



## Über dieses Buch

Dies ist ein digitales Exemplar eines Buches, das seit Generationen in den Regalen der Bibliotheken aufbewahrt wurde, bevor es von Google im Rahmen eines Projekts, mit dem die Bücher dieser Welt online verfügbar gemacht werden sollen, sorgfältig gescannt wurde.

Das Buch hat das Urheberrecht überdauert und kann nun öffentlich zugänglich gemacht werden. Ein öffentlich zugängliches Buch ist ein Buch, das niemals Urheberrechten unterlag oder bei dem die Schutzfrist des Urheberrechts abgelaufen ist. Ob ein Buch öffentlich zugänglich ist, kann von Land zu Land unterschiedlich sein. Öffentlich zugängliche Bücher sind unser Tor zur Vergangenheit und stellen ein geschichtliches, kulturelles und wissenschaftliches Vermögen dar, das häufig nur schwierig zu entdecken ist.

Gebrauchsspuren, Anmerkungen und andere Randbemerkungen, die im Originalband enthalten sind, finden sich auch in dieser Datei – eine Erinnerung an die lange Reise, die das Buch vom Verleger zu einer Bibliothek und weiter zu Ihnen hinter sich gebracht hat.

## Nutzungsrichtlinien

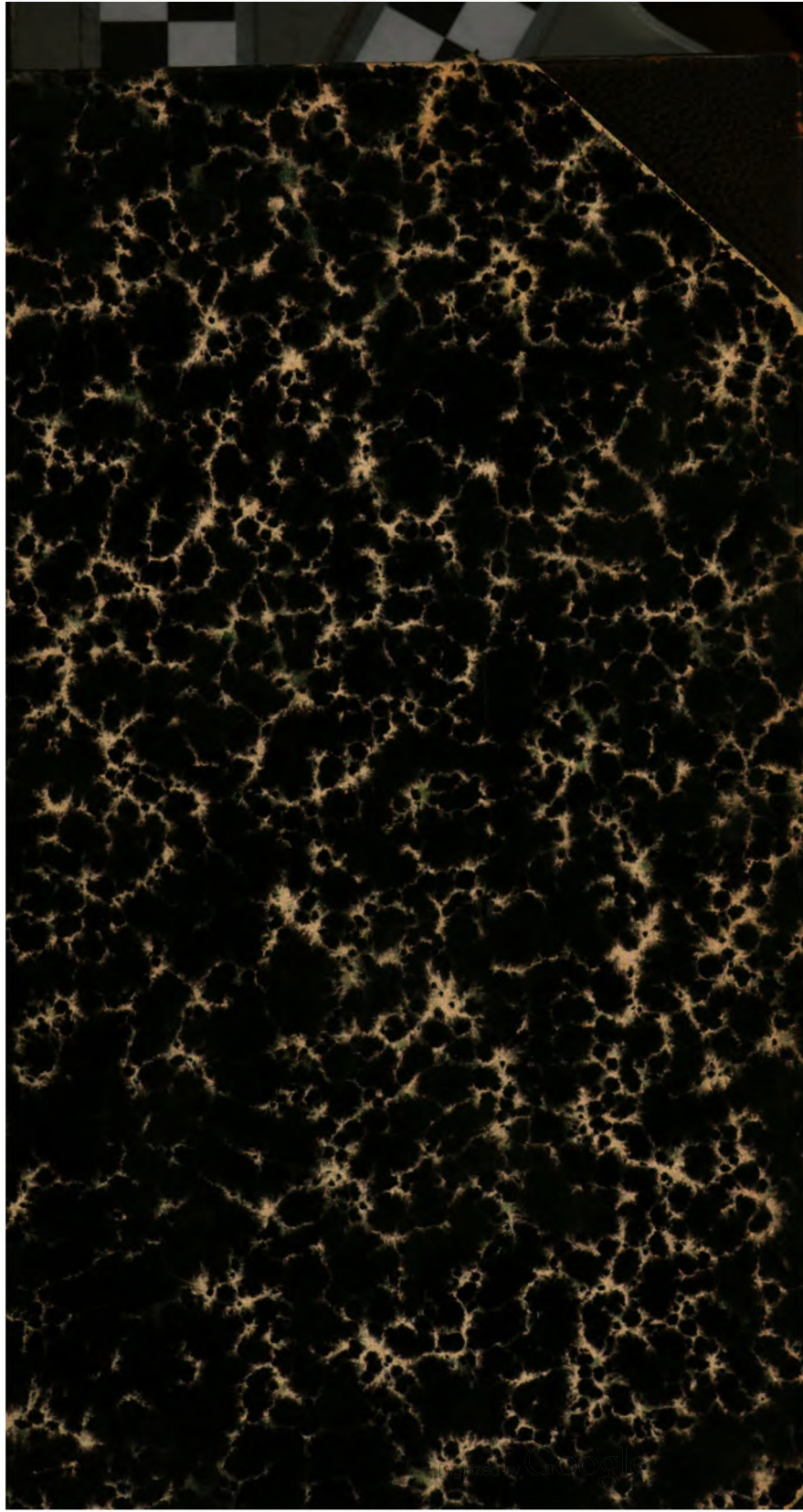
Google ist stolz, mit Bibliotheken in partnerschaftlicher Zusammenarbeit öffentlich zugängliches Material zu digitalisieren und einer breiten Masse zugänglich zu machen. Öffentlich zugängliche Bücher gehören der Öffentlichkeit, und wir sind nur ihre Hüter. Nichtsdestotrotz ist diese Arbeit kostspielig. Um diese Ressource weiterhin zur Verfügung stellen zu können, haben wir Schritte unternommen, um den Missbrauch durch kommerzielle Parteien zu verhindern. Dazu gehören technische Einschränkungen für automatisierte Abfragen.

Wir bitten Sie um Einhaltung folgender Richtlinien:

- + *Nutzung der Dateien zu nichtkommerziellen Zwecken* Wir haben Google Buchsuche für Endanwender konzipiert und möchten, dass Sie diese Dateien nur für persönliche, nichtkommerzielle Zwecke verwenden.
- + *Keine automatisierten Abfragen* Senden Sie keine automatisierten Abfragen irgendwelcher Art an das Google-System. Wenn Sie Recherchen über maschinelle Übersetzung, optische Zeichenerkennung oder andere Bereiche durchführen, in denen der Zugang zu Text in großen Mengen nützlich ist, wenden Sie sich bitte an uns. Wir fördern die Nutzung des öffentlich zugänglichen Materials für diese Zwecke und können Ihnen unter Umständen helfen.
- + *Beibehaltung von Google-Markenelementen* Das "Wasserzeichen" von Google, das Sie in jeder Datei finden, ist wichtig zur Information über dieses Projekt und hilft den Anwendern weiteres Material über Google Buchsuche zu finden. Bitte entfernen Sie das Wasserzeichen nicht.
- + *Bewegen Sie sich innerhalb der Legalität* Unabhängig von Ihrem Verwendungszweck müssen Sie sich Ihrer Verantwortung bewusst sein, sicherzustellen, dass Ihre Nutzung legal ist. Gehen Sie nicht davon aus, dass ein Buch, das nach unserem Dafürhalten für Nutzer in den USA öffentlich zugänglich ist, auch für Nutzer in anderen Ländern öffentlich zugänglich ist. Ob ein Buch noch dem Urheberrecht unterliegt, ist von Land zu Land verschieden. Wir können keine Beratung leisten, ob eine bestimmte Nutzung eines bestimmten Buches gesetzlich zulässig ist. Gehen Sie nicht davon aus, dass das Erscheinen eines Buchs in Google Buchsuche bedeutet, dass es in jeder Form und überall auf der Welt verwendet werden kann. Eine Urheberrechtsverletzung kann schwerwiegende Folgen haben.

## Über Google Buchsuche

Das Ziel von Google besteht darin, die weltweiten Informationen zu organisieren und allgemein nutzbar und zugänglich zu machen. Google Buchsuche hilft Lesern dabei, die Bücher dieser Welt zu entdecken, und unterstützt Autoren und Verleger dabei, neue Zielgruppen zu erreichen. Den gesamten Buchtext können Sie im Internet unter <http://books.google.com> durchsuchen.





ANNEX  
LIBRARY

**B**

012366

**Cornell University Library**

BOUGHT WITH THE INCOME  
FROM THE

SAGE ENDOWMENT FUND

THE GIFT OF

**Henry W. Sage**

1891

5998

10/2/05

1248

**The date shows when this volume was taken.**

---

All books not in use for instruction or research are limited to all borrowers.

Volumes of periodicals and of pamphlets comprise so many subjects, that they are held in the library as much as possible. For special purposes they are given out for a limited time.

Graduates and seniors are allowed five volumes for two weeks. Other students may have two vols. from the circulating library for two weeks.

Books not needed during recess periods should be returned to the library, or arrangements made for their return during borrower's absence, if wanted.

Books needed by more than one person are held on the reserve list.

Books of special value and gift books, when the giver wishes it, are not allowed to circulate.

CORNELL UNIVERSITY LIBRARY




3 1924 078 853 136









# Zentralblatt

für

# CHIRURGIE

herausgegeben

von

**E. von Bergmann,** **F. König,** **E. Richter,**  
in Berlin, in Jena, in Breslau.

---

**Einunddreißigster Jahrgang.**

**Nr. 27—52.**

---

**Leipzig,**

**Druck und Verlag von Breitkopf & Härtel.**

**1904.**

**T**



A.185348

# Zentralblatt

für

# C H I R U R G I E

herausgegeben

von

**E. von Bergmann, F. König, E. Richter,**  
in Berlin, in Berlin, in Breslau.

Einhunddreißigster Jahrgang.

Wöchentlich eine Nummer. Preis des Jahrganges 20 Mark, bei halbjähriger Vorauszahlung. Zu beziehen durch alle Buchhandlungen und Postanstalten.

Nr. 27.

Sonnabend, den 9. Juli.

1904.

**Inhalt:** 1) Reich, Glykogenreaktion des Blutes. — 2) Kleinböck, Osteom. — 3) Küttner, Skapularkrachen. — 4) Stleda, Sesambeine. — 5) Helbing, Hüftkontraktur. — 6) Bayer, Verrenkung der Mittelfußknochen.

W. Krlin, Beitrag zur Beseitigung der technischen Schwierigkeiten bei subkutanen Paraffinprothesen. Ein neuer kompletter Apparat zur chirurgischen Paraffinplastik. (Original-Mitteilung.)

7) Französischer Chirurgenkongreß. — 8) Riethus, Muskelangiome. — 9) Mazellier, Der Kampf bei el Moungar. — 10) Wilmanns, Implantationsrezidive von Geschwülsten. — 11) Fittig, Karzinombehandlung mit Röntgenstrahlen. — 12) Alessandri, Angiom des Musc. trapezius. — 13) Monari, Akromioklavikularverrenkung. — 14) Meinhold, Schlüsselbeinbruch. — 15) Kreuter, Bursitis subdeltoid. — 16) Coville, Schulterankylose. — 17) Deutschländer, Bruch des Tuberculum majus. — 18) Gray, Radialislähmung. — 19) Bossi, Radialnarankylose. — 20) Galde und Le Roy des Barres, Verrenkung in der Schambeinsymphyse. — 21) Ridlon, Angeborene Hüftverrenkung. — 22) Goldmann, 23) Wendel, 24) Wohlberg, Traumatische Hüftverrenkung. — 25) Glani, Exostose. — 26) Summa, Traumatische Epiphysenlösung. — 27) Lanz, Habituelle Knie Scheibenverrenkung. — 28) Dumstrey, Neubildung der Knie Scheibe. — 29) Grüder, Freier Körper im Knie. — 30) Blauel, Knie resection. — 31) Toussaint, Marschperiostitis. — 32) v. Brunn, Unterschenkelbrand. — 33) Bauer, Klumpfuß.

## 1) Reich. Über die Glykogenreaktion des Blutes und ihre Verwertbarkeit bei chirurgischen Affektionen.

(Beiträge zur klin. Chirurgie 1904. Bd. XLII. p. 277.)

R. stellte an mehr als 200 chirurgischen Krankheitsfällen zahlreiche Untersuchungen über den Glykogengehalt des Blutes, insbesondere der Leukocyten, an und bediente sich dabei der beiden Ehrlich'schen Methoden (Jod-Gummilösung oder Joddämpfe aus Jodkristallen) und der feuchten Färbung durch Joddämpfe nach Zollikofer. Man hat zu unterscheiden zwischen einer intra- und einer extrazellulären Reaktion. Nur die intrazelluläre ist maßgebend, während die extrazelluläre wahrscheinlich nur Kunstprodukte zur Anschauung bringt.

Die auf Jod reagierende Substanz, welche sich unter gewissen Bedingungen im Blute findet, ist von dem Glykogen der Leberzellen

weder chemisch noch polarimetrisch noch morphologisch zu unterscheiden. Sie darf daher mit den Glykogen identifiziert werden, das möglicherweise an Eiweißkörper gebunden ist. Wahrscheinlich stellt die jodophile Substanz ein Degenerationsprodukt der Leukocyten dar, wiewohl auch die gegenteilige Anschauung, welche sie als Zeichen gesteigerter Aktivität oder als Regenerationserscheinung auffaßt, ihre Vertreter findet.

Die untersuchten pathologischen Zustände zerfallen in entzündliche und eiterige Prozesse, in Tuberkulose, Geschwülste und Verletzungen. Den größten Raum nehmen die Entzündungszustände ein, bei denen allein auch dem Glykogenbefund eine gewisse, wenn auch geringe Bedeutung zukommt. Wahrscheinlich ist es die Infektion, die Bakterienwirkung, nicht die Anwesenheit von Eiter, was die Glykogenreaktionen bedingt. »Die Jodreaktion erweist sich bis zu einem gewissen Maße als Gradmesser der Wirkung, den die Infektion auf den Gesamtorganismus und speziell das Blut ausübt.« Demgemäß findet sich die Glykogenreaktion am konstantesten bei progredienten Eiterungen. Da jedoch auch virulente Infektionen ohne Eiterung starke Glykogenreaktionen hervorrufen können, ist dieselbe im speziellen Falle für die Diagnose einer Abszeßbildung nicht verwertbar. Da zudem die graduelle Beurteilung der Reaktion große Übung voraussetzt und rein subjektiv ist, so schrumpft ihr diagnostischer Wert auf ein Minimum zusammen.

Bei chirurgischen Tuberkulosen kann die Glykogenreaktion gelegentlich von Nutzen sein, indem sie bei positivem Ausfall eine Mischinfektion wahrscheinlich macht, während ein negativer Glykogenbefund auf das Fehlen von Komplikationen hinweist und so, beispielsweise bei Temperatursteigerungen nach Operation einer tuberkulösen Affektion, vor dem vorzeitigen Nachsehen des Verbandes schützen kann.

Bei Geschwülsten kommt der Glykogenreaktion weder eine diagnostische noch prognostische Bedeutung zu.

Verletzungen gingen nur dann mit positiver Glykogenreaktion einher, wenn eine Infektion hinzugetreten war.

M. v. Brunn (Tübingen).

## 2) R. Kienböck. Zur radiographischen Anatomie und Klinik des traumatischen intramuskulären Osteoms.

(Wiener klin. Rundschau 1903. Nr. 47—49.)

Verf. legt zunächst die Frage und Streitfrage über das traumatische Osteom klar und stellt sich dabei auf den Standpunkt, es entstehe sehr häufig im Anschluß an ein einmaliges heftiges Trauma. Den aus der Literatur bekannten und zum Teil skiagraphisch gut beschriebenen Fällen fügt er 8 eigene Beobachtungen bei und bringt klinische und anatomisch wichtige Einzelheiten. Die radiographisch gut sichtbaren Osteomschatten nehmen in den ersten Wochen nach dem Trauma an Intensität zu und sind teils mit dem benachbarten



Extremitätenknochen direkt verbunden, teils auch nur durch ganz schmale Brücken, teils gar nicht; auch kommen periostale poröse, zirkuläre Knochenschalen vor, die ebenfalls in dies Gebiet hineingehören.

Zur genauen Erforschung jedes Einzelfalles empfiehlt es sich, gute Röntgenaufnahmen mit möglichst weichen Röhren anzufertigen. Differentialdiagnostisch kommen alte Frakturen, Sarkom, chronische Osteomyelitis und ähnliches in Frage.

Diese traumatischen intramuskulären Osteome sind streng zu unterscheiden von den kartilaginären Exostosen, welche ja auch meist multipel sind.

Das Einzelne der sorgfältigen Beobachtungen des Verf. muß im Original nachgelesen werden. \_\_\_\_\_ Schmieden (Bonn).

### 3) Küttner. Über das Skapularkrachen.

(Deutsche med. Wochenschrift 1904. Nr. 15 u. 16.)

Die Ätiologie dieses Symptomes, das bis zu einem gewissen Grade als physiologisch bezeichnet werden kann, wird eingehend besprochen. Neben einer Abmagerung der Muskulatur sind es vor allen Dingen abnorme Vorsprünge an den Rippen oder dem Schulterblatt, welche zu den Reibegeräuschen Veranlassung geben. So wurde in der v. Bruns'schen Klinik eine 17jährige Pat. operiert, welche seit 1½ Jahren bei Bewegungen ein lautes Krachen unter dem rechten Schulterblatt empfand. Als Ursache fand sich bei der Operation eine hakenförmige Umbiegung des medialen Abschnittes des Margo superior scapulae. Nach Resektion trat völlige Heilung ein. Es werden dann noch drei in diese Gruppe gehörige Fälle aus der Literatur erwähnt. Sodann können frische und alte Frakturen des Schulterblattes und der Rippen die Ursache abgeben. Ob eine tuberkulöse Karies der Rippen Veranlassung zu dem Skapularkrachen geben kann, ist nicht sicher. Auch Veränderungen der Muskulatur am Schulterblatt und Brustkorb können die Ursache sein. Wenn auch die Annahme Terrillon's, daß in jedem Falle von Schulterblattkrachen eine Bursa mucosa anguli sup. scapulae oder Bursa subserrata vorhanden ist, in dem Umfange nicht haltbar ist, so findet man doch häufig Hervorragungen am Schulterblatt und an den Rippen neben einem Schleimbeutel. Allein kann letzterer nur ätiologisch in Betracht kommen, wenn er sich in ein dickwandiges, proliferierendes Hygrom umgewandelt hat (Bassompierre). Nicht unwahrscheinlich ist es, daß in den Fällen, wo professionelle Ursachen angenommen werden, es sich um Hygrome handelt. Vorbedingung für die Entstehung des Leidens ist, abgesehen von den Hygromen, die Berührung des Schulterblattes mit dem Brustkorb. Die Beschwerden sind in den einzelnen Fällen sehr verschieden. Die Therapie richtet sich nach der Ursache. Terrillon hat in einem Falle durch einen Apparat, der die Schulterblätter fest fixierte, einen guten Erfolg erzielt.

\_\_\_\_\_ Borchard (Posen).

4) **A. Stieda.** Zur Kenntnis der Sesambeine der Finger und Zehen.

(Beiträge zur klin. Chirurgie 1904. Bd. XLII. p. 237.)

Durch Untersuchung von Röntgenbildern gelang es S., zwei Sesambeine, ein *Sesamum IV radiale manus* und ein *Sesamum IV tibiale pedis* aufzufinden, welche Pfitzner in seinen ausgedehnten anatomischen Untersuchungen über Sesambeine niemals nachweisen konnte. Es sind danach, abgesehen von den konstanten Sesambeinen an Daumen und großer Zehe, bisher bekannt an der Hand ein ulnares und radiales Sesambein am 2. Finger, ein radiales am 3. Finger, ein ulnares und ein radiales am 4. und ebenso am 5. Finger, am Fuße ein fibulares und ein tibiales Sesambein der 5. Zehe und je ein tibiales der 2. und 4. Zehe.

M. v. Brunn (Tübingen).

5) **Helbing.** Die Behandlung der koxitischen Hüftgelenkskontrakturen durch Osteotomie.

(Deutsche med. Wochenschrift 1904. Nr. 19.)

In der Hoffa'schen Klinik wird beim Redressement der Hüftgelenkskontrakturen, selbst wenn dieselben fibröser Natur sind, im allgemeinen das blutige Verfahren bevorzugt, da nach den übrigen Stellungskorrekturen Rezidive nicht so sehr selten sind. Da die pelvitrochantere Osteotomie technisch viel schwieriger wie die subtrochantere Osteotomie ist, so wird letztere bevorzugt. Die Knochendurchmeißelung wird von außen unten nach innen oben gemacht. Außerdem werden die sich etwa spannenden Adduktoren und der *Tens. fasciae latae* durchtrennt und ein Gipsverband in korrigierter Stellung angelegt, der etwa sechs Wochen liegt. Vielfach wird übersehen, daß an dem betreffenden Beine sich ein statisches *Genu vulgum* infolge der gebeugten Kniehaltung ausbildet. Die Beseitigung desselben soll erst nach der Hüftgelenkskontraktur stattfinden, und zwar wird sie gewöhnlich in einem redressierenden Gipsverbande gelingen.

Borchard (Posen).

6) **J. Bayer** (Köln). Die Verrenkungen der Mittelfußknochen im Lisfranc'schen Gelenk.

(Sammlung klin. Vorträge N. F. Nr. 372.)

Der Abhandlung sind 68 Fälle aus der Literatur, einschließlich zweier aus dem Kölner Bürgerhospital, zugrunde gelegt; davon waren 34 totale Verrenkungen mit Verschiebung des ganzen Metatarsus und 34 partielle mit Verrenkung eines oder mehrerer (bis zu vier) Mittelfußknochen. Es kommen also die isolierten Verrenkungen im Lisfranc'schen Gelenke den totalen an Zahl gleich, was sich aus der Trennung der Gelenkhöhlen und dem unregelmäßigen Verlaufe der Gelenklinie erklärt.

Unter den ursächlichen Momenten für die Entstehung der Verrenkungen war fünfmal ein Fehltritt oder ein Ausgleiten, ebenso oft ein Fall bei feststehendem oder eingeklemmtem Vorfuß, zweimal ein Verschüttetwerden, siebenmal ein Überfahrenwerden durch das Rad eines schweren Wagens, 14mal ein Auffallen schwerer Gegenstände auf den Fuß, einmal ein Auffallen eines solchen auf den Oberschenkel bei gebeugtem Knie und erhobener Ferse, 13mal ein Sprung oder Fall auf die Füße, elfmal ein Sturz mit dem Pferde feststellbar, in den übrigen Fällen die Entstehungsursache nicht zu ermitteln gewesen. Bemerkenswerterweise betrafen nur drei Fälle Frauen, und in elf ist die Art der Verletzung zuerst übersehen worden. Unter den Totalluxationen ist nur einmal eine solche nach der Planta — infolge der weit kräftigeren Bandapparate an der plantaren Seite — beobachtet worden; auch die nach der medialen Seite kam nur einmal in einem nur unvollständig mitgeteilten Falle vor, während die Seitenverrenkung des ganzen Metatarsus, meist mit Fraktur des zweiten Metatarsale einhergehend, bei zehn, die dorso-laterale bei sieben Fällen bestand. — Die isolierten Verrenkungen kamen durch die gleichen starken Krafteinwirkungen, jedoch mit dem Unterschiede zustande, daß die verrenkende Gewalt in einer räumlich beschränkteren Angriffsfläche nur auf den verrenkten Knochen einwirkt. Am häufigsten waren die Verrenkungen des ersten Metatarsale — 14mal. Im weiteren werden Diagnose und Behandlung der einzelnen Formen eingehend besprochen. Die Reposition ging in der Hälfte der Fälle leicht von statten, in den übrigen war sie schwierig, bezw. nur teilweise gelungen oder nicht ausführbar; in zwei Fällen mußte zur Resektion geschritten werden (ein Fall Bardenheuer's). Gute Resultate wurden in 30 Fällen (26 nach Reposition, vier ohne solche) erzielt. **Kramer (Glogau).**

### Kleinere Mitteilungen.

(Aus der k. k. böhm. chirurg. Klinik [† Prof. Maydl] und dem gynäkologischen poliklinischen Ambulatorium [Dozent Pitha] zu Prag.)

Beitrag zur Beseitigung der technischen Schwierigkeiten bei subkutanen Paraffinprothesen. Ein neuer kompletter Apparat zur chirurgischen Paraffinplastik<sup>1</sup>.

Von

**Wilhelm Krlln.**

Seitdem Gersuny's subkutane Paraffinprothesen in die chirurgische Therapie eingeführt wurden, begannen auch die anderen praktischen Fächer der Medizin ein reges Interesse für diese zu hegen und sie erfolgreich anzuwenden.

So ist heutzutage für die Paraffinplastik das Gebiet der Chirurgie, Gynäkologie, Otorhinologie, Dermatologie, Kosmetik, Ophthalmologie und Dentologie

<sup>1</sup> Überall patentiert, D. R. G. M.



erschlossen. Die Spezialliteratur verzeichnet seit dieser Zeit manchen glänzenden Erfolg der Paraffinplastik, nebstdem eine bunte Auswahl von ungefähr 36 verschiedenen Indikationen derselben.

Nur die technische Seite der Operation war bisher schwierig und zeitraubend, besonders dort, wo man Hartparaffin benutzte. Um die verschiedenen ihr anhaftenden Mängel zu beseitigen, habe ich einen Apparat konstruieren lassen, dessen Zusammensetzung und Funktion ich in folgendem auseinander setze.

Wie die nebenstehende Figur zeigt, besteht mein kompletter Apparat für subkutane Paraffinplastik aus einer neuen, kleinen, durchsichtigen Paraffinspritze (*a*), welche sich für alle Paraffinsorten eignet, das angewendete Paraffin lange in flüssigem Zustand erhält und gleichzeitig die Anwendung der pastösen Form des Paraffins ermöglicht (Gersuny-Stein). Das Erwärmen der Spritze durch heißes, strömendes Wasser, durch eine Thermophormasse oder durch den elektrischen Strom ist bei ihr obsolet geworden. Statt dessen benutzte ich die hohe Wärmekapazität des Glycerins, welches überdies noch einen bedeutenden Lichtbrechungsquotienten besitzt, so daß die Spritze ungemein durchsichtig wird.


Das Glycerin befindet sich zwischen zwei kalibrierten, dicken Glaszylindern, welche an beiden Enden zusammengeschmolzen sind. Während der Sterilisation der Spritze in siedendem Wasser wird das Glycerin samt den Glaszylindern gründlich erwärmt, so daß das in die Spritze eingezogene flüssige Paraffin sehr lange in demselben Aggregatzustand verharrt. Der innere Glasmantel der Spritze ist auf  $4\frac{1}{2}$  ccm deutlich graduiert; von der Skala läßt sich aus der Ferne bequem ablesen, wieviel Paraffin bereits dem Körper einverleibt wurde. Alle Unebenheiten der Metallhülse wurden behufs Erzielung einer tadellosen Asepsis peinlich vermieden. Um das frühzeitige Erstarren des flüssig gemachten Paraffins in der Nadel während der Injektion zu verhüten, habe ich die Nadel mit einem Wärmeisoliator versehen. Es ist einleuchtend, daß man die kalte Außenluft von der Nadel fernhalten muß, wenn das flüssige, die Nadel passierende Paraffin nicht sofort erstarren soll. Die Nadel (*b*) wurde mit einem dünnen Gummidrainröhrchen ganz übersogen und der Raum zwischen der Nadel und dem Gummimantel peripherwärts mittels eines Elfenbeinkonus abgeschlossen.

Dieser auf der Nadel leicht verschiebbare Konus hat den Zweck, einen Teil des Glycerins, in welchem die Nadel bei  $125^{\circ}\text{C}$  sterilisiert wird, in dem erwähnten Zwischenraume zurückzuhalten, wodurch die hohe Wärmekapazität des Glycerins wie in der Spritze für die Erwärmung der Nadel verwendet werden kann. Wenn also die Nadel unter die Haut eingestochen wird, wird der deckende Konus von der Spitze der Nadel zurückgeschoben; auf diese Weise bleibt diese dauernd von der äußeren Kälte isoliert. Ferner findet man bei meinem Apparat einen Metallkessel (*c*), der von einem vernickelten Messinggestell (*d*) getragen wird und in dem sich das Sterilisationsglycerin befindet. Sein Inhalt beträgt ungefähr 850 ccm. In der Glycerinflüssigkeit sind drei Glasgefäße von verschiedener Größe samt Thermometer angebracht. Eines der Gefäße ist für das sterilisierte Paraffin bestimmt (*e*), das andere für die Sterilisation der Nadel, ebenfalls mit Glycerin gefüllt (*f*), und das dritte, eine größere Eprovette, zur Sterilisation der Spritze (*g*). Das Paraffin und die Nadel werden bei  $120^{\circ}\text{C}$  aseptisch gemacht; die Paraffinspritze lassen wir in siedendem, destilliertem Wasser über 7 Minuten lang gründlich kochen. Der ganze Vorgang der Sterilisation kann mittels eines Thermometers (*h*) bequem kontrolliert werden. Wenn auf diese Weise alles keimfrei gemacht worden ist, muß das erhitze Material möglichst rasch wieder abgekühlt werden, um eventuelle Verbrennungsnekrosen auszuschließen. Diese Abkühlung besorgt der Apparat unter stetiger thermometrischer Kontrolle binnen wenigen Minuten. Ich habe nämlich die im erhitzten Glycerin suspendierten Gefäße samt ihrem Inhalte mit einer Kühlschlange (*j*) umgeben.

Die ganze Sterilisation samt der Abkühlung des zur Operation nötigen Materials dauert etwa 20—30 Minuten. Inzwischen kann der Pat., wie zu jeder anderen blutigen Operation, gründlich und langsam vorbereitet werden. Man läßt während der Sterilisation die Quecksilbersäule des Thermometers knapp auf  $125^{\circ}\text{C}$

ansteigen, löscht dann die Flamme sofort aus, und wartet, bis das Thermometer stabil auf  $125^{\circ}$  zeigt. In diesem Momente beginnt man zu kühlen, indem man den Hahn auf  $45^{\circ}$  stellt. Die Menge des aus dem Kühler mit Vehemens ausströmenden Dampfes beweist am besten, wie ausgiebig die Sterilisation war.

Das Quecksilber fällt unterdessen rapid herab. Ich lasse bei meiner Glycerin-Glasmantel-Paraffinspritze die Quecksilbersäule immer nur bis zu einem Punkte



sinken, der um  $5^{\circ}$  höher liegt, als der Schmelzpunkt des verwendeten Paraffins beträgt; z. B. bei  $50^{\circ}$  Paraffin hört man durch Schließen des Hahnes mit der Abkühlung bei  $55^{\circ}$  C auf. Dann wird aber die Spritze samt der Nadel sofort aus ihren Behältern herausgehoben (bei s), die heiße Spritze wird auf die mit einer dicken Lage steriler Kompresse bewaffnete Hand des Operators gelegt und die Nadel gleich fest angeschraubt. Durch die Nadel wird das flüssige, sterile Paraffin

in die Spritze eingezogen. Von diesem Augenblicke an bleibt das Paraffin in der Spritze ungefähr 10—25 Minuten lang flüssig und läßt sich in verschiedenen Zeitintervallen in dreierlei Konsistenzformen ausspritzen: Zuerst in wasserdünnen Form, 5 Minuten lang nach Herausnahme der Spritze. Mit dieser Form des Paraffins läßt sich am bequemsten und schnellsten operieren. Die Emboliegefahr ist wegen des naheliegenden Schmelzpunktes des injizierten Paraffins gleich Null. — Eine festere, sirupartige Konsistenz erreichen wir in etwa 7 Minuten, wiederum vom Zeitpunkte der Herausnahme der Spritze aus ihrem Reservoir an gerechnet. — Nach 10—25 Minuten sehen wir das Paraffin im Innern der Spritze sich milchig trüben, also bereits in den Erstarrungszustand übergehen, wobei diese pastöse Form zur Injektion recht gut verwendbar und jede Emboliegefahr absolut ausgeschlossen ist. Man muß aber bei diesen zwei letztgenannten Aggregatzuständen des Paraffins die untere Hälfte der Nadel unterdessen im warmen, bereits sterilisierten Paraffin tüchtig auswärmen lassen, bis der zum Einstechen der Nadel geeignete Zeitpunkt gerade eingetreten ist. Dazu dient der mit einer Schraube versehene und in beliebigem Niveau verstellbare Suspensionsring (o).

Die Vorzüge meines kompletten Apparates sind zusammengefaßt folgende:

- 1) Absolute Keimfreiheit des zur Plastik nötigen Materiales.
- 2) das Paraffin verbleibt in der Spritze und Nadel lange Zeit in flüssigem Zustande.
- 3) Die Spritze eignet sich für alle Sorten des bisher verwendeten Paraffins.
- 4) Der Inhalt der Spritze läßt sich jederzeit mit bloßem Auge kontrollieren (Luftblasen, Staubpartikelchen eines vorher nicht filtrierten Paraffins, Übergang aus dem flüssigen in den halbfesten und festen Aggregatzustand).
- 5) Die denkbar bequemste und kurzdauernde Vorbereitung zur Operation.
- 6) Die Operation läßt sich langsam und frei von jedem übereilten Hasten durchführen.
- 7) Die Intensität der Sterilisation und der zur Operation gerade passendste Augenblick lassen sich mittels des Thermometers genau vorausbestimmen.
- 8) Jede eventuelle Verbrennung des Pat. ist ausgeschlossen.
- 9) Die komplizierten Einrichtungen für Beheizung der Spritze mittels strömenden heißen Wassers, Thermophormasse oder durch den elektrischen Strom fallen weg.
- 10) Das während der Sterilisation erhitze Material läßt sich binnen kurzer Zeit beliebig abkühlen.
- 11) Die Konstruktion des Apparates wie seiner Bedienung sind einfach und zweckmäßig.
- 12) Die Reinigung des Apparates nach der Operation ist mit einigen Tropfen Benzol oder Chloroform leicht möglich.

Sowohl in der Prager Prof. Maydl'schen Klinik, als auch an den poliklinischen Instituten (Gynäkologie, Chirurgie Prof. Dr. Kukulka) wurden mit dem Apparate die besten Resultate erzielt. (Sattelnase, Prolapsus uteri, Kystocele vaginalis.) Die Herren Operateure haben sich alle lobend und mit Anerkennung über die Funktion und Resultate ausgesprochen.

Den Apparat liefert die Firma Fr. Hladky, Med. Waarenhaus, Prag.

## 7) Congrès français de chirurgie.

(Seizième session, tenue à Paris du 19. au 24. Oct. 1903.)

(Revue de chir. XXIII. ann. Nr. 11.)

(Schluß.)

### Beckenorgane.

Tédenat (Montpellier). Angeborene Sakralgeschwulst.

Die ca. 34 cm an Umfang messende Geschwulst konnte dem dreimonatigen Kindchen leicht entfernt werden. Sie bestand aus verschiedenartigem Gewebe, Cysten mit Flimmerepithel, Knochengewebe usw., so daß T. sich fragt, ob solchen Geschwulsten nicht eine gewisse Bösartigkeit innewohne.

Diskussion. Phocas (Athen) hat zwei solche Geschwülste operiert und unbedenklich in einem Falle Gewebsteile stehen lassen, da sie durchaus gutartig seien.

**Cazin (Paris)** hat mehrere solcher Geschwülste untersucht — es sind gutartige Teratome.

#### Harnorgane.

**Phocas (Athen).** Neue Operationsmethode der Varikokele.

Er rührt nicht an die Venen; seiner Ansicht nach genügt es, den Hoden hoch zu fixieren, was erst gelingen könne, wenn man das Lig. scrotale durchtrennt habe, das in diesen Fällen zu kurz sei.

**Lavaux (Paris).** 1) Das Adrenalin in der Behandlung der schmerzhaften Blasenkatarrhe leistet nicht das gleiche wie Kokain und kann dieses nicht ersetzen. Ob die Kombination beider mehr Erleichterung bieten wird, müsse erst noch erprobt werden.

2) Behandlung der Urinfiltrationsabszesse bei Strikturen.

Da man durch Spülung von Blase und Harnröhre ohne Katheter genügend die Asepsis wahren kann, braucht man die Heilung der Abszesse nicht abzuwarten, ehe man die Strikturen dehnt. Diese veraltete Methode ist zeitraubend und verschlimmert nur die Strikturen.

**Gauthier (Luxenil).** Nachbehandlung der Kystostomie bei Prostaktikern.

Oft genügt die Ballonaspiration nicht zur Verhütung des Urinfliebers; dann richtet G. die Dauerspülung der Blase mit abgekochtem Wasser ein. Ist dann die Wunde soweit geschlossen, läßt er einen der Trachealkanüle ähnlichen Apparat tragen, der luftdicht verschlossen werden kann. Er erleichtert die Spülungen wesentlich; das Wasser geht durch die Harnröhre ab.

#### Geschlechtsorgane.

**Reboul (Nîmes).** Echinokokkus des Lig. latum und Beckens bei Schwangerschaft. Normale Entbindung. Operation. Heilung.

Frau von 18 Jahren. Seit ihrem 10. Jahre wiederholtes Auftreten einer Geschwulst. Nach der Entbindung stellt sich Fieber ein, der Leib ist umfangreich geblieben. Bei der Laparotomie werden mehrere verschiedene große Blasen mit wechselnder Schwierigkeit entfernt; zahlreiche kleine, über das Beckenbauchfell ausgesäte Cysten bleiben zurück und werden mit Naphtholkampfer betupft. Bemerkenswert ist der Fall nur insofern, als er nicht, wie die bisher beschriebenen, zu Geburtshindernis führte.

**Roussel (Reims).** Abdominelle und vaginale Hysterektomie wegen Myom.

Nach R. können Zweifel über die Wahl der Methode nur in den Grensfällen mittelgroßer Geschwülste entstehen; und auch da verdiene die vaginale Hysterektomie den Vorzug. Er arbeitet nach den Vorschriften Doyen's; nach Abklemmung der Ligg. — wozu je eine Klemme genügt — wird hinter jede eine Ligatur gelegt und deren Fäden zum teilweisen Abschluß des Beckens vereinigt. Zu verlassen ist der vaginale Weg 1) wenn die myomatöse Masse breiter als hoch, somit nicht herunterzusiehen ist; 2) wenn die Weichheit der Geschwulst ein festes Ansehen nicht zuläßt; 3) wenn bei bestehenden Salpingitiden und sonstigen entzündlichen Prozessen die Verwachsungen zu groß sind.

Bei der Laparotomie befolgt R. gleichfalls die Technik Doyen's und ist unterschiedener Anhänger der totalen Hysterektomie. Von 74 so operierten Frauen verlor er zwei — (Lungenembolie, Folgen der Anämie), von 30 vaginalen keine; somit beträgt seine Myomoperationsstatistik 104 Fälle mit 1,92% Mortalität.

**Savariand (Paris).** Echinokokkus des Lig. latum.

Die Geschwulst war irrtümlich für Myom gehalten; sie war so fest eingekeilt, daß der Uterus entfernt werden mußte, um Platz zu gewinnen. Einige Monate später mußte aus dem Nets ein gleicher Sack entfernt werden, der leider platzte und seinen Inhalt in die Bauchhöhle ergoß. Operative Heilung.

**Sorel (Havre).** Die Überkleidung des Beckens mit Peritoneum bei abdomineller Hysterektomie wegen Beckeneiterung.

Bei schweren Eiterungen ist die totale Exstirpation vorzuziehen 1) wegen der

besseren Drainage, 2) weil mehr Peritoneum zur Überdachung des infizierten Beckenraumes zur Verfügung bleibt.

**Temoin (Bourges).** Appendicitis und Extra-uterin-Gravidität.

Beidmal bildete die gleichzeitige ektopische Schwangerschaft eine Überraschung, obgleich im ersten Falle die Appendicitis völlig erkaltet und im zweiten eine Ruptur mit starker Blutung eingetreten war; auch hier bestand nur ein minimaler Abszeß an der Spitze des Wurmfortsatzes. Beidmal mußte die laterale Laparotomie unterbrochen und die mediane angeschlossen werden, um mit Hysterektomie und Entfernung der Appendix zu endigen. Beidmal folgte schnelle Heilung.

**Diskussion.** Krafft (Lausanne) erinnert zunächst daran, daß die Appendicitis eigentlich eine Periappendicitis und als solche allerdings chirurgisch zu behandeln sei. In der Gynäkologie befließige man sich eines zu großen Radikalismus. Man solle viel häufiger die einfache Enukleation der Myome ausführen und überhaupt konservativer operieren.

**Sorel** erwidert, daß die Beckeneiterungen in Havre gemeinhin sehr schwere seien. Die großen blutenden Adnexfläschen nötigen zur Hysterektomie.

**Gourdet (Nantes).** Extra-uterine Schwangerschaft von 12 bis 13 Monaten, erfolgreich mit Entfernung des Fruchtsackes operiert.

Im 2. Monat als bewegliche Geschwulst hinter dem Uterus, im 4. als Retroflexio uteri gravidæ angesehen und ohne Ruptur reponiert; weiterhin für normale Schwangerschaft — und 'da nach Wehentätigkeit am berechneten Termine keine Entbindung eintrat, für Komplikation mit Myom als Geburtshindernis gehalten. Dann starb der Fötus ab. Nach weiteren 2—3 Monaten operative Entfernung des Fruchtsackes, der lediglich von den Nachbarorganen her seine Gefäße bezog.

**Cazin (Paris).** Beitrag zur Kenntnis der Klitoriszysten.

Unter 22 neuerdings zusammengestellten gutartigen Klitorisgeschwülsten sind bloß 4 cystische erwähnt. C. entfernte eine recht große mehrkammerige Cyste, deren Stiel von der Innenseite des Praep. clitor. ausging. Die Cystenwände bestanden aus einschichtigem prismatischem Epithel.

**Diskussion.** Témoins hat einen analogen, Tédénat noch keinen Fall von Cyste der Klitoris beobachtet, aber ähnliche Gebilde an den Labia minora.

**Mondot (Oran)** berichtet von einer Kranken, die nach und nach, von 1886 bis zu ihrem Tode 1903, an Gebärmutterkrebs, Krebs der rechten Mamma, der Rückenhaut und zuletzt des Magens erkrankte. Gegen die ersten beiden war operativ vorgegangen worden.

**Malherbe (Paris).** Nasale Behandlung der Dysmenorrhöe des Weibes und der geschlechtlichen Asthenie des Mannes.

In Übereinstimmung mit Fließ und Schiff konnte M. bei 35 Frauen durch galvanokaustische, elektrolytische Maßnahmen, bezw. Abtragung kleiner Partien der Nasenschleimhaut Dysmenorrhöe und kongestive Schmerzzustände der Brustdrüse beseitigen. Gleich gute Erfolge brachte die Übertragung der Behandlungsmethode auf 16 sexuelle Neurastheniker, deren Nervensystem demnach völlig geändert war.

**Picqué (Paris).** Fall von Aplasie der Scheide.

Ein 16jähriges Mädchen wurde wegen cystischer Geschwulst, die von den Bauchdecken und dem Mastdarme her palpirt war, laparotomiert; es fanden sich Hämatosalpinx und Hämatometra — bei Mangel der zwei oberen Drittel der Scheide. Abtragung. — Heilung.

#### Gliedmaßen.

**Calot (Bercq-sur-mer).** Technik der unblutigen Behandlung der angeborenen Hüftgelenkverrenkung.

Die deutsche Technik ist fehlerhaft: der Mißerfolg ist die Regel; sie erreichen nur Transformationen der früheren Stellung des Gelenkkopfes. Durch die forcierte Abduktion, Hyperextension und Außenrotation wird der Kopf gegen die

vordere Kapselwand gedrängt und diese überdehnt. Dabei kann der Kopf sich keine Pfanne bohren.

Dieser wird durch zwei je 6—8 Wochen zu fixierende Stellungen in Berührung mit der Pfanne gebracht und durch Druck auf den Trochanter durch den gefensternten Gipsverband hindurch gegen die Pfanne gepreßt erhalten. Dazu eignet sich 1) Fixation in Beugung, Abduktion und Außenrotation von 45° oder 2) in Beugung, Abduktion und Innenrotation von 20°.

Ménard (Bercy-sur-mer). Doppelseitige Hüftgelenksentzündung.

Unter 150 Hüftgelenksaffektionen tuberkulöser Natur befanden sich 11 doppel-seitige; sie stellen ein trauriges Krankheitsbild dar, mit erhöhter Sterblichkeit und beträchtlichen Gehstörungen. Besonders häufig sind Abszesse auf beiden Seiten. Die Verrenkung beschränkt sich meist auf die zuerst erkrankten, weil mit dem Beginne der zweiten Entzündung notgedrungen die Ruhelage eintritt. Von 35 Fällen wurden 11 geheilt, 9 starben. Das beste Gehvermögen behalten die mit doppelseitiger Ankylose in guter Stellung geheilten.

Gangolphe (Lyon). Kniegelenktuberkulose beim Erwachsenen, Technik und Erfolge der subperiostalen Resektion.

Entsprechend dem ungünstigen Verlaufe der Gelenktuberkulose im Jugend- und Mannesalter solle man zur Operation schreiten, sobald eine mehrmonatige konservative Behandlung nicht zur Besserung führt, welcher Form auch die Erkrankung des Gelenkes angehören möge. Die Entfernung der Synovialis allein ist ungenügend, zum mindesten sind die Knochenflächen anzufrischen. Dabei ist strengste Beobachtung der Asepsis notwendig; in der Nachbehandlung Drainage, Knochennaht, Gipsverband bis über die Hüften, Verbandwechsel nicht vor dem 50. Tage. Weiterhin wird mehrere Monate ein Stützapparat getragen.

Diskussion. Lucas-Championnière (Paris) hält ein durch Resektion verkürstes steifes Bein für vorteilhafter wie ein ankylotisch unverkürstes. Deshalb reseziert er, so oft Ankylose zu fürchten ist. Metallfäden entfernt er nicht.

Boeckel (Straßburg i. E.). Seine Erfahrungen über Resektion bei älteren Leuten und Greisen sind sehr günstig; er näht die Knochen Nrs bei Kindern, wo sie sich leicht verschieben.

Reboul (Nîmes) hat mehrfach bei Leuten jenseits der 60 mit gutem Erfolge reseziert.

Froelich (Nancy) findet die Resektion bei jungen Leuten durchaus angezeigt. Bei Erwachsenen in Spitalverpflegung ist man oft zur Amputation gezwungen.

Froelich (Nancy). Die Dauererfolge der Sehnenüberpflanzung bei paralytischem Klumpfuß.

Erfolg kann nur da erwartet werden, wo drei der folgenden Muskeln ihre Funktion beibehalten: Extens. digit. comm., Ext. halluc. long., Tibialis ant. oder post., Gastrocnemii, Peroneus longus oder brevis.

Die Behandlung erfolgt in vier Zeiten, bestehend

1) im Redressement. 2) Einige Zeit nachher: Tenotomie der Achillessehne und Verkürzung der Sehnen des Extens. comm.; von der hierzu erforderlichen vorderen Insision aus werden bei Pes varus die Sehnen des Extens. hall. long. und tibial. antio. auf das äußere Sehnenbündel des Ext. comm., bei Pes valgus die Sehnen des Ext. hall. long. und peron. long. auf den Tibialis antio. überpflanzt. 3) Danach Drainage und Kontentivverband für 3 Wochen. 4) Mehrmonatige elektrische Behandlung und Tragen geeigneten Schuhwerkes 1 bis 2 Jahre lang. Volles Bewegungsvermögen läßt sich nur in  $\frac{1}{3}$  der Fälle erzielen.

Chibret (Aurillac). Neue Methode der tibio-tarsalen Arthrodese.

Sie besteht in der Unterdrückung des Talus; hierdurch entsteht erstens reichliches Licht, zweitens können die Gelenkflächen der Tibia und des Calcaneus gut angefrischt, letzterer sogar verkleinert werden. Die Erfolge — zurzeit nach 4 Jahren — noch gut.

Delagénière (Mans). Behandlung des Mal perforant mittels »Durchhechelung«<sup>1</sup> der Nervi plantares.

Entsprechend dem Verfahren, welches er für die Behandlung mancher Formen von Ischias empfohlen hat, legt er auch hier den Nerv bloß und nimmt eine Stelle desselben in Angriff, die zentral von seiner schmerzhaften Zone (dem obersten Schmerzpunkte) gelegen ist; hat man seine ganze Umgebung und sein Perineurium genau untersucht, werden seine Fasern, nachdem er auf einen stumpfen Haken gelagert wurde, stumpf der Länge nach getrennt, etwaige Venen und Arteriolen im Innern zerstört.

Redard (Paris). Behandlung des Hohlfußes.

Redressement forcé mittels Tarsoklasten eigener Konstruktion, verbunden mit Tenotomie, Durchtrennung der Apon. plantaris, entsprechenden Sehnenverlängerungen bezw. Anastomosen — die im einzelnen nicht angeführt sind — haben ihm 22mal gute Erfolge gebracht.

Lucas-Championnière (Paris). Die Brüche des oberen Humerusendes.

Redner wendet sich entschieden gegen die Behandlung der Brüche oberhalb des Deltoideusansatzes mittels fixierender Verbände oder gar Knochennaht, die fast immer zwecklos ist. Alle Bewegungsstörungen und Deformität, die er nach solchen Brüchen gesehen, bezogen sich auf Fälle, die mittels immobilisierender Verbände behandelt waren; er selbst hat noch keine derartigen Mißerfolge zu beklagen, seit er sofort massiert und sobald als nur möglich bewegen läßt. Sobald die schmerzhaft Kontraktur des ersten Tages überwunden ist, sinkt vermöge seiner Schwere das untere Bruchstück ganz von selbst herab und extendiert.

Meucièrè (Reims). Manus vara paralytica, ihre orthopädische Behandlung und funktionelle Heilung durch »Palmaro-radialorhaphie«.

Soweit sich aus der kurzen Mitteilung entnehmen läßt, hat M. die Sehne des Palm. long. durch einen Schlitz des Ext. carpi rad. long. durchgezogen und eingepflanzt; er hat so den Palmaris und einen Flexor in einen Extensor verwandelt.

Claude et F. Martin (Lyon). Behandlung zweier Fälle v. Volkmannscher ischämischer Lähmung mit langsamem, beständigem Zug.

In zwei Fällen von Greifenhand haben Votr. durch Anbringen geeigneter Apparate nicht nur die Kontrakturen ausgleichen, sondern auch völlige Beweglichkeit erzielen können.

#### Demonstration von Instrumenten.

Loumeau (Bordeaux) und Hassler (Bordeaux) zeigen Modelle von Operationstischen, desgleichen Delbet (Paris) nebst einer Büchse zur Sterilisierung von Bürsten.

Suares de Mendose zeigt oto-rhino-laryngologische Instrumente.

Maire einen Apparat zur Erleichterung chirurgischer Arbeiten am Arme.

Christel (Mets).

#### 8) O. Riethus. Über primäre Muskelangiome.

(Beiträge zur klin. Chirurgie Bd. XLII. p. 454.)

Verf. beschreibt zwei Fälle primärer Muskelangiome. Das erste wurde am Unterschenkel eines 14jährigen Mädchens beobachtet, wo es binnen 2 Jahren den M. flexor hallucis long., M. tibialis post., M. plantaris und M. flexor dig. long. ergriffen hatte. Nach einem vergeblichen Versuche, die Geschwulst unter Erhaltung des Gliedes zu entfernen, mußte die Unterschenkelamputation zur Beseitigung der beträchtlichen Beschwerden gemacht werden. Die Untersuchung des Präparates ergab, daß die Geschwulst ohne scharfe Grenze diffus in die umgebenden Gewebe sich fortsetzte. Im zweiten Falle, bei einem 32jährigen Manne,

<sup>1</sup> »Hersage« würde eigentlich mit »durchgezogen« wiedergegeben werden müssen; ich möchte dafür das im Deutschen übliche »durchhecheln« empfehlen.

war das Angiom im *M. sacrospinalis* im Laufe vieler Jahre zur Entwicklung gekommen, ohne nennenswerte Beschwerden zu machen. Die Abgrenzung gegen die Umgebung war hier ziemlich ausgesprochen. Die Geschwulst enthielt Phlebolithen und reichliches Blutpigment.

Mikroskopisch bestanden beide Geschwülste aus kavernösen Räumen, getrennt durch dünne Septen. Das Zwischengewebe zwischen den zu Gruppen vereinigten kavernösen Hohlräumen war im ersten Falle kernreich und enthielt Reste quergestreifter Muskulatur, im zweiten Falle war es mehr homogen, in Zügen angeordnet, von Fettsellen durchsetzt, kernarm, und enthielt nur noch in den äußersten Randpartien quergestreifte Muskulatur. Die Septen erklärt Verf. nicht als die nach Atrophie des Zwischengewebes stehengebliebenen Reste desselben, sondern als Produkte einer Wucherung der Wandelemente der kavernösen Hohlräume. Er stützt diese Ansicht auf das Verhalten der elastischen Fasern, ferner auf die Beobachtung einer besonders starken Zellanhäufung an Stellen mit reichlichen Septen, sowie auf Wucherungsvorgänge, die er an den Septen selbst wahrnahm. Von den Gefäßen zeigten die kleinen und mittleren im Zwischengewebe zum Teil eine Hypertrophie ihrer Wandung. Die größeren Arterien waren normal, dagegen fanden sich anstelle der zugehörigen Venen nur unregelmäßig gestaltete Räume mit muskulöser Wandung und durch partielle Wucherung der *Muscularis* und *Adventitia* entstandenen leistenartigen Vorsprüngen in die Lichtung.

Hinsichtlich der Pathogenese schließt sich R. den Anschauungen von Ribbert und Schmieden an, indem er auch für die kavernösen Muskelangiome, ähnlich wie die genannten Autoren für die Leberangiome, eine fehlerhafte kongenitale Anlage eines umschriebenen Gewebesbezirkes annimmt.

M. v. Brunn (Tübingen).

### 9) Mazellier. Le combat d'el Moungar Extrême Sud-Oranais. — 2. September 1903.

(Arch. de méd. et de pharm. militaires 1904. Nr. 5.)

In dem Gefechte bei el Moungar hatte die kleine von einer Überzahl Marokkaner angegriffene französische Truppe (111 Mann stark) 36 Tote und 48 Verwundete. Von den Truppenärzten konnten erst 15—20 Stunden nach dem Gefechte die ersten Verbände der fast sämtlich verunreinigten Wunden angelegt werden. Einige Verletzte hatten sich selbst mit dem Verbandpäckchen vorher verbunden. In dem Regimentsverbandkasten befanden sich als Verbandmaterial außer der Verbandgase Sublimatwerg und Torfwatte, welche beiden letzteren zur Verstärkung des Verbandes benutzt wurden. Ungenügend war das Schienmaterial.

Bei den 36 auf dem Gefechtsfelde Gebliebenen war der Tod 1mal durch Kopfschuß, in den übrigen Fällen durch Verblutung eingetreten. Sehr beschwerlich gestaltete sich der Transport der Verwundeten, zu welchem Zwecke Maultiere mit Tragen und Tragsesseln, Sänften und improvisierte Krankentragen benutzt wurden. Da die 48 Verwundeten zum Teil mehrfach getroffen waren, handelte es sich im ganzen um 85 Wunden, von welchen 7 auf den Kopf, 4 auf den Hals, 31 auf die oberen, 26 auf die unteren Gliedmaßen, 4 auf das Becken, 11 auf die Brust, 1 auf den Bauch entfielen; hierzu kommen noch nicht nach Körperregionen eingeteilte oberflächliche Wunden. 61 Wunden waren durch kleinkalibriges Geschoß (Lebel), 7 durch großkalibriges hervorgerufen, bei 17 Wunden konnte die Art des Geschosses nicht bestimmt werden. In den Wunden wurde einigemal der vom Geschoßkern abgestreifte Stahlmantel angetroffen. Die kleinkalibrigen Schußwunden heilten schnell und ohne Eiterung, auch dann, wenn sie mit Knochenersplitterungen kompliziert waren. Von den 48 Verwundeten erlagen 2 ihren Wunden sehr bald nach dem Gefechte, einer, bei dem es sich um einen Schuß ins Hüftgelenk handelte, starb später. Die übrigen 45 genasen, 35 waren nach 4 Monaten wieder dienstfähig, die übrigen noch Rekonvaleszenten. Bezüglich des ersten Verbandes wurde von einer vorherigen Sondierung und Desinfektion der Wunde Abstand genommen.

Herhold (Altona).



## 10) B. Wilmanns. Über Implantationsrezidive von Tumoren.

(Beiträge zur klin. Chirurgie Bd. XLII. p. 259.)

Als ein unbedingt beweisendes Beispiel für das Vorkommen von Implantation eines Karzinoms beschreibt W. folgenden Fall: Einer 61jährigen Frau wurde ein Karzinom der linken Mandel unter Durchsägung des Unterkiefers exstirpiert. 3 Jahre später kam sie wieder mit einem Residiv, das genau an der Durchsägungsstelle des Unterkiefers saß. Nach Exartikulation der erkrankten Unterkieferhälfte wurde das Präparat genau untersucht. Ausweislich des Röntgenbildes waren innerhalb der Geschwulst die Umrisse des Unterkiefers in normaler Weise erhalten, die Knochenbälkchen im Bereiche der Geschwulstmitte sogar auffallend dicht. Die besonders an der Außenseite entwickelte Geschwulst setzte sich in den Kieferkanal fort, in dessen Umgebung die Geschwulstmassen auch in den Knochen einsudringen begonnen hatten. Vom Periost aus hatten sich zahlreiche Knochenspitzen in die Geschwulst hinein entwickelt. Das histologische Bild stimmte mit dem des Tonsillarkarzinoms überein. Während bei dieser zweiten Operation die Haut über der Geschwulst verschieblich und frei von Karzinom gewesen war, kam Pat. 7 Monate später nochmals mit einigen bohnergroßen Residiven in der Narbe in Behandlung, die wahrscheinlich wieder als Impfrezidive aufzufassen waren.

M. v. Brunn (Tübingen).

## 11) C. Fittig. Über die Behandlung der Karzinome mit Röntgenstrahlen.

(Beiträge zur klin. Chirurgie Bd. XLII. p. 505.)

Der Arbeit liegen 37 mit Röntgenstrahlen behandelte Karzinomfälle zugrunde, und zwar 18 Karzinome der Haut, 2 der Mundhöhle, 1 der Halslymphdrüsen nach Lungenkarzinom, 11 der Brustdrüse und 5 der Speiseröhre. Bei den letztgenannten wurde außer einer gelegentlichen Erleichterung der Schmerzen kein Erfolg erzielt; ebenso bezeichnet Verf. die Resultate beim Brustkrebs als ausnahmslos unzureichend. Ermutigend sind ausschließlich die Ergebnisse bei Hautkarzinomen. Von den behandelten Fällen wurden 12 zu einer vorläufigen, völligen Heilung geführt »in dem Sinne, daß von Karzinom nichts mehr zu sehen noch zu fühlen, und auch vollständige Vernarbung eingetreten war«. In 3 dieser Fälle traten nach einigen Monaten Rezidive auf, 2 Fälle konnten nicht kontrolliert werden, bei 2 weiteren Fällen ist erst kurze Zeit nach Beendigung der Behandlung verflossen, bei 5 Fällen hat die Heilung 4, 10, 11, 12 und 15 Monate vorgehalten. Die kosmetischen Erfolge bei Behandlung der Gesichtskarzinome waren ausgezeichnete, wie die beigegebenen Abbildungen beweisen.

Nach den Erfahrungen des Verf. ist die Wirkung der Röntgenstrahlen um so schlechter, je tiefer im Gewebe, je entfernter und unzugänglicher von den Körperostien die Neubildung liegt, je proliferationsfähiger im Verhältnis zur Rückbildung ihre Zellen sind und je mehr sich das Lymphgebiet beteiligt. Er hält infolgedessen hauptsächlich Hautkarzinome, solange sie die Lymphdrüsen noch nicht beteiligt haben, für geeignete Objekte zur Röntgenbehandlung. Bei Beteiligung der Lymphdrüsen müssen diese exstirpiert werden. Inoperable Fälle rechtfertigen einen Versuch mit der Bestrahlung allein oder in Verbindung mit Operationen. Beim Brustkrebs ist die Bestrahlung auf inoperable Fälle zu beschränken, während operable schon wegen der Notwendigkeit, das gesamte Lymphgefäßgebiet mit anzugreifen, die Operation erfordern.

M. v. Brunn (Tübingen).

## 12) Alessandri. Un caso di angioma cavernoso del muscolo trapezio.

(Policlinico Ser. chir. 1904. Nr. 3.)

A. hat ein kavernöses Angiom des M. trapezius dexter beobachtet. Trägerin, eine Frau von 29 Jahren, bemerkte seit 6 Jahren die Geschwulst, welche, zuerst nußgroß, langsam und schmerzlos bis zu Orangengröße heranwuchs. Die Haut war nicht mit ihr verwachsen; Pulsation bestand nicht. Durch Druck ließ sie

sich zum Verschwinden bringen. Die Geschwulst wurde zusammen mit einigen Fasern des dicht mit ihr verbundenen Trapezius extirpiert.

Mikroskopisch bestand sie aus unregelmäßigen kommunizierenden Hohlräumen, deren Zwischenwände aus Bindegewebe mit spärlichen Kernen und Endothelauskleidung bestanden. Glatte Muskelfasern finden sich besonders in den dickeren Balken, hier und da normale Kapillaren, Venen und Arterien. Die Hohlräume liegen zwischen den s. T. degenerierten Muskelfasern.

E. Pagenstecher (Wiesbaden).

13) **Monari.** L'artrodesi nella lussazione acromio-claviculare superiore.

(Arch. di ortopedia 1904. Nr. 1.)

Bei Verrenkungen im Akromioklavikulargelenk ist die Schwierigkeit, dieselbe reponiert zu erhalten, bekannt. Auch bei Anwendung der von vielen empfohlenen Drahtnaht ist eine längere Immobilisation notwendig. Die Ursache liegt in der Form und Kleinheit der Gelenkflächen. M. empfiehlt daher folgendes bisher einmal erprobte Operationsverfahren. Mit bogenförmigem Schnitte wird das Gelenk freigelegt. Aus dem Klavikularende von vorn nach hinten wird ein Keil herausgenommen, so daß das Ende V-förmige Gestalt bekommt. Das Akromion wird in zwei Rinnen geformt, in die die Arme des V zu liegen kommen. Eine Naht aus Seide faßt schließlich beide Knochen. Darüber Naht der Fascien und des Periosts. Bewegungen vom 12. Tage ab. Das Resultat war ein vollkommenes.

E. Pagenstecher (Wiesbaden).

14) **Meinhold.** Subkutaner Bruch des rechten Schlüsselbeines, sekundärer Verschuß der Schlüsselbeinschlagader, Aufmeißelung, Knochennaht, Mechanismus der Gefäßverletzungen bei Schlüsselbeinbrüchen.

(Münchener med. Wochenschrift 1904. Nr. 17.)

Die Erscheinungen des Verschlusses der Art. subclavia traten etwa 3½ Monate nach dem mit Dislokation der Bruchstücke im Winkel nach hinten geheilten Schlüsselbeinbruch (in der Mitte des Knochens) ein und schwanden langsam wieder nach Resektion desselben mit nachfolgender Knochennaht. Die Subclavia war bei der Operation schwach pulsierend unter dem inneren Rande des äußeren Bruchstückes zu fühlen, exzessive Knochenvorsprünge nach hinten bestanden nicht. Die Ebene des Bruches, der durch ein äußerst starkes direktes Trauma erfolgt war, verlief sehr schräg von vorn außen nach hinten innen und hatte eine Länge von etwa 4 cm, das äußere Ende des inneren Bruchstückes sprang nach vorn vor das äußere vor.

Kramer (Glogau).

15) **E. Kreuter.** Ein Fall von Bursitis subdeltoidea.

(Deutsche Zeitschrift für Chirurgie Bd. LXXII. p. 136.)

Der in der Erlanger Klinik bei einem 15jährigen Mädchen beobachtete Fall stellt ein nicht tuberkulöses Hygrom der Bursa subdeltoidea von ungewöhnlicher Größe dar. Pat. hatte vor 2 Jahren eine osteomyelitische Koxitis durchgemacht, welche, mit Versteifung des Gelenkes ausheilend, durch eine die Erscheinungen von kompensierter Mitralinsuffizienz hinterlassende Endokarditis kompliziert war. Im Beginne der damaligen Erkrankung trat auch eine vorübergehende, äußerst schmerzhaftige Schwellung der linken Schulter auf, die aber bald schwand. Ein Vierteljahr später zeigte sich in der linken Schultergegend eine kleinapfelgroße Schwellung, die beschwerdelos und zunächst gleich groß bleibend seit ½ Jahre zunahm, während der letzten 4—6 Wochen auffallend rasch. Die fragliche Geschwulst, mannskopf groß und eiförmig, mit dem Längsdurchmesser quer gestellt, deutlich fluktuierend unter dem Deltoideus gelegen, war unschwer richtig diagnostizierbar und wurde mittels vertikalem, am Akromion beginnenden Schnitte geöffnet.

Entleerung von ca. 1 Liter bräunlichgelber, glitzernder Flüssigkeit, ohne Reiskörperchen. Der abgetastete Hohlraum enthält keine größeren Unebenheiten und kommuniziert nicht mit dem Schultergelenke. Leichte Auslöftung, Austampfung, Heilung per secundam, die sich ziemlich in die Länge zog, aber mit völliger Schulterbeweglichkeit zustande kam. In dem Cysteninhalte fanden sich mikroskopisch zahlreiche Cholestearintafeln und Fettsäurekristalle, chemisch starker Eiweißgehalt (9,8%), aber keine musinogene und kollagene Substanzen, und auffallend wenig Salse. Nirgends Anzeichen von Tuberkulose oder Lues, ebenso wenig von fibrinöider Entartung des Bindegewebes.

K. berichtet, daß 25 ähnliche Hygrome bisher beschrieben sind, sein Fall scheint der größte zu sein. Meist beruht die Affektion auf Tuberkulose, doch liegen bereits 7 nicht tuberkulöse Fälle vor. Im eigenen Falle K.'s ist die Erkrankung als Metastase von der Osteomyelitis ausgehend anzusehen. Der Fall spricht, wie K. näher ausführt, gegen die von Langemak mindestens zu allgemein aufgestellte Theorie über Entstehung der Hygrome durch fibrinoide Entartung des Bindegewebes. Hier lag vielmehr eine echte Schleimbeutelentzündung vor, wie namentlich der chemische Befund an der Cystenflüssigkeit beweist.

Photogramme der Pat. vor und nach der Operation sowie ein Literaturverzeichnis (22 Nummern) sind der Arbeit beigegeben.

Meinhard Schmidt (Cuxhaven).

#### 16) Coville. Ankylose de l'épaule traitée par l'interposition musculaire.

(Gas. des hôpitaux 1904. Nr. 22.)

Die 22jährige Pat. erwarb im Anschluß an eine Fraktur des Collum anat. humeri eine Ankylose der linken Schulter. Bewegungen des Armes waren nur noch soweit möglich, als die Beweglichkeit des Schulterblattes solche zuläßt.

C. machte die Resektion des Humeruskopfes mittels eines vorderen Schnittes, nachdem das Gelenk durch forcierte Bewegungen gelöst war. Der rauhe, knorpelfreie Kopf wurde reseziert und zwischen Humerus und die ebenfalls knorpellose Pfanne ein Streifen vom Deltoideus gelegt, welcher in der Tiefe des Gelenkes mit einem Faden befestigt wurde. Glatte Heilung.

Vom 10. Tag ab wurde durch 5 Monate bewegt, massiert und galvanisiert mit dem Erfolge, daß Pat. alle Bewegungen in der Schulter wiedergewann. Nur die Abduktion blieb infolge Schwäche des Deltoides beschränkt.

Durch Skiagraphie konnte nach Monaten ein Zwischenraum von 1—1½ cm zwischen Schulterblatt und Oberarm nachgewiesen werden, woraus C. auf Persistenz des »Muskeltampons« schließt, die auch durch das in Narkose in allen Richtungen mögliche geräuschlose Bewegen des Armes bewiesen wird.

V. E. Mertens (Breslau).

#### 17) Deutschländer. Fraktur des Tuberc. majus.

(Deutsche med. Wochenschrift 1904. Nr. 16.)

Da bei einem 45jährigen Pat. durch die anfangs mit Ruhigstellung und Immobilisation behandelte Verletzung eine erhebliche Störung der Beweglichkeit der Schulter zurückgeblieben war, die sich in keiner Weise nennenswert beeinflussen ließ, und als deren Ursache sich 1) das in die Höhe geschobene und dort angeheilte Tuberculumbruchstück, 2) eine Verdickung und Verlagerung des Processus coracoideus, 3) eine außerordentlich starke Kontraktur der Subscapularissehne sich erwies, so resezierte D. das Tuberc. majus und den Proc. coracoideus und nahm eine plastische Verlängerung der Subscapularissehne vor. Der Erfolg war ein ausgezeichneter. Im Anschluß hieran empfiehlt D., die Tenotomie resp. die Tenoplastik der Subscapularissehne häufiger auszuführen, die eine ähnliche Rolle wie die Achillessehne zu besitzen scheint.

Borchard (Posen).

18) **H. M. W. Gray.** Transplantation of tendon for musculospiral paralysis.

(Lancet 1904. Mai 21.)

Bei einem 16jährigen Knaben mit Radialislähmung verpflanzte Verf. die Sehne des Flexor carpi ulnaris, die er dicht über dem Erbsehnbein durchschnitt und durch einen Tunnel durch die Interossealmembran durchzog, auf die gemeinsame Fingerstrecksehne oberhalb des Handgelenkes. Der Erfolg war ein ausgezeichneter. Schon gleich bei der Abnahme des ersten (Gips-) Verbandes nach drei Wochen vermochte der Knabe die Finger völlig mit eigener Kraft zu strecken. — Da auch der Daumen in Beugekontraktur steht, gedenkt Verf. den Flexor carpi radialis auf demselben interossealen Wege zu dem Extensorenersatz hier demnächst zu verwenden.

Dieser von Verf. eingeschlagene Weg ist seines Wissens bislang noch nicht besritten.  
Ebbinghaus (Berlin).

19) **Bossi.** Anchilosi radio-ulnare superiore congenita.

(Arch. di ortopedia 1904. Nr. 1.)

1) Bei dem zurzeit 8jährigen Kinde besteht von Geburt an eine Ankylose zwischen oberem Ende des Radius und Ulna beiderseits. Supination durch vermehrte Torsion in der Schulter ermöglicht. Zwei Knochen knöchern verwachsen. Operation wie Röntgenbild zeigen die Ellbogengelenke frei. Sie werden getrennt und ein Muskellappen aus den Pronatoren dazwischen gelegt. Der Korrektur der Handstellung wird auch eine Osteotomie des Radius im unteren Drittel zugefügt. Beweglichkeit in beschränktem Maß erreicht, viel bessere Stellung.

2) 3jähriges Kind. Übermäßige Supinationsstellung. Pronations-Supinationsbewegungen fehlen. Röntgenbild zeigt keine knöcherne Verbindung zwischen Radius und Ulna.  
E. Pagenstecher (Wiesbaden).

20) **Gaide et Le Roy des Barres (d'Hanoi).** Luxation de la symphyse pubienne.

(Gaz. des hôpitaux 1904. Nr. 54.)

Der 25jährige Pat. fiel auf den Bauch und wurde fast völlig von nachstürzender Erde verschüttet. Folge dieses Unfalles war — außer einem komplizierten Unterschenkelbruch und mehreren Kontusionen und Anurie infolge subperitonealer Blasenruptur — eine Luxation des Symphysis pubis.

Die Symphyse klappte zwei Querfinger weit, und zwar war nur die linke Hälfte von der Medianlinie abgewichen. Ein Beckenbruch war nicht nachweisbar.

Am zweiten Tage wurde operiert. Dabei erwies sich, daß tatsächlich lediglich eine Luxation der Symphyse vorlag; wenigstens konnte trotz Abtastung des Beckens von innen keine Verletzung gefunden werden. Die Luxation war nur unter Zerreißung der Bandapparate erfolgt, so daß die beiden Symphyshälften für die Naht (mit Silberdraht) angefrischt werden mußten.

Völlige Heilung.

Zu erwähnen ist noch, daß der linke Samenstrang zerrissen gefunden wurde. Das distale Stück lag auf dem Schambein, das proximale hatte sich retrahiert und wurde nicht gefunden. Die Verf. halten es für das wahrscheinlichste, daß der Strang gewissermaßen am Schambein zerquetscht ist, da er infolge der Fixation des Hodens durch den liegenden Pat. nicht ausweichen konnte, sondern gespannt wurde.  
V. E. Mertens (Breslau).

21) **Bidlon.** The ultimate results of the bloodless replacements of congenitally dislocated hips.

(Journ. of the amer. med. assoc. 1904. April 16 u. 24.)

Ziemlich ausführliche statistische Arbeit mit ausgedehnter Kasuistik. Hauptsächlich interessiert R.'s eigene, an 43 Kranken mit 53 angeborenen Verrenkungen



kutanen Unterschenkelfraktur eine Luxatio perinealis. Nach mehreren vergeblichen Repositionsversuchen bei der frischen Verrenkung wurde Pat. erst 2½ Monate nach der Verletzung dem Krankenhaus überwiesen. Als hier am 84. Tage nach dem Unfälle die unblutige Reposition versucht wurde, gelang sie zwar nicht, doch ließ sich der Kopf leicht um den unteren Pfannenrand herumführen. Er wurde gegen den vorderen unteren Pfannenrand angedrängt und bei leichter Abduktion und Außenrotation des Oberschenkels durch Gipsverband fixiert. Als nach vier Wochen der Gipsverband abgenommen wurde, stand er in der Pfanne. Es wurde nun nochmals ein Gipsverband angelegt, in dem der Pat. herumging. Der funktionelle Erfolg war ein idealer.

3) Ein 22jähriger Zimmermann wurde von einer fallenden Wand von hinten getroffen und erlitt eine Luxatio iliaca nebst einer Beckenfraktur. Eine quere Frakturlinie verlief durch die Pfannenmitte, eine zweite in der Gegend der Articulatio sacro-iliaca durch das Darmbein. Pat. kam sofort ins Krankenhaus, doch scheiterten infolge der Beckenfraktur alle Repositionsversuche. Daher wurde zunächst ein Zugverband, später ein Gipsverband angelegt und erst nach Heilung der Fraktur 67 Tage nach der Verletzung erneut ein Versuch unternommen, unblutig eine Stellungsverbesserung zu erzielen. Es gelang durch Repositionsmanöver ähnlich denen bei einer angeborenen Verrenkung den Kopf subspinal nach vorn von der Pfanne zu stellen und dort in Abduktion, Extension und Außenrotation zu fixieren. Als nach drei Wochen mit Massage und passiven Bewegungen begonnen wurde, verschlechterte sich die Stellung wieder, so daß ein nochmaliges Redressement erforderlich wurde, wobei es erst nach subkutaner Durchtrennung der Adduktoren gelang, den Kopf wieder vor die Pfanne zu stellen. Nach weiteren drei Wochen konnte jetzt mit Massage und passiven Bewegungen erfolgreich die Ausbildung einer Nearthrose gefördert werden. Das Endresultat war ein sehr gutes. Es blieb eine Verkürzung von 3 cm zurück, und das Bein wurde in Außenrotation und leichter Flexion gehalten; doch waren die Bewegungen hinreichend ausgiebig möglich, um den Kranken voll arbeitsfähig zu machen.

Bei allen drei Beobachtungen spielt die Transposition eine ausschlaggebende Rolle. Um einen Einblick in ihren Mechanismus zu gewinnen, stellte G. Versuche an Leichen an. Wenn der Kapselriß parallel zur Faserung der Gelenkkapsel und etwa der Kapselmitte entsprechend angelegt war, riß die Kapsel fast in ihrem ganzen Umfang und gestattete eine ausgiebige Beweglichkeit des Kopfes ohne Muskelläsion. Verließ der Kapselriß dagegen senkrecht zur Faserrichtung der Kapsel und an ihrem distalen Ende nahe dem trochanteren Ende des Schenkelhalses, so schlug die Transposition fehl oder war von ausgedehnten Muskelverletzungen begleitet. Besonders schwer gelang die Transposition bei Kindern. Das Gelingen der Transposition hängt ab von der Möglichkeit, einen weiten Kapselriß zu erzeugen und findet demnach seine Grenze, wenn sekundäre Veränderungen die Zerreißlichkeit der Kapsel erschweren. Nach seinen günstigen Erfahrungen hält Verf. die unblutige Behandlung für wohl geeignet, bei veralteten und irreponiblen Hüftgelenkluxationen mit den blutigen Methoden zu konkurrieren.

M. v. Brunn (Tübingen).

## 23) W. Wendel. Die Luxatio femoris infracotyloidea.

(Deutsche Zeitschrift für Chirurgie Bd. LXXII. p. 153.)

Folgender, in der Marburger Klinik beobachteter Fall gab Anregung zur vorliegenden, fleißigen und gründlichen monographischen Studie über die in reiner Form nur sehr selten zur Beobachtung gelangende Luxatio femoris infracotyloidea. Ein 33jähriger Rohrleger stand in einer tiefen Grube über einem Gasrohre mit gespreizten Beinen tief gebeugt, so daß er mit dem Gesäß die eine Wand der Grube berührte, als sich über und hinter ihm Erdmassen lösten, welche ihm auf den Rücken fielen und diesen auf den Boden der Grube drückten. Resultat: heftiger Schmerz in der rechten Beckenseite und die Verrenkung, welche am nächsten Tag in der Klinik folgendes ergab. Pat. liegt mit stark gebeugtem Hüftgelenk und aufgestelltem Unterschenkel auf der Unterlage, und zwar ist der

Oberschenkel etwas über 45° gebeugt, ganz leicht abduziert und in mittlerer Rotationsstellung federnd fixiert. Die vorderen und medialen pelvifemorale Muskeln stark gespannt. Oberschenkelkopf nicht tastbar. Rechter Oberschenkel etwas verlängert erscheinend. Entfernung von Spin. i. a. s. bis zum oberen Knie-scheibenrande, bei gleicher Flexionsstellung der Beine mit dem Tasterzirkel gemessen, rechts 48, links 46½ cm. Die auf Luxatio infracotyloidea gestellte Diagnose wird durch Röntgen bestätigt, wonach der Schenkelkopf direkt unterhalb der Pfanne auf dem absteigenden Sitzbeinaste ruhte. (Abbildung.) Reposition, zunächst 2mal vergeblich durch Flexion, Abduktion, Außenrotation versucht, gelang bei starker Distraction der Gelenkenden mittels starker Beugung, dann Adduktion und Einwärtsrotation.

Aus der gesamten Literatur kann W. diesem Falle nur 14 sichere und analoge zur Seite stellen, deren erster aus dem Jahre 1799 und von Prof. A. Bonn, Amsterdam, stammt. Die Krankengeschichten werden, z. T. in Übersetzung, ausführlich wiedergegeben und dann die kritische Allgemeinbesprechung angeschlossen. Der Grund, daß die reine Luxatio infracotyloidea so selten ist, ist, wie schon von Rust 1834 ausgesprochen, jedenfalls der, daß das zunächst lediglich vertikal ausgehende Bein meist sehr bald sekundär seitlich oder sonstwie sich verschiebt und also eine der alltäglicheren Luxationen, eine obturatoria, ischiadica usw. eintritt. Trotzdem ist die Luxatio infracotyloidea als solche namentlich symptomatisch spezifisch genug charakterisiert, um als typische Verrenkungsform Anerkennung zu verdienen.

Am Ende seiner Arbeit kennzeichnet W. die Eigentümlichkeiten der Verrenkung durch einige zusammenfassende Schlußsätze und gibt ein Literaturverzeichnis von 53 Nummern. Auf Reproduktion der ersteren kann verzichtet werden, da alle Eigenheiten, die der von W. beschriebene Fall zeigte, als typisch wiederkehrend und charakteristisch für das Leben sich ausgewiesen haben.

Meinhard Schmidt (Cuxhaven).

#### 24) Wohlberg. Ein Fall von traumatischer doppelseitiger Luxatio perinealis.

(Deutsche Zeitschrift für Chirurgie Bd. LXXII. p. 342.)

Ein Arbeiter (Alter nicht angegeben), bei der Arbeit im Schiffsraum in gebückter Stellung mit gespreizten Beinen unter der Luke stehend, wird versehentlich von einer mehrere Tonnen schweren herabgelassenen Eisenlast am Rücken getroffen und mit gespreizten Knien zu Boden gedrückt. Bei der 12 Stunden später in der Nacht stattfindenden Aufnahme in die bremische Krankenanstalt liegt Pat. auf dem Rücken »in Steinschnittlage«, die Oberschenkel mit den Händen stützend. Beim Versuche, die Beine zu strecken, heftige Schmerzen. Die Beine sind ad maximum abduziert, flektiert, auswärts rotiert, weder die großen Trochanteren noch die Schenkelköpfe sind fühlbar, beide Pfannen leer. Röntgenaufnahme war der Dringlichkeit wegen unmöglich. In Narkose gelang die Reposition leicht, indem das Bein zunächst in gebeugter Stellung adduziert wurde, bis der Oberschenkel etwa senkrecht stand. Dann konnte mit noch stärkerer Adduktion und, den Unterschenkel als Hebelarm benutzend, unter leicht rotierender Bewegung der Gelenkkopf in die Pfanne geführt werden. Auf einer Seite entstand allerdings zunächst eine Luxatio ischiadica, die aber dann leicht reponibel war. Nachdem Pat. einige Tage mit zusammengebundenen Beinen ruhig gelegen hatte, konnte er bereits nach 14 Tagen mit guter Funktion entlassen werden. Bei der Wiedervorstellung 6 Wochen später waren bei extremster Beugung, sowie bei Auswärtsrotation noch Schmerzen vorhanden, und wurde beim Gehen die Lendenwirbelsäule stark lordotisch gehalten — auch war Pat. noch nicht arbeitsfähig.

Meinhard Schmidt (Cuxhaven).

#### 25) Giani. Due casi di esostosi solitaria.

(Arch. di ortopedia 1904. Nr. 1.)

1) Ein 17jähriger Mann. Exostose am Collum femoris. Seit dem 15. Jahre bestanden Schmerzen. Später wurde die Geschwulst in der Leistengegend be-

merkt. Sie wuchs nach einem Trauma und mit der Entwicklung einer Koxitis stärker. Die Diagnose wurde auf Luxatio ileo pubica gestellt und die Resektion gemacht, welche wegen der bedeutenden Größe der Exostose Schwierigkeiten bei der Freimachung des Kopfes hatte. Die Koxitis (tuberculosa?) und das Trauma sind zufällige Komplikationen. Die Exostose besteht aus typischem Knochen mit Knorpelübersug.

2) 25jähriger Mann. Exostose von Nußgröße an der hinteren unteren Fläche des Calcaneus und dem Ansätze der Achillessehne. Gegenwärtig ist das Wachstum stationär. Exstirpation. Die knorplig überzogene Substanz der Exostose geht direkt in die des Calcaneus über. Auf der Oberfläche eine Art synovialen Überzuges.  
E. Pagenstecher (Wiesbaden).

26) E. Summa. Zur Kasuistik der traumatischen Epiphysenlösung am unteren Oberschenkelende.

(Deutsche Zeitschrift für Chirurgie Bd. LXXII. p. 321.)

S. berichtet einen Fall aus dem Hamburger Hafenkrankeuhause, betreffend einen 17jährigen Maschinenbauerlehrling, dem eine schwere Messingröhre mit der Richtung von vorn und außen gegen das rechte Kniegelenk geflogen war. Befund war: an der Außenseite des stark geschwellenen Gelenkes 2 cm lange, oberflächliche Wunde, Überstreckung des Kniegelenkes (in der Röntgenskizze ist es aber schwach flektiert), bedeutender Hämarthros, starke seitliche Schlotterbeweglichkeit und beliebig weite Überstreckbarkeit. Röntgen zeigt die untere Femurepiphyse glatt abgetrennt und um 90° nach vorn gedreht, die Gelenkfläche vorwärts sehend, vor ihr die Kniescheibe, Oberschenkelschaft nach hinten gerückt. Da unblutige Reposition mißlang, eröffnete Lauenstein das Knie, aus dem sich ein bedeutender Bluterguß entleerte. »Nun Überstreckung des Gelenkes, Anwendung eines direkten Druckes auf die Epiphyse nach unten und gleichzeitige Beugung des Unterschenkels. Die Epiphyse schnappt in ihre normale Lage zurück.« Alsbaldiges Aufhören der seitlichen Beweglichkeit. Endausgang nach Wunsch.

S. zitiert drei analoge Fälle aus der Literatur — Coural — Monsehr — Wolff. (Übersehen hat er den Fall von Schuchardt — Verhandlungen des Chirurgenkongresses 1901, I, p. 145. Auch hier wurde blutig reponiert, die Epiphyse an die Diaphyse durch Nagelung fixiert.)

Meinhard Schmidt (Cuxhaven).

27) Lanz (Amsterdam). Sehnenplastik bei habitueller Luxation der Patella.

(Korrespondenzblatt für Schweizer Ärzte 1904. Nr. 8.)

Insision von der Innenseite des Lig. patellae im Niveau der Gelenklinie über die Höhe des Condyl. int. empor. Vorn nach Spaltung der Fascie der innere Rand der Patella freigelegt, hinten die Sehne des M. adductor magnus, der M. sartorius und die Sehne des M. gracilis. Die letztere wird an ihrer tibialen Insertion durchschnitten, durch zwei Knopflöcher unter einer Fascienbrücke des Vast. int. zum Innenrande der Patella hinübergeleitet und mit Seide fixiert, während zur Verstärkung des M. vastus int. der M. gracilis am Muskelfleisch desselben, sowie an die gefaltete innere Kapselwand fixiert wird. Da der M. gracilis bei Flexion die Kniescheibe nicht genügend festhält, so wird auch der M. semimembranosus freigelegt, von der Tibia abgelöst und an die Innenkante der Tibia geheftet.

Es ist also Nicoladoni's Methode für traumatische Zusammenhangstrennungen, hier die Verstärkung des M. vastus int. und Verkürzung der Kapsel samt Quadricepssehne bezweckend und daneben eine Veränderung der Zugrichtung, indem dem Tractus ileotibialis ein künstlicher Tractus ischiotibialis entgegengesetzt wird.  
Stolper (Göttingen).



### 28) Dumstrey. Neubildung der Patella durch einen Periost-Sehnenlappen aus der Tibia.

(Münchener med. Wochenschrift 1904. Nr. 10.)

Bei dem durch Verschüttetwerden verunglückten Arbeiter handelte es sich um einen komplizierten Bruch der Kniescheibe, deren unteres Fragment in mehrere kleine Splitter zertrümmert war, so daß es mit dem stark aufwärts verschobenen oberen nicht mehr vereinigt werden konnte. D. bildete aus dem Reste der Quadricepssehne an der Tuberositas tibiae und dem benachbarten Periost der Tibia einen Periost-Sehnen-Knochenlappen, klappte ihn nach oben und vereinigte ihn mit dem oberen Kniescheibenfragment. Der Erfolg war ein sehr guter; es entwickelte sich in dem Lappen feste Knochensubstanz und schließlich innerhalb 10 Wochen eine so vorzügliche Funktion des Beines, daß Pat. weite Strecken gehen, springen und das Knie fast ganz strecken und bis zum rechten Winkel beugen konnte.

Kramer (Glogau).

### 29) Grüder. Ein Beitrag zur Entstehung der freien Gelenkkörper durch Osteochondritis dissecans nach König.

(Deutsche Zeitschrift für Chirurgie Bd. LXXII. p. 328.)

G. gibt Krankengeschichte und Skiagramme von einem Füsillier, dessen rechtes Knie nie von einem größeren Trauma betroffen worden ist, aber in welchem einmal beim Marschieren ein Knaoken verspürt worden war. Späterhin häufige Kniebeschwerden, Schmerzen, schlechter Gang. Röntgen ergibt, daß in der Gelenkfläche des Condylus int. ein pflaumenkerngroßes ovales Stückchen von einem Schatten umgeben ist. (In den beigegebenen Abbildungen ist das nicht ordentlich sichtbar.) G. deutet den Schatten als einen Substanzverlust im Knorpelgewebe, das von ihm umgrenzte Stückchen als ein in Lösung begriffenes Fragment, wobei er sich auf die Theorien König's zur Gelenkmausfrage bezieht. Vielleicht ist als Ursache des Trennungsvorganges in diesem Falle eine »Funktionsverletzung« bei den militärischen Exerzitien anzusehen.

Meinhard Schmidt (Cuxhaven).

### 30) C. Blauel. Die Resektion des tuberkulösen Kniegelenkes und ihre Resultate. Auf Grund von 400 Operationen in der v. Bruns'schen Klinik.

(Beiträge zur klin. Chirurgie 1904. Bd. XLII. p. 1.)

Das große der Arbeit zugrunde liegende Material wurde im Laufe von 27 Jahren gesammelt. Die Indikationen zur Resektion des tuberkulösen Kniegelenkes wurden sehr weit gestellt, indem einerseits für die konservative Behandlung nur Anfangsstadien mit geringer Neigung zu schnellem Fortschreiten und, von mehreren Fällen abgesehen, Kinder unterhalb der Wachstumsgrenze vorbehalten wurden, während andererseits selbst bei verzweifelten Fällen noch die Resektion versucht wurde, wenn Allgemeinbefinden und Alter irgend den Aufschub der Amputation rechtfertigten. Als oberste Altersgrenze wurde im allgemeinen das 50. Lebensjahr angenommen. Unterhalb dieser Grenze kamen in den letzten 14 Jahren auf 267 Resektionen nur 16 primäre Amputationen, eine gewiß sehr geringe Zahl. Jugendliches Alter wurde nicht als Gegenindikation angesehen, nur wurde dabei natürlich eine Verletzung der Epiphysenfugen durch Abtragung möglichst dünner Knorpel- und Knochenscheiben sorgfältig vermieden. In der Regel wurde der untere Bogenschnitt ausgeführt und die fungöse Gelenkkapsel nebst Kniescheibe möglichst extrakapsulär nach v. Bruns entfernt. Nach Beendigung der Resektion wird ein leichter Gipsverband mit hinterer Schiene angelegt, der nach acht Tagen unter Entfernung der Nähte erneuert wird. Die Pat. beginnen dann in der Gehschiene zu laufen und benutzen nach weiteren 8—14 Tagen im direkten Gipsverband das operierte Bein selbst als Stütze. Gipsverbände

werden im ganzen mindestens  $\frac{3}{4}$  Jahr lang zur Vermeidung von Verkrümmungen getragen und alle 4—6 Wochen erneuert.

Das größte Kontingent stellten die Altersklassen von 6—20 Jahren. Der jüngste Pat. war 2 Jahre, der älteste 59 Jahr alt. Dem männlichen Geschlechte gehörten 215, dem weiblichen 185 an. Von 342 Fällen, bei denen Angaben über den pathologisch-anatomischen Befund vorhanden waren, gehörten 211 = 61,7% der synovialen, 131 = 38,3% der ostalen Form an. Die Sterblichkeit nach der Operation betrug 7 = 1,75%; u. zw. starben je 1 an Nephritis und Degeneratio cordis, 2 an Phthisis, 3 an Meningitis und Miliartuberkulose. Sekundäre Amputationen schon während des ersten Aufenthaltes in der Klinik wurden 17mal nötig, unter den letzten 100 Fällen jedoch nur eine. Die Ursachen waren 9mal Eiterungen, 7mal Residive, 1mal Nachblutung. 4 Pat. wurden ungeheilt, 29 bei gutem Zustande der Wunde mit Fisteln, 343 vollständig geheilt entlassen.

Für die Beurteilung der Endresultate waren 385 Fälle verwertbar. 6mal waren spätere Amputationen wegen Residiv nach  $\frac{1}{2}$  bis  $\frac{2}{4}$  Jahren nötig. 81 Pat. waren zur Zeit der Nachforschung gestorben, davon waren zur Zeit des Todes 45 vollständig geheilt; 5mal bestanden bei guter Gebrauchsfähigkeit noch Fisteln, 6 waren ungeheilt, bei 12 war der Oberschenkel amputiert worden, 7 waren in der Klinik gestorben (of. oben), und über 6 waren keine Nachrichten erhältlich. 304 Resezierte lebten; 11 davon hatten nachträglich amputiert werden müssen. 3 Pat. waren ungeheilt, 10 hatten die Gebrauchsfähigkeit des Beines nicht beeinflussende Fisteln, 280 waren einwandfrei geheilt. Im Ganzen waren von 379 Pat., bei denen über den Lokalbefund Nachrichten zu erlangen waren, 333 = 87,9% mit Erfolg, 46 = 12,1% ohne Erfolg reseziert.

Gesondert behandelt Verf. dann die funktionellen Heilerfolge. Während jenseits des 20. Lebensjahres fast stets gut funktionierende Extremitäten erzielt wurden, beeinträchtigten bei den im Wachstumsalter Resezierten die Verkrümmungen und Verkürzungen die Erfolge. Von den vor Ablauf des 13. Lebensjahres resezierten Pat. blieb das Bein nur bei 27,1% gerade, bei 28% stellten sich mäßige, bei 44,9% schwere Verkrümmungen ein. Die stärkste beobachtete Verkrümmung betrug 45°. Auf Wachstumsverkürzungen wurden 83 innerhalb der ersten 20 Lebensjahre resezierte Pat. nachuntersucht. Es fanden sich dabei 60 Verkürzungen leichten Grades bis zu 5 cm und 23 schweren Grades, u. zw. 13mal 6—10 cm, 9mal 11—15 cm, 1mal 16—20 cm. Die durchschnittliche Wachstumsverkürzung betrug nur 4—5 cm. Durch getrennte Messungen der Verkürzung an Femur und Tibia bei 36 Fällen wurde festgestellt, daß meist die Femurverkürzung die der Tibia überwiegt. Verkürzungen, welche durch Beckensenkung und Spitzfußstellung ausgleichbar waren, beeinträchtigten die Leistungsfähigkeit des Beines nicht wesentlich. Eine Gegenindikation gegen die Resektion im jugendlichen Alter kann weder aus den Verkrümmungen noch aus den Verkürzungen abgeleitet werden, da beide auch bei anderen Behandlungsmethoden, ja auch ohne jeden Eingriff beobachtet werden.

Schließlich geht Verf. auf den Einfluß der Resektion auf den Allgemeinzustand ein und wirft besonders die Frage auf, ob etwa durch die Resektion des tuberkulösen Kniegelenkes geschadet werden kann. Er beantwortet diese Frage dahin, »daß bei einer verschwindend geringen unmittelbaren Lebensgefahr der Operation als solcher die Möglichkeit einer Allgemeininfektion mit tuberkulösem Virus zwar nicht ausgeschlossen, aber gleichfalls äußerst unbedeutend ist«. Demgegenüber steht die Möglichkeit, daß nach Entfernung des Tuberkuloseherdes am Kniegelenk auch andere Herde im Körper ausheilen oder latent werden. Ausweilich der Statistik ist die Gefahr, nach der Resektion an Tuberkulose zu sterben, in den ersten beiden Jahren nach der Operation am größten.

Nach den sehr günstigen Resultaten steht Verf. nicht an, bei Erwachsenen und bei Kindern die operative Radikalbehandlung als das Normalverfahren für alle schwereren Fälle von Kniegelenkstuberkulose zu empfehlen.

M. v. Brunn (Tübingen).

## 31) Toussaint. Ostéo-periostite du tibia par effort.

(Arch. de méd. et de pharm. milit. 1904. Nr. 4.)

Verf. beschreibt einen Fall von Marschperiostitis an der Grenze des oberen und mittleren Drittels des Schienbeines, welche bei unseren Soldaten recht häufig beobachtet wird und vom Ref. in der Militärärztlichen Zeitschrift 1900 Heft 6 näher beschrieben wurde. In dem vorliegenden Falle zeigte das Röntgenbild eine Auftreibung des Schienbeines an der schmerzhaften Stelle. Daß diese Erkrankung in der französischen Armee so bedeutend weniger als in der deutschen beobachtet wird, schreibt T. mit Recht dem Umstande zu, daß in der französischen Armee kein forciertes Parademarschdrill geübt wird, wie bei uns.

Herhold (Altona).

## 32) M. v. Brunn. Beitrag zur traumatischen Gangrän durch Ruptur der inneren Arterienhäute.

(Beiträge zur klin. Chirurgie Bd. XLI. Hft. 1.)

Verf. berichtet aus der Tübinger Klinik über einen neuen Fall von Brand des Unterschenkels im Anschluß an einen Riß der inneren Häute der Art. poplitea. Es handelte sich um einen 60jährigen Mann, welcher durch Überfahung mittels eines schwer beladenen Wagens eine Quetschung des rechten Kniegelenkes erlitt. Es bestand keine Fraktur, keine Verrenkung, sondern nur eine anscheinend oberflächliche Wunde. Nach einigen Tagen stellen sich Zeichen eines gestörten Blutzuflusses ein. Am 15. Tage nach der Verletzung kam Pat. mit vollständigem Brand des Unterschenkels, Kniegelenksvereiterung und Sepsis in die Klinik. Die Oberschenkelamputation konnte das tödliche Ende nicht mehr verhindern. Als Ursache des Brandes fand sich Verschuß der Art. poplitea durch einen Thrombus. An der Stelle der Thrombosen waren die beiden inneren Gefäßhäute zerrissen und etwas abgelöst, die Adventitia verdickt und blutig infiltriert. Das Mißverhältnis zwischen den Anfangssymptomen und deren Folgezuständen macht den Fall sehr bemerkenswert und zeigt, daß die Prognose von Verletzungen, welche einen Druck auf die großen Gefäßstämme auszuüben geeignet sind, eine sehr ernste ist. Unter den bisher veröffentlichten 16 Fällen von Riß der inneren Häute der Art. poplitea war 13mal der Verlust des Beines, 2mal sogar der Tod die Folge.

Blanel (Tübingen).

## 33) W. Bauer. Drucknekrosen bei kongenitalem Klumpfuß.

(Deutsche Zeitschrift für Chirurgie Bd. LXXII. p. 325.)

Ein der Leipziger Klinik am 3. Lebenstage zugeführtes Kind mit schwerem beiderseitigem Klumpfuß zeigte an beiden lateralen Knöchelspitzen 3—4 mm im Durchmesser große Hautnekrosen, die gleich nach der übrigens normal erfolgten Geburt beobachtet worden waren. Abstoßung der nekrotischen Hautschicht bis zum 10. Tage, dann Granulation auf den Defekten, welche leicht gewulstet, infiltriert und gerötet waren. Vgl. eine Abbildung.

Narbig-atrophische Hautpartien an diesen Stellen bei Klumpfußkindern sind schon seit v. Volkman bekannt und als Druckspuren aus der früheren fötalen Lebenszeit gedeutet. Der hier beobachtete Befund kann nur auf Druck in der letzten intra-uterinen Lebenszeit bezogen werden und lehrt, daß die Klumpfußbildung hier in diese Zeit gefallen ist. Der Druck ist wahrscheinlich von der Uteruswand ausgeübt worden — bei der Geburt war nur wenig Fruchtwasser, etwa eine Obertasse voll, entleert worden.

Meinhard Schmidt (Cuxhaven).

---

Originalmittellungen, Monographien und Separatabdrücke wolle man an Prof. E. Richter in Breslau (Kaiser Wilhelmstraße 115), oder an die Verlags-handlung Breitkopf & Härtel, einsenden.

---

# Zentralblatt für C H I R U R G I E

herausgegeben

von

**E. von Bergmann, F. König, E. Richter,**  
in Berlin, in Berlin, in Breslau.

Einunddreißigster Jahrgang.

Wöchentlich eine Nummer. Preis des Jahrganges 20 Mark, bei halbjähriger Vorauszahlung. Zu beziehen durch alle Buchhandlungen und Postanstalten.

Nr. 28.

Sonnabend, den 16. Juli.

1904.

**Inhalt:** H. Kehr, Die Choledochusfege. (Original-Mitteilung.)

1) Reinsholm, Zirkuläre Vereinigung durchtrennter Blutgefäße. — 2) Tracy, Radium. — 3) Heinke, Röntgenstrahlen. — 4) Leser, Spezielle Chirurgie. — 5) Riely, 6) Lammers, Rückgratsverkrümmungen. — 7) Brehm, Bauchverletzungen. — 8) Mariani, Peritonitis. — 9) Wassiljew, Appendicitis. — 10) Sperling, Krebs in Bauchbrüchen. — 11) Goebel, Radikaloperation von Schenkelbrüchen. — 12) Osler, Darmveränderungen und Hauterytheme. — 13) Roswell, Spontaner Darmbrand. — 14) Rogers, 15) Tatsujiro Sato, Gastro-Entero- und Entero-Enteroanastomose. — 16) Gant, Wassereinspritzungen bei Mastdarmoperationen. — 17) Schloffer, Mastdarmexstirpation. — 18) Törnqvist, Gallensteinkrankheit. — 19) Lofmann, Duodenotomie bei Gallensteinen. — 20) Gendesen, Wirbelbrüche. — 21) Mehlhorn, Spondylitis tuberculosa. — 22) Mixte und Chase, Wirbelsäulenoperationen. — 23) Bonanome, Darmzerreißung. — 24) Hoppe-Seyler, 25) Hoepfl, 26) Grivet, 27) Trendelenburg, 28) Wette, Appendicitis. — 29) v. Hervert, Nabelbrüche. — 30) Balsch, Darmstenose nach Brucheingklemmung. — 31) Zimmer, Nabelschnurbruch. — 32) Cunningham, Gastrische Tetanie. — 33) Steinthal, Dünndarm-sarkome. — 34) Hendee, Meckel'sches Divertikel. — 35) Rogers, Gastroenterostomie. — 36) Borellus, Bauchaktinomykose. — 37) Ljunggren, Leberkavernom. — 38) Pel, Leberabzesse. — 39) Ransohoff, Lebertuberkulom. — 40) Hochhaus, 41) Busse, Pankreasnekrose.

## Die „Choledochusfege“.

Von

Hans Kehr in Halberstadt.

Auf dem diesjährigen Chirurgenkongreß wurde die Schwierigkeit der Entfernung der Steine aus dem Endstück des Choledochus von Herrn Prof. Kraske besprochen. Ich habe in der letzten Zeit recht oft festsitzende Steine im retroduodenalen Teile des Choledochus und in der Papilla duodeni angetroffen und mußte durch das Duodenum hindurch die Konkremeente entfernen.

Ich habe seit dem Chirurgenkongreß, resp. seit dem 27. April — also im Verlaufe von 2 Monaten — 25 Gallensteinoperationen ausgeführt und dabei neunmal Steine aus dem Choledochus entfernt. Dreimal bin ich durch das Duodenum hindurch auf

die Steine vorgedrungen, und ich habe mich dabei eines Verfahrens bedient, welches man »Choledochusfege« bezeichnen könnte.

Nachdem die Gallenblase entfernt, Cysticus und Choledochus bis an das Duodenum heran gespalten sind, versucht man zuerst, die Steine aus dem retroduodenalen Teile des Choledochus hochzuschieben und mit geeigneter Zange herauszubefördern. Zweimal hat mir dabei die Ablösung des Duodenum nach Kocher gute Dienste geleistet; die Freilegung des retroduodenalen Teiles des Choledochus gelang stets ohne erhebliche Blutung. Dreimal kam ich aber auch so nicht zum Ziel und machte deshalb die Duodenotomie. Die Papilla duodeni wurde mit zwei König'schen Klemmen gefaßt, die Papille wurde inzidiert und der Stein entfernt.

Dann führte ich eine Klemme, wie sie Kocher zum Durchziehen des Bruchsackes verwendet, vom Duodenum aus in die Papille und schob sie durch den Choledochus leberwärts, so daß sie aus der Inzision im supraduodenalen Teile des Choledochus wieder zum Vorschein kam. Die Klemme wurde etwas gesperrt; ich faßte einen feinen Streifen feuchter Gaze, zog dann Klemme und Gaze duodenalwärts heraus und »fegte« so den Choledochus aus. Dabei kamen stets kleine Steine und Steinbröckel, die ich vorher mit Sonde oder Kornzange nicht fühlen und fassen konnte, zum Vorschein.

In dem einen Falle mußte ich die »Choledochusfege« fünfmal wiederholen, ehe der Gang völlig gesäubert war. Dann legte ich ein feines Gummirohr in den Choledochus bis an die Papille heran, nähte das Duodenum zu, fixierte über der Naht Netz, machte Hepaticusdrainage und tamponierte. Alle drei Operationen setzten sich also zusammen aus Ektomie, Cysticotomie, Inzision des supraduodenalen Teiles des Choledochus, Duodenotomie, Papillotomie, Choledochusfege, Choledochusdrainage und Hepaticusdrainage. Die Dauer der Operationen schwankte zwischen 1 und 1½ Stunde.

Diese drei »Choledochusfegen« sind wie die übrigen sechs Hepaticusdrainagen glatt verlaufen. Keine Duodenalfistel kam zur Beobachtung.

Das Verfahren lehnt sich an das von Zeller angegebene an; es bietet die größte Gewähr, daß man keine Steine im retroduodenalen Teile des Choledochus zurückläßt. Mit Sonden und Kornzangen fühlt man nicht immer die weichen Steine, und der Palpation entgehen diese gar zu leicht.

Meine Urteil über die retroduodenale Choledochotomie lautet auch heute nicht anders wie auf dem Chirurgenkongreß: Die Mobilisierung des Duodenum nach Kocher und die Freilegung des retroduodenalen Teiles des Choledochus erleichtert die Lockerung und Hochschiebung dort sitzender Steine; einer Inzision ist aber zu wider raten.

Die transduodenale Choledochotomie mit nachfolgender »Choledochusfege« und recht sauberer Duodenalnaht, auf die man Netz fixiert,

ist eine gründliche und sichere Operation, die mir bisher recht gute Resultate geliefert hat.

Die betreffenden Krankengeschichten werde ich in meiner demnächst erscheinenden »Technik der Gallensteinoperationen« (Verlag von J. F. Lehmann, München) ausführlich veröffentlichen.

1) **W. Reinsholm.** Die verschiedenen Methoden für zirkuläre Vereinigung abgeschnittener größerer Arterien- und Venenstämme.

(Nord. med. Arkiv Bd. XXXV. Abt. 1, Nr. 16 u. 21 u. Bd. XXXVI. Abt. 1. Nr. 3. [Deutsch.]

Die sehr breit angelegte Arbeit, welche mit der goldenen Medaille der Kopenhagener Universität im Jahre 1902 preisgekrönt worden ist, bespricht zuerst, nach einigen einleitenden anatomischen Bemerkungen, die Schädigungen größerer Blutgefäße mit besonderer Rücksicht auf die Abschneidung derselben, dann die Diagnose und Symptome der Durchtrennung größerer Blutgefäße, um endlich im vierten und hauptsächlichsten Teile der Abhandlung die Therapie zu erörtern. — Die altbewährte Unterbindung der Gefäße ist zwar ein zweckmäßiges Verfahren; in einer Minderzahl von Fällen ist sie aber gefährlich oder völlig nutzlos. Bei diesen muß man eine andere Behandlung verlangen, nämlich die, welche in den späteren Jahren vorgeschlagen ist und die mit dem Kollektivum Wiedervereinigung bezeichnet worden ist. Die Vorteile derselben werden präzisiert und die Mängel ausführlich erörtert. Daß diesen — jedenfalls zum größten Teile — abzuhelfen ist, und daß die Schwierigkeiten überwunden werden können, wird teils durch Schilderungen der Geschichte der Gefäßnaht, teils durch Besprechung der verschiedenen Methoden für zirkuläre Vereinigung der Gefäße, der Technik derselben an der Hand ausgeführter Tierversuche und klinischer Fälle bewiesen.

Über die Zukunft der verschiedenen Methoden der Gefäßwiedervereinigung hält Verf. für schwierig, ein abschließendes Urteil zu geben, doch geht so viel aus seinen Auseinandersetzungen hervor, daß für die Venen eine Vereinigung durch Apposition der Intimaflächen mittels getrennter Catgutnaht am rationellsten zu sein scheint. Hinsichtlich der Arterien scheint dieselbe Methode auch in manchen Fällen anwendbar, besonders wenn vom Arterienstamm an der fraglichen Stelle zahlreiche Seitenäste sich abzweigen. Dasselbe gilt von der zirkulären Arteriennaht, ausgeführt nach den für die partielle Naht gebräuchlichen Prinzipien, ganz besonders, wenn die Arterie in reichlich fibröses Gewebe eingebettet ist.

Verf. hebt ferner ganz besonders hervor, daß die zirkuläre Vereinigung am besten und sichersten durch die in der Arbeit ausführlich behandelte Invaginationsmethode mit Catgutnaht ausgeführt wird.

Das erstrebenswerte Ziel: Raschheit der Ausführung leichte Anwendbarkeit, Sicherheit für unkomplizierten Heilungsverlauf und Beibehaltung der Gefäßlichtung in größtmöglichem Grade wird hierdurch am besten erreicht. Verf. empfiehlt daher diese Methode in allen den Fällen, wo eine zirkuläre Arterienvereinigung vorzunehmen gewünscht ist und wo keine Kontraindikationen vorliegen.

Ferner erwähnt Verf., daß abgeschnittene größere Gefäßstämme, selbst nach Resektion von 2 cm und an Stellen, wo durch Flexion eines naheliegenden Gelenkes die Möglichkeit vorhanden ist, die Gefäßenden einander zu nähern, selbst nach Resektion eines noch größeren Stückes, wieder vereinigt werden können.

Ausführliche Literaturangaben und in den Text eingeschaltete Abbildungen begleiten die von unermüdlichem Fleiß zeugende Arbeit, welche zum eingehenden Studium allen für die betreffenden Fragen sich interessierenden Chirurgen besonders zu empfehlen ist.

Hansson (Cimbrishamn).

## 2) S. Tracy. Radium: induced radioactivity and its therapeutical possibilities.

(New York and Philadelphia med. journ. 1904. Januar 9.)

Verf. hat in Verfolgung seines Radiumstudiums (cf. New York and Phil. med. journ. 1903 Oktober) versucht, die Radioaktivität auf Medien zu übertragen, deren therapeutische Verwendung einfach und praktisch wäre; er fand, daß die Normalkochsalzlösung ein gutes Objekt dafür ist. Er ging in der Weise vor, daß er in eine Flasche mit Kochsalzlösung zwei hermetisch verschlossene Tuben mit Radiumbromid brachte, von denen die eine 1 800 000, die andere 950 000 radioaktiver Substanz entsprach. Die Tuben blieben 24 Stunden in der Lösung, welch letztere dann erhebliche radioaktive Eigenschaften aufwies. Dies bewies Verf. dadurch, daß er auf zwei photographische Platten verschiedene Schlüssel usw. legte, über welchen er für je 24 Stunden die präparierte Flasche mit Kochsalzlösung hängte. Es wurden Bilder erzielt, die, wie die beigefügten Illustrationen zeigen, ganz den mit Röntgenstrahlen erzeugten entsprechen.

Die Wirkung der Lösung kann gesteigert werden durch Abbrennen von Magnesium in der Nähe, durch Entladen einer Leydener Flasche oder Exposition von ultravioletten Strahlen.

Die bisherige Anwendungsweise des Radiums direkt auf bösartige Geschwülste, Hautkrankheiten, Lupus usw. erfährt dadurch eine bemerkenswerte Erweiterung, da hierdurch eine innere Anwendung der Lösung möglich erscheint, und so eine Bekämpfung der Infektionskrankheiten, der Geschwülste des Magen-Darmkanals usw., eine Beeinflussung von Wundhöhlen durch Tränken der Gaze mit der Lösung, die jedesmal leicht frisch herzustellen wäre, nicht unwahrscheinlich ist; auch könnte gleichzeitiger innerlicher Gebrauch von Chinin Fluoreszenz auslösen und die Kombination mit Bestrahlung durch ultraviolettes Licht erhöhte Wirkung erreichen.

Inwieweit diese Ideen praktische Bedeutung haben, läßt sich vorerst nicht beurteilen; Verf. ist selbst mit den ersten Versuchen darüber beschäftigt, glaubt zwar günstige Beeinflussung zu sehen, kann aber noch nichts Definitives berichten. Schauer (Berlin).

3) **H. Heineke.** Über die Einwirkung der Röntgenstrahlen auf innere Organe. (Aus der chir. Klinik in Leipzig.)

(Münchener med. Wochenschrift 1904. Nr. 18.)

Sowohl bei kleinen Tieren (Mäusen, Meerschweinchen, Ratten), als auch bei größeren (Kaninchen) traten bei Bestrahlung mit Röntgenstrahlen (Entfernung 5—20 cm; 60 cm Induktor, harte und mittelweiche Voltosenröhren) Veränderungen an den lymphatischen Organen ein, die im wesentlichen in Zerfall der Lymphocytenkerne, Aufnahme der Kerntrümmer durch Phagocyten und Zugrundegehen der Follikel bestehen. Schon  $\frac{1}{4}$ stündige Bestrahlung des Bauches genügt, um bei einem mittelgroßen erwachsenen Hunde innerhalb weniger Stunden diesen Zerstörungsprozeß in den Follikeln der Milz, Mesenteriallymphdrüsen und des Darmes hervorzurufen. Die Veränderungen sind bei so kurzer Bestrahlungsdauer, daß keine tödliche Einwirkung auf den Gesamtorganismus der Tiere zustande kommt, nicht irreparabel; vielmehr tritt nach relativ kurzer Zeit eine Regeneration der Follikel ein.

Die Versuche zeigen, daß es Zellen im Tierkörper gibt, die auf Röntgenstrahlen viel feiner reagieren als die Zellen der Epidermis, daß diese Reaktion von seiten der Lymphfollikel viel früher eintritt als die des Deckepithels, daß also die für letzteres so charakteristische Latenzzeit der Strahlenwirkung und die damit zusammenhängende kumulative Wirkung der Bestrahlung bei der Reaktion des adenoiden Gewebes fehlt. H. glaubt, daß die Bestrahlung auch beim Menschen analoge Veränderungen an den Lymphfollikeln hervorrufen und therapeutisch verwertet werden könne und hält einen Versuch bei malignem Lymphom und bei abnorm großer Thymus für gerechtfertigt, ohne indes nunmehr in den Röntgenstrahlen ein Heilmittel für die ihrem Wesen nach noch nicht ergründeten Krankheiten zu sehen. — Inzwischen haben Senn (s. d. Ztrbl. 1903 p. 905, Ref.), Bryant und Crane-Bangor über Heilung in einigen Fällen von Leukämie und Pseudoleukämie durch Röntgenstrahlen berichtet.

Kramer (Glogau).

4) **E. Leser.** Die spezielle Chirurgie in 60 Vorlesungen. Ein kurzgefaßtes Lehrbuch für Ärzte und Studierende. Sechste, vermehrte und verbesserte Auflage.

Jena, Gustav Fischer, 1904.

Das L.'sche Lehrbuch ist in diesem Blatte zu wiederholten Malen besprochen worden, und alles, was zu gunsten der früheren



Auflagen desselben hervorgehoben werden konnte, gilt in gleichem Maße von der jetzt vorliegenden sechsten Auflage. Der Hauptvorteil des Buches bleibt, daß Verf. es mit großem Geschick verstanden hat, in einem handlichen Bande von nur 1108 Seiten das Gesamtgebiet der speziellen Chirurgie abzuhandeln und dabei doch im wesentlichen alles für den praktischen Arzt und Studierenden Wissenswerte zu bringen.

Auch bei Bearbeitung dieser Auflage ist L. sichtlich bestrebt gewesen, die Fortschritte der letzten Jahre in vollem Umfange zu verwerten. Daß er sich dabei in der Erörterung von Fragen, welche noch der Kontroverse unterliegen, wie z. B. in derjenigen nach der Behandlung der Appendicitis, Zurückhaltung auferlegte, wird man in einem für Ärzte und Studierende geschriebenen Buche nur gut heißen können. Dagegen muß es von dem gleichen Gesichtspunkte, daß das Buch für Ärzte bestimmt ist, befremden, daß die wichtigeren Affektionen des inneren Ohres, besonders der eitrige Mittelohrkatarrh und die chirurgische Behandlung desselben (Parazentese des Trommelfells, Aufmeißelung des Proc. mastoideus), immer noch keine Berücksichtigung gefunden haben. Ist doch die Kenntnis dieser Erkrankungen und ihrer Komplikationen, welche oft ohne Verzug einen chirurgischen Eingriff erfordern, für den praktischen Arzt sehr viel wichtiger, als diejenige der Talma'schen Operation, deren Beschreibung L., weil sie im Text übersehen war, in einem besonderen Nachtrage zu dieser Auflage bringt.

Die Darstellung ist fließend und leicht verständlich, die Zahl der Abbildungen hat sich von 355 auf 383 vermehrt. Die meisten Abbildungen sind gut ausgewählt und vortrefflich wiedergegeben. Immerhin finden sich auch in dieser Auflage noch einige, welche verbesserungsbedürftig erscheinen. Das gilt insbesondere von den Reproduktionen nach Röntgenphotographien, Fig. 341, 351 und 352, welche zu dunkel gehalten und deren Grenzen verwischt sind. Augenscheinlich sind bei Aufnahme der Bilder minderwertige bzw. zu hart gewordene Röntgenröhren benutzt worden. Bei Verwendung von Röhren neuerer Konstruktion mit Regulier- und Regeneriervorrichtung, zumal solcher nach dem System Dessauer, pflegen die Bilder um vieles klarer zu werden.

Doch dieses sind nebensächliche Einwände. Alles in Allem empfiehlt sich L.'s Chirurgie, wie das rasche Erscheinen neuer Auflagen — in 6 Jahren 3 neue Auflagen — beweist, von selbst. Auch diese Auflage wird sich um ihrer Vorzüge willen alsbald Freunde erwerben.

O. v. Bünzner (Hanau).

5) Riely. A study of the anatomy, pathology and etiology of scoliosis. The scoliotone, a new apparatus.

(Journ. of the amer. med. assoc. 1904. April 2.)

Anatomie und Pathologie bringen Bekanntes. Als Grundursache der Skoliose betrachtet Verf. Schiefheit des Beckens aus verschied-

densten Gründen (u. a. schiefe Sitzen, ungleicher Verknöcherung, Längenverschiedenheit der Beine usw.). Durch die Schiefheit des Beckens wird verschieden starke Wirkung der Bauchmuskeln auf die Rippen erzeugt, die ihrerseits wieder die Wirbelsäule verbiegen und drehen. Die Behandlung sucht die entgegengesetzten Bewegungen zu erzeugen. Im »Skoliotone« liegt Pat. mit Brust und Bauch, bei rechtwinkliger Beugung des Rumpfes im Hüftgelenk, auf zwei stark gepolsterten, breiten Holmen mit Seitenstützen, welche gegen die Achselhöhle und Beckenseite Gegendruck ausüben, während über die Konvexität der Skoliose ein breiter, stark mit Gewichten belasteter Gurt gelegt wird, der auf der Konkavseite am Gestell des Apparates fest ist. Man kann so einstellen, daß entweder mehr auf die Rotation oder auf die Biegung eingewirkt wird. Die Rumpfbeugung soll genügen, um eine Lordose und runde Schultern zu beseitigen. Jedenfalls ist Pat. sehr fest im Apparate fixiert. Die Einrichtung scheint (nach den Abbildungen) einfach zu sein und mancherlei Vorzüge zu besitzen.

Trapp (Bükeburg).

## 6) R. Lammers. Das Gipsbett zur Behandlung der Skoliose und Kyphose.

(Münchener med. Wochenschrift 1904. Nr. 19.)

L. hat, wie bei Spondylitis, auch zur Behandlung der Skoliose neben anderen Maßnahmen das Gipsbett herangezogen, das den mannigfachen Veränderungen der Wirbelsäule und des Rumpfes Rechnung trägt. Erstere wird gestreckt; die Extension bessert die seitliche Verschiebung, auf die besonders der ganz erhebliche Druck der Gurte, die durch Längsspalten im Gipsbett durchgezogen und gegen Eisenstäbe gespannt werden, einwirkt. Dabei wirkt der Druck fast direkt von hinten nach vorn. Dieser sagittale Druck bewirkt außerdem, da er seinen Angriffspunkt am Rippenwinkel nimmt, bei extendierter Wirbelsäule eine Aufdrehung derselben; er setzt sich vom Rippenring auf die Wirbelsäule fort und dreht sie um die Längsachse. Da die Pat. die ganze Nacht und einen Teil des Tages in dem Gipsbett zubringen, lassen sich sehr gute Erfolge durch dasselbe erreichen. Das Bett reicht vom Scheitel bis zu den Knien und liegt an beiden Seiten auf der Unterlage auf. Eine Reihe von Bandeisen verstärken es; ein in der Mitte verlaufender Eisenstab überragt oben das Gipsbett und endet in einem Haken, der für die Glisson'sche Schlinge dient. Weitere Einzelheiten s. in der Arbeit.

Kramer (Glogau).

## 7) O. Brehm. Resultate bei den penetrierenden Bauchverletzungen des Friedens.

(v. Langenbeck's Archiv Bd. LXXIII. Hft. 1.)

B. ist der Meinung, daß die Ergebnisse der letztjährigen Kriege, besonders des Burenkrieges, bezüglich der Bauchschüsse nicht in

einem Siege der expektativen Therapie bestehen, sondern daß für die Fälle, die in der Friedenszeit vorkommen die Laparotomie auch fernerhin ihre Berechtigung behält. Freilich möchte Verf. den Eingriff von einer Präzisierung der Diagnose abhängig machen, ob es sich um einen komplizierten oder unkomplizierten Fall handelt, und will den Bauchschnitt nur für die komplizierten Fälle reserviert wissen. Diese Diagnose ist nach seiner Ansicht im Gegensatz zu anderen Autoren, in vielen Fällen möglich. Das zu erweisen, hat B. seine eigenen Krankengeschichten ausführlich auf das Vorhandensein der wichtigsten Symptome, nämlich Alteration des Allgemeinbefindens, spontaner und Druckschmerz, Erbrechen, Spannung der Bauchdecken, Dämpfung in den abhängigen Partien des Leibes usw. geprüft. Die zahlenmäßig angegebenen Befunde ergeben nun, daß man bei den komplizierten Fällen meist das ganze Bild vollständig vorfand, und daß, wenn auch einzelne Symptome fehlten, fast nie ein Mangel an anderen Erscheinungen war. Fällen mit absolut sicherer Diagnose stellt Verf. solche gegenüber, bei denen man Komplikationen mit Wahrscheinlichkeit annehmen darf und diejenigen, bei denen man mangels aller Symptome auf eine einfache unkomplizierte Verletzung zu schließen berechtigt ist. Kommt man über eine Wahrscheinlichkeitsdiagnose nicht hinaus, so soll man dem Pat. die Operation vorschlagen. Jedenfalls kann sich Verf. nicht auf den Standpunkt stellen, daß die Laparotomie ein ungefährlicher Eingriff ist. Seine Erfahrungen sprechen durchaus dagegen. Handelt es sich doch oft um Leute mit anderweitigen Schädigungen der Gesundheit am Herzen, an den Nieren, um Potatoren u. a. m. Auch ist die ungenügende Vorbereitung zur Operation nicht zu unterschätzen. Störungen der Wundheilung mit ihren unangenehmen Folgen, wie Bauchbrüche, sind nicht selten. Interessant ist das Zahlenmaterial des Verf. Von seinen 36 komplizierten Fällen wurden 10 exspektativ behandelt, 26 operativ. Von den ersteren starb nur einer. Alle 14 unkomplizierte Fälle wurden geheilt, und zwar 7 ohne Operation, 7 mit Eingriff. Die Verletzungen sind nach den betroffenen Organen in einzelne Unterabteilungen eingeteilt. Doch ist aus diesem Abschnitte der Arbeit bei den relativ kleinen Zahlen kein sicherer Schluß für den Wert des Eingriffes und für die Gefahr der Verletzung der verschiedenen Unterleibsorgane zu ziehen.

E. Slegel (Frankfurt a. M.).

## 8) Mariani. Sulle peritoniti.

(Polielinico 1904. Ser. med. 5.)

Experimente über Erhöhung der Widerstandsfähigkeit des Peritoneum gegen Bakterien an Kaninchen ergaben:

Laparotomie und Maltraitieren der Därme schwächt unmittelbar die Resistenz; nach einiger Zeit der Ruhe ist sie beträchtlich erhöht. Werden steigende Dosen von Terpentin, Alkohol, Jodtinktur injiziert und dann wieder 15 Tage gewartet, ist sie gleichfalls erhöht.

Erniedrigt wird sie durch Anregung der Peristaltik durch Drastika und große Morphiummengen, erhöht durch Atropin und kleine Morphindosen.

Bei chronischer Peritonitis und solcher durch schwachvirulente Streptokokken ist die Darmwand für Bakterium coli durchlässig.  
E. Pagenstecher (Wiesbaden).

## 9) Wassiljew. Über Appendicitis in Inguinalhernien bei Männern.

(v. Langenbeck's Archiv Bd. LXXIII. Hft. 1.)

W. publiziert die Krankengeschichte eines 53jährigen Mannes, bei welchem auf Grund des klinischen Befundes eine Geschwulst, wahrscheinlich eine Neubildung des Samenstranges, angenommen wurde, während der chirurgische Eingriff und die nachherige pathologisch-anatomische Untersuchung ergaben, daß es sich um den Folgezustand einer eitrigen Appendicitis handelte. Die vorliegende Beobachtung veranlaßte den Verf. zu einem eingehenderen Studium der Fälle von Appendicitis in Inguinalhernien, von denen er im ganzen noch 62 andere zusammenstellen konnte. Er hat unter 106 Leistenbrüchen 3mal den Wurmfortsatz im Bruchsack gefunden, also in 2—3% der Fälle, meist rechterseits, doch auch nicht gar so selten im linken Leistenbruchsack. Prädisponiert für die Entzündung der Appendix in Leistenbrüchen sind nach den bisherigen Erfahrungen das Kindes- und das Greisenalter, besonders die Zeit zwischen dem 51. und 60. Jahre. Diese Verhältnisse stehen also völlig im Gegensatz zu der Tatsache, daß die gewöhnliche Appendicitis ihr Maximum im Alter von 21 bis 30 Jahren erreicht, und daß besonders das höhere Lebensalter weniger heimgesucht ist. Für das Kindesalter ist die Häufigkeit der Hernien-appendicitis dadurch zu erklären, daß sowohl Hernien wie Darmkatarrhe, welche leicht zur Appendixerkrankung führen können, in dieser Lebenszeit besonders häufig sind. Im höheren Alter handelt es sich dagegen um lange bestehende Brüche, in welchen der vorliegende Wurmfortsatz Veränderungen durchgemacht hat, die leicht zu weiterer Erkrankung führen. Stauungshyperämie und erschwerte Entleerung des Inhaltes werden anfänglich zu katarrhalischen Entzündungen und später event. zu geschwürigen Prozessen führen. Weiter schädlich wirken Traumen, starke Anstrengungen, Pressen beim Stuhl. Zu diffuser Peritonitis kommt es selten, da sich leicht Verwachsungen bilden, welche den Proc. vaginalis gegen die Bauchhöhle abschließen. Eine sehr wichtige Eigentümlichkeit der behandelten Krankheit ist bei chronischem Verlaufe die Bildung einer harten Geschwulst infolge reichlicher Wucherung von Bindegewebe um den Wurmfortsatz herum, übergreifend auf den Samenstrang, so daß beide Organe ein Ganzes bilden. Für die Symptomatologie ist zu erwähnen, daß die akute und auch die perforative Form selten so stürmische Erscheinungen macht wie die Appendicitis in der freien Bauchhöhle. Viele Fälle wurden unter der Diagnose eines

eingeklemmten Bruches operiert; in anderen entwickelte sich ein Abszeß, der entweder eröffnet wurde oder spontan durch eine Fistel im Hodensack sich entleerte. Im großen und ganzen gilt die richtige Diagnose als fast unmöglich. Von den vom Verf. gesammelten Fällen genasen 44, starben 16, während bei 3 der Ausgang unbekannt blieb. Die Behandlung hat in der Operation und Resektion des Wurmfortsatzes zu bestehen. Die Fälle, in denen die letztere unterblieb, gaben eine ungünstigere Prognose.

F. Stiegel (Frankfurt a. M.).

### 10) Sperling. Hernien in Laparotomienarben und maligne Degeneration der Intestina des Bruchsackes. .

(Berliner klin. Wochenschrift 1904. Nr. 20.)

Unter 104 Laparotomien beobachtete Verf. zwei Fälle von Karzinom, welches in dem dünnwandigen Sacke des nach Bauchdecken- eiterung entstandenen Bauchbruches seinen Sitz hatte und 4 bzw. 7 Jahre nach der Myomektomie entstanden war. Da in beiden Fällen seit mehreren Jahren eine Leibbinde mit Pelotte getragen wurde und von der versenkten Etagennaht im Peritoneum Fremdkörper zurückblieben, so glaubt Verf. in der dauernden mechanischen Irritation die Ursache für das Karzinom erblicken zu dürfen. Um möglichst wenig Nahtmaterial zu versenken, näht S. jetzt durchgreifend und nur die Fascie isoliert. Bei dicken Bauchdecken werden 2 cm breite Jodoformgazestreifen auf die Fasciennaht gelegt und zu den Wundwinkeln herausgeleitet.

Langemak (Erfurt).

### 11) C. Goebel. Die Prinzipien des Bruchpfortenschlusses bei Cruralhernien unter Mitteilung einer neuen Methode v. Mikulicz'.

(Beiträge zur klin. Chirurgie Bd. XLII. p. 486.)

G. stellt die bisher für den Verschuß der Bruchpforte bei Cruralhernien angegebenen Methoden übersichtlich zusammen und beschreibt dann einen Fall, bei dem v. Mikulicz folgende neue Methode anwandte: »Isolierung, Ligierung und Versenkung des Bruchsackes. Schnitt in frontaler Richtung etwas vor der Crista pubis vom Tuberculum pubis bis zu den Gefäßen, bis auf den Knochen; Abhebelung eines oberen und unteren Periost- resp. Periost-Muskel-Fascienlappens vom Os pubis; wenn nötig mit je einem Sagittalschnitt quer über dem Knochen am äußeren und inneren Ende des Frontalschnittes. Vernähung des oberen (inneren) Periostlappens mit dem inneren (oberen) Teile des Lig. Poup., Vernähung des unteren (äußeren) Lappens mit dem Außenrande desselben Bandes. Subkutane Naht der restierenden Fascien. Hautnaht«.

Das Neue an der Methode ist die Bildung des doppelten Periostlappens. Sie dürfte sich besonders für mittlere und große Bruchpforten empfehlen.

M. v. Brunn (Tübingen).

12) **W. Osler.** On the surgical importance of the visceral crises in the erythema group of skin diseases.

(Amer. Journ. of the med sciences 1904. Mai.)

Verf. weist auf die chirurgische Bedeutung von häufig wiederkehrenden Darmkoliken namentlich bei Kindern hin, die das konstanteste Symptom eines Krankheitsbildes darstellen, das unter erythematösem Hautausschlag, arthritischen Erscheinungen und Nephritis verläuft. Wie die in mehreren publizierten Fällen ausgeführte Laparotomie gezeigt hat, beruhen die Koliken auf einem Bluterguß in die Darmwand. Diese Darmveränderungen können zur Gangrän oder vorher zur Intussuszeption führen. Die Darmkoliken können auf Jahre hinaus das einzige Symptom der Erkrankung darstellen, bis schließlich die Haut- oder die Urinveränderungen zutage treten. Verf. vermehrt die Kasuistik um einen Fall, wo bei einem 17jährigen Mädchen  $1\frac{1}{2}$  Jahre hindurch rezidivierende Darmkoliken beobachtet wurden, zu denen sich schließlich arthritische und nephritische Erscheinungen gesellten. Eine Explorativlaparotomie hatte keinen krankhaften Befund aufgedeckt und das Leiden nicht beeinflußt. Die Koliken an sich bedingen nach Verf.s Erfahrungen niemals eine Lebensgefahr.

Läwen (Leipzig).

13) **Roswell.** Spontaneous gangrene of the hollow viscera.

(Annals of surgery 1904. Nr. 4.)

R. beobachtete und laparotomierte 2 Fälle von ausgedehnter Gangrän der Därme; in dem einen Falle war der Darm vom Magen bis zum Blinddarm, im anderen der ganze Darm brandig. Beide Pat. starben schnell nach der Operation, die Autopsie wurde leider nicht gestattet.

Derartige Erkrankungen werden hervorgerufen durch den Verschuß der Mesenterialgefäße, dessen Folgen so schwere sind, weil die Arterien der Därme Endarterien und alle Darmvenen klappenlos sind. Der Verschuß kann durch Embolie bei Mitralstenose, Arteriosklerose usw. oder durch Thrombosen bedingt sein. Letztere können aus entzündeten und verstopften Gefäßen, z. B. aus den verstopften Venen des entzündeten Wurmfortsatzes oder der Darmgeschwüre fortgeleitet sein oder direkt infolge endarteritischer oder endophlebitischer Erkrankungen entstehen. Experimentell ist erwiesen, daß das Aufhören der Zirkulation in der Mesenterialarterie gefolgt ist von Nekrose und Infarkt.

Die Symptome der spontanen Darmgangrän sind: sehr heftige, plötzlich eintretende paroxysmale Schmerzen, Diarrhöen, (zuweilen auch Verstopfung), Erbrechen, kleiner Puls, Meteorismus; später Kollaps und Delirien. Differentialdiagnostisch können allerhand Krankheiten wie perforiertes Magen- oder Darmgeschwür, Ileus, Milzinfarkt, akute Cholecystitis und Pankreatitis in Frage kommen. Nur von letzterer ist die Gangrän unmöglich zu unterscheiden,

während in den übrigen Fällen die Anamnese auf die richtige Fährte führt.

Die Prognose ist ernst, sie hängt davon ab, wieviel Darm gangränös ist; einige wenige Fälle sind mit Erfolg operiert worden.

Herhold (Altona).

#### 14) Rogers. On the present status of the operation of gastroenterostomie.

(Annals of surgery 1904. Nr. 4.)

Nach Verf. ist die Mortalität der Gastroenterostomie von 60 bis 70% auf 15—30% gesunken. Die Todesursachen sind verschiedene: obenan stehen die allgemeine Schwäche des Pat. und der Circulus vitiosus. Um letzteren zu vermeiden sind vorgeschlagen: Anlage der Fistel möglichst nahe der großen Krümmung, Benutzung des Murphyknopfes, eine hinzugefügte Entero-Enterostomie. Bei der von Finney angegebenen Gastro-duodenostomie wird die Schlingenbildung und damit auch der Circulus vitiosus vermieden. Diese Finney'sche Operation ist ähnlich der Pyloroplastik, nur ist der Schnitt hufeisenförmig — von 6—10 Zoll Länge — und er beginnt am Pylorus, um dann auf die große Krümmung und nach unten aufs Duodenum sich fortzusetzen. Die Gastro-duodenostomie ist nur ausführbar, wenn keine Verwachsungen um den Pylorus bestehen. Roux's Y-Methode ist nach R. nicht populär geworden, mehr zu empfehlen ist die von Petersen auf dem Chirurgenkongreß 1902 angegebene Methode der Gastroenterostomie, welche darauf beruht, daß die ersten Zoll des Jejunums zur Anastomose benutzt werden. Verf. hat nach dieser Methode 5 Fälle, die näher beschrieben werden, mit gutem Erfolg operiert. Um zu vermeiden, daß sich die durch die Gastroenterostomie angelegte Fistel wieder schließt, soll der Pylorus durch Tabaksbeutelnaht verschlossen oder durch Einfaltung der Magenwand ausgeschaltet werden.

Herhold (Altona).

#### 15) Tatsujiro Sato. Experimentelle Studie über Enteroanastomose resp. Gastroenteroanastomose ohne operative Eröffnung des Darmlumens.

(v. Langenbeck's Archiv Bd. LXXIII. Hft. 1.)

S. suchte die Frage zu prüfen, ob in zweckmäßiger Weise als in den bisher angegebenen Verfahren zwei Darmschlingen durch Anastomose ohne Eröffnung des Kanales miteinander vereinigt werden könnten. Die an Hunden und Affen vorgenommenen Experimente gingen darauf aus, zu erforschen, wie sich die Verhältnisse bei einfacher Apposition zweier bloßgelegter Submucosflächen gestalten, und ferner, wie dann, wenn zu dieser Adaption noch eine Ätzung und Verschorfung der Schleimhaut hinzugefügt wird. Es ergab sich, daß die bloße Aneinanderlagerung der äußeren Schleimhautflächen des Dünndarmes oder des Magens und des Dünndarmes

nicht zu einer Kommunikation der Darmschlingen führte, insofern es trotz ausgedehnter Freipräparierung der Schleimhaut niemals zur Perforation kam. Verätzung resp. Verschorfung mit dem Lapiestift oder Thermokauter erwies sich dahingegen als geeignet, eine brauchbare Anastomose zu erzeugen. Das *Argentum nitricum* ist aber dem Glühapparat vorzuziehen, weil die Handhabung mit ihm einfacher ist, und weil der trockene Thermokauterschorf eine Morschheit des Gewebes bewirkt, die sich bei der Naht unliebsam bemerkbar machen kann. Die einfache Technik gestattet die Ausführung ohne Assistenz. Die Verätzung mit Lapis soll 1—2 mm an dem Rand der freigelegten Fläche freilassen, die Breite der freipräparierten Darmschleimhautfläche annähernd  $\frac{1}{3}$  der Zirkumferenz betragen. Verf. hatte daran gedacht, seine Methode auch bei verschlossenem Verdauungskanal, also bei einer event. Pylorus- oder Darmresektion anzuwenden, weil hier die Reinhaltung des Operationsfeldes von Magen-Darminhalt gleichfalls von großer Bedeutung ist. Allein bei Darmstümpfen erwies sich die Methode als unsicher und gefährlich, da durch 1—2 Tage ein voller Abschluß des Darmkanals vorhanden war und es durch die Zersetzungsprodukte leicht zu ilensähnlichen Autointoxikationen kam.

E. Siegel (Frankfurt a. M.).

#### 16) S. Gant. Sterile water anaesthesia in the office treatment of rectal diseases.

(New York and Philadelphia med. journ. 1904. Januar 23.)

Verf. macht seit September 1901 zur Anästhesierung bei kleineren Mastdarmoperationen nur Einspritzungen von sterilem meist warmem Wasser und schildert das Verfahren als außerordentlich einfach und schmerzlos, so daß eine große Anzahl von Eingriffen in der Sprechstunde erledigt werden kann; dazu gehören Behandlung von Fissuren, Ulzerationen, Hämorrhoiden, Polypen, Prolapsus ani, Fisteln, Geschwülste, Sphinkterspaltung, Fremdkörper, Kolostomie und Probe-laparotomie. Die Technik ist einfach; in eine emporgehobene Hautfalte wird langsam mit einer gekrümmten Nadel etwas Wasser eingespritzt; es soll nur ganz leichtes schnell vorübergehendes Spannungsgefühl entstehen; üble Zufälle, wie sie immerhin bei Kokainanästhesie irgendwelcher Art vorkommen können, sollen nicht auftreten.

Scheuer (Berlin).

#### 17) H. Schloffer. Die Laparotomie im Dienste der Rektum-exstirpation.

(Beiträge zur klin. Chirurgie Bd. XLII. p. 396.)

Die Arbeit enthält eine ausführliche kritische Würdigung aller Methoden zur Exstirpation des Mastdarmkarzinoms, welche mit einer Eröffnung der Bauchhöhle durch Laparotomie verbunden sind. Die über die einzelnen Methoden publizierten Fälle werden tabellarisch zusammengestellt. So werden abgehandelt:



1) Kombinierte Amputationen (36 Fälle), bei denen weit oberhalb des Karzinoms ein Kunstafter angelegt und der ganze periphere Darmabschnitt teils vom Bauch aus, teils von unten her extirpiert wurde. Nur in 5 bis 6 Fällen erschien die Entfernung des Sphinkters unumgänglich nötig, bei den übrigen Fällen wurde er im Interesse günstiger Wundverhältnisse geopfert. Die Mortalität betrug 14 von 31. Von 12 Männern wurde nur einer geheilt, von 15 Weibern starb nur eines.

2) Kombinierte Resektionen mit Hinzufügung der Laparotomie zu dem Eingriff von unten zur besseren Mobilisierung und Freilegung des Darmes und Wiedervereinigung des Darmes von unten her. Von 23 nach dem »Operationstypus Kraske« operierten Fällen starben 12, 11 wurden geheilt. Von 13 Männern starben 8, von 10 Weibern 4. Nach dem »Typus Maunsell-Trendelenburg« (Laparotomie, Mobilisierung von oben, Prolabierung der Geschwulst durch den After, Resektion und Naht vor dem After, ohne Schnittführung von unten, höchstens Sphinkterotomie) wurden eine Anzahl von Fällen operiert, deren genaue Zahl unsicher ist und deren Mortalität sich daher nicht genau berechnen läßt. Sie scheint recht ungünstig gewesen zu sein. Eine größere Anzahl von Fällen sind schließlich auf rein abdominalem Wege reseziert worden. Die Resultate sind durchaus nicht ungünstiger als bei den übrigen Methoden, aber die für eine Mortalitätsstatistik verwertbaren Zahlen noch recht klein. Verf. hält diese abdominelle Methode für aussichtsvoll auch bei ziemlich tief sitzenden Karzinomen und gibt für solche, die an der Übergangsfalte des Bauchfells sitzen, also zum Teil dem extraperitonealen Mastdarm angehören, detaillierte technische Vorschriften über den Bauchschnitt, die Lagerung des Pat., die Mobilisierung der Geschwulst, die Reinigung des Darmes, die Resektion und Darmvereinigung selbst und über die Drainage des kleinen Beckens.

Abdominale Operationen, rein oder kombiniert, kommen für Karzinome in Betracht, die 6—8 cm oberhalb des Sphinkter sitzen. Sie verdienen besonders deshalb den Vorzug vor Eingriffen nur von unten, weil die Ausbreitung in den Lymphdrüsen von oben besser übersehen werden kann. Die Erhaltung des Sphinkters ist tunlichst zu erstreben. Bei der anscheinend günstigen Mortalität verdient die rein abdominale Operation vor den kombinierten Methoden den Vorzug.

M. v. Brunn (Tübingen).

## 18) G. W. Törnqvist. Beiträge zur Pathologie und Therapie der Gallensteinkrankheit.

(Nord. med. Arkiv Bd. XXXVI. Abt. 1. Nr. 7. [Deutsch.])

Die Arbeit, welche in besonderen Abteilungen über die Geschichte der Gallensteinoperationen, die Bakteriologie der Gallenblase, die anatomischen Veränderungen der Blasenwand und die Behandlung der Gallensteinkrankheit ausführliche und eingehende

Besprechungen liefert, basiert auf einer Zusammenstellung von 49 in der chirurgischen Klinik zu Lund (Direktor Prof. J. Borelius) beobachteten Fällen von Cholelithiasis während der letzten 4 Jahre. 43 derselben sind operiert worden, 6 innerlich behandelt; in 34 Fällen ist der Inhalt der Gallenblase bakteriologisch untersucht und in 31 operierten, nebst zwei nicht zur Operation gelangten Fällen von Gallenblasenkrebs ist histologische Untersuchung der Blasenwand gemacht worden.

Von einer mehr eingehenden Besprechung der von größtem Fleiß zeugenden Arbeit kann hier nicht die Rede sein, nur einzelne Punkte der alle aktuellen Fragen in der Gallensteinkrankheit sorgfältig beleuchtenden Abhandlung sollen hier kurz gestreift werden.

Die modernen Wandlungen in der Operations- und Behandlungstechnik, wie sie sich an der Klinik vollzogen haben, kann man an der Kasuistik deutlich ablesen. In der ersten Reihe der Fälle stellt Verf. die 25 Fälle von Cholecystostomie (1 zweizeitige, 24 einzeitige Operationen) zusammen; in der zweiten kommen 10 Cystektomien (in 3 von diesen außerdem 3 Cysticotomien), in der dritten 5 Choledochotomien (3 mit Stomie und 2 mit Ektomie kombiniert); schließlich fügt Verf. 6 Fälle von atypischen Operationen in einer letzten Abteilung den eben genannten an. 6 Kranke wurden aus verschiedenen Gründen nicht operiert; 4 von diesen sind gestorben. Von den Operierten ist einer 7 Tage nach dem Eingriff an Peritonitis zugrunde gegangen; ein anderer mit Choledochusstein und Leberabszeß starb nach 8 Monaten; alle übrigen haben den Eingriff überstanden.

Die bakteriologischen Untersuchungen bestanden teils in der Nachweisung von Mikroorganismen im Hängetropfen und Deckglaspräparaten, teils in Züchtung in Bouillon, auf Agar und Gelatine, teils in Untersuchung in gefärbten Schnitten. In den 21 Fällen, wo diese Methoden alle zur Ausführung gelangten, war es Verf. immer möglich, das Vorhandensein von Bakterien in irgendeiner Weise nachzuweisen. Von den sämtlichen 34 bakteriologisch geprüften Gallen wiesen 32 bei Verwendung irgendeiner der Untersuchungsmethoden Bakterien auf. Besonders wichtig scheint es dem Verf., den an der Gallenwand öfters in großen Mengen adhärierenden Schleim zu untersuchen; denn gerade hier traf er oft massenhafte Bakterien bei der mikroskopischen Untersuchung. Diesem Schleim kommt, meint Verf., eine große Bedeutung zu im Kampfe gegen die Infektion als ein die Bakterien auffangendes und unschädlichmachendes und daher die Wand selbst schützendes Medium.

Der pathologisch-anatomische Teil der Arbeit beansprucht ein besonderes Interesse wegen der Beantwortung der Fragestellung, ob die Drüsen der Gallenblase präexistieren oder durch entzündliche Reizung umgebildet werden. Da die in den anatomischen Handbüchern über diesen Gegenstand vorhandenen Angaben entweder unvollständig oder einander widersprechend sind, hat Verf. sich der

Mühe unterzogen, nicht nur 12 normale Fundusteile zu untersuchen, sondern auch in 33 Fällen von Cholelithiasis nach Drüsen eifrig gesucht. Das Ergebnis dieser Untersuchungen, deren genauere Details im Original nachzusehen sind, ist überraschend, indem Verf. in keinem Fundus von den 12 normalen Gallenblasen tiefliegende Drüsen fand, wohl aber in beinahe der Hälfte der pathologisch veränderten (15 unter 33). »Daß dies nicht gerade auf Rechnung des Zufalls zu schreiben sei, sondern im Gegenteil zur Annahme zwingt, daß Steinbildung und Drüsenentwicklung in ursächlichem Zusammenhange miteinander stehen müssen, ist einleuchtend.«

Auch die Frage über das Auftreten vom Gallenblasenkrebs im Zusammenhange mit Steinbildung wird erörtert und die damit im Zusammenhange stehenden Fragen über die Wahl der Behandlungsmethode werden deutlich präzisiert.

Alles in allem kann die fleißige Arbeit Verf.s nicht nur als ein verdienstvoller Beitrag zur Klärung mancher noch strittiger theoretischer Fragen in der Pathologie der Cholelithiasis bezeichnet werden, sondern enthält auch für den Operateur sowohl wie für den praktischen Arzt eine Fülle wertvoller Tatsachen aus der fast unübersehbaren, hierhergehörigen Literatur, und kann dringend zum eingehenden Studium empfohlen werden. **Hansson** (Cimbrishamn).

---

### 19) G. Lefmann. Über Duodenotomie zur Entfernung von Gallensteinen.

(Beiträge zur klin. Chirurgie Bd. XLII. p. 346.)

L. beschreibt 4 Fälle der genannten Operation aus der Heidelberger Klinik und stellt 18 weitere aus der Literatur zusammen. Die Duodenotomie ist als einfachstes und ungefährlichstes Operationsverfahren dann allen anderen vorzuziehen, wenn ein Gallenstein im duodenalen Teile des Choledochus oder in der Papille sitzt.

**M. v. Braun** (Tübingen).

---

## Kleinere Mitteilungen.

### 20) Gondesen. Beobachtungen über den Heilungsverlauf der seit dem Jahre 1900 in der Kieler chirurgischen Klinik behandelten Fälle von Wirbelbrüchen.

Diss., Kiel, 1903.

Von den 43 Fällen von Wirbelsäulenfraktur gingen 17 mit ausgesprochener Markschädigung einher, und von letzteren starben 10. Von 26 Pat., die ohne Markschädigung meist nach  $1\frac{1}{2}$ —2monatlicher Extensionsbehandlung mit Gipsverband ziemlich beschwerdefrei entlassen wurden, werden 20 Endbefunde wiedergegeben. Diese Fälle lehren nach dem Verf., daß bei den meisten ohne lokale Schmerzerscheinungen und ohne sonstige Beschwerden Endlassenen nachträglich noch Verschlimmerungen eintraten. (Aus dem Studium der Krankengeschichten indes ergibt sich diese Schlußfolgerung nicht. Auch sind hysterische bzw. neur-

astemisch-hypochondrische Beschwerden nicht genügend scharf gegen die anatomisch begründeten abgegrenzt. Die Erörterungen über Spondylitis traumatica sind nicht einwandfrei. Ref.)

Von den 17 Pat. mit Markschädigung werden eine Reihe interessanter Einzelheiten berichtet, so über Blut im ersten Urin, über Blasen- bzw. Nierensteinbildung bei drei Fällen u. a., doch ist die Darstellung leider nicht erschöpfend. Stolper (Göttingen).

21) **Mehlhorn.** Die in der chirurgischen Klinik zu Kiel 1899 bis 1. Juli 1903 behandelten Fälle von Spondylitis tuberculosa, mit besonderer Berücksichtigung der Endergebnisse.

Diss., Kiel, 1903.

Von den 71 Fällen der Arbeit, die die Literatur gar nicht berücksichtigt, können die Endergebnisse wegen der Kürze der Beobachtung nicht in Betracht kommen. Als beachtenswert sei indes hervorgehoben, daß in 13 Fällen ein Trauma angegeben wurde, daß in einem Falle zwei tuberkulöse Herde, einer in der Hals-, einer in der Lendenwirbelsäule, beobachtet wurden, ferner daß 5mal die Laminektomie, aber davon nur einmal mit dem Erfolge völliger Heilung gemacht wurde, daß die Halswirbelsäule 3mal, der Brustteil 46mal, der Lendentail 23mal erkrankt war. Endlich ist bemerkenswert, daß 5mal der Gibbus fehlte, 23mal Senkungsabszesse bei den 71 Fällen auftraten. Stolper (Göttingen).

22) **Mixter and Chase.** Operation in spinal cord.

(Annals of surgery 1904. Nr. 4.)

In der interessanten Arbeit werden zwei Fälle von Wirbelbrüchen geschildert, in welchen durch Operation die Symptome der Lähmung sehr wesentlich gebessert wurden.

Im ersten Falle handelte es sich um Bruch des 4., 5. und 6. Brustwirbels nach Sturz aus einer Höhe von 8 Fuß. Es bestand Lähmung der Arme und Beine und völlige Anästhesie von der 4. Rippe nach abwärts. Durch die Operation — 24 Stunden nach der Verletzung ausgeführt — wurden die das Rückenmark drückenden Bruchstücke der Dornfortsätze und der Wirbelbögen entfernt; nach Eröffnung der Dura zeigte es sich, daß Blutgerinnsel nicht vorhanden waren. Der Verletzte lebte nach der Operation 11½ Monat und ging dann an einer eitrigen Nierenentzündung zugrunde. Innerhalb dieser Zeit hatten sich die Empfindungsstörungen der Haut fast gänzlich verloren, die Hände und Arme konnten wieder fast völlig gebraucht werden, auch die Lähmung der Beine hatte etwas nachgelassen. Die Verf. meinen, daß noch weitere Besserung eingetreten wäre, wenn Pat. nicht einer Komplikation erlag. Die mikroskopische Untersuchung des Rückenmarkes zeigte an der Stelle der Verletzung starke Entwicklung fibrösen Gewebes, so daß die dorsale und ventrale Hälfte des Markes nicht unterschieden werden konnte. Ferner war eine absteigende Degeneration des motorischen und eine aufsteigende der sensiblen Fasern vorhanden.

Im 2. Falle handelte es sich um Bruch des 6. und 7. Brustwirbels und einer totalen motorischen und sensiblen Lähmung unterhalb der Stelle der Verletzung. Die Operation wurde in ähnlicher Weise wie im ersten Falle ausgeführt. Das im Verlaufe mehrerer Monate eingetretene Resultat war: Rechter Arm und rechtes Bein völlig gebrauchsfähig, linker Arm und linkes Bein beschränkt gebrauchsfähig. Ataktische Störungen an beiden Beinen, Babinski positiv, Sehnenreflex erhöht.

Nach den Verf. soll in jedem Falle von festgestellter Wirbelverletzung, die mit Lähmungen einhergeht, möglichst bald operativ eingegriffen werden, da bereits nach 4 Tagen die Degeneration im Rückenmarke beginnt. Das Vorhandensein einer totalen Querverletzung des Markes, das nach Kocher eine Kontraindikation gegen die Operation ist, soll niemals einen Grund abgeben, nicht zu operieren. Nach den Verf. beweist Fall I, in welchem an der Stelle der Verletzung im

Rückenmarke fast nur fibröses Gewebe vorhanden war, daß auch querverletstes Mark sich so regenerieren kann, daß es für Nervenimpulse wieder durchgängig wird.  
Herheld (Altona).

23) Bonanome. Un caso di rotturo traumatica dell' intestino tenue par una violenza indiretta.

(Policlinico Ser. chir. 1904. Nr. 4.)

B. gibt folgenden Fall von Darmruptur bei indirekter Gewalt:

Karrenführer springt ungeschickt 60 cm tief auf die Hacken, fühlt allgemeine Erschütterung und einen Schmers im Epigastrium. Sehr bald Spannung der Bauchdecken. Nach 24 Stunden deutliche Zeichen von Peritonitis. Laparotomie. Eine Dünndarmschlinge zeigt am freien Rand eine ovale, längsgestellte, 4 mm lange Perforation. Tod an Peritonitis. Weder bei Operation noch Autopsie Zeichen einer vorhergehenden lokalen Erkrankung. E. Pagenstecher (Wiesbaden).

24) G. Hoppe-Seyler (Kiel). Über Erkrankung des Wurmfortsatzes bei chronischer Amöbenenteritis.

(Münchener med. Wochenschrift 1904. Nr. 15.)

H. berichtet ausführlich über die Ergebnisse der mikroskopischen Untersuchung des exstirpierten Wurmfortsatzes eines an chronischer Amöbenenteritis leidenden Marineoffiziers. Der Fortsatz war verdickt, in der Mitte geknickt und am unteren Ende mit dem Blinddarm verwachsen; er enthielt etwas blutige Flüssigkeit, in der neben roten Blutkörperchen und reichlichen Eiterkörperchen auch Amöben mit deutlicher Bewegung, sowie viele Colibazillen nachzuweisen waren. Der Befund an der Schleimhaut und Submucosa und den Follikeln entsprach dem der Amöbenenteritis; Amöben fanden sich zwischen den Drüsen-schläuchen unter Epitheldefekten der Schleimhaut. Kramer (Glogau).

25) Hoepfl. Beitrag zur Appendicitisfrage auf Grund von 114 Operationsfällen.

(v. Langenbeck's Archiv Bd. LXXIII. Hft. 1.)

H. hat 100 chronische Fälle von Appendicitis ohne Todesfall, 14 akute Fälle mit einem tödlichen Ausgang operiert. Auf Grund seiner pathologisch-anatomischen Anschauungen über die Krankheit und ebenso auf Grund seiner klinischen Erfahrungen über die Unsicherheit des Krankheitsverlaufes und die Sicherheit desselben durch frühzeitigen Eingriff, ist er für die Frühoperation eingenommen. Auffällig häufig fand Verf. Fremdkörper, wie Haare, Borsten, Fruchtkerne. Oxyuren beobachtete er 24mal. Wenn Verf. konstatiert, daß fast in keinem seiner Fälle die Beschwerden vor dem 7. Jahre begonnen haben und wenn er auf Grund dieser Tatsache das Schulleben als ätiologisches Moment herbeizieht, so wird er wohl vielen Widerspruch erfahren; denn die Appendicitis ist sehr häufig schon im Alter von 4—7 Jahren, also vor der Schulzeit, ansutreffen.

E. Siegel (Frankfurt a. M.).

26) Grivet. Appendicite gangreneuse; hematéméses; pyléphlebite.

(Arch. de méd. et de pharm. militaires.)

Verf. schildert, wie schwierig es ist, zu erkennen, ob eine Appendicitis gangränöser Natur ist. Nach Quénu ist ein frühzeitiges Zeichen dieser Krankheit der nicht auf den MacBurney'schen Punkt lokalisierte, sondern der diffuse über die Mittellinie etwas nach links hinausgehende schmershafte Druckpunkt. Dieser diffuse Schmers tritt dann ein, wenn die Infektion auf die Ganglien des Sympathicus übergreift. Diesen diffusen Schmers, Blutbrechen und ikterische Färbung beobachtete G. bei einem Soldaten, der einer gangränösen Appendicitis erlag. Die Autopsie ergab außerdem Leberabszesse und eine Pyelophlebitis der Pfortader.

Herheld (Altona).

## 27) Trendelenburg. Über die Operationsresultate bei der vom Wurmfortsatz ausgehenden Peritonitis in der Leipziger chirurg. Klinik.

(Deutsche med. Wochenschrift 1904. Nr. 17.)

T. hat zur Peritonitis gerechnet jeden Fall, bei dem bei Insision in der Mittellinie zwischen Nabel und Symphyse aus der Peritonealhöhle in derselben frei befindliches eitriges oder seröseitriges Exsudat in größerer Menge sich entleerte. Von den 86 Pat. sind 55 (64%) gestorben und 31 (36%) geheilt. Von den 86 standen im Alter bis zu 35 Jahren 71 (82,5%) und im Alter von 15—20 24 (28%). Von den Heilungen kamen auf das Alter bis zu 35 Jahren 28, so daß die Prozentsahl für diesen Zeitabschnitt 39,4% beträgt, während sie nach dieser Zeit auf 20% sinkt. Heilungen kamen auf den ersten Anfall 29%, auf den zweiten 75%, auf den dritten 66,6%. Somit ist die Prognose im Alter bis zu 35 Jahren noch einmal so gut als im späteren Leben, und die Operation bei wiederholtem Anfall bietet über doppelt soviel Aussichten als bei dem ersten Anfall.

Ferner scheint die Peritonitis nach primärer, unmittelbarer Infektion der Bauchhöhle eine bessere Prognose zu bieten als die indirekte, durch den perityphlitischen Abszeß vermittelte. Viel wichtiger ist der Zeitpunkt der Operation. Am 1. Tage nach Beginn der Peritonitis lassen sich  $\frac{4}{5}$  der Kranken, am 2. Tage noch fast  $\frac{2}{3}$  durch die Operation retten, am 3. Tage sind sie verloren. Die Operation beginnt mit einer 2—3 cm langen Insision in der Mittellinie, etwas oberhalb der Symphyse. Dann folgt eine 8—10 cm lange Insision in der Blinddarmgegend. Entfernung des Wurmfortsatzes. Gegenöffnung in beiden Lendengegenden, bei Frauen Drainage vom Douglashals nach der Scheide hin. Bei ganz frischen Fällen ist die Drainage in der linken Lendengegend entbehrlich. Bei älteren, als sehr ungünstig erscheinenden Fällen wird auf die Resektion des Wurmfortsatzes verzichtet.

Bei freier Peritonitis ist in der Frühoperation die einsige Rettung für den Kranken gegeben. Borchard (Posen).

## 28) Wette. Über die Frühoperation der Appendicitis, sowie über die Infektion des Dünndarmmesenteriums und die Entstehung von Ileus im Anschluß an Appendicitis.

(v. Langenbeck's Archiv Bd. LXXIII. Hft. 1.)

Verf. berichtet über die von ihm behandelten Fälle von Appendicitis. Er ist ein absoluter Anhänger der Frühoperation bei einmal auf Wurmfortsatzkrankung gestellter Diagnose. An einigen seiner Krankengeschichten zeigt er, wie bei gleichartigem klinischen Bilde der verschiedenartigste Operationsbefund bestehen kann. Diese Unsicherheit in der Abschätzung der Wertigkeit und Gefahr der jeweiligen Appendicitis, ebenso wie ungünstige Erfahrungen bei konservativem Vorgehen bestärkten ihn in seinem operativen Vorgehen. Von den 40 Pat., die W. in den ersten 1—2mal 24 Stunden operierte, ist kein einziger gestorben, von 31 Kranken mit diffuser Peritonitis dagegen 20. Von den Komplikationen der Appendicitis hebt W. hauptsächlich zwei hervor, nämlich die Infektion des Dünndarmmesenteriums und den Ileus, der im Anschluß an die Krankheit entsteht. Die erstere hat er 3mal beobachtet, und swar sah er 1mal einen Abszeß zwischen den Blättern des Gekröses, ein zweites Mal eine ausgedehnte Lymphangitis und Abszeßbildung, endlich eine Verschleppung von Infektionskeimen auf mesenterialem Wege in die Leber. Die beiden letzteren Fälle endeten tödlich. Ebenso interessant sind die Fälle von Ileus, welche durch Verwachsungen entstanden, die nach Appendicitisanfällen bestehen bleiben und zu Strangbildungen und Knickungen führten. In einem Falle kam es sogar zur Einklemmung einer Darmschlinge unter einem straffen, brückenartig angespannten Narbenstrang. Alle drei an solchem Ileus erkrankten Pat. kamen in so desolatem Zustande zur Operation, daß die chirurgische Hilfe sie nicht mehr retten konnte.

E. Slegel (Frankfurt a. M.).

## 29) O. v. Hovorka. Beitrag zur Behandlung von Nabelbrüchen.

(Archiv für Orthopädie, Mechanothérapie u. Unfallchirurgie Bd. II. Hft. 2.)

v. H. beschreibt in dieser kleinen Arbeit ein Nabelbruchband für Säuglinge und kleine Kinder, das die Kompressionskraft nach dem Prinzipie des Heftpflasterverbandes von der Seite sich entfalten läßt. Es besteht der Hauptsache nach aus zwei mit Klavierfilz überzogenen, am äußeren Rande stumpfkantig auslaufenden, kullisenartigen Kompressionsteilen. Von einem Teile zum anderen läuft ein breiter, elastischer, in der Mitte durch Schnürung verstellbarer Gummigürt. Zusammengehalten wird das Bruchband mit Hilfe eines gegabelten und eines einfachen Riemens, welche an Metallknöpfen befestigt werden.

Drei Abbildungen sind der Arbeit zur Erklärung beigelegt.

Hartmann (Kassel).

## 30) B. Baisch. Beitrag zur Kasuistik der Darmstenose nach Bruch-einklemmung.

(Beiträge zur klin. Chirurgie Bd. XLII. p. 369.)

B. beschreibt sechs Fälle von Darmstenose, die 3mal sicher, 2mal mit größter Wahrscheinlichkeit auf eine frühere Einklemmung zu beziehen war, während in einem Falle möglicherweise nur eine Entzündung des Bruchinhaltes ohne eigentliche Einklemmung vorgelegen hatte. 3mal war die Reposition durch Herniotomie, 1mal durch Taxis, 2mal spontan erfolgt. 4mal handelte es sich um einen Leisten-, 2mal um einen Schenkelbruch. Zur Beseitigung der Stenose wurde nur 1mal eine Resektion ausgeführt, 2mal eine Enteroanastomose, 3mal die Enteroplastik. Zwei Pat. starben an Peritonitis. Die Ursachen für die Stenosen waren Verwachsung mit der Bauchwand, Verlötung und Knickung von Darmschlingen, starre Infiltration der Darmwand, narbige Einsiehung an den Schnürfurchen und narbige Veränderung der ganzen Darmwand. Fälle, wie die beschriebenen, sind geeignet, zu einer nicht zu sparsamen Verwendung der primären Resektion bei eingeklemmten Hernien zu ermuntern.

M. v. Brunn (Tübingen).

## 31) Zillmer. Über Operation einer Nabelschnurhernie mit Resektion des vorgefallenen Leberlappens. (Aus der Klinik Olshausen's in Berlin.)

(Zeitschrift für Geburtshilfe und Gynäkologie Bd. LI. Hft. 2.)

Olshausen hat in diesem Falle seine frühere Operationsmethode bei Nabelschnurbrüchen nicht anwenden können, da die Bruchsackhüllen bereits trocken waren. Unmittelbar nach der Geburt läßt sich infolge der unter dem Amnion liegenden Warthon'schen Sulzeschicht das Amnion leicht vom Bauchfell lösen, und der Bruch kann im uneröffneten Bauchfelle reponiert werden, worauf die Hautbrücke geschlossen wird. In diesem Falle verlief die Radikaloperation typisch. (3080 g schweres Mädchen mit hühnereigroßer Hernia funiculi umbilicalis kommt 48 Stunden nach der Geburt zur Operation.) Der Bruchsack wird nach Umschneidung der Pforte im Hautbereich umschnitten, eröffnet, von den Eingeweiden nach Durchtrennung zahlreicher Verklebungen und Verwachsungen abgelöst und reseziert. Umstechung der Nabelgefäße und einiger spritzender Hautarterien. Der im Bruch liegende kuglige Leberabschnitt erweist sich als gestielt; er wird unterbunden und mit dem Paquelin abgesetzt. Schluß der Wunde durch Seidenknopfnähte. Wundverlauf und Rekonvaleszens reaktionslos ohne Störung. Z. verweist am Ende auf analoge Fälle und tritt lebhaft für sofortige Radikaloperation der Nabelschnurbrüche ein.

Kroemer (Gießen).

## 32) Cunningham. Gastric dilatation and tetany.

(Annals of surgery 1904. Nr. 4.)

C. bespricht an der Hand eines von ihm mit Erfolg operierten Falles die Erscheinungen, Prognose und die Behandlung der gastrischen Tetanie. Was zu-

nächst den Fall anbetrifft, so handelte es sich um einen 28jährigen Mann, welcher bereits seit Jahren an Magenstörungen — Erbrechen, Schmerzen usw. — gelitten hatte, als sich im Anschluß an das Erbrechen jedesmal ein typischer tetanischer Anfall anschloß. Während dieses Anfalles war zeitweilig Bewußtlosigkeit oder Aphasie, ferner Eiweiß und Zylinder im Urin vorhanden. Trousseau'sches Phänomen, mechanische und faradische Übererregbarkeit der Nerven fehlten nicht. Bei der Operation wurde ein sehr erweiterter Magen und ein gutartig verengter Pylorus angetroffen. Nach der Gastroenterostomie schwanden alle krankhaften Erscheinungen, der Magen verkleinerte sich, wie durch Aufblähung festgestellt wurde, zu normaler Größe.

Nach Verf. ist die Tetanie infolge von Magendilatation und Pylorusverengung streng von den übrigen Formen der Tetanie zu unterscheiden. Was die Ätiologie anbetrifft, so glaubt er nicht an die Kussmaul'sche Wasserverlusttheorie, noch an die Germain-Sée'sche Reflextheorie; er schließt sich vielmehr der Bouvert'schen Ansicht der Autointoxikation an. Die Prognose ist stets ernst, bei innerlicher Behandlung starben 70—80%, bei operativer 37,5%. Als Operationen kommen in Betracht: die Gastroenterostomie, die Pylorotomie und die Pyloroplastik.  
Herhold (Altona).

### 33) Steinthal (Stuttgart). Zur Prognose der Dünndarmsarkome.

(Münchener med. Wochenschrift 1904. Nr. 17.)

Zwei von S. durch ausgedehnte Darmresektion operierte Fälle von Spindelbesw. Rundsellensarkom des Jejunum bzw. Ileum sind seit 4 und 3 Jahren ohne Residiv; es handelte sich in ihnen um stark stenosierende, nicht zum Zerfall neigende solitäre Neubildungen. Da solche verhältnismäßig rasch zu einer Verengung des Darmlumens führen und damit bald in die klinische Erscheinung treten, ist die Operation in frühzeitigem Stadium möglich; die Prognose darf somit für die stenosierenden Formen günstiger gestellt werden, als nach den bisherigen Statistiken von Rheinwald, Libmann zulässig erschien.

Kramer (Glogau).

### 34) L. Hendee. Ein Fall von Meckel'schem Divertikel ungewöhnlicher Art.

(Beiträge zur klin. Chirurgie Bd. XLII. p. 542.)

Bei einem 15jährigen Knaben, der unter der Diagnose einer »Appendicitis im Bruchsack« operiert wurde, fand sich ein eigenartiges, von Netz umhülltes und durch einen Strang mit dem Dünndarme zusammenhängendes Gebilde, das abgetragen und genau untersucht wurde. Es wurde als Meckel'sches Divertikel angesehen, weil es 32 cm oberhalb der Ileocoecalklappe mit dem Dünndarm in Zusammenhang stand, dem Mesenterialansatz gegenüber saß und sich in die Submucosa fortsetzte. Eine Lichtung war nicht vorhanden. Die Hauptmasse bestand aus Bindegewebe verschiedenen Alters mit Verkalkungsherden. Die Oberfläche wurde von Serosa gebildet. Muskelgewebe oder Schleimhaut wurden nirgends gefunden.

M. v. Brunn (Tübingen).

### 35) Rogers. Gastro-enterostomy without a »loop«.

(Med. news 1904. April 2.)

Verf. bespricht die verschiedenen Arten der Gastroenterostomie. Den meisten Methoden haftet der Fehler an, daß sie die normalen Lagebeziehungen zwischen Magen und Darm stören. Am besten frei von diesem Nachteil halten sich die Gastroduodenostomie und die Gastrojejunostomia retrocolica posterior. Die letztere hält Verf., weil einfacher, als die für die Mehrzahl der Fälle geeignetste. Er weist auf die günstigen Resultate Cserny's hin und berichtet über fünf von ihm nach diesem Verfahren operierte Fälle.

Kleinschmidt (Charlottenburg).



36) J. Borelius. Bauchaktinomykose in Form eines zirkumskripten, beweglichen Tumors.

(Nord. med. Arkiv Bd. XXXVI. Abt. 1. Nr. 6. [Deutsch.]

Mitteilungen aus der vom Verf. dirigierten chirurgischen Klinik in Lund über drei Fälle einer seltenen, bisher wenig bekannten Form der Bauchaktinomykose. Es handelte sich in allen Fällen um mehr oder weniger ausgesprochene geschwulstähnliche Bildungen, welche nicht unschwer als Aktinomykose anerkannt wurden und, zum Unterschied von der gewöhnlichen diffusen, undeutlich begrenzten Form dieser Infektion, als mehr oder weniger bewegliche Geschwülste auftraten. Die sehr interessanten Einzelheiten der Krankengeschichten müssen im Originale gelesen werden. Zwei von den Fällen kamen zur Operation, wobei sehr eingreifende Resektionen der mitbetroffenen Darmabteilungen gemacht werden mußten. Hinsichtlich der sehr traurigen Prognose der gewöhnlichen infiltrierenden Bauchaktinomykose scheinen diese Radikaloperationen wohl begründet, zumal durch sie augenscheinlich dauernde Heilung erreicht ist. — Der Ausgangspunkt der Infektion war in einem Falle das Colon transversum, in den zwei anderen aller Wahrscheinlichkeit nach der Wurmfortsatz. — Verf. lenkt die Aufmerksamkeit auf die zuerst von Ekehorn (Hygiea Bd. LVII, Abt. 1, p. 433; Ref. im Zentralblatt für Chirurgie 1895 p. 1227) empfohlene, frühzeitige Radikaloperation bei Blinddarmaktinomykose, welche wahrscheinlich als ein Vorstadium der vom Verf. beschriebenen Form zu betrachten ist. Von ganz speziellem Interesse war in dem ersten B.'schen Falle zu konstatieren, daß einer typischen, den gewöhnlichen klassischen Beschreibungen sich anpassenden und durch mikroskopischen Nachweis von Strahlenpilzen erhärteten Bauchaktinomykose ein Stadium mit ziemlich gut abgegrenzter, beweglicher, oder wenigstens verschiebbarer Pseudogeschwulst vorausgegangen war. Dieser Fall, welcher bei der ersten Aufnahme in der Klinik als Sarkom diagnostiziert und deshalb nicht operiert wurde, ging später unter dem gewöhnlichen Bilde der Aktinomykose und Sepsis zugrunde.

Hamsson (Cimbrishamn).

37) C. A. Ljunggren. Zur Kenntnis des progredienten Leberkavernoms.

(Nord. med. Arkiv Bd. XXXV. Abt. I. Nr. 18. [Deutsch.]

Bald nach Dahlgren's Publikation eines kavernösen Angioms in der Leber (cf. d. Zentralbl. Nr. 13, Referat 31, p. 404) gab Verf. eine Übersicht der bis dahin bekannten Fälle von Leberkavernom, welche Gegenstand operativer Behandlung waren, veranlaßt durch einen eigenen Fall, welchen er genau mikroskopisch untersuchte. Seine Ergebnisse veranlaßten ihn, eine besondere Form von Leberkavernomen von den gewöhnlichen streng zu unterscheiden und mit dem Namen »progrediente« Leberkavernome zu bezeichnen.

Es handelte sich um eine 31jährige Frau, die seit einem halben Jahre an Magenbeschwerden unbestimmter Art gelitten hatte und zuletzt durch ihr Leiden arbeitsunfähig wurde. Eine faustgroße, elastische Geschwulst zeigte sich in der Gallenblasengegend — zuerst als eine hydropische Gallenblase imponierend — von rechts nach links beweglich und den Atembewegungen der Leber folgend. Bei der Laparotomie zeigte sich eine mehr als faustgroße, mit der Leber zusammenhängende Geschwulst von blauroter Farbe und unregelmäßig höckeriger Oberfläche. Sie war nicht vom Leberparenchym abgegrenzt, sondern trat keilförmig, mit vielen unregelmäßigen Vorsprüngen in dasselbe ein. Entfernung der Neubildung, teils durch Umstechung einer größeren Abteilung des Leberandes mit Déchamps's Nadel, teils durch stumpfe und scharfe Ablösung unter Digitalkompression mit nachfolgender Unterbindung der in gewöhnlicher Weise gefaßten Gefäße in der Leberwunde. Die keilförmige Wunde wurde mit Jodoformgaze tamponiert und die Wundflächen durch Catgut zusammengesogen. Partielle Vernähung der Bauchwunde. Anstandslose Heilung.

Aus dem Protokoll über die mikroskopische Untersuchung sei besonders folgendes hervorgehoben. Die Hauptmasse der Geschwulst bestand aus endothel-

bekleideten Bindegewebsbalken, welche unregelmäßige Bluträume abgrenzten. Die Bindegewebsbalken waren aus breiten Strängen von fibrillärem Bindegewebe aufgebaut, in welchen spärliche kleine Gallengänge und ausnahmsweise auch Konglomerate von nekrotischen Lebersellen beobachtet wurden. Zwischen diesen größeren Balken lagen unregelmäßige, schmale, gewundene Stränge, welche zumeist aus einem lockeren, zellreichen Bindegewebe bestanden. Auch glatte Muskelfasern und retikuläres Bindegewebe mit sternförmigen Zellen fanden sich in den Balken.

Ein besonderes Interesse erregte das Grenzgebiet zwischen Leber und Geschwulst. Außerhalb der Geschwulst fand sich eine kleinsellige Infiltration in dem interacinösen Bindegewebe mit hochgradiger Gefäßerweiterung, welche sich von der Geschwulst zwischen drei bis vier Reihen von Leberacini fortsetzte. Die Lebersellen in diesen Acinisi zeigten in ziemlich großer Ausdehnung regressive Veränderungen. In den Kernen konnte man Erscheinungen der Chromatolyse und der Karyolyse beobachten. Das Zellprotoplasma hatte oft seine normale Körnigkeit eingebüßt und zeigte hier und da Vakuolen. Gefäßführende Ausläufer in die Leberacini von dem interacinösen Bindegewebe, welche die Zellen zersprengten und diese zum Absterben brachten, fand Verf. an einigen der untersuchten Stellen.

Durch diese Untersuchung wurde also nachgewiesen, daß die Geschwulst in fortwährendem Wachstum begriffen war, und daß das Lebergewebe teilweise degenerative Veränderungen zeigte, die Hauptursache für die Benennung Verf. »progredientes« Leberkavernom. Hansson (Cimbrishamn).

### 38) Pel (Amsterdam). Über tardive Leberabszesse nach tropischer Dysenterie.

(Berliner klin. Wochenschrift 1904. Nr. 14.)

Unter den 40 Leberabszessen, die Verf. in den letzten 20 Jahren zu beobachten Gelegenheit hatte, sind drei höchst interessant in bezug auf das späte Auftreten der Hepatitis suppurativa nach der Dysenterie. Bei einem Kranken bildete sich 11 Jahre, beim zweiten 15 Jahre und beim dritten 21 Jahre nach der Dysenterie ein Leberabszeß aus. Bei Besprechung der Fälle weist P. nochmals darauf hin, wie fehlerhaft es ist, schon auf Grund normaler oder subnormaler Temperatur das Vorhandensein eines Eiterherdes auszuschließen. Langemak (Erfurt).

### 39) Ransohoff. Hepatectomy for tuberculoma of the liver.

(Med. news 1904. April 16.)

Die Seltenheit solitärer Tuberkel der Leber gibt R. Veranlassung, einen von ihm operierten Fall ausführlich mitzuteilen:

36jähriger Mann, dem vor 10 Jahren der linke Hode wegen Tuberkulose extirpiert war, litt seit 4 Monaten an Magenschmerzen und Verdauungsstörungen und bemerkte seit 2 Monaten eine Anschwellung in der Oberbauchgegend. R. fand eine etwa 2 Zoll im Durchmesser messende, bewegliche Geschwulst mit unregelmäßiger Begrenzung, die augenscheinlich der Leber angehörte und als Karzinom angesprochen wurde, sich aber bei der Operation als der verhärtete und höckerige linke Leberlappen erwies. Keine Drüsenanschwellungen. Es wird die Entfernung der Geschwulst in zwei Zeiten beschlossen, der linke Leberlappen durch die Wunde vorgezogen und mittels Drainrohres abgebunden. Am nächsten Tage wegen starker Blutung Revision der Wunde. Abtragung der Wunde mit Thermokauter. Tod nach 6 Tagen, wahrscheinlich infolge Thrombose der Netzvenen und dadurch hervorgerufene Nekrose der Magenschleimhaut. Die histologische Untersuchung erwies die Geschwulst als Solitär tuberkel.

Kleinschmidt (Charlottenburg).

### 40) Hochhaus. Weitere Beiträge zur Pathologie der Pankreasnekrose und -Blutung.

(Münchener med. Wochenschrift 1904. Nr. 15.)

Von den zwei mitgeteilten neuen Beobachtungen H.'s war die eine durch außerordentlich raschen Verlauf der Erkrankung — im ganzen 19 Stunden —

ausgesehnet; die Sektion und mikroskopische Untersuchung konnte schon 2 Stunden nach dem Tode gemacht und hierdurch festgestellt werden, daß nicht die Blutung, sondern die Nekrose des Pankreas das Wesentliche und Primäre der ganzen Affektion war; die Blutung und Entzündung waren nur sehr mäßig, auch Partien von abgestorbenen Fettgewebzellen im Pankreas selbst und in der Nähe der Drüse nur vereinzelt, etwas weiter entfernt von ihr nicht mehr zu finden.

Im zweiten Falle war durch einen Sturz auf fast ebener Erde eine geringfügige Blutung ins Pankreas hervorgerufen worden; die Gefäße des letzteren waren stark sklerotisch. Pat. fühlte sich in den ersten ca. 36 Stunden ziemlich wohl; dann aber traten durch weitere stärkere Blutungen und Nekrosen in der Drüse schwere Erscheinungen und rasch der Tod des Kranken ein.

Kramer (Glogau).

#### 41) O. Busse. Beitrag zur Lehre von der Nekrose des Fettgewebes und des Pankreas.

(v. Langenbeck's Archiv Bd. LXXII. Hft. 4.)

Verf. führt einige neue genauer beobachtete Fälle an, welche beweisen, daß die Annahme eines Zusammenhanges zwischen Cholelithiasis und Stauung im Ductus pancreaticus einerseits und Pankreasentzündung und Fettgewebsnekrose andererseits eine völlig berechnete ist. Noch klarer in ihren Beziehungen zu der Pankreatitis und Nekrose des Fettgewebes sind natürlich die relativ selteneren Verletzungen der Bauchspeicheldrüse. B. ist imstande, einen interessanten einschlägigen Fall im Detail zu schildern. Ein 26jähriger Knecht hatte sich durch Fall aus großer Höhe eine Zerreißen des Pankreasschweifes neben anderen Verletzungen zugezogen. Der Ductus pancreaticus war bei dem Falle mit zerrissen worden. Das von dem hinter der Rißstelle liegenden Drüsenteil gelieferte Sekret war in das benachbarte Drüsenewebe durchgesickert und hatte hier eine Entzündung und Erweichung, in dem außen anhaftenden und benachbarten Fettgewebe aber eine typische Fettgewebsnekrose erzeugt. Der austretende Drüsen-saft hatte sich, den Lymphbahnen folgend, in dem interstitiellen Gewebe verbreitet und hier die ersten und schwersten Veränderungen hervorgerufen. Diese gaben sich zuerst in einer fibrinösen Aufquellung des Bindegewebes sowie der Blutgefäßwände zu erkennen. Die Folge der fibrinösen Veränderungen der Gefäßwänden bilden die Blutungen, die regelmäßig bei dieser Pankreaserkrankung auftreten. Erst in zweiter Linie und mehr passiv war auch das Drüsenparenchym beteiligt, wofür die peripheren Abschnitte des Entzündungsherd sprachen, in dem der Prozeß erst im Anfange der Entwicklung stand. Hier waren die den größeren Septen benachbarten Teile der Drüsenläppchen in den Zustand der Fettmetamorphose versetzt und hatten das Färbungsvermögen ihrer Kerne eingebüßt. Die entfernten, d. h. zentral im Drüsenläppchen gelegenen Zellen waren zunächst noch unverseht. Je weiter man jedoch dem eigentlichen Entzündungsherde nahe kam, desto mehr entwickelt erschien die Fettgewebsmetamorphose. Der Fall unterscheidet sich von den bisher beobachteten dadurch, daß hier in der Drüse selbst gar keine nekrotischen Inseln, wie solche im umgebenden Fettgewebe liegen, zu erkennen sind. Dies erklärte sich wohl dadurch, daß die Drüse im Gegensatz zu den sonst publizierten Krankengeschichten, fast frei von Fettgewebe war. Das Lehrreiche an dem Falle ist, daß er die Erkrankung, deren fortgeschrittenere Stadien gut bekannt sind, im Anfange zeigt.

E. Siegel (Frankfurt a. M.).

---

Originalmitteilungen, Monographien und Separatabdrücke wolle man an Prof. E. Richter in Breslau (Kaiser Wilhelmstraße 115), oder an die Verlags-handlung Breitkopf & Härtel, einsenden.

---

# Zentralblatt für C H I R U R G I E

herausgegeben

von

**E. von Bergmann, F. König, E. Richter,**  
in Berlin, in Berlin, in Breslau.

Einunddreißigster Jahrgang.

Wöchentlich eine Nummer. Preis des Jahrganges 20 Mark, bei halbjähriger Vorauszahlung. Zu beziehen durch alle Buchhandlungen und Postanstalten.

Nr. 29.

Sonnabend, den 23. Juli.

1904.

**Inhalt:** v. Hacker, Zur prophylaktischen Blutstillung bei der Trepanation. (Original-Mitteilung.)

1) **Ponfick**, Zum pathologisch-anatomischen Unterricht. — 2) **Kimmle**, Deutsche Kriegschirurgen und Feldärzte 1848—1868. — 3) **Bertelsmann**, Chirurgische Infektionskrankheiten. — 4) **Sikemeler**, Hautdesinfektion. — 5) **Stein**, Paraffinjektionen. — 6) **Meyer zum Gottesberge**, Trichloressigsäure u. Chromsäure. — 7) **Henricl** u. **Kikuchi**, Confluens sinuum. — 8) **Boulay**, Ohrkrankheiten. — 9) **Grimmer**, Tuberkulöse Mittelohrentzündung. — 10) **Eulenstein**, Mastoiditis bei Diabetikern. — 11) **Nélaton** und **Ombredanne**, Rhinoplastik. — 12) **Murray**, Lippen- und Gaumenspalte. — 13) **Langemak**, Speicheldrüsenänderung nach Verlegung der Ausführungsgänge. — 14) **Müller**, 15) **Borchard**, Syringomyelie. — 16) **Otz**, Brustbeinbruch bei Wirbelbruch. — 17) **Ehret**, Skoliose nach Ischias. — 18) **Vanverts** und **Dancourt**, Pleuritis.

19) **de Paoll**, Sammlungen zur Pathologie und Chirurgie. — 20) **Haag**, Späte Pachymeningitis. — 21) **Patrick**, 22) **Durante**, Zur Hirnchirurgie. — 23) **v. Zur-Mühlen**, Aneurysma der A. carot. cerebri. — 24) **Suckstorf** und **Henricl**, 25) **Voss**, Otitische Hirnleiden. — 26) **Bezold**, 27) **Hegetschweiler**, 28) **Voss**, 29) **Leimer**, Ohraffektionen. — 30) **Rudolph**, Ohroperationen bei Hysterischen. — 31) **Gerber**, Ohrgeschwülste. — 32) **Tilley**, 33) **Röpke**, Leiden der Nasennebenhöhlen. — 34) **Finzelberg**, 35) **Hertle**, Nasenrachenpolypen. — 36) **Marx**, Traktionsdivertikel der Speiseröhre. — 37) **Tavel**, Geschwülste von Schilddrüsenbau. — 38) **Sébilléau**, Kehlkopfestirpation. — 39) **Taute**, Blutungen nach Tracheotomie. — 40) **Beach** und **Cobbs**, Traumatische Asphyxie. — 41) **v. Criegern**, Herzschädigung durch indirekte Gewalt. — 42) **Scott**, Eitrige Perikarditis. — 43) **Just**, Fremdkörper in den Luftwegen. — 44) **Madelung**, Dermoid des Mediastinum anticum.

## Zur prophylaktischen Blutstillung bei der Trepanation.

Von

Prof. v. Hacker in Graz.

Heidenhain hat in Nr. 9 dieses Zentralblattes 1904 unter gleichzeitiger Empfehlung der lokalen Anästhesie für gewisse Trepanationen ein sehr zweckmäßiges Verfahren zur Blutspargung bei solchen Operationen veröffentlicht. Es besteht darin, daß vor der Lappenbildung, aus der Galea und Haut der Lappen diesseits und jenseits der gewünschten Schnittlinie fortlaufend mit Hinterstichen

umstochen wird. Die Umstechungsnähte bleiben auch nach Einnäherung des Lappens liegen und werden gleichzeitig mit den Hautnähten entfernt.

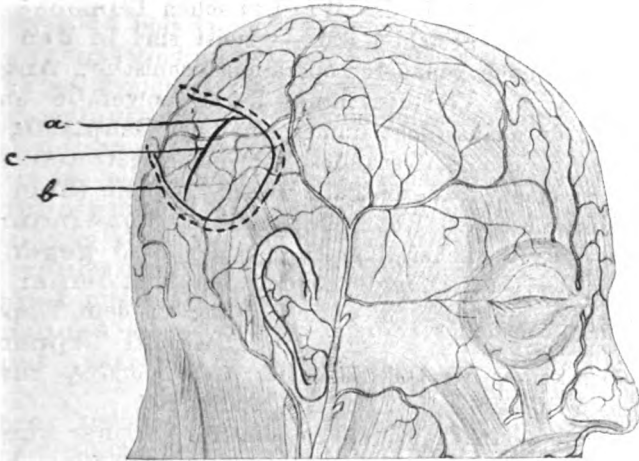
Perkutane, Haut und Galea durchdringende Umstechungsnähte pflegte auch ich bei allen Lappenbildungen aus den weichen Schädeldecken oder aus diesen und dem Knochen zur Blutstillung anzuwenden. Ich habe diese Nähte jedoch erst im Verlauf oder nach Beendigung des lappenbildenden Schnittes (je nach der Ausdehnung desselben), und zwar an den bereits blutenden Stellen angelegt. Andere Chirurgen dürften ähnlich verfahren sein. Demgegenüber bedeutet die vorherige Umstechung nach Heidenhain einen wesentlichen Fortschritt. Perkutane Umstechungen zum Zwecke der Blutspargung waren meines Wissens bisher nach dem Vorgange Billroth's hauptsächlich ringsherum um sehr blutreiche Geschwülste vor der Exzision derselben im Gebrauch. Nach einer Erfahrung, welche ich kürzlich bei einer Trepanation wegen Epilepsie unter Bildung eines Wagner'schen Lappens gemacht habe, sowie nach anderen in der Literatur vorliegenden Erfahrungen mit der Wagner'schen und der Müller-König'schen Plastik, glaube ich, daß es nicht in allen Fällen notwendig sein dürfte, diese perkutanen Umstechungen sowohl diesseits als jenseits des lappenbildenden Schnittes zu machen, sondern daß in vielen Fällen die perkutane Umstechung nur jenseits des Lappens genügen werde.

Ich erwähne zunächst das hier Wesentliche meines Falles:

Nach der Anamnese (Hieb mit einer Haue auf die Gegend des rechten Parietalhöckers, danach vorübergehende Lähmung der linken oberen und unteren Extremität und der linken Gesichtshälfte, länger dauernde Eiterung), dem lokalen Befund (durch die druckempfindliche, eingezogene Hautnarbe war ein 2—3 mm weit klaffender Längspalt des Knochens in sagittaler Richtung, 4 cm lang, zu tasten) und der Röntgenphotographie (die außer dem Spalt ein ins Schädelinnere vorragendes Knochenstück zeigte) waren tiefergehende Verwachsungen an der Verletzungsstelle zu erwarten. Es wurde die Bildung eines gegen das Ohr verlaufenden Wagner'schen Lappens geplant, dessen Basis gegen die sagittale Mittellinie des Schädels gerichtet war und zu dieser parallel verlief. In die Mitte des Lappens kam der Knochenspalt zu liegen. Wie vorausgesetzt worden war, konnte man so, nach dem Aufklappen des halben Knochenlappens, auf die breiten Verwachsungen am Knochenspalt gelangen und diese dicht am Knochen durchtrennen, wonach der übrige Lappen leicht umzuschlagen war. Da bei dieser Lage des Lappens die Hauptäste der A. occipit. und A. auric. post. nicht unmittelbar in die Lappenbasis eintraten, wurden behufs der prophylaktischen Blutstillung, statt, wie Heidenhain empfahl, diesseits und jenseits der geplanten Schnittlinie des Lappens, nur jenseits derselben perkutane bis zum Knochen dringende Umstechungen ausgeführt. Statt fortlaufender wurden unterbrochene Knopfnähte angelegt, und zwar so, daß, nachdem die erste Naht geknüpft war, die zweite und ebenso jede folgende noch innerhalb des Bereiches der vorausgegangenen begann. Gegen die Lappenbasis zu wurden die Umstechungen beiderseits noch etwas über deren Enden hinausgelegt. Die beigefügte Figur zeigt die Lage des Lappens am Schädel. Innerhalb der Schnittlinie, also in den Lappen selbst, kamen keine Umstechungen. Abgesehen davon, daß solche überflüssig erschienen, war noch eine Erwägung dafür sprechend. Es wurde nämlich von den bis zum Knochen greifenden Nähten eine Beförderung der Abhebung des Periosts

vom Knochen befürchtet. Es ist bekannt, wie sehr man bei den Wagner'schen Lappen darauf achten muß, daß sich bei den unvermeidlichen Manipulationen der Knochen nicht vom Lappen abhebe. Vor Klarlegung der Verhältnisse im Innern des Schädels sollte der Hautperiostknochenlappen intakt bleiben. Dieses Verfahren der perkutanen Umstechung nur jenseits des geplanten Lappenschnittes hat sich in diesem Falle vollkommen bewährt.

Die Blutung nach der Lappenumschneidung war so gering, daß höchstens 2—3 Schieber noch angelegt zu werden brauchten. Allerdings wurde im weiteren



*a* = Schnittlinie des Lappens. *b* = Umstechungslinie (punktiert).  
*c* = Richtung des Knochenspaltes.

Operationsverlaufe der Knochen aus dem Lappen entfernt. Nach Exsision der übermarkstückgroßen, aus Dura, zertrümmerter Gehirnoberfläche und eingestreuten Knochensplittern bestehenden Narbenmasse blieb eine Gehirnwunde zurück. Auf diese sollte nicht die raue Knochenfläche gelagert werden, um neue Narbenbildung zu verhindern. Deshalb wurde der Duradefekt durch Annähen des ganz gebliebenen, vom Lappen abgelösten, gestielten Periostlappens ersetzt, indem derselbe um seine Basis gedreht und mit seiner äußeren, nicht knochenbildenden Fläche gegen das Gehirn gelagert wurde.

Ich glaube, daß aber die Einheilung wohl eben so reaktionslos erfolgt wäre, wenn der Knochen im Lappen wäre belassen worden; ist es ja doch gelungen, völlig getrennte Knochenscheiben, z. B. ausgekochte Leichenknochen, zur Einheilung zu bringen.

Auch Rose hat wegen epileptischen Blödsinns einen Wagner'schen Hautperiostknochenlappen an der linken Stirnseite gebildet und nach oben umgeklappt, der nach dem Zurückschlagen reaktionslos einheilte (Zentralblatt für Chirurgie 1900 p. 492). Bei genauerer Durchsicht ließen sich aus der Literatur wohl noch verschiedene Fälle auführen, in denen nicht nur Müller-König'sche, sondern auch Wagner'sche, die ganze Knochendicke enthaltende Lappen in etwas anderer als der mit Rücksicht auf den Hauptgefäßverlauf üblichen Richtung gebildet worden und dennoch ohne

Störung eingeheilt sind. Es wäre gewiß von Wichtigkeit, wenn durch weitere Erfahrungen nachzuweisen wäre, daß unter normalen Verhältnissen der umgebenden Weichteile wegen des großen Gefäßreichtums der weichen Schädeldecken die Basis Wagner'scher Lappen nach beliebiger Richtung verlegt werden kann, ohne die Ernährung zu gefährden. Ich habe diesen Eindruck erhalten. Auch in anderen Fällen von Trepanation, in denen, wie die gewöhnliche Angabe lautet, »die Basis des Wagner'schen Lappens« nach abwärts gegen das Ohr gerichtet war — meist sind in den Veröffentlichungen keine noch genaueren operationstechnischen Angaben enthalten —, muß, der Verlaufsrichtung der Hauptgefäße am Schädels entsprechend, durchaus nicht immer einer der Hauptäste, z. B. der A. temporalis, in die Basis des Lappens eingetreten sein. Ich selbst habe in einem früheren Falle wegen Epilepsie (über dem Zentrum der kontralateralen Kopfdrehung der I. Stirnwindung linksseits) einen Wagner'schen Lappen mit der Basis gegen das Ohr (ohne präventive Umstechung) gebildet, der samt seiner Knochenplatte vorzüglich eingeheilt ist. Die Blutung aus dem Lappen selbst war eine verhältnismäßig geringe. Die Basis des Lappens war so gelegen, daß keiner der Hauptäste der A. temporalis, sondern nur Verästelungen derselben in die Basis eindrangen.

Ich möchte demnach empfehlen, die nur peripher vom Lappenschnitt auszuführende perkutane Umstechung vorläufig, bis weitere Erfahrungen vorliegen, in solchen Fällen weiter zu versuchen, in denen Indikationen vorliegen, den Lappen so anzulegen, daß voraussichtlich die größeren Gefäße nicht unmittelbar in die Lappenbasis eintreten. Die bloß periphere Umstechung hat dort, wo durch sie die beabsichtigte Blutsparrung wie in meinem oben erwähnten Falle zu erreichen ist — ein oder der andere Schieber kann ja leicht angelegt werden —, entschieden gewisse Vorteile gegenüber der aus- und einwärts vom Lappenschnitt gemachten Umstechung. Abgesehen von der Zeitersparnis läßt sie den Lappen selbst unberührt. Es wird verhindert, daß etwa durch solche Nähte das Periost vom Knochen abgelöst wird. Am wichtigsten aber scheint mir, daß etwaige Eiterungen an den Stichkanälen am Lappen selbst vermieden werden. Bei der Schwierigkeit, die behaarte Schädelhaut verläßlich zu reinigen, können durch die perkutanen Umstechungen leicht Infektionskeime in die Tiefe gebracht werden. Tatsächlich erlebt man danach trotz der größten Sorgfalt hier und da kleine, meist unbedeutende, bei baldiger Entfernung der Nähte und öfterem Verbandwechsel erscheinungslos verlaufende Stichkanäleiterungen. Vom wieder zurückgeklappten Lappen aus könnte aber unter Umständen eine Wundinfektion in die Tiefe übertragen werden, was besonders in den Fällen, wo etwa Exzisionen von Teilen der Dura und der Gehirnoberfläche notwendig waren, Gefahr bringen könnte.

1) **Ponfick.** Über neue Aufgaben des pathologisch-anatomischen Unterrichtes an der Hand holoptischer Betrachtungsweise, zugleich ein Beitrag zur Pneumaskos-Lehre.

(Mitteilungen aus den Grenzgebieten der Medizin und Chirurgie Bd. XIII. Hft. 1.)

P. empfiehlt ein neues Prinzip postmortaler Betrachtungsweise, welches für das chirurgische Handeln von besonderer Bedeutung ist, und zwar gerade für die Grenzgebiete. Während bei dem bisherigen Sektionsmodus die Organe aus ihrem Zusammenhange gerissen und nacheinander vor Augen geführt werden, so daß man diese Methode als die »metoptische« bezeichnen muß, geht P.'s neues Verfahren dahin, alle Teile in ihrem unversehrten Verband, in den natürlichen Beziehungen zu den Nachbarorganen zu zeigen, so daß man sämtliche innerhalb einer Region, ja einer ganzen Körperhöhle eingetretenen Lageveränderungen mit einem Blick überschauen kann; er nennt seine Methode daher die »holoptische«. Er läßt zu diesem Zwecke die Leichen gefrieren und zersägt sie. Am eklatantesten springen die Vorzüge dieser Methode ins Auge, wo es sich darum handelt, Luftmassen im Körper zu demonstrieren. Als erstes Beispiel wählt P. einen Fall von Pneumothorax; die beigegebene Tafel zeigt die enorme Verschiebung der Nachbarorgane und beweist, daß keine andere Methode auch nur entfernt uns in ähnlicher Weise Aufschluß über die wirklichen Verhältnisse geben kann; bei Eröffnung der Leichen in alter Weise werden die Lagebeziehungen sofort völlig verwischt. Als zweites Beispiel nimmt P. die Luftansammlung in der Bauchhöhle, für welche er den Namen »Pneumaskos« vorschlägt. Hier fällt der Vorzug der neuen Methode fast noch mehr ins Auge. Auch für die Anschauung serös-eitriger Exsudate im Bauch, eines Hämatoms der Bursa omentalis erhält man so die überraschendste Förderung.

Die holoptische Methode gewährt aber nicht nur einen zuverlässigen Einblick in das während des Lebens herrschende Nebeneinander, sondern macht uns auch mit neuen Einzelbefunden bekannt. Geradezu verblüffend ist eines der gewählten Beispiele: bei einem an Insuffizienz und Stenose der Mitralis leidenden Manne war der rechte Unterlappen Sitz einer hämorrhagischen Infarzierung; von dieser aus war es auf diapedetischem Wege zu einer so enormen Blutansammlung in der Trachea gekommen, daß ihr weites Rohr vollkommen verlegt wurde, so daß dadurch der Tod eintrat. Die Gestalt eines ganz von Blut ausgefüllten Magens, der in seiner Mitte wie geknickt erscheint, dürfte auch auf keine andere Weise zu so klarer Anschauung gelangen.

Haeckel (Stettin).



2) **Kimmle.** Die Kriegschirurgen und Feldärzte Preußens und anderer deutscher Staaten in Zeit- und Lebensbildern. III. Teil: Kriegschirurgen und Feldärzte in der Zeit von 1848—1868.

(Herausgegeben von der Medizinal-Abteilung des kgl. preussischen Kriegsministeriums. Hft. 24. Mit 17 Portraits, 7 Abbildungen und 14 Tafeln.)

Berlin, August Hirschwald 1904.

Der vorliegende III. Teil des Werkes ist die Fortsetzung der im Jahre 1899 und 1901 erschienenen Bände über die Kriegschirurgen des 17., 18. sowie der ersten Hälfte des 19. Jahrhunderts. Er umfaßt die Jahre 1848—1868. Gerade diese Epoche ist in doppelter Hinsicht von Bedeutung gewesen durch die Umgestaltung der Bewaffnung und die Organisation der Verwundetenfürsorge. Durch die Umwälzungen, welche im Anfang der 40er Jahre und den folgenden Dezennien die Feuerwaffen erfuhren, wurde die Anwendung der Nah- und Handwaffen im Kampfe Mann gegen Mann immer mehr beschränkt, und es wurde der Hauptkampf aus größeren Entfernungen geführt. Ausführlich bespricht Verf. daher im ersten Abschnitte die Konstruktion der damals neu eingeführten Gewehre, Geschütze und Geschosse. Er gibt ein anschauliches Bild ihrer allmählichen technischen Entwicklung und Vervollkommnung und ihren Einfluß auf Größe und Schwere der Verluste.

Eine von den Ärzten gefürchtete Erhöhung der Verlustzahl trat zwar nicht ein, denn Hand in Hand mit den Fortschritten der Technik ging auch ein Umschwung in der Taktik vor sich. Nicht das rücksichtslose mutige Draufgehen zwang jetzt den Feind zum Weichen, sondern man versuchte durch Feuer aus weiterer Entfernung seine Stellung sich selbst deckend zu erschüttern. Anders die Schwere der Verletzungen. Hier gewannen die meisten Chirurgen, vor allem Pirogoff, bald den Eindruck, daß dieselbe zunahm. Es erscheint daher natürlich, daß am Schlusse dieses Abschnittes die Verwundungen genau beschrieben werden und unter ausgiebiger Berücksichtigung der Literatur und der freilich nur spärlichen Statistik jener Jahre die Ansichten der maßgebenden Chirurgen entwickelt werden.

Der Abschnitt B handelt von der Verwundetenfürsorge. Die Fortschritte auf dem Gebiete der personellen und materiellen Hilfseinrichtungen, vor allem der Krankenbeförderung, weiß Verf. dadurch anschaulich zu machen, daß er einleitend die trostlosen Zustände der Kriege der letzten Dezennien des 18. Jahrhunderts schildert. Das Jahr 1854 brachte in Preußen die Einführung der Sanitätskompagnie und im Jahre 1863 die Neuordnung des Feldlazarettwesens. Interessant sind die Leistungen der Franzosen und Amerikaner im Schiffstransport von Verwundeten. Der systematische Abschub der Verwundeten auf der Eisenbahn begann in dieser Epoche, wurde freilich erst später zur jetzigen Vollkommenheit gefördert.

Bedeutend sind schließlich die Erfahrungen, welche die Chirurgen auf den Schlachtfeldern der großen Kriege dieser Zeit sammelten, nicht am wenigsten durch die Erkenntnis bisheriger Fehler der angewandten Methoden. So änderte sich zum Vorteil der Verletzten die Anschauung über Antiphlogose, der Aderlaß wurde verpönt, Dank der Erfindung des Chloroforms, der Einführung der feststellenden Verbände, insonderheit des Gipses, und der Versuche der Blutstillung wurde die präventive Amputation immer mehr verworfen, und es begann die Ära der konservativen Behandlung. Die Ex-artikulationen und Resektionen, die zwar aus früheren Zeiten stammen, werden systematisch und nach bestimmten Schnittführungen und Methoden ausgeführt. Trotzdem lassen die erhofften Resultate noch häufig zu wünschen übrig; denn wenn auch die Fehler der Wundbehandlung erkannt wurden und es an Versuchen, dieselben zu beseitigen nicht fehlte, so trat die Wendung zum Bessern erst nach Abschluß dieser Epoche ein.

Von den zahlreichen bedeutenden Männern jener Zeit greift Verf. vier heraus: Bernhard v. Langenbeck, v. Beck, Löffler und Stromeyer, und entwickelt von ihnen dank einer genauen Quellenstudie sowie Verwertung von Briefen, Äußerungen, Urteilen und Lebensanschauungen Bilder lebendig und anregend, weil sie uns die geschilderten nicht nur in ihrer Bedeutung als Gelehrte und Fachleute zeichnen, sondern auch als Charaktere und Menschen nahe bringen.

So gibt auch dieser Teil des großen Sammelwerkes ein anschauliches, übersichtliches und in sich geschlossenes abgerundetes Bild einer bedeutenden Epoche der Kriegschirurgie und des Militärsanitätswesens.

Coste (Straßburg i. E.).

### 3) Bertelsmann. Die Allgemeininfektion bei chirurgischen Infektionskrankheiten.

(Deutsche Zeitschrift für Chirurgie Bd. LXXII. p. 209—302.)

B. berichtet über die bakteriologischen Blutuntersuchungen, die er im allgemeinen Krankenhause Hamburg-St. Georg in dem letzten Jahre bei fast allen Fällen chirurgischer Infektionskrankheiten vorgenommen hat (260 Blutuntersuchungen bei 230 Pat.). Die Resultate dieser fleißigen Forschung haben im wesentlichen die Befunde einer früheren analogen Versuchsreihe, über welche B. auf dem Chirurgenkongreß von 1902 vorgetragen hat (cf. dieses Blatt 1902, Beilage zu Nr 26, p. 34), bestätigt, aber auch manches Neue ergeben.

Da ein Teil der untersuchten Fälle nachträglich sich als auf innerer Erkrankung beruhend erwies (Tuberkulose, Pneumonie usw.), bleiben für die Berichterstattung nur 154 Fälle brauchbar, von denen, wie eine Tabelle zeigt, 48 einen positiven, 106 einen negativen Blutbefund aufwiesen, 115 genesen und 39 gestorben sind. Dabei sind von den 48 Kranken mit positiven Blutbefund 28 = 58%

geheilt. Von Interesse ist zunächst, auf welche Krankheitsformen sich die positiven bzw. negativen Blutbefunde in der Regel verteilen. Bei der Lymphangitis, dem Erysipel, der Peritonitis waren in der Regel keine Bakterien im Blute nachweisbar, wogegen sie bei den Sehnenscheidenphlegmonen recht häufig, bei der akuten Osteomyelitis und bei akuten Gelenkvereiterungen anscheinend immer zu finden sind. Es bietet sich also oft bei anscheinend lokaler Infektion Bakteriengehalt des Blutes, während er bei ausgesprochener Sepsis fehlt. Die Erklärung ist in der bakteriziden Kraft des lebenden und noch kräftig bewegten Blutes zu suchen, welches die Bakterien zu töten oder aufzulösen vermag, hierbei aber sich mit den giftigen Bakterientoxinen beladen muß. Der septische Allgemeinzustand trotz fehlender Blutbakterien ist dann eben als Toxinämie, nicht als Bakteriämie aufzufassen, und führt erstere zum Tode. Eine Vermehrung der septischen Bakterien im lebenden Blut ist im allgemeinen nicht anzunehmen, dagegen kann der Körper gewissermaßen von den Bakterien okkupiert werden, wenn unter Umständen die Widerstandskraft des Organismus zu gering, die Keime zu virulent sind, oder diese an verschiedenen Stellen (Endokard usw.) festen Fuß fassen.

Weiter ist zu berichten, welcher Spezies die gefundenen Blutbakterien angehörten. Es wurden Streptokokken in 28 Fällen, Staphylokokkus aureus in 13 Fällen, Staphylokokkus albus und eine Mischinfektion je 2mal und Pneumokokken, Anthrax sowie Bakterium coli(?) je einmal nachgewiesen. Dabei genasen von den Streptokokkenfällen 19, also 68%, von den Staphylokokkenfällen 4, also nur 30%!

Die klinische Bedeutung des Bakterienbefundes im Blute hat unter anderen für Amputationsindikationen Wichtigkeit. In dem B.'schen Materiale hat sich nichts ergeben, was hier als fester Anhalt dienen könnte; B. meint vielmehr, daß der Blutbefund nur mit größter Vorsicht als Amputationsanzeige verwertbar ist. In der Regel wird, wie v. Bergmann lehrt, der Zustand der Extremität den Ausschlag geben müssen, ob amputiert werden soll oder nicht. Auch für die Therapie mit Heilseris hat der Blutbefund bzw. die Frage, ob gegebenenfalls eine Toxinämie oder Bakteriämie oder beide gleichzeitig vorliegen, Bedeutung. Subkutane Kochsalzinfusionen würden, falls bei Peritonitikern erhebliche Mengen von Bakterien im Blute kreisen, das Blut wesentlich verdünnen und hiermit seine bakterizide Kraft beeinträchtigen. Auf seine negativen Blutbefunde fußend hat aber B. nach Bauchschnitten wegen Peritonitis 3—4 Liter Kochsalz in die Venen eingegossen, und zwar mit vorzüglichem Erfolge.

Von den Einzelresultaten der Untersuchungen seien als besonders interessant die Befunde bei Urethralerschüttelfrösten hervorgehoben: 4 Fälle, 2 mit positivem, 2 mit negativem Resultate. Die negativen Resultate sind hier vielleicht so zu erklären, daß der ins Blut

gelangte Bakterienschwarm zur Zeit der Untersuchung bereits vernichtet war. Nach Radziewsky wird ein großer Teil des Bakteriengiftes erst nach Absterben und Auflösung der Keime frei, so daß wahrscheinlich der Höhepunkt des Schüttelfrostes den Punkt bezeichnet, wo der Giftstoff der meisten sich auflösenden Bakterien frei wird. Bezüglich weiterer zahlreicher Details, sowie der eingestreuten bemerkenswerteren Krankengeschichten sei auf das Original verwiesen, unter den letzteren nur noch Fall 31, eine Osteomyelitis des 3. und 4. Brustwirbels betreffend, besonders hervorgehoben. Zum Schluß der Arbeit steht ein 5 $\frac{1}{2}$  Seiten einnehmendes Literaturverzeichnis.

Meinhard Schmidt (Cuxhaven).

#### 4) Sikemeier. Beitrag zur Kenntnis der Desinfektion der menschlichen Haut.

(v. Langenbeck's Archiv Bd. LXXIII. Hft. 1.)

Die vorliegenden Untersuchungen beziehen sich ausschließlich auf die Desinfektion der Haut der Pat. vor der Operation; denn Verf. behauptet mit Recht, daß diese Desinfektion bei weitem nicht so genügend experimentell erforscht ist wie diejenige der Hände des Operateurs und seiner Assistenten. Die Abimpfung von der Haut fand nach der Haegler'schen Fadenmethode statt, die für die Zwecke des Autors etwas modifiziert wurde. In hervorragender Weise bestätigten die Versuche die Wichtigkeit der Anwendung der Nagelbürste. S. bekämpft hier energisch die Anschauungen von Schleich, welcher in der Bürste den ärgsten Feind einer brauchbaren Desinfektion sieht. Er selbst fand, daß selbst nach einem mechanischen Reinigungsverfahren ohne Bürste von 15 Minuten Dauer sich Bakterien in großer Menge auf der Haut zeigten, daß hingegen nach Anwendung der Bürste, wie aus der beigegeführten Versuchstabelle hervorgeht, eine bedeutende Verringerung der Bakterienzahl, in einigen Fällen sogar völlige Sterilität erzielt wurde. Die Verwendung von Seifenspiritus wurde als besonders wertvoll gefunden, doch soll man ihn nicht von vornherein gebrauchen, sondern erst, nachdem zuvor mehrere Waschungen mit Wasser und *Sapo kalinus* voraufgegangen sind, da eine reichliche Spülung des Operationsterrains mit dem teuren Seifenspiritus nicht möglich ist. Verf. übt folgende Desinfektionsmethode bei seinen Kranken: Kurz vor der Operation Rasieren des Operationsfeldes und Anwendung eines gewöhnlichen Reinigungsbades. Hierauf wird 5 Minuten lang mit desinfizierten Händen mit Kaliseife und strömendem Wasser gewaschen, dann 5 Minuten lang mit warmem strömendem Wasser und Seife gebürstet und endlich 5 Minuten lang mit Seifenspiritus und Bürste der mechanische Teil der Desinfektion beschlossen. Zum Schluß wird noch Ather und Sublimat gebraucht, nachdem der Seifenspiritus mit Sublimat weggespült ist. Die Desinfektion findet in einem besonderen Raume und auf einem eigens dazu hergerichteten, mit seitlicher

und längsgerichteter Senkung versehenen Tische statt. S. ist es auf diese Weise gelungen, die Fadeneiterungen auf ein Minimum zu beschränken. Genauere statistische Angaben darüber sollen noch folgen.

E. Siegel (Frankfurt a. M.).

5) **A. E. Stein.** Paraffininjektionen. Theorie und Praxis. Stuttgart, Ferdinand Enke, 1904.

Die 166 Seiten starke Monographie behandelt sehr eingehend und umfassend die Geschichte, Chemie, Pharmakologie und Toxikologie des Paraffins, die Gefahren seiner Anwendung, das anatomische Verhalten nach der Einverleibung, die Technik derselben und schließlich die Frage: hartes, weiches Paraffin oder Vaseline? S. ist Anhänger eines weichen Paraffins vom Schmelzpunkte von 42—43°, welches aus einer Mischung von Vaseline und Hartparaffin hervorgegangen ist. Diese Mischung besitzt die Geschmeidigkeit des Vaselins vereinigt mit der Festigkeit des härteren Paraffins. Die Ursache der Embolie liegt nur in der Einverleibung im flüssigen Zustande. Ist dagegen die Injektionsmasse in den festen Zustand eben übergegangen, so tritt sie aus der Nadelspitze in Form eines dünnen Fadens aus, von welchem ein Losreißen eines kleinen Teilchens fast nicht mehr möglich ist. Zur Ausführung dieses Verfahrens wurde eine eigene Spritze konstruiert.

Der spezielle Teil führt die Anwendungsweise an den verschiedensten Organen und deren Technik auf.

Zahlreiche Abbildungen dienen zur Erläuterung der letzteren und der Erfolge. Ein Literaturverzeichnis von 225 Nummern schließt das Buch.

Neugebauer (Mährisch-Ostrau).

6) **Meyer zum Gottesberge.** Histologische Beiträge zur Wirkung der Trichloressigsäure und Chromsäure.

(Zeitschrift für Ohrenheilkunde Bd. XLIV. p. 81.)

Verf. hat die Wirkung der Chromsäure und der Trichloressigsäure auf Schleimhäute histologisch untersucht. Er kommt zu dem Resultate, daß sich tiefgreifende Gewebszerstörungen bei relativ geringer entzündlicher Reaktion durch beide Mittel erzielen lassen.

Hinsberg (Breslau).

7) **Henrici und Kikuchi.** Die Varianten der occipitalen Sinusverbindungen (Confluens sinuum) und ihre klinische Bedeutung.

(Zeitschrift für Ohrenheilkunde Bd. XLII. p. 351.)

Bekanntlich wird bei Thrombose des Sinus transversus einer Seite in einer Anzahl von Fällen Stauungspupille beobachtet, während bei anderen analogen Fällen keine Spur davon nachweisbar ist. Verf. haben sich die Frage vorgelegt, ob dieses unregelmäßige Verhalten etwa durch Varietäten beim Zusammenfluß der occipitalen

Hirnblutleiter — d. h. also am sog. Torcular Herophili — erklärt werden kann. Bei der Untersuchung von 35 anatomischen Präparaten fanden sie, daß sich die Verbindung der Sinus in der Tat sehr verschieden gestaltet. Nur bei 10% der untersuchten Fälle mündeten die in Betracht kommenden Blutleiter, also die beiden Sinus transversari, der Sinus sagit. sup. und der Sinus rectus, in einen gemeinsamen Raum, so daß ein »Confluens sinuum« im wahren Sinne des Wortes vorhanden war. Bei weitem am häufigsten teilt sich sowohl der Sin. sag. sup. wie der Sin. rect. in je zwei Äste; aus den beiden rechten entsteht der rechte Sin. transv., während sich die linke Seite analog verhält. In 23% der Fälle teilt sich nur der Sin. rect. in zwei Äste, von denen je einer zu jedem Sin. transv. geht — und zwar ein stärkerer zum linken —, während der Sin. sag. sup. sich ungeteilt in den Sin. transv. der rechten Seite ergießt. Um etwa  $\frac{1}{2}$  und seltener ist die umgekehrte Bildung. In einem Falle (3%) entstand der rechte Sin. transv. allein aus dem Sin. sag. sup., der linke aus dem Sin. rect., so daß eine direkte Verbindung beider Transversi fehlte. Bei einem anderen Falle fanden sich gleiche Verhältnisse, nur waren beide Sin. transv. durch einen engen Kanal verbunden. — Zu den Abnormitäten, nicht zu den Varietäten rechnen Verff. das vollständige Fehlen des Sin. sag. sup. (1 Fall) und das Fehlen des Sin. transv. einer Seite (1 Fall). Mehrere Schemata erleichtern das Verständnis.

Die Autoren weisen auf die Bedeutung dieser bisher noch wenig beachteten Verhältnisse für die Verschleppung von Thromben in den Kreislauf und die Fortsetzung eines Thrombus vom Sin. transv. einer Seite in den der anderen hin. Hinsberg (Breslau).

### 8) Boulay. Les maladies de l'oreille considérées au point de vue de l'assurance sur la vie.

(Ann. de malad. de l'oreille, du larynx, du nez et du pharynx T. XXIX.)

Während früher die Lebensversicherungen den Zustand des Mittelohres bei der Aufnahme gar nicht berücksichtigten, weisen sie jetzt jeden Träger einer Mittelohreiterung prinzipiell zurück. Dieser Standpunkt ist nach B. ebenso wenig richtig, wie der frühere. Die jetzige Fragestellung: »Ist der Antragsteller taub oder leidet er an Ohrenfluß«, ist vollkommen unzureichend es muß vielmehr eine genaue Ohrenuntersuchung verlangt werden. Pat., die an akuter Otitis media leiden, können nach dem Abheilen ruhig in die Versicherung aufgenommen werden. Pat. mit chronischer Eiterung sind auszuschließen, sobald es sich um Eiterung im Warzenfortsatz oder im Atticus handelt, ferner bei Facialislähmung, Cholesteatombildung, Schwindel, Kopfschmerzen, Gehörgangstenose und nachweisbarer Knochenerkrankung.

Die übrigen Fälle können, event. unter strengeren Bedingungen, nach B.'s Ansicht aufgenommen werden. Hinsberg (Breslau).

9) **Grimmer.** Beitrag zur Pathologie und Diagnose der tuberkulösen Mittelohrentzündung.

(Zeitschrift für Ohrenheilkunde Bd. XLIV. 1903.)

G. hat sich bemüht, durch exakte Untersuchung einer Reihe von Fällen von Mittelohrtuberkulose festzustellen, welche Momente in erster Linie für die Sicherstellung der tuberkulösen Natur des Leidens zu verwerten sind.

Er kommt dabei im allgemeinen zu demselben Resultate wie rühre Autoren, indem er als charakteristisch für Tuberkulose fand: Fehlen von Schmerzen im Ohre, frühzeitig auftretende Facialislähmung, multiple Trommelfellperforationen, schlaaffe Granulationen und Knochenfisteln. Während bei Kindern unter 5 Jahren Knochenläsionen im Mittelohre für Tuberkulose sprechen, ist das bei Erwachsenen nur in beschränktem Maße der Fall.

Außer diesen diagnostischen Erwägungen enthält die Arbeit eine Reihe interessanter pathologisch-anatomischer Befunde.

Hinsberg (Breslau).

10) **Eulenstein.** Über Mastoiditis bei Diabetikern.

(Zeitschrift für Ohrenheilkunde Bd. XLII. p. 263.)

E., der bereits in einer früheren Arbeit (Archiv für klin. Medizin Bd. XLVI) den Einfluß des Diabetes auf den Verlauf von Mittelohreiterungen untersucht hat, stellt in vorliegendem die seitdem publizierten Fälle von Mastoiditis bei Diabetikern zusammen und fügt fünf neue Fälle hinzu (zwei aus der eigenen Beobachtung, einen von Körner, zwei von Julius Wolff). Die Zahl der beobachteten Fälle ist damit auf 70 angewachsen; sie sind sämtlich in einem Verzeichnis zum Schluß zusammengestellt.

Auf Grund dieses umfangreichen Materiales kommt E. zu dem Schluß, daß klinische Symptome und operativer Befund bei Diabetikern mit Mastoidis nicht wesentlich von den bei Nichtdiabetikern beobachteten abweichen, daß der Diabetes wahrscheinlich nicht für das Übergreifen der Eiterung auf den Knochen verantwortlich zu machen sei, und daß eine veränderte Widerstandsfähigkeit der Gewebe bei Diabetikern nur in wenigen Ausnahmefällen nachweisbar gewesen sei.

Hinsberg (Breslau).

11) **C. Nélaton et L. Ombrédanne.** La rhinoplastie.

Paris, G. Steinhell, 1904. 438 S. Mit 391 Figuren im Texte.

Diese ausführliche Monographie behandelt die einzelnen Methoden, die zur Beseitigung der verschiedenartigsten Nasendefekte angegeben sind. Am Schluß eines jeden Kapitels geben die beiden Autoren an, welche Methode nach ihrer Ansicht den besten Erfolg verspricht.

Neck Chemnitz).

12) **R. W. Murray.** Geographical distribution of hare lip and cleft palate.

(Lancet 1904. Mai 21.)

Verf. suchte sich durch Anfragen bei Ärzten der verschiedensten Teile der Erde über die Häufigkeit von Hasenscharten und Gaumenspalten unter den einzelnen Völkern zu orientieren. Überraschend war, daß diese Mißbildungen sehr häufig beobachtet wurden in Indien, China und Java, so gut wie nie dagegen z. B. in Zentralafrika und auf einigen Inseln im südlichen stillen Ozean. Trotzdem hält aber Verf. die Entwicklungsfehler für ziemlich gleichmäßig über die Erde verbreitet. Heiraten innerhalb solcher Familien, die von derartigen Mißbildungen heimgesucht sind, führen nach Verf. auf der einen Seite zu etwas häufigerem Auftreten; religiöse Sitten und Gebräuche, nach denen die Mütter, wie z. B. Zentralafrika, ihre mißgebildete Nachkommenschaft vernichten, bewirken, daß die dort tätigen Ärzte so gut wie nie diese Defekte zu Gesicht bekommen.

H. Ebbinghaus (Berlin).

13) **O. Langemak.** Zur Kenntnis der Vorgänge in den Speicheldrüsen nach Verlegung ihres Ausführungsganges.

(Virchow's Archiv Bd. CLXXV. 1904.)

Verf. hat, angeregt durch zwei klinische Beobachtungen von Speichelsteinen im Ductus Stenonianus mit sekundärer Atrophie der Drüse, am Tierexperiment die Frage untersucht, ob die Degeneration des Drüsenparenchyms, verbunden mit starker interstitieller Bindegewebsentwicklung, lediglich Folge der Sekretstauung sei, oder ob dabei entzündliche Vorgänge oder etwa das Operationstrauma eine wesentliche Rolle spielen. Bei Hunden zeigte sich, daß die einfache Unterbindung des Ganges fern von der Drüse dieselbe Bindegewebswucherung zur Folge hatte, wie die Unterbindung und Anlegung einer Speichelfistel mit großer offener Wundfläche. Somit steht L. auf dem Standpunkte, daß die Sekretstauung allein durch das dadurch auftretende starke Ödem der Drüse, das erst bei der Atrophie schwindet, die Bindegewebsentwicklung zur Folge hat.

Schmieden (Bonn).

14) **F. C. Müller (München).** Über Syringomyelie.

(Archiv für Orthopädie, Mechanotherapie und Unfallchirurgie Bd. II. Hft. 2.)

Verf. ist der Ansicht, daß das Krankheitsbild der Syringomyelie immer mehr bekannt wird und in gewissem Sinne im Begriffe steht, die etwas diskreditierte traumatische Neurose einzudämmen. Ohne auf das vielgestaltete Krankheitsbild der Syringomyelie einzugehen, behandelt Verf. nur den Einfluß des Traumas auf diese Krankheit und kommt nach einem eingehenden Studium der Literatur und auf Grund seiner eigenen Erfahrung zu dem Schlusse, daß die Syringomyelie eine sehr seltene Krankheit ist, die in den Rahmen der



Unfallkrankheiten einzureihen, kein Grund besteht. In den meisten Fällen handelt es sich um eine Steigerung bereits vorhandener Symptome, die aber in der Latenz oder wegen der Geringfügigkeit nicht erkannt werden. Da die Verschlimmerung eines Leidens, falls ein Unfall vorliegt, auf den Unfall selbst gesetzlich zurückgeführt werden muß, so haben wir auch eine traumatische Syringomyelie, eine Diagnose, die aber bis zum Fortschreiten der Mikroskopie des Rückenmarkes und der klinischen Forschung als eine Liberalitätsdiagnose bezeichnet werden muß. **Hartmann** (Kassel).

### 15) **Borchard.** Die Knochen- und Gelenkerkrankungen bei der Syringomyelie.

(Deutsche Zeitschrift für Chirurgie Bd. LXXII. p. 513.)

Unter Mitteilung von 19 eigenen, zum Teil durch Jahre hindurch kontrollierte Fälle äußert sich B. eingehend über die syringomyelitischen Knochen- und Gelenkerkrankungen. In pathologisch-anatomischer Hinsicht sind nach ihm zwischen einfacher Arthritis deformans, tabischer und syringomyelitischer Knochen-Gelenkerkrankung keine prinzipiellen Unterschiede ausfindbar, dagegen mangelt es nicht an zahlreichen klinischen Zeichen, welche auf den ersten Blick die Krankheiten auseinanderhalten lassen. Die Syringomyelie betrifft vorzugsweise jugendlichere Individuen und die oberen Extremitäten. Nekrosenpanaritien mit Fingereiterung und nachfolgender Fingerverstümmelung, unförmliche Gelenkschwellungen, namentlich am Ellbogen, und eine gebückte schlaife bzw. skoliotische Haltung sind charakteristisch für sie.

Von den Sensibilitätsstörungen bei der Krankheit ist zu bemerken, daß die tieferen Partien gewöhnlich in annähernd derselben Ausdehnung und Stärke ergriffen sind wie die oberflächlicheren. Von Hautaffektionen wird ein bläschenförmiger, namentlich an den Armen auftretender Ausschlag, Neigung zu plötzlich auftretendem umschriebenem Brand, sowie zu plötzlichen starken Ödemen erwähnt. Letztere hinterlassen oft atrophische Stellen in der Haut. An den Händen tritt oft starke Hautwucherung mit Verdickung, Schwielenbildung und Rhagaden auf, an den Füßen Mal perforant. Die häufigen subkutanen und subfascialen Phlegmonen neigen zu Nekrosen, sind durch ihre Schmerzlosigkeit eigenartig und heilen nur langsam. Die Muskulatur zeigt bisweilen brettharte Infiltrationen und neigt zu Myositis ossificans. Die Gelenkveränderungen bestehen in Kapselverdickung sowie Hypertrophie der Zotten. Auch das parasyndoviale Gewebe ist verdickt, der Gelenkerguß häufig durch starken Fibringehalt zäh und dickflüssig, mit Neigung zu Vereiterung. Auch schwerer Grad der Gelenkentzündung kann unter wenig Schmerzhaftigkeit verlaufen. Der Gelenkknorpel neigt gewöhnlich zu Schwund, Auffaserung und Umwandlung in derbes Bindegewebe. Die Knochen zeigen Atrophie und Hypertrophie, und zwar meist

gleichzeitig beides, doch so, daß der hypertrophische Prozeß im Vordergrunde steht. Zugleich wird der Knochen abnorm weich, neigt zu Spontanfrakturen und zu Verbiegungen. Im speziellen erkrankt die Schulter gewöhnlich mit einem starken Erguß, es kommt zur Abschleifung des Kopfes, sowie zur Erweiterung der Kapsel, die sich stark verdicken und verbreitern kann. Endresultat häufig Verkürzung des Armes, sowie Spontanluxationen des Kopfes. Am augenfälligsten sind Veränderungen des Ellbogengelenkes mit enormen Verdickungen. Meist erfahren die Humeruskondylen mächtige Vergrößerung, während die Vorderarmknochen mehr der Abschleifung unterliegen. Spontanverrenkungen sind aber hier selten. Am Handgelenke findet sich oft eine volare Luxation, vergesellschaftet mit Verdickung der Vorderarmknochen, namentlich des Radius und meist mit starker Beweglichkeitsbehinderung für Beugung und Streckung. An den Fingern überwiegt die Nekrose infolge von Panaritien, doch ist auch unförmliche Vergrößerung einzelner oder sämtlicher Finger nicht selten. Betreffs der selteneren Erkrankungen an den Beinen sei auf das Original verwiesen.

Dem Trauma ist betreffs Entstehung dieser Erkrankungen eine wichtige Rolle zuzumessen. Nach B. ist anzunehmen, daß dabei an eine Schädigung vasomotorischer Nerven zu denken ist, die dann ihrerseits die trophischen Störungen herbeiführt.

Die chirurgische Behandlung dieser Erkrankungen muß so konservativ wie möglich sein. Zur Entleerung von Gelenkergüssen ist die Punktion häufig der dickflüssigen Exsudatbeschaffenheit wegen unzulänglich, und muß ihr meistens die Arthrotomie vorgezogen werden. Gelenkresektionen werden meist vermieden werden müssen, da sie leicht zu Schlottergelenken führen, übrigens auch dem Weiterfortschreiten der Krankheitsprozesse Einhalt zu tun wenig fähig sind. Bei schweren Eiterungen wird eine Amputation meist auch vor der Resektion den Vorzug verdienen.

Die Krankengeschichten der eigenen Fälle B.'s geben gute Belege für die allgemeine Krankheitschilderung. 15 Abbildungen, teils Photo-, teils Skiagramme, sind denselben beigegeben.

Meinhard Schmidt (Cuxhaven).

## 16) V. Otz. Experimentelle Untersuchungen zur Genese der Sternumfraktur bei Wirbelfrakturen.

(Deutsche Zeitschrift für Chirurgie Bd. LXXII. p. 387.)

Die Versuchsanordnung war derart, daß auf den vorgebeugten Kopf einer sitzenden Leiche aus 1—2 m Höhe ein Gewicht von 50 Kilo fallen gelassen wurde, wobei der Kopf durch ein Kissen vor direkter Schädigung geschützt war. Es wurden hierdurch regelmäßig Brüche oder Totalverrenkungen der Wirbel erzielt, und zwar an der typischen Stelle im Bereiche der untersten Hals- und obersten Brustwirbel, aber auch an anderen Stellen der Wirbelsäule bis zum

8. Rückenwirbel hinab. Im ganzen sind 8 Versuche gemacht mit verschiedenartiger Anordnung. In 3 Experimenten, wo weder Rippen- noch Kinnwirkung ausgeschaltet war, kam jedesmal eine Brustbeinfraktur zustande, einmal sogar eine doppelte. In 3 Fällen wurden die 4 ersten Rippen an der Knochenknorpelgrenze durchtrennt, um die Mitwirkung der Rippen durch Verschiebung auf den obersten Brustbeinteil auszuschalten. Trotzdem erfolgten in 2 von diesen Fällen typische Brustbeinbrüche zwischen Manubrium und Corpus. In Fall 7 wurde, um die Druckwirkung des Kinnes auszuschalten, der Unterkiefer reseziert; trotzdem erfolgte auch hier der Brustbeinbruch, möglicherweise durch Aufschlagen des Oberkiefers gegen das Brustbein. Im 8. Versuche endlich war zur Ausschaltung der Kinnwirkung das Brustbein durch ein Wattekissen geschützt, auch betrug die Fallhöhe nur 1—2 cm (Druckfehler?). Hier blieb der Brustbeinbruch aus, doch waren auch die Wirbelschädigungen geringer, vielleicht aus demselben Grunde, weil die heftige Vorwärtsbeugung der Halswirbelsäule durch das zwischengelegte Kissen verunmöglich war.

Den Protokollen der in der Kocher'schen Klinik im Jahre 1899 ausgeführten Versuche sind Abbildungen der Frakturpräparate beigegeben. Ein- und ausleitende Bemerkungen zur Sache sind von Prof. Kocher verfaßt.

Meinhard Schmidt (Cuxhaven).

### 17) Ehret. Weitere Beiträge zur Lehre der Skoliose nach Ischias.

(Mitteilungen aus den Grenzgebieten der Medizin u. Chirurgie Bd. XIII. Hft. 1.)

E. hatte in einer früheren Arbeit (ref. d. Zentralbl. 1899 p. 1198) nachgewiesen, daß die Skoliose bei Ischias bedingt wird durch eine starke Abduktionsstellung des erkrankten Beines, welche eingenommen wird, um den Nerven möglichst zu entspannen. Er bringt jetzt eine neue Reihe von Beobachtungen und zeigt, wie auch Abweichungen von der typischen Skoliose bei Ischias — dieselbe ist eine heterologe — zu erklären sind. Homologe und alternierende Formen werden durch besondere Verhältnisse bedingt, die mit der eigentlichen Ischias nichts zu tun haben, die aber die primäre Stellung des Beines oder die sekundäre Stellung des Beckens in dem einen oder dem anderen Punkte beeinflussen.

In therapeutischer Hinsicht empfiehlt E., die Kranken möglichst bis zum Ablaufe der Erkrankung in horizontaler Lage liegen zu lassen, um der Entstehung der Skoliose vorzubeugen; ist die lange Bettruhe nicht möglich, soll er mit Krücken aufstehen. Da die Bildung der Skoliose als Kompensation der starken Abduktionsstellung des Beines bisweilen schon bei Bettlage eingeleitet wird, so empfiehlt E., das Bein in der primären, offenkundigen, nicht kompensierten »Selbsthilfestellung«, wie er es nennt, durch einen Wasserglasverband zu fixieren. Der Verband wirkt zu gleicher Zeit sehr beruhigend für

die Schmerzen. Diese Behandlung der Skoliose bei und nach Ischias ist hauptsächlich eine prophylaktische. Besteht schon die Skoliose, so ist die Behandlung unerfreulicher; meist empfiehlt sich erhöhte Sohle am erkrankten Beine.

Haeckel (Stettin).

### 18) Vanverts et Dancourt (Lille). Des pleurésies purulentes enkystées.

(Arch. prov. de chir. 1904. Nr. 3—5.)

Verf. behandeln in einem eingehenden Sammelreferat (80 Seiten) die abgesackte eitrige Pleuritis (interlobäre, diaphragmatische, mediastinale, kostale), auf welches hier hingewiesen sei, weil es die einschlägige französische Literatur, aber nur diese, anscheinend erschöpfend verzeichnet.

Stolper (Göttingen).

## Kleinere Mitteilungen.

### 19) E. de Paoli. Conferenze di patologia e clinica chirurgica.

Perugia, 1904. Bd. I. 308 S.

In diesen »Konferenzen«, welche Durante in Rom gewidmet sind, beachtete Verf. seine früheren Arbeiten für seine Schüler und für die fachwissenschaftliche Welt zusammensustellen. Er hat dieselben zu diesem Zwecke genau revidiert und gesichtet. Minder wichtige oder bereits wiederholte Arbeiten wurden ausgeschieden, die übrigen, unter Benutzung der neueren Literatur und weiterer persönlicher Erfahrungen, umgearbeitet und erweitert; auch sollen neue Untersuchungen in diesen »Konferenzen« zur Publikation gelangen.

Der vorliegende erste Band enthält drei größere Abhandlungen: a. Deviation und Kontraktur der Wirbelsäule neurotischen Ursprunges; hysterische Skoliose. b. Tuberkulose der Speicheldrüsen. c. Über den diagnostischen Wert der Perkussion bei den Erkrankungen des Schädels und ihres Inhaltes. Die zwei letztgenannten Themata sind bereits nach früheren Publikationen wenigstens teilweise in diesem Zentralblatte besprochen worden, und da sie auch in der neuen Umarbeitung keine wesentlichen Änderungen bezüglich ihrer wissenschaftlichen Hauptresultate erfahren haben, so sei auf jene Referate verwiesen. (Bd. XXIII. Nr. 5; Bd. XXIV. Nr. 46; Bd. XXV. Nr. 32.) Details müssen im Original eingesehen werden.

In der erstgenannten Arbeit bespricht Verf. an der Hand von fünf Beobachtungen das klinische Bild der hysterischen Skoliose. Er macht dabei auf das mehr oder weniger plötzliche Entstehen der vollen Veränderung in ihrer ausgeprägten Form aufmerksam, besonders nach leichten Traumen. Wichtig sind Anzeichen sonstiger nervöser Beanlagung; häufig allerdings stellt die Wirbelsäulenverformung das erste Symptom der Grundkrankheit dar. In den Fällen des Verf. war die Skoliose nicht selten mit Neuralgien (Interkostal-, Sakral-, Abdominalneuralgien) verbunden.

A. Most (Breslau).

### 20) Haag. Tod 4 Jahre nach erlittener Schädel- und Halswirbelsäulenverletzung an eitriger Pachymeningitis.

Med. Korrespondenzblatt des Württemberg. ärztl. Landesvereins 1904. April 23.)

20jähriger Pat., Hirnerschütterung, Hämatom auf der Mitte des Scheitels, Halswirbelbruch mit Luxation und Armlähmung links. Langsam fortschreitende Besserung. 3 Jahre nach dem Unfall hatte Pat. keine nennenswerten objektiven Residuen mehr, doch klagte er über zeitweilige ritze Kopf- und Gesichtschmerzen; 1 Jahr später erkrankte er plötzlich ohne bekannte Veranlassung mit Schüttelfrost, hohem Fieber, heftigem Kopfschmerz, Erbrechen, Nackenstarre,

Delirien, großer Jaktation, Zuckungen, später Lähmung des rechten Facialis, und starb nach 3 Tagen. Sektionsbefund: Dura gespannt; hühnereigroße, scharf umschriebene, mit der Gehirnoberfläche fest verwachsene, derbe, schwartenartige, schmutzig gelbe Verdickung der Pia auf der Höhe des Scheitels über den abgeplatteten Zentral- und Parietallappen. Quer über diese hinweg an der Glastafel ein fingerlanger Sprung mit leicht überschobenen Rändern. Neben diesem, nach Farbe wie Konsistenz zweifellos älteren Herde zeigte sich an der Gehirnoberfläche eine ausgedehnte frische eitrige Meningitis.

Die eitrige Meningitis an der Verletzungsstelle, die dem Unfalle folgte, war also zunächst streng umschrieben geblieben, bis sie nach Jahren ohne jede äußere Veranlassung allgemein wurde. Mohr (Bielefeld).

21) J. Patrick. Two cases in cerebral surgery.

(Glasgow med. journ. Bd. LXI. p. 180.)

1) Ein geheilter otitischer Hirnabszeß.

2) Bei einem 38jährigen Manne mit hereditärer Syphilis entstand eine Nekrose des Stirnbeines in seiner ganzen Dicke. Nach Entfernung dieses Knochenstückes zeigte sich darunter eine Nekrose der Dura und des Stirnhirnes in einer Ausdehnung von  $2\frac{1}{2}$  englischen Zoll. Innerhalb 18 Tagen stieß sich das nekrotische Gewebe ab. Ein beginnender Hirnprolaps wurde durch leicht komprimierende Verbände bekämpft. Zerebrale Erscheinungen waren nicht vorhanden gewesen.

M. v. Brunn (Tübingen).

22) F. Durante. Un caso non comune di affezione cerebrale curato chirurgicamente.

(Bull. della R. acad. med. di Roma 1903. p. 275.)

Der interessante Fall D.'s ist kurz folgender: Ein 25jähriger Mann, der mit 10 Jahren ein schweres, mit Bewußtseinsstörung einhergehendes Kopftrauma in der Gegend des linken Tuber parietale erlitten, bekommt mit 20 Jahren epileptische Anfälle (klonische Krämpfe der rechten Körperhälfte), welche an Zahl und Intensität allmählich zunehmen. Es stellen sich eine Parese des rechtsseitigen Facialis und eine Schwäche des rechten Armes und Beines ein; dazu gesellen sich noch eine teilweise motorische und sensorielle Aphasie, Alexie sowie eine geistige Umnachtung. Eine Stauungspapille besteht nicht; keine Lues. In der Annahme einer Geschwulst der Gegend des linken Sulcus Rolandi wird der Schädel osteoplastisch eröffnet; aber außer Hyperämie der Dura mater und einer Vergrößerung und Abplattung der Hirnwindungen findet sich zunächst nichts Pathologisches. Es bildet sich ein Hirnvorfall, der allmählich zunimmt. Derselbe wird, nachdem er als Gliom erkannt ist und seine elektrische Reizung keine Zuckung u. dgl. auslöst, einen Monat später abgetragen. — Der bisher wenig veränderte Zustand des Kranken besserte sich nach einem weiteren Monate ziemlich rasch, und es verschwanden alle oben genannten Symptome bis auf eine leichte Schwäche der rechtsseitigen Extremitäten. Beobachtungsdauer ein halbes Jahr. Das exstirpierte Gewebe bestand aus gliomatösen Wucherungen, vielleicht traumatischen Ursprunges.

A. Most (Breslau).

23) v. Zur-Mühlen. Zwei Fälle von Aneurysma der Arteria carotis cerebri.

(Zeitschrift für Ohrenheilkunde Bd. XLV. 1903.)

1) 57jährige Frau, die den Verf. wegen Sausens im rechten Ohre konsultiert. Pat. war einige Zeit vor dem Auftreten des Geräusches auf die rechte Kopfseite gefallen; eine Stunde lang war sie bewußtlos, dann trat heftiges Erbrechen auf. Objektive Untersuchung: Gehör beiderseits normal. Auf dem Kopfe läßt sich überall vermittels des Stethoskops ein lautes systolisches Blasen hören, das bei Druck auf die rechte Carotis communis schwächer wird. Augenbefund und Hirnnerven vollkommen normal. Vorübergehend soll Anosmie vorhanden gewesen sein.

**Verf. diagnostiziert ein Aneurysma der Carotis interna, und zwar (auf Grund der Anosmie) in der Nähe des Bulbus olfactorius, wahrscheinlich an der Teilungsstelle in die Art. fossae Sylvii und cerebri ant.**

2) Bei der zweiten Pat., einem 24jährigen Mädchen, handelte es sich um ein geborstenes Aneurysma der Carotis im Sinus cavernosus, seit 10 Jahren bestehend. Symptome: Pulsierender Exophthalmus beiderseits, sehr starke Venenzeichnung in der Schläfengegend. Linksseitige homonyme Hemianopsie, entsprechende Abblassung der Papille. Gehör herabgesetzt, besonders für tiefe Töne. Geruchsvermögen normal. Über dem Hinterkopfe fühlt man ein Schwirren, mit dem Stethoskop hört man über dem ganzen Kopfe systolisches Sausen. Besserung der Symptome nach rechtsseitiger Unterbindung der Carotis communis, der auch die der anderen Carotis folgen soll, falls ein Rezidiv auftritt.

**Hinsberg (Breslau).**

## 24) Suckstorff und Henrici. Beiträge zur Kenntnis der otitischen Erkrankungen des Hirnes, der Hirnhäute und der Blutleiter.

(Zeitschrift für Ohrenheilkunde Bd. XLIV. 1903.)

Verf. teilen elf weitere Fälle von intrakraniellen Komplikationen aus der Körnerschen Klinik mit, und zwar einen Fall von Schläfenlappenabszeß (gestorben, wahrscheinlich durch fortschreitende Encephalomeningitis), einen Kleinhirnabszeß, kombiniert mit Extraduralabszeß (gestorben an Meningitis), eine Sinusphlebitis (geheilt), sechs perisinuöse Abszesse (sämtlich geheilt), einen Extraduralabszeß der mittleren Schädelgrube (gestorben an Meningitis) und eine Leptomeningitis (gestorben). Als besonders interessant ist hervorzuheben, daß bei einer der Pat. mit perisinuösem Abszeß bei dessen Entleerung ein Spontanriß des Sinus eintrat, der anscheinend zu einer Obliteration führte. Erst nach der Operation entstand, bei dauerndem Wohlbefinden der Pat., beiderseits Stauungspapille. Bei der Pat. mit Sinusphlebitis blieb die Temperatur auch nach Unterbindung der Jugularis längere Zeit hoch, um dann plötzlich abzufallen.

**Hinsberg (Breslau).**

## 25) Voss. Kleinhirnabszeß und Sinusthrombose. Operation. Heilung.

(Zeitschrift für Ohrenheilkunde Bd. XLII.)

Der an rechtsseitiger chronischer Otitis media leidende Pat. erkrankte plötzlich an heftigen Stirnkopfschmerzen, Erbrechen, schwerem Krankheitsgefühl. Schwäche in den Beinen, kein Schwindel. Sensorium frei. Keine Augensymptome. Nach Radikaloperation mit Eröffnung der mittleren Schädelgrube zunächst Besserung, dann aber wieder Erbrechen, Pulsverlangsamung, Kopfschmerz. Jetzt wird taumelnder Gang konstatiert; dabei fehlt subjektives Schwindelgefühl vollständig. Neuritis optica. Bei einer zweiten Operation wird nach Eröffnung des thrombosierten Sinus ein Kleinhirnabszeß entleert. Glatte Heilung.

**Hinsberg (Breslau).**

## 26) Bezold. Allgemeine Sepsis bei chronischer Mittelohreiterung mit zentral gelegener Trommelfellperforation.

(Zeitschrift für Ohrenheilkunde Bd. XLII. p. 113.)

Die von B. beschriebenen drei Fälle haben das Gemeinsame, daß sich bei einem klinisch und anatomisch lokalen Befunde, bei dem wir sonst schwere Komplikationen fast nie sehen, septische Prozesse entwickelten, die trotz Ausräumung des Proc. mastoideus in zwei Fällen zum Tode führten. Beidemal fand sich bei der Autopsie der Sinus bzw. Bulbus venae jugularis infiziert. B. glaubt, daß für die Schwere des Verlaufes eine gleichzeitige Invasion der Mittelohrschleimhaut und des Lymphgefäßsystems verantwortlich zu machen sei, durch welche letztere möglicherweise die Sinuswand für Infektionskeime und deren Toxine besonders leicht und rasch durchgängig gemacht wurde.

**Hinsberg (Breslau).**

## 27) Hegetschweiler. Die Tuberkulose des Ohres mit Ausgang in Heilung.

(Zeitschrift für Ohrenheilkunde Bd. XLIII. p. 1.)

H. teilt vier Fälle von geheilter Ohrtuberkulose mit:

1) 48jähriger, an Tuberculosis pulmonis leidender Mann. Radikaloperation wegen Otitis med. tub. mit Warzenfortsatzbeteiligung. Dabei fand sich ausgedehnte Knochenzerstörung, Dura am Tegmen antri 2 qcm freiliegend. Heilung der Operationswunde.

2) Durch Einschmelzen eines miliaren Knötchens entstandene Trommelfellperforation bei jungem Manne, der an tuberkulöser Ulzeration der Nase und des Nasenrachenraumes, sowie an Kehlkopftuberkulose litt. Heilung der Perforation während klimatischer Kur.

3) Bei 64jähriger Frau, die an »qualendem Husten« litt (Lungenbefund?), nahm H. die Aufmeißelung wegen Schmerzen im Proc. mastoideus bei trockener Trommelfellperforation vor. Im Antrum keine Veränderung, im Zentrum des Warzenfortsatzes »grauweißliche Membran«, die H. als Fibrinoid auffaßt, dessen Vorhandensein nach Scheibe beweisend für Tuberkulose ist. Heilung.

4) Tuberkulöse Otitis med. bei einer auf Tuberculosis pulmon. suspekten Pat. Die Eiterung sistierte zeitweise während einer Kur in Davos.

Hinsberg (Breslau).

## 28) Voss. Operation der Sinusthrombose ohne Eröffnung des Antrum nach ausgeheilter akuter Mittelohrentzündung.

(Zeitschrift für Ohrenheilkunde Bd. XLV. 1903.)

V. weist darauf hin, daß man in Fällen von Sinusphlebitis, bei denen die primäre akute Otitis media bereits ausgeheilt ist, nicht schematisch das Antrum mastoid. freilegen soll, da sonst die Paukenhöhle von neuem infiziert werden kann. Er teilt einige Fälle mit, bei denen er nach diesem Prinzip vorging.

Hinsberg (Breslau).

## 29) Leimer. Operative Eröffnung des Warzenteiles bei Otitis media purulenta acuta mit Ausbreitung des Prozesses unter dem Warzenfortsatze.

(Zeitschrift für Ohrenheilkunde Bd. XLIII. p. 273.)

L. stellt 17 Fälle von sogenannter »Bezold'scher Mastoiditis«, d. h. von Senkungsabszeß am Hals infolge von Mastoiditis, zusammen. Sämtliche Fälle hatten sich im Anschluß an akute Ohreiterungen entwickelt. Die Mortalität bei dieser Form ist höher als die bei gewöhnlicher Mastoiditis (13,3% : 8,8%). In der Regel erfolgt der Durchbruch von einer großen Zelle an der Spitze des Warzenfortsatzes aus. Einzelheiten müssen im Original nachgelesen werden.

Hinsberg (Breslau).

## 30) Rudolphy. Ohroperationen bei Hysterischen.

(Zeitschrift für Ohrenheilkunde Bd. XLIV.)

R. berichtet über 4 Fälle, bei denen die subjektiven Beschwerden und zum Teil auch der objektive Befund auf eine Erkrankung des Warzenfortsatzes bzw. auf intrakranielle Komplikationen hindeuteten. Wie der negative Befund bei der Operation und die weitere Behandlung zeigten, handelte es sich jedoch um Hysterie. Besonders lehrreich ist der erste der mitgeteilten Fälle: Ein 23jähriges Mädchen brachte es durch geschickte Vortäuschung von Gleichgewichtsstörungen, Facialislähmung, Temperatursteigerungen usw. fertig, daß vier größere Operationen, zahlreiche Punktionen des Kleinhirns und des Schläfenlappens, sowie eine Lumbalpunktion vorgenommen wurden.

Hinsberg (Breslau).

## 31) Gerber. Zur Kasuistik der Ohrgeschwülste.

(Zeitschrift für Ohrenheilkunde Bd. XLV.)

G. teilt drei Fälle von seltenen Ohrgeschwülsten mit:

- 1) Großes Fibrom der Ohrmuschel.
- 2) Tuberkulom des Lobulus, makroskopisch einfache Hypertrophie vorwiegend.
- 3) Karzinom der Warzenfortsatzgegend, vergeblicher Versuch, die Geschwulst radikal zu entfernen.

Hinsberg (Breslau).

## 32) H. Tilley. Some experiences in the surgical treatment of suppurative lesions of the nasal accessory sinuses.

(Lancet 1904. Mai 21.)

Verf. berichtet über 52 Fälle von Operationen in den Nasennebenhöhlen und gibt 9 ausführliche Krankengeschichten typischer Fälle, bei denen z. T. sämtliche Höhlen zu gleicher Zeit affiziert waren. Als ätiologische Faktoren werden lokale und allgemeine angeführt; die einzelnen Höhlen werden oft nacheinander por continuitatem ergriffen. Als lokale Ursachen gelten nach Verf.: Zahnwurzelprozesse, alte eiternde Lakunen in adenoiden Vegetationen, hypertrophische Rhinitis, tertiäre syphilitische Nekrosen usw. Als Allgemeinerkrankungen kommen ätiologisch hauptsächlich spezifische Fiebererkrankungen (Influenza, Typhus usw.) in Betracht. Die Gefahr für das Leben der Pat. ist bei Eiterungen der Kieferhöhle gering, abgesehen von den Schädigungen der chronischen Resorption von septischen Stoffen in den Organismus. Bei Eiterungen des frontalen, ethmoidalen und sphenoidalen Sinus dagegen ist nicht selten tödliche Meningitis als Folge beobachtet. Die Gefahren der operativen Behandlung hängen in erster Linie von dem in Angriff zu nehmenden Sinus ab, und dann von der Vertrautheit des Chirurgen mit diesen Gegenden. Vom Augenblick der Operation sollte nach Verf. Grundsatz sein: freie und ausgiebige Drainage. — Auf die von ihm empfohlenen technischen Einzelheiten einzugehen, würde den Rahmen des Referates überschreiten. Einige Abbildungen von Operationen an den Stirnhöhlen sind der Arbeit beigegeben.

H. Ebbinghaus (Berlin).

## 33) F. Röpke. Kasuistische Beiträge zur Pathologie und Therapie der Erkrankungen der Nasennebenhöhlen.

(Zeitschrift für Ohrenheilkunde Bd. XLIV.)

1) Drei Fälle von verkästen Nebenhöhlenempyemen (zwei in den Siebbeinzellen, eins in der Kieferhöhle), die nach Freilegung der erkrankten Hohlräume ausheilten. Nach R. ist der Grund für die Bildung der käsigen Massen in Behinderung des Eiterabflusses zu suchen.

2) Pneumatokelle der Stirnhöhle. Eröffnung der Stirnhöhle wegen langdauernder heftiger Kopfschmerzen. Aus der Höhle drängte bei der Durchtrennung der Schleimhaut Luft unter pfeifendem Geräusch. Schleimhaut normal, Ductus nasofrontalis obliteriert. Die Beschwerden schwanden sofort nach der Operation.

3) Fall von fötider, doppelseitiger Stirnhöhleneiterung bei bestehender, hochgradiger Rhinitis atrophicans. Doppelseitige Operation nach Kuhnt, bei der sich in den Höhlen fötide Borken finden. Nach anfänglicher Besserung Rezidiv, dem 4 Monate später ein zweites folgte. Seitdem anscheinend dauernde Heilung.

4) Stirnhöhleneiterung nach Schußverletzung, Extraktion einer Revolverkugel aus dem Ductus nasofrontalis.

Hinsberg (Breslau).

## 34) Finzelberg. Operation eines nasopharyngealen Schädelbasisfibroms nach einer der Partsch'schen ähnlichen Methode.

Inaug.-Diss., Kiel, 1904.

Beschreibung einer in der Klinik Helferich's ausgeführten Operation, welche dem Wesen nach der von Partsch angegebenen gleichend, sich von ihr



dadurch unterscheidet, daß der Schnitt nicht in der Umschlagsfalte der Schleimhaut, sondern durch die Oberlippe dicht unter der Nase entlang geführt wurde.

(Ref. hat die Erfahrung gemacht, daß bei diesem Verfahren der harte Gaumen auf die Zunge fällt, während die durch die erweiterte Nase von der Geschwulst und der großen Blutung verhindert wird, weshalb vorausgehend Luft-röhrentamponade zu empfehlen ist.)  
Neugebauer (Mährisch-Ostrau).

### 35) Hertle. Über einen Fall von temporärer Aufklappung beider Oberkiefer nach Kocher zum Zwecke der Entfernung eines großen Nasenrachenfibroms.

(v. Langenbeck's Archiv Bd. LXXIII. Hft. 1.)

Verf. veröffentlicht die Krankengeschichte eines 20jährigen Pat., dem nach der Kocher'schen Methode mittels temporärer Aufklappung des median und an den Alveolärfortsätzen quer durchtrennten Oberkiefers ein Nasenrachenfibrom mit gutem Erfolg entfernt wurde. 1½ Jahre vorher war schon einmal die temporäre Oberkieferresektion nach v. Langenbeck vorgenommen worden. Das Kocher'sche Verfahren wurde mit der Tracheotomia inferior und Tamponade der Luft-röhre kombiniert. Andere Autoren haben zur Vermeidung starker Blutungen und ihrer sonstigen Nachteile bestimmte Lagerungen, Unterbindung der Carotis ext. usw. angewendet. H. konnte sich zu diesen Methoden nicht entschließen. Die Kocher'sche Operation findet Verf. außerordentlich geeignet zur Darbietung genauer Übersicht über das Operationsfeld und kann sie, obschon sie sehr eingreifend ist, für die schwersten Fälle von Nasenrachenpolypen und für bösartige Geschwülste des Nasenrachenraumes empfehlen. Für die mediane Durchsägung der Oberkiefer empfiehlt er die Gigli'sche Drahtsäge. Einige Ausblicke auf die Chirurgie der Hypophysis schließen die Arbeit, welche die bisher geringe Kasuistik des behandelten Themas ergänzt.  
E. Siegel (Frankfurt a. M.).

### 36) H. Marx. Komplizierte Fremdkörperperforation eines Traktionsdivertikels des Ösophagus. (Aus dem pathologischen Institut in Heidelberg.)

(Münchener med. Wochenschrift 1904. Nr. 19.)

Bei der Sektion einer 69jährigen Frau fand sich als Nebenbefund folgendes: Eine kleine zeltförmige Ausziehung der Speiseröhre, deren Spitze in eine kleine, schwartig begrenzte Höhle mündet; oberhalb derselben und nicht mit ihr kommunizierend ein zweiter größerer, spaltähnlicher Hohlraum. In beiden Höhlen fanden sich drei Knochenstückchen, von denen das eine an der Mündungsstelle des Divertikels saß, ein anderes mit einer Zacke in die Speiseröhre hineinragte; daneben fand sich eine weitere, minimale, rißartige Öffnung. — M. nimmt an, daß die Perforation des Divertikels von innen nach außen durch die Knochenstückchen hervorgerufen worden und letztere dann wieder den Ösophagus von außen nach innen perforiert haben.  
Kramer (Glogau).

### 37) Tavel (Bern). Hétéropie thyroïdienne.

(Arch. prov. de chir. 1904. Nr. 5.)

T. berichtet über zwei Geschwülste von Schilddrüsenbau, von denen die eine, von Braun in Königsberg operiert, zunächst als Beckensarkom angesprochen, von Lubarsch als Angiosarcoma hyalinum seu Cylindrom, von Langhans, Orth und Marchand als Struma metastatica bezeichnet worden ist. T. hält es für wahrscheinlicher, daß es sich um ein malignes Adenom handelt, das aus einem versprengten Schilddrüsenkeim hervorgegangen sei.

Im zweiten Falle handelte es sich um eine intraligamentär entwickelte, in der Parovarialgegend sitzende Geschwulst bei einer 52jährigen Frau, die — analog einem Falle von Lanz — zu starkem Ascites den Anlaß gegeben hatte. Der parovariale Ursprung war nach Langhans in diesem Falle nicht absolut sicher

auszuschließen, aber nach der ganzen Struktur mußte man die Geschwulst als Schilddrüsengewebe ansprechen.

Die Literatur der einschlägigen Fälle ist beigegeben.

Stolper (Göttingen).

### 38) Sébilleau. L'exstirpation totale du larynx.

(Gaz. des hôpitaux 1904. Nr. 53.)

Es handelte sich bei dem genesenen Pat. um ein ausgedehntes Karzinom.

Bemerkenswert an der Mitteilung erscheint der nachdrückliche Hinweis S.'s darauf, wie große Vorteile es hat, solche Pat. nach der Operation mit dem Kopf tief zu lagern.

V. E. Mertens (Breslau).

### 39) M. Taute. Über tödliche Blutungen im Gefolge der Tracheotomie.

(Beiträge zur klin. Chirurgie Bd. XLI. Hft. 1.)

Verf. berichtet aus der v. Bruns'schen Klinik über drei Fälle tödlicher Blutung im Gefolge von Tracheotomie. Dieselben betrafen einen 49jährigen Mann, bei welchem die Blutung aus einem arrodiierten Aneurysma des Arcus aortae erfolgte, und um zwei Kinder im Alter von 2 und 4 Jahren, bei denen die Anonyma Sitz der Perforationsöffnung war. Im Anschluß wird noch eine Beobachtung mitgeteilt, bei welcher es sich im Gefolge der Tracheotomie um eine Blutung aus der Vena thyreoidea inf. handelte, verursacht durch Zerstörung der Gefäßwand nach Wundinfektion im Anschluß an schwere Pneumonie. Verf. konnte insgesamt 85 tödliche Blutungen nach Tracheotomie zusammenstellen. Nur 9mal waren Erwachsene betroffen. Der Sitz der Blutung war 1mal der Arcus aortae, 55mal die Art. anonyma, 4mal die Carotis communis, 3mal die Art. thyreoidea inf., 1mal die Art. thyreoidea sup. Die Beteiligung der Venen tritt hingegen beträchtlich in den Hintergrund.

Blauel (Tübingen).

### 40) Beach and Cobbs. Traumatic asphyxia.

(Annals of surgery 1904. Nr. 4.)

Im Anschluß an eine durch Kompression des Brustkorbes hervorgerufene totale Asphyxie besprechen Verf. dieses Krankheitsbild unter Aufzählung der bis jetzt in der Literatur nachzuweisenden Fälle. Diese selbst beobachtete traumatische Asphyxie war bei einem muskulösen Manne dadurch hervorgerufen, daß derselbe von einem Schwebekrahn erfaßt, und daß hierdurch der Brustkorb 3—5 Minuten zusammengedrückt wurde. Die Folgen waren Bewußtlosigkeit, totale Blaufärbung von Kopf, Gesicht und Hals, Rippenbrüche, Lungenödem. Die Blaufärbung verschwand nach dem 3. Tage, Pat. genes.

Den Verf. lag nun daran festzustellen, ob die Blaufärbung der Haut durch Blutaustritte in dieselbe oder nur durch venöse Stase bedingt war und sie schnitten behufs mikroskopischer Untersuchung aus dem gefärbten Teile kleine Hautstücke. Die mikroskopische Untersuchung ergab, daß die Haut normal war und keine Blutaustritte aus den Gefäßen enthielt. Daß die Blaufärbung sich nicht weiter auf die Arme und die Brust hin ausstreckte, hat nach den Verf. darin seinen Grund, daß die Facial- und Jugularvenen klappenlos sind, während die Achselvene usw. Klappen besitzen, welche dem zurückgestauten Blute einigen Widerstand entgegensetzen können.

Herhold (Altona).

### 41) v. Criegern. Über Schädigungen des Herzens durch eine bestimmte Art von indirekter Gewalt.

(Mitteilungen a. d. Grenzgebieten d. Medizin u. Chirurgie Bd. XIII. Hft. 1.)

In zwei Fällen sah Verf. nach einer bestimmten Gewalteinwirkung — der Rumpf wurde von oben nach unten zusammengedrückt und über seine vordere Fläche gebogen — akute Dilatation des Herzens entstehen, die auch durch Röntgen-

aufnahme zu konstatieren war. Verf. erklärt das Zustandekommen der Dilatation ähnlich wie beim Valsalva'schen Versuche: Der Verletzte füllt den Thorax möglichst mit Luft, um dem Ausgedrücktwerden entgegenzuarbeiten; andererseits kontrahiert er die Bauchmuskeln krampfhaft, um dem empfindlichen Druck auf die Vorderfläche des Bauches zu entgehen, macht also eine Muskelanspannung, die zu einer forcierten Expiration gehört, und arbeitet damit seiner Aufblähung des Thorax, als einer forcierten Inspiration, entgegen. Daß die Dilatation des Herzens dabei für lange Zeit bleibend wird, setzt ein abnorm schwaches Herz voraus, das in der Tat in beiden Fällen als nachweisbarer Herzfehler bestand.

Haeckel (Stettin).

42) J. A. Scott. A case of purulent pericarditis secondary to pneumonia, with operation and recovery.

(New York and Philadelphia med. journ. 1904. Januar 30.)

Verf. schildert eine erfolgreiche Operation einer eitrigen Perikarditis bei einem 36jährigen Manne; Pat. hatte anfänglich eine rechtsseitige Unterlappenaffektion, der sich vom 9. Tage ab auch eine solche des linken Unterlappens mit heftigen pleuritischen Symptomen hinzugesellte. Allmählich entwickelte sich bei völligem Fehlen von Fieber — Pat. hatte sogar subnormale Temperaturen — eine ausgedehnte Perikarditis, deren eitriger Charakter durch Probepunktion festgestellt wurde. Unter Lokalanästhesie wurde in der Mammillarlinie der 5. Interkostalraum inzidiert, das Perikard eröffnet und  $1\frac{1}{4}$  Pint Eiter entleert; eine Rippe wurde nicht reseziert; Drainage. 51 Tage nach der Operation wurde Pat. geheilt entlassen.

Scheuer (Berlin).

43) H. Just (Dresden). Entfernung eines Fremdkörpers aus dem rechten Hauptbronchus.

(Münchener med. Wochenschrift 1904. Nr. 15.)

Der 8 Tage vorher in die Luftröhre geratene Fremdkörper, ein Knochenstückchen, das bereits zu Ulzerationen der Schleimhaut der Luftröhre und zu Decubitus der Wand geführt hatte, glitt beim ersten Extraktionsversuch aus der Luftröhre in den rechten Bronchus und spießte sich, wie mittels eines bis zur Bifurkation eingeführten Tracheoskops nachgewiesen werden konnte, fest in die Wand ein. Die Entfernung war durch letzteres nicht möglich und gelang erst von einer Tracheotomiewunde aus, durch welche ein langes Bronchoskop eingeführt worden war. Der Knochen war 17 mm lang, 9 mm breit und 2 mm dick. Heilung ohne Störung.

Kramer (Glogau).

44) O. W. Madelung. Über Exstirpation eines Dermoids des Mediastinum anticum.

(Beiträge zur klin. Chirurgie Bd. XLI. Hft. 1.)

Bei einem 12jährigen Mädchen exstirpierte Verf. mit gutem Erfolg ein Dermoid des Mediastinum anticum. Verschiedene Eingriffe waren bei dem Kinde schon wegen vermeintlichen Empyems ausgeführt worden. Die eine »komplizierte« Dermoidcyste darstellende Geschwulst hatte ihren Sitz im obersten Teile des Mediastinum, hinter dem Manubrium sterni. Nach seinen bei der Operation gemachten Erfahrungen glaubt Verf. die einseitige Durchtrennung der sämtlichen Rippenansätze an dem Rande des Brustbeines, nachher das Auf- und Zurückklappen des Brustbeines für Operationen der verschiedensten Art, bei welchen es gilt, das vordere Mediastinum freizulegen, empfehlen zu können. Dauernde Defekte der vorderen Brustwand werden dadurch vermieden.

Blauel (Tübingen).

---

Originalmitteilungen, Monographien und Separatabdrücke wolle man an Prof. E. Richter in Breslau (Kaiser Wilhelmstraße 115), oder an die Verlags-handlung Breitkopf & Härtel, einsenden.

---

# Zentralblatt für C H I R U R G I E

herausgegeben

von

**E. von Bergmann, F. König, E. Richter,**  
in Berlin, in Berlin, in Breslau.

Einunddreißigster Jahrgang.

Wöchentlich eine Nummer. Preis des Jahrganges 20 Mark, bei halbjähriger Vorauszahlung. Zu beziehen durch alle Buchhandlungen und Postanstalten.

Nr. 30.

Sonnabend, den 30. Juli.

1904.

**Inhalt:** F. Brüning, Über offene Wundbehandlung nach Transplantationen. (Original-Mitteilung.)

1) Jones, Leukocytenzählung. — 2) Sammelforschung über den Blutdruck bei chirurgischen Erkrankungen. — 3) Fürst, Chronische Lymphdrüsenanschwellungen. — 4) Metz und Suarez, Prostatablutungen. — 5) Engllisch, Entzündung der Blasendivertikel. — 6) Lockwood, Blasengeschwülste. — 7) Wildbolz, Harnleiterendcysten. — 8) Ferguson, Nephritis. — 9) Hansen, Nierentuberkulose. — 10) Labadie-Lagrave und Leguen, Gynäkologie. — 11) Kresmer, Lymphorgane der weiblichen Genitalien. — 12) Winter, Gebärmutterkrebs. — 13) Guelliot, Chirurgische Studien. — 14) Katzensteil, 15) Gütschow, Epispadie. — 16) Goldmann, Mobilisation der Harnröhre. — 17) Suter, 18) Spiller, 19) Cathella und Villaret, 20) Lydston, Harnröhren- und Prostatasteine. — 21) Colmers, Sarkome und Endotheliome des Penis. — 22) Matthias, Urachusvereiterung. — 23) Goldmann, Zerebrale Blasenstörungen. — 24) Matthias, Blasengeschwulst. — 25) Klose, Harnleiterverdoppelung. — 26) Cohn, Harnleiterendcyste. — 27) Raffin, Harnleiterkatheterismus. — 28) Garovi, Harnleiter-Scheidenfistel. — 29) Stoeckel, Harnleitereinpflanzung in die Blase. — 30) Dalla Vedova, 31) Leotta, Zur funktionellen Nierendagnostik. — 32) Perez, Nephritis. — 33) Brugger, Nephrektomie. — 34) Zanynead, Suprarenale Apoplexie. — 35) Hartmann, Echinokokken und Harnverhaltung. — 36) Berastels, Eitrige Epididymitis und Periorchitis. — 37) Mori, Hodencyste. — 38) Zehnter Gynäkologenkongreß.

Naturforscherversammlung.

(Aus der chirurgischen Abteilung des Evangelischen Diakonissen- und Krankenhauses in Freiburg i. B. Chefarzt Prof. Dr. Goldmann.)

## Über offene Wundbehandlung nach Transplantationen.

Von

**Dr. med. F. Brüning,**  
Assistenzarzt der Abteilung.

Angeregt durch die Arbeiten von Bernhard<sup>1</sup> und Wagner<sup>2</sup> über offene Wundbehandlung wurden auch auf unserer Abteilung

<sup>1</sup> Bernhard, Über offene Wundbehandlung durch Insolation und Eintrocknung. Münchener med. Wochenschrift 1904. Nr. 1.

<sup>2</sup> Wagner, Die Behandlung von granulierenden Hautwunden. Zentralblatt für Chirurgie 1903. Nr. 50.

vielfach Versuche damit gemacht, die durchweg ein befriedigendes Resultat hatten. Wagner schreibt gegen Ende seiner Arbeit, daß Fälle, in denen eine Transplantation nach Thiersch nicht gut gelungen ist, also nur wenig Lämpchen angeheilt sind, besonders dankbar für die offene Wundbehandlung seien. Auch dieses konnten wir bestätigen.

Wir haben dann aber, einen Schritt weitergehend, Transplantationen nach Thiersch von vornherein, also unmittelbar im Anschluß an die Operation, offen behandelt. Hierbei wurde der denkbar beste Erfolg erzielt sowohl bei Transplantation auf frische, wie auf granulierende Wunden. Die offene Wundbehandlung nach Transplantation ist ganz besonders angezeigt, wenn man ohne allgemeine Narkose in lokaler Anästhesie operiert. Meistens lassen ja verständige Kranke die kleine, wenig schmerzhaftige Operation ohne alle Anästhetika an sich vornehmen. Hat man die in gewohnter Weise gewonnenen Lämpchen aufgelegt, so läßt man die transplantierte Fläche einfach offen, der Lufttrocknung ausgesetzt, liegen. Bei sehr subtilen Transplantationen, wo es darauf ankommt, daß jedes Lämpchen anheilt, wie z. B. bei Exstirpation von Keloiden und Deckung des dadurch gesetzten Defektes durch Hautüberflanzung, ist es zweckmäßig, den Kranken in der während der Operation eingenommenen Lage ruhig auf dem Operationstisch einige Stunden liegen zu lassen, bis die primäre Verklebung einigermaßen fest ist. Im Bett kann man die Fläche, wenn es nötig ist, durch ein Drahtgestell vor der Berührung durch Bettwäsche usw. schützen.

An einer mit Thiersch'schen Lämpchen bedeckten offen behandelten Fläche sieht man schon innerhalb der ersten Stunden, wie eine seröse Flüssigkeit abgesondert wird. Tropfenweise tritt sie in den Spalten zwischen den einzelnen Lämpchen aus. Sind aber die Ränder der Lämpchen schon mit der Unterlage verklebt, so beobachtet man bisweilen, daß die seröse Flüssigkeit sich unter den Lämpchen in kleinen Bläschen ansammelt. Man tut deshalb gut, täglich diese kleinen Bläschen mit einem Gazetupfer vorsichtig auszudrücken und die Serumtröpfchen abzutupfen. Man braucht nicht zu fürchten, daß man durch diese kleine Manipulation die Lämpchen verschieben oder gar wieder abheben könnte; denn schon nach 6—8 Stunden sind diese so fest mit der Unterlage verklebt, daß sie sich nicht mehr leicht verschieben.

Je nach der Lage der Wundfläche und dem Verhalten des Pat. richtet es sich, ob man den Verband ganz fortlassen oder ihn nachts anlegen muß. Bei günstiger Lage der Wunde und ruhigem Verhalten des Pat. kann man Tag und Nacht die transplantierte Fläche der Lufttrocknung aussetzen. Ist aber durch die Lageder Wunde der Kranke genötigt eine unbequeme gezwungene Haltung einzunehmen, oder hat man Anlaß zu fürchten, der Kranke könnte im Schlafe durch heftige oder ungeschickte Bewegungen die Lämpchen in Gefahr bringen, so muß man für die Nacht einen Verband anlegen.

Bei der trockenen Behandlung sind die Lämpchen nach 8 Tagen vollständig angeheilt. Die überschüssigen Stücke an den Rändern sind inzwischen eingetrocknet und abgefallen. Irgendwelche späteren Schrumpfung wurden bisher an den Lämpchen nicht beobachtet.

Die Vorsüge der offenen Wundbehandlung nach Transplantationen sind ja sehr einleuchtend, besonders im Vergleich mit den bisher geübten Methoden. Bei diesen suchte man durch eine Salbenschicht, Stanniol oder Protektiv-Silk ein Ankleben der Lämpchen an die Verbandstoffe zu verhindern. Es wurde aber dadurch der Luftzutritt von der Wundfläche hermetisch abgeschlossen, und durch das austretende Sekret bildete sich die sog. feuchte Kammer. Diese schädigte die Lämpchen häufig schwer durch Mazeration. Bei der offenen Behandlung trocknet die Fläche schön ein. Das Sekret, wie es besonders bei alten granulierenden Wunden reichlich gebildet wird, hat, wenn es nicht gleich eintrocknet, jedenfalls guten Abfluß. Die Gefahr, es könnten bei Transplantation auf frische Wunden durch nachträgliche Blutungen einzelne Lämpchen abgehoben werden, ist viel geringer, da das Blut an der Luft viel schneller gerinnt und eintrocknet. Vor allem aber fällt der Verband mit seinen vielen Schädigungen (Verschieben und Abheben der Lämpchen) fort bezw. ist, wenn er nicht ganz umgangen werden kann, viel ungefährlicher, da bis zum Anlegen des ersten Verbandes die Lämpchen schon gut angeklebt sind und die ganze Fläche gut eingetrocknet ist.

### 1) E. Jones. The enumeration of leucocyte.

(Lancet 1904. Juni 25.)

Mitteilung eines wesentlich vereinfachten und nach Verf. verbesserten Verfahrens zur Leukocytenzählung mit Hilfe der Thoma-Zeiss'schen Zählkammer durch Gesichtsfeldzählung. Theoretische Einzelheiten sind im Original nachzulesen, in der Praxis ergeben sich die durch Berechnung gefundenen Verhältnisse einfach so, daß man das Mikroskop derart über der Zählkammer einzustellen hat, daß  $6\frac{2}{5}$  Seiten der kleinen Zählkammerquadrate den Durchmesser des Gesichtsfeldes bilden, was nach den Angaben und Abbildungen Verf.s mit außerordentlicher Leichtigkeit möglich ist. Zählt man dann 25 solcher Gesichtsfelder durch, am besten von verschiedentlich entnommenen und auf  $\frac{1}{20}$  zu verdünnendem Blute und summiert die einzelnen Ergebnisse, dann findet man die Zahl der Leukocyten im Kubikzentimeter, d. h. die gesuchte Zahl. Diese neue Methode zeichnet sich nach Verf. durch große Schnelligkeit der Ausführung aus, sowie durch im Verhältnis zu den übrigen Methoden geringen Berechnungsfehler: Zählt man nach der alten Methode bei  $\frac{1}{20}$  Verdünnung 100 Quadrate, so ist der mögliche Fehler 40%; zählt man 400 Quadrate (Prager Methode), so beträgt er 20%. Zählt man nach Verf.s Methode 25 Gesichtsfelder, so beträgt nach seinen Angaben der Fehler 14%, zählt man doppelt so viele, 10%. Zählt man beispiels-

weise je 25 Gesichtsfelder in 4 Tropfen, so beträgt der mögliche Fehler nur 3,5%.

Zum Schlusse folgen Angaben über die differenzierende Leukocytenzählung, deren Exaktheit ja naturgemäß im wesentlichen von der Richtigkeit der Zählung der weißen Blutkörperchen überhaupt abhängt.

H. Ebbinghaus (Berlin).

## 2) The division of surgery of the medical school of Harvard university. Report of research work 1903—1904.

(März 1904.)

Das »Committee of surgical research« der Harvard-Universität hatte an das Massachusetts General-Hospital, das Boston City Hospital und das Children Hospital die Aufforderung gerichtet, Mitteilung über die Erfahrungen zu machen, welche mit dem Messen des Blutdruckes bei chirurgischen Erkrankungen gemacht worden waren.

Auf Grund der Berichte von Faulkner, Stone und Murphy, die sich auf Hunderte von Fällen beziehen, kommt das genannte Komitee zu folgendem Ergebnis.

Bei Dyspnoe, bei Lagewechsel des Pat., bei sehr erregbaren Kranken und bei Kindern sind verwertbare Resultate mit dem Riva-Rocci'schen Instrument überhaupt nicht zu erhalten; bei Arteriosklerose und bei besonders muskelkräftigen Personen kann man durch eine 10 cm breite Armbinde die Fehlerquelle wenigstens zum Teil umgehen. Im übrigen scheint der Riva-Rocci'sche Apparat für klinische Zwecke zu genügen.

Aber auch dann kann man die Resultate für die operative Indikationsstellung nur verwerten, wenn man alle übrigen Bedingungen des Einzelfalles für die Beurteilung in Erwägung zieht. Am meisten leistet die Blutdruckmessung in Fällen von Chok und von Hirnkompression.

Im Verlauf einer Operation geben die übrigen bekannten Symptome ein besseres Urteil über den jeweiligen Zustand des Pat. als die Blutdruckmessung.

Nach Operationen tritt bei tödlich verlaufenden Fällen ein plötzliches Fallen des Blutdruckes ein; indes ist das Herannahen des Todes ebenso früh aus den anderen Symptomen zu ersehen.

Also ist zunächst kein Grund vorhanden, der die allgemeine Einführung der Blutdruckmessung in die chirurgische Praxis als notwendig erscheinen ließe.

W. v. Brunn (Marburg).

## 3) Fürst. Chronische Lymphdrüsen-Intumeszenzen verdächtig als latente Tuberkuloseherde.

(Therapie der Gegenwart 1904. Nr. 6.)

Auf Grund der meist vertretenen Auffassung, daß der lymphatische Rachenring eine Prädispositionseingangspforte für die Tuber-

kulose darstellt, hat F. den Lymphdrüenschwellungen der betreffenden Gegend ein besonderes Augenmerk zugewandt. Er betont, daß ein operativer Eingriff nicht immer zugänglich oder ausführbar sei, und räumt deshalb der Prophylaxe und Therapie auf medikamentöser Basis ein großes Recht ein. Zweck dieser Therapie ist eine konsequente aber schonende und allmähliche Elimination von Leuko- und Lymphocyten, sowie von parasitären Elementen aus der Drüse. Innerlich gab Verf. früher brausenden Lebertran und Lebertranitrol neben Jodeisenaipur und Eisenarsenwässern. Äußerlich wurden resorptionsbefördernde Mittel angewandt, von denen Tinct. jodi und gallarum *aa* sich als hautreizend erwiesen, während Jodvasogen, auf die feuchte Haut zweimal täglich aufgespritzt, sich als sehr wirksam und nicht reizend erwies. Letzteres wurde auch mit gutem Erfolg statt der früher angewandten Mittel innerlich (5—10 Tropfen in Kakao) angewandt. Neben dieser medikamentösen Therapie wurden auch die hygienisch-diätetischen Bedingungen günstig und zweckmäßig gestaltet.

Unter solcher Behandlung gingen chronische Lymphdrüenschwellungen konstant und gründlich zurück, selbst bei Kindern mit erblicher Belastung.

Silberberg (Breslau).

#### 4) B. Motz und L. Suarez. Des hémorrhagies spontanées de la prostate.

(Ann. des malad. des org. génito-urin. 1904. Nr. 7.)

Die Hämaturie ist eine außerordentlich häufige und oft sehr schwere Komplikation der Prostatahypertrophie. Sie ist entweder traumatischen Ursprunges oder tritt ohne nachweisbare Ursache auf. Die Verf. beschäftigen sich in der vorliegenden Arbeit nur mit den sog. spontanen Blutungen bei Prostatahypertrophie. Die Hämaturie, die im Anschluß an eine spontane prostatistische Blutung eintritt, wird beobachtet in den Fällen von Zerstörung der Blasen- oder Harnröhrenwandungen infolge Propagation einer Neubildung oder einer schweren Tuberkulose der Prostata. Die gewöhnliche Ursache der bei Prostatikern beobachteten Hämaturien ist die so häufig vorhandene chronische Cystitis. Die Hämaturie kann auch veranlaßt werden durch Hämorrhagien der Nieren, der Nierenbecken, der Harnleiter oder des hinteren Harnröhrenabschnittes. Bisher ist nur ein Fall bekannt, wo eine intraprostatistische Blutung in die Blase durchgebrochen ist.

Dieser Fall, der von den Verf. ausführlich mitgeteilt wird, betraf einen 74jährigen Kranken im Hospital Necker. Eine genaue histologische Untersuchung der Prostata ergab, daß es sich um intraprostatistische angiomatöse Neubildungen handelte. Unter ca. 250 histologischen Untersuchungen von Prostatahypertrophien haben Verf. nur noch einen Fall von intraprostatistischer Hämorrhagie gefunden; hier war aber die Blutung abgekapselt. Die Ursache waren ebenfalls angiomatöse Neubildungen.

Paul Wagner (Leipsig).



### 5) J. Englisch. Isolierte Entzündung der Blasendivertikel und Perforationsperitonitis.

(v. Langenbeek's Archiv Bd. LXXIII. Hft. 1.)

Unter den Ursachen, welche zur Entzündung eines Blasendivertikels führen können, ist vor allem seine Größe zu nennen, ferner eine ungünstige Lage der Divertikelmündung in die Blase, insofern eine hochgelegene und womöglich noch enge Ausgangsöffnung leicht zur Ansammlung der Sekrete führt. Zweifellos ist es, daß eine solche Tasche erkranken kann, ohne daß eine Entzündung der übrigen Blasenschleimhaut besteht. Die Formen der Erkrankung, die man von einander zu unterscheiden hat, sind folgende: die chronische Entzündung, die akute eitrige, die ulzeröse und gangränöse mit fortgeleiteter Peritonitis und der Durchbruch in das Bauchfell. Diesen Veränderungen entsprechen auch verschiedene objektive und subjektive Erscheinungen. Der Verlauf ist in der Regel ein langsamer, indem die Erscheinungen des Sackes viele Jahre bestehen können. Die Diagnose eines Blasendivertikels kann sehr schwer sein. Außer den lokalen Symptomen der gestörten Funktion der Blase, dem bimanuellen Befund wird die Cystoskopie zur Sicherung der Erkenntnis dienen und anzuwenden sein. Hat die Erkrankung eines Blasendivertikels eine gewisse Höhe erreicht, so liegt darin eine große Gefahr für den Betroffenen durch eine rasche Steigerung der Erkrankung der höher gelegenen Harnorgane zu Urämie, Anurie, Ammoniamie. Die erste Aufgabe der Behandlung besteht in der Beseitigung jener Krankheiten, welche eine Reizung der Blase bedingen oder steigern können, wie Prostataentzündung und Hypertrophie, Strikturen der Harnröhre, Blasengeschwülste. Eine Radikalheilung der Blasendivertikel durch Drainage und Ausspülungen läßt sich wohl nur unter den günstigsten Verhältnissen erwarten, die sehr selten sind. Das zweckmäßigste Verfahren ist die operative Entfernung der Tasche. Die mannigfachen Schwierigkeiten, die ein solcher Eingriff bietet, wie Größe, Lage des Sackes, Verhalten des Harnleiters, Beschaffenheit der Wände des Divertikels, sind im einzelnen genauer besprochen. Verletzungen des Bauchfells sollen nach Möglichkeit vermieden werden. Die einzelnen Methoden der Operation vom Mastdarm, Damm, von der vorderen Bauchwand aus wie die sakrale Methode sind bezüglich ihrer Vorteile und Nachteile in Parallele gestellt. Für manche Fälle ist wohl selbst das eingreifendste Verfahren der Divertikeloperation mit Resektion der Schambeine nicht abzuweisen, insofern durch dieselbe die erforderliche Übersicht über das Operationsfeld gewonnen wird. In Fällen, in denen die Exstirpation des Sackes unmöglich ist, kann man ihn event. teilweise reseziern und den Stumpf in die Bauchhöhle einnähen.

Eine besondere Besprechung ist zum Schlusse noch den Blasendivertikeln gewidmet, welche in Eingeweidebrüchen liegen. Für

solche herniöse Taschen empfiehlt sich die Eröffnung des Divertikels, Abtragung des vorliegenden Stückes und Blasennaht. Bei vorhandener Gangrän muß die eröffnete Tasche drainiert werden. Der ausführlichen Arbeit ist die Kasuistik und eine Reihe eigener Beobachtungen beigelegt.

E. Siegel (Frankfurt a. M.)

## 6) C. B. Lockwood. The early diagnosis of tumors of the bladder.

(Lancet 1904. Juni 11.)

Blasengeschwülste haben im allgemeinen, da sie häufigen Irritationen kaum ausgesetzt sind, und wegen des Fehlens der Lymphgefäße in der Blasenschleimhaut eine relativ gute Aussicht auf langsame Verbreitung. Zu trennen sind in dieser Beziehung von ihnen (den bösartigen) die bösartigen Geschwülste der Prostata, wo die Lymphgefäßnetze sehr ausgedehnte und reichliche sind. Wegen der außerordentlich dünnwandigen und kontraktionsunfähigen Gefäße in den durch die Geschwulst eingenommenen Blasenbezirken besteht die große Neigung zu Blasenblutungen, die selbst bei Operationen oft nur schwer zu beherrschen sind. Da solche Blutungen durch bloßes Zusammenziehen der Blase ausgelöst werden können, sind sie stets, wenn sie am Ende des Urinieraktes auftreten, als für Geschwulst verdächtiges Zeichen anzusehen. Die anscheinende Leichtigkeit der Diagnose durch Blutung leidet indessen erheblich durch ihre Inkonstanz. Von den übrigen klinischen diagnostischen Symptomen hat sich dem Verf. selbst der Abgang von Geschwulststückchen durch die Harnröhre für die Diagnose der Blasengeschwülste als irreführend erwiesen. Was den Charakter der Geschwülste angeht, so waren von Verf.'s Fällen in St. Bartholomews Hospital viermal so viel bösartig, wie gutartig (der Albarran'schen Statistik von 84 Fällen nach sogar fünfmal so viel). Deshalb nimmt man im Zweifel bei Blasengeschwülsten am zweckmäßigsten immer Bösartigkeit an. Die Frühdiagnose der Geschwülste ist von Wichtigkeit; eine durch Scheide oder Mastdarm tastbare Geschwulst ist nach Verf. inoperabel. Was die operative Entfernung der Geschwülste angeht, so ist die Sepsis der gefürchtetste Feind. Von 10 Pat. mit septischem Urin starben 5, von 12 mit saurem Urin nur 1 an Sepsis oder Pyämie. Intravesikale Operationen auf endoskopischem Wege werden von Verf. als Spielerei verworfen; auch der perineale Weg wurde wegen mangelhafter Übersichtlichkeit des Operationsfeldes seit einiger Zeit verlassen. Die Sectio alta ist der einzige erfolgversprechende Operationsweg. Durch Anschlingen der Blase an dem Eröffnungsrandern und direkt im Operationsgebiete vermochte Verf. sich stets die Geschwulst gut zugänglich zu machen; der Gebrauch einer elektrischen Stirnlampe erwies sich von großem Vorteile. Weit im Gesunden wurden schrittweise unter exakter Blutstillung die Geschwülste radikal extirpiert. Bei Infektiosität des

Urins wird drainiert (mit dem Guyon'schen Katheter), sonst primär (durchgreifend durch Haut, Bauch- und Blasenmuskulatur) vernäht.

Die Cystoskopie ist bei diesen Bläserkrankungen von allergrößtem und ausschlaggebendem Werte, die Geschwülste können nur durch sie rechtzeitig gefunden, genau lokalisiert und in ihrer Ausdehnung gesehen werden. Gegen die so häufig bei ihrer Anwendung auftretenden Blasenblutungen wurden von Verf. mit Erfolg 1%ige Hamamelislösungen sowie Adrenalin angewandt.

H. Ebbinghaus (Berlin).

### 7) H. Wildbolz. Über doppelseitige cystenartige Erweiterung des vesikalen Ureterendes.

(Monatsberichte für Urologie Bd. IX. Hft. 4.)

Die interessante Abnormität entsteht durch die Dehnung des unter der Blasenschleimhaut verlaufenden Harnleiterteiles zwischen der Durchtrittsstelle des Harnleiters durch die Blasenmuskulatur und seiner Einmündung in die Blase. Die Dilatation wird durch Stauung des Urins infolge einer wohl meist angeborenen Stenose oder vollständigen Obliteration der vesikalen Harnleitermündung hervorgerufen. Je nachdem der Harnleiter ein längeres oder kürzeres Stück in der Blasenmuskulatur eingebettet ist, entstehen durch die Stauung verschieden geformte, teils längere wurstförmige, teils kugelartig vorgewölbte Gebilde.

Die Anomalie wurde früher nur gelegentlich bei der Autopsie gefunden, in den letzten Jahren jedoch auch cystoskopisch am Lebenden vereinzelt nachgewiesen.

Besonders charakteristisch ist bei nicht völliger Obliteration der Harnleitermündung die cystoskopisch sichtbare Volumsveränderung der Cyste bei der Ureteraktion: die Cyste füllt sich und entleert sich dann wieder teilweise. Auch die Durchleuchtbarkeit bildet ein wichtiges Kriterium für die Natur der Gebilde, die leicht für Geschwülste gehalten werden können. In einem Falle Grosplik's wurde auch tatsächlich der Irrtum erst beim hohen Blasenschnitt erkannt.

Entstehen infolge der Abnormität Beschwerden, so empfiehlt Verf. nach Sectio alta durch Resektion eines Stückes der vorderen Cystenwand eine Cysto-Ureteroanastomose.

Mitteilung zweier einschlägiger Fälle.

Willi Hirt (Breslau).

### 8) Ferguson. Surgical treatment of nephritis.

(Journ. of the amer. med. assoc. 1904. April 16.)

F. hat schon früher ausgesprochen, daß Schrumpfnieren oft von schmerzhafter Wanderniere begleitet und durch Abstreifen der Kapsel und Annähen besserungsfähig sei, er hat auch schon 1896 dementsprechende, von gutem Erfolg begleitete Operationen ausgeführt. Er hat dann im Laufe der Jahre eine Reihe von Fällen derart be-

handelt, von denen er einige mitteilt. Seine Erfahrungen lehren: 1) Alle Wandernieren sollen mit Abstreifen der Kapsel und Annähen behandelt, jedesmal während der Operation ein Stückchen Niere mikroskopisch untersucht werden. Außerordentlich häufig findet sich dabei chronische Nephritis in irgendeiner Form. 2) Durch das Abstreifen der Kapsel und Annähen der Niere wird nicht eine Regeneration der schon verloren gegangenen Teile erzielt, aber die Reservekräfte können besser und nachhaltiger in Tätigkeit treten; die Niere wird von den in ihr vorhandenen Giftstoffen durch ihr natürliches Drainagesystem befreit, und die noch funktionierenden Teile erkranken nicht. 3) Bei akuter Nephritis könnte nach Harrison's Vorgehen derselbe Vorgang bei den frisch erkrankten Teilen sich abspielen und diese dadurch gerettet werden. 4) Da bei Durchsicht der Literatur nur ca. 6% Todesfälle auf die Operation selbst kommen, rät F., bei hoffnungslos an chronischer Nephritis Erkrankten lieber die Operation zu versuchen, als sie ihrem Schicksal zu überlassen, und zwar frühzeitig genug, damit überhaupt noch gesundes Nierengewebe vorhanden ist. Trapp (Bückerburg).

### 9) P. N. Hansen. Die Ätiologie und Pathogenese der chronischen Nierentuberkulose.

(Nord. med. Arkiv Bd. XXXV. Abt. 1. Nr. 20 und Bd. XXXVI. Abt. 1. Nr. 4. [Deutsch.])

Nach einigen einleitenden Bemerkungen über die Häufigkeit der Nierentuberkulose, besonders im Verhältnis zum Lebensalter der betroffenen Individuen, und einer Übersicht über die anderen ätiologischen, hier in Frage kommenden Momente, liefert Verf. im ersten Teil seiner umfassenden Arbeit ausführliche Protokolle über die von ihm in dem bakteriologischen Institut der Kopenhagener Universität (Direktor Prof. Salomonsen) ausgeführten experimentellen Untersuchungen. Er hatte dabei einmal Versuche angestellt, die eine hämatogene Nierentuberkulose zu erzeugen bezweckten, dann solche, die eine von einer Nierentuberkulose ausgehende Infektion der übrigen Harnorgane (und der Genitalorgane) erzeugen, schließlich Versuche, die eine Nierentuberkulose durch Infektion durch den Harnleiter zu erzeugen bezweckten. Der zweite Teil der Abhandlung ist einer pathologisch-anatomischen Auseinandersetzung gewidmet über den Ausgangspunkt und die Verbreitung der Tuberkulose in den Harn- und Urogenitalorganen.

Die Schlußfolgerungen, zu denen Verf. gekommen ist, werden von ihm in folgender Weise formuliert:

- 1) Die chronische Nierentuberkulose ist gleich häufig bei Männern und Weibern, gleich häufig in allen Lebensaltern, jedenfalls nach dem 20. Jahre.
- 2) Sie tritt auf sekundär nach tuberkulösen Leiden anderswo im Organismus, besonders in den Lungen; sie entsteht durch häma-

togene Infektion, und ihr Entstehen wird durch Leiden (Retention, Traumen, Steinbildung usw.), die zum voraus in der Niere vorhanden sind, begünstigt.

3) Bei der isolierten Tuberkulose der Harnorgane fängt die Tuberkulose in der Niere an. Bei der kombinierten Urogenitaltuberkulose beim Mann ist die Niere gleichfalls oft der Ausgangspunkt des Leidens; die Tuberkulose greift in diesen Fällen von den Harnorganen auf die Genitalien über, indem Tuberkelbazillen durch die Urethra posterior in die Drüsengänge der Prostata hineingelangen und eine Prostatatuberkulose hervorrufen.

4) Die ableitenden Harnwege werden durch die mit dem Harne herabströmenden Bazillen von der Kavität aus infiziert; von einer kontinuierlich fortschreitenden Ulzeration über größere Strecken ist keine Rede.

Hansson (Cimbrishamn).

10) **F. Labadie-Lagrave et F. Legueu.** *Traité médico-chirurgical de gynécologie.* Troisième édition, revue et augmentée.

Paris, Félix Alcan, 1904. 1298 S. Mit 326 Fig. im Texte.

Das vorliegende Handbuch der Gynäkologie erscheint hier binnen 6 Jahren in 3. Auflage, ein Beweis für seinen Wert und für seine Verbreitung trotz des relativ hohen Preises. Die neue Auflage ist gegen die letzte, welche in diesem Blatte schon besprochen wurde (1901 p. 1091), um 3 Figuren und 40 Seiten Text vermehrt. Sie erscheint aber auch wesentlich verändert und dem jüngsten Standpunkte der Wissenschaft überall angepaßt. Die wichtigsten Veränderungen haben die folgenden Kapitel erfahren: menstruelle Retentionen im Uterus duplex, Ovarientransplantation, Gangrän und Vereiterung der Fibrome, Naht des Levator ani bei Darmnaht, Bedeckung der Wundflächen bei Laparotomien mit Peritoneum (»Peritonisation«), endlich die konservativen Methoden in der Behandlung der Uterusinversion und der Fibrome.

Die vaginale Uterusexstirpation hat mehr und mehr der abdominalen Methode weichen müssen, gleichviel ob es sich um Myome, Karzinome oder Eiterungen handelt. Verff. bezeichnen sie geradezu als eine Übergangsoperation, die mit zunehmender Vervollkommnung der Laparotomie dieser voraussichtlich ganz das Feld überlassen müssen wird.

Das Werk kann auch in der neuesten Auflage allen Gynäkologen und den mit ihr sich beschäftigenden Chirurgen bestens empfohlen werden.

Jaffé (Hamburg).

## 11) Kroemer (Gießen). Die Lymphorgane der weiblichen Genitalien und ihre Veränderungen bei malignen Erkrankungen des Uterus.

Habilitationsschrift, Gießen, 1904.

Verf. hat sich die Aufgabe gestellt, für die modernen Bestrebungen der Gynäkologie, den Gebärmutterkrebs radikal im Gesunden mit den Lymphverbindungen in continuo auszurotten, gewissermaßen ein streng wissenschaftliches Fundament zu schaffen. Aus klinischem Interesse heraus schaffend hat er versucht, den objektiven Ergebnissen der Anatomie wie denen der pathologischen Anatomie, soweit sie ihm für seine Beweisführung notwendig erschienen, streng gerecht zu werden, wie er auch eigene Versuche zur Feststellung der Lymphanastomosen des Genitalgebietes angestellt hat. Nach einer historischen Einleitung, in welcher besonders die Abschnitte über Mascagni, Cruveilhier, Sappey und Poirier interessieren dürften, hebt er von den neueren anatomischen Untersuchungen die an dem Waldeyer'schen Institut von Bruhns (Gerota) angestellten systematischen Injektionsresultate als wichtig und allgemeingültig hervor. K.'s eigene Untersuchungen gaben ihm die Gewißheit, daß die Zahl der Anastomosen, welche von den alten Untersuchern beschrieben worden sind, eher zu klein als zu groß gegriffen ist, wie Verf. selbst noch Lymphbahnen vom Uterus zur Blase bei Einstich in die Portio injizieren konnte. Die erste Drüsenetappe findet Verf. bereits jederseits im Parametrium. Die mit dem Uterus in Kommunikation stehenden Drüsengruppen beschränken sich nicht auf die Glandulae hypogastricae und sacrales laterales, sondern umfassen auch die Lymphdrüsen an den Vasa iliaca externa und communia, ferner die an dem Nervus obturatorius und ischiadicus, endlich die Glandulae inguinalis profundae (durch Vermittlung der Bahnen im Ligamentum rotundum) und endlich die Glandulae lumbales (inferiores et superiores). Der Befund der Drüsen ist konstant, ihre Zahl größer als man bisher annahm. Ihr Sitz (entsprechend den schon von Mascagni veröffentlichten klassischen Bildern), zum Teil vor, zum Teil hinter den Gefäßen, erklärt die Tatsache, daß sie im normalen weichen Zustande durch das Tastgefühl schwer zu finden sind. Sie schmiegen sich meist an die Blutgefäße an; mit Vorliebe liegen sie im Teilungswinkel der Gefäßstämme. Diesen allgemeinen Ausführungen fügt K. noch eine spezielle mikroskopische Studie über die Parenchymlymphbahnen in der Uterus- und Tubenwand selbst hinzu als Vervollständigung der von Leopold, Lindgren, Poirier gemachten Befunde. Zahlreiche Abbildungen erläutern den Text.

Der zweite Teil stellt an der Hand der vom Verf. in Breslau und Gießen an dem Krebsmaterial der Pfannenstiel'schen Klinik gemachten Erfahrungen fest, inwieweit die bösartigen Geschwülste bei ihrer Verbreitung den Lymphbahnen folgen. Die eigenen

Befunde werden mit den Erfahrungen aus der Literatur zu einem Ganzen verbunden. Das kontinuierliche Krebswachstum — als Regel — schließt die Ausnahme des sprungweisen Vorgehens nicht aus. Verf. betont, daß der Bau der Lymphbahnen dem Karzinom nicht die Wege der Verbreitung aufzwingt, sondern die große Zahl der Anastomosen ermöglicht in jedem Falle ein besonders rasches Vorschreiten in einer bestimmten Richtung, die man eben klinisch schwer mit Sicherheit voraussagen kann. Trotzdem entsprechen die regionären Drüsenmetastasen der Cervix- und Korpuskarzinome den Injektionsresultaten. Es sind immer Drüsengruppen befallen!  $\frac{2}{3}$  aller Krebsfälle bleibt frei von Drüsenmetastasen. Die bei Karzinominvasion zu beobachtenden histologischen Veränderungen in den regionären Drüsen werden erschöpfend beschrieben und bildlich für die prograde wie für die retrograde Infektionsart erläutert. Endlich schließt Verf. mit der Feststellung der Tatsache, daß die Drüsenmetastasen beim Gebärmutterkrebs in der Regel spät und nach dem Befallensein der Parametrien zustande kommen — am frühesten noch bei den Endotheliomen und Sarkomen, ferner bei den jugendlichen Formen in graviditate und in puerperio —, seine pathologisch-anatomischen Erörterungen und zieht daraus für die klinische Streitfrage der abdominalen Radikalooperation seine Schlüsse. Eine radikale Ausräumung der Lymphorgane in continuo mit dem Uterus ist eine anatomische Unmöglichkeit. Die Orientierung über die Drüseninfektion (Drüsensuche) ist ein Gradmesser für die Prognose und soll in vorgeschrittenen Fällen der Auslösung des Uterus vorangeschickt werden. Theoretisch ist es nicht unmöglich, daß die Drüsensuche in glücklichen Fällen eine beginnende Krebsaussaat entfernt. Meist aber kommt sie dann zu spät, wenn sie besonders notwendig wäre. Daher bleibt maßvolles Operieren und breite Mitnahme der Parametrien die Hauptaufgabe für die Mehrzahl der Fälle. Für sonst verlorene Fälle scheint ein selbst gewagter Eingriff aber noch menschlischer, als das bei der Palliativbehandlung unabwendbare Siechtum. Solange es ein Krebsheilserum nicht gibt, bleibt das radikale Operieren gerechtfertigt. (Selbstbericht.)

## 12) G. Winter. Die Bekämpfung des Uteruskrebses.

Stuttgart, Ferdinand Enke, 1904. 76 S.

Nach den heutigen Erfahrungen ist das einzige sichere Mittel, das zur Heilung des Krebses führt, die frühzeitig ausgeführte Operation, und es ist deshalb unsere Pflicht, Mittel und Wege zu finden, um die Kranken frühzeitig dieser rationellen Behandlung zuzuführen. W. hat nachgeforscht, wodurch die ja allorts festgestellte Verschleppung des Uteruskrebses erfolgt und hat gefunden, daß hierbei wesentlich drei Umstände in Frage kommen:

- 1) Mangelnde Sachkenntnis und Sorglosigkeit der Hausärzte;
- 2) Gewissenlosigkeit der Hebammen;

### 3) Verhalten der Frauen selbst.

Zur Beseitigung dieser Übelstände hat W. eine Broschüre für die Ärzte der Provinz Ostpreußen verfaßt, in der eine entsprechende Aufklärung über die Erfolge frühzeitig vorgenommener Operationen und über die Mittel, die Krebse frühzeitig zu erkennen, gegeben wird.

Weiter hat W. ein Flugblatt an alle Hebammen der Provinz verteilen lassen, worin dieselben angehalten werden, unterleibskranke Frauen, die sie um Rat fragen, sofort zum Arzt zu schicken.

Bei weitem am häufigsten erfolgen aber die Verschleppungen durch das fehlerhafte Verhalten der vom Krebs befallenen Frauen selbst. Diesem Übelstande suchte W. durch Belehrung der Frauen in den Tageszeitungen entgegenzutreten.

Die wortgetreue Wiedergabe der einzelnen belehrenden Schriften ist der Arbeit beigelegt. W. hofft, daß er durch den von ihm geführten Kampf durch Erhöhung der Operabilitätsprozente die Zahl der Krebsheilungen vergrößern wird. Seine so überaus wichtige Schrift sei hiermit allen Ärzten auf das wärmste zum Studium empfohlen.

Verf. schließt seine Ausführungen mit einem Appell an die Chirurgen, auch ihrerseits einen systematischen Kampf gegen die ihrer Domäne zufallenden Krebsarten zu eröffnen.

Neck (Chemnitz).

## Kleinere Mitteilungen.

### 13) O. Guelliot. Études de chirurgie.

Paris, Masson, 1904.

An der Hand operierter und beobachteter Fälle greift Verf. einzelne Abschnitte der Chirurgie heraus und gibt seine Anschauungen über Ätiologie, Pathologie, Symptomatologie oder Therapie. Er beruft sich hierbei teilweise auf bereits erschienene Arbeiten von sich selbst oder seiner Schüler und Vorstellungen von Kranken in Vereinen und Sitzungen. Zum Schluß gibt er eine Operationsstatistik seiner 20jährigen chirurgischen Tätigkeit. Unter dem noch nicht Veröffentlichten ist von Interesse eine Arbeit über Parotisgeschwülste, unter denen zwei von großer Seltenheit.

#### 1) Eine traumatische Cyste im Gewebe der Parotis.

Einem 16jährigen Mädchen fiel eine Fensterlade auf die Wange. Anschwellung des Gesichts und schließlich taubeneigroße Geschwulst in der Parotisgegend. Um an die Cyste zu gelangen, deren Inhalt serös-gelbliche Flüssigkeit war, mußte eine  $\frac{1}{2}$  cm dicke Schicht des Parotisingewebes durchtrennt werden.

2) Intraglanduläres Angiom, von denen einwandfrei bisher erst neun in der Literatur verzeichnet sind. Zum Beweis, daß die Geschwulst sicher von der Parotis ausgeht, führt Verf. an, daß die Haut gänzlich unverändert, daß nirgends erweiterte Venen in derselben waren, und daß man schließlich erst durch das Parotisingewebe hindurchgehen mußte, um an dieselbe zu gelangen. Die Blutung wurde durch Klemmen, die 24 Stunden liegen blieben, leicht gestillt, der Facialis teilweise verletzt.

In der Bauchchirurgie sind besonders lesenswert die Kapitel über Beseitigung der Verwachsungen und gutartiger Stenosen. Erstere werden zur Vermeidung



von Residiven an ihren Berührungsfächen nach der Durchtrennung mit Jodoformvasogen bestrichen, die Folgen der Stenosen mit Gastropezie und Gastroplikation beseitigt.

Freilich lassen die Erfolge zu wünschen übrig — in einem Falle mußten drei Laparotomien gemacht werden —; am günstigsten sind noch die der Gastroplikation. Zu den Seltenheiten gehören zwei Fälle von Volvulus des Dickdarmes. Im ersten Falle hatte sich die Pars ascendens, deren Mesokolon auffallend lang, derart um die Pars transversa um 180° gedreht, daß der freie Rand zum Nabel, der Ansatz am Mesokolon nach außen lag. Im zweiten Falle hatte sich die Pars ascendens so gedreht, daß die Flexura hepatica ungefähr an der Stelle der Flexura lienalis stand und letztere beinahe an der Stelle der Flexura hepatica. Trotzdem waren hier die Erscheinungen wenig stürmisch, der Ileus mehr chronisch, so daß die erst am 7. Tage vorgenommene Operation nicht zu spät kam.

Das Lieblingsgebiet französischer Chirurgen, die operative Behandlung der vom Ischiadicus ausgehenden Leiden, ist naturgemäß auch ausführlich behandelt. Es gelang in zwei Fällen, schwere nervöse Störungen dadurch zu beseitigen, daß der nach einem Trauma verwachsene Ischiadicus aus seinen Verwachsungen an der Austrittsstelle aus dem kleinen Becken gelöst wurde.

Coste (Straßburg i. E.).

#### 14) Katzenstein. Über eine seltene Form der Epispadie, die Eichel-epispadie und ihre Entstehung.

(Deutsche med. Wochenschrift 1904. Nr. 21.)

Die Epispadie ist ein breiter Spalt des Penis, da die Verbindung der Harnröhre mit der Dorsalfäche des Penis ein Klaffen der Corpora cavernosa zur Voraussetzung hat. Der Grund des Spaltes ist mit Schleimhaut ausgekleidet. Am häufigsten ist die Epispadie des Penis in Verbindung mit Blasenspalte, seltener die Epispadie des Penis allein. Die Epispadie der Eichel ist bis jetzt erst in drei Fällen beobachtet. Diesen reiht K. einen vierten an, den er durch die modifizierte Dieffenbach'sche Methode zur Heilung brachte. Die Epispadie ist als eine Hemmungsbildung anzufassen, möglicherweise entstanden durch Platzen der Harnröhre infolge Abflußbehinderung des Urins im fötalen Leben.

Borchard (Posen).

#### 15) O. Gütschow. Zur Kenntnis der weiblichen Epispadie.

Inaug.-Diss., Rostock, 1904.

G. beschreibt aus der Rostocker chirurgischen Klinik einen Fall von weiblicher Epispadie bei einem 3jährigen Mädchen, das seit der Geburt an Harnträufeln litt. Die Spaltung betraf die großen und kleinen Labien, das Präputium clitoridis, die Klitoris selbst und die fast völlig fehlende Harnröhre. Müller versuchte, durch plastische Operationen den Defekt zu decken. Aber obgleich der Verschuß der klaffenden Labien sowie der Klitoris gelang, die Harnröhre durch vier verschiedene Operationen, zuletzt mit einer Drehung um 180° nach Gersuny verengt wurde, blieb die Inkontinenz bestehen, so daß Pat. hiervon ungeheilt entlassen werden mußte.

In der Literatur fand G. 25 Fälle weiblicher Epispadie, die er in drei Grade einteilt. Von den 13 operierten Fällen dritten Grades, zu denen auch der oben beschriebene gehörte, hatten 4 guten, 3 mäßigen und 6 negativen Erfolg.

Neue Gedanken bringt die Arbeit weiter nicht.

Jaffé. (Hamburg).

#### 16) E. Goldmann. Die ausgiebige Mobilisation der Harnröhre. Ein Verfahren zur Nahtvereinigung von größeren Defekten.

(Beiträge zur klin. Chirurgie Bd. XLII. p. 230.)

Bei einem 30jährigen Manne mit traumatischer und einem 33jährigen Manne mit gonorrhöischer Strikturen der Harnröhre gelang es G., den 3 bzw. 6—8 cm langen Defekt durch Naht zu schließen, nachdem die Harnröhrenstümpfe durch

Herauspräparieren aus ihrer Umgebung ausgiebig mobilisiert worden waren. Verf. empfiehlt zur Vermeidung stärkerer Blutungen die Mobilisation möglichst vor der Resektion des strikturierten Teiles vorzunehmen. Nach Leichenversuchen hält es Verf. für möglich, Defekte bis zu 8 cm und darüber zu schließen, ohne die Ernährung der Harnröhre zu gefährden. Die Dammgegend muß dabei durch Streckung der Beine im Hüftgelenk möglichst entspannt werden. Für die ersten Tage nach der Operation empfiehlt sich ein Dauerkatheter.

M. v. Brunn (Tübingen).

17) F. A. Suter. Über einen autochthonen Para-urethralstein aus phosphorsaurer Ammoniakmagnesia.

(Deutsche Zeitschrift für Chirurgie Bd. LXXII. p. 481.)

Der in der Julliard'schen Klinik zu Genf behandelte 70jährige Pat. hatte vor 18 Jahren eine schwere Gonorrhöe überstanden, welcher 4 Jahre später Strikturercheinungen folgten. Ein vor 12 Jahren wegen Kitzelns in der Harnröhre eingeführter Grashalm blieb dort stecken und wurde erst nach Wochen durch Ausspritzen herausbefördert. Weiter chronisches Andauern der Urinbeschwerden, die auch durch mehrfache Spitalbehandlung nicht heilten. Bei der letzten Krankenhausaufnahme zeigt der Kranke bei sehr übel beschaffenem Urin und einer Verengung der Pars bulbosa eine harte, hühnereigroße, druckempfindliche Geschwulst im vorderen Damm, die für eine Harnphlegmone genommen wird. Indes führt die Insision auf einen von starken Schwielen umkapseten Hohlraum, welcher außer etwas Eiter einen 6,5 g schweren, rundlich-länglich-eiförmigen Stein enthält, übrigens sunächst keinen Zusammenhang mit der Harnröhre zeigt. Im weiteren Verlauf aber stellt sich hier eine Kommunikation heraus (Ausfluß in die Harnröhre gespritzter Flüssigkeit durch die Wunde). Nachdem noch die Striktur durch äußeren Schnitt getrennt und mehrere Urinabseesse geöffnet waren, Heilung.

S. sieht den Stein als einen »autochthonen«, nicht etwa von der Blase oder den Nieren herabgestiegenen an, der sich in einem erworbenen Divertikel der Harnröhre entwickelt hat. Die Bildung des Divertikels wird durch eine Harnröhrenverletzung infolge der Grashalmeführung zu erklären und die Striktur durch Miktionser schwerung für Wachstum bzw. Ausweitung des Divertikels, sowie für Harnstauung und Sedimentbildung in demselben verantwortlich zu machen sein. Der exsidierte Stein wird genau beschrieben und abgebildet. Er bestand, was für Urethralsteine ungewöhnlich, fast ausschließlich aus phosphorsaurer Ammoniakmagnesia.

Im Eingang der Arbeit gibt S. eine Allgemeinbesprechung der nur selten beobachtbaren Urethralsteine und zum Schluß ein Verzeichnis der diesbezüglichen Literatur.

Meinhard Schmidt (Cuxhaven).

18) M. Spiller. Ein interessanter und seltener Befund von Harnsteinen.

(Liečnički viestnik 1904. Nr. 4. [Kroatisch.] )

Bei einer 45jährigen Pat. fand S. im distalen Viertel einen haselnußgroßen Stein und hinter demselben die Harnröhre bis zur Prostata mit etwas kleineren Steinen ausgefüllt, so daß sie sich wie eine harte Säule anfühlte. Den ersten Stein hatte Pat. schon 9 Jahre, die übrigen schienen vor 3 Tagen nach einer längeren Wagenfahrt aus der Blase in die Urethra gekommen zu sein, da nach dieser Fahrt Schmerzen und Dysurie auftraten.

v. Čačkovlić (Agram).

19) F. Cathelin et M. Villaret. Un cas rare de calcul vésico-prostatique.

(Ann. des malad. des org. génito-urin. 1904. Nr. 9.)

Bei der Sektion eines 51jährigen Kranken, der an schwerer Harnverhaltung usw. gelitten hatte, ergab die Untersuchung der Prostata im rechten und linken

Lappen je einen großen Stein. Der im rechten Lappen sitzende hatte mit einem Fortsatze die Blasenwandung perforiert und sich mit einem außerordentlich großen Blasenstein verbunden, der im Niveau des Trigonum saß.

Paul Wagner (Leipzig).

20) Lydston. A case of enormous prostatic calculus.

(Annals of surgery 1904. Nr. 3.)

Infolge Sturzes mit dem Pferde entstand bei einem Farmer eine harte traumatische Harnröhrenstriktur im bulbo-membranösen Teile mit nachfolgender Cystitis. Von Zeit zu Zeit wurden kleine Steine mit dem nur schwer spontan abgehenden Urin entleert. Nach etwa 2 Jahren hatte sich in der Prostata eine steinharte Geschwulst gebildet. Zu einem operativen Eingriffe gab der Kranke seine Zustimmung nicht. Da es schließlich zu einer Abszeßbildung im Becken mit spontanem Durchbruch durch den rechten Leistenkanal kam, wurde von einem Arzte vom Damm aus der 720 Gran schwere Prostatastein entfernt; danach blieb aber am Damm eine Fistel, aus welcher sich Kot und Urin entleerte. L. schloß die Mastdarmpfistel, die Harnröhrenöffnung nähte er nicht, sondern tamponierte, nachdem er die kallöse Striktur entfernt hatte. Nach dieser vom Damm aus vermittels Y-Schnittes ausgeführten Operation blieb ein in die Harnröhre und Blase eingeführter Katheter nur 24 Stunden liegen.

Zur Zeit der Veröffentlichung war der Fall noch nicht ganz abgelaufen, am Damme bestand noch eine kleine Urinfistel, während der Kot durch den After entleert wurde. Immerhin dringt zuweilen noch etwas Gas durch die Urinfistel.

Verf. glaubt, daß ein Blasenkonkrement in einen erweiterten Ausführungsgang der Prostata gelangt und so zum Kerne für den großen, 720 Gran schweren Stein geworden sei.

Herheld (Altona).

21) Colmers. Über Sarkome und Endotheliome des Penis im Anschluß an die Beobachtung eines Blutgefäßendothelioms der Corpora cavernosa.

(Beiträge zur pathol. Anatomie Bd. XXXIV.)

Eine klinisch starke Schmerzen und anhaltende Erektionen verursachende Geschwulst des Penis bei einem 56jährigen Manne mit derber Infiltration des Dammes, ohne Veränderung der Prostata und Samenbläschen wird durch Amputation des Penis entfernt, aber ohne den Pat. von seinen Schmerzen zu befreien. Bei der 5 Wochen später vorgenommenen Sektion ließ sich in Ergänzung des gleichartigen Befundes am amputierten Penis eine gleichmäßige Durchsetzung der Corpora cavernosa des Penis und des Harnröhrenschwellkörpers mit weichen Geschwulstmassen nachweisen. Die Vena dorsalis penis ist stark erweitert und mit grauweißen Geschwulstthromben angefüllt. Die Harnröhre findet sich, je näher ihrem Ursprung, um so mehr in Geschwulstmasse eingebettet. Während Prostata und Samenbläschen nur eingeeengt sind durch Geschwulstmassen, die das umgebende Bindegewebe und die Muskulatur durchsetzen, liegt unter der Blasen-schleimhaut eine aus nekrotischen Massen bestehende Geschwulst. Histologisch erwies sich die lediglich aus Zellen ohne eigenes Stroma bestehende Geschwulst als von den Endothelien der Bluträume der Schwellkörper ausgehendes Endotheliom. Metastasen in der Lunge, im Herzen und Perikard zeigten das gleiche mikroskopische Bild wie die Primärgeschwulst. Die klinisch besonders in den Vordergrund getretenen starken Schmerzen fanden ihre Erklärung in einer Umscheidung der einzelnen Nervenstämmchen durch Geschwulstmasse. Die im histologischen Bilde große Ähnlichkeit mit dem Falle des Verf. aufweisende Beobachtung Maurer's unterscheidet sich von ihm doch durch das Beschränktbleiben der Neubildung auf die Sinus der Schwellkörper und durch das Fehlen eines ausgedehnten Einbruches in die Blutbahn.

Engelhardt (Gießen).

22) **F. Matthias.** Vereiterung des persistierenden Urachus mit Durchbruch in die Blase und in die Bauchdecken.

(Beiträge zur klin. Chirurgie Bd. XLII. p. 339.)

Die in der Überschrift genannte seltene Erkrankung wurde bei einem 48jährigen Kaufmanne beobachtet, der seit 10 Jahren an einer vernachlässigten Gonorrhöe mit Cystitis litt. Er kam in Behandlung wegen einer derben, unscharf begrenzten, entzündlichen Geschwulst, die in der Mittellinie abwärts vom Nabel lag und sich mit einem strangförmigen Ausläufer bis in den unveränderten Nabel fortsetzte. Bei der Operation zeigte es sich, daß die Geschwulst von der Größe einer Billardkugel dem Blasenscheitel kappenartig aufsaß, und daß die Blasenmuskulatur sich zum Teil auf ihre Oberfläche fortsetzte. Sie bestand aus einer Abszeßhöhle, die von einer 12 mm dicken Gewebsschicht umgeben war und durch eine feine, für eine Sonde passierbare Lücke mit der Blasenlichtung in Verbindung stand. Sie ließ sich aus der Blasenmuskulatur aussöhlen ohne weitere Eröffnung der Blasenlichtung. Bei der histologischen Untersuchung des Präparates gelang es, Reste des Urachus in Gestalt eines mit mehrschichtigem Epithel ausgekleideten, gewundenen Kanals von 2 mm Länge und 1 mm Breite nachzuweisen.

Verf. nimmt an, daß durch eine abnorm weite, divertikelartige Einmündung des Urachus in die Blase, wie sie durch Cystoskopie festgestellt wurde, eine Fortleitung der Cystitis auf den Urachus zustande kam. Nach Durchbrechung der Wand kam es zur Abszeßbildung in der Blasenmuskulatur und in der Bauchwand.

M. v. Brunn (Tübingen).

23) **E. Goldmann.** Zur Frage der zerebralen Blasenstörungen.

(Beiträge zur klin. Chirurgie Bd. XLII. p. 187.)

Nach einem Trauma der linken Kopfseite entwickelte sich bei einer 41jährigen Frau eine tuberkulöse Caries des linken Scheitelbeines mit einer extra- und intrakraniellen Eiteransammlung. Beide kommunizierten durch eine hirsekorngroße Öffnung, durch welche bei horizontaler Lage der Abszeßinhalt, etwa 200 ccm, in die Schädelhöhle verschwand, um beim Aufrichten und bei Neigung des Kopfes nach links wieder als faustgroße Geschwulst äußerlich sichtbar zu werden. Neben psychischen Depressionserscheinungen traten nun während der Beobachtung im Krankenhaus, in welchem die Pat. dauernd im Bette gehalten wurde, Beschwerden bei der Urinentleerung auf. Harndrang war zwar vorhanden, konnte jedoch nur schwer oder gar nicht befriedigt werden. Diese Erscheinungen verschwanden sofort oder dauernd nach der Operation, welche in der völligen Freilegung der epiduralen Eiterhöhle durch ausgiebige Entfernung des kariösen Knochens bestand. Die Dura zeigte eine Delle, die sich auch nach Entleerung des Eiters nicht ausglich.

Verf. hält es für zweifellos, daß die Störungen der Urinentleerung durch den Druck des Eiters auf die Corticalis zu beziehen sind, umso mehr, als sie erst bei dauernder Bettruhe auftraten und durch die Operation prompt beseitigt wurden. Der dem Abszeß anliegende Rindenbezirk entsprach den unteren zwei Dritteln der hinteren Zentralwindung, Teilen der oberen und unteren Scheitelwindung und der oberen Schleifenwindung.

M. v. Brunn (Tübingen).

24) **F. Matthias.** Zur Resektion der Harnblase wegen maligner Tumoren.

(Beiträge zur klin. Chirurgie Bd. XLII. p. 331.)

Verf. beschreibt zwei durch v. Mikulicz mit Erfolg operierte Fälle von Resektion der Harnblase wegen Karzinom. Im ersten Falle handelte es sich um eine 46jährige Virgo, bei der die ersten Erscheinungen 2 $\frac{3}{4}$  Jahre zurücklagen. Die mehr als walnußgroße Geschwulst saß in der Umgebung der linken Harnleitermündung. Sie wurde im Gesunden extirpiert unter Mitnahme eines 4 cm langen Harnleiterstückes. Darauf Naht der Blase, Einpflanzung des Harnleiters

2 cm vom oberen Wundwinkel entfernt. Teilweise Tamponade der äußeren Wunde. Verweilkatheter. Heilung. 1 Jahr nach der Operation war Pat. noch gesund. — Der zweite Fall betraf einen 50jährigen Mann, der 8 Monate nach den ersten Beschwerden operiert wurde. Die hühnereigroße Geschwulst saß der linken Blasenwand breitbasig auf, reichte hart an die linke Harnleitermündung heran und machte erst 1 cm vor der inneren Harnröhrenöffnung Halt. Es wurde die ganze linke Blasenhälfte entfernt, die Blasenwunde bis auf eine Drainageöffnung genäht und der Harnleiter darin eingepflanzt. Tamponade der Bauchwunde. Da ein Verweilkatheter anfangs nicht vertragen wurde, floß der Urin durch Drain und Tampon aus der Bauchwunde ab, ohne daß peritonitische Erscheinungen auftraten. Nach einem Monate konnte spontan Urin entleert werden. Heilung. Über den weiteren Verlauf fehlen Nachrichten.

Ob durch die Operation in diesen beiden Fällen dauernde Heilung erzielt wurde, hält Verf. bei dem vorgeschrittenen Stadium der Erkrankung für zweifelhaft, trotzdem haben die Kranken durch Beseitigung ihrer Beschwerden sicherlich viel gewonnen, so daß in ähnlichen Fällen ein Eingriff durchaus gerechtfertigt ist.  
M. v. Brunn (Tübingen).

25) B. Klose. Radiographie eines durch das Cystoskop diagnostizierten Falles von kompletter Ureterenverdopplung.

(Deutsche Zeitschrift für Chirurgie Bd. LXXII. p. 613.)

Der interessante Befund ist an einer 59jährigen Frau gemacht, die seit 24 Jahren an Schmersanfällen von einer rechtsseitigen Wanderniere litt, einige Male auch Hämaturie gehabt hatte. Das Cystoskop zeigte rechts zwei urinpendende Harnleitermündungen, und waren beide Harnleiter separat katheterisierbar. Behufs der Röntgenaufnahme wurden in die Katheter dünne, sehr biegsame Stahlröhre geführt, wonach ein sehr klares Photogramm erzielt ist (vgl. die Reproduktion im Original).

Die Niere wurde nicht nur der Nephropexie unterzogen, sondern auch behufe Revision der Blutungen halber gespalten. Dabei zeigte sich, daß jedem der beiden Harnleiter ein separates Nierenbecken entsprach.

Meinhard Schmidt (Cuxhaven).

26) Th. Cohn. Über cystenartige Erweiterung des Harnleiters innerhalb der Harnblase.

(Beiträge zur klin. Chirurgie Bd. XLI. Hft. 1.)

Veranlassung zu der Arbeit gab ein in der Königsberger chirurgischen Klinik zur Beobachtung und Operation gekommener Fall von cystenartiger Erweiterung der Harnleitermündung. Derselbe betraf einen 21jährigen Mann, welcher von Jugend auf an Anfällen von Harnverhaltung litt. Bei den Symptomen einer chronischen Cystitis mit Eiterharnen aus einer Nebenhöhle ergibt die cystoskopische Untersuchung links doppelte, normal mündende Harnleiter, rechts eine obere normale Harnleitermündung und darunter einen cystenartig erweiterten Harnleiter, dessen blindes Ende vor der inneren Harnröhrenmündung liegt. Durch Resektion der Cyste wurde Pat. von seinem Leiden befreit.

Verf. stellt sodann aus der Literatur noch 16 Fälle von cystenartiger Erweiterung der Harnleitermündung zusammen. Den letzten Teil der Arbeit bildet eine eingehende Erörterung über die Genese der intravesikalen Ureterocysten wie über ihre klinische Diagnose und ihre Therapie.  
Blauel (Tübingen).

27) Rafin. Le cathétérisme urétéral thérapeutique.

(Ann. des malad. des org. génito-urin. 1904. Nr. 8.)

Verf. hat bei einer 26jährigen Frau, die  $\frac{3}{4}$  Jahre nach dem Wochenbett, in dem sie aber nicht katheterisiert worden war, eine linksseitige kolibasilläre Uropyoneprose erworben, durch therapeutische Harnleiterkatheterisierungen und Auswaschungen des Nierenbeckens den Urin aseptisch gemacht. Im ganzen wurden

13 Nierenbeckenausspülungen mit 1%iger Höllesteinlösung vorgenommen, an die sich dann später noch Instillationen einer 5%igen Lösung anschlossen.

Die Indikationen für die Nierenbeckenausspülungen auf natürlichem Wege sind jedenfalls eng begrenzt, aber innerhalb dieser engen Grenzen kann das Verfahren entschieden Gutes leisten.

Paul Wagner (Leipzig).

28) Garovi. Contributo alla chirurgia dell' uretere nella cura della fistola uretero-vaginalis.

(Gazz. med. di italiana 1904. Nr. 8.)

Bei einer Harnleiter-Scheidenfistel machte G. die Neueinpflanzung des Harnleiters in eine seitliche Blasenstelle mittels des Anastomosknopfes von Boeri mit gutem Erfolge. Statt der vom Erfinder angegebenen Tabaksbeutelnaht der Blasenwand verwandte er vier Fadenschlingen, durch die zuerst die Blasenwand zwecks Einführung des Knopfes auseinandergehalten und dann über ihm zusammengeknötet wurde.

E. Pagenstecher (Wiesbaden).

29) W. Stoeckel (Erlangen). Die intraperitoneale Implantation des Ureters in die Blase.

(Zeitschrift für Geburtshilfe und Gynäkologie Bd. LI. Hft. 3.)

S. bringt in diesem Aufsätze die Krankengeschichte der auf dem Würzburger Gynäkologenkongreß vorgestellten Pat., deren Harnleiter-Scheidenfistel durch intraperitoneale Harnleiterimplantation in die Blase geheilt worden war. (Methode Fritsch.) Verf. war nun imstande, durch cystoskopische Nachuntersuchung und Harnleitersondierung auch die Funktionsfähigkeit des eingepflanzten Harnleiters festzustellen, so daß nunmehr aus den Kliniken von Bonn und Halle a. S. 16 Fälle bekannt sind, welche durch Einpflanzung auf dem intraperitonealen Wege geheilt sind. Nur ein Fall (Franz) endete mit einer Stenosierung des eingepflanzten Harnleiters. Dies gibt dem Verf. erwünschte Veranlassung, nach der Ursache des einen funktionellen Mißerfolges zu suchen. Er empfiehlt nach wie vor, den zu implantierenden Harnleiterstumpf ungespalten tief in die Blase einzuschieben und mit Catgut (nicht mit Seide) zu befestigen. Das überstehende Ende des Harnleiters wird knopfförmig und schrumpft, ohne Behinderung der Funktion. Jedenfalls kann es sich nicht aus der Blase herausziehen, und die Nahtstelle, mit Bauchfell überkleidet, bleibt dicht. Die Vertreter der retroperitonealen und der vaginalen Methode sollen ihre Fälle durch das Cystoskop kontrollieren und die Resultate zum Vergleich stellen. Bei zu starker Spannung des Harnleiters oder bei Infektion des Nierenbeckens bleibt jede Operation erfolglos.

Kroemer (Gießen).

30) B. Dalla Vedova. Il valore della funzionalità renale e misurato dalla glicosuria florizinica?

(Bull. della R. accad. med. di Roma 1903. p. 290.)

31) N. Leotta. Osservazioni sull' eliminazione del bleu di metilene nelle affezioni renali unilaterali.

(Ibid. p. 280.)

Kasuistische Beiträge zur funktionellen Nierendiagnostik:

In dem Falle V.'s handelt es sich um eine rechtsseitige Pyonephrose mit Konkrementen und fast vollständiger Zerstörung des Nierenparenchyms. Da das Allgemeinbefinden ein gutes war und die Kryoskopie des Blutes und des linksseitigen Urins normale Werte gab, wurde trotz des negativen Ausfalles der Phloridzinprobe und trotz leichter linksseitiger Pyoalbuminurie die rechte pyonephrotische Niere extirpiert. Der postoperative Verlauf war vorzüglich; trotzdem blieb auch nach der Operation die Phloridzinprobe negativ. Verf. schließt daraus, daß diese Probe zwar einen gewissen, aber keinen absoluten diagnostischen Wert besitzt, und daß somit ihr Ausfall allein nicht beweisend für die Funktion der

Niere und auch nicht ausschlaggebend für die Indikation zum operativen Eingriff sein darf.

L. untersuchte an zwei Fällen (Pyonephrose und Nierentuberkulose, beide mit totaler Zerstörung des Parenchyms der einen Niere) den Wert der Methylenblauprobe. Auch dieser ist nur ein relativer, indem die Probe nur im Vereine mit den anderen diagnostischen Hilfsmitteln berücksichtigt werden darf. Verf. legt, nach seinen Erfahrungen, Wert darauf, daß die Methylenblauausscheidung sowohl der Dauer (verlängert), als auch dem Rhythmus (intermittierend, polyzyklisch) nach alteriert sein muß, da die eine oder die andere Abweichung für sich allein auch bei anderweitigen Leiden oder Zuständen vorkäme. Mit Albarran nimmt Verf. an, daß die besagten Alterationen der Methylenblauausscheidung das Funktionsresultat der kompensatorischen Hypertrophie der gesunden Niere seien, da in den vorliegenden Fällen das Parenchym der erkrankten Niere vollkommen zerstört war und in Fall I diese Alteration der Reaktion auch nach der Nephrektomie beobachtet wurde.

A. Most (Breslau).

32) Perez. Sul trattamento chirurgico delle nefriti con speciale riguardo alle cosiddette nefralgie e nefralgie ematuriche essenziale.

(Policlinico 1904. Ser. chir. Nr. 1 u. 3.)

P. widmet den modernen Bestrebungen, chronische Nephritiden chirurgisch zu behandeln, eine ausführliche Besprechung. Er unterscheidet akute Nephritiden auf infektiöser Basis, chronische und nephralgische Formen. Bei den beiden ersteren oder medisinischen Nephritiden scheinen ihm die operativen Eingriffe noch zweifelhaft; wahrscheinlich werden nur Besserungen zu erwarten sein. Die nephralgischen, einfachen oder doppelseitigen, mit oder ohne Hämaturie, sind nach ihm hervorgerufen durch mechanische Ursachen, welche zu Zirkulationsstörungen führen. P. hat zwei Fälle operiert. Im ersteren bestand eine große Geschwulst, welche eine Hydronephrose vortäuschte, da nach den Anfällen stets größere Urinmengen entleert wurden; die Operation fand eine lipomartige Vergrößerung der Fettkapsel. Nach deren Exstirpation schwanden die Schmerzen. Im weiteren wurden vermehrte Mengen von Harnsäure ausgeschieden. Die Freilegung einer Niere zeigte diese makroskopisch normal, Funktionen erwiesen das Parenchym hier und da derber, stellenweise hatte man ein Gefühl von Sand. Da auch Rovsing auf diese Vermehrung der Urate aufmerksam machte, gründet P. hierauf seine Theorie, daß dieselben mechanisch reizen und Zirkulationsstörungen hervorrufen sollen. Die diffusen, fleckweisen Parenchymveränderungen, welche anders gefunden haben, seien sekundär. In schweren Fällen mache man am besten die Freilegung der Niere; auch die Nephrotomie hat günstige Resultate, die Nephrektomie wird verworfen. Die Verbesserung der Zirkulation in der Niere kann auf die andere günstig durch Entlastung einwirken. So schwanden auch in dem zweiten Falle P.'s die doppelseitigen Koliken, obwohl nur die eine Niere freigelegt und von der Fettkapsel gelöst war. E. Pagenstecher (Wiesbaden).

33) Brugger. Ein Fall von rechtsseitiger Nephrektomie.

(Deutsche militärärztl. Zeitschrift 1904. Hft. 4.)

Der betreffende Pat. hatte vor 4 Jahren einen Hufschlag gegen die rechte Nierengegend erhalten, als dessen Folgen vorübergehende Hämaturie beobachtet war. 1 Jahr nach dem Unfälle Trübung des Urins und Nierenkoliken, die sich in den folgenden Jahren von Zeit zu Zeit wiederholten. Bei der ersten Untersuchung — 4 Jahre nach der Verletzung — stellte B. folgendes fest: trüber Urin, in ihm Spuren von Eiweiß, keine Tuberkelbasillen, keine Zylinder, aber zahlreiche Leukoocyten. Die Cystoskopie ergab die Mündung des rechten Harnleiters gewulstet und trüben Urin entleerend. Rehn exstirpierte die rechte Niere; dieselbe zeigte multiple Abszesse des Parenchyms. Nach der Operation vorübergehende leichte urämische Erscheinungen, dann völlige Genesung. Herhold (Altona).

34) **F. Zanymead.** On three cases of suprarenal apoplexy in children.

(Lancet 1904. Mai 28.)

Verf. berichtet über 3 Fälle von suprarenaler Apoplexie bei Kindern von 3 Tagen resp. 2 und 7 Monaten. Der Symptomenkomplex bei älteren Kindern, wie in den letzten beiden Fällen, bei denen die Krankheit im Verhältnis zu Neugeborenen sehr selten ist, ist gut charakterisiert: Bei völligem Wohlbefinden treten plötzlich akute Leibschmerzen, Erbrechen und außerordentlich beängstigendes Übelbefinden auf; aus der meist vorhandenen Temperatursteigerung wird auf den Ausbruch eines akuten Exanthems geschlossen. Es entsteht jedoch kein charakteristischer Ausschlag, nur eine Purpura tritt zuweilen auf. Der Tod erfolgt sehr bald. Für solche Fälle hält Verf. eine spezifische Infektion für wahrscheinlich, während für suprarenale Apoplexien der Kinder bei oder kurz nach der Geburt Traumen und Nabelschnurinfektionen die Ursachen zu sein scheinen.

H. Ebbinghaus (Berlin).

35) **H. Hartmann.** Kystes hydatiques pelviens et rétention d'urine.

(Ann. des malad. des org. génito-urin. 1904. Nr. 8.)

Bei einem 18jährigen Kranken, der an einer Leberanschwellung litt, entwickelte sich auch in der Unterbauchgegend eine Geschwulst, die zu plötzlicher Harnretention führte. Bei der Rektaluntersuchung konnte die gleichmäßig konsistente Geschwulst nicht von der Prostata getrennt werden. Die Diagnose schwankte zwischen Sarkom des Beckens und sekundären Leberknoten oder Leberechinokokken mit sekundärer Aussaat in den retrovesikalen Raum. Die letztere Diagnose erwies sich bei der Operation der Beckengeschwulst als die richtige. Es handelte sich um eine Echinokokkuscyste, die sich im prärektalen Peritonealsack entwickelt hatte; die Cyste wurde nach der Laparotomie insidiert und in die Bauchwunde eingenäht. Drainage, Heilung. Die Lebergeschwulst will sich der Kranke operieren lassen, sowie sie zu wachsen anfängt.

Paul Wagner (Leipzig).

36) **E. Bernstein.** A case of infection of the epididymis and tunica vaginalis by Friedländer's bacillus.

(Amer. Journ. of the med. sciences 1903. Dezember.)

Bei einem 58jährigen Manne traten vor 3 Wochen plötzlich ohne bekannte Ursache eine Schwellung, Rötung und Druckempfindlichkeit des rechten und dann auch des linken Hodens ein. Der linke war in eine derbe, orangefarbene, vorn unten fluktuierende Geschwulst verwandelt. Der Samenstrang war links seigefingerdick. Bei der Spaltung des Abszesses entleerte sich klebriger, geruchloser, gelber Eiter. Die Tunica vaginalis war verdickt. Im Nebenhoden fanden sich zahlreiche kleine Abszesse. Nach 5 Tagen mußte auch am rechten Hoden ein ähnlicher Abszeß sowie ein linksseitiger Beckenabszeß eröffnet werden. Der linke Samenstrang wurde ebenfalls gespalten. Aus dem Eiter wurde ein Kapselbasillus isoliert, der sich nach eingehenden Kultur- und Tierversuchen als der Friedländer'sche Bazillus bestimmen ließ. Die Invasionspforte war nicht aufzufinden.

Verf. gibt einen kurzen Überblick über die einschlägige Literatur, die sich auf einige wenige Fälle bezieht.

Läwen (Leipzig).

37) **Mori.** Voluminosa cisti del testicolo sinistro.

(Gazz. degli ospedali e delle clin. 1904. Nr. 49.)

Verf. berichtet über eine Cyste des Hodens, deren Entwicklung in frühester Jugend begonnen und im Alter von 58 Jahren zu einer Geschwulst von Kindskopfgröße geführt hatte. Die operierte Cyste wog 546 g, hatte einen Längsdurchmesser von 20 und einen Querdurchmesser von 10 cm. Der Inhalt der gesicherten Cyste bestand aus einer schmutzigen grauen Flüssigkeit.

Dreyer (Köln).



38) Aus den Verhandlungen der Deutschen Gesellschaft für Gynäkologie. X. Versammlung 1903.

Leipzig, Breitkopf & Härtel, 1904.

1) Sarvey (Tübingen): Zur Therapie der Extra-uterin-Schwangerschaft.

S. gibt als operatives Verfahren der Laparotomie den Vorzug und will die Kolpoköliotomie auf Fälle von unkomplizierter, beweglicher Tubenmole ohne Hämatokele und auf diejenigen von Vereiterung und Verjauchung der Hämatokele beschränken.

2) P. Strassmann (Berlin): Zur Operation der Extra-uterin-Schwangerschaft von der Scheide aus.

S., der 20 Extra-uterin-Schwangerschaften vaginal operiert hat, hält diese Methode für indiziert bei ungeplatzttem Sacke, freier Blutung, älteren Geschwülsten mit Nachschüben oder Beschwerden. Bei zweifelhafter Diagnose (perforiertes Magengeschwür), ebenso bei schwerster Blutung und nicht erreichbarer Klinik ist die Laparotomie indiziert.

3) F. Schauta (Wien): Die Operation schwerer Formen von Gebärmutter-Scheidenvorfall.

S. übt in Fällen schwerer Uterusvorfälle eine Methode, die darin besteht, den Uterus aus dem Peritonealraume herauszulagern, ihn aber nicht, nach Freund, Fritsch und Wertheim, in die Scheide, sondern in das Septum vesicovaginale einzuheilen. S. macht zunächst einen Längsschnitt durch die vordere Scheidenwand vom Harnröhrenwulste bis zum vorderen Scheidengewölbe, löst die Scheidenwundränder von der Blase soweit ab, um für den Uterus ein bequemes Bett zu schaffen, löst dann die Blase auch von der Cervix, eröffnet die Plica ant., holt den Uterus heraus und lagert ihn in das durch die Ablösung der Scheide von der Blase geschaffene Bett. Dann werden die Scheidenwundränder darüber unter Mitfassen des Uterus so vernäht, daß der Fundus dicht unter den Harnröhrenwulst zu liegen kommt. Hierauf ausgiebige Kolpoperineorrhaphie, in vielen Fällen auch schon vorher Amputatio portionis und Verkürzung der Ligg. sacro-ut.

Das Verfahren hat sich in 40 Fällen bewährt. Der einzige Nachteil ist die Störung einer event. späteren Schwangerschaft, die aber bei den meist im oder dicht vor dem Klimakterium stehenden Frauen kaum in Frage kommt.

4) Stolz (Graz): Erfahrungen mit der Ligatur der zuführenden Arterien bei inoperablem Carcinoma colli.

S. hat die in Rede stehende Operation in sieben Fällen ausgeführt, zweimal nur die Art. hypogastrica, fünfmal außerdem noch die Art. spermatica und Ligg. rotunda jederseits unterbunden. Hiervon heilten vier Fälle ohne Komplikation, in zwei Fällen traten schon nach 11 resp. 14 Tagen Blutungen auf, ein Fall starb 8 Tage nach der Operation an Kachexie. Von einer Beeinflussung des Karzinoms durch die Unterbindung wurde nichts beobachtet.

5) M. Semon (Danzig): Erfahrungen über die Anwendung des Skopolamins bei Narkosen.

S. hat die Skopolamin-Morphiuminjektionen bei 52 Narkosen angewandt und ist mit den Erfolgen sehr zufrieden. Dieselben machen ein Inhalationsnarkotikum nicht überflüssig, setzen aber dessen Dosis stark herab; auch fehlt dann jedes Exzitationsstadium und nach dem Erwachen jede Übelkeit und Erbrechen. Bedrohliche Nebenerscheinungen sah S. nicht.

6) Krönig (Jena): Über Lachgasmischnarkosen.

Bekanntlich hat Braun auf dem XXX. Chirurgen-Kongreß (cf. d. Ref. in d. Bl. 1901, p. 861) angeregt, Mischnarkosen von Äther und Chloroform anzuwenden, um die Vorteile beider Narkotika auszunutzen und ihre Nachteile zu verringern. K. bestätigt auf Grund von etwa 1000 Narkosen Braun's Angaben. Er fand jedoch, daß die Zeit bis zum Eintritte des Toleranzstadiums oft recht lange dauerte. Um diesem Übelstand abzuhelpen, verband er mit dem Braun'schen Apparate den in England und Amerika gebräuchlichen Bennet's Inhalor, der die Narkose mit Stickoxydul herbeiführt. Hier tritt die Toleranz sehr rasch, bei

Frauen meist schon nach 40 Sekunden ein, worauf das Äther-Chloroformgemisch weiter zur Narkose verwandt wird. K.'s Erfahrungen, bisher 500 Narkosen, lauten sehr günstig.

7) Stols (Graz): Die Spinalanästhesie in der Gynäkologie und Geburtshilfe.

S. berichtet über seine günstigen Erfahrungen mit der Spinalanästhesie, die er bei 110 gynäkologischen und 20 geburtshilflichen Operationen anwandte.

Als Analgetikum verwandte er nur Tropakokain in Dosen von 0,05 oder 0,07, die er in der durch Punktion gewonnenen Zerebrospinalflüssigkeit auflöste und dann sofort injizierte. Für 0,05 Tropakokain nahm er 5 ccm, für 0,07 Tropakokain 7 ccm Flüssigkeit.

Die Schmerzempfindung erlosch zuerst in der Regio analis und genitalis, dann in der Gegend der Füße und hinteren Fläche der Oberschenkel usw. Die Anästhesie hielt bei 0,05 Tropakokain  $\frac{1}{2}$  Stunde, bei 0,07 Tropakokain 1 Stunde und länger an. Unter 40 damit ausgeführten Laparotomien befanden sich zwei Uterus-exstirpationen wegen Karzinom, fünf supravaginale Amputationen und vier Total-exstirpationen bei Myomen, Kystomen und Adnextumoren. Von Nebenerscheinungen bei der Operation sah S. nur einmal einen Kollaps bei einer 71jährigen Pat., nach der Operation Kopfschmerzen in ca.  $33\frac{1}{3}\%$  der Fälle, Erbrechen fünfmal, Temperatursteigerung achtmal. Schlaflosigkeit, Kreusschmerzen, starker Schweißausbruch wurden nicht beobachtet. Wurde statt der Zerebrospinalflüssigkeit steriles Wasser oder Kochsalzlösung verwendet, so traten die Vergiftungssymptome viel intensiver auf. Störungen der Lungentätigkeit, wie nach der Äthernarkose, oder des Herzens, wie beim Chloroform, hat S. nie gesehen.

8) Baisch (Tübingen): Ätiologie und Prophylaxe der postoperativen Cystitis.

Über die Entstehung der postoperativen Cystitis stehen sich zwei Ansichten gegenüber: nach der einen soll die Infektion durch Einschleppung infektiösen Sekretes mittels des Katheters entstehen, nach der anderen durch die Einwanderung von Darmbakterien, speziell von Bakt. coli.

B. fand in den ersten Tagen der Cystitis nur Staphylokokken (albus und aureus), später, wenn weiter katheterisiert wurde, Bakt. coli, das zuerst gleichzeitig mit den Staphylokokken auftrat, zuletzt diese aber ganz verdrängte. Die Coliinvasion stellt somit eine sekundäre Einwanderung dar, die erst bei vorhandener Cystitis erfolgt. Die Bakterien stammen nach B. sämtlich aus der Harnröhre, in der er regelmäßig Staphylokokken und Bakt. coli vorfand. Damit es zur Cystitis kommt, bedarf es des Traumas, das die Blasen-schleimhaut widerstandsunfähiger macht. Vermittelt wird die postoperative Cystitis durch den Katheter, der die Keime in die Blase bringt. Zur Vermeidung der Cystitis empfiehlt B. die Unterlassung des Katheterismus und die Anregung der spontanen Urinentleerung, wenn nötig, durch Injektion von 20 ccm sterilisierten 2%igen Bor-glycerins mittels Nélaton in die volle Blase.

9) Amann (München): Zur Bauchdeckennaht.

A. empfiehlt die von ihm schon 1896 angegebene Naht, die sich ihm in über 800 Laparotomien bewährt hat. Er legt beide Recti frei und vereinigt dieselben mit Ausshaltung der Linea alba. Statt versenkter Fasiennahte wird eine umfassende, durch Haut, Fascie und Muskulatur gehende Zwirnnäht angelegt und werden je zwei der Nähte über einem Tupfer seitlich geknotet. Hierdurch wird eine Zerschnürung der Muskulatur verhindert. Das Bauchfell wird mit fortlaufender Catgutsnaht geschlossen, die Haut mit intrakutaner fortlaufender Catgutsnaht oder Michelklammern. Entfernung der Nähte nach 10—14 Tagen.

10) Schaller (Stuttgart): Zur Therapie des postoperativen Ileus.

S. empfiehlt auf Grund eines günstig verlaufenen Falles das ziemlich aus-gewessene Klotz'sche Verfahren, das darin besteht, nach gründlicher Magen-auspülung große Dosen von Ricinusöl (6 Eßlöffel) in den Magen zu bringen, wodurch die sich oft nach Laparotomien bildenden lockeren Verklebungen zwischen Darm und intraperitonealen Wunden wieder gelöst werden sollen. Jaffé (Hamburg).

## 76. Versammlung Deutscher Naturforscher und Ärzte in Breslau vom 18. bis 24. September 1904.

### Abteilung Chirurgie.

Sitzungsraum: Kgl. chirurgische Klinik, Thiergartenstraße 66.

#### Angemeldete Vorträge.

1. *Anschütz-Breslau.* Über Darmstörungen nach Magenoperationen.
  2. *Bade-Hannover.* Sehnenoperationen bei cerebraler Hemiplegie.
  3. *Berg-Frankfurt a. M.* Zur Urogenitaltuberkulose.
  4. *Blauel-Tübingen.* Über Radiumwirkungen.
  5. *Bockenheimer-Berlin.* Leontiasis ossea.
  6. *v. Bramann-Halle.* Beitrag zur Hirnchirurgie.
  7. *v. Brunn-Tübingen.* Über die Dauerresultate der Saphenaunterbindung bei der Behandlung der Varicen.
  8. *v. Eiselsberg-Wien.* Thema vorbehalten.
  9. *Franke-Braunschweig.* Über Fasciitis plantaris und den Fußsohlenschmerz.
  10. *Goebel-Breslau.* Über Blasen tumoren bei Bilharzia-Krankheiten mit besonderer Berücksichtigung des Karzinoms.
  11. *Gottstein, gemeinsam mit Kramer-Breslau.* Experimentelle und klinische Erfahrungen über Nervenpflanzung.
  12. *Hartmann-Kassel.* Über Karzinom des Wurmfortsatzes.
  13. *Heile-Breslau.* Experimentelle Untersuchung neuer Antiseptika.
  14. *Heusner-Barmen.* Prostatotomia infrapubica.
  15. *Hoffa-Berlin.* Thema vorbehalten.
  16. *v. Hovorka-Wien.* Über Behandlung des entzündlichen Plattfußes.
  17. *Eugen Israel-Berlin.* Über gutartige Brustdrüsen geschwülste.
  18. *Kausch-Breslau.* a) Über Hysterie in der Chirurgie.  
b) Die cirrhotischen Erkrankungen der Leber inkl. der Banti'schen Krankheit.
  19. *Ledderhose-Straßburg.* Die Beziehungen der Venenklappen zu den Varicen.
  20. *Loewenhardt-Breslau.* Zur Chirurgie der Nierentuberkulose.
  21. *Ludloff-Breslau.* Die Tuberkulose der Knochen und Gelenke vor und nach abgeschlossenem Wachstum.
  22. *v. Mikulicz-Breslau.* Thema vorbehalten.
  23. *Müller-Rostock.* a) Demonstration zweier Darmpräparate.  
b) Demonstration zur Gelenkpathologie.
  24. *Murphy-Chicago.* Experimentelles und Klinisches über Osteoplastik.
  25. *Partsch-Breslau.* a) Zur konservativen Behandlung schwerer Verletzungen der Extremitäten.  
b) Die Cysten des Gesichtsskeletts.
  26. *Reinbach-Breslau.* Zur Technik der Hämorrhoidenexzision.
  27. *Georg Schmidt-Breslau.* Über den Zusammenhang von Schußverletzungen und Wundstarrkrampf.
  28. *Stolz-Straßburg.* Anatomische Befunde bei Cholelithiasis.
  29. *Strebel-München.* a) Therapeutische Verwendung der Kathodenstrahlen.  
b) Demonstration neuer Brandmethoden.
  30. *Tietze-Breslau.* Über Epithelveränderungen in der senilen weiblichen Mamma.
  31. *Wenzel-Bonn.* Die Behandlung des Mastdarmvorfalls.
  32. *Witzel-Bonn.* Allgemeines zur Frage der Narkose.
- Die Abteilung ist eingeladen von der Abteilung 28 (Hals- und Nasenkrankheiten) zu T. Glück-Berlin. Die Chirurgie im Dienste der Laryngologie (m. Demonstrationen)

---

Originalmittellungen, Monographien und Separatabdrücke wolle man an Prof. E. Richter in Breslau (Kaiser Wilhelmstraße 115), oder an die Verlagsabteilung Breitkopf & Härtel, einsenden.

---

# Zentralblatt für C H I R U R G I E

herausgegeben

von

**E. von Bergmann, F. König, E. Richter,**  
in Berlin, in Berlin, in Breslau.

Einunddreißigster Jahrgang.

---

Wöchentlich eine Nummer. Preis des Jahrganges 20 Mark, bei halbjähriger Vorauszahlung. Zu beziehen durch alle Buchhandlungen und Postanstalten.

---

Nr. 31.

Sonnabend, den 6. August.

1904.

---

**Inhalt:** v. Hacker, Zur Mitteilung Prof. Dr. Steinthal's: »Über plastische Wanderlappen«. (Original-Mitteilung.)

1) Morkowitin, Deformierung von Panzergeschossen. — 2) Slassny, Kälte und Granulationen. — 3) Kaiser, Alkoholverbände. — 4) Freund, Radiometrisches Verfahren. — 5) Exner, Radium gegen Karzinom. — 6) Hoffa, 7) Hennequin u. Loewy, 8) Niehans, Knochenbrüche. — 9) White, Gelenkerkrankungen. — 10) Lewandowski, Nervendehnung. — 11) Mills, Zur Hirnrindenlokalisation. — 12) Mills, Hirngeschwülste. — 13) McDougall, Morphinum bei Hirnverletzungen. — 14) Hildebrandt, Diabetische Extremitätengangrän. — 15) Blau, Kahnbeinbrüche.

16) Kronacher, Sterilisationsapparat. — 17) Liese, Nadelhalter. — 18) Grober, Kopftetanus. — 19) Matsuoka, Fötale Knochenerkrankungen. — 20) Thévenot, 21) Poncet, Rheumatismus tuberculosus. — 22) Skinner, Nekrose durch Röntgenstrahlen. — 23) Sloan, Röntgenstrahlen gegen Krebs. — 24) Allen, Tödliche Äthylchloridnarkose. — 25) Strong, 26) Kérassotis, Trippermetastasen. — 27) Stolper, Traumatische Psychose der Syphilis. — 28) Eulenstejn, Arrosionsblutungen der Hirnblutleiter. — 29) Mc Carthy, Knochenbildung im Gehirn. — 30) Stieda, Nebenhöhlenempyem der Nase. — 31) Klenböck, 32) Grossmann, Röntgenstrahlen gegen Nasengeschwülste. — 33) Raoult, Rhinoplastik. — 34) Maucialre, Lippenkrebs. — 35) Gaudianl, Abszeßdurchbruch in die Luftröhre. — 36) Grunert, Brustwunde. — 37) Behnstedt, Fremdkörper in den Luftwegen. — 38) Klar, Traumatische Epithelyste. — 39) Berdach, Handgelenksverrenkung. — 40) Brünig, Veraltete Hüftverrenkungen. — 41) Sprengel, Gelenkkörper im Knie. — 42) Helme, Kniescheibenmangel. — 43) Hagentorn, Elephantiasis. — 44) Bering, Fibulabruch. — 45) Schubert, Fußverrenkung. — 46) Monéger, Hysterischer Klumpfuß. — 47) Schwartz, Tarsalgie. — 48) Buschl, Knochenvaricen.

---

Zur Mitteilung Prof. Dr. Steinthal's:

„Über plastische Wanderlappen“.

(Zentralbl. für Chirurgie 1904 Nr. 25.)

Von

Prof. v. Hacker in Graz.

Steinthal hat bereits zweimal, einmal behufs totaler Rhinoplastik (Beiträge zur klin. Chirurgie Bd. XXIX) und neuerdings, wie aus obiger Mitteilung hervorgeht, zur Deckung eines Defektes der Kniekehle mit Erfolg das Verfahren der »Wanderlappen-transplantation« in Anwendung gebracht.

Da in keiner der beiden Veröffentlichungen darauf hingewiesen erscheint, möge es mir selbst gestattet sein, aufmerksam zu machen, daß ich, meines Wissens, als erster den Vorschlag einer derartigen Transplantation, die ich als »Wanderlappentransplantation« bezeichnete, gemacht habe.

Es geschah dies in meiner Arbeit: »Über den Ersatz größerer Hautdefekte durch Transplantation frischer, ein- und doppelstielliger Lappen aus entfernteren Körperteilen« (Archiv für klin. Chirurgie Bd. XXXVII Hft. 1, 1888). Ich möchte aus den dort aufgezählten Erfahrungssätzen nur das auf die Wanderlappentransplantation bezügliche hier wörtlich anführen. Unter 1) heißt es (die an einem der operierten Fälle gemachten Erfahrungen verwertend): die Tatsache, Lappen bloß mit einem Rande auf entferntere Körperteile transplantieren zu können, ist auch deshalb von Bedeutung, weil es dadurch möglich erscheint, Lappen von einem beliebigen, entfernten Körperteil gleichsam abzuholen, für den Fall, daß an benachbarten Teilen, die dem Defekt entsprechend genähert werden können, kein Material verfügbar ist (Wanderlappentransplantation). So könnte man z. B. einen Hautlappen von der Brust, vom Rücken usw. zuerst auf eine ad hoc gemachte Schnittwunde, etwa der oberen Extremität, anheilen und nach Durchtrennung der Brücke auf eine Körperregion, der die Extremität leicht zu nähern ist, wie das Gesicht usw., übertragen.

Unter 4) (wo von der von mir zuerst ausgeführten Transplantation doppelstielliger Lappen gehandelt wird), heißt es dann: »Es wäre auch daran zu denken, in besonderen Fällen Brückenlappen als Wanderlappen zu verwenden. Nachdem Gersuny gezeigt hat, daß ein Hautlappen, welcher nur einen Stiel von subkutanem Gewebe hat, genügend ernährt wird, um zu plastischen Zwecken dienen zu können, müßte es auch gelingen, einen ringsumschnittenen Lappen mit zweien seiner abgelösten und aufgestülpten Ränder auf eine Extremität aufzupflanzen, nach der Anheilung die breite Brücke im subkutanen Gewebe flach zu durchtrennen und den jetzt nur an der Extremität wie eine Schleife hängenden (verkehrten) Lappen sofort auf einen anderen Körperteil zu übertragen«.

Daß meine oben erwähnte Arbeit, in der ich als der erste auf das »für gewisse plastische Operationen brauchbare Prinzip« der Wanderlappentransplantation aufmerksam machte, Herrn Steinthal entgangen ist, schließe ich auch daraus, daß er anlässlich seines Falles das von mir dort beschriebene und abgebildete Verfahren der Deckung der Kniekehlendefekte eines 5½-jährigen Mädchens, das damals Billroth's besonderes Interesse erregt hatte, nicht erwähnt. Es handelte sich um eine wegen hochgradiger, nach Verbrennung entstandener Kniekontraktur notwendige Transplantation von Hautlappen in beide Kniekehlen. Es wurde jederseits ein schleifenförmiger Brückenlappen aus der Thoraxhaut gebildet, der, nachdem das Bein mit der Fußspitze voran durch denselben hindurch-

gezogen worden war, mit seiner Wundfläche über den Kniekehlen-defekt zu liegen kam. Die nacheinander in Angriff genommene Deckung der beiderseitigen Kniekehlen-defekte wurde in derselben Zeit erreicht, die bei der Wanderlappentransplantation in Steinthal's Fall für die eine Seite allein notwendig war.

Der erreichte Erfolg — dem Kinde wurde erst dadurch das aufrechte Stehen und Gehen ermöglicht — wurde in der Sitzung der k. k. Gesellschaft der Ärzte in Wien vom 4. November 1887 demonstriert; die Dauer desselben hatte ich Gelegenheit, später an dem völlig erwachsenen Mädchen nachzuweisen.

So sehr ich den Wert der Wanderlappentransplantation für solche Fälle anerkenne, in denen eine einmalige Transplantation nicht durchführbar ist, so gebe ich doch dort, wo die Wahl freisteht, dem letzteren Verfahren als dem einfacheren, in kürzerer Zeit durchführbaren den Vorzug.

Da zum ersten Akte der von Steinthal ausgeführten Operation das Bein, wie aus der beigegebenen Abbildung des Gipsverbandes ersichtlich ist, in eine ähnliche, im Hüft- und Kniegelenk stark gebeugte Stellung gebracht werden mußte, wie sie bei meinem Verfahren nötig ist, ferner, da es sich um ein erst 5jähriges Mädchen handelte, würde ich es nicht für unwahrscheinlich halten, daß auch in diesem Falle die oben erwähnte Brückenlappentransplantation (aus der Brust-Bauchhaut derselben oder der gegenüberliegenden Seite) oder aber die Transplantation eines einstielligen Lappens aus dieser Gegend möglich gewesen wäre.

Die Ausführbarkeit des Durchsteckverfahrens durch einen Brückenlappen hängt allerdings von den speziellen Verhältnissen des Falles ab, insbesondere von der Beweglichkeit der Gelenke und der Länge des Unter- und Oberschenkels. Es ist aber interessant, daß man oft von vornherein im einzelnen Falle die Möglichkeit negieren würde, dann aber bei einer genauen Probe mit einer an Stelle der Lappen angeklebten Heftpflasterschleife und mit Rücksicht auf die Erleichterung gewisser Bewegungen in der Narkose doch die Durchführbarkeit nachweisen kann.

Jedenfalls liefert Steinthal's Fall einen interessanten Beleg dafür, wieviel sich durch die Wanderlappentransplantation erreichen läßt.

### 1) **Morkowitin.** Über die Deformierung der Panzerkugel des russischen Drei-Linien-Gewehres.

(v. Langenbeck's Archiv Bd. LXXIII. Hft. 1.)

In Rußland ist zurzeit das Drei-Linien-Gewehr, Modell 1891, angenommen. Die Patrone wiegt 25 g, die Länge derselben beträgt 77,5 mm. Die Geschoßbasis hat eine kleine Vertiefung, ebenso wie das bei dem italienischen Geschoß der Fall ist. Der Geschoßkern aus Blei hat einen Mantel aus 80 Teilen Nickel und 20 Teilen

Kupfer. Verf. hat die Deformierungen, welche ein solches Geschoß erleidet, während seines Aufenthaltes auf dem Kriegsschauplatz in China studieren können, wo er den durch Erschießen stattfindenden Hinrichtungen zum Tode verurteilter Chinesen beiwohnte. Die auf letztere abgefeuerten Geschosse wurden danach untersucht. An den beigegebenen Illustrationen sind die mannigfaltigen Entstellungen, welche sie erleiden, deutlich sichtbar, und es genügt, die Abbildungen zu betrachten, um eine Vorstellung von den mannigfaltigsten Verwundungsgraden zu erhalten, welche man von dem deformierten Geschoß erwarten darf, sowie von den Schwierigkeiten, welche so deformierten Geschosse der Extraktion bieten, auch daß man aus der Beschaffenheit extrahierter Teile nur schwer urteilen kann, ob sämtliche Geschoßsplitter aus der Wunde entfernt sind.

E. Siegel (Frankfurt a. M.).

## 2) S. Stlassny. Über die Wirkung geringgradiger Kältraumen auf granulierende Wunden, zugleich ein therapeutischer Beitrag.

(Wiener klin. Wochenschrift 1904. Nr. 9.)

Verf. berichtet über die Ergebnisse seiner an der weiland Gussenbauer'schen Klinik vorgenommene Nachprüfung der zuerst von Fuerst angegebenen und später von Werner aus der Heidelberger chirurgischen Klinik empfohlenen Kältetherapie bei Beingeschwüren (Zerstäuben von Äther oder Äthylechlorid auf dem durch Vaseline geschützten Geschwür und dessen Umgebung bis zum leichten Gefrieren).

Während die Erfolge dieser Maßnahmen bei vereiterten Beingeschwüren, wenigsten was die Heilungsdauer betrifft, zurückblieben, ließen die Resultate bei granulierenden Wunden auf sonst normaler Unterlage nichts zu wünschen übrig. »Nicht nur, daß das Fortschreiten des Epithels ein rasches war, sondern es wurde Epithel im Überschuß gebildet (Abschilferung der oberflächlichen Schichten). Die Stärke des neugebildeten Epithels war eine bedeutende, so daß unmittelbar nach erfolgtem Abschluß des Defektes eine Unterscheidung vom umliegenden Gewebe kaum möglich war.«

Hübener (Dresden).

## 3) Kaiser. Über Spiritusverbände mit Duralcolbinden, einer neuen, bequemen Art der Alkoholverbände.

(Therapeutische Monatshefte 1904. Nr. 5.)

Verf. gibt einen kurzen Hinweis auf die durch Alkoholverbände günstig zu beeinflussenden Erkrankungen und empfiehlt nach Darlegung des bis jetzt angewandten zeitraubenden Verfahrens die Anwendung der Duralcolbinde, mit welcher dieselben guten Resultate wie mit dem Salzwedel'schen Verbände zu erzielen sind. Die Technik ist eine einfache: Nach Reinigung der Haut mit Benzin

und Alkohol wird die Binde, handbreit die erkrankte Stelle überragend, in 3—4facher Schicht angelegt, darüber dünne Watteschicht und undurchlohtes Guttaperchapapier. Inzisionswunden werden leicht tamponiert. Hautreizung wird durch Einfettung mit Lanolinvaseline oder 5%iger Jodeigonsalbe vermieden. Verbandwechsel finden alle 24 Stunden statt.

Unerwünschte Nebenwirkungen kamen nicht zur Beobachtung.  
Silberberg (Breslau).

#### 4) L. Freund. Ein neues radiometrisches Verfahren.

(Wiener klin. Wochenschrift 1904. Nr. 15.)

An Stelle des manche Mängel zeigenden Holz knecht'schen Chromoradiometers hat F. einen schon von Hardy und Willcock eingeschlagenen Weg (oxydierende Wucherung der Strahlen am Radiumbromid) weiter verfolgt und ein Verfahren ausgearbeitet, welches im Gegensatz zu dem Holz knecht'schen erlaubt, auch kleine Lichtdosen ziemlich deutlich zu messen. Eine 2%ige Lösung von chemisch reinem Jodoform in aus Chloralhydrat hergestelltem Chloroform, welche im Dunkeln verfertigt ist, färbt sich bei Belichtung durch Röntgenstrahlen blaß bis dunkelviolett. Die Empfindlichkeit dieser Lösung ist derart, daß man schon nach Bestrahlung von 3 Minuten Dauer durch Vergleich mit einer nicht belichteten Farbe deutliche Farbenunterschiede feststellen kann. Die Lösung, im Dunkeln gehalten, behält bei Abwesenheit einer Strahlenquelle während 48 Stunden ihre gelbliche Färbung bei.

Werden nun Jodlösungen verschiedener Konzentration in Chloroform als Vergleichsflüssigkeiten hergestellt, so kann man nicht nur den Umfang des vorsichgegangenen chemischen Prozesses aus der Übereinstimmung der Farbe der bestrahlten Flüssigkeit mit einer dieser Vergleichsflüssigkeiten beurteilen, sondern man hat auch in dem bekannten Jodgehalte der letzteren ein absolutes chemisches Maß des Effektes. Hierdurch und nicht bloß durch die größere Empfindlichkeit unterscheidet sich F.'s Verfahren von jenem Holz knecht's. Denn während es sich bei der Holz knecht'schen Methode um den komplizierten, wenig geklärten physikalisch-chemischen Vorgang der Erzeugung von Nachfarben handelt, haben wir es bei dem F.'schen Verfahren mit einem rein chemischen Oxydationsprozeß zu tun, ausgedrückt durch die Menge des freigewordenen Jods. Und zwar scheint letztere annähernd proportional der Zeitdauer der Röntgenbestrahlung zu sein.

Bei der praktischen Anwendung wird man ganz ähnlich wie mit dem Holz knecht'schen Apparate vorgehen, die in schwarzes Papier gehüllte, im Dunkeln hergestellte Reaktionsflüssigkeit in der Nähe des zu bestrahlenden Gebietes befestigen und nach einer bestimmten Zeit mit den Vergleichsflüssigkeiten (Jod in Chloroform) vergleichen. Da das Jodoform auch der frischen Chloroformlösung einen Stich ins gelbliche verleiht, die Vergleichsflüssigkeiten hin-



gegen einen solchen ins Violette besitzen, empfiehlt sich, die Betrachtung bei gelbem Licht resp. durch ein gelbes Glas vorzunehmen.  
Hübener (Dresden).

5) **A. Exner.** Über die Art der Rückbildung von Karzinommetastasen unter der Einwirkung der Radiumstrahlen.

(Wiener klin. Wochenschrift 1904. Nr. 7.)

Der Vergleich zwischen den von E. gebrachten histologischen Abbildungen und den besonders von Perthes und v. Mikulicz und Fittig zeigte die schon wiederholt betonte Ähnlichkeit in der Wirkung der Radium- und Röntgenstrahlen. Die auffallendste Erscheinung ist — bereits eine Woche nach der Bestrahlung — die Neubildung von Bindegewebe, während zu dieser Zeit an den Karzinomzellen noch keine merklichen Veränderungen zu sehen sind. Diese Bindegewebsneubildung wird im weiteren Verlauf immer auffallender und ist das hervorstechendste Merkmal der Wirkung der Bestrahlung. In dem neugebildeten Bindegewebe finden sich auch zahlreiche neugebildete Kapillaren.

Die Veränderungen an den Karzinomzellen (Vakuolenbildung) sind erst 14 Tage nach der Bestrahlung sichtbar. Man gelangt bei dem Verfolgen des weiteren Verlaufes zu der Vorstellung, daß durch das rasch wachsende Bindegewebe der Krebsknoten in zahlreiche kleine Zellgruppen zersprengt wird, die immer weiter durch dazwischenwachsendes Bindegewebe geteilt werden und schließlich — vielleicht nach Art eines Druckschwundes — zugrunde gehen.

Nach dieser Vorstellung würde sich das bestrahlte Karzinomgewebe annähernd verhalten wie transplantierte Organteile, die, ohne einer raschen Narkose anheimzufallen, von dem umgebenden Gewebe durchwachsen werden und langsam zur Resorption kommen.  
Hübener (Dresden).

6) **Hoffa.** Lehrbuch der Frakturen und Luxationen.  
IV. Aufl.

Stuttgart, Ferdinand Enke, 1904. 614 S. 554 Abbildungen.

Die IV. Auflage des bekannten H.'schen Lehrbuches der Frakturen und Luxationen ist in den Verlag von F. Enke übergegangen und erscheint diesmal in einem handlicheren Gewande. Seitdem die letzte Auflage erschienen ist, hat die Lehre der Knochenbrüche und Verrenkungen durch die Einführung des Röntgenverfahrens und durch die Entwicklung der Unfallheilkunde in vielen Beziehungen große Fortschritte gemacht. Diesen Fortschritten mußte Rechnung getragen werden, so daß eine völlige Umarbeitung des früheren Werkes notwendig wurde. Die Wiedergabe einer großen Anzahl lehrreicher Röntgenbilder macht das Buch besonders dem Praktiker wertvoll und unterstützt für den Studierenden den Anschauungsunterricht. Eine Anzahl neuer Schienen und Verbandmethoden hat Aufnahme gefunden. Außerdem finden wir bei der

Prognose der einzelnen Verletzungen Hinweise auf die spätere Beurteilung der zurückbleibenden Funktionsbeschränkung. Im allgemeinen ist die Anordnung des Stoffes dieselbe geblieben. Die den früheren Auflagen beigegebenen farbigen Tafeln der typischen Frakturen und Luxationen sind weggelassen, dafür genaue Zeichnungen nach den Tafeln in verkleinertem Maßstabe dem Texte beigegeben.

Die Indikationsstellung der primären Kniescheibennaht, welche H. nur bei gleichzeitiger Weichteilverletzung oder bei jüngeren Individuen mit Einschränkung gelten lassen will, fernerhin die zu günstig gestellte Prognose der Ellbogenbrüche dürfte nicht allgemeine Zustimmung erhalten. Abgesehen von dieser Meinungsverschiedenheit kann auch diese neue Auflage als zuverlässlicher Führer dem Praktiker aufs wärmste empfohlen werden, besonders da auch der Preis der neuen Auflage bei besserer Ausstattung ein geringerer ist.

Drehmann (Breslau).

## 7) J. Hennequin et R. Loewy. Les fractures des os longs leur traitement pratique.

Paris, Masson et Cie., 1904. 578 S. 215 Fig., 222 Radiographien.

Verff. wollen dem Praktiker möglichst rationelle Anleitungen geben, ihre Pat. mit Knochenbrüchen unter den günstigsten Bedingungen zu behandeln. Ihr Ziel war, genaue Regeln aufzustellen, eine Fraktur zu erkennen, ihre Art und Stelle festzustellen; ferner wollten sie eine Behandlungsmethode beschreiben, welche sie infolge langer Erfahrungen empfehlen können. Eine große Reihe Röntgenbilder sind aufgenommen, welche den am häufigsten vorkommenden Typen der Knochenbrüche entsprechen.

Ein allgemeiner Teil bringt die allgemeinen Untersuchungsmethoden, unter denen das Kapitel über die Röntgendiagnostik besonders interessant ist, und allgemeine Gesichtspunkte der Frakturbehandlung. Hier werden zunächst die Ziele der Frakturbehandlung in klarer, kurzer Weise dargestellt, darauf die einzelnen Behandlungsarten auf Wert und Anwendungsweise besprochen. Die Einrichtung der Bruchenden geschieht in schwierigen Fällen in Äthernarkose, welche nach dem Vorschlage des einen der Verf., L., nach vorheriger Desinfektion des Mundes des Pat. eingeleitet wird; nach Beendigung der Narkose wird das Gesicht mit einer doppelt gelegten Serviette einige Stunden bedeckt, was die Gefahr der Pneumonie verringern soll. Die Verbände, welche Verf. anwenden, sind entweder komprimierende Watteverbände oder Gipsverbände. Die ersteren werden so angelegt, daß eine etwa handbreite Schicht gewöhnlicher Watte lose um das Glied herumgelegt wird, diese wird dann durch Bidentouren fest und gleichmäßig fixiert. Über das Ganze kommen seitliche Schienen. Diese Kompressivverbände werden besonders bei Brüchen in der Nähe der Gelenke benützt. Die Gipsverbände werden nicht als zirkuläre angelegt, sondern durch Gips-

longuetten, die das Glied seitlich und steigbügelartig umfassen, gebildet; die einzelnen Gipstreifen werden am Anfang und Ende des Verbandes durch einen zirkulären Streifen zusammengehalten. Die Extremität bleibt so auf einer Seite frei und nach Durchtrennung der Lintunterlage der Kontrolle zugänglich.

Von der Extension wird ein ausgedehnter Gebrauch gemacht, und zwar kommt eine eigenartige Methode in Anwendung, die sicherlich manche Vorteile bietet, aber dem Ref. doch nicht berufen erscheint, die übliche Extension unter Suspension mittels dorsaler Gipsschiene zu ersetzen. Die Massage wird erst nach einigen Tagen empfohlen, wenn eine Verschiebung der Fragmente nicht mehr zu befürchten ist. Die ambulatoische Behandlung wird nicht besonders geschätzt; Verff. glauben, daß jedenfalls der Zeitpunkt für eine Verallgemeinerung der Methode noch nicht gekommen ist. Als Indikation für die Knochennaht gelten Brüche, bei denen ein gut angelegter und gut überwachter Verband außer stande ist, die Retention der Bruchenden zu bewerkstelligen. Die Naht soll hier in den ersten 8—10 Tagen ausgeführt werden. Sofort soll dieselbe zur Ausführung kommen, wenn die Reposition durch Interposition oder aus anderen Gründen nicht gelingt.

Im speziellen Teile werden die Brüche der unteren und oberen Extremität unter Aufführung zahlreicher sehr deutlicher Röntgenbilder ausführlich besprochen. Die im allgemeinen Teile skizzierten Behandlungsarten werden bis zu dem kleinsten Handgriff genau geschildert und durch eine große Anzahl lehrreicher Abbildungen dem Leser deutlich gemacht. Die Art der Einrichtung der Bruchenden, die Fixierung während des Anlegens der Verbände durch die Assistenten und die Anlegung des Verbandes von dem einfachsten Anlegen der Unterpolsterung an bis zur endgültigen Glättung des fertigen Verbandes erfährt durch genaue Beschreibung und Abbildungen bei den einzelnen Arten der Knochenbrüche eine mustergültige Darstellung.

In einem Schlußteil wird über normalen und pathologischen Callus und über Frakturen bei pathologisch verändertem Skelett gesprochen. Ein besonderes Kapitel ist den Osteotomien und den komplizierten Frakturen gewidmet.

Das Buch bildet eine wesentliche Bereicherung der Literatur über das so wichtige Kapitel der Knochenbrüche. Die zahlreichen überaus deutlichen Abbildungen und die Wiedergabe einer reichen Sammlung exakter Röntgenbilder machen es besonders wertvoll.

Drehmann (Breslau).

## 8) Niehans. Zur Frakturbehandlung durch temporäre Anagelung.

(v. Langenbeck's Archiv Bd. LXXIII. Hft. 1.)

Die Schwierigkeiten der unblutigen erfolgreichen Reposition bei Brüchen des unteren Humerusendes haben N. veranlaßt, eine be-

sonders für das Kindesalter vorteilhafte Methode anzuwenden, die an einem Beispiel von suprakondylärem Oberarmbruch näher beschrieben ist. Zur Freilegung der Bruchstücke wird ein Schnitt angelegt, der in seinem oberen Teile dem Kocher'schen Resektions-schnitte gleicht. Vom Epicondylus externus aus weicht er insofern ab, als er die Gelenkkapsel unter völliger Schonung des lateralen Seitenbandes und des Radiusköpfchens mehr nach hinten öffnet und dann den M. anconeus IV in zwei Teile parallel seiner Faserung durchtrennt. Das obere Endstück der Ulna wird senkrecht zur Incisura sigmoidea derart durchgeschlagen, daß das Periost der Innenfläche der Ulna unversehrt bleibt. Der ganze Processus coronoideus bleibt also mit dem Corpus ulnae im Zusammenhange. Nun werden die Weichteile rückwärts vom Epicondylus ext. mit dem Messer exakt am Knochen abgelöst und die ganze Extensorenmasse mit dem daranhängenden Olecranon nach außen hin umgeklappt. Die adaptierten und leicht übersichtlichen Knochenfragmente werden darauf in folgender Weise mit zwei Nägeln fixiert. Der eine Nagel wird in der frontalen Humerusebene dicht hinter dem humeralen Ansatz des Lig. collaterale radiale, in der Furche zwischen Capitulum humeri und Epicondylus ext. eingeführt und durchbohrt in schräger Richtung von unten außen nach oben innen die Masse des Condylus ext., die Bruchlinie und den distalen Teil der Humerusdiaphyse. Der zweite Nagel durchsetzt zuerst das paraperiostale Gewebe an der medialen Fläche der Ulna in der Höhe der Durchschlagung des Olecranon, dicht innen von dem unverletzten medialen Periostblatt der Ulna. Er wird darauf mit der Spitze an der unteren Basis des Condylus int. dicht an der Trochlea, lateral und nach vorn vom Sulcus ulnaris eingesetzt und derart durch das Lig. collat. ulnare eingetrieben, daß er, gegen den erst eingeführten Nagel konvergierend, nacheinander den Condylus int., die Bruchlinie und das untere Humerusende durchsetzt. Nun wird der Haut-Muskel-Periostlappen in seine normale Lage zurückgebracht, wobei das Olecranon sich von selbst reponiert. Ein Schienenverband ist meist entbehrlich. Am 4. bis 7. Tage werden die Nägel extrahiert, und auch jetzt bedarf es keines fixierenden Verbandes. Auch Abreißungsfrakturen des Tuberculum majus humeri, sowie Oberarmkopfrühe hat N. in analoger Weise vernagelt. Zur Annagelung werden vernickelte Stahlnägel von verschiedener Größe und Dicke angewendet, und zwar immer zwei, da eine Drehung und Verschiebung der Fragmente so am besten vermieden wird. Die Endresultate waren in allen Fällen gute und lassen eine Nachprüfung wünschenswert erscheinen. Die Methode, die auch für andere Fälle beschrieben ist, wie für die Fractura pertubercularis, ist ohne technische Schwierigkeiten und in kurzer Zeit ausführbar. Die Heilung des Bruches vollzieht sich schneller als bei den anderen Methoden. Eine Beschränkung der Bewegungsexkursion ist vorübergehend besonders infolge der Callusbildung möglich, doch tritt erfahrungsgemäß keine Gelenkversteifung ein.

Das Verfahren ist natürlich auch für Brüche an anderen Stellen und bei Kniegelenksresektionen anwendbar. E. Siegel (Frankfurt a. M.).

9) **W. White.** Forms of joint disease met with in medical practice.

(Bristol medico-chir. journ. 1904. Juni.)

W. bespricht unter Einschaltung zahlreicher Fälle die Differentialdiagnose zwischen dem akuten und chronischen Gelenkrheumatismus und den ähnlich verlaufenden Gelenkerkrankungen bei den verschiedenartigsten Krankheiten: Gelenkbrüchen, Osteomyelitis acuta, Pleuritis und Pneumonie, Pyämie, Lues, Gonorrhöe, Zerebrospinalmeningitis, Typhus, Gicht, Scharlach usw. Am häufigsten wird eine Polyarthritits rheumatica acuta da angenommen, wo in Wirklichkeit eine anderweitige Erkrankung den Gelenkerscheinungen zugrunde liegt. So z. B. kann bei Pneumonie und Pleuritis mit starker reflektorischer Schmerzhaftigkeit des Schultergelenkes die Grundursache übersehen werden, ebenso wie verborgene Eiterherde (Prostata, Mittelohr) als Ursache multipler pyämischer Gelenkerkrankungen. Bei Kindern kommen differentialdiagnostisch besonders die akuten Gelenkveränderungen bei Rachitis, kongenitaler Lues und der von Still beschriebenen Krankheit (exsudative Gelenkentzündungen mit Vergrößerung der Lymphdrüsen und der Milz) in Betracht. In 2 Fällen bei Kindern beobachtet W. Übergehen der akuten Polyarthritits rheum. in chronische ankylosierende. W. bespricht sodann die verschiedenen Formen des chronischen Gelenkrheumatismus, besonders eine von ihm präzisierte, anscheinend rein synoviale Form bei jüngeren Frauen. Unter den chronischen Infektionen, welche einen chronischen Gelenkrheumatismus vortäuschen können, figuriert außer der Gonorrhöe auch die Tuberkulose in Form einer multiplen ankylosierenden Arthritis ohne spezifisch tuberkulöse Veränderungen. Mohr (Bielefeld).

10) **Lewandowski.** Über unblutige Nervendehnung.

(Therapie der Gegenwart 1904. Nr. 5.)

Nach kurzem historischem Überblick über die Entwicklung der Lehre von der Nervendehnung und dem Hinweis, wie sich die durch Nervendehnung erzielten Resultate auf dem Boden der Neuronlehre erklären lassen, schildert Verf. eine Reihe von verschiedenen Methoden der unblutigen Nervendehnung. Im Anschluß daran beschreibt er sein eigenes Vorgehen: Entweder sitzt Pat. auf einem Stuhle, die Hände fest am Sitze, während der Arzt mit der einen Hand den Unterschenkel faßt und mit der anderen das Knie durchdrückt und dann das gestreckte Bein gegen den Oberkörper des Pat. bewegt; oder Pat. liegt auf der Erde, die Beine fest gegen die

Wand gestemmt, während der Arzt, an den Schultern anfassend, den Oberkörper gegen den Unterkörper beugt.

Diese für den Ischiadicus in Frage kommenden Methoden haben selbst bei ganz veralteten Fällen von Ischias gute Resultate geliefert. In frischen Fällen, wo deutlich neuritisch-entzündliche Symptome vorhanden waren, wurde erst ein Ablauf der Reizerscheinungen abgewartet, ehe zur Dehnung geschritten wurde.

Im Laufe der Behandlungen ist Verf. folgendes Phänomen aufgefallen: Wenn man bei Kranken mit Tic douloureux den Ischiadicus dehnt, kann ein Anfall des Tic douloureux vom Ischiadicus her ausgelöst werden. Bei häufigerer Dehnung (Reizübung) wird die Empfindlichkeit der sekundären Stelle herabgesetzt und kann bis zur völligen Reaktionslosigkeit unempfindlich werden. Es handelt sich hier um eine Hemmungswirkung.

Bei der Tabes ist die Verwendbarkeit der Nervendehnung nicht ganz einwandfrei und durch die Übungstherapie überholt.

Auch bei trophischen Störungen hält Verf. die Nervendehnung für angebracht, desgleichen tut dieselbe bei Neurasthenie gute Dienste.

Den Schluß der Arbeit bildet ein kurzes Literaturverzeichnis des betreffenden Gebietes. Silberberg (Breslau).

11) **Mills.** The physiological areas and centres of the cerebral cortex of man with new diagrammatic schemes.

(Univ. of Pennsylvania med. bull. 1904. Mai.)

Verf. gibt, größtenteils auf Grund eigener klinischer, experimenteller, Autopsie- und Operationsbeobachtungen eine Darstellung der Zentren und Bezirke der Hirnrinde und bildet verschiedene Schemata der Hirnrindenlokalisationen ab, welche in wesentlichen Punkten von den gebräuchlichen abweichen. Z. B. verlegt M. die größere motorische Region ganz nach vorn von der Zentralfurche und verzeichnet über der ganzen Postzentralwindung Hautsensibilität. Weitere Einzelheiten cf. Original. (Vier schematische Abbildungen.)

Mohr (Bielefeld).

12) **Mills.** The differential diagnosis of single or multiple brain tumors and diffuse encephalic syphilis.

(Univ. of Pennsylvania med. bull. 1904. Mai.)

Verf. bespricht die Schwierigkeiten der Differentialdiagnose zwischen ein- und mehrfachen Hirngeschwülsten und der diffusen Hirnsyphilis, eine für die Indikation zum chirurgischen Eingriffe wichtige Frage. In zwei ausführlich mitgeteilten Fällen deuteten die Symptome zunächst auf eine oder mehrere Hirngeschwülste hin, während doch die genauere Analyse der Lokalisationserscheinungen mehr für einen diffusen Prozeß sprach und die Autopsie eineluetische Encephalitis aufdeckte. Im allgemeinen spricht es gegen Lues, wenn

alle Symptome sich eindeutig auf einen einzigen Herd im Hirn beziehen lassen, jedoch erwähnt M. verschiedene Fälle, in denen entweder bei eindeutiger Lokalisierung die Operation ein umschriebenes Rindengumma aufdeckte oder andererseits bei einem Symptomenkomplexe, der auf eine diffuse Erkrankung hinwies, sich eine einfache, nichtluetische Geschwulst fand. Die sog. Allgemeinerscheinungen einer Hirngeschwulst: Kopfschmerzen, Schwindel, Erbrechen, Neuritis optica, finden sich während einer bestimmten Periode der Erkrankung auch bei der diffusen intrakraniellen Lues. Trotzdem gelingt es, vermöge verschiedener Unterscheidungsmerkmale (cf. Original) die Differentialdiagnose in vielen Fällen zu stellen. Nur bei der Unterscheidung der diffusen Hirnlues von der multiplen Sarkomatose des Hirns sind die diagnostischen Schwierigkeiten meist unüberwindlich.

Mohr (Bielefeld).

13) **J. A. McDougall.** On the prophylactic use of morphine in cases of severe cerebral injury.

(Lancet 1903. Juni 25.)

Bei schweren Schädel- und Hirnverletzungen gab Verf. mit bestem Erfolge 14 Tage bis 3 Wochen lang 6—8stündlich 0,01 Morphium. Er sah danach eine schnellere und gleichmäßigere Konvaleszenz, ein auffallendes Ausbleiben schwerer zerebraler Symptome und der so häufigen andauernden Temperatursteigerungen, die eine Hirnschädigung und Hämorrhagie anzuzeigen pflegen. — Selbstverständlich wurden daneben die sich als nötig erweisenden chirurgischen Maßnahmen stets mit größter Genauigkeit durchgeführt.

Einige beigefügte ausführliche Krankengeschichten sollen den Wert dieser Morphiumdarreichung illustrieren.

H. Ebbinghaus (Berlin).

14) **Hildebrandt.** Über diabetische Extremitätengangrän.

(Deutsche Zeitschrift für Chirurgie Bd. LXXII. p. 351.)

Die Arbeit erörtert ihr Thema auf Grund von 15 einschlägigen Beobachtungen auf König's Klinik in der Berliner Charité aus den Jahren 1896—1903. Die Krankheit beruht gleich der Gangraena senilis wesentlich auf Angiosklerose, unterscheidet sich aber von letzterer durch das durchschnittlich niedrigere Lebensalter der von ihr betroffenen Kranken (mittleres Alter der diabetischen Gangränkranken 54,4 Jahre, der Altersbrandkranken 66,2 Jahre nach der Berliner Statistik). Die Gefäßerkrankung, die sich klinisch u. a. auch auf der Röntgenaufnahme merklich macht, beruht histologisch hauptsächlich auf Veränderungen der Intima, die eine mächtige Verdickung mit Absetzung atheromatöser Herde erfährt. In der Umgebung letzterer kommt es zu zelligen Infiltraten und Wucherungen der elastischen Fasern, ferner Mediaverdickungen mit Leukocytenanhäufung. Völlige Gefäßverstopfungen aber beruhen, wenigstens

an den größeren Gefäßen, nicht ausschließlich auf Intimaverdickungen, sondern auf Bildung von Thromben, die sich unter Neubildung von Gefäßen und elastischem Gewebe organisieren. Dagegen fand H. in kleineren Gefäßen allerdings völlige oder annähernd völlige Lichtungsverstopfung lediglich durch Intimaverdickung und nimmt an, daß man hier eine Art kompensatorischer Einrichtung vor sich hat: durch Verringerung des Blutzufflusses infolge von Verengung der bereits erkrankten größeren Gefäße ist die Lichtung der kleineren relativ zu groß geworden, wodurch die Intimawucherung bei den letzteren dieselbe passend zu verkleinern bestrebt ist. Dieselben Erkrankungen wie an den Arterien zeigen die Venen. Mehrere histologische Figuren erläutern die Beschreibung.

Der größere Teil der Diabetesbrandfälle beruht ausschließlich auf Zirkulationsstörung durch diese Gefäßveränderungen. Eine zweite Form des Diabetesbrandes ist die entzündliche, die sich an ein leichtes Trauma, Hautabschürfungen, Hühneraugenbeschneidungen, Kratzwunden auf ekzematösen Hautstellen usw. anzuschließen pflegt. Auf die Entzündung bzw. Phlegmone folgt hier die Nekrose, wie umgekehrt bei der ersten Brandform sich zur Nekrose meist die Entzündung zugesellen pflegt. Der bei Diabetikern bekannte schwere und lebensgefährliche Verlauf septisch-phlegmonöser Prozesse aber ist durch Wachstumsbegünstigung für die bakteriellen Eitererreger infolge des Zuckergehaltes der Körpergewebe leicht und exakt erklärbar. Das Experiment lehrt, daß die Eitererreger auf zuckerhaltigen Nährböden besonders gut gedeihen, und H. selbst überzeugte sich an Tierversuchen mit Stallhasen, daß Infektionen dieser mit Staphylokokken bei gleichzeitiger Einverleibung von Zuckerlösung ungleich virulenter wirkten als ohne eine solche. Ebenso erkrankten künstlich durch Amylnitrit diabetisch gemachte Kaninchen bei Staphylokokkeninfektion schwerer als gesunde Tiere. Eine nervöstrophische Ätiologie für den Diabetesbrand ist abzulehnen; finden sich bei den Kranken allerdings oft Hirn- und Rückenmarksleiden oder periphere Neuritiden, so dürften dieselben häufig Folge der diabetischen Gefäßerkrankung sein. Der Brand bleibt nur durch die Zirkulationsstörung infolge der Angiosklerose erklärbar. Dagegen kann Alkoholismus die Gangrän wesentlich befördern und ist als prädisponierender Faktor für den Brand anzuerkennen.

Bei der chirurgischen Behandlung der ausgebildeten Gangrän ist behufs Bekämpfung fortschreitender Phlegmonen Vermeidung aller feuchten, auch desinfizierenden Verbände geboten; man verbinde trocken mit Jodoform und hygroskopischer Watte, damit die Sekrete gut verdunsten können. Gegen die Phlegmone breite Inzisionen und Hochlagerung des Gliedes empfohlen. Außerdem ist durch passende Diät die Meliturie tunlichst zu bekämpfen. Kommt es zur Amputation, so ist der Amputationsort nach dem Verhalten der Gefäße bzw. den Grenzen der ausreichenden Blutzirkulation zu wählen; ein Verzicht auf jede Unterschenkelamputation zu



gunsten der Oberschenkelamputation ist nicht richtig. Man bediene sich der Allgemeinnarkose mit Äther — die Schleich'schen Injektionen bewirken nicht selten neue Gangrän, und das Oberst'sche Verfahren ist zu zeitraubend. Die v. Esmarch'sche Binde ist zu meiden, um nicht neue Gangrän hervorzurufen.

Von den König'schen Fällen gehören 12 der nicht entzündlichen, 5 der entzündlichen Form der Erkrankung an. Von 5 am Unterschenkel Amputierten starben 2 (darunter ein doppelt Operierter), von 4 Oberschenkelamputierten starben 2. Für die Prognose der Operation erscheinen hauptsächlich der Zustand des Herzens und der Grad der Infektion maßgebend zu sein.

**Meinhard Schmidt** (Cuxhaven).

15) **O. Blau.** Fünfzehn Kahnbeinbrüche. — *Fractura ossis navicularis carpi.*

(Deutsche Zeitschrift für Chirurgie Bd. LXXII. p. 445.)

B. hat in den letzten  $1\frac{1}{2}$  Jahren auf der mediko-mechanischen Station des Garnisonlazarets II Berlin 15 Fälle von Kahnbeinbruch in Behandlung gehabt, deren Krankengeschichten unter Reproduktion der die Diagnose belegenden Skiagramme mitgeteilt werden. Die betroffenen Pat. sind durchgehends aktive Soldaten, die die Verletzung größtenteils im Dienste erwarben; und zwar handelte es sich mit Ausnahme von 2 Fällen, wo eine direkte Quetschung die Verletzung veranlaßte, um eine indirekte Gewalt, die den Bruch bewirkte. 6mal war feststellbar, daß ein Fall auf die ausgestreckte, dorsalflektierte Hand stattgefunden hatte. Von äußerlich wahrnehmbaren Symptomen ist Schwellung in mäßigen Grenzen, sowie Druckempfindlichkeit der Kahnbeingegend hervorzuheben, bezüglich letzterer aber zu bemerken, daß sie auch bei Fehlen einer Fraktur vorhanden sein kann. Hinsichts Funktionsstörung ist Hinderung der Dorsalflexion typisch. Diagnostisch entscheidend ist aber durchgehends nur das Röntgenbild, das gleichzeitig von gesunder wie verletzter Hand, beide in gleichmäßiger Pronation auf der Platte ruhend, aufzunehmen ist, wie denn die der Arbeit beigelegten Röntgenbilder sämtlicher Fälle auch das Skelett beider Körperseiten zeigen, wo die Beschreibung der Brucheinzelheiten im Texte schön verdeutlicht wird. B., der zum Vergleiche mit seinen Frakturen auch 200 nicht frakturierte Händepaare skiographiert sowie anatomische Präparate studiert hat, hebt hervor, daß das Kahnbein meistens (unter 200 Fällen 170mal) ein Art Petschaftform besitzt, d. h. es trägt distalwärts an einem eingeschnürten Halse einen breit- und plattgedrückten Fortsatz. Die Röntgenbilder lehren, daß der Einschnürungshals sicher die Stelle des schwächsten Widerstandes ist: in 10 Fällen von B.'s Material ging hier die Bruchlinie durch. Im übrigen ist das im ganzen grazile Kahnbein der massiven unteren Radiusepiphyse gegenüber an Widerstandskraft im Nachteile. Was den Ausgang und Verlauf der

Verletzung betrifft, so war letzterer langwierig und häufig durch Störungen unterbrochen, das Endresultat nicht immer befriedigend. Verminderte Dorsalflexionsfähigkeit und herabgesetzte Kraft des Händedruckes infolge von Muskelatrophie ist hier besonders zu erwähnen. Eine kallöse Vereinigung der Bruchstücke ist ausweislich des Röntgenbildes sicher 4mal ausgeblieben, in den anderen Fällen ist hierüber kein bestimmtes Urteil aussprechbar. Immerhin wurden  $\frac{2}{3}$  der Verletzten wider völlig militärdienstfähig und sind bis Ablauf ihrer Dienstpflicht bei der Truppe geblieben, bei den invalide gewordenen Leuten ist der schlechte Verlauf wesentlich durch verspätete Krankmeldung oder anfangs verfehlte Diagnose verschuldet. Die Therapie betreffend rät B. zur Bekämpfung der initialen Schmerzhaftigkeit Ruhigstellen der Hand in Pappschienen nebst hydropathischen Einwicklungen, erst vom Ende der 4. Woche an gymnastisch-mechanische Exerzitionen. Zurückbleibende hartnäckige Ödeme, Tendovaginitiden, venöse Stauungen usw. sind individualisierenderweise mit Ruhigstellung, Jodtinktur, Massage oder auch Bier'scher Stauung zu bekämpfen.

Die interessante Arbeit lehrt die Häufigkeit und Wichtigkeit der Verletzung, bei welcher einerseits auf frühzeitige Diagnose mittels Röntgen, andererseits bei der Behandlung auf sachgemäße Vermeidung alles dessen zu achten ist, was eine Heilung mit guter Funktion stören kann.

Meinhard Schmidt (Cuxhaven).

## Kleinere Mitteilungen.

- 16) **Kronacher (München).** Transportabler Sterilisationsapparat für Verbandstoffe und Instrumente.

(Münchener med. Wochenschrift 1904. Nr. 19.)

Die neue Modifikation des von K. vor mehreren Jahren empfohlenen Apparates soll das Kondensationswasser ableiten und dadurch das Feuchtwerden der Verbandstoffe verhüten. Eine weitere Verbesserung betrifft den Kasten für letztere. — Bezugsquelle: C. Stiefenhofer, München, Karlsplatz 6.

Kramer (Glogau).

- 17) **M. Liese (München).** Ein neuer, zangenartiger Nadelhalter mit bündiger Sperrvorrichtung.

(Münchener med. Wochenschrift 1904. Nr. 19.)

L. hat das Prinzip seines »Universal-Sicherheitsgriffes« für scherenförmige chirurgische Instrumente auch zur Herstellung eines neuen Nadelhalters benutzt. Die Branchen desselben laufen in langgezogener Birnform in die durch einen Zahn beiderseits gebildete, völlig glatt und abgerundet schließende Sperrvorrichtung über, welche genau in der Mitte liegt. Der Schluß des Instrumentes wird durch einfaches Zusammendrücken bewerkstelligt, das Öffnen wird durch Umgreifen und leichten Druck einer Fingerspitze auf die innere Spange bewirkt, welche mit der unteren Hälfte jeder Branche einen flachgedrückten Ring bildet.

Kramer (Glogau).

## 18) Grober. Ein Fall von Kopftetanus.

(Mitteilungen aus den Grenzgebieten der Medizin und Chirurgie Bd. XIII. Hft. 1.)

Ein 46jähriger Arbeiter bekam eine kleine Wunde der linken Stirnseite; 16 Tage danach brachen die Erscheinungen des Kopftetanus aus: Schlingkrämpfe, Trismus; dabei bestand linksseitige Facialisparesse. An 2 Tagen wurden je 100 Antitoxineinheiten des Behring'schen Tetanusserums eingespritzt; danach erreichten die Krämpfe ihren Höhepunkt, auch Bauch- und Rückenmuskeln wurden befallen. Allmählich trat Genesung ein; am längsten hielt sich die Facialisparesse, welche auch bei der Entlassung, 38 Tage nach dem Auftreten der ersten Tetanus-symptome, noch nachweisbar war. Bezüglich der Erklärung der Facialisparesse schließt sich G. der Deutung an, die Rose gegeben hat, dahingehend, daß Verdickungen an den Nerven beim Tetanus auftreten; betrifft eine solche Anschwellung den Facialis im Fallopi'schen Kanale, so kommt durch Druck in dem engen Kanal eine Drucklähmung zustande. Die Wunde wurde exsidiert; Tetanusbasillen ließen sich nicht darin nachweisen. — Bezüglich der Behandlung empfiehlt G., Tetanusserum soviel und sobald als möglich anzuwenden. Eine tabellarische Übersicht über 13 seit 1899 in der Jenenser medizinischen Klinik beobachtete Fälle bestätigt die alte Erfahrung, daß, je länger die Inkubation dauert, desto mehr Aussichten auf einen günstigen Ausgang bestehen.

Haeckel (Stettin).

19) M. Matsuoka. Beitrag zur Lehre von der fötalen Knochen-  
erkrankung.

(Deutsche Zeitschrift für Chirurgie Bd. LXXII. p. 428.)

Rein anatomische, hier nicht näher zu besprechende Arbeit aus dem Göttinger pathologischen Institute, betreffend ein totgeborenes Kind mit mehrfachen Mißbildungen und Knochenabnormitäten am ganzen Skelett. Wie die ausführliche makro- und mikroskopische Beschreibung und etliche Abbildungen lehren, handelt es sich um Entwicklungshemmungen der Knochen, teils enchondraler, teils periostaler Natur. Zum Schluß ein 20 Nummern zählendes Verzeichnis der Literatur über fötale Rachitis, Chondrodystrophia foetalis, kretinistische Wachstumsstörung usw.

Meinhard Schmidt (Cuxhaven).

## 20) L. Thévenot. Rhumatisme tuberculeux ankylosant, trois nouvelles observations de spondylose rhizomélique de nature tuberculeuse. (Hôtel Dieu de Lyon. Prof. Poncet.)

(Méd. moderne 1904. Nr. 18.) †

## 21) Poncet. Rhumatisme tuberculeux abarticulaire. Rétraction de l'aponévrose palmaire d'origine tuberculeuse.

(Ibid. Nr. 8.)

In drei Fällen sah P. direkt im Anschluß an einen Lungenspitzenkatarrh oder Pleuritis Schmerzen in den verschiedensten Gelenken auftreten, vor allem auch in denen der Wirbelsäule, die hier zu starker Bewegungsbeschränkung führten. So hielt der eine Pat., bei welchem hauptsächlich die Nackenwirbelsäule betroffen, den Kopf ganz nach vorn und unten geneigt. Passiv konnte das Kinn nicht bis zur Horizontalen gebracht werden. Seitliche Bewegungen waren überhaupt nicht möglich.

Der Prozeß wies kein akutes Stadium auf, er verlief ganz chronisch und ist dadurch charakterisiert, daß eine Veränderung in der Gestalt der Wirbelsäule nicht eintrat.

Da in allen Fällen außer der gleichzeitig einsetzenden Lungenaffektion jeder anatomische Anhaltspunkt fehlte, so glaubt P., daß die Lungen- und Gelenkaffektionen durch gleichzeitige Invasion von Tuberkelbasillen entstanden sind.

Ganz ähnlich verhält es sich mit einer Dupuytren'schen Fingerkontraktur, die ohne jede andere Ursache direkt im Anschluß an einen linksseitigen Spitzenskatarrh entstand.

Coste (Straßburg i. E.).

- 22) **Skinner.** Two cases of severe X-ray necrosis, presenting some unusual features.

(Med. news 1904. Februar 20.)

Den beiden mitgeteilten Fällen ist gemeinsam, daß die Nekrose auffallend lange Zeit nach Aussetzen der Röntgenbestrahlung auftrat, einmal nach 5, das andere Mal nach 6 Monaten. Die vorausgegangene Behandlung war sehr lange ausgedehnt worden — 75 Sitzungen in 9 Monaten resp. 115 in 14 Monaten. Bemerkenswert ist noch, daß im zweiten Falle die Nekrose eingeleitet wurde durch Auftreten mehrfacher kleiner subkutaner Blutextravasate.

Kleinschmidt (Charlottenburg).

- 23) **Sloan.** Note on the X-ray treatment of cancer.

(Glasgow med. journ. 1904. Juni.)

Verf. spricht sich auf Grund seiner Erfolge an drei Fällen (Karzinom der Scheide, der Brustdrüse und des Blinddarmes) dahin aus, daß mit den X-Strahlen in gewissen Fällen noch Erfolge erzielt werden können, wo alle anderen Mittel im Stiche lassen. Doch kommt es zuweilen zu heftigen Schmerzen und zu Geschwürsbildung, so daß große Vorsicht geboten ist.

Von den drei Fällen des Verf. wurden zwei wesentlich gebessert, keiner geheilt.

W. v. Brunn (Marburg).

- 24) **F. O. Allen.** A death during general anaesthesia with ethyl chloride.

(Amer. journ. of the med. sciences 1903. Dezember.)

Bei einem 28jährigen Manne, der an epileptischen Krämpfen gelitten hatte und wegen eingeklemmten Leistenbruches operiert werden sollte, wurde die Narkose mit Äthylchlorid eingeleitet. Nach etwa 3 oder 4 Minuten, als 15 g des Narkotikums verbraucht worden waren, wurde zur Äthernarkose übergegangen. In diesem Augenblick trat plötzlich Erbrechen und nach 3 Minuten Atemstillstand ein. Die Autopsie konnte nicht vorgenommen werden. Bei der Äthylchloridnarkose kommt ein Todesfall nach Ware auf 12436, nach Seitz auf 16000 Fälle.

Läwen (Leipzig).

- 25) **Strong.** General systemic infection by the diplococcus gonorrhoea.

(Journ. of the amer. med. assoc. 1904. Mai 14.)

Die Infektion lag  $3\frac{1}{2}$  Jahre zurück. Bei Aufnahme fanden sich multiple Abszesse in der Muskulatur, u. a. am Sternocleidomastoideus, Quadriceps femoris, Unterarmmuskulatur. Der entleerte Eiter bot mikroskopisch und kulturell Reinkultur von Gonokokken. Bei der Infektion war frühzeitig Epididymitis aufgetreten.

Trapp (Bückerburg).

- 26) **J. Kérassotis.** Sur un cas d'abcès métastatique d'origine gonococcique.

(Ann. des malad. des org. génito-urin. 1904. Nr. 7.)

25jähriger Kranker mit 14 Tage alter Gonorrhöe; die bakteriologische Untersuchung ergibt deutliche Gonokokken. Der Kranke hat außerdem eine entzündliche Infiltration der rechten Regio mastoidea; er hat bisher schon 3mal Gonorrhöe gehabt und jedesmal gleichzeitig heftige Schmerzen hinter dem rechten Ohr empfunden, die sich erst mit Heilung der Gonorrhöe verloren haben. Bei dem diesmaligen Anfall kam es zu einer richtigen Abszeßbildung; die ganze Mastoidinsertion des M. sterno-cleido-mast. war entzündlich infiltriert. Insignis des Abszesses; die bakteriologische Untersuchung des Eiters ergab mit Wahrscheinlichkeit Gonokokken. Während der Heilung infolge eines Trinkexzesses

starke Vermehrung des gonorrhoeischen Ausflusses; von neuem beträchtliche Eiterabsonderung aus dem Mastoidabszeß; in dem Eiter konnten jetzt deutliche Gonokokken nachgewiesen werden.

Paul Wagner (Leipsig).

## 27) Stolper. Traumatische Psychose bei latenter Syphilis.

(Ärztliche Sachverständigen-Zeitung 1904.)

Verf. betont wie in früheren Arbeiten den zu wenig gewürdigten Zusammenhang zwischen Syphilis und Trauma und bringt entsprechende Belege durch zwei sehr instruktive Beobachtungen. In beiden Fällen handelte es sich um eine Art traumatischer schwerer Psychose von hypochondrisch-depressiblem Charakter im Anschluß an ein Trauma. In dem einen Falle war nie an Syphilis gedacht worden, ein Zusammenhang wurde erst wahrscheinlich, als  $1\frac{3}{4}$  Jahr nach dem Unfälle (Kontusion der Stirngegend mit kurzer Bewußtlosigkeit) sich Symptome von Spätsyphilis einstellten. Im zweiten Falle hatte ein 53jähriger syphilitisch infizierter Mann infolge eines schweren Sturzes eine Gehirnerschütterung mit zweitägiger Bewußtlosigkeit erlitten. Beidemale konnte durch antiluetische Behandlung eine Heilung bzw. Besserung erzielt werden. Als anatomische Grundlage käme vielleicht eine Encephalomeningitis syphilitica oder gummöse Pachymeningitis in Betracht. Als verdächtig für latente Syphilis wird im klinischen Bilde der Mangel an vollausgebildeten Herdsymptomen, besonders aber auch der schwere Kräfteverfall infolge der syphilitischen Dyskrasie angesehen. Ein Entschädigungsanspruch des Verletzten besteht sowohl für die staatliche, wie für die private Unfallversicherung.

Engelhardt (Kassel).

## 28) Eulenstein. Über Blutungen infolge von Arrosion der Hirnblutleiter bei Eiterungen im Schläfenbeine.

(Zeitschrift für Ohrenheilkunde Bd. XLIII. p. 29.)

E. führte bei einem 5jährigen Mädchen wegen Mastoiditis nach Scharlach die operative Eröffnung des Warzenfortsatzes aus. Dabei wurde der Sinus in einer Ausdehnung von ca. 3 cm freigelegt; er zeigte respiratorisches Zusammenklappen und war demnach sicher nicht thrombosiert. Die Temperatur sank in den nächsten Tagen nach der Operation allmählich fast bis zur Norm, die Wunde zeigte beim Verbandwechsel nichts Auffallendes. 10 Tage nach der Operation bemerkte die Mutter, daß unter dem Verbands zwei Blutstropfen hervorsickerten, am 12. Tage erfolgte plötzlich, ohne daß eine bestimmte Ursache anzugeben gewesen wäre, eine gewaltige Blutung aus der Wunde, durch die der Verband durchtränkt und das Bettzeug weithin gefärbt wurde. Beim Verbandwechsel fand E., daß die Blutung aus dem freigelegten Teile des Sinus erfolgt war, surseit aber stand. Bei dem etwas später gemachten Versuche, den die blutende Stelle deckenden Tampon zu entfernen, erfolgte erneute heftige Blutung. Gleichzeitig mit der ersten Hämorrhagie setzten wieder pyämische Temperaturen ein, die E. 4 Tage nach der letzten Blutung zu erneutem Verbandwechsel zwangen. Um einen weiteren Blutverlust und die Gefahr der Luftaspiration zu vermeiden, wurde zunächst in Narkose die Jugularis unterbunden, dann der Sinus peripherwärts von der blutenden Stelle freigelegt und durch einen Tampon komprimiert. Trotzdem trat bei Entfernung des Tampons von der verletzten Stelle wieder eine, wenn auch weniger heftige, Blutung auf, die jedoch sofort wieder stand. 4 Tage später beim Verbandwechsel neue, sehr starke Blutung, die schweren Kollaps verursachte. Um weiteren Blutverlust bei dem äußerst heruntergekommenen Kinde zu vermeiden, ließ nun E. den Verband, trotz starker Durchtränkung und trotz hoher Temperatur, 8 Tage liegen. Nun erst zeigte sich nach Entfernung der Tampons, daß die Sinuswunde vernarbt war. Langsame Heilung.

Derartige Fälle sind sehr selten. E. stellt 17 Berichte über Blutungen infolge von Arrosion des Sinus aus der Literatur zusammen, die jedoch mit dem von ihm beobachteten nur z. T. Ähnlichkeit zeigen.

Hinsberg (Breslau).

29) **Mc Carthy.** The formation of bone tissue within the brain substance.

(Univ. of Pennsylvania med. bulletin 1904. Mai.)

Bei Gelegenheit von Tierexperimenten über andauernde Hirnrindenreizung durch unter die Dura gebrachte Drahtstückchen fand M. bei einem jungen Tier an der Einstichstelle eine erbsengroße knorpelige Masse in der Hirnsubstanz; sie ging diffus in die Hirnmasse über, die mikroskopische Untersuchung ergab, daß es sich um ausgebildete Knochensubstanz handelte, jedoch Verkalkung nur in den peripheren Teilen eingetreten war. Der ganze Befund sprach dafür, daß diese Knochenneubildung sich im Anschluß an die Hirnpunktur entwickelt hatte; entweder ein Teilchen der Dura oder des Periosts, oder einige Knochentheilchen waren bei der Hirnpunktur in die Hirnsubstanz verlagert worden und hatten sich, da es sich um ein einmonatiges Tier handelte, weiter entwickelt.

Mohr (Bielefeld).

30) **Stieda.** Verkäste Nebenhöhlenempyeme der Nase.

(Zeitschrift für Ohrenheilkunde Bd. XLII p. 126.)

S. beschreibt drei Fälle aus der Königsberger chirurgischen Klinik, bei denen umfangreiche Ansammlungen von stinkenden, käsigen Massen in der Nasenhöhle operativ entfernt wurden. Bei allen drei Pat. war es zu ausgedehnten Zerstörungen in der Nase gekommen. Eine absolut sichere Deutung des Befundes ist kaum möglich, doch spricht nach S.'s Ansicht vieles dafür, daß es sich ursprünglich um Empyeme der Nasennebenhöhlen handelte, die sekundär verkästet.

Hinsberg (Breslau).

31) **R. Kienböck.** Ein mit Röntgenstrahlen behandelter Fall von Nasensarkomrezidiv.

32) **M. Grossmann.** Spindelzellensarkom des Naseninnern mit Röntgenstrahlen behandelt.

(Aus der Sitzung der k. k. Gesellschaft der Ärzte in Wien vom 22. Januar 1904.)

(Wiener klin. Wochenschrift 1904. Nr. 4.)

K.'s Fall betrifft eine 38jährige Pat., die im Verlaufe von 2½ Jahren von Gersuny mehrfach wegen des mikroskopisch als Endotheliom bezeichneten, Nasen-, Rachen- und Oberkieferhöhlen ausfüllenden, ziemlich harten Sarkoms operiert wurde. Vom Oktober 1903 bis Mitte Januar 1904 fanden 13 Röntgensitzungen statt, meist mit ziemlich harter, seltener mit mittelweicher Röhre. Der Nasenrücken war in eine unförmige, derbe Geschwulst verwandelt, die auf der Höhe exulseriert war. Die Augen waren nach links auseinander gedrängt, das Sehvermögen am rechten Auge war rasch und vollkommen, am linken bis zu Lichtschein verloren gegangen. Beiderseits bestand Opticusatrophie. Nasen- und Rachenhöhle von Geschwulstmassen erfüllt. Nasenatmung unmöglich. Weicher Gaumen herabgedrängt, harter Gaumen in der Mitte von der Geschwulst durchwuchert. Sehr heftige Schmerzen im Gesicht. Hörvermögen stark herabgesetzt.

6 Tage nach der ersten Exposition hörten die Schmerzen auf, nach 4 Wochen war die äußere Geschwulst fast verschwunden, das Hörvermögen fast völlig wiederhergestellt. Nach 8 Wochen von der äußeren Geschwulst nichts mehr zu sehen, Geschwür ganz vernarbt, der weiche Gaumen wieder emporgerückt. Die erblindet gewesene Pat. konnte mit dem rechten Auge auf 25 cm Finger zählen und ohne Führung gehen. Von Heilung ist noch keine Rede, Nasen- und Rachenraum sind noch mit Geschwulstmassen erfüllt.

G.'s Fall betrifft eine 39jährige Pat., deren weiches Spindelzellensarkom von der unteren und mittleren Muschel und vom knorpeligen Anteil der Scheidewand der einen Nasenhälfte ausgegangen und nach viermaligen intranasalen Eingriffen, die alle 3 Monate nötig waren, mit Röntgenstrahlen behandelt wurde. Alle krankhaften Partien schwanden hier völlig. Die Zukunft wird lehren, ob hier ein bleibender Erfolg erzielt ist.

Hübener (Dresden).

33) **Raoult.** Nouveau procédé de rhinoplastie partielle pour restauration de la sous-cloison.

(Ann. des malad. de l'oreille, du larynx, du nez et du pharynx T. XXIX.)

R. benutzte bei einem Mädchen, bei dem durch Lupus das häutige Nasenseptum zerstört war, einen keilförmigen Lappen aus der Oberlippe und zwei flügelartige Läppchen aus der Schleimhaut des Naseneinganges und der Haut in deren Umgebung (cf. Zeichnung) zur Plastik. Er rühmt das kosmetische Resultat.

**Hinsberg** (Breslau).

34) **Mauclaire.** Extirpation en bloc de l'épithélioma labial inférieur et du territoire lymphatique correspondant.

(Tribune méd. 1904. Januar.)

Verf. empfiehlt, bei Exstirpation nicht weit vorgeschrittener Unterlippenkrebs die Geschwulst im ganzen mitsamt der Haut des Kinnes, der Unterzungenbein- und Unterkiefergegend wegzunehmen. Es werden dann im Niveau der medianen Unterzungenbeingegend alle Gewebe bis auf den Muskel entfernt, ebenso im Niveau der Regio submaxillaris alle Lymphdrüsen extirpiert, die »Fossae submaxillares« ausgeräumt. Am Schluß der Operation soll die Vorderfläche des Unterkiefers, der M. mylohyoideus und der Grund der beiden Fossae submaxillares frei liegen. Der Hautschnitt soll die Form eines Trapezes haben, dessen Basis etwas unterhalb der Höhe des Zungenbeines zu liegen kommt. Die Deckung des Defektes macht Schwierigkeiten, zwei gestielte, aus der seitlichen Halsgegend entnommene Hautlappen sind nicht angeheilt. **Engelhardt** (Kassel).

35) **Gaudiani.** Durchbruch eines tuberkulösen Lymphdrüsenabszesses in die Trachea.

(Deutsche med. Wochenschrift 1904. Nr. 24.)

Das 3jährige Kind war trotz Tracheotomie bei vermeintlicher Kehlkopfstenose zugrunde gegangen. Bei der Sektion fand sich der linke wie rechte Bronchus durch eine käsige Masse auf 2 cm Länge ausgefüllt, die von einem käsig entarteten tuberkulösen Drüsenpaket stammte, das durch eine kleine Öffnung in die Bronchien perforiert war. **Borchard** (Posen).

36) **Grunert.** Zur Behandlung von penetrierenden Brustwunden: ein Fall von Lungennaht.

(Deutsche Zeitschrift für Chirurgie Bd. LXXII. p. 100.)

G. vollzog in der Magdeburger Krankenanstalt Sudenburg (Oberarzt Dr. Habs) eine Lungennaht bei einem nachts mit schwerer Bruststichverletzung zugegangenen Arbeiter. Derselbe, im Zustande höchster Atemnot mit Puls von ca. 100, zeigte eine klaffende große Wunde im 4. linken Interkostalraume, welche stark blutete und bei jeder Inspiration Luft in die Pleurahöhle dringen ließ. Bei Fingereinführung in letztere entleert sich  $\frac{1}{2}$  Liter Blut und zeigt sich, daß beträchtliche Blutung noch andauert. Es wird deshalb nach Bildung eines entsprechend langen medialerwärts gestielten Hautmuskellappens, welcher die Weichteildecken der 4. Rippe enthält, ein 7 cm langes Stück der letzteren reseziert. Durch die gesetzte Lücke ist die Hand in die Pleurahöhle einführbar und wird die Lunge, in welcher auf der Vorderfläche des Unterlappens nahe der Basis eine 3 cm lange, 2 cm tiefe Schnittwunde gefühlt war, hervorgesogen und die Lungenwunde mit zwei tiefen Catgutnähten geschlossen, worauf die Blutung sofort stand. Reposition der Lunge, Wiedervernähung des Weichteillappens unter Einführung eines kleinen Gasedrains. Der Verlauf war, nachdem die ersten Tage noch Pulsbeschleunigung und Atemnot bestanden, vorzüglich. Schon am 12. Tage konnte Pat. aufstehen, um schließlich vollkommen zu genesen.

Mit Recht verwertet G. seinen Fall, um durch ihn die Wichtigkeit und die Wirksamkeit der Thorakotomie bei bedenklichen Brustverletzungen hervorzuheben.

Aber nicht nur behufs Lungennaht ist der Eingriff zu empfehlen, er ist auch indiziert, wo es gilt, einem rasch fortschreitenden und das Leben bedrohenden Hautempysem ein Ende zu machen, oder einen stagnierenden, atmungsstörenden, intrapleuralem Bluterguß zu entleeren oder einen sogenannten Spannungspneumothorax zu beseitigen, bei welchem die ventilartige Wunde wohl Luft in die Brusthöhle herein- aber nicht herausdringen läßt. Er bringt auch hierfür als Beläge Krankengeschichten aus dem Magdeburger Spital bei.

**Melnhard Schmidt (Cuxhaven).**

**37) H. Behnstedt. Eiserner Haken in der rechten Lunge mit Hilfe der Bronchoskopie diagnostiziert und extrahiert.**

Inaug.-Diss., Kiel, 1904.

Ein 2 Jahre lang in einem Bronchus II. Ordnung gelegener eiserner Haken hatte schwere Lungenerscheinungen ausgelöst. Derselbe wurde vorerst in der Klinik Helferich's durch ein Skiagramm festgestellt. Dann tiefe Tracheotomie. In einer zweiten Sitzung wird in Morphin-Kokainanästhesie das Bronchoskop erst bis zur Bifurkation, dann in den rechten Hauptbronchus und schließlich in dessen Hauptast vorgeschoben; dort wird der Fremdkörper entdeckt und dann extrahiert. Heilung.

**Neugebauer (Mährisch-Ostrau).**

**38) M. Klar. Über traumatische Epithelcysten (Epidermoide). (Aus Prof. Dr. Vulpius' orthopäd.-chirurg. Heilanstalt in Heidelberg.)**

(Münchener med. Wochenschrift 1904. Nr. 16.)

In dem mitgeteilten Falle saß die kirschgroße Epithelcyste in der rechten Hohlhand, dicht am Daumenballen, zwischen Haut und Muskeln. Die Wand bestand, wie die mikroskopische Untersuchung ergab, aus drei Schichten — äußere Bindegewebshülle ohne elastische Fasern, kernhaltige Epithelzellenschicht und Lamellenschicht; der Inhalt ähnelte dem Atherombrei. Das Trauma lag 3 Jahre zurück; Pat. hatte sich damals mit der rechten Hohlhand gegen die Spitze eines rostigen Nagels geschlagen und dadurch dicht am Daumenballen eine ziemlich tiefe, ca. erbsengroße, trichterförmige Wunde zugezogen, die ohne Verband heilte. Später bildete sich eine kleine Verhärtung unter der Haut, die langsam zu einem Knötchen anwuchs, das das 17jährige Mädchen mehr und mehr bei der Arbeit behinderte.

**Kramer (Glogau).**

**39) J. Berdach. Beitrag zur Kenntnis der traumatischen Luxation der Handgelenke.**

(Wiener klin. Wochenschrift 1904. Nr. 8.)

Nach eingehender klinischer Besprechung der Handgelenksverrenkungen und der Differentialdiagnose zwischen dieser und der »typischen« Radiusfraktur folgt die Mitteilung eines einschlägigen Falles, der einen 16jährigen Arbeiter betraf. Die nachträgliche Röntgenphotographie bestätigte die Diagnose.

**Hübener (Dresden).**

**40) A. Brüning. Beitrag zur Lehre von der blutigen Reposition veralteter Hüftluxationen.**

(Deutsche Zeitschrift für Chirurgie Bd. LXXII. p. 407.)

B. veröffentlicht zunächst drei neue selbstbeobachtete Fälle.

Fall I. 40jähriger Bergmann, durch Verschüttung verletzt, kam mit einer einen Monat lang bestehenden Luxatio obturatoria in das Krankenhaus »Bergmannstr.« zu Halle (Prof. Oberst). Das Bein in der Hüfte ca. 45° flektiert, abduziert und auswärts rotiert, Schenkelkopf unter den Gefäßen in der Leistenbeuge stehend. Nervöse Ausfallserscheinungen: Anästhesie am Unterschenkel, die Zehen können nicht bewegt werden. In Narkose mißlang völlige Reposition, doch wird die Luxatio obturatoria in eine L. ischiadica verwandelt. Nachdem



binnen 3 Wochen ein am alten Lager des Schenkelkopfes entstandenes bedeutendes Hämatom resorbiert, wird mittels Langenbeck'schen Resektionsschnittes die blutige Reposition ausgeführt. Kopf, Hals und Trochanter mußten dabei völlig aus dem Weichteilmantel ausgelöst, viele Schwielen getrennt, die Pfanne von fibrösen Einlagerungen gesäubert werden. Wunde zunächst tamponiert, dann sekundär genäht. Heilung mit völliger Ankylose in Streckstellung ohne Beseitigung der nervösen Lähmungen.

Fall 2. 22jähriger Mann, wegen einer vor 14 Tagen durch Fall erworbenen Luxatio ischiadica in der Gießener Klinik operiert. Langenbeck'scher Schnitt. Nach Dehnung des sehr kleinen Kapselschlitzes gelingt die Reposition leicht. Glatte Heilung ohne die mindeste Bewegungsbeschränkung.

Fall 3, ebenfalls aus der Gießener Klinik, ist eine Spontan- bzw. Distensionsluxation bei einem 83/4jährigen Knaben, der vor ca. 14 Monaten schweren »Gelenkrheumatismus« durchgemacht hatte. Luxatio obturatoria. Vorderer Längsschnitt nach Hüter-Schede. Der stark deformierte Kopf wird mühsam aus Schwielenmassen herauspräpariert, die mit Bindegewebe gefüllte Pfanne ausgehöhlt; trotzdem mißlingt die Reposition und muß nach hinten ein Langenbeck'scher Schnitt hinzugefügt und von diesem aus Trochanter und Hals aus den Weichteilen gelöst werden, um das Bein beweglicher zu machen, wonach die Reposition gelingt. Guter Wundverlauf mit Ausgang in Heilung und unbedeutend flektierter, adduzierter und einwärts rotierter, ankylotischer Stellung, aber mit sehr guter Gehfähigkeit ohne Stock.

An die eigenen Fälle schließt B. eine Zusammenstellung aller bisher publizierten Parallelfälle; er hat 31 traumatische und 4 Distensionsluxationen gefunden, die blutig reponiert worden sind, außerdem 6 Fälle sämtlich von Luxatio obturatoria, wo bei der Operation die Reposition mißlang und deshalb der Schenkelkopf reseziert wurde. Die Luxatio obturatoria ist in dem Materiale nur 6mal vertreten, vielleicht deshalb, weil bei dieser Verrenkung schließlich doch eine leidliche Gehfähigkeit eintreten kann. Aber gerade bei der Obturatoria zeigt sich die blutige Reposition als schwieriger und gefährlicher Eingriff; die 3 Todesfälle, die in dem gesammelten Material enthalten sind, beziehen sich auf obturatorische Verrenkungen. Da dieselbe in B.'s Fall 1 auf unblutigem Wege zunächst in eine ischiadische verwandelt worden war und letztere dann verhältnismäßig leicht heilbar war, schlägt B. stets vor, in derartigen Fällen eine vordere Luxation in eine hintere, unblutige umzuwandeln, wobei aber der Grundsatz zu beobachten ist, nach unblutigen Repositionsmanövern bis zur Operation erst eine Warteseit einzuschalten, genügend, daß die Blutergüsse und sonstigen reaktiven Folgen der eingreifenden Mobilisationsversuche zurückgehen können. Im übrigen lehrt die Erfahrung, daß die Distensionsluxationen durchgehends schlechtere Prognosen und Resultate geben, als die traumatischen, und daß die anatomischen Veränderungen, Schwielenbildung, Verwachsung usw., um so erheblicher sind, je länger die Verrenkung besteht, daß demgemäß die Operationsprognose um so besser ist, je frischer der Fall. Auch sind die Resultate um so besser, je jünger das Individuum. Rasche aseptische Heilung ist ferner zur Erreichung eines guten Resultates sehr wesentlich, ebenso wie nach vollendeter Wundheilung gymnastisch-mechanische Übung des Gelenkes.

Zum Schluß der Arbeit Literaturverzeichnis von 47 Nummern.

**Meinhard Schmidt** (Cuxhaven).

#### 41) G. Sprengel. Zur Kasuistik der Gelenkkörper des Kniegelenkes.

Inaug.-Diss., Kiel, 1903.

Bericht über einen Fall von Corpus mobile des rechten Kniegelenkes, bei dem der in einer Nische vor den Ligamenta cruciata steckende Gelenkkörper erst nach querer Durchtrennung des Ligamentum patellae, Aufklappen der Kniescheibe und starker Flexion des Gelenkes gefunden und extrahiert werden konnte. Versenkte Catgutnaht des Ligamentum patellae und der Kapsel. Heilung.

**Müller** (Dresden).

## 42) O. Heine. Über den angeborenen Mangel der Kniescheibe.

(Berliner klin. Wochenschrift 1904. Nr. 19.)

Nach einleitenden Bemerkungen über die Entwicklungsgeschichte und die Funktion der Kniescheibe fügt Verf. den bisher in der Literatur beschriebenen drei Fällen von erblichem, angeborenem und dauerndem Mangel bei sonst anatomisch normal gebautem und normal funktionierendem Kniegelenk eine neue Beobachtung hinzu. Besonders bemerkenswert an dem Fall ist, daß bei dem 34jährigen männlichen Pat. die Sehne des Quadriceps die Fossa condylica verläßt, um sich an dem Vorsprunge des äußeren Condylus einen festen Punkt zu sichern, sobald Pat. irgendeine anstrengende Bewegung vornehmen will. Wird bei stärkerer Kniebeugung die Sehne so stark angespannt, daß sie diesen Stützpunkt verlassen muß und in die Fossa condylica überschnappt, so verliert Pat. das Gleichgewicht. Verf. erblickt in diesem veränderten Verhältnis in der Aktion der Quadricepssehne im Gegensatz zu anderweitigen Auffassungen einen Beweis dafür, daß sicherlich auch der Kniescheibe in dem Kniestreckapparat eine funktionelle Aufgabe zukommt.

Langemak (Erfurt).

## 43) A. Hagentorn. Über einen Fall elephantiasischer Verdickung des Unterschenkels mit diffuser Knoten- und Warzenbildung. (Aus der chirurg. Universitätsklinik Dorpat.)

(Münchener med. Wochenschrift 1904. Nr. 18.)

Bei der 42jährigen Frau handelte es sich um einen Fall von Dermatitis tuberosa des Unterschenkels, die sich im Anschluß an ein Erysipel des letzteren entwickelt hatte. Unterhautzellgewebe und die unterliegenden Gewebe waren, wie die genaue mikroskopische Untersuchung nach Amputation des Beines ergab, nicht verändert; die Verdickung betraf lediglich die Cutis und ähnelte dem Krankheitsbilde, das Kaposi unter dem Namen »Dermatitis papillaris capillitii« beschrieben hat.

Kramer (Glogau).

## 44) F. Bering. Bemerkungen über diagnostische Irrtümer bei Durchleuchtung mit Röntgenstrahlen nebst Beitrag zur Kenntnis der Fibulafrakturen.

(Deutsche Zeitschrift für Chirurgie Bd. LXXII. p. 335.)

B. gibt eine kurze Rekapitulation aus seiner Doktordissertation, welcher in diesem Blatte voriges Jahr p. 818 bereits gedacht ist. Er beschrieb daselbst 12 in Helferich's Klinik beobachtete supramalleolare Längsbrüche der Fibula, zu deren Nachweis es einer Röntgenaufnahme von der Seite her bedurfte. Ätiologisch schien eine gewaltsame Supinationsbewegung Bedeutung zu haben, so daß die Fraktur an die typische Radiusfraktur erinnert.

Meinhard Schmidt (Cuxhaven).

## 45) W. Schubert. Beitrag zur Kenntnis der Fußgelenksluxation durch Rotation nach außen mit hoher Spiralfaktur der Fibula.

(Deutsche Zeitschrift für Chirurgie Bd. LXXII. p. 396.)

S. berichtet zwei einschlägige Fälle aus dem Hamburger Hafenkrankenhause. In Fall 1 war ein 50jähriger Arbeiter von Getreidesäcken derart verschüttet, daß er, während sein rechter Fuß fixiert auf dem Boden stand, mit dem Oberkörper links umgedreht wurde. Der rechte Fuß stand danach um 90° nach außen rotiert und etwas nach hinten gesunken. Das Röntgenbild zeigt, daß die Talusrolle mit ihrer tibialen Fläche der Rückseite der Tibia anliegt, während der Mall. ext. zum Talus seine normale Stellung einnimmt. Am Mall. ext. ist medial ein etwa dreieckiges Knochenstück zu sehen, welches einem Defekt an der Fibula, und zwar an der hinteren Fläche, entspricht. Die beiden Unterschenkelknochen kreuzen sich etwa in der Mitte, die Fibula ist dicht unter dem Köpfhohem spiralig gebrochen.

Der Befund im zweiten Falle war ähnlich, doch blieb die Entstehungsweise der Verletzung unklar, da sie im Rausche entstanden war. Reposition des Fußes und weitere Behandlung war in beiden Fällen leicht.

Die Verletzung scheint bislang nur einmahl von Huguier beobachtet worden zu sein. Wahrscheinlich kommt sie aber öfter vor und wird sich bei geeigneter Untersuchung häufiger nachweisen lassen. Ihr Entstehungsmechanismus wird durch diverse Leichenexperimente (Hönigschmidt u. a.) gut erläutert. Voraussetzung für diese Fußverrenkung oder »Verrenkungsbruch« (Stromeyer) ist das Einreißen der die unteren Enden von Tibia und Fibula zusammenhaltenden Bandverbindungen, wobei meist kleine Knochenstückchen an den Bändern hängen bleiben werden.

Meinhard Schmidt (Cuxhaven).

46) Monéger. Un cas de pied bot varus équin de nature hysterique.

(Arch. de méd. et de pharm. milit. 1904. Nr. 4.)

Im Anschluß an ein infolge Exerzierens eingetretenes Ödem des Fußrückens bildete sich bei einem hereditär belasteten Soldaten am rechten Fuß eine typische Equino-varus-Stellung. Während das Ödem bald verschwand, trotzte die Haltung des Fußes jeder Behandlung. In Chloroformnarkose konnte diese Kontraktur leicht beseitigt werden, nach der Narkose trat sie sofort wieder ein. Gelegentlich eines Versuches, durch Bestreichen des Fußrückens mit dem Paquelin einen therapeutischen Nutzen zu erzielen, wurde festgestellt, daß die Haut des Fußrückens völlig unempfindlich war. Als weitere hysterische Stigmata wurden eine Hemianästhesie an der rechten Körperhälfte und eine Unempfindlichkeit der Geruchs- und Geschmacksnerven angetroffen. Der Mann mußte als zeitig dienstunbrauchbar entlassen werden.

Herhold (Altona).

47) Schwartz. Tarsalgie du pied droit, sans pied plat, rebelle au traitement non sanglant. Tarsectomie cunéiforme. Agrafage de

Jacoël.

(Bull. et mém. de la soc. de chir. de Paris T. XXIX. p. 313.)

Es handelte sich bei dem 21jährigen Pat. um einen reinen Pes valgus dolorous ohne ausgesprochene Abplattung des Fußgewölbes. 3jährige Behandlung mit Ruhe, Gipsverbänden, Massage usw. hatte immer nur vorübergehende Besserung gebracht. Deshalb entschloß sich S. zur Resektion eines Knochenkeiles, der einen Teil des Kopfes des Sprungbeines und einen Teil des Os naviculare umfaßte, redressierte den Pes valgus in einen leichten Pes varus und vereinigte die Knochen mit einer Klammer, die ohne Störung einheilte. Entlassung nach 2 Monaten ohne die mindesten Beschwerden.

Beichel (Chemnitz).

48) Buschi. Sulle varici ossea.

(Arch. di ortopedia 1904. Nr. 1.)

Eine 26jährige Frau, welche seit 9 Jahren mit Varicen behaftet war und bei der vergeblich die Exstirpation derselben vorgenommen worden war, mußte wegen hochgradiger Schwellung des Beines, starker Schmerzen und wiederholter Blutung aus Ulserationen am Unterschenkel amputiert werden. Das Präparat zeigte eine enorme Dilatation sowohl der subkutanen wie der Knochenvenen. Der Knochen zeigt an der Oberfläche Usuren und Löcher, die in weit verzweigte Kanäle hineinführen. Die Corticalis ist verschmälert, die Spongiosa rarefiziert und atrophisch, während die Lücken von einem lakunösen System durchzogen werden. Mikroskopisch sind die Havers'schen Kanäle dilatiert. Auf der Peripherie der Diaphyse und an einigen Stellen in der Epiphyse findet sich unregelmäßiges osteoides Gewebe. An den letzteren Stellen der Epiphyse findet sich Verdickung und Sklerose der Balkchen.

E. Pagenstecher (Wiesbaden).

Originalmitteilungen, Monographien und Separatabdrücke wolle man an Prof. E. Richter in Breslau (Kaiser Wilhelmstraße 115), oder an die Verlagshandlung Breitkopf & Härtel, einsenden.

# Zentralblatt für C H I R U R G I E

herausgegeben  
von

**E. von Bergmann, F. König, E. Richter,**  
in Berlin, in Berlin, in Breslau.

Einunddreißigster Jahrgang.

Wöchentlich eine Nummer. Preis des Jahrganges 20 Mark, bei halbjähriger  
Voraussahlung. Zu beziehen durch alle Buchhandlungen und Postanstalten.

**Nr. 32.**

**Sonnabend, den 13. August.**

**1904.**

**Inhalt:** 1) Gossel, Ösophagostomie. — 2) Lennander, Sensibilität der Bauchorgane. — 3) Frank, Typhusperforation. — 4) Bardon, Appendicitis. — 5) Blum, Hernia intravesicalis. — 6) Lecène, Dünndarmgeschwülste. — 7) Bayer, Meteorismus bei Dickdarmverschluss. — 8) Sato, Anastomosenbildung im Magen-Darmkanal. — 9) Wichmann, Darminvagination.

10) Freie Vereinigung der Chirurgen Berlins. — 11) Weiss und Guillez, Fremdkörper in der Speiseröhre. — 12) Exner, Speiseröhrenkrebs. — 13) Réna, Zwerchfellverletzungen. — 14) Plattner, Stichverletzung des Magens. — 15) Gulbal, 16) Lothelssen, 17) Cheyne, 18) Wegener, Perforiertes Magengeschwür. — 19) Lorentzen, 20) Spieler, 21) Coombe, 22) Graef, Appendicitis. — 23) Clinton, Perforiertes Meckel'sches Divertikel. — 24) Lorenz, Retroperitoneale Phlegmone. — 25) Völkel, Blinddarmerne mit Darmperforation. — 26) Gülke, Befunde in Leistenbrüchen. — 27) Hilgenreiner, Bruchoperationen. — 28) Fisher und Nollé, Angeborene Pylorusenge. — 29) Pendl, Volvulus des Magens. — 30) Samter, Magenmyom. — 31) Delore und Leriche, Magenkrebs. — 32) Banzhaf, Chirurgische Behandlung von Magenkrankheiten. — 33) v. Čačković, Dehnungsgangrän des Blinddarmes bei Darmverschluss an der Flexura sigmoidea. — 34) Herman, Klemmen zur Gastroenterostomie. — 35) Kuttner, Reкто-Romanoskopie. — 36) Weber, Mastdarmvorfal. — 37) Kämpferle, Mastdarmkrebs. — 38) Ehrlich, Zur Splenopexie. — 39) Koch, Leberabzesse. — 40) Gumston, Lebersyphilis. — 41) Maucclair, Zur Leberchirurgie. — 42) Hohenkirch, Leberechinokokkus. — 43) Melstring, Exstirpation von Lebergeschwülsten. — 44) Mellish, Empyem der Gallenblase.

## 1) A. Gosset. De l'oesophago-gastrostomie transdiaphragmatique; opération de Biondi.

(Revue de chir. XXIII. ann. Nr. 12.)

Nachdem man gelernt hat, den Pneumothorax bei intra- und transpleuralen Operationen gewissermaßen zu graduieren, hat er nach Ansicht des Verf.s soviel an Bedeutung verloren, daß in absehbarer Zeit die Sicherheit obenerwähnter Eingriffe an die der Laparotomie heranreichen werde. Er hat somit eine — 1895 bereits von Biondi erdachte — Operation an Leichen und Tieren genauer ausgearbeitet, deren Technik etwa folgendermaßen entwickelt wird:

In rechter ausgeprägter Seitenlage wird ein linksseitiger U-förmiger Haut-Muskel-Knochenlappen mit zentraler Basis umschnitten; der

hintere Schenkel zieht sich etwa vier Finger breit nach links von der Dornfortsatzreihe bis zum neunten Zwischenrippenraum und biegt als vorderer Schenkel in der Brustwarzenlinie aufwärts. Vorsichtiges Eintretenlassen der Luft, schnelles Durchtrennen von 4—5 Rippen, Hochklappen des Flügels, der — ebenso wie der ganze Brustraum — gut mit Tüchern bedeckt, bezw. abgegrenzt wird. Dies beruhigt Herzschlag und Atmung. Die Speiseröhre wird bloßgelegt, vorgezogen; auf der Höhe der linken Zwerchfellkuppel wird eine Öffnung angelegt, der Magenrund als 10—12 cm langer Zipfel vorgezogen und sofort in die Zwerchfellwunde eingenäht. Dann wird nach Befinden laterale oder end-seitliche Anastomose mit der Speiseröhre hergestellt. Die Operation ist am Hunde völlig gelungen.

Es läßt sich auf diesem Wege auch der Magen völlig entfernen und eine Ösophago-jejunostomie herstellen.

Postempsky, der sich über Biondi's Experimente äußert, glaubt, daß sie nicht auf den Menschen anwendbar seien.

Christel (Metz).

## 2) K. G. Lennander. Fortgesetzte Studien über die Sensibilität der Organe und Gewebe und über lokale Anästhesie.

(Upsala Läkareförenings Förhandlingar N. F. Bd. IX. p. 54. [Schwedisch.])

Die vom Verf. zuerst in diesem Zentralblatt (1901 Nr. 8) veröffentlichten Beobachtungen über die Sensibilität in der Bauchhöhle sind im Laufe der letzten Jahre über immer größere Gebiete, sowohl vom Verf. selbst als von seinen Assistenten in der chirurgischen Klinik zu Upsala, ausgedehnt worden. Sowohl an obiger Stelle als auch in der Hygiea und in den Mitteilungen aus den Grenzgebieten der Medizin und Chirurgie sind die genau protokollierten Befunde niedergelegt, welche im Verlaufe verschiedener Operationen gemacht worden sind. In der jetzt vorliegenden neuen Arbeit, die alsbald in deutscher Sprache (Deutsche Zeitschrift für Chirurgie) erscheinen wird, hat Verf. Sensibilitätsbeobachtungen angegeben betreffs folgender Organe: Milz, die untere seröse Fläche des Zwerchfelles, Peritoneum parietale an der vorderen Bauchwand und verschiedenen anderen Stellen, Leber, Pankreas, Gallenblase, Mastdarm, After, weiblichen inneren Geschlechtsteile, Hoden und ihre Hüllen, Penis. Auch Knochen und Mark, Schilddrüse, Geschwülste und Granulationsgewebe sind Gegenstand der Untersuchung gewesen.

Nebenbei liefert Verf. eine detaillierte Beschreibung der in seiner Klinik jetzt angewandten Technik der lokalen und regionären Anästhesie, besonders bei der Ausführung typischer Radikaloperationen wegen Hernien und Appendicitiden.

Aus der reichen Fülle der Beobachtungen sei besonders folgender hervorzuheben. Der akut und chronisch kranke Proc. vermiformis, sein Mesenteriolnm und der Blinddarm sind empfindungslos. Man muß deshalb annehmen, daß eine Krankheit im Wurmfortsatz durch Schmerzempfindungen nicht zum Bewußtsein kommen kann, bevor

nicht ein Reiz an den sensitiven zerebrospinalen Nerven in der Subserosa der Bauchwand ausgelöst wird. — McBurney's Punkt, den Verf. Punctum appendiculare genannt haben will, ist diejenige Stelle der hinteren Bauchwand, wo die Lymphbahnen vom Proc. vermiformis bei den meisten Menschen sich an die hintere Bauchwand anlegen und also mit den sensitiven Zerebrospinalnerven in Berührung kommen. — Die Einzelbeobachtungen müssen im Originale gelesen werden.

Über die praktische Tragweite der gemachten Untersuchungen spricht sich Verf. nicht direkt aus; jedem Unbefangenen aber, der die Krankengeschichten durchsieht, muß es besonders auffallen, daß die genaue Kenntnis der Sensibilitätsverhältnisse im Verein mit lokalanästhetischen Mitteln die Operationsgrenzen bedeutend erweitern können, und somit Fälle, die sonst nie hätten operiert werden können, am Leben erhalten.

Die rein physiologische Bereicherung unserer Kenntnisse über bisher fast unbekannte Sensibilitätsverhältnisse geht ohne weiteres aus den sorgfältigen Untersuchungen Verf.s hervor.

Hansson (Cimbrishamn).

### 3) Frank. Treatment of typhoid perforations.

(Journ. of the amer. med. assoc. 1904. April 2.)

1) Perforationen kommen bei 2,5% der Typhusfälle vor. 2) Schnellster chirurgischer Eingriff ist die einzig Erfolg versprechende Behandlungsart. 3) Frühdiagnose gestattet, ca. 60% der Befallenen zu retten. 4) Die Blutdruckmessung ist für die Frühdiagnose von großer Wichtigkeit. 5) Bei zweifelhaften Fällen soll man operieren. 6) Kein Fall, außer in der Agonie, ist ohne weiteres als verzweifelt zu betrachten. 7) Die Operation soll kurz und schnell sein, stets ihr Drainage folgen. Wird die Perforation nicht baldigst gefunden, so soll man nicht zu lange suchen und nur ausgiebiger drainieren. Bei Auffindung Lembertnaht.

Trapp (Bückeburg).

### 4) Bardon. Rôle des maladies infectieuses dans l'appendicite.

Thèse de Paris, G. Steinhell, 1903.

Der Wurmfortsatz nimmt infolge seines Baues an den Abwehrmaßregeln des Körpers gegen eine Allgemeininfektion teil, und ist daher ebenso wie die anderen lymphoiden Organe zu infektiösen Lokalisierungen prädisponiert. Hereditäre und familiäre Appendicitiden erklären sich außer durch den Einfluß der gemeinsamen Umgebung durch vererbte ungenügende Bildung und ungenügende Widerstandskraft des Wurmfortsatzes gegenüber Infektionen. Eine larvierte Infektion kann sich klinisch in einem akuten Appendicitisanfall äußern, andererseits eine akute Infektion latente Veränderungen am Wurmfortsatze zurücklassen, welche später zutage

treten können. Der wirkliche Ursprung eines akuten Anfalles wird daher häufig verkannt, auf banale Ursachen zurückgeführt, während er tatsächlich auf einer früheren oder gleichzeitigen Infektion beruht. Die im Fortsatz gefundenen Mikroben können der ursächlichen Infektion entsprechen, meist jedoch findet man Kolibazillen. Bei einzelnen Infektionskrankheiten, z. B. Pocken und Erysipel, tritt der akute Appendicitisanfall oft in larvierter Form auf. Die häufigste infektiöse Ursache der Appendicitis ist die Influenza, demnächst Typhus, gastrointestinale Störungen besonders bei Allgemeininfektionen, Anginen, die Eruptionsfieber, Diphtherie, akuter Gelenkrheumatismus usw. Die Appendicitis aus einer allgemeinen Ursache, einer Allgemein-erkrankung des Körpers, ist sehr häufig und erfordert in erster Linie eine Allgemeinbehandlung.

Mohr (Bielefeld).

### 5) V. Blum. Die Hernia intravesicalis.

(Wiener klin. Wochenschrift 1904. Nr. 8.)

Man bezeichnet mit dem Namen Hernia intravesicalis eine Einstülpung der Blasenwände in das Innere der Blase, hervorgerufen durch das Vordringen eines mit Därmen ausgefüllten Peritonealzypfels. In der Literatur findet man diese Formanomalie der Blase auch unter dem Namen: Invaginatio vesicae, Inversio vesicae urinariae incompleta, Cystanastrophe. Es handelt sich in allen bis jetzt bekannt gewordenen, übrigens sehr seltenen Fällen um eine Einstülpung der Blasenwand an einer von Peritoneum überzogenen Stelle, entsprechend ihrem Scheitel, dem Ansatz des Urachus, des Lig. vesico-umbilicale medium. Diese Einstülpung, die aus Bruchsack, Bruchring und Bruchinhalt besteht, kann als Hernia intravesicalis bezeichnet werden. Durch Kontraktion des an der Basis der Hernie liegenden kreisförmigen Muskelbündels kann es zu direkten Einklemmungserscheinungen kommen, wie sie in dem mitgeteilten Falle mehrfach in geringem Grade zur Beobachtung kamen.

Derartige Hernien können angeboren und im postfötalen Leben erworben sein. In der vorliegenden Beobachtung wies das Vorhandensein eines Divertikels auf eine angeborene Bildung hin.

Übrigens gelang es B. mittels des Cystoskops, in dem die peristaltischen Bewegungen der Därme durch die vorgestülpte Blasenwand deutlich sichtbar waren, als Erster das in Rede stehende Krankheitsbild am Lebenden zu diagnostizieren.

Hübener (Dresden).

### 6) P. Lécène. Les tumeurs malignes primitives de l'intestin grêle.

[Paris, G. Steinhell, 1904. 162 S. 4 Taf.

☞ In seiner Monographie hat L. nur die mikroskopisch als Sarkome bezüglich Karzinome des Dünndarmes einwandfrei festgestellten Fälle in den Kreis seiner Betrachtung gezogen. Die Geschwülste des Duodenums, deren Ausgangspunkt in der Regel die Vater'sche

Papille und die Ileocoecalklappe sind, die er dem Dickdarme zuweist, hat Verf. ausgeschieden. Mit seinen beiden Fällen aus der Klinik Terrier's kennt er 75 Fälle von primärem Sarkom und 10 Fälle von primärem Karzinom des Dünndarmes. Im ersten Teile seiner Arbeit werden die Sarkome, die nach Fällen bei Kindern — 13 — und bei Erwachsenen — 62 — gesondert sind, im zweiten die Karzinome eingehend abgehandelt. Den Schluß, d. h. die Hälfte des Buches, bilden die ausführlich beigefügten Krankengeschichten, bei denen wir, wie überhaupt in der Arbeit, zahlreiche wohlbekannte deutsche Abhandlungen antreffen.

Im Gegensatz zu der Häufigkeit der bösartigen Geschwülste des Dickdarmes sind die des Dünndarmes sehr selten, und hier überwiegen wieder anders wie beim Dickdarme bei weitem die Sarkome. Zwei klinisch wichtige Hauptformen stellt L. auf, die zirkumskripten, wo nur eine Geschwulst mit und ohne Drüsen- und Visceralmetastasen gefunden wird, und die diffusen, wo es zu gleichzeitiger Entwicklung von mehr oder weniger zahlreichen, gleichartigen Geschwülsten über eine oft recht große Strecke des Dünndarmes kommt. 16 Fälle von multipler Geschwulstbildung sind beobachtet, die sämtlich Rundzellen- bezüglich Lymphosarkome waren, während die an und für sich seltneren Spindelzellensarkome nur solitär gefunden worden. Der Ausgangspunkt der Sarkome, die er übrigens nur nach Rund- und Spindelzellensarkome eingeteilt wissen will, ist nach L. das intraparietale Bindegewebe der Darmwand. Ob es aber die Submucosa, wie die meisten Autoren annehmen, oder das Bindegewebsstroma der Muscularis oder das perivaskuläre Bindegewebe ist, das hält Verf. noch für nicht sicher entschieden und auch für praktisch nicht so wichtig wie die Tatsache, daß für gewöhnlich sehr bald der ganze Umfang der Darmwand in die Neubildung aufgeht, die aber nur sehr selten zur Verengerung, in der überwiegenden Mehrzahl zu »aneurysmatischer« Erweiterung der Geschwulststelle führt. Deshalb sind auch die Symptome der Darmverengerung bezüglich des Verschlusses nur ausnahmsweise und unter ganz besonderen Verhältnissen beobachtet und die Diagnose beim Lebenden und vor der Operation bis jetzt nur einmal richtig gestellt. Neben der häufig konstatierten Geschwulst bestand als auffallendes Symptom eine sehr frühzeitige Kachexie. Die Lebenszeiten, in denen die Neubildung am häufigsten beobachtet wurde, sind das 1.—10. und 20.—50. Lebensjahr, das Greisenalter ist fast frei. Das männliche Geschlecht ist auffallend häufiger wie das weibliche befallen. Bei der absolut ungünstigen Prognose, Tod in durchschnittlich 4 bis 6 Monaten bei den sich selbst überlassenen Fällen, und den zwei durch Operation jahrelang geheilten Fällen von Hahn und v. Mikulicz, ist in jedem Falle, so gering auch der Prozentsatz der Dauerheilungen ist, die operative Entfernung zu versuchen, zumal erst relativ spät Verwachsungen mit benachbarten Organen und entferntere Metastasen auftreten. Die regionären Lymphdrüsen müssen in jedem



Fälle mit entfernt werden, da sie in gut 75% mit erkrankt gefunden worden.

Die Karzinome des Dünndarmes sind noch seltener. Es sind gewöhnlich kleine ringförmige strikturierende Geschwülste, die sich der Tastung entziehen; große bilden sehr seltene Ausnahmen. — In 44,4% waren sie multipel. Neben der möglichst frühzeitigen radikalen Entfernung dieser Neubildungen treten hier wegen der Stenosen- und Verschlüßerscheinungen die palliativen operativen Maßnahmen in ihre Rechte, Enteroanastomose usw. Der Verlauf ist ein nicht so rapider wie bei Sarkomen, und sie schließen sich in dieser und anderen Beziehungen den Karzinomen des Dickdarmes an.

Müller (Dresden).

### 7) K. Bayer. Über Meteorismus bei Dickdarmverschluß.

(Aus dem Verein deutscher Ärzte in Prag; Sitzung vom 20. November 1903.)

(Wiener klin. Wochenschrift 1904. Nr. 1.)

B. bringt die von ihm in seinen Arbeiten über Darmstenose wiederholt hervorgehobene eigentümliche Erscheinung in Erinnerung, daß bei Dickdarmverschluß der Blinddarm derjenige Teil ist, der die größte Blähung und Spannung zeigt, bespricht die Theorie dieser Erscheinung mit Berücksichtigung der sich mit ihr beschäftigenden neuesten Arbeiten von Anschütz und Kreuter und kommt auf Grund der gesammelten Beobachtungen in 10 Fällen von Dickdarmverschluß durch Karzinom und Narben zu folgenden Schlüssen: 1) Es gibt einen lokalen Meteorismus des Blinddarmes, der 2) verursacht wird durch Anstauung des Inhaltes bei Dickdarmverschluß, und 3) seinen anatomischen Grund in der Dünnwandigkeit des Blinddarmes hat. 4) Durch die Antiperistaltik und Peristaltik, welche das Hindernis zu überwinden sucht und die Anstauung schubweise steigert und durch den Druck der freien Gasansammlung wird der Blinddarm leicht überdehnt, erleidet Serosarisse und verfällt der Gangrän, die um so früher eintritt, je näher der Verschluß dem Blinddarm sitzt. 5) Dem lokalen Blinddarmmeteorismus kommt insofern eine gewisse diagnostisch praktische Bedeutung bei, als sein Nachweis in unklaren Fällen unter Berücksichtigung aller übrigen diagnostischen Momente auf die richtige Spur führt.

Hübener (Dresden).

### 8) Sato (Tokio). Ein Verfahren zur Anastomosensbildung im Magen-Darmkanal ohne Eröffnung der Lumina.

(Aus der Sitzung der k. k. Gesellschaft der Ärzte in Wien vom 12. Februar 1904.)

(Wiener klin. Wochenschrift 1904. Nr. 7.)

Auf Grund von 22 Hunde- und 4 Affenversuchen, die S. im Exner'schen Institut ausführte, schlägt er folgendes Verfahren für die Anastomosensbildung beim Menschen vor.

Die dem Mesenterialansatze gegenüberliegenden Teile der Serosa und Muscularis werden in einer Ausdehnung von 3—4 cm inzidiert und nach beiden Seiten hin abpräpariert. Dann wird die freigelegte

Wundfläche (Submucosa) mit dem Lapis bis auf 1—2 mm vom Wundrand entfernt in der gewünschten Länge geätzt. Der im Überschuß gelöste Lapis ist sorgsam zur Schonung des umliegenden Gewebes abzutupfen. Hierauf seromuskuläre Naht, ähnlich der Czerny'schen.

Die Operation ist event. sogar allein, ohne Assistenz und in sehr kurzer Zeit ausführbar und macht alle Vorkehrungen zur Verhütung des Abfließens von Darminhalt überflüssig. Die Größe der zu bildenden Anastomose läßt sich nach Bedarf regeln, indem die Länge annäherungsweise der der Inzision entspricht; als Breite wählt man zweckmäßig etwa ein Drittel des Umfanges.

Da diese Methode mindestens durch einen Tag nach der Operation einen Abfluß des Operationsfeldes vom Magen-Darminhalt garantiert, bietet sie analoge Vorteile, wie die zweizeitige Anlegung eines Anus praeternaturalis. Da die Konsistenz des Magen-Darminhaltes infolge des festen Abschlusses für die Operation irrelevant ist, erscheint eine strenge Reinigung des Verdauungskanales unnötig, so daß man sehr geschwächte Pat. vor der Operation durch Abführmittel nicht noch mehr herunterzubringen braucht. Ferner gestattet die Unversehrtheit des Verdauungsrohres, bei bestehendem Durstgefühl ohne jeden Schaden Flüssigkeiten zu verabfolgen.

»Bei der Promptheit, mit welcher sich bei den Experimenten durch Adaptation zweier mit Lapis geätzter Submucosafächen in jedem Falle in kurzer Zeit eine genügend weite Kommunikation bildete«, steht S. nicht an, »diese Methode in geeigneten Fällen, insbesondere dann, wenn die Herstellung der Anastomose der Darmteile nicht sogleich gefordert wird, auch mit voller Beruhigung beim Menschen anzuwenden.«

Hübener (Dresden).

## 9) J. V. Wichmann. Die Behandlung der Darminvagination.

(Nord. med. Arkiv Bd. XXXVI. Abt. 1. Nr. 13 u. 18. [Deutsch.])

Verf., der im Jahre 1893 eine Monographie über Darminvagination des Menschen unter Zusammenstellung der seit 1870 in der Literatur beschriebenen Fälle veröffentlichte, hat in der vorliegenden Arbeit unter Zuhilfenahme eines umfangreichen kasuistischen Materiales die Therapie der betreffenden Krankheit in monographischer Weise bearbeitet. Es umfaßt ein Krankheitsmaterial von 1184 Fällen, die sowohl von dem Gesichtspunkte der verschiedenen Altersstufen als auch der einzelnen Krankheitstage statistisch genau verwertet sind. Da Verf., ein vielbeschäftigter Pädiater in Kopenhagen, das im Kindesalter sehr häufig auftretende Leiden mit Vorliebe vom pädiatrischen Standpunkte beleuchtet sehen will, so finden sich umfangreiche Auseinandersetzungen über die unblutigen Repositionsmethoden in der Arbeit. Doch bleibt die frühzeitige Laparotomie die Behandlung der Wahl, und was diese zu leisten imstande ist, strebt Verf., mit Verwertung seines großen, besonders aus englischen Quellen geschöpften Materiales zu zeigen. — Die Arbeit ist so weit ins Detail geführt, daß sie manchmal die Übersicht erschwert, ohne aber daß die Spe-

zialisierung den Wert der verdienstvollen Arbeit verringert. — Auf Einzelheiten ist es hier nicht möglich einzugehen, die betreffenden Fragen müssen im Original gelesen werden, und ist die Arbeit in gleich hohem Grade dem Kinderarzte wie dem operierenden Chirurgen zu eingehendem Studium zu empfehlen. **Hansson** (Cimbrishamn).

## \* Kleinere Mitteilungen.

### 10) Freie Vereinigung der Chirurgen Berlins.

140. Sitzung am 13. Juni 1904.

Vorsitzender: Herr Neumann.

Herr Nast-Kolb: Beiträge zur Hirnchirurgie.

N.-K. berichtet über drei Fälle corticaler Epilepsie, die von Neumann operiert sind.

1) 9jähriger Knabe, der 4 Jahre nach einem Fall auf den Hinterkopf Krämpfe bekam, beginnend mit Zuckungen im linken Vorderarme, schließlich Lähmung des linken Armes, linken Fußes, doppelseitige Stauungspapille. Trepanation: es wurden fünf den Zentralwindungen aufsitzende, haselnußgroße Cysten exstirpiert. Tamponade der Wunde, Hirnvorfall; Tod an Meningitis. Die Autopsie ergab Hydrocephalus internus.

2) 12jähriger Knabe, der Krämpfe nach der Geburt (Zangenextraktion) bekam, die seit dem 3. Jahre häufiger wurden; sie begannen mit Drehung des Kopfes und der Augen nach rechts. Die Trepanation ergab die Dura und die Gehirnoberfläche normal. Das elektrisch bestimmte Zentrum für die Drehbewegung des Kopfes wurde exsidiert. Die Anfälle kehrten nach 5 Monaten wieder. Bei einer zweiten Trepanation erfolgte eine noch ausgiebigere Exsision desselben Zentrums. Die Anfälle sind danach 7 Monate ausgeblieben, dann fanden sich Zuckungen in der rechten Kopfseite, keine Krämpfe ein.

3) 24jähriger Arbeiter, der seit einem Jahre nach einem Schlag auf den Kopf Krämpfe hatte, die mit Zuckungen im linken Unterschenkel begannen. Bei der Trepanation wurde eine über dem linken Armzentrum in der Dura sitzende, kirschgroße Cyste und eine in den weichen Hirnhäuten über dem Beinzentrum gelegene Narbe exsidiert. Die Anfälle kehrten wieder. Bei einer zweiten Trepanation wurde ein an der Falz, dem Sulcus paracentralis gegenüber sitzender, walnußgroßer Fibromstumpf ausgeschält. Die Anfälle sind seitdem ausgeblieben, die Wunde ist fast geheilt. Eine nach der Operation eingetretene Lähmung des linken Armes und Beines besserte sich langsam.

N. bespricht die Wichtigkeit des baldigen Verschlusses von Schädeldefekten zur Vermeidung des Hirnvorfalles, die Schwierigkeit der Unterbindung des Sinus sagittalis. Er hebt den seltenen Sitz der Geschwulst hervor. Die elektrische Erregung der Gehirnoberfläche gelang nur mit monopolarer Reizung.

Herr Wilde: Schußverletzung des Rückenmarkes.

W. demonstriert einen von W. Braun operierten 13jährigen Knaben, der am 27. April 1904 einen Schuß aus einem Tesching (5 mm) in den Rücken (Höhe des 5.—6. Brustwirbels) erhalten hatte. Derselbe hatte im Gefolge komplette Lähmung der unteren Extremitäten mit Aufhebung der Sehnenreflexe, erloschene Sensibilität bis zur oberen Grenze des 7. Dorsalsegmentes für alle Qualitäten, Babinsky'sches Phänomen, Priapismus, Blasen- und Mastdarmlähmung. Wiederkkehr der Patellarreflexe rechts am 10., links am 16. Tage, darauf Steigerung der Sehnenreflexe. Langsame Rückbildung der sensiblen Störungen links, rechts beginnende Rückkehr der Motilität = Ausbildung eines der Halbseitenläsion Brown-Séquard's ähnlichen Symptomenkomplexes; danach war die linke Seite des Markes am schwersten betroffen.

Das Röntgenbild zeigte das Geschoß in Höhe des 6. Brustwirbels im Rückenmarkskanale. Laminektomie 37 Tage nach der Verletzung, in der Annahme, daß die Störungen auf fortdauernder Kompression durch das Geschoß oder durch Knochen splitter beruhen.

Aus der verwachsenen Dura wurden mehrere eingeheilte Tuchfetzen entfernt; das Geschoß, extradural nicht nachweisbar, wurde nach Eröffnung der Dura mater im Rückenmarke gefühlt. Längsinision der in den rechten Hintersträngen befindlichen Narbe, Extraduktion des Geschosses aus der Gegend der linken Vorderhörner und Vorderstränge. Die Untersuchung 4 Stunden nach der Operation zeigte denselben nervösen Zustand wie vorher. Vom 6. Tage an in dem gelähmten linken Beine willkürliche Muskelkontraktionen, deutliche Aktion der Bauchpresse, Schwinden des Babinsky'schen Phänomens. Die Wunde ist zurzeit fast vernarbt. Wenn auch durch die Markshädigung eine Restitutio ad integrum unmöglich ist, so ist doch anzunehmen, daß durch die Entfernung des Geschosses wesentlich bessere Aussichten zur Wiederherstellung geboten sind.

Herr Neumann: Zur Diagnose der Pankreaserkkrankungen.

N. betont, daß neben den charakteristisch verlaufenden und der Diagnose zugänglichen Pankreaserkkrankungen Fälle solcher vorkommen, die sehr schwer zu erkennen und besonders von Nierenaffektionen zu differenzieren sind. In einem ersten Falle — bei einem 44jährigen Manne — verlief eine Pankreascyste unter dem Bild einer von der rechten Niere ausgehenden vereiterten Cyste. Bei der Laparotomie fand sich eine normale rechte Niere und eine mannskopfgroße, cystische Geschwulst, die, retroperitoneal hinter dem Coecum und dem unteren Colon ascendens gelegen, bis an die rechten Querfortsätze der Wirbelsäule reichte. Eröffnung der Cyste von einem rechtsseitigen Lumbalschnitte, Vorhandensein aller Pankreasenzyme. — Ein zweiter Pat. von 22 Jahren kam mit schweren Ileus-symptomen zur Behandlung. Laparotomie unter Annahme eines mechanischen Ileus: es fand sich das Colon ascendens durch entzündliche Stränge komprimiert, nach deren Lösung sofort Stuhl eintrat; Schluß der Bauchhöhle mangels eines anderen Befundes. 6 Tage später setzte das Krankheitsbild wieder ein; erneute Laparotomie unter Annahme einer Pankreasaffektion. Jetzt fand sich eine cystische Geschwulst, entwickelt zwischen den Blättern des Mesocolon transversum, mit der Basis über der Wirbelsäule und der angrenzenden rechten Bauchwand; auch dieser Befund stimmte zu einer vom Kopfe des Pankreas ausgehenden Cyste. Die rechte Niere war nicht palpabel; es handelte sich aber, wie der weitere Verlauf lehrte, um eine von der rechten Niere ausgehende paranephritische Eiterung. Die mikroskopisch-chemische Untersuchung hatte die Herkunft der Flüssigkeit nicht aufgeklärt; erst nachdem die Wundhöhle bis auf eine flache Tasche geschlossen war, wurde eine zweite, dem Nierenbecken angehörende Eiterhöhle konstatiert. Heilung nach Exstirpation der Niere. Das Leiden hatte sich im Anschluß an einen in der Kindheit erlittenen Hufschlag entwickelt; es war — wohl im Anschluß daran — zu einer Hydronephrose gekommen, die vereiterte und die paranephritische Eiterung mit der eigentümlichen Lokalisation und die Bildung entzündlicher Stränge veranlaßte, welche das Kolon komprimiert hatten.

Zum Schluß berichtet N. über drei Fälle akuter hämorrhagischer Pankreasentzündung, die im letzten halben Jahr operiert wurden und sämtlich tödlich verliefen. Die Diagnose konnte bei allen dreien vor der Operation gestellt werden.

Diskussion. Herr Körte berichtet über einen Fall, in dem eine Pankreascyste durch eine linksseitige maligne Nebennierencyste vorgetäuscht wurde, die sich in die Bursa omentalis eingeschoben hatte; auch Herr Israel hat solche cystische bösartige Nebennierengeschwülste gesehen, die sich hinter dem Magen in der Bursa omentalis entwickelt hatten.

Herr Neumann: Ein Weg zum vesikalen Ureterende des Mannes.

Bei einem 26jährigen Manne, der bis 7 Jahre vordem an wiederholten linksseitigen Nieren-Ureterblutungen nach einer Verletzung durch Hufschlag gelitten

hatte, deren letzte wegen der begleitenden Ileussympptome zu einer Laparotomie Veranlassung gegeben, hatte sich eine gonorrhöische, fibrinös-eitrige Ureteritis und Pyelonephritis entwickelt, die schließlich eine Nephrektomie und Ureterektomie erfordert hatten. Nach dieser Operation hatte sich um den Harnleiterstumpf eine jauchige Phlegmone des zwischen Blase und Mastdarm befindlichen Bindegewebes entwickelt, welche eine Eröffnung vom Mastdarm aus nötig machte. Der nach dem Mastdarme geschaffene Abflußweg genügte aber auch nicht zur Ausheilung; sobald die Drainage dorthin entfernt wurde, entwickelten sich schwere Erscheinungen von Eiterretention.

Der Abszeß mußte an der hinteren Blasenwand liegen, um die ihr benachbarte Strecke des Harnleiters. Der übliche superitoneale Weg zur Freilegung dieser Strecke von einem lumbo-iliakalen Schrägschnitt aus war nicht mehr gangbar, weil das Bauchfell mit der Unterlage fest verwachsen war. Auch die übrigen Wege (parasakral, sakral oder perineal) schienen zu gefährlich. Es blieb noch ein Weg, den die verletzenden Körper bei der Pfählung zu nehmen pflegen, vom Damme her an der seitlichen Beckenwand entlang in die Muskulatur derselben. Man kann von der unteren Spitze der Prostata aus, entlang dem Trigonum urogenitale, leicht unter die Fascie des M. obturator int. eindringen, bis an die Haut über dem horizontalen Schambeinast. Auf letzterem Wege legte N. den Abszeß zunächst subfascial frei, ohne ihn zu eröffnen. Sekundär wurde er eröffnet, indem eine von der Fistelöffnung aus eingeführte Kornzange nach der neugebildeten Wundhöhle durchgestoßen wurde. Nachdem dieser Drainageweg geschaffen worden war, erfolgte Ausheilung.

Herr Neumann: Fälle von Volvulus.

Unter 21 Fällen von Volvulus, die während 13 Jahren im Krankenhaus Friedrichshain behandelt wurden, sind nur vier von N. operierte geheilt. N. betont, daß nur von frühzeitigem Eingreifen Erfolge zu erwarten sind und eine radikale Entfernung des Krankheitsherdes anzustreben ist.

Die vier geheilten Fälle sind folgende:

1) 24jähriger Mann, Bauchkontusion, 9 Tage später Ileus, am nächsten Tage Laparotomie, Volvulus des Dünndarmes (200°) über eine Verwachsung des Netzes an der vorderen Bauchwand; wegen Gangrän Resektion von über 2½ m Dünndarm. Heilung.

2) 72jährige Frau. Ileus seit 8 Tagen. Es fand sich eine Hernia mesentericoparietalis und in der Bauchhöhle eine längere Dünndarmschlinge, von der ein Teil um 360° gedreht war. Die Aufdrehung und Entwicklung erfolgte durch Drehen des in der Bauchhöhle gelegenen Dünndarmes in einer der Drehrichtung des Volvulus entgegengesetzten Richtung. Vernähung der Bruchpforte. Heilung.

3) 37jährige Frau. Volvulus (270°) einer mit einem Douglasabszeß verwachsenen Dünndarmschlinge, seit 8 Tagen. Aufdrehung, Übernähung des Darmes an der Drehungsstelle. Exstirpation der rechtsseitigen vereiterten Adnexe. Resektion einer zweiten, mit dem Abszeß verwachsen gewesenen Dünndarmschlinge mit breitem, bis zur Schleimhaut reichendem Substanzverlust. Drainage des Douglas nach der Scheide. Heilung.

4) 55jähriger Mann. Ileus seit 4 Tagen. Volvulus des S romanum um 180°, Aufdrehung. Heilung. Nachher noch einige leichtere Anfälle von Darmverschluss.

Herr W. Braun: Pankreasverletzung durch Hufschlag.

B. stellt einen Knaben vor, der 14 Tage vor der Aufnahme einen Hufschlag gegen die Oberbauchgegend erlitten und mit peritonitischen Erscheinungen zu Hause krank gelegen hatte.

Im Epigastrium schmerzhaft Vorwölbung und Dämpfung, die in die nach rechts unten verschobene Leberdämpfung übergang; Magen links unten von der Vorwölbung. Laparotomie. Im präperitonealen Fett und in dem mit ihm verwachsenen kleinen Netz Fettgewebnekrosen. Eröffnung einer großen, mit wäßrig-trüber, koagulierender Flüssigkeit angefüllten Höhle, die die Bursa omentalis ausfüllte, sich an der vorderen Leberfläche bis zur Diaphragmakuppe erstreckte,

nach der übrigen Bauchhöhle durch den Magen abgegrenzt wurde; der linke Leberlappen lag frei in dieser Höhle. Das Pankreas erschien derb, sein Kopf mit der Umgebung verlötet. Tamponade, Drainage. Im Sekret diastatisches und tryptisches Ferment. Langsame Erholung; nach einigen Wochen hühnereigroßes Infiltrat im Bauch, oberhalb der Blase, das spontan zurückging. Niemals Zucker im Urin.

Herr W. Braun: Zur akuten postoperativen Magenaufreibung.

B. hat als Assistent von F. Krause fünf glücklich verlaufene Fälle akuter Magendilatation nach aseptischen Laparotomien beobachtet. Die Erklärung für ihr Zustandekommen und das Ausbleiben der spontanen Lösung sucht er nicht in anatomischen Veränderungen, mechanischen Hindernissen oder einfachem Versagen der Muskulatur, sondern in einer durch Zusammenwirken muskulärer und nervöser Momente entstandenen funktionellen Störung, so bei den schweren Atonien nach Magenoperationen. Daß die Magenaufreibung nach aseptischen Eingriffen in entfernten Teilen der Bauchhöhle, z. B. bei geplatzter Tubargravidität, auftritt, läßt eine gleichzeitige reflektorische Beeinflussung möglich erscheinen. In einem Falle schnell zunehmender Magenaufreibung nach Exstirpation des Proc. vermiformis bei einem Manne mit Herzneurose liegt die Annahme einer Alteration des zugehörigen regulierenden Nervenapparates besonders nahe.

Zur Klärung der Frage ausgeführte Tierversuche bestätigten die Kelling'sche Beobachtung, daß nur beim narkotisierten Hund eine maximale Aufreibung von einer Magenfistel aus möglich ist; während des Erwachens kommt der Reflex zustande, es erfolgen Ructus und Erbrechen. Nach Durchschneidung der Vagi am Halse konnte jedoch eine maximale Aufblähung bei wachem Zustande noch 48 Stunden nach der Durchschneidung erzielt werden.

Verwechslungen des Zustandes mit Strangulation, Peritonitis usw. können leicht vorkommen; man muß bei gestörtem Verlaufe nach Laparotomien an ihn denken. Eine Magenausspülung gibt die Diagnose und leistet zugleich die erforderliche Therapie der Entleerung des Magens. Lageveränderungen, operative Eingriffe können die planmäßig wiederholten Magenausspülungen nicht ersetzen.

Diskussion. Herr Borchardt berichtet über einen Fall extremer Dilatation, den er nach Nephropexie beobachtet hat und der schnell tödlich verlief.

Herr Körte erwähnt einen Fall von akuter Überdehnung des Magens nach einer reichlichen Mahlzeit, wo er die Gastroenterostomia posterior gemacht hat und wo dann am Magenfundus eine Nekrose und Perforation eintrat. Auch hat er die akute Magendilatation öfter nach Gallenblasenoperationen gesehen.

Richard Wolff (Berlin).

## 11) Weiss et Guilloz. Tolérance remarquable de l'oesophage pour un corps étranger.

(Revue méd. de l'Est 1904. p. 84.)

Das 7jährige Kind hatte vor 4 Jahren ein Soustück verschluckt, welches jetzt skiagraphisch im mittleren Teile der Speiseröhre, entsprechend der Verengung an der Teilungsstelle der Luftröhre, festgestellt wurde. Die direkten Beschwerden waren gering, dünne Nahrung wurde stets gut vertragen, nur bei hastigem Essen trat zeitweilig Erbrechen ein; jedoch litt das Kind seither häufig an Bronchitiden, war stark abgemagert und bot Zeichen von Tuberkulose dar. Die Sonde passierte leicht, das Geldstück wurde bei der hierauf folgenden Durchleuchtung im Magen festgestellt; 5 Tage nachdem es in den Magen gestoßen war, ging es ab.

Bemerkenswert ist die lange Dauer und der Sitz der Einklemmung. Bei 30 ähnlichen in den Krankenhäusern von Nancy beobachteten Fällen zeigte die Durchleuchtung stets, daß das Geldstück weiter oberhalb sich festgesetzt hatte, meist entsprechend der cricoidalen oder aortalen Einengung der Speiseröhre.

Mohr (Bielefeld).

12) **A. Exner.** Über die Behandlung von Ösophaguskarzinomen mit Radiumstrahlen.

(Wiener klin. Wochenschrift 1904. Nr. 4.)

Um in Fällen von Speiseröhrenkrebs, »die aus irgendwelchen Gründen mit Bougies behandelt werden sollen«, bessere Erfolge zu erzielen und die Unannehmlichkeit für die Kranken zu mildern, hat E. 60 g Radium in einer Kapsel an einem Bougie (Nr. 16) adaptiert und hiermit in geeigneten Fällen das Karzinom direkt bestrahlt. In allen Fällen gelang es, eine Erweiterung der Stenose herbeizuführen, obwohl ausschließlich mit Nr. 16 gearbeitet wurde und mindestens eine Woche lang jede Bougierung unterblieben war. Die Bestrahlungsdauer variierte von 20 bis 30 Minuten. **Hübener (Dresden).**

13) **Róna.** Beitrag zur Behandlung der Zwerchfellverletzungen.

(Deutsche med. Wochenschrift 1904. Nr. 24.)

15jähriger Pat. hatte einen Messerstich zwischen 8. und 9. Rippe erlitten. Aus der Wunde hing ein Netzszipfel vor. Unter Schleich Resektion eines 15 cm langen Stückes der 8. Rippe. Resektion des Netzes. Durch die erweiterte Zwerchfellswunde konnte die ganze obere Bauchpartie übersehen werden. Der obere Rand der Zwerchfellswunde wurde mit der Pleura parietalis exakt vernäht und so der Brustkorb gegen die Bauchhöhle vollkommen abgeschlossen. Glatte Heilung. **Borchard (Posen).**

14) **Plattner.** Magenperforation durch Stichverletzung.

(Wiener klin. Wochenschrift 1904. Nr. 17.)

22jähriger Mann erhielt im Rauffhandel einen Messerstich in die linke Brustseite (7. Interkostalraum) und wurde mit den Erscheinungen der Magenperforation 19 Stunden nach der Verletzung in die Klinik gebracht. Bei der Operation wurde eine Schnittwunde des Magens, doppelte Perforation des Colon transversum und ein 5 cm langer Schlitz in der linken Zwerchfellkuppe gefunden und durch Naht verschlossen. Im Bauche keinerlei Störungen im Heilungsverlaufe, dagegen jauchiges Empyem der linken Seite. Heilung. **Hübener (Dresden).**

15) **P. Guibal.** Ulcère perforé de l'estomac, intervention, guérison. Considérations sur le drainage dans les péritonites.

(Revue de chir. XXIV. ann. Nr. 2.)

Aus der Krankengeschichte, die eine 19jährige Kranke betrifft, sei als interessant hervorgehoben, daß bis zum Momente der Operation, die 8 Stunden nach dem Durchbruche des nahe der Cardia an der vorderen Magenwand gelegenen Geschwüres erfolgte, kein Erbrechen eingetreten war. Außer den sonstigen Zeichen, Schmerz, Pulsfrequenz, erhöhter Temperatur, Stuhl-, Gas- und Urinverhaltung, waren keine direkt auf Magengeschwür zu beziehenden Symptome vorhanden, als die Anamnese und der thorakale Atmungstypus. Die Vernähung des Geschwüres war gut durchführbar; die Naht wurde zudem noch mit Netz bedeckt.

Die Drainage wurde durch seitliche Inzisionen im Unterbauch und vor allem durch T-Drain nach dem Douglas gesichert, was G. im allgemeinen bei Peritonitis warm befürwortet, wo er zweimal gute Erfolge damit erzielte. Beim Manne sollte man sich nicht scheuen, durch Pararektalschnitt die Exsudate vom tiefsten Punkt aus abzuleiten. **Christel (Mets).**

16) **Lotheissen.** Akute Perforation eines Ulcus ventriculi. Laparotomie. Heilung.

(Aus der Sitzung der k. k. Gesellschaft der Ärzte in Wien vom 9. April 1904.)

(Wiener klin. Wochenschrift 1904. Nr. 15.)

23jähriger Pat., dessen Anamnese nichts auf Magengeschwür hinweisendes ergab, empfand sofort nach Heben eines schweren Kessels Schmerzen im Bauche.

Bleich, verfallen. 4 cm vom Pylorus entfernt perforiertes Geschwür an der kleinen Krümmung. Reinigen der Bauchhöhle von Mageninhalt (1½ Liter) nach Eventration der Därme. Geschwürsnaht mißlingt. Deckung des Defektes durch Plastik vom kleinen Nets und Lig. gastro-colicum. Darüber Kompression durch Jodoformgasetampon. Um nach Entfernung des Schleimes einige Tage später festzustellen, ob die Perforationsstelle verschlossen war, wurde dem Pat. Tinctura ferri pomata gegeben und in den Wundkanal Gaze gelegt, die in Ferrocyankaliumlösung getaucht war. Die Blaufärbung blieb aus, während sie an einem Kontrollstreifen durch die geringsten Spuren der Eisenlösung hervorgerufen wurde. Heilung. (Leider ist nicht genau angegeben, in welchem Zeitraume nach der Perforation der operative Eingriff stattfand, es scheint innerhalb der ersten 12 bis 24 Stunden geschehen zu sein.) Hübener (Dresden).

17) W. W. Cheyne. A case of perforated gastric ulcer in a boy aged 14 years, diseased appendix; operation; recovery.

(Lancet 1904. Juni 11.)

Verf. operierte einen vordem völlig gesunden Knaben von 13 Jahren wegen Perforation eines hoch oben an der Cardia sitzenden Magengeschwürs. Die schweren abdominalen Erscheinungen waren wenig bestimmt lokalisiert und wurden am meisten nach unten rechts angegeben. Verf. dachte daher an einen akuten Appendicitisanfall, und es fand sich bei der Laparotomie auch tatsächlich ein langer, hochgradig entzündlich geröteter Wurmfortsatz mit einem Konkrement, jedoch ohne Perforation. Freies Gas in der Bauchhöhle ließ an eine Magenperforation denken, und es zeigte sich dann auch nach einigem Suchen an der genannten Stelle das durchgebrochene peptische Geschwür. Der Knabe genas nach 6 Wochen völlig. Verf. hält die Perforation eines einfachen Magengeschwürs bei einem Knaben in diesem jugendlichen Alter für bislang noch nicht beschrieben und weist darauf hin, daß es sich bei den mitgeteilten wenigen Fällen dieser Art um tuberkulöse Magengeschwüre gehandelt hätte. H. Ebbinghaus (Berlin).

18) Wegener. Fünf Fälle von Ulcus ventriculi perforatum.

Inaug.-Diss., Kiel, 1904.

An der Hand von fünf Fällen von perforiertem Magengeschwür, die alle operiert wurden und alle tödlich endeten, gibt Verf. einen kurzen Überblick über das Vorkommen, die Diagnose und die Therapie des perforierten Magengeschwürs. Von Interesse ist nur die in der Kieler Klinik geübte Operationstechnik: Nach erfolgtem Bauchschnitte werden etwaige Verklebungen gelöst, der Magen von der vorhandenen Öffnung aus entleert und ausgespült. Der Verschuß der Perforationsöffnung geschieht durch Einfaltung des Geschwürs und darüber gelegte Serosanaht. Kleinere Geschwüre werden exsidiert und dann durch Etagnennaht geschlossen, die Nähte mit Netz oder Jodoformgaze gedeckt. Nach Schluß des Magens folgt die Reinigung der Bauchhöhle durch Ausspülung mit warmem Salzwasser oder durch Austrocknen mit Gasekompressen, die vorher in Salzwasser getaucht und ausgedrückt sind. Um die Zwerchfellkuppe genügend reinigen zu können, wird das Lig. suspensorium hepatis teilweise durchtrennt.

In allen Fällen wird die Bauchhöhle drainiert. Silberberg (Breslau).

19) Lorentzen. 77 Fälle von Appendicitis, behandelt in der Kieler chirurgischen Klinik (Geh.-Rat Helferich).

Inaug.-Diss., Kiel, H. Flenke, 1903. 79 S.

Nach einer kurzen allgemeinen Statistik bespricht Verf. die 77 von Helferich operierten Appendicitisfälle in einzelnen Gruppen, indem er der bekannten Einteilung Sonnenburg's folgt. Manche interessante Einzelfälle können nicht näher referiert, müssen vielmehr im Originale nachgelesen werden. Als maßgebend für das therapeutische Handeln stellt L. den Satz auf: »Wer glänzende



Operationsstatistik treiben will, operiere nur spät und mit Auswahl; der, der viele Menschen retten will, operiere stets nur früh«. Für die postoperative Behandlung empfiehlt er ausgedehnte Tamponade mit häufigem Wechsel; diese Behandlung bietet gegenüber der Glas- und Gummrohrdrainage wesentliche Vorteile.

Dettmer (Bromberg).

## 20) Spieler. Über akute Skolikoiditis und Perityphlitis im Kindesalter.

(Wiener klin. Wochenschrift 1904. Nr. 1—3.)

Die Erfahrungen, die Verf. aus der chirurgischen Abteilung des Karolinen-Kinderhospitals zu Wien (A. Fraenkel) in vorliegender Arbeit niederlegt, bestätigen die Ansicht vieler maßgebender Autoren, daß die Appendicitis im Kindesalter noch weit häufiger vorkommt als beim Erwachsenen (7mal häufiger nach Selter). Vor allen Dingen aber überwiegen die schweren, »diffusen« Formen der Erkrankung. Von 36 Appendicitisfällen, die im Laufe der letzten 2 Jahre in besagtem Spitale zur Aufnahme kamen und von denen 27 zur Operation gelangten, handelte es sich bei 23, also beinahe zwei Dritteln aller Fälle, um die perforative oder gangränöse Form. Davon bestand bei 16 Fällen bereits progrediente oder gar diffuse Peritonitis.

Die kausalen Momente für diese schweren Formen im Kindesalter bestehen: 1) in der hohen relativen Virulenz der Infektionsträger; 2) in Kotsteinen, während wirkliche Fremdkörper — leblose oder lebende (Helminthen) — wegen ihrer relativen Seltenheit keine wesentliche Rolle spielen; 3) in abnormen Lage-, Form- und Größenverhältnissen des Wurmfortsatzes und schließlich 4) in Zirkulationsstörungen, z. B. durch mehrfach beobachtete Torsionen des Proc. vermiformis um seine Längsachse.

Dabei ist die Widerstandskraft des kindlichen Organismus bei der Überwindung schwerer, diffuser, sogar septischer Peritonitis im Anschluß an Appendicitis eine erstaunliche. Nur höhergradige Leukopenie scheint eine absolut ungünstige Prognose zu gestatten.

Eben wegen des Überwiegens der schweren und schnellsten verlaufenden Fälle und mit Rücksicht auf die hochgradige Unverläßlichkeit der Prognose- und anatomischen Diagnosestellung ist nach S. bei Kindern noch energischer als beim Erwachsenen die chirurgische Indikationsstellung dahin zu formulieren: »Jede Skolikoiditis ist unbedingt und sofort zu operieren, sobald ihre klinische Diagnose feststeht.« Für die Operation selbst empfiehlt Verf. den abdominalen Weg, prinzipielle, sofortige Abtragung des kranken Wurmfortsatzes, sowie Aufsuchung und Entleerung aller eventuell vorhandenen Eiterherde.

Zur richtigen epikritischen Beurteilung einer Appendicitis verlangt S. die genaue histologische Untersuchung des abgetragenen Wurmfortsatzes. Er selbst hat im Weichselbaum'schen pathologischen Institut diese Untersuchungen bei allen seinen Fällen vorgenommen und gibt die in vielen Fällen außerordentlich lehrreichen Ergebnisse in seiner Arbeit wieder.

Hübener (Dresden).

## 21) R. Coombe. Appendicitis.

(Lancet 1904. Juni 4.)

Eine kurz gefaßte Abhandlung der aktuellen Punkte in der Appendicitisfrage. Den akuten Anfallschmerz bezieht Verf. mit Moullin u. a. auf Entzündung des postperitonealen, am Wurmfortsatzursprung gelegenen Bindegewebes. Die Frage: »Ist Appendicitis häufiger als früher?« wird bejaht. So wurden im St. Bartholomews Hospital in den Jahren 1882—1884 von durchschnittlich 4000 Pat. p. a. 117 Fälle, die nach heutiger Ansicht nur entfernt hätten Appendicitis gewesen sein können, aufgenommen mit 17 auf eine solche Krankheit beziehbaren Todesfällen. In den letzten 3 Jahren betrug die Zahl der Aufnahmen ca. 6000 p. a., was zu oben verhältnismäßig ergeben würde: 167 Fälle von Appendicitis und 26 Todesfälle. In Wirklichkeit aber wurden 321 Fälle von Appendicitis mit 38

Todesfällen behandelt. — Andere englische Hospitäler stellen ähnliche Tabellen auf. — 60% aller Fälle von Appendicitis betrafen Männer unter 30 Jahren. Der frühzeitige Zahnverfall und die sozialen Verhältnisse unserer Zeit, wo die Ernährung so vielfach bei jungen arbeitenden Männern in größter Eile, ohne viel Kauen und mit mangelhaft konservierten Nahrungsmitteln vorgenommen wird, werden von Verf. als Ursache chronischer Dickdarmkatarrhe und so der Appendicitis angenommen. Quoad Würdigung der einzelnen Krankheitssymptome steht Verf. auf dem allgemein angenehmen Standpunkte. Bei der Besprechung der Tiefendruckempfindlichkeit werden die Treves'schen Experimente erwähnt, bei denen sich herausstellte, daß in 50 formalingehärteten Leichen die Wurmfortsatzbasis 1 Zoll unterhalb MacBurney's Punkt lag, während andererseits die Ileocecalklappe mit diesem Punkte korrespondierte. Der Blutuntersuchung wird nur ein bedingter Wert zugemessen. Was die Therapie angeht, so will Verf. für die Operation nach Möglichkeit das erste freie Intervall abwarten. Bei den einer eventuellen Schwangerschaft ausgesetzten Frauen sollte nach einem Anfall der Wurmfortsatz besonders bald entfernt werden, da von den in der Schwangerschaft mit Perforation des Wurmfortsatzes einhergehenden Fällen 70% tödlich für Mutter und Kind enden. Ein Abort ist gewöhnlich; nur nach dem 4. Monate, wenn der Uterusfundus aus dem Becken herausragt, beteiligt dieser sich nicht selten an der Abkapselung des Exsudates; die Kontraktionen der Gebärmutter führen zu Verwachsungslösungen und zu freier Peritonitis und dann meist zum Tode.

H. Ebbinghaus (Berlin).

## 22) Graef. Komplizierte Fälle von Perityphlitis.

Inaug.-Diss., Kiel, Schmidt & Klaunig, 1904. 18 S.

Zunächst wird die ausführliche Krankengeschichte eines Falles von Myxadenokarzinom des Processus vermiformis mitgeteilt und bei dieser Gelegenheit auch ein bereits früher von Helferich veröffentlichter, aber wenig bekannt gewordener Fall von »Gallertkrebs des Blinddarmes« kurz beschrieben. Unter Berücksichtigung der von anderer Seite beschriebenen Fälle von bösartiger Neubildung des Wurmfortsatzes und Blinddarmes kommt Verf. zu dem Schluß, daß charakteristisch für den Krebs in der Ileocecalgegend das Auftreten im jugendlichen Alter sei.

In dem zweiten mitgeteilten Falle war infolge früherer Anfälle ein unentwirrbares Konvolut von Netz, Dünn- und Dickdarmschlingen entstanden, welches eine ausgedehnte Darmresektion nötig machte. Dieser, wie auch der erste Fall, der ebenfalls ausgedehnte Darmresektion erforderte hatte, gingen in Heilung über.

Dettmer (Bromberg).

## 23) Clinton. A case of acute intestinal obstruction due to perforation of an inflamed Meckel's diverticulum.

(Buffalo med. journ. 1904. Juni.)

44jähriger Mann. Seit 5 Tagen Leibscherzen, Verstopfung, einige Tage später Erbrechen. Starke Leukocytose, Bauch leicht meteoristisch, überall schmerzhaft. Diagnose: Appendicitis perforativa mit beginnender Peritonitis. Bei der Operation erwies sich jedoch der Wurmfortsatz als normal; im oberen linken Quadranten, nahe der Mittellinie, eine mit dem Netz verwachsene und von ihm bedeckte Masse, deren Außenwand durch eine Ileumschlinge gebildet wurde, welche an beiden Enden scharf geknickt und mit der Basis des Mesenterium verwachsen war. Bei Lösung der Verwachsungen wurde ein Abszeß eröffnet, in welchem ein entzündetes, am distalen Ende perforiertes, um sich selbst aufgewickelter Meckel'sches Divertikel lag. Dasselbe entsprang vom Ileum mehrere Fuß entfernt von der Knickungsstelle am Darne. Resektion des Divertikels samt dem anstoßenden Darmabschnitte, Murphyknopfvereinigung der Darmenden, Drainage, Heilung.

Mohr (Bielefeld).

24) H. Lorenz. Ein Fall von Peritonitis mit ungewöhnlicher Grundursache.

(Wiener klin. Wochenschrift 1904. Nr. 14.)

3 $\frac{1}{2}$ jähriger Knabe mit allen Erscheinungen der Peritonitis, die von einer Appendicitis auszugehen schien. Bei außerordentlich schlechtem Allgemeinbefinden Laparotomie. Processus vermiformis gesund. Es zeigte sich eine retroperitoneale Phlegmone, die von einer Exkoriation an der kleinen Zehe durch Vermittlung eines kleinen Inguinaldrüsenabszesses ihren Ursprung genommen hatte. Tod. Im Eiter des Abszesses wie der Phlegmone Staphylokokkus aureus.

Hübener (Dresden).

25) Völkel. Coecalhernie mit Darmperforation durch einen Dorn.

Inaug.-Diss., Kiel, 1904.

26) Gülke. Seltener Befund bei der Radikaloperation von Inguinalhernien.

(Ibid.)

V. beschreibt einen Fall, in welchem sich der Blinddarm im Bruchsacke befand. Dieser Fall war auch noch dadurch eigenartig, daß bei Spaltung des Bruchsackes und der Hodenhüllen neben dem Blinddarm eine große Jauchehöhle eröffnet wurde, die nach außen vom Blinddarme, nach medianwärts von dem eitrig belegten Bruchsackbauchfell begrenzt war. Der Blinddarm zeigte ein zweimarkstückgroßes Loch, durch das man in das Innere des Blinddarmes hineinsah und in das die Valvula Bauhini als ein auf der Spitze ein Loch tragender Zapfen hineinragte. In der Abzesshöhle fand sich ein Dorn, der die Perforation veranlaßt hatte.

Bei den von G. beschriebenen Fällen sind drei wegen des Bruchsackinhaltes interessant, zwei sind bemerkenswert wegen der abnormen Lage. In den drei erstgenannten Fällen fand sich zweimal der Proc. vermiformis im Bruchsack (einmal angeboren), einmal ein Blasendivertikel, das abgetragen werden mußte. In den beiden letztgenannten Fällen handelte es sich um eine Hernia inguinalis interstitialis, d. h. um einen Bruch, der sich in einem Bauchwandinterstitium ein Bruchlager gesucht hatte, und um eine Hernia inguino-superficialis, welche letztere als eine große Seltenheit dargestellt wird, während interstitielle Hernien zwischen den Mm. obliqui nicht allzu selten vorkommen. Die genaueren Kennzeichen der Hernia inguino-superficialis werden an der Hand von Beobachtungen von Marion und Küster beschrieben: der Bruchsack ist ein offenes Bauchfelldivertikel, in welchem Hoden und Samenstrang liegen, die Bruchpforte ist weit und durchsetzt die Bauchwand gerade von vorn nach hinten, der Hoden ist nicht in den Hodensack hinabgestiegen und atrophisch, der Samenstrang zu kurz, der Bruchsack ist nur von Haut und verdünnter Fascie bedeckt, die Fascia infundibuliformis und Cremaster sind rudimentär.

Beide Arbeiten sind äußerst interessant, nicht nur wegen der Seltenheit der darin beschriebenen Fälle, sondern auch wegen der darin enthaltenen anatomischen und entwicklungsgeschichtlichen Daten. Die Lektüre der Arbeiten kann nur dringend empfohlen werden.

Silberberg (Breslau).

27) H. Hilgenreiner. Bericht über 828 operativ behandelte Hernien.

(Beiträge zur klin. Chirurgie Bd. XLI. Hft. 2.)

Die Gesamtzahl der in den Jahren 1895—1902 in der Prager chirurg. Klinik operativ behandelten Hernien betrug 828, und zwar 471 freie, 357 eingeklemmte Brüche. Unter den freien Hernien nimmt der Leistenbruch die weitaus hervorragende Stellung ein, indem er 446mal zur Operation kam. Der Radikalverschluß der Bruchpforte wurde in 33 Fällen nach der Methode von v. Frey (Verlagerung des Samenstranges in einen Schlitz des Poupert'schen Bandes), in 17 Fällen durch einfache Pfeilernaht nach Czerny, in einigen wenigen Fällen nach Bassini, in allen übrigen Fällen nach der Methode von Wölfler ausgeführt.

Die Heilungsverhältnisse bei den Radikaloperationen haben im Laufe der Jahre einen bedeutenden Umschwung erfahren. Denn während die 112 Fälle der drei ersten Berichtsjahre noch 34,8% Heilungen per secundam aufweisen, finden sich für die 310 Fälle der letzten 4 Jahre nur mehr 4%, für die letzten beiden Berichtsjahre sogar nur 1,4 und 0,8% Heilungen per secundam.

Über den Dauererfolg lagen von 299 operierten Leistenbrüchen Nachrichten vor. Werden zur Berechnung der Rezidivprozente nur diejenigen Fälle in Betracht gezogen, welche mehr als 2 Jahre rezidivfrei sind, so ergeben sich für nach Wölfler operierte Fälle 8,2% Rezidive.

An den operierten 357 Einklemmungen beteiligten sich die Leisten-, Schenkel- und Nabelbrüche im Verhältnis 10 : 7 : 1. Die durchschnittliche Einklemmungsdauer betrug bei 67 Fällen, welche durch die Operation nicht mehr gerettet werden konnten, 5 Tage; unter der Gesamtsahl waren solche von wenigen Stunden bis zu 14 Tagen.

Der Bruchinhalt bestand in 48,6% der Fälle aus Dünndarm, in 28,8% aus Dünndarm und Netz, in 14,8% nur aus Netz, 7,8% verteilen sich auf Brüche mit seltenerem Inhalte, vor allem auf Dickdarmbrüche.

17mal wurden Littre'sche Hernien beobachtet. Von diesen kamen 16 zur Operation mit einer Mortalität von 37% (6 Fälle).

Aus den Angaben über die Behandlung eingeklemmter Brüche ist folgendes hervorzuheben: Bezüglich der Taxis galt als oberstes Prinzip, jede Gewaltanwendung zu vermeiden. Bestand die Einklemmung schon länger als 24 Stunden, so wurde von einer Taxis vollständig Abstand genommen. Die einfache Herniotomie wurde in den meisten Fällen unter Schleich'scher Lokalanästhesie ausgeführt. Die Mortalität betrug für 206 Herniotomien 11% und sank von fast 36% im ersten Berichtsjahre auf 5 und 6% in den beiden letzten Berichtsjahren herab. Als Normalverfahren bei gangränösem oder schwer gangränverdächtigem Darme galt die primäre Resektion des Darms. Die Mortalität fiel dabei von 66 auf 33% im Laufe der Berichtsjahre.

In 17 Fällen wurde wegen bestehender Zweifel, ob reponiert oder reseziert werden sollte, die Vorlagerung der gangränverdächtigen Schlinge vorgenommen. Die Anlegung eines Kunststifters kam 11mal zur Ausführung.

Auf die ausführlich behandelten Komplikationen während der Operation und während des Heilungsverlaufes kann hier nicht näher eingegangen werden.

Blauel (Tübingen).

## 28) Fisher and Neild. A case of congenital hypertrophic stenosis of the pylorus.

(Bristol med.-chir. journ. 1904. Juni.)

8wöchiges Kind, seit 5 Wochen Erbrechen nach der Nahrungsaufnahme; unter dem rechten Rippenbogen, nahe dem Außenrande des Rectus, eine kleine Geschwulst, die als hypertrophischer Pylorus angesehen wurde. 3 Wochen später Schwellung im Epigastrium, welche vom linken Rippenrande zum Außenrande des rechten Rectus wanderte. (Die einzelnen Phasen der Magenperistaltik sind in fünf Photographien wiedergegeben.) Operation verweigert, Tod in der 12. Woche. Autopsiebefund: Pylorus stark hypertrophisch, besonders in der Länge, Magen stark erweitert (Abbildung). Mohr (Bielefeld).

## 29) F. Pendl. Ein Fall von Volvulus des Magens.

(Wiener klin. Wochenschrift 1904. Nr. 17.)

Der mitgeteilte Fall verdient wegen seiner außerordentlichen Seltenheit — es existierte in der Literatur nur noch eine analoge Mitteilung von Wiesinger (1901) und neuerdings von Borchardt (Berlin), Zentralbl. f. Chir. 1904 Nr. 27, Beilage p. 85 — eine genauere Wiedergabe.

Ein 63jähriger Mann, der am Abend sich völlig gesund gefühlt und eine ausgiebige Mahlzeit zu sich genommen hatte, litt bald nach derselben an heftiger Flatulenz und verspürte plötzlich einen Schmerz im Bauche. Seitdem Verhaltung von Winden. Früh morgens Aufnahme ins Krankenhaus.

Pat. sehr verfallen, etwas cyanotisch und sehr kurzatmig. Wiederholte leichte Ructus, die aber nichts herausbefördern. Das linke Epigastrium stark vorgewölbt, der übrige Bauch eingesunken. An der Stelle der Vorwölbung stark tympanitischer Schall, der sich weit ins Hypochondrium fortsetzt. Bedeutender Zwerchfellhochstand perkutorisch nachweisbar. Rechte Bauchseite sowie Unterbauchgegend tief eindrückbar, überall gedämpfter tympanitischer Schall.

Eröffnung des Bauches in Chloroform-Äthernarkose vom Schwertfortsatze bis Nabel. Sofort lag die flach gewölbte Geschwulst vor, an ihrer Oberfläche überall bedeckt von stark venös injiziertem, fettreichem Gewebe, das als Netz imponierte. Auffallend war das eigentümliche Verhalten des Querkolon, dessen rechter Anteil in geblähtem Zustande von rechts unten nach der Mitte oben und hinten verlief und sich links von der Leber hinter der Geschwulst in der linken Zwerchfellkuppe verlor. Links von der Mittellinie lief der völlig leere linksseitige Anteil des Querkolon als straffes Band über die Geschwulst schräg nach abwärts; er kam hinter dieser hervor; die Knickungsstelle, die hinter der Geschwulst liegen mußte, war nicht zu sehen.

Das oben genannte venös injizierte, fettreiche Gewebe erwies sich als Netz bzw. Mesokolon. Als man letzteres durchpräparierte, kam man auf die sehr hyperämische Wand des hochgradig geblähnten Magens.

Dieser Befund ließ die Diagnose sicher auf eine Drehung des Magens um die eine frontale Achse stellen. Wegen der Anfüllung des Magens mit Gasen gelang es nicht, den Magen zurückzudrehen, welcher zwischen Zwerchfell und hinterer Bauchwand einerseits, dem ausgespannten Netz, Kolon und Mesokolon andererseits durch seine Spannung förmlich eingekeilt lag. Punktion des Magens mit dünnem Trokar brachte eine Entlastung von Gasen, so daß nach Anlegung einiger Nähte, besonders durch Zug am Kolon, eine Reposition mit Erfolg versucht werden konnte. Nachdem der Magen so weit gehoben war, daß der Knickungswinkel des Kolon sichtbar wurde, fiel er von selbst nach vorn um. Die große Kurvatur hatte eine Drehung um mehr als  $270^\circ$  nach oben und hinten erlitten. Die Stelle der vorn angelegten Punktion lag jetzt links hinten oben und gehörte der hinteren Magenwand an. Es trat völlige Heilung ein.

Was den Mechanismus des Volvulus anlangt, so hält P. es für das Wahrscheinlichste, daß der gefüllte Magen durch abnorm starke Peristaltik des Kolon gehoben und nach hinten umgeworfen wurde. Begünstigend war dabei ein ziemlich bedeutender Tiefstand des großen Magens bei langem, kleinem Netz und Mesokolon. Das Lig. gastrocolicum war ziemlich kurz und dick.

Drei beigegefügte Zeichnungen veranschaulichen in sehr hübscher Weise den Vorgang. Hübener (Dresden).

### 30) Samter. Ein Fall von Myoma pylori.

(Deutsche med. Wochenschrift 1904. Nr. 25.)

Es mußte bei der 49jährigen Pat., die seit einem Jahre an Magenbeschwerden litt, die Resectio pylori gemacht werden, da die Geschwulst an der Hinterwand des Pylorus saß. Makroskopisch erwies sich die Geschwulst von etwa Bohnengröße, der Muskelschicht des Pylorus angehörig. Mikroskopisch lautete die Diagnose auf Leiomyom. Die Nachbarpartien der den Ausgangspunkt bildenden inneren Muskelschicht zeigten sich im Zustande der Hyperplasie.

Borchard (Posen).

### 31) H. Delore et R. Leriche. Note sur un cancer de l'estomac, simulant l'ulcère.

(Revue de chir. XXIV. ann. Nr. 1.)

An der Beobachtung ist bemerkenswert, daß ein recht ausgedehntes Magenkarzinom sich unter dem Bild eines Magengeschwürs mit ausgedehnter Perigastritis entwickelte. In einer ersten Operation wurden die Verwachsungen teilweise gelöst; etwas später wurde die Gastroenterostomie ausgeführt, wobei die

Härte und Dicke des Pylorusteiles lebhaft an Karzinom denken ließ, das dann etwa ein Jahr nach dem ersten Eingriffe sich noch recht wohl durch Pylorotomie entfernen ließ; dabei ließen sich weder Drüseninfiltrationen noch Metastasen feststellen — und doch hatten schon seit etwa 10 Jahren Verdauungsstörungen bestanden, die sich nicht wesentlich von denen der letzten Zeit unterschieden. Es handelt sich hier allem Anscheine nach um eine verhältnismäßig gutartige Form des Karzinoms, die sich frühzeitig mit großen fibrösen Massen umgibt; die Mächtigkeit des Konvolutes soll jedoch gerade hierbei nicht von der Radikaloperation — Pylorotomie — abschrecken.

Christel (Mets).

### 32) Banzhaf. Über die chirurgische Behandlung von Magenkrankheiten.

(Med. Korrespondenzblatt des würtemb. ärztl. Landesvereins 1904. Mai 28.)

Bericht über die von Steinthal im Stuttgarter Diakonissenhaus in den letzten 5 Jahren ausgeführten Magenoperationen.

Unter 24 Fällen von Magengeschwür wurde 12mal wegen narbiger Pylorusstenose eingegriffen, je 1mal wegen umschriebener Magenperforation, Sanduhrmagen, starker Schmerzhaftigkeit des Geschwürs, 3mal wegen schmerzhafter perigastrischer Verwachsungen. In allen 18 Fällen wurde die hintere Gastroenterostomie mit dem Murphyknopf gemacht; 11 Operierte sind andauernd gesund und arbeitsfähig. In dem Falle von Magenperforation genas die Pat., nachdem der abgegrenzte gasführende Abszeß im Epigastrium unter Infiltrationsanästhesie gespalten und entleert war. Bei Geschwürsblutungen wurde nur operiert, wenn es sich um kleinere, oft wiederholte, chronische Blutungen handelte; in fast allen Fällen hörten die Blutungen nach der Operation, die in erster Linie gegen die Stenose gerichtet war, auf. Verf. empfiehlt daher, auch wenn keine Stenosenerscheinungen da sind, die Gastroenterostomie bei wiederholten Blutungen. In einem Falle von akuter heftiger Blutung wurde von einer Operation abgesehen, wie die Autopsie zeigte, mit Recht: ein vom Pylorus auf das Pankreas übergreifendes, tiefes Geschwür mit starrem Grunde hatte die Arteria pancreatica arrodirt. In einem Falle von perigastrischen Verwachsungen wurden nach Lösung derselben die Wundflächen mit Serosa übernäht; hierauf ging die Magenektasie und die motorische Insuffizienz zurück; bei ausgedehnteren Verwachsungen wurde die Gastroenterostomie ausgeführt (2 Fälle, 1 Heilung). Bei sämtlichen nach der Operation genesenen Kranken konnte man nach dem weiteren Verlauf annehmen, daß die bestehenden Geschwüre nach kurzer Zeit verheilt oder wenigstens latent geworden waren.

Unter 52 Fällen von sicher diagnostiziertem Magenkarzinom wurde 25mal von einem Eingriff überhaupt abgesehen, 22 Fälle eigneten sich zur Gastroenterostomie, nur 5 zur Resektion. Von den 22 Gastroenterostomierten überstanden 20 den Eingriff; dieses günstige Ergebnis führt Verf. auf die Technik (Möglichkeit einer raschen Operation) und die sehr peinliche Nachbehandlung zurück. Trotzdem war der weitere Verlauf bedeutend ungünstiger; 6 Kranke haben sich vom Krankenlager nicht mehr erhoben, 3 von diesen starben an interkurrenten Erkrankungen. 11 Operierte wurden in gutem Zustand entlassen und erreichten vorübergehend Gesundheit und teilweise auch Arbeitsfähigkeit wieder. Bemerkenswert ist unter diesen Pat. ein 19jähriger junger Mann, der äußerst abgemagert war; am Pylorus derbe Geschwulst, Nets und Mesenterien mit miliaren Knötchen besetzt, zahlreiche vergrößerte Lymphdrüsen, Bestätigung der Diagnose durch mikroskopische Untersuchung eines exsidierten Netsstückchens; rasche Erholung und Gewichtszunahme nach der Gastroenterostomie. Die durchschnittliche Lebensdauer nach dieser Operation betrug 6,3 Monate. Von den 5 Resezierten starben 2 im Anschluß an die Operation, 1 nach einem Jahr an Residiv, 2 leben  $\frac{1}{2}$  bis 1 Jahr nach der Operation anscheinend in voller Gesundheit.

Mohr (Bielefeld).

33) **M. v. Čačković.** Dehnungsgangrän des Coecums bei Darmverschluss an der Flexura sigmoidea.

(Liečnički viestnik 1904. Nr. 6. [Kroatisch.] )

Der 41jährige Pat. leidet seit einem Jahre an unregelmäßigem, manchmal blutigem Stuhl. Vorigen Herbst durch 2 Tage Darmverschluss. Letzter regelmäßiger Stuhl vor 5 Tagen. Winde gehen dauernd ab. Am 15. Februar mittags Spitalsaufnahme.

Leichter Meteorismus; links vom Nabel Vorwölbung von gedämpftem Schall. Zeitweise Steifung einer Darmschlinge über der Symphyse und Spritzgeräusche. Spontan und auf Klysma Winde, doch ohne Erleichterung, starkes Spannungsgefühl. Bald wächst der Meteorismus rasch an, das Spannungsgefühl wird unerträglich, der Bauch faßförmig, die Bauchhaut livid blauröt. Überall gleicher tympanitischer Schall. Im Unterbauche, rechts vom Nabel, eine etwas zugespitzte, an derselben Stelle links eine mehr flache Vorwölbung. Keine Peristaltik.

Um  $\frac{1}{2}$ 10 Uhr abends Laparotomie (Primararzt Dr. T. Wikerhauser). In den Schnitt legt sich eine über kindskopfgroß erweiterte, dunkelgraue Darmschlinge, die im rechten Unterbauch in der Tiefe fixiert ist und wie Dünndarm aussieht. Im linken Unterbauch eine etwas kleinere, kugelförmig erweiterte Kolonschlinge. Dazwischen ganz kontrahierte Dünndarmschlingen. Das Colon transversum etwas gebläht. Die rechte Darmschlinge wird in die Wunde gehoben und eröffnet, worauf mit großer Gewalt unter zischendem Geräusch ein Strahl dickflüssigen Kotes hervorquillt, aus dem in der Schüssel fortwährend Gasblasen aufsteigen. Solchen Kotes wurden nun 2 Liter abgelassen, worauf die Spannung nachläßt und die Schlinge als brandiger Dünndarm, die linke als Flexura sigmoidea erkannt werden. Am Übergang in den Mastdarm ein kleinapfelgroßes Karzinom. An demselben wird der erste Akt der Mikulicz'schen zweizeitigen Exstirpation ausgeführt und der Blinddarm außerhalb der Beckenhöhle fixiert.

Es handelte sich im vorliegenden Falle also um ein Obturationshindernis an der Flexura sigmoidea mit stärkster Dehnung und Schädigung an einer entfernten Stelle, dem Blinddarme. Verf. gibt eine Übersicht der bekannten Fälle und der Ansichten über diese Art von Überdehnungsgangrän, die, durch vollkommenen Verschuß der Ileocoecalklappe hervorgerufen, dadurch bedingt sind, daß der Blinddarm vom ganzen Dickdarme die schwächste Wand hat, und weiter dadurch, daß sich an der Flexura lienalis eine Knickung bildet. Es ist also diese Gangrän des Blinddarmes eine wahre Dehnungsgangrän im Kocher'schen Sinne.

An eine solche Dehnung des Blinddarmes muß man denken bei Darmverschluss am untersten Dickdarme, wenn die Spannung im Bauche rasch zunimmt und im rechten Unterbauch eine sehr gespannte und unbewegliche Darmschlinge auftritt.

In solchem Falle soll bei gutem Allgemeinbefinden die Radikaloperation versucht werden; denn dann wird gewöhnlich noch keine Gangrän des Blinddarmes eingetreten sein. Bei schlechtem Allgemeinbefinden mit schwerer Schädigung des Darmes dagegen soll ein Kunststafter, am besten durch Fixation des Blinddarmes außerhalb der Bauchhöhle, angelegt (Coecostomie) und die Radikaloperation für einen späteren Moment reserviert werden. Ist wegen zu stark fortgeschrittener Gangrän eine Exopexie unmöglich, so soll ein neuer Einschnitt in der ileocoecalen Gegend gemacht und dort, event. auch im rechten Hypochondrium der Darm eröffnet oder schließlich neben Versorgung des Blinddarmes durch seitlichen Einschnitt eine mediane Ileostomie angelegt werden. (Selbstbericht.)

34) **M. W. Herman.** Eine dreiblättrige Klemme zur Gastroenterostomie.

(Wiener klin. Wochenschrift 1904. Nr. 8.)

Die von H., einem Assistenten Rydygier's, konstruierte Klemme soll den zur Fixierung von Magen und Darm nötigen Gehilfen ersparen. Sie unterscheidet sich von den übrigen zu diesem Zweck angegebenen Instrumenten dadurch, daß sie sowohl den Magen wie den Darm gleichzeitig berücksichtigt, und besteht aus drei

Armen oder Blättern. Das mittlere Blatt wird zwischen den adaptierten Magen und Darm hineingeschoben, ein äußeres Blatt drückt den Magen, das zweite den Darm an dasselbe an. Das mittlere Blatt ist um eine gemeinsame Achse im Schlosse beweglich und wird mittels einer gabelförmigen, federnden Vorrichtung, welche sich an die inneren Ränder der Handhabe beider äußeren Blätter anlehnt, in einem nicht konstanten Verhältnis zu denselben erhalten. Infolgedessen übt die gesperrte Klemme einen gleichmäßigen Druck auf Magen- und Darmwand aus, trotz ihrer verschiedenen Dicke.

Die Blätter sind, um einer Verletzung der eingeklemmten Magen-Darmwunde vorzubeugen, 1 cm breit, auf den gegeneinander gekehrten Flächen längs- und dickgerieft, gegen 20 cm lang. Bei vollkommen abgesperrter Klemme verbleibt noch zwischen den inneren Branchenflächen ein ca. 3 mm betragender Zwischenraum.

Das Instrument wurde in einem Falle von Gastroenterostomie von Rydygie r angewendet und erfüllte seinen Zweck durchaus.

Für Fälle, in denen sich der Magen z. B. infolge von perigastritischen Verwachsungen nicht genügend vorschieben läßt und speziell für die Gastroenterostomie nach v. Hacker wurde das Instrument insofern modifiziert, als es längs der Kanten gebogene Ränder erhielt und die Blätter, behufs Übersug mit Drainröhren, glatt und entsprechend dünner gehalten wurden.

Bezüglich der Abbildungen sei auf das Original verwiesen.

Hübener (Dresden).

### 35) L. Kuttner. Die Rekto-Romanoskopie und ihre Technik.

(Zeitschrift für ärztliche Fortbildung 1904. Nr. 9.)

K. hat an dem Spekulum von Otis (s. Wiener klin. Wochenschrift 1897 und Referat in d. Bl. 1898 Nr. 24 p. 635) die Schnäbel der beiden Löffel etwas verlängert, den einen Zapfen gedeckt und die Sperre so eingerichtet, daß die Löffel in beliebiger Stellung voneinander festgestellt werden können, so daß die Einführung des Instrumentes erleichtert wird und dasselbe, wenn Pat. sehr empfindlich ist, nicht ad maximum auseinandergesperrt zu werden braucht. Durch ein kleines, an dem äußeren Ende angebrachtes Ansatzrohr hat er die Zuführung von Luft ermöglicht, um die im Innern befindliche kleine Glühlampe abzukühlen und die Entwicklung von störenden Wasserdämpfen zu vermeiden. In dieser Form gibt es vortreffliche und übersichtliche Bilder über den mittleren Mastdarmabschnitt und die Ampulla recti.

Mit dem Kelly'schen röhrenförmigen Rektoskop, das naturgemäß nur eine kleine, flächenhafte Partie zur Anschauung bringt, kann man höher hinauf, aber nach K.'s Erfahrungen für gewöhnlich nicht weiter als bis in den Anfangsteil der Flexur vordringen, und zwar auch ohne Luftenblasen, das nach seinen Beobachtungen schmerzhaft ist und das Einführen des Instrumentes und die Untersuchung selbst nicht fördert. Zur Beleuchtung kann der elektrische Stirnspiegel, das Casper'sche Panelektroskop oder eine am inneren Ende der Röhre befindliche, entfernbare, mit dem Spiegel nicht fest verbundene, kleine Glühlampe verwandt werden. (Instrumente dieser Form nach Angabe von Ewald und das von K. modifizierte Otis'sche Rektoskop sind bei P. Hartwig, Berlin, Johannisstraße 22 erhältlich.)

Gutzelt (Neidenburg).

### 36) F. Weber. Zur operativen Behandlung des Mastdarmvorfalles.

(Deutsche Zeitschrift für Chirurgie Bd. LXXII. p. 500.)

W. hat zwei große Mastdarmvorfälle mittels Kolopexie (Einnähung des möglichst hochgezogenen S romanum in eine suprainguinale Bauchwunde) mit gutem Erfolg operiert. Behufs sicherer Vermeidung eines Rezidivs legt er Wert darauf, daß die Darmserosa nicht bloß an das Parietalbauchfell geheftet wird, sondern es soll auch die tiefe Muskelschicht mit in diese Naht hineingenommen werden. Er berichtet außerdem über einen dritten Fall von Mastdarmvorfall, welcher von Butz mittels Resektion nach v. Mikulicz ebenfalls mit gutem Ausgang operiert



ist. Doch fordert er im allgemeinen, daß die Operation nach v. Mikulic's möglichst eingeschränkt werde, da sie viel zu gefährlich und in ihren Endresultaten nicht sicher genug sei. Zur Nachbehandlung der operativ Geheilten ist Massage des Beckenbodens nach Thure-Brandt zu empfehlen.

Der Mitteilung der Krankengeschichten ist eine kurze Allgemeinbesprechung über die Behandlungsmethoden für den Mastdarmvorfall vorausgeschickt.

Meinhard Schmidt (Cuxhaven).

### 37) L. Kùpferle. Die Erfolge der Radikalbehandlung des Mastdarmkrebses.

(Beiträge zur klin. Chirurgie Bd. XLII. p. 663.)

Der Arbeit liegen 238 Fälle zugrunde, die in dem 25jährigen Zeitraume von 1877—1902 in der Czerny'schen Klinik der Radikaloperation unterzogen wurden. Sie verteilen sich auf 151 Männer und 87 Frauen. Die Mehrzahl gehörte dem 5. und 6. Lebensdezennium an, der jüngste Pat. war 13 Jahre alt.

Bezüglich der Indikationsstellung galt hoher Sitz nicht als Gegenindikation, ebensowenig Verwachsungen mit Prostata und Scheide und nicht allzu feste Verwachsungen mit dem Kreuzbeine, wohl aber Übergreifen auf die Blase und feste Einmauerung im Becken.

Die Vorbereitung zur Operation bestand in 2—3tägiger Entleerung des Darmes durch Abführmittel und besonders durch hohe Eingießungen. Am Abend vor der Operation und 5—6 Tage lang nach derselben bekamen die Pat. 1—2mal täglich einige Tropfen Tinct. opii. Die präliminare Kolostomie wurde nur bei ausgesprochenen Stenoseerscheinungen gemacht und wenn hoher Sitz und Verwachsungen die Möglichkeit der Radikaloperation in Frage stellten.

Von Operationsmethoden wurden angewendet perineale Operationen 85mal, Steißbeinresektionen 45mal, definitive Kreuzbeinresektionen 71mal, temporäre 25mal, Vaginaloperationen 9mal, Parasakraloperationen 3mal. Nach Einführung der Sakralmethode wurden 52% der Fälle nach dieser operiert. Die Gesamtmortalität im Anschluß an die Operation betrug 28 = 11,76%. Von 87 perineal Operierten starben 11 = 12,64%, von 94 sakral Operierten 14 = 14,89%.

Mit der Erweiterung der Indikationsbreite verschlechterte sich die Mortalitätsziffer bedeutend. Von den 28 Todesfällen erfolgten 17 an Sepsis und Peritonitis, 8 an Herzschwäche, 1 an Pneumonie, 1 an Nachblutung, 1 an Metastasen und Kachexie. Auf 166 Karzinome mit erreichbarer oberer Grenze kamen 18 = 11,3% Todesfälle, auf 72 mit nicht erreichbarer Grenze 10 = 13,9%.

Das Bauchfell wurde 158mal eröffnet, 61mal blieb es uneröffnet, 19mal fehlen entsprechende Angaben. Die Fälle mit Eröffnung lieferten eine Mortalität von 25 = 15,8%, die ohne Eröffnung eine solche von 2 = 3,3%. Von 129 Fällen, bei denen das eröffnete Bauchfell durch Naht sogleich wieder geschlossen wurde, starben 17 = 13,1%, von 29 mit tamponiertem Peritoneum 8 = 27,5%. Die Gefahr der Peritonitis ist bei der Tamponade viel größer als bei der Naht. 20mal wurden Teile der Vaginalwand, 14mal Teile der Prostata mitentfernt, 3mal mußte die Blase eröffnet werden. Auf 41 Amputationen des Mastdarmes mit Eröffnung des Bauchfelles kamen 6 Todesfälle = 14,6%, auf 23 Resektionen ebenfalls 6 Todesfälle = 26,0%.

Unter 48 Fällen von Resektion wurde 38mal die zirkuläre Darmnaht ausgeführt. Trotzdem traten meist Kotfisteln auf, wenn auch oft nur vorübergehend. Von diesen 48 starben 8 = 16%. In der überwiegenden Mehrzahl aller Fälle wurde das zentrale Darmende an der Stelle des natürlichen Afters eingenäht.

Die besten funktionellen Resultate wurden durch die zirkuläre Naht nach Resectio recti erzielt. Es kann indes auch bei Erhaltung des Sphinkters und Zirkulärnaht die relative Kontinenz ausbleiben, wenn die Sensibilität der Mastdarmschleimhaut dauernde Schädigungen erfahren hat. Auch bei vielen Kranken ohne Kontinenz bildete sich im Laufe der Zeit ein erträglicher Zustand aus.

Am meisten Interesse erwecken die Dauerresultate, sumal K. in der Lage ist, über die Schicksale fast aller Pat., mit Ausnahme von nur 5, Angaben machen

zu können. Nach Abzug von 28 im Anschluß an die Operation Gestorbenen und den 5 Verschollenen bleiben noch 205 Operierte. Von diesen starben an Residiv oder Metastasen 139 = 58,1%, an interkurrenten Krankheiten vor Ablauf von 3 Jahren 7; es lebten mit Residiv 8; es lebten ohne Residiv weniger als 3 Jahre 17, über 3 Jahre 24, und es starben an interkurrenten Krankheiten nach Ablauf von 3 Jahren 10.

Von den 139 an Residiv und Metastasen verstorbenen Pat. erlagen 42 im 1., 51 im 2., 23 im 3., 10 im 4. Jahre. 13 waren Spätresidive im 5. (6), 6. (4), 7., 8. und 11. Jahre (je 1). Als dauernd geheilt mußten 34 = 17,3% von 196 für die Berechnung in Betracht kommenden Fällen betrachtet werden. Bei dem ältesten lebenden Falle liegt die Operation 24 Jahre 7 Monate zurück.

M. v. Brunn (Tübingen).

### 38) E. Ehrlich. Über retroperitoneale Lage der Milz. Zugleich ein Beitrag zur Splenopexie.

(Beiträge zur klin. Chirurgie Bd. XLII. Hft. 2.)

Verf. fügt dem bisher als Unikum betrachteten, von Hildebrand auf dem Chirurgen-Kongreß 1902 beschriebenen Falle von retroperitonealer Lagerung der Milz eine eigene Beobachtung aus der Rostocker chirurg. Klinik hinzu, bei welcher die gleiche Anomalie vorlag. Bei einer 49jährigen Kaufmannsfrau, welche an den Symptomen von Einklemmung einer hydronephrotischen Wanderniere seit langer Zeit kranke, fand sich bei der Operation eine retroperitoneal verlagerte, um einen Winkel von nahezu 90° nach außen und unten gedrehte Milz. Durch Drehung der Milz in normale Lage und Fixierung derselben mit Catgutnähten am Rande des M. sacro-lumbalis wurden die Beschwerden der Pat. behoben.

Die Ursache für den eigentümlichen Befund glaubt Verf. in einer nachträglichen Lageveränderung des an normalem Orte angelegten Organes suchen zu müssen. Entweder ist die Verlagerung der Milz an die ungewöhnliche Stelle durch eine herniöse Ausstülpung des parietalen Bauchfelles erfolgt oder das Organ ist durch einen Spalt des Bauchfelles hinausgeschlüpft und hat sich retroperitoneal weiter entwickelt.

Hinsichtlich der operativen Behandlung der Wandermilz lehrt der Fall, daß selbst ausgesprochene Erscheinungen von Knickung des Stieles nicht unter allen Umständen die Exstirpation der Wandermilz, die von den meisten Autoren gefordert wird, notwendig machen, sondern daß durch Beseitigung der Knickung und Fixierung das Organ erhalten werden kann. Blauel (Tübingen).

### 39) Koch. Über tropische Leberabszesse.

(Mitteilungen a. d. Grenzgebieten d. Medizin u. Chirurgie Bd. XIII. Hft. 1.)

K. hat in Soerabaja 16 Fälle von Leberabszeß operiert. Alle entstanden durch tropische Amöbendiphtherie. 14 wurden geheilt; tödlich endeten 2, deren einer Lungengangrän, der andere allgemeine Peritonitis schon bei der Operation hatte. K. schildert genau die Symptome und Diagnostik des Leberabszesses, sowie die Technik der Operation. Auch bei der perpleuralen Methode empfiehlt er einseitige Eröffnung, wenn es irgend geht. Unter den Geheilten sind hervorzuheben: ein mit doppeltem Leberabszeß behafteter; zwei, bei denen zugleich ein subphrenischer Abszeß bestand; einer, dessen Abszeß retroperitoneal perforiert war; 6 Liter Eiter wurden entleert. Haekkel (Stettin).

### 40) C. G. Cumston (Boston). Quelques remarques sur la syphilis hépatique au point de vue chirurgical.

(Arch. génér. de méd. 1903. Nr. 15.)

Mitteilung dreier Fälle von Lebersyphilis, welche unter dem Bilde bösartiger Geschwülste zur Laparotomie kamen. Das typische Bild, welches die Leberoberfläche bot, sowie die mikroskopische Untersuchung des käsigem Inhaltes der insidierten Knoten ließen keinen Zweifel an der Natur des Prozesses. Die sperti-

fische Behandlung erreichte sehr bald den Zweck. — C. bespricht genauer die den verschiedenen bösartigen Neubildungen täuschend ähnlichen klinischen Erscheinungen dieser Geschwülste und meint, daß eine exakte Differentialdiagnose wohl nie begründet werden könnte. — C. führt schließlich 24 Fälle aus der Literatur an, welche den seinen gleichen.

(Ref. kann hier drei weitere Fälle aus dem Krankenmateriale des Rudolfinerhauses in Wien anführen: Im ersten, Diagnose: Neoplasma malignum hepatis, ergab die Operation einen einzigen Knoten, der exstirpiert wurde; mikroskopischer Befund: Gumma. Im zweiten war die Eventualdiagnose schon auf Gumma gestellt und bestätigt worden. Im dritten wurde eine energische Jodkur der geplanten Explorativinsision vorangeschickt, unter welcher die Geschwulst verschwand.)

J. Sternberg (Wien).

#### 41) Mauclair. Notes et observations chirurgicales.

Paris, 1903.

Unter dem beigebrachten kasuistischen Material dürfte ein gelungener Versuch, einen nach Entleerung einer großen Echinokokkencyste der Leber, vielleicht durch Eröffnung eines größeren Gallenganges entstandenen Gallenfluß durch Netzplastik zur Heilung zu bringen, Interesse beanspruchen. Das Netz wurde in Form eines Tampons in die Höhle gebracht und durch einige Catgutnähte an die bindegewebig verdickte Wand befestigt, die übrige Bauchhöhle durch Tamponade abgeschlossen.

Engelhardt (Kassel).

#### 42) Hohenkirch. Beitrag zur Kasuistik der Fälle von Echinokokkus hepatis unter Anführung zweier Fälle aus der chirurgischen Klinik zu Kiel aus den Jahren 1899 und 1903.

Inaug.-Diss., Kiel, Schmidt & Klaunig, 1903. 19 S.

Verf. gibt die Krankengeschichten zweier Fälle von Leberechinokokkus ausführlich wieder. Beidemale wurde einseitig operiert. Trotzdem empfiehlt Verf. die zweizeitige Operation als das Normalverfahren. In dem zweiten Fall entstand bei der Auslösung des Sackes ein 3 cm langer Riß in der Pfortader, der durch Knopfnähte geschlossen wurde. Beide Fälle gingen in Heilung aus.

Dettmer (Bromberg).

#### 43) Meistring. Zur Kasuistik der Exstirpation von Lebertumoren unter besonderer Berücksichtigung der Adrenalinwirkung.

Inaug.-Diss., Kiel, O. Krohn, 1904. 15 S.

Verf. bespricht kurz die verschiedenen Methoden zur Stillung parenchymatöser Leberblutungen, um dann ausführlicher auf die Adrenalinwirkung und die von Benno Müller in Hamburg angestellten Untersuchungen über dieselbe einzugehen. Die Angaben dieses Autors werden bestätigt durch die Erfahrung, welche Helferich bei der Entfernung eines primären Leberkarzinoms mit dem Adrenalin als blutungsstillendem Mittel gemacht hat. Verf. glaubt somit das Adrenalin sehr empfehlen zu können, zumal üble Nebenwirkungen nicht hervortreten.

Dettmer (Bromberg).

#### 44) Mellish. Chronic empyema of the gallbladder.

(Annals of surgery 1904. Nr. 4.)

Exstirpation einer 10 cm langen, 7 cm breiten, 5 cm dickwandigen, mit Eiter angefüllten Gallenblase, deren Oberfläche mit einem sichelförmigen Leberfortsatz bedeckt und verwachsen war. Der letztere wurde zugleich mit dem Stiele der Gallenblase abgebunden und reseziert. Die Zirkumferenz der Gallenblase betrug 35 cm. Im Eiter fand man Diplokokken.

Herhold (Altona).

---

Originalmitteilungen, Monographien und Separatabdrücke wolle man an Prof. E. Richter in Breslau (Kaiser Wilhelmstraße 116), oder an die Verlagehandlung Breitkopf & Härtel, einsenden.

# Zentralblatt für C H I R U R G I E

herausgegeben

von

**E. von Bergmann, F. König, E. Richter,**  
in Berlin, in Berlin, in Breslau.

Einunddreißigster Jahrgang.

Wöchentlich eine Nummer. Preis des Jahrganges 20 Mark, bei halbjähriger Vorauszahlung. Zu beziehen durch alle Buchhandlungen und Postanstalten.

Nr. 33.

Sonnabend, den 20. August.

1904.

**Inhalt:** 1) **Morgan**, Bakterien in den Organen gesunder Tiere. — 2) **Reich**, Leukocytenzählung bei chirurgischen Leiden. — 3) **Vischer**, Sarkomübertragung. — 4) **Bonnenfant**, Tuberkulose und Raynaud'sche Krankheit. — 5) **Petrow**, Zur Lokalisation der Tuberkulose in Knochen und Gelenken. — 6) **Wagenknecht**, Behandlung der Knochenhöhlen. — 7) **Büdinge**, Vaselininjektionen bei chronischer Gelenkentzündung. — 8) **Henrikson**, Nervennaht. — 9) **Bleekham**, Arteriovenöse Aneurysmen. — 10) **Gwyer**, Lymphatische Konstitution Operationer. — 11) **Chapmann**, Postoperative Lungenentzündung. — 12) **Frenkel**, Hopogan und Ektogan. — 13) **Landau**, Stagnin. — 14) **Smith**, Verletzung der Axillargefäße. — 15) **Lindner**, Unterbindung der A. subclavia unter dem Schlüsselbein. — 16) **Savarlaud**, Nervöse Komplikationen bei Oberarmbrüchen. — 17) **Schlatter**, Meniscusluxation des Kniegelenks. — 18) **Forssell**, Sehnenscheidenerterung in der Hohlhand. — 19) **v. Öttingen**, Interdigitalphlegmone. — 20) **Thévenot**, 21) **Gulbé**, Brüche der Hüftpfanne. — 22) **v. Friedländer**, Koxitis. — 23) **Bovln**, Meniscusstörungen im Knie. — 24) **Wilcox**, Beingeschwüre. — 25) **Haglund**, Struktur des Fersenbeines. — 26) **v. Öttingen**, Klumpfuß.

**W. Sorenin**, Einiges zu den Gallensteinoperationen. (Original-Mitteilung.)

27) **Macnaughton Jones**, Elektrothermische Angiotriebe. — 28) **Sennl**, Akute Knochen-tuberkulose. — 29) **Lennander**, Schulterblattexstirpation. — 30) **Oberst**, Aneurysma der Subclavia. — 31) **Grisson**, Radialislähmung. — 32) **Schulz**, Myositis ossificans am Ellbogengelenk. — 33) **Wittke**, Handwurzelverletzungen. — 34) **Wittke**, Doppelseitige Subluxation des Metacarpus I. — 35) **Küttner**, Einklemmungsverrenkung der Kniescheibe. — 36) **Bücker**, 37) **Prentiss**, Freie Körper im Knie. — 38) **Kisch**, Genu recurvatum osteomyeliticum. — 39) **v. Statzer**, Aneurysma der A. poplitea. — 40) **Füster**, Luxatio pedis post. — 41) **Furkrüger**, Angioma cavernosum der Fußsohle. — 42) **Metcalfe**, Harnröhrensteine. — 43) **Wettersgren**, Hydrocele funiculi. — 44) **Donati**, Samenstrangcyste. — 45) **Balsch**, Gebärmutterkrebs. — 46) **Schenk**, Eierstockgeschwulst. — 47) **Sjögren**, Extra-uterin-Schwangerschaft.

V. Internationaler Dermatologenkongreß.

1) **H. de R. Morgan**. The presence of bacteria in the organs of healthy animals.

(Lancet 1904. Juli 2.)

Verf. kommt auf Grund seiner im Lister Institut of preventive medicine angestellten zahlreichen Untersuchungen an den verschiedensten Tierarten zu dem Resultat, 1) daß normale Organe keine pathogenen Bakterien enthalten; 2) daß die Anwesenheit von nicht pathogenen Organismen in den Kulturen wahrscheinlich auf zufälligen Verunreinigungen beruht.

**H. Ebbinghaus** (Berlin).

## 2) A. Reich. Über Leukocytenzählungen und deren Verwertbarkeit bei chirurgischen Affektionen.

(Beiträge zur klin. Chirurgie Bd. XXI. Hft. 2.)

Verf. hat in der Tübinger chirurgischen Klinik in 400 Fällen systematische Leukocytenuntersuchungen angestellt. Die verwerteten Fälle umfassen 1) entzündliche und eitrige Prozesse — des Zellgewebes, des Knochenmarkes und der Knochen, der serösen Häute speziell bei intraabdominalen Erkrankungen, 2) Tuberkulose der verschiedensten Gewebe, 3) Aktinomykose, 4) bösartige Geschwülste, 5) Traumen.

Auf die sehr interessanten Einzelheiten der Arbeit kann hier nicht eingegangen werden. Nur folgende, besonders wichtige Punkte seien hervorgehoben: Bei den durch Eitererreger verursachten Entzündungen ergab sich eine große Konstanz im Auftreten der Hyperleukocytose im progredienten Stadium der eitrigen Entzündung. Diese verleiht der Methode der Leukocytenzählung ihren beschränkten, aber sicheren klinischen Wert, der besonders in solchen Fällen ans Licht tritt, die, wie manche intraabdominellen und auch osteomyelitischen Eiterungen, infolge ihrer Lokalisation oder anderer Umstände der Diagnose und Beurteilung schwerer zugänglich sind. In allen Fällen ist aber zu bedenken, daß die Leukocytose nur ein einzelnes, oft wertvolles, aber nicht ganz konstantes Symptom darstellt und daher für die Beurteilung eines Falles nie allein maßgebend, sondern nur mitbestimmend sein darf. Die praktische Verwertbarkeit der Leukocytenzählung bei chirurgischen Tuberkulosen beruht weniger auf einer event. Steigerung der absoluten Werte, als auf dem Verhältnis der Leukocytenzahl zur Temperatur. Bestehen hohe oder sehr hohe Temperaturen bei normalem Leukocytenbefund, so lassen sich mit ziemlicher Wahrscheinlichkeit akute Entzündungs- und Eiterungsprozesse ausschließen. Dadurch wird die Leukocytenzählung brauchbar zur Kontrolle des postoperativen Heilungsverlaufes chirurgischer Tuberkulosen.

Das Ergebnis der Leukocytenzählungen beim Karzinom und Sarkom läßt sich dahin zusammenfassen, daß das Auftreten von Leukocytose sowohl wie deren Grad inkonstant ist.

Gute Dienste vermag mitunter die Leukocytenzählung zu leisten zur Kontrolle des Heilungsverlaufes nach aseptischen Operationen und verdient dann angewendet zu werden, wenn bei auftretendem Fieber weder die Wunde noch die sonstige Untersuchung einen sicheren Anhaltspunkt für die Temperatursteigerung bietet.

Blauel (Tübingen).

## 3) A. Vischer. Über Sarkomübertragungsversuche.

(Beiträge zur klin. Chirurgie Bd. XLII. p. 617.)

Gegenüber den vorschnellen Urteilen, welche gerade auf dem Gebiete der Genese bösartiger Geschwülste so häufig gefällt worden sind und noch gefällt werden, sticht die vorliegende Arbeit durch

die sorgfältige Kritik, die Verf. an seinen eigenen Resultaten sowie an den Ergebnissen anderer übt, äußerst vorteilhaft ab. V. stellte Übertragungsversuche an mit Metastasen eines Melanosarkoms, das sich aus einem Naevus an der Wange entwickelt hatte. Mit einer Aufschwemmung des mit dem Messer abstreifbaren Geschwulstbreies in physiologischer Kochsalzlösung wurden Kaninchen intraperitoneal, intravenös oder subkutan, Meerschweinchen intraperitoneal, intrapleural oder subkutan geimpft, ferner Ratten in die Bauchhöhle, in das Mediastinum, unter die Haut und in die Oberschenkelmuskulatur. Außerdem wurden mit Metastasen eines Rundzellensarkoms ähnliche Versuche angestellt, von diesen auch Geschwulststücke in eine Hauttasche bei einem Kaninchen eingenäht und in die Bauchhöhle bei einem Meerschweinchen eingebracht. Während die Versuche mit Rundzellensarkom unbedingt negativ ausfielen, hatte die Verimpfung des Melanosarkoms einen scheinbaren Erfolg. Es entwickelten sich in der Bauchhöhle mehrerer Kaninchen und Meerschweinchen Knötchen von tiefschwarzer Farbe, ja sogar größere knollige Geschwülste von Haselnußgröße und darüber. Bei Ratten zeigte die Umgebung der Impfstelle in der Muskulatur und im Unterhautzellgewebe schwarze Streifen. In den Organen entfernt von der Impfstelle fanden sich nirgends Geschwülste, auch starb keines der Tiere infolge einer Geschwulstentwicklung, während sich bei der Frau, die das Ausgangsmaterial geliefert hatte, die Neubildung als äußerst bösartig erwies, wiederholt und schnell rezidierte und schließlich zum Tode führte.

Die genaue histologische Untersuchung ergab denn auch, daß von einer eigentlichen Geschwulstentwicklung bei den Versuchstieren nirgends die Rede war. Die verimpften Geschwulstzellen gingen durchgehends zugrunde, und nur das Pigment blieb übrig. Es gab zur Entwicklung von Granulationsgewebe Anlaß, das sich deutlich von den Geschwulstzellen unterscheiden ließ, und dem Fremdkörperriesenzellen beigemischt waren. Die größeren Geschwülste waren vergrößerte Lymphdrüsen. Ganz ähnliche Bilder wurden durch Injektion von Tusche in die Bauchhöhle und in die Muskulatur von Meerschweinchen hervorgerufen.

Bei der kritischen Sichtung der Literatur gelangt Verf. zu dem Resultat, daß eine sichere Übertragung von Sarkom des Menschen auf Tiere bisher ebensowenig gelungen ist, als die Übertragung von Karzinom. Wo positive Erfolge behauptet werden, liegen entweder ungenügende Untersuchungen, offensichtliche Beobachtungsfehler oder Verwechslungen mit Granulationsgewebe vor. Die Forderungen für eine gelungene Übertragung sind: Es muß eine Geschwulst entstehen, die den gleichen Bau wie die zur Impfung benutzte Geschwulst hat, die unbeschränktes Wachstum zeigt, das umgebende Gewebe destruiert und den Tod des Tieres herbeiführt, entweder durch Störung der Funktion eines lebenswichtigen Organs oder durch Metastasenbildung. Diese Forderungen sind nirgends erfüllt. Nur

Transplantationen sarkomähnlicher Neubildungen von Tier auf Tier sind in einer geringen Zahl von Fällen gelungen.

M. v. Brunn (Tübingen).

4) **Bonnenfant.** Du rôle étiologique de la tuberculose dans l'asphyxie locale et la gangrène symétrique des extrémités.

Thèse de Paris, G. Steinhell, 1904.

Die Tuberkulose, allein oder zusammen mit anderen Infektionen, ist imstande, das Syndrom der Raynaud'schen Krankheit hervorzurufen. Unter 23 von B. gesammelten Fällen, wo Tuberkulose und Raynaud'sche Krankheit sich vereinigt hatten, ließen sich 3 Typen unterscheiden: 1) Beide Erkrankungen treten gleichzeitig auf, die fieberhaften Schübe der Tuberkulose rufen jedesmal Schmerzen und vermehrte Cyanose an den erkrankten Extremitäten hervor. 2) Die beiden Erkrankungen gehen nebeneinander einher, ohne sich anscheinend zu beeinflussen. 3) Die Asphyxie oder Gangrän der Extremitäten geht der Tuberkulose voraus, verschlimmert sich jedoch event. unter dem Einflusse der letzteren, indem die Cyanose sich zur Gangrän steigert. Alle Formen der Tuberkulose können das Raynaud'sche Syndrom hervorrufen, am häufigsten die Lungenphthise. Die einmal aufgetretene Gangrän entwickelt sich weiterhin unabhängig von der Tuberkulose. Außer der lokalen Asphyxie der Extremitäten nach dem Raynaud'schen Typus gibt es eine »Akroasphyxie«: Erkältung und Cyanose an den Extremitäten, welche bei Menschen mit Darier'schen Tuberkuliden der Haut sehr häufig ist.

Mohr (Bielefeld).

5) **N. N. Petrow.** Störungen der Zirkulation und Ernährung in Zusammenhang mit der Frage von der Lokalisation der Tuberkulose in Knochen und Gelenken.

(Russisches Archiv für Chirurgie 1904. [Russisch.])

P. führte die Störungen dadurch herbei, daß er Kaninchen 1) den Bauchsplanchnicus, 2) den Ischiadicus resezierte, 3) die Vena femoralis unterband. In diesen drei Gruppen operierte er 20 resp. 12 und 9 Tiere. Unmittelbar nach der Operation wurden in eine Ohrvene 2 ccm einer dicken Emulsion von virulenter Geflügel- (1. Gruppe) oder Rindertuberkulose (2. und 3. Gruppe) injiziert. 10—15 Tage später konnte dann eine beträchtliche Erweiterung der V. saphena an der operierten Seite beobachtet werden. In der zweiten Gruppe wurden einige Tiere unmittelbar nach der Operation, die übrigen erst 10 Tage später infiziert.

Durch keines dieser drei Verfahren konnte eine tuberkulöse Erkrankung der Knochen oder Gelenke der betreffenden Extremität erzwungen werden. Wohl aber führt P. einen Fall an, der ihm für den ätiologischen Zusammenhang von Trauma und Tuberkulose zu sprechen scheint. Ein Kaninchen der ersten Gruppe erlitt am Tage

der Operation und Infektion einen Bruch des Oberschenkels der operierten Seite. Im Laufe der nächsten Tage entwickelte sich ein großes Hämatom. Das Tier ging nach 10 Tagen an Miliartuberkulose der Lungen zugrunde. Die Sektion ergab, daß die Wandung des Hämatoms mit grauen Granulationen ausgekleidet war, die massenhaft Tuberkeln und Tuberkelbazillen enthielten. Das Mark des Femur und der Tibia, sowie die Synovialis aller Gelenke war völlig frei.

V. E. Mertens (Breslau).

## 6) J. Wagenknecht. Altes und Neues zur Behandlung von Knochenhöhlen seit Einführung der antiseptischen Wundbehandlung.

(Beiträge zur klin. Chirurgie Bd. XLII. p. 756.)

W. gibt eine ausführliche historische und kritische Übersicht über die zahlreichen Methoden, welche im Laufe der Zeit das Problem einer möglichst schnellen und guten Ausheilung großer Knochenhöhlen zu lösen suchten, von denen aber heute kaum noch andere als die Knochenplombierung und die osteoplastischen und myoplastischen Methoden Berücksichtigung verdienen. Auch diesen Methoden sind jedoch recht enge Grenzen für ihre Anwendbarkeit gesteckt. Verf. empfiehlt daher ein Verfahren, das schon 1898 von Schulze-Berge empfohlen und unabhängig davon durch Goldmann geübt worden ist. Es besteht in der Verwendung gestielter Hautlappen zur Auskleidung der Knochenhöhlen, die durch ihre Elasticität geeignet sind, sich allen Unregelmäßigkeiten der Höhlenwände anzuschmiegen. Je ein Fall von einer osteomyelitischen Nekrosehöhle und einer durch Exstirpation eines Rundzellensarkoms im Tibiakopf entstandenen Höhle, beide faustgroß, wurde nach dieser Methode mit ausgezeichnetem Erfolge behandelt. Als Vorteile der Methode rühmt W. das Zustandekommen einer direkten Heilung, die Beschränkung der sekundären Infektion und das Emporsteigen des Hautlappens bis zum Niveau der Nachbarhaut. Die letztgenannte Eigenschaft haben die eingeklappten Hautlappen mit den transplantierten Hautstücken gemein. Hier wie dort [ist dabei das Einwuchern der Blutgefäße die treibende Kraft. Durch ihre Einfachheit, weite Anwendbarkeit und Gefahrlosigkeit ist nach Ansicht des Verf. die beschriebene Methode auch den besten bisher üblichen Verfahren zur Ausfüllung von Knochenhöhlen überlegen.

M. v. Brunn (Tübingen).

## 7) K. Büdinger. Die Behandlung chronischer Arthritis mit Vaselininjektionen.

(Wiener klin. Wochenschrift 1904. Nr. 17.)

Das von B. hier mitgeteilte einfache Verfahren, welches an 15 zum Teil eingehend beschriebenen und längere Zeit beobachteten Fällen angewandt ist, scheint die mitunter recht ausführliche



Therapie der chronischen Arthritis geringeren und stärkeren Grades auf eine etwas günstigere Basis zu stellen. Das Ergebnis berechtigt zu dem Schlusse, daß die Vaselininjektion bei leichten chronischen Arthritiden bisweilen ein vorzügliches, meistens ein gutes Resultat gibt, bei schweren chronischen Arthritiden in manchen Fällen bedeutende Besserung bringt und bei alten Gelenkprozessen, welche mobilisiert werden sollen, eine brauchbare Unterstützung der sonstigen Therapie abgibt.

Natürlich hat der Verdacht auf Tuberkulose als Kontraindikation zu gelten; ebenso dürfte die Vaselininjektion bei akuten Nachschüben entzündlicher Prozesse, insbesondere aber bei gonorrhöischen Erkrankungen noch lange Zeit nach dem akuten Stadium riskiert sein.

B. hat anfangs erwärmtes, steriles weißes, späterhin gelbes Vaseline mit gleichem Erfolge benutzt. Die verwendete Menge war anfangs verschieden groß; jetzt hält B. die Injektion von etwa 4 ccm in das Kniegelenk, 3 ccm in das Schultergelenk, 1—2 ccm in kleinere Gelenke für die richtige Dosis; bei ausgedehnten Veränderungen werden meist größere Mengen am Platze sein.

Nach der Injektion wurden stets ausgiebige Bewegungen mit dem Gelenk vorgenommen, um das Vaseline möglichst mit den Unebenheiten der Oberfläche in Berührung zu bringen. Die Mehrzahl der leichten Pat. wurde ambulatorisch behandelt, konnte also speziell bei Erkrankung des Kniegelenks dasselbe gleich wieder beanspruchen.

In der überwiegenden Mehrzahl der Fälle wurde der Eingriff nicht reaktionslos ertragen; nur wenige Pat. haben keine oder sehr geringe Beschwerden nach der Injektion gehabt. Gewöhnlich begannen sich  $\frac{1}{2}$ —2 Stunden nach der Injektion Schmerzen und Schwellungen (wohl Synovitis) einzustellen, welche bisweilen sogar recht heftig zu sein schienen und, langsam abnehmend, 2—6 Tage anhielten, so daß Umschläge und Ruhigstellung des betr. Gelenkes erforderlich wurden. Erst nach Abklingen dieser Reaktion trat der Erfolg der Injektion, welcher gleich nach derselben ein sehr günstiger zu sein pflegte, wieder in die Erscheinung.

Hübener (Dresden).

## 8) P. B. Henriksen. Nervensutur und Nervenregeneration.

(Nord. med. Arkiv Bd. XXXVI. Abt. 1. Nr. 9 u. 16. [Deutsch].)

In der ersten Abteilung der Arbeit liefert Verf. 12 ausführliche Krankengeschichten über traumatische Durchtrennung verschiedener Nervenstämmen nebst epikritischen Bemerkungen über die durch den operativen Eingriff gewonnenen Resultate. Sowohl nach primärer wie nach sekundärer Naht ist nach Verlauf verhältnismäßig kurzer Zeit Sensibilität eingetreten. Da man zu der Annahme gezwungen ist, daß die Sensibilität durch Leitung durch den genähten Nerven bedingt sei, stellt Verf. zu weiterer Untersuchung folgende Fragen auf: 1) »Kann nach Nervennaht Anheilung ohne Degeneration eintreten?«, oder 2) »Kann angenommen werden; daß der degenerierte

Nerv einigermaßen leitend ist?« Um diese Fragen zu beleuchten, hat er eine Reihe von Tierexperimenten vorgenommen, die im zweiten Teile der Arbeit ausführlich besprochen werden. Auf dieselbe hier näher einzugehen verbietet der Raum, sie müssen im Original durchgelesen werden. Die erste Frage wird verneinend, die zweite bejahend beantwortet.

Die sehr beachtenswerte und sorgfältige Arbeit Verf.s ist durch eine Menge instruktiver, z. T. farbiger Abbildungen erläutert.

Hansson (Cimbrishamn).

### 9) Bickham. Arteriovenous aneurisms.

(Annals of surgery 1904. Nr. 5.)

Verf. bespricht die Behandlung der arterio-venösen Aneurysmen. Er selbst heilte ein derartiges Leiden in der Leistengegend durch Unterbindung der Arteria iliaca externa, nachdem er eine Zeitlang vorher das Aneurysma durch einen vorher genommenen und dann ausgepolsterten Gipsabdruck der Leistengegend komprimiert hatte. Wenn ihm die Methode von Matas damals schon bekannt gewesen wäre, so würde er dieselbe vorgezogen haben. Die Operation Matas besteht in Spaltung des aneurysmatischen Sackes und Verschluß der venösen und arteriellen Öffnung durch Lembert'sche Catgutnaht. Ist kein Sack bei arteriell-venöser Kommunikation vorhanden, so kann nach B., wenn die Verhältnisse günstig sind, die Arterie von der Vene getrennt werden, um beide Öffnungen durch die Naht zu verschließen. Diese Methode erfordert eine größere Technik als z. B. die einfache Abbindung der Arterie oberhalb und der Vene unterhalb des Aneurysma arterio-venosum, schafft aber ideale Verhältnisse. Vier gute Abbildungen erläutern die Technik.

Herhold (Altona).

### 10) Gwyer. Lymphatic constitution. Care of the lymphatic during and after surgical operations.

(Annals of surgery 1904. Nr. 4.)

Verf. verlor einen Knaben, welcher das typische Bild der lymphatischen Konstitution (nervös-anämische Anlage, Mandelvergrößerung usw.) bot, einen Tag nach der in Chloroformnarkose ausgeführten Achseldrüsenoperation. Der Tod trat ziemlich plötzlich unter Delirien und Temperatursteigerung ein.

Die in der Literatur bekannt gegebenen Todesfälle dieser Art ereigneten sich teils während der Narkose und vor der Operation, teils während der Operation, teils endlich aus reiner Furcht ohne Narkose und ohne Operation. Nach Halstead sind Chloroform, Chok und Furcht starke Herzdepressionsmittel; eins derselben kann genügen, um den Tod herbeizuführen; alle drei zusammen sind namentlich bei Kindern sehr gefährlich.

Nach G. ist die lymphatische Konstitution eine tuberkulöse Anlage von inaktiver Form; sie kann sowohl mit als auch ohne vergrößerte

Thymusdrüse vorkommen. Da eine Bakterieninvasion auf dem Wege der Lymphbahnen weiterschreitet, gibt die lymphatische Anlage günstige Bedingungen für dieselbe. Verf. meint daher, man solle bei Operationen auch die Lymphgefäße und die Lymphspalten zu verschließen suchen. Er unterbindet deswegen bei Lymphdrüsenausträumungen das aus der Drüse abgehende Lymphgefäß; die Lymphspalträume sucht er, z. B. in Abszeßhöhlen, durch Eingießen von Salben (Jodoform- oder Wismut-Vaseline) zu verschließen. Herhold (Altona).

---

### 11) **Chapmann.** Postoperative pneumonia, with experiments upon its pathogeny.

(Annals of surgery 1904. Nr. 5.)

Verf. glaubt, daß die Abkühlung während der Operation durch Entblößen des Körpers und Bedecken desselben mit feuchten Tüchern dem Eintreten einer nachträglichen Lungenentzündung Vorschub leisten könne. Den zur Narkose verwandten Äther möchte er nicht allein für die postoperative Pneumonie verantwortlich machen, wohl aber glaubt er, daß dieser die Lungen für etwa durch verstärkte Inspiration während der Narkose eingesogene Bakterien empfindlich durch kleine Schädigungen machen könne.

Um diese Ansichten zu erhärten, machte er Tierversuche. Zunächst fertigte er Sektionsschnitte von normalen Rattenlungen an; dann setzte er die Froschhaut, deren Gewebe dem Lungengewebe ähnlich ist, Ätherdämpfen und flüssigem Äther aus. Er beobachtete, wie sich die Blutzirkulation verlangsamte, die Blutgefäße barsten und Hämorrhagien eintraten. Wurde dieser Versuch länger als 10 Minuten ausgeführt, so starb das Gewebe ab. Drittens injizierte er Ratten Äther ins Lungenparenchym; es wurde hierdurch nicht allein das Lungengewebe an der betreffenden Stelle hochgradig zerstört, sondern auch in der anderen Lunge traten Hämorrhagien ein. Viertens narkotisierte er Ratten mehrere Tage hintereinander mit Äther; an der Oberfläche der herausgenommenen Lungen wurden Ekchymosen angetroffen, die Alveolen waren mit einem zelligen Exsudat angefüllt, ebenso das peribronchiale Gewebe. Fünftens ließ er Ratten, die er mehrfach mit Äther narkotisiert hatte, Kulturen von Diplokokken einatmen. Die herausgenommenen Lungen zeigten das Bild typischer Pneumonie. Sechstens endlich ließ er gesunde, vorher nicht narkotisierte Ratten Diplokokkenkulturen einatmen und fand, daß diese Lungen keinen pathologischen Befund zeigten. Zum Schluß weist er darauf hin, daß man vorsichtig bezüglich der zur Narkose zu verwendenden Äthermenge sein solle, und daß es zu empfehlen sei, eine gründliche Reinigung des Mundes des Pat. vor der Narkose vorzunehmen. Herhold (Altona).

---

12) **M. Frenkel.** The medical peroxides hopogan and ectogan.

(Lancet 1904. Juli 9.)

Hopogan ist das Hyperoxyd des Magnesiums und Ektogan das Hyperoxyd des Zinks. Beide für die medizinische Welt neuen chemischen Körper wirken durch Freiwerden des Sauerstoffes, ähnlich wie das Wasserstoffsperoxyd. Hopogan erwies sich nach Verf. und bislang hauptsächlich französischen Autoren von guter Wirkung als Antifermentativum bei Magen-Darmkatarrhen und wird in Pulvern und Tabletten verordnet. — Chirurgisch wichtig scheint das Ektogan; es wird nach Verf. hauptsächlich als Wundstreupulver angewandt, bei torpiden Geschwüren z. B.; es ist weder toxisch noch kaustisch, dabei völlig geruchlos.

Angaben der Bezugsquelle der Mittel fehlen.

H. Ebbinghaus (Berlin).

13) **Th. Landau.** Ein neues, durch Autolyse der Milz gewonnenes Blutstillungsmittel (Stagnin).

(Berliner klin. Wochenschrift 1904. Nr. 22.)

Bei dem vom Apotheker Dr. M. Freund (Concordia-Apotheke, Berlin) hergestellten, unter dem Namen Stagnin in den Handel gebrachten Präparate handelt es sich nicht — wie bei den aus der Nebenniere hergestellten Säften um eine Einwirkung auf den Kontraktionszustand der Gefäße, sondern um ein Mittel, welches direkt oder indirekt chemisch, nicht physikalisch wirkt und daher nur kapillare Blutungen beeinflußt. Bei örtlicher Anwendung des Mittels ist ein sicherer eindeutiger Erfolg nicht gesehen worden. Verf. glaubt, daß dem bisher nur bei gynäkologischen Leiden angewandten Mittel vielleicht bei vielen inneren Leiden ein größerer Spielraum einzuräumen sein wird, und daß es möglicherweise auch eine gewisse Bedeutung in chirurgischer Hinsicht gewinnen kann, als dasselbe prophylaktisch zur Blutersparung dienen mag. Über die Darstellungsweise, die im Original nachgelesen werden mag, und über die Anwendungsweise gibt Hirsch in einem zweiten Abschnitte des Artikels Auskunft. In allen Fällen wurden Injektionen mittels Pravazspritze, meist intramuskulär in die Glutaealgegend, seltener subkutan gemacht. Nachteilige Folgen wurden nie beobachtet. Man soll von der Stagninlösung am 1. Tage eine Injektion einer ganzen Spritze geben, um vorerst die Empfindlichkeit und die besondere Reaktionsfähigkeit des betreffenden Individuums zu prüfen, am folgenden Tage rechts und links in die Glutaeen noch je eine Spritze u. s. f., bis die Blutung steht.

Ein abschließendes Urteil wollen die Verff. sich nicht erlauben, sie können aber bereits jetzt sagen, daß dem Mittel eine stark hämostyptische Wirkung zuzuschreiben ist.

Langemak (Erfurt).

14) **Smith.** Injuries of the axillary vessels occurring during operations for carcinoma of the breast.

(Annals of surgery 1904. Nr. 5.)

Um festzustellen, ob die Durchschneidung und Unterbindung der V. axillaris gelegentlich der wegen Brustkrebs ausgeführten Operationen schädliche Folgen nach sich ziehen könne, fragte S. dieserhalb bei namhaften amerikanischen Chirurgen brieflich an, wie oft sie das Gefäß durchschnitten hätten, und welche schädliche Folgen eingetreten seien. Aus den 71 Antworten stellte er folgende Schlüsse zusammen: Verletzungen der Axillarvene bei Brustkrebsoperationen sind nicht gefährlich; ein leichtes Ödem kann eintreten, es ist aber vorübergehend. Seitliche Unterbindung oder seitliche Naht ist bei leichtem Anschneiden, volle Unterbindung bei größerer Verletzung anzuwenden. Verletzungen der Axillararterie bei Brustkrebsoperationen sind so selten, daß Erfahrungen über schädliche Folgen noch nicht vorliegen.

**Herhold** (Altona).

15) **C. Lindner.** Eine neue Methode der Unterbindung der A. subclavia unter dem Schlüsselbein (und der Ausräumung der Achselhöhle).

Inaug.-Diss., Leipsig, 1904.

Verf. bespricht die von Kölliker-Leipzig angegebene Operationsmethode der Subclaviaunterbindung, deren wesentlichstes Moment die quere Durchtrennung des M. pectoralis major bei abduziertem Arm ist, und erörtert die wohl einleuchtenden Vorteile dieser Methode gegenüber den bisher üblichen. Das Operationsverfahren ist angebracht bei Ausräumung der Achselhöhle, bei Brustkrebs also dem Kocher'schen Verfahren entsprechend. Dann empfiehlt sich das Verfahren als »unblutige« Methode bei der Exartikulation des Armes mit Entfernung des Schulterblattes. Bezüglich der so operierten Fälle sei auf das Referat in diesem Blatte 1900 p. 476 verwiesen.

**E. Moser** (Zittau).

16) **M. Savariaud** (Paris). Les complications nerveuses des fractures de l'extrémité inférieure de l'humérus chez les enfants.

(Arch. génér. de méd. 1903. Nr. 2 u. 3.)

Von den beiden wichtigen Komplikationen der im Kindesalter so häufigen Frakturen des unteren Humerusendes, Beweglichkeitsbeschränkung im Ellbogengelenk und Nervenschädigung am Vorderarm, ist eigentlich nur die erstere Gegenstand regelmäßiger Erwähnung, selbst in ziemlich ausführlichen Lehr- und Handbüchern. Es ist darum recht dankenswert, daß S. die Nervenschädigungen einer eingehenden Untersuchung unterzogen hat. Bei einem verhältnismäßig kleinen Material hat er in kurzer Zeit vier Fälle beobachtet. Bei

allen Fall auf den Ellbogen, Querbruch des unteren Humerusendes, einfacher Stützverband (Mitella) ohne Reduktionsversuche (wobei event. eine Verletzung, Quetschung, nachträglich entstanden sein könnte); nach 10—12 Tagen Beginn der Klauenstellung der Finger. Die Lähmung erstreckt sich auf einzelne oder auf alle Nerven; sie ist bezüglich der oberflächlichen Äste partiell, an den tiefen vollständig. Die Vorderarmmuskeln sind anfangs kontrahiert, bald aber bleibend verkürzt. Da der Tastbefund und das Skiagramm den Medianus wie über den Steg einer Geige gespannt erscheinen lassen, ist der Versuch einer operativen Freilegung und Entspannung erklärlich. Dieser Befund wurde zweimal durch einen Eingriff bestätigt. Bei dem einen dieser Pat., 20 Tage nach dem Unfall operiert, rasche und vollständige Heilung, bei dem anderen, 4 Monate nach dem Sturz operiert, keine Besserung. In einem dritten Falle nach einem Jahre spontane Heilung. Im letzten, ebenfalls operiert, erschien der Medianus unverletzt, trotzdem keine Besserung. Der Ulnaris war anscheinend stets normal, so daß S. die kurzdauernde Schädigung beim Unfälle für die Lähmung verantwortlich machen möchte.

J. Sternberg (Wien).

### 17) C. Schlatter. Meniscusluxationen des Kniegelenkes.

(Beiträge zur klin. Chirurgie Bd. XLI. Hft. 2.)

Aus der Züricher chirurgischen Klinik und Poliklinik berichtet Verf. über fünf Fälle von Meniscusluxationen des Kniegelenkes. Vier derselben fallen auf das linke Knie in den inneren Meniscus, eine betrifft das rechte. Dieses stärkere Befallensein des inneren Meniscus stimmt auch mit den Zahlenverhältnissen der Literaturbeobachtungen überein. Es kommen nämlich unter 62 verwertbaren Verrenkungen 45 auf den inneren und 17 auf den äußeren Meniscus. Für die Entstehung der Meniscusluxationen glaubt Verf. neben dem von v. Bruns angenommenen Rotationsmechanismus auch noch eine direkte Quetschung durch Druck des Condylus internus beschuldigen zu müssen. Von ganz besonderem Werte für die Diagnose sind die anamnestischen Daten. Es entsteht nämlich immer im Moment des Unfalles ein plötzlicher Schmerz an der inneren oder äußeren Gelenkspalte. Bei der objektiven Untersuchung muß vor allem der Nachweis eines gewöhnlich flachen Körpers in der inneren oder äußeren Gelenkspalte vorliegen.

Die partielle Exstirpation des Meniscus, nach v. Bruns das Normalverfahren für die große Mehrzahl der Fälle von Meniscusluxationen, wurde in den fünf Fällen ebenfalls angewendet. Die Resultate waren sehr gute, wenngleich eine ganz vollständige Restitutio ad integrum nicht bestand, eine Tatsache, welche für den begutachtenden Arzt von Wert sein muß.

Blauel (Tübingen).

18) **W. Forssell.** Klinische Beiträge zur Kenntnis der akut septischen Eiterungen der Sehnenscheiden der Hohlhand besonders mit Rücksicht auf die Therapie.

(Nord. med. Arkiv Bd. XXXVI. Abt. 1. Nr. 14 u. 19. [Deutsch.])

Die Behandlung der akut septischen Vereiterung der karpalen Sehnenscheiden sollten wohl die meisten Chirurgen als ein seit langer Zeit abgeschlossenes Kapitel ansehen. Doch zeigt Verf. nach einer literarischen Streifung der verschiedenen Hand- und Lehrbücher im betreffenden Punkte, daß dies nicht so der Fall ist oder wenigstens, daß die rationellen Vorschläge, die besonders deutscherseits (von Helferich) veröffentlicht sind, lange noch nicht durchgedrungen sind. Unter solchen Umständen muß man Verf. um so dankbarer sein, daß er in der vorliegenden Arbeit eine sehr erschöpfende Darstellung der Frage geliefert hat, gestützt auf ein reichhaltiges und wohlbeobachtetes Krankenmaterial.

Um einen genauen Einblick in die hierher gehörigen Einzelheiten zu gewinnen, gibt Verf. im ersten Teile seiner Darstellung, an der Hand trefflicher Abbildungen, eine klare und übersichtliche Darstellung der makroskopisch-anatomischen Verhältnisse. Dann bespricht er die Ätiologie, Pathogenese und pathologisch-anatomischen Veränderungen. In einer kleineren Zahl der Fälle seiner Kasuistik ist eine bakteriologische Untersuchung vorgenommen worden. Streptokokken in Reinkultur sind in der Regel angetroffen, vereinzelt untermischt mit Staphylokokken; die letzteren selten in Reinkultur. Vom praktisch-therapeutischen Standpunkt ist die Frage, welche Infektion im Einzelfalle vorliegt, bedeutungslos, einmal weil man aus der morphologischen Diagnose nichts betreffs der Virulenz wissen kann, zweitens weil auch die Fälle mit mildem Verlaufe häufig unerklärliche Sehnenzerstörungen im Gefolge haben. Die folgenden Kapitel behandeln Symptome, Diagnose und Prophylaxis, wobei sich Verf. an die wohlbekanntesten Tatsachen anlehnt und dieselben übersichtlich ordnet. Der Schwerpunkt seiner Abhandlung liegt im Kapitel über die Behandlung. Hier wirft Verf. zuerst einen geschichtlichen Blick auf die vorliegende Literatur und setzt dann die von ihm angewandte Behandlung auseinander. In derselben ist er von folgenden drei Tatsachen, geleitet:

1) »Bei der akuten eitrigen Bursitis der Hohlhand besteht in dem starken vom Lig. carpi ausgeübten Druck eine nicht zu unterschätzende Gefahr der Sehnennekrose.«

2) »Die Spaltung des Lig. carpi an und für sich führt keine nachteiligen Folgen für die künftige Funktionsfähigkeit der Hand und der Finger herbei.«

3) »Demnach ist eine möglichst vollständige und frühzeitig vorgenommene Bloßlegung der infizierten Gebiete nicht nur statthaft, sondern als die zuverlässigste Behandlungsmethode in diesen Fällen anzusehen.«

Um dies zu erreichen, steht einer Spaltung der ulnaren Bursa in ihrer ganzen Ausdehnung nichts im Wege; wollte man einen ebenso ausgiebigen Schnitt an der radialen machen, müßte man den die Bursa kreuzenden motorischen Medianusast opfern. Die Bewegungen des Daumens können aber in einer anderen Weise zum größten Teil gerettet werden, und zwar durch Exzision der langen Beugesehne des Daumens, wobei der Druck der entzündeten Partie gehörig entlastet wird.

Nach ausführlicher Besprechung der Komplikationen und der Prognose des Leidens schließt Verf. seine Arbeit mit einer in zwei Abteilungen eingeteilten Kasuistik von 29 und 60 Fällen aus dem Seraphimerlazarett in Stockholm.

Nicht nur den Chirurgen vom Fache, sondern ebensoviel dem praktischen Arzte kann die fleißige Arbeit dringend empfohlen werden.

Hansson (Cimbrishamn).

### 19) W. v. Öttingen. Zur Inzision der Interdigitalphlegmone.

(Zeitschrift für ärztliche Fortbildung 1904. Nr. 8.)

Verf. gibt einer sternförmigen (dreistrahligen) Inzision mit Unterminierung der Schwimmhaut vor der gewöhnlichen längsverlaufenden deshalb den Vorzug, weil die gespaltene Schwimmhaut bei jedem Verbandwechsel, ja bei jeder Handbewegung sehr gereizt zu werden pflegt und selbst die spätere Narbe oft lebhaft Beschwerden macht. Die drei Lappen werden später zurückgeklappt, worauf in wenigen Tagen eine unempfindliche sternförmige Narbe entsteht (siehe die Abbildungen im Text). Gutzelt (Neidenburg).

### 20) L. Thévenot. Recherches expérimentales sur les fractures limitées du fond de la cavité cotyloïde.

(Revue de chir. XXIV. ann. Nr. 2.)

Diese dem Mechanismus und der Anatomie genannter Frakturen gewidmete Studie wurde in der Weise ausgeführt, daß der Oberschenkelknochen, der bei allen vorausgegangenen Versuchen nur Schenkelhalsfrakturen ergeben hatte, durch ein Femur aus Buxbaum ersetzt wurde. Auf diese Weise gelang es T. etwa 15mal Pfannenbrüche zu erzielen, von denen etwa zwei Typen — die in Extension und in Flexion erzeugten — zu unterscheiden wären. Bei Pfannenbrüchen in Streckstellung des Schenkels kommen strahlige Fissuren zustande, von denen eine meist über das Ileum (Tub. il. pect.) nach der Innenseite herüberzieht, wo sie sich — bei großer Länge — nochmals wieder teilen kann; ein Schenkel zieht dann nach dem For. obtur., ein anderer nach der Incis. isch. maj. Manchmal umschließen die beiden anderen inneren Fissuren von drei Seiten ein größeres Segment des Pfannenbodens.

Einfacher und konstanter gestalten sich die Verhältnisse bei Längstellung des Oberschenkels: eine tiefe horizontale Bruchlinie



durchsetzt das Ileum bis etwa an den Vorderrand des For. obtur., wo sie sich gabelt. Daneben bestehen noch Fissuren im Os ischii.

Auch T. ist der Ansicht, daß Fissuren der Pfanne häufiger seien, als gemeinhin bekannt ist und öfters als Kontusion der Hüfte bezeichnet werden. In den Fällen, wo durch Mastdarmuntersuchung die Hervorragung der gebrochenen Pfanne zu fühlen ist, läßt sie sich auch im Profil auf Röntgenbildern darstellen und erkennen.

Christel (Metz).

## 21) M. Guibé. Fractures de la cavité cotyloïde par enfoncement.

(Revue de chir. XXIV. ann. Nr. 1.)

Von den drei Walther'schen Typen der Brüche der Hüftgelenkspfanne hat sich G. die durch Eindrückung zum Gegenstand einer kritischen Besprechung gemacht, ohne selbst neues zuzufügen. Immerhin sei aus der zusammenfassenden Arbeit mehreres hervorgehoben, was Mechanismus, Symptome und Diagnose der relativ noch selten genau beobachteten Verletzung betrifft.

Im allgemeinen kommt sie zustande durch heftige Gewaltwirkung auf den Trochanter, der jedoch bei gestreckter Stellung des Schenkels mit leichter Innenrotation des Fußes — nach den Leichenversuchen, die Virevaux erfolgreich ausführte — getroffen werden muß. Voraussetzung ist ein fester Oberschenkelhals und vielleicht verminderte Resistenz der Pfanne, weil Schenkelhalsbrüche wohl 3—4mal häufiger sind. Doch kann auch Fall auf die — leicht gespreizten — Beine, sowie endlich heftiger Druck auf die Schultern (Auffallen einer Last aus ziemlicher Höhe auf den stehenden Körper) zur Infraktion des Pfannenbodens führen.

Drei Grade der Verletzung lassen sich abgrenzen:

- 1) Infraktion der Pfanne in Sternfigur — drei, selten vier Fissuren.
- 2) Ausbrechen des Bodens, der nach dem Innern des Beckens vorspringt.
- 3) Völlige Durchbrechung desselben mit Verrenkung des Schenkelkopfes in das Beckeninnere.

Gleichzeitig können noch andere Brüche am Becken, sowie komplizierende Weichteilverletzungen bestehen; in direktem Zusammenhange mit der Knochenzertrümmerung stehen Zerreißen der Art. obturatoria und glutaea, Vena iliaca und Vorstülpung des Nervus obturatorius.

Bezüglich der Symptome der Verletzung sei an folgendes erinnert:

Die Verletzten können nur ausnahmsweise gehen, meist ist die Bewegungsfähigkeit hochgradig beeinträchtigt; der Schmerz ist meist erheblich. Die zentrale Verrenkung ist zu erkennen an der Einsenkung des Trochanter, einer Längsfalte am Außenrande des Glut. maxim. Der Abstand zwischen Trochanter und Spina il. ant. sup. ist verkürzt. Oft besteht neben Außenrotation des Oberschenkels

etwas Abduktion. Passive Adduktion und Rotation nach innen sind oft unmöglich; dabei ist mitunter Krepitation hörbar. Von besonderer Wichtigkeit ist die Mastdarmuntersuchung, die, abgesehen von Schmerzpunkten, einen Knochenvorsprung, den Gelenkkopf selbst wird fühlen können.

Die zentrale Luxation des Gelenkkopfes ist eine prognostisch ernste Verletzung. Teils begleitende Verletzungen anderer Körperteile, teils Vereiterung von Beckenhämatomen und sonstige Nachkrankheiten bedingten bisher die hohe Sterblichkeit von 24 unter 40 Fällen. Von den übrigen 16 heilten 7 vorzüglich, die anderen mit Verkürzungen, Ankylose usw.

Die Behandlung wird in erster Linie Reposition und hierzu wohl meist die Narkose verlangen; dann ist Extension, event. mit einem seitlichen Zuge, anzuwenden. Läßt die Einrenkung sich nicht bewerkstelligen, kann die Möglichkeit entstehen, daß man seitlich subperitoneal bis an das Gelenk sich heranarbeitet, um Hindernisse zu beseitigen und zu reponieren.

Christel (Mets).

## 22) F. v. Friedländer. Zur Diagnostik der Koxitis.

(Wiener klin. Wochenschrift 1904. Nr. 17.)

Nach F.'s Ansicht, die er aus Vergleichen zwischen klinischer Beobachtung, Röntgenbildern und Autopsien in der Operation gewonnen hat, bestehen Bedenken gegen die bisherigen Deutungen der pathognomonischen Stellung bei Koxitis. Verf. glaubt vielmehr, daß die Lokalisation der Erkrankung ein wichtiger Faktor für die Nuancierung der pathognomonischen Stellung bei beginnender Erkrankung ist, und daß auch die partielle Beschränkung des Exkursionskegels der erkrankten Extremität durch den Sitz des Krankheitsherdes beeinflußt wird. Ebenso läßt umgekehrt die initiale Beschränkung der Beweglichkeit in bestimmter Richtung auf eine bestimmte Lokalisation schließen.

v. F. behält sich vor, in einer ausführlichen Arbeit die anatomischen und pathologischen Grundlagen dieser Behauptung darzustellen.

Hübener (Dresden).

## 23) E. Bovin. Über traumatische Meniscusstörungen im Kniegelenk.

(Upsala Läkareför. Förhandl. N. F. Bd. VIII. p. 189 u. 327.)

Die Arbeit behandelt in monographischer Darstellung unsere jetzigen Kenntnisse über das betreffende Leiden. In ausführlichen, die ganze Weltliteratur berücksichtigenden Kapiteln behandelt Verf., nach einer einleitenden geschichtlichen Übersicht über die traumatischen Meniscusstörungen zu verschiedenen Zeiten und in verschiedenen Ländern, Anatomie und Mechanismus des Kniegelenkes, die pathologische Anatomie des fraglichen Leidens, die Ätiologie

und das Zustandekommen der Störungen, die Symptome, Diagnose, Behandlung und Prognose. Eine kasuistische Beilage von 10 eigenen Fällen aus den Krankenhäusern in Stockholm und Upsala und zwei tabellarische Zusammenstellungen von Meniscusberstungen, bezw. abnorm beweglichen Menisken, welche Verf. bei seiner sorgfältigen Durchmusterung der Literatur operiert beschrieben gefunden hat, schließt die Arbeit ab, deren Wert durch mehrere treffliche Abbildungen in Autotypie erhöht wird.

Ref. muß sich auf dieses Inhaltsverzeichnis beschränken; auf die einzelnen Kapitel näher einzugehen würde zu weit führen. Wünschenswert wäre, daß die erschöpfende Darstellung Verf.s durch Übersetzung in eine der großen Kultursprachen einem weiteren Leserkreise zugänglich gemacht würde. **Hansson (Cimbrishamn).**

## 24) Wilcox. Skin-grafting infected areas.

(Annals of surgery 1904. Nr. 5.)

Die infektiösen Zonen um die Unterschenkelgeschwüre, welche aus rauher und wunder Haut bestehen, will W. durch folgende Methode vor der Transplantation in aseptische verwandeln: Reinigung mit grüner Seife und 50%iger Wasserstoffsuperoxydlösung, dann Bedecken mit einer in 1%iges Formaldehyd getauchten Kompresse bis zur Operation.

**Herhold (Altona).**

## 25) P. Haglund. Radiographische Studien über die funktionelle Struktur der Spongiosa im Calcaneus.

(Upsala Läkareför. Förhandl. N. F. Bd. IX. Hft. 1—3. [Schwedisch.]

Nachdem Verf. einleitungsweise das Wolff'sche Transformationsgesetz und die Bedürfnisse neuer beweiskräftiger Beiträge zu dieser Lehre besprochen hat, stellt er im ersten Teile seiner Arbeit die bei Spongiosastudien in Betracht kommenden Methoden dar und unterzieht besonders die Röntgenmethode einer eingehenden Prüfung, als deren Resultat sich die bedeutende Überlegenheit derselben herausstellt. Im zweiten und dritten Teile wird die Spongiosastruktur des Fersenbeines bei normaler und pathologischer Funktion besprochen. Schließlich widmet Verf. den vierten Teil seiner Abhandlung dem Studium des Calcaneus einiger Säugetiere. Auf die Einzelheiten der überaus interessanten Arbeit näher einzugehen, ist hier nicht der Platz; die Schlüsse, zu denen Verf. kommt, scheinen mit aller Deutlichkeit eine neue Stütze zu bilden für die Richtigkeit des Transformationsgesetzes und dadurch auch für die Richtigkeit der Lehre von dem aller lebenden Materie zukommenden und sie charakterisierenden Vermögen funktioneller Anpassung.

Ein 74 Nummern betragendes Literaturverzeichnis schließt das verdienstvolle Werk, das überdies mit drei photographischen Tafeln und zahlreichen im Text eingestreuten Abbildungen bereichert ist.

**Hansson (Cimbrishamn).**

## 26) W. v. Öttingen. Zur Behandlung des Klumpfußes Neugeborener.

(Zeitschrift für ärztliche Fortbildung 1904. Nr. 12.)

Verf. bringt in dieser Mitteilung Abbildungen, welche seine Anlegung der Körperstoff- und Gummibinde bei korrigiertem Klumpfuß erläutern. Das Verfahren selbst ist bereits auf dem Chirurgenkongreß 1903 gezeigt worden (siehe Bericht dieses Blattes).

Gutzelt (Neidenburg).

## Kleinere Mitteilungen.

### Einiges zu den Gallensteinoperationen.

Von

Priv.-Doc. Dr. med. W. Serenin in Moskau,  
Marienkrankenhaus.

In letzter Zeit sind die meisten Chirurgen für die Cholecystektomie aus Furcht, es könnten sich in der kranken Gallenblase wiederum neue Steine bilden.

Neulich untersuchte ich bei der Sektion die Gallenblase einer 54jährigen Frau, der vor 5 Jahren Prof. v. Mikulic's acht Gallensteine entfernt hatte, und fand dieselbe leer und nur wenig verändert. Auf Grund ähnlicher Fälle bin ich mehr für die Cholecystotomie, sobald die Gallenblase keine tiefgreifenden Veränderungen aufweist, ganz besonders aber dann, wenn die Gallenblase mit der Nachbarschaft stark verwachsen ist. Einer 44jährigen, sehr heruntergekommenen Frau, bei der die Gallenblase mit dem Dickdarme, Duodenum und benachbarten Organen so verwachsen war, daß sie sich als dünner Strang präsenzierte und nicht zu isolieren war, machte ich die Cholecystotomie und entfernte einen Stein. Die Gallenblase wurde danach noch von ihrem Inhalte mit dem scharfen Löffel vorsichtig gereinigt und die Wunde genäht. Glatte Verlauf. Genesung. Diese Frau hatte für mich doppeltes Interesse, weil sie infolge von starken Schmerzen und einer Angiocholitis so schwach und elend war, daß sie wochenlang nichts aß, und infolge kaum fühlbaren Pulses die zweimal angesetzte Operation zweimal aufgeschoben werden mußte. Ich injizierte wiederholt physiologische Kochsalzlösung, ihr Zustand besserte sich nach und nach, der Puls wurde fühlbar und die beschriebene Operation gelang mir dann.

Was aber tun, wenn außer den Verwachsungen noch die Gallenblase stark verändert ist. In solchen Fällen ist meiner Meinung nach die Cholecystopexie am Platze mit darauffolgender Cholecystotomie und Obliteration der Gallenblase.

Eine 32jährige Frau litt einige Jahre an heftigen Gallensteinkoliken. Sie suchte öfter Hilfe im Krankenhause, fand auch da Erleichterung, aber einen operativen Eingriff schlug sie jedesmal aus. Einmal trat bei sehr großer Gallenblase plötzlich Besserung und momentanes Verschwinden der Geschwulst ein, nach Ansicht der behandelnden Ärzte infolge Ergießung des Gallenblaseninhaltes irgend wohin in den Darm. Nach Eröffnung der Bauchwand (20. März 1904) stieß ich auf eine Menge starker Verwachsungen mit den benachbarten Organen, besonders mit dem Dickdarme. Der seröse Übersug sowohl der Gallenblase als auch des Dickdarmes riß leicht ein; an einer Stelle zeigte sich sogar Galle mit weißlichem Gerinnsel. Die Gallenblase war weißlich verfärbt und stark verändert. Aus Angst, den Darm zu durchreißen resp. die Bauchhöhle zu infizieren, nähte ich die Wand der Gallenblase an die Ränder des geöffneten Peritoneums an und führte in die Bauchhöhle zur Rißstelle der Gallenblase einen Gazestreifen. Naht. Tamponade der Wunde. Aseptischer Verband. Glatte Verlauf. Am 4. Tage Entfernung des Gazestreifens aus der Bauchhöhle, am 6. Tage Cholecystotomie,

wobei 16 Steine entfernt wurden. Tamponade der Gallenblase, die bei jedem Verbandwechsel wiederholt wurde bis zur vollständigen Obliteration der Blase. Genesung in 5 Wochen mit vollständiger Obliteration der Gallenblase und ohne jegliche herniale Ausstülpung. Letzteres wohl in Verwertung des Bauchdeckenschnittes nach Nikonow: Längsschnitt im Gebiete des Musc. rect. abd. dextr., Eröffnung des vorderen Blattes der Sehnenscheide, Verschiebung des Muskels zur Mittellinie, Eröffnung des hinteren Blattes. Beim Schließen der Bauchwunde schichtenweise Naht der Fascie, während der Muskel seinen alten Ort wieder einnimmt. Bei einem solchen Schnitte der Bauchwand und Befestigung durch Naht der Gallenblase an den Rand des geöffneten Peritoneums erhält man einen schiefen Kanal im Verlaufe der Gallenblase, was ein Verwachsen der Bauchwand in großer Fläche bedingt und somit den Anlaß zur hernialen Ausstülpung beseitigt.

Die Untersuchung der entfernten Gallensteine durch Dr. Danilow ergab folgendes: Der Kern der Steine besteht aus einer großen Anzahl von Blutpigmenten, die mittlere Schicht aus phosphorsaurem Kalzium und Cholestearin, die äußere nur aus Cholestearin und Spuren von Fett.

Das läßt wohl mit einiger Wahrscheinlichkeit schließen, daß Kontusionen, die einen Blutaustritt bedingen, Anlaß zur Bildung von Gallensteinen geben können.

27) G. Macnaughton Jones. The Downe's electro-thermic angiotribe.

(Lancet 1904. Juli 2.)

Verf. beschreibt eingehend mit sieben Abbildungen den Downe'schen Angiotrib, bei welchem durch einen Strom von 60 Ampère Stärke eine unter der oberflächlichen Stahldruckfläche der Zangenbranchen angebrachte Platineinlage zum Glühen gebracht wird. 80 Hysterektomien, 200 Salpingo-Oophorektomien, 1 Nephrektomie, 200 Appendicektomien, 20 Ovariectomien wegen Cysten wurden erfolgreich mit dem Apparat operiert. Nachblutungen traten nie auf.

H. Ebbinghaus (Berlin).

28) G. Senni (Rom). Sull' osteo-tuberculosis a decorso acuto.

(Malpighi 1903. Nr. 14.)

S. macht auf die recht seltene und äußerst schwere Form der rapid verlaufenden Knochentuberkulose aufmerksam. Eigentlich sind noch gar nicht viele Fälle als solche exakter besprochen worden (Gangolphe, Ollier). S. kennt zweierlei Varietäten: eine schmerzhaft und eine progressiv-infiltrierende (König). Die erstere beginnt plötzlich unter lebhaften Schmerzen, angeblich meist nach einem Trauma, befällt vorwiegend kurze Knochen, führt äußerst schnell unter dem Bilde einer Phlegmone zur Abszedierung, ohne die sonst bekannten Zeichen der Tuberkulose. In zwei von vier Fällen (unter vielen hunderten von »gewöhnlicher« Knochentuberkulose) erlagen die Kranken einer vehementen miliären Verbreitung der Tuberkulose innerhalb 2—4 Wochen; ein dritter konnte durch rasche und ausgiebige chirurgische Eingriffe (Resektion des Handgelenkes) gerettet werden. Die progressiv-infiltrierende Form sah S. nur an langen Knochen, speziell am Oberschenkel, vom Knie ausgehend. So bei zwei 7- und 11jährigen Kindern, an welchen er, 12 und 19 Tage nach dem exakt konstatierten Beginne der Erkrankung, wegen enorm ausgebreiteter Infiltration der Markhöhle die hohe Amputation ausführen mußte.

J. Sternberg (Wien).

29) K. G. Lennander. Exstirpation des rechten Schulterblattes wegen chronischer Osteomyelitis; Fixation des Oberarmes am Schlüsselbeine durch einen Metalldraht und durch Muskelplastik.

(Upsala Läkareför. Förhandl. N. F. Bd. VIII. p. 135. [Schwedisch.])

Die Hauptmomente der Mitteilung gehen aus dem Titel hervor. 22jähriger Artillerist, der im 8. Lebensjahre eine akute Osteomyelitis mit Abstoßung eines

Sequesters durchgemacht; völlige Heilung, so daß er im Jahre vor der Aufnahme auch die schwerste Schmiedearbeit verrichten konnte. Ein Unfall beim Turnen weckte die alte Krankheit wieder auf; Eiterung in der Achselhöhle vom Juni bis November; in einem Garnisonlazarett behandelt. Exstirpation des Schulterblattes mit den Schulterblattmuskeln, der Gelenkkapsel und einer schiefen, makroskopisch an Sarkomgewebe erinnernde Masse der Umgebung des Gelenkes; Heilung nach 4 Monaten mit schlaff herunterhängendem, fast unbrauchbarem Oberarme. Durch erneuerten Eingriff wurde 1) der Oberarm am Schlüsselbeine mit einem groben Aluminiumbronzedraht in Frontalebene fixiert, 2) eine feste Muskelwand sowohl an der vorderen medialen, als an der hinteren lateralen Seite des neuen »Gelenkes« gebildet, 3) *Musc. deltoideus* genau am Periost des Schlüsselbeines am Akromion und *Musc. trapezius* festgenäht.

Die aktive Beweglichkeit wurde so weit hergestellt, daß Pat. sich mit der Hand der erkrankten (rechten) Seite waschen, aber nicht kämmen kann. Bei gerader Haltung kann er mit den Fingerkuppen die Nasenspitze erreichen; mit den zwei äußersten Fingerphalangen kann er seine linke Schulter berühren.

Einen ähnlichen Fall, jedoch mit wenig ausgedehnter Beweglichkeit des operierten Armes, ist von Ollier in *Compt. rend. de l'acad. des sciences Paris 1898* beschrieben worden. Hansson (Cimbrishamn).

### 30) Oberst. Das Aneurysma der Subclavia.

(Beiträge zur klin. Chirurgie Bd. XLI. Hft. 2.)

In der Freiburger chirurgischen Klinik wurde bei einem 54jährigen, vorher gesunden Mann ein mannsfaustgroßes Aneurysma der rechten Subclavia beobachtet. Dasselbe bestand seit 3 Jahren und wurde auf ein starkes Trauma der rechten Schulter zurückgeführt. Die Behandlung bestand in zentraler Ligatur der Subclavia und führte zu vollständiger Heilung. Auf Grund dieses und weiterer 31 Fälle der Literatur bespricht Verf. die Therapie des Subclaviaaneurysmas und kommt zu folgenden Schlüssen: Von den unblutigen Verfahren ist in geeigneten Fällen der Versuch einer zentralen Kompression am ehesten angezeigt. Das Normalverfahren der blutigen Behandlung der Subclaviaaneurysmen stellt die zentrale Unterbindung dar. Die Exstirpation der Pulsadergeschwülste der Subclavia ist nur unter besonders günstigen Verhältnissen zu unternehmen. Bei der Ligatur des Anfangsteiles und besonders bei der Exstirpation empfiehlt es sich, von vorn herein die Resektion des Schlüsselbeines ins Auge zu fassen. Die Erfolge der peripheren Unterbindungen sind unsicher. Blauel (Tübingen).

### 31) Grisson. Operativ geheilter Fall von Radialislähmung.

(Deutsche med. Wochenschrift 1904. Nr. 24.)

Der Nerv war in Callus eingebettet und verlief in einer Strecke von 3—4 cm wie in einem Tunnel. Abtragung der Knochenteile, Vernähung der Muskeln unter dem emporgehobenen Nerven. Vollkommene Heilung. Borchard (Posen).

### 32) O. E. Schulz. Über Myositis ossificans im Gebiete des Ellbogengelenkes.

(Wiener klin. Wochenschrift 1904. Nr. 14.)

Mitteilung dreier einschlägiger Beobachtungen aus der Hochenegg'schen Abteilung, von denen besonders der erste, ausführlicher mitgeteilte Fall Interesse verdient. Röntgenbilder zu jedem einzelnen sind beigelegt. Alle drei sind traumatischen Ursprunges. Im ersten Falle waren es wiederholte Traumen: 1) Fall, 2) brutale passive Bewegungen im Ellbogengelenk durch einen Kurfischer, 3) 6 Wochen später erfolgte Fraktur der Ulna, 10 cm vom Gelenk entfernt. Es gelang, durch Abmeißelung der Geschwulst (dem *M. brachialis internus* entsprechend) das vorher total ankylotische Ellbogengelenk beweglich zu machen (aktiv 45° Beugung und 120° Streckung). Praktisch wird der Schluß zu ziehen sein, bei Myositis ossificans mechano-therapeutisch, mit Massage und Bewegungen

nicht früher eingzugreifen, als bis radiographisch ein Stillstand des Processes sichergestellt erscheint. **Hübener (Dresden).**

### 33) A. Wittek. Über Verletzungen der Handwurzel (Os lunatum).

(Beiträge zur klin. Chirurgie Bd. XLII. p. 578.)

W. beschreibt eine isolierte Verrenkung des Os lunatum, eine Verrenkung dieses Knochens mit gleichzeitigem Bruch des Os naviculare und eine isolierte Fraktur des Os lunatum.

Die isolierte Verrenkung kam bei einem 38jährigen Manne gelegentlich eines Sturzes vom Rade zustande. Sie machte anfangs so geringe Beschwerden, daß Pat. erst am 2. Tage nach dem Unfälle darauf aufmerksam wurde. Vom Arzte wurde die Verletzung als Radiusbruch angesehen und behandelt. Erst nach einem Jahre wurde die richtige Diagnose gestellt und durch die Röntgenuntersuchung kontrolliert. Die Bewegungen im Handgelenk waren ziemlich stark beschränkt, doch bestanden weder Schmerzen noch Parästhesien, auch konnte Pat. seinen Beruf als Schlossermeister ausüben; nur bemerkte er eine Verminderung der Kraft und eine leichtere Ermüdbarkeit der Hand. Von einer operativen Behandlung wurde daher abgesehen.

Die Verrenkung des Os lunatum mit Bruch des Os naviculare entstand bei einem 37jährigen Manne durch Sturz aus 6 m Höhe auf die dorsalflektierte linke Hand. Die genannte Verletzung wurde nach 6 Monaten diagnostiziert, nachdem gleich anfangs vom Arzte eine Verrenkung der Hand gefunden und reponiert worden war. Beugung und Radialflexion stark behindert, Streckung und Ulnarflexion fast normal. Keine ernsteren subjektiven Beschwerden. Grobe Arbeit kann ausreichend verrichtet werden. Keine Behandlung.

Die isolierte Fraktur des Os lunatum wurde bei einem 21jährigen Tischler dadurch verursacht, daß ein umstürzender, schwerer Schrank mit seiner oberen Kante heftig gegen die Fläche der dorsalflektierten linken Hand schlug. Behandlung mit Umschlagen und Ruhigstellung. Nach einem Jahre wurde durch Skioskopie eine Kompressionsfraktur des Os lunatum festgestellt. Starke Bewegungsbeschränkung des Handgelenkes nach allen Richtungen.

**M. v. Brunn (Tübingen).**

### 34) A. Wittek. Doppelseitige Subluxation des Metacarpus I (nicht traumatischen Ursprunges).

(Beiträge zur klin. Chirurgie Bd. XLII. p. 588.)

Das genannte Leiden hatte sich bei einem 17jährigen Mädchen im Laufe von 4—5 Jahren allmählich entwickelt und schließlich zu einer starken Beeinträchtigung der Arbeitsfähigkeit geführt. Als Ursache sieht Verf. auf Grund des Röntgenbildes eine mangelhafte Entwicklung der Gelenkkörper, besonders der Basis des 1. Mittelhandknochens, mit abnormem Ansatz der Epiphyse auf der Diaphyse, und ungleiches Wachstum des volaren und dorsalen Anteiles der Epiphyse an. Der operativen Behandlung wurde zunächst das stärker veränderte 1. Carpo-Metacarpalgelenk der linken Hand untersogen; und zwar wurde auf seiner Dorsalseite eine Kapselfaltung durch drei das Periost mitfassende Aluminiumbronzedrahtnähte vorgenommen. Zwei dieser Nähte schnitten durch, die dritte hielt. Der Erfolg war eine hinreichend feste Fixierung des Daumens in nicht ganz vollständig reponierter Stellung bei normaler Beweglichkeit. **M. v. Brunn (Tübingen).**

### 35) H. Küttner. Die Einklemmungsluxation der Patella. (Luxatio patellae cuneata).

(Beiträge zur klin. Chirurgie Bd. XLII. p. 553.)

Dem Selbstbericht in der Beilage zu Nr. 27 d. Bl. p. 168 ist noch hinzuzufügen, daß sich in der Literatur acht Fälle von Einklemmungsluxation befinden. Von dem Gesamtmateriale von neun Fällen sind sechs ohne und drei mit Zer-

reiung des Streckapparates entstanden. Von den ersteren waren vier traumatischen Ursprunges, zwei nicht traumatische habituelle Luxationen.

M. v. Brunn (Tbingen).

36) Bcker. Ein Fall von freien Gelenkkrpern in beiden Kniegelenken mit doppelseitiger habitueller Luxation der Patella nach auen.

(Deutsche med. Wochenschrift 1904. Nr. 23.)

Da ein Trauma nicht vorhergegangen war, die Loslsung der Knochenknorpelstcke an korrespondierender Stelle am inneren rechten und linken Condylus femoris erfolgte, so glaubt B., da die Entstehung der freien Krper, die zum Teil in die Schleimbeutel an der Hinterflche des Knies gewandert waren, auf eine Osteochondritis dissecans zurckzufhren sei. Beide Knie wurden in einer Sitzung operiert, erst die Gelenkkrper entfernt und dann die Kniescheibe mit dem abgelsten Semimembranosus zur Beseitigung der habituellen Luxation vernht.

Borchard (Posen).

37) Prentiss. Multiple loose bodies in the knee joint.

(Journ. of the amer. med. assoc. 1904. Mai 7.)

Entfernung von zehn freien Krpern aus einem seit 19 Jahren an anfallsweise auftretenden Entzndungen durch Einklemmung leidenden Kniegelenk. Ein Teil der Krper war von auen fhlbar, die wichtigsten saen hinter den Oberschenkelkondylen. Das ganze Kniegelenk wurde unter Durchsgung der Kniescheibe, Durchtrennung der Seiten- und Kreuzbnder freigelegt, da sonst die Krper s. T. unsugnglich blieben. Einige waren durch Synovialzotten mit der Kapsel verwachsen. Der Knorpel war an einigen Stellen aufgefasert. Glatte Heilung.

Trapp (Bckeberg).

38) J. Kisch. ber das Genu recurvatum osteomyeliticum.

(Beitrge zur klin. Chirurgie Bd. XLI. Hft. 1.)

Verf. berichtet aus der Prager chirurgischen Klinik ber zwei Flle von sehr hochgradigem Genu recurvatum nach Osteomyelitis.

Der erste betraf ein 18jhriges Mdchen, welches vor 5 Jahren eine Osteomyelitis des Oberschenkels durchgemacht hatte. Der Verkrmmungswinkel betrug etwa 1 R.

Im zweiten Falle handelte es sich um einen 18jhrigen jungen Mann, welcher 3 Jahre vor seiner Aufnahme an einer Osteomyelitis des Oberschenkels gelitten hatte. Auch hier betrug die berstreckung fast einen rechten Winkel.

Whrend im ersten Falle die Geradestellung durch Brisement forc ausgefhrt wurde, kam im zweiten Falle eine Keilresektion zur Anwendung.

Blauel (Tbingen).

39) M. v. Statzer. Traumatisches Aneurysma der Art. poplitea infolge einer Exostose des Femur.

(Wiener klin. Wochenschrift 1904. Nr. 3.)

Der seltene Fall betraf einen 26jhrigen Arbeiter, der seit frhster Kindheit zwei symmetrische, nugroe, knollige Exostosen an der Innenseite der Tibien in der Hhe der oberen Epiphysenlinie besa. Ein 50 kg schwerer Sack fiel ihm auf die Innen- und Hinterseite seines in leichter Beugstellung befindlichen Kniegelenkes. Zunehmende Schmerzen, Bewegungsbeschrnkungen im Kniegelenk, Auftreten einer pulsierenden Geschwulst in der Kniekehle. Die etwa 4 Wochen nach der Verletzung vorgenommene Operation deckte eine scharfe, der hinteren Flche des Femur aufsitzende Knochenspitze auf, die etwa 10 cm distal von der Gelenklinie und etwas medial von der Lngsachse des Knochenschaftes sich befand. Korrespondierend mit derselben fand sich am vorderen Umfange der



Arterie ein 2 mm langer, quer verlaufender, perforierender Schlitz. Wenn man die Arterie gegen den Femurschaft emporhob, so zeigte es sich, daß die Spitze des Knochenvorsprunges in die Perforationsöffnung hineinragte. Resektion eines 3 cm langen Stückes der Arterie im Bereiche des Schlitzes, Abmeißelung der erwähnten und noch einer weiteren, etwas kleineren Knochenspanne, Naht der Hautwunde. Heilung ohne Zirkulationsstörungen.

Es existieren außerdem nur noch fünf analoge Beobachtungen in der Literatur.  
Hübener (Dresden).

40) O. Füster. Über einen Fall von Luxatio pedis posterior inveterata und deren Reposition.

(Beiträge zur klin. Chirurgie Bd. XLII. p. 603.)

Die genannte Verrenkung entstand bei einer 59jährigen Frau dadurch, daß sie auf glattem Erdboden ausglitt und nach rückwärts fiel, wobei der rechte Fuß in einem aus festem Materiale bestehenden Kanal eingeklemmt wurde. Die Verletzung wurde zunächst als Unterschenkelfraktur mit Umschlägen und Gipsverband behandelt und die Pat. erst nach 9 Wochen, als keine Besserung eintrat, dem Krankenhaus überwiesen. Hier ließ sich die Diagnose einer hinteren Verrenkung leicht stellen; außerdem zeigte das Röntgenbild einen Abrißbruch des inneren Knöchels. Die Reposition gelang auf unblutigem Weg unter Zuhilfenahme des Lorenz'schen Osteoklast-Redresseurs. Heilung mit normaler Funktion.

Verf. beschreibt dann noch einen ganz ähnlichen frischen Fall (59jährige Frau), bei dem die Verletzung durch Sturz von einer Treppe herab entstanden war. Die Verrenkung nach hinten war durch Abrißfrakturen beider Knöchel kompliziert. Jeder Repositionsversuch wurde von der Pat. abgelehnt.

M. v. Brunn (Tübingen).

41) Furlkröger. Über Angioma cavernosum und Mitteilung eines Falles von Angioma cavernosum der rechten Fußsohle und des Calcaneus.

Inaug.-Diss., Kiel, 1903.

Mitteilung eines Falles von angeborenem kavernösem Angiom der rechten Fußsohle bei einem 23jährigen Pat., der erst nach dreimaliger Operation geheilt wurde. Die Geschwulst hatte einen Teil der kurzen Fußmuskeln, den Talus, und, wie sich später herausstellte, auch den Calcaneus substituiert, so daß als dritte und letzte Operation ein Pirogoff notwendig wurde, der denn auch zur Heilung führte. Bemerkenswert ist, daß die Mutter des Pat. an gleichem, an derselben Stelle lokalisiertem Leiden gelitten hatte.

Engelhardt (Gießen).

42) Metcalfe. Multiple calculi in the male urethra causing occlusion.

(Journ. of the amer. med. assoc. 1904. Mai 14.)

Bei dem 25jährigen Manne (Philippino) fand sich Fistelöffnung am Damm, ausgebreitete Phlegmone, Harnröhre undurchgängig, selbst für filiforme Bougies; harter, steinartiger Widerstand. Bei Spaltung fand sich die Pars membranacea erweitert; sie enthielt einen größeren Stein, vor und hinter ihr lagen kleinere, im ganzen elf Steine im Gesamtgewicht von 32 g. 8 Jahre vorher war unter scharfem Schmerz eine teilweise Verstopfung der Harnröhre eingetreten, die wenige Tage vor der Operation vollständig geworden war.

Trapp (Bückeburg).

43) C. Wettergren. Hydrocele funiculi bilocularis extra- et intra-abdominalis.

(Nord. med. Arkiv Bd. XXXVI. Abt. 1. Nr. 11. [Deutsch.])

Ausführliche Mitteilung eines im Titel bezeichneten Falles, dessen hauptsächliches Interesse in der riesigen Größe und den damit verbundenen diagnostischen

und therapeutischen Schwierigkeiten lagen. Der Hode war mannskopfgroß, die große Skrotalcyste enthielt  $4\frac{1}{2}$  Liter Flüssigkeit. Komplikation mit einer freien Hernie. Totalexstirpation. Heilung nach interkurrenter Hämatabildung im Geschwulstbette.

Eine eingehende Darstellung des betreffenden Leidens in monographischer Form schließt die Arbeit. **Hansson (Cimbrishamn).**

44) **M. Donati.** Sulle cisti del cordone spermatico di origine connettivale.

(Dal volume scritti medici pubblicato in onore di C. Bozzolo. Turin 1904.)

Die zwei vom Verf. mitgeteilten Fälle, welche er einer von Fiori in der Riforma med. 1901 publizierten Beobachtung an die Seite stellt, haben das Charakteristische, daß sie eine langsam wachsende, ovuläre, einer Hydrocele funiculi spermatici ähnliche Geschwulst darstellen, die sich unschwer stumpf aus dem umgebenden Gewebe herauschälen ließ. Beidemal war es eine Cyste mit einem gelblichen, klaren, eiweißreichen, schon im kalten gerinnenden Inhalt, ohne körperliche Elemente. Die Wandung bestand lediglich aus einem fibrillären, gefäßreichen Bindegewebe, dem jeder epitheliale Belag fehlte. Die Ätiologie dieser, einer diffusen Hydrocele nahestehenden Bindegewebscysten des Samenstranges ist unklar; kleine wiederholte Traumen mit einer folgenden umschriebenen entzündlichen Reizung dürften nach D. die wahrscheinlichste Ursache der Erkrankung sein. — Weitere analoge Fälle fand D. in der Literatur nicht.

**A. Most (Breslau).**

45) **Baisch.** Die modernen Bestrebungen zur Bekämpfung des Uteruskarzinoms.

(Med. Korr.-Blatt des württembergischen ärztl. Landesvereins 1904. April 16.)

In der Tübinger gynäkologischen Klinik betrug die Operabilität beim Gebärmutterkrebs, seitdem die abdominelle Methode grundsätzlich angewendet wurde, durchschnittlich 60%. Wenn man annimmt, daß die Dauererfolge sich bei den radikalsten Operationsmethoden auf das Doppelte erhöhen, so würden von den 25 000 Uteruskarzinomen Deutschlands immer noch über 22 000 innerhalb 2 bis 3 Jahren verloren gewesen sein. Eine Besserung ist nur von einer früher einsetzenden Behandlung zu erwarten, und Verf. kommt, was die Ursachen der Verschleppung des Gebärmutterkrebses angeht, zu ganz ähnlichen Resultaten wie Winter (Die Bekämpfung des Uteruskrebses, Stuttgart 1904). 14,6% der Frauen, welche in die Tübinger Klinik aufgenommen wurden, waren von dem zuerst konsultierten Arzte überhaupt nicht innerlich untersucht worden; bei den operablen Fällen haben nur 57% der Ärzte Württembergs ihre Pat. sofort in die Klinik gewiesen; von den Hebammen haben nur 48% die sie um Rat eingehenden Frauen sofort an den Arzt überwiesen; 75% der Frauen zögerten vom Auftreten der ersten prägnanten Symptome ab länger als 4 Wochen, 40% länger als  $\frac{1}{4}$  Jahr, bis sie zum Arzte gingen. Die größte Schuld an der Verschleppung tragen also die Kranken selbst. **Mohr (Bielefeld).**

46) **F. Schenk (Prag).** Primärer Krukenberg'scher Ovarialtumor. (Zeitschrift für Geburtshilfe und Gynäkologie Bd. LI. Hft. 2.)

Die gut illustrierte Arbeit bringt den Bericht über ein solides Ovarialkarzinom, welches durch infiltrierendes Wachstum, rasche Verbreitung in den Lymphbahnen und dadurch bedingten rapiden Verlauf eine Sonderstellung verdient. Charakteristisch sind die Zellen der Geschwulst. Sie erscheinen als blasige, epithelioide Körper mit hellem Plasma und randständigem Kerne, welcher die Form eines *Segelringes* nachahmt. Krukenberg nannte seine ähnliche Geschwulst *Fibrosarcoma mucozellulare*. v. Franqué und S. nehmen ihre Geschwülste wegen der

histologischen Strukturbilder in den infizierten Lymphgefäßen und -drüsen als Karzinom in Anspruch. Gegenüber den von Wagner und Schlagenhauser vertretenen Anschauungen hat der Fall große Wichtigkeit, weil durch Verlauf und Sektion nachgewiesen wird, daß es sich mit Sicherheit um einen primären Eierstockskrebs gehandelt hat bei freiem, normalem Magendarmkanal.

Kroemer (Gießen).

#### 47) Sjögren. Ein Fall von extra-uteriner Gravidität, diagnostiziert durch Röntgenographie.

(Fortschritte auf dem Gebiete der Röntgenstrahlen Bd. VII. Hft. 3.)

Bei einer Kranken, bei welcher die Diagnose zwischen extra-uteriner Gravidität, Gravidität bei doppeltem Uterus und Gravidität kompliziert durch ein bewegliches Myom schwankte, hat S. den Fötus in der Mutter durch Röntgenphotographie darstellen können. Zur Diagnose: Extra-uterin-Gravidität führte ihn die Überlegung, daß es bei normaler intra-uteriner Lage des Fötus nicht hätte gelingen können, denselben radiographisch darzustellen, da der blutreiche, massige, gravide Uterus Strahlen von so geringer Penetrationskraft, wie sie zur Darstellung fötaler Knochen nötig sind, ein unüberwindliches Hindernis geboten hätte.

Die Operation bestätigte die Diagnose: Extra-uterin-Gravidität.

Matthias (Königsberg i. Pr.).

## V. Internationaler Dermatologen-Kongreß.

Berlin 12. bis 17. September 1904.

Der Besuch des vom 12. bis 17. September a. c. stattfindenden V. internationalen Dermatologen-Kongresses wird voraussichtlich ein sehr reger werden, da bereits zahlreiche Zusagen aus aller Herren Länder eingetroffen sind. Unter den angemeldeten Herren befinden sich die hervorragendsten Vertreter des Faches. Die Eröffnungssitzung wird im Langenbeckhause, die übrigen im Auditorium des pathologisch-anatomischen Instituts der Charité abgehalten werden. Zugleich mit dem Kongreß findet eine wissenschaftliche Ausstellung statt, und in getrennten Räumen eine zweite von pharmazeutischen Produkten und Instrumenten, welche beide nach den bisherigen Anmeldungen sehr reichhaltig zu werden versprechen. Von den vom Organisations-Komitee aufgestellten Themata haben für »die syphilitischen Erkrankungen des Zirkulationsapparates« die Herren v. Düring, v. Hansemann, Jullien, Lang, Renvers, Thomson Walker, für »Hautaffektionen bei Stoffwechselanomalien« die Herren Duncan Bulkley, Radcliffe Crocker, Jadassohn, v. Noorden, Pick, für »Epiheliome und ihre Behandlung« die Herren Darier, Fordyce, Landerer, Mibelli, Riehl, Róna und Unna das Referat übernommen. Das Generalreferat in der Leprafrage wird Geheimrat Neisser erstatten. Es sind außerdem bereits mehr als 80 freie Vorträge und Demonstrationen angemeldet. Besonderer Wert wird auf die Reichhaltigkeit der Krankenvorstellungen gelegt werden, welche an jedem Morgen vor den eigentlichen Sitzungen stattfinden. — Anmeldungen und Anfragen sind an den Generalsekretär Dr. O. Rosenthal, Berlin W., Potsdamerstr. 21 g zu richten.

Originalmitteilungen, Monographien und Separatabdrücke wolle man an Prof. E. Richter in Breslau (Kaiser Wilhelmstraße 115), oder an die Verlags-handlung Breitkopf & Härtel, einsenden.

Druck und Verlag von Breitkopf & Härtel in Leipzig, Nürnbergerstraße 36/38.

# Zentralblatt für C H I R U R G I E

herausgegeben

von

**E. von Bergmann, F. König, E. Richter,**  
in Berlin, in Berlin, in Breslau.

Einunddreißigster Jahrgang.

Wöchentlich eine Nummer. Preis des Jahrganges 20 Mark, bei halbjähriger Vorauszahlung. Zu beziehen durch alle Buchhandlungen und Postanstalten.

Nr. 34.

Sonnabend, den 27. August.

1904.

**Inhalt:** I. O. Heine, Zur subkutanen Gestaltung der linearen Osteotomie. — II. O. Hagen-Torn, Zur Arthrodesenbildung. (Original-Mitteilungen.)

1) **Luciani**, Physiologie. — 2) **le Dentu**, Chirurgische Klinik. — 3) **Johnson**, Pulververletzungen der Haut. — 4) **v. Brunn**, Katarrhalische Gelenkeiterung. — 5) **Hoffa**, Gelenktuberkulose. — 6) **Codivilla**, Sehnen transplantation. — 7) **v. Statzer**, Erfrierung. — 8) **Jacobi**, Atlas der Hautkrankheiten. — 9) **Janet**, 10) **Gassmann**, 11) **Rothschild**, Gonorrhöe. — 12) **Heller**, Phlebitis gonorrhöica. — 13) **Nimier**, Schädelchüsse. — 14) **Parlavacchio**, Schädeltopographie. — 15) **Stadfeldt**, Kephalocele. — 16) **Voss**, Otogene Septicopyämie. — 17) **Grunert**, Ausräumung des Bulbus venae jugularis. — 18) **Brandt**, Zur Chirurgie der Mundhöhle. — 19) **Bastianelli**, Zungengeschwülste. — 20) **de Santi**, Die Lymphgefäßbezirke des Kehlkopfes.

21) **Trendel**, Akute infektiöse Osteomyelitis. — 22) **Prshewalski**, Muskelkontrakturen nach Traumen. — 23) **Schmidt**, Schrotschußverletzungen. — 24) **Landström**, Ätherrausch. — 25) **Tsacomas**, Hautnaht. — 26) **Whitfield**, Alopecia areata. — 27) **Rechard**, Hauthorn. — 28) **Klauber**, Schweißdrüseneschwülste. — 29) **Wennerström**, Skalpierting. — 30) **Milner**, Hyperalgetische Zonen am Halse nach Kopfschüssen. — 31) **Roncall**, Folgen von Kopfverletzungen. — 32) **Barnard** und **Rugby**, Pulsierender Exophthalmus. — 33) **Cagnetto**, Hypophysengeschwulst und Akromegalie. — 34) **Rivlère** und **Thévenot**, Aktinomykose des Ohres. — 35) **Wallenfang**, Symmetrische Erkrankung der Tränen- und Mundspeicheldrüsen. — 36) **Thaon** und **Leroux**, Tuberkulose der Zungen- und Wurzelschleimhaut. — 37) **Roberg**, Speichelsteine. — 38) **le Dentu**, Parotitis nach Operationen an den weiblichen Geschlechtsteilen. — 39) **Werner**, Funktionsstörung des Kiefergelenkes. — 40) **Selberg**, Zur Rückenmarkschirurgie. — 41) **Basile**, Pott'scher Buckel. — 42) **Hoffmann**, 43) **Hagen**, Sakralgeschwülste. — 44) **Finckh**, Lungenaktinomykose. — 45) **Schwyzler**, Bronchoskopie. — 46) **Lieblein**, Fremdkörper der Speiseröhre. — 47) **Schmid**, Struma congenita. — 48) **Zeri**, Bronchiektase. — 49) **Orzymowski**, Herzwunde. — 50) **Lassahn**, Mediastinalzyste.

## I.

### Zur subkutanen Gestaltung der linearen Osteotomie.

Von

**Dr. med. Otto Heine,**  
Spezialarzt für Orthopädie in Dortmund.

Als man in der vorantiseptischen Zeit sich fürchtete, Muskeln und Sehnen offen zu durchschneiden, wegen der Gefahr einer Ver-

eiterung des Wundgebietes, kam man auf den Gedanken, dieselben unter der Haut zu durchtrennen. Es ist das Verdienst von Stromeier und Dieffenbach, die subkutane Tenotomie so ausgebildet zu haben, wie sie noch heute überall angewandt wird. Die moderne Asepsis hat den Horror vor offenen Weichteildurchtrennungen überwunden. Trotzdem wird jedoch die subkutane Durchtrennung der Sehnen, Fascien usw. stets da angewandt, wo eine offene Tenotomie vermieden werden kann. Sie hat sich auch so zu einer ungefährlichen Methode für den praktischen Arzt, der ohne Krankenhaus und Assistenz arbeitet, eingebürgert. Jedenfalls steht es fest, daß bei den subkutanen Durchtrennungsverfahren die Gefahr einer Infektion um vieles geringer ist, als bei den offenen. Was liegt also näher, diese Methoden, wenn es angeht, auch auf andere Gewebe anzuwenden? Der Unterschied zwischen einem komplizierten und einem einfachen Knochenbruch ist heute fast den meisten Laien bekannt, ebenso aber auch die Tatsache, daß die Durchspießung der Haut durch die Bruchenden dem Arzte mehr Sorge macht, als eine einfache Fraktur. Die mehr oder minder größere Verletzung der Haut, der dadurch bedingte Luftzutritt und die so erleichterte Bakterieninfektion sind also für die Knochenbruchheilung ungünstig. Ist nun die vollendete Osteotomie etwas anderes als ein komplizierter Knochenbruch? Eigentlich doch nicht; freilich die Durchmeißelung geschieht aseptisch, wir haben glatte Wundränder und glatte Knochenschnittflächen, und die Hautwunde wird exakt vernäht. Die Gefahr einer Infektion ist also bei weitem geringer. Und trotzdem kommt es noch öfter zu Eiterungen, besonders ja bei den größeren Keilosteotomien. Es erscheint somit der Gedanke berechtigt, durch mögliche Vereinfachung der Knochendurchtrennung die Osteotomie auch womöglich subkutan vorzunehmen, wie sich diese Methode bei den Sehnen usw. als für den Wundverlauf günstig bewährt hat. Freilich so einfach wie bei einer Tenotomie ist die Sache ja nicht, aber man kann die Methode doch zu einer der subkutanen fast gleichkommenden ausgestalten<sup>1</sup>. Ich möchte daher auf einige Operationsverfahren aufmerksam machen, von denen die beiden ersten Methoden allerdings wohl kaum Nachahmung finden dürften.

1) Vor 2 Jahren bereits wurde auf meinen Vorschlag hin in der orthopädischen Heilanstalt Hüfferstiftung zu Münster i. W. von Herrn Dr. Tenbaum und mir die Osteotomie in mehreren Fällen so ausgeführt, daß — z. B. bei einer rachitischen Unterschenkelverkrümmung — der Meißel direkt auf die Haut gesetzt und mit einem kräftigen Schlage durch das subkutane Fettgewebe und Periost in den Knochen getrieben wurde, bis derselbe (Tibia) nach wiederholtem Hämmern durchtrennt war. Wir ersparten uns also die Durch-

<sup>1</sup> Der erste, welcher ein der subkutanen Tenotomie analoges Verfahren der Knochendurchtrennung lehrte, war v. Langenbeck. Von einer kleinen Hautwunde aus vollführte er die Operation mittels Stichsäge.

schneidung von Haut und Periost. Unangenehmes ist dabei nicht passiert, der Wundverlauf war ein sehr guter, die Narbe später bedeutend kleiner wie bei der gewöhnlichen Osteotomie, obwohl die Haut nicht wieder vereinigt wurde. Wir haben das Verfahren jedoch nicht öfter wiederholt, weil es zu roh erschien.

2) Eine ähnliche Methode besteht darin, daß man über den Knochen eine Hautfalte erhebt, den allerdings sehr scharfgeschliffenen Meißel hindurchstößt und sich nun bis zu dem unterliegenden Knochen durcharbeitet, worauf in derselben Weise die Durchmeißelung vorgenommen wird.

3) Das am meisten zu empfehlende Verfahren geschieht mittels Verschiebung der Haut. Nehmen wir als Beispiel wieder eine rachitische Verkrümmung des Unterschenkels nach vorn in seinem unteren Drittel. Der Assistent, an der linken Tischseite stehend, umfaßt mit seiner linken Hand das untere Unterschenkelteil ähnlich wie man einen Violingriff umfaßt. Der Handrücken liegt dabei völlig auf der Tischarterlage. Mit dem Daumen umklammert er fest in der Fußgelenksgegend die Extremität, während die übrigen Finger, besonders der zweite und dritte, die Haut straff spannen. Durch stetiges Nachgreifen zieht er nun mit diesen Fingern soviel Haut entweder von der Außenseite des Beines (oder von oben her) nach der Innenseite (bezw. nach unten), als nur eben möglich ist, was sich bei Kindern sehr gut ausführen läßt. Die normal über der Tibia liegende Haut ist also bei Seite gedrängt, und es liegen jetzt die Hautpartien auf ihr, die sonst die Tibialis anticus- und Extensoren-Sehnen bedecken. Die Haut wird in dieser Lage straff gespannt gehalten. Mit der rechten Hand umfaßt der Assistent sodann noch von oben herum die Wade zur Fixation.

Der Operateur, auf der rechten Tischseite stehend, durchtrennt nun mit dem Skalpell mittels eines Längsschnittes von etwa 1 cm die Haut und das Fettgewebe über der Tibia. Ohne das Periost zu durchschneiden, setzt er nun den Meißel in die Wunde quer ein, umgibt seine Schneide sowie die Hautwunde ringsum mit einer Lage Gaze zum Luftabschluß und mit etwa 30—40 kräftigen Hammer schlägen durchtrennt er den Knochen in schräger Richtung von unten vorn nach hinten oben, wobei die Stellung des Meißels ab und zu gewechselt wird. Der Knochen wird jedoch nicht völlig durchtrennt. Glaubt man die Durchmeißelung ausgiebig genug vorgenommen zu haben, so zieht man den Meißel wieder aus dem Knochen heraus, wobei jedoch die Gaze auf der Wunde liegen bleibt, damit letztere mit der Luft überhaupt nicht mehr in Berührung kommt.

Durch kräftigen Druck komprimiert man event. blutende Arterien. Der Assistent läßt die spannenden Finger los, worauf sich die Haut wieder in ihre frühere Lage zurückzieht. Die Hautwunde liegt also jetzt nicht auf dem Knochenspalt, sondern ein oder mehrere Zentimeter außerhalb oder oberhalb desselben. Die Gaze wird mit Binde

fixiert, und nimmt man die Osteoklase der noch nicht mit durchmeißelten Tibiastelle vor; gleichzeitig wird die Fibula durchbrochen und die Korrektur der Deformität vollends bewerkstelligt, wobei je nach dem Grade der Verbiegung, Verlängerungen der Extremität um 5—6 cm nichts Seltenes sind. Die Hautwunde wird also nicht vernäht. Es wird sogleich der Gipsverband angelegt, welcher 4 Wochen liegen bleibt. Es ist dann völlige Konsolidation eingetreten, die Wunde ist verheilt und die Narbe sehr klein. Die Kinder können jetzt wieder umherlaufen und tragen event. zur Erhaltung des Resultates noch eine Schiene.

Es geht aus obigen Ausführungen hervor, daß sich die Methode nicht für jeden Fall eignet, in dem eine Osteotomie vorgenommen werden muß. Sie kommt am meisten in Frage bei der kindlichen Rachitis, und hier auch fast nur wieder an den Unterschenkeln, wo die Tibia durchmeißelt werden soll. Für den Orthopäden freilich ist dies ja auch das Hauptkontingent der operativen Eingriffe am Knochen. Dort also, wo sich die leicht verschiebbare Haut bis auf den Tibiaknochen herüberziehen läßt, ist das richtige Feld für diese Operation. Es käme also die Methode bei Erwachsenen wohl kaum in Frage. Wo man sich erst durch subkutanes Fettgewebe und Muskulatur hindurch arbeiten muß, um zum Knochen zu gelangen, ist das Verfahren nicht am Platze. Natürlich muß man mit derselben peinlichen Asepsis vorgehen, wie auch sonst bei der Osteotomie; denn wenn man das Wundgebiet von vornherein infiziert, werden die Vorzüge des subkutanen Verfahrens von selbst illusorisch. Die Vorteile der Methode sehe ich in folgendem:

- 1) in der Kürze des Eingriffes: die ganze Operation dauert nur einige Minuten,
- 2) in der Kleinheit des Hautschnittes: derselbe soll nur so groß sein, daß der Meißel in ihm Platz findet,
- 3) in dem Bestreben, unter möglichstem Luftabschluß zu arbeiten,
- 4) in der Ähnlichkeit, die das Operationsresultat mit einem unkomplizierten Knochenbruche hat,
- 5) in dem Auseinanderliegen von Hautwunde und Knochenspalt,
- 6) in dem subkutanen Charakter der Operation.

---

## II.

### Zur Arthrodesenbildung.

Von

**O. Hagen-Torn in St. Petersburg.**

Zur Bildung einer Arthrodesen ist Knochennaht, Annagelung, eine besondere Gestaltung der Sägeflächen der Gelenkenden in Vorschlag gebracht worden.

Bei Gelegenheit der Demonstration einer Arthrodesenbildung im Kniegelenk in der St. Petersburger medizinischen Gesellschaft durch Prof. Tiling betonte letzterer, daß er die betreffende Pat. 6 Wochen im Verbands zu Bett liegen lassen, um der Konsolidation sicher zu sein. Meucièrè (Reims) schlägt vor, zur Herstellung einer Ankylose im Gelenk eine aseptische Eiterung mittels reiner Karbolsäure und nachfolgender Alkoholwaschung nach Abtragen der Knorpel einzuleiten (Phénarthrodèse. Ref. Zentralblatt für Chirurgie vom Congrès français de chirurgie).

Ich erlaube mir, die von mir seit der zweiten Hälfte der 80er Jahre des vorigen Jahrhunderts geübte Methode als eine, die mir mehrfach (Kniegelenk) sichere Resultate gegeben hat, mitzuteilen.

Bei der Behandlung der an chronischen Gelenkerkrankungen leidenden Bauern bekommt man auf die Frage, ob Pat. baldige Genesung bei steifem Knie oder längerdauernde Heilung und wahrscheinlich ein mehr oder weniger bewegliches Gelenk haben wolle, die Antwort, daß Pat. eine baldige Heilung auch mit steifem Knie vorziehe.

In einigen Fällen von Kniegelenkstuberkulose, bei denen die Entfernung von größeren Partien der Gelenkenden erforderlich war, und wo ich darauf ausging, eine Versteifung des Gelenkes zu erzielen, ließ ich die Kranken nach der Gelenkresektion nach dem ersten Verbandwechsel, voraussichtlich daß eine Prima intentio vorlag, nicht später als am 7. Tage ihre Extremität zum Gehen benutzen.

Die planen Sägeflächen wurden weder genäht noch genagelt. Es handelt sich nur darum, ein möglichst gutes Aneinanderverschließen derselben zu erhalten. Die Gelenkenden werden so abgesägt, daß die Flächen einen nach hinten offenen Winkel von ein paar Graden bilden, desto größer, je kleinere Teile der Gelenkflächen abgetragen wurden, um nach Anpassung der Sägeflächen eine leichte Beugung im Knie zu erzielen; dieses begünstigt, wie bekannt, die Abwicklung des Fußes beim Gehen.

Die theoretischen Prinzipien, welche mich zu einer solchen Handlungsweise bewogen, sind folgende: erstens habe ich mich davon überzeugen können, daß größere Flächen von spongiöser Knochensubstanz eine richtige Prima intentio geben können, wie reine Weichteilwunden. Zweitens bin ich durch das Studieren der Knochenentwicklung zur Überzeugung gelangt, daß funktionelle Belastung das beste Mittel ist, eine baldigste Ossifikation einzuleiten. Dies sind die Forderungen für Arthrodesenbildung.

Beim Verbands nach der Operation wurde gewöhnlich die McEwen'sche Seitenschiene mit Kniekehlen und leicht geneigter Sohlenstütze — eine der praktischsten Schienen für die untere Extremität — angewandt. Es wurden beim Anlegen des Verbandes die Sägeflächen durch Druck auf die Sohlenstütze in der Längsachse der Extremität möglichst fest aneinander gedrückt und fixiert.



Nach dem ersten Verbandwechsel wurde eine Gipschlinge, welche je  $\frac{2}{3}$  des anliegenden Ober- und Unterschenkels bedeckt, angelegt. Der Kranke wurde darauf mit Krücken versehen, und zwar so, daß er sich unbedingt mit der operierten Extremität auf den Boden stützt. Die Krücken sollen nicht die Extremität entlasten, sondern nur als Stütze dienen.

Die Schmerzen sind beim Auftreten ebenso wie bei Druck auf eine Weichteilwunde, welche prima geheilt ist, ganz unbedeutend oder fehlen sogar. Sollten sie beim ersten Gehversuch vorhanden sein, so schwinden sie in 2—3 Tagen.

Eine feste knöcherne Verbindung der Gelenkenden findet viel rascher statt als bei der günstigsten Form der mehr oder weniger reinen Querbrüche fester größerer Röhrenknochen — in 2—3 Wochen.

Juli 1904.

1) **L. Luciani.** Physiologie des Menschen. Ins Deutsche übertragen und bearbeitet von Silvestro Baglioni und Hans Winterstein mit einer Einführung von Prof. Verworn.

#### I. Lieferung.

Jena, Gustav Fischer, 1904. 160 S. 65 teils farbige Abbildungen.

L.'s Werk ist speziell für den Arzt in der Praxis bestimmt. Verf. hat deshalb absichtlich die physiologischen Untersuchungen von rein naturwissenschaftlichem oder vergleichend biologischem Interesse in den Hintergrund gestellt und jene, welche in engerem Zusammenhange mit der Hygiene und der Medizin im allgemeinen stehen, eingehender berücksichtigt. Wenn auch einer derart praktischen Gestaltung des physiologischen Lehrbuches von rein physiologischer Seite meist als unzweckmäßig widersprochen wird, so ist sie andererseits für den Arzt, der zur Erweiterung seines medizinischen Denkens und zum besseren Verständnis klinischer Erscheinungen sich mit den physiologischen Vorgängen im Organismus beschäftigen will, fraglos ein Bedürfnis.

Von der ersten Lieferung können wir nur sagen, daß die klare, leicht verständliche und anregende Darstellung, welche die Übersetzer durch Zusätze über die Fortschritte der letzten Jahre ergänzt haben, dieses Bedürfnis vollauf befriedigt. Der chirurgische Leser wird insbesondere aus den Kapiteln III—VI sich manche Aufklärung über die Physiologie der Blutbestandteile, die Methodik der Blutuntersuchung, die physiologischen Grundlagen der Entzündungsvorgänge und der Bluttransfusion und die Lehre von der molekularen Konzentration sowie die Bestimmung derselben durch die Kryoskopie und andere Methoden verschaffen können.

Das Werk soll in etwa 12 Lieferungen vollständig sein.

Die buchhändlerische Ausstattung ist tadellos.

Gutzelt (Neidenburg).

2) **A. le Dentu.** Clinique chirurgicale.

Paris, Baillière et fils, 1904. 632 S., 45 Abb. im Text.

In 47 klinischen Vorträgen behandelt der bekannte ausgezeichnete französische Chirurg am Hôtel Dieu in Paris wichtige und interessante Gebiete der Chirurgie und Gynäkologie. Aus dem reichen Schatz seiner langjährigen chirurgischen Tätigkeit schöpfend, zieht er zahlreiche interessante Fälle heran und weiß jedem Thema eine ganz besondere individuelle Seite abzugewinnen. Die Darstellung ist klar und fesselnd bei eleganter fließender Schreibweise. Die Bilder im Texte sind sehr instruktiv, lassen aber bezüglich der Ausführung zu wünschen übrig. Hierdurch wird der Wert des sehr lesenswerten Buches jedoch in keiner Weise beeinträchtigt.

Die zehn ersten Aufsätze beschäftigen sich mit Fragen der allgemeinen Chirurgie — Narkose, Chok, Indikationsstellung und unblutige Behandlung bösartiger Geschwülste. Verf. ist ausgesprochener Anhänger der Äthernarkose, räumt dem Chok eine größere Bedeutung, als es wohl allgemein in Deutschland üblich ist, ein und nimmt den neueren und neuesten nichtoperativen therapeutischen Maßnahmen der bösartigen Neubildungen gegenüber eine sehr zurückhaltende Stellung ein; die zeitige radikale operative Behandlung sei auch jetzt noch immer die bei weitem beste. Aus der Reihe der spezielle Fragen behandelnden Abhandlungen scheinen besonders erwähnenswert die über die Frakturbehandlung, den Gelenkschmerz, die periphere Unterbindung bei Aneurysmen, über traumatische und infektiöse Muskelentzündung — Psoriasis, Angina Ludovici —, Tendovaginitis syphilitica, Leukoplakie der Zunge und Entzündung des Netzes nach Bauchoperationen. Aus der gynäkologischen Praxis sind die letzten zehn Themen gewählt.

Müller (Dresden).

3) **Johnson.** Some observations on the effects produced on the skin by the discharge of small-arms loaded with smokelen powder.

(Annals of surgery 1904. Nr. 5.)

Schießversuche auf Leichen vermittelt mit rauchschwachem und rauchstarkem schwarzem Pulver geladenen Pistolen (Colt's-, Luger- und Mauser-Modell). Beim rauchstarken Pulver bleibt nach dem Verbrennen ein größerer Rückstand zurück, so daß einzelne Pulverkörner 10 Fuß weit fortgeschleudert werden. Verbrennung der Haare tritt noch auf 3 Fuß, Verbrennung der Kleider noch auf einige Fuß ein. J. kommt bezüglich des rauchschwachen Pulvers zu folgenden Schlüssen: 1) Pulverfärbungen der Haut und der Kleider sind bei rauchschwachem Pulver weniger ausgesprochen als bei rauchstarkem. 2) In einer Entfernung von über einen Fuß abgefeuerte, mit rauchschwachem Pulver geladenen Pistolen rufen überhaupt auf der Haut keine Färbung hervor. 3) Von 3 Zoll Entfernung und weniger sind Färbungen der Haut nur ganz schwach sichtbar und

lassen sich leicht durch Abwischen mit einem Tuch entfernen. 4) Bei Schüssen auf den mit Kleidung versehenen Körper treten überhaupt keine Färbungen auf. 5) Auf wollener Kleidung sind Pulverkörner nur unter dem Mikroskop, auf leinener Kleidung auch makroskopisch, jedoch nur schwach bemerkbar. Verf. glaubt, daß diese Unterschiede zwischen stark rauchendem und rauchschwachem Pulver in gerichtlicher Beziehung von Wichtigkeit sein können.

Herhold (Altona).

#### 4) W. v. Brunn. Zur Ätiologie der sog. »akuten katarhalischen Gelenkeiterung«.

(Berliner klin. Wochenschrift 1904. Nr. 27.)

Verf. entwirft an der Hand von zwei interessanten Beobachtungen aus der Marburger Klinik und auf Grund der in der Literatur auffindbaren 53 Fälle das Bild der Pneumokokkeneiterung in Gelenken.

Die Erkrankung tritt meist im Zusammenhange mit Pneumonie auf, bisweilen auch ohne sie. Die Gelenke werden fast alle betroffen, große wie kleine, doch vorwiegend die großen, besonders häufig das Kniegelenk. Meist wird nur ein Gelenk ergriffen, selten zwei oder mehrere. Traumen scheinen begünstigend für die Lokalisation der Krankheitserreger zu wirken. Die Symptome sind denen der Gelenkeiterungen anderer Ätiologie gleich, doch sind sie bei Erwachsenen im allgemeinen weit schwerer als bei Kindern. Dementsprechend sind die anatomischen Veränderungen bei Kindern meist viel geringer als bei Erwachsenen; die Prognose ist bei Kindern ziemlich gut, auch bezüglich der Wiederherstellung der Funktion, während sie bei Erwachsenen zweifelhaft ist. Die Reininfektion mit Pneumokokken ist Regel, doch sind Mischinfektionen mit verschiedenen anderen Mikroorganismen beobachtet worden.

In leichteren Fällen genügt die Punktion, Aspiration des Eiters und Injektion von Jodoformglyzerin, in schweren Fällen kann Inzision oder Aufklappung des Gelenkes mit Drainage, bei schwerer Zerstörung auch die Resektion notwendig werden. Ein Literaturverzeichnis von 54 Nummern ist dem Aufsätze beigegeben.

Langemak (Erfurt).

#### 5) Hoffa. Die Behandlung der Gelenktuberkulosen im kindlichen Lebensalter.

(Referat erstattet in der Sektion für chirurgische Kinderkrankheiten auf dem XIV. internationalen Kongreß zu Madrid im April 1903.)

(Arch. internat. de chir. Vol. I. Fasc. 2 u. 5.)

Die Arbeit stellt einen vorzüglichen Überblick in gedrängter Kürze über das ja auch jetzt die öffentliche Meinung beschäftigende Thema dar.

Wie der folgende Auszug aus den vom Verf. aufgestellten Leit-

sätzen zeigt, nimmt dieser in der vorliegenden Frage einen Standpunkt ein, der wohl allseitige Billigung finden wird.

Die Behandlung der Gelenktuberkulose im Kindesalter soll prinzipiell eine konservative sein. Es gelingt mittels konservativer Behandlung etwa  $\frac{3}{4}$  (bei Vorhandensein von Fisteln ca.  $\frac{2}{3}$ ) aller Gelenktuberkulosen im kindlichen Lebensalter zur Ausheilung zu bringen.

In schweren Fällen, in denen von vornherein eine Ausheilung mit beweglichem Gelenk unwahrscheinlich ist, hat die Behandlung eine Heilung in einer für die Funktion des betreffenden Gelenkes günstigen Ankylose zu erstreben. Die vollständige Ausheilung einer Gelenktuberkulose auf konservativem Wege erfordert längere Zeit, mindestens ein Jahr. Im allgemeinen müssen die Pat. 2—3 Jahre unter ärztlicher Aufsicht bleiben.

Die Behandlung hat zunächst auf die Hebung des allgemeinen Ernährungszustandes Rücksicht zu nehmen. Wenn irgendetwas möglich sollen die Kinder an die See geschickt werden, und zwar nicht nur auf einige Wochen, sondern auf ein ganzes Jahr. Als Ersatz der Seeluft ist auch der Aufenthalt in Binnenhospizen zu empfehlen, die nach Analogie der Lungenheilstätten von den Kommunen für die mit Knochen- und Gelenktuberkulose behafteten Kinder in schöner waldreicher Gegend errichtet werden sollten.

Die beste lokale Behandlung besteht in einer Kombination der Immobilisierung und der permanenten Extension mit der Jodoformbehandlung. Ein vorzügliches Unterstützungsmittel zur Ausheilung ist die Einreibung des Körpers mit *Sapo kalinus Duvernoy*; von Medikamenten kommen namentlich Lebertran, Arsen und Jodkali in Betracht. Wenn irgendetwas möglich soll die lokale Behandlung ambulant ausgeführt werden in immobilisierenden, extendierenden und entlastenden Verbänden.

Die tuberkulösen Abszesse sind mit Punktion und Jodoform-Glycerininjektion zu behandeln.

Für gewisse Formen der Gelenktuberkulosen ist als ein gutes Heilmittel die Stauungshyperämie nach Bier zu bezeichnen.

Bei Versagen der konservativen Behandlung, bei starken Eiterungen oder Sequesterbildung tritt die Operation in ihr Recht. Dieselbe sei jedoch möglichst konservativ.

Die Amputation kommt bei der Gelenktuberkulose im kindlichen Lebensalter nur in Frage bei hochgradigster Zerstörung des ganzen Gelenkes sowie bei gleichzeitig bestehender ausgesprochener tuberkulöser Erkrankung oder amyloider Entartung der inneren Organe.

Engelmann (Dortmund).

6) A. Codivilla. La mia esperienza nei trapianti tendinei. (Polielinico 1904. Ser. chir. Fasc. 4.)

Einer erfolgreichen Ausführung von Sehnentransplantationen stellen sich fünferlei Schwierigkeiten entgegen: 1) Bei der Berechnung

der zur Verfügung stehenden Kräfte. 2) Bei der Auswahl der Muskeln. 3) In den anatomischen Zuständen der Stelle, auf welche transplantiert werden soll. 4) In den technischen Notwendigkeiten. 5) In der Art, wie das Nervensystem auf die veränderten peripheren Bedingungen antwortet. Die weiteren Schwierigkeiten lassen sich durch Erfahrung und Übung vermeiden, selten, besonders bei schweren anatomischen Veränderungen, sind sie unüberwindbar. C.'s Erfahrung basiert auf 202 Fällen mit 325 Operationen. Die theoretische Grundlage beruht in dem, was C. »das periphere Gleichgewicht« nennt. Sie wird ausführlich dargelegt. Das Problem ist: Durch die Transplantation wird der Muskel zu einer Tätigkeit gebracht, welche der, die er vorher hatte, entgegengesetzt sein soll. Können die Zentren sich dem so adaptieren, daß eine Bewegung entsteht, welche die gewünschte nicht behindert? Die Erfahrung bejaht dies. Die Zentren kennen, wie Hitzig sagt, weder den Biceps noch den Triceps, sondern nur »Flexion und Extension«. Sie regulieren die jeweilig notwendige Anspannung aller Muskelgruppen auf Grund der sensiblen Eindrücke, des Tastgefühles, des Muskelsinns, der Gelenk- und Fasciensensibilität. Ändern sich die peripheren Verhältnisse, so wird nach einer gewissen Übergangszeit der Unsicherheit, der unkoordinierten oder falschen Bewegungen das Zentrum allmählich seine Innervationsimpulse entsprechend einrichten. Diese Übergangszeit ist deutlich zu bemerken. Dies ist der gewöhnliche Verlauf bei der spinalen Kinderlähmung. Die sog. spastische angeborene Lähmung betrachtet C. als eine unvollkommene Ausbildung der normaler Weise den Muskeltonus beherrschenden, vom Zentrum ausgehenden Fasern. Daher gewinnen die spinalen Reflexe die Oberhand. Die Sehnenverlängerungen und Transplantationen, welche er ausführt, haben den Erfolg, daß event. die Spitzfußstellung ausgeglichen und dadurch die übermäßige Anstrengung behoben wird, welche sonst zum Gehen notwendig ist und ihrerseits den Spasmus nur steigert. Bei der Little'schen Erkrankung mit inkoordinierter Bewegung, Atetosen usw. wird durch eine Verteilung der Innervation infolge von Muskelverpflanzung der Reizzustand herabgesetzt, mangelhaft ausgebildete und daher Spasmus verursachende Bahnen werden ersetzt.

Die Resultate C.'s sind die, daß von 175 Fällen 98 gut, 59 befriedigend ausgefallen sind, darunter 37 ideal; die besten bei spinaler Lähmung, besonders bei Pes equino-varus; weniger gut am Vorderarm. Die spastischen Lähmungen gaben Verminderung des Spasmus, Verschwinden unfreiwilliger Bewegungen; Besserung der Kontrakturen, z. B. der Pronationskontraktur des Vorderarmes durch Verlagerung der Insertion des Pronator teres. Die Technik im einzelnen wird genau geschildert. Dabei spricht sich C. für ein durchaus individualisierendes Verfahren und gegen die von Lange empfohlene schematische Wahl bestimmter Punkte der Transplantation aus. Ebenso bekämpft er speziell technische Regeln dieses Autors, so die all-

zuhäufige Anwendung künstlicher Sehnen, die periostale Transplantation, die Drainage usw.

Bei Pes equino-varus bevorzugt er die Verpflanzung des Tibialis posticus durch das Spatium interosseum nach vorn und eines Teiles des Quadriceps surae auf die Peronaei; bei Pes valgus die des Extensor hallucis auf den Tibialis ant. oder der Peronaei auf den Tibialis posticus.

Bei schlotterndem Fuße, multiplen Lähmungen, wo nicht genug funktionsfähige Muskulatur vorliegt, werden Arthrodesen oder tendinöse Fixationen gemacht.

C. verwendet lieber totale Verpflanzungen als Muskelteilungen, außer wenn der kraftgebende Muskel unentbehrlich ist.

E. Pagenstecher (Wiesbaden).

### 7) M. v. Statzer. Die Behandlung von Erfrierungen mit überhitzter, trockener Luft.

(Wiener klin. Rundschau 1903. Nr. 49.)

Angeregt durch Bier's Arbeiten über den Einfluß der heißen Luft auf die Zirkulation hat Verf. versucht, die Erfrierungen verschiedenster Grade mit heißer Luft zu behandeln, und er bezeichnet die Resultate als überraschend gut. Während die Anfangsstadien dadurch einer schnellen Heilung entgegengeführt werden, leistet auch bei dem dritten, dem nekrotisierenden Stadium diese Therapie vorzügliche Dienste, indem die Abstoßung der brandigen Teile befördert, die Reinigung der torpiden Substanzverluste beschleunigt wird. Die Anwendung erfolgte 3—10 Tage lang in  $\frac{1}{2}$ —1stündiger Sitzung. Schnelle, schmerzlose Heilung ist der Vorzug dieser Behandlung gegenüber der sonst üblichen, die häufig nur langsam zum Ziele führt oder gar im Stiche läßt.

Es darf in diesem Referate nicht unerwähnt bleiben, daß die Beobachtungen des Verf. absolut nicht neu sind. Die entsprechende Therapie ist längst bekannt; seit 1900 werden in der Bier'schen Klinik alle Erfrierungen mit Heißluftkästen mit bestem Erfolge behandelt; — die Anwendung der heißen Luft bei Erfrierungen ist zuerst von Ritter ausgeführt und erprobt worden; er hat seine sehr günstigen Erfahrungen niedergelegt in: Deutsche Zeitschrift für Chirurgie Bd. LVIII p. 172 und im Korrespondenzblatt der Ärzte des Reg.-Bez. Stralsund. Ferner ist ein ausführlicher Bericht gegeben in K. Hanusa, Inaug.-Diss., Greifswald 1903.

Schmieden (Bonn).

### 8) Jacobi. Atlas der Hautkrankheiten mit Einschluß der wichtigsten venerischen Erkrankungen. 2. Auflage.

Wien, Urban & Schwarzenberg, 1904. 86 Tafeln, 132 S. Text.

Einer besonderen neuen Empfehlung des Werkes bedarf es nicht. Wir verweisen auf die Besprechungen auf p. 1293 (1903) und 348 (1904)

\*

und auf das allgemeine Urteil, das sich darin kundgetan, daß 5 Monate nach Abschluß der ersten Auflage das Erscheinen dieser zweiten — fast unveränderten — nötig geworden. **Richter** (Breslau).

### 9) Janet. Die Behandlung der Gonorrhöe der männlichen Harnröhre mittels Spülungen ohne Katheter.

(Zentralblatt für die Krankheiten der Harn- und Sexualorgane Bd. XV. Hft. 5.)

Ausführliche Darstellung der Methode J.'s. Die Vorteile derselben sind, daß alle Teile der Harnröhre gründlich ausgespült werden. Das Eindringen von Flüssigkeit in die Blase ist nie von Nachteil. Als Instrumentarium werden ein Irrigator mit 3 m langem Schlauche und ein passender Glasansatz verwendet. Die Spülungen können in aufrechter, sitzender, am besten aber in liegender Stellung vorgenommen werden. Zur Spülung der vorderen Harnröhre wird ein Druck von 60 cm angewandt.

Bei Spülungen der hinteren Harnröhre oder der Blase werden zuerst 5 ccm einer  $\frac{1}{4}$ %igen Kokainlösung in die Harnröhre eingespritzt und eine Minute daringelassen, dann wird die vordere Harnröhre ausgespült, hierauf werden nochmals 5 ccm Kokainlösung injiziert, nun, ohne daß die Kokainlösung ablaufen kann, unter höherem Drucke (70—100 cm) die Spülflüssigkeit einlaufen gelassen, und zwar absatzweise, indem man den Schlauch zeitweise komprimiert und wieder losläßt. Ist die Blase voll, so läßt man den Pat. urinieren. Meist wird nur eine Spülung gemacht. Gelingt es nicht, die Flüssigkeit in die Blase zu bringen, so wird der Druck erhöht (bis 120 cm), nochmals anästhesiert; im zweiten oder dritten Versuche gelingt es fast immer, die Flüssigkeit einzuführen. Nie darf der Spinkter forciert werden, sondern es muß immer gewartet werden, bis er sich spontan öffnet.

Bei der akuten Gonorrhöe werden die Spülungen der vorderen Harnröhre anfangs zweimal täglich, allmählich in größeren Pausen gemacht; tritt Infektion der Pars posterior ein, so muß die ganze Harnröhre gespült werden. Als Spülflüssigkeit wird  $2\frac{0}{\infty}$ ige Kali hypermanganicum-Lösung benutzt, worauf eine Nachspülung mit Borsäurelösung folgt. Bei sehr stark entzündlichen Erscheinungen werden schwächere (0,1—0,25%ige) Lösungen verwendet, bis die Schwellungszustände der Pars ant. abgenommen haben. Die Behandlungsdauer beträgt etwa 12 Tage bis 3 Wochen in Fällen, bei welchen man die Spülungen schon im ersten Anfangsstadium der Krankheit beginnt, 1 Monat bis 6 Wochen in solchen, wo Pat. in einem ausgesprochen akut-entzündlichen Stadium in die Behandlung tritt, und 9—15 Tage bei denjenigen Erkrankungen, welche das akute Stadium überschritten haben. **Fr. Brunner** (Zürich).

10) **Gassmann.** Beiträge zur Gonorrhöe des Mannes, insbesondere der Prostatitis und Epididymitis.

(Zentralblatt für die Krankheiten der Harn- und Geschlechtsorgane Bd. XV. Hft. 7. p. 345.)

G. führt aus, daß die von vielen Autoren als ungemein häufig angenommene Prostatitis bei Gonorrhöe selten sei und nicht die ihr zugeschriebene üble Bedeutung für die Heilung der Gonorrhöe habe. Die gegenteiligen Befunde sind zurückzuführen auf mangelhafte Untersuchungsmethoden. Den Samenblaseninhalte fand G. bei Gonorrhöe meist normal. Sechsmal gelang es ihm bei Epididymitis, durch direkte Expression des Nebenhodens Sekret aus der Harnröhre zu bekommen. Dasselbe war in vier Fällen rein eitrig, in einem Falle fanden sich Staphylokokken und in einem anderen Gonokokken. G. warnt vor Prostatamassage und ähnlichen Eingriffen bei Gonorrhöe, da er vermutet, daß dadurch Epididymitis hervorgerufen werden könne.

Fr. Brunner (Zürich).

11) **A. Rothschild.** Über die Frage der ätiologischen Beziehungen zwischen Gonorrhöe und Prostatahypertrophie.

(Zentralblatt für die Krankheiten der Harn- und Sexualorgane Bd. XV. Hft. 4.)

Verf. rechnet nach den Angaben verschiedener Autoren über die Häufigkeit der chronischen Prostatitis nach Gonorrhöe und über die Häufigkeit der letzteren aus, daß (in den Großstädten!) von Männern über 30 Jahre 70—80% an chronischer Prostatitis leiden. Ein ähnliches Verhältnis (90%) fand er bei histologischer Untersuchung von Prostatastrümen, welche Leichen entnommen waren, die sonst keine Zeichen von Gonorrhöe darboten. Finger hat (nach R.) die gleichen Veränderungen, wie R. sie gefunden hat, als von Gonorrhöe herrührend nachgewiesen; daher beschuldigt R. auch in seinen Fällen die Gonorrhöe als Ursache der Prostatitis. Weiter hat Ciechanowski die gleichen Veränderungen (nach R.) bei der Prostatahypertrophie älterer Individuen gefunden. R. nimmt daher an, daß es sich überall um denselben Prozeß, um eine chronische durch viele Jahre sich hinziehende Entzündung der Prostata handle, als deren Endstadium die Prostatahypertrophie alter Leute anzusehen sei, und daß diese letztere meist als eine Spätfolge der Gonorrhöe (ähnlich wie die Striktur) betrachtet werden müsse. (Eine Ansicht, deren Unrichtigkeit für jeden Arzt, der nicht in einer durchseuchten Großstadt lebt, in die Augen springend ist. Ref.)

Fr. Brunner (Zürich).

12) **Heller.** Über Phlebitis gonorrhöica.

(Berliner klin. Wochenschrift 1904. Nr. 23.)

Verf. entwirft an der Hand einer eigenen Beobachtung und der aus der Literatur gesammelten 25 Fälle das klinische Bild der Phlebitis gonorrhöica.



Unter den Kranken überwiegen die Männer (70%); das 20. bis 30. Lebensjahr ist am meisten befallen; die mittleren und höheren Altersstufen, trotzdem sie eine erhöhte Neigung zur Varicenbildung mit sich bringen, prädisponieren nicht zur gonorrhöischen Phlebitis, ebenso wie die Varicenbildung an sich. Die Trippervenentzündung tritt fast immer im Anschluß an die erste Infektion auf, und zwar meist im subakuten Stadium, im Durchschnitt in der 5. Woche nach dem Beginne der Gonorrhöe, oft auch später. Häufig sind gleichzeitig Gelenkaffektionen vorhanden. — Die untere Körperhälfte ist ganz besonders disponiert, vor allem die V. saphena. Meist befällt die Phlebitis nur ein Venensystem.

Das klinische Bild ist im allgemeinen einförmig. Zuweilen eröffnen vage Schmerzen die Szene, meist macht ein plötzlicher Schmerz die Kranken aufmerksam. Schwellungen, Ödeme in großer Entfernung von der erkrankten Stelle, Härte am Sitz der Erkrankung folgen. Zuweilen ist das Ödem so stark, daß die Diagnose anfangs unmöglich ist. Fieber fehlt zuweilen; wenn es vorhanden, kann es hohe Grade erreichen; auch Schüttelfröste wurden beobachtet; Rückfälle traten nicht ganz selten auf. Der Ausgang ist meist Heilung, doch sind auch tödliche Ausgänge, die Notwendigkeit einer Amputation, das Bestehenbleiben der Ödeme u. a. verzeichnet. Die Behandlung besteht, wie bei der Phlebitis überhaupt, in Hochlagerung der Extremität, Ruhigstellung, feuchtwarmen Umschlägen, Watteinhüllungen mit Kautschukpapierüberdeckung, Resorbentien. Innerlich wurde gelegentlich Chinin und Antipyrin gegeben.

Langemak (Erfurt).

### 13) H. Nimier. Blessures du crâne et de l'encéphale par coup de feu.

Paris, F. Alcan, 1904. 624 S. 158 Fig.

Der Verf. des vorliegenden Werkes hat sich vor allem das Ziel gesetzt, neben dem Studium der allgemeinen Lehre von den Schußverletzungen des Schädels und Gehirns speziell die Lehre von der Gehirnlokalisation zu festigen und zu erweitern, soweit dies durch die genaue Beobachtung Schußverletzter möglich ist. Zu diesem Zwecke bespricht Verf. kapitelweise die normale Anatomie der einzelnen Gehirngegenden, in die er die Gesamtheit des Gehirns für seinen Zweck einteilt, und erläutert durch schematische Zeichnungen den Faserverlauf in denselben, wie in seinem Zusammenhange mit der Nachbarschaft. Hat er dementsprechend die physiologischen Funktionen der oberflächlichen wie der zentralen Teile des Gehirns, soweit sie uns bekannt sind, erörtert, so geht er nun auf die Verletzungen der einzelnen Gehirnabschnitte ein, gibt deren Symptomatologie, bespricht im einzelnen die Ausfalls- und Reizungserscheinungen im Gebiete der betreffenden Teile, bezw. der von ihnen innervierten Organe und sichert bezw. erweitert damit unsere Kenntnisse von den Funktionen der einzelnen Lokalisationsregionen.

Zu dem Zwecke bringt er eine sehr große Anzahl von Krankengeschichten über Gehirnverletzungen — meist durch Schuß — aus der gesamten Literatur herbei, die er einzeln namentlich auf die Symptome der lokalisierten Hirnverletzung hin analysiert. Besonders genau geht er auch auf solche Fälle ein, bei welchen sich erst im weiteren Verlaufe Spätfolgen der Verletzung — z. B. Epilepsie — entwickelten oder umgekehrt das anfangs weit verbreitete Gebiet der Störungen sich allmählich einengte und zu guterletzt durch die Entfernung eines eingeheilt gewesenen Geschosses aus seinem eingegengten Lager noch weiter verringert, ja beseitigt werden konnte.

Die praktischen Fortschritte, die die neueste Zeit in der Lokalisation intrakranieller Störungen durch Einführung besonderer Orientierungsapparate, namentlich aber die Skiaskopie gemacht hat, finden natürlich volle Berücksichtigung. Den Schluß des ganzen Werkes bildet die Therapie der Schädel- und Hirnverletzungen.

Das Buch empfiehlt sich ebenso durch die Fülle des dargebotenen Materials, wie durch dessen geistvolle Behandlung zu genauerem Studium.

Blecher (Breslau).

#### 14) **Parlavecchio.** Di un metodo di craniotopografia rispondente alle nuove esigenze della chirurgia.

(Policlinico 1904. Ser. chir. Nr. 6.)

P. bedient sich folgender Punkte: vier realer: O Glabella; I protuber. occip. ext.; Z. angul. zygomat. maloris; M Spitze des Proc. mastoid., und zwei konventioneller: R Rolando'scher Punkt und Po parietooccipitaler. Man mißt in der Sagittalen über den Kopf her die Entfernung von O und I. Einen Finger hinter der Hälfte liegt R, einen Finger vor dem hinteren Viertel Po. Zwischen ihnen zieht P. vier Linien: zwei horizontale: OPo und ZI, zwei schräge: RZ und PoM. Durch diese Linien, die zwischen ihnen liegenden Felder und Winkel läßt sich leicht nach einer im Original und der ihm beigegebenen Tafel zu ersiehenden Weise die Topographie der Hirnteile, auch der tieferen, der Sinus, der Gefäße und Hirnnerven bestimmen.

E. Pagenstecher (Wiesbaden).

#### 15) **A. Stadfeldt.** Über die Kephalocele der Augenhöhle.

(Nord. med. Arkiv Bd. XXXVI. Abt. 1. Nr. 12 u. 20. [Deutsch.])

Veranlaßt durch einen in der Abteilung D des königl. Frederiks Hospital in Kopenhagen (Vorstand: Prof. Wanschier) beobachteten Fall von pulsierendem Exophthalmus, der zuerst nicht unerhebliche diagnostische Schwierigkeiten gemacht zu haben scheint, hat Verf. aus der Literatur ähnliche Fälle zusammengetragen und dabei gefunden, daß die Fälle doch häufiger vorkommen, als man aus den spärlichen Mitteilungen und knappen Darstellungen in den gewöhnlichen Handbüchern glauben sollte.

Zuerst rekapituliert Verf. in seiner monographischen Darstellung die allgemeinen Verhältnisse der Kephalocele der Augenhöhle in bezug

auf Definition, Lokalisation, Häufigkeit und anatomische Verhältnisse, bespricht dann eingehend die beiden Gruppen Cephalocele orbitae anterior und Cephalocele orbitae posterior, in welche diese Mißbildungen gelegentlich eingeteilt werden können. Die in der Literatur veröffentlichten Fälle von Cephalocele orbitae sind anhangsweise in zwei übersichtlichen Tabellen zusammengestellt, welche die ganze Weltliteratur berücksichtigen.

Die für den Chirurgen wie für den Ophthalmologen gleich wichtige Arbeit kann den für die betreffenden Fragen sich interessierenden nur bestens empfohlen werden. **Hansson** (Cimbrishamn).

### 16) **Voss**. Neuer Fortschritt in der chirurgischen Behandlung der otogenen Septicopyämie.

(Berliner klin. Wochenschrift 1904. Nr. 28.)

Da die Aufsuchung des Bulbus nach Grunert technisch sehr schwierig ist, und weil der in vielen Fällen nach hinten gelagerte Bulbus venae jugularis einer Inangriffnahme vom Warzenfortsatz aus besonders günstig liegt, hat V. in einem Falle mit günstigem Erfolg ein Verfahren angewendet, welches sich durch Einfachheit auszeichnet:

Zur Auffindung der tiefsten Punkte des Sinus werden die knöchernen Bedeckungen des Sinus nach vorausgegangener Aufmeißelung des Warzfortsatzes in möglichst genauer Ausdehnung nach unten entfernt (schmaler Hohlmeißel). Zur Vermeidung von Facialisverletzungen muß man sich streng an den Verlauf des Sinus halten und darf nur schmale Lamellen abtragen. Ist man auf diese Weise in die Nähe des Bulbus gelangt, wovon man sich eventuell durch Sondierung von der Sinuslichtung aus überzeugen kann, so werden nunmehr schrittweise die Knochenpartien oberhalb der tiefsten Stelle des freigelegten Sinus abgemeißelt. Dadurch gelingt es, den Bulbus von hinten her aufzudecken. Durch Wegkneifen einer etwa noch stehengebliebenen Knochenspanne zwischen dem unteren Ende des Sinus sigmoideus und Bulbus wird die direkte Kommunikation der genannten beiden Gebilde leicht vervollständigt und damit die Möglichkeit eröffnet, Sinus und Bulbus in eine zusammenhängende, nach außen offene Hohlrinne zu verwandeln, deren Ausräumung keinerlei Schwierigkeiten macht.

Der einzige Nachteil des Verfahrens scheint eine sehr starke Einziehung der Narbe infolge der Tiefenausräumung zu sein.

**Langemak** (Erfurt).

### 17) **K. Grunert**. Die operative Ausräumung des Bulbus venae jugularis in Fällen otogener Pyämie.

Leipzig, C. W. Vogel, 1904.

Im Vorwort betont G. das Verdienst H. Schwartzes, die operative Therapie der Ohrpyämie eingeführt und ausgebildet zu

haben. Im Verlaufe des höchst interessanten, mit vielem Fleiß und größter wissenschaftlicher Gründlichkeit durcharbeiteten Buches bringt Verf. die Kasuistik, die Anatomie, die Pathologie und pathologische Anatomie, die Diagnose und operative Behandlung zur Besprechung. Die Therapie ist mit reichen eigenen Erfahrungen und auf Grund dieser geübten Änderungen der Methoden anderer Autoren erläutert und von besonderem Interesse durch die Epikrisen der eigenen Fälle, in denen stets nach etwa gemachten Versehen gesucht wird. Überhaupt ist die streng kritische Objektivität bei den Mitteilungen der eigenen Fälle und der anderen Autoren besonders hervorzuheben. Die Besprechung des therapeutischen Wertes der Bulbusoperation führt dann zum Schlußwort, in dem G. nochmals betont, daß der Wert der Bulbusoperation unverkennbar selbst für den schärfsten Kritiker sein muß, da auf keine andere Weise die Ausschaltung des Eiterherdes in den dem Schläfenbein anliegenden und benachbarten Venenteilen so ausgiebig und zweckentsprechend geschehen kann. Jeder Otologe und Chirurg wird das Buch als eine treffliche Bereicherung unserer Literatur begrüßen und aus ihm lernen können.

Grosse (Kassel).

### 18) Brandt. Beiträge zur Chirurgie der Mundhöhle.

(Berliner klin. Wochenschrift 1904. Nr. 22.)

B. hat der Berliner med. Gesellschaft eine Reihe von Kranken vorgeführt, die er teils selbst operiert, teils vorbehandelt hat, und die von ihm angelegten Prothesen demonstriert. Die sehr zweckmäßigen Apparate, speziell ein vom Verf. konstruierter Gaumenobturator für den nicht operierten Wolfsrachen, sind beschrieben und abgebildet; da aber ohne Figuren eine Wiedergabe der Konstruktion nicht verständlich wäre, muß auf das Original verwiesen werden. Erwähnt sei hier, daß B. mit gutem kosmotischem und funktionellem Erfolge bei Defekten am Kiefer, die durch Operation gesetzt wurden, wenige Tage nach dem Eingriff eine der Gestalt der Öffnung entsprechende Immediatprothese einlegt, um Entstellungen durch Narbenwirkung zu verhindern und möglichst bald dem Pat. eine genügende Ernährung zukommen zu lassen. Bei Kieferbrüchen wendet er an Stelle der vielfach üblichen Methoden, die Bruchenden durch Ligaturen an vorhandenen Zähnen festzustellen, einen sehr einfachen Verband an:

Aus einem an einer Stelle durchschnittenen Scheidenpessar wird eine Schiene geformt. Ein Gummipessar mit Bleidrahteinlage kann dem Kiefer ohne weiteres angeschmiegt, ein Kautschuck- oder Zelluloidpessar muß zunächst in heißem Wasser erweicht werden. Die Enden dieser Kieferschiene werden mit je einem Bande versehen; beim Oberkiefer erfolgt die Knotung am Hinterkopfe, bei Unterkieferbrüchen im Nacken. Nun werden die Kiefer geschlossen und eine einfache Funda maxillae angelegt, um sie aufeinander zu halten.

Bei Cysten exzidiert B. in möglichst großem Umfange die Cystenwand und füllt den Defekt mit einem an Zähnen befestigten, gestielten oder an einer Gebißplatte befestigten Kautschuckkloß aus; von Zeit zu Zeit wird der Umfang des Kloßes verkleinert, während in der Tiefe die Granulation durch die üblichen Methoden befördert wird.

Die Oberkieferhöhle eröffnet Verf. bei Empyemen zumeist breit vom Processus alveolaris aus, zuweilen mit Entfernung der facialem Wand des Oberkieferbeines. Die Drainierung führt er mit den von ihm publizierten breiten gefensterten Metallkanülen durch; diese haben nach der Mundhöhle zu eine Schiebeplatte, um das Eindringen von Speisen zu vermeiden.

Ein sehr interessanter von B. geheilter Fall sei noch kurz referiert:

Seit 6 Jahren bestand neben allen charakteristischen Symptomen einer genuinen Ozaena eine heftige Trigeminusneuralgie im zweiten Aste. Nur eine mäßige Auftreibung des rechten Oberkiefers unterhalb des Jochbogens war vorhanden. Die Durchleuchtung ergab eine Verdunkelung des rechten Oberkiefers. Nach Abtragung der facialem Wand, des Processus alveolaris und eines Teiles des Proc. palatinus beförderte B. einen Zahn zutage, der in eine die Kieferhöhle ausfüllende fibröse Geschwulst dicht unter der Orbita gebettet war. Die Wurzel des Zahnes wies ein radikuläres Odontom auf.

**Langemak** (Erfurt).

### 19) **R. Bastianelli** (Rom). Tumori della lingua e del pavimento della bocca.

(Trattato italiano di chirurgia Vol. III, 4.)

Mailand, **Vallardi**, 1904. 209 S. 40 Fig.

Diese Abhandlung stellt eine Abteilung eines größeren italienischen Handbuches dar. Drei Hauptkapitel scheiden die Geschwülste der Zunge in Bindegewebsgeschwülste, in solche epithelialen Ursprunges und in Teratome; die einzelnen Formen der Geschwülste sind diesen Kapiteln in Paragraphen untergeordnet. Anhangsweise werden die Cysten besprochen. Der breiteste Platz wird dem Karzinom und dessen Behandlung eingeräumt.

Hier sei das vom Verf. geübte Operationsverfahren erwähnt: Prinzipiell und stets werden alle regionären gleichseitigen Drüsen möglichst im Zusammenhang und mit dem umliegenden Fett exstirpiert und zwar als erster Akt der Operation; dabei wird die Carotis externa vor Abgang der Lingualis unterbunden(!). Schnittführung: großer, nach unten bogenförmiger Schnitt von dem einen zum anderen Ansatz des Biventer, dem noch ein zweiter Schnitt entlang dem M. omo-hyoideus hinzugefügt wird. In derselben oder in einer zweiten Sitzung folgt die Exstirpation der Zungengeschwulst vom Mund aus oder mittels seitlicher Durchsägen des Unterkiefers vom erstgenann-

ten durch Kinn und Lippe verlängerten Bogenschnitt aus, nachdem der Weichteillappen vom Kiefer losgelöst worden.

Im allgemeinen ist die Darstellung übersichtlich und erschöpfend; ein reichhaltiges Literaturverzeichnis beschließt jeden Paragraphen.

A. Most (Breslau).

20) **P. R. W. de Santi.** The lymphatics of the larynx and their relation to malignant disease of that organ.

(Lancet 1904. Juni 18.)

Die Arbeit Verf.s behandelt die Lymphgefäßbezirke des Kehlkopfes und die Verbreitung der bösartigen Kehlkopfgeschwülste. Zur Injektion der Lymphgefäße wurde die Gerota'sche Methode verwandt. Die Resultate Verf.s stimmen im wesentlichen mit denen früherer Autoren (Poirier, Most, Cuneo) überein. Die Lymphkanäle des Kehlkopfes entleeren sich in die Drüsen unter den Kopfnickern, in die präalaryngealen Drüsen, in die Drüsen an dem Nervus laryngeus recurrens und in die supraklavikulären Drüsen. Die erste Drüsengruppe ist als die wichtigste anzusehen. Verf. will die alte Krishaber'sche Einteilung der Kehlkopfgeschwülste in innere und äußere beibehalten, wobei mit ersteren Geschwülsten die gemeint sind, deren Ursprung in den wahren und falschen Stimmbändern, den Ventrikeln oder den Stellen direkt unter den wahren Stimmbändern liegt; und mit der zweiten Gruppe solche, die in Verbindung mit der Epiglottis, den aryepiglottischen Falten, dem interarythenoidalen Raume usw. entstehen. Von pathologischen sowohl wie klinischen Gesichtspunkten hat sich diese Einteilung gut bewährt. Die auf die wahren und falschen Stimmbänder, besonders auf die vorderen zwei Drittel der ersteren beschränkten Karzinome ergreifen nur selten und dann erst spät die Lymphwege. Eine bei ihnen tastbare Drüseninfiltration pflegt infektiös-septischen Ursprunges zu sein. Von Semon's derartigen Fällen genasen 83,3% nach einfacher Thyreotomie. Bei Sendziak's 298 partiellen oder kompletten Kehlkopfxstirpationen war nur in 8% die Drüsenexstirpation nötig. Cuneo erwähnt Drüsenrezidive nur fünfmal (4,5%) in 110 Fällen von partieller und siebenmal (3,9%) in 188 Fällen von totaler Laryngektomie.

Die Karzinome der Epiglottis und aryepiglottischen Falten (äußere Karzinome) zeichnen sich durch frühe und rapide Drüseninvasion aus. Gestielte Kehlkopfkarcinome beobachtete Verf. im Gegensatze zu Cuneo nur sehr selten.

Verf.s zusammengefaßte Ansicht betr. die Operation derartiger Geschwülste ist, daß die der Invasion ausgesetzten Drüsengruppen in allen Fällen von bösartigen Kehlkopfgeschwülsten exstirpiert werden sollen, ob infiltriert oder nicht. Eine Ausnahme bilden einzig und allein die Fälle von innerem Karzinom, die früh diagnostiziert werden, von geringer Ausdehnung sind, und bei denen Drüseninfiltration nicht nachzuweisen ist.

H. Ebbinghaus (Berlin).

## Kleinere Mitteilungen.

21) Trendel. Beiträge zur Kenntnis der akuten infektiösen Osteomyelitis und ihrer Folgeerscheinungen. Auf Grund von 1058 Fällen der v. Bruns'schen Klinik.

(Beiträge zur klin. Chirurgie Bd. XLI. Hft. 3.)

Verf. hat in seiner Arbeit eine Reihe von Fragen über die akute Osteomyelitis besprochen, welche zum Teil sich nur an der Hand eines großen und gut beobachteten Materiales beantworten lassen. Es standen ihm aus einem Zeitraume von 50 Jahren 1058 Krankengeschichten mit 1279 einzelnen Knochenkrankungen zur Verfügung. Aus den interessanten und wichtigen Ergebnissen sei folgendes hervorgehoben: Zusammenstellungen über die Häufigkeit der Erkrankung in den einzelnen Lebensaltern ergab, daß die Jahre 13—17 als am meisten durch die Osteomyelitis gefährdet zu betrachten sind. Dabei zeigt das Krankheitsbild in den einzelnen Lebensaltern insofern Verschiedenheiten, als die Osteomyelitis in der frühesten Lebenszeit sich durch das häufige Befallenwerden mehrerer Knochen und durch einen viel stürmischeren und schwereren Verlauf auszeichnet, als in späteren Jahren. Die einzelnen Knochen des Skelettes zeigten folgende Beteiligung: Unter den Röhrenknochen stand an der Spitze aller Erkrankungen der Oberschenkel mit nahezu der Hälfte aller Fälle, über ein Drittel aller Erkrankungen treffen dann auf das Schienbein. In einem weiten Abstände folgt der Oberarm mit etwa dem 11. Teil aller Erkrankungen, Radius, Fibula und Ulna sind mit je 3—4% nahezu einander gleich. Von den kurzen und platten Knochen waren Becken, Unterkiefer, Schlüsselbein relativ häufig, die kleinen Knochen und der Schädel sehr selten betroffen. Auf die ausführlich behandelten Besonderheiten bei den Affektionen der einzelnen Knochen kann hier nicht eingegangen werden.

Von den Komplikationen der akuten Osteomyelitis werden behandelt die Spontanfrakturen, die spontanen Epiphysenlösungen und die Beteiligung benachbarter Gelenke. Unter den Folgeerscheinungen werden, abgesehen von der Nekrose der befallenen Knochen, die durch Osteomyelitis hervorgerufenen Störungen des Längenwachstums der langen Röhrenknochen besprochen. Den Schluß der Abhandlung bildet ein Kapitel über die rezidivierende Osteomyelitis, für welche mehrere sehr bezeichnende Beispiele angeführt werden. Blauel (Tübingen).

22) B. G. Prshewalski. Zur Frage der Pathogenese und Behandlung hartnäckiger Muskelkontrakturen nervösen Ursprunges nach Traumen im Bereiche von Gelenken. (Hypermytonia reflexa localis.)

(Russ. Archiv für Chirurgie 1904. [Russisch].)

Zum Beweise dafür, daß Gelenke der Ausgangspunkt reflektorischer, nervöser Leiden sein können, führt P. einen Fall an:

Ein 36jähriger Richter, Potator strenuus, hielt sich beim Abspringen von einer schnell fahrenden Equipage mühsam aufrecht, spürte aber Schmerzen in der rechten Weiche und im Kreuz, die in wenigen Tagen von selbst vergingen. Nach  $\frac{3}{4}$  Jahren begannen die Schmerzen wieder, zugleich mit Muskelzuckungen. Es entwickelten sich nun im Laufe von 6 Jahren hochgradige Kontrakturen im rechten Hüft- und Kniegelenke. Krämpfe und Kontrakturen ließen im Schlaf und in Narkose nach. Nachdem alle Heilversuche fehlgeschlagen, wurden beide Äste des N. obturatorius reseziert und der N. cruralis gedehnt. Aber erst nachdem alle Muskeln an Hüfte und Knie tenotomiert waren, gelang es, die Gelenke zu hyperextendieren und so einzugipsen. Nach Entfernung des Verbandes wurden die Funktionen der Muskeln unter Massage usw. sehr langsam wiedergewonnen.

V. E. Mertens (Breslau).

### 23) G. Schmidt. Über Schrotschußverletzungen bei Heeresangehörigen. Mit besonderer Berücksichtigung des Hinzutretens von Wundstarrkrampf.

(Beiträge zur klin. Chirurgie Bd. XLIII. p. 219.)

In den preußischen Heeresanitätsberichten fand Verf. in einem Zeitraume von 12½ Jahren unter 3686 Schußverletzungen 128 = 3,5% Schrotschüsse. Davon endeten 28 = 22% tödlich. Die hohe Sterblichkeit beruht darauf, daß 20mal sicher, 1mal möglicherweise Selbstmordversuch vorlag. Bei den übrigbleibenden 108 Fällen betrug die Sterblichkeit nur 12 = 11%. Von den Selbstmördern starben 15 = 75%. Diese beiden sehr verschiedenen Prozentsahlen zeigen gleichzeitig den großen Unterschied in der Wirkung der Fern- und Nahschüsse. Kopf und Hals waren 39mal = 30,5% getroffen, Brust und Rücken 16mal = 12,5%, Unterleib 6mal = 4,7%, Gliedmaßen 66mal = 51,6%, in 1 Falle war die Lokalisation unbestimmt. Von den Selbstmördern trafen 13 den Kopf mit 12 Todesfällen = 92%. Von 24 unabsichtlichen Kopfverletzungen, meist aus größerer Entfernung, endeten nur 2 = 8% tödlich. Insgesamt betrug die Sterblichkeit der Kopfschüsse 39%, der Schüsse auf Brust und Rücken 21%, der Unterleibsschüsse 33%, der Schußverletzungen der Gliedmaßen 8%.

Die Waffe war 2mal der Revolver, je 1mal Pistole und Terzerol, im übrigen Zimmer- und Jagdgewehre aller Art. Die große Sprengwirkung der Schrotnahschüsse richtete besonders bei Schüssen der Mund- und Schädelhöhle große Verheerungen an. In der umfangreichen Gewebszertrümmerung beruht die nächste und hauptsächlichste Gefahr der Schrotschüsse. Sehr zerrissene Wunden können durch den starken Blutverlust gefährlich werden. Die Infektion wird durch starke Gewebeschädigungen und durch die Vielheit der Einschüsse begünstigt, auch werden Verunreinigungen durch Kleiderfetzen und Patronenteile bei Schrotschüssen eher stattfinden können als bei einfachen Kugelschüssen. Die Gefahr einer Infektion mit Tetanus ist im ganzen gering und beträgt nur etwa 1%. Liegt der Verdacht einer derartigen Infektion vor, so ist der Wundkanal freizulegen und nach gründlicher Tiefendesinfektion offen zu behandeln. Eventuell kann eine prophylaktische Antitoxineinspritzung vorgenommen werden.

M. v. Brunn (Tübingen).

### 24) J. Landström. Über Ätherrausch.

(Hygiea Jahrg. 65. Folge II. Jahrg. 3. Abt. 1. p. 220. [Schwedisch].)

Verf. teilt in einem Vortrage in der Gesellschaft schwedischer Ärzte die Erfahrungen mit, welche in der chirurgischen Station des Krankenhauses Sabbathsberg in Stockholm (Vorstand Primärarzt Perman) seit März 1902 in bezug auf Sudeck's Ätherrausch in über 100 Fällen gemacht worden sind. Dabei wurde die sog. schwedische, tütenförmige Äthermaske gebraucht; die Dosis Äther betrug 10—20 ccm für gewöhnliche Zwecke. Bei Trinkern steigt die Dosis auf 30 bis 50 ccm, während gleichzeitig Morphium subkutan verabreicht wird. — Die Gefahrlosigkeit, die Freiheit von unangenehmen Nachwirkungen und die Schnelligkeit der Ausführung werden hervorgehoben, besonders bei kurzen aber schmerzhaften Eingriffen. Die Methode wurde auch mit lokaler Anästhesierung kombiniert. Mehrere Male wurde Äther zugegeben, wenn die Operation etwas länger dauern sollte. So führt Verf. als Beispiel eine Amputatio femoris nach Gritti an, die 32 Minuten dauerte — die längste, bei welcher diese Methode angewendet wurde. 30 ccm wurden zuerst gegeben, danach 10 ccm nach je 5, 9, 18 und 24 Minuten. Jedemal signalisierte der Pat. selber mit einem „jetzt brauche ich mehr“. — In einem Anhang gibt Verf. an, daß die Sudeck'sche Methode seit März 1901 in der Klinik Upsala (Lennander) im Gebrauche sei.

Die allgemeinere Einführung der Methode in die Praxis wird nach der Ansicht Verf. der umständlicheren Lokalanästhesie wahrscheinlich bedeutenden Eintrag tun.

Hansson (Cimbrishamn).



25) Tsáconas. Une nouvelle suture de la peau, sans fil, après la laparotomie.

(Arch. internat. de chir. Vol. I. Fasc. 5.)

T. will die Hautränder mit Hilfe einer Nadel vereinigen (s. Zeichnung). Die Nadel ist 2 mm dick und hat eine Länge von 12 cm. Die Ränder werden in Zickzackform aufgespießt. Das Instrument bleibt 9 Tage liegen. Wie der Verf.



sich an 100 Fällen überzeugen konnte, wird durch dies Verfahren erstens die Operation verkürzt und zweitens eine lineäre Narbe erzielt.

Bei langer Bauchwunde gelangen zwei Nadeln zur Anwendung.

Engelmann (Dortmund).

26) A. Whitfield. A contribution to wards the etiology of alopecia areata.

(Lancet 1904. März 5.)

Bekanntlich herrscht über die Ätiologie der Alopecia areata noch keineswegs die wünschenswerte Klarheit, und die beiden Theorien, die des parasitären Ursprunges und die der Trophoneurose, haben jede ihre gewissen Stützpunkte. Außerst beachtenswert erscheint daher die Mitteilung jedes Falles, der hier einige Fortschritte in unserer Erkenntnis zu bringen geeignet wäre. So teilt Verf. unter großer Reserve in der ätiologischen Deutung vier Fälle mit, in denen er nach Korrektur von Refraktionsanomalien der Augen prompt und überraschend schnell Heilung der Alopecia eintreten sah. Wohl mit Recht fordert Verf. daher auf, bei dem so häufigen Vorkommen dieser Krankheit bei der Schuljugend namentlich, in dieser Richtung weitere Untersuchungen anzustellen.

H. Ebbinghaus (Berlin).

27) Rochard. Corne cutanée du tronc.

(Gaz. des hôpitaux 1904. Nr. 59.)

Die 62jährige Pat. bemerkte in ihrem 15. Lebensjahr an der Seite in der Höhe der falschen Rippen eine kleine verschiebliche Kugel, die bis zum 40. Jahre stationär blieb. Dann wuchs sie sich im Laufe von 10 Jahren zu einem Horne von beträchtlicher Größe aus. Eine Inzision förderte atheromatöse Massen zutage. Im 56. Jahre der Pat. entstand ein zweites Horn, das bald abbrach.

Das linke Horn hatte mittlerweile eine Länge von 8 cm erreicht auf einer Basis von 6—7 cm Umfang. Da entzündete sich plötzlich die Basis und wurde so schmerzhaft, daß das Ganze exstirpiert werden mußte, was mühelos gelang.

V. E. Mertens (Breslau).

28) O. Klauber. Über Schweißdrüsentumoren.

(Beiträge zur klin. Chirurgie Bd. XLI. Hft. 2.)

Einer Zusammenstellung der in der Literatur niedergelegten Beschreibungen von Schweißdrüsentumoren verschiedensten histologischen Charakters schließt Verf. die Darstellung einer solchen aus der Prager chirurgischen Klinik an. Diese fand sich bei einem 36jährigen, gesunden Mann auf der linken Scheitelhöhe und ragte pilzförmig über die behaarte Kopfhaut empor. Das Ergebnis der an der exstirpierten Geschwulst vorgenommenen mikroskopischen Untersuchung wird ausführlich wiedergegeben. Zusammenfassend lassen sich die histologischen Verhältnisse kurz folgendermaßen charakterisieren: Die Neubildung ist anzusehen als ein Adenom der Schweißdrüsen, an welchem sowohl die Drüsenkörper, als auch die Ausführungsgänge beteiligt sind; an ersteren ist es zur Cystenbildung, an letzteren zur Bildung von Papillen gekommen; die Geschwulst kann also als

ein Cystadenoma papilliferum der Schweißdrüsen bezeichnet werden. Sie hat in ihrem histologischen Aufbau nirgends den Charakter der Gutartigkeit verlassen.

An der Hand dieser Beobachtung und der in der Literatur niedergelegten entwickelt Verf. ein zusammenfassendes anatomisches und klinisches Bild der Schweißdrüseneschwülste.

Der Arbeit sind mehrere, zum Verständnis wesentlich beitragende, makroskopische Abbildungen beigegeben. **Blauel** (Tübingen).

## 29) G. Wennerström. Fall von Skalpierung.

(Hygiea Bd. LXV. Folge II. Bd. III. Abt. 1. p. 352. [Schwedisch.]

Die Haare einer 20jährigen Fabrikarbeiterin wurden von einer Maschine ergriffen, sie an ihnen emporgesogen; sie blieb bewußtlos hängen bis die Maschine angehalten werden konnte. Dicht unterhalb der Augenbrauen und von der Nasenwurzel bis weit in den Nacken hinunter wurde die Kopfhaut abgerissen; an der linken Seite fehlte der obere Teil der Ohrmuschel, an der rechten war der äußere Gehörgang quer durchgerissen, die Ohrmuschel unversehrt. Die weggerissene Kopfhaut war in zwei Teile serklüftet; der größere stand mittels einer schmalen Brücke noch mit der Halshaut in Zusammenhang; ein kleinerer Lappen an der rechten Seite der Nasenwurzel dicht oberhalb des Ohres bis an den Proc. mastoideus hatte einen breiteren Stiel. Die Zerreißung hatte zwischen Galea und Perikranium stattgefunden, nur hier und da lag der Knochen bloß. Verf. versuchte den Skalp wieder anzunähen; ein großer Teil fiel der Nekrose anheim, so daß später mehr als die halbe Stirn und nahezu der ganze behaarte Teil des Kopfes mit Thiersch'schen Lappen gedeckt werden mußte. — Ein Versuch, nach Hordara's Methode Haare einzusäen, mißlang. **Hansson** (Cimbrishamn).

## 30) Milner. Über hyperalgetische Zonen am Halse nach Kopfschüssen.

(Berliner klin. Wochenschrift 1904. Nr. 17 u. 19.)

Verf. teilt drei Beobachtungen mit, um das Interesse der Chirurgen auf eine weitere Verfolgung der Head'schen Beobachtungen hinzulenken, da aus weiteren Erfahrungen auch die chirurgische Therapie Nutzen ziehen könnte:

1) Schuß in den Kopf; Einschußöffnung rechte Schläfengegend. Bei jeder Berührung des Hinterkopfes, des Halses und der vorderen oberen Brustpartie äußert Pat. sehr laut heftige Schmerzen, die er als nadelstichartig bezeichnet. Keine meningitischen Symptome. Scharfe Grenzlinie der empfindlichen Zone besonders nach oben hin, die nur auf Ausstrahlung beruhen kann. Keine Symptome gesteigerten Druckes. Trigeminogebiet auffallend frei vor Empfindlichkeit. Ausschließlicher Sitz der Hyperalgesie sind die obersten Cervicalzonen.

2) Schuß in die rechte Schläfe. Geschoß sitzt in der Gegend der linken Zentralwindung. Schon am Tage der Verletzung am oberen Teile der Brust bis zur Mitte des Brustbeines, am Halse bis zum Unterkieferrand und am behaarten Kopfe, nicht aber im Gesichte, Hyperästhesien, die nach 18 Tagen noch nicht völlig verschwunden sind.

3) Schuß durch beide Stirnhirne; Hyperästhesie der Brust, des Halses und des Kopfes mit Ausnahme des Gesichtes, nach 1½ Monaten noch nicht verschwunden, aber gleich nach der Aufnahme schon vorhanden.

Verf. erklärt wie Wilms das Zustandekommen der Zonen am Halse vom Gehirn aus damit, daß die Reizung vom Sympathicus der Hirnbasis auf das erste Cervicalganglion des Sympathicus und von diesem auf die oberen Cervicalsegmente übertragen und in deren peripheres Versorgungsgebiet ausgestrahlt werde.

In einem Nachtrage teilt M. einen vierten Fall mit, der zur Autopsie kam:

Schuß in die rechte Schläfe. Große Empfindlichkeit des Pat. gegen Berührung am Hals und Hinterkopf, während die Haut des Gesichtes und des ganzen übrigen Körpers keine Änderung des Gefühls zeigte. Nach oben schien die Hyperalgesie ziemlich genau mit der Spitze der Lambdanaht, unten mit dem

Schlüsselbein, vorn oben mit dem Unterkieferrand abzuschließen. Die Steigerung der Empfindlichkeit auf der Brust erstreckte sich nach Angabe des Pat. bis zur Mitte des Brustbeines. Die Hyperalgesie ging rasch zurück, und zwar schneller als die Trübung des Bewußtseins eintrat, und beruhte wohl mit darauf, daß das Geschoß die Schädelhöhle wieder verlassen hatte und nicht eine fortdauernde Reizung unterhielt. Eine Verletzung des sympathischen Geflechtes in der Umgebung des Sinus cavernosus, die Wilms als Regel annimmt, hatte hier vorgelegen.

Langemak (Erfurt).

31) Boncali. Intorno agli accidenti terziari consecutivi ai traumi cranici in rapporto singolarmente alla loro terapia colle cranioresezione. Considerazioni sopra 113 casi clinici.

(Polielinico. Ser, chir. 1904. Nr. 6.)

R. hat die Resultate von 113 operierten Fällen schwerer zentraler Funktionsstörung nach Kopftrauma zusammengestellt. Zehn Fälle davon sind von Durante operiert; darunter waren sechs Fälle von Jackson'scher Epilepsie, zwei von solcher kompliziert mit Neuropsychosen, zwei mit schweren sensiblen und sensorischen Störungen. Ort und Heftigkeit der Traumen haben Einfluß auf die Art dieser tertiären Folgen. Die Fälle, wo neben den Knochen auch Meningen und Hirn verändert waren, überwiegen. Allgemeine Krämpfe und Verlust des Bewußtseins traten nur auf, wenn die Substanz der Hemisphären mit verändert sich zeigte, entweder primär infolge der Verletzung oder sekundär nach längerem Bestehen der Krämpfe.

Zweimal war die Jackson'sche Epilepsie kombiniert mit Psychose. Im einen Delirien mit hypochondrischem und hysteroneurasthenischem Insult. Es bestanden narbige Verwachsungen; nach deren Lösung hörten die Anfälle auf. Die psychischen Störungen bestanden weiter, die extirpierte Hirnsubstanz erwies sich mikroskopisch schwer verändert. Im zweiten bestanden zugleich temporäre Größenideen mit Neigung zu manischer Erregung. Das Trauma wirkte auf die Scheitelgegend. Die Kraniektomie bewirkte, daß die Erregung schwand und Pat. ruhig aber geistig schwach blieb. Es war mit dem Löffel ein haselnußgroßes Stück nekrotischer Corticalis entfernt worden.

Zwei Fälle mit sensorischen Störungen: Im ersten totale Anästhesie mit völligem Verluste der stereognostischen Perception im linken Arme nach Trauma auf die linke Scheitelgegend. Nach Entfernung der Knochen und von Verwachsungen war die Sensibilität nach 6 Stunden wieder unversehrt. Die Veränderungen saßen nur vor dem Parietallappen und hinter der sensomotorischen Zone.

Im zweiten bestand Jackson'sche Epilepsie, Hemiparese, Hypästhesie der rechten Seite. Störungen im Zentrum von Auffassung und Wiedergabe der Worte, Abschwächung der geistigen Fähigkeiten 15 Jahre nach einem Trauma auf den linken Schädelhöcker. Es entstand Hirnvorfall nach der ersten Operation; derselbe wurde abgetragen und Pat. völlig geheilt.

Von den 113 Fällen sind vorläufige Heilungen 64, Besserungen 34, 11 ungeheilt, 4 tot. Dauerheilungen sind jedoch nur 9, Besserungen nur 1 festzustellen. Geheilt sind nur solche Fälle, wo die Hirnsubstanz unversehrt geblieben war, ungeheilt solche, wo neben Veränderungen der Häute und des Knochens auch die Rinde oder das Mark verletzt gefunden wurde. Imparable Störungen tertiärer Art wird man bei Kopfverletzungen am besten vermeiden, wenn man möglichst frühzeitig die Möglichkeit ihres Auftretens in Rechnung zieht und, ehe sekundäre Degenerationen auftreten können, eingreift.

E. Pagenstecher (Wiesbaden).

32) Barnard and Rugby. Pulsating exophthalmos due to traumatic aneurism of the internal carotid artery.

(Annals of surgery 1904. Nr. 5.)

Selbstmordversuch eines Mannes durch Schuß in den Mund, hiernach Lähmung der linken Körperhälfte, Ausfluß von Zerebrospinalflüssigkeit aus dem Ohre,

linkseitiger pulsierender Exophthalmus mit über den Augenlidern hörbaren Geräuschen. Unterbindung der linken Carotis communis, nachdem festgestellt war, daß eine mehrstündige Digitalkompression des Gefäßes keine Hirnerscheinungen hervorrief. Die Pulsation des linken Augapfels verschwand, kehrte nach 2 Tagen wieder, um dann nach 10 Tagen endgültig zu verschwinden.

Nach Ablauf von 2 Monaten Fieber und Krämpfe der rechten Extremitäten. Der Sitz des Geschosses im Schädel war, wie durch Röntgenaufnahme festgestellt wurde, dicht oberhalb des Felsenbeines. Trepanation, Eröffnung eines Hirnabszesses, in welchem das Geschoß lag. 2 Monate nach der Operation Tod unter Gehirndruckercheinungen.

Bei der Autopsie wurde ein zweiter Hirnabszeß und außerdem eine zweifache aneurysmatische Erweiterung der Carotis interna gefunden, eine gleich hinter der Eintrittsstelle in den Schädel, die zweite an der zweiten Biegungsstelle. Der Sinus cavernosus war unversehrt; es bestand zwischen ihm und der Art. carotis keine Kommunikation.

Verf. sieht das Seltene des Falles mit Recht eben in diesem Fehlen der Kommunikation zwischen Carotis und Sinus, da, wie er statistisch nachweist, in allen übrigen Fällen von pulsierendem Exophthalmus diese Kommunikation gefunden wurde. Was die Therapie bei dem Leiden anbetrifft, so schildert er die Gründe, welche von den verschiedenen Autoren gegen die Unterbindung der Carotis angeführt werden (Sepsis, Embolie der Art. retinae, Gehirnkomplikationen, Wiedereintritt der Pulsation). Er kommt aber zu dem Schluß, daß die Unterbindung der Carotis auszuführen sei bei jungen Leuten und bei traumatischem pulsierendem Exophthalmus. Nach ihm ist eine doppelte Unterbindung, ohne das Gefäß zwischen beiden zu durchschneiden, am zweckmäßigsten, da ihm bei der Durchschneidung die zentrale Ligatur abglitt und er unter großen Gefahren das zentrale Ende von neuem unterbinden mußte. Nach des Ref. Ansicht läßt sich ein derartiges Abgleiten bei Vorsicht doch wohl vermeiden. Herhold (Altona).

### 33) G. Cagnetto. Zur Frage der anatomischen Beziehung zwischen Akromegalie und Hypophysistumor.

(Virchow's Archiv Bd. CLXXVI. p. 115.)

Verf. beschreibt an der Hand des klinischen Bildes und des Sektionsbefundes zwei Hypophysisgeschwülste, die bei einem 9jährigen Mädchen und bei einem 35jährigen Manne zur Beobachtung kamen. Im ersten Falle handelte es sich um ein polymorphes teleangiektatisches Sarkom, das die Tubera cinerea und die Corpora mammillaria zerstört hatte und in den 3. Ventrikel eingedrungen war, im zweiten Falle um eine hyperplastische Struma mit adeno-karzinomatöser Entartung. Der erste Fall verlief ohne Akromegalie; der zweite Fall bot neben den von Marie beschriebenen typischen akromegalischen Veränderungen des Skelettes noch einige Anomalien der Eingeweide — Makromyelie, Kardio- und Hepatomegalie — dar.

Verf. kommt unter ausführlicher kritischer Besprechung der einschlägigen Literatur auf Grund seiner Beobachtungen zu dem Schluß, daß die Akromegalie nicht durch den Ausfall der Hypophysis bedingt wird, daß vielmehr in der Hypophysisgeschwulst der Akromegalischen ein einfaches Krankheitssymptom zu erblicken sei, und daß die Akromegalie durch eine primäre Stoffwechselstörung entsteht, die die Knochen des Schädels und der Glieder und manchmal die Hypophysis zu lebhafter hyperplastischer Neubildung reist. Doering (Göttingen).

### 34) A. Rivière et L. Thévenot. L'actinomycose de l'oreille.

(Revue de chir. XXIV. ann. Nr. 1.)

Zu den zwei von Majocchi und Zaufal veröffentlichten Fällen bringen Verf. einen dritten, recht günstig verlaufenden bei. Die Erkrankung begann mit einer relativ leichten Entzündung des äußeren Gehörganges. Erst mit der Entstehung des phlegmonösen Prozesses auf dem Proc. mastoid. und dem M. sterno-

cleidomastoid. wurde die Natur des Leidens erkennbar. Die Exsision des Herdes, vervollständigt durch Ausschabung kleiner Granulationen, erzielte Heilung. Von besonderem Interesse ist hier die Frage nach der Eingangspforte des Strahlenpilzes. Abgesehen von den Fällen, wo Aktinomykose der Lunge durch sekundäre Infektion Rachen und Ohr in Mitleidenschaft zieht, kann der Pilz die Rachenorgane passieren, ohne deutliche Veränderungen zu erzeugen und sich auf den Lymphbahnen nach dem äußeren Ohre zu bewegen. Außerdem steht ihm der Weg durch die Tube offen. Christel (Metz).

35) Wallenfang. Beitrag zur Lehre von der symmetrischen Erkrankung der Tränen- und Mundspeicheldrüsen.

(Virchow's Archiv Bd. CLXXVI. p. 90.)

W. untersuchte im Marburger pathologisch-anatomischen Institut einen von Heidenhain-Worms operierten Fall von symmetrischer Erkrankung der Tränen- und Mundspeicheldrüsen. Die Erkrankung betraf einen 77jährigen Mann. Hauptsächlich waren die Tränendrüsen von dem Prozeß ergriffen; die Geschwülste waren allmählich so groß geworden, daß die oberen Lider die Augen fast vollkommen verdeckten. Die großen Speicheldrüsen waren nicht beteiligt. Dagegen waren die kleinen Schleimdrüsen der Mundschleimhaut und die Drüsen der Schleimhaut des Kehlkopfeinganges sehr stark vergrößert. Durch die Vergrößerung der letzteren wurde eine beträchtliche Stenose bedingt.

Auf Grund ausführlicher histologischer Befunde, deren genauer Inhalt im Original nachgelesen werden muß, kommt Verf. zu der schon von v. Mikulicis u. a. geäußerten Ansicht, daß es sich bei der symmetrischen Erkrankung der Tränendrüsen um eine pseudoleukämische Affektion des in den Drüsen gelegenen lymphatischen Gewebes handele.

Die klinische Beschreibung des Falles ist von Baas im 10. Bande der Zeitschrift für Augenheilkunde 1903 niedergelegt. Doering (Göttingen).

36) P. Thaon et R. Leroux. Tuberculose miliaire linguo-jouale.

(Arch. génér. de méd. 1903. Nr. 9.)

T. und L. beschreiben einen seltenen Fall miliarer Tuberkulose der Zungen- und Wangenschleimhaut ohne Lokalisation an der Rachenwand.

42jähriger Mann, hereditäre Belastung, Otitis media sinistra, Ende der 30er Jahre Beginn einer Lungenaffektion. Seit 3 Monaten Empfindlichkeit der Zungenspitze gegen gewürzte Speisen, Rauch, Alkohol. Die Bewegungen werden schmerzhaft, Kauen erschwert, Salivation. Kleine Knötchen werden daselbst fühlbar, sie liegen unter dichtem, weißem Belag, sind grauweiß, opak, stechen von der lebhaft roten Zunge deutlich ab, stehen einzeln oder bis zu fünf beisammen. Am rechten Rand und links von der Medianlinie kleine, flache Geschwüre. Die Zunge ist nicht verdickt. Gaumen, Rachen frei. Einen Monat später, nachdem unter Milchsäure- und Wasserstoffsuperoxydbehandlung die Geschwüre sich gereinigt hatten, traten zahlreiche Knötchen an der Wangenschleimhaut auf, von der Mundspalte aus nach hinten sich vermehrend. Pat. kommt außer Beobachtung.

J. Sternberg (Wien).

37) Roberg. Sialolithiasis.

(Annals of surgery 1904. Nr. 5.)

Nach eingehender Schilderung eines Falles von Steinbildung im Ductus Whartonianus schildert R. die Symptome, Ursachen usw. dieser Krankheit. Was zunächst den Krankheitsfall anbetrifft, so litt der betreffende stark rauchende und Tabak kauende Pat. an zeitweiligen Anschwellungen des Mundbodens und der rechten Submaxillargegend. Der am Mundboden fühlbare erbsengroße Stein wurde durch Einschnneiden aus dem Ausführungsgange der Unterkieferspeicheldrüse entfernt, wobei sich Eiter entleerte; es wurde dann die ebengenannte Drüse extirpiert und in ihrem Drüsengange ebenfalls ein Stein angetroffen. Beide Steine

hatten eine maulbeerartige Oberfläche und lamellenartige Wandungen. Die mikroskopische Untersuchung der Unterkieferspeicheldrüsen ergab Wucherung fibrösen Gewebes, degeneriertes Epithel und Leukocyten im Ausführungsgange, sowie kurze Bakterien.

Aus der Literatur gesammelte Fälle ergeben, daß Steinbildung im Ductus Wharton. 50-, in der Unterkieferspeicheldrüse 28-, im Stenson'schen Gange 6-, in der Ohrspeicheldrüse 2mal beschrieben wurden. Ätiologisch kommt in Betracht, daß in die Ausführungsgänge vom Mund eingedrungene Bakterien das Sekret der Speicheldrüsen versetzen und die Niederschläge von Kalziumpräzipitaten dadurch begünstigen. Ferner begünstigen die Steinbildung die Verlegungen der Ausführungsgänge durch in dieselben eingedrungene Fremdkörper. Starkes Rauchen und Tabakkauen schafft ebenfalls eine Prädisposition.

Die Steine können eine Zeitlang symptomlos bestehen und erst, wenn Eiterung in ihrer Umgebung eintritt, in die Erscheinung treten. Ein wichtiges klinisches Symptom sind die Speichelkoliken, welche unter Verhalten von Speichel und Anschwellung des Mundes sowie der Unterkiefergegend auftreten. Diagnostisch können Verwechslungen mit Zahnabszeß, Tuberkulose und Syphilis vorkommen. Die Behandlung besteht in Entfernung des Steines aus dem Ausführungsgang und eventueller Exstirpation der Unterkieferspeicheldrüse.

Herhold (Altona).

### 38) Le Dentu (Paris). Des parotides consécutives aux opérations sur l'appareil génital de la femme.

(Arch. génér. de méd. 1903. Nr. 12.)

Klinische Vorlesung über die selten beobachteten Parotitiden nach Operationen am weiblichen Genitalkanale gelegentlich einer einschlägigen Beobachtung: An einer sonst gesunden, gut genährten, fieberlosen Pat. wird wegen beiderseitiger Hydrosalpinx die Exstirpation der beiden Tubensäcke vorgenommen. Kein Eiter, keine Peritonitis. Am 2. Tage Temperatursteigerung, die am 3. Tage 39° erreicht, während gleichzeitig am linken Kieferwinkel eine empfindliche Schwellung beginnt. Diese letztere verstärkt sich rasch, es tritt schließlich Ödem der ganzen Gesichtshälfte, selbst starke Chemosis auf. Dabei schlechtes Allgemeinbefinden, Puls 120, klein. Am 5. Tage nach der Operation Inzisionen, welche, ohne gleich Eiter zu entleeren, eine wesentliche Erleichterung der Beschwerden herbeiführen. Im Verlaufe der nächsten Tage reichlichere Sekretion, nach 2 Wochen vollständige Heilung. Im Sekrete Staphylokokkus aureus und ein aerober Streptokokkus in langen Ketten, mit spärlicher Gasbildung in Gelatinekulturen. Die Heilung der Bauchwunde erfolgte per primam, so daß eine Infektion vom Operationsfeld ausschließen ist. L. reflektiert auf die Arbeiten von Benoit, Grisolle, um die Erklärung des Zusammenhanges noch immer als eine hypothetische hinzustellen, jedenfalls aber eine frühzeitige und gründliche Eröffnung zu empfehlen.

J. Sternberg (Wien).

### 39) B. Werner. Über eine merkwürdige, durch Resektion geheilte Funktionsstörung des Unterkiefergelenkes.

(Beiträge zur klin. Chirurgie Bd. XLI. Hft. 3.)

Verf. berichtet aus der Heidelberger chirurgischen Klinik über einen eigenartigen Fall von Funktionsstörung des Unterkiefergelenkes. Es handelte sich um ein 18jähriges Mädchen. Als dieses hartes Brot kaute, während es gleichzeitig eine schwere Last auf dem Kopfe trug, stellten sich plötzlich unter heftigen Schmerzen die Symptome einer Kieferklemme ein. Nach mehreren Wochen erfolgte spontaner Rückgang der Erscheinungen, doch kehrte der Zustand noch sehnmal in gleicher Weise zurück. Es fand sich bei der Aufnahme die Kombination einer einseitigen, partiellen Kieferklemme mit einer parallelen Verschiebung des Unterkiefers nach der kontralateralen Seite beim Öffnen des Mundes. Verf. sucht das Symptomenbild zu erklären durch die Annahme einer

habituellen einseitigen Luxatio submeniseoidea mit abnormer Beweglichkeit infolge von Kapselerschlagung, kompliziert durch eine Myositis traumatica (event. luetica?) des Musc. pterygoideus externus.

Die Behandlung bestand nach erfolglosen anderen Versuchen in Resektion des Gelenkes und erzielte eine gute Funktion. Blauel (Tübingen).

#### 40) F. Selberg. Beiträge zur Rückenmarkschirurgie.

(Beiträge zur klin. Chirurgie Bd. XLIII. p. 197).

8. beschreibt folgende vier Fälle:

1) 24jähriges Mädchen. Seit Geburt bestand eine kleinhaselnußgroße Geschwulst an der Lendenwirbelsäule, die langsam mit dem Körper mitwuchs. Seit 3 Jahren Schwäche und Parästhesien im rechten Beine. Die Geschwulst war zweifellos eine Spina bifida. Die neurologische Untersuchung wies auf eine mit der Spina bifida zusammenhängende, wachsende Geschwulst hin, die das Rückenmark komprimierte. Bei der Operation, die in der Eröffnung des Wirbelkanales von der durch die Spina bifida präformierten, den zweiten Lumbalbogen entsprechenden Lücke aus bestand, fand sich ein walnußgroßes Lipom, das wahrscheinlich von dem extraduralen Fett ausgegangen war. Deckung des Defektes durch Muskellappen aus der Lendenmuskulatur. Wundverlauf glatt. Befund bei der Entlassung gegen früher nur wenig verändert.

2) Ein 30jähriger, bisher gesunder Landmann kam mit spastischer Lähmung beider Beine in Behandlung, die sich im Laufe von 2½ Monaten gleichzeitig mit Parästhesien entwickelt hatte. Incontinentia urinae. Nach kurzer Zeit ging die spastische in eine schlaaffe Lähmung über und auch die anfänglichen sensiblen Reizerscheinungen wichen Lähmungen. Es wurde eine das Rückenmark komprimierende Neubildung unterhalb des 5. Dorsalsegmentes diagnostiziert. Eröffnung des Wirbelkanales vom 3.—6. Wirbelbogen. Es fand sich »eine blaurote, tumorartige, flache Schwellung auf der Pia mit einzelnen hirsekorn- und größeren gelben Knötchen«. Radikaloperation unmöglich. Pat. erlag 15 Tage nach der Operation einer hypostatischen Pneumonie. Die Sektion ergab eine Arachnitis spinalis tuberculosa.

3) Ein 24jähriges Mädchen, das vor 2 Jahren drei Treppenstufen rücklings herabgefallen und mit Rücken und Kreuzbein heftig aufgeschlagen war, kam in Behandlung mit Erscheinungen, die auf eine Geschwulst in der Gegend des 3.—5. Lumbalsegmentes hinwiesen. Eröffnung des Wirbelkanales in Länge von 14 cm, ohne daß es gelang, an das Ende der Geschwulst zu kommen und sie radikal zu entfernen. Tod im Kollaps. Die Sektion ergab: »Angiosarcoma spinale, lumbale et sacrale (Endotheliom der Pia mit hyaliner Entartung)«.

4) Ein 6jähriger Knabe litt an Spondylitis tuberculosa in Höhe des 8. Brustwirbels mit rechtwinkligem Buckel. Im Anschluß an Varicellen verschlimmerte sich das Leiden reißend, es trat eine spastische Lähmung beider Beine und Incontinentia urinae et alvi ein. Als ultimum refugium wurde nach Erschöpfung aller anderen Behandlungsmethoden zur Operation geschritten. Die Körper des 5.—8. Brustwirbels waren durch Karies zerstört, ihre Dornfortsätze mußten abgemeißelt werden, so daß die Kontinuität der Wirbelsäule nur mittels der Querfortsätze hergestellt wurde. Durch die Knickung und die tuberkulösen Granulationen war es zur Kompression des Markes gekommen. Es gelang, den Druck zu beseitigen, ohne die Dura zu eröffnen. Rechts von der Wirbelsäule lag ein kalter Abszeß, der sich in das Mediastinum posticum fortsetzte. Nach möglichster Entfernung des erkrankten Gewebes Drainage, Tamponade und Naht. Glatter Wundverlauf. Die Lähmungen begannen erst 5 Monate nach der Operation sich zu bessern. Von da ab machte die Besserung sehr gute Fortschritte. Das linke Bein wurde aktiv und passiv völlig beweglich, im rechten blieben noch leichte Störungen zurück. Blasen- und Mastdarmfunktion kehrten vollständig zurück.

M. v. Brunn (Tübingen).

## 41) G. Basile (Sassia). Contributo alla cura del morbo di Pott col metodo del Calot.

(Malpighi 1903. Nr. 23.)

B., ein Schüler Montenovesi's, vindiziert diesem das »halbforcierte« Redressement des spondylitischen Buckels, welches zuerst 1883 erfolgreich ausgeführt worden ist. Von dieser Behandlung zur Calot'schen ist nur ein Schritt, freilich ein sehr gefährlicher. — M. redressiert an dem narkotisierten, hängenden Pat. Die Extension besorgt die Kopfschlinge, in deren Zügel ein Dynamometer eingeschaltet ist, die Kontraextension Beinzügel. Die Vorteile dieses Vorgehens liegen also in der leicht durchzuführenden Narkose, in der unbehinderten Atmung, in der genauen Dosierung der redressierenden Kraft, in der gleichmäßigen Einwirkung dieser letzteren. M. hat nur an sicher tuberkulösen Kranken gearbeitet, weil nur bei diesen eine Osteoporose sichergestellt ist. — Aus den Krankengeschichten wäre der erste Fall zu erwähnen, bei welchem M. im 4. Lebensjahre die Korrektur vorgenommen hatte, mit so günstigem Erfolge, daß Pat. zum Kriegsdienste tauglich befunden werden konnte. J. Sternberg (Wien).

## 42) H. Hoffmann. Ein Beitrag zu den angeborenen Sakralgeschwülsten.

Inaug.-Diss., Leipzig, 1904.

Beschreibung eines einschlägigen Falles bei einem Kinde, das 12 Wochen damit gelebt hatte und im Leipziger pathologischen Institut zur Sektion kam. Da das Kind infolge Darmstörungen vorher starb, mußte von der beabsichtigten Operation abgesehen werden.

Es handelte sich um eine kindskopfgroße Geschwulst der Vorderfläche des Kreuzbeins. Die Blutversorgung geschah aus der erweiterten Art. sacralis media. In der Hauptsache bestand die Geschwulst aus Cysten mit leicht gallertigem Inhalt und enthielt daneben Bindegewebe, Muskelgewebe, Knorpel, Knochen, Nervengewebe, Epithelien, Drüsen. Zu erkennen war ferner eine Darmanlage, die rudimentäre Anlage eines Atmungsweges und eines Auges. Eine genügende Erklärung kann, wie Verf. ausführlich bespricht, nur durch eine zweite Embryonalanlage geboten werden. Bezüglich des Zustandekommens einer solchen Doppelbildung kommt Verf. unter eingehender Begründung zu der Annahme eines befruchteten und isoliert zur Entwicklung gelangten Polkörperchens. E. Moser (Zittau).

## 43) W. Hagen. Ein Beitrag zur Kenntnis der angeborenen Geschwülste der Kreuz-Steißbeingegend.

(Beiträge zur klin. Chirurgie Bd. XLII. p. 646.)

Anlaß zu der Publikation gab ein Embryom, das bei einem 29jährigen Mann operativ entfernt wurde. Derselbe kam in Behandlung mit einer Fistel in einer Narbe zwischen After und Steißbeinspitze, die nach einer Operation im 5. Lebensjahre zurückgeblieben war. Diese Fistel führte in einen »vogeleigroßen«, glattwandigen Hohlraum, der ventral vor Steiß- und Kreuzbein lag und rechts unten einen scharfkantigen, knorpelartigen, leistenartigen Vorsprung trug. Drainage und Behandlung der Höhle mit Adstringentien blieb erfolglos. Erst durch die Exstirpation der ganzen Cystenwand wurde Heilung erzielt.

Die histologische Untersuchung der im ganzen knabenfaustgroßen Geschwulst ergab, daß die Auskleidung der Cyste teils aus Plattenepithel bestand, zum größeren Teil aber einschichtiges Zylinderepithel mit zahlreichen Krypten nach Art der Dickdarmschleimhaut trug. Daneben fand sich mehrschichtiges Zylinderepithel und Übergangsepithel. In der Wand der Geschwulst fanden sich Abkömmlinge aller drei Keimblätter, besonders waren fast alle Organe, die mit dem Verdauungskanal in Verbindung stehen, in Rudimenten vertreten, so außer den verschiedenen Arten der Schleimhaut schilddrüsenähnliche Bezirke, Pankreasgewebe, Lymphknötchen, Schleim- und Speicheldrüsen.



Anschließend erörtert Verf. die Genese und Systematik derartiger kompliziert gebauter Geschwülste. Die der Kreuz-Steißbeingegend gehören mit ähnlich gebauten Geschwülsten der Keimdrüsen, der Bauchhöhle, des Mediastinums und des vorderen Stammesendes in die große Gruppe der Embryome und sind daher bigeminal entstanden zu denken, nicht als geschwulstartige Abkömmlinge abnorm persistierender, abgesprengter Reste der Medullaranlage. Sie können entweder bigeminal im engeren Sinn entstehen durch Entwicklung einer zweiten Keimanlage von einer befruchteten Polzelle aus, oder bigeminal im weiteren Sinne durch die Abstoßung einer überschüssigen Furchungskugel aus einem sonst normal entwickelten Ei. Mit diesen beiden Annahmen kommt man für alle Fälle aus.

M. v. BRUNN (Tübingen).

#### 44) Finckh. Über aktinomykotische fibrinöse Bronchitis, ein neues Symptom der Lungenaktinomykose.

(Beiträge zur klin. Chirurgie Bd. XLI. Hft. 3.)

Verf. beschreibt aus der Tübinger chirurgischen Klinik einen Fall von primärer Aktinomykose der linken Lunge mit Ausbreitung auf die Brustwand und spontanem Durchbruch derselben durch die äußere Haut. Weder die innere Therapie, noch ein ausgedehnter operativer Eingriff (Resektion der Brustwand und Ausschneidung der erkrankten Lungenteile) hatten einen entscheidenden Erfolg. Das Besondere des Falles lag in der Beobachtung einer aktinomykotischen fibrinösen Bronchitis als spezifischen Symptoms. Dieselbe wurde diagnostiziert durch das Auffinden baumförmig verzweigter Bronchialausgüsse. Dieselben waren im zentralen Teile fibrinös, in den feineren Verzweigungen schleimig. Spärlicher an den fibrinösen Partien, vorwiegend an den Teilungsstellen der größeren Äste, außerordentlich zahlreich in den Schleimfäden saßen die charakteristischen Körner, deren aktinomykotische Natur das Mikroskop sogleich außer Zweifel stellte. Eine Abbildung veranschaulicht den mit Aktinomycesdrüsen wie mit Früchten behängten Bronchialbaum, eine Beobachtung, für welche Verf. in der Literatur kein Analogon fand. An einem engen Zusammenhange zwischen der fibrinösen Bronchitis und der Aktinomykose kann nicht gezweifelt werden.

Zum Schluß gibt Verf. der Vermutung Raum, daß bei sorgfältiger Untersuchung des Auswurfes bei Lungenaktinomykose öfter die aktinomykotische fibrinöse Bronchitis sich wird feststellen lassen.

BLAUER (Tübingen).

#### 45) Schwyzer. On bronchoscopy.

(Annals of surgery 1904. Nr. 2.)

Einer 48jährigen Frau war ein Knochenstück in die Luftröhre gefallen. Ein Versuch, das mit einem Handgriffe versehene Bronchoskop durch den Mund in die Luftröhre zu führen, rief stürmische Erstickungsanfälle hervor, da Pat. einen nicht unerheblichen Kropf hatte. Es wurde infolgedessen zunächst die Strumektomie, dann nach 14 Tagen die Tracheotomie ausgeführt. Das tief in die Luftröhre eingeleitete Bronchoskop, zu dessen Beleuchtung Verf. einen Stirnspiegel und eine elektrische Lichtquelle benutzte, ließ tief im rechten Bronchus, 18 cm unterhalb der Trachealöffnung, ein spitzes Knochenstück erkennen. Durch das Bronchoskop wurde eine ganz feine Zange eingeführt, mit dieser der Fremdkörper gefaßt und nun Bronchoskop, Zange und Fremdkörper zu gleicher Zeit herausgezogen. Alle Beschwerden schwanden hiernach.

HERHOLD (Altona).

#### 46) V. Lieblein. Über Fremdkörper der Speiseröhre und ihre operative Entfernung.

(Beiträge zur klin. Chirurgie Bd. XLI. Hft. 3.)

Verf. berichtet aus der Prager chirurgischen Klinik über drei Fälle von Fremdkörpern in der Speiseröhre, welche durch Ösophagotomie entfernt wurden. Im ersten Falle handelte es sich um einen verschluckten und in der Höhe der Aryknorpel steckengebliebenen Hornknopf. Die 24 Stunden darauf vorgenommene

Ösophagotomie entfernte den Knopf, welcher die Wandung bereits auf Seidenpapierdicke verdünnt hatte. Das Kind starb an Pneumonie. Der zweite Fall betraf ein 5jähriges Kind, welchem eine Mundpfeife im Ösophagus in der Höhe der oberen Brustapertur stecken geblieben war. Die Ösophagotomie führte zu vollständiger Heilung. Im dritten Falle wurde einem 17jährigen Dienstmädchen durch die Ösophagotomie links ein verschluckter Knochen mit Erfolg und dauerndem guten Resultate entfernt.

In allen drei Fällen erwies sich dem Verf. die Extraktion mittels Ösophagoskop als nicht angezeigt, im ersten Falle sogar wegen der drohenden Perforation als gefährlich.

Nach Besprechung der Technik der Ösophagotomie, wobei dem Eingehen von links her für gewisse Fälle das Wort geredet wird, behandelt Verf. noch die Entfernung der im Brustteile der Speiseröhre eingekeilten Fremdkörper, besonders die Entfernung derselben auf dem Wege der Gastrotomie. Es werden 16 derartige Fälle aus der Literatur zusammengestellt und denselben ein weiterer aus der Prager chirurgischen Klinik hinzugefügt. **Blauel (Tübingen).**

#### 47) Schmid. Tod eines zweitägigen Kindes an Struma congenita. Intra-uterine Therapie der Struma.

(Med. Korrespondenzblatt des württemb. ärztl. Landesvereins 1904. Juni 4.)

Nach den spärlichen Literaturangaben sterben Kinder mit angeborenem Kropf und Erstickenot trotz Tracheotomie gewöhnlich sehr bald. Verf. suchte daher in folgendem Falle, schon während der intra-uterinen Periode auf den Kropf einzuwirken:

Eine junge Frau mit Struma parenchymatosa ohne Atemnot, in einer schwer belasteten Kropfgegend wohnend, gebar bei ihren ersten zwei Geburten jedesmal ein Kind mit Kropf, welches nach einigen Tagen unter Erstickenerscheinungen starb. Die Sektion des zweiten Kindes ergab, daß ein doppelseitiger Kropf die Luft- und Speiseröhre zwingenförmig umfaßte und verengerte. Bei der dritten Schwangerschaft wurde vom 4. Monat ab eine systematische Kur mit Thyreoidintabletten eingeleitet. Das rechtseitig geborene Kind zeigte nicht die mindeste Vergrößerung der Schilddrüse, und auch bei der Mutter war der Kropf bedeutend verkleinert.

Ohne aus diesem einen Falle bestimmte Schlüsse zu ziehen, empfiehlt Verf., in Kropfgegenden unter ähnlichen Umständen eine intra-uterine Beeinflussung des Kropfes zu versuchen. **Mehr (Bielefeld).**

#### 48) A. Zerl (Sassia). Sopre due cavità bronchiectasiche operate con esito felice.

(Malpighi 1903. Nr. 15.)

Mitteilung zweier von Margarucci erfolgreich operierter Fälle von bronchiectatischen Kavernen: 1) 52jähriger Mann, welcher im Alter von 34 Jahren eine rechtsseitige Pleuritis überstand, die nach wiederholten Funktionen ausheilte, leidet seit einigen Jahren an einem schweren Inhalationskatarrh mit massenhaftem, stinkendem Auswurfe. Erkrankt ist nur die rechte Lunge, und zwar besteht eine große Höhle vorn oben, vom 1. Interkostalraum bis zur 3. Rippe, von der Sternalkante bis zur Parasternallinie projiziert. Operation in Chloroformnarkose. Schnitt 10 cm lang parallel der 2. Rippe, subperiostale Resektion von 7 cm Rippe und 1,5 cm Knorpel. Probepunktion ergibt sofort Eiter; Eröffnung der Pleura mit dem Thermokauter, der sofort ins Lungengewebe eindringt. 2,5 cm tiefer wird eine größere Höhle voll Eiter bloßgelegt, gegen die Achselhöhle eine zweite größere, die nach weiterer Resektion an der 2. Rippe ganz zu beherrschen ist. Sie kommuniziert frei mit dem Bronchus. Tamponade. Heilung nach 15 Wochen ohne Fistel. — 2) 52jähriger Mann, Landstreicher. Seit Jahren Bronchitiden, gelegentlich auch akute Entzündungerscheinungen. Wirft große Massen Sputum aus, worauf sich der Schall an der Basis der rechten Lunge, zwischen

vorderer und hinterer Axillarlinie, wesentlich aufheilt. In Chloroformnarkose Eröffnung der verwachsenen Pleura nach Resektion der 5. und 6. Rippe von der Mammillar- zur Axillarlinie. 2 cm tief eine über eigroße Höhle. Tamponade. Nach 8 Wochen geheilt entlassen, Wohlbefinden nach einem Jahre konstatiert.

J. Sternberg (Wien).

#### 49) J. Orzymowski. Drei Fälle genähter Herzwunden.

(Medycyna 1904. Nr. 25—30.)

Verf. beschreibt ausführlich drei Fälle von Herzverletzungen, welche in der chirurgischen Klinik des Prof. Kuzniecowa in Warschau genäht wurden.

1) Eduard B., 25—30 Jahre alt, erlitt am 23. April 1902 eine 1½ cm lange Schnittwunde zwischen dem Schwertfortsatz und linkem Rippenbogen. Die Wunde wurde erweitert, drei Rippenknorpel reseziert. Eine 2 cm lange Wunde an der Spitze des Herzens wurde durch drei tiefe und drei oberflächliche Seidenknopfnähte geschlossen, ebenso der Herzbeutel vernäht. Am 25. April starb der Kranke. Pleuritis sin. et pericarditis purulenta.

2) Boleslaus K., 19 Jahre alt, erlitt am 28. Februar 1903 eine 2 cm lange Wunde an der Ansatzstelle des 5. Rippenknorpels. Am Herzen fand man drei Wunden, welche mit Seide genäht wurden, wobei die Pleura eingerissen und auch mit Seide vernäht wurde. Im weiteren Verlaufe starke Eiterung, Abgang der Seidennähte, Erysipel, traumatische Psychose. Am 9. September wurde die 3. Rippe wegen Eiterung reseziert. Der Kranke ist genesen.

3) Stanislaus K. erlitt am 25. April 1903 zwei Schnittwunden an der Ansatzstelle des 4. linken Rippenknorpels. Temporäre Resektion der Rippen. Naht der Herzwunde. Am 27. April Tod. Die Autopsie ergab zwei perforierende Wunden auf der Vorderfläche des Herzens. Eine Wunde war genäht, die zweite 2 cm oberhalb der ersten nicht. Die Wundränder waren jedoch verklebt und bluteten nicht. Pleuritis sin. et pericarditis purulenta.

Verf. beobachtete bei Herzwunden eine vollere Pulswelle der rechten Art. radialis als der linken — selbst bei perforierenden Wunden kann der Puls rhythmisch und voll sein; unter Umständen bluten perforierende Wunden nicht. Bei der Naht ist eine Infektion von Perikardium und Pleura zu vermeiden, der Schnitt soll daher nie durch die versetzte Hautwunde geführt werden; dabei ist die Eröffnung der Pleurahöhle zu vermeiden. Das Perikardium soll schräg der Längsachse des Herzens entlang eröffnet und an die Wunde des Herzmuskels angenäht werden.

Bogdanik (Krakau).

#### 50) K. Lassahn. Über eine große einkammerige Cyste des Mediastinum.

Inaug.-Diss., Rostock, 1904.

Eine 56jährige Frau wurde wegen einer Geschwulst im Mediastinum von Müller (Rostock) operiert, nachdem einige Tage vorher infolge Luftmangels die Tracheotomie notwendig geworden war. Bei der Freilegung platzte die Geschwulst, und es entleerte sich klare, hellgelbe Flüssigkeit. Die sehr dünne Cystenwand wurde nach Möglichkeit extirpiert. Heilung.

Die nicht 1 mm dicke Wand bestand aus einer Schicht fibrillären Bindegewebes, und nur stellenweise fand sich an der Innenfläche eine einfache Lage kubischer bis platter Epithelien mit großen Kernen; nach außen von der bindegewebigen Schicht war atrophisches Fettgewebe. Aus diesem histologischen Befund konnte ein bestimmter Schluß auf die Herkunft der Cyste nicht gezogen werden; am meisten für sich hat es, sie denen des Lymphsystems zuzurechnen.

E. Moser (Zittau).

---

Originalmitteilungen, Monographien und Separatabdrücke wolle man an Prof. E. Richter in Breslau (Kaiser Wilhelmstraße 115), oder an die Verlags- handlung Breitkopf & Härtel, einsenden.

# Zentralblatt für C H I R U R G I E

herausgegeben  
von

E. von Bergmann, F. König, E. Richter,  
in Berlin, in Berlin, in Breslau.

Einunddreißigster Jahrgang.

Wöchentlich eine Nummer. Preis des Jahrganges 20 Mark, bei halbjähriger  
Voraussahlung. Zu beziehen durch alle Buchhandlungen und Postanstalten.

Nr. 35.

Sonnabend, den 3. September.

1904.

**Inhalt:** I. C. Lauenstein, Zur Technik der Implantation nach Thiersch. — II. O. Hagen-Torn, Einige Bemerkungen zur Frage über die sog. angeborene Hüftgelenksverrenkung. (Original-Mitteilungen.)

1) Minnich, Kropfherz. — 2) Eastmann, Speiseröhrenstriktur. — 3) Halstead, Speiseröhrendivertikel. — 4) v. Brunn, 5) Rosner, Appendicitis. — 6) Franke, Pseudoappendicitis. — 7) Winslow, 8) Wenzel, 9) Witzel, Herniologisches. — 10) Sinjuschin, Lymphgefäßsystem des Magens. — 11) Petersen und Colmers, Magen- und Darmkrebs. — 12) Summers, Duodenalperforation. — 13) Masnata, Gastroenterostomie. — 14) Braun, Darmverschluss. — 15) Bokenham, Hämorrhoiden. — 16) Rhoads, 17) Voronoff, Leberabszeß.

18) Thompson, Speiseröhrenstriktur. — 19) Constantinescu, Bauchwunden. — 20) Goodall, Perforierende Typhusgeschwüre. — 21) Nilson, Appendicitis. — 22) Morison, 23) Corner, 24) Calinescu, Herniologisches. — 25) Vaccari, Blasenhernien. — 26) Heuström, Hernia obturatoria. — 27) Maragliano, 28) Kopczyński, Zur Magen Chirurgie. — 29) Pförringer, Magenkrebs. — 30) Moynihan, Gastroenterostomie. — 31) v. Mikulicz, Zur Chirurgie des Nahrungskanals. — 32) Lieblein, Dünndarmmyome.

## I.

### Zur Technik der Transplantation nach Thiersch.

Von

Oberarzt Dr. C. Lauenstein in Hamburg.

In den 30 Jahren, seit Thiersch seine Methode der Transplantation begründete und empfahl, hat sich wohl überall die Technik des Verfahrens zu festen Normen ausgestaltet.

Während Reverdin die Epidermisläppchen relativ klein bildete und sie auf die intakte Granulationsfläche pflanzte, zeigte Thiersch, daß jede frische aseptische Wundfläche zur Transplantation sich eigne, daß es besser sei, granulierende Flächen vor der Transplantation anzufrischen, und daß man beliebig große Epidermisstückchen zur Anheilung bringen könne. Die praktischen Erfolge dieser Umgestaltung der Transplantation, die Thiersch selbst noch erleben durfte, lassen keinen Zweifel, daß sie ein großer Segen für die

Kranken geworden ist und zu einer wesentlichen Bereicherung des Gebietes der Plastik für die Chirurgie geführt hat.

Von Mängeln der Technik des Verfahrens ist meines Wissens bisher nichts veröffentlicht. Erst die Mitteilung von Brüning aus der Goldmann'schen Abteilung<sup>1</sup> in Nr. 30 dieses Blattes berichtet von solchen und empfiehlt gegen dieselben die offene Wundbehandlung.

Dem gegenüber kann ich auf Grund persönlicher Erfahrung sagen, daß durch die Technik, wie wir sie seit Jahren geübt haben, sowohl das »Abheben der Lämpchen, als auch ihre Verschiebung« durchaus vermieden worden ist, und daß durch diese Störungen — nach dem Eindrucke meiner Erinnerung — unsere Transplantationsergebnisse wohl niemals vereitelt worden sind. Auch die Bildung »der feuchten Kammer« haben wir stets ohne Schwierigkeit vermieden bei Verwendung von Protective Silk, dadurch, daß es nicht in kontinuierlichen großen Stücken, sondern entweder in Streifenform unter Offenlassen feiner Zwischenräumen oder »durchlöchert« verwendet wurde, oder aber, indem wir, was sich uns seit einer ganzen Reihe von Jahren bewährt hat, den Credé'schen Silberverbandstoff, diese mit ganz feinem plattierten Silberstoff belegte Gaze, unmittelbar auf das Transplantationsgebiet legen. Es ist dies ein ganz hervorragend geeigneter Verbandstoff für die Behandlung aller granulierenden, zur Vernarbung neigenden oder bestimmten Wundflächen. Zwei Eigenschaften zeichnen ihn besonders aus: 1) er verklebt nicht mit der Granulationsfläche, und 2) er ist durchlässig für alle Sekrete, ja in gewissem Grade selbst aufsaugend. Über diesen Verbandstoff, der nicht mit der »Silbergaze« desselben Autors zu verwechseln ist, wird für gewöhnlich eine vielfache glatte Schicht steriler Gaze unverschieblich durch Heftpflasterstreifen befestigt. Dann folgt der aseptische Occlusivverband mit steriler Gaze und Watte, über den zur Ruhigstellung des Körperteiles event. Schienen befestigt werden und der in der Regel nicht vor Ablauf von 8 Tagen, wo das Schicksal der transplantierten Lämpchen besiegelt zu sein pflegt, entfernt wird.

Welche Momente es sind, abgesehen von der »feuchten Kammer« und den Feinden des »to be let alone« Lister's, der Verschiebung der Lämpchen infolge mangelhafter Fixation der Verbandstücke, die das Anheilen der Lämpchen vereiteln, darüber ist nicht allzuviel bekannt.

In der Literatur hat man sich darüber nicht ausgelassen.

A priori kommen hier in Frage:

- 1) Störung der Asepsis,
- 2) Abheben der Lämpchen durch nachträgliche Blutung und
- 3) mangelhafte Ernährung der Lämpchen vom Wunddefekt aus.

<sup>1</sup> Über offene Wundbehandlung nach Transplantationen.

Letztere Ursache kann wieder bedingt sein — abgesehen von dem Abheben durch Blut oder Wundsekret — durch Ursachen, die in der Beschaffenheit des angefrischten Wundgrundes oder in der der Lappchen liegen.

So habe ich zuweilen den Eindruck gehabt, als ob die »Heteroplastik« einen nachteiligen Einfluß auf das Anheilen der Lappchen ausübe. Ich habe nicht selten Mißerfolge erlebt, wenn das Transplantationsmaterial von anderen Individuen entnommen worden war.

Ob diese Heterogenität des Materials in der Tat den Mißerfolg verursachte, läßt sich allerdings wohl schwer entscheiden.

Dagegen bin ich geneigt, einem anderen Faktor dabei eine Rolle zuzusprechen, nämlich der Art der Anfrischung des Defektes. Denn in allen Fällen von Mißerfolgen der Heteroplastik, aber auch bei der Autoplastik handelte es sich nicht um frische Wunden, sondern um granulierende Flächen, die erst angefrischt werden mußten.

Diese Anfrischung haben wir — wie ich glaube, in Übereinstimmung mit den meisten Chirurgen — stets durch Fortnahme der Granulationen mit dem scharfen Löffel ausgeführt, nachdem die anfänglichen nach Thiersch' eigenem Vorschlage angestellten Versuche, die oberflächliche Schicht der Granulationsfläche mit dem Rasiermesser abzutragen, als unzweckmäßig verlassen worden waren.

So sicher nun das Moment der Anfrischung der Granulationsfläche durch Thiersch ein Fortschritt war gegenüber dem Reverdin'schen Verfahren, so sicher ist es auch, daß diese Anfrischung ein schwacher Punkt der Thiersch'schen Transplantation war, wenigstens in der Form der Abschabung der Granulationen mit dem scharfen Löffel.

Nach der Entfernung der gesamten gefäßreichen Granulationsschicht blieb — namentlich wo es sich um Hautdefekte handelte — meist nichts übrig als ein narbiger, schwieliger, bindegewebiger Grund, nicht selten nur von einer Fascienlage gebildet, dessen charakteristische Eigenschaft gegenüber dem Blutreichtum der Granulationen eine ausgesprochene Gefäßarmut war, trotzdem der Eingriff als solcher, namentlich bei ausgedehnten Defekten, nichts weniger als unblutig genannt werden kann.

Ich muß gestehen, daß ich oft das Gefühl gehabt habe, daß mit dieser ausgedehnten Fortnahme der Granulationen »des Guten zu viel« geschähe, und ich habe oft gezögert, den scharfen Löffel anzusetzen, wenn ich wieder vor der Transplantation einer ausgedehnten Granulationsfläche stand.

Vor kurzem hatte ich nun wieder eine ausgedehnte Transplantation am Arme eines Seemannes zu machen, der durch eine subkutane Phlegmone von der Mitte des Vorderarmes nach aufwärts über die Schulterhöhe bis an Schlüsselbein und Schulterblatt heran große Hautdefekte hatte. Da der Pat. durch ein schweres Krankenlager herabgekommen war, so verzichtete ich auf die Fortnahme der Gra-

nulationen mit dem scharfen Löffel und rieb nur die Oberfläche des zu transplantierenden Defektes mit sterilen Gazetupfern ab, so daß sie ganz leicht blutig wurde, indem ich etwa 5—6 Tupfer im ganzen verwendete und mit jedem einzelnen Tupfer etwa eine hohlhandgroße Fläche abrieb. Das Überpflanzungsmaterial wurde von den Oberschenkeln entnommen und der Verband in oben beschriebener Weise unter Benutzung des Credé'schen »Silberverbandstoffes« angelegt. Beim Verbandwechsel, der nach Ablauf einer Woche vorgenommen wurde, war das gesamte Überpflanzungsmaterial tadellos angeheilt.

In Urlaub von Hamburg abwesend, erfahre ich, daß inzwischen einer meiner Assistenzärzte, Herr Dr. Schubert, gleichfalls auf einen größeren Defekt — innerhalb der Bauchdecken — unter Anwendung derselben harmlosen Anfrischung der Granulationsfläche — des Abreibens mit sterilen Gazetupfern — erfolgreich nach Thiersch' transplantiert hat.

So möchte ich denn den Fachgenossen diese einfache Modifikation der Anfrischung der Granulationsfläche vor der Transplantation empfehlen, und zwar im Sinne Thiersch, der selbst ein so überzeugter Vertreter der Einfachheit war.

5. August 1904.

## II.

### Einige Bemerkungen zur Frage über die sogenannte angeborene Hüftgelenksverrenkung.

Von

Dr. O. Hagen-Torn in St. Petersburg.

Bis heute wird noch von einer angeborenen Hüftgelenksverrenkung gesprochen und geschrieben. Ist die Bezeichnung eine richtige? Ist es eine Verrenkung? Ist die Theorie von Ammon, Schreyer, wie Hoffa annimmt, die am meisten verbreitete, so ist es kaum richtig, die Erkrankung als Verrenkung zu bezeichnen.

Vor ungefähr 19 Jahren wurde ich von einem Kollegen zu einer Konsultation hinzugezogen, bei einem nahe 2jährigen gesunden und fülligen Mädchen, welches nach Aussage der Mutter träge zu gehen war. Der Kollege vermutete eine sogenannte Luxatio congenita; es war ein solcher Fall; er hatte das Interessante, daß die Körperlänge des auf dem Rücken liegenden Kindes fast um 3 cm stieg, sobald man ihm die Beinchen herunterzog, und so lang blieb, bis das Kind den Versuch machte, die Beinchen zu bewegen; dann wurde es um die entsprechende Länge kürzer. Solche Fälle sind dazu angetan, die Ammon'sche Theorie nicht nur zu bestätigen, sondern insoweit zu verändern, daß es sich bei der sogenannten angeborenen Hüftgelenksverrenkung nicht nur um ein Stehenbleiben

auf einer gewissen Entwicklungsstufe handelt, sondern daß das Gelenk von Haus aus sich nicht normal entwickelt. Fälle wie der beschriebene würden wohl sehr viel häufiger beobachtet werden, wenn wir die kleinen Pat. häufiger zu Gesicht bekämen, ehe sie die Statik in Kraft treten lassen. Andererseits ist wohl kaum ein Fall beschrieben worden, welcher als Beispiel einer intra-uterinen Luxation hätte gelten können.

Hätte die Theorie H. Hirsch' von dem an der Cavitas glenoidea »vorbeiwachsenden« intra-uterin luxierten Kopfe einen Schatten von Wahrscheinlichkeit, so hätten die Geburtshelfer von solchen Fällen als Geburtshindernissen berichten müssen. Bekanntlich werden die Fälle bei der Geburt meist übersehen. Auch die größte Mannigfaltigkeit der Verunstaltung, bald der Cavitas glenoidalis, bald des Kopfes, besonders die Verkürzung des Schenkelhalses, die mangelhafte Entwicklung des Bandapparates spricht für eine angeborene Entwicklungshemmung (angeborener Defekt) des Hüftgelenkes, *Difformité congenitale de la hanche*, *congenital malformation of the hipjoint*. So müßte dann die Abnormität auch bezeichnet werden. Es ist dieselbe das Primäre, alles übrige, wie Abflachung des Kopfes, Verlagerung des oberen Femurendes, Torsion des Femur, Verlängerung und Verdickung der Bänder, weitere Abflachung der Gelenkpfanne, Atrophie der Muskeln, Neubildung einer flacheren, knorpelbedeckten Pfanne, sind sekundäre Erscheinungen, bedingt durch die Statik und die Benutzung der Extremität beim Gehen. Wo kein Gelenk bestanden hat, ist keine Luxation denkbar.

Sowie die allmählich statisch entstehende Verlagerung des defekten Gelenkkopfes in bezug auf Substrat, Entstehungsweise und Stellungsveränderung der Extremität wenig gemeinsames mit den Erscheinungen bei einer Luxation hat, ebenso wenig Berechtigung hat die Bezeichnung Einrenkung. Es handelt sich um eine normale oder seitliche Einstellung (»Reposition«, »Transposition«), wie man ein Brillenglas in die Visierlinie des Auges einstellt. Die ganze Art der weiteren Behandlung ist nicht die einer Luxation, es ist eine orthopädische Gelenkplastik (Formung).

Die zweite Bemerkung bezieht sich auf die Frage nach der Innen- oder Außendrehung des abduzierten Oberschenkels beim Anlegen des Verbandes. Daß die Abduktion notwendig ist, darüber herrscht nur eine Meinung. Was die Außen- oder Innenrotation anbelangt, so sind sie mehrfach besprochen worden, aber meines Wissen ist die Frage nicht erledigt. Die einen wollen in allen Fällen die Außenrotation anwenden, die anderen bevorzugen die Innenrotation. Um auf diese Frage näher einzugehen, muß ich auf die von vielen beobachtete Torsion des Oberschenkelschaftes in den Fällen des angeborenen Hüftgelenksdefektes zurückkommen. Was ist die Ursache dieser Torsion? Ein mit einem angeborenen Hüftgelenksdefekt geborenes Kind hat eine schlaife Verbindung der anliegenden deformierten Gelenkenden, die Gelenkpfanne mag tiefer oder seichter



sein; der verschiedenartig deforme Kopf mit dem meist kurzen und verdickten Halse legt sich je nach seiner Form und Länge an die Außenfläche des Knochenskelettes (*Os ilei*) an; die ersten (besonders Geh-) Bewegungen des Kindes drücken das obere Femurende an die äußere Beckenoberfläche an, selbstredend mit der größten Fläche, gegeben durch den Winkel, welcher von der Richtung des Femur und des defekten Halses gebildet wird; es entsteht je nach Umständen eine Innen- oder Außenrotation des ganzen Gliedes. Die Muskeln der unteren Extremität sind Bewegungen in der Sagittalebene angepaßt (fürs Knie fast ausschließlich, fürs Fußgelenk in einem hohen Grade). Infolgedessen besteht beim Gehen und Stehen die Notwendigkeit, die Achsen der Füße mehr oder weniger parallel und in der Sagittalebene zu erhalten; diese Muskeltätigkeit neben Belastung und Anpressen des oberen Femurendes durch die Beckenmuskulatur an die äußere Beckenfläche sind die die Rotation bedingenden Faktoren.

Beiläufig gesagt, muß der Vorgang der Schafrotation nicht im Sinne einer allmählichen Torsion, sondern nach J. Wolff als funktionelle Umlagerung der ganzen Masse des Knochens angesehen werden. Es ist die Torsion nicht in jedem Falle vorhanden. Drei Möglichkeiten sind dabei zu berücksichtigen; ist die Masse des Schenkelhalses und Kopfes dick und kurz, so wird sich der Torsionsvorgang nur in der Abplattung der vorderen oder hinteren Kopf- fläche äußern; es wird also keine Torsion des Oberschenkelschaftes zu beobachten sein. Ist der Kopf ausgezogen und möglichst dünn, so wird sich der Torsionseffekt durch Verbiegung des Kopfes an den Tag legen. Sind Kopf und Hals lang genug, um einen genügenden Hebel abzugeben und zugleich dick genug, der Biegung Widerstand zu leisten und dem Drucke zu widerstehen, so beobachtet man die stärksten Grade der Torsion des Oberschenkels.

Die Bedeutung der Torsion des Schaftes und der Richtung des Schenkelhalses für die Prognose der Therapie und für die therapeutischen Maßnahmen ist einleuchtend. Will man den, wenn auch meist kurzen Hebel — den Schenkelhals — und die sich um ihn ansetzenden Muskeln am besten ausnutzen — und nur dann können auf funktionellem Wege die besten funktionellen Resultate, unter ihnen auch die Retorsion des Schenkelschaftes, erzielt werden —, so muß beim Versuche einer Einstellung des abgewichenen oberen Femurendes nicht nur der defekte Kopf an die normale Stelle gebracht werden, sondern man muß auch suchen, die Schenkelhalsachse mit der normalen der Gelenkpfanne zusammenfallen zu lassen. Es muß dann die Beziehung der Richtung des Schenkelhalses zum Schaft vor der Einstellung bekannt sein und die Extremität in Abduktion und Innenrotation eingepipst werden, sobald der Schenkelhals nach vorn abgebogen ist, in Außenrotation, wenn er nach hinten sieht. Bei nicht sehr fetten Individuen kann die Richtung des Schenkelhalses durch direkte Palpation erkannt werden; ist diese

nicht anwendbar, so kann man sich von derselben überzeugen, wenn man mit der einen Hand die untere Extremität rotiert oder bei größeren Pat. um die Achse drehen läßt. Die auf die Gegend des Trochanter major aufgelegte andere Hand fühlt dann den letzteren sich abheben. Fühlt man es nicht, so ist der Schenkelhals sehr atrophisch; was für die Prognose quoad therapiam natürlich weniger günstig ist.

Kürzlich hatte ich Gelegenheit, ein 4jähriges Mädchen mit doppelseitigem kongenitalem Hüftgelenksdefekt zu beobachten. Es kann bei ausgesprochenen üblichen Erscheinungen (Watscheln, Lordose) gut gehen, ist recht mager. Bei der Untersuchung sind die defekten oberen Femurenden ungewöhnlich gut der Palpation zugänglich. Die Untersuchung ergibt eine Abweichung des rechten Femurendes bei nicht sehr kurzem Schenkelhals unter die Spina ant. sup. und eine deutliche Torsion des oberen Teiles des Femurschaftes nach außen. Linkerseits ist das obere Femurende, bei auch nicht starker Verkürzung des Schenkelhalses, nach innen gedreht und gegen die äußere des Os ilei angedrückt. Die Körperlänge verändert sich beim Liegen sehr wenig oder gar nicht, wenn die unteren Extremitäten heruntergezogen werden. In diesem Falle müßte nach gelungener Einstellung das rechte Bein in Abduktion und Innenrotation, das linke in Außenrotation durch den immobilisierenden Verband fixiert werden. Wie ich von der Mutter des Kindes erfuhr, soll der unter Narkose von sehr geübter Hand ausgeführte Einstellungsversuch mißlungen sein.

Als dritte Bemerkung möchte ich den in der Behandlung erfahrenen Kollegen die Frage stellen, ob nicht in Fällen leichter Palpabilität des oberen Oberschenkelendes, als Ausdruck stärkerer Muskelatrophie, somit als kompensierend stärkerer Entwicklung von strafferem Bindegewebe, die Einstellung nicht häufiger erschwert ist, als in Fällen, wo die Gelenkenden (abgesehen von Fettablagerung) weniger deutlich zu fühlen sind?

Juli 1904.

---

## 1) **Minnich.** Das Kropfherz und die Beziehungen der Schilddrüsenerkrankungen zu dem Kreislaufapparat.

Wien, Franz Deuticke, 1904. 166 S. mit 39 Abbild.

Unter Zugrundelegung eigener und fremder Beobachtungen und unter Aufwand großer Gelehrsamkeit bespricht Verf. die Veränderungen, die das Herz beim endemischen Kropf aufweist. Dieselben entsprechen zwei verschiedenen Typen. Der eine derselben (pneumischer Typus, Rose'sches Kropfherz) wird bedingt durch die Störungen, welche der kleine Kreislauf durch die Trachealstenose erleidet. Je nach der Art der Dyspnoe kommt es bald zur Hypertrophie, bald zur Dilatation des rechten Herzens, während das linke

erst auf dem Umwege des großen Kreislaufes affiziert wird. Dieser Typus ist in reiner Form selten. Der zweite Typus dagegen (thyreopathischer Typus) kommt häufiger vor, sowohl für sich allein, als mit dem ersten Typus vergesellschaftet. Er wird ganz unabhängig von der Stenose dadurch hervorgebracht, daß die Herzregulatoren eine funktionelle Einbuße erleiden durch die veränderte Sekretion der in irgendeiner Weise (durch progressive oder regressive Ernährungsstörungen, durch Entzündungen) geschädigten Schilddrüse. Das Herz erleidet dabei eine Hypertrophie vom Charakter der idiopathischen Hypertrophie (hypertrophisches Kropfherz), oder es bildet sich Tachykardie aus vom Charakter des »Basedow fruste« (»frustranter Pseudobasedow«, besser »Herzthyreosis«). **Fr. Brunner** (Zürich).

## 2) **Eastmann.** Treatment by direct dilatation of cicatricial oesophageal stricture.

(Annals of surgery 1904. Nr. 2.)

Verf. glaubt, daß in den Fällen narbiger Speiseröhrenverengerung innerhalb bestimmter Grenzen namentlich bei Kindern an Stelle der Gastrostomie mit nachfolgender retrograder Bougierung die direkte Bougierung und Erweiterung vom Munde aus treten könne. Hierbei ist natürlich große Vorsicht nötig, indem vor Ablauf von 3 Wochen nach der Verätzung überhaupt nicht bougiert wird. Die narbig verdickte Speiseröhrenwand ist leichter perforierbar als die dünnere normale, die Lichtung der verengten Stelle ist meist etwas nach der vorderen Wand der Speiseröhre verzogen.

Um künstliche Durchbohrungen zu vermeiden, bougiert E. nur mit einer schmiegsamen, aus spiraligen Stahldrahtwindungen hergestellten, innen hohlen Sonde; in dieselbe wird ein dünnes bleierne Führungsrohr eingefügt. An das zentrale Ende ist ein fadenförmiges Bougie angeschraubt, welches sich beim Nachfolgen des eigentlichen Metallbougies im Magen aufrollt. Vor dem Einführen der Sonden wird eine Kokain-Adrenalinlösung in den Ösophagus gespritzt.

**Herhold** (Altona).

## 3) **Halstead.** Diverticula of the oesophagus.

(Annals of surgery 1904. Nr. 2.)

H. schließt sich der bekannten Einteilung in Traktions- und Pulsations- oder Pressionsdivertikel an. Aus einem Traktionsdivertikel kann ein Pressionsdivertikel werden, wenn sich dauernd in ihm Nahrung anhäuft. Erst dann pflegt das Traktionsdivertikel klinische Erscheinungen zu machen. Pressionsdivertikel können ihren Sitz haben 1) im Rachen, 2) an der Grenze von Rachen und Speiseröhre in der Höhe des unteren Randes des Schildknorpels, 3) in der Mitte und 4) am unteren Ende der Speiseröhre (epibronchiale und epiphrenale). Im Rachen können die Divertikel kon-

genital und branchiogenen Ursprungs sein, die übrigen Stellen, an denen sie sich entwickeln, sind Stellen des geringsten Widerstandes. Die Wand der Divertikel besteht meist aus Schleimhaut und Bindegewebe mit einer dünnen Schicht Muskulatur. Für die Diagnose kommt die Rumpel'sche zwei Sondenerforschung in Betracht, wenn die vorhandenen retrosternalen Schmerzen, Wiederkäuen usw. eine genaue Diagnose nicht stellen lassen. Als beste Behandlung kommt die Operation in Frage, welche Verf. an einem näher beschriebenen, mit Erfolg operierten Falle in folgender Weise ausführte: Freilegung des Sackes durch Schnitt am vorderen Rande des Kopfnickers, Tabaksbeutelnaht am dem Sack, provisorische Umschnürung desselben, Abtragen und Nähen mit Lambert-Catgutnähten. Ein Schlundrohr nachher einzuführen ist unnötig. Herhold (Altona).

#### 4) M. v. Brunn. Beiträge zur Ätiologie der Appendicitis. Bedeutung der Veränderungen der Blut- und Lymphgefäße des Mesenteriolum. Bedeutung der Kotsteine.

(Beiträge zur klin. Chirurgie Bd. XLII. Hft. 1.)

Das der umfangreichen, aus der Tübinger Klinik hervorgegangenen Arbeit, zugrunde liegende Material besteht aus 20 Wurmfortsätzen, von denen 18 durch Operation, 2 bei der Sektion gewonnen wurden. 11 von ihnen entstammen Fällen von Appendicitis acuta, 9 solchen von Appendicitis chronica. Es war von vornherein die Absicht des Verf., die Theorie von Meisel (s. Beiträge zur klin. Chirurgie Bd. XI), nach welcher die Thrombophlebitis der Wurzelvenen mit nachfolgender sekundärer Entzündung der Wandung des Processus in erster Linie bei einem großen Teile gerade der schwersten Fälle für den eigentlichen Anfall verantwortlich gemacht werden muß, einer Nachuntersuchung zu unterziehen, zugleich aber auch eine genaue Registrierung aller vorhandenen Veränderungen an Blut- und Lymphgefäßen vorzunehmen. Die außerordentlich eingehenden mikroskopischen Untersuchungen ergaben bezüglich der ursächlichen Bedeutung der Gefäßveränderungen des Mesenteriolums für die Pathogenese der Appendicitis ein im wesentlichen negatives Resultat, beleuchten aber sehr deutlich die große Wichtigkeit des Gehaltes des Processus an Bakterien. Verf. gibt das Wesentliche seiner Ausführungen in folgenden Schlußsätzen wieder:

Das Mesenteriolum von Wurmfortsätzen, die im Anfall entfernt worden sind, enthält nicht immer, aber doch in der Regel, pathologisch veränderte Blutgefäße. Die Veränderungen sind entweder frisch oder älteren Datums. Das Mesenteriolum von Wurmfortsätzen, die im Intervall entfernt worden sind, zeigt ebenfalls nicht konstant, aber doch häufig Veränderungen der Blutgefäße. Diese sind niemals frisch oder progredient, haben in der Regel nur geringe Ausdehnung und bestehen in Obliteration kleiner und Intimaverdickung größerer

Gefäße, Arterien wie Venen. Ein ätiologischer Zusammenhang dieser Blutgefäßveränderungen mit den frischen oder abgelaufenen Entzündungsprozessen der Wurmfortsatzwand in dem Sinne, daß die Gefäßerkrankungen als das Primäre den Anstoß zu den stärkeren Entzündungsvorgängen gegeben hätten, kann für einige Fälle als möglich zugegeben werden, die Notwendigkeit eines solchen Zusammenhanges ist jedoch nirgends ersichtlich. In einer Anzahl von Fällen ist die sekundäre Natur der Gefäßveränderungen sicher, in der Mehrzahl der übrigen ist ihre sekundäre Entstehung die weitaus natürlichere Erklärung, wenn man die Ausdehnung, den Sitz und die Art der Gefäßerkrankungen mit den pathologischen Veränderungen der Wurmfortsatzwand vergleicht. Sicher sekundärer Natur sind die Veränderungen der Lymphgefäße. Das lymphadenoide Gewebe im Innern des Wurmfortsatzes erfährt im Anfall eine starke Verminderung. Nach Ablauf derselben regeneriert es sich und übertrifft dann häufig an Menge die Norm. Als Ursache der Appendicitis sind die Bakterien des Wurmfortsatzlumens anzusehen. Für das Verständnis ihrer krankmachenden Wirkung empfiehlt es sich, neben der Qualität ihre Quantität zu berücksichtigen, und zwar ihre relativ ungeheure Masse im Vergleich zum Querschnitt der Wand, zur Weite des Lumens und zur Flächenausdehnung der Schleimhaut. Unter diesem Gesichtspunkte gewinnen die Kotsteine neue Bedeutung. Sie bilden die konzentriertesten Bakterienanhäufungen im Wurmfortsatz und wirken wahrscheinlich dadurch verderblicher als durch ihre mechanischen Eigenschaften. **Blauel** (Tübingen).

##### 5) **A. Rosner.** Appendicitis in der Geburtshilfe und Gynäkologie.

(Przegląd chirurgiczny 1904. Bd. V. Hft. 3.)

Ausführlich bearbeitet Verf. dieses Thema auf Grundlage eigener Erfahrung und der bisher spärlichen Literatur. Er findet, daß die Anzahl an Appendicitis kranker Frauen, welche bei Frauenärzten Hilfe sucht, erheblich ist. Nach seiner Erfahrung 22 Fälle auf 1500 Untersuchungen. Die Appendicitis kann in der Schwangerschaft auftreten oder rezidivieren. Tödlich verlaufende Fälle hat R. vier beobachtet und in der Literatur noch 69 weitere gefunden. Die Anzahl dürfte aber weit größer sein, da die Diagnose Schwierigkeiten bereitet. Am häufigsten kommt diese Erkrankung vom Ende des 3. bis zum Ende des 6. Monates der Schwangerschaft vor (53,8%), seltener in den späteren Monaten (32,3%) und noch seltener in den ersten 3 Monaten (13,8%). Entgegen der Ansicht Fraenkel's behauptet nun Verf., daß die Volumszunahme der Gebärmutter zum Auftreten oder Rezidivieren der Appendicitis beiträgt. Während der Schwangerschaft werden nämlich die Därme nach links und oben gedrängt und einerseits durch die Bewegungen der Frucht, andererseits durch die Kontraktionen des Uterus gereizt, was einen

ungünstigen Einfluß auf etwa in der Nähe der Gebärmutter befindliche Herde ausübt. Nicht nur eine Appendicitis perforativa oder gangraenosa aber, selbst Appendicitis simplex ist in diesem Falle Ursache eines tödlich verlaufenden Abortus. Krönig hat in den Lochien, Pinard im Blute der Nabelschnur Bakterium coli commune nachgewiesen. Andererseits übt auch die Schwangerschaft einen ungünstigen Einfluß auf die Appendicitis aus. Unter den 69 gesammelten Fällen endeten 41, also 59% tödlich. Verf. verlangt daher eine frühzeitige Operation selbst in Fällen, wo die Diagnose nicht ganz sicher ist. Es könnte nämlich bei der Operation Pyosalpinx, extra-uterine Schwangerschaft u. dgl. gefunden werden. Bei vorgefundener Appendicitis muß der Wurmfortsatz entfernt werden.

Zum Schlusse bespricht noch Verf., daß mitunter Appendicitis einen septischen puerperalen Prozeß vortäuschen kann.

Bogdanik (Krakau).

## 6) F. Franke. Über Pseudoappendicitis (nervosa).

(Arch. internat. de chir. Bd. I. Hft. 2 u. 4.)

In dem heftigen Streite der Meinungen über die richtigste Art der Behandlung der Appendicitis hat man einen wichtigen Punkt häufig aus dem Auge verloren, nämlich die richtige Diagnosenstellung. Verf. will absehen von den Fällen, bei denen andere Organerkrankungen vorgelegen haben, und beschränkt sich auf die Besprechung der Fälle, bei denen auch diese fehlen. Es handelt sich dabei nach Ansicht des Verf. nicht um Beschwerden hysterischer Natur, wie sie von manchen als Ursache der Fehldiagnose angenommen werden, sondern um Neuralgien bezw. Neuritiden des N. ileo-hypogastricus oder der benachbarten Nerven, die zumeist auf dem Boden einer akuten oder »chronischen« Influenza entstehen, worauf der Verf. in einer früheren Arbeit bereits aufmerksam gemacht hat. Entsprechend der familiären Disposition zur Erkrankung von Influenza konnte Verf. mehrfach bei verschiedenen Mitgliedern der gleichen Familie das Auftreten der Pseudoappendicitis konstatieren.

Die Diagnose stellte Verf. in diesen Fällen aus einigen charakteristischen Residuen der überstandenen Influenza (streifenförmige Rötung der vorderen Gaumenbögen usw.), der Druckempfindlichkeit des betroffenen Nerven und dem Erfolge der entsprechenden Behandlung; in einzelnen Fällen konnte durch die Autopsie am Lebenden die Diagnose einer wahren Appendicitis ausgeschlossen werden. Von den mehrfach beschriebenen Reflexhyperästhesien der Bauchhaut, die auch zu diagnostischen Irrtümern führen können, ist die Pseudoappendicitis nervosa unschwer zu unterscheiden.

Zum Schlusse seiner Abhandlung betont Verf. nochmals ausdrücklich, daß seiner Ansicht nach die vorliegende Frage nicht nur

ein theoretisches, sondern auch ein erhebliches praktisches Interesse besitzt.

Engelmann (Dortmund).

7) **Winskow.** The aponeuroses the supporting structure of the abdominal wall; their approximation for the prevention cure of hernia.

(Annals of surgery 1904. Nr. 2.)

Von den Schichten der Bauchwand sind Hauptfaktoren in der Verhütung von Bauchwandbrüchen die Aponeuosen. Verf. beschreibt genau ihre anatomische Ausbreitung, wonach im unteren Viertel der Bauchwand alle drei Fascien über dem Rectus liegen, während in den oberen Dreivierteln die Fascien des Obliquus internus und transversus hinter dem Rectus zu finden sind. W. begünstigt bei der Laparotomie folgendes Verfahren: 1) vertikaler Hautschnitt, 2) vertikale Durchtrennung der Aponeurose des Obliquus externus und Abpräparieren nach links und rechts behufs Lappenbildung, und zwar nach der einen Seite doppelt soweit wie nach der anderen, so daß ein großer und ein kleiner Lappen entsteht. 3) Auseinanderziehen der Mm. recti und senkrechte Durchtrennung des Bauchfells. Die Naht wird folgendermaßen ausgeführt: Bauchfell mit Catgut, Muskeln mit Silkworm; der Rand des kleinen Lappens der Aponeurose wird nun über den Muskel an die Basis des nach außen umgeklappten größeren Lappens mit Silkworm befestigt, dann der größere Lappen herübergeschlagen und ebenfalls festgenäht. Die Vereinigung der Haut erfolgt durch Silberdraht.

Herhold (Altona).

Die Behandlung des eingeklemmten Bruches in der Praxis.

8) **Wenzel.** Taxis oder Herniotomie?

(Zeitschrift für ärztl. Fortbildung 1904. Nr. 7.)

9) **Witzel.** Der Bruchschnitt des praktischen Arztes.

(Ibid. Nr. 8.)

Wenzel teilt 5 Fälle eingeklemmter Brüche mit, bei denen, nach gewaltsamer Taxis von anderer Seite, eingreifende Notoperationen notwendig wurden. Auf Grund seiner Erfahrungen und dem ähnlichen anderer Chirurgen verwirft Wenzel die Taxis — d. h. den mehr oder weniger gewaltsamen und längere Zeit fortgesetzten Repositionsversuch — als ein gefährliches und unzeitgemäßes Verfahren. Die Normalbehandlung in der Stadt- und Hospitalpraxis ist die frühzeitige Herniotomie; nur bei großen Brüchen mit weiten Bruchpforte und gutem Allgemeinbefinden des Pat. und in der Landpraxis ist ein einmaliger, schonender Repositionsversuch — etwa wie zur Zurückbringung nicht eingeklemmter Brüche — erlaubt; mißlingt er, so ist unter Vermeidung jeglichen Zeitverlustes durch weitere zwecklose Repositionsmanöver die am schnellsten erreichbare chirurgische Hilfe zur Vornahme der Herniotomie zu beschaffen.

Als solchen empfiehlt Witzel das an seiner Abteilung geübte Verfahren der Laparoherniotomie. Es besteht in folgenden, durch schematische Zeichnungen veranschaulichten Abschnitten: 1) Freilegung der Bruchpforte und Isolierung der Bruchgeschwulst. 2) Durchtrennung der Decken des Bruchsackhalses, Eröffnung des Bauchfeldes oberhalb der Einschnürung, Einführung eines den Bauchraum schützenden Abschlußtampons. 3) Spaltung des Bruchsackes und seiner Hüllen von oben herab, wobei eine Kompresse bezw. Stieltupfer das Bruchwasser aufnehmen und die Hände, wenn auch nur der Verdacht einer Gangrän vorliegt, durch Gummihandschuhe geschützt werden. 4) Versorgung des Bruchinhaltes, wobei W. drei Aufgaben unterscheidet: a) zweifellos lebensfähiger Darm wird versenkt, die Radikaloperation angeschlossen; b) verdächtigter Darm ist in einem angenähten »Sacktampon« zu versenken, um ihm günstige Bedingungen für seine Erholung zu geben; c) der zweifellos brandige Darm wird vor die sicher tamponierte Bauchwunde gelagert, feucht eingehüllt und sich selbst überlassen, nachdem noch einige Nähte durch Bauchwand, Tampon und Mesenterium gelegt sind. Die primäre Resektion des Darmes bleibt trotz aller Verbesserung der Technik ein gefährliches Unternehmen, welches niemals in der Allgemeinpraxis ausgeführt werden sollte.

Als Vorzüge seines Verfahrens, dessen technische Einzelheiten ausführlich angegeben werden, betont Verf. folgende: Die Ausführung ist einfach, eine Infektion des Bauchraumes durch den Bruchinhalt, sowie unbeabsichtigte Darm- oder Gefäßverletzungen werden mit Sicherheit vermieden.

Gutzert (Neidenburg).

## 10) N. W. Sinjuschin. Das Lymphgefäßsystem des Magens in seiner Beziehung zur Ausbreitung des Karzinoms.

(Russisches Archiv für Chirurgie 1904. [Russisch].)

S. hat an 22 Leichen neugeborener bezw. wenige Monate alter Kinder die Lymphgefäße und Drüsen nach Injektion mit Preußischblau studiert. Er ist dabei zu denselben Resultaten und praktischen Schlüssen gekommen wie seine Vorgänger. Nur in einem Punkte weicht er von ihnen ab. Es gelang ihm vom Fundus des Magens aus ein Gefäßnetz zu injizieren, das in den Glandulae praecardiacae endete. Jedesmal, wenn die Fundusgefäße sich füllten, wurden diese Drüsen sehr deutlich, sowie Gefäße, die mit den Drüsen der kleinen Kurvatur und der Glandulae suprapancreaticae kommunizierten. Diese von Cunéo nicht als selbständige Gruppe beschriebenen Drüsen möchte S. als solche betrachtet wissen.

V. E. Mertens (Breslau).



## 11) W. Petersen u. F. Colmers. Anatomische und klinische Untersuchungen über die Magen- und Darmkarzinome.

(Beiträge zur klin. Chirurgie Bd. XLIII. p. 1.)

Diese umfassende, mit 117 Textabbildungen und 16 Tafeln ausgestattete Arbeit enthält eine Fülle interessanter Ergebnisse und geistreicher Gedanken. Manches ist allerdings noch reine Hypothese und bedarf, wie Verf. selbst es aussprechen, noch der Nachprüfung und des weiteren Ausbaues. Vieles darf wohl aber schon jetzt als fester Grund betrachtet werden, worauf künftige Forscher fußen und weiterbauen können.

Das Material, welches der Arbeit zugrunde liegt, besteht aus 66 Magen-, 22 Dickdarm- und 212 Mastdarmkarzinomen. Davon wurden 34 Magen-, 22 Dickdarm- und 46 Mastdarmkrebs auf's genaueste histologisch untersucht, während von den übrigen Fällen nur vereinzelte mikroskopische Präparate und die sorgfältigen Aufzeichnungen des pathologischen Instituts verwertbar waren. Von den genauer untersuchten 102 Fällen werden kurze makroskopische und mikroskopische Befunde mitgeteilt und durch sehr lehrreiche schematische Skizzen erläutert, aus denen neben der Form und den Größenverhältnissen der Geschwülste insbesondere die Art des peripheren Wachstums sowie das Verhältnis der makroskopisch erkennbaren und der mikroskopisch nachweisbaren Ausbreitung ersichtlich ist.

Verf. teilt die Karzinome des Magen-Darmkanals ein in Carcinoma adenomatosum mit den Unterabteilungen simplex, microcysticum, papilliferum und gelatinosum, in Carcinoma solidum mit den Unterabteilungen alveolare, diffusum und gelatinosum und in Mischformen. Diese drei Gruppen beteiligen sich beim Magen mit bezw. 24%, 57% und 19%, beim Dickdarm mit 86,5%, 13,5% und 0%, beim Mastdarm mit 82,5%, 11% und 6,5%. Es überwiegt also beim Magen das Carcinoma solidum, beim Dick- und Mastdarm das Carcinoma adenomatosum.

Als eines der Hauptergebnisse der zum Teil mittels Serienschnitten durchgeführten histologischen Untersuchung muß es angesehen werden, daß die Magen- und Darmkarzinome fast ausschließlich unizentrisch wachsen. Ein multizentrisches Wachstum scheint nur äußerst selten vorzukommen. Die Vergrößerung der Geschwulst erfolgt entweder durch expansives Wachstum, wobei das Krebsparenchym oder das bindegewebige Stroma überwiegend sich beteiligen kann, oder durch infiltrierendes Wachstum. Letzteres kann interglandulär vorwiegend auf dem Wege der Lymphbahnen erfolgen oder intraglandulär durch Einbruch in die Schleimhaut von unten, von der Seite und von oben her. Während sich das expansive und das intraglanduläre Wachstum leicht als unizentrisch erkennen lassen, ergibt das intraglanduläre zahlreiche Täuschungsbilder, die oft nur durch genaues Studium von Schnittserien richtig zu deuten sind. Besonders verwirrend ist dabei häufig die An-

passung des Karzinoms an die normale Organstruktur, die »Organ-Mimikry«. Den Beweis für den Übergang sog. vorbereitender Drüsenwucherungen, »Vorstufen« des Karzinoms in wirkliches Karzinom, hält Verf. nicht für erbracht.

Obgleich bei dem überwiegend unizentrischen Wachstum der Magen- und Darmkarzinome die Randpartien nur mit größter Vorsicht zur Entscheidung histogenetischer Fragen herangezogen werden dürfen, fanden sich doch einige Bilder, die für eine primäre Entartung des Epithels ohne wesentliche Beteiligung des Bindegewebes sprachen.

Die Verbreitungswege des Karzinoms erwiesen sich als sehr verschieden im Magen, Dick- und Mastdarm und innerhalb desselben Organs je nach der anatomischen Form des Karzinoms. Im Magen verbreitet es sich hauptsächlich in der Magenwand selbst und geht oft sehr weit über die makroskopisch erkennbaren Grenzen hinaus. Es dehnt sich meist an der kleinen Kurvatur weiter aus als an der großen und überschreitet häufig auch den Pylorus. Das Dickdarmkarzinom bleibt sehr lange auf umschriebene Stellen der Darmwand beschränkt. Ähnlich verhält sich innerhalb der Darmwand das Mastdarmkarzinom, dagegen dringt es ziemlich frühzeitig in das pararektale Gewebe ein. Während das Karzinom innerhalb der Magen- und Darmwand fast ausschließlich kontinuierlich wächst, springt es auf die Lymphdrüsen häufig diskontinuierlich über.

Überraschende Beziehungen ergaben sich zwischen der anatomischen Form der Karzinome und der Bösartigkeit, nach der Häufigkeit der Rezidive berechnet, wenigstens für das Mastdarmkarzinom. Hier blieb das Rezidiv überhaupt nur beim Carcinoma adenomatosum zuweilen aus, in 20% der Fälle am regelmäßigsten beim Carcinoma adenomatosum papilliferum und microcysticum; das Carcinoma solidum und die Mischformen rezidivierten stets. Verf. stellt daher die Forderung auf, bei der Indikation zur Operation eines Mastdarmkarzinoms auf die anatomische Form Rücksicht zu nehmen und dieselbe möglichst durch Probeexzision vorher festzustellen. Beim Magen waren keine ähnlich augenfälligen Unterschiede des klinischen Verlaufes je nach der anatomischen Form vorhanden.

Aus dem unizentrischen Wachstum ergibt sich die praktisch wichtige Folgerung, daß man nur mit direktem Rezidiv, hervorgegangen aus zurückgelassenen Karzinomzellen, nicht mit einer Disposition des Epithels in der Umgebung der Hauptgeschwulst zu neuer Erkrankung, zu rechnen hat. Auch von den zurückgelassenen Krebszellen braucht jedoch nicht in jedem Falle ein Rezidiv auszugehen, vielmehr glaubt Verf. aus klinischen Beobachtungen und histologischen Befunden schließen zu dürfen, daß Heilungsvorgänge beim Karzinom eine größere Rolle spielen, als bisher angenommen wurde. Die Rezidive sind zu unterscheiden in Organ-, Zellgewebs-, Lymphdrüsen- und metastatische Rezidive. Beim Magen steht das Organrezidiv durchaus im Vordergrund und läßt sich durch ausgiebige

Resektion wahrscheinlich häufig vermeiden; beim Mastdarmkarzinom überwiegt bei weitem das Rezidiv im Zellgewebe und in den nächstgelegenen regionären Lymphdrüsen.

Die Rezidivfrage fällt nicht stets zusammen mit der Drüsenfrage, zumal, wie es scheint, gerade in den Drüsen Krebszellen zugrunde gehen können.

Die Wachstumsverhältnisse der Magen- und Darmkarzinome hält Verf. für einen strikten Beweis gegen die parasitäre Ätiologie.

M. v. Braun (Tübingen).

12) **Summers.** The treatment of posterior perforations of the fixed portions of the duodenum.

(Annals of surgery 1904. Nr. 5.)

Verf. schlägt vor, die von Kocher im Zentralblatt für Chirurgie 1904 Nr. 2 geschilderte »Mobilisierung des Duodenums« anzuwenden, um retroperitoneale Risse des Duodenums freizulegen und eventuell zu nähen. Die durch stumpfe Gewalt hervorgerufenen Rupturen der Hinterfläche des Duodenums sitzen vorwiegend in der Nähe des Pylorus und an der Vereinigungsstelle von Duodenum und Jejunum, da hier ein fixierter Teil an einen losen stößt. Auch Schußwunden des hinteren Teiles des Duodenums können auf diese Weise versorgt werden. Jedenfalls soll bei allen Verletzungen des Unterleibes an diese retroperitonealen Rupturen gedacht und sollen dieselben genäht werden, wenn es der Zustand des Pat. erlaubt.

Harheld (Altona).

13) **Masnata.** Nuovo processo di gastroenterostomia.

(Policlinico 1904. Ser. chir. Nr. 5.)

An der Hand von drei Schemata und acht Abbildungen schildert M. folgende Methode, die er bisher experimentell erprobt hat und im wesentlichen die Vorteile einer seitlichen Anastomose und der Ypsilon-methode vereinigen soll. Er legt die beiden Darmschenkel flintenlaufartig aneinander und zerstört den Sporn vollständig, mit anderen Worten fügt zur Gastroenterostomie eine Enteroanastomose, die sich durch die ganze Länge der Schlinge hindurchzieht. Zuerst wird diese Anastomose gemacht, in welcher man eine Öffnung von 4 bis 5 cm übrig läßt, die dann in den Darm gepflanzt wird; die Darmschenkel kommen hinter einander. E. Pagenstecher (Wiesbaden).

14) **W. Braun.** Zur Pathologie und Therapie des Darmverschlusses.

(Beiträge zur klin. Chirurgie Bd. XLI. Hft. 3.)

Die Ausführungen des Verf. stützen sich auf die in Altona und Berlin unter der Oberleitung Prof. Krause's beobachteten Fälle von Ileus. Verf. teilt zunächst zum Verständnis und zur Beurteilung gewisser ursächlicher Momente und Erscheinungen des Darmver-

schlusses die eigenen Beobachtungen mit, bespricht dann die auf Grund differentieller und spezieller Diagnose für Krause und seine Schüler gültigen allgemeinen operativen Indikationen und entwickelt die Gesichtspunkte, welche für die allgemeinen und speziellen therapeutischen Maßnahmen leitend waren. Es werden also in einzelnen Kapiteln, immer unter Einflechtung einschlägiger Kranken- und Operationsgeschichten, die Pathogenese und Symptomatologie, die lokalen Darmsymptome, die operative Indikationsstellung, die Indikationsstellung auf Grund der Differentialdiagnose und die Therapie des Darmverschlusses abgehandelt. Es kann hier auf die Einzelheiten der sehr lehrreichen Besprechungen nicht eingegangen werden. Seinen eigenen Standpunkt über die Therapie des mechanischen Darmverschlusses präzisiert Verf. folgendermaßen:

Eine erfolgreiche Therapie des mechanischen Darmverschlusses und seiner Komplikationen ist nur auf mechanisch-operativer Grundlage denkbar. Chirurgische Technik allein kann aber den Sieg nicht bringen, wenn sie auch die Gefahren der Operation durch vorsichtige Anpassung an die Eigenart des Ileus bis zu einem gewissen Grade verringern kann. Sie kann nur durch nicht operative, gegen die gefährlichen Störungen des Nervensystems, des Zirkulationsapparates und der Darmfunktion direkt gerichtete Maßnahmen, wie sie uns heute erst in ganz bescheidenem Umfange zu Gebote stehen, zur vollen Leistungsfähigkeit gebracht werden.

Blauel (Tübingen).

15) **P. J. Bokenham.** The treatment of haemorrhoids and allied conditions by oscillatory currents of high tensions.

(Lancet 1904. Juli 2.)

Verf. empfiehlt die von Doumer (Lille) angegebene Methode der Behandlung von Hämorrhoiden, Analfissuren und ähnlichen Erkrankungen mit hochgespannten Oscillationsströmen von 100 bis 500 Milliampère Stärke. Es wird über 118 Fälle berichtet; je nach der Art der Erkrankung waren mehr oder weniger Sitzungen (5—30) von ca. 15 Minuten Dauer nötig, wobei die Elektrode in innigen Kontakt mit den erkrankten Partien gebracht wurde. Einfache Fissuren, Post partum-Hämorrhoiden mit Mastdarmvorfall, sowie Pruritus ani ergaben besonders glänzende Erfolge.

H. Ebbinghaus (Berlin).

16) **Rhoads.** The diagnosis of abscess of the liver.

(Annals of surgery 1904. Nr. 5.)

Nach mehrfachen Statistiken kommt der Leberabszeß bei tropischer Ruhr in 5% der Fälle, bei einheimischer Ruhr in viel geringerem Prozentsatze vor. Da in vielen Fällen die Ruhr nur als leichter Durchfall sich bemerkbar machen kann, und da die Kranken infolgedessen oft gar nicht wissen, daß sie die Ruhr gehabt haben

oder noch haben, läßt die Vorgeschichte bei der Diagnose Leberabszeß oft im Stiche. Die wichtigsten Anzeichen für den letzteren sind: stierer matter Blick, braune Hautfarbe ohne eigentlichen Ikterus, remittierendes Fieber, Druckgefühl im rechten Hypochondrium, Lebervergrößerung, Leukocytenvermehrung von 11 000—40 000, Ausdehnung der Hautvenen im Epigastrium. Außerdem können zuweilen vorhanden sein: Schabegeräusch über der Leber, trockner Husten infolge Pleurareizung, Auswurf bei in die Lungen durchgebrochenem Abszeß, Hautödem über der Leber, nach dem Schulterblatt ausstrahlender Schmerz bei Lage des Abszesses in der Nähe der Gallenblase. Die Durchleuchtung mit Röntgenstrahlen kann das Auffinden des Leberabszesses erleichtern. Herhold (Altona).

### 17) Voronoff. Traitement chirurgical des abcès du foie en Égypte.

(Arch. internat. de chir. Vol. I. Fasc. 5.)

Aus der ausführlichen historischen Einleitung ist hervorzuheben, daß die Punktion in früheren Zeiten die einzige Therapie der Leberabszesse in Ägypten bildete. Seit Einführung der Antisepsis und Asepsis wurde die breite Eröffnung die maßgebende Methode. Sie wird in der Regel dem Vorgehen von Zancarol entsprechend ausgeführt. Zur Diagnose des Sitzes des Abszesses oder der Abszesse wird ein ausgedehntester Gebrauch von der Ausführung der Probepunktionen gemacht. Auch V. empfiehlt dieses Verfahren und verteidigt es gegen die naheliegenden Einwände, indem er ausführt, daß auch die »chirurgischere« Probelaparotomie nicht immer zum Ziele führe. Immerhin muß Verf. zugeben, daß in einer Reihe von Fällen nach ergebnislosen Probepunktionen erst durch die Inzision Klarheit gebracht wurde. Seit Einführung der breiten Eröffnung der Abszesse ist auch die Mortalität gesunken. Von 1089 Fällen, die in den letzten 20—25 Jahren von 17 Ärzten in Ägypten operiert worden waren, waren 956 mit der breiten Inzision und 95 mit der Punktion behandelt worden. Die Punktion ergab eine Mortalität von 60%, die Inzision eine solche von 40%. Die bessere Diagnosenstellung und der frühzeitigere Eingriff haben die Mortalitätsstatistik einzelner Operateure bis auf 20% Mortalität herabgedrückt.

Je nach dem Sitze des Abszesses muß die Anlage des Schnittes gewählt werden; häufig werden eine oder mehrere Rippen zu resezieren sein. Die Komplikationen des Pyopneumothorax u. ä. erfordern besondere Maßnahmen. Die Anwendung der Curette nach Eröffnung des Abszesses, die in Ägypten nicht geübt wird, ist nach Ansicht des Verf. sehr zu empfehlen. Engelmann (Dortmund).

## Kleinere Mitteilungen.

### 18) Thompson. Stricture of the oesophagus due to typhoid ulceration.

(Annals of surgery 1904. Nr. 5.)

Nach Typhus entstandene Verengung der Speiseröhre beobachtete Verf. in drei Fällen, welche durch Bougieren gebessert wurden. Aus der Literatur vermochte er nur neun andere derartige Fälle zu sammeln. Herhold (Altona).

### 19) C. Constantinescu. Einige Bemerkungen über den unmittelbaren Eingriff bei perforierenden Bauchwunden.

(Revista de chir. 1904. Nr. 4.)

Verf. gibt neun, verschiedenen Krankenhausabteilungen entstammende Fälle von penetrierenden Bauchwunden, welche infolge verschiedener Behandlung auch einen verschiedenen Verlauf nahmen. Bei vier Pat. wurde gleich nach der Verletzung durch breite Laparotomie, Naht der perforierten Darmschlingen und Reinigung des Bauchfelles eingegriffen, und alle diese Fälle heilten; in anderen Fällen wurde nach 12, 24 und 30 Stunden eingegriffen, und war das Resultat: zwei Todesfälle, der eine infolge von Darmperforation, der andere durch Infektion seitens des verwundenden Körpers, während der dritte heilte, da keine Eingeweideverletzung vorhanden war. Zwei Fälle, bei welchen keinerlei Eingriff vorgenommen wurde, endeten tödlich. C. ist daher der Ansicht, das der systematische und unmittelbare Eingriff die einzige rationelle Behandlung der Bauchwunde ist, so oft man einen Zweifel über die Penetration derselben hat. Die Eröffnung der Peritonealhöhle in breitem Maße soll immer vorgenommen werden, so oft eine Verletzung der Serosa vorliegt, und anschließend daran diese und die der umgebenden Organe desinfiziert werden. E. Toff (Braila).

### 20) E. W. Goodall. The causation, diagnosis and treatment of perforating ulcer in typhoid fever.

(Lancet 1904. Juli 2.)

Verf. basiert seine Arbeit auf 1921 Typhusfälle mit 96 Perforationen. Es sind dieses die Fälle, die in den letzten 12 Jahren im Eastern Hospital in Homerton in Behandlung waren. Alle Perforationsfälle bis auf 2 verliefen tödlich. Es ereigneten sich Perforationen in 4,9% der Typhusfälle, und 31,5% aller Todesfälle bei Typhus waren auf diese Komplikation zu beziehen. Betroffen waren 62 Männer und 34 Frauen. Das Alter von 10—24 Jahren stellte die größte Zahl. Niemals ereigneten sich die Perforationen in der 1. Woche, am häufigsten in der 3., 4. und 5. Bei 9,3% der Fälle fand die Perforation in einem Typhusrückfalle statt; am häufigsten trat sie in schweren Fällen von Typhus und im akuten Stadium ein. Traumatische Irritationen, z. B. bei der Verlagerung des Pat. oder dem Transport usw., spielten für die Perforation keine wesentliche Rolle.

Unter den Symptomen der Perforation schreibt Verf. dem sie sehr häufig begleitenden Schüttelfrost diagnostisch eine wichtige Rolle zu. Abgesehen von den oft recht bedeutenden Schwierigkeiten der Diagnose ist die Lokalisation der betreffenden Perforation häufig keineswegs leicht. Unter 68 Perforationsfällen Verf.'s war 59mal der Dünndarm (einmal ein Meckel'sches Divertikel), 3mal der Dickdarm, 3mal der Wurmfortsatz, 2mal die Gallenblase, 1mal eine eitrige Drüse perforiert. Die Dünndarmperforationen lagen meist innerhalb der ersten 24 Zoll über der Klappe.

Sofortige Laparotomie ist die einzig mögliche Therapie, von der nur bei schon Moribunden abzusehen ist. In außerordentlich seltenen Fällen der Literatur ist

nach Perforation noch spontan eine Heilung eingetreten. Die in der Literatur niedergelegten prozentuellen Zahlen von operativen Heilungen sind nach Verf.'s Ansicht bei weitem zu günstig, da verhältnismäßig weit mehr günstige als ungünstige beschrieben sind. Die Laparotomie sollte im allgemeinen auf der rechten Seite gemacht, die Perforationsstelle mit Lembert'schen Nähten übernäht oder als Kotfistel eingnäht werden.

Zur Betäubung der Schmerzen sind keine Narkotika zu geben, zur Operation selbst wird Allgemeinanästhesie empfohlen.

Zahlreiche instruktive Krankengeschichten sind in der Arbeit eingeflochten.

H. Ebbinghaus (Berlin).

## 21) G. Nilson. Kasuistischer Beitrag zur Frage über die Bedeutung der Leukocytose bei Appendicitis.

(Hygiea Bd. LXV. Folge II. Bd. III. Abt. 1. p. 333. [Schwedisch.]

Über 15 Fälle von Appendicitis, die im Herbst 1902 im Marienkrankenhause zu Stockholm (Chefarzt Rissler) behandelt worden sind, liefert die Arbeit detaillierte Krankengeschichten, besonders in bezug auf das Auftreten der Leukocyten. In einer ersten Gruppe sind neun Fälle zusammengestellt, die ohne Operation genasen, die sechs übrigen, welche zum Unterschiede von den vorigen mit Eiterung verliefen, wurden operiert. Nach einer kritischen Besprechung der nicht operierten Fälle kommt Verf. zu dem Schluß, daß »eine initiale, rasch vorübergehende, höhere Leukocytose, eine Steigerung auf nur ein paar Tausend über das Normale, oder eine absolute Abwesenheit einer Vermehrung der Zahl der weißen Blutkörperchen, wenn die Symptome übrigens geringe sind, die Stellung einer guten Prognose im Einzelfalle und die Einleitung einer medizinischen Behandlung rechtfertigt«. Die Durchschnittswerte der Leukocyten bei den sechs eiternden Fällen betrug 23450. Bei allen tritt die Neigung der Leukocytose hervor, entweder auf derselben hohen Stufe zu bleiben oder sich von Tag zu Tag zu vermehren. Verf. bestätigt, daß dieses verschiedene Verhalten der Leukocyten eine wertvolle Bereicherung der Differentialdiagnose zwischen katarrhalischer und eitriger Appendicitis ist. Bei der Entscheidung über die Operationsfrage gibt gewissermaßen die Leukocytose den Ausschlag, wenn die übrigen Symptome festgestellt sind. Nächste dem Ergebnis von Eiter bei der Probepunktion deutet kein Zeichen so deutlich als dieses auf Eiterung in der Bauchhöhle hin.

Hansson (Cimbrishamn).

## 22) R. Morison. Hernia.

(Edinb. med. journ. 1904. März u. April.)

Verf. berichtet über 75 Leistenbrüche, welche sämtlich radikal operiert wurden und glatt ausheilten; das jüngste operierte Individuum war 10 Monate, das älteste 80 Jahre alt. Von 6 Kranken mit eingeklemmten Leistenbrüchen starb einer, die übrigen heilten ohne Störung aus. Alle 10 reponiblen Schenkelbrüche wiesen glatte Heilung auf, während von 2 eingeklemmten einer den Tod herbeiführte, 2 Nabel- und 8 Bauchbrüche wiesen normalen Verlauf auf. — An der Hand dieses Materiales werden Ätiologie, Symptomatologie, Differentialdiagnose, Therapie und Prognose besprochen. Die Operationsmethode für Leistenbrüche ist eine Kombination derjenigen von Halstead, Bassini und Kocher: der Bruchsack wird nach Kocher durch die Muskulatur nach oben durchgezogen und dort vernäht, im übrigen nach Bassini verfahren. Bei Schenkelbrüchen werden zum Verschluss der Bruchpforte Catgutnähte durch das Lig. Poupartii und das Lig. Cooperi gelegt. Die Therapie der Nabel- und Bauchbrüche bietet nichts Besonderes. Verf. warnt bei Besprechung der Behandlungsweise eingeklemmter Brüche vor den wiederholten Versuchen der Taxis, da er zu oft Störungen beobachtet habe, die sicher durch sofortige Herniotomie vermieden wären. Sie soll nur in vereinselten und frühzeitig in ärztliche Behandlung kommenden Fällen versucht werden.

Viermal wurden von M. Rezidive operiert, unter denen sich ein innerer Leistenbruch sowie ein nach Kocher operierter Fall befanden; hier war der Bruch in den nach oben durch die Aponeurose des Musc. obliqu. ext. gezogenen Bruchsack getreten. Ein von M. operierter Littre'scher Bruch war dadurch ausgezeichnet, daß ein Meckel'sches Divertikel auf der Kuppe des Darmes sich befand.

Jenckel (Göttingen).

23) E. M. Corner. Thrombosis and acute gangrene in strangulated herniae.

(Edinburgh med. journ. 1904. Mai.)

Anknüpfend an die in »St. Thomas' hospital reports for 1900« vom Verf. erschienene Arbeit über akute infektiöse Nekrose bei eingeklemmten Brüchen, werden drei neue Fälle publiziert und eingehend besprochen.

Im ersten handelte es sich um eine 42jährige Frau, welche wegen eingeklemmten Schenkelbruches 12 Stunden nach dem Einsetzen der Erscheinungen operiert wurde, und nach der Reposition der völlig unversehrt aussehenden Dünndarmsehlinge und Radikaloperation an Gangrän dieses Darmstückes starb. Da der Darm bei der Operation völlig gut aussah, neigt Verf. der Ansicht zu, daß die Thrombose der Mesenterialgefäße sekundär auftrat und hervorgerufen wurde durch Auswanderung von Mikroorganismen aus dem Darmlumen während der Zeit der Inkarnation.

Fall II handelt von einem 29jährigen Manne, welcher wegen linksseitigen eingeklemmten Leistenbruches 13 Stunden nach den ersten Symptomen operiert wurde und bei welchem auf derselben Seite noch ein unvollkommener Descensus testiculi bestand. Wegen Thrombose der Mesenterialgefäße wurde die Resektion des erkrankten Darmstückes ausgeführt und End-zu-End anastomosiert. Der Hode wurde mitentfernt und die Bruchpforte durch Catgutnähte verschlossen. Heilung per primam.

In Fall III handelt es sich um eine 63jährige Frau mit rechtsseitigem eingeklemmtem Schenkelbruche. Wegen Thrombose der Mesenterialgefäße wurde die Resektion ausgeführt und dadurch völlige Heilung erzielt. Auch hier sah der Darm normal aus und wäre sicher reponiert worden, wenn nicht das Mesenterium gedreht gewesen wäre.

Aus den angeführten Statistiken geht die Frequenz derartiger Beobachtungen hervor. Von eingeklemmten Schenkel Brüchen wurden 8,8% brandig, während bei Leistenbrüchen der Prozentsatz 3,3% betrug.

Jenckel (Göttingen).

24) Calinescu (Bukarest). Einige Bemerkungen über 906 operierte Hernien.

(Spitalul 1904. Nr. 11.)

Das Vorhandensein eines Bruches ist heute in Rumänien kein Befreiungsgrund vom Militärdienste mehr. Die betreffenden Soldaten werden operiert und auf diese Weise nicht nur eine Anzahl junger Leute dem Militärdienste erhalten, sondern dieselben werden von Schäden befreit, welche früher oder später sie zu jeder Arbeit untauglich machen und der Gemeinde und dem Staate zur Last fallen lassen würden. Die ersten Operationen wurden von Demosthen gemacht, späterhin von C., seinen Assistenten und anderen Militärärzten. Die Resultate waren im allgemeinen sehr gute, da von den 906 Operierten nur 15 starben; darunter waren einige mit eingeklemmten Brüchen; in anderen Fällen trat Pleuropneumonie oder Erysipel auf, bei zweien entwickelte sich Peritonitis. Vier Hernien rezidivierten, sonst waren die operativen Resultate sehr gute.

E. Toff (Braila).

25) L. Vaccari. Su di una rara disposizione della fascia di Cooper a livello di un' ernia diretta della vescica.

(Gas. degli ospedali e delle clin. 1904. Nr. 73.)

V. hat bei der Operation eines äußeren Leistenbruches einen Blasenbruch aus der Fascia transversa herauskommen sehen von der Größe eines Mannesfingers.



Er hatte einen Stiel, der von einem engen, fibrösen Ring eingeschnürt war. Letzterer lag 3 cm oberhalb des Poupert'schen Bandes und entsprach der Hautöffnung des Leistenkanales.

In der Literatur fand V. eine solche Anordnung der Fascia transversa zu direkten Brüchen nicht verzeichnet. Die Disposition dazu sucht er in einer Hypertrophie der fibrösen Elemente der Cooper'schen Fascie oder in einer lokalen Reizung durch das den Bruchinhalt bildende Organ oder durch ein Bruchband.

Dreyer (Köln).

## 26) N. Heuström. Fall von Hernia obturatoria.

(Hygiea Bd. LXV. Folge II. Bd. III. Abt. I. p. 201. [Schwedisch.]

Mitteilung eines einschlägigen Falles aus der Universitätsklinik in Lund (Direktor: Prof. Borelius). Es handelte sich um ein 67jähriges Fräulein, das seit 12 Jahren in der rechten Leistenfalte einen reponiblen Bruch getragen hatte. Derselbe war zeitweise mit einem Bruchbande behandelt worden und konnte immer reponiert werden. 2 Tage vor der Aufnahme mißlang das Repositionsmanöver; Winde und Stuhl blieben angehalten, schließlich erfolgte Erbrechen. Bei der Aufnahme fand sich an der vorderen inneren Seite des rechten Schenkels, dicht am Lig. Pouperti, aber medialwärts von der gewöhnlichen Stelle der Schenkelbrüche, eine etwa hühnereigroße Anschwellung, deren unterer Pol wohl abgrenzbar war. Aufwärts verlor sie sich unter dem Schambeine. Vom Mastdarm aus fühlte man rechts und aufwärts eine Resistenz in der Gegend des Foramen obturatorium. Zuerst gemachte Einläufe und Darmauspülungen blieben erfolglos, durch dann gereichtes Rizinusöl wurde der Zustand verschlimmert. Am 2. Tage Herniotomie und Radikaloperation.

Hautschnitt über die Regio pectinea, parallel mit der Längsachse des Beines; Freilegung des M. pectineus, dessen medialer Rand auswärts geführt wird; stumpfe Eröffnung des dahinter gelegenen Bruchsackes, in welchem eine Dünndarmschlinge gesehen und gefühlt wird. Quere Durchtrennung des Muskels, um mehr Raum zu gewinnen; die Schlinge konnte ohne Debridement reponiert werden; ein ver-wachsenes Netzstück wurde reseziert. Der Bruchkanal war für den Zeigefinger bequem durchgängig; der Sack wurde bis in den Canalis obturatorius isoliert, torquiert und abgebunden; Drainage und Vernähung des M. pectineus. Heilung per primam. — Ein halbes Jahr später kein Rezidiv.

Verf. bespricht in der Epikrise die große Mortalität der betreffenden Brüche. Die hervorragendsten Symptome werden erörtert. Eine tabellarische Zusammenstellung von 37 in der Literatur mitgeteilten Fällen ist der Arbeit beigelegt.

Hansson (Cimbrishamn).

## 27) D. Maragliano. Klinische und pathologisch-anatomische Erfahrungen auf dem Gebiete der Magen Chirurgie.

(Beiträge zur klin. Chirurgie Bd. XLI. Hft. 3.)

Verf. berichtet über die in der chirurgischen Abteilung des Augustahospitals zu Berlin auf dem Gebiete der Magen Chirurgie erteilten therapeutischen und physiologischen Ergebnisse. Es werden in einzelnen Kapiteln der Magenkrebs (12 Resektionen, 32 Palliativoperationen), die gutartige Pylorusstenose (10 Gastroenterostomien, 2 Pyloroplastiken), das Magengeschwür, der Sanduhrmagen, die gastrischen Krisen bei Tabes dorsalis, der Pylorospasmus und der Speiseröhrenkrebs besprochen. Von den 12 Krebskranken starben 3 unmittelbar im Anschluß an die Resektion, 4 leben noch als geheilt. Unter den verschiedenen Methoden der Gastroenterostomie wurde weitaus am häufigsten die Gastroenterostomia antecolica anterior mit Enteroanastomose angewandt; stets wurde die Naht ausgeführt, nie der Murphyknopf benutzt.

Blauel (Tübingen).

## 28) Koczyński. Entfernung einer Magen sonde durch eine Magen fistel.

(Gaz. lekarska 1904. Nr. 27.)

Bei einer 27 Jahre alten Arbeiterin wurde wegen narbiger Verengung der Speiseröhre infolge Laugenverätzung eine Magen fistel angelegt und von da aus

die Speiseröhre sondiert. Am 5. Dezember 1903 soll die Spitze der Sonde samt dem Metallverschluß abgebrochen und im Magen stecken geblieben sein. Das Stück wurde im Magen gesehen, konnte aber nicht entfernt werden. Die Ernährung durch die Fistel war hinreichend, und erst am 14. März 1904 traten heftige Schmerzen im Magen mit Galleabsonderung auf. Die Magenfistel wurde stumpf erweitert und darauf ein 18 cm langes Stück Magensonde extrahiert.

Bogdanik (Krakau).

29) S. Pfförringer. Beitrag zum Wachstum des Magenkarzinoms.

(Beiträge zur klin. Chirurgie Bd. XLI. Hft. 3.)

Ans dem Materiale der chirurgischen Klinik zu Würzburg an durch Resektion gewonnenen Präparaten von Magenkrebsen liefert Verf. einen Beitrag zur Entscheidung der Frage über das Wachstum des Magenkarzinoms. Es wurden neun Fälle genau untersucht und eingehend beschrieben. Bezüglich der Einzelheiten der Befunde muß auf das Original verwiesen werden. Als Hauptergebnis stellt sich heraus, daß in allen Befunden Verf. die Angaben Borrmann's voll und ganz bestätigen, und daß er nur Beweise für die von Ribbert und Borrmann vertretene Anschauung von der Wachstumsweise des Karzinoms finden konnte.

Blauel (Tübingen).

30) Moynihan. One hundred cases of gastroenterostomie for simple ulcer of the stomach and duodenum.

(Annals of surgery 1904. Nr. 5.)

Von den 100 in der Überschrift genannten Operationen wurden 85 wegen unverbesserlicher Dyspepsie bei chronischem Magengeschwür, 15 wegen Magenblutung ausgeführt; die Gesamt mortalität betrug 2 (2%). Das jüngste operierte Individuum war 17, das älteste 62 Jahre alt; in 58 Fällen wurde nur ein Geschwür gefunden, in 20 zwei, in 4 Fällen drei und in 7 multiple. Ein Duodenalgeschwür wurde einfach 9mal, in Verbindung mit Magengeschwüren 13mal angetroffen. Die klinischen Symptome der Geschwüre bestanden meistens in anfallsweise auftretenden heftigen Schmerzen; da, wo Blutungen eingetreten waren, kamen die Pat. sehr ausgeblutet mit 18—33% Hämoglobingehalt zur Operation. Verf. machte in den 15 Fällen von Magenblutung nur die Gastroenterostomie ohne Exsision des Geschwürs; die Blutung kehrte hiernach nicht wieder. Er vertritt die Ansicht, daß man bei Blutung eine Exsision des Geschwürs nur dann vornehmen solle, wenn dasselbe schnell zu finden ist. Erbrechen trat nach der Operation in drei Fällen ein; im ersten Falle ließ sich das Erbrechen nach 10 Tagen durch Magenauswaschungen beseitigen; im zweiten Falle dauerte es ein Jahr, im dritten wurde eine Enteroanastomose der angehängten Darmschlingen nötig. Um diesen Circulus zu vermeiden, ist es empfehlenswert, die Schlinge möglichst nahe der großen Kurvatur anzunähen. Verf. bevorzugte die hintere Gastroenterostomie nach Hacker. Um das Eintreten einer postoperativen Lungenentzündung durch Hineingelangen von Bakterien in die Bronchien zu vermeiden, läßt er die Pat. vor der Operation eine gründliche Reinigung der Mundhöhle vornehmen.

Seine Erfolge bezüglich der Besserung der Beschwerden der Operierten waren im allgemeinen gute, nur bei einigen waren sie nicht befriedigend; und zwar waren das die Pat., welche an Hyperchlorie litten. Diese soll nach M. vor der Operation durch Alkalien möglichst eingeschränkt werden.

Herhold (Altona).

31) J. v. Mikulicz. Small contributions to the surgery of the intestinal tract.

(Boston med. and surg. journ.)

In dem am 13. Mai 1903 in Washington vor der »American surgical association« gehaltenen Vortrage bespricht v. M. kurz: 1) den Cardiospasmus und seine Behandlung, 2) das Ulcus pepticum des Jejunum, 3) die operative Behandlung

schwerer Formen der Darminvagination, 4) die Operation bei bösartigen Geschwülden des Dickdarmes.

Über das *Ulcus pepticum*, welches als Folge der Gastroenterostomia antecolica (Wölfler), niemals nach der Gastroenterostomia retrocolica (v. Hacker) beobachtet worden ist, konnte v. M. in der Literatur 15 Fälle zusammenstellen. Er selbst hat fünf derartige Fälle beobachtet, die unter den Erscheinungen des Magengeschwürs mit starken Schmerzen, namentlich nach der Nahrungsaufnahme, einhergingen und hervorgerufen wurden durch Ulserationen, welche entweder an der Vereinigungsstelle des Magens mit dem Jejunum oder etwas unterhalb davon im Jejunum saßen. Hyperazidität des Magensaftes wurde in den meisten Fällen festgestellt, es genügt jedoch die längere Zeit andauernde Bespülung der Duodenschleimhaut mit dem unvermischten normalen Magensaftes, wie dies v. M. bei einem 3 Monate alten Kinde beobachten konnte, welches wegen angeborener Pylorusstenose 2 Monate vorher operiert worden war und an multiplen Geschwülden des Jejunum zugrunde ging. v. M. verwirft aus diesem Grunde die Wölfler'sche Methode bei gutartigen Affektionen des Magens und will dieselbe nur bei der karcinomatösen Stenose des Pylorus, wo eine schnelle Ausführung der Operation notwendig ist, angewandt wissen.

Bei einer 27jährigen Frau, welche eine totale Invagination des oralen (ileo-coecalen) Teiles des Dickdarmes in das aborale Ende bis zum Mastdarme hinab zeigte, ging v. M. folgendermaßen vor: Nach Freilegung des stark dilatierten Kolons und Einnähung in die etwa 20 cm lange, am Rande des linken Rectus verlaufende Bauchwunde wurde die vordere Wand des Darmes durch einen zirka 12 cm langen Längsschnitt gespalten und dadurch das Intussusceptum freigelegt; dasselbe bestand aus zwei Darmschlingen, eine innerhalb der anderen; die äußere war Kolon, die innere Ileum, beide mit den Serosafächen miteinander in Kontakt. Nach und nach wurden die äußeren und inneren Schichten des Intussusceptum durchtrennt und nach Eröffnung der Peritonealtasche dieselbe durch Catgutnaht zum Verschuß gebracht. Darauf Abtragung des Gekröses und Einführung eines Jodoformgazestreifens in die Mesenterialtasche. 'Das 45 cm lange resezierte Darmstück konnte von der Bauchwunde aus vorsichtig entfernt werden; die Versuche, dies vom Mastdarm aus zu tun, mißlangen, da das Intussusceptum durch diesen und die Flexura sigmoidea zu fest gehalten wurden. Der Verlauf war ein günstiger; durch den breit angelegten künstlichen After entleerte sich der Kot nach außen. 8 Wochen später wurde dieser künstliche After durch Operation geschlossen. Die Pat. verließ geheilt die Klinik. — Auf dieselbe Weise operierte v. M. eine 35jährige Frau mit demselben guten Erfolge.

Jenckel (Göttingen).

### 32) V. Lieblein. Ein Beitrag zur Kasuistik der Myome des Dünndarmes.

(Beiträge zur klin. Chirurgie Bd. XLI. Hft. 3.)

Verf. berichtet aus der Wölfler'schen Klinik über einen Fall von äußerem Leiomyom des Dünndarmes bei einer 29jährigen Frau. Dasselbe hatte eine Genitalgeschwulst vorgeschickt und erwies sich bei der Operation als eine kindskopfgroße, dem Dünndarme breitbasig aufsitzende Geschwulst. Es wurde im Zusammenhange mit einem 95 cm langen Darmstück entfernt. Die Pat. konnte geheilt entlassen werden.

Über die Histogenese der Darmmyome brachte der Fall keine neue Aufklärung. Es ließ sich nur feststellen, daß die Längsmuskulatur des Darmes die Matrix für die Geschwulst abgegeben hatte.

Blauel (Tübingen).

---

Originalmitteilungen, Monographien und Separatabdrücke wolle man an Prof. E. Richter in Breslau (Kaiser Wilhelmstraße 115), oder an die Verlagsbuchhandlung Breitkopf & Härtel, einsenden.

---

# Zentralblatt für C H I R U R G I E

herausgegeben

von

**E. von Bergmann, F. König, E. Richter,**  
in Berlin, in Berlin, in Breslau.

Einunddreißigster Jahrgang.

Wöchentlich eine Nummer. Preis des Jahrganges 20 Mark, bei halbjähriger Vorauszahlung. Zu beziehen durch alle Buchhandlungen und Postanstalten.

**Nr. 36.                      Sonnabend, den 10. September.                      1904.**

**Inhalt:** F. Steinmann, Zur Hofmann'schen Peritonealverschlußmethode in der Radikaloperation der Leistenhernien. (Original-Mitteilung.)

- 1) A. und H. Malherbe, Sarkom. — 2) Burkhardt, Einheilung von Gewebnekrosen. — 3) Glenny, Diagnostische Bedeutung der Blutdruckmessung. — 4) Falck, Spiritusseifen. — 5) Hiarichsen, Prostataabzesse. — 6) Pousson, Prostataektomie. — 7) Honsell, Abszesse des Spatium praevesicalc. — 8) Pagenstecher, Blasendivertikel und Doppelblasen. — 9) Stangi, Bauchblasen-Darmspalten. — 10) v. Brunn, Zur Harnblasenplastik. — 11) Kapsammer, Kryoskopie und Polyurie. — 12) Hofmann, Nephropexie. — 13) Hermann, Nierenspaltung. — 14) Eberth, Die männlichen Geschlechtsorgane. — 15) Bruneau und Condo de Satriano, Fibrome des Samenstranges. — 16) Santrůček, Hydrokele. — 17) Kossmann, Goldspohnsche Operation. — 18) Hildebrand und Hägler, Jahresbericht. — 19) Bergeron, Tuberkelbazillen im Blut. — 20) Dagonnet, Krebsübertragung. — 21) Matsuoka, Knochenresorption durch bösartige Geschwülste. — 22) Haberer, Sarkom und Karzinom bei demselben Individuum. — 23) Wasserthal, Lufturethroskop. — 24) Voss, Gonorrhöe eines paraurethralen Ganges. — 25) Key, Penisarkom. — 26) Melun, Instillationen bei Prostatikern. — 27) Bakó, Prostataektomie. — 28) Meyer, Ectopia vesicae urinae. — 29) Lichtenstern, Metaplasie des Harnblasenepithels. — 30) Wheelock, Fibrinöse Harnkonkremente. — 31) Wasserthal, Cystinurie. — 32) Kapsammer, 33) Rosenfeld, Urogenitaltuberkulose. — 34) Portner, Temporäre Erweiterung des vesikalen Harnleiters. — 35) Dudley, Ureterocystostomie. — 36) Vernescu, Pyelonephritis calculosa. — 37) Reynolds, Papillom des Nierenbeckens. — 38) Schüller, Nierenblutung. — 39) Dukes, Anurie. — 40) Fournier, Nierenzerreißung.

## Zur Hofmann'schen Peritonealverschlußmethode in der Radikaloperation der Leistenhernien.

Von

Dr. F. Steinmann in Bern.

Herr Dr. Hofmann hat in Nr. 43 des letzten und Nr. 19 dieses Jahrganges eine neue Methode der Hernienradikaloperation veröffentlicht unter dem Namen der Peritonealverschlußmethode und sagt zusammenfassend von derselben, daß sie allein eine völlige Beseitigung des Bruches sichere, ohne Zurückbleiben eines Peritonealtrichters. Er erweckt damit die Vorstellung, daß seine Methode

dieses Vermeiden eines zurückbleibenden Peritonealtrichters am hinteren Leistenring als etwas prinzipiell Neues bringe.

Dem gegenüber sollen diese Zeilen darauf aufmerksam machen, daß dieses Problem schon gelöst ist durch die Kocher'sche In-vaginationsverlagerung.

Da diese in der Hofmann'schen Arbeit nicht erwähnt ist, so sei eine kurze Beschreibung nach der Kocher'schen Operationslehre (4. Aufl.) hier beigefügt:

Der isolierte Bruchsack wird mit langer, schlanker, gebogener Zange an der Spitze gefaßt und in sich selbst eingestülpt bis in die Abdominalhöhle hinein durch den Leistenkanal rückwärts. Die Spitze der Zange wird dicht nach außen vom hinteren Leistenring an einer resistenten Stelle der Bauchwand kräftig angedrückt, diese dadurch emporgehoben und darauf von außen mit einem  $\frac{1}{3}$  cm langen Schnitt durch Fascie und Muskel bis zum Parietalperitoneum durchtrennt. Das letztere wird samt dem umgestülpten Bruchsack von innen durch die Öffnung vorgeschoben, mit der Pinzette gefaßt und gespalten. 2—3 an seine Ränder angelegte Arterienzangen verhindern ein Zurückschlüpfen desselben. Der umgestülpte Bruchsack wird in seiner ganzen Länge kräftig herausgezogen (unter Zurückziehen der leeren Zange durch den Leistenkanal) an der Basis mit einer Preßzange gequetscht, daselbst durchstochen und nach zwei Seiten samt Parietalperitoneum mit einem Seidenfaden umschnürt. Mit demselben Faden wird nach Abschneiden des Bruchsackes dicht über der Ligatur und Zurückschieben des Stumpfes unter die Fascie die Öffnung der Fascia obl. ext. geschlossen.

Diese äußerst einfache, nicht verletzende Methode bringt den Peritonealtrichter am hinteren Leistenring besser zum Verschwinden als jede andere, weil das Peritoneum aus dem hinteren Leistenring direkt herausgezogen und kräftig in entgegengesetzter Richtung zum Verlauf des Samenstranges angespannt gehalten wird. Die Methode leistet also mehr als die Hofmann'sche und ist sicherlich rascher ausgeführt als eine Naht des Peritoneums in der Tiefe des hinteren Leistenringes.

Es sind gegen die Fixation des Bruchsackstumpfes in die Bauchwand nach außen vom hinteren Leistenring Bedenken erhoben worden, als bedeute dieselbe eine Disposition zur Entstehung einer neuen Hernie daselbst. Dies ist, da der Bruchsackstumpf innerhalb der an dieser Stelle sehr starken Fascie liegt, schon theoretisch sehr unwahrscheinlich.

Herhold<sup>1</sup> kann die Kocher'sche Operation nicht empfehlen, weil er glaubt, daß durch das Durchziehen des Bruchsackes durch die Aponeurose des Obliquus Verwachsungen entstehen könnten, welche später Klagen der Operierten über Schmerzen an der Operationsstelle eine gewisse anatomische Grundlage geben würden. Der

<sup>1</sup> Militärarzt 1903. Nr. 21 u. 22.

Vorwurf könnte höchstens an die Adresse der lateralen Verlagerungsmethode gehen, obschon ich auch bei dieser von derartigen Klagen nichts bemerkt habe; die Invaginationsverlagerung trifft er jedenfalls nicht.

Kocher hat bei Autopsien kürzere und längere Zeit nach der Operation festgestellt, daß an der Stelle der Durchziehung des Bruchsackes eine feine zirkuläre Peritonealnarbe sich vorfand als Wulst mit zwei seichten Recessus ober- und unterhalb. Das Parietalperitoneum bildete von der medialen Seite her leichte Falten, 2 bis 3 mm hoch. Von einer Einstülpung in den Leistenkanal war keine Rede mehr.

Ich habe ebenfalls die Sektion eines Falles von Invaginationsverlagerung 1 Jahr nach der Operation gemacht. Das Peritoneum ging vollständig glatt über die Gegend des hinteren Leistenringes hinüber, und die Stelle der Durchziehung des Bruchsackes war ebenfalls nicht zu erkennen. Ich entdeckte dieselbe erst, als der darüberstreichende Finger den Ligaturfaden des Bruchsackstumpfes als feines Körnchen fühlte. Dieser kaum zu entdeckende Ligaturknoten war die einzige Spur der Durchziehungsstelle, gewiß ein Zeichen, daß zu Beschwerden Anlaß gebende Verwachsungen in deren Bereich nicht sehr zu fürchten sind.

Was den Verschuß der Bruchpforte betrifft, begnügt sich bekanntlich Kocher gewöhnlich mit der sog. Kanalnaht, einer Verkürzung und Festigung der vorderen Wand des Leistenkanals. Man hat diesem Vorgehen vorgeworfen, daß es theoretisch nicht richtig sei, weil es die hintere Wand des Leistenkanals vernachlässige und die anatomischen Verhältnisse nicht zur Norm zurückführe. Die Resultate der Kocher'schen Methode sind diesen Bedenken zum Trotz sehr gute gewesen. Immerhin habe ich in der letzten Zeit diesen theoretischen Einwänden dadurch Rechnung getragen, daß ich die Kocher'sche Invaginationsverlagerung mit dem Bassinischen Verschuß der Bruchpforte verband und glaube, daß diese kombinierte Methode puncto Sicherheit des Erfolges das mögliche leistet.

Bern, den 9. August 1904.

1) **Albert et Henri Malherbe.** Recherches sur le sarcome.  
Paris, 1904. 615 S.

Die umfangreiche Arbeit, die 124 in einem Zeitraume von 20 Jahren untersuchte Sarkome (unter im ganzen 2087 untersuchten Geschwülsten) zur Grundlage hat, gliedert sich in drei Abschnitte. Im ersten Teil wird eine Geschichte dieser Geschwülste, ihrer makroskopischen und mikroskopischen Erscheinungsform, ihrer Verbreitungswege, ihrer Beziehungen zu anderen Geschwülsten usw. gegeben, der zweite enthält eine Klassifizierung dieser Geschwülste,

im dritten Teile werden die einzelnen Organe bezüglich des Aufbaues und der Häufigkeit der Sarkome in ihnen abgehandelt; dabei wird immer auf eigene Untersuchungen der Verff. Bezug genommen. Wesentlich neues bringt die Arbeit, wie gleich hervorgehoben sein mag, nicht, gibt aber einen guten Überblick über die Lehre vom Sarkom. Es seien deshalb auch nur die von den gewöhnlichen differierenden und zum Widerspruch herausfordernden Anschauungen der Verff. erwähnt. So wird das Rundzellensarkom, das seinen Ursprung von den »Wanderzellen« des Bindegewebes nimmt, ohne weiteres mit dem Lymphsarkom anderer Autoren identifiziert. Die Zugehörigkeit der Zylindrome zu den Endotheliomen wird bestritten, das Deciduom als eine unter Umständen gutartige Geschwulst angesehen. Eigene Erfahrungen über diese Geschwülste stehen den Verff. nicht zu Gebote. In der Frage der Myelome nehmen Verff. einen ähnlichen Standpunkt ein wie die meisten deutschen Autoren, indem sie die Myelome als gutartige Geschwülste betrachten, welche von ausgereiften Myeloplaxen und Markzellen gebildet werden, während das über den ganzen Körper metastasierende myelogene Sarkom einer Wucherung auf embryonaler Stufe stehen gebliebener Formen der Knochenmarkselemente seinen Ursprung verdanken soll. Nicht recht klar ist, was Verff. unter dem Myelom der Sehnen-scheiden und Aponeuosen verstanden wissen wollen, einer Geschwulst, die sie in 12 Jahren 7mal beobachtet haben. Sie beschreiben als solche langsam wachsende gutartige, zarte Geschwülste von gelblicher Farbe mit Pigmenteinschlüssen, die sich aus Myeloplaxen und spindeligen Zellen zusammensetzen und ohne jeden Zusammenhang mit den tieferen Lagen des Periosts und dem Knochenmark entstehen. Eine Geschwulst der Haut, die Verff. als *Tubercule sous-cutanée douloureux* bezeichnen und die schon 1884 von dem einen von ihnen beschrieben ist, stellt eine gutartige Geschwulst, ein Myom dar, ausgehend von den *Mm. arrectores pilorum*. Das dem lockeren Bindegewebe gleichwertige Schleimgewebe kann in der Genese der Geschwülste eine ähnliche Rolle spielen wie dieses. Je nach dem Sitz soll die durch Wucherung des Schleimgewebes bedingte Geschwulstbildung gutartiger Natur sein (Polyp der Nasenschleimhaut) oder den Charakter des Sarkoms tragen (Myxome der Muskeln) oder nur als begleitendes Gewebe fungieren, wie bei einzelnen als Epitheliome aufgefaßten Geschwülsten der Parotis.

Bezüglich der Verbreitung der Sarkome per *continuitatem* stehen Verff. auf dem Standpunkte, daß bei Einbruch in den Muskel z. B. die einzelnen Muskelzellen sich in Geschwulstzellen umwandeln, bei Einbruch in die Gefäße zuerst die Endothelien, dann die Bindegewebszellen und schließlich die muskulären Elemente der Gefäßwand zu Sarkomzellen werden. Schließlich nehmen Verff. den Ursprung der Sarkomzellen von einer gutartigen Geschwulst (sarkomatöse Entartung der Fibrome der Mamma usw.) als relativ häufig an und halten es für Pflicht des Chirurgen, derartige gutartige Ge-

schwülste, besonders wenn sie schnelleres Wachstum zeigen, so schnell als möglich zu entfernen.

Bezüglich einer frühen Diagnose halten Verff. weitere Blutuntersuchungen für sehr erwünscht; sie setzen eine Hyperglobulie als charakteristisch für das Sarkom an; von Untersuchungen über Alteration des Prozentverhältnisses der einzelnen weißen Blutzellen bei Sarkom ist ihnen nichts bekannt, obwohl solche von deutscher Seite mehrfach ausgeführt worden sind. Glykogenreaktion der Geschwulstzellen soll ein prognostisch ungünstiges Zeichen sein.

Bei Schluß der Arbeit stellen Verff. die für ihr größtenteils durch Operation gewonnenes Material beachtenswerte Tatsache fest, daß ganz jugendliche Individuen nur äußerst selten von Sarkom befallen werden; der größte Prozentsatz ihrer Kranken gehört der Altersstufe zwischen 30 und 60 Jahren an.

Die dem Werke beigelegten Abbildungen sind nur teilweise gelungen, zum Teil recht schematisch und wenig instruktiv.

Engelhardt (Kassel).

## 2) Burkhardt. Experimentelle Untersuchungen über die aseptische Einheilung direkt erzeugter Gewebsnekrosen.

(v. Langenbeck's Archiv Bd. LXXIV. Hft. 1.)

Die eingehenden und sehr interessanten Untersuchungen des Verf. gingen darauf aus, das Verhalten des unter aseptischen Maßnahmen direkt abgetöteten Gewebes nach Wiedereinführung in den Körper zu prüfen und besonders die feineren histologischen Vorgänge bei der Einheilung bezw. Resorption zu studieren. Daß diese Studien einen großen praktischen Wert haben, wird sofort einleuchten, wenn man bedenkt, daß wir bei aseptischen Operationen häufig genug Gewebsnekrosen sehen, sei es durch Quetschung, Abbindung, Verschorfung usw. B. ist bei seinen Untersuchungen die bei chirurgischen Eingriffen vorkommenden Verhältnisse möglichst nachzuahmen bestrebt gewesen. Bei Zerquetschung von Muskelstückchen mit starker Gewalt konstatierte er im Gegensatz zu Gussenbauer, daß nicht nur die Interzellulärsubstanzen auf diese Weise Kontinuitätstrennungen erleidet, sondern daß auch im Innern der Zellen Strukturveränderungen auftreten. Graduell sind diese Veränderungen noch gesteigert, wenn die Nekrose durch Verbrennung veranlaßt wird, und auch bei Zerstörung des Gewebes durch chemische Substanzen zeigen sich analoge Bilder. Bei den Versuchen der Einheilung derartig zerstörten Gewebes benutzte B. nur Muskulatur, die nach der Nekrotisierung sofort in neu gesetzte Wunden eingebracht wurde, oder die er auch in die erste Wunde wieder einfügte, und zwar in Wunden der Muskelfascie oder der Muskeln selbst.

Als Versuchstiere dienten Kaninchen. Die Einheilungsvorgänge spielten sich folgendermaßen ab: Die ersten wahrnehmbaren Veränderungen waren massenhafte Leukocytenanhäufungen, die das



nekrotische Gewebe in allen Teilen durchsetzten, meist stärker in den Randpartien als in dem Zentrum der Nekrose. Nach 3 bis 4 Tagen erreicht diese Leukocytose ihren Höhepunkt. Sie wird von dem das Stückchen umgebenden Gewebe geliefert und kann in einzelnen Fällen so hochgradig werden, daß sie makroskopisch als Exsudat sichtbar wird, so daß man eine Eiterung vor sich hat. Neben leukocytärer Infiltration kommt es auch zu Fibrinbildung, und zwar am hochgradigsten bei den durch Verbrennung gestörten Gewebsstücken. Nach 4 Tagen, wenn die entzündliche Exsudation ihren Höhepunkt erreicht resp. überschritten hat, werden die ersten Anfänge der Bindegewebsproliferation wahrnehmbar. In erster Linie wird an den dem nekrotischen Stücke nahe liegenden Gewebe Wucherung und Vermehrung der Zellen sichtbar. Es entsteht ein typisches Granulationsgewebe mit vielgestaltigen protoplasmareichen Zellen, die sowohl Abkömmlinge des fixen Bindegewebes wie der Endothelzellen sind. Nach 6—8 Tagen pflegt ein bohngroßes nekrotisches Gewebstück abgekapselt zu sein, und zwar auch in den Fällen, bei denen Eiterung auftrat. Gleichzeitig mit der Abkapselung beginnt das Granulationsgewebe von dieser Kapsel aus feine Ausläufer in Form von Fibroblasten zwischen die nekrotischen Gewebfasern auszusenden, und damit nimmt der eigentliche Resorptionsprozeß der Nekrose seinen Anfang. Vom 10. Tage ab war nie mehr Querstreifung der Muskeln sichtbar. Hauptsächlich kommt den in immer größerer Menge auftretenden Riesenzellen die Wegschaffung des toten Materiales zu. Je mehr nekrotisches Gewebe resorbiert wird, um so langsamer geht der weitere Auflösungsprozeß vor sich, so daß es je nach dem Umfange der Nekrose mehrere Wochen und Monate dauern kann, bis das Granulationsgewebe gegen das Zentrum der Nekrose vorgerückt ist. Die Dauer der Einheilung bis zur Ausbildung fertigen Narbengewebes ist bis zu einem gewissen Grade, aber doch nicht sehr wesentlich, abhängig von der Art der Nekrotisierung, indem besonders reichliche Schorfbildung einer Auflösung längeren Widerstand leistet als einfache strukturlose nekrotische Muskelfasern. Gegenüber der Einheilung nicht nekrotischen Gewebes ist als wesentlicher Unterschied bei den Versuchen mit abgetötetem Gewebe die enorme Leukocytose hervorzuheben, die mikroskopisch oft den Eindruck kleiner Abszesse hervorruft, und bei der es auch in einzelnen Fällen zu sichtbaren, allerdings harmlosen, nicht durch Bakterienwirkung hervorgerufenen Abszessen kommt. Woher dieser graduelle Unterschied der Entzündungserscheinungen rührt, das zu erklären ist Verf. nicht in der Lage. Auch fehlt nach seiner Ansicht diesen Leukocytenansammlungen irgendwelche ihnen vielfach zugesprochene Zweckmäßigkeit, d. h. sie dienen nicht dazu, den Entzündungsreiz auszuschalten und seine Erreger zu vernichten, sondern sie sind nur der Ausdruck chemotaktischer Vorgänge, von denen oft noch nach 3 Monaten Reste sichtbar waren. Stets aber gingen die Leukocyten an Ort und

Stelle zugrunde, und es waren keine Zeichen dafür vorhanden, daß sie wieder in die Blutbahn oder in die Lymphdrüsen gelangten. Aus dem zielbewußten, stets nach dem Orte des Reizes hin erfolgenden Wachstum des Granulationsgewebes schließt Verf., daß die Ursache der Gewebsproliferation ähnlich wie die der oben beschriebenen leukocytären Exsudation in chemotaktischen Vorgängen zu suchen ist, die von der Nekrose ausgehen. Besondere Aufmerksamkeit wandte B. der Entstehung des jungen Granulationsgewebes zu, das in allen seinen Versuchen von allen zelligen Elementen des Bindegewebes ausging, und zwar sowohl von den Zellen des fibrillären Bindegewebes als auch von den Endothelien der Lymphräume, der Lymph- und Blutgefäße. Zum Schluß beschreibt Verf. noch das Verhalten des die Gewebsnekrose direkt umgebenden quergestreiften Muskelgewebes und konstatiert, daß größere Defekte desselben stets durch Narbenbildung heilen, daß zwar eine Neubildung von Muskelfasern stattfindet, daß dieselbe aber nicht zur Deckung eines derartigen Ausfalles genügen kann. Die Lektüre der interessanten und mit guten mikroskopischen Bildern ausgestatteten Arbeit kann nur dringend empfohlen werden.

E. Siegel (Frankfurt a. M.).

### 3) **Glenny.** Accurate determination of blood pressure as an aid to diagnosis.

(Buffalo med. journ. 1904. Juli.)

G. weist an der Hand mehrerer Fälle auf die diagnostische Bedeutung einer exakten Blutdruckmessung mittels eines modifizierten Riva-Rocci'schen Sphygmomanometers bei Urämie, intrakraniellen Blutungen, sowie Perforation und Blutungen während eines Typhus hin. Bei Hirnblutungen traumatischen Ursprunges findet man nicht nur hohe, sondern auch von Augenblick zu Augenblick in der Höhe stark schwankende Spannungen. Ein plötzlicher starker Abfall der beim Typhus gewöhnlich gleichmäßigen Spannung deutet auf Blutung oder Perforation hin. Für die Perforationsdiagnose ist die Blutdruckmessung wichtiger als die Leukocytenzählung.

Mohr (Bielefeld).

### 4) **Falck.** Darstellung und Anwendung konsistenter Spiritus-seifen zur rationellen Reinigung und Desinfektion der Haut, besonders von anklebenden Schimmelpilzsporen.

(v. Langenbeck's Archiv Bd. LXXIII. Hft. 2.)

Nach den Versuchen des Verf. entfaltet der Alkohol denjenigen Pilzsporen gegenüber, deren Membranen er durchdringen kann, ein hohes Desinfektionsvermögen und vermag besonders auch diejenigen Keime in genügend kurzer Zeit abzutöten, die von Luftschichten umgeben und die deshalb gerade für wäßrige Lösungen schwer benetzbar sind. Dagegen sind die mit Gallert- oder Schleimhüllen

versehenen Sporen in trockenem Zustande für den Alkohol ganz unzugänglich, weil er diese einhüllenden Substanzen nicht durchdringen kann. Nur in gequollenem Zustande vermag er sie, wenn auch langsam, abzutöten. Hieraus ergibt sich mit Klarheit die Zweckmäßigkeit einer Kombinationswirkung der Alkoholdesinfektion mit einem in Wasser gelösten antiseptischen Mittel, wie sie von Fürbringer empfohlen wurde. F. hält von den von ihm untersuchten Mitteln nur die 1‰ige Sublimatlösung und die 2%ige Lysollösung als Händedesinfektionsmittel für brauchbar und für fähig, innerhalb kurzer Zeit die benetzten Sporen der Schimmelpilze abzutöten. Ihre Wirksamkeit kann durch vorherige Einwirkung von Seifenspiritibus noch gesteigert werden. Die Brauchbarkeit dieser von v. Mikulicz inaugurierten Seifenspiritibusdesinfektion ist darin gegeben, daß die Seife in ihrer Verbindung mit Alkohol ebenso mechanisch wirksam sein soll, wie in ihrer wäßrigen Lösung. Dies ist aber nicht der Fall, und man muß auch nach der Methode von v. Mikulicz eine Waschung mit Seife und Wasser einschalten, weil die Seife allein in ihrer weingeistigen Lösung nicht ebenso mechanisch wirksam ist, wie in ihrer Vereinigung mit Wasser. Die Bestrebungen des Verf. gingen darauf aus, mit der Einwirkung der weingeistigen Seifenlösung die Schaumbildung zu vereinigen. Das war natürlich nur durch Zuhilfenahme von Wasser möglich. Er konstruierte zu diesem Zwecke eine Spiritusseife, welche ebenso wenig wie die gewöhnliche Seife in der Hand schmilzt. Durch Wasserzusatz wird ein Schmelzungsprozeß herbeigeführt, der so schnell vor sich geht, daß die ganze Hand kontinuierlich von der gebildeten Flüssigkeit benetzt wird. Die Flüssigkeit, die bei den Waschbewegungen außerhalb des Wassers auf der Hand entsteht, ist eine etwa 15—20%ige alkoholische Seifenlösung. Da die Waschung in der Luft vor sich geht, verdunstet ein großer Teil des Alkohols, wobei sich die Seife in der Haut konzentriert. Nach wenigen Sekunden ist soviel Seife in die Haut eingedrungen, daß eine ausgiebige Schaumbildung damit erzielt werden kann. Durch das nun folgende Ausschäumen der Haut in Wasser werden die Schmutzteilchen so vollkommen entfernt, daß eine Steigerung der Reinigungswirkung durch mechanische Mittel kaum erreicht werden kann. F. kommt zum Schluß, daß eine Verbindung der Waschung mittels Spiritusseife und Lysol- resp. Sublimatlösung die schönsten Resultate liefert.

E. Stiegel (Frankfurt a. M.).

### 5) Hinrichsen. Über Prostataabszesse.

(v. Langenbeck's Archiv Bd. LXXIII. Hft. 2.)

Die vorliegende Arbeit enthält einen Bericht über 35 Fälle von Prostataabszessen, welche von Körte behandelt worden sind. Die Mehrzahl der Kranken war zwischen 21 und 30 Jahren. Als ätiologisches Moment kam in den meisten Fällen die Gonorrhöe in Betracht, einmal wurde Tuberkulose als Grundursache angesehen.

Der Beginn der Erkrankung ist meist ein scharf gekennzeichneter, insofern das Gefühl schwerer Ergriffenheit mit hohem Fieber und Schüttelfrost eintritt. Unter den lokalen subjektiven Symptomen stehen im Vordergrunde lebhaftige Schmerzen am After und dann, besonders beim Stuhlgang, unerträgliche Tenesmen. Die Störungen der Harnentleerung können sich bis zu völliger Retentio urinae steigern. Zur Diagnose ist die Digitaluntersuchung des Mastdarmes durchaus erforderlich. Häufig ist der Durchbruch des Eiters nach der Harnröhre. Derselbe kann die Heilung herbeiführen, kann aber auch die unangenehmsten Komplikationen für den Harnapparat veranlassen, nämlich Cystitis, Pyelonephritis oder Urininfiltration. Auch der Durchbruch in den Mastdarm hindert nicht immer das Fortschreiten der Eiterung, ganz abgesehen davon, daß die Überschwemmung des Darmes mit Eiter zur Proktitis führen kann. Die Verbreitung der Eiterherde kann eine vielgestaltige sein und nach dem Damm, Hodensack event. dem Bauchfell hin geschehen; es kann sich ferner eine Thrombophlebitis bilden, oder es kann zu eitrigen Metastasen auf dem Wege der Blutbahn kommen. Der endgültige Ausgang hängt ab von einer rationellen frühzeitigen Therapie. Von den Pat. des Verf. starben zwei. Was die Entleerung der Prostataabszesse betrifft, so sind Öffnungen nach der Blase und dem Mastdarm, wie oben erwähnt, von vielerlei Nachteilen begleitet; ist es doch bei Inzision des Mastdarmes vorgekommen, daß sich bei nachträglicher Nekrose der Harnröhre eine Harnröhren-Mastdarmfistel bildete. Die Eröffnung vom Damm her ist deswegen am ratsamsten, da sie besonders auch unter Leitung des Auges ausführbar ist und den Anforderungen der Asepsis Genüge leistet. Man macht einen bogenförmigen Schnitt, so daß die Enden nach den Tubera ischii zu liegen. Nach Durchtrennung der in Betracht kommenden Gewebe und Ablösung des Mastdarmes wird die Prostata freigelegt, inzidiert und drainiert. Ob nach der Operation bestehende Fisteln heilen oder nicht, hängt wesentlich von der Schädigung der Harnröhrenwand und von dem Vorhandensein von Strikturen usw. ab. Kleinere Fisteln, welche nur während der Harnentleerung durchlässig sind und sonst nicht nässen, machen übrigens kaum Beschwerden. Führen bei größeren Fisteln einfache Methoden, wie Auskratzung, Ätzung, nicht zum Ziele, so sind größere Eingriffe, wie Umschneiden, Anfrischen und Vernähen der Fisteln, notwendig. Der Erfolg ist jedoch nicht immer sicher.

E. Siegel (Frankfurt a. M.).

## 6) Pousson. La prostatectomie totale.

(Gaz. des hôpitaux 1904. Nr. 66.)

Nachdem P. die Operation 21mal auf perinealem und 3mal auf vesikalem Wege ausgeführt hat, empfiehlt er ersteren.

Wohlhabenden Pat. und solchen, die über 70 Jahre alt sind, soll man im allgemeinen den Katheter lassen, jüngeren dagegen, namentlich Angehörigen der arbeitenden Klasse, zur Operation raten.

Damit ist jedoch nicht gesagt, daß hohes Alter an sich die Operation verbietet. Indiziert ist der Eingriff, wenn zugleich Cystitis oder Calculose besteht, während Pyelonephritis als sehr schwere Komplikation zu betrachten ist.

Über die Resultate seiner 21 Operationen gibt P. nichts an.

V. E. Mertens (Breslau).

### 7) B. Honsell. Über die Abszesse des Spatium praevesicale (Retzii).

(Beiträge zur klin. Chirurgie Bd. XLI. Hft. 2.)

Um die prävesikalen Eiterungen des Cavum Retzii einer Revision zu unterziehen, hat Verf. im Anschluß an einen in der Tübinger chirurgischen Klinik beobachteten Fall von tuberkulösem Abszeß des Cavum Retzii die bisher vorliegenden Mitteilungen aus der Literatur zusammengestellt. Einer Besprechung der Anatomie des Spatium praevesicale folgt eine kritische Beleuchtung der bisher als mustergültig angesehenen, nach ätiologischen Gesichtspunkten geordneten Einteilung der Abszesse des Cavum Retzii. Dieselbe ergibt, daß von den vier aufgestellten Gruppen zwei, nämlich die der idiopathischen und die der metastatischen Abszesse, nicht existieren. Von den beiden anderen Gruppen deckt sich diejenige der traumatischen Abszesse ungefähr mit dem Krankheitsbilde der extraperitonealen traumatischen Ruptur der vorderen Blasenwand. Die konsekutiven Entzündungen stellen das Hauptkontingent. Dieselben schließen sich am häufigsten an Erkrankungen der Harnwege an, seltener an infektiöse Prozesse des Darmes, der inneren weiblichen Genitalien, des Schambeines und der benachbarten extraperitonealen Zellgewebslager.

Eine zusammenfassende Besprechung des klinischen Bildes beschließt die Arbeit.

Blauel (Tübingen).

### 8) E. Pagenstecher. Über Entstehung und Behandlung der angeborenen Blasendivertikel und Doppelblasen.

(v. Langenbeck's Archiv Bd. LXXIV. Hft. 1.)

Verf. hält die Ansichten, welche bisher über die Entstehung der Blasendivertikel und Doppelblasen bestehen, für unzureichend und unterwirft die einschlägigen Verhältnisse auf Grund eines eingehenden Literaturstudiums und eines selbst beobachteten Falles einer genaueren Kritik und Besprechung. Er unterscheidet nach Ausschaltung aller ungenau beschriebenen Fälle und aller derjenigen, bei welchen es zweifelhaft ist, ob nicht eine sekundär erworbene Divertikelbildung oder das Resultat von pathologischen Schrumpfungsprozessen usw. vorliegt, mehrere Typen. Der erste Typus ist dadurch ausgezeichnet, daß keine Scheidung in bilaterale Hälften besteht, sondern eine anteroposteriore quere Scheidewand oder Einschnürung, so daß die Blase in einen oberen und unteren Raum

geteilt wird. Höhere Grade dieser Anomalie scheinen selten zu sein. Klinische Erscheinungen treten wahrscheinlich bei ihr erst ein, wenn die Einschnürung so stark wird, daß die beiden Kammern nur durch eine enge Öffnung kommunizieren und dadurch die Entleerung der oberen behindert wird. Die Affektion, welche am besten als angeborene Sanduhrform der Blase bezeichnet wird, erklärt sich dadurch, daß sie an einer Stelle sitzt, wo ursprünglich anatomisch oder funktionell differente Abteilungen aneinander grenzen, nämlich das obere eigentliche Urinreservoir, das sich durch faltige Schleimhaut auszeichnet, und der untere glatte Trigonumteil, der nach der Anordnung seiner Muskulatur zur Harnröhre gehört. Die Entstehung der Mißbildung, welche in den eigenartigen Wachstumsverhältnissen der einzelnen Teile ihre Ursache hat, ist in die Zeit von der vierten Woche ab zu verlegen. Beim zweiten Typus handelt es sich um eine wirklich gespaltene oder verdoppelte Blase, also um die Ausbildung zweier Organe, von denen jedes einer Blase gleicht. Die Trennung reicht mindestens bis an die Spitze des Trigonums herab; dann münden beide in eine gemeinsame Harnröhre. In allen Fällen dieses Typus mit Ausnahme eines einzigen fand sich die Mißbildung bei nicht ausgetragenen und nicht lebensfähigen frühgeborenen Kindern, bei denen auch noch andere Mißbildungen vorhanden waren, so daß man eine sehr frühzeitige Entstehung dieser Anomalie annehmen muß. P. nimmt für diese Mißbildungen eine Stufenleiter verschieden weit aufwärts ausgedehnter Spaltungen des primitiven Enddarmabschnittes, resp. des Keimmaterials an, aus welchem sich derselbe bildet, wobei in gewissen Fällen derselben auch das Material der zugehörigen, ektodermalen Partien sich beteiligt. Die zahlreichsten und praktisch wichtigsten Fälle enthalten folgenden vom vorigen verschiedenen Typus. Die Blase ist eine Vesica bilocularis. Sie bildet ein scheinbar einheitliches Organ. Innen wird sie durch eine Scheidewand geteilt, welche aus zwei Schichten besteht, deren jede die Struktur einer völligen Blasenwand zeigt, die an sich in weiter Ausdehnung aneinander liegen, sich aber trennen lassen. Meist liegt die Scheidewand mehr links, die Vorderwand mit der hinteren verbindend. Auch für diese Gruppe von Fällen nimmt Verf. einen Überschuß der Anlage an, der sich allerdings erst später ausbildet, wenn das Organ schon gewisse festere Formen angenommen hat.

In dem klinischen Teile der Arbeit bespricht P. die Ursachen für die Hauptbeschwerden der Blasendivertikel und Doppelblasen. Dieselben entstehen dadurch, daß die Entleerung der Nebenkammer eine erschwerte ist, da sie ihren Inhalt erst in die Hauptkammer entleeren muß, welche nun ihrerseits eine doppelte Arbeit zu leisten hat. Es kommt infolgedessen zu einer Erlahmung, zu unvollkommener Entleerung, zur Ansammlung von Residualharn und Dilatation, so daß die Grundlagen zu einer Harninfektion gegeben sind. Die Diagnose ist nicht leicht; zu den Symptomen, welche auf das Leiden

hinweisen, gehören Hochstand der Blase, große Kapazität derselben, Abfluß verschiedenen Urins, d. h. getrübten und klaren, andauernder Harndrang, nachträgliche Entleerung nach Katheterisation. Die Cystoskopie hat auch nicht immer klare Erkenntnis zu geben vermocht. — Was die Heilung der Mißbildung betrifft, so empfiehlt Verf. die Bildung einer breiten Kommunikation zwischen beiden Kammern durch Inzision resp. Resektion der Zwischenwand bei Kindern und als Palliativoperation bei alten Leuten. Die Exstirpation kommt in Betracht bei freien Divertikeln an den oberen Blasen teilen, ferner auch bei tief sitzenden und ausgedehnten Nebenkammern, sofern es sich um widerstandsfähige Individuen handelt, die in kräftigem Lebensalter stehen. Die Möglichkeit, diese Operation auf sakralem Wege mit temporärer Kreuzbeinresektion auszuführen, hat P. selbst durch einen günstig verlaufenen Fall erwiesen.

E. Siegel (Frankfurt a. M.).

### 9) Stangl. Über die Entstehung der Bauchblasen-Darmspalten.

(v. Langenbeck's Archiv Bd. LXXIII. Hft. 3.)

S. beschreibt sechs Fälle von Bauchblasen-Darmspaltenpräparaten, die im Museum des Wiener pathologisch-anatomischen Instituts aufbewahrt werden. Es handelt sich in allen Fällen darum, daß zwischen die vollkommen getrennten Blasenhälften der unterste Dünndarm und der Anfangsteil des Dickdarmes mündet. Der Dickdarm endet bald höher oben, bald mehr peripher blind. Bei zwei Fällen war der nicht weiter differenzierte Genitalhöcker, in einem dritten der nicht perforierte Penis verdoppelt. Die Ektopie der beiden Harnblasenhälften glaubt Verf. durch die Annahme erklären zu können, daß es auf jeder Seite zur Anlage einer Kloake kommt, so daß auf beiden Seiten die Vorbedingungen zur Entstehung einer Blasenspalte gegeben sind. Allerdings sind auf diese Weise die Beziehungen des Darmes zu dieser Mißbildung nicht zu erklären, so daß es derzeit unmöglich ist, die Bauchblasen-Darmspalten entwicklungsgeschichtlich zu deuten. Bezüglich der Verschließungen des Mastdarmes glaubt S. mit Reichel und Keibel, daß nur eine kleine Gruppe dieser Mißbildungen als Hemmungsbildungen aufzufassen sind, nämlich nur die Fälle von Atresia recti simplex, bei denen der Verschluß durch Fortbestehen der Aftermembran zustande kam. Jene Fälle von Mastdarmverschluß, bei denen höher oben gelegene Öffnungen des Darmes bestehen, erklärt er folgendermaßen: Soll die Aftermembran auseinander weichen und der Darm so seine normale Ausmündung erhalten, so ist ein gewisser Inhaltsdruck von seiten des Darmes erforderlich. Bekommt nun der Darm aus näher in der Arbeit angeführten Ursachen eine höher oben gelegene Mündung nach außen, so kollabiert das periphere Darmstück, und es tritt eine Obliteration des kollabierten Darmes ein. Daß das möglich ist, beweist die

in einem nur wenig früheren Stadium eintretende Obliteration des Schwanzdarmes, der dann vollständig verschwindet.

E. Siegel (Frankfurt a. M.).

### 10) W. v. Brunn. Experimentelle Beiträge zur Harnblasenplastik.

(Deutsche Zeitschrift für Chirurgie Bd. LXIII. p. 90.)

v. B. hat auf Veranlassung von Enderlen Tierversuche über die Brauchbarkeit der von Baldassari und Finotti angegebenen Methode, Blasendefekte bei Versuchstieren mittels ungestielter Serosa-Muscularislappen von der Bauchwand zu decken, angestellt. Bei drei Versuchstieren ergab sich ein völliger Mißerfolg: wie makro- und mikroskopische Untersuchung des Blasenpräparates zeigte, werden die eingenähten Lappen nach 2 Tagen nekrotisch, nach 4 Tagen morsch und von Urin perforiert, um nach 3 Wochen spurlos zu verschwinden. Fast ebenso unbrauchbar erwies sich die Verwendung gestielter Serosa-Muskellappen aus der Bauchwand zur Deckung von Blasendefekten. Zwar blieb der Lappen hier zunächst ernährt, hinterher tritt aber eine schichtweise Degeneration des Muskelgewebes durch die Einflüsse des Urins auf. Im übrigen zeigten die Präparate Abschluß der Blasenlöcher durch Netzverwachsungen. Schließlich wurden auch gestielte Serosa-Muscularislappen, die einer Dünndarmschlinge entnommen waren, also glattes Muskelgewebe enthielten, zur Blasen- deckung versucht, und zwar mit Erfolg. Dieses Verfahren, von Kehr am Menschen zur Deckung von Choledochusdefekten mit Glück benutzt, kann also für geeignete Fälle empfohlen werden.

Meinhard Schmidt (Cuxhaven).

### 11) Kapsammer. Über Kryoskopie u. reflektorische Polyurie.

(Wiener klin. Wochenschrift 1904. Nr. 4.)

K. hat an einer Reihe ausführlich mitgeteilter Fälle den Nachweis erbracht, daß durch den Harnleiterkatheterismus mitunter eine oft recht beträchtliche Polyurie ausgelöst wird. Daß derselben eine große prinzipielle und praktische Bedeutung zukommt, leuchtet ohne weiteres ein.

Wenn z. B. bei einer, eine Nephrektomie erheischenden einseitigen Nierenerkrankung durch das Sondieren der gesunden Seite eine (reflektorische) Polyurie entsteht und als solche nicht erkannt wird, so könnte leicht auf Grund der geringen molekularen Konzentration des aufgefangenen Sekretes auf die Insuffizienz der betreffenden Nieren geschlossen und demzufolge der lebensrettende Eingriff der Nephrektomie auf der kranken Seite unterlassen werden, umsomehr, wenn event. gleichzeitig eine erhöhte molekulare Konzentration des Blutes besteht.

Auch unter anderen Verhältnissen müssen, worauf K. schon an anderer Stelle (s. Zentralbl. für Chirurgie 1904 Nr. 12) hingewiesen hat, stets beide Harnleiter sondiert werden.



Wir müssen mit Rücksicht auf die Tatsache, daß eine normale Niere in 1 Minute durchschnittlich 0,5 ccm sezerniert, genau auf die Mengen achten. Wir müssen demzufolge auch immer bedacht sein zu erfahren, ob etwas und wieviel neben dem Katheter abfließt. Nur unter Berücksichtigung all dieser Momente gewährt uns die Kryoskopie des Harns Vorteile in der Nierenchirurgie.

Hübener (Dresden).

## 12) M. Hofmann. Zur Technik der Nephropexie.

(Beiträge zur klin. Chirurgie Bd. XLII. p. 613.)

H. beschreibt eine Operation, die er in einem Falle von Wanderiere mit Erfolg ausführte und die eine Modifikation des Verfahrens von Ruggi darstellt: Lumbaler Längsschnitt von der 11. Rippe entlang dem lateralen Rande des M. sacrolumbalis bis fast zum Darmbeinkamm. Spaltung der Fettkapsel der Niere in der Längsrichtung. Freilegung der Rückseite und des unteren Randes der 12. Rippe. Reposition der Niere in ihre normale Lage. An der Stelle der Nierenhinterfläche, die vor die 12. Rippe zu liegen kommt, wird die fibröse Kapsel durch einen I-förmigen Türflügelschnitt gespalten, die so gebildeten Lappen werden von der Niere abgelöst und seitlich aufgerollt. Fixierung dieser Rollen durch Nähte. Ein durch die Rollen mehrfach durchgeführter starker Seidenfaden wird mit seinem oberen Ende durch den letzten Interkostalraum von vorn nach hinten durchgestochen und mit dem unteren Ende hinter der 12. Rippe geknüpft. Die Aufrollung der fibrösen Knorpel soll ein Ausreißen und Durchschneiden des Fadens verhindern, und die bloßgelegte Fläche der Niere soll eine Verwachsung mit der 12. Rippe begünstigen. Vernähung der Fettkapsel, der Muskulatur und der Haut. Ein Drain in den unteren Wundwinkel, das nach 48 Stunden entfernt wird. Kompressionsverband mit Pelotte auf die vordere Bauchwand. Dreiwöchige Bettruhe. M. v. Brunn (Tübingen).

## 13) M. W. Hermann. Über Nierenspaltung.

(Deutsche Zeitschrift für Chirurgie Bd. LXXIII. p. 137.)

H. hat in v. Rydygier's Klinik in Lemberg über die Folgen der Nierenspaltung mannigfach modifizierte Versuche an Hunden angestellt, sowohl mittels des allgemein gebräuchlichen Längsschnittes als auch mit queren Schnitte, wobei sich herausgestellt hat, daß letzterer den ungleich weniger organschädlichen und gefährlichen Eingriff darstellt. Versuchstier war ausschließlich der Hund, und wurden die Eingriffe unter Chloroformnarkose mit Vermeidung von Antiseptics vorgenommen. Die erste Versuchsgruppe (Fall I—IX) enthält einseitige, einfache Längsschnitte der Niere. Zwar starben zwei Tiere, eines an Peritonitis, das andere an Nachblutung infolge Nachlassens der Nierennaht; sonst zeigte sich, daß diese Operation keine wesentliche Schädigung oder Lebensgefahr nach sich zieht.

Es erfolgt aber, wie die Sektion der 19—172 Tage nach dem Eingriffe getöteten Tiere zeigt, stets eine starke Verkleinerung der operierten Niere wesentlich auf Kosten des dorsalen Organabschnittes. Dem entsprechend erscheint die Narbe gespaltener Nieren stets auf denselben nach hinten gerückt. Mikroskopisch findet sich den Schnitten entlang stets ein Streifen vollkommen nekrotischen Gewebes; an diesen schließt sich eine Zone kleinzelliger Infiltration und weiter eine Schicht degenerierter Nierensubstanz, wo die Harnkanälchen durch gequollene Epithelzellen völlig verstopft sind. In Gruppe II (Versuch X und XI) fand eine einseitige quere Nephrotomie statt. Die Blutung ist hierbei keineswegs bedeutender als beim Längsschnitt. Der Schwund des durchschnittenen Organes fällt erheblich geringer aus als nach dem Längsschnitt; in einem Falle konnte ein Unterschied zwischen seiner Größe und der des nicht operierten Seitenstückes nicht gefunden werden. Gruppe III (Versuch XII—XIX) und Gruppe IV (Versuch XX—XXII) enthalten einzeitig beiderseitige Nephrotomien mittels Längs- bzw. Querschnitt. Dieser Eingriff stellt sich als ungemein gefährlich heraus; denn nur ein Tier, mit Querschnitten behandelt, ist von demselben nach zweiwöchiger schwerer Erkrankung genesen. Die üble Wirkung der Operation scheint wesentlich auf der Verstopfung beider Nierenbecken durch Blutgerinnsel zu beruhen, weshalb H. für Fälle, wo beim Menschen eine doppelseitige Nephrotomie in Frage kommt, behufs Ableitung des Blutes vor der Naht der Niere warnt, vielmehr deren Tamponade empfiehlt. Im übrigen war unverkennbar, daß die quer nephrotomierten Tiere ungleich weniger leidend waren als die längsgeschnittenen. In Gruppe V (Versuch XXIII—XXV) wurde in einer Sitzung einerseits nephrektomiert, auf der anderen Seite die Niere längs gespalten, wonach die Tiere sämtlich eingingen. Auch hier empfiehlt H. für analoge Situation beim Menschen Nachbehandlung des gespaltenen Organes.

Auf Grund seiner Versuche meint H., daß es jetzt vielleicht am Platze wäre, auch in der Klinik an Stelle der Nephrotomia longitudinalis Querinzision treten zu lassen, im Falle es sich zeigen sollte, daß auch dieser leichtere Eingriff imstande sei, gewissen für die Nephrotomie gestellten Indikationen Genüge zu tun.

Meinhard Schmidt (Cuxhaven).

#### 14) C. J. Eberth. Die männlichen Geschlechtsorgane.

Jena, Gustav Fischer, 1904. 310 S. 249 s. T. farb. Abbild.

Der Autor hat in dem vorliegenden Werke eine umfassende Monographie geliefert, in der das genannte Gebiet bis in die kleinsten Details mit größter Genauigkeit und Gründlichkeit beschrieben wird.

Der Stoff ist in 14 Kapitel gegliedert; im Anhang wird die Entwicklungsgeschichte kurz geschildert. Das Interesse, das bei rein anatomischen Darstellungen für viele auf die Dauer schwer zu er-

halten ist, wird hier immer wieder belebt durch die überaus klare und übersichtliche Darstellungsweise, durch die zahlreichen in den Text eingestreuten physiologischen Bemerkungen und durch die vielen ausgezeichneten Abbildungen, die sowohl die makroskopischen Verhältnisse als auch besonders die mikroskopische Struktur der Organe verdeutlichen. Auch im Text ist der Histologie ein breiter Raum eingeräumt worden, und die sehr komplizierte mikroskopische Struktur des Samens, z. B. hauptsächlich im Anschluß an die Untersuchungen von Ballowitz, sehr übersichtlich dargestellt. Das Werk verdient weit über rein anatomische Kreise hinaus vor allem bei Urologen und Chirurgen die vollste Beachtung.

Willi Hirt (Breslau).

15) **A. Bruneau et H. Condo de Satriano.** Des fibromes du cordon spermatique.

(Revue de chir. XXIV. ann. Nr. 1.)

Zu sechs veröffentlichten Beobachtungen von Fibrom des Samenstranges fügen Verff. eine siebente und stellen die Charakteristik der Geschwulstform genauer fest. Die Entwicklung gehört im allgemeinen dem reiferen Alter — 45 und darüber — und vielleicht den leicht sklerosierenden Geweben um den Nebenhoden an. Meist handelt es sich um solitäre Geschwülste, die bis zu Kindskopfgröße anwachsen können, außer etwas Ziehen selten Schmerz verursachen, bei der Kohabitation hinderlich werden können; äußerlich dann deutlich sichtbar, sind sie nicht mit der Haut verwachsen, nicht von Drüenschwellung begleitet; das Venennetz der Umgebung ist erweitert; die Geschwülste sind natürlich undurchscheinend. Beginnt — wie im Falle der Autoren — die Entwicklung im Leistenkanale, so ist die Diagnose erst mit dem Vorwachsen unter dem Lig. Poupart möglich, und oft wird die Differentialdiagnose gegen andere Geschwulstbildungen der Gegend nicht leicht sein. Die Möglichkeit einer bösartigen Umwandlung — obwohl noch nicht beobachtet — empfiehlt die operative Entfernung der Geschwulst, die meist auch die Kastration nach sich ziehen wird.

Christel (Metz).

16) **K. Šantrůček.** Zur Therapie der Hydrokele.

(Časopis lékařů českých 1904. Nr. 19—21.)

Nach den Erfahrungen des Autors an der böhmischen chirurgischen Klinik in Prag verdient die Methode von Jaboulay in jedem geeigneten Falle den Vorzug vor der Volkmann'schen Operation. Zu ihren Vorteilen gehört die leichte Durchführbarkeit, die kurze Heilungsdauer und das bessere Endresultat. Rezidive kommen nur bei fehlerhaftem Vorgehen vor. Zur richtigen Durchführung gehört die vollständige Evagination auch des oberen Recessus der Hydrokele, event. seine Resektion und die richtige Anlegung der Nähte. Bei größeren Hydrokelen wurden auch Teile beider Ränder reseziert. —

Die Indikation für die Evagination ist eine weite. Die Größe der Hydrokele, das Alter des Kranken, eine selbst hochgradige Verdickung des Sackes bilden kein Hindernis; nur bei breiten Verwachsungen des Sackes mit den oberflächlicheren Schichten (Perivaginitis chron.) und bei Hämatokele wurde nach Volkmann operiert. — Mit der Evagination konkurriert nur die Exstirpation der Tunica nach v. Bergmann; letztere Methode wird aber von der ersteren durch deren leichtere Ausführbarkeit und Indikationsstellung übertroffen.

Seit 1900 wurden an obiger Klinik 49 Fälle mittels Evagination operiert. 35 Revisionen ergaben 4 Rezidive; letztere führt der Autor auf die mangelhafte Technik in der ersten Zeit und auf die große Anzahl der Operateure zurück.

G. Mühlstein (Prag).

### 17) Kossmann. Die Goldspohn'sche Operation.

(Berliner klin. Wochenschrift 1904. Nr. 25.)

Die von Goldspohn erdachte Modifikation der Alexander'schen Operation besteht darin, daß der Peritonealtrichter, der bei ausgiebigem Vorziehen des runden Mutterbandes aus dem gespaltenen Leistenkanal hervortritt, mit einem Scherenschnitt eröffnet wird, worauf man mit der eingeführten Kornzange den inneren Leistenring soweit dehnt, daß er den Finger durchläßt. Durch Anziehen des Ligaments kann man einen großen Teil der Gebärmutterhinterfläche und die dieser Seite entsprechenden Adnexe abtasten und etwaige Verwachsungen zerreißen. Man kann mit Leichtigkeit Tube und Ovarien soweit heranholen, daß man sie mit einer Kornzange vollends vor die Bauchdecken zu ziehen vermag. Selbst größere Eierstocksgeschwülste kann man in den erweiterten inneren Leistenring drängen, anstechen, vorziehen und abtragen. Ist der Uterus mit seinen Adnexen aus allen Verwachsungen völlig befreit, so wird er durch Anziehen der beiden Bänder in die normale Lage gebracht; mit ein paar feinen Catgutnähten wird der Peritonealschlitz geschlossen. Die Fixierung des runden Mutterbandes, der Schluß des Leistenkanales und die Hautnaht erfolgt in der bei Bruchoperationen oder in der bei der Alexander'schen Operation üblichen Weise.

K. hat die Goldspohn'sche Methode in ca. 20 Fällen erprobt und empfiehlt sie, da sie vor der Vaginifixur und Ventrifixur Vorteile besitzt.

Langemak (Erfurt).

## Kleinere Mitteilungen.

18) O. Hildebrand und Hägler. Jahresbericht über die chirurgische Abteilung und die chirurgische Poliklinik des Spitals in Basel 1902.

Basel, Kreis, 1903.

Auf der stationären Abteilung wurden 1443 Pat. verpflegt, 884 operiert; in der Poliklinik 3212 behandelt, hiervon 1530 operiert.

Aus der interessanten Kasuistik sind hervorzuheben:

Ruptur einer Dünndarmschlinge, bei einer 44jährigen Pat. durch Fall auf den gefüllten Bruchsack entstanden. Bei der Herniotomie außer koaguliertem und flüssigem Blute kein Inhalt im Bruchsacke, dagegen findet sich bei der sich anschließenden Laparotomie eine Ruptur einer Dünndarmschlinge. Tod an Peritonitis.

Ein Fall von traumatischer Nierenruptur, durch Exstirpation geheilt. Bei einer 35jährigen Frau wird wegen Gastrektasie mit gutem Erfolge die Gastroenterostomie ausgeführt.

14 Fälle von Magenkarzinom im Alter von 26—79 Jahren; hiervon zwei geheilt durch Resectio pylori, gebessert drei durch Gastroenterostomia antecolica anterior, einer durch Jejunostomie, ein Karzinom der Cardia durch Gastrostomie; inoperabel waren drei Fälle, Operation verweigert in zwei Fällen; in einem Falle Tod nach Gastroenterostomie, sowie in einem anderen, nicht operierten.

Bemerkenswert hiervon ist ein metastatisches (?) Karzinom des Magens bei einem 68jährigen Pat., dem vor Jahresfrist ein Cancroid der Stirn entfernt wurde; in einem anderen, tödlich verlaufenden Falle zeigten sich bei Vornahme einer Herniotomie Karzinometastasen im Bruchinhalt — Innenfläche des Bruchsackes und Flexura sigmoidea; Heilung eines binnen 3 Wochen zweimal operativ behandelten Leberabszesses; ein Fall von Abschnürung des Pylorusteiles des Magens, durch Netzadhäsionen infolge von Cholelithiasis entstanden; durch Ligieren der Stränge und Entfernung eines 4 cm langen Steines aus der in Verwachsungen eingehüllten Gallenblase Heilung; drei Fälle von Cholecystogastrostomie wegen Verlegung des Choledochus durch Geschwulst, Beschwerden infolge des Einfließens der Galle in den Magen nicht aufgetreten; ein Fall von akuter, hämorrhagischer Entzündung des Pankreas verläuft nach 2 Tagen tödlich.

Bei zwei Resektionen des tuberkulös erkrankten Blinddarmes trat in einem Falle Heilung ein, der andere endete infolge einer an der Anastomose entstandenen Nekrose tödlich. — Sechs Fälle von Wanderniere, davon zwei doppelseitig, durch Fixation erfolgreich behandelt. — Eine Tuberkulose der Blase gelangte durch Sectio alta und Verschorfung mit dem Thermokauter zur völligen Vernarbung. — Ein Pat., der viel Alkohol zu sich genommen hatte, erwachte 8 Stunden nachdem er sich niedergelegt hatte, mit den schwersten Symptomen einer Blasenruptur. Bei der alsbald vorgenommenen Operation wird ein medianer Riß in größter Ausdehnung — die ganze hintere und einen kleinen Teil der vorderen Wand einnehmend — festgestellt, außerdem noch ein seitlicher Einriß und ein solcher des die Blase bedeckenden Bauchfelles; Naht; Heilung durch Komplikationen verzögert. — 53 Jahre alte Frau mit inkarziertem, früher schon einmal operiertem, linksseitigem Leistenbruche; bei der Operation findet sich im Bruchsack eine über 1 m lange Dünndarmschlinge durch einen Strang abgeschnürt, der vom Rande der Pforte zum Mesenterium des ausgetretenen Darmes zieht; außerdem ist der Darm an einer zweiten Stelle torquiert und breit mit der Wand des Bruchsackes verwachsen. **Kronacher (München).**

### 19) Bergeron. La présence du bacille de Koch dans le sang.

(Revue française de méd. et de chir. 1904. Nr. 29.)

Verf. fand im Blute Tuberkulöser nur ganz ausnahmsweise Tuberkelbazillen und schließt aus seinen Tierversuchen folgendes: Bei peritonealer oder subkutaner Verimpfung von Tuberkelbazillen werden zu keiner Zeit Bazillen ins Blut entleert; direkt intravenös eingeführt, schwinden sie nach längstens 7 Tagen aus dem Blut und werden in den Geweben fixiert. B. spritzte außerdem in 26 Fällen Blut Tuberkulöser in die Bauchhöhle von Kaninchen; nur in einem einzigen Falle, nämlich bei einer Miliartuberkulose, war der Erfolg positiv.

**Mohr (Bielefeld).**

### 20) Dagonnet. Transmissibilité du cancer.

(Arch. méd. expérim. 1904. Nr. 3.)

D. gibt im Anschluß an einen eigenen gelungenen Fall von Krebsübertragung (d. Bl. 1904 p. 79) einen ausführlichen Literaturüberblick und meint, daß die negativen

Erfolge auf technische Fehler zurückzuführen seien. Sein Fall zeigt jedenfalls, daß es bei geeigneter Technik gelingt, beim Tiere durch Verimpfung ein Karzinom von genau gleicher anatomischer Beschaffenheit wie die ursprüngliche Geschwulst beim Menschen hervorzurufen, und daß die so entstandene Geschwulst Metastasen ganz gleichen histologischen Charakters bilden kann.

Mohr (Bielefeld).

## 21) M. Matsuoka. Über Knochenresorption durch maligne Geschwülste.

(Deutsche Zeitschrift für Chirurgie Bd. LXXIII. p. 205.)

M., Assistenzarzt der Universitätsklinik in Tokyo, berichtet über einschlägige histologische Untersuchungen, die er an fünf Fällen von Knochensarkomen (betr. einen Wirbelknochen, ein Femur, einen Humerus, eine Spina Scapulae, eine Tibia) und einem Falle von metastatischem Rippenkarzinom (nach Mastdarmkrebs) angestellt hat. Der ausführlichen Beschreibung im Texte sind gute kolorierte mikroskopische Abbildungen beigegeben. Im wesentlichen konstatiert M., daß die Ränder der in Zerstörung begriffenen Knochenteile dicht an die gegen sie anrückenden Elemente der Neubildung heranreichen; und zwar grenzen bei den Sarkomen die verschiedenformigen Sarkomzellen, bei dem Rippenkarzinom das bindegewebige Geschwulststroma — nicht die krebsigen Zylinderepithelzellen — an die Knochenbalken. M. schreibt daher den genannten Geschwulstelementen die direkte knocheninnehmende Kraft zu, während er Riesenzellen überall nur sehr spärlich an den Knochengrenzen fand und deshalb annimmt, daß dieselben nur eine sehr geringe Einwirkung auf die Resorption der Knochen haben. Er fand, daß die Riesenzellen im Gegensatze zu den tuberkulösen Riesenzellen mehr zentral gelegen sind, sowohl aus Geschwulst-, wie aus Bindegewebs-, Knochen- und Markzellen, überhaupt aus allen Arten von Zellen, die den Knochenrändern nahe liegen, sich bilden können. Die Knochenassimilation findet meist ohne Bildung von Lakunen und Kanälen statt. Meinhard Schmidt (Cuxhaven).

## 22) Haberer. Sarkom und Karzinom bei demselben Individuum.

(v. Langenbeck's Archiv Bd. LXXIII. Hft. 3.)

Bei einem 54jährigen Schlosser war auf laryngealem Weg eine Geschwulst der Epiglottis entfernt worden, die sich mikroskopisch als großzelliges Spindelzellensarkom mit spärlicher Riesenzelleneinlagerung erwies. Nach 1½ Jahren mußte eine Totalexstirpation der Zunge, der Epiglottis und des Zungenbeines wegen eines progredienten Zungenkarzinoms vorgenommen werden, welches letzteres sich als spärlich verhornendes Plattenepithelkarzinom im mikroskopischen Bilde darstellte. Die Präparate, welche aus den Geschwülsten der Epiglottis jetzt gewonnen wurden, entsprachen ganz den Bildern von Stücken aus der Zungengeschwulst. Es handelt sich also hier um das Auftreten von zwei bösartigen Geschwülsten verschiedener Herkunft an demselben Individuum in rascher Aufeinanderfolge; denn ein Rezidiv der ersten Geschwulst, des Sarkoms, kann nach der mikroskopischen Untersuchung nicht vorliegen. H. stellt aus der Literatur elf Fälle von gleichzeitigem Vorkommen von Sarkom und Karzinom zusammen. Er glaubt nicht, daß diese Fälle surzeit, wo die widersprechendsten Auffassungen über die Ätiologie der Geschwülste bestehen, nach irgendeiner Richtung für oder gegen die verschiedenen Theorien der Geschwulstentstehung verwertbar sind.

E. Siegel (Frankfurt a. M.).

## 23) Wasserthal. Ein Lufturethroskop.

(Zentralblatt für die Krankheiten der Harn- u. Sexualorgane Bd. XV. Hft. 6.)

Ein Oberländer-Valentin'sches Urethroskop ist am Okularende durch eine Glasplatte luftdicht verschlossen; durch ein seitliches Röhrchen kann Luft in den Tubus geblasen und dadurch die Harnröhre aufgebläht werden. Durch Zusammenpressen des Gliedes mit den Fingern oder Andrücken der Harnröhre an den Schambogen wird der Luft der Weg in die Blase versperrt. Es lassen

sich mit dem Instrumente größere Schleimhautpartien auf einmal übersehen, »durch seitliches Anlegen des abgeschrägten Tubusendes an die Schleimhaut kann man einzelne ‚Gesichtsfelder‘ anämisch machen und somit die Schleimhaut partienweise so quasi unter dem ‚Glasdrucke‘ der Dermatologen absuchen«.

Fr. Brunner (Zürich).

24) Voss. Ein Fall von isolierter gonorrhöischer Affektion eines para-urethralen Ganges.

(Zentralblatt für die Krankheiten der Harn- u. Sexualorgane Bd. XV. Hft. 6.)

Gonorrhöe (durch Deckglaspräparat festgestellt) in einem para-urethralen, vom Orificium ext. nur 0,3 cm entfernten Gange. Galvanokaustische Ausbrennung des Ganges. Die Harnröhre blieb frei von Infektion. Fr. Brunner (Zürich).

25) E. Key. Ein Fall von pigmentiertem Penissarkom.

(Hygiea Jahrg. LXV. Folge II. Jahrg. III. Abt. 1. p. 589. [Schwedisch].)

Die Arbeit enthält eine kasuistische Mitteilung eines seltenen Falles aus der chirurgischen Klinik des Seraphinerlazarets (Prof. Berg) in Stookholm, nebst Wiedergabe der sehr ausführlichen mikroskopischen Untersuchungen des gewonnenen Präparates. Dabei liefert Verf. eine kritische Zusammenstellung der Fragen vom Ursprunge der Melanome, von der Pigmentbildung und von der Differentialdiagnose zwischen wirklichen und hämorrhagisch pigmentierten Sarkomen. — Es handelte sich um einen 74jährigen Portier, der 4 Jahre vorher ein kleines »Geschwür« an der Eichel, unterhalb des unteren Winkels der Harnröhrenmündung, bemerkte. Nach ein paar Wochen wurde das jetzt erbsengroße, etwas blutende Geschwür exsidiert. Pat. war ein halbes Jahr rezidivfrei; danach entwickelte sich langsam ein neues Geschwür, das in einem anderen Krankenhause (nach Verlauf von 2 Jahren) unter der Diagnose Tumor vasculosus penis exsidiert wurde. Bald nach dieser Operation entstand in der Narbe ein Knoten, der an Größe zunahm. 1½ Jahre vor der Aufnahme bemerkte Pat. eine Geschwulst in der Eichel; seitdem Blutungen aus der Harnröhre, 2—3mal des Tages; keine Harnbeschwerden. Seit 6 Monaten Durchbruch an der Oberseite der Eichel. Haselnußgroße Geschwulst an der Stelle des Frenulum, von blauschwarzer Farbe; die Schleimhaut in der Fossa navicularis dunkel gefärbt, eingebuchtet; an der dorsalen Fläche der Eichel zwei dunkel gefärbte Geschwülste von ziemlich fester Konsistenz. Keine Inguinaldrüsen. Die Amputatio penis wurde von Primärheilung gefolgt. Rezidivfrei 3 Jahre später, zur Zeit der Publikation. Sarkom von teilweise alveolärem Bau mit recht reichlich Pigment, das größtenteils Eisenreaktion gibt. Die pathologisch-anatomische Diagnose lautete: hämorrhagisches pigmentiertes Sarkom.

Die (wenigen) in der Literatur veröffentlichten ähnlichen Fälle werden vom Verf. in der Epikrise erwähnt. Hansson (Cimbrishamn).

26) Melun. Eine Maßnahme, um Instillationen bei Prostatikern vorzunehmen.

(Revista de chir. 1904. Nr. 2.)

Bei bestehender Prostatahypertrophie gelangt man relativ leicht in die Blase mit einer Nélaton'schen oder einer winklig gebogenen Sonde, doch sehr schwer oder gar nicht mit einem Guyon'schen Instillationskatheter; oft werden mit demselben auch Verletzungen der Harnröhrenschleimhaut gemacht. Um diesen Übelständen abzuhelpen, hat M. folgendes Verfahren angewendet. Man führt zuerst einen Nélatonkatheter ein, um mit demselben die vorangehende Waschung der Blase mit schwacher Borsäurelösung vorzunehmen; dann wird der Guyon'sche Katheter durch die Lichtung der liegengelassenen Nélaton'schen Röhre bis in die Blase eingeführt und so die Einträufelung in die Blase und die hintere Harnröhre vorgenommen. Für eine Guyonröhre Nr. 8—10 genügt ein Nélatonkatheter Nr. 14—16. Dieser Vorgang hat auch den Vorteil, daß das Überfließen der Silberlösung auf die vordere Harnröhre verhütet wird. E. Toff (Brails).

## 27) Bakó. Fünf Fälle von perinealer Prostatektomie.

(Zentralblatt für die Krankheiten der Harn- u. Sexualorgane Bd. XV. Hft. 4.)

B. operierte nach dem von Albarran angegebenen Verfahren: Steinschnittlage, Einführen einer Leitsonde in die Harnröhre, prärektaler Bogenschnitt von einem Sitsknorren zum andern, Freilegen des Bulbus, Abpräparieren des Mastdarmes, Spalten der Harnröhre und der Drüse samt Kapsel, stückweises Abtragen der Drüse, Einlegen eines Nélaton, Vernähen der Harnröhre, Drain in die Dammwunde, die im übrigen durch Etagegnähte verschlossen wird.

Drei Pat. von 70, 70 und 63 Jahren wurden in Zeit von 3 Wochen bis 2 Monaten bei fieberfreiem Verlaufe vollständig geheilt. Der vierte Pat. (70 Jahre) trug eine Harnröhren-Mastdarmfistel davon. Bei dem fünften Pat. (56 Jahre) war die Operation durch heftige, kaum stillbare Blutungen erschwert. Er starb am Tage nach der Operation. Alle geheilten Pat. konnten bis auf einen, der 20 bis 25 g Residuum zeigte, die Blase vollständig entleeren, bei allen blieb ein schmerzloser nächtlicher Harndrang. Anzeigt die Operation, wenn die Prostatahypertrophie das Leben der Kranken erschwert und gefährdet, und wenn auf andere Weise nicht zu helfen ist. B. glaubt aber, daß die Methode noch Änderungen erfahren wird, und daß ihre Indikationen noch mehr präzisiert werden müssen.

Fr. Brunner (Zürich).

## 28) W. Meyer. Ein Fall von kongenitaler Ectopia vesicae urinariae.

Inaug.-Diss., Kiel, 1903.

Verf. bespricht zuerst ausführlich die verschiedenen Entstehungstheorien, indem er diejenige von Beneke für die richtigste bzw. glaublichste hält. Nach Beneke's Ansicht schiebt sich die ausgedehnte Blase zwischen die noch nicht vereinigten Teile der Bauchwunde, platzt infolge Harnansammlung und wird durch die nachdrängenden Gedärme aus dem Bauche herausgepreßt.

Hierauf gibt Verf. die von Meckel und Winckel aufgestellten Schemata der verschiedenen Grade der Ektopie wieder und schildert kurz die Symptome, die Prognose und die Therapie dieser Erkrankung. Die Arbeit schließt mit der Wiedergabe einer in der Kinderklinik zu München gemachten Beobachtung, die ein 14 Tage altes Kind betrifft, das nach einigen Tagen an allgemeiner Atrophie zugrunde ging, und dessen Sektion keinerlei Anhaltspunkte für die Entstehungsart der Mißbildung (besonders nicht für die vom Verf. vertretene Theorie!) bot.

Engelmann (Dortmund).

## 29) Lichtenstern. Ein Beitrag zur Metaplasie des Harnblasenepithels.

(Wiener klin. Wochenschrift 1904. Nr. 13.)

Mitteilung eines Falles von Leukoplakie der Blase, die daneben die Erscheinungen einer chronisch-ulcerösen Cystitis darbot. Die Diagnose wurde mittels cystoskopischer Untersuchung gestellt. Wegen starker Beschwerden Sectio alta zur Fistelanlegung. Hierbei Exzision mehrerer leukoplakisch erkrankter Partien.

Zwei schöne Abbildungen illustrieren die Mitteilung des histologischen Befundes.

Hübener (Dresden).

## 30) Wheelock. Fibrinous vesical concretions.

(Annals of surgery 1904. Nr. 2.)

Aus der Blase eines 54jährigen Mannes wurde ein hühnereigroßer Fremdkörper entfernt, dessen Konsistenz die von festem Glaserkitt war. Die Schichten des Fremdkörpers waren lamellenartig angeordnet und bestanden aus Fibrin und Schleim mit eingelagerten Harnkonkrementen; im Innern fand sich ein kleiner, aus phosphorsaurem Kalk bestehender Kern.

Herhold (Altona).



31) **Wasserthal.** Beitrag zur Kasuistik und Ätiologie der Cystinurie.

(Zentralblatt für die Krankheiten der Harn- u. Sexualorgane Bd. XV. Hft. 3.)

Fall von Cystinurie, in dem sich reine Cystinsteine in der Blase gebildet hatten, die durch Lithotripsie entfernt wurden. Da die ersten Erscheinungen von seiten der Steine im Anschluß an einen akuten Gelenkrheumatismus auftraten, ist Verf. geneigt, demselben eine ätiologische Rolle beizumessen, obschon vor dem Auftreten des Gelenkrheumatismus der Urin nie untersucht worden war.

Fr. Brunner (Zürich).

32) **G. Kapsammer.** Fünf geheilte Fälle von Nieren- und Blasen-tuberkulose.

(Wiener klin. Wochenschrift 1904. Nr. 16.)

Mitteilung von fünf interessanten Kranken- und Operationsgeschichten, aus deren Lektüre die Zweckmäßigkeit und Notwendigkeit des doppelseitigen Harnleiterkatheterismus und der modernen Untersuchungsmethoden (Gefrierpunktebestimmung, Phloridzin und Methylenblau) zur Genüge erhellt. Auffallend war in der Mehrzahl der Fälle das Fehlen subjektiver Symptome von seiten der erkrankten Niere.

Einzelheiten sind im Originale zu lesen.

Hübener (Dresden).

33) **Rosenfeld.** Über Tuberkulineinspritzungen.

(Med. Korrespondenzblatt des württemberg. ärztl. Landesvereins 1904. Juli 9.)

Verf. berichtet, nachdem er seine Technik geschildert hat, u. a. über Erfolge bei schwerer Urogenitaltuberkulose; er erwähnt einen Fall von Tuberkulose der rechten Niere und beider Hoden mit Tuberkelbazillen im Harne. Von der 6. Woche der Behandlung ab (Neutuberkulin) Nachlaß der Temperaturerhöhungen, Aufhellung des Urins, aus dem die Tuberkelbazillen schwanden; gleichzeitig werden die Infiltrate im Nebenhoden und in der Prostata kleiner. Aussetzen der Einspritzungen nach 4monatiger Behandlung. In den nächsten 2 Jahren weitere Ausheilung, so daß surzeit der Urin klar und an Hoden und Prostata nur noch harte Narbenstränge zu fühlen sind; zugleich Zunahme des Körpergewichtes.

Mohr (Bielefeld).

34) **E. Portner.** Über intermittierende cystische Erweiterung des vesikalen Ureterendes.

(Monatsberichte für Urologie Bd. IX. Hft. 5.)

Mitteilung eines interessanten Falles, bei dem durch wiederholte cystoskopische Untersuchung von Casper eine doppelseitige cystische Dilatation des Harnleiters festgestellt wurde. Die Dilatation bestand zuerst links, verschwand dann und wurde rechts beobachtet, wo sie unter Schwankungen des Volumens von Kirsch- bis Walnußgröße bestehen blieb. Die Harnleiteröffnung war auf der Höhe der Geschwulst als feiner Schlitz sichtbar und konnte mit dem Harnleiterkatheter bis zu 10 cm Tiefe überschritten werden. Durch Erschwerung der Urinentleerung kann es zur konsekutiven Hydronephrose kommen; in solchen Fällen ist eine operative Therapie angezeigt, die in Entfernung des vorgefallenen Harnleiterabschnittes nach Sectio alta, event. intravesikal, besteht. Im vorliegenden Falle war Hydronephrose nicht nachzuweisen.

Willi Hirt (Breslau).

35) **Dudley.** Ureterocystostomy for accidental wound of the ureter in vaginal hysterectomy.

(Annals of surgery 1904, Nr. 5.)

Den gelegentlich einer Uterusexstirpation durchschnittenen Harnleiter pflanzte D. auf folgende Weise in die Blase. Nach Unterbindung des peripheren Endes

spaltete er das zentrale in der bei *x* (Fig. 1) bezeichneten Weise; durchstieß dann mit einer Zange (*y*) die Blase und zog das Harnleiterende in dieselbe. Er befestigte es durch Nähte in der in Fig. 2 wiedergegebenen Weise und glaubt, daß

Fig. 1.

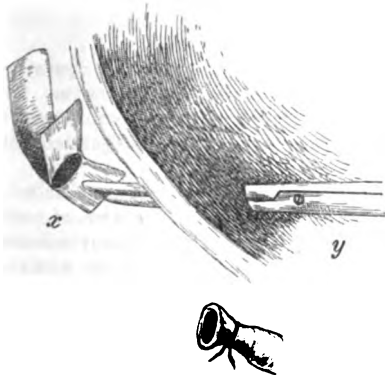
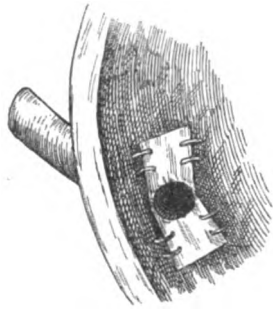


Fig. 2.



man auf die Art einen völlig wasserdichten Abschluß der Blasenwunde erzielen könne.  
Herhold (Altona).

36) D. Vernesou. Pyelonephritis calculosa mit kongenitalem Fehlen einer Niere. Anurie, Tod, Nekropsie.

(Spitalul 1904. Nr. 8 u. 9.)

Die betreffende 40jährige Pat. bot eine große Kyphoskoliose der Brustwirbelsäule, klagte über bedeutende Schmerzen in der hypogastrischen Gegend, über seit 5 Tagen bestehende vollständige Anurie und intermittierendes Fieber. Über der Symphyse fühlte man eine rundliche Geschwulst mit mattem Perkussionsschalle, die das Aussehen einer gefüllten Harnblase darbot; doch konnte man durch Katheterisieren keinen Tropfen Harn entleeren. Nach einigen Stunden erfolgte unter Konvulsionen der Tod, und wurde bei der Sektion eine einzige, zweifantgroße Niere mit einem einsigen Harnleiter gefunden, welche sich am Beckeneingange befand und an das Promontorium fixiert war. Die sehr vergrößerte, fettig degenerierte Niere bot zahlreiche kleine Abszesse, ein stark erweitertes Nierenbecken und dilatierte Nierenkelche dar, in welchen neben zahlreichen kleinen auch zwei olivengroße Harnsteine sich befanden, welche den Eingang zum Harnleiter vollständig verstopften. Der ganze Hohlraum war mit eitriger Flüssigkeit erfüllt, auch im übrigen Nierenparenchym waren zahlreiche kleine Abszesse. Leider hat Verf. die bakteriologische Untersuchung derselben unterlassen. Fälle von Bestehen einer einzigen Niere, mit einem einsigen Harnleiter und Nierenbecken sind selten. In der Literatur befinden sich nach Balowits nur etwa 250 Fälle.

E. Toff (Braila).

37) Reynolds. Papilloma of the renal pelvis with massive hydronephrosis.

(Annals of surgery 1904. Nr. 5.)

Unter Erscheinungen von vermehrtem Harndrange trat bei einem Manne eine Anschwellung des Leibes ein. Bei der ärztlichen Untersuchung war die linke Bauchhälfte von einer vom Rippenrande bis zur Leistenbeuge reichenden fluktuierenden Geschwulst eingenommen; zeitweilig trat Blutharnen ein, die Zahl der roten Blutkörperchen war vermindert, die der weißen etwas vermehrt; Hämoglobingehalt 55%. Die Cyste wurde durch Lendenschnitt entfernt; sie bestand aus einem hydronephrotischen Sacke ohne eine Spur von Nierengewebe. Dicht ober-

halb der Eintrittsstelle des Harnleiters saß ein Papillom von der Größe einer kleinen Tomate. Pat. ging am 5. Tage an einer hypostatischen Pneumonie zugrunde.  
Herhold (Altona).

38) H. Schüller. Beitrag zur Lehre von den Blutungen aus anscheinend unveränderten Nieren.

(Wiener klin. Wochenschrift 1904. Nr. 17.)

Die fortschreitende Erkenntnis der Nierenerkrankungen durch die operative Therapie und mikroskopische Untersuchung exzidierten Nierenparenchyms hat allmählich die Begriffe der essentiellen, angioneurotischen usw. Nierenblutungen auf reelle anatomische Veränderungen zurückgeführt, die durch vorliegenden Fall eine neue Bestätigung erfahren.

49 Jahre alte Frau, seit 10 Monaten renale Hämaturien von wechselnder Dauer und Intensität. Operative Freilegung der cystoskopisch als erkrankt nachgewiesenen rechten Niere. Dieselbe erscheint äußerlich normal. Anatomischer Schnitt bis ins Nierenbecken, ohne daß eine pathologische Veränderung sichtbar wird. Probeexsision eines Stückes Rinde und einer Papille. Die Kapsel wird abgezogen, die Niere mit Catgut genäht. Die Blutung hört 14 Tage p. op. auf, Heilung seit einem Jahre.

Die mikroskopische Untersuchung wies eine chronische Entzündung der betreffenden Niere nach.  
Hübener (Dresden).

39) C. Dukas. Suppression of urine for nine days; operation; recovery.

(Lancet 1904. Juli 16.)

Verf. teilt einen Fall von 9tägiger absoluter Harnverhaltung bei einer 43jährigen Frau mit, die, abgesehen von diffusen Bauchschmerzen und (anfänglich nur geringen) Temperatursteigerungen sehr wenig schwere Erscheinungen darbot. Die Blase war stets während der ganzen Zeit völlig leer. Als schließlich die Temperatur auf 108° F heraufging, nach Verf. ein Zeichen beginnender Urämie, wurde sofort zur Operation geschritten. Bei der Orientierungslaparotomie in der Linea alba, unterhalb des Nabels, zeigte sich die rechte Niere gegenüber der ebenfalls ziemlich großen linken etwas mehr vergrößert. Die Nierenbecken waren nicht ausgedehnt, die Harnleiter von normaler Beschaffenheit. Darauf Schluß der Laparotomiewunde und Eröffnung der rechten Niere von einem Lendenschnitt aus. Es fand sich ein den Harnleiter verschließender Stein, dessen Entfernung indessen erst nach 14 Tagen gelang. Die Urinsekretion aus der Nephrotomiewunde setzte nach der Operation sofort ein, die Pat. genas. Das absolute Versiegen der Urinsekretion beruhte nach Verf. auf nervöser reflektorischer Basis.

H. Ebbinghaus (Berlin).

40) Fournier (Amiens). Rupture du rein par coup de pied de cheval.

(Gas. des hôpitaux 1904. Nr. 63.)

Nach 24stündiger Anurie trat 6tägiges Blutharnen ein. F. legte die Niere frei, die bei unversehrter Kapsel vergrößert war. Nach Spaltung und Entleerung einer Menge blutiger Flüssigkeit wurde die Niere tamponiert. Es kam zu Sekundärinfektion und darauf zu Blutung aus der Wunde und der Blase. F. öffnete die Blase, entfernte die Gerinnsel und legte eine Blasenfistel an. Der Kranke genas.  
V. E. Mertens (Breslau).

---

Originalmitteilungen, Monographien und Separatabdrücke wolle man an Prof. E. Richter in Breslau (Kaiser Wilhelmstraße 115), oder an die Verlags-handlung Breitkopf & Härtel, einsenden.

---

# Zentralblatt für C H I R U R G I E

herausgegeben

von

**E. von Bergmann, F. König, E. Richter,**  
in Berlin, in Berlin, in Breslau.

Einunddreißigster Jahrgang.

---

Wöchentlich eine Nummer. Preis des Jahrganges 20 Mark, bei halbjähriger Vorauszahlung. Zu beziehen durch alle Buchhandlungen und Postanstalten.

---

**Nr. 37.                      Sonnabend, den 17. September.                      1904.**

---

**Inhalt:** 1) Northrup, Hautstreifen bei schnellem Knochenwachstum. — 2) Weir, Traumatischer Rheumatismus. — 3) v. Friedländer, Tuberkulöse Osteomyelitis. — 4) Wagner, Fingerbrüche. — 5) Deutschländer, Angeborene Hüftverrenkung. — 6) Röpke, Tuberkulose und Osteomyelitis. — 7) Wori, 8) Jonnesco, 9) McWilliams, 10) Hawkes, Appendicitis. — 11) Elliot, Zur Diagnose von Bruchleiden. — 12) v. Burckhardt, Zur Entstehung der Unterleibsbrüche. — 13) Jaklin, Radikaloperation von Unterleibsbrüchen. — 14) v. Frisch, Magenschüsse. — 15) Jundell, Mikroorganismen im Dünndarm. — 16) Beer, Intrahepatische Cholelithiasis.

F. Hahn, Über einen neuen Waschapparat zur Händedesinfektion. (Original-Mitteilung.)

17) Lameris, Schulterblatthochstand. — 18) Klar, Luxatio claviculae supraspinata. — 19) Garavini, Paralytische Hüftverrenkung. — 20) Werner, Hüftverrenkung durch das Foramen ovale. — 21) Besson, 22) Maylard, Bauchwunden. — 23) Clinton, Allgemeine jauchige Peritonitis. — 24) Wörner, Bruchband. — 25) Ehler, 26) Gangele, 27) Gutzeit, 28) Mintz, Zur Bruchlehre. — 29) Perry und Shaw, 30) Nordmann, 31) Doumer und Lemoine, Magengeschwülste. — 32) Weiss, Dehnungsgangrän bei Dickdarmverschluss. — 33) Niederle, Darminvagination. — 34) Ranzi, Innerer Darmverschluss. — 35) Maksimow, Ileocecal-tuberkulose. — 36) Weiss, Kolopexie. — 37) Ito und Kunika, Mastdarmkrebs. — 38) Jonnesco, Talmay'sche Operation. — 39) Ossig, Leberabszesse. — 40) Zuhorst, Gallendurchbruch des Ductus cysticus.

---

## 1) Northrup. Lineae atrophicae associated with rapid growth of long bones.

(Med. and surg. report of the Presbyterian hospital New York Vol. VI. 1904.)

N. sah in mehreren Fällen bei schnellem Wachstum der langen Röhrenknochen entsprechend den Stellen des größten Wachstums an den Epiphysenlinien Hautveränderungen ganz nach der Art der Striae gravidarum; ähnliche Befunde wurden bereits vom Comby als *vergetures de croissance* beschrieben. N. beobachtete diese Streifen z. B. bei einem 14jährigen Mädchen, welches wegen eines Typhoids längere Zeit das Bett hüten mußte und während dieser Zeit auffallend schnell wuchs; die Streifen saßen an der Innenseite des unteren Femurendes an beiden Beinen und verliefen quer zur Längsachse des Gliedes; der Vater des Kindes hatte ganz ähnliche, weißliche Streifen an den gleichen Stellen und dieselben ebenfalls

nach einem Typhus im 15. Lebensjahre sich zugezogen (zwei Abbildungen); in einem anderen Falle zeigten sich die Streifen oberhalb des Ellbogens. Es handelt sich bei dieser Erkrankung fast immer um Individuen im Wachstumsalter, welche nach einer akuten Infektionskrankheit längere Zeit zu Bette liegen. Die Ätiologie ist dieselbe wie bei den Striae gravidarum: die Entwicklung der Haut kann mit der raschen Vergrößerung der Knochen nicht Schritt halten.

Mohr (Bielefeld).

2) **J. Weir.** Surgical or traumatic rheumatism, with a note on the use of Corrigan's button.

(Glasgow med. journ. 1904. Juli.)

Verf. macht auf eine Form des Rheumatismus aufmerksam, welche sich nach — oft sehr geringen — Traumen in der Umgebung der Gelenke lokalisiert. Besonders häufig werden die Handgelenke bei Ruderern, Schneidern und Klavierspielern, das Fußgelenk bei Handlungsreisenden, Dienstboten und Krankenwärttern betroffen.

Diagnostisch ist von Wichtigkeit, daß die passive Beweglichkeit unbehindert ist, während aktive Bewegungen starke Schmerzen verursachen. Die in ähnlichen Fällen üblichen therapeutischen Maßnahmen, wie Fixation, passive Bewegungen, Bäder usw., erweisen sich meistens als erfolglos, ja als schädlich.

W. hat in solchen Fällen, auch in einem ausführlich mitgeteilten Falle von Affektion beider Handgelenke, mit überraschendem Erfolge den in Rotglut versetzten Thermokauter bis zur Blasenbildung der Haut angewendet und empfiehlt ihn auch für gewisse auf andere Maßnahmen nicht weichende Formen von Lumbago.

W. v. Brunn (Marburg).

3) **F. v. Friedländer.** Die tuberkulöse Osteomyelitis der Diaphysen langer Röhrenknochen.

(Deutsche Zeitschrift für Chirurgie Bd. LXXIII. p. 248.)

Bei der überwiegenden Vorliebe, mit welcher sich die Knochentuberkulose in den Epiphysen der Röhrenknochen lokalisiert, hat die Erkrankung der Diaphysen weniger das praktische Interesse an sich gezogen und gilt als ziemlich selten. Daß sie dies indessen nicht ist und auch erhebliche praktische Bedeutung besitzt, ist in Deutschland zuerst von Reichel, dann von Kahn, Schifftan, Scheimpflug, Küttner hervorgehoben. v. F. liefert einen wertvollen Beitrag zur Kenntnis der Erkrankung an der Hand des einschlägigen Materiales des Wilhelminenspitals in Wien, in welchem in einem Zeitraume von 18 Monaten 15 hergehörige Fälle zur Beobachtung gelangt sind. Die Mitteilung der Krankengeschichten dieser Fälle, in denen es sich um 25 von einander unabhängige primäre Herderkrankungen in den Diaphysen handelt, ferner die genaue anatomische makro- wie mikroskopische Beschreibung der

gewonnenen Präparate, die durch zahlreiche photo- und skiagraphische Abbildungen erläutert wird, bildet den Hauptinhalt der Arbeit. Bezüglich der Einzelheiten auf das Original verweisend berichten wir, daß die 15 Pat., 7 männlichen, 8 weiblichen Geschlechtes, im Alter von 2 bis  $8\frac{1}{2}$  Jahren standen. Multiple Knochen- und Gelenktuberkulose war bei ihnen die Regel, nur in 2 Fällen handelte es sich um eine Einzelerkrankung der Tibiadiaphyse. Die Ulna (8mal erkrankt) und Tibia (auch 8mal erkrankt) bilden wohl ihrer exponierten Lage wegen den Lieblingsitz für die Krankheit, der Humerus war 4-, der Radius 4-, das Femur 1mal befallen. Die relative Häufigkeit der Krankheit ergibt sich daraus, daß die 15 diaphysenkranken Kinder auf insgesamt 151 Kranke mit Knochen- und Gelenktuberkulose sich verteilen.

Anatomisch klassifiziert v. F. seine Beobachtungen in drei Gruppen: 1) progressive käsig Infiltration im Sinne König's, schwerste Form der Erkrankung, mit offener Eiterung kompliziert, relativ selten, doch in v. F.'s Material an 4 Knochen erkenntlich. Es besteht Atrophie der Corticalis bei intensiver periostaler Knochenwucherung mit großer Hinfälligkeit des neugebildeten Knochens. 2) Käsig Infiltration mit Sequesterbildung, wobei zwei Stadien unterscheidbar: fehlende und eingetretene Fistelbildung. Diese Krankheitsform ist reichlicher vertreten: 7mal an der Ulna, 3mal an der Tibia, je 1mal an Humerus und Radius. 3) Zentrale käsig Infiltration ohne Sequesterbildung, vertreten durch 9 Fälle, 4 die Tibia, 2 den Humerus, je einer Radius, Ulna und Femur betreffend.

Klinisch entwickelt sich und verläuft das Leiden sehr schlechend, dementsprechend die Diagnose, namentlich die Differentialdiagnose gegenüber Lues, recht schwer sein kann. Eine wesentliche Beihilfe zur Diagnose aber bildet die Skiagraphie, mit welcher, wie v. F. ausführt, auch die verschiedenen Erkrankungsarten unterscheidbar sind. Die Therapie muß, soweit nicht ein allzuschlechter Allgemeinzustand es verbietet, energisch operativ sein und ähnelt im wesentlichen der Behandlung bei septischer Osteomyelitis. Zur Nachbehandlung der aufgemeißelten Knochenhöhlen hat sich v. F. die Moseitig'sche Jodoformknochenplombe bestens bewährt, doch ist die Giftigkeit des Jodoforms zu berücksichtigen und der Ersatz desselben in der Plombenmasse durch ein anderes Antiseptikum anzustreben.

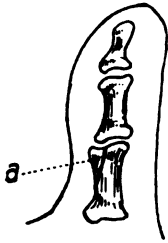
Meinhard Schmidt (Cuxhaven).

#### 4) Wagner. Seltene Entstehungsursachen von Fingerbrüchen.

(Deutsche militärärztliche Zeitschrift 1904. Hft. 5.)

Die fünf näher geschilderten Fingerbrüche waren sämtlich dadurch entstanden, daß durch Hochgehen des Pferdes an den in der geschlossenen Faust gehaltenen Zügeln resp. Ketten plötzlich heftig gezerrt wurde. Die Bruchlinie ( $a$ ) verlief stets in schräger Richtung vom Gelenkköpfchen mehr oder weniger weit in die Diaphyse hinein,

so daß diese Brüche stets ein typisches Bild boten. Viermal war die Grundphalanx, einmal das Mittelglied, und zwar stets am Kapitulum, verletzt. Die klinischen Symptome einer Fraktur fehlten, dieselbe konnte nur durch das Röntgenbild nachgewiesen werden. Die Behandlung bestand in kurzdauernder Pappschiennung mit nachfolgender Massage und Bewegungsübungen.



Herhold (Altona).

### 5) C. Deutschländer. Zur Beurteilung der unblutigen Reposition der angeborenen Hüftverrenkungen.

(Deutsche Zeitschrift für Chirurgie Bd. LXXIII. p. 1.)

Trotz der guten Erfolge, die die unblutige Reposition der angeborenen Hüftverrenkung nach Lorenz usw. zu geben vermag, ist diese Behandlungsmethode noch keineswegs als vollkommen anzusehen, da sie häufig versagt. D. untersucht, 1235 Operationen verschiedener Operateure zugrunde legend, gründlich die Gesamtergebnisse der Methode, wobei in verschiedenen Zählungen die Gefahren und Komplikationen des Eingriffes, die Statistik seiner Heilungen sowie die Häufigkeit der Reluxationen und der primären Mißerfolge festgestellt werden. Bezüglich der Einzeltabellen, in denen diese Zählungen für jeden Autor besonders berechnet und dann noch die Mittelzahlen festgestellt werden, sei auf das Original verwiesen. Das Schlussergebnis geht dahin, daß Gefahren und Komplikationen in 8,9%, Reluxationen in 10,5% und Mißlingen der Reposition in 8,4% der Fälle, im ganzen also »Mißerfolge« in 27,8% gefunden sind. Dem gegenüber stehen Heilungen bei einseitiger Verrenkung in 41,5%, beiderseitige Heilungen bei doppelter Verrenkung in 13,1% und einseitige Heilungen bei doppelter Verrenkung in 35,6% der Fälle. Es ist aber zu bemerken, daß richtige Heilungen im anatomischen Sinne höchstens bis zu einem Drittel der Fälle erzielt und bewiesen sind, was überdies nur von einseitigen Verrenkungen gilt. Unter diesen Umständen tritt D. dafür ein, der blutigen Reposition nach Hoffa wieder mehr Beachtung zu schenken, die namentlich hinsichts der Retention des in die Pfanne gebrachten Kopfes ungleich sicherer als das unblutige Verfahren ist. Dies soll besonders in solchen Fällen geschehen, wo bereits die unblutige Behandlung vergeblich oder doch mit unzulänglichem Resultate versucht ist.

Ein nicht ganz zur Sache gehöriger aber interessanter Abschnitt der Arbeit beschäftigt sich mit der Anatomie und Ätiologie der angeborenen Hüftverrenkung. Während die Mißbildung des Gelenkes gewöhnlich als eine Hemmungsbildung, eine Hypoplasie angesehen ist, führt D. ganz überzeugend aus, daß hier viel mehr eine übermäßig starke Entwicklung, ein das normale Maß überschreitender Wachstumsvorgang vorliegt. Bei richtig in der Pfanne sitzendem

Schenkelkopfe höhlt dieser durch seinen Druck die Pfanne aus, bei der Luxationsstellung hingegen fehlt dieser Druck, weshalb die Pfanne durch ungehinderte Gewebsbildung auf ihr sich verflacht. Mehrere Tierversuche an jungen Katzen, denen D. den Schenkelkopf resezierte und den Schenkelstumpf in Luxationsstellung über der Pfanne einstellte, scheinen diese Anschauung zu stützen. Die nach etlichen Monaten getöteten Tiere zeigten in den leer gemachten Pfannen Abflachung derselben mit Gewebswucherungen, ähnlich den Pfannen kongenital verrenkter Hüften beim Menschen.

Meinhard Schmidt (Cuxhaven).

## 6) Röpke. Zur Kenntnis der Tuberkulose und Osteomyelitis der Patella.

(v. Langenbeck's Archiv Bd. LXXIII. Hft. 2.)

R. berichtet über acht Fälle von primärer Tuberkulose und zwei Fälle primärer Osteomyelitis der Kniescheibe. Die letztere hat es nach dem vorliegenden Materiale mit den übrigen Skeletteilen gemeinsam, daß sie zur Zeit des stärksten Wachstums von jenen Krankheiten ergriffen wird. Verf. versuchte, durch Lexer's Arbeiten angeregt, die Lokalisation der Herde in der Kniescheibe im Hinblick auf das Auftreten und die Ausbildung des Knochenkernes mit seinen Gefäßverhältnissen in Zusammenhang zu bringen. Zu diesem Zwecke wurden die Gefäße mit einer Terpentinöl-Quecksilberemulsion injiziert und dann durch Skiagramme dargestellt. R. fand auf diese Weise, daß die stärksten Gefäße von hinten her im mittleren Bezirke fast senkrecht in nicht konstanter Zahl, meist in fünf oder sechs Stämmen in beinahe zirkulärer Anordnung in den Knochenkern eintreten, um, sich in demselben verteilend, ihre Haupttrichtung nach der Randzone zu nehmen. Die Auflösung in feinste Gefäßschlingen findet am Rande des Knochenkernes statt. Mit dem Wachsen des Verknöcherungsgebietes schreitet die Ausbreitung der Gefäße in ihrer Haupttrichtung nach der Peripherie fort, so daß man in der ausgewachsenen Kniescheibe die Endschlingen der Gefäße am Rande und unter dem Gelenkknorpel liegend findet. Diese Verhältnisse geben eine Erklärung für das weniger häufige Vorkommen primärer tuberkulöser oder eitriger Herde und ihre Lokalisation in der Kniescheibe und zeigen, daß erst mit dem Auftreten und Wachsen des Knochenkernes, bei Vermehrung und Sprossung der Gefäße günstigere Bedingungen für die Einschleppung der Infektionserreger geschaffen werden. Die osteomyelitischen wie tuberkulösen Herde brechen häufig nach vorn in die vorgelagerten Weichteile event. auch durch die Haut nach außen durch und können unter Ausstoßung eines Sequesters zur Heilung kommen. Infolgedessen kommt es bei der Osteomyelitis nicht immer zur schwereren Miterkrankung des Gelenkes. Oft genug aber befindet sich das Gelenk doch in dieser Gefahr, besonders bei Erwachsenen, wo einmal die den Knochen



vom Gelenk trennende Knorpelschicht dünner geworden ist und andererseits die nach dem Gelenkknorpel zu sich vorschiebenden Gefäße die Entstehung von Herden dicht unter dem Knorpelüberzug ermöglichen. Bei der Tuberkulose ist das Gelenk seltener verschont, sei es, daß es gleichzeitig miterkrankt, oder daß es vom Kniescheibenherd ergriffen wird. Auch die präpatellaren Schleimbeutel werden gern von Tuberkulose und Osteomyelitis in Mitleidenschaft gezogen. Von ihnen aus kommt es dann entweder zur Perforation nach vorn oder in der Höhe des Tibiakopfes an seiner Außen- oder Innenseite, seltener seitlich und oberhalb der Kniescheibe. Die Behandlung der genannten Erkrankungen ist eine operative. Sie soll frühzeitig vorgenommen werden zum Schutze des Gelenkes. Wenn möglich soll der Knorpelüberzug der Kniescheibe erhalten bleiben. Bei Mitgriffensein des Gelenkes bei osteomyelitischen Herden ist dasselbe zu punktieren und zu drainieren. Auch totale Entfernung der Kniescheibe gibt oft gute Resultate bezüglich der Funktionsfähigkeit der Extremität. Bei Tuberkulose der Kniescheibe mit gleichzeitiger Erkrankung des Kniegelenkes wird man die Gelenkresektion mit teilweiser oder völliger Entfernung der Kniescheibe verbinden.

E. Stiegel (Frankfurt a. M.).

## 7) M. Mori. Eine experimentelle Arbeit über die Ätiologie der Perityphlitis.

(Deutsche Zeitschrift für Chirurgie Bd. LXXIII. p. 123.)

Mit Rücksicht darauf, daß beim Menschen die Annahme einer hämatogen, z. B. bei Anginen, entstandenen Appendicitis Anerkennung findet, hat M. im Laboratorium von Kocher's Klinik Kaninchenversuche über Erzeugung von Appendicitis mittels Injektion von eitrig-virulentem Materiale in die Blutbahn angestellt. Die Versuchsmethodik war so, daß teils frischer, verdünnter Eiter, teils Bouillonkultur von Eiter erzeugenden Bakterien (Bakt. coli, Strepto- und Staphylokokken, Proteus) in die zuführenden Arterien eingespritzt wurde. Die Gesamtzahl der Versuche beträgt 66. In der ersten Versuchsgruppe wurde mit feiner Nadel in die Art. appendicularis injiziert, was aber sehr mühsam ist und schlecht gelingt, so daß statt dessen in der zweiten größeren Versuchsreihe die Arteria mesenterica sup. zur Injektion benutzt wurde. In der Mehrzahl der Fälle wurde zwar nicht die geringste schädliche Wirkung erzielt, fünf Fälle — vier davon mittels Injektion in die Mesenterica behandelt — aber zeigten intensive, und zwar meist brandige Appendicitis, was durch mehrere farbige Abbildungen belegt ist. Neun Fälle zeigten außerdem Blutungen, teils am Wurmfortsatz, teils an anderen Darmteilen.

Im ganzen zeigen die Experimente zwar die Möglichkeit der Appendicitisentstehung auf hämatogen-embolischem Wege, doch ist für den Menschen wie für das Tier die intestinale Entstehung der Krankheit als die weitaus häufigere anzusehen.

Meinhard Schmidt (Cuxhaven).

## 8) Th. Jonnesco. Appendicitis.

(v. Langenbeck's Archiv Bd. LXXIII. Hft. 2.)

Verf. bespricht die klinischen Erscheinungen bei den einzelnen Formen der akuten und chronischen Appendicitis und ihren Unterarten. Was die pathologisch-anatomische Form bei dem Leiden betrifft, so ist er der Ansicht, daß kein direkter Zusammenhang zwischen der Stärke der Wurmfortsatzveränderungen und den Appendicitisformen besteht; d. h. es gibt schwere Fälle mit septischer Peritonitis und fast unverändertem Wurmfortsatz und ebenso Appendicitiden mit umschriebener eitriger Peritonitis bei perforiertem Wurmfortsatz. Es kommt nach seiner Auffassung mehr auf die Toxine und ihre Virulenz wie auf die Reaktionsfähigkeit des Bauchfelles an. Ein breiter Raum der Arbeit ist der Wiedergabe der Diskussion über das vorliegende Thema in Frankreich gewidmet. Eine große Reihe von Tabellen über operativ und intern behandelte Fälle geben einen Überblick über die Schwierigkeit der Verständigung der einzelnen Vertreter von Früh- und Spätoperation. J. hat unter 25 »schleunigst während des akuten Appendicitisanfalles« vorgenommenen Operationen 44% seiner Pat. verloren. Was »schleunigst operiert« heißen soll, ist nicht in der Arbeit gesagt. (Ref. und wohl mancher andere Chirurg auch hat von dem »schleunigst«, d. h. am ersten Tage der Erkrankung Operierten nicht einen Fall verloren.) Unter 21 nach längerer interner Therapie operierten Pat. verlor Verf. nur 14,28%. Auf Grund dieser Berechnung, welche mit den Resultaten vieler Autoren nicht im Einklange steht, lauten Nr. 8 und 9 der Schlußsätze des Aufsatzes: Die interne Therapie der Appendicitis ist immer berechtigt. Jede Appendicitis muß zunächst intern behandelt werden. Auch die selbstgestellte Frage, was werden wir tun, wenn wir einer Appendicitis mit beginnender Allgemeininfektion oder allgemeiner Peritonitis begegnen, beantwortet J. dahin, daß es besser sei, dem Organismus in dem Kampfe gegen die Infektion durch eine gutgeführte interne Therapie zu helfen als einen Eingriff zu unternehmen, der den Tod des Pat. nur beschleunigt, eine Ansicht, die, wie viele andere in der Arbeit niedergelegte, wohl selbst bei denjenigen Ärzten Deutschlands wenig Anhänger finden dürfte, die im allgemeinen auf dem Standpunkt exspektativen Verfahrens gegenüber der Appendicitis stehen. Was die operative Technik im akuten Anfall anlangt, so geht J. nicht direkt in die freie Bauchhöhle ein, sondern löst das Peritoneum parietale von der Beckenwand ab und sucht den Erkrankungsherd von außen zu tasten. Der Wurmfortsatz wird nur resesiert, wenn Verf. ihn leicht findet. Er fürchtet die Lösung von Verklebungen.

Erst vom 3.—4. Tage nach der Operation bekommen seine Kranken flüssige Nahrung.

E. Siegel (Frankfurt a. M.).

### 7) **McWilliams.** Intestinal obstruction following appendicitis operations.

(Med. and surg. report of the Presbyterian hospital New York 1904. Vol. VI.)

Nach Wiedergabe der Krankengeschichten dreier selbst beobachteter Fälle, von denen 2 durch Operation geheilt wurden, bespricht Verf. ausführlich die Literatur, wobei mehrere bisher nicht veröffentlichte Fälle anderer amerikanischer Chirurgen mitgeteilt werden. Auf Grund von 86 Fällen kommt er zu folgenden Schlüssen: Die Seltenheit des Darmverschlusses im Vergleiche zu der ungeheuren Anzahl Appendicitisoperationen ist bemerkenswert. Ileus kann auf einen Appendicitisanfall, welcher nicht operiert wurde, folgen (9mal), ebenso nach einer Operation im freien Intervall (8mal); in 69 Fällen handelte es sich um Appendicitis mit Abszeßbildung. Ein mechanischer Ileus kann schon kurze Zeit nach der Operation eintreten, und die Differentialdiagnose vom Ileus durch Peritonitis dann große Schwierigkeiten machen. Der Ileus kann noch Jahre nach dem ersten Anfall oder der Operation auftreten (10mal im 2. Jahre), entweder plötzlich bei voller Gesundheit oder nach einer Periode mit den Erscheinungen eines teilweisen chronischen Verschlusses. Von den 57 Pat., welche die erste Operation wegen Ileus überstanden, erkrankten 5 später noch mehrmals an akutem, mechanischem Ileus. Der Sitz des Verschlusses war in allen Fällen, wo er notiert war, der Dünndarm. Unter 53 Fällen handelte es sich 28mal um Konstriktion durch Bänder, 10mal um Volvulus, 11mal um Knickung, 4mal um innere Hernien; bei 5 Pat. war der Darm gangränös. Die Prophylaxe der Erkrankung besteht in der frühzeitigen Operation, ehe ein Abszeß sich gebildet hat, und in der möglichsten Einschränkung der Drainage.

Mohr (Bielefeld).

### 10) **Hawkes.** The treatment of advanced cases of general septic peritonitis from appendicitis.

(Med. and surg. report of the Presbyterian hospital New York 1904. Vol. VI.)

Verf. glaubt, daß durch Kombination geeigneter Behandlungsmethoden die große Sterblichkeit der allgemeinen septischen Peritonitis infolge von Appendicitis selbst in vorgeschrittenen Fällen bedeutend vermindert werden kann. Von elf meist hoffnungslosen Fällen, deren Krankengeschichten mitgeteilt werden, brachte H. neun durch. Für die frühzeitige Diagnose in solchen Fällen ist zunächst wichtig, daß die im Anfang auf den rechten Rectus beschränkte Muskelrigidität sich auf beide Recti ausdehnt, ferner, wenn bei einem heftigen Appendicitisanfall mit Geschwulstbildung in der rechten Darmbeingrube nach 1—5 Tagen plötzlich ein Nachlassen der Schmerzen eintritt und darauf die zunehmende Rigidität der Bauchmuskeln mit allgemeiner Druckschmerzhaftigkeit des Bauches beginnt. Alle anderen Symptome können täuschen, auch die Leukocytenzählung. Für die operative Behandlung ist die möglichste Ein-

schränkung der Dauer der Narkose und eine möglichst rasche Technik wichtig. Die Inzision wird im mittleren rechten Rectus nahe dem Außenrande gemacht, der Wurmfortsatz, um Zeit zu sparen, durch einfache Ligatur und Kauterisation des Stumpfes entfernt. Die Diagnose der allgemeinen septischen Peritonitis wird hierauf gesichert, indem ein Schwamm oder Gazestück nacheinander in die Gegend unterhalb der Leber, ins Epigastrium, in die Milzgegend, die linke Darmbeingrube und das kleine Becken eingeführt wird; war überall Eiter oder eitrig-seröse Flüssigkeit nachweisbar, so wurde der Fall als allgemeine septische Peritonitis angesehen. (Fälle von progredienter eitrig-fibrinöser Peritonitis wurden in der Zusammenstellung nicht berücksichtigt.) Sodann bei elevierter Brust- und oberer Bauchgegend reichliche Durchspülung der Bauchhöhle mit heißer Kochsalzlösung, und zwar zunächst der subhepatischen, epigastrischen und Milzgegend, erst dann der Unterbauchgegend, zuletzt des kleinen Beckens. Erlaubt es der Allgemeinzustand, so wird dieselbe Prozedur in der gleichen Reihenfolge, jedoch in rascherem Tempo wiederholt, sodann in die höchste erreichbare Dünndarmschlinge eine heiße Lösung von Magnesiumsulphat eingespritzt und die Punktionsöffnung übernäht. Hierauf wird ein dickerer Drain nach dem Becken zu, ein dünnerer nach der Gegend des Stumpfes gelegt; zur Drainage benutzt H. zusammengerollte Gaze mit lockerer Guttaperchapapierumhüllung, wobei am inneren Ende die Gaze das Papier kaum überragt, am äußeren dagegen allseitig ausgebreitet wird (Abbildungen); Naht der übrigen Bauchwunde. Nach Autopsiebefunden machen derartige Drains keine Darmverwachsungen. Nach der Operation Erhöhung des Bettendes um 40 cm. Entfernung des Beckendrains und dieser Erhöhung nach 24—36 Stunden. Stuhlgang erfolgt gewöhnlich in den ersten 24 Stunden, sonst Kalomel und Klistier am 2. Tage. Bei keinem der neun durchgekommenen Kranken wurde später Darmobstruktion beobachtet.

Mohr (Bielefeld).

11) **Eliot.** The behavior of the costal arch in diseases of the abdominal organs and its importance as a diagnostic symptom.

(Med. and surg. report of the Presbyterian hospital New York 1904. Vol. VI.)

E. macht auf die diagnostische Bedeutung einer Abweichung in der Resistenz und Beweglichkeit der Rippenbögen bei Erkrankung der benachbarten inneren Organe aufmerksam. Auf Grund von 23 Krankengeschichten, in denen die Diagnose stets durch den Operationsbefund bestätigt wurde, kommt E. zu folgenden Schlüssen:

Das Symptom einer vermehrten Resistenz der Rippenbögen auf Druck findet sich immer bei akuten und subakuten entzündlichen Vorgängen in den angrenzenden inneren Organen. Bei chronischen Entzündungen dieser Organe ist es nicht regelmäßig vorhanden, entweder nur bei Vergrößerung derselben oder bei einer akuten Verschlimmerung einer chronischen Entzündung. Bei Geschwülsten und

Cysten ist die Kostalresistenz gewöhnlich nur dann vermehrt, wenn die Geschwulst durch ihre Größe rein mechanisch die Beweglichkeit des Rippenbogens einschränkt. Je intensiver der entzündliche Prozeß, um so stärker die Resistenz des Rippenbogens. Diese Resistenzvermehrung ist am ausgesprochensten in dem Teile des Bogens, welcher der Ursprungsstelle der Infektion oder dem hervorspringendsten Punkte der Geschwulst am dichtesten anliegt. Die diagnostische Bedeutung dieses Symptoms ist am größten bei den oberen Bauchorganen: Leber, Gallenblase, Magen, Pankreas, Nieren, Milz, Duodenum, Aorta abdominalis (große Aneurysmen). Bei Pleuraempyem ist es nur ausgeprägt, wenn die Abszeßhöhle auch den untersten Teil des Pleuraraumes einnimmt. Mit Nachlassen des entzündlichen Vorganges geht auch die Resistenz des Rippenbogens zur Norm zurück. Das Symptom hat, da es eine genauere örtliche Diagnose erlaubt, auch Wert für die Wahl des Ortes der Inzision. Es wird folgendermaßen am besten festgestellt: In Rückenlage bei möglichst erschlaffter Bauchmuskulatur wird mit dem 2.—4. Finger beider Hände auf entsprechende Stellen beider Rippenbögen ein schneller, aber leichter Druck während der Ausatmung ausgeübt. Die einzelnen Abschnitte vom Brustbein bis zur Wirbelsäule werden so hintereinander untersucht. (Zwei Abbildungen veranschaulichen die Technik.)

Mohr (Bielefeld).

## 12) v. Burckhardt. Über die Entstehung der Unterleibsbrüche und ihre Beziehungen zu Unfällen.

(Med. Korrespondenzblatt des Württemberg. ärztl. Landesvereins 1904. Nov. 6.)

Es gibt in der ungeheuren Bruchliteratur kaum 5—6 unanfechtbare Beispiele, wo nach direkter Gewalteinwirkung ein Bruch entstand, alles eigenartige Verletzungen, welche gar keine Ähnlichkeit mit den alltäglichen Fällen haben. Bei diesen, bei denen eine indirekte Gewalteinwirkung in Betracht kommt, fragt es sich nur, ob man nicht in bestimmten Fällen annehmen muß, daß die Bruchanlage ohne die betreffende Gewalteinwirkung für immer oder für absehbare Zeit eine solche geblieben wäre, oder ob sie sich auch beim Ausbleiben der betreffenden speziellen Einwirkung bei den gewöhnlichen körperlichen Anstrengungen wahrscheinlich bald doch zu einem Bruch entwickelt hätte. Die Forderung des Reichsversicherungsamtes, daß eine über das Maß des gewöhnlichen hinausgehende Arbeitsleistung nachgewiesen werden muß, läßt sich nicht immer nach dem betreffenden Schema erfüllen, wie v. B. an einem Falle zeigt. Der Nachweis einer Überanstrengung allein genügt nicht, ebensowenig der Nachweis starker Schmerzen, da sie fast immer nicht durch Gewebszerreißung, sondern durch Dehnung und Zerrung des Peritoneums entstehen. Bei einer Inkarzeration ist der Nachweis, daß es sich nur um eine allmähliche Inkarzeration, nicht um eine Strangulation handelt, meist sehr schwierig; herrscht Zweifel, so wird daher der Fall meist als Unfallsfolge entschädigt werden

müssen. Aber auch ohne Einklemmung kann eine außergewöhnlich heftige Aktion der Bauchpresse die Entwicklung des Bruches beschleunigen, das Bruchleiden also verschlimmern; jedoch nur, wenn gleichzeitig heftige, langandauernde Schmerzen vorhanden sind, so daß die Arbeit sofort ausgesetzt werden mußte, und wenn große Druckempfindlichkeit im Bereiche der Bruchpforte besteht, erkennt v. B. eine Entschädigungspflicht an; fast immer ist der Bruch in solchen Fällen eingeklemmt.

Mohr (Bielefeld).

### 13) J. Jaklin. Bericht über 48 Radikaloperationen von Hernien.

(Časopis lékařů českých 1904. p. 269.)

Der Autor hat die Kocher'sche Methode der Radikaloperation, um den zur Dislokation des Bruchsackes notwendigen Schnitt in die Bauchwand und die dadurch gegebene Möglichkeit zur Entwicklung eines Bauchbruchs zu vermeiden, in folgender Weise modifiziert. Er isoliert den Bruchsack möglichst weit nach oben, zieht ihn dann stark hervor, dreht den Hals einigemal nach rechts, sticht eine Nadel durch, in die ein langer, dicker Seidenfaden eingefädelt ist, und bindet nach beiden Seiten ab; der Bruchsack wird bis auf einen kleinen Stumpf nahe der Ligatur abgeschnitten; die lang gelassenen Fäden fädelt er nun in lange, mäßig gekrümmte Nadeln ein, führt den Zeigefinger in den Leistenkanal und längs des Fingers die Nadeln, die er in der Höhe der inneren Bruchpforte lateral und medial in einer Entfernung von 2 cm voneinander durch die Bauchwand durchsticht; hierauf Ligatur über der Aponeurose des M. obliquus externus und Naht des Kanales mittels Knopfnähten, die möglichst viel Muskulatur fassen und von denen eine nochmals den Stumpf faßt. Mittels dieser Methode wird das Bauchfell so straff gespannt, daß in der Haut über der Ligatur des Stumpfes ein Grübchen entsteht. — Die Methode hat sich dem Autor in 48 Fällen gut bewährt.

G. Mühlstein (Prag).

### 14) v. Frisch. Zur Pathologie der Schußverletzungen des Magens.

(v. Langenbeck's Archiv Bd. LXXIII. Hft. 3.)

Verf. befaßt sich in der vorliegenden Arbeit mit den Wirkungen der bei Unglücksfällen oder Selbstmordversuchen oft in Verwendung stehenden kleinkalibrigen Geschosse, wie sie dem Taschenrevolver und dem Flaubertgewehr eigen sind. Er beschränkt sich dabei hauptsächlich auf den Magen, auf die Veränderungen in den verschiedenen Schichten der Magenwand und auf das Verhältnis zwischen Ein- und Ausschuß. Auffällig war dem Autor, daß in einem Falle, bei welchem vordere und hintere Magenwand nach der Schußrichtung durchbohrt sein mußten, sich nur eine Einschußöffnung vorfand, dagegen trotz genauesten Absuchens der hinteren Magenwand sich keine Ausschußöffnung bemerken ließ. Ähnliche Fälle von mangelnder Ausschußöffnung konnte v. F. auch aus der Literatur zusammen-

stellen. Experimente, die an einem dünnwandigen, mit Griesbrei gefüllten Kautschukballon vorgenommen wurden, zeigten, daß ein Geschoß von mäßiger Durchschlagskraft eine elastische Membran erst dehnt und dann perforiert. An gefüllten Mägen frisch geschlachteter Schweine vorgenommene Schießversuche beweisen ferner, daß der Füllungsgrad des Magens deutliche Verschiedenheiten in Form und Größe der Schleimhautverletzungen veranlaßt. Verf. gewann den Eindruck, daß sich bei Einschaltung von Widerständen in die Flugbahn des Geschosses in der Muskelschicht stets die relativ geringste Verletzung und auch bei ausgedehnten Rissen der Schleimhaut und Serosa oft nur ein rundes Loch vorfände. An der Serosa war immer der Ausschub eine geringere Verletzung als beim Einschub. Weitere Experimente an stark gefüllten Mägen und bei Einschaltung von solchen Widerständen, daß die Kugel nach Durchdringen derselben die Magenwände noch sicher durchschlagen mußte, ließen erkennen, daß auch bei Anwendung menschlicher Mägen die Größe im umgekehrten Verhältnis zur Durchschlagskraft des Projektils stand. Ebenso sah man hier, wie die matten Geschosse die Serosa zerstörten, und zwar diese wieder am Ausschub weniger wie die rasanten. Die Größe der Schleimhautwunde hängt wohl von der Dicke des betroffenen Abschnittes ab; je dicker die Schleimhaut, desto leichter legt sie sich über dem Loche zusammen, je dünner sie ist, desto eher klappt sie. Bei sehr dicker Schleimhaut erscheint die Wunde oft nur in Form einer Spalte. Im allgemeinen laufen die Größenschwankungen der Wunden der Schleimhaut derjenigen der Serosa ziemlich parallel. Im übrigen fand Verf. bei Einschüssen häufig einen kreisrunden wie mit einem Locheisen ausgeschlagenem Defekte der Serosa. Der Ausschub in der letzteren war selten rund. Fehlte hier ein Defekt, so waren die bestehenden Risse kreuz-, stern- oder H-förmig und meist klein und selten klaffend. Die durch die Reißfigur gebildeten Lappen waren meist leicht von der Ebene abgehoben durch einen von Schleimhaut und Mageninhalt gebildeten Pfropf. Mageninhalt trat aus solchen Ausschuböffnungen nie aus, doch konnte wiederholt das Hervorsickern von trüber Flüssigkeit beobachtet werden. Dagegen trat bei Serosadefekten größerer Art, also hauptsächlich am Einschub, der Brei in einem mehr oder weniger starken Strome hervor. Auf Grund seiner Beobachtungen hält v. F. es nicht für merkwürdig, daß die Fälle von Magenschußverletzungen mit ungenäßt gebliebenem Ausschub die gute Statistik der Schußverletzung des Magens nicht wesentlich trüben. Es scheint ihm, daß der Chirurg in Fällen, wo die Einschuböffnung nicht mehr als 7—8 mm im Durchmesser beträgt, gleichviel ob sie Mageninhalt durchtreten ließ oder nicht, nach dem Ausschub nicht weiter zu suchen braucht, wenn er ihn nicht gleich findet und keinen Grund hat, an demselben die Quelle einer stärkeren Blutung zu vermuten. Er kann im Gegenteil in solchen Fällen ohne Besorgnis die Bauchhöhle schließen.

E. Siegel (Frankfurt a. M.).

### 15) Jundell. Über das Vorkommen von Mikroorganismen im Dünndarme des Menschen.

(v. Langenbeck's Archiv Bd. LXXIII. Hft. 3.)

Gestützt auf die Tatsache, daß eine Reihe von Schleimhäuten, nämlich diejenigen der Luftröhre, der Bindehaut, der Harnröhre, sich steril erweisen, obwohl man dies von vornherein kaum erwarten konnte, nahm Verf. an, daß der Dünndarm, wenigstens wenn er leer ist, steril sei. Er beschloß, die Richtigkeit dieser Hypothese zu prüfen bei Gelegenheit von Gastroenterostomien und Enteroanastomosen. Das Ergebnis der Untersuchungen bestätigte die Annahme im wesentlichen. J. bedauert, daß das ihm zur Verfügung stehende Material ein geringes war, und fordert deswegen die Chirurgen zu ergiebigerer Nachprüfung auf. Die Ansicht, daß der Darmsaft bakterizid sei, teilt er nicht; vielmehr ist er der Meinung, daß die Schleimhaut selbst die Vernichtung der Bakterien besorgt (Phagocytose). Die von Leoni behauptete Sterilität des Darmes bei den arktischen Tieren führt er nicht auf Bakterienarmut jener Gegend, sondern auf die Autosterilisation des Darmkanales zurück, zumal Leoni ja in einem Teile der untersuchten Tiere das Bakterium coli vorfand. — J. weist auf die praktische Bedeutung hin, welche das Ergebnis seiner Untersuchungen über die Sterilität des Dünndarmes hat, insofern sie die Wichtigkeit einer sorgsamten Mundpflege vor Operationen am Darm und die Zweckmäßigkeit der Darreichung steriler Nahrung in der Vor- und Nachbehandlungsperiode erhärten. Bei der Operation selbst soll der Dünndarm leer sein, also eine genügende Fastenzeit vorausgehen. Im übrigen zeigen die Experimente auch die verschiedenartige Prognose von Darmoperationen je nach den Verhältnissen, die gerade im Darmkanale vorliegen.

E. Stegel (Frankfurt a. M.).

### 16) E. Beer. Intrahepatische Cholelithiasis.

(v. Langenbeck's Archiv Bd. LXXIV. Hft. 1.)

Die Frage der intrahepatischen Cholelithiasis ist zweifellos in unserer Zeit ausgedehnter chirurgischer Behandlung des Gallensteinleidens in praktischer und wissenschaftlicher Hinsicht von hohem Interesse, und darum ist es anerkennenswert, wenn Verf. ein großes Material von 72 Cholelithiasisfällen aus dem pathologisch-anatomischen Institut in Wien auf das Vorkommen intrahepatischer Steinbildung untersucht hat. Er fand fünfmal Steine und einmal Sand in den Lebergallengängen. Er glaubt, daß wohl Steine gelegentlich in den rechten oder linken Ductus hepaticus wandern können und bei Choledochusverschluß in die größeren intrahepatischen Gallengänge zu gelangen vermögen, hält es aber für unerlaubt, diesen Vorgang auf alle Fälle zu übertragen. Steine, die gewandert sind, müssen dieselbe Gestalt und Zusammensetzung wie die in der Gallenblase desselben Falles befindlichen Steine besitzen. Dieser Forderung entsprachen aber die vom Verf. gefundenen Konkreme nicht. In



allen Fällen, bei denen intrahepatische Steine gefunden wurden, bestand auch eine extrahepatische Cholelithiasis. Wo letztere nicht vorhanden war, war die Nachforschung in der Leber erfolglos. Ferner zeigten nur diejenigen Cholelithiasisfälle intrahepatische Steinbildung, welche einen Choledochusverschluß durch Steine aufwiesen, oder wo ein solcher einmal bestanden hatte und eine sekundäre Cholangitis zu finden war. Bei Choledochusverschluß durch Geschwulst ohne gleichzeitige gewöhnliche Cholelithiasis zeigten sich keine intrahepatischen Konkremente. Es scheint also, daß zur intrahepatischen Steinbildung neben Stauung und Cholangitis noch ein bisher unbekannter Faktor nötig ist. Ob derselbe eine Diathese ist, wie es die französischen Autoren meinen, oder eine Disposition, läßt sich für die intrahepatischen Gallensteine ebenso wenig wie für die extrahepatischen einseitigen nachweisen. Das häufigere Auftreten von Konkrementen in der Gallenblase rührt wohl davon her, daß hier Stauungen leichter vorkommen als in der Leber. Der hauptsächlichste Nachteil intrahepatischer Steinbildung ist der, daß die Möglichkeit ihrer Auswanderung in die Gallenblase vorliegt, wo sie dann leicht zu größeren Steinen heranwachsen können. Eine weitere Gefahr besteht darin, daß sie im Ductus communis verbleiben und in ihm sich vergrößern. Übrigens können nach Anschauung der erfahrensten Gallensteinoperateure auch kleine Steine im Choledochus zu den größten Beschwerden Anlaß geben. Das Verweilen der Steine in der Leber kann fernerhin Anlaß zu Entzündungen geben und zur Abszeßbildung führen. Verf. hält für das wahrscheinlichste Resultat der Wanderung intrahepatischer Steine in die Gallenblase oder in den Ductus communis ein Wiederauftreten der Gallenstein-symptome und hofft, daß die Zeit die Bedeutung aufklären wird, welche diesen Tatsachen für die Entstehung von Rezidiven nach Operationen zukommt. Aus einigen Erörterungen über chirurgische Probleme bei Gallensteinoperationen sei hervorgehoben, daß B. die Gefahr intrahepatischer Cholelithiasis für umso geringer erachtet, je frühzeitiger die Operation vorgenommen wird.

E. Siegel (Frankfurt a. M.).

---

## Kleinere Mitteilungen.

### Über einen neuen Waschapparat zur Händedesinfektion.

Von

Dr. Felix Hahn,

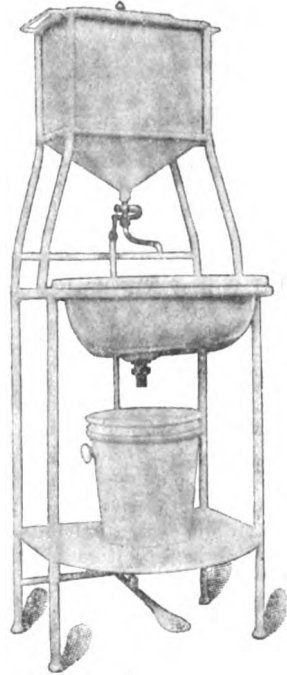
k. k. Regimentsarzt in Stanislau.

Sämtliche bisher empfohlenen Methoden der Händedesinfektion legen auf die mechanische Händereinigung mit Wasser, Seife und Bürste (bezw. Holzfasern u. dgl.) das Hauptgewicht, doch soll das hierzu verwendete Wasser 1) steril, 2) möglichst heiß, 3) fließend sein.

In der Privatpraxis aber muß, wegen Mangels zweckdienlicher Vorrichtungen, fast durchwegs stehendes Wasser benutzt, dasselbe daher wiederholt erneuert werden, oder man läßt sich durch einen Gehilfen das Wasser auf die Hände aufgießen.

Dem läßt sich, wie bei dem beistehend abgebildeten, nach unseren Angaben konstruierten, Apparate, dadurch abhelfen, daß man den 12½ Liter fassenden Blechkessel mit trichterförmigem Boden und S-förmig gebogenem, abschraubbarem, metallenen Abflußrohre doppelwandig arbeiten und den Raum zwischen den Wänden mit Holzasche, als schlechtem Wärmeleiter, ausfüllen läßt. Wärmemessungen ergaben, daß beispielsweise Wasser von 36° R (45° C) in diesem Kessel nach 4 Stunden noch eine Temperatur von 32° R (40° C) aufwies.

Der abgebildete Apparat wird von *Georgon & Trepczyński* in Lemberg angefertigt.



#### 17) Lameris. Beitrag zur Kenntnis des angeborenen Schulterblatthochstandes.

(v. Langenbeck's Archiv Bd. LXXIII. Hft. 2.)

L. bespricht eingehend die Literatur und die Theorien über die Ätiologie des angeborenen Schulterblatthochstandes. In Anbetracht dessen, daß man bisher noch nicht so allgemein gültigen Anschauungen über das Leiden gekommen ist, erscheint ihm die Publikation eines Falles lehrreich, bei welchem eine primäre Erkrankung des *Musc. rhomboideus* als die Ursache des Schulterblatthochstandes angenommen werden muß. Was diese Erkrankung hervorgerufen hat, läßt sich nicht vermuten, doch meint Verf., daß der angeborene Schulterblatthochstand und der angeborene muskuläre Schiefhals analogen Erkrankungen der Muskulatur ihre Entstehung verdanken. Jedenfalls scheinen ihm auch die Beobachtungen einer Reihe anderer Autoren dafür zu sprechen, daß in der Tat ein pathologischer Prozeß im *Musc. rhomboideus* beim Zustandekommen des angeborenen Schulterblatthochstandes eine größere Rolle spielt als man bis jetzt vermutet hat. In dem eigenen Falle hat L. das Bindegewebe im unteren Teile des *Musc. rhomboideus* durchgeschnitten und extirpiert. Der Erfolg war ein sehr guter. Auf Grund seiner eigenen Beobachtung möchte L. ferner behaupten, daß die am oberen und inneren Winkel des Schulterblattes diagnostizierte Exostose, welche lange Zeit eine große Rolle gespielt hat, nie in den beschriebenen Fällen vorhanden war, und daß ihr jede ätiologische Bedeutung für den Schulterblatthochstand abgesprochen werden muß. Dagegen ist es möglich, daß der geschilderte pathologische bindegewebige Prozeß im *Musc. rhomboideus* nur ein frühes Stadium späterer Verknöcherung darstellt.

E. Siegel (Frankfurt a. M.).

#### 18) M. M. Klar. Ein Fall von *Luxatio claviculae suprascapularis*.

(Deutsche Zeitschrift für Chirurgie Bd. LXXIII. p. 282.)

Der Heilanstalt von Prof. *Vulpius* (Heidelberg) ging ein 39jähriger Steinbrecher zu, der vor 4 Monaten zwischen zwei Steinblöcken eingeklemmt worden war, von denen der eine ihm die Schulter von hinten nach vorn gegen den anderen drückte, während der Mann sich in gebückter Körperhaltung befand. Befund: rechte Schulter, im ganzen nach vorn medial gesunken, zeigt einen stark vorspringenden, spitzigen Wulst in der Mitte der *Fossa suprascapularis*, medial und ober-

halb des Akromion, was am meisten in der Rückenansicht vortritt. An der Stelle des Normalsitzes des akromialen Schlüsselbeinendes eine kleine Vertiefung. Das Schlüsselbein bildet den Vorsprung in der Fossa supraspinata; es hat den M. trapezius völlig durchspießt und ist direkt unter der Haut fühlbar. Jede Bewegung mit der Schulter löst reflektorisch hinderliche Kontraktionen im Trapezius aus. Starke Einschränkung der Armerhebung (nur bis 70°), Muskelatrophien und Kraftverminderung an der Extremität.

Die Verletzung ist recht selten; sind doch nur noch zwei analoge Fälle von Davis und Grossmann bekannt. Die Pat. dieser Autoren wurden durch Reposition geheilt, während K.'s Pat. (Empfänger einer 40%igen Invalidenrente!) jeden Kurversuch abgelehnt hat. **Meinhard Schmidt** (Cuxhaven).

19) **Garavini.** *Sopra un caso di lussazione paralitica volontaria dell'anca.*

(Arch. di orthopaedia Bd. XX. Hft. 6.)

Auf Grund eines genau geschilderten, mit Photographien und Skiagrammen dargestellten Falles von paralytischer Hüftverrenkung bei einem Knaben kommt G. zu folgenden Schlüssen: Infolge spinaler Kinderlähmung kommt es außer zu dauernden auch zu vom Willen abhängigen habituellen Verrenkungen der Hüfte. Erstere entstehen bei Lähmung nur einer Muskelgruppe oder wenigstens vorwiegender Lähmung einer; letztere, wenn zuerst alle Muskeln befallen werden, später ein Teil derselben seine Funktion wieder erlangt. Die Therapie kann durch einen blutigen Eingriff die Verrenkung stabil einrenken. Verschiedene Methoden führen zum Ziele; Codivilla hat darüber im einzelnen gehandelt. Resektion des Lig. rotundum oder seine Fixation am Femurhalse, nachdem man es durch einen in den Kopf und Hals gebohrten Tunnel gezogen hat, Aushöhlung der Pfanne, Verkleinerung und Exzision der Gelenkkapsel und Sehnentransplantationen sind die Wege im einzelnen. **E. Pagenstecher** (Wiesbaden).

20) **B. Werner.** *Luxatio intrapelvica durch das Foramen ovale.*

(Beiträge zur klin. Chirurgie Bd. XLI. Hft. 3.)

Es sind bisher nur zwei Fälle von Verrenkung durch das Foramen ovale publiziert worden. Ein dritter Fall wurde vor einiger Zeit in der Heidelberger chirurgischen Klinik beobachtet. Es handelte sich um einen 19jährigen Tagelöhner, welchem ein mindestens 200 Zentner schwerer Stein auf den Rücken fiel und ihn gegen einen Sandhaufen drückte. Abgesehen von mehreren Rippenbrüchen fand sich eine Verrenkung des rechten Hüftgelenkes, welche sich durch Untersuchung vom Mastdarm aus, wobei man eine flache, die Bewegungen des Beines mitmachende Vorwölbung sehr deutlich fühlte, als eine Luxatio intrapelvica erkennen ließ. Das Skiagramm bestätigte die Diagnose und stellte außerdem noch einen Bruch des aufsteigenden Sitzbeinastes dicht unterhalb der Vereinigung mit dem absteigenden Schambeinaste fest. Bei dem Repositionsversuch (Extension in rechtwinkliger Beugung, Druck auf den Schenkelkopf vom Mastdarm aus, Adduktion und Einwärtsrotation) entstand eine Luxatio ischiadica, welche nun ihrerseits reponiert wurde. Im Anschluß an die drei Fälle bespricht Verf. die Ätiologie, das klinische Bild und die Therapie der seltenen Verletzung.

**Blauel** (Tübingen).

21) **Besson.** *Plaie de l'abdomen par pénétration d'un busc de corset.*

(Ann. méd.-chir. du Centre 1904. Juni 12.)

B. beschreibt eine penetrierende Bauchwunde mit Netzvorfall, welche auf folgende eigenartige Weise entstanden war: das 15jährige Mädchen glitt während des Laufens aus und stürzte mit stark zusammengeknicktem Rumpf vornüber; hierbei drang der untere Korsettvorsprung in die Bauchwand ein, etwas oberhalb des McBurney'schen Punktes. Abtragung der blutenden Netzpartie nach Erweiterung der Wunde, Tod an Peritonitis nach 3 Tagen. **Mohr** (Bielefeld).

22) **Maylard**, Complete penetration of abdominal cavity by conical bullet; haemorrhage from injury to mesenteric vessels; laparotomy; securing of vessels; recovery.

(Glasgow med. journ. 1904. Juli.)

Pat. trat 11 Stunden nach der Verletzung in Behandlung. Im übrigen gibt die Überschrift alles Wissenswertes wieder. **W. v. Brunn** (Marburg).

23) **Clinton**. A study of the treatment of a general spreading peritonitis.

(Buffalo med. journ. 1904. Juli.)

Verf. berichtet über einen Fall von allgemeiner eitrig-jauchiger Peritonitis, bei welchem von drei Öffnungen in der Mittellinie und beiden Flanken aus Durchspülungen mit sehr reichlichen Mengen heißer Kochsalzlösungen in Zwischenräumen von 12 Stunden vorgenommen wurden; in der Zwischenseit Drainage mit dicken Röhren. Schon bei der dritten Durchspülung lief die Flüssigkeit klar ab; da bei der zweiten Spülung noch reichliche Mengen von Eiter abgingen, legt C. Wert auf oft wiederholte Spülungen. Heilung nach mehrfachen Zwischenfällen.

**Mohr** (Bielefeld).

24) **Wörner**. Ein neues Bruchband ohne Feder.

(Med. Korrespondenzblatt des Württemb. ärztl. Landesvereins 1904. Juni 18.)

W. beschreibt ein von **Spruns** konstruiertes Bruchband, welches einfach und doch vielseitig verwendbar ist. Es besteht aus einem stählernen Bügel, an dem die seitlich verstellbaren Pelotten je nach Bedarf angebracht sind; er verläuft in ein flaches, gepolstertes, winklig abgebogenes Endstück. Die Befestigung am Körper wird lediglich dadurch bewirkt, daß ein weicher, breiter Ledergurt, welcher um den Leib läuft, an die Endpunkte angeknöpft wird. Das Band hält die schwersten Hernien bequem zurück, und der Druck kann durch Verstellen des Gürtels leicht abgestuft werden. (3 Figuren.)

**Mohr** (Bielefeld).

25) **F. Ehler**. Hernia supravesicalis properitonealis (Maydl).

(Časopis lékařů českých 1904. p. 807.)

Bei einem 56jährigen Manne mit Ileus tastete der durch den linken Leistenkanal eingeführte Finger medianwärts und hinter dem straffen M. rectus einen hühnereigroßen, schmerzhaften Widerstand. Bei der Operation fand man links von der Blasenkupe an der Grenze zwischen Fovea media und interna eine taschenförmige Ausstülpung des Bauchfelles zwischen Peritoneum parietale und der tiefen Fascie, in welcher eine Dünndarmschlinge eingeklemmt war. Der Zugang zu der Tasche lag hoch über dem inneren Leistenringe, die Tasche selbst verlief schräg in der Richtung gegen die Blase. Es handelte sich also nicht um einen beginnenden inneren Leistenbruch, sondern um eine innere Hernie, die am besten von **Maydl** als Hernia supravesicalis properitonealis bezeichnet wurde. — Die brandige Darmschlinge wurde zirkulär reseziert und der kollabierte Schenkel in den zuführenden seitlich eingepflanzt, der Peritonealsack exstirpiert. Am 12. Tage nach der Operation erfolgte der Tod. Es hatte eine ausgedehnte ulzeröse Kolitis des Querkolon bestanden und ein Geschwür war perforiert.

**G. Mühlstein** (Prag).

26) **K. Gangele**. Über Ovarialhernien mit Stieltorsion.

(Deutsche Zeitschrift für Chirurgie Bd. LXIII. p. 216.)

G. berichtet einen in der Münchener Universitätskinderklinik von Prof. **Herzog** erfolgreich operierten Fall. 8 Monate altes Mädchen mit einem bald nach der Geburt bemerkten linksseitigen Leistenbruche, der bislang reponibel war. Seit einem Tage Vergrößerung, Irreponibilität, Schmerzhaftigkeit der Bruchgeschwulst ohne wesentliche Befindensstörung und ohne Verstopfung. Die Operation des kleinhühnereigroßen Bruches ergab bei fehlendem Bruchwasser das stark vergrößerte Ovarium nebst dem abdominalen Tuben- und Fimbrienende, und swar

derartig stielgedreht, daß das Ovarium nach oben, das Tubenende nach unten lag. Wegen Irreponibilität und starker Infarzierung der Organe werden dieselben extirpiert, die Bruchoperation in gewohnter Weise geschlossen. Bei der mikroskopischen Untersuchung fand sich völlige Nekrose bezw. nicht mehr färbbares Gewebe.

G. fand in der Literatur acht dem seinen fast völlig gleichende Parallelfälle, die er referiert. Nur zwei Kinder waren älter als ein Jahr. Alle Operationen, bei denen zum Teil das Ovarium noch konserviert und reponiert werden konnte, führten zu glatter Heilung. Die richtige Diagnose ist bislang noch nie vor der Operation gestellt; doch wird dies bei der typischen Gleichartigkeit im Symptomenbilde der Affektion künftig wohl möglich sein.

Im Eingange der Arbeit bespricht G. die Eierstocksbrüche im allgemeinen, zum Schluß steht ein 65 Nummern zählendes Verzeichnis der Literatur über dieselben.  
Meinhard Schmidt (Cuxhaven).

## 27) Gutzeit. Beitrag zur operativen Behandlung des Nabelschnurbruches.

(Deutsche Zeitschrift für Chirurgie Bd. LXXIII. p. 49.)

Ein von G. mit Glück operierter Fall betrifft einen schwächlichen, mit 2500 g geborenen Knaben, dessen »Nabelschnurbruch« sich als etwas ovaler Hautdefekt in der Oberbauchgegend, näher dem Schwertfortsatz als der Symphyse, von 5 cm Breite und 6 cm Höhe darstellte. Wegen Zögerns der Eltern mit Bewilligung der Operation fand letztere erst am 7. Lebenstage statt, als die Bruchhüllen sich bereits brandig-grünlich zu verfärben begannen und Pat. schon so elend erschien, daß eine Narkose nicht mehr gewagt wurde. Umschneidung der Haut an den Bruchgrenzen, Entfernung des Bruchsackes, welcher oben flächenhaft mit der Leber verwachsen ist. Er wird unter leichter Blutung bis auf das Lig. suspensor. und die Nabelvene abgelöst, letztere abgebunden. Der Schluß des Bauches, aus dem die Därme stark vorquollen, mittels aller Deckenschichten durchgreifender Seidennähte war äußerst mühsam. Operationsdauer  $\frac{3}{4}$  Stunde. Heilung unter teilweisem Durchschneiden der Nähte und ziemlicher Sekretion. Doch wurde eine gute Narbe erzielt, und trat die gute Wirkung der Operation auf den Allgemeinzustand des Kindes sehr bald deutlich hervor.

An die Mitteilung des eigenen Falles schließt G. eine gut orientierende allgemeine Besprechung über das Leiden, die Indikationen und die Technik seiner Behandlung, sowie die Resultate der verschiedenen therapeutischen Methoden. Von den letzteren verdient die von Lindfors empfohlene, auch von G. ausgeführte Radikalexzision den Vorzug.  
Meinhard Schmidt (Cuxhaven).

## 28) W. Mintz. Operativ geheilte traumatische Zwerchfellhernie.

(Deutsche Zeitschrift für Chirurgie Bd. LXXIII. p. 290.)

Der 40jährige Pat. zeigte im linken 7. Interkostalraum entsprechend der vorderen Axillarlinie eine Stichwunde, aus welcher Nets herausging. Nach Resektion von 10 cm der 8. Rippe findet man den strotzend gefüllten Magen in der Pleurahöhle, in welche er durch einen 7 cm langen Schlitz im Zwerchfell hineingestiegen war. Da seine Reposition von der Brusthöhle her unmöglich war, übrigens der Bauch auch noch nach anderweitigen Verletzungen revidiert werden sollte, wird letzterer durch Schnitt entlang dem Rippenrande geöffnet, wonach die Magenreposition mittels Zuges von unten her leicht war. Schluß der Bauchwunde, Naht des Zwerchfelles von der Pleurahöhle her, Tamponade der letzteren, welche nach 2 Tagen entfernt wurde. Guter Verlauf, obwohl in der Rekonvaleszenz beiderseits pneumonische Infiltration des Unterlappens interkurrierte. Zwerchfellnähte am 18. Tage von der Brustwunde her entfernt. Am 29. Tage vollendete Heilung sämtlicher Wunden.

Wie M. anführt, ist die von ihm geübte transpleurale Versorgung eines traumatischen Zwerchfellbruches mit Zwerchfellnaht 23mal gemacht, mit nur 3maligem

tödlichem Ausgang. Der Pneumothorax macht bei diesem Verfahren erfahrungsgemäß keine sonderlichen Beschwerden. Die Naht des Zwerchfelles ist von der Pleurahöhle aus leichter als von der Bauchhöhle, dagegen ist sowohl die Reposition der vorgefallenen Baueingeweide als auch die Revision der Bauchhöhle auf weitere Verletzungen von oben her oft problematisch, so daß es sich, wie M. verfuhr, empfiehlt, der Sicherheit halber auch die Bauchhöhle zu öffnen.

Meinhard Schmidt (Cuxhaven).

29) Perry and Shaw. Malignant disease of the stomach 1826—1900.  
(Guy's hospital reports Vol. LVIII 1904.)

Die Arbeit beruht auf 306 Fällen von bösartiger Geschwulstbildung am Magen, welche in Guy's Hospital von 1826 bis 1900 zur Obduktion kamen; sämtliche Krankengeschichten im Auszug unter besonderer Berücksichtigung des Autopsiebefundes werden wiedergegeben. Auf 1000 Autopsien des Hospitales kamen 14 an bösartiger Magenerkrankung. Auf 5 Männer kamen 2 Frauen; nur 3 Kranke waren 11—20, nur 7 21—30 Jahre alt. Die durchschnittliche Zeit vom Beginne der Symptome bis zum Tode betrug  $8\frac{3}{4}$  Monate. In 6 Fällen war die Dauer der Erkrankung ungewöhnlich lang; in 3 von diesen zeigte sich als frühestes Symptom eine profuse Magenblutung 5—2 Jahre vor der Aufnahme (ursprüngliches Magengeschwür?). Spontaner Rückgang der Geschwulst nach Laparotomie mit oder ohne Gastroenterostomie wurde nicht beobachtet. Ätiologisch kamen Alkoholismus und chronische Dyspepsie höchstens in 30 Fällen in Betracht, so daß Verf. diesen Faktoren keine irgendwie entscheidende Rolle zuschreiben. In den zuletzt beobachteten 100 Fällen waren 10mal Beziehungen zum Magengeschwür vorhanden, 9mal einfache Geschwüre zugleich mit der bösartigen Erkrankung. Aus der Besprechung der Symptome interessiert die Latenz des Magenkrebes; 20 Pat. starben ohne gastrische Erscheinungen an einer anderweitigen Erkrankung, und erst die Autopsie zeigte das Karzinom, zum Teil in sehr vorgeschrittenem Zustand. In solchen Fällen ist klinisch oft nur eine ausgesprochene Kachexie vorhanden, oder es herrschen Symptome in anderen Organen vor, besonders in der Leber, den Knochen, dem Gehirne. Das nur 10mal beobachtete Symptom der Dysphagie bei Beginn des Karzinoms an der Cardia, meist durch das Karzinom selbst, selten durch Kompression von seiten erkrankter Drüsen verursacht, wird ausführlich besprochen; es erforderte 4mal die Gastrostomie; 12mal war die Cardia karsinomatös erkrankt, ohne daß es im Leben zur Dysphagie kam. In mehr als  $\frac{1}{6}$  der Fälle wurde Blutbrechen beobachtet, 6mal direkt tödlich; 5mal wurde nach plötzlichem Tode der Magen voll von Blut gefunden, ohne daß die Pat. früher erbrochen hätten; in 6 Fällen war die Blutung durch Arrosion einer größeren Arterie (Mils, Pankreas) außerhalb der Geschwulstgeschwürsfläche zustande gekommen. Akute Peritonitis durch Magenperforation wurde 13mal beobachtet, während 7mal nur ein abgegrenzter peritonealer Abszeß zustande kam; meist handelte es sich um vorgeschrittene Fälle. Auffallenderweise verursachte die Perforation verhältnismäßig selten deutliche klinische Erscheinungen, im starken Gegensatz zur Perforation beim Geschwür; die Erklärung liegt in dem Umstande, daß der Allgemeinzustand zur Zeit der Perforation meist schon ein sehr schwerer ist; auch die Beschaffenheit des Mageninhaltes ist hier wohl von Bedeutung; fehlende freie Salzsäure, gewöhnlich geringe Menge.

Ein beigefügter Index zu den Krankengeschichten berücksichtigt hauptsächlich die Symptomatologie und pathologische Anatomie der Erkrankung.

Mohr (Bielefeld).

30) O. Nordmann. Zur Chirurgie der Magengeschwülste (Karzinom, Sarkom, Tuberkulose).

(v. Langenbeck's Archiv Bd. LXXIII. Hft. 2 u. 4.)

N. legt seiner Arbeit 126 Fälle von Magengeschwülsten zugrunde, welche von Körte operiert worden sind. Nur bei 38 von diesen war noch eine Radikal-

operation möglich. In der Anamnese der Pat. konnte nur 5mal mit einiger Sicherheit Magengeschwür konstatiert werden. Ein Einfluß von Erblichkeit und Trauma auf die Entstehung einer Magengeschwulst war nicht zu eruieren. Beim Bestehen von Symptomen, welche auf ein Magenkarzinom verdächtig sind, soll man nicht warten, bis die Geschwulst fühlbar wird, denn es liegt in den anatomischen Verhältnissen, daß sie im vierten Teile der Fälle gar nicht getastet werden kann. Bei der Narkose bemühte man sich, mit geringen Dosen einer Äther-Chloroformmischung auszukommen, indem das Schlafmittel während der Manipulationen am Magen und Darne fortgelassen wurde. Ausgedehnte Verwachsungen des Magens mit Leber, Pankreas und Mesokolon bestimmten dazu, eine Resektion nicht mehr vorzunehmen. Von den metastatischen Drüsen wurden am meisten die des Mesokolon und des großen Netzes gefürchtet und ebenfalls als Hinderungsgrund für eine Resektion angesehen. Oberflächliche Lebermetastasen würden an sich entferbar sein, allein sie sind meist der Beweis für das Vorhandensein tiefer gelegener Nachschübe. Als Altersgrenze für die Ausführung einer Radikaloperation wurde das Ende der 60er Jahre betrachtet. Die Technik stimmt im allgemeinen mit den auch anderwärts geübten Verfahren überein. Erwähnt sei nur, daß ein ausgedehnter Gebrauch von Klammern zum Abschließen des Magens vor der Durchtrennung gemacht wurde, und daß Körte die Vereinigung der durchtrennten Lichtungen so wieder herstellt, daß ein Loch im unteren Wundwinkel des kardialen Magenteils bei der Vernähung desselben gelassen und in dieses das Duodenum oder, wenn dies nicht angängig, der oberste Teil des Jejunum eingepflanzt wird. Der Murphyknopf wurde nicht angewendet, da die Zeitersparnis im Verhältnis zu den Gefahren des Instrumentes nicht groß zu bewerten schien. In der Nachbehandlung wird auf frühzeitige Darreichung von Flüssigkeit, wie Tee, gehalten; außerdem werden Kochsalzinfusionen und Magenausspülungen angewendet. Von 38 Pat., an denen eine Resektion ausgeführt wurde, genasen 22, 16 starben. Die Todesursache war in den meisten Fällen Erschöpfung. Im Operationsgebiete waren nur 5mal Störungen zu finden, welche den tödlichen Ausgang bedingten. Die durchschnittliche Lebensdauer der Genesenen beträgt 24 Monate. Mikroskopisch erwiesen sich die exstirpierten Geschwülste fast immer als Karzinom, nur je einmal wurde Sarkom und Tuberkulose gefunden. Was die Gastroenterostomie als Palliativoperation anlangt, so wurde sie 67mal ausgeführt, und zwar wurde die Gastroenterostomia retrocolica nach v. Hacker bevorzugt. Die Nahtstelle der Anastomose wird in dem Mesokolonschlitz mit einigen Nähten befestigt, der Art, daß die Anastomose gerade in die Lücke zu liegen kommt. Diese Modifikation wird angewendet, um zu verhindern, daß der Magen mit den beiden Darmschenkeln in die Mesokolonöffnung hineinschlüpft und eine Beugung des Darmweges dadurch herbeigeführt wird. Auch der Circulus vitiosus scheint bei dieser Methode nahezu ausgeschlossen zu sein. Eine gleichseitige Enteroanastomose wurde nur bei hochgradig erschlafftem Magen hinzugefügt. 54 Heilungen standen 13 Todesfälle gegenüber. Manche Pat. blieben recht lange am Leben, so daß man an der Diagnose Karzinom zweifeln konnte. Doch bewies der Sektionsbefund in einem Falle, daß es sich in der Tat um Krebs gehandelt hatte. Im ganzen hält N. auf Grund der Körte'schen Statistik die Gastroenterostomie für eine zweckmäßige Operation bei Pylorusengen infolge bösartiger Geschwülste und sieht dieselbe der von Maydl empfohlenen Jejunostomie vor. E. Siegel (Frankfurt a. M.).

### 31) Doumer et Lemoine. Traitement des tumeurs de l'estomac par la radiothérapie.

(Méd. moderne 1904. Nr. 22.)

20 Fälle von Magengeschwülsten, welche mit Röntgenbestrahlung behandelt wurden. In drei Fällen glauben Verf. eine Heilung erzielt zu haben, auf diese ist daher in der Abhandlung näher eingegangen.

Im ersten Falle bestand Abmagerung, Blutbrechen 3 Monate lang, und es war eine hühnereigroße Geschwulst am Magen zu fühlen. Nach sieben Sitzungen war

sie verschwunden und ist jetzt nach einem Jahre nicht mehr zu fühlen. Pat. ist beschwerdefrei.

2) Ende 1902 Schmerzen nach der Mahlzeit, Erbrechen und Verminderung des Säuregehaltes. April 1903 starke Abmagerung. Es bestehen zwei harte unbewegliche Geschwülste, die eine wenig nach rechts oberhalb des Nabels, die andere in gleicher Höhe links von der Mittellinie. Die Geschwülste nahmen zu.

Bereits nach der zweiten Sitzung lassen die Beschwerden nach, nach der zwölften sind die Geschwülste nicht mehr zu fühlen.

3) August 1903 Geschwülste an der großen Kurvatur mit Kachexie, Erbrechen und lebhaften Schmerzen. September bis November Sitzungen, deren Zahl nicht angegeben ist, die einmal wegen Magenblutungen unterbrochen werden. Geschwulst jetzt völlig verschwunden.

Leider befinden sich nur diese kurzen Daten über die Krankheitsgeschichte in der Arbeit, aus denen man kein übersichtliches Bild gewinnen kann, auch fehlen naturgemäß histologische Untersuchungen der Geschwülste.

Erster Pat. ist noch in Behandlung, die übrigen starben sämtlich, ohne daß die Behandlung auch nur eine Verlängerung des Lebens bewirkte. Höchstens wurden die Beschwerden günstig beeinflußt.

Verf. sind daher der Ansicht, daß im allgemeinen genau wie bei den sichtbaren Karzinomen der Oberfläche die primäre Neubildung durch Bestrahlungen gelegentlich zum Verschwinden gebracht werden kann, daß aber die Generalisation und der schließliche Ausgang unbeeinflußt bleibt.

In den drei Fällen glauben sie indes eine völlige Heilung sehen zu können, wenn sie auch zugeben, daß der Charakter der Geschwülste mikroskopisch nicht sichergestellt ist.

Auch dürfte die Beobachtungszeit eines Jahres für die Entscheidung der Heilung sehr kurz bemessen sein. (Ref.) Coste (Straßburg i. E.).

### 32) A. Weiss. Über Dehnungsgangrän bei tiefsitzendem Dickdarmverschluß.

(v. Langenbeck's Archiv Bd. LXXIII. Hft. 3.)

W. veröffentlicht die Krankengeschichte eines Pat., bei welchem die subjektiven und objektiven Symptome auf eine primäre Erkrankung der Blinddarmgegend hinwiesen, während sich bei der Operation herausstellte, daß die von einer Perforation des überdehnten Blinddarmes ausgehende, abgegrenzte, eitrige Peritonitis erst sekundär bedingt war durch ein kleines, sirkulär stenosierendes Karzinom des Dickdarmes. Verf. kommt im Anschluß daran auf die Ätiologie und das Wesen jener in der letzten Zeit häufiger zum Gegenstande der Erörterung gewordenen Coscalblähung bei tiefsitzendem Dickdarmverschluß zu sprechen. Nach Ansehütz und Kreutter ist die besonders starke Auftreibung des Blinddarmes in einer Reihe von Ursachen zu suchen, vor allem in der geringen Wandstärke des Darmes, in der Weite seiner Lichtung gegenüber den anderen Dickdarmabschnitten und in Knickungen an den Flexuren. Dabei spielt auch die Schlußfähigkeit der Ileocoecalclappe eine Rolle. Unter Würdigung dieser Ansichten stellt W. fest, daß die chronischen Stenosen und unter diesen besonders die Verschlüsse an beiden Flexuren, resp. im Colon transversum für das Zustandekommen der Blinddarmlähmung am geeignetsten sind. Die Gründe dafür sind, daß bei chronischen Darmengen eine Hypertrophie des Darmes hauptsächlich in der Nähe der Stenose auftritt, welche nach oben hin immer mehr abnimmt. Kommt es also plötzlich einmal zu absoluter Undurchgängigkeit, so wird die an sich physiologisch stärkere Darmmuskulatur der tieferen Dickdarmabschnitte, die indessen auch noch hypertrophisch geworden sind, einer Dehnung größeren Widerstand entgegensetzen und den Darminhalt gegen den weniger widerstandsfähigen Blinddarm treiben, so daß es dann an dieser Stelle zu Gasaufreibung und Überdehnung der Wandung mit Geschwürsbildung kommt. Als wichtiges Symptom, welches auf die richtige Diagnose hinweisen kann, wird noch das Auftreten von Darmsteifung im rechten



Hypochondrium entsprechend dem Colon ascendens, also rektalwärts vom Blinddarm, angeführt.  
E. Siegel (Frankfurt a. M.).

33) **B. Niederle.** Der Processus vermiformis als Ausgangspunkt der ileocoecalen Invagination.

(Časopis lékařů českých 1904. p. 856.)

Der Autor fand bei einem 3½ Jahre alten Knaben, der wegen kolikartiger Schmerzen und tastbarer Geschwulst im rechten Hypochondrium zur Operation kam, eine Invagination folgender Art: Der obliterierte Wurmfortsatz war in den Blinddarm eingestülpt, dieser selbst samt der Bauhinschen Klappe und dem angrenzenden Ileum in das Colon ascendens invaginiert. — Der Knabe genas nach Resektion der invaginierten Darmpartien; günstig für den Ausgang war der chronische Verlauf der Invagination.  
G. Mühlstein (Prag).

34) **Ranzi.** Kasuistische Mitteilungen über inneren Darmverschluß.

(v. Langenbeck's Archiv Bd. LXXIII. Hft. 3.)

Verf. gibt in vorliegender Arbeit die Erfahrungen, welche in der v. Eiselsberg'schen Klinik bei der operativen Behandlung von 38 Fällen von innerem Darmverschluß in den letzten 3 Jahren gemacht worden sind. Er konstatiert von vornherein, daß leider die Pat. noch immer zu spät in chirurgische Hände kommen und infolgedessen die Resultate unbefriedigende sind. Ein weiterer Grund für die Unzulänglichkeit unserer Therapie des Ileus liegt auch darin, daß wir zwar imstande sind, durch eine Enterotomie den Darm von seinem toxischen Inhalte zu befreien, aber nichts gegen die einmal in das Blut aufgenommenen giftigen Substanzen zu tun vermögen. Da größere Statistiken von Ileusfällen immer noch ein allgemeineres Interesse verdienen, wird man die Krankengeschichten und kritischen Bemerkungen sowie die aus denselben hervorgehenden und beherrigenswerten Lehren mit Nutzen lesen, zumal das Material gut geordnet und in eine Reihe von Unterabteilungen zerlegt ist.

Zuerst ist der Obturationsileus durch primäre und sekundäre Karsinome, durch parametritische Verwachsungen und Fremdkörper abgehandelt. Ihm folgen die Fälle von Strangulationsverschluß des Darmkanales infolge von Strängen oder Verwachsungen und nach Bruchrepositionen. Zum Schluß sind die durch Volvulus und Pancreatitis haemorrhagica verursachten Fälle besprochen. Was die allgemeinen und gemeinsameren Gesichtspunkte der Behandlung betrifft, so sei erwähnt, daß für die Narkose sich besonders der Äther bewährt hat, und daß vor jeder Operation der Magen ausgespült wurde. Von großem Werte wurden die subkutanen Kochsalsinfusionen erachtet, die teils während der Laparotomie, teils nach derselben in allen Fällen angewendet wurden. Von großem Vorteile war der große Mediansehnitt, der zur Eröffnung des Bauches dient. Seitliche Schnitte sollen nur angewendet werden, wenn der Sitz des Hindernisses vor dem Eingriffe genau festzustellen ist. Als eine besondere Gefahr der Ileusoperationen wird der Umstand angeführt, daß die Darmnähte in dem durch Entzündung oder Stauung veränderten Gewebe angelegt werden müssen, so daß die Möglichkeit des Durchschneidens und Aufgehens der Naht eine größere ist als bei normalem Darne. Trotzdem empfiehlt Verf. für Dünndarmresektion beim Ileus die sofortige Naht, hingegen bei Dickdarmresektion die zweiseitige Operation, d. h. primäre Vorlagerung und sekundäre Exstirpation der Geschwulst. R. ist der Meinung, daß die interne Behandlung des inneren Darmverschlusses nur für eine ganz geringe Anzahl von Fällen statthaft ist und nur so lange, als keine hochgradigen Symptome vorliegen. Jeder Fall von innerem Darmverschluß soll dem Chirurgen übermittelt werden, der in zweifelhaften Fällen die Probelaparotomie ausführen soll. Die Anlegung des Kunstafters ist möglichst zugunsten der Exstirpation der Geschwulst oder der Enteroanastomose bei Darmverschluß, zugunsten der Resektion bei Strangulation einzuschränken. Wenn irgend möglich, soll der Darm durch eine Enterotomie entlastet werden.  
E. Siegel (Frankfurt a. M.).

35) **W. W. Maksimow.** Ein Fall von zweimaliger Darmresektion wegen Ileocoecaltuberkulose.

(Sonderabdruck, Warschau, 1904. [Russisch.]

Ein 27jähriges Mädchen erkrankte unter Schmerzen in der Ileocoecalgegend und Stenosenerscheinungen daselbst, wo auch eine hühnereigroße Geschwulst zu fühlen war. Diagnose: Tuberculosis caeci. Im Sommer 1902 wurde die Resektion des Blinddarmes ausgeführt, zugleich eine rechtsseitige Ovarialcyste extirpiert, die rechtsseitige Wanderniere jedoch unberührt gelassen.

Nach 3 Monaten kehrten die Schmerzen wieder, es traten blutige Diarrhöen auf. Im Februar 1903 war an der alten Stelle eine verschiebliche, schmerzhaftige Geschwulst zu fühlen. Bei der zweiten Operation (im April) fand sich ein Residiv, von dem aus das Colon ascendens so weit ergriffen war, daß 25 cm davon reseziert werden mußten. End-zu-End-Vereinigung. Primäre Naht der Bauchdecken. Es kam zunächst (>nach einigen Tagen<) zu einer Kotfistel mit Bauchdeckenabzeseß, zuletzt zu völliger Heilung.

V. E. Mertens (Breslau).

36) **A. Weiss.** Weitere Erfahrungen über Kolopexie.

(v. Langenbeck's Archiv Bd. LXXIII. Hft. 3.)

W. publiziert sechs neue Fälle, bei welchen zur Heilung eines Mastdarmvorfalles die zuerst von Jeannel vorgeschlagene Kolopexie vorgenommen wurde. Besonders interessant ist der erste Fall, bei welchen wegen Residives sowohl die von v. Mikulicz wie die einfache Kolopexie und die mit der Rotter'schen Modifikation verbundene ausgeführt wurden. Einschließlich früher veröffentlichter Fälle wurden in der v. Eiselsberg'schen Klinik im ganzen 17 Kolopexien an 15 Pat. ausgeführt. In keinem Falle kam es zum Tode, dagegen führten sieben Fälle zum Residiv. In vier Fällen trat Dauerheilung ein, während von sechs Pat. keinerlei sichere Nachricht zu erhalten war. Es ergibt sich aus diesen Erfahrungen, daß die Kolopexie jedenfalls auch nicht in allen Fällen eine verlässliche Methode darstellt, da sie bei einer Reihe von Kranken das Residiv nicht verhütet. Der Grund des wechselnden Erfolges der Prolapsoperationen ist sicherlich in der anatomisch verschiedenen Ätiologie zu suchen. Vorfälle, die in schlechtem Sphinkterenverschluß ihren Grund haben, sind sicherlich leichter zu beeinflussen als jene, die auf angeborenem Tiefstande des Douglas als embryonaler Hemmungsbildung beruhen. v. Eiselsberg betrachtet beim Mastdarmvorfall die Resektion des Darmstückes als ultimum refugium und nimmt zuerst die Kolopexie vor, da sie die ungefährlichere Operation ist, und weil bei einem Residiv nach Kolopexie die Resektion leichter gelingt als umgekehrt. Ratsam erscheint es dem Verf., in Kombination mit der Kolopexie oder den perinealen Methoden zur Heilung des Vorfalles einen Verschluß des Douglas vom Bauch aus durch Vernähung der Plicae Douglasii nach Bardenheuer vorzunehmen, sumal der operative Eingriff dadurch kaum vergrößert wird.

E. Siegel (Frankfurt a. M.).

37) **H. Ito und H. Kunika.** Zur kombinierten Exstirpation der hochsitzenden resp. hoch hinaufreichenden Mastdarmkarzinome bei Männern.

(Deutsche Zeitschrift für Chirurgie Bd. LXXIII. p. 229.)

Verf. berichten über drei einschlägige Operationsfälle aus der Klinik in Kyoto. In Fall 1 und 2 wurde in einer präliminären Operationssitzung je ein definitiver Kunstafter linksseitig im Colon sigmoideum angelegt und von hier aus vorbereitend der untere kranke Darmteil mit Spülungen gereinigt. Bei der Hauptoperation wurden nach Laparotomie die Artt. hypogastricae nach Quénu unterbunden, worauf die Auslösung des Darmes fast blutleer vor sich ging. Sodann Schluß der Bauchhöhle. Totalexzision und Entfernung des kranken Darmes von unten her einschließlich des Afters, welcher für diesen Akt mit Nähten geschlossen und umschnitten war. Ein Pat. genas, der zweite starb bald nach der Operation an putrider Periproktitis. Beim dritten Falle fand weder die vorgängige Kunst-

afteranlage noch die Unterbindung der Hypogastricae statt, doch ließ sich die Blutung gut beherrschen. Zum Schluß der Operation wurde der Flexurstumpf des Darmes, nach Gersuny gedreht, in den Afterring genäht. Er wurde aber brandig, und Pat. starb an akuter Sepsis.

Die Verf. referieren ziemlich eingehend über die Literatur zur Sache (Literaturverzeichnis von 80 Nummern am Schluß der Arbeit). In zwei Tabellen stellen sie die Zahlen der bislang veröffentlichten Operationsfälle bei Frauen und Männern zusammen: von 22 operierten Weibern starben 2 (9%), von 25 Männern 16 (64%). Die Verf. halten mit Kraske die kombinierte Operation für die Methode der Zukunft, wünschen ihr größere Verbreitung und hoffen, daß sich ihre Prognose auch für den Mann bessern wird.

Meinhard Schmidt (Cuxhaven).

38) T. Jonnescau (Bukarest). Das Spätresultat in einem Falle von Talma'scher Operation wegen Lebercirrhose.

(Soc. de chir. in Bukarest 1903. November 5.)

Bei dem vorgestellten, vor 19 Monaten operierten Pat. handelte es sich um eine alkoholische, hypertrophische Lebercirrhose, wegen deren die Talma'sche von J. modifizierte Operation vorgenommen wurde. Dieselbe besteht bekanntlich darin, daß das Netz in zwei Teile zerlegt wird, von welchem der rechte zwischen Zwerchfell und Leber eingeschoben wird, die an ihrer konvexen Seite durch Skarifikationen angefrischt wird. Die andere Netzhälfte wird in eine Tasche hineingelegt, welche durch einen Schnitt zwischen dem rechten Rectus abdominis und der hinteren, aponeurotischen Seite der Scheide gebildet wird. Der früher bedeutende Ascites hatte sich in der ersten Zeit nach der Operation zweimal erneuert, dann aber erfrucht sich Pat., der genötigt ist, schwere Arbeit zu verrichten, eines guten Gesundheitszustandes.

E. Toff (Braila).

39) Ossig. Über einen im Anschluß an einen Leberabszeß entstandenen Fall von Lungenabszeß.

(Beiträge zur klin. Chirurgie Bd. XLIII. p. 247.)

Ein 40jähriger Mann, der 15 Jahre lang in der holländischen Kolonialarmee in Batavia gedient und dort an Typhus, »Morastieber« und Dysenterie gelitten hatte, erkrankte kurz nach dieser letztgenannten Krankheit an einem mit Ikterus und Fieber einhergehenden »schleppenden Leberleiden«, dessentwegen er nach Europa zurückgeschickt wurde. Auf der Reise stellte sich quälender, trockener Husten ein, und einen Tag nach der Ankunft in Europa entleerte er plötzlich eine große Menge blutig-eitrigen Auswurfes. Reichliche Sputumentleerungen und Fieber dauerten monatelang fort und nahmen den Pat. sehr mit. Schließlich wurde rechts vorn eine dreifingerbreite, in die Leberdämpfung sich fortsetzende Dämpfung über der Lunge gefunden, die sich auch auf dem Röntgenschirme markierte und ausweislich der Probepunktion einem Eiterherd entsprach. Dieser wurde unter Resektion der 5. Rippe drainiert und Pat. geheilt.

M. v. Brunn (Tübingen).

40) Zuhorst. Über Gallendurchbruch des Ductus cysticus unmittelbar vor seiner Einmündung in den Ductus choledochus.

Inaug.-Diss., Kiel, Schmidt & Klaunig, 1903. 17 S.

Verf. berichtet über einen von Helferich operierten Fall von Perforation des Ductus cysticus mit beginnender allgemeiner Peritonitis in sehr eingehender Weise. Berechtigt erscheint eine derartig eingehende Behandlung dieses Einzelfalles durch die Seltenheit gegenüber den Perforationen der Gallenblase. Ein Fall der letzteren Art aus Helferich's Klinik wird nebenbei in Kürze mitgeteilt. In allen Fällen Ausgang in Heilung.

Dettmer (Bromberg).

Originalmitteilungen, Monographien und Separatabdrücke wolle man an Prof. E. Richter in Breslau (Kaiser Wilhelmstraße 116), oder an die Verlagsbuchhandlung Breitkopf & Härtel, einsenden.

Druck und Verlag von Breitkopf & Härtel in Leipzig, Nöhrbergerstraße 36/38.

# Zentralblatt für C H I R U R G I E

herausgegeben

von

**E. von Bergmann, F. König, E. Richter,**  
in Berlin, in Berlin, in Breslau.

Einunddreißigster Jahrgang.

Wöchentlich eine Nummer. Preis des Jahrganges 20 Mark, bei halbjähriger Vorauszahlung. Zu beziehen durch alle Buchhandlungen und Postanstalten.

Nr. 38.

Sonnabend, den 24. September.

1904.

**Inhalt:** 1) **Eichhorst**, Pathologie und Therapie innerer Krankheiten. — 2) **Wyss**, Bakterium halosepticum. — 3) **Kelling**, Zur Ätiologie bösartiger Geschwülste. — 4) **Panyrek**, Wiederbelebung Bewußtloser. — 5) **Fuchs**, Jodcatgut. — 6) **Simon**, Zur Lokalanästhesie. — 7) **Prescot**, Lachgas-Sauerstoffgemisch zur Narkose. — 8) **Mally und Richon**, Traumatische Gelenkleiden. — 9) **Koch**, Zur Sehnenplastik. — 10) **Foramitli**, Nervennaht. — 11) **Vanverts**, Zugangswege zur Milz. — 12) **Quénu**, Leberechinokokken. — 13) **Ewald**, Erkrankung der Gallenblase und Gallengänge. — 14) **Quénu**, 15) **Routlier**, Choledochotomie. — 16) **Zunz und Mayer**, Unterbindung der Pankreasausführungsgänge. — 17) **Lazarus**, Pankreas-erkrankungen. — 18) **Watson**, 19) **Frank**, Prostatahypertrophie. — 20) **Hawley**, Prostatakrebs. — 21) **Kapsammer**, Zur funktionellen Nierendiagnostik. — 22) **Kreissl**, Nierenbecken- und Harnleiterkrankheiten. — 23) **Gérand**, Pyelonephritis calculosa. — 24) **Ehrhardt**, Nierenenthülzung. — 25) **Richelot**, Hysterectomy subtotalis.

**E. S. Perman**, Die Angiotripsie in der operativen Chirurgie. — **Jurinka**, Eine seltsame Luxatio testis. (Original-Mitteilungen.)

26) **Tuttle**, Streptothrixinfektion. — 27) **van Ingen**, Rotz. — 28) **Miyake**, Bothriocephalus liguloides. — 29) **Kron**, Erysipel bei gelähmter Hand. — 30) **Miyake**, Myositis infectiosa. — 31) **Lücke**, Raynaud'sche Krankheit. — 32) **Walther**, 33) **Pozzi**, Milzhypertrophie. — 34) **Lejars**, Leberschuß. — 35) **Wendel**, Leberabszesse. — 36) **Tuffier**, Lebergeschwulst. — 37) **Eisberg**, Gallensteine. — 38) **Arnsperger**, Pankreatitis. — 39) **Moulsset u. Bonnamour**, Pankreaskrebs. — 40) **Launay**, Dermoidcyste des Mesocolon. — 41) **Tschistowitsch** und **Achimow-Peretz**, Amyloidgeschwulst der Retroperitonealdrüsen. — 42) **Bayer**, Bauchhöhlen-teratome. — 43) **zum Busch**, Prostatahypertrophie. — 44) **Wulff**, Angeborenes Blasendivertikel. — 45) **Lafourcade**, BlasenrB. — 46) **Albarra**n, Blasenstein. — 47) **Hartung**, Urachus-fistel. — 48) **Goldschmidt**, Hydronephrose. — 49) **Noble**, Wanderniere. — 50) **Bazy**, 51) **Hofmann**, Nierentuberkulose. — 52) **Héresco**, Nephropexie bei Diabetes insipidus. — 53) **Souligoux**, Pararenale Geschwulst. — 54) **Richelot**, Nebenhodencyste. — 55) **Weissenborn**, Retentio testis. — 56) **Legueu**, Scheidenmastdarmfistel.

1) **H. Eichhorst**. Handbuch der speziellen Pathologie und Therapie innerer Krankheiten. Sechste umgearbeitete und vermehrte Auflage. I. Band.

Wien, Urban & Schwarzenberg, 1904. 808 S.

Von der sechsten Auflage liegt der erste Band vor, der die Krankheiten des Zirkulations- und Respirationsapparates umfaßt; er ist seit der vorigen Auflage um 140 Seiten vermehrt. Neu berücksichtigt sind die Ergebnisse der Röntgendurchleuchtung, z. B. bei

Herzvergrößerung, perikardialen Ergüssen, Dextrokardie, Aneurysma, Lungenabszeß und Mediastinalgeschwülsten; noch nicht erwähnt ist die Brauer'sche Kardiolyse.

Bei der Lektüre des Werkes stößt man auf die Besprechung einer Reihe von Fragen, die inneren Mediziner und Chirurgen gleichmäßig interessieren; wir erwähnen als Beispiele die noch offenstehende Frage vom Zusammenhange fibröser Endokarditis und körperlicher Anstrengung, das Zustandekommen von Herzklappenfehlern nach Zerreißung von Klappen infolge Trauma, die Entstehung von Aortenaneurysmen durch Trauma, die E. nur auf Grund vorher schon bestehender Gefäßwandveränderung anerkennt. Erwähnt zu werden verdient eine Beobachtung von Sartulli, eine bei manchen Pneumoniern auftretende Schmerzhaftigkeit des McBurney'schen Punktes, die eine Perityphlitis vortäuschen kann. — Vom Antipneumokokkenserum hat E., wenigstens bei der fibrinösen Pneumonie, noch keinen sicheren Erfolg gesehen, ebensowenig vom Credé'schen Collargol bei septischer Endokarditis, während Klotz danach einmal Genesung sah.

Eine Empfehlung des weitverbreiteten Werkes dürfte sich erübrigen.

E. Moser (Zittau).

## 2) Wyss. Über einen neuen anaeroben pathogenen Bazillus. Beitrag zur Ätiologie der akuten Osteomyelitis.

(Mitteilungen a. d. Grenzgebieten d. Medizin u. Chirurgie Bd. XIII. Hft. 2.)

Man ist längst von der Ansicht zurückgekommen, daß die akute Osteomyelitis einen spezifischen Erreger habe, ist vielmehr fast allgemein der Meinung, daß jeder pyogene Organismus dazu führen könne. W. fügt der großen Zahl der bisher bekannten Erreger der Osteomyelitis einen neuen, bisher überhaupt nicht beschriebenen Bazillus hinzu. Er wurde gewonnen von einem Pat., der nach einem Trauma an einer akuten Osteomyelitis der Tibia erkrankte und unter septischen Erscheinungen starb. Bei der Autopsie fanden sich in der Lunge, der Leber, in einem Schultergelenke Abszesse. Der neue Bazillus ist streng anaerob; wegen eines Hofes, den seine Kulturen um sich haben, nennt W. ihn Bakterium halosepticum. Eine sehr genaue und sorgfältige Schilderung seines kulturellen Verhaltens, von Tierexperimenten mit ihm, seiner Differenzierung gegen ähnliche Organismen wird gegeben.

Haeckel (Stettin).

## 3) G. Kelling. Über die Ätiologie der bösartigen Geschwülste.

(Münchener med. Wochenschrift 1904. Nr. 24.)

K. nimmt an, daß die bösartige Geschwulstzelle eine dem Körper fremde Zelle sei und sucht zu zeigen, auf welche Weise fremde lebende Zellen niederer und erwachsener höherer Tiere, wie auch embryonaler Zellen von Wirbeltieren (rohe Eier, Fischrogen usw.) in den Körper des Menschen und der Tiere hineinkämen. Seine

mpfungen mit Mazeraten wenige Tage alter Hühnerembryonen in Organe oder Venen von Hunden führten zur Bildung von Geschwülsten in den mesenterialen Lymphdrüsen und der Leber von dem Charakter des malignen Adenoms. Durch die biochemische Methode glaubt K. außerdem in zwei bösartigen Geschwülsten von Menschen selbst neben dem Menscheneiweiß auch Eiweiß vom Huhne nachgewiesen zu haben! Verf. erachtet durch seine Versuche das Problem der Ätiologie der bösartigen Geschwülste als im Prinzip gelöst!

Kramer (Glogau).

#### 4) D. Panýřek. Eine neue Methode zur Wiederbelebung Bewußtloser, namentlich in leichten Fällen.

(Sborník klinický Bd. V. p. 324.)

Die Methode beruht auf der hochgradigen Empfindlichkeit der Haut des Nasenrückens und dem Nervenreichtum der Nase überhaupt und besteht darin, daß man in rhythmischer Weise mit bloßem Finger oder mit einer in Wasser oder Essig eingetauchten Kompresse die Nase vom Philtrum angefangen über die Spitze und den Rücken gegen die Stirn und zurück unter kräftigem Drucke streicht, also die Nasenspitze rhythmisch hebt und nach abwärts drückt. Auf diese Weise gelingt es leicht, Bewußtlose, speziell nach der Narkose, in 1—2 Minuten wieder zu beleben; jugendliche Personen, Frauen und sonst gesunde Menschen reagieren schneller als alte Leute, Männer und Kranke. Die heftige Reizung der sensiblen Nerven der Nase geht auf die Vasomotoren der Gehirnrinde und auf die lebenswichtigen Zentren über. Nicht anwendbar ist die Methode bei Verletzungen der Nase und bei agonaler Bewußtlosigkeit (Coma diabeticum und uraemicum, Schußwunden des Gehirns, Frakturen der Gehirnbasis u. ä.). Die Methode ist einfach und vollkommen ungefährlich, selbst wenn sie von einem Laien ausgeführt wird.

G. Mühlstein (Prag).

#### 5) H. Fuchs. Über Jodcatgut. (Aus der kgl. Frauenklinik zu Kiel.)

(Münchener med. Wochenschrift 1904. Nr. 27.)

An Stelle des Cumolcatgut, das sich zwar als zuverlässig keimfrei, aber nicht als zugfest, als sehr leicht zerreißbar erwiesen hatte, ist in letzter Zeit in der Kieler Frauenklinik und auch von F. in seiner Privatpraxis das Jodcatgut mit vorzüglichen Erfolgen als Unterbindungsmaterial verwandt worden. Seine Herstellung ist einfach und wohlfeil; es wird entweder direkt aus der 1%igen Jodjodkali-lösung heraus oder trocken benutzt, ist außerordentlich zugfest, dabei geschmeidig und wird, ohne auf tiefere Wundgebiete reizend einzuwirken, in diesen weder zu spät noch zu früh resorbiert. Der Wundverlauf war in den zahlreichen Fällen stets völlig reaktionslos. Nur zu äußeren Hautnähten ist das Jodcatgut nicht empfehlens-

wert, weil es Sekretion der Stichkanäle und seichte Schnürfurchen setzt und zu langsam resorbiert wird. **Kramer (Glogau).**

6) **O. Simon.** Erfahrungen mit Lokalanästhesie durch Eukain und Eukain-Adrenalin. (Aus der chir. Klinik zu Heidelberg.)

(Münchener med. Wochenschrift 1904. Nr. 29.)

S. berichtet, bei welchen Fällen die verschiedenen Methoden der Lokalanästhesie sich als empfehlenswert erwiesen haben, und welche Vor- und Nachteile derselben in der Heidelberger Klinik beobachtet worden sind, und kommt dadurch zu dem Schlusse, daß das Eukain in erwärmter 0,6—0,9%iger Kochsalzlösung im Vergleiche mit Kokain bei gleicher Konzentration der Lösungen (0,5—1,0) als fast ganz ungefährlich, aber ebenso wirksam und, wo anwendbar, am besten nach der Oberst'schen Methode zu gebrauchen sei. Die Anästhesie mit Eukain wird verstärkt durch Adrenalin und ist frei von unangenehmen Nebenwirkungen (Herzpalpitationen, Beklemmungen, Hautnekrosen) bei subkutaner Injektion und in Konzentrationen der Adrenalinlösung von 1 : 20 000. **Kramer (Glogau).**

7) **Prscoet (Breton).** Personal experiences with the administration of nitrous oxide and oxygen for prolonged anaesthesia.

(New York and Philadelphia med. journ. 1904. Nr. 7.)

P. empfiehlt auch für längere Operationen — bis zu einer Stunde und darüber — Narkosen mit einem Gemisch von Lachgas und Sauerstoff auf Grund seiner — freilich nur 18 Fälle umfassenden — Erfahrung. Als Vorteile werden gerühmt: Gefahrlosigkeit, große Annehmlichkeit für den Pat., sehr rasches Erwachen, Fehlen von Chok und Nachwirkungen. Ausgedehnter Verwendung stehen im Wege: Die beträchtlichen Kosten der Gase, der Preis und die Größe des Apparates, die Schwierigkeit der Handhabung, so daß ein besonders eingeübter Narkotiseur nötig ist. Diese Narkose kommt also nur in Frage für Narkosenspezialisten in größeren Städten, und auch hier nur für reiche Pat. und Fälle, in denen Kontraindikationen gegen andere Arten von Narkose bestehen. **Lengemann (Bremen).**

8) **Mally et Richon.** Contribution à l'étude du traitement des affections articulaires traumatiques. — Rapport par **M. Henry Hartmann.**

(Bull. et mém. de la soc. de chir. de Paris T. XXIX. p. 822.)

Verff. machen darauf aufmerksam, daß in gewissen Fällen traumatischer Gelenkerkrankung die reflektorisch sich einstellende Amyotrophie durch die meist geübte Behandlung mit Massage und Elektrizität nicht gebessert, sondern verschlimmert werde. Diese Fälle

lassen sich von vornherein diagnostizieren. Sie sind klinisch charakterisiert durch die vorzeitige und schnelle Entwicklung der Muskelatrophie, eine Parese wechselnden Grades, Verminderung der elektrischen Erregbarkeit für beide Stromesarten ohne Entartungsreaktion, durch Muskelkrämpfe. Gerade das letzte Symptom ist, weil ohne schwierige elektrische Untersuchung leicht erkennbar, praktisch von besonderer Wichtigkeit. — Nach M. und R. soll man daher von der Massage und der Anwendung des faradischen Stromes absehen in allen Fällen, in denen die Kranken über schmerzhaftes, nachts oder bei der geringsten Bewegung auftretende Muskelzuckungen klagen, in denen das Beklopfen des Muskels oder seiner Sehne eine auffallend heftige Kontraktion oder sogar mehrfache stoßweise Zuckungen oder Muskelzittern auslöst. Alle diese Fälle verlangen vielmehr eine beruhigende Behandlung mit dem konstanten Strome, namentlich in Form des elektrischen Bades. Erst nach Schwinden der Muskelkrämpfe solle man zur Vornahme vorsichtiger passiver Bewegungen übergehen.

Lucas-Championnière hat schlimme Folgen von der Massage und Vornahme passiver Bewegungen nur gesehen, wenn beide unvorsichtig, gewaltsam ausgeführt wurden; bei schonender zarter Anwendung sieht er vielmehr in ihnen das beste Mittel zur Beseitigung jener schmerzhaften Muskelzuckungen bei übergroßer Reizbarkeit empfindlicher Personen.

Reichel (Chemnitz).

9) **J. Koch.** Die Bedeutung der pathologischen Anatomie des spinal gelähmten Muskels für die Sehnenplastik. (Aus der Klinik für orthop. Chirurgie des Herrn Geh.-Rat Prof. Dr. Hoffa in Berlin.)

(Münchener med. Wochenschrift 1904. Nr. 20.)

Die mikroskopische Untersuchung spinal gelähmter Muskeln ergab dem Verf., daß überall dort, wo eine herdweise fettige Degeneration von Muskelfasern eingetreten, gleichzeitig eine reichliche Regeneration von neuen im Zusammenhang oder ohne solchen mit der alten Faser stattfindet. Dem entspricht auch die klinische Erfahrung über den Verlauf der spinalen Kinderlähmung, daß eine Lähmung sich in den ersten Monaten noch bessern, resp. ganz zurückgehen kann; wo dies nach einem 7—9monatigen Bestehen nicht geschieht, muß angenommen werden, daß nicht eine herdweise, sondern eine totale Degeneration von Muskeln vorgelegen hat. Makroskopisch läßt sich der Grad der De- und Regeneration aus der Färbung der Muskeln erkennen, an denen zwischen normal roter bis rosaroter oder gelbweißer Farbe alle Übergänge sichtbar sein können. Diese verschieden gefärbten Muskeln haben die elastische Spannung und den Muskeltonus eingebüßt, sie sind überdehnt, nicht kontraktionsfähig, obwohl sich noch genugsam kontraktile Substanz regeneriert hat. Aber sie können ihre Funktion wieder aufnehmen, wenn ihnen



die elastische Spannung durch Verkürzung ihrer Sehnen zurückgegeben wird. Wo an Stelle der Muskulatur Fettgewebe getreten, nichts mehr vorhanden ist, was sich kontrahieren könnte, nutzt natürlich auch die Sehnenverkürzung nichts mehr, und bei den nur teilweise degeneriert gewesenen ist die Kraft ihrer Kontraktionen nach solcher von der Zahl der übrig gebliebenen Muskelfasern und -reste, sowie der Menge der neugebildeten abhängig. Im Notfalle lassen also auch sie sich zur Plastik heranziehen. **Kramer** (Glogau).

#### 10) **Foramitti.** Zur Technik der Nervennaht.

(v. Langenbeck's Archiv Bd. LXXIII. Hft. 3.)

Seitdem Vanlair auf experimentellem Wege die Zweckmäßigkeit der Tubulärnaht für den durchtrennten Nerven dargetan hat, kam eine Reihe von Verfahren in Gebrauch, deren Grundprinzip war, dem durchtrennten Nerven ein Spalier zu bilden, an dem der neue Zellfortsatz vom zentralen in den peripheren Stumpf gelangt, ferner die Nahtstelle vor Einbettung in Narbengewebe zu schützen und den Nervenfasern den Weg aus dem zentralen Stumpf in den peripheren möglichst lange offen zu halten. F. hat nun experimentell ein Verfahren der Tubulisation untersucht, bei welchem als Röhrrchen teils frische, teils gehärtete Arterien verwendet wurden. Die frischen Arterien wurden unter aseptischen Maßnahmen dem Tierkörper entnommen, in steriler Kochsalzlösung abgespült und dann über die Naht des Nerven gezogen. Ferner wurden ebenso gewonnene Blutgefäße über Glasröhren gezogen, in Formalinlösung gehärtet, ausgewässert und gekocht. Diese Röhrrchen wurden ähnlich dem Catgut vorrätig gehalten. Sie haben den Vorteil, daß sie auch bei ziemlich großem Druck der Umgebung nicht zusammenfallen. Durch das Tierexperiment wurde ermittelt, daß noch nach Wochen der Nerv in solchen Röhrrchen eingeschleitet liegt, und daß diese nicht mit der Umgebung verwachsen war. Bei der mikroskopischen Untersuchung der in frischem Zustande verwendeten Arterie fand sich die letztere in allen Bestandteilen völlig erhalten und die Nervenscheide mit der Intima der Arterie nur stellenweise durch zarte Bindegewebsstränge verwachsen. Zeichen von Entzündung waren nicht vorhanden. Die gehärteten Arterien verhielten sich ähnlich. Verf. hält auf Grund dieser Erfahrungen die Methode auch für den verletzten Nerven des Menschen für brauchbar und empfiehlt zu diesem Zwecke, sich Arterien und Venen von frisch geschlachteten Kälbern in der oben beschriebenen Weise gehärtet aufzubewahren und vorrätig zu halten.

**E. Stegel** (Frankfurt a. M.).

11) **J. Vanverts** (Lille). Des voies d'accès sur la rate. Utilité de la résection extrapleurale du rebord costal pour faciliter, dans certains cas, la découverte de cet organe. — Rapport par M. Ch. Monod.

(Bull. et mém. de la soc. de chir. de Paris T. XXIX. p. 787.)

V. empfiehlt, in allen Fällen, in denen durch die gewöhnlichen Weichteilschnitte kein genügend freier Zugang zu den oberen Abschnitten der Milz geschaffen wird, bei Operationen an ihr den Rippenrand zu resezieren. Weniger nötig ist dies im allgemeinen bei hypertrophischer, beweglicher Milz, als gerade bei normal großem und normal gelagertem Organe, falls Zerreibungen oder Wunden seine Entfernung erheischen. — Bisher stützt V. seine Empfehlungen nur auf Untersuchungen an der Leiche, an der die Operation stets leicht ohne Nebenverletzungen ausführbar war.

Reichel (Chemnitz).

12) **Quénu**. Kystes hydatiques du foie. Technique opératoire contre l'échinococcose secondaire.

(Bull. et mém. de la soc. de chir. de Paris T. XXIX. p. 719.)

Anerkanntermaßen besteht bei Echinokokkusoperationen die Gefahr, daß durch Ausfließen des Inhaltes eine Aussaat entwicklungs-fähiger Skolices eine Autoinfektion erfolgen kann. Das einzige Mittel, eine sekundäre postoperative Echinokokkose zu verhüten, besteht darin, wie Devé 1902 schilderte, die Echinokokkenkeime in der Cyste durch Einspritzung einer Flüssigkeit vor breiter Eröffnung des Sackes abzutöten. Experimente ergaben Devé, daß ein 2 bis 3 Minuten dauernder Kontakt mit geringer Menge 1‰iger Sublimat- oder 1/2‰iger Formollösung die Keime nicht mit Sicherheit tötet; vielmehr müsse man eine fast gleich große Menge parasitizider Flüssigkeit injizieren, als man Hydatidenflüssigkeit durch Punktion entleert hat.

Auf Grund dieser Experimentalergebnisse Devé's injizierte Q. in drei näher mitgeteilten Fällen nach Punktion der Cyste je 300 bis 350 ccm 1‰iger Formollösung und ließ sie 5 Minuten mit der Innenwand in Berührung. Nach Wiederentleerung der Cyste spaltete er den Bindegewebssack, extrahierte den keimhaltigen Cystensack, vernähte die Leberwunde mit Catgut und schloß die Bauchwunde ohne Drainage. In allen drei Fällen erzielte er Heilung.

Die Mutterblase des ersten Falles benutzte er zu folgenden Experimenten: Er schwenkte sie nach Spaltung mit steriler Pinzette in der durch Punktion gewonnenen sterilen Hydatidenflüssigkeit, um so die ihrer Innenwand anhaftenden spezifischen Elemente loszulösen, und injizierte dann von dem gewonnenen, Skolices haltenden Niederschlage mehreren Kaninchen je einige Kubikzentimeter unter die Haut. In keinem der acht Versuche kam es zur Entwicklung von Blasen, während man an den Stellen der Injektion abgestorbene

Skolices nachweisen konnte. Alle in der Muttercyste vorhandenen Skolices waren also durch die Formlösung getötet worden.

In den beiden ersten Fällen enthielt die Mutterblase keine Tochterblasen, wohl aber im dritten Falle. Daß auch auf diese die Injektionsflüssigkeit einwirkt, bewies die chemische Untersuchung des Inhaltes zweier Tochterblasen, die in ihnen Formol mit Sicherheit nachwies. Demnach hält Q. das Devé'sche Verfahren für wirksam, gefahrlos und um so mehr für empfehlenswert, als es auch die Radikalheilung ohne Drainage nicht stört. Reichel (Chemnitz).

### 13) C. A. Ewald. Erkrankungen der Gallenblase und Gallengänge mit besonderer Berücksichtigung ihrer Beziehungen zu den Erkrankungen des Magens und der Därme.

(Moderne ärztliche Bibliothek von Dr. F. Krawski.)

Berlin, Leonhard Simion Nachf., 1904. 36 S.

E. bespricht in diesem Schriftchen, das seiner Bestimmung nach etwas Neues ja nicht bringen kann, die einschlägige Pathologie und besonders die Diagnostik. Es dürfte viele Chirurgen interessieren, seine Ansicht über diese Erkrankungen kurz präzisiert nachzulesen.

Als Ursache von Koliken erkennt E. die entzündliche Dehnung der Gallengänge nicht an; er erachtet im Gegenteil zum Zustandekommen von Koliken ein Hindernis im Verlaufe der Gallenwege für notwendig, »gegen welches die Muskulatur durch erfolgreiche oder erfolglose Kontraktionen anzukämpfen sucht«. Leider sagt er nicht, ob er diesen Standpunkt auch für die Appendicitis einnimmt, bei der er ausdrücklich Koliken anerkennt. Hinsichtlich der Magen-funktionen hat E. gefunden, daß während des Gallensteinanfalles Hyperchlorhydrie bestehen kann, die mit Abklingen des Abfalles verschwindet. Nach kurzer Besprechung der inneren Therapie, bei der er auch das »Chologen« und die Oleinpräparate erwähnt, teilt er seinen Standpunkt betreffs der chirurgischen Behandlung mit, der den Vor- und Nachteilen der Operation in sachlichster Weise Rechnung trägt. E. Moser (Zittau).

### 14) Quénu. De la cholécotomie; cholécotomie sans suture et cholécotomie intraduodénale.

(Bull. et mém. de la soc. de chir. de Paris T. XXIX. p. 599, 669, 703, 741.)

Daß die Diagnose eines Choleochussteines klinisch Schwierigkeiten bieten kann, gibt Q. zu und empfiehlt deshalb selbst seit 1895 in allen Fällen von Gallenretention, die ohne Besserung länger als 3 Monate währen, den Probesschnitt zu machen und den Choleochus abzusuchen. Daß diagnostische Schwierigkeiten nach breiter Eröffnung der Bauchhöhle bestehen bleiben sollen, will er nur für jene Fälle gelten lassen, in denen eine diffuse Peritonitis mit festen, alten Verwachsungen die Lithiasis kompliziert oder in denen Kon-

kremente sich in dem Teile des Choledochus innerhalb des Pankreaskopfes festgesetzt haben; in diesem Falle bevorzugt er vor dem direkten Einschnitte die Eröffnung des Duodenum, das Aufsuchen der Vater'schen Ampulle und die Inzision dieser vom Darm aus. Im allgemeinen hält er die Sicherstellung der Diagnose eines Choledochussteines nach Eröffnung der Bauchhöhle für leicht.

Auf die Naht der Inzisionswunde des Choledochus verzichtet Q. jetzt prinzipiell in allen Fällen, selbst wenn sie leicht ausführbar wäre. Beweggründe für sein Handeln sind ihm: 1) die Leichtigkeit und Schnelligkeit, mit der erfahrungsgemäß sich Choledochusfisteln spontan schließen im Gegensatz zu Gallenblasenfisteln; 2) der Umstand, daß die Drainage der Gallenblase den Abfluß der Galle oft nur unvollständig sichert. Als Beleg hierfür erzählt er folgende eigene Beobachtung: Er extrahierte in einem Falle durch Choledochotomie eine Anzahl Steine und nähte die Choledochuswunde, öffnete dann die Gallenblase, die auch noch Steine enthielt, und drainierte sie. Einige Tage lang entleerte sich die Galle reichlich durch die Gallenblasenfistel; dann stockte ihr Abfluß, und Zeichen einer vollständigen Gallenstauung zwangen ihn am 13. Tage nach der Operation zu einer zweiten Choledochotomie. Als Ursache der Retention fand sich aber nicht, wie vermutet, ein übersehener Stein, sondern lediglich eingedickte Galle und Schwellung der Wand der Gallengänge. Sofort nach Eröffnung des Choledochus gingen alle Zeichen der Gallenretention zurück, und die Choledochusfistel schloß sich binnen 9 Tagen. 10 von Q. ohne Naht ausgeführte Choledochotomien endeten sämtlich in Genesung.

Potherat teilt zwei Fälle mit, in denen Steine der Gallenblase und des Ductus cysticus durch direkten Druck auf das Duodenum das typische Symptomenbild der Pylorusstenose hervorriefen und die Pat. dem Tode nahe brachten. Ihre Entfernung beseitigte sofort die bestandene absolute Anorexie und brachte völlige Genesung.

Legueu und Schwartz berichten auch Beispiele von Verwechslungen von Steinen im Pankreasteil des Ductus choledochus mit Karzinom. Die Naht der Choledochuswunde halten sie zwar nicht für unerlässlich, aber in Fällen, in denen der Zugang leicht und der Gallenabfluß durch Cholecystostomie und Drainage gesichert ist, für vorteilhaft.

Hartmann stimmt Q. darin bei, daß das Courvoisier'sche Symptom: Atrophie der Gallenblase bei Lithiasis, Ausdehnung der Blase bei Karzinom des Pankreaskopfes, unzuverlässig sei. In der Mehrzahl der Fälle läßt sich die Differentialdiagnose gleichwohl schon vor der Operation stellen. Vorausgehen von Koliken, namentlich von Kolikanfällen ohne Ikterus, Wechsel im Grade der Gallenretention, eine Kontraktur der Bauchdecken am oberen Abschnitte des rechten geraden Bauchmuskels, lange Dauer der Gallenstauung ohne hochgradige Beeinträchtigung des Allgemeinbefindens, zuweilen das Auftreten von Fieberanfällen lassen an einen Verschuß des

Choledochus durch Steine denken. Umgekehrt machen rasch fortschreitende Zunahme des Ikterus, absolute Gallenstauung, Fehlen vorausgegangener Koliken, rapide Abmagerung ein Karzinom des Pankreaskopfes wahrscheinlich. In Fällen von Krebs mit zunehmendem Ikterus und Ascites widerrät H. jeden operativen Eingriff; bei einfacher Verstopfung des Choledochus durch Karzinom oder Pankreatitis empfiehlt er die Cholecystenterostomie. Bei Choledochusverschluß durch Steine verhält er sich indes zunächst lange Zeit abwartend und läßt mehrere Tage hindurch je ein großes Glas Olivenöl, dann Ricinusöl trinken, wonach er wiederholt noch einen spontanen Abgang von Steinen beobachtete, bei zehn Kranken dreimal; bei seinen übrigen sieben Kranken machte er schließlich die Choledochotomie; sechs heilten, einer starb. Die Naht des Choledochus verwirft auch er.

Tuffier hält die Diagnose der Art des Choledochusverschlusses in vielen Fällen für schwer, nicht nur vor, sondern auch während, ja selbst noch nach der Operation. Er zitiert eine größere Reihe eigener Beobachtungen, die im Original nachgelesen werden müssen. Die oft zu findende Verdickung des Pankreaskopfes bei Cholelithiasis glaubt er durch eine fortgeleitete Entzündung des Ductus Wirsungianus bedingt.

Bei Fällen von Krebs oder unbestimmbarer Verdickung des Pankreaskopfes rät Tuffier zur Cholecystenterostomie mit dem Dünndarm; ist dieser zu schwer zu erreichen, mit dem Kolon, bei gleichzeitiger Obliteration des Choledochus und Cysticus zur Hepaticogastrostomie. Steine im Choledochus will er zunächst immer versuchen in die Gallenblase zurückzustoßen; gelingt dies nicht, so macht er die Choledochotomie; ob die Wunde im Choledochus wieder genäht werden soll, macht er ganz von den im Einzelfalle angetroffenen anatomischen Verhältnissen abhängig; ist der Kanal gut zugänglich, weich und nur ein Stein vorhanden, so pflegt er die Wunde durch Naht zu verschließen. Bei gleichzeitigem Vorhandensein von Steinen in der Gallenblase und im Choledochus inzidiert und drainiert er beide.

Reichel (Chemnitz).

### 15) Routier. Calculs du cholédoque, indurations de la tête du pancréas.

(Bull. et mém. de la soc. de chir. de Paris T. XXIX. p. 607.)

R. verzichtet, wie Quénu, nach der Choledochotomie auf die Naht des Choledochus, freilich, wie er selbst sagt, weniger aus freiem Willen, als wegen der Schwierigkeit ihrer Ausführung; gegen die Gefahr des Gallenausflusses in die Bauchhöhle schützt er sich durch Einlegen dicker Drainröhren bis zur Choledochuswunde zwischen Kompressen. Die richtige Deutung harter Verdickungen des Pankreaskopfes bei Cholelithiasis hält er oft für schwer; es kann sich um Steine, um Karzinom des Pankreas oder der Vater'schen Ampulle oder um einfache Lymphdrüsenanschwellung handeln. Das Vor-

handensein nur eines einzigen großen Steines in den Gallenwegen spricht seiner Erfahrung nach dafür, daß es sich bei der fraglichen Verdickung um Krebs des Pankreas oder des Choledochus handle. Durch Anführung einiger eigenen Beobachtungen sucht er seine Ansicht zu stützen.

Reichel (Chemnitz).

16) **E. Zunz et L. Mayer.** Recherches sur la digestion de la viande chez le chien après ligature des canaux pancréatiques.

Brüssel 1904.

Die aus dem therapeutischen Universitätsinstitut in Brüssel hervorgegangene Arbeit gibt zunächst, auf Grund eingehender Untersuchungen an 8 normalen und 23 operierten Hunden, eine durch zwei Zeichnungen verdeutlichte Darstellung der Anatomie des Pankreas bei diesem Tier. Als wenigst eingreifenden und doch sichersten Weg, ihren Zweck, die Fernhaltung des pankreatischen Saftes vom Darne, zu erreichen, wählten die Verff. die Durchschneidung der pankreatischen Endausführungsgänge nach doppelter Unterbindung mit Seide. Ihr Verfahren, das sich sehr bewährte, wird genau beschrieben; 6—32 Tage nach der Operation ließen sie die Hunde gründlich abführen und 24 Stunden fasten und gaben ihnen dann 500 g mageren, feingehakten, gekochten Rindfleisches zu fressen. 4—10 Stunden später wurden die Tiere getötet und sezirt. Nach allseitiger sorgfältiger Abbindung wurde der Magen, sowie der oberste Darmabschnitt für sich herausgenommen und ihr Inhalt chemisch untersucht. Die Ergebnisse, auch das Verhalten des Gewichtes der Versuchstiere, erläutern mehrere Tabellen. Als wichtigste Befunde seien hervorgehoben: Das Fehlen des pankreatischen Saftes wird im Hundedarme mehr oder weniger durch ein größeres Hervortreten des Magensaftes einerseits, des Erepsins und der anderen Eiweiß spaltenden Darmfermente andererseits ausgeglichen. Die Durchschneidung der pankreatischen Ausführungsgänge ruft Atrophie und Sklerose der Drüse, bei zwei Hunden auch Fettgewebsnekrose (mit negativem bakteriologischem Ergebnis), aber keine Glykosurie hervor. Nach der Operation geht das Gewicht des Tieres gewöhnlich mehr oder weniger schnell herab, um meist bald wieder bis nahe ans Anfangsgewicht anzusteigen. Im ganzen hat die Unterdrückung der Pankreasabsonderung nur sehr geringen Einfluß auf den Allgemeinzustand der operierten Tiere, dank dem bald eintretenden funktionellen Ausgleich vonseiten anderer Organe. Abbildungen mikroskopischer Schnitte des normalen sowie des sklerosierten Pankreas des operierten Hundes sind beigelegt.

G. Schmidt (Breslau).

17) **P. Lazarus.** Beitrag zur Pathologie und Therapie der Pankreaserkrankungen mit besonderer Berücksichtigung der Cysten und Steine.

(Erweiterter Sonder-Abdruck aus der Zeitschrift für klin. Medizin Bd. LI u. LII.)  
Berlin 1904.

Die Monographie stellt das Ergebnis fünfjähriger Arbeit dar. Der experimentelle Teil stützt sich auf 20 an Hunden ausgeführte Versuche (tierphysiologisches Institut Berlin und II. chir. Klinik Wien). Dem anatomischen Teile liegen 16 Präparate zugrunde (Berliner und Wiener pathologisch-anatomisches Institut). Im klinischen Teile sind 12 Beobachtungen aus der Billroth-Gussenbauer'schen und aus der v. Leyden'schen Klinik verwertet. Im ersten Teile werden nach eingehender Schilderung der Anatomie und Topographie der Pankreascysten ihre Ätiologie, Symptomatologie, der Verletzungsmechanismus und Bau der traumatischen Cysten, die klinischen Befunde und anatomischen Präparate, Diagnose, Prognose und Therapie besprochen. Besondere Beachtung verdient die auf Klarstellung des ursächlichen Zusammenhanges zwischen Trauma und Cystenbildung gerichtete experimentelle, anatomische und klinische Auseinandersetzung. Es gelang zum erstenmal experimentell, durch mechanische subkapsuläre Quetschung des Parenchyms und Jodeinspritzungen, beim Hunde eine traumatische, etwa gänseeigroße Cyste der Pars gastrosplenica des Pankreas zu erzeugen. Bei Besprechung der Diagnose wird der Wert der Probepunktion sehr eingeschränkt. Nur die Anwesenheit aller drei Fermente oder mindestens des tryptischen und fettemulgierenden Fermentes in der Punktionsflüssigkeit ist von Bedeutung, da das fibrinverdauende Ferment allein vom Verf. auch im Inhalt einer Ovarialcyste gefunden wurde. Der zweite Abschnitt behandelt die Pathogenese der Steinbildung, pathologische Anatomie, Ätiologie, klinische Befunde und anatomische Präparate, Symptomatologie, Diagnose, Prognose und Therapie. Der experimentellen Steinbildung an Hunden dienten Versuche mit reiner Sekretstauung, mit Infektion des Gangsystemes und mit Kombination von Stauung und Infektion. Zahlreiche Abbildungen makro- und mikroskopischer Präparate, Krankengeschichten, Operationstabellen und Literaturübersichten vervollständigen die für den Chirurgen sehr wichtige Arbeit.

G. Schmidt (Breslau).

18) **Watson.** The operative treatment of the hypertrophied prostate.

(Annals of surgery 1904. Nr. 6.)

Verf. gibt in der ausführlichen Arbeit zunächst einen Überblick über die historische Entwicklung der an der Prostata ausgeführten Operationen. Als letztere kommen in Betracht: die Prostatotomie, die perinealen und suprapubischen totalen Entfernungen des Organes,

die Bottini'sche Operation, die indirekten Operationen (Kastration Vasektomie usw.). Die erste Prostatotomie wurde nach W. im Jahre 1832 durch Leroy d'Etiolles, die erste totale Exstirpation im Jahre 1867 durch Billroth ausgeführt. Außer den eigentlichen Operationen kommen noch bei Vorsteherdrüsenvergrößerung die palliativen Operationen in Betracht, welche in der perinealen oder suprapubischen Drainage bestehen und nur ausgeführt werden, wenn sich wegen Schwäche des Pat. usw. der eigentlich helfende chirurgische Eingriff nicht durchführen läßt.

Nach von W. zusammengestellten Statistiken beträgt die Sterblichkeit beim Bottini 6,3, bei der perinealen Radikaloperation 6,2, bei der suprapubischen 11,3%. Die Todesursache beim Bottini ist meistens Sepsis, bei den radikalen Operationen meistens Chok und Lungenkomplifikationen. Die Heilung betrug, statistisch festgestellt, beim Bottini 30%, bei der perinealen totalen Exstirpation 60%, bei der suprapubischen 66%. Die Grenzen für den Bottini sind a. Unmöglichkeit, die Blase vorher zu cystoskopieren; b. Kleinheit der Blase; c. Unmöglichkeit, den mittleren Lappen bei gleichzeitiger Vergrößerung der seitlichen Lappen zu erreichen; d. enge Striktur der hinteren Harnröhre. Für die perineale Operation bilden die Grenze solche Fälle, in welchen der mittlere vergrößerte Lappen hoch in die Blase reicht. Für die suprapubische und die kombinierte Methode (perineal und suprapubisch) gibt es keine Grenzen.

W. bedient sich zur Operation folgender Technik: 1) Horizontaler bogenförmiger Schnitt von einem Tuber ischii zum andern, 2) Freimachen des Mastdarmes von der Prostata und hinteren Harnröhre, 3) Herunterdrücken der Prostata. Hierzu sind die verschiedenartigsten Instrumente angegeben, welche aber bei nicht sehr vorsichtiger Handhabung gefährlich für die Blase werden können. Nach W. genügt hierzu das Einführen eines Fingers in den Mastdarm oder in die Harnröhre. 4) Eröffnung der prostatistischen Harnröhre in der Mitte und dann in kleiner Ausdehnung an den Seiten (Schleimhaut), 5) Stumpfes Herausschälen der Drüsenlappen durch diese seitlichen Harnröhrenöffnungen mit dem Finger. Von dieser Methode unterscheiden sich die von Pyle und Vicoll angegebenen, durch welche eine Eröffnung und Verletzung der Harnröhre gänzlich vermieden werden soll. Die genannten Autoren machen ebenso wie Rydygier nach Freilegen der Prostata zwei von der Mittellinie seitlich gelegene Schnitte durch die Kapsel und entfernen dann vermittels kleiner Zangen die Hälfte der Vorsteherdrüsen. Nach W. ist übrigens die Verletzung der Harnröhre belanglos; er hält eine Naht derselben und der entleerten Kapselteile nicht für notwendig. Die Operation von der Harnröhre aus ist jedenfalls schneller auszuführen als die durch seitliche Schnitte, und das ist ein Vorteil, da es sich meistens um alte Leute handelt. W. kommt zu dem Schluß, daß der perinealen Radikaloperation der Vorzug zu geben, und daß sie anzuwenden sei, sobald es der allgemeine Zu-



stand des Pat. gestattet. Die Operation ist möglichst frühzeitig, noch ehe sich schlechte Blasenverhältnisse und kachektische Zustände entwickelt haben, auszuführen. Ist die perineale Radikaloperation nicht möglich, so kommt die suprapubische und nach dieser erst der Bottini in Frage. Recht gute Abbildungen sind der ausführlichen Arbeit W.'s beigelegt. **Herhold** (Altona).

19) **Frank.** Revival of suprapubic prostatectomy.

(Annals of surgery 1904. Nr. 6.)

Verf. unterzieht die Freyer'sche suprapubische Eukleation der Vorsteherdrüse einer Besprechung. Dieselbe beruht darauf, daß sich die breiten adenomatösen Prostatageschwülste leicht aus ihrer äußeren Scheide aushülsen lassen, während die fibroiden Formen besser durch Dammschnitt entfernt werden, da sie sich nur stückweise ausschälen lassen. Soll daher die suprapubische Operation gute Erfolge haben, so müssen für sie nur bestimmte Fälle ausgesucht werden. Während Moynihan bei der suprapubischen Operation die ganze prostatistische Geschwulst mit entfernt, läßt Freyer dieselbe gewöhnlich unverletzt, und nur ausnahmsweise entfernt er den Boden der Harnröhre mit, niemals jedoch deren Dach. Von 46 in der erwähnten Weise operierten Fällen verlor Freyer nur 3; von diesen konnte jedoch nur einer der Operation zur Last gelegt werden. Bei den 43 Geheilten funktionierte die Blase tadellos. **Herhold** (Altona).

20) **Hawley.** Primary carcinoma of the prostate.

(Annals of surgery 1904. Nr. 6.)

Nach H. wird das Karzinom der Vorsteherdrüse am Lebenden häufig nicht diagnostiziert, da es sich unter der Erscheinung der Hypertrophie verbirgt. Ganz so selten, wie es hiernach den Anschein hat, ist das Karzinom der Prostata nicht. Seine Ursachen sind noch nicht geklärt, prädisponierend wirkt die Gonorrhöe, wie jede Harnröhrentzündung; ein wichtiger Faktor ist das Alter, vor dem 50. Lebensjahr entwickelt sich der Krebs der Prostata sehr selten.

H. unterscheidet die sehr kleine Form, die kleine, die große und die sehr große; bei der ersten ist die Prostata atrophisch, bei der zweiten normal groß, bei der dritten hypertrophisch und bei der vierten voluminös. Histologisch wird eingeteilt in das Adenokarzinom, das medullare und das Carcinoma solidum; der eigentliche Scirrhus ist selten.

Das Prostatakarzinom ulzeriert selten, es macht weniger Metastasen in den Lymphdrüsen als vielmehr in den Knochen; und zwar sind meistens mehrere Knochen, in erster Linie die Wirbel, dann Becken und Oberschenkel befallen.

Die Symptome der Krankheit bestehen in Schmerzen, Harnstörungen, Blutungen (26%). Vom Mastdarm her fühlt man eine harte und druckempfindliche Anschwellung mit höckriger Oberfläche; Verwachsungen mit dem Mastdarm sind zuweilen vorhanden. Cystoskopisch sieht man gelegentlich höckrige Erhabenheiten am Blasenboden. Bei Knochenmetastasen, die sich unter Umständen an den Rippen finden, sind die Myelocyten im Blute vermehrt. Die Prognose ist bei frühzeitiger Operation besser wie die Prognose der Krebserkrankungen anderer Organe. Sind bereits Knochenmetastasen vorhanden, so ist sie schlecht.

Die Behandlung besteht in der perinealen resp. suprapubischen Radikalexstirpation. Die Behandlung mit Röntgenstrahlen ist zurzeit noch ungewiß. Sind ausgedehnte Verwachsungen oder Knochenmetastasen vorhanden, so kommt die symptomatische auf Drainage der Blase hinzielende Behandlung in Betracht.

Herhold (Altona).

21) **G. Kapsammer** (Wien). Über den Wert der Indigokarminprobe für die funktionelle Nierendiagnostik.

(Wiener klin. Rundschau 1904. Nr. 6.)

Verf. unterzieht die im Titel genannte Methode von Voelcker und Joseph und die von den Autoren daran geknüpften diagnostischen Erwartungen einer scharfen Kritik. Er erkennt die großen Vorteile an, die das Verfahren für das Markieren der Harnleitermündung und damit für die Schule des Harnleiterkatheterismus hat. Schon weniger stichhaltige Schlüsse gestattet das genaue Beobachten des Typus der Harnleiterentleerungen; insbesondere markiert sich nach den zahlreichen eigenen Beobachtungen des Verf. die vikariierende Hypertrophie einer Niere nach Exstirpation der anderen keineswegs stets durch eine Beschleunigung der Harnleiterentleerungen, wie Voelcker und Joseph annehmen zu können glaubten. K. hatte auch in solchen Fällen Pausen bis 180 Sekunden (!), wenn auch sonst häufig genug tatsächlich deutliche Beschleunigung vorhanden war. Wichtig ist ferner, daß K. auch bei ganz normalem Harnapparat lange, bis 8 Minuten dauernde Pausen beobachtet hat.

Dringend warnt Verf. vor übereilten Schlüssen auf die funktionelle Nierendiagnostik. Das Einzelne dieser Ausführungen muß im *Originale* nachgelesen werden; nur soviel sei hier erwähnt, daß sich K. auf den Standpunkt stellt, daß die wertvolle Voelcker-Josephsche Methode den Harnleiterkatheterismus nicht überflüssig mache, sondern ihm gewaltig Vorschub leiste.

Schmleden (Bonn).

22) **F. Kreissl.** The conservative treatment of some surgical diseases of the renal pelvis and the ureter by the uretercystoscope.

(New York and Philadelphia med. journ. 1904. Nr. 7.)

K. meint, der Nutzen des Harnleiterkatheterismus zu therapeutischen Zwecken sei wesentlich überschätzt worden; in beschränktem Umfange leiste er Gutes. Eine häufigere Wiederholung des Verfahrens in kurzen Zwischenräumen sei kein gleichgültiger Eingriff, dagegen empfehle es sich bei verschiedenen Gelegenheiten, den Katheter längere Zeit, bis zu mehreren Wochen, im Harnleiter liegen zu lassen.

Unter den entzündlichen Prozessen im Nierenbecken hält K. die unkomplizierte chronische ascendierende Pyelitis und Ureteritis für gelegentlich günstige Objekte für die Nierenbeckenspülung, wenn die Kapazität des Nierenbeckens nicht über 50 ccm hinausgeht; bei Harnstauung durch Harnleiterknickung erwartet er guten, aber vorübergehenden Erfolg durch längeres Liegenlassen des Katheters bei Fällen, in denen operative Eingriffe kontraindiziert sind; keine Dauererfolge bei Harnleiterstrikturen, hingegen gelegentlich bei Harnleitersteinen; hierbei empfiehlt K., der Operation einen Versuch mit Sondierung und Ölinjektion vorzuschicken, wenn nicht das Röntgenbild einen relativ großen Stein zeigt. Bei Nierenkoliken durch Gerinnsel im Harnleiter sei momentaner Erfolg zu erwarten.

K. empfiehlt, bei der Behandlung und zur Verhütung des Entstehens von Nieren- und Harnleiterfisteln den Harnleiterkatheter nicht zu vergessen, auch hier ihn mehrere Tage, wenn nötig bis zu mehreren Wochen liegen zu lassen.

Lengemann (Bremen).

23) **Gérard.** Pyelonephrite calculeuse suppurée chez un malarien. Nephrectomie. Guérison.

(Arch. de méd. et de pharm. militaires 1904. Nr. 7.)

Der geschilderte Fall von Pyelonephritis bei einem an Malaria leidenden Unteroffizier bietet insofern Interesse, als die Niereneiterung in der linken Seite nach außen durchbrach und zwei Fisteln hinterließ. Aus einer dieser Fisteln entleerte sich spontan ein Nierenstein, ein zweiter Nierenstein lag noch in einem der Fistelgänge. Gelegentlich der linksseitigen Nephrektomie wurde auch dieser Stein entfernt. Die linke Niere war fast völlig zerstört, im sehr erweiterten Nierenbecken lag noch ein dritter Stein. Alle drei Steine bestanden aus oxalsaurem Kalk. Der Operierte wurde gesund.

Herhold (Altona).

24) **Ehrhardt.** Experimentelle Beiträge zur Nierendekapsulation.

(Mitteilungen aus den Grenzgebieten der Medizin und Chirurgie Bd. XIII. Hft. 2.)

E. hat bei sechs Katzen Dekapsulation der Niere vorgenommen, aber nie eine Gefäßneubildung nachweisen können, die zu wirklich nennenswerten Anastomosen zwischen Nierenrinde und Capsula adiposa geführt hätte. Er fand um die Niere eine Bindegewebsneubildung, welche den Eindruck hervorrief, als hätte sich die Capsula propria einfach regeneriert. Die theoretischen Ansichten Edebohls' über seine Dekapsulation werden also durch E.'s Experimente nicht gestützt.

Haeckel (Stettin).

25) **L. G. Richelot.** De la dégénérescence maligne du moignon cervical après l'hystérectomie subtotale pour fibrome.

(Bull. et mém. de la soc. de chir. de Paris T. XXIX. p. 940.)

R. meint, daß die Gefahr einer bösartigen Degeneration des nach der Myomektomie oder der subtotalen Uterusexstirpation wegen Fibromyom zurückbleibenden Cervixstumpfes größer ist, als man im allgemeinen annimmt, größer als die Gefahr der gleichen Erkrankung bei sonst normalen Verhältnissen. Bei den Fibromen, ja schon bei der einfachen chronischen Metritis finde man stets eine gleichzeitige Hyperplasie der Schleimhaut, eine Vermehrung und Zellwucherung der Drüsen; insofern schufen die Fibrome eine Prädisposition zur Entstehung von Karzinomen der Schleimhaut. R. selbst beobachtete dreimal die nachträgliche karzinomatöse Degeneration des nach der genannten Operation zurückgelassenen Cervixstumpfes; andere Autoren sahen auch sarkomatöse Entartung. In der Literatur fand er außer seinen vier eigenen Fällen im ganzen zehn Beobachtungen bösartiger Degeneration beschrieben; doch berichten mehrere Autoren, daß sie je mehrere Fälle beobachtet haben. Aus diesen Gründen bevorzugt R. die totale Uterusexstirpation vor der subtotalen in allen Fällen, in denen nicht operativ technische Gründe eine Kontraindikation abgeben, und die Totalexstirpation vor der einfachen Myomektomie bei allen Kranken, die nicht mehr jung sind, und bei allen Uteri, die keinen Wert haben, erhalten zu werden. Die Gefahr der Totalexstirpation des Uterus ist seiner Erfahrung nach nicht größer, wie die der subtotalen.

(Die sich anschließende sehr lange Diskussion hat mehr Interesse für den Gynäkologen als Chirurgen, soll daher hier unberücksichtigt bleiben. Ref.)

Reichel (Chemnitz).

## Kleinere Mitteilungen.

### Die Angiotripsie in der operativen Chirurgie.

Von

Dr. E. S. Perman in Stockholm.

Nachdem Doyen im Jahre 1896 seinen Angiotriptor beschrieben und damit die Angiotripsie in der Gynäkologie eingeführt, sind Versuche gemacht worden, diese Methode der Hämostase auch in der allgemeinen operativen Chirurgie einzuführen (von M. W. af Schultén, W. M. Sykow, P. Zweifel, O. J. Mayer u. a. m.). Diese Versuche haben indes zu keiner allgemeinen Anwendung derselben geführt, meiner Ansicht nach, weil die vorgeschlagenen Instrumente teils zu kompliziert eingerichtet, teils nicht hinreichend leistungsfähig und haltbar waren. Und doch würde sicher eine größere Anwendbarkeit der Angiotripsie in der Chirurgie sehr vorteilhaft sein. Die aseptische Ligatur hat zwar nicht dieselben Ungelegenheiten, wie die Ligatur in der vorantiseptischen Zeit; die ihr aber noch anhaften sind groß genug, ihre möglichste Einschränkung als einen bedeutenden Gewinn erscheinen zu lassen.

Die großen Vorzüge der Angiotripsie vor der Ligaturmethode bestehen darin, daß keine Fremdkörper in der Wunde zurückgelassen werden, wodurch der Heilungsverlauf reaktions- und schmerzfreier und das Risiko einer primären oder sekundären Infektion der Wunde geringer wird. Auch wird bei der Operation Zeit gewonnen, wodurch das Risiko für den Pat. geringer und die Arbeit für den Operateur leichter wird.

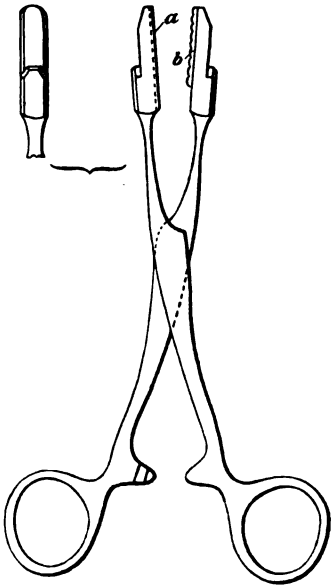


Fig. 1.

Seit März d. J. habe ich die nachstehend beschriebenen, von mir konstruierten Instrumente für Angiotripsie angewendet, wobei die kräftige Zuklemmung, der Supplementärdruck, mit einer eigens für diesen Zweck konstruierten Klemmzange ausgeführt wird. Dieselben haben sich in der Erfüllung ihres Zweckes, Blutung aus kleineren und mittelgroßen Gefäßen zu stillen, so gut bewährt, daß ich sie beschreiben und zur Nachprüfung empfehlen will.

Die Angiotriptoren haben nach einigen Veränderungen folgendes Aussehen erhalten. Die größten sind etwas größer als eine gewöhnliche Péan'sche Pinzette (s. Fig. 1,  $\frac{2}{3}$  nat. Größe), die kleinsten etwa von gleicher Größe wie eine solche. Die Griffbranchen sind mit zweihakigem Verschuß versehen; ihre Ringe sind stärker als an einem gewöhnlichen Péan und abgerundet, um nicht beim Zuklemmen Schmerzen in der Hand des Operateurs zu verursachen. Die Gebißbranchen sind etwas länger als an den gewöhnlichen Péans, um federn zu können, damit die klemmenden Flächen bei dem Anlegen der Klemmzange völlig parallel zusammenschließen sollen. Bei einer Klemme mit kurzem Abstand zwi-

schen Scharnier und Gebiß ist dies natürlich nicht möglich.

Das Gebiß der Klemme ist folgendermaßen konstruiert. Die klemmende Fläche der einen Branche hat eine längslaufende Rinne, in welche eine an der

anderen Branche vorhandene Erhöhung hineinpaßt (s. Fig. 2 u. 3). Diese letztere ist mit einer Reihe abgerundeter Einschnitte versehen, wodurch sie gezahnt und wodurch das Abgleiten der Klemme verhindert wird. Die Rinne und die entsprechende Erhöhung verhindern die Verschiebung der Gebißbranchen gegeneinander nach den Seiten. Die außerhalb der Rinne und der Erhöhung befindlichen Teile der klemmenden Flächen, welche eben und mit einer feinen sog. Gradierung versehen sind, werden völlig ausgenutzt für die Zuklemmung der Blutgefäße. Die Rinne und die entsprechende Erhöhung sind auf drei verschiedene Arten angeordnet, nämlich: 1) längs der Mitte der klemmenden Fläche bis hinaus an die Spitze (Fig. 2); 2) längs der Mitte, aber nicht ganz bis zur Spitze hinaus, sondern hier einen Teil der klemmenden Fläche übriglassend (Fig. 4); und 3) längs dem einen Rande (Fig. 5).

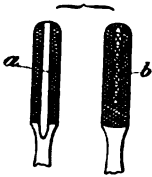


Fig. 2.

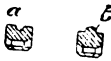

Fig. 3.

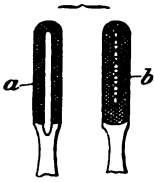


Fig. 4.

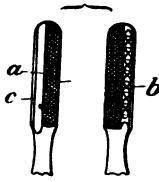


Fig. 5.

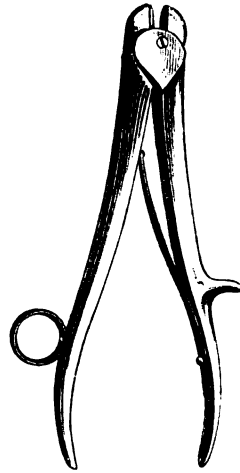


Fig. 6.

Die Klemme Nr. 1 hat ein etwas längeres Gebiß als die anderen und eignet sich besonders gut zum Erfassen »en masse«, wie z. B. bei Strumaoperationen. Nr. 2 ist für solche Fälle bestimmt, wo man, wie z. B. in tiefen Wunden, mit der Spitze fassen muß und die Klemme nicht rechtwinklig zu dem blutenden Gefäß anbringen kann. Nr. 3 hat eine größere zusammenhängende Klemmfläche, was ihre Wirkung kräftiger macht. Die Seiten des Gebisses sind eben, in der Weise, daß die Rückseiten mit den klemmenden Flächen parallel sind und miteinander, wenn das Gebiß zusammengeklemmt ist. Man erhält dadurch einen sicheren Griff mit der Klemmsange, und der Druck derselben wirkt rechtwinklig zu den Klemmflächen. Die Rückseiten sind mit einem Absatze (s. Fig. 1) versehen, der eine Stütze für die Klemmsange bildet und die Anbringung derselben an der richtigen Stelle erleichtert. Dieser Absatz hat eine etwas verschiedene Lage und Aussehen bei den verschiedenen Anordnungen der Lage der Rinne und der entsprechenden Erhöhung, so daß er bei Nr. 1 an der Spitze abgehauen ist, bei Nr. 2 zugespitzt, mit der Spitze in der Mitte, und bei Nr. 3 zugespitzt, mit der Spitze näher der einen Kante. — Das verschiedene Aussehen bewirkt, daß man ohne die Klemme zu öffnen wissen kann, wie die Rinne und die Erhöhung gelegen sind und demzufolge ohne Mühe die anzuwendende Klemme wählen, dies auch der Operationschwester durch die Bezeichnungen »Mitte«, »Spitze« und »Kante« angeben kann.

Die Klemmsange (Fig. 6), die für den Supplementärdruck angewendet wird, ist stark,  $26\frac{1}{4}$  cm lang; die Länge der Branchen bis zum Scharnier beträgt 24 cm, die des Gebisses  $2\frac{1}{4}$  cm. Die Klemmflächen stehen voneinander in einer Ent-

fernung, die nach der Dicke des Gebisses des Angiotriptor abgepaßt ist. Damit der Druck dessen Rückseiten, nicht die Kanten treffe, um rechtwinklig zur Klemmfläche des Angiotriptors zu wirken, sind die Klemmflächen der Zange schwach konvex. Um die Klemmsange leicht anwenden zu können, ist die eine Branche mit einem Ringe, die andere mit einem Haken zur Stütze der Finger versehen.

Diese Zange ist hinreichend stark, um den kräftigsten Druck zu vertragen, den man mit der Hand zuwebringen kann; auf Grund des Unterschiedes zwischen der Länge der Branchen und des Gebisses kann man die Steigerung der Kraft auf das 12- bis 15fache berechnen. Man kann natürlich eine Klemmsange mit noch größerer Kraftsteigerung konstruieren, z. B. nach demselben Prinzip wie Zweifel's Angiotriptor (Kniehebelklemme). Ich beabsichtige, auch eine solche zu versuchen.

Damit die Instrumente in befriedigender Weise ihrem Zweck entsprechen können, müssen sie sehr gut und genau verfertigt sein. Für die genaue Arbeit bürgt die Firma Alb. Stille in Stockholm.

Ihre Anwendung ist leicht. Man faßt mit dem Angiotriptor das blutende Gefäß wie mit einem gewöhnlichen Péan und schließt ihn auf dem ersten Haken. Nachdem man einige blutende Gefäße erfaßt hat, erfolgt die Zuklemmung in der Weise, daß man mit der Klemmsange in der rechten Hand das Gebiß des Angiotriptors und gleichzeitig mit der linken Hand die Griffbranchen desselben zusammenklemmt, so daß er auf dem zweiten Haken geschlossen wird. Dann muß derselbe 3 Minuten, besser noch etwas länger, liegen bleiben, wozu es ja bei den meisten Operationen gute Gelegenheit gibt. Ist Esmarch's Binde angewendet worden, so müssen die Klemmen liegen bleiben, bis die Blutsirkulation wieder in Gang gekommen ist. Nachdem sie abgenommen sind, darf man die Wunde nicht abwaschen, weil sonst leicht Blutung entsteht, sondern sie nur mit direktem Drucke trocknen.

Ich habe meine Instrumente bei einer großen Anzahl Operationen, wie Brustamputation, Kropf-, Lymphdrüsen- und Geschwulstexstirpation, freien Brüchen, Operation wegen Varicen, Nierenexstirpation usw., angewendet. Bei intraperitonealen Operationen, z. B. zur Stillung von Blutung aus Mesenterialgefäßen bei Darmresektion, Operation von Appendicitis im freien Intervall usw., habe ich niemals Angiotripsie angewendet und warne davor, weil eine Nachblutung in solchem Falle das Leben des Pat. in Gefahr bringen könnte, obwohl Tierversuche von Mayer u. a. m. gezeigt haben, daß Angiotripsie an Mesenterialgefäßen genügt hat und Nachblutung bei den Versuchstieren nicht eingetreten ist. Bei gynäkologischen Operationen sind unglücklich verlaufende intraperitoneale Nachblutungen vorgekommen (Winternitz). Auch an Gefäßästen, die unmittelbar von großen Gefäßen, z. B. von A. und V. axillaris bei Räumung der Achselhöhle, abgehen, habe ich aus Vorsichtsgründen die Ligatur angewendet, wovon bei einer solchen Operation gewöhnlich nicht mehr als eine oder zwei gebraucht werden. Der Wert der Angiotripsie wird dadurch nicht verringert.

Ein ausführlicherer Aufsatz in dieser Sache wird im Nord. med. Arkiv bald erscheinen.

## Eine seltsame Luxatio testis.

Von

Primarius Dr. Jurinka in Graz.

Daß durch gewaltsame Verschiebung der Hode in den Leistenkanal und in die Bauchhöhle oder unter die Haut des Dammes und Schamberges, des Penischaftes und Oberschenkels luxiert werden kann, ist durch mehrfache Veröffentlichungen (Paul Bruns u. a.) bekannt geworden. Ganz vereinzelt jedoch steht der folgende Fall da, bei welchem der luxierte Hode in der Hüftgelenkhöhle gefunden wurde.

Der 40jährige Fuhrknecht W. J. war am 6. August d. J. durch den Rettungswagen meiner Abteilung zugeführt worden. Er war dadurch verunglückt, daß er beim Aufsteigen auf seinen Lastwagen ausglitt und mit der Unterbauchgegend auf die Wage des Wagens aufschlug. Da der Wagen weiter fuhr, ging ihm ein Vorderrad über den linken Unterschenkel. Trotz des heftigen Schmerzes in der Leistengegend vermochte er sich zu erheben, auf den Wagen zu steigen und fuhr darauf noch etwa 20 m weit in den Hof, wo man ihn ohnmächtig vom Wagen hob.

Herr Kollege Dr. Johannsen in Feldbach legte ihm den ersten Verband an und ließ ihn in das Spital schaffen.

Der Pat. zeigte bei der Aufnahme einen geringen Kollaps und klagte über ziemlich heftige Schmerzen in der Gegend des linken Hüftgelenkes. Puls und Temperatur waren normal. Die Betrachtung ergab folgendes: Der mittelgroße, kräftige Mann weist in der linken Kniekehle Abschrüngen, in der linken Unterbauch- und Hüftgegend und an der Wade ausgedehnte blaue Blutextravasate, die in der Hüftbeuge einen flachen, ziemlich schmerzhaften Tumor bilden. Penis und rechte Hodensackhälfte sind normal, die linke ist trichterförmig tief eingezogen, und sind Hode und Samenstrang nirgends, auch nicht im Grunde des Einziehungstrichters, zu tasten. Beide Beine liegen in normaler Streckstellung und lassen sich in allen Gelenken aktiv und passiv anstandslos bewegen; nur wird die Beugung des linken Hüftgelenkes als etwas schmerzhaft bezeichnet, indem dabei leichtes Stechen auftritt.

Nach diesem Befunde konnte ich annehmen, daß der Hode unter der Bauchhaut fixiert liege, infolge der reichlichen Blutextravasate aber nicht fühlbar sei und beschloß, die Reposition durch Schnitt zu versuchen.

In Witzel'scher Äthernarkose führte ich die Operation mittels des bei Radikaloperation der Leistenhernie gebräuchlichen Schnittes aus und fand nach Ausräumung der reichlichen Blutkoagula im Unterhautszellgewebe, daß der Samenstrang nach Austritt aus dem normal weiten Leistenring im Bogen nach außen und hinten verlief und mit seinem den Hoden tragenden Ende gegen die Lacuna musculorum verschwand. Von hier aus zog auch ein kurzer Bindegewebsstrang zum Hodensack und bewirkte dessen trichterförmige Einsiehung. Der Versuch, den Hoden aus seinem Verstecke herauszuziehen, mißlang. Erst durch Beugung und Auswärtsrotation des Oberschenkels gelang es, nach Auseinandersetzen der deckenden Muskelfasern, einen etwa 4 cm langen Radiärspalt im vorderen oberen Teile der Hüftgelenkkapsel ansichtig zu machen, aus welchem der periphere Samenstranganteil herauskam; derselbe gab dann endlich, nach extremer Beugung und Rotation des Beines, einem kräftigen Zuge nach und kam samt dem plattgedrückten Hoden, welcher teilweise zwischen den Gelenkflächen gelegen hatte, zum Vorscheine. Nach Reinigung der Gelenkhöhle von reichlichen Blutgerinnseln und Streckstellung des Gelenkes legten sich die Ränder des Kapselrisses glatt aneinander. Der Hode war in ganzer Ausdehnung gequetscht und wie durch eine Presse breitgedrückt, so daß seine Dicke etwa 2—3 mm betrug; sein Gewebe war vollkommen blaß und anämisch, die Albuginea unverletzt und glatt; der Nebenhode war weniger gequetscht, der Samenstrang unverletzt. Es wurde demnach die Kastration ausgeführt und die Wunde wegen der großen Extravasatmengen nach abwärts drainiert.

Der Pat. genas ohne Zwischenfälle, konnte am 14. Tage aufstehen und vermag sein krankes Hüftgelenk gut zu bewegen und ungestört zu gehen.

Die Verlagerung des Hodens in die Höhle des Hüftgelenkes ist nur durch das gleichzeitige Entstehen einer Luxatio femoris praecotyloidea zu erklären und dürfte in folgender Weise vor sich gegangen sein. Durch den Sturz auf die linke Skrotalgegend wurde eine Luxation des Hoden bis in die Gegend des Schambeines hin erzeugt. Gleichzeitig damit entstand durch das Überfahren des Unterschenkels bei auswärtsrotiertem, abduziertem und überstrecktem Hüftgelenk eine Luxatio suprapubica. Bei der nun gleich darauf erfolgten spontanen Reposition nahm der zurückkehrende Schenkelkopf den



in seinem Wege liegenden Hoden mit sich in das Gelenk und preßte ihn zwischen sich und die Gelenkpfanne fest ein. Neben der Seltenheit der Verletzung war die gute Beweglichkeit und geringe Schmerzhaftigkeit des den gquetschten Hoden enthaltenden Hüftgelenkes bei Bewegungen bemerkenswert.

## 26) Tuttle. A case of general streptothrix infection.

(Med. and surg. report of the Presbyterian hospital, New York Vol. VI. 1904.)

T. teilt einen Fall von allgemeiner Streptothrixinfektion bei einer 33jährigen Frau mit, welche mit den Erscheinungen einer akuten Lobärpneumonie begann; im weiteren Verlaufe septiko-pyämische Symptome, Tod am 15. Tage der Erkrankung. Nach dem makroskopischen Autopsiebefunde wurde folgendes angenommen: alte Lungentuberkulose, akute Miliartuberkulose derselben Lunge und des Bauchfelles, septische Infarkte und pyämische Abszesse beider Lungen, der inneren Organe der Bauchhöhle, der Muskeln und des subkutanen Bindegewebes. Die miliaren Knötchen hatten genau das Aussehen eines typischen Tuberkels. Trotzdem ergaben die ausführlich mitgeteilten mikroskopischen, kulturellen und Tierversuche, daß eine Reininfektion mit einer Streptothrixart vorlag. Nach den Tierversuchen hat diese Art gewöhnlich nur geringe Virulenz, gerät sie aber in die Blutzirkulation, so kann eine Erkrankung ganz unter dem Bild (auch mikroskopischen) einer akuten Miliartuberkulose auftreten; die Eingangspforte ist anscheinend meist die Lunge, die Infektion erfolgt, wie es scheint, durch die Sporen, nicht die Fäden.

Die klinischen Symptome und pathologischen Veränderungen, auch die Beschreibungen der gefundenen Arten gehen in den spärlichen Literaturfällen weit auseinander. Alle Fälle (12) verliefen tödlich, und nur einmal wurde der Ursprung der Erkrankung schon während des Lebens erkannt. Häufig glichen die Erscheinungen der akuten Miliartuberkulose; es fanden sich mehrfach ältere Herde, von welchen aus die Verallgemeinerung der Infektion anscheinend ausgegangen war.

Mohr (Bielefeld).

## 27) Van Ingen. Report of a case of glanders.

(Med. and surg. report of the Presbyterian hospital, New York Vol. VI. 1904.)

Verf. berichtet über einen Fall von Rotz bei einem 28jährigen Manne, welcher mit einem rotzkranken Pferde zu tun gehabt hatte. Die Erkrankung begann als Bronchopneumonie, dann traten rotzverdächtige Geschwüre an Zunge und Mundwinkeln auf. 2 Wochen nach Beginn starke schmerzhaftige Schwellung des rechten Kniegelenkes in Streckstellung, Druckschmerz über der unteren Hälfte des rechten Oberschenkels, typhoider Allgemeinzustand. 6 Tage später Rötung und Schwellung des linken Handgelenkes, Inzision und reichliche Eiterentleerung aus beiden Gelenken, einige Tage später Entleerung von intramuskulären Abszessen oberhalb der rechten Knöchel und am Unterarme. Bildung zahlreicher geröteter indurierter Zonen am ganzen Körper, welche sich allmählich zu typischen Rotzpusteln umbildeten; Tod unter dem Bild einer ausgesprochenen Sepsis. Aus den entnommenen Blut- und Gelenkeiterproben, sowie aus den Pusteln ließen sich Rotzbazillen züchten.

Mohr (Bielefeld).

## 28) Miyake. Beiträge zur Kenntnis des Bothriocephalus liguloides.

(Mitteilungen aus den Grenzgebieten der Medizin u. Chirurgie Bd. XIII. Hft. 2.)

Dieser sehr seltene Parasit ist beim Menschen bisher nur in China und Japan beobachtet worden, und zwar nur 9mal. M. gibt zwei neue Fälle aus Japan. In dem einen wurde ein Abszeß der Oberschenkelmuskulatur gespalten. Man fand dabei in einer Muskelspalte, ohne daß eine besondere Cystenbildung bestand, einen 35 cm langen, weißlichen Wurm, der sich als *Bothriocephalus liguloides* herausstellte. Im anderen Falle saß der Wurm unter der Conjunctiva und wurde durch Schnitt entfernt. Beide Fälle heilten ohne Störung. — Die Umgebung des

Auges und des Urogenitalkanals scheinen vom Wurm bevorzugt zu werden; er entwickelt sich im Gewebe und bricht von da aus in freie Körperhöhlen durch, wird dann öfters mit dem Urin entleert. Bei oberflächlichem Sitz im Unterhautzellgewebe bildet der Wurm eine entzündungslose Geschwulst mit der Neigung zum Wandern. Die Prognose ist gut; wenn der Parasit einmal entfernt ist, so heilt die Wunde ebenso gut wie eine andere frische; bei längerem Bestande kommt der Wurm entweder unter Durchbruch des Gewebes zum Vorschein, oder es tritt nicht selten dort, wo er sitzt, Eiterung ein. **Haeckel** (Stettin).

### 29) O. Kren. Über das Verhalten des Erysipels zu gelähmter Haut.

(v. Langebeck's Archiv Bd. LXXIII. Hft. 3.)

Verf. veröffentlicht die Krankengeschichte eines Pat., der durch eine Schußverletzung des Rückenmarkes ausgedehnte Sensibilitätsstörungen erlitten hatte, und zwar vom 10. Dorsalsegmente nach abwärts, während nach oben hin die Sensibilität völlig normal geblieben war. Ein knapp an der Sensibilitätsgrenze aufgeschossenes Erysipel nahm nun in 3 Tagen den Weg über fast die halbe Körperoberfläche im gelähmten Bezirke, während in derselben Zeit in der gesunden Haut die Sensibilitätsgrenze kaum überschritten wurde. Auffallend war ferner noch der Verlauf der Erysipeleruption genau nach den Spaltrichtungen der Haut, während bemerkenswerterweise die Punkte frei blieben, an welchen stärkere Befestigung der Haut gegen den darunterliegenden Knochen statthatte, oder an denen Pat. fester auf seiner Unterlage aufgelegt war. Diesem Aufhalten würde theoretisch die Heftpflasterkompression nach Wölfler entsprechen.

**E. Siegel** (Frankfurt a. M.).

### 30) Miyake. Beiträge zur Kenntnis der sog. Myositis infectiosa.

(Mitteilungen aus den Grenzgebieten der Medizin u. Chirurgie Bd. XIII. Hft. 2.)

Von dieser in Europa so seltenen Erkrankung hat M. in Japan in der kurzen Zeit von  $1\frac{3}{4}$  Jahren nicht weniger als 33 Fälle gesehen und legt seine sehr genauen und gründlichen Beobachtungen darüber nieder. Mit Ausnahme eines Falles konnte er stets die bakteriologische Untersuchung vornehmen; nur zweimal war das Resultat negativ, doch war hier Blut benutzt worden, welches noch im Indurationstadium durch Inzision gewonnen wurde; vielleicht handelte es sich also nicht um das richtige Material, sondern um gesundes Blut. In den 30 positiven Fällen fand sich: 27mal Staphylokokkus aureus in Reinkultur, 2mal mit einer kleinen Menge albus vermischt und nur 1mal Streptokokken in Reinkultur. Es stimmt das mit den Erfahrungen anderer Autoren überein. Die Krankheit ist den septikopyämischen Prozessen hinzuzurechnen. Aus kleinen Wunden, Aknepusteln, Furunkeln oder durch die Schleimhäute gelangen die Staphylokokken in die Blutbahn; daß sie sich nun gerade in den Muskeln ansiedeln, ist bedingt durch Überanstrengung oder Schädigung der Muskeln. M. hat zahlreiche Experimente an Kaninchen angestellt, welche das zweifelloso beweisen. Einen spezifischen Erreger der Myositis gibt es nicht; mit Staphylokokken aus Panaritien und Lymphangitiden bekam Verf. dieselben Resultate. Daß in Japan gerade die Krankheit so häufig vorkommt, erklärt er aus Rassendisposition, wie offenbar die gelbe Rasse auf pathogene Organismen anders reagiert, als die weiße. M. erinnert daran, daß in Japan der Typhus meist ohne Diarrhöe verläuft, die Syphilis im Sekundärstadium mit ganz unbedeutenden oder gar keinen Hautausschlägen, daß der Lupus außerordentlich selten vorkommt. Vielleicht trägt auch die Nahrung dazu bei, wie es bei anderen Krankheiten sicher nachgewiesen ist; Beri-Beri z. B. bekommen fast nur die reisessenden Eingeborenen, die fleischiessenden Europäer dagegen gar nicht oder äußerst selten.

M. schildert sodann die Symptome, den Verlauf — entweder wird nur ein Muskel befallen: 18 Fälle, oder mehrere: zwei Muskeln 12mal, drei Muskeln 2mal, fünf Muskeln 1mal — und die pathologische Anatomie. Nur selten geht die derbe Infiltration in Resolution über, die Regel ist Vereiterung; aber auch nach aus-

gedehnter Zerstörung der Muskelfasern findet in ganz überraschender Weise Regeneration derselben statt. Die Prognose ist gut, sobald rechtzeitig inzidiert wird. Unter M.'s 33 Pat. starb nur einer, bei dem zu einer multiplen Myositis Pneumonie hinsukam. **Haeckel (Stettin).**

31) **B. Lücke.** Sklerodermie mit Muskelatrophien und Symptomen der **Raynaud'schen Krankheit.**

(Deutsche Zeitschrift für Chirurgie Bd. LXXIII. p. 198.)

Kasuistische Mitteilung über einen im Berlin-Moabiter Krankenhaus beobachteten Fall. Die 50jährige Pat. litt mehrere Jahre lang an vasomotorischen Störungen an beiden Händen, bestehend in anfallsweise, besonders bei kalter, nasser Witterung auftretender Cyanose mit Kältegefühl. Dann plötzlich trockene Gangrän der Endphalanx des rechten Ringfingers und Abstoßung der Nagelpartie des linken Ringfingers unter starken Parästhesien. Gleichzeitig traten die ersten Symptome diffuser Sklerodermie auf. Im Spitale, wo Pat. wegen Beingschwür zuzug, fanden sich außer letzterer auch starke Atrophie der Schulter- und Oberarmmuskulatur. In der kurzen epikritischen Durchsprechung des Falles wird auf analoge Beobachtungen hingewiesen. **Meinhard Schmidt (Cuxhaven).**

32) **Walther.** Rate hypertrophiée adhérente à l'utérus, simulant un fibrome utérin.

(Bull. et mém. de la soc. de chir. de Paris T. XXIX. p. 861.)

Die von W. operierte Pat., eine 30jährige Frau, litt seit mehreren Monaten an starken Blutverlusten und hatte eine bis zum Nabel hinaufreichende, derbe, mit dem Uterus zusammenhängende Geschwulst. In der Annahme eines Uterusfibroms schritt W. zur Laparotomie; zu seinem nicht geringen Erstaunen entpuppte sich nun das vermeintliche Fibrom als verlagerte, stark vergrößerte, mit dem Uterus fest verwachsene Milz, die er nun exstirpierte. Pat. hatte lange Zeit vorher an zahlreichen Anfällen von Intermittens gelitten.

**Reichel (Chemnitz).**

33) **Pozzi.** Ectopie de la rate avec élongation excessive ou torsion ancienne et rupture du pédicule, à la suite d'une mégalosplénie paludique. Splénectomie; guérison.

(Bull. et mém. de la soc. de chir. de Paris T. XXIX. p. 867.)

Die Kranke P.'s, 20 Jahre alt, war früher wegen Malaria und enormer Milzhypertrophie behandelt worden, war vor einem Monat mit Fieber und den Zeichen einer Pelveoperitonitis erkrankt und bot nun eine kleine Geschwulst dar, die dem Uterus anzugehören oder eine intraligamentäre Cyste zu sein schien. Bei der Laparotomie fand P. eine ihrer Art nach zunächst unbestimmbare Geschwulst von Nierengröße, welche mit dem Uterus und der Harnblase verwachsen und von Netz umhüllt war, das eine Art Stiel bildete. Die spätere Untersuchung der exstirpierten Geschwulst ergab, daß es sich um eine veränderte, 12 cm lange, 8½ cm breite, 7 cm dicke Milz handelte, die einen alten Infarkt erkennen ließ. — Die Operierte beging kurz nach ihrer Entlassung Selbstmord. Die Obduktion stellte das Fehlen der Milz fest.

**Reichel (Chemnitz).**

34) **Lejars.** Plaie du foie, trans-diaphragmatique, par arme à feu. Thoracotomie et laparotomie combinées. Suture du foie. Guérison.

(Bull. et mém. de la soc. de chir. de Paris T. XXIX. p. 875.)

Der Schuß war bei dem 19jährigen Pat. L.'s vorn im 8. Interkostalraume, drei Fingerbreiten vom Brustbein entfernt, schräg nach unten innen eingedrungen. Bei der Aufnahme ins Krankenhaus einige Stunden nachher bot der Verletzte keine schweren Erscheinungen, am nächsten Morgen aber war sein Zustand bedächtig, der Puls beschleunigt, der Schmerz groß, die Bauchwand im Epi-

gastrium gespannt, hart. L. schnitt in der Einschußöffnung ein, verfolgte den Schußkanal, resezierte die benachbarten Rippenknorpel, entleerte aus der Pleurahöhle reichlich Blut, fand aber in der Konvexität des Zwerchfelles zunächst nicht die Schußöffnung. Daher eröffnete er die Bauchhöhle entlang des Außenrandes des rechten Rectus abdom., konnte aber auch jetzt nicht die Quelle des reichlich zwischen Zwerchfell und Leber vorquellenden Blutes entdecken, verlängerte deshalb den Bauchschnitt bis in die Brustwunde, spaltete den noch erhaltenen Knorpel des Rippenbogens und das Zwerchfell von vorn nach hinten in einer Länge von 5—6 cm und konnte nun die ganze Konvexität der mit einer Hand nach unten zurückgehaltenen Leber bis zu ihrem hinteren Rande bequem übersehen. Mit drei Catgutnähten schloß er die jetzt entdeckte, stark blutende Leberwunde, sowie die ihr gegenüberliegende Schußwunde im Zwerchfelle, legte einen Gazestreifen zwischen Leber und Zwerchfell, vereinigte die durchtrennten Rippenknorpel und den Zwerchfellschnitt und legte in die Pleurahöhle ein Drainrohr ein. — Er erzielte glatte Heilung.

Beichel (Chemnitz).

### 35) Wendel. Über tropische Leberabszesse.

(Deutsche Zeitschrift für Chirurgie Bd. LXXIII. p. 186.)

W. hat als Stabsarzt im deutschen ostasiatischen Expeditionskorps Erfahrungen über den tropischen Leberabszeß gesammelt. Im Winter 1900/01 bereiteten die Sektionsbefunde undiagnostizierter Leberabszesse manche Überraschung; — nachdem die Diagnose geläufig geworden, wurden durch Operation gute Erfolge erzielt.

Im deutschen Militärlazarett zu Shanghai kamen sechs Pat. zur Operation, von denen zwei mit mehrfachem Abszeß starben, die übrigen mit nur je einem Abszeß genasen. Als Krankheitsursache ist fünfmal Ruhr festgestellt, auch im sechsten ist sie nicht ausschließbar. Alkoholismus schien als Mitursache annehmbar. Die Krankheit verläuft bald akut, bald mehr schleichend-chronisch, auch nimmt ein bislang chronischer Fall gelegentlich einen weiterhin akuten Verlauf. Als erstes Symptom kommen rechtsseitige Leber- und Schulterschmerzen in Betracht, der Urin zeigt stets Gallenfarbstoff, ohne daß aber Hautikterus vorhanden ist. In allen sechs Fällen saß der Abszeß im rechten Leberlappen, und zwar meist in dessen oberem Teile. Deshalb pflegt die obere Lebergrenze in die Höhe zu rücken, und die entzündliche Mitbeteiligung der Pleura führt zu Reibegeräuschen und Exsudat. Nachdem die Abszeßgegend sodann meist ausgesprochen druckempfindlich geworden, ist die Diagnose durch Probepunktion zu sichern, welche erfahrungsgemäß gefahrlos ist. W. führte die Probepunktion mit ca. 10 cm langen, unter Umständen (bei konsistentem Eiter) dickeren Kanülen aus, wobei bis zu zehn Einstiche gemacht wurden, um zum positiven Resultate zu gelangen. An die erfolgreiche Probepunktion wurde stets die sofortige, einzeitige, breite Abszeßeröffnung angeschlossen, und zwar fünfmal pleurale und peridiaphragmatisch mittels Resektion von 6—7 cm Rippe. Die Pleura costalis wird mit dem Zwerchfelle, das seines Hochstandes wegen gut zugänglich ist, — das letztere wieder mit der Leberkonvexität vernäht, dann in den Abszeß gedrungen. Enthält letzterer viel nekrotische Fetzen, so wird gespült — sonst einfach mit Gummirohr und Gaze drainiert. Nur in einem Fall, wo der Abszeß zwischen Mittellinie und Mammillarlinie saß, mußte er durch Bauchschnitt von vorn angegangen werden. Über Fälle, wo die Diagnose trotz resultatloser Probepunktionen sicher erscheint, berichtet W., daß die Shanghaier Ärzte laparotomieren und mit der eingeführten Hand die ganze Leber nach dem Sitze des Abszesses absuchen. Er sah mehrere Fälle, wo so der Abszeß gefunden und erfolgreich versorgt wurde.

Die Prognose der Einzelabszesse ist bei rechtseitigem Eingriffe gut, bei mehrfachem Abszeß viel ungünstiger, schon deshalb, weil dann die Diagnose schwer ist. Kleine Abszesse in nächster Umgebung des Hauptabszesses scheinen spontaner Heilung fähig zu sein.

Meinhard Schmidt (Cuxhaven).

36) **Tuffler.** Epithelioma d'un lobe aberrant, pédiculé, du foie, pris pour un rein mobile; ablation; guérison.

(Bull. et mém. de la soc. de chir. de Paris T. XXIX. p. 852.)

Zu der irrtümlichen Annahme einer Wanderniere wurde T. in dem mitgeteilten Falle verleitet durch die etwa einer Orange entsprechende Größe der Geschwulst, den rechtsseitigen Sitz, die ausgesprochene Beweglichkeit, das Vorhandensein von Störungen der Urinentleerung ähnlich leichten Anfällen intermittierender Hydronephrose. Auffallend war nur der seitliche Sitz der Geschwulst, während bewegliche Nieren sich doch stets nach vorn innen lagern. Erst nach Freilegung der Geschwulst von einem Lendenschnitt aus mit Eröffnung der Bauchhöhle wurde es klar, daß es sich um eine mit 10 cm langem, 4 cm breitem Stiele vom vorderen Leberrand ausgehende Neubildung handelte. T. umstach den Leberrand etwa zwei Querfingerbreit jenseits der Basis des Stieles der Geschwulst, knüpfte die Fäden und konnte nun den Stiel fast ohne Blutung durchtrennen. — Heilung. — Die mikroskopische Untersuchung ergab, daß es sich um ein primäres Epitheliom der Leber in der anatomischen Form eines Adenoms handelte.

Beichel (Chemnitz).

37) **C. A. Elsberg.** Some clinical features of diseases of the gall-bladder and bile ducts due to gallstones, and the indications for their surgical treatment.

(New York and Philadelphia med. journ. 1904. Nr. 13.)

An der Hand seines *Materials* (24 Cholecystektomien ohne Todesfall in 18 Monaten) gibt E. eine Übersicht über die Indikationen bei den verschiedenen Formen der Cholelithiasis. Seine Ansichten decken sich im wesentlichen mit dem, was Kehr im Handbuche der praktischen Chirurgie darüber sagt.

Lengemann (Bremen).

38) **L. Arnsperger.** Über die mit Gallensteinensymptomen verlaufende chronische Pankreatitis.

(Beiträge zur klin. Chirurgie Bd. XLIII. p. 235.)

Von den mitgeteilten sechs Fällen betrafen vier Frauen im mittleren Alter, bei denen sämtlich Schmerzanfälle in der rechten Oberbauchgegend den Verdacht auf Gallensteinkoliken erweckten. Unter dieser Diagnose wurden die Pat. auch laparotomiert. In allen Fällen handelte es sich um Gallenstauung infolge einer Vergrößerung des Pankreaskopfes, dreimal durch chronische Pankreatitis, einmal wahrscheinlich durch Karzinom. Die Behandlung bestand zweimal in Cholecystostomie, einmal in Cholecystenterostomie und einmal in Drainage des Choledochus. Der karsinomverdächtige Fall ging  $\frac{1}{2}$  Jahr nach der Cholecystenterostomie kachektisch zugrunde, eine Sektion wurde nicht gemacht. Die übrigen Fälle wurden geheilt; eine Cholecystostomie erforderte zum Schluß der Fistel die Cholecystenterostomie.

Im fünften Falle fehlten Schmerzanfälle, doch indizierte der chronische Ikterus die Laparotomie. Auch hier hatte, bei einem 56jährigen Manne, chronische Pankreatitis zu Gallenstauung geführt, die durch Cholecystenterostomie behoben wurde. Diese Fistel funktionierte gut bis zu dem nach 14 Monaten erfolgten Tode. Die Sektion ergab cirrhotische Prozesse in Leber und Pankreas, kein Karzinom.

In allen diesen fünf Fällen war das einzige Symptom, welches für die Differentialdiagnose einen Fingerzeig geben kann, vorhanden, nämlich das Courvoisier'sche Symptom, wonach bei Steinverschluß des Ductus choledochus die Gallenblase in der Regel geschrumpft ist, während bei Gallenstauung infolge Kompression des Ductus choledochus die Gallenwege stark ausgedehnt sind.

Im sechsten Falle nimmt Verf. wegen dieses Symptoms trotz eines dem vorigen ähnlichen Befundes einen Verschuß durch einen eingekleiten Stein an. Es han-

delte sich um eine 35jährige Frau, die seit 4 Jahren an Schmersanfällen in der Gallenblasengegend litt. Seit  $\frac{1}{3}$  Jahr Ikterus. Vor 14 Tagen soll ein walnußgroßer Stein mit dem Stuhlgang abgegangen sein, ohne daß sich der Ikterus verminderte. Bei der Operation fand sich eine geschrumpfte und verdickte Gallenblase, aber kein Stein, auch im Choledochus nicht. Pankreaskopf kleinapfelgroß, derb, keine Geschwulst. Nach Drainage des Choledochus und der Gallenblase erfolgte Heilung. Verf. nimmt an, daß ein Stein, der die Gallenstauung und die chronische Pankreatitis bedingte, kurz vor der Operation abgegangen sei.

Aufgabe der Therapie ist in Fällen, wie die beschriebenen, die Beseitigung der Gallenstauung. Die Prognose ist günstig. M. v. Brunn (Tübingen).

### 39) Mouisset et Bonnamour. Cancer primitif de la tête du pancréas avec obstruction intermittente du cholédoque.

(Lyon méd. 1904. Nr. 16.)

Das Interesse des Falles liegt darin, daß das primäre Karzinom des Pankreaskopfes nur einen intermittierenden Choledochusverschluß hervorrief. Es handelte sich um eine 50jährige Frau, bei welcher vorhergegangene Koliken der Lebergegend, andauernder Ikterus, Kachexie, Ascites, Fettstühle auf ein Karzinom des Pankreaskopfes hinwiesen. Die Laparotomie bestätigte diese Diagnose; Anastomosensbildung zwischen Gallenblase und Magen, Tod nach 6 Tagen. Auffallend während des Lebens blieb es, daß ganz entfärbte und gut gefärbte Stühle miteinander abwechselten, der Choledochus also nur zeitweilig verlegt war. Die Autopsie gab keine sichere Aufklärung über dieses Verhalten; Steine fehlten völlig; nach dem makroskopischen Befunde war der Choledochus verlegt, obwohl noch Gallenabsonderung in den Darm stattgefunden hatte; mikroskopisch handelte es sich um eine atypische Krebsform: sehr reichliches hyalines Stroma ohne Spuren einer übermäßigen Vaskularisation oder Kongestion. Am wahrscheinlichsten blieb, daß der stark verengte Choledochus sich unter dem Drucke der Galle zeitweilig öffnete.

Mohr (Bielefeld).

### 40) Launay. Sur une observation de kyste dermoïde du mésocôlon transverse. — Rapport de M. E. Potherat.

(Bull. et mém. de la soc. de chir. de Paris T. XXIX. p. 923.)

Der 36jährige Pat. fühlte seit Juni 1902 zeitweise bei Anstrengungen auftretende Schmerzen in der linken Bauchseite und bemerkte seit Juli eine bewegliche Geschwulst in der rechten Bauchhälfte, die unter Zunahme der Schmerzen rasch wuchs, während ihre Beweglichkeit sich verringerte. Bei der Aufnahme im August 1902 fand L. eine ca. zweifautgroße, kuglige, etwas von rechts nach links verschiebliche, derbe, auf Druck empfindliche Geschwulst oberhalb des Nabels rechts von der Mittellinie, sie nur wenig nach links hin überragend, und diagnostizierte einen Leberechinokokkus. Bei der Laparotomie fand sich die Geschwulst auch mit der unteren Leberfläche verwachsen, doch entleerte die Punktion keine Flüssigkeit. Eine Inzision ließ eingedickte, talgartige Massen austreten, wie sie in Darmcysten gefunden werden. Die Geschwulst war im Mesokolon des Querdarmes entwickelt und ließ sich, wenn auch schwierig, vollständig ausschälen, war ganz ungestielt. Sie wurde begrenzt nach oben von der Leber, nach rechts von Gallenblase und großem Netz, nach unten vom Colon transversum und seinen Mesenterialgefäßen, nach links vom Magen, nach hinten vom Kopfe des Pankreas, nach vorn vom großen Netz und vorderem abgehobenen Blatte des Colon transversum. — Nach 3 Wochen konnte Pat. geheilt entlassen werden.

Potherat erkennt die diagnostischen Schwierigkeiten des Falles und die leichte Verwechslung mit einem Leberechinokokkus an, glaubt aber, daß letztere Diagnose hätte ausgeschlossen werden können, wenn L. zwei Punkte beachtet hätte, einmal die Beweglichkeit der Geschwulst, die bei Leberechinokokken nur ganz ausnahmsweise vorkäme, sodann das völlige Fehlen von Gallenbestandteilen im Urin, welche er wenigstens in allen Fällen von Leberechinokokken habe nachweisen können.

Reichel (Chemnitz).

41) T. J. Tschistowitsch und K. J. Akimow-Peretz. Amyloider Tumor der Retroperitonealdrüsen.

(Virchow's Archiv Bd. CLXXVI. p. 313.)

Verf. beschreiben das Krankheitsbild und den Sektionsbefund eines Pat., bei dem sich im zentralen Teile des Bauches eine harte, höckrige, ovale, nicht verschiebliche und mit den Organen der Nachbarschaft nicht verwachsene, allmählich an Größe zunehmende Geschwulst gebildet hatte. Bei der bestehenden Kachexie und dem ständigen Wachstum der Geschwulst wurde im Leben die Diagnose auf eine bösartige Neubildung des Netzes gestellt.

Die Sektion zeigte, daß es sich um eine ausgedehnte, zwischen den Blättern des Mesenteriums liegende Geschwulst handelte, die durch hochgradige entzündliche Hypertrophie der retroperitonealen Lymphdrüsen mit gleichzeitiger, fast totaler amyloider Entartung derselben entstanden war. Sämtliche andere Organe waren frei von Amyloid. Die Details des Befundes, für den die Autoren in der ihnen zugänglichen Literatur ein Analogon nicht finden konnten, müssen im Original eingesehen werden.

Doering (Göttingen).

42) E. Bayer. Zur Kasuistik und operativen Behandlung der Bauchhöhlenteratome.

(Beiträge zur klin. Chirurgie Bd. XLI. Hft. 2.)

Verf. teilt aus der Prager chirurgischen Klinik einen Fall von teratoider Mischgeschwulst mit, welcher wegen der mit Erfolg ausgeführten Exstirpation besonders bemerkenswert ist. Die Neubildung fand sich bei einem 26jährigen Manne im Epigastrium und den unterhalb des linken Rippenbogens gelegenen Partien als ungefähr kindskopfgröße, schmerzlose, kugelige Geschwulst mit glatter Oberfläche. Die Wahrscheinlichkeitsdiagnose wurde zunächst auf Echinokokkus des linken Leberlappens gestellt. Ungefähr 4 Wochen nach der zweizeitig ausgeführten Inzision der Geschwulst wurde die Exstirpation vorgenommen. Die Auslösung der zwischen Magen und Colon transversum gelegenen Cyste erwies sich ziemlich schwierig. Das Präparat stellt eine aus mehreren verschiedenen großen Kammern zusammengesetzte Cyste dar. Nach der mikroskopischen Untersuchung handelte es sich um eine Geschwulst, die neben einem ektodermalen und einem mesodermalen Anteil auch Gewebe enthielt, für die mit größter Wahrscheinlichkeit die Abstammung vom inneren Keimblatt anzunehmen war.

Blauel (Tübingen).

43) J. P. zum Busch (London). Die Entfernung der vergrößerten Prostata vom hohen Blasenschnitt aus.

(Münchener med. Wochenschrift 1904. Nr. 25.)

Die zuerst von McGill empfohlene suprapubische Methode der Entfernung der Prostata ist von Freyer laut seinem neuesten Berichte bereits in 73 Fällen (8 +) ausgeführt worden. Auch von vielen anderen englischen Chirurgen liegen Mitteilungen über Operationen nach dieser Methode vor, die durch 4 (1 +) neue Fälle des Verf.s ergänzt werden. Nach den Erfahrungen des letzteren gelingt es in vielen Fällen der adenomatösen Form der Hypertrophie, bei allerdings zuweilen heftiger Blutung, überraschend leicht, die Drüse völlig oder fast ganz auszuschälen, während bei denen, wo neben jener noch eine sklerosierende Form besteht, dies unmöglich ist. Allerdings kann bei der Ausschälung die Harnröhre meist nicht ganz geschont werden; doch ist dies nicht gefährlich, da Harnröhrenstumpf und Blasenhalbs wieder mit einander verwachsen und einer Striktur vorgebeugt werden kann. In jedem Falle stellt sich die Kontraktilität der Blase wieder her, so daß die Kranken den Urin genügend lange zurückhalten und auch im Strahl entleeren konnten; eine erneute Störung der Durchlässigkeit von etwa zurückgelassenen Drüsenresten ist kaum zu befürchten. Trotz der auffallend geringen Sterblichkeitsziffer in Freyer's Fällen empfiehlt Verf., die Operation nur dann zu ver-

suchen, wenn ein sauberer Katheterismus unmöglich erscheint, wenn die Blase Steine enthält oder es sich noch um jüngere Männer handelt.

Kramer (Glogau).

44) P. Wulff (Hamburg). Ein durch Operation geheilter Fall von kongenitalem Blasendivertikel.

(Münchener med. Wochenschrift 1904. Nr. 24.)

Die Beschwerden waren bei dem 34jährigen Mann erst einige Monate vor der Operation aufgetreten; derselbe entleerte spontan einen trübeitrigen Urin und hatte danach einen Rückstand von ca. 1 Liter, der in einem kindskopfgroßen Divertikel der rechten Blasenseite verblieb und immer stärkere Zersetzungsercheinungen zeigte. Der Divertikelsack war in der rechten Unterbauchgegend bis zum Nabel hinaufreichend und von Birnform zu fühlen; die cystoskopische Untersuchung brachte kein sicheres Resultat. Bei der Operation begnügte sich W. zunächst damit, den Sack freisulegen, zu entleeren und zu tamponieren; da der mikroskopische Befund von einem ausgeschnittenen Wandstückchen neben dichten Muskelschichten Blasenepithel, die Cystoskopie Unversehrtheit der Blase und Vorhandensein beider Harnleitermündungen in letzterer ergab, nahm W. später die Exstirpation des Sackes und schließlich auch die Naht des Blasenloches vor. Pat. wurde geheilt, hat aber immer noch einen Residualharn von 150—200 ccm.

Kramer (Glogau).

45) Lafourcade (Bayonne). Double fracture verticale du bassin. Rupture intrapéritonéale de la vessie. Laparotomie cinquante-six heures après l'accident. Guérison.

(Bull. et mém. de la soc. de chir. de Paris T. XXIX. p. 903.)

Heftige Leibschmerzen, Blasenstenasmus, Leere der Blase, aus der der Katheter nur etwas Blut entleerte, anhaltende Anurie hatten bei dem 32jährigen Pat. bei dem Vorhandensein eines Beckenbruches die Diagnose auf Blasenruptur stellen lassen. Die sofort vorgeschlagene Laparotomie wurde zunächst abgelehnt und erst nach 48 Stunden vom Pat. genehmigt; auch dann bedurfte es noch eines 75 km weiten Transportes, so daß Pat. völlig im Chok im Krankenhaus eintraf. Die Laparotomie stellte einen 6 cm langen, intraperitonealen Riß der Blase vom Scheitel nach hinten unten fest, außerdem peritonitische Veränderungen. Naht der Blase, Drainage der Beckenhöhle, Verweilkatheter brachten bald eine Wendung zum Bessern und völlige Genesung.

Reichel (Chemnitz).

46) Albarran. Calcul vésical développé autour d'une épingle à cheveux chez une fillette de quatre ans et demi.

(Bull. et mém. de la soc. de chir. de Paris T. XXIX. p. 935.)

Das Interesse des Falles liegt lediglich in dem jugendlichen Alter der kleinen Pat., welche nach den anamnesticen Erhebungen noch nicht 4 Jahre alt gewesen sein konnte, als die Haarnadel — aller Wahrscheinlichkeit nach von ihr selbst; sie onanierte — in die Harnblase eingeführt wurde. Der Stein wurde durch Sectio alta entfernt.

Reichel (Chemnitz).

47) E. Hartung. Ein Fall von geheilter Urachusfistel. (Aus der chir. Univ.-Kinderklinik München.)

(Münchener med. Wochenschrift 1904. Nr. 23.)

Die Fistel bestand bei dem 3 Jahre alten, auch an Kryptorchismus leidenden Knaben seit dem Abfalle der Nabelschnur und entleerte anfangs ununterbrochen, später nur bei der Miktion fast allen Harn. Bei der Operation wurde der Fistelgang bis gegen die Blase hin gespalten; seine Schleimhaut herauspräpariert, die Blasenöffnung und darüber die Haut vernäht. Heilung.



Wie die im späteren Alter plötzlich entstehenden, führt H. auch die angeborenen Urachusfisteln auf Harnstauung zurück, für deren Eintreten beim männlichen Geschlechte besonders günstige Bedingungen (komplizierte Entwicklungsvorgänge der äußeren Genitalien und Prostata usw.) vorhanden sind.

Kramer (Glogau).

48) A. Goldschmidt. Über eine eigenartige Ursache doppelseitiger Hydronephrose: Ventilklappenverschluß beider Harnleitermündungen durch eine Falte der Blasenmucosa.

(Münchener med. Wochenschrift 1904. Nr. 21.)

Die Falte lag oberhalb der Harnleitermündungen und wurde mit zunehmender Füllung der Blase ventilartig heruntergeklappt; sie war Folge einer Cystitis chron. ulcerosa adhaesiva.

Kramer (Glogau).

49) C. P. Noble. Some of the more unusual results of movable kidney.

(New York and Philadelphia med. journ. 1904. Nr. 28.)

Kasuistische Mitteilung. Acht Fälle von Wanderniere; in einem war sie tuberkulös (Nephrektomie), in den anderen kam es zur Dittel'schen (von N. & Dietl genannt) Einklemmung, Hämaturie, Hydronephrose oder zum Auftreten von Eiweiß und Zylindern. Nephrorrhaphie oder (ein Fall) Nephrektomie brachte Heilung. Wandernierenkranke sollen von Zeit zu Zeit auf Albuminurie untersucht werden, damit Parenchymdegenerationen rechtzeitig erkannt werden.

Lengemann (Bremen).

50) Bazy. Diagnostic de la tuberculose du rein. Du danger de baser sur l'examen bactériologique seul les indications opératoires.

(Bull. et mém. de la soc. de chir. de Paris T. XXIX. p. 735.)

B. hält den Nachweis von Tuberkelbasillen im Urin für sich allein für ungenügend zur Diagnose einer Tuberkulose der Harnwege und insbesondere einer Nierentuberkulose, falls die Bazillen in einem durch Harnleiterkatheterismus gewonnenen Urin sich finden, weil die Differentialdiagnose gegenüber anderen säure-resistenten Bazillen zu schwierig, ja fast unmöglich sei. Er warnt vor den Frühoperationen, für welche die Indikation sich wesentlich nur auf den Nachweis von Tuberkelbazillen stütze. — Für die Richtigkeit seiner Anschauungen teilt er die Krankengeschichte eines Mannes mit, welchem Albarran 2 Jahre zuvor wegen des Nachweises von Tuberkelbazillen in dem durch Harnleiterkatheterismus gewonnenen Urin der linken Niere die linksseitige Nephrektomie vorgeschlagen hatte, die er aber ablehnte. Der Urin ist zwar auch jetzt noch trüb, enthält aber keine Tuberkelbasillen mehr, sondern nur andere Bakterien, und erzeugte auch bei einem Kaninchen keine Impftuberkulose.

Belchel (Chemnitz).

51) M. Hofmann. Ein Beitrag zur Nephrektomie und Diagnostik der Nierentuberkulose.

(Wiener klin. Wochenschrift 1904. Nr. 13.)

Im ersten der beiden aus der v. Hacker'schen Klinik mitgeteilten Fälle handelte es sich um eine weit vorgeschrittene Erkrankung der rechten Hälfte einer Hufeisenniere. Die Exstirpation dieser Hälfte führte zu völliger Heilung.

Der zweite Fall beweist den hohen diagnostischen Wert der Cystoskopie, da ohne dieselbe die Diagnose kaum zu stellen gewesen wäre und eine Indikation zu chirurgischem Eingreifen kaum vorgelegen hätte.

Die Krankengeschichte ist kurz folgende:

47jährige Pat. mit abnorm beweglicher rechter Niere. Seit  $\frac{3}{4}$  Jahren Erscheinungen, die auf eitrige Cystitis hindeuten. Nur ein einziges Mal Kolikanfall in der rechten Niere mit Erbrechen. Die cystoskopische Untersuchung weist bei ge-

sunder linker Harnleitermündung kraterförmiges, belegtes Geschwür um die der rechten Seite herum nach. Bei Druck auf die rechte Niere entleert sich aus dem Harnleiter Eiter. Die bloßgelegte Niere ist nur etwas vergrößert, zeigt aber an der Oberfläche normales Aussehen. Erst nach Spaltung erweist sich das Nierenbecken mit käsigem Eiter gefüllt. Harnleiter bis dicht an die Einmündungsstelle wegen gleichfalls tuberkulöser Erkrankung mitsamt der Niere entfernt. Heilung.  
Hübener (Dresden).

52) P. Héresco (Bucarest). Sur un cas de diabète insipide guéri par une intervention chirurgicale (néphropexie).

(Bull. et mém. de la soc. de chir. de Paris T. XXIX. p. 693.)

So unklar der ganze von H. mitgeteilte Fall nach wie vor der Operation bezüglich der Pathogenie des Diabetes insipidus bleibt, verdient die Tatsache seiner Heilung durch Operation gleichwohl hervorgehoben zu werden.

Der 15jährige Knabe hatte als Kind typhöses Fieber und Variola durchgemacht, war seit seinem 10. Jahre stets gesund gewesen. Sein Leiden begann erst plötzlich vor 2 Monaten. Beim Versuch, ein Gewicht von zwei Zentnern zu heben, fühlte er einen lebhaften Schmerz im linken Hypochondrium, der seitdem dauernd bestehen blieb und nach dem linken Oberschenkel zu ausstrahlte. Vom gleichen Tag an beobachtete er einen häufigen Urindrang, der ihn zwang, zehn- bis zwölfmal am Tage, ein- bis zweimal nachts Urin zu lassen und sich allmählich noch steigerte, lebhaftes Durstgefühl, so daß er sehr viel Wasser trinken mußte, und eine Polyurie von 12—15 Liter Urin pro Tag. Während 5 Tagen wurden geringe Blutmengen im Urin bemerkt. Zur Zeit der Beobachtung im Krankenhaus bestand keine Hämaturie mehr. Die Untersuchung ergab nur einen mäßigen Tiefstand und Druckempfindlichkeit der linken Niere. Die Polyurie wurde während zehntägiger Beobachtungszeit täglich sicher festgestellt. — H. entschloß sich, die linke Niere bloßzulegen, fand sie etwas herabgesunken bei geringer Vergrößerung der linken Nebenniere, und fixierte sie, nachdem er vorher den Plexus renalis mäßig gequetscht hatte, durch einige Nähte an der 12. Rippe. — Vom Tage der Operation an schwanden bei reaktionslosem Wundverlaufe sofort sämtliche Zeichen des Diabetes insipidus; Pat. trank nur noch  $\frac{1}{2}$ —2 Liter pro Tag; die tägliche Urinmenge schwankte zwischen 800—1000 g.

Bei einer Nachuntersuchung 5 Wochen nach seiner Entlassung war der Knabe vollständig gesund.  
Reichel (Chemnitz).

53) Souligoux. Tumeur de la loge du rein gauche. — Rapport par M. Hartmann.

(Bull. et mém. de la soc. de chir. de Paris T. XXIX. p. 783.)

Der bisher stets gesunde, 56jährige Pat. bemerkte seit  $\frac{3}{4}$  Jahr ohne weitere Beschwerden eine allmähliche stetige Zunahme seines Leibesumfanges. Bei seinem Eintritt ins Krankenhaus war er stark abgemagert und geschwächt. Eine enorme Geschwulst füllte die linke Bauchhälfte aus, reichte vom Lig. Poupart bis hinauf unter die linken Rippen, die sie nach außen verdrängte, nach rechts bis drei Querfinger rechts von der Mittellinie, wölbte die linke Lendengegend mäßig vor; ihre Konsistenz war überall derb, ihre Oberfläche glatt, der Perkussionschall über ihr gedämpft, außer einer Zone nach rechts von der Mittellinie, woselbst das nach rechts vorn gedrängte Colon descendens Darmschall hören ließ. Da von seiten der Harnwege keinerlei Störungen bestanden, der Urin völlig normal war, stellte S. die Diagnose auf eine pararenale Geschwulst und riet zu der von mehreren Chirurgen bereits als unausführbar abgelehnten Operation. — Durch einen Längsschnitt am Außenrande des linken Rectus, dem er später einen Querschnitt durch den Muskel zufügen mußte, legte S. die Geschwulst frei, spaltete die sie umhüllende, von enormen Venen durchzogene Bindegewebekapsel und konnte sie nun ohne großen Blutverlust verhältnismäßig leicht ausschälen; in das Mesokolon hineinragende Fettmassen enukleierte er noch nachträglich. — Der Verlauf war

nahezu ungestört. Pat. genas. Die Geschwulst, welche über 9 kg wog, erwies sich bei der mikroskopischen Untersuchung als Myxoliposarkom.

Reichel (Chemnitz).

54) L.-G. Richelot. Kyste de l'épididyme à pédicule tordu.

(Bull. et mém. de la soc. de chir. de Paris T. XXIX. p. 930.)

Bei der ersten Untersuchung des 13jährigen Pat. fand R. eine kleine kugelförmige Cyste, welche sehr beweglich war, sich leicht in den Leistenkanal hineinschieben und wieder aus ihm herausdrücken ließ. Er hielt sie für eine Cyste des Samenstranges und verschob die Operation aus äußeren Gründen. Als er den Knaben nach einigen Wochen wiedersah, war die rechte Hodensackhälfte geschwollen, gerötet, gespannt, schmerzhaft, wie bei einer akuten Hoden- und Nebenhodentzündung; eine Cyste war nicht mehr zu finden. Binnen weiteren 14 Tagen gingen die entzündlichen Erscheinungen zurück, und man fühlte jetzt dem Kopfe des Nebenhodens unbeweglich eine kleine Geschwulst aufsitzen. Bei der Operation erwies sich diese als die früher gefühlte Cyste, deren schmaler Stiel vom Kopfe des Nebenhodens ausging und dreimal um seine Achse gedreht war. Dieser seltene Befund erklärte vollständig das ungewöhnliche klinische Bild. — R. betont die diagnostischen Schwierigkeiten und die leichte Möglichkeit einer vielleicht verhängnisvollen Verwechslung mit einer tuberkulösen Nebenhodentzündung, falls er den Knaben nicht schon vor Auftreten der entzündlichen Veränderungen zufällig hätte zu beobachten Gelegenheit gehabt.

Reichel (Chemnitz).

55) Weissenborn. Radikaloperation der Retentio testis.

Inaug.-Diss., Kiel, 1903.

In der Kieler Klinik wird das folgende Operationsverfahren eingeschlagen: Freilegung des äußeren Leistenringes, Spaltung der vorderen Leistenkanalwand und Isolierung des Samenstranges. Befestigung des letzteren durch Catgutnähte, die die Fascia funiculi spermatici fassen, am Periost des Schambeines. Lose Befestigung des Hodens im Scrotum, Schluß des Processus vaginalis und des Leistenringes.

Von 19 retinierten Hoden wurden auf diese Weise 16 behandelt. 7 von diesen Fällen wurden nachuntersucht; 5 waren geheilt. 4 atrophische Hoden jenseits der Pubertät stehender Individuen wurden extirpiert. Mit Hernien kompliziert waren nicht weniger als 16 Fälle, mit Hydrokele und cystischer Geschwulst je 1. Vor der Pubertätszeit wurden operiert 3, zur Zeit der Pubertät 1, nach dieser Zeit (16.—37. Jahr) 12.

Engelmann (Dortmund).

56) F. Legueu. La voie vagino-périnéale pour la cure des fistules recto-vaginales supérieures.

(Bull. et mém. de la soc. de chir. de Paris T. XXIX. p. 793.)

Zum operativen Verschluß einer hoch, unmittelbar hinter der hinteren Mundlippe mündenden Recto-Vaginalfistel bei einer Frau mit ziemlich enger Scheide ging L. in der Weise vor, daß er zunächst von einem quer über den Damm geführten Schnitt aus die Scheide bis hinauf zur Fistel vom Mastdarm ablöste, dann durch einen medianen Längsschnitt die hintere Scheidenwand von der Fistel abwärts spaltete und von dem so geschaffenen breiten Zugang aus nun sehr leicht die weitere Ablösung im Bereiche der Fistelränder und darüber hinaus bis zum hinteren Scheidengewölbe vornehmen konnte. Darauf vernähte er erst die Fistel im Mastdarme für sich in zwei Etagen mit Catgut, dann den Scheidenschnitt in seiner ganzen Länge und schließlich den queren Dammschnitt. — Er erzielte vollständige Heilung.

Reichel (Chemnitz).

Originalmitteilungen, Monographien und Separatabdrücke wolle man an Prof. E. Richter in Breslau (Kaiser Wilhelmstraße 115), oder an die Verlagshandlung Breitkopf & Härtel, einsenden.

Druck und Verlag von Breitkopf & Härtel in Leipzig, Närburgerstraße 36/38.

# Zentralblatt für C H I R U R G I E

herausgegeben

von

**E. von Bergmann, F. König, E. Richter,**  
in Berlin, in Berlin, in Breslau.

Einunddreißigster Jahrgang.

Wöchentlich eine Nummer. Preis des Jahrganges 20 Mark, bei halbjähriger Vorauszahlung. Zu beziehen durch alle Buchhandlungen und Postanstalten.

Nr. 39.

Sonnabend, den 1. Oktober.

1904.

**Inhalt: E. Becker, Über Röntgenstereoskopie. (Original-Mitteilung.)**

1) König, Spezielle Chirurgie. — 2) Moritz, Orthodiagraph. — 3) Grashey, Operieren bei abwechselndem Röntgen- und Tageslicht. — 4) u. 5) Baermann u. Linser, Allgemeine und lokale Wirkung der Röntgenstrahlen. — 6) Prat, Resektion des Ganglion Gasserl. — 7) Fish, Stirnhöhlenentzündung. — 8) Kutvirt, Aïrol als Diagnostikum bei Ohrentzündung. — 9) Weygandt, Kretinismus. — 10) Cushing, Geschwulst der Pia mater des Rückenmarkes. — 11) Soulligoux, Eitrige Brustfellentzündung. — 12) Morestin, Zur Operation von Brustdrüsen geschwülsten. — 13) Kelly, 14) Federmann, 15) Gebele, Appendicitis. — 16) Wormser, Puerperale Gangrän der Extremitäten. — 17) Calot, Hüftgelenkentzündung. — 18) Delbet, Oberschenkelbrüche. — 19) Brault, Unterschenkelgeschwüre.

20) Wurmb, Multiple Exostosen. — 21) Büchler, Bromausschlag. — 22) Morton, Künstliche Fluoreszenz lebender Gewebe. — 23) Exner, Radium gegen Karzinome und Sarkome. — 24) Ahrens, Röntgenstrahlen gegen Leukämie. — 25) Vörner, Haltbarer Liq. alum. acet. — 26) Walther, Tetanus. — 27) Sträter, Hirnabszeß im Röntgenbild. — 28) Picqué und Toubert, Parotisabszeß nach Mittelohrfeiterung. — 29) Downie, Atresia nasi. — 30) Beck, Zur Rhinoplastik. — 31) McGregor, Facialislähmung. — 32) Reclus, Symplicepitheliom. — 33) Seblleau, Geschwulst des Gaumensegels. — 34) Voltz, Posttraumatische Wirbelsäulenversteifung. — 35) Perthes, Messerklinge im Wirbelkanal. — 36) Woolsey, Endotheliom des Rückenmarkes. — 37) Reclus, Branchiome. — 38) Faure, Anastomosierung zwischen N. facialis und N. accessorius Willisii. — 39) Hopkins, 40) Polrier, Sympathicusresektion. — 41) Huguenin, Schilddrüsenkrebs. — 42) Nettel, Thymustod. — 43) Coenen, Lymphosarkom der Thymus. — 44) Lührer, Trachealverschluß durch perforierte Bronchiallymphknoten. — 45) Downie, Fremdkörper in der Luftröhre. — 46) McCosh, Fremdkörper im Bronchus. — 47) Voswinkel, Empyemoperation. — 48) Walther, 49) Potherat, Lungenechinokokkus. — 50) Tuffier, Geschoßextraktion aus der Herzwand. — 51) Routier, 52) Engländer, Brustdrüsenhypertrophie. — 53) Krogius, Paget's Brustwarzenleiden. — 54) Martin, 55) Picqué, 56) Reynier, Appendicitis. — 57) Behr, Tuberkulose des Wurmfortsatzes. — 58) Delanglade, Ersatz des oberen Endes des Oberarmknochens. — 59) Schwartz, Lux. subacromialis clavicularae. — 60) Ranzi, Angeborene Schulterverrenkung. — 61) Potherat, Myxom am Ellbogen. — 62) Wendt, Verrenkung des Os lunatum.

(Aus dem städtischen Krankenhause zu Hildesheim.)

## Über Röntgenstereoskopie.

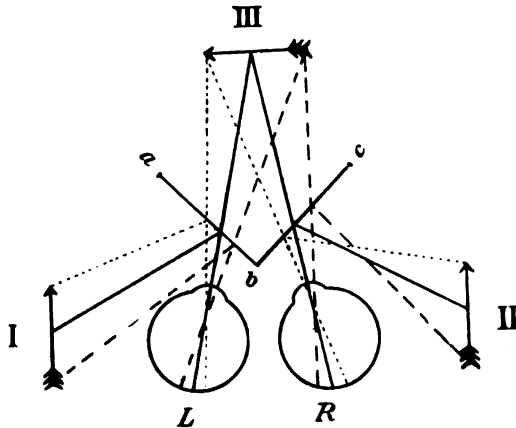
Von

Dr. med. Ernst Becker,  
Oberarzt.

Im Jahre 1833 verfiel Weatstone<sup>1</sup> auf den glücklichen Gedanken, von einem körperlichen Objekte zwei verschiedene Abbildungen herstellen zu lassen, genau so, wie sie der Ansicht entsprechen, die jedes der beiden Augen von dem Objekte erhält. Diese beiden Bilder wurden im Spiegelstereoskop zur Deckung gebracht und erschienen dann körperlich.

Schaut man (Fig. 1) mit dem linken Auge (*L*) in einen Planspiegel (*ab*) und mit dem rechten (*R*) in einen zweiten (*bc*), mit ihm rechtwinklig verbundenen und bringt man seitlich von den beiden Spiegeln die beiden Bilder (I und II) an, welche der Ansicht eines Körpers, von je einem Auge aus gesehen, entsprechen, so werden die

Fig. 1.



von den Bildern ausgehenden Lichtstrahlen von den Spiegeln reflektiert ins Auge des Beobachters geworfen und in der Richtung der ins Auge reflektierten Strahlen hinter die Spiegel (nach III) projiziert. Beide Bilder werden also auf einen Ort verlegt, auf den die Augenachsen in Konvergenzstellung gerichtet sind.

Es leuchtet ohne weiteres ein, daß diese Versuchsanordnung Wheatstone's etwas umständlich und nicht handlich genug für den praktischen Gebrauch war. Diesen Mangel beseitigte Brewster im Jahre 1843, indem er die Planspiegel durch zwei Prismen er-

<sup>1</sup> Munk, Lehrbuch der Physiologie. 5. Auflage. Berlin 1899.

Hermann, Lehrbuch der Physiologie. 7. Auflage. Berlin 1882.

setzte, welche wiederum später durch v. Helmholtz durch zentrierte Konvexlinsen von 12 resp. 18 cm Brennweite ersetzt wurden. So entstand das heute allgemein verwandte Stereoskop, während das Wheatstone'sche Spiegelstereoskop wieder in Vergessenheit geriet.

Auch die Röntgentechniker, welche von Anfang an über die große Bedeutung der stereoskopischen Aufnahmen für Diagnose und Therapie sich einig waren, haben zunächst nur Prismen- bzw. Linsenstereoskope verwandt. Levy-Dohrn zeigte auf dem Chirurgenkongresse im Jahre 1899 zuerst solche Aufnahmen, Hildebrand<sup>2</sup> verbesserte die Technik der stereoskopischen Aufnahmen durch Einführung seiner Kassette, welche in absolut zuverlässiger Weise die Aufnahme zweier Bilder auf einer Platte ermöglicht, so daß nach entsprechender Verkleinerung die Betrachtung der Bilder mit dem gewöhnlichen Prismenstereoskop keine Schwierigkeiten mehr machte. Bartholdy<sup>3</sup> hob (1902) indessen mit Recht hervor, daß jedes photographische Bild, welches verkleinert wird, an Detailzeichnung verliert. Das durch das Stereoskop gesehene Bild ist also stets eine bei weitem weniger deutliche Wiedergabe der Originalaufnahme, und das Auge muß zugleich mehr angestrengt werden, um aus dem verkleinerten Bilde die Feinheiten herauszufinden. Vor allem aber gestattet ein verkleinertes Bild niemals ein Urteil über die wirkliche Lage, insbesondere die Tiefe eines zu suchenden Fremdkörpers. Und das war wohl der größte Mangel des bisherigen Verfahrens. Bartholdy benutzte deshalb eine große für die Betrachtung der Originalröntgenplatten bestimmte Kamera, in welcher man in natürlicher Größe das Bild mit allen Feinheiten der Zeichnung und Schattierung in wunderbarer Plastik sehen konnte.

Walter<sup>4</sup> hat in Verbindung mit der optischen Anstalt von A. Krüss<sup>5</sup> in Hamburg drei verschiedene Röntgenstereoskope konstruiert: ein Spiegelstereoskop, ein Prismenstereoskop und ein Linsenstereoskop. Das Spiegelstereoskop beruht, wie Fig. 2 zeigt, auf der Anwendung zweier symmetrisch angeordneter Spiegelpaare  $S_1-s_1$  und  $S_2-s_2$ , von denen das erstere die von  $B_1$  und das letztere die von  $B_2$  ausgehenden Strahlen in der Weise reflektiert, wie es in der Figur durch punktierte Linien angegeben ist. Walter hebt als Nachteil seines Apparates bei der im übrigen sehr einfachen Betrachtungsweise hervor, daß die darin gesehenen Bilder einerseits ziemlich lichtschwach und andererseits auch vor allem nicht rein seien, da sie durch eine Reihe von Nebenbildern nicht unerheblich gestört würden. Ein gewöhnlicher Spiegel zeigt

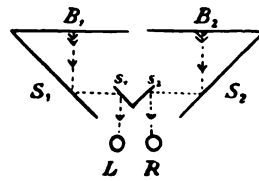


Fig. 2.

<sup>2</sup> Zentralblatt für Chirurgie 1900. p. 609 ff.

<sup>3</sup> Bartholdy, Zentralblatt für Chirurgie 1902. p. 1225 ff.

<sup>4</sup> Walter, Fortschritte auf dem Gebiete der Röntgenstrahlen Bd. VI. p. 18 ff.

<sup>5</sup> Krüss, Physikalische Zeitschrift III. Jahrg. p. 361 ff.

bekanntlich schon den Übelstand, daß außer seiner amalgamierten Hinterseite, an welcher die Reflexion stattfindet, auch seine nicht belegte Vorderseite reflektiert, ein Mangel, der in Walter's Apparaten um so unangenehmer hervortrat, als man es hier beiderseits mit einer zweimaligen, und noch dazu nicht senkrechten, sondern schrägen Spiegelung zu tun hatte. Er bevorzugte daher seine beiden anderen Systeme, auf deren nähere Beschreibung hier verzichtet werden kann.

Nun ist es eine alte Erfahrung, daß Apparate durch Präzision der Mechaniker zwar vervollkommenet, aber dadurch nicht billiger werden. Die Firma Krüss in Hamburg liefert die Walter'schen Spiegelstereoskope mit Doppelspiegelpaar für 100—164 Mark, die Prismenstereoskope für 170—200 Mark und das Linsenstereoskop mit allem Zubehör für 385 Mark. Reiniger, Gebbert & Schall kündigen Prismen- und Linsenstereoskope zu den gleichen Preisen an, verfertigen Spiegelstereoskope aber nicht. Nur wenige Krankenhäuser sind aber in der glücklichen Lage, für derartige Spezialzwecke große Mittel bereit halten zu können, und mancher wird mit mir den Wunsch gehabt haben, auf billige Weise in den Besitz eines Röntgenstereoskops zu gelangen. Wie das möglich ist, soll in den folgenden Zeilen beschrieben werden, zu denen uns eine im Juli d. J. in der Kocher'schen Klinik in Bern gesehene improvisierte Demonstration und Besprechung mit Herrn Dr. Haughton aus Dublin die Anregung gegeben hat.

Bekanntlich vermögen einige Menschen es durch Übung dahin zu bringen, ohne jedes Stereoskop durch geeignete Stellung der Augenachsen zwei nebeneinander befindliche Bilder zur Deckung zu bringen, wie z. B. Küttner<sup>6</sup>, der auf dem chinesischen Kriegsschauplatze dieses Verfahren übte. Wie das zustande kommt, braucht hier nicht untersucht zu werden<sup>7</sup>. Sicher ist, daß man bereits mit Hilfe sehr einfacher Mittel körperlich zu sehen vermag. Braucht man doch nur auf das ursprüngliche Wheatstone'sche Instrument zurückzugreifen und also die zwei stereoskopischen Aufnahmen seitwärts, etwa in einer Entfernung von je 40 cm, von einem in der Mitte befindlichen sogenannten »Spion« (d. h. einen senkrecht aufgestellten und miteinander rechtwinklig verbundenem Spiegelpaare) anzubringen. Legt man nun den Nasenrücken gegen die Spiegelkante, so erblickt das rechte Auge im rechts befindlichen Spiegel das rechterhand aufgestellte Bild, das linke Auge im anderen Spiegel das links befindliche. Anfangs sieht man natürlich Doppelbilder. Man muß deshalb das eine der beiden Photogramme solange durch Heben, Senken und Drehen verschieben, bis sich beide Gesichtseindrücke zu einem einfachen vereinigen. Im selben Augenblicke sieht man körperlich. Die richtige Einstellung kann man sich dadurch erleichtern, daß man quer über beide Photographien an sym-

<sup>6</sup> Küttner, Beiträge zur klin. Chirurgie Bd. XXX. Hft. 2.

<sup>7</sup> Vgl. die Lehrbücher von Munk, Hermann u. a., auch Walter a. a. O.

metrischen Stellen mit Bleistift ein Kreuz liniert, das den späteren Totaleindruck nicht stört.

Während man nun gewöhnliche, wie Röntgenphotographien bei auffallendem Tageslichte mit Hilfe dieser Vorrichtung betrachten kann, bedarf es bei der Besichtigung von Platten natürlich des durchfallenden Lichtes und, da die beiden Platten einander gegenüber aufgestellt werden, zweier gleich starker Lichtquellen. Ich stellte deshalb das Spiegelpaar in der Mitte einer 80 cm langen, 30 cm hohen und 45 cm tiefen Holzkiste<sup>8</sup> (Fig. 3) auf, in deren vorderer nach innen stumpfwinklig eingeknickter Längswand<sup>9</sup> mit der Laubsäge ein Guckloch angebracht wurde, während die beiden Seitenwände ausgesägt und mit Vorrichtungen zum Einschieben der Röntgenplatten versehen wurden. Die Platte zur Linken steht unbeweglich, diejenige zur Rechten wird mit Hilfe eines einfachen

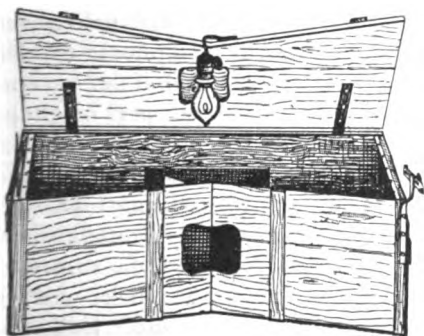


Fig. 3.

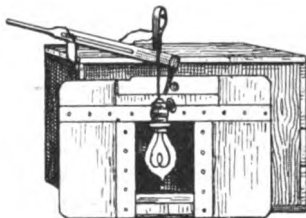


Fig. 4.

Hebelarmes (Fig. 4) solange verschoben, bis der Beschauer keine Doppelbilder mehr empfindet, und dann mit Hilfe einer Flügelschraube festgestellt. Die Wahl der künstlichen Lichtquelle ist natürlich gleichgültig; ich benutze 16kerzige Glühlampen und habe die Kiste im Röntgenzimmer aufgestellt, welches zur Erleichterung der Betrachtung verdunkelt werden kann. Da die Glühspirale der Birne bei der Betrachtung stört, so schaltet man einen Bogen Papier<sup>10</sup> zwischen Lichtquelle und Platte ein. Will man photographische Abzüge betrachten, so öffnet man den Kistendeckel und läßt das Tageslicht von oben einfallen oder benutzt eine in der Mitte über dem Spiegel befindliche, also von beiden Photogrammen gleich weit entfernte künstliche Lichtquelle.

Der oben erwähnte Kunstgriff, die Einstellung mit Hilfe eines Visierkreuzes zu erleichtern, legte den — beiläufig schon von

<sup>8</sup> Für größere Röntgenplatten würde man natürlich auch eine höhere und tiefere Kiste wählen müssen; die Länge bleibt dieselbe.

<sup>9</sup> Weshalb die Vorderwand diese Winkelstellung haben muß, ergibt sich aus der Betrachtung von Fig. 1.

<sup>10</sup> In der Fig. 4 fortgelassen.



Mackenzie-Davidson<sup>11</sup> verwerteten — Gedanken nahe, sich auch zur Ortsbestimmung von Fremdkörpern dieser Methode zu bedienen. Ich ließ deshalb auf ein Brett zwei starke Holzleisten parallel zueinander und in solcher Entfernung aufschrauben, daß meine Hirschmann'sche Kassette für die am meisten verwandte Plattengröße  $18 \times 24$  cm zwischen ihnen gleiten konnte. Auf die Leisten wurde eine mittelstarke Pappe und über deren Mitte ein Kreuz von dünnem chirurgischen Draht genagelt

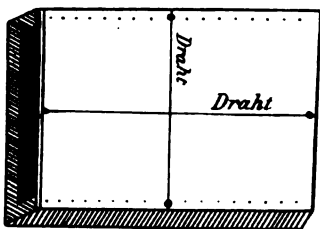


Fig. 5.

(Fig. 5). Bei der Aufnahme wird so verfahren, daß die mit der Platte beschickte Kassette in diese Außenkassette wie in eine Schieblade hineingeschoben wird<sup>12</sup>. Das oben befindliche Drahtkreuz dient zugleich als Merkmal dafür, ob der Pat. den zu photographierenden Körperteil nicht etwa willkürlich verschoben hat. Auch empfiehlt es sich, letzteren so zu lagern, daß der vermutliche Sitz eines Fremdkörpers möglichst

in die Nähe des Kreuzungspunktes zu liegen kommt. Da nun das Drahtkreuz mit photographiert wird, so dient das Kreuz auf der photographischen Platte einmal zur Erleichterung der Einstellung im Stereoskop und andererseits zum direkten Ablesen der Lage des Fremdkörpers. Bestreicht man die Drähte noch mit irgendeinem Farbstoffe, so hinterlassen sie überdies auf der Haut des Pat. einen Abdruck, der bei der nachfolgenden Operation als Wegweiser dienen kann. Daß diese Kassette billiger herzustellen ist, als eine Hildebrand'sche, liegt auf der Hand. Sie genügt in Verbindung mit dem nach dem Wheatstone'schen Prinzip hergestellt Spiegelstereoskope vollkommen für die Zwecke der Praxis.

Wir sind mit dieser Einrichtung sehr zufrieden und haben gefunden, daß Kollegen und selbst Laien, welche sie zum ersten Male benutzten, ohne jegliche Schwierigkeiten einen stereoskopischen Eindruck gewannen<sup>13</sup>.

Die Technik der Aufnahmen ist die bekannte. Man legt den zu photographierenden Körperteil auf die durch das Drahtkreuz gekennzeichnete Mitte der Außenkassette, beschwert ihn mit Sandsäcken, so daß er sich absolut nicht bewegen kann, und macht die erste Aufnahme. Nach Entfernung der Innenkassette wird sodann die Röntgenröhre in der Regel um 7 cm verschoben<sup>14</sup>, eine neue Kassette eingeführt und die zweite Aufnahme gemacht.

<sup>11</sup> Mackenzie-Davidson, Lancet 1897. Oktober 10 und Brit. med. Journ. 1898. Januar 1.

<sup>12</sup> Bei kleineren Platten wird ein entsprechender Einlegerahmen benutzt.

<sup>13</sup> Der Maschinenmeister des städtischen Krankenhauses, Herr Voigt, ist bereit, Steroskop und Kassette in einfacher Ausführung anzufertigen.

<sup>14</sup> Albers-Schönberg (Die Röntgentechnik, Hamburg 1903, p. 252) macht

Beide Platten können gleichzeitig entwickelt und sofort noch im nassen Zustande im Stereoskopkasten betrachtet werden. Die Ausführung der Operation erleidet also kaum einen Aufschub. Zum Schluß will ich noch erwähnen, daß nicht zu dichte, recht kontrastreiche Platten für das plastische Sehen besonders geeignet sind.

1) **F. König.** Lehrbuch der speziellen Chirurgie. VIII. Aufl.  
Bd. I u. II.

Berlin, August Hirschwald, 1904.

Das Erscheinen der neuen Auflage des K.'schen Lehrbuches fällt in die Zeit des Scheidens des Verf. aus seiner 3 $\frac{1}{2}$  Dezennien umfassenden, mit glänzenden wissenschaftlichen und praktischen Erfolgen ausgefüllten klinischen Tätigkeit. Die in ihr gesammelten großen Erfahrungen, in ihr gemachten bedeutenden Forschungen und Leistungen K.'s sind von ihm in obigem Werk und in seiner gleichfalls einer neuen Auflage entgegengehenden allgemeinen Chirurgie niedergelegt worden und haben, sich auf fast alle Gebiete der Pathologie und Therapie chirurgischer Erkrankungen erstreckend und stets ehrlich, ohne Vertuschungen und Schönfärberei wiedergegeben, den Werken ein individuelleres Gepräge gegeben, als dieses die meisten anderen medizinischen Lehrbücher zu eigen haben. Daraus erklärt sich der große Erfolg dieser Werke, insbesondere der der speziellen Chirurgie K.'s, die alle 4—5 Jahre immer wieder neu aufgelegt werden mußte und sich gegenüber allen anderen Lehrbüchern der speziellen Chirurgie ihren hervorragenden Platz in der Literatur zu erhalten gewußt hat. Mit lebhaftem Bedauern werden K.'s Fachgenossen, viele praktische Ärzte, die seinen Rat und seine Hilfe für ihre Pat. nachgesucht haben und nicht zum wenigsten seine Schüler den hochverdienten Meister und Lehrer der Chirurgie aus seiner Tätigkeit scheiden sehen, die ihnen allen in dankbarer Erinnerung an seine eigenartige Persönlichkeit und Lehrmethode, an seinen großen Anteil an den Fortschritten der Chirurgie in den letzten Jahrzehnten unvergeßlich bleiben wird.

Die zusammen erschienenen ersten zwei Bände des Werkes, deren zweiten K.'s Sohn Fritz König mitbearbeitet hat, bieten wieder eine Fülle von Ergänzungen und Erweiterungen, bezw. Umarbeitungen und sind dadurch naturgemäß in ihrem Umfange abermals nicht unbeträchtlich vermehrt. Wir nennen von den wichtigeren aus dem ersten Bande nur die, welche sich beziehen auf die Verletzungen der knöchernen Schädelkapsel, die Prognose der Schädelbasisbrüche, die Behandlung der Fremdkörper im Schädel,

darauf aufmerksam, daß im allgemeinen die der Distanz der menschlichen Augen entsprechende Verschiebung genügt, nach Marie und Ribaut indessen um so bedeutender sein muß, je kleiner der Durchmesser des zu untersuchenden Körperteiles ist, und um so geringer, je größer der letztere ist. Geringe Abweichungen bedingen übrigens noch keine nennenswerten Fehler des Bildes.

die Aktinomykose des Gehirns, die Pyämie nach Schädelverletzungen, die Epilepsie nach solchen und ihre Behandlung, den Verschuß von Schädeldefekten, die Technik der Schädelresektion, die Operation von Gehirngeschwülsten, bei Facialislähmung, die Paraffinjektionen bei Sattelnase, die Operation der Nasen-Rachengeschwülste, des Empyems der Stirnhöhle, die Geschwülste der Parotis, den Krampf des Kopfnickers, die Reclus'sche Halsphlegmone, die Ösophagoskopie, die Behandlung impermeabler Strikturen, die Resektion bei Krebs der Speiseröhre, die Divertikel derselben, die Fremdkörper in ihr, die Bronchoskopie bei solchen in den Luftwegen usw. Im zweiten Bande betreffen die Ergänzungen und Änderungen besonders die Kapitel über Freilegung des Herzbeutels und Herzens bei Verletzungen, über Operationen an der Lunge, über Indikationen der Gastrostomie bei Karzinom der Kardia, über das Magengeschwür, über Anastomosenileus, Leberresektion, Appendicitis, Diagnostik der Nierenkrankheiten, Operationen an den Nieren, bei Prostatahypertrophie, bei Blasenektomie usw. — Wir müssen uns mit diesen kurzen Angaben begnügen, so verlockend es auch erscheint, K.'s Standpunkt in einzelnen der heut besonders lebhaft besprochenen Fragen hier hervorzuheben; sie werden dem Leser zeigen, daß K.'s Werk in seinen ersten zwei Bänden wieder die neuesten Fortschritte der chirurgischen Wissenschaft sorgfältig berücksichtigt hat; das wird auch von dem noch im Laufe dieses Jahres erscheinenden dritten zu erwarten sein. Kramer (Glogau).

## 2) F. Moritz. Über Tiefenbestimmungen mittels des Orthodiagraphen und deren Verwendung, um etwaige Verkürzungen bei der Orthodiagraphie des Herzens zu ermitteln.

(Fortschritte auf dem Gebiete der Röntgenstrahlen Bd. VII. Hft. 4.)

M. teilt eine einfache Methode zur Bestimmung der absoluten Tiefenlage von Fremdkörpern mittels seines Orthodiagraphen mit. Dieselbe ist bei durchaus genügender Genauigkeit in wenigen Minuten ausführbar und besonders wertvoll bei Objekten, welche aus irgendwelchen Gründen die sonst verwendete Photographie in zwei zueinander senkrechten Richtungen nicht zulassen.

Gemessen wird die Größe der Röhrenverschiebung, welche nötig ist, um den Objektschatten eine gegebene Strecke, z. B.  $\frac{1}{10}$  des Abstandes der Röhre von der Projektionsfläche auf letzterer zurücklegen zu lassen; nach einer äußerst einfachen Gleichung wird alsdann die Entfernung des Fremdkörpers vom Schirm berechnet. Um die Entfernung des Fremdkörpers von der Körperoberfläche festzustellen, wird die Lothmarke des Orthodiagraphen auf den Fremdkörper eingestellt und eine Bleimarke auf der Haut des Untersuchten da angebracht, wo dieselbe vom normalen Strahle getroffen wird; nunmehr wird die Schirmdistanz dieser Bleimarke ebenfalls

bestimmt; die Differenz zwischen ihr und der Schirmdistanz des Fremdkörpers ist die gesuchte Größe. **Matthias** (Königsberg i. Pr.).

3) **R. Grashey**. Das Operieren bei abwechselndem Röntgen- und Tageslicht. (Aus der Münchener chir. Univ.-Klinik.)

(Münchener med. Wochenschrift 1904. Nr. 24.)

Um die Röntgenstrahlen während der operativen Entfernung metallischer Fremdkörper rasch und bequem als Wegweiser zu Rate zu ziehen, bedient man sich in der Münchener Klinik eines Verfahrens, durch das ermöglicht wird, beim Aufsuchen des Fremdkörpers mit dem einen Auge das Röntgenbild zu betrachten, mit dem anderen im Tageslichte jederzeit nach dem Operationsfelde hinzusehen. Die Röntgenröhre befindet sich in einem Stativ-Blendenkästchen senkrecht über der Fremdkörperzone im Operationsfelde, der Leuchtschirm in der Ebene des letzteren unter dem Körperteile; das Leuchtbild wird mittels eines Planspiegels in eine Röhre schräg nach oben zu dem Auge des Operateurs geleitet, der Weg der Strahlen des Leuchtbildes vom Schirme bis zum betrachtenden Auge in einer kleinen Dunkelkammer zurückgelegt. Das Auge ist durch ein das Blendenkästchen abschließendes Bleiglas gegen die Strahlen geschützt (s. Abbildung in der Originalarbeit). Bei der Aufsuchung wird außerdem der Angerer-Rosenthal'sche Punktograph zu Hilfe genommen.

Kramer (Glogau).

4) **G. Baermann** und **P. Linser**. Beiträge zur chirurgischen Behandlung und Histologie der Röntgenulcera. (Aus der kgl. Klinik für Hautkrankheiten zu Breslau.)

(Münchener med. Wochenschrift 1904. Nr. 21.)

5) **Dieselben**. Über die lokale und allgemeine Wirkung der Röntgenstrahlen.

(Ibid. Nr. 23.)

Unter Bericht über acht, durch Transplantation gestielter Hautlappen — die Thiersch'sche Methode führte nicht zum Ziele — in kurzer Zeit geheilte Fälle von schweren, ausgedehnten Röntgeschwüren teilen Verff. in der ersten Arbeit die Ergebnisse ihrer histologischen Untersuchungen dieser Geschwüre mit. Hierbei fanden sie, daß in letzteren die Gefäße größtenteils zugrunde gegangen, die größeren der tiefen Schichten stärkere endarteriitische Wucherungen mit Verengerungen der Lichtung zeigten, das Bindegewebe ein gequollenes, zerfasertes, schlecht färbbares Aussehen hatte. Ganz anders waren die Bilder der mit Transplantationen gedeckten Geschwüre, welche in verschiedenen Stadien untersucht werden konnten. Schon kurze Zeit nach der Transplantation ließen sich zahlreiche junge Gefäße in dem vorher so schlecht vaskularisierten Gewebe nachweisen, und zeigte auch das Bindegewebe nach und

nach wieder normale Färbung und Anordnung; in älteren, nach 4—6 Wochen exzidierten Stücken fanden sich nur noch die gewöhnlichen histologischen Bilder von Narbengewebe. Wahrscheinlich entstammten die neugebildeten Gefäße in erster Linie den Gefäßbahnen der Transplantationslappen. — Für die Pathogenese der Röntgeschwüre ergibt sich aus vorstehendem, daß vor allem die Blutgefäße durch die Röntgenstrahlen geschädigt und zerstört werden; dadurch erklärt sich die Schwerheilbarkeit dieser Geschwürbildungen, die nicht durch eine mangelhafte Epithelisierung bedingt ist. Die Proliferation des Epithels der Geschwürswunden ist im Gegenteil meist eine recht gute, nur kann das neugebildete Epithel auf dem toten Geschwürsgrunde nicht Boden fassen.

Die zweite Abhandlung bringt die experimentelle Bestätigung der obigen Ansicht, daß durch die Röntgenstrahlen eine primäre Schädigung der Blutgefäße, nicht des Epithels hervorgerufen werde, außerdem das Ergebnis einer Reihe von Versuchen über etwaige Einwirkungen der Strahlen auf das Blut selbst oder einen seiner Bestandteile. Es ließ sich nachweisen, daß eine chemisch-biologische Schädigung des Blutes, wie auch der Lymphe nicht eintrete, und ferner noch feststellen, daß nach Röntgenbestrahlung stets die Stickstoffausscheidung im Harn vermehrt ist. Das nach ersterer sich häufig einstellende Fieber erklären Verf. durch die Annahme eines toxischen Stoffes, der durch den reichlichen Zerfall von Gewebe gebildet und resorbiert werde.

Kramer (Glogau).

6) L. Prat. Sur la résection du ganglion de Gasser.

Thèse de Paris, G. Steinhell, 1903.

Es handelt sich um eine hübsche, ausführliche Monographie über die Resektion des Ganglion Gasseri mit historischer Einleitung und mit anatomischen Vorbemerkungen. Ein breiter Raum ist der operativen Technik gewidmet. Die Arbeit des Verf. ging aus von zwei eigenen Beobachtungen, die er als Assistent von M. Ricard gemacht hat. Den Schluß der Arbeit bildet eine sorgfältige Zusammenstellung aller bisher in der Literatur bekannt gegebenen Fälle.

Schmieden (Bonn).

7) H. M. Fish. Frontal sinusitis and ophthalmoplegia interna partialis.

(New York and Philadelphia med. journ. 1904. Nr. 9.)

F. lenkt die Aufmerksamkeit auf das Vorkommen von innerer Ophthalmoplegie — Akkommodationslähmung, Hinausrücken des Nahepunktes — bei Entzündungen der Stirnhöhle, sowohl beim Empyem, wie bei katarrhalischen Prozessen, bei akuten wie bei chronischen und remittierenden Fällen. Besonders bei ganz leichten Stirnhöhlenkatarrhen würden diese nicht selten als Ursache der Augenaffektion übersehen und dadurch die rationelle Behandlung versäumt.

Lengemann (Bremen).

8) **O. Kutvirt.** Das Aiol als diagnostisches Hilfsmittel bei kariösen Entzündungen des Ohres.

(Časopis lékařů českých 1904. p. 661.)

Legt man bei chronischen Otitiden mit stinkendem Ausfluß nach der Reinigung einen Aioltampon in den äußeren Gehörgang ein, so wird derselbe manchmal schwarz, besonders bei großen Defekten des Trommelfells mit Verlust des Annulus cartilagineus und bei Ergriffensein des Cavum epitympanicum. Diese Schwarzfärbung ist, wie aus den eingehenden Experimenten des Autors hervorgeht, durch Schwefelwasserstoff bedingt, der durch die Tätigkeit gewisser, noch nicht genau bestimmter Mikroorganismen bei Anwesenheit von Knochen und Eiweiß produziert wird. Bei Anwendung von Dermatol ist die Dunkelfärbung eine viel weniger intensive. Der Autor meint, man könne aus der Schwarzfärbung des Aioltampons auf eine Affektion des Knochens schon zu einer Zeit schließen, wo die Öffnung im Trommelfell noch so klein ist, daß sie eine Sonde nicht passieren läßt. Seit 8 Jahren wird in der Klinik Kaufmann diesem Symptom Aufmerksamkeit geschenkt; der spätere Verlauf und die event. vorgenommene Operation haben die Diagnose immer bestätigt.

G. Mühlstein (Prag).

9) **Weygandt.** Weitere Beiträge zur Lehre vom Kretinismus.

(Verhandl. der phys.-med. Gesellschaft zu Würzburg N. F. Bd. XXXVII. Nr. 2.)

W. berichtet zunächst über Erfolge, die er mit Schilddrüsenbehandlung bei endemischem Kretinismus erzielt hat und demonstriert dies besonders auch an der Hand von Skiagrammen, welche die Fortschritte in der Verknöcherung zeigen. Auch ein Fall von Cachexia strumipriva wurde wesentlich gebessert; ein Unterschenkelbruch bei diesem Pat. heilte sehr schnell, als mit Schilddrüsenbehandlung begonnen wurde, nachdem er anfangs nur geringe Neigung zur Heilung gezeigt hatte.

W. berichtet dann über zahlreiche Fälle von Kretinismus, welche er auf Studienreisen zu untersuchen Gelegenheit hatte, und weist endlich nach, daß die Virchow'sche Theorie nicht zu Recht besteht, d. h. daß die Tribasilar-synostose mit Kretinismus nichts zu tun hat. Von Rachitis kann in diesen Fällen auch nicht die Rede sein, Verf. ist mit Kaufmann der Ansicht, daß es sich bei diesen Knochenveränderungen um Chondrodystrophie handelt. Die Hirnveränderungen bei Kretinen sind nicht Folge einer Verkümmderung der Schädelknochen.

Verf. hat auch Kretinenhirne und Gehirne thyriektomierter Tiere untersucht. Seine bisherigen Resultate sind vor allem dadurch bemerkenswert, daß sich der Spitzenfortsatz der Nervenzellen in der Rindensubstanz auffallend weithin gefärbt erwies.

2 Tafeln und 16 Abbildungen veranschaulichen den Vortrag.

W. v. Brunn (Marburg).

10) **Cushing.** Intradural tumor of the cervical meninges.

(Annals of surgery 1904. Nr. 6.)

Schleichend hatten sich bei einem Manne folgende Erscheinungen eingestellt: Verengung der linken Pupille, ziehende Schmerzen im linken Arme, Schwäche im linken Arm und Bein, Gefühls- und Temperaturstörungen an der rechten Rumpffseite vom zweiten Zwischenrippenraume nach abwärts und an den rechtsseitigen Extremitäten. Sehnenreflexe beiderseits erhöht, Fußklonus beiderseits vorhanden. Es wurden durch Laminektomie die Bögen der drei untersten Hals- und des ersten Brustwirbels entfernt, wodurch eine Geschwulst der Pia, und zwar linksseitig im Wirbelkanale sichtbar, freigelegt wurde. Dieselbe ließ sich leicht entfernen und stellte sich als ein Fibrosarkom heraus. Bereits wenige Tage nach der Operation gingen die motorischen und sensiblen Störungen zurück, so daß völlige Genesung und Gebrauchsfähigkeit des linken Armes und Beines eintrat; nur die Sehnenreflexe blieben etwas gesteigert.

Herhold (Altona).

11) **C. Souligoux.** Du traitement des pleurésies purulentes chroniques invétérées. Rapport par M. Lejars.

(Bull. et mém. de la soc. de chir. de Paris T. XXIX. p. 761.)

S. berichtet über vier von ihm mit ausgedehnten Rippenresektionen behandelte Fälle chronischen Empyems: eine schon sehr kachektische Frau starb 2 Tage nach der Operation; ein zweiter Pat. behielt eine Fistel zurück, wurde aber wesentlich gebessert; die beiden anderen Kranken wurden vollständig geheilt. Gewöhnlich fügt S. der Rippenresektion die Aushülzung der Lunge aus den sie fest umschließenden Schwarten soweit möglich hinzu; doch betont er selbst, daß diese Hülse sich meist ohne Lungenzerreißung nur schwer durchtrennen läßt, daß man ferner meist nur eine Art herniöser Vorwölbung des Lungenparenchyms durch die Risse ihrer Scheide erhält, nicht wirklich die Ausdehnungsfähigkeit der ganzen Lunge wieder herstellt. Er rät daher, sich beim Einschneiden der umhüllenden Schwarte vorzugsweise an die Peripherie der Lunge zu halten und sie dann von ihrer Umrandung her abzulösen zu suchen. — Auch hält er es für richtiger, die definitive Heilung durch mehrfache Operationen zu erstreben, als sie durch eine sehr eingreifende einzige erzwingen zu wollen. — Hierin stimmen ihm Lejars, Tuffier, Championnière, Peyrot vollständig bei. Reichel (Chemnitz).

12) **H. Morestin.** De l'ablation esthétique des tumeurs du sein. Rapport de M. Demoulin.

(Bull. et mém. de la soc. de chir. de Paris T. XXIX. p. 561.)

Manch junges Mädchen fürchtet die operative Entfernung einer Geschwulst der Brust lediglich wegen der zurückbleibenden Narbe.

Um diese nicht sichtbar zu machen und jede Entstellung zu vermeiden, empfiehlt M., den Schnitt in der Achselhöhle an den vorderen Rand der Haargrenze zu legen, von hier aus das subkutane Fett nach der Geschwulst zu durchtunneln, die Kapsel der Geschwulst mit der Schere zu öffnen, dann die Geschwulst mit einer Zange zu fassen, zu enukleieren und herauszuziehen; der Kanal wird drainiert, die Wunde genäht. — Viermal operierte M. in dieser Weise mit bestem Erfolg. Aseptisch und geschickt ausgeführt ist das Verfahren ohne Gefahr; doch will M. selbst es nur in Ausnahmefällen angewendet wissen, nur dann, wenn die Jugend und Schönheit der Formen eine besondere Rücksichtnahme erfordern und es sich um unzweifelhaft gutartige, scharf umschriebene und gut bewegliche, solide Geschwülste handelt.

In sämtlichen Fällen M.'s saß die Geschwulst in der oberen Hälfte der Brustdrüse und ganz oder fast ganz im äußeren oberen Quadranten. Demoulin bezweifelt, ob ihre Entfernung auf dem geschilderten Wege auch ausführbar wäre bei Sitz der Geschwulst im inneren unteren Quadranten.

Guinard will das Verfahren M.'s nur auf die Exstirpation kleiner Adenome beschränkt wissen, empfiehlt für größere Geschwülste den halbkreisförmigen Schnitt in der submammären Furche.

Reichel (Chemnitz).

### 13) H. A. Kelly (Baltimore). Les débuts de l'histoire de l'appendicite en France.

(Bull. et mém. de la soc. de chir. de Paris T. XXIX. p. 632.)

K. gibt einen ausführlichen geschichtlichen Überblick über die Entwicklung der Appendicitisfrage in Frankreich und mißt Frankreich das Verdienst zu, die Appendicitis zuerst als eine individuelle Erkrankung erkannt zu haben.

Reichel (Chemnitz).

### 14) Federmann. Über Perityphlitis, mit besonderer Berücksichtigung der Leukocytose. Zweite Mitteilung.

(Mitteilungen a. d. Grenzgebieten d. Medizin u. Chirurgie Bd. XIII. Hft. 2.)

Hatte F. in seiner ersten Mitteilung (referiert Zentralblatt 1904 p. 623) über seine Untersuchungen der Leukocytose bei freier, fortschreitender Peritonitis im Anschluß an Appendicitis berichtet, so gibt er jetzt seine Beobachtungen bei begrenzter, eitrigiger Wurmfortsatzperitonitis, d. h. beim völlig abgekapselten Abszeß und bei der Peritonitis mit teilweiser mehrfacher Abkapselung (progredient eitrig-fibrinöser Peritonitis). Aus praktischen Gründen betrachtet er aber aus den beiden genannten Gruppen diejenigen Fälle für sich, welche zu sog. Frühoperationen Anlaß gaben, d. h., welche in den ersten  $2\frac{1}{2}$  Tagen der Erkrankung operiert wurden.

Was zuerst die Leukocytose in diesen Frühstadien betrifft, so zeigt jede Perityphlitis, bei der, sei es durch Gangrän oder durch



Perforation, eine intensive resp. eitrige Infektion des Bauchfelles stattfindet, eine hohe Leukocytose, 20 000 und darüber, in den ersten Tagen. Fehlt diese Leukocytose bei schweren klinischen Erscheinungen, so ist sofortige Operation indiziert: Der Wert der Leukocytenzählung in diesen Frühstadien ist ein geringer; nur unter Berücksichtigung der gesamten klinischen Erscheinungen ist die Indikation zur Operation zu stellen, die Schwere des Gesamtkrankheitsbildes gibt den Ausschlag.

Bei der zirkumskripten eitrigen Peritonitis mit völliger Abkapselung, dem perityphlitischen Abszeß, unterscheidet F. einen auf- und einen absteigenden Typus der Leukocytokurve. Die Berücksichtigung einer solchen auf mehrfacher Zählung beruhenden Kurve ist naturgemäß viel wertvoller, als einmalige Zählung. Eine Leukocytenzahl von 20 000 und darüber am Ende der ersten Woche oder in einem noch späteren Stadium ist stets ein Zeichen eines abgegrenzten Abszesses.

Bei der progredient eitrig-fibrinösen Peritonitis ist die Leukocytenzählung prognostisch wichtig. Alle bei niedriger oder fehlender Leukocytose und schweren klinischen Symptomen operierten Pat. sind zugrunde gegangen, während alle bei hoher Leukocytose wenn auch schwersten klinischen Erscheinungen Operierten genesen sind.

F. folgert somit, daß die Hauptbedeutung der Leukocytenuntersuchung auf diagnostisch-prognostischem Gebiete liegt, und daß ihr Wert hinsichtlich der Indikationsstellung ein geringes ist.

Haeckel (Stettin).

### 15) Gebele. Der Standpunkt der Münchener chir. Klinik in der Frage der Appendicitis- und Perityphlitherapie.

(Münchener med. Wochenschrift 1904. Nr. 26.)

Seitdem man in der Münchener chir. Klinik die Indikationen für operatives Eingreifen bei Appendicitis- und Perityphlitis erweitert hat, sind daselbst die operativen Resultate — früher 24,7% Sterblichkeit — wesentlich besser geworden (12% †). Seit September 1902 beschränkt man sich dort nicht mehr bloß auf Operationen im freien Intervall und auf die Entleerung deutlich abgesackter eitriger Exsudate, sondern es werden auch die undeutlich abgrenzbaren kleinen und die progredienten Eiterungen mit und ohne Verwachsungen operiert. Bei diesen letzteren wird außer der großen Schräginzision auf der rechten Bauchseite stets noch eine pararektale Gegenöffnung links ausgeführt, der Darm eventriert, der Wurmfortsatz, wenn irgend möglich — bei den abgesackten Formen nur bei leichter Zugänglichkeit — entfernt, die Bauchhöhle mit großen Mengen von Kochsalzlösung gespült, mit Gummidrains — durch die Bauchhöhle hindurch, ferner ins kleine Becken und nach dem subphrenischen Raume hin — drainiert, die Wunden zum großen Teile wieder geschlossen und danach konsequent reichliche Kochsalzinfusionen gemacht. Wo Verwachsungen bestehen, kommt natürlicherweise dieses radikale Ver-

fahren nicht in Betracht; so günstig die Resultate bei den diffus fibrinösen Formen mit solchen sind, so wenig wird bei den pro-gredient-eitrigen Formen mit Verwachsungen durch den operativen Eingriff erreicht, weil immer abgesackte Eiterherde zurückbleiben. — Auch die Münchener chirurgische Klinik bekennt sich jetzt rückhaltlos zu der Forderung der Frühoperation innerhalb 48 Stunden.

Kramer (Glogau).

### 16) E. Wormser (Basel). Über puerperale Gangrän der Extremitäten.

(Wiener klin. Rundschau 1904. Nr. 5 u 6.)

W. gibt ein zusammenhängendes Bild der puerperalen Gangrän auf Grund eigener Beobachtungen und auf Grund eines sorgfältig studierten Literaturmaterials von 80 Fällen. Er unterscheidet drei Formen: 1) Die echte, durch Gefäßveränderungen hervorgerufene Gangrän im Anschluß an die Entbindung. 2) Die schon in der Gravidität vorkommenden Fälle. 3) Die Raynaud'sche, symmetrische Gangrän. Die beiden letzteren Formen zieht er nicht mit in den Kreis der Betrachtungen, da nur bei den unter Nr. 1 zusammengefaßten Fällen die Entbindung sicher eine ätiologische Rolle spielt. Von den hierher gehörigen 66 Fällen verteilen sich 58 auf die unteren Extremitäten, die übrigen 8 auf die Arme, die Brustwarzen, die Geschlechtsteile, die Fersen, Nase, Lippe, Wangen usw. Diese letzteren schlossen sich stets an allgemeine Sepsis an; 5 von ihnen endeten mit dem Tode.

Die Ursache der Unterextremitätengangrän ist Verstopfung im arteriellen oder im venösen Blutgefäßsystem oder in beiden; es kann sich um Embolie, Arteriitis, Phlebitis oder Thrombose handeln. Verf. bespricht das pathologisch-anatomische Bild und die klinischen Symptome. Meist handelt es sich um primäre, septische Endometritis mit Übergreifen auf die Gefäße. Die Prädilektionszeit ist die zweite Woche nach der Entbindung. Der Verlauf ist derselbe, wie bei sonstigen Gangränfällen; hervorzuheben sind die lebhaften Schmerzen im Beginne.

Von 54 genau beschriebenen Fällen der Literatur führten 24 zur Amputation (davon 6 Todesfälle); 30 wurden nicht amputiert (davon 30 Todesfälle). Die Gesamtsterblichkeit beträgt 66,6%, seit Einführung der Asepsis nur noch 46,8%. Schmieden (Bonn).

### 17) Calot. Technique du traitement de la coxalgie.

Paris, Masson & Co., 1904. 220 S. 178 Abbildungen.

C. hat sich in dem vorliegenden Werke die Aufgabe gestellt, die Koxitisbehandlung so darzustellen, daß sie von jedem Arzt auch unter den einfachsten Verhältnissen zur Ausführung gebracht werden kann. Demgemäß sind kompliziertere Methoden, bezw. Methoden, die ein größeres Instrumentarium erfordern, und selbst solche, die

C. in Berck sur mer persönlich in seinen gut eingerichteten Krankenhäusern ausübt, überhaupt nicht erwähnt oder nur flüchtig gestreift. Es werden nur rein praktische Dinge, und zwar diese bis in die kleinsten Einzelheiten, beschrieben; theoretisch wissenschaftliche Erörterungen sind völlig ausgeschieden. Das Werk liefert einen interessanten Einblick in die Art des Vorgehens des bekannten Bercker Chirurgen und legt von dem außerordentlich konservativem Standpunkte Zeugnis ab, den C. in der Frage der Hüfttuberkulose einnimmt. Indikationen und Gegenindikationen der verschiedenen therapeutischen Faktoren finden eine klare, leicht faßliche Darstellung; die Technik selbst ist durch zahlreiche, gut gelungene Abbildungen, die größtenteils nach Photographien hergestellt sind, in außerordentlich verständlicher Weise erläutert.

Nach zwei kurzen, etwas summarisch abgefaßten Kapiteln über Diagnose und Prognose der Koxitis, in denen merkwürdigerweise die praktisch wichtigen Beziehungen zwischen Koxitis und Coxa vara, Schenkelhalsbrüchen usw. nicht berücksichtigt sind, und in denen der optimistische Standpunkt C.'s: »jede richtig konservativ behandelte Koxitis ist ausheilbar«, hervorgehoben zu werden verdient, wendet sich Verf. der Technik der therapeutischen Hilfsmittel zu, die den ersten Teil des Buches bildet. Einige Bemerkungen über die allgemeine Therapie, Seeklima, Überernährung, Lebertran usw. leiten diesen Teil ein.

Beginnende Koxitiden behandelt C. mit lange innegehaltener horizontaler Rückenlage; die ambulante Behandlung in Gehverbänden und Schienenapparaten verwirft er. In den Fällen, wo keine Deformität besteht, empfiehlt er die Lagerung auf einem einfachen, leicht transportablen, mit Matratzen belegten Holzrahmen, auf den Rumpf und Beine des Pat. festgeschnallt werden. Streckverbände wendet C. nur dann an, wenn eine außerordentlich sorgsame Kontrolle möglich ist; im allgemeinen zieht er einen richtig angelegten Gipsverband dem Streckverbände vor. Die Technik des Gipsverbandes, in der C. in einzelnen Punkten von der allgemein üblichen abweicht, erfährt eine außerordentlich eingehende Schilderung; fast der achte Teil des Buches (29 Seiten) ist derselben gewidmet. Den Hauptwert legt C. auf dünne Unterpolsterung und auf exaktes Modellieren der Beckenknochen und der Oberschenkelkondylen. Die nächsten Kapitel beschäftigen sich mit der Beseitigung der Stellungsanomalien der Hüfte; in diesen wird die Technik der Tenotomie, der Osteotomie und der Osteoklasie beschrieben. Letztere wendet C. nur in den Fällen von Ankylose an, wo ein blutiger Eingriff verweigert wird. Bei der Osteotomie führt C. die Trennung des Knochens an der Grenze zwischen Schenkelhals und Trochanter, event. auch intertrochanter aus; die subtrochantere Osteotomie verwirft er. Beachtenswert ist der Nachdruck, den der Schöpfer des C.'schen Verfahrens auf möglichst schonende und sanfte Beseitigung der Stellungsanomalien legt.

**Abszesse**, auch selbst wenn sie unmittelbar vor dem Durchbruche stehen, sollen nur konservativ mit Punktionen und Injektionen behandelt werden; C. verwendet eine Mischung von Naphtholkampfer, Jodoformäther und Kreosotöl. Die Eröffnung eines geschlossenen tuberkulösen Abszesses, der gewissermaßen ein Divertikel des tuberkulösen Herdes bildet, hält C. für das gefährlichste, was man tun kann; »einen geschlossenen Abszeß öffnen, heißt den tuberkulösen Herd freilegen und diesen der Infektion preisgeben«. Nicht infizierte Fisteln werden gleichfalls mit Einspritzungen behandelt; infizierte Fisteln sollen ausgiebig drainiert werden. Als Indikation zur Hüftresektion kennt C. nur eine einzige, nämlich wenn bei infizierter fistulöser Koxitis das Leben des Pat. auf dem Spiele steht. Bei koxitischen Verrenkungen empfiehlt C., den Trochanter major, aber nicht den Schenkelhalsstumpf auf unblutigem Wege in die Pfanne einzustellen. Den Schluß des technischen Teiles bildet die Beschreibung des Gipsabdruckes der Hüfte und die Herstellung von abnehmbaren Zelluloidhülsen.

In dem zweiten — klinischen — Teile wird an verschiedenen Typen von Koxitisfällen gezeigt, wie die Behandlung durchgeführt werden soll. Als solche Typen führt C. an: 1) Koxitis ohne Formveränderung, (erreichbares Ziel der Therapie soll hierbei völlige Wiederherstellung mit voll beweglichem Gelenk sein), 2) Koxitis mit Verlängerung des kranken Beines, 3) Koxitis mit geschlossenem Abszeß, 4) fistulöse Koxitis, 5) Koxitis mit verkürztem Beine, 6) Koxitis mit anderen Komplikationen (doppelseitige Koxitis, Spondylitis usw.). Das Schlußkapitel beschäftigt sich mit der Rekonvaleszenz. Anhangsweise werden noch mehrere Abbildungen von einem leichten und einem schweren Koxitisfall vor und nach der Behandlung wiedergegeben.

Das außerordentlich anregend geschriebene Werk enthält eine Fülle hochinteressanter Ausführungen, die sich im Rahmen eines Referats leider nicht wiedergeben lassen, und bezüglich deren auf das Original verwiesen werden muß, dessen Studium nur auf das angelegentlichste empfohlen werden kann. Vermißt wird höchstens eine kurze Übersicht über die von C. selbst nach den angegebenen Prinzipien behandelten Koxitisfällen, die bei der so subjektiv gehaltenen Darstellung sicher ein allgemeineres Interesse gefunden hätte.

Deutschländer (Hamburg).

## 18) P. Delbet. Appareil de marche pour les fractures du fémur.

(Bull. et mém de la soc. de chir. de Paris T. XXIX. p. 870.)

D. empfiehlt die ambulante Behandlung der Oberschenkelknochen in Gipsverbänden. Notwendig ist freilich vorher der möglichst vollständige Ausgleich der Dislokation durch starken Zug (bis 30 kg beim Erwachsenen) und exakte Anlegung des Verbandes, welcher sich namentlich den Kondylen des Femur und dem Becken

ganz genau anschmiegen muß. Selbstverständlich wirkt der Verband nicht extendierend, sondern nur als Kontentivverband, soll aber, wie D. durch Skiagramme zu beweisen sucht, sorgfältig angelegt, auch beim Umhergehen des Pat. jede Verschiebung der Bruchstücke mit Sicherheit verhindern.

Reichel (Chemnitz).

### 19) J. Brault. Contribution au traitement chirurgical des ulcères variqueux de la jambe.

(Bull. et mém. de la soc. de chir. de Paris T. XXIX. p. 581.)

B. empfiehlt, bei der Behandlung chronischer Unterschenkelgeschwüre mittels Umschneidung des Unterschenkels den Schnitt nicht zirkulär, sondern nur um die hinteren inneren  $\frac{3}{4}$  der Wade laufen zu lassen und ihn sogleich wieder durch Naht zu vereinen. Die von Moreschi empfohlene ringförmige Umschneidung mit folgender Heilung per secundam ergab ihm zwar in zwei Fällen gut funktionelle Ergebnisse; doch währte die Vernarbung sehr lange und hinterließ eine ringförmige Einschnürung. Durch seine Schnittführung, welche das vordere äußere Viertel freiläßt, glaubt B., da in diesem ja wichtige Venen- und Nervenstämme nicht verlaufen, den durch die Umschneidung beabsichtigten Zweck zu erreichen und doch nur eine wenig sichtbare, nicht einschnürende Narbe zu hinterlassen. Um sicher alle kutanen Nerven und die hintere Gruppe der Venen zu treffen, rät B. aber, den Schnitt nicht oberhalb, sondern in der Mitte der Wade zu führen und nicht nur Haut und Subcutis, sondern auch die Aponeurose zu durchtrennen. Die augenblicklichen Erfolge der Operation waren in seinen Fällen günstig; die Geschwüre heilten in 12—20 Tagen. Über Dauererfolge zu berichten ist indes die Zeit seit der Operation zu kurz.

Reichel (Chemnitz).

## Kleinere Mitteilungen.

### 20) Wurmb. Ein Fall von multiplen Exostosen.

Inaug.-Diss., Kiel, 1903.

Bei einem 18jährigen jungen Manne, der sich wegen Lymphomata colli in die Behandlung der Kieler chirurgischen Universitätsklinik begeben hatte, wurden als Nebenfunde zahlreiche kartilaginäre Exostosen festgestellt, die ihren Sitz am rechten Akromion, dem linken Schlüsselbeine, rechten Humerus, an der rechten Ulna, am zweiten Metacarpus der rechten Hand, an der fünften rechten Rippe, an der Crista ilei, an beiden Femora und an beiden Tibien hatten; besonders gehäuft traten sie in der Kniegelenksgegend auf. Gleichzeitig bestand doppelseitiges Genu valgum und doppelseitiger Plattfuß. Verf. bringt diese Deformitäten in ursächlichen Zusammenhang mit der Exostosenbildung. Ferner ließen sich bemerkenswerte Störungen im Längenwachstum verschiedener Röhrenknochen nachweisen; das gesamte Längenwachstum war erheblich beeinträchtigt, und der 18jährige Pat. machte den Eindruck eines 12jährigen Knaben. Interessant ist, daß auch die Mutter des Pat. an einer Exostosenbildung in der Kniegelenksgegend leidet. Eine operative Beseitigung der Exostosen wurde nicht vorgenommen, weil sie keine nennenswerten Beschwerden verursachten.

Deutschländer (Hamburg).

21) **Büchler.** An unusual case of fungating bromide of potassium eruption.

(Med. and surg. report of the Presbyterian hospital, New York Vol. VI. 1904.)

B. beobachtete bei einem 11jährigen epileptischen Mädchen nach längerem Bromkalgebrauch einen Hautausschlag, welcher außer Papeln, Pusteln und Blasen auch eigenartige fungoide Massen am Unterschenkel zeigte; sie ragten etwa  $1\frac{1}{4}$  cm über das Niveau der Haut empor und waren von weicher Konsistenz. Oberfläche unregelmäßig, zum Teil papillomatös, zum Teil mit fest anhaftendem, schwarzgrünem Belag bedeckt; anscheinend entstanden diese Veränderungen durch Verschmelzung von Gruppen von Pusteln.

Die fungoide Hauteruption durch Brom ist sehr selten; B. beobachtete noch drei andere Fälle, in denen ebenfalls der Unterschenkel hauptsächlich befallen war. Die Erkrankung wurde mehrfach mit tuberkulöser Lues, auch mit bösartiger Geschwulstbildung verwechselt. **Mohr (Bielefeld).**

22) **W. J. Morton.** Artificial fluorescence of living tissue in relation to disease.

(New York and Philadelphia med. journ. 1904. Nr. 7 u. 8.)

M. berichtet über Versuche, tiefer liegende Gewebe den Wirkungen der Röntgen- und Radiumstrahlen zugänglich zu machen durch Fluoreszenz, erzeugt durch interne Verabreichung von Chininum bisulfuricum (0,3—0,6 g pro die) oder Aesculin (0,06). In der letzten Zeit hat er das Radium nicht nur von außen wirken lassen, sondern auch radioaktivierte Flüssigkeiten innerlich gegeben. Die Mehrzahl der Fälle wurden mit Chinin und Röntgenbestrahlungen (3mal wöchentlich  $\frac{1}{2}$  bis über 1 Stunde) monatlang behandelt.

An Erfolgen wird berichtet über fünf Heilungen unter sieben Fällen von Hodgkin'scher Krankheit (in den zwei ungünstigen Fällen sei die künstliche Fluoreszenz nicht ordentlich durchgeführt worden); von diesen fünf Fällen wird nur einer ausführlich mitgeteilt: Drüsenschwellungen am Hals und Nacken und eine 2 Zoll große Geschwulst am Manubrium sterni. Ferner ein Fall von Paget's disease, einer von Residiv eines Carcinoma mammae mit gleichzeitigem neuen Karzinom der anderen Brust mit deutlichen Achselmetastasen, ein weiteres Mammakarzinom, ein Ulcus rodens, endlich ein Fall von multipler Papillomatose des Bauchfelles, ausgehend von Eierstocksgeschwülsten (zwei Operationen, die erste — vor der Röntgenbehandlung — als aussichtslos abgebrochen, in der zweiten, bei besserem Allgemeinzustande, die Ovarien und ein Teil der noch vorhandenen Geschwulstmassen aus der Bauchhöhle entfernt). In allen diesen Fällen schließlich völlige Heilung. Die Aufzählung weiterer Fälle versagt sich M. wegen Raummangels. Von Mißerfolgen berichtet er nicht. **Lengemann (Bremen).**

23) **A. Exner.** Bericht über die bisher gemachten Erfahrungen bei der Behandlung von Karzinomen und Sarkomen mit Radiumstrahlen.

(Sitzungsberichte der kaiserl. Akademie der Wissenschaften in Wien. Mathem.-naturw. Klasse. Bd. CXII. Abt. 3. Oktober 1903.)

E. hat in einer Reihe der in der Überschrift genannten Fälle eine systematische Radiumbehandlung angewandt, und zwar ausschließlich in solchen, die aus verschiedenen Gründen nicht operiert werden konnten. Er verwandte Radiumbromid, teils in der von der Fabrik gelieferten Form, teils nach Herstellung von Hartgummipelotten, die Radium enthielten und bequemer als in Form der Originalkapsel für größere Flächen verwandt werden konnten; jedoch mußte hierbei das Mittel zwei- bis dreimal so lange einwirken. In den zur Kritik herangezogenen Fällen wurde außer der Radiumbestrahlung keine andere Behandlung eingeleitet. Verf. beobachtete dabei deutlichen Schwund der Neubildungen und Nachlassen der damit verbundenen Beschwerden und Belästigungen. Er schätzt die Tiefenwirkung auf 1 cm.

Verf. zweifelt nicht, daß den Radiumstrahlen eine für therapeutische Zwecke verwendbare spezifische Wirkung auf Geschwulstzellen innewohnt und empfiehlt die Nachprüfung bei inoperablen Fällen. Gelegentlich empfiehlt es sich auch, die Hauptmasse einer solchen Geschwulst mit Messer oder Schere zu entfernen und den Rest durch Bestrahlung zu beseitigen.

Die Krankengeschichten müssen im Originale nachgelesen werden.

Schmieden (Bonn).

24) Ahrens (Ulm). Über einen Fall von Heilung einer schweren lienalen Leukämie mit großem Milztumor durch Röntgenstrahlen.

(Münchener med. Wochenschrift 1904. Nr. 24.)

Die doppelt mannskopfgroße leukämische Milz und der stark schmerzende rechte Oberarm des 27jährigen Pat. wurden täglich 5—10, resp. 1—2 Minuten mit sehr harten Röhren bei starkem Strome bestrahlt. Nach 50 Sitzungen war die Milz durch Tastung nicht mehr nachzuweisen; die Knochenschmerzen waren sofort nach der Bestrahlung geschwunden, das Verhältnis der weißen zu den roten Blutkörperchen nach der 40. Sitzung ein normales geworden, Pat. in blühendster Gesundheit und größter körperlicher Leistungsfähigkeit. Leider dauerte dieses günstige Resultat nur 2 Monate lang; nach einer schweren körperlichen Anstrengung und Erkältung entwickelte sich ein Residiv, dem der Kranke in kurzer Zeit erlag. A. glaubt, daß durch die Bestrahlung die Ursache der pathologischen Veränderung der Milz und des Knochenmarkes nur vorübergehend unschädlich gemacht worden sei.

Kramer (Glogau).

25) H. Vörner. Über Haltbarmachung von Liquor aluminis aceticum.

(Münchener med. Wochenschrift 1904. Nr. 23.)

Zur Verhütung der auf Zersetzung der Lösungen des Aluminium aceticum beruhenden Niederschläge in diesen, die die Wirkung der letzteren herabsetzen, andererseits aber auch örtlich reizen, setzt V. dem Liquor al. ac. Borsäure in Mengen von  $\frac{1}{4}$ — $3\frac{1}{2}\%$  zu. Die Mischungen sind und bleiben klar, durchsichtig und werden von den Pat. örtlich gut vertragen; die stärkere Mischung mit Borsäure erhöht sogar die therapeutische Wirkung des Liquor.

Kramer (Glogau).

26) Walther. Tétanos traumatique traité par des injections lombaires intra-arachnoïdiennes de sérum antitétanique. Guérison.

(Bull. et mém. de la soc. de chir. de Paris T. XXIX. p. 883.)

Der Verlauf des von W. mitgeteilten Falles macht einen günstigen Einfluß des Antitetanusserums wahrscheinlich, ohne indes beweiskräftig zu sein, um so weniger als nebenher Chloralhydrat in großen Dosen gereicht wurde. W. nahm die Injektion stets in Chloroformnarkose vor, entleerte durch Lumbalpunktion je ca. 10 cem Arachnoidealflüssigkeit und ersetzte sie durch Tetanusserum.

Belchel (Chemnitz).

27) Sträter. Hirnabszeß im Röntgenbilde.

(Fortschritte auf dem Gebiete der Röntgenstrahlen Bd. VII. Hft. 5.)

In dem von S. beschriebenen Falle war ein scharf zugespitzter Griffel einem 7jährigen Knaben oberhalb des rechten Auges in die Orbita gedrungen; die äußere Wunde heilte. Ob ein Teil des Griffels in der Wunde zurückgeblieben, war nicht bekannt. Nach 6 Wochen begannen heftige Kopfschmerzen und sich langsam steigernde zerebrale Erscheinungen und Temperaturerhebungen. 17 Wochen nach der Verletzung Röntgenphotographie des Schädels; dabei wird ein 7 cm langes Stück des Griffels, dessen Spitze in der mittleren Schädelgrube (auf der Verbindungslinie der Gehörgänge etwa) liegt, gefunden. Das Ende des Griffels liegt in der rechten Orbita, welche derselbe durch die Fissura orbitalis superior verlassen zu haben scheint. Der Krankheitsverlauf nach Exstruktion des Fremdkörpers führt

zur Annahme eines Abszesses im rechten Stirn- resp. Schläfenlappen. Nach osteoplastischer Trepanation wird ein tiefliegender Abszeß im rechten Schläfen- und Hinterlappen von Gänseeigröße eröffnet, dem sich ein zweiter walnußgroßer, durch eine fingerdicke Kommunikation mit ihm verbundener nach unten innen und hinten anschließt.

Nach der zweiten Operation nochmalige genaue Revision des Skiagramms, auf welchem sich nun zwischen beiden Abszeßhöhlen nach Lage und Größe entsprechende Schatten fanden, besonders deutlich nach der jetzt vorgenommenen Verstärkung der Platte. Dieselben waren vor der Operation, solange keine deutlichen Symptome eines Hirnabszesses bestanden und die Aufmerksamkeit durch das Bild des Fremdkörpers gefesselt war, nicht beachtet worden. Die beigegefügte Reproduktion des Skiagramms zeigt die fraglichen Schatten so scharf, daß man unter Berücksichtigung des bei jedem Reproduktionsverfahren unvermeidlichen Verlustes an Güte der Bilder auf eine gute Qualität des ursprünglichen Skiagramms schließen muß; um so bedauerlicher ist es, daß hier dasselbe nicht zur Stellung der Diagnose verwertet wurde. Die Möglichkeit der skiagraphischen Darstellung größerer Hirnabszesse wird immerhin durch die vorliegende Mitteilung bewiesen.

Matthias (Königsberg i. P.).

28) Picqué et Toubert (Val-de-Grâce). A propos d'un cas de sup-  
puration de la loge parotidienne d'origine otique.

(Bull. et mém. de la soc. de chir. de Paris T. XXIX. p. 709.)

Durchbruch eines Parotisabszesses in den äußeren Gehörgang ist nichts Seltenes. Verf. teilen einen Fall mit, in welchem umgekehrt eine Mittelohreiterung zu einer eitrigen Parotitis geführt hat. — Detail im Originale.

Reichel (Chemnitz).

29) W. Downie. Case of atresia nasi.

(Glasgow med. journ. 1904. Juli.)

Bei der Belagerung von Ladysmith war dem Pat. am 6. Januar 1900 durch ein Mausergeschoß, welches in querer Richtung beide Wangen und die Nase durchschlagen hatte, ein Teil des linken Oberkiefers fortgerissen worden. Es blieb eine vollständige Atresie beider Nasenhöhlen zurück, welche vom Verf. am 14. Januar 1904 mit Erfolg operativ beseitigt wurde.

W. v. Brunn (Marburg).

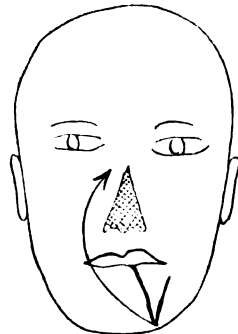
30) C. Beck. Über ein neues rhinoplastisches Verfahren.

(Deutsche Zeitschrift für Chirurgie Bd. LXXIII. p. 287.)

B. deckte einen Nasendefekt, entstanden durch Exsision eines rezidierten Epithelioms, da andere — narbige — Gesichtspartien nicht mehr verwendbar waren, durch Benutzung eines Teiles der Unterlippe und des Kinnes. Die Schnittführung für den Lappen ergibt beistehende Skizze. Um 180° gedreht, kommt die untere Kinnspitze des Lappens in die Gegend der Nasenwurzel. Nach Verlauf von 1 und 1½ Woche wurde der Stiel in zwei Sitzungen durchtrennt. Der Lappen heilte mit gutem kosmetischem Resultate an. Das Unterlippenfragment bildete den linken Nasenflügel (der rechte war noch vorhanden gewesen).

Das Verfahren bietet den Vorteil, daß die Schleimhaut des Unterlippenlappens den neuen Nasenteil mit einem Epithelbezug auf der Innenfläche versieht. Die breiten Wundflächen des Lappens eignen sich zu guter Anheilung.

Meinhard Schmidt (Cuxhaven).





- 31) M'Gregor. Notes of a case of paralysis of the facial nerve of three years duration; operation; recovery.

(Glasgow med. journ. 1904. Juli.)

Bei einem 14jährigen Mädchen bestand seit 3½ Jahren eine rechtsseitige eitrige Mittelohrentzündung, seit 3 Jahren vollständige Lähmung des rechten Facialis. Es wurde die Radikaloperation des Mittelohres ausgeführt und Pat. einem Monat aufs Land geschickt. In dieser Zeit war die Facialislähmung völlig verschwunden.

W. v. Braunn (Marburg).

- 32) P. Reclus. Huit épithéliomes de la même langue opérées en vingt-et-un ans.

(Bull. et mém. de la soc. de chir. de Paris T. XXIX. p. 880.)

Die mikroskopische Untersuchung der beim achten Residiv entfernten Geschwulst ergab wesentlich eine starke Verdickung und Verhornung der Schleimhaut, stellenweise einfache Leukoplasmie, nirgends ein Eindringen der Neubildung in die Muskelschicht.

Reichel (Chemnitz).

- 33) P. Sebileau. Tumeur mixte du voile du palais.

(Bull. et mém. de la soc. de chir. de Paris T. XXIX. p. 890.)

S. entfernte die zirka mandarinengroße Geschwulst bei seiner 15jährigen Pat. nach Inzision des Gaumensegels ohne große Blutung wesentlich durch Enukleation und konnte die Form des Gaumens durch sofortige Naht fast vollständig herstellen. Zur Vorsicht hatte er eine Tracheotomie vorausgeschickt; sie erwies sich als unnötig. S. schloß die Tracheotomiewunde nach Entfernung der Geschwulst alabald wieder vollständig durch Naht.

Reichel (Chemnitz).

- 34) W. Voltz. Klinischer Beitrag zur Versteifung der Wirbelsäule nach Trauma.

(Archiv für Orthopädie, Mechanotherapie und Unfallchirurgie Bd. II. Hft. 2.)

V. beschreibt zwei Fälle von Wirbelsäulenversteifung, die sich beidemal im Anschluß an einen Sturz, einmal aus recht beträchtlicher Höhe, entwickelt haben.

In dem ersten Falle handelt es sich neben einigen hier nebensächlichen Befunden (einer ausgeheilten Fraktur des 6. und 7. Halswirbels und einem Bluterguß in das Lendenmark) um eine Versteifung der ganzen Wirbelsäule, die weder beim Bücken, noch bei Seitwärts- und Rotationsbewegungen ihre Gestalt verändert. Vom 4. Lendenwirbel bis hinauf zum 4. Halswirbel bildet sie eine bogenförmige Kyphose, deren Scheitel im Bereiche der obersten Brustwirbel gelegen ist. Die Lendenlordose dagegen ist herabgedrückt, sie wird nur durch das Kreuzbein und den 5. Lendenwirbel gebildet.

Beim zweiten Pat. besteht eine hochgradige Kyphose der oberen Wirbelsäule, die jedoch in keinem Abschnitte der Wirbelsäule mit einer kompensatorischen Lordose einhergeht. Die Halswirbelsäule bildet ungefährl die Fortsetzung der Brustwirbelkyphose, so daß das Kinn in eigentümlicher Weise der Brust genähert wird. Die Wirbelsäule ist auch hier absolut starr, ihre Gestalt bei den verschiedensten Bewegungen nicht zu verändern.

Während der erste Fall klinisch dem Bechterew'schen Typus von Wirbelsäulenkrankheiten (Kyphose heredo-traumatique) eingereicht werden muß, rechnet Verf. den zweiten Fall zu der Kategorie, die Strümpell und Marie als Spondylitis rhizomelica bezeichnet haben, und nimmt dabei an, daß das Trauma eine schon bestehende Disposition zu arthritischer Erkrankung ausgelöst hat. Doch sind, wie auch schon Anschütz hervorhebt, diese beiden Krankheitsbilder nicht gegeneinander abzugrenzen, vielmehr gehen die Typen klinisch wie pathologisch-anatomisch ineinander über. Eine Abgrenzung dieser Krankheitsbilder gegen Spondylitis deformans erscheint surseit auch nicht möglich, und da ist es auch entschieden angebracht, alle diese chronischen Versteifungen der Wirbelsäule mit

dem anatomisch vollkommen gerechtfertigten Namen Spondylitis deformans zu bezeichnen.

Hartmann (Kassel).

35) G. Perthes. Radiographischer Nachweis und operative Entfernung einer Messerklinge nach 27jährigem Verweilen im Wirbelkanale, nebst Mitteilung einer radiographischen Methode zur Beurteilung der relativen Lage eines Fremdkörpers.

(Fortschritte auf dem Gebiete der Röntgenstrahlen Bd. VII. Hft. 4.)

Ein Kranker, bei welchem die klinische Untersuchung das Bild einer Querschnittschädigung des Rückenmarkes in der Höhe des siebenten Dorsalsegmentes (sechster Brustwirbel) ergeben hatte und die Diagnose »das Rückenmark an der linken Seite komprimierender Tumor« gestellt war, wurde Verf. zur Entscheidung der Frage einer operativen Behandlung zugeführt. Krankheitserscheinungen bestanden seit 2½ bis 3 Jahren. Die Skiagraphie ergab den überraschenden Befund eines Fremdkörpers am Orte der vermuteten Geschwulst. Jetzt erst stellte sich bei dem wiederholten Krankenexamen heraus, daß der Kranke vor 27 Jahren am Rücken eine Stichverletzung erlitten hatte, die eine vorübergehende Lähmung des linken Armes im Gefolge gehabt hatte. Letztere war nach 3 Monaten geschwunden; von einem Zurückbleiben eines Teiles des verletzenden Messers war dem Kranken nichts bekannt.

Die Operation förderte den als Teil einer Messerklinge angesprochenen Fremdkörper sutage. 2 Monate nach der Operation langsam fortschreitende Rückbildung der Lähmungserscheinungen.

Im Anhang macht P. Mitteilung über eine skiagraphische Methode zur Beurteilung der relativen Lage eines Fremdkörpers. Dieselbe beruht auf demselben Prinzip wie fast alle bisher angegebenen Verfahren zur Bestimmung der Tiefenlage von Fremdkörpern, nämlich den Beziehungen zwischen Röhren- und Schattenschiebung bei gleichbleibender Distanz zwischen Röhre und Projektionsfläche. Holzknecht bringt in seinem Buche: Die röntgenologische Diagnostik der Erkrankungen der Brusteingeweide (Fortschritte auf dem Gebiete der Röntgenstrahlen, Ergänzungsheft 6, p. 72f.) bei der Besprechung der Lokalisation der Lungenherde eine ausführliche Besprechung der dem Lokalisationsverfahren zugrunde liegenden Überlegung.

Matthias (Königsberg i. P.).

36) Woolsey. A case of tumor of the spinal cord.

(Med. and surg. report of the Presbyterian hospital, New York Vol. VI. 1904.)

Die 34jährige Pat. erkrankte 1½ Jahre vor der Operation mit Schmerzen in der linken Schulter; 4 Wochen später Schwäche im linken Arme, Gürtelgefühl am oberen Bauche, bald darauf Schwäche im linken Beine, Sensibilität in der linken Körperhälfte herabgesetzt, in letzter Zeit Sphinkterschwäche. Zurzeit Parästhesien der Hände, besonders links, teilweise Lähmung des linken Armes, spastische Lähmung des linken Beines, Steigerung der Reflexe am Beine. Herabsetzung der Sensibilität in der rechten Körperhälfte aufwärts bis zum 5. Brustwirbel. Hierüber eine schmale hyperästhetische Zone.

Diagnose: Geschwulst in Höhe des 6. Cervicalsegmentes des Rückenmarkes. Laminektomie des 4.—7. Cervicalwirbels; nach Insision der nicht veränderten Dura starker Abfluß von Liquor, Mark in Höhe des 6. Cervicalsegmentes stark nach hinten vorgewölbt; links und vorn von ihm eine dunkelblaue, härtere Hervorragung, von einer in die Pia übergehenden Kapsel bedeckt; nach Durchtrennung derselben und zweier bedeckender hinterer Nervenwurzeln stumpfe Ausschälung der Geschwulst, welche 2 : 1¾ cm mißt. Naht der Dura. Mikroskopische Diagnose: Endotheliom. Zunächst Zunahme der Lähmung, besonders links. Nach 14 Tagen gingen die Lähmungen an langsam zurückzugehen, später auch die Sensibilitätsstörungen; 7 Monate nach der Operation war bedeutende Besserung eingetreten.

Der Sitz einer Markgeschwulst in der Cervicalregion ist der seltenste von allen. Nur vier ähnliche Fälle sind beschrieben worden. Die Diagnose des Sitzes und die Behandlung werden kurz besprochen.

Mohr (Bielefeld).

## 37) P. Reclus. Sur trois observations de branchiomes.

(Bull. et mém. de la soc. de chir. de Paris T. XXIX. p. 825.)

R. vermehrt die Zahl der bisher veröffentlichten Fälle von Branchiomen um drei neue Beobachtungen: In seinem ersten Falle handelte es sich um ein Karzinom bei einem 29jährigen Manne, dessen Exstirpation die Durchschneidung der Carotis communis, Carotis ext. und interna, Jugularis interna, des N. vagus, N. sympathicus und N. hypoglossus nötig machte und von einem apoplektischen Insult gefolgt war; die Lähmungserscheinungen gingen zum größten Teile zurück; doch schon nach einem halben Jahre erforderte ein Rezidiv eine zweite Operation. Im zweiten und dritten Falle waren die Geschwülste beweglicher, die Operationen einfacher. — Bezüglich der Ätiologie dieser Geschwülste stimmt R. der Annahme v. Volkmann's zu, daß sie von embryonalen Resten der Kiemenspalten abstammen, glaubt aber mit Veau, Cunéo, Chevassu in der Einteilung dieser Geschwülste noch weiter gehen zu dürfen, je nachdem die verschiedenen Bestandteile der Kiemenbögen, das bindegewebige Skelett oder die epitheliale Auskleidung, das Epithel der inneren oder der äußeren Abschnitte der Kiemenspalten die Grundlage für die Geschwulstbildung abgaben. Die Geschwülste mit gemischtem Typus haben im allgemeinen eine bessere Prognose, entwickeln sich sehr langsam und sind gut der radikalen Heilung durch Exstirpation zugänglich, während die rein epithelialen Geschwülste meist bösartige Karzinome darstellen.

Reichel (Chemnitz).

## 38) J. L. Faure. La cure chirurgicale de la paralysie faciale.

(Bull. et mém. de la soc. de chir. de Paris T. XXIX. p. 830.)

War Ballance der erste, der überhaupt zur Heilung der Facialislähmung eine Nerven Anastomose des N. facialis mit dem N. accessorius Willisii ausgeführt hat, so hat F. die gleiche Operation, ohne das Vorgehen Ballance's zu kennen, 1898 zuerst in Frankreich ausgeführt und veröffentlicht. Er stellt jetzt alle seitdem in der Literatur bekannt gewordenen Fälle gleichartiger Operationen, im ganzen 14, zusammen und bespricht ihre Resultate; zwei Fälle Ballance's scheiden wegen noch zu kurzer Beobachtungszeit aus. In keinem der übrig bleibenden 12 Fälle ist ein vollständiger Mißerfolg zu verzeichnen, wenn auch die Nervenregeneration eine mehr oder minder vollständige war. Die besten Resultate ergaben die möglichst frühzeitig vorgenommenen Operationen; doch selbst nach mehrjährigem Bestehen der Lähmung ist der Erfolg nicht ausgeschlossen. Blieb bei einigen Operationen auch eine deutliche Parese zurück, so war bei anderen während der Ruhe schließlich nicht der mindeste Unterschied zwischen rechter und linker Gesichtshälfte zu sehen; der Muskeltonus hatte sich also ganz wieder hergestellt. Freilich blieb die willkürliche Motilität der Muskeln der kranken Gesichtshälfte erloschen, insofern als kein Operierter willkürlich diese Muskeln für sich allein, sondern immer nur bei gleichzeitiger Erhebung der Schulter (Wirkung des M. trapezius) kontrahieren konnte. Auch erfolgte bei letzterer Bewegung stets unwillkürlich eine Mitbewegung der kranken Gesichtshälfte. Nur ein von Martin operierter Pat. erlernte vollständig die willkürliche Bewegung wieder. F. beschreibt kurz die verschiedenen Möglichkeiten der Anastomosenbildung, hält die Anastomosierung des Facialis mit dem Accessorius Willisii für empfehlenswerter als die mit dem Hypoglossus.

Reichel (Chemnitz).

## 39) S. D. Hopkins. Preliminary report of bilateral excision of the superior and middle cervical sympathetic ganglia in five cases of epilepsy.

(New York and Philadelphia med. journ. 1904. Nr. 10.)

Einer dieser fünf Fälle war nach einer Kopfverletzung entstanden; hier wurden die Anfälle nach der Resektion der Cervicalganglien etwas seltener als zuvor. In den übrigen vier Fällen (gemeine Epilepsie) kam es zu einem völligen Aufhören der Krämpfe. Die Heilung besteht in einem Falle seit 2 Jahren und

1 Monat; hier hatte die Epilepsie 9 Jahre gedauert; bei den anderen drei Kranken seit  $\frac{1}{2}$ —1 Jahr. **Lengemann** (Bremen).

40) **Poirier**. Tic douloureux de la face. Resection du ganglion cervical supérieur du grand sympathique. Amélioration très sensible.

(Bull. et mém. de la soc. de chir. de Paris T. XXIX. p. 769.)

Den wesentlichen Inhalt der Mitteilung P.'s enthält die Überschrift. Um das Resultat der Operation richtig zu beurteilen, ist die Zeit zwischen Operation und Publikation viel zu kurz, umso mehr, als der Pat. P.'s auch vor der Operation mehrfach monatelange schmerzfreie Intervalle hatte. **Reichel** (Chemnitz).

41) **B. Huguenin**. Kasuistisches und Kritisches zur Lehre des Karzinoms der Schilddrüse.

(Deutsche Zeitschrift für Chirurgie Bd. LXXIII. p. 104.)

Im pathologischen Institute zu Genf gelangte die Leiche eines 58jährigen Mannes zur Sektion, welcher über 1 Jahr lang paraplegisch gewesen war und einen Buckel der Brustwirbelsäule, verbunden mit weicher Geschwulst, also eine neoplastische Spondylitis gehabt hatte. Die Wirbelsäulengeschwulst zeigte die Textur von Schilddrüsenewebe und konnte als Metastase von einem Schilddrüsenkarzinom bestimmt werden, da es gelang, in der kropfig vergrößerten, sonst übrigens einfach kolloid veränderten Schilddrüse nach vielem Suchen einen runden, weißen, nur 4—5 mm Durchmesser besitzenden Karzinomherd nachzuweisen. Da im Herzen das Foramen ovale offen geblieben gefunden wurde, ist es möglich, daß der zur Metastase Anlaß gebende Embolus mit Umgehung des kleinen Kreislaufes vom rechten in den linken Vorhof gewandert und in die Aortenbahn gerückt ist.

Verf. vergleicht seinen Fall mit ähnlichen, in der Literatur veröffentlichten, wobei er bezweifelt, daß einfache Kolloidkröpfe jemals zu bösartigen Metastasen führen können. Hierzu hält er nur primäre Karzinomherde der Schilddrüse für fähig, die aber in anderen Fällen von den Untersuchern übersehen worden sein mögen, was bei der Kleinheit, die sie besitzen können, leicht möglich ist. Übrigens lehrt die Statistik der pathologischen Anstalten in Bern und Genf, daß bösartige Schilddrüseneschwülste sich meist in kropfig veränderten Drüsen entwickeln, und daß diese Erkrankungen in Genf seltener sind als in Bern.

**Meinhard Schmidt** (Cuxhaven).

42) **Nettel**. Über einen Fall von Thymustod bei Lokalanästhesie, nebst Bemerkungen über die Wahl des allgemeinen Anästhetikums.

(v. Langenbeck's Archiv Bd. LXXIII. Hft. 3.)

Bei einer 31jährigen Pat. wurde unter Schleich'scher Infiltrationsanästhesie eine Kropfexstirpation ausgeführt. 15 Minuten nach dem Eingriffe trat der Tod ein. Bei der Obduktion fand sich der sog. Status thymicus mit enormer Hyperplasie des ganzen lymphatischen Apparates, namentlich der Lymphfollikel am Zungengrund, in der Milz und dem Darmkanale, ferner Vorhandensein der vergrößerten Thymusdrüse. Die Todesursache ist also allein in dieser von A. Paltauf beschriebenen anormalen Körperkonstitution zu suchen, während in einem anderen, nach Lokalanästhesie von v. Mikulicz berichteten Falle vermutlich die Größe der Kokainmenge an dem tödlichen Ausgange Schuld war. Wahrscheinlich ist der operative Eingriff selbst und die damit für den Pat. verbundene psychische Erregung das auslösende Moment für den Tod im vorliegenden Falle gewesen, wie es ja bekannt ist, daß Individuen mit dem Status lymphaticus schon gelegentlich eines äußeren Reizes, wie z. B. beim Baden, eines plötzlichen Todes sterben können.

Was die Wahl der verschiedenen Narkotika betrifft, so wird in der v. Eiselsberg'schen Klinik das Chloroform rein angewendet bei allen Operationen an den Luftwegen oder in deren Nähe. Als Kontraindikationen gegen Chloroform gelten allgemeine Schwäche, schwere Anämie, Herzmuskeldegeneration, Fetters, Arteriosklerose, schlecht kompensierte Herzfehler und Nierenerkrankungen. Bei Trinkern,

bei denen die Äthernarkose relativ schwer eintritt und nicht tief wird, findet Benutzung der Billroth'schen Mischung statt, oder es wird Äther in Form des Ätherrausches dargereicht. Kleinere Eingriffe werden entweder mit der letztgenannten Methode oder bei jungen Leuten mit gesundem Herzen in Bromäthyl-narkose gemacht.  
E. Siegel (Frankfurt a. M.).

43) Coenen. Über ein Lymphosarkom der Thymus bei einem 6jährigen Knaben.

(v. Langenbeck's Archiv Bd. LXXIII. Hft. 2.)

Krankengeschichte eines 6jährigen Knaben mit einer Mediastinalgeschwulst, die nach Lage, Form und Ursprung auf die Thymusdrüse als Entstehungsort hinweist, wenn auch Hassal'sche Körperchen nicht nachgewiesen wurden. Der Verlauf war ein sehr rascher, führte in wenigen Wochen zum Tode. Der Fall gehört, wie viele andere Lymphosarkome, in ein Gebiet, in dem sich die bösartigen Geschwülste der Bindegewebsreihe, die Sarkome, mit gewissen leukämischen Blutkrankheiten berühren. Die in der Niere und der Leber nachgewiesenen Knötchen sind als proliferierende, echte Lymphocytenmetastasen aufzufassen. Sie sind durch das lymphämische Blut in diese Organe gebracht, haben sich daselbst festgesetzt, vermehrt und haben, wie in der Niere, Geschwulstcharakter angenommen.

E. Siegel (Frankfurt a. M.).

44) Löhner. Ein Fall von vollkommener Ausstopfung der Trachea durch verkäste und gelöste Bronchiallymphknoten nach Perforation in den Anfangsteil des rechten Bronchus. (Aus dem pathologischen Institut der Universität Gießen.)

(Münchener med. Wochenschrift 1904. Nr. 27.)

Der Fall war klinisch außerordentlich kurz und stürmisch verlaufen. Der vorher scheinbar ganz gesunde 4jährige Knabe bekam plötzlich einen Erstickenfallsanfall, der bald vorüber ging, mehrere Stunden später aber sich in noch schwererem Grade wiederholte und rasch den Tod herbeiführte, nachdem die Tracheotomie und Einleitung künstlicher Atmung gar keinen Nutzen gebracht hatte. Die Aufklärung gab die Sektion durch den im Titel enthaltenen Befund. — In der Literatur finden sich noch 20 ähnliche Fälle, von denen nur drei durch die Tracheotomie hatten gerettet werden können.

Kramer (Glogau).

45) W. Downie. Tooth-plate lodged in the trachea for three months: removed by operation.

(Glasgow med. journ. 1904. Juli.)

Pat. war bei dem Zusammenbruch einer Tribüne verunglückt, hatte eine große Kopfwunde davongetragen und war 14 Tage bewußtlos. In der Folgezeit hatte er viel mit Atembeschwerden zu tun und wurde von verschiedenen Ärzten an Laryngitis, Bronchitis usw. behandelt.

Verf. bemerkte bei der Laryngoskopie den Fremdkörper, und erst jetzt erklärte der Pat., daß er seit jenem Unfälle sein Gebiß vermisste. Die ziemlich große Platte mit einem Schneidezahne wurde durch Tracheotomie entfernt und Pat. geheilt.

W. v. Brunn (Marburg).

46) McCosh. A case of extraction of an intubation tube from the right bronchus.

(Med. and surg. report of the Presbyterian hospital, New York Vol. VI. 1904.)

Bei dem 14jährigen Knaben wurde 1895 eine Kehlkopfspaltung wegen multipler Papillome vorgenommen, gleichzeitig eine Tracheotomie in Höhe des 3. bis 4. Trachealringes; die Kanüle wurde bis 1900 beständig getragen. Eine jetzt vorgenommene Untersuchung ergab, daß die Kehlkopflichtung 1½ cm oberhalb der Tracheotomieöffnung ganz obliteriert, die Epiglottis durch Narbensüge fest über

den Eingang verzogen war. Durch Spaltung nach oben zeigte sich, daß die Kehlkopfkorpel ein festes, narbiges Rohr ohne Andeutung von Schleimhaut oder Lichtung umschlossen. In zwei Sitzungen wurde nach Spaltung des Zungenbeines, ausgiebiger Narbenexzision und Streckung der Epiglottis wieder ein Kanal nach der Mundhöhle zu hergestellt und ein Gummirohr durchgeführt. Nach einigen Wochen wurde nach nochmaliger Erweiterung der Kanalarinne dieselbe mit Thiersch'schen Transplantationen vom 1. Trachealringe bis 1 cm unterhalb des Kehledekels ausgekleidet, und in einer weiteren Sitzung die vordere Kanalwand durch Anfrischung und Vereinigung der Hautränder geschlossen. Das Gummirohr wurde nach einigen Monaten durch eine Intubationskanüle ersetzt, durch welche der Kranke bei verschlossener Trachealöffnung frei atmete. Dieselbe wurde 2 Jahre lang (gegen Verf.'s Absicht) ohne Störung getragen und geriet dann plötzlich bei einer starken Inspiration in den rechten Bronchus. Das Röntgenbild zeigte sie 5 cm rechts vom Brustbein; starke Cyanose, blutige Expektoration. Nach vergeblichen Extraktionsversuchen von der erweiterten Trachealfistel aus wurde die Luftröhre zirka 60 Stunden nach dem Vorfalle bis unterhalb des oberen Brustbeinrandes gespalten; bei nochmaligem Extraktionsversuch erfolgte eine profuse venöse Blutung infolge Verletzung einer Vene aus der Trachea, und der Zustand wurde verzweifelt; doch gelang ein nochmaliger Versuch, und die Blutung stand sofort nach Entfernung der großen, sehr rauhen Tube. Hierauf Naht der Luftröhre bis auf eine schmale Öffnung für eine Tracheotomiekanüle, welche nach 14 Tagen entfernt wurde. Seit her atmet Pat. frei durch den neugebildeten Kehlkopf bei vernarbter Trachealöffnung und kann sich in einem großen Zimmer gut verständlich machen.

Mohr (Bielefeld).

#### 47) Voswinkel. Weitere Erfahrungen über die Behandlung veralteter Empyeme durch ausgedehnte Rippenresektion.

(v. Langenbeck's Archiv Bd. LXXIII. Hft. 2.)

V. berichtet über 13 Fälle, bei denen wegen veralteten Empyems eine ausgedehnte Rippenresektion vorgenommen wurde. In fast allen diesen Fällen wurde eine so ausgedehnte Operation nötig, weil es sich um lange bestehende Exsudate handelte, oder weil im Anfange der Erkrankung durch ungeeignete Maßnahmen — Punktion, Aspiration oder Insision — die Heilung der Empyeme nicht erzielt werden konnte und so starke Veränderungen der Pleura und des Brustkorbes auftraten, daß auch die später ausgeführte einfache Rippenresektion nicht mehr zum Ziele führte. Deshalb ist dringend anzuraten, bei Empyemen der Pleura von vornherein zeitig die Rippenresektion vorzunehmen. Ausgeschlossen wurden von der Thorakoplastik nur Pat. mit fortgeschrittener Tuberkulose beider Lungen und anderer Organe und Kranke mit sehr schlechtem Allgemeinzustand. Der Eingriff selbst wurde meist nach Schede ausgeführt, d. h. erst wurden die Rippen in großen Zügen freigelegt und reseziert, dann die Pleura costalis abgetragen. In einem Falle wurden mit einer starken Rippenschere die dicken Pleuraschwarten mitsamt den Rippen und Interkostalweichteilen sternal- und dorsalwärts ohne vorherige Umstechung der Interkostalgefäße durchgekniffen; die Blutung war dabei sehr gering.

Die Dekortikation der Lungenpleura wurde in einer Reihe von Fällen vorgenommen und erledigte sich in einfacher Weise. In anderen Fällen war sie aber der blutigste Teil des Eingriffes, so daß man sich häufig mit der Herstellung tiefer Furchen mittels Thermokauters bis auf das Lungengewebe begnügte. Dieser Eingriff genügte auch vollkommen.

Nach den Erfahrungen des Verf. ist die Schnittführung Schede's bei der Operation die zweckmäßigste, da sie am besten die in Betracht kommende Muskulatur schon und die Möglichkeit gibt, selbst die größte Empyemböhle in voller Ausdehnung freizulegen und in eine flache Mulde zu verwandeln, die durch den gebildeten Haut-Muskellappen gut gedeckt wird. Außerdem tritt nach der Operation eine ausgezeichnete Wiederausdehnung der kollabierten Lunge ein.

Von den 13 Pat., über die Verf. referiert, starben vier, die neun überlebenden wurden völlig geheilt und wieder erwerbsfähig. Verkrümmungen der Rückenwirbelsäule wurden nicht beobachtet. Die Gebrauchsfähigkeit der oberen Extremität war bei allen Operierten herabgesetzt, insofern sie nicht mehr so schwere Arbeiten mit derselben verrichten konnten, wie vor der Operation.

Am Schluß der Arbeit sind die Krankengeschichten ausführlich mitgeteilt und mit Illustrationen versehen.  
E. Siegel (Frankfurt a. M.).

#### 48) Walther. Kyste hydatique du poumon.

(Bull. et mém. de la soc. de chir. de Paris T. XXIX. p. 857.)

Die Diagnose »Lungenechinokokkus« war in W.'s Falle von Bécèle re wesentlich auf Grund der Skiaskopie gestellt worden, welche zeigte, daß die Geschwulst fast die ganze linke Lunge einnahm und sich gegenüber dem gesunden untersten Lungenabschnitte durch eine gekrümmte Linie im Schattenbilde scharf absetzte. Da die Dämpfung des Perkussionsschalles vorn im Niveau der 3. und 4. Rippe am ausgesprochensten war, glaubte W. hier am ehesten auf das Vorhandensein von Verwachsungen beider Pleurablätter rechnen zu dürfen, legte deshalb die 4. Rippe durch einen Lappenschnitt bloß, resezierte ein 5 cm langes Stück aus ihr und punktierte von hier aus die Cyste mit einem Trokar. Nachdem 500 g wasserklarer Flüssigkeit ausgelaufen waren, zeigte ein hörbares, schlürfendes Geräusch an, daß doch neben der Kante Luft in die Pleurahöhle eintrat, Verwachsungen also nicht bestanden. Deshalb inzidierte W. nun zu beiden Seiten des Trokars rasch die Pleura und zog sofort den Cystensack mit Hakenzangen derart vor, daß seine Wand sich fest an den Wundrand anlegte und Luft nicht weiter in die Brusthöhle einströmen konnte. Als nach Entfernung von 1200 g Flüssigkeit der weitere Abfluß aufhörte, injizierte er nach dem Vorgange von Devé und Quénu in den Cystensack 500 g 1%iges Formalin, ließ es 5 Minuten darin, spaltete nach seinem Wiederabfluß den Sack, entfernte vollständig die ihn auskleidende Membran, trocknete die Höhle aus und verschloß den Sack dann wieder durch Catgutnähte. Über die Wunde klappte er den Weichteillappen zurück, nachdem er vorher bis zur Nahtstelle des Sackes ein Drainrohr eingelegt hatte. — W. übertrug demnach als erster die Delbet'sche Methode der Behandlung der Leberechinokokken auf die des Lungenechinokokkus. — Der Verlauf bis zu der freilich schon wenige Tage nach der Operation erfolgenden Publikation war günstig.

Bestüglich des weiteren Verlaufes erhebt Tuffier Bedenken, ob sich die Wände des entleerten Cystensackes auch vollständig aneinander legen würden, da er selbst in einem Falle von Lungenechinokokkus den Sack außerordentlich starrwandig antraf; allerdings handelte es sich in seinem Falle um eine vereiterte Cyste.  
Reichel (Chemnitz).

#### 49) Potherat. Sur les kystes hydatiques du poumon.

(Bull. et mém. de la soc. de chir. de Paris T. XXIX. p. 865.)

P. beobachtete drei Fälle von Lungenechinokokkus, von denen er zwei operierte. Beide Male war der Cystensack vereitert und wurde durch Inzision und Drainage Heilung erzielt. Im dritten Falle erfolgte spontaner Durchbruch des Echinokokkus in einen Bronchus und schließlich nach Aushusten zahlreicher Membranfetzen auch Genesung, ohne daß es zur Eiterung gekommen war; die massenhaft in Intervallen ausgehustete Flüssigkeit war stets wasserklar.

Reichel (Chemnitz).

#### 50) Tuffier. Extraction d'une balle implantée dans la paroi de l'oreille gauche du coeur.

(Bull. et mém. de la soc. de chir. de Paris T. XXIX. p. 957.)

Pat. hatte im März 1903 einen Revolverschuß in die Brust erhalten. Die anfänglichen Erscheinungen waren gering, so daß der Kranke, ein Unteroffizier, seinen Dienst nach kurzer Zeit wieder aufnehmen wollte. Dann stellten sich aber bald schwerere Störungen, Herzklopfen, Erstickungsanfälle ein, die jeder inneren

Behandlung trotzten. T., in dessen Behandlung der Pat. im Oktober 1903 trat, stellte zusammen mit Contremoulins durch Skiaskopie fest, daß das Geschoß aller Wahrscheinlichkeit nach in der Wand des linken Herschotes festhaftete, mit zwei Dritteln den Herzschaten nach außen überragend, und entschloß sich zur operativen Entfernung. Die Narbe der Einschußöffnung saß im zweiten linken Interkostalraum, einen Querfinger breit nach außen vom linken Sternalrande. Mit einem 7 cm langen, nach innen etwas konkavem Schnitt durchtrennte T. die Weichteile etwas nach außen von dieser Narbe, resezierte 3 cm der zweiten Rippe, drängte den linken Pleurasack vorsichtig stumpf zurück, gelangte unter mehrfacher Kontrolle mit dem Contremoulins'schen Kompaß auf das Geschoß, lockerte es mit der Hohlsonde und konnte es ohne jede Blutung extrahieren. — Pat. gas.

Reichel (Chemnitz).

51) **Routier.** Hypertrophie mammaire unilatérale et grosse. (Société d'obstétrique, de gynécologie et de paediatric de Paris 1903. November.)

Die 22jährige Frau bemerkte an der linken Brustwarze eine langsam größer werdende, schmerzlose, kleine Geschwulst. Als sie schwanger wurde, vergrößerte sich die Geschwulst rapid, gleichzeitig trat eine schwere Anämie auf.

Im 4. Monate der Gravidität wurde die 6750 g schwere rechte Brustdrüse entfernt und bald danach verschwand auch die Anämie. Histologisch wurde ein Adenofibrom der Brustdrüse festgestellt. Das Kind wurde ausgetragen.

Neck (Chemnitz).

52) **Engländer.** Noch einige Worte über diffuse Brustdrüsenhypertrophie.

(v. Langenbeck's Archiv Bd. LXXIII. Hft. 3.)

E. berichtet über den weiteren Verlauf eines schon früher publizierten Falles von diffuser Brustdrüsenhypertrophie. Er bestätigt, daß alle interne Therapie, wie Darreichung von Jodkali, Tabletten aus Extr. mammae usw. vergeblich war. Indessen ist er durch die neuerdings vorgenommene Brustamputation in den Stand gesetzt, die Diagnose auch durch mikroskopische Präparate zu bekräftigen. Auf Grund der eigenen Untersuchung und der Angaben anderer Autoren kann Verf. bestimmt sagen, daß dem Leiden kein einheitlicher mikroskopischer Bau zukommt, daß aber jeder bösartige Charakter auszuschließen ist. Aus dem Verlaufe des Leidens glaubt er ferner den Schluß ziehen zu dürfen, daß entgegen den Ansichten Billroth's u. a. die diffuse Hypertrophie der Brustdrüse nicht im Zusammenhang mit der Menstruation steht, noch daß sie irgendeinen schädigenden Einfluß auf die Funktionen der weiblichen Genitalien ausübt.

E. Siegel (Frankfurt a. M.).

53) **Ali Krogius.** Beitrag zur Kenntnis von »Paget's disease of the nipple«.

(Deutsche Zeitschrift für Chirurgie Bd. LXXIII. p. 165.)

K. hat einen einschlägigen Fall bei einer 74jährigen Arbeiterswitwe behandelt, welche ihrer wahrscheinlich unrichtigen Angabe nach erst vor 5 Monaten erkrankt war, deren Brust übrigens bereits sicher krebsig entartet war und deshalb unter gleichzeitiger Ausräumung der axillaren und supraclavicularen Drüsen entfernt werden mußte. Bei Sektion der ca. 3 Monate später von der Operation genesenen, aber der Kachexie verfallenden Pat. fanden sich zahlreiche innere Krebsmetastasen. K. hat die Mamma gründlichst histologisch untersucht, und die Berichterstattung über seine Befunde, die durch sechs schöne Figuren veranschaulicht wird, bildet das hauptsächlichste Interesse der Abhandlung.

Wie seine Vorarbeiter fand K. die charakteristischen Veränderungen an den Epidermiszellen, große blasige Aufquellung, Abrundung, Verlust ihres Fasersystems und des Stachelbesatzes, Großwerden der Kerne, vielfache Mitosen. Ebenso fand er unterhalb der Zone der veränderten Epidermis einen breiten In-



filtrationswall, vorzugsweise aus Plasmazellen bestehend (> Plasmom« nach Unna). In den tieferen Hautschichten sodann zeigen die Schweißdrüenschläuche ähnlich aufgequollene Zellen wie das oberflächliche Epidermislager, außerdem erfahren dieselben aber Verdickung und hochgradige Ausdehnung durch epitheliale Zellwucherung. K. ist der Ansicht, daß die Karsinombildung von dieser tiefer gelegenen Schweißdrüsenkrankung ausgegangen ist. Er nimmt an, daß dem Proliferationsprozeß im Deckepithel durch die Plasmomschicht ein wirksames Hindernis gegen ihr Tieferdringen in das Corium entgegentritt, daß aber durch Vermittlung der Schweißdrüsengänge dieser schützende Wall dennoch von der Erkrankung durchbrochen oder umgangen wird. Jedenfalls weist die Beobachtung darauf hin, daß dem Verhalten der Schweißdrüsen bei der Paget'schen Erkrankung mehr Aufmerksamkeit zu widmen ist, als bisher geschehen.

Meinhard Schmidt (Cuxhaven).

54) A. Martin. Appendicite par présence d'anneaux de taenia saginata dans l'appendice.

(Bull. et mém. de la soc. de chir. de Paris T. XXIX. p. 807.)

Bei Resektion eines Wurmfortsatzes im freien Intervall traten im Moment des Durchschneidens zwei lebende Tänienglieder aus; in dem aufgeschnittenen Wurmfortsatze fanden sich drei Oxyuren und zwei kleine Kotsteine. War wirklich die Tänie die Ursache der vorausgegangenen Appendicitisanfälle? Ref.

Reichel (Chemnitz).

55) L. Picqué. Appendicite gangrèneuse d'emblée. Péritonite généralisée. Intervention précoce à la 30. heure. Guérison.

(Bull. et mém. de la soc. de chir. de Paris T. XXIX. p. 911.)

Der 23jährige Pat., ein Arzt, litt seit seinem 12. Lebensjahre an Darmkoliken, welche in Zwischenräumen von ca. 3 Wochen auftraten und je ca. 8 Tage anhielten. Er hielt daher seine jetzige Erkrankung, welche plötzlich mit heftigem Schmerz in der Nabelgegend einsetzte, für einen neuen Kolikanfall. Heftiges Erbrechen folgte, die Temperatur stieg auf 38,5°, am Abend des nächsten Tages auf 40°; doch der Leib blieb weich, nicht meteoristisch. Der Puls machte 130 Schläge pro Minute, der Gesichtsausdruck verfiel. P., der erst jetzt zugezogen wurde, diagnostizierte allgemeine Peritonitis und riet zur sofortigen Laparotomie. Aus der Bauchhöhle entleerte sich stinkender Eiter und Darminhalt. Der Wurmfortsatz war brandig und mehrfach perforiert. Der ersten Inzision in der Medianlinie fügte P. zwei weitere in beiden Leistengegenden hinzu, resezierte den Wurmfortsatz und drainierte ausgiebig mit Drainröhren und Gase. Temperatur und Puls gingen sofort zurück. Pat. genas, nachdem im weiteren Verlaufe noch ein subcoecaler Abszeß geöffnet worden war.

Reichel (Chemnitz).

56) P. Reynier. Diagnostic de l'appendicite gangrèneuse primitive.

(Bull. et mém. de la soc. de chir. de Paris T. XXIX. p. 917.)

R. glaubt als ein wichtiges Symptom der primären gangränösen Appendicitis auf den häufig zu beobachtenden Gegensatz der Schwere der Allgemeinerscheinungen gegenüber dem geringfügigen oder völlig fehlenden örtlichen Befunde hinweisen zu müssen. Dieser Gegensatz trat deutlich zutage sowohl in dem oben mitgeteilten Falle Picqué's, wie in einer eigenen Beobachtung R.'s. In seinem Falle fand sich der Wurmfortsatz frei in der Bauchhöhle ohne jede Verwachsung, weinhefenfarbig; am aufgeschnittenen Präparate war die Schleimhaut jedoch fast in ganzer Ausdehnung schwärzlich, brandig. Es fand also von der Höhle des Wurmfortsatzes aus eine Resorption septischer Massen statt, während außen entzündliche Veränderungen noch fast vollständig fehlten.

Quénu beobachtete gleichfalls diesen Gegensatz zwischen allgemeinen und örtlichen Befunden; legt besonderen Wert für das Erkennen der gangränösen Form der Appendicitis auf das frühzeitig verfallene Aussehen der Pat., namentlich aber

auch auf den bei anscheinend völliger Gesundheit ganz plötzlich auftretenden wütenden und sich sehr rasch über den Bauch verbreitenden, namentlich oft in Nabelgegend und im Epigastrium geklagten Schmers, der spontan und auf Druck gerade in der Ileocoecalgegend oft viel geringer ist, ja fehlen kann. Derartige Symptome verlangen früheste Operation.

Reichel (Chemnitz).

57) Behr. Ein Fall von Tuberkulose des Wurmfortsatzes.

(Mitteilungen aus den Grenzgebieten der Medizin u. Chirurgie Bd. XIII. Hft. 2.)

B. fand bei der Sektion eines Phthisikers eine ausgedehnte Tuberkulose des Wurmfortsatzes; derselbe war 16 cm lang, mit einer dickflüssigen gelben Masse erfüllt, seine Schleimhaut hatte zahlreiche Geschwüre. Auch im Jejunum und Ileum ausgedehnte tuberkulöse Geschwüre. Bemerkenswert an dem Falle sind zwei Punkte: 1) Klinisch hatte diese Dünndarm- und Wurmfortsatztuberkulose nie die geringsten Erscheinungen gemacht. Nie hatte Durchfall, nie Schmerz bestanden. 2) Der Blinddarm selbst war frei von der tuberkulösen Erkrankung, die sonst bei Tuberkulose des Wurmfortsatzes nicht zu fehlen pflegt.

Haeckel (Stettin).

58) Delanglade. Substitution de la clavicule à la moitié supérieure de l'humérus supprimée par résection extra-périostique pour ostéosarcome.

(Bull. et mém. de la soc. de chir. de Paris T. XXIX. p. 620.)

D. brachte das Bardenheuer'sche Verfahren des Ersatzes des oberen Endes des Oberarmknochens durch Einpflanzung des gleichseitigen Schlüsselbeines bei einem 7jährigen Knaben zur Ausführung, anscheinend ohne das Vorgehen Bardenheuer's zu kennen. Es handelte sich um eine seiner Meinung nach durch Osteosarkom bedingte Verdickung des oberen Humerusendes, welche nach dem Röntgenbilde 63 mm lang, 35 mm breit war. Um die Exartikulation des Armes zu umgehen, resezierte D. die obere Hälfte des Oberarmes extraperiostal in folgender Weise: Winkelschnitt parallel dem vorderen Rande des Schlüsselbeines und des Deltoideus, dessen Ansätze am Schlüsselbeine durchschnitten werden. Extraperiostale Resektion der ganzen oberen Hälfte der Oberarmdiaphyse. Quere Durchschneidung des Schlüsselbeines am Ansatz des Kopfnickers; Ablösung der sich an ihm inserierenden Muskeln und Durchtrennung des Lig. conoïdes und trapesoides. Jetzt wird der Knochen um seine Gelenkverbindung mit dem Akromion nach unten herumgedreht, wobei sein laterales, noch knorpliges Ende ein wenig eingeknickt wird, und durch eine Silbernaht an der unteren Humerushälfte befestigt. Naht der Wunde. Drainage. — Der Wundverlauf blieb ungestört, doch blieb an der Stelle der Drainage eine Fistel bestehen. Nach  $\frac{1}{2}$  Jahre, zur Zeit der Veröffentlichung, erhob D. folgenden Befund: Straffe Pseudarthrose an der Vereinigungsstelle von Schlüsselbein und Oberarm; Verkürzung des Oberarmes um  $7\frac{1}{2}$  cm; Abduktion des Oberarmes bis ca.  $30^\circ$ , normale Auswärtsdrehung; Vor- und Rückwärtsbewegung fast aufgehoben; doch kann der Knabe sich allein an- und ankleiden und allein essen; kein Rezidiv. — Die mikroskopische Untersuchung ließ die Diagnose: Osteosarkom mit Riesen- und Spindelsellen stellen. Gleichwohl glaubt Pierre Delbet auf Grund ähnlicher, von ihm beobachteter Fälle, daß es sich mehr um eine fehlerhafte Kallusbildung einer Fraktur, als eine bösartige Neubildung gehandelt habe.

Reichel (Chemnitz).

59) Schwartz. Luxation sus-acromiale complète de l'extrémité externe de la clavicule. — Suture acromio-claviculaire par l'agrafe de Jacoël.

(Bull. et mém. de la soc. de chir. de Paris T. XXIX. p. 850.)

Die Überschrift enthält das Wesentliche. Die Klammer heilte ein und hielt beide Knochen sicher in normalem Kontakte.

Reichel (Chemnitz).

60) E. Ranzi. Ein Fall von doppelseitiger (kongenitaler) Schulterluxation nach rückwärts.

(Fortschritte auf dem Gebiete der Röntgenstrahlen Bd. VII. Hft. 4.)

R. hat einen Fall von doppelseitiger Schulterverrenkung beobachtet und skiagraphisch untersucht. Trauma und Syringomyelie als Entstehungsursachen konnten ausgeschlossen werden, dagegen sprach das Skiagramm für den kongenitalen Ursprung der Abnormität. Beiderseits Fehlen des Collum scapulae, rudimentär entwickelte Fossa glenoidalis, Abplattung der Gelenkfläche des Oberarmkopfes. Funktionsstörungen waren in nur geringem Grade vorhanden, der Oberarmkopf ließ sich durch eine Schulterkappe an der normalen Stelle fixieren.

Die Arbeit enthält eine Zusammenstellung der bisher beobachteten einschlägigen Fälle und wird durch Reproduktion zweier schöner Skiagramme illustriert.

Matthias (Königsberg i. Pr.).

61) Potherat. Myxome du membre supérieur et radiographie.

(Bull. et mém. de la soc. de chir. de Paris T. XXIX. p. 691.)

P. macht darauf aufmerksam, daß eine Geschwulst mit weichem, homogenem Gewebe die Röntgenstrahlen unterbrechen und so das Skiagramm zu diagnostischen Irrtümern Anlaß geben kann. Bei einem 76jährigen Manne mit einer mannskopfgroßen Geschwulst am Arm erweckte der auf der Röntgenphotographie deutliche Schatten die Vorstellung, daß die Geschwulst den Ellbogen rings umgriffen hatte und, da das Skelett unversehrt erschien, periostalen Ursprunges sei, weshalb mehrere Ärzte die Diagnose auf periostales Sarkom stellten und die Amputation empfahlen. Die genaue Abtastung ergab, daß die Geschwulst nur an der Außenseite des Armes entwickelt, weich, scharf umgrenzt war. P. konnte sie völlig aus einer Kapsel ausschälen; es handelte sich um ein Myom. — (P. erwähnt nicht, ob Röntgenphotographien von mehreren Seiten aufgenommen wurden oder nicht, was doch, wie man längst weiß, zur Klarstellung des Sitzes einer Geschwulst oder die Art der Dislokation von Fragmenten unerlässlich ist. Ref.)

Reichel (Chemnitz).

62) Wendt. Die Reposition des luxierten Os lunatum. (Aus dem Krankenhause »Bergmannstrost« in Halle a. S.)

(Münchener med. Wochenschrift 1904. Nr. 24.)

In dem Krankenhause Bergmannstrost sind in den letzten Jahren acht Fälle von Verrenkung des Mondbeines durch das Röntgenverfahren sicher nachgewiesen worden; drei derselben waren frisch, die übrigen veraltet; in allen war das Mondbein an der volaren Seite mit dem Radius ganz oder teilweise in Verbindung geblieben, das volare Band nicht zerrissen. Die Reposition gelang in den drei frischen Fällen durch Zug in der Längsrichtung der Hand, Dorsalflexion und darauffolgende Volarflexion bei gleichzeitigem direkten Druck auf den verrenkten Knochen; in dem einen Falle bestand noch ein Querbruch des Kahnbeines. Die Fälle von nicht reponierter Verrenkung gingen mit bedeutenden funktionellen Störungen (gänzliche oder fast völlige Unbeweglichkeit des Handgelenkes, Auftreten von Schwellung und Schmerzen bei jedem energischen Gebrauche der Extremität) einher; in zwei von ihnen wurde, da die blutige Reposition keinen Erfolg hatte, die Exstirpation vorgenommen und in dem einen dadurch Verringerung der Beschwerden, in dem anderen auch fast normale Beweglichkeit des Handgelenkes erreicht.

Kramer (Glogau).

---

Originalmitteilungen, Monographien und Separatabdrücke wolle man an Prof. E. Richter in Breslau (Kaiser Wilhelmstraße 115), oder an die Verlags- handlung Breitkopf & Härtel, einsenden.

---

# Zentralblatt für C H I R U R G I E

herausgegeben

von

**E. von Bergmann, F. König, E. Richter,**  
in Berlin, in Berlin, in Breslau.

Einunddreißigster Jahrgang.

Wöchentlich eine Nummer. Preis des Jahrganges 20 Mark, bei halbjähriger Vorauszahlung. Zu beziehen durch alle Buchhandlungen und Postanstalten.

**Nr. 40.                      Sonnabend, den 8. Oktober.                      1904.**

**Inhalt: S. Ruff, Ein Vorschlag zur Operation des Kryptorchismus. (Original-Mitteilg.)**

1) Paterson, Der Zellkern bei bösartigen Geschwülsten. — 2) Bergey, Immunität gegen Streptokokken. — 3) Duret, Die Geschwülste der motorischen Hirnregion. — 4) Wullstein, 5) Finck, Spondylitis. — 6) Hasebroek, Die Vorwärtslagerung des Schultergürtels. — 7) Schwarz, Seitliche Rückgratverkrümmung. — 8) Dambrin, Bauchquetschung. — 9) Marvel, Influenza und Appendicitis. — 10) Lycklema à Nyeholt, Radikaloperation der Leistenbrüche. — 11) Kemp, Zur Magendurchleuchtung. — 12) Renner, 13) Gayet, Magenkräbs. — 14) Decker, Pylorusstenose. — 15) Hepperlen, Enteroanastomose. — 16) Fraenkel, Hetralin. — 17) Mariani, Nephropexie.

**Doberlein, Ein neuer aseptischer Magazinnadelhalter und aseptische Magazinunterbindungsnadel. (Original-Mitteilung.)**

18) Freie Vereinigung der Chirurgen Berlins. — 19) Stewart, Rotz. — 20) Morquio, Tetanus. — 21) Curschmann, Posttraumatische Meningitis. — 22) Bianco, Gehirnverletzung. — 23) Killian, Geschwülste des Chiasma. — 24) Koebel, Otitischer Hirnabzeß. — 25) Hölischer, Paraffin in der Otorrhöe. — 26) Boyanes, Osteom der Augenhöhle. — 27) Brouardel, Zungenausreißung. — 28) Buschi, Wunde der Dura mater spinalis. — 29) Brohm, Bauchquetschungen. — 30) Clinton, Scheitubares Aneurysma der Bauchorta. — 31) Lycklema à Nyeholt, Mastdarmspülungen bei Infektionskrankheiten. — 32) Jopson, Gebärmutter im Leistenbruch. — 33) Fränkel, 34) A. v. Bergmann, Bassini'sche Operation. — 35) Quénu, Wurmfortsatz im Schenkelbruch. — 36) Martin, Zwerchfellbruch. — 37) Appel, Verschluckte Fremdkörper. — 38) Tuffier, Magenblutungen. — 39) Rotgans, 40) Monproffit, Gastroenterostomie. — 41) Zerl, Aneurysma der A. mesenterica superior. — 42) Brohm, 43) Schwarz, Ileus. — 44) Clogg, Dickdarmkrebs. — 45) Vanverts, 46) Routler, 47) Faure, 48) Pousson, Zur Heilung des widernatürlichen Afters. — 49) Chaput, Mastdarmverletzung bei Gebärmutterexstirpation. — 50) Lyot, Dünndarmriß bei Mastdarmkrebs. — 51) Stopczanski, Hämorrhoiden. — 52) Pennington, Pruritus ani. — 53) Terrier und Lecène, Darmcyste. — 54) Krause, Nierenbeckendiphtherie. — 55) Bierring und Albert, Hypernephrome.

(Aus der chirurg. Abteilung des Lazarus-Spitals in Lemberg.)

## Ein Vorschlag zur Operation des Kryptorchismus.

Von

**Dr. S. Ruff,**  
Primararzt.

Ich hatte vor einigen Monaten Gelegenheit, in der Rydygierschen Klinik einen Fall von Kryptorchismus zu sehen, welcher nach

der von Katzenstein angegebenen Methode operiert wurde. Das Resultat hat mich, abgesehen von der ziemlich komplizierten Operationstechnik, durchaus nicht befriedigt, und ich denke, daß auch andere Kollegen dieselbe Erfahrung gemacht haben, trotzdem die Methode geistreich ersonnen ist und scheinbar viele Vorzüge bietet. Ohne auf Details einzugehen, will ich nur auf die große Infektionsgefahr und die Unmöglichkeit — bei einer nicht unbedeutenden Wundfläche — einen streng aseptischen Okklusivverband anzulegen, hinweisen. — Überdies ist das — excusez le mot — kosmetische Resultat durchaus kein schönes.

Diese Umstände veranlaßten mich, in einem sich mir kurz darauf darbietenden Falle von Kryptorchismus in folgender Weise vorzugehen:

Schräger Schnitt, entsprechend dem Verlaufe des Leistenkanales, Spaltung des Leistenkanales, Freilegung des Samenstranges. Darauf vorsichtige Mobilisierung des Hodens und des Samenstranges, wobei stärkere Bindegewebszüge mit der Schere durchtrennt werden, unter strenger Schonung der Blutgefäße. Sobald der Samenstrang genügend mobilisiert ist, wird im Hodensack stumpf eine Aushöhlung gemacht, der Hoden in dieselbe gelagert, und zur Naht des Leistenkanales geschritten. Dies letztere ist der wichtigste Akt der Operation.

Ich nähe den Leistenkanal fast vollständig zu, so, daß der Samenstrang komprimiert wird. Ich verfolge damit den Zweck, eine venöse Stauung im Hoden zu erreichen. Dadurch wird der Hoden größer und schwerer, er kann also einerseits nicht in den Leistenkanal zurückschlüpfen, andererseits zieht er durch das größere Gewicht den Samenstrang aus und verlängert ihn langsam und sachte.

Um einem etwaigen Vorwurfe zu begegnen, daß dabei eine Nekrose oder Atrophie des Hodens entstehen kann, will ich gleich bemerken, daß jedermann, der Übung hat in Operationen von Leistenbrüchen nach Bassini oder Kocher, sehr leicht beurteilen kann, wie weit man den Samenstrang einschnüren darf, ohne eine vollständige Stase oder gar Blutleere hervorzurufen. —

Das Annähen des Hodens an den Grund des Hodensackes habe ich verworfen, da es a priori zwecklos erscheint, einen mobilen Gegenstand an einen nicht fixen Punkt fixieren zu wollen. —

Ich hatte bisher nur einmal Gelegenheit, nach der oben beschriebenen Modifikation zu operieren, und war mit dem Resultat überaus zufrieden, bin es auch heute, nach Verlauf von 4 Monaten post operationem. Der Hoden liegt tief im Hodensack, und alle subjektiven Beschwerden sind dauernd behoben.

Ich erlaube mir deshalb, diese Modifikation einer ziemlich schwierigen und dankbaren Operation den geehrten Fachgenossen zu empfehlen.

## 1) P. Paterson. The nucleus in malignant neoplasms.

(Practitioner 1904. Mai.)

Verf. berichtet auf Grund der mikroskopischen Untersuchung gefärbter Schnitte über das Verhalten der Zellkerne bei bösartigen Geschwülsten (Karzinomen und Sarkomen). Danach zeigten Schnitte aus diesen Geschwülsten eine Anzahl von Kernen, welche Fortsätze, wie Pseudopodien, aussendeten. In einigen Fällen bezeichnen diese Bilder das erste Stadium der Bildung von Tochterzellen durch Sprossung, in anderen jedoch stellen sie den Anfang der Auswanderung des Kernes aus dem Zelleib dar. Der Kern erreicht allmählich die Zellwand, bohrt sich hindurch und liegt dann außerhalb des Zelleibes, entweder in einer benachbarten Zelle oder aber zwischen den Bindegewebszügen der Neubildung, produziert hier Tochterkerne und wird das Zentrum einer neuen Zellbildung; er kann sich aber auch mit einem anderen ähnlichen Kerne vereinigen. Diese Vereinigung findet entweder direkt statt oder erst auf Grund eines lange dauernden Prozesses. Beide bilden dann einen tief färbbaren Kern. Gewöhnlich verschmelzen mehrere Kerne miteinander, und man sieht dann eine große Masse von Kernsubstanz, von der Tochterkerne durch Sprossung oder Teilung sich abspalten. Gleichzeitig proliferieren andere Kerne durch Mitose. Eine große Anzahl weicht sich auf letztere Weise, während andere von dem normalen Typus abweichen. Beim Beginne der Teilung wird ein kleiner Teil Chromatin abgestoßen, der anfangs in unmittelbarer Nähe des Kernes bleibt, später sich aber von letzterem trennt und außerhalb der Zelle deutlich erkennbar ist. Solch' ein Stückchen Chromatin, welches sich von der Zelle getrennt hat, kann die Größe eines Lymphocyten erreichen; darüber hinaus konnte Verf. kein Stadium beobachten. Der andere Teil des Kernes kann sich durch Mitose weiter teilen, aber mit einer verminderten Anzahl von Chromatinfäden. Ob diese Kerne, welche einen Teil ihres Chromatins verloren haben, in einer gewissen Phase der Entwicklung in dieser unregelmäßigen Weise weiter knospen oder ob sie die Wanderkörperchen ersetzen, die zuletzt mit anderen Kernen verschmelzen, konnte Verf. nicht entscheiden. Am wahrscheinlichsten ist ihm das letztere. Das oben beschriebene Phänomen kann überall in der Geschwulst beobachtet werden, jedoch sieht man am Rande der Neubildung fast nur Vermehrung der Kerne durch Knospung, während Mitosen gewöhnlich fehlen.

Verf. glaubt, daß ein einfacher entzündlicher Vorgang sich abspielt, daß bei Aufhören der Entzündung die Kerne ihre normale Beschaffenheit wieder erlangen, während bei Fortdauer des entzündlichen Prozesses die oben beschriebenen Veränderungen wahrnehmbar sind, die dem Gewebe den Charakter der Bösartigkeit verleihen. Durch 9 Mikrophotogramme werden die einzelnen Phasen erläutert.

Jenckel (Göttingen).

2) **Bergey.** Studies upon immunity against streptococci.

(Univ. of Pennsylvania med. bulletin Vol. XVII. Nr. 5. u. 6.)

Verf. schließt aus seinen Tierversuchen über Immunisierung gegen Streptokokken folgendes: Das Serum von Tieren, welche mit Streptokokkuskulturen immunisiert wurden, erwirbt eine agglutinierende Kraft für sämtliche Streptokokkenvarietäten, am ausgesprochensten für homologe Kulturen. Ein derartiges Serum zeigt keine ausgesprochene bakterizide Kraft gegen Streptokokken, besitzt jedoch einige antitoxische Wirkung gegen den toxischen Einfluß von Streptokokkenkultur-Filtraten. Die vorbeugenden und heilenden Fähigkeiten der gegenwärtig hergestellten Antistreptokokkenserum sind nach den Tierexperimenten von sehr geringem Werte. Den Feststellungen über die Wirksamkeit der Antistreptokokkenserum bei der Behandlung derartiger Infektionen kann solange kein großer Wert beigelegt werden, als bis das Tierexperiment uns größere Einsicht in den Mechanismus der Streptokokkeninfektion und in die Art und Weise, wie der Organismus dieselbe überwindet, gewährt hat.

Mohr (Bielefeld).

3) **H. Duret.** Sur les manifestations des tumeurs de la région Rolandique ou motrice.

(Revue de chir. Année XXIV. Nr. 3.)

Die exakte Diagnose in der motorischen Zone lokalisierter Erkrankungen beansprucht das größte Interesse: Von ca. 344 am Gehirn wegen Neubildungen ausgeführten Operationen betreffen nicht weniger als 63,5% — 214 — die Gegend der Zentralwindung. Eine lediglich für chirurgische Diagnostik gefertigte Zusammenstellung der wesentlichen Symptome wird daher jedermann gern lesen, wenn gleich Neues nicht darin gebracht wird. Im allgemeinen halten die einzelnen Äußerungen der Geschwulstentwicklung eine typische Reihenfolge ein; als erste tritt das »signal-symptôme — klonische Zuckungen in einzelnen Muskelgebieten — in Erscheinung. Ihnen gebührt besondere Würdigung wegen ihrer streng lokalen Beziehungen zum Sitze der Geschwulst.

Später folgen stärkere, noch immer auf Muskelgruppen beschränkte, mit erhaltenem Bewußtsein auftretende Krämpfe, die in Lähmungen und später Kontrakturen übergehen. Den Krampfanfällen geht entweder die oben erwähnte motorische oder eine sensitive Aura voraus. Mittlerweile haben sich dann die Hauptgeschwulstsymptome, der »Syndrome« entwickelt: Kopfweh, Schwindel, Erbrechen, Stauungspapille und halbseitige epileptiforme Anfälle — die Jackson'sche Epilepsie. Je nachdem nun das Wachstum einer Hirngeschwulst in andere Zentren übergreift, sich z. B. vom Facialiszentrum nach aufwärts oder vorwärts entwickelt, werden sensorische Zonen oder das Sprachgebiet in Mitleidenschaft gezogen, werden sich Reizungen, Lähmungen und Kontrakturen auf Arm- und Beinmuskulatur der

gleichen Seite ausdehnen und — falls eine Vergrößerung bis in die Nähe der anderen Hemisphäre stattfindet — sich sogar Reizerscheinungen der dem Sitze der Geschwulst entgegengesetzten Seite einstellen können. Den Störungen der Sensibilität ist besondere Aufmerksamkeit zu schenken; sie sind fast in der Hälfte der Fälle beobachtet, und kommen besonders Geschwülsten der Zentren für obere und untere Gliedmaßen zu. Die Einzelheiten, die natürlich je nach dem angrenzenden Zentrum für jede Gegend Verschiedenheiten aufweisen, sind hier nicht wiederzugeben. Für die Sensibilitätsstörungen hat Verf. sie in einer Tabelle zusammengestellt. Für Geschwülste, welche sich über mehrere Zentren erstrecken, ist es von größter Wichtigkeit, nicht nur die lokalen Symptome, sondern vor allem die Reihenfolge ihres Auftretens zu beachten. Die Frühdiagnose ist die Hauptbedingung für operative Erfolge. Wir müßten somit alles daran setzen, die Erkrankung zu lokalisieren noch ehe ausgedehnte Ausfallserscheinungen, Stauungspapille und Epilepsie aufgetreten sind.

Christel (Metz).

#### 4) L. Wullstein. Die Behandlung der tuberkulösen Spondylitis.

(Zeitschrift für orthopäd. Chirurgie Bd. XII. Hft. 4.)

Wie für die Skoliose, so hat Verf. nunmehr auch für die tuberkulöse Spondylitis das Verfahren beim Gebrauche seines bekannten Redressionsapparates zu einer vollständig abgeschlossenen Behandlungsmethode ausgearbeitet. Um diese Methode kennen zu lernen, ist das Studium der vorliegenden Arbeit unerlässlich. Denn die Indikation der Behandlung, die Wirkung der Extension oder Redression im Apparat und die Technik des Verbandes sind eingehend und klar geschildert. Zur Anwendung gelangen hauptsächlich drei Arten des Verbandes, nämlich 1) der einfache Extensionsverband, der nur zu einer gewissen allmählichen Aufrichtung der Wirbelsäule bestimmt ist, 2) der Pelottenverband, der außer Extension noch weiterhin eine Abflachung des Buckels, resp. eine in der Hauptsache paragibbare Lordosierung durch Pelottendruck bewirkt, und 3) der Reklinationsverband, bei welchem die totale Lordosierung des Rückens beabsichtigt ist. In dieser Reihenfolge werden bei hochgradigem Gibbus auch die Verbände angelegt. Ist aber der Buckel schon durch Extensionsverbände größtenteils ausgeglichen, so folgt auf die Extensionsverbände gleich ein Reklinationsverband. Prinzip ist es, nur einen solchen Verband anzulegen, der die Wirbelsäule zwischen Hinterhaupt und Becken in gleichmäßiger Extension hält. Nur bei der Tuberkulose im Atlantooccipitalgelenke pflegt W. einen kleineren Verband anzulegen. In der späteren Behandlungszeit können die Verbände auch mit abnehmbaren Apparaten vertauscht werden.

Kontraindiziert sind portative Verbände und Apparate 1) bei Kindern in den ersten vier Lebensjahren, 2) bei Pat., die an Senkungsabszessen oder an sonstigen floriden Erscheinungen leiden und



3) bei Pat., bei denen schon eine geringe, probeweise angewandte Extension floride Erscheinungen auslöst. In diesen Fällen wendet W. das Lorenz'sche Reklinationsbett an, derart modifiziert, daß die Reklination in bequemer Weise allmählich gesteigert werden kann. Das forcierte Redressement kommt nur als äußerstes Hilfsmittel bei Spondylitis mit hartnäckiger Lähmung in Betracht.

Die Vorteile des W.'schen Verfahrens bestehen in der leichten und völligen Kontrollierbarkeit der Extension jeder der beiden Wirbelsäulenhälften, ferner in der Möglichkeit, die Kompression des Buckels, die paragibbare Lordosierung, die Reklinationsstellung des Kopfes, die Korrektur einer event. gleichzeitig vorhandenen Seitenabweichung der Wirbelsäule oder einer Kontraktur im Hüftgelenke, kurz die vollständig detaillierte und dem betreffenden Fall entsprechende Korrektur des Rumpfes allmählich, sowie in schonender und in absolut dosierbarer Weise auszuführen. **J. Riedinger** (Würzburg).

5) **J. Finck** (Charkow). Das Problem der absoluten Ausgleichbarkeit des spondylitischen Buckels.

(Zeitschrift für orthopäd. Chirurgie Bd. XII. Hft. 4.)

Verf. bevorzugt bei der Behandlung des spondylitischen Buckels in der unteren Hälfte der Wirbelsäule bei Kindern die horizontale Reklinationslage im Gipsbette. Die Ausgleichung erfolgt dadurch, daß von Zeit zu Zeit und Schicht auf Schicht ein Polster unter den Buckel geschoben wird, um diesen allmählich von der Unterlage abzudrängen. Die Arbeit, welche sich auf den Vortrag des Verf. auf dem II. Orthopäden-Kongreß bezieht (s. d. Zentralblatt 1903 p. 874), erläutert in reicher Illustration das ganze Verfahren, das zunächst nur bei kleineren Buckeln anwendbar ist. Bei größeren Buckeln muß eine präparatorische Behandlung vorausgehen. Dieselbe besteht in der Regel darin, daß der Kranke, während er auf dem Rücken liegt, an seinem Buckel hochgehoben wird. Der Kranke hält dabei die Hände über den Kopf. Nur bei absoluter Unnachgiebigkeit schreitet F. auch zur Extension, aber ohne nachfolgenden Gipsverband. Das Kind wird gleich nachher wieder in sein Gipsbettchen zurückgelegt und dort gut befestigt. Die lange Zeit durchgeführte Liegekur hat für die betreffenden Kranken keine nachteiligen Folgen. Nach einigen Monaten dürfen die Kinder während des Tages kurze Zeit in einem Reklinationskorsett herumgehen. Nachts muß das Gipsbett jahrelang das natürliche Lager bilden.

**J. Riedinger** (Würzburg).

6) **K. Hasebroek**. Die Vorwärtslagerung des Schultergürtels als Haltungsanomalie und in Beziehung zum »runden Rücken«.

(Zeitschrift für orthopäd. Chirurgie Bd. XII. Hft. 4.)

Verf. macht darauf aufmerksam, daß der sog. runde Rücken der Kinder in manchen Fällen in nichts anderem besteht, als in

einer abnormen Lage des Schultergürtels. Bei näherem Zusehen ergibt sich eine primäre Vorwärtslagerung des Schultergürtels mit nach vorn und abwärts geschobenen Schulterblattgelenkfortsätzen und abgehobenen Schulterblattwinkeln. Das Leiden kommt einseitig und doppelseitig vor. In ätiologischer Hinsicht unterscheidet H. zwei Typen. Bei dem ersten Typus, dem der muskulären Rigidität, handelt es sich entweder um eine reflektorische Kontraktur oder um ein angeborenes Überwiegen des Tonus der vorwärtsziehenden Brustmuskeln. Der zweite Typus beruht auf einer Gleichgewichtsstörung infolge von Schwäche oder von Ermüdung der rückwärtsziehenden Muskeln. Bei letzterem Typus kommt als auslösendes Moment die Schwere der Arme in Betracht mit der Neigung, den Gelenkfortsatz der Scapula nach vorn und abwärts zu ziehen.

J. Biedinger (Würzburg).

### 7) **K. M. Schwarz.** Über einige, meiner Behandlungsart der seitlichen Rückgratsverkrümmungen eigentümliche, orthopädische Übungsapparate und deren Verwendung.

(Zeitschrift für orthopäd. Chirurgie Bd. XII. Hft. 4.)

Das Bestreben, die skoliotische Wirbelsäule mit möglicher Energie aufzurichten und im Gipsverbande festzuhalten, hat nach S. seine Berechtigung nur bei den schwersten Formen der Skoliose. Durch die Streckung des Rumpfes wird für die inneren Organe mehr Raum geschaffen und wird die Totalstellung des Rumpfes in seinem Verhältnis zum Becken korrigiert, indem man hauptsächlich das Überhängen beseitigt und die sich kreuzenden Querachsen des Rumpfes und des Beckens zueinander parallel stellt. Berechtigt ist ferner dieses Verfahren bei Skoliosen der oberen Brust- und unteren Halswirbelsäule, weil diese Gegend anderen Arten mechanischer Einwirkung schlecht zugänglich ist. Als beste Methode wird die Wullstein'sche anerkannt.

Verf. hält es aber für gut, vor allgemeiner Anwendung dieser Methode zu warnen. Bei minder hochgradigen Skoliosen könne sie nichts nützen. Die Streckung werde in vielen Fällen nicht erreicht. Andererseits werden die Bänder so stark gedehnt, daß Schlottergelenke entstehen. Dazu trete Atrophie der Muskulatur, und nach Abnahme des Verbandes komme es zu einem noch stärkeren Zusammensinken des halt- und kraftlosen Rumpfes. Das Ende einer solchen Behandlung lasse sich gar nicht absehen.

Verf. legt großen Wert auf einen guten Ernährungs- und Kräftezustand der skoliotischen Kinder. Geregelter Lebensweise, kräftige Ernährung, Bewegung in freier Luft, regelmäßige Turnübungen, Abhärtung, reichlicher Schlaf sollen den Kräftezustand der Pat. heben. Ferner soll die Wirbelsäule durch kräftige, aber möglichst genau auf die abgewichene Partie lokalisierte Redressionsübungen ohne besonders intensive Längsdehnungen mobilisiert werden. Zur

Nachhilfe bedient sich S. auch abnehmbarer orthopädischer Korsetts. Die Behandlung, die in vielen Fällen nur eine ambulatorische sein kann, muß möglichst lange fortgesetzt werden.

Unter Benutzung alter und neuer Ideen hat sich S. seit 24 Jahren eine Reihe von Redressionsapparaten kombinatorisch für seine orthopädische Anstalt in Prag zusammengestellt. Dieselben werden näher beschrieben. Es finden sich darunter Apparate und Vorrichtungen nach Schildbach, Seeger, Lorenz, Busch, Barwell, Zander, Beely, Hoffa u. a., außerdem 3 Schult-hess'sche Übungsapparate.

J. Riedinger (Würzburg).

### 8) C. Dambrin. Étiologie et mécanisme des lésions de l'intestin dans les contusions intestinales.

(Revue de chir. XXIV. ann. Nr. 3.)

Unter diesem Titel bringt D. einige Ergänzungen zu seiner Inauguraldissertation von 1903: Er führt zunächst aus, daß durch ihre Beschäftigung als Knechte, Fuhrleute, Reiter die Männer Verletzungen der Eingeweide durch Stoß oder Schlag weit mehr ausgesetzt sind als Frauen (46 zu 3). Vorwiegend wird der Dünndarm betroffen bei entspannten Bauchdecken und Füllung mit flüssigen Massen. Verhinderung am Ausweichen durch Mauern, abnorme Fixation der Eingeweide durch Verwachsungen, brüchige Konsistenz wegen Anwesenheit von Geschwüren sind mitbestimmend.

Für den Mechanismus der Verletzung wurden bislang Zerquetschung zwischen dem einwirkenden Gegenstande — der mit relativ geringer Fläche und ziemlicher Heftigkeit auftreffen müsse — und der Wirbelsäule bzw. den Beckenschaufeln, ferner Berstung und schließlich Abreißung in Anspruch genommen.

Die Quetschwunde des Darmes ist die häufigste und kennzeichnet sich durch trichterförmige Erweiterung von der Serosa nach der Mucosa zu, welche zuerst nachgibt. Für den Dünndarm liegt die »gefährliche Zone« Moty's oberhalb des Nabels. Der Dickdarm wird eher bei Stoßrichtung von innen nach außen im Bereich der Beckenschaufeln verletzt. Platzwunden des Darmes setzen ziemliche Füllung voraus, heftige Einwirkung großer Oberflächen, so daß aus einer abgeklemmten Schlinge der Inhalt nicht entweichen kann. Meist sind sie von Quetschwunden begleitet, die regelmäßig gesucht werden müssen. Da hierbei die Serosa zuerst einreißt, zeigt sie die größere Ausdehnung der Wunde mit trichterförmiger Verengung nach innen zu. Die Bestätigung dieser klinischen Erfahrungen durch Experimente an Hunden und freien Darmschlingen wird am Schlusse der interessanten Zusammenstellung gebracht.

Christel (Metz).

9) **Marvel.** Has influenza been a causative factor in the increase of appendicitis?

(Vortrag auf der 55. Jahresversammlung der Amer. med. assoc.)

(Journ. of the amer. med. assoc. 1904. Juli 30.)

Nach seinen Beobachtungen und Mitteilungen aus der Literatur bejaht M. die Frage. Wie es eine chronische Influenza des Atmungssystems gibt, so auch eine solche des Verdauungskanales. Der Wurmfortsatz ist durch seine Lage, seinen Bau, das Vorherrschen von Lymphgewebe und durch seine Blutversorgung besonders starken Infektionen und mechanischen Schädigungen, namentlich Abdrosselung der Blutzufuhr bei Schwellungen ausgesetzt. Körperteile derart sind aber besonders der Influenzainfektion zugänglich; wenn sie schon vorher krank waren, wird die Erkrankung durch Influenza sehr leicht verschlimmert.

Diskussion: De Lancey (Rochester), Walsh (Neuyork) warnen vor zu häufiger Diagnose Influenza. Russell (Philadelphia), Morris (Neuyork): Die Influenza erzeugt Appendicitis; häufig durch einfache Schleimhautschwellung einfache katarrhalische Formen, die dann meist im Anfang auftreten; schwerere Formen kommen später zur Beobachtung.

Trapp (Bückeburg).

10) **Lycklema à Nyeholt.** Radicaloperatie voor hernia inguinalis.

(Nederl. Tijdschrift voor Geneeskunde 1903. Nr. 23.)

Um die unangenehmen Folgen von Infektionen bei Radicaloperationen von Leistenbrüchen zu umgehen, gibt Verf. folgende Methode an:

Hautschnitt, Eröffnung des Leistenkanales, Abtragen vom Bruchsack. Jetzt legt man 4 oder 5 Nähte an mit einem dicken seidenen Faden, welcher an beiden Enden mit einer Nadel armiert ist. Man näht von der Wunde aus soweit wie möglich die Muskeln und Fascie von der Oberseite bis durch das Ligamentum Pouparti an der unteren Seite, dann an der Oberseite durch die Haut, die nicht so breit gefaßt wird, und an der unteren Seite erst oben, um den Funiculus herum, dann durch die Haut. Bei Infektionen kann man die Nähte direkt fortnehmen, ohne einen Faden in der Wunde zu lassen.

Man soll auf diese Art weniger Infektionen haben.

E. H. van Lier (Amsterdam).

11) **R. C. Kemp.** Fluorescin in transillumination of the stomach.

(New York and Philadelphia med. journ. 1904. Nr. 7.)

K. empfiehlt, zur Feststellung der Magengrenzen und zur Darstellung von Geschwülsten in der vorderen Magenwand vor Einführung einer elektrischen Lampe den Magen mit Fluorescincinlösung

zu füllen. Die Bilder sollen außerordentlich deutlich sein, selbst bei starken Bauchdecken.

Lengemann (Bremen).

12) Renner. Die Lymphdrüsenmetastasen beim Magenkrebs.

(Mitteilungen a. d. Grenzgebieten d. Medizin u. Chirurgie Bd. XIII. Hft. 2.)

R. hat am Breslauer pathologischen Institut bei 15 Autopsien von Leichen mit Magenkarzinom, bei denen entweder die Resektion der erkrankten Magenpartie oder auch nur die Gastroenterostomie oder überhaupt keine Operation gemacht worden war, sehr genau die Lymphdrüsen der Magengegend nicht allein, sondern auch in entfernteren Gegenden untersucht. Er fand, daß aus der Größe und Konsistenz der Drüsen ein unbedingter Schluß auf Vorhandensein oder Fehlen karzinomatöser Infektion nicht ohne weiteres zulässig ist; es können sehr große Drüsen vollkommen frei von Karzinom, ja sogar manchmal frei von entzündlichen Prozessen sein. Andererseits können auch kleinste Drüsen, ohne sonst äußerlich irgendwie die Karzinose zu verraten, schon intensiv karzinös erkrankt sein. Ferner: in 73% der Fälle waren die zu einem Geschwulstgebiete gehörenden regionären Lymphdrüsen erkrankt. Selbstverständlich können auch daneben noch andere Drüsen erkrankt sein. Was die Frage betrifft, ob die Drüsen embolisch oder durch kontinuierliches Wachstum erkranken, so hält R. ersteres für die Regel. Von sechs operierten Fällen fand sich dreimal keine infizierte Drüse bei der Autopsie mehr vor, in den anderen waren noch regionäre Drüsen erster oder zweiter Etappe infiziert; diese Infektion betraf vor allem die suprapankreatischen Drüsen, deren Entfernung wegen ihrer anatomischen Lage und der zu fürchtenden Verletzung des Pankreas meist unvollkommen bleiben wird, so daß ihr Vorhandensein auch künftighin die Prognose der Magenresektion sehr trüben wird. — Aus allem ergibt sich, daß wir allen Grund haben, alle irgend erreichbaren Drüsen bei der Magenresektion mit fortzunehmen.

Haackel (Stettin).

13) G. Gayet. Le traitement de cancer de l'estomac par la gastro-entéro-anastomose au bouton de Jaboulay-Lumière.

(Revue de chir. Année XXIV. Nr. 3.)

Bei kachektischen Krebskranken ist schnelle und sichere Operation Haupterfordernis für die erfolgreiche Ausführung der Gastroenterostomie. Während diese bei Herstellung der Fistel durch Naht 40—70 Minuten, bei Anwendung des Murphyknopfes immer noch 25—30 Minuten Zeit verlangt, hat J. mit seinem Knopf die Dauer auf 7—10 Minuten herabgedrückt; selten beansprucht sie 17 bzw. 25 Minuten. Der Knopf soll jede Naht entbehrlich machen; er ist nach der Art von Manschettenknöpfen zum Eindrehen konstruiert, wobei die Schleimhaut zwischen dem aufgeboenen Rande des äußeren Wulstes und einer feinen horizontal aufgelöteten Zunge der beiden Teile ein-

geklemmt wird. Die Öffnung im Magen und Jejunum wird je 1 cm groß angelegt.

Bislang ist der Knopf Jaboulay-Lumière in etwa 100 Fällen angewandt worden, und die Erfolge können sich — auch was die Dauerwirkung anbetrifft — mit denen des Murphyknopfes zum wenigsten messen.

Verf. bespricht dann etwas allgemeiner die Indikationen und Gegenanzeigen für die Verwendung des Knopfes: die Hauptvorteile sind Schnelligkeit der Ausführung, geringe Schädigung der Eingeweide während des Eingriffes, Möglichkeit sofortiger Ernährung. Schwierigkeiten können entstehen bei ausgedehnter Infiltration des Magens durch die Neubildung, einfach ödematöser Schwellung, außergewöhnlicher brüchiger Struktur der Organe, wie denn auch G. zugibt, daß den Operationen wegen gutartiger Stenose und Geschwür die Gastroenterostomie durch Naht zukomme.

Auf einen recht optimistischen Standpunkt stellt sich Verf. bei der Beantwortung der Fragen, ob der Anwendung des Knopfes als solchem Vorwürfe zu machen seien. Daß die Entstehung des *Circulus vitiosus* nichts mit der Anlegung der Fistel mit Hilfe des Knopfes zu tun habe, wird man G. gern zugeben. Über die durch den Knopf als Fremdkörper erzeugten Unfälle jedoch sollte man nicht hinweggehen mit der Phrase, »dieser Vorwurf verdiene nicht, daß man sich dabei aufhalte!«

Die spontane Verheilung der Magen-Darmfisteln wiederum ist kein Ereignis, das von der Knopfanwendung mehr begünstigt wird als von der Nahtmethode — sie dürfte auch nach dieser häufiger sich einstellen als man glaubt. Als unbestrittenes Verdienst aber ist anzuerkennen, daß J. die Mortalität der Gastroenterostomie bei Magenkrebs mit seinem Knopf auf 18% — seit 1902 sogar auf etwa 7% herabgedrückt hat.

Christel (Metz).

#### 14) J. Decker (München). Zur Diagnose der Pylorusstenose.

(Münchener med. Wochenschrift 1904. Nr. 28.)

Während die meisten Autoren der Ansicht sind, daß sich die Diagnose der Pylorusstenose fast nie über eine Wahrscheinlichkeitsdiagnose erhebe, glaubt D. auf Grund seiner Erfahrungen einigen Symptomen einen besonderen Wert für die Stellung einer sicheren Diagnose zusprechen zu dürfen. Sichtbare peristaltische oder anti-peristaltische Bewegungen des Magens (sog. »Magensteifung«) in Verbindung mit reichlichem Erbrechen weisen nach ihm auf eine akut sich entwickelnde Stenose hin; sie fehlen aber bei den sich langsam ausbildenden und länger bestehenden, weil die Muskelkraft allmählich nachgelassen, ein atonischer Zustand eingetreten ist. Für ein untrügliches Zeichen hält D. den im nüchternen Magen geführten Nachweis von Speiseretentionen in einer bestimmten Form der Verarbeitung, im Zustande eines feines musartigen Breies, dessen Fortbeförderung durch den Pylorus wegen dessen Verengerung unmöglich war. Doch

\*

gibt Verf. zu, daß bei länger bestehender Stenose infolge von Schwinden der motorischen Kraft der Magenmuskulatur und von veränderter Saftsekretion der Mageninhalt morgens nüchtern von ziemlich grober Konsistenz angetroffen werden könne. Mit Recht weist er darauf hin, daß die Ansicht, die Diagnose sei nur dann mit Sicherheit zu stellen, wenn eine die Pylorusgegend einnehmende Geschwulst getastet werden könne, eine ganz falsche sei, weil der Pylorus oft (Perigastritis) unter die Leber verlagert und dadurch, selbst bei faustgroßer Geschwulst, der Tastung unzugänglich ist. Schließlich ist noch die Hypersekretion des Magens mit oder ohne begleitende Hyperazidität, verbunden mit täglichem reichlichem Erbrechen, als ein verdächtiges Symptom anzusehen; durch die sich am Pylorus stauenden Nahrungsmittel werden die den Magensaft absondernden Drüsen vorstehenden Nerven reflektorisch gereizt und zur fortwährenden Sekretion angeregt.

Kramer (Glogau).

15) **H. M. Hepperlen.** A simple method of intestinal anastomosis.

(New York and Philadelphia med. journ. 1904. Nr. 11.)

H. empfiehlt, die Darmnaht bei Enteroanastomosen auszuführen über einem Gelatinezylinder, der durch Formalinbehandlung so widerstandsfähig gemacht ist, daß er wenigstens  $\frac{1}{4}$  Stunde lang im Darne seine Form behält. H. adaptiert die auf den Zylinder geschobenen Darmenden durch einige durchgreifende Nähte. Dann folgt die eigentliche Naht: ein langer Doppelfaden von feiner Seide ist in zwei gerade Nadeln eingefädelt, so daß der Knoten von beiden Nadeln gleich weit entfernt ist; nun werden, nahe am Gekrösansatz, beide Nadeln parallel zueinander, jederseits 3 mm von der Schnittlinie entfernt, 2—3 mm weit durch Serosa und Muscularis geführt; dann werden die zwei Doppelfäden geknüpft, so daß die dazwischenliegenden Teile eingestülpt werden. In derselben Weise wird die Naht, immer wieder durch einen Knoten unterbrochen, herumgeführt und schließlich zum Schluß des Gekrösschlitzes verwendet. Die Naht erscheint einfach; sie soll in 5—10 Minuten zu machen sein und sehr fest schließen. Über Erfahrungen am Lebenden wird nicht berichtet.

Lengemann (Bremen).

16) **G. Fraenkel.** Hetralin, ein wirksames Mittel gegen Cystitis und Pyelitis.

(Monatsschrift f. Harnkrankheiten und sexuelle Hygiene Jahrgang 1. Hft. 9.)

Hetralin, ein Derivat des Urotropins, wurde bei etwa 40 Pat. in Dr. Müllerheim's Klinik in Berlin verwendet und bewährte sich gut (schnelle Klärung des Urins von Bakterien und Leukocyten und Beseitigung des Harndranges ohne gleichzeitige lokale Therapie) bei Cystitis, Pyelitis acuta und chronica, gleichgültig, aus welcher Ursache die Krankheit herrührte. Dosis 0,5 3—6mal täglich in Tabletten.

Willi Hirt (Breslau).

17) **C. Mariani.** Proposta di nefropessi col passaggio attraverso al rene del periostio della 12. costa resecata.

(Gazz. degli ospedali e delle clin. 1904. Nr. 91.)

Verf. hat an der Leiche und an vier großen Hunden experimentiert. Nach einem Schnitte längs der 12. Rippe wird letztere subperiostal etwa 4 cm vom Gelenk entfernt reseziert. Der Pol der Niere, mit dem das Periost verbunden werden soll, wird mit einem mittleren Trokar durchbohrt, und zwar in der Richtung der Rippe. Ein durch den Hohlkanal des Trokars geführter Faden zieht das Periost von der anderen Seite des Trokars durch diesen. Das so durch die Niere geführte Periost wird an die Muskulatur des 11. Interkostalraumes festgenäht. Zwei feine Catgutnähte befestigen außerdem noch das Periost beim Eintritt und Austritt aus der Niere an die Nierenkapsel. Sämtliche Hunde überstanden die Operation sehr gut. 1—2<sup>1</sup>/<sub>2</sub> Monate nach derselben wurden sie getötet. Bei keinem Tiere hatte das Periost Knochen gebildet. Die Nieren waren vollkommen reizlos. Um das Periost herum hatte eine Bindegewebsneubildung stattgefunden. Der Urin der Tiere enthielt nur in der ersten Zeit etwas Blut, war aber später völlig normal.

Dreyer (Köln).

### Kleinere Mitteilungen.

#### Ein neuer aseptischer Magazinnadelhalter und aseptische Magazinunterbindungsnadel<sup>1</sup>.

Von

**Dr. Dobbertin,**

Spezialarzt für Chirurgie in Berlin.

Die Konstruktion des nachfolgend beschriebenen aseptischen Magazinnadelhalters und der aseptischen Magazinunterbindungsnadel erfolgte aus dem Wunsche heraus, die Fadenschlinge nach König's aseptischer Regel in die Wunde zu bringen, d. h. zu nähern und unterbinden, ohne das Nahtmaterial vorher mit den Fingern berührt zu haben. Im einzelnen sollte demnach vermieden werden: das Abrollen und Abschneiden des gekochten Fadens, das Einfädeln desselben, das Einsetzen der Nadeln nach dem Auskochen und schließlich das Schleifen des Fadens über das Operationsfeld und dessen Umgebung, mit anderen Worten, es sollte der ausgekochte Faden direkt aus dem Kochtopf in die Verletzungs- oder Operationswunde gebracht werden, ohne die Nadel oder den Faden mit den Fingern berührt zu haben. Dies Prinzip wurde durch Anbringung dreier Punkte erfüllt: 1) Die Anfügung eines Magazins zur Aufnahme und Hergabe des Nähmaterials, 2) durch verdeckte Fortleitung des Fadens bis zum Einfädeln in der Nadel und 3) durch Verlegung des Nadelöhrs an die Spitze der Nadel nach Art des Deschamps. Diese Momente sind nicht neu und wurden in einzelnen Teilen in ähnlicher Form bereits an früher konstruierten Modellen (Stille, Windler u. a.) in Anwendung gebracht; indessen haben alle durch Verwendung von flachen, im Durchmesser sehr hohen Rollen, in deren tiefen Einschnitt

<sup>1</sup> Demonstriert in der freien Vereinigung der Chirurgen Berlins am 8. Februar 1904.



für das Fadenmaterial selbst nach längerem Kochen das Wasser nicht genügend eindringt und somit dessen Sterilität nicht sicher verbürgt, sowie durch Fortleitung des Fadens aus dem Magazin bis zur Nadel in ungeschlossenen Kanal oder überhaupt ganz unverdeckt unseres Erachtens erhebliche Nachteile. Um diese zu vermeiden, haben wir zur Aufnahme des Nahtmaterials nach mehrfachen Versuchen eine auf einer Achse (Fig. 2, *F* und Fig. 3, *C*) gleitende, lange, im Durchmesser flache Spule (Fig. 2, *E* und Fig. 3, *B*) angewendet, die ein spielend leichtes Abrollen des Fadens gewährt, und letzteren absolut verdeckt in der Branche (Fig. 2, *b-b*), resp. im Stiel (Fig. 3, *b-b*) bis zur Nadel fortgeleitet, so daß ein nachträgliches Berühren des Fadens während des Haltens der Instrumente ausgeschlossen ist. Schließlich lag uns daran, die Modelle in Form, Größe

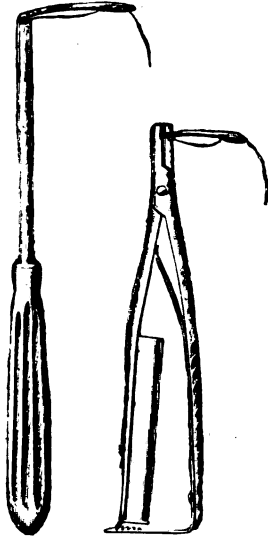


Fig. 1 a. Fig. 1 b.

und Handlichkeit möglichst den in Benutzung befindlichen und bewährten Nähinstrumenten auszusparen, so daß der neue Magazinnadelhalter (Fig. 1 a) jedem gewöhnlichen Nadelhalter und die Magazinunterbindungsnadeln (Fig. 1 b) dem Deschamps resp. der Roser-König'schen Unterbindungsnadel in ihrer äußeren Form gleicht. Ebenso können beide auch ohne Benutzung des Magazins, da die Nadeln, die den gewöhnlichen in Form und Größe entsprechen, außer dem vorderen auch ein hinteres Öhr haben, wie die gewöhnlichen, bisher gebräuchlichen, nach Wunsch und Umständen angewendet werden, so daß in dieser Hinsicht ein doppeltes Instrumentarium erspart bleibt.

Das Nähen geschieht also so, daß der direkt aus dem Kochtopfe genommene, vorher beschickte Nadelhalter mit der Nadel durch beide Wundränder gestochen, die Fadenschlinge mit einer Pinzette gefangen und gehalten wird, während man den Nadelhalter mit der Nadel zurückzieht, und dabei soviel Nahtmaterial aus dem Magazin durch den in der Branche (bei der Unterbindungsnadel im Stiele) verlaufenden Kanal abrollt, wie zum Knoten benötigt wird, und den Faden vor dem Nadelöhr abschneidet.

Das Ausfädeln wird also vermieden und es können in der gleichen Weise hintereinander eine beliebige Anzahl Nähte gelegt und gleichzeitig von einem Assistenten oder nachher vom Operateur alle auf einmal geknotet werden. Die mit den Fingern zwecks Knotens in Berührung gewesenen Enden werden abgeschnitten; die in der Wunde liegende Fadenschlinge blieb unberührt. Es wird so neben der absolut gewährten Asepsis ein Verfahren geübt, das durch seine Bequemlichkeit, beliebig viel Nähte ohne Fortlegen und Wiedergreifen des Nadelhalters vorzunehmen, ferner durch seine Schnelligkeit in seiner Ausführung und schließlich durch das Ersparen einer Hilfe für das fortwährende Einfädeln und Einsetzen neuer Nähte auch technisch das bisherige Nahtverfahren übertrifft. Auch für den praktischen Arzt hat der Nadelhalter einen großen Vorzug, weil er dadurch in den Stand gesetzt wird, das einmal ausgekochte Instrument durch seine gleichzeitige Vereinigung mit dem Nahtmaterial in denkbar kleiner Verpackung leicht überallhin mitnehmen und am Orte beliebige Nähte garantiert aseptisch legen zu können, ohne Anspruch auf besondere Hilfe oder gründliche, eigene Desinfektion der Hände machen zu brauchen.

Um auch möglichst dicke Wundränder, wie bei durchgreifenden Bauchnähten, bei der Damмнаht, bei Fixation der Wanderniere usw., beide zugleich auf die Nadel bringen zu können, sind für diesen Zweck ganz besonders große Nadeln angefertigt. Im übrigen entsteht kein Nachteil gegen früher, wenn wegen zu großer Diastase der Wundränder jeder einzeln durchstochen werden muß; die

Methode bleibt dieselbe. Sobald die eine Seite durchstochen, wird der Nadelhalter geöffnet, zurückgezogen, dadurch der Faden, während er mit der Pinzette festgehalten wird, abgerollt, abgeschnitten, dann die Nadel durchgezogen und nach erneutem Fassen auch durch den zweiten Wundrand durchgestochen und ausgefädelt. Dabei wird der Faden keineswegs berührt, bleibt also absolut aseptisch. Die Nadel muß dann, event. mit der Pinzette, neu eingefädelt werden.

Schließlich kann nach Art des Kettenstiches bei Nähmaschinen sehr schnell und bequem fortlaufend genäht werden, ohne den Nadelhalter zu öffnen und auszufädeln, wie das ja auch schon von dem Stille'schen Instrumente bekannt ist. Die beifolgende kleine Skizze diene event. zur Orientierung: Die erste Schlinge wird ohne auszufädeln geknotet, dann die jeweils vorletzte, etwa *a*, mit der Pinzette weit gehalten, bis die durch einen weiteren Stich geführte Nadel *c* gleichzeitig durch sie hindurchgestochen ist. Nun erfaßt man den Faden bei *b* mit der Pinzette, zieht die Nadel *c* zurück, durchsticht aufs neue, durch die Schlinge, die durch *b* gebildet wurde usw. Am Schluß wird die ganze Stichkette straff gezogen und die Endschlinge wieder geknotet. Das gibt eine sehr dicht schließende Naht, die bei einiger Übung erheblich schneller anzulegen ist, als die bisherige fortlaufende mit dem jedesmaligen Wiedereinsetzen der Nadel, ohne den Faden oder die Nadel berührt zu haben.

Die Beschickung erfolgt:

1) beim Nadelhalter (Fig. 2). Die Spule *E*, die auf der Achse *F* frei gleitet und ebenso wie *F* von der Branche *B* zum Bewickeln leicht abnehmbar ist, wird abgenommen, mit dem Fadenmaterial bewickelt — dabei ist keine Regelmäßigkeit notwendig —, darauf wieder auf die Achse *F* aufgeschoben und diese in ihr Lager an der Branche *B* eingesetzt. Um nun das unnötige Abrollen der Spule beim weiteren Beschicken zu verhindern, trägt die Achse *F* bei *e* eine leichte konische Anschwellung, auf welche die Spule *E* mit einem leichten Drucke heraufgeschoben und dadurch fest arretiert wird. Das Fadenende leitet man durch den Einschnitt *i* in eine auf der Außenseite der Branche *B* bis zur Spitze verlaufende, flache Rille *b—b* nach oben und mit demselben Griff um den kleinen Vorsprung *g* nach außen. Um die Rille *b—b* in einen geschlossenen Kanal umzuwandeln, wird ein entsprechend geschnittener und gebogener Blechstreifen *C*, der an seinem oberen Ende einen Schlitz *c* für den Durchtritt des Fadens trägt, daraufgesetzt. Dadurch ist die völlig verdeckte Fortleitung des Fadens gewährleistet. Zum Schluß des Magazins schiebt man endlich den Deckel *D*, der beiderseits übergreifende Ränder hat, von unten her auf die Branche *B* über dasselbe, wodurch sich der Einschnitt *i* gleichzeitig in ein Loch verwandelt, das bereits von dem Streifen *C* bedeckt wurde. Kurz vor dem völligen Schluß wird dabei die auf der konischen Anschwellung der Achse *F* bei *e* festsetzende Spule *E* durch das Zapfen *d* (in der Figur fälschlich oben statt unten gezeichnet) abgeschoben, so daß nunmehr die Spule *E* auf *F* frei gleiten kann, und dadurch die Arretierung automatisch im rechten Augenblick gelöst. Nun verbindet man in der üblichen Weise die Branchen *A* und *B*, setzt die Nadel und fädelt den Faden durch das vordere Ohr ein (cf. Fig. 1a). Der Mechanismus arbeitet dann so, daß beim Abziehen des Fadens derselbe von der Spule *E*

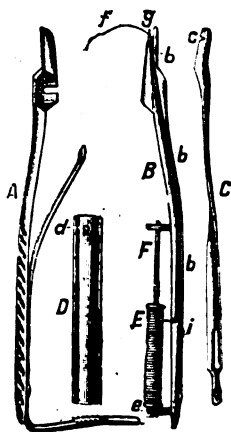
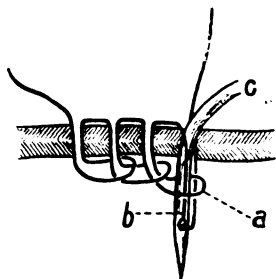


Fig. 2.

durch die Öffnung  $i$  und den Kanal  $b-b$  spielend leicht abrollt, wobei sich die Spule  $E$  durch Hin- und Hergleiten auf der Achse  $F$  so einstellt, daß die gerade abrollende Fadentour jeweils gegenüber der Öffnung  $i$  liegt. Gerade durch das Prinzip der beweglichen Spule ist die Funktion so ausgezeichnet geworden, daß die Asepsis am besten sichernde Spule ohne erhebliche Veränderung des Instrumentes in seinem äußeren Ansehen in Anwendung kommen konnte. Man tut gut, vor dem Kochen die Branchen getrennt, den Magazindeckel  $D$  nur zur Hälfte aufgeschoben und den Kanal  $b-b$  unbedeckt zu lassen, damit das kochende Wasser alle Instrumententeile und die Seide ungehindert umspülen kann. Die schließliche, völlige Instandsetzung geschieht dann nach dem Kochen event. mit einer sterilen Pinzette.

2) Unterbindungsnadel (Fig. 3): Das Magazin ruht im hohlen Griff. Die Spule  $B$  und die Achse  $C$  sind leicht heraushebbar. Bewicklung und Einsetzung wie beim Nadelhalter. Die konische Verdickung an der Achse  $C$  zur vorläufigen Arretierung der Spule  $B$  liegt hier am oberen Ende. Der Faden  $f$  wird dann wie die nach unten offene Spiralschlinge  $a$  gelegt und durch die im Stiel befindliche Rille  $b-b$  nach oben zum Ohr geleitet (in der Abbildung fälschlich nicht um  $a$ , sondern direkt nach oben geleitet). Nach dem Kochen schließt man Magazin und Fortleitungsrille durch Heraufschieben des Deckels  $D$ , der sich durch übergreifende Ränder unten über dem Griff und oben über dem Stiel hält. Dabei wird wieder kurz vor dem völligen Schluß die Spule  $B$  von der konischen Anschwellung an der Achse  $C$  durch den Stift  $d$  herabgeschoben und die Spulenarretierung automatisch gelöst. Auch hier stellt sich die Spule  $B$  beim Abrollen durch Hin- und Hergleiten auf der Achse  $C$  mit der jeweils sich abwickelnden Fadentour gegenüber der Spirale  $a$ . Man hat darauf zu achten, daß die Gleitachsen (Fig. 2,  $F$  und Fig. 3,  $C$ ) nicht Rostflecken ansetzen und tut gut, ein Tröpfchen gekochten Öls vor der Ingebrauchnahme darauf zu wischen. Die Funktion der Instrumente ist dann eine sehr zuverlässige.

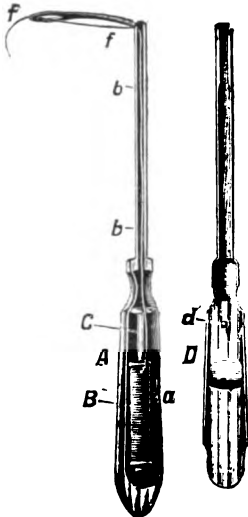


Fig. 3.

Der Einfachheit beim Beschießen halber sind alle Öhre zum Durchfädeln außer in der Nadel vermieden und statt dessen Einschnitte (Fig. 2  $\delta$ ), kleine Vorsprünge (Fig. 2,  $g$ ) — an der Unterbindungsnadel eine nach unten offene Spiralschlinge (Fig. 3,  $a$ ), um die sich die Fäden einfacher und schneller herumlegen lassen, verwendet worden. Zur Ausführung einer leichten und übersichtlichen Reinigung sind alle Teile auseinandernehmbar, gleichzeitig zur Beförderung guten Fadengleitens scharfe Kanten und tiefe Winkel vermieden und nirgends geschlossene, kürzere oder längere Kanäle angebracht, so daß sämtliche Teile für die Reinigung mit Bürste bequem zugänglich sind. Von der dünnen Seide lassen sich über 10 m, von der dickeren etwa 8 m auf eine Spule aufwickeln. Bei geringer Vergrößerung der Instrumente sind die Spulen erheblich zu verlängern. Um mehrere Spulen von Seide verschiedener Dicke steril vorrätig halten zu können, werden kleine Kästen nach Art der Schimmelbusch'schen angefertigt werden. Außer Seide kann natürlich auch Celluloidzwirn und anderes Fadenmaterial benutzt werden. Catgut rollt im feuchten Zustand ebenso gut wie Seide ab; getrocknet nimmt es einen gekräuselten Verlauf und rollt deshalb schwerer; es müßte also das Instrument aus Alcohol. abs. genommen werden. Da aber die Seide absolut steril in die Wunde gebracht wird, also eine nachträgliche Infektion und Eiterung nahezu ausgeschlossen ist, können auch alle versenkten Nähte zweckmäßig mit Seide angelegt werden, wie das bei manchen Chirurgen bisher schon geschehen und bei Darmnähten fast überall geübt wird.

Um die Instrumente nach dem Auskochen in der Landpraxis vor Rost zu schützen, empfiehlt es sich, dieselben einen kurzen Augenblick in absoluten Alkohol zu tauchen und dann in sterile Gaze einzuhüllen.

Nadelhalter und Unterbindungsnadel sind durch D. R. M. S. geschützt und werden vom Medizinischen Warenhaus, Berlin N., Friedrichstr. 108, angefertigt.

## 18) Freie Vereinigung der Chirurgen Berlins.

141. Sitzung am 11. Juli 1904.

Vorsitzender: Herr Rinne.

Herr Kroner: Demonstration eines Präparates von intraabdomineller Torsion des in einem Leistenbruche gelegenen Netzes, das bei der Operation des Einklemmungserscheinungen zeigenden Bruches im Krankenhause am Urban gewonnen wurde. Resektion des Netzes; Radikaloperation nach Bassini; Heilung.

Herr Sonnenburg erwähnt anschließend einen vor einiger Zeit von ihm operierten Fall, der dadurch interessant war, daß das Netz nach Spaltung des Bruchsackes und Leistenkanales sich von selbst zurückdrehte.

Herr Schröder: a. Demonstration einer Reihe von Fremdkörpern im und am menschlichen Körper, die im Laufe der letzten Jahre im Lazaruskrankenhause zur Beobachtung kamen.

Demonstration eines bei der Operation einer inneren Einklemmung durch Resektion gewonnenen 97 cm langen Dünndarmstückes, an dem die Abknickung durch einen zum Mesenterium verlaufenden peritonealen Strange gut zu sehen ist.

Demonstration der durch Kastration gewonnenen Präparate eines Chorioepithelioms des Hodens und der bei der Sektion gefundenen metastatischen Geschwülste in Leber, Lunge, Rippen, Wirbeln, die sich sehr schnell nach der Operation entwickelten und zum Tode führten.

b. Vorstellung eines Pat., bei dem eine nach Ohroperation entstandene Facialislähmung durch eine Neuroplastik von N. accessorius wesentlich gebessert worden ist.

c. Vorstellung eines Pat., der wegen Sinuszerreißung trepaniert worden ist. Der Betreffende war auf den Hinterkopf gefallen, es entwickelten sich bedrohliche Hirndruckercheinungen; in der Gegend des linken Sinus transversus bestand eine lokale Schwellung, auf die man einging; es zeigte sich die äußere Wand des Sinus transversus zerrissen. Ausräumung des Hämatoms, Tamponade. Nach der Operation war der Kranke noch 4 Tage bewußtlos; am 5. Tage wurde das Sensorium klar; glatte Heilung.

Herr Bröse: a. Über die künstliche Eiterung nach der Methode Fochier's bei septischen und pyämischen Prozessen.

B. stellt eine Pat. vor, die wegen puerperaler Pyämie nach der Methode Fochier's mittels künstlicher Eitererregung durch Terpentininjektion behandelt wurde. Es bestand bereits 4 Wochen hohes Fieber, Puls 130—140. Injektion von 5 cem Ol. Tereb. in die Muskulatur der Wade. Es entwickelte sich ein Abszeß, der bei der Inzision 5 Tage später sterilen Eiter enthielt. Die Eiterung wurde sehr reichlich; dabei erholte sich Pat., zugleich sank die Temperatur binnen 10 Tagen zur Norm. Während in sonstigen Fällen die Eiterung lokal blieb, schritt sie hier fort (vielleicht infolge der großen Dosis Ol. Tereb.), so daß am 14. Tage nach der Injektion noch eine Inzision unterhalb des Knies und neben der Achillessehne nötig wurde. Die Kranke ist dann vollkommen genesen. B. empfiehlt das Verfahren zu weiterer Prüfung.

b. Schützt der Chlorsinkschorf aseptische Wunden gegen eine Infektion mit virulenten Bakterien?

Menge hat sich gegen das Chlorsink als Ätzmittel gewandt, weil es als starkes Ätzmittel, aber schwaches Desinfektionsmittel den Körper gegen pathogene Organismen nicht schütze, und weil sein Schorf als ein Nährboden für Bakterien diesen das Eindringen in die Gewebe erleichtere.

Durch seine Untersuchungen konnte B. bestätigen, daß das Chlorzink selbst in 50%iger Lösung gar kein Desinfektionsmittel ist: denn nicht nur Milzbrandsporen, sondern sogar der Bacillus prodigiosus wurden, selbst wenn man sie 24 Stunden in 50%iger Chlorzinklösung liegen ließ, in ihrem Wachstum nicht beeinträchtigt. Die Experimente an Kaninchen und Tauben mit dem Basillus der Hühnercholera und an Kaninchen mit Milzbrand ergaben:

- 1) daß der Chlorzinkeschorf aseptische Wunden mit absoluter Sicherheit gegen die Infektion mit pathogenen Organismen schützt;
- 2) daß die Tiere auch noch gesund bleiben, wenn man unmittelbar bis zu einer Minute nach der Infektion die Wunde mit 50%iger Chlorzinklösung aussetzt. Es erklärt sich diese im Gegensatz zu den Resultaten Schimmelbusch's stehende Wirkung des Ätzmittels durch seine außerordentliche Tiefenwirkung.
- 3) Der Chlorzinkeiweißschorf ist kein Nährboden für die Bakterien.

Herr Rinne: Ein Fall von Talma'scher Operation bei Lebercirrhose.

R. hat dreimal bei Lebercirrhose nach Talma operiert, zweimal in sehr vorgeschrittenen Fällen ohne jeden Erfolg, das dritte Mal bei einer 21jährigen Frau mit einer wahrscheinlich auf angeborener Lues basierenden, im Anschluß an eine Frühgeburt entstandenen Cirrhose mit dem Erfolge, daß der Ascites, nachdem er sich zuerst schnell wieder entwickelt hatte, nach 2 Monaten schwand und bis jetzt, ca.  $\frac{3}{4}$  Jahr nach der Operation, nicht wiedergekehrt ist. Bei der Operation wurde das klumpig verdickte große Netz zwischen Peritoneum und Muskulatur versenkt, sowie eine Fixation zwischen der sehr großen fibrös verdickten Milz und dem ebenfalls verdickten Peritoneum parietale hergestellt. Der Wundverlauf war durch eine Eiterung der Bauchwunde gestört. Eine antisypilitische Kur wurde bisher nicht gemacht, um den Effekt der Operation reiner zu erkennen. Das Allgemeinbefinden hat sich in den letzten Monaten gebessert. Das vorher gelbe Hautkolorit ist geschwunden; es besteht nur noch Mattigkeit und Schwellung der Füße; Ascites ist bei der vorgestellten Pat. nicht mit Sicherheit nachzuweisen.

Diskussion. Herr Borchardt hat bei sypilitischer Lebercirrhose zweimal mit vollständigem Mißerfolge operiert.

Herr Rinne: Zur Frage der traumatischen Entstehung der Appendicitis.

Eine traumatische Appendicitis ist in Übereinstimmung mit Sonnenburg in der Regel nur in dem Sinne anzuerkennen, daß das Trauma die Gelegenheitsursache bildete, welche den Unfall an dem schon vorher kranken Wurmfortsatz auslöste oder einen Abszeß zum Platzen brachte. Wirklich auf traumatischer Basis entwickelte Erkrankungen des Wurmfortsatzes sind sehr selten. Einen solchen Fall hat R. beobachtet bei einem 16jährigen Menschen, der wegen einer Bauchquetschung durch Überfahren (Bluterguß im Bauch) ins Krankenhaus kam. 7 Wochen nach dem Trauma heftige Leibschmerzen, die sich am 2. Tage in der Blinddarmgegend lokalisierten. Bei der alsbald vorgenommenen Laparotomie entleerte sich serös stinkende Flüssigkeit mit Blutgerinnseln aus einer Höhle, in deren Wand der Proc. vermiformis eingebettet lag in fibrinoplastischen, in Organisation begriffenen Massen, die das kolbig angeschwollene, in der Höhle flottierende Ende abgeschnürt hatten; in diesem Teile fand sich grünlich-schmutziger Brei, während der basale Teil normal war. Die durch das Trauma gesetzte lokale Peritonitis hatte mit zunehmender Organisation des fibrinösen Exsudates den Proc. vermiformis eingeschnürt und mit der Sekretstauung im Endteile die Entwicklung der Entzündung bis zum Auftreten des Anfalles herbeigeführt. Vorstellung des geheilten Pat.

Herr Sonnenburg stellt ebenfalls einen Fall traumatischer, aber chronischer Appendicitis vor. Es hatte sich bei dem Manne nach einer Fraktur der rechten Darmbeinschaukel und Quetschung der rechten Bauchseite allmählich ein chronisches Darmleiden entwickelt, das durch die Schmerzhaftigkeit des

McBurney'schen Punktes, durch die Fixation der Darmschlingen um den Wurmfortsatz als chronische Appendicitis charakterisiert ist.

Herr Rinne: Ein unglücklicher Zufall bei der Douglasdrainage.

Der unglückliche Zufall bestand darin, daß sich um das Drain eine in der Tiefe des Douglas liegende Ileumschlinge herumgeschlungen hatte und mit ihren beiden Schenkeln auf der anderen Seite fest verklebt war; dadurch war eine Aufhebung der Passage im Ileum entstanden. Intra vitam war wegen der aufgetretenen Tympanie ein Anus praeternat. coecalis angelegt worden. Das Drain hatte man nicht entfernen wollen, weil es sehr fest lag und man in ausgedehnter Weise zu seiner Entfernung die Verklebungen der Darmschlingen hätte lösen müssen.

Herr Martens: Beiträge zur Nierenchirurgie.

a. M. berichtet über eine Juni 1902 vorgestellte Pat. mit chronischer Nephritis, welche mit periodischen einseitigen Nierenblutungen, -koliken und Fieberanfällen einherging; die Nierenspaltung ergab makroskopisch und mikroskopisch chronische Nephritis ohne Steine oder dergl. Eine wesentliche Besserung ist nicht eingetreten; die Schmerzen, die Nephritis bestehen fort, die Anfälle sind seltener geworden.

b. M. bespricht sodann einen Fall schmerzhafter Schrumpfniere nach Nierensteinen bei einem jungen Mädchen. Die Schmerzen waren nach einem Stoße gegen die linke Seite aufgetreten, Abgang von Gries, dann eines kleinen Steines. Röntgenbilder negativ, beträchtliche Funktionsstörung der schmerzhaften Seite. Wegen andauernder Schmerzen und nach erfolgloser sonstiger Behandlung Freilegung der stark geschrumpften, mit der Kapsel fest verwachsenen Niere, Spaltung; keine Steine, auch nicht im Ureter. Die mikroskopische Untersuchung eines exsidierten Stückes ergab chronische interstitielle Nephritis. Naht der Niere, die zum Teil abgelöste Kapsel blieb unvereinigt. Glatte Heilung. Seit der Operation bisher —  $\frac{1}{2}$  Jahr lang — keine Schmerzen, und bis auf einen zwischendurch überstandenen Scharlach dauerndes Wohlbefinden. Ob der Erfolg eine Folge der teilweisen Entkapselung ist, läßt M. dahingestellt.

Ähnliche Verhältnisse vermutet M. bei einem in seiner Beobachtung stehenden Herrn, bei dem öfters kleine Nierensteine abgegangen und durch Lithotripsie drei größere Steine aus der Blase entfernt sind. Wegen Fortdauer der Schmerzen in der linken Seite ohne Blutungen und bei negativem Ergebnis der Röntgendurchleuchtung muß man an eine schmerzhaft Schrumpfniere denken. Aus Rücksicht auf das Alter und sonstige Leiden (Aortenaneurysma, Ösophagusdivertikel) soll mit einer Operation noch gewartet und eine Badetrinkkur versucht werden.

c. Sodann berichtet M. über eine im Verlauf einer puerperalen Pyämie (nach manueller Placentarlösung) aufgetretene Nierenentzündung. Es entwickelte sich 5 Monate nach der Entbindung eine schmerzhaft Resistenz der linken Nierengegend; im Urin Eiweiß, Zylinder, reichliche Eiterkörperchen; Schüttelfröste, andauernd remittierendes Fieber (bis über  $40^{\circ}$ ). Da sonst keine Ursache für das Fieber nachweisbar war, stand die Freilegung, Spaltung, event. Exstirpation der linken Niere in Frage. Die funktionelle Prüfung des mittels Harnleiterkatheterismus gewonnenen Urins ergab aber, daß die rechte Niere noch schwerer als die linke erkrankt war. Miltschwellung und Endokarditis, die sich alsbald noch entwickelten, verboten operatives Eingreifen. Schließlich gingen nach einigen Monaten alle Erscheinungen spontan zurück. Jetzt besteht seit mehreren Monaten völlige Heilung. Ein operativer Eingriff würde wahrscheinlich mehr geschadet als genützt haben.

d. Demonstration einer mehrere Liter Eiter enthaltenden linksseitigen tuberkulösen Pyonephrose, die bei einem jungen Mädchen in toto mittels König'schen Schnittes entfernt worden war. Der Urin der rechten Niere war vor der Operation normal befunden; er ist auch nach derselben so geblieben. Sehr schnelle Erholung und Kräftigung der außerordentlich elenden Kranken. Wie wohl allgemein anerkannt, wird man so große Pyonephrosen möglichst in toto entfernen.

**Herr Borchert: Über Steineinklemmung im Ureter.**

B. berichtet über einen Fall kalkulöser Anurie, bei dem sich der Harnleiterkatheterismus als diagnostisch und therapeutisch wertvoll erwies. Durch Anamnese und äußere Untersuchung konnte bei der korpalenten herzleidenden Dame ein Anhalt für den Sitz der Steineinklemmung nicht gewonnen werden, dagegen stieß der Harnleiterkatheter rechts auf einen festen Widerstand, während er links bis ins Nierenbecken vorgeschoben werden konnte, worauf sich hier 80 ccm blutigen trüben Harns entleerten. Der Katheter blieb 8 Stunden liegen, entleerte 200 ccm Harn; nach seiner Entfernung spontane reichlichere Entleerung. Die Diagnose, daß es sich um einen Steinverschluß in beiden Harnleitern gehandelt habe, von denen der im linken durch den Katheterismus aufgehoben wurde, wurde durch die Sektion bestätigt. Dieselbe wies den im rechten Harnleiter eingeklemmten Stein nach, während der linke frei war, aber in seinem dilatierten Nierenbecken reichlich Gries und einige kirsch kerngroße Steine lagen, so daß zweifellos durch den Katheter ein locker im Orificium pelvicum vorgelagerter Stein beiseite geschoben wurde.

Im Anschluß daran legt B. ein zweites Nierenpräparat vor, das den Endeffekt eines dauernden Steinverschlusses eines Harnleiters zeigt, nämlich vollkommene Atrophie der entsprechenden linken Niere und kompensatorische Hypertrophie der anderen fast auf das Doppelte; der Stein war im Anfangsteil des linken Harnleiters fest verwachsen, und im peripheren Teile des linken Harnleiters war es zu einem vollkommenen organischen Verschluß desselben gekommen.

Richard Wolff (Berlin).

**19) Stewart. Pyaemic glanders in the human subject.**

(Annals of surgery 1904. Juli.)

6 Tage, nachdem sie im Laboratorium mit rotzinfizierten Hühnern gearbeitet hatte, erkrankte eine Assistentin unter Fieber und Kopfschmerzen an multiplen Abszessen der Extremitäten. S. insidierte die Abszesse und goß, bevor er den Eiter abfließen ließ, 95%ige Karbolsäure in die Abszeßhöhle. Eine geschwollene, in der Unterkiefergegend gelegene Drüse wurde extirpiert. Nach diesen Operationen traten Schüttelfröste und ein purpuraartiger Ausschlag auf, dann erfolgte völlige Genesung. In dem Abszeßleiter wurden Rotzbazillen gefunden. Die Hühner, an denen sich Pat. infizierte, waren mit Material von zwei an Rotz gestorbenen Menschen geimpft.

Verf. weist auf die Seltenheit hin, daß im Laboratorium nach 6tägiger Inkubation, und ohne daß nachweisbare Verletzungen der Haut und der Schleimhäute vorher gegangen waren, ein derartiger Ausbruch von typischem Rotz eintrat.

Herhold (Altona).

**20) Morquio. Tétanos en un recién nacido, tratado por el suero antitetánico. Curación.**

(Rev. med. del Uruguay 1903. November.)

Tetanus infolge Infektion der Nabelschnur. Beginn am 15. Tage nach der Geburt. 4—5 Tage lang Temperaturen bis 41°. Kritischer Abfall am 6. Tage. Es wurden jeden 2. Tag 5 ccm Tetanusserum, also im ganzen 15 ccm, injiziert.

Stein (Wiesbaden).

**21) Curschmann. Über posttraumatische Meningitis.**

(Deutsche med. Wochenschrift 1904. Nr. 29.)

Die Pat. hatte sich eine Comotio cerebri et medullae spinalis durch Sturz zugezogen. Zeichen für einen Schädelbruch waren nicht vorhanden. Etwa 2 Tage nach dem Trauma tritt eine typische Influenza auf. In weiteren 5—8 Tagen entwickelt sich das Bild einer Meningitis mit vorwiegend spinalen Symptomen. Erscheinungen der Konvexitätsbeteiligung sind angedeutet, die der Basis fehlen. Lumbalpunktion zeigt reichliche Leukocyten und Influenzabazillen. Verf. glaubt,

daß eine Infektion vom Blut aus nach dem durch das Trauma bedingten Locus minoris resistentiae stattgefunden hat. Der Verlauf war ein gutartiger, aber sehr langsamer. Noch 3 Monate nach der Entlassung aus der Klinik hatte Pat. an den Folgen der Krankheit zu leiden.

Borchard (Posen).

22) S. L. Blanco. Tolerancia del cerebro en los traumatismos.

(Rev. de med. y cir. pract. de Madrid 1904. August 7.)

Die Arbeit behandelt jene interessanten Fälle, bei denen ausgedehnte Traumen des Gehirnes mit Verlust einer verhältnismäßig bedeutenden Masse Hirnsubstanz scheinbar ohne alle Dauerfolgen ausheilen. Es werden drei entsprechende Krankengeschichten genau beschrieben: 1) 9jähriges Mädchen wird bei der Nußbaumernte von einer mächtigen, am Ende kolbig verdickten Stange, die zum Schütteln der Bäume diente und umfiel, auf die rechte Scheitelbeingegend getroffen. Nach 2 Stunden gelangte Pat. ins Krankenhaus; das Os parietale war in großer Ausdehnung zertrümmert; die Splitter mußten aus dem Gehirn entfernt werden; dabei kamen etwa 20 g Hirnmasse in Verlust. Die Kranke lag 47 Stunden in tiefem Koma, um hierauf ohne jede Komplikation zu glatter Heilung zu gelangen. Auch in den folgenden Jahren traten keinerlei pathologische Erscheinungen zutage.

2) Von zwei in einer gemeinsamen Zelle sitzenden Gefangenen schlägt der eine dem anderen mit einer eisernen Kohlschaufel auf den Kopf. Es resultiert eine 10 cm lange Wunde; die Lamina externa des Scheitelbeines war glatt durchschlagen, während die Lamina interna, in zahlreiche Splitter zersprengt, in das Gehirn eindrang. Mit Ausnahme eines bald vorübergehenden Erregungszustandes und einer bei dem betreffenden Individuum auffallenden Redesucht traten keinerlei besondere Erscheinungen im Verlaufe der sonst glatten Heilung auf.

3) 42jähriger Arbeiter wurde bei Sprengarbeiten in einem Steinbruche von einem 4 kg schweren Stein auf den Kopf getroffen. Er hatte bei der Aufnahme in das Krankenhaus eine 12 cm lange, das ganze Schädeldach durchsetzende Wunde, welche, zwischen Nasenwurzel und rechter Augenbraue beginnend, auf der Scheitelhöhe endigte. Die ganze Oberfläche der ausgedehnten Wunde war mit herausgequollener Hirnmasse bedeckt. Eine zweite Wunde, die ebenfalls alle Weich- und Knochenteile umfaßte, bestand zwischen Nasenwurzel und linker Augenbraue. Aus dieser Wunde floß reichlich blutig gefärbter Liquor cerebrosinalis ab. Aus der großen Wunde konnten sechs mächtige Knochensplitter entfernt werden. Der Verlust an Hirnmasse betrug dabei ca. 30 g. Pat. lag 19 Stunden in tiefem Koma und gelangte dann allmählich wieder zur Besinnung; 3 Tage lang bestand abendliche leichte Temperatursteigerung. Nach der Heilung, die 2 Monate beanspruchte, war das einzige restierende Krankheitszeichen ein leichter Exophthalmus, der eine Amblyopie dieser Seite zur Folge hatte. Außerdem war noch eine mäßige Ptosis derselben Seite zu konstatieren.

Stein (Wiesbaden).

23) Kiliani. Some remarks on tumours of the chiasm, with a proposal how to reach the same by operation.

(Annals of surgery 1904. Juli.)

Folgende Symptome veranlaßten K. in dem geschilderten Falle die Diagnose auf Geschwulst des Chiasma zu stellen: beiderseitige bitemporale Hemianopsie, leichte Opticusatrophie, Exophthalmus, Lähmung der Extremitäten. Durch einen im Schläfenbeine der rechten Kopfseite angelegten Wagner'schen Haut-Knochenlappen vermochte Verf. die Geschwulst nicht zu erreichen. Sie wurde bei der Autopsie als ein pflaumengroßes Adenom der Hypophysis gefunden. Um Geschwülste an der Stelle des Chiasmas zu erreichen, schlägt Verf. folgendes Verfahren vor: Osteoplastischer Wagner'scher Haut-Knochenlappen im Stirnbeine; die Basis desselben liegt  $\frac{1}{2}$  Zoll hinter der Kranznaht, der horizontale, gegenüberliegende Bogen  $\frac{1}{2}$  Zoll oberhalb des Nasendaches. Nach Zurückklappen des Lappens und Durchtrennung der Dura wird der Stirnlappen des Gehirns mit breiten Spateln nach oben gehoben. So gelangt man zum Chiasma. Da der Sinus longitudinalis an der Stirn eng ist, bleibt die Blutung unbedeutend.

Herhold (Altona).



## 24) Koebel. Durch Operation geheilter Fall von otitischem Schläfenlappenabszeß.

(Med. Korrespondenzblatt des württemberg. ärztl. Landesvereins 1904. Juli 30.)

Der Fall betraf ein 8jähriges Mädchen mit Ohreiterung, bei dem zunächst ein extraduraler Abszeß der mittleren Schädelgrube und 8 Tage später ein großer Schläfenlappenabszeß eröffnet wurde.

Die Krankengeschichte ist nach drei Richtungen von Interesse: 1) weil bei völligem Koma, also anscheinend im Terminalstadium des Gehirnabszesses, operiert wurde; 2) wegen der Größe und Tiefe des Abszesses, der bis hart an die Seitenwand des Seitenventrikels gereicht haben muß; drang doch die Sonde schräg nach vorn oben 9 cm tief ein, bis sie auf Widerstand kam; der Durchbruch in den Ventrikel stand demnach drohend bevor; 3) wegen der völligen Heilung ohne jegliche Funktionsstörung. Der Fall zeigt, daß die Operation auch im Terminalstadium des otitischen Hirnabszesses noch aussichtsvoll sein kann.

Mohr (Bielefeld).

## 25) Hölscher. Über die Verwendung von Paraffin in der Otologie.

(Med. Korrespondenzblatt des württemberg. ärztl. Landesvereins 1904. August 13.)

Mehrere Fälle von Defektausfüllung mit Paraffin nach Aufmeißelungen.

Bei einem 9jährigen Mädchen wurde die nach der Radikaloperation zurückgebliebene, große, trichterförmige Öffnung hinter dem Ohr in zwei Sitzungen völlig ausgefüllt.

In zwei weiteren Fällen wurde nach Politzer's Vorgang die granulierende Wundhöhle nach Aufmeißelung des Warzenfortsatzes mit Paraffin gefüllt und die Hautwunde darüber vernäht, bzw. verkleinert; im ersten Falle heilte das Paraffin vollkommen reaktionslos ein; auch bei dem zweiten Pat. erfolgte die Heilung reaktionslos, doch bildete sich später eine kleine Öffnung, aus welcher sich eine geringe Menge Paraffin ohne sonstige Beimengung entleerte, worauf die Öffnung wieder verklebte; derselbe Vorgang spielte sich im weiteren Verlaufe nochmals ab.

Bei einem weiteren Kranken wurde die große, völlig gereinigte, mit fast trockenen, zarten Granulationen überzogene Wundhöhle nach Paraffinfüllung ebenfalls völlig vernäht; auch hier zunächst reaktionslose Heilung, dann Bildung einer kleinen Öffnung in der Mitte der Wunde, aus der zeitweilig etwas Paraffin floß; diese Fistel schloß sich später von selbst.

Die Heilungsdauer wird durch dieses Verfahren wesentlich abgekürzt, und das häufige Verbinden fällt weg. Ein sofortiger völliger Verschuß der Hautwunde ist nicht empfehlenswert, vielmehr soll man zunächst noch eine Öffnung als Sicherheitsventil lassen, und diese erst nach Einheilung des Paraffins schließen. Für die Ausfüllung eignet sich am besten Weichparaffin.

Mohr (Bielefeld).

## 26) Boyanes. Un nuevo caso de osteoma de la orbita.

(Rev. med. y cir. pract. de Madrid 1904. Nr. 841.)

Ein 17jähriger Bauer bemerkt seit einem Jahre eine langsam wachsende Geschwulst im inneren Augenwinkel, seit 4 Monaten Exophthalmus, seit 3 Monaten Doppeltsehen. Die Untersuchung ergibt eine nußgroße, runde, harte Geschwulst im rechten inneren Augenwinkel. Sehschärfe ist etwas unter normal, die Beweglichkeit des Bulbus unbehindert. Die Differentialdiagnose mußte bei dem Sitze des Tumors an dieser Stelle zwischen Osteom der Orbita oder des Sinus frontalis schwanken. Die Operation ergab die erstere Diagnose. Das Osteom hatte ein Gewicht von 21 g, war 4½ cm lang, 3,3 cm breit, 2,2 cm dick, war kompakt an der Oberfläche, spongiös im Zentrum. Folgende Schlüsse werden aus der sehr ausführlichen Arbeit gezogen: 1) Die Osteome der Orbita treten vorzugsweise bei jugendlichen Individuen (2. und 3. Dezennium) auf; 2) sie wachsen sehr langsam;

3) sie entwickeln sich aus bisher nicht bekannter Ursache; 4) sie können an jedem beliebigen Punkte der Oberfläche der Orbita lokalisiert sein; wenn sie sich an der oberen und inneren Fläche derselben entwickeln, so ist die Differentialdiagnose mit Osteomen des Sinus frontalis schwierig, da sie, wie jene, den Bulbus nach unten, vorn und außen verdrängen; 5) sie machen keine großen Beschwerden, aber sie verdrängen und deformieren das Auge. **Stein** (Wiesbaden).

27) **P. Brouardel.** Arrachement total de la langue par la personne elle-même. Guérison. Conservation de la parole.

(Annales d'hygiène publique et de méd. légale Paris 1904. Nr. 8.)

Eine hysterische Frau riß sich in einem Anfälle von Respirationskrampf die Zunge mit der Hand heraus, so daß nur noch ein etwa 2 cm langer Stumpf übrig blieb. Trotzdem war die Blutung sehr gering; denn Pat. wurde mehrere Stunden nachher mit häuslicher Arbeit beschäftigt von ihrem Manne vorgefunden. Desgleichen war die Sprache so weit erhalten, daß sich Pat. verständigen konnte. Welche objektiven Zeichen von Hysterie vorhanden waren, ist nur sehr kurz dahin angegeben, daß Anästhesie bestand und der Rachenreflex fehlte. Der Heilverlauf war günstig.

Verf. erklärt die Möglichkeit der Verletzung durch die vorhandene Anästhesie und die geringe Blutung durch die starke, krampfartige Kontraktion der Zunge im Augenblicke der Verletzung.

Im Anschluß an diesen, nach dem Verf. seinem Zustandekommen der Verletzung nach in der Literatur einzig dastehenden Falle werden zehn weitere totale Abreibungen der Zunge kurz zusammengestellt: vier durch Schüsse, sechs durch Bisse auf die Zunge, und zwar vier bei Sturz, zwei in Krampfanfällen. Ihnen allen ist gemeinsam der gute Verlauf und das günstige Endresultat.

**Coste** (Straßburg i. E.).

28) **A. Buschi.** Sopra un caso di perdita di liquido cefalo-rachidiano per ferita della dura madre spinale.

(Arch. di ortopedia 1904. Nr. 2.)

Ein 6jähriges Kind erhält einen Stich mit einer Gabel über dem Dornfortsatze des 6. Halswirbels. Kleine Wunde, aus der dauernd Zerebrospinalflüssigkeit fließt. Unfähigkeit, zu stehen. Kopfschmerz. Subfebrile Temperatur. Kernig-sches und Babinski'sches Symptom. Pupillenreaktion unverändert. Abschwächung der tiefen Reflexe (Achillessehne); lebhaftes Hautreflexe. Puls ohne Veränderung. Die Quantität der abfließenden Flüssigkeit wird auf 70—80 ccm täglich geschätzt.

In Narkose wird dem Fistelgang in der Tiefe nachgegangen. Nach Abtragen der Dornfortsätze des 6. und 7. Wirbels findet sich, daß zwischen den unverletzten Wirbelbögen hindurch eine feine Öffnung der Dura entstanden ist. Dieselbe wird mit Catgut vernäht, die Wunde in Etagen geschlossen. Die Symptome verschwinden allmählich in den nächsten Tagen. Sie beruhen nicht auf einer Meningitis spinalis, sondern nur auf dem Verluste der Zerebrospinalflüssigkeit.

**E. Pagenstecher** (Wiesbaden).

29) **O. Brohm** (Riga). Die komplizierten Bauchkontusionen.

(Sammlung klin. Vorträge N. F. Nr. 376.)

Während die penetrierenden Bauchverletzungen in dem A. v. Bergmannschen Stadtkrankenhause zu Riga recht günstige Operationsresultate ergeben, ist das Bild ein sehr trauriges, welches die Betrachtung der Erfolge bei den komplizierten Kontusionen des Bauches zeigt. Es liegt dies teils daran, daß diese Fälle bei Magen-Darmverletzung ganz besonders schnell von einer sehr bösartigen Peritonitis gefolgt waren, teils daran, daß sie nicht früh genug, meist viel später, als die penetrierenden Stich- und Schußverletzungen in die Hände der Chirurgen

kamen. Die frühzeitige Operation allein kann die Resultate bessern, sie gibt auch die Gewißheit, ob eine Darm- oder Magenperforation vorliegt, da die klinischen Symptome derselben, so wertvoll auch einige für die Diagnose sind, dies nicht frühzeitig genug vermögen.

In den von B. aus dem Rigaer Krankenhause berichteten Fällen aus den letzten 5 Jahren handelte es sich 3mal um Leberrisse (1 ohne Operation, 1 durch solche geheilt), 2mal um Magenzerreiung (1 operiert, beide †), 4mal um Milzzerreiung (1 operiert und geheilt, 1 ohne Operation geheilt), 1mal um Zwerchfellri (+), 14mal um Darmverletzungen (7 nicht operiert, †; 7 operiert, 1 geheilt), 2mal um Blasenzerreiung (1 ohne Operation †; 1mal Laparotomie, geheilt) und 9mal um Nierenverletzungen (sämtlich ohne Operation geheilt). Von den Fällen sind somit 20 (13 nicht operiert) zugrunde gegangen; diese waren im Durchschnitt erst 30 Stunden nach der Verletzung und 3 schon 4—5½ Stunden, z. T. moribund dem Krankenhause zugebracht worden. Von den 15 geheilten waren 11 nicht operiert, darunter die 9 Fälle von Nierenruptur, bei welcher auch B. eine sunächst abwartende Behandlung empfiehlt.

Kramer (Glogau).

### 30) Clinton. Corrected report of an abdominal aneurysm.

(Buffalo med. journ. 1904. August.)

Verf. gibt den weiteren Verlauf eines bereits früher (Buffalo med. journ. 1901) berichteten Falles von operiertem anscheinendem Abdominalaneurysma.

Der 57jährige, sonst gesunde Pat. spürte vor etwa 4 Jahren beim Heben einer schweren Last plötzlich heftige Schmerzen im Bauche; 6 oder 8 Wochen später bemerkte er eine Anschwellung in der rechten Bauchseite, die jedoch zeitweilig wieder verschwand. Vor einem Jahre schwere Schmerzanfälle im Bauche, besonders nach schwerer Arbeit, während sie bei Bettruhe verschwanden. Bei dem leicht ikterischen Pat. wurde nach dem objektiven Befund eine Vergrößerung der Gallenblase durch Cysticusverschluß angenommen. Bei der Operation wurde eine fast vollkommen schwarze, cystische Geschwulst, welche mit dem Bauchfelle verwachsen war, freigelegt; bei der Punktion entleerte sich im Strahle hellrotes Blut aus der Nadel, ebenso an einer zweiten Stelle. Nach Lösung der Verwachsungen am unteren Rande trat Pulsation auf. Die Abtastung entlang der unteren Fläche des Sackes führte in die Richtung der Bauchorta. Es wurde sofort und auch in mehreren späteren Sitzungen vergebens versucht, Silberdraht auf größere Längen in den Sack einzuführen und einen konstanten Strom durchzuleiten; nur kleine Drahtmengen ließen sich einschieben. Schmerzen und Pulsation ließen jedoch nach, und der Umfang des Sackes wurde nicht größer. Tod 1½ Jahre später an Urämie. Die Autopsie ergab folgendes: Die Geschwulst wuchs zwischen Aorta und Vena cava, welche scharf geknickt war, und trennte beide Gefäe. Der äußere Anblick der Geschwulst war ganz der eines Aneurysmas der Aorta, jedoch ergab ein Durchschnitt, daß es sich um eine solide Geschwulst mit zentralem, cystischem Zerfalle handelte; nach dem mikroskopischen Befunde war es ein Peritheliom, welches wohl von einer Lymphdrüse ausging.

Mohr (Bielefeld).

### 31) H. J. Lycklema à Nyeholt. Watertoever by toxische toestanden.

(Nederl. Tijdschrift voor Geneeskunde 1902. II. Nr. 8.)

Nach Anleitung der von J. Wernitz im Zentralblatt für Gynäkologie vom 8. Februar 1902 publizierten Methode, durch andauernde Irrigation des Mastdarmes mit schwacher Kochsalzlösung dem septischen Körper Flüssigkeit zuzuführen, teilt Verf. einen Fall mit von Sepsis bei Appendicitis apostematosa, kombiniert mit Ileus durch Verwachsung einer Dünndarmschlinge mit der Abszewand. Nach einigen operativen Eingriffen war der Zustand des Pat. hoffnungslos. Trinken, Hypodermoklysen, Clysmata halfen nicht. Verf. hat dann mit Mastdarmspülungen angefangen und sah den Allgemeinzustand sich in kürzester Zeit bedeutend bessern.

Die Methode besteht in Einführung eines Mastdarmrohres, das mit einem mit schwacher Kochsalzlösung gefüllten Irrigator verbunden ist. Sobald Drang eintritt wird der Irrigator geseckt, wodurch ein Teil der Flüssigkeit zurückfließt. Dann wird der Irrigator wieder gehoben und diese abwechselnde Bewegung immer und immer wiederholt. Verf. stellt die Frage, ob nicht vielleicht auch bei verschiedenen Infektionskrankheiten durch diese Spülungen bisweilen das sonst verlorene Leben gerettet werden könnte.

J. H. Zaaijer (Amsterdam).

### 32) Jopson. Hernia of the uterus through the inguinal canal.

(Annals of surgery 1904. Juli.)

Bei einer Frau, die bereits mehrere Jahre an einem rechtsseitigen Leistenbruche litt, trat plötzlich eine Vergrößerung desselben während des Waschens ein. Da Einklemmungserscheinungen eintraten, wurde operiert und im Bruchsack ein Eierstock mit der Fallopi'schen Tube und dem Gebärmutterkörper angetroffen. Letzterer war nekrotisch; er wurde deswegen supravaginal amputiert und der Stumpf im unteren Wundwinkel der Operationswunde eingenäht. Verf. zählt die wenigen aus der Literatur bekannten Fälle von Gebärmutterbrüchen auf; in einer verhältnismäßig großen Anzahl waren mit ihnen kongenitale Anomalien (Uterus bicornis, rudimentärer Uterus usw.) verbunden.

Herhold (Altona).

### 33) F. Fränkel. Über die Erfolge der Leistenbruchoperation nach der Bassini'schen Methode. (Aus der chirurgischen Abteilung des allgemeinen städtischen Krankenhauses zu Nürnberg.)

(Münchener med. Wochenschrift 1904. Nr. 22.)

Dem Berichte sind 250 nach Bassini operierte Fälle von Leistenbruch zugrunde gelegt. Die Mortalität war 0%, obwohl unter ihnen 31 Fälle von eingeklemmtem Bruche waren, bei denen die Radikaloperation der Herniotomie angeschlossen werden konnte. Von diesen letzteren kamen 24, von den übrigen 219 Fällen 202 zu primärer Heilung, im ganzen trat nur in 24 eine Infektion ein, die bei 22 ganz leichter Art war. Über die Späterfolge ließ sich in 185 Fällen Näheres feststellen; unter diesen gab es 7 Residive, während in 136 vollständige Bruchheilung seit 1—5 Jahren, in 42 seit  $\frac{1}{2}$ —1 Jahre besteht. Abgesehen von leichten Neuralgien vorübergehender Natur hat keiner dieser Operierten irgend eine Störung dargeboten.

Was das Alter betrifft, so waren 169 Pat. zwischen 18 und 40 Jahren; der jüngste war 15, der älteste 62 Jahre alt. 41 hatten doppelseitige Brüche, die bei 37 in einer Sitzung operiert wurden, mehrere bis mannskopfgroße Hernien.

Kramer (Glogau).

### 34) A. v. Bergmann. Die Resultate der Bassini-Operation.

(St. Petersburger med. Wochenschrift 1904. Nr. 11.)

v. B. hatte am Rigaschen Stadtkrankenhause unter 284 Operationen 10mal = 3,8% Residive. Unter diesen Fällen ist nur einer mit leichter Störung im Heilungsverlauf einhergegangen, die anderen waren alle tadellos p. pr. geheilt. Verf. nimmt jetzt zur tiefen, die Muskeln mit dem Poupart'schen Bande vereinigenden Naht Silberdraht. Von üblen Zufällen sind zu erwähnen: einmal Durchschneidung des Vas deferens (Erstlingsoperation eines Assistenten), einmal beim Legen der tiefen Naht Verletzung der Art. femoralis; Naht der Arterienwunde mit feiner Seide, Heilung. Ein Todesfall ist zu verzeichnen: Sepsis mit Eiterung in der Tiefe und Darmperforation. Prima intentione heilten 252 Fälle mit einer durchschnittlichen Heilungsdauer von 7 Tagen; 22 = 7,7% heilten mit leichter Störung, 10 = 3,5% mit Eiterung.

Haeckel (Stettin).

### 35) Quénu. Hernie crurale de l'appendice étranglée. Examen histologique.

(Bull. et mém. de la soc. de chir. de Paris T. XXIX. p. 801.)

Die mikroskopische Untersuchung des von Q. in einem Schenkelbruch eingeklemmt gefundenen Wurmfortsatzes ergab, daß es sich tatsächlich um eine

primäre Einklemmung gehandelt hat. Im Bereiche der Schnürfurche war die Schleimhaut vollständig zerstört; entzündliche Veränderungen fanden sich nur in der Nähe der Einschnürung; von ihr aus nach dem Körper des Wurmfortsatzes zu rasch abnehmend; im großen ganzen war diese gesund.

Reichel (Chemnitz).

36) **É. Martin (Köln).** Ein Fall von inkarzierter Zwerchfellhernie. Beitrag zur chirurgischen Therapie der Hernia diaphragmatica.

(Münchener med. Wochenschrift 1904. Nr. 29.)

Der Fall betraf einen 15jährigen Knaben, der sich wahrscheinlich 2 Jahre vorher durch einen Sturz in den Keller den Zwerchfellriß links seitlich an der Kuppe, etwa 10 cm vom Foramen oesophageum entfernt, zugezogen hatte, durch den neuerdings wiederum bei einem Sturz eine Dickdarmschlinge mit dem Netze hindurchgetreten und eingeklemmt worden war; ein Bruchsaack fehlte, es handelte sich also um einen sog. »falschen« Zwerchfellbruch. Klinisch bestand das typische Bild eines tiefsitzenden Darmverschlusses ohne für eine Hernia diaphragmatica charakteristische Zeichen; allerdings hatte Pat. zu Beginn der Erkrankung über Schmerzen links hinten unter den Rippen geklagt. Die Diagnose wurde erst während der Operation gestellt, bei der zunächst das große Netz im Bauche nicht gefunden, das Colon transversum stark gebläht, sein distales Ende mit dem allergrößten Teile des großen Netzes durch die Zwerchfellücke in den Brustraum hindurchgetreten nachgewiesen wurde, aber nicht reponiert werden konnte. Da Pat. kollabierte, mußte sich M. mit der vorläufigen Anlegung einer Darmfistel begnügen, in der Absicht, in einer zweiten Sitzung von oben her gegen den Zwerchfellbruch vorzugehen; doch starb der Knabe nach wenigen Stunden an Darmlähmung.

Der Fall lehrt, daß man einen eingeklemmten Zwerchfellbruch mit in den Kreis der diagnostischen Erwägungen ziehen soll, wenn bei einem Menschen, der vor kurz oder lang eine schwere Quetschung, einen Stich oder Schuß der unteren Brustgegend erlitten hat, ein Ileus auftritt, für den keine sonstige erkennbare Ursache vorliegt. — M. empfiehlt auf Grund des Falles und der in der Literatur enthaltenen Beobachtungen bei Zwerchfellbrüchen vom Pleuraraum aus vorzugehen und hierzu eine einfache Inzision eines Interkostalraumes zu machen, da die Operation vom Bauch aus zu große Schnitte und die Eventration erfordert. — Von zehn Fällen ähnlicher Art sind bisher drei durch die Operation gerettet worden.

Kramer (Glogau).

37) **Appel (Brandenburg).** Zur Frage nach dem Schicksal verschluckter Fremdkörper.

(Münchener med. Wochenschrift 1904. Nr. 29.)

In dem von A. berichteten Falle hatte ein Knochenstück von Streichholzdicke und 2½ cm Länge die Wand einer sich in die Anlage eines linksseitigen Leistenbruches hineindrängenden Darmschlinge durchbohrt und wurde bei der Operation in dem präperitonealen Lipom der Bauchfellausstülpung gefunden, das sich im Zustande chronischer Entzündung befand; die Darmschlinge war in die Bauchhöhle zurückgeglitten, ohne daß aus der Perforationsöffnung Infektionskeime in den Peritonealraum hineingelangt waren. In der Bauchfellausstülpung war ein Schlitz sichtbar, durch den die Sonde in die Bauchhöhle eingeführt werden konnte, hierbei nicht auf Widerstand stoßend. Ungestörte Wundheilung.

Kramer (Glogau).

38) **Tuffier.** Gastrorragies de nature indéterminée arrêtées par la gastrostomie large suivie du nettoyage de l'estomac.

(Bull. et mém. de la soc. de chir. de Paris T. XXIX. p. 877.)

Mehrfache enorme Magenblutungen, die einen raschen Tod als wahrscheinlich befürchten ließen, bewogen T., bei seinem Pat. die Operation zu wagen. Er ent-

schloß sich dazu nur auf dringendes Zureden seines Kollegen, da die Gastrotomie unter ähnlichen Verhältnissen ihm schlechte Resultate ergeben hatte. T. eröffnete den stark durch Blutgerinnsel ausgedehnten Magen ausgiebig durch Querschnitt, versuchte indes vergebens die Magenschleimhaut durch Vordrängen dem Auge zugänglich zu machen, konnte auch ein Magengeschwür nicht fühlen, sah sich daher nach Entleerung des teilweise ersetzten Mageninhaltes genötigt, den Magen wieder zuzunähen. Zu seiner eigenen größten Überraschung wurde der Eingriff nicht nur vom Pat. gut überstanden, sondern auch das Bluterbrechen hörte vollständig auf.

Reichel (Chemnitz).

39) J. Botgans (Amsterdam). Gastroenterostomia ypsiliformis antecolica anterior.

(Wiener klin. Rundschau 1904. Nr. 2 u. 3.)

Verf. erörtert den Circulus vitiosus nach Gastroenterostomie und seine Vermeidung und weist ganz besonders darauf hin, wie wichtig es ist, daß man für die wegen gutartiger Stenose zu operierenden Kranken eine absolut sichere Methode hat. Für die beste hält er die Roux'sche ypsilonförmige. Er hat sie dahin modifiziert, daß er das abführende Ende vor dem Querkolon vorbeiführt und dort in die Magenwand einsetzt.

Er hat 25 gutartige Magenkrankungen nach dieser Methode mit bestem Erfolg operiert und 25 inoperable Karzinome; bei letzteren erlebte er 5 Todesfälle.

Schmieden (Bonn).

40) Monproft (Angers). De la transformation d'une gastro-entérostomie par anastomose latérale en gastro-entérostomie en Y.

(Bull. et mém. de la soc. de chir. de Paris T. XXIX. p. 715.)

In zwei Fällen, in denen er wegen gutartiger Pylorusstenose, in einem vor 5 Jahren, im anderen vor mehreren Monaten, eine Gastrojejunostomie nach v. Hacker ausgeführt hatte, wandelte M. wegen erneut auftretender Beschwerden diese in eine Y-förmige um, indem er die zuführende Schlinge dicht oberhalb der Einmündung in den Magen durchschnitt, das obere Ende in die abführende Schlinge einpflanzte, den unteren Stumpf durch Naht verschloß.

Mit Recht fragt Tuffier, warum M. nicht statt dieser komplizierten Operation einfach eine Enteroanastomose zwischen su- und abführender Schlinge angelegt habe?

Reichel (Chemnitz).

41) Zeri. Aneurisma dell' arteria mesenterica superiore.

(Policlinico. Ser. med. 1904. Nr. 7.)

Wiedergabe einer klinischen Vorstellung G. Baccelli's. Aneurysma der Mesenterica superior bei einem 34jährigen Manne dicht unterhalb ihres Abganges, der Aorta aufgelagert. Aus den Symptomen, pulsierende Geschwulst, Schmerzen im Epigastrium, die zu Anfällen von großer Heftigkeit sich steigern, Fehlen von Gefäßgeräuschen usw. an den großen Gefäßen und dem Herzen, wird die richtige Diagnose gestellt. Probelaaparotomie durch Montenovesi bestätigt dies und zugleich, daß das Aneurysma inoperabel ist.

E. Pagenstecher (Wiesbaden).

42) Brehm. Zur Kasuistik der Darmokklusionen durch den Wurmfortsatz und das Meckel'sche Divertikel.

(St. Petersburger med. Wochenschrift 1904. Nr. 24.)

Drei Fälle aus dem Rigaer Stadtkrankenhaus:

1) Ileus durch den Wurmfortsatz, der sich 30 cm von der Baubinischen Klappe entfernt quer um das Ileum herumgeschlagen und dasselbe abgeschnürt hat; der Wurmfortsatz, durch Schwarten und Verwachsungen an den Darm angelötet, ist nicht erweitert, hat unveränderte Schleimhaut. Heilung nach Operation.

2) Meckel'sches Divertikel, total gangränös und perforiert, hatte den Darm in ein Konvolut verbackener Därme hineingezogen und so unwegsam gemacht. Heilung durch Operation, Resektion von 15 cm Darm.

3) Meckel'sches Divertikel um eine Dünndarmschlinge geschlagen, dieselbe strangulierend, namentlich durch ein scharfes, fibröses Band, das von seiner Kuppe ausging. Darm und Divertikel gangränös; 1 m Darm reseziert. Tod nach 14 Tagen an Pneumonie.  
Haeckel (Stettin).

#### 43) Schwarz. Über Ileus hystericus.

(St. Petersburger med. Wochenschrift 1904. Nr. 21.)

Ein 21jähriges Mädchen, das charakteristisch hysterisch war, bekam die Erscheinungen von Ileus mit Koterbrechen. Bei der Laparotomie fand man keine Veränderungen, welche den Zustand hätten erklären können. Nach anfänglicher Besserung hält das Koterbrechen und die Stuhlverhaltung — einmal 22 Tage lang kein Stuhlgang — noch 2 Monate lang an. Auf psychische Behandlung schwinden alle Symptome, Pat. nimmt 28 Pfund zu und kann tüchtig arbeiten. — S. ist nicht geneigt, den Fall als hysterische Simulation abzutun. Da es feststeht, daß Koterbrechen durch antiperistaltische Bewegung des Darmes möglich ist, da die Mutter und eine Schwester der Pat. an Darmverschlingung gestorben sind und Pat. selbst bei der Pflege dieser Kranken das Bild des Ileus stets vor Augen gehabt hat, so ist eine suggestive Wirkung auf die hysterische Pat. denkbar, welche zur Antiperistaltik und Ileus geführt hat.  
Haeckel (Stettin).

#### 44) H. S. Clogg. Some observations on carcinoma of the colon.

(Practitioner 1904. April.)

An der Hand von 25 Fällen von Carcinoma coli, von denen acht in der Blinddarmgegend, drei in der Flexura hepatica, sechs in der Flexura lienalis und acht in der Flexura sigmoidea ihren Sitz hatten, werden Symptomatologie, Differentialdiagnose usw. besprochen. Da regelmäßig Metastasen in den regionären Lymphdrüsen gefunden wurden, schlägt Verf. vor, womöglich in allen Fällen neben ausgedehnten Resektionen des Darmes auch das Mesokolon oder Mesosigmoideum sehr weit mit zu entfernen, um lokalen Rezidiven vorzubeugen, die nach der Ansicht des Verf. meistens durch die nicht entfernten karzinomatösen Drüsen hervorgerufen werden. Die Vereinigung erfolgte End-zu-End, wenn beide Darmenden eine gleich große Lichtung zeigten und überall von Bauchfell umgeben waren; in solchen Fällen wurde auch der Murphyknopf verwandt. Doch ist Verf. nicht allzusehr von der Methode erbaut, da zu oft der Knopf nicht hielt und Eiterungen beobachtet wurden. Auch bei der am häufigsten ausgeführten seitlichen Vereinigung der Darmenden zieht er die Naht bei weitem dem Murphyknopfe vor, da er bei der Anwendung der Naht niemals irgendwelche Störungen erlebte. Unverschieblich, fest mit der Umgebung verwachsene Karzinome ließ er stets unberührt und führte nur die Kolotomie aus, falls Schmerzen sowie Darmstenosen bestanden. Bei tiefsitzenden Geschwülsten der Regio recto-sigmoidea will Verf. nur dann die Kolostomie ausgeführt wissen, wenn die eben erwähnten Symptome vorhanden sind; und zwar führte er dann stets die einseitige Anlegung eines künstlichen Afters aus, um möglichst schnell den stark gefüllten Darm zu entleeren und die Schmerzen zu beseitigen. Über die Enderfolge der Operationen wird nicht berichtet.  
Jenckel (Göttingen).

#### 45) J. Vanverts (Lille). Exclusion de la plus grande partie de l'intestin pour un anus contre-nature. — Rapport par M. Legueu.

(Bull. et mém. de la soc. de chir. de Paris T. XXIX. p. 610.)

Das besondere Interesse, das der Fall V.'s bietet, liegt in der Länge des ausgeschalteten Darmstückes.

Bei einer 45jährigen Frau machte V. wegen eines großen Uterusfibroms die Laparotomie. Ausgedehnte, nach einer früheren Operation zurückgebliebene Ver-

wachsungen, die das ganze Gebiet unterhalb des Nabels betreffen, machen die geplante Myotomie unmöglich. Beim Versuche der Lösung der Verwachsungen reißt eine Darmschlinge ein. Da aus äußeren Gründen die Darmaht nur notdürftig gemacht werden kann, kommt es zur Bildung eines widernatürlichen Afters. — Rapide Abmagerung. Die gewöhnlichen Methoden zur Beseitigung desselben in seinem Falle für unausführbar haltend, entschloß sich V., die fistulöse Darmschlinge dicht oberhalb der Fistel zu durchschneiden und das zuführende Ende in der Mitte des Colon transversum einzupflanzen. Bei dieser zweiten Operation zeigt sich, daß die Fistel weniger als 1 m von dem Anfange des Jejunum entfernt war. — Pat. erholt sich und nimmt trotz mehrfacher Metrorrhagien in den folgenden Monaten um 10 Pfund an Körpergewicht zu. An der Stelle des früheren widernatürlichen Afters blieb eine Darmfistel mit Schleimhautvorfall bestehen, aus der dauernd eine mäßige schleimige Absonderung statthatte.

Über die Richtigkeit des Vorgehens V.'s läßt sich streiten, und in der Diskussion erfuhr er starke Angriffe; interessant bleibt gleichwohl die Tatsache, daß das Leben möglich ist bei einer Länge des Dünndarmes von nur 80—90 cm.

Reichel (Chemnitz).

46) **Boutier.** De l'entéroanastomose et de l'exclusion intestinale dans la cure de l'anus contre-nature.

(Bull. et mém. de la soc. de chir. de Paris T. XXIX. p. 654.)

47) **J. L. Faure.** A propos du traitement de l'anus contre-nature.

(Ibid. p. 698.)

48) **A. Pousson (Bordeaux).** Deux observations de fistules intestinales guéries l'une par l'entérorrhaphie circulaire et l'autre par l'entéroanastomose latérale.

(Ibid. p. 775.)

R. wendet sich gegen die allzu vorzeitige Anwendung der Darmausschaltung zur Beseitigung eines künstlichen Afters. Wenn irgend möglich, müsse man immer erst versuchen, ihn direkt zu schließen; ist das aussichtslos, so käme Enteroanastomose in Betracht, nur ganz in Ausnahmefällen die Ausschaltung der fistulösen Darmschlinge. Als Beweis, in wie verzweifelten Fällen bei vorsichtigem Vorgehen noch der direkte Nahtverschluß Erfolg haben kann, gibt er das Detail einer eigenen Beobachtung, die im Originale nachgelesen werden muß.

F. beschreibt einen interessanten Fall eines nach einer abdominalen Hysterektomie entstandenen widernatürlichen Afters. Vier Darmlichtungen öffneten sich nebeneinander; der Darminhalt floß aus der rechten oberen Mündung aus; spritzte man Wasser in die linke obere Öffnung, so trat es alsbald zur linken unteren zutage, und injizierte man es in die rechte untere Darmlichtung, so floß es zum normalen After ab. Dadurch war die Art der Schädigung deutlich gekennzeichnet als eine doppelte quere Durchtrennung des Darmes und der Operationsplan gegeben. F. exstirpierte die zwischen den beiden linken Öffnungen liegende, ca. 60—80 cm lange Dünndarmschlinge, nähte das rechte obere zuführende Ende in das Colon ascendens und verschloß durch Naht das untere rechte, bis zur Ileocoecalklappe ca. 50 cm messende, abführende Ende. Eine direkte Nahtvereinigung der beiden rechten Lichtungen war wegen Atrophie des abführenden Darmschenkels unmöglich.

Das Wesentliche der Mitteilung P.'s gibt die Überschrift wieder; das Detail beider Beobachtungen ist im Originale nachzusehen. Reichel (Chemnitz).

49) **Chaput.** Des perforations du rectum survenant au cours de l'hystérectomie abdominale et non justiciables de la suture simple.

Leur traitement par le cloisonnement du bassin.

(Bull. et mém. de la soc. de chir. de Paris T. XXIX. p. 658.)

In zwei Fällen schwerer abdominaler Gebärmutterexstirpation hatte C. das Unglück, den Mastdarm hoch oben zu verletzen. Die Durchbohrung direkt durch



Naht zu verschließen, schien wegen der tiefen Lage (bei fetten Frauen), der schlechten Beschaffenheit der Gewebe, der Größe der Perforation unmöglich. C. half sich in der Weise, daß er den von der vorderen Uteruswand abgelösten, der Blase anhaftenden Bauchfellappen über die breit klaffende Scheide und das Loch im Mastdarme hinwegzog und oberhalb dieser Öffnung durch kleine Metallklammern an der Vorderwand sowie beiden Seiten des Mastdarmes, dann an der hinteren und seitlichen Beckenwand befestigte und dadurch die große Bauchhöhle von der Beckenhöhle abschloß. Naht der Bauchwunde ohne Drainage. Opium. — Der Verlauf gestaltete sich sehr günstig. Der Kot entleerte sich durch die Mastdarmporforation zunächst in die Scheide, ohne die Bauchhöhle zu gefährden; später schloß sich die Darmfistel spontan.

In der Diskussion betonen Faure, Reynier, Quénu u. a., daß es sich bei dem Verfahren C.'s nur um eine Anwendung der allgemein als »Peritonisation« bekannten Methode der Ausschaltung septischer Räume durch Übernähung mit Bauchfell auf einen besonderen Fall handelt, und Quénu gibt einen geschichtlichen Überblick über die Entwicklung dieser Methode. — Pozzi und Terrier empfehlen bei Verletzungen des Mastdarmes bei Laparotomien, insbesondere Uterusexstirpationen, die Naht der Perforation auch unter schwierigen Umständen stets zu versuchen. Bei gesunden Geweben glückt oft der sofortige definitive Verschuß, bei krankem, morschem, entzündetem Gewebe kommt es zwar trotz der Naht meist zu einer Kotfistel, doch ist es inzwischen in der Nachbarschaft zu Verklebungen gekommen, und die Fistel schließt sich später spontan freilich soll der Naht stets Tamponade oder Drainage zugefügt werden.

Reichel (Chemnitz).

50) Lyot. Occlusion intestinale déterminée par un cancer du rectum. Rupture spontanée de l'intestin grêle constatée par la laparotomie. Mort. — Rapport par M. Rochard.

(Bull. et mém. de la soc. de chir. de Paris T. XXIX. p. 706.)

Die seltene Beobachtung läßt sich kurz skizzieren: 64jähriger Mann von gesundem Aussehen; seit 2 Monaten abwechselnd Durchfälle und Verstopfung. Letztere nimmt zu, Koliken treten auf. Untersuchung ergibt inoperablen Mastdarmkrebs. Kolostomie wird abgelehnt. Nach mehrfachen heftigen Anfällen von Darmkolik, die spontan mit Abgang von Gasen und Stuhl enden, tritt eines Tages während eines neuen Anfalles ein intensiver Schmerz im Bauch auf, wie er vorher nie gefühlt war. 16 Stunden später linksseitige Kolostomie; bei Eröffnung der Bauchhöhle strömen reichlich Gase und etwas gelbliche seröse Flüssigkeit aus; die Darmschlingen sind nur wenig gerötet; aus der eröffneten Flexur tritt kein Kot aus. In der Annahme, daß ein Mastdarmriß oberhalb der Neubildung erfolgt sei, will L. wenigstens das Becken drainieren, insidiert daher sofort auch rechts; hier entleert sich sogleich mit Kot gemischte Flüssigkeit; die Darmschlingen sind stark gerötet; eine Dünndarmschlinge zeigt einen queren, mehr als ein Drittel des Umfangs einnehmenden Riß. Darmnaht. Drainage. Tod nach 9 Tagen.

Spontanrupturen des Mastdarmes oberhalb einer Stenose sind verhältnismäßig häufig, solche des Kolon schon seltener; eine Spontanruptur des Dünndarmes bei Mastdarmstenose gehört zu den größten Seltenheiten. Reichel (Chemnitz).

51) Jan Stopczyński. Über die Unterbindung der Hämorrhoidal-knoten nach Riedel's Methode.

(Przegląd lekarski 1904. Nr. 35.)

Verf. beschreibt fünf Fälle von Hämorrhoidalknoten, welche in der Klinik des Prof. Rydygier in Lemberg nach der im Jahre 1902 von Riedel auf dem Kongresse deutscher Chirurgen in Berlin angegebenen Methode operiert wurden. Die Ausführung der Operation ist leicht, die Heilungsdauer kurz (10—15 Tage), es bestanden aber stets heftige Schmerzen, welche mindestens 24 Stunden anhielten, und Harnverhaltung.

Bogdanik (Krakau).

52) **J. B. Pennington.** Röntgen rays in the treatment of pruritus ani.  
(New York and Philadelphia med. journ. 1904. Nr. 8.)

13 Fälle von Pruritus ani wurden durch Röntgenbestrahlungen innerhalb 4 Wochen geheilt, bzw. einige gebessert, die zurzeit noch in Behandlung gewesen sind; kein Mißerfolg. P. ist zu dieser Therapie durch die Beobachtung gekommen, daß in allen seinen Fällen von Pruritus ani eine mehr oder minder starke Infiltration der Haut um den After bestand; zugleich mit dieser Infiltration schwand denn auch der Juckreiz unter dem Einfluß der Bestrahlungen.

Lengemann (Bremen).

53) **F. Terrier et P. Lecène.** Un nouveau cas de kyste juxta intestinal.

(Revue de chir. XXIV. ann. Nr. 2.)

Die Beobachtung, von welcher ausgehend vorliegende Arbeit entstand, ist schon klinisch insofern interessant, als die Cyste zur Entwicklung eines beträchtlichen Ascites Veranlassung gegeben hatte; nach dessen Entleerung erst ließ sich eine Geschwulst rechts im Unterleib erkennen und wurde als Ovarialkystom beurteilt. Bei der Operation erwies sie sich als eine mit dem Bauchfellüberzug des Blinddarmes überkleidete, leicht ausschälbare Cyste von schleimigem Inhalte, mit polypenähnlichen Zotten ausgekleidet; sie war mit einschichtigem Zylinderepithel versehen, zwischen welches kelchförmige Zellen mit Schleimpfröpfen eingestreut sind. Hierdurch wird die Zugehörigkeit dieser Cyste zu den Eingeweidecysten sichergestellt; differentialdiagnostisch hätten noch Hämátome, Echinokokkus, Lymphangiome und Gekröscysten in Frage kommen können.

Charakteristisch für den vorliegenden enteroiden Typus ist die Struktur der Cystenwand, die glatte Muskelfasern, eine Art Submucosa, drüsenartige Einsenkungen und Zotten, sowie Zylinderepithel aufweist. Für die Beziehung zum Darmkanale spricht ferner der Sitz am Ileum bzw. Coecum, der fadenziehende, klebrige Inhalt, und daß die Cyste einkammrig ist.

Weiterhin besprechen Verf. noch die engeren Beziehungen zum Darne — subseröse, submuköse, mesenteriale Entwicklung —, Theorie der Entstehung, event. hervorgerufene Störungen — Invagination, Volvulus — und die Behandlung der Affektion, die bisher — 18 Fälle sind veröffentlicht — noch nie vor der Operation diagnostiziert wurde.

Die Therapie wird nach den Beziehungen der Cysten zur Darmwand verschieden sein müssen und in Enukleation bzw. Resektion der zugehörigen Darmstrecke bestehen.

Christel (Metz).

54) **Krause.** Primäre Diphtherie eines Nierenbeckens durch Operation geheilt.

(Deutsche med. Wochenschrift 1904. Nr. 29.)

24 $\frac{1}{2}$ jähriges Mädchen hatte während der Schwangerschaft ruckweise auftretende Schmerzen in der rechten Seite gehabt. Nach der Geburt am 1. Juli 1903 relatives Wohlbefinden. Am 13. September Schüttelfrost, hohes Fieber. Am 16. September Überführung auf die innere Abteilung im desolaten Zustande. Objektiv wenig nachweisbar. Beim Harnleiterkatheterismus dagegen sah man, daß sich aus dem rechten Harnleiter kein Tropfen Urin entleerte. Die bis in das Nierenbecken vorgeschobene Spitze des Katheters zeigte sich nach dem Herausziehen mit schmieriger nekrotischer Masse vollgestopft. Diagnose Pyelitis. Sofort nach Überführung auf die chirurgische Abteilung Flankenschnitt auf die rechte Niere. Auslösung derselben aus der Fettkapsel nur teilweise möglich. Die Niere erschien dunkelblaurot, nur wenig vergrößert, von ziemlich weicher Konsistenz. Spaltung bis in das nur wenig erweiterte Nierenbecken. Letzteres war vollkommen von einer schmierig-grauen Masse ausgestopft, die mit dem Löffel herausgehoben werden mußte. Die Masse bestand aus nekrotischen Gewebsetzen, die mit kleinsten bis sandkorngroßen Partikelchen durchsetzt waren. Die völlig aufgeklappte Niere wurde ringsum tamponiert und auch ein Streifen zwischen die Nierenschnittflächen gelegt. Völlige Heilung.

Am 30. November zeigte der Harnleiterkatheterismus die Funktion der rechten Niere noch sehr verlangsamt, im März 1904 war die Funktion völlig normal. Es bestand noch eine leichte Blasenreizung wie vor der Operation.

Die mikroskopische Untersuchung der Nierensubstanz ergab zahlreiche herdförmige Leukozytenanhäufungen im interstitiellen Gewebe. Das Nierenbecken zeigte eine pseudomembranöse Entzündung.

Aufsteigender Natur kann diese diphtherische Entzündung nicht gewesen sein; dieselbe ist vielmehr als primäre Diphtherie des Nierenbeckens, deren Ätiologie dahingestellt bleibt, anzusprechen.

Borchard (Posen).

55) **Bierring and Albert.** Secondary manifestations of hypernephromata.

(Vortrag a. d. 55. Jahresvers. der Amer. med. assoc.)

(Journ. of the amer. med. assoc. 1904. Juli 23.)

Mitteilung von fünf Fällen: 1) 58jähriger Mann, seit 3 Jahren krank; Schmerzen im Rücken, Hämaturie, häufiger Urindrang. Kindskopfgröße, retroperitoneale Geschwulst nebst linker Niere entfernt. In ihr hämorrhagische und nekrotische Stellen. Mikroskopisch-chemisch erwies sie sich als aus Markzellen der Nebenniere zusammengesetzt. 2) Durch Autopsie eines 44jährigen Mannes gewonnene Geschwulst von 14 cm Durchmesser. Sitz vor der linken Niere. Die Oberfläche war höckrig mit Vordringen in den Bauchfellraum. Sekundäre Geschwülste in Lunge, Leber und Darm, letztere gestielt, teils von Bauchfell überzogen, andere ihm aufliegend. Sie bestanden, wie die Hauptgeschwulst, alle aus Rindenzellen. 3) 40jährige Frau, der ein Jahr vorher eine Ovarialgeschwulst entfernt war. Gallensteinolikartige Schmerzen führten zu erneuter Laparotomie, bei der eine Nierengeschwulst entdeckt und mit der Niere entfernt wurde. Sie war weich, leicht höckrig, 11 cm im Durchmesser und saß dem oberen Nierenpol auf, schickte Ausläufer in die Niere. Bestand aus Rindenzellen. 4) 25jährige Frau, die etwa ein Jahr krank war unter Zeichen hochgradiger Zirkulationsstörungen: Aszites, Hydropsien, Eiweiß und Zylinder im Urin. Geschwulst der Lebergegend in den letzten 6 Lebensmonaten. Bei der Sektion fand sich eine Geschwulst vor der linken Niere, nicht in direktem Zusammenhange mit ihr. Maße:  $29 \times 19 \times 17$  cm. Die V. renalis war 10 cm lang, von Geschwulstmaße erfüllt. Metastasen in Lunge und Leber. Die Geschwulst zeigte deutliche Kapsel, zahlreiche nekrotische Stellen, war sehr fest, bestand aus Rindenzellen. 5) 5jähriger Knabe erkrankte 8 Monate vor dem Tod unter Auftreten starker Leberschwellung. Bei der Sektion fand sich die rechte Niere durch eine Geschwulst von  $19 \times 12 \times 9\frac{1}{2}$  cm Größe ersetzt. Sie war sehr weich, mit nur wenigen festeren Stellen, lachsfarbig. Metastasen in der Leber und an zahlreichen Stellen des Darmes. Marksellengeschwulst. — Verschleppung auf dem Blutweg ist die häufigste Art, auf dem Lymphwege die seltenste der Ausbreitung auf andere Organe. Die Ansteckung durch direkte Berührung mit der Geschwulst findet statt beim Bauchfell. Ansiedlung losgelöster Geschwulstkeime in den unterhalb der Hauptgeschwulst liegenden Teilen der Harnorgane ist beobachtet.

Diskussion. McCallum (Baltimore): Manche Metastasen entstehen nach Durchgehen der Geschwulstkeime durch die Lungenkapillaren, ohne daß die Lunge selbst befallen zu werden braucht. Wynn (Indianapolis): Beim Rinde kommen sehr häufig akessorische Nebennieren vor, die manchmal weit von der Hauptdrüse entfernt und durch lange fibröse Bänder mit ihr verbunden sind. Auch Geschwulstbildung der Drüse findet sich beim Rindvieh häufig. Wahrscheinlich würden sich auch beim Menschen häufiger akessorische Nebennieren bei genauerer Sektion finden. McFarland (Philadelphia) bezweifelt dies, ebenso Coplin (Philadelphia), die die Metastasen auf Verschleppung von Zellen aus der Nebenniere zurückführen, nicht auf Geschwulstbildung aus abgelegenen übersähligen Nebennieren.

Trapp (Bückeburg).

Originalmitteilungen, Monographien, Separatabdrücke und Bücherendungen wolle man an Prof. Dr. Heinrich Fritsch in Bonn oder an die Verlags-handlung Breitkopf & Härtel einsenden.

# Zentralblatt für C H I R U R G I E

herausgegeben  
von

**E. von Bergmann, F. König, E. Richter,**  
in Berlin, in Berlin, in Breslau.

Einunddreißigster Jahrgang.

Wöchentlich eine Nummer. Preis des Jahrganges 20 Mark, bei halbjähriger Vorauszahlung. Zu beziehen durch alle Buchhandlungen und Postanstalten.

**Nr. 42.                      Sonnabend, den 22. Oktober.                      1904.**

**Inhalt:** I. F. Kuhn, Die Überdrucknarkose mittels peroraler Intubation. — II. A. Schanz Zur unblutigen Behandlung angeborener Hüftverrenkung. (Original-Mitteilungen.)

1) Henke, Mikroskopische Geschwulstdiagnostik. — 2) Jamin, Zur Atrophie gelähmter Muskeln. — 3) Hamilton, Wundcharlach. — 4) Kemp u. Gardner, Wiederbelebungsversuche nach Chloroformtod. — 5) Korff, Skopolamin-Morphiumnarkose. — 6) Kaposi, Gelatine und Blutgerinnung. — 7) Vanicky, Euguform. — 8) Macewen, Eiterungen im Schädelinnern; Nahtmaterial. — 9) Bogrow, Rhinophyma. — 10) Loose, Retropharyngealabszesse. — 11) Moure, Thyreotomie. — 12) Scott und Le Conte, Pyoperikarditis. — 13) Sauerbruch, 14) Brauer, Ausschaltung der Pneumothoraxfolgen. — 15) Strauss, Prostatahypertrophie. — 16) Fürstenhelm, Prostatakrebs. — 17) Marchetti, Hydrokele. — 18) Marcuse, Darf der Arzt zum außerehelichen Geschlechtsverkehr raten?

M. Jaboulay, Über einen neuen »Knopf ohne Naht« zur lateralen Anastomose, besonders zur Gastroenterostomie bei Karzinom. (Original-Mitteilung.)

19) u. 20) Putti, Knochen- und Gelenkveränderungen bei Tabes und Syringomyelie. — 21) Blescke, Zur tabischen Arthropathie. — 22) Norris, Tuberkulöse Perikarditis. — 23) Malpert u. Merichau-Beauchant, Angiom in der Brustdrüse. — 24) Witzel, Nierenenthülung.

J. Tansini, Die Anwendung der elastischen Binde beim Wechsel des Verbandes von Gliederwunden.

## I.

(Aus dem Elisabeth-Krankenhaus in Kassel.)

### Die Überdrucknarkose mittels peroraler Intubation.

Von  
Dr. Franz Kuhn.

Bekanntlich hat v. Mikulicz<sup>(1)</sup> in seiner ersten Arbeit »Über Operationen in der Brusthöhle mit Hilfe der Sauerbruch'schen<sup>(3)</sup> Kammer« die Möglichkeiten und Verfahren, mittels welcher die Überdruckmethode ausführbar ist, in folgender Weise festgelegt:

1) Anstatt der Kammer (Sauerbruch'sche Kammer, in welche hier im Gegensatze zur Unterdruckmethode der Köpfe des Tieres bei Überdruck zu liegen käme), wird eine Art Taucherhelm konstruiert, der am Hals ebenso dicht abschließt, wie bei der Kammer. In der-

selben Weise wie bei der letzteren würde unter einem entsprechenden Überdrucke Luft zu- und abgeführt werden; der zugeführten Luft müßte aber gleichzeitig das narkotisierende Gas beigemischt werden.

2) Viel einfacher wäre eine Narkotisierungsmaske, welche, wie die Ansatzstücke bei der Lachgasnarkose, Mund und Nase luftdicht abschließt. Diese müßte auch, wie bei der Lachgasnarkose mit einem Luftreservoir in Verbindung stehen, durch das die einzuatmende Luft mit dem narkotisierende Gas gemischt und unter Überdruck den Luftwegen zugeführt würde. Das Ausatmen müßte natürlich auch unter Überdruck geschehen, und zwar durch einen eigenen Abzugsschlauch; der zu- und abführende Schlauch müßte durch Ventile automatisch sich öffnen und schließen.

3) Im wesentlichen dieselbe Anordnung wie bei 2. Nur wird die einzuatmende Luft samt dem narkotisierenden Gas nicht durch eine Maske der Mund- und Nasenöffnung zugeführt, sondern durch eine luftdicht schließende Kanüle direkt in die Trachea.

Diesen drei von v. Mikulicz in Aussicht genommenen Wegen sehe ich mich auf Grund meiner Beobachtungen berechtigt, einen vierten hinzuzufügen, ich meine den Weg der **peroralen Intubation**. Wie aus der Literatur der letzten Jahre zu ersehen, habe ich in einer Reihe von Arbeiten das Verfahren einer peroralen Intubation<sup>(2)</sup> und einer pernasalen Intubation<sup>(2)</sup> und daran anschließend einer pulmonalen<sup>(2)</sup> Narkose dargelegt und auf verschiedenen Kongressen demonstriert. Da die Ausbildung solch eines neuen Verfahrens viel Detailarbeit erfordert, ist es mir erst jetzt möglich geworden, mit ganz fertigen Instrumenten vor die Öffentlichkeit zu treten. Viele Einzelheiten habe ich auf dem letzten Naturforschertage in Kassel gebracht, mehr werde ich alsbald in einer größeren Monographie bringen.

Privatim habe ich inzwischen mein Verfahren einer Reihe von Klinikern und chirurgischen Kollegen zu ausgesprochener Zufriedenheit vorgeführt resp. denselben bei großen Operationen (Carcinoma maxillae, Carcinoma linguae) die Narkose auf dem Tubagewege geleitet.

Das Verfahren hält durchaus, was ich in den ersten Arbeiten von ihm behauptete.

Soviel über die perorale Tubage: ich muß sie erwähnen, weil diese Tubage die Voraussetzung und Unterlage für die pulmonale Narkose ist und diese hinwiederum und die Beobachtungen bei ihrer Anwendung die Voraussetzung für die Überdrucknarkose mittels Tubage, welche hier in Frage steht und welcher diese folgenden Zeilen gelten sollen.

Gewiß wird es überraschen, wenn ich behaupte, daß es mittels der Tubage ohne weiteres gelingt, die Narkose mit Überdruck zu machen, und daß es dazu eines relativ bescheidenen Aufwandes von Apparaten bedarf.

Meine Versuchsanordnung schließt sich der von Brauer und Petersen(4) an; am wesentlichsten erschien mir für die vorliegenden Zwecke die Art der Abdichtung der Luftwege, und habe ich dieser Frage die meiste Zeit und die meisten Versuchsmodelle gewidmet. Ich probierte tracheale [nach Trendelenburg und nach Wilms(7)] Ballons, pharyngeale und solche, die in die Mundhöhle zu liegen kommen (vgl. meine ausführliche Arbeit), alle mit ungenügendem Erfolge. Das Einfachste versuchte ich zuletzt: die einfache Abdichtung der Lippen durch eine breite Gummibinde, welche von dem Tubagerohr durchbohrt wird. Am besten bekommt die Binde die ungefähre Form einer sehr breiten Bartbinde, nur mit der Bedingung, daß sie ganz aus Gummi und luftdicht ist. Auf ihr halten einige Klemmen die Lippen geschlossen.

Meine Methode ist dann folgende:

Pat. wird von mir in der geläufigen Art (vgl. Literatur) mit oder ohne Narkose intubiert. Das Tubagerohr durchbricht mit seinem Mundstück eine breite Gummibinde, welche den Nacken und Kopf umspannt und gleichzeitig das Rohr festhält. Die Nase wird abgeklemmt; die Lippen schließen durch die Gummibinde luftdicht, verstärkt nötigenfalls durch Klemmen.

Auf diese einfache Weise ist Lungensystem und Bronchialbaum luftdicht in das Tubagerohr, das in seinem Verlaufe nicht luftdicht zu sein braucht, eingefügt.

Die Narkose kann durch die pulmonale Applikation des Chloroforms in jede Tiefe leicht und sicher gebracht werden. Dann erfolgt die Applikation des Röhrensystems, das den Überdruck vermittelt. Es kommt von einer Sauerstoffbombe resp. einem Roth-Dräger'schen Apparat<sup>1</sup> und kann Sauerstoff allein oder für Narkosezwecke mit Chloroform gemischt führen.

In dieses Röhrensystem sind, um den Druck in demselben auch bei Atmungsschwankungen annähernd konstant zu erhalten, große Gummiballons eingefügt, deren Elastizität die Druckschwankungen kompensieren.

Der Austritt der verbrauchten Gase erfolgt durch das Brauer'sche Wasserventil unter einem beliebig zu regulierenden Drucke. [Zu den Einzelheiten vgl.: Brauer(5).]

Dies ist in Kürze mein Apparat für die Überdruckmethode. Weitere ausführliche Mitteilungen werden in Kürze erfolgen. Dasselbst sind auch eine Anzahl von Versuchsmodellen und die Versuche am Menschen angeführt und beschrieben. An dieser Stelle übergehe ich absichtlich die genauere Literatur und die Details und die Begründungen meiner Methode.

---

<sup>1</sup> Anmerkung bei der Korrektur: Wie mir Herr Prof. Brauer freundlichst mitteilte, hat die Firma Dräger bereits einen einschlägigen Spezialapparat gebaut, nach den Angaben von Brauer.

Auch auf die Frage, ob die Überdruckmethode oder die Unterdruckmethode die bessere, dürfte es nicht hier der Ort sein, sich näher einzulassen [Sauerbruch, Brauer, Kelling(6)]. Mir genügt es, ein Verfahren ausgearbeitet zu haben, welches bequem an dem Menschen die Überdruckmethode anzuwenden erlaubt, ohne blutige Vorbereitungsoperationen, ohne kostspielige Kammern und großes Hilfspersonal.

#### Literatur.

- 1) v. Mikulicz, Über Operationen in der Brusthöhle mit Hilfe der Sauerbruch'schen Kammer. Deutsche med. Wochenschrift 1904. Nr. 15.
- 2) Kuhn, Die perorale Intubation. Zentralblatt für Chirurgie 1901. Nr. 52.  
 — Technik der peroralen Tubage. Deutsche med. Wochenschrift 1902.  
 — Geschichte der peroralen Intubation. Fortschr. d. Medizin 1902. Nr. 4.  
 — Pulmonale Narkose. Therapeutische Monatshefte 1903. Hft. IX. Sept.  
 — Pernasale Tubage. Münchener med. Wochenschrift 1902. Nr. 35.  
 — Kein Pressen und Würgen bei Narkosen. Berliner klin. Wochenschrift 1903. Nr. 17.
- 3) Sauerbruch, Zur Pathologie des offenen Pneumothorax und die Grundlagen meines Verfahrens zu seiner Ausschaltung. Mitteilungen aus den Grenzgebieten Bd. XIII. Hft. 3. 1904.  
 — Zentralblatt für Chirurgie 1904. Nr. 6.
- 4) Brauer und Petersen, Wesentliche Vereinfachung der künstlichen Atmung nach Sauerbruch. Zeitschrift für physiologische Chemie Bd. XLI. Hft. 4. 1904.
- 5) Brauer, Mitteilungen aus den Grenzgebieten Bd. XIII. Hft. 3.
- 6) Kelling, Zur Frage der intrathorakalen Operation der Speiseröhre. Zentralblatt für Chirurgie 1904. Nr. 20.
- 7) Wilms, Zentralblatt für Chirurgie 1904. Nr. 18.

## II.

### Zur unblutigen Behandlung angeborener Hüftverrenkung.

Von

Dr. A. Schanz in Dresden.

Die Literatur hat in letzter Zeit wieder eine so große Anzahl von Mitteilungen über die Behandlung der angeborenen Hüftverrenkung gebracht, daß man um Entschuldigung bitten muß, wenn man weitere Veröffentlichungen dazu bringt. Meine Mitteilung soll sich wenigstens durch Kürze auszeichnen.

Sie soll in erster Linie einen Handgriff empfehlen, der sich mir zur Einrenkung in einer beträchtlichen Reihe von Fällen bewährt hat und der mir Vorteile vor den bisher angegebenen Handgriffen zu bieten scheint.

Ich lasse das Becken des Pat. durch einen auf der kranken Seite stehenden Assistenten fest auf der Tischplatte fixieren, trete auf die gesunde Seite und lege den einzurenkenden Oberschenkel so über den Bauch des Pat., daß die Femurachse über den Nabel

verläuft. Das Hüftgelenk kommt also in Flexion und Adduktion. Ich fasse nun in das gebeugte Knie und übe einen Zug in der Richtung der Oberschenkelachse.

Damit ist in manchen Fällen schon die Reposition erreicht; meist muß man noch eine Drehung des Oberschenkels im Sinne einer Innenrotation hinzufügen. Zuweilen muß man auch ein paar-mal zwischen Innen- und Außenrotation wechseln.

Bei jüngeren Kindern erreicht man mit diesem Handgriff überraschend schnell die Reposition. Man braucht die Kinder nicht in tiefe Narkose zu bringen. Man kann die Reposition in vielen Fällen ohne Narkose, sonst in Halbnarkose ausführen. Ich bin zufällig auf den Handgriff gekommen, als ich bei der Untersuchung eines Luxationskindes ganz unvermutet und ungewollt eine Reposition erhielt, wie ich das Bein in die geschilderte Stellung gebracht hatte.

In schwierigen Fällen, besonders bei älteren Kindern kann man den Handgriff noch unterstützen durch einen Druck, den man in der Richtung der Femurachse auf den Trochanter ausüben läßt.

Ich bin auf diese Weise bei einem 11jährigen Kinde, welches im 6. Lebensjahre schon von anderer Seite erfolglos einem Behandlungsversuch unterzogen worden war, in der ersten Sitzung zur Einrenkung gekommen.

Zwei Nachteile hat mein Handgriff: erstens vollzieht sich die Reposition nicht mit Donnergepolter, nicht einmal mit einem dumpfen Trommelschlag. Man fühlt meist nur einen leichten Ruck, wenn der König aus dem Exil zurückkehrt; daß er tatsächlich zurückgekommen ist, kann man deutlich meistens nur durch Erzeugung des Ausrenkungsphänomens demonstrieren. Der zweite Nachteil ist, daß die Einrenkungsstellung nicht zugleich als Retensionsstellung dienen kann, wie bei den Lorenz'schen, Hoffa'schen und Schede'schen Handgriffen. Bei meinem Handgriffe kommt der Kopf nur lose auf die Pfanne; festgehalten wird er darauf erst, wenn man das Bein in die Retensionsstellung, das ist dieselbe Stellung wie bei den Lorenz'schen und Hoffa'schen Manövern, bringt: also in starke Abduktionsstellung.

Die Tatsache, daß bei dem beschriebenen Handgriffe die Reposition leichter gelingt als bei den üblichen Methoden, scheint sich mir aus den anatomischen Verhältnissen zu erklären. Wenn man aus der Abduktionsstellung über den hinteren unteren Pfannenrand einrenkt, so muß man, bevor der Kopf über den Pfannenwall springen kann, eine Dehnung der verkürzten vorderen Kapselpartie ausführen. Der Zug, welcher an diesem Kapselteil ausgeübt wird, preßt den Kapselschlauch zusammen. Bei meinem Manöver entspannt sich die vordere Kapselpartie; der Kapselschlauch öffnet sich. Die Dehnung der vorderen Kapselpartie, welche erfolgen muß, um den Kopf in der Pfanne zu erhalten, findet statt, wenn das Bein in die Retensionsstellung gebracht wird; dabei natürlich nur soweit, als eben notwendig ist.



Um das noch zu erwähnen, pflege ich bei dem Übergange von der Repositions- in die Retensionsstellung einen Gegenhalt mit der Hand gegen den Trochanter zu geben.

Diese Positionsveränderung ist wegen der Dehnung der Kapsel natürlich für den Pat. schmerzhaft; für diesen Moment muß man deshalb auch die Pat. in etwas tiefere Narkose bringen.

Nach der Einrenkung lege ich den üblichen Gipsverband an; diesen erhalte ich 3—6 Wochen (bei älteren Pat. die kürzere, bei jüngeren die längere Zeit), ohne daß eine Stellungsänderung des Beines angenommen wird. Nach dieser Zeit nehme ich den Verband ab, lege die Pat. ins Bett und überlasse ihnen, die Nachbehandlung in der Hauptsache selbst auszuführen. Ich lasse Bein und Gesäß ganz vorsichtig massieren. Im übrigen lasse ich das Kind mit seinem Bein tun, was es will. Das ist zuerst sehr wenig. Die Kinder bleiben mit abduziertem Bein ruhig liegen und vermeiden ängstlich, selbst das Bein zu bewegen oder es bewegen zu lassen. Allmählich kommen aber aktive Bewegungen, die in bald kürzerer, bald längerer Zeit an Ausschlag gewinnen. Fangen die Kinder an, sich im Bett aufzurichten, so werden sie in den Heusner'schen Laufstuhl gesetzt, und so geht es weiter, bis sie frei laufen.

Diese kurze Verbandzeit hat die Vorteile, welche schon besonders von Joachimsthal hervorgehoben worden sind. Das Bedenken, welches derselben entgegengestellt wird, daß sehr leicht Relaxationen eintreten können, ist nach meinen Erfahrungen unbegründet. Nachdem sich die Weichteile an und um das Gelenk an die differente Stellung gewöhnt haben, ist die Gefahr der Relaxation beseitigt, wenn nicht Arzt oder Pfleger durch ihre Manipulationen dieselbe heraufführen. Dem Kinde würde die Relaxation unangenehme Empfindungen machen; es vermeidet darum instinktiv die Bewegungen, welche den Stand des Gelenkes gefährden.

Meine Resultate haben sich, seitdem ich die Behandlung der angeborenen Hüftverrenkung in der hier skizzierten Weise treibe, so wesentlich gebessert, daß ich das Verfahren mit guten Gewissen empfehlen kann.

### 1) Henke. Mikroskopische Geschwulst Diagnostik. Praktische Anleitung zur Untersuchung und Beurteilung der in Tumormform auftretenden Gewebswucherungen. Erste Abteilung.

Jena, Gustav Fischer, 1904. 176 S.

Das klar und anschaulich geschriebene Buch, dem noch ein zweiter spezieller Teil folgen soll, ist vorwiegend für den Praktiker und Spezialarzt bestimmt. In der Einleitung betont Verf. die oft einer exakten pathologisch-anatomischen Geschwulst diagnose entgegenstehenden Schwierigkeiten und hebt die Wichtigkeit der makroskopischen Betrachtung der Geschwülste und der Verwertung der

klinischen Daten neben der mikroskopischen Untersuchung hervor. Bei der Einteilung der Geschwülste hält er die Aufrechterhaltung des histiogenen Einteilungsprinzipes im Gegensatz zu den rein morphologischen nach wie vor für berechtigt. Bei Besprechung der allgemeinen Eigenschaften der Geschwülste vertritt H. den Standpunkt, daß der Übergang einer gutartigen Geschwulst in eine bösartige recht selten sei und häufiger von klinischer Seite angenommen würde als vom Pathologen. Die bösartig entartenden »gutartigen« Geschwülste sind eben häufig solche, die schon von Haus aus an irgend einer Stelle die Beschaffenheit der bösartigen Geschwulst in sich tragen. Es folgt daraus die bekannte wichtige Regel, jede derartige Geschwulst an verschiedenen Stellen zu untersuchen. Auch bei Besprechung der einzelnen Geschwulstformen tritt der vorwiegend praktische Zweck des Buches hervor, indem gerade die Deutung der einzelnen mikroskopischen Bilder in den Vordergrund gerückt wird und die zu Fehldiagnosen führenden Möglichkeiten an der Hand von vortrefflichen Abbildungen besprochen werden. Überall werden dem Praktiker differentialdiagnostische Direktiven gegeben. So wird z. B. der Abgrenzung des Sarkoms von dem Granulationsgewebe eine ausführliche Besprechung gewidmet, während die selten vorkommenden Geschwülste eine entsprechend kürzere Behandlung erfahren. Auf Einzelheiten, insbesondere die Ansicht des Verf. über die Stellung der nach ihm viel zu häufig diagnostizierten Endotheliome, deren Abgrenzung von den tubulär gebauten Karzinomen usw., über die Bedeutung der als sehr selten angesprochenen bösartigen Adenome usw. kann hier nicht eingegangen werden. Es sei in dieser Hinsicht auf das Original verwiesen.

Engelhardt (Kassel).

## 2) F. Jamin. Experimentelle Untersuchungen zur Lehre von der Atrophie gelähmter Muskeln. (Aus der medizinischen Klinik zu Erlangen.)

Jena, Gustav Fischer, 1904. 181 S., 13 Kurven.

Bei der durch Lähmungen verursachten Muskelatrophie kommen, wie bekannt, hinsichtlich des Grades und der Schnelligkeit des Verlaufes, sowie der elektrischen Erregbarkeit bemerkenswerte Unterschiede vor, je nachdem die Schädigung im Nervensystem die zerebralen motorischen Zentren und die von da zum Rückenmarke verlaufenden motorischen Bahnen — oder die spinalen motorischen Zentren in den grauen Vordersäulen und die peripherischen motorischen Nerven betroffen hat. Auch eine Verschiedenartigkeit der mikroskopischen Struktur je nach der Art der Lähmung glaubte man bisher allgemein annehmen zu müssen und unterschied deshalb eine einfache und eine degenerative Muskelatrophie. Diese Lehre, sowie die Lehre von einem besonderen trophischen Einfluß der nervösen Zentren auf die Muskeln sind durch die vorliegende Arbeit stark in Erschütterung geraten.

Auf Strümpell's Veranlassung hat sich Verf. die Aufgabe gestellt, auf experimentellem Wege und mit Hilfe mikroskopischer Untersuchungen das Verhalten der Muskulatur bei verschiedenen Lähmungsformen an ein und demselben Versuchsobjekt zu prüfen. Die Versuchsanordnung war der Art, daß bei Hunden das Rückenmark zwischen den cervikalen und lumbosakralen spinalen Zentren für die Extremitätenmuskeln vollkommen durchschnitten und der Ischiadicus auf der einen Seite reseziert wurde. Dadurch wurde erreicht, daß zwei Arten des neurogenen Muskelschwundes an demselben Tiere sich mit der normalen Muskulatur unter Ausschließung traumatischer und toxischer Schädlichkeiten vergleichen ließen. Die Muskeln der Vorderbeine unterstanden nämlich nach wie vor dem normalen Einfluß der motorischen Nervenzentren und Bahnen. Die Muskeln des unversehrt gebliebenen Hinterbeines standen zwar noch in nervöser Verbindung mit den spinalen motorischen Zentren, diese aber hatten keine Verbindung mehr mit dem zerebralen motorischen System, während die zu dem resezierten Ischiadicus gehörigen Muskelgruppen von jedem nervösen Einfluß vollkommen ausgeschaltet waren.

Die experimentellen und mikroskopischen Untersuchungen sind mit großer Genauigkeit durchgeführt und werden ausgiebig beschrieben. Besonders genau werden auch die nur scheinbar pathologischen Veränderungen gekennzeichnet, was auf eine vollkommene Beherrschung der mikroskopischen Technik schließen läßt. Zu den scheinbar degenerativen Veränderungen gehören die »sogenannten erstarrten Kontraktionen«, ferner Veränderungen, die als wachsartige oder hyaline Degeneration, als Hypertrophie der Muskelfasern, als Fettinfiltration der Muskelfasern usw. gedeutet werden könnten.

Die gelähmten Muskeln der Versuchstiere stachen meist von den gesunden in der Farbe ab. Sie waren gelblichbraun gefärbt.

Die hochgradig atrophischen Muskeln waren in ihrem makroskopischen Aussehen von Fettgewebe nicht zu unterscheiden. Daraus darf aber der Schluß auf eine degenerative Erkrankung der Muskeln nicht gezogen werden, da die mikroskopische Untersuchung lehrte, daß die gelbliche Färbung immer nur von dem interstitiell eingelagerten Fettgewebe herrührte. Frisch isolierte Muskelfasern aus solchen Präparaten zeigten dieselbe bräunliche Tönung wie die normalen Muskelfasern. Als direkte Folge einer Störung der nervösen Vorgänge ist nur die Abnahme der Faserbreite zu betrachten, und diese Abnahme ist nur ein Ausdruck einer einfachen Verminderung der kontraktilen Substanz ohne degenerative Veränderungen. Dieser Satz gilt für jede Art des experimentell nach Schädigungen des motorischen Nervensystems hervorgerufenen Muskelschwundes beim Hunde, und zwar für die relativ geringere Atrophie bei der spastischen Lähmung und die relativ stets stärkere Atrophie bei der schlaffen Lähmung auf der Seite der Neurektomie. Selbst in den Fällen, in denen der lumbosakrale Abschnitt des

Rückenmarkes ganz entfernt war, fand sich nur Schwund und nirgends Entartung der kontraktiven Substanz. Qualitativ bestehen demnach keine Unterschiede. Eine Muskelfaser, die sich durch Tätigkeit nicht erhält, wird allmählich vom Organismus aufgebraucht. Der Vorgang ihrer Lösung ist noch unbekannt. Zur Erklärung der quantitativen Unterschiede im Rückgange der kontraktiven Substanz bei der Atrophie durch mechanische Ruhigstellung des Muskels, durch Lähmung nach Ausschaltung der zerebralen oder der spinalen motorischen Zentren ist andererseits die Annahme einer speziellen nutritiven Wirkung dieser Zentren entbehrlich. Es kommt nur darauf an, wie viel an reflektorischer Erregbarkeit dem Muskel noch verblieben ist, um »innere Arbeit« verrichten zu können. Der Muskel, der durch die unaufhörlich auf ihn einwirkenden nervösen Erregungen im Tonus erhalten wird, bewahrt seinen Bestand besser als der schlaff gelähmte Muskel. Auch den vasomotorischen Verhältnissen in den gelähmten Muskeln kann ein wesentlicher Einfluß auf deren Ernährungszustand nicht zugeschrieben werden. Die Neubildung der Kerne und die Vermehrung des interstitiellen Gewebes lassen sich durch die Änderungen im Materialverbrauche des Muskelparenchyms bei nicht erheblich verringerter Nahrungszufuhr erklären.

Man ist berechtigt, die Atrophie jedes gelähmten Muskels als eine einfache Inaktivitätsatrophie zu bezeichnen. Eine degenerative Muskelatrophie mit Veränderungen in den Fasern entsteht nur durch Hinzutritt traumatischer oder toxischer Schädigungen. Diese anatomischen Begriffe decken sich aber nicht mit der Funktionsfähigkeit und der elektrischen Erregbarkeit der Muskeln. Entartungsreaktion ist nur ein Zeichen für den Ausfall der peripherischen Nervenerregung. Die Kontraktilität der Muskelfasern ist bis zu einem gewissen Grade unabhängig von den anatomischen Veränderungen, wird aber mit steigender Abnahme der kontraktiven Substanz bis zum Verschwinden allmählich herabgesetzt.

Über die sogenannte arthritische Muskelatrophie hat sich Verf. nur nebenbei geäußert. Er glaubt, daß bei vielen Fällen von arthritischer Atrophie die Gebrauchsverminderung der Muskeln allein nicht die Ursache des Muskelschwundes ist. Die bisher für die Vulpian-Charcot'sche Reflextheorie erbrachte experimentelle Begründung scheint ihm aber auch noch nicht hinreichend beweiskräftig zu sein. Man hat die arthritische Muskelatrophie immer als eine einfache Atrophie bezeichnet, da sie in der Regel nicht mit Entartungsreaktion verbunden ist. Doch wird sie gerade häufig und in besonders hochgradiger Ausbildung dort getroffen, wo infektiös-toxische Prozesse lokal oder im Gesamtorganismus wirksam sind.

J. Riedinger (Würzburg).

### 3) A. Hamilton. Surgical scarlatina.

(Amer. Journ. of the med. sciences 1904. Juli.)

In der Literatur sind etwa 174 Fälle beschrieben, wo sich an Operationen oder Wunden Scharlacherkrankung anschloß. Auf Grund eines eingehenden Literaturstudiums kommt Verf. zu dem Schlusse, daß sich diese Scharlachform von der gewöhnlichen Skarlatina in fünf Punkten unterscheidet. 1) Es erkrankten mehr erwachsene Personen. 2) Die Inkubation ist beim chirurgischen Scharlach kürzer. 3) Die Angina tritt milder auf oder fehlt. 4) Das Exanthem tritt zuerst in der Nähe der Wunde oder in irgendeiner anderen ungewöhnlichen Region auf. 5) Die Abschuppung setzt etwas früher ein. Verf. schließt sich der Ansicht derjenigen Autoren an, die die dem sogenannten chirurgischen Scharlach eigentümlichen Erscheinungsformen nicht auf Rechnung des ungewöhnlichen Infektionsmodus, sondern auf die eines anderen Infektionserregers setzen. Bei Fällen, wo noch Operationen oder Verletzungen echte Scharlachsyprome auftraten, handelte es sich um die Koexistenz zweier ätiologisch nicht zusammenhängender Krankheiten. Läwen (Leipzig).

### 4) R. C. Kemp and A. W. Gardner. Experimental researches on resuscitation after death from chloroform.

(New York and Philadelphia med. Journ. 1904. Nr. 19 u. 20.)

Von 23 Wiederbelebungsversuchen an totchloroformierten Hunden gelangen 11, obgleich nichts geschah, bevor die Herzaktion völlig erloschen war. Es wurde dann das Herz bloßgelegt und komprimiert.

Die besten Resultate gab folgendes Verfahren: Lagerung nach Nélaton (Rücken oben); Inzision, event. mit Resektion kleiner Stücke der 5. und 6. Rippe; der 2. und 3. Finger werden hinter das Herz geführt und drücken es rhythmisch gegen die Brustwand oder gegen den noch außerdem eingeführten Daumen; für jede Systole werden zwei rasch sich folgende Kompressionen ausgeführt — das gab bessere Erfolge, als das übliche Verfahren und ließ den Puls auf der Kymographenkurve dikrot erscheinen. Daneben künstliche Atmung durch Intubationskanüle und Luftpumpe; nach der Naht der Brustwunde Infusion von 49° (120° Fahrenheit). Nur so heiße Lösungen sollen noch warm genug ins Herz kommen, um hier anregend zu wirken; Gerinnungen sollen sie nicht machen. Die Hunde gingen innerhalb 24 Stunden an Pneumothorax oder Nachblutungen ein, nachdem sie meistens die Wunde aufgerissen hatten.

Die Wiederbelebung gelang einmal 11 Minuten, einmal sogar noch 16 Minuten nach völligem Aufhören der Herztätigkeit; hier wurde 40 Minuten gearbeitet.

Für das Verfahren am Menschen empfehlen K. und G. ebenfalls Umlegen des Pat. auf den Bauch (Kopf tief); künstliche Atmung mittels einer näher beschriebenen einfachen Intubationskanüle und

Luftpumpe; langsame Infusion von reichlichen Mengen heißer (49°) Kochsalzlösung (die Autoren gingen in einem Falle bis zu 2 $\frac{1}{2}$  Liter intravenös und 1 Liter in den Mastdarm); endlich Massage des bloßgelegten Herzens.

Lengemann (Bremen).

### 5) B. Korff. Weitere Erfahrungen zur Skopolamin-Morphiumnarkose.

(Berliner klin. Wochenschrift 1904. Nr. 33.)

Verf. hat seine Erfahrungen über im ganzen etwas mehr als 200 Skopolamin-Morphiumnarkosen in der vorliegenden Arbeit dahin zusammengefaßt:

1) Die Skopolamin-Morphiumnarkose ist wohl geeignet, in ihrer Dosierung von Skopolamin 0,001, Morphium 0,025 pro Einzelfall in geteilten Dosen und Zeiten:  $\frac{1}{3}$  der Dosis 2 $\frac{1}{2}$  Stunden,  $\frac{1}{3}$  der Dosis 1 $\frac{1}{2}$  Stunden und  $\frac{1}{3}$  der Dosis  $\frac{1}{2}$  Stunde vor der Operation, andere bisher übliche Narkosen zu ersetzen.

2) Sie läßt in dieser Dosis keine Gefahr, namentlich für Herz- oder Lungentätigkeit erkennen. Auch andere Organerkrankungen, Nieren-, Leber-, Magen- und Darmstörungen usw., sind nicht beobachtet worden.

3) Die Narkose ist deshalb für den Praktiker zu empfehlen, namentlich auch, weil sie den Narkotiseur entbehrlich macht.

4) Die Wirkung der Narkose ist bei verschiedenen Individuen eine verschiedene; es gibt einzelne Individuen, die auf die Mischnarkose merkwürdig schwach reagieren; bei diesen müßte die Narkose in obiger Form entweder durch eine weitere Dosis von Skopolamin 0,002—3 und Morphin 0,005 bis 0,01 verstärkt werden oder durch Chloroform- resp. Äthertropfnarkose.

Höhere Skopolamindosen halte ich nach bisherigen Erfahrungen nicht für erlaubt.

5) Die Hauptannehmlichkeiten der Narkose bestehen in Wegfall der quälenden Brechneigung während und nach der Operation und der dadurch bedingten Gefahren. Ferner besteht die Möglichkeit, kurz vor der Narkose sowie bald nach dem Erwachen aus der Narkose nährende Flüssigkeiten zu geben.

6) Höhere Dosen als die von mir angegebenen anzuwenden, würde ich wenigstens zunächst widerraten.

7) Bei dem während der Narkose vor, während und nach der Operation eintretenden oft sehr tiefen Schlaf ist darauf zu achten, namentlich bei zahnlosen älteren Leuten, daß die Zunge, zurücksinkend, durch Druck auf den Kehlkopfdeckel die Atmung nicht sistiere. Verschieben des Unterkiefers nach vorn beseitigt die Störung.

Langemak (Erfurt).

## 6) Kaposi. Hat die Gelatine einen Einfluß auf die Blutgerinnung?

(Mitteilungen a. d. Grenzgebieten d. Medizin u. Chirurgie Bd. XIII. Hft. 3.)

Während nach den klinischen Erfahrungen kaum noch bezweifelt werden kann, daß wir in der Gelatine ein gutes Mittel zur Blutgerinnung besitzen, lauten die Angaben der Forscher, welche durch Tierexperimente diese Frage bearbeiteten, außerordentlich verschieden. K. hat es sich zur Aufgabe gesetzt, diesen Widerspruch zu klären.

Zunächst konstatiert er, daß fast alle bisherigen experimentellen Untersuchungen dieser Frage einen großen Fehler haben. Sie bestimmen nämlich die Wirksamkeit der Gelatine durch die Zeit, welche bis zur Gerinnung des Blutes eines mit Gelatine behandelten Tieres vergeht. Nun schwankt aber die Zeit vom Beginn bis zur Vollendung der Gerinnung schon beim normalen Blut in beträchtlichen Grenzen, so daß wir an diesem Maßstab nur ein sehr willkürliches Kriterium haben.

K. geht deshalb von dem sehr richtigen Gedanken aus, erst dem Blut künstlich die Gerinnungsmöglichkeit zu nehmen, um nun zu sehen, ob die Gelatine imstande ist, dieses Blut zur Gerinnung zu bringen. Als wirksamstes Mittel, die Gerinnungsfähigkeit des Blutes beim lebenden Versuchstier aufzuheben, erwies sich der wirksame Bestandteil des medizinischen Blutegels, das Hirudin. Bei so behandelten Tieren bekam K. nun das zweifellose Resultat, daß die Gelatine blutgerinnend wirkt. Indessen war das Resultat wesentlich verschieden, je nach dem angewandten Gelatinepräparat. Schlecht ist die Wirksamkeit der Gelatina sterilisata Merck; es rührt das daher, daß beim Sterilisieren dieser Gelatine im Autoklaven Gelatosen abgespalten werden, und diese Gelatosen bewirken gerade eine Verlangsamung der Blutgerinnung. Man muß also eine Methode zur Sterilisierung anwenden, welche einerseits die Tetanusbazillen sicher tötet, andererseits die Gelatine nicht wesentlich verändert; das leistet die Methode von P. Krause: die Gelatine wird an fünf aufeinander folgenden Tagen bei 100° C im Dampftopf je 1/2 Stunde lang behandelt. Jedenfalls empfiehlt sich zur subkutanen Anwendung diese Gelatine, während bei lokaler Applikation auch die Gelatina sterilisata Merck wirksam zu sein scheint.

Haeckel (Stettin).

## 7) Vanicky. Über Wundbehandlung mit Euguform.

(v. Langenbeck's Archiv Bd. LXXIV. Hft. 2.)

Euguform wird aus Guajakol und Formaldehyd hergestellt. Es ist ein feines hellgelb-braunes Pulver, das in Wasser, verdünnten Säuren und kohlensaurer Alkalien unlöslich, in Azeton leicht, in Alkohol schwer löslich ist. Seine Wirkung beruht auf seiner Zerlegung in seine Bestandteile, die dann allmählich der Resorption

anheimfallen. Verwendet wurde es als Pulver, ferner als 5- oder 10%ige Salbe und als ebenso starke Emulsion mit Öl und Glycerin, schließlich als Jodoformgaze. Die damit vorgenommenen Versuche ergaben sehr zufriedenstellende Resultate. Sie beweisen, daß Euguform gute antiseptische Wirkung hat und die Wundheilung fördert, ferner daß es schmerzstillenden Einfluß hat. Es ist weniger giftig wie das Jodoform. In kalte Abszesse empfiehlt es sich, nur ca. 50 bis höchstens 75 g einer 5%igen Emulsion zu injizieren. Im einzelnen ist aus der Arbeit ersichtlich, wie Euguform bei Unterschenkelgeschwüren, Verbrennungen, Erfrierungen, Karbunkeln, jauchenden Wunden und tuberkulösen Abszessen angewendet wurde. Von allen diesen Erkrankungen sind einzelne Krankengeschichten angeführt. Verf. sieht Euguform als ein sehr brauchbares neues Mittel an.

E. Siegel (Frankfurt a. M.)

### 8) Sir W. Macewen. On the cerebral invasion of pathogenic and pyogenic organisms and on the choice of ligatures.

(Lancet 1904. August 6.)

Dieser anlässlich des Jahreskongresses der British medical association in Oxford von dem bekannten Glasgower Chirurgen gehaltene Vortrag behandelt getrennt zwei Gebiete, die zu den aktuellsten der Praxis gehören: Die Eiterungen im Schädelinneren und die Frage des Nahtmaterials. Die frühere Ansicht, daß ein Hirnabszeß stets pyämisch-embolischen Ursprungs sei, ist schon längst verlassen; in den weitaus meisten Fällen entsteht er erwiesenermaßen durch direkte Fortleitung von eitrigen Prozessen des knöchernen Schädels. Die Abszesse finden sich daher auch fast immer in unmittelbarer Nähe solcher ursprünglichen Herde. Aus Erfahrung wissen wir, daß die septischen Organismen, die längs des Meatus acusticus internus in das Gehirn gelangen, basale Meningitis und nur sehr selten einen Abszeß hervorrufen; denselben Entstehungsweg kann auch ätiologisch die tuberkulöse Basilar meningitis nehmen. Durch Invasion des benachbarten Sinus sigmoideus kann eine Otitis media tuberculosa zu allgemeiner Miliartuberkulose führen.

Eine Besprechung des verschiedenen, chirurgisch verwendeten Nahtmaterials bildet den zweiten Teil des Vortrages. Seide, Metalldraht, Känguruhsehne, Silkworm, Leinen- und Baumwollfäden und Catgut werden nach ihrer Brauchbarkeit kritisiert. An das chirurgische Nahtmaterial müssen außer absolut sicherer Sterilisierfähigkeit nach Verf. noch zwei weitere Anforderungen gestellt werden: es muß die Gewebe unbedingt so lange wie erforderlich in innigem Kontakt zusammenhalten und es muß nach dieser getanen Arbeit schnell und vollständig aus dem Organismus eliminierbar sein. Die bloße Anwesenheit eines aseptisch eingeheilten Fremdkörpers inmitten lebendigen Gewebes verursacht oft Absorption der umliegenden Gewebe und schädigt so die Widerstandsfähigkeit dieser Partien. Hautwunden sind nach Verf. in Kontakt zu halten 7—14 Tage,



Muskel- und Sehnenwunden wenigstens 3 Wochen, Knochennähte 4 Wochen. Nur das Catgut vermag als Nahtmaterial die Bedürfnisse des Chirurgen zu befriedigen. Eine Mischung von Glycerin und einer wäßrigen Chromsäurelösung dient Verf. zum Härten des Catguts, zum Aufbewahren verwendet er karbolisierte Glycerinlösung. Das so vorbereitete Catgut wird beim Aufbewahren im Laufe der Zeit resistenter. Die Resorptionsdauer ist verschieden. Je älter Pat., je geringer die Blutversorgung der betreffenden Partien, je geringer die Asepsis und je fester die Schnürung des Fadens, desto langsamer die Absorption des Catguts. Der Vorteil, mit Hilfe absorbierbaren Nahtmaterials in dem ersten und einzigen Verbands der operierten Pat. der Heilung entgegenführen zu können, ist zu klar, um nicht von je das erstrebenswerteste Ziel des Chirurgen gewesen zu sein.

H. Ebbinghaus (Dortmund).

### 9) Bogrow (Moskau). Das Rhinophyma und seine Behandlung.

(Berliner klin. Wochenschrift 1904. Nr. 32.)

Die Pfundnase wird von einigen Autoren als Gastroadenofibrom, von anderen als eigenartige Elephantiasis angesehen, wieder andere wollen in der Pfundnase ein Endstadium der Acne rosacea finden.

Bisher wurde die keilförmige Exzision, die Exstirpation der hyperplastischen Gewebe mit nachfolgender Transplantation nach Thiersch und die sog. Dekortikation angewandt zur Beseitigung oder Verbesserung. Die letztgenannte Methode ist nach Verf. die beste; sie besteht darin, daß man mit dem Messer die Höcker der Nasenhaut glatt abrasiert, indem der linke Zeigefinger in das Nasenloch eingeführt wird zur Orientierung der Hautschichtdicke. Dabei muß die Hautschicht eine Dicke von 1,5—2 mm behalten, weil im Gegenfall keine Überreste von den Talgdrüseneschläuchen bleiben werden und somit die Epidermis nur von den Rändern und nicht von den Drüsenresten hervorgehen kann.

B. teilt einen mit gutem kosmetischen Erfolg (Photogramme) operierten Fall mit.

Langemak (Erfurt).

### 10) G. Loose. Über Retropharyngealabszesse.

Inaug.-Diss., Straßburg, 1904.

Nach einer kurzen historischen Einleitung verbreitet sich Verf. ausführlicher über die anatomischen Verhältnisse der in Frage kommenden Gegend und berücksichtigt hier besonders die Untersuchungen von Most (Archiv für klin. Chirurgie Bd. LXI). Er unterscheidet die seitlichen Rachendrüsen, die inkonstanten, mit zunehmendem Wachstum atrophierenden kleinen Lymphapparate direkt hinter dem Rachen und die tiefen cervikalen Drüsen, welche lateral von der V. jugul. auf den Mm. scaleni liegen, als wesentlich für die Pathologie der Retropharyngealabszesse; sodann erörtert er das Quellgebiet, aus

dem der Lymphstrom zu den erwähnten Drüsen geht, und zwar das Cavum laryngo-pharyngeum, die Gebiete von Gaumenbögen und Mandeln und die hintere Rachenwand mit Epipharynx mit den entsprechenden Durchtrittsstellen am Sinus pyriformis, den seitlichen Gaumenpartien und der medialen Partie der Rachenmuskulatur. L. teilt ein in:

I. Primäre (idiopathische), entstanden aus einer primären Lymphadenitis.

II. Sekundäre:

1) nach Erkrankung von Organen, die zum Lymphquellgebiet der Gland. retropharyng. gehören.

2) Nach Eitersenkung:

- a. aus vereiterten Halsdrüsen,
- b. infolge Spondylitis cervicalis,
- c. aus dem inneren (?) Ohr.

III. Metastatische.

Nach einer Schilderung der Symptome erörtert Verf. die Therapie und rät energisch zur Eröffnung von außen; unseres Erachtens schlägt er den Wert der Inzision vom Rachen etwas gering an. Denn so vollkommen dürfte die Methode von außen auch nicht sein, wie ein vom Verf. beobachteter Fall zeigt, der an Verblutung zugrunde ging. Die von L. beschriebenen 13 Fälle weisen verschiedene Ätiologien auf, Vertreter aus allen Gruppen seiner Einteilung; Einzelheiten sind im Original nachzulesen. Nur einige Worte über den p. 20 erwähnten Fall, der leider noch immer beweist, wie wenig das Ohr beachtet wird; erst bei der Autopsie zeigte sich, daß eine ausgedehnte Eiterung der Paukenhöhle und des Warzenfortsatzes bestand und dies der primäre Herd war, von dem die letalen Hirnerscheinungen ihren Ausgang nahmen; Verf. verwechselt hier wie auf p. 13 anscheinend mittleres und inneres Ohr.

F. Alexander (Frankfurt a. M.).

## 11) E. J. Moure. Considérations sur la thyrotomie.

(Revue hebdom. de laryngol., d'otol. et de rhinol. 1904. Nr. 23.)

Je nach der Ursache hat man die Wahl der Methode vorzunehmen. A. Bei Fremdkörpern, die nur infolge Einkeilung nicht auf natürlichem Wege zu entfernen sind, empfiehlt M. die mediane Thyrotomie ohne vorhergehende Tracheotomie. Event. muß man letztere aber anschließen können. Auf diese Weise hat er einen U-förmigen Korsetthaken bei einem 5jährigen Kinde entfernt, sowie einen sackigen Kaninchenknochen; man müsse rasch operieren, die Schleimhaut schonen und mit Catgut nähen. B. Bei bösartigen Geschwülsten ist dagegen der Schnitt bis zum Brustbeine herab zu führen und die Tracheotomie der Thyrotomie vorzuschicken; dann folgt die Exstirpation der Geschwulst, die Kauterisierung der Insertionsstelle, die Naht des ganzen Atemrohres mit Catgut, der Haut

mit Seide; zweckmäßig sei es, unten die Haut offen zu lassen, um Emphysem zu verhüten. Eine genaue Überwachung des Pat. in den ersten 2 Tagen ist nötig. Man macht besser von vornherein die Tracheotomie, weil ein nach der Operation notwendig werdender Luftröhrenschnitt in dem sukkulenten Gewebe ungemein schwierig sei; außerdem ist die Kanülenatmung bei der Operation sehr angenehm. — C. Bei gutartigen, aber leicht rezidivierenden Geschwülsten (Papillomen usw.); hier aber ist keine totale Vereinigung, wie bei B., sondern für Monate eine Kanüle zur Ruhestellung des Kehlkopfes erforderlich. So könne man durch strikte Indikationsstellung die Anwendbarkeit der Thyrotomie beträchtlich steigern.

F. Alexander (Frankfurt a. M.).

12) **J. A. Scott and R. G. Le Conte.** Medical and surgical considerations in pyopericarditis, with report of cases.

(Amer. Journ. of the med. sciences 1904. September.)

S. gibt eine kurze Übersicht über das Krankheitsbild und über die Entstehung der eitrigen Perikarditis. Hieran schließt er den Bericht über vier operierte Fälle. Einer derselben endete 8 Tage nach der Operation tödlich, die übrigen wurden geheilt bzw. gebessert. In einem Falle war die Perikarditis ein Jahr nach der Operation ohne physikalische Zeichen von Verwachsungen ausgeheilt.

Le C. diskutiert über die Stelle der Probepunktion, über die Anästhesierung und über das zu wählende Operationsverfahren. Bei Benutzung einer dünnen Nadel schadet die Verletzung der Herz wand, die immer möglich ist, nicht viel. Bei der Wahl des Ortes für die Probepunktion muß die Vermeidung einer Verletzung und damit Infektion der Pleurahöhle ausschlaggebend bleiben. Verf. empfiehlt, die Punktion im vierten oder fünften Interkostalraume möglichst nahe am Sternalrande vorzunehmen. An dieser Stelle hat man am meisten Aussicht, eine Pleuraverletzung zu vermeiden. Die Art. mamm. int. bleibt nach außen von der Hohlnadel liegen. Bei Anwesenheit einer größeren Eitermenge und bei schwachen Herztonen warnt Verf. vor der Narkose. In solchen Fällen ist die Infiltrationsanästhesie vorzuziehen. Verf. gibt in der Mehrzahl der Fälle der interkostalen Inzision im vierten linken Interkostalraume den Vorzug vor der Exzision der Rippenknorpel. Sie soll 1 Zoll links vom Sternalrande beginnen und bis zu einem Punkte 1 Zoll nach innen von der Mammillarlinie reichen. Bei sehr ausgedehntem Herzbeutel ist die darüberliegende Pleurahöhle in der Regel obliteriert und kann ruhig durchschnitten werden. Der Eiter soll langsam abfließen. Der Herzbeutel wird drainiert. Ist es zu keiner Verwachsung der Pleurablätter gekommen, so wird dies an dem Eintreten von Luft durch die Operationswunde in den Pleuralraum erkannt, bevor der Herzbeutel eröffnet ist. Die Inzision beseitigt die momentane Gefahr und gestattet noch eine event. spätere Resektion der Rippenknorpel.

Diese Resektion rät Verf. nach der Methode von Roberts vorzunehmen. Es wird ein Lappen gebildet, dessen Basis die über dem dritten Interkostalraume liegenden Weichteile darstellen, und der die resezierten Knorpel der vierten und fünften Rippe enthält. Der Lappen wird nach oben umgeschlagen. Läden (Leipzig).

13) **Sauerbruch.** Zur Pathologie des offenen Pneumothorax und die Grundlagen meines Verfahrens zu seiner Ausschaltung. (Mitteilungen aus den Grenzgebieten der Medizin u. Chirurgie Bd. XIII. Hft. 3.)

S. gibt hier in ausführlicher Darstellung die physiologischen Grundlagen für sein Verfahren, den Pneumothorax bei Operationen in der Brusthöhle auszuschalten (s. dieses Zentralblatt 1904 Nr. 6). Nach Schilderung der bisherigen Untersuchungen über den Pneumothorax gibt er seine eigenen Untersuchungsergebnisse. Danach spielt eine Hauptrolle für Entstehung der Dyspnoe bei einseitigem Pneumothorax, daß durch die kollabierte Lunge mehr Blut fließt, als durch dieselbe Lunge vor Erzeugung des Pneumothorax. Die gesunde Lunge bekommt also zu wenig Blut; daher der Sauerstoffmangel. S. schildert dann die Nachteile der künstlichen Atmung, die jedenfalls für den Menschen nicht anwendbar ist, und geht zu seinem neuen Verfahren über, den Kollaps der Lunge beim Pneumothorax zu verhindern. Das kann geschehen einmal durch Druckherabsetzung der Umgebung des eröffneten Thorax, der in einen Kasten eingeschlossen wird mit vermindertem Luftdruck: Unterdruckmethode. Der Kasten kann so groß sein, daß ein Operateur und Assistent darin mit Platz nehmen kann, ohne daß sie unter dem verminderten Luftdruck leiden. Eine Abbildung gibt die für die Breslauer Klinik angefertigte Kammer. Man kann aber auch das Verfahren umdrehen, indem man Luft unter erhöhtem Druck einatmen läßt und dadurch die Lungen vor Kollaps schützt: Überdruckverfahren. Die Nachteile desselben, Schwierigkeit der Narkose werden geschildert.

Haeckel (Stettin).

14) **Brauer.** Die Ausschaltung der Pneumothoraxfolgen mit Hilfe des Überdruckverfahrens.

(Mitteilungen aus den Grenzgebieten der Medizin u. Chirurgie Bd. XIII. Hft. 3.)

B. schildert das Überdruckverfahren zur Vermeidung des Pneumothorax, auf das er gekommen ist, um das Sauerbruch'sche Verfahren zu vereinfachen (s. auch Beilage zu Nr. 14 d. Zentralblattes 1904). Er verwendet eine Sauerstoffbombe und vermischt den unter einem genau zu regulierenden Druck ausströmenden Sauerstoff mit Ätherdämpfen, um so zugleich die Narkose zu erzeugen. Man hat dazu die Tracheotomie nicht nötig, sondern kann mit geeigneten Maskenapparaten einen Menschen ein- und ausatmen lassen. B. ist der Ansicht, daß ein irgendwie nennenswerter Unterschied zwischen

dem Unter- und Überdruckverfahren nicht besteht, und schließt mit einem Ausblick auf Anwendung des Verfahrens zur Ausdehnung der Lunge nach Empyemoperationen. Erfahrungen mit dem Überdruckverfahren beim Menschen werden nicht mitgeteilt.

Haeckel (Stettin).

15) **A. Strauss.** Sondenbehandlung der Prostatahypertrophie.

(Monatsschrift f. Harnkrankheiten und sexuelle Hygiene Jahrgang 1. Hft. 4.)

Verf. empfiehlt die Verwendung seiner Spülsonden, die eine mechanische resp. dynamische Behandlung der infiltrierten Harnröhre durch Druck unter gleichzeitiger chemischer durch nachfolgende Spülungen ermöglichen. Zweimal wöchentliche Anwendung nach vorheriger Eukaininjektion, 10 Minuten Liegenlassen.

Willi Hirt (Breslau).

16) **W. Fürstenheim.** Frühdiagnose und chirurgische Behandlung des Prostatakarzinoms.

Inaug.-Diss., Berlin, E. Grosser, 1904.

Verf. entwirft in einer sehr fleißigen Arbeit das klinische Bild des Prostatakarzinoms, namentlich in seinen Frühstadien.

Als besonders charakteristisch werden hervorgehoben: rasch einsetzende hochgradige Miktionsbeschwerden, auffallend große, harte, schmerzhaftige Prostatageschwulst, irradiierende Schmerzen im Becken, Kreuzbein und den Oberschenkeln. Aus dem Frühstadium, dem Carcinoma prostatae intracapsulare, entwickelt sich das Carcinoma prostatae pelvicum, bei dem besonders das Beckenbindegewebe, die Mastdarmschleimhaut, die Blase und die vorderen Teile der Harnröhre ergriffen werden. Als Operation im Frühstadium kommt vor allem die perineale Prostatektomie in Betracht; zur Erleichterung der Miktionsbeschwerden im Stadium der Inoperabilität empfiehlt Verf., gestützt auf 6 Fälle Freudenberg's und zwei anderer Autoren, die Bottini'sche Operation, die unter Umständen imstande ist, auf Monate hinaus ein leidliches Wohlbefinden des Pat. herbeizuführen. Nach Ansicht des Verf. ist die Bottini'sche Operation hierin der sonst noch in Frage kommenden suprapubischen Punktion mindestens gleichwertig, infolge ihres günstigeren psychischen Einflusses dieser sogar vorzuziehen.

Willi Hirt (Breslau).

17) **Marchetti.** Citologia dell' idrocele volgare.

(Gazz. degli ospedali e delle clin. 1904. Nr. 94.)

Verf. ersah aus der Untersuchung der Hydrokelenflüssigkeit in 30 Fällen, daß außer den durch die Operation in die Flüssigkeit gelangten frischen roten Blutzellen in derselben sich Zellen mit Epithelcharakter, mit vakuolenreichem Protoplasma und exzentrischem Kerne, welche meist in Gruppen von 4—5 zusammenliegen, und Lymphocyten finden, die bei allen Formen der Hydrocele allein oder zusammen mit Leukocyten auftreten. Seltener als die Lympho-

cyten sind die Leukocyten, unter denen wiederum die mehrkernigen überwiegen. Am seltensten sind die eosinophilen Leukocyten. Die Leukocyten fehlen gewöhnlich bei sehr alter Hydrokele. In zwei Fällen von tuberkulöser Hydrokele waren fast nur Lymphocyten, und zwar in großer Menge, vorhanden. Bei einer akuten traumatischen Hydrokele fanden sich sehr viele Epithelien und polynukleäre Zellen, dagegen sehr wenige Lymphocyten. Niemals fanden sich Spermatozoen, auch nicht in einem Falle, in dem eine Samencyste im Schwanz des Nebenhodens vorhanden war. Die Samencysten sind also wohl, entgegen der Meinung Aubert's, nicht die Ursache der Hydrokele, sondern eher vielleicht eine Folge derselben.

Dreyer (Köln).

### 18) M. Marcuse. Darf der Arzt zum außerehelichen Geschlechtsverkehr raten?

(Monatsschrift für Harnkrankheiten und sexuelle Hygiene Jahrgang 1. Hft. 7.)

Am Schluß seiner Ausführungen kommt Verf. zu dem Ergebnis, daß dem Arzte das prinzipielle Recht zustehe, den außerehelichen Geschlechtsverkehr anzuraten, sowohl männlichen, wie weiblichen Pat. gegenüber. Zugleich hat er die absolute Pflicht der Aufklärung über die Gefahren dieses Verkehrs und der Angabe der Mittel, durch die diese Gefahren vermindert werden können.

Willi Hirt (Breslau).

## Kleinere Mitteilungen.

Über einen neuen »Knopf ohne Naht«  
zur lateralen Anastomose, besonders zur Gastroenterostomie  
bei Karzinom.

Von

M. Jaboulay,

Professor der chirurg. Klinik an der Universität zu Lyon.

Schon 1900 ließ ich durch Herrn Lumière in Lyon einen Knopf verfertigen, der bei den lateralen Anastomosen jede Naht ausschließt und von selbst hält, und der sich grundsätzlich von den Knöpfen Bonnier's (1869) und Destot's (1894) unterscheidet.

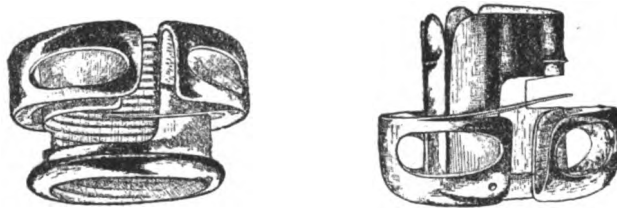Das Prinzip besteht darin, daß die beiden Knopfstücke bloß schraubenartig durch ein ganz kleines, in die Magen- resp. Darmwände gemachtes Loch eingeführt werden; die konzentrische Rückelastizität der momentan auseinander getriebenen Wände, wie deren Eindringen in die dazu bestimmte Spalte des Instrumentes halten dann seine Stücke fest zusammen.

Seit Juni 1900 habe ich über 200 Operationen — Gallenblasenanastomosen, Enteroanastomosen, sumal Gastroenterostomien (die ich hier ausschließlich im Auge habe) — derart ausgeführt, und zwar mit vortrefflichen Erfolgen.

I. Beschreibung. Der Knopf besteht aus zwei Stücken: einem männlichen und einem weiblichen.

a. Männliches Stück. Es wird durch zwei konzentrische Walzen gebildet. Die äußere ist 22 mm breit und 8 mm hoch; die innere 12 mm breit und 15 mm

hoch. Da die beiden Walzen sich an einem Grundrande vereinigen, so ist der freie Rand der inneren Walze um 7 mm höher als der der äußeren. Die äußere Walze ist von vier eirunden Löchern durchbohrt; die innere (auf  $\frac{3}{4}$  ihrer Fläche) in drei spannkraftfähige, am Ende mit Klauen versehene Züngelchen geteilt zum Zurückhalten des weiblichen Stückes.



Figur aus der Revue de chir. 1904. Nr. 1. p. 17.

Das Stück bietet eine ganz besondere, 4 mm breite Spalte dar. Diese fängt am Grundrande der beiden Walzen an und läuft zuerst fast senkrecht 11 mm lang (sie beträgt also die ganze Höhe der nur 8 mm hohen äußeren Walze und schneidet bloß teilweise die innere durch); dann biegt sie rechtwinklig ab, um horizontal um  $\frac{1}{3}$  des Umkreises der inneren Walze, parallel unter dem freien Rande der äußeren, fort zu laufen. Ein elastisches, an diesem letzteren Rande befestigtes Blatt wird beim Ineingreifen der Stücke auf die Spalte der äußeren Walze umgeklappt und schließt diese.

b. Weibliches Stück. Die äußere Walze ist ganz ähnlich der des männlichen Stückes, auch was die Spalte betrifft. Doch ist die innere Walze des weiblichen Stückes nur 13 mm hoch und am freien Rand ausgebaucht; statt der nach außen klauenartigen Züngelchen hat sie nach innen einen Schraubengang.

Ein Blick auf die Abbildung und den Knopf selbst zeigt dessen Ziel und Zweck besser und schneller als eine langwierige Beschreibung.

II. Gebrauchsanweisung. Die zu anastomosierenden Organe werden aufgesucht und aneinander gelegt. Zum Kotabschluß genügen die Finger eines Assistenten. Der Chirurg selbst ergreift den ausgestreiften Abschnitt zwischen dem linken Daumen und Zeigefinger und zieht ihn hervor, wobei unter dem Fingerdruck aus den Magen-Darmwänden eine Art Bausch entsteht. Dann werden diese hier inzidiert, was am Darne sehr leicht geschieht, während die Magenschleimhaut eher vor dem Messer flieht, falls man dessen Spitze nicht senkrecht einstößt, um die Schleimhaut wesentlich von innen nach außen zu durchtrennen. Stets muß man sorgfältig feststellen, daß alle Wände richtig durchgeschnitten sind und jede Möglichkeit einer interstitiellen Loslösung derselben ausschließen. Das erkennt man aus dem Hervorstehen der Schleimhaut, die man dann mit einer Pinzette ergreifen soll, damit der Knopf bei seinem Hineinschrauben sie nicht zurückschiebe. Kleine Blutungen aus den Schnittändern bedürfen keiner besonderen Blutstillung. Dagegen ist sorgfältig auf die Größe der angebrachten Öffnung zu achten, die etwa 1 cm groß sein muß. Ist sie zu klein, so reißen ihre Ränder beim Hineinschrauben des Kopfes ein; ist sie zu groß, so wird der Knopf nicht fest genug gehalten; in beiden Fällen sind Nähte notwendig.

Die männliche und die weibliche Hälfte des Knopfes werden an ihrer inneren Walze, längs dem freien Rande der vertikalen Spalte, mit einer Pinzette fest gefaßt. Diese wird zuerst horizontal gehalten, derart, daß der vertikale Schenkel der Spalte, senkrecht am Magen-Darmloch angelegt, leicht von selbst in dasselbe eindringen kann, bis man einen Widerstand erfährt, einen Beweis, daß ein Schnitttrand die Biegung der Spalte erreicht hat. Jetzt wird der Zangenhandgriff gehoben und um einen ganzen Kreis gedreht, somit der horizontal eingedrungene Knopf allmählich hineingeschraubt. Nach einer völligen Stieldrehung der Pinzette

ist dann gewöhnlich der Knopf vollständig beweglich im Innern des Organes; man fühlt keinen Widerstand mehr bei weiteren Verschiebungs- oder Drehungsversuchen; versucht man im Gegenteil, den Knopf wieder heraus zu ziehen, sieht man ihn durch die Magen-Darmwände ohne Naht fest am Hals eingeschnürt. Nur die innere Walze bleibt draußen liegen und wird dann mit der des ebenso eingeführten weiblichen Stückes, nach Murphy, ineinandergedrückt, und damit die Anastomose beendigt.

Zur Ausführung der Operation bedarf es viel weniger Zeit, als zu ihrer Beschreibung; in 2 Minuten ist sie bei günstigen Fällen fertig.

III. Vorteile. Der Hauptvorteil besteht in der Sicherheit und Schnelligkeit der Operation. Die Eingeweidewände sind durch einen richtig angefertigten und angelegten Knopf absolut fest und genau aneinandergedrückt, ohne daß das Wohl des Kranken, wie bei Murphy's Knopf oder bei der Naht, an einem Faden, ja an der Festigkeit und Haltbarkeit eines jeden Nahtstiches hinge. Dazu, wieviel einfacher und schneller ist das Resultat zu erzielen? Statt der 40 Minuten, die Roux selbst zu seiner Y-Anastomose bedarf, statt der von den geschicktesten »Nähern« verlangten 20—25 Minuten zur v. Hacker'schen Gastroenterostomie, statt der zur Anlegung des Murphyknopfes notwendigen 15 Minuten wird mein Knopf ohne Naht bei den günstigsten Fällen binnen 2 Minuten angelegt, so daß die ganze Operation nicht über 7—8 Minuten durchschnittlich erfordert. Demgemäß ist sie wohl vor allem bei den infolge eines Karzinoms schwer heruntergekommenen Pat. anzuwenden. Bei solchen sterbenden Kranken heißt es schnell operieren oder gar nicht, und meinem Knopfe verdanke ich es, daß ich fast keinem die Operation verweigern mußte und fast alle wenigstens vom Erbrechen heilen und vor dem Hungertode schützen konnte.

Diesem Vorteile reihe ich den der ebenso dringend erforderlichen sofortigen Ernährung der Pat. an. Immerhin ist dieser Vorteil jedem Knopf eigentümlich; selbst einige »Näher« ernähren ihre schweren Kranken vom ersten Abend an. Ich betone nur, daß das am sichersten möglich ist bei einem Knopfe, der niemals fester hält als kurz nach seiner Anlegung.

IV. Einwürfe. Man hat meinem Knopfe (wie allen Knöpfen) vorgeworfen 1) den Circulus vitiosus; 2) die Möglichkeit eines unregelmäßigen Ineinandergreifens sowie eines späteren Auseinanderweichens; 3) das Zurücklassen eines Fremdkörpers im Magen oder Darne; 4) die spätere Stenose der Anastomosenöffnung.

a. Der erste Einwurf ist vollständig ungerechtfertigt — ein einziger meiner Pat. wäre, der Meinung seines Arztes nach, 10 Tage nach der Operation daran zugrunde gegangen (keine Sektion). Ich halte diesen Unfall für viel seltener, als man zuerst angenommen hat; manche ähnliche Fälle sind wahrscheinlich auf Peritonitis zurückzuführen; jedenfalls gibt es keinen Grund, sie der Knopfanwendung vorzuwerfen, und ich bin davon so überzeugt, daß ich es unterlasse, die Kranken durch neben dem Knopf angebrachte Aufhängenahtstiche vor einer so zweifelhaften Gefahr zu schützen.

b. Den zweiten Einwurf soll man dem Fabrikanten oder dem Chirurgen, aber nicht dem Operationsverfahren machen. Es ist und bleibt selbstverständlich nötig, 1) vor der Operation sich der Leistungsfähigkeit des Knopfes zu versichern; 2) ihn nicht durch ein zu kräftiges Eindringen zu verbiegen oder zu verdrehen; 3) die beiden Stücke zum Ineinandergreifen gründlich und vollständig aneinander zu drücken; 4) natürlich in einem unglücklichen Falle den ungenügend befestigten Knopf zu umnähen. Unter diesen Bedingungen greifen die Ringhälften sicher ineinander, und Todesfälle an Peritonitis sind in meiner Statistik am geringsten.

c. In der Tat bleibt der Knopf in mehr als  $\frac{1}{3}$  der Fälle im Magen (in einem Fall auf der Anastomosenstelle) liegen; aber das schadet nicht, besonders beim Karzinom, und keiner meiner Pat. hat daran gelitten; unendlich selten sind weiter die veröffentlichten Fälle von Darmverschluß durch einen Knopf.

d. Viel bedeutender scheint der vierte Einwurf zu sein, wenn auch mein Verfahren besonders bei dem unentfernbar Karzinom angezeigt ist, wobei die



Möglichkeit einer späteren Stenosierung nicht besonders wichtig ist. Aber auch bei anderen Fällen habe ich eine solche nie beobachtet, mußte nur wegen karsinomatóser Verschlüsse des künstlichen Pylorus zweimal wieder operieren; manchmal konnte ich bei der Sektion mehrere Monate später die normal fortdauernde Breite der Anastomose konstatieren; einer meiner wegen Karsinom und mehrere wegen Geschwüren Operierte sind jetzt seit Jahren frei von Erbrechen. Übrigens sind narbige Stenosierungen auch nach der Naht beobachtet worden; und schließlich haben die Brunner'schen Versuche die Behauptung bestätigt, daß dabei (d. h. zur Fortdauer der Durchgängigkeit des künstlichen Pylorus) das Operationsverfahren nicht so wichtig ist wie der spätere Zustand des normalen Pylorus; würde dieser bei benigner Krankheit wieder durchgängig werden, so würde die Magen-Darmfistel sich schnell von selbst schließen.

Zum Schluß bitte ich zu bemerken: 1) daß die gesamten oben widerlegten Einwürfe alle Knöpfe betreffen, während die Vorteile bloß dem meinigen eigentümlich sind; und 2) daß er, wenn er auch seine besonderen Vorteile nur bei den lateralen Anastomosen darbietet, für terminale Anastomosen ebenso geeignet ist wie irgendein anderer Knopf.

V. Statistik. Als statistische Angabe beschränke ich mich auf die von mir und meinen Vertretern, Herren Prof. Bérard und Gayet, operierten und von dem letzteren veröffentlichten 100 Fälle von Karsinom.

Die Sterblichkeit beträgt im ganzen 18%, einer der niedrigsten veröffentlichten Prozentsätze in einer langen Reihe von bösartigen Fällen. Auch nimmt die Sterblichkeit meiner Operierten (die der ersten 20 Tage wird als solche gerechnet) von Jahr zu Jahr immer etwas ab, d. h.:

1900 (Juni bis Dezember)	6 Gastroenterostomien	2 Todesfälle,
1901	53	14
1902	24	2
1903 (Januar bis Juni)	15	1 Todesfall,
1903 (Juni) bis 1904 (März)	13	1

(nach der Gayet'schen Mitteilung).

Was die Todesursache anbetrifft, so wird diese zugeschrieben

einer Hirnembolie	1mal,
> Bronchopneumonie	2
> Blutung	1
einem Kollaps	3
> Circulus vitiosus (?)	1
einer Peritonitis	6
keiner bestimmten Diagnose	4

Während nun die primären Resultate so verhältnismäßig gut sind, geben die sekundären immer dasselbe durchschnittliche Überleben von etwa 7 Monaten.

Mit folgenden Worten fasse ich meinen Schluß zusammen: Die Endresultate der Anwendung meines Knopfes ohne Naht bei Gastroenterostomie wegen Karsinom sind den gewöhnlichen gleich und viel mehr durch das Krankheitswesen als durch das Operationsverfahren bedingt. Die sofortigen Resultate sind ganz besonders günstig, sumal im Verhältnis zu den schweren dabei eingerechneten Fällen, da ich, Dank der Schnelligkeit der Operation mit meinem Knopfe, manche Pat. operiert habe, die sonst gar nicht hätten operiert werden können.

#### Literaturverzeichnis.

- Jaboulay, Un bouton anastomotique tenant en place sans sutures. Arch. prov. de chir. octobre 1900, 2 fig., p. 609—610.  
 — Idem. Chirurgie des centres nerveux, des viscères et des membres. Clin. 1902, II, p. 349.  
 — Gastroentéroanastomose. Leçons de clin. chir. H. D. 1902/03, p. 136.  
 Fouilhoux, Des appareils d'approximation, etc. Thèse de Lyon 1901.  
 Perrin, De la cholécystogastrostomie. Thèse de Lyon 1902.

G. Gayet, Valeur du bouton de Jaboulay dans le traitement du cancer de l'estomac. Soc. de chir. de Lyon, avril 1903.

— Traitement du cancer de l'estomac par la gastroentérostomie au bouton de Jaboulay. Rev. de chir. 1904, I, p. 9 et 472.

19) V. Putti. Le deformità nella siringomielia e nella tabe.

(Arch. di ortopedia 1904. Nr. 2.)

20) Derselbe. Contributo clinico alle deformità nella siringomielia e nella tabe.

(Policlinico. Ser. med. 1904. Fasc. 8.)

Da die Gestaltveränderungen der Knochen und Gelenke, welche bei Tabes und Syringomyelie vorkommen, in Italien wenig bearbeitet sind, gibt P. eine Übersicht über den Gegenstand und fügt je ein Beispiel der beiden Krankheiten an.

1) Syringomyelie und Skoliose bei einem 46jährigen Manne. Die Wirbelverkrümmung besteht seit dem 20. Jahre; es handelt sich um eine schwere linksseitige Dorsalskoliose mit geringerer lumbaler Rechtskrümmung.

2) Arthropathie des Fußes als erstes Zeichen einer beginnenden Tabes. Verdickung am stärksten im Bereiche des Chopart'schen Gelenkes, Beweglichkeitsbeschränkung. Der Fuß ist 2 cm kürzer als der gesunde. Das Skiagramm zeigt die Metatarsen rotiert, das erste Keilbein unversehrt, die anderen zu einer Masse verschmolzen, vom Kahnbeine nur noch Reste vorhanden und den Talus subluxiert, in die Planta vorspringend.

Pagenstecher (Wiesbaden).

21) A. Blencke. Ein Beitrag zur Arthropathie bei Tabikern.

(Zeitschrift für orthopäd. Chirurgie Bd. XII. Hft. 4.)

Die Arbeit enthält die ausführliche Krankengeschichte eines Falles von Gelenkleiden des linken Knies bei Tabes. Da bei dem 50 Jahre alten Manne wegen hochgradiger Veränderungen im Gelenke die Amputation am Oberschenkel vorgenommen werden mußte, so war B. auch in der Lage, die pathologisch-anatomische Untersuchung vorzunehmen. Am Femur fand sich die atrophische, an der Tibia die hypertrophische Form der Osteoarthritis. Die Nerven erschienen nach der von Buttenberg an dem gleichen Präparate vorgenommenen mikroskopischen Untersuchung auffallend verdickt. Auf dem Durchschnitte waren die einzelnen Nervenbündel stärker auseinander gedrängt; das sie umgebende Bindegewebe war nur ödematös verändert. Wahrscheinlich handelt es sich um sekundäre, interstielle Veränderungen.

Weiterhin verbreitet sich Verf. nach gründlichem Studium der Literatur über die noch ziemlich voneinander abweichenden Anschauungen über die Natur des Leidens. Seine Meinung geht dahin, daß wir als erstes und wichtigstes Moment bei der Genese desselben trophoneurotische Ursachen anzusehen haben. Aber es spielen auch mechanische und traumatische Momente für den Beginn, den Verlauf, den Grad und die Ausdehnung des Leidens eine entscheidende Rolle. Begünstigend wirken außerdem Ataxie und Analgesie des Gelenkes.

Die Behandlung besteht am besten während des akuten Stadiums in Ruhigstellung des Gelenkes. Später sind Schienenhülsenapparate mit Aussicht auf Erfolg anzuwenden, event. abnehmbare Verbände. Vor operativen Eingriffen wird gewarnt.

Am Schlusse folgt ein ausführliches Literaturverzeichnis (395 Arbeiten).

J. Bledinger (Würzburg).

22) Norris. Tuberculous pericarditis.

(Univ. of Pennsylvania med. bulletin Vol. XVII. Nr. 5 u. 6.)

N. fand unter 1780 Autopsien Tuberkulöser 82 Fälle von tuberkulöser Perikarditis. Aus der Darstellung des Leidens ist hervorzuheben, daß eine chirurgische Behandlung in der Mehrzahl der Fälle nicht in Frage kommt, da der perikardiale Erguß gewöhnlich gering ist. Jedoch kann bei akuten Fällen die

Punktion des Ergusses und bei eitrigem Exsudate die Rippenresektion und Drainage notwendig werden. In einem solchen Falle wurden von Le Conte drei Pinten rahmigen Eiters aus dem Perikard entleert, und der bei Beginn der Operation fast moribunde Pat. wurde wieder hergestellt. **Mohr (Bielefeld).**

23) **P. Malapert et Moriohau-Beauchant. Des angiomes du sein.**

(Revue de chir. XXIX. ann. Nr. 2.)

Die relative Seltenheit angiomatöser Bildungen in der Brustdrüse rechtfertigt die Mitteilung eines genau untersuchten Falles, in dem Haut und Drüse in großer Ausdehnung ergriffen waren.

Bisher sind 13 Fälle veröffentlicht, von denen drei eigentlich den Rankenangiomen zugehören. Die Diagnose stößt im allgemeinen nicht auf Schwierigkeiten; die Entstehung weist auf kongenitale Herkunft hin; seither ist die Geschwulst gleichmäßig gewachsen; sie ist weich, pulsiert, verkleinert sich auf Druck. Nur gleichzeitiges Vorkommen von Cysten oder regressive Vorgänge im Innern des Angioms, wobei die Pulsation verschwindet, intrathorakaler Druck (Schreien bei Kindern) nicht von Vergrößerung des Volumens begleitet ist, können falsche Deutungen veranlassen. Das Heilverfahren richtet sich nach dem Sitze des Angioms und erfordert bei Entwicklung im Drüseninnern die Amputation der Mamma.

**Christel (Metz).**

24) **Witzel. Über die Behandlung der chronischen Nephritis durch die Edebohls'sche Operation.**

(Deutsche med. Wochenschrift 1904. Nr. 30.)

Die Operation wurde bei einem 60jährigen Manne mit schwerer Urämie ausgeführt. Die Nieren waren beiderseits auf das Doppelte vergrößert, weiß.

Nach der Operation schwand die Urämie. Der Eiweißgehalt ging zurück. Pat. erholte sich gut, obwohl er zur Zeit der Vornahme der Operation nach Erschöpfung aller internen Mittel aufgegeben war. **Borchard (Posen).**

## **Die Anwendung der elastischen Binde beim Wechsel des Verbandes von Gliederwunden.**

Von

**Prof. J. Tansini.**

*Direktor der chirurgischen Universitätsklinik zu Pavia.*

Unter obenstehendem Titel publiziert Prof. J. Isnardi in Nr. 24 des Zentralblattes für Chirurgie dieses Jahres eine Arbeit, in welcher er die Vorteile des von ihm ersonnenen oben erwähnten Verfahrens nachweist.

Das Verfahren ist in der Tat ein sehr bequemes und nützliches, und ich erlaube mir hinzuzufügen, daß ich dasselbe bereits 1883 angewandt habe; im Jahre 1884 habe ich es in einer Arbeit<sup>1</sup> mitgeteilt, in welcher ich auf Grund zweier einschlägiger Krankengeschichten die Vorzüge des Verfahrens hervorhob.

Die Krankengeschichten betreffen zwei Fälle von verschiedenem Typus; bei dem einen handelte es sich um eine aus traumatischer Ursache hervorgegangene, mit Blutungen komplizierte Phlegmone des Vorderarmes, bei dem anderen um eine Schnittwunde an der Hand. Beide Pat. genasen sehr rasch; und zwar heilte die Wunde des zweiten per primam.

In der Folge hatte ich Gelegenheit, das Verfahren weiter anzuwenden, und immer habe ich die Bequemlichkeit und Nützlichkeit desselben anerkannt.

<sup>1</sup> *Contribuzione di chirurgia pratica. Rendiconto clinica. Lochi, tipogr. Cismae Moroni, 1884.*

Originalmittellungen, Monographien und Separatabdrücke wolle man an Prof. E. Richter in Breslau (Kaiser Wilhelmstraße 116), oder an die Verlags-handlung **Breitkopf & Härtel**, einsenden.

# Zentralblatt für CHIRURGIE

herausgegeben

von

**E. von Bergmann, F. König, E. Richter,**  
in Berlin, in Berlin, in Breslau.

Einunddreißigster Jahrgang.

Wöchentlich eine Nummer. Preis des Jahrganges 20 Mark, bei halbjähriger Vorauszahlung. Zu beziehen durch alle Buchhandlungen und Postanstalten.

Nr. 42.

Sonnabend, den 22. Oktober.

1904.

**Inhalt:** 1) Kolle und Wassermann, Pathogene Mikroorganismen. — 2) Klopstock und Kowarsky, Untersuchungsmethoden. — 3) Borrmann, Entstehung und Wachstum der Geschwülste. — 4) Neuberger, Chemisches zur Karzinomfrage. — 5) Lennander, Sensibilität in Organ und Gewebe. — 6) Broca, Epiphysenlösung. — 7) Freund, Radiotherapie. — 8) Braunstein, Radiumwirkung auf Geschwülste. — 9) Dorn, Phosphorbehandlung bei Rachitis und Skrofulose. — 10) Thirlar, Sauerstoffbehandlung. — 11) Taylor, Hydrocephalusbehandlung. — 12) Dubreuilh, Acne hypertrophica der Nase. — 13) Liaras, Lebende Fremdkörper in den oberen Luftwegen. — 14) Welsz, Gelenkkontrakturen. — 15) Salaghi, Zur Verhütung des rachitischen Beckens. — 16) Horváth, Angeborene Hüftverrenkung. — 17) Rossi, Schlecht geheilte Oberschenkelbrüche. — 18) Tenney, Déangement interne des Knies. — 19) Bähr, Unterschenkelbrüche. — 20) Spitzzy, Pes planus. — 21) Motta, Klumpfuß. — 22) Esprit, Varicen.

M. Schüller, Die Einwirkung der Röntgenbestrahlungen auf das Krebsgewebe und die darin enthaltenen Krebsparasiten. — Karowski, Tisch für den Sauerstoffmarkosenapparat nach Roth-Dräger.

23) Krönig und Siedentopf, Beleuchtung von Operationssälen. — 24) Sedwick, Zur Amputationstechnik. — 25) Branth, Röntgentherapie. — 26) Rogers, Tetanus. — 27) v. Mangoldt, Zur Heilung von Pseudarthrosen und Knochenhöhlen. — 28) Laqueur, Bier'sche Stauung bei Gelenkleiden. — 29) Haga, Kriegschirurgische Erfahrungen. — 30) Liefmann, Hirngeschwulst nach Trauma. — 31) Wilms, 32) Kölpin, Kopfschuß. — 33) Köhler, Augenschuß. — 34) Oliver, Exophthalmus pulsans. — 35) Mouré, Aberrierende Mastoidzellen. — 36) Mignon, Othämatom. — 37) Simonin, Skiagraphie bei Ohrschuß. — 38) Alessandri, Gelenktuberkulose. — 39) Voltz, Riesenwuchs der Extremitäten. — 40) Williamson, Traumatische Lähmung an der Oberextremität. — 41) Capillary u. Rongier, Achselhöhlenphlegmone. — 42) Torrance, Naht der A. brachialis. — 43) Lycklema à Nyeholt, Ischämische Kontrakturen. — 44) Hempell, Traumatische Sehnenverrenkung. — 45) Bade, Beckenfixierung. — 46) Jalaguler, Traumatische Hüftverrenkung. — 47) Lange, Angeborene Hüftverrenkung. — 48) Schmidt, Angeborene Hüft- und Kniekontraktur. — 49) Härtling, Coxa vara. — 50) Schmid, Oberschenkelgeschwulst. — 51) Walther, RiB der A. femoralis. — 52) Zaragoza, 53) Bobbie, Aneurysmenbehandlung. — 54) Elliot, Kniescheibenbruch. — 55) Funke, Unterschenkelchiene.

1) **W. Kolle und A. Wassermann.** Handbuch der pathogenen Mikroorganismen. Liefg. 20.

Jena, Gustav Fischer, 1904.

Das Heft enthält nach Beendigung der Darstellung der Lehre von den Phagocyten (Metschnikoff) im wesentlichen eine Dar-

stellung der Immunitätslehre, wie sie von Ehrlich und seinen Mitarbeitern begründet worden ist: Kolle, Über aktive Hyperämie mit besonderer Berücksichtigung der Schutzimpfung; Ehrlich und Morgenroth, Wirkung und Entstehung der aktiven Stoffe im Serum nach der Seitenkettentheorie; Wassermann, Über antitoxische Sera; Friedberger, Über bakterizide Sera. Für eine Erörterung der einzelnen Gegenstände ist hier wohl nicht der Platz. Wir dürfen es jedoch mit Freuden begrüßen, daß wir durch diese Darstellungen im Verein mit dem jüngst von Ehrlich erschienenen Werke »Gesammelte Arbeiten zur Immunitätsforschung« (Hirschwald, Berlin 1904) nunmehr im Zusammenhange Gelegenheit zum ausführlichen Studium der Immunitätslehre haben.

Silberberg (Breslau).

## 2) Klopstock und Kowarsky. Praktikum der klinischen chemisch-mikroskopischen und bakteriologischen Untersuchungsmethoden.

Wien, Urban & Schwarzenberg, 1904.

Das kleine, in seinem Format äußerst handliche Buch unterscheidet sich von analogen Büchern der medizinisch-klinischen Diagnostik dadurch, daß es sich lediglich auf Darstellung spezieller Untersuchungsmethoden beschränkt, ohne allgemeine Themata näher zu berühren. Es erscheint somit geeignet, wenn man sich während des praktischen Arbeitens über die eine oder andere Untersuchungsmethode rasch informieren will. Die Anordnung des Stoffes ist eine durchaus übersichtliche. Es werden zunächst die Untersuchungsmethoden der Sekrete äußerer Schleimhäute besprochen, daran schließt sich die Besprechung der Untersuchungsmethoden der Se- und Exkrete der Respirations- und Digestionswege, daran die Untersuchungsmethoden der Körperflüssigkeiten. Nach Darstellung der bakteriologischen Untersuchung bei Erkrankungen der Haut schließt das Buch mit einer Wiedergabe der gebräuchlichsten bakteriologischen Untersuchungsmethoden, Farbrezepte und Nährböden.

Besonders hingewiesen sei auf die Erörterung der Untersuchung von Harn und Blut. Die Anschaffung des Buches ist dem Praktiker wie auch dem Studenten aufs wärmste zu empfehlen.

Silberberg (Breslau).

## 3) Borrmann. Die Entstehung und das Wachstum des Hautkarzinoms, nebst Bemerkungen über die Entstehung der Geschwülste im allgemeinen.

(Zeitschrift für Krebsforschung Bd. II. Hft. 1 u. 2.)

Jena, Gustav Fischer, 1904.

In einer früheren Arbeit hatte B. an Karzinomen der Magenschleimhaut den Nachweis zu führen gesucht, daß die Ribbert'sche

Anschauung zu Recht besteht, nach welcher das Karzinom aus sich heraus wächst, das benachbarte Gewebe verdrängend, komprimierend, daß dagegen letzteres sich nie in Geschwulstgewebe umwandelt. In dieser Arbeit soll der gleiche Nachweis für den Hautkrebs geführt, dann aber auch die Frage der Histogenese dieser Geschwülste ihrer Lösung näher gebracht werden. Seine Untersuchungen wurden an einem überaus großen, durch Unterstützung zahlreicher Chirurgen gewonnenen Materiale gemacht (265 Geschwülste); und zwar wurde für das Studium der Histogenese der größte Wert darauf gelegt, gerade die kleinsten Neubildungen zur Untersuchung zu bekommen. Bei den Hautkarzinomen unterscheidet Verf. das verhornende und nicht verhornende (vielfach auch als Endotheliom aufgefaßte und bezeichnete) Karzinom. Die Bezeichnung bezw. Deutung dieser letzteren Geschwülste als Basalzellenkrebs (Krompecher) und Matrixkarzinom (Petersen) wird verworfen und dafür der Name Coriumkarzinom vorgeschlagen. An der Hand von zahlreichen, teils schematischen, teils naturgetreu, größtenteils von dem Verf. selbst gezeichneten Präparaten wird der Nachweis zu führen gesucht, daß diese Geschwülste von versprengten Zellkomplexen ihren Ausgang nehmen und höchstens sekundär mit der Oberfläche in Verbindung treten. Hierbei wurde prinzipiell daran festgehalten, daß eine unter der Epidermis gelegene Geschwulstmasse, die sich nach oben verjüngt und durch schmale Züge mit dem Oberflächenepithel zusammenhängt, immer von unten nach oben gewachsen sein muß. Die an die Oberfläche durchgebrochenen Karzinomzellen haben nun weit weniger wie beim verhornenden Plattenepithelkrebs die Neigung, flächenhaft über das Granulationsgewebe hinweg oder unter dem Epithel entlang vorzudringen. Mikroskopisch erscheinen diese »Coriumkarzinome« teils als einfache Krebse ohne Verhornung, teils als Karzinome, die einen völlig drüsigen Bau zeigen und als Schleimdrüsenkarzinome bezeichnet werden müssen. Das Coriumkarzinom tritt nun häufig multipel, nicht »multizentrisch« (Petersen) auf, da jedes einzelne seine Entstehung einem selbständigen Zellkomplex verdankt. Sie entstehen aus mehrfachen kleinsten Zelldystopien, (oft mehrere kleinste Karzinome in einem sehr kleinen nach Millimetern messenden Hohlbezirk, die kleinste überhaupt untersuchte Geschwulst war 0,05 : 0,2 mm groß), welche beim Gesichtspaltenschluß oder bei Entwicklung der Hautdrüsen zustande kommen. Daß derartige Entwicklungsstörungen eine Rolle spielen müssen, schließt Verf. aus dem ungewöhnlich hohen Prozentsatz (75 von 80), in dem diese Karzinome im Gesichte vorkamen. Auch alle »Basalzellengeschwülste« mit oder ohne adenoiden Typus werden als aus verlagerten Oberflächenepithelien hervorgegangen angesehen und angenommen, daß die verschiedene Morphologie dieser Geschwülste lediglich bedingt ist durch das fötale Differenzierungsstadium, das die Zellen gerade erreicht hatten zu der Zeit, als sie isoliert wurden. Die nicht mit der Epidermis zusammenhängenden, bisweilen verhornenden Karzinome mit Haaranlagen oder

adenoidem Typus werden ebenfalls aus abgeschnürtem Oberflächenepithel abgeleitet, nur daß die Abspaltung in einer späteren Fötalperiode erfolgte. Das anstoßende Epithel, auch der Haarbälge mit Talgdrüsen, die einfach umwachsen werden, spielt nach B. bei dem Wachstum der Krebse eine durchaus passive Rolle, es wird verdrängt und geht durch Kompression zugrunde; irgendwelche morphologischen Änderungen der Zellen, die der »karzinomatösen Umwandlung« vorausgehen sollten, konnten auch bei diesen Geschwülsten niemals konstatiert werden. Den gleichen Wachstumsmodus hatten die aus dem Oberflächenepithel selbst entstehenden Plattenepithelkrebsse; auch hier zeigt das Nachbar-epithel nur regressive Erscheinungen, keine erhöhte Wachstumsneigung. Auch die größte Zahl der innerhalb der Epidermis entstehenden Plattenepithelkrebsse geht wahrscheinlich aus kleinsten Zelldystopien hervor, die beim Schluß der fötalen Spalten bzw. Entwicklung der bleibenden Öffnungen zustande kommen. Die gegenteiligen Ansichten Hauser's, Lohmer's, Liebert's u. a. vom Wachstum der Karzinome werden als irrig erklärt. Eine von Hauser gelieferte Arbeit, in der bei einem rezidivierenden Vulvakarzinom ein aktives Tiefenwachstum des Epithels bewiesen wurde, wird von B. mit der Begründung abgelehnt, daß nur primäre Tumoren zur Erledigung dieser Fragen geeignet seien. Die Fälle von Lohmer und Liebert werden teils im Sinne des Verf. gedeutet, teils wird, besonders bei letztgenanntem Autor, eine Annäherung an die Ansichten Ribbert's bzw. B.'s konstatiert. Unter den Bedingungen, die nun ein Tiefenwachstum derartiger Zellkomplexe ermöglichen, nennt Verf. mit Ribbert in erster Linie die Veränderung des bindegewebigen Bodens, die einmal in kollagener Degeneration der Cutis und mehr oder weniger hochgradiger Entzündung des subepithelialen Bindegewebes besteht. An der Hand der Abbildungen wird bewiesen, daß immer da, wo das Karzinom entsteht, die Oberfläche gehoben ist (Messung der Entfernung der Schweißdrüsen von der Oberfläche und des Abstandes des subepithelialen elastischen Fasernetzes von der oberflächlichen Epithellage). Die betreffende entzündliche Infiltrationszone schiebt sich zwischen untere Epithelgrenze und elastische Faserlage ein. Diese Veränderung wurde, was Verf. für besonders wichtig hält, nie vermißt. Entzündungserregend und so den Geschwulstzellen den Boden weiter vorbereitend, wirken die Toxine des Karzinoms. Als Norm des Wachstumsmodus muß nach den Untersuchungen des Verf. ein aktives Tiefenwachstum des Epithels in das veränderte Bindegewebe angesehen werden. Während die Suche nach Parasiten in Karzinomen auch nach diesen Untersuchungen mehr oder weniger aussichtslos erscheint, findet die Frage der Erblichkeit des Krebses eine leichtere Erklärung auf Grund vorhandener Zelldystopien. Vor allem sind aber nach Ansicht des Verf. seine Befunde geeignet, der Cohnheim'schen Theorie eine neue Stütze zu geben. Überhaupt verdanken nach ihm bei weitem die meisten Geschwülste einer Keim-

versprengung ihre Entstehung. Bezüglich der Rezidivfrage ist der Standpunkt des Verf. der, daß »es regionale Rezidive« nicht geben kann, da es eine von der primären Geschwulst abhängige Veränderung der Nachbarschaft nicht gibt. Der größte Teil der Rezidive wird von dem sog. direkten kontinuierlichen Rezidiv gebildet, indem Geschwulstreste bei der Exstirpation zurückbleiben, die später weiter wachsen. Das souveräne Mittel bildet nach wie vor die operative Entfernung, die auch bei dem kleinsten Karzinom möglichst weit im gesunden geschehen sollte.

Engelhardt (Kassel).

#### 4) Neuberg. Chemisches zur Karzinomfrage. I. Über die Wirkungsweise des Radiums bei Karzinom.

(Zeitschrift für Krebsforschung Bd. II. Hft. 1 u. 2.)

Jena, Gustav Fischer, 1904.

N. zeigt durch exakte Versuche, daß unter dem Einfluß der Radiumwirkung eine Steigerung des Eiweißzerfalles zustande kommt, die aber nur im überlebenden, nicht im gekochten Gewebe stattfindet. Auch normales Gewebe erleidet eine Beschleunigung seines Zerfalles, allerdings in geringem Grade. Die Differenz ist auf die Wirkung des gegen das Radium sehr widerstandsfähigen autolytischen Fermentes zu beziehen, an dem das Karzinomgewebe besonders reich ist. Da alle übrigen zerlegenden und synthetisierenden Zellfermente durch das Radium abgetötet werden, kann das autolytische Ferment seine volle Tätigkeit entfalten. Die Radiumwirkung ist mithin nicht als eine direkt eiweißlösende zu betrachten.

Engelhardt (Kassel).

#### 5) K. G. Lennander. Weitere Beobachtungen über Sensibilität in Organ und Gewebe und über lokale Anästhesie.

(Deutsche Zeitschrift für Chirurgie Bd. LXXIII. p. 297.)

Die Arbeit ist bereits in schwedischer Sprache erschienen und danach in unserem Blatte p. 930 des laufenden Jahrganges referiert, worauf verwiesen wird. Die jetzt vorgelegte deutsche Ausgabe ist bei dem interessanten und wertvollen Inhalte des Werkes freudig zu begrüßen.

Meinhard Schmidt (Cuxhaven).

#### 6) Broca. Quelques mots sur le mécanisme des décollements épiphysaires.

(Revue française de méd et de chir. 1904. Nr. 33.)

B. legt bei dem Entstehungsmechanismus der Epiphysenlösung das Hauptgewicht auf die Art des Ansatzes des Bandapparates an der Epiphysengegend, auf die Beziehungen der Bänder zum Epiphysenknorpel. Es kommt dabei hauptsächlich darauf an, ob die Bänder sich an die Diaphyse oder Epiphysen ansetzen, wenigstens wenn es sich um indirekte Gewalteinwirkung handelt. Denn bei einer solchen kann eine Epiphysenlösung durch Hebelwirkung und



Bandzug nur bei extraligamentöser Lage der Epiphysenlinie entstehen. B. erörtert die betreffenden Verhältnisse an den verschiedenen großen Gelenken und den daraus sich ergebenden Entstehungsmechanismus der verschiedenen Epiphysenlösungen. Er ist bei indirekter Gewalt im allgemeinen genau der gleiche wie bei den Verrenkungen. Die Gewalteinwirkung, direkte oder indirekte, muß immer sehr stark sein; daher sind Epiphysenlösungen gewöhnlich Frakturen mit starker Verschiebung und schwieriger Reduktion.

Mohr (Bielefeld).

7) **Freund.** Grundriß der gesamten Radiotherapie. Für praktische Ärzte.

Wien, 1903. Mit 110 Abbildungen u. 1 Tafel.

In dem vorliegenden Werke ist in außerordentlich klarer und übersichtlicher Weise alles das enthalten, was bisher über Radiotherapie bekannt ist.

Im ersten Kapitel behandelt Verf. die Elemente der Elektrizitätslehre und gibt eine kurze physikalische Übersicht über die in Betracht kommenden Fragen. Das zweite Kapitel ist der Behandlung mit Hochfrequenzströmen gewidmet; hier sind ebenfalls physikalische, technische und physiologische Auseinandersetzungen der Besprechung der therapeutischen Anwendung vorausgeschickt. Im dritten Kapitel wird die Behandlung mit X-Strahlen abgehandelt; dieser Abschnitt ist besonders interessant, weil dem Verf. gerade darüber eine sehr reiche Erfahrung zur Verfügung steht. Auch hier sind eine Reihe von praktischen Winken gegeben, sowohl für die Installation und den Betrieb von Röntgenapparaten, als auch für die therapeutische Anwendung. Im vierten Kapitel bespricht Verf. die Becquerelstrahlen. Das fünfte Kapitel enthält die Behandlung mit Wärme- und Lichtstrahlen. Die Elemente der Photophysik sind ebenso ausführlich besprochen wie die physiologische Wirkung. Bei der therapeutischen Anwendung des Lichtes werden einzeln besprochen die Behandlung mit Sonnenlicht, mit künstlichen und anderen Lichtstrahlen. Man sieht aus dem Angeführten, wie reichhaltig der Inhalt des Buches ist. Neben diesem Vorzuge kommt noch die klare und übersichtliche Darstellungsweise in Betracht; aus allen diesen Gründen kann das Buch auf das wärmste empfohlen werden.

Klingmüller (Breslau).

8) **Braunstein.** Über die Wirkung der Radiumemanation auf bösartige Tumoren.

(Therapie der Gegenwart 1904. Nr. 9.)

Nach einigen allgemeinen Bemerkungen über die Radiumemanation beschreibt Verf. seine Darstellung der radioaktiven Substanzen:

- 1) Darstellung eines Destillates von Radiumchloridlösung (Aqua  $\delta$ ).
- 2) Darstellung von radioaktivem Bismut. subnitrit., indem Bismut 3 bis

5 Tage lang in einem Gefäß zusammen mit einer Radiumbromidsubsubstanz oder -Lösung enthaltenden Kapsel zusammengebracht wurde (Bismut  $\xi$ ).

Das erstbeschriebene Präparat wurde zu Einspritzungen, das zweitbeschriebene zu innerlichem Gebrauche benutzt. Im ganzen wurden acht Fälle von Karzinom (drei mit Einspritzungen, fünf mit Bismut) behandelt, deren Verlauf den Verf. zu folgenden Schlüssen veranlassen:

Die Radiumemanation schädigt die normalen Gewebe nicht und führt nicht zu Ulzerationen wie die Bestrahlung. Die Anwendbarkeit ist leicht. Das Radium ist wieder verwendbar, da es nach Verdampfung der Lösung die Fähigkeit wieder bekommt, Emanation zu liefern. Ösophaguskarzinome sind allmählich zu zerstören, da das Bismut  $\xi$  haften bleibt und weiterwirkt. Durch Einspritzung von Aqua  $\xi$  kann die Geschwulst zum sterilen Zerfall gebracht werden ohne Schädigung der gesunden Gewebe und ohne Geschwürsbildung.

Die mit der Behandlung gewonnenen Resultate waren ermutigend.  
Silberberg (Breslau).

9) **F. Dorn.** Beitrag zur Phosphorbehandlung mit besonderer Berücksichtigung der Wirkung des Protylin-Roche bei Rachitis und Skrofulose.

(Deutsche Ärzte-Zeitung 1904. Nr. 12.)

Die unzweifelhafte Wirksamkeit der Phosphorthherapie bei gewissen Erkrankungen der Knochen erleidet starke Beschränkungen durch die schwere Assimilierbarkeit, unsichere Dosierung und Giftigkeit des anorganischen Phosphors. Im Protylin wurde eine zu den Paranukleinen gehörige Phosphorverbindung synthetisch dargestellt welche, der Magenverdauung unzugänglich, erst vom Pankreassaft gespalten wird.

Zur Unterstützung dieser Angaben sind Tierversuche von Th. und A. Kocher aus der Berner Klinik mitgeteilt, welche eine stete und auffallende Hebung des Ernährungszustandes der Tiere, eine bedeutende Steigerung der Phosphoranhydridausscheidung und die Ungiftigkeit des Präparates erkennen lassen. Eine Reihe von Krankengeschichten rachitischer und skrofulöser Kinder, welche eine rasche Heilung durch die Protylin- bzw. Eisen-Protylinbehandlung erfuhren, schließt die Arbeit.

Neugebauer (Mährisch-Ostrau).

10) **J. Thiriard.** La technique opératoire et les indications générales de la méthode oxygénée.

(Bull. de l'acad. roy. de méd. de Belgique 1904. Nr. 5. Mai.)

T. hat in obiger Arbeit alles Wichtige über seine »Méthode oxygénée« niedergelegt, über welche er schon öfters und zuletzt in der Sitzung der Akademie vom 27. Juni 1903 berichtet hat. Sein

Assistent Dr. Joris, bekannt durch seine Publikation: »Des propriétés antiseptiques de l'oxygène«, hat ihm dabei hilfreiche Dienste geleistet. Der Sauerstoff tötet die aeroben Bakterien nicht, setzt jedoch ihre Virulenz herab und oxydiert ihre Toxine. Er vermehrt die protoplasmatischen Bewegungen der Leukocyten und befördert die Diapedesis. Er begünstigt die Phagocytose. Der Sauerstoff wird in Metallballons unter 120 Atmosphären Druck aufbewahrt. Die kleinsten derselben sind 25 cm lang, leicht tragbar, so daß die Kranken in ihren Häusern behandelt werden können. Die größten sind etwa 2 m hoch und fassen 4000 Liter. Zutaten sind Hähne, Gummischlauch, Pravaz'sche Spritze; für Blase, Bauch- und Brustfell usw. sind doppelläufige Katheter vorhanden. Die Methode kommt bei infizierten Wunden aller Art in Anwendung, Phlegmone, Sepsämie mit Gaszersetzung, Erysipel, Tetanus, Karbunkel, Furunkel, komplizierten Frakturen, Fisteln aller Art, gynäkologischen Infektionen, Tuberkulosen, Erkrankungen der Harnwege, der Serosa usw. Verf. schildert die Art der Anwendung für alle genannten Fälle und erläutert sie durch Krankengeschichten. Wegen der Einzelheiten muß auf das Original verwiesen werden. Man sieht aus der ausführlichen Beschreibung, wie einfach die ganze Methode ist, deren allgemeine Einführung in die Praxis auch der nicht speziell chirurgisch ausgebildeten Ärzte wohl nur eine Frage der Zeit ist. Dabei spielt allerdings auch der Kostenpunkt eine wesentliche Rolle. T. macht hierüber keine bestimmten Angaben, nennt aber sein System »billig«. Es stellt sich dar als eine Fortsetzung und weitere Ausbildung der aseptischen Methode, und dies genügt, ihm die höchste Beachtung zu schenken.

E. Fischer (Straßburg i. E.).

### 11) A. S. Taylor. The treatment of chronic internal hydrocephalus by autodrainage.

(Amer. Journ. of the med. sciences 1904. August.)

Der Grundgedanke der von T. ausgearbeiteten und an 6 Fällen durchgeführten Operation ist der, zwischen den Ventrikeln und dem Subduralraum eine permanente Fistel zu schaffen und so durch Ermöglichung eines dauernden Abflusses der Zerebralflüssigkeit aus den Ventrikeln normale Verhältnisse herzustellen. Die Fistel darf in keinem Zusammenhange mit der Außenwelt stehen; durch den völligen Schluß der Operationswunde wird die Möglichkeit einer Infektion der Ventrikelflüssigkeit ausgeschaltet. Das Operationsverfahren gestaltet sich folgendermaßen:

Bildung eines osteoplastischen Lappens, dessen 2 Zoll breite Basis in der Höhe des Sinus lateralis am Ursprunge des rechten Warzenfortsatzes liegt. Nachdem dieser Lappen nach unten umgeschlagen worden, wird aus der Dura ein ebenso gestalteter Lappen gebildet, dessen Basis aber nur etwa 1 Zoll breit ist. Mehrere unter der Dura hier liegende Venen müssen geschont werden, weil ihre

Wand so zerreiblich ist, daß die äußerst störende Blutung durch Ligaturen nicht zu stillen ist. Das Gehirn (die 2. Schläfenwindung) drängt sich sofort in die Wunde. Nun wird leicht nach aufwärts in die Gehirnschubstanz eine dünne Hohlzadel bis in den Ventrikel eingeführt. Daß der Ventrikel erreicht ist, erkennt man an der austropfenden Zerebralflüssigkeit. Es muß unter allen Umständen vermieden werden, daß von dieser Flüssigkeit zu viel austropft. Die Dicke der Gehirnwand wird an der Länge der Hohlzadel gemessen. Das zur Verwendung kommende Drain wird aus drei aneinander gelegten Schlingen von Chromcatgut hergestellt, die  $1\frac{3}{4}$  Zoll länger sein sollen als die Gehirnwand dick ist. Das Bündel wird durch einen von dem einen Ende spiralförmig gewickelten Catgutfaden, der das Schlingenende freiläßt, zusammengehalten. Schließlich werden um den Schaft des Bündels drei Lagen einer »cargile« Membran gewickelt. Die beiden Enden des Bündels sollen frei bleiben. Dies so zubereitete Drain wird dann mit einem Zängchen unter Leitung des durch die Hohlzadel vorgebildeten Kanals in den Ventrikel geschoben. Die Spitze des Drains soll  $\frac{1}{2}$  Zoll in den Ventrikel vorragen. Die drei freien Catgutschlingen werden nach drei Richtungen, vorzugsweise aber nach unten in die Gegend der großen basalen Lymphräume unter die Dura geschoben. Zur Verhinderung von Verklebungen kommt zwischen die Dura und die Catgutschlingen noch eine Lage der »cargile« Membran. Die Dura wird mit Catgut genäht, der Haut-Knochenlappen zurückgeklappt und die Hautwunde mit Seide verschlossen.

Verf. hat nach dieser Methode 6 Fälle operiert. Drei Kinder überstanden die Operation. Eins von ihnen ging nachträglich an Gastroenteritis zugrunde. Im ersten glücklich verlaufenen Falle (5 $\frac{1}{2}$ -jähriger Knabe) fehlen noch 20 Monate nach der Operation Hirndrucksymptome. Der Kopfumfang hat dagegen zugenommen. Psychisch ist eine deutliche Besserung eingetreten. Im zweiten erfolgreichen Falle (13 Monate alter Knabe) hatte der Kopfumfang nach der Operation in 11 Monaten nur 2 $\frac{1}{2}$  cm zugenommen.

Läwen (Leipzig).

## 12) Dubreuilh. L'acne hypertrophique du nez et son traitement chirurgical.

(Annal. de dermatol. et de syphil. 1903. p. 785.)

Die hypertrophische Akne entsteht aus der pustulösen Akne und beschränkt sich meistens auf die Nase. Man unterscheidet zwei Formen. Bei der einen ist eine große mit walnußgroßen Warzen und einem Netz von dilatierten Adern bedeckte Geschwulst über die ganze Nase verbreitet, so daß diese bis zur Größe einer Faust anwächst. Die erweiterten Talgdrüsen entleeren auf Druck eine fettige, zuweilen mit Eiter vermengte Masse. Die zweite Form besteht aus einzelnen, warzigen Geschwülsten, die bisweilen bis zum Kinn herunterhängen. Nase und Gesicht haben bei beiden Formen

eine rot-violette Färbung. Die zusammengedrückten Nasenlöcher erschweren die Atmung; Knochen und Knorpel bleiben immer unversehrt. Die hypertrophische Akne wird im allgemeinen auf zu starken Alkoholgenuß oder zu intensive Witterungseinflüsse zurückgeführt, tritt aber häufig auch ohne ersichtliche Ursachen auf; man findet sie fast ausschließlich bei Männern in reifem Alter. Der Verlauf der Akne ist immer ein gutartiger, ohne Einfluß auf das Allgemeinbefinden.

Das histologische Bild der hypertrophischen Akne schildert Verf. sehr ausführlich. Erwähnt sei nur die starke Hypertrophie des interstitiellen Bindegewebes und der Talgdrüsen. Die reichlich vorhandenen Cysten enthalten große Mengen von Bakterien.

Therapeutisch empfiehlt Verf. Antiseptika und Schwefelpräparate, als einziges, radikales Mittel aber die Paquelinisierung. Nach Narkotisierung mit Chloroform erfolgt Inzision in die Mitte der Geschwulst, sodann Entfernung der hypertrophischen Massen, bis die Nase die gewünschte Form hat; feuchter Borwasserverband, später Transplantation nach Thiersch. Abheilung erfolgt nach 4 Wochen ohne Rezidive. Die Nase bekommt fast immer ein normales Aussehen. Den Schluß der Arbeit bildet eine Reihe von Fällen, welche das oben gesagte bestätigen.

Klingmüller (Breslau).

### 13) Liaras. De la conduite à tenir dans les cas de corps étrangers animés du larynx chez l'homme.

(Revue hebdom. de laryngol., d'otol. et de rhinol. 1904. Nr. 11.)

Insekten, kleine Fische, Austern, Regenwürmer repräsentieren hauptsächlich die lebenden Fremdkörper der oberen Luftwege; hier speziell sollen die Pferdeblutegel erwähnt werden. Öfter finden sich dieselben in Mund, Nase, Rachen bei Mensch und Tieren, seltener im Kehlkopf. Etwa 20 Fälle sind publiziert worden und werden vom Verf. aufgezählt. Er selbst beobachtete drei Fälle: einmal saß der Pferdeblutegel subglottisch zwischen den Stimmbändern und wurde bei einer Gurgelung ausgehustet, im zweiten Falle reichte er von der vorderen Kommissur in den Ventrikel, veränderte jedoch öfter seine Lage; die Entfernung gelang auf natürlichem Wege mittels Zange; im dritten Falle, wo auffallenderweise jede Atem- und Stimmstörung fehlte, sah man nur zwei Blutspuren an der Epiglottis und Regio interarytaenoidea (von Bissen herrührend). Der Blutegel saß im Cavum retronasale und konnte bei einer abwärts gerichteten Bewegung gefaßt werden. Verf. gibt eine genaue zoologische Charakteristik und verbreitet sich dann über die Symptomatologie: 12—15, ja 46 Tage kann der Pferdeblutegel im menschlichen Kehlkopf verweilen; Husten, Stimm-, Atemstörungen, blutiger Auswurf, Schmerzen sind die wesentlichsten Symptome; die Art und Kombination der einzelnen Zeichen macht eine Diagnose oft möglich. Er pflegt subglottisch zu sitzen bei besonderen expiratorischen Stö-

rungen. Therapeutisch ist zu beachten, daß der Blutegel oft spontan ausgehustet wird. Blutungen und Dyspnoe indizieren ein energisches Eingreifen; ist doch ein tödlich verlaufener Erstickungsanfall beim Wassertrinken beobachtet worden. Die von den Arabern zum Gurgeln und Inhalieren angewandten Mittel wirken hauptsächlich auf mechanischem, weniger auf chemischem Wege. Nach Erwähnung zahlreicher mehr oder minder brauchbarer therapeutischer Vorschläge gibt Verf. eine allgemeine Direktive. Schwierig für die Entfernung sind die Beweglichkeit und das Festhaften in der Schleimhaut; dem kann man vorbeugen durch Zangen mit gezähnten Branchen. Wegen der Gefahr, daß der Fremdkörper bei einem mißlungenen Extraktionsversuch tiefer gleitet, muß man stets zur Tracheotomie gerüstet sein. Auch aus dem subglottischen Raum ist eine Entfernung auf natürlichem Wege möglich. L. empfiehlt die Cricotracheotomie und rät nach Einlegen der Kanüle, durch Pulvereinblasungen, Einspritzungen usw. den Blutegel zunächst zum Abzuge zu reizen. Nach 5 bis 6 erfolglosen Tagen müßte man zur Vermeidung der Anämiegefahr als äußerstes zur Thyreotomie schreiten. (Die modernen tracheoskopischen Methoden Kilian's dürften auch hier am Platze sein. Ref.)

F. Alexander (Frankfurt a. M.).

#### 14) E. Weisz. Ein einfaches System zur ambulanten Behandlung von Gelenkkontrakturen.

(Zeitschrift für orthopäd. Chirurgie Bd. XII. Hft. 4.)

Verf. zeigt, wie bei geeigneter Stellung der Pat. mit Hilfe einer einfachen Gewicht-Zugvorrichtung an einem Gestelle sich Kontrakturen der größeren Gelenke der Extremitäten durch aktive und passive Bewegungen behandeln lassen. Die leicht zu beschaffenden Apparate werden hauptsächlich für die häusliche Behandlung empfohlen.

J. Riedinger (Würzburg).

#### 15) M. Salaghi. Cura meccanica preventiva del bacino piatto rachitico.

(Arch. di ortopedia 1904. Nr. 3 u. 4.)

Um das spätere Auftreten eines platten Beckens zu verhüten, empfiehlt S., bei Rachitis methodische redressierende Manipulationen schon frühzeitig anzuwenden. Die 2—4jährigen Kinder werden in Seitenlage gebracht auf einer harten Unterlage, das Becken auf ein hartes nicht zu hohes Kissen gelagert, und nunmehr methodisch mit der Hand auf die Beckenschaufeln gedrückt. Der gerade Durchmesser soll dadurch verlängert werden. In drei Fällen wurden meßbare Veränderungen der Beckenmaße erzielt. Der Druck wirkt einmal direkt in mechanischem Sinne, sodann aber indirekt durch Vermittlung der um diese Zeit noch korpligen Verbindungen der einzelnen Beckenteile (Symphysen, Y-Knorpel) auf das Wachstum des Skeletts.

E. Pagenstecher (Wiesbaden).

16) **M. Horváth** (Budapest). Meine bei der angeborenen Luxation des Hüftgelenkes gemachten Erfahrungen.

(Zeitschrift für orthopäd. Chirurgie Bd. XII. Hft. 4.)

Das Verfahren bei der Reposition entspricht den von Lorenz gegebenen Vorschriften. Verf. behandelte 57 Fälle, 34 einseitige und 23 doppelseitige Verrenkungen, zusammen 80 Gelenke. In 14 Fällen wurde anatomische Heilung erzielt, in 21 Fällen Transposition. In 9 Fällen erfolgte Reluxation, 10 Fälle waren nicht reponierbar, und 11 Pat. blieben während der Behandlung weg. 52 Gelenke zeigten Luxatio iliaca et supracotyloidea (Lange), 21 Luxatio iliaca und 6 Luxatio supracotyloidea. Die pathologische Torsion des proximalen Femures fand H. hauptsächlich bei älteren Kindern. Doch war die Anteversion nie so hochgradig, daß sie die Reposition erschwert hätte. Wenn durch die Anteversion auch die Gefahr einer vorderen Verrenkung (Transposition) entsteht, so kann sich Verf. doch nicht entschließen, das Bein in Innenrotation zu fixieren. Nach der Reposition untersuchte H. in jedem Falle, in welcher Stellung der Schenkelkopf am sichersten in der Gelenkpfanne bleiben würde. Er fand, daß in dem größten Teile der Fälle die ausgesprochene Einwärtsrotation zu einer hinteren Verrenkung führt.

Bei der Entscheidung der Frage, ob sich ein Fall für die Behandlung noch eignet, ist hauptsächlich der Grad der Verkürzung der Extremität maßgebend. In den Fällen, in denen die Repositionsversuche resultatlos waren, betrug die Verkürzung 5—8 cm. Eine Verkürzung von 8 cm bildet für die Reposition ein absolutes Hindernis. Mit der Größe der Verkürzung steigern sich auch die Gefahren, welchen das Kind während der Reposition ausgesetzt ist. Für die unblutige Reposition sind jene Fälle am geeignetsten, in denen die Verkürzung 3—4½ cm beträgt. Eine kleinere Verkürzung ergibt andererseits keine Garantie dafür, daß die nach der Reposition zur Fixation des Kopfes notwendige Spannung der Weichteile ausreichend ist. Die zu leichte Reposition ist deshalb gleichbedeutend mit einer sehr unsicheren Retention, und es wird sich in manchen Fällen empfehlen, abzuwarten, bis die Verkürzung mindestens 3 cm beträgt. Ferner ist stets die Fixation nach der Reposition in derjenigen Stellung zu wählen, in welcher die Weichteile in möglichst großer Spannung sich befinden. Diese Stellung ist gewöhnlich die Abduktion bis zu einem Winkel von 90 Grad, event. die Hyperextension und schließlich wiederum die Rotation nach außen. Gelenksteifigkeit fürchtet H. für späterhin nicht. Wenn das Gelenk nicht auffallend mobil ist, so genügt eine 3—4 Monate lange Fixierung. — Soll die Reposition wiederholt werden, so wartet H. erst einige Monate ab, bis er wieder auf eine höhere Spannung der Weichteile rechnen kann. Schraubenextension wendet er nicht mehr an, weil sie ebenfalls die Spannung der Weichteile vermindert und

bei stärkerer Verkürzung nichts zur Beseitigung der Schwierigkeiten bei der Reposition beiträgt. \_\_\_\_\_ J. Riedinger (Würzburg).

17) **B. Rossi.** Come si possono correggere la guarigioni deformi delle fratture di femore e come si possono evitare.  
(Arch. di ortopedia 1904. Nr. 2.)

In vier Fällen von Oberschenkelbrüchen die mit starker Verkürzung geheilt waren, hat R. die schräge Osteotomie gemacht und durch wiederholte Traktionen am Schede'schen Tische mit nachfolgendem Gipsverbande genügenden Ausgleich und Heilung in guter Stellung erzielt. Die Krankengeschichten nebst Röntgenaufnahmen sind ausführlich mitgeteilt. Das Verfahren hat sich danach auch bei alten dekrepiden Leuten bewährt. Eine Verkürzung von  $7\frac{1}{2}$  cm wurde um  $4\frac{1}{2}$  ausgeglichen. Um den starken Zug ausüben zu können, wurde derselbe nach Codivilla an einem quer durch den Calcaneus gesteckten Nagel appliziert.

R. wendet dabei, wie überhaupt bei Oberschenkelfrakturen, gern Gehverbände an. Auf Grund ausgedehnter Erfahrung empfiehlt er folgendes Vorgehen. 24—48 Stunden nach der Verletzung wird auf dem Schede'schen Tische distrahiert und danach ein Gipsverband über die ganze Extremität bis zum Becken, welches selbst freibleibt, angelegt. Daran wird eine Gehschiene befestigt. Dieselbe besteht aus einer bis zum mittleren Drittel des Oberschenkels heraufreichenden steigbügelartigen Schiene, die mit einigen biegsamen Querstücken und Kleisterbinden befestigt ist. Im Knie kann sie artikuliert werden. Am unteren Ende befindet sich über dem Querstück des Bügels eine vermittels Feder feststellbare Querstange, vermittels deren ein starker Zug an den Enden der Extension ausgeübt werden kann, die zum Anlegen am Schede'schen Tische benutzt worden war. Anfangs stehen die Kranken mit Krücken auf, nach 15—30 Tagen wird der Fuß freigemacht und somit nur noch vermittels der Extensionszügel befestigt. Bei kleinen Kindern und komplizierten Brüchen wird die Methode nicht verwendet.

\_\_\_\_\_ E. Pagenstecher (Wiesbaden).

18) **Tenney.** The anatomy and surgery of the internal arrangements of the kneejoint.

(Annals of surgery 1904. Juli.)

In der fleißigen, durch gute Abbildungen vervollkommenen Arbeit wird zunächst der anatomische Bau des Kniegelenkes geschildert; nur einiges davon sei hier erwähnt.

Am Kniegelenk ist die Oberfläche des Femur konvex, die der Tibia nur ganz seicht konkav, eben oder sogar auch konvex, so daß die beiden Gelenkenden in sehr labilem Gleichgewichte stehen und große stützende Anforderungen an den Bandapparat gestellt werden. Die Kreuzbänder haben den Zweck, die Extension zu begrenzen,



zwischen beiden liegt dort, wo sie sich berühren, ein Schleimbeutel. Die Semilunarknorpel sind an der Peripherie mit der Kapsel und dem Periost verwachsen, an ihren medialen Enden verlieren sie ihren Knorpel und werden fibrös. Der innere Semilunarknorpel ist sowohl mit dem vorderen Kreuzband, als auch mit dem starken Kapselbande verbunden. Der Zweck der Menisken ist, nicht das Körpergewicht zu tragen, sondern die seitlichen Wände des Gelenkes zu stützen. Außer den gewöhnlich in den anatomischen Lehrbüchern beschriebenen Gelenkbändern gibt es ein inneres und äußeres, von den Femurkondylen entspringendes, eigenes Seitenband der Kniescheibe. Verf. glaubt, daß die als Synovialfalten angesprochenen Ligg. alaria nur an Leichen in gewissen Lagen des Beines erscheinen, am Lebenden aber nicht vorkommen.

Zu den internen Derangements rechnet T.:

- 1) die Ablösungen von Fetteilen von den oberhalb und unterhalb des Kniescheibenbandes liegenden Fettpolstern;
- 2) die Erosionen des Gelenkknorpels, welche am häufigsten am äußeren Kondylus des Schienbeines, und zwar auf der hinteren Hälfte, vorkommen;
- 3) die Verletzungen und Dislokationen der Semilunarknorpel. Diese werden durch Zug der Kreuz- und Seitenbänder hervorgerufen. Es reißen dabei die Bänder an ihrer Ansatzstelle am Knorpel ab. Zuweilen finden sich in solchen Fällen Entzündungen und Erweichungen der Knorpel.
- 4) das Zerreißen der Gelenkbänder allein;
- 5) die freien Gelenkkörper.

Da die Haut nicht sicher sterilisiert werden kann, schlägt Verf. vor, bei Eröffnungen des Gelenkes den Hautschnitt nicht in eine Linie mit dem Kapselschnitte zu legen und zu diesem Zweck einen U-förmigen Hautlappen zu bilden.

Herhold (Altona).

## 19) F. Bähr. Heilungsergebnisse bei Unterschenkelbrüchen in der Unfallversicherung.

(Deutsche Zeitschrift für Chirurgie Bd. LXXIII. p. 63.)

B. hat aus dem Materiale der von ihm geleiteten Heilanstalt 219 Fälle von Unterschenkelbruchkranken, die berufsgenossenschaftlich versichert waren, auf Grund der Invalidisierungsakten und der eigenen Untersuchung, bei welcher stets die Skiagraphie benutzt ist, auf ihren Verlauf genau durchforscht. Vorbehandelt waren die Fälle von den verschiedensten Praktikern, und deshalb entspricht B.'s Statistik im Gegensatze zu Veröffentlichungen aus großen Spitälern und Kliniken mehr den in der gewöhnlichen ärztlichen Berufstätigkeit erreichbaren Heilungsergebnissen der Unterschenkelbrüche. Das sich hierüber ergebende Bild ist leider recht wenig erbaulich, wie die folgende nach den Daten des Originales vom Ref. aufgestellte Tabelle ergibt.

	Zahl der Fälle	Davon durch Einstellung der Rente erledigt	Bei den übrigen Fällen ist die Prognose für Einstellung der Rente		Bemerkungen
			gut	schlecht	
Bruch des Schienbeines	34 (15,52%)	9 Fälle nach durchschnittlich 1 Jahr 8 Mon.	17	7	1
»  »  Wadenbeines	9 (4,11%)	3 »  »  1 Jahr bis 1 Jahr 9 Monaten	6		
»  »  inneren Knöchels	11 (5,02%)	2 »  »  2 Jahren und 8 bzw. 9 Mon.		4	
»  »  äußeren Knöchels	12 (5,48%)	5 »  »  durchschnittlich 1 Jahr 4 Mon.	1	5	1
»  »  der beiden Knöchel	39 (17,84%)	6 »  »  »  2 »  1 »	19	7	7
»  »  »  u. Fibula	2 (0,91%)	1 Fall nach 2 Jahren 6 Monaten	1		
»  »  des inneren Knöchels u. Fibula	4 (1,33%)	0	1	2	1
»  »  äußeren Knöchels und des Proc. fibul. ant. tibiae	1 (0,45%)	0	1		
»  »  des Proc. fibul. ant. tibiae und Fibula	1 (0,45%)	0		1	
»  »  beider Knochen i. oberen Drittel	1 (0,45%)	0			
»  »  »  an der Grenze v. 1. und 2. Drittel	6 (2,74%)	1 Fall nach 7 Jahren 3 Monaten	2		3
»  »  beider Knochen in der Mitte	14 (6,39%)	1 »  »  10 Monaten	6	4	3
»  »  »  unter d. Mitte	8 (3,65%)	0	7	1	
»  »  »  an der Grenze vom 2. und 3. Drittel	44 (20,09%)	2 Fälle nach 11 Mon., bzw. 5 Jahren 1 Mon.	25	14	3
»  »  beider Knochen im unt. Drittel	13 (5,94%)	1 Fall nach 1 Jahr 10 Monaten	4	4	4
»  »  »  supramalleolär	8 (3,65%)	2 Fälle nach 2 Jahren und 4 1/2 Monaten	2	2	2
»  »  »  unregelmäßig	12 (5,45%)	0	3	2	7

Aus den der Abhandlung eingeflochtenen Allgemeinbemerkungen wäre zu erwähnen, daß die Behandlung der Fälle, die teils auf dem Lande, teils in erst- und zweitklassigen Krankenhäusern stattfand, in der Regel in Gips- und Schienenverbänden bestand. Der Bardeheuer'schen Extensionsbehandlung steht B. skeptisch gegenüber und bemängelt an ihr, daß sie äußere, in der landläufigen Praxis schlecht durchsetzbare Überwachung erfordert. Der Gipsverband ist leider häufig zu stark gepolstert und leistet dann keine ausreichende Retention. Naht und Nagelung des Bruches ist im Berichtsmaterial viermal notiert, wobei einmal die Wunde monatelang offen gewesen. B. glaubt, daß das Verfahren, bei dem stets schlechte Kallusbildung mit in Kauf zu nehmen ist, der Regel nach entbehrlich ist. Für sekundäre Operationen wegen deformier Heilungen sind Unfallinvaliden ein schlechtes Publikum, da die Wahrscheinlichkeit, ihre Renten hierdurch entbehrlich zu machen, fragwürdig, ihre Bereitwilligkeit zu solchen Kurversuchen überdies sehr gering ist.

Als therapeutisch wichtige Einzelheit sei noch erwähnt, daß B. bei äußeren Knöchelbrüchen öfter üble Klumpfußstellung mit Gelenkstörung als Folge überkorrigierter Fußstellung bei der Behandlung konstatierte. Er hält darum bei Knöchelbrüchen die Einhaltung der gewöhnlichen normalen Fußstellung für richtiger.

Meinhard Schmidt (Cuxhaven).

## 20) H. Spitzky. Der Pes planus.

(Zeitschrift für orthopäd. Chirurgie Bd. XII. Hft. 4.)

Die Arbeit stellt die weitere, mit zahlreichen Abbildungen versehene Ausführung des vom Verf. auf dem II. Orthopäden-Kongreß gehaltenen Vortrages dar (s. d. Zentralblatt 1903 p. 900). Die Untersuchungen S.'s an dem reichen Materiale der Universitäts-Kinderklinik in Graz erstrecken sich hauptsächlich auf den Fuß der Neugeborenen, der somit nicht mehr als ein Planus bezeichnet werden kann.

J. Riedinger (Würzburg).

## 21) M. Motta. Plastica del calcagno per correggere nei bambini talune forme di piede tosto congenito.

(Arch. di ortopedia 1904. Nr. 2.)

Bei allen Klumpfüßen ersten und zweiten Grades und vielen des dritten kommt M. mit unblutigen Maßnahmen zum Ziele. Bei rebellischen des dritten wird event. die Achillotomie oder eine ausgiebige Phelps'sche Operation notwendig. Es gibt nun noch solche Formen, bei welchen die Equinusstellung besonders hervortritt und die Hacke nach einwärts und aufwärts gerichtet ist. Die Achillessehne verläuft dicht an der Tibia, es besteht Unmöglichkeit die Calcaneusgegend auf den Boden aufzusetzen. Das Redressement vermag die Equinusstellung scheinbar leicht zu korrigieren, findet aber in Wirklichkeit im Chopart'schen Gelenke statt.

Bei einem 2jährigen Kinde, bei welchem neben den Klumpfüßen noch starke Hyperextension der Knie und Rotation der Oberschenkel nach außen bestand, führte M. folgende Operation nacheinander an beiden Füßen aus: Ein Längsschnitt etwas nach innen von der Mittellinie legt Achillessehne und Hackenfortsatz frei. Letzterer präsentiert sich als ein pyramidenförmiges Gebilde, dessen oberer Rand etwa 1 cm dick, deutlich nach oben konkav und nach innen gedreht ist; der hintere Rand, etwa 1 cm hoch und  $\frac{1}{2}$  cm breit, gerade gerichtet, wird von der Achillessehne bedeckt. Die letztere wird etwas oberhalb durchtrennt, der noch knöcherne Fortsatz durch einen schrägen Schnitt derartig abgelöst, daß er am hinteren unteren Umfang in Verbindung mit dem Knochen bleibt und zurückgeklappt, bis er horizontal steht. Die bedeutende Diastase der Sehne wird sich selbst überlassen, die Haut genäht. Nach der Heilung kann das Kind auf dem Boden stehen. Die Sehne hat ihre Kontinuität hergestellt. E. Pagenstecher (Wiesbaden).

## 22) Esprit. Cure radicale des varices dans l'armée.

(Arch. de méd. et de pharm. militaires 1904. Nr. 8.)

Verf. bespricht die Ursachen und die Behandlung der Varicen. Außer der allgemeinen Konstitution bedingen Erkrankungen der Gefäßwand und namentlich frühzeitige Atrophie der Klappen die so häufige pathologische Erweiterung der Vena saphena. Bezüglich der Behandlung sind zwei Kategorien von Venenerweiterungen zu unterscheiden, einmal solche, bei welcher nur über kurze Strecken Varicen sichtbar sind, und bei welchen eine Klappeninsuffizienz nicht vorliegt, zweitens solche, in welchen die Venen im ganzen Verlaufe der Saphena erweitert erscheinen, und wo das Trendelenburg'sche Zeichen der Klappeninsuffizienz vorhanden ist. Die erste Gruppe ist orthopädisch mit Massage und Gummistrümpfen, die zweite chirurgisch mit Resektion eines Stückes aus der Vena saphena an ihrer Einmündungsstelle und event. am Knie und an der Wade zu behandeln. Nach E.'s Ansicht kann man durch diese frühzeitig genug vorgenommene Resektion der oberflächlichen Vene der Erweiterung der tiefer gelegenen vorbeugen.

In der Armee soll die Operation nur bei den wieder Dienstenehmenden Offizieren und Unteroffizieren, höchst selten bei aktiven Mannschaften, niemals bei Reservisten und Landwehrleuten vorgenommen werden. Verf. hat zwei Leute operiert, der eine wurde wieder dienstfähig, mußte aber im Dienste sehr geschont werden; über das Schicksal des anderen Mannes erfährt der Leser nichts. Ref. glaubt nicht, daß Leute mit sehr hochgradigen Varicen durch die Resektion wieder felddienstfähig werden können.

Herhold (Altona).

## Kleinere Mitteilungen.

### Die Einwirkung der Röntgenbestrahlungen auf das Krebsgewebe und die darin enthaltenen Krebsparasiten.

Von

Prof. Dr. Max Schüller in Berlin.

Es wird bekannt sein, daß bei einigen zweifellos auf der Einwirkung von parasitären Protozoen beruhenden Erkrankungen des Menschen in bestimmten Entwicklungsformen der Parasiten durch Färbungen genau begrenzte Anhäufungen der Farbe auf bestimmten Stellen des Protoplasmas hervorgerufen werden, daß also bei ihnen die Chromatinsubstanz in typischer Weise verteilt ist. Als Beispiel kann auf die Malariaplasmodien hingewiesen werden. Neuerdings sind noch mehrere derartige Beobachtungen publiziert worden. So hat u. a. J. H. Wright (Boston) in der Aleppobeule (»Delhisore«) in Zellen Gruppen von zahlreichen kleinen, runden, bläschenförmigen Parasiten (2—4  $\mu$  im Durchmesser) kennen gelehrt, bei welchen die die Farbe konzentriert aufnehmende Substanz des Protoplasmas ganz typische Figuren setzt. Bei einer anderen, in Indien vorkommenden, mit Milzschwellung und Fieber verbundenen Krankheit, bei welcher, im Gegensatz zur Malaria, Parasiten nie im kreisenden Blute, wohl aber in der geschwellenen Milz, im Knochenmark, in verschiedenen anderen Organen gefunden werden, wies kürzlich Christophers (Kalkutta) ähnliche kleinste bläschenförmige parasitäre Elemente (von durchschnittlich 2 $\frac{1}{2}$   $\mu$  im Durchmesser) nach, welche aber die Chromatinsubstanz typisch etwas anders angeordnet zeigen. Auch in ein paar anderen vom Auslande stammenden Affektionen mit zweifellos protozoischen Parasiten fand ich analoge, wieder etwas abweichende Chromatinkörper der Sporenformen. Augenscheinlich ist darin ein charakteristisches Merkmal mancher parasitären Protozoen zu erkennen.

Eine gleiche oder doch ähnliche Bedeutung muß man meines Erachtens meiner Beobachtung von kleinen (1—2  $\mu$  im Durchmesser betragenden) runden, ovalen oder birnenförmigen, gefärbten Ringen mit intensiv gefärbten Anschwellungen an typischen, gewöhnlich an zwei bis drei, seltener vier einander gegenüberliegenden Stellen beilegen, welche bei Anwendung bestimmter Färbungen in den kleinsten, von mir früher als »Körner« oder Sporen beschriebenen Elementen der Karzinom- und Sarkomparasiten auftreten. Ich habe sie zuerst schon vor längerer Zeit (mindestens vor 1 $\frac{1}{2}$ —2 Jahren) in älteren Kulturen meiner Karzinom- und Sarkomparasiten bemerkt, dann später genauer studiert. Sie finden sich bei den betreffenden Färbungen auch in den Präparaten von Tieren, denen ich in verschiedene Organe lebende Karzinomkulturen injiziert hatte, innerhalb der Herde von atypischen Epithelwucherungen und anderer Gewebeerkrankungen, überall da, wo ich mit den früher schon bekannt gemachten Methoden die Parasiten außerordentlich reichlich als »junge Organismen«, »Körnchen- und Brutkapseln«, wie als einzelne »Körner« oder Sporen nachgewiesen hatte, aber ebenso auch in allen Karzinom- und Sarkompräparaten vom Menschen, die mir zur Verfügung standen, und zwar oft zu Tausenden!

Die »Körner« oder Sporen meiner Karzinom- und Sarkomkulturen ließen, ungefärbt mit dem Ultramikroskop (von Carl Zeiß) untersucht, in dem Randwulste deutlich zwei bis drei stärkere Anschwellungen erkennen, welche augenscheinlich den Stellen der Chromatinhäufungen entsprechen.

Diese Chromatinkörper der Sporen der Krebs- und Sarkomparasiten kommen nicht nur zwischen den Zellen, sondern in denselben, wie in den Kernen (!) vor. Sie werden auch oft in rosettenförmigen Gruppierungen und in verschiedenen Mitosenformen sowohl in den Kulturen, wie in den erwähnten

Tierpräparaten und bei gut gelungener Färbung auch in den Präparaten vom Menschen beobachtet. Hiernach ist es mir zweifellos, daß ein Teil der Mitosenbildungen im Krebsgewebe auf die Parasiten in demselben zu beziehen ist. Die Chromatinkörper sind, wenn überhaupt gesehen, wohl meist mit Leukocytenkernen verwechselt worden. Mich auf diese notwendigen kurzen Angaben beschränkend, bemerke ich noch, daß eine ausführliche Mitteilung mit Abbildungen im Zentralblatt für Bakteriologie, Parasitenkunde und Infektionskrankheiten erscheinen wird.

Es war mir längst vom größten Interesse, zu erfahren, wie sich die Gewebe und besonders diese eben skizzierten wichtigen parasitären Erscheinungen bei der Geschwulstbehandlung mit Röntgenbestrahlungen verhalten. Wir besitzen bekanntlich schon eine ganze Reihe histologischer Untersuchungen mit Röntgenstrahlen behandelter Karzinome und Sarkome, welche auch schon in verschiedenen Zusammenstellungen und Übersichten über diese Behandlungsmethode<sup>1</sup> eingehend gewürdigt worden sind; aber über das Verhalten der Parasiten fehlt noch jede Angabe. Deshalb dürfte meine Mitteilung Anspruch auf Interesse haben, wenn sie sich auch vorläufig nur auf einen Fall bezieht und deshalb auch nur als ein Beitrag zur Lösung des Problems angesehen werden soll.

Das kleine Objekt stammt von einem Karzinom der Kopfhaut, welches nach 4wöchiger Behandlung mit Röntgenstrahlen (12 H. in 4 Sitzungen) vom behandelnden Kollegen aus dem 10 : 10 cm im Flächendurchmesser großen Tumor exsidiert, sofort in Alkohol zur Untersuchung zugesandt und von mir nach der Härtung und Zelloidineinbettung in Schnitten teils ungefärbt, teils in verschiedener Weise gefärbt, untersucht wurde. Es läßt sich zunächst bemerken, daß die Veränderungen nicht nur am Gewebe, sondern auch an den Parasiten zum Teil denen gleichen, welche ich bei während des Lebens mit Hitzeinwirkung verschiedener Art behandelten Geschwülsten wiederholt beobachten konnte. Zum Teil gehen sie darüber hinaus und sind höchst eigenartig. An ungefärbten Präparaten erscheinen die Zellen auch mit den von mir früher auch hier (1902 Nr. 8) erwähnten aufhellenden wäßrigen Salslösungen auffällig trübe, wenig klar, die Kerne undeutlich. An den jungen Organismen sind die Hüllen oft etwas gequollen, dicker, die sonst scharfe Körnelung des Protoplasmas aber wie verwaschen, die Sporen trübe, schwer erkennbar. Andere, besonders kleinere junge Organismen und Sporen sind massenhaft körnig zerfallen; nur ausnahmsweise ist an den jungen Organismen ein Kern sichtbar. Die vereinzelt erkennbaren Sporenformen erscheinen einerseits mehr aufgequollen, klumpig, andere dagegen unregelmäßig, wie geschrumpft. An gefärbten Präparaten tritt der Unterschied der Zellen von denen nicht behandelter Karzinome zunächst auffällig hervor. Nur die obersten Epithellager der Epidermis sind blaß, die Kerne fehlen oder sind undeutlich. Dicht daneben finden sich aber vollkommen normale und intensiv gefärbte Kerne und Zellen. Mehr fällt eine stärkere Prononcierung der geriffelten Ränder der Zellen auf; die Riffungen erscheinen breiter, als wären die Zellen mehr voneinander gerückt. Innerhalb des Karzinoms selbst lassen sich die Veränderungen der Zellen, schon gemäß der von mir konstatierten engen Zusammengehörigkeit, meist nicht oder nicht gut von den Parasiten getrennt betrachten. Zunächst ist zu erwähnen, daß, ebenso wie an der Deckschicht der Epidermis, so auch mitten im Karzinom hier und da kleinere und größere, ganz kernlose, vollkommen verhornte Herde vorkommen, zwischen denen nur noch hin und wieder ein meist unbestimmbares Bröckchen bemerkbar ist. Viel häufiger finden sich aber nicht bloß einzelne Zellen, sondern ganze Bezirke, in denen Protoplasma und Kern körnig zerfallen und mehr oder weniger entleert oder resorbiert sind, so daß tatsächlich ein Netzwerk von Hohlräumen entsteht, deren jeder noch einen schmalen Rahmen der ursprünglichen Zelle hat, während im Innern nichts, oder vereinzelt Körnchen, oder auch noch ein mehr oder weniger degenerierter Parasit enthalten ist. Der Parasit wird durch eine oder mehrere, die Chromatinkörper mehr oder weniger deutlich noch erkennen lassende Formen repräsentiert. Oder es findet sich an Stelle des

<sup>1</sup> Zuletzt von O. Schär (Bern 1904).

körnigen Zerfalles in gleicher Ausdehnung hyaline Veränderung der Zelle. Diese ist, wie ich glaube auch hier durch bestimmte Färbungen sicher festgestellt zu haben, weitaus am meisten auf den intrazellulären Parasiten zu beziehen. Weiterhin kommt es auch hier zur Resorption der hyalinen Masse; es bleiben mehr oder weniger geschrumpfte, blasse Hüllen zurück, bei deren Ausfallen ebensolche Lücken im Krebsgewebe erübrigen, wie nach körnigem Zerfalle. Schließlich folgt eine Einschnürung dieses zerstörten Krebsgewebes durch die nicht zerstörten Teile des interstitiellen Bindegewebes (nicht durch kleinzellige Infiltration), so daß mehr oder weniger große, rundliche Narbepartien mit wenigen Kernen und vereinzelt Bröckeln von Zell- und Parasitenresten des ursprünglichen Krebsgewebes entstehen. Was nun die Chromatinkörper anlangt, so sind dieselben vielfach unregelmäßig, klumpig, lassen die scharfe Differenzierung der Chromatinmassen vermissen, färben sich auch zuweilen nur in Mischfarben. In einzelnen Exemplaren fand ich dagegen auffälligerweise eine Vakuolenbildung in den Chromatinanhäufungen. An Stelle der sonst bei gut gelungener Färbung scharf umschriebenen Verdickung fand sich ein feines Loch resp. eine helle Stelle. Dasselbe fand ich auch einmal an einzelnen Teilen einer schönen rosettenförmigen Mitose. Was die Mitosen betrifft, so muß bemerkt werden, daß ein kleiner Teil in eigentümlich geschrumpfte, unregelmäßige Massen umgewandelt war, daß aber viele vollkommen normalen Eindruck machten.

Überhaupt muß ausdrücklich betont werden, daß alle die geschilderten Veränderungen nur da und dort an verschiedenen Stellen vorkommen, daß aber dicht neben denselben nicht bloß normale Mitosen, sondern auch normale Zellen und auch sich anscheinend noch ganz normal befindende Parasiten in den oberen wie in den tieferen Schichten des Gewebes anzutreffen sind. — Ich hebe dies zuletzt noch deshalb hervor, weil es, wenn auch eine einzelne Beobachtung keineswegs endgültige Schlüsse erlaubt, doch den von mir und anderen gegebenen Rat berechtigt erscheinen läßt, daß man über der Röntgenbehandlung womöglich nicht die anderen Eingriffe, wie Operationen und Injektionen, außer Acht lassen soll.

## Tisch für den Sauerstoffnarkosenapparat nach Roth-Dräger.

Von

Dr. **Karewski** in Berlin.

Für den Sauerstoffnarkosenapparat habe ich einen Tisch konstruieren lassen, der sich mir so gut bewährt, daß ich annehme, seine Kenntnis könnte auch den Fachgenossen von Wert sein.

Wie die Abbildung auf p. 1221 zeigt, tragen auf der nickelplattierten Platte zwei verschiebbliche Stützen den Apparat, die eine leichte Auswechslung der Bomben und sichere Haltung der technischen Teile in horizontaler Stellung garantieren. Eine rings herum laufende, gleichfalls vernickelte Galerie gestattet saubere und von allen Seiten praktikable Bewegung des Tisches. Ein an der Rückseite angebrachter Schrank kann alle zur Narkose erforderlichen Instrumente, Flaschen usw. aufnehmen.

Der Tisch wird von der Firma E. Lentz in Berlin, Birkenstraße 18, zum Preise von 50  $\text{M}$  angefertigt und hat also vor dem von den Drägerwerken gelieferten noch den Vorzug großer Billigkeit.

## 23) Krönig und Siedentopf. Neue Beleuchtungsvorrichtung für Operationssäle.

(v. Langenbeck's Archiv Bd. LXXIV. Hft. 2.)

Verf. haben in der Universitäts-Frauenklinik in Jena eine neue Beleuchtungsvorrichtung eingerichtet. Die Beleuchtungsquelle besteht aus der bekannten Pro-

jektionslampe mit Bogenlicht, deren Lichtintensität von keiner Kombination der Nernstlampen erreicht wird. Die Lampe selbst wird außerhalb des Saales angebracht, um eine Verschlechterung der Luft durch die Gase derselben zu vermeiden. Die Lichtstrahlen werden durch Linsen gesammelt und als ein Lichtbündel durch eine Öffnung in der Wand in den Operationssaal geworfen; dann gelangen sie auf einen Fangspiegel, der das ganze Licht entlang der Decke des Saales reflektiert. Entsprechend dem Verlaufe der Lichtstrahlen sind an der Decke zwei Gleitschienen angebracht, auf welchen ein verschieblicher Projektionspiegel hängt, der hin und her gefahren werden kann, und von dem aus die Strahlen auf das Operationsfeld geleitet zu werden vermögen. Die Abtönung der Lichtstrahlen geschieht durch eine Irisblende, die an der Wandöffnung angebracht ist, durch welche dieselben in den Saal einfallen. Diese Beleuchtung hat sich außerordentlich gut bewährt. Die Wärmebildung ist trotz der großen Lichtintensität kaum fühlbar. Die Einrichtung ist durch instruktive Abbildungen genauer erläutert.

E. Siegel (Frankfurt a. M.).

Fig. 1.

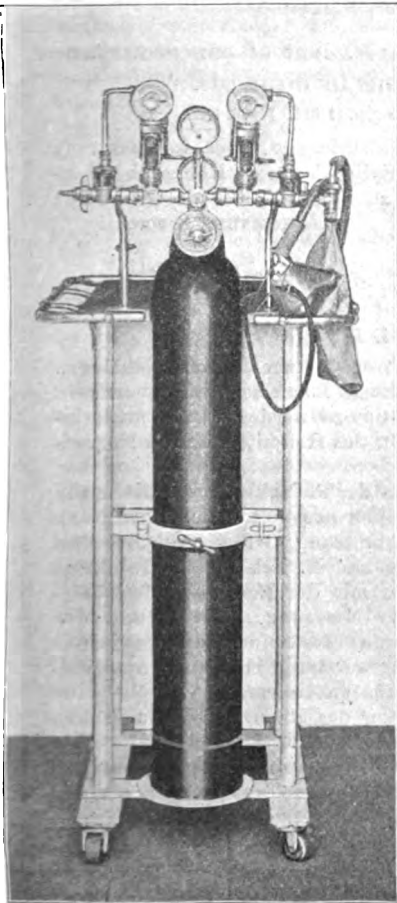



Fig. 2.



Zu Karewski: Tisch für den Sauerstoffarkosenapparat.



## 24) W. A. Sedwick. A new instrument.

(Med. news 1904. Juni 18.)

Verf. beschreibt ein neues Instrument, welches den Zweck hat, bei Amputationen die Weichteile zurückzuhalten und vor Verletzungen mit der Säge zu schützen, einen sog. Amputationsschild. Es besteht aus zwei halbkreisförmigen Scheiben, welche um ein Scharniergelenk an der Peripherie drehbar sind. Sind beide Platten zu einer Scheibe vereinigt, so stellen je zwei auf je einer Platte angebrachte Ausschnitte zwei Lücken dar, welche nebeneinander liegen, und von denen die eine größer ist. Diese Lücken entsprechen dem Querschnitte des abzusetzenden Knochens und können durch Drehung der Scheiben den jeweiligen Verhältnissen angepaßt werden. Beim Unterschenkel und Vorderarme finden beide Knochen in den Ausschnitten Platz. Es kommt nicht darauf an, daß das Instrument den Knochen lückenlos umfaßt, wenn nur das Hervortreten der Weichteile verhütet wird. Verf. legt Wert darauf, daß bei Anwendung dieses Instrumentes, das ja erst nach Zurückschieben des Periostes angelegt werden darf, der vom Periost entblößte Knochen auf ein Minimum reduziert wird.

Das Instrument ist leicht sterilisierbar und schnell ansulegen.

Hoffmann (Freiburg i. Br.).

## 25) H. Branth. Roentgen rays in the treatment of cancerous and skin affections, and epilepsy, and in diagnosis.

(New York and Philadelphia med. journ. 1904. Nr. 24.)

Die summarisch gehaltenen Mitteilungen B.'s bringen Neues wohl nur in einem Punkte: Heilungen und Besserungen von Epilepsie durch Röntgenbestrahlungen des Kopfes. Der Bericht erscheint mir zu ungenau, um als Grundlage für eine Beurteilung dienen zu können.

Lengemann (Bremen).

## 26) J. Rogers. Acute tetanus cured by intraneural injections of antitoxin.

(New York med. record 1904. Juli 2.)

Tierexperimente, durch welche die Heilbarkeit des Tetanus durch Injektionen von Antitoxin in die motorischen Nerven des primär infizierten Teiles bewiesen werden soll, scheinen durch einen Fall R.'s bestätigt zu werden. Die Schwierigkeit des ganzen Problems besteht darin, den Eintritt des Heilmittels in die Nervensubstanz selbst zu sichern.

Die Verletzung befand sich in diesem Falle an der Fußsohle eines 11jährigen Knaben. Die Kultur wies zahlreiche Tetanusbasillen nach. Lokale Behandlung mit Jodtinktur, Jodoformgaze, Freilegung und Auskratzung, 8 Tage nach der Verwundung in Narkose Freilegung des N. cruralis und N. ischiadicus. Injektion von etwa 2 ccm Antitoxin in die Nerven, indem mit der Nadel mehrfach eingestochen wurde, um möglichst Verletzungen der Nerven zu erzielen und den Eintritt in die Substanz zu sichern. Darauf Punktion des Spinalkanales zwischen 2. und 3. Lendenwirbel, Einspritzung von etwa 5 g subdural, ebenfalls unter vorherigen Versuchen, einige Nerven der Cauda equina zu verletzen.

Am nächsten Tage Wiederholung der Punktion des Rückenmarkes zwischen 2. und 3. Rückenwirbel und Injektion von 5 g Antitoxin. Darauf Kontraktion der Pupillen und geringer Pulsherabgang. Dann aber außerordentliche Besserung des Gesamtzustandes in wenigen Stunden. Am nächsten Tage wieder geringe Verschlechterung und Wiederholung der Injektion, darauf aber in wenigen Tagen völlige Wiederherstellung.

Verf. glaubt, daß er nicht hätte den N. obturatorius vernachlässigen dürfen, und daß auf diesem Wege vielleicht die Weiterverbreitung verursacht sei, welche erst durch Behandlung des Rückenmarkes gehemmt werden konnte.

Die mehrmalige Narkose ist vielleicht auch nicht ohne Einfluß auf den guten Verlauf geblieben.

Loewenhardt (Breslau).

27) v. Mangoldt. Übertragung ungestielter Periost-Knochenlappen zur Heilung von Pseudarthrosen und Knochenhöhlen.

(v. Langenbeck's Archiv Bd. LXXIV. Hft. 2.)

Verf. hat bei zwei Pat. mit Pseudarthrosen und großen Knochenhöhlen nach vorausgegangenen osteomyelitischen Prozessen die Heilung der Pseudarthrose und die Ausfüllung der Höhle mit neugebildetem Knochen dadurch erreicht, daß er ungestielte Periostlappen, an denen noch eine Knochenlamelle stehen blieb, in die Lücke einpflanzte. In beiden Fällen, in denen es sich um jugendliche Individuen handelte, kam es zu völliger Heilung und Gebrauchsfähigkeit der betroffenen Extremität. Empfehlenswert ist es, die ungestielten Lappen der Tibia an der vorderen inneren Fläche zu entnehmen. Ebenso eignen sich die freie Kante der Ulna, die Rippen und die Beckenschaufel, weil man von ihnen möglichst große Stücke ohne dauernde Schädigung der Pat. entnehmen kann. Auf Grund seiner beiden Beobachtungen glaubt v. M. feststellen zu können, daß die Methode durchaus empfehlenswert ist, um Knochenlücken jeder Art, wo das Periost verloren gegangen ist, zum dauernden knöchernen Verschuß zu bringen unter Wiederherstellung normaler Knochenformen. Die ungestielten Lappen heilen gut ein, auch dort, wo keine prima intentio eintritt, weil das Periost vorzüglich entzündlichen Prozessen widersteht. Manchmal eitern, aber ohne Schaden für das Endresultat, die übertragenen Knochenstückchen nachträglich heraus. An Röntgenbildern ist die Heilung in ihren einzelnen Stadien gut sichtbar.

E. Siegel (Frankfurt a. M.).

28) Laqueur. Zur Behandlung der chronisch rheumatischen und der gonorrhöischen Gelenkerkrankungen mittels der Bier'schen Stauungshyperämie.

(Berliner klin. Wochenschrift 1904. Nr. 36.)

Verf. berichtet über die Erfahrungen, welche in der hydrotherapeutischen Anstalt der Universität Berlin an 40 Fällen mit Bier'scher Stauung gemacht wurden.

Die Dauer der Stauung betrug beim ersten Male 2—4 Stunden; allmählich wurde die Binde bis zu 22 Stunden liegen gelassen. Schädliche Nebenwirkungen wurden nie beobachtet. Nur bei Arthritis deformans mit starker Schmerzhaftigkeit wurde die Binde nicht länger als 4—5 Stunden angewandt. Bei Arthritis gonorrhöica wurde die Dauer der einmaligen Anwendung nicht über 10 Stunden ausgedehnt. Nach Abnahme der Binde folgte Massage. Bemerkenswert ist, daß die Pat., auch wenn über Knie- oder Fußgelenk die Binde lag, herumgehen durften.

Die schmerzslindernde Wirkung der Stauung war bei chronischem Gelenkrheumatismus überall deutlich und nach kurzer Zeit augenfällig. Bei Arthritis deformans wurde außer vorübergehender Schmerzstillung keine nachhaltige heilende Wirkung beobachtet.

Die distalen Gelenke eigneten sich besser für die Stauung als Knie- und Ellbogengelenk; die schönsten Erfolge wurden bei hartnäckigen rheumatischen Erkrankungen der Fußgelenke beobachtet. Dem Nachlassen der Schmerzen folgte bald die Besserung der Funktion, wenn es auch in schweren Fällen oft nicht gelang, die Schwellungen zu beseitigen. Meist wurde aber die Stauung nicht allein angewandt, sondern daneben Dampfduchen, Heißluftbäder, Umschläge usw. Daß diesen anderen physikalischen Heilmethoden nicht etwa allein der Erfolg zuschreiben war, ging daraus hervor, daß die Gelenke, welche auch noch mit Stauung behandelt wurden, ein günstigeres Verhalten zeigten.

Von fünf Fällen von gonorrhöischer Gelenkentzündung wurden drei sehr günstig durch die Stauung beeinflusst. Bei Ischias konnte in Fällen, wo eine hartnäckige Schmerzhaftigkeit im Gebiete des N. peroneus zurückgeblieben war, verschiedentlich diese gemildert werden, doch hat die Stauung den anderen übrigen therapeutischen Methoden gegenüber keine merklichen Vorteile.

Langemak (Erfurt).

## 29) Haga. Kriegschirurgische Erfahrungen der nordchinesischen Wirren 1900.

(v. Langenbeck's Archiv Bd. LXXIV. Hft. 3.)

Man wird den vorliegenden Bericht mit umso größerem Interesse lesen, als der Autor desselben Chefarzt des Lazarettes in Hiroshima war, das, als Reserve-lazarett errichtet, in  $1\frac{1}{4}$  Jahren über 7000 Verwundete und Kranke aufnahm, so daß ihm eine große Ausbeute von Erfahrungen zur Verfügung steht. Aus diesen sei einiges hervorgehoben. Interessant ist, daß die kleinkalibrigen Geschosse, die bei den Chinesen hauptsächlich Verwendung fanden, trotz ihrer großen Durchschlagskraft auch in verhältnismäßig geringer Entfernung und in Weichteilen ohne Deformation stecken blieben. Geschosse, die erst auf einen Gegenstand, wie Mütze, Tornister, aufschlugen und dann in den Körper drangen, waren keine Seltenheit. Die Prognose der penetrierenden Hirnschüsse, deren eine ganze Anzahl genauer mit ihren Krankengeschichten beschrieben sind, hängt von dem Schußkanal und dem verletzten Hirnteil ab. Hirnschüsse mit kurzen Schußkanälen sind von gutem Verlaufe. Schüsse des Hinterhauptes sind im allgemeinen günstiger wegen des besseren Abflusses bei eventueller Eiterung, während Stirnschüsse infolge der Eitersenkung eine schlechte Aussicht auf Heilung bieten. Von acht nach Hiroshima gebrachten Pat. mit Hirnschüssen wurden vier gerettet. H. hält Hirnschußwunden fast immer für infiziert, sei es durch das Geschoß oder durch die mit ihm eingedrungenen Fremdkörper, Haare, Knochen usw. Die vorgefallene Hirnmasse zerfällt fast immer brandig; glücklicherweise verkleben aber die Meningen sehr schnell miteinander, so daß die geschädigte Partie abgekapselt wird und eine diffuse Meningitis ausbleibt. Die in die Lazarette gebrachten Hirnschüsse verursachten den Tod meist nicht durch die Verletzung lebenswichtiger Organe, sondern sekundär durch Infektion und Hirnabszeß. Bei der hydrodynamischen Druckentwicklung bei Schädelverletzungen spielt die Schußweite die wichtigste Rolle. Aber andererseits wurden bei gleicher Schußweite teils erhebliche, teils geringe oder gar keine Entwicklung des hydrodynamischen Druckes beobachtet. Die mehr senkrechte oder tangential Richtung, in welcher der Schädel jeweils getroffen wurde, mag mit die Unterschiede erklären. Die Prognose der Kopfschüsse ohne Eröffnung der Schädelhöhle erwies sich als sehr gut bei rein symptomatischer Behandlung. Ohnmächtig ist dagegen die Behandlung bei Rückenmarkschüssen: die Prognose ist quoad vitam wie quoad functionem sehr schlecht. Was die Lungenschüsse anlangt, so ist ja bekannt, daß infolge der kleinkalibrigen Geschosse die Erscheinungen um sehr viel milder waren wie früher. Meist tritt Hämoptoe ein, aber nur in geringerem Umfange. Rippenbrüche sind seltener als bei der früheren Bewaffnung. Häufig kamen gleichzeitig mit Lungenschüssen Verletzungen des Armplexus vor, die zur Lähmung der Extremität führten. Allen Lungenschüssen gemeinsam war ein dumpfer Brustschmerz. Von den 39 derartig Verwundeten wurden 7 invalide, 11 starben, davon 9 schon im Feldlazarett. Die Behandlung bestand in einfacher Versorgung mit einem Deckverbande.

Die Prognose der Bauchschüsse ist schlecht. Von den in ärztliche Behandlung gelangten Verwundeten starben 65,8%; rechnet man die auf dem Schlachtfelde Gefallenen hinzu, so steigt die Sterblichkeit sogar auf 75,5%; die Laparotomie wurde aus Zeitmangel nicht ausgeführt. H. wünscht für das Feldlazarett eine durch besonders ausgezeichnetes und geschultes Personal auf das höchste vervollkommnete Laparotomieabteilung.

Auffällig war die glatte Heilung vieler Weichteil Extremitätenwunden. Verf. erklärt dieselbe aus dem kleinen Kaliber der Geschosse, aus dem Umstande, daß die in diesem Kriege getragenen Leinenkleider nicht so leicht wie wollene zerfasern, wenn sie von dem Geschoß getroffen werden, endlich aus der trockenen Hitze des Klimas auf dem Kriegsschauplatze.

Bei den Knochenbrüchen der Diaphyse waren Hauteinschuß- und Ausschußöffnung fast gleich groß. Die Diaphysen wiesen meist Splitterung auf, während an den Epiphysen gewöhnlich loch- oder rinnenförmige Frakturen bestanden.

Bei den Oberschenkelschüssen war Eiterung häufig. Sie nahm meist nach Anlegung der Volkmann'schen Schiene zu, so daß ein Ersatz für die nicht zu entbehrende Extension wünschenswert wäre. Von 21 Oberschenkelschußbrüchen endeten 4 mit erhaltener Dienstfähigkeit, 1 Verwundeter starb an Pyämie, 16 wurden invalide. Ein einziges Mal wurde erst im späteren Krankheitsverlauf eine Amputation nötig. Sonst suchte H. mit Insision, Entfernung der Fremdkörper und gelockerten Splitter auszukommen. Von Entfernung größerer Knochensplitter und Zurechtstutzen der Knochenfragmente rät er dringend ab.

An der Tibia heilten Epiphysenschüsse mit glatter Durchbohrung ohne Zwischenfall und mit voller Wiederherstellung. Die Diaphysenschüsse eiterten dagegen oft. An der Fibula wurde oft die Schmetterlingsfraktur beobachtet. Bei diesen Brüchen wie bei denen der oberen Extremitäten wurde im allgemeinen bei der Behandlung der abnehmbare Gipsverband bevorzugt, der sich ganz besonders zur Vermeidung von Pseudarthrosen bewährte. Überraschend war die Reaktionslosigkeit, mit welcher Gelenkschüsse heilten. Mäßige Schwellung, geringe Schmerzen und zeitweise Steifheit war alles, was man dabei in den meisten Fällen beobachtete. Das moderne kleinkalibrige Geschöß trägt daran wohl die Hauptschuld. Möglichst geringe Berührung der Wunde galt hier ganz besonders als leitendes Prinzip der Therapie. Was die Verletzungen der Blutgefäße betrifft, so war der Verblutungstod durch Schußwunden selten, dagegen war die traumatische Aneurysmenbildung häufig, im Gegensatz zu dem japanisch-chinesischen Kriege, in dem sie H. als seltenes Vorkommnis bezeichnet. Die operative Behandlung der Aneurysmen war eine erfolgreiche. Vielfach ließ sich konstatieren, daß die Blutgefäße vor dem Geschöß ausgewichen waren, während der dicht daneben gelegene, weniger elastische Nervenstamm eine Schädigung erlitten hatte. Anscheinend sind durch die moderne Bewaffnung die Nervenschußverletzungen überhaupt häufiger geworden, besonders an den oberen Extremitäten. Vielfach wurden Operationen zur Befreiung der verletzten Nerven aus Narbengewebe notwendig, die meist eine Besserung der Schmerzen und Erhöhung der Funktion herbeiführten.

In gleicher Weise wie die mit kleinkalibrigen Geschossen erzeugten Schußwunden sind die mit Blei- und Artilleriegeschossen hervorgerufenen im einzelnen genauer besprochen.

Wundinfektionskrankheiten ließen sich nicht ganz vermeiden, zumal wenn große Massen Verwundeter auf einmal der ärztlichen Behandlung bedurften und auf weiten Wegen herbeitransportiert werden mußten. Alle Schußwunden wurden mittels Verbandpäckchen geschlossen. In der Feuerlinie geschah dies von den Verwundeten selbst. Antiseptische Lösungen zur Wundauspülung wurden möglichst vermieden, die trockene Wundbehandlung wurde bevorzugt. Aus der Statistik des Verf. geht hervor, daß das moderne Geschöß an sich mehr tödliche Verwundungen setzt, welche den Getroffenen mehr wie früher auf dem Schlachtfelde dahinfließen, daß dagegen die in die Lazarette gelangenden leichter wie schwerer Verwundeten eher Aussicht wie in der Vergangenheit haben, zu genesen.

Verf. glaubt durch seine Erfahrungen auf das glänzendste die Richtigkeit der von Coler und Schjerning angestellten Versuche erwiesen zu haben.

E. Siegel (Frankfurt a. M.).

### 30) Liefmann. Ein Fall von Hirntumor nach Trauma; Operation.

(Berliner klin. Wochenschrift 1904. Nr. 36.)

Bei einem bisher gesunden, wahrscheinlich aberluetisch infizierten Manne verursachte ein heftiges Kopftrauma eine mehrere Zentimeter lange Wunde, die ohne Störung heilte. Pat. fühlte sich hinterher völlig wohl, erkrankte aber 8 Monate später an überaus heftigen Kopfschmerzen, die nicht wieder schwanden. Wiederum 8 Monate später begannen die Zeichen einer isolierten Rindenerkrankung in Gestalt von Krämpfen im linken Arme, die von Bewußtseinstörungen gefolgt waren; diese häuften sich, ergriffen auch das Bein, führten zur Hemiparese, das Sehvermögen schwand schnell bei hochgradiger Stauungspapille. Ein Krankheits-

herd in der Nachbarschaft der rechten vorderen Zentralwindung, der, langsam gegen die motorische Region vordringend, durch Kompression motorische Reizerscheinungen auslöste, wurde angenommen; die genauere Diagnose schwankte zwischen traumatischer Cyste, Gumma und Geschwulst.

Anfang 1902 Operation: Trepanation über der Unfallnarbe. Entfernung einer walnußgroßen Geschwulst (Spindelsellensarkom); nach 14 Tagen neue Anfälle, nochmalige Freilegung der Dura und Exstirpation der Neubildung im Gesunden. Anfang vorzügliches Resultat: Rückgang der Lähmungen. Dann wieder einzelne epileptische Anfälle, Parese des rechten Armes und rechten Beines. Hirnvorfall. Residiv, dem Pat. zurzeit wahrscheinlich schon erlegen ist.

Da sich genau unter der durch das Trauma gesetzten Narbe das Sarkom fand, glaubt Verf. den inneren Zusammenhang zwischen Trauma und Geschwulstentwicklung nicht ablehnen zu können. Das Gutachten entschied im gleichen Sinne, und dem Kranken wurde die volle Rente zugesprochen. **Langemak (Erfurt).**

### 31) Wilms. Hyperalgetische Zonen bei Kopfschüssen.

(Berliner klin. Wochenschrift 1904. Nr. 36.)

Der mitgeteilte Fall, der zur Autopsie kam, liefert einen neuen Beweis dafür, daß außer bei Verletzung des Sinus cavernosus und dessen Umgebung auch bei Schädigung entfernt davon liegender Sympathicusbahnen symmetrische Hyperalgesien am Hals und Hinterkopf sich nachweisen lassen. Das Geschöß war durch den vorderen Pol des rechten Frontallappens in horizontaler Richtung bis in den rechten Seitenventrikel geflogen, hatte das Gehirn also nur in der Distanz bis zum vorderen Ende des Vorderhornes des rechten Seitenventrikels verletzt. — Aus der Tatsache, daß bei vielen Verletzungen des Gehirnes, auch speziell des Stirnhirnes, sich keine der genannten Erscheinungen einstellen, schließt W. mit Recht, daß nur Verletzungen größerer Gebiete typische Hyperalgesie erzeugen.

**Langemak (Erfurt).**

### 32) Kölpin. Eigenartiger Symptomenkomplex nach Schläfenschuß.

(Berliner klin. Wochenschrift 1904. Nr. 35.)

Durch mittelbare oder unmittelbare Wirkung eines Geschosses, welches bei einem Selbstmordversuch einem 22jährigen Pat. in die rechte Schläfe eingedrungen war, wurden beide Optici, beide Olfactorii, partiell die beiderseitigen Ciliarnerven, ferner der linke — vielleicht auch der rechte — Ramus frontalis trigemini, sowie wahrscheinlich auch noch die sympathischen Äste in der rechten Augenhöhle affiziert. Das Krankheitsbild wurde kompliziert durch eine Hyperästhesie der linken oberen Körperhälfte, die Verf. trotz des Fehlens sonstiger Stigmata für ein hysterisches Symptom hält, nicht für die Folge einer Sympathicusreizung, wie sie von Wilms und Milner beschrieben wurde. K. begründet seine Ansicht damit, daß in seinem Falle die Störung eine einseitige war und keinen spinalen Typus der Ausdehnung zeigte.

**Langemak (Erfurt).**

### 33) A. Köhler. Wichtiger Röntgenbefund bei Schrotschuß ins Auge.

(Berliner klin. Wochenschrift 1904. Nr. 34.)

Die schon früher publizierte Methode des Verf. zur Feststellung von Fremdkörpern im Auge besteht darin, daß man eine Röntgenaufnahme bei geradeaus gerichtetem Blicke macht, eine zweite derart, daß mitten während der Aufnahme die Blickrichtung wechselte. Lagert der Fremdkörper im Auge selbst, so zeigt die zweite Platte zwei Schatten des Körpers. In dem mitgeteilten Falle zeigte nun die zweite Platte zwar zwei Schatten, das Schrot mußte also im Bulbus selbst sitzen, und trotzdem ergab die Augenspiegeluntersuchung normalen Befund. Die Erklärung dieses scheinbaren Widerspruches ist folgende: Es kann die äußere Hälfte der Bulbuswandung in der Gegend des Eintrittes der Sehnerven nicht erforscht, ein Fremdkörper, welcher hier in der Sklera sitzt, nicht entdeckt werden. Da auch die klinischen Erscheinungen für den Sitz des Schrotes in der Nähe des

Sehnerven sprachen, nimmt Verf. an, daß es sich in seinem Falle so verhält, wie geschildert.  
Langemak (Erfurt).

34) C. A. Oliver. Right pulsating exophthalmos: ligation of both the right common carotid artery and the left internal carotid artery; accidental traumatism; cure.

(New York and Philadelphia med. journ. 1904. Nr. 15.)

Der pulsierende Exophthalmus war bei einem 15jährigen Knaben nach einem Kopfschuß entstanden. Unterbindung der gleichseitigen Carotis communis brachte geringen Erfolg, die der andersseitigen Carotis interna keinen. 21 Monate später stieß der Kranke beim Spiele mit einem Kameraden zusammen. Bis zum nächsten Morgen gingen die Erscheinungen des Exophthalmus zurück. Die später vorgenommene Untersuchung zeigte ganz normalen Befund.

Lengemann (Bremen).

35) E. J. Moure. Sur quelques cas de cellules mastoïdiennes aberrantes.

(Revue hebdom. de laryngol., d'otol. et de rhinol. 1904. Nr. 13.)

Vor 3 Jahren hatte Verf. einen Fall publiziert, wo einen Monat nach der glatt verlaufenen Operation und Heilung Pat. in 5 Tagen einer von aberrierten Zellen ausgehenden Meningitis erlag; daraufhin seien analog scheinende Fälle publiziert worden. Verf. scheidet zwischen den hier und da durch dünne Wände getrennten Zellen, die sehr häufig, aber belanglos seien, und den weitab liegenden, durch dickere Wände getrennten Hohlräumen, die selten seien und wegen der verhängnisvollen Folgen des Übersehens von in ihnen vorhandenen Eiterherden ernste Beachtung verdienten. Meist lägen sie in den hinteren und unteren Partien, manohmal auch in dem zwischen Warzenfortsatz und Kleinhirn gelegenen Teile der Pyramide; dies gäbe auch eine Aufklärung für gewisse Kleinhirnanaffektionen otogener Natur.

Zwei neue diesbezügliche Fälle teilt M. mit: im ersten fand sich ein aberrierter Herd im unteren Teile der Apophyse; daneben waren Antrum, Spitze, Sinuskanal von Eiter erfüllt; im zweiten in der Nähe des Facialiskanals; daneben waren Antrum und Sinuskanal befallen. Um solche Zellgruppen nicht zu übersehen, lassen sich keine allgemein gültigen Regeln aufstellen, man muß nur — besonders bei zellreichen Warzenfortsätzen — sorgfältig Acht geben.

F. Alexander (Frankfurt a. M.).

36) Mignon. Othématome spontané chez un enfant.

(Revue hebdom. de laryngol., d'otol. et de rhinol. 1904. Nr. 24.)

Bei einem 8jährigen Kind Othématom am Anhelix, ohne daß sich, trotz sorgfältigster Nachforschung, eine Ursache auffindig machen ließ.

F. Alexander (Frankfurt a. M.).

37) Simonin. Radiographie et corps étrangers de l'oreille.

(Revue hebdom. de laryngol., d'otol. et de rhinol. 1904. Nr. 12.)

Gelegentlich eines Selbstmordversuches war ein Geschoß ins Ohr gedrungen. Trotz seines verhältnismäßig großen Kalibers verlief die Skiagraphie resultatlos. Später Eiterung und Sausen. Man fühlte in dem engen Gehörkanal einen metallenen Fremdkörper; das Mittelohr war nicht zu übersehen. Nach Abklappen der Ohrmuschel fand man das Geschoß, das einen Durchmesser wie ein 50centimstück hatte, in dem von der vorderen Wand, dem Proc. zygomaticus und dem Kopfe des Unterkiefers gebildeten Dreieck.

F. Alexander (Frankfurt a. M.).

38) **Allessandri.** Artrosinovite tubercolare bilaterale grave ed estesa del ginocchio, guarita colla resezione da un lato e l'artrectomia dall'altro; con considerazioni sulla patogenesi e sul trattamento delle tubercolosi articolari.

(Polielinico. Ser. chir. 1904. Nr. 7.)

A. macht zunächst allgemeine Ausführungen über die Gelenktuberkulose. Gegenüber der meist herrschenden Meinung ist in der Klinik von Durante eine größere Häufigkeit der primär synovialen Formen gegenüber den ossären beobachtet worden. Die Behandlung wird nach Möglichkeit konservativ durchgeführt, wobei eine Hauptrolle die Jodjodkaliinjektionen nach Durante spielen. Für die Hüfttuberkulose wird dies Verfahren ausschließlich angewendet. Resektionen, besonders am Knie, scheinen nach den anderwärts geltenden Indikationen vorgenommen zu werden. A. berichtet sodann über einen Fall von schwerer doppelseitiger Knie-tuberkulose, wo er rechts die Resektion, links in der Hoffnung auf ein bewegliches Gelenk die Artrektomie machte. Es trat jedoch beiderseits Ankylose in Streckstellung ein. Trotzdem blieb der Gang des Pat. ein leidlicher.

E. Pagenstecher (Wiesbaden).

39) **W. Voltz.** Ein Fall von bilateralem symmetrischem Riesennachwuchs der Extremitäten, des Schulter- und Beckengürtels in Verbindung mit Kryptorchismus.

(Zeitschrift für orthopäd. Chirurgie Bd. XII. Hft. 4.)

Bei einem 34 Jahre alten Manne war im 34. Lebensjahre das Längen- und Dickenwachstum der Knochen noch nicht abgeschlossen. Im Röntgenbilde waren überall noch charakteristische, breite Epiphysenlinien nachweisbar. Bis zum 20. Lebensjahre war Pat. auffallend klein. Ein starkes Wachstum setzte mit 23 Jahren ein. Das gesteigerte Wachstum betrifft alle Knochen mit Ausnahme der des Schädels und der Wirbelsäule. Vielleicht steht in Beziehung zu dem Leiden eine verminderte Entwicklung des Geschlechtsapparates, sowie ein kindlicher Gesichtsausdruck. Der Übergang in Akromegalie ist zweifelhaft, ebenso die Ätiologie. Der Röntgenbefund spricht für eine vorwiegende Beteiligung des Gefäßsystems (»Ostitis vascularis« Klebs).

J. Riedinger (Würzburg).

40) **R. T. Williamson.** Paralysis from lesions of the upper part of the brachial plexus.

(Lancet 1904. August 13.)

Den klassischen Typen der Erb'schen Lähmung (Deltoides, Biceps, Brachialis internus und Supinator longus, in seltenen Fällen auch Supinator brevis, Infraspinatus und Subscapularis) und der Klumpke'schen Lähmung (kleine Handmuskeln und Finger- und Handgelenksflexoren) fügt Verf. eine dritte, von ihm in zwei Fällen beobachtete, typisch lokalisierte traumatische Lähmung an der oberen Extremität hinzu. Es handelte sich in beiden Fällen um Traumen der Schultergegend, eins durch Fall, eins (bei einem Kinde) durch ein plötzliches Aufheben am Arme hervorgerufen. Betroffen waren außer den Muskeln der Erb'schen Lähmung (Deltoides, Biceps, Brachialis internus und Supinator longus) noch der Triceps und die Extensoren des Handgelenkes und der Finger. — Anatomisch ist bei der Erb'schen Lähmung der durch die Vereinigung der 5. und 6. cervicalen Wurzeln gebildete Nervenstamm (»oberer« Stamm des brachialen Plexus) betroffen; die Klumpke'sche Paralyse betrifft die 8. cervicale und die 1. dorsale Wurzeln oder den Nervenstamm, der durch deren Vereinigung gebildet wird (»unterer« Stamm des Plexus). Verf. deutet seine Fälle als Schädigung des 5., 6. und 7. Cervicalnervs, sei es nun vor oder nach der Vereinigung der einzelnen Wurzeln.

Wie bei der Erb'schen Lähmung wird auch hier Quetschung oder Zerrung der Nerven am Schlüsselbeine und der ersten Rippe durch plötzliches Auf- und Rückwärtsziehen der Clavicula als ätiologisches Moment angenommen.

H. Ebbinghaus (Dortmund).

41) **Capillery et Bongier.** Adéno-phlegmon de l'aisselle. Artérite axillaire et ulcération des parois de la veine axillaire consécutives. Ligature de l'artère axillaire et de la veine sous-claviculaire.

(Arch. de méd. et de pharm. militaires 1904. Nr. 8.)

Verff. hatten beobachtet, daß bei einem wegen Psoasabszeß operierten Manne der Tod, wie die Autopsie lehrte, dadurch eingetreten war, daß durch Arrosion der Iliaca externa eine profuse Blutung erfolgte. Als daher in einem zweiten Falle von schwerer Achselhöhlenphlegmone mehrfach nach der Inzision Nachblutungen beobachtet wurden, unterbanden sie die Arteria axillaris, und als sie nach 10 Tagen eine deutliche Ulzeration an der V. axillaris sahen, machten sie eine Ligatur der V. subclavia. Die gefürchtete Gangrän des Armes trat nicht ein, nach einigen Monaten konnte das Wiederauftreten des Radialpulses konstatiert werden. Verff. meinen, daß die vis a tergo der unterbundenen Vene zur Ernährung des Armes beigetragen und vielleicht ein Eintreten der Gangrän dadurch mit verhütet habe.

Herhold (Altona).

42) **Torbance.** Suture of the brachial artery.

(Annals of surgery 1904. Juli.)

8 Tage nach einer schweren Armquetschung trat eine Nachblutung aus der Art. brachialis ein. T. vereinigte mittels einer Darmnadel und einer feinen Silknadt die Wunde in der Arterie. Unmittelbar nach der Operation war kein Radialpuls zu fühlen, 5 Stunden später war er wieder deutlich vorhanden. Die Heilung der Wunde ging in normaler Weise von statten.

Herhold (Altona).

43) **H. J. Lycklema à Nyeholt.** De behandeling der ischaemische contracturen.

(Nederl. Tijdschrift voor Geneeskunde 1904. I. Nr. 20.)

Obwohl Leser mit Massage, passiven Bewegungen und forcierten Dehnungen in Narkose, Henle mit Sehnenverlängerung und Knochenverkürzung bei ischämischen Kontrakturen bedeutende Besserung erzielt haben, so ist die Prognose dieser Krankheit doch noch immer eine recht schlechte. Verf. hat nun in einem schlimmen Falle von ischämischer Kontraktur, wo die Sehnenverlängerung kaum etwas genützt hatte, ein fast tadelloses Resultat erreicht. Mittels eines Verbandes mit dauerndem elastischem Zuge wurde zuerst die Kontrakturstellung gehoben, dann wurde mit Massage und passiven und aktiven Übungen angefangen, während das Tragen eines fixierenden Verbandes im Schlafen eine Rückkehr in die schlechte Stellung verhinderte.

Verf. rät also, bevor man zu einer Operation schreitet, immer zu versuchen, was in der oben angegebenen Weise zu erreichen wäre.

J. H. Zaaljer (Amsterdam).

44) **Hempell.** Ein Fall von Luxation der Sehne des Extensor digiti V. proprius nach Trauma.

Inaug.-Diss., Kiel, 1903.

Ein 19jähriger Bäcker erhielt durch eine vom Winde getriebene Bodentür einen Schlag gegen die rechte Hand. Es trat sofort eine leichte Schwellung auf, die aber anfangs nur geringe Beschwerden verursachte, so daß der Verletzte noch 14 Tage mit der Hand arbeitete. Dann aber wurden die Bewegungen am rechten Handgelenke so schmerzhaft, daß sich der Verletzte in ärztliche Behandlung begeben mußte. Als nach einer mehrmonatigen konservativen Behandlung sich keine Besserung einstellte, suchte der Verletzte die chirurgische Universitätsklinik in Kiel auf, wo eine habituelle dorsale Subluxation der Ulna im unteren Radio-ulnargelenk festgestellt wurde. Bei der 7 Monate nach der Verletzung vorgenommenen Operation zeigte sich, daß das Lig. carpi dorsale in der Gegend des



Faches der Sehne des Extensor digiti V. proprius eingerissen und die Sehne selbst auf die vordere Seite der Ulna verschoben war. Nach Abmeißlung des hinderlichen Processus styloideus ulnae wurde die Sehne reponiert und in einem Retinakulum fixiert, das aus einem Periost-Knorpellappen der Ulna gebildet wurde. 7 Wochen später konnte der Verletzte wesentlich gebessert entlassen werden.

Deutschländer (Hamburg).

45) P. Bade. Ein einfacher Hilfsapparat zum Fixieren des Beckens bei heilgymnastischen Übungen.

(Zeitschrift für orthopäd. Chirurgie Bd. XII. Hft. 4.)

Der auf Veranlassung B.'s von Trennert konstruierte Apparat dient dazu, bei den im nackten Zustande ausgeführten, gymnastischen Übungen das Vornüberfallen der Pat. mittels einer das Becken fassenden Klammer und eines Riemens, sowie das Ausrutschen der Füße nach vorn mittels eines Fußbrettes zu verhindern.

J. Riedinger (Würzburg).

46) Jalaguier. Luxation traumatique de la hanche gauche chez un enfant de dix ans. Reduction après vingt-deux jours.

(Bull. et mém. de la soc. de chir. de Paris T. XXIX. p. 879.)

Das Interesse des Falles liegt lediglich in dem jugendlichen Alter des Pat. von erst 10 Jahren. Zustandekommen war die Hüftverrenkung durch einfachen Fall auf die linke Seite bei stark gebeugtem Beine.

Reichel (Chemnitz).

47) B. Lange (Straßburg i. E.). Die unblutige Behandlung der angeborenen Hüftgelenksverrenkung.

(Münchener med. Wochenschrift 1904. Nr. 20.)

L. hat nach den bekannten modernen Grundsätzen 31 Pat. mit 37 angeborenen Hüftgelenksverrenkungen behandelt und dabei folgende Resultate gehabt: Funktionell gut wurden 34 Gelenke, anatomische Heilungen bestehen in 10 Fällen seit über 1½ Jahren, in 6 seit kürzerer Zeit; Mißerfolge 3. Einseitige Verrenkungen 24; davon waren funktionell geheilt 23, anatomisch 13, und Mißerfolg 1. Doppelseitige Verrenkungen 7 mit 13 behandelten Gelenken: Funktionell geheilt 11, anatomisch geheilt 4, Mißerfolge 2. — Was die Dauer der Resultate anlangt, so sind 3 Gelenke bereits 7 Jahre, 5 seit 6 Jahren, 6 seit 5 Jahren, 4 seit 4, 3 seit 3, 2 seit 2 Jahren geheilt usw.

Das Alter zur Zeit der Einrenkung betrug 2—2½ Jahre 5 Gelenke; 3 Jahre 17 Gelenke, 4 Jahre 3 Gelenke, 5 Jahre 2 Gelenke, 6 Jahre 1 Gelenk, 7 Jahre 2 Gelenke, 8 Jahre 1 Gelenk, 9 Jahre 2 Gelenke, 10, 11, 12 und 13 Jahre je 1 Gelenk.

Unglücksfälle infolge der Einrenkungsbehandlung blieben aus; in 2 Fällen traten Krämpfe ein.

Kramer (Glogau).

48) G. Schmidt. Über angeborene Hüft- und Kniebeugenkontraktur.

(Zeitschrift für orthopäd. Chirurgie Bd. XII. Hft. 4.)

Angeborene Kontrakturen des Kniegelenkes sind, wie aus einer Zusammenstellung der bisher veröffentlichten Fälle seitens des Verf.s hervorgeht, sehr selten beobachtet. Der Fall, über den Verf. ausführlich berichtet, stammt aus der orthopädischen Poliklinik in Breslau und betrifft einen Knaben im ersten Lebensjahre. Da eine langsame Streckung der Unterschenkel durch abnehmbare Verbände zu einer Subluxation derselben zu führen schien, wurde von Ludloff in Äthertropfnarkose die operative Freilegung der Beugeschnen in der Kniekehle und ihre plastische Verlängerung nach Bayer vorgenommen. Die Stellungsabweichung wurde dadurch gebessert. Leider starb das Kind einige Zeit nach Heilung der Wunden bei den Eltern an einem Darmkatarrh. Ätiologisch ist der Fall nach S. als intra-uterine Belastungsdeformität aufzufassen. Neben der Kontrakturstellung in den Knie- und Hüftgelenken waren auch Spitzklumpfüße mäßigen Grades vorhanden.

J. Riedinger (Würzburg).

## 49) F. Härtling (Leipzig). Über Coxa vara.

(Münchener med. Wochenschrift 1904. Nr. 26.)

Der der eingehenden Schilderung des Krankheitsbildes und der vorbeugenden und operativen Behandlung der Coxa vara zugrunde liegende Fall H.'s betraf ein 26jähriges Mädchen, das im Alter von 15 Jahren, früher ganz frei von Rachitis und erblich nicht belastet, zuerst Schmerzen im linken Oberschenkel bekommen hatte, die, nach Ruhelage usw. schwindend, in den nächsten 6 Jahren immer wiederkehrt waren. Allmählich verkürzte sich dabei das Bein im Laufe der schmerzhaften Wochen immer mehr; seit 5 Jahren hatten die Schmerzen aufgehört. Das Bein ist um 7 cm verkürzt, steht stark adduziert, außerdem einwärts rotiert, läßt sich nicht abduzieren und zeigt bei Hochstand des Trochanter major 4½ cm über der R.-N.'schen Linie eine sehr starke Hervorwölbung der Gegend desselben und des oberen Femurendes. Ein Röntgenbild läßt die abnorm starke Verbiegung des Schenkelhalses und -kopfes nach unten und des ganzen oberen Femurdiaphysenendes deutlich erkennen.

Kramer (Glogau).

## 50) Schmid. Tumor am Oberschenkel nach Trauma.

(Med. Korrespondenzblatt des württemberg. ärztl. Landesvereins 1904. Jul 30.)

Bei dem 22jährigen Pat. entstand nach einem Huftritte gegen den Oberschenkel im Laufe einiger Wochen eine Geschwulst am Femur; 5 Wochen nach dem Unfälle fand sich an der Vorderseite des Femur etwas unterhalb seiner Mitte in Ausdehnung von 12 cm Länge eine höckerige, unverschiebliche, knochenharte Geschwulst. Wegen Verdacht auf Sarkom Probeinzision; die höckerige Masse bestand aus einer mit blutig-seröser Flüssigkeit gefüllten großen Höhle mit glatten Wandungen; sie war von einer harten Knochenschale und im Grunde vom Oberschenkelknochen begrenzt, also eine traumatische Abhebung des Periosts (durch Hämatom), das in 5 Wochen eine harte Knochenschale neugebildet hatte. Nach innen von dieser Höhle lag noch eine solide, blutreiche, derbfaserige, unvollkommen verknöcherte Geschwulst, die sich mikroskopisch als entzündliche Gewebsbildung um ein traumatisches Hämatom erwies; also eine gutartige entzündliche Osteoidgeschwulst des Femur. Abmeißelung der Geschwulst, Entfernung der ganzen neugebildeten Periostschale, Tamponade, glatte Heilung. Mohr (Bielefeld).

## 51) Walther. Rupture spontanée de l'artère fémorale.

(Bull. et mém. de la soc. de chir. de Paris T. XXIX. p. 729.)

Der 65jährige Pat. erkrankte plötzlich beim Umherlaufen mit Schmerzen am Oberschenkel; bald zeigten sich alle Zeichen eines Aneurysma spurium. — W. operierte den Mann 14 Tage nach Beginn der Erkrankung, fand einen 1½ cm langen Riß in der Wand der Mitte der atheromatösen Art. femoralis, aber keine Spur eines präexistierenden Aneurysmasackes.

Reichel (Chemnitz).

## 52) Zaragoza. Aneurisma arteriae espontáneas de la poplitea derecha, curado par las inyecciones de suero gelatinoso y la compresion digital.

(Rev. de med. y cir. pract. de Madrid 1904. Juni 21.)

49jähriger Mann bemerkte seit 3 Monaten eine langsam wachsende Geschwulst in der rechten Kniekehle. Die Untersuchung ergab hühnereigroßes Aneurysma der Poplitea. In einem Zeitraum von 5 Wochen wurden vier Injektionen von je 3 g Gelatine in 100 g physiologischer Kochsalzlösung in das Aneurysma vorgenommen; nach der Einspritzung wurde stets eine zweistündige Digitalkompression der Art. femoralis am Poupart'schen Bande ausgeführt. Der Erfolg war vollkommen; es bestand in der ersten Zeit nach der Behandlung Gefühl von Ameisenlaufen im Fuß der kranken Seite; dies verlor sich nach und nach, und es restiert nur noch eine ganz kleine schmerzlose und bei Druck nicht empfindliche Verhärtung an Stelle des früheren Aneurysmas.

Stein (Wiesbaden).

## 53) Bobbio. Sopra un caso di aneurisma spontaneo dell' arteria tibiale posteriore.

(Policlinico. Ser. chir. 1904. Nr. 7.)

Bei 36jährigem Mann ohne syphilitische Antezedensien entwickelte sich unter Schmerzen in etwa 5 Monaten eine Anschwellung der Wade und nach einem längeren Marsch eine plötzliche Schwellung und Verfärbung des ganzen Beines. Einschnitte entleeren Blut. Keine Pulsation.

Bei der Operation findet sich eine große, mit Blutgerinnseln gefüllte Höhle, die mit der Tibialis postica in Verbindung steht. Exstirpation des Sackes, Unterbindung der Arterie. Heilung. E. Pagenstecher (Wiesbaden).

## 54) E. Eliot. Pathology and treatment of simple fracture of the patella.

(Med. news 1904. Juni 11.)

Verf. berichtet über 13 Fälle von unkompliziertem Kniescheibenbruch. Die Bruchlinie verlief in allen Fällen horizontal, war zweimal mit vertikalem Spalte kombiniert. In 11 Fällen fand die Durchtrennung zwischen mittlerem und unterem Drittel statt, einmal in der Mitte und einmal zwischen oberem und mittlerem Drittel. Dreimal war das untere Fragment um 90° in transversaler Achse gedreht. Die Distanz der Fragmente betrug durchschnittlich 1—2 cm.

Die Mehrzahl der Fälle zeigte Kapselrisse zu beiden Seiten. Verf. erklärt seine Fälle für Rißfrakturen, als Endeffekte von Kontraktion des Quadriceps und Resistenz des Lig. patellae bei gebeugtem Knie. Die T-Frakturen sollen durch starke Kontraktion der seitlichen Vasti zustande kommen.

Verf. behandelte die Fälle folgendermaßen:

Das Gelenk wird bis zur Abschwellung des Extravasates ruhig gestellt. Verf. wartet damit bis zu höchstens 10 Tagen. Die Eröffnung des Gelenkes und die Patellarnaht erfolgen in der von Lister angegebenen Weise. Verf. benützt dazu einen die Kondylen verbindenden, nach unten konvexen Schnitt und legt großen Wert auf eine exakte Vereinigung der zerrissenen Kapsel. Die Hautwunde wird in der Regel geschlossen. Am 10. Tage werden mit der Patella leichte seitliche Bewegungen vorgenommen, um Verwachsungen mit den Kondylen zu verhindern. Nach 3 Wochen wird mit der Massage des Quadriceps begonnen und erst nach 4 Wochen werden aktive Bewegungen versucht. Nach 5 Wochen läßt Verf. die Pat. aufstehen, so daß am Ende des 2. Monats das Knie bis zum rechten Winkel gebeugt werden kann. Innerhalb 4 bis 6 Monaten ist die normale Funktion wieder erlangt.

Verf. empfiehlt die Eröffnung des Gelenkes, erstens, weil die infolge des Blutergusses oft nicht zu diagnostizierende Drehung des unteren Fragmentes um 90° eine Wiederherstellung normaler Funktion auf konservativem Wege ausschließt; zweitens verhindern interponierte Kapsel- und Periosteile eine Konsolidation, und endlich ist die Naht der Kapsel von nicht zu unterschätzender Bedeutung. Hoffmann (Freiburg i. Br.).

## 55) E. Funke. Eine neue Unterschenkelschiene.

(Münchener med. Wochenschrift 1904. Nr. 23.)

Die Schiene ist ähnlich konstruiert, wie die des König'schen Schlittens, aber der Form der Vorderseite des Unterschenkels und Fußes mit der konkaven Fläche angepaßt, so daß sie auf die Tibiakante keinen Druck ausüben kann.

Kramer (Glogau).

---

Originalmittellungen, Monographien und Separatabdrücke wolle man an Prof. E. Richter in Breslau (Kaiser Wilhelmstraße 115), oder an die Verlagehandlung Breitkopf & Härtel, einsenden.

---

# Zentralblatt für C H I R U R G I E

herausgegeben

von

**E. von Bergmann, F. König, E. Richter,**  
in Berlin, in Berlin, in Breslau.

Einunddreißigster Jahrgang.

Wöchentlich eine Nummer. Preis des Jahrganges 20 Mark, bei halbjähriger Vorauszahlung. Zu beziehen durch alle Buchhandlungen und Postanstalten.

**Nr. 43.                      Sonnabend, den 29. Oktober.                      1904.**

**Inhalt:** R. Werner, Experimentelle Untersuchungen über die Wirkung der Radiumstrahlen auf tierische Gewebe und die Rolle des Lecithins bei derselben. (Orig.-Mitteilung.)  
1) Partsch, Zur Klinik der Zahnkrankheiten. — 2) Elsberg, Darmperforation bei Typhus. — 3) Brannan, 4) Oddo u. Silhol, Appendicitis. — 5) Erdmann, Intususception. — 6) Talma, Öffnung neuer Seitenbahnen für das Blut der Pfortader. — 7) König, Gallenblasensteine. — 8) Deaver, 9) Stefanescu-Galatz, 10) Meyer, Prostataerkrankungen. — 11) Robinson, Zur Anatomie des Harnleiters. — 12) Baldassari, Uretero-cystoneostomie. — 13) Witherspoon, Freilegung des unteren Harnleiters. — 14) Ruggi, Neurasthenie bei beweglicher Niere. — 15) Berg, 16) Elliott, 17) Suker, 18) Edebohlts, Chirurgische Behandlung der Nephritis. — 19) Bogoljuboff, Nebenhodentuberkulose.

G. Vatter, Ein Fall von subkutaner Ruptur der Art. gastro-epiploica dextra. — Baron v. Kuester, Pessar zum Verschluss des Anus praeternaturalis. (Original-Mitteilungen.)

20) Pfeilsticker, Apparat für Kochsalzlösung. — 21) Valette, Trokar für Lumbalpunktionen. — 22) Eisenmenger, Apparat für künstliche Atmung. — 23) Schoemaker, Rippenresektionsschere. — 24) Westphal, Netzschützer. — 25) Partsch, Aus dem Breslauer Zahnärztlichen Institut. — 26) Maynard, Bauchchirurgie. — 27) Fowler, Peritonitis. — 28) Molzard, Darmperforation bei Typhus. — 29) Stoner, 30) Lennander, Appendicitis. — 31) Preiss, Hyperglobulie und Milzgeschwulst. — 32) Albert, Milzsarkom. — 33) Stierlin, Ruptur des Ductus choledochus. — 34) Mayo, Zur Chirurgie des Ductus choledochus. — 35) Firket, Gallenblasenkrebs. — 36) Lilienthal, Cholecystektomie. — 37) Freyer, Enukleation der Prostata. — 38) Naguera, Blasenstein. — 39) Grollinski, Blasenneubildungen. — 40) Newman, Reflexschmerzen bei Nierenleiden. — 41) Herhold, Harnleiterverletzung. — 42) Carlaw und Muir, Hydronephrose.

(Aus der chirurgischen Klinik der Universität Heidelberg. Direktor:  
Exzellenz Geh.-Rat Prof. Dr. V. Czerny.)

**Experimentelle Untersuchungen über die Wirkung der Radiumstrahlen auf tierische Gewebe und die Rolle des Lecithins bei derselben.**

Von

**Dr. Richard Werner,**  
Assistent der Klinik.

In der Absicht, die Kenntnis der Wirkungsart des Radiums durch experimentelle Analyse zu fördern und event. eine verlässliche

Methoden für die willkürliche Beeinflussung der Empfindlichkeit animalischer Gewebe zu schaffen, stellte ich eine größere Reihe von Versuchen über die Veränderung der Radiumwirkung unter den verschiedensten Bedingungen an. Da ich einige recht interessante Ergebnisse erhielt, so möchte ich über die wichtigsten Resultate in dieser kurzen, vorläufigen Mitteilung berichten, ohne auf die Methodik der Experimente und die mikroskopischen Beobachtungen näher einzugehen, zumal die histologische Untersuchung noch nicht abgeschlossen ist und nach Vollendung der letzteren eine ausführliche Publikation an anderer Stelle erfolgen soll.

Die Versuche wurden meist an den Ohren und der Haut des Rückens und Bauches von Kaninchen, nur wenige an jenen von Meerschweinchen angestellt.

Ich benutzte hierzu 3 Kapseln à 10 mg Radiumbromid, die mir Herr Prof. Dr. Petersen gütigst zum Gebrauche überließ, wofür ich ihm meinen verbindlichsten Dank ausspreche.

Der Übersichtlichkeit halber fasse ich die Ergebnisse meiner Versuche in folgende 10 Punkte zusammen:

1) Die Intensität der physiologischen Wirkung der Radiumstrahlen wächst nicht absolut konform der Verstärkung ihrer fluoreszenzerregenden Eigenschaften (verglichen am Kryptoskop), auch nicht direkt parallel zur Zeitdauer ihrer Einwirkung, sondern mehr unregelmäßig, sprunghaft, nach anscheinend recht komplizierten Gesetzen.

Die Faktoren, welche ich bei der Beurteilung der Wirkung in Betracht zog, sind:

- a. Latenzdauer.
- b. Grad der Beeinflussung des Gewebes (Rötung, Schwellung, Blasenbildung, Nekrose).
- c. Dauer bis zum Eintritte dieser Reaktionsstufen.
- d. Dauer bis zur Ausheilung (Restitutio ad integrum) oder Vernarbung.
- e. Ausdehnung des veränderten Gebietes.

Es zeigte sich nun, daß bei gleichmäßiger Steigerung der am Fluoreszenzschirm gemessenen Bestrahlungsintensität, sowie der Bestrahlungsdauer der einzelnen Faktoren sich nicht alle in gleichem Maße, sondern in verschiedener Weise, oft abwechselnd veränderten, wuchsen resp. abnahmen. So signalisiert z. B. ein Absinken der Latenzzeit, daß bei etwas weiter gesteigerter Bestrahlung sofort der nächst höhere Grad der Wirkung zu erwarten ist. Die Differenz der Bestrahlungsintensität wurde teils durch stärkere oder schwächere Abblendung der Strahlen vermittels mehr oder weniger durchlässiger Einlagen zwischen Haut und Kapsel, teils durch Änderung der Entfernung zwischen letzteren erzielt.

2) Der Einfluß des anatomischen Baues der Haut auf ihre Empfindlichkeit scheint folgender zu sein:

Je dichter und kräftiger die Haarschäfte, je spärlicher die Drüsen, je grobfaseriger und kleinkerniger die Epithelien, je Zwischensubstanz-reicher das Bindegewebe, je reicher der Fettgehalt des Unterhautzellgewebes (Unterschied zwischen Bauch- und Rücken-haut!), desto größer ist die Widerstandsfähigkeit gegen Radiumstrahlen; weniger Bedeutung hat die Dicke des Stratum corneum. Reichtum an kapillären Blutgefäßen, noch mehr an Lymphgefäßen, fördert die Empfindlichkeit, ebenso straffe Spannung der Haut, geringe Abhebbarkeit, Mangel an Elastizität.

3) Lange anhaltende Bestrahlung (von mehr als 16—20 Stunden) führt zu Veränderungen, deren Umfang den des Strahlenkegels um ein vielfaches (das 4—6fache!) übertrifft. Die Tiefenwirkung ist dabei nicht erheblich vermehrt (beträgt kaum mehr als 1 cm), die Nekrose der Epidermis aber kann um ein vielfaches größer sein, als die radioaktive Fläche, welche ihr aufgelegt wurde.

4) Über die kumulative Wirkung wiederholter Bestrahlungen läßt sich aussagen, daß man durch häufige Applikation kleinster Dosen (z. B. 40—50malige Bestrahlung durch je 1 Minute in 1- bis 2stündlichen Pausen innerhalb von 3—5 Tagen) eine beträchtliche Verdickung der Epidermis mit Schuppung hervorrufen kann. Es tritt keine Nekrose ein, doch läßt sich die Hypertrophie trotzdem nicht ad libitum vermehren; vielmehr zeigt sich nach einigen Tagen ein Stillstand (offenbar durch Anpassung an den Reiz). Die verdickte Epidermis ist dann auch gegen stärkere Dosen unempfindlich geworden (erworbene relative Immunität).

Übrigens ist auch zu bemerken, daß ein um so größerer Zuwachs an Bestrahlungsintensität nötig wird, um eine deutliche Mehrwirkung hervorzurufen, je stärker das Gewebe durch das Radium bereits verändert ist.

5) Besonders empfindlich ist bekanntlich das Gewebe im Zustande des natürlichen Wachstums (z. B. bei jungen Individuen), oder der künstlichen Wucherung (z. B. während der Wundheilung). Die Empfindlichkeitsdifferenz zwischen der Haut junger und alter Tiere fand ich mehr beim Bindegewebe, weniger beim Epithel ausgesprochen.

Bei der Wundheilung wird die Granulationsbildung stark vermindert, atypisch, der Epithelsaum sehr leicht und rasch nekrotisch.

6) Eine Steigerung der Empfindlichkeit durch Bepinseln der Haut mit 1<sup>0</sup>/<sub>00</sub>—1%iger Eosinlösung (im Sinne der Tappeinerschen<sup>1</sup> Versuche) gelang mir nur in geringem, kaum merklichen Grade.

Dagegen erhielt ich durch folgende Methoden eine zum Teil recht bedeutende Überempfindlichkeit:

a. durch wiederholtes kurzdauerndes Gefrierenlassen der Haut

<sup>1</sup> Jodlbauer u. Tappeiner, Münchener med. Wochenschrift 1903. Nr. 26.

- mit Hilfe des Äthersprays oder Chloräthyls (am besten 2—3mal täglich durch 3—5 Tage);
- b. durch wiederholtes Eintauchen der Haut — am bequemsten an Kaninchenohren — in 49—51° Wasser, wobei diese Temperaturgrenzen, welche von Fuerst<sup>2</sup> seinerzeit als für die Erregung von Wucherungen unbedingt nötig erkannt wurden, strikte zu beachten sind;
  - c. durch vorsichtiges, zartes Betupfen mit Krotonöl, so daß keine Nekrose, noch eine Eiterung entsteht;
  - d. durch mäßige, öfter wiederholte Stauung des Blutes (an Kaninchenohren!);
  - e. durch energische kurzdauernde, aber oft wiederholte Anämisierung (auch am Kaninchenohre!);
  - f. durch oft wiederholte mechanische Insulte (Klopfen).

Alle die genannten Behandlungsarten sind solange fortzusetzen, bis eine deutliche Hyperämie und Hypertrophie der Gewebe entsteht, welche auch meist von einer starken Leukocyteninfiltration begleitet ist. Es tritt dann eine Überempfindlichkeit gegen die Radiumwirkung auf, die sich in rascherem Eintritte, größerem Umfange der Veränderung und vollkommener Zerstörung des Gewebes äußert, aber nicht mit besonders vermehrter Tiefenwirkung verbunden ist.

Es ist wahrscheinlich, daß diese »Sensibilisierung« mindestens teilweise auf der hervorgerufenen Proliferation der Zellen beruht, doch ist es aus später zu erörternden Gründen nicht auszuschließen, daß die Vermehrung der Leukocyten in den Geweben eine bedeutende Rolle spielt.

7) Setzt man aber die angeführten Behandlungsmethoden solange fort, bis eine »Anpassung« an die gewählten Reize erfolgt, das Wachstum sistiert, die Hyperämie und Infiltration der Gewebe abnimmt, so kann man auch eine Verminderung der Empfindlichkeit gegen die Radiumwirkung konstatieren. Diese Unempfindlichkeit dokumentiert sich in einem verzögerten Eintritt und geringerem Grade der Veränderung des Gewebes, doch ohne wesentliche Verminderung des Umfanges und der Tiefe der Wirkung. Am schönsten gelang mir diese »relative Immunisierung« durch Anwendung des Kältereizes. Hierbei läßt sich auch durch Abschälung des enorm verdickten Stratum corneum dartun, daß nicht etwa dessen Volumzunahme die Wirkung der Strahlen herabsetzt, sondern die Ursache dieser Erscheinung in einer veränderten Beschaffenheit der Zellen — histologisch charakterisiert durch Vergrößerung der Protoplasmafibrillen des Epithels und Vermehrung der Zwischensubstanz des Bindegewebes — zu suchen sein dürfte.

8) Die durch die Radiumwirkung entstandenen Wunden sind schwerer zu infizieren, als andere, selbst granulierende Haut-

<sup>2</sup> E. Fuerst, Ziegler's Beiträge Bd. XXIV. 1899.

defekte. Versuche mit Strepto- und Staphylokokken, sowie Bakterium coli lehrten dies ganz eindeutig.

Daß nicht etwa nur das mechanische Hindernis der gebildeten Schorfe oder Nekrosen daran schuld sei, konnte ich in einfachster Weise dadurch feststellen, daß ich entweder die Schorfe und Nekrosen vor Einbringung von auf ihre Virulenz geprüften Reinkulturen der genannten Mikroorganismen entfernte oder nässende Wunden ohne Schorfbedeckung als Testobjekte wählte.

Ebenso gelingt es aber auch nicht, in einem praktisch verwertbaren Grade infizierte Wunden durch Radiumwirkung zu desinfizieren. Nur bei ganz oberflächlichen Epidermisverlusten kann man durch sofortige stundenlange Bestrahlung eine Infektion mit Kokken oder Bakterium coli unschädlich machen, aber auch da nicht sicher.

9) Verzieht man die Haut, läßt die Kapsel durch längere Zeit hindurch an einem Punkte einwirken (12—20 Stunden) und stellt dann die alten Lagenverhältnisse wieder her, so kommt die bestrahlte Epidermisstelle über eine unbestrahlte Partie des Unterhautzellgewebes zu liegen und die bestrahlte des letzteren unter eine unbeeinflusste Epitheldecke.

Es zeigt sich nun, daß die Epidermis über der bestrahlten Unterhautzellgewebsgegend allmählich sich — event. bis zur Nekrose! — verändert. Ob auch umgekehrt von der bestrahlten Epidermisstelle aus der Prozeß auf das Unterhautzellgewebe übergreift, ist noch nicht sichergestellt.

Dieses Experiment gelingt jedoch nur unter besonders günstigen Bedingungen, bei dünner, empfindlicher Haut; es scheint sicherer zu gehen, wenn man die Cutis erst durch Kältebehandlung sensibilisiert.

Auch auf die Form des Radiumeffektes hat die Verziehung der Haut einen gewissen Einfluß. Die Veränderung fällt in der Richtung, in welcher die Haut ausgezerrt war, am kleinsten aus (weil am wenigsten Zellen getroffen wurden!).

10) Am interessantesten gestalteten sich die Versuche, die Wirkung der Radiumstrahlen auf die Haut durch andere Mittel zu imitieren, um einen Aufschluß über die Ursachen der Veränderung zu erhalten.

Einreibungen und Injektionen der verschiedensten Säuren, Alkalien, Öle, Salz-, Eiweiß-, sowie Salzsäure-Pepsinlösungen, endlich vorsichtig protrahierte anämische Nekrosen lieferten meist absolut differente Bilder, nur hier und da (speziell bei Salzsäure-Pepsininjektionen) war eine gewisse Ähnlichkeit der Wirkung in vereinzelt Beziehungen vorhanden.

Da die schönen Experimente von Schwarz<sup>3</sup> und Schaper<sup>4</sup>

<sup>3</sup> Pflüger's Archiv 1903. Bd. C.

<sup>4</sup> Deutsche med. Wochenschrift 1904. Nr. 39 u. 40.



zeigten, daß das Radium vorwiegend durch Zersetzung des Lecithins wirke und auf diesem Wege, sei es durch Zerstörung des erwähnten, für den Stoffwechsel der Zellen hochwertigen Bestandteiles, sei es durch Intoxikation mit dessen Zersetzungsprodukten die Gewebe verändere, lag der Gedanke nahe, mit Radium bestrahltes Lecithin zu injizieren. 1—2 g Orolecithin Merck wurden durch 2—3 Tage dem Einflusse einer Radiumkapsel ausgesetzt. Es bekam eine dunklere Färbung mit tiefroten Streifen, einen noch stärkeren, stechenden Geruch, während der im selben Raume an der freien Luft aufbewahrte Rest des Präparates im Verlaufe dieser Zeit keine merkliche Veränderung durchmachte.

Es wurden nun gleiche Portionen (ca. je 1 g) sowohl des bestrahlten, wie des nicht bestrahlten Lecithins in 5—6 ccm warmem Wasser verrieben, wobei jedoch noch einzelne gröbere Flöckchen übrig blieben, und dann die Aufschwemmung lauwarm teils intrakutan, teils subkutan injiziert.

Der Effekt war ein höchst merkwürdiger. Während die Stellen, an denen subkutane Injektionen vorgenommen wurden, keinerlei makroskopische Veränderung zeigten und auch die durch Infiltration hervorgerufene mäßige Vorwölbung infolge rascher Resorption der Flüssigkeit schnell verschwand, bildete sich an den Orten, an denen intrakutan eingespritzt worden war, das absolut typische Bild einer kräftigen Radiumwirkung aus.

Nach einigen Stunden trat zirkumskripte Rötung und Schwellung auf (entsprechend der Frühreaktion!), dann schwand diese Erscheinung ganz oder teilweise, während sich am 2. bis 3. Tage entweder nach vorübergehender Bildung erst klarer, dann trüber Blasen, oder direkt, ohne eine solche, die nach Form und Konsistenz unverkennbare Radiumnekrose der Epidermis einstellte. Mit dem nicht bestrahlten Lecithin ist mir dieser Versuch bisher nicht gelungen.

Weniger konzentrierte Aufschwemmungen, sowie minder verändertes Lecithin haben nach meinen bisherigen Experimenten eine längere Latenz, sowie schwächere Grade der Wirkung zur Folge. Auch der Empfindlichkeitsunterschied zwischen den verschiedenen Hautpartien ist derselbe, wie bei der Radiumbestrahlung.

Zu bemerken ist noch, daß eine Radioaktivierung des Lecithins durch der Kapsel entströmende Emanation ausgeschlossen erscheint, da der Verschluß vollkommen dicht ist, wie häufige, stets negative Radioaktivierungsversuche an den mannigfachsten Körpern (Wasser, Bleistücke, Aluminium — und sonstiges Metallpulver, Watte usw.) bewiesen.

Meine letzten Beobachtungen lassen es als denkbar erscheinen, daß es vielleicht gelingen wird, durch langes Liegenlassen an der freien Luft das Lecithin in ähnlicher Weise umzuwandeln, wie durch Radiumbestrahlung. Eine einfache Oxydation scheint nicht

das Wesentliche der Wirkung zu sein, da 30% Wasserstoffsuperoxyd eine ganz andere Veränderung (Abblässen der Färbung) hervorruft als die Radiumstrahlen.

Aus den geschilderten Experimenten geht hervor, daß die Radiumwirkung — der Hauptsache nach — eine Intoxikation mit den Zersetzungsprodukten des Lecithins darstellt, nicht nur eine Störung der Assimilation durch Veränderung dieses Stoffes. Damit stimmt es recht wohl überein, daß Gewebe, in denen künstlich Leukocyteninfiltrationen erzeugt wurden (cf. Punkt 6), gegen Radiumwirkung besonders empfindlich sind. Diese stark lecithinhaltigen Zellen zeigen eine große Neigung zum Zerfalle, wenn sie bestrahlt werden, und es ist nicht unmöglich, daß die Zerfallsprodukte des in ihnen enthaltenen Lecithins die »Sensibilisierung« der Gewebszellen besorgt. Diese Vermutung wurde zuerst von Herrn Geheimrat Czerny ausgesprochen.

Die Bedeutung des Nachweises, daß man die Wirkung des Radiums an der Haut ohne Applikation desselben, so zu sagen auf einem chemischen Umwege hervorzubringen vermag, liegt vor allem in den interessanten Fragestellungen, die sich unmittelbar aus dieser Erkenntnis ergeben, und von denen ich wenigstens einige der wichtigsten anführen möchte, wobei ich mir weitere Publikationen über die schon im Gange befindlichen Versuche vorbehalte. Letztere beziehen sich auf folgende Punkte.

1) Muß die Zersetzung des Lecithins durch Radiumbestrahlung erfolgt sein, um die beschriebene Wirkung hervorzurufen, oder kann dies auch auf anderem Wege (durch Röntgenstrahlen, Elektrolyse, konzentrierte Beleuchtung, bakterielle Prozesse, event. sogar im tierischen Körper selbst durch Bildung entsprechender Antikörper) besorgt werden?

2) Hat das gesetzte Lecithin auf die lecithinreichen Gewebe dieselbe spezifische, elektive Wirkung, wie die radioaktiven Substanzen selbst?

3) Wirkt es bei subkutaner Injektion, bei der es rasch resorbiert wird, auch elektiv auf lecithinreiche Gebilde?

Es scheint mir nämlich nicht ausgeschlossen zu sein, daß sich auf diesem Wege ein therapeutischer Fortschritt gegen alle mit Anhäufung lecithinreicher Zellen verbundenen pathologischen Prozesse anbahnen lassen könnte, so z. B. gegen Infiltrate mit Leukocyten oder epitheloiden Zellen von beliebigem Ursprunge (auch Tuberkulide), endlich gegen den Feind, dem wir am machtlosesten gegenüberstehen — gegen die malignen Tumoren!

Heidelberg, am 12. Oktober 1904.

1) **C. Partsch.** Ein Beitrag zur Klinik der Zahnkrankheiten.  
(Österreichische Zeitschrift für Stomatologie 1903. Nr. 9 u. 10.)

P. behandelt in dieser Arbeit den Zusammenhang zwischen Zahnkrankheiten und Erkrankungen des Lymphdrüsen-systems. Die beteiligten Drüsen sind zunächst die submentalen Lymphdrüsen, die ein- oder zweipaarig vorhanden sind und in dem Fettgewebe, das den Zwischenraum zwischen den beiden Mm. geniohyoidei ausfüllt, liegen. Ferner die eigentlichen Unterkieferlymphdrüsen, die den Unterkiefer entlang liegen in der unmittelbaren Nähe der Speicheldrüsen. Diese Glandulae lymph. submaxill. sind gewöhnlich in Dreizahl vorhanden. Die vordere Drüse (Lymphdrüse *a*) ist von der Speicheldrüse durch die Art. maxill. ext. getrennt. Sie liegt in einer Nische an der Innenfläche des Unterkiefers und ist häufig so beweglich, daß sie mit dem Finger über den äußeren Kieferrand hinübergeführt werden kann. Hinter der Kieferarterie liegen dann noch zwei Lymphdrüsen, und zwar Drüse *b* am vorderen und Drüse *c* am hinteren Rande der Unterkieferspeicheldrüse. Letztere ist vom Kieferwinkel aus fühlbar.

Die Glandulae submentales sind vorzugsweise bei Erkrankungen der vier unteren Schneidezähne beteiligt. Die für das Zahnsystem wichtigsten Lymphdrüsen sind die Submaxillardrüsen *a* und *b*. Besonders beteiligt ist die Drüse *b*, die entweder allein oder zusammen mit der Drüse *a* bei Erkrankungen sämtlicher Zähne des Oberkiefers und der Eckzähne, Prämolaren und Molaren des Unterkiefers zu schwellen pflegt. Die Drüse *c* schwillt gewöhnlich bei Erkrankung der oberen und unteren Molaren, insbesondere bei dem sog. erschwer-ten Durchbruche des Weisheitszahnes und bei Affektionen des vorderen Gaumensegels.

In Beantwortung der Frage, welche Zahnerkrankungen Lymphdrüsen-schwellung hervorrufen, konstatiert P. zunächst, daß die einfache Caries dentium niemals zu einer Erkrankung der Lymphdrüsen führen kann, ja daß Erkrankung der Pulpa dentis und selbst jauchige Zerstörung dieses Organes nicht zur Schwellung der Lymphdrüse führt, und zwar aus dem einfachen Grunde, weil die Pulpa keine Lymphbahnen besitzt. Erst dann, wenn der Zerfall der Pulpa bis zum Wurzelloche vorgeschritten und die umgebende Wurzelhaut infiziert ist, beginnt der Transport von giftigen Stoffen durch die Lymphbahnen zu den Lymphdrüsen und damit die deutliche Beteiligung derselben an der Zahnerkrankung. Je nach den drei verschiedenen Formen der Periodontitis, der akuten, chronischen und der chronischen mit akutem Nachschub lassen sich verschiedenartige Affektionen der beteiligten Lymphdrüsengruppen nachweisen. Die akute Infektion des Periodontiums ist begleitet von einer Schwellung der Lymphdrüsen, die nicht zu einer erheblichen Vergrößerung der Drüse führt, aber von einer solchen Empfindlichkeit begleitet ist, daß schon die leiseste Berührung der Drüse den Pat. zusammenzucken läßt. Die Lymphdrüse bleibt weich und abgrenzbar von der

Umgebung. Die relativ geringen anatomischen Veränderungen in der Drüse ermöglichen bei geeigneter Behandlung eine rasche Heilung des Prozesses. Bei der chronischen Periodontitis ist die Schwellung der Drüsen eine recht bedeutende; die Substanz der Drüse ist derb, die Druckempfindlichkeit gering. Nach Beseitigung der Krankheitsursache dauert es Wochen und Monate, bis die Rückbildung erfolgt. Bei den chronischen Periodontitiden mit akutem Nachschub erfahren die stark verdickten Drüsen eine Steigerung ihrer Druckempfindlichkeit, während Größe und Derbheit der Substanz sie sofort von der akut geschwollenen Lymphdrüse unterscheiden lassen.

In dem Krankheitsbilde der Periodontitis spielt die Lymphdrüsenaffektion eine wichtige Rolle. Die Drüse *b* befindet sich in unmittelbarer Nachbarschaft des Ganglion submaxillare. Stärkere Schwellungen dieser Drüse veranlassen eine Reihe von nervösen Beschwerden, wie Halsschmerzen, Schmerzen in der Zunge, in Schläfen- und Ohrgegend. Auch die als Zahnrückenschmerz oder Alveolarneuritis beschriebenen, nach einer Zahnextraktion Tage und Wochen andauernden Schmerzen dürften in der Drüsenanschwellung die einzige Erklärung und damit den therapeutisch wirksamsten Angriffspunkt finden.

Die Behandlung der Drüsenaffektion muß den Schutz der Drüse und ihrer Gefäße vor Abkühlung erstreben, da nur bei gleichmäßiger Temperatur die Drüsengefäße eine Rückbildung und Aufsaugung der Drüsenprodukte bewerkstelligen können. Trockene, warme Umschläge, entweder in Form von Kissen, gefüllt mit erwärmtem Bohnen- oder Leinsamenmehl, oder noch besser Thermophorwärme bewirken schnelle Linderung der Beschwerden. Unterstützt wird die resorbierende Wirkung der trockenen Wärme durch Pinselungen mit Jodtinktur.

Die chronisch geschwellten Drüsen bedürfen einer längeren Behandlung. Soleumschläge, Umschläge mit Moor oder Fango, zusammen mit fortgesetzter Anwendung von Resorbentien an der Hautdecke führen hier nach Wochen und Monaten zum Ziele.

Boennecken (Prag).

## 2) C. A. Elsberg. The diagnosis of typhoid perforation and its treatment by operation.

(New York med. record 1904. Juli 9.)

Ogleich E. gerade nicht wesentlich neue Gesichtspunkte bezüglich der operativen Behandlung der Darmperforation bei Typhus bringt, ist die kleine Abhandlung doch wegen der außerordentlich klaren Diktion lesenswert. Im Gegensatz zu Escher (Grenzgebiete der Medizin und Chirurgie Bd. XI Nr. 1) wird im allgemeinen die Naht des Geschwürs empfohlen und nur unter besonders schwierigen Verhältnissen die Anlegung einer Kotfistel. Die Operationsdauer in den vier publizierten Fällen betrug nur 11, 18, 14 und 23 Minuten. Zur Feststellung von Luft in der Bauchhöhle sollte Pat. nicht aus der Rückenlage bewegt werden, sondern es wird einmal das Kopf-

ende des Bettes möglichst gehoben, dann das Fußende in gleicher Weise und der perkutorische Unterschied bei dem Wechsel festgestellt. Die Leukocytose fand sich nur von geringem Wert als diagnostisches Symptom. Dagegen wird auf die Abnahme der Leberdämpfung großes Gewicht gelegt, weil sie sich 14mal unter 15 Kranken feststellen ließ; und wenn dies Symptom auch nur 5mal von der Anwesenheit von freier Luft in der Bauchhöhle herstammte, gab die übrigen Male die Aufblähung der Därme die Ursache ab.

Von den 15 Fällen, welche die weitere Basis für die Abhandlung bilden, konnte nur 4mal zur Zeit der Diagnose Perforation ein Kollaps festgestellt werden. Bei den übrigen Pat. hatte sich bis zur Operationszeit der Allgemeinzustand dauernd verschlechtert, bei den meisten sehr elendes Befinden. Gewöhnlich machte sich plötzlicher Abdominalschmerz bemerkbar.

Im allgemeinen wurde aber die Diagnose Perforation aus den Symptomen einer Affektion des Bauchfelles gestellt und nicht aus Erscheinungen, welche den Durchbruchprozeß selbst begleiten oder verursachen.

Ein sehr gutes Licht auf den ärztlichen Dienst in dem Krankenhause wirft die Tatsache, daß im allgemeinen die Diagnose Perforation schon 4—12 Stunden nach dem Erscheinen der ersten verdächtigen Symptome gestellt werden konnte. Infolgedessen konnte die Überführung auf die chirurgische Abteilung resp. die Zuziehung des Chirurgen auch im richtigen Momente stattfinden.

In 10 von 15 Fällen enthielt die Bauchhöhle serös-eitrige Flüssigkeit ohne Verklebungen der Eingeweide. In allen diesen Fällen wurde in weniger als 24 Stunden vom Beginne der Perforationssymptome operiert.

In 5 Fällen bestand eine adhäsive Peritonitis. Die Zeitdauer zwischen dem Beginne der Perforation und der Operation betrug je 36, 18, 24, 6 und 48 Stunden. Immerhin wird bestätigt, daß die Verklebungen in den frühen Stadien perforativer Peritonitis bei Typhus selten sind, wofür eine Erklärung noch nicht gegeben ist.

Die Entfernung des toxischen Materiales aus der Bauchhöhle hatte einen unmittelbaren günstigen Einfluß auf das Allgemeinbefinden, was aber auch zum Teil auf die heiße Salzinjektion und Morphium zurückgeführt werden kann.

Andererseits stellte sich oft 12—18 Stunden nach der Operation ein prognostisch günstiger Abfall der Temperatur ein.

»Die Perforation bei Typhus ist eine chirurgische Komplikation und in jedem Falle die Operation angezeigt.«

Loewenhardt (Breslau).

### 3) J. W. Brannan. Appendicitis in children.

(New York med. record 1904. April 30.)

Ein Fall von Appendicitis bei einem 6jährigen Knaben mit unglücklichem Ausgange gibt B. die Veranlassung, den tückischen

Charakter der Krankheit in einem Vortrage den Praktikern vorzuführen, in der Hoffnung, daß andere von dieser Erfahrung profitieren werden.

Bei den Kindern sind, wie die meisten Beobachter zugeben, die Symptome weniger konstant wie bei Erwachsenen, besonders fehlt die Lokalisierung der Schmerzen auf der rechten Seite öfters.

Man soll bei der Untersuchung mehr auf das Gesicht der Kinder sehen, als Wert auf ihre Antworten legen.

Im Anfange sind die Schmerzen oft in der Nabelgegend oder in epigastrischen Gegenden lokalisiert. Loewenhardt (Breslau).

#### 4) Oddo et Silhol. Complications urinaires de l'appendicite.

(Marseille méd. 1904. p. 431.)

Im Anschluß an einen eigenen Fall von Nephritis mit starker Hämaturie im Verlaufe von Appendicitis mit Abszeßbildung besprechen Verff. die Komplikationen der Appendicitis mit Erkrankungen der Harnorgane; sie können dreierlei Art sein. Bei Toxämie infolge Appendicitis findet man oft zusammen mit der Albuminurie Urobilinurie und Ikterus; die Nephritis ist dann die Folge der allgemeinen Intoxikation. Aber auch in leichteren Fällen kommen nephritische Veränderungen von der einfachen Kongestion bis zur Abszeßbildung vor; bei einem 6jährigen Knaben z. B. mit Appendicitis à froid trat jedesmal nach bestimmten Diätfehlern Hämaturie auf. Manchmal findet man in solchen Fällen den Wurmfortsatz retrocoecal, nach der Nierengegend zu ziehend, jedoch ist eine direkte Fortleitung der Entzündung auf die Niere gewöhnlich nicht nachzuweisen. Eine solche kommt mehr in Frage bei Blasenstörungen im Verlaufe einer Appendicitis, wenn der Wurmfortsatz oder die Abszeßbildung nach der Blase zu liegt; auch hier sind Hämaturien nicht selten.

Mohr (Bielefeld).

#### 5) J. F. Erdmann. Intussuszeption.

(New York and Philadelphia med. journ. 1904. Nr. 20.)

E. bespricht die Symptomatologie und Therapie der Intussuszeption bei Kindern. Er ist Anhänger raschen chirurgischen Eingreifens. Ein Klysma soll vorausgehen, wenn die Intussuszeption nicht länger als 6 Stunden besteht, weil eine dadurch herbeigeführte teilweise Reduktion die Operation erleichtert, abkürzt und weniger gefährlich macht; aber selbst wenn danach die Erscheinungen nachlassen, soll mit dem operativen Eingriff nicht gezögert werden, weil trotzdem eine partielle Intussuszeption an der Ileocoecalclappe bestehen geblieben sein kann, wie einer von E.'s Fällen zeigt; bei längerem Zuwarten könnte die Operation dann leicht zu spät kommen.

Die Diagnose rät E. bei Kindern in erster Linie auf den Abgang von Blut, blutigem Stuhl oder Schleim und plötzlichem schmerz-

\*

haften Beginn zu stellen. Eine Geschwulst hat er in 60% seiner 26 Fälle weder von außen noch vom Mastdarme her fühlen können; die fühlbaren erschienen meist nicht wurstförmig. Pulsbeschleunigung und Fieber fanden sich stets.

Bei der Operation soll die Reduktion möglichst durch Druck, ohne oder mit nur leichtem Zug am Intussuszeptum bewerkstelligt werden. Gelingt das nicht oder besteht Gangrän, so wird Darmresektion gemacht.

Lengemann (Bremen).

## 6) S. Talma. Chirurgische Öffnung neuer Seitenbahnen für das Blut der Vena portae.

(Berliner klin. Wochenschrift 1904. Nr. 34.)

Drei Fragen will Verf. an der Hand eigener Fälle und unter Berücksichtigung der Erfahrungen anderer Autoren beantworten:

1) Kann die Ableitung des Blutes aus der Vena portae die Lebercirrhose selbst günstig beeinflussen und kann der Ikterus bei der Lebercirrhose auf die angegebene Weise mit gutem Erfolge bekämpft werden?

2) Kann die Omentopexie die Gefahr der Blutung aus den überfüllten Venen der Baueingeweide herabsetzen?

3) Kann die Öffnung neuer Seitenwege bei Pfortaderthrombose die schlimmsten Zirkulationsstörungen ausgleichen?

Die Antwort lautet:

Ad 1) Es bleibt wahrscheinlich, daß die Umleitung des Blutes den Prozeß in der Leber heilsam beeinflußt, wenn auch nicht oft bis zur Heilung. Über die Beeinflussung des Ikterus ist noch nichts Abschließendes zu sagen möglich.

Ad 2) In der Regel führen erst 2—3 Wochen nach der Operation die kollateralen Gefäße eine bedeutende Menge Blut ab; in manchen Fällen tritt der gewünschte Erfolg erst nach vielen Wochen ein, nur selten schon nach 8 Tagen.

T. schlägt vor, in Fällen heftigen, mit Lebercirrhose zusammenhängenden Bluterbrechens den anämisch gewordenen Pat. sich erholen zu lassen, bevor man die Operation unternimmt.

Ad 3) Bei Pfortaderverschluß werden am besten an vielen Stellen Verbindungen zwischen Baueingeweiden und Bauchwand gemacht. Um die Gefahr einer inneren Einklemmung möglichst klein zu machen, würde es z. B. zweckmäßig sein, daß Gekröse des Colon descendens, sowie dasjenige des Colon ascendens in der Bauchwand festzunähen.

Langemak (Erfurt).

## 7) König. Steine in der Gallenblase und deren Behandlung.

(Berliner klin. Wochenschrift 1904. Nr. 33.)

An der Hand einiger Krankengeschichten teilt Verf. den Standpunkt mit, der den einfacheren Formen von Cholecystitis und Cholelithiasis gegenüber in der chirurgischen Klinik der Charité eingenommen wird.

Die ideale Cystotomie hält K. für keine ideale Operation. Abgesehen von ganz außergewöhnlichen Fällen ist sie aus der Zahl der Gallenblasensteinoperationen zu streichen.

Die reguläre Operation soll die bleiben, bei welcher eine Öffnung in der Gallenblase angelegt wird; nur ausnahmsweise soll sie zwei-seitig gemacht werden.

Die Vernähung der Gallenblase mit Bauchfell, muskulärer Bauchwand und Haut und Eröffnung derselben nach Schluß der Bauchwunde durch Naht ist nur in den ausnahmsweisen Fällen dünner Bauchdecken und gut entwickelter Gallenblase ausführbar.

Bei kleiner Blase und fetten Bauchdecken wird die Hautdecke nicht in die Naht hineingenommen. Auch hier Eröffnung nach der Naht, ausnahmsweise nach einigen Tagen. In den Fällen, in welchen sich die Gallenblase bequem vor die Bauchwunde herausziehen und hier halten läßt, wird sie eröffnet, entleert und um die Schnittöffnung mit der Haut vernäht. Diese Methode ist wie keine andere geeignet, ein lippenförmiges Verwachsen der Gallenblasenschleimhaut mit der äußeren Haut zu veranlassen. Es bleiben daher oft Fisteln zurück, die K. zunächst durch zirkuläre Exzision der Schleimhaut am Rande der Fistel zur Heilung zu bringen sucht. Gelingt dies Verfahren nicht, so wird die Gallenblase nach Umschneidung der Fistel soweit von der Bauchwand gelöst, daß sie mit doppelter Nahtreihe unter Einstülpung der zweiten Reihe verschlossen werden kann. Die Hautwunde bleibt in der Mitte offen.

Die Entfernung der Gallenblase nimmt K. nur vor, wenn sie stark geschrumpft und verändert ist; in solchen Fällen ist die Exstirpation ein leichter Eingriff als die Einnähung. Gut ist es, ein Drain auf den Stumpf der Gallenblase gestellt aus der zum Teil offenen Bauchwunde herauszuleiten.

Von allen Perforationen von Hohlräumen mit Entleerung des Inhaltes in die Bauchhöhle ist die ulzerative Perforation der Gallenblase die unschuldigste.

K. benutzt nur zwei Schnitte zur Eröffnung des Baues bei Gallenblasenleiden. Der eine verläuft von dem rechten Hypochondrium (Mammillarlinie) am Rande des Rectus herab und nähert sich nach unten zu mehr der Mittellinie. Bei allen Operationen, welche verlangen, daß die Porta hepatis, der Ductus choledochus und die Nachbarorgane freigelegt werden, verläuft der Schnitt vom Processus ensiformis zunächst in der Linea alba. Unter dem Nabel biegt er, den Rectus in schief nach unten außen verlaufender Linie trennend, in das Ende des ersten Schnittes. Der so gebildete Lappen wird nach der Operation zurückgeklappt und die den Musculus rectus trennende Wunde durch Catgutnähte vereinigt.

Langemak (Erfurt).



8) **J. B. Deaver.** Surgery of the prostate gland.

(Amer. Journ. of the med. sciences 1904. Juli.)

Für gewisse Fälle von Prostatahypertrophie, namentlich für die durch schwere Cystitis komplizierten, sind mehrere ältere Operationsmethoden, und zwar die suprapubische Dauerdrainage (Thompson, McGuire) und die perineale Drainage der Blase (Harrison), nicht zu entbehren. Durch diese Eingriffe kann man die Cystitis günstig beeinflussen und den Allgemeinzustand der Kranken so heben, daß später eine Prostatektomie vorgenommen werden kann. Bei 107 Operationen nach McGuire (Anlegung einer die Bauchwand schräg durchlaufenden Blasenfistel) hat D. nur 2 Todesfälle beobachtet. Die Bottini'sche Operation nimmt D. nur vor, wenn die Prostatektomie nicht indiziert ist, wenn die Harnröhre ein leichtes Passieren der Instrumente gestattet, wenn keine Cystitis besteht und wenig Residualharn vorhanden ist. Unter den Methoden der Prostatektomie bevorzugt D. die Freyer'sche suprapubische Enukleation der Drüse. Die Mortalitätsstatistik der bisher publizierten, nach dieser Methode operierten 79 Fälle stellt sich auf 11,3%. Am Schluß der Arbeit, die eine kritische Darstellung so ziemlich aller für die hypertrophische Prostata angegebenen Operationsmethoden gibt, berichtet Verf. über 13 von ihm nach Freyer operierte Fälle.

Läwen (Leipzig).

9) **Stefanescu-Galatz** (Bukarest). Beitrag zum Studium der Prostatiden.

(Revista de chir. 1904. Nr. 6.)

S. gibt eine Übersicht des heutigen Standes dieser Frage, namentlich mit Bezug auf den Übergang der Prostataentzündungen in Hypertrophien. Seiner Ansicht nach sind letztere glandulärer und interstitialer Natur und haben ihren Ausgang hauptsächlich in gonorrhoeischen Infektionen. Namentlich sind es die Entzündungen der hinteren Harnröhre, welche die Prostata fast immer in Mitleidenschaft ziehen, doch gibt es auch Prostataentzündungen, welche nicht uretralen Ursprung haben, sondern z. B. vom Dick- und Mastdarm, auch von Hämorrhoiden ausgehen können. Ein wichtiges diagnostisches Mittel in allen Fällen von Prostataentzündung ist die Massage. Der Kranke urinert, man wäscht noch die Harnröhre mit einer farblosen Flüssigkeit aus, von welcher 150—200 g in der Harnblase zurückbleiben, und massiert nun die Prostata von der Peripherie gegen das Zentrum hin, läßt urinieren und untersucht die Flüssigkeit: enthält dieselbe Filamente, so sind dieselben gewiß nicht uretralen, sondern prostatistischen Ursprunges. Von besonderer Wichtigkeit ist die rechtzeitige Diagnose und operative Behandlung der Prostataabszesse, welche, sich selbst überlassen, einen Weg in den Mastdarm suchen oder zur Bildung von langwierigen Fisteln Veranlassung geben.

E. Toff (Braila).

10) **W. Meyer.** When and how shall we operate for prostatic hypertrophy?

(New York med. record 1904. Juni 26.)

Die Entwicklung der Prostatachirurgie ist soweit fortgeschritten daß in dem Augenblicke, wo Pat. auf den Katheter angewiesen, die Zeit zur Operation gekommen ist. Die Gefahr des Selbstkatheterismus ist im allgemeinen viel größer als die der Operation; nur schwere Komplikationen, wie hochgradiger Diabetes, Myokarditis und Schrumpfnieren bilden eine Kontraindikation. In gewisser Weise sind allerdings Erwägungen der sozialen Lage mit ausschlaggebend. Der Wohlstuierte und intelligente Pat. wird sich schließlich besser gegen eine Katheterinfektion schützen können. Die Sterblichkeit bei Selbstkatheterismus ist erheblich höher als bei der Operation. Der Katheter soll als letztes, nicht als erstes Mittel in Frage kommen.

Die spinale Anästhesie hat ein weites Feld bei allen Prostatikern. Eine Altersgrenze für die Operation gibt es nicht, nur das Allgemeinbefinden ist wichtig. Auch leichte allgemeine Anästhesie mit der Tropfmethode und mit Lachgas kann empfohlen werden.

Vor dem Katheterismus ist die Vorbereitung mit 2—3mal täglich 0,5 Chinin, event. mit Methylenblau zu empfehlen. Bei perinealer Prostatektomie braucht Verf. den alten Dittel'schen halbmond-förmigen Schnitt (Wiener med. Wochenschrift 1874 Nr. 16).

M. führte 10 Prostatektomien mit 2 Todesfällen aus, von denen er den einen (auf dem Operationstisch) auf die Narkose, den zweiten auf Morphinumvergiftung nach späteren Tagen zurückführt. Zu unwillkommenen Folgezuständen gehört häufig, wie bekannt, die Impotenz (auch die Inkontinenz).

Drei interessante Fälle, auf die wir nicht näher eingehen können, beweisen, wie viel schließlich noch mit der Bottini'schen Operation zu erreichen ist. Die Erfahrungen M.'s über diese letzte Methode sind bereits mehrfach in diesem Zentralblatt referiert worden.

Loewenhardt (Breslau).

11) **B. Robinson.** The rectal segment of the ureter.

(New York. med. record 1904. April 9.)

Die topographischen Beziehungen des Harnleiters zum Mastdarm sind von R. genau untersucht worden und werden an Zeichnungen erläutert. Verf. hält die genannten Beziehungen (extra- und intraperitoneal) für nähere, als gewöhnlich angenommen wird.

Das distale Ende des männlichen Harnleiters liegt, in Zellgewebe eingebettet, in direkter Berührung mit dem Mastdarm. Ebenso ist diagnostisch und therapeutisch die nahe Beziehung zu den Samenblasen wichtig. Bei entzündlichen Zuständen und bei Harnleitsteinen erklären sich die heftigen Schmerzen bei hartem Stuhlgang auf diese Weise.

Des weiteren werden die Lageveränderungen bei dem verschiedenen Füllungszustande des Mastdarmes, der Scheide und der Blase

betrachtet. Der gefüllte Mastdarm ist häufig 3 Zoll weit und füllt praktisch den Zwischenraum zwischen dem Beckenteile der Harnleiter aus. Auf der Höhe der Spina ischiadica sind diese Beziehungen am wichtigsten.

Die Harnleiter sind vom Mastdarm aus zu tasten. Anhaltepunkte bieten die Aa. iliacae internae und die Spinae iliacae.

Die Einpflanzung von Harnleiterstümpfen in den Mastdarm wird verworfen. Loewenhardt (Breslau).

12) **Baldassari.** Dell' uretero-cisto-neostomia con bottone riassorbibile.

(Nuovo raccoglitore med. 1904. Nr. 6.)

Verf. hat zur Einpflanzung des Harnleiters in die Blase eine Art Knopf aus Magnesium konstruiert, der ein zartwandiges geriefetes Röhrchen von 2 mm Durchmesser darstellt, das an dem einen Ende eine Platte trägt. Diese wird in die Blase eingepflanzt, nachdem das Röhrchen in den Harnleiter eingebunden ist. Darüber zirkuläre Naht. Bei größeren Hunden war der Erfolg stets gut, die Nahtstelle frei durchgängig, der Knopf am 15. Tage resorbiert.

A. Most (Breslau).

13) **T. C. Witherspoon.** An operation to reach the lower ureter by an extraperitoneal route.

(New York and Philadelphia med. journ. 1904. Nr. 21.)

Zur Freilegung des unteren Harnleiters empfiehlt W. einen 4 Zoll langen Längsschnitt durch den unteren Teil des Rectus in seiner Mittellinie. Das Bauchfell läßt sich von hier aus lateralwärts und nach hinten bis zum Vas deferens relativ leicht abheben, und der Harnleiter kann so ohne große Schwierigkeit auf 3—4 Zoll sichtbar gemacht werden. Der Schnitt gestattet ferner, bei Eröffnung des Bauchfelles in der Schnittlinie den Harnleiter und die Nieren transperitoneal zu tasten. Er ist fast unblutig und ohne spezielle Schulung auszuführen und disponiert nicht zu Hernienbildung. W. hält ihn für praktischer und ungefährlicher als alle älteren Operationsmethoden. Lengemann (Bremen).

14) **Ruggi.** Contributo alla patogenesi ed alla neurastenia osservata in alcuni ammalati di nefroptosi.

(Gazz. degli ospedali e delle clin. 1904. Nr. 106.)

Verf. führt aus, daß eine abnorm gelagerte Niere infolge gesteigerter »innerer Sekretion« toxische Produkte in den Kreislauf sendet. Infolgedessen werden vielfach Symptome von Neurasthenie bei Kranken mit beweglicher Niere beobachtet. Hierher sind auch die bei solchen Pat. beobachteten Zustände von Oligurie und Anurie zu zählen. Dreyer (Köln).

15) **A. A. Berg.** The present status of the surgical treatment of chronic Bright's disease.

(New York med. record 1904. Juni 18.)

Mit Recht weist B. darauf hin, daß eine Weiterentwicklung der chirurgischen Behandlung der Nephritis nur von sorgfältiger Auswahl der Fälle zu erwarten sei. Man müsse daher zunächst die Ursache der Nephritis zu erforschen suchen, um dann festzustellen, ob sich der Fall für die Operation eigne. Ferner soll jeder Fall eine genügende Zeit innerlich behandelt werden bei richtiger Diät und guter Hygiene. Wenn dann Besserung eintritt, wird mindestens so lange konservativ fortgefahren, bis ein Stillstand eintritt oder der Zustand schlechter wird; erst dann ist der Zeitpunkt der Operation da.

Die Nephrolyse, Dekapsulation, Nephrotomie und Nephrektomie werden jede mit ihren Indikationen kurz besprochen. Im übrigen hält sich die Abhandlung vielfach an die letzte ausführliche Publikation von Rovsing (Grenzgebiete der Medizin und Chirurgie).

Bei der ätiologischen Einteilung der Nephritis werden folgende Gesichtspunkte aufgestellt: 1) Kongenitale oder erworbene Lageänderung. 2) Irritation durch einen Fremdkörper, z. B. einen Stein. 3) Bakteriologische Toxine, Scharlach, Masern, Rheumatismus. 4) Bakterien, exkl. Tuberkulose, Staphylokokken, Streptokokken, Koligruppe. 5) Neubildungen. 6) Chronische Eiterung und chronische erschöpfende Krankheiten. 7) Störungen im Zirkulationssystem. 8) Metabolische Zustände mit dem Resultat Sklerose innerer Organe und der Blutgefäße.

Verf. findet in diesem Schema ein Hilfsmittel zur Erklärung, daß bald eine und bald beide Nieren erkrankt sein können.

Jedenfalls befindet sich vorläufig die ganze Frage noch in den Anfängen der Entwicklung. Loewenhardt (Breslau).

16) **A. R. Elliott.** The medical aspects of decapsulation of the kidneys for the cure of chronic Bright's disease.

(New York and Philadelphia med. journ. 1904. Nr. 23.)

17) **G. F. Suker.** A consideration of the surgical treatment of chronic Bright's disease from the ophthalmic standpoint.

(Ibid.)

Gegenüber den Zahlenangaben Edebohl's über die Erfolge der Nierenenthülung lassen Zusammenstellungen von E. die Sache in ganz anderem Lichte erscheinen. Er legt seinen Betrachtungen die Zusammenstellung von Guitéras zugrunde (ref. in diesem Zentralblatt 1904 Nr. 12 p. 372). Während aber Guitéras dazu neigt, für die Operation einzutreten, kann sich E. nicht damit befreunden. Er scheidet zunächst 16 von Guitéras' 120 Fällen aus wegen ungenügender Genauigkeit der Angaben bezüglich der Diagnose oder der Resultate. Dazu kommen 8 neue Fälle. Von diesen 112 kommen

29 auf Wanderniere mit Albuminurie und Zylindern mit ausgezeichneten Resultaten. 7 Fälle verschiedener Arten von Nierenleiden können beiseite gelassen werden. Von 76 Kranken mit chronischer Nephritis (43 interstitieller und 33 parenchymatöser) starben 36 (alle im ersten Jahre, davon 13 in der ersten Woche und 20 während des ersten Monates); gebessert wurden 26, nicht gebessert 12 und verschlechtert 2.

Auf Grund weiterer Betrachtungen glaubt E. die chronische interstitielle Nephritis von der chirurgischen Behandlung ganz ausschließen zu sollen und bei der parenchymatösen Form die Enthüllung zu reservieren für Fälle, die Befreiung von Druck erfordern: Fälle von chronischer Nephritis bei Wanderniere; Anurie ohne mechanisches Hindernis (ganz akute Nephritis und Trauma); schwere idiopathische renale Hämaturie; Nephralgie bei Nephritis; vielleicht könne die Operation auch bei akuter Nephritis, die in chronische überzugehen drohe, den Prozeß aufhalten.

S. fand, daß von Nephritikern mit Retinitis albuminurica bei interner Behandlung 75% innerhalb eines Jahres, wenigstens 85% innerhalb zweier Jahre starben. Nach Enthüllung starben alle Kranke, die zur Zeit der Operation Retinitis gehabt hatten, in den ersten beiden Jahren. S. warnt deshalb davor, Kranke mit Retinitis zu operieren. Wie im vorstehenden Referat erwähnt, spricht Edebohls selbst die gleiche Warnung aus. Lengemann (Bremen).

## 18) G. M. Edebohls. The surgery of nephritis.

(New York and Philadelphia med. journ. 1904. Nr. 21.)

Als einzige chirurgische Behandlungsweise der chronischen Nephritis bezeichnet E. seine Nierenenthüllung, indem er Rovsing's Nephrolysis nicht als gleichwertig anerkennt (vgl. dieses Zentralblatt 1904 Nr. 7 p. 189—192). E. erstrebt nicht eine Befreiung der kranken Niere vom Druck der Kapsel — dieser Druck besteht gar nicht bei der chronischen Nephritis —, sondern die Bildung von Gefäßverbindungen zwischen dem oberflächlichen Nierenparenchym und der Umgebung, die in der Tat vor sich geht trotz der Bildung einer neuen Kapsel, die succulenter ist als die alte und auch nach längerem Bestande sich nicht verhärtet; selbst nach 10 Jahren fanden sich keine Zeichen, daß sie etwa durch Schrumpfung und Druck auf die Nieren Schaden stifte.

E. hält die Nierenenthüllung für indiziert in allen Fällen von Morbus Brigthii, wenn die Diagnose sicher ist, wenn keine absolute Kontraindikation für einen größeren chirurgischen Eingriff überhaupt vorliegt und wenn ein in der Nierenchirurgie bewandertes Chirurg zur Hand ist. Sie ist bei der interstitiellen und bei der parenchymatösen Nephritis gleichermaßen angezeigt: von 7 Kranken mit chronischer parenchymatöser Nephritis sind 3 geheilt, 2 in Heilung und 2 gebessert; von 17 mit chronischer interstitieller

Nephritis 11 geheilt, 3 in Heilung, 1 gebessert, 2 ungebessert. Von 19 mit chronischer diffuser Nephritis 6 geheilt, 8 in Heilung, 2 gebessert, 3 ungebessert. Von 4 Fällen, die rechts chronische interstitielle und links chronische diffuse Nephritis hatten, ist 1 geheilt, 2 anscheinend in Heilung, einer ungebessert. Diese Statistik umfaßt die von 6 Monaten bis 12 Jahren Operierten, soweit sie am 1. Februar 1904 noch lebten. Eine ausführliche Veröffentlichung aller seiner Fälle mit genauen Krankengeschichten und Urinbefunden stellt E. in Aussicht.

Bezüglich der Gegenindikationen hat E. mit Leuten über 50 Jahre schlechte Erfahrungen gemacht; von 9 starben 3 in den ersten 8 Tagen, 3 innerhalb des ersten Jahres. Allerdings waren ungünstige Fälle darunter, Kranke, die — 3 davon selber Ärzte — zur Operation drängten, obgleich E. ihnen die Gefährlichkeit des Eingriffes vorgestellt hatte. Herzhypertrophie ist nur dann eine Gegenindikation, wenn sie mit Dilatation einhergeht, und relative Aorteninsuffizienz besteht. Die reine Herzhypertrophie kann im Gegenteil, selbst wenn sie schon hochgradig ist und den Kranken sehr belästigt, infolge der Operation völlig zurückgehen. Ein Arzt, der seit 3 Jahren an Nephritis litt und eine starke Herzhypertrophie hatte, wurde von der Lebensversicherungsgesellschaft zurückgewiesen; 14 Monate nach der Operation wurde sein Antrag angenommen. Retinitis albuminurica ist eine fast absolute Gegenindikation; ebensowenig soll man im Spätstadium mit Lufthunger noch operieren.

Vernähung der enthülsten Niere mit den Rückenmuskeln hält E. nicht für angezeigt, außer etwa zur Beseitigung einer Wanderniere.

Zur Frage der einseitigen Nephritis berichtet E., daß zu den 8 unter 19 Fällen des ersten Berichtes (1901) nur noch 3 von 53 hinzugekommen sind; er erklärt das damit, daß in der ersten Zeit nur leichte, später recht viele schwere Fälle zur Operation gekommen sind.

E. hofft eine Besserung der Erfolge von frühzeitigem Eingreifen; erst dann werde sich der Wert seiner Methode recht zeigen können. Daß er eine ausführliche Publikation verspricht, wurde schon erwähnt.

Lengemann (Bremen).

## 19) Bogoljuboff. Die Resektion des Nebenhodens bei der Tuberkulose.

(v. Langenbeck's Archiv Bd. LXXIV. Hft. 2).

Verf. bespricht historisch die Versuche, welche zu einer Heilung der Hodentuberkulose gemacht worden sind. Vor allem beschäftigt er sich mit dem konservativen Verfahren, der Resektion des tuberkulösen Nebenhodens, für die er Bardenheuer die Priorität zuerkennt, dessen Methode er ebenso wie die einer Reihe französischer Autoren beschreibt, welche ihrerseits unabhängig auf den Gedanken des beschriebenen Eingriffes gekommen sind. B. gibt ausführlichere Auszüge aus den das Thema betreffenden und in der Literatur publizierten Krankengeschichten und fügt seine eigenen 12 Beobachtungen

hinzu, auf Grund deren er konstatiert, daß nach Entfernung des tuberkulösen Nebenhodens sehr häufig Heilung der Prozesse im Hoden selbst eintritt. Rezidive kommen hier selten vor. Die totale Resektion ist dabei partiellen Abtragungen des Nebenhodens überlegen. In der Mehrzahl der Fälle blieb der Hoden nach Resektion der Epididymis makroskopisch normal, wie man sich in einzelnen Fällen noch nach Jahren überzeugen konnte. Eine Erkrankung des anderen Hodens erfolgt nach Nebenhodenresektion nicht häufiger als bei nichtoperierten Fällen. Die Operation kann in gewissen Fällen günstig auf die Tuberkulose von Prostata, Samenblase, wie auch den Lungenprozeß wirken; ferner kann sie zu völliger Dauerheilung des lokalen Leidens führen. Die Potentia coeundi bleibt nach ein- wie beiderseitiger Resektion der Epididymis erhalten. B. glaubt, daß die Resultate der Nebenhodenresektion in bezug auf Heilung des Prozesses den Resultaten der Kastration kaum nachstehen, so daß ihr als dem weniger radikalen, aber gleich günstig wirkenden Eingriff ein Platz neben dieser gebührt.

E. Siegel (Frankfurt a. M.).

### Kleinere Mitteilungen.

(Aus dem Hospital zum heiligen Geist in Frankfurt a. M. Chefarzt San.-Rat Dr. Harbordt.)

#### Ein Fall von subkutaner Ruptur der Art. gastro-epiploica dextra.

Von

Dr. G. Vatter,

I. Assistent der chirurg. Abteilung.

Zerreißungen des Intestinaltraktes, Leber- und Milzrupturen ohne Läsion der Bauchdecken nach Einwirkung stumpfer Gewalten gegen das Abdomen gehören nicht zu den Seltenheiten. Ich möchte in Kürze eine eigenartige subkutane Verletzung zur Kenntnis bringen, deren Veröffentlichung hinreichend interessant erscheint.

Sch. Michael, 30 Jahre alt, erhielt am 10. August 1904 von einem Pferd einen Hufschlag in die Magenrube und wurde eine halbe Stunde später ins Hospital gebracht.

Pat. klagte über heftige Schmerzen im Leib und zeigte große Unruhe. Die Untersuchung war sehr erschwert, da die Angaben über Schmerzempfindungen sehr ungenau waren.

Die Extremitäten fühlten sich kühl an, kalter Schweiß bedeckte das Gesicht, die Hautfarbe war blaß, der Puls ziemlich kräftig, 68. Bauchdecken ohne Besonderheit, Abdomen nicht aufgetrieben. Nachdem mittels Katheters 400 ccm hellen, klaren Urins entleert waren, ließ sich rechts in den abhängigen Partien des Abdomens ein kleiner Dämpfungsbezirk feststellen. Nach Verabreichung von 0,01 Morphinum subkutan beruhigte sich Pat. etwas. Nach einigen Stunden wurden die Schmerzen wieder heftiger, Pat. stöhnte laut, ohne daß er eine bestimmte Lokalisation des Schmerzes angeben konnte. Als die Dämpfung rechts unten gegen Nachmittag deutlicher und größer geworden war und alles für eine zunehmende innere Blutung sprach, wurde abends 6 Uhr die Laparotomie vorgenommen.

Operation: Medianschnitt, unterhalb des Processus ensiformis beginnend, bis unterhalb des Nabels. Beim Eröffnen des Peritoneums entleert sich etwas frisches Blut; Netz und Magen kommen zum Vorschein. An der vorderen unteren Fläche der großen Kurvatur findet sich eine fünfmarkstückgroße, blutig sugillierte Stelle. Hochklappen des Netzes, Absuchen des Darmes, keine Darmverletzung. Entleerung von etwa 1 Liter Blut aus dem Douglas durch Ausspülung mittels Glasdrains. Bei sorgfältigem Absuchen der Pars pylorica des Magens findet sich das Netz eingerissen, und aus der Art. gastro-epiploica dextra, welche durchtrennt ist, entleert sich Blut in starkem Strahle. Nach doppelter Unterbindung der Arterie steht die Blutung. Die angrenzende Leberpartie zeigt an ihrem unteren Rand einen oberflächlichen Riß von 2 cm Länge, welcher nicht blutet. Schluß der Bauchwunde durch tiefgreifende Nähte nach Einführen eines Jodoformgasestreifens im oberen Drittel der Wunde.

Der Heilungsverlauf war ein glatter. Pat. wurde am 17. September 1904 geheilt entlassen.

- Eine derartige isolierte subkutane Gefäßzerreißen wird sicherlich selten beobachtet. Ich konnte in der Literatur keinen ähnlichen Fall finden. Offenbar wurde durch das Hufeisen die Arterie gegen einen Lendenwirbel gepreßt und dadurch zur Ruptur gebracht.

## Pessar zum Verschuß des Anus praeternaturalis.

Von

Baron v. Kuester in Charlottenburg.

Da die zum Verschuß des Anus praeternaturalis gebräuchlichen Bandagen ihren Zweck meistens nicht genügend erfüllen oder die Pat. durch Druck, Reibung usw. belästigen, habe ich bereits vor einigen Jahren ein Pessar konstruiert, welches sich im Laufe der Zeit mir und anderen Beobachtern recht gut bewährt hat. Dasselbe besteht aus zwei dicht aneinanderhängenden Gummibällchen, welche kommunizieren und mittels eines dem größeren Bällchen anhängenden Gummischlauches aufgeblasen werden können. Dieser Gummischlauch wird durch einen Hartgummihahn geschlossen. Zur Anlegung wird das kleinere Bällchen länglich zusammengefaltet und in das Darmlumen eingeführt, während das größere an der äußeren Bauchwand liegen bleibt. Wird nun durch das in der Mitte des äußeren Bällchens angebrachte Gummirohr Luft eingeblasen, so blähen sich beide Bällchen auf und der After schließt sich.

Die Wirkung der Aufblähung ist nämlich folgende: das im Innern des Darmes liegende Bällchen füllt das Lumen des ersteren aus und hindert die Kotmassen an der Passage dieser Stelle bez. hält dieselben von der künstlichen Afteröffnung fern. Gleichzeitig aber üben beide Bällchen einen sanften Druck gegeneinander aus und pressen so die Darm- und Bauchwand zwischen sich. Hierdurch wird die Kotfistel von innen sowohl wie von außen verschlossen. Bei Hustenstößen geben die Bällchen infolge ihrer Elastizität leicht nach, ohne indessen ihre schließende Wirkung einzubüßen. Weitere Vorzüge des Apparates sind, daß die Bällchen sich ganz von selbst halten und daher keine Leibbinde zu deren Fixation nötig ist. Ferner sind die Pat. durch keinerlei Druck oder starke Reibung belästigt, und ein sich Verschieben des Pessars ist unmöglich. Außerdem kann der Kranke seinen künstlichen Anus nach Belieben ganz leicht selbst öffnen und schließen, ohne fremde Hilfe nötig zu haben. Die Bällchen werden mit Wasser und Seife gewaschen, eventuell mit Sublimat desinfiziert.

Das Pessar ist bei der Firma H. Windler, kgl. Hoflieferant, Berlin N 24, Friedrichstr. 133a, für 10  $\mathcal{M}$  zu haben.

Eine Gebrauchsanweisung liegt jedem Stück bei.



20) Pfeilsticker. Apparat für sterilisierte physiologische Kochsalz-  
lösung, stets fertig zum Gebrauche.

(Med. Korrespondenzblatt des württemberg. ärztl. Landesvereins 1904. August 20.)

Der Apparat besteht aus einem Glasgefäße von 500 ccm Inhalt sterilisierter Kochsalzlösung; die Form ist platt und längsoval zwecks bequemeren Transportes, Zu- und Ausflußrohr zugeschmolzen. Beim Gebrauche werden beide Enden abgebrochen und das Ausflußrohr mit dem beigegebenen Schlauch und der Injektionsnadel verbunden. Die Verpackung des ganzen Apparates, welcher in den Apotheken abgegeben wird, ist vor allem auf den Transport eingerichtet.

Mohr (Bielefeld).

21) A. Valette. Trokar für Lumbalpunktion.

(Ärztl. Polytechnik 1904. März.)

Obiger Trokar hat eine abgeschrägte Spitze zum Einstechen, eine flügelartige Scheibe dient zum Festhalten, gegen Verstopfung der Kanüle dient ein Mandrin. Eine Spritze von 10 g kann leicht angesetzt werden zur Injektion. Das Ende des Trokars taucht in aseptische Flüssigkeit. Mittels eingeschalteten Sperrhahns kann das Auslaufen der Zerebrospinalflüssigkeit reguliert, im übrigen auch nach Belieben aspiriert werden. Abbildung im Original.

E. Fischer (Straßburg i. E.).

22) Eisenmenger. Vorrichtung zur Erzielung künstlicher Atmung  
und gleichzeitig künstlicher Blutzirkulation.

(Ärztl. Polytechnik 1904. August.)

Obiger Apparat besteht im wesentlichen aus einem den Unterleib luftdicht umschließenden Gehäuse und einem Blasebalg, welcher Luft ein- und auspumpt. Durch Einpumpen der Luft wird der Bauch komprimiert, das Zwerchfell steigt in die Höhe. Läßt man die Luft heraus und wirkt noch aspirierend, so flacht sich das Zwerchfell ab. Aber auch Lungen, Herz und Gefäße werden beeinflusst und dadurch der Luftaustausch in den Lungen erzielt. Der Apparat eignet sich für Wiederbelebung aller Art, so bei Ertrunkenen, Ersticken, Vergifteten, Erfrorenen, Ohnmächtigen, asphyktisch Narkotisierten, Verbluteten (mit oder ohne Kochsalzinfusion), Hitzschlag, Chok, Asthma, Fettsucht, Gicht, Diabetes usw. Fünf Abbildungen im Original.

E. Fischer (Straßburg i. E.).

23) J. Schoemaker. Schere zur Rippenresektion.

(Ärztl. Polytechnik 1904. Mai.)

Die eine Branche dieser Schere ist ein Doyen'sches Raspatorium, welches, unter die Rippe geschoben, das Periost löst. Das Periost oben auf der Rippe muß zurückgeschoben werden, worauf die zweite Branche — das Messer — guillotinartig die Rippe durchtrennt. Eine Abbildung im Original.

E. Fischer (Straßburg i. E.).

24) Westphal. Netzschützer bei Bauchfellnaht.

(Ärztl. Polytechnik 1904. März.)

Das Instrument ähnelt einer Dupuytren'schen Darmschere. Zwischen seinen Branchen ist Billrothbattist ausgespannt. Man schiebt es geschlossen zwischen Bauchfell und Netz und kann nun unter Schonung des Netzes rasch nähern. Das Instrument ist auseinandernehmbar und kann eventuell stückweise aus der Bauchhöhle vorgezogen werden. Abbildung im Original.

E. Fischer (Straßburg i. E.).

25) Arbeiten aus dem zahnärztlichen Institut der Universität Breslau.  
Herausgegeben von C. Partsch.

Leipzig, August Pries, 1904.

I. F. Williger. Der sog. erschwerte Durchbruch des Weisheitszahnnes.

Beobachtungen an 79 Fällen des Breslauer zahnärztlichen Instituts führen den Verf. zu folgenden Ergebnissen:

1) Die Erscheinungen des sog. erschwerten Durchbruches des Weisheitszahnes beruhen auf Entstehung einer Geschwürsbildung, welche meist von einer beim Kauakt akquirierten Schleimhautverletzung ausgeht.

2) Die alte klinische Bezeichnung ist aus irrthümlichen Vorstellungen hervorgegangen und ist geeignet, diese irrthümlichen Vorstellungen zu erhalten.

3) Es empfiehlt sich, den Vorgang als Stomatitis ulcerosa am Weisheitszahne zu bezeichnen.

4) Bei der Diagnosenstellung und der Therapie erfordert die begleitende Lymphdrüsenkrankung besondere Beachtung.

5) Die Erhaltung der noch erhaltungsfähigen Zähne ist anzustreben.

6) Das souveräne Mittel ist außer antiseptischen Spülungen die Reinigung des Geschwürs mit folgender Jodoformgasetaffonade.

7) Für die Extradktion der unteren Weisheitszähne ist der Drehmeißel nach Partsch ein sehr wertvolles, oft das einsig anwendbare Instrument.

II. F. Schendel. Über Wachstumsvorgänge am Unterkiefer bei Makroglossie.

Der von S. beschriebene Fall von Makroglossie ist interessant durch die genaue Beobachtung der Wachstumsveränderungen an den Kiefern nach der Operation. Die unteren Frontzähne hatten sich schon nach 2 Monaten wieder aufgerichtet, was dem Einfluß des Lippendruckes zugeschrieben wird. 6 Monate nach der Operation zeigte sich am Unterkiefer des 3jährigen Pat. eine Abnahme von 10 mm am horizontalen Ast und eine solche von 7 mm bei der Distanz der Kieferwinkel. Der Verkleinerung der Kiefer entsprach auch das Engerwerden der Zähne und die im Unterkiefer um 6 mm, im Oberkiefer um 3 mm verringerte Distanz der Eckzahnspitzen.

III. E. Hamecher. Wangenfisteln, durch Zahncysten verursacht.

Zwei Fälle von Cystenbildung im Oberkiefer, der eine eine follikuläre Cyste, ausgehend von einem retinierten Prämolaren, der andere eine periostale Cyste, ausgehend von Wurselresten oberer Molaren, beide kompliziert durch Wangenfisteln, geben H. Veranlassung zur Besprechung der zahlreichen diagnostischen Irrtümer der einschlägigen Literatur, in der immer wieder Fälle von vereiterten Zahncysten als Antrumempyeme angesprochen und behandelt worden sind. In den beiden vorliegenden Fällen bestand die Behandlung in der von Partsch angegebenen ausgiebigen Exzision der Cystenwand vom Mund aus, was eine allmähliche Verkleinerung des Cystenraumes zur Folge hatte.

IV. A. Kunert. Über die Selbstregulierung des Gebisses.

Verf. bespricht in dieser sehr umfangreichen und außerordentlich fleißigen Arbeit die Methoden der Regulierung von Stellungsanomalien der Zähne durch die Kräfte der Natur ohne Zuhilfenahme von mechanischen Apparaten. Zunächst untersucht K. das Wesen der dem Organismus zur Verfügung stehenden Kräfte und kommt zu dem Schluß, daß weniger der Lippen-, Wangen- und Zungendruck die Veranlassung für die Stellungsveränderungen der Zähne ist, als vielmehr eine andere, bisher nicht genügend beachtete Kraft, und zwar der atmosphärische Luftdruck. Die Mundhöhle stellt während eines großen Teiles des Tages und bei normaler Atmung während der ganzen Nacht einen luftverdünnten Raum dar, der das Bestreben hat, seine eigenen Wandungen, die umgebenden Lippen- und Wangenweichteile, anzusaugen. Eine zweite Wirkung des Luftdruckes auf Kiefer und Zähne besteht darin, daß er den Unterkiefer trägt und diesen bei geschlossenem Munde ständig leicht gegen den Oberkiefer andrückt. Der atmosphärische Druck wirkt also sowohl als Weichteildruck, wie als Unterkieferdruck fast ununterbrochen als formgebender Reiz für die Kiefer und die Stellung der Zähne. Alle jene Fälle von Stellungsanomalien der Zähne, bei denen die dem dislozierten Zahn entsprechende Lücke in derselben Breite wie der Zahn vorhanden ist, regulieren sich ganz von selbst durch die Kraft des Luftdruckes. In allen anderen Fällen wird künstliche Hilfe nötig sein; und zwar besteht diese in zweckmäßigen Extraktionen. An der Hand von 35 mit Hilfe von Extraktionen behandelten und Jahre hindurch beobachteten Fällen kommt K. zu folgenden Ergebnissen.

Milchzähne sollen zum Zwecke der Regulierung von abnorm gestellten bleibenden Zähnen nie extrahiert werden, vielmehr ist die Erhaltung aller Milchzähne bis zum Zeitpunkt ihrer Abstoßung für die normale Größenentwicklung der Kiefer und die normale Stellung der Zähne notwendig. Was die Extraktion der abnorm gestellten bleibenden Zähne anbelangt, so gilt die Regel, daß Schneide- und Eckzähne nicht extrahiert werden sollen. Ausnahmsweise darf einmal ein seitlicher Schneidezahn geopfert werden. Zur Korrektur von Schiefständen der Vorderzähne sind vielmehr zweckmäßige Extraktionen im Bereiche der Backenzähne vorzunehmen. Für gewöhnlich ist entweder der erste Prämolare oder der erste Molare zu extrahieren. Diese Extraktion von bleibenden Zähnen ist nicht nur bei Stellungsanomalien eine zweckmäßige Therapie, sie ist auch ein wichtiges Mittel bei der prophylaktischen Behandlung der Caries dentium. Verf. rät bei schlecht verkalkten und zur Karies disponierenden Gebissen zur systematischen Extraktion der vier ersten bleibenden Molaren, wodurch der Engstand der Zähne gemildert wird und leicht zu reinigende Interstitien entstehen. »28 gesunde oder wenigstens funktionsfähige Kauorgane sind unendlich viel wertvoller, als 32 Zähne, von denen ein größerer oder geringerer Teil durch Caries zerstört ist.« Der günstigste Termin für die Extraktion der ersten Molaren ist die Zeit des beendeten Durchbruches der zweiten Molaren, also das 12.—14. Lebensjahr. Zur Erzielung der erwünschten Zwischenräume ist stets die Extraktion auch des Antagonisten, also beider ersten Molaren der einen Seite, erforderlich. Im Interesse der Symmetrie des Gebisses ist aber bei mangelhafter Verkalkung der Zähne und frühzeitigem Auftreten von Karies die Extraktion sämtlicher vier ersten Molaren vorzunehmen.

V. E. Bock. Über eine schonende Methode zur Entfernung tief abgebrochener Zahnwurzelreste.

Dreierlei Hindernisse gestalten die Extraktion von Zahnwurzelresten zu einer bisweilen recht schwierigen Operation. Es ist dies das Verhalten 1) der Weichteile, 2) des Zahnes selbst, 3) der Hartgebilde in der Umgebung des Zahnes. Sind die Wurzeln durch überwucherndes Zahnfleisch verdeckt, so empfiehlt B., die Zahnfleischtasche mit Jodoformgaze zu tamponieren, so daß das Zahnfleisch möglichst weit von der Wurzel abgedrängt wird. Den Tampon kann man bis zum nächsten Tage liegen lassen, event. muß ein zweites und drittes Mal tamponiert werden, bis völlige Übersicht über das Extraktionsobjekt gewonnen ist. Sind die Wurzeln bis zum alveolären Rande zerstört, so daß insbesondere bei unteren Molaren die Anwendung der Zange nicht mehr möglich ist, so greife man zum Hebel. B. empfiehlt warm den Partsch'schen Drehmeißel, dessen scharfe Spitze mit Kraft in die Alveole hineingestoßen wird, worauf bei der Drehung des Hebels die Wurzel luxiert wird. Event. kann der Drehmeißel durch einen Hammerschlag tiefer in den Knochen hineingetrieben werden, bis in den Bereich widerstandsfähigen Dentins. Sind die Wurzeln noch miteinander verbunden, so ist es zweckmäßig, dieselben vorher mit Hilfe desselben Instrumentes, das zugleich als Meißel arbeitet, zu trennen, wodurch die Extraktion mit Hilfe des Hebels erleichtert wird. Sobald aber die Wurzeln tief unterhalb des alveolären Randes frakturiert sind, versagt Hebel und Drehmeißel. Hier tritt die Ausmeißelung der Wurzel mit Hammer und Meißel in ihre Rechte. Vorbedingung ist gute Übersicht des Operationsfeldes. Die beste Lichtquelle ist die elektrische Stirnlampe. Die allgemeine Narkose ist zu verwerfen, statt dessen Lokalanästhesie. Gute Assistenz zum Tupfen, Abhalten von Wange, Zunge und Wundrand, event. eine zweite Hilfe zur Führung des Hammers ist erforderlich. Mit den von Partsch konstruierten Meißeln wird alsdann soviel vom alveolären Rand abgetragen, daß die Wurzel aus ihrer knöchernen Umklammerung befreit wird und nun mit der Zange oder mit dem Hebel leicht entfernt werden kann. Häufig genügt allein die Knochenabtragung auf der Wangenseite, um eine genügende Applikation für den Hebel zu finden. Für den Oberkiefer empfiehlt sich die Anwendung eines dünnen Hohlmeißels, für den Unterkiefer mehr eine gerade, am Ende etwas gebogene Form. Beide Meißel sind von Partsch mit langen Stielen versehen, so daß sie die Führung

außerbald des Mundes gestatten. Die Ausmeißelung wird natürlich subperiostal vorgenommen; Zahnfleisch und Periost werden mit feinen Elevatorien abgehoben und zurückgehalten. Nach der Operation wird ein antiseptisches Spülwasser verordnet, das zur mechanischen Reinigung der Mundhöhle mit Watte, nicht nur zum Spülen angewendet wird. Zum Schutze des Knochens wird bisweilen für einige Tage tamponiert, doch genügt es auch, unmittelbar nach dem Eingriffe das Zahnfleisch über der Alveole kräftig zusammen zu drücken. Gegen auftretende Drüsenschwellungen werden trockene warme Umschläge und Jodpinselungen verordnet. An der Hand einer Kasuistik von 48 einschlägigen Fällen wird zum Schluß die Methode eingehend erläutert.

Boenneken (Prag).

26) **Maylard.** Abdominal surgery, retrospective and prospective: based on fourteen years personal experience in the wards of the Victoria infirmary Glasgow.

(Glasgow med. journ. 1904. Nr. 4.)

M. faßt in diesem Vortrage die Erfahrungen zusammen, die er in 14jähriger Tätigkeit als Chirurg des Victoria infirmary zu Glasgow bezüglich der Bauchchirurgie gewonnen hat und gibt einen kurzen Überblick über die Prinzipien seines Vorgehens bei den einzelnen Leiden.

Bemerkenswert ist darunter folgendes:

Beim Speiseröhrenkarzinom legt er die Magenfistel bereits an, wenn der Kranke Schwierigkeiten mit dem Schlucken breiiger Nahrung hat. Weiterhin hebt er eine Serie von acht erfolgreich operierten Fällen einer eigenartigen angeborenen Stenose des Pylorus bei Erwachsenen jugendlichen Alters hervor und meint, daß derartige Fälle bisher noch nicht beschrieben worden seien. Die Art der Operation wird nicht mitgeteilt, es scheint die Gastroenterostomie ausgeführt worden zu sein.

M. ist für eine weite Ausdehnung der operativen Indikation beim Magen Geschwür. Er schätzt die Mortalität der Gastrojejunostomie in diesen Fällen auf weniger als 5%. Auch hartnäckige Magenleiden verschiedensten Charakters hat er mit dauerndem Erfolge der Gastrojejunostomie unterworfen. Über das Verfahren beim Pyloruskarzinom, ob er mehr für Resektion oder für Gastroenterostomie neigt, wird nichts gesagt.

Bei der Besprechung der Darmchirurgie klagt M. lebhaft, daß im allgemeinen die Fälle akuter Darmobstruktion zu spät zur Operation kommen. Bösartige Geschwülste, welche durch die Bauchdecken zu fühlen sind, seien wohl oft noch technisch anzugreifen, aber wohl nie ganz im Gesunden zu entfernen. Bei langwierigen Krankheiten des Kolon bösartiger und nicht bösartiger Natur hat M. mit gutem Erfolge die Ileokolostomie ausgeführt und propheseit dieser Operation eine große Zukunft.

Bei der Besprechung der Appendicitis sagt M., daß er sich »noch nicht« habe entschließen können, jeden akuten Fall in den ersten 48 Stunden zu operieren. Er stellt als Regel auf, daß jeder Fall operiert werden soll, der nach dem 4. Tage keine deutlichen Zeichen der Besserung zeigt. Als Ursache der Erkrankung hat er so gut wie stets mechanische Ursachen, Stenosen der Lichtung gefunden. Für den günstigsten Zeitpunkt zur Operation hält er, wenn man so lange warten kann, die Zeit nach Ablauf von 10—14 Tagen nach dem ersten Anfälle.

Bei Mastdarmvorfall empfiehlt er in leichteren Fällen die Kolopexie, in schwereren die Resektion.

Gallensteine will M. nur dann operativ entfernen, wenn interne Behandlung nicht zum Ziele führt. Finden sich nach den ersten zwei Anfällen keine Steine im Stuhle, so soll operiert werden. Über die Methodik, ob Cholecystostomie oder -ektomie zu bevorzugen, wird nichts erwähnt.

Zum Schluß hebt M. hervor, daß das Vermeiden eines Bauchbruches in direktem Verhältnis zur aseptischen Heilung der Wunde steht. Um eine Tiefendesinfektion der Bauchhaut zu erzielen, wird dieselbe 48 Stunden vor der Ope-

ration mit 20%igem Quecksilberlanolin tüchtig eingerieben. M. ist mit diesem Verfahren bereits seit 2 Jahren sehr zufrieden. Die Art der Bauchnaht ist nicht erwähnt.

Nach der Operation kommt Pat. für 48 Stunden in ein Einzelzimmer, damit jede Beunruhigung von ihm ferngehalten wird. Diesem Punkte schreibt M. einen großen Teil seiner Erfolge zu.

Im Anschluß an diesen Vortrag stellte M. eine große Zahl seit Jahren dauernd geheilter Pat. vor, darunter mehr als 12 Fälle von Pylorusstenose nach Magengeschwür, bei denen seit 5 Jahren die Heilung anhält.

W. v. Brunn (Marburg).

27) R. Fowler. Results in diffuse septic peritonitis treated by the elevated head and trunk position.

(Med. news 1904. Mai 28.)

Verf. hat mit George R. Fowler zusammen in 4½ Jahren 96 Fälle von diffuser septischer Peritonitis im Anschluß an Appendicitis operiert und in 67% Heilung erzielt. Er stellt für seine Operationsmethode folgende Leitsätze auf: 1) Eine kleine Inzision, die gerade die Freilegung des primären Herdes gestattet und eine Eventeration verhindert. 2) Gründliche Reinigung des Infektionsherdes mit Entfernung des Wurmfortsatzes. 3) Aufsuchen und Entleerung abgesackter Eiteransammlungen. 4) Berieselung der Bauchhöhle mit einer Lösung von Wasserstoffsuperoxyd und gesättigter Sodaaugung zu gleichen Teilen; darauf Abspülen mit heißer Kochsalzlösung. 5) Fortfahren mit der Kochsalzberieselung bis die Nähte geknüpft. 6) Drainage sämtlicher Abszeßherde, insbesondere des Beckens. Zu letzterer wird eine gebogene weite und gefensterete Glasröhre benutzt, die zum unteren Wundwinkel herausgeführt wird, oder bei Frauen wird durch eine hintere Kolpotomie das Sekret mittels Gummidrain abgeleitet. 7) Die Drainage der Abszeßhöhlen geschieht mit Gaze. In die Glasröhre wird ein ganz dünner Streifen eingeführt. 8) Die beste Gewähr für einen guten Abfluß der Sekrete bietet die Lagerung der Kranken mit aufgerichtetem Oberkörper, wozu ein verstellbarer Rahmen, in den das Kopfkissen aufgenommen wird, verwandt wird.

Bei fünf Fällen, bei welchen die hintere Kolpotomie vorgenommen war, wurde die Bauchwunde geschlossen. Einer davon verlief tödlich.

Man vermißt in der Arbeit eine genaue Charakterisierung der einzelnen Peritonealerkrankungen, sowie eine Angabe über die Zeit des Bestehens derselben. Der auffallend hohe Prozentsatz von Heilungen dürfte dadurch vielleicht in ein anderes Licht gerückt werden.

Hoffmann (Freiburg i. Br.).

28) Moizard. Un cas probable de perforation intestinale typhique terminé par la guérison.

(Journ. de méd. et de chir. prat. 1904. p. 580.)

Es existieren Beobachtungen, nach denen eine allgemeine Peritonitis infolge Darmperforation bei Typhus ohne Operation ausheilte. Andererseits wurden Fälle, welche fast alle Symptome einer derartigen Perforation boten, operiert, und trotzdem keine solche und auch keine Peritonitis gefunden. Alle diese Fälle genasen. Jedoch fehlte bei allen diesen Kranken ein wichtiges Perforationssymptom, nämlich das Verschwinden der Leberdämpfung. Verf. beobachtete nun folgenden Fall: Bei einem 12jährigen Kinde traten in der 3. Woche des Typhus plötzlich sehr lebhaft Schmerzen im Leibe, Erbrechen, Auftreibung des Leibes, starker Kollaps auf; tags darauf war die Leberdämpfung verschwunden; vom 3. Tage ab leichte Besserung, am 5. Tage erschien die Leberdämpfung wieder. Heilung.

Da in diesem Falle sämtliche Perforationssymptome vorhanden waren, hält M. eine Perforation für wahrscheinlich, und zwar vermutlich eine sehr kleine, rasch abgekapselte. Jedenfalls sind aber derartige Fälle große Ausnahmen und sprechen daher durchaus nicht gegen die Berechtigung des chirurgischen Eingriffes.

Mohr (Bielefeld).

29) A. P. Stoner. The non-significance of clinical symptoms in determining the pathological conditions of appendicitis.

(New York med. record 1904. Juli 2.)

Zwei neue Belege, daß die klinischen Symptome bei Appendicitis keineswegs immer der Schwere des pathologischen Befundes entsprechen.

In den frühen Stadien können die Schmerzen über den ganzen Bauch verbreitet sein oder auch nur auf die Regio gastrica, aber in der Gegend des Wurmfortsatzes fehlen. Die Irradiation erfolge durch den Plexus mesentericus superior, welcher sowohl die Appendix versorgt, als Ausläufer zu den Eingeweiden sendet.

Ein typisches Beispiel dafür gibt der erste Fall, in dem Druck über dem McBurney'schen Punkt nicht den geringsten Verdacht eines erkrankten Wurmfortsatzes aufkommen ließ und bei der Operation event. an eine Gallenblasenerkrankung gedacht wurde. Es fand sich ein etwas vergrößerter und injizierter, mit dem Blinddarm verklebter Wurmfortsatz. In dem zweiten Falle handelte es sich bei verhältnismäßig leichten Symptomen um ein sehr erhebliches Exsudat und Perforation mit Kotaustritt und Gangrän, allerdings bei starker adhäsiver Peritonitis.

Loewenhardt (Breslau).

30) Lennander. Meine Erfahrungen über Appendicitis.

(Mitteilungen aus den Grenzgebieten der Medizin und Chirurgie Bd. XIII. Hft. 3.)

Bevor L. Bericht erstattet über die in der Klinik von Upsala ausgeführten Operationen, erörtert er einige Punkte aus der Lehre von der Appendicitis, stets unter Einfügung von Krankengeschichten. Zunächst hebt er hervor, daß eine Entzündung im Wurmfortsatz ganz latent verlaufen kann; erst wenn die Serosa ergriffen wird, brauchen Krankheitserscheinungen aufzutreten. Sodann betont er nachdrücklich die bisher zu wenig berücksichtigte Rolle, welche Lymphangitis und Lymphadenitis bei der Appendicitis für die Entstehung einer begrenzten oder fortschreitenden infektiösen Peritonitis spielen können, ohne daß man makroskopisch eine Perforation in der Wandung des Organes oder auch nur eine Ulzeration in dessen Schleimhaut sehen kann. Er ist nicht der Ansicht, daß bei manchen leichten und rasch vorübergehenden Anfällen von Appendicitis sich keine Peritonitis in der Umgebung des Wurmfortsatzes findet, sondern nur Lymphangitis und Lymphadenitis im Mesokolon. — In einer akuten infektiösen Enteritis und Kolitis erblickt er ein wichtiges ätiologisches Moment für das Entstehen einer akuten Appendicitis. — Was man in akuten Fällen diagnostiziert, ist nicht Appendicitis, sondern eine Form von Peritonitis oder in einzelnen Fällen eine akute Lymphangitis mit Lymphadenitis, als deren Ursachen man auf dem Wege des Ausschlusses eine akute Appendicitis annimmt. — Daß die Schmerzen im Beginn eines Appendicitisanfalles so oft mitten im Bauche und auf der linken Seite gefühlt werden, daß sie in seltenen Fällen nicht einmal im weiteren Verlaufe der Krankheit auf der rechten Seite auftreten, erklärt sich einmal aus abnormer Lagerung des Wurmfortsatzes und Blinddarmes; ferner können beim Platzen eines ausgedehnten Wurmfortsatzes oder eines periappendikulären Abszesses Infektionsstoffe unmittelbar die linke Bauchseite überschwemmen; auch die retroperitoneale Lymphangitis und Lymphadenitis führt zu dieser Lokalisation der Schmerzen.

In den Jahren 1888—1902 wurden in der chirurgischen Klinik zu Upsala 318 Fälle von Appendicitis im freien Intervall operiert ohne Todesfall. L. operiert nach dem ersten Anfälle 1) jede Person, die einen sicher diagnostizierten Anfall gehabt hat, wenn sie die Exstirpation ihres Wurmfortsatzes verlangt; 2) wenn die Beschäftigung des Pat. eine solche ist, daß er z. B. unregelmäßige Mahlzeiten, starken Temperaturwechsel oder heftige Anstrengungen nicht vermeiden kann; 3) wenn er seine Tätigkeit in einer Gegend ausübt, wo es nicht möglich ist, bei einem neuen Anfälle sofort chirurgische Hilfe zu erlangen; 4) bei einem zweiten oder späteren Anfälle sofort.

Während des akuten Anfalles wurden 283 Pat. operiert; es starben 57 = 20%. Von diesen 283 hatten 91 allgemeine oder weitverbreitete Peritonitis, 46 starben;

die anderen hatten lokalisierte Peritonitis oder abgekapselte Abszesse oder nur Hyperämie der Bauchserosa, seröse oder fibrinöse Peritonitis; von diesen starben elf. Es ist am besten für den Kranken, wenn er im Verlauf einer der nächsten Stunden operiert wird, nachdem man die Diagnose auf akute Appendicitis gestellt hat, sobald entweder sein allgemeines Aussehen oder irgendeines von den Symptomen Veranlassung zur Beunruhigung gibt. Die Leukocytenzählung gibt gerade in denjenigen Fällen keine Aufklärung, wo wir sie am meisten brauchen könnten, nämlich bei zeitigen Operationen, wo es gilt, einer Peritonitis vorzubeugen. Betreffs der Nachbehandlung hebt L. zwei Punkte hervor: Drainage mit Dochten und Eingießung von 1 Liter Kochsalz-Traubenzuckerlösung in den Darm, noch ehe der Pat. aus der Narkose erwacht; dann weitere alle 5—6 Stunden applizierte Darmeingießungen, bis die Darmeristaltik in Gang gekommen ist.

Haeckel (Stettin).

### 31) Preiss. Hyperglobulie und Milztumor.

(Mitteilungen aus den Grenzgebieten der Medizin und Chirurgie Bd. XIII. Hft. 3.)

Ein 48jähriger Mann zeigte den schon in einigen Fällen beobachteten Symptomenkomplex: diffuse Cyanose, Tachykardie, mäßige Dyspnoe schon bei geringen Körperbewegungen, starke Vergrößerung von Leber und Milz, beträchtliche Erweiterung der Hautvenen des ganzen Körpers und starke Veränderungen des Blutes; Hämoglobingehalt und spezifisches Gewicht stark vermehrt, ebenso die roten Blutkörperchen; unter den Leukocyten waren nur die Knochenmarkselemente vermehrt, nicht aber die Lymphocyten. Diese Veränderung des Blutes war eine dauernde, und zwar immer gleichartige, nicht etwa fortschreitende. 3 Wochen nach der Entlassung aus dem Krankenhaus starb Pat. zu Hause, so daß die anatomische Kontrolle leider fehlt. In ähnlichen Fällen hat man eine solitäre Tuberkulose der Milz als Grundleiden angesehen; das konnte man hier wohl ausschließen, da der Kranke auf Tuberkulin nicht reagierte. Da aber die Milzerkrankung doch die Ursache aller anderen Erscheinungen sein dürfte, wäre in ähnlichen Fällen die Exstirpation der Milz zu erwägen. Zum Schluß bringt P. noch die Krankengeschichte eines zweiten ganz analogen Falles, der nach Abschluß der Arbeit zur Beobachtung kam. Wegen der Geringfügigkeit der Beschwerden wurde hier eine Operation nicht vorgeschlagen.

Haeckel (Stettin).

### 32) Albert. Primary sarcoma of the spleen and its treatment by splenectomy.

(Annals of surgery 1904. Juli.)

Wegen einer Milzgeschwulst wurde Exstirpation des Organes vorgenommen mit Ausgang in Heilung. Vor der Operation bestand eine ausgesprochene Leukocytose, nach derselben verminderten sich zwar anfangs die roten Blutkörperchen, dann nahmen sie aber ebenso wie der Hämoglobingehalt zu. Die exstirpierte Geschwulst erwies sich als ein eingekapseltes primäres Sarkom. In der Literatur vermochte A. nur 32 Fälle von primären Neubildungen der Milz zu sammeln; von diesen wurden 12 operiert, und zwar mit 11 Splenektomien und einer mit Enukleation der Geschwulst; es starben drei, von den übrigen blieben nur vier rezidivfrei.

Herhold (Altona).

### 33) B. Stierlin. Traumatische subkutane Ruptur des Ductus choledochus.

(Deutsche Zeitschrift für Chirurgie Bd. LXXIII. p. 462.)

Dem Kantonsspitale Winterthur ging ein 20 Monate altes Mädchen zu, welchem ein Wagenrad über den Leib gefahren war. Hiernach hatte es erbrochen, wenig gegessen, war abgemagert und hatte meist subfebrile Temperaturen. Der Stuhl wurde lehmgrau, und nach 3 Wochen trat vorübergehend leichter Ikterus auf. Der Bauch vergrößerte sich zusehends, freien Erguß zeigend, welcher bei einer Punk-

tion sich als stark gallig und viszide erwies. Im Spital stellte S. die Diagnose auf Choledochuszerreiung und schritt trotz des elenden Allgemeinbefindens zur Laparotomie. Bei dieser wird der reichliche Ergu entleert und zahlreiche peritonitische Verklebungen mit ikterischen Fibrinauflagerungen gefunden, namentlich im Epigastrium. Doch gelingt die Lsung der Verklebungen und die Blolegung des Leberhilus. Gallenblase und Ductus cysticus ganz intakt. Nach Herabziehung des oberen queren Duodenumteiles findet sich im Choledochus ein 2 mm groes, Galle entleerendes Loch; und zwar erscheint der Gang wie quer vllig durchtrennt, sein distales, in den Darm fhrendes Ende kann nicht gefunden werden. S. legte um den Choledochus oberhalb der Perforation eine Seidenligatur und machte eine Cholecystduodenostomie. Tod an Kollaps; der distale Choledochusstumpf konnte auch bei der Sektion nicht aufgefunden werden.

Die traumatische subkutane Choledochusruptur ist, abgesehen von S.'s Fall, 10mal beschrieben, und stellt S. diese Flle tabellarisch zusammen. Meist handelte es sich um Kinder, und das Trauma besteht auffallend hufig in einer berfhrung. S. nimmt an, da der Choledochusri durch eine starke Lngszerrung des Ganges, nicht durch Quetschung erfolgt. Die in die Bauchhhle ergossene Galle scheint, wofr auch experimentelle Untersuchungen sprechen, meist bakterienhaltig zu sein und erzeugt der Regel nach eine chronische Peritonitis, die klinisch der tuberkulsen Peritonitis sehr hnlich ist. Von smtlichen 11 Kranken blieb nur einer unoperiert, der nach 24 Stunden starb. Die anderen zehn wurden operativ, und zwar teils mit Punktionen, teils mit Laparotomie behandelt. Es genasen aber nur drei, und zwar zwei (Fall Garret und Hahn) nach Bauchschnitt und einfacher Tamponade, einer (Fall Lewerenz) nach Bauchschnitt nebst Cholecystduodenostomie.

In seiner Allgemeinbesprechung geht S. auch auf die sonstigen Gallenwegsrupturen (Blase, Cysticus, Hepaticus, Lebergallengnge) ein — im ganzen 65 Flle. Obwohl etliche Flle durch bloe Punktionen geheilt sind, empfiehlt S. doch berall sofortige Laparotomie, wo die Probepunktion einen Gallenergu ergibt, zumal bei Verdacht auf Choledochus- oder Hepaticusri. In frischen Fllen ist breite Tamponade der Leberunterflche ratsam, vor einem Nahtversuche am Gange zu warnen. Bei veralteten Fllen, wo das distale Choledochusende nicht mehr durchgngig ist, ist die Cholecystenterostomie indiziert. Sind die Pat. fr sofortige Laparotomie noch zu schwach, so wre provisorisch zu punktieren und intern Ochsengalle zu geben, deren Darreichung sich bereits Drysdale und Landerer bewhrt hat.

**Meinhard Schmidt** (Cuxhaven).

### 34) W. J. Mayo. Some observations on the surgery of the common duct of the liver.

(New York med. record 1904. April 30.)

Eine klinische Abhandlung ber die Chirurgie des Choledochus mit zwei Abbildungen ber Cholecystektomie und eine Illustration der Choledochotomie.

Aus der kurzen Tabelle geht hervor, da William J. Mayo mit Charles H. Mayo zusammen unter 728 Gallenblasenoperationen 107mal am Ductus choledochus operierte.

15 Eingriffe betrafen Karzinom (4 Todesflle). 83 Flle Stein im Ductus communis (8 Todesflle). Die Duodeno-Choledochotomie wegen Stein in der Ampulla wurde 3mal mit glcklichem Erfolge vollzogen, 6mal die Cholecystenterostomie ohne Todesfall bei gutartigem Befunde. 3 Flle illustrieren besonders das Reparationsvermgen des Ductus communis. Bei einer Exsision der Gallenblase, des Ductus cysticus und eines zollangen Stckes vom Ductus communis konnte nur durch Peritonealinzisionen der duodenale Teil dem distalen mit Mhe nher gebracht und teilweise nur genht werden. Trotzdem Heilung. 5mal wurde mit Murphyknopf die Anastomose der Gallenblase mit dem Kolon ohne Infektion der Gallenwege ausgefhrt. Ein Pat. lebte 6 Jahre, ein zweiter lebt noch nach 4 Jahren. Auch die Verwendung einer Jejunumschlinge (Mikulicz) wird in geeigneten Fllen



empfohlen. Die Entfernung aller Steine in einer Sitzung wird besonders dringend urged, und 3mal wurde aus diesem Grunde noch das Duodenum (McBurney) geöffnet.  
**Loewenhardt** (Breslau).

35) **C. Firket.** Sur un carcinome épidermoïde de la vésicule biliaire.  
 (Bull. de l'acad. royal de méd. de Belgique 1904. März u. April.)

F. erhielt aus der v. Winiwarter'schen Klinik eine resezierte Gallenblase zugeschiekt, welche karzinomatös degeneriert war. Aber dies Karzinom zeigte die mikroskopische Beschaffenheit eines echten Epidermoidalkarzinoms. Analoge Fälle sind im letzten Dezennium von Ohloff, Weber, Rhein, Nehr Korn, Hansemann, Deetz, Pollack und Mönckeberg veröffentlicht worden. Daß sie immerhin sehr selten sind, beweist die Statistik von Deetz und Lubarsch, welche mehr als 300 Gallenblasen, darunter viele mit Steinen im Innern, untersuchten und dabei die epidermoïde Transformation des Gallenblasenepithels nur einmal fanden, und zwar in sehr geringem Umfange in einem Falle von Cholecystitis calculosa. Die obige Geschwulst zeigte sich in der Wand der mit soliden Massen prall gefüllten Gallenblase, wie man es in tuberkulösen Nieren zuweilen findet. Diese Massen waren an einer Stelle fest an die krebsig degenerierte Wand angeheftet, und zwar im Fundus der Gallenblase, welcher 1½ cm dick mit Karzinom durchsetzt war. F. bespricht die Theorien von Cohnheim, Virchow u. a. zur Erklärung der Keratinisation und meint, der Druck der Massen in der Gallenblase auf die Epithelien spiele vielleicht bei dieser epidermoïdalen Umwandlung eine Rolle.  
**E. Fischer** (Straßburg i. E.).

36) **Lilienthal.** Primary cholecystectomy scope, method and results.  
 (Annals of surgery 1904. Juli.)

Verf. exstirpiert bei infizierten Gallenwegen stets die Gallenblase; es ist seitdem in seiner Abteilung die Zahl der Todesfälle bei Gallensteinoperationen sehr zurückgegangen. In der Arbeit werden 42 Fälle von Gallenblasenexstirpationen näher beschrieben; unter diesen war die jüngste Pat. ein Mädchen von 11 Jahren; es starb von den 42 Operierten nur einer. Die von L. angewandte Operationstechnik weicht von der bei uns üblichen nicht ab. Besonderer Wert wird auf das genaue Absuchen der Gallenwege auf Steine vor Schluß der Operation gelegt.  
**Herhold** (Altona).

37) **P. J. Freyer.** 110 cases of total enucleation of the prostate for radical cure of enlargement of that organ.  
 (Lancet 1904. Juli 23.)

Es liegt in dieser Arbeit die neueste Statistik des bekannten Autoren der Operation der Prostataenukleation durch suprapubische Blaseneröffnung vor. Berichtet wird von Verf. über die von ihm bislang operierten 110 Fälle, von denen der erste Ende 1900 zur Operation kam. Verf.'s Methode besteht bekanntlich in der nach Sectio alta mit dem Finger vorgenommenen Herausschälung der Prostata in ihrer Capsula propria. Die Durchbohrung der Blasenschleimhaut wird mit dem Fingernagel vorgenommen, wobei ungemein leicht die richtige Gewebsschicht für die Herausschälung der Drüse gewonnen wird; ein schneidendes Instrument wird wegen Erschwerung dieses letzteren Umstandes verworfen. Mit einem Finger der anderen Hand drückt sich Verf. vom Mastdarm aus die Drüse entgegen. Ein dicker, ziemlich fester Gummikatheter, mit dem die Blase vor der Operation antiseptisch ausgespült wird, bleibt während der Operation darin liegen. Die beiden Lappen der Prostata werden einzeln oder im Zusammenhange herausgeschält, wobei in der Regel die Harnröhre und die Ducti ejaculatorii unverletzt bleiben. Sollten sie indessen auch eingerissen werden, so bleiben nach Verf. nichtsdestoweniger die guten Resultate doch nicht aus. Nach der Operation wird die Blase für kurze Zeit durch die suprapubische Wunde drainiert und täglich ausgewaschen kein Dauerkatheter.

Einzelne ausführliche Krankengeschichten mit Abbildungen der Präparate sind der überaus interessanten Arbeit beigelegt. Die in der Statistik angeführten Erfolge sind in der Tat glänzende zu nennen. Aus den Angaben sei folgendes hervorgehoben: Nur 4 von den 110 Pat. waren unter 60 Jahren, fast alle hatten ein langes (bis zu 24 Jahren) Katheterleben hinter sich und hatten infektiösen Urin. Bei den 110 Fällen erwiesen sich 3 der Prostatageschwülste als bösartig. Von den übrigen 107 Pat. genasen 97 völlig, so, daß das Urinieren später keinerlei Abweichungen von der Norm bot. Der Rest von 10 Fällen verlief tödlich, jedoch ist nur ein kleiner Prozentsatz dieser Todesfälle direkt auf Rechnung der Operation zu setzen; meist war die Konstitution der Kranken schon vor der Operation auf das äußerste erschöpft. Als Todesursachen werden angeführt: Manie, Hitzschlag, Nephritis, Herzfehler, Sepsämie (2mal am 13. und 65. Tage p. op.). In den letzten 28 von Verf. operierten Fällen ereignete sich kein Todesfall. — Was die pathologisch-anatomischen Präparate angeht, so schwankten die Gewichte der entfernten Drüsen zwischen  $\frac{3}{4}$  Unzen (22,5 g) und  $1\frac{1}{2}$  Unzen (435 g). Interessant ist, daß die bei vielen Fällen durch das lange Katheterisieren doch so äußerst lahmegelegte Funktion der Blasenmuskulatur sich nach der Enukleation der Prostata stets völlig wieder herstellte, ganz entgegen der früher, besonders von Thompson und Guyon vertretenen Ansicht.

Erwähnt zu werden verdient noch, daß die Operationsdauer stets eine außerordentlich kurze war und nur nach wenigen Minuten zählte.

Ref. möchte die Bemerkung anschließen, daß diese von F. zuerst angegebene Methode der Prostataenukleation in England schon weit populärer zu werden beginnt, wie auf dem Kontinent, und in vielen Hospitälern bereits geübt wird. Aus eigenen Beobachtungen am German Hospital in London kann Ref. nur die außerordentlich große Leichtigkeit der Methode bestätigen und möchte sie dringend auch dem weiteren deutschen Chirurgenkreise zur häufigeren Nachprüfung empfehlen.

H. Ebbinghaus (Dortmund).

### 38) Noguera. Perforación espontánea de la vejiga con expulsion de un voluminoso cálculo.

(Rev. de med. y cir. pract. de Madrid 1904. März 21.)

Seit dem 2. Lebensjahre litt Pat. an Urinbeschwerden, die sich teils durch Inkontinenz, teils durch Retention und Unterbrechung des Harnstrahles manifestierten. Im 7. Lebensjahre traten Schmerzen im Unterleib auf, die zum Penis ausstrahlten. Ein Kurfuscher nahm eine Sondierung vor. 36—40 Stunden später entwickelte sich eine heftige Entzündung vom Penis und Scrotum bis in die Perinealgegend unter hohem Fieber. Einige Tage danach brach ein Abszeß in der linken Dammgegend durch, der eine Fistel der Urethra post. hinterließ. Nach wenigen Monaten trat ein gleicher Abszeß rechterseits am Damme zu Tage, der sich öffnete und aus dem ein Stein spontan herausbefördert wurde. Er war von 14 cm Länge, 8 cm Breite und 130 g Gewicht. Die Fistel blieb unoperiert bestehen. 11 Jahre nach dem Abgange des Steines erlag der Pat. einer infektiösen Pylonephritis.

Stein (Wiesbaden).

### 39) A. Grölnski. Einige Worte über die Behandlung der Neubildungen der Blase.

(Gazeta lekarska 1904. Nr. 34 u. 35.)

Auf Grundlage der Statistik von Gurlt, Sperling, Thompson, Féré, Guyon, Küster, Nitze und Motz entfallen 367 Fälle von Neubildungen der Blase auf männliche Kranke und nur 99 Fälle auf weibliche. Verschiedener Ansicht sind jedoch die Autoren, ob Neubildungen häufiger in der Blasenwand primär entstehen oder von den Nachbarorganen, Prostata, Cervix usw., auf die Blasenwand übergreifen. Verf. schenkt den Angaben Motz' Glauben, wonach 73% von der Prostata ausgehen. Darauf ist zurückzuführen, daß das operative Eingreifen nicht ermunternde Resultate gibt, insbesondere wenn man das langsame

Wachsen der Neubildungen und die Toleranz der Blase berücksichtigt. Beim operativen Eingriffe soll man weniger in die Tiefe der Blasenwand eindringen, sondern einen möglichst großen Schleimhautabschnitt in der Umgebung des Neugebildes mit entfernen. Bei bösartigen Geschwülsten ist nur die Entfernung der ganzen Blase angezeigt, die Bardenheuer zuerst im Jahre 1887 ausführte. Bei gutartigen Neubildungen erklärt sich Verf. als Anhänger des Nitze'schen Verfahrens auf endoskopischem Wege, entgegen der Ansicht Lockwood's, der es als Spielerei verwirft (vgl. Referat im Zentralblatte für Chirurgie 1904 Nr. 30).  
Bogdanik (Krakau).

40) Newman. Three cases of reno-renal reflex pain: cases in which the symptom pointed to the sound kidney being the diseased one.  
(Glasgow med. journ. 1904. September.)

Im ersten Falle bestanden die Schmerzen links seit 5 Jahren; Nachweis eines Steines in der rechten Niere durch Röntgenstrahlen; Extraktion, Genesung. 25jähriger Mann. — Im zweiten Falle Schmerzen rechts, Stein durch X-Strahlen links entdeckt. Entfernung, Heilung. 33jähriger Mann. — Drittens ein 26jähriger Mann; Schmerz hauptsächlich links; Cystoskopie ergab eitrigen Urin rechts; Nephrotomie, Insision der Pyonephrose rechts. Heilung.

W. v. Brunn (Marburg).

41) Herhold. Ein Fall von subkutaner Ureterverletzung, Heilung durch Nierenexstirpation.

(v. Langenbeck's Archiv Bd. LXXIV. Hft. 2.)

H. publiziert die interessante Krankengeschichte eines Unteroffiziers, der einen Hufschlag gegen den Bauch erhalten hatte. Im Laufe der nächsten Wochen bildete sich ein Krankheitsbild heraus, das den Eindruck einer Hydronephrose erweckte. Indessen zeigte sich bei der Operation, daß die Niere normal war und das Exsudat, das die Cystenniere vorgetäuscht hatte, perinephritisch lag. Auch der weitere Krankheitsverlauf, das Durchtränktwerden des Verbandes mit Urin lehrte, daß eine Harnleiterverletzung vorlag, die durch den Hufschlag bedingt war und durch Nierenexstirpation geheilt wurde, da wegen starker Verwachsungen der Harnleiter nicht freipräpariert werden konnte. Den Mechanismus der Zerreißung hat man sich wohl so zu denken, daß bei der Lageveränderung der Niere der Harnleiter über den Querfortsatz des ersten Lendenwirbels gespannt und eingerissen wurde. Verf. stellt die wenigen analogen Fälle aus der Literatur zusammen und konstatiert die große Seltenheit der subkutanen Verletzung des Harnleiters.

E. Siegel (Frankfurt a. M.).

42) Carslaw and Muir. Fatal case of rupture of hydronephrotic kidney.

(Glasgow med. journ. 1904. Mai.)

Wohl noch nie beobachteter Fall von Platzen einer hydronephrotischen Niere im Anschluß an eine starke Mahlzeit. Trotz Lumbalschnittes und Eröffnung nebst Drainage des Sackes Tod am 6. Tage. Erbrechen war die unmittelbare Ursache der Ruptur.

Die Obduktion ergab, daß beide Nieren hydronephrotisch verändert waren, ihr Parenchym geschrumpft. Außer einer Herzhypertrophie wurde nichts Besonderes gefunden.

W. v. Brunn (Marburg).

---

Originalmittellungen, Monographien und Separatabdrücke wolle man an Prof. E. Richter in Breslau (Kaiser Wilhelmstraße 115), oder an die Verlagshandlung Breitkopf & Härtel, einsenden.

---

# Zentralblatt für C H I R U R G I E

herausgegeben

von

**E. von Bergmann, F. König, E. Richter,**  
in Berlin, in Berlin, in Breslau.

Einunddreißigster Jahrgang.

---

Wöchentlich eine Nummer. Preis des Jahrganges 20 Mark, bei halbjähriger Vorauszahlung. Zu beziehen durch alle Buchhandlungen und Postanstalten.

---

Nr. 44.

Sonnabend, den 5. November.

1904.

---

**Inhalt:** I. Albers-Schönberg, Zur Technik der Röntgentherapie. — II. A. Hammesfahr, Zur Radikaloperation der Schenkelhernie. (Original-Mitteilungen.)

1) Estor, Die Chirurgie des Kindes. — 2) White, Postoperatives Erbrechen. — 3) Matthews, Physiologische Salzlösung. — 4) Friedrich, Empyem der Highmorshöhle. — 5) Harris, Verborgene Mandel. — 6) Lénnez, Zerreiung des M. rect. abdominis. — 7) Stimson, Querschnitt der Bauchdecken. — 8) Buse, Akute Darmwandbrüche. — 9) Robson, Peptisches Dünndarmgeschwür. — 10) Boas, Hämorrhoidalblutungen. — 11) Woolsey, Pankreas-erkrankungen.

Harbordt, Typhusreaktion in Abszeinhalt und Blut nach 23 Jahren. (Orig.-Mitteilung.)

12) Mühsam, Schädigung durch Röntgenstrahlen. — 13) Kingsford, Tuberkulose der Kinder. — 14) Meltzer, Multiple Myelome. — 15) Mc Cosh, Sarkom. — 16) A. und J. Davis, Osteomalakie beim Manne. — 17) Du Castel und Semper, 18) Gaucher und Rostalne, Pagetsches Knochenleiden. — 19) Velde, Aseptische Wundbehandlung im Kriege. — 20) Hodson, Tetanus. — 21) Plumeyer, Knocheneinpflanzung in Schädelrücken. — 22) Keyser, Zungenkrebs bei Frauen. — 23) Moizard, Denis u. Rabé, Bösartige Mandelgeschwülste. — 24) Raouit, Adrenalin bei Rachenkrankheiten. — 25) Parry, Kieferspalte. — 26) Blaker, Retropharyngealblut cyste. — 27) Brunschvig, Retropharyngealabszesse. — 28) Laurens, Lipom des Kehlkopfs. — 29) Béclère u. Viollet, Kehlkopfkrebs. — 30) Dietze, Chylothorax traumaticus. — 31) Stewart, Herznaht. — 32) Keibel, 33) Tietze, Brustdrüsengeschwülste. — 34) Grabley, Pfählungsverletzung. — 35) Briggs, 36) Hotschkiss, Appendicitis. — 37) Rebert, Pylorospasmus. — 38) Alington und Thorpe, Duodenalgeschwür. — 39) Herrmann, Gallensteinleues. — 40) Heine, Darmblasen fisteln nach Darmdivertikeln. — 41) Wiesinger, Pankreatitis mit Fettnekrose.

---

I.

(Aus dem Röntgeninstitut des Allgemeinen Krankenhauses St. Georg-Hamburg.)

## Zur Technik der Röntgentherapie.

Von

Dr. Albers-Schönberg.

Bei der zurzeit gebräuchlichen Bestrahlungstechnik zu therapeutischen Zwecken ist die Anwendung von Schutzmasken aus Staniol, Blei oder Kautschukblei ein unerläßliches Erfordernis. Die

nicht zu bestrahlenden Partien müssen, um Verbrennungen mit Sicherheit vorzubeugen, auf das sorgfältigste abgedeckt werden. Neuerdings sind Instrumente von der Firma Gundelach (Gehlberg)

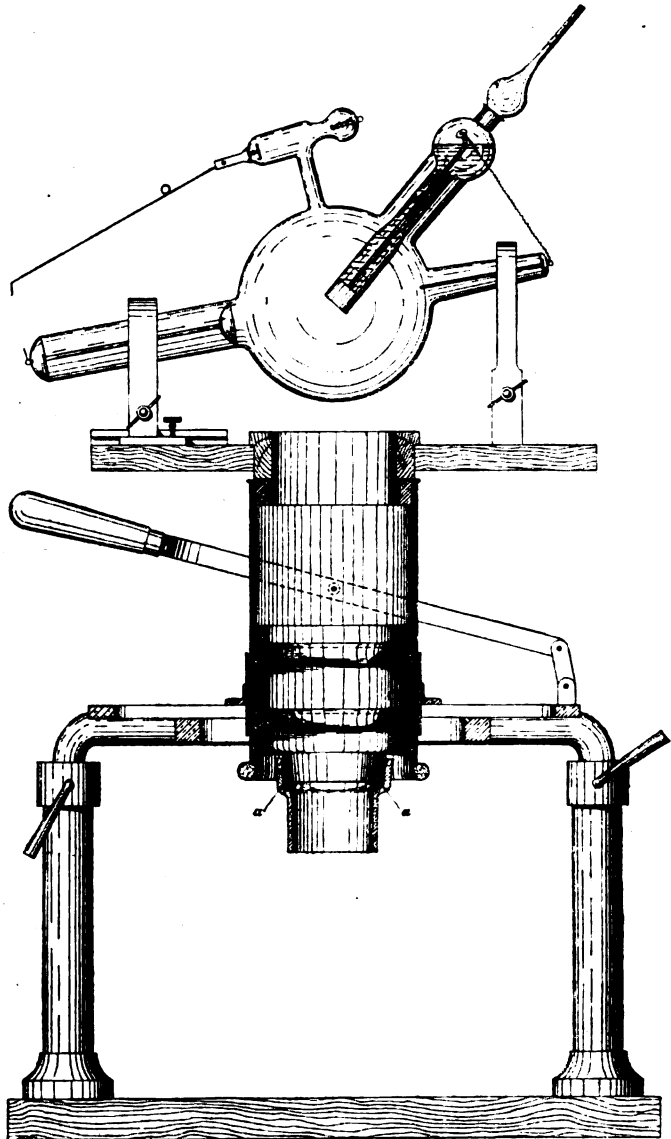


Fig. 1.

und Dr. Max Levy (Berlin) in den Handel gebracht, welche eine Bedeckung der nicht zu bestrahlenden Partien überflüssig machen sollen. Es sind dieses die bekannten Bleiglasschalen, in welchen die Röntgenröhren sich befinden, und an deren unterer Hälfte man

Bleiglasrohre von verschiedenem Kaliber einsetzen kann. Durch die Bleiglasabdeckung der Röhre ist die Möglichkeit gegeben, nur einen bestimmten Punkt des Körpers durch das Rohr hindurch bei Schutz aller übrigen Teile zu bestrahlen. Auf meine Veranlassung werden von der Firma Dr. Max Levy vorstehend beschriebene Bleiglasschalen mit besonderen Ansatzstücken für die gewöhnlichen Vaginalspekula in den Handel gebracht. Für nicht gynäkologische Bestrahlungen sind indessen diese Halbkugeln weniger geeignet, da einerseits ihre Anbringung in Stativen ihres großen Gewichtes wegen erschwert ist, andererseits die Ansatzstücke nicht die genügende Weite haben, um allen Erfordernissen der Praxis zu genügen. Für diejenigen Ärzte, welche im Besitze meiner Kompressionsblende sind, habe ich durch die Firma Siemens & Halske (Berlin) Bleiglas-Ansatzstücke herstellen lassen, welche direkt in die Zylinder der Kompressionsblende eingesetzt werden können und somit in besserer Weise denselben Zweck erfüllen, wie die vorbeschriebenen Bleiglas-halbkugeln.

In Figur 1 ist die Konstruktion dargestellt. Am unteren Ende des Zylinders befindet sich ein dickes aus Bleiglas gearbeitetes Rohr, welches bei  $a$  einen mit Kork bekleideten Fortsatz trägt, auf welchem kurze Bleiglasansatzstücke von verschiedenem Kaliber aufgesetzt werden können. Handelt es sich um große zu bestrahlende Flächen, welche beispielsweise einen Durchmesser von 13 cm haben, so kann der Kompressionszylinder direkt ohne die Glasansatzstücke zur Bestrahlung benutzt werden. Sind dagegen die zu behandelnden Flächen kleiner, so wird man entweder das Bleiglasansatzrohr als solches oder dasselbe mit darauf gesetztem Ansatzstück zur Anwendung bringen. Die Röhre ist, wie aus der Figur hervorgeht, in derselben Weise wie bei der Röntgenographie üblich, über dem Zylinder derart zentriert, daß die Mitte der Antikathode in der Zylinderlängsachse liegt. Die Bleiglasansatzstücke können sowohl in den Zylinder von 13 cm Durchmesser wie in den Stereoskopzylinder eingesetzt werden. Man ist im Stande, jeden beliebigen Körperteil ohne Unbequemlichkeit unter die Blende zu bringen, wobei es sich in den meisten Fällen empfehlen wird, den Pat., abgesehen von Bestrahlungen der Hand, Arme oder Füße, eine liegende Stellung einnehmen zu lassen.

Figur 2 zeigt den Bestrahlungsapparat bei einem Falle von *Ulcus rodens* im inneren Augenwinkel. Die Apertur des engsten Ansatzstückes entspricht dem Umfange des Geschwüres. Durch die Hebelkonstruktion des Zylinders kann das Ansatzstück beliebig fest aufgesetzt werden, so daß der Pat. dadurch einen gewissen Halt bekommt und nicht durch ungewollte Bewegungen aus dem Bestrahlungsbezirk herausrücken kann. Alle weiteren Schutzbedeckungen sind überflüssig, da das die Röhre tragende Brett unterwärts mit Blei beschlagen ist und demzufolge die Röntgenstrahlen nur durch die obere Öffnung des Zylinders und durch das Ansatzstück dringen.

Wünscht man, wie dieses neuerdings von Hahn vorgeschlagen ist, bei Blutleere des Körperteiles zu bestrahlen, z. B. Handrücken, Fußrücken oder dgl., so kann auf das Glasansatzstück ein Gummiring gesetzt werden und nunmehr die Kompression, ohne daß dem

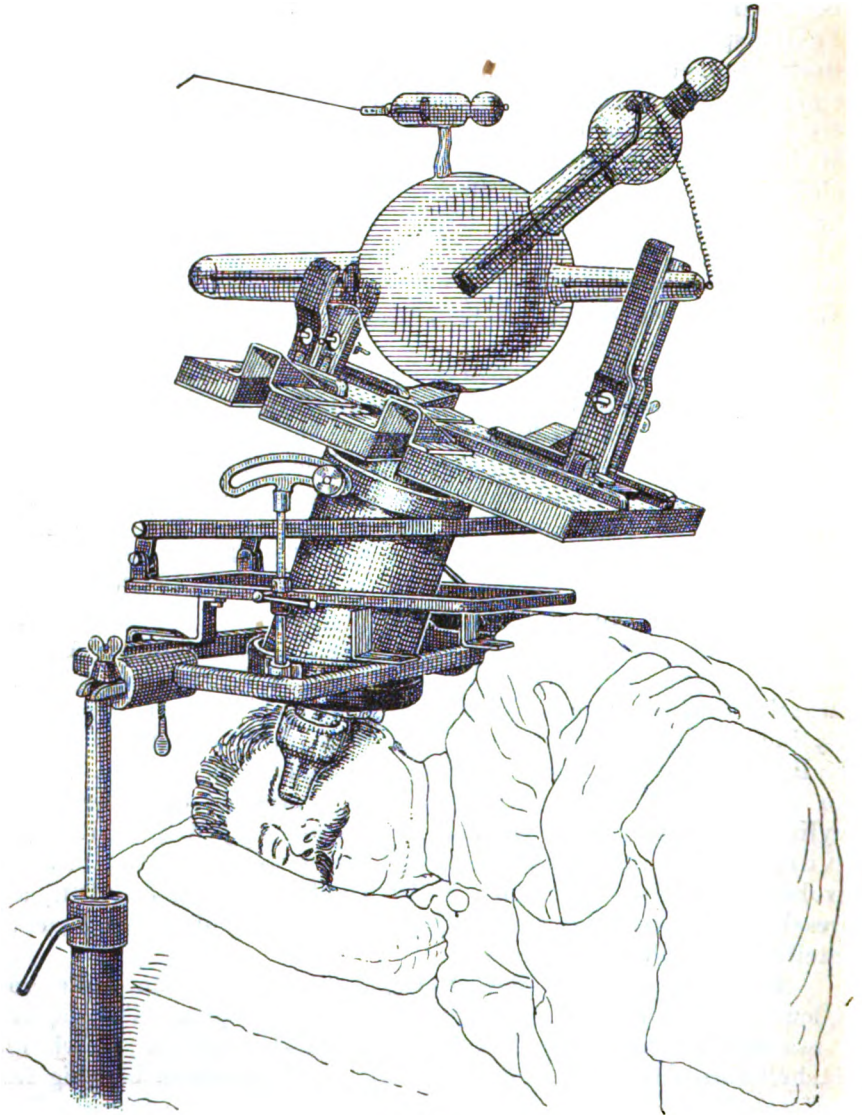


Fig. 2.

Pat. dadurch Schmerzen verursacht werden, energisch stattfinden. Auf diese Weise erzielt man einen von der Zirkulation abgeschlossenen Bezirk innerhalb des komprimierenden Gummiringes.

Die Anwendung der Kompressionsblende zur Röntgentherapie in vorbeschriebener Weise hat ferner den Vorzug, daß die Entfernung der Röhrenoberfläche von der Körperoberfläche stets die gleiche bleibt. Man wird also bei einiger Übung, namentlich dann, wenn man mittels des Holzknecht'schen Chromoradiometers festgestellt hat, wieviel Zeit bei einer bestimmten Röhrenbelastung und Röhrenqualität erforderlich ist, um bei genanntem Abstand ein H zu erreichen, es schnell dahin bringen, die nötige Bestrahlungsintensität auch ohne jedesmalige Nachmessung mit dem Chromoradiometer zu bestimmen. Namentlich bei Verwendung kräftiger Röhren, wie z. B. der Müller'schen Wasserkühlröhren, die besonders zu empfehlen sind, ist diese zwangsweise Innehaltung des gegebenen Abstandes von der Körperoberfläche von großem Wert, da man eher zu wenig als zuviel bestrahlen wird.

Die Erfahrungen, welche ich mit der Kompressionsblende in der Therapie der Hautkrankheiten bisher gewonnen habe, berechtigen mich, diese Methode der Bestrahlung warm zu empfehlen.

---

## II.

(Aus dem Herz-Jesu-Hospital in Bonn.)

### Zur Radikaloperation der Schenkelhernie.

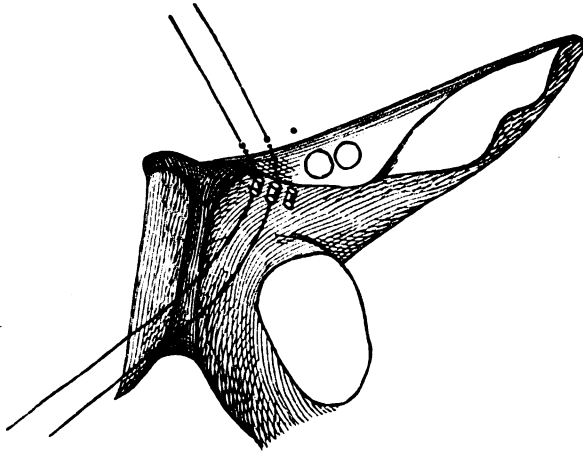
Von

A. Hammesfahr in Bonn.

Den Bruchkanal des Schenkelbruches — den Schenkelkanal — zu schließen, hat bekanntlich seine Schwierigkeiten. Die ausgeführten und unausgeführten Vorschläge, an die Stelle des Septum crurale ein widerstandsfähiges Gebilde zu setzen, sind dementsprechend zahlreich; zahlreiche Vorschläge sind in der Chirurgie aber fast immer gleich mit unzulänglichen Vorschlägen. Sie sind bekannt und ebenso bekannt ihre Mängel; nicht einmal das gepriesene Drahtnetz hielt, was man so laut von ihm versprach. Ich will deshalb bescheiden sein und nicht von einer »neuen Methode« sprechen, sondern nur zeigen, wie ich mir geholfen habe, den Schenkelkanal zu schließen; wird, was ich bei seiner Einfachheit hoffe, das Verfahren nachgeprüft, so wird sich ja zeigen, ob es brauchbar ist. Nachdem der Bruchsack abgebunden und versenkt ist, wird die Crista des horizontalen Schambeinastes im Bereiche des Schenkelkanales durch stumpfes Wegdrücken des sie deckenden lockeren Gewebes freigelegt; dann wird ihr Periost auf der scharfen Kante gepalten und an Vorder- und Hinterfläche des Schambeinastes zurückgeschoben, so daß vom oberen Rande des Schambeines eine Leiste von 4—5 mm Breite freiliegt. In diese Leiste werden drei Löcher gebohrt, eins liegt nicht zu dicht neben der Vene, eins



möglichst medialwärts und das dritte in der Mitte (vgl. die Zeichnung). Man bohrt von vorn nach hinten und schräg von unten nach oben, so daß die »Ausschußöffnungen« auf der Hinterfläche des Schambeines dicht unter der Crista liegen. Durch die Löcher werden kräftige Seidenfäden mit einer Ohrsonde oder einer Drahtschleife geführt, die oberen Enden der Fäden werden mit Nadeln armiert, die das Lig. Poup. von innen her fassen, und dann knotet man so kräftig, daß das Ligament fest auf die Crista zu liegen kommt. Der Schenkelkanal ist damit geschlossen, und zwar da geschlossen, wo er zur Beseitigung des »Trichters« geschlossen wer-



den muß: am inneren Schenkelringe, der ja nach unten von der Crista begrenzt wird. Das Lig. Poup. wird der Crista so fest aufgeheftet, daß es als ihr »Periost« fest mit ihr verwachsen muß, und man könnte sagen, daß es nicht mehr vom Tuberc. pubicum seinen Ursprung nimmt, sondern medial von der Vena cruralis an der Crista des Schambeines. Eine Kompression der Vene braucht man nicht zu fürchten, wenn man ihr mit der lateralen Naht nicht zu dicht auf den Leib rückt. Zum Nähen nehme ich nicht mehr den so oft Beschwerden machenden Silberdraht, sondern Jodseide — durch Kochen sterilisierte und in Claudius'scher 1%iger Jod-Jodkaliumlösung aufbewahrte kräftige Turner'sche Seide. Gebraucht man diese Seide und zieht man beim Nähen Zwirnhandschuhe an, so kann man einer glatten Heilung gewiß sein.

1) **Estor.** Guide pratique de chirurgie infantile.

Paris, Felix Alcan, 1904.

Auf 474 Seiten bietet uns der Verf. in alphabetischer Anordnung Aufklärung über fast alle Gebiete der Chirurgie des Kindesalters.

Die Darstellung der Krankheitsbilder ist klar und präzise, die Behandlungsmethoden zum Teil recht ausführlich, es fehlen sogar nicht einmal Angaben orthopädischer Apparate. Man hat den angenehmen Eindruck, daß Verf., wie er in der Vorrede verspricht, wesentlich Selbsterprobtes bringt. Das Buch dürfte jedem praktischen, namentlich jedem Kinderarzte als außerordentlich praktisches Nachschlagebuch zur kurzen Orientierung dienen. F. Göppert (Kattowitz).

2) **White.** The treatment of postoperative vomiting by gastric lavage.

(Annals of surgery 1904. August.)

Das postoperative Erbrechen, welches sekundäre Hämorrhagien und den größten Teil der Bauchbrüche bedingt, wird als eine Folge absorbierter und in den Magen ausgeschiedener Anästhetika bezeichnet. Während der Narkose besteht eine Atonie der Magenwände und eine Ausscheidung von Chloroform und Äther auf hämatogenem Wege durch die Zellen der Magenschleimhaut in den Magen. Die einzige Methode, welche W. gute Resultate in der Behandlung postoperativen Erbrechens gegeben hat, besteht in der Auswaschung des Magens mit sterilem Wasser. Diese Ausspülung wird gleich nach Beendigung der Operation und während Pat. noch in Narkose sich befindet, ausgeführt. Unter folgenden drei Bedingungen soll diese Auswaschung stets vorgenommen werden:

- 1) In Fällen, in denen nur eine ungenügende Vorbereitung des zu Operierenden stattfinden konnte.
- 2) In Fällen, wo das Anästhetikum eine Stunde und darüber angewandt wurde.
- 3) In Fällen, in denen Pat. schon vor der Operation an Würgen und Erbrechen litt.

Herhold (Altona).

3) **Mathews.** Physiological salt solution.

(Annals of surgery 1904. August.)

Verf. weist daraufhin, wie wichtig es sei, bei Infusion von Kochsalzlösungen die richtige Konzentration zu nehmen, da zu konzentrierte Lösungen die roten Blutkörperchen schrumpfen, zu verdünnte erst anschwellen und dann auflösen lassen. Die Frage der Schwellung oder Schrumpfung der roten Blutkörperchen hängt nicht so sehr von der chemischen Beschaffenheit, als vielmehr von ihrem osmotischen Effekt ab. Ist der osmotische Druck einer Flüssigkeit gleich dem des Blutplasmas und hat diese damit denselben Gefrierpunkt, so ist sie als eine physiologische Lösung zu bezeichnen. Durch Versuche fand M., daß eine 0,9%ige Kochsalzlösung diesen Anforderungen entspricht.

Da im Blute außerdem noch Kaliumchlorid und Kalziumchlorid vorhanden ist, so schlägt er zur Infusion folgende Lösung vor:

Sodiumchloride (NaCl)	0,9,
Potassiumchloride . .	0,3,
Kalziumchloride . . .	0,2,
Wasser . . . . .	100.

Statt dieser Lösung kann auch eine nur 0,9%ige NaCl enthaltende verwandt werden. Destilliertes Wasser ist nicht, sondern steriles zu verwenden. Müssen größere Mengen intravenös injiziert werden, so soll die Lösung genau titriert sein, so daß sie der physiologischen 0,9%igen entspricht. Hat man keine genau hergestellte Lösungen, so ist es besser, subkutan zu injizieren. Die Temperatur muß genau der Temperatur des Blutes, und zwar auch für peritoneale Irrigationen entsprechen.

Herhold (Altona).

#### 4) Friedrich. Zur Behandlung des chronischen Empyems der Highmorshöhle.

(Deutsche med. Wochenschrift 1904. Nr. 37.)

Die neue Methode, welche F. in sieben Fällen von seit vielen Jahren (bis 13 Jahren) bestehenden Empyemen ausgezeichnete Erfolge gegeben hat, geht von den Grundsätzen aus, sicheren Abfluß zu schaffen und einen guten Überblick bei der Operation zu geben. Zu dem Zwecke müssen alle Unebenheiten vom Boden der Höhle entfernt und eine breite Kommunikation mit der Nasenhöhle in der Höhe des Bodens der Kieferhöhle für immer hergestellt werden. Der Operationsweg ist folgender: Umschneidung des Nasenflügels durch einen 2 cm langen Schnitt, von dessen Mitte ein 1—1½ cm langer Schnitt schräg nach außen und unten abgeht. Freilegung der Crista nasalis, so daß 1—2 qcm der Facialfläche zu Gesicht kommen. Abtragen eines etwa 1 qcm großen Stückes von der vorderen köchernen Wand. Sodann wird von dieser Öffnung aus, hart am Boden der Kieferhöhle, deren nasale Wand in einer Höhe von 1 cm und einer Länge von 3 cm event. unter Mitnahme einer Spange der unteren Muschel entfernt. Nach so geschaffenem freien Überblick wird die Höhle event. gründlich ausgeräumt, die etwaigen Fisteln nachgesehen. Breite Tamponade der Höhle nach der Nasenhöhle zu, Herausleiten des Tampons aus dem entsprechenden Nasenloch, während die Hautschnitte exakt vernäht werden. Nachdem nach einigen Tagen die Tampons entfernt sind, werden noch für einige Zeit Ausspülungen gemacht und dann die Höhle sich selbst überlassen.

Borchard (Posen).

#### 5) T. Harris. The submerged tonsil.

(Med. news 1904. Juli 9.)

Unter der verborgenen Mandel versteht Verf. den Teil einer vergrößerten Tonsille, welcher mehr oder weniger durch den vorderen Gaumenbogen verdeckt wird. Er unterscheidet zwischen Hypertrophie und Hyperplasie. Die erstere besteht in der Vermehrung

des lymphadenoiden Gewebes, die letztere trägt einen entzündlichen Charakter. Die entzündlich-hyperplastische ist diejenige Form, welche bei der »verborgenen« Mandel getroffen wird. Sie hat eine große Neigung zu rezidivierendem Auftreten peritonsillärer Abszesse. Die Diagnose ist erschwert durch die Adhäsionen mit den Gaumenbögen, durch welche sowohl der hypertrophische Teil, wie der Abszeß am Hervortreten über die innere Oberfläche gehindert werden. Es ist namentlich eine Krypte in der Tonsille, welche zu Abszessen disponiert ist, die sog. Fossa supratonsillaris, ein durch Persistenz einer fötalen Membran, der Plica triangularis von His, gebildeter Hohlraum, der eine Tiefe von  $1\frac{1}{2}$  cm erreichen kann und für Bakterien eine günstige Brutstätte bietet. Der Abszeß befindet sich auf der Außenseite der Tonsille. Die so oft unternommenen erfolglosen Inzisionen führt Verf. gerade auf die als klassisch bezeichnete Stelle in der Mitte zwischen Uvula und letztem Molarzahn zurück. Er schlägt die Mitte zwischen der vertikalen Tonsillennachse und dem vorderen oder hinteren Gaumenbogen vor, je nach Befund des am stärksten geschwollenen Bogens. Die Rezidive trotz stattgehabter Tonsillotomie führt Verf. darauf zurück, daß bei der Operation noch Reste der hypertrophischen Mandel zurückgelassen wurden.

Bevor Verf. die Tonsillotomie ausführt, löst er die Verwachsungen mit den Gaumenbögen. Sodann kann man die Mandel mittels Häkchen luxieren und abtrennen. Die Operation macht Verf. unter Bepinselung mit Kokain und Injektion von Schleich'scher Lösung. Er entfernt in einer Sitzung nur eine Tonsille. Gurgeln mit einer Orthoformemulsion soll schmerzlindernd wirken.

Hofmann (Freiburg i. Br.).

## 6) Lènnex. De la rupture du muscle droit de l'abdomen chez les cavaliers.

(Arch. de méd. et de pharm. militaires 1904. Nr. 9.)

Wie in unserer Armee scheinen auch in der französischen Muskelzerreißen im Rektus häufig vorzukommen. Nach L. tritt im Augenblicke der Zerreißen ein heftiger Schmerz in der unteren Hälfte des Leibes ein, der Verletzte hält sich mit bleichem Gesichte vornüber, Erbrechen und Koliken treten in einigen Fällen ein. Bei der Untersuchung wird in der Muskulatur des rechten oder linken Rektus eine längliche harte Geschwulst gefühlt. Dieselbe sitzt meistens 2—4 cm oberhalb der Pubes, selten höher. Dieser tiefe Sitz ist dadurch bedingt, daß die hintere Rektusscheide unterhalb des Nabels nur aus einem zarten Zellengewebe besteht. Fast immer sind nur einzelne Muskelfasern zerrissen, eine völlige Durchtrennung des Muskels ist äußerst selten. Hervorgerufen wird die Zerreißen bei einer forcierten und plötzlichen Zusammenziehung des Muskels, wie sie z. B. beim Aufsteigen aufs Pferd ohne Benutzung der Bügel stattfindet. Die Prognose ist günstig, unter Ruhe und Umschlägen tritt völlige Heilung ein. Verwechslung in diagnostischer Beziehung

kann vorkommen, und zwar mit intra-parietaler Hernie; meistens wird sie sich aber vermeiden lassen. Am Schluß der Arbeit werden zwölf selbst beobachtete Fälle näher beschrieben.

Herhold (Altona).

### 7) Stimson. The combined transverse and longitudinal incision in laparotomy.

(Annals of surgery 1904. August.)

S. empfiehlt, für die Laparotomie den von Rapid, Pfannenstiel und Küster angegebenen Quer-Längsschnitt anzuwenden, den er folgendermaßen ausführt. Konkav nach oben verlaufender, die Linea alba 3—4 cm oberhalb der Symphyse kreuzender, etwa 3 Zoll langer Querschnitt durch die Haut, Aponeurose des M. obliquus ext. und internus und damit auch die Scheide des Rektus. Der so gebildete aponeurotische Lappen wird nach aufwärts abpräpariert. Stumpfe Durchtrennung der Mm. recti in longitudinaler Richtung, Durchschneidung der hinteren Rektusscheide und des Bauchfelles ebenfalls in Längsrichtung. Nach Beendigung der Operation werden die Weichteile genau in der Richtung wieder vernäht, in welcher sie durchtrennt wurden. Der unterhalb des aponeurotischen Lappens befindliche Raum wird für 2—3 Tage durch ein schmales Drain drainiert. Diese Schnittführung verlängert die Operation nur um 5 Minuten, sie bewirkt eine weitere Bauchöffnung während der Operation. Die Operationsnarbe hat keine Neigung sich zu verbreitern, wie die Narben der Linea alba, da die Zerrung der lateralen Muskeln fortfällt.

Herhold (Altona).

### 8) A. Buse. Über akute Darmwandbrüche.

Inaug.-Diss., Jena, 1903.

Verf. berichtet über 33 Fällen von akutem Darmwandbruch aus der chirurgischen Klinik zu Jena. Entgegen der Annahme von Roser und König wird noch einmal hervorgehoben, daß es akute Darmwandbrüche ohne Vorhandensein eines früher sackförmig präformierten Darmteiles (z. B. Meckel'sches Divertikel) gibt, und zum Beweise der seinerzeit schon von Riedel (Über akute Darmwandbrüche usw. 1896) publizierte Fall angeführt, in dem sich bei einer zweiten Operation 5 Tage nach der Herniotomie eines Darmwandbruches die früher eingeklemmte Partie der Darmwand vollständig in das Niveau der übrigen Darmschlingen zurückgekehrt fand. Als für die Entstehung des akuten Darmwandbruches günstige Faktoren werden angeführt: enge Bruchpforte (besonders bei Schenkelbruch), kurze, energische Bauchpresse, beweglicher Darm und event. Kürze des Mesenteriums. Die Diagnose ist insofern erschwert, als die Inkarzerationserscheinungen erklärlicherweise oft nur geringfügige sind. Da die Ernährungsstörungen in einem Darmwandbruch aus anatomischen Gründen rascher und intensiver auftreten, als bei Einklemmung der ganzen Darmschlinge — bei ungefähr  $\frac{2}{3}$  der

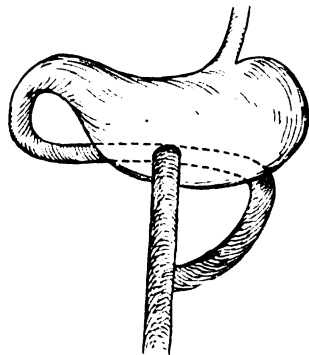
operierten Fälle war bereits Gangrän vorhanden —, so warnt Verf. vor Repositionsversuchen, besonders forcierten, und rät zu schleuniger Operation. Die Erkrankung ist keineswegs so selten, wie früher angenommen wurde: auf 168 eingeklemmte Brüche, die in den Jahren 1896—1903 in der chirurgischen Klinik zu Jena beobachtet wurden, kommen 33 Fälle von akutem Darmwandbruch, die nach Abzug von zwei zweifelhaften Fällen 18% der Gesamtsumme darstellen. Die Sterblichkeit ist eine hohe (42%), wobei bemerkt werden muß, daß sich unter den Fällen viele verschleppte und deshalb von vornherein aussichtslos befanden.

Thiemann (Jena).

### 9) Robson. Peptic ulcer of the jejunum.

(Annals of surgery 1904. August.)

Peptische Geschwüre des Jejunums kommen häufiger vor, als sie erkannt werden. Hervorgerufen werden sie nach R. durch eine milde Form von Sepsis in Verbindung mit einer Hyperazidität des Magensaftes. Sie treten fast nur nach der Gastroenterostomia anterior, nur selten nach der posterior ein. Bei 16 statistisch zusammengestellten Fällen von peptischem Geschwür des Magens war 11mal die Gastroenterostomia anterior, 2mal die posterior und 1mal die Roux'sche Y-Operation ausgeführt worden. Um das Leiden zu verhüten, wird eine gründliche orale Antisepsis und eine Vorbehandlung der Hyperazidität empfohlen. Operativ kommt die Ablösung der Schlingen, Exsision und Naht des Geschwürs und bei perforativer Peritonitis eine sorgfältige Reinigung der Bauchhöhle in Betracht; außerdem ist es notwendig, die Roux'sche Y-Operation auszuführen durch Einpflanzung des zuführenden Darmendes in das Abführende. Ein so mit Erfolg behandelter Fall wird näher beschrieben.



Herhold (Altona).

### 10) Boas. Über die Behandlung von Hämorrhoidalblutungen mittels rektaler Chlorkalziuminjektionen.

(Therapie der Gegenwart 1904. Nr. 7.)

Verf. hebt hervor, daß oft sich wiederholende Hämorrhoidalblutungen die Hauptindikationen zur operativen Entfernung der Hämorrhoiden bilden, und daß man um die Operation häufig herumkommen könne, wenn man über ein zuverlässiges Blutstillungsmittel verfügen würde. Als zuverlässiges Mittel empfiehlt Verf. unter kurzer Darlegung der Wirkung der Kalksalze auf die Blutgerinnung und unter Hinweis, daß auch bei der Gelatinebehandlung nur eine Kalk-

salzwirkung vorliege, Einspritzungen einer 10%igen Chlorkalziumlösung. Die Applikation erfolgt in einer Menge von 20 g mit gut eingeeölter Mastdarmspritze früh nach vorangegangener Entleerung.

Verf. verfügt über ein Material von 25 Fällen, in denen sich die Methode bewährt hat. Auch bei Hämorrhagien infolge von Mastdarmkarzinomen und bei Menorrhagien haben sich die Injektionen bewährt. Durch die Injektionen werden nur die Blutungen, die Knoten selbst jedoch nicht erkennbar beeinflußt.

Silberberg (Breslau).

### 11) G. Woolsey. The relations of surgery to the recent advances in the knowledge of the pancreas.

(Med. news 1904. Juli 16.)

Pankreaswunden können, abgesehen von abundanten Blutungen, durch Sekretion des Pankreassaftes Lösung peritonealer Verklebungen mit folgender Peritonitis, Fettnekrose und chronische Fisteln mit schwerer Schädigung der nächsten Hautbezirke herbeiführen. Verf. hat eine Fistel nach einer Explorativoperation erlebt, doch ohne schlechtes Endresultat. Die so häufige Komplikation von Cholelithiasis und Pankreatitis ist nach Opie darauf zurückzuführen, daß ein Stein des Vater'schen Divertikels die Einmündungsstelle des Ductus Wirsungianus frei läßt, die gestaute und häufig infizierte Galle aber in das Pankreas hinein überläuft. Verf. tritt für die Frühoperation der akuten Pankreatitis ein; er hat drei solche Fälle operiert. Fettstühle, Fleischfasern findet man oft bei chronischem Verschuß des Pankreasganges. Zur Diagnose der akuten Erkrankung ist nach Opie der Nachweis des fettspaltenden Fermentes im Urin am ehesten verwertbar. Verf. richtet sein Augenmerk auf zwei Dinge, das Auftreten von Glykosurie in den ersten Tagen der Erkrankung, was am dritten Tage wieder verschwinden soll, und die Ähnlichkeit des ganzen Bildes mit einem akuten Darmverschuß. Verf. empfiehlt, bei der geringen Kenntnis des klinischen Bildes einen Explorativschnitt zu machen. Fettnekrose oder hämorrhagisches Exsudat und Tastung müssen zur Diagnose führen. Die Fälle des Autors zeigten alle drei diffuse Peritonitis. Der Pankreassaft genügt nach seiner Ansicht nicht, den tödlichen Ausgang direkt herbeizuführen, er ebnet aber der bakteriellen Invasion den Weg. Verf. spricht sich nach dem Vorbilde von Hahn für Entleerung des peritonealen Exsudates, Ausspülung und Drainage aus. Er kann dem Mikulicz'schen Vorschlage der Inzision in die entzündete Drüse nicht beipflichten und sucht ihn mit seinen eignen Worten zu widerlegen, indem Mikulicz Operationen am Pankreas selbst für gefährlicher als an allen anderen Organen der Bauchhöhle hält. Verf. hat in seinen drei Fällen sich nur auf Entleerung des Exsudates beschränkt und Heilung erzielt.

Die chronische Entzündung des Pankreas ist wahrscheinlich, wenn, abgesehen von den lokalisierten Schmerzen, die erweiterte

Gallenblase und Ikterus auf die Komplikation der Gallenwege hinweisen. Robson leitet ja die chronische Entzündung auf eine solche des Ausführungsganges und diese wieder auf die Gallenwege zurück. Schmerzen treten gewöhnlich bei Karzinom des Pankreas in den Hintergrund, während der Ikterus stärker ist. Doch lassen alle diese Anhaltspunkte in einzelnen Fällen im Stich, und die Diagnose kann erst, nach dem Vorschlage von Robson, durch die Explorativlaparotomie gestellt werden, an welche sich dann die Drainage der Gallenwege anzuschließen hat.

Hofmann (Freiburg i. Br.).

## Kleinere Mitteilungen.

### Typhusreaktion in Abszeßinhalt und Blut nach 23 Jahren.

Von

San.-Rat Dr. Harbordt in Frankfurt a. M.

Nicht nur bakteriologisch, sondern auch chirurgisch interessant dürfte folgender Fall sein. Herr H., 61 Jahre alt, hat im Jahre 1881 einen schweren Typhus mit Thrombosen und Infarkten überstanden. Er erkrankte in Kissingen im Juli und konnte erst Anfang November nach Frankfurt verbracht werden. Hier entwickelte sich in der Gegend der linken unteren Rippenknorpel ein Abszeß, der insidiert wurde. Da es nicht zur Heilung kommen wollte, habe ich im Frühjahr 1882 breit gespalten und vom 7. und 8. Rippenknorpel je ein 5 cm langes Stück extirpiert. Als im Laufe der nächsten Jahre immer wieder Fistelbildung entstand, hat auf meine Veranlassung Küster in Marburg im Mai 1893 durch einen großen Lappenschnitt die unteren Rippenknorpel und das angrenzende Brustbein freigelegt und mit Meißel und Schere alles, was erkrankt schien, entfernt. Erst im Herbst kam es zur Heilung. Seit dieser Zeit haben sich alljährlich mehrmals größere und kleinere Abszesse im Operationsgebiet entwickelt. In der Regel ging ein mehrtägiges Unbehagen voraus, das dann durch rasches Auftreten einer fluktuierenden Stelle, bald mehr nach außen, bald mehr nach innen, seine Erklärung fand. Mit der Inzision schwanden immer prompt alle Beschwerden, und es erfolgte Heilung. Im übrigen erfreute sich Herr H. einer guten Gesundheit, war auch mit nur kurzen Unterbrechungen in seinem Geschäfte tätig.

Im September v. J. habe ich den Inhalt eines Abszesses nach Rücksprache mit Herrn Prof. Neisser an das Seruminstitut eingeschickt und später auf seinen Wunsch auch eine Blutprobe.

Über den Befund schreibt er wie folgt:

»Am 9. September 1903 wurden mittels Agarplattenausstriches vereinzelt Kolonien gefunden, welche, wie die weitere Untersuchung ergab, aus Typhusbazillen bestanden. Leichter war die Isolierung aus einem Bouillonröhrchen, das mit dem Eiter beimpft war. Die isolierten Bazillen waren beweglich und nach der Gramschen Methode nicht färbbar. Sie wuchsen in hoher Traubenzuckerschicht, in Milch, auf Drygalski-Agar typisch, bildeten kein Indol und wurden von einem hochwertigen Typhus-Ziegen-Immenserum ebenso stark wie andere Typhusstämmen (bis zur Serumverdünnung 1 : 32 000) agglutiniert.

Eine Untersuchung einer neuen Eiterprobe am 9. Oktober 1903 ergab nur Streptokokken, keine Typhusbazillen.

Gleichzeitig war Blut des Pat. zur Anstellung der Widal'schen Reaktion eingeschickt worden. Dieses Serum agglutinierte noch in einer Verdünnung von 1 : 5000 in typischer Weise Typhusbazillen. Ich bemerke hierzu, daß ich noch nie ein menschliches Serum von einem solch hohen Titre gesehen habe.«



Am 8. Juli 1904 habe ich, wie schon einmal vor 3 Jahren, wegen eines bei vollkommenem Wohlbefinden sich überraschend schnell entwickelnden Abszesses im linken Epigastrium in der Mittellinie insiziert und gelangte mit dem eingeführten Finger unter den linken M. rectus. Unter Drainage erfolgte verhältnismäßig rasch die Heilung. Im Eiter wurden diesmal keine Typhusbazillen, dagegen sehr reichlich Streptokokken und vereinzelt Staphylokokken gefunden (Neisser).

Gegenwärtig besteht nur eine linsengroße, wenig sezernierende Fistel 4 fingerbreit unterhalb der Brustwarze, und das Allgemeinbefinden läßt nichts zu wünschen übrig.

## 12) Mühsam. Über Dermatitis der Hand nach Röntgenbestrahlung (Fingeramputation).

(v. Langenbeck's Archiv Bd. LXXIV. Hft. 2.)

M. beschreibt die Krankengeschichte eines Arztes, der unter Einwirkung seiner Beschäftigung mit Röntgenstrahlen langwierige Veränderungen an der Hand erlitt, die infolge unzulänglicher Heilung und heftiger Beschwerden zu der Amputation eines Fingers führten. Die mikroskopische Untersuchung des durch den operativen Eingriff erhaltenen Präparates zeigte besonders Veränderungen an den Gefäßen, und zwar hauptsächlich an den größeren. Im ganzen erhielt man den Eindruck, daß es sich dabei um das Bild der Endarteriitis obliterans handelte. Die durch dieselbe bewirkte partielle und zum Teil auch totale Obliteration der Gefäße ist möglicherweise auch die Ursache der langsamen Heilung und schlechten Heilbarkeit der Röntgengeschwüre. Vielleicht bedingt auch die Herabsetzung der Ernährung, welche auf diese Art erzielt wird, die Erfolge der Röntgentherapie bei Geschwülsten, insofern die mangelhafte Blutzufuhr Schrumpfungsprozesse veranlaßt. Die Frage, ob die bei der Röntgenbestrahlung beobachteten Wirkungen und Unannehmlichkeiten durch die X-Strahlen selbst oder durch die elektrischen Entladungen in der Umgebung der Röhre hervorgerufen seien, beantwortet Verf. dahin, daß die Röntgenstrahlen selbst die Ursache seien. Bemerkungen über Prophylaxe und Behandlung der Röntgengeschwüre beschließen den Aufsatz.

E. Siegel (Frankfurt a. M.).

## 13) L. Kingsford. The channels of infection in tuberculosis in childhood.

(Lancet 1904. September 24.)

Verf. analysiert in der Arbeit die Sektionsbefunde von 339 an Tuberkulose verstorbenen bis zu 14 Jahre alten Kindern aus dem East London Hospital for children. In sehr instruktiven Tabellen zeigt er die Eingangspforten der Tuberkulose und die Mortalität in den verschiedenen Altersstufen. Als Eingangspforten unterscheidet er: thoracische, abdominelle, pharyngeale und zweifelhafte. Die Mittelohrtuberkulose betrachtet er als Einatmungstuberkulose, die Tonsillartuberkulose als alimentär. In einer weiteren Tabelle führt er die Ernährung der einzelnen Kinder während ihres ersten Lebensjahres an. Das Ergebnis der Arbeit ist: 216 Fälle = 63,7% Inhalationstuberkulose; 65 Fälle = 19,1% alimentäre; 17% unsichere. Durch Einatmung bedroht also nach Verf. die Tuberkulose Kinder unter 14 Jahren am meisten. Die Infektionsgefahr durch tuberkulöse Milch ist in Wirklichkeit keine sehr bedeutende und wird nach Verf. heutzutage vielfach übertrieben veranschlagt; immerhin ist sie in England mit ca. 20% noch bedeutend genug. Verf. mahnt, den Verbesserungen der äußeren Lebensbedingungen der Kinder einen Teil der behördlichen Aufsicht zuzuwenden, welche jetzt dem Verkaufe eventuell tuberkulöser Milch dient. Ein widerstandsfähiger, kräftiger Organismus wird der Gefahr der alimentären Tuberkulose noch um vieles leichter entgehen.

H. Ebbinghaus (Dortmund).

## 14) S. J. Meltzer. Myelopathic albumosuria.

(New York med. record 1904. Juni 18.)

M. publiziert einen neuen Fall von multiplen Myelomen (Kahler's Krankheit — Prager med. Wochenschrift 1889 p. 33), deren Hauptcharakteristikum bekanntlich in Schmerzen der Knochen, speziell des Stammes, der Gegenwart der Bence-Jones'schen Albumose im Urin und einem mehr oder weniger schnellen, stets schlechten Ausgange besteht.

Zu bedauern ist, daß bei dem einen Fall, einem 45jährigen Manne, keine Röntgenaufnahme und auch keine Autopsie gemacht wurde.

Loewenhardt (Breslau).

## 15) McCosh. Observations on the results in 125 cases of sarcoma.

(Annals of surgery 1904. August.)

Verf. macht zunächst auf die Schwierigkeiten aufmerksam, in gewissen Fällen mikroskopisch eine sichere Diagnose auf Sarkom zu stellen. Namentlich bei den Sarkomen der Lymphdrüsen kann man oft schwanken zwischen Lymphosarkom und chronischer Entzündung. Nach C.'s Ansicht wird nach  $\frac{1}{4}$  Jahrhundert manche Geschwulst, die jetzt noch Sarkom genannt wird, unter eine andere Klasse gereiht werden. Ebenso schwierig ist die Prognose zu beurteilen, da manche Geschwülste eine Zeitlang stationär bleiben und dann plötzlich rapide zu wachsen beginnen. Was die Behandlung betrifft, so können ja Sarkome infolge Erysipel oder Eiterung oder auch durch Coley's Toxin zur Ausheilung kommen, das richtigste Mittel ist aber natürlich die Operation. Von 125 wegen Sarkom Operierten konnte Verf. 98 weiter verfolgen, von diesen letzteren konnten nur 56 radikal operiert werden und 14 von ihnen bekamen Rezidive. Von der Gesamtzahl 98 starben 51 an Rezidiven. Es handelte sich um Spindelzellensarkom 13mal, um kleines Rundzellensarkom 29mal, um Rundzellensarkom 11mal, um Lymphosarkom 10mal, um Myxosarkom 3mal, um Fibrosarkom 14mal, um gemischtes, nicht klassifizierbares Sarkom 31mal, um gemischte Geschwülste 2mal.

Herhold (Altona).

## 16) A. Davis and J. Davis. Osteomalacia in male.

(Annals of surgery 1904. August.)

Ein Mann stürzte auf weichen Erdboden und brach den Oberarm. Da der Bruch nicht heilte, sich vielmehr eine Pseudarthrose bildete, legte D. die Bruchstelle frei, um anzufrischen und zu nähen. Das untere Bruchende wurde ganz porös und pergamentartig brüchig, das Periost stark verdickt und cystisch degeneriert gefunden. Der Arm wurde amputiert und mikroskopische Untersuchungen der von der Bruchstelle entfernten Knochenstücke eingeleitet. Die Unterarmknochen des amputierten Armes konnten mit Leichtigkeit zerbrochen werden; da Krümmung der Wirbelsäule und Verbiegungen der Rippen, sowie ein gewisser Grad von Stupidität und Myasthenie bestanden, wurde an Osteomalakie gedacht. Eine genauere Inspektion der Knochen an der Bruchstelle zeigte nun folgendes: Oberes und unteres Bruchende erschienen porös, die Rinde dünn und schwammig; so wenig Knochenmasse war vorhanden, daß die Knochen mit dem Messer leicht durchgeschnitten werden konnten. Das Mark stark rot gefärbt. Die Knochen des Unterarmes und der Hand zeigten eine ähnliche Beschaffenheit, wie oben beschrieben. Eine mikroskopische Untersuchung der Knochenanschnitte ergab folgenden Befund: Knochen trabekel dünn, Havers'sche Kanäle erweitert; entlang dem Rande der Trabekel, besonders in der Nähe des Periosts, sind kleine Aushöhungen, welche zahlreiche runde Zellen und einzelne Riesenzellen zeigen. Das Mark enthält viel Fett, in der Nähe der Rinde und zwischen den Trabekeln ist es von einem reichlichen fibrösen Gewebe durchsetzt. Verf. kann sich bezüglich der Entstehungsursache der Osteomalakie weder der Milchsäure- noch der toxischen, noch der trophoneurotischen Theorie anschließen; er meint vielmehr, daß die Ursachen der Krankheit noch völlig unbekannt seien.

Herhold (Altona).

17) Du Castel et Semper. *Maladie osseuse de Paget.*

(Ann. de dermatol. et de syphil. 1904. p. 331.)

49jährige Pat., fünf Aborte (Puerperalfieber bei der ersten Geburt). Beginn des Leidens vor 14 Jahren mit Hypertrophie der Schienbeine, später der Schlüsselbeine. Seit 2 Jahren Schmerzen, zuerst schwach, seit 2 Monaten stärker, spontan oder bei Druck auf die kranken Knochen auftretend. Seit einigen Tagen Stiche in den Schläfen. Status: Keine luetischen Veränderungen. Variköses Geschwür am rechten Beine. Beide Beine verdickt und nach außen und vorn gebogen. Linkes Schlüsselbein verdickt und gekrümmt. Wirbelsäule gerade, im Kreuz einwärts gebogen. Becken verbreitert. Die Haut über den kranken Gliedern ist varikös und pigmentiert. Drei Injektionen von grauem Öl haben keine Besserung gebracht.

Klingmüller (Breslau).

18) Gaucher et Rostaine. *Maladie osseuse de Paget améliorée par le traitement antisypilitique.*

(Ann. de dermatol. et de syphil. 1904. p. 329.)

Verf. beschreiben einen Fall von Paget'scher Knochenerkrankung, welcher durch Jodkalium und Quecksilber wesentlich gebessert wurde und somit die Ansicht von Lannelongue und Fournier zu bestätigen scheint, daß diese Krankheit auf hereditäre Lues zurückzuführen sei. Der 48jährige Pat. stammt aus gesunder Familie, war selbst als Kind gesund und kräftig. Keine Luesanamnese. Soldat gewesen. Im 35. Jahre macht ihn ein Arzt darauf aufmerksam, daß seine rechte Tibia wie eine Säbelscheide geformt sei, was Pat. selbst bisher nicht wußte. 1902 Bruch des linken Oberarmes und Ellbogen; Heilung in 6 Wochen mit beträchtlicher Callusbildung. Sein jetziges Leiden begann vor 5 Jahren mit Schmerzen im Kreuz und rechten Beine, welche anfallsweise, besonders in der Nacht, auftraten. Sein Kopf verändert sich allmählich und nimmt eine gewölbte Form an, die Beine krümmen sich mit konvexem Bogen nach außen. Status: Pat. kann nicht gehen, sich nicht bücken, sich nur einige Minuten aufrecht halten, muß sich zum Arbeiten setzen. Seine Knie bleiben 15—20 cm voneinander entfernt, die Füße kann er nicht vereinigen. Hyperostose am Scheitel, geringer Prognathismus. Am Cervicalteile der Wirbelsäule Hyperostose (frontaler Durchmesser 10 bis 12 cm); Beugung und Rotation erhalten, Extension unmöglich. Dorsal- und Lumbalwirbel unbeweglich. Hyperostose der Clavicula (4 cm dick), des Humerus (frühere Fraktur). Femur beiderseits um das Doppelte verdickt, konvex nach außen gebogen; Tibiae desgleichen, außerdem rechte Tibia Säbelscheidenform. Behandlung mit Einspritzungen von Hydrarg. benzoatum und innerlich 2 g Jodkali während eines Monats, Besserung wesentlich. Fortsetzung der Kur noch einen Monat lang. Pat. steht den ganzen Tag, kann leicht gehen.

Klingmüller (Breslau).

19) Velde. *Erfahrungen mit aseptischer Wundbehandlung im Kriege.*

(Deutsche militärärztliche Zeitschrift 1904. Hft. 9.)

V. sieht seine Erfahrungen aus 126 während der Belagerung der Gesandtschaften zu Peking beobachteten Schußverletzungen. Die chirurgische Behandlung derselben war streng konservativ, primäre Operationen wurden äußerst selten vorgenommen, und diese gaben recht ungünstige Resultate. Grundsatz bei der Wundbehandlung war es, das aseptische Verfahren in weitestem Umfange zur Geltung zu bringen; einige Verwundete mußten allerdings mit nicht sterilisiertem und nicht imprägniertem Mull verbunden werden, ohne daß irgendwelche Nachteile dadurch zutage traten.

Nach Verf. soll es in künftigen Kriegen unter allen Umständen vermieden werden, mit nicht desinfizierten Händen zu arbeiten; daher muß der Verbandplatz reichlich mit Wasser versehen sein. Von den mit Sublimat imprägnierten Verbandstoffen ist Verf. kein Freund. Nach des Ref. Ansicht wird jedoch überall da, wo nicht frisch sterilisiert werden kann, also auf dem Schlachtfelde und auf den

Truppenverbandplätzen, dem imprägnierten Verbandstoffe vor dem nicht sterilisierten sowohl wie vor dem altsterilisierten Verbandstoff der Vorzug zu geben sein.  
Herhold (Altona).

20) V. S. Hodson. The treatment of tetanus by intravenous saline infusions.

(Lancet 1904. September 17.)

Verf. empfiehlt dringend als wichtiges Hilfsmittel in der Behandlung des Tetanus die reichliche intravenöse Kochsalzinfusion, ein Verfahren, das ja allerdings keineswegs neu ist. Er berichtet über drei außerordentlich günstig durch diese Infusionen beeinflusste Fälle, von denen zwei genasen, einer, hauptsächlich infolge allgemeiner Schwäche, starb. Der Weg der Behandlung war bei Verf. folgender: Als er bei dem ersten dieser Pat., trotz wirklicher Antitoxinbehandlung, eine Verschlimmerung der Krämpfe konstatierte, entleerte er durch eine Vene 15 Unzen (ca. 450 g) Blut und injizierte 2 Liter physiologische Kochsalzlösung mit 75 g Brandy vermischt. Dieses geschah in völliger Narkose; vor Aufwachen aus derselben gab er dann noch eine Dosis Antitoxin und 0,03 g Morphinum subkutan. Nach sehr bald einsetzendem profusen Schwitzen zeigten die Pat. alle drei eine erhebliche Besserung, und zwei von ihnen genasen, wie erwähnt, in einigen Tagen. Das Verfahren ist nach Verf. nach Bedarf häufiger zu wiederholen.

H. Ebbinghaus (Dortmund).

21) Plumeyer. Knochenimplantation bei Schädeldefekten.

Diss., Kiel, 1903.

Bericht über drei Kranke, bei welchen Schädeldefekte durch ausgekochten Knochen (bei der Autopsie gewonnenen Schädelknochen und einmal Spongiosa-stück des Calcaneus) mit gutem Erfolge gedeckt wurden. Neck (Chemnitz).

22) B. Keyser. Epithelioma of the tongue in women.

(Lancet 1904. September 17.)

Verf. hat mit einigen eigenen Fällen von Zungenkrebs bei Frauen noch andere aus den Annalen des St. Georges Hospital und des Londoner Cancer Hospitals, im ganzen 10 derartige Fälle, zusammengestellt. Er bestreitet, daß die Erkrankung im allgemeinen eine so sehr seltene sei, wie einige Autoren auf Grund ihrer Statistiken annehmen. Wesentliche Unterschiede im Alter des Auftretens der Erkrankung scheinen bei beiden Geschlechtern nicht zu bestehen; von Verf.s Fällen war die jüngste Pat. 23 Jahre, die älteste 72. Als Ursachen des Karzinoms werden allgemein gleichmäßige, dauernde lokale Irritationen oder Syphilis der Zunge angenommen. Was letztere Erkrankung angeht, so vermag Verf. auf Grund seiner Fälle diese Ätiologie nicht zu bestätigen. Ebenso wird dem Rauchen als Ursache von Zungenkarzinom nur fragliche ätiologische Bedeutung zugeschrieben; z. B. sammelte Hertaux 100 Fälle von Krebs der Lippe und Zunge in Finisterre, wo alle Frauen kurze Pfeifen rauchen, und es fand sich nicht ein derartiges Karzinom bei Frauen. In anderem Sinne könnten allerdings z. B. die statistischen Daten in Irland gedeutet werden, wo auch sehr viel von Frauen geraucht wird: Während die Totalsterblichkeitsrate an Krebs überhaupt 6,1 pro 10000 Einwohner gegenüber 8,3 in England ist, wird die Sterblichkeit an Zungenkrebs in Irland mit 13,3% gegenüber 11,3% in England angegeben.

Die an und für sich kurze Arbeit ist auf Grund ihrer sehr zahlreichen statistischen Angaben als recht interessant zu bezeichnen.

H. Ebbinghaus (Dortmund).

23) Moizard, Denis et Rabé. Les tumeurs malignes de l'amygdales chez l'enfant.

(Arch. de méd. des enfants 1904. Nr. 8.)

Der von den Verff. beobachtete Fall betraf einen 9jährigen Knaben, welcher eine Hypertrophie der linken Mandel darbot, während die rechte normal erschien.

Dabei war die Stimme nâselnd, doch bestanden keine Schmerzen, und das Schlucken war kaum gestört. Die Geschwulst war rund, glatt, rot, mit vaskularisierter Oberfläche und nicht ulzeriert, zeigte eine deutliche Resistenz, war elastisch, aber schmerzlos. Unter den Augen der Verff. wuchs sie rasch zu bedeutender GröÙe heran, namentlich nachdem ein Inzisionsversuch gemacht wurde, derart, daß die Respiration erheblich behindert wurde und man sich, um das Leben zu verlängern, zur Operation entschloÙ. Dieselbe wurde unter breiter Eröffnung vorgenommen, die Heilung ging glatt von statten, der Allgemeinzustand wurde ein recht guter, doch trat 5 Wochen später Residiv auf, welches enormen Umfang annahm, sich auf Wangen, Zahnfleisch, Rachen, Gaumen und Mittelohr erstreckte und durch Entkräftung, Schluck- und Atmungsbehinderung zum Tode führte. Der ganze Zustand hatte 6 Monate gedauert.

Die Autopsie und die Untersuchung der operativ entfernten Geschwulst zeigte das Vorhandensein eines kleinzelligen Rundzellensarkoms. In der Literatur sind nur 15 Fälle von Sarkom oder Lymphadenom der Tonsillen bei Kindern veröffentlicht, von denen 3 nicht ganz sicher sind, so daß nur 12 zweifellose Fälle bleiben. Von diesen wurden nur 5 operativ behandelt, doch waren die Resultate ungünstig, da immer sehr spät zur Operation gegriffen wurde. Möglicherweise würde ein frühzeitiges Erkennen und Operieren von gutem Erfolge begleitet sein.

E. Toff (Braila).

24) A. Raoult. Note sur l'emploi de l'adrénaline dans les affections malignes de la gorge.

(Revue hebdom. de laryngol., d'otol. et de rhinol. 1904. Nr. 28.)

Bei einem 70jährigen Manne, dem wegen Schluckbeschwerden die rechte Mandel entfernt worden war, fand sich an ihrer Stelle eine ulzerierte Fläche mit submaxillärer Drüsenschwellung; später zeigte sich ein Geschwulstfortsatz, der sich über den vorderen Gaumenbogen nach der Zunge zu erstreckte. Nach 2½ Monate langen Gurgelungen mit Adrenalin 1 : 1000 erfolgte unter tagelangen heftigen Reaktionserscheinungen das Abstoßen eines übelriechenden Schorfes, der fast den ganzen Mandelrest repräsentierte; nach einem Monate starb Pat., der übrigens auch eine Geschwulst in der Leistengegend hatte. Auf Grund dieser Erfahrung beabsichtigt Verf. die nekrotisierende Wirkung des Adrenalins noch weiter bei bösarigen Geschwülden therapeutisch zu verwerten; ob aber die Nebennierensubstanz vor gesundem Gewebe strikte Halt macht, dürfte mehr als zweifelhaft sein. (Vgl. Blum: Über Nebennierendiabetes; Deutsches Archiv f. klin. Medizin Bd. LXXI. Ref.)

F. Alexander (Frankfurt a. M.).

25) Parry. Case illustrating Brophy's operation for cleft palate.

(Glasgow med. journ. 1904. August.)

Die Operation besteht darin, daß zunächst jederseits der Oberkiefer von dem die Molaren tragenden Stück getrennt wird, Zusammenpressen der mobilisierten Oberkiefer, Silberdrahtnaht der Knochen, Anfrischung und Naht der Schleimhautränder. Der Vorteil dieser Methode soll darin bestehen, daß die nasale Sprache, wie sie sonst auch nach gelungener Plastik zurückbleibt, in diesen Fällen wesentlich besser wird. Die Gefahr der Operation ist eine recht große.

W. v. Brunn (Marburg).

26) S. Blaker. A retropharyngeal bloodcyst in a case of purpura haemorrhagica.

(Lancet 1904. Oktober 1.)

Nach 6tägiger Krankheit wurde ein 8monatiges Kind unter Erscheinungen von Purpura haemorrhagica in das Hospital eingeliefert. Auffallend war die bedeutende Atemnot, die an Diphtherie denken ließ. Die Tastung des Rachens ergab eine weiche, fluktuierende Geschwulst von Halbwalnußgröße an der hinteren Rachenwand. Der Untersuchung folgte lebhaftere Blutung. In der Annahme, es

handle sich um einen Retropharyngealabszeß, wurde die cystische Geschwulst vom Munde aus eröffnet. Die Respiration wurde zwar sofort frei, aber es trat eine unstillbare Blutung ein, der das Kind nach 5 Stunden erlag. Nach dem Sektionsbefunde kommt Verf. nach Ausschluß der differentialdiagnostisch in Betracht kommenden Krankheiten: Skorbutrachitis, Hämophilie, suprarenale hämorrhagische Diathese, zu der Ansicht, daß es sich um reine Purpura haemorrhagica handelte, wahrscheinlich toxischen Ursprunges. Therapeutisch hält er bei gestellter Diagnose einzig die Intubation für am Platze; in seinem Falle schlug er bei der sonst unstillbaren Blutung den Eltern die Tracheotomie vor, um den Rachen zu tamponieren, jedoch wurde diese Operation abgelehnt.

H. Ebbinghaus (Dortmund).

27) **Brunschvig.** Mastoïdite de Bezold. Abscès latéro-pharyngien et abcès rétro-pharyngien.

(Revue hebdom. de laryngol., d'otol. et de rhinol. 1904. Nr. 34.)

Verf. faßt diese drei Fälle zusammen, weil ihnen allen, so verschieden ihre Pathogenese war, eine Infiltration der seitlichen Halspartien eigen war; dies beweise, wie verschieden die Ursache dieses Symptoms sein könne. Im ersten Falle handelte es sich um eine akute Otitis media, bei der am Warzenfortsatz objektiv nichts nachweisbar; auf Inzision eines retropharyngealen Abszesses vom Mund aus schwanden Ohrenfluß und Halsinfiltration. Der zweite Fall ist schwer zu beurteilen, da eine regelmäßige Feststellung des otoskopischen Befundes nicht verzeichnet ist. Trotz einer großen Phlegmone auf dem Warzenfortsatz und den seitlichen Halspartien, die eine Inzision und eine Gegenöffnung erforderte, trotz einer Knochenöffnung an der Spitze, die reichlich Eiter entleerte, wird erst sehr spät Ohrenfluß vermerkt; immerhin dürfte an einer Bezold'schen Mastoiditis nicht zu zweifeln sein. Bei dem dritten Falle handelte es sich um ein 1jähriges Kind, das mit phlegmonös infiltrierten Halspartien und Atemstörung zur Beobachtung kam. Nach einer erfolglosen Seruminjektion trat eine Schwellung der hinteren Rachenwand auf; Inzision entleerte reichlich Eiter und führte zur Heilung.

F. Alexander (Frankfurt a. M.).

28) **G. Laurens.** Lipome de l'épiglotte; pharyngotomie hyoïdienne. Guérison.

(Revue hebdom. de laryngol., d'otol. et de rhinol. 1904. Nr. 29.)

Nach L. ist die Laryngotomie indiziert, wenn sich die Geschwulst wegen ihrer Ausdehnung auf natürlichem Wege nicht entfernen läßt oder wenn man auf diesem Wege fürchtet, die Blutung nicht beherrschen zu können. Für die Entfernung umschriebener Geschwülste der Epiglottis und Regio praeepiglottica erscheine die Pharyngotomia transhyoidea, für die Gegend der aryepiglottischen Falten, der Aryknorpel, der unteren Rachenpartien die Pharyngotomia subhyoidea am zweckmäßigsten.

Nach diesen einleitenden Bemerkungen berichtet Verf. über einen Pat., der 7 Jahre wegen Schluckbeschwerden (ohne Anwendung des Kehlkopfspiegels) vergeblich behandelt worden sei und daher, sowie infolge Erstickungsanfällen und häufigen Verschluckens sehr heruntergekommen war. Die Geschwulst saß an der Zungenbasis, vom Kehlkopf nichts zu sehen. Verf. beschreibt genau die zu ihrer Entfernung vorgenommene Pharyngotomia transhyoidea. Es handelte sich um ein an der vorderen Kehlkopf wand inserierendes Lipom. Der Heilungsverlauf war nur durch eine partielle Zungenbeinnekrose kompliziert. Im Anschluß daran gibt Verf. eine minutiöse Darstellung der Technik der Operation und Nachbehandlung, die im Originale nachzulesen ist.

F. Alexander (Frankfurt a. M.).

29) **A. Bécclère et J. Viollet.** Un cas de néoplasme du larynx, traité avec succès par les rayons de Röntgen.

(Revue hebdom. de laryngol., d'otol. et de rhinol. 1904. Nr. 28.)

Es handelte sich um ein Karsinom, wo allerdings die mikroskopische Untersuchung fehlt, das aber seinem ganzen klinischen Verlaufe nach (Drüsenschwel-

lung usw.) und nach der Ansicht mehrerer Autoren, die den Fall sahen, zur Diagnose berechtigt; glänzende Heilung. Dem Verf. sind nur zwei solche, übrigens in dieser Zeitschrift (1903 Nr. 11 und 1904 Nr. 10) veröffentlichte Fälle bekannt; auch hier fehlte die mikroskopische Untersuchung; diese sowie eine antiluetische Kur hält Verf., der ohne übertriebenen Sanguinismus den Fall publiziert, zur Sicherung der Diagnose für notwendig. Dauerheilung ist natürlich abzuwarten.  
F. Alexander (Frankfurt a. M.).

### 30) A. Dietze. Über Chylothorax traumaticus.

(Deutsche Zeitschrift für Chirurgie Bd. LXXIII. p. 450.)

Der von D. beschriebene, in Rupprecht's Abteilung im Dresdener Diakonissenspitale behandelte Fall ist deshalb besonders bemerkenswert, weil er eine Schußverletzung betrifft. Ein 39jähriger Kaufmann hatte sich mit einer Pistole von 7 mm Kaliber in die Brust geschossen, und zwar in den 6. Interkostalraum, 7 cm von der Mittellinie entfernt — die Einschußöffnung war leicht oval, Ausschußöffnung nicht vorhanden. Pat. bot zunächst außer leichter Dämpfung auf dem Rücken rechts hinten unten nichts Besonderes; es trat aber bald ein starker Pleuraerguß mit höchster Dyspnoe ein, weshalb am 10. Tage punktiert wurde. Der Erguß zeigte große Neigung zum Rezidivieren, so daß binnen 31 Tagen durch acht Punktionen im ganzen 27 Liter entleert wurden. Die Flüssigkeit war chylöser Natur, wie die Untersuchungen (Details s. Original) ergaben. Zuerst war er durch Blutbeimengung schokoladenfarbig, später immer mehr milchartig.

Pat., der während seiner Krankheit an Körpergewicht von 160 auf 128 Pfund gesunken war, genas schließlich vollkommen. Anzunehmen ist, daß der Schuß schräg nach rechts gegangen ist, wofür auch die ovale Figur der Einschußöffnung spricht. Wunderbarerweise blieb nicht nur das Herz, sondern auch die Aorta unverletzt. Gemäß der relativ langsam zustande gekommenen Pleuraerfüllung mit Chylus scheint annehmbar, daß der Ductus nicht gleich ganz durchtrennt, sondern nur stärker gequetscht und erst durch Nekrose geöffnet wurde. Ein nach der Heilung aufgenommenes Skiagramm (vgl. Fig.) zeigt das Geschoß vor dem Körper des 12. Brustwirbels, etwas rechts von der Mittellinie.

D. berichtet über neun anderweitig beobachtete Fälle von Verletzung des Ductus thoracicus. Auch schwere Fälle wurden durch Punktionen geheilt. Doch tut man gut, die Punktionen so selten wie möglich nur aus Indicatio vitalis zu machen, da sie den intrathoracischen Druck, welcher doch für Kompression der Ductuswunde von Vorteil ist, beseitigen oder gar den negativen Druck in der Pleurahöhle wieder herstellen, der auf den Ductus saugend wirkt. Man könnte daher daran denken, ob statt der Punktion nicht eine Thorakotomie mit Rippenresektion vorzuziehen wäre, die das Thoraxinnere unter den allgemeinen positiven Atmosphärendruck setzt und in einem Falle in Greifswald sich auch praktisch bewährt hat.  
Meinhard Schmidt (Cuxhaven).

### 31) F. T. Stewart. A case of suture of the heart, with recovery.

(Amer. Journ. of the med. sciences 1904. September.)

Ein 20jähriger Mann kam  $\frac{3}{4}$  Stunden nach der Verletzung (Stich mit einem Federmesser in die linke Brustseite) zur Operation. Über der linken 3. Rippe, etwa 1 Zoll nach links vom linken Sternalrande, fand sich eine stark blutende, von einem emphysematösen Hautbezirk umgebene kleine Wunde. Der Blutstrom wurde bei der Expiration stärker. Unter Äthernarkose wurden auf der linken 2. und 4. Rippe zwei 4 Zoll lange Schnitte angelegt und dieselben am linken Sternalrande durch einen senkrechten Schnitt verbunden. Der so entstandene Haut-Muskellappen wurde nach links umgeschlagen. Das Messer war zwischen 3. und 4. Rippe in die Tiefe gedrungen. Zur Herstellung eines besseren Zuganges wurde die senkrechte Inzision am linken Sternalrande um 2 Zoll nach unten verlängert und der so entstehende dreieckige Lappen nach unten gezogen. Dann wurden die 3. und 4. Rippe durchtrennt und unter Bruch ihrer Sternalknorpel

nach rechts umgeschlagen. Jetzt zeigte sich, daß das Messer durch die Pleurahöhle durchgedrungen war und den vorderen Rand der linken Lunge verletzt hatte. Die linke Lunge war kollabiert. Die Herzbeutelwunde lag vorn und war  $\frac{3}{8}$  Zoll lang. Sie wurde in Richtung der Herzlängsachse erweitert. Die Herzwunde durchdrang die Vorderwand des linken Ventrikels und war  $\frac{3}{4}$  Zoll lang, größer als die Haut-, Pleura- und Perikardwunde. Sie wurde durch eine fortlaufende Seidennaht geschlossen. Auch die Perikardwunde wurde fortlaufend genäht, wie ebenso der zurückgeklappte Haut-Muskellappen. Vom unteren Wundwinkel aus wurde ein Gazedrain in die Pleurahöhle geleitet. Der Kranke wurde vollkommen geheilt.

Verf. stellt aus der Literatur 60 Fälle von operativ behandelten Herzwunden zusammen und gibt einen kurzen Überblick über die Operationsmethoden und Heilungsergebnisse. Läden (Leipsig).

### 32) Keibel. Zwei Fälle von Cystadenoma mammae.

(Berliner klin. Wochenschrift 1904. Nr. 30.)

K. teilt zwei Fälle von Cystadenoma mammae mit, die in der Privatklinik Abel's operiert wurden. Er will durch dieselben die Behauptung Schimmelbusch's widerlegen, die Krankheit sei sowohl klinisch als auch anatomisch so präzise zu charakterisieren, daß es durchaus nicht schwer ist, sie diagnostisch von anderen Affektionen der Brustdrüse zu trennen. In den vom Verf. beobachteten Fällen war nur je eine Brustdrüse erkrankt, und es wurde auch nicht nach kurzer Zeit die andere Drüse befallen. Die eine Geschwulst war mit der Haut innig verwachsen, und in beiden Fällen handelte es sich nicht um eine diffuse Ausdehnung der Erkrankung.

Wird man dem Autor auch darin Recht geben müssen, daß das von Schimmelbusch gegebene Bild nicht für alle Fälle zutrifft, so wird man seinem Rate, nur die Exstirpation der Geschwulst vorzunehmen, nicht folgen können. Hat doch Verf. selbst hervorgehoben, daß das Cystadenom sowohl in klinischer wie in anatomischer Beziehung sehr variabel und die Diagnose nicht leicht ist, daß sich aus dem Cystadenom ein Karzinom entwickeln kann und deshalb die rechtzeitige Entfernung dieser Geschwulst indiziert sei. Ob die Geschwulst ihren gutartigen Charakter verloren hat, die Frage kann nur das Mikroskop entscheiden, und deshalb sollte man doch stets den sichereren, von Schimmelbusch empfohlenen Weg der Amputation wählen. Kosmetische Rücksichten können dabei nicht in Frage kommen. Jangemak (Erfurt).

### 33) Tietze. Zur Statistik der operativen Behandlung des Mammakarzinoms.

(Therapie der Gegenwart 1904. Nr. 7.)

Die Arbeit beschäftigt sich mit der Frage: Was leisten wir zurzeit mit der Operation bei Brustkrebs? Die Beantwortung geschieht an der Hand von 81 in der Zeit der letzten 7 Jahre am Augusta-Hospital zu Breslau operierten Fällen unter Hinweis auf eine von Henkel über das gleiche Material gefertigte Arbeit folgendermaßen:

1) Die augenblicklichen Resultate haben sich gegen früher weit gebessert: 1,2% Todesfälle 1903, 23,07% 1878.

2) Die Gefahr des lokalen Rezidivs ist nicht sehr groß, eine Gefahr, die auch noch durch Nachoperationen geschwächt werden kann. Die Gefahr des lokalen Rezidivs ist im ersten halben Jahre am größten (41,3%).

3) Den günstigen Erfahrungen bezüglich der lokalen Rezidive entsprechen nicht diejenigen der Dauerheilungen, da die meisten Pat. schließlich doch an ihrem Karzinom zugrunde gehen.

Am Schluß der Arbeit hebt Verf. hervor, daß die chirurgische Behandlung des Brustkrebses zurzeit noch die souveräne ist und bespricht die Momente der chirurgischen Technik, die noch einer weiteren Förderung bedürfen. Auch auf die Notwendigkeit, daß der Hausarzt mit dem Chirurgen Hand in Hand arbeite



und zu einer möglichst frühen Operation Veranlassung geben soll, wird ausdrücklich betont.

Silberberg (Breslau).

### 34) Grabley. Pfählungsverletzungen.

Diss., Kiel, 1903.

Zwei Beobachtungen werden mitgeteilt. In einem Falle war das seitliche Scheidengewölbe verletzt. Wegen Befürchtung einer Perforation in die Bauchhöhle wurde die Laparotomie ausgeführt. Dabei zeigte sich eine Verletzung des Bauchfelles, aber keine Kommunikation mit der Scheidenwunde. Verf. meint, daß bei der Verletzung durch übermäßige Spannung das Bauchfell geplatzt sei.

Neck (Chemnitz).

### 35) C. Briggs. The extraperitoneal relations of the appendix vermiformis to the posterior surface of the cecum, with the report of a from hitherto undescribed.

(Med. news 1904. Juli 16.)

Verf. berichtet über einen Wurmfortsatz, welcher operativ entfernt wurde und die Eigentümlichkeit bot, daß er in drei Abschnitte zerfiel: eine frei bewegliche, mit Mesenteriolium behaftete Strecke, von der Basis beginnend und 2,5 cm lang; eine 1 cm lange, nach rückwärts führende extraperitoneale und eine 1 cm lange, retrocoecale Partie, die Spitze des Wurmes. Bei der Operation hatte man zuerst den Eindruck, als ob das distale Ende des Wurmfortsatzes mit dem Blinddarm verwachsen sei, doch der Mangel an Adhäsionen und Inzision längs der peritonealen Umschlagstelle belehrten darüber, daß hier ein retrocoecaler Verlauf des distalen Teiles vorlag. Verf. hält diese Fälle für sehr selten.

Er gibt von den bisher veröffentlichten Fällen sechs Typen wieder, wonach der Wurmfortsatz erstens retrocoecal liegen kann und kein freies Mesenteriolium hat. Bei der zweiten Gruppe liegt der proximale Teil extraperitoneal und retrocoecal, während der distale frei in die Bauchhöhle ragt. Drittens kann der ganze Wurm extraperitoneal und nach oben geschlagen liegen. Ist viertens die hintere Fläche des Blinddarmes extraperitoneal, dann ist der Wurm außerhalb der Bauchhöhle. Bei der fünften Gruppe ist die proximale Partie extraperitoneal, aber nicht am Blinddarm, während die Spitze in die Bauchhöhle hineinragt. Der sechste Typus ist das Gegenstück des zweiten. Der proximale Teil liegt intraperitoneal, der distale im retrocoecalen Bindegewebe.

Alle diese anatomischen Eigentümlichkeiten führt Verf. auf die Entwicklungsgeschichte des Wurmes zurück. Abbildungen von Kollmann und Huntington illustrieren diese sehr gut. Verf. kann sich alle die erwähnten ungewöhnlichen Lagen des Wurmes aus dem mehr oder weniger ausgeprägten Hinabsteigen des Blinddarmes bei adhärenter Spitze erklären.

Klinisches Interesse bieten diese Anomalien, welche, wie Verf. betont, keineswegs auf entzündliche Vorgänge zurückzuführen sind, insofern, als die Knickung zur Erkrankung des Wurmes disponieren und zweitens innere Einklemmung durch sie hervorgerufen werden kann.

Hofmann (Freiburg i. Br.).

### 36) L. Hotschkiss. A consideration of the question of drainage in cases of acute appendicitis with spreading peritonitis.

(Med. news 1904. Juli 2.)

Verf. hatte von 1895—98 42 Fälle von Perityphlitis mit 31% Mortalität operiert, darunter 12 progrediente Peritonitiden mit 11 Todesfällen. Im Gegensatz hierzu weist die Statistik der 3 folgenden Jahre 72 Fälle ohne Todesfall auf. Unter diesen befanden sich 15 progrediente Peritonitiden. 12 Fälle kamen innerhalb der ersten 2 Tage des akuten Anfalles zur Operation, einer nach 3 Tagen, sowie je einer nach 5 und 6 Tagen. Sämtliche Kranke genasen.

Verf. schreibt diese Erfolge der Vervollkommnung der Technik zu, worunter er hauptsächlich die Anlegung einer kurzen Inzision, das Aufsuchen des Wurmfortsatzes lediglich durch Abtasten ohne Verschiebung des Darmes, die Entfernung

der erkrankten Appendix und endlich die bei den Amerikanern und Engländern so beliebte Ausspülung mit heißer Kochsalzlösung versteht. Die vorhergehende Beriebelung mit Wasserstoffsperoxydlösung soll zur Lösung von Verklebungen beitragen. Das Peritoneum wird nicht abgetrocknet und Kochsalzlösung absichtlich zurückgelassen.

Wenn auch Verf. seine frühere Ansicht, daß die Tamponade der Bauchhöhle Ileus veranlassen könne, aufgegeben hat, so legt er doch auch jetzt keinen großen Wert auf die Drainage. Das Bauchfell und die Bauchdecken werden geschlossen; doch hat Verf. in der Mehrzahl der Fälle eine Drainage des Infektionsherdes auf 1—2 Tage vorgenommen. Die Drainage der äußeren Wunde wird nach ca. 5 Tagen aufgehoben. Der durchschnittliche Krankenhausaufenthalt betrug 20 Tage. Die Einteilung der progredienten Perforationsperitonitiden nach Maßgabe der Ausdehnung des pathologischen Prozesses hält der Autor für praktisch wichtig. Er unterscheidet eine abgegrenzte, teilweise abgesackte und nicht abgrenzbare Peritonitis diffusa. Auf Spezifität und Virulenz von Mikroorganismen legt er keinen Wert. Es entspricht das einer Auffassung, welche Meisel (v. Bruns', Beiträge zur klin. Chirurgie Bd. XL. Hft. 2) hat, indem er die verschiedenen Peritonitisformen auf die differenten Erkrankungsarten des Wurmes ohne Rücksicht auf die gleiche entzündliche Ursache zurückführt.

Hofmann (Freiburg i. B.).

### 37) Rebert. Primary spasm and hypertrophie of the pyloric sphincter and resultant enormous dilatation of the stomach.

(Annals of surgery 1904. August.)

R. machte bei einem Mädchen wegen eines bis zum Schambein hinab erweiterten Magens und andauernden Erbrechens die Laparotomie. Statt der erwarteten organischen Verengung wurde ein spastisch verengter Pylorus und eine verdickte Muskulatur am Pylorus gefunden. Durch Pyloroplastik und Gastroplikation wurde Heilung erzielt.

Verf. meint, daß man, sobald bei einer Laparotomie nur ein Pylorospasmus angetroffen wird, nur einen kleinen Einschnitt in das pylorische Ende des Magens machen solle, worauf zwei stumpfe Haken durch die zusammengezogene Pylorusöffnung geführt und mehrere kleine Einschnitte in die Muskulatur desselben gemacht werden.

Herhold (Altona).

### 38) H. W. Allingham and R. Thorpe. A case of perforated duodenal ulcer; operation; recurrent haemorrhage; gastroenterostomie; recovery.

(Lancet 1904. September 24.)

Den Inhalt der Arbeit besagt die Überschrift. Magenbeschwerden und auf Geschwür hinweisende Blutungen bestanden bei dem 42jährigen Pat. seit 1901, Perforation des Geschwürs am 5. April 1904. Sofortige Operation bei dem sehr kollabierten Kranken, und da jede andere Operation zu viel Zeit erfordern hätte, sorgfältige Naht des 2 Zoll vom Pylorus gelegenen pennystückgroßen Duodenalgeschwürs. Pat. erholte sich äußerst schwer, und erneute Blutungen traten auf trotz sorgfältigst durchgeführter Ernährung. 5 Wochen nach der ersten Operation mußte ein zweiter Eingriff gemacht werden, der diesmal in der hinteren Gastroenterostomie bestand. Pat. war vom Moment an beschwerdefrei und genas völlig.

H. Ebbinghaus (Dortmund).

### 39) W. Herrmann. Über Gallensteinileus.

Inaug.-Diss., Jena, 1904.

Verf. hat aus der Literatur 249 Fälle von Gallensteinileus zusammengestellt und fügt einen neuen aus der Riedel'schen Privatklinik hinzu. Am häufigsten gelangten die Steine durch eine Fistel zwischen Gallenblase und Darm in denselben, ausnahmsweise durch die Gallengänge; und zwar ist am häufigsten die Gallenblasen-Duodenalfistel, seltener Durchbruch in den Dickdarm, noch seltener in den Magen. Der Ort der Einklemmung ist meist der Dünndarm. Nach An-

führung der bestehenden Theorien über die Entstehung von Gallensteinileus schließt sich Verf. auf Grund des Befundes im Riedel'schen Falle (umschriebene Peritonitis an zwei verschiedenen Stellen des Darmes) der von Körte und Rehn an, die außer der mechanischen noch eine entzündliche Ursache (lokale Peritonitis) annehmen, besonders wenn es sich um kleinere Konkremente handelt.

Die Prognose ist ernst. Von den angeführten Fällen heilten spontan 84 (52,17%) ohne Operation, es starben 78; operiert wurden 82 mit 27 Heilungen (33,3%), 52 Fälle endeten tödlich. Verf. empfiehlt frühzeitige Operation, solange die Pat. noch bei gutem Kräftezustande sind. Thiemann (Jena).

#### 40) Heine. Über Darm-Blasenfisteln infolge von Darmdivertikel.

Diss., Leipzig, 1904.

H. berichtet über eine 59jährige Frau, bei der neben hartnäckiger Verstopfung zunächst Schmerzen in der Harnröhre und häufiger Harndrang bestanden, späterhin Abgang von Winden durch die Harnröhre erfolgte. Die Beschwerden waren ein Jahr lang vorhanden, bevor die Kranke von Hähnel (Dresden) zweimal operiert wurde. Cystoskopisch wurde eine Darm-Blasenfistel festgestellt.

Bei der ersten Operation wurde eine feste Verwachsung zwischen Flexura sigmoidea und Blase gefunden. In der Flexur war an der Verwachsungsstelle eine harte, feste Geschwulst vorhanden. Weiter fanden sich geschwollene Gekrösdrüsen und unter der Darmserosa mehrere kleine rundliche Knötchen von Stecknadelkopf- bis Erbsengröße. Eins dieser Knötchen wurde zur mikroskopischen Untersuchung entfernt. Da die Geschwulst der Flexur als karzinomverdächtig angesehen wurde, nähte Hähnel die Bauchwunde wieder zu.

Die mikroskopische Untersuchung (Schmorl) des Knötchens ergab, daß es sich um ein kleines Darmdivertikel handelte. Dieser Befund gab Veranlassung zur Relaparotomie. Nach Loslösung der entzündlich veränderten Flexur von der Blase Verschuß der Darm- und Blasenfistel durch Etagnnaht. Nach dem zweiten Eingriffe trat völlige Heilung ein.

In der Literatur fand H. noch weitere sieben Fälle von Blasen-Darmfisteln nach Darmdivertikeln. Sechsmal saß das Divertikel an der Flexur, einmal am Mastdarme. Die wahre Ätiologie dieser Blasen-Darmfisteln wurde in keinem Falle bei der Diagnosenstellung erkannt.

Zwei Kranke wurden durch Operation geheilt, zwei starben an der Erkrankung, ein Kranker infolge einer zur Beseitigung der Fistel vorgenommenen Operation, einer an anderer Krankheit. Bei zwei Kranken fehlten nähere Angaben.

Neck (Chemnitz).

#### 41) Wiesinger. Zwei Fälle von akuter Pankreatitis mit disseminierter Fettnekrose, geheilt nach Laparotomie.

(Deutsche med. Wochenschrift 1904. Nr. 35.)

Beide Fälle waren unter dem typischen Bild erkrankt, beidemale fand sich ausgebreitete Fettgewebsnekrose. Nach Laparotomie mit nachfolgender Tamponade trat sehr baldiges Nachlassen aller bedrohlichen Erscheinungen und völlige Heilung ein. W. hält, wie auch viele andere Autoren, die Fettgewebsnekrose nur für ein Symptom, entstanden durch die Einwirkung des Pankreassaftes, dem aber eine weitere Bedeutung nicht zukomme. In seinem ersten Falle konnte er sich bei der ein Jahr später zur Beseitigung der Bauchhernie vorgenommenen Laparotomie davon überzeugen, daß die Fettgewebsnekrose völlig geheilt war. Zu einer Abstoßung von nekrotischen Pankreasteilen kam es in keinem Falle. W. hält es für die Aufgabe der Chirurgen, in derartigen Fällen, wie bei jedem phlegmonös entzündlichen Prozeß, für Abfluß der entzündlichen Sekrete event. in Verbindung mit ausgedehnten Einschnitten in das entzündete Organ zu sorgen. Die Operation soll möglichst ohne Narkose vorgenommen werden und die Form einer Probe-laparotomie wahren, um die Erschöpfungszustände nicht zu steigern.

Borchard (Posen).

---

Originalmitteilungen, Monographien und Separatabdrücke wolle man an Prof. E. Richter in Breslau (Kaiser Wilhelmstraße 115), oder an die Verlags-handlung Breitkopf & Härtel, einsenden.

# Zentralblatt für C H I R U R G I E

herausgegeben

von

**E. von Bergmann, F. König, E. Richter,**  
in Berlin, in Berlin, in Breslau.

Einunddreißigster Jahrgang.

Wöchentlich eine Nummer. Preis des Jahrganges 20 Mark, bei halbjähriger Vorauszahlung. Zu beziehen durch alle Buchhandlungen und Postanstalten.

Nr. 45.

Sonnabend, den 12. November.

1904.

**Inhalt:** I. C. Hofmann, Zur Witzel'schen Methode der hohen Rektumamputation. — II. M. Silbermark, Eine Modifikation bei der Oberschenkelamputation sec. Gritti. (Original-Mitteilungen.)

1) Heineke, Radiumwirkung. — 2) Miyake, Nahtmaterial. — 3) Reuter, Spondylitis traumatica und Ankylose der Wirbelsäule. — 4) Gebels, Embolische Lungenaffektionen nach Bauchoperationen. — 5) Murphy, Appendicitis. — 6) Hertle, Schenkelbruch oder Varix der Vena saphena. — 7) Tiefenthal, Gastroenterostomie. — 8) Ajello, de Melo, Parascandolo, Hepatolysin. — 9) Blum, Hypospadie der weiblichen Harnröhre. — 10) Gulard, Phosphatsteine der Harnblase. — 11) Gayet und Cavillon, Harnleiterunterbindung. — 12) Bissel, 13) Cumstone, Hodentuberkulose.

C. Bayer, Wie erleichtert man sich das Sägen im Bogen? (Original-Mitteilung.)

14) Militärsanitätsbericht. — 15) Pfister, Lyssa und Trauma. — 16) Pastzold, Muskelsequester nach Pneumokokkeninfektion. — 17) Aalhorn, Lokalanästhesie in poliklinischer Praxis. — 18) Senn, 19) Neumann, Bauchquetschung. — 20) Alapy, Appendicitis. — 21) Wieting und Risa, Epiploitis plastica. — 22) Whitting, Volvulus. — 23) Wieting, Darmstenosen. — 24) Haffner, Fettnekrose. — 25) Boehm, Pankreasnekrose. — 26) Böttcher, Hypospadioperation. — 27) Lessing, Perineales Harnröhrendivertikel. — 28) Rosenstein, Bottini'sche Operation. — 29) Latarget, Hoher Blasenschnitt.

## I.

(Aus der chirurgischen Abteilung des Josephshospitals zu Kalk-Köln.)

### Zur Witzel'schen Methode der hohen Rektumamputation.

Von

Dr. C. Hofmann, Oberarzt.

Wenn heute ein großer Teil der operierenden Ärzte auf dem Standpunkte steht, beim Rektumkarzinom der Resektion vor der Amputation den Vorzug geben zu müssen, so erklärt sich dies aus der Rücksicht auf die Erhaltung des Sphincter ani und seiner Funktion. Man glaubt, durch die anatomische Erhaltung des Sphinkters auch seine Funktion zu retten und dem Operierten dadurch einen sicheren Schluß gewähren zu können. Auf den ersten Blick erscheint diese

Erwägung als selbstverständlich und sehr einleuchtend, und sie würde auch in der Tat richtig sein, wenn bei der queren Rektumresektion nicht die Innervation des Schließmuskels ganz oder teilweise zerstört würde. Diese Innervationsaufhebung wird aber verursacht, und damit deckt sich denn auch das bekannte, praktisch weniger gute funktionelle Resultat. Von allen Autoren wird zugegeben, daß die Sphinkterfunktion nach der Resektion den gehegten Erwartungen oft nicht entspricht, und daß nur in den seltensten Fällen ein wirklicher Schluß wie vordem zustande kommt. Im Interesse unserer Kranken ist dies sehr bedauerlich; und für den Operateur ist es kein sympathischer Gedanke, von vornherein zu wissen, daß das postoperative funktionelle Resultat kein sehr gutes sein wird.

Zu der häufig genug eintretenden Störung der Sphinkterfunktion kommt dann noch bei der Resektion die des öfteren sich bildende hintere Kotfistel. Man kann es fast in jeder bisherigen größeren Arbeit über die Operation der Rektumkarzinome lesen, daß die Fistelbildung nach der Resektion meist in der hinteren Zirkumferenz eine von den unangenehmen Beigaben zur Operation ist.

Wir sehen also, daß der funktionelle Vorteil, den die anatomische Erhaltung des Sphinkters bringen soll, in Wirklichkeit leider nicht so, wie erwartet, vorhanden ist, und daß die zur Erhaltung des Schließmuskels notwendige Resektion des Rektums noch den großen Nachteil einer häufig sich bildenden Kotfistel in sich schließt. Bedenkt man weiter, daß die Resektion mit nachfolgender Naht oder sonstiger Aneinanderlagerung der Darmenden, bei der Unmöglichkeit, das Rektuminnere vor der Operation aseptisch zu gestalten, eine große Gefahr für die erstrebte reaktionslose Wundheilung in sich schließt, dann muß das Vertrauen zu ihr doch arg erschüttert werden.

Man kann unter diesen Umständen wohl verstehen, daß einzelne Autoren unter Verzichtleistung auf den oft nur scheinbaren Vorteil der Spinktererhaltung grundsätzlich von der Resektion abraten und dafür eine aseptisch durchführbare, wenig Blutung verursachende, radikal genug zu gestaltende Amputation vorziehen. Wiesinger<sup>1</sup> macht einen dauernden Anus praeternaturalis und schließt im zweiten Akte die Radikaloperation an. Witzel<sup>2</sup> hat in Gemeinschaft mit Wenzel<sup>3</sup> im vorigen Jahre eine Methode der hohen Rektumamputation empfohlen, die in weitgehendster Weise allen berechtigten Forderungen an eine solche Operation zu entsprechen sucht. Das Verfahren, dessen technische Einzelheiten in der Wenzel'schen Arbeit genau vermerkt sind, besteht kurz gesagt darin, daß zunächst durch

<sup>1</sup> Wiesinger, Zur Behandlung hochsitzender Mastdarmkarzinome. Deutsche Zeitschrift für Chirurgie 1901. Bd. LXI.

<sup>2</sup> Witzel, Indikation der operativen Eingriffe beim Rektumkarzinom. Münchener med. Wochenschrift 1903. Nr. 10.

<sup>3</sup> Wenzel, Wie läßt sich die Rektumexstirpation zu einer aseptischen und unblutigen Operation gestalten? Münchener med. Wochenschrift 1903. Nr. 10.

die Steißbeinresektion das Rektum freigelegt wird; zeigt sich, daß der Tumor bereits die Fascia propria recti hinten überschritten hat, oder bei weiterer Auslösung, daß er über die Fasciengrenze nach vorn gewuchert ist, was die Eröffnung des Peritoneums an der Excavatio recto-vesicalis schwierig oder unmöglich macht, so ist von jedem weiteren Versuche zur Fortsetzung der Operation abzustehen. Der Tumor ist inoperabel, und es kann überhaupt nur noch ein palliativer Eingriff in Frage kommen. Liegen aber die Verhältnisse für eine Radikaloperation günstig, dann erfolgt jetzt die Umschneidung und Auslösung der Analportion mit präventiver Unterbindung der Art. haemorrhoid. inferior, der sich die Unterbindung der Art. haemorrhoid. med. und superior, die schon vorher bei der orientierenden Auslösung des Rektums fast völlig isoliert sind, anschließt. Die Abtragung des Rektums, dessen Analöffnung vor der Auslösung sorgfältig über einem Tupfer vernäht wird, geschieht unter allen aseptischen Kautelen mittels Paquelin; die Bildung eines Anus glutaecalis mit Durchführen des Rektumstumpfes durch ein seitliches Knopfloch im linken Gesäßteil beendet die Operation. So die Methode Witzel's.

Mir erschien das auf anatomischer Unterlage aufgebaute Witzel'sche Vorgehen bis auf die Bildung des Anus glutaecalis im Hinblick auf die eingangs gemachten Ausführungen so zweckmäßig, daß ich es in mehreren Fällen angewandt habe. Die dabei gemachten Erfahrungen sind so günstige gewesen, daß ich nicht anstehe, es weiter zu empfehlen. Im allgemeinen kann man wohl sagen, daß jedes Operationsverfahren, das die anatomischen Verhältnisse richtig würdigt, seinen Zweck erfüllt. Im vorliegenden Falle gibt uns das Festhalten an den anatomischen Grenzen den Fingerzeig für die Möglichkeit der Radikaloperation und vor allem für die fast unblutige Durchführung derselben.

Die Methode würde meines Erachtens vollkommen sein, wenn sie nicht dem sonst sehr klaren und einfachen Gang der Operation ein etwas kompliziertes Ende anfügte. Die Bildung eines Anus glutaecalis ist immerhin umständlich, und die Gefahr einer Darmgangrän nicht gering. Außerdem ist die Schlußfähigkeit des Glutaecalanus nicht zweifellos. Dazu kommt noch, daß sich ein guter Schluß in der denkbar einfachsten Weise erreichen läßt, indem man die Kneiffähigkeit der gesamten Glutaecalmuskulatur nutzbar macht.

In den bisher nach der Methode operierten Fällen habe ich einfach nach der Amputation den Rektumstumpf mitten in die Wundhöhle von einem Tampon umstopft gelagert, aber nicht etwa den Rand der Schleimhaut mit dem Rande der Hautwunde vernäht. Macht man letzteres, dann kommt es hinterher mindestens zu einem großen Schleimhautprolaps mit event. partiellen Stenosierungen. Lagert man dagegen den Stumpf ungewungen, aber doch möglichst vom Kreuzbein entfernt so in die Wunde, daß er gut 2fingerhoch unter dem Niveau der Hautwunde

liegt — die natürliche und sonst nicht gern gesehene Kürze des Stumpfes kommt dabei sehr zu statten —, dann granuliert die entsprechend durch Hautnähte verkleinerte, sonst aber tamponierte glatte, einheitliche Wundhöhle sehr schnell. In etwa 3 Wochen ist der Stumpf mit Granulationen umgeben, die korrespondierenden Hautränder haben sich schon eingezogen und im weiteren Verlaufe bildet sich, entsprechend den normalen Verhältnissen, eine mediane, von den beiden Glutaealwülsten flankierte Rinne, in deren Grund der Darmstumpf mündet. Die ganze, den normalen Verhältnissen nahe kommende Situation — die neue Analöffnung liegt nur etwas weiter nach hinten als sonst — bedingt schon eine gewisse Kontinenz, die akzessorisch durch das Kneifen der Glutaeen verstärkt wird. In der Tat haben denn auch die bisherigen Fälle diesen Verlauf genommen. Es tritt volle Kontinenz für festen und breiigen Stuhl ein, während ganz flüssiger Stuhl gewisse Unannehmlichkeiten bereitet<sup>4</sup>. Eine Bandage mit Pelotte braucht nicht getragen zu werden. Ein vor gut einem Jahr operierter Pat., den ich dieser Tage wiedersah, versicherte mir, daß er mehr zur eigenen Beruhigung einen kleinen Wattepfropf in der Rinne und darüber eine T-Binde trage. Im übrigen sei er imstande, ungestört seine Tätigkeit als Lehrer auszuüben. Die beiden anderen noch nach der Methode radikal operierten Pat. jüngeren Datums, darunter ein 74jähriger alter Herr, versprechen ein mindestens gleich gutes Resultat.

Die Art der Stumpfversorgung ist zweifellos mehr als einfach; sie erfordert meist keine oder nur wenige Situationsnähte, um den Stumpf an der gewünschten Stelle vorübergehend zu fixieren. Eine Neigung zur Retraktion des Stumpfes ist nicht vorhanden, eher eine solche zum Prolabieren; daher die Mahnung, nicht zu weit vorzulagern!

Vielleicht trägt die kleine Modifikation dazu bei, der an und für sich vorzüglichen Witzel'schen Methode neue Freunde zu erwerben.

## II.

(Aus der II. chirurg. Abteilung des Hofrates Prof. Dr. A. Ritter v. Mosetig-Moorhof im k. k. allgemeinen Krankenhaus in Wien.)

### Eine Modifikation bei der Oberschenkelamputation sec. Gritti.

Von

**Dr. M. Silbermark,**

Assistenten obiger Abteilung.

Unter den osteoplastischen Oberschenkelamputationen ist wohl keine so mühelos auszuführen, wie die nach Gritti. Deshalb ver-

<sup>4</sup> Anmerkung. Unter Umständen kann die von B. Wolff zur Erzielung der Kontinenz empfohlene Paraffinprothese (cf. d. Bl. 1902 Nr. 28) noch nutzbar gemacht werden; zweckmäßigerweise würde man sie aber erst nach der völligen Wundheilung herzustellen haben.

schwindet diese auch nicht von der Bildfläche, wie so manche andere, und in den Statistiken der bedeutendsten Stationen findet man sie immer und immer wieder verzeichnet. Ein Moment hat jedoch immer zu Verbesserungen aufgefordert, und zwar die exakte Anlagerung der Patella an die Femursägefläche und das Festhalten derselben in dieser Lage. Man war bestrebt, die seitliche Verschiebung und die Abhebung der Patella nach vorn, so daß die angesägten Knochenflächen nicht mehr in innigem Kontakt waren, entweder durch perkutanes Einschlagen eines Nagels oder durch Andrücken während der Vereinigung der Wunde und Anlegung eines entsprechenden Verbandes zu verhindern.

Mein Chef, Hofrat v. Mosetig-Moorhof, hat nun seit Jahren eine kleine, ihren Zweck vollkommen erfüllende Modifikation geübt, und wir verfügen über die stattliche Anzahl von 15 beobachteten Fällen, auf Grund deren diese Modifikation als nachahmenswert erscheint. Sie besteht einfach darin, daß der Schnitt nicht, wie nach Vorschrift, knapp am unteren Rande der Patella geführt, sondern etwa zwei Querfinger tiefer angelegt wird, so daß das Ligamentum patellae proprium in Verbindung mit der Kniescheibe verbleibt. Hierauf wird in typischer Weise die suprakondyloidäre Amputation vorgenommen, die Sägefläche der Patella an die des Femur angelagert und mittels zweier kräftiger Jodkatgutfäden, das, nebenbei erwähnt, uns durchaus befriedigt, das Ligament an die zentralen Stümpfe des Musc. semimembranosus und biceps femoris angenäht. Hierdurch bleibt die Patella unverschieblich, die Femursägefläche vollkommen deckend, angepreßt, so daß bereits binnen 14 Tagen die Erlangung eines tragfähigen Stumpfes ermöglicht ist.

---

### 1) H. Heineke. Zur Kenntnis der Wirkung der Radiumstrahlen auf tierische Gewebe. (Aus der chirurgischen Klinik zu Leipzig.)

(Münchener med. Wochenschrift 1904. Nr. 31.)

H. hatte (s. Ref. dieses Zentralblattes 1904 Nr. 28) durch seine Untersuchungen über die Wirkung der Röntgenstrahlen auf die blutbereitenden Organe nachweisen können, daß durch sie eine Zerstörung des lymphoiden Gewebes in allen Organen des Körpers, ein Zugrundegehen der Zellen der Milzpulpa und des Knochensystems und eine Vermehrung des Pigments in der Milz hervorgerufen werde. Eine gleiche Wirkung üben nach H.'s weiteren Versuchen auch die Radiumstrahlen aus; die Veränderungen an der Milz und dem lymphoiden Gewebe sind indes nicht bloß dieselben, sondern treten auch schon innerhalb weniger Stunden nach der Exposition ein. Bringen demnach die Strahlen des Radiums die gleichen physiologischen Wirkungen hervor, wie die Strahlen der Röntgen-



röhren, so müssen auch hier wie dort die gleichen physikalischen Kräfte tätig sein.

Kramer (Glogau).

## 2) H. Miyake. Nahtmaterial mit verzögerter Resorption.

(Beiträge zur klin. Chirurgie Bd. XLIII. p. 561.)

Für ein Nahtmaterial zu versenkten Nähten stellt M. die ideale Forderung auf, daß es zwar resorbierbar sei, aber doch über ein halbes Jahr hinaus seine Haltbarkeit bewahre, bis die Nahtlinie selbst genügend widerstandsfähig sei. Er suchte sich diesem Ideal zu nähern, indem er neue organische Stoffe (Pleura, Sehnen, Nerven vom Pferde) auf ihre Verwendbarkeit prüfte, und indem er neue Behandlungsarten des organischen Nahtmaterials erprobte. Er fand schließlich in der Gerbung von Catgut die Methode, welche am zuverlässigsten Resorbierbarkeit und möglichst lange Haltbarkeit gewährleistet. Die Vorschrift lautet: »Gerbung des straff auf einer Glasplatte angezogenen Catguts 24 Stunden lang in 5%igem wäßrigen Quebrachoextrakt; nach kurzem Abspülen mit Wasser Nachbehandlung genau nach der Hofmeister'schen Vorschrift«, d. h. Einlegen in 4%ige Formalinlösung 24—48 Stunden lang. Waschen in fließendem Wasser 24 Stunden lang. Kochen in Wasser 10—15 Minuten. Aufbewahrung in einem Gemisch von Alcohol. absolut. mit 5% Glycerin und 4% Karbolsäure. Derart behandeltes Catgut erhielt sich bei Versuchen am Hunde bei aseptischem Wundverlauf noch nach 65 Tagen funktionsfähig, nach 83 Tagen war es resorbiert. In infizierten Wunden war es schon nach 32 Tagen resorbiert.

M. v. Brunn (Tübingen).

## 3) F. Reuter. Über die Beziehungen zwischen Spondylitis traumatica und Ankylose der Wirbelsäule.

(Archiv für Orthopädie, Mechanotherapie und Unfallchirurgie Bd. II. Hft. 2.)

Um das Wesen der von Kümmell und Schede zuerst beschriebenen sog. Spondylitis traumatica näher zu studieren, ist vom Verf. ein noch nicht betretener Weg eingeschlagen. Da es kaum vorkommen dürfte, jemals von den drei einzelnen Stadien dieser Krankheit genaue anatomische Befunde zu erhalten, so suchte sich Verf. an den zahlreichen bereits publizierten Fällen ein möglichst klares Bild zu verschaffen und untersuchte dann eine Anzahl von Verletzungen und traumatischen Erkrankungen der Wirbelsäule, bei denen eine ähnliche Art des Verletzungs- oder Entstehungsmechanismus stattgefunden hatte. Im ersten Stadium, wo kleine Blutungen und Verletzungen angenommen wurden, untersuchte Verf. frische Fälle von Wirbelsäulenverletzung infolge von Sturz aus beträchtlicher Höhe, ohne daß an ihnen äußerlich gröbere Verletzungen konstatiert werden konnten. Im dritten Stadium, in dem eine arkuäre Kyphose manifest ist, wurden Fälle von traumatischer Kyphose, Bechterew'scher Kyphose, Kyphose nach Wirbelbrüchen,

aber auch Fälle professioneller und seniler Kyphose der Untersuchung unterworfen. Nur für das zweite Stadium, das freie Intervall, war es ungemein schwierig, ein Äquivalent zu finden. Da im ersten Stadium tatsächlich Verletzungen bestanden, so nahm Verf. an, daß im zweiten Heilungsvorgänge vor sich gehen würden, und es wurden demnach für dies Stadium Heilungsprozesse von Frakturen der Wirbelsäule herangezogen. So konnte sich Verf. durch Vergleichen dieser drei Stadien ein Bild konstruieren, wie die Ausbildung der Kyphose in der Kümmell'schen Krankheit zustande kommt.

Verf. glaubt nun auf Grund seiner Untersuchungen annehmen zu müssen, daß bei der Spondylitis traumatica Blutungen im Knochen oder Bandapparate, Zerreißen der Bandscheiben und kleine Kompressionsfrakturen usw. auftreten. Die Ansicht von Kümmell, daß sich an diese Verletzungen eine rarefizierende Ostitis der Wirbelsäule anschließe, und daß infolge dieses Prozesses durch Abnahme der Festigkeit der Wirbelsäule sich eine bogenförmige Kyphose entwickle, kann Verf. nicht teilen. Er kommt vielmehr auf Grund seiner untersuchten Fälle zu der Annahme, daß die Kyphose durch eine Veränderung der statischen Momente der Wirbelsäule im Gefolge eines Traumas ausgelöst wird. Alle die erwähnten Verletzungen beeinträchtigen nicht so sehr den verletzten Teil der Wirbelsäule, sondern sie rufen teils direkt, teils indirekt eine Störung in der normalen Statik derselben hervor und werden so für das ganze System der Wirbel ausschlaggebend, indem sie den besten Boden für eine Knochenneubildung abgeben. Hierfür sprechen sowohl die Befunde an in bogenförmiger Kyphose ausgeheilten Kompressionsbrüchen der Wirbelsäule, als auch die Ähnlichkeit der Knochenneubildungen bei diesen und anderen traumatischen Kyphosen mit denjenigen an professionellen Kyphosen. Denn auch bei der professionellen Kyphose können die durch die eingenommene Haltung bedingten, gesteigerten Druck- und Zugwirkungen gleichsam als kleinste Traumen aufgefaßt werden und so den ersten Anstoß zur Knochenneubildung geben.

Was die Differentialdiagnose zwischen Spondylitis traumatica und Bechterew'scher Kyphose anlangt, so ist der wesentlichste Unterschied dieser beiden Leiden in der Art des Auftretens und des Verlaufes zu suchen. Bei der Spondylitis traumatica ist das wichtigste Moment in dem Symptomenkomplexe das freie Intervall zwischen dem Einsetzen des Traumas und dem Beginne der Kyphosenbildung. Bei der Bechterew'schen Kyphose entwickelt sich dagegen ganz allmählich die Krümmung der Wirbelsäule derartig, daß sie von dem Träger anfänglich gar nicht beobachtet wird, und daß er erst durch die zeitweise mit erhöhter Heftigkeit auftretenden Schmerzen (Interkostalneuralgien) und die zunehmende Beweglichkeitsbeschränkung der Wirbelsäule aufmerksam gemacht wird.

Bei der Begutachtung von Unfallverletzten ist natürlich diesen

Verhältnissen Rechnung zu tragen. Es muß unter allen Umständen der Nachweis des ursächlichen Zusammenhanges des Traumas mit der jetzigen Erkrankung erbracht werden, und es ist hierbei notwendig, Anamnese und klinischen Befund in richtiger Weise abzuwägen und zu verwerten. Hartmann (Kassel).

#### 4) Gebele. Über embolische Lungenaffektionen nach Bauchoperationen.

(Beiträge zur klin. Chirurgie Bd. XLIII. p. 251.)

In der Münchener chirurgischen Klinik wurden in den Jahren 1892—1902 bei 1196 Laparotomien 77 = 6,43% Lungenaffektionen beobachtet, von denen 63 = 5,26% zum Tode führten. Darunter befanden sich 20 hypostatische, 8 Äther- und 26 Aspirationspneumonien. 9 Fälle waren auf direkte Bakterieninvasion von einer diffusen eitrigen Peritonitis aus zurückzuführen, bei 14 = 1,17% endlich war die Lungenerkrankung embolischer Natur. Von diesen 14 Fällen waren 8mal infektiöse Thromben im Anschluß an umschriebene peritoneale Infektionen in die Lunge gelangt; 6mal traten Embolien auf, ohne daß eine Infektion des Bauchfells oder der Wunde stattgefunden hatte. 11 Pat. starben. 4mal trat eine embolische Pneumonie auf, darunter 2mal ohne Infektion der Bauchhöhle oder der Wunde. Nur 1mal war es gleichzeitig im Anschluß an eitrige Thrombophlebitis der Pfortader zu eitrigen Metastasen in der Leber gekommen. 6mal war die rechte, 4mal die linke, 4mal beide Lungen betroffen.

Durch Versuche an 40 Kaninchen, die mit Chloroform narkotisiert wurden, suchte Verf. die Fragen zu beantworten, »ob und nach welchen Bauchoperationen Lungenembolien auftreten, ob und unter welchen Umständen embolische Pneumonien zustande kommen und welchen Weg die Emboli von der Bauchhöhle zur Lunge einschlagen«. Die Operationen bestanden in Unterbindung größerer intraabdominaler Gefäße, Resektionen von Magen, Darm und Leber, Appendektomien, Abbindungen des Wurmfortsatzes, des Darmes und des Ductus choledochus, Achsendrehungen des Darmes, Milzexstirpationen und Lebernaht. Es entstanden dabei insgesamt 12 embolische Lungenaffektionen, darunter 4 embolische Pneumonien, und zwar sowohl nach aseptischen Eingriffen, wie auch nach Infektionen der Bauchhöhle.

Die klinischen und experimentellen Beobachtungen führen G. zu dem Schluß, daß nicht nur bestimmte, sondern sämtliche Bauchoperationen eine Lungenembolie im Gefolge haben können. Etwa ein Drittel der Lungeninfarkte ist von embolischer Pneumonie begleitet. Zu deren Entwicklung sind Infektionskeime erforderlich, die entweder primär mit dem Embolus in die Lunge gelangen oder erst sekundär zu ihm stoßen können. Die Leber kann auf dem Pfortaderwege wohl von Bakterien, nicht aber von Embolis passiert werden. Nur eine sekundäre Verschleppung der Leberemboli nach

ihrer eitrigen Einschmelzung zur Lunge ist denkbar. Die direkte Verschleppung von Thromben findet nur auf dem Wege der Anastomosen zwischen Pfortader und Vena cava inferior statt. Die postoperativen Thromben können auch aus Gefäßen stammen, welche in der Nähe des Operationsfeldes liegen.

M. v. Brunn (Tübingen).

5) **J. B. Murphy.** »Two thousand operations for appendicitis«, with deductions from his personal experience.

(Amer. Journ. of the med. sciences 1904. August.)

Die Reihenfolge, in der die klinischen Symptome der Appendicitis auftreten, ist so typisch, daß eine Änderung dieser Symptomenfolge jederzeit die Diagnose zweifelhaft erscheinen läßt. Die Symptomenfolge ist 1) Bauchschmerzanfall, 2) Übelkeit oder Erbrechen 3—4 Stunden nach dem Schmerzanfalle, 3) Allgemeine Druckempfindlichkeit des Leibes, namentlich in der rechten Seite, 4) Temperatursteigerung, einsetzend 2—20 Stunden nach dem Schmerzanfalle. Tritt die Temperatursteigerung 2 oder 3 Tage vor dem Schmerzanfall auf, so handelt es sich um Abdominaltyphus mit Lokalisation der Geschwüre im Wurmfortsatze. Diesen Satz kann Verf. durch sieben Fälle belegen. Besteht die Druckempfindlichkeit schon einige Tage und ist sie weiter unten im Becken lokalisiert, so handelt es sich in der Regel um eine Tubeninfektion, eine tuberkulöse Peritonitis oder dergl.

Von besonderem Interesse sind die Beobachtungen, die M. über die Beziehungen zwischen bakterieller Infektion und dem Verlaufe der Erkrankung gemacht hat. Bei Streptokokkeninvasion werden in der Regel das Mesenterium des Wurmfortsatzes und die Nachbargewebe mit in den Entzündungsbereich gezogen. Die Ausdehnung des gangränös werdenden Bezirkes ist kleiner als bei Koli- oder Staphylokokkeninfektion. Bei einer mildereren Staphylokokkeninfektion wird das Bauchfell zuerst mit einem Exsudate bedeckt, das schließlich zu einer der diphtherischen ähnlichen Membran wird. Diese Membran verhindert eine allzurache Resorption septischen Materiales, lähmt aber die Darmperistaltik. Nach einiger Zeit löst sich die Membran mit dem unterliegenden Bauchfellendothel. Hierdurch entsteht eine große Resorptionsfläche. Die Kranken pflegen infolge dieses Ereignisses unter Kollapserscheinungen zugrunde zu gehen. Diese plötzliche Änderung im Zustande der Kranken soll bei der Staphylokokkenbauchfellinfektion zwischen dem Abend des 4. und dem Morgen des 6. Tages auftreten. Bei der primären Streptokokkeninfektion des Wurmfortsatzes und nachfolgendem Durchbruch ins Bauchfell erfolgen die schweren Erscheinungen der allgemeinen Streptokokkenintoxikation sofort. Das Bakterium coli bewirkt nur geringe Reizung des Bauchfelles, mäßige Temperatursteigerung, aber eine beträchtliche serös-eitriges Exsudation. Die Störung des das Bauchfell bedeckenden Endothelbelages schreitet nur allmählich weiter, so daß der

Prozeß durch peritoneale Verklebungen begrenzt werden kann. In seltenen Fällen kann aber das Bakterium coli eine rapide Zerstörung des Bauchfellendothels hervorrufen, ja zur Gangrän des Bauchfelles und der Darmwand führen. Zuweilen findet sich das Bakterium coli mit gasbildenden Bakterien vergesellschaftet. Die Temperatur ist in solchen Fällen in der Regel nicht hoch; es besteht aber eine schwere physische Depression: verminderte Arterienspannung, eingesunkene Augen, Somnolenz u. dgl. Die Eitermenge in der freien Bauchhöhle ist bei Staphylokokkeninfektion in der Regel gering (sog. trockener Typus). Findet sich mehr Eiter, so trägt derselbe einen serös-eitrigen Charakter. Auch bei Infektion mit Streptokokken findet sich wenig freier Eiter; das Bauchfell hat hier das eigentümlich trockene granulirte Aussehen, das man früher häufig bei der puerperalen Sepsis sah. Stark riechender Eiter von dickem rahmartigen Charakter findet sich in beträchtlicher Menge bei Infektion mit Bakterium coli. Die Darmschlingen sind bei Koliinfektionen zusammengebacken und geben leicht zu Taschenbildung Anlaß. Verf. weist besonders darauf hin, daß der Kollaps bei der Perityphlitis nicht eine Folge der Perforation des Wurmfortsatzes an sich ist, sondern durch Toxinresorption in das geschädigte Peritoneum hervorgerufen wird. Je nach der Virulenz der Bakterien und der Schnelligkeit, mit der das Bauchfellendothel zerstört wird, tritt der Kollaps der Kranken früher oder später nach der Perforation des Wurmfortsatzes auf.

Zur Erläuterung seiner Indikationsstellung für die Operation teilt M. den Verlauf der Appendicitis in folgende vier Stadien ein: 1) Frühstadium (die ersten 48 Stunden), 2) Stadium der fortschreitenden Entzündung (2.—5. Tag), 3) Stadium des nachlassenden Entzündungsprozesses (5.—7. Tag), 4) Intervallstadium. Die beste Zeit für die Operation sind die ersten 48 Stunden. Die Operation bietet hier nicht mehr Gefahren als eine gewöhnliche Probeparatomie. Drainage ist in der Regel nicht nötig. Verf. operiert auch im zweiten Stadium. Der Eingriff besteht in einfacher Öffnung zur Entlastung der durch die eitrige Entzündung gegebenen Spannung und in Entfernung des Wurmfortsatzes, wenn derselbe leicht zu erreichen ist. Bei schweren Intoxikationserscheinungen infolge umschriebener oder allgemeiner Peritonitis begnügt sich M. mit dem Bauchschnitt und der Drainage ohne Spülung, ohne Austupfung, überhaupt ohne jeden die Gewebe schädigenden Eingriff. Er ist der Ansicht, daß die große Operationsmortalität beim Operieren im zweiten Stadium auf allzu eingreifende Maßnahmen und zu lange ausgedehnte Operation zu setzen ist. Bei nicht allzu schwerem Allgemeinzustande wird der Wurmfortsatz, wenn erreichbar, auch bei großer Eitermenge entfernt, möge diese umschrieben oder nicht umschrieben sein. Die Ausdehnung der Operation richtet sich also weniger nach den lokalen Veränderungen als nach dem Allgemeinzustand. Organische Verwachsungen, die sich in der Regel nicht vor dem 5. Tage gebildet haben, dürfen nicht gelöst werden. Ebenso

sollen die Bauchfellexsudate nicht abgetupft werden, weil damit der Endothelbelag geschädigt wird, Resorptionsflächen geschaffen werden. Verf. hat in den letzten 2½ Jahren, wo er nach diesen Grundsätzen operiert hat, bei allgemeiner septischer Peritonitis nur einen Todesfall nach der Operation gehabt. Die Nachbehandlung besteht darin, daß die Kranken auf 3—4 Tage in eine halbsitzende Stellung (35 bis 45°) gebracht werden und 4½—13 Liter Kochsalz durch den Mastdarm einverleibt bekommen. Das Darmrohr bleibt dauernd liegen. Per os wird kein Wasser gegeben. 8 Stunden nach der Operation wird mit der Darreichung kleiner Kalomeldosen begonnen.

Im dritten Stadium geht M. bei Abszeßbildung in der Regel nicht durch die vordere Bauchwand in den Abszeß, sondern er sucht von der freien Bauchhöhle aus die nach innen zu gelegene Seite des Abszesses auf und eröffnet und drainiert nach sorgfältiger Abtampferung der Bauchhöhle.

Zwei Drittel der Fälle wurden im Intervallstadium operiert. Auf 1300—1400 Operationen kam ein Todesfall. 60% der im Intervall operierten Kranken hatten mehr als einen Anfall zu überstehen gehabt.

Läwen (Leipzig).

6) **S. Hertle.** Über ein differentialdiagnostisches Symptom zwischen Hernia cruralis und Varix der Vena saphena magna.

(Beiträge zur klin. Chirurgie Bd. XLIII. p. 555.)

Verf. hat ein Phänomen neu entdeckt, das schon älteren französischen Autoren (Guibal) bekannt war. Es besteht in folgendem: Drückt man einen Varix an der Einmündungsstelle der Saphena mit zwei Fingern ein und läßt dann mit dem Drucke verhältnismäßig rasch nach, ohne aber den Kontakt zwischen Geschwulstoberfläche und Fingern aufzugeben, so fühlt man ein deutliches Schwirren infolge Entstehung eines Wirbels in dem Gefäß. Die Deutlichkeit dieses Phänomens wechselt mit der Größe des Varix. Verf. hält es für geeignet, zur Differentialdiagnose zwischen Schenkelbruch und Varix beizutragen.

M. v. Brunn (Tübingen).

7) **G. Tiefenthal.** Gastroenterostomie mittels elastischer Ligatur. Eine Experimentalstudie.

(Beiträge zur klin. Chirurgie Bd. XLIII. p. 748.)

T. prüfte die McGraw'sche Methode der Gastroenterostomie mittels Gummiligatur an neun Hunden nach. Das Resultat war in sechs Fällen ein zufriedenstellendes, zum Teil sogar ein glänzendes; drei Tiere gingen jedoch zugrunde, davon zwei an Peritonitis infolge technischer Fehler, eins an Verhungern, weil es nach der Operation jede Nahrungsaufnahme verweigerte. Die ursprüngliche Methode wurde von T. etwas modifiziert. Nach Anlegung einer hinteren Knopfnahrtreihe wird die Gummiligatur in besonderer Art durch Magen- und Darmwand hindurchgeführt, wodurch erreicht wird, daß

der Knoten nicht in die Nähe von zwei Stichöffnungen fällt, sondern in die Mitte der beabsichtigten Anastomose. Eine vordere Knopfnahreihe beendet die Operation. **M. v. Brunn** (Tübingen).

---

8) **Ajello, de Meis, Parascandolo.** Epatotossina. Seconda serie di ricerche sulla insufficienza funzionale del fegato misurata colla crioscopia.

(Arch. internat. de chir. Vol. I. Fasc. 6.)

Die die Resultate zahlreicher Untersuchungen umfassende Arbeit der drei Autoren ist zu kurzem Referate nicht geeignet.

Es handelt sich bei diesen Untersuchungen um die Wirkung eines in geeigneter Weise hergestellten Hepatolysins auf die Vitalität der Leberzellen.

Der Grad der durch die Injektion des Hepatolysins verursachten Insuffizienz der Leber konnten Verf. annäherungsweise durch die kryoskopische Untersuchung von Serum und Urin der Versuchstiere bestimmen. **Engelmann** (Dortmund).

---

9) **V. Blum.** Die Hypospadie der weiblichen Harnröhre.

(Monatsberichte für Urologie 1904. Hft. 9.)

Verf. unterscheidet an der Hand eines klinisch beobachteten Falles und fünf aus dem Wiener pathologisch-anatomischen Museum stammender Fälle, sowie auf Grund des Literaturstudiums, das über 35 Fälle Kenntnis gab, drei Gruppen von Hypospadie der weiblichen Harnröhre.

Die erste Gruppe umfaßt die Fälle von vollständig gespaltener Harnröhre, d. i. spaltförmige Kommunikation der Blase mit der Scheide. Die zweite Gruppe enthält diejenigen Mißbildungen, bei denen die Scheide als untergeordneter Bestandteil in die Harnröhre einmündet. Bei der dritten Gruppe mündet die Harnröhre in die Scheide ein.

Die wesentliche Ursache für die Entstehung der Mißbildung sieht Verf. in dem Mangel oder der fehlerhaften Ausbildung des Septum vagino-vesicale. Bei der ersten Gruppe fehlt das Septum vollständig, bei der zweiten erreichen die Faserzüge des urethrovaginalen Septums nicht die nötige Mächtigkeit, um die Scheide von ihrer Ausmündung in die Harnröhre abzudrängen. In den Fällen der dritten Gruppe ist der letzte Anstoß ausgeblieben, um die Urethralöffnung ganz von der Scheide zu trennen und sie frei in die Vulva zu drängen.

Es wird auf die auffallende Ähnlichkeit der Bildung der äußeren Genitalien der meisten Säugetiere mit den in der Abhandlung besprochenen Mißbildungen des Menschen aufmerksam gemacht.

**Willi Hirt** (Breslau).

---

10) **F. P. Guiard.** Les calculs phosphatiques de la vessie.

(Ann. des malad. des org. gén.-urin. 1904. Nr. 13.)

Verf. beschäftigt sich in der vorliegenden Arbeit ganz besonders mit der außerordentlichen Wirksamkeit, die dem Urotropin in der Verhinderung von Blasensteinrezidiven zukommt. Das Urotropin verhindert die alkalische und ammoniakalische Reaktion des Urins und den Niederschlag von Phosphatsalzen, sowie die Bildung von kolloidartigen Schleimmassen, die sich mit den Salzen inkrustieren. Kommt es trotz Blasenausspülungen und fortgesetzter innerlicher Darreichung von Urotropin dennoch zu öfteren Steinrezidiven, so müssen alle 4—5 Wochen präventive Aspirationen mit einem dicken Evakuationskatheter vorgenommen werden. Bei der großen Mehrzahl der Prostatiker bietet die perineale Prostatektomie die größte Sicherheit gegen die Bildung sekundärer Phosphatsteine.

Paul Wagner (Leipzig).

11) **G. Gayet et P. Cavillon.** Étude expérimentale et clinique de l'exclusion rénale.

(Annal. des malad. des org. gén.-urin. 1904. Nr. 9—11.)

Verff. definieren die »renale Exklusion«, deren Urheber Jaboulay ist, folgendermaßen: Die Operation besteht in der Unterbrechung der Durchgängigkeit des Harnleiters, um den Organismus von einer kranken Drüse zu isolieren, deren Sekretion eine bleibende Infektionsgefahr für den Körper geworden ist. Die renale Exklusion wird mittels Unterbindung des Harnleiters vorgenommen; man spricht von einer »geschlossenen Exklusion«, wenn die Niere dabei unversehrt bleibt; von einer offenen Exklusion, wenn man außerdem eine Nephrostomie macht oder eine solche bereits vorhanden ist. Die Harnleiterunterbindung oder vielmehr besser Harnleitersektion wird auf lumbalem Wege vorgenommen. Die Nierenexklusion bezweckt dreierlei. Einmal soll der unterhalb der Ligatur liegende Teil isoliert werden, um eine absteigende Blaseninfektion und eine sekundäre aufsteigende Infektion des Schwesterorganes zu verhüten. Dann soll durch die Verödung des Harnleiters eine günstige Beeinflussung des bazillären Prozesses in der betreffenden Niere erreicht werden. Tuffier hat mehrere solche Beobachtungen bei mäßiger Nierentuberkulose mitgeteilt. Endlich soll durch die Harnleiterunterbindung eine ganz allmählich vor sich gehende Atrophie der betreffenden Niere hervorgerufen werden.

Auf Veranlassung von Jaboulay haben nun die Verff. an erwachsenen Kaninchen eine Reihe von Experimenten angestellt, und zwar über geschlossene und offene Nierenexklusion, über Nierenexklusion mit intrarenaler Injektion sklerosierender Substanzen (Chlorzink, Paraffin, Öl, Xeroformvaseline), sowie endlich über Nierenexklusion und intrarenale Injektion einer virulenten Tuberkelbazillenkultur. Auf die Einzelheiten dieser experimentellen Unter-



suchungen kann hier nicht eingegangen werden. Die von den Verff. gefundenen histologischen Veränderungen der Niere nach einfacher Harnleiterunterbindung sind die gleichen, wie sie von anderen Autoren schon früher mitgeteilt worden sind. Verff. wenden sich dann der klinischen Seite der Nierenexklusion zu und teilen zunächst die in der Literatur hierüber vorliegenden vereinzelt Beobachtungen mit (Simon, Boari, Stark, Martin, Tuffier, Zweifel u. a.). Der eine der beiden Verff. unterband in einem Falle von Uteruskarzinomrezidiv den einen Harnleiter einer gesunden Niere, ohne daß Störungen auftraten; die betreffende Niere konnte nicht getastet werden.

Endlich teilen Verff. zwei Beobachtungen von Jaboulay mit über Exklusion einer kranken Niere. Im ersten Falle handelte es sich um ein inoperables Sarkom der rechten Niere; die palliative Harnleiterunterbindung kam hier zu spät, der Kranke starb rasch nach der Operation an Lungenkomplikaionen. Der zweite Fall betraf eine 39jährige Kranke, bei der sich im Anschluß an eine postpuerperale Salpingitis eine Harnleiterverengung ausgebildet hatte. Trotz Ureteroplastik und Nephropexie blieb eine eiternde Lumbalfistel bestehen. Auch eine Pyelotomie hatte keinen Einfluß auf die Eiterung. Eine Nephrektomie war kontraindiziert, da der Urin der anderen Niere Eiweiß enthielt. Offene Nierenexklusion. Allmähliche Besserung des Zustandes, namentlich auch der Albuminurie.

Verff. glauben, daß gerade Fälle wie der zuletzt erwähnte eine Indikation für die Nierenexklusion bilden; bezüglich weiterer Indikationen müssen erst noch mehr Erfahrungen gesammelt werden.

Paul Wagner (Leipzig).

## 12) J. Bissel. The treatment of tuberculous testicle.

(Med. news 1904. Juli 16.)

Die Hodentuberkulose entsteht primär im Nebenhoden von der Blutbahn aus. Die anatomische Erklärung hierzu gibt eine Arbeit von Murphy, nach dem sich die Arterie am Rande des Nebenhodens teilt und viele gewundene Zweige an denselben abgibt, welche ein bedeutend kleineres Kaliber haben, wie der Arterienstamm. Die Blutzirkulation des Hodens selbst ist nicht so behindert. Folglich haben die Tuberkelbazillen in den engen Gefäßen des Nebenhodens reichlich Gelegenheit, ihre Wirksamkeit zu entfalten. Dem Trauma gesteht Verf. eine prädisponierende Wirkung zu. Als die Operation der Wahl ist die Epididymektomie zu bezeichnen, die schon Syme und Malgaigne ausgeführt haben.

Die tuberkulösen Herde des Hodens will Verf., soweit es möglich, mit dem scharfen Löffel entfernt wissen. Ist Verdacht auf solche Herde vorhanden, so verschafft darüber eine exploratorische Orchidotomie Aufklärung. Die Kastration ist nur bei vollständig zerstörtem Hoden gestattet.

Bei Tuberkulose der höher gelegenen Teile des Urogenitaltrakts will Verf. Rückgang nach der Epididymektomie beobachtet haben.

Verf. berichtet über acht Fälle, von denen fünf nicht zur Operation gelangten. Von diesen erlagen zwei allgemeiner Tuberkulose, die anderen sind als geheilt zu betrachten. Der Verf. erweist dadurch die Ohnmacht der inneren Behandlung des Leidens.

Hofmann (Freiburg i. B.).

### 13) C. G. Cumstone. Castration for tuberculosis of the testicle.

(Amer. Journ. of the Med. Sciences Vol. CXXVII. Nr. 6.)

In dem vorliegenden Vortrage, der in der französischen urologischen Gesellschaft zu Paris gehalten wurde, gibt Verf. einen kurzen Überblick über den heutigen Stand unseres Wissens und Handelns in der obigen Frage. Seine eigenen Anschauungen faßt er schließlich in folgende Sätze zusammen:

Die Kastration ist eine Operation, die bei einem niedrigen Mortalitätsprozentsatz, wenn zeitig ausgeführt, eine sehr gute Prognose gibt. Handelt es sich um einen primären Herd, so läßt sich durch die Kastration das Weiterschreiten der Infektion verhindern. Die konservative Behandlung der Hodentuberkulose ist praktisch zwecklos, ja im Gegensatz zu dem erfolgreichen radikalen Vorgehen direkt gefahrbringend.

Engelmann (Dortmund).

## Kleinere Mitteilungen.

### Wie erleichtert man sich das Sägen im Bogen?

Von

Prof. Dr. Carl Bayer in Prag.

Hiermit möchte ich die Herren Kollegen, die häufig Gelegenheit haben, knöcherne Winkelankylosen zu operieren, auf ein Instrument aufmerksam machen womit sich tadellose bogenförmige Knochendurchtrennungen mühelos ausführen lassen. Es ist das eine ganz gemeine Holzraspel, wie man sie in jeder Eisenhandlung käuflich bekommt, heutzutage auch nicht mehr mit Holzgriff, sondern aus einem Stück, so daß sie sich ganz gut sterilisieren läßt. Mit einer solchen Holzraspel habe ich unlängst eine knöcherne rechtwinklige Kniegelenksankylose bogenförmig (nach Helferich) durchgesägt, so daß die Geraderichtung ohne weitere Keilexzision gelang. Der Hauptvorteil bei der Anwendung der Raspel ist der, daß sie eine breitere Rinne gräbt als eine Säge, daß sie sich also nicht klemmt, und daß sie sich leicht führen läßt. Als einziger Nachteil wäre anzuführen, daß das Sägen etwas länger dauert. Der Unterschied zwischen einem durchgesägten und durchgeraspelten Knochen ist nur der, daß im ersteren Falle die Sägespäne in die Maschen der Knochenbälkchen weniger stark eingerieben erscheinen als im letzteren Falle. Das ist aber kein Nachteil. Die Trennungsflächen des Knochens bekommen dadurch ein gleichmäßiges, wie poliertes, glattes Aussehen, und arbeitet man rein in reinen Knochen (ohne Eiterherde), so heilen die feinen, fest eingeriebenen Raspelpäne ohne weiteres ein. Mein Fall verlief vollkommen aseptisch.

14) Sanitätsbericht über die kgl. preußische Armee, das XII. (kgl. sächsische) und das XIII. (kgl. württembergische) Armeekorps für den Berichtszeitraum vom 1. Oktober 1901 bis 30. September 1902. Bearbeitet von der Medizinalabteilung des kgl. preußischen Kriegsministeriums.

Berlin, E. S. Mittler & Sohn, 1904. 203 S. Text. 169 S. Tabellen. Mit 25 Karten und 9 graphischen Darstellungen.

Die einzelnen Krankheiten werden im Bericht in der Reihenfolge des Rapportschemas besprochen. Unter den chirurgischen Krankheiten erscheint an erster Stelle die Wundrose. Der Zugang an dieser betrug im Jahre 1881/82 noch 2,50/00, jetzt ist er auf 1,10/00 gesunken. Stabsarzt Naether-Dresden bestätigt die Untersuchungen von Klemm, nach denen durch jede Streptokokkeneiterung Wundrose übertragen werden kann.

Unter Wundinfektionskrankheiten werden Sepsis und Pyämie zusammengefaßt ohne sonderliche Trennung; im ganzen 36 Fälle, davon tödlich beendet 29.

Unter der Nummer Tuberkulose finden sich 49 Fälle von Knochen- und Gelenktuberkulose, 49mal Lymphdrüsen-, 23mal Hoden- und Nebenhodentuberkulose, 11mal Lupus.

Starrkrampf wurde 3mal beobachtet, tödlich 1mal.

Bösartige Geschwülste. Absolute Zahl 35 = 0,060/00. 22 Sarkome, 8 Krebse, 4 Strahlenpilzerkrankungen, 1 Endotheliom; von den Sarkomen wurden 5 auf Verletzungen zurückgeführt. Gestorben im ganzen 17, dienstfähig nach der Operation wurden 4.

Gehirn-(Rückenmark-)Erschütterungen: 184 = 0,340/00 Zugänge, davon dienstfähig 153, gestorben 1.

Von Krankheiten der Kiefer und Zähne kamen 4485 = 8,30/00 in Behandlung. Knochenhautentzündungen der Kiefer wurden meist durch stockende Zähne oder verspäteten Durchbruch des Weisheitszahnes bedingt. Wiederholt kam es dabei zur Abstoßung größerer Knochenstücke.

Unter den Krankheiten der Speiseröhre ist erwähnt, daß bei einem Unteroffizier das verschluckte Gebiß durch Speiseröhrenschnitt entfernt wurde.

Unterleibsbrüche. Zugegangen 993. Mit den nicht in ärztlicher Behandlung gewesenen vermehrt sich diese Zahl zu 2154. Von diesen 2154 hatten Leistenbrüche 2076, Schenkelbrüche 31, Brüche der weißen Linie 27, Nabelbrüche 20. Durch Operation wurden wieder dienstfähig 12 Pat. mit Leistenbrüchen, 5 mit Bauchbrüchen, je 1 Nabel- und Schenkelbruch. Von 29 mit operierten eingeklemmten Brüchen wurden 8 wieder dienstfähig.

Innerer Darmverschluß: 19. Davon 7 dienstfähig, gestorben 9, 2 gingen anderweitig ab, 1 ist im Bestande; in 6 Fällen wurde operiert.

Blinddarmrentzündung. 953 Fälle, davon dienstfähig 682, gestorben 15. 17mal schloß sich an die Wurmfortsatzentzündung allgemeine Bauchfellentzündung an; 13mal wurde deswegen operiert, jedoch nur 1mal mit Erfolg. Außerdem wurde noch 89mal operiert, davon 29mal lediglich der Abszeß eröffnet. Die Abtragung des Wurmfortsatzes wurde nur dann ausgeführt, wenn der Wurmfortsatz während des Eingehens in die Eiterhöhle zu Gesicht kam.

Panaritium. Daß die Zahl der Panaritien, die noch im Jahre 1886/87 26,20/00 betrug, im Jahre 1901/02 auf 12,10/00 zurückging, ist dem Umstande zu danken, daß Leute mit kleinen Wunden jetzt zum Verbinden sofort in die Revierstube geführt werden.

Zellgewebsentzündung und Ausgänge. Auch die Zahl dieser Erkrankungen ist gegenüber früheren Jahren etwas zurückgegangen. Unter dieser Gruppe finden wir die großen Subpektoralabszesse, 9 Vereiterungen des Zellgewebes um die Niere, 8 Erkrankungen an Ludwig'scher Zellgewebsentzündung.

Furunkel 28852 = 53,40/00, darunter eine tödlich verlaufende Erkrankung an Oberlippenfurunkel.

Gutartige Geschwülste 769 = 1,40/00.

Unter den Krankheiten der Bewegungsorgane finden wir 345 Fälle von Knochenhautentzündung, 38 eitrige Entzündungen der Knochen und des Knochenmarkes und die große Anzahl von 12 993 Fällen von Fußgeschwulst. Über diese letztere Nummer wird noch nicht einheitlich rapportiert, indem unter dieselbe von einigen auch die Brüche der Metatarsalknochen verrechnet werden.

Von den Muskelverknöcherungen (*Myositis ossificans*) waren die Gebilde 25mal am Oberarm, 11mal am Oberschenkel, 1mal am Unterkiefer, 2mal am Unterschenkel vorhanden. Am Oberarme waren sie 22mal auf der linken Seite, und zwar 21mal durch Stöße mit dem Bajonettgewehr hervorgerufen (Bajonettierknochen). Am Oberschenkel waren sie verursacht 1mal durch das Reiten, 1mal durch Sturz mit dem Pferde, 1mal durch Stoß mit dem Fechtgewehr und 7mal durch Hufschlag.

Knochenbrüche 3803 = 7,90/00. Fuß 1702, Unterschenkel 587, Hand 425, Unterarm 398, Kopf 230, Schlüsselbein 214, Oberschenkel 72, Oberarm 65, Rippen 80, Schulterblatt 11, Becken 10, Wirbelsäule 9. Die hohe Zahl der Fußbrüche ist durch die Brüche der Metatarsalknochen bedingt.

Verrenkungen: 662 = 1,20/00, darunter Verrenkungen der oberen Gliedmaßen 563, der unteren 91, anderer Gelenke 9. Am häufigsten waren die Verrenkungen des Schultergelenkes.

Schußwunden 378, davon geheilt 263, gestorben 115. Die tödlich endenden Schußverletzungen waren fast sämtlich Selbstmorde.

Schußverletzungen durch Granaten, Schrapnells usw. . . . .	7	
»    »    Manöverkartuschen . . . . .	2	
Schußverletzungen durch scharfe Patronen	} Gewehr- und Karabinerschüsse . . . . . 60 } Revolver- und Pistolenschüsse . . . . . 66 } Zielmunition, Teschins . . . . . 43	
Schußverletzungen durch Platzpatronen		} aus dem Gewehrlauf . . . . . 127 } freie Explosion von Platzpatronen . . . . . 6
Schrotschüsse . . . . .		
Verletzungen durch abgesprengte Geschosse . . . . .	3	
Wasserschüsse . . . . .	5	
Gewehrschüsse mit anderen Geschossen . . . . .	8	
Verletzungen durch Explosion von Patronen, durch Ladehemmungen und zurückschlagende Pulvergase . . . . .	33	
Verletzungen durch Platzen von Gewehren, Kanonenschläge u. dgl. . . . .	7	

Bei den Schußverletzungen mit scharfen Patronen durch Gewehr- und Karabinerschüsse sind zu erwähnen a. 31 Kopf- und Halschüsse, darunter 28 Selbstmorde, 2 Selbstmordversuche, 1 Unglücksfall; b. 60 Brustschüsse, darunter 19 Selbstmorde, 4 Selbstmordversuche.

Von den Kopf- und Halschüssen durch Revolver resp. Pistolen waren 22 Selbstmorde, 6 Selbstmordversuche, 1 Unglücksfall; von Brustschüssen durch Revolver und Pistolen waren 9 Selbstmorde, 12 Selbstmordversuche, 1 Duellverletzung. Die größte Zahl der Schußverletzungen durch Platzpatronen ist durch Unglücksfälle veranlaßt. Als eine den Geschoßteilen der Platzpatronen, speziell den Filspfropfen zuzurechnende Infektion hat sich der Wundstarrkrampf herausgestellt. Durch Sterilisation der verwendeten Filspappe im strömenden Wasserdampf wird diese Gefahr für die Zukunft voraussichtlich vermieden werden können.

Venerische Krankheiten. Während der Zugang im Jahre 1894/95 noch 29,90/00 der Krankenzugänge betrug, ist er 1901/02 auf 17,80/00 herabgegangen. Im Gegensatz hierzu beträgt der Zugang 1901/02 in der französischen Armee 30,60/00, in der österreichischen 60,0, in der italienischen 87,3 und in der englischen Inlandarmee 105,50/00. Die meisten Venerischen gingen im Monat Oktober (Rekruteneinstellung) zu.

Die am Schlusse des Berichtes stehende Operationsliste enthält eine kurze Beschreibung aller ausgeführten Operationen. Ein Teil derselben ist im Vorher-

gehenden bereits erwähnt; es möge noch hinzugefügt werden, daß im ganzen 148 Laparotomien, 138 Amputationen, 43 Ohrenoperationen usw. ausgeführt wurden.  
Herhold (Altona).

15) E. Pfister (Kairo). Lyssa und Trauma.

(Münchener med. Wochenschrift 1904. Nr. 35.)

Ein 33jähriger Herr wurde mit einem anderen zu gleicher Zeit von einem tollwütigen Hunde in den rechten Daumenballen gebissen und unterzog sich gleich jenem einer 25tägigen spezifischen Injektionskur. Während der andere Pat. dauernd gesund blieb, erlitt er, nachdem die Heilung schon längst endgültig eingetreten zu sein schien, fast 4 Monate später durch einen wuchtigen Hieb eine Kopfverletzung, nach welcher sich bald auffallende Veränderungen in der Stimmung, im Gesichtsausdruck usw. des Mannes zeigten. 2 Monate nach dem Trauma traten plötzlich Schlundkrämpfe, ausgesprochene Hydrophobie, das typische Bild der Lyssa, und nach wenigen Tagen der Tod ein. Verf. nimmt an, daß die Kopfverletzung den Ausbruch der Tollwut verursacht habe, und erwähnt zur Stütze dieser Vermutung noch einen anderen Fall, in welchem ein schwerer Schrecken plötzlich zum Ausbruche der Hundswut — fast 8 Monate nach dem Biß durch einen tollwütigen Hund und nach scheinbar erfolgreicher Injektionskur — geführt hatte.  
Kramer (Glogau).

16) Paetzold. Muskelsequester nach Pneumokokkeninfektion.

(Beiträge zur klin. Chirurgie Bd. XLIII. p. 668.)

Die Reihe interessanter Pneumokokkenlokalisationen vervollständigt Verf. durch folgenden Fall: Ein 17jähriger Jüngling erkrankte plötzlich mit Fieber und Schmerzen in beiden Oberarmen und Schultern. Nach einigen Tagen Temperaturabfall. Schmerzhafte Anschwellungen am rechten Oberarm und unterhalb des linken Schulterblattes. Diagnose: Osteomyelitis. Bei der Operation zeigte es sich, daß intramuskuläre Abszesse im Biceps und im Latissimus dorsi vorlagen, in denen je zwei taubenei- bzw. walnußgroße Muskelsequester besonders auffielen; daneben dicker, grügelber Eiter. Aus beiden Abszessen wurden Pneumokokken in Reinkultur gestücht und auch durch den Tierversuch identifiziert. Im weiteren Verlauf entstand auch im linken Glutaeus maximus noch ein faustgroßer Absseß, der wiederum einen hühnereigroßen, freien Muskelsequester enthielt. Auch hier wurden Pneumokokken gefunden. Nach Inzision dieses Abszesses Heilung.  
M. v. Brunn (Tübingen).

17) E. Aalhorn. Erfahrungen mit der lokalen Anästhesie in der poliklinischen Praxis. (Aus dem chirurgisch-poliklinischen Institute der Universität Leipzig.)

(Münchener med. Wochenschrift 1904. Nr. 35.)

Unter Infiltrationsanästhesie sind innerhalb eines Jahres in der genannten Poliklinik 426 Fälle — 121 Geschwülste, 104 Verletzungen, 85 Fremdkörper, 33 Abszeßspaltungen usw. — operiert worden; verwendet wurde fast ausschließlich Kokain (0,2%) in 0,9%iger Kochsalzlösung, 265mal mit Adrenalin, 161mal ohne dieses, in ersteren Fällen ohne wesentlichen Vorteil hinsichtlich der Ausbreitung der Anästhesie. Dagegen erwies sich das Adrenalin für die regionale Anästhesie nach dem Braun'schen Verfahren als sehr wertvoll; das Zustandekommen der Anästhesie auch bei Adrenalinanwendung wurde allerdings durch die Konstriktion befördert, die indes bei Fingeroperationen den Adrenalinzusatz entbehrlich macht. Sehr vorteilhaft war die regionale Anästhesie bei Kauterisationen und der Hautentnahme zur Thiersch'schen Transplantation; auch bei Zahnextraktionen bewährte sich die Anästhesie mit Kokain-Adrenalin (1,0—1,5 ccm einer Mischung von 5—8—10 Tropfen Adrenalin auf 10 ccm einer 0,5—1%igen Kokainlösung). Schädliche Allgemeinwirkungen traten in Form eines Kollapses einigemal bei letzteren Operationen, sonst niemals auf; dagegen wurden in

sechs Fällen Nachblutungen, in fünf infolge der Adrenalinanwendung Randnekrose, selbst Lappengangrän beobachtet, die sich jedoch vermeiden läßt, wenn man die Lösung — 5 Tropfen Adrenalin der 1%igen Lösung — entfernt vom Wundgebiet injiziert, d. h. die zirkuläre Anästhesie durch die Leitungsanästhesie ersetzt. Um keimfreie Lösungen anwenden zu können, wurden die fertigen Kokain-Kochsalzlösungen 2 Stunden lang mit den Verbandstoffen im strömenden Dampfe sterilisiert; sie behielten vollständig ihre anästhetische Wirkung. Das Adrenalin wurde ihnen mit ausgekochter Pipette aus der gleichfalls vorher sterilisierten Originalflasche zugesetzt. Von der Verwendung des auskochbaren Eukain wurde wegen des geringeren anästhetischen Effektes desselben abgesehen. — Den 763 unter Lokalanästhesie operierten Fällen stehen aus gleichem Zeitraume 562 Narkosen gegenüber, bei denen der Braun'sche Apparat benutzt wurde; und zwar 161 Chloroform-, 330 Äther- und 71 Chloroform-Äthernarkosen.

Kramer (Glogau).

18) E. J. Senn. Traumatic intestinal rupture with special reference to indirect applied force.

(Amer. of the med. sciences Vol. CXXVII. Nr. 6.)

Die Stärke der einwirkenden Gewalt bildet keinen Maßstab für die Schwere der Verletzung. Hierfür bietet der von dem Verf. mit Erfolg operierte Fall einen Beweis.

Eine 26jährige Frau gleitet auf ebener Erde aus und schlägt mit der rechten Seite auf dem Boden auf. Erst nach Ablauf mehrerer Stunden stellen sich ernste Symptome ein. Am 2. Tage nach der Verletzung konstatiert S. das Vorhandensein einer Perforationsperitonitis infolge von Darmruptur. Er laparotomiert, findet eine fingernagelgroße Perforationsöffnung im unteren Jejunum, die er in die Bauchwunde einnäht. Die Fistel wird in einer zweiten Sitzung geschlossen, und die Frau so wieder hergestellt.

Im Anschluß an diesen Fall und an der Hand der in der Literatur niedergelegten Beobachtungen bespricht dann Verf. noch kurz die Pathologie, Prognose und Therapie derartiger Verletzungen, ohne wesentlich neue Gesichtspunkte zu bieten.

Engelmann (Dortmund).

19) B. Neumann. Über ausgedehnte Mesenterialabreibungen bei Kontusion des Abdomens.

(Beiträge zur klin. Chirurgie Bd. XLIII. p. 676.)

Einem 12jährigen Knaben ging das Hinterrad eines Rollwagens quer über den Bauch hinweg. Wegen intraperitonealer Blutung wurde 6 Stunden nach dem Unfälle die Laparotomie gemacht. Außer einem zweimarkstückgroßen Serosariß war der Darm unverletzt, desgleichen Leber, Mils und Nieren, dagegen war das Mesenterium auf eine Strecke von 150 cm von dem Ileum abgerissen. Resektion dieses Darmstückes, wegen schlechten Allgemeinzustandes, Einnähung der verschlossenen Darmenden in die Bauchwunde. Eröffnung des zuführenden Endes nach 3 Tagen. 3 Wochen später Anlegung der Mikulicz'schen Sporenklemme, 14 Tage danach Verschluss des Kunststifters. Heilung.

Alle bisher veröffentlichten neun Fälle ausgedehnter Mesenterialabreibung hatten tödlich geendet. Für den Mechanismus des beschriebenen Falles war es bemerkenswert, daß an einer 106 cm langen Strecke des resezierten Darmes noch ein 1—3 cm breites Stück Mesenterium vorhanden war, während es bei dem Reste hart an seinem Ansatz abgerissen war. N. erblickt darin einen Beweis dafür, daß es sich um eine Abreibung durch Zug, nicht um eine Durchquetschung gehandelt hatte.

M. v. Brunn (Tübingen).

20) H. Alapy (Budapest). Die Frühoperation bei Appendicitis. Mit besonderer Berücksichtigung der Appendicitis des Kindesalters.

(Archiv für Kinderheilkunde Bd. XXXIX. Hft. 4.)

A.'s Erfahrungen gründen sich beinahe ausschließlich auf Erkrankungen von Kindern im I. und II. Dezennium.

Die Entzündung des Wurmfortsatzes ist wie die Lymphadenitis und Osteomyelitis eine Erkrankung hauptsächlich des Kindesalters. Während man nun aber gelernt hat, in einer großen Zahl von Krankheiten des jugendlichen Alters, wie z. B. bei der Knochen- und Gelenktuberkulose, möglichst konservativ zu verfahren, so verlangt die Appendicitis unbedingt ein schnelles radikales Vorgehen, da sie im Kindesalter eine viel schwerere Erkrankung darstellt als in späteren Jahren. Dieselbe Ansicht wird unter anderen auch von Sonnenburg, Beck und Rotter vertreten.

Von den 85 Fällen, die A. veröffentlicht, sind 24 unoperiert aus der inneren Abteilung des Krankenhauses entlassen worden. Mithin bleiben noch 61, über die er näher berichtet.

Zunächst bespricht er jene Komplikationen, welche das Leben der Kranken am meisten bedrohen. An diffuser septischer Peritonitis verlor A. 4 Kranke, welche nicht operiert worden waren, und 4, die im Kollaps zur Operation kamen.

Unter diffuser Peritonitis versteht A. nur die Fälle, bei denen tatsächlich das ganze Bauchfell ergriffen ist. 2 Fälle, bei denen der Absceß von der rechten Seite in das linke Hypogastrium und Hypochondrium herrüberreichte, rechnet er nicht hierher. Diese beiden Kranken, bei denen die Operation später als am 1. oder 2. Tage ausgeführt wurde, konnten gerettet werden.

Eine weitere Art der Sepsis ist die Infektion, welche sich entlang den Lymph- bzw. Blutbahnen weiter verbreitete. Von 2 derartigen Pat. genas einer mit einer in der Leber aufgetretenen Thrombophlebitis, der andere ging an Meningitis nach  $1\frac{1}{4}$  Jahren zugrunde.

Von weiteren 4 Fällen mit multipler Abseßbildung verlief einer tödlich.

Relativ häufig ist A. einer zweiten Komplikation der Appendicitis begegnet, dem Darmverschluß, und zwar 3mal dem Lennander'schen reflektorischen Ileus ohne mechanische Passagestörung, und 6mal dem wirklichen Verwachsungsileus. Letzterer entwickelt sich in den nächsten Wochen nach dem Anfall, manchmal aber auch ohne Anfall so schleichend, daß man den Beginn der Darmverengung kaum merken kann. 4 Pat. gingen daran ein.

Summiert man diese unglücklich verlaufenen Fälle, so sieht man, daß die Anzahl der Todesfälle, welche mit der Operation in gar keinem Zusammenhange stehen und die nur durch die Schwere der Affektion bedingt sind, 18% der Gesamtsumme entsprechen.

So schlecht stehen nach A.'s Ansicht die Aussichten auf spontane Heilung des Anfalles. Immerhin gibt er deren Möglichkeit zu, doch ist sie sehr selten. Von 19 Kindern, welche das Krankenhaus nach innerer Behandlung als geheilt verlassen hatten, konnte er 13 als nicht geheilt konstatieren mit Hilfe der später zu besprechenden Untersuchungsmethoden. Von den übrigen 6 war bei einem Knaben auch noch der Befund zweifelhaft.

Sonach ist bei Kindern die Prognose äußerst ungünstig und gebietet uns, häufiger als bisher geschehen, auf operativem Wege die Gefahr zu beseitigen.

Die Frage betreffend, ob man während des Anfalles operieren soll oder nicht, so ist zwar die Operation im Anfall schwieriger, auch gefährlicher als die Exstirpation im freien Intervall, doch liegt die Gefahr weniger im Zeitpunkt als in der Art und Weise der Operation. Liegt eine zirkumskripte Bauchfellentzündung vor, so ist der Eiter möglichst schnell auf dem möglichst kürzesten Wege zu entleeren, durch Einschnitt auf die größte Wölbung der Geschwulst. Die Aufsuchung und Exstirpation des Wurmfortsatzes wird besser auf einen späteren, günstigeren Zeitpunkt verschoben. Großer Wert ist auf die Tamponade zu legen, welche vor Eröffnung der Eiterhöhle die Bauchhöhle allseits schützen muß. Schließlich solle möglichst unter lokaler Anästhesie und bei Kindern in Halbnarkose operiert werden.

Nur bei zwei Befunden muß man den Wurmfortsatz sofort im Anfall aufsuchen und entfernen, selbst auf Kosten einer gewissen Gefahr: 1) wenn man bei der Operation nicht in eine ausgesprochene Abseßhöhle gelangt, sondern der Eiter von allen Seiten zwischen den Verwachsungen hervorsickert; 2) in den

Fällen, die mit Erscheinungen des Darmverschlusses auftreten; denn im Fall einer Strangulation wird man diese fast immer in der nächsten Nähe des Wurmfortsatzes finden!

Nach Heilung des Abszesses soll stets die Exstirpation des Wurmfortsatzes folgen.

Der Vorwurf, daß man mit der Frühoperation zahlreiche Kranke überflüssig operiert, wird dadurch entkräftet, daß man die zweierlei Behandlungsmethoden einander gegenüberstellt. Auf der einen Seite die sogenannte konservative Behandlung, welche 70 Pat. die Operation erspart und heilt, hingegen einen großen Teil der übrigen unrettbar verliert. Auf der anderen Seite jenes Verfahren, bei welchem jeder schwere Fall schon in den ersten Stunden einer gefahrlosen Operation unterworfen wird, durch welche mit Ausnahme eines verschwindend kleinen Bruchteiles jeder Kranke gerettet wird.

Selbstverständlich muß, um möglichst zeitig die Operation vornehmen zu können, die Diagnose auch möglichst früh gestellt werden. Drei Kardinalsymptome sind es nach A., welche einzeln genommen nicht viel Bedeutung besitzen, zusammengenommen aber die Diagnose in den meisten Fällen vollkommen sichern: der bei bis dahin gesunden Individuen plötzlich auftretende heftige Leibschmerz, die Druckempfindlichkeit des Unterleibes am Mac Burney'schen Punkt und die Rigidität der Muskeln der rechten Unterbauchgegend. Schüttelfrost, sehr hohes Fieber, Puls über 100, Erbrechen, Singultus, Meteorismus weisen natürlich auf einen besonders schweren Verlauf des Anfalles hin.

Auch bezüglich der chronischen Appendicitis steht Verf. auf dem Standpunkte, daß man entschieden radikal vorzugehen habe, es sei denn, daß der Pat. gleichzeitig an einem anderen organischen Leiden (Herz-, Lungen-, Nierenkrankheit, Diabetes usw.) erkrankt sei.

A. Niché (Breslau).

## 21) Wieting und Risa. Ein Fall von Epiploitis plastica (entzündlicher Pseudotumor des Netzes.)

(Aus Rieder-Pascha, Für die Türkei II. Jena 1904.)

25jähriger, vor 4 Monaten an Hernie operierter Mann bemerkte seit ca. 2 Monaten eine langsam wachsende Verhärtung im Leibe; zuletzt stärkere Beschwerden. Man fühlte in Nabelhöhe eine faustgroße, mit den Bauchdecken verwachsene Geschwulst. Klinische Diagnose: Bauchdeckensarkom oder Netzgeschwulst. Laparotomie ergab die Richtigkeit letzterer Annahme. Die Geschwulst war breit in die Bauchdecken hineingewachsen, raffte das Netz in einen Knoten zusammen, umwucherte das Quercolon und hatte das Lig. colicoduod. herangezogen. Exstirpation nach Resektion des Quercolon. Tod nach 8 Tagen an putrider Bronchitis. — Die Geschwulst bestand aus derbfibröser Masse, ob entzündlicher, ob sarkomatöser Natur war bei der Operation nicht zu entscheiden; dagegen fanden sich bei der Präparation im Inneren mehrere kleine Nekrosen und Abszesse mit Staphylokokken, von denen eines eine Seidenligatur enthielt. Histologisch machten Bindegewebsbündel verschiedenen Alters die Hauptmasse der Geschwulst aus, daneben Rundzellenanhäufungen.

Die Ursache der Epiploitis war sonach hier eine infizierte, von der Hernieoperation herrührende Netzligatur gewesen. Daß sich analoge Prozesse aber auch ohne vorangegangene Operation durch Übergreifen einer benachbarten Entzündung entwickeln können, wird durch einen weiteren Fall belegt, in welchem das kleine Netz den Kern der entzündlichen Geschwulst bildete; ein Geschwür der kleinen Magenkurvatur war hier die Ursache gewesen.

Infiltration und Schrumpfung gegen die Basis zu kennzeichnen pathologisch-anatomisch die Epiploitis; die Geschwulst wird indessen nur zum kleinen Teile vom Netze selbst, zum größeren von den umgebenden Verwachsungsmassen gebildet. Die Diagnose ist am ehesten in den postoperativen Fällen zu stellen, doch kann sie auch bei ihnen, namentlich gegenüber rasch wachsenden Sarkomen recht schwierig, wenn nicht unmöglich werden. Typischerweise entwickeln sich solche Geschwülste erst wochenlang nach der Operation unter lokalisierten Schmerzen



bei Verdauung und bei Inanspruchnahme der Bauchpresse. Spontaner Rückgang ist bei konservativer Behandlung wohl möglich, andererseits können aber auch schwere Wegstörungen oder eitrige Einschmelzungen mit folgendem Durchbruch nach außen oder innen eintreten. Bezüglich der Therapie stimmt Verf.; mit den von Braun auf dem Chirurgenkongreß 1900 aufgestellten Grundsätzen überein.

Honsell (Tubingen).

22) A. D. Whiting. Report of two cases of volvulus of the entire mesentery.

(Amer. Journ. of the med. sciences Vol. CXXVII. Nr. 6.)

Im ersten Falle handelte es sich um einen 5jährigen Jungen, der am 5. Tage nach Beginn der Erkrankung gestorben war. Die Drehung des ganzen Mesenteriums, für die eine Ursache nicht gefunden werden konnte, hatte von rechts nach links stattgefunden.

Der zweite Fall betraf einen 34jährigen Mann, der ein Jahr vorher eine Laparotomie wegen Perityphlitis durchgemacht hatte. Derselbe wurde kurz nach Eintreten der Ileussymprome ins Krankenhaus gebracht und mit Erfolg operiert. Hier fand man eine Dreivierteldrehung des Mesenteriums von links nach rechts.

Unter 21 von Tully Vaughan publizierten Fällen von Volvulus des ganzen Mesenteriums sind nur vier durchgekommen. Es liegt dies nach Ansicht dieses Autors einmal an der schweren Affektion, dann an der schwierigen Diagnosenstellung und schließlich an dem häufigen langen Hinausschieben der Operation.

Engelmann (Dortmund).

23) Wieting. Beitrag zur Anatomie und Pathologie der multiplen Darmstenosen geschwürigen Ursprungs.

(Aus Rieder-Pascha, Für die Türkei II. Jena 1904.)

Verf. schildert zunächst folgenden seltenen Fall multipler tuberkulöser Jejunalkonstriktionen: 30jährige Frau. Erscheinungen von Dünndarmstenose seit 5 Jahren. Bei der Laparotomie zeigten sich im unteren Jejunum und oberen Ileum mehrfache Verengerungen. Enteroanastomose. Tod an Erschöpfung nach 18 Tagen. Im ganzen waren neun tuberkulöse Strikturen auf 160 cm Darm verteilt. Über und zwischen ihnen starke Dehnung der Darmwand und echte Hypertrophie der Muskulatur. Auffallend war die früh einsetzende und sehr intensive Bindegewebsneubildung insbesondere in der Submucosa. Nach dem Sektionsbefunde war die Darmerkrankung höchst wahrscheinlich primär gewesen. — Zweifellos primär war die Jejunaltuberkulose bei einem zweiten Pat., der mit akut eitriger Peritonitis und Darmgangrän eingeliefert wurde und bald nach der Laparotomie starb. Im Jejunum saßen zwei enge Strikturen, die schon seit Jahren bestanden haben mußten, sonst aber ließen sich bei der Sektion keinerlei tuberkulöse Herde auffinden. Die anatomischen Veränderungen stimmten im großen und ganzen mit denen des ersten Falles überein.

Über die Natur der Darmstenosen ist ein Urteil oft schwierig. So ergab die Sektion bei einem Dysenteriker, dessen Krankengeschichte mitgeteilt wird, neben dysenterischen Residuen eine karsinomatöse Striktur in der Flex. sigm. Auch die anatomische Untersuchung ist nicht immer ausschlaggebend. Das Vorkommen einer auf primärer, nicht spezifischer, intramuraler Bindegewebshyperplasie beruhenden Dünndarmstenose ist noch unbewiesen. Luetische Dünndarmstenosen gelten für sehr selten, wurden aber mit Sicherheit mehrfach — auch vom Verf. — beobachtet. Für frische luetische Prozesse ist starke primäre Veränderung der Gefäße im allgemeinen typisch; in älteren Prozessen beweisen die Gefäßveränderungen, wie auch Verf.s zweiter Fall von Tuberkulose zeigte, nichts. Tuberkulose darf auch ohne Bazillenbefund bei Nachweis charakteristischer Tuberkel mit Riesenzellen und vorwiegender Lokalisation in den lymphatischen Elementen angenommen werden. Klinisch bemerkenswert war namentlich beim zweiten Falle, wie lange sich solche Kranke trotz hochgradiger Stenose hinschleppen können.

Therapeutisch kommt in erster Linie Resektion, event. selbst mehrfache, in zweiter die Enteroanastomose in Betracht. Wo man spontane Heilung nach einfacher Laparotomie gesehen hat, lag offenbar nur spastische Kontraktur auf entzündlicher Grundlage vor. Honsell (Tübingen).

24) **Haffner.** Ausgedehnte disseminierte Fettgewebsnekrose der Bauchhöhle ohne Erkrankung des Pankreas. (Aus dem Hafenkrankehaus in Hamburg. Oberarzt Dr. C. Lauenstein.)

(Münchener med. Wochenschrift 1904. Nr. 33.)

Obiger Befund lag in einem von H. wegen Verdachtes auf Perforationsperitonitis operierten und 33 Stunden später tödlich verlaufenen Falle vor. Derselbe betraf eine 27jährige, mittelmäßig genährte Frau, die seit 6 Jahren nach einem Sturz auf die Oberbauchgegend an Magenbeschwerden gelitten und einmal Blut mit dem Stuhlgang entleert hatte, neuerdings ganz plötzlich unter Erbrechen von heftigen Schmerzen im Leibe befallen war und Erscheinungen einer durch Durchbruch eines Magengeschwürs entstandenen Peritonitis bei Freisein des Sensorium, Feuchtsein der Zunge und nicht erhöhter Körpertemperatur dargeboten hatte. Bei der Laparotomie fand sich das präperitoneale Fettgewebe gelockert und schmutzig verfärbt, das Netz mit zahlreichen weißlichen Flecken besetzt, auch das übrige Fettgewebe im Bauche durch solche verändert, in letzterem zirka  $\frac{1}{2}$  Liter nicht riechender hämorrhagischer, seröser Flüssigkeit, am Pankreas keine Abnormität. Die Sektion bestätigte letzteren Befund und ergab, daß das die Bauchspeicheldrüse umgebende Fettgewebe am stärksten nekrotisch zerfallen und von Blutungen durchsetzt war. Es muß deshalb angenommen werden, daß die Ursache der Fettgewebsnekrose am Pankreas oder dessen Nähe gelegen war.

Kramer (Glogau).

25) **C. Boehm.** Klinische Beiträge zur Kenntnis der Pankreasnekrose.

(Beiträge zur klin. Chirurgie Bd. XLIII. p. 694.)

B. beschreibt ausführlich sechs Fälle von Pankreasnekrose aus der Garrèschen Klinik. In die Besprechung werden noch zwei weitere bereits anderwärts veröffentlichte Fälle derselben Klinik mit einbezogen. Fettgewebsnekrose war in vier Fällen vorhanden. Fünf Pat. starben, nur einer wurde durch Laparotomie geheilt. Diese wurde unter der Diagnose: Hochsitzender Darmverschluss ausgeführt und ergab eine blutige Infarzierung in der Gegend des Pankreas sowie ausgedehnte Fettgewebsnekrose. Besonders fand sich im Lig. gastro-colicum eine durch Zerfall von Fettgewebe entstandene faustgroße Höhle, die tamponiert wurde.

Die Schlußsätze des Verf.s lauten: »Gallensteinerkrankungen sind ein häufiges ätiologisches Moment für die zur Pankreasnekrose führenden akuten Pankreasaffektionen. Bei der Entstehung von Fettgewebsnekrosen kommt höchstwahrscheinlich als Transportweg für das fettspaltende Pankreasferment der Lymphstrom in Betracht. Nach dem heutigen Stande der Erfahrungen ist bei den zur Pankreasnekrose führenden akuten Affektionen der Bauchspeicheldrüse ein möglichst frühzeitiges operatives Eingreifen indiziert.«

M. v. Brunn (Tübingen).

26) **Böttcher.** Über die Beck'sche Methode der Hypospadioperation.

(Deutsche med. Wochenschrift 1904. Nr. 36.)

In der Gießener Klinik sind zehn Fälle mit ausgezeichnetem Resultate nach der Beck'schen Methode operiert worden. Sechsmal handelte es sich um Eichelhypospadie, viermal um Penishypospadie. In sechs Fällen genügte schon ein einmaliger Eingriff zum völligen Erfolg; in einem Falle war die Haut an der

Unterseite des Penis auseinandergewichen, so daß es einer kleinen Nachoperation bedurfte, in drei Fällen mußte die Beck'sche Operation wiederholt werden. In funktioneller wie kosmetischer Hinsicht war das Resultat über alle Erwartung. In den meisten Fällen wurde die Tunnelierung der Eichel angewandt; von einer Konstriktion des Penis wurde stets Abstand genommen. Die Harnröhre wurde möglichst weit mobilisiert und der vorderste engste Teil der Harnröhre vor der Einnähung ein Stückchen quer abgeschnitten. Die prinzipielle Einlegung eines Verweilkatheters hält B. für unsweckmäßig. Die Operation soll erst vorgenommen werden, wenn die Kinder das 3. Lebensjahr erreicht haben.

Borchard (Posen).

27) Lessing. Ein perineales Harnröhrendivertikel.

(Monatsberichte für Urologie Bd. IX. Hft. 8.)

Es handelte sich um einen dicht unter der Pars bulbosa gelegenen, vom Diaphragma urogenitale bis fast an die Pars pendula in der Medianlinie sich erstreckenden, etwa bleistiftstarken Gang, der mit anscheinend normaler Harnröhrenschleimhaut ausgekleidet war und mit der Pars bulbosa durch eine 1 cm lange, schmale, glattrandige Lücke in Verbindung stand. Das Gebilde war gelegentlich einer gonorrhoeischen Infektion unter Entleerung von Eiter und Urin perforiert und durch Operation bloßgelegt und entfernt worden.

Verf. glaubt nicht an die Entstehung aus einer Retentioncyste des Ausführungsganges einer Cowper'schen Drüse, sondern hält eine kongenitale Bildungsanomalie der eigentlichen Harnröhre für vorliegend, die in eine frühe Zeit des fötalen Lebens zurückreicht, in der es noch nicht zu einem vollkommenen Schlusse der ursprünglich eine unten offene Rinne darstellenden Harnröhre gekommen ist.

Willi Hirt (Breslau).

28) Rosenstein. Physikalische Versuche zur Erklärung einer bisher nicht gewürdigten Gefahr der Bottini'schen Operation.

(Deutsche med. Wochenschrift 1904. Nr. 36.)

Bei einer von Freudenberg mit allen Vorsichtsmaßregeln ausgeführten Bottini'schen Operation kam es bei Beginn des dritten Schnittes unter explosionsartigem Knalle zur Blasenruptur. Die von Israel sofort vorgenommene Laparotomie deckte die Blasenruptur von etwa Fingerdurchmesser auf. Tod am 11. Tage. Als Grund dieser Ruptur sieht R. nach seinen Versuchen die plötzlichen Druckerhöhungen an, welche durch die Verdampfung größerer Wassertropfchen entstehen, weil die Umsetzung in Dampf explosionsartig vor sich geht und zu einer ganz akuten Dehnung der Blasenwand führen muß.

Borchard (Posen).

29) Latarget. Cystostomie sus-pubienne pour gros calculs vésicaux.

(Gaz. des hôpitaux 1904. Nr. 74.)

Die Mitteilung aus der Poncet'schen Klinik hat den Zweck, darauf hinzuweisen, daß bei der Extraktion großer Blasensteine die Cystotomie nicht genügt, vielmehr cystostomiert werden müsse. Es komme darauf an, durch längeres Offenhalten der Blase den bestehenden Katarrh zu bekämpfen.

Zwei Fälle werden mitgeteilt: 1) bei einem 15jährigen Mädchen hatte sich um eine Haarnadel ein 7,5 cm langer Stein gebildet; 2) bei einem 50 Jahre alten Manne bildete das eine Ende eines 14 cm langen Glasstabes den Kern des 12 cm im Umfange messenden Steines. Beide Pat. genesen.

V. E. Mertens (Breslau).

---

Originalmitteilungen, Monographien und Separatabdrücke wolle man an Prof. E. Richter in Breslau (Kaiser Wilhelmstraße 116), oder an die Verlags-handlung Breitkopf & Härtel, einsenden.

---

# Zentralblatt für C H I R U R G I E

herausgegeben  
von

**E. von Bergmann, F. König, E. Richter,**  
in Berlin, in Berlin, in Breslau.

Einunddreißigster Jahrgang.

Wöchentlich eine Nummer. Preis des Jahrganges 20 Mark, bei halbjähriger Vorauszahlung. Zu beziehen durch alle Buchhandlungen und Postanstalten.

**Nr. 46.                      Sonnabend, den 19. November.                      1904.**

**Inhalt: L. Rydygier, Meine zweite Methode der Magenresektion. (Original-Mitteilung.)**

1) **Kothe**, Temperatur erkrankter und hyperämischer Gelenke. — 2) **Lacasse**, Gelenkentzündungen bei Säuglingen. — 3) **Brüning**, Ekzem. — 4) **Kolaczek**, Erysipel. — 5) **Boulton**, Schulterverrenkungen.

6) Naturforscherversammlung: **Kausch**, Die Hysterie in der Chirurgie; **Helle**, Beeinflussung autolytischer Vorgänge im Körper; **Schmidt**, Schußverletzungen und Wundstarrkrampf; **Helle**, Neue Antiseptika; **Moser**, Behandlung von Gelenkversteifungen mit Röntgenbestrahlung; **Haberer**, Multiple Knochengeschwülste; **Plücker**, Verletzung großer Gefäßstämme; **Ledderhose**, Venenklappen und Varicen; **v. Brunn**, Behandlung der Varicen; **Hinsberg**, Operative Behandlung der Meningitis; **Miodowski**, Hirnabszeß; **Perthes**, **Anschütz**, Trigeminalneuralgie; **Henle**, Skioskopie des Proc. mastoideus; **Fittig**, Rhinosklerom; **Partsch**, Cysten des Gesichtskeletts; **Dreesmann**, Kieferhöhlenempyeme; **Goebel**, Lipomatosis und Polyposis des Hypopharynx; **Henle**, Nasen- und Kehlkopfplastik; **Hinsberg**, Kehlkopf- und Luftröhrenstenose.

7) **Wieting und Deycke**, Tuberkulose in der Türkei. — 8) **Piollet**, Bothryomykose. — 9) **Lebet**, Pyämische Dermatitis. — 10) **Towle**, Erythema induratum. — 11) **Bayerl**, Gesichtsverletzungen. — 12) **Brunon**, Nasenschanker. — 13) **Röpke**, Endotheliom der Nasenhöhle. — 14) **Lindenborn**, Rachen- und Mandelkrebs. — 15) **Klaus**, Knochenbrüche. — 16) **Doberaner**, 17) **Klauber**, Komplizierte Knochenbrüche. — 18) **Ely**, Schulterschiene. — 19) **Rogling**, Ulnarbruch. — 20) **Fridberg**, Leistendrüsentuberkulose. — 21) **Braun**, Angeborene Hüftverrenkung. — 22) **Klissinger**, 23) **Selderer**, Hüftverrenkungen. — 24) **Lammers**, Schenkelhalsbruch. — 25) **W'Gregor**, Venenanastomosen. — 26) **Julliard und Descoudres**, Sarkom der Synovialis des Knies. — 27) **Toussaint**, 28) **Schwartz**, Freie Körper in Schleimbeuteln. — 29) **Giron**, 30) **Trinci**, Knieverrenkung. — 31) **Boyksen**, Nekrose der Kniescheibe. — 32) **Cameron**, Aneurysma popliteum. — 33) **Geyer**, Exostosis cartilaginea. — 34) **Bollintineanu** und **Gradinescu**, Traumatische Epiphysentrennung. — 35) **Custodis**, Myxofibrom des N. peroneus. — 36) **Escribano**, Unterschenkelgeschwüre.

## Meine zweite Methode der Magenresektion.

Von

**L. Rydygier, k. k. Hofrat.**

Beschäftigt jetzt während der Ferien mit der Übersicht meiner Erfolge und Mißerfolge nach der Magenresektion, bin ich zu der Überzeugung gekommen, daß unsere Resultate verbesserungsbedürftig

sind, sowohl was die unmittelbare Lebensgefahr, als auch die Dauerheilung anbetrifft. Gewiß bin ich mit anderen der Meinung, daß nach beiden Seiten hin die Erfolge sich bessern werden, wenn wir in einem früheren Stadium die Pat. zur Operation bekommen. Das ist Sache der Herren Internisten, die Frühdiagnose möglichst auszubilden, woran sie auch — wie bis jetzt — vielleicht mit mehr Fleiß als Erfolg arbeiten. Es ist ja da eine sehr schwierige Aufgabe zu lösen. Andererseits ist es aber nicht genug, dem Pat. frühzeitig die Operation anzuempfehlen, er muß sich damit auch rasch einverstanden erklären. Aber gerade auch in dieser Beziehung will es nicht selten nicht ganz glatt gehen: Da heißt es wieder von seiten der Herren Internisten — und ich muß gestehen nicht mit Unrecht —: »Wenn die Gefahr nach der Operation geringer und die Dauererfolge besser sein werden, so werden auch wir frühzeitiger die Operation anempfehlen können und die Pat. auch frühzeitiger sich dazu entschließen.« Und so befinden wir uns in einem wahren Circulus vitiosus. Wir sagen, die Erfolge werden besser, wenn wir frühzeitiger die Pat. zur Operation bekommen; die Internisten und Pat. sagen: wir werden frühzeitiger die Operation anempfehlen und zur Operation uns entschließen, wenn die Erfolge nach derselben besser sind. Da heißt es, diesen Circulus zu durchbrechen, und wir Chirurgen werden wohl den Anfang machen müssen.

Wenn ich mir die Reihe meiner seit dem Jahre 1880 — also seit 24 Jahren — ausgeführten Magenoperationen näher ansehe, so muß ich zugeben, daß die Pylorusresektion eine verhältnismäßig gefährliche und schwierige Operation geblieben ist, trotz aller technischen Abänderungen und Verbesserungen, an denen neben so vielen anderen auch ich und meine Schüler mitgearbeitet haben. Ich habe alle meine Magenresektionen, mit Ausnahme von zwei Fällen, nach der von mir angegebenen gleich anfangs und später allmählich verbesserten Methode ausgeführt. Ohne mich hier weiter in einen Prioritätsstreit einlassen zu wollen, wiederhole ich nur kurz meine Worte, die ich seinerzeit in der Deutschen Zeitschrift für Chirurgie Herrn Stieda geantwortet: »Bei der zirkulären Pylorotomie, wo der Schnitt in der Linea alba geführt wird, wo das Duodenum direkt an die Magenresektionswunde angenäht wird — und zwar de regula an die große Krümmung —, wo die überschüssigen Magenwundränder durch eine besondere Naht geschlossen werden, wo dazu die Kürschnernaht angewandt wird, darf mein Name nicht fehlen.«

Ich muß jedoch nach meinen jetzigen Erfahrungen gestehen, daß diese Methode namentlich bei etwas größeren Karzinomen den beiden anfangs gestellten Forderungen nicht ganz entspricht: sie ist technisch ziemlich schwierig (Vereinigung der dünnen Wand des Duodenums mit der dicken des Magens; punctum minoris resistentiae am Zusammenstoße der Okklussiv- mit der Zirkulärnaht) und daher nicht ungefährlich. Zweitens erlaubt sie nicht immer, besonders wenn das Karzinom auf das Duodenum hinübergreift, die Resektion

ohne Rücksicht auf die spätere Vereinigung weit im Gesunden auszuführen und so den Kranken möglichst vor Rezidiven zu sichern. Bei kleinen Karzinomen und bei gutartigen Prozessen, namentlich aber beim Ulcus werde ich auch in Zukunft dieser Methode den Vorzug geben. Bei dieser Gelegenheit will ich nochmals mit Nachdruck hervorheben, daß ich immer noch daran festhalte, daß beim Ulcus die Resektion der Gastroenterostomie vorzuziehen ist und ich freue mich, daß neuerdings Jedlička<sup>1</sup> in seiner vortrefflichen Arbeit mich so überzeugend unterstützt hat.

Wenn ich mich nach einer besten Methode bei größeren Karzinomen umsehe, die unseren Anforderungen der möglichst geringen Gefährlichkeit, sowie der möglichst großen Sicherheit vor Rezidiven entspräche, so finde ich, daß unter den bis jetzt bekannten Methoden die eigentliche Billroth'sche Methode (Gastroenterostomie und Resektion des Tumors) diesen Bedingungen wohl am meisten entspricht. Man kann ihr jedoch zwei gewichtige Vorwürfe machen: In einer Sitzung ausgeführt ist sie für die in solchen Fällen doch sehr wenig resistenten Pat. recht gefährlich; auf zwei Sitzungen verteilt, wird es in den seltensten Fällen gelingen, den Pat. zu der zweiten Operation zu bewegen. Mir wenigstens ist dieses niemals rechtzeitig nach der ersten Operation gelungen, einmal deswegen, weil sich die Pat. für gewöhnlich zu wohl fühlen, zweitens aber wegen der erklärlichen Angst vor der zweiten Operation. Selbst ein Kardinal, den ich zu operieren Gelegenheit hatte, und der doch — sozusagen — von amtswegen eigentlich keine Angst haben sollte, war nach der zuerst ausgeführten Gastroenterostomie später zu der Resektion nicht mehr zu bewegen.

Um nun die Operation möglichst ungefährlich und radikal auszuführen, gleichzeitig aber das Ausschlagen der zweiten Operation unmöglich zu machen, würde ich folgendes Vorgehen vorschlagen:

Erste Operation: Der gewöhnliche Schnitt in der Linea alba; Durchtrennung der Magenwände weit vom Tumor und den affizierten Drüsen kardialwärts, nachdem vorher Kompressorien angelegt worden sind; Durchtrennung des Jejunums 30—40 cm unterhalb der Plica duodeno-jejunalis; Einnähen des zuführenden Endes der durchschnittenen Darmschlinge etwa 15 cm unterhalb der Durchtrennungslinie in eine dazu neu etablierte Öffnung im abführenden Schenkel des Dünndarmes; Einnähen des abführenden Schenkels der durchschnittenen Darmschlinge unten an der großen Krümmung in das Lumen des kardialen Teiles des Magens, nachdem dasselbe durch eine Okklusionsnaht entsprechend verkleinert worden; Einführen einer Magensonde durch das durchschnittene Lumen des Pfortnertheiles des Magens durch den Pylorus hindurch bis ins Duodenum; Einnähen

<sup>1</sup> Jedlička, Zur operativen Behandlung des chronischen Magengeschwürs. Prag, Bursik u. Kohout, 1904.

dieses Magenabschnittes in die Laparotomiewunde, die zugleich bis auf die für die Magensonde notwendige Fistel geschlossen wird.

Diese erste Operation ist natürlich nicht so eingreifend, als eine sofort ausgeführte Resektion des Karzinoms. Sie ist um so weniger gefährlich, als wir imstande sind, durch die eingeführte Magensonde sofort den Pat. kräftig zu ernähren, ohne den Magen in Anspruch zu nehmen und die Magen-Darmnaht mit Speisen zu insultieren.

Die zurückgelassene Magenfistel zwingt den Pat., in eine zweite Operation einzuwilligen.

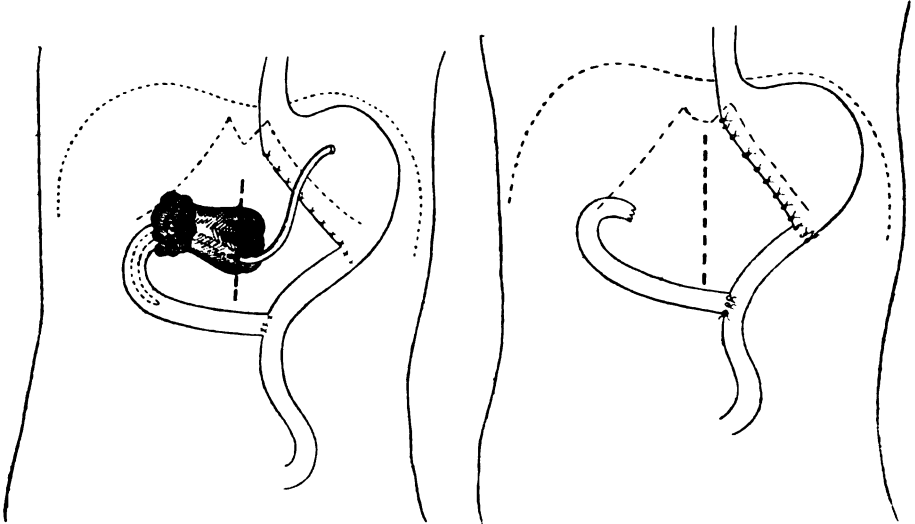


Fig. 1. Schematische Darstellung der Verhältnisse nach der ersten Operation.

Fig. 2. Schematische Darstellung der Verhältnisse nach der zweiten Operation.

**Zweite Operation:** Wiedereröffnung der Bauchwunde; Lösen der Magenwandungen von der Bauchwand; Resektion des Tumors bis ganz im Gesunden — selbst bis aufs Duodenum hinübergehend —, und Entfernung aller krankhaft veränderten Drüsen; Zunähen und Versenken des distalen Duodenallumens; Schluß der Bauchwunde.

Ein solches Vorgehen bei der Exstirpation des Magenkarzinoms hat — um kurz zu rekapitulieren — folgende Vorzüge: 1) Es macht den Eingriff weniger gefährlich, weil es ihn auf zwei Zeiten verlegt und gestattet, gleich nach der ersten Operation den Pat. kräftig zu ernähren, ohne daß die Speisen den Magen und die Magen-Darmnaht zu passieren brauchen. 2) Es zwingt den Pat., sich der zweiten radikalen Operation zu unterwerfen. 3) Es erlaubt möglichst radikal vorzugehen, auch in den Fällen, wo das Karzinom auf den Anfangsteil des Duodenums hinübergreift.

Ich hoffe und setze voraus, daß eine — wenn auch dünne — Magensonde sich nach dem Durchschnit und breiter Eröffnung des

Magens wird durch den krebsig veränderten Pylorus durchführen lassen.

Die beigefügten schematischen Zeichnungen sind ohne weiteres verständlich und sollen das Vorgehen bei beiden Operationen erläutern.

---

1) **R. Kothe.** Studien über die Temperatur erkrankter und hyperämischer Gelenke. (Aus dem St. Johanneshospital zu Bonn.)

(Münchener med. Wochenschrift 1904. Nr. 31.)

Die Untersuchungen wurden mittels des von K. für seine Zwecke modifizierten thermoelektrischen — zwei Thermometer und ein Paschen'sches Galvanometer — Verfahrens der Temperaturmessung ausgeführt (s. Orig.), wobei Verf. davon ausging, daß aus der hierdurch nachgewiesenen Temperatur der das Gelenk bedeckenden Haut ein Schluß auf die Temperatur im Innern des letzteren gezogen werden dürfe. Bei akuten Prozessen fand sich — bei Vergleich mit symmetrischen Stellen desselben gesunden Gelenkes — stets lokale Temperaturerhöhung, die sich von 1—2° bei nichteitrigen auf über 5° bei eitrigen erhob; auch bei frischen traumatischen Gelenkaffektionen fehlte sie nicht. Im Gegensatze hierzu war die Hauttemperatur bei chronischen, nicht tuberkulösen Gelenkleiden um 1—2° erniedrigt, in einem Falle von doppelseitiger chronischer Gonitis am völlig versteiften linken Knie um 1° niedriger, als am weniger affizierten rechten. Bei chronisch-tuberkulösen Gelenkentzündungen wurde stets Temperaturerhöhung, sogar bis 4°, nachgewiesen, die bei sich entwickelndem Abszeß besonders beträchtlich war; auch in einem Falle von Sarkom des Humeruskopfes war die Temperatur mäßig gesteigert. Hiernach könnte also die Messung der Hauttemperatur für die Beurteilung der tuberkulösen oder nicht tuberkulösen Natur eines chronischen Gelenkleidens und für die Therapie wichtige Aufschlüsse geben, nach letzterer Hinsicht insofern, als der Nachweis der Temperaturerniedrigung die Notwendigkeit, eine künstliche Temperaturerhöhung herbeizuführen, erkennen ließ. Daß eine solche, und zwar oft recht erheblichen Grades, durch Einwirkung heißer Luft, geringeren Grades vermittelt eines Saugapparates erzielt werde, ergaben die weiteren Versuche K.'s an aktiv hyperämisierten Gelenken, während durch die mittels Stauungsbinde erzeugte passive Hyperämie die Temperatur eher herabgesetzt wurde oder unverändert blieb. Auch Alkoholumschläge und Aufpinselungen von Jodtinktur führten zu stärkerer Temperaturerhöhung, die bei körperwarmen Prießnitz'schen Umschlägen fehlte.

Kramer (Glogau).

---



2) **R. Lacasse.** Des arthrites suppurées de cause inconnue chez les nourrissons.

(Revue mens. des malad. de l'enfance T. XXI. p. 364.)

Verf. zeigt auf Grund von vier Fällen, daß die Diagnose einer die eitrige Gelenkerkrankung begleitenden Osteomyelitis im Säuglingsalter vor der Operation kaum sicher zu stellen ist. Der Verlauf der Gelenkentzündung ist von dem Bestehen eines solchen Herdes nicht abhängig, sondern bei ausgiebiger und frühzeitiger Operation, auch was die Funktion anbelangt, äußerst günstig.

F. Göppert (Kattowitz).

3) **Brüning.** Zur Behandlung der Kopf- und Gesichtsekzeme kleiner Kinder.

(Deutsche Ärzte-Zeitung 1904. Nr. 12.)

Die Schwierigkeit der Behandlung dieser Ekzeme liegt nicht zum mindesten in der fortwährenden mechanischen Reizung durch die Hände der Kranken. Die gewöhnliche Fesselung der Arme ist zu verwerfen wegen Behinderung der freien Bewegung und Atmung. B. empfiehlt statt dessen aus der Soltmann'schen Klinik einen einfachen Apparat (s. Abbildung), welcher, ohne die Bewegung der Arme ganz zu hindern, eine Berührung des Kopfes durch dieselben ganz unmöglich macht.

Neugebauer (Mährisch-Ostrau).

4) **Kolaczek.** Zur Erysipeltherapie.

(Deutsche Ärzte-Zeitung 1904. Nr. 14.)

Angesichts der Enttäuschung, welche auch die Lichttherapie in der Behandlung des Erysipels hervorgerufen hat, wird an ein schon 1893 vom Verf. mitgeteiltes, aber unbeachtet gebliebenes Verfahren erinnert. Die befallenen Körperstellen werden dabei über ihre Grenzen hinaus mit in 5%ige Karbolsäurelösung getauchten Gummipapier glatt bedeckt. Diese mit Watte und Binde befestigte Bedeckung hat eine kupierende Wirkung auf die allgemeineren und lokalen Krankheitserscheinungen, welche innerhalb dreier Tage schwinden.

Neugebauer (Mährisch-Ostrau).

5) **Eleonore Boulton.** A simple method for the reduction of luxations of the humerus.

(Amer. Journ. of med. sciences Vol. CXXVII. Nr. 6.)

Die Verf. hat ihre Methode zur Einrenkung von Schulterverrenkungen in 15 Fällen erprobt. Sie schildert dieselbe wie folgt:

Der Arzt steht hinter dem sitzenden oder stehenden Pat. Die korrespondierende Hand des Operateurs ist teilweise geschlossen, der Daumen ausgestreckt und das Handgelenk steht in Pronationsstellung. Der Daumenballen wird unter und gegen den unteren Schulterblattrand und parallel zu demselben gelegt, dicht an den unteren Schulter-

blattswinkel. Ein fester Druck ist nun notwendig. Die Hand wird langsam und stetig supiniert und zu gleicher Zeit ein Druck nach innen und oben ausgeübt. Diese Manipulation bringt, wenn richtig ausgeführt, den unteren Schulterblattwinkel nach der Mittellinie und nach oben, während die Gelenkpfanne nach unten gedrückt wird. In der Regel gelingt auf diese Weise die Reduktion einer jeden (? Ref.) Art von Schulterverrenkung.

Bei der Luxatio subcoracoidea oder subglenoidalis wird das Verfahren etwas modifiziert.

Der Arzt legt seine Hand auf die Schulter des Pat., indem die Basis des Ringfingers auf den Akromion und der übrige Teil dieses Fingers unterhalb des Schlüsselbeines zu liegen kommt. Der Mittelfinger liegt dicht über dem Schlüsselbein und der Daumen an dem inneren Ende der Spina scapulae. Mit gestreckten Ellbogen soll nun ein schneller Druck nach innen, unten und hinten ausgeübt werden; hierbei kann eine beträchtliche Gewalt angewendet werden.

Diese Methode gibt gute und prompte Erfolge auch in Fällen, wo die Umgebung des Gelenkes stark geschwollen ist.

Engelmann jun. (Dortmund).

## Kleinere Mitteilungen.

### 6) 76. Versammlung deutscher Naturforscher und Ärzte zu Breslau. Sektion für Chirurgie.

Kausch (Breslau). Die Hysterie in der Chirurgie.

K. greift aus dem großen Gebiete der Beziehungen zwischen der Hysterie und der Chirurgie eine Anzahl von wichtigeren Punkten heraus. Die Affektionen, welche hysterische zum Chirurgen führen, teilt er in fünf Gruppen ein: 1) verursachende, 2) solche, welche chirurgische Affektionen vortäuschen oder wirklich als chirurgische zu bezeichnen sind, 3) mittelbare Folgen, 4) postoperative hysterische Störungen, 5) direkter Betrug. Von verursachenden Affektionen steht das Trauma an erster Stelle, gynäkologische und abdominale Affektionen werden abgelehnt. In der zweiten Gruppe ist zunächst als Allgemeinsymptom das hysterische Fieber anzuführen, an welches K. glaubt auf Grundlage eines Falles, den er genauer mitteilt und in dem Täuschung ausgeschlossen ist. Die in der Literatur mitgeteilten Fälle sind sämtlich nicht beweisend. Bei der Besprechung der Lokalsymptome werden die sensiblen Störungen, die Neuralgien, namentlich der Gelenke, die motorischen Störungen, die Kontrakturen gestreift. Von trophischen Störungen wird das hysterische Ödem ausführlicher besprochen und ein typischer selbst beobachteter Fall mitgeteilt. Von den visceralen Störungen werden die des Kopfes, des Halses, der Brust, des Ösophagus, des Magens und Darmes kurz besprochen, ausführlicher der hysterische Ileus, dessen Vorkommen K. bestreitet; die in der Literatur mitgeteilten Fälle können sämtlich auf Betrug beruhen; ein solcher Fall ist seinerzeit in der Breslauer Klinik beobachtet worden. Dann sind Gallen- und Nierensteine vortäuschende Koliken bekannt. Die hysterische Anurie wird abgelehnt, der bekannte Fall Charcot-Fernet wird auch als betrügerisch angesehen. In der dritten Gruppe werden die mittelbaren Folgen zusammengestellt: in vorhandene Körperöffnungen oder sonst eingeführte Fremdkörper, Verletzungen usw. Zur vierten Gruppe gehörige Störungen werden namentlich nach Abdominaloperationen beobachtet. Als Betrug werden auch die absonderlichen hysterischen Blutungen, ferner die schwereren trophischen Störungen an-

gesehen. Dann werden die bereits angegebenen, Urin und Stuhl betreffenden Störungen, schließlich das Fieber, welches in der überwiegenden Mehrzahl der Fälle auf Betrug beruht, erwähnt. Bezüglich der Therapie der hysterischen Störungen, welche zum Chirurgen führen, namentlich bezüglich der operativen Therapie muß auf die ausführliche Mitteilung der Arbeit hingewiesen werden, die folgen wird. (Selbstbericht.)

**Diskussion.** v. Strümpell (Breslau) sucht zunächst den Begriff der Hysterie zu umgrenzen. Er nennt hysterisch, was psychogen entsteht, der Ausfluß eines krankhaft fehlerhaften Denkens und Wollens ist. Danach leugnet er das hysterische Ödem, hysterische Blutungen und Fieber. Letzteres sei entweder künstlich hervorgerufen (hysterische Simulation) oder ein nervöses Fieber.

Naunyn (Straßburg) pflichtet der Definition v. Strümpell's nicht bei; er faßt sie weiter. Er hat einen Fall von Kotbrechen bei einer Hysterika gesehen, bei der Kot im Magen war und die nicht als Simulantin entlarvt werden konnte; Erbrechen eigentlicher Skybala hat er nicht gesehen.

v. Mikulicz (Breslau): Für den Chirurgen sei die besagte Definition der Hysterie nicht befriedigend. Bei Hysterischen finde man oft Störungen, die organische Leiden vortäuschen und operative Eingriffe erheischen (z. B. Enter spasmen).

Kausch verwahrt sich dagegen, den Begriff der Hysterie zu vage gefaßt zu haben. Seine Kranken boten die Symptome zweifelloser Hysterie.

A. Most (Breslau).

Heile (Breslau). Über intravitale Beeinflussung autolytischer Vorgänge im Körper.

Vortr. zeigt, daß wir die physiologische Heilwirkung des Körpers in seinen autolytischen, selbstverdauenden Fermentwirkungen, die wir bislang nur postmortal im Reagensglase nachweisen konnten, schon intravital künstlich steigern und auf diese Weise größere Heilerfolge erzielen können.

1) Bei der schlechten Rückbildung der tuberkulösen Abszesse handelt es sich nach Ansicht des Vortr. um Fehlen von Enzymen. Diese Enzyme (Fermente) kann man vermehren durch Einspritzen von Jodoformglyzerin; es entsteht eine lokale Leukocytose, die aber sofort zerfällt und die Enzyme frei läßt. Chemisch ist aber die Kernvermehrung jederzeit deutlich nachzuweisen an der Vermehrung der Purinbasen (Nukleoproteide), die in den kalten Abszessen nach Jodoform-Einspritzung um das dreifache zunehmen. Der Vermehrung der Purinbasen entsprechend bekommt während der Behandlung der tuberkulöse Eiter verdauende, autolytische Eigenschaften (Fibrinflocken werden im Reagensglase aufgelöst, die Biuretreaktion wird positiv usw.), während der Eiter vor der Behandlung keine verdauende Eigenschaften hat. — Vortr. hat diese Umwandlung des Eiters, die eine völlige Rückbildung und Resorption zur Folge hat, bislang nur nach Jodoform-Glyzerineinspritzung beobachtet. — Vortr. glaubt aber kaum, daß es sich um eine spezifische Eigenschaft des Jodoforms handelt; es bleibt zu versuchen, ob nicht andere Mittel ähnliche Wirkungen haben.

2) Bei der Rückbildung von Neubildungen usw. nach Röntgenbestrahlung handelt es sich um ganz ähnliche Vorgänge. Durch die Wirkung der X-Strahlen werden nicht nur lokal Enzyme durch Leukocytose angehäuft, sondern die Enzyme der eingewanderten wie der schon an Ort und Stelle vorhandenen Zellen (Tumor, normales Gewebe usw.) werden erst durch die Bestrahlung frei. Sie können jetzt erweichend, verflüssigend (autolytisch) auf das Zelleiweiß wirken, wodurch eine Resorption und Rückbildung ermöglicht wird. Die Größe der Röntgenstrahlenwirkung sieht man an der Größe der im Urin ausgeschiedenen Kernzerfallsprodukte. Nach der Röntgenbestrahlung nimmt der Gehalt an Harnsäure und vor allem der Purinbasen um das 10- bis 20fache zu. Am größten ist die Ausscheidung der Nukleoproteide im Urin nach Bestrahlung lymphoider Organe bei Leukämie, malignen Lymphomen usw.; die

Vermehrung ist aber auch sehr deutlich nach Bestrahlung von Karzinom, Gelenkankylosen usw.

Daß diese erweichenden Enzymwirkungen in der Tat autolytische Vorgänge sind, ist ebenfalls leicht nachzuweisen: »Der Milzbrei eines nicht vorbehandelten Kaninchens verändert im Reagensglas in 24 Stunden eine Fibrinflocke nicht, der Milzbrei eines Kaninchens dagegen, das 30 Minuten der Wirkung von X-Strahlen exponiert war, löst die Fibrinflocke in derselben Zeit vollkommen auf.

(Selbstbericht.)

G. Schmidt (Breslau). Über den Zusammenhang von Schußverletzungen und Wundstarrkrampf.

Wundstarrkrampf im Gefolge von Schußverletzungen, früher, besonders in den großen Kriegen häufig, ist in neuester Zeit seltener geworden. Der Zusammenhang war bisher noch nicht ganz geklärt, so daß es sogar zu gerichtlichen Verhandlungen über etwaige Verschulden seitens des Arztes oder der Beteiligten kam. Der Krankheitserreger und seine Lebensbedingungen sind genau erforscht, weniger die Wege, auf welchen er in die Schußwunde eindringt. Entweder enthalten Geschosse die Tetanusbazillen, oder das Geschöß reißt infizierte Fremdkörper mit in die Wunde, oder die Schußöffnung kommt alsbald mit beschmutzten Gegenständen in Berührung. In letzterem Falle tritt eine Oberflächenimpfung ein. Gefährlicher ist die Tiefeninfektion. Kleiderfetzen werden zwar fast immer mitgerissen, enthalten auch häufig Keime; diese kommen aber für gewöhnlich wegen mangelnder Giftigkeit (Virulenz) nicht zur Entwicklung. Von den Geschößteilen sind die Kugeln unverdächtig, die nicht massiven Stücke dagegen gefährlich, vor allem der Patronenpfropf der Schrot- und Platspatronen. Bei den Verletzungen durch letztere wurde Tetanus häufig beobachtet, besonders eingehend wurde die Frage im deutschen Heere geprüft und nachgewiesen, daß die Fließpappe des Pfropfes reichlich lebenskräftige Wundstarrkrampferreger enthält. Der Pfropf der Schrotpatrone besteht aus unverdächtigem Filz — diesen heilte der Vortr. unter die Rückenhaut von Meerschweinchen reaktionslos ein — oder aus Fließpappe. Die damit geimpften Tiere gingen größtenteils an Wundstarrkrampf zugrunde. Daraus ist zu folgern: Verunreinigung einer Schußwunde durch Erde, Finger usw. ist unter allen Umständen zu vermeiden. (Belehrung der Bevölkerung.) Jede Wunde, in welche die Kugel durch Kleider hindurch eingedrungen ist, ist ärztlich zu beobachten. Unverdächtig ist die eingedrungene Kugel, gefährlich der nicht massive Teil des Geschosses. Gesetzlich anzuordnen ist der Ersatz der Fließpappe durch Filz oder ihre sichere Sterilisierung, wie sie im deutschen Heere bereits durchgeführt wird. Inzwischen ist jede verdächtige Wunde dem Arzte vorzuführen. Zur weiteren Entscheidung untersucht man, wenn möglich, eine gleichartige Patrone auf die Art des Pfropfes. Besteht dieser aus Fließpappe, so muß die Wunde operativ behandelt werden. Ist keine gleichartige Patrone zu beschaffen, so ist zum mindesten eine genaue Beobachtung des Verletzten, besser noch außerdem eine Schutzimpfung mit Tetanusantitoxin zu fordern. Schußverletzte, die schon Starrkrampferscheinungen aufweisen, kann der Arzt nur selten noch durch energisches chirurgisches Eingreifen, in Zukunft vielleicht durch ein verbessertes Heilserum dem Tode entreißen.

(Selbstbericht.)

Diskussion. Richter (Breslau) fragte den Redner, ob Versuche angestellt seien, wie weit vor die Mündung der Schußwaffe der Fließpappenpfropf durch die Pulvergase herausgeschleudert werde.

Schmidt. Auf eine Entfernung von 60—100 cm. Most (Breslau).

Heile (Breslau). Über experimentelle Prüfungen neuer Antiseptika.

Verf. ist der Ansicht, daß wir bei der Wundbehandlung immer mehr zur Antisepsis zurückkehren müssen. Da wir aber keine elektiven chemischen Verbindungen besitzen, die spezifisch die Wunderreger töten, müssen wir uns mit Dauerantiseptics begnügen, die in allmählicher Zersetzung eine protrahierte

bakterienhemmende Wirkung auszuüben vermögen. Hierdurch können wir die schädlichen Wirkungen der Bakterien von der Wunde möglichst fern halten und mit den antiseptischen Gasen und Verbänden eine Menge Bakterien aus der Umgebung des Kranken fortschaffen, die sonst Verbandszimmer und Krankenzimmer infizieren können (Sanierung der Krankenhäuser). Votr. hat in dieser Hinsicht alle gebräuchlichen Antiseptika, sowohl die löslichen, schnell wirkenden (Sublimat, Karbol usw.) als die schwerlöslichen, langsam wirkenden Dauerantiseptika (Jodoform usw.) in einer neuen Methode nachgeprüft (stark eiweißhaltige Flüssigkeit, in die Gasen eingetaucht wurden, welche mit den Antiseptics verschieden hoher Konzentration imprägniert waren). Die gebräuchlichen Antiseptika erwiesen sich als nicht ausreichend. Unter zahlreichen neuen chemischen Verbindungen empfiehlt Votr. das P. Jodoanisol (von den Höchster Farbwerken als Isoform eingesetzt) als ein Mittel, das sehr kräftig antiseptisch wirkt, sich sehr langsam zersetzt und infolgedessen langdauernd die Bakterienentwicklung hemmen kann. Das Isoform ist nicht giftig, es wurde in der Breslauer chirurgischen Klinik (Geh.-Rat v. Mikulics)  $\frac{1}{2}$  Jahr klinisch und poliklinisch sehr ausgiebig an Stelle anderer Antiseptika gebraucht und hat sich hier bewährt zur Imprägnation von Verbänden, zur Verbesserung der Hautdesinfektion (durch Einreiben einer Paste) und als inneres Antiseptikum durch seine deutlich hemmende Wirkung auf Darmbakterien. Überdies erwies es sich als sehr kräftiges Desodorans bei jauchigen Wunden. Votr. demonstriert Petrischalen, welche die geringe Wirksamkeit der bisherigen Antiseptika und die stärkere antiseptische Kraft des Isoform zeigen. (Selbstbericht.)

E. Moser (Zittau): Über Behandlung von Gelenkversteifungen mittels Röntgenbestrahlungen.

M. zeigt zunächst die beiden in Nr. 23 dieses Blattes (1904) beschriebenen Fälle, bei denen weitere Besserung eingetreten war. Das unter Fall I erwähnte Mädchen z. B. zeigt deutliche Beweglichkeit in den früher ganz versteiften Handgelenken. Dann stellt er einen 45jährigen Herrn vor mit verschiedenen syphilitischen Gelenkkontrakturen und Periostitiden, die jeglicher, auch spezifischer, Behandlung getrotzt hatten. Auf Röntgenbestrahlungen sind die periostalen Auftreibungen zurückgegangen, die kontrahierten Gelenke sind bedeutend beweglicher geworden. Bei dem versteiften rechten Ellbogen z. B., der auf der Röntgenplatte keinen deutlichen Gelenkspalt mehr aufwies, ist eine meßbare Beweglichkeitszunahme von gut 30° zu verzeichnen gewesen.

Weiter wird ein 17jähriges Mädchen demonstriert, das vom Votr. früher wegen Schultergelenkstuberkulose mit Jodoformglyzerininjektionen und fixierenden Verbänden behandelt war. Nach Aussetzen der Behandlung im März d. J. blieb das Gelenk nahezu vollkommen versteift. 3 Monate später Beginn der Röntgenbestrahlungen. Etwa nach der vierten Bestrahlung konnte eine vermehrte Beweglichkeit festgestellt werden, die unter weiteren Bestrahlungen ständig zugenommen hat.

Zuletzt zeigt M. noch ein Röntgenbild von einer veralteten Ellbogengelenkluxation. Der Träger derselben, der schon mehrfach mit Massage und Übungen behandelt worden war, zeigte schon nach drei Sitzungen eine bedeutende Besserung der Beweglichkeit in dem luxierten Gelenke. Nach vier Bestrahlungen waren laut krachende Geräusche in demselben so gut wie verschwunden.

(Selbstbericht.)

Diskussion. Müller (Rostock): Sind außer der Bestrahlung medikomechanische oder ähnliche Maßnahmen angewandt worden?

Moser: Nein; nur der eine Pat. mit derluetischen Affektion erhielt Jodkali und Hydrargyrum salicylicum, Mittel, die früher bereits ohne Erfolg genommen worden waren.

Heile (Breslau) erklärt die Erfolge mit autolytischen Vorgängen.

Moser berichtet noch von einem Mädchen, bei dem unter Bestrahlung des Kniegelenkes sich auch die anderen erkrankten Gelenke besserten.

A. Most (Breslau).

Hans Haberer (Wien). Ein Fall von multiplen Knochentumoren.

Es handelt sich um einen 10jährigen Knaben, der bis zum 3. Lebensjahre vollkommen normal und gesund war. Damals, zu Beginn des 3. Lebensjahres, traten Geschwülste im Bereiche der rechten Unterkieferhälfte und des Scheitelbeines der rechten Seite auf, ohne daß sich gleichzeitig irgendwelche Störungen im Allgemeinbefinden des Kindes gezeigt hätten. Im 5. Lebensjahre brach der Knabe infolge Falles auf ebenem Wege das rechte Bein, beiläufig in der Mitte des Oberschenkels. Die Fraktur heilte mit mäßiger Verkrümmung des Oberschenkels aus. 2 Jahre später brach der Knabe infolge eines ganz geringfügigen Traumas den rechten Oberschenkel abermals. Auch diesmal heilte die Fraktur, aber mit starker Verkrümmung und Auftreibung des Oberschenkels an der Frakturstelle. Der schwächliche Knabe weist im Bereiche des rechten Scheitelbeines, des horizontalen Astes des Unterkiefers der rechten Seite, der Mitte des hochgradig verkrümmten rechten Oberschenkels und des Trochanter major des linken Oberschenkels Tumoren auf, die dem Knochen angehören. Dieselben sind hart, unempfindlich, die Weichteile über den Tumoren normal. Im Bereiche des rechten Scheitelbeines findet sich auch noch eine deutlich fluktuierende, von zackigem Knochenwall begrenzte Geschwulst. Auf eine innere Jodmedikation schwindet diese cystische Geschwulst, die übrigen Tumoren bleiben unverändert. Die Röntgenogramme zeigen, daß es sich an den besagten Stellen um Knochenzysten mit Auftreibung des Knochens handelt. Die Corticalis ist im Bereiche der Knochenzysten rarefiziert, teilweise jedoch durch periostale Auflagerungen verdickt. Probeexzisionen aus dem Bereiche des Tumors am Scheitelbeine und des Tumors am rechten Oberschenkel ergaben das typische Bild des osteoiden Sarkoms. Es handelt sich also um eine anatomisch exquisit maligne Geschwulstform bei klinisch über viele Jahre ausgedehntem, relativ gutartigem Verlauf, und zwar bei einem jugendlichen Individuum. (Demonstration der Bilder und des histologischen Präparates.)

Im Anschluß daran werden noch die Röntgenogramme eines von den Herren Geh.-Rat v. Mikulicz und Hofrat v. Eiselsberg gemeinsam beobachteten Falles von Cystenbildung im rechten Oberarm eines 14jährigen Knabens demonstriert, die im Anschluß an Fraktur des Armes vor 3½ Jahren aufgetreten sind. Die Ätiologie für die Cystenbildung im letzten Falle ist nicht genau bestimmbar.

(Selbstbericht.)

Diskussion. v. Mikulicz (Breslau). v. M. hat im ganzen vier Fälle beobachtet, welche das Krankheitsbild repräsentieren, wie es von Haberer in dem einen Falle aus der Klinik von v. Eiselsberg ausführlich beschrieben wurde. Es handelte sich zweimal um isolierte Cysten im oberen Humerusende, einmal um eine Cystenbildung im oberen Femurende und eine gleichzeitige Veränderung in der Tibia, wenn auch in weniger ausgebildeter Form. Im vierten Falle war beiderseits das obere Femurende von der cystischen Degeneration befallen, daneben fanden sich noch an anderen Knochen, wie z. B. dem Radius, der Tibia ähnliche aber weniger ausgeprägte Veränderungen. Die Diagnose war in allen Fällen erst durch das Röntgenbild mit Sicherheit gestellt worden. In drei Fällen waren an der erkrankten Stelle Spontaufrakturen erfolgt. Von größtem Interesse in bezug auf den Verlauf ist ein vor 5 Jahren beobachteter Fall von Erkrankung des oberen Humerusendes. Die Cyste wurde eröffnet, ein kleines Stückchen aus der Cystenwand exstirpiert, in die Höhle Jodoformglyzerin injiziert und die Wunde primär geschlossen. Als Pat., es handelte sich um einen Knaben von 6 Jahren, nach 2 Jahren wieder untersucht wurde, fand sich an Stelle der Cyste ein vollständig solider Knochen ohne jede Auftreibung. Dieser Zustand hält auch heute noch an.

v. M. ist sowohl auf Grund seiner eigenen Erfahrungen, als auch von Literaturstudien zu der Überzeugung gelangt, daß die bisherigen Erklärungsversuche für dieses merkwürdige Leiden nicht zutreffen. Insbesondere ist er entschieden gegen die Auffassung dieses Prozesses als Geschwulstbildung mit nachträglicher Erweichung. Es handelt sich hier vielmehr um eine eigenartige Störung in der Entwicklung des im Wachstum befindlichen Knochens. v. M. bemerkt dazu aus-

\*

drücklich, daß in die bisherigen Zusammenstellungen aus der Literatur einzelne Fälle mit hereingezogen wurden, welche in das Krankheitsbild nicht gehören, so z. B. maligne Tumoren, welche zu einer zentralen Erweichung geführt und eine Cyste vorgetäuscht haben. Ein genaues Studium der Krankheit ist überhaupt erst möglich, seitdem wir die Röntgenphotographie besitzen. Als charakteristisch für dieses Krankheitsbild sieht v. M. folgendes an:

1) Es ist eine Krankheit der Wachstumsperiode. Unter 24 hierher gehörigen Fällen sind 20 im Alter unter 20 Jahren beobachtet worden, zwei zwischen 20 und 30 Jahren und nur zwei über 30 Jahre. Es erscheint nicht gezwungen, die letzteren Fälle als Veränderungen anzusehen, die aus der Wachstumsperiode in das spätere Alter mit herüber genommen wurden.

2) Die Erkrankung betrifft vorwiegend die langen Extremitätenknochen, und zwar diejenigen Abschnitte, welche der Zone des stärksten Wachstums entsprechen. 13mal war das obere Femurende von der Krankheit befallen, einmal das untere, dreimal das obere Tibiaende, dreimal das obere Humerusende, die anderen langen Röhrenknochen nur vereinzelt, ebenso andere Skelettabschnitte, als Becken, Schädel, Unterkiefer, Calcaneus, Phalanx.

3) In den meisten Fällen spielt ein initiales Trauma eine Rolle. Dasselbe liegt mehrere Monate, meist noch später zurück.

4) Es ist ein durchaus gutartiger Prozeß. Dafür spricht vor allem der Umstand, daß nach den verschiedenen Arten von Operationen bisher keine Residive oder echte Metastasen der von den Autoren angenommenen Geschwulst aufgetreten sind, noch mehr aber der Umstand, daß nach den Spontanfrakturen, welche die cystisch degenerierten Knochen so häufig trafen, anstandslos Callusbildung und Konsolidierung, wenn auch in deformierter Stellung, eintritt.

Die Cystenbildung kommt meist isoliert, in selteneren Fällen multipel in voneinander entfernten Skeletteilen vor. Neben vollkommener Cystenbildung findet man an anderen Stellen eine Art Vorstadium oder ein unentwickeltes Stadium, in welchem das Knochengewebe z. T. durch Bindegewebe (osteoides Gewebe?) mit zahlreichen Riesenzellen substituiert ist. v. M. sohlagt vor, diese Cystenbildung im jugendlichen Knochen als eine Krankheit sui generis von ähnlichen Prozessen streng zu trennen und ihr den Namen *Osteodystrophia cystica* zu geben.

(Selbstbericht.)

Dreesmann (Köln) berichtet von einer, mittels Röntgenbild diagnostizierten Cyste der Phalanx des Zeigefingers, die durch Auskratzung und Kauterisation dauernd geheilt wurde. Bei der mikroskopischen Untersuchung bestand der Verdacht auf bösartige Neubildung.

Wohlgemut (Berlin) hat einen ähnlichen Fall, eine faustgroße Cyste der Tibia, beobachtet, die nach Auskratzung heilte. Die mikroskopische Untersuchung ergab Osteofibrosarkom.

Müller (Rostock) fragt Herrn v. Mikulicz, wie alt der älteste operierte Fall sei, da, um ein Rezidiv auszuschließen, eine lange Beobachtungszeit nötig sei. Er kenne einen Fall von malignem Tumor, der noch nach 14 Jahren rezidierte.

v. Mikulicz. Der älteste Fall ist 5 Jahre alt. Es sei aber zu betonen, daß nichts exstirpiert, sondern nur insidiert und Jodoform injiziert wurde. Die Cysten ersetzen sich durch solide Knochen. Die Erkrankung sei ferner von den cystischen Erweichungen maligner Tumoren scharf zu unterscheiden. Gegenüber den Cysten, die nach Osteomyelitis vorkommen, sei auch das, wenn auch seltener, multiple Auftreten hervorzuheben.

A. Most (Breslau).

Plücker (Wolfenbüttel). Zur Kasuistik der Verletzung großer Gefäßstämme.

I. Unterbindung der Vena anonyma sinistra bei 53jähriger Frau wurde notwendig bei Vornahme der Exstirpation eines großen tuberkulösen kalten Abszesses der linken Thoraxhälfte, entstanden mit Wahrscheinlichkeit auf lymphatischem Weg. Es zeigten sich die Lymphdrüsen im ganzen Gebiete der Vena subclavia.

käsig zerfallen, ihre Entfernung von der entzündlich veränderten Vene veranlaßte am medialen Winkel das Hochhalten desselben mittels stumpfen Hackens, dabei riß die V. mammaria interna aus. Die wandständige Unterbindung und Vernähung gelang nicht, die Venenwand war so brüchig, daß bei den Versuchen die Öffnung nur größer wurde. Nach Resektion der medialen Hälfte der Clavicula Unterbindung der V. jug. comm., subclavia mamm., interna einerseits, andererseits der V. anonyma.

P. konnte ebenso wie Ricard und Brohl bestätigen, daß Ausfallerscheinungen nach dieser Unterbindung so gut wie gar nicht aufgetreten sind. Der Fall ist seit  $1\frac{1}{2}$  Jahren geheilt ohne weitere Störung, als eine leichte Muskelschwäche.

II. Unterbindung der verletzten Carotis communis und V. jugularis comm. mehrere Stunden nach der Verletzung durch Messerstich; es handelte sich um wandständige Verletzung der Carotis unterhalb des Bulbus, lochförmige von dem Lumen der Carotis externa und kleine Verletzung der Vene. Die Kommunikation nach außen war relativ weit, ohne nennenswerte Coagula.

Der glückliche Ausgang wurde dadurch geseitigt, daß bei der enormen Blutung von Laienseite eine Umschnürung des Halses bis nahe zur Strangulation angewandt wurde auf die Dauer einer halben Stunde. Die Blutung stand. Der Kranke kam nach einem Transporte von 2 Stunden zur Operation. Es fand sich ein wandständiger Thrombus, dessen Entstehung dadurch begünstigt war, daß die äußere und mittlere Gefäßschicht von der Intima um mehrere Millimeter zirkulär abgeschnürt war. Die Vene war kollabiert. Ausgang in Heilung.

(Selbstbericht.)

Ledderhose (Straßburg i. E.): Die Bedeutung der Venenklappen und ihre Beziehungen zu den Varicen.

Vortr. ist bezüglich der Funktion der Venenklappen zu folgenden Anschauungen gekommen: 1) Die Klappen haben nicht die Aufgabe, den hydrostatischen Druck, d. h. die Schwerkraft des Blutes, herabzusetzen, vielmehr bleiben sie bei ruhigem Stehen in den Beinvenen dauernd geöffnet. 2) Seitlicher, auf die gefüllten Venen ausgeübter, dieselben nicht vollständig sperrender Muskeldruck ruft weder Rückströmung noch Klappenschluß hervor, dagegen bewirkt er distalwärts Rückstauung ohne Klappenschluß und proximalwärts schnelleres Fließen des Blutes. 3) Bei den Verrichtungen des gewöhnlichen Lebens werden die durch Veränderungen der Stellung und Lage des Körpers und seiner Teile entstehenden Druckschwankungen durch Rückstauung und schnelleres Strömen ohne Klappenbeteiligung ausgeglichen; nur bei plötzlichen und ausgiebigen Lageveränderungen tritt in den abhängigen Venen Rückströmung auf, die durch Klappenschluß aufgehalten wird. Wenn bei Varicenkranken der Saphenastamm am Oberschenkel durch Kompression abgesperrt oder unterbunden wird, so bewirkt der Gehakt mehr oder weniger vollständige Entleerung der Varicen, was bei offener Saphena meist nur in geringem Grade geschieht. Hierbei kommt der von Braune in der Inguinalgegend festgestellte Saugapparat in Betracht, welcher das Blut aus der Schenkelvene und durch die mit den tieferen Unterschenkelvenen bestehenden Verbindungsbahnen auch aus den Varicen ableitet. Infolge der Sperrung des Saphenastammes kann dann Rückstauung oder Rückfließen in die Varicen von zentral her nicht mehr stattfinden. Die nach der Saphenaunterbindung beim Gehen erfolgende Entleerung der Varicen bewirkt es im Zusammenhange mit der während der Nacht stattfindenden Entlastung derselben, daß die gedehnte Venenwand ihre frühere Elastizität teilweise wieder gewinnt, und daß auf diese Weise eine wesentliche Verkleinerung der Varicen zustande kommt.

(Selbstbericht.)

M. v. Brunn (Tübingen): Über die Dauerresultate der Saphenaunterbindung bei der Behandlung der Varicen. (Mit Demonstrationen. In der v. Bruns'schen Klinik wurde bis Ende 1903 die Trendelenburgsche Operation 147mal an 108 Pat. ausgeführt. Die ältesten Fälle liegen 12 Jahre



zurück. 51 dieser Pat. mit 69 Operationen wurden einer persönlichen Nachuntersuchung unterzogen. Nur 19mal = 27,54% war der Erfolg einwandfrei, d. h. es war außer dem Verschwinden der Beschwerden und etwa vorhanden gewesener Geschwüre die Strombahn im Bereiche der Saphena unterbrochen geblieben. 3mal waren trotz negativen Ausfalles des Trendelenburg'schen Versuches noch Beschwerden vorhanden, 4mal bestanden Anastomosen mit der Saphena parva, 1mal mit der Pudenda externa. 16mal hatten sich Kollateralen ausgeweitet, 24mal war in der Operationsnarbe selbst ein Varicenkonvolut aus wahrscheinlich neugebildeten Venen entstanden, 2mal hatte sich dem klinischen Bilde nach der Saphenastamm regeneriert. Von den 19 Erfolgen entfallen 13 auf die 16 Operationen der beiden letzten Jahre, nur 6 auf die 53 Operationen zwischen dem 3.—12. Jahre. Da die Gefäßveränderungen, welche zu Residiven führen können, zu ihrer Entwicklung sämtlich lange Zeit beanspruchen, dürfte auch von den 19 bis jetzt geheilten Fällen noch eine Anzahl rezidivieren.

Trotz dieses ungünstigen objektiven Resultates sind die Beschwerden der Pat. meist sehr günstig beeinflusst worden. Von den 69 operierten Beinen machten 35 gar keine Beschwerden mehr, 23 waren bedeutend gebessert, nur 11 nicht gebessert, im Sinne der Pat. also 84% befriedigende Erfolge, 16% Mißerfolge. Es liegt danach vorerst noch kein Grund vor, im Hinblick auf die ungünstigen objektiven Ergebnisse die Saphenaresektion aufzugeben, nur empfiehlt es sich, hoch oben am Oberschenkel von einem ausgiebigen Querschnitt aus möglichst alle Kollateralen gleichzeitig zu unterbinden und ein möglichst großes Stück zu resezieren. (Selbstbericht.)

Diskussion. Perthes (Leipzig) hat die Beobachtung, daß die Varicen bei Kompression der Vena saphena und Umhergehenlassen der Pat. sich entleeren, in einer Arbeit: Über die Operation der Unterschenkelvaricen nach Trendelenburg (Deutsche med. Wochenschrift 1895) veröffentlicht und sie zur Aufklärung des Kreislaufes im varicenkranken Beine herangezogen. (Selbstbericht.)

Ledderhose glaubt nicht, daß man das Verhalten der Klappen an den leergestrichenen Armenvenen sowie das beim Trendelenburg'schen Kompressionsversuche zu Beobachtende auf physiologische Verhältnisse übertragen darf. Die pralle Spannung der Varicen beim Stehen führt er nicht auf eine Steigerung des hydrostatischen Druckes infolge von Klappeninsuffizienz, sondern auf wegen Nachgiebigkeit der Venenwand vermehrte Füllung zurück. (Selbstbericht.)

Hinsberg (Breslau). Zur operativen Behandlung der eitrigen Meningitis.

Daß eine eitrige Meningitis nach Ausschaltung des primären Eiterherdes im Ohre zur Heilung kommen kann, ist durch die Erfahrungen der letzten Jahre einwandfrei bewiesen. Fraglich ist es jedoch zurzeit noch, wie man sich dem Eiterherd innerhalb der Dura gegenüber verhalten soll: ob man ihn nach Inzision der Dura nach außen drainieren soll, oder ob man sich besser exspektativ verhält. H. führt nun acht Fälle aus der Literatur an, bei denen nach Anwendung des erstgenannten Verfahrens — also Inzision und Drainage — Heilung erzielt wurde, vier weitere, bei denen erhebliche Besserung eintrat. Sämtliche Fälle waren nach Ansicht der betreffenden Autoren ohne Operation sicher verloren. Auf Grund dieses Materiales glaubt H. ein aktives Vorgehen der Meningitis gegenüber empfehlen zu dürfen. Während einerseits die Inzision der Dura nach den bisherigen Erfahrungen keine wesentlichen Gefahren für den Pat. mit sich bringt, hält H. es für sicherer, dem Eiter, den allgemeinen Grundsätzen entsprechend, nach außen Abfluß zu verschaffen, als sich auf die Schutzkräfte des Organismus allein zu verlassen. (Selbstbericht.)

Miodowski (Breslau). Zur pathologischen Anatomie des otogenen Schläfenlappensabszesses.

M. legt die Präparate eines anatomisch genau untersuchten Falles von otogener Hirneiterung vor und bespricht die histologischen Befunde an der Dura-, Hirn-, Ventrikelfistel und am Ependym der beiden Seitenventrikel.

Besondere Beachtung verdient die geradezu schwartenartige Verdickung der Pia in der Umgebung der Hirnfistel, wodurch eine allgemeine Infektion des Arachnoidealraumes von dieser Stelle verhindert wurde. Die Ventrikelfistel wird gleichsam tamponiert durch den aufs vielfache verdickten Plexus chorioideus, der von mehrfachen, zum Teil organisierten Fibrinlagen eingehüllt ist. Während der freigebiebene rechte Seitenventrikel normales Ependym aufweist, zeigt sich linksseitig Quellung und Abstoßung der Ependymzellen, kleinzellige Einscheidung der darunterliegenden Gefäße.  
(Selbstbericht.)

**Perthes (Leipzig).** Über Regeneration des Nervus trigeminus nach partieller Resektion des Ganglion Gasseri.

Einem 57jährigen Manne war nach vorausgegangenen peripheren Neurexaisen 1897 von Friedrich wegen schwerer Neuralgie intrakraniell nach Krause der zweite und dritte Ast mit dem entsprechenden Teile des Ganglion Gasseri reseziert. Nach drei Jahren trat ein Rezidiv der Neuralgie ein, und die Sensibilität kehrte im Gebiete des zweiten und dritten Astes zurück. 1904 legte P. den zweiten und dritten Ast an der Schädelbasis nach Krönlein frei, fand sie vollkommen ausgebildet und extrahierte 4 und 11 cm lange Stücke derselben, in denen sich markhaltige Nervenfasern fanden. Bei der fünf Monate später von Marchand ausgeführten Sektion fanden sich im Zusammenhange mit Resten des Ganglion Nervenstämme, welche den früher extrahierten Nerven entsprachen und welche, wenn auch nur spärliche, markhaltige Nervenfasern enthielten. Der Fall — ein Analogon der Beobachtung Garrè's (1899) — lehrt, daß bei der Krause'schen Operation dauernder Erfolg nur nach vollständiger Exstirpation des Ganglion zu erwarten ist. Wenn die Rezidive nach peripheren Neurexaisen, so wie es nach dem vorliegenden Falle wahrscheinlich wird, größtenteils auf Nervenregeneration beruhen, so ist es möglich, periphere Rezidivoperationen an denselben, bereits operierten Nerven mit Erfolg vorzunehmen. Man wird auch nach Mitteln suchen müssen, um die Regeneration noch sicherer zu vermeiden als durch bloße Extraktion (Fremdkörperimplantation?, Ableitung des zentralen Stumpfes in ein Muskel-fach?).  
(Selbstbericht.)

**Anschütz (Breslau).** Zur Behandlung der Trigeminusneuralgie.

Da die Erfolge der leichteren Operation bei Trigeminusneuralgie außerordentlich unsicher sind, schlägt A. vor, Injektionsmethoden zu versuchen, bevor die operativen Maßnahmen angewandt werden und nachdem die interne Behandlung versagt hat. Es wurden seit 3 Jahren an der Breslauer Klinik Versuche mit 1%iger Osmiumsäure gemacht, indem 1 ccm in den Kanal des Nerven eingespritzt wurde. An den Pat. wurden in allen einfachen Fällen (neun an Zahl) Erfolge erzielt. Rezidive traten häufig schon nach Monaten ein, doch sind Fälle von längerer Rezidivfreiheit, bis zu 2 Jahren, beobachtet. Die Wirkung der Osmiumsäure ist noch nicht ganz aufgeklärt. Nach den Tierversuchen müssen sich auch andere Mittel, absoluter Alkohol und Formalin, mit gleichem, vielleicht sogar besserem Erfolge verwenden lassen. Die Versuche, ein Mittel zu finden, das dauernd die Regeneration des Nerven verhindert, sind noch nicht abgeschlossen. Die Injektionen von Osmiumsäure wurden zuerst von Neuber gemacht und sind seinerzeit vielfach probiert worden. Nach A.'s Ansicht verdienen sie, da sie ganz unschädlich sind, häufiger bei der Behandlung einfacher Trigeminusneuralgie verwandt zu werden. Auch besonders deshalb, weil die Extraktion der Nerven nach Thiersch in fast allen (20) Fällen auch nur vorübergehende Erfolge gegeben hat.  
(Selbstbericht.)

**Diskussion Kausch (Breslau).** Die Operationen an den peripheren Nerven sind stets von Rezidiven gefolgt; nur wenn das Ganglion Gasseri vollständig entfernt wird, kommt kein solches vor. Ist nach Operation an den peripheren Nerven das Rezidiv eingetreten, so muß an den Nerven weiter aufwärts operiert werden.

**Henle (Breslau).** Bevor man bei Neuralgien operiert, sollte man stets vorerst mit Injektionen versuchen. H. hat mit solchen von Antipyrin in starken, bis zu

50 %igen Lösungen gute Erfolge gesehen und berichtet von einem Falle, der 8 Jahre hindurch residivfrei blieb.

Müller (Rostock). Der von Perthes erwähnte Fall Garrè war nach 3 Jahren von einem Rezidiv gefolgt; eine Regeneration sei nicht anzunehmen.

v. Eiselsberg (Wien) empfiehlt Injektionen mit *Aconitium subnitricum*.

Perthes (Leipzig) hat Residivoperationen an der Stelle der früheren Operation nicht für alle Fälle empfehlen, sondern ihre Möglichkeit nachweisen wollen. Die Regeneration der extrahierten Nerven macht bis dahin unklare Beobachtungen verständlich, wie die in einem Falle der Trendelenburg'schen Klinik, in welchem über 20 periphere Nervenoperationen an demselben Pat. jedesmal mit vorübergehendem Erfolg ausgeführt wurden. Dem Einwande Kausch's, es handle sich in dem von P. vorgetragenen Falle vielleicht um Regeneration nur der motorischen Fasern, widerspricht die Beobachtung, daß die Sensibilität nach Extraktion der regenerierten Nerven in deren Bereich wieder verschwand.

A. Most (Breslau).

Henle (Breslau) berichtet über Versuche, die er im Verein mit Kollegen Hinsberg gemacht hat, um den Proc. mostoideus im Röntgenbilde darzustellen, in dem Gedanken, daß man hieraus event. Anhaltspunkte für Erkrankungen dieses Organes finden könne. Die Schwierigkeiten sind gegeben in der Dicke des Kopfes und der Menge und Dicke der knöchernen Bestandteile, die übereinander projiziert werden. Man vermeidet ein Aufeinanderfallen der Schattenbilder des rechten und linken Felsenbeines dadurch, daß man die Durchleuchtung nicht genau diametral vornimmt, sondern den der Platte aufliegenden Kopf ein wenig mit dem Gesicht nach abwärts senkt, so daß der Schatten des oben gelegenen Felsenbeines vor den des unten gelegenen fällt. Im übrigen tut man am besten, wenn man die Lampe genau in die Höhe der Schädelbasis bringt und die Strahlen parallel der Schädelbasis durchgehen läßt. Natürlich verwendet man zu diesen Aufnahmen eine Zylinderblende. Es werden einige Bilder demonstriert, von denen eins den Processus mit einigen kleinen Höhlen erkennen läßt, während bei anderen das Auseinanderhalten der verschiedenen Schatten kaum möglich ist. H. hat deswegen versucht, durch Stereoskopaufnahmen größere Klarheit zu erzielen. Hier besteht der Übelstand, daß es nur schwer gelingt, zwei einigermaßen gleiche Bilder herzustellen. Während der ersten Aufnahme, die immerhin 1½ Minuten dauert, verändert sich die Röhre, und infolgedessen wird das zweite Bild auch bei längerer Expositionszeit oft unterexponiert. Manches kann man beim Kopierprozeß, der ja bei Stereoskopbildern, wenn man sie mittels eines gewöhnlichen Stereoskops betrachten will, vorgenommen werden muß, korrigieren, aber leicht bleiben Differenzen bestehen. Auch hier kann H. eine Platte demonstrieren, die den Processus und seine Umgebung schön räumlich darstellt und auch über den Zustand seiner Hohlräume Aufklärung gibt. Dem stehen mancherlei Mißerfolge gegenüber, speziell eine Aufnahme, bei welcher der nahe an die Oberfläche herantretende Sinus einen großen Hohlraum vortäuscht, während bei der Operation nur kleine Zellen gefunden wurden. Man muß wohl sagen, daß bis jetzt das Gelingen brauchbarer Röntgenaufnahmen ein zu unsicheres ist, um eine häufigere Ausnutzung dieses Verfahrens zu ermöglichen. Die Versuche sollen aber fortgesetzt werden.

H. zeigt dann noch eine Serie von Röntgenstereoskopen, die er an Leichenköpfen gewonnen hat. Die Köpfe waren durch Medianschnitt halbiert. Der Schädel eines Erwachsenen läßt die Antrumzellen vortrefflich erkennen, ebenso den Sinus, den knöchernen Gehörgang. Auch der Hammergriff ist angedeutet. Am übrigen Schädel sieht man deutlich die Hohlräume der Diploe, den Verlauf der Meningea media, das Kiefergelenk usw. Eine Serie von Embryoköpfen aus dem 4.—6. Monate läßt den Gang der Verknöcherung des Ohres sehr schön erkennen. Frühzeitig, schon im 4. Monate, treten andeutungsweise die Bogengänge hervor, ebenso der Annulus tympanicus. Später sieht man die auffallend gerundeten erscheinenden Bogengänge als scharf umschriebene Schatten, an die sich wieder später die übrigen Knochenpartien des Felsenbeines anlagern. Ist das

Felsenbein ganz verknöchert, so sind die Bogengänge in der übrigen Knochenmasse höchstens noch andeutungsweise zu sehen. Interessant ist es, wie man den Meckel'schen Knorpel frühzeitig als verknöcherten Streifen erkennt, und wie sich die Form dieses Streifens auch bei weit vorgeschrittenen Verknöcherungen des Unterkiefers, selbst an zwei Köpfen ausgetragener Neugeborener, noch durch ihre besondere Struktur bemerklich macht. Auch die Zahnanlagen sind im Kiefer schon frühzeitig wahrnehmbar. Es werden von dieser Bildserie sowohl Glasdiapositive herumgegeben, als auch Papierkopien, welche letztere man, falls sie eine gewisse Größe überschreiten, mittels eines Spiegelstereoskops betrachten kann. (Selbsterbericht.)

Fittig (Breslau). Behandlung des Rhinoskleroms mit Röntgenstrahlen.

Vortr. demonstriert zwei Fälle. Der eine, bereits in Bruns Beiträgen Bd. XXXIX publizierte Fall ist schon  $1\frac{1}{2}$  Jahr geheilt. Der andere Fall, bei dem vorher die Tracheotomie notwendig geworden war, ist vor 2 Monaten aus der Behandlung entlassen. — Nach diesen Erfolgen glaubt F. die Röntgenbestrahlung bei Rhinosklerom empfehlen zu müssen. Ihr weicht das Sklerom der äußeren Nase, aber, wie es scheint, kann durch diese Behandlungsart auch das Sklerom des Naseninnern, Pharynx und Larynx zur Heilung gebracht werden, wie die beiden Fälle des Vortr. erweisen. (Selbsterbericht.)

Partsch (Breslau). Über Cysten des Gesichtskelletes.

Hinsichtlich der Neigung zur Cystenbildung nehmen die Knochen des Gesichtskelletes eine Sonderstellung gegenüber dem übrigen Knochenystem ein. Sie scheint begründet in der Entwicklung des Gesichtes und der besonders innigen Beziehung, welche das Knochenystem hier zu den dasselbe direkt deckenden Haut- und Schleimhautgebilden hat. Die Entwicklung der Nasenhöhle mit ihren Nebenhöhlen macht hier die Möglichkeit einer gegenseitigen Berührung, einer Verlagerung von Epithelmassen in die mesodermatischen Gebilde besonders leicht. Am intimsten tritt diese Beziehung an den Alveolarfortsätzen der Kiefer entgegen, an denen ja embryologisch bei der Zahnentwicklung direkt ein Einwachsen des Epithels nach der Tiefe zu stattfindet; es dürfte daher nicht Wunder nehmen, daß gerade an dieser Stelle besonders häufig die Entwicklung von Cysten beobachtet wird.

Verweilen wir zunächst bei den vom Zahnsystem ausgehenden Cysten, so kommen die sog. follikulären Zahncysten, welche auf cystöser Entartung eines normal oder überschüssig angelegten Zahnsäckchens beruhen, sehr viel seltener vor, wie jene Cysten, welche von dem entwickelten Zahnsystem ihren Ausgang nehmen und von mir als Zahnwurzelcysten bezeichnet worden sind. Auf rund 200 Fälle letzterer Art kommen nur 6 Fälle follikulärer Zahncysten in dem seit 10 Jahren von mir beobachteten Materiale. Während diese nur in der Zahnentwicklungsperiode auftreten und sämtlich Kinder bis zum 14. Jahre betreffen, sind die anderen am häufigsten in den 20—40er Jahren, nach vollkommenem Abschluß der Zahnentwicklung. Sie sind aber auch in den 50er und 60er Jahren keine Seltenheit; eine meiner Pat. war sogar über 70. Sie sind bei männlichem und weiblichem Geschlechte in ziemlich gleicher Zahl vorhanden, aber weitaus häufiger im Oberkiefer als im Unterkiefer.

Ihre Entwicklung, die im allgemeinen am besten gekannt ist, hat deshalb ein gewisses Interesse, weil sie ein gewisses Licht wirft auf die Entwicklung der Cysten der übrigen Gesichtsknochen. Bei der Möglichkeit, auch ihre Frühstadien zu Gesicht und zur Untersuchung zu bekommen, läßt sich ihre Pathogenese genauer erforschen, wie es bei den Cysten der übrigen Gesichtsknochen, die meistens weitaus tiefer gelegen sind und erst bei erheblicher Größe sich bemerkbar machen, denkbar ist.

Um die Wurzel eines kariös zerstörten, mindestens pulpalosen Zahnes entwickelt sich eine anfangs entzündliche Gewebswucherung, die allmählich ein selbständiges Wachstum beginnt und die Nachbarschaft durch Druck zum Schwund

bringt. Die Selbständigkeit dieser Bildung wird dadurch erwiesen, daß sie auch fortschreitet, wenn der veranlassende Zahn beseitigt ist. Durch Druckschwund geht der Knochen mehr und mehr verloren, wird gebläht und verdünnt; benachbarte Zähne weichen zunächst aus, indem sie ihre Lage verändern oder sich so in die Cyste eindrängen, daß die Cyste über sie weg wächst und die Wurzeln der Zähne nun frei in die Höhle hineinragen; ein insofern wichtiger Vorgang, als er leicht die Auffassung aufkommen läßt, daß dieser sekundär eingewachsene Zahn die eigentliche Ursache der Cystenentwicklung sei. Die Wände des Knochens werden kuglig vorgewölbt, je nach ihrer Dicke stärker oder geringer. Am Oberkiefer wird der Boden der Kieferhöhle immer höher gedrängt, die Cyste kann die mittlere Wand der Kieferhöhle nach der Nase zu vorwölben, ja selbst das sonst so harte und feste Gaumendach muß allmählich dem Drucke weichen, und seine konkave Form muß einer kugligen Vorwölbung Platz machen. Am Unterkiefer pflegt die Entwicklung fast ausnahmslos nur nach der äußeren Seite zu zugehen. Der Umstand, daß die Cystenöhle durchaus nicht immer ganz geschlossen bleibt, sondern entweder selbst perforiert oder eröffnet wird, bedingt es, daß der Inhalt seinen Charakter ändert. Ist er bei vollständig geschlossener Höhle serös, von leicht alkalischer Reaktion, reichlich von Cholestearintafeln durchsetzt, bakterienfrei, so kann er bei eröffneter Cyste dicker, blutig, direkt eitrig sein. So ist nicht das Sekret für die Cyste charakteristisch, sondern ihre Wand. Und gerade die eitrig-eitrige Umwandlung ihres Inhaltes hat lange Zeit und sehr häufig Veranlassung zu Verwechslung gegeben mit dem Empyem der Kieferhöhle. Geht man auf die Entstehung der Cysten zurück, so ist auf die Frage, worin wohl der Grund für die Entwicklung der Cyste gelegen sei, die von mir vertretene Anschauung, daß die Mallassez'schen Reste der Epithelscheide das Material zu dem den Cystenbelag auskleidenden Epithelbelage stellen, allgemein angenommen worden.

Sehr umfangreiche Untersuchungen, die ich an einem sehr reichhaltigen Materiale vorgenommen, und die namentlich von Herrn Dr. Pavel in letzter Zeit zu Ende geführt worden sind, haben ergeben, daß die entzündliche Gefäßwucherung den Anstoß zur Cystenentwicklung gibt. Bedingt durch den Reiz, den der Mangel des Epithelschutzes des pulpalosen Zahnes auf das periodontale Gewebe ausübt, beginnen die Gefäße, wie an jeder anderen epithellosen Stelle des Körpers, zu sprossen und neue Gefäßbäume zu entwickeln. Ihr Andrängen gegen die runden Zellhaufen, welche für gewöhnlich die Mallassez'schen Epithelreste in dem periodontalen Gewebe bilden, verwandelt sie in unregelmäßig glockenförmige Gebilde, die in wechselnder Ausdehnung je nach der Menge der ursprünglichen Anlage streifenförmig die Granulationswucherung durchziehen. Der Umstand, daß in sehr unregelmäßiger Form auf diese Weise die Durchwachsung des Epithels im Granulationsgewebe erfolgt, läßt nur sehr schwer eine plastische Anschauung von der eigentlichen Epithelverteilung gewinnen und macht das Studium des Verhaltens des Bindegewebes zu den Epithelien schwierig, zumal auch die einzelnen Epithelien dort, wo sie nur in dünner Lage vorkommen, im Schnitte Formen annehmen können, welche ihre sichere Deutung erschweren. Es hat einer großen Menge Schnittserien bedurft und der Auswahl bestimmter Präparate, um die Anfangsstadien der Cystenentwicklung genügend aufzuklären. Dabei hat sich gezeigt, daß das junge Granulationsgewebe unterhalb der Epithelien eigentümliche Veränderungen einzugehen vermag. Sie bestehen einmal in einer eigentümlichen Erweichung, Zerklüftung und zum Teil Verfettung der Grundsubstanz und andererseits in Veränderungen der Gefäße, die auf eine allmähliche Verdünnung hinausgehen. Mit der Zerklüftung nimmt die Ausschwitzung von Flüssigkeit in die so gebildeten Räume zu, sie werden immer größer, so daß man nicht selten neben einer bereits ausgebildeten Cyste eine Art Nebencyste beobachtet hat. Der Epithelbelag nimmt dabei nicht zu an Wachstum, sondern wird eher noch dünner und nachgiebiger. Die eigentümliche Entwicklung der Wandgefäße mit ihrem epithelialen Überzug erinnert ganz deutlich an die papilläre Struktur der Haut und ist die Ursache für das eigentümlich warzenförmige Aussehen, das nicht selten die Cysteninnenwand darbietet und nicht selten Veranlassung gegeben hat

zur Bezeichnung von Granulationen, die die Wand besetzen sollen. Nach dem Platzen einer solchen blasenförmigen Bildung wird ein Hohlraum geschaffen, der nur zur Auskleidung den Rest des Epithels besitzt und außerdem in seiner Wand zahlreiche neue Knospen aufweist, die immer wieder von neuem denselben Vorgang eingehen und zur Vergrößerung der Cyste beitragen. Nach unseren Untersuchungen sehen wir nicht in einer Degeneration und Umwandlung des Epithels, sondern in einer Veränderung der unter dem Epithel gelegenen Gefäße samt dem sie umgebenden Bindegewebe die Ursache für die Entstehung und das Wachstum der Cysten. Der Vorgang steht am nächsten der Granulationsbildung und den Umwandlungen, welche die Granulationen erfahren können.

Mit dieser Anschauung steht die Tatsache im Einklange, daß in den 200 klinisch beobachteten Fällen von Cystenbildung kein einziger an einem gesunden Zahne beobachtet worden ist, sondern in allen Fällen, wenn nicht der Zahn direkt mit der Cystenwand entfernt wurde, wobei natürlich die einwandfreiesten Präparate erzielt werden konnten, eine Erkrankung des Zahnes, die zum Zerfalle des Zahnmarkes geführt hatte, vorangegangen war. Sie erklärt aber auch noch eine andere Tatsache. Höhlenbildungen mit einem 4—6 cm betragenden Durchmesser sind keine Seltenheit. Schneidet man nach der von mir begründeten Methode einen größeren Teil der Cystenwand aus und verwandelt den zurückbleibenden durch epitheliale Überwachsung seiner Ränder in eine Nische der Mundbucht, so schrumpft der Rest der Cystenwand ganz von selbst ein und wird so flach, daß man kaum mehr eine Vertiefung der Oberfläche als Rest der ursprünglichen Höhle vorfinden kann. Dieses Schrumpfen und Verschwinden eines so umfangreichen Zellmaterials, ohne daß man irgendwelche Degenerationserscheinungen bemerken könnte, beruht wohl sichtlich in der narbigen Schrumpfung, die jedem Granulationsgewebe eigen ist, wenn die Bedingungen für seine Rückbildung gegeben sind. Den exakten Beweis dafür zu liefern ist mir allerdings nicht möglich, da ich in keinem meiner Fälle in die Lage kam, anatomische Untersuchungen an der in Retraction befindlichen Cystenwand zu machen, und es nicht für verantwortlich hielt, die Heilung durch Exzision der Cystenwand heilender Cysten zu unterbrechen. Jedenfalls war durch die sehr vielfältige Beobachtung mit Sicherheit erwiesen, daß eine solche Schrumpfung des Cystenbalges selbst bei sehr umfangreichen Höhlen eintritt und dadurch die Ausheilung der Cyste ohne vollständige Entfernung des Cystenbalges und ohne jede empfindliche Reizung am einfachsten und leichtesten erfolgt. Ich bin deshalb seit Jahren auch dazu übergegangen, diese Operationsmethode auch auf die anderen Cysten des Gesichtsskelettes zu übertragen. Am nächsten lag ja, sie auch bei den follikulären Zahn-cysten zu verwenden. Auch hier ist sie geglückt, in einzelnen Fällen selbst so, daß der in der Tiefe gelegene Zahnrest, wenn seine Entwicklung nicht zu tief gestört war, sich weiter zu entwickeln und zu einem vollkommenen Zahn, der seine richtige Stellung in dem Gebiß einnahm, auswuchs. Nur gelegentlich will ich erwähnen, daß mir diese Operationsmethode auch die besten und dauerndsten Resultate bei Behandlung der Cysten des Mundbodens, der Ranulae, gegeben hat. Ferner habe ich sie verwandt in jenen seltenen Fällen einkammeriger Kiefercysten. Einen Fall erlaube ich mir heute vorzustellen, um auch dem Einwande zu begegnen, daß bei diesen Fällen Rezidive leicht möglich seien, wenn der Cystenbalg nicht vollkommen entfernt werde. Er betrifft einen Pat., der 1895 mit einer cystischen Geschwulst in der Parotisgegend in Behandlung kam. Es zeigte sich, daß diese Geschwulst so weit nach dem Munde zu vorragte, daß die Zunge weit nach der linken Seite geschoben war. Bei der Operation gelangte man in eine den ganzen Kieferwinkel und den größten Teil des aufsteigenden Astes einnehmende, faustgroße Cyste, welche den Knochen so zum Schwund gebracht hatte, daß von demselben nur eine dünne, schmale Spange nach Eröffnung der Cyste die Verbindung zwischen dem Gelenkkörper und dem vorderen Teile des horizontalen Astes herstellte. Eine Exstirpation des Cystenbalges hätte hier unweigerlich zu einer Kontinuitätstrennung der Kieferstücke geführt. Um die sonst erforderliche Resektion zu vermeiden, machte ich den Versuch, die Cyste breit zu

eröffnen und zu exzidieren, und den schalenförmigen Rest der Höhle nach Vernähung der äußeren Haut mit der Cystenwand nach außen offen zu lassen. Eine Eröffnung nach innen schien mir bei der Lage der Cyste nicht ratsam. Eine vollständige Schrumpfung des Cystenbalges mit vollkommener Erhaltung des Kiefers ist eingetreten, und Sie sehen heute, nach 9 Jahren, den Pat. mit vollständig fester Narbe und in ziemlich breiter Form wiedereretztem Kiefer, jedenfalls ohne Spur der früher bestandenen schweren Störung des Knochens.

Endlich kann ich Ihnen noch zwei Fälle von Cysten der vorderen Zellen des Siebbeines vorführen. Sie waren beide als Tränensackerkrankung mit Insision, Auskratzung, vorübergehender Tamponade bis zu  $\frac{3}{4}$  Jahren erfolglos behandelt worden. Ich habe in beiden Fällen nach breiter Spaltung von außen eine Exzision der Cystenwand nach der Nase zu vorgenommen, von hier aus die Cystenhöhle tamponiert bis zur Epithelisation der Ränder, und dann die äußere Wunde nach Exzision der durch die frühere Operation geschaffenen narbigen, zum Teil ulserierten Ränder primär vereinigt und geschlossen. In beiden Fällen ist sofort Heilung eingetreten, die Wunde außen primär verheilt, die Cyste nach innen geschrumpft. Auch hier liegen die Operationen 8 und 9 Jahre zurück, so daß Sie sich von dem endgültigen Heilungsergebnis überzeugen können. (Selbstbericht.)

**Diskussion.** Gerber (Königsberg) hat häufig als rhinoskopischen Nebenfund Cysten, die von den Schneidezähnen ausgingen, gesehen. Unter dem Ansatz der unteren Muschel hebt sich der Nasenboden, fluktuiert, wird bläulich. Therapeutisch empfiehlt er die Einklappung eines Lappens von unten her.

Partsch legt auf das Hineinlegen eines Lappens keinen Wert; wichtig sei nur die Exzision der Cystenwand, wie im Vortrage geschildert.

A. Most (Breslau).

Dreesmann (Köln) berichtet nach kurzem Rückblick auf die verschiedenen Behandlungsmethoden des chronischen Kieferhöhlenempyems über eine Operation, die ohne äußere Entstellung eine völlige Obliteration des Antrum ermöglicht. Dieser Eingriff ist nur indiziert, wenn nach breiter Eröffnung in der Fossa canina die vollständige oder fast vollständige Entfernung der Schleimhaut sich als notwendig ergibt. Nach Entfernung der knöchernen facialis Wand und genauester Elimination der Schleimhaut bei künstlicher Beleuchtung wird die laterale und hintere Wand des Antrum von dem Innern der Höhle aus mit Meißel umschnitten und dann mit Elevatorium usw. entfernt. Diese zu entfernende Knochenplatte, die Tuberositas maxillaris, reicht nach oben bis zur Orbitalplatte, nach unten bis zum Boden der Höhle, nach hinten bis an den Ansatz der flügelartigen Fortsätze des Keilbeines an den Oberkiefer, nach vorn bis an den Ursprung des Jochbeinfortsatzes des Oberkiefers; hier bleibt eine 1 cm breite Spange stehen. Dann erfolgt Gegenöffnung im unteren Nasengang und Drainage nach der Nase resp. dem Munde. Die Heilung wird beschleunigt durch gleichzeitige Entfernung der knöchernen nasalen Wand, deren Berechtigung noch zweifelhaft erscheint.

Nach partieller Entfernung der hinteren und lateralen Wand des Antrum kann man von hier aus leicht den Nervus infraorbitalis vor seinem Eintritt in den knöchernen Kanal erreichen und reseziieren. (Selbstbericht.)

**Diskussion.** Bönninghaus (Breslau) macht darauf aufmerksam, daß seine vor 10 Jahren angegebene Methode die geringe Beachtung, die sie gefunden, nicht verdient. Dieselbe besteht nach Resektion der facialis Wand der Kieferhöhle in vollständiger Entfernung der nasalen Wand von der Kieferhöhle aus, mit Ausschluß der Nasenschleimhaut, welche in die ausgekratzte Kieferhöhle hineintamponiert wird. Das Prinzip ist genau dasselbe, wie bei der Implantation der hinteren häutigen Gehörgangswand in die Mastoidhöhle bei Radikaloperation des Mittelohres. Zehn Fälle schwerster Art, wo alle anderen Methoden, auch die Luc-Caldwell'sche, versagten, heilten prompt. Sie eignet sich für hartnäckige Fälle, und die Bedenken des Vorredners, daß nach der Operation eine lästige Erweiterung der Nasenhöhle zurückbleibe, sind theoretischer Natur.

(Selbstbericht.)

Hajek (Wien) hält für das Wichtigste, dem Sekret einen guten Abfluß zu schaffen. Er empfiehlt, die Mikulicz'sche Operation dadurch zu modifizieren, daß die nasale Öffnung breiter angelegt wird. Dort, wo die Zahnkaries die Ursache des Leidens ist, empfiehlt sich die Cooper'sche Operation. Neue Methoden seien nicht nötig, es genüge, die alten individualisierend anzuwenden.

Kümmel (Heidelberg) wird immer spärlicher mit den radikalen Operationen. Ein eigentlicher tiefster Punkt in der Kieferhöhle existiert nicht. Dieser wechselt mit dem Wechsel der Kopfhaltung. K. legt daher die nasale Öffnung, wenn leichter ausführbar, auch im mittleren Nasengange an.

Gerber (Königsberg) schließt sich Kümmel an. Im mittleren Nasengange lasse sich die Öffnung auch größer anlegen.

Hajek (Wien) hält die Öffnung im unteren Nasengange für wesentlich. Die tiefste Stelle sei für die Kieferhöhle diejenige, welche den größeren Teil der Zeit (also bei aufrechter Körperhaltung) am tiefsten liege. Wichtig sei es, eine Daueröffnung zu schaffen.

Dreesmann (Köln) hält daran fest, daß man bei hartnäckigen Fällen, wenn die Schleimhaut verloren, die Höhle zu verkleinern versuchen muß.

A. Most (Breslau).

Goebel (Breslau). Über gleichzeitige Lipomatosis und Polyposis des Hypopharynx.

Vortr. konnte in Alexandrien bei einem Griechen mittleren Alters eine Geschwulst beobachten, die, einer zweiten Zunge gleich, durch Würgen und Pressen bis vor die Zahnreihe hinausgeschleudert werden konnte. Es war ein Polyp des Hypopharynx, des untersten Rachenteiles, an der Grenze zur Speiseröhre. Außerdem bestanden multiple submuköse Fettgeschwülste des Kehlkopfes. Früher war dem Kranken schon ein tiefes Halslipom entfernt, das ohne Zweifel submukös am Pharynx entsprungen war. Der Kranke wurde von seinen Beschwerden (Behinderung des Schluckens und der Atmung) durch Exstirpation des Polypen und der größten Larynxlipome mittels Pharyngotomia lateralis befreit. 2½ Jahre später kam er mit starken Atembeschwerden wieder, die durch das erneute Wachstum eines über walnußgroßen und mehrerer kleiner Kehlkopflipome verursacht waren und durch Pharyngotomia subhyoidea nach vorhergehendem Lufttröhrenschnitt beseitigt werden.

Polyp und Lipome sind nach mikroskopischen Untersuchungen des Vortr. einer Genese, der Polyp nur durch stärkere Bindegewebs- und Elastinentwicklung, vielleicht infolge der Massage des Schluckaktes usw. ausgezeichnet. Bisher ist nur einmal die Kombination von Larynxlipom und Ösophaguspolyp — wie diese, besser aber als Hypopharynxpolyp zu bezeichnenden Gebilde genannt werden — und außerdem 14 Larynxlipomen und etwa 21 Hypopharynxpolypen isoliert beobachtet resp. publiziert worden.

Vortr. macht noch besonders aufmerksam auf die Beobachtung eines tiefen Halslipoms bei dem Pat. Die Genese dieser Gebilde aus submukösen Fettgeschwülsten des Pharynx ist bisher wenig beachtet. (Selbstbericht.)

Henle (Breslau). Nasen- und Kehlkopfplastik.

Der vorgestellte junge Mann litt an einer eigentümlichen Mißbildung der Nase, es fehlte ihm die Nasenspitze, der Nasenrücken zog in annähernd gleichem Bogen bis zur Oberlippe herunter. Die ganze Nase schien infolge starker Vertiefung der Nasolabialfalten tief eingesunken. Bei der Palpation fühlte sich das Septum vollständig schlaff an. Eine sichere Ursache des Defektes ließ sich nicht eruieren, für Lues fand sich keinerlei Anhaltspunkt. Es ist wohl das wahrscheinlichste, daß die Deformität als Folge irgendwelcher abnormer intra-uteriner Druckverhältnisse aufzufassen war. Bemerkenswert ist, daß ein jüngerer Bruder des Pat. an der gleichen Deformität leidet.

Therapeutisch mußte man versuchen, eine Versteifung des Septums herbeizuführen. Diese ließ sich am einfachsten durch eine Knorpeltransplantation bewerkstelligen. Eine Knochenplastik wäre ein erheblich größerer Eingriff gewesen;



ein ganzes Septum nur aus Paraffin herzustellen, dürfte kaum tunlich sein. H. ging so vor, daß er genau in der Medianlinie eine  $1\frac{1}{2}$  cm lange Längsinzision in das Septum machte. Von hier aus wurde mittels feinen Skalpells, unter vorsichtiger Vermeidung der Nasenschleimhaut, eine Höhle angelegt, welche etwa  $1\frac{1}{2}$  cm nach oben, nach vorn bis zur Nasenspitze, nach hinten bis zur Umrandung der Apertura pyriformis reichte. Geringfügige Blutung, Tamponade. Es wird jetzt über eine der unteren Rippen eine Inzision gemacht und ein Stück Rippenknorpel in Länge von etwa 3 cm,  $1\frac{1}{2}$  cm Breite und 3 mm Dicke mit dem Perichondrium herausgeschnitten. Das über die Kante gekrümmte Stück wird mit der Konvexität nach oben in den Schlitz hineingedrängt und verbesserte mit einem Schläge die Gestalt der Nase in überraschender Weise. Die genannte Krümmung erwies sich insofern als vorteilhaft, als das implantierte Stück dadurch besonders gut in der Lage war, sich gegen den Rand der Apertura pyriformis zu stemmen und so einen festen Strebepfeiler abzugeben. Die Naht der Inzisionswunde wurde mittels einiger Seidenfäden ausgeführt. Das Knorpelstück ist gut eingeeilt und versieht seinen Dienst seit einem Vierteljahre.

Die Form der Nase ist zurzeit noch dadurch geschädigt, als das Knorpelstück mit einer feinen Spitze dicht unter der Haut liegt und hier eine zirkumskripte Hervorragung bildet. Man muß diese Spitze entweder abtragen, oder, was noch zweckmäßiger erscheint, durch einen Tropfen eingespritzten Paraffins zu verbreitern suchen.

Eine Knorpeltransplantation scheint zu dem gedachten Zwecke bisher noch nicht ausgeführt zu sein, während sie an anderen Stellen, so besonders am Kehlkopf (v. Mangold) schon mit Erfolg angewandt ist. Daß man im Knorpel ein brauchbares Transplantationsmaterial hat, wird auch bewiesen durch experimentelle Erfahrungen, die H. am Kaninchenohr gemacht hat. Man kann hier konstatieren, daß transplantiertes Knorpel mit dem Knorpel des Mutterbodens sich durch einen Callus verbindet, und daß sich an der Bildung dieses Callus sowohl der Knorpel des Mutterbodens, als auch der transplantierte Knorpel beteiligt, sicher ein Zeichen für die Lebensfähigkeit des überpflanzten Knorpels.

Bei dem zweiten Falle handelte es sich um ein Kehlkopfkarcinom, welches zu einer halbseitigen Resektion Veranlassung gab. Es mußte bei dieser Gelegenheit auch noch ein Stück Schleimhaut der anderen Seite mit entfernt werden, so daß nur ein schmaler Schleimhautrest übrig blieb. Um in diesem Falle die Bildung eines hinreichend weiten, mit Epithel ausgekleideten Rohres und damit die Wiederherstellung des normalen Luftweges zu ermöglichen, mußte man entweder zu einer Lappenplastik seine Zufucht nehmen oder man konnte einen Versuch mit Thiersch'scher Transplantation machen. Das letztere erschien einfacher. Daher wurde sofort ein etwa 5 cm breiter Epidermisstreifen dem Oberarm entnommen und in entsprechender Weise in die Wunde implantiert. Ausgiebige Tamponade, Kanüle im unteren Wundwinkel. Der Lappen heilte vollkommen an und ermöglichte nach einigen Wochen den Verschluss des Kehlkopffrestes durch Sekundärnaht.

Die Operation ist vor  $\frac{1}{2}$  Jahre ausgeführt, der Kranke spricht mit deutlich vernehmbarer heiserer Stimme, es besteht keine Stenose; laryngoskopisch ist etwas Rezidivverdächtiges nicht zu sehen. Unter dem Kieferwinkel findet sich eine Drüse, die der Pat. sich hoffentlich extirpieren läßt. Der vorgestellte Fall ermutigt uns, öfter von diesem verhältnismäßig einfachen Verfahren Gebrauch zu machen. (Selbstbericht.)

Hinsberg (Breslau). Zur Behandlung von Laryngo-Trachealstenosen durch Mikulicz'sche Glaskanülen.

H. hat die von v. Mikulicz zuerst angegebenen und von Kümmel beschriebenen Glaskanülen dadurch modifiziert, daß er den soliden Griff durch ein mit der Hauptkanüle kommunizierendes Rohr ersetzte, so daß also eine T-Kanüle entstand. Veranlaßt wurde er zu dieser Änderung durch die Beobachtung, daß manchmal oberhalb der Kanüle eine Stenose entsteht, wenn der obere Rand des

Röhrensich an der Unterflache der Stimmbänder reibt. Trat diese Störung ein, so mußte die ursprüngliche Mikulicz'sche Kanüle sofort durch die gewöhnliche Trachealkanüle ersetzt werden, während das modifizierte Röhren ruhig liegen bleiben kann, da die Atmung nach Verschluss des oberen Endes durch den hohlen Griff erfolgt.

Die Glaskanülen werden in der Regel ausgezeichnet vertragen und können monatelang liegen bleiben, ohne daß ein Herausnehmen zur Reinigung notwendig wurde. Da sie mittlerweile durch Verschluss der Laryngo- bzw. Tracheofissurwunde in der Regel fest einheilen, müssen sie nach Beseitigung des Atmungshindernisses später exsidiert werden.

H. stellt drei Pat. vor, die vermittels T-förmiger Glasröhren behandelt wurden; bei einem, einem Kinde, liegt die Kanüle bereits über  $\frac{1}{4}$  Jahr, ohne daß ein Wechseln notwendig wurde.

(Selbstbericht.)

(Fortsetzung folgt.)

## 7) Wieting und Deycke. Erhebungen über das Vorkommen der Tuberkulose und anderer chronischer Erkrankungen in der Türkei, auf Grund des in Gülhané in 5 Jahren beobachteten Gesamtmaterials.

(Aus Rieder-Pascha, Für die Türkei. Bd. II. Jena 1904.)

Der vorstehende Bericht legt beredtes Zeugnis ab von der regen wissenschaftlichen und praktischen Tätigkeit, die unsere Landsleute am Gülhanéspital in Konstantinopel entfalten und bringt außerdem wertvolle Beiträge zu verschiedenen Kapiteln der Tuberkulosenlehre. Die chirurgischen Erkrankungen hat W. in übersichtlichen Tabellen zusammengestellt, in denen über die Art des Leidens, Alter, Geschlecht und Lebensweise der Pat., Art und Erfolge der Therapie Auskunft erteilt wird; im Text erörtert er eingehend die Abweichungen, die sich gegenüber dem Material europäischer Spitäler ergeben, ferner schwebende Fragen bezüglich der Ätiologie, Therapie usw. Die Gesamtsumme der chirurgischen Erkrankungen betrug 5831 (2575 stationär behandelt), also eine recht stattliche Zahl für eine Anstalt, die erst vor wenigen Jahren in fremdem Lande und unter vielfachen Erschwerungen begründet worden war. Nicht weniger als  $\frac{1}{5}$  sämtlicher Fälle gehört der Tuberkulose an, für welche die Mohamedaner, dank ihrer Lebensführung und Konstitution, besonders disponiert scheinen. In der Erkennung der Infektionsherde leistete das Koch'sche Tuberkulin zuverlässige Hilfe. Davon ausgehend, daß ein Herd, wenn erreichbar, auch entfernt werden sollte, wurde im therapeutischen Handeln ein die Operation bevorzugender Standpunkt eingenommen. Unter den einzelnen Lokalisationen waren Drüsen- und Knochengelenkaffektionen mit relativ sehr hohem, urogenitale und anale Tuberkulosen mit relativ niederem Prozentsatz vertreten. Über zwei multiple Darmstrikturen und die Spondylitisfälle hat W. an anderer Stelle berichtet (Rieder, Für die Türkei Bd. II p. 316 und Langenbeck's Archiv Bd. LXXI). Von drei tuberkulösen Blinddarmgeschwülsten wurden zwei operiert (eine Heilung); zwei Nierenexstirpationen waren je von gutem Erfolge; wegen tuberkulöser Koxitis sind neun Resektionen (vier Heilungen), wegen Kniefungus 17 Resektionen resp. Amputationen (sehn Heilungen) vorgenommen worden. Hierbei, wie namentlich auch bei den Fällen tuberkulöser Peritonitis, wurden die Operationsresultate durch den oft schon sehr vorgeschrittenen Grad der Erkrankung stark beeinträchtigt. — Von anderen chronischen Erkrankungen waren in der chirurgischen Station behandelt worden 78mal Syphilis, 27mal Gonorrhöe, 40mal Osteomyelitis. Ferner 189 Karzinome, worunter nicht weniger als 110 Hautkarzinome des Kopfes, und 52 Sarkome.

Gestützt auf das Krankenmaterial der inneren Abteilung und des Leichenhauses beschäftigt sich D. — im zweiten Abschnitte der Arbeit — insbesondere mit Entstehungs- und Verbreitungsweise der Tuberkulose. In Übereinstimmung

mit W. findet er, daß ein ungewöhnlich hoher Prozentsatz der Konstantinopeler Tuberkulosen intestinalen Ursprunges ist. Die Übertragung erfolgte im allgemeinen nicht vom Rind aus, sondern von Mensch zu Mensch, was durch die schlechten hygienischen Zustände und Lebensgewohnheiten der Mohamedaner besonders begünstigt wird. Nicht minder häufig sind respiratorische Übertragungen, und W.'s Beobachtungen sprechen außerdem auch für ein nicht seltenes Vorkommen von Mundinfektion, wobei zunächst Lymphdrüsentuberkulose entsteht. Häufigkeit, wie namentlich die auffallende Bösartigkeit der Konstantinopler Tuberkulose dürften auf eine größere örtliche Virulenz der Erreger zurückzuführen sein. Zum Schluß wird mit Recht gewarnt, »eine für alle Fälle zutreffende Formel, ein allgemein gültiges, schematisches Reglement der Tuberkulosenprophylaxe aufstellen zu wollen«.

**Honsell (Tübingen).**

8) P. Piollet. *Botryomycose humaine (trois nouvelles observations).*  
(*Gas. des hôpitaux* 1904. Nr. 88.)

An der Hand von fünf Zeichnungen werden drei Fälle typischer Botryomycose an der Hand (zwei) und Unterlippe (einer) besprochen, wodurch die Zahl der bekannten Fälle auf 55 erhöht wird. Auch an diesen Fällen bewährte es sich, daß die kleinen Geschwülste durchaus gutartig sind, insbesondere nicht rezidivieren.

**V. E. Mertens (Breslau).**

9) Lebet. *Dermatitis pyémiques.*

(*Ann. de dermatol. et de syphil.* 1903. p. 912.)

Im Anschluß an einen Fall von tödlich verlaufender Pyämie bei einem 7jährigen Knaben, welche sich nach einer oberflächlichen Verletzung entwickelte und neben Eiterungen in den inneren Organen (*Pericarditis fibrino-purulenta*, eitrige Infarkte in Lungen und Nieren, Abzeß im rechten Psoas) zu einer pustulösen Dermatitis (kulturell: *Staphylokokkus pyogenes aureus* — Blutkultur: negativ) führte, bespricht Verf. die Pathogenese dieser Dermatitis mit Berücksichtigung der Literatur. Nach seiner Ansicht sind es nicht Angioneurosen, sondern auf dem Blutwege entstehende Metastasen, welche durch Staphylo- oder Streptokokken verursacht sind, multiformen Charakter haben können (*Purpura*, Pusteln, variola-ähnlich, knotige Infiltrationen), in den verschiedenen Teilen der Haut sitzen (*Papillarkapillaren*, *Kutis*, *Subkutis*; in letzterem Falle mit Vorliebe in den Venen), und bei denen eine Abschwächung der Mikroben eintreten kann.

**Klingmüller (Breslau).**

10) H. P. Towle. *A case of erythema induratum.*

(*Journ. of cutan. diseases* 1904. Juli.)

T. berichtet über einen neuen Fall jener sehr interessanten Form von plattenförmiger, in der Subcutis und mit der Cutis plattenbildender Hauttuberkulose, welche, vor Jahren von Bazin beschrieben, lange Jahre anscheinend vollkommen in Vergessenheit geraten ist. Neuerdings sind in Deutschland mehrere Fälle publiziert worden, die ersten aus der dermatologischen Abteilung des Allerheiligenhospitals zu Breslau. Die Geschwülste erreichen zuweilen die Größe eines Apfels und darüber und sitzen so fest der Fascie auf, daß man sie für Muskelgeschwülste halten könnte. Die histologischen Befunde zeigen zum Teil eine echte Tuberkulose des Fettgewebes, zum Teil nur einfache chronische Entzündung. Es unterliegt wohl keinem Zweifel, daß es sich bei der in Frage kommenden Erkrankung um eine echte, wenn auch sehr chronisch und torpid verlaufende, embolische Tuberkulose der Subcutis handelt.

**Hartung (Breslau).**

11) B. Bayerl. *Zwei gerichtlich medizinisch wie chirurgisch interessante Fälle von Körperverletzung.*

(*Münchener med. Wochenschrift* 1904. Nr. 34.)

Im ersten Falle waren 12 Stunden nach einer Stichverletzung des Gesichtes mit Durchtrennung des Oberkieferknochens der rechten Seite Gehirnsymptome

aufgetreten, die durch bis in die Hirnsinus fortschreitende Thrombose bei völlig fieberlosem Verlauf und Fehlen jeglicher Entzündung an der Verletzungsstelle rasch zum Tode führte. Auch im zweiten Falle lag eine Gesichtsverletzung vor, von der aus das verletzende Instrument in der Richtung nach oben und seitlich vorn die mittlere Schädelgrube getroffen und wahrscheinlich einen vorderen Ast der Art. meningea media sin. durchtrennt hatte. Infolgedessen kam es zu mehreren Tagen andauernder Bewußtlosigkeit und schweren Störungen der Motilität (Hemiplegia dextra), Sensibilität und Sprache (Aphasie) usw. Im weiteren Verlaufe besserten sich die Erscheinungen nur sehr wenig. **Kramer (Glogau).**

12) **Brunon.** Chancre syphilitique du cornet inférieur chez un enfant de sept ans.

(Revue hebdom. de laryngol., d'otol. et de rhinol. 1904. Nr. 12.)

Ein 7jähriges Kind gesunder Eltern erkrankte an einer indolenten Drüenschwellung, die für skrofulös angesehen wurde. Klagen über verstopfte Nase und die Lokalisation der Drüsen an Unterkiefer und Zungenbein veranlaßten die Nasenuntersuchung, welche eine Ulzeration mit scharfen, erhabenen Rändern an der unteren Muschel zeigte. Die Ätiologie blieb dunkel — der Finger hätte nicht zu einem so tief gelegenen Geschwür und zu einem solchen am Septum geführt — bis die Eltern berichteten, daß Pat. die Gewohnheit habe, Elefant zu spielen und als Rüssel alle möglichen Gegenstände, Bleistifte, spitze Holzstücke usw. in die Nase zu stecken. Auf diesem seltenen Wege dürfte diese bisher in der Literatur einzig dastehende Lokalisation eines Primäraffektes zustande gekommen sein.

**F. Alexander (Frankfurt a. M.).**

13) **F. Röpke.** Über das Endotheliom der Nasenhöhle.

(Münchener med. Wochenschrift 1904. Nr. 33.)

Bei der 23jährigen Pat. war die Geschwulst wahrscheinlich vom linken Proc. pterygoideus ausgegangen, hatte die Flügelgaumengrube ergriffen — unter Druck auf das Ganglion sphenopalat. —, durch das Foramen sphenopalat. seinen Weg in die obere Nasenhöhle, Siebbeinzellen, Keilbein- und Kieferhöhle genommen und von dem Nasen-Rachenraum aus auch die andere Nasenseite in Mitleidenschaft gezogen, schließlich auch das Schädelinnere (Abduzenslähmung) erreicht. Die mikroskopische Untersuchung eines Geschwulststückes ergab die Diagnose Endotheliom; ein Trauma hatte wahrscheinlich zur raschen Wucherung der Geschwulst beigetragen. **Kramer (Glogau).**

14) **K. Lindenborn.** Über die Behandlung des Karzinoms des Pharynx und der Tonsillen.

(Beiträge zur klin. Chirurgie Bd. XLIII. p. 569.)

Die Arbeit behandelt die 47 Fälle von Carcinoma pharyngis, welche in den letzten 20—25 Jahren in der Heidelberger Klinik zur Beobachtung kamen. Davon waren zwei nasopharyngeale, 28 oropharyngeale und 17 laryngopharyngeale Karzinome, darunter zwei, die vom Kehlkopf aus auf den Rachen übergreifen hatten. Beide nasopharyngeale Karzinome waren inoperabel. Von den oropharyngealen waren elf von vornherein inoperabel, bei zwei weiteren ergab sich dies bei der Operation. Bei einem Falle war ein Tonsillarkarzinom auswärts operiert worden, in der Klinik wurde nur ein Drüsenresidiv entfernt. Von den laryngopharyngealen Karzinomen waren sieben inoperabel. Bei 13 oropharyngealen und zehn pharyngolaryngealen wurde die Totalexstirpation ausgeführt. Neun Pat. starben, sechs an Pneumonie, drei an Nachblutungen. Im ganzen wurden Nachblutungen elfmal beobachtet, sieben arterielle und vier parenchymatöse. 14 Pat. = 60,87% konnten als vorläufig geheilt entlassen werden, doch erlagen alle nach kurzer Zeit einem Rezidiv oder der Kachexie. **M. v. Brunn (Tübingen).**

15) **R. Klaus.** Zur Kasuistik der Knochenbrüche. Mit besonderer Berücksichtigung der Rentenverhältnisse.

(Beiträge zur klin. Chirurgie Bd. XLIII. p. 398.)

Die Arbeit basiert auf dem Frakturmaterial des städtischen Hospitales in Schwäbisch-Gmünd aus den Jahren 1896—1903. Es kamen in dieser Zeit 243 Frakturen zur Beobachtung, und zwar 21 am Kopfe, 29 am Rumpfe, 89 an der oberen und 104 an der unteren Extremität. Die Mehrzahl der Fälle wird summarisch behandelt, zahlreiche interessantere Beobachtungen sind ausführlich mitgeteilt. Die Fülle und Vielgestaltigkeit des Materiales gestatten nicht, auf alle Einzelheiten einzugehen. Viele Pat. wurden nachuntersucht und dabei mit Unterstützung der Berufsgenossenschaften besonders die Rentenverhältnisse berücksichtigt. Natürlich wird auch das funktionelle Resultat in erster Linie der Beurteilung des Heilerfolges zugrunde gelegt. Für die Behandlung der Frakturen an der unteren Extremität empfiehlt K. warm die Gehverbände.

**M. v. Brunn** (Tübingen).

16) **Doberaner.** Über Behandlung schwerer komplizierter Frakturen mit Aufklappung und temporärer Verlagerung der Fragmente. (Aus der Prager chirurg. Klinik des Prof. Dr. A. Wölfler.)

(Münchener med. Wochenschrift 1904. Nr. 30.)

Das oben angegebene Verfahren ist in Wölfler's Klinik in fünf Fällen zur Anwendung gekommen; in zwei derselben gab die septische Infektion der Verletzung den Anlaß, in den drei übrigen wurde die Aufklappung der Fraktur primär durchgeführt, weil es sich um hochgradig schwere, die Amputation indizierende Verletzungen handelte, in denen es leicht zu Infektion und Sekretretention und dadurch zu Störung der Vitalität der Extremität kommen konnte. Sämtliche fünf Fälle wurden zur Heilung gebracht, wenn auch bei dem einen infolge Nekrose der vom Periost stark entblößten Knochenenden knöcherne Vereinigung ausblieb. Bei dem Verfahren, das der Aufklappung eines Gelenkes und Offenhaltung desselben bei schwerster Infektion ähnelt, werden die Bruchenden durch Knickung der Extremität an der Bruchstelle auseinander und aus der Tiefe der Wunde nach außen gebracht, mit feuchter Gaze umgeben und die Weichteilwunde mit solcher ausgestopft, wo nötig, Gegenöffnung und Drainage angelegt. Dadurch werden alle Taschen und toten Räumen offen gelegt und die Wundsekrete freier Abfluß ermöglicht. Das Verfahren wird natürlich nur dann in Betracht kommen, wenn alle anderen die Grenzen ihrer Anwendbarkeit erreicht oder sich bereits erfolglos mit ihren Mitteln erschöpft haben oder es sich um schwere, die Amputation event. erfordernde Verletzungen handelt.

**Kramer** (Glogau).

17) **O. Klauber.** Über komplizierte Frakturen der Extremitäten.

(Beiträge zur klin. Chirurgie Bd. XLIII. p. 319.)

In der Wölfler'schen Klinik kamen in den Jahren 1895—1903 1482 Frakturen zur stationären Behandlung, darunter 1146 an den langen Röhrenknochen. Unter ihnen waren 169 komplizierte. Verf. versteht darunter alle Knochenverletzungen, welche mit der Außenwelt kommunizieren, rechnet also auch die Abreißungen von Extremitätenteilen mit ein. 137 komplizierte Frakturen der langen Röhrenknochen liegen der Arbeit zugrunde. Davon betrafen 115 Männer, 22 Weiber. Dem Berufe nach gehörten die Verletzten ganz überwiegend dem Arbeiterstand an. Verhältnismäßig zahlreich waren Kinder, mit 20 Fällen, vertreten. Nur in einem Falle war die Wunde nachweislich sekundär zur Fraktur hinzugekommen, als ein Mann mit doppelseitigem Unterschenkelbruch aufzustehen versuchte. In den übrigen 136 Fällen hatte dieselbe Gewalt den Knochenbruch und die Weichteilverletzung verursacht. 90mal war die Gewalteinwirkung eine direkte, am häufigsten Auffallen von Fremdkörpern, Überfahung oder Maschinenverletzungen, 46mal eine indirekte, darunter 38mal aus der Höhe.

Abreibungen von Extremitätenteilen wurden 24mal beobachtet. Sie wurden sämtlich primär operiert, um einen guten Stumpf zu erhalten. Davon starb ein Fall an Pneumonie; 2mal mußten größere, 3mal kleinere Gliedabschnitte noch sekundär amputiert werden. 7mal wurde eine sekundäre Vereinigung der Weichteile vorgenommen. 7 Fälle heilten per primam, 5 ohne einen zweiten Eingriff durch Granulationen. Der durchschnittliche Krankenhausaufenthalt betrug 28 Tage.

Primäre Amputation wurde 14mal ausgeführt, und zwar 2mal wegen schwerer Infektionen, 7mal wegen Lebensunfähigkeit des Gliedes und 5mal wegen multipler schwerer Verletzungen. 2 starben an Delirium. 1mal war eine Reamputation wegen konischen Amputationsstumpfes notwendig, 3mal sekundäre Hautnaht. 4 heilten per primam, 4 per granulationem. Die durchschnittliche Behandlungsdauer betrug 43 Tage.

Das primäre Debridement wurde 15mal vorgenommen. Davon starben 3 = 20%, 1 an Pneumonie, 1 an Marasmus, 1 an Sepsis. Bei den beiden letztgenannten Fällen vermochte die sekundäre Amputation das tödliche Ende nicht mehr aufzuhalten. 2 weitere sekundäre Amputationen verliefen günstig. 2mal war ein nochmaliges Debridement nötig, 8 Fälle verliefen ungestört. Die mittlere Behandlungsdauer betrug 103 Tage.

Die Mehrzahl der Fälle, 84, wurde konservativ behandelt mit 16 Mißerfolgen. 5 Pat. starben an Sepsis trotz sekundärer Amputation. 11mal rettete die sekundäre Amputation die Kranken. 21mal traten leichtere Störungen der Frakturheilung ein, 47 Fälle genasen ohne wesentliche Störung. Die mittlere Behandlungsdauer im Krankenhause betrug 57 Tage.

Verf. betont die günstigen Erfolge der primären Amputation auf der einen, der konservativen Behandlung auf der anderen Seite, letzteres besonders gegenüber dem Debridement. Danach redet er der konservativen Behandlung das Wort, deren Erfolge »sowohl bezüglich der Erhaltung der Extremität wie jener des Lebens durchweg günstigere gewesen sind als bei den primär Debridierten«, ohne sich freilich zu verhehlen, daß die Debridierten und die konservativ Behandelten wegen ihrer sehr verschiedenen Schwere nicht so ohne weiteres vergleichbar sind.

M. v. Brunn (Tübingen).

#### 18) L. Ely. A new brace for the shoulder joint.

(Med. news 1904. Juli 23.)

Die neue Schiene soll Bewegungen im Schultergelenke mit Ausnahme von Rotation verhindern und dem Vorderarme freie Bewegung gestatten. Sie besteht in einem Gürtel von ca. 7 cm Breite, welcher in Brustwarzenhöhe zu liegen kommt. Desgleichen kommt ein solcher Ring um den Oberarm in der gleichen Höhe. Beide Gürtel sind durch einen vorderen und hinteren Metallstreifen verbunden mit der Konvexität nach oben. Der Brustgürtel wird durch zwei vertikale Riemen von den Schultern getragen.

Hofmann (Freiburg i. B.).

#### 19) Begling. Seltener Fall von Ulnarfraktur.

(Deutsche militärärztliche Zeitschrift 1904. Hft. 8.)

Ein Kanonier faßte mit Pronationsstellung des rechten Vorderarmes einen 20 kg schweren Stalleimer und hob ihn in starkem Schwunge mit starker Supinationsstellung in die Höhe, um ihn auf die Krippe zu setzen. Sofort verspürte er einen schmerzhaften »Knacks« im rechten Unterarm. Es wurde ein Bruch der rechten Elle etwa in der Mitte festgestellt. R. glaubt, daß es sich in dem vorliegenden Falle um eine durch forcierte Supination hervorgerufene Torsionsfraktur gehandelt habe. Aus der Literatur vermochte er nur fünf Fälle zu sammeln.

Herhold (Altona).

#### 20) P. Fridberg. Diagnostische Irrtümer bei der Leistendrüsentuberkulose.

(Deutsche Zeitschrift für Chirurgie Bd. LXXIII. p. 540.)

F. berichtet mehrere Fälle von Leistendrüsentuberkulose aus der Neumannschen Kinderpoliklinik in Berlin, deren eigentümliches klinisches Bild die Dia-

gnose irre leitete. Dreimal täuschten starke Muskelkontrakturen reflektorischer Art, namentlich am Ileopectus, mit krankhaften Stellungen im Hüftgelenk eine Koxitis vor. Ein anderes Mal drängte sich die Annahme einer tuberkulösen Peritonitis auf, da von dem Leistendrüsenabszeß aus es zu einer starken präperitonealen Infiltration nebst fistulösem Durchbruch am Nabel gekommen war. Die längere klinische Beobachtung bezw. die Operation klärte auf. Praktisch wichtig ist in solchen Fällen die Untersuchung in Narkose, während welcher die einfach reflektorischen Muskelkontrakturen sich lösen. Ebenso ist hervorzuheben, daß man besonders auf die Erkrankung der tieferen Leistendrüsen zu achten hat.

Meinhard Schmidt (Cuxhaven).

## 21) O. Braun. Zur unblutigen Therapie der Luxatio coxae congenita.

(v. Langenbeck's Archiv Bd. LXXIV. Hft. 3.)

B. gibt einen Bericht über die von Lexer behandelten Fälle von unblutiger Reposition der angeborenen Hüftverrenkung. Seit 1897 wurde im Gegensatz zu der bis dahin verwendeten Extensionschraube nur manuell reponiert nach Lorenz'schen Prinzipien. Alle Pat. wurden ambulant behandelt. Die Statistik umfaßt 180 Fälle mit 233 luxierten Gelenken. In 50% wurde Heilung herbeigeführt in dem Sinne, daß normaler Gang erzielt wurde und das Hüftgelenk allen Anforderungen wie ein gesundes genügte. Von 121 Pat., deren Behandlung abgeschlossen war, mußten 20 noch der blutigen Therapie zugeführt werden. Entsprechend den idealen Dauerresultaten, welche diese Fälle liefern, wurde stets die anatomische Heilung angestrebt, d. h. die volle Repositionsstellung. Sobald also während der Verbandbehandlung eine Transposition des Kopfes eintrat, wurden erneute Repositionsversuche gemacht, auch wenn der Oberschenkelkopf guten Halt hatte. Die einseitigen und besonders die am häufigsten vorkommenden linksseitigen Verrenkungen gaben bessere Resultate als die doppelseitigen. Als das beste Alter für die Vornahme der Behandlung wurde die Zeit vom 3. bis 5. Lebensjahre angesehen. Die große Mehrzahl der Fälle bot die Form der Luxatio supracotyloidea et iliaca dar; die reine Luxatio supracotyloidea wurde nur 2mal beobachtet. In einer großen Zahl von Fällen fand Verf., entsprechend den Untersuchungen von Jul. Wolff, auf dem Skiagramm eine Verschmälерung des Diaphysenschattens im Gegensatz zu der gesunden Seite bei dem verrenkten Beine. Die Röntgenbilder der Pfanne konnten vor der Behandlung nicht als ausschlaggebend für die letztere angesehen werden, da nur in einem kleinen Teile Konturen derselben sichtbar waren. Die von Lexer geübte Repositionsmethode wird in folgender Weise beschrieben: Der Operateur faßt den rechtwinklig flektierten Oberschenkel mit beiden Händen unter- und oberhalb des Knies und führt kreisförmige Exkursionen, immer aus Adduktion in Abduktion übergehend, aus; ganz allmählich werden die Exkursionen ausgiebiger, und die Abduktionsbewegungen nähern sich mehr der Horizontalebene. Aus maximaler Abduktion geht dabei das Bein in maximale Flexion, aus ihr in Adduktion über, zum Schluß erfolgt die Extensionsstellung des Hüftgelenkes. Ist die Reposition noch nicht eingetreten, so werden die Exkursionen in Hyperextension ausgeführt. Als ein besonderer Vorteil wurde es empfunden, die Adduktoren bei der Reposition nach Möglichkeit zu schonen, da die bedeutende Zugwirkung der maximal gespannten, nicht verletzten Adduktorenmuskulatur den reponierten Oberschenkelkopf fest in das Pfannenlager einpreßt und so ein wichtiges Retentionsmittel darstellt. Die stattgefundenene Einrenkung zeigte sich meistens durch die Einrenkungerschütterung an, die deutlich sichtbar war. Das Einrenkungsgeräusch dagegen fehlte in nicht wenig Fällen. Häufig ist ein mehr oder weniger labiler primärer Retentionszustand des reponierten Oberschenkelkopfes. Derselbe kann das gute Resultat sehr in Frage stellen, deswegen konstruierte Lexer zur exakten Fixierung der Primärstellung im Verbands, resp. bei der Anlegung desselben einen besonderen Apparat, der in der Arbeit näher beschrieben und abgebildet ist. Verf. glaubt die Abnahme der Relaxationen im Verband auf den Gebrauch dieses Apparates

zurückführen zu sollen. Die Außenrotation des Fußes im Verbands gab wohl in einer Reihe von Fällen zu funktionellen Mißerfolgen Anlaß, aber die Zahl derselben war nicht so groß, daß man zur Innenrotation als primärer Verbandstellung überzugehen Veranlassung gehabt hätte. Bei sehr labiler primärer Stabilität und bei ungünstigen Gelenkteilen, wie flachen Pfannenrudimenten, deformem großem Kopf und kurzem Hals, wurde die funktionelle Belastung im ersten Verband aufgegeben. Doch kam dies nur in wenig Fällen vor. Die erste Verbandperiode wurde auf 3 bis 3½ Monate ausgedehnt. Bei den künftigen Verbänden wurde die radiographische Kontrolle vor Anlegung und nach Abnahme jedes Verbandes als Basis für die Wahl der Stellung genommen. Die mittlere Heilungs- resp. Behandlungsdauer währte 5—9 Monate. Die Zahl der Unfälle bei den Repositionsmanövern war eine geringe. Zweimal wurde ein Knochenbruch, einmal Nervenparese durch dieselben herbeigeführt. In den letzten 3½ Jahren wurde wohl infolge der ausschließlichen Verwendung der manuellen Reposition kein Unfall mehr beobachtet.

E. Siegel (Frankfurt a. M.).

## 22) Kissinger (Königshütte). Luxatio femoris infracotyloidea.

(Archiv für Orthopädie, Mechanotherapie u. Unfallchirurgie Bd. II. Hft. 3.)

K. beschreibt einen Fall von Luxatio femoris infracotyloidea, die dadurch zustande gekommen ist, daß der Träger dieser Verrenkung, bei einem Ringkampfe plötzlich in die Höhe geworfen, zu Boden gefallen ist.

Die Reposition gelang sofort bei stärkstem Zug in größtmöglicher Beugstellung und anschließender rascher Streckung.

Nach K. fiel Pat. wahrscheinlich entweder bei gebeugtem Hüftgelenke direkt oder nach vorhergehendem Ausgleiten auf das linke Knie (roter Fleck). Dadurch wurde der Oberschenkel fixiert, während das Becken und der Rumpf sich in entgegengesetzter Richtung im Sinne weiterer Beugung infolge der ihnen innewohnenden lebendigen Kraft bewegten.

Hartmann (Kassel).

## 23) F. Seiderer. Zur Kasuistik der perinealen Luxationen.

(Münchener med. Wochenschrift 1904. Nr. 32.)

Der 10jährige Knabe war aus 10 m Höhe, wahrscheinlich mit auswärts rotiertem, flektiertem und abduziertem Beine, zunächst auf einen Balken gefallen und hatte sich, wie S. annimmt, hierbei eine Luxatio obturatoria und beim weiteren Herabfallen auf einen 2 m tiefer gelegenen Heuhaufen die Luxatio perinealis zugezogen. Bei dem Repositionsversuch in Narkose wurde der Oberschenkelkopf am Damme durch direkten Druck, rechtwinklige Beugung des Oberschenkels und starken Zug zum Foramen obturatorium gebracht und alsdann die so wieder hergestellte Luxatio obturatoria reponiert.

Kramer (Glogau).

## 24) R. Lammers. Ein Fall von Schenkelhalsfraktur beim Kinde.

(Berliner klin. Wochenschrift 1904. Nr. 32.)

4½jähriger Knabe hinkt seit Jahresfrist. Ursache unbekannt. Das linke Bein steht in leichter Flexion, Auswärtsrotation und Abduktion. Schenkelkopf an normaler Stelle. Linkes Bein um 1 cm verkürzt, Trochanter ein wenig über der Roser-Nélaton'schen Linie stehend; Bewegungen nach allen Richtungen eingeschränkt. Diagnose: Fractura colli fem. durch Röntgenbild gestellt (Abbildung).

In der Literatur sind erst (einschließlich des obigen) fünf sichere Fälle von Schenkelhalsbruch im jugendlichen Alter, d. i. bis 20 Jahren bekannt, in den übrigen mitgeteilten (ca. 84) Fällen handelt es sich um Epiphysenlösungen.

Da Schenkelhalsbrüche bei Kindern ohne wesentliche Symptome verlaufen können, solange Einkeilung besteht, hat die Diagnose mit ungewöhnlichen Schwierigkeiten zu kämpfen. Verf. kann sich der Ansicht Hoffa's, daß die Fälle von Coxa vara zu Schenkelhalsbrüchen neigen, nicht anschließen, glaubt vielmehr, daß die Coxa vara durch die Dislokation der Fragmentenden entsteht.



Da noch lange nach der Heilung eine Neigung zur Verschiebung der Fragmentenden resp. Verbiegung des geheilten Schenkelhalses besteht, soll nach der Heilung im Extensions- oder Gipsverband noch für das ganze erste Jahr ein Schienenhülsenapparat getragen und Massage und Gymnastik geübt werden.

**Langemak** (Erfurt).

25) **M'Gregor.** Case of varicose anastomosis between the saphenous veins, through the external pudic and superficial epigastric veins.

(Glasgow med. journ. 1904. Mai.)

Deutlich nachgewiesene Anastomose zwischen der offenbar durch Thrombose nach Dysenterie vor 4 Jahren verschlossenen linken Saphena und der offenen rechten, und zwar vermittelt der beiden Venae pudendae externae und epigastricae superficiales. Es war ein aus dicken Venen bestehendes Dreieck vorhanden mit oberer Spitze am Nabel und der Verbindungslinie zwischen Mündungen der Saphenae als Grundlinie. Es bestand die Absicht, die Varicoen durch Ligatur zur Verödung zu bringen. Pat. war 26 Jahre alt. **W. v. Brunn** (Marburg).

26) **Julliard et Descoeudres.** Sarcome primitif de la synoviale du genou.

(Arch. internat. de chir. Vol. I. Fasc. 6.)

Während die Sarkome des Kniegelenkes überhaupt nicht selten sind, stellen diejenigen, die von der Synovialis ihren Ausgangspunkt nehmen, eine Rarität dar. In der Literatur konnten Verff. nur fünf einschlägige Beobachtungen finden. Sie fügen denselben einen eigenen sechsten Fall hinzu.

Es handelte sich um eine bei einer 34jährigen Frau beobachtete, langsam gewachsene, cystenähnliche, kolossale Geschwulst des Kniegelenkes. Die Exstirpation derselben zeigte, daß sie von der Synovialschleimhaut ausging und sich einerseits bis unter die Quadricepssehne und andererseits bis zur Kniekehle erstreckte. Mikroskopisch erwies sie sich als kleinzelliges Sarkom mit Riesenzellen.

Was die Diagnose der Synovialsarkome anlangt, so ist dieselbe in keinem der sechs Fälle gestellt worden; besonders die Unterscheidung dieser Erkrankung von derjenigen einer tuberkulösen Entzündung des Kniegelenkes kann erhebliche Schwierigkeiten machen. Differentialdiagnostisch spricht für das Vorhandensein eines diffusen Sarkoms die auffallende, vollkommene Intaktheit der Bewegungen, das Fehlen von Knarren im Gelenke, das durch Radiographie festgestellte Nichtvorhandensein eines Knochenherdes oder einer lokalen Eiterung. Die Röntgenstrahlen sind ferner imstande, über den eventuellen Ursprung der Geschwulst, ob vom Knochen, vom Periost oder von den Weichteilen ausgehend, Aufschluß zu geben.

Was schließlich die Prognose anlangt, so ist sie bei dem diffus auftretenden Sarkom eine sehr ernste; eine Absetzung des Gliedes ist hier unvermeidlich und dennoch die Gefahr des Residives und der Metastasen vorhanden. Das lokalisierte Sarkom gibt eine etwas bessere Prognose, wenn auch hier wegen des weniger radikalen therapeutischen Vorgehens Residive zu befürchten sind.

Die Behandlung kann natürlich nur bei der lokalisierten Form in der Exstirpation bestehen; sie erheischt in allen übrigen Fällen die Amputation. Die typische oder atypische Resektion ist als unsweckmäßig zu verwerfen.

**Engelmann** (Dortmund).

27) **Toussaint.** Corps libres dans une bourse séreuse.

(Gaz. des hôpitaux 1904. Nr. 72.)

28) **Schwartz.** Desgl.

(Ibid.)

T. behandelte einen 23jährigen Soldaten, der seit seiner Kindheit an der Innenseite seines linken Knies eine nußgroße Schwellung trug. Damals spürte

er beim Klettern plötzlich Schmersen, es entstand ein Hämatom, nach dessen Rückbildung eben jene Schwellung nachblieb, die ihn beim Militär derart belästigte, daß ein Eingriff nötig wurde. Man fand in einem Schleimbeutel vor der Sehne des Sartorius drei freie Körper in ca. 15 g Flüssigkeit. Die Körper bestanden aus Knochen und Knorpel.

Ähnliche Körper hat S. in drei Fällen aus der Bursa praepatellaris entfernen können. In seinen Fällen hingen sie jedoch an langen, dünnen Stielen.

V. E. Mertens (Breslau).

29) Giron (Aurillac). Luxation latérale externe complète du genou droit. Reduction. Guérison. — Rapport par Bazy.

(Bull. et mém. de la soc. de chir. de Paris T. XXIX. p. 905.)

Die Verrenkung war durch Stoß auf die Außenseite des Oberschenkels bei Fixation des Unterschenkels zustande gekommen. Interessant ist nun an der ja an sich nicht häufigen Beobachtung, daß die Reposition ohne Allgemeinanästhesie gelang. Nach 3 Wochen war bei Abnahme des Verbandes der intraartikuläre Erguß fast verschwunden und bestand nur noch geringe Steifheit, die binnen einigen Wochen vollständig verschwand.

Reichel (Chemnitz).

30) Trinci (Firenze). Rara complicita in un caso di lussazione posteriore incompleta del ginocchio.

(Rivista sugli infortuni del lavoro 1904. p. 103.)

Das Bemerkenswerte des Falles ist die Kombination der an sich selteneren Subluxation des Unterschenkels nach hinten mit einer Abreißung eines Fragmentes vom Fibulaköpfchen. Der Fall ist kurz folgender: Einem 35jährigen Arbeiter fällt beim Bahnbau ein Steinblock von hinten gegen das untere Drittel des Oberschenkels des rechten leicht flektierten Beines. 9 Monate später sieht Verf. den Pat. Die Achse des Unterschenkels ist nach hinten verschoben und außerdem medianwärts leicht gebogen, der Tiefendurchmesser des Knies ist vergrößert, die Kniescheibe steht tiefer. Flexion und Funktion des Beines sind erschwert. Das Fibulafragment ist palpatorisch und radiographisch nach oben disloziert und in der Gelenklinie nachzuweisen.

A. Most (Breslau).

31) Boyksen. Ein Fall von Necrosis patellae infolge technisch falscher Anwendung der Stauungshyperämie nach Bier.

Inaug.-Diss., Kiel, 1904.

Ein elfjähriges Mädchen wurde wegen einer Beugekontraktur des linken Kniegelenkes mit Stauungshyperämie behandelt. In Abwesenheit des behandelnden Arztes, der verreisen mußte, führten die Eltern selbst die Stauungsbehandlung aus, und infolge zu festen Anlegens der Binde kam es zu einer Nekrosenbildung in der Kniescheibe, die sich in ihren oberen Partien völlig demarkierte, so daß das Gelenk und die Femurkondylen vollkommen frei lagen. Die Ausheilung erfolgte unter konservativen Verbänden und unter Zuhilfenahme von Transplantationen mit funktionell gutem Erfolge.

Deutschländer (Hamburg).

32) Cameron. A boy, aged 11, who was lately treated on account of a large idiopathic popliteal aneurysm.

(Glasgow med. journ. 1904. April.)

Eine Ursache für die Entstehung war nicht nachweisbar. Das Poplitealaneurysma, das außerordentlich große Beschwerden bereitet und zu Peroneuslähmung geführt hatte, wurde durch Ligatur der A. femoralis im Scarpa'schen Dreieck geheilt. Auch die Peroneuslähmung ist erheblich zurückgegangen.

M. v. Brunn (Marburg).

## 33) Geyer. Ein Fall von Exostosis cartilaginea.

Inaug.-Diss., Kiel, 1903.

Bei einem 15 $\frac{1}{2}$ jährigen Schiffszimmerlehrling hatte sich allmählich ohne jede äußere Veranlassung am proximalen Ende der linken Tibia eine kartilaginäre Exostose gebildet, die einen Umfang von 18 cm und eine Dicke von 4 cm besaß. Sie saß breitbasig wie ein Baumschwamm der Tibiadiaphyse auf. Anderweitige Exostosen waren nicht nachweisbar; auch ließ sich keine Störung im Epiphysenwachstum feststellen, wie dies ja bei solitären Exostosen die Regel zu sein pflegt. Abtragung der Exostose im Gesunden mit Hammer und Meißel, Glättung dar in der Tibia entstandenen Höhle; vollkommene Heilung. Zwei gut reproduzierte Röntgenbilder lassen die Strukturverhältnisse der Exostose sehr schön erkennen.

Deutschländer (Hamburg).

## 34) A. Bolintineanu und V. V. Gradinescu. Die traumatische Ablösung des unteren Epiphysenendes der Tibia bei einer Fraktur der Unterschenkelknochen.

(Spitalul 1904. Nr. 12 u. 13.)

Der betreffende 14jährige Knabe wurde beim Reiten vom Pferde abgeworfen und flog über den Kopf desselben hinweg. Er fiel auf den inneren Rand des rechten Fußes. Man fand an der inneren Seite des rechten Fußgelenkes eine stark blutende Wunde, aus welcher das untere Ende eines Knochens hervorragte; der Tibiaschaft, von dem die Epiphyse abgetrennt war.

Diese Epiphysenlösung ist selten, seltener die Epiphysentrennung des unteren Femurendes.

E. Toff (Brails).

## 35) Custodis. Ein Fall von Myxofibrom des Nervus peroneus. Zugleich ein Beitrag zur Lehre von der Entstehung der Ganglien.

(Beiträge zur klin. Chirurgie Bd. XLIII. p. 788.)

Als Ursache einer Peroneuslähmung bei einem 29jährigen Manne fand sich eine haselnußgroße Geschwulst des Nerven am Wadenbeinköpfchen. Sie wurde extirpiert und histologisch untersucht, wobei sie sich als Myxofibrom mit ziemlich ausgedehnter, gallertiger Erweichung erwies. Es waren dadurch cystenartige Bildungen entstanden. C. sieht in diesem Befunde eine Bestätigung der Ansicht von Ledderhose über die Genese der Ganglien, wonach diese aus Geschwülsten der Gelenkkapseln und Sehnenscheiden durch kolloide Degeneration des Bindegewebes entstehen.

M. v. Brunn (Tübingen).

## 36) Escribano. Tratamiento quirúrgico de las úlceras crónicas de las piernas.

(Rev. de med. y cir. pract. de Madrid 1904. Juni 7.)

Bei fünf näher beschriebenen Fällen von Ulcus cruris, die mit allen erdenklichen Mitteln vergeblich behandelt worden waren, führte E. die Extirpation der Vena saphena int. von dem Kniegelenk an aufwärts und zugleich die Neurektomie des das Gebiet des Ulcus versorgenden Nerven, meist des Poplit. int., mit bestem Erfolg aus. Er empfiehlt diese Methode als ultima ratio.

Stein (Wiesbaden).

---

Originalmitteilungen, Monographien und Separatabdrücke wolle man an Prof. E. Richter in Breslau (Kaiser Wilhelmstraße 115), oder an die Verlagsbuchhandlung Breitkopf & Härtel, einsenden.

---

Druck und Verlag von Breitkopf & Härtel in Leipzig, Nürnbergerstraße 36/38.

# Zentralblatt für C H I R U R G I E

herausgegeben

von

**E. von Bergmann, F. König, E. Richter,**  
in Berlin, in Berlin, in Breslau.

Einunddreißigster Jahrgang.

---

Wöchentlich eine Nummer. Preis des Jahrganges 20 Mark, bei halbjähriger Vorauszahlung. Zu beziehen durch alle Buchhandlungen und Postanstalten.

---

**Nr. 47.                      Sonnabend, den 26. November.                      1904.**

---

**Inhalt: N. N. Petrow, Gelenktuberkulose und Trauma. (Original-Mitteilung.)**

1) Nicoladoni, 2) Schanz, Skoliose. — 3) Delbanco, Talgdrüsen der Vorhaut. — 4) Delbanco, Urethritis bei Oxalurie und Phosphaturie. — 5) Fischer, Eitrige Prostatitis. — 6) Hirsch, Reizbare Blase.

**A. Hofmann, Eine Kieferklammer. (Original-Mitteilung.)**

7) Naturforscherversammlung: Ludloff, Halswirbelbrüche; Henle, Spina bifida; Hoffa, Spondylitis; Tietze, Epithelveränderungen in der senilen weiblichen Brustdrüse; Haberer, Appendicitis; v. Eiselsberg, Hernia ischiadica; Gottstein, Cardiospasmus; Kelling, Ursache der Magen- und Darmkrebs; Ranzi, Trichobezoar des Magens; Anschütz, Darmstörungen nach Magenoperationen; Schultze, Zur Technik der Magenresektion; Müller, Zwei Darmpräparate; Haasler, Zur Chirurgie der Gallenwege; Plücker, Pentsphlegmone; Reichel, Harnröhrenplastik; v. Mikulicz, Prostataktomie; Goebel, Blasengeschwülste bei Bilharziakrankheit; Loewenhardt, Zur chirurgischen Behandlung der Nephritis; Loewenhardt, Nierentuberkulose.

8) Ringross, Halswirbelbruch. — 9) Nieberding, Meningocele sacralis ant. — 10) Negroni, Skoliose bei Becklinghausen'scher Krankheit. — 11) Lubinus, Zur Behandlung der Wirbelsäulendeformität. — 12) Neumayer, 13) Schefold, Bronchoskopie. — 14) Cauzard, Caries beider Felsenbeine. — 15) Barth, Brustempyem. — 16) Cathelin und Villaret, Prostata-Blasensteine. — 17) Pousson, Prostatakrebs. — 18) Dambrin und Papin, Blasenrisse. — 19) Sheld, Nierenstein. — 20) Cathelin, Harnscheider. — 21) Taylor, Erkrankte Wandernieren. — 22) Andrew, Hydronephrose. — 23) Rosenstein, Nierenaushülsung. — 24) Brandenburg, Hydrocele bilocularis abdominalis. — 25) Berg, Hodenverlagerung. — 26) Renaud, Tuberkulose des Labium majus.

---

(Aus dem Laboratorium der propäd.-chir. Klinik des Prof.  
M. Ssubotin in St. Petersburg.)

## Gelenktuberkulose und Trauma.

Von

Dr. N. N. Petrow.

Nach den bekannten Schüller'schen und Krause'schen experimentellen Untersuchungen über obiges Thema galt es während längerer Zeit als feststehend, daß traumatische Einflüsse die Lokalisation von Tuberkelbazillen aus dem Blutkreislauf und damit den

Ausbruch einer tuberkulösen Arthritis im lädierten Gelenke hervorgerufen imstande wären.

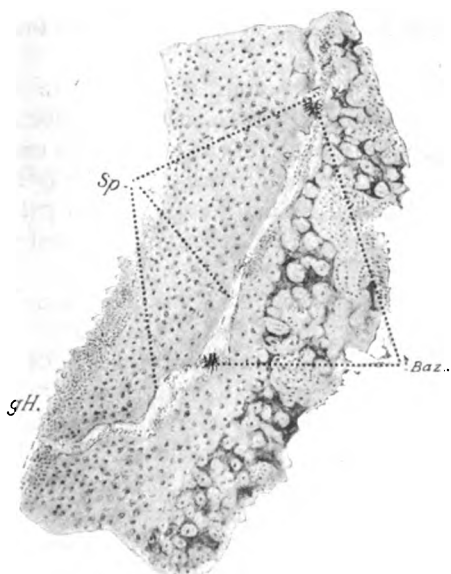
Es folgten jedoch in neuerer Zeit von verschiedener Seite Kontrollarbeiten, und namentlich die mit reinerem Impfmateriale und mäßig virulenten Bazillenkulturen ausgeführten Versuche von Lannelongue und Achard, Friedrich und Honsell brachten die Dinge so weit, daß heute wohl allgemein (wenigstens in Deutschland) angenommen wird, daß das Trauma nur insofern den Ausbruch einer tuberkulösen Arthritis begünstigen kann, als es ein bereits früher von tuberkulösen Bazillen bewohntes und nur klinisch gesundes Gelenk trifft.

Eine tatsächliche Begründung dieser letzten per exclusionem angenommenen Auffassung fehlt aber meines Wissens noch vollständig, und hält eine solche experimentelle Begründung z. B. Prof. Friedrich für unmöglich, da wir ja latente tuberkulöse Herde nicht beibringen können.

Meine vor bereits 3 $\frac{1}{2}$  Jahren begonnenen experimentellen Studien über »chirurgische« Tuberkulose haben mich manchen der erwähnten Fragen über traumatische Gelenktuberkulose näher treten lassen, und sind auch diesbezügliche Ergebnisse in einer vor 2 Jahren in russischer Sprache erschienenen Schrift zusammengestellt worden. Diese ist aber den deutschen Lesern nur im Referat (Zentralblatt für Chirurgie 1902 Nr. 52) einer sehr unvollständigen vorläufigen Mitteilung bekannt geworden. Deshalb möchte ich noch an dieser Stelle in aller Kürze über die Tatsachen berichten, welche ich damals und teilweise auch später beobachten konnte.

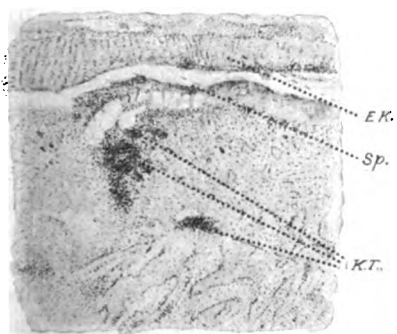
Nacheinander werde ich besprechen: 1) Das latente Verweilen von tuberkulösen Bazillen in scheinbar gesundem Knochenmarke. 2) Den Einfluß eines Traumas auf lokal einsetzende Gelenktuberkulose. 3) Die Lokalisierung der Tuberkulose im Anschluß an ein Trauma in vorher vollständig gesunden Gelenken.

Ad 1) Bei 26 intraperitoneal tuberkulös infizierten Meer-schweinchen untersuchte ich bei ihrem Tode das Epiphysenmark der großen Extremitätenknochen auf Bazillengehalt. Klinisch und makroskopisch-anatomisch waren alle betreffenden Knochen und Gelenke gesund. Die Untersuchung wurde auf Strichpräparaten ausgeführt, welche auf reinen, fast sämtlich neuen Objektgläsern angefertigt und nach Ziehl-Gabret gefärbt waren. Dabei kamen Strichpräparate von 312 Stück Epiphysenmark zur Untersuchung, und in 14 derselben, welche von 8 verschiedenen Tieren stammten, wurden tuberkulöse Bazillen nachgewiesen. Die betreffenden 8 Tiere waren 4—5 Wochen nach der Infektion an Tuberkulose der Bauchorgane zugrunde gegangen. Natürlich ist anzunehmen, daß die wirkliche Zahl der bazillenhaltigen Knochenmarke eine bedeutendere war, da zweifellos bei der angewandten groben Untersuchungsmethode Bazillen übersehen werden konnten. Hiermit ist der Beweis erbracht, daß tuberkulöse Bazillen im Knochen-



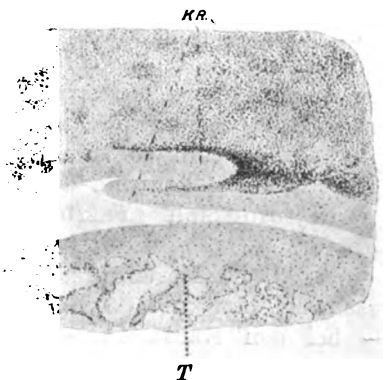
**Fig. 1.** Gelenkende der Tibia eines luxierten Sprunggelenkes 3 Tage nach seiner Infektion mit Tuberkelbazillen.

*Sp.* Spalte im Knorpel, die aus der Gelenkhöhle (*G. H.*) bis zum Knochen geht. In die Spalte sind bazillenhaltige Wanderzellen eingedrungen (Reich. Obj. 4, Ok. 3). In zwei größeren Bazillenhaufen sind der Anschaulichkeit wegen die Bazillen in der Figur schärfer und größer angedeutet.



**Fig. 2.** Tibiaepiphyse eines luxierten Sprunggelenkes 7 Tage nach der Infektion. *E. K.* Epiphysenknorpel. *Sp.* mit Fibrin und Zellen gefüllte Spalte, bei der traumatischen Knorpellösung entstanden. *K. T.* Knochentuberkel, traumatischen Rissen angründend.

Reich. Obj. 2, Ok. 3.



**Fig. 3.** Tibiaepiphyse und Talus eines luxierten Sprunggelenkes 9 Tage nach der Infektion.

Der Gelenkknorpel der Tibia zeigt einen Riß (*K. R.*), dessen Ränder gegeneinander verschoben sind. Hier sieht man eine starke Zelleninfiltration, und der ganze angrenzende Knochenbezirk ist mit tuberkulösen Granulationen und einzelnen Tuberkeln durchsetzt. Der unverletzte Talus (*T.*) ist tuberkelfrei Reich. Obj. 2, Ok. 3.

marke verweilen können, ohne eine bemerkbare Reaktion hervorzurufen.

Diese Tatsache war ja auch a priori höchst wahrscheinlich, nachdem Bazillen in gesunden Geschlechtsdrüsen von Phthisikern nachgewiesen waren (Curt Jani, Nakarai). Vor kurzem sind Bazillen ohne spezifische Reaktion auch in Lymphdrüsen gesehen worden (Bartel), und das Knochenmark hat wohl die größte Fähigkeit, im Blute zirkulierende Bakterien aufzufangen und zu fixieren (vgl. Wassermann).

Ad 2) Bei einer Serie von 23 Kaninchen wurde ein Kniegelenk lädiert (18mal Kontusion, 5mal starke Distorsion), bei 18 davon noch ein Sprunggelenk luxiert und in sämtliche lädierte Gelenke sowie in die unlädierten Kniegelenke aller Tiere wurde je 0,1 ccm (18mal) und je 0,25 ccm (5mal) einer filtrierten Menschentuberkelbazillensuspension eingespritzt. Die Tiere wurden nach 3, 6, 12 Stunden, 1, 2, 3, 5, 7, 9, 11 Tagen, 2, 3, 5 Wochen und 2, 3 $\frac{1}{2}$ , 4, 5 Monaten getötet, dabei alle infizierten Gelenke ausgesägt, fixiert, dekalziniert und in Schnitte zwecks mikroskopischer Untersuchung zerlegt. Die Ergebnisse dieser Experimentserie lauteten dahin, daß die Traumata eine bedeutende Beschleunigung und Destruktionssteigerung des tuberkulösen Prozesses zur Folge hatten. Während in den nicht lädierten Gelenken nur Kapsel und Bänder affiziert waren, unterlagen in den lädierten Knorpel und Knochen einer oft beträchtlichen Destruktion. Was mir aber dabei am lehrreichsten zu sein scheint, ist, daß jede Kontinuitätstrennung der Knorpel oder Knochen als Eintrittspforte und Entwicklungsherd für die tuberkulösen Bazillen gedient hat. Als anschauliche Beispiele der aktivierenden Wirkung der anatomischen Substrate des Traumas auf die Tuberkuloseentwicklung mögen die Figg. 1—3 dienen.

In diesen Ergebnissen erblicke ich den tatsächlichen Beweis dafür, daß ein Trauma der lokal ausbrechenden Tuberkulose in histologisch greifbarer Weise bedeutenden Vorschub leistet.

Ad 3) Die Lösung der hier zu besprechenden Frage war dadurch erschwert, daß gerade bei den sonst bequemsten Versuchstieren — bei den Kaninchen — im Verlaufe jeder über 4—5 Monate dauernden Tuberkulose recht häufig spontane tuberkulöse Gelenkerkrankungen entstehen. Diese zuerst von Courmont und Dor beschriebene Tatsache mußte auch von Friedrich und Honsell konstatiert werden; auch ich habe sie mehrmals beobachtet. Begreiflicherweise wirkt sie sehr störend auf die Beurteilung des Zusammenhanges einer eventuell entstandenen tuberkulösen Arthritis mit dem Trauma in einem lädierten Gelenk.

Um diese Schwierigkeit zu beseitigen, bediente ich mich eines einfachen Kunstgriffes — ich tötete nämlich alle Versuchstiere 3 $\frac{1}{2}$  Monate nach erfolgter Infektion. Dazu bestimmte mich die Annahme, daß, wenn das Trauma in der Tat eine Lokalisation der

Tuberkulose herbeibringen kann, dieselbe nach  $3\frac{1}{2}$  Monaten genügend entwickelt sein werde, während spontane tardive Lokalisationen noch wenig zum Vorschein kommen würden. Diese Annahme hat sich auch in vollem Maße bestätigt. Es kommen hier 18 Kaninchen in Betracht, die mit 0,3—0,5 ccm einer filtrierten Menschentuberkelbazillenaufschwemmung in die Ohrvene injiziert waren und einige Stunden vor der Infektion eine leichte Kontusion eines Sprunggelenkes, eine leichte Distorsion des einen Kniegelenkes und eine schwere, oft bis zur intraartikulären Knochenfraktur fortgesetzte Distorsion des anderen überstanden hatten. Bei der Sektion zeigten sämtliche Tiere eine begrenzte chronische Lungentuberkulose; alle anderen Organe waren frei. 11 von den 18 stark distorquierten Kniegelenken erwiesen sich als tuberkulös erkrankt; 2 von den 18 leicht distorquierten und 2 von den 162 unlädierten zeigten dieselbe Krankheit; die 18 leicht kontundierten Gelenke blieben sämtlich frei. Danach halte ich mich für berechtigt, mit großer Wahrscheinlichkeit die Behauptung aufzustellen, daß die Möglichkeit der Lokalisation der chronischen Tuberkulose in vorher tuberkulosefreien Gelenken im Anschluß an ein heftiges Trauma erwiesen ist.

Auch hier ist es mir gelungen, den unmittelbaren Zusammenhang der Tuberkuloseherde mit anatomischen Residuen der Traumata festzustellen, und besitze ich auch einschlägige Abbildungen. Allein diese möchte ich nicht allzu stark hervorheben, da es bei der meist schon ziemlich vorgeschrittenen Affektion der Gelenke schwer möglich war, mit voller Sicherheit zu entscheiden, ob die an Gewebserisse, Blutergüsse usw. angrenzenden Tuberkelherde wirklich primär, d. h. unmittelbar durch Lokalisation aus dem Blutkreislauf, oder sekundär, d. h. lokal lymphogen entstanden waren. Die Möglichkeit einer solchen Fehlerquelle bei der Beurteilung der feineren mikroskopischen Vorgänge finde ich in der einschlägigen Literatur wenig berücksichtigt, und deshalb möchte ich sie hier angedeutet wissen.

Da ich mich andererseits in einer späteren Versuchsreihe (Ref. Zentralblatt für Chirurgie 1904 Nr. 33) vergeblich bemüht habe, die Lokalisation sogar hoch virulenter Tuberkulose durch verschiedene Zirkulations- und Ernährungsstörungen hervorzurufen, wobei die prädisponierende Rolle des Traumas sich wieder bestätigte, so fühle ich mich berechtigt, letztere auch an dieser Stelle ausdrücklich zu betonen.

Wie oft der Experimentalanordnung analoge Verhältnisse in der Menschenpathologie zustande kommen, muß natürlich dahingestellt bleiben; dennoch aber sind die auseinandergesetzten Ergebnisse auch in praktischer, namentlich in forensischer Hinsicht vielleicht mit Recht im Auge zu behalten.

#### Literatur:

M. Schüller, Experimentelle und histologische Untersuchungen. Stuttgart, Enke, 1880.



- Krause, Die Tuberkulose der Knochen und Gelenke. Leipzig, 1891.  
 Idem. Deutsche Chirurgie, Lief. 26a. 1899.  
 Lannelongue et Achard, Bulletin méd. 1899. Nr. 43 und Gaz. des hôpitaux 1899. Nr. 54.  
 Friedrich, Deutsche Zeitschrift für Chirurgie 1899. Bd. LIII.  
 Honsell, Bruns' Beiträge 1900. Bd. XXVIII.  
 Curt Jani, Virchow's Archiv 1886. Bd. CIII.  
 Nakarai, Ziegler's Beiträge 1898. Bd. XXIV.  
 Bartel, Wiener klin. Wochenschrift 1904. Nr. 15.  
 Wassermann, Deutsche med. Wochenschrift 1902. Nr. 7.  
 Courmont et Dor, Comptes rendus de la Société de Biologie 1890. p. 587; 1891. p. 129.
- 

## 1) C. Nicoladoni. Anatomie und Mechanismus der Skoliose.

(Bibliotheca medica. Abteilung E. Hft. 5.)

Stuttgart, Erwin Nägele, 79 S. mit 181 Abbildungen im Text und auf 18 Tafeln und mit einem Porträt des Verf.s.

Mit diesem Werke hat N., wie v. Mikulicz im Vorworte bemerkt, gewissermaßen den Schlußstein zu einer Reihe von Arbeiten über die Skoliose gelegt, die ihn seit mehr als zwei Jahrzehnten beschäftigt hatten. Leider war es dem Verf. nicht mehr vergönnt, das Erscheinen desselben zu erleben.

N.'s anatomische Untersuchungen an skoliotischen Wirbelsäulen sind in der Literatur schon rühmlich bekannt. Sie werden stets ein ehrenvolles Zeugnis ablegen für die wissenschaftliche Sorgfalt, mit welcher N. zu Werke gegangen ist, aber auch für die exakte Forschung auf diesem engeren Gebiete ihre Bedeutung bewahren. An zahlreichen Serienschnitten hat N. die innere Architektur der Knochen, besonders an der kindlichen Skoliose, genau studiert. Zu den Ergebnissen dieser Untersuchung gehört u. a. der, vielleicht für die Prognose der rachitischen Verkrümmung beachtenswerte Nachweis, daß die Bogenepiphysenfuge an der konvexen Seite der kindlichen Skoliose frühzeitig eingeht, also zu einer Zeit, in welcher sie unter normalen Verhältnissen als Wachstum förderndes Bindeglied noch länger eine wichtige Funktion auszuüben gehabt hätte, und daß auch die Bogenepiphysenfuge der konkaven Seite allmählich, aber langsamer, verkümmert, ferner der Nachweis, daß der ruhigste Teil bei den Bewegungsvorgängen am asymmetrischen Wirbel das sogenannte Segmentum interarticulare posterius ist. Die Präparate werden jetzt zum Andenken an N. von der Deutschen Gesellschaft für Chirurgie im Langenbeck-Hause in Berlin aufbewahrt. — Die Untersuchungen N.'s erstreckten sich außerdem auch auf die Topographie der Weichteile und der Brust- und Bauchorgane, sowie auf das Verhalten der Bänder.

Die erste Veröffentlichung des Materials erfolgte vor Jahren in den Denkschriften der mathematisch-naturwissenschaftlichen Klasse der kaiserl. Akademie der Wissenschaften zu Wien. Das vorliegende Werk enthält nunmehr eine Zusammenstellung der früheren Arbeiten

mit einigen redaktionellen Änderungen. Die Beschreibung der Präparate und die aus der Betrachtung der Präparate abgeleiteten Schlußfolgerungen für den Mechanismus der Skoliose konnten im wesentlichen wörtlich übernommen werden.

Aus der inneren Architektur der Knochen und aus dem Verhalten der Serienschritte zieht N. bekanntlich den Schluß, daß die Torsion der skoliotischen Wirbelsäule nicht auf einer Rotation derselben beruht, ferner, daß die Wirbelkörper in ihrem inneren Gefüge nicht gewunden oder gedreht sind. Die Torsion ist kein Attribut der reinen Skoliose, sie findet sich nur da, wo einseitige Reklination vorhanden ist. Nach dieser Auffassung ist die ganze Reihe der Erscheinungen zurückzuführen auf exzentrischen Druck (Inklination und Reklination), ferner auf Überdruck auf der konkaven, Blähung und Spannung auf der konvexen Seite. Aber damit ist noch nicht erklärt, worauf der exzentrische Druck zurückzuführen ist. Wir kommen ohne die Annahme von Rotation am Maximum der skoliotischen Verkrümmung und von Torsion als Zustand behinderter Rotation nicht aus. Die innere Architektur der Knochen spricht keineswegs gegen letztere Annahme; denn die Architektur ist nicht der Ausdruck der äußeren, wirksamen Kräfte der Deformation, sondern nur der Ausdruck der Anpassung an die Funktion. Sie beweist, daß der Knochen seine elastischen inneren Spannkraften wieder gewonnen hat, und zwar durch Verminderung der plastischen Eigenschaften desselben, die zur Deformation geführt hatten. Die statisch-funktionelle Anordnung der Spongiosa dürfte durch die Untersuchungen von Julius Wolff bewiesen sein. Es muß nur betont werden, daß die Transformation der inneren Architektur je nach der Art der Beanspruchung während der Heilung zeitlich ein sekundärer Vorgang ist.

Obwohl nun aber in N.'s Arbeit alle Erscheinungen der Asymmetrie des skoliotischen Wirbels als Komponentenwirkungen aus der Inklinations- und Reklinationspressung dargestellt werden (p. 52), so spricht N. in der am Ende des Werkes sich findenden Definition doch von einer Rotationsbewegung. Man kann darunter aber nur die Bewegungsvorgänge vor dem Segmentum interarticulare posterius, also vor den Gelenken, verstehen. Als Quelle dieser Rotationsbewegung betrachtet N. dann wieder die exzentrische Belastung. Die Definition lautet nämlich: »Die Skoliose ist eine Difformität, hervorgerufen durch abnorme exzentrische Belastung der Wirbelsäule, bei der es, abgesehen von der seitlichen Abweichung, zu einer Torsion kommt, welche einesteils den Einzelwirbel betrifft, dessen Körper dabei durch Rotationsbewegung der Konvexität sich zuwendet — hauptsächlich aber die Relationen der einzelnen Wirbelabschnitte zueinander, in horizontaler, frontaler und sagittaler Projektion tief stört.« Ein Blick auf Fig. 1 der Arbeit belehrt, daß diese Definition höchstens für den Mechanismus des Einzelwirbels Geltung haben kann, nicht auch für den Mechanismus der ganzen Wirbelsäule. Denn

hier liegt die gerade Halswirbelsäule lotrecht über dem Kreuzbein und dazwischen liegt eine sogenannte primäre Dorsalskoliose. Die Wirbelsäule ist wohl verbogen, läßt aber keinen Schluß zu auf abnorm exzentrische Belastung.

Es zeigt sich somit, daß durch anatomische Untersuchungen allein die Frage nach dem Mechanismus der Skoliose nicht ganz gelöst werden kann. Die Verkrümmung will auch technologisch betrachtet werden, wenn eine »Entwicklungstheorie« derselben konstruiert werden soll. Leider wird noch vielfach angenommen, daß die eine Betrachtungsweise mit der anderen nicht vereinbar sei. Auch N. hat im letzten Kapitel, in dem er von neueren Arbeiten spricht, für eine andere als anatomische Betrachtung nicht viel übrig.

Die Besprechung des vorliegenden Werkes wäre unvollständig, wenn nicht der vorzüglichen Ausstattung seitens des Verlages in dem bekannten Format der Bibliotheca medica besonders gedacht würde.

J. Riedinger (Würzburg).

## 2) A. Schanz. Die statischen Belastungsdeformitäten der Wirbelsäule mit besonderer Berücksichtigung der kindlichen Skoliose.

Stuttgart, Ferdinand Enke, 1904. 210 S. 118 Abbildungen.

Das vorliegende, Albert Hoffa gewidmete Buch entwirft ein Bild von der Skoliose »im Rahmen ihrer natürlichen Verwandtschaft«, da die rein symptomatische Einteilung, welche Krankheitsbilder gibt, die sich in ihrem Wesen fremd sind, dem heutigen Stande der Pathologie nicht mehr entspricht. Die Auffassung des Krankheitsbildes ist hauptsächlich eine physikalische. Statische Leistungsfähigkeit und statische Inanspruchnahme der Wirbelsäule sind Grundbegriffe für das Verständnis der Pathologie der Skoliose. Diese Grundbegriffe dienen zur Erklärung der Symptomatologie des Leidens, das sich als mechanische Folge statischer Überlastung darstellt, wie in ausführlicher Weise erörtert wird. Ätiologisch ist demnach die Skoliose zurückzuführen entweder auf erhöhte statische Inanspruchnahme oder auf verminderte statische Leistungsfähigkeit. In jedem Falle besteht ein Mißverhältnis zwischen Inanspruchnahme und Leistungsfähigkeit. Aus dieser Auffassung zieht Verf. auch die Lehren für die Behandlung, deren Besprechung die zweite Hälfte des Buches gewidmet ist. In therapeutischer Hinsicht ist zu unterscheiden zwischen werdender und fertiger Deformität. Bei der werdenden Deformität ist die Indikation zum Ausgleich jenes Mißverhältnisses gegeben. Bei der fertigen Deformität dagegen ist die Wiederherstellung normaler Formen anzustreben. Die Behandlung der werdenden Deformität umfaßt Prophylaxe, Massage, Heilgymnastik und Stützapparate. Die fertige Deformität erfordert außer der Anwendung von Massage und von Heilgymnastik, welche die Selbstheilungsten-

denzen des Körpers anregen und befördern, sowie von redressierenden Manipulationen, auch die Anwendung von Lagerungsbetten, von stationären Redressions- und portativen Korrektionsapparaten. Verf. erwähnt hauptsächlich die Apparate, die er in seiner Anstalt benützt. Von der reinen Korsettbehandlung verspricht er sich keine sicheren Resultate. Dieselbe kann unter Umständen schädlich sein. Das kräftigste Korrektionsmittel ist das Redressement mit nachfolgender Fixation im Gipsverbande. Richtig angewandt ergibt es die besten Resultate. Verf. hat bekanntlich schon vor einiger Zeit einen einfachen, stationären Apparat zur Extension zwischen Kopf- und Fußgelenken angegeben. Die nähere Beschreibung dieses Apparates und seine Anwendungsweise, sowie die Mitteilung einiger Resultate bilden den Schluß der therapeutischen Erörterungen.

Als leitende Idee in dem ganzen Werk ist das Bestreben zu erkennen, die Therapie der Skoliose systematisch aus der Pathologie abzuleiten und dazu beizutragen, die Indikationen für die anzuwendenden Mittel nicht allein nach empirischen Gesichtspunkten kennen zu lernen.

J. Riedinger (Würzburg).

### 3) E. Delbanco. Über das gehäufte Auftreten von Talgdrüsen an der Innenfläche des Präputium.

(Monatshefte für prakt. Dermatologie Bd. XXXVIII. Nr. 11.)

Während mehrere neuere Anatomen nur vereinzelte Talgdrüsen an der Innenfläche der Vorhaut gefunden haben, hat Kölliker bereits hervorgehoben, daß sie gelegentlich in großer Zahl (besonders in der Gegend des Frenulums und am vorderen Teile des inneren Blattes) vorkommen. D. bestätigt diese Angabe. Er hat »bei Leuten im mittleren Lebensalter und mit reichlich Smegma liefernder und gereizter Vorhaut durchaus nicht selten eine Menge feiner gelber Körner gefunden«, die sich histologisch als freie Talgdrüsen erwiesen.

Jadassohn (Bern).

### 4) E. Delbanco. Urethritis bei Oxalurie und Phosphaturie. Oxalurie und Phosphaturie als Symptome der Neurasthenie.

(Monatshefte für prakt. Dermatologie Bd. XXXVIII. Nr. 2.)

Aus dem die Literatur eingehend berücksichtigenden Aufsätze sei hier nur die für den Praktiker wichtige und dem Nichtspezialisten vielleicht nicht genügend bekannte Tatsache hervorgehoben, daß Oxalurie und Phosphaturie, die bei Urogenital-Neurasthenikern unzweifelhaft oft zur Beobachtung kommen, die Erscheinungen von Urethritis hervorrufen oder — bei postgonorrhöischen Katarrhen — unterhalten können und daher (bei Verknennung der in ihrer Genese allerdings ganz rätselhaften Stoffwechselanomalie) zu unzweckmäßiger Lokalbehandlung führen können. Dem Verf. hat sich bei der Behandlung Urotropin (1,5 pro die) besonders gut bewährt. Die theoretischen Erörterungen entziehen sich einer kurzen Wiedergabe.

Jadassohn (Bern).

5) **M. Fischer.** Die akute eitrige Prostatitis.

(Zeitschrift für ärztl. Fortbildung 1904. Nr. 18.)

Neben Fällen akuter eitriger Prostatitis, die sich an eine akute oder chronische Gonorrhöe anschließen, gibt es solche, die scheinbar aus voller Gesundheit heraus entstehen. Sie betreffen Pat., welche schon jahrelang weder Ausfluß noch Fäden beobachtet haben. Meist hat eine Gelegenheitsursache, wie Reiten oder Radfahren, besonders auf dem stoßenden Motorzweirad, infektiöse, in und neben den kleinen Gängen der Prostata abgelagerte Keime mobil gemacht. Auf diese anscheinend idiopathischen Fälle weist F. deshalb besonders hin, weil sie nicht allzu selten sind, und ihre Diagnose bisweilen verfehlt wird. Da nämlich die Krankheit häufig unter dem Bilde einer schweren Infektion beginnt, und durch kollaterales Ödem flüssige Darmentleerungen auftreten, so sind Verwechslungen mit Typhus möglich. Wird dann später die Prostatitis erkannt, so wird sie leicht als eine metastatische aufgefaßt, was Verf. nur beim Nachweise der spezifischen Infektionserreger im Eiter (z. B. Typhusbazillen) als berechtigt ansieht. Erstreckt sich die Eiterung mehr nach dem Mastdarme, so kann durch den Sphinkterkrampf Ileus vorgetäuscht werden, während die Dysurie und Pyurie, welche um die Harnröhre gelegene Abszesse veranlassen, zur Annahme einer Cystitis verleiten können.

Therapeutisch hält F. die Entleerung des Eiters nach der Harnröhre oder dem Mastdarme, die auch spontan oder nach Einführen des Katheters oder Darmrohres erfolgt, weder für erwünscht noch für erstrebenswert, da sie oft nicht zur Heilung, mitunter aber zu Komplikationen (Pyelonephritis, Harnröhren-Mastdarmfistel) führt. Allerdings ist man, wenn der Abszeß sich bereits weit in die Darmlichtung vorwölbt oder hoch oben dem Finger nur eben erreichbar ist, zur Eröffnung vom Mastdarm aus genötigt. In letzterem Falle sei der Schnitt 2—3 cm lang und durchtrenne nur die Schleimhaut; des weiteren gehe man nach Witzel's Rat stumpf in die häufig noch beträchtliche Tiefe bis auf den Eiterherd vor. Als die Methode der Wahl gilt auch dem Verf. die Eröffnung vom Damm aus.

Gutzelt (Neidenburg).

6) **M. Hirsch.** Die reizbare Blase.

(Zentralblatt für die Grenzgebiete der Medizin u. Chirurgie Bd. VII. Nr. 13.)

Verf. kommt am Schluß seiner Arbeit zu folgenden Schlüssen:

Die Reizblase ist ein wohlcharakterisierter Symptomenkomplex, dessen klinische Grundlage die auch objektiv nachweisbare Hyperästhesie der Blasenschleimhaut ist, durch deren Vorhandensein sie sich von einigen anderen, bisher mit der Reizblase zusammengeworfenen Krankheitsbildern sehr gut abgrenzen läßt.

Nach den pathologischen Befunden in der Blase können wir zwei große Gruppen von Reizblase unterscheiden.

1) Die Reizblase ohne pathologischen Befund oder die nervöse Reizblase. 2) Die Reizblase mit dem Befunde der einfachen, nicht entzündlichen Hyperämie oder die hyperämische Reizblase.

Beide Gruppen unterscheiden sich schon im Symptomenbild durch verschiedene klinische Nuancen. So wirken bei der nervösen Form oft psychische Momente ein; z. B. hören die Symptome oft bei geistiger Arbeit auf. Bei der hyperämischen Form sind jene Momente von Einfluß, welche die Kongestion zu den Beckenorganen erhöhen. Auch kommt es hier, allerdings nur selten, zum Auftreten von Blut im Urin, und häufig entstehen Erektionen. Auch in ätiologischer und therapeutischer Beziehung zeigen sich bedeutende Unterschiede. So ist bei der nervösen Form meist jede lokale Therapie, mit Ausnahme der vorsichtigen methodischen Dehnung der Blase, kontraindiziert, während die hyperämische Blase z. B. oft durch lokale Behandlung mit adstringierenden Mitteln günstig beeinflusst wird.

Die reizbare Blase führt allmählich zu einer Reihe von im Wesen der Affektion begründeten Folgeerscheinungen, von denen besonders die konzentrische Hypertrophie der Muskulatur zu nennen ist; nach ihrem Eintritt ist die Krankheit in der Regel irreparabel.

Das Leiden ist sehr hartnäckig, was sich aus dem zwischen Harndrang und Hyperämie der Blasenschleimhaut abspielenden Circulus vitiosus erklärt.

Die Therapie ist im allgemeinen nicht sehr wirksam. Als Bezeichnungen für die Affektion sind nur die Ausdrücke: »reizbare Blase« und »Hyperaesthesia vesicae« zulässig.

Willi Hirt (Breslau).

## Kleinere Mitteilungen.

### Eine Kieferklammer.

Von

Dr. Arthur Hofmann,

Assistenzarzt der chirurg. Universitätsklinik zu Freiburg.

(Nach einer Demonstration im Verein der Freiburger Ärzte.)

Die Anstrengung, welche dem Narkotiseur das Fixieren des vorgesogenen Unterkiefers während stundenlangen Operierens verursacht, sowie das Gebundensein seiner beiden Hände durch diese Manipulation haben wohl schon manchen Assistenten den Mangel eines Instrumentes, welches seine Arbeit hätte erleichtern können, empfinden lassen.

Vorliegendes Instrument hat den Zweck, den physischen Kraftaufwand des Narkotiseurs herabzusetzen und seiner einen Hand völlig freien Raum zu lassen.

Es stellt eine Klammer dar, welche aus drei Teilen besteht: dem Haken *a* mit leierförmigem Griff, dem mit diesem durch ein Scharnier verbundenen Löffel *b* und der gesahnten Stellfeder *c*.

Die Konvexität des Hakens trägt die gerippte Beißplatte *d*. Die Stellfeder tritt beim Nähern der Branchen *a* und *b* in Wirkung und verhindert ein Herab-

fallen des Löffels *b*. Letzteres tritt ein beim Spannen der Feder durch Druck auf die Platte *e* in der Richtung nach der Beißplatte zu.

Das auf diese Weise geöffnete Instrument wird in den Mund eingeführt, so daß der Haken *a* von der Innenseite her an den Unterkiefer angedrückt wird. Nun wird die Klammer soweit geschlossen, bis der Löffel *b* die Weichteile hinter dem Kinn fest gegen den Unterkiefer preßt.

Die Einführung des Instrumentes geschieht bei eingetretenem Toleranzstadium, und dasselbe kann während der ganzen Dauer der Narkose angelegt bleiben. Ein mäßiger Zug an dem Griffe des Instrumentes bringt den Unterkiefer nach vorn, und der auf das Kopfbrett des Operationstisches mit dem Ellbogen aufgestemmte Vorderarm vermag ohne jede Anstrengung einen Stützpunkt zur Handhabung des Instrumentes abzugeben.

Die Maske ruht auf dem Knie *f* des Hakens *a*.

Die Beißplatte ermöglicht es, bei angelegtem Instrumente die Zunge anzuhaken und hervorzuziehen, da ihre Höhe der Dicke der Zunge entspricht.

Des weiteren verhindert sie im Fall eintretender Kieferklemme ein Zerbeißen der Zunge.

Liegt die Klammer vom Beginne der Narkose an, so macht sie die Anwendung der Roser'schen und Heister'schen Kiefersperrerr überflüssig.

Der Haken liegt nur der Schleimhaut an. Druck auf die Zähne wird dadurch vermieden. Der Griff gestattet der umfassenden Hand die unter Umständen nötige Kraft zur Befreiung der verlegten Luftwege.

Das Instrument ist leicht zu reinigen und sterilisierbar. Seine Anwendung ist namentlich bei Operationen am Kopf und Halse zu empfehlen, weil nur so die Vermeidung einer Berührung der Hände des Narkotiseurs mit der Operationswunde und den Instrumenten gewährleistet werden kann.

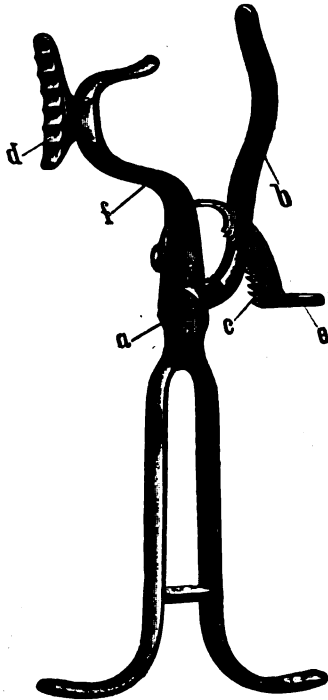
Verletzungen durch das Instrument können in jedem Falle vermieden werden.

Es darf nicht unerwähnt bleiben, daß Gutsch und Collin einen Kieferhalter nach ähnlichem Principe konstruiert haben, welche aber weder die Möglichkeit einer leichten Reinigung, noch die Handhabe für ein kräftiges

Anfassen bieten, noch endlich das Zerbeißen der Zunge verhindern können.

Der größere Preis der Klammer dürfte durch ihre Brauchbarkeit und das Überflüssigwerden der Mundsperrerr ausgeglichen werden.

Das Instrument ist durch die Firma F. L. Fischer, Freiburg i. B., Kaiserstraße 113/115, zu beziehen. Musterschutz ist bereits beim Patentamt angemeldet.



## 7) 76. Versammlung deutscher Naturforscher und Ärzte zu Breslau. Sektion für Chirurgie.

(Fortsetzung.)

Ludloff (Breslau) weist in seinem Vortrag über Halswirbelfrakturen auf die Schwierigkeit der Diagnose dieser Verletzung hin, die schon vom verstorbenen Wagner (Königshütte) ganz besonders betont wurde. Da fast alle unsere gewöhnlichen diagnostischen Hilfsmittel zur Auffindung der Frakturstellen ver-

sagen, mußte man die ganze Erwartung an die Röntgenphotographie knüpfen. Aber auch mit ihrer Hilfe sind bis jetzt noch nicht viele Fälle einwandfrei bis in die feineren Details aufgeklärt worden.

Verf. war nun in der Lage, im letzten Halbjahr drei Fälle von Halswirbelfrakturen längere Zeit zu beobachten und häufig zu radiographieren. Durch zahlreiche Röntgenphotogramme in allen Stellungen ist es gelungen, zu exakten Diagnosen zu kommen. Die Schwierigkeit lag nicht nur in der Technik (besonders darin, von der Seite den letzten [7.] Halswirbel und von vorn die drei obersten Halswirbel deutlich auf die Platte zu bringen), sondern hauptsächlich in der Deutung der Einzelheiten selbst vollständig klarer und scharfer Platten. Die zahlreichen Gelenke, die Bogen, Körper mit den verschiedenen Fortsätzen geben so verwickelte Projektionsverhältnisse, da man in seitlichen Aufnahmen beide Seiten zugleich projiziert sieht, in hinteren Aufnahmen nicht nur die Bogen, sondern auch Teile der Körper und der Bogenbasis wiedergegeben findet, daß man sich nur schwierig eine rechte Vorstellung machen kann. Man muß sich erst daran gewöhnen, daß die Seitengelenke in der Aufnahme von vorn nach hinten nur schwer herauszufinden sind. Verf. hatte schon vor kurzer Zeit in der medizinischen Sektion der Schlesischen Gesellschaft für vaterländische Kultur einen Fall mit 27 Röntgenbildern genauer vorgestellt und stellt diesmal den zweiten Fall vor, in dem 42 Röntgenbilder notwendig waren, um zur genauen Diagnose zu kommen. Es ist aber dadurch gelungen, für die meisten Symptome die anatomische Grundlage zu finden.

Der 23jährige Pat. war beim Turnen aus dem »Handstand« (die bekannte Übung, bei der der Rumpf und die gestreckten Beine auf den gestreckten Armen in vertikaler Richtung mit dem Kopfe nach unten balancieren) vom schlecht befestigten, sich dehnenden Querbaume  $2\frac{1}{2}$  m herab senkrecht auf den gebeugten Nacken und Hinterkopf gefallen. Er empfand sofort heftige Schmerzen und Knirschen und Krachen im Nacken und Hinterkopfe. Pat. wurde nicht bewußtlos, konnte sich aber nicht erheben. Als man ihn auf die Beine zu stellen versuchte, »wollte der Kopf nicht recht mit«, und erst mit Hilfe einer untergeschobenen Matratze konnte er aufgerichtet werden. Er ging, von zwei Kameraden geföhrt, ca. 50 Schritt, wobei er den Kopf, trotz aller Anstrengung, nicht erheben konnte, sondern derselbe »pendelte« ihm zwischen den Schultern hin und her. Während des Gehens wurde erst das rechte, dann das linke Bein und schließlich auch der rechte Arm gelähmt, so daß er getragen werden mußte. Als er ins Bett gelegt war, verlor er das klare Bewußtsein. Die Lähmung der Beine und des rechten Armes dauerte ca. 2 Tage, während welcher Zeit auch vollständige Harn- und Stuhlverhaltung bestand.

Alle Lähmungserscheinungen gingen bei ruhiger Rückenlage im Bette bald zurück, so daß Pat. nach 10 Tagen wieder aufstehen konnte.

Allmählich besserte sich sein Zustand immer mehr, aber es blieb eine Lähmung der Interossei und des Opponeus des Daumens der rechten Hand zurück.

Pat. klagt jetzt noch über Schmerzen im Nacken, Unfähigkeit, längere Zeit zu lesen oder zu schreiben, Unfähigkeit, mit der rechten Hand ordentlich zuzugreifen, zunehmende Schwäche in derselben usw. Gürtelgefühl in der Höhe der 10. Rippe.

Der objektive Befund ergibt geringe, leicht übersehbare Abnormität in der Haltung des Halses, Bewegungsbeschränkung, besonders der Abduktion des Kopfes, Atrophie des Daumenballens und der Interossei.

Palpatorisch ist nichts Abnormes nachweisbar, außer bei Druck auf die Gegend oberhalb des 7. Dornfortsatzes. Parästhesien im rechten Arme (»Telegraphieren nach der rechten Hand« nach Angabe des Pat.).

Die Röntgenbilder ergaben:

Zerquetschung des 7. Wirbelkörpers durch den 6., der in denselben hineingetreten ist. Fraktur des 6. Wirbelbogens an der Basis, Dislokation desselben nach unten, Frakturen und Callusbildung an den Gelenkfortsätzen des 6. und 7. Halswirbels und 1. Brustwirbels. Dislokation derselben, Verkleinerung der Zwischenräume in der Gegend der Foramina intervertebralia des 6. und



7. Halswirbels und 1. Brustwirbels, besonders rechts, durch Callusbildung und Dislokation, Verschiebung der 6. Intervertebralscheibe in den Wirbelkanal hinein.

Durch diese Röntgenbefunde lassen sich die vorhandenen Symptome erklären.

Vortr. bespricht dann noch die Prognose und Therapie derartiger Brüche. Große Schwierigkeiten bietet in erster Linie der sachgemäß zu leitende Transport derartig Verletzter. Der richtige Transport ist ausschlaggebend für den weiteren Verlauf. Als Behandlung steht obenan die richtig angelegte und gut beobachtete Extension im Bette, die lange Zeit fortgesetzt werden muß. Später kommt ein Stützverband (Horsley-Kravatte) zur Anwendung. Noch nach längerer Zeit können, wie in diesem Falle, noch Symptome degenerativer Vorgänge im Rückenmark auftreten.

(Eine ausführliche Publikation der erwähnten Fälle folgt an anderer Stelle.)  
(Selbstbericht.)

Diskussion. Wittek (Graz) bestätigt nach seinen Erfahrungen das, was Ludloff gesagt hat. Er berichtet von einem Falle, in dem sich infolge einer Kompressionsfraktur der Lendenwirbelsäule innerhalb 4 Monaten die Symptome einer Ischias mit Scoliosis ischiadica herausgebildet hatten. Durch entsprechende Extensionsbehandlung gelang eine röntgenographisch nachweisbare Aufrichtung des in den nächst unteren eingekleiteten Lendenwirbelkörpers, und Pat. wurde zugleich schmerzfrei.

Holzknecht (Wien) empfiehlt, mit Rücksicht auf die Schwierigkeiten bei der Deutung der Röntgenbilder, an dem oberen Teile der Wirbelsäule die Aufnahme durch den geöffneten Mund zu machen und von dem 7. Halswirbel die seitlichen Aufnahmen durch schräge zu ergänzen.

Wohlgemuth (Berlin) berichtet von einem Falle, bei dem bei einem kleinen Jungen ebenfalls durch Sturz vom Reck eine Kompression des 6. Halswirbels verursacht wurde. 6 Monate nach der Verletzung gelang es ebenfalls, durch viele Röntgenaufnahmen, die Fraktur nachzuweisen.

Volhard (Gießen). Bei Ludloff's Fall fehlt die Verengerung der Lidspalte und der Pupillen. Es sind hier nicht die Wurzeln innerhalb des Spinalkanales verletzt.

Ludloff. Die Frakturen der Halswirbelsäule betreffen meist den 6. und 7. Wirbel, weil beim Sturze der Kopf meist gebeugt wird und die Beugung mittels dieser Wirbel vornehmlich geschieht. Zum Schluß demonstriert noch L. die skeltierte Halswirbelsäule des Stempel'schen Falles. A. Most (Breslau).

Henle (Breslau). Zur Pathologie der Spina bifida.

Es gibt eine ganze Anzahl zusammenfassender Arbeiten über Spina bifida, aber nirgends findet sich eine zusammenhängende Reihe von Abbildungen der verschiedenen Formen dieses Leidens. Sucht man sich die entsprechenden Figuren aus den verschiedenen dieses Thema behandelnden Arbeiten zusammen, so findet man, daß die Bilder infolge von Unterschieden in Präparation und technischer Ausführung nicht zusammenpassen. Den Wunsch, diesem Übelstande abzuhelpen, haben in freundlichster Weise unterstützt die Herren Geheimräte Merkel (Göttingen), Hasse, Küstner und Ponfick (Breslau), indem sie in bereitwilligster Weise ihr Material zur Verfügung stellten. Es ist auf diese Weise gelungen, die wesentlichsten Formen der Spina bifida gleichmäßig zur Darstellung zu bringen.

Am häufigsten finden sich natürlich die an sich am häufigsten vorkommenden und nebenbei, da es sich meist um nicht oder wenig lebensfähige Kinder handelt, am leichtesten den Sammlungen anheimfallenden schwersten Formen der Krankheit, die Rachischisen und Myelomeningokelen.

Ein Fall schwerer Rachischise zeigt das Zugrundegehen des Epithels auf der Grenze zwischen Medullarrinne und Hornblatt, indem nur noch wenige bandförmige Reste den alten Zusammenhang andeuten. Durch dieses Zugrundegehen entsteht die Zona epitheloserosa, welche die Area medullovasculosa von der Zona dermica trennt. Es wird ferner demonstriert der Querschnitt einer Rachischise, bei der man sehr schön die Differenzierung des Subdural- resp. Arachnoidealraumes sieht und in ihm die durch das Ligamentum denticulatum getrennten vorderen

und hinteren Wurzeln, welche in solchen Fällen als mediale und laterale sich darstellen. Von Myelomeningokelen wird ein Exemplar gezeigt, welches die verschiedenen auf dem Tumor gelegenen Zonen erkennen läßt, ferner zwei Längsschnitte durch derartige Mißbildungen, die dem höheren Teile des Markes angehören. Das Rückenmark tritt geschlossen an die Sackwand heran und verläßt sie ebenso wieder. In einem Falle findet sich unterhalb der Spina bifida eine vollkommene Zweiteilung des Rückenmarkes; der Wirbelkanal ist hier durch eine spornartige, dem Wirbelkörper aufsitzende Knochenplatte in eine rechte und linke Hälfte geteilt. Ein anderes Exemplar zeigt das gewöhnliche Schicksal dieser Kinder, eine Perforation des Sackes und daran anschließende eitrige Meningitis. Zwei weitere Myelomeningokelen gehören dem untersten Abschnitte des Rückenmarkes an; das Rückenmark tritt als geschlossener Strang an die Sackwand heran, während aus dieser nur noch die Wurzeln der Cauda equina entspringen.

Von den geschlossenen Formen wird eine Myelocystokele gezeigt. In dem Sacke ist vom Rückenmark nur eine ventral gelegene Area medullovasculosa übrig; dorsal ist derselbe nur von einer serösen Membran ausgekleidet, mit der die bedeckende Haut unmittelbar fest zusammenhängt. Ein weiterer Fall zeigt die Kombination einer Myelocystokele mit einer ventralwärts von ihr gelegenen Meningokele, also eine Myelocystomeningocele anterior. Dieses Kind hatte ein Alter von  $4\frac{1}{2}$  Jahren erreicht und war einer vorantiseptischen Operation zum Opfer gefallen, bei der es zu einer Meningitis kam. Endlich finden sich zwei Fälle von Meningokele, allerdings nicht unkomplizierte Formen. Als solche muß man die Fälle bezeichnen, bei denen das Rückenmark in der Tiefe des Wirbelkanales gelegen ist und der Sack nur Flüssigkeit enthält. In den beiden dargestellten Fällen, von denen übrigens ebenfalls der eine einem operativen Meningitis gestorbenen 4jährigen Kinde angehört, findet sich das Rückenmark schleifenförmig aus dem Wirbelkanale herausgezogen und an der Sackwand adhärierend.

Die zuletzt dargestellten Fälle sprechen entschieden zugunsten der Marchand'schen Theorie, nach welcher die geschlossenen Formen der Spina bifida einer zu späten Differenzierung der Membrana reuniens superior ihre Entstehung verdanken. Das Medullarrohr löst sich zu spät oder gar nicht vom Hornblatt ab und verhindert dadurch das Herumwachsen der häutigen und knöchernen Hüllen um das Rückenmark. Auch die Bedeckung des Myelocystokelensackes läßt diese mangelhafte Differenzierung erkennen. Freilich wird hieraus noch keineswegs klar, wodurch die Wasseransammlung in dem Hohlraume zustande kommt. Daß dieselbe nicht, wie die Vergrößerung einer Hernie, durch einen normalen Druck veranlaßt wird, geht daraus hervor, daß Meningokelen jahrzehntlang ohne jede Therapie unverändert bestehen können, daß andererseits die einfache Vernähung der bedeckenden Weichteile in allen Fällen vor einem Rezidiv schützt, wo der intravertebrale Druck nicht gesteigert ist. Rezidive sehen wir nur bei abnorm hohem Drucke, der dann häufig auch in Gestalt eines Hydrocephalus zum Ausdruck kommt. Man muß also entweder annehmen, daß die embryonalen Gewebe gegenüber dem intravertebralen Drucke weniger widerstandsfähig sind, oder daß dieser Druck abnorm gesteigert war. Die Steigerung kann eine vorübergehende sein oder sie bleibt bestehen und führt dann zur Vergrößerung der Spina bifida resp. zum Hydrocephalus.

Was die operative Therapie anbetrifft, so lehren Bilder, wie die demonstrierten Meningokelen, daß man in allen Fällen, will man Schädigungen des Rückenmarkes und der Nerven vermeiden, mit offenen Augen operieren muß. Die Quetschverfahren sind ja glücklicherweise wohl allgemein aufgegeben, aber auch einer unvorsichtigen Inzision können leicht wichtige Teile zum Opfer fallen. Andererseits zeigt die demonstrierte Myelocystokele, daß auch diese Formen einer operativen Therapie wohl zugänglich sind. Wenn man in einem Falle, wie der demonstrierte, die ganze hintere Sackwand, die ja eigentlich den hinter dem Zentralkanale gelegenen Markpartien entspricht, abträgt, wird man kein nervöses Element zu zerstören brauchen und kann hoffen, daß die Innervation der unteren Extremitäten, der Blase, des Mastdarmes, durch die Operation nicht verschlechtert wird.

(Selbstbericht.)

Hoffa (Berlin). Neuere Methoden zur Reklinationsbehandlung der Spondylitis.

Votr. begründet die Vorteile der Reklinationsbehandlung der Spondylitis sowohl für die noch floride Erkrankung, als zur Bekämpfung des bereits ausgebildeten Gibbus. Die Reklinationsmethoden selbst lassen sich leicht in drei Gruppen unterbringen, je nachdem die Lordosierung der Wirbelsäule in Bauchlage, in Rückenlage oder in sitzender Haltung der Pat. herbeigeführt wird. Für die Lordosierung in Bauchlage des Pat. kommen zu den bei uns wohl bekannten Methoden von Lorenz, Nebel und Schede noch einige neuere sehr praktische amerikanische Methoden in Betracht. Votr. demonstriert diese Methoden, die von Brackett und von Lovett angegeben sind. Die Brackett'sche Methode eignet sich namentlich für tiefer-, die Lovett'sche Methode auch für höher-sitzende Spondylitiden. Als neuere Methoden der Reklinationsbehandlung bei Rückenlagen des Pat. demonstriert H. die Methoden von Goldthwait, Brackett und R. Tynstau Taylor, die es alle drei bequem gestatten, eine beliebige Lordosierung der Wirbelsäule zu erzeugen und gleichzeitig den fixierenden Verband anzulegen. Zur Reklinationsbehandlung in sitzender Haltung des Pat. eignen sich besonders die von R. Tynstau Taylor und Wullstein angegebenen Verfahren. Ebenso ist Wullstein's Verfahren der ambulanten Fixierung der Wirbelsäule in der erwünschten Lordosenstellung während der Nachbehandlungszeit sehr zu empfehlen. Votr. demonstriert schließlich die zurzeit in Amerika am meisten verwendete modifizierte Taylor'sche Rückenstütze mit Kopfhalter zur ambulanten Spondylitisbehandlung. (Selbstbericht.)

Tietze (Breslau). Über Epithelveränderungen in der senilen weiblichen Mamma.

Als das Resultat einer längeren Reihe von Untersuchungen teilt Votr. die Tatsache mit, daß sich in der scheinbar ganz gesunden Brustdrüse alternder Frauen Epithelveränderungen finden, welche denen beim Cystadenom der Mamma sehr ähnlich sehen. Da nun das Cystadenom zum Karzinom der Brustdrüse zum mindesten in Beziehung steht, als sich in etwa 10% der Fälle aus einem Cystadenom der Brustdrüse ein Karzinom entwickelt, so gewinnt diese Tatsache an Interesse. Redner versucht auch wahrscheinlich zu machen, daß ein jedes beginnendes Karzinom der Brustdrüse durch ähnliche Epithelveränderungen ausgezeichnet sein muß.

Er fand unter 17 Brustdrüsen von Frauen über 40 Jahre, von denen namentlich zehn sehr genau untersucht wurden, diese Epithelveränderungen in vier Fällen, bei zehn Brustdrüsen von Frauen unter 40 Jahren dieselben niemals und ist deshalb geneigt, in diesen Wucherungen physiologische Alterserscheinungen zu erblicken. Ob wirklich sich aus ihnen ein Karzinom entwickelt, ob sie persistieren oder zugrunde gehen, kann er nicht entscheiden. Die Epithelveränderungen finden sich in stecknadelgroßen Komplexen an der Peripherie der Mamma. Man kann sie beim Durchschneiden der Mamma nicht sehen oder fühlen, sondern sie wurden immer erst bei mikroskopischer Untersuchung gefunden, und zwar bisher in den betreffenden Brustdrüsen isoliert, niemals multipel. Allerdings bedürfen die Untersuchungen nach mancher Richtung hin noch einer Ergänzung. (Selbstbericht.)

Hans Haberer (Wien). Resultate der Appendicitisbehandlung an der I. chirurgischen Klinik in Wien.

H. berichtet über die Resultate, welche die Behandlung der Appendicitis an der v. Eiselsberg'schen Klinik in Wien zeitigte. Durch Nachuntersuchungen, welche zwischen 3 Monaten und 2½ Jahren nach der Spitalbehandlung an den Pat. vorgenommen wurden, oder aber durch schriftliche Mitteilungen der letzteren wurden die Dauerresultate festgestellt. Die Therapie berücksichtigte die verschiedenen, bisher von den Autoren angegebenen Prinzipien, und daher ist das gesamte Material vom therapeutischen Standpunkte aus eingeteilt in:

I. Frühoperationen, die innerhalb der ersten 48 Stunden nach Einsetzen der ersten Symptome ausgeführt wurden.

II. Spätoperationen, die jenseits dieses Zeitpunktes vorgenommen wurden. Die letzteren sind unterteilt in a. Operationen während des Anfalles bei einfacher, nicht durch nachweisbare Eiterung komplizierter Entzündung; b. Operationen wegen nachgewiesener Abszeßbildung, wobei es sich  $\alpha$ . um einfache Spaltung des Abszesses,  $\beta$ . um Abszeßspaltung und gleichzeitige Appendixresektion,  $\gamma$ . um Abszeßspaltung und sekundäre Appendixresektion in einem zweiten Akte handeln kann; c. Operationen bei eitriger, diffuser Peritonitis; d. Operationen bei chronischer, durch Schwielenbildung komplizierter Appendicitis.

III. Operationen im Intervall.

IV. Nicht operierte, einfach exspektativ behandelte Fälle.

Auf die Zahlen kann nicht näher eingegangen werden. Die Nachuntersuchungen haben für eine ganz beträchtliche Anzahl der Fälle ergeben, daß nach der Appendektomie Beschwerden zurückbleiben, die zum Teil als Adhäsionsbeschwerden aufgefaßt werden müssen, zum Teil ganz unerklärt bleiben. Von den nicht operierten, exspektativ behandelten Pat. ist ein großer Teil seit einer zweckmäßigen Behandlung völlig beschwerdefrei geblieben. Auf Grund der momentanen und der Dauerresultate werden für die Behandlung der Appendicitis folgende Grundsätze aufgestellt:

1) Alle innerhalb der ersten 48 Stunden eines bestehenden Anfalles in Behandlung kommenden Appendicitiden sind der Frühoperation zu unterziehen.

2) Hat der Anfall bereits länger als 48 Stunden gedauert, so warte man mit dem Messer in der Hand den weiteren Verlauf ab und operiere, wenn möglich, erst im Intervall.

3) Kommt es zur Abszeßbildung, so spalte man einfach den Abszeß, entferne aber den Wurmfortsatz nur dann im selben Akte, wenn er völlig frei zutage liegt, um nicht schützende Adhäsionen zu lösen. In allen anderen Fällen ist die sekundäre Appendixresektion vorzuziehen.

4) Bei diffuser Peritonitis wird das Abdomen nach breiter Eröffnung gründlich ausgespült, die Appendix, wenn möglich — es ist fast immer leicht —, entfernt.

5) Bei chronischer Schwielenbildung empfiehlt sich, wenn überhaupt operiert werden muß, die Darmausschaltung.

6) Die nicht ungünstigen Resultate der nicht operierten Fälle geben zu bedenken, ob man wirklich jedem Pat. gleich nach dem ersten Anfall zur Appendektomie raten soll, oder ob man nicht auch hier, wie bei anderen Erkrankungen, individualisieren darf. (Selbstbericht.)

Diskussion. v. Mikulicz (Breslau) hebt, in Übereinstimmung mit dem Vorredner, die absolute Gefährlosigkeit der Operation im Intervall hervor; besonders sei die Herniengefahr gering. v. M. rät, mit möglichst kleinen Schnitten auszukommen.

Lange (Neuyork) betont, daß die Operation mitunter in den ersten 48 Stunden schon zu spät kommt; die Hauptaufgabe liege daher in den Händen der praktischen Ärzte. Die Diagnose sei anfangs oftmals schwer, und dann genaueste Beobachtung und eine sich danach richtende Indikationsstellung erforderlich. Auch die Diagnose, ob eine diffuse Peritonitis vorliege, sei oft schwer.

A. Most (Breslau).

Kolaczek (Breslau). In der von Haberer demonstrierten Tabelle von in der v. Eiselsberg'schen Klinik operierten Appendicitisfällen interessiert K. vor allem die Tatsache, daß zwei von den im Anfall unter Resektion der Appendix operierten Fällen — infolge operativer Peritonitis — tödlich abgelaufen sind. K. kann nur dem jetzt von v. Eiselsberg angenommenen Standpunkte beitreten, daß bei abgekapselter Eiterung nur der bequem vorliegende Wurmfortsatz zu entfernen, der in Verklebungen versteckte aber zu belassen sei, damit die Resektion desselben unter günstigeren Umständen im Intervalle gefahrlos ausgeführt werden kann. K. selbst ist nach diesem Grundsatz vorgegangen und hat keinen Todes-

fall zu beklagen. Die Forderung mancher Operateure, daß man im Vertrauen auf seine antiseptischen Maßnahmen auch bei Eiterung sich nicht scheuen dürfte, behufs Bloßlegung des kranken Wurmfortsatzes, Verklebungen zu lösen und dabei die Bauchhöhle zu eröffnen, ist abzuweisen, wenn es selbst v. Eiselsberg nicht gelungen ist, unter solchen Bedingungen den Ausbruch einer Peritonitis fernzuhalten. (Selbstbericht.)

Haberer (Schlußwort) hebt gegen Lange hervor, daß selbstverständlich das Schicksal Appendixkranker oft weit vor Ablauf der ersten 48 Stunden, oft ja sogar natürlich in der ersten Erkrankungstunde entschieden ist. Die Grenze von 48 Stunden soll nur sagen, daß jenseits dieser Zeit keine Radikaloperation während des Anfalles mehr ausgeführt werden soll. Der Begriff der diffusen Peritonitis kann nicht scharf genug abgegrenzt werden, weil mit demselben sicher viel Mißbrauch getrieben wird. Daß ein kleiner Abszeß zur Sepsis führen kann, ohne daß Peritonitis da sein muß, wird niemand bestreiten, darum müssen wir eben nachgewiesene Abszesse spalten. (Selbstbericht.)

v. Eiselsberg (Wien) demonstriert das Präparat eines Falles von *Hernia ischiadica congenita*, welche als Inhalt ein *Intestinum accessorium* enthielt.

Bei einem  $1\frac{1}{2}$  Jahr alten Knaben bestand von Geburt an eine Sakralgeschwulst links von der Mittellinie, welche beim Husten Anprall zeigte und sich in den letzten Tagen vergrößerte. Bei der Operation fand sich ein Bruchsack vor und als dessen Inhalt ein vollkommen von der Darmkontinuität ausgeschaltetes Darmstück, welches nach der mikroskopischen Untersuchung als Dickdarm anzusprechen war. Dieses Darmstück hing an einem Mesenterialstiel, welcher durch das Foramen ischiadicum majus mit der freien Bauchhöhle kommunizierte. Abtragung des *Intestinum accessorium* und Bruchfortennaht. Trotz glatter Heilung trat ein Rezidiv des Bruches auf, der auch durch abermalige Operation nicht radikal geheilt werden konnte.

Der Fall ähnelt sehr dem von Wanitschek aus Bayer's Praxis in Prag beschriebenen von *Intestinum accessorium* in der Vulva. Während aber dieser Fall als autochtones Teratom (Arnold) gedeutet wurde, möchte v. E. seinen Fall als durch intrafötale Inkarceration mit spontaner Abschnürung entstanden aufgefaßt wissen. (Selbstbericht.)

G. Gottstein (Breslau) spricht über »die operative Behandlung des *Cardiospasmus*«.

Von den verschiedenen Formen des *Cardiospasmus* kommt für die operative Behandlung nur der chronische *Cardiospasmus* mit sackartiger Dilatation der Speiseröhre in Betracht. G. geht auf die subjektiven Beschwerden, sowie die objektiven Symptome, die sich bei diesen Pat. finden, näher ein. Er stellt als besonders charakteristisch hin die Retention, hervorgerufen durch die herabgesetzte Permeabilität der Cardia, die Erweiterung der Speiseröhre oberhalb des Spasmus, sowie die Ösophagitis. Von bisherigen operativen Maßnahmen erwähnt er außer der palliativen Gastrotomie die Vorschläge von Rumpel und Jaffé behufs Verkleinerung des Speiseröhrensackes. Während diese Methoden nicht auf die Ursache des Leidens eingehen, ist weiterhin von ihm selbst die extramuköse Cardioplastik im Sinne der v. Mikulicz-Heineke'schen Pyloroplastik empfohlen worden. v. Mikulicz ging in der Weise vor, daß er vom Magen aus den Magenmuskel stumpf zu dehnen versuchte, wie dies auch bei der Dehnung des Sphincter ani bei *Fissura ani* geschieht. Von den 16 in der Klinik beobachteten Fällen wurden 6 operiert; die Beobachtungsdauer nach der Operation beträgt 3—20 Monate. Von diesen 6 Fällen sind 5 vollständig geheilt, sind beschwerdefrei und haben je 15—70 Pfund an Gewicht zugenommen. In einem Falle, in dem die Schleimhaut an der Cardia bei der Dehnung einriß, kam es zu einem perigastrischen Abszeß und im Anschluß daran zu Verwachsungen, die zu erneuter Retention Veranlassung gaben. Eine Besserung ist auch in diesem Falle eingetreten, dieselbe wird auf etwa 50% eingeschätzt. 4 von diesen Pat. werden demonstriert. G. weist darauf hin, daß der Effekt der Operation einen Schluß

zuläßt auf die Ätiologie der Beschwerden, nicht unbedingt auf die Ätiologie des Leidens selbst. Er erwähnt auch noch, daß die bei diesen Pat. nach der Methode von v. Mikulicz angestellte Wasserdruckuntersuchungen, im Gegensatz zu den Untersuchungen vor der Operation, nach derselben ein dem Normalen ähnliches Verhalten zeigen.

G. demonstriert zwei Instrumente, die zur Dilatation der Cardia vom Munde aus konstruiert sind, von denen das eine keinen bei seiner Anwendung wesentlichen Effekt zeigte, während das andere wegen der Gefährlichkeit bisher noch nicht angewandt wurde. G. glaubt die Operationsmethode der Dehnung der Cardia nach v. Mikulicz auf Grund der bisherigen Erfahrungen auf das Wärmste empfehlen zu können. (Selbstbericht.)

G. Gottstein spricht »zur Technik der Ösophagoskopie« und demonstriert eine Modifikation des Mikulicz'schen Ösophagoskops. Dasselbe besteht aus einer doppelt langen, 3 mm dicken, biegsamen Leitsonde, über die das Ösophagoskop mit dem durchbohrten Mandrin eingeführt wird. Das Instrument erleichtert die Ösophagoskopie wesentlich und ist besonders den Anfängern zu empfehlen. (Selbstbericht.)

Diskussion. Wilms (Leipzig) empfiehlt bei Cardiospasmus die Dehnung mittels einer durch den Mund eingeführten Sonde, die mit einem Gummiballon armiert ist und mit einem Manometer verbunden wird. Beim Brechakt löst sich der Cardiospasmus, so daß die Sonde die Striktur passiert und der Ballon aufgebläht werden kann.

v. Mikulicz und Naunyn möchten vor dem Sondieren, als einem Operieren im Blinden, abraten, weil der Widerstand zu groß, die Sondierung zu schwierig sei und so leicht unkontrollierbare Verletzungen entstehen könnten. Der fühlende Finger arbeite sicherer und gefahrloser.

Ledderhose (Straßburg) hat in einem Falle, den er nach v. Mikulicz operiert hat, einen erbsengroßen Polypen an der Cardia gefunden, welcher als wahrscheinliche Ursache des Spasmus anzusehen war. A. Most (Breslau).

Kelling (Dresden). Die Ursache, die Verhütung und die Blutserumdiagnose der Magen- und Darmkrebsse.

Redner berichtet zuerst, durch welche Überlegungen er zu seiner Theorie des Parasitismus körperfremder Zellen als Ursache maligner Geschwülste gekommen ist. Er demonstriert einige Geschwülste, welche er an Hunden durch Einspritzung von Hühner- resp. Schweinsembryonen erzeugt hat, und welche mikroskopisch malignen Charakter zeigen. Redner hat ferner 21 Krebsgeschwülste des Menschen und ein Mammakarzinom des Hundes mit Hilfe der biochemischen Methode der Eiweißpräzipitine zu analysieren versucht und davon in 13 Fällen die Ansteckungsquelle gefunden. Neun Fälle waren auf den Genuß von Hühnereiern zurückzuführen, und zwar ein Krebs der Speiseröhre, fünf Magenkrebsse, zwei Krebse des Kolons und ein Krebs des Mastdarms. Vier andere Krebsgeschwülste waren auf das Einführen lebender Schweinsembryonen in den menschlichen Körper zurückzuführen, und zwar waren es Krebse der Brustdrüse, des Hodens und des Eierstockes. Die trächtigen Uteri der Schlachttiere werden nämlich häufig zu Hundefutter verarbeitet und mit denselben Instrumenten (Fleischwolf, Beil und Klotz) zerkleinert wie das übrige Fleisch. Die embryonalen Zellen können also sowohl durch Genuß rohen Fleisches, als auch durch Stiche fleischfressender Insekten, z. B. Fliegen, in den Körper gelangen. Die Prüfung auf die in den Geschwülsten vorhandenen fremden tierischen Eiweißarten hat Redner auf dreifache Weise ausgeführt:

- 1) Einspritzung des Krebsbreies in Kaninchen und Fällung des Eiweißes vom Huhne resp. Schweine durch das Blutserum dieser Tiere.
- 2) Einspritzen von Hühner- resp. Schweinseiweiß in Kaninchen und Fällung von Geschwulstextrakt durch das Serum dieser Tiere.
- 3) Bildung von Geschwulstgruppen, indem man ein Tierkarzinom ausfindig

macht, das mit dem Menschenkrebs die gleiche Eiweißart hat, und dann mit dem Tierkarzinom weiter spritzt und prüft, welche Menschenkarzinome dann ebenfalls durch das letztere Serum gefällt werden.

K. hat ferner das Blut von 15 krebskranken Menschen (Krebs der Speiseröhre, des Magens und Darmes) untersucht und neunmal Präzipitate gefunden, achtmal gegen Hühnereiweiß und zweimal gegen Schweineeiweiß. Diese Methode gestattet — mit den notwendigen Kautelen angestellt —, wenn sie positiv ausfällt, den sicheren Schluß auf Karzinom. Redner hat in einem Fall allein auf den positiven Ausfall dieser Blutserumdiagnose hin die Laparotomie ausgeführt und den okkulten Magenkrebs gefunden.

Zum Schluß bespricht K. die Prophylaxe des Karzinoms. Die Uteri der Schlachttiere müßten sämtlich von der Fleischschau konfisziert werden, und die Eier vor dem Verkauf abgetötet werden. (Er schlägt vor, die Keimscheibe durch den elektrischen Funken des Induktionsapparates abzutöten.) Hunde und Katzen müssen aus den Wohnungen entfernt werden. Die Prophylaxe verspricht bei Krebs viel bessere Resultate als bei den Infektionskrankheiten.

(Selbstbericht.)

Ranzi (Wien). Ein Fall von Trichobezoar des Magens.

Ein 20jähriges Mädchen, bei dem vor 4 Jahren ein akuter Darmverschluß bestand, der auf hohe Irrigationen zurückging und als dessen Ursache sich zusammengeballte Haare fanden, litt seit 2 Jahren an Magenschmerzen, die im letzten Monate bedeutend an Intensität zugenommen hatten. Die Untersuchung ergab einen äußerst beweglichen Tumor in der Magengegend, der von Leber, Milz und Nieren zu differenzieren war. Vor der Operation wurde die Wahrscheinlichkeitsdiagnose eines Fremdkörpertumors des Magens gestellt. Entfernung einer Haargeschwulst durch Gastrotomie. Heilung. R. weist besonders auf die eigentümliche Form der 550 g schweren, zum größten Teil aus Haaren, daneben aber auch aus Leinwandbändern, Gummischürzen, Wollfäden u. dgl. bestehenden Geschwulst hin, welche einen vollkommenen Abguß der Pars pylorica des Magens und des Duodeni darstellt. Trotzdem der Tumor das Duodenum ganz ausfüllte, bestanden keine Stenosenerscheinungen.

(Selbstbericht.)

Diskussion. Kausch (Breslau) fragt an, ob Pat. hysterisch war.

Ranzi. Ja, es waren hysterische Stigmata vorhanden.

A. Most (Breslau).

Anschütz (Breslau). Über Darmstörungen nach Magenoperationen.

Unter den vielen Komplikationen, die nach Magenoperationen auftreten, sind Darmstörungen die selteneren, bisher wenig beobachtet, aber doch ungemein gefährlich in manchen Fällen. Man kann die Darmstörungen in verschiedene Gruppen einteilen. Zunächst kommen die Darmstörungen nach Gastroenterostomien bei Karzinomen vor; besonders dann, wenn die Störung im Magen anhält und das Erbrechen fortbesteht, treten mitunter heftige Durchfälle auf, manchmal vorübergehend und leicht, manchmal hartnäckig und das Leben gefährdend. Unter sechs derartigen Fällen endigte einer tödlich. Zur zweiten Gruppe gehören die Fälle, wo bei Gastroenterostomien versehentlich eine tiefe Dünndarmschlinge gefaßt ward. Hier tritt auch ohne Vorhandensein von Salzsäure im Magensaft häufiger Durchfall ein, und zwar sofort im Anschluß an die Operation. Diese Fälle enden alle tödlich. Die dritte Gruppe umfaßt solche Fälle, wo bei gutartigen Pylorusstenosen nach Gastroenterostomie Durchfälle entstehen. Hier könnte man an eine Reizung des Darmes durch die Salzsäure des Mageninhaltes denken. Dies ist jedoch unwahrscheinlich. Zwei derartige Fälle wurden beobachtet, einmal vorübergehend leichte Darmstörungen, das andere Mal schwere und außerordentlich hartnäckig. In die letzte Gruppe von Fällen gehören diejenigen, wo durch die Operation Bedingungen geschaffen werden, die am meisten dem anatomisch-physiologischen Zustande sich nähern, Pylorusresektion und Pyloroplastik. Zwei Fälle wurden beobachtet von außerordentlich schweren Darmstörungen, von denen der eine tödlich verlief.

Charakteristisch für diese postoperativen Darmstörungen ist, daß sie erst spät, am 7. bis 10. Tage, eintreten, ohne nachweisbare Ursache, bei strengster Diät. Bei der Autopsie wurden zweimal schwere Darmaffektionen, einmal im Dünndarm, einmal im Dickdarme gefunden. Als Ursache der Darmstörungen muß man wohl eine Reizung der Därme, durch lange vorübergehende Krankheit geschwächte Darmschleimhaut annehmen; und zwar kommt hier weniger die Salzsäure des Magens, als die Reizung durch das kontinuierliche schnelle Durchtreten des Mageninhaltes in Betracht. Nur für die Gruppe der Gärungsdiarrhöen scheint die Entstehung eine gesicherte zu sein. Die Behandlung soll sofort nach dem Auftreten der ersten Störungen mit allem Ernste eingeleitet werden: vollkommene Entziehung der Nahrung, subkutane Ernährung mit Öl und Zucker, hohe Dosen von Wismut und bei längerem Anhalten von Opium. Trotzdem gibt es Fälle, die jeder Therapie hartnäckig Widerstand leisten und unrettbar dem Tode verfallen sind. (Selbstbericht.)

Diskussion. Borchard (Posen) möchte auf submuköse Phlegmonen im Duodenum, als mögliche Ursachen jener Darmstörungen, hinweisen an der Hand einer Beobachtung, wo die Schleimhaut gelockert war und diphtherische Geschwüre aufwies; das subseröse Gewebe war daselbst nicht verändert.

Tietze (Breslau). Es können auch Thrombosen und Gefäßveränderungen in Frage kommen. In einem Falle von Echinokokkus der Leber, der an Darmstörungen zugrunde ging, zeigte die Obduktion Geschwüre an der Bauhini'schen Klappe und Thrombosen im Pfortadergebiet.

Anschütz gibt die Möglichkeit phlegmonöser Prozesse sowie von Gefäßveränderungen zu, wenngleich solche in seinen Fällen nicht gefunden wurden.

A. Most (Breslau).

Schultze (Duisburg). Beitrag zur Technik der Magenresektion.

Der Beitrag zur Technik der Magenresektion bezieht sich auf die von Kocher angegebene Methode. Bekanntlich führt Kocher die Resektion in der Weise aus, daß er nach Entfernung des Tumors den Magen schließt und dann das Duodenum in die hintere Magenwand implantiert.

Die von S. vorgenommene Modifikation, welche in drei Fällen erprobt werden konnte, betrifft die Art und Weise der Duodenalimplantation. Die Operation vollzieht sich in folgender Weise: Nach Entfernung des Tumors wird die hintere Magenwand, parallel dem Resektionsschnitt und von diesem ca. 2—3fingerbreit entfernt, inzidiert. Die Magenklamme ist so anzulegen, daß ein genügendes Magenlumen zur Verfügung steht. Das Duodenum wird nun durch diese Öffnung gezogen, seine Wundränder werden mit denen des Magens durch zirka zehn Roser'sche Klauenschieber fixiert. Mittels dieser einfachen und sehr rasch ausführbaren Manipulation erreicht man eine sehr exakte Adaption der Wundränder. Durch die folgende, die ganze Wandung umfassende Naht ist die Implantation fertig gestellt. Die Umgebung der Naht wird aseptisch abgedeckt, so daß nur der Nahtbezirk sichtbar ist. Zur Sicherheit fügt man zweckmäßig noch eine Serosanaht hinzu. Zum Schluß wird die Naht des Magenlumens ausgeführt, und zwar auch hier durch rasches Abschließen mittels Klauenschieber, dem die wiederum die ganze Wandung umfassende Naht folgt. Eine Naht der Serosa mit Einstülpung der ersten Naht beschließt die Operation.

Vorteile dieser Modifikation sind:

1) Die erhöhte Sicherheit der Duodenalimplantation.

2) Die Vereinfachung des Verfahrens, sowie Abkürzung der Zeit.

(Selbstbericht.)

W. Müller (Rostock). Demonstration zweier Darmpräparate.

Vortr. zeigt zwei Resektionspräparate vom Darne. Die Operation hatte beidemal wegen chronischer Invagination stattgefunden. Das erste Präparat ist nur dadurch nicht ohne Interesse, weil sich als veranlassendes Moment nicht das klinisch diagnostizierte Karzinom, sondern ein aprikosengroßes reines Fibrom



der Submucosa fand. Fibrome von dieser Größe scheinen der Literatur nach noch kaum als Darmgeschwülste beobachtet zu sein.

Das zweite Präparat illustriert den merkwürdigen Vorgang einer (primären) Umstülpung des Wurmfortsatzes mit sekundärer Intussusceptio ileocecalis. Es stammt von einem 4jährigen Mädchen, das alle klinischen Symptome der rezidivierenden Invagination geboten hatte. Erst nach Resektion des Ileocecum, die wegen Fixation des letzten Invaginatumabschnittes vorgenommen worden war, resp. nach Eröffnung des Coecum, ergab sich das eigentümliche Verhalten des Wurmfortsatzes, dessen distale Hälfte übrigens beginnende Gangrän aufwies. Wir glaubten, wie auch andere Beobachter dieses Bildes, daß es sich um ein Unikum handle; doch konnte Ackermann auf meine Veranlassung sieben analoge Beobachtungen finden. In betreff des Details verweist Votr. auf die Arbeit von Ackermann (Beiträge zur klin. Chirurgie). Votr. hält es für unwahrscheinlich, daß ein normaler Wurmfortsatz sich umstülpfen kann, glaubt vielmehr, daß eine pathologische oder angeborene Weite und Schlawheit des Organes Vorbedingung sei. Beide Fälle hatten übrigens guten Verlauf. (Selbstbericht.)

#### Haasler (Halle a. S.). Zur Chirurgie der Gallenwege.

In der Chirurgie der Gallenwege vollzieht sich noch beständiger Wandel. Ihr Entwicklungsgang, von den Operationen an der Gallenblase zu den Eingriffen an den tiefen Wegen fortschreitend, hat unter den verschiedenen Operationsmethoden mehr und mehr eine Auslese getroffen und manche völlig verschwinden lassen. Die Cystektomie verdient der Cystostomie gegenüber noch immer häufigere Anwendung. Perforationen gegen die Leber hin mit ihren Komplikationen, wandständige Konkrementen, beginnende Karzinome können bei einfacher Fistelbildung zu leicht übersehen werden. Die Choledochotomie wird an der Hand der Erfahrungen in ca. 60 Fällen kurz besprochen. Die Hepaticusdrainage soll nicht in allen Fällen von Choledochotomie angewendet werden, bei solitären oder mehreren großen Steinen ohne Komplikation empfiehlt sich Naht des Choledochus. Für die schweren Fälle intrahepatischer Cholelithiasis und Cholangitis würden neue Behandlungsmethoden, welche die Hepaticusdrainage ersetzen, zu suchen sein. Der Votr. hat ein Vorgehen von den peripheren Gallenwegen zum Hauptgange hin in Tierexperimenten und Leichenuntersuchungen geprüft. Die Experimente bezogen sich auf Anlegen von Leber-Gallengang-Darmfisteln, eine Operation, die beim Menschen wohl nur sehr selten indiziert sein wird. In den Leichenuntersuchungen wurde festgestellt, daß der Verlauf der Leber-Gallengänge nicht so regellos ist, wie für gewöhnlich angenommen wird. Im linken Lappen und im Schnürlappen lassen sich einige ziemlich konstante weitere Gänge bis zur Peripherie verfolgen. An diesen Stellen müßten die Operationen an den peripheren Leber-Gallengängen einsetzen. Hier wäre in schweren Fällen von Cholangitis und intrahepatischen Konkrementen eine Fistel nicht von beliebiger, sondern der ausgewählten Stelle anzulegen, und nicht für sich allein, sondern in Kombination mit Eröffnung des Hauptganges. So wäre ohne besondere technische Schwierigkeiten eine Durchspülung eines Teiles des Gangsystems und der Hauptgänge von hinten her in natürlicher Richtung möglich, eine transhepatische Irrigation, eventuell eine Durchspülung medikamentöser Flüssigkeiten. (Selbstbericht.)

#### Plücker (Wolfenbüttel). Über Penisphlegmone.

Im Gegensatz zu den bekannten phlegmonösen Prozessen am Penis, welche von den periurethralen Drüsenorganen ausgehen oder von Erysipelen der Umgebung, von Phlegmonen nach Furunkeln oder bei serpiginösen Schankergeschwüren, gar nicht zu reden von den Eiterungen des Präputiums, ist die echte Zellgewebsphlegmone eine ganz typische, aber seltene Erkrankung sowohl für den Chirurgen, wie für den Spezialisten für Geschlechtskranke. — Ihren Ausgangspunkt nimmt die Infektion mit großer Wahrscheinlichkeit durch kleine Verletzungen am inneren Präputialblatte; wir finden sie bei jugendlichen Personen mit Phimosen. Der Prozeß spielt sich zunächst ab in dem fettarmen subkutanen Unterhautzellgewebe

des Penis, geht einher mit Stauung und Schwellung und großer Druckempfindlichkeit unter dem Bilde schwerer septischer Infektion mit hohem Fieber.

Die Gefahren sind lokale Hautnekrosen, Durchbruch nach der Urethra und Infektion der Schwellkörper; zweitens Allgemeininfektion einerseits durch die behinderte Urinentleerung und Infektion der Niere und andererseits drohende Thrombophlebitis oder akuteste Sepsis.

P. berichtet über drei Fälle seiner Beobachtung, deren zwei nach ausgedehnter Spaltung genasen, während der dritte nicht mehr zu retten war; die Sektion ergab akute Sepsis.

In allen drei Fällen handelte es sich um reine Streptokokkenphlegmonen bei Fehlen gonorrhöischer oderluetischer Affektion. (Selbstbericht.)

**Diskussion.** Göbel (Breslau) berichtet von zwei Fällen. Den einen derselben hat er in der Breslauer chirurgischen Klinik beobachtet. Er wurde zunächst als Priapismus leukaemicus angesehen. Die Phlegmone enthielt Bakterium coli. G. fragt den Vorredner, ob bei seinen Pat. nicht leukämische Symptome bestanden.

Plücker betont, daß es sich in seinen Fällen um gesunde, kräftige Männer gehandelt habe ohne leukämische Anzeichen. A. Most (Breslau).

P. Reichel (Chemnitz). Beitrag zur Harnröhrenplastik.

Die Resektion der verengten Partie, einschließlich des gesamten Narbenkallus, mit sofort folgender Nahtvereinigung der beiden Harnröhrenstümpfe hält Vortr. für das Normalverfahren bei der Behandlung alter, kallöser, einer Bougiebehandlung wenig zugänglicher Harnröhrenstrikturen. Leider gelingt die Naht nur bei Defekten bis zu ca. 3 cm Länge. Bei größeren Defekten verspricht die neuerdings von Goldmann empfohlene weitgehende Mobilisierung der Harnröhre — nach Art der Beck'schen Methode der Behandlung der Hypospadie — gute Erfolge; doch müssen erst weitere Erfahrungen abgewartet werden. Die Ljungreen'sche Methode der Bildung einer neuen Harnröhre durch Nahtvereinigung der Dammweichteile über einem viele Wochen liegen bleibenden Verweilkatheter erscheint unsicher und trägt die schweren Nachteile des Verweilkatheters. In gewissen Fällen bleiben wir daher bei langen, engen Strikturen, wollen wir eine Radikalheilung erzielen, auf plastischen Ersatz angewiesen.

Vortr. ersielte durch diesen in drei Fällen gute Erfolge. Im ersten Falle spaltete er die 6 cm lange, sehr enge Striktur des vordersten Endes der Harnröhre median nach unten, vernähte Haut- und Schleimhautränder der so entstandenen Wunde und beseitigte die künstlich geschaffene peniale Hypospadie später nach der Methode von Duplay.

In den beiden anderen Fällen handelte es sich um sehr alte, 6 bzw. 5 cm lange, nur für filiforme Bougies durchgängige gonorrhöische, kallöse Strikturen der Pars bulbosa und membranacea bei jungen Leuten, beide kompliziert durch schwere periurethrale Eiterung, die zunächst außer der Resektion der Narben weit reichende Einschnitte nötig machte. Die zurückbleibenden 6 cm langen Defekte der Harnröhre deckte Vortr. nach Reinigung der Wunde durch Einpflanzung eines gestielten, dem inneren Vorhautblatte entlehnten, Schleimhautlappens. Der Stiel wurde am 10. Tage durchtrennt. Obwohl ein Teil des überpflanzten Lappens abstarb, ließ die von dem angeheilten größeren Reste aus fortchreitende Epithelwucherung rasch eine breite, rinnenförmige Schleimhautbrücke zwischen beiden Harnröhrenstümpfen entstehen, aus der in einer dritten Sitzung mit Leichtigkeit ein weiter röhrenförmiger Kanal geformt wurde. — Das Endresultat war in beiden Fällen eine fast vollständige Restitutio ad integrum. (Selbstbericht.)

v. Mikulicz (Breslau). Über perineale Prostataktomien.

v. M. berichtet über seine Erfahrungen mit der perinealen Prostataktomie bei der Prostatahypertrophie. Es wurden in der Klinik seit dem 2. Juli 1903 11 Fälle nach dieser Methode operiert. Alle Pat. überstanden die Operation glücklich. Die 4 letzten Fälle sind erst vor kurzem operiert, so daß sie ein Urteil über den Enderfolg der Operation noch nicht zulassen. Bei den ersten 7 Fällen beträgt

die Beobachtungszeit 3—15 Monate. v. M. ist von dem Erfolge dieser Fälle so befriedigt, daß er überzeugt ist, die Operation werde die sonstigen operativen Behandlungsmethoden der Prostatahypertrophie bald verdrängen und verdiene deshalb die Beachtung aller Chirurgen, welche sich mit ihr noch nicht befreundet haben. v. M. übt die Operation im wesentlichen so, wie er sie in Amerika namentlich bei Murphy und Mayo hat üben sehen.

Was die Indikation zur Operation betrifft, so werden selbstverständlich die leichteren Fälle symptomatisch mit den gebräuchlichen Methoden behandelt, und erst wenn hierdurch keine wesentliche Besserung zu erzielen ist, kommt die Operation in Frage. Dementsprechend waren die von v. M. der Operation unterzogenen Pat. in einer recht schlechten Verfassung. Entweder hatten sie schon vorher längere Zeit ein Katheterleben geführt, oder sie wurden durch außerordentlich häufigen schmerzhaften Harndrang Tag und Nacht gequält. Sie litten an mehr oder weniger hochgradiger Cystitis und waren ausnahmslos in ihrem Allgemeinbefinden, namentlich auch im Ernährungszustande reduziert. Es fanden sich bei ihnen in mehr oder weniger ausgesprochenem Maße die bekannten Altersveränderungen, als Arteriosklerose, Emphysem, Bronchialkatarrhe usw. Die Pat. standen im Alter zwischen 56 und 73 Jahren.

Die Vorbereitung zur Operation bestand in einer Behandlung der bestehenden Cystitis durch Blasenspülungen, Urotropin, Mineralwasser innerlich und anderem mehr. Selbstverständlich wurde womöglich auf cystoskopischem Wege ein genauer Befund des Zustandes der Blase und Prostata erhoben. Die Operation gestaltete sich im wesentlichen folgendermaßen: Steinschnittlage. Einfacher Rhapschnitt, von der Grenze des Scrotums bis 2—2½ cm vom Anus entfernt. Durchtrennung der Weichteile mit dem Messer bis zur Freilegung der Pars membranacea urethrae. Dann wird stumpf mit einem oder zwei Fingern die vordere Mastdarmwand von der Prostata abgelöst. Dabei kontrolliert der in das Rectum geführte Zeigefinger der linken Hand die Manipulationen in der Wunde, damit die relativ dünne Rektalwand nicht eingerissen werde. (Die Hände mit Kautschukhandschuhen bekleidet.) Ist so die Prostata an ihrer Unter- resp. Hinterfläche freigelegt, so wird sie mit dem Young'schen Retraktor möglichst weit nach vorn gedrängt. Dieser besteht aus einem katheterförmig gekrümmten Instrument, welches v. M. durch das Orificium externum in die Blase einführt. Durch Auseinanderdrehen der hebelartigen Branchen am vesikalen Ende des Instrumentes wird eine Art stumpfer Haken gebildet, durch welchen die Prostata von dem Blasenraum aus nach vorn gezogen wird. Nun wird die Kapsel der Prostata in querer Richtung bis in die Drüsensubstanz hinein inzidiert und nun teils mit dem Finger, teils mit einem stark gebogenen stumpfen Elevatorium die Drüse aus ihrer Kapsel ausgeschält. Dies geschieht außerordentlich leicht und ohne schwerere Blutung. Es hängt dann die Prostata nur noch wie an einem breiten Stiele an der Pars prostatica urethrae und am Blasenhalse. Es gelingt bei vorsichtigem Vorgehen, die Urethra und den Blasenhals beim schließlichen Auslösen der Prostata fast ganz zu schonen. Doch zieht es v. M. in Übereinstimmung mit den meisten anderen Chirurgen vor, einen Teil der Hinterwand der Urethra mit zu resezierem. Es scheint dies nach den vorliegenden Erfahrungen für die spätere Funktion keinen Nachteil zu bieten. Die Operation wird dadurch erheblich erleichtert; auch für die Nachbehandlung ist es zweckmäßig, wenn die Urethra in breiter Ausdehnung eröffnet ist. Blasenhals resp. Sphinkter dagegen muß man sich bemühen, nach Möglichkeit zu schonen. Die Frage, ob man die Prostata total oder partiell extirpieren soll, wird sich für den einzelnen Fall nicht von vornherein beantworten lassen. Wenn die Prostata in toto leicht auszuschälen ist, so wird man es vorziehen, sonst schadet es nichts, wenn man kleine Teile zurückläßt. In jedem Falle wird man nach Beendigung der Operation sich überzeugen, ob das Hindernis für die Harnentleerung vollkommen beseitigt ist. In der Regel wird man die beiden Hälften der Prostata besonders entfernen. In einem Falle, in welchem das Organ besonders weich und sukkulent war, bekam es v. M. nur in kleinen Fragmenten (etwa 20) heraus.

Die Blutung bei der Operation ist, wenn man sich beim Weichteilschnitt genau an die Mittellinie hält, nicht exzessiv. Sie steht nach Irrigation mit kalter Kochsalzlösung bald. Es wird dann ein mittelstarker Dauerkatheter durch die Urethra bis in die Blase geschoben und außerdem noch ein starkes Drainrohr von der Wunde aus in die Blase geführt. Daneben wird die ganze Wundhöhle mit Jodoformgase tamponiert.

Die Operation wurde von allen Pat., obwohl es sich meist um dekrepide Greise gehandelt hat, auffallend gut vertragen. (Sie wurden in Äther-Morphiumnarkose operiert.) v. M. schreibt dies dem Umstande zu, daß die Operation im Gegensatz zu den meisten anderen Operationen an der Prostata, namentlich auch der Bottini'schen Operation gegenüber, die Blase und die Nieren mit einem Schläge vollkommen entlastet. Deshalb hält es v. M. auch für wichtig, daß der Abfluß des Harns aus der Blase in der Nachbehandlungsperiode ohne Schwierigkeit von statten geht; daher die doppelte Drainage der Blase durch Katheter und Drain. Auch die Erfahrungen anderer Chirurgen beweisen, daß die Operation nicht übermäßig gefährlich ist. Nach einer aus der Literatur zusammengestellten Statistik gab sie auf über 400 Fälle 6,5% Mortalität.

Die Heilungsdauer bis zum Eintritt eines guten funktionellen Erfolges beträgt 3—6 Wochen.

Von den unangenehmen Nebenverletzungen kann neben einer zu ausgedehnten Resektion der Urethra und des Blasenhalses noch vorkommen ein Riß in das Rectum oder in den Sphincter ani. Das letztere ist in einem der zuletzt operierten Fälle vorgekommen, und zwar dadurch, daß die Spatelhaken, die zum seitlichen Auseinanderziehen der Wundränder eingelegt waren, allzukuräftig angezogen wurden. Dies kann durch einige Aufmerksamkeit wohl vermieden werden. In dem betreffenden Falle ist eine nachträgliche Sphinkterplastik notwendig.

Was den funktionellen Erfolg der Operation betrifft, so ist auch dieser ein auffallend guter. Vor allem können alle Pat. mit längerer Beobachtungsdauer den Harn ohne Anstrengung spontan entleeren. Die anfänglich bestehende Insuffizienz läßt immer mehr nach, so daß später auch in dieser Beziehung entweder normale, oder mindestens sehr befriedigende Verhältnisse sich einstellen. Einige Pat. brauchen nur 4—5mal in 24 Stunden den Harn zu lassen. Der Residualharn ist entweder ganz verschwunden oder auf ein sehr geringes Maß reduziert. Auch die vorher bestehenden Erscheinungen der Cystitis sind ganz geschwunden oder wesentlich gebessert. Dementsprechend ist auch bei allen Pat. ausnahmslos das Allgemeinbefinden erheblich gebessert und eine Zunahme des Körpergewichtes zu verzeichnen. Wohl erwähnt v. M., daß nach der Operation häufig, wenn auch nicht immer, Impotentia coeundi eintritt. Doch hat sich nur einer von den betreffenden Pat., ein 71jähriger Mann, spontan darüber beklagt. (Selbstbericht.)

Diskussion. Bakes hat die perineale Prostataktomie dreimal ausgeführt. Bei zwei dieser Pat. hat er trübe Erfahrungen gemacht. Das eine Mal behielt Pat. seine Urethralfistel bis zum Tode und das andere Mal blieb eine solche Fistel lange Zeit bestehen, und hatte Pat. wenig Erfolg von der Operation; B. nimmt an, daß sich hier eine Stenose gebildet hatte. A. Most (Breslau).

Kolaczek (Breslau) hält dafür, daß den von v. Mikulicz und dem Vordrner hervorgehobenen üblen Folgezuständen der perinealen Prostataktomie zum guten Teil sich dadurch vorbeugen läßt, daß die Abtragung der Drüse unter Kontrolle des von einem Längsschnitte der freigelegten Pars membranacea urethrae aus in den prostatistischen Harnröhrenabschnitt eingeführten linken Zeigefingers unter Schonung der Harnröhrenwand besorgt wird. Es kann sich ja dabei nur um Resektion des retrourethralen Segmentes der Prostata handeln.

K. fügt hinzu, daß man Prostatikern, deren Allgemeinzustand das operative Vorgehen nach v. Mikulicz kontraindiziert, durch einen gelinderen Eingriff nach Delagénère zwecks sog. Luxation der Prostata eine wesentliche Linderung ihrer Beschwerden bringen kann, wie er sich in zwei von ihm so operierten Fällen hat überzeugen können. Nach Spaltung der Prostatakapsel durch einen Kreuzschnitt wird diese möglichst ausgiebig abgelöst, so daß die herausquellende Drüse sich merklich senken kann. (Selbstbericht.)

Goebel (Breslau). Über die bei Bilharsia-Krankheit vorkommenden Blasentumoren mit besonderer Berücksichtigung des Karzinoms.

Der in Ägypten besonders vorkommende Trematode, Bilharsia haematobia, bewohnt das Venensystem des Unterleibes und deponiert seine Eier speziell in die Schleimhaut der Blase, des Ureters, der Nieren, des Rektums usw. Die Eier werden von den sowohl in Gefäßen der Submukosa als Subserosa nachgewiesenen Würmern speziell in der Submukosa der Blase deponiert. Unter dem Epithel finden sie sich in geringerer Anzahl. Die Folgezustände sind langwierige Cystitiden, meist unter dem Bilde der Cystitis cystica, weiterhin Tumoren, sowohl gutartige, in Form mehr oder weniger großer Polypen bis zu Papillomen, die die ganze Blase ausfüllen, als auch maligne Karzinome und Sarkome. Vortr. mikroskopierte 15 gutartige, 19 bösartige Geschwülste; ein ähnliches Prozentverhältnis beider Arten ist auch in dem nur klinisch beobachteten Materiale vorhanden. Die gutartigen Tumoren zerfallen in Granulationstumoren, meist hervorgegangen aus einer Wucherung des subepithelialen Bindegewebes, und echten polypösen Neubildungen; eine ausgesprochene Neigung des Epithels zur Wucherung zeichnet diese Tumoren stets aus. Ein Übergang von gutartigen zu bösartigen Wucherungen konnte nicht konstatiert werden. Letztere zerfallen in sechs Karzinome, die als solide, zwei, die als Zylinderepithelkrebs und elf, die als Kankroide zu bezeichnen sind, ein Tumor ist vielleicht als Alveolärsarkom zu bezeichnen. Die erste Gruppe zeigt Epithelien, die dem Blasenepithel nahe stehen; die zweite scheint, wenigstens in dem einen Falle, von (kongenital?) vorhandenen Schleimdrüsen ausgegangen zu sein; die dritte war fünfmal mit Leukoplakie des Blasenepithels kombiniert, die vielleicht eine Zwischenstufe des Kankroids darstellt.

Während die gutartigen Tumoren mit Vorliebe um die Urethraausmündung saßen, waren bei den Karzinomen relativ oft andere Blasenwandteile, bei den Kankroiden fünfmal die ganze Blase, zweimal unter Freibleiben des Trigonum, ergriffen.

Das Verhältnis der Eier und Würmer zu den Tumoren war bei den gutartigen insofern ein ursächliches zu nennen, als erstere zu Irritationen der Gewebe führen, welchen Tumorbildung folgt. Bei den Karzinomen ließ sich ein sekundärer Einschluß der Eier unzweifelhaft nachweisen, so daß Vortr. das Bilharsia-Karzinom in Parallele zu den in Narben, bei Lupus, bei Ruß- und Paraffin- usw. Arbeitern beobachteten Tumoren setzt. Jedenfalls scheint auch das Bilharsia-Karzinom keinen Beweis für eine parasitäre Ätiologie des Krebses zu liefern.

(Selbstbericht.)

Loewenhardt (Breslau). Zur chirurgischen Behandlung der Nephritis.

L. bespricht kurz die Gesichtspunkte, nach denen die chirurgische Therapie der Nephritis bei genauer Differentialdiagnose der verschiedenen ätiologischen Momente in gewissen Fällen eine Berechtigung zu gewinnen beginnt und weist auf die Einteilung von Rovsing hin.

Der zuerst vor 2 Jahren wegen unerträglicher linksseitiger Koliken (bei hämorrhagischer Nephritis mit Bakterienbefund), die seit 8 Jahren bestanden und den 42jährigen Mann vollständig arbeitsunfähig gemacht hatten, von L. operierte und vorgestellte Pat., bei dem sich eine große rote Niere fand, blieb zuerst nur 8 Wochen schmerzfrei. Im November 1903 wurde wegen Lokalisation der Attacken im Beckenteile des Ureters noch der ganze untere Ureter freigelegt und partielle Ureterolysis ausgeführt. Seitdem hat sich der Zustand objektiv und subjektiv außerordentlich gebessert. Pat. hat im Laufe der Zeit etwa 30 Pfund zugenommen und ist wieder arbeitsfähig.

(Selbstbericht.)

Loewenhardt (Breslau). Zur Chirurgie der Nierentuberkulose.

Seitdem kein Zweifel mehr besteht, daß die Tuberkulose der Harnorgane in den meisten Fällen eine absteigende ist, daß ferner sehr häufig primär nur eine Niere erkrankt in dem Sinne, daß noch keine anderen tuberkulösen Herde in den

Harnorganen bestehen, kommt es jetzt für den Chirurgen darauf an, eine möglichst frühzeitige Diagnose zu stellen. Sich selbst überlassen werden zwar gewisse als spontane Heilungsvorgänge zu deutende Prozesse beobachtet, doch ist im ganzen die Prognose eine äußerst üble. Diese Frühdiagnose bleibt in einigen Fällen immer nur Wahrscheinlichkeitsdiagnose. Weder die Anwesenheit noch das Fehlen von Tuberkelbazillen gibt immer einen sicheren Beweis. Die »disseminierte Nephritis bacillaris« Tuberkulöser ohne Tuberkel, aber mit Bazillen, macht den Befund von Tuberkelbazillen im Urin, ohne daß Nierentuberkulose vorliegt, erklärlich. Andererseits konnten trotz sorgfältigster Beobachtung und Anwendung neuerer Untersuchungsmethoden in einer Anzahl suspekter und mehrerer manifester Fälle keine Tuberkelbazillen von L. nachgewiesen werden.

L. bespricht kurz die Bedeutung der klinischen Symptome und legt bei Operationen gewonnene Präparate verschiedener Formen einseitiger Nierentuberkulose vor. — L. erwähnt auch zwei seiner Fälle, wo wegen äußerst profuser Blutung eine vitale Indikation zum Eingriff vorlag und stellt eine dieser Pat. vor, dessen Aussehen auf ganz besonderes Wohlbefinden hinwies, dessen sie sich seit der Nierenexstirpation erfreute. (Selbstbericht.)

(Schluß folgt.)

## 8) E. Ringrose. A case of fracture — dislocation of the cerebral vertebrae.

(Lancet 1904. Oktober 15.)

Verf. berichtet einen sehr interessanten Fall: Im Jahre 1894 stieß ein 14-jähriger Junge im Bade beim Tauchen mit einem anderen am Kopfe zusammen. Der Knabe war damals etwas benommen und im Nacken sehr druckempfindlich, allein er war sehr wohl fähig, nach 3 Tagen das Hospital wieder zu verlassen. Auffallend war, daß er dann anfangs stets den Kopf mit der Hand stützte und auch später dauernd schief trug. In späteren Jahren wurde er nichtsdestoweniger für tauglich für den Armeedienst befunden. Jetzt, nach 10 Jahren, in der Röntgenära, machte Verf. ein Röntgenbild des Halses mit folgendem Ergebnis: Die obere Halswirbelsäule war im 5. Wirbel nach vorn verschoben, indem das Zentrum des 5. Halswirbelkörpers auf dem vorderen oberen Rande des 6. Wirbelkörpers ruhte. Der 5. und 6. Halswirbel erscheinen dünn und aufgelichtet in den Konturen. Verf. nimmt an, daß sie außer der Dislokation damals auch eine Kompressionsfraktur erlitten haben können. — In der Vor-Röntgenzeit war die Diagnose eines solchen Falles sicherlich unmöglich, zumal hinter einem so leichten Krankheitsbilde kaum eine so schwere Verletzung vermutet werden konnte.

H. Ebbinghaus (Dortmund).

## 9) W. Nieberding. Zur Kasuistik der Meningocele sacralis anterior.

(Münchener med. Wochenschrift 1904. Nr. 31.)

Den in der Literatur mitgeteilten acht sicheren Fällen von Meningocele sacralis anterior fügt N. einen neuen hinzu, in dem allerdings die gestellte Diagnose, der Zusammenhang der Cyste mit dem Rückenmarkskanale, nicht durch das Messer bestätigt worden ist. Es handelte sich um ein 18-jähriges Mädchen, das, bisher gesund, seit mehreren Tagen nach einem Fall aufs Gesäß an heftigen Schmerzen im Unterleibe litt. Das ganze kleine Becken war von einer oystischen, prall elastischen Geschwulst ausgefüllt, die die hintere Scheidenwand dicht an die Symphyse und den Uterus vollständig aus der Beckenhöhle herauspreßte, so daß letzterer hinter der vorderen Bauchwand in toto durchgeföhlt werden konnte. Die Geschwulst, anfänglich für eine Hämatocele retrouterina angesprochen, änderte sich in den nächsten Wochen in keiner Weise; auffallend war eine Verdrängung des Mastdarmes nach der rechten Seite, die auf eine linksseitige Parovarialcyste oder eine Cyste des Lig. lat. sin. hinwies. Bei der  $\frac{1}{2}$  Jahr später vorgenommenen, aber nicht zum gewünschten Ende geföhrtten Operation ergab sich, daß die dünn-

wandige Cyste retroperitoneal gelagert und mit dem Kreuzbeine fest verwachsen war, von oben her, d. h. von der Bauchhöhle aus nicht entfernt werden konnte. Durch Punktion von der hinteren Scheidenwand aus wurden nun 2 Liter klarer Flüssigkeit entleert, wonach die Geschwulst vollständig verschwand, aber schwere Gehirnerscheinungen — rasende Kopf- und Nackenschmerzen, Erbrechen — eintraten und ca. 48 Stunden andauerten. Hierdurch gelangte N. zu der Diagnose »Meningocele sacralis anterior«, mit dem Ausgangspunkte wahrscheinlich vom 2. oder 3. linken Intervertebralloch. Nach der Punktion füllte sich der Sack bald wieder zu früherer Ausdehnung an; ein weiterer operativer Eingriff — Exzision der Cyste von einem Paravaginalsechnitt aus oder mittels des Hochenegg'schen Verfahrens nach Enukeation des Steißbeines, mit nachfolgender Knochenplastik — wurde von der Pat. abgelehnt. Die Flüssigkeit enthielt fast nichts von körperlichen Elementen, nichts auf Echinokokkus Verdächtiges.

Kramer (Glogau).

10) G. Negroni. Deformità scheletrica del tronco in un caso di malattia de Recklinghausen.

(Arch. di ortopedia 1904. Nr. 3 u. 4.)

Mädchen von 8 Jahren. In der rechten Achselhöhle ein Rankenneurom, ein zweites größeres, medial vom rechten Schulterblattwinkel in die Muskulatur übergreifend (Befund bei der Exstirpation). Auf der Haut des Rumpfes zahlreiche Pigmentflecke, von denen der größte fast die ganze rechte Hälfte einnimmt. Es besteht eine linksseitige dorsolumbare Skoliose, deren Konkavität der genannten Geschwulst entspricht. Es kann sich sowohl der Form wie der Anamnese nach (die Skoliose besteht erst seit einem Jahre) nicht um eine rachitische Verbiegung handeln, sondern entweder spielt eine Schwächung der rechtsseitigen Rückenmuskeln oder eine abnorme Weichheit der Knochen mit. Eine solche ist auch von anderen Autoren zur Erklärung von Deformitäten der Wirbelsäule oder anderer Knochen angenommen worden. Doch fehlen anatomische Nachweise. In einem Falle von Adrian erwiesen sich im Gegenteile Wirbelsäule und Rippen makroskopisch von normaler Härte.

E. Pagenstecher (Wiesbaden).

11) Lubinus. Gummi-Luftdruckpelotten zur Behandlung der Torsion der Wirbelsäule bei der schweren Skoliose und der Kyphose der Wirbelsäule bei Spondylitis.

(Ärztl. Polytechnik 1904. Juni.)

Ovale Pelotten werden in den Kontentivverband eingelegt und dann durch ein Fenster hindurch mittels Luftpumpe aufgeblasen. Alle 8 Tage etwa kann Luft nachgepumpt werden. Der feste Verband kann 8—10 Wochen liegen bleiben. Man kann unter einem Verbande mehrere Pelotten legen, überall, wo gedrückt werden soll. Abbildung im Original.

E. Fischer (Straßburg i. E.).

12) H. Neumayer. Über Bronchoskopie. (Aus der laryngologischen Univ.-Poliklinik in München.)

(Münchener med. Wochenschrift 1904. Nr. 38 u. 39.)

N. berichtet über 10 Fälle, in denen er nach Kokainisierung der oberen Luftwege oder in Chloroformnarkose — und zwar 9mal bei Fremdkörpern und 1mal wegen einer Erkrankung der Luftröhre usw. — die Bronchoskopie angewandt bzw. versucht hat. Die untere Bronchoskopie durch eine Tracheotomiewunde gelang in den 3 Fällen, in denen sie wegen Unausführbarkeit der oberen oder wegen zu tiefen Sitzes des Fremdkörpers notwendig wurde, ohne Schwierigkeiten; in dem einen derselben handelte es sich um einen Erwachsenen, der seit 2 Jahren eine Tracheotomiekanüle trug, und dem ein Stück der schadhafte Kanüle in den rechten Bronchus geglitten war. Mit der oberen Bronchoskopie, die stets wesentlich schwieriger war, hatte N. unter 9 Fällen in 8 Erfolg, obwohl es sich dabei meist um sehr junge Kinder — 2 waren 9 und 13 Monate alt — handelte; bei 6

war die Narkose erforderlich. In diagnostischer Hinsicht befriedigte die Bronchoskopie sehr; in 7 der Fälle konnte der Fremdkörper nachgewiesen werden. Die Entfernung glückte in 3 durch die obere Bronchoskopie; in einem 4. wurde der Fremdkörper nach dieser ausgehustet, in 3 weiteren durch die untere Bronchoskopie extrahiert. Günstigen Erfolg hatte das Verfahren in 1 Falle auch durch Erweiterung einerluetischen Trachealstenose. 1 Fall verlief trotz Entfernung des Fremdkörpers (Knochensplitter) durch sekundäre Pneumonie tödlich. Ernstliche Schädigung der Luftwege durch das Bronchoskop hat N. nie gesehen, die Entstehung oberflächlicher Verletzungen gibt er zu; sie können jedoch in Anbetracht der Indikationen, unter denen die Bronchoskopie zur Ausführung kommt, keinen Hinderungsgrund für die Anwendung derselben abgeben. **Kramer (Glogau).**

13) **E. Schefold.** Über die Verwendung der Killian'schen Bronchoskopie bei der Pneumotomie.

(Beiträge zur klin. Chirurgie Bd. XLIII. p. 767.)

Bei einem 24jährigen Manne, der ein Hemdknöpfchen verschluckt hatte und seitdem an Husten und Atembeschwerden litt, gelang es Hofmeister nach 8 Monaten mittels der unteren Bronchoskopie, den Fremdkörper im rechten Bronchus nachzuweisen. Die Entfernung auf natürlichem Wege war nicht ausführbar. Nachdem zuvor noch ein Empyem durch Rippenresektion behandelt worden war, wurde versucht, dem Fremdkörper durch Pneumotomie beizukommen. Es gelang zunächst nur, das Bronchoskop nach der Pleurawunde hin durchzubohren und mit seiner Hilfe die intrapulmonale Abszeßhöhle nach unten zu drainieren; bei einem zweiten Versuche jedoch konnte der Fremdkörper selbst entfernt werden, wobei er mit der Bronchoskopiröhre dem tastenden Finger entgegen gedrängt wurde. Leider entstanden metastatische Hirnabszesse. Einige wurden zwar operativ eröffnet, doch erlag Pat. der von einem zweiten ausgegangenen Meningitis.

Es ist dies der erste Fall, bei dem die Bronchoskopie als Hilfsmittel für die Pneumotomie Verwendung gefunden hat. **M. v. Brunn (Tübingen).**

14) **P. Cauzard.** Carie des deux rochers, ablation de toute la partie pétreuse de la base du crane après un double évidement pétromastoiïdien permettant la transfixation endocranienne transmastoïdienne; guérison opératoire. Mort par tuberculeuse généralisée des deux poumons. Réflexions sur la technique opératoire de l'ablation du rocher.

(Revue hebdom. de laryngol., d'otol. et de rhinol. 1904. Nr. 38.)

Das Meiste ist aus der ausführlichen Überschrift zu ersehen. Pat. konnte kaum den Mund öffnen und hatte eitrigen Ausfluß auch aus Nase und Rachen; anscheinend hatte er auch einen Sequester ausgehustet. Am Schluß der zuerst links ausgeführten Radikaloperation fand sich eine große Höhle, deren obere Wand vom Temporallappen gebildet wurde; die hintere durch die Kleinhirndura, die vordere durch die Kapsel des Kiefergelenkes und das Keilbein; in der Tiefe lag die Verbindung zwischen Keilbein und Hinterhaupt frei. Nach 4 Wochen war eine wesentliche Hebung des Allgemeinbefindens und eine verhältnismäßig rasch fortschreitende Epidermisierung zu verzeichnen. 5 Wochen nach der ersten Operation wurde dieselbe auch auf der rechten Seite ausgeführt; hier war die schließliche Höhle etwas weniger umfangreich. Nach 3 Wochen erfolgte der Tod ohne irgendein Symptom einer bulbären, meningitischen oder zerebralen Erkrankung infolge Fortschreiten des tuberkulösen Lungenprozesses. Rechts war die Epidermisierung nicht weit vorgeschritten. Abgesehen von der wohl einzig dastehenden Ausdehnung des Zerstörungsprozesses ist noch bemerkenswert, daß es nicht zu einer Arrosion der Carotis interna kam.

**F. Alexander (Frankfurt a. M.).**



15) **K. Barth** (Baden-Baden). Über die Behandlung eines Thoraxempyems mittels der Müller'schen Dauerkanüle bei einem 5monatigen Kinde.

(Münchener med. Wochenschrift 1904. Nr. 39.)

Das metapneumonische Empyem wurde in dem berichteten Falle durch Behandlung mit der Dauerkanüle (s. dieses Blatt 1901 p. 629) und später mit einem Drainrohr in 63 Tagen zur Heilung gebracht. B. rühmt dem Verfahren nach, daß es einfach, schonend und gefahrlos sei. Dadurch, daß die Kanüle sehr tief hinten unten am Thorax liegt und aufwärts gerichtet ist, gestatte sie dem Eiter guten Abfluß. Von Vorteil sei auch die größere Bewegungsfähigkeit der mit der Dauerkanüle behandelten Kinder.

Kramer (Glogau).

16) **F. Cathelin** and **M. Villaret**. Un cas rare de calcul vésico-prostatique.

(Ann. des malad. des org. gén.-urin. 1904. Nr. 9.)

51jähriger Mann mit starker Verengung der hinteren Harnröhre; Dauerkatheter. Die Sondenuntersuchung gibt außerdem das Vorhandensein eines Blasensteines. Prostata wenig vergrößert, aber empfindlich. Am Tage vor der beabsichtigten Sectio alta stirbt der Kranke plötzlich unter den Erscheinungen schwerer Erschöpfung. Die Sektion ergibt in der wenig vergrößerten Prostata mehrere Konkremente, je ein größeres in dem rechten und in dem linken Lappen. Das Konkrement des rechten Lappens hat mit einem Fortsatz die Blasenwand durchbohrt und steht in Verbindung mit einem außerordentlich großen Blasensteine. Starke Erweiterung sämtlicher Nierenkelche; Rindensubstanz außerordentlich dünn.

Paul Wagner (Leipzig).

17) **A. Pousson**. Cure radicale du cancer de la prostate.

(Ann. des malad. des org. gén.-urin. 1904. Nr. 12.)

Im Anschluß an eine Beobachtung von Prostatakarzinom bei einem 48jährigen Kranken bespricht Verf. die von Kähler (1866) und Billroth (1867) inaugurierte Radikalbehandlung des Prostatakrebses. Er hat im ganzen 22 Fälle von chirurgischen Eingriffen bei bösartigen Prostatageschwülsten zusammenstellen können. 6 Kranke — 31,8% — gingen direkt an den Folgen der Operation zugrunde; doch befanden sich hierunter mehrere, bei denen wegen der Ausdehnung des Prozesses ein operativer Eingriff überhaupt kontraindiziert war. Hierzu kommen noch weitere 4 Todesfälle, die sich nicht im direkten Anschluß an die Operation ereigneten. 9 Kranke erlagen einem Rezidiv 3—14 Monate nach der Operation. 4 Operierte leben noch ohne Rezidiv; hierher gehören 2 Fälle des Verf.s, in denen die perineale Prostatektomie vor 3 resp. 9 Monaten vorgenommen wurde, sowie die Fälle von Demarquay und Socin, in denen bereits 2 resp. 4 Jahre nach der Operation ohne Rezidiv verfloßen sind.

Die Operation des Prostatakarzinoms ist namentlich bei der umschriebenen Form des Krebses indiziert, die häufiger ist als die diffuse Karzinose und die klinisch ziemlich sicher diagnostiziert werden kann. Als Operationsmethode bevorzugt Verf. das perineale Verfahren.

Paul Wagner (Leipzig).

18) **C. Dambrin** et **E. Papin**. Des ruptures intrapéritoneales de la vessie sans fractures du bassin dans les contusions abdominales.

(Ann. des malad. des org. gén.-urin. 1904. Nr. 9—11.)

Aus Veranlassung einer eigenen Beobachtung von intraperitonealem Blasenriß, den Verf. in der Abteilung von Reclus machen konnten, geben sie eine eingehende Bearbeitung dieser Verletzung mit besonderer Berücksichtigung ihres Mechanismus. Mit Einschluß ihrer eigenen und zweier bisher noch nicht veröffentlichter Beobachtungen haben Verf. im ganzen 78 Fälle von intraperitonealem Blasenriß zusammengestellt, die die Folge einer Bauchkontusion waren und zur

Laparotomie führten. Von diesen 78 Operierten genasen 44; es starben 34 = 43,5%. Die Todesursachen waren in 17 Fällen peritoneale Infektion; in 9 Fällen Operationschok; in 1 Falle Hämorrhagie; in 3 Fällen Harnintoxikation; in 4 Fällen ist die Todesursache nicht besonders erwähnt worden. Die Operationsresultate haben sich mit den Fortschritten der chirurgischen Technik wesentlich gebessert. Wenn man nur die seit 1895 veröffentlichten Fälle berücksichtigt, so findet man auf 34 Operationen 27 Heilungen und nur 7 = 20,5% Todesfälle. Die Operationsresultate sind um so günstiger, je frühzeitiger die Operation vorgenommen wird.  
Paul Wagner (Leipzig).

19) A. M. Sheld. A case of gigantic renal calculus.

(Lancet 1904. Oktober 15.)

Verf. teilt einen Fall von Riesennierenstein mit, den er im St. Georges Hospital operierte. Der Stein hatte ca. 4 Jahre verhältnismäßig geringe Beschwerden gemacht, die sich indessen allmählich steigerten. Es bildete sich im Laufe der Zeit eine vom Rippenbogen bis zum Poupart'schen Bande reichende, rundliche, feste, sehr druckempfindliche Geschwulst in der linken Flanke, die sich nicht mit der Atmung bewegte. — Der Umfang des entfernten, in der Mitteilung abgebildeten Steines betrug ca. 10 Zoll, seine Länge 5½ Zoll, sein Gewicht in getrocknetem reinen Zustande 1 Pfund und ½ Unse. — Des weiteren führt Verf. noch andere Fälle von großen Nierensteinen teils aus eigener Praxis, teils aus der englischen Literatur an und erwähnt den über 2 Pfund schweren Stein im Museum von St. Bartholomews Hospital. Seinen hier beschriebenen Nierenstein hält Verf. für den größten bislang mit Erfolg operierten.

H. Ebbinhaus (Dortmund).

20) F. Cathelin. Note à propos de douze cas de division endo-vésicale des urines des deux reins.

(Ann. des malad. des org. gén.-urin. 1904. Nr. 12.)

Verf. teilt 12 sehr instruktive, nicht besonders ausgewählte Beobachtungen mit, die die großen Vorsüge der endovesikalen Urinseparation sehr deutlich demonstrieren. In Anwendung kam das C.'sche Instrument, das bei verhältnismäßig großer Einfachheit entschieden die größte Sicherheit gewährleistet.

Paul Wagner (Leipzig).

21) E. Taylor. Unsuspected lesions in movable kidneys discovered during nephropexy.

(Annals of surgery 1904. August.)

Verf. hat an fünf Wandernieren während der Ausführung der Nephropexie nicht diagnostizierte Erkrankungen angetroffen; teils bestanden dieselben in Steinbildung, teils in partieller Tuberkulose und Hydronephrose. Er zieht hieraus den Schluß, daß bewegliche Nieren nicht ungewöhnlich der Sitz eines krankhaften Prozesses sind. Namentlich, wenn die bewegliche Niere auf Druck schmerzhaft oder vergrößert ist, werden krankhafte Veränderungen vorliegen. Aus diesen Gründen soll der Operation der beweglichen Niere ein größeres Recht für die Operation eingeräumt werden.  
Herhold (Altona).

22) Andrew. Large single hydronephrotic kidney where the symptoms during life simulated appendicitis.

(Glasgow med. journ. 1904. Mai.)

Statt des erwarteten appendicitischen Abszesses fand sich eine große Hydronephrose. Inzision. Drainage. Tod am nächsten Tage. Die Sektion ergab das Vorhandensein einer cystisch degenerierten rechtsseitigen Solitärniere.

W. v. Brunn (Marburg).

### 23) **Rosenstein.** Klinische Erfahrungen über die Dekapsulation der Nieren bei Morbus Brightii.

(Deutsche med. Wochenschrift 1904. Nr. 31.)

R. teilt fünf Fälle Israel's mit, bei denen die Aushülzung vorgenommen wurde. Bei einem Pat. machte das Leiden trotz der Operation Fortschritte, bei zwei Pat. blieb es unbeeinflusst, bei zwei weiteren trat eine Besserung in gewisser Hinsicht auf, indem einmal die sonst leicht auftretenden Ödeme ausbleiben, bei einem anderen sich die Kopfschmerzen und das Flimmern vor den Augen verlor. Der Unterschied von den günstigen Resultaten Edebohls' läßt sich nach R. so erklären, daß die von Edebohls geheilten Kranken nicht an echter Bright'scher Krankheit, sondern an entzündlichen Prozessen, die durch abnorme Mobilität der Nieren verursacht waren, gelitten haben. **Borchard (Posen).**

### 24) **C. Brandenburg.** Zur Kenntnis der Hydrocele bilocularis abdominalis.

Inaug.-Diss., Rostock, 1904.

Der aus dem Luisenhospital zu Aachen stammende Fall Müller's zeichnet sich dadurch aus, daß der abdominale Teil der Geschwulst anscheinend vor der Fascia transversa lag, also eine Lage zeigte, die der von Kocher als typisch angegebenen Lage zwischen Fascia transversa und Bauchfell nicht entspricht. Er teilt diese Eigentümlichkeit mit zwei von Delbet und einem von Witzel beschriebenen Falle. Je oberflächlicher diese Cysten in der Bauchwand liegen, um so leichter werden sie bemerkt. Für die Diagnose der Lage zu der Bauchmuskulatur kommt nach Delbet in Betracht, ob man den Leistenkanal frei findet und bei Hustenstößen eine Spannungszunahme im skrotalen Teile feststellen kann. Je nach der Lage zu den Bauchmuskeln unterscheidet Delbet eine Hydrocele inguino-properitonealis, inguino-interstitialis und inguino-superficialis, entsprechend den einschlägigen Bruchformen.

Verf. kommt mit dem beschriebenen auf 46 Fälle der Literatur, die zum Teil in früheren Zusammenstellungen, z. B. der neueren von Wettergren (vgl. dieses Zentralblatt p. 974), noch nicht berücksichtigt sind. **E. Moser (Zittau).**

### 25) **A. Berg.** Transverse ectopy of the testis.

(Annals of surgery 1904. August.)

Ein 13 Jahre alter Knabe litt an einer großen linksseitigen Skrotalhernie. Bei der Operation wurden zwei Hoden mit zwei Samensträngen im Bruchsack angetroffen; der Samenstrang des oberen Hodens zog durch den linken Leistenring zur rechten Leistengegend und von dort ins Becken. Die rechte atrophische Hodensackhälfte war leer. Beide Hoden wurden in der linken Hodensackhälfte belassen und im übrigen die Operation nach Bassini ausgeführt.

**Herhold (Altona).**

### 26) **A. Renaud.** Tuberculose ulcéreuse primitive de la grande lèvres.

(Revue méd. de la Suisse romande 1904. Nr. 4.)

Bei dem 4jährigen Kinde fand sich in der oberen Partie der linken großen Labie eine bohnen große, sich auf die Innenfläche fortsetzende, primär entstandene Ulzeration, den Canal. Nuckii und das Lig. rotund. bloßlegend. Unterhalb dieser Geschwürsbildung, in der Furche zwischen großer und kleiner Labie, zwei linsenförmige, infiltrierte Schleimhautpartien von weißgelblicher Farbe, Peripherie ohne Reaktion; Leistendrüsen wenig geschwollen.

Die wiederholt vorgenommene mikroskopische Untersuchung ergab stets das Vorhandensein von Tuberkelbazillen, einmal einzelner Stäbchen des Bakterium coli; andere Bakterien waren nicht zu konstatieren.

Unter entsprechender Behandlung volle Heilung in kurzer Zeit.

**Kronacher (München).**

---

Originalmitteilungen, Monographien und Separatabdrücke wolle man an **Prof. E. Richter** in Breslau (Kaiser Wilhelmstraße 115), oder an die Verlagehandlung **Breitkopf & Härtel**, einsenden.

---

Druck und Verlag von Breitkopf & Härtel in Leipzig, Nürnbergerstraße 36/38.

# Zentralblatt für C H I R U R G I E

herausgegeben

von

**E. von Bergmann, F. König, E. Richter,**  
in Berlin, in Berlin, in Breslau.

Einunddreißigster Jahrgang.

Wöchentlich eine Nummer. Preis des Jahrganges 20 Mark, bei halbjähriger Vorauszahlung. Zu beziehen durch alle Buchhandlungen und Postanstalten.

Nr. 48.

Sonnabend, den 3. Dezember.

1904.

**Inhalt:** H. Merkel, Zur Kenntnis der sog. »Holzphlegmone« (»Phlégmone ligneuse du cou« nach Reclus). (Original-Mitteilung.)

1) A. Köhler, Kriegschirurgen und Feldärzte der Neuzeit. — 2) Rieder, Für die Türkei. — 3) Flick, Anatomie der Gelenke. — 4) Milner, Gibt es Impfkarcinome? — 5) Mibelli, Epitheliome. — 6) Trillat, 7) Maurance, Chloroform. — 8) v. Öttingen, Anästhesierung nach Oberst. — 9) Fromme u. Gawronsky, Sterilisierung der Gummihandschuhe. — 10) Krflsa, Subkutane Paraffineinspritzung. — 11) Berliner, 12) Sack, Mesotanexantheme. — 13) Delbanc, Kasein-Albumoseselbe. — 14) Unna, Kaseinseife. — 15) v. Bardeleben, Brandwunden. — 16) Hodara, Verbrennung mit Chloral-Kamphor-Salbenmull behandelt. — 17) Vulpinus, Spinale Kinderlähmung. — 18) Schanz, Schulterversteifung. — 19) Tillanus, Fractura olecrani. — 20) Gyot, Osteomyelitis am Oberschenkel. — 21) Blake, Kniescheibenbruch. — 22) v. Chlumský, Sehnenverpflanzungen.

23) Naturforscherversammlung: Bado, Sehnenoperationen bei zerebraler Hemiplegie; Partsch, Konservierende Behandlung schwerer Extremitätenverletzungen; Müller, Zur Gelenkpathologie; Ranzl, Blutige Behandlung subkutaner Frakturen; Machol, Ellbogenbruch; Schanz, Ellbogenankylose; Cohn, Ulnarislähmung nach Ellbogentraumen; Reiner, Weradorf, Angeborene Hüftverrenkung; Wittek, Seitliche Knieverkrümmungen.

24) Anslan, Infusionsapparat. — 25) Dreuw, Operationsfeder. — 26) Kolb, Aneurysmaoperation. — 27) Berlin, Xanthoma diabeticum. — 28) Thimm, Psoriasis der Haut und Schleimhaut. — 29) Laite, 30) Brandweller, Neurotische Hautangrän. — 31) Hodara, Mycosis fungoides. — 32) Zesas, Krebsige Entartung von Atheromen. — 33) Closs, 34) Steinmann, Kropfoperationen. — 35) Zondek, Riesenwuchs. — 36) De Busscher, Lokale Asphyxie der Extremitäten. — 37) Luxembourg, Fettgeschwülste der Gelenke. — 38) Dubar, Ellbogenverrenkung. — 39) Tillanus, Angeborene Hüftverrenkung. — 40) Morton, Hüftgelenkstuberkulose. — 41) Korteweg, Knochenbrüche bei umhergehenden Pat. — 42) Perlmann, Verrenkung von Sesambeinen.

Zur Kenntnis der sogenannten „Holzphlegmone“  
(„Phlégmone ligneuse du cou“ nach Reclus).

Von

**Dr. Hermann Merkel,**

Privatdozent und I. Assistent am pathol. Institut zu Erlangen.

Als Holzphlegmone ist zuerst von Reclus 1896 ein Krankheitsbild aufgestellt worden, das charakterisiert ist durch eine meist

an der Halsgegend auftretende, bis herab zur Clavicula sich erstreckende chronisch verlaufende Infiltration, die sowohl anatomisch durch den eigentümlichen brethartigen Charakter der Schwellung, wie andererseits klinisch durch die lange Dauer und die meist fieber- und schmerzlose Entwicklung gekennzeichnet ist. Der Prozeß geht nach verschiedenen langem Bestehen — meist unter umschriebener Abszedierung — in Heilung über.

Reclus selbst hatte fünf derartige Fälle mitgeteilt, von denen nur der eine an Glottisödem zugrunde gegangen war, während die vier anderen geheilt wurden.

Einen neuen Beitrag bringt ein weiterer Autor, L. Krause, der zwei Fälle beobachtete, von denen sich freilich der eine durch die Lokalisation des Prozesses in der unteren Bauchgegend, zwischen Nabel und Symphyse, von den früheren Fällen unterscheidet.

Eine weitere Beobachtung hat Jenney gebracht, bei der sich die Erkrankung nach einer akut entstandenen Phlegmone im Anschluß an ein Trauma am Vorderarm entwickelt hatte.

Während Reclus zuerst das Vorhandensein eines malignen Tumors vermutete, der durch eine sekundäre Infektion vom Mund aus unter Vermittlung der lymphatischen Apparate modifiziert worden wäre, haben Quénu (zitiert bei Reclus) und später Krause sich dahin geäußert, daß das Wesen der Holzphlegmone in einem chronisch verlaufenden, durch Infektion mit abgeschwächten pyogenen Bakterien bedingten Entzündungsprozeß zu erblicken sei; dafür, daß die vorliegende Erkrankung nicht durch einen bestimmten Infektionserreger hervorgerufen sein könnte, sprachen schon die mannigfachen und einander widersprechenden Bakterienbefunde von Reclus, L. Krause, Monod, Regnier, Poncet und Kazniekow, die teils Strepto- und Staphylokokken, Diphtherie- und Pseudodiphtheriebazillen, Aktinomyces und proteusähnliche Mikroorganismen nachgewiesen hatten.

War somit bisher allgemein die Natur der Holzphlegmone als ein zweifellos chronisch entzündlicher Prozeß (vielleicht begleitet von chronischer Lymphangitis) betrachtet worden, so will eine erst kürzlich erschienene Mitteilung von W. Lang eine ganz neue und befremdliche Auffassung in die vorliegende Frage bringen.

Dieser Autor hat nämlich einen angeblichen Fall von letal verlaufener Holzphlegmone, der poliklinisch von Prof. Rosenberger in Würzburg beobachtet worden war, klinisch und anatomisch beschrieben; die nach der Autopsie vorgenommene histologische Untersuchung hat dabei den höchst eigenartigen Befund eines Cancroids zutage gefördert. Auf Grund dieses mikroskopischen Befundes, der von all den bisher beobachteten Fällen von Holzphlegmone allerdings als erster erhoben ist<sup>1</sup>, kommt Lang — seine Beobachtung

<sup>1</sup> Da eben sämtliche Fälle bis auf den einen (nicht seziierten) von Reclus in Heilung übergingen.

unberechtigterweise verallgemeinernd — zu dem Schluß: »Das Wesen der Holzphlegmone ist ein Cancroid, das allerdings in seiner Ausdehnung und in der diffusen Infiltration sowohl klinisch wie anatomisch merkwürdig dasteht.«

Betrachten wir aber nun das histologische Untersuchungsergebnis im Zusammenhange mit dem Sektionsbefund im Falle Lang's, so kann es kaum zweifelhaft sein, daß es sich dort um ein primäres ulzeröses Zungenkarzinom mit hochgradiger krebsiger Infiltration der gesamten Umgebung, der linksseitigen tiefen Halsdrüsen (in Form eines faustgroßen, zerfallenen Tumors) und mit besonders starker flächenhafter Infiltration des subkutanen Gewebes der rechten Halsseite handelte; dieser Befund war kompliziert mit einer durch Eitererreger (Streptokokken) hervorgerufenen subakuten Entzündung, die zu multipler Abszeßbildung innerhalb des krebsig durchsetzten Gewebes geführt hatte. — Dieses letztere Vorkommnis (sekundäre Infektion eines Karzinoms mit pyogenen Mikroorganismen) stellt ja durchaus nichts so Seltenes dar.

Ist es somit im Falle Lang's zweifellos, daß seinem eigenartigen klinischen und anatomischen Bild ein Cancroid zugrunde lag, so ist es andererseits nicht recht verständlich, wie Lang trotzdem zu der klinischen Diagnose »Holzphlegmone« kam; denn soweit sich aus der etwas dürftigen Schilderung des Verf. überhaupt ein Bild gewinnen läßt, deckt es sich nur recht unvollkommen mit dem der früher beschriebenen Fälle; selbst aber die Ähnlichkeit des klinischen Befundes vorausgesetzt, hätte Lang seine Beobachtung nur als »ein unter dem Bilde der sog. Holzphlegmone verlaufendes, diffus ausgebreitetes Cancroid« bezeichnen können.

Wie unrichtig es an sich schon ist, allgemein unter dem klinischen und anatomischen Begriffe der sog. Holzphlegmone einen malignen Tumor zu vermuten, geht doch schon aus der Berücksichtigung der früher berichteten Fälle hervor, in denen unter neun Beobachtungen acht innerhalb kürzerer oder längerer Zeit in Heilung übergingen, während der neunte (von Reclus berichtete) Fall, der an Glottisödem zugrunde ging, nicht zur Sektion kam, so daß die Diagnose nicht völlig sicher ist. Gab doch schon diese Überlegung Reclus Veranlassung, den Gedanken an einen malignen Tumor als Wesen der Holzphlegmone aufzugeben, trotzdem bis damals eine histologische Untersuchung niemals stattgefunden hatte.

Als weiteren Beweis für die Unrichtigkeit der Lang'schen Auffassung bin ich in der Lage, eine eigene Beobachtung anzuführen, die zeigt, daß dem Wesen der Holzphlegmone tatsächlich ein entzündlicher Prozeß zugrunde liegt.

Herr Dr. Riedel in Rothenburg o. T. hat einen, wie die mitgeteilte Krankengeschichte ergibt, typischen Fall von Holzphlegmone beobachtet, der, wie die früher beschriebenen, ebenfalls in Heilung ausging und die völlige Unhaltbarkeit der Lang'schen These aus evidentester beweist. Herr Dr. Riedel hatte die Liebenswürdigkeit,

mir die sehr interessante Krankengeschichte mitzuteilen, wofür ich ihm an dieser Stelle noch herzlichst danke.

Walther, Johann, 26 Jahre, Metzgergeselle in Rothenburg, erscheint am 3. Juni d. J. in der Sprechstunde und klagt über Schmerzen in der rechten Mandel beim Schlucken und über »Druck im Magen«. Wie er angibt, hat derselbe Ende März oder Anfang April beim Schlachten eines Rindes, das »eiternde Knollen« am Kiefer besaß, das Schlachtmesser — wie es die Gewohnheit der Metzger ist — in den Mund geklemmt, wobei der anwesende Tierarzt gleich äußerte: »Sie werden sehen, da kommt noch etwas nach!«

Auf Gurgeln wurden anfangs die Beschwerden etwas besser, doch trat bald danach eine Schwellung in der Tiefe des rechten Unterkieferwinkels ein, schmerzhaft und hinderlich beim Kopfdrehen und hauptsächlich beim Schlucken. Es fanden Jodpinselungen statt, doch nahmen die Schwellung in der Tiefe und ebenso die Beschwerden zu; daher erfolgte am 24. April Aufnahme ins Spital.

Zunächst bestand kein Fieber, zeitweise jedoch Atemnot (!) und besonders Schluckbeschwerden, dabei langsames Größerwerden der harten Geschwulst in der Tiefe, welche sich der Haut allmählich näherte und mit derselben fest verwuchs, worauf die letztere eine rote Verfärbung annahm. (Ungt. einer., Jodpinselungen, Leinbrei.)

Anfang Juli traten leichte Fiebertemperaturen abends auf. Die Geschwulst, in breiter Ausdehnung aus der Tiefe des oberen hinteren Halsvierecks herauswachsend, fühlte sich im ganzen außerordentlich hart an und wurde endlich in der Mitte druckempfindlich, so daß (also ca. 4 Monate nach Beginn der Erkrankung) nunmehr operiert wurde, nachdem noch in den letzten Tagen manchmal ziemliche Atemnot und Schluckbeschwerden bestanden hatten.

Am 7. Juli wurde in Chloroformnarkose ein großer Schnitt entlang dem vorderen Rand des Sternocleidomastoideus, tief durch das ungemein harte, breit und flächenhaft infiltrierte Gewebe hindurch gelegt; derselbe förderte im Zentrum der Geschwulst einen Eßlöffel Eiterutage, der keine besonderen Merkmale zeigte, insbesondere keine gelblichen, grieslichen Körner enthielt. Ein Stückchen der harten Gewebsmasse wurde zur mikroskopischen Untersuchung mit dem Messer entfernt<sup>2</sup>. Danach feste Tamponade der ganzen Wunde mit Jodoformgase.

Es erfolgte sofortiger Nachlaß der Beschwerden im Innern des Halses und unter langsamer Einschmelzung der harten infiltrierte Partien allmähliche Heilung, so daß Pat. am 5. August mit Schutzverband der noch granulierenden Inzisionswunde, aber frei von Beschwerden, das Spital verließ.

Am 30. September stellte sich Pat. völlig geheilt in der Sprechstunde vor. Weder im Munde, woselbst jetzt eine völlige Abschwellung der Mandelgegend zu konstatieren ist, noch auch außen am Halse, wo nur eine lange, schmale Operationsnarbe zu sehen ist, findet sich etwas Krankhaftes oder eine nachteilige Folge der Erkrankung. Allgemeinbefinden sehr gut.

Auf telephonische Anfrage erklärt Schlachtautistierarzt Betscher in Rothenburg, die Geschwulst an dem Rinderkiefer sei aktinomycotischer Natur gewesen.

Das dem pathologischen Institut übersandte kleine Gewebstück besaß keine Hautbedeckung, war von auffallend derber, fast narbiger Beschaffenheit und zeigte auf dem Durchschnitt eine glatte, weißliche Schnittfläche. Da eine bakterielle Untersuchung desselben nicht mehr zugänglich war, wurden lediglich nach Härtung und Paraffineinbettung mikroskopische Schnitte angefertigt; dieselben ergaben reichliches, fast narbiges Bindegewebe mit entzündlicher Infiltration, wobei die Zellen teils lymphocytären, teils leukocytären Charakter zeigten. Der Gedanke an einen Tumor war nach der Untersuchung des exsidierten Stückes vollständig auszuschließen.

<sup>2</sup> Dieses Stückchen wurde in schwacher Formalinlösung dem pathologischen Institut zu Erlangen mit der als fraglich bezeichneten Diagnose: Maligner Tumor (?) übersandt.

Es handelt sich also im vorliegenden Fall um einen innerhalb von 4 Monaten sich abspielenden chronisch entzündlichen Prozeß, der, offenbar von der Tonsille ausgehend, sich in der Tiefe langsam und flächenhaft weiter ausbreitete und, allmählich breit auf die äußere Haut übergehend, erst sehr spät zu umschriebener eitriger Einschmelzung führte. Die geringe Beteiligung des Gesamtorganismus rechtfertigt, zusammen mit den sonstigen angegebenen Erscheinungen, zweifellos die Diagnose der Holzphlegmone.

Kompliziert ist der Fall freilich dadurch, daß die Infektion gelegentlich der Schlachtung eines mit Aktinomykose behafteten Tieres akquiriert wurde. Indessen erscheint es sowohl nach dem klinischen Verlaufe wie nach der glatten Ausheilung ganz ausgeschlossen, daß es sich im vorliegenden Fall um eine aktinomykotische Infektion handeln konnte; vielmehr ist es außerordentlich wahrscheinlich, daß die in den aktinomykotischen Eiterherden noch nebenbei vorhandenen Eitererreger durch das Schlächtermesser in die Mundhöhle und durch Vermittlung der Tonsillen in das umgebende Gewebe gelangten.

Scheint es somit auch durch diese Beobachtung sichergestellt, daß — entgegen der Behauptung von Lang — das Wesen der Holzphlegmone ein chronisch-phlegmonöser Entzündungsprozeß ist, so bietet der vorliegende Fall andererseits insofern ein ganz besonderes Interesse, als der Infektionsweg durch die anamnestischen Angaben vollständig klargestellt ist. Wenn auch bei den früher beschriebenen Fällen Angaben über die Genese des Prozesses fehlen, so dürfen wir vielleicht auf Grund der vorliegenden Beobachtung annehmen, daß auch dort die lymphatischen Apparate der Mundhöhle die Eintrittsstelle für die Infektionserreger bildeten. Denn daß tatsächlich pathogene, vielleicht in ihrer Virulenz abgeschwächte Bakterien die Infektionserreger bilden, erscheint nicht nur nach den Angaben der verschiedenen Autoren, sondern auch nach den Tierversuchen Krause's zum mindesten außerordentlich wahrscheinlich.

---

#### Literatur.

- Jenney (sitirt bei Lang): Der Militärarzt, Zeitschrift f. d. ges. Sanitätswesen der Armee Nr. 17 u. 18. Wien, 1902.  
 L. Krause, Über holzharte Entzündung des Bindegewebes. Zentralblatt für Chirurgie 1899. p. 505.  
 H. Lang: Ein weiterer Fall von sog. Holzphlegmone. Inaug.-Diss., Würzburg. 1904.  
 Reclus: Phlégmone ligneuse du cou. Revue des soc. savantes. — Revue de chir., 1896. Nr. 1.

Erlangen, Oktober 1904.

---



1) **A. Köhler.** Die Kriegschirurgen und Feldärzte Preußens und anderer deutscher Staaten in Zeit- und Lebensbildern.

IV. Teil. Kriegschirurgen und Feldärzte der Neuzeit.

(Herausgegeben von der Medizinalabteilung des Königl. preuß. Kriegsministeriums. Mit Titelbild, 42 Porträts, 7 Abbildungen und 3 Tafeln.)

Berlin, August Hirschwald, 1904.

In den Kriegen von 64, 66 und 70/71 hatten die Chirurgen reiche Erfahrungen gesammelt, die sich nicht nur auf die Art der Verletzungen, ihre Behandlung und die Verhütung von Wundkrankheiten bezogen, sondern auch auf die allgemeine Fürsorge der Verletzten. Gerade weil in dieser Beziehung noch vieles als unvollkommen empfunden wurde, wurde die Reorganisation des Feldsanitätswesens ein von allen Seiten anerkanntes und erstrebtes Bedürfnis. Die zahlreichen Vorschläge zu sichten und zu einem einheitlichen nutzbringenden Ganzen zu verschmelzen bedurfte es eines bedeutenden organisatorischen Talentes und des festen Willens an maßgebender Stelle, das, was als richtig erkannt war, planmäßig durchzuführen. Dem segensreichen Wirken der damaligen Königin Augusta und ihrer Berater, vor allem v. Grimm's, ist das erste Kapitel als Rückblick gewidmet.

Die Ergebnisse dieser Tätigkeit für die Regelung der Verwundetenfürsorge, für die zum Krieg vorbereitende Ausbildung der Militärärzte in Friedenszeiten, die sich hierauf beziehenden wissenschaftlichen Arbeiten werden im zweiten Kapitel erörtert.

Daß in diesen Bestrebungen kein Stillstand eintrat, sondern gerade in neuster Zeit jede Gelegenheit benutzt wurde, in der Kriegschirurgie neue Erfahrungen zu sammeln, zeigt die Entsendung von Berichterstatern und Errichtung von Hilfsexpeditionen, die überall dorthin, wo in Kolonien und fremden Ländern Kriege ausbrachen, erfolgten. Durch die Reiseberichte konnten die im großen Stiel ausgeführten Schießversuche nachgeprüft werden durch die Beobachtung der Praxis, und so war es möglich, daß die Erfahrungen, welche in den Kliniken, Krankenanstalten und Garnisonlazaretten im Frieden bei Verletzungen gewonnen waren, wie die von den Chirurgen aufgestellten Lehren und Vorschläge auf ihren Wert für den Krieg abgeschätzt wurden. Dies Ineinandergreifen der Friedens- und Kriegschirurgie und die gegenseitige Beeinflussung und Rückwirkung ist vom Verf. in seinem einleitenden ersten Teil anschaulich geschildert.

Die eigentlichen Lebensbeschreibungen nehmen in diesem letzten Bande einen weiteren Raum ein, wie in den früheren. Es sind im Ganzen 12, und zwar von v. Bardeleben, Billroth, v. Bruns, Burow, Busch, v. Esmarch, Hueter, Linhardt, Nußbaum, v. Volkmann, Wagner, Wilms. Diese Aufgabe war für den Verf. nicht leicht. Denn fast alle diese Männer lebten in der Jetztzeit,

standen mit der jetzigen Generation noch in persönlich enger Beziehung. Von vielen, so vor allem von Volkmann und noch mehr von Billroth, sind neben ihren wissenschaftlichen Arbeiten Aufzeichnungen und Briefe vorhanden, die weit hinaus über den Kreis ihrer Fachgenossen bekannt und berühmt geworden sind. Trotzdem gelang es dem Verf., uns ein anschauliches, frisches, lebenswahres und fesselndes Bild der einzelnen zu entwerfen.

Das Werk beschließt eine Übersicht der kriegschirurgischen Literatur seit 1879 die in ihrer Ausdehnung und Fülle einen Beweis der Blüte dieses Zweiges der Chirurgie gibt.

Coste (Straßburg i. E.).

2) **R. Rieder-Pascha** (Konstantinopel). Für die Türkei.  
Bd. II. Selbst Gelebtes und Gewolltes.

Jena, Gustav Fischer, 1904.

Mit Zielbewußtsein hat R. die im ersten Bande wiedergegebenen Vorschläge zur Ausführung gebracht, trotz aller ihm gebotenen Schwierigkeiten, die er in der Vorgeschichte der Medizinschule auseinandersetzt. Es folgen die Mitteilung der Lehrpläne der Medizinschule, Grundrisse und Bilder der Gebäude, eine ausführliche Beschreibung in allen Einzelheiten auch bezüglich der Verwaltung. Überall erkennt man die große praktische Erfahrung, die derartig zweckmäßige und treffliche Einrichtungen schaffen konnte.

Der Unterricht geschieht ganz nach deutschem Muster.

Die Berichte und Statistiken der einzelnen Abteilungen des Krankenhauses Güllhané von den betreffenden Oberärzten bilden den zweiten Teil des Buches. Dieselben geben uns ein Bild von der großen Tätigkeit und der fleißigen Arbeit. Genaueres über die verschiedenen Krankheiten oder Operationen hier mitzuteilen, würde zu weit führen und das Original nicht wiedergeben können. Der dritte Teil enthält dann eine Reihe wissenschaftlicher Arbeiten, die anderweit besprochen sind.

Grosse (Kassel).

3) **R. Fick**. Handbuch der Anatomie und Mechanik der Gelenke unter Berücksichtigung der bewegenden Muskeln.  
I. Teil: Anatomie der Gelenke.

Jena, Gustav Fischer, 1904. 162 Abbild., 512 S.

Das vorliegende Handbuch der Gelenklehre, dessen bis jetzt erschienener erster Teil die Anatomie der Gelenke behandelt, bildet einen Abschnitt des bei Fischer in Jena erscheinenden Handbuches der Anatomie des Menschen in 8 Bänden, welches von Karl v. Bardeleben in Verbindung mit einer Anzahl bekannter Anatomen herausgegeben wird. Die Tatsache, daß bis jetzt in Deutschland ein eingehendes Lehrbuch der Gelenklehre nicht existiert, legt es nahe, diesen Teil des allgemeinen Handbuches auch als Einzelwerk dem Praktiker zugänglich zu machen. Bei der Wichtigkeit, welche die

genaue Kenntnis der Anatomie und Mechanik der Gelenke gerade für den Chirurgen und Orthopäden hat, ist ein derartiges Unternehmen sehr zu begrüßen.

In dem vorliegenden anatomischen Teile hat sich der Verf. das Ziel gesetzt, eine eingehende und möglichst klare Beschreibung der einzelnen Gelenkteile unter besonderer Berücksichtigung der für die Mechanik und für die praktische Medizin wichtigsten Verhältnisse zu bringen. Bei der Beschreibung der einzelnen Gelenkteile hat er sich der Mühe unterzogen, die oft recht verschiedenen Angaben der einzelnen Autoren zu vergleichen und durch eigene Nachuntersuchung auf ihre Richtigkeit zu prüfen. Besonderer Nachdruck wurde auf die Untersuchung am lebenden Menschen gelegt. Die Darstellung bildet das Resultat einer fast 10jährigen Arbeit und garantiert dadurch schon ein genaues Eingehen auf alle Fragen. Besonders für den Praktiker wichtig ist die überaus ausführliche Darstellung der Varietäten. Verf. fand, daß die individuelle Variabilität in den Gelenkeinrichtungen viel größer ist, als es nach der Beschreibung der Autoren scheint. Auch auf pathologische Verhältnisse ist der Verf. eingegangen und bringt unter der Rubrik: »Praktische Bemerkungen« manches nicht nur dem Anatomen Wichtige, sondern auch gerade dem Praktiker Bemerkenswerte. Verf. sucht so die Entfremdung, welche zwischen dem Anatomieunterricht und den praktischen Fächern eingetreten ist, zu überbrücken; er betrachtet es als eine Ehrenpflicht, die anatomische Wissenschaft auch in den Dienst der leidenden Menschheit zu stellen.

Bei der Darstellung des Stoffes gibt Verf. zunächst Vorschriften für die anatomische Präparation und bringt dann die genaue Beschreibung der einzelnen Gelenkabschnitte mit ihren Varietäten. In einem kurzen allgemeinen Teile finden wir eine ausführliche Darstellung der verschiedenen Gelenkverbindungen und einen Abriß über die Entwicklung der Gelenke. Die praktischen Bemerkungen sind besonders lesenswert. Eine interessante Frage wirft Verf. auf, nämlich wie es kommt, daß bei passiven Bewegungen keine Kapsel-einklemmung zustande kommt; er bringt eine Beobachtung Duchenne's, welcher auch bei Lähmungen der Muskeln an Schulter und Knie nichts von Kapsel-einklemmung bemerken konnte; ebenso wichtig sind die Bemerkungen über die Resorptionsfähigkeit der Gelenke bei vorhandener Verletzung der Gelenkinnenhaut, welche durch Massage beschleunigt werden kann. Die unverletzte Gelenkinnenhaut ist zum Aufsaugen nicht geeignet. Das häufige Vorkommen von knöchernen Ankylosen nach Brüchen, wie Verf. es erwähnt, kann dagegen der Praktiker nicht bestätigen.

In dem speziellen Teile bringt Verf. eine überaus genaue Beschreibung der einzelnen Gelenke. Ein besonderer Wert wurde auf die Wiedergabe einer großen Anzahl von Abbildungen gelegt, welche sowohl in künstlerischer Beziehung wie an Deutlichkeit der Darstellung Vollendetes liefern. Neben der rein anatomischen Be-

schreibung finden wir ein genaues Eingehen auf die vergleichende Anatomie und Entwicklung des Gelenkes. Die vielfachen praktischen Bemerkungen beweisen, daß Verf. nicht nur die anatomische Literatur, sondern auch die rein chirurgische in ausgedehnter Weise berücksichtigt hat. Bei der anatomischen Beschreibung bringt er bereits kurze Angaben über die mechanische Wirkung der einzelnen Gelenkabschnitte, welche im zweiten Bande eine ausführliche Darstellung erhalten soll. Dieser zweite Band wird, nach der Genauigkeit und Ausführlichkeit des anatomischen Teiles zu urteilen, dem Fachchirurgen direkt unentbehrlich werden.

Das Werk ist vom Verf. dem Andenken seines Vaters, des berühmten Würzburger Physiologen gewidmet.

Drehmann (Breslau).

#### 4) **Milner.** Gibt es »Impfkarzinome«?

(v. Langenbeck's Archiv Bd. LXXIV. Hft. 3 u. 4.)

Unter die Impfkarzinome rechnet Verf. die Implantationskrebsse auf serösen Häuten bei primärem Krebs eines Eingeweidcs, z. B. die Karzinose des Bauchfelles bei Magenkrebs, ferner die durch Impfungen in frische Operationswunden entstandenen Karzinome und die Kontaktkrebsse, die z. B. an der Oberlippe bei Unterlippenkarzinom auftreten oder wie sie auch weiterhin verbreitet werden können, wie etwa dann, wenn von einem Zungen- oder Speiseröhrenkrebs eine analoge Geschwulst im Magen entsteht. Was die Bedeutung der Impfkarzinome betrifft, so beweisen sie für die parasitäre Natur des Karzinoms nichts; denn alle Metastasen sind Abkömmlinge der Zellen der primären Geschwulst; niemals gehen die Parenchymzellen am Ort der neuen Ansiedlung in die Wucherung über. Die Tierexperimente haben zwar gelehrt, daß die Übertragung auf ein anderes Individuum derselben Spezies möglich ist, daß sie aber häufig großen Schwierigkeiten begegnet. Die in der Literatur publizierten Fälle von Ansteckung des Karzinoms von einem Menschen auf den andern sind alle nicht einwandfrei und können anders gedeutet werden, d. h. so, daß es sich doch wohl stets um selbständige Geschwülste gehandelt hat. M. bespricht die verschiedenen Arten der Metastasenbildung des Krebses auf den Lymph- und Blutgefäßbahnen, besonders die Ursachen der retrograden Verschleppung von Karzinomzellen und die Zellverschleppung durch Anlockung. Den Umstand, daß das Karzinom trotz des regelmäßigen Einbrechens in die Venen die Blutbahn zu seiner Verbreitung gegenüber dem Sarkom selten benutzt, erklärt Verf. durch die wohl einwandfreie Tatsache, daß es eine spontane Heilung vieler Metastasen gibt, und daß zahlreiche verschleppte Karzinomzellen zugrunde gehen können. Beispiele dafür sind aus der Literatur angeführt. Vielleicht sind die Schutzstoffe, welche diese Metastasen unschädlich machen, im Blute reichlicher enthalten als im Lymphstrom; vielleicht sind auch die Lymphdrüsen durch die lange vorausgegangene Re-

sorption der Geschwulstsäfte auf die Metastasen vorbereitet (Lubarsch). Das Vorkommen mehrfacher Karzinome ist ebenfalls keine Seltenheit; und wenn die betreffenden Geschwülste nahe aneinander sitzen, liegt besonders die Gefahr der Deutung als Impfkarzinome vor. Verf. hält es nicht für ausgeschlossen, daß die Stoffwechsel- und Zerfallsprodukte des Karzinoms selbst bei längerer Entwicklung, analog der Wirkung chemischer Mittel, wie Paraffin und Teer, ein disponiertes Epithel zu karzinomatöser Degeneration zu bringen vermögen, so daß also die primäre Krebsbildung selbst die Veranlassung zu multiplem Auftreten der Geschwulst dieser Art wird.

Vor allem käme bei den Kontaktkarzinomen diese chemische Beeinflussung neben einer mechanischen Einwirkung in Betracht. Die makroskopischen und mikroskopischen Kriterien für die Beurteilung, ob gegebenen Falles wirklich ein Impfkarzinom vorliegt, werden genauer erörtert. Es wird dabei darauf hingewiesen, daß manche Autoren anscheinend andersgeartete Prozesse, chronisch entzündliche Epidermisierungen, für Karzinom hielten und auf Grund dieses Fehlers für Implantationskrebs eingetreten seien. Es wäre darum wünschenswert, bei derartigen Erwägungen Abbildungen des mikroskopischen Präparates beizufügen.

Die Implantationskarzinome auf serösen Häuten sind aufzufassen als Lymphmetastasen in den großen Lymphräumen des Körpers, der Pleura- und Peritonealhöhle. Ihnen schließen sich die Wundimplantationskrebse an, wie sie in Punktionskanälen und in Operationsnarben nach Laparotomien entstehen. Für diese Fälle ist es unbewiesen, daß eine einmalige Zellverschleppung in die frische Wunde die Ursache des Narbenrezidivs ist. Verf. glaubt vielmehr, besonders auf Grund der genaueren Würdigung des interessanten Sippel'schen Falles von Rezidiven in den Stichkanälen, daß hier die Ansiedlung in Wundkanälen erfolgt, deren Gewebe längere Zeit mit dem Peritonealsekret bespült und dadurch vielleicht mit zahlreichen Karzinomzellen besät worden ist. Nicht die Laparotomienarben, sondern die Stichkanäle sind wahrscheinlich immer der Sitz des Rezidivs. Bei den Punktionskanälen spielt das längere Nachsickern von toxin- und zellhaltigem Ascites die Hauptrolle gemeinsam mit der Aufhebung des allseitigen Gewebsdruckes durch die Entleerung der Hauptmasse des Ascites. Aus diesem tatsächlichen Vorkommen von Ansiedlung des Karzinoms in Stichkanälen bei karzinomatösem Ascites und Pleuraerguß ist man jedoch nicht berechtigt, den Schluß zu ziehen, daß auch in geschlossenen Wunden Karzinomzellen implantierbar seien oder gar häufig eingepflanzt würden. Unter den als Impfrezidive in Narben angeführten Fällen der Literatur ist keiner, der nicht auch eine andere Deutung zuließe. Trotzdem hält M. es für möglich, daß Karzinomzellen, die von außen in frische Wunden gelangen, dort anheilen; und um diese Gefahr zu vermeiden, empfiehlt es sich, Reibung und Pressung des Karzinoms bei Eingriffen möglichst zu unterlassen, besonders bei der Desinfektion,

ferner die Lymphdrüsen im Zusammenhang mit der Geschwulst zu entfernen und Ulzerationen der letzteren zu kauterisieren. Weiterhin wird man, falls anzunehmen ist, das Karzinomzellen mit der Wunde in Berührung gekommen sind, zeitweise tamponieren.

Analog den bisher genannten Möglichkeiten des Auftretens eines Impfkarcinoms ist auch die Entstehung eines solchen durch Kontakt nirgends einwandfrei erwiesen. Die Implantation von Karzinomzellen auf gesundes Epithel ist experimentell noch nicht gelungen. Allerdings muß das Anwachsen von Karzinomzellen auf einschichtigem Ovarialepithel als erwiesen gelten. Unabsichtliche Übertragung des Krebses auf ein anderes Individuum derselben Art ist nicht mit Sicherheit beobachtet. Die Angst vor der Kontagiosität des Krebses ist einstweilen unbegründet.

Weitere genauere makroskopische und mikroskopische Untersuchungen scheinbarer Impfkarcinome sind erwünscht; sie können für die allgemeine und spezielle Pathologie des Karzinoms und auch der Infektionskrankheiten mancherlei fördernde Erfahrungen liefern. Die lesenswerte Arbeit enthält ein äußerst umfangreiches Material, das sie in kritischer Weise übersichtlich behandelt.

E. Stiegel (Frankfurt a. M.).

## 5) V. Mibelli. Die Epitheliome und ihre Behandlung.

(Monatshefte für praktische Dermatologie Bd. XXXIX. Nr. 6.)

Die Arbeit M.'s beschäftigt sich ausschließlich mit der Arsenbehandlung der Epitheliome und bezieht sich auf 20 Fälle, von denen 15 vollständig geheilt wurden, sowie auf histologische Untersuchungen. Die Wirkung des Arsens beruht auf »Veränderungen des Protoplasmas toxischer Natur« im Epithel und auf Ödem, Gefäßthrombose, polynukleärer Leukocytose in der Cutis. Indiziert ist die Behandlung bei den »Epitheliomen der Dermatologen« (»Perlepiteliomen, Epitheliomen nach Veruca seborrhoeica, nach Xanthom, Keratoma senile«); weniger gutartig, aber noch immer der Heilung zugänglich, sind die Stachelzellen- respektive Stachelbasalzellen- oder gemischten, die tubulierten oder lobulierten Epitheliome. M. hat die Flüssigkeit mehrfach modifiziert; die Hauptsache aber ist die Methode: ein mit dem Präparat getränkter Wattebausch wird, nachdem die Geschwürsoberfläche gereinigt ist, dauernd unter fixem Verband in Kontakt mit ihr gehalten. Von den verschiedenen Lösungen scheint die von dem Verf. empfohlene Äther-Alkohollösung (2—2,5 : 100) nach gewissen Richtungen hin (Schmerzlosigkeit!) Vorzüge zu haben.

Jadassohn (Bern).

## 6) Trillat. Sur la pureté du chloroforme et sur certaines causes, qui peuvent provoquer son altération.

(Revue française de méd. et de chir. 1904. Nr. 39.)

Verf. zeigt, daß, welchen Ursprunges auch das Chloroform sei, die einfache Rektifikation immer ein chemisch reines Produkt ergibt;

die Natur der Unreinheiten in den Chloroformsorten verschiedenster Fabrikation ist immer dieselbe; sie entstehen erst bei der Aufbewahrung und beim Gebrauche selbst. Diese Zersetzungen des Chloroforms bestehen 1) in toxischen Stoffen, freiem Chlor und verschiedenen Chlorderivaten und 2) in nicht toxischen Produkten. Die Ursachen der Zersetzung des Chloroforms sind außer in dem bekannten Einfluß des Lichtes und der Luft noch zu suchen in der Beschaffenheit des Glases und selbst in der Art und Weise der Narkose; das auf eine größere poröse Fläche (Mullmaske) aufgegossene reine Chloroform kann sich allein hierdurch schon mit Bildung von Oxychlorure de carbone zersetzen. Auch die katalytische Wirkung der Schleimhäute kommt bei der Inhalation in Betracht und kann zu ähnlichen Chloroformzersetzungen führen. **Mohr** (Bielefeld).

7) **Maurance.** A propos des accidents de la chloroformisation. D'une méthode d'anesthésie mixte destinée à les prévenir.

(Soc. de thérap. 1904. Juni 22.)

M. zeigte zusammen mit Langlois bereits früher, daß man Zufällen in der Chloroform- (Tropf-) Narkose vorbeugen kann, wenn man  $\frac{1}{2}$  Stunde vor Beginn der Narkose zusammen mit 0,01 Morphium 0,05 Spartein injiziert. Die Methode hat sich unterdessen bei mehreren tausend Narkosen bewährt. In keinem Falle traten irgendwelche unangenehmen Erscheinungen von seiten des Herzens ein. Vollkommene Muskeler schlaffung wurde längstens nach 8 Minuten erzielt; ein Exzitationsstadium fehlte in der Mehrzahl der Fälle, immer, wenn die Einspritzung 40 Minuten vor Beginn der Narkose gemacht wurde. Erbrechen während und nach der Narkose wurde seltener als gewöhnlich beobachtet. Der Puls nimmt bei Beginn der Narkose vorübergehend an Frequenz zu, sinkt dann auf 80—70 und hält sich so während der ganzen Dauer der Narkose. Die unangenehmen Folgen nach der Narkose sind infolge der tonisierenden Wirkung des Sparteins im allgemeinen sehr geringfügig.

**Mohr** (Bielefeld).

8) **v. Öttingen.** Zur Methodik der Anästhesierung nach Oberst.

(Zeitschrift für ärztliche Fortbildung 1904. Nr. 19.)

Verf. empfiehlt, die Kokainlösung nicht in der Längsrichtung einzuspritzen, sondern die Kanüle quer zur Gliedachse an beiden Seiten des Fingers (bezw. Zehe) in der Gegend der Dorsalnerven, 3—5 mm von der dorsalen Mittellinie bis auf den Knochen einzustecken und hier eine halbe Spritze zu injizieren. Die Nadel wird alsdann nicht herausgezogen, sondern sofort am Knochen vorbei bis zum Volarnerven vorgeschoben und hier die andere Hälfte der

Spritze injiziert. Die Methode ist immer und fast momentan von Erfolg begleitet. Zwei Figuren erläutern das Verfahren.

Gutzelt (Neidenburg).

9) **Fromme und Gawronsky.** Über mechanische Sterilisation der Gummihandschuhe. (Aus der kgl. Universitäts-Frauenklinik Halle.)

(Münchener med. Wochenschrift 1904. Nr. 40.)

In der Hallenser Frauenklinik werden seit 1901 alle Operationen nur mit Gummihandschuhen ausgeführt, die über die — durch 15 Minuten lange Heißwasser-Seifen-Alkohol-Sublimatbehandlung — sorgfältig desinfizierten Hände gezogen werden. Die Sterilisation der Handschuhe geschieht sicher nur durch 4 Minuten lange Heißwasser-Seifenwaschung und nachfolgende 2 Minuten dauernde Sublimatwaschung; ohne letztere wird, wie die angestellten Versuche der Verf. lehren, eine sterile Handschuhoberfläche nicht erreicht. Bei solcher Behandlung dieser aber ist es möglich, nach einander Operationen mit denselben Handschuhen, sofern dieselben nirgendwo Löcher haben und der Hand gut und glatt ansitzen, vorzunehmen; es müssen nur nach jeder Operation die Handschuhoberflächen in der oben angegebenen Weise mechanisch gereinigt und desinfiziert werden.

Kramer (Glogau).

10) **Krlin.** Beitrag zur Beseitigung der technischen Schwierigkeiten bei subkutanen Paraffinprothesen.

(v. Langenbeck's Archiv Bd. LXXIV. Hft. 4.)

Verf. gibt zuerst einen genaueren Überblick über die Geschichte der Paraffinverwendung zu Prothesen und zählt übersichtlich alle Krankheiten auf, bei welchen bisher das Mittel gebraucht wurde. Die Unfälle, welche bei den Paraffininjektionen beobachtet worden sind, betreffen Embolien und ischämische Nekrosen. Sie sind nach K.'s Ansicht zu vermeiden, wenn man Paraffin benutzt, dessen Schmelzpunkt 45—58° beträgt, wenn man absolut aseptisch verfährt nur kleine Mengen injiziert, stets eine thermometrische Kontrolle der Hitzgrade vornimmt und wenn man alle gewaltsamen Einspritzungen unterläßt, falls unnachgiebiges Gewebe vorhanden ist. Bezüglich der histologischen Veränderungen in Paraffindepots hält Verf. das, was Hertel und Moskowicz als neugebildetes Bindegewebe ansehen, für durch die Injektion transformierte und in dem Paraffinlager nur suspendierte Bindegewebsstreifen. Bemerkenswert war ferner die um die zerstreuten Paraffininseln herumgelagerte Menge von Riesenzellen, welche sich neben den gewöhnlichen Reizerscheinungen der Hyperämie, des entzündlichen Ödems und der leukocytären Infiltration vorfinden. Diese Befunde beweisen, daß die Riesenzellen durch Verschmelzung leukocytärer Elemente entstehen, im Gegensatz zur Anschauung von Ziegler und Baumgarten, welche die



Riesenzelle als ein Produkt der Proliferation der epitheloiden Zellen betrachten.

Der toxische Einfluß des Paraffins ist bisher beim Menschen nicht nachgewiesen. Von weiteren Unannehmlichkeiten ist noch die Verschiebung der Prothesen hauptsächlich bei weichen Paraffinen bekannt. Verf. hat einen kompletten Apparat für die chirurgische Paraffinplastik hergestellt mit einer Reihe von Hilfseinrichtungen, welche den Technizismus vereinfachen und die Gefahren während und nach der Operation ausschließen sollen. Die Beschreibung des Apparates einschließlich einer neu konstruierten, mit einem Glycerinmantel versehenen Spritze würde hier zu weit führen. Die Vorteile sind folgende: Die Spitze ist durchsichtig und läßt sich beliebig in Hitze sterilisieren. Sie erhält weiche und harte Paraffine lange Zeit in flüssigem Zustand; auch erstarrt das Paraffin lange Zeit nicht in der Nadel, so daß man sich mit der Operation nicht zu übereilen braucht. Kostspielige Sterilisationsthermostaten und das nachträgliche Verflüssigen im Wasserbade sind überflüssig. Der ganze Operationsprozeß läßt sich thermometrisch kontrollieren, und außerdem ist Asepsis und Sterilität des Materiales garantiert. Nähere Details sind in der Arbeit selbst nachzulesen, welche einen guten Überblick über die ganze Literatur der Paraffinprothesen gibt und durch beigegebene Illustrationen die Erfindung des Verf. selbst näher verdeutlicht.

E. Siegel (Frankfurt a. M.).

11) **C. Berliner.** Mesotanexanthem.

(Monatshefte für prakt. Dermatologie Bd. XXXVIII. Nr. 3.)

12) **A. Sack.** Zur Kasuistik der Mesotanexantheme.

(Ibid. Nr. 5.)

Die Hautreizung durch Mesotan, welche auch nach den Erfahrungen des Ref. keineswegs selten ist, kaun nach den beiden Beobachtungen von R. und S. erysipelatöse und papulo-vesiculöse Formen annehmen, einige Zeit nach dem Aussetzen des Medikamentes anhalten und sehr lebhafte Beschwerden machen. Vorsicht, besonders Beobachtung leichter Rötung und schnelle Beseitigung des Präparates nach Auftreten derselben ist also notwendig.

Jadassohn (Bern).

13) **E. Delbanco.** Kasein-Albumoseseife. (Eine neutrale und auch beim Gebrauche neutral bleibende Seife.)

(Monatshefte für prakt. Dermatologie Bd. XXXVIII. Nr. 11.)

Der Firma Paul Horn, resp. deren Chemiker Rasmussen, ist es gelungen, eine überfettete Kasein-Albumoseseife herzustellen, welche auch beim Gebrauche neutral bleibt, und welche D. besonders darum empfiehlt, weil sie auch von Ekzematikern ohne Reizung vertragen wird. »Selbst die reizbarste Haut empfindet die cremartige Schaumbildung als höchst angenehm.« Die interessanten chemischen Grund-

lagen des neuen Präparates, das wohl auch für den Chirurgen wertvoll werden kann, müssen im Original nachgelesen werden.

Jadassohn (Bern).

14) **P. G. Unna.** Über Kaseinseife.

(Monatshefte für prakt. Dermatologie Bd. XXXIX. Nr. 2.)

Die von Töpfer in Leipzig in den Handel gebrachte Seife ist von Unna untersucht worden und wird von ihm wegen ihrer eintrocknenden, juckstillenden, desodorisierenden und desinfizierenden Wirkung für manche Ekzemformen (besonders bei Kindern), für *Impetigo vulgaris*, Folikulitiden, *Acne pustulosa*, *Urticaria* usw., vielfach in Verbindung mit anderen Präparaten empfohlen, wengleich sie nicht ganz reizlos ist.

Jadassohn (Bern).

15) **v. Bardelöben.** Die Behandlung der Brandwunden.

(Zeitschrift für ärztliche Fortbildung 1904. Nr. 18.)

Verf. sieht in der Regel von jeder subtilen Reinigung der Brandwunden mit antiseptischen Mitteln ab, da sie durch ihre Entstehung kaum der Infektion unterworfen sind. Das Stahl'sche Brandliniment ist selbst mit Karbol versetzt zur Behandlung ungeeignet, weil die damit gemachten Umschläge übel riechen, wenn sie nicht oft erneuert werden. Die antiseptischen Streupulver und Salben sind nur für kleine Flächen geeignet. Bei Pikrinsäure, vor deren Anwendung v. B. warnt, sah er bei zwei ganz geringfügigen Verbrennungen eine dreiwöchige Albuminurie. Die bereits früher vom Verf. angegebene Brandbinde hat er neuerdings insofern verbessert, als jetzt ein Gemisch von Wismut- und Metallsalzen in eine vorher antiseptisch imprägnierte Gazebinde mechanisch eingerollt wird. Eine Vergiftung hat v. B. selbst bei großen Wunden mit dieser Binde nicht beobachtet. Sie ist ganz locker auf die verbrannten Körperteile nach Abtragung aller etwa entstandenen Blasen anzulegen. v. Bergmann (»Erste ärztliche Hilfe«, 1903) hält die Binde zurzeit für das beste Mittel bei Verbrennungen, weil sie stets vorrätig gehalten werden kann und läßt sie in seiner Klinik ohne irgend eine vorangeschickte Reinigung anwenden. Ihre maschinenmäßige Herstellung führt Apotheker G. Schmidt in Bremen aus.

Gutzelt (Neidenburg).

16) **M. Hodara.** Zwei Fälle von Verbrennung mit Unna'schem Chloral-Kamphor-Salbenmull behandelt.

(Monatshefte für praktische Dermatologie Bd. XXXVIII. Nr. 6.)

Bei zweimal täglich erneuerter Bedeckung von Brandwunden mit dem Chloral-Kamphormull wurde dessen schmerzstillende und Heilwirkung konstatiert, und das Präparat wird deshalb und wegen seiner Bequemlichkeit warm empfohlen.

Jadassohn (Bern).

### 17) O. Vulpius. Über die Behandlung der spinalen Kinderlähmung.

(Zeitschrift für ärztliche Fortbildung 1904. Nr. 17.)

Verf. schildert übersichtlich, was der orthopädische Apparat, die Sehnenplastik, die Arthro- und Tenodese, Massage und Elektrizität bei der Behandlung der Kinderlähmung in ihren verschiedenen Stadien leisten. Die richtige Abwägung und Anwendung der in Betracht kommenden Heilfaktoren ist die Hauptsache. Die Überlegenheit der operativen Maßnahmen bei der Beseitigung der Dauerzustände dieses Leidens zeigt sich, wie Verf. an mehreren Beispielen ausführt, nicht nur darin, daß sie das Tragen von Apparaten erübrigen bzw. die Apparatlast verringern, sondern auch noch solche Lähmungen einer funktionellen Besserung zugänglich machen, die durch Massage, Heilgymnastik und Apparatbehandlung nicht zu beeinflussen sind.

Gutzelt (Neidenburg).

### 18) Schanz (Dresden). Zur Behandlung von Schultergelenkversteifungen.

(Archiv für Orthopädie, Mechanotherapie u. Unfallchirurgie Bd. II. Hft. 3.)

Um bei Versteifungen das Schultergelenk zu mobilisieren, bringt S. den Arm unter Extension in der Längsrichtung in Abduktion, die in leichter Narkose in kürzester Zeit erreicht wird, wobei ein Gegendruck auf das Schulterblatt auszuüben, kaum nötig ist. Es wird sodann in der Achselhöhle ein dickes Polster aus Filz und Watte mit Heftpflasterstreifen und Mullbinden fixiert. So wird Pat. zu Bett gebracht und bleibt einige Tage ruhig liegen. Dann wird mit Bewegungen im Schultergelenk begonnen, die, anfangs eng begrenzt, im Laufe der Zeit immer ausführlicher werden. Wird die Bewegung freier, so wird das Polster während der Behandlung entfernt und die Weiterbehandlung nach gewohntem Muster betrieben.

Hartmann (Kassel).

### 19) Tilanus. Over de behandeling van fractura oleerani.

(Nederl. Tijdschrift v. Geneeskunde 1904. I. Nr. 20.)

Wenn Verf. auch eine operative Behandlung der Olekranonfrakturen in besonderen Fällen (komplizierter Bruch, und bei Pat., die sehr schwere Arbeit verrichten müssen) indiziert erachtet, so empfiehlt er doch für die meisten Fälle eine unblutige Behandlung mittels frühzeitiger Massage und Mobilisation des Gelenkes. Mit der Massage wird schon am Tage der Verletzung angefangen, weiter ein Druckverband und ein einfacher Schienenverband in Extension angelegt. Nach einer Woche fängt man mit passiven Bewegungen an. Nach 3 Wochen ist kein Verband mehr nötig und kann der Arm wieder gebraucht werden, wobei Pat. sich nur noch vor größeren Kraftanwendungen zu hüten hat. Es wird dann noch 2—3 Wochen weiter massiert, aktiv und passiv bewegt, womit die Behandlung

abgeschlossen ist. Die Funktion ist dann wieder eine normale geworden, auch wenn noch eine gewisse Diastase zwischen den Frakturrenden besteht.

Schließlich wird der Fall einer 70jährigen Dame mitgeteilt, die, in dieser Weise behandelt, schon nach 3 Wochen wieder eine nahezu normale Funktion hatte.

Sträter (Amsterdam).

## 20) J. Gyot. Ostéomyélite aiguë de l'extrémité supérieure du fémur.

(Revue de chir. Ann. XXIV. Nr. 2 u. 4.)

Die Osteomyelitis des oberen Femurendes ist bei weitem die schwerste Form dieses Leidens infolge ihres häufigen Übergreifens auf das Hüftgelenk; glücklicherweise stellt sie keinen sehr hohen Prozentsatz der Lokalisation jener Entzündung dar — nach einer Statistik Mauclaire's in 8%; auch bezieht sich diese Zahl nur auf den Oberschenkel im ganzen, so daß die Osteomyelitis der Femurepiphyse relativ selten ist. Verf. hat dennoch aus der — französischen — Literatur etwa 54 Fälle gesammelt; von diesen blieben nur 7 auf den Trochanter beschränkt, die übrigen 47 waren durch Gelenkerkrankung kompliziert.

Bei der meist mit äußerster Heftigkeit verlaufenden Erkrankung ist die frühzeitige Diagnose von besonderem Wert. Außer den Zeichen allgemeiner Infektion sind es vor allem die örtlichen Symptome, deren Verf. elf nennt: der Schmerz, die Beeinträchtigung der Funktion, die Beugestellung in Abduktion, Muskelspannung, die keulenartige Anschwellung, die Weinhefefärbung der Haut, die oberflächliche Gefäßfüllung, ev. später Fluktuation, der ringförmige Wulst Chassaignac's, die Schwellung der Lymphdrüsen.

In fast 60% der Fälle führt die Osteomyelitis des oberen Femurendes zum Tode; verläuft sie weniger foudroyant, ist eine der häufigsten Folgen die Abtrennung des Oberschenkelkopfes und die hieraus folgenden schweren Bewegungsstörungen, Verrenkung, endlich die Zerstörung der Wachstumszone und die unausbleibliche Verkürzung des Beines. Daß für die Ätiologie Strepto-, Staphylo- und Pneumokokken event. vergesellschaftet nachgewiesen wurden, ist bekannt. Merkwürdigerweise kennt G. keinen Fall von Osteomyelitis des oberen Femurendes, der vom Typhusbazillus verursacht wäre.

Bei frühzeitig gestellter Diagnose kann die Behandlung insofern schwierig zu bestimmen sein, als man sich über die Frage schlüssig werden muß, ob und wie das Hüftgelenk zu drainieren sei. In manchen Fällen wird die einfache Trepanation des Oberschenkelkopfes ausreichen, in anderen aber noch die Resektion zur Drainage genügend sein. Ist natürlich bereits die Ablösung des Kopfes eingetreten — was sich schon äußerlich durch vernehmliches Krachen bei Bewegungen feststellen läßt —, muß der Sequester entfernt werden.

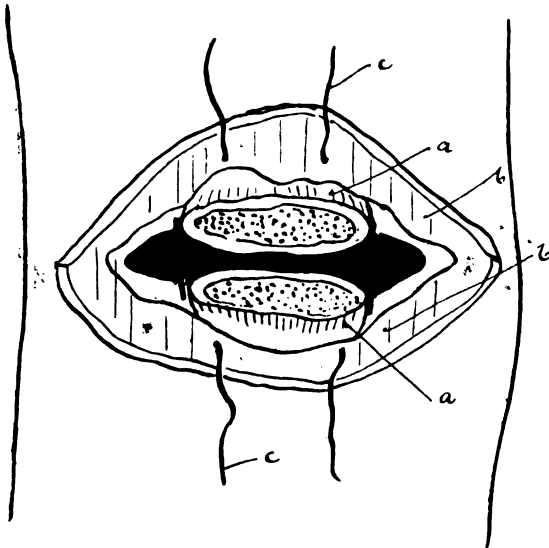
Ein Referat über 54 Beobachtungen — die von Bruns und Honsell sind absichtlich, weil mehr chronisch verlaufende Fälle be-

treffend, nicht berücksichtigt —, sowie eine kurze Tabelle derselben sind der Arbeit eingefügt. Christel (Mets).

## 21) Blake. Treatment of fractures of the patella by lateral sutures.

(Journ. of the Amer. med. assoc. 1904. Oktober 1.)

B. näht grundsätzlich jeden Kniescheibenbruch sobald wie möglich nach der Verletzung, weil dann die Rauigkeiten der Bruchfläche noch groß genug sind, um an der Bruchlinie eine gewisse Verzahnung zu gewährleisten, und weil das Abtragen der Sehnenfasern keine neue Verletzung erzeugt. Als allgemeinen Grundsatz befolgt er strengstes Vermeiden einer Berührung der Wundfläche mit der Hand; nur Instrumente berühren sie. — Nach Querschnitt der Haut 1 cm unterhalb der Bruchlinie wird das Gelenk eröffnet, der Bluterguß mit Salzlösung ausgespült. Die Hauptnaht wird mit



a. Bruchstücke der Kniescheibe. b. Aponeurose des Quadriceps.  
c. Hauptnaht.

starkem Chromkatgut so angelegt, daß jederseits in die Sehnenansätze des Quadriceps fast an der Spitze der Kniescheibe eingestochen, die Naht so dicht wie möglich am Knochenrand entlang geführt und zwischen Synovialis und überliegendem Gewebe ausgestochen wird; ebenso am unteren Bruchstück. Die Hauptsache ist, daß oben und unten die Fäden enger zusammenliegen als an den Seitenrändern; ein oder zwei feinere Nähte weiter seitlich können noch zur Verstärkung dienen. Die Fäden werden so fest wie nur möglich zusammengezogen. Durch ihre eigentümliche Lage und die Verzahnung der Bruchenden ist seitliches Verschieben ausgeschlossen. Das über-

liegende Gewebe wird mit möglichst wenigen Nähten vereinigt; Hautnaht mit Silkworm. Bei Splitterbrüchen weicht das Verfahren nicht von dem beschriebenen ab. In 3 Jahren hat B. 22 Kniescheibenbrüche so mit bestem Erfolge behandelt und stets knöcherne Verheilung erzielt. Zwei Refrakturen, ebenso wieder behandelt, ließen überhaupt keine Bruchlinie mehr erkennen; nur seitlich am Rande der Kniescheibe fanden sich kleine Knochenwucherungen. — Das Verfahren scheint seiner Einfachheit halber beachtenswert.

Trapp (Bückeburg).

## 22) v. Chlumský (Krakau). Über knöcherne Sehnenverpflanzungen.

(Archiv für Orthopädie, Mechanothérapie und Unfallchirurgie Bd. II. Hft. 3.)

Bei Verkürzung und Transplantation von Sehnen schlägt Verf. vor, die hart an ihrer Insertion durchtrennte Sehne nach der Methode von Müller durch einen extra gebohrten Kanal zu leiten. Doch spaltet er die Sehne vor dem Durchführen durch den Knochenkanal der Länge nach und zieht nur einen Teil durch den Kanal, um dann die beiden Sehnenenden, das durchschlungene und das freie, aneinander zu bringen und durch mehrere Matratzennähte zu vereinigen. Auf diese Weise entsteht eine Schlinge, die den Knochen festhält und mit ihm nirgends durch oberflächliche Nähte, die so leicht ausreißen, verbunden ist.

In 2 Fällen (Radialislähmung, Plattfußoperation) hat Verf. schon am 8. Tage nach der Operation mit leichten Übungen und Massage begonnen und ein tadelloses Resultat erzielt. Hartmann (Kassel).

## Kleinere Mitteilungen.

### 23) 76. Versammlung deutscher Naturforscher und Ärzte zu Breslau. Sektion für Chirurgie.

(Schluß.)

Bade (Hannover). Sehnenoperationen bei zerebraler Hemiplegie.

B. hat bei der zerebralen Hemiplegie 12 Sehnenoperationen an 21 beobachteten Fällen gemacht: drei am Unterschenkel, eine am Oberschenkel und acht an Vorderarm und an der Hand. Am Unterschenkel wurde der Spitzfuß beseitigt durch Verlängerung der Achillessehne und Verkürzung der Dorsalflektoren.

In zwei Fällen war das Dauerresultat ein gutes, in einem Falle, in dem es sich um eine spastisch athetotische Form handelte, war das Anfangsresultat ein gutes. Nach einigen Monaten jedoch stellten sich Spasmen in einer anderen Muskelgruppe, nämlich im Quadriceps, ein.

Am Kniegelenk wurde nur einmal operiert, und zwar nicht die gewöhnliche Beugekontraktur, die bei der zerebralen Hemiplegie typisch ist, sondern der Quadricepsspasmus durch offene Durchschneidung des Quadriceps oberhalb seines Ansatzes an die Patella.

Die Flexionskontrakturen am Kniegelenk waren entweder für einen operativen Eingriff zu geringfügig, oder es handelte sich um außerordentlich hochgradige Kontrakturen, die zu geringe Aussicht auf einen operativen Erfolg versprachen.

An Vorderarm und Hand wurde achtmal operiert, und zwar zur Beseitigung der typischen Flexions- und Pronationskontraktur im Ellbogengelenk, der typischen Beuge- und Abduktionskontraktur am Handgelenk und der typischen Flexions- und Adduktionsstellung des Daumens.

Die Flexions- und Pronationskontraktur im Ellbogengelenk wurde beseitigt durch Tenotomie des Pronator teres und Naht des durchgeschnittenen Pronator teres auf den Supinator longus (Hoffa'sche Operation). Das gute funktionelle Resultat wird erklärt nicht durch die Umwandlung des Pronator teres in einen Supinator, sondern durch die Aufhebung der Pronationstätigkeit des Pronator.

In leichten Fällen von Pronationskontraktur genügt jedoch das Tragen einer supinierenden Hülse und zweckmäßige Massage und Gymnastik.

Am Handgelenk wurden der Flexor carpi radialis und Flexor carpi ulnaris durchgeschnitten, durch das Spatium interosseum hindurchgeführt und auf die verkürzten Extensor carpi radialis und Extensor carpi ulnaris aufgenäht. In zwei Fällen machte B. die Erfahrung, daß die verlängerten Extensoren genug gesunde Muskelsubstanz besaßen, daß infolgedessen die Überpflanzung weniger notwendig wäre, als die Verkürzung der verlängerten Muskeln und damit die richtige Wiederherstellung der mechanischen Verhältnisse; infolgedessen wurde in zwei weiteren Fällen nur die Verkürzung resp. die Verlängerung der betreffenden Muskeln ausgeführt. Am Daumen wurde der Extensor pollicis brevis und longus verkürzt und die verkürzten Extensoren an den Extensor carpi radialis angesetzt, mit gutem Dauerresultat, so daß das Handgelenk im mittleren Grade gebeugt und gestreckt, der Daumen opponiert, die Finger gebeugt und gestreckt werden konnten. Die vorher gelähmten Hände wurden durch die Operation und nachfolgende Massage und Gymnastik wieder soweit hergestellt, daß sie schreiben und leichte Hausarbeit ausführen konnten.

Als Kontraindikationen für Sehnenoperationen führt B. an: 1) die Komplikation der Lähmung mit starken spastisch choreatischen und spastisch ataktischen Bewegungen, 2) das Fehlen genügender Muskelsubstanz, 3) hochgradig vorhandene Wachstumsstörungen. (Selbstbericht.)

Diskussion. Hoffa bestätigt die Erfahrungen B.'s; besonders vorteilhaft sei die Operation für den Arm. Hier muß der Biceps entweder durch Tenotomie oder plastisch verlängert und der Pronator teres in seiner Funktion ausgeschaltet werden. Massage und Gymnastik sind bei der Nachbehandlung wichtig.

Wittek (Graz) empfiehlt nach seinen Erfahrungen — er teilt solche Fälle mit — die Operationen auch bei Spasmen. Er geht alsdann nach Codivilla vor, indem er den Muskel halbiert und die eine Hälfte auf den Antagonisten verpflanzt. Späteres Auftreten von Spasmen in anderen Muskelgruppen hat er dabei nicht gesehen.

Zabludowski (Berlin) glaubt, daß frühzeitig angewandte, systematische Massage und Heilgymnastik gute Dienste tun und mitunter die Operation überflüssig machen können.

A. Most (Breslau).

Partsch (Breslau). Zur konservierenden Behandlung schwerer Verletzungen der Extremitäten.

Die Fortschritte der aseptischen Wundbehandlung haben nicht allein ermöglicht, immer weitere Gebiete, die früher als unantastbar galten, dem chirurgischen Messer zugänglich zu machen, sondern auch die Erhaltung von Gliedabschnitten, die in früherer Zeit als verloren galten und abgesetzt werden mußten, gewährleistet. Der Bereich der Indikationen der Amputation und Exartikulation hat sich erheblich einschränken lassen. Dabei hat neben der antiseptischen Wundbehandlung die großartige Errungenschaft der Thiersch'schen Transplantation, deren Segen immer deutlicher und eindrucksvoller wird, zu dem Ziele mitgewirkt. Während früher gerade die Größe der durch die Verletzung verloren gegangenen Hautfläche bestimmend war für die Vornahme der Amputation, auch wenn das Verhalten von Muskeln, Gelenk- und Knocheuteilen die Erhaltung noch ermöglicht hätten, so ist diese Indikation jetzt fast nicht mehr zu Recht bestehend. Es gelingt selbst auf großen Flächen durch die Thiersch'sche Implantation und

ihre Modifikationen den Hautschutz vollkommen und auf die Dauer wiederherzustellen, und die Glieder beweglich und tragfähig zu erhalten.

Der erste der zu demonstrierenden Fälle zeigt einen jetzt 20jährigen Menschen, dem vor 8 Jahren durch eine Walse die Zehen samt der Fußhaut so abgerissen waren, daß der ganze Fußrücken und ein großer Teil der Sohle von Haut entblößt war. Die Haut war dreifingerbreit über der Fußgelenkslinie abgerissen, der Fuß aber noch beweglich, Muskeln und Skeletteile sonst nicht verletzt. Es ist gelungen, durch die Thiersch'sche Transplantation die Haut vollkommen wiederherzustellen; sie ist teilweise jetzt in Falten abhebbar. Der Fuß ist vollkommen leistungsfähig, im Fußgelenk gut beweglich. Die Tätigkeit des Pat. als Arbeiter zwingt ihn dauernd auf den Füßen zu sein, und trotzdem sind keine Verfallserscheinungen der Haut, keine geschwürigen Prozesse bemerkbar.

Der zweite Fall betrifft einen Kutscher am Ende der 20er Jahre, bei dem sich infolge einer Verletzung eine schwere Zellgewebsentzündung eingestellt hatte, mit der er in das Hospital kam, die zu brandiger Abstoßung eines Teiles der harten Haut des Handrückens, der Dorsalhaut des ganzen Unterarmes und Oberarmes führte. Durch Implantation ist es möglich geworden, den ganzen Hautdefekt zu ersetzen, die Narbenschumpfung zu vermeiden, Finger-, Hand- und Ellbogengelenk beweglich zu erhalten.

Der dritte Fall betrifft einen 21jährigen Arbeiter, der bei der Arbeit dadurch verunglückte, daß er von der Maschine an seiner Schürze gefaßt und so in das Getriebe mit eingedreht wurde, daß am rechten Oberschenkel die Haut vollständig zirkulär von der Leistenbeuge bis zum Kniegelenk abgerissen wurde. Auch die Muskeln an der Innenseite und ein Teil der Adduktorenmuskulatur war zerrissen. Der Defekt hatte eine vertikale Ausdehnung von 32 cm. Auch hier ist es, wenn auch langsamer, gelungen, durch Transplantation von Haut die ganze Geschwürsfläche so zu decken, daß Pat. seiner Arbeit wieder vollkommen nachgehen kann und keine nennenswerte Beweglichkeitsbeschränkung zurückbehalten hat. Schwieriger liegen die Verhältnisse, wenn bei umfangreicher Hautverletzung gleichzeitig eine schwerere Zerreißung der Muskulatur oder eine Zertrümmerung des Skelettes vorliegt. In diesen Fällen ist die Indikation für die Amputation primär abhängig von gleichzeitiger Verletzung der Hauptgefäß- und Nervenstämmen, sekundär ganz besonders davon, ob es gelingt, schwerere Entzündungsprozesse fernzuhalten. Gerade in letzterer Hinsicht gelingt es dank der antiseptischen Wundbehandlung, manches Glied, das sonst verloren ist, noch zu erhalten, nur ist die Frage, wie am besten diese entzündlichen Veränderungen abgehalten werden können. Nach meinen Erfahrungen muß ich mich gegen die einfache Verwendung häufiger antiseptischer Verbände aussprechen; unter ihnen ist die eitrige Einschmelzung, event. die Fortleitung der Eiterung nicht zu verhüten.

In diesen Fällen hat mir nun außer der breiten Spaltung die systematische Ausschneidung gequetschten Gewebes unter Esmarch'scher Umschnürung einen wesentlichen Nutzen geschafft. Letztere gestattet mit aller Sorgfalt und unter Verhütung nachträglicher Blutung die gequetschten Gewebsmassen von vornherein fortzuschaffen und damit der sekundären Zellgewebsentzündung den Boden zu entziehen, mit einem Worte, die Wundverhältnisse von vornherein durch mechanische Entfernung der Infektionsträger und des infizierten Gewebes aseptisch zu machen. Die Tamponade der Wunde mit Zuhilfenahme der Lösung von Wasserstoffsuperoxyd gibt den bloßgelegten Geweben den erforderlichen Schutz, bis die Granulationsbildung in den Gang gekommen ist. Daß selbst unter so schweren Verhältnissen sich noch gute, brauchbare Glieder erzielen lassen, zeigt erstens der Fall eines 20jährigen Knechtes, der beim Abladen von Baumstämmen 1896 eine Zerreißung der ganzen Kniekehle, besonders der Muskelbäuche des Gastrocnemius, einen Querbruch des Unterschenkels, Bloßlegung der Art. poplitea und des Nerv. tibialis erlitten hatte, dabei umfangreiche Hautdefekte der Hinterfläche des Schenkels und Aufreißung des Kniegelenkes. Ausheilung der Verletzung mit vollständig beweglichem Gelenk. Pat. geht seit Jahren wieder seinem Berufe nach.



Ein zweiter Fall betrifft einen 58jährigen Maurer, der von einem schwer beladenen Wagen überfahren wurde. Am rechten Oberarme fand sich eine tiefe Quetschwunde mit weit unterminierter Haut. In der Wunde hing der serrissene Ulnaris, im Ellbogengelenk eine Y-förmige Fraktur mit Abbruch eines keilförmigen Stückes des oberen Bruchendes. Am inneren Gelenkhöcker fehlt ein Teil desselben vollständig. Das Olekranon, abgerissen von der Elle, hängt nur an den Weichteilen fest. Die Hautbedeckung um das ganze Gelenk fehlt bis auf einen ungefähr 8 cm breiten Streifen auf der Vorderfläche des Gelenkes. Es ist gelungen, den Arm in rechtwinkliger Stellung in Ankylose so zu heilen, daß die Hand, soweit sie nicht durch die Ulnariserreißung gelitten, beweglich und griffähig ist. Ein dritter Fall von komplizierter Luxation des Ellbogengelenkes mit umfangreicher Muskelerreißung der Beugemuskulatur des Unterarmes ist zurzeit noch in Behandlung, aber schon so weit geheilt, daß mit dem Gelenke schon Bewegungen gemacht werden können. (Selbstbericht.)

Diskussion. Reichel (Chemnitz) geht ebenfalls sehr konservativ vor und legt den größten Wert bei Behandlung derartiger Verletzungen auf peinlichste Desinfektion und Asepsis und Exzision alles gequetschten Gewebes. Bei der Hand und bei Sehnenquetschungen empfiehlt er aber weniger die Thiersch'sche Transplantation, als vielmehr die Deckung des Defektes durch einen Lappen aus der Bauchhaut. R. hat auf diese Weise eine schwere Kontraktur der Hand nach Exzision der narbigen Haut geheilt. Es vergehen allerdings 9—12 Monate, bis die Sensibilität sich in der überpflanzten Haut — vom Rande her — einstellt.

Plücker (Wolfenbüttel) legt ebenfalls auf gewissenhafte Reinigung, Exzision alles Gequetschten und Spaltung aller Buchten und auf trockene Asepsis den Hauptwert; nur an den Fingern und Phalangen sei nicht zu exzidieren, sondern die trockene Gangrän gegebenen Falles abzuwarten. (Einmal hat P. allerdings Tetanus erlebt.)

Partsch berichtet, daß nach seinen Erfahrungen die Thiersch'sche Transplantation sowohl auf der Fußsohle eine leistungsfähige, feste Haut, wie auf Fingern und Sehnen eine gute, brauchbare und auch bewegliche Bedeckung gebe.

A. Most (Breslau).

W. Müller (Rostock). Demonstration zur Gelenkpathologie.

Demonstration dreier Kniegelenkpräparate. Das erste, das Votr. schon einmal auf dem Chirurgenkongreß 1903 demonstriert hat, zeigt ein frühes Stadium der Form von Gelenkmausbildung, die König als Osteochondritis dissecans bezeichnet hat; das demarkierte Knochengelenkstück ist noch in dem Defekt des Condylus med. femoris, ist aber wacklig. Votr. hat seitdem wieder Gelegenheit gehabt, ein dahin gehöriges Ganzpräparat des Kniegelenkes im Operationskursus zu gewinnen. Dieses Präparat zeigt ein späteres Stadium. Fast der gleiche Abschnitt wie im ersten Präparat ist bereits zur losen Gelenkmaus geworden, paßt aber noch genau in den Defekt hinein.

Beidemale handelt es sich, man kann sagen, um die typische Form im Condylus med. femoris in der Gegend der Mitte des freien Gelenkrandes. Der korrespondierende Abschnitt des Condylus lateralis ist bei weitem seltener von dem Prozesse betroffen, den Votr. in seinen Fällen als mechanisch (traumatisch) eingeleitet betrachtet. Außer im Kniegelenk wird der Vorgang fast nur im Ellbogengelenk am Rotulaende, seltener an der Trochlea getroffen. Schon diese Tatsache scheint dem Votr. eher für einen bestimmten Verletzungsmechanismus zu sprechen. (Vgl. Börner, Deutsche Zeitschrift für Chirurgie 1903.)

Interessant ist ferner, daß sich in dem zweiten Kniegelenk auch noch zwei Gelenkkörperchen finden, ebenso in dem der anderen Seite bei dem betr. Individuum, welche die andere Form der Gelenkkörperbildung, die auf dem Wege der Arthritis deformans, repräsentiert. Votr. hält den erst beschriebenen Knochen-Gelenkkörper des linken Kniegelenkes für das primäre und glaubt, daß die Arthritis deformans mit Abbrechen der Randwucherungen etwas Sekundäres — auf Grund der Reizung entstandenes — sei. Ein zentrales Leiden lag bei dem Pat. übrigens nicht vor. (Selbstbericht.)

**Diskussion.** Wilms (Leipzig) hat in der Leipziger chirurgischen Klinik in letzter Zeit drei Fälle beobachtet und mittels Röntgenverfahren genau nachweisen können, daß sie Analoga der Müller'schen Fälle waren. Sie machten Beschwerden, nur keine Einklemmungserscheinungen. W. hält die Prognose für zweifelhaft. Die Pat. waren im Gegensatz zu Müller's Beobachtungen junge Leute.

A. Most (Breslau).

**Ransi (Wien).** Zur blutigen Behandlung subkutaner Frakturen.

Das Material, das aus der Königsberger und Wiener Klinik des Prof. Freih. v. Eiselsberg in der Zeit von 1896 bis Juli 1904 stammt, umfaßt 13 Patellar- (darunter 6 frische), 3 Olekranonfrakturen, 20 Pseudarthrosen und 19 deform geheilte Frakturen. Die Naht der 13 Patellarfrakturen ergab, wie die Nachuntersuchung zeigte, in 8 Fällen vollkommen normale Funktion des Kniegelenkes, in 5 Fällen wesentliche Besserung. Die 3 Fälle von Olekranonfrakturen wurden gebessert. Unter den 20 Pseudarthrosen sind auch die von Weiss aus der Königsberger Klinik im Jahre 1899 publizierten Fälle inbegriffen. Die Operation bestand in 18 Fällen in Freilegung der Fragmente, schräger resp. bajonettförmiger Anfrischung und Naht mit Silberdraht; in 2 Fällen wurden Plastiken aus der Tibia ausgeführt. In einem Falle (Pseudarthrosis femoris) trat ein schweres Erysipel, ausgehend von einem Dekubitus an der Ferse auf; alle anderen Fälle heilten glatt. Mit einer einzigen Ausnahme (Pseudarthrosis tibiae) konnte in allen Fällen Konsolidierung erzielt werden. Die Operation bei den 19 deform geheilten Frakturen ergab 18mal ein gutes funktionelles Resultat; in einem Fall, einer Schenkelhalsfraktur, trat keine Besserung ein. Die Resultate der blutigen Behandlung werden an einer Reihe von Röntgenbildern demonstriert.

R. rät auf Grund der günstigen Erfahrungen bei der operativen Behandlung veralteter Frakturen, auch bei gewissen frischen Fällen radikaler vorzugehen.

(Selbstbericht.)

**Diskussion.** Plücker (Wolfenbüttel) empfiehlt die Bier'sche Stauung bei ungenügender Konsolidation.

A. Most (Breslau).

**Machol (Breslau)** demonstriert einen 22jährigen Pat., der im Alter von 2 Jahren einen Bruch des Ellbogens erlitten, mit konsekutiver Wachstumsstörung (Längsatrophie), und bei dem eine zweite Fraktur an derselben Stelle, 15 Jahre später, zum Verlust der ganzen unteren Humerusepiphyse geführt, mit nun folgender reflektorischer, trophoneurotischer, hochgradigster Atrophie des Skelettes der ganzen rechten Oberextremität und Schulter, Elephantiasis des rechten Unterarmes und fortschreitender Atrophie an der gleichseitigen unteren Extremität.

Hinweis auf Experimente, die dieser Kombination der reflektorischen Atrophie mit der Wachstumsstörung durch Epiphysenläsion entsprechen und die an anderer Stelle veröffentlicht werden.

(Selbstbericht.)

**A. Sehanz (Dresden).** Zur Behandlung der Ellbogengelenksankylose.

Bisher wurde im allgemeinen die Ellbogengelenksankylose nur angegriffen, wenn die Stellung des Gelenkes ungünstig war. Beweglichkeit des Gelenkes wurde dabei nur erstrebt bei energischen Pat., da die Nachbehandlung der Operation sehr schmerzhaft war. Als Operationsmethoden kam die Resektion oder die Arthrolisis nach Julius Wolff in Frage.

S. berichtet über einen Fall, bei welchem er das knöchern verwachsene Humero-Ulnargelenk ausmeißelte und in dasselbe einen gestielten Lappen von Unterhautfettgewebe legte. Es wurde dadurch ein gebrauchsfähiges Gelenk mit fast normaler Exkursionsbreite erzielt bei einer kurzen, für die Pat. völlig schmerzlosen Nachbehandlung.

S. hält das Fettgewebe wegen seiner Verschieblichkeit für besonders geeignet als Interpositionsmaterial bei Bildung von Nearthrosen.

(Selbstbericht.)

**Diskussion.** Hoffa (Berlin) hat mit Erfolg Fascienlappen nach Helferich interponiert. Murphy hat sich ebenfalls des Fettes zur Interposition be-

dient und beim Hundexperimente gesehen, wie das Fett eine kapselartig zu nennende Beschaffenheit annahm.

A. Most (Breslau).

M. Cohn (Krankenhaus Moabit-Berlin). Über die Ätiologie der Ulnaris-lähmungen nach Ellbogentraumen.

Seit langem ist es bekannt, daß bei den subkutanen Knochenverletzungen im Ellbogengelenk Schädigungen des Nervus ulnaris eintreten können. Diese galten bisher als Calluslähmungen und wurden den Frakturen des Condylus internus und der Fractura supracondylica zugeschrieben. Erschwert wurde aber häufig die Deutung dadurch, daß die Lähmung des Öftern erst zu einer Zeit auftrat, wenn an eine Calluslähmung schwerlich mehr gedacht werden konnte. In den letzten Jahren besitzen wir in der technisch immer mehr vervollkommeneten Röntgographie ein Verfahren, über die Ursachen der posttraumatischen Ulnarislähmungen genaueren Aufschluß zu bekommen, als es uns bisher durch die spärlichen Operationsbefunde möglich war, die auf diesem Gebiete existierten. Von besonderem Werte erschienen mir stereoskopische Röntgenaufnahmen, da durch dieselben am besten die Lage der abgebrochenen und verdrehten Knochenfragmente zur Darstellung kommen mußte, und so Rückschlüsse auf Behinderung des Nerven möglich waren.

Redner hat im letzten Semester im Krankenhause Moabit auf der Sonnenburg'schen Abteilung Gelegenheit gehabt, sechs Fälle von peripherischer Ulnarislähmung röntgologisch zu untersuchen resp. auf ihren Zusammenhang mit vorangegangenen Traumen zu prüfen. Das Resultat schien geeignet, unsere bisherigen Anschauungen über die Ätiologie des Leidens zu ergänzen. Im ersten Falle wurde konstatiert eine Fractura supracondylica humeri, wo ein Repositionsversuch von seiten des behandelnden Arztes unterblieben war. Im zweiten Falle handelte es sich um eine Ausprengung aus dem Condylus internus, die sich 19 Jahre vor der Lähmung ereignet hatte. Fall III und IV betrafen Frakturen des Condylus externus, die beide Pat., ein bejahrter Herr und ein erwachsener Mann, in der Kindheit akquiriert hatten. Bei dem fünften Pat. lag eine Luxation des Vorderarmes nach innen vor, die sich  $\frac{1}{2}$  Jahr vorher ereignet hatte und nicht reponiert worden war. Sechstens kam ein Fall zur Untersuchung, wo sich kein Ellbogentrauma eruieren ließ, sondern nur an dem erkrankten Arm ein hochgradiger Cubitus valgus bestand, ein Befund, der von Interesse für die Erklärung des Leidens zu sein scheint.

Die nähere Untersuchung ergab, daß der Callus in keinem Falle die Rolle spielte, die ihm bisher für das Zustandekommen der posttraumatischen Ulnariparese ohne Einschränkung beigemessen wurde. Dies ist aber kaum zu verwundern; denn die Callusbildung ist bei den Gelenkbrüchen — und um solche handelt es sich ja bei den meisten Ellbogenbrüchen — nur ganz ausnahmsweise eine bedeutende. Aber es zeigte sich sogar, daß unter vier Frakturen, bei denen Lähmungen beobachtet wurden, nur einmal eine knöcherne Vereinigung der Bruchenden eingetreten war. Dagegen wurde bei allen sechs Fällen ein hochgradiger Cubitus valgus und eine Beugekontraktur im Ellbogen konstatiert. Wie aus umfangreichen Untersuchungen der letzten Zeit hervorgeht, ist die Lage des Nerven im Sulcus ulnaris gar keine so konstante, wie man lange glaubte. Bei 25% aller Menschen verläßt der Nerv bei der Beugung des Armes seine geschützte Lage. Es tritt dann eine sog. Luxation des Nerven ein, ein Zustand, der besonders bei Leuten mit ausgesprochenem Cubitus valgus statthat. Weiter ist zu berücksichtigen, daß bei der Fraktur der Kondylen des Humerus das Olekranon eines natürlichen Stützpunktes beraubt wird: es erlangt so eine größere Exkursionsfähigkeit und Drehungsmöglichkeit nach lateralwärts, wodurch ein Druck auf den Nerven bei besonders brusken Bewegungen nicht ausgeschlossen erscheint.

Wie kommt es aber, daß die Lähmung oft erst so lange nach der Verletzung in Erscheinung tritt? Zweifellos spielt da das Gelegenheitstrauma eine Rolle. Um so mehr sind wir berechtigt, auf dieses zurückzugreifen, als ja der Nerv bei

allen Pat. infolge der Beugekontraktur des Ellbogens im steten Zustande der Anspannung und bei der häufig beobachteten Dislokation bei Leuten mit hochgradigem Cubitus valgus leichter Verletzungen ausgesetzt ist, als bei normalen Menschen.

Über die Behandlung solcher Fälle, wie sie eben geschildert wurden, ist bisher wenig mitzuteilen. Doch ist kaum zu hoffen, daß durch das bisher übliche Operationsverfahren Abhilfe zu schaffen ist. (Selbstbericht.)

Reiner (Wien) demonstrierte mittels des Skioptikons eine Serie von Röntgenbildern geheilter angeborener Hüftluxationen (ca. 25 Stück) und betont, daß sich darunter kaum zwei Fälle finden werden, bei welchen die Retentionsbehandlung in ganz gleicher Weise durchgeführt worden wäre. Es sei im Gegenteil während der Retentionsperiode ein individualisierendes Vorgehen von allergrößter Wichtigkeit. Dieses Individualisieren sei nicht bloß im Hinblick auf die von vornherein bestehenden bekannten Unterschiede im anatomischen Baue der deformen Gelenke, sondern insbesondere im Hinblick auf die verschiedene Reaktion der einzelnen Gelenke auf die eingeleitete Behandlung notwendig. Redner weist auf die verschiedenartige Festigkeit hin, welche die reponierten Gelenke nach dem ersten Verbande zeigen, und auf die verschiedenen Formen exzentrischer Einstellungen, welche durch entsprechende Änderung der Stellung des Gliedes im zweiten resp. in den event. folgenden Verbänden in der Regel in konzentrische verwandelt werden können. Redner schätzt die Zahl der am Wiener Ambulatorium des Prof. Lorenz erzielten Heilungen mit konzentrischer Einstellung des Kopfes in der reaktivierten Pfanne bei einseitigen Fällen auf 70—75%. Bei doppelseitigen Fällen ist das Verhältnis weniger günstig, weil sich die Einstellung des einen Gelenkes in die an und für sich wünschenswerte Position oft ohne die Beeinflussung des anderen Gelenkes nicht durchführen läßt. Eine ausführliche Statistik ist in Vorbereitung. (Selbstbericht.)

R. Werndorff (Wien). Die axillare Abduktion in der Behandlung der kongenitalen Hüftgelenkverrenkung.

Die ungünstigen anatomischen Verhältnisse — steiles Pfannendach, mangelhafter oberer Pfannenrand, stark antevertierter Kopf, schlaffe obere Kapsel — führen in einzelnen, glücklicherweise seltenen Fällen zur Relaxation nach oben und vorn, selbst nach monatelanger Fixation in rechtwinkliger resp. negativer Abduktion.

W. schlägt vor, in solchen Fällen so zu fixieren, daß der Oberschenkel dem Thorax anliegt und sich das Knie in der Achselhöhle der betreffenden Seite befindet. Nur so ist man imstande, die obere Kapseldurchspaltung und Verkürzung zur Schrumpfung zu bringen, damit sie bei der Verminderung der Primärstellung dem nach oben entweichenden Kopf einen genügenden Widerstand bietet. Die axillare Abduktion gibt die beste Einstellung des Kopfes in die Pfanne, wie Redner an Röntgenbildern, an einem Schema und einem anatomischen Präparate erläutert.

Daß man tatsächlich imstande ist, auch unter so ungünstigen anatomischen Verhältnissen die Relaxation nach oben und vorn zu verhindern, beweist W. durch die Heilerfolge, die er in sieben behandelten Fällen durch die axillare Abduktion erzielt hatte. Es handelte sich dabei immer um Kinder, die selbst nach 5- bis 6monatiger Fixation in negativer Abduktion ein- oder zweimal nach vorn relaxierten, während eine 6—12wöchige Fixation in axillarer Abduktion genügte, um ein anatomisches Resultat zu sichern und die Behandlung mit den bei den übrigen Luxationskindern üblichen Abduktionsverbänden weiter zu Ende zu führen gestattete. (Selbstbericht.)

Wittek (Graz). Zur operativen Therapie der seitlichen Kniegelenksverkrümmungen.

W. knüpft an eine Diskussion an, die auf dem diesjährigen Orthopädenkongreß in Berlin über die Epiphyseolyse stattgehabt hatte. Er wendet sich gegen die von

Reiner angeführten Vorzüge der Epiphyseolyse, namentlich gegen den Umstand, daß stets behauptet wird, sie korrigiere die Deformität am Scheitel der Verkrümmung. Das Studium der pathologischen Anatomie des Genu valgum adolescentium an Röntgenbildern solcher zeigt aber, daß die Verkrümmung ihren Scheitel proximalwärts von der Epiphysenfuge hat, wo sie auch seinerseit v. Mikulic beschrieben hat. Ferner zeigt W. an einer Skizze, daß bei höheren Graden von Genu valgum die Epiphyseolyse eine Korrektur nur dann zulasse, wenn man entweder die Epiphysenfuge an der lateralen Seite zum Klaffen bringt oder dann, wenn die Epiphyse sehr stark an der Diaphyse medialwärts verschoben wird; in letzterem Falle bleibt aber an der lateralen Seite ein Stück des Diaphysenanteiles, an der medialen Seite ein Stück des Epiphysenanteiles ohne Kontakt. Beide Möglichkeiten (das Klaffen oder die Verschiebung) lassen aber Störungen in der weiteren Funktion der Wachstumszone befürchten, wie sie ja ab und zu selbst nach sofort behandelten bzw. reponierten traumatischen Epiphysenlösungen beobachtet wurden. Deshalb wurde es an der Grazer chirurgischen Klinik stets vermieden, von der therapeutischen Verwendung der Epiphyseolyse Gebrauch zu machen. Der einzige tatsächliche Vorteil der Epiphyseolyse besteht darin, daß man bei ihr jenen Knickungswinkel vermeidet, der sich namentlich bei höheren Graden von Genu valgum an der suprakondylären Osteotomiestelle nach vorgenommener Korrektur bildet. Weiter wird damit auch jene Stellung des Beines vermieden (nach Korrektur), die die Achse des Unterschenkels nicht direkt in die Verlängerung der Achse des Oberschenkels fallen läßt, sondern erstere zur letzteren zwar parallel, aber medialwärts von ihr vorbeiziehen läßt.

W. hat nun auch diesen Nachteil der einfachen suprakondylären Osteotomie vermieden, indem er ausgedehnte Trennungsfächen des Knochens schafft, die trotz Korrektur der Deformität noch hinreichenden flächenhaften Kontakt der beiden Fragmente sichern, so daß jeder ungewollte Knickungswinkel an der Osteotomiestelle vermieden wird. Dies wird durch eine Osteotomie ermöglicht, die suprakondylär das Femur durchtrennt, und zwar in einer Ebene, die zur frontalen den Winkel von ca. 45° einschließt, wobei das distale Ende der Knochenwunde an der Beugeseite, das proximale an der Streckseite des Femur gelegen ist. Nach der Knochendurchtrennung wird sofort ein Extensionsverband nach Bardenheuer angelegt, der zur Sicherung resp. Vervollständigung der Korrektur noch einen seitlichen Zug am Scheitel der Verkrümmung erhält. Die nach dieser Methode erzielten Resultate sind vorzüglich und werden an Röntgenbildern erläutert, auf welchen der Mangel jedweden Knickungswinkels ebenfalls ersichtlich ist.

Bei Verkrümmungen, die ihren Sitz in der Tibia haben, läßt sich die ebenso wie am Femur ausgeführte schräge Osteotomie sehr gut verwenden, ohne daß die Fibula durchtrennt werden muß. Nach der Operation wird wiederum der Extensionsverband mit seitlich korrigierendem Zug angelegt. Röntgenbilder illustrieren auch für diese Fälle die guten kosmetischen Resultate. Die Operation ist jedenfalls viel einfacher und rascher ausführbar als die bisher geübten Keilextensionen aus der Tibiadiaphyse.

Endlich glaubt W. das Verfahren auch auf jene rachitischen Verkrümmungen der Tibien im unteren Drittel derselben mit der Konvexität nach vorn anwenden zu können, indem die Osteotomie am Scheitel der Verkrümmung von vorn her ausgeführt wird. Längsextension, Zug am zentralen Stücke nach der Beugeseite, am distalen nach der Streckseite. Gleichseitige Valgus- und Varusstellung, die dabei häufig sind, können korrigiert werden, indem man einmal die schräge Osteotomie von oben innen nach unten außen, das zweite Mal aber umgekehrt ausführt.

(Selbstbericht.)

**Diskussion.** Riedinger (Würzburg) wendet sich ebenfalls gegen die Epiphyseolyse. Nach ihr treten klinisch wie experimentell Deformitäten ein; auch bestehe die Gefahr einer prämaturen Involution.

Schans (Dresden). Der Scheitel der Krümmung sei der Punkt für den Angriff der Deformität, und dieser liege nicht immer an der Grenze der Epiphyse

und Diaphyse. S. trennt den Knochen am Scheitel der Krümmung nicht vollständig; der Rest der Knochenspannen wird eingebrochen.

Reiner (Wien) betont, daß Verletzungen der Epiphysenfugen mit einer Restitutio ad integrum heilen können.  
A. Most (Breslau).

#### 24) Ansinn. Ein neuer Infusionsapparat.

(Deutsche med. Wochenschrift 1904. Nr. 34.)

Bei der Wichtigkeit, die die Kochsalsinfusionen in unserer Therapie jetzt einnehmen, ist es besonders für den praktischen Arzt sehr wichtig, einen leicht transportablen Apparat zu haben, der ihn in den Stand setzt, in kürzester Zeit bequem eine solche Infusion ausführen zu können. Der von A. konstruierte Apparat entspricht allen diesen Anforderungen. Eine genaue Wiedergabe seiner Konstruktion ist an dieser Stelle natürlich nicht möglich. Es genügt bei der leichten Zugänglichkeit der Mitteilung darauf hinzuweisen. Zu beziehen ist der Apparat von der Firma Dewitt & Herz, Berlin NO. 43, Georgenkirchstr. 24.

Borchard (Posen).

#### 25) Dreuw. Exstirpations- und Operationsfeder.

(Monatshefte für prakt. Dermatologie Bd. XXXIX. Nr. 4.)

Das wie eine Schreibfeder gestaltete, mit scharfer Spitze, scharfgeschliffenen, senkrecht stehenden Rändern und tiefer Höhlung versehene, auf einen Federhalter gesteckte, kleine Instrument wird zur Entnahme von Scabiesgängen, zur bequemen und unauffälligen Exstirpation von kleinen Geschwülsten, zu diagnostischen Exzisionen mit Vorteil benutzt (auch nach der Erfahrung des Ref.).

Jadassohn (Bern).

#### 26) R. Kolb. Zur Operation der Aneurysmen, insbesondere der Totalexstirpation.

(Beiträge zur klin. Chirurgie Bd. XLIII. p. 627.)

Aus der v. Hacker'schen Klinik beschreibt Verf. zwei Aneurysmen der A. brachialis, zwei der A. poplitea, zwei der A. femoralis und eins der A. maxillaris interna. Die sechs erstgenannten Fälle wurden durch Totalexstirpation vollständig geheilt; bei der A. maxillaris handelte es sich nur um ein kleines Aneurysma, das durch doppelte Unterbindung und Durchtrennung der A. carotis externa zur Heilung gebracht wurde.

M. v. Brunn (Tübingen).

#### 27) Derlin. Über Xanthoma diabeticum tuberosum multiplex. (Aus der chirurg. Abteilung des städtischen Krankenhauses Stettin.)

(Münchener med. Wochenschrift 1904. Nr. 37.)

In dem mitgeteilten Fall eines 42jährigen Diabetikers folgt die Dermatose symmetrisch auf beiden Körperhälften dem Verlaufe der Hautnerven, besonders in die Augen fallend beim N. axillaris, wo die Knötchen in Strängen den Ansatz des Armes an die Schulter bogenförmig umfassen. Die Augenlider, das Gesicht und der Hals sind frei. Die Geschwülste zeigten eine harte, gelbe Spitze, deren mikroskopische Untersuchung die Anwesenheit von Fett teils in den Zellen, teils zwischen diesen ergab, und lebhaft roten Rand und waren entweder einzeln stehende, hirse- bis erbsengroße Knötchen oder Plaques bis Talergröße. Unter antidiabetischer Behandlung bildete sich die Dermatose absolut symmetrisch, in umgekehrter Reihenfolge, wie sie die einzelnen Körperteile befallen hatte, zuerst an den unteren, dann an den oberen Gliedmaßen zurück, kam aber mit Wiederauftreten von Zucker im Urin wieder.

Kramer (Glogau).

#### 28) P. Thimm. Psoriasis vulgaris der Haut und Schleimhaut, ihre pathologische Stellung und Ätiologie.

(Monatshefte für prakt. Dermatologie Bd. XXXIX. Nr. 1.)

Die Lokalisation der eigentlichen Psoriasis auf der Mundschleimhaut ist vielfach bestritten worden; die Frage, ob die Leukoplakie mit der Psoriasis der Haut

irgendwelche Beziehungen hat, wird meist (meines Erachtens mit Recht) verneint. Daß dagegen in einzelnen, augenscheinlich sehr seltenen Fällen (ich habe dergleichen nie gefunden, trotzdem ich seit Jahren die Mundschleimhaut aller Psoriatiker untersuche) Psoriasis im Munde vorkommt, scheint jetzt erwiesen zu sein. Der Fall T.'s bietet ein besonders gutes Beispiel dafür, weil die von der Leukoplakie verschiedenen schmutzig-gelblich-bräunlichen, scharfbegrenzten, gleichmäßig rundlich gewölbten Flecke gleichzeitig mit Psoriasisschüben auf der Haut auftraten und durch Arsen heilten. Die Resultate der histologischen Untersuchung, durch welche deutlich gewisse Unterschiede gegenüber der Psoriasis der Haut aufgedeckt wurden, führten den Verf. zu der Ansicht, daß die Psoriasis eine entzündliche und parasitäre Krankheit sei. Jadassohn (Bern).

### 29) D. Latte. Über multiple neurotische Hautgangrän.

(Monatshefte für prakt. Dermatologie Bd. XXXIX. Nr. 4.)

Der Titel dieser Arbeit ist eigentlich nicht richtig gewählt, denn der Verf. veröffentlicht drei Fälle, bei denen er selbst die Hautveränderungen als Artefakte erklärte. Das eigene und das aus der Literatur zusammengetragene Material ist aber sehr interessant und verdient die allgemeinste Beachtung; denn diese Selbstbeschädigungen sind keineswegs selten und oft sehr schwer zu entdecken. L. erkennt aber daneben eine wirklich trophoneurotische Gangrän an.

Jadassohn (Bern).

### 30) A. Brandweiner. Multiple neurotische Hautgangrän.

(Monatshefte für prakt. Dermatologie Bd. XXXIX. Nr. 5.)

Die bald als atypischer Zoster gangraenosus und hystericus, bald als neurotische Hautgangrän bezeichnete Erkrankung — wenn man hier wirklich schon von einer einheitlichen Krankheit sprechen will! — ist, wenn man von den zahlreichen Fällen von Simulation absieht, eine der rätselhaftesten und allgemeinst-pathologisch interessantesten Affektionen, die wir kennen. Es ist dankbar zu begrüßen, daß B. der Schilderung seines Falles eine Zusammenstellung des in der Literatur niedergelegten Materiales vorangeschickt hat. Auch B.'s Kranke war hysterisch. Ihr Hautleiden bestand in Rötungen, Quaddeln, Bläschen, Blasen und Gangrän. Die Beschwerden waren gering. Durch irgendwelche Reise konnten die charakteristischen Krankheitserde nicht hervorgerufen werden (im Gegensatz zu Kreibich's Falle). Deswegen kann auch nicht der »Reflex« als Ursache der Hautveränderungen angesehen werden. Sehr interessant ist, daß es Verf. gelang, durch Einspritzung von Blaseninhalt und Serum der Pat. bei ihr selbst Blasen und Gangrän hervorzurufen, nicht aber mit destilliertem Wasser oder Luft, während bei anderen Menschen Serum und Blaseninhalt der Pat. wirkungslos waren. Das weist unzweifelhaft auf ein chemisches Agens hin, das B. durch Nerven einfluß entstehen lassen möchte. Von der Lösung dieser Rätsel sind wir auch nach des Verf.'s sehr interessanten Mitteilungen noch weit entfernt.

Jadassohn (Bern).

### 31) M. Hodara. Innerliche Darreichung von Ichthyol in drei Fällen von Mycosis fungoides, und hämatologische Untersuchung zweier Fälle um die Zeit ihres Beginnes.

(Monatshefte für prakt. Dermatologie Bd. XXXVIII. Nr. 10.)

Bei einer Krankheit, die so schlechte Aussichten gibt, wie die Mycosis fungoides, ist jeder neue Heilversuch von Interesse. Die Angabe, daß langdauernde Behandlung mit 0,5—1,5 Ichthyol pro Tag (in Kapseln) in drei Fällen günstige Erfolge ergeben hat (wenngleich man in bezug auf die wirkliche Heilung sehr zweifelhaft sein kann), wird allgemeines Interesse erwecken — hoffentlich auch Bestätigung finden. Daß die Mycosis fungoides durch Leukozytose (speziell mononukleäre) ausgezeichnet ist, stimmt mit anderen Erfahrungen nicht überein.

Jadassohn (Bern).

## 32) D. G. Zesas. Über die krebsige Entartung der Kopffatherome.

(Münchener med. Wochenschrift 1904. Nr. 37.)

Der von Z. in Prof. Niehans' chirurgischer Abteilung im Insepsitale Bern beobachtete Fall war durch die große Ausdehnung der Krebsgeschwürsbildung ausgezeichnet, die sich seit 5 Jahren aus alten Atheromen entwickelt und schließlich mehr als die hintere Hälfte der Kopfhaut eingenommen hatte. An einzelnen Stellen lagen die Knochen bloß, im übrigen war das Geschwür mit der Unterlage fest verwachsen, die regionären Lymphdrüsen erkrankt. Die Exzision wurde zunächst gut ertragen; 4 Wochen später trat eine Pneumonie auf, an der die 68jährige Frau zugrunde ging.

Kramer (Glogau).

## 33) H. Closs. Die Kropfoperationen am städtischen Hospital in Schw.-Gmünd von 1896—1903.

(Beiträge zur klin. Chirurgie Bd. XLIII. p. 473.)

In der genannten Zeit wurden 108 Kropfoperationen an 106 Pat. ausgeführt. Davon waren 24 reine Parenchym-, 65 Kolloid- und 12 Cystenkröpfe; 5mal fehlen entsprechende Angaben. Der rechte Lappen war etwas häufiger vergrößert als der linke. 60 Kröpfe reichten retrosternal herab; davon waren 10 als intrathoracische zu bezeichnen. 23mal wurden Ringkröpfe gefunden. 101mal war Atemnot verschiedenen Grades durch den Kropf hervorgerufen. Als Ursache der plötzlichen nächtlichen Erstickungsanfälle, an denen 11 Pat. bei verhältnismäßig kleinen Kröpfen litten, sieht C. mit Krönlein die Spannung der Halsmuskeln an und empfiehlt für Fälle, wo Gefahr im Verzuge ist, eine rasche Quertrennung der kurzen Halsmuskeln, der dann möglichst bald die Strumektomie zu folgen hat. Schluckbeschwerden wurden 9mal, Schmerzen nur 2mal geklagt. Der Recurrens einer Seite war vor der Operation 17mal gelähmt, 32mal paretisch. Eine Besserung oder Heilung durch die Operation wurde bei 10 Paralyse und 19 Paresen erzielt. 7 Paralyse und 8 Paresen wurden durch die Operation nicht beeinflusst. Durch die Operation entstanden 8 Paralyse, bei deren bei 5 schon eine leichte Parese bestanden hatte, und eine Parese.

Bei der Operation, meist in Chloroformnarkose, wurden quere Hautschnitte vor den schrägen und winkligen bevorzugt. Das Normalverfahren war die halbseitige Exstirpation unter sorgfältiger Abbindung aller Gefäße vor ihrer Durchtrennung und Freipräparierung des Recurrens. Nötigenfalls wurde die Exstirpation mit einer Resektion kombiniert. Reine Eukleationen wurden nur 12mal ausgeführt. In der Regel wurde drainiert, größere Höhlen auch tamponiert. 13mal traten leichtere oder schwerere Abszedierungen ein. Das Kropffieber hält Verf. stets für den Ausdruck einer Wundinfektion. Es fehlte 19mal. 3 Pat. starben, davon 2 an Pneumonie, einer an Nachblutung. 4 weitere Fälle mit Nachblutung wurden gerettet.

9mal traten Residive in dem Sinne auf, daß anscheinend normale oder nur wenig vergrößerte Lappen stärker wuchsen. Eine Residivoperation wurde nur 2mal nötig. Ausfallerscheinungen kamen 1mal zur Beobachtung, doch ist auch dieser Fall nicht ganz sicher. Die kosmetischen Resultate waren durchaus befriedigende.

M. v. Brunn (Tübingen).

## 34) Steinmann. Beitrag zur Kropfverlagerung.

(v. Langenbeck's Archiv Bd. LXXIV. Hft. 4.)

S. beschreibt einen Fall, bei welchem nach Exstirpation beider Schilddrüsenlappen unter ausschließlicher Zurücklassung des Isthmus neue Asthmabeschwerden auftraten infolge von Einklemmungserscheinungen durch den zurückgelassenen Drüsenrest. Da jetzt von einer Entfernung des Restes der Glandula thyreoidea keine Rede sein konnte, wurde die Verlagerung nach Wölfler ausgeführt. Merkwürdigerweise ging der aus fast allen Gefäßverbindungen gelöste und gedrehte Lappen nicht zugrunde, sondern er war sogar einer strumösen Vergrößerung fähig, welche das Resultat der Verlagerung in Frage stellte und dazu nötigte, schließlich



noch eine partielle Resektion des Restes vorzunehmen. Jedenfalls beweist dies Vorkommnis, daß auf die von Wölfler erwartete Verkleinerung eines verlagerten Schilddrüsenrestes nicht mit Sicherheit zu rechnen ist, auch nicht bei partieller Gefäßunterbindung. Auf alle Fälle ist aber die Wölfler'sche Kropfverlagerung ein willkommenes Aushilfsmittel in derartigen Situationen, wenn auch die Indikation dazu eine seltene ist. Ein historischer Überblick zeigt, daß die Operation schon um die Mitte des letzten Jahrhunderts von Bonnet in Lyon ausgeübt wurde, allerdings aus anderen Indikationen und den damaligen Hilfsmitteln der chirurgischen Technik entsprechend. E. Siegel (Frankfurt a. M.).

35) M. Zondek. Beitrag zur Lehre vom Riesenwuchs.

(v. Langenbeck's Archiv Bd. LXXIV. Hft. 4.)

Verf. schildert zwei Fälle von partiellem Riesenwuchs, von welchen der eine angeboren, der andere erworben war. Bezüglich der erstgenannten Form von intra-uterin entstandenem Riesenwuchs glaubt Z. sich auf Grund des scharfen Abschneidens der Mißbildung in der Mitte des linken Fußes für Virchow's Ansicht der Pathogenese des Leidens aussprechen zu müssen: daß mechanische, im fötalen Leben bestehende Hindernisse anzunehmen seien, wie Umschlingung der Nabelschnur und fehlerhafte Kindslage. Während in diesem Falle nicht nur die Weichteile, sondern auch die Knochen am hypertrophischen Wachstum beteiligt waren, betraf in dem Falle von im späteren Leben erworbenen Riesenwuchs die Vergrößerung ausschließlich die Weichteile, und zwar anscheinend nur Haut und Unterhautbindegewebe. Ob ein Trauma das Leiden verursacht oder bloß zum gesteigerten Ausbruch gebracht hat, läßt sich nicht entscheiden.

Im Anschluß an diese beiden Fälle von partiellem Riesenwuchs wird noch die Beschreibung eines der größten Riesen mit allgemeinem Körperwachstum gegeben. Sehr auffällig war bei ihm die Differenz der Pulsszahl im Liegen, Sitzen und Stehen (68, 76 und 108). Außerdem war bemerkenswert die Größe der Sinus frontales, die vielleicht auf eine Vergrößerung der Hypophysis hinweist, ferner die stark entwickelte Protuberantia occipitalis und der abnorm dicke Unterkiefer.

E. Siegel (Frankfurt a. M.).

36) De Busscher. Asphyxie locale des extrémités, d'origine infectieuse, chez un enfant.

(Belgique médicale 1904. Juni 2.)

Verf. teilt folgenden Fall von Raynaud'scher Krankheit mit, welcher bemerkenswert ist durch seinen infektiösen Ursprung und dadurch, daß er ein 20 Monate altes Kind betrifft. Nachdem im Laufe der letzten Monate mehrfach akute infektiöse Erkrankungen vorausgegangen waren, traten einige Tage nach Beginn einer akuten Tonsillitis Ödem und Cyanose an beiden Füßen auf, welche kalt und sehr schmerzhaft waren; diese Veränderungen stiegen in den nächsten Tagen bis zur Wade und begannen auch an der einen Hand. Rückgang aller Erscheinungen, nach einigen Tagen völlige Heilung.

Verf. glaubt, daß die Beeinflussung der vasomotorischen Nerven durch den schweren infektiös-toxischen Allgemeinzustand in Fällen wie dem vorliegenden den Raynaud'schen Symptomenkomplex verursache; bei sehr schwerer und langdauernder Infektion können die Veränderungen sich bis zur Gangrän der Extremitäten steigern. Mohr (Bielefeld).

37) Luxembourg. Zur Kasuistik der im Bereiche der Gelenke vorkommenden Fettgeschwülste. (Aus dem Bürgerhospital in Köln.)

(Münchener med. Wochenschrift 1904. Nr. 41.)

L. teilt mit 1) einen Fall von nach Trauma entwickelter Wucherung des intraartikulären Fettgewebes des Kniegelenkes. 2) Einen Fall von Lipombildung an symmetrischen Stellen (unterhalb des Malleol. ext.) beider Füße; das linksseitige war mit einer langen Zotte in das Gelenk eingedrungen und verursachte

wohl infolgedessen Schmerzen. 3) Einen Fall von zwei Lipomen im Bereiche des Lisfranc'schen Gelenkes, einhergehend mit heftiger Schmerzhaftigkeit; Synovialis und Knochen waren gesund.

In allen drei Fällen wurden die Beschwerden durch die Exstirpation der Lipome beseitigt, die lipomatöse Natur der Wucherungen durch die mikroskopische Untersuchung bestätigt. **Kramer (Glogau).**

38) **Dubar. De la luxation du coude en arrière et de son traitement.**  
(Echo méd. du Nord 1904. Juli 3.)

In zwei Fällen von frischer Verrenkung im Ellbogengelenk nach hinten und etwas nach außen ohne Fraktur blieben die gewöhnlichen Repositionsmethoden ohne Erfolg; auch nach Reposition in Narkose stellte sich die Verrenkung sofort wieder ein. In beiden Fällen war eine kleine Wunde an der Hinterfläche vorhanden. In der Annahme, daß eine Interposition von Muskel- und Kapselteilen das Repositionshindernis bilde, wurde diese Wunde erweitert und das Gelenk ausgetastet. Im ersten Falle fand D., daß ein membranöser Lappen sich jedesmal, wenn nach Zug am Vorderarme zur Beugung übergegangen wurde, zwischen die Gelenkflächen legte. Der Lappen wurde nun während der Reposition angehakt, so daß er sich nicht interponieren konnte, und die Reposition gelang nunmehr glatt. Es handelte sich wohl um einen Teil der Kapsel und um Fasern vom Brachialis internus. Ganz ähnlich war Befund und Verlauf bei dem zweiten Kranken. **Mohr (Bielefeld).**

39) **Tilanus. Osteotomia subtrochanterica bij luxatio femoris congenita.**

(Nederl. Tijdschrift voor Geneeskunde 1903. II. Nr. 20.)

Empfehlung der subtrochanteren Osteotomie bei älteren Pat. mit Luxatio femoris congenita, deren Gang sehr schlecht und wo die Adduktion sehr ausgesprochen ist.

Der vom Verf. operierte Fall betraf ein 19 Jahre altes Mädchen mit einer Verkürzung von 9 cm. Durch die Operation gelang es, diese auf 8 cm zu reduzieren und den Gang zu einem nahezu normalen zu gestalten.

**Sträter (Amsterdam).**

40) **Morton. Some observations on tuberculous disease of the hip-joint in childhood and youth.**

(Bristol med.-chir. journ. 1904. September.)

Die Arbeit basiert auf 26 Resektionen des Hüftgelenkes wegen Tuberkulose bei Pat. unter 20 Jahren. An den Folgen der Operation starb kein Kranker. Die besten funktionellen Erfolge wurden erzielt, wenn die Abszesse im oder nahe dem kranken Gelenke noch nicht eröffnet bzw. perforiert waren; in solchen Fällen sah M. öfters, daß aktive Beugung bis zum rechten Winkel, und Ab- und Adduktion in großem Umfang erhalten blieb. In 10 Fällen fanden sich größere Sequester im Gelenke. Stets wurde vom vorderen Längsschnitt zwischen Sartorius und Tensor fasciae aus operiert. Nur in 2 Fällen stellte M. eine Perforation der Pfanne und Abszeßbildung im Becken fest. In 3 Fällen war der Ausgangspunkt mit Sicherheit in den Weichteilen, besonders in der Synovialis festzustellen, in mehreren anderen war anscheinend eine oberflächliche Erosion des Knochens die primäre Erkrankung. Öfters wurde eine Vergrößerung der tiefen iliakalen Lymphdrüsen gefunden. **Mohr (Bielefeld).**

41) **J. A. Korteweg. »Wandelende« beenbreuken.**

(Nederl. Tijdschrift v. Geneesk. 1904. I. Nr. 15.)

Mitteilung einiger Fälle von nicht behandelten Frakturen des Beckens, Oberschenkels und Fußes, die bei ambulanten Pat. beobachtet wurden.

Der erste Fall betrifft einen Pat., der wegen einer Beckengeschwulst in die Leidener Klinik aufgenommen wurde. Bei näherer Untersuchung entpuppte sich

die Geschwulst als übermäßig entwickelter Callus nach Bruch des linken Scham- und Sitzbeines, den Pat. sich vor einigen Monaten bei einem Fall auf dem Eise zugezogen hatte. Die Funktionsstörung war damals eine so geringe gewesen, daß Pat. keinen Tag das Bett gehütet hatte. Die Fraktur war dann mit einer skia-graphisch deutlich nachweisbaren Dislokation unter starker Callusbildung geheilt. Bei demselben Pat. fand man auch noch eine Schwellung des Fußes, über deren Ursache Pat. nichts Sicheres mitzuteilen wußte. Mittels Skiagraphie wurde hier ein veralteter Bruch des Caput tali entdeckt. Die Ursache für diese eigenartige Schmerzlosigkeit wurde bald gefunden, indem bei einer daraufhin gerichteten Untersuchung festgestellt wurde, daß Pat. an deutlich ausgesprochener Tabes litt.

Auch der zweite Pat., der sich vor 5 Wochen den Fuß »verstaucht« hatte und seitdem eine Schwellung des Fußes hatte, die sich als eine Fraktur des Talushalses entpuppte, war ein Tabiker. Auch dieser Pat. hatte nach dem Trauma nicht einen Tag die Arbeit ausgesetzt.

Im Anschluß an diese beiden Fälle von Talusfraktur bei Tabikern nach sehr geringer Gewalteinwirkung erörtert Verf. die Möglichkeit, daß auch die tabischen Gelenkentzündungen den Anstoß geben zur Entwicklung einer akuten Knochen-atrophie, die ihrerseits dann wieder das ziemlich häufige Vorkommen der tabischen Gelenkfrakturen erklären würde.

Weiterhin werden noch mitgeteilt ein Fall von Coxa vara traumatica, ein Fall von Spondylitis traumatica, zwei Fälle von sog. spontanen Kniescheibenbruch (bei beiden hatte einige Zeit vorher ein Trauma der Patellargegend stattgefunden) und ein Fall von erst 3 Jahre nach einem Trauma eintretender Verbiegung des oberen Teiles der Femurdiaphyse, die eine zunehmende Verkürzung des Beines zur Folge hatte, während skia-graphisch eine deutliche Infraktion des Femur nachzuweisen war.

Bei allen diesen und ähnlichen Fällen sind die nach kürzerer oder längerer Zeit eintretenden Veränderungen am Knochen nicht die Folge des Traumas als solchen, sondern einer Erweichung, einer Entzündung, einer mehr oder weniger akuten Atrophie des Knochens (Sudeek), die im Anschluß an das Trauma zur Entwicklung gekommen ist.

Sträter (Amsterdam).

#### 42) Perlmann. Ein Fall von Luxation beider Sesambeine des ersten Mittelfußknochens.

(Deutsche militärärztliche Zeitschrift 1904. Hft. 9.)

Ein Kürassier stürzte vom Pferde, so daß sein rechter Fuß unter dasselbe zu liegen kam. Das Röntgenbild des angeschwellenen Fußes ergab eine unvollkommene Verrenkung des Halluxgrundgelenkes und eine solche beider Sesambeine des ersten Mittelfußknochens derart, daß das linke an die Innenseite des Fußes, das rechte zwischen erstes und zweites Mittelfußköpfchen zu liegen kam. In leichter Narkose gelang es, daß Grundglied der großen Zehe in die normale Lage zu bringen und das linke Sesambein an die richtige Stelle zu drücken, während das rechte etwas lateral liegen blieb, wie ein späteres Röntgenbild zeigte. Trotzdem konnte der Verletzte später gut gehen. Verf. erklärt sich die Entstehung dieser seltenen Verletzung so, daß die von oben auf den Metatarsus wirkende Gewalt diesen durch die Ossa sesamoidea hindurch trieb und letztere bei Seite schob. In der Literatur vermochte er nur einen analogen Fall zu finden.

Herhold (Altona).

---

Originalmitteilungen, Monographien und Separatabdrücke wolle man an Prof. E. Richter in Breslau (Kaiser Wilhelmstraße 115), oder an die Verlagshandlung Breitkopf & Härtel, einsenden.

---

Druck und Verlag von Breitkopf & Härtel in Leipzig, Nürnbergerstraße 36/38.

# Zentralblatt für C H I R U R G I E

herausgegeben  
von

E. von Bergmann, F. König, E. Richter,  
in Berlin, in Berlin, in Breslau.

Einunddreißigster Jahrgang.

Wöchentlich eine Nummer. Preis des Jahrganges 20 Mark, bei halbjähriger  
Voraussahlung. Zu beziehen durch alle Buchhandlungen und Postanstalten.

Nr. 49. Sonnabend, den 10. Dezember. 1904.

**Inhalt:** I. Schömann, Ein Beitrag zur Behandlung des tuberkulösen Ascites. — II. S. Kofmann, Die ambulante Behandlung der Oberschenkelfrakturen. (Original-Mitteilungen.)

1) Engelbreth, 2) Porosz, Tripperbehandlung. — 3) Goldmann, Arhovin. — 4) Takabatake, Veränderungen an den Sehnervenscheiden bei intrakraniellen Erkrankungen. — 5) Wittmaack, Toxische Neuritis acustica. — 6) Rudloff, Verlauf des Sinus sigmoideus beim Kinde. — 7) Takabatake, Otogene Sinusphlebitis. — 8) Killian, Die Nebenhöhlen der Nase. — 9) Kretschmann, Nasenbluten. — 10) Eschweiler, Stirnhöhlenempyem. — 11) Villar, Nervenanaastomoserung bei Gesichtslähmung. — 12) Patel, Metastasierender Kropf. — 13) Vinnay und Pinatelli, Krebskropf. — 14) MacEwen, Funktion des Blinddarmes und Wurmfortsatzes. — 15) Sprengel, Appendicitis. — 16) Bunge, Leistenbrüche. — 17) Depage, Rouffart, Mayer, Senkung der Baueingeweide. — 18) F. u. G. Gross, Geschwürige Magenperforation. — 19) Narath, Pyloroplastik. — 20) Moynihan, Darmausschaltung.

21) Delbanco, Infektiösität des Gummis. — 22) Gaudier und Bachmann, Schädeltuberkulose. — 23) Nimier, Hirnschuß. — 24) Sherman, 25) Frazier und Spiller, Trigeminusneuralgie. — 26) v. Gurbaki, Plombierung des Canalis carot. — 27) Suckstorff, 28) Körner, 29) Rebbeling, 30) Freytag, 31) und 32) Tatsusaburo-Saral, 33) Bruder, Otologisches. — 34) Reyf, Empyem der Oberkieferhöhle. — 35) Mercadé, Zungenabszeß. — 36) Manasse, Narbige Kieferklemme. — 37) u. 38) Takabatake, Adenoide Vegetationen des Nasenrachensraumes. — 39) Nehrkörn, Bronchoskopie bei Fremdkörpern. — 40) Bakes, Zur Bauchchirurgie. — 41) Schmitt, Bauchkontusion. — 42) Kirchmayr, Scheinreduktion eingeklemmter Leistenbrüche. — 43) Cernezzi, Cystocele cruralis. — 44) Rosner, Hernia abdominalis uteri gravidi. — 45) Doberaner, Gastroenterostomie. — 46) Drefuss, Meckel'sches Divertikel.

## I.

### Ein Beitrag zur Behandlung des tuberkulösen Ascites.

Von

Dr. Schömann in Hagen i. W.,  
Spezialarzt für Chirurgie.

Seit 3 Jahren punktiere ich den tuberkulösen Ascites mit mäßig starker Kanüle, entleere die Flüssigkeit, soweit sie spontan abfließt, und injiziere in die freie Bauchhöhle eine sterile Jodoformemulsion (Jodoform. 1,0—5,0 : Glycerin. 100,0). Ich beginne mit 1—2 cg der 1%igen Emulsion und steigere deren Konzentration und Dosis bei jeder neuen Injektion, je nach Lage des Falles, in Intervallen von

4—8 Tagen oder mehr. Bisher kamen sieben Fälle weiblichen Geschlechts im Alter von 2—19 Jahren zur Behandlung, welche nach 3—10 Wochen als ausgeheilt zu betrachten waren. Bei zwei Kindern (2 und 8 Jahre) bildete sich das seröse Exsudat schon nach der zweiten Injektion nicht wieder, bei der 19jährigen Pat. waren fünf Injektionen erforderlich, bei den übrigen Fällen drei oder vier. Das 19jährige Mädchen litt an linksseitiger Lungenspitzeninfiltration mit abendlichen Temperatursteigerungen bis 39,0 und Nachtschweißen. Das Fieber schwand schon nach der dritten Injektion, die Nachtschweiße verloren sich, und die Veränderungen des Lungengewebes kamen zur Ausheilung, ohne nachweisbare Anhaltspunkte dafür zu hinterlassen. Diese Pat. kam am 1. Juli 1902 zur Behandlung; am 9. September desselben Jahres wurde sie als geheilt entlassen und ist seitdem gesund geblieben. Die übrigen Fälle waren nicht kompliziert, ihre Behandlung schwankte zwischen 3 und 7 Wochen; bei allen ist der Ascites nicht wiedergekehrt, der letzte Fall liegt  $\frac{3}{4}$  Jahre zurück. Ein taubstummes Kind, welches im September vor 3 Jahren als das erste nach vorstehender Methode behandelt wurde, starb  $1\frac{1}{2}$  Jahre nach erfolgter Heilung, angeblich an »Krämpfen«. — Die Diagnose ist einwandfrei, da die Reaktion auf Tuberkulin vorher geprüft wurde. Bei keiner Kranken traten Komplikationen ein, nur unmittelbar nach einer Injektion mal geringe Temperatursteigerungen. Jodoformintoxikationen blieben aus; die Injektionsmenge wurde klein und schwach gewählt, um diesem Übelstande vorzubeugen.

Die besprochenen Fälle wurden mir von Kollegen überwiesen, nachdem die bisher nicht operative Therapie fehlgeschlagen hatte. Von chirurgischer Seite wird von allen Behandlungsmethoden der Laparotomie der Vorzug gegeben. Auch ich habe früher in gleicher Weise operiert, bin aber zu dem jetzigen Verfahren übergegangen. Wenn die Laparotomie allen Anforderungen gerecht werden will, so läßt die Narkose sich nicht entbehren. Bei elenden Kranken kann dieser Eingriff allein aber schon recht bedenklich werden. Kommt es dann hinterher auch noch zu tuberkulösem Narbenzerfall, Fistelbildungen, Bauchbrüchen o. dgl. m., so kann sich ein recht langwieriges Krankenlager entwickeln. — Die Heilung der Bauchwunde an sich nimmt eine gewisse Zeit in Anspruch, die Pat. bedürfen der Bettruhe. Rezidiert der Ascites, so wartet man ab, bis er resorbiert wird; bleibt die Aufsaugung aus, so wird die zweite Laparotomie erforderlich. Und ob jeder Pat. sich zum zweiten Male bereitwilligst laparotomieren läßt, ist individuell doch sehr verschieden. Das Heilverfahren erleidet also mindestens eine wesentliche Verzögerung.

Gegenüber all diesen Übelständen ist die Punktion mit folgender Injektion so einfach, nahezu schmerzlos und schonend, daß die Methode als Eingriff nicht zu rechnen ist. Auch der elendeste Kranke wird durch das langsame Abfließen des serösen Exsudats

nicht kollabieren können. Die Gefahren der Neben- und Nachwirkungen des Narkotikums sind nicht zu befürchten, der Punktionsstich schließt sich schnell und vernarbt, ohne das Krankheitsbild durch störende Folgezustände zu komplizieren. Die Kranken können, wenn nötig, ambulant behandelt werden; bei Rezidiven läßt das Verfahren sich sofort wiederholen, die Kranken widerstreben der kleinen Punktion nicht, das Heilverfahren erleidet keine Verzögerung.

Über den Heilungsvorgang selbst vermag ich nur Vermutungen auszusprechen. Da die Fälle aber der bisherigen konservativen Therapie getrotzt hatten und erst nach der Jodoforminjektion zur Aushheilung kamen, so ist dem Jodoform zweifellos der wichtigste Heilfaktor beizumessen. Die einzelnen Resultate gestatten kein abschließendes Urteil, sie haben mich aber so überrascht, daß ich dies Verfahren zur Nachprüfung empfehlen möchte.

---

## II.

(Aus der Abteilung für Kinderchirurgie des israelitischen Spitals in Odessa.)

### Die ambulante Behandlung der Oberschenkelfrakturen.

Von

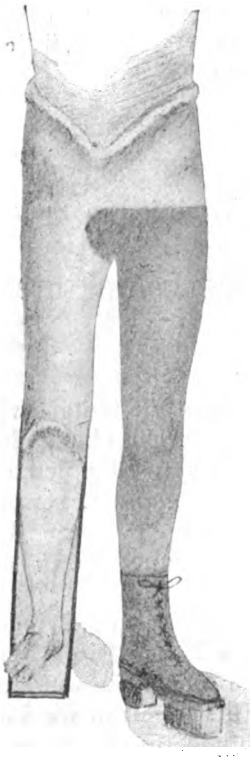Dr. S. Kofmann in Odessa.

Die Erkenntnis der großen Wichtigkeit sowohl in Spital- wie in sozialökonomischer Hinsicht der möglichsten Einschränkung der Zeit des Betthütens seitens der Verunglückten ist in den letzten Jahren besonders stark geworden. Allgemein wird gesucht, sowohl die Pat. selbst bald auf die Beine stellen, als die Fürsorge der Spitäler für die Mehrhilfebedürftigen zur Verfügung haben zu können.

Besonders der letzte Umstand gab mir die Veranlassung, bei der sehr beschränkten Zahl von Kinderbetten, die mir zur Disposition stehen, Methoden zu ermitteln, die mich von dem langwierigen Verletzungsmaterial befreien könnten. Bekanntlich nehmen die Pat. mit Frakturen der unteren Extremitäten die Spitalbetten für längere Zeit (mehrere Wochen) für sich in Anspruch. Die dankbare und sehr segensreiche Methode von Krause in bezug auf die Unterschenkelfrakturen war mir seit langem sehr dienlich. Anders war es mit den Oberschenkelfrakturen. Die permanente Extension, das wochenlange Bettliegen und dabei doch die Unsicherheit in bezug auf gute (ohne Dislokation) Heilung trotz der Anwendung von verschieden gerichteten Gewichtszügen war mir nie sehr ansprechend, und ich entschloß mich, anderweitig Hilfe zu suchen. Die nähere Bekanntschaft mit den Prinzipien der Lorenz'schen Koxitisbehandlung gab mir den Anstoß, dieselben auf die Oberschenkelfrakturbehandlung zu übertragen. Nach über 2 Jahre langer Durchführung

der Methode fühle ich mich im Rechte, dieselbe der Öffentlichkeit zu übergeben, damit ihre allgemeine Anwendung zum Wohle der Leidenden beitragen könne.

Das Verfahren gestaltet sich einfach und kann auch vom Nichtfachchirurgen mit Vorteil ausgeführt werden. Man hat dazu nur die Lorenz'sche Beckenstütze und eine Anzahl eiserner Gehbügel nötig. Ich lege den Verband genau an wie es Lorenz bei Koxitis tut: Reinigung, Trikotschlauchhose von der Nabelhöhe bis zur Mitte des Unterschenkels, sodann als sehr wichtig — tiefe Narkose. Pat. wird auf die Beckenstütze plaziert, ein resp. zwei Assistenten (Wartepersonal) extendieren beide Extremitäten,



wobei die Bruchstücke vom Operierenden reponiert werden und der betreffenden Extremität die Position in ziemlicher Abduktion und leichter Rotation nach außen gesichert wird; Watte- resp. Filzpolsterung der Cristae und Spinae ilei beiderseits, des Tuber ischiä und Trochanter major der fraglichen Seite und der Patellargegend; Anlegung eines Gipsverbandes der sich genauestens an die eben aufgezählten Stellen anmodellieren muß und nach unten bis über das Kniegelenk reicht. Behufs Sicherung der Stärke gipse ich ein Paar schmale Blechstreifen ein, die sich in der Inguinalgegend kreuzen. Ist der Gipsverband von genügender Stärke, so fixiere ich darauf den Gehbügel mittels einiger Gips Touren. Der Verband ist bald trocken. Sofort nach dem Erwachen (fühlt sich Pat. wohl, er hat keine Schmerzen und ist imstande, schon am nächsten Tage, häufig noch an demselben, allerdings mit Unterstützung aufzustehen. Um die hohe Sohle auf dem gesundseitigen Stiefel zu ersparen halte ich eine Anzahl von Holzsandalen (s. Fig.) mit hohen Sohlen und Absätzen, die sich leicht auf die gewöhnlichen Schuhe anbinden lassen,

vorrätig. Am zweiten Tage sind die meisten Pat. imstande, sich an der Wand haltend, selbständig zu gehen, und am dritten werden sie aus der Spitalbehandlung entlassen. Eine Spannlasche gebe ich den Pat. nur für die ersten Tage für die Nacht resp. die Zeit, die sie im Bette verbringen. Sind sie auf den Beinen, so kommt die Extension von selbst durch die Schwere bei aufrechter Stellung. Nach 5—6 Wochen stellen sich die Pat. behufs Entfernung des Verbandes wieder vor, und ich hatte bisher ausnahmslos die Freude, eine glatte Heilung mit schön geformter Extremität konstatieren zu können. Nur in einzelnen Fällen war ich durch die starken Blut-

ergüsse in der sofortigen Anlegung des Verbandes verhindert. Ich ließ dann zwei Sandsäcke beiderseits der frakturierten Extremität legen; der Sand wirkte durch seinen plastischen Druck sowohl auf den Schmerz kalmierend als blutstillend. Nach 2—3 Tagen war ich in der Lage, mein Verfahren zur Anwendung zu bringen. Hat man Verdacht auf drohenden Weichteildurchbruch an der Verletzungsstelle, so schneidet man dieser entsprechend im Gipsverbande ein Fenster aus.

---

### 1) C. Engelbreth. Meine Methode zur Abortivbehandlung der Gonorrhöe.

(Monatshefte für prakt. Dermatologie Bd. XXXIX. Nr. 2.)

E.'s Abortivbehandlung erstrebt die »schichtweise Destruktion von Epithel und Gonokokken«. Ihr »Wirkungsfeld ist die rein epitheliale Gonorrhöe«, das Mittel *Argentum nitricum*, die Methode große Ausspülungen nach Janet. Von 30 in letzter Zeit behandelten 1—2 Tage bestehenden Gonorrhöen wurden 26 in  $\frac{1}{2}$ —2 Tagen geheilt. Die Indikationen sind: erster oder zweiter Tag der Gonorrhöe, keine Entzündung am Orificium, erste Harnportion klar mit Flocken. Flüssigkeitsmenge 5—600 g, Druck 100—125 cm, Temperatur 37°; Konzentration der Silberlösung  $\frac{1}{4}$ —1%, Zahl der Ausspülungen 3 oder zuletzt nur 2. Das Orificium und der angrenzende Teil der Fossa navicularis müssen mit 3% iger Lösung gewaschen werden. **Jadassohn** (Bern).

---

### 2) M. Porosz. Die Behandlung des Trippers. Bemerkungen über *Acidum nitricum* und Crurin.

(Monatshefte für prakt. Dermatologie Bd. XXXVIII. Nr. 10.)

P. wiederholt seine (auch in dem vorliegenden Ansätze theoretisch begründete) Empfehlung von *Acidum nitricum* (conc. purum 1 : 40 bis allmählich 1 : 200 Wasser) zur Behandlung der Gonorrhöe; zur adstringierenden Nachbehandlung eignet sich Crurin gut. Bei Urethritis posterior wird die Prostata durch Elektrisieren zur Entleerung ihres Sekretes angeregt und dann  $\frac{1}{2}$ % *Acidum nitricum* (bei chronischen Fällen 1%) eingespritzt. Auch abortive Heilungen gelingen — allerdings nur bei wiederholten Infektionen. Endlich ist eine 1—2% ige Lösung auch als Prophylaktikum empfehlenswert. **Jadassohn** (Bern).

---

### 3) J. A. Goldmann. Der therapeutische Wert des »Arhovin« als Antigonorrhöikum, Harndesinfiziens und Prophylaktikum.

(Monatshefte für prakt. Dermatologie Bd. XXXIX. Nr. 1.)

Arhovin ist ein Additionsprodukt von Diphenylamin und Thymylbenzoesäure (esterifiziert), ungiftig, ein »zuverlässiges Harn-



desinfizien«. Es wirkt in Dosen von 3mal täglich 0,25 (in Gelatine-kapseln) bei akuter Gonorrhöe die Anfangsentzündungen lindernd; nach weiteren 3 Tagen (4mal täglich die gleiche Dose) wurde das Präparat zugleich innerlich und in Bazillen (0,05 in 1,00 Ol. Cacao) ein- bis zweimal täglich verwendet (erträgliches Brennen); meist nach 5—6 Wochen Heilung. Es hat sich auch bei chronischer Gonorrhöe, gonorrhöischer Cystitis, bei der Gonorrhöe der Frauen, als Abortivmittel, bei gonorrhöischen Arthritiden und bei harnsaurer Diathese bewährt und hat keinerlei ungünstige Nebenwirkungen — also endlich das Ideal erreicht!

Jadassohn (Bern).

#### 4) Takabatake. Die Veränderungen an den Sehnervenscheiben bei den otogenen Erkrankungen des Hirns, der Hirnhäute und der Blutleiter.

(Zeitschrift für Ohrenheilkunde Bd. XLV. p. 224.)

Den Ausgangspunkt für T.'s Untersuchungen bilden 54 Fälle von intrakraniellen Komplikationen der Otitis media aus der Rostocker Ohrenklinik, die ophthalmoskopisch genau beobachtet wurden, und bei denen die Diagnose durch den Operations- bzw. Sektionsbefund gesichert wurde.

T. faßt seine Resultate in folgenden Sätzen zusammen:

1) Veränderungen an Sehnerven können bei allen intrakraniellen Komplikationen der Ohr- und Schläfenbeineiterungen fehlen.

2) Sie kommen viel häufiger bei der Kombination mehrerer Arten, als beim Vorhandensein einer einzigen der möglichen intrakraniellen Entzündungen vor.

3) Die einseitig stärkere Ausprägung der Sehnervenveränderung beweist nicht eine ausschließliche Erkrankung oder stärkere Verbreitung der ursächlichen Erkrankung in der gleichseitigen Schädelhälfte.

4) Ein maßgebender Einfluß auf die Stellung der Prognose ist den Veränderungen am Sehnerven nicht beizumessen; selbst das Auftreten oder die Zunahme der Neuritis oder der Stauungserscheinungen nach der Entfernung des Eiters aus der Schädelhöhle verschlechtert für sich allein die Prognose noch nicht.

Hinsberg (Breslau).

#### 5) Wittmaack. Die toxische Neuritis acustica und die Beteiligung der zugehörigen Ganglien.

(Zeitschrift für Ohrenheilkunde Bd. XLVI. p. 1.)

Während die toxische Neuritis optica nicht genau bekannt ist, waren unsere Kenntnisse über die analoge Erkrankung des Acusticus noch sehr lückenhaft und unvollkommen. W. gibt nun auf Grund eigener Beobachtungen und der in der Literatur vorhandenen Angaben eine ausgezeichnete, erschöpfende Darstellung der klinischen Symptome und der pathologischen Anatomie der Neuritis

acustica, die viel häufiger vorzukommen scheint, als man bisher annahm. Die Arbeit interessiert in erster Linie den Otologen, doch sei an dieser Stelle auf sie aufmerksam gemacht, da die Kenntnis der Erkrankung unter Umständen auch für den Chirurgen wichtig sein kann.

Hinsberg (Breslau).

### 6) Rudloff. Über den Verlauf des Sinus sigmoideus am kindlichen Schläfenbeine.

(Zeitschrift für Ohrenheilkunde Bd. XLV. p. 220.)

Macewen hat eine Linie angegeben, die am Schädel des Erwachsenen die Lage des Sinus transversus genau bestimmt (Verbindungslinie zwischen Spitze des Warzenfortsatzes und der tiefsten Stelle der Incisura parietalis).

Ob diese Angaben auch für das kindliche Schläfenbein zutreffen, wurde bisher noch nicht untersucht.

R., der gelegentlich einer Operation diesen Mangel unangenehm empfand, untersuchte daraufhin 14 kindliche Schädel und stellte fest, daß bei ihnen der Sinus stets hinter der Macewen'schen Linie liegt.

Hinsberg (Breslau).

### 7) Takabatake. Erfahrungen über den Verlauf des pyämischen Fiebers bei der otogenen Sinusphlebitis.

(Zeitschrift für Ohrenheilkunde Bd. XLV. p. 373.)

Die Untersuchungen T.'s, die an dem Materiale der Rostocker Ohrenklinik angestellt wurden (51 typische pyämische Fieberanfälle), sind geeignet, die grundlegenden Arbeiten von Wunderlich und Heubner in einigen Punkten zu modifizieren. Sie erstrecken sich auf die Dauer des einzelnen Anfalles (im Durchschnitt  $26\frac{1}{2}$  Stunden), die Tageszeit der höchsten Temperatursteigerung (am häufigsten Spätnachmittag oder Abend), die Art des Temperaturan- und abstieges (öfters staffelförmig mit zwei oder drei Gipfeln), die Häufigkeit der Schüttelfröste (unter 51 Anfällen nur 6mal Frost!) und einige andere Punkte.

Hinsberg (Breslau).

### 8) G. Killian. Die Nebenhöhlen der Nase in ihren Lagebeziehungen zu den Nachbarorganen, auf 15 farbigen Tafeln dargestellt.

Jena, Gustav Fischer, 1903.

Die letzten Jahre haben uns eine Reihe von Operationsmethoden zur Behandlung von Nasennebenhöhleneiterungen gebracht, mit deren Hilfe die Heilung dieser früher der Therapie schwer zugänglichen Erkrankungen in der Mehrzahl der Fälle gelingt. Nur der kann jedoch diese Operationsmethoden mit Erfolg und ohne zu schaden anwenden, der die zum Teil sehr komplizierten anatomischen Verhältnisse bis ins Detail beherrscht. Die Erwerbung dieser Kenntnisse bereitet leider häufig erhebliche Schwierigkeiten, da Leichen-

material zu Operationsübungen auch an den meisten anatomischen Universitätsinstituten rar ist und vom Praktiker in der Regel überhaupt nicht beschafft werden kann.

Der Killian'sche Atlas dürfte deshalb wohl von jedem, der sich für Nasennebenhöhlenerkrankungen überhaupt interessiert — und das ist außer dem Rhinologen der Chirurg, der Ophthalmologe und oft auch der Neurologe —, mit Freude begrüßt werden.

Es ist K. nämlich vermittels einer originellen Methode gelungen, die Konfiguration der Nebenhöhlen und vor allem ihre Lagebeziehung zu den Nachbarorganen so klar zur Anschauung zu bringen, wie es früher überhaupt nicht möglich war. K. ging dabei so vor, daß er an Köpfen, die in Formol gehärtet wurden, die knöchernen Wandungen der Höhlen unter sorgfältiger Schonung der leicht ablösbaren Schleimhautauskleidung ganz oder teilweise abtrug. Die durch die Formolhärtung sehr widerstandsfähig gemachte Schleimhaut bewahrte dabei so treu die Form der Höhle, daß sie gleichsam deren Ausguß darstellte. — Vor Metallkorrosionspräparaten, wie sie in den letzten Jahren zum Teil in vollendeter Form hergestellt wurden, besitzen die K.'schen Präparate den großen Vorzug, daß die topographischen Beziehungen zwischen den Höhlen und den Nachbarorganen vollkommen erhalten bleiben, während sie bei der Korrosion zerstört werden.

Eine Serie von Musterpräparaten, die auf diese Weise hergestellt wurden, wurden vom Freiburger Universitätszeichner Herrn Schilling farbig gezeichnet; sie bildet mit erklärendem Texte den Inhalt des vorliegenden Atlas. Die Beziehungen der Nebenhöhlen zur Haupthöhle der Nase, zum Gesicht, der Mundhöhle, der Orbita und vor allem auch zum Gehirn wird auf 15 Tafeln so erschöpfend und übersichtlich dargestellt, daß alle für Diagnostik und Therapie wichtigen Verhältnisse leicht zu übersehen sind.

Der Preis des Werkes (25 Mark) ist im Verhältnis zur Ausstattung gering.

Hinsberg (Breslau).

## 9) F. Kretschmann. Nasenbluten und seine Behandlung.

(Zeitschrift für ärztl. Fortbildung 1904. Nr. 19.)

Eingehende Besprechung der Symptome, örtlichen und allgemeinen Ursachen, speziellen und differentiellen Diagnose, Prognose und Behandlung des Nasenblutens. Das Nebennierenextrakt hält K. für ein nicht absolut zuverlässiges Hämostatikum, da nach dem Nachlaß seiner Wirkung oft erneute Blutung sich einstellt. Wasserstoffsperoxyd in 5% iger Lösung empfiehlt sich als konstringierendes und koagulierendes, nicht ätzendes Mittel und ist auch zum späteren Loslösen der Tampons sehr geeignet. Von den Rhineurythern erscheint dem Verf. das von Aufrecht angegebene Instrument besonders zweckmäßig.

Gutzelt (Neidenburg).

10) **Eschweiler.** Erfahrungen über die Radikaloperation des chronischen Stirnhöhlenempyems nach Killian.

(Zeitschrift für Ohrenheilkunde Bd. XLVI. p. 102.)

E. berichtet über 8 Fälle, die von ihm nach der Killian'schen Methode operiert wurden. Wenn auch die Resultate nicht in jeder Beziehung ideal genannt werden können, so hält E. doch dieses Operationsverfahren in therapeutischer und kosmetischer Beziehung für das bestmögliche, eine Ansicht, die heute wohl von der Mehrzahl der Autoren, die es angewandt haben, geteilt wird.

Hinsberg (Breslau).

11) **F. Villar.** Technique de l'anastomose du facial et du spinal, du facial et de l'hypoglosse dans le traitement de paralyses faciales.

(Revue hebdomadaire de laryngologie, d'oto- et de rhinologie. 1904. Nr. 41.)

Verf. weist auf die von Ballance, Faure (2 Fälle), Morestin und Schaffer ausgeführten Anastomosen hin; während letzterer den Glossopharyngeus wählte, nahmen die übrigen teils den Hypoglossus, teils einen Spinalnerven. Hinzuzufügen wären noch die Fälle von Körte und G. Alexander, die den Hypoglossus benutzten (Ref.). Verf. erörtert zunächst die Technik der spino-facialen Anastomose: Von einem am Mastoideus beginnenden, 12 cm langen, parallel dem vorderen Rande des Sternocleidomastoideus verlaufenden Schnitte sucht man den Facialis beim Austritt aus dem Foramen stylomastoideum auf; nach Vorwärtsdrängen der Parotis findet man ihn oberhalb des hinteren Biventerbauches, durchtrennt ihn möglichst hoch und fixiert das periphere Ende mit Kocher'scher Zange. Zwischen Biventer und Sternocleidomastoideus sucht man in dem dort befindlichen weichen Gewebe den zum Kopfnicker laufenden spinalen Nerven, man trennt ihn nahe dem Muskel durch und isoliert ihn sorgfältigst; um ihn an den Facialis zu bringen, führt man ihn um den Biventer. Bei der Facialis-Hypoglossusanastomose führt man den Hautschnitt etwas höher, unter Umständen ist man genötigt, zum Aufsuchen des Hypoglossus noch einen zweiten, horizontalen Schnitt anzufügen. Verf. sucht den Nerv in dem Raume zwischen Biventer, Sternocleidomastoideus und großem Zungenbeinhorn. Einzelheiten speziell über die Vereinigung, bei der jede Verletzung der Nerven zu vermeiden ist, vergl. im Original. In betreff der Frage, welcher Nerv vorzuziehen sei, neigt Verf. dahin, daß der Spinalnerv zwar leichter zu finden sei, aber die Mitbeteiligung der Schultermuskulatur, seien es Atrophie oder Parese derselben oder Mitkontraktionen, störend wirken könne. Überdies gewährleiste die Nähe der Zentren des VII. und XII. Hirnnerven eine raschere Wiederherstellung der Reaktion. Den Vorschlag Crozier's, den XII. ganz zu durchtrennen, um die Regenerationsmöglichkeit zu erhöhen, billigt V. nicht, da er die konsekutive Zungenlähmung nicht für so be-

deutungslos hält. Großen Wert müsse man natürlich auf die postoperative Behandlung (Elektrisieren usw.) legen.

F. Alexander (Frankfurt a. M.).

12) **M. Patel.** Tumeurs bénignes du corps thyroïde donnant des métastases.

(Revue de chir. Ann. XXIV. Nr. 3.)

Was bereits von gutartigen Chondromen und Myxomen bekannt war, daß sie nämlich metastasieren können, gilt auch für den Kolloidkropf; und zwar vermag derselbe — ohne im wesentlichen sich irgendwie zu verändern und irgendwelche bösartige Umwandlung zu zeigen — ebensowohl gut- als bösartige Metastasen zu erzeugen.

Für beides bestehen beweiskräftige Beobachtungen. Vorwiegend sind es Knochenmetastasen, wie schon bekannt, recht oft z. B. am Schädel lokalisiert. Die gleichfalls vorkommenden Weichteilübertragungen, die z. B. in den Lungen relativ klein sind, können wiederum sekundär dorthin gelangt sein. Des weiteren bespricht Verf. die verschiedenen Theorien zur Erklärung des Zustandekommens der Metastasen; er neigt sich der Annahme zu, daß an gewissen Stellen auch in gutartigen Geschwülsten die Vitalität der Zellverbände eine verschieden große sein könne; und da einerseits der Gefäßreichtum, besonders an klappenlosen Venen, besonders groß in der Schilddrüse sei, andererseits das Einwachsen von Kropfteilen in Venenlichtungen schon beschrieben wurde, so liegt wohl hierin die ausreichende Erklärung für dies nicht ganz seltene Vorkommnis, von dem Verf. 18 Fälle sammeln konnte.

Die Behandlung wird in der Exstirpation des Kropfes bestehen, wenn nur eine Metastase vorhanden und als vom Kropfe stammend durch mikroskopische Untersuchung sichergestellt war. Gegen zahlreiche Metastasen versuche man mittels Schilddrüsensubstanz vorzugehen. Die chirurgische Behandlung der Metastasen selbst — falls sie in nicht zu großer Menge vorhanden — wird in Exstirpation bestehen; diese kann — bei Geschwülsten des Schädels — außerordentlich blutig werden, was übrigens Jaboulay nicht bestätigt. — Bei gutartigen Metastasen in den langen Knochen ist die Amputation bezw. Exartikulation vielleicht durch die Exkochleation zu ersetzen.

Christel (Metz).

13) **Ch. Vinnay et L. Pinatelli.** De l'envahissement de la trachée et de l'oesophage par le goitre cancéreux.

(Revue de chir. Ann. XXIV. Nr. 3.)

Dies im allgemeinen etwas vernachlässigte Kapitel — denn es wird in den Lehrbüchern nur mit wenigen Worten abgetan — entbehrt doch nicht des Interesses, und Verff. heben eine Reihe von Einzelheiten aus dem Bilde dieser Komplikationen hervor, die der Beachtung wert sind. Übrigens sind sie gar nicht so

häufig, als man vermuten sollte; für 173 gesammelte Fälle beträgt die Häufigkeit der Miterkrankung und Perforation der Luftröhre 8%, der Speiseröhre 4%.

Die Luftröhre wird von der Schilddrüsengeschwulst zuerst verdrängt, dann komprimiert, sodann durchbrochen. Dies geschieht in der Mehrzahl der Fälle von der nicht knorpeligen Rückenwand. Der Reihe nach entwickeln sich Atmungsbeschwerden, Stridor, kurzer oberflächlicher Husten, verschieden starke Blutungen; sind die durchbrechenden Wucherungen gestielt, treten vorübergehende Erstickungsanfälle oder flatternde Geräusche (*bruit de dragena*) ein. Der Spiegelbefund ist natürlich gleichfalls zu erheben.

Die chirurgische Behandlung des Krebskropfes, besonders bei schon beginnender Einwucherung in die Luftröhre, soll nach den Verf. lediglich eine palliative sein, in Tracheotomie, entspannenden Inzisionen bezw. Freilegung der Luftröhre bestehen.

In die Luftröhre dringen die Schilddrüsenkarzinome am häufigsten durch die vordere Wand. Sie erzeugen zuerst Schlingbeschwerden, sei es durch Schädigung der Nerven, sei es durch direkte Verengung bezw. Festlegung des Schlundes mittels Verwachsungen. Es gesellen sich Blutungen und schleimiger Auswurf dazu, der mitunter stoßweise, nachdem er sich genügend angehäuft, entleert wird. Die mit der Speiseröhre konfluierende Geschwulst vereitert häufig; endlich kommt es zur Bildung einer Luftröhren-Speiseröhrenfistel, die schnell tödlich verläuft. Auch hier sei nur palliative Behandlung gerechtfertigt.

Christel (Metz).

#### 14) Sir W. MacEwen. The function of the caecum and appendix.

(Lancet 1904. Oktober 8.)

Verf. beginnt seinen als »Huxley Adress« gehaltenen Vortrag mit einem Rückblick auf Th. H. Huxley und erzählt persönliche Erlebnisse, welche die Persönlichkeit des berühmten Anatomen trefflich illustrieren. Nach einer satirischen Schilderung der modernen operationslustigen Zeit bricht Verf. eine Lanze für den Wurmfortsatz, dessen angebliche, heutzutage so häufig betonte Überflüssigkeit nur die Folge mangelhafter Kenntnisse der physiologischen Funktionen dieser tieferen Darmabschnitte sei. Bei Betrachtung der Appendices der verschiedenen Tierarten zeigt Verf., daß die Verdauung der fleischfressenden Tiere hauptsächlich im Magen und Dünndarm stattfindet, und daß der Blinddarm hier rudimentär ist oder fehlt. Bei den Pflanzenfressern hingegen ist das Coecum enorm entwickelt, und bei den Einhufern ist es das Hauptverdauungsorgan im Gegensatz zu dem Magen, der hier erst an zweiter Stelle kommt. Der Mensch ist Omnivore, und so sollte man schließen, daß Coecum, Appendix usw. gerade so bei ihm aussieht, wie es tatsächlich der Fall ist. Es folgen in einem Abschnitt interessante Daten über Sekretions- und Innervationsverhältnisse des Blinddarmes, der Bau-

hin'schen Klappe usw., die am Lebenden nach akzidentellen Verletzungen erhoben werden konnten. Verf. glaubt, daß sich an der Ileocoecalclappe ähnlich wie am Pylorus ein den Ausfluß des Speisebreies kontrollierendes Reflexagens befindet. Reizungen dieses Agens können zu Unregelmäßigkeiten in der Anfüllung des Blinddarmes, Verstopfung, Durchfall, Typhlitis, Appendicitis führen. Der Wurmfortsatz ist mit Ästchen derselben Nervengruppe versorgt, die den Dünndarm innerviert. Die enorme Zahl von Lieberkühnschen Drüsen im Blinddarm und Wurmfortsatze deuten histologisch darauf hin, daß diesen Partien mehr digestive als Absorptionszwecke innewohnen. Verf. mißt der reichlichen Menge des allein von den Drüsen der Appendix ausgeschiedenen Sekretes schon eine wesentliche Bedeutung für die Gesamtquantität des Verdauungssaftes bei. Der Chymusstrom wird von der Ileocoecalclappe gegen die Mündung der Appendix gerichtet und erhält dort seinen Teil von Darmsaft und von Keimen, deren der Wurmfortsatz stets eine gewisse Menge in aktionsfähigem Zustande enthält, um für die Vollendung der Verdauung verwandt zu werden. — Was nach diesen Erwägungen selbstverständlich scheinen sollte, nämlich daß Abweichungen von der normalen Funktion dieser so überaus wichtigen Darmpartien Anlaß zu Allgemeinstörungen geben müßten, das ist auch der Fall. Wenn Beeinträchtigungen der appendikulären und coecalen Bewegungen oder Mängel in der Bildung von Darmsaft, oder Zustände eintreten, daß der Blinddarm Material enthält, das der Darmsaft nicht verdauen kann, so entsteht eine Stase in dem coecalen Inhalte, die oft ein Vorläufer der Appendicitis ist. Selbstreguliert durch den Organismus kann eine solche Kotstauung dadurch wieder heilen, daß häufig fermentative Zersetzung des angehäuften Darminhaltes, Toxinabsorption, Schädigungen der Darmwand usw., Durchfall erzeugen, der den Blinddarm wieder entleert.

Verf. meint schließlich, daß ein gutes Zerkauen des Essens und maßvolles nicht zu schnelles Essen mit gutem Appetit prophylaktisch das beste Mittel zur Verhütung der Appendicitis sei.

H. Ebbinghaus (Dortmund).

### 15) Sprengel. Die Bedeutung der Leukocytose für die Indikationsstellung bei akuter Appendicitis.

(Münchener med. Wochenschrift 1904. Nr. 37.)

S. hat in den letzten 3 Jahren 163 Fälle von akuter Appendicitis operativ behandelt; von diesen befanden sich 45 innerhalb der ersten beiden Tage der Erkrankung, die übrigen 118 im späteren Stadium. Während in jenen nur 8mal eine Peritonitis cirk. sero-fibrinosa, in diesen nur 13mal eine solche vorhanden war, bestand dagegen in ersteren 17mal, in letzteren 96 mal eine zirkumskripte eiterige, bzw. eine diffuse Peritonitis; d. h. die Fälle von zirkumskripter Peritonitis sero-fibrinosa waren relativ selten, die schwereren Formen bei weitem überwiegend und oft schon in den ersten 24—48 Stunden zu finden. —

Aus seinen einmaligen Feststellungen der Leukocytose in 83 Fällen — 20 Früh-, 63 Spätfällen — zieht S. folgende Schlüsse:

1) Die Leukocytose ist im Durchschnitt bei den Frühformen geringer als bei den Spätformen. 2) Die Leukocytenwerte steigern sich anscheinend sowohl in Abhängigkeit von den Veränderungen am Wurmfortsatz als von denen am Peritoneum; demnach erreichen sie die höchsten Grade bei den Fällen von Appendicitis destructiva im Spätstadium. 3) Für die Frühformen sind die Ergebnisse weniger regulär als für die Spätformen; es kommen hohe Leukocytenwerte bei Appendicitis simplex und bei geringen Veränderungen am Bauchfell und umgekehrt niedrige bei schweren Veränderungen am Wurmfortsatz und Bauchfell vor. 4) Ein so charakteristischer Unterschied zwischen Appendicitis circ. sero-fibrinosa und purulenta, wie ihn andere Autoren annehmen, besteht nicht. 5) In allen Stadien der Appendicitis gibt es Fälle, bei denen die Leukocytenwerte in keiner Weise die nach dem lokalen Befunde zu fordernden Veränderungen aufweisen, d. h. Fälle mit ausgeprägter Peritonitis circ. purulenta und ausgesprochener Peritonitis diffusa ohne Erhöhung der Leukocytenwerte, und umgekehrt Fälle von Peritonitis circ. sero-fibrinosa, in denen die Leukocytenwerte erhöht sind, ohne daß Eiterung bestände.

S. kann hiernach das Curschmann'sche Verfahren als ein sicheres nicht ansehen; es leistet für die Indikationsstellung, ganz besonders im Frühstadium der Appendicitis, in der gerade für den Ausgang entscheidenden Zeit, nichts Zuverlässiges und ist in der Form der fortgesetzten Zählungen gefährlich, weil dadurch kostbare Zeit für die Vornahme der Frühoperation verloren geht.

Kramer (Glogau).

## 16) Bunge. Über die Versorgung des Bruchsackes bei der Radikaloperation von Leistenhernien.

(Beiträge zur klin. Chirurgie Bd. XLIII. p. 653.)

Die Ausführungen des Verf. beziehen sich in erster Linie auf angeborene Leistenbrüche, wiewohl das vorgeschlagene Verfahren sich auch bei erworbenen Brüchen mit stark verwachsenem Bruchsacke mit Nutzen anwenden läßt. Die vom Verf. empfohlene Versorgung des Bruchsackes stellt eine Verbesserung der kürzlich von Anschütz beschriebenen Methode dar. Als Nachteil dieser Methode bezeichnet es B., daß durch den hoch angelegten Tabaksbeutelverschluß des Bruchsackhalses ohne quere Durchtrennung die Entstehung eines Peritonealtrichters nicht vermieden werde, daß dieser Trichter gerade an die schwächste Stelle der Bruchpfortennaht zu liegen komme, wo das dicke Konglomerat von Bruchsack und Samenstrang hindurchtrete, und daß das Durchziehen des Hodens durch einen hoch angelegten Schlitz im Bruchsack ein Emporsteigen des Hodens begünstige. Er empfiehlt, zur Beseitigung dieser Nachteile den Bruchsack in der Gegend der Apertura posterior des Leistenkanales, wo er sich stets leicht vom Samenstrang trennen läßt, zu



isolieren, zu durchtrennen und zu verschließen, dann auf der Kornzange einen Einschnitt am vorderen unteren Ende des Bruchsackes zu machen, den Hoden hier durchzuziehen und durch eine den Schlitz verengernde Knopfnah ein Zurückschlüpfen zu verhindern. Auch für die Winkelmann'sche Hydrokelenoperation hält B. es für rationell, den Schlitz in der Tunica am unteren Pole der Hydrocele anzulegen.

M. v. Brunn (Tübingen).

### 17) Depage, Rouffart, Mayer. La chirurgie des ptoses viscérales.

Brüssel, A. Lesine, 1904.

Weil nach Ansicht der Verff. die Palpation das sicherste Hilfsmittel zur Diagnose aller Ptosen ist, so wird diese mit zahlreichen Figuren im einleitenden Kapitel sehr ausführlich besprochen, während alle anderen Untersuchungsmethoden nur angedeutet werden. Es folgen in sechs weiteren Kapiteln die einzelnen Senkungen, und zwar der Reihe nach die allgemeine Enteroptose, die Gastro- und Koloptose, die Ptose der Leber, Milz und Niere. Die Theorie ihrer Entstehung, ihre Symptome, Diagnose und Therapie ausschließlich der operativen Eingriffe werden verhältnismäßig kurz abgemacht, während die Technik der einzelnen Operationsverfahren unter ausgiebiger Literaturangabe und an der Hand sehr anschaulicher Zeichnungen beschrieben werden. Hier fehlt wohl keine einzige. Für die Gastro- und Koloptose wird grundsätzlich die einfache Anheftung der Organe verworfen, vielmehr die Verkürzung der Bänder mit und ohne Anastomosenbildung empfohlen; die einfache Anheftung wird nur für die festen Organe für richtig gehalten. Bei einer allgemeinen Senkung sollen die Organe befestigt werden, deren Lockerung Beschwerden verursacht und zum Schlusse die ja meist zu weite und erschlaffte Bauchwand verkleinert und resistenter gemacht werden, und zwar am besten nach dem Vorschlage von D. vom Jahre 1893.

In transversaler Richtung vom Ansatz der zweiten Rippe rechts zur linken wird ein Hautschnitt gelegt, von dessen Endpunkten in schräger Richtung zwei Schnitte bis zur Nabelhöhe verlaufen, von dem sie je 5 cm entfernt bleiben. Von ihrem Endpunkte wiederum gehen elliptische Schnitte nach unten, die sich an der Symphyse vereinen. Dieser so gebildete Hautlappen wird entfernt. Die Linea alba einschließlich des Bauchfelles bis zum medianen Rectusrande wird extirpiert. Um das Ligamentum suspensor. zu kürzen, wird es im oberen Wundwinkel festgenäht. Etagnennaht. Hautnaht derart, daß die elliptischen Schnittflächen gegeneinander und die schrägen Schnittflächen an den transversalen Schnitt gelegt werden. So entsteht eine T-förmige Narbe.

Grundsätzlich soll den Operationen erst eine mediko-mechanische oder interne Behandlung vorausgehen. Erst wenn diese versagt, oder wie bei der arbeitenden Klasse zu kostspielig oder umständlich ist, erst dann soll zur Operation geschritten werden, die allerdings

unter dieser Beschränkung stets von gutem Erfolge gekrönt sein soll.

Coste (Straßburg).

18) **F. und G. Gross.** Perforation de l'estomac par ulcère.

(Revue de chir. Ann. XXIV. Nr. 2—9.)

Die breit angelegte Arbeit darf als eine vorzügliche Klinik der Perforation des runden Magengeschwürs gelten. Angeregt durch zwei selbst operierte Fälle, von denen der zweite — 3 Stunden nach dem Durchbruch operiert — geheilt wurde, haben Verff. alles zügängliche Material zusammengetragen und verwertet, nämlich 409 Publikationen, indem sie zu den 217 Brunner'schen 192 hinzufügten. Von Einzelheiten sei mitgeteilt, daß — obgleich die Magengeschwüre in etwa 70% auf der hinteren Wand sitzen, der Durchbruch sich etwa 7 mal häufiger an der vorderen Wand ereignet, häufiger in der Gegend der Cardia (5:3) als nahe dem Pylorus, häufiger an der kleinen (61:8) als an der großen Kurvatur. Die Öffnung erreicht selten größere Ausdehnung — 2—2,5 cm —; in  $\frac{1}{4}$ — $\frac{1}{3}$  der Fälle kommen mehrere Perforationen zustande. Art und Ausbreitung der Ergüsse sind genügend bekannt — besondere Beachtung verdient nur die oft große Gasmenge, die entweder direkt dem Magen oder einer sekundären Gärung entstammen kann, sowie die Neigung des ausgetretenen Mageninhaltes, in den Douglas hinabzusinken, worauf besonders bei der Drainage zu achten ist. Die Ergüsse sind nach den wertvollen Untersuchungen Brunner's von verschiedenartiger Giftigkeit, und am gefährlichsten bei stagnierendem, nicht saurem Mageninhalt.

In der Entwicklung der Folgezustände unterscheidet man zwei Abschnitte, der erste — von höchstens 24 stündiger Dauer — wird bestimmt durch Masse und Ausbreitung des Ergusses und der Durchbruchsneigung, die zweite durch die Entstehung der Peritonitis. Die Zeichen der letzteren bedürfen keiner weiteren Besprechung; die Symptome des Durchbruches eines Magengeschwürs sind zahlreich, aber selten so vereinigt, daß eine sichere Diagnose gestellt werden könnte. Der Schmerz wird meist links lokalisiert (86 mal in 106 Fällen), oft auch (Faure) in einer Schulter oder der Wirbelsäule (douleur thoracique). Seltener, als man meinen sollte, tritt zuerst Erbrechen auf — in ca.  $\frac{1}{3}$  der Fälle; hingegen fehlt die Spannung der Bauchwand nur selten. Höchst wichtig ist das Vorhandensein von Luftschall bei fehlender Auftreibung der Darmschlingen, sowie, in den ersten Stunden, das Fehlen der Leberdämpfung; auch dies ist nicht konstant.

Die Kapitel über Diagnose und Symptomatologie der allgemeinen und lokalisierten Peritonitis, der subdiaphragmatischen Abszesse, die differentielle Diagnose der Durchbruchsursache und Lokalität — ob Duodenum, Gallenblase, Wurmfortsatz — bieten manche interessante Einzelheit, ohne daß spezieller darauf einzugehen wäre.

Der Durchbruch des Magengeschwüres gibt eine ernste Prognose, und mehr als etwa 30 Fälle sicherer Spontanheilung sind wohl nicht bekannt; Verf. stellen daher ganz formell den Satz auf, seine Behandlung müsse ausschließlich chirurgisch sein; und zwar soll keine Stunde Zeit verloren werden. Morphiuminjektionen sind zu vermeiden.

Aus dem Abschnitt über die technische Behandlung des Durchbruches wäre zu erwähnen, daß Verf. zu der Frage, ob das Geschwür zu exzidieren sei, ebenso wenig grundsätzlich Stellung nehmen, wie zu der, ob die Bauchhöhle auszuspülen oder trocken zu reinigen sei; doch möchten Verf. die Behandlung mit Auswaschung nur auf die Fälle mit ausgedehnter Besudelung des Bauchraumes beschränkt wissen; wo ausgedehnte Verwachsungen, starre, brüchige Wände der Perforation die Naht unmöglich machen, soll man sich mit Tamponade begnügen. Von 15 so behandelten Fällen heilten 12. Obgleich von 32 Kranken, wo nach beendeter Operation der Leib völlig geschlossen wurde, 23 genasen, wird sich doch im allgemeinen reichliche Drainage, auch des Raumes unter dem Zwerchfell und des Douglas empfehlen.

Von 369 Laporatomierten wurden 182, also nahezu 50% gerettet. Die Zahl der Heilungen gestaltet sich wesentlich günstiger, wenn innerhalb der ersten 12 Stunden operiert wurde — nämlich 66 von 88 = 75%, weiterhin erhebt sich die Mortalitätskurve von 25 auf 52 und selbst 73%. Am günstigsten gestaltet sich die Aussicht des Eingriffes zwischen fünfter bis zehnter Stunde mit 16,25% Mortalität.

Daß auch eine erste operative Heilung noch keine dauernde sei, erhellt aus den Beobachtungen, wo nach Wochen und Monaten sich noch Eiterherde — subphrenische, pleuritische usw. — herausstellen.

Die Abhandlung schließt mit kurzen Referaten von bisherigen Publikationen.

Christel (Metz).

### 19) Narath. Zwei Vorschläge zur Modifikation der Pyloroplastik.

(v. Langenbeck's Archiv Bd. LXXIV. Hft. 4.)

Die Pyloroplastik nach Heineke-Mikulicz hat heute wenig Anhänger. Die Ursache dafür mag zum größten Teil die mangelhafte Technik sein, da die quere Vereinigung des Längsschnittes mancherlei Schwierigkeiten bietet. Die Bestrebungen, die plastische Pfortnererweiterung zu bessern, müssen darauf gerichtet sein, die Magenmündung möglichst groß zu schaffen, den Pylorus hauptsächlich nach abwärts zu erweitern und die Wundränder vom Magen und Darm möglichst wenig zu spannen, um eine tadellose Naht zu ermöglichen. N. hat in diesem Sinne zwei Verfahren ersonnen. Das erste ist die vordere (ventrale) Pyloroplastik nach Aufklappung des Pylorus durch einen bogenförmigen Lappenschnitt mit unterer Basis. Es wird ein umgekehrt U-förmiger Schnitt an dem Pylorus durch

alle drei Schichten hindurchgeführt, der Lappen aufgeklappt und nach unten verzogen. Darauf wird die Lücke quer vernäht. Die Spannung ist so möglichst gering. Die zweite Methode beschreibt Verf. als untere (inferiore, kaudale) Pyloroplastik nach winkelförmigem Schnitt vom Magen und Duodeum. Dieselbe soll den verengten Pförtner gerade nach unten erweitern. Zuerst werden die Teile vom Magen und Duodeum, welche dem Pförtner nahe liegen, miteinander vernäht, und zwar an einer möglichst weit nach hinten (dorsal) gelegenen Stelle, so daß ein Sporn entsteht. Es kommt dadurch die große Krümmung mit dem sich anschließenden unteren Rande der Pars horizontalis superior duodeni zur Vereinigung. Man näht so weit nach abwärts, als es ohne zu starke Spannung geschehen kann. Dann macht man oberhalb des erhaltenen Spornes einen Winkelschnitt bis auf die Schleimhaut. Man erhält dann zwei Spitzbogen, von denen der innere durch eine fortlaufende Naht geschlossen wird. Nach Durchtrennung der Schleimhaut werden die inneren Schleimhautschnittsränder vereinigt, dann die äußeren. So ist die Lichtung geschlossen. Darauf wird die vordere Sero-Muscularisnaht und schließlich noch eine vordere Sero-Serosanaht angelegt. Man kann statt der sechs Nähte auch bloß vier, wie bei der Gastroenterostomie, anlegen und sich die Operation mit der Splanchnotripsie vereinfachen, so daß keine Blutung entsteht.

Verf. hat seine Methoden bei 3 Pat. angewendet, zweimal mit gutem Erfolg, einmal mit vorübergehendem Mißerfolg. Möglicherweise lag bei dem letzteren Pat. eine nervöse Erkrankung des Magens vor. Die zweite Operationsmethode ist als die leistungsfähigere anzusehen. Bei der ersteren hat man den Vorteil, daß man den Lappen aufklappen, betrachten und ev. bei Geschwür wegschneiden kann. In diesem Falle kann man dann zur zweiten Methode übergehen, die N. als Spornoperation bezeichnet. E. Stegel (Frankfurt a. M.).

## 20) B. G. A. Moynihan. On exclusion of the intestine.

(Lancet 1904. Oktober 8.)

Verf. unterscheidet folgende Arten der Darmausschaltung: 1) Enteroanastomosis (Maisonnette); 2) Enteroanastomosis mit Zuzschnürung der distal von der oberen Öffnung gelegenen Darmlichtung durch Naht; 3) unilaterale Ausschaltung: Der Darm wird völlig durchgeschnitten und das proximale Ende in die Seite des distalen implantiert; das distale Ende kann verschlossen oder offen gelassen werden; 4) bilaterale Ausschaltung: Der Darm wird an zwei Stellen getrennt und ein Darmkanal in der Weise wieder hergestellt, daß das ausgeschaltete Darmstück abseits isoliert liegt; bei diesem Stücke kann ein Ende ausgelassen und an die Haut angenäht werden, oder auch beide Enden können verschlossen werden, wenn zwischen ihnen eine nach außen führende Fistel liegt. — Verf. teilt dann näheres über die Operationstechnik und seine eigenen ausgedehnten Erfah-

rungen mit; die Versenkung abgeschlossener Darmpartien nach Obalinsky verwirft er auf das entschiedenste. Die unilaterale Ausschaltung von Dünndarm bietet keinerlei Vorteile vor der Enteroanastomose; im Dickdarme wird höchstens für kurze Zeit der Rückfluß des Kotes nach der bestehenden Fistel zu ausbleiben. Die einzige Ausnahme bildet das untere Ileum, da die Bauhin'sche Klappe einen Rückfluß ins Ileum hindert. Indikationen für Darmausschaltung sind: 1) tuberkulöse und andere Geschwüre, die zu äußeren Fisteln geführt haben; 2) Darm-Scheidenfisteln, wobei eine bilaterale Ausschaltung gemacht und das ausgeschaltete Stück durch die Scheide drainiert wird; 3) bei Cholecystenterostomie, die Gallenblase wird in das unilateral ausgeschaltete Darmstück eingenäht; 4) bei chronischer Darminvagination; 5) bei Fällen von widernatürlicher After- und Darmfistel; 6) bei schwerer Kolitis; 7) bei chronischer, sonst unheilbarer Verstopfung. Bei letzterer ist das Ileum ca. 1 Fuß über der Klappe zu durchschneiden und das proximale Ende in die Flexura sigmoidea einzupflanzen.

H. Ebbinghaus (Dortmund).

## Kleinere Mitteilungen.

### 21) E. Delbanco. Zur Infektiosität des Gumma.

(Monatshefte für prakt. Dermatologie Bd. XXXVIII. Nr. 12.)

Daß Gummen nicht infektiös sind, ist für viele fast ein Dogma geworden, und man hat selbst weitgehende Hypothesen über die Ätiologie der tertiären Syphilis auf diese vermeintliche Tatsache begründet. Gewiß kann die Kontagiosität der Spätprodukte nur eine geringe sein, sie aber prinzipiell zu leugnen, ist auf Grund des vorliegenden Materiales nicht erlaubt. Die Fälle, welche eine Infektiosität gummösen Materiales beweisen, sind aus natürlichen Gründen sehr spärlich. Es ist daher mit Dank zu begrüßen, daß D. einen Fall veröffentlicht, in welchem ein Mann mit tertiären Ulzerationen am Penis (Infektion vor 14 Jahren) seine Frau infiziert hat; an der Richtigkeit der Deutung ist kaum zu zweifeln. Das von D. zusammengetragene kasuistische Material wird auch den Nichtspezialisten interessieren.

Jaassohn (Bern).

### 22) Gaudier et Bachmann. Vaste résection crânienne dans un cas de tuberculose infiltrée progressive.

(Echo méd. du Nord 1904. Juli 24.)

10jähriges Kind, welches seit 2 Jahren an einer ausgedehnten Tuberkulose der Schädelknochen im Bereiche des linken Schläfen-, Scheitel- und Stirnbeines litt. Der Knochen war ausgedehnt käsig infiltriert, an mehreren Stellen perforiert und wurde im Gesunden reseziert. Hierbei fiel fast die ganze Schläfenbeinschuppe, fast das gesamte Scheitelbein und die angrenzende Hälfte des Stirnbeines fort. Die mit dicken käsigen Massen bedeckte Dura wurde sorgfältig abgeschabt und mit Jodoform bestreut, sodann der große Hautlappen zurückgeklappt und an mehreren Stellen drainiert. Heilung p. p. 2 Monate später war der Allgemeinzustand bedeutend besser; im Bereiche der Knochenlücke leichte Depression und Andeutung einer dünnen, neugebildeten Knochenschicht, keinerlei Hirnsymptome.

Der vorliegende Fall zeigt, daß selbst sehr ausgedehnte Resektionen der Schädelknochen wegen Tuberkulose gut verlaufen können.

Mohr (Bielefeld).

23) **Nimier.** Coup de feu de la région rolandique gauche avec hernie cérébrale; aphasie, hemi-contracture droite; extraction d'esquilles et rééducation motrice. Chauvel rapporteur.

(Bull. de l'acad. de méd. 67. ann. 3. Ser. Nr. 29.)

Nahschuß auf 3 m; ein Teil des linken Parietale wird abgesprengt, mehrere Splitter in die Tiefe des teilweise vorgefallenen Gehirns getrieben. Aphasie und rechtsseitige Hemiplegie bei fieberlosem Verlauf. In den folgenden Jahren werden wiederholt Knochensplitter entfernt, welche durch Cystenbildung eliminiert wurden.

Durch systematische Übungstherapie wurden die Motilitätsstörungen soweit mit Erfolg behandelt, daß nicht nur die Kontrakturen wesentlich zurückgingen, sondern Hüfte und Knie, Schulter und Ellbogengelenk fast normale Beweglichkeit — auch aktiv — zeigen. Die Prüfung von Schallempfindung durch Vermittlung der nicht von Knochen bedeckten Hirnteile verlief negativ.

Christel (Metz).

24) **Sherman.** Intracranial neurectomy for trigeminal neuralgia.

? ? ?

25) **Frazier and Spiller.** Physiologic extirpation of the ganglion of Gasser.

(Ibid.)

S. teilt einen Fall von Durchschneidung des Trigeminstammes mit, bei welchem nach kurzer Zeit der Schmerzlosigkeit und Anästhesie wieder neuralgische Schmerzen auftraten. Die Durchtrennung war vollkommen gewesen, da das Ganglion ganz aus seiner Lage hochgehoben worden war. 3 Monate nach der ersten wurde eine zweite intrakranielle Operation unternommen, die über Erwarten leicht gelang; die Dura war nur wenig mit dem Schädelgrunde verklebt und leicht ablösbar. Die durchschnittenen Wurzeln waren vollkommen verwachsen, wurden aufs neue durchtrennt und das Ganglion extirpiert. Mikroskopische Untersuchung scheint nicht stattgefunden zu haben.

F. und S. kamen auf Grund ihrer Tierversuche zur Überzeugung, daß die Durchtrennung der sensiblen Wurzel des Trigemini zwischen Ganglion und Gehirn genügt, um völlige Degeneration des sensiblen Teiles herbeizuführen, und daß auch am Menschen dies Verfahren genügen würde, um Neuralgien dauernd zu beseitigen. Dieses Vorgehen nennen sie die »physiologische Extirpation«. Ihre Technik schließt sich im Vorgehen etwa der Krause'schen an. Sie nehmen bei Durchtrennung der »sensiblen« Wurzel, soweit aus der Publikation zu ersehen, keine Rücksicht auf die motorische, sondern durchtrennen den ganzen Trigeminstamm. Daß durch die einfache Durchtrennung des Stammes ohne Entfernung des Ganglions die Operation vereinfacht und abgekürzt wird, ist ohne weiteres einleuchtend. Zum Schluß wird über vier erfolgreich auf diese Art operierte Neuralgiekranke ganz kurz berichtet, die 2 Monate bis über 2½ Jahre rückfallfrei sind. (Daß aber Rückfälle doch eintreten können, zeigt die Arbeit von Sherman. Ref.)

Trapp (Bübeckburg).

26) **S. v. Gurb ski.** Plombierung des Canalis caroticus. Notiz über partielle Resektion des Ganglion Gasseri und über Eingangspforten der Osteomyelitis und Tuberkulose. (Aus der chirurg. Universitätsklinik Dorpat.)

(Münchener med. Wochenschrift 1904. Nr. 39.)

Mitteilungswert ist aus der Arbeit der vom Verf. erfolgreich gemachte Versuch, eine immer wiedergekehrte Blutung aus dem Sinus cavernosus, der bei der Auslösung des bei der ersten Operation zurückgelassenen Restes des Ganglion Gasseri verletzt worden war, durch Plombierung der Felsenbeinlücke über der Carotis mittels Kupferamalgal zum Stillstande zu bringen. Letzteres wurde erst

kurz vor der Anwendung gemischt eingebracht und war nach 20 Minuten unter dem aufgedrückten Finger erstarrt; die Blutung kehrte nicht wieder.

Kramer (Glogau).

27) **Suckstorff.** Die Leukocytenwerte bei den entzündlichen Erkrankungen des Ohres und Schläfenbeines, sowie bei den intrakraniellen Komplikationen derselben.

(Zeitschrift für Ohrenheilkunde Bd. XLV. p. 161.)

S. fand bei 17 Fällen von Otitis media serosa normale Leukocytenzahl, ebenso bei sechs Pat. mit Otitis media chronica. Bei Otitis media purulenta acuta fand S. eine geringe Vermehrung der Leukocyten, eine ähnliche bei Mastoiditis acuta. Diese Unterschiede gegenüber der Norm sind jedoch zu gering, um irgendwelche Indikation für operative Eingriffe abzugeben. Bei einem Falle von Meningitis purulenta, der langsam verlief, waren die Leukocyten erheblich vermehrt, bei einem schnell verlaufenden Falle waren sie dagegen normal.

Hinsberg (Breslau).

28) **Körner.** Die neueste Chloromkasuistik mit Rücksicht auf die Lokalisation des Chloroms im Schläfenbein und im Ohre.

(Zeitschrift für Ohrenheilkunde Bd. XLV. p. 159.)

K. ergänzt seine früheren (Zeitschrift für Ohrenheilkunde Bd. XXIX, XXX und XXXII) Statistiken über das Vorkommen des Chloroms im Schläfenbeine durch Referat über vier neue Fälle.

Hinsberg (Breslau).

29) **Rebbling.** Ein Fall primärer, isolierter Mittelohrtuberkulose.

(Zeitschrift für Ohrenheilkunde Bd. XLVI. p. 138.)

Es handelte sich um das 10 Wochen alte Kind einer tuberkulösen Mutter. Außer ausgedehnten tuberkulösen Prozessen im rechten Mittelohre fand sich bei der Sektion nirgends im Körper ein tuberkulöser Herd. — Isolierte Ohrtuberkulose ist sehr selten, der R.'sche Fall ist der einzige von den fünf bisher beschriebenen, bei dem die Diagnose durch die Autopsie gesichert wurde.

Hinsberg (Breslau).

30) **Freitag (Magdeburg).** Beiträge zur Kasuistik der otitischen Pyämie.

(Zeitschrift für Ohrenheilkunde Bd. XLV. p. 127.)

I. Ein 7jähriges Kind mit doppelseitiger Mastoiditis im Anschluß an Masern zeigte mehrere Tage hindurch typisches pyämisches Fieber mit Schüttelfrösten und steilen Abfällen. Nach Ausräumung des Eiterherdes in den Warzenfortsätzen schwand das Fieber, ohne daß am Sinus, der unverändert aussah, etwas vorgenommen wurde. F. glaubt, daß es sich um eine sogenannte »Osteophlebitis-Pyämie« bei gesundem Sinus gehandelt habe.

II. Sekundärinfektion des bei einer Radikaloperation freigelegten, zunächst gesunden Sinus von der Wundhöhle aus, leicht verlaufende Pyämie. Der Fall beweist, wie drei andere, die F. erwähnt, daß die Freilegung des Sinus nicht ganz ungefährlich ist.

III. Schwere Scharlachotitis mit ausgedehnter Knochennekrose, die auch nach operativer Freilegung des Antrum noch fortschreitet. Sinusphlebitis, längere Fortdauer des pyämischen Fiebers nach Eröffnung des Sinus und Jugularisunterbindung, Heilung.

Hinsberg (Breslau).

31) **Tatusaburo Sarai.** Zur Kenntnis der postoperativen Pyocyaneus-Perichondritis der Ohrmuschel.

(Zeitschrift für Ohrenheilkunde Bd. XLV. p. 371.)

Auf Grund der Untersuchungen von Pes, Gradenigo und Leutert nimmt man an, daß die postoperative Perichondritis der Ohrmuschel in der Regel durch

den *Bac. pyocyaneus* bedingt sei. Auch in einem entsprechenden Fall aus der Körner'schen Klinik, der darauf untersucht wurde, fand sich *Pyocyaneus* in Reinkultur. Bei vier weiteren Fällen, bei denen eine bakteriologische Untersuchung nicht vorgenommen wurde, war vor dem Auftreten der Perichondritis der Wundeiter grau gefärbt.

Hinsberg (Breslau).

### 32) Tatsusaburo Sarai. Herpes der Ohrmuschel mit Neuritis des Nervus facialis.

(Zeitschrift für Ohrenheilkunde Bd. XLVI. p. 136.)

S. beschreibt einen entsprechenden Fall und referiert über zwei weitere aus der Literatur. Er nimmt an, daß es sich um eine primäre Neuritis des Auriculo-temporalis, in dessen Bereiche die Bläschen saßen, handelte, die einerseits zum Herpes führte, andererseits durch die Anastomosen mit dem Facialis auf diesen übergang. Körner gibt in einem Nachtrage weitere Literaturnachweise.

Hinsberg (Breslau).

### 33) P. Bruder. Les méfaits de l'eau oxygénée en otologie.

(Revue hebdom. de laryngol., d'otol. et de rhinol. 1904. Nr. 38.)

In Anerkennung der großen Dienste, welche das Wasserstoffsperoxyd in der Ohrenheilkunde leistet, möchte Verf. auf einige Unzuträglichkeiten seiner Anwendung hinweisen, damit, wie so oft in der Medizin, anfänglicher Enthusiasmus nicht unberechtigt schwindet. Infolge eines minderwertigen, deutlich nach Chlor riechenden Präparates erlebte Verf. viermal eine Otitis externa in Fällen, wo Ohrbäder angewendet worden waren. Selbst bei guter Qualität des  $H_2O_2$  warnt B. vor seiner Verwendung zu Umschlägen, da es zu stark mazeriere. Bei Cholesteatom führt es durch Quellung leicht zu Retentionserscheinungen; endlich bei einer Mastoiditis mit Sinusthrombose, Nekrose der inneren Sinuswand und extraduralem Abszeß kam es im Bereiche dieses Bezirkes zu einer Meningitis, die zum Tode führte. Verf. nimmt an, daß durch Wasserstoffsperoxyd Blasen erzeugt wurden, die septische Partikel verschleppten. Denn am 12. Tage nach der Operation, als Pat. frei von Fieber und Kopfweh war, wurde zur Beschleunigung der Abstoßung der nekrotischen Wand  $H_2O_2$  angewandt; 36 Stunden später Tod. Bei der Autopsie zeigte sich an der entsprechenden Stelle die Dura für Wasser nicht, wohl aber für Wasserstoffsperoxyd durchgängig. Zur Vermeidung von Mazeration des Meatus empfiehlt Verf. Vaselinöl anzuwenden.

F. Alexander (Frankfurt a. M.).

### 34) Reyt. Un cas d'empyème odontogène du sinus maxillaire.

(Revue hebdom. de laryngol., d'otol. et de rhinol. 1904. Nr. 37.)

Verf. veröffentlicht den in Rede stehenden Fall, um an der Hand desselben den Unterschied zwischen der Sinusitis maxillaris, die auf einer Erkrankung der Kieferhöhlenwände beruht, und dem Empyem des Sinus, wo der Sinus maxillaris nur ein Reservoir für den anderwärts entstandenen Eiter bildet, zu betonen. Die Differentialdiagnose zwischen beiden Affektionen sei erst in jüngster Zeit möglich geworden; einmal durch Mahn, der von der Ansicht ausgeht, daß bei der Sinusitis infolge Granulationen event. Schleimhautschwellung der Innenraum der Höhle verringert und dies durch Aspiration hineingespülter Flüssigkeit zu messen sei; sodann durch Guisez und Guérin, die betonten, daß beim Empyem nach der Ausspülung der Sinus transparenter erscheine. Bei dem erwähnten odontogenen Empyem trat nach Entfernung des kranken Zahnes und einigen Ausspülungen rasche Heilung ein.

F. Alexander (Frankfurt a. M.).

### 35) Mercadé. Abscès froid de la langue.

(Gaz. des hôpitaux 1904. Nr. 102.)

Das 8jährige Mädchen hatte etwa in der Mitte der Zunge eine gut erbsengroße Schwellung von weißlicher Farbe. Sie war von atrophischer Schleimhaut



bedeckt und fluktuierte deutlich. Dieser Abszeß hatte sich bei dem sonst durchaus gesunden Kinde ohne Fieber und ohne Schmerzen entwickelt und belästigte es nicht im geringsten.

Bei der Inzision und Auskratzung ergab sich, daß der Abszeß ganz oberflächlich dicht unter der Schleimhaut lag. Der Eiter zeigte alle Charaktere des tuberkulösen und enthielt keinerlei Bakterien.

V. E. Mertens (Breslau).

### 36) Manasse. Über die operative Behandlung der narbigen Kieferklemme.

(Deutsche med. Wochenschrift 1904. Nr. 41.)

M. ging bei einem Pat. mit doppelseitiger Narbenretraktion so vor, daß er die Wangen beiderseits in querer Richtung von den Mundwinkeln bis über den vorderen Rand des Masseter spaltete und nun links in den Defekt einen von der seitlichen Halsgegend bis zum Schlüsselbein entnommenen Lappen einpflanzte, dessen Stiel um 180° gedreht war und dessen Epidermisfläche in die Mundhöhle sah. Rechts wurde zunächst, um einen Ersatz des Zahnfleisches herbeizuführen, der Wundrand der Wangenhaut oben mit der Schleimhaut des harten Gaumens, unten mit dem Zahnfleisch an der Innenseite des Unterkiefers vernäht und in einer zweiten Sitzung ein Lappen von der seitlichen Halshaut in der oben beschriebenen Weise eingepflanzt. Nach 4 Wochen Durchtrennung der Ernährungsbrücken. Gutes Resultat.

Borchard (Posen).

### 37) Takabatake. Blutuntersuchungen bei Kindern vor und nach der Entfernung adenoider Vegetationen aus dem Nasen-Rachenraume.

(Zeitschrift für Ohrenheilkunde Bd. XLIV. p. 384.)

T. untersuchte das Blut von Kindern mit vergrößerter Rachenmandel vor und 28 Tage nach deren Entfernung. Er fand dabei regelmäßig, ebenso wie Lichtwits und Sabrazes schon vor ihm, nach der Operation eine Zunahme des Hämoglobingehaltes, bei acht Fällen gleichzeitig eine Vermehrung der roten Blutkörperchen, bei vier Fällen dagegen eine Verminderung derselben. Die Zahl der Leukocyten wurde in allen Fällen nach der Operation kleiner.

Neben dieser Verbesserung der Blutbeschaffenheit konnte T. bei 11 von seinen 12 Fällen eine Besserung des Allgemeinzustandes und Zunahme des Körpergewichtes feststellen.

Hinsberg (Breslau).

### 38) Takabatake. Kommt die orthotische (zyklische) Albuminurie bei Kindern mit adenoiden Vegetationen häufig vor?

(Zeitschrift für Ohrenheilkunde Bd. XLIV. p. 384.)

T. fand bei 50 daraufhin untersuchten Kindern nur einmal Eiweiß, also sehr selten.

Hinsberg (Breslau).

### 39) Nehr Korn. Zur direkten Bronchoskopie zwecks Extraktion quellbarer Fremdkörper.

(Deutsche med. Wochenschrift 1904. Nr. 40.)

N. berichtet über drei Fälle von Aspiration quellbarer Fremdkörper (Bohnen), in denen zwar die mühevoll und langdauernde Extraktion mittels oberer Bronchoskopie gelang, in denen aber zweimal nach Stunden wegen Erstickungsgefahr die Tracheotomie gemacht werden mußte, während im ersten Falle gleich im Anschluß an die Extraktion zur genaueren Revision der Luftröhrenschnitt ausgeführt wurde. In den sechs bisher bekannten Fällen wurde dreimal primär die untere, dreimal primär die obere Bronchoskopie gemacht. Jedoch kam von diesen letzteren nur einer ohne Tracheotomie davon. N. glaubt deshalb, daß es besser ist, bei Kindern nach Aspiration von Bohnen oder sonstigen quellbaren Fremdkörpern von vornherein auf die direkte obere Bronchoskopie zu versichten und dem rascheren, leichteren Vorgehen mit primärer Tracheotomie den Vorzug zu geben.

Borchard (Posen).

## 40) Bakes. Beiträge zur Bauchchirurgie.

(v. Langenbeck's Archiv Bd. LXXIV. Hft. 4.)

Die Arbeit enthält die im Lauf eines Jahres im Hospital zu Trebitsch vom Verf. auf dem Gebiete der Bauchchirurgie gemachten Erfahrungen, aus denen nur Einzelnes hier referiert sei. Die Skopolamin-Morphiumnarkose erwies sich ihm als unsicher und gefährlich. Neben häufigem, geradezu idealem Erfolge gab es Fälle, bei denen Erregungszustände zwangen, zur Äthernarkose überzugehen. Außerdem mußten drei Todesfälle auf die Skopolaminnarkose zurückgeführt werden. Bei Gastroenterostomien benutzt B. die Methode Petersen's, der den zuführenden Schenkel der Darmschlinge 3—10 cm lang wählt. Er war mit dieser sehr zufrieden. Um das Einfallen des Knopfes in den Magen zu vermeiden, wurde stets die Naht angewendet. Bezüglich der Appendicitis steht Verf. auf radikalem Standpunkte der allgemeinen Frühoperation. Bei Gallensteinoperationen bevorzugt er die Ektomie der Gallenblase. Alle an Blasen und Gängen gelassenen Fäden werden lang gelassen und später entfernt.

E. Siegel (Frankfurt a. M.).

## 41) A. Schmitt (München). Einige Fälle von Bauchkontusion ohne Darmverletzung.

(Münchener med. Wochenschrift 1904. Nr. 40.)

Die drei Fälle bestanden a. in einer Verletzung des Pankreas durch stumpfe Gewalt; b. in Ruptur einer Ovarialcyste durch Bauchkontusion und c. in einer Nierenzerreißung. Im ersten bildete sich nach 8 Tagen eine fluktuierende Geschwulst, aus der bei der Punktion 2½ Liter bluthaltiger, trüber Flüssigkeit entleert wurden; die Punktion wurde noch dreimal wiederholt, da sich die Geschwulst immer wieder anfüllte. Schließlich wurde von S. die Laparotomie gemacht und hierbei zunächst ein hühnereigroßer, derber Knoten, aus Pankreasgewebe bestehend, und die sehr brüchige Cystenwand, die gleichen Charakter zeigte, extirpiert, nachdem 2½ Liter grünlich-brauner Flüssigkeit abgeflossen waren. Wahrscheinlich war der Körper des Pankreas in die Cyste umgewandelt, der Schwanz abgesprengt und verlagert worden, der Pankreas Kopf allein erhalten geblieben. Heilung. Auch die beiden anderen Fälle wurden durch die Operation — die Rißstelle der multilokulären Ovarialcyste war durch eine Darmschlinge verlegt, im dritten Falle die linke Niere quer in zwei Teile zerrissen, der Harnleiter und die Nierenvene eingerissen — geheilt.

Kramer (Glogau).

## 42) L. Kirchmayr. Zur Symptomatologie und Therapie der Scheinreduktionen inkarzierter Leistenbrüche. (Aus der I. chir. Abteilung des k. k. allgemeinen Krankenhauses in Wien. [Dr. K. Büdinger.]

(Deutsche med. Wochenschrift 1904. Nr. 40.)

In den mitgeteilten drei Fällen war der Bruch von den Pat. selbst reponiert und dadurch eine Scheinreduktion herbeigeführt worden; die Verschiebung war stets hinter den inneren Leistenring nach außen und oben erfolgt und dadurch eine deutlich sichtbare, abgegrenzte Vorwölbung oberhalb des Leistenkanales entstanden. Bei zwei der Pat. war der Hoden der kranken Seite nach oben gegen den Leistenkanal gezogen, und ließ sich der Kremasterreflex prompt auslösen; der Bruchsackgrund war beidemale mit dem Samenstrange verwachsen, wie sich bei der Operation zeigte. Letztere wurde wie bei der Radikaloperation ausgeführt; eine Laparotomie war nicht notwendig. Im zweiten Falle mußten 40 cm des brandigen Darmes reseziert werden (+ an Peritonitis).

Kramer (Glogau).

## 43) A. Cernezzi. Cistocele crurale estraperitoneale. Resezione. Guarizione.

(Gazz. degli osped. e delle clin. 1904. Nr. 112.)

Vor 10 Jahren ist bei dem damals 56 Jahre alten Manne nach einem Falle vom Wagen in der rechten Leiste eine nußgroße, zuweilen schmerzhaft, niemals

verschwindende Geschwulst entstanden. Einige Jahre später trat in der zweiten Hälfte der Nacht Urindrang auf. Pat. hat jetzt eine Prostatahypertrophie und einen Residualharn von etwa 60 ccm. Die in der Schenkelgegend befindliche Geschwulst ist nicht druckempfindlich, gibt gedämpften Schall und verändert sich nicht bei Entleerung der Blase. Letztere erfolgt in einem Tempo. In der Meinung, daß ein Netzbruch vorliegt, nahm Verf. die Herniotomie vor. Dabei zeigt sich, daß ein Bruchsack nicht vorhanden ist. Dem Bruche hängt an der Innenseite ein birnförmiges Lipom an. Beim Weiterpräparieren wird die dünnwandige Wand der Harnblase eröffnet. Wegen ihrer außerordentlichen Dünne wird das Divertikel reseziert und die Operation nach der Methode Bassini's vollendet. Es erfolgt völlige Heilung. **Dreyer (Köln).**

44) **A. Rosner.** Hernia abdominalis uteri gravidi.

(Przegľad lekarski 1904. Nr. 42.)

Bei einer 30jährigen Mutter von vier Kindern operierte Verf. am 2. Juli 1904 einen Bauchbruch, welcher die im 9. Mondesmonate schwangere Gebärmutter enthielt. Das asphyktisch geborene Kind starb am selben Tage. Bei der Mutter wurde der Kaiserschnitt nach Porro ausgeführt. Prima intentio. In der Literatur sind bisher neun derartige Fälle bekannt. **Bogdanik (Krakau).**

45) **G. Doberaner.** Über Blutungen aus der Magen-Darmwunde bei Gastroenterostomie. (Aus der Prager Klinik des Prof. Dr. A. Wölfler.)

(Münchener med. Wochenschrift 1904. Nr. 41.)

Schwere tödliche Blutungen aus der Magen-Darmwunde bei Gastroenterostomie sind ein recht seltenes Ereignis, bisher nur in zwei Fällen bekannt geworden. In dem von D. mitgeteilten, aber günstig verlaufenen Fall erfolgte die Nachblutung aus Gefäßen der Darmwand, obwohl die Gefäße, die bei der Durchtrennung der letzteren am hinteren Schleimhautwundrande geblutet hatten, umstochen worden waren; wahrscheinlich hatte die fortlaufende Naht später nachgelassen und dies das Wiedereintreten der Blutung bald nach Beendigung der Gastroenterostomie veranlaßt. D. eröffnete 8 Stunden nach dieser bei der stark kollabierten Pat. von neuem die Bauchhöhle, löste die vordere Hälfte der Magen-Darmnaht, fand den Magen ganz leer, die abführenden Darmschlingen von dunklem Blut erfüllt, und in der hinteren Nahtreihe zwei blutende Gefäße, die unterbunden wurden; Wiederherstellung der vorderen doppelten Nahtreihe usw.; Kochsalzinfusionen. Heilung. **Kramer (Glogau).**

46) **A. Dreifuss.** Über einen Fall von offenem Meckel'schen Divertikel. (Aus der chir. Univ.-Kinderklinik zu München.)

(Münchener med. Wochenschrift 1904. Nr. 40.)

Bei dem 3 $\frac{1}{4}$ jährigen Knaben war erst im Alter von  $\frac{3}{4}$  Jahren der Aufbruch des Nabels nach einer Entzündung desselben erfolgt; zuerst floß reichlich Blut, erst später helle Flüssigkeit ab. Die Sonde gelangte durch die Öffnung 5 cm weit nach hinten; der Nabelring war stark verdickt; von ihm ging ein Strang nach hinten und einer nach oben gegen die Leber. Harn oder Kot traten aus der Fistel nicht aus. Bei der Operation wurde der Nabel umschnitten, der nach dem Ileum ziehende Strang doppelt unterbunden und exstirpiert, die Bauchwunde vernäht. Der Strang enthielt eine feine Lichtung und bestand aus Schleimhaut, Submucosa, glatten Muskelfasern, Subserosa und Bauchfell. Heilung.

**Kramer (Glogau).**

---

Originalmitteilungen, Monographien und Separatabdrücke wolle man an Prof. E. Richter in Breslau (Kaiser Wilhelmstraße 115), oder an die Verlagshandlung Breitkopf & Härtel, einsenden.

# Zentralblatt für C H I R U R G I E

herausgegeben

von

**E. von Bergmann, F. König, E. Richter,**  
in Berlin, in Berlin, in Breslau.

Einunddreißigster Jahrgang.

Wöchentlich eine Nummer. Preis des Jahrganges 20 Mark, bei halbjähriger  
Vorauszahlung. Zu beziehen durch alle Buchhandlungen und Postanstalten.

Nr. 50.

Sonnabend, den 17. Dezember.

1904.

**Inhalt: W. Kramer, Zur Behandlung großer spitzer Fremdkörper im Halsteile der Speise-  
röhre. (Original-Mitteilung.)**

1) **v. Hovorka**, Rückenmessung. — 2) **Hohmann**, Schiefhals. — 3) **Hoffmann**, Skoliose.  
— 4) **Anvray**, Chirurgie des Mediastinum anticum. — 5) **Beck**, Zur therapeutischen Dislo-  
zierung der Harnröhre. — 6) **Pringle**, Transplantation tierischer Harnröhrentelle. — 7) **Dea-  
mesly**, Prostataktomie. — 8) **Baldassari**, Ureterocystoneostomie. — 9) **Trevithick**, Erkennung  
der Tuberkelbazillen im Urin. — 10) **Barraud**, Extremitätenbrand nach Infektionskrank-  
heiten. — 11) **Wolkowitsch**, Gelenktuberkulose. — 12) **Vialle**, Fraktur des Kahnbeins der  
Hand. — 13) **Broca**, Entzündete Handschwiele. — 14) **Nageotte-Wilbouchewitch**, Abnorme  
Verlängerung der Unterextremitäten. — 15) **Turner**, Coxa valga. — 16) **Turner**, Genu val-  
gum. — 17) **Hübscher**, Pes valgus. — 18) **Blecher**, Fußgeschwulst.

19) **Dean**, Nekrose der Harnblasenauskleidung. — 20) **Pousson**, Blutharnen. — 21) **Fi-  
sher**, Magenblutung bei Nierenentzündung. — 22) **Newmann**, Wanderniere. — 23) **Spitz**,  
Amerikanischer Orthopädenkongreß. — 24) **Wollenberg**, Paget'sche Knochenkrankheit. —  
25) **Nadler**, Myositis ossificans. — 26) **Halm**, Luxation des N. ulnaris. — 27) **Stolle**, Epi-  
physenlösungen, Knochenbrüche und Verrenkungen im Ellbogengelenk. — 28) **Wieling**,  
Krankheiten der Schleimbeutel in der Becken-Hüftgegend. — 29) **Keller**, Kavernöses Muskel-  
angiom. — 30) **Durlacher**, Osteomyelitis. — 31) **Bersom**, Genu valgum. — 32) **Reismann**,  
Bruch der Femurepiphyse im Knie. — 33) **Ebner**, Ganglion am Knienerven. — 34) **Völ-  
lers**, Genu varum paralyticum. — 35) **Wolf**, Sesambein im M. gastrocnemius. — 36) **Duval**,  
Osteoplastische Unterschenkelamputation. — 37) **Deetz**, Luxat. pedis sub talo. — 38) **Fischer**,  
Verrenkung des Metatarsus primus. — 39) **Marx**, Sesambeinbruch. — 40) **Riedel**, Operation  
eines gichtisch erkrankten Gelenkes. — 41) **Matsuoka**, Adamantinom. — 42) **Krieg**, Kehlkopf-  
tuberkulose. — 43) **Hosmer**, Fremdkörper im Bronchus.

(Aus dem städtischen und dem Elisabeth-Krankenhaus in Glogau.)

## Zur Behandlung großer spitzer Fremdkörper im Halsteile der Speiseröhre.

Von

**Dr. W. Kramer.**

Demjenigen, welcher im Gebrauch des Ösophagoskops geübt ist,  
wird die Entfernung von im Halsteile der Speiseröhre stecken  
gebliebenen großen, spitzen und eckigen Fremdkörpern (künstlichen

Gebissen, Knochen u. dgl.) mit Hilfe dieses Instrumentes heutzutage in vielen Fällen gelingen, in denen früher nur die blutigen operativen Methoden der Extradktion zum Ziele geführt haben würden. So hat v. Hacker<sup>1</sup> in der Zeit vom Jahre 1887 bis 1900 unter 27 Fällen in keinem einzigen die Ösophagotomie wegen eines Fremdkörpers vornehmen müssen, da ihm die Entfernung vom Munde her unter Anwendung des Ösophagoskops stets auf das rascheste und schonendste glückte. Aber noch ist nicht jeder Arzt mit der Technik der Ösophagoskopie vertraut, nicht immer hat man das dazu erforderliche Instrumentarium zur Hand und läßt sich die Extradktion des großen, spitzen Fremdkörpers wegen starker Beschwerden des Kranken (Atemnot, Schmerzen usw.) und wegen der Gefahren der Blutung und Perforation der Speiseröhre bis zur Beschaffung des Ösophagoskops hinausschieben oder der Pat. schnell genug in eine chirurgische Klinik überführen. In solchem Falle bleibt dann, wenn vorsichtige Extradktionsversuche vom Munde her nicht Erfolg hatten, nur die Freilegung der Speiseröhre am Halse und ihre Eröffnung übrig.

Daß man die letztere, d. h. die Spaltung des freigelegten Ösophagus zum Zwecke der Extradktion des Fremdkörpers, in solchen Fällen nicht immer auszuführen braucht, lehrten mich zwei Beobachtungen aus dem letzten Jahre.

In der ersten handelte es sich um einen 27jährigen Müller K. P. aus S., der am 28. September 1903 nachts 2 Uhr in das städtische Krankenhaus eingeliefert wurde. Derselbe gab an, daß er vor 2—3 Stunden, als er hastig sein Bierglas an den Mund setzte, sich mit jenem sein aus drei oberen Schneidezähnen mit großer Platte bestehendes künstliches Gebiß in die Mundhöhle hineingestoßen und mit dem Bier in die Speiseröhre hinabgespült habe. Die von einem Arst in P. gemachten Extradktionsversuche seien erfolglos gewesen. Der Kranke hatte starke Atemnot und heftige Schmerzen hinter dem Kehlkopfe; weder vom Pharynx noch außen vom Halse aus war von dem verschluckten Gebiß mit dem Finger etwas zu fühlen. Da mir ein Ösophagoskop nicht zur Verfügung stand, machte ich zunächst einen Versuch, das Gebiß mit dem Münzenfänger zu entfernen. Dies gelang indes nicht; vielmehr blieb der bewegliche Doppelhaken desselben an dem Gebiß hängen, und ließ sich das Instrument auch durch Abwärtsschieben und Drehen nicht wieder herausbringen. Die Atemnot wurde bei diesen Versuchen noch schlimmer. Erst bei einer Brechbewegung des Pat. in der darauf eingeleiteten Narkose wurde der Münzenfänger durch den Mund wieder herausgestoßen; aber das Gebiß blieb an seiner bisherigen Stelle hinter dem unteren Teile des Kehlkopfes unbeweglich fixiert. Deshalb legte ich nun die Speiseröhre von der linken Halsseite aus mittels eines 9 cm langen Schnittes frei und vermochte nunmehr das eine spitze Ende des querstehenden Gebisses durch die Ösophaguswand hindurch deutlich zu tasten. Bevor ich an die Spaltung der letzteren heranging, machte ich zunächst einen Versuch, den Fremdkörper aus seiner Verhakung in der Schleimhaut zu befreien, um ihn nachher leichter herausziehen zu können. Während ich den Kopf des Kranken etwas nach vorn beugen und den Larynx nach vorn absehen ließ, suchte ich, von der Wunde aus mit zwei Fingern der rechten Hand, mit der linken von der rechten Halsseite aus ent-

<sup>1</sup> Handbuch der prakt. Chirurgie. I. Aufl.

gedrückt, den Fremdkörper in eine schräge Stellung zu verschieben. Nach längerem Bemühen gelang dies; in demselben Augenblick, in dem er beweglich geworden, erfolgte plötzlich eine Brechbewegung des Pat. und durch diese ein Hineinwürgen des Gebisses nach oben in den Rachen, aus dem es mit einer Zange leicht entfernt werden konnte. So konnte, ohne daß eine Eröffnung der Speiseröhre notwendig geworden, die Wunde am Halse wieder vollständig vernäht werden. Der Kranke erhielt für die Dauer der nächsten 24 Stunden vom Munde aus keinerlei Nahrung und wurde nach 11 Tagen, innerhalb derer die Wunde ohne jegliche Störung prima intentione heilte, aus dem Krankenhaus entlassen. (Das Gebiß bestand aus drei oberen Schneidezähnen und einer 1,5 cm breiten und von rechts nach links 5 cm messenden, mit 5 Zacken versehenen Gaumenplatte.)

In dem zweiten Falle hatte der 45jährige Pat. L. M. aus R. einen 4,5 cm langen spitzen Gefügelknochen verschluckt, der ihm fast an derselben Stelle, wie in Fall I, in der Speiseröhre stecken blieb und heftige Beschwerden verursachte. Auch hier war die Entfernung vom Munde her nicht geglückt, und ließ sich der in querer Lage hinter dem unteren Teile des Kehlkopfes in der Speiseröhre fest eingekleibte Fremdkörper erst nach Freilegung des Ösophagus von der linken Halsseite aus deutlich fühlen und durch dieselben Manipulationen, wie bei dem ersten Pat., aus seiner Verhakung befreien. Da eine Brechbewegung diesmal aber nicht zu Hilfe kam, führte ich durch die Mundhöhle eine lange, stark gebogene Zange in die Speiseröhre ein und entfernte mit dieser den locker gewordenen Knochen ohne Schwierigkeiten.

Das in den beiden Fällen angewandte einfache Hilfsmittel ist möglicherweise gelegentlich schon von anderen versucht worden; in der Literatur habe ich es indes nicht erwähnt gefunden. Ebenso halte ich nicht für ausgeschlossen, daß die Extraktion der Fremdkörper mittels des Ösophagoskops ohne einen blutigen Eingriff vielleicht geglückt wäre, obwohl die quere Verhakung derselben in der Speiseröhre eine sehr feste war. Da ich ein derartiges Instrument nicht zur Verfügung hatte, die baldige Entfernung der Fremdkörper dringend angezeigt war, blieb mir nur übrig, auf blutigem Wege vorzugehen. Kam ein solcher nun einmal in Betracht, so wird zugestanden werden müssen, daß es für die beiden Kranken von großem Vorteil war, ihnen die Eröffnung der freigelegten Speiseröhre ersparen zu können, die doch nicht immer von aseptischer Wundheilung, nicht selten sogar von tödlichem Ausgange gefolgt war. Ich verweise in bezug hierauf nur auf die neueste Arbeit<sup>2</sup> von Balacescu und Kohn über dieses Thema, ohne auf die ihr zugrunde gelegte Statistik von 326 zusammengesetzten Ösophagotomiefällen mit 69 letal verlaufenen besonderen Wert zu legen.

Das von mir angewandte Verfahren wird gewiß nicht immer zum Ziele führen, auch dann nicht am Platze sein, wenn bereits entzündliche Infiltration des Halses oder gar eine Blutung aus der Speiseröhre eingetreten war. Aber sonst wird es in frischen Fällen, sofern man den Fremdkörper von der äußeren Wunde aus nicht zu tief im Halsteile des Ösophagus deutlich fühlt, wohl zu versuchen sein; es ist ungefährlich und bringt dem Kranken keinen Schaden,

<sup>2</sup> v. Langenbeek's Archiv Bd. LXXII.

im Falle des Gelingens aber großen Nutzen, indem es die Eröffnung der Speiseröhre überflüssig macht.

## 1) O. v. Hovorka. Über die anthropologisch-orthopädischen Meßmethoden des Rückens.

(Mitteilungen der anthropologischen Gesellschaft in Wien 1904. Bd. XXXIV. [III. Folge Bd. IV.] p. 275—315.)

In vorliegender Arbeit hat es Verf., der sich fachmännisch sowohl mit der anthropologischen als auch der orthopädischen Anthropometrie beschäftigt hat, unternommen, eine vergleichende, kritische Darstellung der verschiedenen Verfahren, speziell der Rückenmessung, als der wichtigsten orthopädischen Messung, zu geben. Er unterscheidet Messung und Abbildung. Die Messung des Rückens erfolgt entweder durch einfache Feststellung der direkten Entfernung zweier Punkte am Körper oder durch Feststellung zweier Punkte und Aufzeichnung derselben in geraden Linien auf ein gegebenes Schema oder schließlich durch Konturzeichnung des Meßobjektes. Die bis jetzt verwandten, zahlreichen Meßapparate werden in systematischer Reihenfolge beschrieben; die wichtigeren, wie die nach Lorenz, Schulthess, Heinecke, Beely, v. Mikulicz, Barwell, Zander, Hübscher, Schenk, v. Heinleth, Bühring, Milo und Ghilini, sind abgebildet. — Die Abbildung des Rückens kann mit Hilfe eines Bildes (Photographie und Skiagraphie) oder durch Plastik (Gipsabguß) bewerkstelligt werden.

Die Beurteilung photographischer Bilder läßt sich durch Anwendung von Meßgittern während der Aufnahme erleichtern. Verf. hat selbst ein Meßgitter konstruiert, über das er bereits auf dem letzten Orthopädenkongreß berichtet hat (s. dieses Zentralblatt 1904 p. 747). Sein Verfahren bezeichnet er als »die zentrierte Meßgitterphotographie«. Dasselbe wird sowohl den Anthropologen als den Orthopäden empfohlen.

Dank der übersichtlichen Darstellung unter möglichster Berücksichtigung der Literatur ermöglicht die Arbeit eine gute Orientierung über den fraglichen Gegenstand. Am Schluß der Arbeit sind außerdem noch die orthopädischen Meßbildverfahren tabellarisch zusammengestellt. Auch eine Übersichtstafel nach Young und eine solche nach Hoffa teilt Verf. mit. Hier wäre auch Schulthess zu nennen, dem durch seine Arbeit aus dem Jahre 1887 die Priorität gebührt.

J. Biedinger (Würzburg).

## 2) G. Hohmann. Zur Behandlung des Schiefhalses.

(Zeitschrift für orthopädische Chirurgie Bd. XIII. Hft. 1.)

Verf. beschreibt eine neue, von Lange (München) seit einer Reihe von Jahren mit bestem Erfolge geübte Operationsmethode bei Schiefhals. Dieselbe ergibt nicht nur kosmetisch, sondern auch funktionell bessere Resultate als die bisherigen operativen Verfahren.

Sie besteht darin, daß der Muskel nicht unten am sternoklavikularen Ansatz, sondern oben am Ansatz am Warzenfortsatz durchschnitten wird. Unter Anspannung des verkürzten Kopfnickers legt man einen etwa 3 cm langen Hautschnitt auf dem Muskel selbst parallel seiner Verlaufsrichtung an, der ungefähr am Warzenfortsatze beginnt. Nach Durchtrennung aller Stränge wird der Kopf ausgiebig redressiert. Nach einigen Tagen wird ein Gipsverband in nur leichter Überkorrektur angelegt, der 14 Tage liegen bleibt. Dann beginnt die Nachbehandlung, die hauptsächlich in der Anwendung einer Kravatte aus Celluloidstahldraht besteht. Nach 2—3 Monaten ist der Fall geheilt.

J. Riedinger (Würzburg).

3) **S. S. Hoffmann.** Klinische Studien über die Dorsalskoliose. (28. Mitteilung aus dem orthopädischen Institut der Privatdozenten Dr. Lüning und Dr. Schulthess in Zürich.)

(Zeitschrift für orthopädische Chirurgie Bd. XIII. Hft. 1.)

Verf. hat das Schulthess'sche Beobachtungsmaterial benutzt zur Entscheidung der Frage, ob die Dorsalskoliose einschließlich der Cervicodorsalskoliose während der Beobachtungszeit 1) persistiert, 2) wenn sie sich ändert, welche Formen aus ihr hervorgehen. Da nur Fälle benutzt wurden, die mehr als einmal gemessen waren und über 1 Jahr in Beobachtung standen, so ist die Zahl der Fälle geringer als in früheren Statistiken über das gleiche Material. Im ganzen sind 166 Fälle zusammengestellt; davon sind 52 einfache Dorsalskoliosen, 105 komplizierte Dorsalskoliosen und 9 Cervicodorsalskoliosen.

Bei der Masse und Vielseitigkeit des verarbeiteten Materiales und der Gründlichkeit der Darstellung kann ein kurzes Referat über die Ergebnisse der Untersuchung nicht erstattet werden. Wer sich über die einzelnen Punkte orientieren will, muß die Arbeit studieren. Dieselbe ist auch in der Lage, Aufschluß über die Resultate der Behandlung nach einem längeren Zeitraume zu geben. Letzteres ist schon deshalb bemerkenswert, weil meist nur Augenblicksresultate der Behandlung der Skoliose veröffentlicht werden.

J. Riedinger (Würzburg).

4) **M. Auvray.** La chirurgie du médiastin antérieur.

Paris, J.-B. Baillière et fils, 1904. 222 S., 23 Taf.

Nach Malgaigne kann man am vorderen Mediastinum einen kardialen und einen epikardialen Abschnitt unterscheiden. Nur mit der Chirurgie des letzteren beschäftigt sich Verf. Das Herz und das Perikard bleiben außerhalb des Kreises seiner Betrachtungen. An der Hand schematischer, instruktiver Tafeln geht er zunächst auf die Technik des Freilegens des vorderen Mediastinums ein und gibt eine ausgiebige Darstellung der verschiedensten — teils kleinen umschriebenen, teils sehr ausgedehnten — Resektionsmethoden am vorde-



ren Brustskelett. Einen sehr weiten Zugang gestattet die vom Verf. vorgeschlagene und ausführlich beschriebene, der Bardenheuer'schen ähnliche Resektion des halben Brustbeines samt den Knorpelteilen der drei ersten Rippen, den sternalen Enden beider Schlüsselbeine und den sternalen Ansätzen der Kopfnicker.

Eingriffe am Mediastinum können indiziert sein und sind ausgeführt 1) bei Fremdkörpern in den oberen Luftwegen, 2) bei Wunden und Fremdkörpern im Mediastinum selbst, 3) bei heißen und kalten Abszessen, 4) bei Geschwülsten, 5) bei retrosternalen Kröpfen und 6) bei Aneurysmen der Aorta und ihrer großen Äste. Durchaus schlecht sind die Erfahrungen bei den Extraktionsversuchen von Fremdkörpern aus den oberen Luftwegen vom vorderen Mediastinum aus und bei den bösartigen mediastinalen Geschwülsten. Ganz beachtenswerte Resultate weist dagegen die chirurgische Behandlung von Wunden und eingedrungenen Fremdkörpern, von Abszessen, vor allem von tuberkulösen auf, selbst wenn sie sehr ausgedehnt sind und große Skelettresektionen erfordern. Auch die Prognose der rechtzeitig operativ angegangenen akuten Eiterungen des Mediastinums ist eine durchaus gute — 36 Fälle mit 33 Heilungen und 3 Todesfällen. Die Hauptschwierigkeit liegt hier sehr oft in der frühzeitigen Diagnose, und nur ein rechtzeitiger operativer Eingriff kann die trübe Prognose der sich selbst überlassenen eitrigen Mediastinitis verbessern. Deshalb rät A. in derartigen zweifelhaften Fällen zur Probepunktion — dicht neben dem linken Sternalrand, im 3. oder 4. Interkostalraum —, und falls diese negativ ist, zur Probetrepantation des Brustbeines. Bei festgestellter Eiterung muß für möglichst freien Abfluß nach ausgedehnter Freilegung des Mittelfellraumes gesorgt werden. Gleichfalls günstig sind die Erfolge der operativen Behandlung der sehr seltenen gutartigen Geschwülste und der retrosternalen Kröpfe. Allerdings macht sich bei diesen nur in Ausnahmefällen — bei besonders großen tief- und festsitzenden — ein Eingriff am vorderen Brustskelett notwendig. Den Aneurysmen des Aortenbogens und seiner Äste, im besonderen der Anonyma — *d'anévrysmes de la base du cou* (Guinard) — widmet Verf. eine eingehende Besprechung und empfiehlt nach Erschöpfung der inneren — anti-luetischen — Therapie ihre chirurgische Behandlung einer erhöhten Beachtung von seiten der Fachgenossen. Am besten hat sich in diesen Fällen die periphere Unterbindung nach Brasdor-Wardrop bewährt. Von 91 so operierten sind 46 Fälle, wenn auch nicht jedesmal definitiv geheilt, so doch tatsächlich auf lange hinaus gebessert. In den tödlich verlaufenen spielt, da viele vor der Ära der Anti- und Asepsis operiert sind, die Infektion eine große Rolle. Alle anderen Behandlungsarten, vor allem die eingreifenden Exstirpationsversuche haben so schlechte Resultate ergeben, daß sie am besten verlassen werden.

Müller (Dresden).

### 5) C. Beck. Zur Technik der Dislozierung der Harnröhre bei der Hypospadie und anderen Defekten und Verletzungen der Harnröhre.

(Deutsche Zeitschrift für Chirurgie Bd. LXXIV. p. 138.)

B. gibt einige technische Winke für Anwendung seines Verfahrens zur Behandlung der Hypospadie. Nur wo die Vorziehung des hinteren Harnröhrenteiles ohne allzugroße Spannung ausführbar ist, kann auf Erfolg gerechnet werden, also bei balanischer oder leicht peniler Hypospadie, nicht bei perinealer. Die unterste Altersgrenze für die Operation setzt B. auf den vierten Lebensmonat fest und empfiehlt, zu besserer Kenntlichmachung der Harnröhre einen möglichst großen dickwandigen Gummikatheter durch dieselbe bis in die Blase zu führen, an welchem dann die Harnröhre durch eine Naht befestigt wird, so daß sie mittels des Katheters vorgezogen und gestreckt werden kann. Beim Freipräparieren der Harnröhre hüte man sich vor deren Verletzung; lieber sei etwas Penisgewebe mitzunehmen. Den in den Eichelunnel zu vernähenden Abschnitt nehme man möglichst dick; der von Bardenheuer und Martina gegebene Rat, eine kleine Hautmanschette an ihm zu belassen, verdient Nachachtung, ebenso die Anwendung eines Verweilkatheters, nach Marwedel, aber nur auf 24 Stunden, und die Tunnelierung der Eichel mittels eines deltaförmigen Schnittes nach Senn.

Auch beim Weibe hat B. seine Methode verwertet. Er heilte eine alte Harnröhrenscheidenfistel durch Exzision des unteren Röhrenfragmentes und Einpflanzung des herabgezogenen oberen in die Öffnung. Beim Mann läßt sich die Mobilisierung und Verschiebung der Harnröhre auch bei Defekten der Pars pendula und hinter der Pars praepubica, verwerten. Man muß den vorderen wie den hinteren Röhrenteil freimachen und beide durch Dehnung [und Verschiebung zusammenbringen. So hat B. bei einem 51jährigen Pat., dem aus der Pars pendula zwei Zoll wegen bösartiger Neubildung reseziert worden, die Kontinuität derselben wieder hergestellt ohne Krümmung des Penis. — Zum Schluß erinnert B. wieder an die Prioritätsrechte, welche er auf die Operation hat.

Meinhard Schmidt (Cuxhaven).

### 6) Pringle. Repair of the urethra by transplantation of the urethra of animals.

(Annals of surgery 1904. September.)

Verf. hat bei zwei Pat., die einen Defekt ihrer Harnröhre erlitten hatten, versucht, Teile einer vom Ochsen entnommenen und reinpräparierten sowie sterilisierten Harnröhre zwischen peripheres und zentrales Harnröhrende einzupflanzen. Bei den beiden Pat. blieb eine perineale Fistel zurück, obwohl der Versuch der Einpflanzung zweimal gemacht wurde; einer der beiden ging sogar an Ver-eiterung einer Niere zugrunde. Im dritten Falle, in dem es sich

um eine Hypospadie mit einer am Hodensacke gelegenen Urinfistel handelte, gelang nach zweimaligem Versuche die Einpflanzung in eine neu gebildete Hautrinne, ohne daß eine Fistel zurückblieb. Auch in den beiden ersten Fällen ist nach P. insofern ein Erfolg zu verzeichnen, als es gelang, ein Bougie durch die neugebildete Harnröhre in die Blase einzuführen. Nach des Ref. Ansicht gibt es einfachere und mindestens ebenso sichere Methoden zur Heilung von Urinfisteln und Hypospadie als die von P. hier vorgeschlagene.

Herhold (Altona).

### 7) E. Deanesly. The relative advantages of suprapubic and perineal prostatectomy.

(Brit. med. journ. 1904. Mai 21.)

Gegen die suprapubische Operation macht D. folgende Einwände geltend:

1) Sie führt nicht immer zum Ziel, bei den harten fibrösen Formen der Prostatahypertrophie kann man in die Lage kommen, die von oben her begonnene Operation vom Damm her beendigen zu müssen.

2) Bei kräftigen Individuen arbeitet man in einer sehr beträchtlichen Tiefe, und man kann schwer eine Schädigung des prävesikalen Bindegewebes vermeiden. Dadurch wird die Gefahr einer Blutung in das subperitoneale Gewebe und einer Entzündung des Beckenbindegewebes nahe gerückt.

3) Die Drainageverhältnisse sind nicht so günstige als beim perinealen Wege.

Als perineale Methode erscheint das Verfahren von Proust am meisten durchgearbeitet. Bogenförmiger Schnitt von einem Sitzknorren zum andern zwei Finger breit vor dem After und Eindringen in das Spatium recto-vesicale am vorderen Rande des M. levator ani. In der Mittellinie ist ein Band von Muskelfasern zu sehen, welches vom Mastdarme zur Pars membranacea urethrae hinzieht, M. recto-urethralis. Nach querer Durchtrennung des letzteren in der Richtung parallel der Pars membranacea gelangt man in den Raum zwischen Blase und Mastdarm. Die Prostata wird durch Zurückziehen des Mastdarmes freigelegt mittels eines durch eine Inzision in der Pars prostatica in die Blase eingeführten Katheters an die Oberfläche gedrängt und nun beiderseits so weit ausgeschält, daß sie nur noch mit der Harnröhre in Zusammenhang ist. Nach Spaltung der Pars prostatica können dann die beiden Hälften der Prostata entfernt werden. Die Wunde in der Harnröhre wird teilweise vernäht und ein dickes Drain in die Blase eingeführt. Diese Operationsmethode richtet sich nach D. mehr nach den anatomischen Verhältnissen, sie vermeidet eine doppelte Verletzung der Blase und eine Verletzung des prävesikalen Bindegewebes. Die Operation kann völlig unter Leitung des Gesichts ausgeführt werden, und schließlich

sind die Drainageverhältnisse bessere wie bei der suprapubischen Methode.

Weiss (Düsseldorf).

8) **L. Baldassari.** Dell' uretero-cisto-neostomia con bottone riassorbibile.

(Morgagni 1904. Nr. 37.)

B. bedient sich für die Anastomose zwischen Harnleiter und Blase eines sehr dünnen Magnesiumröhrchens von 1 cm Länge und 1—2 mm Durchmesser, welches an einem Ende eine Scheibe von 1 cm Durchmesser trägt. Verf. experimentierte an Hunden, denen die Blase intraperitoneal eröffnet wurde. Das mit Scheibe versehene Ende wurde in die Blase eingenäht, während das für Stichkanäle durchlöchernte zylindrische Ende in den resezierten Harnleiter eingenäht wurde. Die Hunde zeigten keinerlei Miktionsstörungen, und nach 14 Tagen war das Magnesiumstück bereits gänzlich verschwunden. Nur zuweilen fand sich eine leichte Erweiterung des Harnleiters und des Nierenbeckens mit Verdickung der Wand des letzteren, wenn die Lichtung des Röhrchens besonders klein (1 mm) gewesen war.

Dreyer (Köln).

9) **E. Trevithick.** Note on the method of demonstrating tubercle bacilli in the urine.

(Brit. med. journ. 1904. Januar 2.)

T. zentrifugiert den Urin, verdünnt das gewonnene Sediment mit Wasser, schüttelt, zentrifugiert abermals und wiederholt diesen Vorgang einige Male. Die von dem so gewonnenen Sediment angefertigten Deckglaspräparate weisen Tuberkelbazillen in weit größerer Menge auf, als die aus dem ungewaschenen Salze hergestellten. T. ist der Ansicht, daß die Urinsalze das Haften der Bazillen am Deckglase verhindern, und daß bei den angegebenen Kautelen der Nachweis im Urin noch sicherer gelingt als im Sputum.

Weiss (Düsseldorf).

10) **S. Barraud.** Über Extremitätengangrän im jugendlichen Alter nach Infektionskrankheiten.

(Deutsche Zeitschrift für Chirurgie Bd. LXXIV. p. 237.)

Sehr fleißige Arbeit, welche in dankenswerter Weise ihren interessanten Gegenstand mit wohl als erschöpfend anzusehender Gründlichkeit erörtert. B. hat, anknüpfend an einen eigenen Fall aus de Quervain's Spital in Chaux-de-Fonds, wo ein 20jähriges Mädchen im Anschluß an ein leichtes Panaritium der Hand im Verlauf von ca. zwei Monaten eine ausgedehnte tödliche Gangrän beider unteren Extremitäten bekam, 103 Fälle von Gangrän jugendlicher Individuen nach Infektionskrankheiten zusammengestellt. Ältere Personen sind nicht mitgezählt, um senile oder präsenile Fälle von Gangrän, die auf Arteriosklerose beruhen, auszuschalten, und ebenso ist darauf

geachtet, daß Fälle von Spontanbrand infolge Raynaud'scher Krankheit nicht mit aufgenommen wurden. Die Gangränfälle verteilen sich auf folgende Krankheiten: Abdominaltyphus 44, Flecktyphus 11, Puerperium 9, Masern 6, Scharlach 5, Pneumonie 5, akuter Gelenkrheumatismus 5, Influenza 2, Diphtherie 2, Erysipel 2, Malaria 2, Pertussis, Dysenterie, Perityphlitis, Peritonitis, Phlebitis umbilicalis, Varicellen, Brechdurchfall, Rückfallfieber, Angina, Panaritium je einmal. Die beiden Geschlechter sind von der Erkrankung ziemlich gleich häufig betroffen, die unteren Extremitäten aber gegenüber den oberen mit 97 Fällen gegenüber sechs bei weitem stärker belastet. Pathogenetisch kommt 1) Embolie in Betracht. Solche Fälle sind sehr selten, aber wiederholt durch Sektionsbefunde nachgewiesen, im ganzen elfmal (10,7% des Gesamtmaterials); und zwar dreimal nach Typhus, zweimal nach Pneumonie, viermal nach Polyarthritiden rheumat. und je einmal nach Scharlach und Wochenbett. Endokarditische Klappenauflagerungen und Herzthromben sind die Voraussetzungen für diese Krankheitsentstehung — während des Lebens klinisch entsprechende Herzgeräusche. 2) Die autochthone Arterienthrombose ist als häufigster Anlaß der Gangrän anzusehen. Dabei kommt man von der Annahme marantischer Thrombose in lediglicher Folge von Herzschwäche immer mehr zurück und hat vielmehr den Anlaß zur Blutgerinnung in einer Schädigung der Gefäßintima zu suchen, die ihrerseits in einer Invasion von Mikroorganismen in die Gefäßwand als begründet anzusehen ist. Es kann sich um bakterielle Embolie in die Vasa vasorum handeln, die zu einer akuten Arteriitis führt, und da der zustande gekommene Thrombus dann auch infektiöse Veränderungen erfährt, kann der ganze Prozeß als Thrombarteriitis acuta aufgefaßt werden. Es mangelt nicht an Fällen, wo der ursächliche Mikroorganismus exakt nachgewiesen ist. Endlich 3) eine reine Venenthrombose ist als Veranlasserin von Gliederbrand außerordentlich selten, aber in vereinzelten Fällen einwandfrei nachgewiesen.

Symptomatisch pflegt als erste Lokalerscheinung der meist plötzliche Eintritt äußerst heftiger und anhaltender Schmerzen in einer Extremität beobachtet zu werden. Es folgen Kribbelgefühl, Kälte und die bekannten Zeichen schwerer Zirkulationsstörungen. Die Prognose ist sehr ernst: nach B.'s Zusammenstellung ergibt sich die Gesamtmortalität = 51,6%, im einzelnen bei Typhus = 47,6%, bei Rheumatismus = 80%, Flecktyphus = 70%, Puerperalfieber = 44,4%. Bei den 45 genesenen Kranken fand 36mal Amputation, dreimal spontane Abstoßung statt; bei sechs Fällen finden sich keine hierauf bezügliche Angaben. Unter 48 tödlich verlaufenen Fällen fanden 16 Amputationen statt. Diagnose und Behandlung sind dieselben wie für alle Arten des Brandes — zum Verband während des Demarkationsprozesses braucht de Quervain Alkoholverbände mit geringem Zusatz von Formalin.

Melnhard Schmidt (Cuxhaven).

11) **N. Wolkowitsch.** Zur Frage der operativen Behandlung der Tuberkulose der großen Gelenke der Extremitäten und speziell der Resektion derselben.

(Deutsche Zeitschrift für Chirurgie Bd. LXXIV. p. 493.)

W. ist bei schweren Gelenktuberkulosen ein Freund der radikal operativen Behandlung und verfolgt bei seinen Resektionen das Prinzip, einmal das Gelenk selbst tunlichst nicht zu öffnen, vielmehr zu umgehen, indem zunächst die Gelenkkörper beiderseits bezw. oben und unten oder vorn und hinten abgesägt, dann der ganze fungöse Gelenksack samt den Gelenkenden herausgehoben wird, zweitens, was sich nach der beschriebenen Methode z. T. von selbst ergibt, daß die gestutzten Gelenkenden genau aufeinander zusammengefügt werden, damit in der Resektionswunde kein leerer bezw. toter Raum zurückgelassen wird, so daß auch eine tunlichst primäre Heilung angebahnt werden kann. Man kann auch bei dieser, wie W. sie zu nennen vorschlägt, osteoplastischen Resektionsart, ungeachtet man bei ihr das geöffnete Gelenk mit seinen Skeletteilen nicht direkt vor Augen hat, sehr wohl eine Verletzung der knorpeligen Epiphysenlinien vermeiden. Wie B. bemerkt, verfährt in Deutschland Bardenheuer nach ganz ähnlichen Grundsätzen.

W. teilt, die einzelnen Gelenke durchsprechend, seine Erfolge mit. Bezüglich des Kniegelenkes mag erwähnt werden, daß er den ersten Verband gleich lange Wochen liegen, die Kranken aber wöglichst mit fixierendem Verbands schon drei oder vier Tage nach der Operation aufstehen läßt. Es sind 28 Kranke nach der Methode operiert. Besonders interessant erscheinen die Operationen bei Fußtuberkulose. Wenn möglich werden dorsale Querschnitte mit Quertrennung der nachträglich wieder zu nähenden Sehnen und Nerven gewählt, und stets wird ein die ganze Fußbreite des Skelettes einbegreifender Abschnitt der Knochen herausgenommen, hinterher proximaler und distaler Skelettstumpf direkt zusammengepaßt. In der Art wurde neunmal eine Querresektion des mittleren Fußes ausgeführt, wobei alle Tarsalknochen zwischen Chopart'schem und Lisfranc'schem Gelenk ausfielen und die durch Säge abgestutzten Metatarsalbasen an die ebenfalls angefrischten Vorderenden von Talus und Calcaneus kamen. Ebenso wird das Talocruralgelenk mit vorderem Querschnitt vorgenommen, die Unterschenkelstutzen ohne Gelenkeröffnung von den Sehnen entblößt, abgesägt, unter Abschrägung vorn, dann der Talus mitsamt Gelenksack entfernt, die Oberfläche des Calcaneus, vorn die Gelenkfläche der Naviculare bezw. der Keilbeine angefrischt, der Unterschenkelstumpf auf die zugespitzten Tarsalknochen gesetzt. Bei noch weiter nach vorn reichender Knochenentartung können schließlich, wie bei der Wladimirow-Mikulicz'schen Operation, sämtliche Tarsalknochen fortgenommen werden; doch lagerte W. danach das vordere Fußrudiment nicht in die vertikale Verlängerung der Unterschenkelachse, sondern in nor-

maler Stellung an den Unterschenkel. Mehrere Skizzen erläutern die verschiedenen Fußknochenschnitte, mehrere Abbildungen zeigen die guten erreichten Resultate. Im ganzen hat W. 24 Fußoperationen gemacht; er gibt an, daß nur in vier Fällen der Heilungsverlauf durch hartnäckig wiederkehrende Infiltrationen und Fisteln gestört war. Am Hüftgelenk bedient er sich des Kocher'schen Schnittes; übrigens ist dieses Gelenk zur Resektion ohne Eröffnung seiner Höhle ungeeignet, dagegen läßt diese sich wiederum am Ellbogen, an dem elf Fälle, und am Handgelenk, wo vier Fälle operiert sind, recht gut ausführen. Sehr einfach ist W.'s mechanische Nachbehandlung der Handgelenksreserzierten zur Mobilisierung der Finger: er läßt mit der Hand einen gewöhnlichen Gummiball kneten.

Meinhard Schmidt (Cuxhaven).

## 12) Vialle. Etude de la fracture du scaphoïde du carpe.

(Arch. de méd. et de pharm. militaire 1904. Oktober.)

An der Hand eines einschlägigen Falles bespricht V. die Fraktur des Kahnbeins, welche seit Einführung der Röntgendurchleuchtung viel häufiger als früher diagnostiziert wird. Durch Sturz auf die flache Hand bei starker Dorsalflexion und Abduktion derselben wird das Kahnbein unter Vermittlung des Radius durch das Gewicht des fallenden Körpers zusammengepreßt. Viel seltener entsteht die Fraktur durch Auffallen auf die Rückenfläche des Handgelenkes, wobei vielmehr meistens eine Verrenkung des Kahnbeines zustande kommt. Der Zug der Bruchlinie ist transversal, eine Dislokation der Bruchenden ist sehr selten, höchstens tritt sie bei gleichzeitiger Fraktur des unteren Radiusendes ein. Die Symptome bestehen in heftigem Schmerz während des Falles, geringer Anschwellung des Handgelenkes und heftigem lokalen Druckschmerz. Krepitation wird selten gefühlt, eine wichtige Beihülfe gewährt das Röntgenbild. Die Prognose ist immer ernst, da die Kranken oft noch nach Monaten über nervöse Schmerzen im Handgelenke klagen, namentlich dann, wenn die Gelenkfläche des Radius rauh wird. Die Behandlung besteht in frühzeitiger Massage und vorübergehender Ruhigstellung des Gelenkes. Verrenkt sich ein Bruchstück, so wird es am besten exstirpiert. Bei anhaltenden, heftigen, nervösen Schmerzen kann die Exstirpation des ganzen Kahnbeins, unter Umständen die Resektion des Handgelenkes nötig werden.

Herhold (Altona).

## 13) A. Broca (Paris). Entzündete Schwieler der Hohlhand. Interdigitale Lymphangitis mit Ausbreitung auf den Handrücken.

(Rev. prat. d'obst. et de paed. 1904. Mai.)

Die Hauptsymptome dieser Erkrankung sind: Ödem und Schwellung auf dem Handrücken, hauptsächlich an einer interdigitalen Kommissur und an der Seite der ersten Phalanx eines Fingers.

An der Hohlhand und am Hauptsitze der Entzündung, welche auf die Infektion des unter der Schwielen gelegenen serösen Beutels beruht, sieht man wenig oder gar nichts. Höchstens findet man eine gewisse Resistenz und besondere Schmerzhaftigkeit beim Versuch, den betreffenden Finger zu strecken, und der Druck auf den Metakarpalkopf ist schmerzhaft. Hier muß auch die Inzision gemacht werden, um den Eiter zu entleeren und die Affektion rasch zur Heilung zu bringen. Läßt man sich verleiten, an der am meisten geschwollenen und roten Stelle am Handrücken einzuschneiden, so kann der Eiter sich nicht vollständig entleeren, derselbe kann sich weiter gegen die Hohlhand hin verbreiten und der Kranke eine schwere Schädigung seiner Hand davon tragen. Der Ausgangspunkt der Infektion ist wahrscheinlich in einer infizierten Wunde an einem Finger zu suchen, von wo aus dieselbe, längs der Lymphbahnen, bis in den unter der über den Metakarpuskopf gelegenen Schwielen befindlichen Schleimbeutel gelangt und hier zur Bildung einer phlegmonösen Entzündung führt.

E. Toff (Braila).

14) **Marie Nageotte-Wilbouchewitch.** De l'allongement anormal des membres inférieurs.

(Arch. de méd. des enfants 1904. Nr. 11.)

Verf. hat beobachtet, daß im Laufe allgemeiner Infektionen oder lokaler Erkrankungen das eine Bein ein stärkeres Wachstum zeigt, als das andere, so daß die Differenz 3, auch 4 cm betragen kann. In manchen Fällen gleicht sich dieser Unterschied im Laufe der Zeit wieder aus, in anderen bleibt eine Längendifferenz zurück und entwickeln sich in der Folge skoliotische Verbiegungen der Wirbelsäule. In einem Falle, betreffend ein elfjähriges Mädchen, wurde infolge tuberkulöser Affektionen der linken Extremität, die aber nicht zu Eiterung führten, der Oberschenkel dieser Seite um 4 cm länger als der der rechten Seite, die immer gesund gewesen war. Ähnliche Veränderungen beobachtet man mitunter nach einer Knieresektion. In all diesen Fällen ist die Grundursache in einer traumatischen Kongestion des betreffenden Epiphysenknorpels zu suchen, welche durch den Einfluß einer benachbarten Entzündung oder auch einer allgemeinen Infektion zustande kommt; denn auch allgemeine Infektionen befallen nicht immer symmetrisch beide Seiten des Körpers, sondern lokalisieren sich oft nur auf der einen. Man hat diese Zustände streng von den traumatischen oder infektiösen Verkürzungen einer unteren Extremität zu unterscheiden, in welchen Fällen es sich nicht um eine erhöhte Aktion des Epiphysenknorpels, sondern vielmehr um eine Zerstörung und folglich eine Wachstumsbeschränkung desselben handelt.

E. Toff (Braila).



15) **H. Turner** (St. Petersburg). Über die sog. Coxa valga.  
(Zeitschrift für orthopäd. Chirurgie Bd. XIII. Hft. 1.)

Die genannte Deformität entsteht nicht nur durch Zug an der Extremität, auf den schon Albert aufmerksam gemacht hat, sondern auch, wie Verf. beobachtet hat, durch Inaktivität in solchen Fällen, in denen die Extremität als Stützpunkt nicht gedient hat (Amputation, infantile Paralyse, Luxation usw.). Der Arbeit sind einige instruktive Abbildungen von Präparaten beigegeben.

J. Riedlinger (Würzburg).

16) **H. Turner** (St. Petersburg). Über einen Versuch zur Vereinfachung der Etappenbehandlung des Genu valgum adolescentium.

(Zeitschrift für orthopäd. Chirurgie Bd. XIII. Hft. 1.)

Vor Beginn der Korrektur wird das Becken des Pat. mittels eines einfachen Apparates, dessen konkave Pelotten die Trochanteren fest umschließen, fixirt. Alsdann werden die Extremitäten eingegipst (auch bei einseitiger Erkrankung). Die Korrektur erfolgt dadurch, daß vor Erstarren des Gipses ein mit Haar oder Sand fest gefülltes, zylindrisches Kissen zwischen beide Kniegelenke gebracht und die Füße des Pat. durch Druck der Hände des Operateurs einander genähert werden.

J. Riedlinger (Würzburg).

17) **C. Hübscher**. Über den Pes valgus.

(Zeitschrift für orthopäd. Chirurgie Bd. XIII. Hft. 1.)

Verf. faßt das Ergebnis seiner Arbeit selbst folgendermaßen zusammen:

1) Der Pes valgus, das Vorstadium des Plattfußes, entsteht mit Ausnahme der traumatischen Fälle durch eine habituelle Pronation im unteren Sprunggelenk.

2) Bedingt ist diese Pronationslage durch eine Insuffizienz der Supinatoren, welche verlernt haben, den Fuß in die Belastungslinie hineinzuholen.

3) Die Ursache dieser Insuffizienz ist eine verschiedene: Mißverhältnis zwischen Körperlast und Entwicklung der Muskeln, allgemeine schwächliche Konstitution, lokale Schwächung des Muskels durch Phlebitis und Varicen, Nichtabwickeln des Fußes infolge zunehmender Körperfülle und Bequemlichkeit usw.

4) Ein sichtbarer Index für diese Insuffizienz ist die mangelhafte Funktion des Flexor hallucis longus.

5) Jeder Pat., welcher über Fußbeschwerden klagt, ist auf den Tisch zu stellen und mit Hilfe des Senkels auf Vulgusstellung des Calcaneus zu untersuchen.

6) Der mit der Senkelmethode gefundene Ablenkungswinkel ist prinzipiell durch eine am oder im Schuh angebrachte schiefe Ebene

zu korrigieren, welche den Fuß um soviel Winkelgrade supiniert, als er vorher proniert war.«

In der Arbeit wird auch die Plattfußbehandlung nach Schanz und nach Lange warm empfohlen. **J. Biedinger (Wurzburg).**

### 18) **Blecher.** Zur Entstehung der Fußgeschwulst. Entgegnung auf die Veröffentlichung von Stabsarzt Momburg.

(Deutsche Zeitschrift für Chirurgie Bd. LXXIV. p. 356.)

B. polemisiert gegen die Annahme M.'s, daß der 2. und 3. Metatarsus wesentlich zur Tragung des Körpergewichts bestimmt sind, sucht vielmehr zu beweisen, daß diese Funktion mehr dem 1. und 5. zufällt. Hätte M. recht, so müßten 2. und 3. Metatarsus häufiger gleichzeitig brechen. Auch ist M.'s Behauptung, die Wanddicke des 2. und 3. Metatarsus zusammen sei größer als die des 1., wie B. nachweist, nicht richtig. Ferner spricht das Bestehen der Sesambeine am 1. Metatarso-phalangealgelenk und manchmal auch an dem 5. dafür, daß gerade die Köpfe dieser Metatarsen den stärksten und alleinigen Druck auszuhalten haben. Für Entstehung der Fußgeschwulst und der Brüche des 2. und 3. Metatarsus bei Soldaten kann auch nicht, wie M. wollte, eine Ermüdung der Knochen in Frage kommen. Ermüden können überall nur die Muskeln des Fußes, und wenn dies geschieht, tritt nach B. eben eine abnorme Belastung der mittleren Metatarsen ein, die Fußgeschwulst und Frakturen zur Folge hat.

**Meinhard Schmidt (Cuxhaven).**

## Kleinere Mitteilungen.

### 19) **C. W. Dean.** Acute necrosis of the lining membrane of the urinary bladder.

(Practitioner 1904. Juni.)

Ein 18jähriger junger Mann, welcher bereits in seiner Jugend an Harnbeschwerden litt, indem er zeitweise nicht ordentlich urinieren konnte, bekam plötzlich heftigen Harndrang, ohne in der Lage zu sein, die Blase zu entleeren. Trotz heftiger Schmerzen suchte er erst am anderen Tag ärztliche Hilfe auf; ein weicher Katheter wurde eingeführt, konnte aber nur bis zu einer Entfernung von 5 cm etwa in die Harnröhre eindringen und wurde dort am Weitervordringen durch einen die Harnröhre verlegenden Phosphatsteine verhindert. Der Stein wurde entfernt, der Katheter dann in die Blase eingeführt, in der sich einige Tropfen Urin befanden, welche entleert wurden. Die Schmerzen ließen nach. Als jedoch am anderen Morgen außer einigen Tropfen sich kein Urin spontan entleert hatte, wurde wiederum katheterisiert ohne Erfolg; auch die Blasenpunktion führte nicht zum Ziel. Am nächsten Tage entleerte sich etwas Wasser, am folgenden dagegen die große Menge von 2850 g. Von diesem Tag an begann die Temperatur zu steigen, obwohl Pat. täglich bis 1500 g Wasser entleeren konnte. Als später die Menge des Harnes wieder geringer wurde, machte D. die Sectio alta und entfernte die nekrotische Auskleidung der Blase, bestehend aus Mukosa, Submukosa und einem Teile der Muskularis. Darauf Abfall des Fiebers und schnelle Bes-

serung; der Urin entleerte sich nach Verheilung der abdominalen Wunde wieder auf normalem Wege. Nach Ansicht des Verf.s muß die Nekrose der Blasen-schleimhaut begonnen haben, ehe die Entfernung des Steines vorgenommen wurde, vielleicht auf Grund einer Einwanderung von Kolibasillen. Nach anderer Ansicht sollen Streptokokken die Ursache gewesen sein, die in großer Anzahl sowohl in der Mukosa als auch Submukosa gefunden wurden. Die anfangs bestehende Inkontinenz hat sich, wie die Nachuntersuchung lehrt, sehr gebessert, die Blase kann jetzt etwa 150 g Harn halten. Statt der anfangs zu befürchtenden narbigen Schrumpfung der Blase hat sich ein vollkommen gebrauchsfähiger Hohlraum wieder gebildet, so daß der Mann, wie in der Norm, den Harn halten und in kräftigem Strahl entleeren kann.

Jenckel (Göttingen).

## 20) Pousson. Sur un cas de néphrorraphie.

(Bull. méd. 1904. p. 563.)

35jähriger Mann, welcher mitten in voller Gesundheit 14 Tage lang Blut im Urin entleerte; hierauf wurde die Blutung intermittierend. Die einzige objektive Krankheitserscheinung blieb auch im weiteren Verlaufe die Hämaturie. P. bespricht ausführlich die Diagnose des Ursprunges, die Differentialdiagnose gegenüber dem Karsinom, und kommt zu dem Schlusse, daß hier eine Hämaturie infolge chronischer Nephritis vorliege. Die Freilegung und Spaltung der Niere ergab, daß es sich um eine ziemlich kleine und harte Niere mit einzelnen Einziehungen an der Oberfläche handelte. Die histologische Untersuchung zeigte nephritische Veränderungen. Die Blutungen schwanden nach der Operation vollkommen, der Eiweißgehalt verringerte sich stark.

Mohr (Bielefeld).

## 21) Fisher. Haematemesis associated with small white kidneys.

(Bristol med.-chir. journ. 1904. September.)

F. berichtet über Fälle von schwerer Hämatemesis im Verlaufe von Nierenentzündungen, bei denen die Autopsie kleine weiße Nieren ergab, dagegen nicht die geringsten Veränderungen am Magen, welche die Blutung hätten erklären können. In einem Falle von schwerer wiederholter Magenblutung ohne ersichtliche Ursache wurde der Magen freigelegt und eröffnet, aber auch hier wurde weder bei der Operation noch bei der Sektion ein Ausgangspunkt der Blutung gefunden; jede Andeutung auch nur der geringsten Erosion des Magens fehlte in allen diesen Fällen.

Mohr (Bielefeld).

## 22) D. Newmann. Unique case of »floating« kidney in which nephrorraphy was successfully performed.

(Brit. med. journ. 1904. Juni 18.)

Bei einer 37jährigen Frau, die schon seit sehr langer Zeit an Beschwerden im Leibe gelitten hatte und die körperlich außerordentlich heruntergekommen war, fand N. eine hochgradig bewegliche rechte Niere. Beim Versuche, diese von hinten her frei zu legen, stülpte sich das Bauchfell in die Wunde, das schließlich eröffnet werden mußte, um überhaupt an die Niere zu gelangen. Danach ergab sich, daß ein deutliches Mesonephron bestand, und daß die Niere an allen Seiten vom Bauchfell umkleidet war. Der Peritonealüberzug und die Nierenkapsel wurden gespalten und das Nierenparenchym gegen die Wundränder fixiert. Der Erfolg der Operation war ein guter. Die Beschwerden der Kranken wurden erheblich gebessert.

Im Anschluß an diesen Fall macht N. einige Bemerkungen über die Benennung. Er will den Namen »floating kidney« für diese angeborene Abnormität reserviert wissen. Irgendeine diagnostische Eigenheit gegenüber der gewöhnlichen Wanderniere bietet der Zustand nicht. Praktisch wichtig wird er dadurch, daß es nicht möglich war, ohne Eröffnung des Bauchfelles zur Niere vorzudringen.

Weiss (Düsseldorf).

23) **H. Spitzky.** Bericht über den XVIII. Kongreß der American Orthopedic Association.

(Zeitschrift für orthopädische Chirurgie Bd. XIII. Hft. 1.)

S. hat mit Hoffa den Kongreß, der am 8. Juni 1904 in Atlantic City eröffnet wurde, besucht. Der in mancher Hinsicht interessante Bericht enthält kurze Referate über die einzelnen Vorträge und Diskussionen. S. selbst sprach über die Bedeutung und Ausführungsmöglichkeit der Nervenplastik auf Grund ausgedehnter Tierversuche, Hoffa über die Erfolge der Sehnenplastik und über seine Resultate der unblutigen Reposition der angeborenen Hüftverrenkung. Über letzteres Thema verlas Wilson auch einen Bericht von Lorenz. Die weiteren Vorträge betrafen die Klumpfuß-, Plattfuß- und Skoliosenfrage, ferner Erkrankungen der Gelenke und Knochen, wie Koxitis, Spondylitis und Coxa vara.

J. Riedinger (Würzburg).

24) **Wollenberg.** Beitrag zur Paget'schen Knochenkrankheit.

(Zeitschrift für orthopädische Chirurgie Bd. XIII. Hft. 1.)

Die Arbeit deckt sich mit dem gleichlautenden Vortrage Hoffa's auf dem letzten Chirgenkongreß (s. dieses Zentralblatt 1904, Nr. 27, Beilage).

Im ersten Falle handelt es sich um eine 57 Jahre alte Frau mit vorausgegangener erworbener Lues. Die Erkrankung begann vor 22 Jahren und befiel die Extremitäten, hauptsächlich die Tibiae, welche eine deutliche Verkrümmung mit der Konvexität nach vorn und außen im oberen Drittel aufweisen. Auch die Oberschenkel sind nach vorn und außen verkrümmt. Das Leiden verlief schmerzhaft und war kombiniert mit Gelenkrheumatismus und Herzfehler.

Der zweite Fall verlief schmerzlos. Die typische Verkrümmung der Unterschenkel, die links am stärksten ist, begann vor 20—22 Jahren. Später traten Ödeme auf, am linken Unterschenkel entwickelten sich Geschwüre. Die Funktion der Beine ließ allmählich nach, und auch die Wirbelsäule verkrümmte sich im Sinne einer Kyphoskoliose. Die Kniescheiben sind nicht vergrößert, jedoch mit zahlreichen Exostosen versehen.

Vom dritten Falle mit ebensolcher Verkrümmung der Tibiae sind nur Photographie und Röntgenbilder vorhanden.

J. Riedinger (Würzburg).

25) **B. Nadler.** Myositis ossificans traumatica mit spontanem Zurückgange der Muskelverknöcherungen.

(Deutsche Zeitschrift für Chirurgie Bd. LXXIV. p. 427.)

N. belegt durch zwei einwandfreie Beobachtungen, daß die Knochenneubildungen einer Myositis ossificans traumatica eines spontanen Rückganges fähig sind. Beidemal gingen, während die Kranken ihre gewohnte Arbeit wieder aufnahmen, ohne jegliche Behandlung die Verknöcherungen zurück, die Schmerzen schwanden völlig, und die Extremitäten wurden wieder gut brauchbar. Da auch Rasmussen in zwei Fällen gleiches beobachtete, erscheint die Prognose des Leidens doch weniger übel, als man bislang gemeinhin annahm, und eine expectative Behandlung dem frühzeitigen operativen Einschreiten vorzuziehen.

Fall 1 ist im Konstanzer Krankenhause (Kappler) beobachtet. Ein 32jähriger Zimmermann hatte durch Fall am 11. September 1899 eine Fractura sub-tubercularis humeri dextri erlitten, die, mit Reposition der Fragmente und Extension behandelt, mit guter Schulterbeweglichkeit heilte, indes partielle Versteifung im Ellbogen, beruhend auf Verknöcherungen der Tricepssehne und in geringerem Grade auch der Bicepssehne (Röntgenbild) hinterließ. Pat. lehnte die vorgeschlagenen Knochenexstirpationen ab. Bei einer passiven Gelenkmobilisation im Dezember passierte eine Abbrechung der verknöcherten Strecksehne am Olecranon, wonach die Beweglichkeit besser wurde. Weiterhin kann die allmähliche Resorption der Knochenbildungen unter gleichzeitiger Besserung der Gelenk- und Muskelfunktionen verfolgt werden, und ein im März 1903 aufgenommenes Skia-

gramm zeigt nur noch am Olecranon Callusmassen, während in der Biceps- und Tricepssehne fast nichts mehr von Knochenschatten zu sehen ist.

Fall 2 (im Münsterlinger Spital unter Brauner beobachtet) betrifft einen 20jährigen Monteur, welcher nach einer Ellbogenverrenkung Verknöcherungen im Biceps und Brachialis int. mit Ellbogenbeweglichkeitsbeschränkung bekam. Nach ca. 8 Monaten ist ganz auffallende Besserung der Gelenkfunktion nebst »enormem« Rückgang der Verknöcherungen festgestellt.

Meinhard Schmidt (Cuxhaven).

## 26) E. Haim. Über Luxation des Ulnaris.

(Deutsche Zeitschrift für Chirurgie Bd. LXXIV. p. 96.)

Die Arbeit knüpft an einen eigenen Fall an, der von Lotheissen in Wien behandelt ist. 16jähriger Schlosserlehrling fällt auf einer Treppe gegen den rechten Ellbogen. Sofort heftige Schmerzen daselbst, in den 4. und 5. Finger ausstrahlend, welche andauerten. Nach 5 Tagen im Spital aufgenommen zeigt er die Grube zwischen Epicondylus int. und Olecranon, wo der Ulnarnerv sitzen sollte, leer. Bei Beugung des Ellbogens fühlt man den Nerv leicht verschieblich nach innen vom Epikondylus. Letzterer ist sehr gut entwickelt, eher stärker als normal (Röntgen). Beiderseits besteht deutlicher Cubitus valgus (165°), auch ist linkerseits der Ulnarnerv ziemlich verschieblich. Operation: Freilegung des Nerven, welcher ca.  $\frac{1}{2}$  cm medialwärts vom Epikondylus verlagert ist. Er wird in die Rinne zwischen Epikondylus und Olecranon reponiert und durch das ihn umgebende Bindegewebe, welches durch vier Seidennähte an das Periost genäht wurde, fixiert. Erste vorsichtige Ellbogenbewegungen in der 2. Woche, nach 3 Wochen geheilt und beschwerdefrei entlassen. In einem Nachtrage zu der Arbeit wird berichtet, daß Pat., bis dahin völlig arbeitsfähig geblieben, nach ca.  $1\frac{1}{2}$  Jahren wieder erschien, da er sich bei einer stärkeren Anstrengung auch den linken Ulnarnerven luxiert hatte unter Eintritt derselben Beschwerden, wie früher rechterseits. Vornahme einer ähnlichen Operation wie das erste Mal (Deckung und Fixierung des Nerven am legitimen Platze durch einen Lappen aus dem Septum intermusculare und der Fascie).

Mit Benutzung der Vorarbeiten auf diesem Gebiete stellt H. 54 Fälle von Ulnarisluxation zusammen und gibt eine gut unterrichtende Allgemeinbesprechung über das Leiden. Anatomisch kommt für dasselbe in Betracht, daß der Nerv zwischen Epikondylus und Olecranon nur von bindegewebig-fasciösen Membranen gedeckt und fixiert ist. Eine mangelhafte Entwicklung und Schwäche des fibrösen Gewebes spielt die Hauptrolle für das Zustandekommen des Übels. Der Befund abnorm leicht verschieblicher Ulnarnerven ist nichts Seltenes, wobei aber von angeborener Luxation nicht gesprochen werden sollte, da höchstens eine Subluxation zuzugeben ist. Eine solche fand H. bei 350 von ihm untersuchten Personen 70mal, und letztere zeigten ausnahmslos eine besonders ausgeprägte Valgität des Ellbogens, so daß H. den Cubitus valgus auch als ursächlich wichtig für das Übel ansieht. Nur verläuft der Ulnarnerv am Oberarme von oben außen nach unten innen, muß also bei gestrecktem Ellbogen, wo immer etwas Valgusstellung vorhanden ist, der Art gespannt sein, daß er nach außen hin wegfedern müßte; doch kommt das nicht in Betracht, da bei gestrecktem Ellbogen der Nerv entspannt ist. Dagegen gerät er in Spannung, wenn der Ellbogen gebeugt wird, wobei bekanntlich der Vorderarm medialwärts abweicht und der Nerv ebenfalls nach innen auszuweichen gezwungen wird. Hiernach erklärt H. die Ulnarisluxation eigentlich nur bei Ellbogenflexion für möglich, wofür auch spricht, daß bei den schwereren Fällen meistens (elfmal) ein Fall auf den gebeugten Ellbogen als Entstehungsursache für das Übel nachgewiesen ist. Fälle, wo forcierte Streckung als Veranlassung desselben angesehen worden ist, erklärt H. so, daß die der Streckung vorausgeschickte starke Armbeugung ansuschuldigen sei. Übrigens kommen aber auch direkt wirkende Traumen in Betracht.

Die Diagnose ist durch Tastung leicht stellbar. Die Symptome bestehen in Schmerzen und Parästhesien, zumal wo der gebeugte Arm auf harter Unterlage

gestützt werden muß (z. B. beim Schreiben). Doch zeigt  $\frac{1}{5}$  der Fälle überhaupt keine Beschwerden. Sind solche in starkem Grade vorhanden, so ist zur Operation zu schreiten, die bislang 15mal vorgenommen ist. Nur 2 Fälle, in denen nicht nachahmenswerterweise der Nerv reseziert und genäht ist, blieben ungebessert. Dagegen gab die auf verschiedentliche Manier ausgeführte Festnäherung des Nerven in normaler Lage gute Resultate.

Meinhard Schmidt (Cuxhaven).

### 27) F. Stolle. Über Epiphysenlösungen, Frakturen und Luxationen im Bereiche des Ellbogengelenkes und ihre Behandlung nach der Bardenheuer'schen Extensionsmethode.

(Deutsche Zeitschrift für Chirurgie Bd. LXXIV. p. 65.)

S. bespricht das einschlägige Material Bardenheuer's aus dem Kölner Bürgerhospital vom Jahre 1898 bis 1903, im ganzen 140 Fälle, von denen auf Epiphysenlösungen 34, auf die Fractura supracondylica 25, auf die Fractura intracondylica 26, auf Fractura epicondyli int. und ext. 9, auf Brüche des Olekranon 19, auf solche des Proc. coronoideus 4, auf Brüche des Radiusköpfchens und Radius-halses 9, auf Verrenkungen 14 bezw. 8, endlich auf schwere Gelenkkontusionen 6 Fälle kommen. Bei jeder dieser Verletzungsgruppen wird insbesondere der Röntgenbefund eingehend geschildert unter Betonung, daß dieser für die spezielle Therapie allein maßgebend ist und zur Kontrolle des Heilungsverlaufes sowie des Endresultates das sicherste Urteil gewährt. Sehr ausführlich wird sodann die Bardenheuer'sche Extensionsbehandlung bei diesen Verletzungen geschildert unter Beigabe etlicher Abbildungen. Stets werden Extensionen in verschiedener Richtung angelegt, außer in der Längsachse der Extremität solche, welche die Epikondylen mittels Zug und Gegenzug an den Knochenhaft redressieren oder welche das eine Oberarmstück in entgegengesetzter Richtung angreifen, wie das andere. Auch kommt neben der gewöhnlichen Zugvorrichtung durch Pflaster-schlingen die Bardenheuer'sche Extensionsschiene mit Verwendung von Brücken in Gebrauch. Wie S. erklärt, ist es ein Vorurteil, diese Behandlungsmethoden für sehr kompliziert zu halten; sie seien im Gegenteil, wenn ihre Prinzipien richtig erkannt sind, in ihrer Anwendung einfach. Jedenfalls sind die mit ihnen erzielten Resultate sehr befriedigend, wie eine Reihe von Nachuntersuchungen nach Jahr und Tag ergeben hat.

Eine reichlichere Beigabe von Skiagrammen wäre der Arbeit sehr dienlich gewesen; sie bringt nur mehrere Aufnahmen einer Fractura supracondylica vor und nach der Behandlung und eine solche einer intrakondylären Längsfissur.

Meinhard Schmidt (Cuxhaven).

### 28) J. Wieting. Beitrag zu den Affektionen, namentlich der Tuberkulose, der Schleimbeutel in der Becken-Hüftgegend.

(Deutsche Zeitschrift für Chirurgie Bd. LXXIV. p. 443.)

Eine auffallende Häufigkeit von Erkrankungen des Schleimbeutels am großen Trochanter, die W. im Konstantinopeler Hospitale Gülhané zu behandeln hatte, ist er geneigt, auf den bekannten eigentümlichen Sitz der Türken mit untergeschlagenen Beinen zurückzuführen. In dieser Stellung liegen die hinteren oberen Ränder der Trochanteren oft harten Unterlage direkt auf und ist der dort gelegene Schleimbeutel dann notwendig einem häufigen, erheblichen Druck ausgesetzt. Als Folge dieser Druckwirkungen beobachtete W. 3mal fibromartige Verdickungen haselnuß- bis hühnereigroß an diesen Schleimbeuteln, und zwar bei 2 Pat. genau symmetrisch auf beiden Seiten. Die exsidierten Geschwülste zeigten anatomisch dichtes fibröses Gewebe. Tuberkulose dieser Schleimbeutel hat W. bei 8 Pat. gesehen, zum Teil von mächtiger Ausdehnung und auch unter die Fascien und Glutaealmuskulatur entwickelt. Die Behandlung mit breiter Insision und Ausräumung des Fungus nebst der Absseßmembran, dazu Anwendung von Jodoform führte stets zu völliger Heilung. Symptomatisch findet sich bei diesem zu statlicher Geschwulstbildung der Trochantergegend führenden Leiden nur ge-

ringe Behinderung in der Beweglichkeit des Hüftgelenkes; im übrigen ist die Unterscheidung von tuberkulösen Primärerkrankungen der Beckenknochenanteile mit sekundären Abszessen von Wichtigkeit und keineswegs leicht, wenn auch Röntgenbilder viel zur Erkenntnis beitragen können, wofür ein paar belegende Beobachtungen beigebracht werden.

Schließlich berichtet W. noch einen Fall von Tuberkulose des Schleimbeutels am Biceps femoris, wo ein Abszeß zwischen langem Bicepsbauch und Semitendinosus und Semimembranosus bis zum Tuber ischii auszuräumen war, und einen solchen von Tuberkulose der Weichteile der Sacroiliacalgegend, wahrscheinlich der Bursa subcutanea sacralis oder Spina il. p. s.

Die Literatur zur Sache ist kurz angezogen.

Meinhard Schmidt (Cuxhaven).

## 29) K. Keller. Zur Kasuistik und Histologie der kavernösen Muskelangiome.

(Deutsche Zeitschrift für Chirurgie Bd. LXXIV. p. 574.)

K. publiziert einen im Wiesbadener Diakonissenhaus Paulinenstiftung (Dr. E. Pagenstecher) bei einem 20jährigen Dienstmädchen operierten Fall. Dieselbe hatte schon von frühester Jugend eine Geschwulst an der Hinterseite des rechten Oberschenkels, welche zeitweise schwoll und Schmerzen machte. Sie nahm das mittlere Drittel des Oberschenkels ein und schien mit der Muskelfaszie in inniger Verbindung zu stehen. Bei der Operation zeigt sich die Aponeurose von einer Fettmasse durchsetzt, die zwischen Biceps und Semimembranosus sich als großer Klumpen hineinerstreckt und mit dem Semimembranosus zusammenhängt. Ungefähr in der Mitte wird ein kavernöses Maschenwerk eröffnet, aus dem venöses, flüssiges Blut, auch einige Gerinnsel abfließen. Zur gründlichen Entfernung der ganzen Geschwulstmasse muß der Muskel größtenteils entfernt werden. Heilung durch Bluterguß in die Wundhöhle und Eiterung gestört, aber ohne Gehbehinderung vollendet. Mikroskopisch ergaben sich am Muskel atrophische Prozesse, der kavernöse Geschwulstteil enthält Bluträume verschiedener Bauart, meist solche von bindegewebiger Wandung mit Endothelbelag. Das das Kavernom umhüllende Fettgewebe besitzt eine auffallend selbständige Entwicklung, so daß die Geschwulst im ganzen wohl als ein Fibrolipoangiom zu bezeichnen wäre. K. vergleicht sie mit den spärlichen (22) in der Literatur niedergelegten Parallelfällen. Die Unterextremitäten scheinen eine mäßige Prädisposition für die Erkrankung zu besitzen. Bei großer Ausdehnung der Geschwulstbildung, die meist angeboren ist oder doch wenigstens in der ersten Lebenszeit beginnt, kann Amputation notwendig werden. Zum Schluß 10 Nummern zählendes Literaturverzeichnis.

Meinhard Schmidt (Cuxhaven).

## 30) Durlacher (Ettlingen). Ein Beitrag zur Ätiologie der akuten Osteomyelitis.

(Münchener med. Wochenschrift 1904, Nr. 38.)

In dem mitgeteilten Falle von innerhalb weniger Tage tödlich verlaufener Staphylokokkenosteomyelitis am unteren Ende des rechten Femur eines 12jährigen Mädchens wurde bei der Sektion in der Muskulatur des rechten Oberschenkels ein Kieselsteinchen entdeckt, das vor  $2\frac{1}{2}$ —3 Jahren bei einer unbedeutenden Verletzung der Haut desselben hineingelangt sein mußte. Da weder eine Infektionskrankheit, noch sonst eine entzündliche Affektion oder ein Trauma unmittelbar vor der Erkrankung bestanden hatte, glaubt D. annehmen zu dürfen, daß die mit dem Steinchen eingewanderten Staphylokokken, latent an Ort und Stelle liegen geblieben, plötzlich zum Ausbruch der Osteomyelitis geführt hätten.

Kramer (Glogau).

## 31) W. N. Bersem. Over de behandeling van het genu valgum.

(Nederl. Tijdschrift voor Geneeskunde 1903. I. Nr. 25.)

Bericht über 87 Genu valgum (bei 55 Pat.), die von 1891—1901 in der Utrechter chirurgischen Klinik behandelt wurden.

13mal wurde der Etappengipsverband angewendet; die mittlere Behandlungsdauer war 26 Wochen; bei 2 Knien entwickelte sich ein Schlottergelenk, 1mal trat Residiv auf. Die Methode soll nur bei sehr leichten Fällen in Anwendung kommen.

12 Knie wurden mittels redressierenden Gipsverbandes nach v. Mikulicz-Gersuny behandelt. Behandlungsdauer 15 Wochen. 2mal trat Residiv auf.

8mal wurde das Redressement forcé gemacht. Behandlungsdauer 12 Wochen. 1mal blieb ein leichter Grad von Banderschlaffung des Gelenkes bestehen. Residiv wurde nicht beobachtet.

1mal wurde eine lineäre Osteotomie der Tibia und Fibula gemacht.

49mal wurde schließlich die Mac-Ewen'sche Osteotomie des Femur gemacht. Die mittlere Behandlungsdauer betrug hier 11 Wochen. Residiv kam nicht vor.

Bei 7 Fällen kam es zu einer Verkürzung bis zu 8 cm, 1mal zu einer solchen von 5 cm. Bei diesem letzten Falle war das Bein aber schon vor der Operation verkürzt.

Der erste Verband bleibt höchstens 4 Wochen liegen; bei sehr starker Valgität wird die Osteotomie mit der Methode von Mikulicz-Gersuny kombiniert. Wenn starke Neigung zu Dislocatio ad longitudineum besteht, wird gleichzeitig ein Extensionsverband angelegt.

In 2 Fällen blieb eine gewisse Steifigkeit des Gelenkes bestehen.

Alles in allem soll also für alle irgendwie schweren Fälle die Osteotomie nach Mac-Ewen die Methode der Wahl sein, und sind bei sorgfältig geleiteter Nachbehandlung ihre Resultate als sehr gute zu bezeichnen.

Sträter (Amsterdam).

### 32) Reismann. Der Epiphysenbruch des Femur im Kniegelenke.

(Deutsche Zeitschrift für Chirurgie Bd. LXXIV. p. 210.)

Ohne eigene Beobachtungen beizubringen theoretisiert R. über die Verletzung im Anschluß an den von Summa veröffentlichten Fall (cf. unser Blatt p. 829 laufenden Jahres). Die abgelöste untere Femurepiphyse ist eigentlich nicht disloziert, sondern steht nur in einer der Knieflexion entsprechenden Stellung, während die Diaphyse in Streckstellung steht. Repositionsversuche müssen demgemäß in Beugstellung begonnen werden, und bietet im ganzen die Verletzung ein analoges Seitenstück zur Epiphysenlösung am unteren Humerusende.

Melnhard Schmidt (Cuxhaven).

### 33) Ebner. Ein Fall von Ganglion am Kniegelenksmeniscus. (Aus der Privatklinik von Geh.-Rat Garrè in Königsberg.)

(Münchener med. Wochenschrift 1904. Nr. 39.)

Unter den bisher beschriebenen zehn Fällen von Ganglion an der unteren Extremität waren nur zwei sicher von der Kniegelenkscapsel ausgegangen, während bei zwei anderen dies nur wahrscheinlich erschien. In dem von E. mitgeteilten wurde der Zusammenhang der durch ein chronisches Trauma entstandenen, dem Pat. sehr heftige Schmerzen verursachenden, taubeneigroßen Geschwulst mit dem Kniegelenksmeniscus durch die Operation nachgewiesen. Das Ganglion bestand aus vielen kleinen cystischen Hohlräumen mit gelblichem, gallertigem Inhalt; über den mikroskopischen Befund siehe das Original. Der Meniscus externus, auf dem das Ganglion breit aufsaß, war auffallend gelb verfärbt; mit dem Gelenkinnern kommunizierte das Innere des Ganglion nicht.

Kramer (Glogau).

### 34) J. Vüllers. Über einen Fall von Genu varum paralyticum.

(Zeitschrift für orthopädische Chirurgie Bd. XIII. Hft. 1.)

Der in der Anstalt von Schanz (Dresden) beobachtete Fall betrifft das linke Bein eines 9 Jahre alten Mädchens. Einen zweiten Fall konnte Verf. in der Literatur nicht finden. Die Ausbildung der Deformität wurde dadurch begünstigt,



daß das Mädchen beim Sitzen das linke Bein gewohnheitsmäßig unter das rechte schlug. Dadurch wurde die Last des Körpers auf die Innenseite des linken Kniegelenkes übertragen und der Deformität die Ausschlagrichtung gegeben.

J. Riedinger (Würzburg).

35) H. Wolff. Über die praktisch chirurgische Bedeutung des Sesambeines im Musculus gastrocnemius.

(Berliner klin. Wochenschrift 1904. Nr. 40.)

Verf. hat bei einem Pat., welcher seit 12 Jahren im Anschluß an einen Fall auf das linke Knie wiederkehrende und sich allmählich vermehrende Beschwerden hatte, das Kniegelenk von hinten eröffnet, um einen freien Körper zu entfernen, den er nach der Röntgenaufnahme im Gelenke vermutete. Der Körper wurde nicht gefunden trotz breiter Eröffnung des Kniegelenkes. Die anfängliche Depression des Operateurs wurde beseitigt durch den Erfolg des Eingriffes. Nach glattem Heilungsverlaufe konnte fast vollkommene Beweglichkeit erzielt werden, und Pat. war, trotzdem der Körper nicht entfernt wurde, von seinen langen Beschwerden befreit.

Die Fehldiagnose, vor der den Verf. wohl eine genauere Betrachtung des gut gelungenen Röntgenbildes hätte schützen können, war verschuldet durch die vorhandenen Maussymptome. Es handelte sich in diesem Fall um ein Sesambein in der äußeren Ursprungssehne des Musc. gastrocnemius.

Den glücklichen Erfolg der Operation erklärt sich W. durch die Annahme, daß die chronisch-traumatische Kniegelenksentzündung, um die es sich hier handelte, durch die breite Eröffnung des Gelenkes in der Weise zur Ausheilung kam, daß die Freilegung einen Reis bildete ähnlich dem, wie er in solchen Fällen durch Gelenkspülungen mit Karbolsäure usw. so häufig erfolgreich angewendet wird.

Langemak (Erfurt).

36) P. Duval. L'amputation ostéoplastique de jambe à lambeau postérieur. Resultats éloignés.

(Revue de chir. XXIV. ann. Nr. 1.)

Die osteoplastische Amputationsmethode Bier's hat in Frankreich bisher wenig Nachahmer gefunden. D. zeigt deshalb an vier Krankengeschichten aus seinem und Quénu's Material, welche vorzüglichen Resultate man damit erreicht, besonders wenn man den knöchernen Abschluß des Stumpfes mit der Bildung eines stoffreichen hinteren Lappens vereinigt.

Die aus der vorderen inneren Seite der Tibia gebildete Knochenplatte wurde entweder mit der Fibula mittels Silberdraht vernäht oder einfach auf die Schnittfläche der Tibia aufgelegt. Das Periost genügte völlig zur Ernährung.

Christel (Metz).

37) E. Deetz. Über Luxatio pedis sub talo nach vorn mit Talusfraktur.

(Deutsche Zeitschrift für Chirurgie Bd. LXXIV. p. 581.)

Beobachtung aus der Rostocker Klinik. 17jähriger Knecht wird in einer Sandgrube von einem Erdbeben überrascht, sucht zu fliehen, stolpert und fällt auf die linke Seite, während Sandmassen auf seinen rechten Fuß rollen. Letzterer, gleich gebrauchsunfähig, geschwollen und schmerzhaft, wird vom Arzte zunächst eingegipst, der aber nach Abnahme des Verbandes 3 Wochen später, als die Schwellung zurückgegangen war, selbst die richtige Diagnose stellt. Klinischer Befund war: Fuß in Varus-Malleolarisstellung. Fersengegend nach vorn abgeflacht, die normale nach hinten konkave Ausbiegung der Achillessehne verschwunden. Der Fuß erscheint im vorderen Abschnitte verlängert, in seiner Beweglichkeit beschränkt, zum Teil durch Schmerzen. Sohlenabdruck des Fußes entsprechend der bestehenden Supinationsstellung verschmälert. Röntgen zeigt

außer der Verrenkung der Knochen einen Bruch im Talushals. In Narkose mißlingt ein Repositionsversuch in forcierter Plantarflexion bei gebeugtem Knie. Deshalb Operation. Dabei zeigt sich das Lig. calcaneo-fibulare am Calcaneus abgerissen, die Sehenscheide der Peronei eröffnet, die Sehnen nach oben luxiert, Lig. talocalcaneum interosseum teilweise zerrissen, Querbruch des Talushalses. Nun gelingt es, mit einem Elevatorium die Knochen in die richtige Stellung zu hebeln. Heilung per primam, Aufstehen nach 3 Wochen, Entlassung nach circa 2 Monaten mit gutem funktionellem Resultate. 4 Monate später alle Bewegungen gut, in der Knöchelgegend ganz geringe Varusstellung, Umfang der Knöchelgegend um 3 cm größer als auf der gesunden Seite.

D. hat die sehr seltenen Fälle der Luxatio sub talo — 28 — mit seinem verglichen. Am häufigsten ist die Verrenkung nach außen (21 bzw. 25 Fälle). Die gewöhnliche Veranlassung ist Sturz aus beträchtlicher Höhe. Nur noch ein Kranker wurde auch durch Erdverschüttung verletzt. Die Diagnose ist nicht leicht, manchmal nur mit Röntgen zu stellen. Prognose bei baldiger Reposition gut; bei veraltetem Falle kommt die blutige Reposition, bei deren Versagen die Exstirpation des Talus (einmal von Küster gemacht) in Frage.

Mehrere Skiagramme und ein Literaturverzeichnis von 46 Nummern sind beigegeben.  
**Meinhard Schmidt (Cuxhaven).**

### 38) G. Fischer. Zur Luxation des I. Metatarsalknochens.

(Deutsche Zeitschrift für Chirurgie Bd. LXXIV. p. 55.)

F. berichtet einen eigenen Fall aus seiner Krankenhausabteilung in Hannover-Linden. Einem 17jährigen Schlosserlehrling war, als er von einem Wagen absprang und hierbei stürzte, der linke Fuß zwischen Schutzblech des Wagens und ein Schienengeleise gequetscht. Resultat: eine dorsolaterale Verrenkung des I. Metatarsus, kompliziert mit Zerreißen der Haut nebst Frakturen seiner Gelenkfläche und des I. Keilbeines. Reposition gelang erst nach Resektion der Basis des Knochens in 1½ cm Breite. Es folgt teilweise Nekrose der stark gequetschten Haut, und war die übrigens fieberlose Heilung erst in 9 Wochen vollendet mit Hinterbleib einer Verkürzung der großen Zehe. Gehfähigkeit alsbald sehr gut.

F. stellt die recht spärliche Kasuistik der Verletzung zusammen: 18 Fälle, die mannigfachste Spielarten des Befundes ergeben (8 dorsale, 1 dorsolaterale, 1 dorsomediale, 3 plantare, 1 mediale Verrenkung, dazu 4 doppelte, wo beide Gelenkenden des Knochens ausgeschaltet sind). Diagnose und Reposition sind meist leicht, letztere durch Zug und Druck. 3mal ist die Reposition mißlungen. Außer F. hat auch Annequin eine Resektion des Gelenkendes ausgeführt, ebenfalls mit gutem Resultat. Eine von Demarquis wegen Doppelverrenkung gemachte Totalexzision des Knochens hinterließ leichtes Hinken. Hardy hat eine angeborene doppelseitige Subluxation des I. Metatarsus nach unten beschrieben.  
**Meinhard Schmidt (Cuxhaven).**

### 39) H. Marx. Ein Fall von Sesambeinfraktur. (Aus der chir. Klinik der Universität Heidelberg.)

(Münchener med. Wochenschrift 1904. Nr. 38.)

Die Verletzung war beim Herabsteigen von einer ¾ m über dem Erdboden gelegenen, eisernen Stufe durch Ausgleiten des Mannes mit dem linken Fuß und Auffallen des Körpers auf den rechten Fuß erfolgt und stellte einen isolierten Bruch des medialen Sesambeines der Articulatio metatarso-phalangea der rechten großen Zehe dar. Die Diagnose wurde erst in der Heidelberger Klinik durch Röntgenaufnahme gestellt, nachdem sich Pat. bei Arbeitsversuchen lange Zeit mit Schmerzen gequält hatte; diese waren beim Gehen bei der Abwicklung des Fußes, bei stärkerer aktiver Flexion und stärkerer passiver Streckung der Großzehe besonders hervortretend und stellten sich auch bei Druck auf die mediale Seite des Großzehballens ein. Therapeutisch kommt nur noch die Exstirpation des zer-

splitterten Sesambeines in Betracht, da jede andere Behandlung erfolglos gewesen war.  
**Kramer (Glogau).**

40) **Biedel.** Die Entfernung der Urate und der Gelenkkapsel aus dem an Podagra erkrankten Großzehgelenke.

(Deutsche med. Wochenschrift 1904. Nr. 35.)

R. berichtet über zwei Fälle, in denen er bei einem akuten, auf das Großsehengelenk beschränkten Gichtanfall durch Entfernung der Kapsel sowie der Urate mit nachheriger Tamponade Dauerheilung erzielt hat. Er empfiehlt dies Verfahren bei dem ganz isoliert an Podagra erkrankten Gelenke, da das Großsehengelenk dem Messer sehr zugänglich und gleichzeitig sehr widerstandsfähig ist.

**Borchard (Posen).**

41) **M. Matsuoka.** Beitrag zur Lehre von dem Adamantinom.

(Deutsche Zeitschrift für Chirurgie Bd. LXXIV. p. 594.)

Beobachtung aus der Klinik in Tokyo, betreffend einen 25jährigen Pat., der seit 5 Jahren eine Geschwulst in der Mittelpartie des linken Unterkieferkörpers trug. Dieselbe saß im Zentrum des Knochens, dessen Wände stark verdünnend und vortreibend, war hühnereigroß, mehrfach fistulös durchgebrochen, übrigens bindegewebig eingekapselt, von elastisch weicher Konsistenz. Die Operation bestand nach Ausmeißelung eines angemessenen Stückes der Knochenkapsel in Heraushebung der ziemlich fest haftenden Geschwulst, sowie in einer Plastik mittels Knochenperiostlappens zur Ersetzung der Lücke. Heilung nach 5 Wochen. Mikroskopisch zeigte die Geschwulst einen drüsenartigen Bau mit sehr lockerem zellreichen Bindegewebsstroma, das ganze auf den ersten Blick an ein Adenom erinnerte. Indessen zeigen sich die drüsenartigen Hohlgänge gefüllt mit mehrschichtigen schlanken Zylinderepithelsellen, die völlig den Zahnschmelzzellen des Embryo gleichen; die Geschwulst ist mithin als Adamantinom zu bestimmen. Pat. ist nach 2 Jahren residivfrei. Mehrere Abbildungen illustrieren gut die histologische Beschreibung; die einschlägige Literatur (elf Arbeiten) ist angezogen.

**Meinhard Schmidt (Cuxhaven).**

42) **Krieg.** Über chirurgische Behandlung der Kehlkopftuberkulose.

(Archiv f. Laryngol. u. Rhinol. Bd. XVI. p. 288.)

Verf. spricht sich in längeren Ausführungen zunächst im allgemeinen für chirurgische Behandlung der Kehlkopftuberkulose aus, dann im speziellen für die Anwendung der Galvanokaustik. Er weist das nach durch seine Erfolge zunächst beim Lupus laryngis, von dem er uns in einer Tabelle 11 Beispiele vorführt. In einer zweiten Tabelle werden 60 Fälle von nicht lupöser Kehlkopftuberkulose geschildert, die alle durch chirurgische Methoden, und zwar besonders durch Galvanokaustik, zur Heilung bzw. zur Vernarbung gebracht sind.

**Manasse (Straßburg i. E.).**

43) **Hosmer.** On the use of an electro-magnet for removal of a foreign body from a bronchus.

(Annals of surgery 1904. September.)

Ein Kind hatte eine Nähnadel verschluckt, die, wie das Röntgenbild zeigte, im Hauptbronchus, etwa in der Höhe der 7. Rippe, lag. Durch den unteren Luftröhrenschnitt wurde eine Metallsonde eingeführt, die an einen starken Magneten angeschlossen war; es gelang auf diese Weise, die Nadel zu entfernen. Der Magnet wird näher beschrieben.

**Herhold (Altona).**

---

Originalmittellungen, Monographien und Separatabdrücke wolle man an Prof. E. Richter in Breslau (Kaiser Wilhelmstraße 116), oder an die Verlags- handlung **Breitkopf & Härtel**, einsenden.

---

Druck und Verlag von Breitkopf & Härtel in Leipzig, Nürnbergerstraße 36/38.

# Zentralblatt für C H I R U R G I E

herausgegeben

von

**E. von Bergmann, F. König, E. Richter,**  
in Berlin, in Berlin, in Breslau.

Einunddreißigster Jahrgang.

Wöchentlich eine Nummer. Preis des Jahrganges 20 Mark, bei halbjähriger Vorauszahlung. Zu beziehen durch alle Buchhandlungen und Postanstalten.

**Nr. 51.                      Sonnabend, den 24. Dezember.                      1904.**

**Inhalt:** 1) Zuckerkanal, Atlas der topographischen Anatomie. — 2) Löwen, Suprarenin bei Anästhesierung. — 3) Thiers, Kokain mit Adrenalin kombiniert. — 4) Morl, Blutdruck bei Lokalanästhesie. — 5) Haglund, Manuelle Behandlungsmethode. — 6) Rosenfeld, Krüppelschulen. — 7) Bogdanik, Harnblasenoperationen. — 8) Berg, Blasenkrebs. — 9) Moyalhan, 10) Thomas, Urinscheider. — 11) Edebohl, Bright'sche Krankheit. — 12) Corner, Mangelhafter Descensus testis. — 13) Klapp, Hydrokele. — 14) Martin, Erkrankung der Adnexorgane der Gebärmutter.

**A. Freudenberg, Ein neues Ureterenkystoskop für den Katheterismus eines oder beider Ureteren. (Original-Mitteilung.)**

15) Freie Vereinigung der Chirurgen Berlins. — 16) de Jollinière, Schußwunden. — 17) Ürtel, Sauerstoff-Chloroformnarkose. — 18) Vorderbrügge, Chloroformnachwirkung. — 19) Holzknacht und Grünfeld, Radioskopische Operationen. — 20) Levi-Dorn, Röntgenstrahlen gegen Cancroid. — 21) Braun, Stauungsblutungen nach Rumpfkompresion. — 22) Zesas, Ankylosterende Wirbelsäulenentzündung. — 23) Gerson, Skoliose. — 24) Carstens, Splenektomie. — 25) Sasse, Choledochusverschluss. — 26) Labhardt u. Saltykow, Lebergeschwulst bei Kropf. — 27) Reuterskiöld, Pankreasblutung. — 28) Spillmann und Sencert, Torsion des Dünndarmgekröses. — 29) Gangele, Netzechinokokkus. — 30) Maunsell, Aneurysma der Bauchorta. — 31) Tuffier, Uterusfibrome. — 32) Nadler, Stieldrehung einer Eierstocksgeschwulst.

Kongreß der internationalen chirurgischen Gesellschaft.

Dankadresse für Naunyn.

1) **E. Zuckerkanal.** Atlas der topographischen Anatomie des Menschen. V. Heft: Bruchforten, Extremitäten.

Wien, W. Braumüller, 1904. 250 S. 161 Figuren mit erläuterndem Texte.

In dem Vorworte zu diesem das schöne Werk schließenden Heft sagt Verf.: »Ich beabsichtigte, meinem Atlas ein charakteristisches Gepräge dadurch zu geben, daß er neben typischen Abbildungen solche enthalten sollte, welche bislang in unserer Literatur fehlten«. Wie sehr ihm das gelungen, zeigt namentlich auch diese letzte Lieferung, und in ihr wieder ganz besonders die sehr reichliche Zahl von Abbildungen — an Text gibt Verf. ja nur das allernot-

wendigste — aus dem Gebiete der Herniologie. Von diesen behandeln 24 die Gegend der Leistenbrüche, 17 die der Schenkel- 11 der Nabelbrüche, 8 die *Hernia abturatoria*, 4 die *Hernia ischiadica*, und bringen nicht nur in äußerst klaren Abbildungen die normalen Verhältnisse mit besonderer Rücksichtnahme auf die Herniologie, sondern auch direkt Nachbildungen von Eingeweidebrüchen mit den durch sie veränderten Lageverhältnissen von Hautdecken, Fascien, Muskeln und Gefäßen, wie der durch die Pforte vorgetretenen Baucheingeweide. Auch von inneren Bauchfelltaschen, die zu inneren Einklemmungen Veranlassung geben können, haben Abbildungen mit ihren Erläuterungen Aufnahme gefunden. Die Behandlung der Extremitäten endlich zeigt ebenfalls des Verf. Interesse für die Fragen der praktischen Chirurgie, geht genauer als andere ähnliche Werke auf das Gebiet der Fascien, der Schleimbeutel, der Lymphknoten und -Gefäße ein und beschenkt uns mit einer ganzen Anzahl Bildern von Arterienanomalien, wie sie dem sorgsamem Präparator hier und da aufstoßen. Auf Querschnitte durch die Extremitäten hat Verf. verzichtet.

Jedenfalls kann der Atlas, der die reiche Zahl von 636 meist farbigen Figuren enthält, einem jeden Chirurgen nur auf das Beste empfohlen werden. Sein Preis beträgt bei tadelloser Ausführung 48 Mark.

Richter (Breslau).

## 2) A. Låwen. Experimentelle Untersuchungen über die Gefäßwirkung von Suprarenin in Verbindung mit örtlich anästhesierenden Mitteln.

(Deutsche Zeitschrift für Chirurgie Bd. LXXIV. p. 163.)

L. experimentierte an Fröschen im Leipziger pharmakologischen Institut, indem er deren Hinterextremitäten mit einer indifferenten Lösung, der die Gifte zugesetzt wurden, durchströmen ließ. Die Einfuhr derselben geschah in die Aorta, die Entnahme des venösen Blutes aus der Vena abdominalis. Zur Durchspülung wurde Riegersche Flüssigkeit mit Zusatz von 1% Gummi benutzt, welcher Suprarenin in Verbindung mit 1) Kokain, 2) Eukain, 3) Tropakokain hinzugefügt war. Es zeigte sich, daß die gefäßverengernde Wirkung des Suprarenin durch Kokain am wenigsten beeinträchtigt wurde (vergleiche die Kurven und Protokolle im Original), und daß mithin »sich zur Herstellung einer örtlichen Anästhesie für die kombinierte Anwendung mit Nebennierenpräparaten am besten das Kokain eignet«.

Meinhardt Schmidt (Cuxhaven).

## 3) J. Thiers. Wird die Giftigkeit des Kokain durch Kombination mit Adrenalin herabgesetzt?

(Deutsche Zeitschrift für Chirurgie Bd. LXXIV. p. 434.)

Zur Entscheidung obiger, besonders die Bier'sche Lumbalanästhesie beeinflussende Frage hat T. eine Reihe von Tierexperi-

menten gemacht, deren Resultat aber zu einer völlig verneinenden Antwort führt. Sämtliche Versuche sind an Katzen ausgeführt, und zwar wurden stets von je zwei möglichst gleichschweren Tieren das eine mit Kokain und Adrenalin, das andere als Kontrolltier mit Kokain allein injiziert. In der einen Versuchsreihe wurde Kokain mit Adrenalin zusammen gleichzeitig inkorporiert, in der anderen erhielt das Tier — in derselben Weise, wie Bier beim Menschen verfährt — erst die Adrenalineinspritzung und 5—7 Minuten später Kokain.

Die Tabellen zeigen, daß die Dosen des Kokain von 0,02 bis 0,25 schwankten, daß deutliche Vergiftungserscheinungen stets zugegen waren. Die Dosis des Adrenalins betrug 0,0005, gelöst in 1 ccm Kochsalzlösung. Statt daß die Giftwirkung bei den mit Adrenalin behandelten Tiere kleiner war, ist sie im Gegenteil größer; denn von den 15 gleichzeitig mit Kokain und Adrenalin injizierten Tieren sind im ganzen 10 eingegangen, von den 15 Kontrolltieren (nur mit gleichen Kokaindosen injiziert) nur 5. Die Zahl der Experimente mit zweizeitiger, sukzessiver Injektion von Adrenalin und Kokain beträgt 3. Die Tiere, die beide Mittel erhielten, krepiereten sämtlich, von 3 nur mit Kokain behandelten nur 2.

Meinhard Schmidt (Cuxhaven).

#### 4) M. Mori. Das Verhalten des Blutdruckes bei der Lumbalanästhesie.

(Deutsche Zeitschrift für Chirurgie Bd. LXXIV. p. 173.)

Seitdem Braun nachgewiesen hat, daß die gleichzeitige Anwendung von »Adrenalin« und Kokain die Resorbierbarkeit des letzteren bedeutend verzögert und dadurch seine Giftigkeit im höchsten Grade vermindert, hat Bier seine Lumbalanästhesie mittels kombinierter Injektion beider Mittel modifiziert, wobei die früher bei isolierter Kokaininjektion vortretenden lästigen Nebenerscheinungen in der Mehrzahl der Fälle fast gänzlich, gefahrdrohende Wirkungen stets ausblieben. Durch Einführung dieser Änderung erscheint die Methode wesentlich verbessert und ihr eine große Zukunft gesichert. Ihre Technik war folgende: »Man spritzt zunächst 0,5 ccm Adrenalin — 0,5 Sol. adrenalini hydrochlor. (1:1000) — oder Suprarenin ein unter Zusatz von 0,5 Sol. natr. chlorat. physiolog. Die Kanüle bleibt 5 Minuten lang im Lumbalsack stecken, dann werden 1,75 bis 2 ccm einer 1%igen Kokainlösung eingespritzt. Nach 10 Minuten tritt Anästhesie ein. Bei der Operation oberhalb des Beckens ordnet man gewöhnlich für kurze Zeit Beckenhochlagerung an.

Verf. hat nun bei 50 Anästhesierten in der Klinik mittels des Apparates von Riva-Rocci Blutdruckmessungen angestellt mit Rücksicht auf die große Wichtigkeit, welche der Blutdruck bei Narkosen jeder Art, hinsichts deren Lebensgefährlichkeit, besitzt. Es handelte sich dabei um 6 Frauen und 44 Männer, in den ver-

schiedensten Lebensjahren (17—80) stehend, ebenso wie die Operationsdauer verschieden, von 10—50 Minuten schwankend war. Die erzielten Resultate sind sehr ungleich — sie werden von M. in sechs Gruppen gebracht. Nur bei fünf Fällen wurde nach der Suprarenininjektion eine minimale Blutdruckerhöhung beobachtet, die aber keine Folge der Injektion sein kann. Ein Pat. zeigte eine bedeutende Steigerung, die aber wohl auf Aufregung und Unruhe zurückzuführen ist. Bei der Mehrzahl der übrigen 44 Fälle ist der Blutdruck mehr oder minder gesunken, während er bei der Minderheit unverändert blieb. Klinisch am verhänglichsten ist die sechste Gruppe von neun Fällen, wo außer bedeutendem Abfall des Blutdruckes, Erbrechen, Schweißabsonderung, 3mal auch leichte Kollapserscheinungen beobachtet sind. Ob hier eine Folge der Lumbalanästhesie als solche anzunehmen sei, ist schwer ausmachbar. M. weist darauf hin, daß dergleichen auch nach subkutaner Kokaininjektion und Schleich'scher Ödemisierungsanästhesie vorkommen kann. Im ganzen scheinen schwächliche und alte Leute die Lumbalanästhesie gut zu vertragen, während das weibliche Geschlecht den nachteiligen Folgen derselben am meisten unterworfen ist.

Melnhardt Schmidt (Cuxhaven).

5) P. Haglund (Stockholm). Henrik Kellgren's manuelle Behandlungsmethode. Dargestellt von einem Arzte. Kritische Bemerkungen.

(Zeitschrift für orthopädische Chirurgie Bd. XIII. Hft. 1.)

Der Engländer Cyriax hat im Jahre 1903 sich anheischig gemacht, durch ein 506 Seiten langes Werk der medizinischen Welt die manuelle Behandlungsmethode des schwedischen Empirikers Henrik Kellgren bekannt zu geben. Das Werk ist aber ebenso wenig wie die Methode wissenschaftlich begründet. Die vorliegende Arbeit, eine ausführliche Rezension dieses Werkes, läßt darüber keinen Zweifel aufkommen. Verf. hätte das Buch seinem Schicksal überlassen, wenn er es nicht für notwendig gehalten hätte, auf die Gefährlichkeit desselben hinzuweisen. Verf. sagt hierüber u. a. folgendes: »Durch eine energische Arbeit von für die Gymnastik interessierten Ärzten und hochgebildeten Gymnasten hat man hier in Schweden die schlimmsten von den vielen pathologischen Auswüchsen der heilgymnastischen Behandlungsmethode beseitigt. Jetzt kommt, hinter einem medizinischen Grade versteckt, ein Gymnastikphantast und gibt ein großes Buch, mit prachtvoller Ausstattung und verführerischem Titelblatt versehen, heraus, dessen Ziel von der ersten bis zu der letzten Seite ist, die schwedische Gymnastik zu dem niedrigen Standpunkte zurückzuführen, von welchem wir uns zu erheben erfolgreich versucht haben. Wie wird wohl beim Studium dieser scheinbar medizinischen Darstellung der nicht medizinisch gebildete Gymnast sich gegen die Versuchung wehren können,

dem verwerflichen Beispiele von Kellgren und seinen Schülern zu folgen? Hierin liegt eine große Gefahr für unsere schwedische Heilgymnastik und für das ganze hilfeschuchende Publikum.«

J. Riedinger (Würzburg).

### 6) L. Rosenfeld. Krüppelschulen.

(Vortrag, als offizielles Referat gehalten auf dem I. internationalen Kongreß für Schulhygiene zu Nürnberg 1904. April. S.-A., 35 S.)

Nach den statistischen Erhebungen des Verf. ist die Zahl der Krüppel in und außer Deutschland keine geringe. In Deutschland sind beispielsweise zurzeit 320 000 Krüppel vorhanden, ca. 253 000 Erwachsene und 67 000 Kinder unter 14 Jahren. Von letzteren erhalten mindestens 6700 geistig normale und bildungsfähige Krüppel keinen Unterricht. Den übrigen ist das Fortkommen im Leben mindestens erschwert. Ein großer Teil fällt der Armenpflege zur Last. Und doch wäre eine geeignete spezielle Erziehung in fast allen Fällen in der Lage, die Unglücklichen vor diesem Los zu bewahren. Es ist denn auch in der privaten und staatlichen Krüppelfürsorge schon manches erreicht worden. In München entstand das erste staatliche Erziehungs- und Unterrichtsinstitut für krüppelhafte Kinder, welches bedeutende Erfolge zu verzeichnen hat und als Vorbild dienen kann. Zahlreiche Anstalten, über die Verf. eine erschöpfende Zusammenstellung veröffentlicht, folgten nach; diese sind aber nur private Wohltätigkeitsanstalten geblieben. Verf. befürwortet eine ausgedehntere staatliche Fürsorge durch Errichtung von Krüppelschulen, die als Erziehungs-, Fortbildungs- und Heilanstalten auszugestalten sind. Er macht bestimmte Vorschläge über die zweckmäßige, innere Einrichtung derartiger Schulen im Rahmen von Internaten, über ihren Lehrplan, das Lehrmaterial, namentlich für den technischen Unterricht, über die Aufnahme in die Krüppelschulen, schließlich über die ärztliche Behandlung, die neben dem Unterricht gewährt werden könnte.

J. Riedinger (Würzburg).

### 7) Bogdanik. Intraperitonealer Schnitt und Schnürnaht bei Operationen an der Harnblase.

(Pregląd lekarski 1904. — Wiener med. Presse 1904. Nr. 45.)

Verf. befürwortet den intraperitonealen Blasenschnitt nach Eröffnung der Bauchhöhle, wie ihn Rydygier angegeben hat, und empfiehlt die Schnürnaht zum Schließen der Blasenwunde. Ein langer Katgutfaden wird an beiden Enden mit je einer Nadel armiert und etwas oberhalb der Wunde zu beiden Seiten derselben schräg durch die Blasenwand durchgezogen, ohne die Schleimhaut zu berühren. In der Blasenwand kreuzen sich die Nadeln und werden wieder beiderseits hervorgezogen. Das Ein- und Ausstechen der Nadeln wird so lange wiederholt, bis der Faden unterhalb der Wunde geknotet werden kann. Diese Schnürnaht (durch zwei



Figuren illustriert) vereinigt die Wundränder exakt und verhütet das Durchdringen von Flüssigkeit selbst beim Anfüllen der Blase. Zwei Krankengeschichten sind der Arbeit beige-schlossen.

(Selbstbericht.)

8) **Berg.** A radical operation for malignant neoplasm of the urinary bladder.

(Annals of surgery 1904. September).

B. schlägt zur Entfernung der Lymphdrüsen beim Blasenkrebs eine intraperitoneale Methode vor. Nach extraperitonealer Freilegung der Blase wird das Bauchfell bei Frauen an der Umschlagsstelle von der hinteren Blasenwand zur Cervix, bei Männern an der vorderen Douglas-Falte quer durchtrennt und hinaufgeschoben bis zur Teilungsstelle der Art. ilac. commun. Die an der Iiac. interna liegenden Drüsen werden nach abwärts zu ausgeräumt. Dann wird nach Einlegen von Gazetampons oberhalb der Blase die Geschwulst aus der Blase rezesiert, die letztere genäht und mit Gazetampons bedeckt. Die oberen Tampons werden entfernt, und es folgt eine Naht des durchtrennten Bauchfells über der tiefen Gazetamponade. Verf. glaubt, daß auf diese Weise die Gefahr der Infektion des Bauchfelles auf ein Minimum reduziert wird. Zwei derartig mit Erfolg operierte Fälle werden beschrieben. Herhold (Altona).

9) **B. E. A. Moynihan.** A note on the intravesical separation of the urine from each kidney.

(Brit. med. journ. 1904. Juli 2.)

10) **Z. Lynn Thomas.** A note on de Cathelin's urine separator.

(Ibid.)

M. gibt eine Übersicht über die Bestrebungen, die gemacht worden sind, um den Urin jeder Niere getrennt zu erhalten. Der Harnleiterkatheterismus stößt oft auf Schwierigkeiten, ist nach M.'s Meinung auch nicht ganz ungefährlich. Die Frage, die Blase durch eine Scheidewand in zwei Teile zu zerlegen und den Urin jeder Hälfte getrennt aufzufangen, ist in brauchbarer Weise gelöst, zuerst durch den Urinseparator von Luys, dann durch den von Cathelin. Der letztere ist geformt wie ein gewöhnlicher Katheter, mit kürzerem Schnabel. Beim Gebrauch wird der Schnabel fest gegen die Symphyse gezogen und dann an seiner Konvexität eine ovale Feder ausgelöst, zwischen der eine Gummimembran gespannt ist. Das Instrument von Luys ist nach M.'s Erfahrung nur bei normaler Blase wirklich brauchbar, bei Infiltration des Blasengrundes wertlos, während der Cathelin'sche Separator die dann vorliegenden Schwierigkeiten eher überwindet. Letzterer hat den Vorzug, daß er sich auch bei Männern leicht einführen läßt, nur ist es schwierig, nach dem

Gefühl zu entscheiden, ob das Septum die Blase genügend ausfüllt. Im allgemeinen bevorzugt M. das Luys'sche Instrument bei Frauen, das Cathelin'sche bei Männern.

T. hat nur mit dem Instrument von Cathelin gearbeitet und ist mit dessen Anwendung zufrieden gewesen. Weiss (Düsseldorf).

### 11) G. M. Edebohls. The surgical treatment of Bright's disease.

New York, Frank F. Liscieki, 1904.

In dem vorliegenden Werke gibt E. zuerst in chronologischer Ordnung seine bisherigen Publikationen über obiges Thema wörtlich wieder. Es folgen dann 72 Krankengeschichten bis Ende d. J. 1903 operierter Patienten. Daran schließt sich eine Analyse der Fälle und Resultate.

In Tabellenform sind:

- 1) die unmittelbare Mortalität (Durchschnitt  $2\frac{1}{2}$  Tag) 7 Fälle;
- 2) die weiteren Todesfälle von 2 Monaten bis 2 Jahr, 1 Fall nach 8 Jahren, in Summa 22 Fälle und
- 3) die 43 Überlebenden von  $11\frac{1}{2}$  Jahr bis 7 Monate (durchschnittliche Dauer 3 Jahre),

zusammengestellt.

Tafel IV enthält 17 Heilungen, 20 werden als gebessert bez. des Allgemeinbefindens und des Urinbefundes gerechnet.

Bei der Beurteilung der Resultate darf nach E. nicht vergessen werden, daß die meisten Pat. erst zur Operation kamen, nachdem alle anderen Behandlungsversuche, die chronische Nephritis aufzuhalten, fehlgeschlagen waren.

Bei den unmittelbaren Todesfällen ist festzustellen, daß bei 16 Pat. der Tod bald zu erwarten war, neun also durch die Operation gerettet wurden und in sieben Fällen nur der Versuch fehlgeschlug, wenn man die Statistik in anderer Form, wie Verf. meint, geben will.

Daß die ganze Frage noch nicht spruchreif ist, um ein richtiges Urteil über den wahren Wert der Nierenenthülzung zu geben, und die chirurgische Behandlung des Morbus Brightii vorerst nur einen Versuch darstellt, weil eine viel längere Beobachtungsperiode bei einer so eminent chronischen Krankheit notwendig sei, wird in der Vorrede und im Schlußwort, dem sich ein ausführliches Literaturverzeichnis aller Publikationen über diesen Gegenstand anschließt, betont.

Da über 51 von den 72 Fällen bereits berichtet wurde (cf. dieses Zentralblatt 1903 Nr. 41 p. 1141) liegen uns 21 neue Krankengeschichten vor und die weitere Beobachtung der früheren Pat.

Ein Urteil über diese letzte Serie abzugeben, fällt um so schwerer, als von Dauerresultaten hier noch nicht die Rede sein kann; denn

die erste Operation der neueren Reihe wurde im Februar 1903 ausgeführt.

Aber schon jetzt läßt sich sagen, daß auch diese Fälle außerordentlich ungleichwertig sind. Kein Mensch würde bei uns daran denken, alle diese verschiedenen Formen von Nierenerkrankung unter dem Titel »Morbus Brightii« zusammenzufassen.

Daher erklärt sich auch der einzig dastehende unverhältnismäßig häufige Befund von »einseitigem Morbus Brightii« (jetzt 11 Fälle).

Die Durchsicht dieser 11 Krankengeschichten ergibt jedesmal eine Komplikation mit oft recht hochgradiger Wanderniere. So möchten wir wenigstens in neun dieser einseitigen Fälle, die neben der Aushülsung ausgeführte Fixation ohne weiteres für den Heilerfolg mit verantwortlich machen.

In einer noch größeren Reihe von doppelseitiger Wanderniere wird die günstige Beeinflussung der Nephritis ebenso erklärlich.

So befinden sich unter den 43 Überlebenden auch 15 mit doppelseitiger Fixation.

Für die hohe Mortalität der neuen Reihe (sieben Fälle) muß gewiß der hohe Grad der Erkrankung mit in Betracht gezogen werden. Unter diesen 21 aber befinden sich wieder acht Fälle mit Lagerungsveränderungen.

Nach anderer Richtung fällt hin und wieder der Befund von Eiter im Urin und perinephritischen Prozessen bei der Operation auf. Selbst im weitesten Sinne wird der Begriff Morbus Brightii aber eitrige Nierenentzündungen ausschließen müssen, deren Heilungsvorgänge doch auf ein ganz besonderes Blatt zu setzen sind.

Bei einer seit drei Monaten durch Symptome, seit fünf Wochen aus dem Urinbefund sicher festgelegten doppelseitigen Schwangerschaftsnephritis (Puerperal-Eklampsie) brachte nicht die künstliche Frühgeburt, wohl aber die drei Tage später ausgeführte Aushülsung der Nieren Befreiung von den Anfällen. Nach 15 Monaten war auch der Urin normal. Aber schon zwei Tage nach der Entbindung und einen Tag vor der Operation war die enorme Eiweißmenge auf 0,1% heruntergegangen, während die Konvulsionen blieben (auch als Sonderabhandlung bereits publiziert im New York med. journal 6. Juni 1903).

Die Krankengeschichten lassen für den Leser in vielen Fällen eine einwandfreie und erschöpfende Diagnostik vermissen. Die vollständige Ignorierung des Ureteren-Katheterismus läßt u. a. erst durch den Explorationsschnitt die Überzeugung von dem gesunden Zustande der anderen Niere gewinnen. Die Untersuchung des Urins jeder Seite würde aber auch in den doppelseitigen Fällen über die funktionellen Verhältnisse des nicht immer symmetrischen Nierenbefundes das Verständnis gefördert haben. So wirkt die Diagnosenstellung aus dem äußeren Anblick und der Tastung der Nieren nicht immer überzeugend, trotzdem wir dem Verf. bei dem reichlichen Material eine große Routine in der Deutung gewiß nicht ab-

sprechen wollen. Der Schluß aus der Konsistenzempfindung beim Palpieren und aus der Zeichnung der Oberfläche, sowie auch aus der Größe der Organe muß gewiß zu vielen Täuschungen Veranlassung geben.

Auf Exzisionen kleiner Partien wurde, um den Kranken nicht zu schädigen, fast immer verzichtet.

Bei der Deutung der Urinbefunde ist zwar bei Bestimmung des Harnstoffes stets die 24stündige Menge in Betracht gezogen worden; Verf. erwähnt aber selbst, wie die Ausscheidung von der Diät, Beschäftigung usw. abhängt, ohne daß wir eine Berücksichtigung dieser Faktoren vorfinden. Dieselben Momente dürften für die Gesamtmenge der festen Bestandteile und in gewisser Weise auch für den Eiweißgehalt maßgebend, aber nicht erwähnt sein. Die Feststellung der molekularen Konzentration hätte die Angabe von spezifischem Gewicht und Menge wesentlich ergänzt und ein Vergleich ein vollständigeres Bild von dem Zustande der Nieren vor und nach der Operation gegeben. — Die bakteriologische Untersuchung ist ganz außer Acht gelassen. Wenigstens in den Fällen mit Leukocytenbefund ist eine solche empfehlenswert.

Gerade das hohe Interesse, welches das vorliegende Thema bietet und dessen Behandlung wir dem Autor danken, nötigt uns, auf solche Ergänzungen hinzuweisen. Wir sind überzeugt, daß selbst, wenn es sich später einmal herausstellt, daß die Enthüllung der Nieren bei der Bright'schen Krankheit (im engeren Sinne) keine wesentlichen Vorteile bietet und die Lebensdauer einer Reihe Operierter, gegenüber derselben Anzahl unter möglichst gleichen Verhältnissen stehender und beobachteter, konservativ behandelter Kranker, nicht verlängert wurde, die Initiative von E. dennoch eine Förderung schon des allgemeinen Interesses für die genauere Unterscheidung der so überaus verschiedenartigen Entzündungszustände der Nieren bedeutet.

Vorläufig bleiben noch selbst bei Abzug aller nicht eindeutigen Krankenberichte des Verf. eine ganze Reihe durchaus einwandfreier Fälle von Morbus Brightii, auch solcher im schwersten Stadium und nach langer vergeblicher konservativer Therapie, für die nicht erwiesen werden kann, ob irgendwelche andere Behandlungsart dieselben Heilresultate erzielt hätte wie die Aushülung.

Loewenhardt (Breslau).

12) **E. M. Corner.** A lecture on the value of the imperfectly descended testis, the advisability of operation and the value of the operations performed for its relief.

(Brit. med. journ. 1904. Juni 4.)

Der Wert des Hodens bei mangelhaftem Descensus beruht nach C.'s Meinung in erster Linie auf der inneren Sekretion der Ge-

schlechtsdrüse, auf dem Einflusse, den dieselbe auf die weitere Entwicklung der im übrigen schon zu einer sehr frühen Periode des intra-uterinen Lebens hervortretenden sekundären Geschlechtscharaktere ausübt. Zur Fortpflanzung ist ein solcher Hode meist unbrauchbar, wenn auch in einzelnen Fällen von Kryptorchismus die Zeugungsfähigkeit erhalten geblieben ist.

Als Ursache der Sklerose und Atrophie des Organs glaubt C. nicht die vielfach angeschuldigten leichten Traumen ansehen zu können. Bei den 30 Operationen, die er ausgeführt hat, konnte er 16mal eine Torsion des Samenstranges feststellen. Da er außerdem häufiger Schmerzanfälle nachweisen konnte, die namentlich im Anschluß an Anstrengungen aufgetreten waren, nimmt er an, daß zu solchen Zeiten eine Steigerung der Torsion stattgehabt hat. Das Zustandekommen der Torsion denkt er sich so, daß eine Fixation des Hodens bezw. des Samenstranges in der Gegend des äußeren Leistenringes stattgefunden hat und nun bei Bewegungen der Hoden nach der Gegend der Spina sup. ant. gedrängt wird. Die Torsion kann einen solch hohen Grad erreichen, daß der Samenstrang drei oder viermal völlig um seine Achse gedreht ist. Das spricht dafür, die Abnormität möglichst frühzeitig der Operation zu unterwerfen, nach C.'s Meinung am besten, indem man den Hoden in die Bauchhöhle zurücklagert, da er dann am ehesten Gelegenheit hat, seine größtmögliche Entwicklung zu erlangen. Daß ein solcher Hode sich außerhalb der Bauchhöhle weiter entwickelt als ein in ihr versenkter, ist nach C. noch nicht erwiesen. Auch kann man nach der Versenkung die so häufig gleichzeitig bestehende Hernie besser radikal operieren.

Von der Fixierung des Hodens am Grunde des Hodensackes hält C. nicht viel. Ein derart behandeltes Organ zeigte zwei Jahre nach stattgehabter Operation mikroskopisch von Drüsengewebe kaum eine Spur. Die Operation kommt hauptsächlich bei den Fällen in Betracht, welche mit einer großen Hernie kompliziert sind, da dann das Herabziehen des Hodens am leichtesten gelingt. Den größten Nachteil der Operation erblickt C. darin, daß der Samenstrang weithin freipräpariert werden muß, in Folge wovon die Zirkulationsverhältnisse noch mehr gestört werden können, als sie ohnehin schon sind.

16mal hat C. den Hoden exstirpiert. Die Gründe waren verschieden: akute Torsion, schwere Neuralgie. In keinem Falle konnte eine Produktion von Spermatozoen entdeckt werden. Im allgemeinen ist C. davon zurückgekommen, den Hoden zu opfern. Nur bei Individuen, die, über 23 Jahre alt, sich einer Bruchoperation unterziehen, hält C. die Kastration für berechtigt. Der Hode hat dann seine Aufgabe, der Entwicklung der sekundären Geschlechtscharaktere zu dienen, erfüllt.

Weiss (Düsseldorf).

13) **R. Klapp.** Die Behandlung der Hydrokele nach einem neuen Verfahren.

(Deutsche Zeitschrift für Chirurgie Bd. LXXIV. p. 354.)

Man spaltet den Hydrokelensack in seinem vorderen Umfang unter Vermeidung sichtbarer Gefäße. Nach Ablauf des Wassers krepelt man den Sack aus der Hautwunde hervor und rafft mit feinen Seidennähten, welche nur die Tunica vaginalis propria fassen, die Hydrokelenhüllen vom Schnitttrande bis an den Samenstrang zusammen, wodurch die serösen Falten der Propria aufeinander gepreßt werden. Die Methode ist also ähnlich derjenigen von Storp, nur daß die Tunica propria nicht von der Communis abpräpariert wird. Das oft große Konvolut der gefalteten Hüllen wird reponiert, bildet sich aber sehr schnell zurück. Anwendung der Methode in der Greifswalder Klinik erzielte sehr gute Resultate.

Meinhard Schmidt (Cuxhaven).

14) **A. Martin.** Über die Erkrankung der sog. Adnexorgane des Uterus.

(Zeitschrift für ärztl. Fortbildung 1904. Nr. 19.)

Aus dieser Abhandlung von sonst gynäkologischem Interesse entnehmen wir, daß sich dem Verf. die Leukocytenzählung bei Eitervorgängen in den weiblichen Genitalien als diagnostisches Hilfsmittel durchaus bewährt hat.

Gutzelt (Neidenburg).

## Kleinere Mitteilungen.

### Ein neues Ureterenkystoskop für den Katheterismus eines oder beider Ureteren.

Von

Dr. Albert Freudenberg in Berlin.

Das nach meinen Angaben angefertigte Ureterenkystoskop für den Katheterismus eines oder beider Ureteren<sup>1</sup> zeigt zwei neue Prinzipien.

Das erste dieser Prinzipien ist, daß Lampe, Prisma (resp. Objektivlinse) und Austrittsöffnung für die Ureterenkatheter an der hinteren, der Konvexität des Schnabels entsprechenden Seite des Schaftes angebracht sind (s. Fig. 1). Infolge dieser Einrichtung liegen Lampe, Prisma und Austrittsöffnung dicht beieinander und können, ohne daß der vorspringende Schnabel im Wege ist, auch ganz dicht an die Ureterenmündungen herangeführt werden, die dadurch besonders gut erleuchtet, stark vergrößert und leicht von den Ureterenkathetern entriert werden. Außerdem braucht man bei diesem Arrangement nicht, wie es bisher nötig war, den Schnabel des Instrumentes nach hinten, also das Instrument um seine Achse zu drehen, um die Ureterenmündungen aufzufinden und zu katheterisieren, noch den Schnabel wieder nach vorn zu drehen, um das Instrument wieder herauszuziehen. Letzterer Vorteil ist besonders dann von Wichtigkeit, wenn man die Ureteren-

<sup>1</sup> Das Instrument wurde auf dem VIII. Kongreß der Association française d'Urologie in Paris, 20.—22. Oktober 1904, demonstriert.

katheter in den Ureteren liegen lassen will, während man das Instrument entfernt, also beim Verweilkatheterismus der Ureteren. Denn so ist die Kreuzung der Ureterenkatheter vermieden, die notwendigerweise eintritt, wenn man gezwungen ist, das Instrument um seine Achse zu drehen, um es herauszuziehen. Gerade diese Kreuzung aber ist eine der Ursachen, warum die Ureterenkatheter beim Herausziehen des Metallinstrumentes leicht mitgerissen werden, und es leuchtet darum ein, daß durch die neue Konstruktion das Liegenlassen der Ureterenkatheter in den Ureteren wesentlich erleichtert wird.

Vielleicht noch wichtiger in dieser Beziehung ist aber das zweite neue Prinzip meines Instrumentes. Dieses zweite Prinzip besteht darin, daß man nicht nur den optischen Apparat herausziehen kann, sondern auch die Zwischenwand<sup>2</sup> zwischen dem optischen Apparat und dem zur Aufnahme der Ureterenkatheter bestimmten Raum innerhalb des Instrumentes, eine Zwischenwand (s. Fig. 3), welche auf der vesikalen Seite den von Albarran angegebenen — übrigens etwas modifizierten — beweglichen Finger zur Dirigierung der Ureterenkatheter, auf der äußeren Seite die kleinen Eintrittsröhrchen für die Ureterenkatheter und das Rad zum Aufrichten des Albarran'schen Fingers trägt. Hat

Reiniger, Gebbert & Schall, Erlangen.

Fig. 1.




Fig. 2.

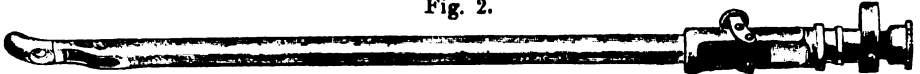
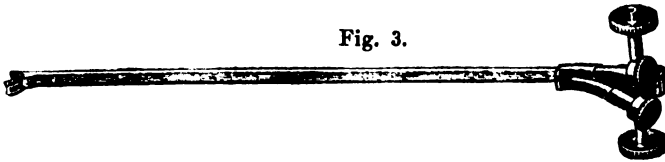


Fig. 3.



#### Ureterenkystoskop nach A. Freudenberg.

- 1) Instrument armiert: optischer Apparat, Scheidewand und zwei Ureterenkatheter eingeschoben. — 2) Instrument nach Herausziehen des optischen Apparates und der Scheidewand. — 3) Die aus dem Instrument herausgezogene Scheidewand.

man den optischen Apparat und diese Zwischenwand herausgezogen, so bildet das ganze Innere des Instrumentes einen einzigen großen, ovalen Kanal (s. Fig. 2), in welchem die Ureterenkatheter vollkommen frei beweglich liegen. Da so die Reibung im Innern enger metallischer Kanäle oder zwischen Instrument und Urethra, wie bei den älteren Konstruktionen, fortfällt, ist es nunmehr leicht, das Instrument über den Ureterenkathetern herauszuziehen, ohne daß diese dabei mit herausgezogen werden.

<sup>2</sup> Bei den weiteren Instrumenten werden wir wahrscheinlich, um noch Raum zu ersparen, diese Zwischenwand in der ganzen Längsausdehnung fenstern lassen. Ebenso werden wir es wahrscheinlich bei den weiteren Instrumenten so einrichten, daß diese Zwischenwand nicht, wie oben auf der Zeichnung, seitlich herausgezogen wird, sondern ebenso wie die Optik hinten aus der Achse des Instrumentes.

Will man bei liegendem Instrument ausgiebige Blasenwaschungen vornehmen, so braucht man nur den optischen Apparat herauszuziehen, durch das Innere des Instrumentes auszuspülen, und den optischen Apparat von neuem einzuführen. So kann man selbst das Instrument ohne vorhergehende Spülung der Blase anwenden, und kann den Ureterenkatheterismus noch mit Erfolg ausführen in Fällen, wo sich der Blaseninhalt schnell wieder trübt, z. B. bei Blutungen, Pyonephrose usw. Natürlich kann man aber auch, bei eingeschobenem optischen Apparat und eingeschobener Zwischenwand eines der zur Einführung der Katheter bestimmten Röhrchen zu Ausspülungen benutzen, die dann aber selbstverständlich weniger ausgiebig sind.

Das Instrument kann sowohl für den gleichzeitigen Katheterismus beider Ureteren angewendet werden, indem man nebeneinander zwei Ureterenkatheter (Kaliber 6—7 Charrière) einführt, wie für den Katheterismus nur eines Ureters, indem man einen dickeren Katheter (Nr. 8—9 Charrière) einführt. Übrigens lasse ich zurzeit von der Firma Porgès in Paris Ureterenkatheter von ovalem Durchschnitt anfertigen, die genau den in meinem Instrumente für einen Ureterenkatheter verfügbaren Raum ausfüllen. Das Lumen dieser ovalen Katheter ist naturgemäß größer als das eines entsprechenden runden Katheters, der den verfügbaren ovalen Raum noch passieren würde, was von Bedeutung sein dürfte, insbesondere für Fälle, wo ein dickflüssiges Sekret aus den Nieren abfließen soll oder wo man das Nierenbecken ausspülen oder drainieren will.

Die beiden geschilderten neuen Prinzipien meines Instrumentes sind von einander unabhängig, und man kann deswegen auch jedes von dem andern unabhängig bei der Konstruktion von Kystoskopen zur Anwendung bringen. Es ist übrigens sehr leicht, mein Instrument in ein solches umzuwandeln, welches zwar noch das zweite, aber nicht mehr das erste Prinzip zeigt. Man braucht dazu nur an Stelle des abgebildeten, die Lampe an der Konvexität tragenden Schnabels, einen entsprechend geformten, nach der anderen Seite gewendeten und die Lampe an der gewöhnlichen Stelle, also auf der Konkavität, tragenden Schnabel anzuschrauben.

Ich hoffe, daß es möglich sein wird, das Instrument auch für gewisse endovesikale Eingriffe (Fremdkörperextraktion, Galvanokaustik usw.) verwendbar zu machen, indem man geeignete Hilfsinstrumente anstelle der entfernbaren Zwischenwand einführt. Die Konstruktion derselben muß ich mir vorbehalten. Jedenfalls kann man das Instrument aber jetzt schon außer als Ureterenkystoskop auch als Irrigationskystoskop und zur Auspumpung kleiner Steinchen oder Steintrümmer verwenden<sup>3</sup>.

## 15) Freie Vereinigung der Chirurgen Berlins.

142. Sitzung, den 14. November 1904.

Vorsitzender: Herr Riese.

1) Herr Warnekros demonstriert einen Pat. mit Unterkieferbruch, bei dem er die Fixation der Fragmente durch eine Kautschukinterdentalschiene mit bestem Erfolge bewirkt hat.

2) Herr Kroner: Ein Fall von Fraktur und Luxation der Patella.

Bei einer 31jährigen Frau trat bei schnellem Laufen ein heftiger Schmerz im linken Knie ein, sie fiel hin und konnte sich nicht mehr erheben. Man konstatierte eine Luxation der linken Patella nach außen und Zeichen einer Fraktur derselben, über deren Form man auch mit Hilfe des Röntgenbildes nicht zur

<sup>3</sup> Das Instrument wird verfertigt von Reiniger, Gebbert & Schall (Berlin-Erlangen). Ich halte mich für verpflichtet, den Eifer und das Verständnis, mit welchem die Firma und insbesondere ihr Werkmeister, Herr Brückner, bei der technischen Ausführung meines Instrumentes auf meine Ideen eingegangen ist, auch hier lobend hervorzuheben. Übrigens werden die Instrumente von der Firma mit einer Optik ausgestattet, bei welcher das mitunter störend auftretende Abbröckeln von Lackteilchen im Innern ausgeschlossen ist.



Klarheit kam. Bei der Eröffnung des Kniegelenkes zeigte sich die Patella in der Frontalebene gebrochen, so daß das eine Bruchstück die Knorpelfläche, das andere die konvexe Knochenfläche enthielt; das erstere war umgekatet, so daß es mit seinem Außenrand am Condyl. ext. festsaß und mit der Knorpelfläche schräg nach oben sah; das andere Bruchstück stand normal. Reposition. Vereinigung der Fragmente durch Catgutnaht. Heilung mit voller Funktion. K. glaubt, daß zuerst eine komplette Luxation entstand und beim Fall auf die vorspringende Kante die Fraktur und Verschiebung der Fragmente eintrat.

3) Herr V. Schneider: a. Akute Pankreatitis mit Ausgang in Nekrose und retroperitoneale Eiterung, durch Operation geheilt.

43jährige fettleibige Frau bekam nach früheren Gallensteinkoliken heftige Koliken im Epigastrium, Stuhlverstopfung, Erbrechen. Nachlaß der stürmischen Erscheinungen nach einigen Tagen. Unterlappenpneumonie. Operation (September 1902) 4 Wochen nach Beginn: hohes Fieber; Dämpfung in der linken Bauch- und Lendenseite mit Hautödem; Punktion ergab weißlichen, geruchlosen Eiter. Flankenschnitt durch Muskulatur und dicke Schwarten. Freilegung der Eiterhöhle, in die man am unteren Nierenpole vorbei gelangt, die hinten von der Wirbelsäule, vorn von durch dicke Schwarten verklebten Darmschlingen begrenzt wird; nach abwärts geht sie längs des zum Teil freiliegenden Ureters gegen das Becken. Extraktion eines länglichen nekrotischen Gewebstückes; später stießen sich mehrere kleine Stücke ab, in denen Reste von acinösen Drüsen nachgewiesen wurden. Vorübergehend Austritt von Kot und Darmgas aus einer Perforationsöffnung im Colon transv. oder desc. Nie Entleerung von Pankreasassaf; nie Zucker im Urin. Nach 10 Wochen Heilung. 1½ Jahre später vorübergehend Zucker im Urin.

Seit einem Jahre Anfälle von ziehenden Schmerzen im Epigastrium und linken Hypochondrium, verbunden mit Übelkeit und Durchfall, verschieden von den früheren Gallensteinkoliken; sie sind entweder durch Darmverwachungen oder chronische Pankreatitis bedingt; ein Tumor im Pankreas ist zurzeit nicht nachweisbar. Die akute Pankreatitis scheint hier mit Cholelithiasis in ursächlichem Zusammenhange gestanden zu haben.

Diskussion: Herr Körte bemerkt, daß in der Literatur ein Fall seiner Beobachtung dafür verwertet wird, daß der Verlust des Pankreas zu Diabetes führe. Der Fall ist zur Sektion gekommen: Körper und Schwanz fehlten und waren durch Narbengewebe ersetzt, der Kopf war erhalten und hypertrophisch. Es hatte also nur ein teilweiser Verlust des Pankreas stattgefunden, und es war reichlich so viel Pankreas vorhanden, daß man hätte meinen sollen, es genüge für die Zuckerverdauung.

#### b. Subkutane isolierte Zerreiung des Pankreas.

Der 18jhrige Mann hatte von einer Handwagendeichsel einen Sto gegen den Oberbauch bekommen und war ohnmchtig zusammengebrochen; bald danach zweimal Erbrechen, Klagen ber dumpfen Druck in der Tiefe des Leibes. Puls 84, punktfrmige Hmorrhagien im Epigastrium, keine Resistenz fhlbar. In der dritten Nacht nach der Verletzung erneutes Erbrechen, Ansteigen der Pulsfrequenz, heftige kolikartige Schmerzen im Epigastrium, Spannung der Bauchdecken. 64 Stunden post Trauma Laparotomie (epigastrischer Medianschnitt mit Querschnitt nach rechts). Aus dem rechten Hypochondrium quillt teils fssiges, teils geronnenes Blut; Lig. hepato-gastr. blutig suffundiert, wird stumpf durchtrennt. Hinter dem Magen, unter der Leber bis zur Wirbelsule und gegen die rechte Niere hin eine mit Blut und Blutgerinnseln gefllte Hhle. Ausrumung derselben. Absuchung der hinteren Magenwand und Leber ergibt dort keine Verletzung; nur im Pankreaskopf ein von Fibrin und Blutgerinnseln bedeckter Querris mit gequetschten Rndern, aus dem sich nach Entfernung der Coagula helle, fadensiehende Flssigkeit entleert. Die mige Blutung aus dem Pankreas wird durch Umstechung gestillt. Tamponade und Drainage der Hhle. Reposition der zum Teil vorgefallenen und gerteten Darmschlingen; partieller Schlu der Bauch-

wunde. Exitus 2 Tage post oper. an Peritonitis. Die Sektion bestätigte, daß keine Läsion anderer Bauchorgane vorlag. S. konnte keinen analogen Fall in der Literatur auffinden.

4) Herr Mellin: Thiosinamininjektionen bei Narbenkontrakturen.

M. gibt zunächst eine Übersicht über die Erfahrungen, welche bisher über die Einwirkungen des Thiosinamins auf Narben der mannigfachsten Art und der verschiedensten Regionen sowohl von chirurgischer wie von innerer Seite bekannt gegeben worden sind, und berichtet dann über günstige Erfahrungen, welche in dem unter Leitung von Riese stehenden Britzer Kreiskrankenhause bei Narben nach Verbrennungen, Verätzungen, bei Operationsnarben und bei der Dupuytren'schen Kontraktur gemacht worden sind. Die Untersuchungen bei der letzteren Krankheit sind noch nicht abgeschlossen. Dagegen sind bei Verbrennungen die Injektionen der alkoholischen wie der wäßrigen Glycerinlösung in 10—20%iger Konzentration in einigen Fällen von zweifellos günstigem Einfluß gewesen. Besonders hervortretend war derselbe bei einer Verbrennung, wo sich sehr straffe Narbenkontrakturen am Ellbogengelenk weit schneller zurückbildeten, als es durch mediko-mechanische Maßnahmen allein möglich gewesen wäre. Die Injektionen wurden entfernt von der Narbe vorgenommen; Schädigung des Gewebes, Ulzeration kam dabei niemals vor. Vorstellung der Pat., deren Arm zurzeit frei beweglich ist.

Diskussion: Herr Mankiewicz berichtet über Versuche bei Strikturen, wo die Injektionen nur einen vorübergehenden Erfolg hatten.

Herr Lexer muß nach den in der kgl. Univ.-Poliklinik gesammelten Erfahrungen sagen, daß die Erfolge nicht so gut sind, wie sie in der Literatur angegeben werden. Bei Injektionen in der Nähe der Narbe kam mehrfach nekrotischer Zerfall des Gewebes und Geschwürsbildung zur Beobachtung. Ferner waren die nach Injektion sowohl der alkoholischen wie der wäßrigen Lösungen auftretenden Schmerzen meist sehr erheblich und machten die vollständige Durchführung der Kur unmöglich. Bei der Dupuytren'schen Kontraktur war nur ein vorübergehender Erfolg bemerkbar. Nach Beendigung der Behandlung trat die Kontraktur wieder auf.

Herr Hildebrand betont, daß man bei der Beurteilung der Wirkung des Mittels die eigentlichen Narben von den chronisch entzündlichen, Narben bildenden Prozessen, wie die Dupuytren'sche Kontraktur und Keloid, trennen müsse.

5) Herr Riese: Beitrag zur Nierenchirurgie.

a. Resektion von Nierenbecken und Ureter.

R. hat eine intermittierende Hydronephrose mit normalen Urinverhältnissen bei einer 39jährigen Frau, bei der das Nierenbecken faustgroß erweitert war und ein nach unten gehender, mit dem Ureter verwachsener Recessus bestand, durch Resektion des Sackes und des anliegenden Teiles des Ureters und anschließende Naht in zwei Etagen per primam ohne Fistelbildung geheilt; gleichzeitig wurde die Nephropexie ausgeführt. Die Urinmenge war einige Tage nach der Operation normal.

b. Nierenexstirpation wegen Hypernephroide.

Bei der 29jährigen Frau war angeblich nach einem Stoß eine Geschwulst der rechten Niere aufgetreten, dann waren Blutungen gefolgt. Wegen der Größe des Tumors Entfernung per laparotomiam. Obwohl der Tumor ausschälbar war, keine regionären und Drüsenmetastasen bestanden, wurde er mit der Niere exstirpiert; glatte Heilung. Der subkapsuläre Tumor war gelblich, markig, an einigen Stellen zerfallen, gut abgegrenzt von der Niere; die mikroskopische Untersuchung charakterisiert ihn als Adenokarzinom, ausgehend von Nebenniereneinsprengung. Schon nach 3 Monaten hatten sich große metastatische Tumoren in der rechten Nierengegend retroperitoneal entwickelt. Da die Tumoren verschieblich waren, per laparotomiam Exstirpation der von der V. iliaca bis an die Porta hepatis reichenden, neben V. cava und Aorta liegenden retroperitonealen Lymph-

drüsentumoren; Naht der Vena cava. Glatte Heilung. Zurzeit, 6 Wochen post oper., besseres Allgemeinbefinden, keine Metastasen nachweisbar. Nach der mikroskopischen Untersuchung ist der Tumor mit Wahrscheinlichkeit als Hypernephroid aufzufassen, obwohl er zum Teil papillären Bau zeigt, weil sowohl im primären Tumor wie in den Lymphdrüsen die typischen protoplasmaarmen Zellen mit großem Kern und braun pigmentierte Zellen nachgewiesen sind.

Herr Israel bemerkt, daß die vielfach vorhandene Anschauung von der relativen Gutartigkeit der Hypernephrome auf Grund seiner Erfahrungen nicht zu Recht bestehe. Ungewöhnlich seien bei ihnen Metastasen auf dem Lymphwege, die dann sehr spät aufzutreten pflegen; gewöhnlich erfolge die Propagation durch Vermittlung der in den Tumor hineinbezogenen Venen. Auch bei den malignen Kystadenomen treffe man die protoplasmaarmen Zellen.

Herr Riese: Der Nachweis der braun pigmentierten Zellen ist hier für die Wahrscheinlichkeitsdiagnose bestimmend gewesen. Der Glykogenbefund, auf den Herr Hildebrand aufmerksam machte, ist noch nicht festgestellt.

6) Herr Riese: Erfahrungen auf dem Gebiete der Chirurgie der Gallenwege.

R. berichtet über seine bei 104 Operationen an Gallenblase und Gallenwegen gesammelten Erfahrungen. Bezüglich der Entstehung der Gallensteinkrankheit erkennt R. außer der Gallenstauung und der Infektion der Gallenwege der Disposition eine Rolle zu. Dafür, daß die Infektion bei der Cholecystitis und Cholangitis außer vom Darm aus auch vom Blute her stattfindet, bringt R. mehrere klinische Belege, und zwar für die Infektion mit Pneumokokken, Staphylokokken (Osteomyelitis), Streptokokken (Pyämie) und Gonokokken. Die Gallenkoliken müsse man auf Grund der chirurgischen Erfahrungen als entzündliche Sekretionskoliken ansehen.

Hinsichtlich der Indikationsstellung zur Operation nimmt R. folgenden Standpunkt ein: er verhält sich abwartend bei sog. erfolgreichen Koliken ohne Bestehen einer akuten Infektion und operiert hier nur, wenn die Anfälle sich häufen, und bei Leuten, die sich nicht schonen können und damit der Infektion stärker ausgesetzt sind. R. bevorzugt die Ektomie bei stark veränderter, nicht vorsiehbarer Gallenblase, bei Verwachsungen mit dem Choledochus, um Hepaticus und Choledochus der genauen Absuchung zugänglicher zu machen.

Ebenso individualisierend ist R. bei der Operation hydropischer Gallenblasen verfahren, die nur bei starken Beschwerden, beim Übergang in ein akutes Stadium und je nach den Veränderungen an der Gallenblase bald cystostomiert, bald cystektomiert wurden. Bei Solitärsteinen hat R. einige Male die ideale extraperitoneale Cystotomie gemacht. Beim Choledochusverschluß hat R. unbedingt zur Operation geraten. Bei ganz akut einsetzenden Infektionen hat er möglichst sofort operiert, vielfach zu spät; es bestand bereits eine diffuse Cholangitis; eine ganze Reihe von Fällen mit Eiterbildung im Choledochus-Hepaticus wurde gerettet. Nach R.'s Erfahrung ist auch die diffuse Cholangitis bei operativem Eingreifen nicht absolut infaust. Er hat eine Frau operiert und geheilt, bei der sich Eiter aus dem Choledochus und Hepaticus entleerte, die Leberoberfläche mit multiplen, Kolibazillen enthaltenden Abszessen übersät war; die Leberkonvexität wurde breit freigelegt, mehrere Abszesse inzidiert, die Gallenwege ausgespült, drainiert. Bei der ganz akuten Infektion der Gallenblase, den Empyemen mit Nekrose, Ulzeration, Gangrän steht R. auf dem Standpunkte, daß man möglichst bald radikal operieren, d. h. in erster Linie ektomieren soll. Unter 25 akuten und akutesten ektomierten Fällen starben drei, von denen zwei mit weitgehender Infektion der Gallengänge bei früherer Operation zu retten gewesen wären; ein dritter starb an Embolie. R. betont, daß er in dieser Beziehung auf demselben Standpunkte wie Körte stehe. Bei Krebs hält er bei nicht zu großer Ausdehnung des Processes die Probeparotomie für indiziert; manche Fälle werden radikal operabel, in anderen wird eine Palliativoperation ausführbar sein; manchmal wird man statt

auf ein Karzinom auf einen obstruierenden Choledochusstein oder auf eine chronische Pankreatitis stoßen. Von R.'s 96 Operationen wegen Gallensteinleidens sind 55 Fälle Ektomien und nur 29 Cystostomien, die anderen reine Choledochotomien; und R. ist der Meinung, daß man immer mehr zur Ektomie gedrängt werden wird, wenn man die leichten Fälle nicht operiert. Von den 96 Fällen starben 16, von denen nur 4 Todesfälle vielleicht im direkten Zusammenhange mit der Operation stehen, während bei allen anderen schwere eitrige Cholangitis, Leberabszeß usw. den Tod verursachte, so daß die Pat. jedenfalls auch ohne Operation unrettbar verloren waren; die operative Prognose ist demnach im Verhältnis zu der Schwierigkeit der Operationen eine gute. Hinsichtlich der Rezidive ist R. der Meinung, daß echte Rezidive eintreten können; er hält sie aber für selten, und intrahepatische Steinbildung bei Choledochusverschluß entwickle sich nur, wenn es bereits zur Cholangitis gekommen war. Die meisten Rezidive beruhen auf dem meist sogar dem Operateur bewußten Zurücklassen von Steinen, das manchmal nicht zu vermeiden sei. Dafür, daß sich aus dem Cysticusstumpf ein kleines Gallenreservoir neu bilden könne, besitzt R. ein Präparat von einem seiner operierten Fälle, der wegen Tuberkulose später zur Obduktion gekommen ist. Bei seinen Choledochusoperationen hat R. nie durch das Duodenum gehen müssen, er hat es immer nur abgehoben und die Steine vom Choledochusschnitt aus entfernt; der Choledochus wurde immer gut isoliert und mit Catgutfäden hochgehalten.

**Diskussion:** Herr Körte erkennt der Disposition eine erhebliche Rolle bei der Entstehung des Gallensteinleidens zu; sie bewirkt es, daß, wer die Cystostomie macht, Rezidive bekommt; auch bei Ausführung der Ektomie ist man nicht ganz sicher vor Rezidiven, da die hepatische Steinbildung zweifellos erwiesen ist. Bezüglich der Indikationsstellung stimmt K. mit dem Votr. überein; man soll bei den einfachen Fällen zurückhaltend sein, wenn keine Entzündung da ist; bei akuten Fällen soll man bald einschreiten, um die Cholangitis zu verhüten.

Herr Israel bevorzugt ebenfalls die Cystektomie, da nach ihrer Ausführung sowohl seltener neue Stein- als Adhäsionsbeschwerden auftreten. Es ist ihm aufgefallen, daß die Koinsidenz von Gallen- und Nierensteinen nicht ganz selten ist, daß also die Disposition zur Steinbildung öfters an verschiedenen Stellen in die Erscheinung tritt. Er verfügt ebenfalls über einen Fall von Heilung einer Cholangitis diffusa, der nach der Hepaticusdrainage — ohne daß übrigens erhebliche Mengen Galle bei der Operation und auch nachher nach außen entleert worden sind — wider sein Erwarten geheilt ist.

Herr Rottler berichtet über eine Komplikation nach geheilter Choledochotomie, der zwei seiner Kranken  $\frac{1}{4}$  resp.  $\frac{1}{2}$  Jahr nach der Operation an Peritonitis erlegen sind. Es war in beiden Fällen ein neuer Verschluß des Choledochus durch herabgetretene Lebersteine zustande gekommen, und dabei war die Narbe des früheren Choledochusschnittes geplatzt, die Galle hatte sich in die Bauchhöhle ergossen.

#### 7) Herr Möhring: Ein Fall von Volvulus.

Bei der 72jährigen Frau mit Ileus fand man bei der Operation (Oberarzt Brentano) im Abdomen trübseröses Exsudat, die Dünndarmschlingen gebläht, blaurot verfärbt und durch breite Adhäsionen vielfach miteinander verwachsen. Der gesamte Dünndarm war um den Mesenterialansatz um  $180^\circ$  gedreht. Nach Lösung zahlreicher Adhäsionen und Eventration der Dünndärme zeigte sich auch das Kolon an der Drehung beteiligt, so daß das Coecum mit Proc. vermif. in der Gegend der Milz saß. Durch Rückwärtsdrehung von links nach rechts wurden die Därme in normale Lage gebracht und reponiert. Ungestörte Rekonvaleszenz. Vorstellung.

8) Herr Löhlein zeigt einen Pat., bei dem man auf Grund des objektiven Befundes und der mikroskopischen Untersuchung einen exulzerierten Unterschenkel-tumor als Sarkom diagnostiziert hatte und die Oberschenkelamputation vorgenommen hat. Nach der Operation trat bald eine Schwellung der entsprechenden In-

ginaldrüsen, der Iliacal- und Mesenterialdrüsen ein; der Kranke war in einem sehr elenden Zustande. An eine Exstirpation der Drüsenumoren war nicht zu denken. Es wurde eine Inunktion gemacht. Danach sind die Drüsenanschwellungen zurückgegangen; der Mann hat sich seitdem auch körperlich erholt.

Richard Wolff (Berlin).

16) B. de Jolinière. Observations de blessures de guerre par projectiles de différents calibres etc.

(Arch. de méd. et de pharmacie militaires 1904. Oktober.)

Verf. schildert die Verwundungen, welche während des Feldzuges im äußersten Süden von Algier beobachtet wurden. Er behandelte 58 Verwundete; es eiterten hiervon 28 Wunden, ohne Eiterung heilten 30. Während 88,9% der durch großkalibriges Geschoß hervorgerufenen Verletzungen Eiterung zeigten, fand sich diese bei den kleinkalibrigen Verletzungen nur in 10% der Fälle. Das Geschoß an und für sich ist es nach B. nicht, was die Suppuration macht, sondern der Umstand, daß, je größer das Geschoß ist, desto leichter Kleider- und Hautfetzen in den Wundkanal hineingerissen werden. Je glatter das Geschoß ist, desto geringere, je rauher, desto größere Neigung zur Eiterung zeigt die Wunde. Während des Kampfes wurden die Wunden nur mit einem Verbands bedeckt, später wurde der Verband wieder abgenommen und nicht allein die Umgebung, sondern dort, wo die Wunde zugänglich war, auch diese selbst mit einer antiseptischen Lösung ausgewaschen. Verf. steht so im Gegensatz zu unseren Anschauungen, da wir auch bei zugänglicher Wunde keine antiseptische Auswaschung der frischen Wunde vornehmen würden. Er gibt übrigens selbst zu, daß diese antiseptische Auswaschung das Eintreten der Eiterung nicht verhindern kann.

Herhold (Altona).

17) Örtel. Über Narkosen mit dem Roth-Dräger'schen Sauerstoff-Chloroform-Narkosenapparat.

(Deutsche Zeitschrift für Chirurgie Bd. LXXIV. p. 320.)

Nach sorgfältigem Bericht über die bisherige Literatur zur Sauerstoff-Chloroform-Mischnarkose veröffentlicht Ö. seine eigenen Beobachtungen über Narkosen mit dem Roth-Dräger'schen Apparat, ohne anzugeben, wo und wann dieselben gemacht sind. Es sind im ganzen ca. 200 Narkosen mit dem Apparate vorgenommen, von denen für 50 bei größeren Operationen gemachte genaue Notizen über alle wichtige Einzelheiten gesammelt sind. Und zwar wurde festgestellt: 1) Verhalten des Pulses vor und während der Narkose. Er zeigt meist nur leichte Schwankungen, welche die Grenze von 20 Schlägen nicht überschreiten, hält sich für gewöhnlich ungefähr auf der nach Eintritt der Anästhesie festgestellten Höhe. In ca.  $\frac{1}{5}$  der Fälle mäßige Zunahme der Frequenz, selten eine dauernde Abnahme. 2) Die Atmung wird in auffälliger Weise bei fast allen Pat. ganz bedeutend, bis fast ums Doppelte frequenter, dabei entsprechend oberflächlicher, bleibt aber regelmäßig und frei von Stöhnen und Stertor. Vielleicht ist hier die Mechanik des Apparates, an welchem der respirierende Mensch zwei Ventile bewegen muß, von ursächlicher Bedeutung. Jedenfalls ist die vermehrte Atemfrequenz nützlich, da sie rasche Entlüftung der Lunge von Kohlensäure und Chloroformgas gestattet. 3) Der Blutdruck wurde mit dem Riva-Rocci'schen Apparate gemessen. Er wird in der Regel zunächst erniedrigt, worauf eine langsame, von geringfügigen Schwankungen unterbrochene Erhöhung eintritt. 4) Der Eintritt tiefer Narkose ist der gewöhnlichen Narkose gegenüber verlängert. 5) Exsitation ist weniger häufig, milder und kürzer, der Chloroformverbrauch außerordentlich gering — im Mittel 0,63 g pro Minute. 6) Katsenjammer nach der Narkose war seltener als nach der gewöhnlichen Narkose, hysterische und andere Paroxysmen wurden nie beobachtet. Aussehen, Gesichtsfarbe der Pat. war stets vorzüglich.

Im ganzen nähert sich der Verlauf der Mischnarkose demjenigen der Äthernarkose. Sie ist zwar etwas kostspieliger als die gewöhnliche Narkose, dieser aber

ihrer erheblich größeren Sicherheit wegen vorzuziehen. Auch ist es ein Vorsatz des Roth-Dräger'schen Apparates, daß bei Zutritt ernsterer Störungen sofort Einatmung reinen Sauerstoffes eingeleitet werden kann.

**Meinhard Schmidt** (Cuxhaven).

### 18) Vorderbrügge. Über schädliche Chloroformnachwirkung.

(Deutsche Zeitschrift für Chirurgie Bd. LXXIV. p. 1.)

V. berichtet 2 eigene einschlägige Fälle aus dem Danziger Stadtlazarett (Prof. Barth), von denen einer tödlich endigte. Fall 1. Blühendes, kräftiges Mädchen von 10 Jahren wird 3 Tage nach einem ganz leichten, ersten Anfall von Perityphlitis der Radikaloperation unterworfen, die in  $\frac{1}{2}$ stündiger Chloroformnarkose ganz glatt vollendet ist. Nach baldigem Erwachen und mehrstündigem Wohlbefinden tritt unter Pulsbeschleunigung eine auffallende Apathie ein, ohne daß Fieber oder irgendwelche mit der Wunde in Zusammenhang zu bringende entzündliche Erscheinungen sich einstellen. Im weiteren Verlauf tiefe Bewußtlosigkeit mit sehr lauten Delirien, während die Pulsfrequenz weiter steigt und Erbrechen, Ikterus und auf ein Minimum herabgesetzte Urinsekretion das Bild vervollständigen. Die Körpertemperatur erreichte bis zu dem ca. 100 Stunden nach der Operation unter Herschwäche in tiefem Koma eintretenden Tode niemals 38°. Die mikroskopische Untersuchung ergibt schwere parenchymatöse Degenerationen und Verfettung in Leber, Herz und Nieren, wodurch die Diagnose Chloroformvergiftung bestätigt wurde; und zwar sind diese Veränderungen intensiv und ausgedehnt genug, um den tödlichen Ausgang verursacht zu haben. In dem zweiten, nicht tödlich endenden Falle kam in Frage, ob die krankhaften Erscheinungen auf Einatmung geringer Chloroformmengen oder auf Jodoformwirkung zurückzuführen seien. Doch ließ sich letztere Annahme mit großer Wahrscheinlichkeit ausschließen.

In der Allgemeinbesprechung wird auf die Literatur Bezug genommen, prophylaktisch der Gebrauch Anschütz'schen Chloroforms und kombinierte Morphin-Chloroform- bzw. Morphin-Chloroform-Äthernarkose empfohlen.

**Meinhard Schmidt** (Cuxhaven).

### 19) Holzknecht und Grünfeld. Nachtrag zu unserer im letzten Hefte dieser Zeitschrift erschienenen Mitteilung: Die Fremdkörperentfernung bei wechselndem Röntgen- und Tageslicht als Grundlage der Lehre von den radioskopischen Operationen.

(Deutsche Zeitschrift für Chirurgie Bd. LXXIV. p. 185.)

Verf. wahren betreffs der Apparatkonstruktion für wechselndes Röntgen- und Tageslicht ihre Priorität gegenüber Perthes und Grashey und finden auch, daß ihre Konstruktion mit denen dieser Autoren verglichen den Vorzug verdient.

**Meinhard Schmidt** (Cuxhaven).

### 20) Levi-Dorn. Ein Cancroid auf lupöser Grundlage bei starkem Diabetes, behandelt mit Röntgenstrahlen.

(Berliner klin. Wochenschrift 1904. Nr. 38.)

Ein 6 cm langes und 5 cm breites Geschwür, welches übelriechenden Eiter absonderte, wurde durch fünf längere, in Abständen von 48 Stunden vorgenommene, 10 Minuten währende Sitzungen und weitere sieben kleine Dosen von Röntgenstrahlen, durchschnittlich in Zwischenräumen von einer Woche angewendet, zur fast vollständigen Überhäutung gebracht. Drei kleine Stellen bedurften allerdings noch 23 Einzelsitzungen zur völligen Heilung. Trotz des Diabetes kam es nicht zur Gangrän. Der Erfolg ist bemerkenswert, weil er trotz der langen Dauer und großen Ausdehnung des Leidens, ohne wesentliche Reaktion und mithin ohne Belästigung des Pat. bewirkt wurde.

**Langemak** (Erfurt).

## 21) H. Braun. Weiterer Beitrag zur Kenntnis der Stauungsblutungen nach Rumpfkompession.

(Deutsche Zeitschrift für Chirurgie Bd. LXXIV. p. 411.)

B. veröffentlicht einen neuen einschlägigen Fall, einen 39jährigen Landwirt betreffend, der in einer Kiesgrube verschüttet wurde. Eine kolorierte Tafel, ein Brustbild des Verletzten, zeigt zahlreiche Hautekchymosen, die aber an der durch den Hemdkragen geschützten Halspartie fehlen, und die stark sugillierten verschwollenen Augenlider. Ausgang des Falles günstig.

Es folgen Allgemeinbemerkungen über die Affektion, die schon 1837 von Ollivier d'Anger's bemerkt wurde und die ätiologisch auch durch einfache übertriebene Anwendung der Bauchpresse zustande kommen kann. Besonders hervorgehoben wird, daß dabei intraokulare und intraserebrale Blutungen, sowie Albuminurie so gut wie stets fehlen. Das Ausbleiben der intraokularen Blutungen ist durch den Widerstand, den der intrabulbäre Druck leistet, dasjenige der Gehirnblutungen durch den intrakraniellen Druck zu erklären. Vielleicht kommt auch in Betracht, daß die arterielle sowie die venöse Blutwelle beim Eindringen in die Schädelkapsel einen hohen Widerstand findet (Hoppe).

Meinhard Schmidt (Cuxhaven).

## 22) D. G. Zesas. Beitrag zur chronischen ankylosierenden Entzündung der Wirbelsäule.

(Deutsche Zeitschrift für Chirurgie Bd. LXXIV. p. 467.)

An der Hand von zwei einschlägigen Beobachtungen aus der Berliner Universitätspoliklinik für orthopädische Chirurgie (Hoffa) verneint Z. die Frage, ob die von den Autoren aufgestellten zwei verschiedenen Formen ankylosierender Wirbelsäulenerkrankung nach v. Bechterew und nach Strümpell und Pierre Marie auseinander gehalten werden können. Weder in ätiologischer, noch klinisch-symptomatischer, noch pathologisch-anatomischer Beziehung lassen sich die beiden Krankheitsstypen exakt voneinander trennen. Dabei geht Z. besonders ausführlich auf die pathologisch-anatomischen Befunde ein, indem er die in der Literatur publizierten Sektionsprotokolle wiedergibt. Aus letzteren geht hervor, daß Rückenmarksdegenerationen kaum, wie es v. Bechterew wollte, ein regelmäßiger und ursächlich mit dem Wirbelsäulenleiden verbundener Befund sind. Das letztere stellt wahrscheinlich einen der Arthritis ankylopoetica Ziegler's ziemlich analogen Prozeß dar.

Die beiden Pat., deren Krankengeschichte Z. gibt, sind 45 bzw. 36 Jahre alt und haben beide früher an polyartikulärem Rheumatismus gelitten. Bei beiden begann die Wirbelsäulenversteifung unter Schmerzen in der Lendengegend und erstreckte sich weiter nach oben, schließlich völlige Steifigkeit in gebückter Stellung herbeiführend. Beide Kranke waren beruflich als Lithograph bzw. Bureau-schreiber genötigt, lange in gebogener Körperhaltung zu arbeiten und führen hierauf ihre Erkrankung zurück; möglich, daß diese Haltung auf ihre »rheumatische« affizierte Wirbelsäule gewissermaßen als Trauma wirkte. Beide Kranke zeigen wegen Ankylosierung der Rippen-Wirbelgelenke ausschließliche Abdominalatmung; nervöse Nebenerscheinungen fehlen gänzlich. Die großen Extremitätengelenke sind bei beiden frei von Krankheitsveränderungen, nur im linken Kniegelenke des zweiten Pat. ist leichtes Reiben bemerkbar. Der Körperhaltung nach würde bei ihnen die v. Bechterew'sche Krankheitsform vorliegen, doch stimmt der sonstige Befund nicht zu dem von v. Bechterew aufgestellten Krankheitsbilde.

Photogramme beider Pat. sind beigegeben. Auf ein Röntgenbild vom ersten Pat. wird im Texte Bezug genommen, doch fehlt dessen Reproduktion. Am Schluß der Arbeit steht ein 127 Nummern zählender Literaturnachweis.

Meinhard Schmidt (Cuxhaven).

## 23) K. Gerson. Zur Therapie der Skoliosen.

(Zeitschrift für orthopäd. Chirurgie Bd. XIII. Hft. 1.)

Verf. hat den Barwell-Hoffa'schen Sitzrahmen derart modifiziert, daß mit Hilfe eines inneren, horizontalen Rahmens zwischen zwei Pelotten nicht nur der hintere, sondern auch der vordere Rippenbuckel redressiert werden kann.

J. Biedinger (Würzburg).

## 24) Carstens. Splenectomy for splenic anemia.

(Journ. of the amer. med. assoc. 1904. Oktober 1.)

35jähriger Mann mit kolossaler Milzgeschwulst, Blutbefund typisch für lienale Leukämie. Die geschwollene Milz wurde durch seitlichen, sehr großen Bauchschnitt entfernt, sie war nirgends verwachsen, sehr weich, fast geléartig, riß ein. Die Blutstillung gelang leicht durch Fassen des Stieles. Rekonalessenz durch Sprengung der Bauchnaht im Anfall von Geistesstörung kompliziert; trotzdem 4 Wochen später Heilung. Die Milz wog 8 kg! 8 Monate später normaler Blutbefund, Gewichtszunahme seit Entlassung fast 50 kg, blühendes Aussehen, Narbe etwas vorgewölbt.

Trapp (Bückeburg).

## 25) F. Sasse. Über den Verschuß des Ductus choledochus durch Echinokokkenblasen und Heilung durch Choledochotomie nebst Radikaloperation.

(v. Langenbeck's Archiv Bd. LXXIV. Hft. 4.)

S. publiziert zwei Fälle, bei denen durch Echinokokkusblasen ein völliger Verschuß des Ductus choledochus mit eitriger Cholangitis und schwerem Ikterus verursacht war, und die beide durch eine rechtzeitige Choledochotomie nebst Radikaloperation des Echinokokkus geheilt wurden. In beiden Fällen war die Diagnose nicht von vornherein zu stellen gewesen, sondern wurde erst durch den Eingriff festgestellt. Der Durchbruch in den Choledochus macht natürlich Verschußsymptome des Gallenganges, und so ist die Verwechslung mit Gallensteinen leicht. Besteht zugleich Fieber und Ikterus, so liegt es nahe, an Cholangitis und an Leberabszeß zu denken, wie dies in dem einen der vorliegenden Fälle geschah. Der Durchbruch einer Echinokokkusblase in den Choledochus kann auch dauernde oder vorübergehende Heilung bringen. Nach einem solchen Ereignis kann bei eventuell später vorgenommener Operation der Befund so negativ sein, daß man vor einem unlösbaren Rätsel steht. Die Therapie hat in der Eröffnung und Ausräumung des Choledochus zu bestehen, der sich die Inangriffnahme der Hauptcyste anschließen soll. Bei Unzugänglichkeit der letzteren muß man gegebenen Falles das Lig. suspensorium hepatis durchtrennen. In anderen Fällen wird man mittels Rippenresektion oder perpleural vorgehen. Cyste und Choledochus sollen drainiert werden. In der Nachbehandlung müssen bei größerem Galleverlust Kochsalsinfusionen verabreicht werden.

E. Stegel (Frankfurt a. M.).

## 26) A. Labhardt und S. Saltykow. Ein Fall von ungewöhnlich großem sekundärem Lebertumor bei atypischem Schilddrüsenkarzinom.

(Deutsche Zeitschrift für Chirurgie Bd. LXXIV. p. 375.)

Eine 41jährige Frau gelangte in dem Baseler Frauenspitale (v. Herff) wegen einer großen, als Ovarienzyste diagnostizierten Bauchgeschwulst zur Operation. Sie hing aber nicht mit den Genitalien, sondern durch ein ca. 10 cm breites flaches Band mit dem linken Leberlappen zusammen. Einige sonst vorhandene lockere Verklebungen sind leicht lösbar; der bandförmige Stiel wird mit dem Paquelin durchbrannt, muß aber wegen Nachblutung noch mit liegendenbleibenden Klammern versorgt werden. Die Wundheilung nahm einen günstigen Verlauf, doch mußte Pat. noch vor ihrer Vollendung wegen hochgradiger Dyspnoe infolge eines wachsenden bösartigen Kropfes tracheotomiert werden und ging an einem



Blutsturze, der gelegentlich eines Kanülenwechsels aus einer Ulseration des krebigen Kropfes erfolgte, zugrunde.

Die Sektion zeigte, daß es sich um ein primäres Schilddrüsenkarzinom handelte, das zahlreiche Metastasen gemacht hatte. Zu letzteren gehörte auch die 9 Pfund schwere Lebergeschwulst. Interessant ist das an der Primärgeschwulst wie an den Metastasen festgestellte histologische Verhalten. Das Schilddrüsenkarzinom zeigt typischen Adenokarzinombau. Dagegen ist die Struktur der Metastasen mehr sarkomartig. Es zeigen sich viele meist rundliche Zellen, mit zahlreichen Mitosen und sehr vielen gewaltigen Riesenzellen. Eine Nierenmetastase ist hauptsächlich spindelsellig gebaut. — Kurze Bezugnahme auf die einschlägige Literatur, von der zum Schluß ein Verzeichnis beigelegt ist. Fünf histologische Abbildungen sind ebenfalls beigegeben. **Meinhard Schmidt** (Cuxhaven).

## 27) A. Reuterskiöld. Zwei Fälle von Pankreasblutung.

(Hygiea Jahrg. 66. Folge II. Jahrg. 4. p. 457. [Schwedisch.])

Kasuistische Mitteilung zweier am städtischen Krankenhaus Sabbathsberg in Stockholm operierter Fälle mit literarischen Anmerkungen und epikritischen Besprechungen.

I. 48jähriger Mann, zeitweise Potator, ohne besondere Verdauungsbeschwerden. Akute Erkrankung, nach zweitägiger Verstopfung, mit Magendrücken und Erbrechen. Klistier mit reichlichem Erfolg, aber Schmerzen fortdauernd, Bauch aufgetrieben; wenig Erfolg von Morphiuminjektion. Puls und Temperatur normal. Am Tage darauf zunehmende Beschwerden, die als Ileus gedeutet wurden und die Aufnahme veranlaßten. Wiederholtes Erbrechen, von Einläufen kein Erfolg. Auftreten von Albuminurie; keine Resistenz zu tasten. — Bei der Laparotomie entleerte sich blutig gefärbte Ascitesflüssigkeit, das sehr feine Netz zeigte sich von linsen- bis erbsengroßen, perlglänzenden Fettnekrosen durchsetzt. Da die eingeführte Hand einen großen, festen Pankreaskopf fühlte, wurde die Diagnose auf Pankreasblutung gestellt und die Bauchwunde vernäht. Tod 55 Stunden nach dem Erkranken. — Pankreas in allen Teilen vergrößert, besonders im Kopfe, von Blutextravasaten, Fettnekrosen und nekrobiotischen grauroten Partien völlig durchsetzt. Der große Pankreaskopf hatte den Zwölffingerdarm bei Seite geschoben.

II. 51jähriger Mann, Potator, sollte in ähnlicher Weise wie bei der Aufnahme schon vor 1 Monat und 1½ Jahren erkrankt gewesen sein mit Schmerzen in der Magenrube und Verstopfung, die am folgenden Tage nach Einnahme von Abführmitteln nachließen. — Auch jetzt bestand eine (3tägige) initiale Verstopfung. Erbrechen nach Risiinusöl, Darmentleerung nach dem ersten Klistier, die folgenden resultatlos. Mäßige Auftreibung des Bauches, keine ausgeprägte Schmerzempfindlichkeit; keine Resistenz. Allgemeinzustand sehr beeinträchtigt. — Bei der Laparotomie entleerte sich eine beträchtliche Menge blutiger Ascitesflüssigkeit. Die Gedärme nicht sehr meteoristisch; die Darmserosa mäßig injiziert, nicht belegt. An einer Dünndarmschlinge fand man ein Meckel'sches Divertikel, das als Ursache der angenommenen Darmeinklemmung betrachtet und deshalb extirpiert wurde. Nach den Eingriffen Klistier mit Abgang von Winden. In der folgenden Nacht schwarzgefärbtes Erbrechen (Guajakreaktion), keine oder unbedeutende Wirkung von Darmausspülungen. Dieser Zustand hielt 2 Tage an; eine dann gemachte Relaparotomie entdeckte kein Darmhindernis. Tod 5½ Tage nach dem Anfange der Erkrankung. — Pankreas bedeutend vergrößert, besonders im Kopfe. Blutungen und große nekrobiotische Partien besonders hier, Fettnekrosen im Pankreas und den umgebenden Teilen von Nets und Gekröse. 100 ccm blutige Flüssigkeit in einer Höhle zwischen Pankreas und der hinteren Magenwand. **Hansson** (Cimbrishamn).

28) Spillmann et Sencert. Hématome du mésentère et occlusion intestinale par coudure consécutifs à une torsion du mésentère.

(Revue de méd. l'Est. 1904. p. 416.)

13jähriges Kind; seit längerer Zeit öfters wiederholte Anfälle, welche einer Darmverschließung ähneln, jedoch immer wieder zurückgehen. Der letzte sehr heftige Anfall führt rasch zu einem so schweren Zustande, daß die Operation aussichtslos erscheint; Tod nach einigen Stunden. Sektionsbefund: Teilweise Torsion des Mesenteriums des Dünndarmes um den Stamm der Art. mesenterica superior; hierdurch Knickung des untersten Teiles des Dünndarmes, starkes Hämatom im Mesenterium. Mohr (Bielefeld).

29) K. Gangele. Über Netzechinokokkus. (Aus der chir. Univ.-Kinderklinik München.)

(Münchener med. Wochenschrift 1904. Nr. 41.)

Bei dem 10jährigen Knaben war die Geschwulst im Leibe erst als sie Kopfgröße erreicht hatte, bemerkt worden; sie nahm fast die ganze linke Bauchhälfte ein und war mit der Milz verwachsen. Bei der Operation fand sich in letzterer und in der Leber, wie auch im übrigen Leibe keine weitere Kyste, so daß also wahrscheinlich der Netzechinokokkus ein primäres, durch direkte Infektion auf dem Blut- oder Lymphwege entstandenes Gebilde darstellt. Wegen fester Verlötungen der dicken Kapsel mit der Umgebung wurde die Exstirpation unterlassen und der eröffnete Sack in die Bauchwunde eingenäht; die entleerte Flüssigkeit enthielt Skolices und Häkchen. — Die Heilung erfolgte nach länger dauerndem Fieber als Folge der Abstoßung des Sackes. Kramer (Glogau).

30) C. B. Maunsell. The surgical treatment of abdominal aneurysm.

(Brit. med. journ. 1904. Juni 18.)

M. teilt folgende Krankengeschichte mit. 28jähriger Mann hat vor 8 Jahren an Sehanker und Bubo gelitten, ohne daß eine antisiphilitische Kur gefolgt wäre. Seit einem Jahre bestehen Schmerzen in der Magengegend sowie ziehende Schmerzen im Rücken, daneben zeitweise Schluckbeschwerden und Erbrechen nach den Mahlzeiten. Während der letzten 6 Monate ist der Kranke stark abgemagert. Die Diagnose war anfänglich auf Magengeschwür gestellt worden. Bei der Aufnahme ins Krankenhaus wurde eine apfelgroße, pulsierende Geschwulst im Epigastrium festgestellt, die mit einer größeren Geschwulstmasse unter dem linken Rippenbogen zusammenhing. Spitzenstoß außerhalb der Mammillarlinie im vierten Interkostalraume. Zweiter Aortenton akzentuiert. Über der Geschwulst und der linken Brustseite ein lautes systolisches Geräusch. Da nach einem Monate die Geschwulst beträchtlich wuchs, wurde zur Operation geschritten. Nach Eröffnung der Bauchhöhle sah man ein Aneurysma der Aorta, welches die ganze linke Zwerchfellskuppe einnahm. Die Leber war nach rechts gedrängt, links unten spannte sich der Magen bandartig über das Aneurysma. Die klinisch festgestellte kleine Geschwulst bildete den unteren Rand des Sackes. Zur Behandlung wählte M. das Verfahren von Corradi. Eine dünne Kanüle wurde in das Aneurysma eingestochen, und nachdem eine Tabaksbeutelnaht rings um die Einstichstelle gelegt war, durch sie ca. 6 m dünnen Silberdrahtes in den Sack eingeführt. Das Ende wurde mit der Anode einer konstanten Batterie in Verbindung gebracht und  $\frac{1}{2}$  Stunde ein Strom von 65 Milliampère durchgeleitet. Die Kathodenelektrode kam aufs Brustbein. Der Draht wurde dann kurz abgeschnitten, die Kanüle entfernt, die Tabaksbeutelnaht fest zusammengesogen und die Bauchhöhle geschlossen. Schon während der Anwendung des elektrischen Stromes wurde die Geschwulst fester; ihre Pulsation schwächer. Nach der Operation war der Puls etwas beschleunigt, ging jedoch bald wieder zur Norm zurück. Der Kranke klagte zeitweise über starke Schmerzen in Bauch und Rücken. Nach 14 Tage schien das Aneurysma an Größe noch bedeutend zugenommen zu haben. Dabei bestand eine sehr ausgeprägte Pulsation. Dann aber wurde es immer kleiner, die Herzgrenzen wurden nahezu normal. Das Allgemeinbefinden war ein sehr gutes. Am

40. Tage nach der Operation traten sehr lebhaft Schmersen in der linken Schulter auf, am 45. Tage fing der Kranke an zu brechen, tags darauf wurde das Erbrechen blutig. Tod am 47. Tage nach der Operation.

Die Sektion ergab ein birnförmiges Aneurysma, das von der vorderen Aortawand seinen Ausgang nahm und mit der Aortalichtung durch eine ca. 3 cm lange und 3 cm breite Öffnung kommunizierte. Der Saok selbst, ca. 9 cm lang und  $7\frac{1}{2}$  cm breit, war nahezu völlig von einem festen geschichteten Thrombus erfüllt, der die 6 m Draht fast völlig einhüllte; nur wenige Schlingen waren noch sichtbar.

Im ganzen hat M. in der Literatur noch sieben weitere Fälle gefunden, bei welchen die Operation zur Anwendung gekommen ist. Nur einer wurde geheilt. Nichtsdestoweniger glaubt M. das Verfahren für geeignete Fälle empfehlen zu können, namentlich auch deshalb, weil sämtliche bekannten Fälle von Unterbindung der Bauchaorta tödlich endeten. Weiss (Düsseldorf).

31) T. Tuffier. De l'énucléation des fibromes utérins.

Paris, Masson & Co., 1904. 27 S.

T. hat bei 52 Kranken Myome enukleiert. Er hat einzelne Myome bis zu 6 Pfund entfernt und ebenso mehrfache Myome (einmal 17). Eine Kranke hat er an Infektion verloren. Die Frau hatte stinkenden Ausfluß, der vor der Operation nicht beseitigt werden konnte. T. führt den unglücklichen Ausgang in diesem Falle darauf zurück, daß er es unterlassen hatte, die Bauchhöhle zu drainieren. Bei zwei weiteren Operierten stellten sich im Anschluß an die Operation Zeichen von Peritonitis im kleinen Becken ein. Die Symptome verschwanden nach Drainage des Douglas'schen Raumes. Residive hat Verf. selbst nicht erlebt, glaubt aber, daß einmal ein solches vorkommen kann. Aus einer Zusammenstellung eines seiner Schüler haben sich auf 562 Eukleationen vier Residive ergeben (0,75%). Auf Einzelheiten der Arbeit kann hier nicht eingegangen werden.

Neck (Chemnitz).

32) R. Nadler. Stieldrehung eines soliden Ovarialtumors. Schwere peritoneale Reizung. Exstirpation. Heilung.

(Deutsche Zeitschrift für Chirurgie Bd. LXXIV. p. 350.)

Es handelte sich um einen durch chronische Oophoritis vergrößerten Eierstock, der bei der Operation nierengroß befunden wurde. Vorher war eine genauere Untersuchung untunlich und deshalb keine richtige Diagnose stellbar, vielmehr Appendicitis angenommen gewesen. Die Seltenheit des Falles wird hervorgehoben. (Ref. hatte kürzlich ein 3 Pfund schweres stielgedrehtes Ovarialfibrosarkom zu exstirpieren.) Meinhard Schmidt (Cuxhaven).

## Der erste Kongreß der internationalen chirurgischen Gesellschaft

findet im September 1905 unter dem Vorsitz Kocher's in Brüssel statt. Auf der Tagesordnung stehen: 1) Der Wert der Blutuntersuchungen in der Chirurgie. — 2) Behandlung der Prostatahypertrophie. — 3) Die Chirurgie der nicht krebsigen Magenleiden. — 4) Behandlung der Gelenktuberkulose. — 5) Behandlung der Bauchfellentzündung. — 6) Die Diagnose der chirurgischen Nierenerkrankungen.

Delegierter für Deutschland, der auf die den Kongreß bezüglichen Fragen Auskunft erteilt, ist Geh.-Rat Sonnenberg in Berlin W., Hitzigstr. 3.

Die letzten Schüler Prof. Naunyn's beabsichtigen ihrem Lehrer eine Dankadresse zu widmen und fordern alle, die während seiner fast 40jährigen Tätigkeit durch seine Schule gegangen sind, ihre Namen und Adressen zu diesem Zweck an and. med. Zschocke in Straßburg i. E., Lessingstr. 31, einzusenden.

Originalmitteilungen, Monographien und Separatabdrücke wolle man an Prof. E. Richter in Breslau (Kaiser Wilhelmstraße 115), oder an die Verlags-handlung Breitkopf & Härtel, einsenden.

# Zentralblatt für C H I R U R G I E

herausgegeben  
von

**E. von Bergmann, F. König, E. Richter,**  
in Berlin, in Berlin, in Breslau.

Einunddreißigster Jahrgang.

---

Wöchentlich eine Nummer. Preis des Jahrganges 20 Mark, bei halbjähriger  
Vorauszahlung. Zu beziehen durch alle Buchhandlungen und Postanstalten.

---

**Nr. 52.**

**Sonnabend, den 31. Dezember.**

**1904.**

---

**Inhalt:** 1) v. Leyden und Klemperer, Die deutsche Klinik am Eingange des 20. Jahrhunderts. — 2) Römer, Seitenkettentheorie. — 3) Leedham-Green, Handsterilisation. — 4) Storrs, Zungenkropf. — 5) Semon, 6) Koschler, Kehlkopfkrebs. — 7) Helmberger und Martina, Dichtigkeit des Darmes für Bakterien. — 8) Busch, 9) Gebhart, Peritonitis und Enterostomie. — 10) Sheldon, 11) Karlow, Appendicitis. — 12) Wilms, Kolikschmerzen bei Darmleiden, Gallen- und Nierensteinen. — 13) Gant, Krankheiten des Mastdarmes und Afters. — 14) Comby, Hämorrhoiden bei Kindern.

A. Hofmann, Eine automatisch drehbare Extensionsrolle. (Original-Mitteilung.)

15) Riehus, Zungenkropf. — 16) Salzer, 17) Sträter, Offenes Meckel'sches Divertikel. — 18) Riechelmann, Situs viscerum inversus. — 19) Naumann, Laparotomien. — 20) Merian, Traumatische subkutane Darmperforationen. — 21) Lessing, 22) Hahn, 23) Shands, 24) Schwarzschild, Herntologisches. — 25) Brook, Sanduhrmagen. — 26) Schirokauer, 27) Jonnescu und Grossmann, Pylorospasmus. — 28) Cleveland, 29) Mc Caw und Campbell, Angeborene Pylorusstenose. — 30) Barker, Gastroenterostomie. — 31) Neussel, Angeborener Dünndarmverschluss. — 32) Elder, Ileus. — 33) Honl, Angeborene Darmdivertikel. — 34) Pöeck, Dünndarmfibrom. — 35) Corner und Fairbank, Darmsarkom. — 36) Cullingworth und Corner, Krebs des Wurmfortsatzes. — 37) Kreuter, Blinddarmgefäßbildung bei Dickdarmverschluss. — 38) v. Burckhardt, Myxo-Fibrolipom der Milzligamente. — 39) Stefanescu-Galat, Cholecystitis.

Berichtigungen.

---

1) v. Leyden und Klemperer. Die deutsche Klinik am Eingange des zwanzigsten Jahrhunderts. Liefg. 112—130.  
Wien, Urban & Schwarzenberg, 1904.

Aus den in obenstehenden Lieferungen erschienen Arbeiten hebe ich als in das chirurgische Gebiet fallend hervor: F. Krause: Hirnchirurgie, bekanntlich eine Spezialität des Verf., der sich gerade auf diesem Felde sehr großer Erfahrungen erfreut; zum Teil derselben Region angehörig Passow: Die Folgekrankheiten der akuten und chronischen Mittelohrentzündung. Kausch behandelt die Erkrankungen der Brustdrüse, v. Mikulicz die heutige Magen- und Darmchirurgie und ihre Bedeutung für den inneren Arzt, ein Feld, auf dem er ganz besonders bewandert ist; Ewald: Magengeschwür und Magenblutung, Stadelmann: Die chronische Leberentzündung,

**Körte:** Die chirurgischen Erkrankungen des Mastdarmes. Aus dem Gebiete der Harnorgane bespricht Casper die Nierentuberkulose, F. Richter die Pyelitis und Pyelonephritis. Sehr lesenswert ist eine mit guten Abbildungen reich ausgestattete Arbeit Göbell's über die Erkrankungen der Prostata. Auch Helferich endlich illustriert seinen Vortrag über Gelenkbrüche und Luxationen ebenfalls mit einer größeren Anzahl lehrreicher Bilder.

Richter (Breslau).

## 2) P. Römer. Die Ehrlich'sche Seitenkettentheorie und ihre Bedeutung für die medizinischen Wissenschaften.

Wien, Alfred Hölder, 1904. VIII und 455 S.

Der durch einschlägige wichtige eigene Forschungen zur Bearbeitung des vorliegenden schwierigen Themas besonders befähigte Verf. hat ein Buch geschaffen, das, wie Ehrlich in einer empfehlenden Vorrede hervorhebt, mehr als eine gedrängte Darstellung des Wesens der Theorie ist, das auf alle wichtigen Einzelheiten des experimentellen Materials eingeht und so dem Leser eine sichere Grundlage für eigenes Urteil und zugleich eine so eingehende Orientierung über den neuesten wissenschaftlichen Standpunkt gewährt, daß sich an das Studium desselben eigenes experimentelles Arbeiten auf dem Gebiete der theoretischen Immunitätslehre wird anschließen können. Mit voller Beherrschung des Stoffes, einer klaren Disposition folgend, vom Einfachen zum Komplizierten fortschreitend, in faßlicher Form und lebendiger Sprache, unter stetem Hinweis oder auch ausführlicherer Mitteilung der jeweilig grundlegenden Arbeiten, unter sachlicher Beurteilung auch der gegnerischen Einwände bespricht Verf. die Seitenkettentheorie auf dem Gebiete der Antitoxin- und Hämolyseforschung, der Bakterienimmunität, dann die übrigen Cytotoxine, die Agglutinine, die Präzipitine, endlich die Präzipitine in der gerichtlichen Medizin, die Seitenkettentheorie in ihren Beziehungen zur inneren Medizin, Gynäkologie, Physiologie und Ophthalmologie. Ein Literaturverzeichnis von über 1000 Arbeiten beschließt das lesenswerte Buch.

Immer wieder wird hervorgehoben, daß die Seitenkettentheorie zwar keine volle Erkenntnis schafft, aber bis zu weiterer Einsicht ins Zelleben doch Anhaltspunkte gibt, wie man sich die bisher beobachteten Tatsachen erklären kann. Wer das Bedürfnis fühlt, sich in den heutigen Stand der Immunitätslehre einführen zu lassen oder zu vertiefen, wird dem Studium des Werkes unschwer eine ganze Zahl weiterer Anregungen und Ausgangspunkte neuer Untersuchungen entnehmen können.

G. Schmidt (Berlin).

### 3) Leodham-Green. The sterilisation of the hands: a bacteriological inquiry.

London und Birmingham, 1904.

Der bekannte englische Chirurg, der schon mehrfach mit Arbeiten über diesen Gegenstand hervorgetreten ist, hat die wesentlichsten bisher bekannten Methoden der Händedesinfektion auf ihren Wert geprüft und die Ergebnisse seiner Untersuchungen in einer Monographie zusammengefaßt.

Er bediente sich zur Prüfung der Keimzahl folgenden Verfahrens: Nach Beendigung des betreffenden Desinfektionsverfahrens spülte er seine Hände sorgfältig in warmem sterilem Wasser ab, schabte die Oberfläche der noch feuchten Hände mit einem gerieften Elfenbeinstab ab, kratzte mit dessen zugeschärften Enden die Unternagelräume aus und steckte diesen Elfenbeinstab in ein Röhrchen mit verflüssigtem Agar-Agar. 6 Tage lang verblieb dies Röhrchen bei Körpertemperatur, dann wurden die gewachsenen Kolonien mit einem Vergrößerungsglas gezählt.

Die Resultate seiner Untersuchungen waren folgende:

Selbst langdauerndes energisches Waschen mit heißem Wasser und Seife vermag die Keimzahl nicht wesentlich herabzusetzen, ebensowenig bei Verwendung von Seesand, Marmorstaub und Schleich'scher Seife. Übermäßig lange das Waschen fortzusetzen hat keinen Wert; durch das Aufquellen und den Verlust von Epidermis wird sogar die Keimzahl vermehrt. Der Nutzen, welchen die Anwendung von Schmierseife oder alkalireicher Seife bietet, wird reichlich ausgeglichen durch den Schaden, welchen die Oberhaut durch diese Seifen erleidet. Das Wasser soll so heiß wie möglich genommen und oft erneuert werden, danach soll man sich mit einem trockenen, rauhen, sterilen Tuch die Hände abreiben. Die Verwendung von Terpentin, Benzin und Xylol bessert die Resultate nicht. Wäßrige Lösungen von Karbolsäure, Lysol, Sublimat oder Hydrargyrum bijodatum sind an und für sich machtlos gegen die Bakterien der Hand; auch nach vorhergegangener Waschung mit Seife und heißem Wasser ist ihre Wirkung ungenügend. Konzentrierte Kaliumpermanganatlösung und nachfolgende Anwendung starker Oxalsäure (nach Kelly) gibt ganz ungleiche Resultate. Sublamin ist dem Sublimat wesentlich an Wirksamkeit unterlegen und kann mit der Fürbringer'schen Methode nicht konkurrieren. Kombinationen einer Seife mit einem Antiseptikum wie Lysol oder Hydrargyrum bijodatum sind weniger wirksam als das Antiseptikum allein.

Dem Alkohol kommt eine ganz besondere Sterilisationskraft für die Hände zu; man soll ihn 4—5 Minuten lang anwenden. Nur an einer glatten, gepflegten Hand kann man zu guten Desinfektionsergebnissen gelangen. Doch selbst dann ist es ganz unmöglich, sie absolut steril zu machen. War die Hand vorher mit septischen

Stoffen infiziert, so ist das Resultat stets sehr unvollkommen. Seifen-spiritus ist dem Spiritus selbst unterlegen; durch Zufügung von Quecksilberbijodat oder Lysol läßt sich sein Wert nicht wesentlich erhöhen. Die sterilisierende Kraft des Alkohols beruht vor allem auf seiner Eigenschaft, die oberflächlichen Epidermislagen zu härten; zudem besitzt er eine deutliche bakterizide Kraft. 70%iger Alkohol hat die stärkste antiseptische Kraft gegen pyogene Kokken, stärker als Sublimat oder Quecksilberbijodat in wäßriger Lösung von 1 : 1000. Lösungen der Antiseptika in 70%igem Alkohol sind wirksamer als wäßrige Lösungen.

Verf. empfiehlt als das beste Verfahren eine Modifikation der Fürbringer'schen Methode:

a. Bürsten der Hände 5 Minuten mit heißem fließendem Wasser und Seife, event. mit Hilfe von sterilem Seesand.

b. 3 Minuten Bürsten mit Methylalkohol.

c. 1—2 Minuten Bürsten mit einer Lösung von Sublimat in 70%igem Alkohol 1 : 1000.

d. Abreiben mit sterilem rauhem, trockenem Tuch.

Die Keimzahl nimmt allmählich, je mehr die Haut durch Wasser aufquillt, wieder zu.

Da absolute Sterilität nicht erreicht werden kann, ist das Tragen impermeabler Handschuhe erwünscht, teils zum Schutze der Wunde, teils zum Schutze des Operateurs. Wo die Handschuhe das Tastgefühl zu sehr beeinträchtigen, kann an ihre Stelle ein Überzug von Xylol-Paraffin treten.

Eine Karenzzeit nach Berührung septischen Materials ist wünschenswert.

Ein Literaturverzeichnis von 149 Nummern beschließt die wertvolle Arbeit. Die deutschen Arbeiten stehen überall an erster Stelle.

W. v. Brunn (Marburg).

#### 4) Storrs. Lingual goitre.<sup>1</sup>

(Annals of surgery 1904. September.)

Im Fötalleben existiert ein Gang, welcher vom Zungenrücken zur Schilddrüse geht: der Ductus thyreoglossus. Derselbe obliteriert später, es bleibt nur eine taschenförmige Einsenkung als Foramen coecum und ein von dieser zur Schilddrüse führender bindegewebiger Strang zurück. Abnormerweise kann jedoch dieser Gang offen bleiben und Ausbuchtungen bilden, welche mit Epithel ausgekleidet sind. Dieses Epithel besteht aus embryonalem Schilddrüsengewebe, und durch Wucherung desselben in den vorher genannten Ausbuchtungen entstehen dann die akzessorischen Schilddrüsen, von welchen solche oberhalb und unterhalb des Zungenbeines gelegene unterschieden werden. Die ersteren bezeichnet Verf. als Zungenkropf (lingual goitre) und beschreibt 32 aus der Literatur gesammelte Fälle.

Diese Geschwülste kommen, wie der Kropf, viel häufiger bei Frauen als bei Männern vor, können in jedem Lebensalter auftreten,

entwickeln sich aber häufig zur Pubertätszeit stärker. Sie liegen hinten auf dem Zungenrücken dicht hinter dem Foramen coecum zwischen den Muskeln der Zunge. Ihr Gewebe ist ähnlich dem der Schilddrüse, und sie gehen wie diese zuweilen eine kolloide Entartung ein. Wenn sie bis zu einer gewissen Größe gewachsen sind, treten Schluck-, Atmungs- und Sprachstörungen ein; hierzu gesellen sich spontane Blutungen aus dem Munde. Kann man die Geschwulst nicht durch Herunterdrücken der Zunge sehen, so muß man den Kehlkopfspiegel zu Hilfe nehmen. Von bösartigen Geschwülsten unterscheidet sie sich durch ihr langsames Wachstum und das Fehlen der Infiltration der Umgebung. Bezüglich der Therapie kommt nur die Exstirpation vom Mund aus oder durch Freilegen von einem oberhalb des Zungenbeines gelegenen Schnitt in Betracht. Bezüglich der letzteren Methode wird empfohlen, den Schnitt von der Mitte des Kinns bis zum oberen Rande des Schildknorpels zu führen, das Zungenbein zu durchtrennen und dann durch die Mm. genio- und mylohyoidei weiter vorzudringen. Meistens läßt sich die Geschwulst aus ihrer Kapsel ausschälen.

Herhold (Altona).

### 5) Sir F. Semon. Cancer of the larynx.

(Lancet 1904. November 5.)

Der bekannte englische Laryngologe legt in diesem umfangreichen Vortrage seine Ansichten über Kehlkopfkrebs vor der New York academy of medicine nieder. Sie sind zusammengefaßt folgende:

1) Es ist von größter Wichtigkeit, daß die Diagnose des Kehlkopfkrebsses möglichst früh gestellt wird. Zu dem Zweck ist es notwendig, die noch allgemein verbreitete Ansicht, daß bösartige Kehlkopferkrankung von vornherein mit schweren Allgemeinerscheinungen einhergehe, völlig auszurotten und die Aufmerksamkeit des praktischen Arztes noch mehr darauf zu richten, daß Kehlkopfkrebs im Anfangsstadium, wo die Aussichten der Operation am günstigsten sind, sich meist in nichts weiter äußert, als in hartnäckiger Heiserkeit, die ohne sonst erklärliche Ursache bei Leuten mittleren oder höheren Alters auftritt.

2) Die klinische Diagnostik auf Grund der Krankengeschichte, der subjektiven Symptome, der laryngoskopischen Untersuchung und den begleitenden Umständen (Alter des Pat. usw.) ist bis zu einer gewissen Vollkommenheit gediehen. Es ist uns in sehr vielen Fällen möglich, im Frühstadium eine sichere Diagnose des Karzinoms zu machen, doch ist nicht zu vergessen, daß selbst die Erfahrensten Irrtümern ausgesetzt sind.

3) Es sollte daher die klinische Diagnose vor der Radikaloperation möglichst durch mikroskopische Untersuchung intralaryngeal probeexzidierten Stücke gefertigt werden. Bedingung dafür ist, daß Pat. sich vorher mit der sich event. als nötig erweisenden Radikaloperation, die unmittelbar zu folgen hat, einverstanden erklärt. Die



mikroskopische Untersuchung ist jedoch keineswegs stets beweisend; es ist deshalb bei unsicherem Ergebnis entweder nötig, die Untersuchung zu wiederholen, oder in Fällen, wo jede Verzögerung gefährlich scheint, explorative Thyrotomie zu machen.

4) Die intralaryngeale Methode ist für radikale Entfernung von bösartigen Kehlkopfgeschwülsten zu verwerten.

5) Der Wert der Pharyngotomia subhyoidea, die überdies nur in einer sehr kleinen Zahl von bösartigen Kehlkopfgeschwülsten anwendbar ist, erscheint zurzeit auch für solche Fälle noch unsicher.

6) Thyrotomie, in geeigneten Fällen und frühzeitig nach modernen bewährten Methoden ausgeführt, ist die vollkommene Idealoperation bei »innerem« Krebse des Kehlkopfes.

7) Hemilaryngektomie kommt nur in Frage, wenn man nach Eröffnung des Kehlkopfes findet, daß bloße Thyrotomie nicht genügt. Sie ist, wenn indiziert, tunlichst mit Ausräumung des regionären Lymphbezirkes, auch wenn sich makroskopisch hier keine Veränderung nachweisen läßt, zu verbinden.

8) Totale Laryngektomie sollte ausschließlich für »äußeren« Kehlkopfkrebs vorbehalten bleiben und für solche Fälle von »innerem«, in welchen beide Seiten des Kehlkopfes ergriffen sind und bei denen die Krankheit für mildere Methoden zu weit vorgeschritten ist. Die totale Laryngektomie ist mit Ausräumung des Lymphbezirkes auf beiden Halsseiten zu verbinden.

H. Ebbinghaus (Dortmund).

## 6) H. Koschier. Zur operativen Behandlung des Larynxkarzinoms.

(Wiener klin. Wochenschrift 1904. Nr. 18.)

K. hat in mehreren (13) Fällen von halbseitiger Kehlkopfexstirpation folgende Methode der Wundbehandlung angewandt, die ihm so gute Resultate (keine einzige Aspirationspneumonie) gab, daß er dieselbe mit gleichem Erfolg auch bei einer Totalexstirpation durchgeführt hat.

Nach vollendeter Kehlkopfexstirpation und exakter Blutstillung wird mit einem aus zwei Lagen bestehenden großen Jodoformgazeschleier unter Leitung des Fingers die Wundhöhle austapeziert, wobei besonders darauf zu achten ist, daß der erhalten gebliebene Raum innerhalb des Ringknorpels resp. des Anfangsteiles der Luftröhre genügend ausgefüllt ist. Ebenso genau gegen den Rachen hin. Nun wird wieder zunächst der untere Wundabschnitt mit einem Jodoformgazestreifen in den Schleier hinein ausgestopft, dann der übrige. Keine Naht der Wundränder. Dann wird die Trendelenburg'sche Kanüle durch eine Stoerk'sche ersetzt. Über den Tampon kommt ein leichter Druckverband. Die ersten 2 Tage keine Ernährung oder durch den Mastdarm. Vom 3. Tag an waren alle behandelten Pat. imstande, tadellos über den Tampon zu schlucken. Am 7. bis 8. Tage können die Kranken meist nicht mehr halbflüssige Speisen

schlucken, da der Tampon die Flüssigkeiten durchläßt. Zu dieser Zeit künstliche Ernährung durch Schlundsonde. Am 9.—10. Tag Entfernung von Streifen und Schleier. Wiederholung der Tampnade in derselben Weise. Da aber der zweite Tampon die Wundhöhle nicht so gut abschließt wie der erste, muß die Ernährung durch Schlundsonde zunächst beibehalten werden.

K. schiekt der Kehlkopfoperation die (obere) Tracheotomie 5 bis 6 Tage vorauf, um dem Pat. Gelegenheit zu geben, sich an die neuen Atmungsverhältnisse zu gewöhnen und um während dieser Zeit die besonders bei älteren Individuen regelmäßig vorkommende leichte Reizung der Bronchialschleimhaut abklingen zu lassen.

Hübener (Dresden).

## 7) A. Helmberger und A. Martina. Experimentelle Untersuchungen über die Dichtigkeit des Darmes für Bakterien.

(Deutsche Zeitschrift für Chirurgie Bd. LXXIV. p. 527.)

Die Verf. haben zur Sache fleißig Kaninchenexperimente im hygienischen Institut zu Graz (Prof. Prausnitz) vorgenommen. Die Tiere wurden unter skrupulös-aseptischen Maßregeln laparotomiert, eine Dünndarmschlinge knapp über dem Wurmfortsatze vorgezogen, mit einem gespannten dicken Drainrohr fest umschnürt, dann der Bauch nach Reposition des Darmes geschlossen. Untersuchung des hiernach entstehenden Transsudates ergibt die etwaige Durchlässigkeit des Darmes für seine Bakterien. In einer zweiten Gruppe von Experimenten wurde in den Darmkanal vor Vornahme der Umschnürung Reinkultur einer leicht nachweisbaren anderweitigen Bakterienart — des *Pyocyaneus* — durch Schlundsonde eingeführt. Auch wurden zum Teil vor Schluß der Bauchhöhle in diese noch zur Anreicherung des etwaigen intraperitonealen Bakterienwachstums 150—200 ccm steriler Bouillon eingeführt. Zur Entnahme des Bauchhöhlentranssudates wurden die Tiere teils getötet, teils aber, wo mehrmalige Proben genommen werden sollten, wiederholt mittels neuer Schnitte relaparotomiert. Während am frischen Kadaver eine einwandfreie aseptische Entnahme des Transsudates unschwer möglich ist, zeigte sich, daß bei der Transsudatabnahme vom lebenden Tier ein keimfreies Arbeiten illusorisch ist, daß mithin derart gewonnene Resultate unbrauchbar sind.

Das Ergebnis der Versuche geht dahin, daß, solange die Darmwand nach keinen schwereren Veränderungen unterlegen ist, dieselbe auch für Bakterien als undurchgängig anzusehen ist. Erst wo Nekrosen eingetreten, stellt sich Bakterienwanderung durch die Darmwand ein. Der exakte Beweis hierfür wird von den Verf. durch sorgfältige mikroskopische Untersuchung der Darmteile, welche ihren Versuchen unterlagen, geliefert. Über alle Details sei auf das Original verwiesen, ebenso betreffs einiger Auslassungen über Agglutination und bakterizide Kraft des Transsudates und die Resorption des letzteren durch das Bauchfell. **Meinhard Schmidt** (Cuxhaven).

## 8) L. Busch. Über Enterostomie bei Darmverschluß durch Peritonitis.

(Deutsche Zeitschrift für Chirurgie Bd. LXXIV. p. 215.)

Die aus Heidenhain's Krankenhaus in Worms hervorgegangene Arbeit bringt zur Stützung von Heidenhain's Empfehlung, bei »entzündlichem Darmverschluß« durch Peritonitis Darmentleerungen durch Enterostomie vorzunehmen, die Krankengeschichte von zwei mit der Methode geheilten sehr schweren Fällen, wobei die theoretische Begründung dieser Behandlung und ihre praktische Verwendung eingehend erörtert werden. Da fast bei jeder Peritonitis eine komplizierende Gastroenteritis vorhanden ist, ist bei Nachbehandlung einschlägiger Operationen die Entleerung des Darmes von großer Wichtigkeit. Sie ist zunächst durch Klysmen zu bewirken, und verdienen Einläufe nach Boas mittels Rizinusöl-, Lebertran- oder mit Glycerinwasser- (6 Eßlöffel Glycerin auf  $\frac{3}{4}$ —1 Liter Wasser) oder von konzentrierter Karlsbadersalzlösung mit oder ohne Glycerinzusatz Empfehlung. Ist offener Weg vom Magen bis After erst gesichert, so soll morgens nüchtern heißer Karlsbader Mühlbrunn genommen werden, was zur Reinigung der Zunge und Hebung des Appetits sehr heilsam schien. Vor solcher Sicherstellung ist durch den Mund nur Wasser, Tee und Kaffee zu geben; Nahrung, auch Milch usw. erst später. Zur Beruhigung, namentlich nachts, ist subkutane Darreichung von Morphium der Opiumbehandlung vorzuziehen, da sie die Darmperistaltik nicht beeinträchtigt. Ist trotz laxierenden Verfahrens entzündlicher Darmverschluß eingetreten, der sich durch mehr, oder weniger lokale Darmblähung kundgibt, so indiziert sich die Enterostomie in Halbnarkose und nach vorausgeschickter Magenspülung. Man öffne den Bauch, wo man entzündungsfreie Därme vermutet, und folge der stärksten Blähung. Die vorzunehmende Schlinge soll nur an Peritoneum und Fascia transversa genäht werden in Rücksicht auf leichte Spontanheilung. In dem Darne wird durch eine angelegte kleine seitliche Öffnung sofort ein dünnwandiges Drain eingeführt und befestigt, die äußere Wunde tamponiert. Der Tampon kann 6—10 Tage liegen bleiben, die Bauchhaut wird mittels Zinkpaste gegen Ekzem geschützt. Für richtige Funktion der Darmfistel, die durch Klysmen in oben gedachter Art zu befördern ist, ist Voraussetzung, daß die eröffnete Schlinge oberhalb der unbewegten Darmpartie sitzt, gehört also in der Regel dem Ileum an. Führt aber die gemachte Enterostomie nicht zur gewünschten Entleerung, so ist eine zweite, selbst dritte an besserer Stelle anzulegen. Ist dabei, wie in einem der von B. berichteten Fälle, ein besonders hoher Darmteil getroffen, so kann man die Fistel zu Nähreingüssen von Milch (1 Liter pro Tag) benutzen.

Die beste Illustration für Indikation, Praxis und Wirksamkeit des Verfahrens gaben die beiden ausführlich mitgeteilten kasuistischen Berichte der Arbeit. In Fall 1 kam der »entzündliche Darmverschluß« nach einer Laparotomie wegen Volvulus des Colon trans-

versum, der zurückgedreht wurde, im Fall 2 nach Laparotomie wegen perityphlitischer Peritonitis zur Ausbildung, wobei schließlich noch erwähnt werden soll, daß Heidenhain seit Jahren jede akute Appendicitis acuta wenn möglich sofort nach gestellter Diagnose, übrigens auch in jedem anderen Stadium unverzüglich operiert. B. gibt an, daß in den letzten Jahren kein Kranker mehr erlegen sei, dessen Peritonitis noch nicht über Nabelhöhe fortgeschritten war.

Meinhard Schmidt (Cuxhaven).

## 9) E. Gebhart. Die Enterostomie in der Prophylaxe und Therapie der Peritonitis.

(Deutsche Zeitschrift für Chirurgie Bd. LXXIV. p. 20.)

Auf Grund von Erfahrungen, die im Krankenhaus in Frauenfeld unter Dr. Elias Haffter gemacht sind, rät G. im Sinne Heidenhain's zu häufigerer Enterostomie zwecks Beseitigung der von giftigem Darminhalte bedingten Gefahren. Die peritoneale Sepsis wird in vielen Fällen außer durch Resorption vom Bauchfell aus durch die Resorption von der Darmlichtung aus bewirkt, und ebenso kommt die Durchlässigkeit der Darmwände für Bakterien in Krankheitszuständen in Betracht. Die Abführung des Darminhaltes durch eine Fistelanlage gewährt hier oft eine brauchbare Abhilfe. Man kann sie vornehmen als prophylaktische Operation in allen Fällen von paralytischem Ileus und von Darmverschluß mit unbekanntem oder operativ nicht zu entfernendem Hindernis, als palliative Operation bei Kranken, deren Kräftezustand radikalere Eingriffe einstweilen nicht gestattet, nach Darmperforationen mit drohender Peritonitis, sowie bei bestehender eitriger Peritonitis. Der fragliche Eingriff ist an sich leicht und gefahrlos, ohne Narkose oder unter einfacher Kokainanästhesie ausführbar. Es bedarf nur einer kleinen, quer anzulegenden Darmeröffnung, für welche ein Bauchdeckenschnitt zum Einnähen der Darmschlinge von 3—4 cm genügt. Zum Schutze der Bauchhaut gegen Ekzem dient Belegung derselben mit einer Schicht Lassar'scher Paste, die zu einer festhaftenden Kruste eintrocknet. Der Verschluß der Fistel geschah in allen Fällen G.'s spontan in 7—8 Wochen.

Über die Beobachtungen G.'s sei folgendes kurz angeführt:

Fall 1. Ileus nach Inzision eines perityphlitisches Abszesses. Darmeröffnung, Heilung. Fall 2. Enterostomie bei zunächst unklarer Erkrankung, die sich weiterhin als Invagination aufklärt. Heilung unter Abgang von Darmsequestern durch die Fistel. Fall 3. Drohende peritonitische Erscheinungen nach Laparotomie bei Gangrän des Wurmfortsatzes; Heilung nach Enterostomie. Fall 4. Bedrohlicher Meteorismus nach Hufschlag auf den Bauch. Heilung durch Darmfistel. Fall 5. Länger bestehender Darmverschluß. Gute Erholung nach Enterostomie zwecks Vorbereitung zur Radikaloperation. Fall 6. Septische Peritonitis nach vaginaler Uterusexstirpation. Operation, Heilung. Fall 7. Ähnlicher Fall. Zunächst Besserung, doch Tod an Kachexie 17 Tage später. Fall 8. Ältere Frau mit Darmverschluß, Fistelanlage auf der stärkst geblähten Partie. Heilung.

Meinhard Schmidt (Cuxhaven).

### 10) Sheldon. A posterior incision in certain appendicitis operations.

(Annals of surgery 1904. September.)

Verf. schlägt vor, in schwierigen Fällen von Appendicitis und namentlich bei lokalisierten Abszessen, sowie bei sehr fettleibigen Personen statt des vorderen Schnittes eine hintere Schnittführung zu wählen. Die Methode ist folgende: Schnitt von einem  $\frac{1}{2}$  Zoll hinter der höchsten Stelle der Crista ilei gelegenen Punkte nach dem Ende der 12. Rippe zu, die Länge des Schnittes hängt von dem Fettreichtum des Pat. ab. Der freigelegte hintere Rand des M. latissimus dorsi wird nach hinten gezogen und der Rand des Quadratus lumborum freigelegt. Von diesem letzteren wird durch die Weichteile eine Inzision schichtweise nach vorwärts gemacht, parallel zu den Fasern des M. transversus, bis man das Bauchfell erreicht hat. Sobald dieses eröffnet ist, liegt der Blinddarm in der Wunde. Die Vorteile dieser Operationsmethode sind nach S.: Die schnellere Ausführung bei fettreichen Personen, geringere Gefahr des Choks und das seltenere Eintreten einer Narbenhernie, endlich die bessere Drainage bei Abszessen. Auch können die Pat. nach der Operation früher das Bett verlassen als bei der ventralen Methode.

Herhold (Altona).

### 11) A. Karlow. Bauchbruch nach Appendicitisoperation.

(Hygiea Jahrg. LXV. Folge II. Jahrg. III. Abt. II. p. 460. [Schwedisch.]

An der Hand eines wegen Appendicitis operierten Falles, dem eine konsekutive Ausbuchtung der vernarbten Operationswunde gefolgt war, liefert Verf. zuerst eine Übersicht über die bezüglichen literarischen Angaben seitens der Ätiologie, Prophylaxe und Behandlung der Bauchbrüche und beschreibt dann ausführlicher die von ihm im vorerwähnten Falle angewandte Methode, welche er im neuen Krankenhaus in Hamburg mehrmals ausgeführt gesehen hatte, und die ihm die besten Aussichten für eine Dauerheilung zu geben schien. Die Technik ist folgende. — Bei besonders großer Hervorbuchtung der Narbe wird der überflüssige Teil exzidiert ohne Eröffnung der Bauchhöhle. Die Abschälung der Haut verursacht zuweilen Schwierigkeiten, sowohl wegen Verwachsungen mit unterliegenden Eingeweiden als wegen großer Dünne; sie geschieht in einer solchen Ausdehnung, daß die normale Aponeurose rings um die Basis des Bruches freigelegt wird. Dann werden Nähte nach Art der Lembert'schen so gelegt, daß die normale Muskulatur mitsamt der Aponeurose zu beiden Seiten der Ausbuchtung gefaßt wird, ohne gleichzeitige Verletzung des Bauchfelles. Beim Anziehen der Nähte wird die vorher ausgebuchtete Tasche in die Bauchhöhle eingestülpt, wobei die skarifizierten fibrösen Flächen aneinander kommen und fest verwachsen können. Vor Schluß der Hautwunde können Lembert'sche Nähte auch die Muskelränder einstülpen und so die neue

Narbe besonders verstärken — ähnlich dem Verfahren bei Kolporaphie. — Selbstredend ist völlige Asepsis Grundbedingung für eine erfolgreiche Beseitigung des Bauchbruches, die Heilung der primären Wunde also zunächst abzuwarten.

Verf. veranschaulicht die Beschreibung der Operation durch schematische Zeichnungen, die ohne weiteres verständlich sind. Über die Aussichten einer Radikalheilung der beschriebenen Brüche äußert er sich sehr reserviert. Statistische Nachforschungen sind seines Wissens noch nicht gemacht, wären aber sehr wünschenswert.

Hansson (Cimbrisham).

12) **Wilms.** Die Ursache der Kolikschmerzen bei Darmleiden, Gallensteinen und Nierensteinen. (Aus der Leipziger chirurgischen Klinik.)

(Münchener med. Wochenschrift 1904. Nr. 31.)

Von der Erfahrung der Chirurgen ausgehend, daß weder beim Nähen noch beim Quetschen des Darmes irgendeine Schmerzempfindung wahrgenommen wird, daß auch die Gallenblase und Gallengänge unempfindlich sind, sucht W. nachzuweisen, daß die bei Darmstenosen, Gallensteinen usw., bei entzündlichen Prozessen am Darm, einschließlich Appendix, und an der Gallenblase usw. auftretenden Schmerzen durch eine Zerrung dieser Organe an ihrer Fixationsstelle, an den im Mesenterium verlaufenden sensiblen Nerven bezw. durch die am Mesenterialansatz sich abspielende akute Lymphangitis und Lymphadenitis bedingt werden, die krampfartige Kontraktion oder Dehnung der Wand des Darmes oder der Gallenblase und Gallengänge nicht die Ursache der Schmerzen sein könne. Auch die Nierensteinkoliken erklären sich in ähnlicher Weise.

Kramer (Glogau).

13) **S. G. Gant.** Die Krankheiten des Mastdarmes und des Afters. Übersetzung der 2. Auflage von A. Rose.

München, Seltz & Schauer, 1904. 783 S. Mit 37 Taf. und 212 Illustr.

Verf. bespricht Anatomie und Physiologie des Kolon, der Flexura sigmoidea, des Mastdarmes und Afters, weiter die Untersuchungsmethoden dieser Gebilde und schließlich die ausführliche einschlägige Pathologie und Therapie in übersichtlicher Darstellung. Daß Verf. als »Professor der Chirurgie des Rektums« das Buch auf Grund einer großen Erfahrung geschrieben hat, merkt man allenthalben. Auch dürfte gerade für deutsche Leser die manchen doch nicht so ganz geläufige Berücksichtigung der amerikanischen Literatur interessant sein. Bedauerlich dabei ist, daß die deutsche Literatur allzuwenig berücksichtigt wird; wir vermissen, um Beispiele anzuführen, die Arbeit von Tavel über Entstehung der Analfisteln aus den Sinus Hermann, von Ludloff über Prolaps und dessen Behandlung, von Reinbach über Hämorrhoiden. Störend wirkt auch, daß so viel

Selbstverständliches in unnötiger Breite gebracht wird. Andererseits ist bei der sonstigen Breite manches unzureichend, z. B. die Operation des angeborenen Mastdarmverschlusses. Davon abgesehen, ist aber die Lektüre des Buches nur zu empfehlen.

Zur Hebung der chronischen Verstopfung wendet G. viel die Dehnung des Sphincter ani an, bei starker Hypertrophie sogar die Durchtrennung in der hinteren Mittellinie, bisweilen sogar mit Lösung der Verbindung der hypertrophischen Levatores ani vom Steißbein. Einmal hat er auch mit Erfolg die Myotomie des Levator ani ausgeführt. — Bei Hypertrophie der Mastdarmklappen hat G. 60mal die Valvidotomie gemacht. Zu ihrer Ausführung muß der Sphinkter genügend dilatiert werden, damit ein großes Proktoskop eingeführt werden kann. Meistens hat Verf. die von ihm angegebene Klappenklammer dazu benutzt, seltener nach Martin operiert (cf. d. Zentralblatt 1903 p. 620; Ref.). In allen, außer in neun Fällen, war es die an der Vorderwand des Mastdarmes gelegene Klappe (Kohlrausch's Falte), die den Weg verlegte. In drei Fällen wurden mehr als zwei Klappen durchtrennt. An den Klammern, die nach 4—6 Tagen abgestoßen werden, wird ein Faden nach außen geleitet, damit sie nicht etwa nach oben rutschen. Die Kranken, bei denen die Klammern angelegt sind, empfinden keine Schmerzen und können oft ihrer gewöhnlichen Tätigkeit nachgehen. Dieses vollkommen blutige Vorgehen läßt den Gebrauch der Klappenklammern in der Tat vorteilhafter erscheinen als das operative Vorgehen Martin's.

Bei Coccygodynie hält Verf. die Entfernung des Steißbeines für die beste Therapie.

Von der Exzision der Analfisteln mit primärer Naht hat G. öfters Mißerfolge gesehen. Er empfiehlt sie nur für besondere Fälle, z. B. bei Tuberkulösen. Bei Spaltung der blinden inneren Fisteln bedient er sich einer von ihm angegebenen geknöpften winkligen Hohlsonde, d. h. eines Stieles, an dessen Ende eine 5 cm lange Hohlsonde in spitzem Winkel angebracht ist.

Zur Operation des Mastdarmvorfalles wendet G. eine kombinierte Methode an, bestehend in Anheftung der Flexur an der Bauchwand, linearer Kauterisation des Mastdarmes und Verengerung der Darmlichtung und des Afters durch Resektion eines V-förmigen Stückes Mastdarmwand und Sphinkter.

Zur Entfernung der Hämorrhoiden empfiehlt Verf. als einfachstes Verfahren die Klammer-Glüheisenoperation, er erkennt aber die guten Resultate der Ligatur daneben vollkommen an, empfiehlt das erstere nur des kürzeren Krankenlagers halber. Die Whitehead'sche Exzision empfiehlt er nur für den Fall, daß ein variköser Zustand des ganzen unteren Mastdarmabschnittes vorliegt; im allgemeinen will er sie nicht angewendet wissen, da sie nicht mehr leistet als die anderen Verfahren, andererseits größere Gefahren in sich birgt, wie Inkontinenz, Ulzeration, Strikturen, Pruritus und Verlust der Empfindung für den andrängenden Stuhl. — Ein besonderes Kapitel ist

dem Eisenbahnfahren als ätiologischem Faktor bei Mastdarmerkrankungen gewidmet. Verf. hat gefunden, daß 75% aller Eisenbahnangestellten, die über 5 Jahre als solche tätig sind, an Mastdarm- oder Aftererkrankungen leiden oder einmal gelitten haben. (Die Eisenbahnospitäler in Kansas City und in St. Louis haben konsultierende Ärzte für die Mastdarmkrankheiten angestellt.) Als Gründe gelten Unregelmäßigkeiten des Schlafens, Essens, der Stuhlentleerung, häufig Unmäßigkeit, ferner die anhaltende aufrechte Stellung und die unregelmäßige, stoßende Bewegung der Züge und Benutzung schlechter Aborte.

In der deutschen Ausgabe ist das achte Kapitel auf besonderen Wunsch des Verf.s weggefallen. Warum? **E. Moser** (Zittau).

#### 14) **J. Comby** (Paris). Hémorrhoides chez les enfants.

(Arch. de méd. des enfants 1904. p. 11.)

Hämorrhoiden im Kindesalter sind nicht so selten, als man gemeinhin anzunehmen geneigt wäre. Houzel konnte in seiner Inauguraldissertation (Paris, Juli 1903) 15 Fälle sammeln, und dürften sich die Beobachtungen mehren, nachdem die Aufmerksamkeit auf die Krankheit hingelenkt worden ist. C. hat 5 Fälle bei Kindern im Alter von 2, 2<sup>1</sup>/<sub>2</sub>, 3, 3<sup>1</sup>/<sub>2</sub> und 15 Jahren beobachtet, doch kann die Krankheit auch bei Neugeborenen beobachtet werden. Fast immer ist eine vererbte Anlage im Spiele, und findet man bei den Eltern Hämorrhoiden.

Geradeso wie bei Erwachsenen bilden auch bei Kindern anale Blutungen eines der Hauptsymptome innerer Hämorrhoiden. In manchen Fällen können auch Blutgerinnsel entleert werden. Mitunter bleiben die Hämorrhoiden latent und werden nur durch die rektale Untersuchung gefunden, um erst im späteren Alter in Erscheinung zu treten. Äußere Hämorrhoiden haben auch im Kindesalter dasselbe Aussehen wie bei Erwachsenen, doch ist ihr Volumen selten ein großes.

Die Prognose der kindlichen Hämorrhoiden bietet an sich nichts Gefährliches, da sie meist gut vertragen werden, doch werden dieselben mit fortschreitendem Alter größer, so daß endlich doch eine chirurgische Entfernung notwendig wird.

Therapeutisch sind kalte Klysmen, Suppositorien mit Extract. Ratanhiae und Betupfungen mit Adrenalinlösung 1:1000 zu empfehlen.

**E. Toff** (Braila).



## Kleinere Mitteilungen.

### Eine automatisch drehbare Extensionsrolle<sup>1</sup>.

Von

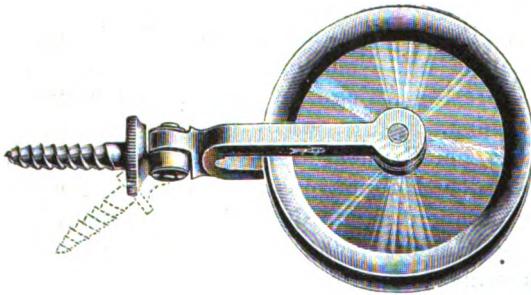
**Dr. Arthur Hofmann,**

Assistenzarzt der chirurgischen Universitätsklinik in Freiburg i. B.

Vorliegende Extensionsrolle unterscheidet sich von den bisher üblichen darin, daß das Rollende mit dem Schraubende durch ein Scharnier verbunden ist, wodurch bei horizontaler Lage der Rollennachse die Rolle in dieser Ebene frei beweglich ist.

Die Rolle findet bei dem v. Volkmann'schen Extensionsverbande Anwendung, indem dieselbe an die Bettseite des Brettes angeschraubt wird.

Dadurch, daß die Rolle eine der Abduktion der unteren Extremität entsprechende Stellung einnimmt, wird ein Herausgleiten der Schnur aus der Rinne, was bekanntlich die Wirkung des Gewichtes illusorisch machen kann, vermieden und ein schräges Einschrauben andererseits umgangen.



Bei unruhigen Kranken, namentlich bei Kindern, gestattet so das freie Scharniergelenk ein Mitgehen der Rolle, bis dieselbe schließlich in ihre frühere Ruhelage von selbst zurückkehrt.

Das Prinzip der drehbaren Rolle ist schon bei dem v. Bruns'schen Rollenträger angedeutet.

Die vorliegende Rolle erledigt ihre Aufgabe bei dem v. Volkmann'schen Extensionsverfahren in einfacherer Weise.

<sup>1</sup> Die Rolle, für welche Gebrauchsmusterschutz angemeldet ist, ist durch die Firma F. L. Fischer, Freiburg i. Br., zu beziehen.

15) **C. Riethus.** Beitrag zur Kasuistik und Therapie der Struma lingualis.

(Deutsche Zeitschrift für Chirurgie Bd. LXXIV. p. 149.)

R. bringt einen neuen einschlägigen, erfolgreich operierten Fall aus der Leipziger Klinik bei. 17jähriges, zart gebautes Dienstmädchen, seit einem Jahre leicht heiser, mit Klosstimme, seit 4—5 Monaten mit Schmerzen und Fremdkörpergefühl beim Schlucken behaftet, nachts stark schnarchend, neuerdings stark im Schlingen festerer Speisen behindert. In der Basis der herabgedrückten Zunge sieht man die Kuppe einer halbkugelig vorragenden Geschwulst. Nach prophylaktischer Tracheotomia inf. leichte Geschwulstexstirpation mittels Pharyngotomia subhyoidea. 7 cm langer Querschnitt am unteren Zungenbeinrande, Abtrennung der Sternohyoidei, Omohyoidei. Gute Heilung mit Beseitigung aller Beschwerden, aber 2 Monate später Erscheinungen von Myxödem, die einstweilen allerdings noch keine spezifische Behandlung erfordert haben. Die Geschwulst bestand aus kolloidem Schilddrüsengewebe mit Cystchen.

Bei der als sehr empfehlenswert hervorgehobenen Pharyngotomia subhyoidea ist die Nichtverletzung des N. laryngeus sup. von Wichtigkeit. Man muß zu dem Zwecke sich beim Ablösen der Weichteile vom Zungenbein hart an den Knochen halten und darf seitlich nicht weiter als bis zur Mitte des großen Hornes gehen. Bis jetzt sind 32 Fälle von akzessorischer Struma der Zungenbasis, sämtlich weibliche Personen betreffend, bekannt. Die letzten nach einer Zusammenstellung von Chamisso publizierten Fälle werden referiert.

Meinhard Schmidt (Cuxhaven).

16) **H. Salzer.** Über das offene Meckel'sche Divertikel.

(Wiener klin. Wochenschrift 1904. Nr. 22.)

Das Interesse an diesen Hemmungsbildungen der Nabelgegend ist in neuerer Zeit durch das Auffinden von Magenschleimhaut in einigen Fällen von offen gebliebenem Ductus omphalo-mesentericus wieder ein lebhafteres geworden. In der Deutung war eine Einigung bislang nicht erzielt.

S. untersuchte das durch Radikaloperation bei einem 5monatigen Kinde gewonnene Präparat (die Fistel stand mit der Lichtung einer Dünndarmschlinge in Kommunikation) auf Serienschnitten und konnte an einzelnen Partien wohlcharakterisierte Magenschleimhaut nachweisen.

S. schließt sich den Anschauungen von Fischel an, der annimmt, daß durch die Hemmungsbildung auf irgendeine Ursache hin das Endoderm zu mannigfacher Differenzierung angeregt wird, und so bald Darm- oder Magenschleimhaut, bald wieder Parotis- oder Pankreasgewebe zur Entwicklung kommen kann. Man findet nach S. diese pathologischen Bildungen auch immer am distalen Ende des Dottergangsrestes, eben an der Stelle, wo die Ursache der mangelhaften Involution ihren Sitz zu haben scheint.

Hübener (Dresden).

17) **M. Sträter.** Zur Radikaloperation des Ductus omphalo-entericus persistens.

(Deutsche Zeitschrift für Chirurgie Bd. LXXIV. p. 143.)

S. hat im O. L. V.-Gasthuis zu Amsterdam an einem 3 Wochen alten Kinde mit offen gebliebenem Ductus omphalo-entericus mit Erfolg die Radikaloperation vollzogen. Das Kind hatte, nachdem die Nabelschnurreste völlig abgetoßen waren, am Nabel eine ca. haselnußgroße Geschwulst gezeigt, die an der Oberfläche wie Darmschleimhaut aussah, elastisch und irreponibel war. In eine Lücke von ihrer Spitze befindliche Öffnung, aus welcher sich klarer Schleim, kein Darminhalt entleerte, ließ sich eine feine Sonde viele Zentimeter weit bauchwärts nach rechts oben einführen. Die Operation bestand in Laparotomie, Exzision der Geschwulst, die sich als Mündung eines 3—4 cm langen, an der Konvexität einer Dünndarmschlinge aufsitzenden echten Divertikels erwies, Abtragung des Diver-

tikels, Darm- und Bauchwandnaht. Am 1. Tage gastroenteritische Erscheinungen mit leichtem Fieber, dann glatte Genesung.

Bislang ist diese Operation im ganzen 22mal an Kindern von 4 Wochen bis 5 Jahren vorgenommen, wobei 3mal tödlicher Ausgang eintrat. Ist bei offen gebliebenem Ductus nicht nur dessen Schleimhaut ektripioniert bzw. vorgefallen, sondern ist es zu einem ausgedehnteren Darmvorfall gekommen, so ist die Prognose viel übler. Nur ein derartiger Fall ist bislang mit Glück operiert, und zwar von Briddon, den, da er sonst wenig bekannt geworden, S. referiert. — Zum Schluß Literaturverzeichnis von 26 Nummern. **Meinhard Schmidt** (Cuxhaven).

### 18) W. Riechelmann. Über Situs viscerum inversus abdominis.

(Deutsche Zeitschrift für Chirurgie Bd. LXXIV. p. 345.)

Beobachtung an einer 51jährigen Frau, welche im Berlin-Friedrichshainer Krankenhause wegen Ileus operiert wurde. Es mußte ein darmeinklemmender Strang, welcher in der Höhe des 2.—3. Lendenwirbels von rechts nach links zog, getrennt und 10 cm Dünndarm reseziert werden. Nach dem wohl an Herzschwäche infolge von Myokarditis erfolgten Tode zeigte die Sektion am Duodenum statt einer zwei hufeisenförmige Windungen, deren zweite mit der Leber durch einen Strang verbunden war. Der Blinddarm lag, am gemeinsamen Mesenterium der ganz in der rechten Bauchhälfte liegenden Dünndärme hängend, im kleinen Becken direkt vor der Wirbelsäule. Von da stieg der Dickdarm senkrecht vor der Wirbelsäule in die Höhe und hinter dem Magen bis oberhalb dessen kleiner Krümmung in die Höhe, um dann wieder links von der Wirbelsäule vertikal abwärts zu steigen. Kurz vor dem Promontorium bog er wieder nach oben, ging senkrecht neben der zweiten Dickdarmschlinge bis unter die große Magenkrümmung, wo er abermals nach unten bog und am Promontorium in den Mastdarm überging. Am parietalen Bauchfelle vielfache Strangbildungen und einzelne Darmverwachsungen.

Wie R. entwicklungsgeschichtlich auseinandersetzt, liegt hier eine etwa in die 6. Fötalwoche zu verlegende Hemmungsbildung vor, welche das Fortbestehen des derselben Darmsitus bei Beginn der Drehung der Nabelschleife wiedergibt. Die Stränge und Verwachsungen sind auf eine wahrscheinlich postgenitale Peritonitis zu beziehen. **Meinhard Schmidt** (Cuxhaven).

### 19) G. Naumann. Die Laparotomien im Sahlgren'schen Krankenhause zu Göteborg im Jahre 1902.

(Hygiea Jahrg. 66. Folge II. Jahrg. 4. p. 240. [Schwedisch.])

Verf., der als Chefarzt an der chirurgischen Station des Gothenburgischen allgemeinen Krankenhauses tätig ist, liefert in einem Vortrag eine kursorische Übersicht über die im Jahre 1902 gemachten 125 Laparotomien. Die Arbeit eignet sich nicht zu einem kurzen Referate, nur einige mehr ungewöhnliche Fälle sollen hier erwähnt werden.

Mesenterialcyste bei einem 3jährigen Knaben. Partielle Exstirpation, Marsupialisation, Heilung in einem Monat.

Adenokystoma hepatis bei 62jähriger Frau; Exstirpation des größten Teiles, Heilung mit Fistelbildung.

Ruptura duodeni vor 3 Tagen, Tod.

Ileus paralyticus ohne mechanische Hindernisse, Tod; Gangrän an den Spitzen der Schleimhaut der Valvulae Kerckringii im Jejunum und hier und dort Blutungen in der übrigen Darmschleimhaut mit gangränösen Partien der Mukosa und Submukosa in Blind- und Dickdarm.

Appendicitis: 50 Fälle mit 18 Intervalloperationen, 24 Eingriffe in akuten Stadien; in 12 von den letzteren konnte der Wurmfortsatz nicht entfernt werden. In 6 Fällen war schon diffuse Peritonitis vorhanden; von diesen wurde nur 1 Fall gerettet.

Ruptura vesicae urinae sine traumate — durch unmäßigen Genuß von Spiritus entstanden —, Laparotomie und Vernähung eine Stunde nach der Ruptur; Tod

nach 4 Tagen. Schwere Arteriosklerose und Synchia pericardii totalis. Suturen suffizient.  
Hansson (Cimbrishamn).

20) **B. Morian.** Über die traumatischen subkutanen Darmperforationen. (Aus der Festschrift zur Feier des 50jährigen Bestehens der Huyssens-Stiftung zu Essen [Ruhr]. Darmstadt, L. C. Wittich, 1904.)

Verf. berichtet über sieben Fälle, bei denen die Wahrscheinlichkeitsdiagnose auf subkutane Darmruptur gestellt war. Diese Annahme wurde bei fünf der Verletzten durch die Laparotomie, bei dem sechsten, der die Operation ablehnte, durch die Obduktion bestätigt. Bei dem siebenten Kranken handelte es sich nur um einen Bluterguß in die Bauchhöhle. Endlich wurde ein Kranker wegen eines en bloc reponierten eingeklemmten Leistenbruches laparotomiert; im Bruchsacke fand sich ein nicht vermuteter Darmriß. 5mal lagen Quetschungsrisse, 2mal Berstungen vor. Die Durchbruchstellen gehörten stets dem Dünndarm an. Die drei innerhalb der ersten 7 Stunden nach der Verletzung Operierten heilten. Von den drei nach den ersten 12 Stunden nach dem Trauma Laparotomierten starben zwei; davon ein 73jähriger Mann am 7. Tage nach der Operation nach zunächst günstigem Verlauf an Gekrösvenenthrombose. Verf. empfiehlt lebhaft die Spülung mit 20 bis 30 Litern 0,9%iger (nicht 7 und 9%iger — p. 11 und 17) Kochsalzlösung, aber nur bei ausgedehnter Besudelung des Bauchfellsackes.

Georg Schmidt (Berlin).

21) **Lessing.** Zur Behandlung des eingeklemmten Bruches.

(Deutsche Zeitschrift für Chirurgie Bd. LXXIV. p. 189.)

Statistische Berichterstattung über das einschlägige Material König's in der Berliner Charité aus den Jahren 1896—1903. Gesamtzahl der Operierten = 165, wobei 126mal Dün-, 9mal Dickdarm, 7mal der Wurmfortsatz, nur 3mal Darmwandbrüche als Bruchinhalt gefunden wurden. 125mal, also in 76,2%, konnte der Darm als brandunverdächtig reponiert werden, wobei 14 Pat. (11%) starben. Die Taxis wurde nur bei frischen und bezüglich Peritonitis und Perforation unverdächtigen Fällen schonend versucht, nachdem bei Beckenhochlagerung und leichter Hüftflexion  $\frac{1}{2}$  Stunde lang eine Eisblase aufgelegt worden war. Bleibt auch in Narkose der leichte Taxisversuch erfolglos, so folgt die Operation, bei welcher gelegentlich noch immer auch der bloß äußere Bauchschnitt ohne Eröffnung der Bauchhöhle (soll wohl heißen des Bruchsackes? Ref.) zur Anwendung kommt, der Schnittring übrigens von außen nach innen, event. auf der Hohlsonde, getrennt wird. 9 jener 14 Todesfälle fallen kaum der Operation zur Last, da sie durch üble Komplikationen bedingt waren; in 5 Fällen aber, wo nachträgliche Gangrän besw. Perforation eintrat, sind Kunstfehler zu bekennen. Zu den brandigen Brüchen zählt L. auch diejenigen, bei denen im als lebensfähig reponierten Darms sich Kotfisteln bildeten (5 Fälle). Diese Fälle denjenigen sofort sicherer Gangrän (35 Fälle) hinzugerechnet, ist die Zahl der brandigen Brüche 40 = 24,3% des Gesamtmaterials. Die 35 Fälle sicherer Gangrän verteilen sich auf 10 Leisten-, 23 (!) Sehenkel- und 2 Nabelbrüche; über die dabei vorgenommenen Operationen gibt folgende Tabelle Auskunft:

Operation	Zahl der Fälle	Zahl der Todesfälle
a) Reposition mit Tamponade (Kotfisteln)	4	0 = 0%
b) Übernähungen, Keilexzision wegen partieller Gangrän	9	1 = 11,1%
c) Vorlagerung zwecks Anlegung eines künstlichen Afters	9	9 = 100%
d) Resektion des Wurmfortsatzes	4	0 = 0%
e) Primäre Darmresektion	9	3 = 33 $\frac{1}{3}$ %

Die ungleich besseren Resultate der primären Darmresektion gegenüber der Kunstafteranlage bilden einen Beleg für König's Behauptung, daß die primäre

Darmresektion das bessere Heilverfahren ist. L. schließt sich dem Rate Hofmeister's an, ungefähr die sechsfache Menge des inkarnerierten Darmabschnittes auszuscheiden, und zwar wesentlich auf Kosten des zuführenden Schenkels.

Meinhard Schmidt (Cuxhaven).

22) **F. Hahn.** Über die Endresultate der Radikaloperationen der Unterleibsbrüche.

(Deutsche Zeitschrift für Chirurgie Bd. LXXIV. p. 122.)

Bericht über die Operationsstatistik Rydygier's aus seinen Kliniken in Krakau und Lemberg von 1886—1901, wenig mehr als Zahlen bietend. Patientenzahl 268 (wovon rund  $\frac{1}{3}$  mosaischen Glaubens), darunter 113 Einklemmungen. Der Hauptanteil fällt auf die 221 Leistenbrüche, die meist nach Bassini-Postempski (122mal), gern auch nach Kocher operiert wurden. Nach dem Ergebnis der bei 132 Kranken einziehbaren Erkundigungen über das Endresultat sind im ganzen 9,6% Mißerfolge, bei Bassini 7,8%, bei Kocher 4,9% Rezidive festgestellt. Die Herniotomie bei den 71 inguinalen Brucheingklemmungen hatte 31% Sterblichkeit. Von Schenkelbrüchen sind 51 bei 49 Personen, darunter 40 eingeklemmte, operiert. Das Resultat der Radikaloperation, von 26 Fällen 23mal erkundbar, ist sehr gut: nur 1 Rezidiv = 4,2%. Die Mortalität der Herniotomie betrug hier 27,5%.

Meinhard Schmidt (Cuxhaven).

23) **Shands.** Inflamed appendix in the sac of a femoral hernia.

(Annals of surgery 1904. September.)

Eine Frau bemerkte, daß ihre seit 4 Jahren bestehende Anschwellung in der rechten Schenkelbeuge sich vergrößerte und schmerzhaft wurde. Da die Diagnose auf eingeklemmten Schenkelbruch gestellt werden mußte, wurde operiert und in dem Bruchsacke weiter nichts als der entzündete und bereits ulzerierte Wurmfortsatz gefunden. Der aus Bauchfell bestehende Bruchsack war stark entzündet, gegen die Bauchhöhle jedoch abgeschlossen. Durch Amputation des Wurmfortsatzes wurde Heilung erzielt.

Herhold (Altona).

24) **M. Schwarzschild.** Osteoplastischer Verschuß einer Hernia obturatoria nach dreimaliger Einklemmung im Foramen obturatorium sinistrum.

(Deutsche Zeitschrift für Chirurgie Bd. LXXIV. p. 418.)

Der hier berichtete Fall gehört Bardenheuer. Der in den 60er Jahren stehende Pat. erlitt die dreimalige Einklemmung seiner Hernia obturatoria innerhalb 5 Jahren und wurde jedesmal durch Laparotomie geheilt. Bei der letzten Operation wurde der Bruchpfortenverschluß vorgenommen. Es wurde auf der Innenfläche der Symphyse, und zwar hauptsächlich auf dem Ramus descendens des linken Schambeines, ein Periost-Knochenlappen von ca. 4 cm Breite umschnitten. Mit dem Meißel wird die oberflächliche Schicht des Knochens abgetrennt und derart nach der Seite auf die Bruchöffnung geklappt, daß die Knochenwundfläche auf die Bruchpforte zu liegen kommt. Die Platte wird hier durch tiefe Catgutnähte an die Muskulatur befestigt, darüber das Bauchfell geschlossen. Glatte Heilung. Ein Röntgenbild, 6 Wochen später aufgenommen, zeigte am Schambein, der Knochenentnahmestelle entsprechend, einen hellen Fleck, in der oberen, medialen Ecke des eirunden Loches einen scharfen, von der eingelagerten Knochenplatte herrührenden Schatten.

S. empfiehlt obnehin die Laparotomie zur Behandlung der eingeklemmten obturatorischen Hernie. 20 Fälle der Art behandelt und in den letzten Jahren publiziert, stellt S. zusammen und findet die Resultate nicht schlechter als bei der gewöhnlichen Herniotomia obturatoria (12 Todesfälle, 8 Genesungen). Ein besonderer Vorsug der Laparotomie ist aber der, daß sie die sofortige osteoplastische Radikaloperation bequem anschließen erlaubt. Daß die Vornahme der letzteren sehr angezeigt ist, beweist das gar nicht seltene Residivieren obturatorischer Einklemmung, welches auch aus den von S. gesammelten Berichten ersichtlich ist.

Im Eingange der Arbeit werden die bei anderen Hernienarten bislang gemachten osteoplastischen Bruchpfortenverschließungen zusammengestellt.

(Die in S.'s Fall gemachte Schnittführung hätte etwas genauer beschrieben werden können.)  
Meinhard Schmidt (Cuxhaven).

## 25) W. F. Brook. On congenital hour-glass stomach.

(Brit. med. journ. 1904. Mai 7.)

Es handelt sich um eine 50jährige Lehrerin, die seit ihrer Kindheit an Schmerzen nach den Mahlzeiten litt; erst nachdem sie erbrochen hatte, trat Erleichterung ein. Zeitweise hatte sie außerordentlich starke Beschwerden, und schließlich kam sie körperlich stark herunter. Um die Operation überhaupt zu ermöglichen, mußte die Kranke zunächst einige Zeit durch den Mastdarm ernährt werden. Nach Eröffnung der Bauchhöhle fand sich, daß der Magen aus zwei nahezu gleich großen Säcken bestand, die durch eine enge Öffnung miteinander kommunizierten. Sonstige Veränderungen fanden sich nicht. Das Bauchfell war überall glatt und spiegelnd, es bestanden keinerlei Verwachsungen oder Verdickungen, das Netz war völlig normal, auch die Magenwand nirgends verdickt. Ebenso ließ die Schleimhaut — bei der Gastroplastik — nicht die Spur einer Narbe entdecken. Aus dem Mangel aller dieser Symptome schließt B., daß der Zustand angeboren war. Die Kranke ging im Kollaps zugrunde.  
Weiss (Düsseldorf).

## 26) Schirokauer. Chronisch rezidivierender Pylorospasmus als Indikation zur Operation.

(Berliner klin. Wochenschrift 1904. Nr. 31.)

Die Zahl der Fälle, in welchen wegen Pylorospasmus operativ vorgegangen wurde, ist eine geringe; es interessieren deshalb die mitgeteilten, sorgfältig beobachteten drei Fälle des Verf.s. Es wurde bei allen die Gastroenterostomie gemacht; zwei Pat. nahmen nach der Operation bedeutend an Gewicht zu, eine Pat. ging im Koma zugrunde.

In Übereinstimmung mit den meisten Autoren stellt Verf. die Gastroenterostomie als die rationellste Therapie bei chronischem Pylorospasmus mit chronischem Magensaftfluß hin. Er betrachtet beide Erscheinungen als gleichwertige und nebeneinander bestehende Teilsymptome einer generellen Ursache, der Neurasthenie.  
Langemak (Erfurt).

## 27) T. Jonnesou und J. Grossmann (Bukarest). Pylorospasmus mit Hypersekretion und Tetanie.

(Revista de chirurgie 1904. Nr. 7.)

Die Tetanie gastrischen Ursprunges, eine schwere Komplikation in den letzten Stadien der Pylorusstenose, ist klinisch selten beobachtet worden. Der von den Verf. beobachtete Fall war aber auch in anderer Hinsicht interessant. Es handelte sich um einen 40jährigen Mann, welcher seit mehreren Jahren an Hyperchlorhydrie und häufigem Erbrechen, namentlich nach einem Diätfehler, litt. Magenwaschungen und Regelung der Diät beseitigten diese Symptome und die begleitenden Magenschmerzen, bis Pat. infolge einer exklusiv vegetarischen Kost mit Bevorsugung von Amylaceen ernstlich erkrankte, indem er sowohl nach Nahrungsaufnahme als auch ohne dieselbe kolossale Flüssigkeitsmengen, reinen Magensaft, erbrach. Nach einem derartigen Erbrechen von etwa 3000 g Flüssigkeit stellte sich ein klassischer Anfall von Tetanie ein. Ein anderer Anfall, welcher wieder nach einem kopiosen Erbrechen einzutreten drohte, wurde nur durch eine gleich vorgenommene Magenwaschung und reichliche Klysmen von künstlichem Serum unterdrückt. Diese Beobachtungen und die mit dem erbrochenen Magensaft vorgenommenen Tierversuche haben den Verf. die Überzeugung gebracht, daß es sich in den Fällen von Tetanie gastrischen Ursprunges nicht um eine vom Magen ausgehende Autointoxikation handelt, sondern daß diese eine Folge der großen Flüssigkeitsverluste ist, die die Kranken durch ihr Erbrechen erleiden. Da durch

eine medizinische Behandlung in dem obigen Falle die Motilität des Magens nicht wieder hergestellt und die Pyloruskontrakturen nicht behoben werden konnten, wurde eine Gastroenterostomie mit vollkommenem Erfolg ausgeführt. Die Hypersekretion ist verschwunden und das neue Orificium ist kontinent, wie durch Probefrühstück und Sondierung nachgewiesen werden konnte. E. Toff (Braila).

28) A. J. Cleveland. Case of congenital hypertrophic stenosis of the pylorus.

(Brit. med. journ. 1904. Mai 7.)

C. hält die angeborene Pylorusstenose für häufiger als bis vor kurzem angenommen wurde. Er teilt einen weiteren einschlägigen Fall mit. Die Symptome waren Erbrechen, hartnäckige Verstopfung, späterhin noch sichtbare peristaltische Bewegungen und Plätschergeräusche im Epigastrium. Eine Resistenz konnte zu Lebzeiten des Kindes nicht festgestellt werden. Im Alter von 3 Monaten ging dasselbe zugrunde.

Die Sektion ergab eine sehr hochgradige Magendilatation. Der Pylorus war knorpelhart anzufühlen und ließ einen Katheter von 1½ cm Umfang passieren. Die Schleimhaut der Pylorusgegend war in Falten gelegt. Die mikroskopische Untersuchung ergab, daß hauptsächlich die zirkuläre Muskelschicht hypertrophisch war; das Bindegewebe erschien nur in geringem Maße vermehrt.

Weiss (Düsseldorf).

29) J. Mc Caw and R. Campbell. Congenital hypertrophic stenosis of the pylorus. Pyloroplasty.

(Brit. med. journ. 1904. Juni 25.)

Bei einem Kinde trat zuerst 14 Tage nach der Geburt Erbrechen auf; bei künstlicher Ernährung kam es stark herunter, während sich eine beträchtliche Magendilatation entwickelte. Ernährung durch die Amme brachte eine Besserung des Ernährungszustandes. Schließlich wurde die anfänglich von den Eltern abgelehnte Pyloroplastik ausgeführt. Am Übergange zwischen Magen und Duodenum fand sich eine walnußgroße Geschwulst, der Magen selbst war stark ausgedehnt und sehr dickwandig. Nach Eröffnung des Magens zeigte dessen Schleimhaut sehr starke Falten; namentlich an der hinteren Wand verlief eine auffallend starke Längsfalte. Das Kind ertrug die Operation an sich gut, doch hörte das Erbrechen nicht auf, und unter zunehmendem Marasmus trat 6 Tage nach der Operation der Tod ein. Bei der Sektion erwies sich der Pylorus für eine bleistiftdicke Sonde bequem durchgängig. Füllte man aber den Magen mit Wasser, so entwich selbst bei starkem Drucke nicht ein Tropfen in das Duodenum. Die Lichtung wurde durch die hypertrophische Schleimhaut völlig verlegt. C., der die Operation ausführte, empfiehlt bei ähnlichen Fällen, die überschüssige Magenschleimhaut zu reseziieren.

Weiss (Düsseldorf).

30) A. E. Barker. A remarkable sequel to a case of gastro-enterostomy.

(Lancet 1904. November 5.)

Verf. berichtet über einen bemerkenswerten Fall aus dem University College Hospital. Vor 2 Jahren wurde bei einer damals 28jährigen Pat. wegen Magengeschwür die hintere Gastroenterostomie ausgeführt. Die ganze Zeit bestand ungestörtes Wohlbefinden, bis in den 4. Monat einer neuerdings aufgetretenen Gravität. Da traten plötzlich akute Erscheinungen von Darmverlagerung auf. 2 Tage nach Beginn der Symptome wurde die Kranke wieder ins Hospital eingeliefert und sofort relaparotomiert, da Narbenverwachsungen vermutet wurden. Es fand sich jedoch statt solcher eine merkwürdige Form von Volvulus des Dünndarmes, derart, daß der ganze Dünndarm, mit Ausnahme der letzten 7—8 Zoll, hinter der Gastroenterostomie durchgeschlüpft und über dem zuführenden Schenkel eingeschnürt war, wo er ein großes Konvolut bildete. Durch Drehen

des ganzen Paketes im Sinne des Uhrzeigers wurde der Volvulus wieder entwirrt. Es folgte ungestörte Genesung und keine Störung in der Gravidität.

H. Ebbinghaus (Dortmund).

- 31) H. Neussel. Ein Fall von angeborenem Verschluss des Ileum. (Aus der Festschrift zur Feier des 50jährigen Bestehens der Huyssens-Stiftung zu Essen [Ruhr] am 18. Oktober 1904.)  
Darmstadt, L. C. Wittich, 1904.

Ein sonst normales Kind litt seit der Geburt an Koterbrechen und Stuhlmangel. Vom After aus freier Weg für die Sonde. Am Bauch eine stark geblähte Schlinge. Diagnose: mechanischer tiefsitzender Darmverschluss. Laparotomie begonnen, aber nach dem Hautschnitt wegen Schwindens der Peristaltik und des weichen Bauches abgebrochen. Das Koterbrechen hielt an; doch nahm das Kind Nahrung zu sich und befand sich leidlich, bis es am 6. Tage seines Lebens ziemlich plötzlich starb. Sektion: Die geblähte Schlinge war das stark erweiterte, prall mit Mekonium gefüllte, nach oben umgeschlagene Meckel'sche Divertikel. Digital völlige Darmatresie. Auch der proximale Dünndarm war auffällig verengert. (Abbildung.) — Ursache vermutlich: fötale Peritonitis. Verf. mahnt, sich in ähnlichen Fällen von einer Operation nicht durch den leidlichen Allgemeinzustand abbringen zu lassen; dieser erkläre sich durch die Mikrobefreiheit des gestauten Darminhaltes.

G. Schmidt (Breslau).

- 32) J. M. Elder. Acute intestinal obstruction by syphilitic ulceration in the ileum. (Brit. med. journ. 1904. Mai.)

Bei einem 23jährigen Arbeiter, der wegen einer ausgedehnten syphilitischen Lidulseration in Behandlung war, stellten sich plötzlich Zeichen des Darmverschlusses, verbunden mit raschem Verfall, ein. Bei der Laparotomie fand sich ca.  $\frac{3}{4}$  cm oberhalb der Ileocoecalclappe eine starke Verwachsung des Netzes mit dem Darm. Oberhalb waren die Darmschlingen stark gebläht, unterhalb kollabiert. Nach Lösung der Verwachsung ergab sich, daß der Verschluss weiter bestand, und daß der Darm von einer festen Masse ausgefüllt war. Die erkrankte Darmpartie wurde reseziert. An ihrer Gekröseseite fand sich ein teilweise vernarbendes Geschwür, gegenüber ein submuköses Hämatom. Die mikroskopische Untersuchung ergab starke endarteriitische Veränderungen der Mesenterialarterien.

Weiss (Düsseldorf).

- 33) J. Honl. Diverticula intestini jejuni congenita. (Časopis lékařů českých 1904. p. 1093.)

H. fand zufällig bei der Sektion eines 65- resp. 62jährigen Mannes echte Divertikel des Dünndarmes. Im ersten Falle zählte er 37 Ausbuchtungen; sie begannen etwa 10 cm abwärts vom Duodenum, waren über eine  $\frac{1}{2}$  m lange Strecke zerstreut und saßen an der Insertion des Mesenterium an den Darm; die größte Ausbuchtung war haselnußgroß. Im zweiten Falle wurden vom Duodenum nach abwärts 89 Divertikel gezählt; sie befanden sich nahe der Insertion des Mesenterium an den Darm, waren hanfkorn- bis taubeneingroß und stellenweise traubenförmig gruppiert. Die histologische Untersuchung mehrerer verschieden großer Divertikel ergab, daß die Wand derselben mit allen Schichten der normalen Darmwand ausgestattet war. Es handelte sich demnach um echte, wahrscheinlich angeborene Divertikel.

G. Mühlstein (Prag).

- 34) K. Peeck. Ein Fall von reinem Fibrom des Dünndarmes, zugleich ein Beitrag zur Resektionsfrage bei Intussuszeption. Inaug.-Diss., Rostock, 1904.

Ein an chronischer Darmverengung leidender älterer Mann wurde in der Rostocker Klinik (Müller) durch Laparotomie und Darmresektion von einer 20 cm langen Dünndarminvagination befreit. Der Spitze des invaginierten Dünndarmteiles saß eine aprikosengroße Geschwulst auf, die sich als ein ödematöses



Fibrom mit dichtem Gefäßnetz erwies (Pathologisches Institut Rostock) — eine bisher einzig dastehende Beobachtung. — Nach Besprechung der einschlägigen Literatur kommt Verf. zu dem Schluß, daß die Differentialdiagnose zwischen einfacher Invaginationsgeschwulst und einer durch eine Geschwulst der Darmwand verursachten Invaginationsgeschwulst heute für den Chirurgen keinen entscheidenden Wert mehr hat, da er meistens auch im ersten Falle zur Laparotomie und Resektion schreiten wird.  
G. Schmidt (Berlin).

35) M. Corner and H. Fairbank. Sarkomata of the alimentary canal with the report of a case.

(Practitioner 1904. Juni.)

Ein 9jähriger Knabe wurde am 5. November 1901 in das St. Thomas-Hospital aufgenommen, da er seit einem Monate täglich 2—3mal heftige Schmerzen in der Magengegend hatte, die etwa 10 Minuten anhielten, um dann völlig zu verschwinden. Eine Woche vor der Aufnahme in die Klinik wurde Blut im Stuhlgange bemerkt, was sich kurz darauf wiederholte. Die Untersuchung ließ in der linken Unterleibsgegend eine lange wurstförmige Geschwulst fühlen, die man auch vom Mastdarm erreichen konnte, ohne in eine Öffnung zu gelangen. Bei der sofort ausgeführten Operation ließ sich die Invagination leicht lösen. Dieselbe war in der Mitte des Colon ascendens über einer rundlichen Geschwulst zustande gekommen, die breitbasig in der Schleimhaut saß. In der Annahme, daß es sich um ein gutartiges Gewächs handle, wurde die Geschwulst aus der Schleimhaut mittels Schere entfernt und der Darm durch Seidennähte geschlossen. Es erfolgte Heilung per primam. 9 Wochen nach der Entlassung kam der Knabe mit einem Rezidiv wieder. Die Geschwulst war orangegroß, beweglich, innerhalb des rechten M. rectus abdominis gelegen, mit dem Colon ascendens und dem Netze verwachsen. Neben der Wirbelsäule waren zwei vergrößerte Lymphdrüsen durchzufühlen. Den diesmaligen Eingriff, welcher in Exstirpation der ganzen Geschwulstmasse nebst Metastasen bestand, unter Resektion des Kolon, überlebte der Knabe nur etwa 30 Stunden.

Von den in der Literatur zusammengestellten 175 Fällen von Sarkom des Verdauungsapparates betrafen den Ösophagus 14, den Magen 58, Dünndarm 65, die Blinddarmgegend 20, den Dickdarm 11, Mastdarm 7. Sarkome des Mundes, Rachens und Afters wurden nicht berücksichtigt. Gewöhnlich findet man bei Männern häufiger als bei Frauen Sarkome der Verdauungswege (2 : 1). Ja, bei Sarkomen von Speiseröhre und Mastdarm ist das Verhältnis sogar 5 : 1. Hier wird das Alter zwischen dem 50. und 70. Lebensjahre bevorzugt, während Sarkome des Magens hauptsächlich zwischen dem 40. und 50., des Dünndarmes zwischen dem 30. und 40. Lebensjahre auftreten sollen. Im Ösophagus ist der Lieblingssitz im unteren Drittel 1 oder 2 Zoll oberhalb der Cardia; im Magen war der Fundus gewöhnlich betroffen, während der Pylorus den Ausgangspunkt für Karzinome bildet.

Bei der Differentialdiagnose zwischen Karzinom und Sarkom soll für letzteres sprechen: 1) das Alter der Pat., 2) der schnellere Verlauf der Erkrankung, 3) die Anwesenheit einer sehr großen Geschwulst, 4) das frühzeitige Auftreten der Geschwulst, sowie der rasche Verfall des Pat., 5) die fast regelmäßig vorhandenen Schmerzen, 6) die Abwesenheit von Blutung, 7) das unregelmäßige Fieber.

Jenckel (Göttingen).

36) C. J. Cullingworth and E. M. Corner. A case of carcinoma of the appendix.

(Lancet 1904. November 12.)

Da das primäre Appendixkarzinom zu selten ist, um Spezialerfahrung auf dem Gebiete sammeln zu können, so sollte jeder zur Beobachtung kommende Fall ausführlich veröffentlicht werden. Ingesamt weist die Literatur nach Verf. bislang 40 Fälle auf; davon saß das Karzinom am distalen Ende des Wurmfortsatzes

in 48%, in der Mitte in 37%, an dem coecalen Ende in 15%. Das Karzinom trat in den verschiedensten Formen auf; Verf. glaubt, daß die Krebsform, die dem Bilde der Appendicitis obliterans entspricht, die häufigste ist. Das Karzinom kann akute Appendicitisanfälle jeder Schwere durch Verstopfung der Lichtung des Wurmfortsatzes herbeiführen; dieser Umstand ist sehr günstig, da so nicht zu selten in einem relativ frühen Stadium operiert wird. Die Prognose scheint nicht ungünstig, da in den Fällen der Literatur meist  $\frac{1}{2}$ —1 Jahr später Wohlbefinden nachzuweisen war. Merkwürdigerweise befallt der Wurmfortsatzkrebs meist jugendliche Personen; der jüngste Pat. der Literatur war 12, der nächste 15, zwei 19, einer 20, einer 23, drei 24, je einer 25, 26 und 27, zwei 30 Jahre alt, d. h. mehr als  $\frac{1}{3}$  aller war unter 30 Jahren.

Verf. erweitert die Kasuistik um einen Fall aus St. Thomas Hospital. Es handelte sich um ein Fräulein von 31 Jahren, bei dem gelegentlich einer Myomoperation das Karzinom an der Spitze des Wurmfortsatzes zufällig entdeckt und entfernt wurde. Die Größe der Neubildung betrug etwa 0,5:0,9 cm, die Konsistenz war hart, käsig, die mikroskopische Untersuchung ergab rundzelliges Karzinom. — Heute, nach 2 Jahren, ist Pat. völlig geheilt.

H. Ebbinghaus (Dortmund).

### 37) E. Kreuter. Über die Gefährdung des Coecum durch Blähung beim Dickdarmverschluß. (Aus der chir. Univ.-Klinik in Erlangen.)

(Münchener med. Wochenschrift 1904. Nr. 38.)

Die Erfahrung hat gelehrt, daß bei hochgradiger Blähung des Dickdarmes nach Verschluß desselben durch Volvulus der Flexur, verstopfende Karzinome usw. der Blinddarm fast ausnahmslos am stärksten gebläht ist. Diese Blähung des Blinddarmes kann zu den schwersten Ernährungsstörungen in seiner Wand, zur Entwicklung von Dehnungsgeschwüren, zu Durchbruch und allgemeiner Peritonitis führen, auch wenn das Hindernis weit weg vom Blinddarme, im Colon descendens oder in der Flexura sigm. sitzt. Ihr Zustandekommen erklärt sich dadurch, daß die Ileocoecalklappe rückläufig nicht durchgängig ist, daß vom ganzen Dickdarme die Wand des Blinddarmes am dünnsten und damit am wenigsten widerstandsfähig ist, daß infolge von Knickungen und Klappenbildung an der Flexura coli hepat. und lienalis der Druck im Blinddarm übermäßig gesteigert wird, und daß letzteres normaliter den größten Gas- und Kotgehalt im Dickdarm aufweist. Bemerkenswert ist nun, daß diese Blähung des Blinddarmes mit ihren schweren Folgen auch bei noch durchgängiger Stenose im Dickdarm eintreten kann, wie ein von K. in der Erlanger Klinik beobachteter Fall lehrt; in diesem war die für einen Bleistift noch passierbare Verengung an der Flexura lienalis durch eine starke zirkuläre Wucherung in der Schleimhaut vom Charakter der Polyposis adenomatosa bedingt und vermochte, da infolge des Durchbruches des Blinddarmes, wie auch des Colon transversum bereits eitrige Peritonitis bestand, auch die Anlegung eines Blinddarmasters nicht mehr Hilfe zu bringen. — K. empfiehlt auf Grund dessen, bei Verdacht auf Dickdarmverschluß mit einsetzender lokalisierter Blähung des Blinddarmes tunlichst früh durch Anlegung eines Blinddarmasters der Hauptgefahr, die diesen Kranken droht, der Überdehnung des Blinddarmes, vorzubeugen.

Kramer (Glogau).

### 38) H. v. Burockhardt. Extirpation eines großen Myxo-Fibrolipoms der Milzligamente mit gleichzeitiger Extirpation der Milz.

(Deutsche Zeitschrift für Chirurgie Bd. LXXIV. p. 365.)

Die sehr bemerkenswerte, von hervorragendem Erfolge gekrönte Operation betrifft einen 33jährigen Glasschmelzer, der ca.  $\frac{1}{2}$  Jahr vor dem Eingriffe zu kränkeln begonnen hatte. Spannung und Stärkerwerden des Unterleibes, Ernährungsverfall trotz ungestörten Appetites und normaler Darmtätigkeit waren vorhanden, bis die gewaltige Geschwulst gefunden wurde. In dem in Nabelhöhe 102 cm messenden Bauche nahm dieselbe das linke Hypochondrium bis an die Spina il. a. s. ein und reichte auch weit nach rechts herüber. Die Diagnose blieb

unklar; gegen eine Milsgeschwulst sprach das Fehlen tastbarer Milseinschnitte und der normale Blutbefund. Bei der Operation war ein Schnitt vom Schwertfortsatz bis zur Symphyse nötig. Milz, Magen und ein Teil des Kolon wurden zugleich hervorgehoben. Breite Verwachsung des Magens mit der Geschwulst, welche auch unter die Serosa des Mesokolon sich herein erstreckte. Die Stielgefäße der Milz waren mit der Geschwulst verwachsen. Vom Magen ließ sie sich unter Fortnahme einer dreifingerbreiten Fläche von dessen Serosa ablösen, auch aus den Serosablättern des Mesokolon war sie entfernbar; die Milzgefäße wurden unterbunden, die Milz selbst mitextirpiert. Naht der Bauchfelllücken, am Magen unter Einstülpung von dessen Wand. Bauchdeckennaht. Geringes Fieber in der ersten Woche, sonst glatte Wundheilung. Die 10½ kg schwere Geschwulst erwies sich als Fibro-Myxolipom. Im weiteren Verlaufe zeigte sich im Blut eine ziemlich lange anhaltende Verminderung des Hämoglobingehaltes und eine Zunahme der weißen Blutkörperchen, keine nennenswerte Abnahme der roten. Am stärksten war die Leukozytose gegen Ende der 2. Woche nach der Operation; sie nahm dann wieder ab, um am Ende der 7. Woche ganz zu verschwinden. Die Abnahme des Hämoglobingehaltes hatte in der 4. Woche ihren Höhepunkt erreicht, hielt aber viel länger an als die Leukozytose und verlor sich ganz erst nach ca. 4 Monaten. Die Rekonvaleszens erfolgte nur langsam. Pat. hatte vor der Operation ca. 73 kg gewogen, 4 Wochen nachher 56. Nachher besserte sich die Ernährung rasch, 11 Wochen nach der Operation wog Pat. fast so viel wie vor derselben samt seiner Geschwulst und konnte jetzt schon seine Arbeit ganz wieder aufnehmen. 1 Jahr und 4 Monate nach der Operation sah er blühend und ganz gesund und kräftig aus bei einem Gewichte von 85 kg. — Hervorzuheben ist noch, daß niemals, weder an den zugänglichen Lymphdrüsen, noch an den Knochen oder der Schilddrüse irgendwelche Veränderungen nachzuweisen waren, welche auf gesteigerte Tätigkeit dieser Organe hätten besagen werden können.

Meinhard Schmidt (Cuxhaven).

### 39) Stefanescu-Galatz (Bukarest). Cholecystitis calculosa. Perforationsperitonitis.

(Spitalul 1904. Nr. 17 u. 18.)

Der Fall war durch den Anfang und Verlauf interessant und dadurch, daß die Diagnose während des Lebens auf eine ganz falsche Fährte geleitet wurde. Es handelte sich um einen 57jährigen Mann, welcher plötzlich im besten Wohlbefinden einen ziemlich heftigen Schmerz in der rechten Lendengegend verspürte und darauf nicht mehr uriniert hatte. Der behandelnde Arzt hatte nach resultatloser Vornahme einer Katheterisierung den Fall als eine Urinretention infolge von Striktur angesehen und Pat. ins Krankenhaus geschickt, wo derselbe noch immer anurisch anlangte, aber Symptome einer supra-umbilikalischen Peritonitis darbot. Die Harnröhre wurde frei, die Harnblase leer gefunden. Das Bestehen einer Nierenkrankung konnte ausgeschlossen werden, da keinerlei Schmerzhaftigkeit oder Schwellung in der Nierengegend konstatiert werden konnte. Die Nekropsie ergab das Vorhandensein einer Perforationsperitonitis, bedingt durch eine ulzerative Durchbruchöffnung der Gallenblase infolge von Gallensteinen.

Derartige Fälle sind nicht häufig und bieten diagnostisch große Schwierigkeiten. Nicht immer ist die Perforation der Gallenblase von Peritonitis gefolgt, da die Galle unter normalen Verhältnissen aseptisch ist und nur dann septisch auf das Bauchfell einwirkt, wenn eine Infektion der Gallenblase besteht.

E. Toff (Braila).

---

**Berichtigungen.** P. 1391 Z. 9 v. u. lies Br. Schmidt statt G. Schmidt. — P. 1409 Z. 3 v. u. lies 1—2 g statt cg. — P. 1427 muß es an Stelle der drei Fragezeichen heißen: Journ. of the amer. med. assoc. 1904. Oktober 1.

---

Originalmitteilungen, Monographien und Separatabdrücke wolle man an Prof. E. Richter in Breslau (Kaiser Wilhelmstraße 115), oder an die Verlagsbuchhandlung *Breitkopf & Härtel*, einsenden.

---

Druck und Verlag von Breitkopf & Härtel in Leipzig, Nürnbergerstraße 36/38.

# Zentralblatt für C H I R U R G I E

herausgegeben

von

**E. von Bergmann, F. König, E. Richter,**  
in Berlin, in Berlin, in Breslau.

Einunddreißigster Jahrgang.

---

Wöchentlich eine Nummer. Preis des Jahrganges 20 Mark, bei halbjähriger  
Vorauszahlung. Zu beziehen durch alle Buchhandlungen und Postanstalten.

---

**Nr. 27.**

**Beilage.**

**1904.**

---

**Bericht über die Verhandlungen**  
der  
**Deutschen Gesellschaft für Chirurgie,**  
**XXXIII. Kongreß,**  
abgehalten vom 6.—9. April 1904  
**im Langenbeck-Hause.**



Druck und Verlag von Breitkopf und Härtel in Leipzig.  
1904.

**Inhalt.**

- Allgemeine chirurgische Pathologie und Therapie:** 1) **Küttner**, Jodreaktion der Leukocyten. — 2) **Jordan**, Pyämie. — 3) **Kausch**, 4) **Hildebrandt**, Diabetes in der Chirurgie. — 5) **Katzenstein**, Herzprüfung vor Operationen. — 6) **Klapp**, Zur Lumbalanästhesie. — 7) **Wilms**, Implantation und Wachstum embryonaler Gewebe. — 8) **Petersen**, 9) **Jordan**, Karzinom. — 10) **Perthes**, 11) **Lassar**, Röntgentherapie. — 12) **Lexer**, Knochenarterien. — 13) **v. Stubenrauch**, Fluornatriumwirkung auf Knochen. — 14) **Hoffa**, Paget's Knochenerkrankung. — 15) **König**, Knochennaht bei Frakturen. — 16) **v. Mangoldt**, Zur Heilung von Pseudarthrosen und Knochenhöhlen. — 17) **Rehn**, Knochensarkom. — 18) **Reerink**, Resektion von Röhrenknochen. — 19) **Friedrich**, Osteoplastik bei Diaphysendefekten. — 20) **Hoffa**, Sehnenplastik. — 21) **Kausch**, Plastische Operationen.
- Kopf und Gesicht:** 22) **Madelung**, Verletzungen der Hypophysis. — 23) **Borchard**, Stirnhirnabszeß. — 24) **Krause**, Gehirnooperationen. — 25) **Hildebrandt**, Thrombose des Sinus cavernosus. — 26) **Joseph**, Nasenverkleinerung. — 27) **Samter**, Kieferverrenkung. — 28) **Schroeder**, Prognathie.
- Wirbelsäule, Hals und Brust:** 29) **Hofmann**, Arterien der skoliotischen Wirbelsäule. — 30) **v. Eiselsberg**, Amyloid der Wirbelsäule. — 31) **Lanz**, Progenitur Thyreopriver. — 32) **Gluck**, Exstirpation von Rachen, Kehlkopf, Speiseröhre. — 33) **Sauerbruch**, 34) **v. Mikulicz**, 35) **Brauer**, 36) **Petersen**, Operationen in der Brusthöhle mit Hilfe der pneumatischen Kammer. — 37) **v. Beck**, Kardiolyse. — 38) **Senger**, Brustkrebs.
- Bauchhöhle und Bauchorgane:** 39) **Neugebauer**, Zur Chirurgie des Zwerchfells. — 40) **Pels-Leusden**, Brust- und Bauchschoß. — 41) **Brentano**, Aortenschuß. — 42) **Riese**, Bauchschoß. — 43) **Bunge**, Darmrupturen. — 44) **Riese**, Im Bauch zurückgelassene Kompressen. — 45) **Brunner**, Darminhalt und Peritoneum. — 46) **Ehrhardt**, Galle und Peritoneum. — 47) **v. Mikulicz**, Resistenzerhöhung des Bauchfells gegen Infektion. — 48) **Payr**, Thrombose von Netz- und Mesenterialvenen. — 49) **Küster**, Bauchlage bei Bauchfellentzündung. — 50) **Friedrich**, Ernährung bei Darmoperierten und Peritonitischen. — 51) **v. Büniguer**, 52) **Lauenstein**, 53) **Federmann**, 54) **Meisel**, 55) **Sonnenburg**, 56) **Karowski**, Appendicitis. — 57) **Brodnitz**, 58) **Madelung**, 59) **Enderlen**, Hernien. — 60) **v. Frisch**, Magenschuß. — 61) **Riedel**, Magengeschwür. — 62) **Samter**, Sanduhrmagen. — 63) **Seefisch**, Pylorus hypertrophie. — 64) **Payr**, Pylorus- und Darmstenose. — 65) **Borchard**, Magenvolvulus. — 66) **Franke**, Magenresektion. — 67) **Lanz**, Splachnotripsie. — 68) **Wullstein**, Gangränzerzeugung in der Magen-Darmchirurgie. — 69) **Petersen**, Magen- und Mastdarmkrebs. — 70) **Dreesmann**, 71) **Lampe**, Gastroenterostomie. — 72) **v. Beck**, Koltis. — 73) **Kreuter**, Angeborene Darmatresie. — 74) **Rehn**, Ileus durch eingestülptes Meckel'sches Divertikel. — 75) **Borchard**, Syphilitische Darma Neubildung. — 76) **Steinthal**, Dickdarmresektion. — 77) **Brentano**, Hirschsprung'sche Krankheit. — 78) **Kehr**, 79) **Haberer**, 80) **Kraske**, Operationen an den Gallenwegen. — 81) **Pels-Leusden**, Papillome der Gallenwege. — 82) **Fertig**, 83) **Graser**, Leberverletzung. — 84) **Mayer**, Hepatopexie. — 85) **Körte**, Erkrankungen der Gallenwege und Pankreasentzündung. — 86) **Barth**, 87) **Bardenheuer**, Pankreatitis.
- Harn- und Geschlechtsorgane:** 88) **Reerink**, Prostatahypertrophie. — 89) **Pagenstecher**, Blasendivertikel und Doppelblasen. — 90) **Kraske**, 91) **Rehn**, Blasengeschwülste. — 92) **Mayer**, Harnleiter- und Blasenresektionen. — 93) **Kümmell**, 94) **Krönlein**, Nierentuberkulose. — 95) **Enderlen**, Hydronephrose. — 96) **Stern**, 97) **Bakeš**, 98) **Zondek**, 99) **Rosenstein**, Nierenentzündung. — 100) **Trepplin**, 101) **Ahrens**, 102) **Barth**, Zur Nierenchirurgie. — 103) u. 104) **Wendel**, Zur Nebennierenchirurgie. — 105) **Hermes**, 106) **Katzenstein**, Kryptorchismus. — 107) **Holländer**, Hodengeschwulst.
- Gliedermaßen:** 108) **Hirsch**, Phokomelie. — 109) **Mahn**, 110) **Bockenheimer**, 111) **Bardenheuer**, Schulterblattresektion. — 112) **Bardenheuer**, Resektion des Skapulohumeralgelenkes. — 113) **Bardenheuer**, Knochenbrüche und Verrenkungen im Schultergelenk. — 114) **Bötticher**, Knochenzyste. — 115) **Bennecke**, Progressive Handverrenkung. — 116) **Tietze**, Handgelenkresektion. — 117) **Immelmann**, Hartes Ödem des Handrückens. — 118) **Schoemaker**, Trochanter-Spinallinie. — 119) **Joachimsthal**, Angeborene Hüftverrenkung. — 120) **Riese**, Aneurysma der A. fem. — 121) **Körte**, Aneurysma art.-venos. popliteum. — 122) **Becher**, Zur Pathologie des Kniegelenkes. — 123) **Küttner**, 124) **Graser**, Kniegelenkverrenkung. — 125) **Riedel**, Kniegelenkbruch. — 126) **Holländer**, Freie Gelenkkörper. — 127) **Samter**, Knochenersatz. — 128) **Wilms**, Amputationsstümpfe mit Sehnendeckung.
- Demonstrationen:** 129) **Henle**, Apparat zur venösen Hyperämie. — 130) **Bockenheimer**, Mundsperrer. — 131) **Bockenheimer**, Nernstlampe.

## Allgemeine chirurgische Pathologie und Therapie.

### 1) H. Küttner (Tübingen). Über die Jodreaktion der Leukocyten und ihre chirurgische Bedeutung.

Aus den von Jahr zu Jahr sich steigenden Ansprüchen an die chirurgische Diagnose und Indikationsstellung ergibt sich die Verpflichtung, ein jedes Verfahren, welches die Möglichkeit eines Fortschrittes zu bieten scheint, gewissenhaft zu prüfen. K. berichtet über die Erfahrungen, welche an der v. Bruns'schen Klinik mit der Ehrlich'schen Jodreaktion gemacht worden sind. Es handelt sich um das eigentümliche Phänomen des Auftretens einer jodempfindlichen Substanz in den Leukocyten, welche ihrer chemischen Zusammensetzung nach mit dem Leberglykogen identisch zu sein scheint. In geringer Menge ist die jodophile Substanz schon normalerweise in den Leukocyten vorhanden, als krankhaft vermehrt muß sie dann angesehen werden, wenn bei Behandlung des Blutes mit Jod im Protoplasma des Leukocyten außerhalb des Kernes zahlreiche Körnchen oder auch größere konfluierende Schollen von braunroter Farbe sichtbar werden. Eine Bedeutung kommt nur der intrazellulären Farbenreaktion zu, während das extrazellulär auftretende Glykogen größtenteils ein Kunstprodukt zu sein scheint.

Die Technik des Nachweises ist folgende: Man entnimmt der Fingerkuppe oder dem Ohrläppchen einen Tropfen Blut und verteilt ihn auf zwei Deckgläser. Nun kann man das noch feuchte Präparat nach der Methode von Zollikofer einer Art vitaler Färbung unterwerfen, indem man es im geschlossenen Gefäß den Dämpfen einiger Jodkristalle aussetzt und nach dem Trocknen in Lävuloselösung bei starker Vergrößerung untersucht. Der Vorteil dieser Methode ist große Schärfe der Bilder, ihr Nachteil leichte Vergänglichkeit; schon nach wenigen Stunden pflegt die charakteristische Reaktion undeutlich zu werden und nach 1—2 Tagen aus den Leukocyten verschwunden zu sein. Den praktischen Bedürfnissen entspricht mehr die Trockenfärbung, bei welcher man das lufttrockene Präparat den Joddämpfen aussetzt oder mit Ehrlich'scher Jodgummilösung beschickt. Bei dieser Behandlung kann man die Untersuchung stundenlang aufschieben und bekommt haltbarere, wenn auch etwas weniger scharfe Bilder. Die Herstellung der Präparate bietet demnach keine Schwierigkeiten, wohl aber ist zu ihrer Beurteilung eine gewisse Schulung unbedingt erforderlich. Ein weiterer Nachteil liegt in dem Fehlen eines zahlenmäßigen Anhaltes für den Grad der Reaktion; man ist auf die stets subjektive Schätzung angewiesen und kann eigene und fremde Untersuchungen nicht zuverlässig miteinander vergleichen.

K. hat bereits auf dem XXXI. Chirurgenkongreß 1902 gelegentlich eines Vortrages über diagnostische Blutuntersuchungen von Beobachtungen an 161 Fällen berichtet; er legt jetzt das Resultat der durch Herrn Dr. Reich fortgesetzten systematischen Bearbeitung von im ganzen 470 Fällen vor und ist der Ansicht, daß eine so große Zahlenreihe wohl ein endgültiges Urteil über den praktischen Wert der Methode gestattet.

Das Hauptinteresse konzentriert sich auf die Frage: Darf das Auftreten einer ausgesprochenen Jodreaktion in den Leukocyten als Beweis für das Einsetzen der akuten Eiterung gelten? K. beantwortet diese Frage im Gegensatze zu anderen Autoren mit »nein«. Es wurden die verschiedenartigsten akut entzündlichen Prozesse untersucht, aber nur das eine mit Sicherheit festgestellt, daß bei jeder schon klinisch nachweisbaren akuten Entzündung auch reichlicheres Glykogen in den Leukocyten vorhanden zu sein pflegt. Irgendeine diagnostische Bedeutung aber kommt dieser Tatsache nicht zu, denn die Reaktion kann von gleicher Deutlichkeit sein, mag bereits Eiterung bestehen, mag die Entzündung spontan sich zurückbilden oder später in Eiterung übergehen. So fand sich z. B. bei der Appendicitis die Jodprobe stets positiv, wenn peritoneale Reizung vorhanden war; eine verwertbare Differenz jedoch zwischen Fällen mit und ohne Eiterung ergab sich nicht. Graduelle Unterschiede waren zwar vorhanden; je größer jedoch die Zahl der Beobachtungen wurde, desto schwankender erwies sich der Grad der Reaktion, und desto mehr verlor das Symptom an Beweiskraft; kann doch hinsichtlich der Jodophilie eine einfache akute Enteritis dieselben Erscheinungen machen wie die tödliche, diffus fortschreitende Peritonitis.

Aber nicht nur bei akuten intraabdominalen Prozessen versagt die Jodprobe als diagnostisches Hilfsmittel, sie läßt auch bei oberflächlichen Entzündungen im Stiche; sie war mehrfach gleich deutlich bei Phlegmonen und Drüsenabszessen wie bei spontan zurückgehenden Infiltraten und lymphadenitischen Schwellungen. Auch dem negativen Ausfall der Färbung kommt keine Bedeutung zu, denn die Jodprobe kann negativ ausfallen trotz größerer Abszesse, welche sich schleichend entwickelt oder ihre akute Progredienz verloren haben. Nicht bestätigt wurde ferner der angebliche Wert der extrazellulären Reaktion für die Unterscheidung von Kontusionen und Frakturen; auch für die Beurteilung von Hämatomen, von Tumoren wurden neue Gesichtspunkte nicht gewonnen. Nur bei der Tuberkulose ergab sich in 72 Fällen insofern ein einheitliches Resultat, als bei rein tuberkulösem Prozeß die Färbung gar nicht oder nur andeutungsweise gelang, während ein höherer Grad von Jodophilie bei Ausschluß von Komplikationen für die Diagnose Mischinfektion verwertet werden konnte. Indessen ist diese Erkenntnis für den Chirurgen von untergeordnetem Interesse, und auch hier wieder trat die Inkonstanz der Erscheinung störend hervor; denn in

Fällen zweifelloser Mischinfektion, bei tuberkulöser Fisteleiterung, verlief die Untersuchung mehrfach resultatlos.

Somit ist der Ehrlich'schen Jodreaktion jede chirurgisch-diagnostische Bedeutung abzusprechen; ihrem prognostischen Werte gegenüber verhält sich K. etwas weniger skeptisch. Nach dieser Richtung hat sie sich in zwei Fällen bewährt, nämlich einmal bei der akuten eitrigen Peritonitis, bei welcher es, die richtige Diagnose vorausgesetzt, als ein ungünstiges Zeichen angesehen werden muß, wenn die Jodreaktion der Leukocyten an Intensität zunimmt, während ihre Zahl sinkt, und zweitens für die Beurteilung des Wundverlaufes nach Operationen. Geht nach der Eröffnung eines akut entstandenen Eiterherdes eine vorher ausgesprochene Jodophilie fast vollständig zurück, so spricht dies mit Sicherheit für die Kupierung des Prozesses. Hält sich dagegen eine starke Färbung länger als 3 Tage nach dem Eingriff oder tritt sie nach anfänglichem Rückgange von neuem wieder intensiv auf, so muß eine Störung des Wundverlaufes angenommen werden für den Fall, daß alle Komplikationen ausgeschlossen sind. Zu bedenken ist jedoch dabei, daß selbst so geringfügige Affektionen, wie ein kleiner Furunkel, eine länger anhaltende Obstipation, eine starke Konjunktivitis, eine Angina die Erscheinung bereits hervorrufen können. Findet man nach aseptischen Operationen trotz hoher Temperatur die Färbung negativ, so kann man beruhigt den Verbandwechsel verschieben; denn die Reaktion ist so empfindlich, daß sie auch eine wenig virulente Infektion mit großer Zuverlässigkeit anzeigt. In Fällen von Gelenkresektionen, bei denen das Hinauszögern eines Gipsverbandwechsels im Interesse des Operationsresultates lag, leistete die Jodprobe mehrfach gute Dienste.

Es fragt sich, ob diese spärlichen Resultate ausreichen, um dem Verfahren einen berechtigten Platz unter den chirurgischen Untersuchungsmethoden zu sichern. K. ist nicht dieser Ansicht, besonders aus dem Grunde, weil zur richtigen Beurteilung der Färbung eine nicht unbeträchtliche Übung gehört, welche Opfer an kostbarer, wohl besser zu verwertender Zeit erfordert. So groß also das theoretische Interesse der Ehrlich'schen Entdeckung ist, der praktische Chirurg wird aus ihr keinen hinreichenden Nutzen ziehen, und somit ist das Resultat der zahlreichen an der v. Bruns'schen Klinik angestellten Untersuchungen eigentlich ein negatives. Trotzdem hält K. die aufgewandte Zeit nicht für verloren, denn es ist immerhin auch ein Resultat, die Fachgenossen von der Verpflichtung der Nachprüfung entbunden und Enttäuschungen vorgebeugt zu haben.

(Selbstbericht.)

## 2) Jordan (Heidelberg). Über Pyämie mit chronischem Verlauf.

Bei den bisher als chronische Pyämie beschriebenen Fällen handelt es sich nur um verzögerten Ablauf der akuten Pyämie. Dem



gegenüber stellt folgende Beobachtung das Beispiel einer bisher noch nicht beschriebenen Form von wirklich chronisch verlaufender, metastasierender Allgemeininfektion dar.

Im Anschluß an einen Furunkel des Nackens entwickelten sich bei einem 20jährigen Manne unter schweren typhösen Allgemeinerscheinungen multiple Abszesse in der Nierenrinde rechterseits mit konsekutivem paranephritischem Abszeß. Der Eiter enthielt den Staphylokokkus albus in Reinkultur. Die Behandlung war zunächst eine konservative, beschränkte sich auf eine Spaltung der Eiterherde. Da indessen immer wieder neue Verschlimmerungen auftraten, mußte 7 Monate nach Beginn des Leidens zur Nephrektomie geschritten werden, die innerhalb 2 Monaten zu vollständiger Heilung führte. 3½ Monate nach der Heilung kam es bei ungestörtem Allgemeinbefinden zu einer Abszeßbildung am rechten Fuße, 4 Wochen später zu einem subkutanen Abszeß im oberen Drittel des linken Unterschenkels, nach weiteren 2 Monaten zu einer serösen Phlegmone am rechten Unterschenkel. Die Abszesse enthielten den Staphylokokkus albus in Reinkultur. Nach abermaliger, über 3 Monate betragender Pause, während welcher Pat. sich vorzüglichem Befindens erfreute, entwickelte sich ohne Temperatursteigerung schleichend innerhalb einiger Wochen eine Osteomyelitis des 5. Brustwirbelbogens mit eitriger Infiltration der Dura mater, subduralem Abszeß und Kompressionslähmung der Beine, der Blase, des Mastdarmes. Der durch Laminektomie eröffnete Duralabszeß enthielt den Staphylokokkus albus in Reinzucht. 4 Wochen nach der Operation, die auf die Lähmung keinen Einfluß übte, kam es endlich noch zu einer serofibrinösen Gonitis.

Es handelte sich in dem beschriebenen Falle um eine über einen Zeitraum von fast 2 Jahren sich hinziehende Pyämie, als deren Erreger der Staphylokokkus albus in sämtlichen Krankheitsprodukten nachgewiesen werden konnte. Der Schüttelfrost und das hohe Fieber stellen kein Charakteristikum der Pyämie dar, entscheidend für den Begriff ist vielmehr allein die Metastasenbildung. Wie die Osteomyelitis, das Erysipel und die Phlegmone, so zeigt auch die Pyämie Variationen im zeitlichen Ablauf, sowie in dem Auftreten in verschiedenen Graden der Entzündung. Es geht ein einheitlicher Zug durch die pyogenen Infektionen, die alle durch die gleichen pyogenen Bakterien hervorgerufen werden. (Selbstbericht.)

---

### 3) **Kausch** (Breslau). Beiträge zum Diabetes in der Chirurgie.

#### I. Über ephemäre traumatische Glykosurie.

K. hat in den letzten Jahren bei elf Fällen von frischer Verletzung, neun Frakturen, zwei Kontusionen, Glykosurie beobachtet, die in allen Fällen folgendes Gemeinsame hatte: Sie war bereits im

ersten untersuchten Urin vorhanden; sie war niemals hoch, im Maximum 1%, durchschnittlich 0,5%. Niemals bestanden diabetische Symptome, die Glykosurie schwand nach 1—8, durchschnittlich 3 Tagen. Und nun das Wichtigste: Bei der weiteren Beobachtung und Nachuntersuchung ergab sich, daß nur in einem Falle alimentäre Glykosurie ex saccharo bestehen blieb, in allen anderen Fällen verhielten sich die Menschen in bezug auf ihren Zuckerstoffwechsel durchaus normal. Es können also völlig normale Menschen nach Traumen spontane ephemäre Glykosurie zeigen, was bisher unbekannt war. Redard's drei Fälle halten der Kritik nicht stand.

Das Zustandekommen erklärt sich K. am wahrscheinlichsten durch die psychische Erregung, nicht durch eine Hirnläsion oder eine Erschütterung des Nervensystems. K. geht dann auf die praktische Bedeutung dieser Fälle über, auf das Vorgehen, wenn eine Narkose oder Operation in Frage kommt.

## II. Über die Narkose an Diabetischen.

K. formuliert seine Forderungen in folgende Thesen:

1) Die Inhalationsnarkose ist nach Möglichkeit einzuschränken; es sind die verschiedenen Methoden der lokalen Anästhesierung anzuwenden, soweit dieselben nicht kontraindiziert sind.

2) Die Narkose aus rein diagnostischen Gründen ist zu verwerfen.

3) Zu vermeiden sind besonders mehrere Narkosen hintereinander in kurzen Abständen.

4) Das Chloroform ist beim Diabetiker prinzipiell zu verwerfen, der Äther ist das Narkotikum des Diabetikers. Für kurze Narkosen ist der Ätherrausch, weniger das Bromäthyl zu empfehlen. Die stärker toxische Wirkung des Chloroforms gegenüber dem Äther ist erwiesen; besonders ruft das Chloroform stets stärkere Azetonurie hervor als der Äther (Becker).

5) Das Quantum des Narkotikums und die Dauer der Narkose sind nach Möglichkeit herabzusetzen.

6) Die Inhalationsnarkose beim Diabetiker soll stets am frühen Morgen vorgenommen werden, es soll die Zeit des längsten physiologischen Hungerns nicht unnötig verlängert werden. Auf die Ernährung vor und nach der Narkose ist genau zu achten.

7) Jeder zu narkotisierende Diabetiker, aber auch jeder, bei dem in lokaler Anästhesie operiert wird, ist vor der Operation bereits der Natrontherapie zu unterziehen, d. h. bis zur alkalischen Reaktion des Urins mit Natron bicarbonicum zu stopfen.

8) Die Narkose ist nach Möglichkeit beim zuckerfreien Diabetiker vorzunehmen. Sie darf aber nicht mit dem Eintritt der Zuckerfreiheit zusammenfallen oder demselben sofort auf dem Fuße folgen.

9) Droht das Koma oder ist es gar ausgebrochen, so ist die Natrontherapie mit aller Energie in Angriff zu nehmen: per os, per anum, subkutan, intravenös. Ferner ist der Versuch mit Kohle-

hydratsäuren (Glukonsäure) zu machen, welche vom Körper verbrannt werden, den Kohlehydratstoffwechsel nicht belasten und die Azetonurie vermindern.

(Selbstbericht.)

4) **Hildebrandt** (Berlin). Röntgenbilder von Diabetikern.

H. demonstriert Röntgenbilder von Diabetikern mittleren Lebensalters, welche in der chirurgischen Klinik der Charité wegen Extremitätengangrän amputiert wurden. Die Photographien zeigen hochgradig sklerotische Gefäße, Arterien sowohl wie Venen.

Wie die histologische Untersuchung zeigt, führt die Zuckerkrankheit schon frühzeitig zu einer Degeneration der kontraktiven Gefäßelemente, sekundär zu einer Wucherung des Bindegewebes.

(Selbstbericht.)

5) **Katzenstein** (Berlin). Über die Funktionsprüfung des Herzens vor Operationen nebst Angabe einer neuen Methode.

K. bespricht die Notwendigkeit der Funktionsprüfung des Herzens vor Operationen und teilt ein neues Verfahren mit. Seine theoretischen Grundlagen sind Versuchsergebnisse, die der Vortr. bei experimentellen Untersuchungen über den Kollateralkreislauf gewonnen hat, die im wesentlichen auf der Tatsache beruhen, daß Einschaltung großer Widerstände im arteriellen Kreislauf eine meßbare Mehrleistung des Herzens verursacht. Diese Mehrleistung ist beim suffizienten Tierherzen ohne Vergrößerung der Zahl der Herzkontraktionen, meist bei einer Verminderung möglich. K. hat bei einer großen Zahl von Kranken  $2\frac{1}{2}$ —5 Minuten beide Iliacae am Ligamentum Poupartii komprimiert und gefunden, daß bei suffizientem Herzen die Zahl der Pulsschläge abnimmt bzw. gleich bleibt und der Blutdruck steigt, daß bei insuffizientem Herzen die Zahl der Pulse meist zunimmt, der Blutdruck sich nicht verändert oder sich vermindert. Diese Methode hat vor den bisher bekannten den Vorzug, daß der Kranke in horizontaler Körperlage untersucht werden kann, ohne daß er — wie bei allen anderen Methoden — seine Körperlage verändern oder gar eine körperliche Arbeit leisten muß; beides ist unter Umständen bei insuffizienten Herzen gefährlich. Vortr. bespricht kurz den Wert der Methode für die Chirurgie und teilt eine Anzahl in der Praxis gewonnener Erfahrungen mit.

(Selbstbericht.)

6) **Klapp** (Greifswald). Experimentelle Studien zur Lumbalanästhesie.

Wenn man einem Hunde die Lumbalpunktion macht und ihm an dieser Stelle eine wäßrige Lösung injiziert, so muß sich dieselbe nach den Gesetzen über die Mischung von Flüssigkeiten mit dem Liquor cerebrospinalis mischen und überall dort erscheinen, wo Liquor

ist. Es scheint danach, daß sich der ganze Duralsack an der Resorption einer solchen intradural injizierten wäßrigen Lösung beteiligt.

Ist das richtig, so muß die intradurale Resorption sehr groß sein; denn die Resorption wird von einer großen Fläche in Angriff genommen, und die Resorptionsintensität ist wohl auch als groß anzunehmen, da die Nachbarschaft außerordentlich gefäßreich ist.

Es läßt sich nun mit Hilfe einer quantitativen Methode — Injektion von Milchzucker —, welche andernorts genau beschrieben ist, nachweisen, daß die intradurale Resorption in der Tat sehr groß ist und sich beim Vergleiche mit der subkutanen Resorption der letzteren insofern überlegen zeigt, als sich das Hauptgewicht der Aufsaugung in die erste Stunde zusammendrängt, während bei subkutaner Einverleibung sich das Schwergewicht der Aufsaugung über mehrere Stunden — etwa 5 Stunden — verteilt. Daraus lassen sich schon wichtige Schlüsse ziehen.

Denkt man sich anstelle der Milchzuckerlösung Giftlösungen gesetzt, so müssen diese sich analog verhalten. Eine Giftdosis, welche bei subkutaner Injektion wegen der Verteilung der Resorption über mehrere Stunden in der Hauptsache noch keine Vergiftungserscheinungen macht, kann bei intraduraler Resorption schon hochgradig toxisch wirken, weil die Resorption des Giftes hier viel schneller vor sich geht und in der ersten Stunde in einer hohen Konzentration im Blut erscheint.

Für das Zustandekommen der Nacherscheinungen nach intraduraler Kokaininjektion zur Erzielung einer Bier'schen Lumbalanästhesie kann das nicht gleichgültig sein, zumal die Nacherscheinungen zum größten Teile nach den von Mosso gemachten experimentellen Erfahrungen denen einer Kokainintoxikation sehr ähneln.

Es ist dabei nicht zu verkennen, daß das Kokain bei intraduraler Injektion auch als Protoplasmagift reizend auf Gehirn und Rückenmark einwirkt, und daß diesem Umstande bei der Beurteilung der Nacherscheinungen Rechnung getragen werden muß.

Immerhin erscheint der als sicher nachgewiesenen schnellen und großen Resorption die Hauptschuld an dem Zustandekommen der Folgeerscheinungen der Lumbalanästhesie Bier's zuzukommen, und wenn wir das als richtig annehmen, so müssen wir, um das Übel an der Wurzel anzufassen, die Resorption der intradural injizierten Kokainlösung zu verlangsamen suchen.

Ähnliche Erwägungen haben wohl auch Bier veranlaßt, sich dem Gebrauche des Adrenalins zuzuwenden.

Adrenalin wirkt bei subkutaner Injektion sehr intensiv resorptionsverlangsamend, wie das Braun mit Giftversuchen, ich mit der quantitativen Resorptionsmethode nachgewiesen haben.

Aus einer experimentellen Untersuchung ergibt sich, daß Adrenalin bei intraduraler Injektion auch die Resorption herabsetzt. Es wird deshalb stets mit Vorteil bei der Lumbalanästhesie ange-

wandt werden. Es hat sich jedoch gezeigt, daß es bei weitem nicht so intensiv die Resorption verlangsamt wie bei subkutaner Injektion.

Es schien deshalb nicht aussichtslos, nach anderen Mitteln zu suchen, mit denen man die Resorption verlangsamen könnte.

Die allgemeine Therapie bietet uns da keine weiteren Hilfen. Ohne auf den Weg, der mich dazu geführt hat, weiter einzugehen, kann ich mitteilen, daß Mucilaginoso, wie Gummistoffe, Leimstoffe, Gelatinelösungen hoher Konzentration, ferner Emulsionen und ölige Lösungen, letztere am intensivsten, die Resorption verlangsamen. Man kann beispielsweise die tödliche Dosis Kokain in öligem Lösung oder besser Suspension subkutan injizieren, ohne daß Vergiftungserscheinungen auftreten.

Die mit solchen Mitteln gemachten Erfahrungen bei der Lumbalanästhesie des Hundes haben ergeben, daß man z. B. mit Kokain in konzentrierter Gelatinelösung einen Hund total anästhesieren kann, ohne daß Vergiftungserscheinungen auftreten.

Ein solcher Hund wird demonstriert. Derselbe ist am ganzen Körper gänzlich unempfindlich; Stiche mit einer großen Lumbalpunktionssnadel in die verschiedensten Körpergegenden, Beine, Rücken, Schnauze, werden nicht gefühlt.

Solche totalanästhetischen Hunde können Operationen in den verschiedensten Körpergegenden unterzogen werden, ohne einen Laut von sich zu geben. Dabei sind sie völlig mobil, können sofort laufen, wenn man nicht das Rückenmark mit der Punktionsnadel verletzt hat.

Für die Tiermedizin ist diese Methode als gutes und ungefährliches Mittel zur Anästhesierung zwecks Operationen zu empfehlen.

Von der Verwendung der Gelatine-Kokainlösungen beim Menschen rate ich ab, da mit der langen fraktionierten Sterilisierung das wirksame Moment für die Verlangsamung der Resorption verloren geht. Vielleicht eignen sich dazu ölige Kokainsuspensionen oder ölige Lösungen eines anderen Mittels (Lösung des Pulvers im Öl) besser.

Eine direkte Übertragung der Methode vom Tier auf den Menschen ist nicht angängig, da beide gänzlich verschiedene Verhältnisse darbieten. Einmal sind diese dadurch gegeben, daß der Hund wenig Liquor besitzt, während der Mensch solchen reichlich hat, und ferner kann der Hund Kokain besser vertragen als der Mensch.

(Selbstbericht.)

## 7) Wilms (Leipzig). Implantation und Wachstum embryonaler Gewebe.

Demonstration von Präparaten und Röntgenbildern von Implantation bei Hühnern, in denen die verschiedensten Gewebsformationen: Knorpel, Knochen, Plattenepithel, Flimmerepithel, Schleimepithel,

vollständige Hautentwicklung mit Federn, Pigmentepithel der Retina usw. nachweisbar sind. Die implantierten embryonalen Gewebe haben sich zu relativ beträchtlichen Bildungen von mehreren Zentimetern Durchmesser entwickelt. 2 Monate nach der Implantation sind die Gewebe noch in sehr energischem Wachstum, nach 7 Monaten zeigen sich ausgedehnte Zeichen der Rückbildung, so daß also ein unbegrenztes Wachstum nicht erzielt ist. (Selbstbericht.)

8) **W. Petersen** (Heidelberg). Über das Impfkarcinom.

P. berichtet zunächst über drei Fälle, in denen Impfkarcinome vorgetäuscht wurden, teils durch primäre multiple Karcinome, teils durch retrograde Lymphmetastasen. Im Anschluß hieran unterzieht er das bisher vorliegende Material an Impfkarcinomen einer Kritik und kommt zu dem Ergebnis, daß die obigen Fehlerquellen zumeist ungenügend berücksichtigt wurden, und daß Impfkarcinome jedenfalls viel seltener sind als zurzeit von den meisten Autoren angenommen wird. Impfkarcinome in Wunden kommen zwar unter besonderen Umständen vor, sind aber häufig vorgetäuscht durch retrograde Lymphmetastasen. Impfkarcinome auf epithelialen Flächen sind noch viel seltener.

Das Impfkarcinom ist nun gewissermaßen das Bindeglied zwischen der Verbreitung des Karcinoms bei demselben Individuum und der Übertragung auf ein anderes Individuum. Nach P. liegt daher in obigen Verhältnissen ein weiterer Hinweis darauf, daß eine Infektiosität des Karcinoms zwar theoretisch besteht, in praxi dagegen höchst selten, vielleicht niemals zur Geltung kommt. (Selbstbericht.)

9) **Jordan** (Heidelberg). Über Spätrezidive des Karcinoms.

Die Feststellung von Spätrezidiven ist nicht nur für die Frage der operativen Heilbarkeit der Karcinome, sondern auch für die ätiologische Auffassung der Erkrankung von Wichtigkeit. Der Schlüssel für das Verständnis des späten Auftretens von Rezidiven liegt in der Entwicklungszeit der Karcinome: es gibt rasch wachsende und langsam sich ausbreitende Tumoren; da die Rezidive sich aus zurückgelassenen Krebskeimen entwickeln, so ist die Proliferationsenergie des Primärtumors für die Entstehungszeit der Rezidivtumoren entscheidend. Die meisten sogenannten Dauerheilungen nach Exstirpation sind »nur länger dauernde Heilungen«, die Frist von 3 oder 5 Jahren ist viel zu kurz, da Rezidive noch nach 10 und 20 Jahren vorkommen können, wie die folgenden Beobachtungen beweisen:

1. Fall: Lokales Karcinomrezidiv der Zunge, 19 Jahre nach der Exstirpation.

Bei 40jährigem Manne wurde 1885 in der chirurgischen Klinik zu Heidelberg ein fünfmarkstückgroßes Epitheliom der rechten

Zungenseite mittels Thermokauters nach Ligatur der Art. lingualis exzidiert. Heilung bis Frühjahr 1903; von da ab Entwicklung eines pflaumengroßen Karzinoms an der Stelle der Narbe. März 1904 Entfernung mittels Thermokauters. Die exzidierten submaxillaren Drüsen nicht karzinomatös. Heilung.

2. Fall: Carcinoma mammae, bereits über 15 Jahre sich hinziehend.

1889 Amputatio mammae mit Ausräumung der Achselhöhle bei apfelgroßem Karzinom; Heilung; 1892 lokales Rezidiv, operativ geheilt; 1896, 1899, 1901 je ein kleines lokales Rezidiv, jeweils durch Exstirpation geheilt; 1902 Entwicklung eines infra- und supraklavikulären Knotens, die Juli 1903 mittels temporärer Klavikularesektion entfernt wurden. Seitdem ist die jetzt 59jährige Dame geheilt und erfreut sich guten Allgemeinbefindens.

Es handelt sich in dem beschriebenen Falle, der aller Wahrscheinlichkeit nach noch über Jahre sich erstrecken wird, um ein Karzinom mit ungewöhnlich langsamem Verlauf, um eine milde Form mit geringer Proliferationsenergie.

Beide Fälle hätten längst als »Dauerheilungen« in die Statistiken übergehen können. Eine Revision der letzteren würde wahrscheinlich eine Reihe von Spätrezidiven zutage fördern.

(Selbstbericht.)

## 10) Perthes (Leipzig). Zur Frage der Röntgentherapie des Karzinoms.

P. berichtet über Erfahrungen, die an 29 Fällen von Cancroiden und Karzinomen in 1½ Jahren mit Röntgenbehandlung gemacht worden, wobei die seit 1. Januar 1904 in Behandlung gekommenen Fälle noch nicht mitgerechnet sind. Von 13 Fällen von Cancroiden des Gesichts bzw. Ulcus rodens sind 12 zunächst völlig vernarbt. Bei einem Falle von über handtellergroßem, tiefgreifendem Ulcus rodens der Schläfe besteht dagegen trotz einjähriger Behandlung noch ein etwa zweimarkstückgroßes Geschwür. Bestrahlt wurde bei diesen Fällen von Cancroid mit mittelweichen Röhren im allgemeinen nur in einer oder wenigen Sitzungen unter Messung der erforderlichen Intensität der Röntgenstrahlen mit Hilfe des Holzknecht'schen Chromoradiometers. Die Heilungsdauer schwankte in den geheilten Fällen zwischen 24 und 70 Tagen je nach der Größe des Cancroids. Drei Fälle sind jetzt 10 Monate frei von Rezidiv. Bei drei anderen mußte wegen Rezidivs einige Monate nach der Vernarbung erneut bestrahlt oder das Rezidiv exstirpiert werden. Besonders wertvoll ist die Röntgentherapie am Augenlid und an der Nase, da sie hier bessere funktionelle bzw. kosmetische Resultate gibt als die operative Therapie. — P. stellt sodann drei Fälle von Karzinom der Unterlippe vor, die nach einmaliger intensiver Bestrahlung (10,0 bis 16,0 H.-Einheiten des Holzknecht-

sehen Chromoradiometers) im Verlaufe von 50 bis 60 Tagen geheilt sind. Bei zweien war mehr als die Hälfte der Unterlippe vom Karzinom ergriffen, bei dem dritten bestand ein etwas über markstückgroßes Karzinom. Die völlige Vernarbung des primären Karzinoms ist jetzt bei den beiden ersten Fällen 7, bei dem letzten 3 Monate beobachtet. Die Narben sind völlig weich. Es ist kaum die Andeutung eines Defektes der Unterlippe zu sehen. Bei dem einen Falle, bei welchem eine Probeexzision unmittelbar nach der Bestrahlung den mikroskopischen Nachweis typischen Karzinoms erbracht hatte, waren bei einer zweiten Probeexzision 17 Tage nach der Bestrahlung nur noch homogene Schollen als Spuren der degenerierten Krebszapfen im Granulationsgewebe nachweisbar. — Bei den drei Fällen von Lippenkrebs wurde nach intensiver Bestrahlung der Submaxillargegend mit harten Röhren klinisch Verkleinerung der karzinösen Lymphdrüsen deutlich nachgewiesen. In der bei einem Falle alsdann exzidierten Lymphdrüse zeigten sich mikroskopisch sehr ausgesprochene degenerative Vorgänge an den Krebszapfen. — Fälle von Karzinom des Mundbodens, der Nasenschleimhaut, der Lunge hat P. ohne definitiven Erfolg mit Röntgenstrahlen behandelt, trotz Verwendung von Röntgenröhren, die in den Mund eingeführt werden können. Unter acht Fällen von inoperablem Carcinoma mammae ist ebenfalls bis jetzt keine Heilung erzielt, doch wurde in diesen Fällen das Verschwinden der metastatischen Knötchen in der Haut, die Verkleinerung der primären Krebsgeschwülste und die Vernarbung oberflächlicher Geschwüre regelmäßig beobachtet.

Um die Frage zu entscheiden, bis zu welcher Tiefe man erwarten kann, das Karzinom durch Röntgenstrahlen wirksam zu beeinflussen, ist P. damit beschäftigt, mit physikalischen Methoden die Durchlässigkeit menschlicher Weichteile für Röntgenstrahlen zu messen. Bis jetzt ergab sich, daß in 2 bis 3 cm Tiefe nur etwa die Hälfte der auf die Haut auffallenden Strahlungsintensität vorhanden ist. Die Durchlässigkeit ist für verschiedene Gattungen von Röntgenstrahlen eine verschiedene.

P. wirft sodann zwei Fragen auf:

1) Kann die Rückbildung von Karzinomen nach Bestrahlung eine zufällig gleichzeitig eintretende spontane Vernarbung sein, wie sie bei *Ulcus rodens* gelegentlich beobachtet wird, oder muß sie als Folge der Bestrahlung angesehen werden? 2) Wenn ja — ist sie nur eine Folge der entzündlichen Reaktion, die durch andere Entzündungen (z. B. Erysipel) in gleicher Weise hervorgerufen würde, oder ist sie eine den Röntgenstrahlen eigentümliche Folgeerscheinung? Die Antwort auf beide Fragen ist durch folgende Beobachtungen gegeben: Die Vernarbung ist im Gegensatz zu den meisten spontanen Vernarbungen bei *Ulcus rodens* eine vollständige, sie tritt mit Gesetzmäßigkeit auf eine bestimmte meßbare Dosis von Röntgenstrahlen nach bestimmter Frist ein, und zwar auch in



Fällen, in denen eine spontane Rückbildung nicht beobachtet wird (Metastasen von Carcinoma mammae). Die Tatsache, daß die Verkleinerung der Karzinomknoten schon vor dem Eintritt der Reaktion beginnt, spricht gegen die Auffassung als ausschließliche Folge des Entzündungsvorganges. Die histologische Untersuchung läßt Degeneration der Karzinomepithelien als Folge der Röntgenbestrahlung erkennen. Endlich hat P. bei Versuchen mit Eiern von *Ascaris megaloccephala*, bei wachsenden Hühnchen, bei der Regeneration der Epidermis an Wunden von Menschen und Kaninchen, sowie an den Vegetationspunkten wachsender Pflanzen eine Hemmung der Zellbildung durch die Röntgenstrahlen nachweisen können. Er hält eine photochemische Einwirkung der Röntgenstrahlen auf das Chromatin des Kernes für wahrscheinlich, die vor allem in wachsenden Geweben — und auch ganz besonders im Karzinom — in die Erscheinung tritt.

(Selbstbericht.)

### 11) O. Lassar (Berlin). Über Radiotherapie.

Da im vorigen Jahre die Frage der Röntgentherapie hier angeregt wurde, darf ich vielleicht kurz einige der Ergebnisse vorführen, welche ich mit diesem Verfahren in der letzten Zeit erzielt habe. Streifen will ich, als weniger hierher gehörig, nur die eigentlichen Hautkrankheiten und erwähnen, daß man namentlich entzündliche Infiltrationen in einer Reihe von Sitzungen ohne weitere Nebenbehandlung zur Heilung bringen kann. Dies ist, wie ich schon beim letzten Kongreß hervorhob, namentlich bei artefizieller Dermatitis der Hände, so dem Ekzem der Chirurgen dienlich, bei welchem es eine weniger lästige und mehr wirksame Behandlung nicht gibt. (Demonstration.) Man hat nur einigemal wöchentlich die betroffenen Teile ohne jede Nebenbehandlung, ohne Salbe und Verbände je 15 Minuten zu exponieren und erzielt völlige Heilung. Dabei, dies hebe ich hervor, ist strenge Vorsicht geboten, und diese kann nur in steter Aufsicht bestehen. Meine Mitarbeiter, in erster Linie Dr. Albrecht und ihm zur Seite Dr. Rave, haben sich dieser Aufgabe mit großer Gewissenhaftigkeit unterzogen. Somit sind in tausenden von Sitzungen, bei täglich vielstündiger Benutzung der Apparate, Schädigungen nicht passiert. Dagegen kamen mir ab und zu von anderer Seite die traurigsten Hautzerstörungen zu, welche in manchmal völliger Erschöpfung der Regenerationsfähigkeit gipfeln. Offenbar liegt dies weniger in der Methode als in deren Handhabung. Kurze Exposition, angemessene Entfernung, mittelweiche Röhren, genügende Unterbrechung (ca. 1000), geringe Stromstärke (2—3 Ampères) und Sistierung der Sitzung bei geringster subjektiver oder objektiver Reizung. Letztere ist nützlich und fördert die Heilung. Es hat dieselbe an sich auch offenbar keinen Nachteil. Nur wenn sie gesteigert wird, kommt es zur Mortifikation.

Dem kann man aus dem Wege gehen, wenn die bereits erythematöse Oberfläche nicht weiter exponiert wird. Andererseits geht die Strahlendermatitis als eine Art günstiger Reaktion und Krisis vorüber, und nach Ablauf sieht man sich dem therapeutischen Ziel um so näher.

Das wichtigste dieser Ziele bleibt natürlich die Krebsbehandlung im allgemeinen. Ich bin an dieselbe ohne jedes Vorurteil herangetreten und habe dabei von vornherein zwei Formen in das Auge gefaßt. Erstens solche Cancroide, welche jeden Augenblick noch operativ entfernt werden konnten. Dies waren gleichsam Vorversuche. Sie sehen hier eine Anzahl derselben. Die Erscheinungen vor und nach der Kur sind in Bild und Abdruck vorliegend. (Demonstration.) Die mikroskopischen Belege sind aufgestellt. In jedem Einzelfalle ist Probeexzision, Moulage und Photogramm genommen.

Nebenher ist auch dem Radium gebührende Aufmerksamkeit geschenkt. Namentlich dient dasselbe als interkurrente Applikation. Zum Beispiel gegen einzelne Herde oder Drüsen. An sich ist man unbestreitbar imstande, kleinere Tumoren ganz zur Resorption zu bringen. (Demonstration.) Das grundsätzlich Wichtigste ist natürlich, die inoperablen oder die bereits mehrfach operierten Karzinome der Oberfläche zu beobachten. Anfangs wurden mir aus ärztlichen Kreisen eine Anzahl von ganz verzweifelten, moribunden, kachektischen und generalisierten Fällen zugesandt. Ihnen war leider nicht zu helfen, wohl aber anderen. (Demonstration.)

Vor mehr als 10 Jahren demonstrierte ich hier, daß beginnende Cancroide durch innere Arsendarreichung zur Rückbildung gebracht werden können, und es resultiert hieraus die Möglichkeit, beide Methoden miteinander zu kombinieren. Dies habe ich hernach noch mehrfach mit gleichem Erfolge nachgeprobt. Ein solcher Pat. ist anwesend. (Demonstration.) Evident ist die konstante Wirkung der Röntgentherapie auf Schmerzen, Blutung und Sekret. Hieraus geht mit Deutlichkeit hervor, daß unter Umständen, besonders wenn die Neubildungen im Bereiche der mittelweichen, also etwa 1 cm in die Tiefe reichenden Strahlen liegen, ihr Niedergang und ihre vollständige Ausheilung möglich ist. Selbst wenn schließlich doch Metastasen auftreten sollten, so ist doch so viel erreicht, daß die sonst verfallenen Pat. einige Zeit länger als sonst, ohne Leiden und Belästigungen dem Leben erhalten bleiben können.

(Selbstbericht.)

## 12) Løxer (Berlin). Weitere Untersuchungen über Knochenarterien und ihre Bedeutung für krankhafte Vorgänge.

Die Untersuchungen wurden seit dem vorigen Kongreß, an welchem nur über die Verhältnisse der Knochen von Neugeborenen und von kleinen Kindern Mitteilung gemacht werden konnte, auch

auf Knochen von Erwachsenen und Halberwachsenen (meist von amputierten Gliedern) ausgedehnt. Die intraossalen Arterien (im Röntgenbilde durch vorherige Injektion einer Quecksilber-Terpentinverreibung und durch genaues Ablösen des Periosts sichtbar gemacht) ergeben an den langen Röhrenknochen in den verschiedenen Altersstufen verschiedene Verhältnisse, von denen, abgesehen von den immer stärker werdenden Anastomosen, der erhebliche Rückgang der diaphysären Arterien die Hauptsache darstellt. Ähnlich verhält es sich in den kurzen Röhrenknochen, an denen jedoch nicht die drei Gefäßbezirke des langen Röhrenknochens hervortreten, da die metaphysären Gefäße fehlen. Nach Beschreibung der anatomischen Verhältnisse werden die verschiedenen Ansichten über die Entstehung von hämatogenen Erkrankungen an Knochen besprochen, ihre Gültigkeit für einzelne Zustände erwogen und begründet, und im Hinblick auf frühere experimentelle Erfahrungen, welche mit klinisch wichtigen Lokalisationen übereinstimmten, erklärt, daß zwischen der Gefäßversorgung gewisser Knochenabschnitte und der Lage vieler Knochenherde (Eiterherde, Tuberkulose, metastatische Tumoren und parasitäre Cysten) ein inniger Zusammenhang besteht. Es muß also die embolische Anlage, d. h. die mechanische Ablagerung im arteriellen Systeme, bei vielen herdförmigen Knochenerkrankungen eine wichtige Rolle spielen.

Was die Bedeutung der Altersveränderungen der intraossalen Arterien für pathologische Zustände am Knochen betrifft, so lassen sich folgende Ergebnisse verwerten: Erstens, daß die feineren Verzweigungen in der Diaphyse der langen und kurzen Röhrenknochen nach Abschluß des Wachstums außerordentlich zurückgehen, während sich die kurzen mit den Gefäßen des Gelenkapparates der ehemaligen Metaphyse und Epiphyse im Verhältnisse zu denen der Diaphyse kräftig und reichlich erhalten. Im Vergleiche mit den erwähnten krankhaften Vorgängen führt dieser Befund zu dem Satze: Diejenigen Knochenabschnitte, deren Arterienversorgung nach Abschluß des Wachstums abnimmt, erkranken beim Erwachsenen bedeutend seltener als in der Jugend. Dagegen bleiben diejenigen Stellen am Knochen auch im Alter bevorzugt, an welchen sich verhältnismäßig reichliche und kräftige, mit den stark entwickelten Verzweigungen des Gelenkapparates zusammenhängende Arterien finden. Auf die Versorgung der Gelenkkapsel beziehen sich weitere Untersuchungen, welche festgestellt haben, daß das Gefäßnetz sich gerade umgekehrt verhält als das der Diaphyse; denn es ist im kindlichen Alter, abgesehen von den großen Arterienstämmen, bedeutend spärlicher entwickelt als nach der Wachstumszeit.

Zur Ergänzung des Vortrages wurden mit dem Projektionsapparate 40 Aufnahmen (Negative) gezeigt, welche die Unterschiede der Arterienversorgung an verschieden alten Knochen deutlich machten.

(Selbstbericht.)

Diskussion.

Helferich (Kiel) weist auf das untere Femurende als Prädi-  
lektionsstelle für die Osteomyelitis hin. Lexer sucht die Ursache  
hierfür in der metaphysären Arterie, die dort eintritt, was H. plau-  
sibel erscheint. H. erinnert auch an den Gudden'schen Markier-  
versuch.

Lexer (Berlin) betont, daß auch unter normalen Verhältnissen  
die Arterienversorgung der unteren Femurepiphyse nicht konstant sei.

Aschoff (Berlin). An grobe embolische Arterienverstopfung  
brauche nicht immer gedacht zu werden. Dieselbe erklärt auch nicht  
alles. Warum lokalisieren sich die metastatischen Affektionen zum  
Beispiel so verschieden? In dieser Richtung müssen weitere  
Forschungen versuchen bessere Aufklärung zu bringen.

Jaffé (Hamburg).

13) v. Stubenrauch (München). Über die Wirkung inner-  
licher Gaben von Fluornatrium auf den Knochen, speziell  
den Kieferknochen von Tieren.

Votr. hat Kaninchen und Hunde monatelang mit Fluornatrium  
gefüttert und dabei folgende Resultate erhalten:

Während der Dentition gefütterte Hunde zeigen keine Störung  
des Allgemeinbefindens, dagegen typische Schmelzdefekte an sämt-  
lichen Zähnen. Es kommt zu falschen Zahnstellungen und früh-  
zeitiger Abschleifung der Zähne. Die mazerierten Knochen sehen  
weiß aus (infolge verminderten Fettgehaltes), sind sehr porös und  
zeigen an verschiedenen Stellen osteophytäre Auflagerungen. Unter-  
zieht man mehrere Kaninchen eines Wurfes kurz nach der Geburt  
der Fluorfütterung, so bleiben dieselben im Wachstum bedeutend  
zurück, zeigen bald typische Difformitäten der Vorderzähne, falschen  
Aufbiß, Ostitis, Periostitis und Nekrose des Unterkiefers, die ana-  
tomisch von der Wegner'schen »Phosphornekrose« der Kaninchen  
durchaus nicht verschieden ist. Hört die Fütterung rechtzeitig auf,  
ehe schwere Veränderungen am Kieferknochen nachweisbar sind,  
so stoßen die Zähne wieder normal nach, auch wachsen die Tiere  
wieder rascher, so daß sie die Größe ihrer Kontrollen erreichen.  
Die Extremitätenknochen zeigen leichte osteophytäre Auflagerungen  
an verschiedenen Apophysen, sind exquisit weiß, porös und sehr  
brüchig.

Die Fluorfütterung führt also bei wachsenden Kaninchen zu  
einer Wachstumsstörung, im allgemeinen zu Osteoporose, im spe-  
ziellen zu einer typischen Nekrose des Unterkiefers.

(Selbstbericht.)

14) **Hoffa** (Berlin). Beitrag zur Paget'schen Knochen-  
erkrankung.

H. demonstriert die Photographien und Röntgenbilder dreier von ihm in den letzten 2 Jahren beobachteten Fälle von Paget'scher Knochenkrankheit (*Osteomalacia chronica deformans hypertrophica*). Er bespricht kurz an der Hand der Krankengeschichten die Symptome, den Verlauf und die Anatomie der Erkrankung, weist dann auf den Zusammenhang hin, welchen französische Autoren, wie Lannelongue, zwischen Syphilis und Paget'scher Krankheit annehmen. Die Röntgenbilder veranschaulichen sehr schön die Verkrümmungen und Verdickungen der Knochen, zeigen weiter die den veränderten Belastungsverhältnissen angepaßte Struktur des Knochens und geben durch die mehr oder weniger intensive Dunkelheit des Knochenschattens Aufschluß über den mehr oder weniger großen Gehalt an Kalksalzen.

Ätiologisch von Bedeutung ist besonders der erste der demonstrierten Fälle, weil bei demselben eine luetische Infektion erwiesen ist.

Die ausführliche Veröffentlichung der Fälle wird in der Zeitschrift für orthopädische Chirurgie durch Herrn Dr. Wollenberg erfolgen. (Selbstbericht.)

15) **Fritz König** (Altona). Knochennaht bei subkutanen  
Frakturen.

Vortr. möchte auf Grund weiterer Erfahrungen der Anschauung zur Anerkennung verhelfen, daß für gewisse, genau diagnostizierte Formen subkutaner Knochenbrüche eine frühzeitige Operation ebenso gut gilt wie für die der Patella und des Olecranon. Er selbst hat seit seiner Demonstration vor 2 Jahren unter strenger Auswahl nur 11mal frühzeitig eingegriffen und hat dies nie weder für die Wundheilung noch für den Erfolg zu bereuen gehabt. Der Eingriff geschieht am Ende der ersten Woche auf Grund der durch das Röntgenbild spezialisierten Diagnose und der klinischen Erfahrungen über die Prognose der jeweils vorliegenden Frakturform.

Als besondere Indikation bezeichnet er zunächst mutmaßlich schlechte Heilung wegen Dislokation. Dazu gehören einmal die mit Röntgenstrahlen erkennbaren Einklemmungen losgelöster Bruchstücke (*Epicondyl. int. Sprengel*; *Capitulum radii* eigene Beobachtung), welche, wenn nicht frühzeitig operiert wird, sich festsetzen und die Bewegung schädigen. Zweitens können Verdrehungen der Gelenkbruchstücke den Erfolg schwer beeinträchtigen, wie K. bei einer Operation an einem 8 Jahre vorher verletzten Ellbogen sah. Gerade die Drehung der Gelenkfläche des *Condyl. ext. humeri* ist eine typische Verletzung; K. konnte sie bei einem 4jährigen Knaben mittels des Röntgenbildes an der schiefstehenden Epiphysenlinie des Bruchstückes diagnostizieren und durch Operation beseitigen. Der angenähte *Condylus* heilte gut an. Verdrehungen des

oberen Humerusstückes bei pertuberkularen und infratuberkularen Brüchen mit der Bruchfläche nach außen oder nach dem Thorax hat K. vor 2 Jahren vorgeführt: die letztere Form kann nur blutig richtig gestellt werden; bei der Drehung nach außen kann eventuell eine sehr komplizierte Extensionsbehandlung einen leidlichen Erfolg bringen.

Außer diesen absoluten Indikationen möchte K. noch, unter Umständen bei mit Luxation komplizierter Fraktur, bei mehreren Brüchen an derselben Extremität frühzeitig operativ vorgehen; er hat dadurch die Behandlung sehr vereinfacht. Eine subkutane Fraktur des lateralen Gelenkteiles des oberen Tibiastückes mit Dislokation hat K. mit Erfolg genäht, weil der andere Unterschenkel des Mannes schwer zerschmettert war. So kann man aus dem Grunde nähen, weil dadurch die denkbar sicherste Garantie für gute Heilung gegeben wird.

Der wahrscheinliche Ausgang in Pseudarthrose hat K. Gelegenheit zu frühzeitiger Naht gegeben bei intrakapsulärer Schenkelhalsfraktur. Die Prognose dieser Brüche ist sehr schlecht, weil die einzige Ernährung durch das Lig. teres zur Callusbildung nicht genügt. Um die Ernährung zu sichern, muß man nicht nur die Knochen, sondern auch die zerrissenen Kapselteile am Knochen vereinigen. Die Operation geschieht von einem vorderen, Hueter'schen Resektionsschnitt aus, der fast ohne Blutung direkt auf die Frakturstelle führt. Die Naht durch Hals und durch den mit der Kugelzange vorgezogenen Kopf geschah mit Aluminiumbronzedraht; die Kapsel am Frakturrande wurde mit Seide genäht. K. hat, außer mehreren Pseudarthrosen, auch eine frische mediale, intrakapsuläre Schenkelhalsfraktur 8 Tage nach der Verletzung bei einem 71jährigen Manne durch Knochen- und Kapselnaht zur Heilung gebracht und glaubt dadurch zur Förderung der Therapie einer der prognostisch schlechtesten Frakturformen beige-tragen zu haben.

(Selbstbericht.)

### Diskussion.

Noetzel (Frankfurt a. M.) hat seit 1900 etwa 34 Vernähungen subkutaner Frakturen ausgeführt, darunter 6mal bei Brüchen der Kniescheibe, 1mal des Schlüsselbeins, 1mal des Olecranon, 1mal des Metatarsus, 4mal am Oberschenkel, 9mal am Unterschenkel. Daß man nicht unmotiviert oft die Naht ausführe, bewiese der Umstand, daß von den letzten 17 Unterschenkelbrüchen nur 2 genäht wurden. Die Knochen werden mit Silberdraht vereinigt, die Muskeln ebenfalls genäht. Vorteilhaft ist die Benutzung des Extensionstisches zur Erleichterung der Reposition der Bruchenden.

Sämtliche Fälle heilten ohne Störung, und die Heilungsdauer wurde nicht verzögert. Bei Oberschenkelbrüchen könnte man die Indikation etwas weiter stellen.

Bardenheuer (Köln) steht noch auf dem Standpunkte, daß diese Operationen zu vermeiden seien — auch bei Kniescheibenbrüchen; auch sie heilen völlig ohne Naht. Niemand könne die Infektion mit völliger Sicherheit ausschließen. Die 13 Oberschenkelbrüche dieses Jahres, welche Verkürzungen von 4—10 cm darboten, sind unter Streckverbänden fast ohne Verkürzung ausgeheilt. Nur muß man zu der Längsextension, die mit 30—50 Pfund Belastung geschieht, die Querextension hinzufügen mit 15—20 Pfund.

12 Brüche des Oberarmes, zum Teil nahe dem Gelenk und auch mit Verrenkung kompliziert, wurden gleichfalls mittels Extension geheilt. Dieselbe erfolgt direkt nach oben, parallel der Medianebene. Nach 14 Tagen bereits kann mit Bewegungen begonnen werden. Ein Bruch des Oberarmes — Abreißung des Tub. majus — wurde gleichfalls durch senkrechte Extension geheilt. Am Ellbogengelenk kann selbst in Fällen, wo Kocher das Gelenk eröffnet, das verdrehte Bruchstück zurückgeschoben werden. Bei Oberschenkelhalsbrüchen kommt es schließlich noch darauf an, den Druck auf den Kopf — wodurch dieser usuriert wird — durch seitliche Extension zu vermeiden; gleichzeitig soll durch Zug am Schenkel nach der gesunden Seite hin das distale Fragment etwas abgehoben werden.

Geissler (Hannover) möchte für Oberarmbrüche seinen Schwebestreckverband (Zentralblatt für Chirurgie 1904 Nr. 1) empfehlen. Der Ellbogen ist in Supinationsflexion eingegipst und in Schewe erhalten; durch sein eigenes Gewicht sinkt er nach abwärts und wirkt extendierend. Die Gipsmanschette des Oberarmes braucht nicht weit hinaufzureichen, was den Verband besonders bei komplizierten, also auch Schußverletzungen des Humerus nahe am Gelenk empfiehlt.

Bier (Bonn) hat sich die Frage vorgelegt, warum die genähten Bruchenden langsamer konsolidieren als ungenähte subkutane Frakturen, und glaubt, daß dem Bluterguß eine heilende Rolle zufällt, insofern dieser direkt behufs Ernährung der kallusbildenden Gewebe resorbiert wird. Da zur Heilung Reiz und Nahrungszufuhr gehören, sind die Bedingungen beim genähten Bruch ungünstiger, weil die Reibung durch Vernähung, der Bluterguß durch Ausräumung wegfällt. Auf solche Erwägungen gestützt, hat er in einem Falle von Pseudarthrose durch Injektion von Blut Heilung erzielt.

Seine Erfahrungen mit Bardenheuer'scher Extension sind noch gering, aber gut.

Christel (Metz).

## 16) F. v. Mangoldt (Dresden). Übertragung ungestielter Periost-Knochenlappen zur Heilung von Pseudarthrosen und Knochenhöhlen.

Die Übertragung ungestielter Periost-Knochenlappen ist bisher nur in vereinzelten Fällen versucht worden, so von Prof. v. Brann in Halle zur Heilung einer Pseudarthrose des Humerus, von Prof. Müller-Rostock zum Ersatz einer Fingerphalanx bei Spina ventosa. Ersterer benutzte dazu einen Periost-Knochenlappen der Tibia, letzterer einen solchen des unteren Endes der Ulna. Das ganze Verfahren ist bisher noch nicht zur Methode erhoben worden und hat nicht die Würdigung gefunden, welche dasselbe verdient.

Votr. stellt zwei jetzt 10jährige Knaben vor, bei denen er im Juni 1902 die Periost-Knochenübertragung mit Erfolg ausgeführt hat.

In dem einen Falle handelte es sich um Beseitigung einer Pseudarthrosis tibiae, etwa handbreit unter dem Kniegelenke nach Osteomyelitis mit Totalnekrose der Tibiadiaphyse, in dem anderen um Beseitigung einer ausgedehnten Knochenhöhle im unteren hinteren Teile der Femurdiaphyse nach Abstoßung eines 8 cm langen, das ganze Femur betreffenden osteomyelitischen Röhrensequesters.

In beiden Fällen wurde aus der Vorder- und Innenfläche der gesunden Tibia ein Periostlappen, der eine dünne Knöchenschicht mit enthielt, entnommen und in die Defektstelle übertragen.

Die ausgedehnte Pseudarthrose war nach Ablauf von  $\frac{3}{4}$  Jahren soweit ausgeheilt, daß der Knabe allein auf dem Beine stehen konnte und keines Unterschenkelstützapparates mehr bedurfte. Die Form der Tibia war annähernd wieder die normale.

Die Knochenhöhle der Femurdiaphyse war nach dem Röntgenbild  $\frac{1}{2}$  Jahr nach der Übertragung nahezu völlig und ist jetzt ganz ausgeheilt unter normaler Form des Knochens. Eine Serienreihe von Röntgenbildern veranschaulicht in beiden Fällen die zunehmende Knochenneubildung in den verschiedenen Zeiten.

Aus seinen mit der Übertragung ungestielter Periost-Knochenlappen gemachten Erfahrungen zieht Votr. folgende Schlüsse:

Die freie Übertragung von Periost-Knochenlappen ist beim Menschen, wenigstens in der Jugend, mit Erfolg ausführbar. — Wir besitzen in dieser Methode ein außerordentliches Hilfsmittel, um Knöchendefekte jeglicher Art, wo das Periost verloren gegangen ist, zum dauernden knöchernen Verschuß zu bringen, und dies unter Wiederherstellung annähernd normaler Knochenformen. — Die freie Periost-Knochenübertragung macht uns unabhängig von dem verloren gegangenen, oft nicht genügenden oder nicht mehr verwendbaren Periost der Nachbarschaft, indem uns durch diese Methode zur Deckung von Knöchendefekten das ganze gesunde Periost des Körperskelettes zur Verfügung steht. — Die Periost-Knochenlappen werden zweckmäßig der vorderen und inneren Fläche der

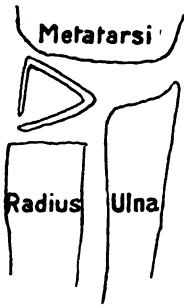


Tibia, der freien Kante der Ulna, den Rippen, oder der Beckenschaukel entnommen, weil man von diesen Stellen aus am einfachsten ohne dauernde Schädigung des Pat. genügend große Periost-Knochenstücke erhalten kann. (Selbstbericht.)

### Diskussion.

v. Bramann (Halle) hat mehrfach ausgekochten Knochen — derselbe wurde durch 2stündiges Kochen sterilisiert — zur Ausfüllung größerer Defekte benutzt: so vor mehreren Jahren bei einem 7 cm langen Defekte des Oberarmes; Grosse hat aus seiner Klinik die Heilung einer angeborenen Pseudarthrose durch Einpflanzung eines 7 cm langen Knochenstückes vom Erwachsenen berichtet. In einem 3. Falle endlich waren durch Resektion wegen Osteochondroms aus dem Humerus 14 cm Schaft entfernt und durch ein 16 cm langes Tibiafragment ersetzt worden. Man muß Sorge tragen für gute Adaptierung und nach Zuspitzung des Ersatzstückes und Aushöhlung der Widerlager dieses fest einkeilen. Christel (Mets).

F. Franke (Braunschweig) kann sich den Empfehlungen der Verwendung ungestielter Periostknochenlappen auf Grund eigener



Erfahrungen nur anschließen. Er hat sie hauptsächlich zum Ersatz von Mittelhandknochen und Phalangen benutzt, aber auch nach Handgelenkresektion, bei der ein Teil des Radius geopfert werden mußte, um die danach eingetretene, ja nie ausbleibende Verschiebung der Hand nach dem Radius hin zu beseitigen. Der von der Tibia genommene Knochen span wurde so geknickt, daß das Periost nach außen sah, und nun mit der Spitze des Winkels der Ulna zugewandt in die entsprechend bereitete Höhle eingepflanzt, darauf die Haut nach Füllung des übrigen Hohl-

raumes mit Blut wieder vereinigt.

(Selbstbericht.)

Wagenknecht (Freiburg i. B.) berichtet, daß in der Goldmann'schen Klinik zur Ausfüllung großer Knochenhöhlen gestielte Hautlappen aus der Umgebung in den Defekt eingelegt und durch Tampons angeedrückt erhalten werden. Die angeheilten Lappen werden nach und nach durch die Knochenneubildung bis fest ins Niveau der Umgebung gehoben.

Neuber (Kiel) hat dies Verfahren bereits vor 20 Jahren empfohlen; bei kleinen Knochenhöhlen erzielte er gute Erfolge, indem er Blut als Füllung benutzte — das nächstliegende Material! Bei größeren Defekten hat er auch schon Holzstücke eingelegt und solange liegen lassen, bis ersichtlich genügend lebenskräftiges Periost neugebildet war. Bei Kindern läßt die Osteomyelitis im allgemeinen reichlich Periost bestehen.

Wagenknecht findet einen wesentlichen Unterschied zwischen der Neuber'schen Mobilisierung der umgebenden Haut und dem Auslegen der Wundhöhle mit selbständig gebildeten gestielten Hautlappen.

Christel (Metz).

Gluck (Berlin). Osteoplastische Versuche zum Ersatze ganzer Diaphysen langer Röhrenknochen sind von mir seit weit über 20 Jahren angestellt worden; auf dem Chirurgenkongreß habe ich darüber unter anderem 1895 in einer Mitteilung über »Osteoplastik, einheilbare Prothese und Orthopädie vikariierender Funktionen« unter Demonstration von Tafeln und Pat. berichtet.

Die Mitteilungen des Herrn Prof. Friedrich haben daher mich in hohem Maße interessiert, und kann ich nur meiner Befriedigung Ausdruck darüber geben, daß meine Arbeiten über »Fremdkörpertherapie und Gewebszüchtung« in der plastischen Chirurgie überhaupt und speziell auch in der Osteoplastik zur vollen Anerkennung gelangt sind.

(Selbstbericht.)

Friedrich (Greifswald) betont, daß die Knochenneubildung auf die größten Schwierigkeiten stößt, wo der Knochen wegen bösartiger Geschwulst mit dem Periost entfernt werden muß. Er hat nur bei Tieren die Epiphyse des Femur abgetrennt und zwischen diese und Schaft Metallplatten eingeheilt. Es zeigte sich dann, daß dieser hinaufgewachsen war, daß also bei jungen Individuen das Längenwachstum viel leistet; somit kommt es nur darauf an, durch Einlegung irgendwelchen toten, porösen Materials in den Knochendefekt die Muskeln auseinander, d. h. in Spannung zu erhalten.

Helferich (Kiel) bedient sich längst toter, ausgekochter Knochen, die in Karbolspiritus vorrätig gehalten werden. Vor dem Gebrauch werden sie nochmals gekocht; die zu implantierenden Stücke werden verzapft. Von den Pat. lebenden Knochen zu nehmen, sei nicht nötig. Bei Pseudarthrosen hat er schon früher Silberdrahtspiralen eingenäht, die sich nach der Verheilung leicht herausziehen lassen.

Christel (Metz).

### 17) Rehn (Frankfurt a. M.). Multiple Knochensarkome mit Ostitis deformans.

Aus der Krankengeschichte ist als wichtigstes hervorzuheben, daß bei einem 23jährigen früher chlorotischen in dürftigen Verhältnissen lebenden Mädchen, das keine Infektionskrankheiten durchgemacht hatte und nie gravid war, sich im November 1894 in der rechten Hüfte Schmerzen einstellten, daß sich alsbald (nach 2 Monaten) Knochentumoren entwickeln zuerst an der rechten Ulna, dann an beiden Beckenschaufeln, wieder einige Monate später am rechten Ober- und Unterschenkel, am linken Oberschenkeln. Auch am linken Oberarm und an einzelnen Rippen bildeten sich unter schmerzhaften Erscheinungen ansehnliche Tumoren. Im weiteren Verlaufe

der Krankheit traten allmählich immer erheblichere Verbiegungen und Verunstaltungen des Skelettes namentlich der unteren Extremitäten auf, so daß schließlich der rechte Ober- und Unterschenkel jeweils in der Mitte im rechten Winkel nach außen bzw. innen abgebogen waren. Gleichzeitig entstand an den meisten Knochen eine Erweichung, so daß sie bis zu einem gewissen Grade biegsam wurden bzw. auch spontan frakturierten (beide Oberschenkel). Die ersten Tumoren an der rechten Ulna und linken Beckenschaufel wurden operativ entfernt; ein in die Lücke der Ulna eingesetzter Elfenbeinstift wuchs glatt ein und ist heute noch (Sektion: 30. Januar 1904) in einem kleinen Reste zu sehen. Die operative Entfernung des an dritter Stelle (rechte Beckenschaufel) entstandenen Tumors wurde lediglich im Interesse der Schmerzlinderung vorgenommen.

Alle Tumoren waren von gleicher Beschaffenheit, weich braunrot und erwiesen sich als Riesenzellensarkome. Das Leiden zog sich über 9 Jahre hin, und die Pat. ging unter langsam zunehmender Herzschwäche, Hydrops und Anasarka zugrunde.

An dem Knochensysteme fanden sich neben den erwähnten Verbiegungen noch solche geringeren Grades am linken Ober- und Unterschenkel. Das Becken hatte nahezu die Form des osteomalakischen, Kyphoskoliose der Wirbelsäule; dazu zahlreiche Tumoren, namentlich an den unteren Extremitäten, an mehreren Rippen und Manubrium. Der Kopf blieb frei. Die Tumoren unterbrechen, meist scharf sich absetzend, die Kontinuität der Knochen oder sitzen, wie an den Rippen, der Innenfläche breitbasig auf, sind von grauweißlicher Farbe und hart, einige indes (Rippe und rechte Oberschenkelmitte) braunrot und von fibrös weicher Konsistenz. Auf dem Durchschnitt (es lassen sich auch die harten Tumoren mit dem Messer schneiden) zeigen die weißlichen einen dicht spongiösen Bau von unregelmäßigen roten Markzügen durchzogen, die braunen bilden eine fibrös-elastische Gewebsmasse, teilweise von gelbweißlichem spongiösem Knochengewebe durchzogen.

Das Mark der Knochen ist wesentlich verändert, große Räume mit rotem lymphoiden Mark und hochgradig reduzierter Rindenkompakta oder die ganze Breite des Knochens von jenem dicht spongiösen Gewebe durchzogen, das ohne besondere Grenze in das gleiche der Tumoren übergeht. Die Gelenkflächen sind relativ wenig betroffen, von glattem Knorpel überzogen und unerheblich deformiert.

Aus der mikroskopischen Untersuchung ergibt sich, daß das dicht spongiöse Gewebe der Tumoren und Knochen Fasermark ist, daß es sich hierbei um die fibrösen Erweichungsprozesse handelt, die identisch sind mit denen, welche von v. Recklinghausen als *Ostitis fibrosa osteoplastica* beschrieben sind (Festschrift zu Rudolf Virchow's 71. Geburtstag). Die braunroten Tumoren sind polymorphzellige Riesenzellensarkome, teilweise mit Blutungen und Pigmentation, die ohne scharfe Grenze unter langspindlicher Gestaltung

der Zellen in das Fasermark übergehen. Vergleichung der Tumoren machen es wahrscheinlich, daß die weißlichen harten aus den Sarkomen hervorgegangen sind; sie in ihren Beziehungen zur vorliegenden Krankheit zu betrachten ist Hauptzweck der Mitteilung. In der Annahme, daß alle Tumoren gleich den drei zuerst operierten, die sicher als Riesenzellensarkome erkannt waren, sich als ebensolche entwickelt haben und in der jetzt vorliegenden Weise verändert sind, und in Rücksicht auf den klinischen Verlauf der über 9 Jahre bestehenden Krankheit sind die Tumoren als entzündliche Neubildungen aufzufassen. Die Wichtigkeit für die Praxis erscheint um so größer, wenn wir annehmen, daß vielleicht auch einzelne Skeletteile derartig erkranken. Fünf erläuternde Abbildungen sind der Arbeit beigegeben.

(Selbstbericht.)

18) **Røerink** (Freiburg i. Br.). Zur Resektion der langen Röhrenknochen wegen bösartiger Neubildungen.

R. berichtet über sieben Fälle von Resektion an langen Röhrenknochen aus der Freiburger Klinik. Die wegen Riesenzellensarkom Operierten, bei denen z. T. sehr ausgedehnte Kontinuitätsresektionen ausgeführt werden mußten, im ganzen vier Kranke, sind jetzt 12 bis 8 Jahre rezidivfrei, also wohl dauernd geheilt. Ebenso ein wegen Enchondrom der oberen Tibiaepiphyse Operierter, bei dem der Eingriff jetzt 8 Jahre zurückliegt. Zwei Kranke mit Spindelzellen- resp. Rundzellensarkom des oberen Humerusendes und des Fibulaköpfchens, bei denen der Tumor schon die umliegenden Weichteile infiltriert hatte, gingen beide im Laufe des ersten Jahres post oper. zugrunde, der eine an Gehirnmetastase, der andere, nachdem erst noch ein örtliches Rezidiv die Amputation im Oberschenkel erfordert hatte.

Wie vielfach erwähnt, kann das spätere Auftreten von Metastasen, gegen die wir machtlos sind, die Wahl der Operationsmethode nicht beeinflussen; in einer kleinen Anzahl von Fällen treten aber nach Resektion noch Spätrezidive — am häufigsten in den Weichteilen — auf, deren Zustandekommen durch sofortige Amputation resp. Exartikulation hätte vermieden werden können.

Auch ein großer Tumor, der nach Sprengung der Knochenschale nur mechanisch in die Weichteile eindringt, ist sehr wohl der Resektion zugänglich, während andererseits infiltratives Wachstum auch bei kleinen Tumoren die radikalsten Eingriffe verlangt, »da das — wie König schon 1895 hervorhob — doch das einzige Verfahren ist, welches möglicherweise noch einmal einen Menschen retten kann«.

(Selbstbericht.)

19) **P. L. Friedrich** (Greifswald). Die Osteoplastik bei ausgedehnten operativen Diaphysendefekten der langen Röhrenknochen jugendlicher Individuen nach Entfernung bösartiger Knochengeschwülste.

Wenn bei einem jugendlichen Individuum wegen bösartiger Geschwulstbildung ein großer Knochendefekt gesetzt werden muß, so hat der Versuch des Defektersatzes in der Gegenwart mit folgenden drei fundamentalen Voraussetzungen zu rechnen: erstens daß das Wachstum des Knochens ausschließlich appositionell, nicht interstitiell sich vollzieht, daß das Längenwachstum ein Produkt des Epiphysenknorpels ist, daß nach Resektion einer Epiphyse die andere Epiphyse desselben Knochens mit vermehrtem Längenwachstum einsetzen kann; zweitens daß bei Substanzverlusten des Knochens dem Periost der Hauptanteil an der Knochenregeneration zufällt, das spezifische Knochengewebe aber der Regeneration nicht fähig, und daß drittens (Marchand und seine Schule) jede Form implantierten Knochens nur als Grundlage zu neuer Knochenbildung dient, während dem implantierten Knochen die Rolle eines toten Fremdkörpers zufällt. Wir können von diesem letzteren histologischen Fundamente jedoch dann abstrahieren, wenn wir aus der Einheilung des eingepflanzten Knochenstückes, sei sie als die eines lebenden oder toten Fremdkörpers erfolgt, für unseren Kranken das erzielen, worauf sein und unser Verlangen gerichtet ist, funktionell und statisch doch ausreichenden und wenn möglich kosmetischen Ersatz für den durch Krankheit verlustig gegangenen Knochenabschnitt. Hierfür kommt in erster Linie Einpflanzung eines Periostknochenstückes, welches einem anderen Knochen desselben Individuums entnommen ist, in Betracht. Wenn jedoch der operativ gesetzte Defekt die ganze Diaphyse, z. B. des Femurs, einschließlich aller Periostteile umfaßt, dann ist die entsprechende Knochenentnahme an anderer Körperstelle an sich wieder ein so großer Verlust, daß sie kaum in Betracht gezogen werden kann. Vielmehr müssen wir uns da nach Mitteln und Wegen anderer Art umsehen. F. hat diesem Problem schon längere Zeit experimentelle Studien gewidmet; er hat nach totaler querer Ablösung von Femur- und Radiusepiphysen bei jungen Tieren Silberplatten zwischen die Epiphyse und Diaphyse zwischenlagert und fand nach einem halben Jahre diese Platte in der Diaphyse nach deren Mitte verschoben, quer- oder schräggestellt wieder. Hieraus zog F. den Schluß, daß das epiphysäre Längenwachstum bei intakter Epiphyse trotz Fremdkörperinterposition voll erhalten bleibt. Um nun diesem Regenerationsprozeß nach totalen Diaphysendefekten die Wege offen zu halten, kam es F. zunächst darauf an, in den Defekt einen statisch festen Hohlzylinder einzuhellen; dieses muß um so eher gelingen, wenn dieser Hohlzylinder selbst porös ist. Da aber die Matrix, in die der zylindrische Fremdkörper zu verpflanzen ist, periostfrei, also ein höchst fraglicher

Anbildner neuer knöcherner Stützsubstanz ist, so ist es doppelt erwünscht, wenn der Fremdkörper schon Knochensalze enthält. F. verwandte aus diesen Gründen entmarkte gekochte Röhrenknochen-diaphysen anderer Individuen und pflanzte sie, unter direkter Entnahme derselben aus der sterilen physiologischen Kochsalzlösung, in den Defekt ein. Die glatten, ganz aseptischen Einheilungsvorgänge, die bei den Kranken bisher erzielten funktionellen Erfolge veranlassen F. zur Empfehlung anderweiter Nachprüfung der Methode. Einem 8jährigen Mädchen ward die ganze rechte Femurdiaphyse wegen myelogenen Sarkoms entfernt und ein entsprechendes totes Ersatzstück (Tibia eines 11jährigen tuberkulösen Knaben) implantiert. Heilung sine ulla reactione. Erster Verbandwechsel nach Ablauf von 6 Wochen. Röntgogramme veranschaulichen das jetzige Verhalten des implantierten Knochens. Das Kind läuft mit Hülsenapparat am Stocke schmerzlos und gewandt umher. Operation Oktober 1903. Einem 12jährigen Mädchen ward wegen malignen Tumors der Diaphysenmitte des linken Femurs 14 cm Diaphyse abgetragen, diese durch 17 cm gekochter Femurdiaphyse einer 65jährigen, an Magenkarzinom verstorbenen Pat. ersetzt. Einheilung sine ulla reactione. Erster Verbandwechsel nach Ablauf von 5 Wochen. Tadellose Einheilung der Implantation. Über den funktionellen Ausgang dieses Falles kann Sicheres noch nicht gesagt werden. (Selbstbericht.)

---

20) **Hoffa** (Berlin). Über die Enderfolge der Sehnenplastik.  
(Mit Demonstration von Kranken.)

H. berichtet kurz über die Endresultate seiner Sehnenplastik. Zur Erzielung eines guten Resultates hält er für notwendig: 1) tadellose Asepsis, 2) exakte Blutstillung, 3) ein gesundes Muskelmaterial, 4) die Notwendigkeit, die Sehnen unter genügender Spannung zu transplantieren. H. macht auf Grund der mikroskopischen Untersuchungen seines Schülers Koch auf die große Regenerationsfähigkeit der gelähmten Muskeln aufmerksam und stellt eine große Reihe von operierten Fällen vor. Er demonstriert an denselben als erreichbare Resultate bei völlig gelähmter Muskulatur eine Art tendinöser Fixation des Gelenkes, die die Pat. unabhängig von orthopädischen Apparaten macht. Bei teilweise erhaltener Muskulatur kann eine mehr oder weniger völlige Wiederherstellung der Funktion erreicht werden je nach dem verfügbaren Muskelmaterial.

(Selbstbericht.)

---

21) **Kausch** (Breslau). Kleine Beiträge zu den plastischen Operationen.

K. berichtet über fünf Arten von plastischen Operationen, die er in der letzten Zeit ausgeführt hat.

1) Plastik der Fingerflexoren.

Bei der Verlängerung der verkürzten Beugesehnen geht K. in folgender Weise vor: Die Sehne des Flexor sublimis wird ganz nahe ihrem Insertionspunkte, der Basis der Mittelphalanx, durchtrennt, die Sehne des Flexor profundus zentralwärts; der periphere Stumpf des Flexor profundus und der zentrale des Flexor sublimis werden vereinigt.

2) Plastik der dorsalen Fingersehne.

Bei einer Durchschneidung der Sehne über dem mittleren Fingergelenke löste K. beiderseits die seitlichen Teile der Dorsal-aponeurose in Form je eines doppelt gestielten Lappens los, vernähte die Lappen in der Mittellinie des Fingers und bildete so eine neue dorsale Sehne, die bereits während der Operation funktionierte.

3) Bildung einer neuen Fingerkuppe nach Abquetschung.

In Fällen, in denen die nagelbildende Partie des Fingers erhalten ist, geht K. mit Rücksicht auf die Nagelbildung in folgender Weise bei der Bildung der neuen Fingerkuppe aus der Brusthaut vor. Die Hand wird in extrem pronierter Stellung an die Brust gebracht, so daß ihre Dorsalseite der Brust anliegt. Der aus der Brusthaut gebildete, einfach gestielte Lappen wird nun über die Fingerspitze gelegt und an der Volarseite angenäht. An der Dorsalseite wird der Lappen auch nach der Abtrennung des Stieles nicht angenäht, sondern die Stelle hier granulieren gelassen. Der sich vorschiebende Nagel wächst nun an der Unterlage fest resp. schiebt sein Bett vor, und das kosmetische Resultat wird ein außerordentlich günstiges.

4) In einem Falle von totaler Abreißung des Scrotum und der Haut des Penis — erhalten war nur der größere Teil des inneren Blattes des Präputium — ging K. wie folgt vor: Es wurden zwei doppeltgestielte Lappen aus der Innenseite der Oberschenkel geschaffen, dieselben in der Medianlinie vereinigt und so ein neuer Hodensack hergestellt. Es gelang, den dadurch entstandenen Defekt durch Zusammenziehen vollständig zu schließen. Die Corpora cavernosa wurden gedeckt, indem das innere Präputialblatt umgeschlagen, im übrigen Thiersch' Transplantationen aufgelegt wurden.

K. stellt den Pat. 10 Monate nach der Operation vor. Die Haut des Penis ist durchaus verschieblich, dicker als normal; bei Erektionen hat Pat. das normale Spannungsgefühl. Die Haut des Hodensackes hat sich hingegen verdünnt, der linke Hoden steht in normaler Höhe, der rechte höher.

5) Nasenplastik aus der Zehe.

Bei einem jungen Mädchen, dessen knorpliges Nasengerüst infolge von Rhinosklerom und der ausgeführten Auskratzen zu grunde gegangen war — speziell die ganze Nasenscheidewand inkl.

der häutigen — beschloß K. eine Zehe zum Ersatz zu verwenden. Er pflanzte die zweite Zehe zunächst auf der Volarseite des Handgelenkes ein, trennte allmählich die Basis durch, implantierte diese Stelle in die Nase, spaltete dann die Zehe und richtete deren eine Hälfte empor zum Ende des Nasenbeines. Die häutige Nase wurde dann über dieses Dach ausgespannt. K. demonstriert die Photographien dieses Falles in den verschiedenen Stadien der Operation.

(Selbstbericht.)

## Kopf und Gesicht.

### 22) Madelung (Straßburg i. E.). Über Verletzungen der Hypophysis.

Was weiß man über Verletzungen der Hypophysis beim Menschen und ihre Folgen? Diese Frage mußte sich M. bei Gelegenheit einer gerichtsärztlichen Begutachtung vorlegen.

Die Physiologie und Pathologie der Hypophysis ist in den letzten Jahren der Gegenstand zahlreicher Untersuchungen und Besprechungen gewesen. Von Verletzungen wird nirgends die mindeste Erwähnung getan. Solche müssen doch vorkommen. Möglich ist es doch auch, daß Menschen sie überstehen, wenn nicht allzu große Komplikationen vorliegen.

Bei der Dunkelheit, die betreffs der Bedeutung der Hypophysis noch herrscht, wäre es wichtig, die Folgen kennen zu lernen, die der Ausfall ihrer Funktionen nach traumatischer Zerstörung hervorbringt.

M. wurde ein 9jähriges Mädchen zugeführt, welches im Alter von 6 Jahren durch einen ans einem Flobertgewehr abgegebenen Schuß am Kopfe schwer verletzt worden war. Es galt die noch vorhandenen Folgen der Verwundung festzustellen. Als wesentliche hierbei in Betracht kommende Abnormitäten fanden sich totale Amaurose des in seiner Form unveränderten rechten Auges, geringe Reste einer rechtsseitigen Hemiparese, endlich ein eigentümlicher Mißwuchs des Gesamtkörpers. Das Kind hatte, bei einer seinem Alter entsprechenden Körperlänge von 1,24 cm, ein Körpergewicht von 42 kg; d. h. es wog annähernd doppelt so viel als ein normales Kind. Das Übergewicht wurde bedingt durch abnorm reichliche Entwicklung des Fettes im Unterhautzellgewebe des ganzen Körpers und im Bauche, durch *Adipositas generalis*.

Manche Einzelheiten der Krankengeschichte, vor allem aber die Bestimmung des Weges, den die am rechten Augenlidspaltenwinkel eingedrungene Kugel genommen hatte, die Auffindung der letzteren bei Röntgenuntersuchung an der betreffenden Stelle machen es sehr wahrscheinlich, daß die Hypophysis selbst geschädigt worden ist. Sicher ist ihre Umgebung verändert worden.



Es wird erlaubt sein — bezugnehmend auf die Erfahrungen, die man betreffs des gleichzeitigen Vorkommens von Störungen des Körperwachstums (Akromegalie, Riesenwuchs, Kretinismus, endlich allgemeine Fettleibigkeit) und Erkrankungen der Hypophysis gemacht hat — anzunehmen, daß im besprochenen Falle die allgemeine Fettleibigkeit mit der Verletzung der Hypophysis in kausalem Zusammenhange steht.

M. bittet Chirurgen und pathologische Anatomen, in Zukunft den Verletzungen der Hypophysis Aufmerksamkeit zu widmen.

(Selbstbericht.)

#### Diskussion.

Stolper (Göttingen) hat im Jahre 1895 die Sektion eines Mannes mit Akromegalie gemacht. Pat. hatte ein Trauma in Form eines Falles auf den Hinterkopf erlitten. Die Sektion ergab eine geschwulstartige Vergrößerung der Hypophysis, nach der mikroskopischen Untersuchung von adenomatösem Bau. Ferner fand sich eine faustgroße Metastase im rechten Occipitallappen. Der Pat., in den 40er Jahren, zeigte starke Nasen- und Kinnentwicklung und hochgradige Adipositas.

Benda (Berlin) hält in Madelung's Falle den Zusammenhang zwischen Adipositas und Hypophysis für denkbar. Ob aber die sonstigen Veränderungen auch Folge einer Verletzung der Hypophysis seien, erscheine ihm fraglich. Nach den bisherigen Erfahrungen sind die progressiven Veränderungen im Wachstum auch mit progressiven Veränderungen der Hypophysis verbunden, also Folge einer Hyperplasie. Folgen mit »hypophysiprivem« Charakter gibt es bisher nicht.

v. Eiselsberg (Wien) hat bei Katzen Exstirpation der Hypophysis ausgeführt, jedoch stets mit negativem Erfolge, d. h. alle Tiere starben in den nächsten Tagen.

Jaffé (Hamburg).

#### 23) Borchard (Posen). Über psychische Störungen bei einem Stirnhirnabszeß.

Nach den bisherigen Beobachtungen ist man entgegen der Annahme Müller's berechtigt, gewisse psychische Funktionen in das Stirnhirn zu verlegen, da man bei Erkrankungen dieses Gehirnteiles mit Vorliebe gewissen geistigen Störungen, z. B. der Witzelsucht, begegnet, die allerdings auch bei Affektionen anderer Gehirnteile vorkommen können. Diese Alterationen der Psyche bewegen sich fernerhin gern im Gebiete der Depravation des Charakters, der sexuellen Cynismen. Es ist nicht gut angängig, sie als Ausfallserscheinungen aufzufassen, da genugsam bekannt ist, daß selbst weitgehendste traumatische oder operative Zerstörungen (Friedrich) ohne jedes Symptom verlaufen können. Ebenso sind sie nicht als

Allgemeinerscheinungen, bedingt durch Alteration der gesamten Hirnrinde, wie es bei Verletzungen oder großen Tumoren durch Steigerung des Hirndruckes sein könnte, anzusehen. Vielmehr muß man der Ansicht beipflichten, daß es sich um gewisse Reizerscheinungen handelt, die einerseits bedingt sein können durch den Druck des wachsenden Tumors, sodann aber auch durch Zirkulationsstörungen oder entzündliche Reaktion in der Nachbarschaft eines Gehirnabszesses oder eines Verletzungsherd. Votr. berichtet über einen Fall, wo bei einem 8jährigen Mädchen nach Verletzung des linken Stirnlappens durch Hufschlag und nach späterer Abtragung des Gehirnprolapses bis zur Eröffnung des linken Seitenventrikels sich keinerlei psychische Störungen gezeigt hatten. Ca.  $\frac{3}{4}$  Jahr später entwickelt sich ein Stirnhirnabszeß an derselben Seite, und jetzt traten eigentümliche psychische Störungen ein, die sich einerseits zeigten in einem läppischen Wesen, dann aber auch in sexuellen Cynismen und Handlungen.

Nach Eröffnung des ca. walnußgroßen Abszesses schwanden diese Erscheinungen sofort, und jetzt, 6 Jahre nach dem Unfälle, zeigt die Pat. völlig normales Verhalten. Nur ab und zu wölbt sich die Hautnarbe über der Trepanationslücke stark vor, und jetzt stellen sich leichtere psychische Störungen ein, die sich genau in jenen Bahnen bewegen wie früher. Nur die sexuellen Cynismen usw. treten nicht mehr auf.

Es kann sich in diesem Falle nur um lokale Reizerscheinungen handeln, da erstens alle Allgemeinsymptome seitens des Gehirns fehlen und da zweitens die Trepanationslücke im Schädel die Druckschwankungen mehr oder weniger sich ausgleichen ließ.

(Selbstbericht.)

### Diskussion.

Friedrich (Greifswald) berichtet, daß sein früher zitierter Fall mit Exstirpation eines Tumors aus dem Stirnhirn jetzt, seit über 2 Jahren, gesund geblieben sei. Die Affektion hatte vor der Operation sexuelle Abnormitäten erzeugt, die fast bis zum Verbrechen gingen. Jetzt sind diese abnormen Triebe ganz geschwunden. Bei der Operation wurde die erste und zweite Stirnwindung abgetragen; der Defekt im Gehirn war 168 qcm groß und wurde nicht geschlossen. 6 Wochen nach dem Eingriffe war Pat. wieder völlig arbeitsfähig.

Der vorzugsweise fibröse Tumor war von den Hirnhäuten ausgegangen.

Bei stärkerem Hirnprolaps empfiehlt v. Eiselsberg die temporäre Schwammkompression.

Jaffé (Hamburg).

24) **Fedor Krause** (Berlin). Chirurgisches und Physiologisches von der Zentralregion des Großhirns.

K. demonstriert an Projektionsbildern seine Befunde bei Gehirnoperationen. Da er in mehreren Fällen von nichttraumatischer Jackson'scher Epilepsie schwere pathologische Veränderungen an den motorischen Hirnzentren gefunden, so ist nach seinen Erfahrungen die Operation dieser fast stets der Verblödung anheimfallenden Kranken geboten. Durch die Beseitigung jener Herderkrankungen kann die Jackson'sche Epilepsie dauernd geheilt werden, wie an mehreren Beispielen von mehrjähriger bis zu 10jähriger Beobachtungsdauer dargelegt wird. Lassen sich aber anatomische Veränderungen nicht auffinden, so ist das primär krampfende Zentrum der Hirnrinde durch einpolige faradische Reizung genau zu umgrenzen und nach E. v. Bergmann's und Horsley's Vorgang in seiner ganzen Ausdehnung und bis in die weiße Substanz (5—8 mm tief) zu exzidieren. Auch bei diesen ungünstigsten aller Fälle hat K. einzelne ausgezeichnete Erfolge zu verzeichnen. Die im unmittelbaren Gefolge der Rindensexzision eintretenden Lähmungen, die außer der motorischen Sphäre auch sämtliche sensiblen Qualitäten in verschieden hohem Maße betreffen, gehen in mehr oder minder langer Zeit zurück und verschwinden völlig oder bis auf geringe Überreste.

Die ausführliche Arbeit erscheint mit Tafeln in den Brunschen Beiträgen zur klinischen Chirurgie. (Selbstbericht.)

25) **Hildebrand** (Basel). Heilung einer rhinogenen Thrombose des rechten Sinus cavernosus.

H. bespricht einen Fall von Heilung einer rhinogenen Thrombose des rechten Sinus cavernosus. Im Anschluß an einen therapeutischen Eingriff an den Nasenmuscheln entstand eine Angina und im Anschluß daran unter sehr hohem Fieber und stark verlangsamtem Puls, Kopfschmerzen und Somnolenz ein ausgeprägter Exophthalmus, komplette Lähmung des Abducens, des Oculomotorius, weite, starre Pupille, Chemosis, Ödem der Lider und der Umgebung des Auges. Kiefer-, Siebbein-, Keilbeinhöhle war frei. Es wurde eine Thrombose des rechten Sinus cavernosus angenommen, fortgepflanzt auf dem Wege der venösen Verbindungen zwischen Nase resp. Rachen und der Vena ophthalmica und Sinus cavernosus. Da eine chirurgische Intervention wegen der Unmöglichkeit, den Sinus abzugrenzen und seinen Inhalt gut und vollständig abzuleiten, für aussichtslos gehalten wurde, machte man einen Versuch mit Tavel'schem Antistreptokokkenserum. Auf die wiederholte Anwendung ging das Fieber prompt zurück, der Puls wurde frequenter und die Augenercheinungen besserten sich allmählich. Im Anschluß an die Injektionen kam es an den betreffenden Stellen zu den klinischen Erscheinungen des Erysipels, Schwellung, Rötung, Fieber, aber mit

höherem Puls, der aber schon nach 2 Tagen wieder verschwunden war. Das Serum war steril. 4 Monate nach dem Beginne der Erkrankung war der Augenbefund wieder normal. Am spätesten war die Abducensfunktion wieder hergestellt. Sie war zuerst gestört gewesen. (Selbstbericht.)

## 26) Jacques Joseph (Berlin). Operative Nasenverkleinerungen. (Mit Krankenvorstellung.)

Vortr. berichtet über die von ihm ausgeführten Nasenverkleinerungen, welche die verschiedensten Abnormitäten sonst gesunder Nasen betrafen. Es handelt sich um 43 abgeschlossene Fälle (30 Männer und 13 Frauen).

Die Beweggründe zur Operation waren in allen Fällen psychische Depressionszustände, Befangenheit im Verkehr mit anderen Menschen, Furcht vor Verspöttelungen wegen der Nasenverbildung. In vielen Fällen kamen Schädigungen im Berufe hinzu. Auch glaubten einige, daß ihnen infolge ihrer Verbildung der Weg zur Ehe versperrt sei.

Seit der letzten Publikation<sup>1</sup> sind einige neue Typen zur Behandlung gelangt. Darunter erwähnt J. besonders die abnorme Breite des knöchernen Abschnittes der Nase. Die Verschmälerung des knöchernen Abschnittes der Nase hat J. 7mal ausgeführt, und zwar 2mal als selbständige Operation, 5mal als Teiloperation einer umfangreicheren Nasenverkleinerung, die erste im August 1901. — Die Operation besteht in der Durchsägung des Processus frontalis des Oberkiefers vom lateralen Rande der Incisura pyriformis bis in die Nähe des Augenwinkels hin. Dieselbe läßt sich mittels kurzer Stichsägen, deren Griffe in geeigneter Weise abgebogen sind, intranasal ausführen, braucht also keine äußeren Narben zu hinterlassen. Sind die Seitenwände der Nase vom Oberkiefer abgetrennt, so genügt ein nicht zu starker Druck, um sie medial zu verlagern. In dieser Stellung werden sie dann nach erfolgter Ab-schwellung mittels eines kleinen Apparates (Nasenklemme) fixiert.

Bei der Operation der meisten anderen Abnormitäten der Nase hielt J. sich im allgemeinen an die in seiner ersten, diesen Gegenstand betreffenden Arbeit<sup>2</sup> geschilderte Methode, modifizierte indessen, den individuellen Verhältnissen Rechnung tragend, häufig den ersten Akt der Operation, der die Entfernung der überflüssigen Haut und der eingelagerten Knorpelstücke betrifft. J. demonstriert die Formen der exzidierten Stücke an Tafeln und zahlreichen Präparaten. — Nasenhöcker hat J. in mehreren Fällen subkutan abgetragen.

<sup>1</sup> Jacques Joseph, Über einige weitere operative Nasenverkleinerungen. Berliner klin. Wochenschrift 1902. Nr. 36.

<sup>2</sup> Jacques Joseph, Über die operative Verkleinerung einer Nase. Berliner klin. Wochenschrift 1898. Nr. 40.

J. hält die Operation für ungefährlich, da weder Todesfälle noch üble Zufälle eingetreten sind. Die Heilung erfolgte in allen Fällen per primam. Die Narben waren nach einer meist kurzen Übergangszeit durchaus unauffällig. (Die Erfolge werden an einigen Operierten und an zahlreichen Photographien demonstriert.) (Selbstbericht.)

27) **Samter** (Königsberg i. Pr.). Über blutige Reposition der veralteten irreponiblen Kiefergelenksverrenkung. Mit Krankenvorstellung.

Der vorgestellte 24jährige Pat. hatte die doppelseitige Luxation seit einem Jahr und zeigte, abgesehen von einer gewissen Beweglichkeit des Kiefers, alle Merkmale der frischen Luxationen. Der Versuch, in der Narkose die unblutige Reposition vorzunehmen, mißlang. Der blutige Eingriff ging von der Voraussetzung aus, daß der *M. masseter* und der *M. pterygoideus internus* aus ihrer schräg nach hinten unten verlaufenden Richtung in die senkrechte übergegangen seien infolge der dadurch bedingten Annäherung ihrer Anfangs- und Endpunkte eine nutritive Verkürzung und veränderte Zugrichtung erfahren hätten und deshalb die Haupthindernisse für die Reposition abgaben, nachdem der Kieferwinkel nach vorn und oben disloziert war. Dementsprechend wurde um den Kieferwinkel ein bogenförmiger Schnitt geführt (wie bei der Freilegung des dritten Trigeminusastes nach Lücke und Sonnenburg), der Knochen hier freigelegt und beide Muskeln vom Kieferwinkel subperiostal abgelöst; an der schmalen Hinterfläche des aufsteigenden Kieferastes konnte man mit einem Krause'schen, schmalen, gebogenen Elevatorium sowohl an der Stelle des normalen Gelenkes, sowie am verrenkten *Proc. condyloideus* Adhäsionen lösen, worauf die Einrenkung auf der rechten Seite sofort leicht gelang. Auf der linken Seite war zunächst nur der Kieferwinkel freigelegt und die hintersten Fasern der beiden genannten Muskeln gelöst worden. Hier gelang der Versuch der Einrenkung nicht, trotzdem derselbe längere Zeit hindurch mit großer Anstrengung gemacht wurde. Erst als die Operation in derselben Weise wie auf der rechten Seite beendet wurde, erfolgte auch hier die Einrenkung sofort. Hierdurch dürfte der Beweis erbracht sein, daß die bezüglich der Repositionshindernisse gemachten Voraussetzungen zutreffend waren; es darf erwartet werden, daß dieselbe auch künftighin bei veralteten resp. irreponiblen Unterkieferluxationen an Stelle der bisher geübten Resektion mit Erfolg Verwendung finden wird. Der vorgestellte Pat. zeigte vollständig normale Verhältnisse bezüglich der Stellung der Zähne und der Öffnungsfähigkeit des Mundes; das Röntgenbild desgleichen. (Selbstbericht.)

## 28) Schroeder (Greifswald). Die Prognathie und ihre orthopädische Behandlung.

Die Prognathie, das Vortreten der Kiefer und der von ihnen beherrschten Teile des Gesichtsschädels ist nicht nur für den Kraniologen, sondern auch für den Orthopäden von größtem Interesse.

Wie auch die Prognathie geartet sein mag, stets wird sie den Ausdruck des Gesichtes ungünstig beeinflussen, ganz abgesehen davon, daß sie als pathologische Bildung in der Mehrzahl der Fälle die Funktion des Gebisses nicht unerheblich herabsetzt.

Da die Entwicklung prognather Formen vielfach auf das innigste verknüpft ist mit dem Aufbau und der Funktion des Gebisses, so fällt die Prophylaxe und Therapie pathologischer Bildungen dieser Art in das Arbeitsgebiet des Zahnarztes.

Es ist überhaupt beachtenswert, daß gerade der Abschnitt des Antlitzes, der aus Schönheitsrücksichten häufig genug einer Umgestaltung durch orthopädische Maßnahmen bedarf, jener Region entspricht, die ihre charakteristische Gestalt durch die Entwicklung und Funktion der Zähne und Kiefer erhält und die daher auch durch die Zähne angreifende Apparate zu verändern möglich ist.

So einheitlich und bestimmt der physiologische Prognathismus — er kommt für den Orthopäden nicht in Betracht — in seinen Formen erscheint, so mannigfaltig und schwer zu begrenzen ist der pathologische Prognathismus. Man hat sich bisher nicht bemüht, seine einzelnen Formen näher zu definieren, ihre Ätiologie zu begründen und die Therapie für diese oder jene Form festzulegen.

Im Sinne der orthopädischen Behandlung unterscheidet man zweckmäßig eine absolute pathologische Prognathie von einer relativen.

Die absolute ist gekennzeichnet durch einen über das normale Maß hinausgehenden, also anormal kleinen Gesichtswinkel, der durch abnorme Wachstums- und Lagerungsverhältnisse des Oberkiefers, manchmal auch beider Kiefer, bedingt ist, während die relative Prognathie einen vollkommen orthognathen Gesichtswinkel einschließen kann, da sie aus einer mangelhaften Entwicklung des Unterkiefers bei normal gebildetem und orthognath gelagertem Oberkiefer resultiert.

Die absolute Prognathie kann als Mittelgesichtsprognathie bestehen, ohne auf den Alveolarteil und die Zähne überzugehen. In solchen Fällen ist der gesamte Körper des im übrigen normal gebildeten Oberkiefers vorgelagert (maxilläre Prognathie). Der Unterkiefer folgt ihm, so daß ein normales Artikulationsverhältnis zustande kommt. Diese Form wird vererbt und ist nicht regulierbar.

Eine absolute Mittelgesichtsprognathie kann jedoch aus einer Deformation des im übrigen normal gelagerten Oberkiefers resultieren, dadurch, daß der Längsdurchmesser auf Kosten des Querdurchmessers wächst, was häufig genug eine geringe Verschiebung des Subnasalpunktes nach vorn zur Folge hat. Neben einer geringen Mittel-

gesichtsprognathie findet sich dann gewöhnlich noch eine stark ausgeprägte Schräglagerung des Alveolarteiles.

Diese Formation beobachtet man sehr häufig im Zusammenhange mit der Mundatmung bei schwächlichen, skrofulösen und rachitischen Kindern. Sie kommt bereits für die orthopädische Behandlung in Betracht, die in einer Erweiterung des oberen Kieferbogens und in einer Zurückdrängung der oberen Frontzähne besteht.

Für das Zustandekommen einer absoluten pathologischen Prognathie ist nicht immer die hereditäre Anlage oder die Einwirkung konstitutioneller Erkrankungen erforderlich; manchmal sind es auch Störungen und abnorme Wachstumsverhältnisse innerhalb des Kauapparates selbst oder auch mancherlei Lebensgewohnheiten, die durch mechanische Einwirkung ein Vortreten der Mundpartie bewirken (frühzeitiger Verlust der Backenzähne, Daumenlutschen, Lippenpressen).

In solchen Fällen handelt es sich aber regelmäßig um rein alveolare prognathe Bildungen, die weder eine Vorlagerung des Subnasalpunktes nach vorn, noch eine Vertiefung des Gaumengewölbes nach sich ziehen und sich deshalb vorzüglich für eine orthopädische Behandlung eignen.

Auch die relative Prognathie läßt sich durch orthopädische Maßnahmen ausgleichen, wenn die mangelhafte Entwicklung des Unterkiefers das Resultat funktioneller Selbstgestaltung ist.

Die Therapie besteht hier darin, daß der Unterkiefer entweder gestreckt oder in seiner Totalität vorgelagert wird. (Selbstbericht.)

---

## Wirbelsäule, Hals und Brust.

### 29) **Max Hofmann** (Graz). Die Arterien der skoliotischen Wirbelsäule.

Um zu sehen, wie weit die Arterien an einer skoliotischen Wirbelsäule die Knochenskoliose mitmachen und in die Asymmetrie der Wirbel einbezogen werden, wurden Injektionspräparate skoliotischer Wirbel mit solchen normaler verglichen. Zur Darstellung des Arterienverlaufes im Knochen selbst wurden Röntgenbilder injizierter Wirbel verwendet. Es zeigte sich an einer linkskonvexen Brust- und rechtskonvexen Lendenskoliose die Aorta im Sinne der Konkavität des skoliotischen Bogens verlagert. Am Keilwirbel des Brustsegmentes sieht man im Gegensatz zur Norm die konvexseitigen (linken) Interkostalararterien in ihrem ganzen Verlauf am Wirbelkörper diesem innig angeschlossen und die davon abgehenden Wirbelkörperarterien in der Richtung ihres Zuges nach hinten gehen. Rechts, auf der Seite der Konkavität, hingegen sieht man den Anfangsteil der Interkostalararterie vom Wirbelkörper abgehoben; sowie sie diesen erreicht, macht sie eine scharfe Biegung und schließt sich

im weiteren Verlaufe nach hinten dem Wirbelkörper an. Die Wirbelkörperarterien der konkaven (rechten) Seite zeigen, so weit sie im Periost der Wirbelkörper verlaufen, ein dem Verhalten der konvexseitigen entgegengesetztes, indem sie nicht nach hinten, sondern nach vorn und medialwärts verlaufen. Im Gegensatz zur Symmetrie der Arterienverteilung im Innern des normalen Wirbelkörpers zeigt der Keilwirbel eine hochgradige Asymmetrie. Die in der Wirbelkörpersubstanz verlaufenden Endäste der konkavseitigen Wirbelkörperarterien sind größer an Zahl, zart und lang und ziehen nur wenig konvergierend gegen die nach der Seite der Konvexität hin verschobene Wirbelkörperachse. Die entsprechenden Arterien der konvexen Seite sind kürzer, aber kräftiger, und konvergieren stärker gegen die Wirbelkörperachse. Die Schrägwirbel verhalten sich nur wenig verschieden von normalen Wirbeln. Die Zwischenwirbel vermitteln den Übergang vom Keilwirbel zum Schrägwirbel auch im Verhalten ihrer Arterien.

Es liegt der Gedanke nahe, Beziehungen zwischen der Asymmetrie der Arterienverteilung des skoliotischen Wirbels, insbesondere des Keilwirbels, und der Windung der skoliotischen Wirbelsäule herauszufinden, um so Anhaltspunkte für die Richtigkeit der verschiedenen Ansichten über Rotation und Torsion der Wirbelsäule zu finden. Doch ergibt eine genaue Berücksichtigung aller in Betracht kommender Verhältnisse, daß sich solche Anhaltspunkte aus der Arterienverteilung nicht mit Sicherheit gewinnen lassen, da sich die Verschiedenheiten der Arterienverteilung am und im skoliotischen Wirbel gegenüber dem Verhalten der normalen Wirbel auch ohne Rotation und Torsion erklären lassen, einerseits aus der Verlagerung der Aorta im Sinne der Konkavität des skoliotischen Bogens, andererseits aus der hochgradigen Asymmetrie des skoliotischen Wirbels, insbesondere des Keilwirbels durch Verlagerung der Wirbelkörperachse sowie der »Mitte hinten« nach der Seite der Konvexität.

(Selbstbericht.)

### 30) Freiherr v. Eiselsberg (Wien). Über einen Fall von Amyloid der Schilddrüse.

Es handelt sich um einen 48jährigen Bäckergehilfen, welcher, aus einer kropffreien Gegend stammend, in seinem 36. Lebensjahre sich erkältete und dann an einem hartnäckigen Bronchialkatarrh und Ödem der unteren Extremitäten litt. Im Jahre 1902 wurde er wegen einer ziemlich starken Dyspnoe, welche durch den Bronchialkatarrh verursacht war, in die medizinische Klinik aufgenommen. Dasselbst wurde nur ein geringer Kropf nachgewiesen. Die Leber war groß und hart.  $6\frac{0}{100}$  Eiweiß im Harn nebst hyalinen Zylindern. Auf Diuretika erfolgte vorübergehende Besserung, so daß Pat. nach kurzer Zeit wieder Aufnahme suchte, wobei sich die Milz deutlich palpabel erwies. Der Kropf war seither deutlich größer geworden.



Im Jahre 1903 erfolgte die dritte Aufnahme in die medizinische Klinik. Der Kropf war stark gewachsen. Es war ein deutlicher Ascites. Der Harn enthielt  $9^{0/00}$  Eiweiß. Das Röntgenbild erwies unter dem Jugulum einen Schatten, entsprechend einem retroklavikularen unteren Kropfpol. Da nunmehr die Kropfbeschwerden ganz im Vordergrund standen, wurde der Kranke meiner Klinik überwiesen (Februar 1904). Dasselbst wurde außer den bereits angegebenen Daten noch erhoben, daß der Pat. seit 3 Jahren ab und zu an Krämpfen mit Versteifung der Extremitäten litt (Tetanie?). Die Untersuchung ergab einen großen Kropf, der aus drei Knoten bestand, welche gleichmäßig glatte Oberflächen und harte Konsistenz zeigten. Auf dem laryngoskopischen Bilde fand sich in der Höhe des 4. bis 5. Trachealringes eine von beiden Seiten gleichmäßige Stenose.

Das schnelle Wachstum des Kropfes, sowie die Beschwerden ließen an ein Struma maligna denken. Die in Schleich'scher Anästhesie vorgenommene Operation ergab einen großen rechten Lappen, der untere Pol der linken Seite reichte, entsprechend dem Schatten, hinter das Jugulum; eine Auslösung war unmöglich, weshalb der linke Lappen in der Mitte durchtrennt wurde, wobei im ersten Augenblicke die Blutleere des Organes erschreckend war. Es blieb ein walnußgroßes Stück des linken Hornes zurück.

Die Heilung erfolgte p. p. Der Verlauf war glatt bis auf eine in der zweiten Woche aufgetretene leichte Tetanie, die durch Gaben von Tabletten mit Erfolg bekämpft wurde. Die Besserung der Dyspnoe war eine sehr beträchtliche.

Die Struma erwies sich auf der Schnittfläche homogen gelb; makroskopisch fand sich das typische Bild eines Amyloid, sehr spärliche, übrigens normal erhaltene Follikel, welche mit normalem Kolloid gefüllt waren, dazwischen — den größten Teil des Gesichtsfeldes einnehmend — überall Amyloidmassen.

Hier war die Tumorbildung vorwiegend durch das Amyloid bedingt, so daß auch vorwiegend von einem Amyloid der Schilddrüse und nicht einem eines Kropfes gesprochen werden kann. Derartig ausgedehnte Amyloiddegenerationen der Schilddrüse sind an und für sich selten, jedenfalls sehr selten Gegenstand einer operativen Behandlung geworden.

Peters berichtet aus dem Jahre 1898 über 11 Fälle von Amyloid der Schilddrüse, welche alle durch Sektion festgestellt waren, und in welchen überall, sowie in meinem Falle, auch anderweitige Organe sich amyloid degeneriert erwiesen.

Die Tatsache, daß sich nach Entfernung des größten Teiles der Schilddrüse leichte Krämpfe einstellten, wird durch analoge Beobachtungen, welche nach Entfernung von Struma carcinomatosa gemacht wurden, bestätigt.

(Selbstbericht.)

31) **Lanz** (Amsterdam). Progenitur Thyreopriver.

Seit Wharton der Schilddrüse die ebenso einfache wie galante Bestimmung beigemessen hat, für die Formenschönheit des Halses zu sorgen, sind wir in unserem Schilddrüsenwissen einen großen Schritt weiter gekommen. Nicht gerade auf einem anderen Gebiete war es der Chirurgie vergönnt, so viel zur Förderung der Physiologie beizutragen, als auf dem der Schilddrüsenforschung. Trotz der großen Zahl experimenteller Forschungen auf diesem Gebiete harren aber noch eine große Reihe von Fragen ihrer Lösung. Zu denselben gehört die Frage nach der Progenitur von Athyreoten oder Hypothyreoten.

Als der Votr. vor 10 Jahren sich an das Studium dieser Frage setzte, wandte er sich an Schiff um Aufschluß, ob er jemals von seinen zahllosen thyreidektomierten Tieren Nachkommenschaft beobachtet hätte. Schiff antwortete, ein einziges Mal seien ihm von einer thyreidektomierten Hündin Junge geworfen worden mit aufgetriebenen Gelenken. Später teilte ihm Trachewsky mündlich mit, ein Wurf junger Hunde von einem thyreidektomierten Muttertiere wise rachitische Veränderungen auf, und in der vorzüglichen Monographie v. Eiselsberg's über die Krankheiten der Schilddrüse findet sich die Angabe, daß Halstead bei jungen Hunden von einem thyreidektomierten Muttertiere 1896 die Schilddrüsen um das 20fache ihrer normalen Größe vergrößert fand.

1894 begann der Votr. seine Versuche an Kaninchen, die negativ ausfielen.

Ein thyreidektomiertes Huhn legte ein 5 g schweres Ei, während diejenigen der Kontrollhühner 50—60 g wogen. — Bei konstant eintretender und sehr rasch letal verlaufender Tetanie nach Thyreidektomie zeigte sich die Katze als zu diesen Versuchen völlig ungeeignet. — Beim Hunde erhoben sich dieselben Schwierigkeiten. Bei einem männlichen Hunde, bei dem sich im Momente der Thyreidektomie lebhaft bewegliche Spermatozoen fanden, zeigten sich bei der Sektion keine solchen mehr.

a. Ausschaltungsversuche durch partielle Thyreidektomie ergaben negative Resultate, sogar wenn nur  $\frac{1}{6}$  der Schilddrüse gelassen wurde.

b. Bei Ausschaltungsversuchen durch Jodinjektionen, wobei die Schilddrüse innerhalb eines Jahres auf papierdünne Läppchen reduziert worden, konzipierte das Tier nicht.

c. Ausschaltung der Drüse bis auf  $\frac{1}{6}$  beim trächtigen Tiere ergab auffälligere Veränderungen beim Muttertiere als bei den Jungen.

d. Thyreidektomie mit nachfolgender Substitution durch Schilddrüsen-therapie zeitigte bei einer großen Reihe von Versuchen ein einziges positives Ergebnis. Die Jungen wurden aber tot geboren,

ohne Vergrößerung der Schilddrüsen; die Mutter ging unter der Geburt zugrunde.

Hofmeister und v. Eiselsberg verdanken wir die erste sichere Feststellung der wichtigen Tatsache, daß herbivore junge Tiere auf den Eingriff der Thyreoidektomie mit chronischer Kachexie antworten.

Seit 1894 hat der Votr. zu serotherapeutischen und zu Zuchtzwecken 38 Ziegen thyreoidektomiert und dabei folgende Befunde erhoben:

a. Junge, unter  $\frac{1}{2}$ jährige männliche und weibliche Tiere werden durch die Thyreoidektomie zu typischen Kretins, sowohl was das körperliche als das geistige Verhalten anbetrifft. Sie verlieren die Fortpflanzungsfähigkeit dauernd.

b. 1—4jährige Ziegen reagieren auf den Schilddrüsenausfall viel weniger akut. Sie bleiben im Wachstum zurück, werden plump, büßen die geistigen Fähigkeiten wenig ein. Ihr Fortpflanzungsvermögen ist ein reduziertes, im allgemeinen aber nicht aufgehoben. Bei hochgradigerer Kachexie des Muttertieres weisen die Jungen kretinoide Veränderungen auf, d. h. bleiben körperlich, aber nicht geistig zurück.

c. Während bei jungen Tieren die Fortpflanzungsfähigkeit in der Folge rasch aufhört, erlischt sie bei älteren sofort nach der Thyreoidektomie, und es kommt — als einziges Ausfallssymptom — zu den Erscheinungen frühzeitiger Alterung.

d. Die Milchsekretion geht in unmittelbarem Anschluß an die Thyreoidektomie auf die Hälfte und mehr zurück, um in kurzer Zeit zu versiegen. Die Mamma atrophiert.

Von den Veränderungen der Milch ist die augenfälligste das Sinken des Gesamteiweißgehaltes. Über den Einfluß dieser Milchtherapeutisch auf Basedowpatienten, auf Neurastheniker, auf gewisse Formen von Struma, sowie experimentell auf normale Tiere und deren Schilddrüsen wird der Votr. an anderer Stelle referieren.

e. Die von Halstead angegebene Vergrößerung der Schilddrüsen bei der Progenitur thyreoidektomierter Muttertiere konnte L. auch für die Ziege so wenig wie für den Hund nachweisen.

Seit Kocher und Reverdin uns als Folge der totalen Schilddrüsenexstirpation die Cachexia thyreopriva haben kennen lernen, ist dieser Eingriff aus der Reihe der zulässigen Operationen gestrichen. Die Beobachtungen, die der Votr. am Menschen gemacht hat, lassen sich dahin resümieren:

a. Ekthyreotische, sowohl männlichen wie weiblichen Geschlechtes, verlieren durch den Eingriff die Fortpflanzungsfähigkeit vollkommen.

Unter Schilddrüsenbehandlung kehrt die Potenz beim Manne, kehren die Menses beim Weibe wieder zurück, doch bleiben, so weit  
rung des Votr. reicht, ihre Ehen steril.

b. Bei Hypothyreoten (Myxödem, infolge Einbuße der Drüse durch Entzündungsvorgänge, Geschwulstbildung oder zu weit gehende operative Reduktion) ist die Fortpflanzungsfähigkeit hochgradig herabgesetzt und kann kretinoide Veränderungen der Kinder zur Folge haben. Zu eigentlichen Kretins werden die Kinder aber erst dann, wenn dieselbe Schädlichkeit, welche die Schilddrüse der Mutter befallen, direkt auch diejenige des Kindes betroffen hat.

(Selbstbericht.)

### 32) Gluck (Berlin). Über Totalexstirpation des Pharynx und Larynx, sowie des Halsteiles des Ösophagus.

In einer im April 1904 erschienenen Arbeit über den gegenwärtigen Stand der Chirurgie des Kehlkopfes, Pharynx, Ösophagus und der Trachea hat sich G. über seine Methoden und Erfahrungen bei diesen Operationen an der Hand von Tafeln in ausführlicher Weise verbreitet, wie er dies unter anderem auch im Jahre 1902 in dieser Versammlung unter Vorführung zahlreicher geheilter Fälle getan hat. G. knüpft heute an die Worte an, welche vor 25 Jahren v. Langenbeck auf dem Chirurgenkongreß in seinem Vortrag über Exstirpation des Pharynx gesagt hat.

M. H. »Es mag Ihnen gewagt erscheinen, wenn ich Ihr Interesse für eine Operation in Anspruch zu nehmen versuche, welche mir bisher nur unglückliche Resultate geliefert hat.«

Die Hoffnung v. Langenbeck's, daß es künftigen Bemühungen gelingen möchte, die in ihren Folgen so gefährliche Operation in die chirurgische Praxis einzuführen, hat sich realisiert. G. ist in der Lage, über eine Serie von 11 Fällen aus seiner Klinik zu berichten, in denen die Totalexstirpation von Larynx, Pharynx und Ösophagus ausgeführt werden mußten. Von diesen Fällen sind 9 geheilt und 2 gestorben (ein 71jähriger Mann am 3. Tage post operationem im Kollaps und ein zweiter Fall an einer sekundären Carotisblutung).

Um den Larynx mit dem Pharynx und Ösophagus zu extirpieren, legt man von einem medianen Längsschnitte vom Zungenbeine bis zum ersten Trachealringe den Kehlkopf frei und skelettiert ihn mit Schere, Pinzette, Kocher'scher Sonde und stumpf mit dem von sterilen Tupfern geschützten Finger unter sorgfältiger Blutstillung durch Ligaturen und Umstechungsnahte; ebenso wird auch der Pharynx skelettiert, event. unter Ligatur der Arteria pharyngea ascendens, bis der Finger zwischen Wirbelsäule und hinterer Pharynxwand sich frei bewegen kann und sich die Finger von beiden Seiten her begegnen können, wenn sie das völlig mobilisierte und isolierte laryngotracheale und pharyngoösophageale Rohr umkreisen. Die Struma ist soweit als notwendig gelöst und abgestreift von der vorderen und den seitlichen Trachealwandungen; die Gegend der großen Gefäße wird beiderseits tamponiert. Jetzt

wird der Pat. mit herabhängendem Kopfe gelagert, während das Kopfende des Operationstisches dem Fenster zugekehrt wird. In dieser Stellung werden die Ligamente zwischen Zungenbein und Kehlkopf quer gespalten, nachdem zwei Haltezügel in die *Incisura thyroidea* und unter das Zungenbein angelegt sind.

Der Kehlkopf wird nach vorn gezogen und vom *Aditus ad laryngem* aus kokainisiert und eine kleine Kanüle eingelegt und mit Suturen fixiert. Die innere Fläche des Pharynx erscheint jetzt gut übersichtlich, und ohne Schwierigkeiten kann in beliebiger Höhe zwischen Clamps, Kehlkopf und Pharynx bis auf die Wirbelsäule quer durchtrennt werden; beide Gebilde werden nun, da sie völlig mobil sind, aus der Wunde hervorgezogen, der Ösophagus wenn nötig bis tief in das *Mediastinum posticum* abgestreift, sein peripheres Ende mit Péans gefaßt, mit Suturen fixiert, und oberhalb derselben die Speiseröhre quer durchtrennt. Auf eine kurze Strecke wird nun der Ösophagus von der hinteren Trachealwand abgestreift.

Nun wird die Trachea mit Suturen fixiert und oberhalb derselben der Kehlkopf quer von der Luftröhre abgetrennt.

Vorher war bereits im Jugulum durch einen medialen Hautquerschnitt mit Hilfe von Tunnelierung ein Hautknopfloch gebildet. Der Pharynxstumpf wird fest zugenäht, der Trachealstumpf durch das Hautknopfloch gezogen und zirkulär eingenäht.

Der intermediäre Wundraum wird mit Jodoformgaze tamponiert und die Haut über den Tampons zugenäht; Einlegen der Kanüle, Einlegen eines Ernährungsschlauches von der Wunde aus in den Ösophagusstumpf, woselbst er mit einer Naht fixiert wird, ist vor der Tamponade und der Naht der Hautwunde bereits vorgenommen worden.

Soweit die Schilderung des Operationsverfahrens und der Wundversorgung, welche, wenn Drüsenumoren vorhanden sind oder das Karzinom nach oben sehr weit hinaufreicht, gewisse Modifikationen erleiden muß. Die Schluckpneumonie ist bei unserer Methode eliminiert, eine Wundinfektion ebenfalls mit großer Sicherheit. Der erste Verband kann 6—8—10 Tage bei günstigem Verlaufe liegen, nur die Kanüle wird gewechselt; etwa vom 16.—21. Tage kann die Ersatzprothese für Pharynx und Ösophagus benutzt werden, mit Hilfe deren die Kranken essen und trinken können. Über der Prothese granuliert alles zu bis auf den Fixationsfaden, welcher den ösophagealen Intermediärteil des Apparates außen am Halse fixiert.

G. verfügt über Pat., welche bis zu 8 Monaten und darüber den Apparat tragen ohne ihn ein einziges Mal zu wechseln. Es ist wohl denkbar, daß sich um den Apparat eine röhrenförmige Narbenmasse bildet, welche schließlich die Entfernung der Prothese gestattet. Die Pharynxstimme ist bei liegender Prothese ebensogut wie nach einer einfachen unkomplizierten Laryngektomie. Wir haben den Ösophagus bis zwei Querfinger unter die Pleurakuppe auf diesem Wege zu entfernen vermocht, und die Pat. sind geheilt.

G. hat nun schon seit vielen Jahren sich mit Operationen an der Lunge, dem Mediastinum posticum und dem Ösophagus befaßt, wie sie jetzt, angeregt durch die Sauerbruch'schen Kammerversuche, von verschiedenen Seiten unternommen werden.

Handelt es sich darum, den Ösophagus nur auszuschalten, dann genügt wohl eine gut funktionierende Magenfistel; will man jedoch dem Pat. den Genuß der genossenen Speisen verschaffen, dann kann man in einem späteren Operationsakte den freigelegten Ösophagus am Halse quer durchtrennen, das periphere Ende vernähen und den oralen Ösophagusstumpf in ein Hautknopfloch zirkulär einnähen.

Das eine Ende eines Gummischlauches steckt in der Magenfistel sekretdicht, das andere wird in den oralen Teil des Ösophagusstumpfes geschoben und fixiert; schluckt nun Pat. per vias naturales, so fallen die Speisen durch den Schlauch in den Magen genau so wie bei meiner Pharynx-Ösophagusprothese.

Sollte es aber gelingen, ein Karzinom des Ösophagus (im Brustteil) in Zukunft erfolgreich zu resezieren, dann wird man auch da auf die direkte Naht zweckmäßig verzichten. Man vermöchte dann, abgesehen von den sonstigen Vorsichtsmaßregeln, durch Jodoformtamponade und Hautlappenplastik mit den Ösophagusstümpfen nach dessen jetzt erst vorgenommener Resektion folgendermaßen zu verfahren — nach G.'s Ansicht:

1) Ein Gummischlauch wird in das orale und Magenende des Ösophagus geführt, mit Suturen an beiden Enden fixiert, ragt oben aus einem Nasenloche heraus, und die Ernährung kann wie nach der Laryngektomie durch diesen Dauerschlauch zunächst stattfinden, später auf natürlichem Wege.

2) Das orale Ende des Ösophagus wird wie der Pharynxstumpf nach Pharyngektomie provisorisch für die Dauer der ersten Wundheilung zugenäht, die Nahtlinie mit Jodoformtampons, die übergenäht werden können, gesichert; in das Magenende kommt ein Ernährungsschlauch, der entsprechend eingnäht werden kann.

3) Die Ernährung findet statt von einer in einem ersten Operationsakte angelegten gut funktionierenden Magenfistel aus; das orale und Magenende des resezierten Ösophagus werden vernäht, die Wunde tamponiert.

Die Arbeiten von William Lewy, Tuffier, Kelling, Czerny, v. Mikulicz, Sauerbruch, Schwarz, Wullstein und vielen anderen haben die Erkrankungen des Ösophagus zum Gegenstand ihrer Untersuchungen gemacht und gehen darauf aus, die Speiseröhre in ihrem Verlaufe dem Messer des Chirurgen zugänglich zu machen; die beste Übersicht hierzu liefert zweifellos der transpleurale Weg.

Auch bei diesen Operationen müßten alle vorbereitenden Akte zunächst zur Ausführung gelangen, um jede Infektion auszuschließen und ganz nach Analogie unserer laryngotrachealen und pharyngoösophagealen Operationsmethoden die prophylaktischen Maßnahmen

und die Erhaltung des Lebens in erster Linie Berücksichtigung finden, während die Kosmetik usw. als *Curae posteriores* zu erachten wären.

Die Vervollkommnung der ösophagoskopischen Untersuchung wird die so wichtige Frühdiagnose, z. B. des *Carcinoma oesophagi*, ermöglichen.

Wird dann möglichst frühzeitig eine gut funktionierende Magen-fistel angelegt, so ist dadurch für viele Fälle genug geleistet.

Die oben geschilderte Resektion des Halsteiles des Ösophagus mit Einnähen seines oralen Stumpfes in ein Hautknopfloch in einem späteren Operationsakte würde das Anbringen der G.'schen Ösophagusprothese ermöglichen; damit wäre der Ösophagus ausgeschaltet, und dem Pat. hätte man den Genuß von Speisen und Getränken wieder geschafft.

Diese Möglichkeit liegt zunächst sowohl für karzinomatöse und Narben- oder sonstige Strikturen der Speiseröhre vor, und von ihr darf man Gebrauch machen.

An der *Resectio oesophagi* im thorakalen Segment wird experimentell und klinisch unter dem Einflusse der v. Mikulicz-Sauerbruch'schen Vorschläge eifrigst gearbeitet, so daß von der Zukunft auf diesem Gebiete manches noch zu erwarten sein dürfte, was uns heute so unwahrscheinlich dünkt, wie vor kurzem noch bei malignen Geschwülsten die erfolgreiche Entfernung von Larynx-Pharynx mit-samt dem Ösophagushalsteile mit dem Resultate, daß die Pat. essen und trinken, sprechen und ihrem Berufe nachgehen können; wie dies von uns bewiesen worden ist.

(Selbstbericht.)

### 33) Sauerbruch (Breslau). Über die physiologischen und physikalischen Grundlagen bei intrathorakalen Eingriffen in meiner pneumatischen Operationskammer.

Die Gefahr eines Pneumothorax, die jeden intrathorakalen Eingriff bedroht, hat bisher die Entwicklung der intrathorakalen Chirurgie gehemmt. Die Verfahren, die man bisher zur Verhütung dieser Komplikation anwandte, sind nur unter bestimmten Verhältnissen brauchbar; selbst die künstliche Atmung, die von den Franzosen und Amerikanern sehr empfohlen wird, leistet für experimentelle Zwecke viel, ist aber für den Menschen nicht zu empfehlen. S. weist auf die Gefahren und Schattenseiten der künstlichen Atmung hin, die er experimentell studiert hat. Es ist ihm gelungen, ein neues Verfahren herauszubilden, das wohl auch für den Menschen praktisch brauchbar sein wird; es beruht auf einer Konstanz-erhaltung der physiologischen Druckdifferenz zwischen Bronchial- und Pleuraldruck. Das Verfahren ist in einer vorläufigen Mitteilung in Nr. 6 des Zentralblattes für Chirurgie erschienen. S. bedient sich einer Kammer, in der die physiologische Druckverminderung der

Pleurahöhle nach Absaugen der Luft erzeugt wird. Der Kopf des Tieres bleibt in der Außenluft und wird durch eine Gummipelotte vom Kastenraum abgeschlossen. Man kann in dieser Kammer ausgedehnte Resektionen des Thorax vornehmen, ohne daß das Versuchstier wesentliche Störungen für Herz und Atmungsfunktionen aufweist.

Die Lungen atmen, trotz Fortfall des mechanischen Atmungsapparates, scheinbar spontan; in Wirklichkeit wird sie von den Resten der Rippen und dem Zwerchfell bewegt, so daß eine genügende Ventilation zustande kommt. Alle Einzelheiten über das Verfahren erscheinen in einer größeren Arbeit in Nr. 4 der Mitteilungen aus den Grenzgebieten.

S. macht ferner darauf aufmerksam, daß der Aufenthalt in der Kammer von Operateur und Assistenten gut vertragen wird. Der Aufenthalt entspricht bezüglich des Luftdruckes dem auf einem Berge von 300 m Höhe. Es folgt die Beschreibung der großen Operationskammer der Breslauer chirurgischen Klinik. Sie ist nach dem Prinzip der kleinen Kammer gebaut, nur viel bequemer eingerichtet; in einem Punkte unterscheiden sie sich aber wesentlich. In der großen Kammer ist nämlich noch auf der der Kopfseite gegenüber befindlichen Wand ein Hohlzylinder angebracht, der zur Aufnahme der Beine und des Bauches dient. Der Zylinder schließt an der unteren Thoraxapertur luftdicht ab und steht mit seinem Innern mit der Atmosphäre in Verbindung. Dadurch wird der normale Druck, der auf den Lungenvenen lastet, beibehalten, und die Aspiration der Pleurahöhle, die ohne diese Einrichtung vermindert wird, bleibt bestehen.

Schließlich bespricht Redner noch das sogenannte Überdruckverfahren. Es lag sehr nahe, die Druckdifferenz anstatt durch Erzeugung eines Unterdruckes über den Lungen, durch einen Überdruck in den Lungen zu erzeugen. S. hat sofort im Anschluß an sein ursprüngliches Verfahren diese Modifikation experimentell erprobt und ist zu der Ansicht gekommen, daß die beiden Methoden nicht gleichwertig sind. Es treten bei dem Überdruckverfahren Zirkulations- und Respirationstörungen ein, die beim Unterdruck fehlen. (Eine genauere Auseinandersetzung über beide Methoden erscheint in der oben angekündigten Arbeit.)

Trotz der Mängel, die der Umkehr seines Verfahrens anhaften, glaubt Redner, daß es für experimentelle Zwecke sehr brauchbar ist und auch für dringende Fälle in der chirurgischen Praxis Anwendung finden wird; ganz besonders deshalb, weil Brauer (Heidelberg), der auf Grund der S.'schen Mitteilung mit dem Unterdruckverfahren arbeitete und im Anschluß an die ursprüngliche Methode selbständig auf die Umkehr desselben kam, das Überdruckverfahren sehr praktisch ausarbeitete durch Anwendung einer Sauerstoffbombe zur Aufrechterhaltung des Druckes.

Schließlich berichtet Redner noch über eine Beobachtung, die



er bei einer Ösophagusresektion am Tiere machte; er operierte mit künstlicher Atmung bei einem Tiere und klemmte einen Bronchus der Lunge ab in dem Augenblicke, wo die Lunge aufgebläht war; trotz des Wegfalls der künstlichen Atmung trat jetzt bei dem Tiere keine Dyspnoe ein. Im Anschluß an diese Beobachtung hat S. viele Versuche gemacht und kommt auf Grund derselben zu dem Schluß, daß neben anderen Gründen (Vagus und Beschränkung der Atmungsfläche) für die Pathologie des Pneumothorax, die Hyperämie, die mit dem Kollaps der Lunge eintritt, eine große Rolle spielt.

(Selbstbericht.)

### 34) v. Mikulicz (Breslau). Über Operationen in der Brusthöhle mit Hilfe der Sauerbruch'schen Kammer bei Unter- und Überdruck.

Wiewohl im Tierexperimente die beiden Modifikationen des Sauerbruch'schen Verfahrens — die Anwendung des Unterdruckes für die eröffnete Pleurahöhle oder die Anwendung des Überdruckes für den Bronchialbaum — gleichwertig erscheinen, kann man heute noch nicht sagen, ob das auch für den Menschen zutrifft. Die durch das Überdruckverfahren in stärkerem Maße hervorgerufenen Zirkulationsstörungen sind, wie es scheint, für das Tier von geringer Bedeutung; beim Menschen können sie vielleicht ernste Folgen nach sich ziehen. Deshalb hat v. M. für die Breslauer chirurgische Klinik eine pneumatische Kammer von 14 cbm Rauminhalt konstruieren lassen, welche das Operieren sowohl bei Überdruck als auch bei Unterdruck gestattet.

Die bisherigen Versuche an Hunden, sowie die Studien an menschlichen Leichen haben v. M. zu folgenden Anschauungen über die künftigen Operationen im Thoraxraum geführt. Die breite Eröffnung der Thoraxhöhle braucht nicht immer durch ausgedehnte temporäre Rippenresektion zu geschehen, wie sie bisher z. B. bei der Herznaht geübt wurde. Es genügt in vielen Fällen die einfache Spaltung eines Interkostalraumes. Wenn die Interkostalmuskulatur mindestens in der halben Länge des Interkostalraumes durchtrennt wird, so lassen sich die Rippen durch kräftigen Zug der Hände soweit auseinander ziehen, daß dadurch allein für viele Operationen an den Thoraxorganen genügend Raum geschaffen wird. Zum Auseinanderhalten der Rippen hat v. M. eine eigene »Rippensperre« nach Art des Lidhalters konstruieren lassen. Wo diese »interkostale Thorakotomie« nicht ausreicht, kann noch eine temporäre Resektion von Rippen oder des Sternums hinzugefügt werden. Die einfache interkostale Thorakotomie läßt sich im 3. bis 7. Interkostalraum ausführen und hat den Vorteil, daß damit viel Zeit erspart wird; der Verschuß der Brusthöhle geschieht durch fortlaufende Etagnähte der Interkostalmuskeln und breiten Brustmuskeln

Durch das Sauerbruch'sche Verfahren werden uns mehrere Operationsgebiete in und am Thorax neu eröffnet oder wenigstens sicherer zugänglich gemacht. Die Exstirpation von Tumoren der Brustwand, die Operationen am Zwerchfelle werden sicher erleichtert werden; vielleicht werden auch Krankheitsherde an der Leberkuppe jetzt auf transpleuralem Wege besser angegangen werden. Was die Thoraxorgane selbst betrifft, so werden vor allem die Lungen uns leichter zugänglich sein, da wir sie jetzt ohne Schaden in größter Ausdehnung bloßlegen dürfen. Was das Herz betrifft, so werden neben zufälligen Verletzungen desselben vielleicht auch gewisse organische Herzfehler ein Objekt chirurgischer Therapie sein (z. B. Mitralstenose).

Am meisten hat sich v. M. mit der Frage der Operationen am Brustösophagus beschäftigt, welcher bisher dem Chirurgen fast unzugänglich war. Es handelt sich um die Ösophagotomie zur Entfernung von Fremdkörpern und um die Resektion des karzinomatösen Ösophagus. Dieser letzteren Operation setzt sich neben anderen noch die große Schwierigkeit entgegen, die Ösophagusenden nach der Resektion sicher zu vereinigen. Die Ösophagusmuskulatur bietet infolge ihrer derben Struktur tiefgreifenden Nähten wohl sicheren Halt; infolge der geringen Dehnbarkeit des ganzen Ösophagusrohres stehen aber die Nähte unter starker Spannung und können im Laufe der Wundheilung leicht vorzeitig durchschneiden. v. M. hat diese Schwierigkeit bei der Resektion der tieferen Ösophagusabschnitte dadurch beseitigt, daß er den Magen zur Vereinigung heranzog. Der Fundus sowie die Pars cardiaca des Magens lassen sich leicht aus dem Foramen oesophageum des Zwerchfelles herauslösen und in dieser vorgelagerten Stellung wieder in das Zwerchfell einnähen. Tierversuche haben die Brauchbarkeit dieser Methode erwiesen. Für diesen Typus der tiefen Ösophagusresektion empfiehlt v. M. den vorderen Interkostalschnitt im 6. linken Interkostalraume. Der Ösophagus wird von vorn zwischen Mediastinum und Herzbeutel einerseits, Lungenhilus andererseits bloßgelegt. Zur Bloßlegung der oberen Ösophagushälfte muß der rechte 3.—4. Interkostalraum hinten gespalten werden. Der Ösophagus wird von hinten, zwischen Lungenhilus und Wirbelsäule, freigelegt.

v. M. hat in der großen pneumatischen Kammer erst einmal am Menschen bei Unterdruck operiert, und zwar wegen eines Karzinoms der oberen Hälfte des Brustösophagus. Die Pat. starb während der Operation im Kollaps. Die nähere Todesursache konnte nicht festgestellt werden, weil die Autopsie verweigert wurde. Die Beobachtungen während der Operation ergaben, daß die Lungen sich genau ebenso wie beim Versuchstier verhielten, d. h. ihr normales Volumen beibehielten und die regelmäßigen Respirationsbewegungen mitmachten. Der zur Erhaltung des normalen Lungenvolumens nötige Druck betrug 12 mm Hg.

(Selbstbericht.)

35) **Brauer** (Heidelberg). Eine Modifikation des Sauerbruch'schen Verfahrens zur Verhütung der Pneumothoraxfolgen.

B. berichtet über das sogenannte Überdruckverfahren zur Verhütung der schädlichen Folgen des Pneumothorax und über die Ausgestaltung dieses Vorgehens. Das Überdruckverfahren ist auf die Entdeckung Sauerbruch's aufgebaut, es sucht die Erhaltung der Druckdifferenz zwischen Innen- und Außenfläche der Lunge durch Steigerung des auf der Innenfläche der Lunge ruhenden normalen Druckes zu erzielen. Der Vortr. führt aus, daß die Einwendungen, die gegen das Überdruckverfahren gemacht wurden und welche dasselbe dem Unterdruckverfahren gegenüber als minderwertig erscheinen ließen, kaum zu Recht bestehen können, so daß es durchaus möglich erscheint, mit dem Überdruckverfahren die gleichen Resultate zu erzielen wie mit dem Unterdruckverfahren. Ersteres bietet aber bei zielbewußter Ausgestaltung den Vorteil, die von Sauerbruch inaugurierten Operationen auch ohne Anwendung der großen pneumatischen Kammer und somit mit einfacheren Mitteln ausführen zu können.

Das Überdruckverfahren kann in verschiedener Form zur Anwendung kommen: mit Hilfe 1) der Tracheotomie, 2) einer Waldenburg'schen Atemmaske und eines Luftdruckregulierungsapparates, etwa derart, wie derselbe beim Ausatmen in komprimierter Luft als Waldenburg'scher Apparat üblich ist. Das erstere Verfahren ist für das Tierexperiment und in der menschlichen Chirurgie für gewisse Notfälle zu empfehlen. Das zweite Verfahren ermöglicht es, wenigstens zeitweise die Folgen eines Pneumothorax, der wider den Willen des Operateurs während einer Operation sich ausbildet, zu bekämpfen, so daß während dieser Zeit die notwendigen Maßnahmen ergriffen werden können. Es ist ferner dazu geeignet, den Pneumothorax der Schwindsüchtigen zu bekämpfen und bei bestimmten Operationen die Nachbehandlung zu erleichtern.

Zur Ausführung typischer Sauerbruch'scher Operationen mit Überdruck hat B. einen kleineren, etwa  $\frac{1}{2}$ — $\frac{1}{4}$  cbm Luft fassenden Kasten konstruieren lassen, in welchen der Kopf des zu operierenden Menschen verbracht wird. In diesem Kasten kann sehr leicht unter Zuhilfenahme des Roth-Dräger'schen Chloroformapparates die Narkose ausgeführt werden. Der narkotisierende Assistent führt seine Arme durch Gummimanschetten in den Kasten ein und kann auf diese Weise leicht alle notwendigen Handleistungen ausführen.  
(Selbstbericht.)

36) **W. Petersen** (Heidelberg). Über Operationen in der Brusthöhle.

P. berichtet über seine Versuche, die er im Anschluß an die Sauerbruch'sche Arbeit, teils in Gemeinschaft mit Brauer, teils

mit Werner und Colmers zusammen ausführte. Er glaubt, daß bei Operationen in der Brusthöhle das Überdruckverfahren in vielen Fällen dem Unterdruckverfahren gleichwertig ist. Im Tierversuch konnte er ausgedehnte Operationen an Lunge und Herz unter »Überdruck« ausführen. Er schildert eingehend die dabei in Betracht kommenden technischen Fragen.

P. glaubt, daß sich das Verfahren auch auf den Menschen übertragen läßt. Bei einer unter Überdruck ausgeführten Exstirpation eines großen Wirbeltumors (mit breiter Eröffnung des Thorax) zeigte die Menschenlunge die gleichen Verhältnisse wie die Tierlunge. Der schließliche Mißerfolg beruhte wesentlich darauf, daß man versäumte, einen wegen Nachblutung notwendigen Verbandwechsel unter dem Schutze des Überdruckverfahrens auszuführen.

P. ist der Ansicht, daß der vollkommen freigelegten Lunge vielleicht eine gewisse aktive Tätigkeit zukomme; doch ist darüber ein abschließendes Urteil noch nicht möglich.

(Selbstbericht.)

#### Diskussion.

Sauerbruch (Breslau) hat beim Überdruckverfahren im venösen Kreislauf einen Überdruck von 8—9 mm Hg nachweisen können. Der von Brauer demonstrierte Kasten dürfte für die Narkose gewisse Gefahren haben, die nicht rasch genug beseitigt werden können. S. demonstriert die Narkosenmaske von v. Mikulicz, die sich bewährt hat.

Petersen (Heidelberg) bezeichnet den Brauer'schen Kasten nur als Notbehelf.

Müller (Aachen) erinnert an das Verfahren, bei eingetretenem Pneumothorax die kollabierte Lunge festzuhalten und gymnastisch auszudehnen.

Jaffé (Hamburg).

#### 37) v. Beck (Karlsruhe). Zur Kardiolyse bei chronischer adhäsiver Mediastino-Perikarditis.

Die durch die chronische Mediastino-Perikarditis bedingte Erschwerung der Herzarbeit mit nachfolgender Myodegeneratio cordis, Stauungsleber, Ascites usw. kann nur beseitigt werden durch die operative »Sprengung des knöchernen Thorax« (Brauer).

Zeichen der chronischen Mediastino-Perikarditis sind systolische Einziehung der Thoraxpartie über dem Herzen, diastolischer Herzstoß. Die »Sprengung des knöchernen Thorax« geschieht durch Resektion der 3.—6. Rippe links, vom Sternalrande bis zur vorderen Axillarlinie, nach Aufklappung eines Haut-Weichteillappens mit der Basis an der 3. Rippe, freiem unteren Rande der 5.—6. Rippe, Seitenränder in der Sternal- und vorderen Axillarlinie.

Der Wegfall des knöchernen Rippenringes und die nach der Operation vorhandene weiche Bedeckung des Herzens mit dem

Haut-Weichteillappen entlastet das Herz von seiner bisherigen Überarbeit, gestattet annähernd normale Herzarbeit und bringt die Stauungserscheinungen zum Schwinden.

Votr. berichtet über drei Fälle von chronischer Mediastino-Perikarditis, die 1—2 Jahre nach Pleuritis exsudat. sin. schwere Herzerscheinungen mit Stauungsleber, Ascites, Stauungsniere bekamen und die von ihm durch die Kardiolyse geheilt wurden unter Rückgang sämtlicher Stauungserscheinungen.

(Selbstbericht.)

38) **Senger** (Krefeld). Ein Beitrag zur Verhütung der Rezidive bei der Operation des Brustkrebses.

Jeder Fortschritt in der Besserung der Dauerresultate bei der Operation des Mammakarzinoms kann bei dem heutigen Stande der Wissenschaft nur erfolgen, wenn es uns gelingt, das gesamte Lymph- resp. Blutgefäßsystem, das bei der Karzinomverbreitung in Frage kommt, auszuschalten resp. zu zerstören. Praktisch kommt das auf dasselbe hinaus, das Bindegewebe und die zarten Fascien, die diese Lymphgefäße enthalten, zu beseitigen. S. hat nun eine Reihe von Versuchen gemacht, durch chemische, thermische und bakterielle Wege das betreffende Bindegewebe zu zerstören, und glaubt einen gangbaren Weg für die Operation gefunden zu haben. Wegen der Kürze der Zeit ist es aber nicht möglich, das Vorgehen bei der Operation und die Begründung desselben hinreichend zu schildern und deshalb verweist S. auf seine demnächst in der Münchener med. Wochenschrift erscheinende ausführliche Arbeit.

(Selbstbericht.)

## Bauchhöhle und Bauchorgane.

39) **Neugebauer** (Mährisch-Ostrau). Zur Chirurgie des Zwerchfelles.

Zwei Verletzungen des Zwerchfelles dienen N. als Grundlage seiner Ausführungen. Von den Verletzten konnte der Operierte geheilt vorgestellt werden, der Nichtoperierte ist dagegen nach 2½ Jahren an inkarzierter Zwerchfellhernie gestorben. Die erstgenannte Verletzung verriet sich durch Vorfall der Magenschleimhaut durch die Thoraxwunde. Im zweiten Falle (Schußverletzung) wurde die Durchlöcherung des Zwerchfelles übersehen, weil anfänglich alle Zeichen fehlten. Die Operation im ersten Falle bestand in der Zurücklegung des ungefähr in der Mammillarlinie durchtrennten Knorpels der 6. Rippe, in der Naht des verletzten Magens, des 4 cm langen gegen die Kuppel zu gelegenen Zwerchfellschlitzes und in der Auswaschung der durch Mageninhalt verunreinigten Pleurahöhle, welche durch Gazestreifen drainiert wurde. Die Heilung hat trotz des folgenden Empyems bisher ca. 4 Jahre angehalten.

Auf Grund dieser und der in der Literatur niedergelegten Erfahrungen kommt N. zu folgenden Schlüssen:

1) Zwerchfellverletzungen nach perforierenden Thoraxwunden sind viel häufiger, als man gewöhnlich zu vermuten pflegt. Es werden gewöhnlich nur diejenigen operiert, welche sich durch Vorfal von Eingeweiden verraten.

2) Man müsse daher die perforierenden Verletzungen des unteren Thoraxabschnittes auf eine gleiche Stufe stellen wie die des Bauches und mit Probeparatomie behandeln, welche die Abtastung der ganzen Zwerchfellhälfte ermöglicht.

3) Das Verfahren Postempski's, die Thoraxwunde zu erweitern und das Zwerchfell mit einem Finger abzutasten, macht unnötigerweise Pneumothorax, wenn die Nachsuche negativ ausfällt, und kann man auch die Verletzung übersehen, wenn dieselbe außer Fingerbereich liegt.

4) Wird bei der Untersuchung eine Zwerchfellverletzung gefunden, so ist dieselbe stets transpleural zu nähen, weil nach den bisherigen Erfahrungen diese Operation nur 9,6%, die abdominale Operation aber 50% Mortalität ergeben hat.

5) Bei rechtsseitigen Verletzungen vermag die Leber nicht immer den Vorfal von Eingeweiden in den Pleuraraum hintanzuhalten; dieselben sind daher ebenso zu behandeln wie die der linken Seite.

6) Diese Erfahrungen sind auch auf die Behandlung der eingeklemmten Zwerchfellhernien und Prolapse zu übertragen, von welchen die abdominal Operierten sämtlich gestorben sind, wogegen von zwei transpleural Operierten einer gerettet werden konnte.

(Selbstbericht.)

---

40) **Pels-Leusden** (Berlin). Demonstration eines Falles von gleichzeitiger Verletzung von Brust- und Bauchhöhle durch einen Schrotschuß aus nächster Nähe. Milzexstirpation.  
Naht des Zwerchfelles.

(Cf. dieses Zentralblatt 1904 p. 500 unten). Demonstration der in Heilung befindlichen Pat.

(Selbstbericht.)

---

41) **Brentano** (Berlin). Schußverletzung der Aorta mit Demonstration des Präparates.

25jähriger Bankbeamter kommt mit einer kaum blutenden Schußwunde in der Scapularlinie des 9. linken Interkostalraumes zur Aufnahme in das Krankenhaus am Urban. Mit Rücksicht auf die bestehenden Symptome (Kollaps, 112 Pulse, 36° Temperatur, bretthart gespannte und eingezogene Bauchdecken, große Druckempfindlichkeit des Epigastriums, einmaliges Erbrechen vor der Einlieferung) wird eine Magen- oder Darmperforation angenommen. Deshalb 2 Stunden nach dem Eintritte der Verwundung Laparo-

tomie, bei der aber keine Organverletzung, sondern nur ein kleines retroperitoneales Hämatom in der Gegend des linken Nierenhilus und etwas Blut in der freien Bauchhöhle gefunden wurde. Am Tage nach der Operation Zunahme des Kollapses; dann gehen aber alle Erscheinungen zurück bis auf die Pulsfrequenz, die dauernd hoch blieb (120 und darüber). Plötzlicher Tod am 7. Tage nach der Verletzung, als Pat. sich im Bett aufrichtete. Bei der Sektion werden große Mengen teils flüssigen, teils geronnenen Blutes in der freien Bauchhöhle und der Bursa omentalis gefunden, sowie eine blutige Infiltration des retroperitonealen Gewebes und des hinteren Mediastinum, die bis zur Bifurkation der Trachea reicht. Die Blutung stammte aus der Aorta, die dicht oberhalb der Abgangsstelle der beiden Nierenarterien im queren Durchmesser durch eine 7 mm-Revolverkugel doppelt durchbohrt war (Demonstration des Präparates). Votr. nimmt an, daß es infolge des initialen Choks und des anscheinend völlig retroperitonealen Verlaufes des Schußkanales zunächst nicht zu einer stärkeren Blutung kam. Es scheint vielmehr unter dem Einflusse der reichlich verabfolgten Exzitantien (Kochsalzinfusionen und Kampferinjektionen) das retroperitoneale Hämatom langsam gewachsen zu sein, daher die Zunahme der Kollapserscheinungen am Tage nach der Operation. Dieses Hämatom ist dann am 7. Tage bei einer brusken Bewegung des Pat. und nach Steigerung des Blutdruckes in die Bauchhöhle durchgebrochen. In Anbetracht des Sitzes der Aortenverletzung hält Votr. die Rettung des Verletzten durch Unterbindung oder Naht des Gefäßes selbst dann für ausgeschlossen, wenn man bei der Operation die richtige Diagnose hätte stellen können. (Selbstbericht.)

42) H. Riese (Britz-Berlin). Schußverletzung des Unterleibes (Magen-, Leber-, Nieren-, Milzschuß), gleichzeitig Beitrag zur Lebernaht.

Vorstellung einer 29jährigen Pat., die sich am 2. Juni 1903 mit einem 7 mm-Revolver einen Schuß in den Unterleib beigebracht hatte und 3 Stunden nach der Verletzung vom Votr. operiert wurde. Es fand sich der linke Leberlappen in ganzer Dicke durchschossen, der Magen dicht unter der Cardia an der Vorder- und Hinterwand; ferner fand sich eine Wunde im Zwerchfell ohne Verletzung der Pleura und ein Loch in der hinteren Fläche des Peritoneum 1 cm oberhalb der Art. lienalis, aus dem es heftig blutete, und das provisorisch tamponiert wurde. Nach Versorgung der genannten Schußwunden durch Naht wurde von hinten eingegangen, das Geschoß zwischen 11. und 12. Rippe entfernt, die 12. Rippe subperiostal reseziert und die Niere freigelegt, die in ihrer oberen Hälfte durch das Geschoß in der Längsrichtung in zwei Teile gespalten war. Von hier wurde der auf das Loch in der hinteren Peritonealwand gelegte Tampon entfernt und nun der Raum um die Niere und diese selbst

von hinten tamponiert. Verschuß der Operationswunde durch Naht bis auf Lücken zur Durchleitung eines auf die Lebernaht gelegten Tampons vorn und des Nierentampons hinten.

Bis zum 11. Tage Wohlbefinden, dann Fieber, das durch einen subphrenischen Abszeß links hervorgerufen wurde. Derselbe wurde 4 Wochen nach der ersten Operation transpleural nach Resektion der 8. und 9. Rippe eröffnet. Nach Entleerung des zwischen Magen, Milz und Zwerchfell befindlichen Eiters blutete es aus der Milz, die eine sternförmige, durch Fibrinmassen ausgefüllte Wunde aufwies. Die durch die Kugel ursprünglich hervorgerufene Milzblutung, die bei der ersten Operation als solche nicht erkannt worden war, hatte also durch die Tamponade von hinten gestanden. Darauf erholte sich Pat. langsam und konnte am 17. Oktober 1903 geheilt entlassen werden.

Vier penetrierende Schuß- und vier penetrierende Stichverletzungen des Unterleibes, die Votr. alle in den ersten 3 bis 7 Stunden nach der Verletzung operieren konnte, sind alle geheilt, ein weiterer Beweis dafür, daß die günstigsten Erfolge bei penetrierenden Bauchverletzungen durch frühes operatives Eingreifen erzielt werden.

Votr. lenkt im Anschluß an diesen Fall noch kurz die Aufmerksamkeit auf die Methoden der Blutstillung bei Leberblutungen auf Grund zahlreicher Erfahrungen bei Leberverletzung und Leberresektion. Er empfiehlt im Prinzip die Naht der Leber mit weit die Wunde umgreifenden Catgut-Matratzennähten, auf die zum Schutze gegen Infektion ein Gazestreifen gelegt und nach außen geleitet werden sollte. Nur bei ausgedehnten Zerreißen der Leber dürfte unter Umständen die Tamponade der Leberwunde zweckmäßiger sein, weil sie sich schneller ausführen läßt als die Naht und so die Blutung rascher, wenn auch nicht so sicher stillt.

(Selbstbericht.)

#### 43) Bunge (Königsberg i. Pr.). Zur Pathogenese subkutaner Darmrupturen.

Votr. berichtet zur Klärung der Pathogenese der subkutanen Darmrupturen, unter Anlehnung an die von Moty und Petri gegebene Einteilung (Quetschung, Abriß durch Zug, Berstungsruptur), über eine Reihe subkutaner Darmverletzungen.

Beim Abriß durch Zug entsteht die Verletzung in der Weise, daß der Darm in der Längsachse überdehnt wird und meist in der Gegend physiologischer Fixationspunkte einreißt. Es finden sich bei dieser Art der Gewalteinwirkung daher die Verletzungen in Form von queren Einrissen bis zu vollständiger querer Abreißung in der Gegend der Plica duodenojejunalis, des Überganges vom Dünndarm ins Coecum und von der Flexur ins Rektum.

Auch die Verbindung des Darmes mit dem Mesenterium gehört in diesem Sinne zu den physiologischen Fixationspunkten. Je nach



dem Mechanismus und der Art der Gewalteinwirkung reißt der Darm am Mesenterialrand ein, oder, was häufiger ist, das Mesenterium reißt vom Darm ab. Vortr. demonstriert ein Dünndarmstück von 1,20 m Länge, das durch Überfahrung von seinem Mesenterium abgerissen wurde. Darmresektion, Heilung.

Vortr. berichtet weiter über eine sehr seltene Beobachtung, wo bei einer Überfahrung nicht, wie gewöhnlich, die Flexur am Übergang ins Rektum abriß, sondern bei der das ganze Rektum, einschließlich des Analringes, aus dem Beckenboden herausgerissen und nach oben gezogen wurde.

Die Hauptschwierigkeit für die Erklärung des Mechanismus der Entstehung bieten die Berstungsrupturen. Bei Einwirkung einer zirkumskripten Gewalt kann es zu einer Berstungsruptur, analog den Berstungsrupturen an Magen und Blase, nur dann kommen, wenn ein Darmteil stark gefüllt und nach beiden Seiten (durch Knickung, Adhäsionen usw.) so abgeschlossen ist, daß der Darminhalt nicht ausweichen kann. Trifft eine zirkumskripte Gewalt einen solchen Darm direkt, so kann er durch Erhöhung des Innendruckes bersten, bevor eine Zuquetschung des Darmes erfolgen kann. Bei breit angreifender Gewalt (Fall mit dem Bauch auf den platten Boden) oder bei Berstungsrupturen infolge maximaler Anstrengung der Bauchpresse (beim Heben schwerer Lasten usw.) trifft diese Erklärung nicht zu. Es gehört hierzu, daß der Darm nach einer Stelle ausweichen kann, wo ein geringerer Druck herrscht.

Vortr. ist an der Hand von zwei Beobachtungen (eine dritte ist in der Zwischenzeit hinzugekommen) in der Lage, nachzuweisen, daß offenen Bruchpforten eine Bedeutung bei der Entstehung subkutaner Berstungsrupturen beizumessen ist.

Erste Beobachtung: Ein Arbeiter hebt eine schwere Last; hierbei heftige Schmerzen in der rechten Unterbauchgegend. Peritonitische Erscheinungen. Beiderseits kleiner Leistenbruch ohne Inhalt. 24 Stunden später Laparotomie. Erbsengroßer Riß in einer Dünndarmschlinge, halbkreisförmig, umgeben von einer Hämorrhagie in der Darmwand; der Durchmesser der Hämorrhagie stimmt genau mit dem Durchmesser der rechtsseitigen Leistenbruchpforte überein. Der rupturierte Darm lag zwei Querfinger breit entfernt von der rechten Bruchpforte.

Zweite Beobachtung: Ein Mann fällt beim Abspringen von der Straßenbahn platt auf den Bauch. Es besteht linksseitiger kleiner Leistenbruch. Peritonitische Erscheinungen. 24 Stunden später bei den Vorbereitungen zur Laparotomie Exitus.

Sektion ergibt eine Ruptur des Dünndarmes, der rupturierte Darm liegt dicht neben der linksseitigen Bruchpforte.

Es kann keinem Zweifel unterliegen, daß in beiden Fällen die Ruptur dadurch zustande gekommen ist, daß infolge starker Erhöhung des intraabdominalen Druckes, der wahrscheinlich im Momente der Verletzung stark gefüllte Darm in die Bruchpforte eingepreßt wurde

und in den unter dem geringeren Drucke der Atmosphäre stehenden Bruchsack hineinplatzte. Dafür spricht mit voller Sicherheit die im ersten Falle beobachtete Druckmarke am Darne, deren Durchmesser mit dem der rechten Bruchpforte genau übereinstimmte.

Diese Beobachtungen haben vielleicht auch praktisch insofern Interesse, als bei Verletzungen infolge breit angreifender Gewalt bei gleichzeitigem Vorhandensein einer Bruchpforte die Möglichkeit einer Berstungsruptur naheliegt. Da der Ort, wo die Ruptur stattfindet, bekannt ist, und da die ersten Krankheitserscheinungen sich zunächst am Orte der Verletzung abspielen, kann event. die Diagnose leichter und eher gestellt und eine Operation zeitiger und mit mehr Aussicht auf Erfolg ausgeführt werden. (Selbstbericht.)

#### 44) H. Riese (Britz-Berlin). Über das Schicksal der in der Bauchhöhle zurückgelassenen Kompressen.

Nach Ausführung der Methoden, durch die das Zurückschlüpfen von Gazekompressen in die Bauchhöhle am sichersten vermieden werden kann, berichtet Votr. über zwei Fälle, bei dem dieser Unglücksfall sich ereignet hatte. Bei einem von ihnen wurde der durch Einwanderung in den Darm zu Ileus führende Fremdkörper durch Enterostomie mit Glück entfernt; das andere Mal wurde bei einer Ovariectomie nach 4 Jahre vorher wegen Zerreißen eines schwangeren Eileiters ausgeführter Laparotomie gleichzeitig mit der Ovarialcyste eine Mesenterialcyste aus dem Mesosigmoideum entfernt, in welcher sich ein aseptisch eingehelter Tupfer fand. Heilung. Die sehr dicke Cystenwand wird histologisch genauer beschrieben.

Unter Benutzung der bisher vorliegenden Kasuistik werden die vier verschiedenen Ausgänge geschildert, die das Zurücklassen eines solchen Fremdkörpers in der Bauchhöhle haben kann: Peritonitis; Einwanderung in den Darm mit ihren verschiedenen Folgen; Ausstoßung unter Bildung eines Bauchwand- oder Douglasabszesses; Encystierung.

Votr. hält die Einwanderung in den Darm für ebenso häufig, wie die Ausstoßung durch einen Abszeß. Er betont, daß die Einwanderung in den Darm ohne Eiterung, aseptisch vor sich gehen kann, und daß die Ausstoßung durch den Anus häufig ohne alarmierende Symptome geschieht. Bei Experimenten an Kaninchen, bei denen die Gazekompressen völlig aseptisch einheilten, konnte er den Vorgang der Einwanderung in den Darm in ähnlicher Weise wie Jalaguier verfolgen. Därme, bei denen das Vordringen von Gazekompressen gegen das Darmlumen sichtbar war, wurden demonstriert.

Weiterhin geht Votr. auf die Länge des Verweilens der Fremdkörper in der Bauchhöhle (bis zu 12 Jahren) ein und auf die Art der

Behandlung, indem er betont, daß bei Obstruktionserscheinungen durch den Fremdkörper die Anwendung von Abführmitteln häufig gefährlich sei, und lieber zum Messer gegriffen werden solle.

Was die Häufigkeit des Vorkommens betrifft, so hat Neugebauer unter 1000 Laparotomien 10mal das Zurückbleiben eines Fremdkörpers konstatiert, Votr. unter 900 Laparotomien 2mal. Demgegenüber steht die Angabe von v. Mikulicz, der diesen Unglücksfall nie erlebt hat. (Selbstbericht.)

45) **C. Brunner** (Münsterlingen, Schweiz). **Klinisches und Experimentelles über Verschiedenheiten der Pathogenität des Darminhaltes gegenüber dem Peritoneum.**

Als Fortsetzung seiner Studien über Perforationsperitonitis, speziell seiner klinischen und experimentellen Untersuchungen über die durch Mageninhalt bewirkte Peritonitis, teilt B. klinische Erfahrungen über Darmperforation mit und im Anschluß daran experimentelle Untersuchungen über die Pathogenität des Darminhaltes unter verschiedenen Bedingungen. Er beantwortet die Frage: Bestehen Differenzen in bezug auf die Pathogenität des Darminhaltes in verschiedenen Abschnitten des gesunden Darmes? und bespricht dabei zuerst die Unterschiede der Pathogenität zwischen Dickdarm- und Dünndarminhalt, wobei ein Hauptgewicht auf physikalische Faktoren (Unterschiede der Konsistenz usw.) fällt, welche die Propagation des Infektionsstoffes begünstigen und die Dünndarmperforation gefährlicher machen als die Dickdarmperforation. Bei den Dünndarmverletzungen kommt als merkwürdiges, mechanisch wirksames Moment die tetanische Kontraktion der Darmwand zur Sprache, die bei einem Falle von multipler Schußverletzung in prägnanter Weise beobachtet wurde.

Hinsichtlich der qualitativen Differenzen des Dünndarminhaltes fällt in Betracht, daß die Menge der Mikroben gegen das Coecum zunimmt; auch sollen nach Klecki Unterschiede der Virulenz in verschiedenen Abschnitten des Dünndarmes bestehen. Indem B. die Pathogenität des Dünndarminhaltes in seinen verschiedenen Abschnitten prüfte, machte er zahlreiche Übertragungen von aus Fisteln gewonnenem Inhalt auf das Kaninchenperitoneum. Dabei zeigte sich, daß Mengen von  $\frac{1}{4}$  ccm nicht immer tödliche Peritonitis erzeugten, daß aber solche von fast 1 ccm ausnahmslos den Tod bedingten, gleichviel ob der Inhalt aus Jejunum oder Ileum stammte. Die viel größere Pathogenität gegenüber dem salzsauren Mageninhalt ist demnach evident.

Im weiteren werden Verschiedenheiten der Pathogenität des Darminhaltes unter pathologischen Verhältnissen, die zur Darmperforation führen, besprochen: Traumatische Darmperforation, Perforation von Typhusgeschwüren, Perforation bei Ileus, Appendicitis. Experimentell wurde der bei inkarzierten gangränösen

Hernien angestaute Dünndarminhalt auf seine Pathogenität wieder durch Übertragung auf das Kaninchenperitoneum geprüft, und am Schlusse des Vortrages wird auf die den Begriff Pathogenität wesentlich beeinflussenden Faktoren der lokalen und allgemeinen Prädisposition hingewiesen, welche bei den verschiedenartigen Darmperforationen in sehr verschiedener Weise sich geltend machen.

(Selbstbericht.)

46) **Ehrhardt** (Königsberg i. Pr.). Über die von den Gallenwegen ausgehenden Peritonitiden.

Die von den Gallenwegen ausgehenden Perforationsperitonitiden lassen sich dem allgemeinen Bilde der Perforationsperitonitis nicht ohne weiteres unterordnen, da sie in Symptomen und Prognose viele Besonderheiten bieten. E. hat als Fortsetzung seiner vor 2 Jahren mitgeteilten experimentellen Untersuchungen an Katzen Gallenperitonitiden so erzeugt, daß er nach Anlegung einer intraperitonealen Gallenfistel die ins Peritoneum einfließende Galle mit hochvirulenten Bakterien (namentlich Bakterium coli) infizierte; Kontrolltiere wurden mit der annähernd gleichen Bakterienmenge intraperitoneal infiziert. Votr. kam zu folgenden Schlüssen:

- 1) Normale sterile Galle ruft am Peritoneum keine peritonitischen Erscheinungen hervor, dagegen Ikterus durch Resorption.
- 2) Infizierte Galle bewirkt eine bland verlaufende Peritonitis; meist ohne Ikterus.
- 3) Der blande Verlauf der Peritonitis erklärt sich
  - a. aus einer virulenzabschwächenden Wirkung der Galle,
  - b. aus der Neigung der Gallenperitonitiden zu Verklebungen.

Auf Grund einer möglichst vollständigen Zusammenstellung der bisher veröffentlichten Beobachtungen am Menschen, bei denen die Diagnose der Gallenperforation durch Operation oder Autopsie gesichert wurde, glaubt E. eine Übereinstimmung der Versuche mit den klinischen Resultaten annehmen zu dürfen.

(Selbstbericht.)

47) **v. Mikulicz** (Breslau). Über Resistenzerhöhung des Peritoneums gegen Infektion bei Magen- und Darmoperationen.

Die heutige Aseptik ist trotz ihrer hohen Leistungsfähigkeit unzulänglich bei gewissen schwereren Operationen am Magen und Darm. Jede Eröffnung des Magens oder Darmes innerhalb der Peritonealhöhle ist mit einer gewissen Infektionsgefahr für das Peritoneum verbunden. Bei kleinen, kurzdauernden Operationen wird diese Gefahr leicht überwunden durch die natürlichen Schutzkräfte des Peritoneums, besonders wenn wir durch verschiedene Maßregeln die Menge des austretenden Darminhaltes nach Möglichkeit einschränken. (Entleerung des Darmes vor der Operation, Abklemmung

der zu eröffnenden Darmschlinge mittels Kompressorien, temporäre Tamponade u. a. m.) Die natürliche Widerstandsfähigkeit des Peritoneums reicht aber nicht mehr aus, um eine tödliche Peritonitis zu verhüten, wenn die trotz aller Kautelen in das Peritoneum dringenden Bakterien zu zahlreich oder zu virulent, oder beides zugleich sind; dies letztere trifft bei den meisten schweren Magen- und Darmoperationen zu: Magenresektion, einzeitige Darmresektion wegen ulzerierter Tumoren, größere Eingriffe bei Darmverschluß. Die Statistik ergibt auch, daß die Mortalität nach diesen Operationen immer noch eine recht hohe, und daß die Todesursache meistens Peritonitis ist.

v. M. dachte nun daran, die Gefahr der Peritonitis in diesen Fällen dadurch zu verringern, daß die Widerstandskraft des Peritoneums künstlich erhöht wird. Dies etwa durch eine spezifische Immunisierung zu erzielen, ist bei unseren heutigen Kenntnissen von der Ätiologie der menschlichen Peritonitis ziemlich aussichtslos (meist Polyinfektion durch Bakterium coli, Streptokokken oder andere pathogene Mikroben). Dagegen war es denkbar, das Ziel durch eine allgemeine Widerstandserhöhung des Peritoneums zu erreichen. Ein Weg dazu war die künstliche Hyperleukocytose.

Die dahin zielenden Tierexperimente wurden von Dr. Miyake im Breslauer hygienischen Institut vorgenommen und ergaben auffallend günstige Resultate. Die künstliche Hyperleukocytose wurde (an Meerschweinchen) hervorgerufen entweder durch intraperitoneale oder durch subkutane Injektion verschiedener Flüssigkeiten. Intraperitoneal injiziert rief schon physiologische Kochsalzlösung eine bedeutende Vermehrung der Leukocyten sowohl im peritonealen Transsudat als auch im Blute hervor. Subkutan injiziert wirkte am energischsten Nukleinsäure. Durch die so erzielte künstliche Hyperleukocytose wurde nun auch die Widerstandskraft des Peritoneums gegen Infektion bedeutend erhöht. Das 20—40fache der sonst tödlichen Dosis einer virulenten Kolikultur wurde ohne Schaden vom Peritoneum vertragen. Auch der Austritt reichlicher Mengen von Kot aus dem angeschnittenen Darm ins Peritoneum wurde ohne Schaden vertragen, während die Kontrolltiere fast ausnahmslos rasch an Peritonitis zugrunde gingen. Die Vorbehandlung mit Nukleinsäure wurde 7 Stunden vor der Infektion des Peritoneums vorgenommen.

Die bisher nur an einer geringen Zahl von Menschen (34) vorgenommene Präventivbehandlung erlaubt noch keine bindenden Schlüsse. Es scheint vor allem das Verfahren ebenso wenig zu schaden als im Tierexperiment; auch beim Menschen tritt nach der subkutanen Injektion von Nukleinsäure eine oft bedeutende Hyperleukocytose ein (bis 25800 beobachtet). Das Maximum der Leukocytensteigerung scheint beim Menschen erst nach 12 Stunden einzutreten, so daß die Injektion am besten 12 Stunden vor der Operation geschieht. Die operierten Fälle (darunter 7 Magenresektionen wegen Karzinom, 13 Gastroenterostomien und andere schwere Bauch-

operationen) nahmen alle in der ersten gefährlichen Woche einen günstigen Verlauf. Ein Fall von Magenkarzinom endete nach 3 Wochen durch Pneumonie letal, ein Fall von Enteroanastomose nach 4 Wochen infolge einer von dem ursprünglichen Leiden ausgehenden Komplikation. v. M. glaubt, daß auch der Verlauf im Einzelfalle nach schweren Operationen sich glatter gestalten als sonst. — Injiziert wurden subkutan in die Brusthaut 50 ccm einer 2%igen Lösung der neutralisierten Hefenukleinsäure (von der Firma Böhringer in Mannheim). — Schließlich empfiehlt v. M., nach jeder schweren Laparotomie die Bauchhöhle reichlich mit physiologischer warmer Kochsalzlösung durchzuspülen, da dieses Verfahren neben anderen Vorteilen auch eine Hyperleukocytose im Peritoneum hervorruft. (Selbsterbericht.)

#### 48) Payr (Graz). Über Thrombose von Netz- und Mesenterialvenen während der Ausführung von Bauchhöhlenoperationen.

P. macht Mitteilung über eine Anzahl von Beobachtungen aus dem noch immer dunklen Gebiete der Pathologie der Mesenterialgefäße.

Es handelt sich um Beobachtungen über das während einer Operation eintretende Ereignis der Thrombosierung von dem Pfortaderwurzelgebiet angehörigen Venen. Bei der praktischen großen Bedeutung (Magen-Darmkanalblutungen, Gangrän und Perforation) verdienen derartige Fälle einiges Interesse.

In 4 Fällen handelt es sich um Netzvenen-, in 3 Fällen um Darmvenenthrombose, unter ersteren 2mal um Intervalloperationen bei chronischer, 1mal um eine Frühoperation bei akuter Perityphlitis, 1mal um einen traumatischen Netzprolaps durch eine penetrierende Brustwandbauchverletzung. Das Gemeinsame in diesen Fällen war, daß das Netz bei Beginn des operativen Eingriffes entzündliche Veränderungen zeigte, die sich in 3 Fällen durch eine eigentümliche, düsterrote, ans Ziegelrot erinnernde Färbung, im 4. Falle jedoch von akuter Blinddarmentzündung durch helles Rot und akutes Ödem sich äußerte. Das Netz wurde in allen diesen 4 Fällen in keiner Weise gezerrt oder verlagert, die Bauchwandschnitte waren genügend groß, es wurde in sterile Gazekompressen, die mit physiologischer Kochsalzlösung befeuchtet waren, eingeschlagen, nachdem seine event. vorhandenen Adhäsionen gelöst waren, und fand man am Schlusse der Operation, als man sich anschickte, das Netz in die Bauchhöhle zu reponieren, eine deutlich ausgeprägte Thrombose in mehr oder minder ausgedehnten Bezirken des Organes. Es war klar ersichtlich, daß die Thrombose peripher im Wurzelgebiet ihren Ursprung nahm und zentralwärts fortschritt. In einem Falle (chronische Appendicitis) breitete sich der Thrombosierungsvorgang mit unheimlicher Schnelligkeit aus, so daß man genötigt war, fast das ganze

Omentum majus nach partienweiser Ligatur zu entfernen. In diesem Falle kam es am 7. Tage zum Auftreten einer ganz geringgradigen Magen- und Darmblutung und eines hochgradigen, mit heftigen Kolikschmerzen verbundenen lokalen Meteorismus des Colon transversum. Auch in dem Falle der Thorax-Bauchstichverletzung wurde vorübergehendes Erbrechen blutiger Massen gesehen. Die 3 Fälle von Thrombosen von Darm und Mesenterialvenen betrafen das Gebiet der Herniologie.

1) Seit 2 Tagen inkarzerierte Schenkelhernie bei 56jähriger Frau, die sich bei der Operation als Darmwandbruch erweist. Die eingeklemmte Darmwandpartie ist gangränös, deshalb Resektion eines etwas 30 cm langen Stückes Dünndarm. Anlegung der Naht im vollkommen gesunden und lebenden Gebiete; nach Vollendung derselben leicht bläuliche, streifige Verfärbung am zuführenden Stück bei erhaltener arterieller Pulsation und reger Peristaltik. Abermalige Resektion eines ca. 20 cm langen Stückes, nach welcher sich noch einmal, wenn auch im viel geringerem Maße, jene Farbenveränderungen zeigen bei gut erhaltener Peristaltik und Pulsation der Mesenterialarterien. Reposition der Nahtstelle. Nach 36 Stunden abermalige Darmverschlüßerscheinungen. Relaparotomie; ca.  $\frac{3}{4}$  m an der zuführenden Schlinge zeigen die Erscheinungen gestörter Zirkulation infolge weitgehendster Venenthrombose. Anlegung eines Anus praeternaturalis am Dünndarm oberhalb der thrombosierten Strecke. Exitus nach 12 Stunden im Collaps.

Derartige Fälle sind gewiß in praxi schon oft beobachtet worden, aber ihre Deutung durch autochthon entstandene Venenthrombose bisher nicht erfolgt (Tietze, Fischer, v. Stubenrauch).

2) 51jährige Frau mit über mannskopfgroßer Schenkelhernie, in der sich seit einigen Tagen eine periherniöse Phlegmone abspielt. (Ausführliche Mitteilung des Falles wegen letzteren Ereignisses durch Herrn Dr. Martina.) Wegen sekundärer Gangrän des Darmes Resektion von ca. 50 cm Ileocoecum, Anlegung der axialen Vereinigungsnaht zwischen Ileum und Colon ascendens, rasch fortschreitende Venenthrombose und blaue Verfärbung im letzteren, die zu neuerlicher Resektion von über 20 cm Kolon nötigt, worauf Ileum mit Colon transversum verbunden wird. Heilung.

3) Fast mannskopfgroße, linksseitige Leistenhernie bei 38jährigem Manne. Radikaloperation nach Bassini. Mächtig verdicktes, fettreiches Netz und die Flexura sigmoidea mit fettstrotzenden Appendices epiploicae im Bruchsacke. Sehr schwierige, nur in Beckenhochlagerung durchführbare Reposition des Bruchinhaltes. Auftreten von bläulichen Verfärbungen im Netz, die leider in ihrer Natur nicht genügend gewürdigt werden. Eine cyanotisch verfärbte Appendix epiploica wird nach Ligatur an ihrer Basis abgetragen. Glatte Heilung per primam.

Vom 7. Tage angefangen durch 10 Tage schwerste Magen- und Darmblutungen. Die Darmblutungen wiederholen sich jeden

zweiten Tag; es entleert sich teils teerartiges, teils ganz frisches Blut. Wegen der daraus geschlossenen weiten Ausbreitung der erkrankten Darmpartien kein Eingriff, die Blutung steht am 18. Tage, zu einer Zeit, da der Pat. als verloren angesehen werden mußte. Anwendung von Gelatine per rectum in hohen Dosen.

Das Gebiet der Darm- und Netzvenenthrombose ist zurzeit noch viel weniger bekannt als die Lehre von den Embolien in den Darmarterien.

Die von P. beobachteten Fälle von Netz- und Mesenterialvenenthrombose gehören zu den in peripher gelegenen Pfortaderwurzelgebieten autochthon entstandenen und haben mit Krankheitszuständen im Pfortaderhauptstamm nichts zu tun.

Die Ursachen für das Zustandekommen solcher peripherer Thrombosen sind mannigfaltig und in ihrem vollen Wesen noch nicht genügend bekannt.

Nach den vorliegenden Beobachtungen und seinem eigenen Materiale möchte P. folgende als besonders wichtig bezeichnen:

a. Mechanische, durch Kompression bedingte Zirkulationsstörungen. Hierher gehört die Torsion des großen Netzes, bei der man ganz gewöhnlich jenseits der Torsionsstelle, aber auch diesseits ausgedehnte Venenthrombose beobachten kann. P. hatte bei Versuchen über die Ursachen der Stieldrehung innerhalb der Bauchhöhle gelegener Organe Gelegenheit, derartige Thrombosen in allen Stadien zu beobachten. Derselbe Vorgang ist natürlich bei der Stieldrehung anderer Organe, bei Achsendrehungen des Darmes zu erwarten.

Noch ernster wird die Zirkulationsstörung bei Inkarzeration von Netz und Darmteilen in Bruchpforten, in Peritonealtaschen und zahlreichen anderen hierzu Veranlassung gebenden Situationen.

Ausgedehnte Venenthrombose ist eine konstante Begleiterscheinung der schweren Gewebsschädigungen am eingeklemmten Darm. Allerdings kommen hierbei noch mehr als bei der Stieldrehung die als Folge der Zirkulationsstörungen eintretenden entzündlichen Gewebsveränderungen in Betracht, deren Einfluß auf das Zustandekommen von Gerinnungsvorgängen nicht unterschätzt werden darf.

b. Auch traumatische Schädlichkeiten bedingen bisweilen das Zustandekommen von Venenthrombose; besonders ist dies der Fall bei Verletzungen des Abdomens durch Kontusion; aber auch bei der Reposition von Darm und Netz enthaltenden eingeklemmten Hernien, selbst bei der Reposition des Bruchinhaltes freier Hernien, bei der Radikaloperation kann sich solches ereignen.

c. In einem großen Teile der Fälle sind die Thrombosierungsvorgänge mykotischen Ursprunges, also durch Entzündungen bedingt. Dieser entzündlichen Thrombose der Netz- und Mesenterialvenen — die Arterien kommen dabei viel weniger in Betracht — ist bisher noch keine genügende Aufmerksamkeit geschenkt worden.



Man denke dabei nur an den Wurmfortsatz! Erst in allerjüngster Zeit hat man den bei der akuten Entzündung sich abspielenden Gefäßveränderungen größeres Interesse entgegengebracht (Fowler, Meisel u. a.); man hat gefunden, daß Venenthrombose mit mehr oder minder intensiver und extensiver Ausbreitung des Entzündungsprozesses auf Gefäßwand und Inhalt eine konstante Begleiterscheinung im akuten, in gewisser Weise auch im chronischen Stadium darstellt.

Die Arten und Formen der im Darm sich abspielenden Entzündungsprozesse sind so zahlreich, daß hier nur an die mannigfaltigen katarrhalischen Erkrankungen, die Errosionen und Ulzérationsprozesse mit ihren Folgen für Darmwand und Umgebung erinnert sei.

Von besonderem Interesse scheint die Rolle der Entzündung beim Zustandekommen von Netzvenenthrombose zu sein. Es ist bekannt, welche intime Beziehungen häufig das Netz zum erkrankten Wurmfortsatz hat; es ist dabei wohl kaum verwunderlich, daß sich unter dem Einflusse der bakteriellen Invasion ähnliche entzündliche Gefäßveränderungen im Netze ausbilden mit ihren zur Thrombose führenden Wand- und Inhaltsveränderungen, wie beispielsweise in den Venen des Mesenteriolums. Die Gefäßversorgung des Wurmfortsatzes ist eine verhältnismäßig spärliche, und kann es in diesem unter Einfluß von Zirkulationsstörungen zu streckenweiser oder totaler Gangrän kommen, während in dem trefflich vaskularisierten Netz es nur zu einer, wohl meistens örtlich beschränkten Venenthrombose kommen kann.

Man kann sich dabei auch ohne große Phantasie vorstellen, daß größere Gefäßwandgebiete durch den Infektionsvorgang geschädigt werden und es nun eines nicht mehr bedeutenden, »auslösenden« Momentes bedarf, um den Gerinnungsvorgang auf größere Strecken sich ausbreiten zu lassen; in diesem Sinne ist das Operationstrauma aufzufassen.

Die histologischen Untersuchungen von P.'s Beobachtungsmaterial haben ergeben, daß es sich — wenigstens im Netz — neben der Venenthrombose immer um mittelschwere oder schwere Entzündungsvorgänge handelte. Sehr reichliche perivaskuläre Rundzellenanhäufungen und entzündliche Gefäßwandveränderungen sowie entzündliche Prozesse in den Bindegewebssepten des Netzes sind das hauptsächlichste Substrat derselben; in den Venen handelt es sich der Mehrzahl nach um rote Thromben mit sehr reichlichem Fibrin-gehalt.

Leider ist zurzeit darüber nichts bekannt, ob bei den postoperativen, als Epiploitis bezeichneten Netzentzündungen (französische Autoren, H. Braun, Schnitzler) ausgedehnte Venenthrombosen zur Beobachtung gelangten. Bei der entschiedenen Neigung dieser Affektion zu chronischem Verlaufe sind eher von dem Geschilderten abweichende Verhältnisse zu erwarten.

Außer den zahlreichen kasuistischen Mitteilungen über Thrombose von Mesenterialvenen mit ihren mannigfaltigen ätiologischen Erklärungsversuchen haben vor allem v. Eiselsberg's Mitteilungen über Magen-, Duodenal- und Darmblutungen nach ausgedehnten Abbindungen von Netz und Mesenterialgefäßen neues Interesse in dieses Kapitel gebracht. Sie haben nicht nur zu einer Reihe von experimentellen Arbeiten angeregt, sondern sie wurden auch von klinischer Seite bestätigt und erweitert. Die von v. Eiselsberg vor allem zur Erklärung dieser Erscheinungen herangezogene Lehre vom retrograden Transport dürfte die ungezwungenste Lösung darstellen; auch experimentell ist bewiesen, daß durch Ligaturen erzeugte Zirkulationsstörungen im Netz tatsächlich Infarkte, Blutungen und Geschwürsbildung in Leber und Magen-Darmkanal hervorgerufen haben.

P. glaubt durch seine Befunde von Venenthrombosen noch während des Verlaufes einer Operation eine Lücke in dieser Frage ausgefüllt zu haben, indem man nun weiß, daß tatsächlich unter bestimmten und, wie es scheint, recht verschiedenartigen Umständen es im Netz, aber auch in den Mesenterialvenen zu Thrombenbildung kommen kann.

Entzündliche Krankheitsprozesse disponieren hierzu ganz besonders. In der Wirkungsart der infizierten und blanden Embolie scheinen Unterschiede zu bestehen. Bei ersteren sind die Intoxikationserscheinungen im Vordergrund und treten die Blutungen anscheinend viel rascher auf; die Prognose ist dementsprechend eine sehr ernste. Bei blanden Embolis treten die Blutungen anscheinend später, bisweilen erst nach 7—8 Tagen auf und können auch spontan oder unter dem Einflusse therapeutischer Maßnahmen stehen.

P. hat endlich Experimente angestellt, um den Einfluß der bei der Laparotomie sich geltend machenden mechanischen, thermischen und chemischen Schädlichkeiten auf die in Frage kommenden Gefäßgebiete festzustellen. Es ergab sich dabei, daß selbst bei relativ hohen Graden der angedeuteten Insulte sich in mittleren und größeren Gefäßen bleibende Zirkulationsstörungen nicht erzeugen lassen, und daß selbst bei längere Zeit andauernden Zirkulationsstörungen nach Beseitigung oder Aufhören des Reizes sich wieder normale Blutstromverhältnisse einstellen.

Therapeutisch läßt sich natürlich nur sagen, daß bei ausgedehnten Thrombosen von Mesenterialvenen der zugehörige Darm in reichlichem Ausmaß reseziert werden muß. Auch bei der Netzvenenthrombose hält es P. für unerlässlich, die betreffenden Netzpartien zu resezieren, um eine Reihe von Gefahren für die übrigen Organe der Bauchhöhle möglichst zu beseitigen; doch soll dies unter Vermeidung jeglicher Zerrung oder mechanischen Insultierung geschehen. Die Tatsache, daß nach einfacher Netzresektion Magenblutungen zustande kommen, ändert an obiger Forderung nichts. Es sind das jene Fälle, in denen wir das Zustandekommen jenes

fatalen Ereignisses nicht verhüten können, während wir in gewissen Fällen es wenigstens versuchen müssen.

P. glaubt endlich, daß es angezeigt ist, das zur Stunde wenig einheitliche, große kasuistische Material über Venenthrombose der Abdominalorgane zu sammeln und auf eine breitere Basis zu stellen, da hierdurch weitere Aufklärung der ganzen Frage zu erwarten ist.  
(Selbstbericht.)

49) **E. Küster (Marburg).** Die systematische Bauchlage zur Nachbehandlung septischer Bauchfellentzündungen.

K. hat in 6 Fällen von septischer Bauchfellentzündung nach Bauchschnitten die systematische, d. h. die möglichst lange fortgesetzte und oft wiederholte Bauchlage zur Anwendung gebracht. 4 von diesen Kranken heilten, 2 starben; und zwar die eine an Lungenentzündung, während die Bauchhöhle fast normal gefunden wurde, die zweite an einer Darmperforation. Er hält das Verfahren für außerordentlich wirksam, da die Bauchhöhle bei demselben einen Trichter bildet, dessen unterster Punkt die Bauchwunde mit Drain darstellt.

Versuche an Leichen ergaben schon nach kurzer Zeit den vollständigen Abfluß gefärbter Flüssigkeit. Die Beschwerden sind erträglich, wenn man dem Kranken unter den Brustkorb eine so hohe Rolle schiebt, daß er die Arme gut bewegen kann; ein Vorfall der Eingeweide ist leicht zu verhindern. Die Besserungen aus zum Teil sehr ernsten Zuständen erfolgten mehrfach mit überraschender Schnelligkeit.  
(Selbstbericht.)

50) **P. L. Friedrich (Greifswald).** Die künstliche subkutane Ernährung in der praktischen Chirurgie, insbesondere bei Magen-Darmoperierten und Peritonitischen.

Fälle von schweren Ernährungsstörungen, die wegen entzündlicher Prozesse des Bauchfelles die Anlegung von Ernährungsfisteln nicht zuließen oder wegen dauernden Erbrechens eine Nahrungsaufnahme per os, wegen Unfähigkeit Klysmen zu halten, solche per Clyisma nicht gestatteten, haben F. seit einer Reihe von Jahren Versuche mit subkutaner Ernährung machen lassen. Über die ausgezeichnete Verwendbarkeit subkutaner Injektionen von sterilisiertem Olivenöl bis zu einer Menge von 100 g pro Tag, sowie über die Verwertbarkeit des Traubenzuckers in wäßrigen Infusionen hat F. schon auf dem Chirurgenkongreß 1902 seine Erfahrungen mitgeteilt. Sie sind weiterhin die gleichen geblieben, so daß er die tägliche Verabfolgung von 40 bis 100 g Traubenzucker in 3,5 bis 4%iger Lösung (nicht höher konzentriert aus Gründen der Blutosonie und um jedweder Schmerzempfindlichkeit vorzubeugen!), empfiehlt. Über die große Bedeutung der Wasserzufuhr bei solchen

kritischen Fällen herrscht bereits Einheitlichkeit des Urteiles, während die Bewertung von Nährstoffen der Fett-Kohlehydrate, Eiweißverbindungen noch eine ungleichmäßige ist, so beweiskräftig auch die Ausführungen Leube's, Du Mesnil de Rochemond's für das Fett wenigstens sind. F. hat zudem mit Unterstützung von Prof. Siegfried vom physiologischen Institut Leipzig Versuche mit dem Eiweiß nahestehenden Verbindungen angestellt, die zu machen, trotz der früheren üblen Erfahrungen mit Peptonen und Albumosen, es lohnte, da es Siegfried nach langen Mühen gelungen war, eine Methode zur absolut reinen Darstellung von Peptonen zu ermitteln. Nach vielen Vorversuchen ist das zuletzt von F. bei der subkutanen Ernährung verwendete Präparat ein absolut reines albumosefreies Pepsinpepton, welchem die Eigenschaften der früher von anderen Autoren versuchten Peptone, Veränderung des Blutdruckes, der Blutalkaleszenz, Veränderung der Gestalt der Blutkörperchen, Temperatursteigerung, Beeinflussung der Gerinnbarkeit des Blutes, nicht anhaften. Das von F. verwandte Präparat gelangt bei Einhaltung einer Tagesdosis von 20 g ganz zur Verbrennung, so daß weder Pepton noch Eiweiß im Urin nachweisbar sind. Wegen dieser Tatsache vollständiger Verbrennung und wegen der erwiesenen Unschädlichkeit für den Organismus ist der Rückschluß statthaft, daß dieses Pepsinpepton Energie dem Organismus zuführt und mittelbar als Eiweißsparer wirkt, was trotz der nur kleinen verabreichbaren Menge von 20 g immerhin in verzweifelten Fällen nicht aufhaltbaren Ernährungsrückganges einen, wenn auch beschränkten, Nutzen schaffen kann. Das Präparat wird am besten in 7%iger Lösung verabfolgt oder, wenn man seine Zuführung gleich mit der des Traubenzuckers verbinden will, in einer Kombination 0,2 Kochsalz, 2,0 Traubenzucker, 4,0 Pepsinpepton aufs Hundert oder auch 2,0 Kochsalz, 30,0 Traubenzucker, 15—20 g Pepton auf Tausend Wasser. Zu der jetzt schon erfolgenden Mitteilung veranlassen F. Anpreisungen anderer subkutaner, in ihrer chemischen Zusammensetzung unbekannter Ernährungspräparate, mit denen er die von ihm verwandten chemisch reinen und chemisch wohlcharakterisierten nicht verwechselt wissen möchte, deren Herstellungsart von Siegfried und seinen Schülern publiziert und von jedem Fachmann kontrolliert werden kann. (Das Präparat ist als Pepsinpepton [Prof. Siegfried] von der chemischen Fabrik von Heyden in Radebeul bei Dresden zu beziehen; die Angabe des Präparates muß eine genaue sein, damit nicht Verwechslung mit anderen chemisch nicht charakterisierten Nährpräparaten dieser Firma statffinde, über deren Nützlichkeit F. nicht zu berichten in der Lage ist.) Es mag erwähnt sein, daß es F. gelang, höchst kritische Fälle von Peritonitis, Darmperforationen 10—14 Tage unter ausschließlicher Verabfolgung dieser kombinierten subkutanen Ernährung über Wasser zu halten, bis dann wieder der natürliche Weg der Nahrungszufuhr besritten werden konnte.

(Selbstbericht.)

### Diskussion.

Kader (Krakau) infizierte bei Kaninchen das Bauchfell mit sehr virulenten Streptokokkenkulturen. Injizierte er 24 Stunden vor dieser Infektion 4 ccm Bouillon in die Bauchhöhle, so blieben die infizierten Tiere am Leben, während die Kontrolltiere zugrunde gingen. Er meint, daß durch diese Bouilloninjektion eine Leukocytose hervorgerufen werde, welcher die Rettung der Tiere zuzuschreiben sei. Weiterhin machte er bei an Bauchfellentzündung erkrankten Menschen subkutane Injektionen von Bouillon und sah auch hiernach auffallende Besserung. Auch den subkutanen Kochsalzinjektionen schreibt er bei Bauchfellentzündungen eine rettende Wirkung zu. Die Injektionen dürfen nach ihm jedoch niemals später als 24 Stunden nach der Infektion resp. Erkrankung gemacht werden. Er hat in Krakau durch einen Chemiker jetzt ein besonderes Serum herstellen lassen, das er subkutan bei Bauchfellentzündungen verwendet.

Herhold (Altona).

51) v. Büngner (Hanau). Zur Epityphlitisfrage. Ein Beitrag zur Pathologie und chirurgischen Behandlung der Epityphlitis und ihrer Folgezustände.

Nach Hinweis auf einige bemerkenswerte Tatsachen aus der normalen Anatomie des Wurmfortsatzes gibt Votr. eine Übersicht 1) über die pathologische Anatomie der Epityphlitis und ihrer Folgezustände, 2) über die zweckmäßige Einteilung der einzelnen Formen dieser Krankheit und 3) über die Behandlung derselben.

Die Übersicht über die pathologische Anatomie der Epityphlitis, welche sich, soweit die pathologischen Vorgänge in der Wand des Wurmfortsatzes in Betracht kommen, besonders auf neuere Untersuchungen Aschoff's stützt, ist im Originale nachzulesen.

Als zweckmäßigste Einteilung der Krankheitsformen empfiehlt Votr. die folgende, welche in ihrem Grundstocke zwar nicht neu, aber unseren jeweiligen pathologisch-anatomischen Kenntnissen präziser angepaßt ist:

Die Entzündungen des Wurmfortsatzes und seiner Umgebung.

#### A. Akute Formen:

#### I. Epityphlitis (Appendicitis) simplex und Perityphlitis simplex.

##### 1) Epityphlitis parietalis propria.

Entzündung der Wandschichten des Wurmfortsatzes, besonders des Lymphapparates derselben, mit oder ohne Schleimhautveränderungen, bei verschiedenem Inhalt des Lumens (Kot- bzw. Schleimretention event. Empyem).

##### 2) Epityphlitis und Perityphlitis adhaesiva.

Verlötung des Wurmfortsatzes mit der Umgebung, oft unter Verlagerung desselben.

3) Epityphlitis und Perityphlitis serofibrinosa.

Entwicklung eines lokalisierten serösen oder serofibrinösen (nicht eitrigen) Exsudates in der Umgebung des Wurmfortsatzes.

II. Epityphlitis und Perityphlitis (Periappendicitis) suppurativa.

Abgekapseltes eitriges Exsudat, Entwicklung eines intraperitonealen solitären perityphlitischen (periappendikulären) Abszesses, öfters, aber nicht immer, nach vorgängiger subakuter Perforation der Wurmfortsatzwand mit oder ohne Kotstein.

III. Epityphlitis und Paratyphlitis (Paraappendicitis) suppurativa.

Extraperitoneale retrocoecale Phlegmone, paratyphlitischer (paraappendikulärer) Abszeß.

IV. Epityphlitis und progrediente fibrinös-eitrige Peritonitis.

Multiple intraperitoneale eitrige Exsudate, meist nach sekundärer Perforation eines vorher abgekapselten perityphlitischen Abszesses.

V. Epityphlitis und diffuse septische Peritonitis.

Perakute, mit Gangrän oder akuter Perforation einhergehende Wurmfortsatzentzündung (Epityphlitis acutissima), welche vor Ausbildung schützender Adhäsionen schnell zur Infektion der freien Bauchhöhle und Intoxikation des Körpers führt (Sepsis).

VI. Epityphlitis und pyämische Infektion.

Metastatische Verschleppung der Infektionserreger aus dem Wurmfortsatz oder seiner Umgebung und embolische Infarkt- bzw. Abszeßbildung (Pyämie).

B. Chronische Formen:

Epityphlitis und Perityphlitis chronica und deren Folgezustände.

Stenose, Obliteration, Hydrops, Empyem.

Was die Behandlung der chronischen Epityphlitis, sowie der akuten Epityphlitis Gruppe II—VI betrifft, so ist auch hierüber das Original einzusehen. An dieser Stelle genüge der Hinweis, daß dieselbe in sämtlichen Fällen eine chirurgische sein muß, und daß der operative Eingriff so früh als möglich vorgenommen werden soll.

Zu der so viel umstrittenen Frage, wie die Fälle der Gruppe I, der akuten Epi- und Perityphlitis simplex, zu behandeln sind, äußert sich Votr., wie folgt:

Bisher standen sich in dieser Frage, insbesondere in derjenigen nach der Indikationsstellung zur internen oder chirurgischen Behandlung, die Vertreter zweier verschiedener Richtungen, einer gemäßigt-individualisierenden und einer extrem radikalen Richtung, ziemlich schroff gegenüber. In letzter Zeit haben sich die differenten Meinungen etwas einander genähert, die Wagschale hat sich unverkennbar mehr zugunsten der radikalen Richtung geneigt

und ein operatives Vorgehen gegenüber der akuten Epityphlitis überhaupt immer mehr Anhänger gefunden. Es ist naheliegend, daß unter diesen Umständen schon in der nächsten Folgezeit eine erhebliche Zunahme der Operationen bei akuter Epityphlitis zu erwarten ist. Aber gerade deshalb müssen wir uns zunächst noch einmal ernstlich die Frage vorlegen: Wäre ein unterschiedsloses operatives Vorgehen, eine prinzipielle Ausführung der Operation im akuten Stadium der Krankheit unter allen Umständen gerechtfertigt? Ist nicht zu befürchten, daß durch eine Verallgemeinerung der Operation bei akuter Epityphlitis event. mehr Schaden als Nutzen gestiftet werden könnte?

Eine prinzipielle Ablehnung der Exstirpation des Wurmfortsatzes im akuten Krankheitsstadium aus dem Bedenken, daß derselben im Gegensatze zum gleichartigen Eingriff im chronischen Stadium erhebliche Gefahren zukommen könnten, läßt sich heute nicht mehr aufrecht erhalten; denn die neuen und neuesten Statistiken der Chirurgen, welche bisher die akute Epityphlitis operativ angegriffen haben, beweisen das Gegenteil, ja die Resultate sind bei frühzeitigem Eingreifen geradezu glänzend (Riedel, Sprengel, Rehn, Karewski). Freilich hat es sich in den bisherigen Statistiken lediglich um Operationen in den ersten 48 Stunden, also um eigentliche Frühoperationen gehandelt. Nur sie sind also als ungefährlich erwiesen worden. Operiert man später, zwischen dem 2. und 5. Tage, so sind die Resultate keineswegs so befriedigende. Es liegt in den pathologischen Verhältnissen begründet, daß der Operation unter diesen Umständen — d. h. bis etwa zum 5. Tage — immer Gefahren anhaften werden. Bis zum 2. Tage, d. h. binnen der Frist, während welcher der Entzündungsprozeß im Wurmfortsatz in der Richtung von innen nach außen vorschreitet, aber noch innerhalb der Wandschichten desselben sich abspielt, wird das Peritoneum überhaupt nicht ernstlich gefährdet, eine schwerere Infektion desselben hat jedenfalls noch nicht stattgefunden; daher die guten Resultate bei Operation zu dieser Zeit. Greift hingegen der Entzündungsprozeß über die Wand des Wurmfortsatzes hinaus, was durchschnittlich (die perakuten Fälle ausgenommen) nicht vor dem 2. Tage geschieht, so wird das Bauchfell in Mitleidenschaft gezogen, und es kommt zu einer reaktiven Entzündung, mit dem Bestreben, den lokalen Entzündungsherd durch Bildung eines Adhäsionswalles von der freien Bauchhöhle abzukapseln. Dieser Prozeß vollzieht sich allmählich, um durchschnittlich mit dem 5. Tage seinen Abschluß zu finden. Nun liegt es klar auf der Hand, daß wir in diesem zweiten Zeitabschnitte des akuten Stadiums unter sehr viel ungünstigeren Umständen operieren, und daß die Exstirpation des Wurmfortsatzes zu dieser Frist stets mit Gefahren verbunden sein wird. Da wir denselben dann schon aus seinen Verlötungen befreien und meistens auch Adhäsionen lösen müssen, welche den Entzündungsherd von der allgemeinen Bauchhöhle abschließen, wird sich eine Infektion

der letzteren während der Operation oft gar nicht vermeiden lassen; daher die schlechteren Resultate bei Operationen in diesem Zeitabschnitte.

Im zweiten Zeitabschnitte des akuten Stadiums (2.—5. Tag) soll also interne Therapie geübt werden, weil diese dann bessere Resultate verspricht. Ob in dem ersten Zeitabschnitte des akuten Stadiums (1. und 2. Tag) der internen oder der chirurgischen Behandlung der Vorzug zu geben ist, läßt sich generell noch nicht entscheiden.

(Selbstbericht.)

## 52) C. Lauenstein (Hamburg). Welchen Rückschluß gestatten uns heute die klinischen Zeichen der Blinddarmentzündung auf den pathologischen Zustand des Wurmfortsatzes und der Bauchhöhle?

Der Chirurg kann nur dann in allen Stadien der Perityphlitis Nutzen stiften, wenn ihm die Fälle nicht zu spät zugehen.

Die Ursachen, daß immer den Chirurgen manche Fälle zu spät zugehen, liegen in der unsicheren Prognose der Appendicitis perforativa und darin, daß die Diagnose dieser Erkrankung nicht früh genug gestellt wird. Da der innere Arzt hier das erste Wort zu sprechen hat, so kann der Chirurg die Diagnose dadurch fördern, daß er dem inneren Arzte sein Material zugänglich macht.

L. hat seit Ende 1895 in allen Fällen ohne Zeitverlust operiert, wo er die Diagnose auf Appendicitis perforativa gestellt hat und hat die klinischen Symptome sowie den bei der Operation festgestellten Befund möglichst genau notiert. Er hält die Schwierigkeit der Diagnose der Appendicitis perforativa keineswegs für unüberwindlich.

Bei erwiesener Perforation des Wurmfortsatzes hält L. allein die Frühoperation für prinzipiell richtig, weil der perforierte Wurmfortsatz eine stete Quelle der Gefahr für den Kranken ist. Wer grundsätzlich à froid operiert und Abszesse im Ruhestadium eröffnet, dagegen die Operation im akuten Anfall ablehnt, wird immer eine Anzahl von Kranken verlieren oder für die Fälle, wo er nur bei auffälliger Verschlimmerung operieren will, mit der Operation zu spät kommen; denn wenn der Puls klein und frequent, die Herzkraft durch Toxine geschwächt ist, die Extremitäten kühl sind, kann man die Kranken nicht mehr durch Operation retten:

Wenn man die Fälle im Ruhestadium (à froid und abgekapselte Abszesse) bei Seite läßt, unterscheidet L. zwei große Gruppen:

1) Die Kranken mit Appendicitis »initialis« (simplex, chronica, catarrhalis, granulosa, haemorrhagica), die sich auf den Wurmfortsatz beschränkt und aus der sich durch akute Verschlimmerung die Appendicitis perforativa entwickelt. Hier findet man den Wurmfortsatz abgекnickt, mit Adhäsionen versehen, torquiert, am Coecum verwachsen und zu ihm in verschiedenster Weise gelagert, im Innern mit Schwellung und Infiltration der Schleimhaut, Epithelnekrose,



punktförmigen und flächenhaften Blutungen, beginnender Ulzeration versehen, Kot, Kotsteine, Schleim, Eiter, blutige Flüssigkeit enthaltend.

Die Kranken haben oft viele Jahre lang wechselnde Beschwerden gehabt, Schmerzen von der Ileocoecalgegend ausgehend, gastrische Störungen usw. Die Fossa iliaca dextra ist bei ihnen frei von Tumor und Exsudat, nur bei dünnen Bauchdecken und entleertem Darmkanale kann man gelegentlich den stets druckempfindlichen Wurmfortsatz durchfühlen. Zu dieser Kategorie gehört auch die mit Berechtigung aufgestellte Kategorie der Appendicitis larvata (Ewald), wo die Diagnose der Appendicitis initialis entweder unmöglich ist (Unsicherheit der Erscheinungen, Dicke der Bauchdecken usw.) oder wo das Leiden des Wurmfortsatzes durch andere Organerkrankungen (Darm-, Uterus-, Ovarien-, Gallenblasen-Affektionen) verdeckt ist.

Fieberhafte Erscheinungen kommen bei dieser Appendicitis initialis in der Regel nicht vor. Die Leukocytenzahl ist niemals vermehrt. Eine dringende Indikation, diese Kranken zu operieren, liegt niemals vor. Die Kranken entschließen sich in der Regel selbst zur Operation, nachdem ihr Leiden erkannt ist.

Die Appendicitis perforativa setzt mehr oder weniger plötzlich ein. Fieber, Schmerzen, Erbrechen fehlen fast nie, Zeichen des Exsudats, Ausfüllung der rechten Darmbeingrube, Härte, Druckempfindlichkeit, Dämpfung, der Lage des Wurmfortsatzes entsprechend schon in den ersten 24 Stunden deutlich nachweisbar. Der Puls schnell oft in die Höhe, namentlich bei Perforation in die freie Bauchhöhle, um zunächst wieder zurückzugehen in seiner Frequenz. Atemtypus charakteristisch verändert, Zwerchfellatmung stets beschränkt oder aufgehoben. Trotzdem bewegen sich die Bauchdecken oberhalb des Nabels noch, bis der Meteorismus sie bis über das Niveau des Sternum in die Höhe treibt. Leukocytenzählung wertvolles Symptom, wenn auch gelegentlich versagend und nur im Zusammenhange mit den übrigen Zeichen verwertbar. Der Puls allein kann weder zur Begründung der Indikation zum Eingriffe noch zur Diagnose des örtlichen Prozesses benutzt werden. Er hat mehr eine prognostische Bedeutung und dient im wesentlichen zur Beurteilung der Herztätigkeit.

Diesen klinischen Erscheinungen der »Perforation«, die bei aufmerksamer Beobachtung unverkennbar sind und die bei Perforation in die freie Bauchhöhle am eklatantesten sind, entsprechen: Ödem in den einzelnen Schichten der Bauchwand, Infiltration, Verdickung und Trübung des Perit. parietale und der Umgebung des Wurmfortsatzes, mehr oder weniger hochgradige Schwellung und Verdickung des entzündeten, gangränösen, makroskopisch oder mikroskopisch perforierten Wurmfortsatzes mit Eiter, Serum, Jauche in seiner Umgebung, Belag von Eiter-, Fibrinbeschlügen und Membranen in der Umgebung, event., wie bei Perforation in die freie Bauchhöhle, Anfüllung des Leibes mit Eiter. Eine spezielle pathologisch-anatomische

Diagnose des Prozesses am Wurmfortsatz im Sinne Sonnenburg's ist unmöglich, aber auch für unser praktisches Handeln entbehrlich (Selbstbericht.)

### 53) Federmann (Berlin). Über Adhäsionsileus im Verlaufe der Perityphlitis.

Der Votr. gibt auf Grund von sechs Fällen, die in den Jahren 1902 und 1903 im Krankenhause Moabit (Berlin) unter ca. 500 Perityphlitisoperationen zur Beobachtung kamen, in kurzen Zügen ein Bild des klinischen Verlaufes sowohl wie der operativen Behandlung des Adhäsionsileus nach Perityphlitis. Aus der folgenden Tabelle sind die einzelnen Daten ersichtlich:

Nummer	Art der vorangegangenen Perityphlitis und Operationstag derselben	Dauer zwischen der Perityphlitisoperation und den ersten Ileussymptomen	An welchem Krankheits-tage wurde der Ileus operiert?	Operationsbefund und Operationsmethode	Ausgang
1	Beckenabszeß. Im Intervall operiert	3 Tage nach der Intervalloperation	15. Tag	Spontane Dünndarmfistel	Geheilt
2	Großer Beckenabszeß. Am 9. Tage operiert	11 Tage	8. Tag	Multiple Adhäsionen. Kein Eiter. Einseitig operiert	† (Kollaps)
3	Großer Beckenabszeß, besonders rechts gelegen. Am 10. und 12. Tage operiert	7 Tage	6. Tag	Multiple Adhäsionen. Alter Abszeß. Einseitig operiert	† (Peritonitis)
4	Großer Beckenabszeß. Resectio proc. verm. Am 4. und 8. Tage operiert	6 Wochen	48 Std.	Adhäsionen. Einseitig operiert	Geheilt
5	Rechtsseitiger gr. Abszeß. Am 13. Tage operiert	3 Wochen	48 Std.	Adhäsionen i. Becken. Einseitig operiert. Tamponade.	Geheilt (Kotfistel)
6	Rechtsseitiger Abszeß. Nicht operiert	16 Tage	5. Tag	Multiple Adhäsionen. Pyosalpinx. Zwei Abszesse. Zweizeitig operiert. Erst Dünndarmfistel	Geheilt

Der Adhäsionsileus kann verschieden lange Zeit nach einer operierten oder nicht operierten Perityphlitis auftreten und stellt im ganzen eine seltene Folgeerscheinung dar. Die Verwachsungen, die den Darmverschluß hervorbringen, können entweder nur im kleinen Becken lokalisiert sein oder auch die Oberbauchgegenden betreffen. Es handelte sich stets um isolierte Abknickungen von Darmschlingen, die als Überreste entweder einer diffusen Peritonitis mit multiplen Abkapselungen oder eines größeren solitären Abszesses aufzufassen

sind. Die Diagnose des Ileus ist in der größten Mehrzahl der Fälle mit Sicherheit zu stellen. Die Symptome setzen mit plötzlichem Erbrechen ein, dem sich bald Darmkoliken, häufig mit sichtbarer Darmsteifung verbunden, hinzugesellen. Das Erbrechen bleibt in allen Fällen bis zum Ende dauernd bestehen, Stuhlgang war jedoch in drei Fällen lange Zeit vorhanden. Die Temperatur bleibt dauernd normal; der Puls steigt von Tag zu Tag zu immer höheren Graden an. Die Leukocytenzahl, die eine große Bedeutung verdient, ist in reinen Fällen normal oder subnormal. Bestehen neben dem mechanischen Verschuß noch Eiterherde in der Bauchhöhle, so ist die Leukocytenzahl gewöhnlich erhöht, unter Umständen bis zu hohen Werten. Die Therapie des Adhäsionsileus kann nur eine chirurgische sein. Von den sechs Fällen wurden fünf operiert, Fall 1 kam dadurch zur Ausheilung, daß sich spontan eine Kotfistel ausbildete. Von den fünf operierten Fällen sind zwei gestorben, drei geheilt. Die Prognose der Operation ist demnach keine schlechte. Sie ist um so günstiger, je früher der Eingriff ausgeführt wird. Als Operation der Wahl ist die einzeitige, mediane Laparotomie, Lösung aller Verwachsungen, Übernähung der Serosadefekte, Kochsalzspülung und völliger Verschuß der Bauchhöhle auszuführen. Der Medianschnitt ist deshalb allen übrigen Schnittführungen vorzuziehen, weil er den besten Zugang zu allen Gegenden der Bauchhöhle gibt und man nie vorher mit Sicherheit feststellen kann, wo und wie viele Verwachsungen bestehen. Vier Fälle wurden nach dieser Methode operiert; davon sind zwei, die sehr spät zur Operation kamen und über 20 Adhäsionen aufwiesen, gestorben, der eine im Kollaps nach der Operation, der zweite 3 Tage später an einer Peritonitis, die von einer Serosagangrän ausgegangen war. Die übrigen beiden Fälle, die beide bereits 48 Stunden nach dem Auftreten der ersten Ileussymptome operiert wurden, genasen. Vortr. hält es nach diesen Erfahrungen für richtig, in solchen Fällen, wo man entweder infolge des desolaten Allgemeinzustandes nicht imstande ist, alle Verwachsungen zu lösen, oder wo neben dem mechanischen Hindernis noch alte Eiterherde vorhanden sind, zweizeitig zu operieren. Es wird in der ersten Sitzung eine Dünndarmfistel angelegt und dann erst nach Monaten beim Verschuß dieser Fistel die radikale Beseitigung aller Verwachsungen, eventuell auch anderer Komplikationen, vorgenommen. Dieser zweite Eingriff kann zwar ein außerordentlich eingreifender sein, wird aber trotzdem von den Pat. vertragen. Nach dieser Methode wurde Fall 6 mit bestem Erfolg operiert. (Krankenvorstellung.)

Um sekundären Darmverschuß nach Perityphlitis nach Möglichkeit zu verhüten, erscheint es angebracht, größere Abszesse nicht der spontanen Resorption zu überlassen, sondern sobald als möglich mit dem Messer zu eröffnen.

(Selbstbericht.)

54) **Meisel** (Freiburg i. Br.). Weitere Untersuchungen über die Zirkulation in dem akut entzündeten Wurmfortsatze.

Unter Hinweis auf seine Demonstrationen im letzten Jahre an gleicher Stelle und auf die ausführliche Mitteilung seiner bisherigen Untersuchungen der sogenannten akuten Erkrankung des Wurmfortsatzes (s. Beiträge zur klin. Chirurgie Bd. XL) demonstriert Vortr. Diapositive von einem Kotstein tragenden, perforierten Wurmfortsatz, dessen Blutgefäße nach der Stegmann-Ziegler'schen Methode mit Wismut-Öl-Emulsion injiziert und von Dr. Pertz radiographisch dargestellt worden sind.

Wenn die vom Vortr. vertretene Ansicht, daß der akuten zur Perforation führenden Entzündung des Wurmfortsatzes Thrombose einer bestimmten Wurzelvene zeitlich und ursächlich vorausgeht, so mußten auch die Folgezustände des Gefäßverschlusses durch Ausbildung von Kollateralen sich so darstellen lassen. Denn die regelmäßig gefundenen Organisationsvorgänge in den primär verstopften Wurzelvenen (von diesem primären Verschuß ist die sekundäre eitrig Thrombophlebitis und Endarteriitis streng zu trennen!) sprach dafür, daß bis zur Perforation, d. h. bis zur Zersetzung der in das Wurmfortsatzinnere im Beginne der Infarktbildung hineingeworfene Blutmasse und bis zur Entstehung einer gangränisierenden Entzündung mehrere Tage vergangen sein mußten. Die Diapositive beweisen nun nach Ansicht des Vortr. in der Tat, daß der venöse Blutlauf an einer dem Kotstein entsprechenden Stelle des Mesenteriolum gestört war. Es findet sich statt einer die normal verzweigte Arterie begleitenden Wurzelvene hier zusammenlaufend ein System von Kollateralen: drei zum Hauptstamm direkt führende, erweiterte, dem Seitenast etwa parallel laufende Nebenvenen, ein Bogen kleinerer Venen, der das Blut zum nächsten Wurzelvenenast und ein eben solcher, der dasselbe durch eine große subseröse Vene der Hauptwurzelvene zuführt.

Eine Zeichnung erläutert den mikroskopischen Befund an dieser Stelle des Mesenteriolum. Die Endäste der Wurzelvene sind vollständig durch organisiertes Gewebe verschlossen. Eine zweite Zeichnung veranschaulicht an einem anderen ebenfalls perforierten Wurmfortsatz die Beziehungen der Obliteration der Wurzelvenen zur Entzündung der Wurmfortsatzwandungen. Das in der Gefäßscheide liegende Blutpigment und die von der Peripherie her organisierte Blutmasse im Wurmfortsatzinnern sind die Folge der zeitlich vorausgegangenen, jetzt organisierten Thrombose. Im Zentrum der Blutmasse hat eine Zersetzung stattgefunden, es hat sich ein Abszeß gebildet, der vom Zentrum her die Wand durchsetzt und die Serosa vorwölbt. Solche Bilder (Demonstration) zeigen die Beziehungen der Obliterationen zu den Perforationen. Beide sind Folgezustände des hämorrhagischen Infarktes. Aber jene setzen eine Organisation der Blutmasse, diese eine Zersetzung derselben und anschließende Ent-

zündung voraus. Beides ist möglich und abhängig von dem zufälligen Wurmfortsatzinhalte. Die ursächliche Thrombophlebitis aber entsteht infolge einer rezidivierenden und chronischen Erkrankung der Schleimhaut mit sekundärer Lymphangitis und Periphlebitis.

(Selbstbericht.)

55) **Sonnenburg** (Berlin). Frühoperation bei Appendicitis.

S. empfiehlt Frühoperation bei den sofort heftig und gefährlich auftretenden Fällen von Appendicitis, dagegen Abwarten, falls sich der Prozeß schnell abkapselt und damit an Gefährlichkeit einbüßt.

56) **Karewski** (Berlin). Über den günstigsten Zeitpunkt zur Operation bei Appendicitis.

K. hält es für eine feststehende Tatsache, daß die akute Perityphlitis nichts weiter als die Exacerbation eines lange Zeit bestehenden, überaus chronisch verlaufenden Entzündungsprozesses innerhalb des Wurmfortsatzes selbst ist. Die Hauptschwierigkeit besteht darin, den Moment zu bestimmen, in welchem die Krankheit die Grenzen des Organs überschreitet und die Serosa ergreift.

Die anatomischen Befunde in der Appendix bleiben sich relativ gleich trotz der größten Verschiedenartigkeit in bezug auf die Bösartigkeit des Verlaufes der Affektion. Nur die gangränöse Form zeigt meist von vornherein ein schweres klinisches Bild, aber auch dieser Vorgang ist nicht immer von Beginn an zu erkennen.

Ulzeration und Gangrän stellen eben nun den Endausgang der Appendicitis granulosa dar, hervorgerufen durch begünstigende Momente (Stein, Trauma, Knickung, Verlagerung, interkurrente Infektionskrankheiten), die wir teils klinisch nicht feststellen, teils nicht verhüten können.

Alle die bekannten Zeichen am Krankenbett, auf die wir die Prognose des Falles begründen, sind unzuverlässig oder erst zu einer Zeit verwendbar, wo die Krankheit bereits so weit vorgeschritten ist, daß wir ihr nur schwer Einhalt gebieten können.

Eins aber steht fest, daß wir diejenigen Fälle, in denen der Prozeß nur noch im Innern der Appendix sich abspielt, trennen müssen von denjenigen, bei welchem die Serosa beteiligt ist.

Die einfache Appendicitis ist so lange eine ungefährliche Krankheit, als der Pat. vor Schädlichkeiten bewahrt werden kann. Sie muß das Objekt einer ernsten inneren Behandlung sein, die dann aufzuheben hat, wenn sie kein greifbares Resultat erzielt. Die Kenntnis des atypischen Verlaufes der Erkrankung, der latenten Erscheinungen, der verschiedenartigsten Verdauungsstörungen in Form von Darmkoliken und Flatulenz, der Verwechslungen mit Ulcus ventriculi usw. bedeutet weiter nichts, als daß die Appendicitis keine charakteristische oder typische Erscheinungsweise besitzt. Da viele

Personen erst in später Zeit oder gar nicht von einem echten »Anfall« heimgesucht werden, so ist es Unrecht, die Frage des Eingriffes von dem Eintritt eines »Anfalles«, der ja erst die Hauptgefahr bringt, abhängig zu machen.

Da wo die interne Behandlung vergeblich angewendet worden ist, um die mit Sicherheit auf den erkrankten Wurmfortsatz zu beziehenden Symptome zu beseitigen, soll das Organ entfernt werden.

Die Operation vor dem Anfall ist der günstigste Zeitpunkt zur Operation.

Da aber diese Überzeugung weder bei Ärzten noch beim Publikum genügend durchgedrungen ist, müssen wir mit der Tatsache rechnen, daß wir meist zur Zeit der akuten Exacerbation zu operieren haben. Jede Zeitbestimmung, jede Beurteilung der Schwere oder Leichtigkeit der Symptome kann trügerisch sein. Selbst die Exsudatbildung kann fehlen oder durch seröse Durchtränkung der Appendix und ihrer Umgebung vorgetäuscht werden, oder sie kann schwer nachweisbar sein. Innerhalb weniger Stunden kann ein Fall, der prognostisch überaus günstig zu liegen schien, die bedrohlichsten Erscheinungen bekommen. Aus diesem Grunde hat auch die Einteilung in verschiedene Formen, wie sie Sonnenburg und v. Büngner vornehmen, trotz ihrer hohen wissenschaftlichen Bedeutung keinen praktischen Wert.

Im Anfälle soll man sofort eingreifen, die Frühoperation ist der nächst günstige Zeitpunkt.

Perforation, Gangrän, diffuse Exsudation verlieren ihre Schrecken, wenn sie innerhalb der ersten Stunden nach ihrer Entstehung mit dem Messer angegriffen werden. Das Abwarten der Abkapselung ist unberechtigt, die Furcht vor der erhöhten Verletzlichkeit des frisch entzündeten Peritoneums eine eingebildete.

Deshalb sollte auch die Intervalloperation möglichst bald nach dem Abklingen des Anfalles, noch bevor der Pat. das Bett verläßt, ausgeführt werden.

(Selbstbericht.)

---

### 57) Brodnitz (Frankfurt a. M.). Die Behandlung der Hernien mit Alkoholinjektionen.

B. hat während  $1\frac{3}{4}$  Jahren 73 Fälle von Leistenhernien dieser Behandlung unterzogen; die Injektionen wurden jeden 2. resp. 3. Tag in die Umgebung des Leistenkanales gemacht, indem der Zeigefinger unter Mitnahme der Haut in den Kanal zum Schutze des Samenstranges und zur Orientierung über die Injektionsstelle eingeführt wurde.

Bei Kindern wurde 0,5—1 g absoluter Alkohol, bei Erwachsenen 3—5 g in jeder Sitzung injiziert.

Nachdem etwa durch 4—6 Injektionen bei Kindern und 8 bis 10 Injektionen bei Erwachsenen eine gleichmäßige Schwellung und Verdickung des den Bruchkanal umgebenden Gewebes erzielt war,

welche es dem Finger unmöglich machte in den Bruchkanal einzudringen, auch beim Husten ein Hervortreten von Bruchinhalt nicht mehr zu konstatieren war, wurde fortan nur wöchentlich 1mal die Injektion während etwa 2—3 Monaten fortgesetzt, bis allmählich an Stelle der Schwellung und Verdickung eine Vernarbung des Gewebes eintritt, die sich außer dem Gefühl auch darin äußert, daß die Injektion nur noch mit größerer Kraftentwicklung ausgeführt werden kann.

B. berichtet nun über die Resultate von 45 Fällen, bei denen mehr als 6 Monate nach der erfolgten Heilung verfloßen waren.

Unter 19 Fällen mit großen Brüchen, bei denen die Bruchpforte für ein bis zwei Finger passierbar war und beim Husten Intestina bis in das Skrotum traten, waren vier Rezidive = 21%. Die Bruchpforte war zwar für den Finger nicht passierbar, allein beim Husten drängten gegen den der Bruchpforte angelegten Finger deutlich Intestina an.

Von zehn Fällen, in welchen die Bruchpforte zwar weit war und der eingeführte Finger beim Husten und Pressen ein Anschlagen von Intestina verspürte, welche auch in den Leistenkanal eintraten, um jedoch wieder zurückzuschlüpfen, kein Rezidiv. — Bei 16 Kindern im Alter von 6 Wochen bis 3 Jahren kein Rezidiv.

Die Behandlung wurde bis auf vier Fälle ambulant geführt, das Bruchband mußte natürlich bis zur völligen Heilung getragen werden.

B. faßt seine Erfahrungen dahin zusammen:

Durch systematisch durchgeführte Alkoholinjektionen kann auch ambulant ein Verschluß der Bruchpforte erzielt werden; die Dauerresultate, welche durch diese Methode erzielt werden, können jedoch nicht mit denen der bewährten Radikaloperationen konkurrieren.

Die Behandlung mit Alkoholinjektionen ist anzuzuführen

- 1) bei Kindern,
- 2) bei Leuten mit Bruchanlage, welche das Tragen eines Bruchbandes erforderlich macht,
- 3) bei Leuten mit Brüchen, die durch Bruchbänder nicht zurückzuhalten sind und bei welchen eine Operation aus irgendwelchen Gründen kontraindiziert ist; hier erzielt man zum wenigsten eine Verkleinerung der Bruchpforte, so daß mit einem leichten Bruchbande der Bruchinhalt zurückgehalten wird;
- 4) bei messerscheuen Pat., die das Unsichere und Langdauernde der Injektionsbehandlung dem sicheren, operativen Verfahren vorziehen.

Daß nur reponible Brüche bei dieser Behandlungsmethode in Betracht kommen, bedarf wohl kaum der Erwähnung.

(Selbstbericht.)

58) **Madelung** (Straßburg i. E.). Die Behandlung von über- großen Hernien.

»Übergroße« Hernien möchte M. solche Unterleibsbrüche benennen, deren Inhalt mit keinem zur Verfügung stehenden Verfahren, auch nicht mittels Operation in die Bauchhöhle reponiert werden kann. M. bespricht die Behandlung von solchen, nach Schilderung ihrer anatomischen Verhältnisse, der Beschwerden, die sie verursachen, des Verlaufes, den sie nehmen. In betreff der in übergroßen Hernien eintretenden Inkarzeration und nachfolgenden Gangrän wird hervorgehoben, daß solche Vorkommnisse oft nicht zu erkennen sind, daß im besonderen die alarmierenden nervösen Symptome des Ileus per incarcerationem häufig fehlen.

Operationen, die man unternimmt, um solche übergroße Hernien trotz aller entgegenstehenden Hindernisse reponierbar zu machen, nach Art der sonst üblichen Hernio-Laparotomien, führen rasch zum Tode.

Da der Bauchraum häufig zu eng geworden ist und deshalb die Hernien nicht reponierbar sind, kann man daran denken, ihn zu vergrößern, indem man ihm einen Nebenraum, linke Pleurahöhle, zufügt, eine Zwerchfellhernie herstellt. Ob der Gedanke praktisch durchführbar, erscheint sehr zweifelhaft.

Für manche Fälle (z. B. die übergroßen Hernies par glissement des Kolon) ist wichtig, den gesamten Bruchinhalt, also außer dem Netz auch den Darm zu resezieren. Unbedingt nötig ist dies, wenn Gangrän nach Inkarzeration eingetreten ist.

M. hat günstigen Erfolg erzielt durch Anlegung von Darmfisteln an dem zuführenden Darmteile, die wie eine Art von Sicherheitsventil wirken, im besonderen bei solchen Fällen, wo immer und immer wiederkehrende »Kotstauung« größte Beschwerden und Lebensgefährdung brachten.

Sind die Pat. genügend widerstandsfähig, so wird statt dieser Fistelanlegungen Ausschaltung des im Bruchsacke liegenden Darmes durch Anastomosenbildung zwischen zu- und abführenden Darmteilen nützlich wirken können.

M. hofft, daß die Chirurgen sich in Zukunft mit der Frage der Behandlung der übergroßen Hernien mehr wie bisher beschäftigen, und daß betreffende Erfahrungen mitgeteilt werden.

(Selbstbericht.)

**Diskussion.**

Helferich (Kiel) macht auf eine Gefahr aufmerksam, welche die bruske Reposition so großer Hernien mit sich bringe — den Herztod, welcher nach der Auffassung vom Goltz'schen Klopfversuch erklärt werden müsse; er hat ihn zweimal gesehen. Bei übergroßen Brüchen ohne Fisteln und Gangrän, dagegen mit Stauung und ziemlich enger Bruchpforte hat er die Herniotomia externa zwecks



Entspannung ausgeführt. Die Fistelanlegung bzw. Anastomose sei zu empfehlen bei Hernie mit gangränverdächtigen Schlingen.

Kausch (Breslau) berichtet, daß man bisher in Breslau sehr gut auch mit solchen Hernien fertig geworden sei. Man lege die Kranken ins Bett, beseitige durch Ableitung und Diät die Verstopfung und Blähung. Bei der Operation wird Netz nach Möglichkeit und Notwendigkeit entfernt. Bisher hatte man nicht nötig, Darm zu resezieren — doch könne dies in Frage kommen. Der Hoden wird zur Sicherheit der Naht entfernt, diese mit Silberdraht gemacht; gelegentlich wurde auch das Goebel'sche Drahtnetz eingelegt.

Braun (Göttingen) erinnert an die Nützlichkeit der Einwicklung des Bruches in elastische Binden, wodurch er wesentlich verkleinert werden könne.

Helferich (Kiel) möchte nicht mißverstanden werden: die Herniotomia externa werde natürlich nicht zwecks Reposition gemacht.

Christel (Metz).

59) **Enderlen** (Marburg). Demonstration eines Beckens mit vielfachen Hernien.

E. demonstriert eine Reihe stereoskopischer Hernienbilder und Schichtpräparationen der betreffenden Regionen; er glaubt, daß derartige Darstellungen für Unterrichtszwecke geeignet sind.

(Selbstbericht.)

60) **v. Frisch** (Wien). Zur Pathologie der Schußverletzungen des Magens.

Votr. berichtet über einen Fall von Schußverletzung des Magens, in welchem trotz nachgewiesener doppelter Perforation bei der Laparotomie nur die Einschußöffnung im Magen gefunden werden konnte. Dieser Fall, sowie mehrere ähnliche Fälle aus der Literatur veranlaßten ihn, Schießversuche auf tierische und menschliche Mägen anzustellen. Resümee: Bei Schüssen mit kleinkalibrigen Geschossen von geringer Durchschlagskraft findet sich am Ausschuß in der Regel eine weniger ausgedehnte Verletzung als am entsprechenden Einschuß. Der auffallendste Unterschied ist hier in der Tunica serosa zu bemerken, welche in der Regel nur am Einschuß einen Substanzverlust aufweist. Dies erschwert, wie Votr. meint, das Auffinden der Ausschußöffnung und erklärt zum Teil die nicht schlechte Statistik der Fälle von ungenäht gebliebenem Ausschuß aus dem Magen.

(Selbstbericht.)

61) **Riedel (Jena).** Über das Ulcus der kleinen Kurvatur, der vorderen und der hinteren Magenwand.

Im Verlaufe von 15 Jahren wurden 58 Kranke mit floriden Magengeschwüren in der chirurgischen Klinik zu Jena behandelt. Von den 58 Geschwüren waren 28 unilokulär (Pylorus allein gleich 17 Fälle; vordere, hintere Wand des Magens, kleine Kurvatur je 5, 3 resp. 2 Fälle, große Kurvatur 1 Fall); 30 waren multilokulär (in vorderer und hinterer Wand gleichzeitig = 5 Fälle; in kleiner Kurvatur gleichzeitig auf vordere (2) oder hintere (4) oder auf beide gleichzeitig übergreifend (7), weiter auf große Kurvatur sich ausdehnend (5) = 18 Fälle. Mit Ulcus pylori kompliziert und auf vordere und hintere Wand übergreifend oder auf beide = 6 Fälle; Ulcus pylori mit Ulcus der hinteren Wand kompliziert = 1 Fall). Oft ist der primäre Ausgangspunkt des Ulcus nicht mehr zu erkennen, sehr häufig ist das Ulcus im mittleren Magenabschnitte hufeisenförmig; es umklammert von der kleinen Kurvatur her vordere und hintere Magenwand, zerstört beide mehr oder weniger, so daß unvollständiger Sanduhrmagen entsteht; letzterer wird erst dann in typischer Weise ausgebildet, wenn auch die große Kurvatur in den entzündlichen Prozeß hineingezogen ist.

Die Ulcera der kleinen Kurvatur wie der vorderen und hinteren Magenwand haben ebenso wie das Ulcus pylori meist einen ausgesprochen fressenden Charakter; sie zerstören den Magen nicht bloß in der Richtung von innen nach außen, sondern auch in der Längs- und Querrichtung. Ganz kleine, z. B. linsengroße Geschwüre können handtellergröße Abschnitte des Magens vollkommen zerstören. Oft repräsentiert das Geschwür nur einen linsen- bis erbsengroßen Tumor in der Magenwand, wenn auch letztere weithin vernichtet ist; in anderen Fällen entwickelt sich ein entzündlicher Tumor im Bereiche des Geschwüres durch fortschreitende Verdickung der Serosa; noch größere Tumoren werden dadurch gebildet, daß das Ulcus der hinteren Magenwand mit dem Pankreas, das der vorderen mit dem linken Leberlappen verwächst; in beide genannte Organe erfolgt im Laufe der Zeit der Durchbruch des Geschwüres, so daß jene den Boden der Geschwüre bilden; es folgen Perforationen in die Bursa omentalis resp. in die vordere Bauchwand, oder der Eiter läuft unter dem linken Leberlappen nach oben unter das Zwerchfell resp. in die Brusthöhle.

So lange Ulcera der Magenwände oder der kleinen Kurvatur geringfügig an Masse sind, bleiben sie in der Mittellinie vor der Wirbelsäule stehen; sobald sich größere entzündliche Tumoren mit oder ohne Beteiligung von Pankreas und linkem Leberlappen entwickelt haben, weichen dieselben nach links ab, weil sie auf der vorderen Fläche der Wirbelsäule keinen Platz haben; nur ganz ausnahmsweise wandern sie nach rechts. Stets verursachen sie Schmerz. Es ist also linksseitiger Magenschmerz geradezu typisch für

größere derbere Ulcera in den erwähnten Abschnitten, falls anderweitige Erscheinungen von seiten des Magens bestehen; auch ohne daß man einen Tumor am linken Rippenbogen fühlt, kann man wenigstens eine Wahrscheinlichkeitsdiagnose auf Ulcus der kleinen Krümmung usw. stellen; sicher wird diese Diagnose immer erst durch den Nachweis einer Geschwulst. Letztere ist aber bei Männern wegen der Stärke des Musc. rect. abd. sinist. schwer, jedenfalls erst spät zu fühlen. Bei kleinem Ulcus ist der Schmerz meist genau in der Mittellinie, weil das kleine Geschwür dort vor der Wirbelsäule stehen bleibt. Rückenschmerz wird vorwiegend beim linksstehenden Ulcus geklagt. Symptome von Stenose treten erst relativ spät auf; das Erbrechen ist zunächst meist reflektorisch. Erst wenn das hufeisenförmige Geschwür sich mehr und mehr der großen Krümmung nähert, kommt es zum Aufbäumen des kardialen Teiles vom Magen. Blut wird kaum in der Hälfte der Fälle durch Erbrechen entleert, häufiger ist es im Stuhlgange zu finden.

Sehr kompliziert wird das Krankheitsbild, wenn sich zu den erwähnten Geschwüren ein Ulcus pylori oder duodeni zugesellt; je nach der Größe der Ulcera treten bald rechts-, bald linksseitige Magenschmerzen mehr in den Vordergrund, zuweilen wird nur Schmerz quer über den Bauch geklagt.

Differentialdiagnostisch kommt beim Schmerz in der Mittellinie neben Allgemeinkrankheiten (Phthisis pulm., Nephritis usw.) besonders die Hernia lineae albae in Frage, desgl. chronische Pankreatitis, Cholelithiasis im ruhenden Zustande, so daß Ikterus fehlt. Beim Schmerze links sind Milz- und Nierenleiden auszuschließen.

Die Therapie wird zunächst immer eine diätetisch-medikamentöse sein müssen; sie wird bei frühzeitig gestellter Diagnose und energischer Durchführung auch Erfolge erzielen. Bleiben letztere aus, so soll man rechtzeitig operieren, nicht abwarten, bis die Ulcera hinten ins Pankreas, vorn in den linken Leberlappen durchgebrochen sind. Selbstverständlich sind aber Operationen, wenn kein deutlicher Tumor gefühlt wird, immer unsicher; man findet event. das Ulcus gar nicht, auch wenn schwere Blutungen stattgefunden hatten; das sind aber Ausnahmefälle.

Je nach der Größe der Ulcera, der Defekte in der Magenwand, der Ausdehnung der Verwachsungen und Durchbrüche muß das operative Verfahren modifiziert werden. Gastroenterostomie, für Ulcus pylori die typische Operation, ist nur relativ selten möglich, weil der kardiale Abschnitt des Magens zu weit nach links steht.

In Frage kommen:

- 1) Einfache keilförmige Exzision des Ulcus hinter Magenklammer mit sofortiger Naht, nur möglich bei wenig verwachsenem mittelgroßem Geschwür.
- 2) Vereinigung des Pylorusteiles des Magens mit dem kardialen Teile desselben (selten indiziert).

3) Quere Resektion des mittleren Teiles des Magens. Diese Operation ist indiziert besonders bei Perforation der Ulcera in Pankreas und linkem Leberlappen; sie gelingt gut, weil nur die derben Magenwände zur Naht benützt werden.

4) Wenn bei großen Substanzverlusten im mittleren Teile des Magens Pylorus- und kardialer Teil des Magens nicht aneinander zu bringen sind, muß ersterer in sich vernäht, letzterer mit dem Jejunum durch Gastroenterostomia posterior in Verbindung gebracht werden.

5) Ein analoges Verfahren ist nötig, wenn die Geschwüre auf den Pylorus übergreifen haben; dann ist Verschuß des Duodenum in sich nötig.

6) Ein Durchbruch nach oben unter das Zwerchfell erfordert Eröffnung des Thorax und Schnitt von oben durch das Zwerchfell.

Die bis jetzt erzielten Resultate sind noch ungünstig, weil die Majorität der Kranken in sehr geschwächtem Zustande operiert wurde; wenn in Zukunft die Diagnose auf *Ulcus ventriculi* frühzeitiger gestellt werden wird, als bisher, so dürften wir vorwiegend mit einfacheren Operationen (Keilexzisionen) auskommen und mit ihnen günstigere Erfolge erzielen. (Selbstbericht.)

### 62) Samter (Königsberg i. Pr.). Periodischer Magenileus bei Sanduhrmagen.

S. berichtet im Anschluß an die Mitteilungen von Berg über einen Fall von periodischem Magenileus bei Sanduhrmagen, welcher, wie das Fehlen entzündlicher Erscheinungen im Bereiche des Isthmus zeigt, allem Anscheine nach angeboren war. Daneben bestand in dem erweiterten kardialen Teil ein *Ulcus* mit Adhäsionen am linken Leberlappen. Die Erscheinungen vollständigen Magenverschlusses traten in 2—3wöchentlichen Pausen plötzlich auf, die Dilatation war ausschließlich auf der linken Seite nachweisbar. Der Isthmus wurde bei der Operation in sich geknickt vorgefunden, der Pylorus ohne jegliche Veränderung. — Gastroplastik, Aufhängung des langen, schlauchförmigen Magens, dadurch, daß das Omentum minus durch Matratzennähte gerafft wurde. Gewichtszunahme um 40 Pfund, Steigerung des Hämoglobingehaltes von 22% auf 65%. Verschußerscheinungen und Magenblutungen sind bisher nicht wiedergekehrt. (Selbstbericht.)

### 63) Seefisch (Berlin). Über stenosierende Pylorushypertrophie im Kindesalter (mit Krankenvorstellung).

S. stellt einen  $7\frac{3}{4}$  Jahre alten Knaben vor, bei welchem er vor 3 Jahren wegen einer Pylorusstenose die Gastroenterostomie ausgeführt hat. Der Pat. hatte früher nie Magensymptome gezeigt und hatte erst 5—6 Wochen vor der Operation im Anschluß an eine Chloroformnarkose angefangen zu brechen. Als S. das Kind sah,

bot es das ausgesprochene Bild einer Pylorusstenose mit hochgradiger Dilatation des Magens und extremster Inanition. Operation am folgenden Tage. Es fand sich, daß der Pylorus einen etwa 3 cm langen, fingerstarken, walzenförmigen Wulst darstellte, an dem ein Lumen kaum bemerkbar war. Die Operation bestand in der Gastroenterostomia anterior antecolica mit Murphyknopf. Letzterer wurde angewandt, da Pat. kollabierte und höchste Eile geboten war. Verlauf günstig, völlige Heilung.

Es handelt sich hier um das äußerst seltene Vorkommen einer angeborenen Pylorusstenose mit konsekutiver Pylorushypertrophie und Magendilatation bei einem älteren Kinde. In der Literatur existieren erst zwei analoge Fälle (erster Fall von Rosenheim-Sonnenburg-Hahn, zweiter Fall von Hansy).

Etwas häufiger, wenn auch selten genug, sind bisher Fälle von angeborener Pylorusstenose bei Säuglingen Gegenstand operativen Eingreifens geworden (13mal).

S. ist der Meinung, daß es sich bei allen diesen Fällen um wirkliche angeborene Stenosen handelt (nicht um bloße Spasmen, wie Pfaundler und neuerdings Freund annehmen); und zwar tragen gerade diese wenigen Fälle von Pylorusstenosen im späteren Kindesalter zur Klärung der Streitfrage bei: Diese Fälle, bei denen eine Entzündung als ätiologisches Moment natürlich ausgeschlossen werden konnte, sind kaum anders zu erklären, als so, daß seit der Geburt ein geringer Grad von Stenose bestanden haben muß, der zunächst keine Symptome machte, wohl aber eine zunehmende Hypertrophie der Pylorusmuskulatur bedingte. Erst das Hinzutreten eines neuen Momentes, nämlich einer akuten Gastritis, machte die Stenose zu einer völligen. In S.'s Falle war es die Chloroformnarkose, welche die Gastritis und damit das Einsetzen der Stenosenerscheinungen bedingte. Aus dieser Erklärung der stenosierenden Pylorushypertrophie älterer Kinder folgt, daß die bei Säuglingen beobachteten Fälle auch wirkliche angeborene Stenosen, nur höheren Grades gewesen sind, die dementsprechend sofort Erscheinungen machten, da sie einer akzidentellen Schwellung der Magenschleimhaut nicht mehr bedurften. S. leugnet nicht das Vorkommen des Spasmus, weist ihm aber eine mehr sekundäre Wichtigkeit als verschlimmerndes Moment zu und ist der Ansicht, daß Fälle von reinem Spasmus durch interne Maßnahmen heilen, die wahren Stenosen aber dem Chirurgen gehören.

S. schreibt den günstigen Ausgang der Operation bei dem schwer kollabierten Kinde zum großen Teile der Anwendung des Murphyknopfes zu, welche sowohl größte Beschleunigung der Operation als auch sofortige intensive Ernährung ermöglichte. In weniger eiligen Fällen bevorzugt auch er die Naht. 1½ Jahr post operationem wurde der Knopf noch durch Röntgenaufnahme im Magen nachgewiesen, jetzt, nach weiteren 1½ Jahren, zeigt die Röntgenaufnahme, daß der Knopf inzwischen (vom Pat. unbemerkt) abgegangen ist. Es

ist dies interessant, weil man sieht, daß auch ein in den Magen gefallener Murphyknopf gelegentlich noch per vias naturales eliminiert werden kann.

(Selbstbericht.)

#### 64) Payr (Graz). Über gleichzeitige Stenosierung von Pylorus und Darm.

P. hat im Laufe der letzten Jahre fünf Beobachtungen von gleichzeitiger Verengerung des Magens und Darmes machen können (zwei von den Fällen wurden an der Grazer chirurgischen Klinik beobachtet). Es handelt sich dabei um seltene Vorkommnisse. Wie eine Durchsicht der einschlägigen Literatur zeigte, existieren etwa 45 hierher gehörige Beobachtungen, von denen jedoch nur etwa 30 brauchbare klinische Angaben aufwiesen.

1) 40jährige Frau, hochgradig stenosierendes Pyloruskarzinom, Gastroenterostomie. Nach 12 Tagen wegen Erscheinung eines tief sitzenden Darmverschlusses Anlegung eines widernatürlichen Afters an der Flexur. Der Darmverschluß war durch eine am unteren Ende der Flexur sitzende, diese komprimierende Metastase erzeugt. Schon vor der Gastroenterostomie bestanden auf eine Stenose hindeutende Symptome, die aber nicht richtig erfaßt wurden. Tod der Pat. 7 Monate post colostomiam an Peritonealkarzinose.

2) 56jähriger Mann, Ulcus ventriculi in der Pars pylorica mit großem perigastrischem Tumor und schwerer Stenose. Gleichzeitig aber Erscheinungen einer Dünndarmstenose (Hyperperistaltik, Koliken usw.). Da in diesem Falle die Diagnose vor der Operation auf ein kombiniertes Hindernis gestellt werden kann, wird zuerst der Darm abgesucht und etwa dem Anfangsteile des Ileum entsprechend ein einer  $1\frac{1}{3}$  m langen Dünndarmstrecke entsprechendes, durch zahlreiche Adhäsionen zu einem Knäuel verbackenes Konvolut von Schlingen gefunden, durch das eine schwere Stenosierung des Darmes herbeigeführt wurde. Resektion, zirkuläre axiale Darmnaht. Es besteht keine Verbindung zwischen diesem Konvolut und dem Ulcustumor, die Pylorusstenose wird durch hintere Gastroenterostomie beseitigt. Glatte Heilung. Gewichtszunahme um 20 kg.

3) 36jährige Pat., seit mehreren Jahren Ulcus ventriculi, seit einigen Monaten Stenosenerscheinungen am Pylorus, in letzter Zeit nach perigastrischer Attacke nicht zu verkennende Erscheinungen von Dickdarmstenose, deren Sitz sogar durch physikalische Untersuchungsmethoden in das Colon transversum verlegt werden kann. Man findet bei der Operation spitzwinklige Knickung desselben. Es ist eine Colocolostomie geplant, dieselbe wird aber unterlassen, da es sich doch möglich erweist, den Scheitel vom Ulcustumor zu lösen. Ein hierbei entstandener Defekt am Kolon wird geschlossen, die Pylorusstenose durch hintere Gastroenterostomie beseitigt. Glatte Heilung.

4) 33jähriger Mann mit anfangs unbestimmten Magen-Darmbeschwerden, später die Symptome von Pylorospasmus. In letzter Zeit die Erscheinungen einer Dickdarmentenose im Bereich des Colon ascendens. Laparotomie ergibt spitzwinklige Knickung des Kolon zwischen Coecum und Colon ascendens sowie Pylorospasmus, vielleicht bedingt durch fadenförmige Adhäsionen. In letzter Zeit im Vordergrund die Erscheinungen einer Dickdarmentenose im Bereiche des Colon ascendens. Darmentenose durch Ileocolostomie beseitigt. Glatte Heilung. Eine weitere Behandlung des Pylorospasmus erweist sich nicht als nötig.

5) 32jährige Frau, Erscheinungen eines Darmverschlusses, luetische oder gonorrhöische hohe Rektalstriktur diagnostiziert. Anus praeternaturalis an der Flexur. Nach 8 Tagen Exitus. Sektion ergibt Vorhandensein zweier völlig isolierter scirrhöser Karzinome im Rektum und am Pylorus (mikroskopische Diagnose).

Besonders interessant ist der zweite Fall, in dem alle anderen Ursachen für diese Adhäsionsbildung am Dünndarme (Hernie, Perityphlitis, Pankreasnekrose, idiopathische Darmerkrankung und Lues) ausgeschlossen waren und nur ein vom Ulcus ausgehender schwerer Entzündungsprozeß als Ursache betrachtet werden kann.

Die Ursachen für gleichzeitiges Vorkommen von Stenosen am Pylorus und Darne sind mannigfache:

- a. Erkrankungen des Magens,
- b. Erkrankungen des Darmes,
- c. gemeinsame Ursachen für beide Organe,
- d. Ursachen, die außerhalb des Magen-Darmkanales liegen,
- e. Kombinationen der vorgenannten Ursachen.

Die häufigste Ursache ist das Ulcus ventriculi. Unter 30 Fällen konnte man sie 11mal beobachten. Luetische Stenosen fanden sich 5mal, karzinomatöse 6mal, 1mal Tuberkulose. Perigastritis und anderweitige Adhäsionen des Magens, Verätzungsstrikturen und Gallensteinverschluß sind sehr seltene Ursachen. Beim Karzinom ist sowohl direktes Einwachsen in einen nahegelegenen Darmabschnitt, als auch Metastasierung an entfernter Stelle beobachtet. Bei der sogenannten karzinomatösen Fistula bimucosa fehlt gewöhnlich die Stenose. Sarkome machen fast nie Verengung.

Viel seltener sind im Darne gelegene Ursachen. Am häufigsten Karzinom; kolitische Prozesse, Ulcus pepticum jejuni und Folgeerscheinungen der Perityphlitis sind zu erwähnen.

Bei der Lues kommt es, wie es scheint, nicht allzuselten zu multiplen fibrösen Strikturen an verschiedenen Stellen des Magen-Darmkanales, so am Pylorus, am unteren Ileum und Coecum und an der Flexur. Tuberkulose des Pylorus mit Stenose ist mehrfach beobachtet. Gleichzeitige Darmtuberkulose ist auffallenderweise sehr selten.

Die Ursachen für die von außen den Pylorus und Darm komprimierenden Adhäsionen sind zahllos. Am Darne sind Coecum und

Flexur Lieblingsitze. Besonders wichtig sind Erkrankungen des Gallensystems, des weiblichen Genitale und Hernien, Kompression von Magen und Darmteilen durch Tumoren.

Kombinationen der oben genannten Ursachen sind nach dem Gesagten leicht verständlich.

Die Symptomatologie des Zustandes ist nicht ohne Interesse. Gewöhnlich steht eine der beiden Stenosen im Vordergrund. Wenn die Pylorusstenose hochgradig ist, verdeckt sie zum Teil die Darmverengerung und stellt eine Art von Schutzmaßregel für den Darm dar. Die Pylorusstenose ist leichter der Diagnose zugänglich, als die Darmstenose. Es gibt Unterschiede zwischen Stenosierungsprozessen des Pylorus durch Narben oder Tumoren und durch Knickung.

Bei gleichzeitiger Stenose ist das Abdomen häufig stark aufgetrieben, Dünn- oder Dickdarmmeteorismus, Hyperperistaltik des Darmes. Subjektive Empfindungen sind nicht zu unterschätzen. Bei Stuhlgang nicht selten Schmerzen. Eigentümliches Verhalten des Erbrechens, das zeitliche und auffallende Unterschiede in der Qualität aufweisen kann. Je höher die Darmstenose sitzt, umso mehr ähnelt sie der Pylorusenge. Die Ulcusschmerzen lassen sich manchmal deutlich von den der Darmverengerung angehörigen Koliken unterscheiden.

Differentialdiagnostisch kommen Sanduhrmagen, Cholelithiasis und Appendicitis in Betracht. Die Diagnose läßt sich in einem Teile der Fälle unter Zuhilfenahme aller physikalischen und chemischen Untersuchungsmethoden des Magens und Darmes stellen.

Therapeutisch ist natürlich die Notwendigkeit vorhanden, wenn möglich durch einen Eingriff sowohl die Pylorus- als Darmstenose zu beseitigen. Man kann bei der Ausführung der Gastroenterostomie, wenn vorher die Diagnose nicht gestellt wurde, noch rechtzeitig den Sachverhalt erkennen, indem die oberste Jejunumschlinge entweder gebläht und hypertrophisch oder doch wenigstens letzteres ist. Sie ist manchmal wegen starker Blähung sehr leicht zu finden.

Zur Beseitigung der Magenstenose kommen Resektion, Gastroenterostomie, Gastroduodenostomie, Pyloroplastik und Adhäsionslösung in Betracht. Am Darm Enteroanastomose, Resektion, Darmausschaltung und Beseitigung von Verwachsungen, sowie die Anlegung eines widernatürlichen Afters. (Selbstbericht.)

## 65) Borchardt (Berlin). Über Magenvolvulus.

44jähriger Mann erkrankte unmittelbar im Anschluß an ein Trauma mit ileusartigen Symptomen, nur fehlte an dem klassischen Symptomenkomplex das kotige Erbrechen. 48 Stunden nach Beginn der Erscheinungen fand sich zirkumskriptor Meteorismus des Epigastriums und linken Hypochondriums mit Eversion des linken Rippenbogens, Druckschmerzhaftigkeit der aufgetriebenen Partie und



abnorm tiefem Perkussionsschall; geringer Flüssigkeitserguß ins Abdomen; daneben systolische Erschütterung über dem Thorax. Verbreiterung der Herzdämpfung nach rechts und nach links, systolisches Schwirren. Fehlen beider Radialpulse, schwache, doch deutliche Pulsation an beiden Femorales.

Diagnose: Aortenaneurysma, akute Magenektasie infolge von Thrombose der Magengefäße. Sondenuntersuchung des Magens fördert nichts zutage.

Laparotomie:  $\frac{1}{2}$  Liter in der Bauchhöhle. Magen ektatisch in schräger Vertikalstellung, lebhafte Blutung aus der Magenwand. Beim Suchen nach der Quelle der Blutung entsteht ein kleiner Milzriß. Wegen starker Blutung Exstirpation des Organs. Magen inzidiert, Gas entleert. Schluß der Mageninzision durch doppelreihige Naht. Tamponade der mit Blut gefüllten Bursa omentalis und der blutenden Magenwand. Schluß der Bauchhöhle.

Meteorismus stellt sich wieder ein, Pat. geht zugrunde.

Sektion ergibt Aortenaneurysma, aber keine Thrombose der Magengefäße, sondern Volvulus des Magens.

B. bespricht die anatomischen Verhältnisse, unterscheidet einen Volvulus infracolicus, bei dem sich das Kolon an der Drehung beteiligt, und einen Volvulus supracolicus, bei dem sich das Kolon an der Drehung nicht beteiligt. Auf der vorliegenden Magenwand liegt eine dünne Membran, beim Volvulus supracolicus das Lig. gastrocolicum, bei Volvulus infracolicus das große Netz.

Des weiteren werden die ziemlich eindeutigen klinischen Erscheinungen der reinen totalen Achsendrehung besprochen, unter denen in ausgesprochenen Fällen der akute Magenmeteorismus, der fruchtlose Singultus und der negative Ausfall der Sondenuntersuchung bei ileusartigen Erscheinungen für die Volvulusdiagnose verwertet werden können.

Die Therapie ist einfach. Der Magen muß in seine normale Lage zurückgebracht werden, event. nach vorheriger Verkleinerung seines Volumens durch Inzision. (Selbstbericht.)

#### Diskussion.

Berg (Stockholm) unterscheidet a) den durch übermäßige Magenausdehnung hervorgerufenen akuten Volvulus des ganzen Magens, b) den durch Verwachsungen oder Sanduhrmagen bedingten Volvulus des Pylorus, c) einen durch Hineinschlüpfen von Kolon durch ein Loch des kleinen Netzes und Nachziehen des Magens bedingten Volvulus des Magens. Herhold (Altona).

66) C. Francke (Altenburg). Über zweizeitige Magenresektion.

Votr. zeigt einen 37jährigen Pat., bei dem er wegen hochgradiger maligner Pylorusstenose die Magenresektion zweizeitig aus-

geführt hat, in der ersten Sitzung die Gastroenterostomia ant. antecolica mit fortlaufender Naht, in der zweiten Sitzung 4 Wochen später die eigentliche Pylorusresektion nach der zweiten Billroth'schen Methode.

Votr. sucht die gegen die Methode erhobenen Einwände zu widerlegen:

Bei richtiger Rücksprache werden sich die Pat. schwerlich dem zweiten Eingriff entziehen. Verlegt man die zweite Operation 3—4—5 Wochen nach dem ersten Akte, so haben sich die Pat. hinreichend erholt, und andererseits fällt das Wachstum namentlich scirrhöser Krebse kaum ins Gewicht.

Die Technik der zweiten Laparotomie kann event. durch Adhäsionen etwas erschwert sein. Diese lassen sich aber, wenn man in der angegebenen Zeit operiert, leicht stumpf lösen und überhaupt durch möglichst kleinen Bauchschnitt für die Gastroenterostomie bedeutend einschränken. Die Gastroenterostomie muß recht weit nach dem Fundus zu angelegt werden.

Der große Vorteil der Methode besteht darin, daß man statt gänzlich verhungertes und kachektischer Leute Pat. mit relativ gutem Allgemeinzustande zur Resektion bekommt, wodurch die direkte Operationsgefahr sehr erheblich vermindert wird.

Die zweizeitige Magenresektion ist strikte indiziert in Fällen, bei denen das Karzinom selbst noch operabel erscheint, der elende Allgemeinzustand aber eine Kontraindikation gegen die Resektion bildet. Meist wird es sich um langsam wachsende Pyloruskarzinome mit starken Stenosenerscheinungen handeln. (Selbstbericht.)

---

### 67) Lanz (Amsterdam). Beitrag zur Splanchnotripsie.

Die Doyen'sche Angiotripsie leistet nach den experimentellen Versuchen und operativen Erfahrungen des Votr. am Menschen ihre trefflichsten Dienste in der Darmchirurgie als Splanchnotripsie.

Mikroskopische Präparate, aus welchen das Verhalten des Darmes gegenüber der Splanchnotribe ersichtlich ist, werden demonstriert: Mucosa und Muscularis reißen unter dem Drucke des Instrumentes und krüllen sich nach beiden Seiten ins Darmlumen zurück, so daß die Quetschfurche aus einem zigarettenpapierdünnen, soliden Strange, einer aus den eng aneinander geschweißten Blättern der Serosa gebildeten Verbindungsbrücke besteht.

Ein ideales Verfahren stellt die Splanchnotripsie für die Amputation des Wurmfortsatzes vor, indem sie auf die einfachste und sicherste Weise die Ausschaltung der Schleimhaut aus dem Amputationsstümpfchen garantiert (Demonstration). Nicht in letzter Linie schreibt der Votr. das schöne Resultat, daß er unter 15 Frühoperationen und 405 kalten Operationen bei Appendicitis, also unter einer Gesamtzahl von 420 Appendektomien weder einen Todesfall noch

eine Kotfistel zu beklagen hat, dieser einwandfreien Stumpfversorgung zu.

Experimentelle Versuche, die Darmausschaltung durch bloße Splanchnotripsie in der Kontinuität der auszuschaltenden Darmschlinge zu vereinfachen, ergaben die auffällige Tatsache, daß die Quetschfurche — trotz einer Breite von  $1\frac{1}{2}$  cm — wieder durchgängig werden kann, auch wenn sie mittels einer Ligatur gesichert wird. Zu demselben Ergebnis führten Versuche totaler Ausschaltung einer ganzen Schlinge durch doppelte Splanchnotripsie.

Außerordentlich vereinfacht und abgekürzt wird aber durch Splanchnotripsie die unilaterale Darmausschaltung, was den Vortr. veranlaßt hat, die durch Splanchnotripsie so außerordentlich einfach gestaltete unilaterale Darmausschaltung auch für ferner liegende Indikationen, z. B. die Ureterenimplantation (Demonstration) und die Anlage eines Anus praeternaturalis als Sicherheitsventil in den Bereich seiner Untersuchungen zu ziehen.

(Selbstbericht.)

### 68) Wullstein (Halle a. S.). Gangrän-erzeugung in der Magen-Darmchirurgie.

W. hat, um bei Operationen am Magen-Darmtraktus die Dauer der Operation und die Zahl der Assistenten zu beschränken und die Sicherheit der Asepsis zu erhöhen, in den letzten Jahren eine große Zahl von Experimenten ausgeführt, bei denen ohne Eröffnung des Lumens auf unblutigem Wege nur durch »Gangrän-erzeugung« zwei Teile des Verdauungstraktus in Kommunikation gebracht und wieder andere reseziert werden sollten. Bei diesen Experimenten kamen alle jene mechanischen, chemischen und thermischen Mittel zur Verwendung, welche, wie bekannt, Gangrän verursachen.

Wie W. bei der Behandlung des Sanduhrmagens vorgeht, hat er auf dem vorjährigen Kongreß demonstriert und schon damals auf seine weiteren Experimente über die Verwendung der Gangrän-erzeugung bei den verschiedenen anderen Operationen am Magen-Darmtraktus verwiesen.

Bei den unblutigen Ausschaltungen bestimmter Teile des Magen-Darmtraktus sind in bezug auf die Sicherheit des Erfolges die Resektionen wesentlich verschieden von den Anastomosen, da bei jeder Resektion der größte Teil des betreffenden Darmstückes schon dadurch mit Sicherheit zum Gewebstod gebracht werden kann, daß wir die zuführenden Gefäße unterbinden und damit diesen Teil der Ernährung berauben, während bei der Anastomose dieser Faktor ganz wegfällt und die Entstehung derselben einzig und allein von der genügenden Wirkung der zur Gangrän-erzeugung verwandten Mittel abhängt. Dem Umstande, daß man sich hierbei auf das Eintreten einer völligen Gangrän nicht immer absolut sicher verlassen kann, ist es wohl zuzuschreiben, daß sich die für die Anastomosenbildung bereits angegebenen Methoden nicht eingebürgert haben.

W. erwähnt, da die Experimente in dieser Beziehung noch nicht ganz abgeschlossen sind, zuerst nur kurz, wie er mittels eines in seiner Längsrichtung geteilten, mantelartig außen umgelegten Zylinders aus resorbierbarer Substanz durch Invagination den Pylorus oder irgendeinen anderen Teil des Darmtrakts zu resezierem versucht hat.

Da aber nach dieser Methode nur relativ kurze Darmabschnitte resektionsfähig sind, so geht W. bei umfangreichen Resektionen, z. B. bei eingeklemmten Hernien, Stenosen usw., kurzum bei allen Prozessen, bei denen der zu resezierende Teil nicht eine bedeutende Volumenzunahme erfahren hat, so vor, daß er den betreffenden Darmabschnitt durch Invagination zur Ausschaltung bringt.

Zu dem Zwecke unterbindet er die mesenterialen Gefäße, und da bei bloßer Unterbindung derselben sich das invaginierte Stück erst nach 5—10 Tagen mit Zurücklassung eines großen, lippenförmigen Wulstes abstößt, quetscht er bei gangränösen Hernien, z. B. oberhalb und unterhalb der Schnürringe, den zu resezierenden Teil vor der Invagination zur Erzielung einer scharfen lineären Demarkation mit einem reichlich 1 cm breiten Enterotrib so stark, daß die Mucosa und Muscularis nach beiden Seiten ausweicht und die Serosa als papierdünne Schicht restiert. Auf diese Weise kam es schon in 2½ Tagen zur völligen Abstoßung des Invaginatums in scharfer lineärer Demarkation an der Grenze der gequetschten Zone. Wurde zu der Unterbindung der mesenterialen Gefäße und der Quetschung noch eine Ätzung der gequetschten Zone mit konzentrierter Karbolsäure oder rauchender Salpetersäure oder eine Verschorfung mit dem Paquelin hinzugefügt, so wurde die Abstoßung des Invaginatums schon in weniger als 30 Stunden erreicht, also in einer Zeit, wo andererseits schon genügend feste Verklebungen an der Resektionsstelle eingetreten sein mußten.

Bei mangelhafter Peristaltik und drohendem Ileus paralyticus wird bei inkarzerierten Hernien der Darm außen gelagert und wenig oberhalb der bei der Resektion gelegten, zirkulären Serosa-Muscularisnaht in den zuführenden Darmteil ein Darmrohr eingelegt. Nach 2—3 Tagen, wenn bei der völligen Entlastung der zuführende Darm seine normale Zirkumferenz und seine normale Peristaltik wieder erlangt hat und wenn andererseits die Passage an der Resektionsstelle nach Abstoßung des Invaginatums völlig frei ist, wird das Darmrohr entfernt, die seitliche, schlitzartige Öffnung mit wenigen Nähten geschlossen und der Darm reponiert.

In gleicher Weise verfährt W. bei der Invagination; hier verlängert er die Invagination über den Invaginationshals hinaus um 1—2 cm, nachdem die Abstoßung des Invaginatums in dieser vorher freien Zone nach Unterbindung der mesenterialen Gefäße durch die obengenannten mechanischen, chemischen oder thermischen Mittel eingeleitet ist.

Die Amputation des Wurmfortsatzes führt W. aus durch Quetschung desselben an seiner Basis und Ätzung und Unterbindung oder auch wohl nur Unterbindung in der gequetschten Zone; der Stumpf des Prozessus liegt hierbei nur vorübergehend für ca. 2 Tage in einem toten Raume, der sich nach Abstoßung des gangränös gewordenen Teiles nach dem Darmlumen hin öffnet. Die Exstirpation des Wurmfortsatzes im Bereiche des Coecum kann in gleicher oder in noch einfacherer Weise durch Quetschung und Umstechung in der gequetschten Zone mit zwei Nähten herbeigeführt werden; bei der letzteren Art ist die Entstehung eines toten Raumes überhaupt ausgeschlossen.

Bei der Herstellung der Anastomosen, der Cholecystenterostomie, der Enteroanastomose und der Gastroenterostomie prüfte W. zuerst die von Souligoux für die Gastroenterostomie schon beschriebene Methode, indem er durch Quetschung eine Verdünnung der Magen-Darm- oder Gallenblasenwandung und durch Ätzung eine weitere Beseitigung der bis auf die Serosa verdünnten Wandungen bewirkte. W. wich hierbei nur insofern von dem Souligoux'schen Verfahren ab, daß er, um weitere Diffusion zu vermeiden, zur Ätzung sich statt der Laugen der oben genannten Säuren bediente. Da bei dieser Methode der Anastomosenbildung, besonders bei dem dickwandigen Hundemagen, nicht immer mit absoluter Sicherheit ein völliger Ausfall des betreffenden Magen- oder Darmstückes eintrat — zuweilen blieben kleine Schleimhautbrücken stehen —, das Resultat vielmehr abhing von der Güte des zur Splanchnotripsie verwandten Instrumentes, so umstach W. später die gequetschte und die geätzte Zone durch einige Kettennähte oder brachte auch wohl den zur Anastomose bestimmten Teil nur durch Quetschung und Umstechung oder bei der Enteroanastomose und Cholecystenteroanastomie sogar nur durch Umstechung mit sechs Kettennähten zum völligen und sicheren Ausfall.

In umgekehrter Weise verdünnte W. die Magen- resp. Darmwand dadurch, daß er wie Bastianelli die Serosa und Muscularis mit dem Paquelin durchschnitt, im Gegensatze zu Bastianelli aber außerdem die Mucosa noch verschorfte; W. zog hierbei immer, und zwar, um sicher ohne Blutung zu arbeiten, die Verschorfung der Mucosawundfläche der Verätzung derselben vor.

Bei der Anwendung speziell der letzterwähnten Methoden war die Anastomose beim Hunde in 3 Tagen immer hergestellt; bei einem äußerst dekrepiden 76jährigen Pat. jedoch, der 73 Stunden nach der ohne jede Assistenz ausgeführten Gastroenterostomie an doppelseitiger Unterlappenpneumonie starb, war zwar eine völlige Nekrose eingetreten, doch das nekrotische Stück in dieser Zeit noch nicht zum völligen Ausfall gekommen; es hätte dazu noch 1 bis 2 Tage gebraucht.

In einem Referate kann nur auf die einzelnen Methoden kurz hingewiesen werden; eine detaillierte Beschreibung derselben ist nur

an der Hand von Abbildungen, welche die Technik illustrieren und die Berechtigung derselben histologisch nachweisen, in einer ausführlichen Arbeit möglich. (Selbstbericht.)

69) **W. Petersen** (Heidelberg). Zur Therapie des Magen- und Rektumkarzinoms.

P. hat gemeinsam mit Colmers und K pferle 212 Rektum- und 66 Magenkarzinome eingehend anatomisch und klinisch untersucht. Er glaubt, da  die verschiedenen anatomischen Formen dieser Karzinome sch rfer geschieden werden m ssen. So fand er, da  beim Rektumkarzinom (bei dem er acht Formen aufstellt) Dauerheilungen  berhaupt nur bei drei Formen erzielt wurden, w hrend bei den  brigen f nf Formen, selbst wenn sie im Anfangsstadium operiert wurden, stets Rezidive auftraten. Er empfiehlt daher, vor jeder Radikaloperation eine Probeexzision zur Feststellung des anatomischen Charakters der Geschwulst vorzunehmen. Er bespricht dann eingehend die Verbreitungswege der verschiedenen Formen in Magen und Darm und die sich daraus ergebenden operativen Schlu folgerungen. Im Magen ist stets am st rksten befallen die kleine Kurvatur. Das Duodenum ist nicht, wie noch vielfach geglaubt wird, immun, sondern in seinem Anfangsteile gleichfalls in ca. 30% der F lle erkrankt. P. berichtet schlie lich  ber verschiedene Erfahrungen, die es wahrscheinlich machen, da  beim Rezidiv des Magenkarzinoms das Organrezidiv (im Magen selbst) die Hauptrolle spielt, w hrend Dr senrezidive au erordentlich selten sind. Es ist wahrscheinlich, da  beim Magenkarzinom Krebszellen innerhalb der Dr sen zugrunde gehen k nnen. Beim Rektumkarzinom dagegen ist das Organrezidiv selten: die Rezidive erfolgen meist im Zellgewebe und in den region ren Dr sen.

(Selbstbericht.)

70) **H. Dreesmann** (K ln). Zur Frage der Gastroenterostomia<sup>1</sup>.

Der Streit betreffend Gastroenterostomia post. oder ant. scheint sich allm hlich zugunsten der Gastroenterostomia post. zu entscheiden; aber trotzdem bleiben doch noch eine gr  ere Anzahl von F llen  brig, bei denen aus  u eren Gr nden zur Gastroenterostomia ant. gegriffen werden mu . Dies w rden wir um so leichter tun, wenn wir eine Methode kennen, die auf der einen Seite uns Sicher-

<sup>1</sup> Nachtr glich ersehe ich, da  Kocher in der 4. Auflage seiner chirurgischen Operationslehre eine neue Methode der Gastroenterostomia abweichend von der in den fr heren Ausgaben empfohlenen Methode mitteilt, die Gastroenterostomia antecol. inf. Vor Anlegung der hinteren Serosanaht macht Kocher gleichfalls eine quere Faltenbildung durch Einst lpung und Naht und fixiert diese Nahtstelle hinter der gro en Kurvatur. Die von mir empfohlene Modifikation d rfte wohl noch einfacher sein.

heit gegen die gefürchtete Regurgitation bietet, und auf der anderen Seite die Operation nicht erschwert oder verlängert. Ob die von mir Ihnen heute vorgeschlagene Modifikation diese Forderungen erfüllt, möchte ich nicht ohne weiteres behaupten. Das Material, welches ich zur Prüfung hatte, ist zur Entscheidung dieser Frage zu gering, und deshalb gestatte ich mir die Bitte, gegebenenfalls die kleine Modifikation zu versuchen, damit über den Wert oder Unwert der Methode bald ein Urteil abgegeben werden kann. Nach mehrfachen Versuchen an Hunden und dann bei vier Fällen von Gastroenterostomie wegen Pyloruskarzinom hat sich mir folgendes Verfahren als das beste erwiesen:

Ich mache die Gastroenterostomie nach den Vorschriften von Wölfler, indem die zuführende Schlinge etwas nach links zu liegen kommt und als Schnittrichtung die Ihnen bekannte gewählt wird. Nach Anlegung der hinteren Serosanähte durchtrenne ich die Muscularis und Serosa bis auf die Schleimhaut, mache dann die hintere Naht von Serosa und Muscularis. Dann erfolgt die Durchtrennung von Mucosa des Magens und Darmes und Naht der Mucosa. Dann vordere Mucosanaht und vordere Naht von Muscularis mit Serosa. Jetzt erst kommt die eigentliche Modifikation. Anstatt nun die vordere Serosanaht wie gewöhnlich anzulegen, stülpe ich zuerst die dem Magen zugekehrte Darmwand etwa  $1\frac{1}{2}$  cm nach dem Darmlumen zu ein und lege dann erst die Verbindungsnaht zwischen Serosa des Magens und Darmes an. So erhalte ich eine quervergerichtete große Klappe im zuführenden Darmende, die wohl geeignet erscheint, einerseits das Hineinfließen von Galle usw. in den Magen und andererseits das Hineinfließen des Mageninhaltes in den zuführenden Darmschenkel zu verhindern. Außerdem ist aber auch die Methode sehr einfach; sie entbehrt jeglicher Komplikation, die auch nur den mindesten Zeitaufwand bedingen würde. Bemerken muß ich noch, daß von Sykow im Archiv für klin. Chirurgie gleichfalls, wie ich später sah, eine ähnliche Faltenbildung empfohlen wurde. Indessen macht Sykow zuerst eine quere Inzision des Darmes, die dann in anderer Art so vernäht wird, daß eine Klappe gebildet wird. Diese Naht muß dann noch durch Netz geschützt werden. Es unterliegt keinem Zweifel, daß diese Methode weit komplizierter ist und deshalb wenig Nachahmer finden dürfte.

(Selbstbericht.)

71) **Lampe** (Bromberg). Die Funktionsstörungen der Wölfler-Lücke'schen Gastroenteroanastomose innerhalb des ersten und zweiten Tages.

L. unterscheidet bei der Wölfler'schen Gastroenterostomie zwei Arten von Funktionsstörungen: einmal kommt es schon wenige Stunden nach Anlegung der Anastomose zu einer starken Anfüllung des Magens mit gallehaltiger Flüssigkeit, ein Zustand, der sich bis in den zweiten Tag hinein erstreckt, um dann der normalen Funk-

tion Platz zu machen. Diese Funktionsstörung, die große Gefahren in sich birgt, Gefahren, die durch Ausheberungen des Magens nur vermindert, nicht behoben werden, tritt regelmäßig bei der Wölfler'schen Gastroenterostomie ein, wovon man sich durch prinzipielle Einführung des Magenschlauches schon am Operationstage überzeugen kann.

Die zweite Art von Funktionsstörung, die unter dem Namen des Circulus vitiosus bekannt ist, tritt nur in einem Teile der Fälle ein; sie kann sich der ersten direkt anschließen, es liegt ihr aber ein ganz anderer Entstehungsmechanismus zugrunde. Für die Entstehung der ersten, regelmäßig auftretenden Funktionsstörung gibt L. nun folgende Erklärung: Die durch Naht angelegte Anastomose verquillt schon wenige Stunden nach der Operation durch ein Ödem, welches sich in der Magen- resp. Darmwand im Bereiche der Anastomose ausbildet und eine Folge der zahlreichen Zirkulationsstörungen ist, die durch die dreifache Naht gesetzt werden. Diese Verquellung der Anastomose bedeutet keinen absoluten Verschuß derselben; sie wird der kräftigen Peristaltik des zuführenden Darmschenkels nicht Widerstand leisten können, und es wird somit bei jeder peristaltischen Welle ein Teil des gallehaltigen Darminhaltes sich in den Magen ergießen; der Magentätigkeit gegenüber wird aber die Verquellung der Anastomose einen Verschuß darbieten; die Peristaltik des zumeist ja erschlafften Magens wird nicht vermögen, den Inhalt desselben durch die Anastomose hindurch zu pressen. So wird allmählich der Magen prall mit gallehaltiger Flüssigkeit angefüllt. Am 2. Tage geht nun das Ödem zurück, die Anastomose klafft mehr und mehr und, vorausgesetzt, daß inzwischen keine Faktoren für die Bildung des Circulus vitiosus zustande gekommen sind, tritt nunmehr die normale Funktion der Anastomose ein.

Bei dieser Auffassung kommt also alles darauf an, daß die Anastomose von Anfang an klafft; dies sucht L. dadurch zu bewirken, daß er nach Herstellung des hinteren Umfanges der Anastomose ein ca. 10 cm langes Drainrohr (0,8 cm lichte Weite) aus entkalktem Knochen zu  $\frac{1}{3}$  seiner Länge in den Magen, zu  $\frac{2}{3}$  seiner Länge in den abführenden Darmschenkel einführt und das Rohr mit zwei Catgutnähten an dem hinteren Rande fixiert. Dieses Verfahren hat in vier Fällen die Funktionsstörung prompt ausgeschaltet; es kam nicht zur Anfüllung des Magens, auch nicht zum Erbrechen; die Nahrungsaufnahme war unmittelbar von der Operation ab garantiert. In einem fünften Falle (Karzinom der kleinen Kurvatur, auf den Pylorus übergreifend, Verwachsung des Karzinoms mit der Unterfläche der Leber und dadurch Hebung der vorderen Magenwand) kam es zum Circulus vitiosus infolge Adhäsion der Anastomose mit der vorderen Bauchwand, der durch Anlegung einer Braun'schen Enteroanastomose aufgehoben wurde. Liegen also Verhältnisse vor, bei denen eine Verlegung des abführenden Schenkels von vornherein zu befürchten ist, so ist der Wölfler'schen Gastroenteroanastomose



sogleich die Braun'sche Enteroanastomose hinzuzufügen; aber auch dann dürfte die Einlegung des »Anastomosensrohres« am Platze sein, da die Enteroanastomose nicht immer die Anfüllung des Magens mit gallehaltiger Flüssigkeit verhindert hat. In den unkomplizierten Fällen dürfte die Anwendung des Anastomosensrohres die Braunsch'sche Enteroanastomose entbehrlich machen, da bei ihr die Anastomose von Anfang an funktioniert und damit die beste Garantie gegen die Ausbildung des Circulus vitiosus gegeben ist. (Selbstbericht.)

72) v. Beck (Karlsruhe). Die chronische Kolitis und ihre Behandlung auf Grund chirurgischer Erfahrungen.

Votr. weist an der Hand von 500 Fällen chronischer Kolitis darauf hin, daß nicht Nervosität oder Hysterie die Ursachen der Kolitis sind, sondern andere Momente organischer Natur die Kolitis erzeugen, und die Nervosität meist die Folge des Dickdarmlidens darstellt.

Die meisten Kolitiserkrankungen wurden bedingt durch chronische Entzündungszustände in der Umgebung des Kolon (Perityphlitis, Pericholecystitis, Perigastritis, Peri- und Parametritis usw.) 394 von 500, dann durch lokale Erkrankungen der Kolonschleimhaut (Tuberkulose, Aktinomykose, Karzinom) 41 von 500; nur in 65 Kolitisfällen waren die Ursachen diffuse Gastroenteritis, Typhus, Intoxikation mit Blei und Quecksilber, Alkoholismus, Nikotismus, geschlechtliche Ausschweifungen.

Auf dem ätiologischen Moment ist die Therapie aufzubauen.

Bei Kolitis infolge entzündlicher Prozesse in der Umgebung des Kolon sind diese primären Herde zuerst zu bessern oder zu beseitigen, wenn möglich durch operatives Eingreifen.

Sind Karzinom, Tuberkulose, Aktinomykose des Kolon die Erzeuger der Kolitis, so sind diese lokalen Kolonerkrankungen radikal oder palliativ operativ anzugreifen (Resektion, Enteroanastomose, Kolostomie). Kolitiden anderen Ursprunges sind entsprechend dem Grundleiden symptomatisch, diätetisch zu behandeln.

Hartnäckige Kolitisfälle, welche auf diese Behandlungsmethoden keine Besserungen aufweisen, müssen durch die operative Ausschaltung des ganzen Kolon mittels Enteroanastomosis ileo flexur. sigmoid. zur Heilung geführt werden.

Votr. berichtet über sechs Fälle der Enteroanastomosis ileo flexur. sigmoid., durch die er fünfmal schwere Kolitis zur Ausheilung brachte; einmal trat Tod ein. (Selbstbericht.)

Diskussion.

Braun (Göttingen) möchte seinerseits das Kolon nicht für ganz so überflüssig halten wie der Herr Votr. Christel (Metz).

### 73) **Kreuter** (Erlangen). Über die Ätiologie der kongenitalen Darmatresien.

Bezugnehmend auf Abbildungen, welche gewissermaßen Stichproben von embryonalen Darmatresien verschiedener Wirbeltierspezies bis zum Menschen, diesen mit inbegriffen, darstellen, wird eine neue Hypothese der kongenitalen Darmatresien im allgemeinen verfochten.

Die bisher geltenden Theorien, welche fötale Entzündungsprozesse oder grobmechanische Läsionen als ätiologisches Moment heranziehen, sind insuffizient und lediglich Notbehelfe mit bedingter Gültigkeit für den einzelnen Fall. Auf Grund eigener embryologischer Untersuchungen über Darmentwicklung faßt Votr. die kongenitalen Darmatresien als Hemmungsmißbildungen auf. Sie stellen ein Persistentbleiben einer frühembryonalen Entwicklungsstufe dar. Fast der ganze Wirbeltierdarm verliert nämlich in embryonaler Zeit sein bereits wohl entwickeltes Lumen durch eine Wucherung der endodermalen Elemente, wobei die epitheliale Ordnung derselben verloren geht. Dadurch entsteht ein solider Zellstrang (embryonale Atresie), der längere Zeit bestehen bleibt. Das definitive Lumen wird durch Auseinanderweichen der den Verschuß herbeiführenden Zellmassen gebildet; dieser Vorgang ist ein durchaus vitaler, ein Zugrundegehen von Zellen ist dabei nicht zu beobachten. Die Aufeinanderfolge der Erscheinungen: primäres, vergängliches Lumen; Obliteration desselben; sekundäres, definitives Lumen ist etwas durchaus Gesetzmäßiges, vom Votr. am Vorder- und Enddarm von Fischen, Vögeln und Säugetieren im embryonalen Leben stets beobachtet, von Tandler (Wien) für den Ösophagus und das Duodenum des Menschen nachgewiesen.

Demnach sind die embryonalen Darmatresien ein normales Vorkommnis in der Ontogenese des Wirbeltierdarmes. Aus ihnen entstehen die kongenitalen dadurch, daß sich die embryonale Atresie nicht löst, daß das verklebte Darmepithel im fötalen Leben zugrunde geht und durch Bindegewebe ersetzt wird. Die Folge ist eine Hypoplasie des Darmes im Bereiche des Epithelverlustes.

Damit ist eine einheitliche Grundlage für alle Darmatresien geschaffen. Warum die Entwicklung des bleibenden Darmlumens den Umweg über ein solides Stadium nimmt, ist eine Frage, die sicher eine tiefere phylogenetische Bedeutung hat.

(Selbstbericht.)

### 74) **Rehn** (Frankfurt a. M.). Ein Fall von invaginiertem Meckel'schen Divertikel.

Bei einem jungen sonst gesunden Manne (30 Jahre) waren vor 7 Monaten allmählich zunehmende Schmerzen rechts von der Nabelgegend aufgetreten, die in der letzten Zeit kolikartigen Charakter annahmen. Da ohne Fieber und wesentliche Pulsveränderung, ohne

nachweisbare Veränderung am Leib und ohne Verdauungsstörung, wurden die Beschwerden für neurasthenisch gehalten und dementsprechend behandelt, jedoch erfolglos. Bei der Aufnahme des Kranken sprachen die Erscheinungen für Stenose des Darmes, als deren Ursache eine Resistenz in der Tiefe zwischen Nabel und rechter Leiste fühlbar war, auf deren Natur indes nicht mit Sicherheit geschlossen werden konnte. Laparotomie. Normales Peritoneum, keine Flüssigkeit. Am Dünndarm fand sich etwa am Übergange des Jejunum in das Ileum eine Invagination des Darmes neben einem invaginierten Divertikel mit partieller entzündlicher Schwellung des zugehörigen Mesenteriums. Resektion und Zirkulärnaht. Heilung per prim., in 3 Wochen Entlassung des Pat. aus der Behandlung. Das demonstrierte Präparat ist ein selten schönes 11 $\frac{1}{2}$  cm langes, an seinem Ende keulenförmig verdicktes Divertikel, das handschuhfingerförmig in das Darmlumen umgestülpt ist. Sein schmales Mesenteriolum läuft vom Darmmesenterium ausgehend bis zum Ende des Divertikels. Dicht über der trichterförmigen Invaginationsstelle des Divertikels befindet sich die Invagination des Darmes, so daß das Intussusceptum des letzteren etwa bis zur Hälfte des Divertikels neben dieses zu liegen kommt und auf diese Weise die Stenoseerscheinungen in stärkerem Maße hervorgerufen hatte.

(Selbstbericht.)

75) **Borchard (Posen).** Ileus infolge frischer syphilitischer Neubildung der Flexura lienalis.

Die luetischen Erkrankungen des Darmes können entweder auftreten als Gummata oder als Affektion der Peyer'schen Plaques oder als das Syphilom im Sinne Fournier's. Wenn auch diese drei Affektionen sich nicht gegenseitig ausschließen, so ist es doch gut, sie zu trennen. Das chirurgische Interesse an der Erkrankung lag darin, daß sie bei der Vernarbung zu Stenosen und Ileus führen konnte. Es können jedoch in seltenen Fällen die luetischen Neubildungen in einem relativ frühen Stadium ihrer Entwicklung Passagestörungen machen, wenn sie entweder durch die natürliche Lage des Darmteiles oder durch das luetische Wachstum benachbarter Organe oder durch Affektion des anliegenden Peritoneums zu Abknickungen usw. geführt haben. Es ist gerade in diesen Fällen überaus wichtig, bei der Laparotomie das Leiden als luetisches zu erkennen, da in einem solch frühen Stadium noch eine völlige Resorption durch Jodkali eintreten kann. Votr. beobachtete bei einer 36jährigen Pat., die mit Ileuserscheinungen eingeliefert wurde, neben einer luetischen Affektion der Milz eine, wie das Aussehen der peritonealen Auflagerung an der betreffenden Stelle bewies, syphilitische Affektion im Sinne Fournier's an der Flexura lienalis. Es wurde der Bauch in der Mittellinie wieder geschlossen, ein Anus praeternaturalis rechts angelegt und nach einigen Tagen mit antiluetischer

Kur begonnen. Völliger Rückgang der Darm- und Milzaffektion. Völlige Heilung nach Beseitigung des Anus praeternaturalis ca. 6 Wochen später.

Wichtig ist, daß gerade das Syphilom Fournier's verhältnismäßig lange Zeit eine so günstige Prognose gibt, da die Schleimhaut meist intakt bleibt und der Prozeß sich mehr in der Längsrichtung des Darmes ausbreitet. (Selbstbericht.)

## 76) Steinthal. Die Methoden der Dickdarmresektion beim Karzinom.

Veranlassung zu einer Dickdarmresektion geben uns fast ausschließlich die krebsigen Neubildungen, und die klinischen Verhältnisse, unter welchen dieselben in die Erscheinung treten, haben, seitdem wir methodische Dickdarmresektionen machen, es mit sich gebracht, daß wir uns denselben doch anders gegenüberstellen wie den Dünndarmresektionen. Während bei diesen das normale Verfahren darin besteht, den erkrankten Darmteil wegzunehmen und nach irgendeiner Methode, von denen ich persönlich die seitliche Enteroanastomose als die sicherste Methode bevorzuge, die Kontinuität des Darmes unmittelbar wieder herzustellen, haben wir beim Dickdarme die Erfahrung machen müssen, daß die einseitige Resektion erhebliche Gefahren in sich schließt. Handelt es sich doch meistens um Kranke mit schweren Stenosenerscheinungen, bei denen große Kotmassen vor dem Hindernis angestaut liegen, um nach Freiwerden des Weges mit ziemlicher Gewalt über die frische Nahtstelle wegzudrängen. Aber auch ohne solche schwere Stuhlanhäufungen ist die Dickdarznaht gefährdet durch die ungünstigeren Ernährungsverhältnisse dieses Darmabschnittes und die erschwere Arbeit, die ihm infolge seines festeren Inhaltes zugemutet ist. Infolge dieser drei Momente können wir uns vor unangenehmen Komplikationen nach der Dickdarmresektion mit einiger Sicherheit nur schützen, indem wir die frische Darznaht diesen Verhältnissen entziehen. Seit Ende der 70er Jahre war dies auch das Bestreben der verschiedensten Chirurgen, und es haben sich aus deren Versuchen allmählich drei bestimmt umgrenzte Methoden herauskristallisiert: Die zweizeitige Resektion nach Hochenegg, die zweizeitige Resektion nach v. Mikulicz und die dreizeitige Resektion nach Schloffer.

Verfährt man nach Hochenegg, so wird die Neubildung vor die Bauchdecken gezogen, daselbst eingenäht und nun unmittelbar oberhalb des Karzinoms, außerhalb der Bauchdecken, der Darm eröffnet; nach gehöriger Entlastung desselben folgt in einer zweiten Sitzung die Resektion der Kotfistel samt Neubildung mit querer Darznaht und vollkommenem Verschuß der Bauchwunde. Nach v. Mikulicz wird die Neubildung gleichfalls vor die Bauchdecken gezogen, die beiden Schenkel des zu resezierenden Darmabschnittes

werden 3—5 cm von der Erkrankungsgränze entfernt ihres Mesokolons beraubt, worauf die den Tumor tragende Schlinge sorgfältig herausgenäht wird. Es erfolgt unmittelbar die Abtragung des Tumors, wodurch ein widernatürlicher After entsteht, der später wieder geschlossen werden muß. Schloffer legt in einem ersten Akt an einer von dem Darmkarzinom entfernten Stelle einen Kunstafter an, in einer zweiten Sitzung erfolgt die Resektion der Neubildung und die Naht am kotfreien Darm, endlich wird der Kunstafter durch eine dritte Operation wieder geschlossen.

Für solche Fälle, welche mit schweren Stenosenerscheinungen in unsere Behandlung kommen, und in denen wegen des starken Meteorismus der genaue Sitz des Hindernisses am Dickdarme sich nicht feststellen läßt, ist die Anlegung eines Anus praeternaturalis über dem rechten Leistenbände zweifellos das sicherste Vorgehen, einmal, weil wir mit diesem verhältnismäßig kleinen Eingriffe, der sich anstandslos unter örtlicher Empfindungslosigkeit vollziehen läßt, dem erschöpften Kranken am wenigsten zumuten und ferner, weil wir bei der Wahl dieser Stelle sicher diessseits des Hindernisses bleiben. Nach Entlastung des Leibes kann dann die Radikaloperation ausgeführt werden, sei es von einem Bauchschnitt in der Mittellinie, sei es von einem linksseitigen Querschnitt aus, und es wäre unlogisch, dabei den Vorteil des schon vorhandenen rechtsseitigen Kunstafters aufzugeben. So ist die dreizeitige Dickdarmresektion nach Schloffer für derartige Fälle das gegebene Vorgehen, nur darf nicht verschwiegen werden, daß die Befreiung des Darmstückes zwischen rechtsseitiger Kotfistel und Hindernis im Dickdarm von seinem Inhalt, je länger diese Strecke ist, desto schwieriger sich bewerkstelligen läßt. Ich habe infolge dieses Mißstandes eine Pat. verloren, bei der ich zunächst am Blinddarm eine Kotfistel anlegen mußte, um bei dem späteren Bauchschnitt in der Mittellinie ein so stark verwachsenes Karzinom der Flexura sigmoidea aufzudecken, daß eine Radikaloperation nicht mehr möglich war. Unter ziemlich schwierigen Verhältnissen wurde zur Ausschaltung des Hindernisses eine Enteroanastomose angelegt, aber die Naht hat nicht gehalten, weil es nicht möglich gewesen war, den zuführenden Darmteil von der Coecumfistel aus genügend zu entleeren, und die Kranke ist diesem Umstande erlegen. Die Wegstrecke zwischen Fistel und Hindernis war zu groß. Es ist deshalb der Rat von Schloffer beherzigenswert, wo angängig, das Colon transversum für die Entlastung zu benutzen, also möglichst nahe an das Hindernis heranzurücken. Wenn man aber über dessen Sitz im Ungewissen ist, muß man eben doch wieder auf das Coecum zurückgreifen. Ich habe deshalb nach jener Erfahrung bei einer späteren Gelegenheit, wo es mir nicht gelang, von der Coecumfistel aus den zuführenden Darmabschnitt gehörig zu entleeren, es vorgezogen, die Neubildung vor die Bauchdecken herauszulagern und unter Anlegung eines neuen Anus praeternaturalis zu entfernen. Das gibt trotzdem nicht mehr

als eine dreizeitige Operation, weil man nach Herauslagerung des erkrankten Darmabschnittes die Coecumfistel gleich schließen oder später Coecumfistel und Anus praeternaturalis in derselben Sitzung beseitigen kann.

Wie sollen wir uns aber denjenigen Fällen gegenüber verhalten, in denen schwere Stenosenerscheinungen nicht vorliegen und wir aus anderen klinischen Erscheinungen den Sitz der Neubildung sicher bestimmen? Hier wird es immer unser Wunsch sein, zum mindesten mit einer zweizeitigen Operation auszukommen, und da gilt wohl die Resektion nach v. Mikulicz heutzutage als das beliebteste Verfahren. Sie eignet sich vortrefflich für alle jene Fälle, in denen der herauszulagernde Darm ein langes Mesenterium hat; ist aber dasselbe kurz und straff, so hat man ziemlich Schwierigkeiten, und ganz besonders kann die Herauslagerung unmöglich werden, wenn das Karzinom im kleinen Becken am unteren Ende der Flexura sigmoidea sitzt. Zwischen diesen beiden Polen in der Möglichkeit, den erkrankten Darmabschnitt herauszulagern, gibt es natürlich die verschiedensten Abstufungen, die teils von der individuellen Darmanlage, teils von dem Umfange der Neubildung abhängen. Daß man aber kein zu großes Gewicht auf die Herauslagerung legen soll, haben mir in jüngster Zeit zwei Fälle gewiesen.

In dem einen Falle handelt es sich um eine Pat., bei der ich am 19. Dezember 1901 ein Karzinom der Flexura sigmoidea resezierte. An dem Präparate betrug der zuführende Schenkel 10 cm, der abführende 4 cm, es war also genügend Darm und scheinbar auch genügend Mesenterium entfernt worden. Zunächst schien ein guter Erfolg erreicht. Die Kranke wurde am 27. Februar 1902 mit einem linksseitigen Anus praeternaturalis entlassen, der ihr so wenig Beschwerden machte, daß sie zu einem weiteren Eingriff zunächst sich nicht entschließen konnte. Erst nach 2 Jahren kehrte sie wieder, um sich doch von demselben befreien zu lassen. Da fand sich nun an der Übergangsstelle der Schleimhaut des zuführenden Darmschenkels in die äußere Haut ein etwa über erbsengroßes Rezidivknötchen. Ich gedachte dasselbe bei der Beseitigung des Anus praeternaturalis, die ich nach der Braun'schen Methode vornehmen wollte, mit zu entfernen, als ich aber den Anus umschnitten, provisorisch zugenäht und ihn nun zur Enteroplastik vor die Bauchdecken entwickelt hatte, fand ich im Mesenterium zwischen den beiden Schenkeln ein walnußgroßes Rezidiv nebst mehreren verhärteten Drüsen. So war ich gezwungen, zu einer zweiten Darmresektion überzugehen, und da sie sehr ausgedehnt vorgenommen werden mußte, war an eine Wiederherstellung der Darmkontinuität nicht zu denken. Es wurde deshalb der zuführende Darm wieder als Anus in die Bauchdecken eingenäht und der abführende Darm in der Tiefe der Bauchhöhle blind geschlossen, und es muß der Zukunft vorbehalten bleiben, ob dieser Zustand ein dauernder zu sein hat oder nicht. Bemerkenswert ist außerdem, daß etwa 6 cm vor dem früheren

Anus im zuführenden Darmschenkel auf der Schleimhaut einige kleine stecknadelkopfgroße Knötchen sich fanden, welche sich bei der mikroskopischen Untersuchung krebsig erwiesen.

Ähnlich war es in einem zweiten Falle. Ein 70jähriger Herr wurde mit einem sehr starken Meteorismus am 17. Oktober 1902 so operiert, daß ich von einem linksseitigen Schrägschnitt aus ein Karzinom der Flexura sigmoidea vor die Bauchdecken lagerte und unmittelbar oberhalb der Neubildung den Darm eröffnete. Wegen einer starken Bronchitis konnte erst am 5. November Darmfistel und Neubildung umschnitten und die Resektion vorgenommen werden. Es wurden etwa 10 cm Darm entfernt samt dem zugehörigen Mesenterium, sowie einem walnußgroßen Netzknoten, der dem resezierten Darmstück aufsaß. Der Sicherheit halber habe ich nicht zirkulär vernäht, sondern beide Darmstücke parallel zueinander wieder in die Bauchdecken eingenäht. Auch diesem Pat. ging es zunächst gut, allein nach Jahresfrist kam er wieder und zeigte, ähnlich wie die vorhergehende Pat., an der Übergangsstelle zwischen Schleimhaut des zuführenden Darmes zur äußeren Haut ein nußgroßes und verschiedene kleinere Rezidivknoten, sowie gleichfalls im Mesenterium zwischen den beiden Darmschenkeln einen größeren Rezidivknoten. Bei dem hohen Alter des Kranken erschien eine neue Radikaloperation nicht zulässig, und derselbe ist am 22. Februar d. J., also  $\frac{5}{4}$  Jahre nach der ersten Operation, seinem Leiden erlegen.

Sollten andere Chirurgen mit den Vorlagerungsmethoden ähnliche Erfahrungen gemacht haben, so würde darin eine Aufforderung liegen, trotz der ausgezeichneten primären Erfolge, welche mit ihnen schon erzielt wurden, eine gewisse Vorsicht in ihrer Anwendung walten zu lassen.

Unter allen Umständen wird man die Vorlagerungsmethoden jeweils bei betagten oder geschwächten Kranken anwenden; denn es ist die einfache Herauslagerung eines gut beweglichen Tumors und die Abtragung desselben vor den Bauchdecken eine verhältnismäßig ungefährliche Operation, und sie bedeutet, wenn auch Rezidive, wie die oben geschilderten, auftreten, immerhin eine gute Palliativoperation. In einem gewissen Lebensalter sind 2—3 Jahre mehr ein wertvolles Geschenk. Eingreifender wird schon die Operation durch das Ablösen des Mesenteriums.

Wenn aber die Kranken noch in den guten Jahren stehen, noch ungeschwächt sind, und die Entwicklung der Neubildung vor die Bauchdecken schwierig ist, dann gilt es, die Resektion innerhalb der Bauchhöhle unter guter Abtamponade des Operationsfeldes auszuführen. Wer seiner Technik viel zutraut, wird, falls der Darm sich vorher gründlich entleeren läßt, einzeitig operieren, für denjenigen aber, der sicher gehen will, hat die dreizeitige Operation nach Schloffer etwas sehr Bestechendes.

Endlich müssen noch jene Fälle berücksichtigt werden, in denen die Neubildung am aboralen Fußpunkte der Flexura sigmoidea sitzen.

Ich habe vor nunmehr 3 Jahren einen derartigen Fall operiert, bei dem ich das zuführende Darmende nur in die Bauchdeckenwunde einnähen konnte, während das abführende in der Tiefe des kleinen Beckens blind verschlossen wurde. Die Pat. hat nun allerdings ihren dauernden Anus praeternaturalis, aber sie lebt, lebt rezidivfrei und lebt gern.

So besitzen wir glücklicherweise gegen das Dickdarmkarzinom nicht bloß eine, sondern mehrere Operationsmethoden, und das ist wertvoll, weil die verschiedenen Fälle verschieden behandelt werden sollen. Wer dabei gut zu individualisieren versteht, dürfte bei seinen Dickdarmoperierten manche Freude erleben; denn bei frühgestellter Diagnose bilden gerade die Dickdarmkarzinome nach den Erfahrungen der letzten Jahre keine ungünstige Aussichten auf Dauerheilung. Dies haben wir vor dem Forum unserer Gesellschaft öfters hören können.

(Selbstbericht.)

#### Diskussion.

Kausch (Breslau) könnte sich dann nur denken, daß man nicht Darm genug vorgezogen und dementsprechend ein ungenügend langes Stück abgetragen habe.

Christel (Metz).

#### 77) Brentano (Berlin). Über einen Fall von Hirschsprung'scher Krankheit.

Votr. schildert zunächst die Symptome der Krankheit im allgemeinen, von denen die wichtigsten sind: hochgradiger Meteorismus, vermehrte sicht- und fühlbare Peristaltik einzelner außerordentlich geblähter Darmschlingen, hartnäckige Obstipation, die die dauernde Anwendung von Abführmitteln und Klistieren nötig macht. Da die Krankheit auf eine kongenitale Erweiterung und Hypertrophie des Kolon zurückgeführt wird, so treten die ersten Erscheinungen derselben alsbald nach der Geburt auf, und die davon befallenen Kinder sterben meist schon in den ersten Lebensjahren unter dem Bilde chronischer Kachexie oder ulzeröser Kolitis. Der Fall, den Votr. beobachtete, betrifft einen 14jährigen Knaben, der von der Geburt an an chronischer Obstipation litt. In seinem 11. Lebensjahre wurde wegen bedrohlicher Ileuserscheinungen der Bauchschnitt gemacht (Dr. Zeller-Berlin) und damals schon eine enorme Erweiterung der Flexur, daneben aber Zeichen einer chronischen Peritonitis (stark vaskularisierte Pseudomembranen auf den Darmschlingen) konstatiert. Nach dieser Operation, die im wesentlichen in tunlichster Lösung zahlreicher Adhäsionen bestand, trat zunächst eine Besserung ein, aber 3 Jahre später entwickelte sich allmählich wieder ein hochgradiger Meteorismus, begleitet von heftigen Leibscherzen und vermehrter Peristaltik einzelner sehr stark geblähter Darmschlingen. Dabei war die Darmassage insofern frei, als auf Eingießung sowohl Stuhl wie Winde abgingen. Aufnahme



in das Krankenhaus am Urban. Laparotomie in der Annahme, daß es sich um Verwachsungen als Residuen der bei der ersten Operation gefundenen Peritonitis handle. Die Flexur hat den Umfang eines kräftigen Männer Oberschenkels und ist angefüllt mit zähem Kote, der sich aus dem eingestoßenen dicken Trokar nicht entleeren läßt. Nirgends ein Hindernis zu finden.

Anlegung eines Anus praeternaturalis, und zwar nach Witzel, da der Darm in der Mittellinie eingenäht werden mußte (links und rechts legte er sich weniger gut der Bauchwand an) und durch die Schrägfistel die genähte Bauchwunde am besten vor Infektion geschützt schien. Tod 4 Tage nach der Operation an Peritonitis infolge von partieller Gangrän der Darmwand an der eingenähten Stelle.

Demonstration des durch die Sektion gewonnenen Präparates: Kolon 130 cm lang, vom Coecum abwärts an Umfang und Wandstärke zunehmend.

Die Flexur besteht aus zwei sackförmigen Erweiterungen von je 30 cm Länge und 15 resp. 18 cm Durchmesser, aus welchen bei der Sektion noch 27 Pfund Kot entleert wurden. Am Übergange vom Colon ascendens zur Flexur und von der Flexur zum Rektum, sowie in der Mitte zwischen den erweiterten Partien finden sich Einschnürungen von nur 5 cm Breite, an denen die Darmwand mehrfach gefaltet und um die Längsachse gedreht erscheint. Rektum normal. Nirgends eine Stenose. Schleimhaut auffallend glatt, stellenweise mit oberflächlichen Geschwüren besetzt. Die Verdickung der Wand ist vorwiegend durch die Hypertrophie der Muscularis bedingt, während sich die nervösen Elemente im Mikroskop auffallend schwach entwickelt zeigten. Mesenterien ohne Besonderheiten.

Zum Schlusse weist Votr. darauf hin, daß in den wenigen Fällen, die bisher operiert wurden, diejenigen die besten Resultate erzielten, die wie Kümmell, Rehn, Kredel und Lennander nach gewonnener Einsicht die Bauchhöhle wieder schlossen und rät deshalb von einer Operation ab. (Selbstbericht.)

---

## 78) Kehr (Halberstadt). Operationen an den Gallenwegen.

K. berichtet unter teilweiser Vorstellung der Operierten kurz über den Verlauf von fünf neuen Operationen an den Gallenwegen und der Leber und demonstriert die Einzelheiten des Operationsverlaufes an zehn schematischen Zeichnungen. Es handelte sich um folgende Fälle:

1) Erster Fall von ausgedehnter Resektion des Ductus choledochus und hepaticus wegen Scirrhus mit nachfolgender Ektomie der Gallenblase und Hepatico-Duodenostomie. (Ausführliche Mitteilung in der Münchener med. Wochenschrift 1903 Nr. 3.)

2) Erster Fall von erfolgreicher Unterbindung der Art. hepatica propria wegen Aneurysma. (Ausführliche Mitteilung in der Münchener med. Wochenschrift 1903 Nr. 43.)

3) Erster Fall von Hepato-Cholangio-Enterostomie. (Zentralblatt für Chirurgie 1904 Nr. 7.)

4) Der vierte Fall betrifft eine Gallensteinoperation, bei welcher eine Gallenblasen-Duodenalfistel angetroffen wurde. Die Gallenblase wurde nach Zerstörung dieser Fistel entfernt, nach Ausräumung des Choledochus und Hepaticus wurde eine Hepaticusdrainage ausgeführt. Der große Defekt im Duodenum wurde nicht durch die Naht geschlossen, sondern es wurde das Duodenum völlig durchtrennt, beide Darmlumina wieder in sich verschlossen und eine Gastroenterostomie hinzugefügt. Glatte Heilung.

5) Im fünften Falle wurde der Fistelgang einer Pankreas-pseudocyste in die Gallenblase eingenäht und eine Cystogastrostomie hinzugefügt. Die Pankreasfistel war nach einer Pankreas-Nekrosen-Operation zurückgeblieben und wahrscheinlich bedingt durch einen Stein in der Papilla duodeni, der zugleich den Ductus pancreaticus komprimierte. Die komplette Gallen- und Pankreasfistel belästigte den Träger außerordentlich, so daß eine Radikaloperation gefordert wurde. Wegen vieler Verwachsungen konnte der angenommene Stein nicht entfernt werden und es wurde auf die oben beschriebene Weise das Pankreassekret in die Gallenblase, Galle und Pankreassekret in den Magen geleitet. Der Pat. befindet sich außerordentlich wohl, hat guten Appetit und vortreffliche Verdauung.

Auch die unter 1) und 2) angeführten Operierten erfreuen sich des besten Wohlbefindens. Die Resektion des Choledochus war vor 1 $\frac{1}{2}$  Jahren ausgeführt, Pat. hat ca. 40 Pfund an Körpergewicht zugenommen. Die Pat., an der eine Hepato-Cholangio-Enterostomie vorgenommen worden ist, hatte zwar ihren Ikterus verloren, ist aber 4 Wochen nach der Entlassung in ihrer Heimat gestorben. Da eine Sektion nicht ausgeführt wurde, ist über die Todesursache eine bestimmte Angabe nicht zu machen. (Selbstbericht.)

---

### 79) H. Haberer (Wien). Experimentelle Untersuchungen über das Verhalten des Cysticusstumpfes nach der Cholecystektomie.

Die gemeinschaftlich mit Dr. Clairmont an einer Reihe von 14 Tieren (Hunden, Katzen und einer Ziege) ausgeführten Untersuchungen sollten zeigen, welche Veränderungen der Ductus cysticus nach der Entfernung der Gallenblase eingeht. Die bisher gemachten einschlägigen Beobachtungen von Oddi, Nasse und de Voogt widersprechen sich: Oddi fand bei Hunden einige Zeit nach der Entfernung der Gallenblase den Ductus cysticus derart erweitert,

daß es den Anschein hatte, als ob sich ein neues Gallenreceptaculum bilden wollte. Nasse behauptete auf Grund von Versuchen, bei welchen die Gallenblase, aber auch der Ductus cysticus entfernt worden war, daß er keinerlei Anhaltspunkte für die Annahme der Neubildung eines Gallenreservoirs finden konnte. De Voogt wies bei vier jungen Hunden, bei welchen er Gallenblase und Ductus cysticus in der Weise entfernte, daß er den Ductus cysticus so nahe wie möglich am Ductus choledochus unterband und durchtrennte, einige Zeit später typische, neugebildete Gallenblasen nach. Die genannten Autoren kamen also auf Grund ganz verschiedener Versuchsanordnung teils zu übereinstimmenden, teils zu widersprechenden Resultaten. Dazu kommt, daß diese bisherigen experimentellen Untersuchungen nur wenig Beachtung in der Literatur gefunden haben.

Die Versuche, über welche hier berichtet werden soll, wurden in der Weise angestellt, daß zumeist bloß die Gallenblase entfernt, der Ductus cysticus aber vollkommen belassen wurde. Zur Kontrolle wurden auch Versuche mit Cholecystektomie und vollkommener Entfernung des Ductus cysticus, sowie Cholecystektomie und wesentlicher Reduktion des Ductus cysticus ausgeführt. Die zwei bis sieben Monate nach der Operation den frisch getöteten Tieren entnommenen Präparate wurden meistens von der Papille im Duodenum aus mit Teichmann'scher Injektionsmasse mäßiggradig gefüllt, daneben aber auch Präparate ohne vorherige Injektion untersucht. Zur Kontrolle des Injektionsverfahrens wurde die unveränderten Gallenwege eines Hundes von der Papille aus nach Teichmann injiziert, nachdem zuvor die Gallenblase dort, wo sich die Grenze zwischen ihr und dem Ductus choledochus fand, unterbunden worden war. Dabei zeigte sich, daß dem Ductus cysticus von vornherein jedenfalls keine größere Erweiterungsfähigkeit innewohnt, als den übrigen äußeren Gallenwegen.

Bei allen Versuchen von Cholecystektomie mit Belassung des Ductus cysticus fand sich bei der anatomischen Untersuchung der distale, durch die Ligatur von der Abbindung der Gallenblase her abgeschlossene Anteil des Ductus cysticus nach Form und Größe derart erweitert, daß man von einer neuen Gallenblase sprechen muß. Der darmwärts gelegene Anteil des Ductus cysticus war unverändert, so daß sich also eine Gallenblase samt Ausführungsgang vorfand, die ursprünglichen Verhältnisse mithin wieder hergestellt erschienen. Das neue Reservoir war stets mit Galle gefüllt. Ganz derselbe Befund konnte nach Cholecystektomie mit gleichzeitiger, wesentlicher Reduktion des Ductus cysticus erhoben werden. Nach vollständiger Entfernung des Ductus cysticus konnte von der Neubildung einer Gallenblase nichts nachgewiesen werden. Von der Neubildung einer Gallenblase soll nur gesprochen werden, wenn das neue Receptaculum mittels eines deutlichen Ausführungsganges (unterster Abschnitt des Ductus cysticus) in den Ductus choledochus übergeht. Wie ein

solches Verhalten nach vollständiger Entfernung des Ductus cysticus eintreten sollte, ist schon von vornherein nicht einzusehen.

Für die Entstehung der Gallenblase aus dem Cysticusstumpfe dürfte wohl am einfachsten die durch die Ligatur gesetzte Wandveränderung verantwortlich gemacht werden.

Für den Chirurgen resultiert der Schlußsatz, in jedem Falle von Cholecystektomie den Ductus cysticus vollständig mit zu entfernen.  
(Selbstbericht.)

## 80) **Kraske** (Freiburg). Über die operative Entfernung der im Endteil des Choledochus liegenden Steine.

K. bespricht die Schwierigkeiten, die der Entfernung von Steinen aus dem Choledochus entgegenstehen, die ihren Sitz nicht im supraduodenalen Teile, sondern in dem hinter und unter dem Duodenum liegenden Abschnitte des Ganges haben, und die nicht beweglich sind, sondern festsitzen. Der Versuch, solche Steine durch Manipulationen von außen zu mobilisieren und sie leberwärts bis zu der im freien Teile des Choledochus angelegten oder anzulegenden Öffnung zu schieben, wird zwar immer zu machen sein, aber er darf nur schonend sein, da die mit ihm verbundenen Insulte die Duodenalwand schädigen und zur Nekrose und Fistelbildung am Duodenum führen können, wie mehrere Fälle (darunter auch ein von K. selbst beobachteter) lehren. Es ist dann schonender, das Duodenum abzulösen, nach links zu drehen (wie es Kocher bei seiner Gastroduodenostomia lateralis macht) und direkt auf den Stein einzuschneiden. Unter Umständen muß man dann freilich durch Pankreasgewebe gehen, da der Choledochus im Bereiche des Pankreaskopfes für gewöhnlich ringsum in Drüsengewebe eingebettet ist. Derartige Operationen sind mehrfach mit Erfolg gemacht worden, einmal auch von K. selbst, und es scheinen bei geeigneter Nachbehandlung (Naht, Tamponade) die Gefahren der Pankreasverletzung, über die sonst berichtet wird, gering zu sein. Eine verhängnisvolle Rolle kann das Pankreas nach einer Choledochotomie aber in anderer Beziehung spielen, wie K. in einem Falle beobachtet hat, in dem ein im Diverticulum Vateri eingeklemmter Stein nach Ablösung des Duodenums durch direkte Inzision entfernt wurde. Hier erfolgte einige Tage nach der Operation eine profuse Sekretion aus der tamponierten Wunde und es stellte sich sehr bald heraus, daß die Flüssigkeit, die sich bis zu mehreren Litern pro Tag entleerte, Pankreassekret war, das nicht auf dem normalen Wege durch die Papille in den Darm floß, sondern aus der Inzisionsöffnung in der Wand des Divertikels, an der die (Catgut-) Nähte aufgelöst wurden, in die Wundhöhle strömte und hier die Wandungen usurierte und zu Hämorrhagien führte, die bei der ohnehin sehr elenden Kranken den Exitus letalis verschuldeten. Diese üble Erfahrung bestimmt K., bei den Divertikelsteinen die von Kocher empfohlene Choledochoduodenostomia interna

in Betracht zu ziehen, eine Operation, die aber nur, da sich sonst mancherlei gegen sie einwenden läßt, eben auf die Fälle beschränkt werden sollte, in denen mit Sicherheit sich bestimmen läßt, daß der Stein im Divertikel sitzt. (Selbstbericht.)

### Diskussion.

Enderlen (Marburg) hat den oben genannten Eingriff nach Unterbindung des Choledochus bei Katzen ausgeführt. Der Defekt in der Lebersubstanz verkleinert sich sehr rasch, so daß er schon nach 14 Tagen geschlossen ist. E. verspricht sich nicht viel Erfolg bei der Ausführung der Operation am Menschen. (Selbstbericht.)

Hirschberg (Frankfurt a. M.) hat zur Ableitung der Galle die Anlage einer Leber-Gallengangsfistel empfohlen und ausgeführt. Solche Fisteln haben große Neigung, sich spontan zu schließen, da eine große Regenerationsfähigkeit der Leberwunde besteht. H. glaubt, daß auch in dem Kehr'schen Falle die Galle wieder durch den Choledochus und nicht durch die Fistel abfloß. H. ist daher mehr für eine nach außen gelegene Leber-Gallengangsfistel, die keine Gefahren hat.

Riedel (Jena) hat unter 100 Fällen von Choledochotomie nur einmal Schwierigkeiten gehabt, einen strikturierten Stein zu entfernen. Man muß sich nur das Operationsfeld ordentlich freilegen, d. h. die Leber herauskippen. Dann gelingt es fast immer, den Stein auch vom Choledochus aus herunter zu holen, und man braucht nicht das Duodenum zu eröffnen.

Petersen (Heidelberg) berichtet über zwei ähnliche Fälle, wie Kehr, die von Czerny ausgeführt sind. In schwierigen Fällen von Choledochotomie empfiehlt P., entgegen Riedel, die Operation lieber transduodenal auszuführen.

Heidenhain demonstriert ein Instrument zur Herausbeförderung von Choledochussteinen.

Payr (Graz) fühlte in einem schwer zu operierenden Falle den Stein in der Papilla Vateri, machte hierauf die Ablösung des Duodenums, lockerte den Stein und konnte ihn nun leicht extrahieren. Bei Ablösung des Duodenums stieß er auf einen starken venösen Plexus.

Rehn (Frankfurt a. M.) macht darauf aufmerksam, daß bei Steinen eine hämorrhagische Entzündung der Gallenblase vorkommt, die mit Aneurysma der Art. hepatica verwechselt werden kann, was R. in einem Falle passierte. Jaffé (Hamburg).

Bakeš (Trebitch) hat vor ca. 14 Tagen gelegentlich einer Cholecystektomie die A. hepatica unterbinden müssen. Die un-  
gemein straffen pericholecystitischen Adhäsionen erschwerten die

Isolierung des Ductus cysticus von der Art. cyst. felleae, wobei wahrscheinlich die Hepatica angeschnitten wurde. Die abundante Blutung mußte B. durch Ligatur des großen Gefäßes stillen, dessen Lichtung nach Durchschneidung deutlich sichtbar wurde. Ob es der Hauptstamm oder ein Ast der Hepatica war, konnte wegen bestehender Verwachsungen nicht ermittelt werden. Pat. befindet sich wohl, die Ligatur zog keine bösen Folgen nach sich. (Selbstbericht.)

Kausch (Breslau) warnt vor Anwendung des Thermokauters im Lebergewebe. Er erlebte einmal danach Thrombose eines Astes der Leberarterie, Nekrobiose des Gewebes und tödlichen Ausgang. Statt des Riedel'schen Hautschnittes, der eine Lähmung des ganzen Gebietes des rechten Musc. rectus machen wird, empfiehlt K. lieber einen V-förmigen Schnitt zu führen.

Kehr (Halberstadt) macht einen ähnlichen Schnitt wie Riedel, nur etwas weiter vom Rippenbogen entfernt. Hämorrhagische Cystitis und Aneurysma der Hepatica sind leichter zu unterscheiden, als Rehn dies anzunehmen scheint. Unter 210 Choledochotomien und Hepaticusdrainagen mußte K. 20mal die Operation durch das Duodenum machen, weil sich der Stein nicht lockern ließ. Häufig auch legte K. den retroduodenalen Weg frei, ohne das Duodenum zu eröffnen. Von den erwähnten 20 Operierten sind zwei gestorben. Sehr viel kommt auf sorgfältige Naht und vorsichtige Nachbehandlung (Rektalernährung usw.) an. Im allgemeinen hält K. in schwierigen Fällen den transduodenalen Weg doch für den besten.

Jaffé (Hamburg).

---

81) Pels-Leusden (Berlin). Über multiple papilläre Geschwülste der Gallenwege (mit Demonstration eines Pat.).

Bei einem älteren (Manne, welcher jahrelang von schweren Kolikanfällen mit hochgradigem Ikterus geplagt worden war, fanden sich bei der Operation (einzeitige Cholecystostomie) eigentümlich graurote Geschwulstmassen, welche zunächst für ein durchgewuchertes Adenokarzinom des Magen-Darmkanales gehalten worden waren, dann aber bei einer späteren Nachuntersuchung sich als sehr ähnliche Geschwülstchen erwiesen, wie sie Ringel auf dem Chirurgenkongreß 1899 an einer von Kümmell exstirpierten Gallenblase (multiples Papillom) demonstriert hat. Die Tumoren bestanden aus einem zarten, sehr gefäßreichen Stiel, der von einem einfachen hochzylindrischen Epithel überzogen war. Von diesem Epithel erstreckten sich Ausläufer in das Innere des Stieles, und außerdem fanden sich darin noch isolierte Drüsenschläuche in großer Anzahl und Retentionscysten, welche ebenfalls mit einem einschichtigen Zylinderepithel ausgekleidet waren. Wie weit sich die Geschwülstchen noch in die abführenden Gallenwege hineinerstreckten, konnte nicht

konstatiert werden. Der Mann hat sich nach Anlegung der Gallenfistel, welche bis heute einen Teil der Galle nach außen entleert, sehr erholt, jedoch wachsen die Geschwülstchen, allerdings sehr langsam, immer wieder von neuem. Die Prognose scheint demnach, selbst wenn eine Radikaloperation nicht ausführbar ist, wie z. B. in dem vorliegenden Falle, keine so ganz schlechte zu sein. Der Ringel'sche Fall ist noch 4 Jahre nach der Operation beschwerdefrei gewesen. Die exakte Diagnose wird wohl stets erst bei der Operation gestellt werden können. Therapeutisch wird sich am meisten die Anlegung einer Gallenblasenfistel empfehlen, da wir nicht wissen, wie weit in die Gallenwege hinein die Geschwülstchen sich erstrecken und demnach einerseits eine Radikaloperation nicht möglich ist, andererseits eine Gallenblasen-Darmfistel durch nachwachsende Geschwülstchen leicht verlegt werden kann. Die Geschwülstchen ähneln sehr den multiplen papillären Tumoren der Harnwege. Ätiologisch konnten in dem vorgestellten Falle Gallensteine ausgeschlossen werden. Diese sehr seltenen Tumoren werden am besten als multiple, papilläre Epitheliome bezeichnet.

(Selbstbericht.)

## 82) Fertig (Göttingen). Bauchverletzung.

F. berichtet über einen Fall von Bauchverletzung. Ein 21jähriger Knecht war am 10. September 1903 von einem Pferde mit der Bauchseite sehr gewaltsam gegen die scharfe Kante des Stalleinganges gedreht worden. Er konnte danach nur noch einige Schritte weiter wanken und fiel bewußtlos zu Boden. Im Leibe traten Schmerzen rechts auf, 2mal erbrach Pat. Nach einigen Tagen trieb sich der Leib stärker auf, und der Arzt verordnete wegen der peritonitischen Reizung Eisblase und Opium. 7 Tage nach der Verletzung trat Ikterus und Diarrhöe auf, und Pat. magerte stark ab.

Bei der Aufnahme in die Klinik am 24. September 1903 fand sich bei dem abgemagerten Mann ein erheblicher Ikterus. Atmung war erschwert, beschleunigt und schmerzhaft. Das Abdomen war gleichmäßig aufgetrieben, der größte Umfang betrug 86 cm; es fand sich ein starker Erguß darin. Die Leber erschien sehr stark nach oben gedrängt. Der Stuhl war vollkommen entfärbt.

Am 27. September wurde das Abdomen punktiert und 2700 ccm einer tief dunkelgrünen flüssigen Galle entleert. Nach 2 Tagen hatte sich jedoch bereits die Galle wieder angesammelt. Es wurde daraufhin angenommen, daß es sich hier um eine Verletzung der abführenden Gallenwege handle, aus welcher alle Galle in das Abdomen fließe.

Am 29. September 1903, also 19 Tage nach erfolgter Verletzung, wurde das Abdomen mit einem 20 cm langen Schnitt in der rechten Mammillarlinie vom Rippenbogen abwärts eröffnet. Das Peritoneum parietale sowie die Darmschlingen waren tief schwarzgrün verfärbt, und überall zeigten sich ausgedehnte flächenförmige Verwachsungen.

Nach teilweiser Lösung von Verwachsungen entleerte sich etwas flüssige Galle. Nach Freilegung der unteren Leberfläche zeigte sich Gallenblase, Ductus cysticus und choledochus intakt, und in der Bursa omentalis war keine Galle. Nach Lösung festerer Verklebungen am scharfen Leberrande gelangte man in eine enorm große subphrenische Höhle, welche angefüllt war mit mehreren Litern einer schwarzgrünen zähen Galle, in welcher einzelne Blutgerinnsel zu finden waren. Das stark nach oben gedrängte Zwerchfell stand an der 3. Rippe. An der Konkavität des rechten Leberlappens fand sich ein schräg verlaufender, langer, unregelmäßiger Einriß, welcher durch Fibrinauflagerungen zum Teil geglättet und ausgefüllt erschien. Nach Entfernung der Galle wurde die Leberwunde ausgestampft und die Bauchwunde verkleinert.

In den ersten 7 Wochen nach der Operation befand sich Pat. in einem sehr elenden Zustande. Das anfangs hohe Fieber ging nach 3 Wochen zurück, um aber dann wieder aufzutreten. Alle Galle floß aus der Wunde ab. Der Ikterus verschwand nach 3 Wochen. Der Stuhlgang blieb entfärbt und das Körpergewicht ging auf 77 Pfund zurück. Die Wunde eiterte stark.

In der folgenden Zeit trat etwas Besserung ein. Eiterung und Fieber ließen nach, ebenso der Gallenfluß, und der Stuhlgang färbte sich ein wenig. Appetit und Gewicht nahmen zu. Am 23. Dezember 1903 stieß sich unter plötzlich wiedereinsetzendem Fieber und Schmerzen ein über hühnereigroßes nekrotisches, gallig gefärbtes Stück der Leber ab, worauf Schmerzen und Fieber verschwanden. Pat. erholte sich jetzt zusehends, die Gallenfistel wurde immer enger und schloß sich Ende Februar 1904 vollkommen. Zu dieser Zeit wog Pat. 112 Pfund, war vollkommen beschwerdefrei und wieder arbeitsfähig.

Es hatte sich also hier um eine schwere subkutane Leberverletzung gehandelt, deren Ausdehnung bei der Operation nicht mehr genau festgestellt werden konnte. Jedenfalls müssen eine Anzahl großer Gallengänge hierbei eröffnet worden sein, so daß alle Galle sich in das Abdomen entleeren konnte. Auch hier zeigte sich wieder die relative Unschädlichkeit der normalen Galle, wie sie durch experimentelle Untersuchungen und ähnliche klinische Beobachtungen schon öfter festgestellt worden ist. (Selbstbericht.)

### 83) Graser (Erlangen). Traumatische Leberruptur.

G. berichtet über einen eigenartigen Fall von traumatischer Ruptur der Leber, welche erst nach  $1\frac{1}{2}$  Jahren schwere Störungen im Gefolge hatte. Pat. hatte sich zunächst vorgestellt wegen Magenbeschwerden, für welche eine Erklärung in einem großen Tumor im linken Hypochondrium gefunden wurde, der nach unten scharfe Grenzen hatte, aber von der Leber nicht zu trennen war. Der rechte Leberrand hingegen war vollkommen deutlich



durchzufühlen. Die Temperaturen waren auch abends subnormal. Nach weiteren 2 Monaten hatte der Tumor an Größe beträchtlich zugenommen und hatte auch die Lunge auf der linken Seite stark nach oben gedrängt. An einer Stelle unterhalb des linken Rippenbogens fand sich Fluktuation. Bei dem Fehlen von Fieber und Entzündungserscheinungen war die Wahrscheinlichkeitsdiagnose auf ein großes weiches Sarkom mit Verflüssigung gestellt. Die Probepunktion lieferte aber graugelblichen Eiter. Bei der sofort vorgenommenen Inzision fand sich eine kolossale Abszeßhöhle, aus welcher sich mehrere Liter Eiter entleerten. Dem Eiter waren zahlreiche Fetzen beigemischt. Unter Zuhilfenahme von Kochsalzauspülungen stellte sich ein großes Gewebstück ein, das nach Erweiterung der Wunde herausgezogen wurde und sich als ein faustgroßer Lebersequester erwies. Es folgten dann noch zwei andere etwas kleinere Leberstücke und zahlreiche kleine Fetzen. Die Leberstücke hatten eine kegelförmige Gestalt, deren Basis von dem peritonealen Überzug gebildet wurde; die übrigen Teile waren zerfasert, die Farbe blaßgelb, wie bei einer Fettleber. Auch bei der mikroskopischen Untersuchung fand sich das Lebergewebe zwar vollkommen nekrotisch, nahm keine Kernfärbung an, zeigte aber keine abnormen Einlagerungen, namentlich nichts von Blutergüssen. Die drei großen Leberstücke wogen zusammen 300 g, das größte 165 g. Erst jetzt erfuhr man bei eingehendem Befragen, daß der Pat. 1 $\frac{1}{2}$  Jahre vorher von einem Heuboden durch ein Loch etwa 5 m tief auf einen Bretterboden heruntergefallen war. Er war damals bewußtlos, doch wurde dies auf eine Gehirnerschütterung bezogen, die um so naheliegender war, als Pat. gleichzeitig eine Wunde am Schädel hatte. Erscheinungen von einer Quetschung des Abdomens oder von Störungen seitens der Baucheingeweide waren auch nach Aussage des damals behandelnden Arztes nicht vorhanden. Pat. war eine Zeitlang wieder arbeitsfähig. Erst nach etwa  $\frac{3}{4}$  Jahr begannen Magenbeschwerden, die sich dann allmählich steigerten. Der Abszeß kam nach der Inzision rasch zur Ausheilung, und ist Pat. nunmehr seit Jahresfrist vollkommen gesund.

In dem Eiter fanden sich bei der bakteriologischen Untersuchung das Bakterium coli und Staphylokokken. Es kann keinem Zweifel unterliegen, daß die Trennung der Leberstücke durch den Fall aus beträchtlicher Höhe entstanden war. Fraglich kann es sein, ob die Stücke sofort losgerissen waren oder ob sie sich erst allmählich aus dem Zusammenhang gelöst hatten. Das wäre ja möglich, wenn größere Teile der Leber durch ausgedehnte Blutergüsse (sog. Leberapoplexien) aus dem Zusammenhang abgetrennt worden wären. Es sind Fälle bekannt, in denen sehr große und zahlreiche Einzelherde von Blutungen die ganze Leber durchsetzen. Gegen diese Entstehung spricht aber die Tatsache, daß in den ausgestoßenen Leberstücken gar keine Überreste von Blutungen, auch nicht in Gestalt von Blutfarbstoff zu finden waren.

G. ist also geneigt, anzunehmen, daß die Stücke sofort losgerissen wurden. Sehr schwierig ist es aber, zu verstehen, daß dabei nicht eine Verblutung zustande gekommen ist. Es sind einzelne Fälle in der Literatur, bei denen trotz stärkerer Einrisse in die Leber, eine stärkere Blutung vermißt wurde. Besonders interessant ist in dieser Hinsicht ein Fall aus der Beobachtung von Prof. Krönlein (mitgeteilt durch Schlatter<sup>1</sup>). Die Losreißen muß doch wohl durch die Stauchung des Körpers erklärt werden, indem die schwere Leber, nachdem der Körper einen Widerstand auf dem Boden gefunden hatte, noch nachgeschüttelt wurde, wobei ein Teil der brüchigen Lebersubstanz einriß. Man betont ja immer, daß die Lebergefäße besonders dünnwandig und zerreißenlich sind; vor allem entbehren sie ja der Adventitia. Trotzdem möchte G. das Ausbleiben der Blutung so erklären, daß die elastischen Gefäße etwas länger Widerstand geleistet haben als das Lebergewebe selbst und dadurch erst gedehnt wurden, bevor sie einrissen, so daß die zurückschnellende elastische Gefäßwand sich selbst verschließen konnte. Eine Berechtigung zu dieser Annahme liegt darin, daß bei manchen Leberrupturen Gefäßstränge ungetrennt stehen geblieben waren, bei starker Zerreißen der Umgebung. Auch in der Möglichkeit der Massenligaturen des Lebergewebes liegt ein gewisser Hinweis für die Berechtigung dieser Erklärung.

Über die interessante Frage, wie die Infektion des alten Blutergusses zustande kam, können ja nur Vermutungen Platz greifen. Man könnte an eine Infektion durch den Ductus choledochus vom Darm aus denken, oder durch Vermittlung der Pfortader. Das Leberblut wird ja von manchen Autoren als unrein bezeichnet, es soll gelegentlich Gifte und auch Bakterien führen, die vielleicht dort vernichtet werden können.

G. hatte Gelegenheit in dieser Beziehung einmal eine interessante Beobachtung zu machen. Bei einer 12jährigen Pat., welche vor 3 Monaten wegen eines perityphlitischen Abszesses ohne Entfernung des Wurmfortsatzes von anderer Seite operiert war, traten bei noch bestehender Fistel erneute hohe Fiebersteigerungen auf. G. dachte an die Möglichkeit einer Thrombophlebitis in der Vena mesent. sup. und machte wegen des Verdachtes auf Leberabszeß mehrfache Probepunktionen in den subphrenischen Raum und nach der Leber selbst und gewann dabei einige Spritzen dunkelbraunen Leberblutes. In diesem Leberblute fanden sich im Verlaufe von 8 Tagen zu wiederholtem Male, d. h. bei jeder Punktion, reichlich Streptokokken. Erst nach 14 Tagen ließ sich bei konstantem hohem Fieber ein tiefsitzender intraabdominaler Abszeß nachweisen und entleeren, der gleichfalls Streptokokken enthielt. In dem Blut aus der Vena mediana waren keine Streptokokken enthalten. Später bekam Pat. noch ein Empyem, das gleichfalls operiert wurde, ohne

<sup>1</sup> Beiträge zur klin. Chirurgie Bd. XV.

daß der Exitus letalis aufgehalten werden konnte. Bei der Sektion fand man noch einige abgesackte Abszesse in der Bauchhöhle, keine Spur einer Thrombose in der Vena mesent. sup., keinen Leberabszeß. Durch diese nachträgliche Konstatierung ist aber die Beobachtung von großem Interesse, weil sie zeigt, daß bei einer Eiterung im Bereiche der Pfortaderwurzel das Leberblut bakterienhaltig werden kann. Jeglicher Schluß auf den ersten Fall liegt ferne, doch ist es immerhin eine Beobachtung, deren Weiterverfolgung von Interesse sein dürfte.

(Selbstbericht.)

#### 84) A. Depage und L. Mayer (Brüssel). Über Hepatopexie.

Votr. hatten vor 4 Monaten Gelegenheit, eine 34jährige Pat. zu operieren, bei welcher eine hochgradige Hepatoptose mit schweren Allgemeinsymptomen bestand, und zwar ohne gleichzeitige Splanchnoptose. Bei diesem, wohl als essentielle Hepatoptose zu bezeichnenden Falle, wurde folgendes Verfahren mit Erfolg ausgeführt. In Beckenhochlagerung nach Trendelenburg, wodurch die Leber schon in normale Stellung zu liegen kam, wurde 2 cm unterhalb des rechten Rippenbogens und parallel zu demselben ein etwa 15 cm langer, bis nahe der Mittellinie verlaufender Schnitt geführt und die Bauchhöhle eröffnet. Die obere Lippe des durchtrennten Bauchfelles wurde nun um den Rand des rechten Leberlappens umgestülpt und fortlaufend mit durchstechender Catgutnaht fixiert. Die Peritonealwunde sowie die Bauchmuskulatur wurden mit einer zweiten fortlaufenden Catgutnaht, die Haut mit Seide zugenäht. Die Operation dauerte kaum eine Viertelstunde, und die Heilung erfolgte per primam<sup>1</sup>.

Bei der 4 Monate nach dem Eingriffe vorgenommenen Nachuntersuchung zeigt es sich, daß die Leber in ihrer Lage gut fixiert geblieben ist, und daß sie kaum den Rippenbogen überragt. Die Allgemeinerscheinungen (heftige Schmerzen, Müdigkeit, Erbrechen, Appetitlosigkeit, kachektisches Aussehen, Fieber usw.), die in den letzten Wochen vor der Operation die Pat. gezwungen hatten, das Bett zu hüten, sind vollständig geschwunden, die Frau fühlt sich ganz wohl.

Votr. erinnern daran, daß bei schweren Fällen von Hepatoptose, die mit Hängebauch und allgemeiner Splanchnoptose einhergehen und die ja die häufigste Form der Wanderleber bilden, die von D. 1893 angegebene Laparektomie mit Verkürzung und Fixation des Lig. teres eine sehr zuverlässige Methode sei. Die vier durch dieses

<sup>1</sup> In einem der zwei von ihm im Zentralblatt für Chirurgie 1895 Nr. 32 publizierten Fällen hatte Herr F. Franke eine ähnliche, nur etwas kompliziertere Operation ausgeführt. Seine Methode ist von Bötticher sowohl wie von Terrier und Auvray übersehen worden, und die Votr. hatten seine Beschreibung auch nicht richtig aufgefaßt.

Verfahren von D. geheilten Pat. sind seit 11, 6 und 3 Jahren beschwerdefrei.

Vortr. glauben, daß die Hepatoptose häufiger Ursache zu chirurgischen Eingriffen geben sollte und drücken ihr Erstaunen darüber aus, daß in der Literatur nur 58 Fälle von Hepatopexie bekannt sind.

(Selbstbericht.)

#### Diskussion.

F. Franke (Braunschweig) macht darauf aufmerksam, daß er die von Meyer geschilderte Methode der Hepatopexie schon längst angewendet und schon 1896 beschrieben hat, daß er aber die Annäherung des aus Fascie und Bauchfell gebildeten, von vorn oben her um den Leberrand herumgeschlagenen und an die Leber angenähten Lappens nicht für genügend hält, zumal bei älteren Frauen der arbeitenden Klasse, bei denen durch die abdominale Atmung die Wanderleber gewöhnlich mit kolossaler Kraft nach abwärts getrieben wird. Er befestigt vor Annäherung jenes Lappens die Leber durch eine Anzahl durchgreifender dickster Catgutfäden, die 2 cm vom Leberrande angelegt und zwischen Muskulatur und Panniculus adiposus geknotet werden, parallel und dicht unterhalb des Rippenbogens an die Bauchwand.

(Zur weiteren Sicherung dient noch Jodoformgazetamponade zwischen Leber und Zwerchfell, s. Enzyklopädie der Chirurgie, Art. Wanderleber [nachträgliche Bemerkung].) (Selbstbericht.)

Thöle (Straßburg i. E.) hat vielfach bei Hunden und Schweinen das Pfortaderblut bakteriologisch untersucht, fand dasselbe jedoch, trotz Darmkatarrh der Tiere, stets steril. Die Infektion von Leberwunden kommt nicht vom Pfortaderblut, sondern von den Gallenwegen aus zustande. In dem von Graser berichteten Falle lag eine hämatogene Infektion von der Art. hepatica aus sicher nicht vor.

v. Frisch (Wien) hat Versuche in der Weise angestellt, daß er einen Kautschukballon mit Grießbrei anfüllte und darauf schoß. Er fand stets eine breite Einschuß- und kleine Ausschußöffnung. Er machte dann mit einem Flaubertgewehr dieselben Versuche an Schweine- und Menschenmägen und fand auch hier, daß der Inhalt vielmehr an der Einschuß- als an der Austrittsöffnung zutage kam. Die Schleimhautwunde war in der Regel kleiner als die Serosawunde. Risse waren stets vorhanden. Je dicker die Schleimhaut, um so kleiner war der Riß. Die relativ kleinsten Defekte saßen in der Muscularis, die größten in der Serosa. An der Ausschußöffnung war ein Substanzverlust nie vorhanden.

Die geschilderten Befunde erklären die häufig so guten Resultate ungenähter Magenwunden an der Ausschußöffnung.

Schlange (Hannover) schildert sein Verfahren der Hepatopexie. Er löst das Peritoneum von der Thoraxwand ab, schlägt es nach

unten und fixiert es an der unteren Leberfläche; die Leber wird an den Rippen fixiert.

Meyer (Brüssel) erwidert Franke, daß zwischen seiner und Depage's Methode große Unterschiede bestehen. Bei schweren Fällen mit Hängebauch o. dgl. soll man der Hepatopexie eine Resektion der Bauchdecken (Laparektomie) vorausschicken.

Jaffé (Hamburg).

---

85) **W. Körte** (Berlin). Über den Zusammenhang zwischen Erkrankungen der Gallenwege und Pankreasentzündungen.

Entzündliche Prozesse in den Gallenwegen können entweder durch die Wand des Choledochus im intrapankreatischen Verlaufe desselben in das Pankreas eindringen — oder auf dem Wege durch die gemeinsame Mündung des Choledochus und des Pankreasanges im Divertic. Vateri. Votr. hat den Vater'schen Versuch wiederholt: Zubinden der Papillenspitze, Injektion von Farbstofflösung in den Choledochus, dringt in den Ductus Wirsungianus ein. Bei Verstopfung der Ausmündung der Papille durch Steine, Narben, Geschwülste ist der Übertritt von infektiösem Sekret aus dem Gallengang in den Pankreasgang möglich und von Opie beim Menschen beobachtet.

Chronische Entzündungen des Pankreaskopfes finden sich öfter bei Cholelithiasis und gehen nach Behandlung der letzteren durch Entfernung der Steine und Drainage wieder zurück (Riedel).

Akute Pankreasentzündungen hat Votr. bei Gallenwegserkrankungen 7mal beobachtet. (2 Abszesse im Kopfe des Pankreas, 2 peripankreatische Abszesse, 1mal akute Fettgewebsnekrose, 2mal akute nekrotisierende Pankreatitis mit Fettgewebsnekrose).

In 6 Fällen nimmt er an, daß die Cholelithiasis bzw. Cholecystitis die Entstehungsursache für die Pankreasentzündung war.

Die Symptome der letzteren sind oft schwer von denen der Gallenwegserkrankung zu trennen. Fühlen eines querverlaufenden Tumors im Epigastrium ist am wichtigsten für die Diagnose. Die Komplikation ist eine sehr schwere; von 7 Fällen starben 4, während 3 heilten (akute Fettgewebsnekrose bei Pankreatitis, Abszeß im Pankreaskopf bei Choledochusstein, akute nekrotisierende Pankreatitis mit Fettgewebsnekrose).

Die Wege zur Freilegung des Pankreaskopfes bei Gallenwegseroperationen sind: retroduodenal; von vornher im Winkel des Duodenum; durch Eröffnung der Bursa omentalis zwischen Magen und Kolon.

(Selbstbericht.)

---

86) **Barth** (Danzig). Über indurative Pankreatitis.

Zu dem Kapitel der interessanten Wechselbeziehungen, welche zwischen Erkrankungen der Gallenwege und des Pankreas in neuer

Zeit von zahlreichen Beobachtern festgestellt worden sind, berichtet Votr. über einen Fall, der dadurch von einigem Interesse sein dürfte, daß hier die klinischen Erscheinungen der Pankreaserkrankung verhältnismäßig rein zur Beobachtung gelangten und durch den anatomischen Befund in mancher Beziehung klargestellt wurden.

Es handelte sich um einen 54jährigen Mann, der seit 2 Jahren an Beschwerden zu leiden hatte, die als Gallensteinkoliken gedeutet worden waren. Am 1. Oktober 1903 erkrankte er unter hohem Fieber, schweren septischen Allgemeinerscheinungen und Ikterus an einer akuten Cholecystitis, und es wurde am 5. Oktober die Cholecystostomie gemacht. Es war Eiter in der Gallenblase, welcher Bakterium coli in Reinkultur enthielt, ein Stein fand sich weder in der Gallenblase noch im Ductus choledochus. Der Kranke entfierte nach der Operation prompt, und alle Erscheinungen gingen zurück. 6 Wochen später, als die Gallenfistel noch nicht geschlossen war, hatte er ohne nachweisliche Ursache einen heftigen, langanhaltenden Kolikanfall mit Erbrechen, aber ohne Temperatursteigerung, und von da an klagte er viel über dumpfe Schmerzen im Epigastrium, die häufig mit Übelkeit, gelegentlich auch mit Erbrechen einhergingen. Temperatur-, Stuhl- und Urinverhältnisse waren andauernd normal. Der Kranke wurde dann am 28. November 1903 entlassen, und die Fistel schloß sich bald vollkommen. Im Januar steigerten sich die beschriebenen Beschwerden nun außerordentlich. Er hatte die heftigsten und jetzt kontinuierlichen Schmerzen im Epigastrium, die den sonst willensstarken Mann zur Verzweiflung brachten. Morphium half ihm so gut wie nicht. Der Kranke war in letzter Zeit abgemagert, Fieber bestand auch jetzt nicht, die Gallenwege waren frei.

Am 19. Januar 1904 wurde der Kranke nochmals laparotomiert, in der Annahme, daß vielleicht doch ein Gallenstein bei der ersten Operation übersehen sei, wenn auch das Gesamtbild, namentlich die kontinuierliche Art der rasenden Schmerzen, wenig auf diese Deutung paßte. Die Gallenblase war ohne Veränderungen, sie enthielt klare Galle, aus der allerdings auch jetzt Bakt. coli gezüchtet werden konnte. Steine waren in den Gallenwegen nicht vorhanden. Dagegen erwies sich das Pankreas sehr verändert. Der Kopf war auffallend hart und etwas verdickt, besonders hart aber der Halsteil und angrenzende Körper, während am Schwanz die Veränderungen wieder geringer waren. Die normale Körnung und Lappung war an den am schwersten veränderten Partien völlig geschwunden. Die Umgebung des Organs zeigte dabei keine Veränderungen, das Pankreas war im ganzen leidlich beweglich. In der Annahme, daß es sich um ein Karzinom handelte, wurde eine Probeexzision aus dem schwierigen Pankreaskörper gemacht und die nur wenig blutende Pankreaswunde durch einige Catgutnähte geschlossen. Darüber wurde die Wunde tamponiert und zum Teil vernäht. 2 Tage hielten die Schmerzen in unveränderter Heftigkeit an, dann ließen sie

ziemlich plötzlich vollkommen nach und sind bis zu dem 16 Tage später erfolgten Tode nicht wiedergekehrt. Als die Schmerzen nachließen, begann ein unstillbares Erbrechen, trotzdem der Leib weich und der Darm bis zum Tode andauernd durchgängig war. Der Tod wurde verursacht durch unglückliche Komplikationen, die 4 Tage post oper. eintraten. Bei einem heftigen Brechakt hatte der Kranke die Wunde gesprengt, und es war zu einem Darmprolaps gekommen. Derselbe wurde zwar sofort reponiert und verursachte auch für die Bauchhöhle keinen Schaden, aber es kam zu einem Abszeß in der Wunde und später zu einem Erysipel, das den Kranken dahinraffte.

Das exzidierte Pankreasstück zeigte mikroskopisch das Bild der indurativen Pankreatitis, und durch die Sektion wurde der Befund in folgender Weise ergänzt. Das Pankreas ist von normaler Größe und fühlt sich besonders in seiner mittleren Partie, am Hals und Körper, hart und schwielig an. Die Inzisionswunde ist auseinandergegangen und mit Blutgerinnungen belegt. Kopf und Schwanz zeigen leidlich normale Lappung. Die Umgebung des Pankreas ist frei von Schwielen und Entzündungsprozessen, der Ductus Wirsungianus ist nicht zu finden, weder von der Papille aus noch auf Durchschnitten. Er ist offenbar total verödet. Dagegen ist der Ductus Santorini offen und bis zum Schwanz durchgängig. Er zeigt keinen abnormen Inhalt und ist nicht erweitert. Der Choledochus ist frei und nicht verändert, die Gallenblase ist normal, ebenso der Ductus hepaticus und seine Verzweigungen. Nirgends findet sich in den Gallenwegen ein Stein. Das Duodenum zeigt eine normale Lichtung und ist nicht nachweisbar eingeengt. Sehr interessant sind nun die mikroskopischen Bilder aus den verschiedenen Pankreasabschnitten. Das interlobuläre Bindegewebe ist allenthalben stark gewuchert und senkt sich in den meisten Präparaten in Gestalt dicker fibröser Züge in die Drüsenläppchen ein. Das Drüsengewebe selbst verhält sich verschieden. Während es im Kopf und Schwanz, an manchen Stellen sogar unverändert, erhalten ist, ist es im Körper, besonders in den Schnitten des exzidierten Stückes, vollkommen untergegangen und von jüngerem oder älterem Bindegewebe ersetzt. An vielen Stellen findet sich in dem interstitiellen Bindegewebe der Drüsenläppchen herdweise eine kleinzellige Infiltration, nicht selten um die Ductuli gruppiert. Das Epithel der letzteren erscheint gewuchert, ihr Lumen bisweilen stark erweitert. Sehr interessant ist nun das Verhalten der Langerhans'schen Zellinseln inmitten der zerstörten Drüsenläppchen. Selbst dort, wo die Acini vollständig untergegangen sind, hoben sich diese Inseln als wohlerhaltene Zellgruppen aus dem sklerosierenden Bindegewebe heraus. Diese Persistenz der Langerhans'schen Inseln ist ein Befund, der für die interstitielle Pankreatitis in gewissen Stadien der Krankheit als typisch angesehen werden kann. Von Opie und Lazarus ist er beschrieben und abgebildet, und von Schultze und von Ssoboleff im Tierversuch durch Unterbindung eines Pankreasstückes resp. der

Pankreasausführungsgänge künstlich erzeugt worden. Diese Widerstandsfähigkeit der Langerhans'schen Inseln gegenüber dem durch die interstitielle Entzündung herbeigeführten degenerativen Prozeß ist nicht ohne Interesse, da man bekanntlich diesen eigentümlichen Zellhaufen eine spezifische Rolle für die Zuckerumbildung im Körper zugeschrieben hat, eine Ansicht, die allerdings noch strittig ist. Selbstverständlich kann der vorliegende Fall, bei welchem diabetische Erscheinungen während der ganzen Beobachtungszeit fehlten, für die Beurteilung dieser Frage nicht herangezogen werden, weil außer den Langerhans'schen Inseln noch reichlich funktionsfähiges Drüsengewebe vorhanden war.

Es darf nun nach den Darlegungen des Vortr. als sicher gelten, daß die Schmerzanfälle, welche ungefähr 6 Wochen nach der septischen Gallenwegsinfektion begannen, in den nächsten 2 Monaten sich zu unerträglichen und schließlich kontinuierlichen Schmerzen steigerten und zeitweise mit Übelkeit und Erbrechen einhergingen, in der indurativen Pankreasentzündung ihre Ursache hatten. Eine Steinbildung, sei es in den Gallenwegen, sei es im Pankreasgang, hat sicherlich nicht bestanden und kommt für die Deutung des Bildes deswegen nicht in Frage. Ob nun die schon 2 Jahre vor der septischen Cholecystitis beobachteten Gallensteinbeschwerden auf eine sich bereits entwickelnde Pankreatitis zu beziehen sind, oder ob vielmehr die Pankreatitis erst durch eine gleichzeitig mit der septischen Gallenwegsinfektion einsetzende Entzündung des Ductus Wirsungianus herbeigeführt wurde, läßt sich nicht entscheiden. Das letztere ist nach der Analogie anderer Fälle das wahrscheinlichere. Während nun in anderen Beobachtungen die indurative Entzündung des Pankreaskopfes die erste Rolle spielt, treten im vorliegenden Falle die Veränderungen von Kopf und Schwanz gegen die schwierige Entartung des Pankreaskörpers, besonders in der Gegend des Halses, in den Hintergrund. Vielleicht erklärt sich das aus der Tatsache, daß hier der Ductus Wirsungianus gänzlich verödet war, während der Ductus Santorini wegsam gefunden wurde. Man könnte sich daher vorstellen, daß es infolge einer eitrigen Entzündung im Ductus Wirsungianus zu einer Verlegung und Verödung des Ganges bis zu seiner Vereinigung mit dem Ductus Santorini kam, und daß sich die Entzündung in dem Quellgebiet der verödeten Strecke ganz besonders intensiv ausbreitete. Aber auch nach einer anderen Richtung scheint die Lokalisation der schwierigen Pankreatitis im vorliegenden Falle von Interesse zu sein. Wir wissen, daß der Plexus solaris oberhalb des Pankreashalses, also gerade in nächster Nachbarschaft des in Rede stehenden Erkrankungsgebietes, gelegen ist, und es liegt nahe, die rasenden Schmerzen, an denen der Kranke zu leiden hatte, hierzu in Beziehung zu bringen, ebenso wie das andere hervorstechende Symptom, der häufige Brechreiz, als eine reflektorische Erscheinung der Plexus-



beteiligung aufzufassen wäre, da ein mechanisches Hindernis für die Duodenalpassage bei der Sektion nicht gefunden wurde.

Es bedarf weiterer sorgfältiger Einzelbeobachtungen, um das klinische Bild der chronischen Pankreatitis zu klären. Sicherlich wechselt dasselbe je nach der Lokalisation und dem Stadium des Entzündungsprozesses, und auch der Verlauf dürfte in den einzelnen Fällen sehr verschieden sein. Ein entzündlicher Tumor des Pankreas Kopfes pflegt Ikterus durch Verlegung des Choledochus zu machen, ist aber durch Schrumpfung rückbildungsfähig und, wie zahlreiche Beobachtungen von Robson u. a. beweisen, durch Gallenblasen- oder Choledochusdrainage günstig zu beeinflussen. Eine schwierige Degeneration des Pankreaskörpers gefährdet die Wegsamkeit des Gallenganges nicht, macht aber wahrscheinlich schwerere Ernährungsstörungen und Schmerzen. Diabetes dürfte bei der durch Infektion des Pankreasganges bedingten indurativen Entzündung nur ausnahmsweise, und zwar in dem Endstadium der Krankheit vorkommen. (Selbstbericht.)

### 87) Bardenheuer (Köln a. Rh.). Zwei in letzter Zeit beobachtete Fälle von Pankreatitis.

Der erste Fall ist vom forensischen Standpunkt aus interessant, insofern als an eine geringe Verletzung sich eine akute Entzündung des Pankreaskopfes anschloß mit folgender Dilatation des Magens.

Quoden, 40 Jahre alt, fiel am 23. Dezember 1903 mit dem rechten Hypochondrium auf einen Balken. Die Verletzung war so gering, daß er kaum Schmerzen hatte und noch bis zum 2. Januar 1904 arbeitete; es stellten sich allmählich Schmerzen im rechten Hypochondrium und in der Magengegend ein unter dem Eintritt einer auffälligen Abmagerung, Erbrechen, Abführen usw. Es bestanden keine Dämpfung, keine ausgesprochenen Ausfallerscheinungen. Am 11. März, bei der Ausführung der Probelaparotomie, war der Magen dilatiert, die Flexura coli dextra war nach oben gezogen und mit der hinteren Fläche der Leber verlötet.

Der Pylorusteil des Magens verschwand hinter dem Kolon. Bei der Ablösung des Kolon ergab sich, daß dasselbe mit dem Pankreaskopfe besonders fest verwachsen war; der letztere war stark vergrößert, sehr blutreich, das übrige Pankreas war atrophisch. Das Kolon wurde nach unten geschoben und eine Gastroenterostomie angelegt. Der Verlauf war ein guter, das Erbrechen, die Diarrhöe ist verschwunden.

Im 2. Falle handelt es sich um eine Pankreasblutung. Leonard Busch, 44 Jahre alt, war seit 2 Jahren leidend, fettleibig (200 Pfund), litt an Arteriosclerosis, war ein Bierfreund und war luetisch infiziert gewesen.

Von Zeit zu Zeit, alle 3 Monate, litt er an Gastralgien; seit dem 1. Dezember 1903 wiederholten die Anfälle sich häufiger und

waren verbunden mit sehr starker Obstipation, zuweilen auch mit Übelkeit, selbst mit Erbrechen.

Eine Dämpfung war nicht nachzuweisen; man glaubte rechts in der Tiefe einen stärkeren Widerstand zu haben.

8. März 1904 mediane Probeparotomie, Auffinden einer retroperitonealen Geschwulst, Durchtrennung des Lig. gastrocolicum, Entleerung einer teils kaffeesatzähnlichen, teils frischblutigen Flüssigkeit, Drainierung nach vorn.

Pankreaskörper war körnig fühlbar, Innenfläche der Höhle mit nekrotischen Fetzen bedeckt, nicht glatt.

Der Verlauf war ein guter, 14 Tage lang Abfluß von blutigem Sekret, nach 14 Tagen Nachweis aller Fermente. Täglicher Abfluß von 200 g Pankreassekret. Nach 4 Wochen allmähliche Verengerung des Drainierungskanales, zeitweise Stauung des Sekretes, zeitweise massenhaftere Entleerung des Saftes. Am 18. März wurde daher das Pankreas vom Lumbalschnitt aus bloßgelegt und der fingerdicke Kanal vor der Wirbelsäule unterbunden.

20. März: Heute ist die Öffnung bis auf eine enge Fistel geschlossen, die Menge des abfließenden Pankreassaftes ist äußerst gering, die absolute Heilung steht in naher Aussicht.

Dieser Fall schließt sich bezüglich der Behandlung denjenigen von Hahn, Koehler, Bunge usw. an, besonders dem letzteren, nur daß der meinige noch früher operiert worden ist, ehe die Perforation der blutigen Ansammlung entstanden war, ja selbst, ehe die Fettnekrosis in der Peritonealhöhle sich entwickelt hatte, während in den beiden ersten nur das Peritonealcavum zur Entfernung des Peritonealsekretes drainiert wurde.

Bei akuter Pankreatitis, besonders bei blutiger Pankreatitis oder gar bei einer Apoplexie ist es geboten, frühzeitig zu operieren, selbst im akuten Stadium; die Operation, die Drainierung der retroperitonealen Höhle, ist durch das Lig. gastrocolicum hindurch auszuführen.

An zweiter Stelle empfiehlt B. bei einer bestehenden Wahrscheinlichkeit einer Erkrankung auch ohne nachweisbaren Tumor möglichst früh die Probeparotomie auszuführen, um Klarheit zu schaffen und event. frühzeitig den nötigen Eingriff ausführen zu können.

(Selbstbericht.)

#### Diskussion.

v. Beck (Karlsruhe) berichtet über eine Frau mit akuter Gastroenteritis und Cholecystitis, wo er die Laparotomie machte. Er fand multiple Fettgewebsnekrosen und Nekrose des Pankreasschwanzes. Zunächst erfolgte Heilung, dann nach 3 Monaten kam ein Rezidiv. Pat. hatte einen Tumor in der Oberbauchgegend, und bei der Operation fand v. B. Pankreassaft in der Bursa omentalis.

Jaffé (Hamburg).

## Harn- und Geschlechtsorgane.

88) Reerink (Freiburg i. Br.). Über die Ursache der Urinretention bei Prostatikern.

R. erinnert zunächst kurz an seine Mitteilung vom vorjährigen Kongreß, wonach eine Methode der Injektion der Blase und der Urethra von den Ureteren aus an »Prostatikerleichen« ihn zu der Schlußfolgerung geführt hatte, daß bei der weitaus größten Mehrzahl von Prostatikern das Orificium int. erweitert und die Pars prostatica urethrae mächtig ausgedehnt sei. »Blase plus Pars prostatica sind bewegliche Teile gegenüber der am Diaphragma urogenitale unbeweglich fest fixierten Pars membranacea; vor letzterer muß es bei allmählicher, stärkerer Füllung der Blase zu Verlagerungen des obersten Teiles der Harnröhre kommen, die, zumal unter pathologischen Verhältnissen, ein Hindernis für den Urinabfluß geben werden«. Auf Grund einer Anzahl weiterer Untersuchungen legt R. auch heute auf diese »Verlagerung« den größten Wert; er demonstriert zwei Abbildungen, von denen die eine den Beckendurchschnitt eines Mannes zeigt, der die zwei letzten Jahre seines Lebens sich stets hatte katheterisieren müssen; das Orificium int. ist um das 3—4fache seines normalen Lumens vergrößert, die Pars prostatica außerordentlich stark ausgedehnt. Die zweite Abbildung zeigt Blase und Pars prostatica eines Prostatikers, der das letzte Jahr ein »Katheterleben« geführt hatte; die Pars prostatica ist hier so ausgedehnt, daß sie ca. 60 ccm faßte und es vor der Pars membranacea zu einer besonderen Ausbuchtung des untersten Teiles der Pars prostatica gekommen war.

R. weist dann noch auf eine Mitteilung von Fr. Merkel (Über die Krümmung der Pars fixa urethrae; Anatomischer Anzeiger 1903) hin, die kurze Zeit nach dem Chirurgenkongreß 1903 erschien; in der Schilderung des Verhaltens der Urethra unter sonst normalen Verhältnissen durch Merkel sieht R. eine große Stütze für seine Befunde bei der sogenannten Prostatahypertrophie.

Für die Therapie weisen R.'s Untersuchungen eindeutig darauf hin, daß die Inangriffnahme der Prostata vom Perineum aus die besten Erfolge verspricht; für viele Fälle dürfte eine partielle Exstirpation resp. E nukleation der dem Diaphragma urogenitale zunächst gelegenen Teile genügen. (Selbstbericht.)

89) **E. Pagenstecher** (Wiesbaden). Über Entstehung und Behandlung der angeborenen Blasendivertikel und Doppelblasen.

P. bespricht die verschiedenen Formen der sog. Blasenverdoppelung, wobei er besonders die sog. *Vesica bipartita* (Ausbildung zweier symmetrischer kompletter Blasen mit je einem Ureter) abtrennt von *Vesica bilocularis*, bei welcher nur die eine Kammer der eigentlichen Blase entspricht, während die Nebenkammer keine scharfe Abgrenzung gegen die sog. angeborenen Divertikel zuläßt. Diese Form entsteht nach P. wahrscheinlich durch seitliche Abspaltung einer vergrößerten Blasenanlage in der Gegend der Uretereneinmündung. Dadurch wird für Divertikel und Doppelblasen eine gemeinsame Erklärung möglich, insbesondere gewisse Eigenarten des Ureterverlaufes erklärt. Wegen der Einzelheiten muß auf das Original verwiesen werden.

Die klinische Bedeutung dieser Fälle liegt in dem Auftreten von Retention und Cystitis, welche besonders schwer in der Nebenkammer sich etabliert. In den wenigen bisher operierten Fällen ist entweder Spaltung der Scheidewand oder Exstirpation des Divertikels von einem suprapubischen Schnitt aus (Czerny) gemacht. In einem eigenen Falle konnte sich P. zu keiner dieser Methoden entschließen, folgte vielmehr dem Rate Czerny's, den dieser wegen verschiedener Unzuträglichkeiten der von ihm befolgten Methode vergeben hat und schälte nach temporärer Kreuzbeinresektion die Nebenkammer, in welche der linke Ureter mündet, in toto aus. Auch hierbei waren noch Schwierigkeiten zu überwinden, jedoch ergaben sich günstige Wundverhältnisse.

Es ist zwar eine hintere Blasenfistel entstanden, welche zur Zeit des Vortrages sich noch nicht dauernd geschlossen hatte. Der in die Hauptblase eingenähte Ureter hat jedoch gehalten, Pat. ist beschwerdefrei, besitzt eine gute Blasenkapazität und hat keine Schwierigkeiten bei der Urinentleerung.

(Selbstbericht.)

Diskussion.

v. Eiselsberg (Wien) sah einen Fall, wo über der Blase eine Geschwulst von veränderlicher Größe bemerkt wurde. Drückte man auf sie, bekam der Kranke Harndrang; bei der Entleerung verkleinerte sich die Geschwulst. Cystoskopisch ließ sich in der Blase eine markstückgroße Lücke erkennen. Es wurde eine dem Blasenfundament aufsitzende, sehr dickwandige Geschwulst abgetragen, die ein Divertikel darstellte. Der Kranke ist geheilt. Christel (Mets).

90) **Kraske** (Freiburg). Über seltenere Geschwülste der Blase.

K. teilt einen Fall von diffusum Myom an der hinteren Blasenwand mit, in dem eine radikale Entfernung nicht möglich war, in dem aber doch durch eine ausgedehnte partielle Exstirpation ein sehr befriedigendes Resultat erzielt wurde, das bis jetzt 6 Jahre lang Stand gehalten hat.

Ferner berichtet K. über einen Fall von Blasentumor, in dem die klinischen Erscheinungen und die Cystoskopie zwar die Anwesenheit einer Geschwulst sicher machten, eine genauere Diagnose der Art der Geschwulst aber vor der Operation nicht gemacht werden konnte. Die Geschwulst erwies sich bei der Operation (hoher Blasenchnitt) als ein kleinapfelgroßes Gumma. Ausschabung, Kauterisation, Jodkali. Heilung. (Selbstbericht.)

91) **Rehn** (Frankfurt a. M.). Über Blasengeschwülste bei Farbarbeitern.

Redner berichtet in Ergänzung seiner früheren Mitteilungen über 23 neue Fälle von Blasengeschwülsten bei Arbeitern in Anilinfabriken und erläutert an Tabellen die für die Entstehung dieser Tumoren in Betracht kommenden Körper. (Selbstbericht.)

Diskussion.

Straus (Frankfurt a. M.). Bei jener Farbfabrikation entstehen einige sehr flüssige Substanzen, z. B. Toluidin, Benzoidin u. a., welche den Reiz abgeben dürften. Er selbst hat eine solche Blasengeschwulst beobachtet, die etwa  $\frac{5}{4}$  Jahr vor der Operation zu Blutung führte;  $\frac{1}{4}$  Jahr später gingen Geschwulstteilchen im Urin ab. Die Geschwulst selbst entsprang vom Trigonum, dem sie mit kleinem Stiel aufsaß, und hatte die Schleimhaut der Blase, die sie ganz ausfüllte, eingestülpt; schließlich trat Retention ein und führte zur Operation.

Küster (Marburg) findet es sehr auffällig, daß die Geschwulst nur in der Blase beobachtet wurde und möchte wissen, ob bisher keinerlei entsprechende Erscheinungen in Nieren und Harnleiter bekannt geworden sind.

Bardenheuer (Köln a. Rh.) verfügt über zwei Beobachtungen. Bei dem einen Pat. rezidierte die Geschwulst nach der Operation; der zweite — mit Papillom — ist seit 3—4 Jahren gesund.

Rehn berichtet, daß bisher leider Sektionsbefunde fehlen und die Sache der weiteren Klarlegung bedarf. Bei den bisher Operierten ließ sich anderes nicht feststellen.

Goebel (Breslau) erinnert, daß bei der Bilharzia ähnliche Verhältnisse bestehen; die Blase ist hauptsächlich beteiligt, welche auf die Reize der Parasiten durch Bildung echter Geschwülste — Karzino-me, Sarkome — und von Granulationsgeschwülsten antwortet. Ein Vergleich der beiden Erkrankungsformen könne vielleicht weitere Gesichtspunkte gewähren.

Schwerin (Höchst): Da es sich um eine exquisite Fabrik-erkrankung handle, müssen weitere Versuche angestellt werden. Die bisherigen Tierexperimente in Höchst hätten noch zu keinem Resultate geführt. Die Gifteinwirkung bedürfe langer Zeit; die Tiere jedoch lebten nicht lange genug, erlügen der Intoxikation, doch gehe meist eine Cystitis voraus.

Christel (Mets).

## 92) A. Depage und L. Mayer (Brüssel). Über Ureteren- und Blasenresektionen bei ausgedehnten Uteruskarzinomen.

Votr. haben sich in mehreren Fällen davon überzeugen können, daß die Implantation eines Ureters in die Blase eine wenig gefährliche Operation ist, und die von ihnen aus der Literatur zusammengestellten Fälle, sowie einige noch nicht veröffentlichte Beobachtungen von Herrn Prof. Rouffart, die ihnen zur Verfügung standen, zeigen auch, daß die Mortalität bei der Ureterocystoneostomie eine sehr geringe ist. Von dieser günstigen Prognose einerseits und von der Notwendigkeit ausgehend, bei ausgedehnten Uteruskarzinomen, so dicht von der Neubildung umwachsene Teile, wie dies die Harnleiter häufig sind, mit zu entfernen, haben Verff. in drei Fällen den einen, in zwei Fällen die beiden Ureteren in einer Länge von 2—6 cm reseziert und in der Blase neu eingepflanzt. Sämtliche Kranken sind geheilt, in keinem Falle ist eine Fistel entstanden.

Votr. haben folgende Methode ausgeführt. Nachdem der Ureter in einer Péan'schen Klemme gefaßt worden ist, wird er 2—6 cm oberhalb seiner Einmündung in die Blase, weit oberhalb der infiltrierten Gewebe, durchtrennt. Das Ende des oberen Stückes wird schräg abgeschnitten und ein genügender Teil des Ureters vom Peritoneum freigelegt, um leicht an die Blase angelegt werden zu können. Dieses Abpräparieren bietet keine Gefahr von Nekrose, da durch die Untersuchungen von Margarucci bewiesen ist, daß der Ureter eine von der Blase und dem periurethralen Gewebe unabhängige Blutversorgung besitzt. Am geeignetsten Punkte der Blase wird dann ein kleiner Knopflochartiger Einschnitt durch die ganze Wand gemacht, durch welche der zentrale Stumpf des Ureters, nachdem seine schräg abgeschnittene Extremität mit einem Seidenfaden Nr. 0 durchstochen worden ist, in die Blase eingestülpt wird; die zwei Enden des Fadens werden von innen nach außen ca. 15 mm von dem Knopfloch durch die Blasenwand geführt und an der Außenseite zugeknüpft. Es wird dann eine fortlaufende Seidennaht

Nr. 1, etwas nach innen von dem Knopfloche beginnend, auf die Serosa angelegt, so daß der Ureter in einen seroserösen Tunnel eingebettet wird.

Dasselbe Verfahren haben die Votr. auch mit Erfolg benutzt, um den rechten Ureter auf das Colon ascendens, den linken auf das Colon descendens in einem Falle von sehr schmerzhaftem Blasenkrebs zu implantieren.

(Selbstbericht.)

### 93) Kümmell (Hamburg). Die Frühoperation der Nierentuberkulose.

Seitdem wir wissen, daß die Tuberkulose der Harnorgane ihren Ausgang von der Niere nimmt, war der Gedanke sehr nahe liegend, durch Beseitigung dieses primären Herdes eine weitere Infektion, ein Hinabsteigen des Prozesses in die Ureteren und die Blase, ehe weitere schwere, oft irreparable Schädigungen eingetreten sind, zu verhindern.

Die Tuberkulose der Niere stellt einen relativ großen Prozentsatz der operativ zu behandelnden Nierenerkrankungen vor. Unter 260 Nierenoperationen, die wir ausgeführt haben, betrafen 48 die Tuberkulose der Niere, 33 Frauen und 15 Männer. Wir hatten bei allen diesen Fällen und auch bei anderen sicher diagnostizierten den Eindruck, daß der primäre Herd irgendwo im Körper zu finden war, entweder in den Lungen, in alten Knochen- oder Drüsenherden, in einem Falle in einem Leichentuberkel des Fingers und an anderen Stellen. Dieser Nachweis gelang meistens, in einigen Fällen war derselbe jedoch nicht möglich.

Von diesen Herden wird auf dem Wege der Blutbahn die Niere infiziert, und es findet dann der nach der Blase herabsteigende Prozeß statt. Solange man, besonders unter der Autorität Guyon's, der Ansicht war, daß es sich um eine primäre Blasen-tuberkulose mit aufsteigendem Charakter handeln könne und Guyon sich noch dahin äußerte, daß er niemals eine Nierentuberkulose gesehen habe, bei der nicht auch gleichzeitig die Blase, Samenblase, Hoden und Prostata miterkrankt wären, war selbstverständlich von einer erfolgreichen operativen Behandlung nicht die Rede.

Durch zahlreiche wissenschaftliche Arbeiten, durch eingehende experimentelle Studien — ich erinnere nur an die von Baumgarten-schen Tierversuche, über welche vor 2 Jahren hier berichtet wurde — wissen wir, daß dies nicht der Fall ist, daß die Verbreitungswege der Tuberkulose dem Drüsensekrete folgen, daß also bei der Tuberkulose der Blase ein von der Niere absteigender, bei der Genital-tuberkulose ein vom Nebenhoden aufsteigender Prozeß stattfindet, daß natürlich eine Genital-tuberkulose gleichzeitig mit einer Blasen-tuberkulose vorkommen kann, ist oft beobachtet. In solchen Fällen handelt es sich aber um eine gleichzeitige Infektion der Niere und eine von da aus in absteigender Richtung ausgehende Infektion der

Blase. Derartige Fälle habe ich mehrere beobachtet, und es ist uns gelungen, nach Exstirpation der kranken Niere auch die Beschwerden des Pat. zu heilen resp. die Blasentuberkulose zu beseitigen. Durch eine operative Behandlung der Blasentuberkulose erreichen wir nichts. Es ist dies höchstens eine symptomatische Behandlung, die ja aus leicht erklärlichen Gründen nicht zum dauernden Ziele führen kann, weil fortwährend die Infektion von den höher gelegenen Organen, den Nieren, von neuem stattfindet. Eine einmal vorhandene Blasentuberkulose heilt man am besten durch Entfernung der die Infektion veranlassenden Niere. Eine Blasentuberkulose sollte man niemals operieren, dagegen die die Infektion veranlassende Niere möglichst früh entfernen.

Unser Streben wird darauf gerichtet sein, möglichst früh die Nierentuberkulose zu erkennen und zu beseitigen. Das ist im großen und ganzen nicht leicht, weil wenig prägnante, wenig deutlich hervortretende Symptome im Anfangsstadium vorhanden sind. Als Frühstadium möchte ich dasjenige bezeichnen, wo weder objektiv, noch auch subjektiv Beschwerden in ausgeprägter Weise auf die Erkrankung der Nieren hindeuten, wo wir also keinen palpablen Tumor haben, wo die Pat. uns durch Schmerzäußerungen nicht angeben können, ob die rechte oder linke Niere erkrankt ist u. a. m., und wo vor allen Dingen die Blase noch gar nicht oder nur ganz minimal erkrankt ist. Es ist oft im Anfangsstadium nur ein trüber Urin, der zufällig von den Pat. selbst oder vom Arzte bei einer eingehenden Untersuchung entdeckt wird.

Wir haben in sechs derartigen Fällen die Frühoperation auszuführen Gelegenheit gehabt, und möchte ich unter Vorzeigung der Präparate resp. der Bilder kurz darüber berichten.

Im ersten Falle handelt es sich beispielsweise um ein 23jähriges Mädchen, welches mit leichtem Spitzenkatarrh erkrankt war. Bei der Untersuchung des trüben Urins — die Pat. hatte niemals Beschwerden gehabt — fanden sich Tuberkelbazillen. Die Cystoskopie ergab eine vollständig gesunde Blase. Der Ureterenkatheterismus ließ eine kranke rechte und eine gesunde linke Niere erkennen und Sie werden überrascht sein, wie schwere Zerstörungen bereits in der exstirpierten Niere vorhanden sind, obwohl weder subjektiv noch objektiv nachweisbare Symptome darauf hinwiesen.

Nicht viel anders war es im zweiten Falle, in welchem ebenfalls sehr schwere Zerstörungen der Niere vorhanden sind. Trüber Urin wurde von der Pat. zufällig entdeckt. Es wurden nach eingehendem Suchen Tuberkelbazillen nachgewiesen. In der Blase war nichts zu entdecken. Der Ureterenkatheterismus entleerte den ganz charakteristischen, Leukocyten und Tuberkelbazillen enthaltenden Urin von weißlicher Farbe. Durch die Cystoskopie allein war in der Blase bei der kräftigen blühenden Pat., die früher leichten Spitzenkatarrh gehabt hatte, nichts nachzuweisen. Im Bilde sehen Sie weitgehende



Zerstörungen der entfernten Niere, die in ganz grellem Kontrast stehen mit dem, was man vermuten konnte.

Oft sind es gynäkologische Beschwerden, die die Pat. zum Arzte führen. Man findet eine Retroflexio, einen Cervixkatarrh u. dgl. und führt die Beschwerden von seiten der Blase auf diese zurück. Ich möchte dringend vor derartigen einseitigen Untersuchungen warnen. Man sollte jede Pat., die über Blasenbeschwerden klagt, einer genauen Untersuchung nach dieser Richtung hin unterziehen. Ich glaube nicht zu weit zu gehen, wenn ich behaupte, daß jeder Blasenkatarrh einer Frau, wenn er nicht etwa auf einer akuten gonorrhöischen Infektion beruht oder durch Katheterismus hervorgerufen ist, mindestens sehr verdächtig auf Tuberkulose ist. In den meisten Fällen handelt es sich um eine solche und bei näherer Untersuchung werden wir auch Bazillen nachweisen können.

Um einen solchen Fall handelt es sich bei der dritten Pat., deren exstirpierte Niere ich hier zeige. Die Frau war sehr leicht zu untersuchen, sie hatte eine Wanderniere, dieselbe war weder vergrößert noch schmerzhaft. Durch die Cystoskopie war, nachdem trüber Urin entdeckt war, in der Blase nichts Krankhaftes zu finden. Der rechte Ureter wurde katheterisiert und trüber bazillenhaltiger Urin entleert; linke Niere gesund; die exstirpierte kranke Niere ist auffallend klein und enthält wenige tuberkulöse Herde.

Ein vierter Fall — ich will nicht mit langen Kasuistiken ermüden, nur ganz kurz die Präparate erklären — betrifft eine Pat., welche wegen einer Kontusion ins Krankenhaus kam. Auch der Urin war an einzelnen Tagen vollständig klar. Die Pat. sah sehr elend und kachektisch aus. Wir haben lange vergebens nach der Ursache gesucht, ohne sie zu finden. Bei vielfacher Untersuchung des Urins wurden dann Tuberkelbazillen gefunden, und wir konnten durch den Ureterenkatheterismus eine kranke Niere nachweisen; die andere war gesund. Auch bei dieser Niere finden wir trotz der minimalen klinischen Erscheinungen weitgehende Zerstörungen.

In anderen Fällen treten die subjektiven und objektiven Symptome deutlicher in den Vordergrund, während die in der exstirpierten Niere vorhandenen Herde nur klein sind. Dies illustriert die bei einer fünften Pat. exstirpierte Niere. Das 25jährige Mädchen war lange Zeit wegen gonorrhöischer Cystitis behandelt worden. Auch bei dieser muß man seine Aufmerksamkeit auf andere Tuberkulosen richten, weil sie vielfach ein ätiologisches Moment für diese Erkrankung bildet. Nach vorübergehender Besserung Aufnahme in unser Krankenhaus. Rechts palpable Niere, auf Druck Schmerzen in derselben, Nachweis von Tuberkelbazillen im Urin dieser Niere; linke gesund.

Wir exstirpierten die als krank befundene rechte Niere und fanden in derselben nur zwei kleine Herde und eine Anzahl miliarer Knötchen.

Die Fälle, die ich soeben mitgeteilt habe, betreffen alle Frauen,

und die Tuberkulose tritt nach unserer Erfahrung hauptsächlich bei den Frauen in den Vordergrund. Unter 48 Fällen waren es 33 Frauen und nur 15 Männer.

Noch ganz kurz möchte ich über einen sechsten Fall, der ätiologisch interessant ist und einen Mann betrifft, berichten. Es handelt sich um einen jungen Arzt, der sich einen Leichttuberkel bei der Sektion einer phthisischen Leiche zuzog. Nach einer anstrengenden Radtour bekam er lebhaft Schmerzen im Kreuz. Der Urin wurde untersucht, man fand Eiweiß und Zylinder. Entsprechende Behandlung mit Bettruhe usw. eingeleitet. Als Pat. nach 4 Wochen das Bett verließ und seine Arbeit wieder aufnahm, traten von neuem dieselben Erscheinungen ein. Der Urin wurde zeitweise trübe und auf eine früher überstandene Gonorrhöe zurückgeführt. Bei genauer Untersuchung fand man mehrfach Tuberkelbazillen. Wir untersuchten den jungen Kollegen, einen blühenden, kräftigen Mann, aus absolut gesunder Familie stammend, und fanden zwei kleine Ulzerationen der rechten Uretermündung, die auf eine Tuberkulose hingen. Bazillen wurden in dem durch Ureterenkatheterismus aus der rechten Niere entleerten Urine nachgewiesen. Linke Niere gesund. Wir entfernten die rechte Niere und fanden nur zwei relativ kleine tuberkulöse Herde in derselben. Pat. ist vollkommen geheilt und arbeitsfähig.

Alle sechs Kranke, über welche ich berichtete, sind geheilt.

Der sicherste diagnostische Nachweis der Nierentuberkulose ist der Nachweis von Bazillen, und in allen Fällen ist uns derselbe oft nach vielen Mühen gelungen. Aus dem aus großen Mengen Urin gewonnenen Sedimente, ferner mit der in unserem Krankenhaus von Jochmann eingeführten Anreicherungs-methode, sowie mit dem bekannten Tierexperiment u. a. m. gelang uns der Nachweis der Tuberkelbazillen bisher in allen Fällen. Ohne den Nachweis der Tuberkelbazillen haben wir bisher niemals eine Exstirpation vorgenommen. Mit dem Nachweise von Bazillen wissen wir, daß die Harnorgane an Tuberkulose erkrankt sind, jedoch nicht, ob die Blase miterkrankt ist, ob beide Nieren affiziert sind, oder welche derselben. Darüber gibt uns in den meisten Fällen, wenigstens in den Anfangsstadien, die ich hier speziell im Auge habe, auch das Cystoskop nicht den genügenden Anhaltspunkt. Im Cystoskop sehen wir oft eine gesunde Blase oder nur minimale Veränderungen derselben, während uns der Ureterenkatheterismus und die Methoden der funktionellen Nierendiagnostik mit Sicherheit über die Beschaffenheit der Nieren Auskunft geben. Wir führen den Ureterkatheter ein, gewinnen das Sekret jeder einzelnen Niere, können dasselbe vergleichend gegenüberstellen, es genau untersuchen, event. Bazillen im Sekret der einen Niere feststellen u. a. m. Ich glaube, daß es keine Art der Nierenerkrankung gibt, bei welcher gerade der Ureterenkatheterismus so unentbehrlich und so notwendig ist, wie bei der Tuberkulose.

In neuerer Zeit ist aus der chirurgischen Klinik in Heidelberg von den Herren Völker und Joseph die Anwendung einer neuen Untersuchungsmethode mitgeteilt, indem sie das von Achard in die Chirurgie eingeführte Methylenblau durch einen anderen blauen Farbstoff, das Indigokarmin, ersetzt haben. Die Methode ist als eine dankenswerte Bereicherung des Ureterenkatheterismus entschieden zu begrüßen. Wenn wir diesen blauen Farbstoff subkutan dem Pat. einspritzen, sehen wir mit dem Cystoskop nach einiger Zeit aus den Ureterenöffnungen einen blau gefärbten Urinstrahl heraustreten. Dies erleichtert dem Anfänger im Ureterenkatheterismus ganz entschieden das Auffinden der Uretermündungen, während auch für den Geübteren in den Fällen, in welchen ausgedehnte Ulzerationen in der Blase, wie speziell bei der Tuberkulose, das Auffinden der Uretermündung sehr erschweren, dieselben durch das Verfahren deutlicher sichtbar gemacht werden. Wir sehen ferner, daß z. B. beide Ureteren Urin entleeren, also beide Nieren funktionieren. Mehr leistet die Methode nicht, was auch vollständig genügt, um sie als Bereicherung unserer diagnostischen Hilfsmittel anzuerkennen. Daß dieselbe den Ureterenkatheterismus ersetzen kann, glaube ich nicht. Widerspruch möchte ich auch erheben gegen die Schlußfolgerungen, die Völker und Joseph daraus gezogen haben. Sie glauben, daß die bisher angewandten, in den letzten Jahren weiter entwickelten modernen Untersuchungsmethoden bei Nierenleiden überflüssig seien, daß man ohne dieselben auskomme, wie die Statistik beweise. Das ist nicht der Fall. Gerade die neueren Operationsstatistiken sind durch die neuen Untersuchungsmethoden weit günstiger geworden; denn ein Nierentod gehört nach denselben zu den seltenen Ausnahmen und sollte bei richtiger Handhabung der Methode überhaupt nicht vorkommen. Ferner wird behauptet, die Methoden wären so schwierig, daß sie nicht Gemeingut der Chirurgen werden könnten. Ich glaube, ein so wenig schmeichelhaftes Zeugnis ist den deutschen Chirurgen noch nicht ausgestellt worden, daß sie eine Methode nicht lernen können, welche diejenigen Ärzte, die sich speziell mit der Behandlung der Harnorgane beschäftigen, sämtlich beherrschen. Das sollten Männer nicht lernen, deren Hände doch durch ihren täglichen Beruf besonders geübt und für feinere Untersuchungsmethoden ausgebildet sein sollten? Die Methode ist nicht schwer zu erlernen, sie muß selbstverständlich wie jede andere geübt werden. Die Herren vergleichen sie mit feinen Porzellantässchen aus Sèvres, die im Schrank aufbewahrt, aber nicht benützt werden. Wenn man das Ureterencystoskop und die Apparate, die zur funktionellen Nierendiagnostik notwendig sind, nicht benützt, sondern sie im Schranke stehen läßt, kann man sich allerdings keine Erfahrung erwerben. Die Methoden müssen fleißig geübt, das Cystoskop häufig angewandt werden. Gelegenheit ist genügend vorhanden, die Methoden zu erlernen. Es ist mit Freuden zu begrüßen, daß viele chirurgische Kliniken und Krankenhäuser — ich erinnere an die interessanten

Mitteilungen aus den verschiedensten Anstalten — die Methoden angewandt und sehr gute Erfolge damit erzielt haben.

Ist die Tuberkulose einer Niere festgestellt, so kommt für die Therapie nur die Entfernung des erkrankten Organs in Frage. Partielle Operationen führen nicht zum Ziele, weil ja meist auch noch zahlreiche makroskopisch nicht nachweisbare Krankheitsherde vorhanden sind. Ich will nicht auf die Technik näher eingehen und nur mit wenigen Worten die Behandlung des Ureterstumpfes erwähnen, der eine energischere Therapie als die anderen Nieren-erkrankungen verlangt. Von vielen wird die vollständige Ureterektomie ausgeführt, um dadurch die sich zuweilen an die Entfernung der tuberkulösen Niere anschließende Fistelbildung zu vermeiden. Auch wir haben in einzelnen Fällen Fisteln nach unseren Operationen beobachtet, sie jedoch in allen Fällen, wenn auch zuweilen nach längerer Zeit, zur Heilung gebracht. Zur Verödung des Ureterstumpfes wenden wir jetzt ein besonderes Instrument an. Es ist ein Galvanokauter von der Dicke einer Uretersonde, welches in einer Länge von ca. 10 cm weißglühend gemacht werden kann; er wird kalt in den Ureter event. bis zur Blase eingeführt, bis zur Weißgluthitze erwärmt und langsam zurückgezogen, wodurch eine vollständige Verschorfung und Verödung des Ureters eintritt.

Die Prognose der Nierentuberkulose ist eine günstige; sehr günstig in den Fällen, wo die Operation in einem frühen Stadium ausgeführt wird, aber auch in den weiter vorgeschrittenen Fällen liefert sie gute Operations- und Dauerresultate.

Von den 48 operierten Fällen waren fünf doppelseitige Erkrankungen, bei denen wir nur die Nephrotomie ausführen konnten. Vier sind gestorben, ein Fall lebt noch. Von den Nephrektomierten sind fünf im unmittelbaren Anschluß an die Operation gestorben an Herzkollaps, an Lungenembolie, einer an Sepsis, einer an Peritonitis infolge Eröffnung des Peritoneum bei der Lösung der Verwachsungen und Eindringen von Eiter in die Bauchhöhle. Zwei Pat. haben wir 4 Jahre beobachten können, ihr weiteres Schicksal ist uns unbekannt geblieben. Von den 32 noch Lebenden leben: 15 Jahre nach der Operation einer, 9 Jahre nach der Operation drei Fälle; 7 Jahre nach derselben ebenfalls drei, 6 Jahre zwei Fälle, 5 Jahre ein Fall, 4 Jahre nach der Operation zwei Fälle, 3 Jahre nachher sieben. Nach 2 Jahren fünf Fälle. Im verfloßenen Jahre sind behandelt sieben, einer ist noch in Behandlung.

Auch die Dauerresultate sind bei der Schwere des Leidens relativ gute zu nennen, und ich möchte bitten, so früh wie möglich die Operation der Nierentuberkulose vorzunehmen, nachdem eine sichere Frühdiagnose gestellt ist; dann werden unsere Resultate noch bessere werden.

(Selbstbericht.)

94) **Krönlein** (Zürich). Über Nierentuberkulose und die Resultate ihrer operativen Behandlung.

Die eigenen Erfahrungen K.'s über Nierentuberkulose umfassen 51 Fälle, welche er behandelt resp. operiert hat; nach ihm gehört die Nierentuberkulose zu den häufigen Erkrankungsformen der Niere, wie auch die Operationen wegen Nierentuberkulose in der Skala der Nierenoperationen obenan stehen (30%). — Sehr ungleich befällt die Krankheit die beiden Geschlechter, 3mal häufiger die Frauen als die Männer (74,5% und 25,5%); in der überwiegenden Zahl (92%) ist die Krankheit eine einseitige, wobei rechte und linke Niere sich ziemlich gleich verhalten; am häufigsten wird das 3. und 4. Lebensdezennium befallen. An diesen 51 Fällen wurden 39 Operationen ausgeführt, 3 Inzisionen auf die Niere, 2 Nephrotomien, 34 Nephrektomien. Nur die totale Nephrektomie läßt K. als berechnete Operation bei Nierentuberkulose gelten; sie allein ist darum auch zur Anwendung gekommen. K. bespricht nun zunächst an der Hand von 24 Aquarellen, welche die extirpierten Nieren in natürlicher Größe, meist auf dem Durchschnitte, wiedergeben, die Anatomie der Nierentuberkulose. Er leugnet die Existenz einer urinogenen (aszendierenden) Nierentuberkulose und nimmt an, daß die tuberkulöse Infektion immer nur auf hämatogenem Wege entstehe. — Die Nierentuberkulose tritt entweder als »Solitär-tuberkulose einer Niere« auf oder als »kombinierte Nierentuberkulose«. Erstere ist unter den 34 totalen Nephrektomien 12mal, letztere 22mal vertreten. Am häufigsten zeigten sich bei der kombinierten Nierentuberkulose die Lungen mit erkrankt, dann folgen die Harnblase, Knochengelenke, weibliche und männliche Genitalorgane. — Aus dieser Darlegung geht schon hervor, daß K. den Kreis der Indikationen für die Extirpation der tuberkulösen Niere sehr weit zieht; er läßt nur eine absolute Kontraindikation gelten, d. i. die nachweisbare Erkrankung und Insuffizienz der anderen Niere. — Die Operation der Nephrektomie wurde immer extraperitoneal durch den »Flankenschnitt« vollzogen.

Die Resultate sind folgende: Es starben von den 34 in den Jahren 1890—1904 von K. ausgeführten Nephrektomien bis jetzt in toto 10 Operierte, während 24 heute noch leben. Die 10 Todesfälle traten ein:

2	in den ersten Tagen post operat.	(unmittelbare operative Mortalität).
2	im 2. Monate post operat.	} entfernte operative Mortalität.
2	» 3. » » »	
1	» 4. » » »	
1	» 9. » » »	
1	» 7. Jahre post operat.	} Todesfälle bei den Dauererfolgen.
1	» 11. » » »	

Sonach beträgt die unmittelbare operative Mortalität 5,8%,  
die entfernte operative Mortalität 17,6%.

Die Gesamtmortalität im 1. Jahre nach der Operation 23,4%. Von den 10 Todesfällen konnten 9 sezirt werden. In allen 10 Todesfällen trat die Lungentuberkulose in den Vordergrund; bei den 9 sezirten Fällen wurde die restierende Niere 2mal tuberkulös erkrankt, 1mal im Zustande der parenchymatösen (nicht tuberkulösen) Nephritis, 6mal gesund befunden. — K. verlor unter sämtlichen 34 Nephrektomierten keinen Pat. im Anschluß an die Operation unter den Erscheinungen der Insuffizienz der restierenden Niere (Anurie, Urämie). Was die Dauerresultate nach der Operation betrifft, so leben noch 24 Nephrektomierte, und zwar im 1.—14. Jahre post op., zum größten Teil in ganz erfreulichem Zustande, während 2 weitere erst viele Jahre nach der erfolgreichen Operation (im 7. resp. 11 Jahre post op., s. oben) einer Lungentuberkulose erlegen sind. Wie K. des genaueren ausführt leben zurzeit:

1 Fall	im 14. Jahre	post operat.		
2 Fälle	> 10.	>	>	>
1 Fall	> 9.	>	>	>
1 Fall	> 6.	>	>	>
3 Fälle	> 5.	>	>	>
6 Fälle	> 4.	>	>	>
2 Fälle	> 3.	>	>	>
1 Fall	> 2.	>	>	>
7 Fälle	> 1.	>	>	>
<hr/>				
24 Fälle im 14. bis 1. Jahre post operat.				

Die Befunde in diesen Fällen bei der letzten Nachuntersuchung (1904) müssen im Originale nachgesehen werden. (Selbstbericht.)

### Diskussion.

Küster (Marburg) warnt vor Schlüssen aus kleinen Zahlen; bei größerer Zahl von Nieren mit Nierentuberkulose schwinden die auffallenden Unterschiede. Auch er glaubt, daß die Nierentuberkulose möglichst früh diagnostiziert und operiert werden solle. Immerhin dürften die Hoffnungen, die Kümmell auf den frühzeitigen Nachweis der Bazillen setzt, nicht immer zu erfüllen sein. Ja, die Anwesenheit von Tuberkelbazillen ist noch nicht einmal der sichere Beweis, daß Urogenitaltuberkulose vorhanden ist, und es besteht die Möglichkeit der Passage bei Durchlässigkeit der Nieren. Einen solchen Fall hat er kürzlich gesehen: Im Verlauf eines Starrkrampfes traten Blutungen aus den Harnorganen auf; es fanden sich Bazillen im Urin, und doch waren beide Nieren, wie exzidierte Stücke ergaben, völlig frei, und es bestand nur interstitielle Atrophie.

Wenn das positive Ergebnis des Katheterismus fehlt, kommt die doppelseitige Freilegung der Niere in Frage. Die Möglichkeit der Erkrankung der zweiten Niere kann auch der Katheterismus nicht ausschließen. Bei Wanderniere ist die Freilegung beider direkt not-

wendig, damit die andere Niere festgelegt werden kann, was prophylaktisch von Wert sei.

Teiloperationen an Nieren möchte er nicht völlig verwerfen; den Harnleiterstumpf stülpt er ein, ohne zu kauterisieren.

Christel (Metz).

Paul Rosenstein (Berlin) betont die Wichtigkeit der Ureterpalpation zur Diagnose der Nierentuberkulose. In Fällen, bei denen jede andere Untersuchungsmethode und auch die Cystoskopie versagt, gibt mitunter allein die Palpation des kranken Harnleiters vom Mastdarm oder der Scheide her Aufschluß über den rechts- oder linksseitigen Sitz der Nierenaffektion; der Harnleiter pflegt schon sehr früh bei Nierentuberkulose fühlbar miterkrankt zu sein. Man kann dann mitunter den doppelseitigen Ureterenkatheterismus ersparen, welcher namentlich bei tuberkulöser Blase nicht immer ganz unbedenklich ist.

(Selbstbericht.)

Steinthal (Stuttgart) hatte gelegentlich einer Nierenoperation wegen Steinverdacht das Organ von miliaren Knötchen durchsetzt gefunden. Da er nicht beabsichtigt hatte, das Organ zu exstirpieren, war auch die andere Niere nicht auf ihre sekretorische Leistungsfähigkeit geprüft worden. Er unterband deshalb vorläufig nur den Harnleiter der freigelegten Niere und untersuchte die linke. Erst nachdem angenommen werden konnte, daß sie gut funktioniere, wurde die rechte entfernt. 5 Jahre lang ist es gut gegangen — jetzt ist auch die linke krank. Die sog. primäre Nierentuberkulose dürfte wohl nur selten eine primäre sein; deshalb operiert er nur bei schweren, destruierenden Prozessen; von diesem relativ konservativen Verfahren werden die späteren Resultate wenig beeinflußt, und es wird vor allem die Möglichkeit spontaner Ausheilung, die nicht auszuschließen ist, gebührend berücksichtigt.

Kapsammer weist darauf hin, daß auch die Freilegung beider Nieren nicht immer genüge und die Spaltung mitunter hinzutreten müsse — wie er einen Fall beobachtete, wo in einer durchaus gesund erscheinenden Niere durch die Spaltung eine Kaverne im oberen Pol aufgedeckt wurde. Der Prozeß kann ohne alle Beschwerden weit vorgeschritten sein. Tritt Harnleiterverschluß hinzu, bleibt der Urin völlig klar.

Kümmell (Hamburg) kann seinerseits von der Freilegung der Nieren sich wenig versprechen und ist überzeugt, daß im Küsterschen Falle die Gefrierpunktsbestimmung den Beweis von der Nierendurchlässigkeit erbracht haben würde. Entgegen Steinthal glaubt er wohl, daß die Tuberkulose der Niere lange latent bleiben könne, daß sie jedoch meist ein progredientes schweres Leiden sei, und z. B. die Polakiurie sehr schwer ertragen würde.

Christel (Metz).

95) **Enderlen** (Marburg). Experimentelle und histologische Untersuchungen über Hydronephrose und deren Behandlung.

E. unterband bei Hunden den einen Harnleiter dicht an der Blase zur Erzeugung einer Hydronephrose. Nach verschiedenen Zeiten wurde der Verschuß durch Anlegung einer seitlichen Anastomose zwischen Harnleiter und Blase beseitigt. In derselben Sitzung erfolgte die Exzision eines Stückchens der Sackniere, um Vergleichsobjekte zu bekommen.

Die Folgen der Unterbindung sind: Erweiterung der Harnkanälchen, Schädigung und teilweiser Untergang des Epithels, Leukocyteninfiltration, manchmal Nekrosen der Papille.

Am wenigsten sind die der Papille gegenüberliegenden Partien der Niere geschädigt, am meisten die seitlich gelegenen; bei längerer Dauer der Hydronephrose kann es auf der Nierenoberfläche zur Buckelbildung kommen. Die Erhabenheiten korrespondieren mit den Papillen.

Neben der Degeneration spielen sich auch progressive Vorgänge ab.

Wird das Hindernis behoben, so tritt eine Erholung der mittleren Partien ein. In den lateralen Zonen kommt es zur Atrophie der Harnkanälchen und zu Bindegewebsbildung.

Es wird sich bei der Behandlung der Hydronephrose darum handeln, frühzeitig das Hindernis zu beseitigen, so lange noch viel erholungsfähiges Gewebe vorhanden ist. (Selbstbericht.)

96) **Stern** (Düsseldorf). Über Veränderungen an der Niere nach Entfernung der Capsula fibrosa (Dekapsulation nach Edebohls).

S. experimentierte an Kaninchen, um die Wirkung der Aushülung der Niere zu studieren. Seine Befunde bestätigen die auch von anderen Autoren ermittelten Ergebnisse bezüglich der schnellen Neubildung einer Kapsel. Schon wenige Tage (6—8) nach Entfernung der Kapsel läßt sich an der Kaninchenniere eine breite Lage neugebildeten Bindegewebes nachweisen. Bei solchen Nieren, bei denen bei der Aushülung Verletzungen des Nierengewebes selbst stattfanden, konnte S. tiefe Narbenzüge im Gewebe nachweisen. Weiter hatte S. Gelegenheit, die Obduktion von zwei Pat. zu machen, bei denen er 2—2½ Monate vorher linksseitig die Niere ausgehült hatte. In beiden Fällen, von denen die Nieren demonstriert wurden, fand sich an der ausgehülsten Niere eine starke, derbe, bindegewebige Lage an Stelle der entfernten Kapsel. An Serienschnitten ließ sich mikroskopisch ein Übergang von Kapselgefäßen in intrarenale Gefäße, wie Edebohls es als Wirkung seiner Operation annimmt, nicht nachweisen. Der ursprüngliche Krankheitsprozeß (interstitielle Nephritis in dem einen Falle, wahrscheinlichluetische Nephritis in dem



anderen) war an der ausgehülsten Niere stärker entwickelt, als an der nicht operierten. S. glaubt nach seinen klinischen Erfahrungen und nach seinen Befunden am Tier und am Menschen die Aushülzung der Niere nach Edebohls bei allen Fällen widerraten zu müssen, die zu Bindegewebsneubildung in der Niere neigen. Bei den übrigen Formen von Nephritis kann vielleicht durch die vorübergehende Druckentlastung der Niere in einzelnen Fällen eine Besserung erzielt werden, jedoch bedarf auch hier die Frage nach der Berechtigung der totalen Aushülzung noch sehr reiflicher Erwägung. (Selbstbericht.)

97) **Bakeš** (Trebitch). Neues Verfahren zur operativen Behandlung der chronischen Nephritis.

Durch eine erfolgreich ausgeführte bilaterale Dekapsulation angeregt, unterzog B. das Edebohls'sche Verfahren einer Überprüfung und gelangte zu folgenden Resultaten:

Die Schaffung neuer Zirkulationsverhältnisse für die dekortizierte Niere erachtet B. bei dem Verfahren Edebohls' als ungenügend und gibt zwei Methoden an, durch welche die Bildung einer neuen Vaskularisation energisch angebahnt werden soll.

I. Methode: Netzeinhüllung der dekortizierten Niere.

Die durch den Flankenschnitt entblößte und dekapsulierte Niere wird in das durch einen oberhalb des Colon ascendens angelegten Peritonealschlitz hervorgezogene Omentum ganz eingehüllt, reponiert und mit Nähten fixiert.

II. Methode: Intraperitoneale Dislokation der dekortizierten Niere.

Das Organ wird durch einen medial vom Colon ascendens angelegten Peritonealschlitz intraabdominal verlagert, nachdem die Serosa des neuen Nierenbettes ihres Epithels beraubt wurde.

Auf der linken Körperseite geringe Abweichungen.

Die Wahl der Methoden richtet sich nach der Größe der Niere, hauptsächlich aber nach den vorgefundenen Netzverhältnissen.

Ende Februar laufenden Jahres vollführte B. das erstemal die Netzeinhüllung am Lebenden. Der sehr einfache, kaum 20 Minuten Zeit beanspruchende Eingriff wurde reaktionslos vertragen. Am 3. Tage Exitus an plötzlich einsetzender bilateraler Pneumonie. Sektion bestätigte die Lungenentzündung als Todesursache. Zwischen Niere und Netz bestanden bereits zarte Adhäsionen.

B. hofft auf diesem Wege zu positiven Resultaten zu gelangen. (Selbstbericht.)

98) **Zondek** (Berlin). Demonstration einiger anatomischer Präparate.

1) Bei Steinnieren findet man oft in der Umgebung des Nierenbeckens eine größere Fettmasse vor; in dem demonstrierten Präparat

ist fast das ganze Nierenparenchym durch Fett substituiert. Die Fettwucherung führt auch zu erheblicher Verkürzung des Nierentestes, der Nierengefäße. Die pathologische Verkürzung der Nierengefäße, vornehmlich bei ihrer Multiplizität und ihrem verschiedenen hohen Ursprung, ist bei der Nephrektomie zu berücksichtigen.

2) Bei funktioneller Ausschaltung einer Niere in der Fötalperiode tritt die kompensatorische Hypertrophie der anderen Niere makroskopisch und mikroskopisch wesentlich mehr hervor, als beim Verlust der Nierenfunktion im späteren Leben.

3) Der cystoskopische Nachweis des Fehlens eines Ureterostiums und einer Plica ureterica weist darauf hin, daß die zugehörige Niere nicht funktioniert. Dagegen ist der cystoskopische Nachweis zweier gesonderter Ureteröffnungen, auch wenn sich aus ihnen Harn entleert, nicht absolut dafür beweisend, daß zwei gesonderte Nieren vorhanden sind.

Der Votr. demonstriert dann eine von ihm exstierpierte Stein- niere. In diesem Falle bestand gleichzeitig ein großer paranephritischer Abszeß, in dem sich mehrere Steine vorfanden.

Am Schluß bespricht der Votr. die von Edebohls angegebene chirurgische Behandlung der chronischen Nephritis und teilt die Ergebnisse seiner experimentellen Untersuchungen an Kaninchen mit.

An Stelle der abgezogenen Tunica fibrosa, dieser zarten, gleichmäßig entwickelten Membran, entwickelt sich, weniger regelmäßig angeordnet, wesentlich dichteres Bindegewebe.

Infolge der Dekapsulation treten im Innern der Niere Blutungen und in den peripherischen Schichten Ausfall des Epithels ein.

Nach Edebohls sollen sich nach der Dekapsulation im Laufe eines Jahres neue Kapselgefäße bilden, durch die Operation werden aber sicher natürlich vorhandene Kapselgefäße künstlich zerrissen.

Der Votr. betrachtet diese Kapselgefäße als Schutzvorrichtungen der Niere; dieser aber wird die Niere durch die Edebohls'sche Operation beraubt.

Zu diesen Schädigungen — die Operation soll nach Edebohls zudem in einer Sitzung an beiden Nieren ausgeführt werden — kommt die Narkose hinzu, und dies alles bei Pat. mit schwer kranken Nieren.

Unter Hinweis auf seine bereits in der Arbeit »Über die Topographie der Niere usw.« niedergelegte Kritik der Edebohls'schen Mitteilungen spricht sich Votr. mit Entschiedenheit gegen diese Operation aus. (Selbstbericht.)

## 99) Paul Rosenstein (Berlin). Dekapsulation der Nieren beim Morbus Brightii.

R. berichtet über »klinische Erfahrungen über die Dekapsulation der Nieren beim Morbus Brightii« an der Hand von sechs von Israel operierten Fällen. Die Resultate, welche sich auf eine 5-

bis 15monatige Beobachtungsdauer beziehen, sind sehr ungünstige: ein Todesfall, eine Verschlechterung, zwei sind unbeeinflußt geblieben, zwei in gewisser Hinsicht gebessert (Fortbleiben der Ödeme, Kopfschmerzen, aber keine Beeinflussung der Zylindrurie und Albuminurie).

R. unterzieht sodann die beiden Edebohls'schen Veröffentlichungen einer scharfen Kritik und weist nach, daß Edebohls keinen Fall von sicherem Morbus Brightii geheilt hat, sondern daß die geheilten Fälle Nephriten bei Wanderniere gewesen sind, welche durch die gleichzeitig vorgenommene Fixation der Niere günstig beeinflußt worden sind. Auch die von Edebohls mitgeteilten Besserungen halten einer ernsthaften Kritik nicht stand.

Zum Schluß zieht R. aus der Edebohls'schen und seiner eigenen Statistik die Schlußfolgerungen, daß die Dekapsulation der Nieren beim schweren Morbus Brightii eine gefährliche Operation ist (26% operative Mortalität), und daß eine Dauerheilung bisher noch in keinem Falle erzielt worden sei. (Selbstbericht.)

#### Diskussion.

Riedel (Jena) hat sich auf dringendes Verlangen eines jungen Mannes zur einseitigen Dekapsulierung verstanden — eine gewisse Besserung folgte; aber den Bitten, die zweite Niere ebenso zu behandeln, wird er nicht nachgeben.

Kümmell (Hamburg) wundert sich, daß Edebohls soviel von einseitiger Bright'scher Niere spricht; unter hundert eigenen sondierten Kranken konnte K. nur doppelseitige Erkrankung nachweisen. Von ihm wurden etwa 7 Dekapsulierungen ausgeführt. Bei großer, weißer Niere ist der Eingriff gar nicht so leicht. 1mal folgte Tod durch Urämie, 2 andere starben 5—6 Tage post oper., 2 Pat. nach 2 Jahren; 2 endlich sind insofern noch gut imstande, als das Albumen von 10<sup>0</sup>/<sub>00</sub> auf etwa 1—3<sup>0</sup>/<sub>00</sub> gesunken ist. Eine Heilung konnte nicht festgestellt werden. Christel (Mets).

F. Franke (Braunschweig) berichtet von zwei Fällen, in denen er die beiderseitige völlige Dekapsulation vorgenommen hat, daß der eine, allerdings ziemlich hoffnungslose, die Operation, ohne Besserung erhalten zu haben, nur kurze Zeit überlebt hat. Im anderen, Oktober v. J. operierten Falle, erscheint der Erfolg zweifelhaft. Bei dem schon vorher schwankenden Verlaufe der Krankheit ist das Urteil sehr erschwert. Augenblicklich ist der Eiweißgehalt des Urins höher als je. F. ist nicht geneigt, mit der Operation, die für die Niere keine leichte ist, zumal wenn sie schwer zugänglich ist, weitere Versuche zu machen. (Selbstbericht.)

Kapsammer kommt nochmals auf die funktionelle Nieren-diagnostik zurück; er ist der Ansicht, man solle die Bestimmung des Blutgefrierpunktes nicht so einseitig betonen wie Kümmell. Ferner weist er darauf hin, daß der Harnleiterkatheterismus eine

reflektorische Polyurie zur Folge haben kann, wodurch natürlich die Kryoskopie des gewonnenen Harnes unsichere Ergebnisse liefert.

Um einer Infektion der gesunden Nieren vorzubeugen, instilliert er unbedenklich nach erfolgter Sondierung 1<sup>0</sup>/<sub>00</sub> Sublimat in den Harnleiter. Bei Nierenexstirpationen läßt sich der Harnleiter, wenn er gesund ist, leicht mit entfernen, sodann kann der Stumpf von der Blase aus mit Sublimat verschorft werden. Christel (Metz).

### 100) Treplin (Hamburg). Über doppelseitige Nierenstein- erkrankung.

T. spricht an der Hand der in den letzten Jahren in der Abteilung von Herrn Oberarzt Dr. Kümmell in Hamburg-Eppendorf operierten Fälle von doppelseitigen Nierensteinen über die Eigenart dieser Erkrankung und die bei derselben zu erzielenden operativen Erfolge.

Dabei werden nur berücksichtigt:

1) Diejenigen Fälle, bei welchen durch plötzlichen Verschuß beider Ureteren durch Konkreme eine totale Anurie herbeigeführt wurde.

2) Diejenigen, bei welchen es durch den Druck großer, doppelseitiger, das ganze Nierenbecken ausfüllender Steine zu einer das Leben bedrohenden Schädigung der Gesamtnierenfunktion gekommen war.

Während es sich bei den Pat. der ersten Gruppe fast ausnahmslos um primäre Steine handelte, waren diejenigen der zweiten Gruppe stets sekundäre Steine, welche sich im Anschluß an eine Cystopyelitis gonorrhoeica und in zwei Fällen im Anschluß an eine Nierentuberkulose gebildet hatten.

Wegen völliger Anurie wurden fünf Pat. operiert; von diesen genesen zwei, starben drei.

Die Anurie hatte jedesmal 3—5 Tage bestanden. Es handelte sich stets um echten Steinverschuß. Es war niemals nötig, an das unwahrscheinliche Bild der reflektorischen Anurie zu denken. Der Verschuß war durch Cystoskopie und Ureterensondierung festgestellt. Die Kryoskopie des Blutes ergab bei allen sehr niedrige Gefrierpunktwerte — bis 0,67 — vor der Operation.

Es wurde stets diejenige Niere operativ in Angriff genommen, welche scheinbar zuletzt durch den Ureterverschuß geschädigt war, in der Voraussicht, daß diese als die weniger geschädigte am ehesten imstande wäre, die volle Funktion wieder aufzunehmen. Bei den zwei genesenen Pat. stellte sich bald die volle Funktion wieder her, was sich durch das Steigen des Blutgefrierpunktes auf 0,57 dokumentierte. Es wurde bei beiden nun einseitig operiert und der Stein aus dem oberen Teile des Ureters entfernt.

Die andere Niere wurde nicht befreit, da es zweifelhaft erschien, ob man den Pat. durch die Operation noch Nutzen bringen könnte.

Anders ist es bei der zweiten Art von Fällen, bei den mit großen, beide Nierenbecken einnehmenden Steinen behafteten Pat. Hier muß man, um die Funktion wieder herzustellen, beiderseits operieren, da die einzelne Niere meist zu sehr geschädigt ist, um die volle Funktion übernehmen zu können.

Sechs derartige Fälle kamen bei uns zur Beobachtung. Dieselben hatten meist in der Diagnose Schwierigkeiten gemacht, da die Steine bei ihrer Größe keine Koliken verursachten, auch nicht zu stärkeren Blutungen führten. Durch Röntgenbild wurde das Vorhandensein der Steine festgestellt. Wenn dann die Ureteren-sondierung und die Kryoskopie von Blut und Urin eine schwere Schädigung der Nieren erkennen ließen, handelte es sich um die Frage, welche Niere zuerst in Angriff zu nehmen sei. Es wurde stets die stärker geschädigte zuerst operiert.

Alle Pat. genasen bis auf einen, der an Phthise zugrunde ging. Die Nierenfunktion hat sich bei allen wesentlich gebessert; während vor der Operation zum Teil suburämische Zustände bestanden, waren nachher Erbrechen, Ödeme und Kopfschmerzen geschwunden, der Blutgefrierpunkt von 0,65 auf 0,57 gestiegen. Es wurden in Abständen von etwa 2 Monaten die beiden Seiten bei den einzelnen Pat. operiert.

Um die Erfahrungen kurz zusammenzufassen:

1) Es muß ebenso wie bei plötzlichem beiderseitigen Ureterenschluß durch Steine auch bei beiderseitigen großen Steinen möglichst bald operiert werden.

2) Während man im ersteren Falle die voraussichtlich bessere Niere zuerst in Angriff zu nehmen hat, muß man im zweiten Falle die geschädigtere zuerst befreien.

3) Zur Feststellung, welches die geschädigtere Niere ist, ist eine Sondierung beider Ureteren unumgänglich notwendig, sowie die Kryoskopie des Harnes.

4) Von einer Heilung kann man erst dann sprechen, wenn die Blutgefrierpunktserniedrigung wieder normal ist. (Selbstbericht.)

---

101) **P. Ahrens** (Ulm). Kasuistische Beiträge zur Nierenchirurgie a. Nephrotomie bei einer Solitärniere; b. Nephrotomie nach 28jährigem Steinleiden.

Verf. operierte im vorigen Jahre einen 40jährigen Pat. wegen kalkulöser Anurie und Urämie 42 Stunden nach Eintritt ersterer, und zwar schritt er gleich zur Nephrotomie, da wegen einer engen gonorrhöischen Striktur die Harnröhre nicht mit dem Cystoskop passiert werden konnte, um vermittels Ureterensondierung (event. mit Einspritzen von warmem Glyzerin) den Ureterstein zu mobilisieren. Bei der Operation fand sich eine bedeutende Vergrößerung (wie der Schädel eines einjährigen Kindes) und tiefe Lage der

rechten Niere neben der Wirbelsäule, eine die obere Hälfte verlagertes Nierenbecken ohne Konkreme und Abgang des Ureters vom oberen Nierenpol. Erst nach 20 Stunden Urinabfluß aus der Nierenfistel. Da nach 8 Tagen noch kein Urin aus der Blase sich entleert hatte und die Harnröhrenstriktur impermeabel geworden war, fragte es sich: Wo bleibt der Urin der scheinbar nur reflektorisch gelähmt gewesenen linken Niere? Bestehen in derselben die reflektorischen sekretionshemmenden Einflüsse (vielleicht durch Reizung der rechtsseitigen Ureternerven durch den noch nicht entfernten Ureterstein) noch weiter, trotzdem die rechte Niere mittels Nephrotomieschnittes schon von dieser Sekretionshemmung nach 20 Stunden befreit worden ist, oder steckt auch im linken Ureter ein Calculus, oder produziert die linke Niere doch schon wieder Urin, welcher, da er der Striktur wegen nicht per vias naturales nach außen gelangen kann, nur auf retrogradem Wege unter Druck durch den rechten Ureter und weiter durch die Fistel der rechten Niere nach außen entleert wird, oder endlich fehlt die linke Niere ganz und ist die rechte nur durch vikariierendes Eintreten so groß geworden? Bei der 8 Tage nach der ersten Operation ausgeführten Boutonnière zeigte sich die Blase vollständig leer, und wurde jetzt mit Rücksicht auf die Größe der Niere und die auf entwicklungsgeschichtliche Störungen hinweisende Abnormität der Lage des Organs und seines Nierenbeckens und nicht zum wenigsten mit Rücksicht auf die so außerordentlich rasch nach Kolikanfällen aufgetretene mit Urämie verbundene Anurie bei Fehlen aller Anhaltspunkte für die Annahme eines Calculus im linken Ureter das Bestehen einer Solitärniere angenommen. Versuche, den Ureterstein durch retrograden Katheterismus von der Niere her in die Blase zu stoßen, scheiterten an dem sehr spitzwinkligen Abgang des Ureters vom oberen Nierenpol und der tiefen Lage der Niere, wodurch nur ein Eingehen bis zu 18 cm in den Ureter gestattet wurde. Versuche, durch die Boutonnièrewunde hindurch mittels Cystoskops und Uretersonde in die Blase und von dort in den Ureter und an den Stein zu gelangen, scheiterten an bei diesen Versuchen auftretenden heftigen Schüttelfrösten und Herzschwäche. Um die trotz des Offenstehens und Offenerhaltens der Nierenfistel und trotz Absonderung reichlicher Urinmengen aus dieser aufgetretene chronische Urämie zu beseitigen, welche zum Teil auf einer durch das Trauma der Operation hervorgerufenen leichten Nephritis beruhte, zum größten Teil aber wohl auch auf durch den Ureterstein noch verursachte, die Sekretion qualitativ beeinflussende reflektorische Einflüsse zurückzuführen war, machte man sich zur Ureterolithotomie bereit, mußte aber wegen Verschlechterung des Allgemeinbefindens davon absehen. Es kam eine doppelseitige Unterlappenpneumonie hinzu, und als dieser wegen hohe Digitalisdosen verabreicht wurden, verschwand der komatöse Zustand in einigen Tagen. Unter starker Wasserzufuhr wurde etwa 2 Monate post nephrotomiam ein 1 cm langer

Ureterstein spontan in die Blase und von da nach außen entleert; nach 2 Tagen aber schon wieder schwerste Anurie und Urämie, welche sich in mehreren Anfällen jetzt noch durch mehrere Wochen wiederholten, bis schließlich der spontane Abgang eines 3½ cm langen, mit Harnsäurekristallen inkrustierten Blutgerinnsels diesen ein Ende machte. Die 3 Wochen lang vollständig leer gewesene und noch weitere 5 Wochen nur von geringen Flüssigkeitsmengen durchflossene Blase war stark geschrumpft und mußte erst wieder allmählich gedehnt werden. Bei den verschiedenen durch die Steine verursachten Anfällen plötzlichsten Ureterverschlusses mit Behinderung des Abflusses jeglichen Urins, was in diesem Falle dem physiologischen Experimente der gleichzeitigen Unterbindung beider Ureteren gleich käme, trat gewöhnlich in einer Stunde unter Erbrechen, Schüttelfrost, Gliederzuckungen, Bewußtseinsstörung eine Temperatursteigerung von 37° bis 40° auf, welche solange anhielt als der Verschuß dauerte. In den späteren Stadien der Krankheit, als die Nierenfistel schon längere Zeit fest zugeheilt war, wurde mehrmals, was man für unmöglich hätte halten sollen, das feste Narbengewebe durch den Druck des gestauten Urins wieder aufgerissen und hierdurch für kürzere oder längere Zeit wieder eine Fistel etabliert. Pat. ist jetzt wieder vollständig gesund. Die cystoskopische Untersuchung war stärkerer Blutung aus Granulationen der neugebildeten Harnröhre und der Starrheit der Narben wegen, welche nur ein ungenügendes Senken des Cystoskops erlaubte, nicht möglich. Der Fall lehrt unter anderem besonders, daß man bei Nephrolithiasis mit der Diagnose »reflektorische Anurie« vorsichtig sein und bei so rasch mit Urämie auftretender Anurie an die Wahrscheinlichkeit der Verlegung des einzigen Abflußweges für den Urin, des Ureters einer Solitärniere, denken und möglichst bald die Niere von dem ihre Epithelien so rasch stark schädigenden vermehrten Binnendruck durch Entfernung des Hindernisses auf diesem oder jenem Wege, oder, wenn dies nicht so rasch geht, wenigstens durch eine präliminäre Anlegung einer Nierenfistel befreien soll. Er lehrt aber ferner, daß, selbst wenn der Urin aus der Niere wieder freien Abfluß hat, es doch nicht ganz einerlei ist, ob ein Stein, als Fremdkörper wirkend, im Ureter längere Zeit liegen bleibt, sondern daß wohl auf reflektorischem Wege durch ihn ein Reiz auf die Niere ausgeübt wird, welcher ihre Sekretion qualitativ beeinflußt und es zur Retention von Harnstoff im Körper kommen läßt.

Der zweite Fall betrifft ein 32jähriges Bauernmädchen, welches seit 28 Jahren fast täglich mehrfache enorm schmerzhaft Nierensteinkolikankfälle gehabt hatte, ohne daß dieselben wegen Fehlens von Abgang von Konkrementen und von Eiweiß oder Blut im Urin ärztlicherseits als solche erkannt worden wären. Wegen des langjährigen Bestehens häufiger regelmäßig wiederkehrender Koliken ohne Abgang von Konkrementen und wegen des Fehlens von Blut im Urin schloß Vortr. den Sitz eines Steines im Ureter aus, präzi-

sierte aber gerade deswegen seine hauptsächlich mit durch die große Empfindlichkeit der linken Nierengegend gestützte Allgemeindiagnose Nephrolithiasis auf: »großer beweglicher Stein im Nierenbecken, welcher durch Vorlagerung vor den Ureter häufiger intermittierende Harnstauung und dadurch Koliken verursacht«. Die Empfindlichkeit der linken Nierengegend war so stark, daß bei der leisesten Berührung der Muscul. sacrolumb. und die Bauchmuskulatur sich bretthart kontrahierten und eine Palpation der Niere unmöglich machten, was erst in tiefster Narkose gelang, nachdem die Muskulatur der gesunden Seite schon längst erschlafft war.

Die mittels schrägen Flankenschnittes und Sektionsschnittes der Niere erfolgte Operation ergab die Richtigkeit der Diagnose in Form eines klein-taubeneigroßen mobilen Oxalatsteines von verhältnismäßig glatter, ja an einzelnen Stellen geradezu polierter Oberfläche in dem nur etwas erweiterten Nierenbecken, in welchem sich außerdem noch 12 andere kleine, linsen- bis erbsengroße Steinchen befanden. Verschuß der Niere durch Catgutnähte. Nach 5 Wochen geheilt und schmerzfrei entlassen. Nach 2<sup>1</sup>/<sub>2</sub> Jahren kein Rezidiv.

Außer wegen der Tatsache des jahrzehntelangen aseptischen Aufenthaltes eines starke Beschwerden machenden Steines im Nierenbecken ist der Fall auch in differentialdiagnostischer Hinsicht wegen der durch seine Symptome gegebenen Möglichkeit, eine präzise seltene Diagnose zu stellen, nicht uninteressant. (Selbstbericht.)

## 102) Barth (Danzig). Über Operationen an Hufeisennieren.

Votr. erörtert die Frage der berechtigten Operationen an Hufeisennieren auf Grund eines von ihm kürzlich beobachteten Falles und der spärlichen in der Literatur niedergelegten Erfahrungen anderer Chirurgen.

In B.'s Falle handelte es sich um einen 19jährigen jungen Mann, der vor 4 Jahren wegen quälender Blasen- und Nierenbeschwerden, die durch die linksseitige Hydronephrose einer Hufeisenniere bedingt waren, von Israel bereits mit vorübergehendem Erfolge nephrotomiert worden war. Aus der Israel'schen Krankengeschichte ging hervor, daß der Kranke schon seit 3—4 Jahren an den Erscheinungen eines eitrigen Blasenkatarrhs und an linksseitigen Nierenkoliken mit Retentionserscheinungen und Blutungen zu leiden gehabt hatte; in der Blase waren Geschwüre um die linke Harnleitermündung konstatiert worden, und bei der Nephrotomie zeigte sich, daß der untere Pol der hydronephrotischen Niere durch eine breite Brücke von Nierengewebe mit dem unteren Pol der rechten Niere verbunden war. Der Ureter entsprang an der Vorderfläche des Nierenbeckens und zog an der Vorderfläche des Hydronephrosesackes nach abwärts. Da der Ureter der anderen Seite nicht zu Gesicht gebracht werden konnte, begnügte sich Israel mit der Nephrotomie, wiewohl der Verdacht, daß es sich um einen tuberkulösen



Prozeß in der linken Nierenhälfte handelte, die Nephrektomie wünschenswert gemacht hatte. Nachdem sich die angelegte Nierenfistel später wieder geschlossen hatte, traten Blutungen und Schmerzanfälle in der linken Niere mit erneuter Heftigkeit auf, der Urin wurde trüber und die Blasenbeschwerden stärker; dabei magerte der Kranke immer mehr ab, so daß er nach einer Radikaloperation verlangte, falls eine solche möglich war. B. machte seine Zusage in erster Linie von dem Harnleiterkatheterismus abhängig, aber derselbe mißlang. Mit dem Cystoskop konnte nur festgestellt werden, daß in der Umgebung der linken Harnleitermündung ausgedehnte, leicht blutende Geschwüre vorhanden waren; die rechte Papille war bei der geringen Ausdehnungsfähigkeit der Blase und den fortwährenden Blutungen auch unter Zuhilfenahme der Narkose nicht zu erkennen. Nach 3 Monaten stellte sich der Kranke nochmals zur Untersuchung, und dieses Mal gelang es, den rechten Ureter zu sondieren und den Katheter bis hoch in das Nierenbecken vorzuschieben. In den linken Harnleiter drang der Katheter durch die geschwürige Öffnung nur 1—2 cm weit vor. Der Befund des Katheterismus war folgender:

Rechts.	Links.
27 cm.	37 ccm.
Fast klar.	Getrübt.
∕ — 0,64.	∕ — 0,50.
Sa Spuren.	Sa Spuren.
Albumen 1 <sup>0</sup> / <sub>00</sub> .	Albumen 1 <sup>1</sup> / <sub>5</sub> <sup>0</sup> / <sub>00</sub> .
Bakteriologisch: Stäbchen und Streptokokken, keine Tuberkelbazillen.	Bakteriologisch: Stäbchen und Streptokokken, keine Tuberkelbazillen.
Mikroskopisch: einige rote Blutzellen.	Mikroskopisch: Eiter- und rote Blutzellen.
Gesamturin: 1000—2600 ccm, sehr trübe, enthält Eiter und Blut, Albumen 1 <sup>0</sup> / <sub>00</sub> , keine Tuberkelbazillen.	

Da die stärkeren, periodisch auftretenden Blutungen mit den Nierenkoliken und Anschwellungen der linken Niere zusammenfielen, so war anzunehmen, daß sie in der linken Niere tatsächlich ihre Entstehung hatten, und daß die Blasengeschwüre um die linke Harnleitermündung nur von sekundärer, für einen tuberkulösen Prozeß aber beweisender Bedeutung waren. Durfte aber nach dem Ergebnis des Harnleiterkatheterismus eine radikale Operation an dem kranken Organ gewagt werden? Auf den ersten Blick schienen die Verhältnisse recht ungünstig hierfür zu liegen. Der durch den rechten Harnleiter gelieferte Urin hatte eine subnormale molekuläre Konzentration, wenn auch eine höhere als der des linken, er war stark eiweißhaltig und infiziert mit den Bakterien der kranken Seite. Das einzige tröstliche an dem Befunde war, daß von der rechten Seite kein Eiter geliefert wurde und demnach dort wohl ein tuber-

kulöser Prozeß ausgeschlossen war. Auch konnten die Bakterien durch eine Kommunikation der beiden Nierenbecken von links hinübergewandert sein, ohne für die rechte Niere eine wesentliche Bedeutung zu haben. Es fragte sich nur, ob der Eiweißgehalt auf einen nephritischen Prozeß oder auf eine amyloide Degeneration zu beziehen war, und in letzterem Falle war natürlich jeder Eingriff verboten. Durch eine mehrtägige Beobachtung unter Zuhilfenahme der Kryoskopie des Gesamtharnes durfte eine amyloide Entartung der Niere ausgeschlossen werden. Die Harnmenge war normal, meist sogar gesteigert (1600—2600 ccm in 24 Stunden), und der Gefrierpunkt des Gesamtharnes schwankte dabei zwischen — 0,98 und — 1,62. Dazu ein Blutgefrierpunkt von — 0,52, also Gesamtverhältnisse, welche zu dem Schluß einer ausreichenden Nierenfunktion berechtigten.

Am 15. Oktober 1903 wurde die Operation mit Benutzung der früheren Operationsnarbe ausgeführt. Die Niere stand sehr tief, der obere Pol war leicht zugänglich. Die Hilusgefäße boten keine Abnormität, der Ureter zog an der Vorderfläche des erweiterten Nierenbeckens herab. Der Isthmus stellte eine 3½ cm breite, walzenförmige Nierengewebsbrücke dar mit einer deutlichen Einkerbung an der Verschmelzungsgrenze. Ein gemeinsames Nierenbecken bestand nicht, wohl aber ein zentral im Isthmus gelegener bleistift-dicker Verbindungsgang beider Nierenbecken. Die rechte Nierenhälfte lag neben der Wirbelsäule, vom Isthmus nach oben steigend, und war dem Gefühl nach von normaler Größe. Nierenbecken und Harnleiter dieser Seite konnten auch diesmal nicht zu Gesicht gebracht werden. Es wurde im Isthmus reseziert, wobei aus dem Verbindungsgang etwas trüber Harn ausfloß; die normal aussehende Nierengewebschnittfläche wurde mit einigen Catgutnähten geschlossen. Die Blutung aus der Resektionswunde war mäßig und erforderte keine besonderen Ligaturen. Der Stumpf wurde versenkt, die Wunde tamponiert und zum Teil durch die Naht geschlossen. Der Verlauf war ein günstiger. Zwar ist der Urin zurzeit noch nicht normal, aber Eiter und Eiweißgehalt sind sehr heruntergegangen (letzterer auf 1/2<sup>0</sup>/100), die Blasengeschwüre sind abgeheilt, die Blutungen und subjektiven Beschwerden sind geschwunden, und der Kranke hat von 120 auf 146 Pfund Körpergewicht in wenigen Monaten zugenommen.

Das Präparat zeigt eine eigentümliche Form der Tuberkulose, nämlich flache, nirgends in die Tiefe greifende Geschwüre auf der Schleimhaut einer Nierenkelchabuchtung des oberen Poles. Mikroskopisch ist ihr tuberkulöser Charakter sichergestellt. Im übrigen handelt es sich um eine ausgesprochene Hydronephrose mit Ausbuchtung der Kelche und Schwund der Rinde. Im unteren Pol ist in einiger Ausdehnung normales Nierengewebe erhalten, am Isthmus fanden sich einige frische Tuberkel im Parenchym, aber nirgends makroskopisch erkennbare Zerfallsherde oder Verkäsungen. Offenbar

hat es sich um eine Hydronephrose infolge abnormen Harnleiterursprunges gehandelt mit sekundärer Infektion durch Tuberkelbazillen an den beschriebenen Stellen.

Und Hydronephrose ist eine häufige Erkrankung bei Hufeisenniere, offenbar die häufigste, und immer durch die nämliche Ursache, den hohen Ursprung des Harnleiters, bedingt. Nächst dem ist Steinbildung in Hufeisennieren relativ häufig beobachtet, so von Braun, Rumpel und Israel, von letzterem in einem Falle doppelseitig. Es ist dabei wahrscheinlich, daß ungenügender Harnabfluß aus dem Nierenbecken in der Ätiologie dieser Nierensteine eine gewisse Rolle spielt. Schließlich wurde von König ein großes Sarkom in der einen Hälfte einer Hufeisenniere beobachtet und mit vorübergehendem Erfolge operiert.

Was nun die bei den aufgezählten Leiden unternommenen Operationen anlangt, so wurde 6mal die Nephrotomie gemacht und ein Todesfall dabei nicht beobachtet. In 4 Fällen wurde von Israel der Befund der Hufeisenniere bei der Operation klargelegt. Das erfordert, wie Israel betont, eine sehr ausgiebige Verlängerung des Flankenschnittes nach abwärts und ein ausgedehntes Abschieben des Bauchfelles nach innen, weil der Isthmus bei der gewöhnlichen Form der Hufeisenniere, bei der die Vereinigung beider Nieren am unteren Pol statthat, relativ tief, in Nabelhöhe oder darunter gelegen ist. Für denjenigen, der sich bei der Operation einer Hydronephrose nicht mit der einfachen Eröffnung des Sackes begnügt, sondern die kausalen Verhältnisse der Hydronephrose durch Aufsuchen des Harnleiters unter allen Umständen klar zu legen sucht, ergibt sich die Israel'sche Schnittführung von selbst. Findet man hierbei einen hohen Ursprung des Harnleiters und seinen Verlauf an der Vorderfläche des Nierensackes nach abwärts, so besteht bei der Häufigkeit dieses Befundes bei Hufeisenniere der dringende Verdacht, daß es sich im vorliegenden Falle um eine solche Mißbildung handelt. Die weitere Orientierung über die Verhältnisse hat alsdann keine besondere Schwierigkeit. Zum mindesten wird man die Größe und Beschaffenheit des Isthmus und der anderen, nahe der Wirbelsäule gelegenen Nierenhälfte durch Palpation von der Wunde aus genügend bestimmen können und sein Urteil auf diesen Befund aufbauen. Erscheint die andere Seite der Hufeisenniere genügend entwickelt und waren die funktionellen Gesamtverhältnisse der Niere vor der Operation als ausreichend erkannt, so steht nach den vorliegenden Erfahrungen der event. Exstirpation der kranken Nierenhälfte durch Resektion im Isthmus nichts entgegen. Diese Operation ist bisher 6mal ausgeführt mit nur einem Todesfall, und dieser stammt aus der Kinderzeit der Nierenchirurgie. Er betrifft eine von Braun im Jahre 1880 aus der Czerny'schen Klinik veröffentlichte Operation, die wegen Steinbildung und Eiterung in der einen Hälfte einer Hufeisenniere unternommen wurde, aber wegen starker Blutung unvollendet blieb und bald danach tödlich endete. Die übrigen Fälle,

unter denen sich 3 sekundäre Exstirpationen der vorher nephrotomierten Niere befinden, nahmen einen glatten Verlauf, trotzdem es sich 2mal um sehr breite Parenchymbrücken handelte. Im besonderen ist hervorzuheben, daß die Sorge um den Harnleiter der anderen Seite unbegründet erscheint. Die Harnleiter sind bei Hufeisennieren nie vermindert an Zahl, bisweilen aber vermehrt, indem der Isthmus gelegentlich ein eigenes Nierenbecken hat mit besonderem Harnleiter. Ist also die andere Hälfte der Hufeisenniere überhaupt genügend entwickelt, und nur in solchen Fällen dürfen wir resezierien, dann braucht man um den Abfluß des Harnes bei einer Resektion im Isthmus nicht bange zu sein. (Selbstbericht.)

### 103) W. Wendel (Marburg). Zur Chirurgie der Nebennierengeschwülste.

W. hat durch Bearbeitung des reichhaltigen Materiales des Berliner pathologisch-anatomischen Institutes sich genauer mit der Onkologie der Nebennieren beschäftigt. Über die klinischen Ergebnisse seiner Studien gibt er ein Referat, da die modernen chirurgischen Hand- und Lehrbücher und selbst die speziell der Nierenchirurgie gewidmeten Werke nur verschwindend wenig über die Chirurgie der Nebennieren enthalten. Er hat selbst einen Fall von Nebennierensarkom mitbeobachten können, welches im Jahre 1898 in der Marburger chirurgischen Klinik exstirpiert wurde, und zwar auf lumbalem Wege. Der Pat. starb 40 Stunden nach der Operation an Herzschwäche. Außer diesem Falle sind in der Literatur 23 Fälle von Exstirpationen von Nebennierengeschwülsten enthalten, und zwar handelte es sich 2mal um große cystische Tumoren, 2mal um Adenome, 4mal um Karzinome, 14mal um Sarkome. 2mal ist eine Diagnose nicht angegeben. Die Diagnose ist sehr schwierig, da meist andere Tumoren nicht sicher genug ausgeschlossen werden können, sie ist aber möglich, wenn man die normal große und gestaltete, aber durch den Tumor verlagerte Niere durch Palpation nachweisen kann, und wenn dauernd Veränderungen des Urins fehlen. Die operativen Erfolge sind folgende: 12mal = 50% Tod im Anschluß an die Operation; 5mal = 21% Tod an Rezidiv oder Metastase 5 Wochen bis 38 Monate nach der Operation; 7mal = 29% Heilung, welche 9 Monate bis 6 Jahre nach der Operation durch Nachuntersuchung bestätigt werden konnte. Bei der schwierigen Diagnose und anerkannt großen Malignität der »Epinephrome« (Küster) sind die Dauerresultate nicht schlecht zu nennen und ermutigen zu weiterem operativen Vorgehen. Auffallen muß die hohe Mortalität bei einer aseptischen Operation. Verf. sieht den Grund hiervon in dem Umstande, daß die Tumoren schon die Grenze der Operabilität oft überschritten hatten, als ihre Totalexstirpation noch versucht wurde. Von den in Betracht kommenden Operationsmethoden ist die Laparotomie der lumbalen Operation überlegen. Nur die Laparotomie

gestattet eine Übersicht über Ausgang und Größe des Tumors, seine Beziehungen zur Nachbarschaft, Untersuchung der Nieren, der anderen Nebenniere, der Leber, Wirbelsäule und retroperitonealen Lymphknoten auf Metastasen, Untersuchung der V. cava inf. und Vv. renales auf Thrombose. Die Laparotomie kann jederzeit ohne wesentlichen Schaden für den Pat. als probatorische abgeschlossen werden. Beim lumbalen Vorgehen bekommt man die Übersicht erst durch Freipräparieren der Geschwulst und auch da noch sehr mangelhaft. Man muß dann oft die Operation wegen der Blutung beenden, trotzdem sie nicht radikal sein kann. Verf. empfiehlt daher im Widerspruch zu Schede stets die Laparotomie. Auch die operativen Erfolge sprechen dafür. 6 lumbale Exstirpationen hatten eine unmittelbare Mortalität von 4 Fällen, die beiden anderen starben an Rezidiv. 17 transperitoneale Exstirpationen hatten eine Mortalität von 7 Fällen und eine Heilung von 7 Fällen. Alle operativen Erfolge sind also bei transperitonealem Vorgehen erzielt worden.

(Selbstbericht.)

104) **W. Wendel (Marburg)**. Geschwulstthrombose der Vena cava inferior nach einem operativ entfernten Epinephroid der rechten Niere. (Mit Demonstration.)

Einem 55jährigen Manne war von Küster im Jahre 1903 ein rechtsseitiges Epinephroid durch lumbale Nephrektomie entfernt worden. Vorausgegangen war eine probatorische Laparotomie, da ein vorhandenes Fußödem den Verdacht auf Thrombose der Vena cava inf. erregte. Doch fand sich die Vene frei. 6 Monate nach der Operation kam Pat. mit neuer Hämaturie, starken Ödemen wieder in die Behandlung und wurde von W. 4 Wochen lang bis zum Tode beobachtet. Der zunächst vorhandene Verdacht auf Metastase in der linken Niere konnte durch die Kryoskopie ausgeschlossen werden. Die starke Entwicklung und Füllung der Unterhautvenen an Oberschenkeln, Bauch und Lumbalgegend, Störungen im portalen Kreislauf, Ikterus führten zur Diagnose: Thrombose der Vena cava inf. Die Sektion bestätigte die Diagnose. Die linke Niere war bis zuletzt suffizient, trotzdem die Cava vollkommen bis in den rechten Vorhof thrombosiert war. Durch Leiminjektion von der linken Vena femoralis ließ sich die Niere auf dem Wege der lumbalen und mächtig entwickelten Kapselvenen vollkommen injizieren. Auch der Pfortaderkreislauf war durch Adhäsionen infolge der Laparotomie- und der lumbalen Wunde auf die Venen der Bauchwand abgeleitet. Ein lokales Rezidiv fand sich nicht. Bei der Operation war ein Geschwulstthrombus der Vena renalis dextra mit entfernt worden. Trotzdem muß Geschwulstmasse im zentralen Venenstumpf zurückgeblieben sein, von welchem aus die Cavathrombose sich entwickelte. Die Herstellung des portalen und renalen Kreislaufes durch Anasto-

mosen zeigt, eine wie weitgehende Anpassung an die schwere Zirkulationsstörung möglich ist. (Selbstbericht.)

105) **Hermes** (Berlin). Operation des Kryptorchismus. (Krankenvorstellung.)

H. empfiehlt eine Modifikation der Hahn'schen Operationsmethode des Kryptorchismus, die darin besteht, daß der in bekannter Weise pilzförmig in den Skrotalschlitz eingenähte Hoden durch einen Hautlappen mit Basis am Damm gedeckt wird; es wird hierdurch die zweizeitige Operation vermieden; durch den mit Hoden und Skrotalwunde vernähten Lappen wird dem Bestreben des Hodens, sich nach oben zu retrahieren, ein wirksamer Widerstand entgegengesetzt. Besonders bei Kindern mit kurzem und etwas atrophischem Scrotum verspricht diese Methode brauchbare Resultate zu geben. (Selbstbericht.)

106) **Katzenstein** (Berlin). Zur Therapie des Kryptorchismus.

Redner stellt vier von ihm wegen Kryptorchismus operierte Kranke vor. Bei einem fünften Pat., einem 3 $\frac{1}{2}$ jährigen Jungen, erlebte er einen Mißerfolg, der nicht nur nicht gegen, sondern sogar für die von ihm angegebene Operation (Deutsche med. Wochenschrift 1902 Nr. 52) spricht.]

Diese besteht bekanntlich darin, daß ein runder gestielter Hautlappen vom Oberschenkel abpräpariert wird; an diesen wird die untere Zirkumferenz des Hodens festgenäht und zugleich der Rand des Scrotums. Die Verbindung zwischen Hoden und Oberschenkel bleibt so lange bestehen, als die Spannung des Samenstranges anzeigt, daß dieser noch nicht lang genug ist. Beim Herumlaufen dehnen die Pat. den Samenstrang allmählich selbst; ist das in genügendem Grade geschehen, so durchschneidet man die Verbindung zwischen Hoden und Oberschenkel, wobei der das Scrotum vergrößernde Hautlappen an diesem haften bleibt.

In dem vorerwähnten Mißerfolg war die Brücke des Lappens zu klein, der Lappen wurde nekrotisch, und der nur am Scrotum befestigte Hoden zog dieses handschuhfingerartig ein und saß selbst am äußeren Leistenringe des nach Bassini verschlossenen Leistenkanals. So ähnlich sehen aber alle die Erfolge aus, die K. bisher gesehen, inkl. der von Herrn Riedel im vorigen Jahre gezeigten.

Redner betrachtet jedoch solch eine Operation erst dann als gelungen, wenn der Hoden frei im Grunde des Hodensackes an dessen tiefstem Punkte steht. Das ist der Fall bei allen übrigen von ihm operierten Kranken, unter anderem bei einem vorgestellten 22jährigen, den K. seinerzeit der Freien Vereinigung der Chirurgen demonstrierte (Deutsche med. Wochenschrift

1902 Nr. 52). Sämtliche Kranke sind länger als 1½ Jahr operiert, mithin sind auch die Dauererfolge als befriedigende zu bezeichnen.  
(Selbstbericht.)

107) **Holländer** (Berlin). Über das Chorionepitheliom des Hoden.

Es ist für den Chirurgen wichtig, diese so ungemein charakteristische, angeborene bösartige Geschwulstform genau zu kennen; denn einerseits ist scheinbar die Prognose durchaus ungünstig, andererseits passiert es gelegentlich, daß man eine Metastase operiert (Gehirn, Bostroem), und dann dem Befunde sofort die richtige Deutung geben kann. Die Diagnose ist mit Wahrscheinlichkeit schon aus dem makroskopischen Verhalten möglich, da kein anderer Tumor ein so charakteristisches Gepräge hat. Die randständigen, aus der Scheidenhaut prominierenden Tumoren sind rund und abgegrenzt, die im Gewebe liegenden diffuser, alle von meist bräunlich roter Farbe, doch auch mit allen Schattierungen älterer Blutmassen, dabei bröckelig und nur gering organisiert. Besonders die Metastasen sind typisch und zeigen dasselbe Aussehen, das am besten mit Placentargewebe verglichen wird. Der Vortr. demonstriert den von ihm operierten Fall mit den Metastasen (v. Hansemann), von denen besonders die Lunge durchsetzt wird. Das klinische Bild der bis jetzt beobachteten zehn Fälle ist wenig charakteristisch; meist stellt sich die Hodengeschwulst bei jungen Menschen in den 20er Jahren ein. Die frühen Lungenmetastasen lassen an Phthise und wieder rückwirkend an Hodentuberkulose denken. Die fehlende Prostataerkrankung und das gesunde Vas deferens sprechen aber mehr für den malignen Tumor. Das Hauptinteresse liegt in dem mikroskopischen Verhalten. Auf dieses wird nur summarisch eingegangen. Der Tumor geht aus einem Teratom hervor, bei dem dann der chorionepitheliale Anteil in starke Wucherung gerät und die Derivate der anderen Keimblätter überwuchert. Es wird dann noch ein zweites Hodenteratom demonstriert (Pick), in dem der chorionepitheliale Anteil sich in dem rein teratomatösen Gewebe verliert.

(Selbstbericht.)

**Gliedmaßen.**

108) **K. Hirsch** (Berlin). Ein Fall von Phokomelie (angeborene Mißbildung der vier Extremitäten).

Die jetzt 41jährige Person stammt von gesunden Eltern. Ein Onkel, Bruder der Mutter, wurde mit hochgeschlagenen Knien geboren und war schwachsinzig. Bei einer Nichte, Tochter der ältesten Schwester, bestand eine kongenitale Verstümmelung der linken Hand. Sie selbst zeigt einen völlig normal entwickelten Kopf, Hals und Rumpf. Die rechte obere Extremität besteht nur aus einem 20 cm

langen, konisch zugespitzten Oberarmstumpf; vom linken Arm ist ebenfalls nur ein sich verjüngender Stumpf vorhanden, der auf der Innenseite ein fingerartiges, 9 cm langes, bewegliches Gebilde trägt. Das Skiagramm zeigt, daß der Humerus links eine deutliche Trochlea trägt, daß der Finger aus einem Metacarpus und drei wohlgebildeten Phalangen besteht, daß die Verbindung mit dem Humerus durch eine kurze, halbkreisförmige Knochenspange hergestellt wird. Die linke untere Extremität zeigt bei stark verkürztem Oberschenkel einen normal langen Unterschenkel und gut ausgebildeten Fuß, der aber nur vier Metatarsi hat. Die 4. und 5. Zehe sind an ihrer Grundphalanx miteinander verwachsen. Am Unterschenkel fehlt die Fibula vollkommen. Das Femur ist zur Hälfte verkürzt und endigt proximal, wie quer abgeschnitten in der Pfannengegend. Auf der rechten Seite sieht man aus der sehr fleischigen Oberschenkelmasse nur ein ganz rudimentäres Füßchen hervorragen, daß aus zwei Metatarsen und zwei Zehen besteht. Von demselben zieht eine undefinierbare, sich rechtwinklig abbiegende kurze Knochenmasse zur Gegend der rechten Hüftgelenkspfanne. Die Oberarmstümpfe und Oberschenkelmassen zeigen ausgiebige aktive Beweglichkeit. — Trotz der erheblichen Defekte der vier Extremitäten ist Pat. nicht so hilflos, wie man glauben sollte. Sie schreibt fließend, strickt, wäscht sich selbst, zieht sich bis auf die Oberkleider an, ißt mit Messer und Gabel usw. Als Kind hat sie sich durch Kullern fortbewegt, später in der Weise, daß sie das kleine Füßchen links in das Loch einer Fußbank einklemmte und sich so vorwärts schob. Sie ist imstande allein auf einen Stuhl zu steigen. — Der interessante Fall wurde durch zahlreiche Projektionsbilder erläutert. Eine ausführliche Publikation behält sich der Verf. demnächst vor.

(Selbstbericht.)

### 109) Hahn (Nürnberg). Totalexstirpation des Schulterblattes wegen chronischer Osteomyelitis.

H. demonstriert ein Schulterblatt, das einem 15jährigen Knaben wegen chronischer Osteomyelitis durch die subperiostale Totalexstirpation operativ entnommen war.

Akuter Beginn nach Diarrhöen und Verstauchung der Schulter beim Turnen; lokalisierte Schwellung entlang der ganzen Spina, Inzision über derselben entleert Eiter. Eine Woche später mußte wegen anhaltenden hohen Fiebers und Ausbreitung der Schwellung im Bereiche der ganzen Scapula eine zweite Inzision vorgenommen werden, die parallel zur ersten und über den Angulus scapulae hinweg verläuft; große Eiteransammlung, namentlich nach dem Halse des Schulterblattes zu; derselbe ist vom Periost entblößt, an der Epiphysenlinie Rauigkeiten. Eitrige Infiltration des Periosts des Schulterblattkörpers an Vorder- und Rückseite. Wegen schlechten Allgemeinzustandes muß von einer jetzt schon ins Auge gefaßten



subperiostalen Exstirpation des Schulterblattes Abstand genommen werden. Temperatur sinkt, geht aber wieder in die Höhe, es bildet sich eine Schmerzhaftigkeit und Schwellung im ganzen Bereiche des M. deltoideus aus, desgleichen unterhalb des äußeren Drittels der Clavicula nach der Axilla hin; diese selbst ist frei, ebenso das Schultergelenk. Längsspaltung des Deltoideus, um den Humeruschaft herum reichliche Eiteransammlung; unabhängig von dieser findet sich eine Eiterung vom Proc. coracoideus ausgehend, entlang dem M. coraco-brachialis. Die in den letzten Wochen aufgetretenen Diarrhöen verschwinden nach den Inzisionen mit einem Schlage, Pat. dauernd fieberfrei. Es resultieren mehrere Fisteln aus den Inzisionswunden, über der Spina, am äußeren Rande und unterhalb des Proc. coracoideus.  $4\frac{1}{2}$  Monate nach Beginn der Erkrankung Röntgenaufnahme. Schulterblatt im ganzen stark verändert, namentlich am Hals- und Gelenkteile, desgleichen an der Spina und am Proc. coracoideus. Senkrechter Schnitt über die Scapula, so daß die Fisteln in dessen Bereich fallen (□) und die Haut- und Muskellappen türflügelartig aufgeklappt werden können, um womöglich nur die Sequester zu entfernen und die Scapula im ganzen zu erhalten. Wegen multipler Sequestrierungen muß aber die Totalexstirpation subperiostal angeschlossen werden; nur das Akromion wurde zurückgelassen. Das Präparat zeigt im ganzen, namentlich am Corpus, eine enorme Knochenregeneration, die Epiphyse der Pars glenoidea ist gelöst, der Epiphysenknochen vollständig aufgegangen in narbiges Gewebe; der Proc. coracoideus, nur teilweise mehr vorhanden, ist bei der Exstirpation der Scapula abgebrochen, zum Teil eitrig eingeschmolzen; am äußeren Rande breite Spangenbildung. Ein großer Sequester am äußeren Rande, weiter kleinere am Korpus, im Proc. coracoideus und an der Vorderfläche des Schulterblattes. Nach 3 Wochen bereits ziemlich erhebliche Regeneration der Spina und der Pars glenoidea auf dem Röntgenbilde nachweisbar; nach 6 Wochen auch das Corpus größtenteils regeneriert. Die Beweglichkeit des Armes ist vorläufig zufriedenstellend, auch die Kraft. Pat. kegelt mit dem Arm und putzt Stiefel, die Elevation und Rotation läßt noch zu wünschen übrig, wird sich aber bei fortgesetzter orthopädischer Nachbehandlung noch erheblich bessern.

Das Präparat befindet sich in der Sammlung des pathologischen Instituts zu Erlangen. (Selbstbericht.)

110) **Bockenheimer** (Berlin). Die Totalexstirpation der Scapula in bezug auf die spätere Funktion.

Bereits anfangs der 30iger Jahre des vorigen Jahrhunderts hat Heine in Würzburg nachgewiesen, daß bei subperiostaler Resektion jedes Gelenk des Hundeskeletts sowohl in seiner Form wie in seiner Funktion vollständig wiederhergestellt wird. B. demonstriert vier Präparate Heine's aus dem Würzburger anatomischen Institut.

Auf diesen Versuchen basierten die späteren Arbeiten von Ollier und v. Langenbeck über subperiostale Gelenkresektionen. Der Satz des letzteren: ich verstehe unter subperiostaler Resektion eines Gelenkes nichts Anderes als die vollständige Erhaltung aller in der Nähe des Gelenkes sich festsetzenden Sehnen und Muskeln in Verbindung mit dem Periost, gilt auch für die Totalexstirpation der Scapula. Ausnahmen davon machen die Tumoren, bei denen so radikal wie möglich operiert werden muß, und daher die Funktion des Oberarmes meist wenig befriedigt. Die zwei wegen Sarkom von v. Bergmann operierten Fälle (Totalexstirpation) — der eine jetzt 9 Jahre rezidivfrei, der andere  $\frac{1}{2}$  Jahr nach der Operation — können zwar Hand und Unterarm gebrauchen, dagegen sind am Oberarm nur Ab- und Adduktionsbewegungen möglich.

Bei ausgedehnten Erkrankungen (Tuberkulose, Nekrosen nach Typhus, Osteomyelitis, Frakturen) ist die Totalexstirpation der Scapula einer partiellen Entfernung vorzuziehen. Die Heilungsdauer wird kürzer und das funktionelle Resultat wird nicht geschmälert.

Bei der Operation, die am besten von einem T-förmigen Schnitte auf der Spina scapulae und am medialen Scapularrand entlang ausgeführt wird, müssen 1) das Periost, 2) die Muskelansätze, 3) die Nerven (Axillaris und Suprascapularis) geschont werden.

Sehr wichtig ist die Nachbehandlung, die durch frühzeitige passive Bewegung, durch Verbände in Elevations-, Abduktions- und Außenrotationsstellung, aktive Bewegungen, Massage usw. eine Inaktivitätsatrophie hindert und eine spätere vollkommene Funktion sichert.

Es regeneriert sich dabei die Scapula mit ihren sämtlichen Fortsätzen. Auch für die Cavitas glenoidalis entsteht ein Knochenvorsprung, der dann durch viele Bewegungen des Oberarmes zur Gelenkfläche geschliffen werden muß.

Die Regeneration, die auf Röntgenbildern deutlich wahrnehmbar, beginnt schon in den ersten Wochen nach der Operation.

Von den vorgestellten 2 Fällen ist der eine wegen chronischer Osteomyelitis von Borchardt (Berlin) operiert. Die Scapula wurde bis auf die Cavitas glenoidalis entfernt. Das Gelenk mußte eröffnet werden. Die Funktion des Oberarmes ist ohne jede Einschränkung normal. Die Scapula hat sich vollständig regeneriert.

Der 2. Fall wurde von B. (Berlin) operiert wegen akuter Osteomyelitis (die Scapula vollständig entfernt). Auch dieser Pat. kann den Oberarm genau wie früher bewegen und geht sogar seiner früheren Beschäftigung als Akrobat nach. (Selbstbericht.)

111) **Bardenheuer** (Köln a. Rh.). Totale Exstirpation der Scapula mit Resektion des Humeruskopfes wegen sarkomatösen Enchondroms.

B. bespricht einen Fall, in welchem eine Resektion der ganzen Scapula und des Humeruskopfes wegen sarkomatösen Enchondroms ausgeführt wurde.

Bernh. Schmidt, 23 Jahre alt, kam vor  $2\frac{3}{4}$  Jahren in Behandlung. Er hatte damals eine gleichmäßige starke Auftreibung der oberen Kondylen der rechten Tibia. Die Geschwulst sollte sehr rasch entstanden sein.

Bei der Bloßlegung der Geschwulst ergab sich, daß die Innenwand der zentralen Höhle der Tibia allseitig angefressen war, daß die Geschwulst stellenweise die knöcherne Wand durchbrochen und auf die Muskulatur übergegriffen hatte. Dieser makroskopische Befund neben dem angeblichen raschen Wachstum bestimmten B., wengleich er schon seit einer Reihe von Jahren ein Anhänger der auf dem letzten Chirurgenkongreß 1903 durch Borchard, Körte, Goldmann nochmals zum Ausdruck gelangten Grundsätze ist, sich von dem makroskopischen Befunde der Geschwulst als Ganzes, besonders von der Beschaffenheit seiner Grenze gegenüber der Nachbarschaft bei der Entfernung von Knochengeschwülsten leiten zu lassen, die Amputatio femoris auszuführen.

Es trat indessen bis heute trotz der mangelnden scharfen Begrenzung, trotz des angeblichen raschen Wachstums, trotz des sarkomatösen Charakters (sarkomatöses Enchondrom) kein Rezidiv in loco ein.

Dagegen klagte Pat. schon bald nach der Operation über Schmerzen in der linken Schulter; es war indessen nichts Abnormes an der Schulter zu entdecken. Bei der Entlassung ward ihm indessen die Weisung gegeben, sich gleich vorzustellen für den Fall er etwas Abnormes bemerke. Nach 2 Jahren stellt er sich mit einer starken, großen, scharf begrenzten Geschwulst der linken Scapula vor.

Unter diesen Verhältnissen war entweder die Entfernung der linken Hälfte des Schultergürtels oder die Totalresektion der Scapula nötig. B. nahm an, daß die Geschwulst im Entstehen schon bei der Entlassung vor 2 Jahren bestand, daß es sich primär um zwei Enchondrome, an versprengte Knorpelkerne sich anschließend handelte, die nachträglich nach einander sarkomatös wurden. Am 3. März 1904 führte er daher von zwei Schnitten aus, von einem, welcher quer über die ganze Spina und das Akromion und von einem zweiten, welcher parallel dem medialen Rande der Scapula verlief, die Resektion aus. Es ergab sich, daß ein scharfbegrenzter Zapfen der Geschwulst ins Schultergelenk eindrang. B. mußte daher den Kopf des Humerus mit entfernen. Es wurde alsdann das schief angefrischte obere Humerusende mit der ebenfalls angefrischten unteren Fläche der Clavicula vernäht, so daß der Humerus der nach außen verlängerten

Achse der Clavicula parallel verlief. Die ganze Wundhöhle ward geschlossen, ein Drainrohr eingefügt und ein Gipsverband angelegt. Nach 4 Wochen ward letzterer entfernt und die Extension des Armes nach oben außen ausgeführt.

Die Verbindung zwischen der Clavicula und dem Humerusende ist eine relativ feste, Pat. kann bei leichter Unterstützung den Arm schon etwas wagrecht halten; B. glaubt, daß der Arm funktionsfähig und der Humerus mit der Clavicula eine gelenkige, aber relativ feste Verbindung eingeht, so daß der Arm ebenfalls im Schulterabschnitte beweglich wird.

Die mikroskopische Untersuchung in dem pathologischen Institute Ribbert's lautete: Enchondrom mit sarkomatösen Einlagerungen, wahrscheinlich kongenitaler Natur. (Selbstbericht.)

### 112) Bardenheuer (Köln a. Rh.). Resectio totalis des Scapulohumeralgelenkes.

Votr. geht von der Ansicht aus, daß der zentrale Teil des Schultergelenkes bei der tuberkulösen Affektion oft mit affiziert sei. Er hält es daher für nötig, ebensosehr wie beim Hüftgelenke zur völligen afistulösen Heilung den event. miterkrankten Gelenkwinkel der Scapula und die äußere Fläche des Processus coracoideus, welcher oft mit erkrankt ist, mit zu entfernen; er demonstriert je zwei Präparate von dem Hüft- und Schultergelenke zum Belege dafür, daß die Resektion des ganzen Scapulohumeralgelenkes ebenso geboten war, wie bei dem Hüftgelenke die Resectio pelveofemoralis. Die Operation wird vor einem Schnitt ausgeführt, welcher über die Spina scapul., von der Mitte derselben beginnend, bis zur äußersten Spitze des Acromion verläuft und sich von hier aus senkrecht nach unten bis unterhalb der Tubercula wendet.

Die Spina wird etwas nach außen vom Übergangsteil ins Acromion quer durchtrennt; alsdann wird das Acromion nach vorn außen geklappt, womit die hintere Seite des Gelenkes frei zutage liegt.

Jetzt werden die Rotatores externi bei maximaler Rotation des Armes nach innen bis zu ihren Ansatzpunkten ans Tuberc. majus von der Kapsel abgelöst und mittels eines Meißels von letzterem abgemeißelt. Das gleiche geschieht vice versa für den Rotator int. (Subscapul.) und für den mittleren Kopf des Triceps.

B. bevorzugt, wenn der Gelenkteil der Scapula mit affiziert ist, was man während der Operation durch Veränderung des Halses der Scapula unterscheiden kann, die extrakapsuläre Exstirpation des ganzen Gelenkes; die Scheidung des Kranken vom Gesunden, die totale Entfernung von allem Tuberkulösen gelingt leichter.

Es wird nun der Humeruskopf möglichst hoch, direkt unterhalb der Spitze der Tubercula, quer durchmeißelt. Das Gleiche geschieht für den Gelenkteil der Scapula vom äußeren Rande derselben aus,

nachdem zuvor der mittlere Kopf des Triceps abgemeißelt worden ist. Es wird nämlich zu ersterem Zwecke, die Schärfe des Meißels nach oben richtend und direkt unterhalb der Fossa glenoidalis aufsetzend, der skapulare Gelenkteil mit einigen Schlägen abgemeißelt. Man kann so oft, ohne das Gelenk zu eröffnen, das ganze Scapulohumeralgelenk in toto herausheben. Es wird ferner event. die äußere Fläche des Processus coracoideus mit einem Hohlmeißel abgemeißelt und die Bursa subscapul. gehörig gesäubert, event. exzidiert, was von diesem Schnitt aus ebenfalls leicht gelingt. Alsdann wird eine Knochennaht zwischen dem Acromion und der Spina derart angelegt, daß die Acromionspitze etwas nach oben sieht, so daß sie dem Humerus bei maximaler Elevation des Armes kein mechanisches Hindernis in den Weg setzt.

Die Wunde wird bis auf ein Drainrohr ganz geschlossen.

Der Arm wird senkrecht eleviert und extendiert. Nach 3 Wochen führt Pat. Adduktionsbewegungen aus, nach 5 Wochen Stabübungen. Pat. konnte nach 8 Wochen senkrecht 5 Pfund erheben (s. Photographie).

Ich habe so in letzter Zeit 4 Resektionen ausgeführt und in gleicher Weise nachbehandelt. Die herumgereichte Photographie gehört einem Knaben an, welcher 6 Wochen nach der Operation langsam den Arm mit 2 Pfund belastet bis zur maximalen Elevation abduzieren konnte.

(Selbstbericht.)

### 113) Bardenheuer (Köln a. Rh.). Behandlung der Frakturen und Luxationen im Gebiete des Schultergelenkes mittels Extension senkrecht nach oben.

Votr. legt den größten Wert bei allen Frakturen und Luxationen in der Nähe der Gelenke auf die Verhütung der Gelenkversteifung. Dieselbe ist wichtiger als die völlige Aufhebung der Dislokation, die sich indessen auch gleichzeitig am besten mittels einer korrekten Extension beheben läßt.

Durch die frühzeitigen Bewegungen während der eigentlichen Frakturbehandlung wird verhütet: die Retraktion aller elastischen Gewebe, der Muskeln, Fascien, Gelenkkapsel, die Verwachsung der einzelnen Gewebe untereinander: der Muskeln, Gelenkkapsel, der Synovialis, der knöchernen Gelenkteile, der Eintritt der Muskelatrophie; durch die frühzeitigen Bewegungen und nachherige frühzeitige Aufnahme der Stabübungen wird ferner die Entwicklung einer sekundären Distorsionssynovitis als Folge der Zerreißung der Verwachsungen gehindert.

Für das Schultergelenk ist mit geringer Modifikation stets die gleiche Extensionsart am Platze, meist senkrecht nach oben, parallel der Median- und Frontalebene.

Alle Frakturen des oberen Endes des Humerus, die Luxationen des Humeruskopfes, die Frakturen und Luxationen des Schlüssel-

beines, die Frakturen des Akromion, des Collum Scapulae werden mittels der gleichen Extension mit nur geringer Modifikation behandelt. B. gibt gleichzeitig einen Bericht über die funktionellen Resultate aller Frakturen des letzten Jahres, bei welchen die Naht in Frage kommen könnte, resp. bei vielen Chirurgen in Frage gekommen ist; er war nie genötigt, die Naht anzulegen.

Bei den Frakturen des oberen Endes des Humerus, deren er 12 in diesem Jahre behandelte, wurde der Arm senkrecht nach oben extendiert, vom 4. Tage ab wurden Flexionen und Streckungen im Ellbogen- und Schultergelenk ausgeführt. Vom 14.—21. Tage ab führte Pat. Stabübungen aus; die Extension wurde zu diesem Zwecke zeitweise unterbrochen.

Von diesen 12 Frakturen hatten 7 Pat. gleich vollkommene Funktionsfähigkeit, bei 5 stand dieselbe mit Sicherheit in kürzester Zeit in Aussicht.

12 Schulterluxationen wurden behandelt, 4 mit Abreißung eines großen Stückes des Tuberculum maj., 1mal gleichzeitig mit Abreißung eines Stückes Kopf; B. reichte die betreffende Photographie umher.

Bei bestehender Luxation wird 8—10 Tage ein kontenter Verband angelegt, von da ab Extension nach oben. Das funktionelle Resultat war stets ein sehr gutes. In 7 Fällen bestand nur eine einfache Absprengung des Tuberculum, 3mal war das Resultat gleich ein sehr gutes, 3mal nach 5 Wochen.

15 Frakturen der Clavicula hat B. gleichfalls so behandelt, die Extension wurde etwas nach oben außen hinten ausgeführt. Die Herstellung war stets weit besser als bei jeder anderen Behandlung, das funktionelle Resultat gleich ein sehr gutes.

Das gleiche gilt von 3 Luxationen des akromialen Endes der Clavicula und von einer Luxatio totalis claviculae und einem Falle von Fraktur des chirurgischen Halses der Scapula. Das funktionelle Resultat war stets sehr gut.

B. hat noch eine Statistik der Frakturen des letzten Jahres beigefügt. (Selbstbericht.)

#### 114) Bötticher (Gießen). Über Knochencyste im Humerus.

B. demonstriert ein Präparat von Knochencyste des Humerus. Dasselbe ist gewonnen durch Resektion bei einer 26jährigen, sonst völlig gesunden Frau. Insbesondere ließen die übrigen Knochen des Skelettes weder bei der äußeren Untersuchung noch bei der Röntgendurchleuchtung ähnliche krankhafte Veränderungen, wie sie der linke Humerus darbot, erkennen.

Die Knochengeschwulst, die das obere Drittel des Oberarmknochens einnahm, hatte sich bei der Frau im Anschluß an ein im April 1902 erlittenes Trauma indirekter Art (plötzliche, sehr starke Muskelaktion) entwickelt. Sofort außerordentlich heftiger Schmerz im Bereiche des linken Schultergelenkes und der Außenseite des

Oberarmes, Anschwellung, völlige Gebrauchsunfähigkeit des Armes, die erst nach etwa 5 Wochen sich etwas besserte. Einige Monate nach diesem Trauma zeigte sich an der Außenseite des linken obersten Oberarmdrittels eine knochenharte Geschwulst, die schnell an Umfang zunahm und Ausgangspunkt sehr starker Schmerzen war. Da gleichzeitig auch das Allgemeinbefinden der Frau erheblich zurückging, dachte man, bestärkt durch das Röntgenbild, an ein Osteosarkom des Humerus. Zu der ihr vorgeschlagenen operativen Entfernung der Knochengeschwulst konnte sich die Frau jedoch erst entschließen, als die Schmerzen im Arme fast unerträglich geworden waren. — Im Oktober 1903 Resektion des oberen Humerusdrittels in einer Ausdehnung von etwa 12 cm. Befestigung des zurückgebliebenen Knochenteiles nach Verkürzung der Sehne des langen Bicepskopfes durch Periost-Kapselnähte an die Gelenkpfanne. Reaktionsloser Heilungsverlauf. — Bei einer kürzlich vorgenommenen Nachuntersuchung erwies sich der um ungefähr 7 cm kürzere linke Arm als relativ gut gebrauchsfähig. Die Schmerzen waren mit der Operation dauernd beseitigt.

Die Knochengeschwulst erwies sich bei der Untersuchung nicht als Osteosarkom, sondern stellte eine vielkammerige Cyste dar, deren glattwandige Hohlräume mit einer hellgelben, klaren Flüssigkeit angefüllt waren. Die Corticalis war derartig verdünnt, daß über kurz oder lang eine Spontanfraktur des Oberarmes hätte eintreten müssen, und daß deshalb von der sonst bei Knochenzysten empfehlenswerten konservativen Behandlung (Ausräumung der Cystenöhle, Abtragung der Cystenwände mit Knochenzange und Meißel) in diesem Falle ein dauernder Heilungserfolg nicht erwartet werden durfte.

Die mikroskopische Untersuchung ergab, daß die Wandungen der Cyste von einem derben Bindegewebe eingenommen wurde, das an einigen Stellen osteoides Gewebe zeigt. An vereinzelt Stellen fand man Nester und Züge von Spindelzellen mit großen vielkernigen Riesenzellen. Letztere waren aber so spärlich vorhanden, daß man nicht einmal an den Beginn, geschweige denn an das Endstadium eines erweichten Sarkoms denken durfte. — Von Knorpelgewebe war in der Cystenwand nirgends eine Spur zu entdecken.

B. glaubt deshalb nicht, daß es sich hier um eine aus lokalen Prozessen hervorgegangene Erweichungscyste handle, also um ein erweichtes Enchondrom oder um ein erweichtes Riesenzellensarkom. — Ebensowenig kann es sich um jene Art von Cystenbildung handeln, wie sie bei Allgemeinerkrankungen des Skelettes (cystische Entartung des ganzen Skelettes, Osteomalakie, Ostitis deformans) beobachtet worden sind, weil die übrigen Skelettknochen der Frau völlig intakt befunden wurden.

B. ist der Ansicht, daß dem vorausgegangenen Trauma in diesem Falle als Entstehungsursache der Knochenzyste eine wichtige Rolle zufalle, insofern als es bei der Verletzung zu einer Zerreißen von

Knochengewebe, zu Blutungen in dasselbe gekommen sei. Die Blutergüsse seien allmählich resorbiert, die Hohlräume aber nach und nach von einer ossifizierenden Kapsel umgeben worden.

B. betont, daß zur Sicherstellung der Differentialdiagnose, ob einfache Cyste oder maligner Tumor (Osteosarkom) vorliege, das Röntgenbild nicht das leiste, was Beck von ihm sich versprochen habe.

(Selbstbericht.)

115) **E. Bennecke** (Berlin). Über einen Fall von sogenannter progressiver Luxation des Handgelenkes.

B. hatte Gelegenheit, einen hochgradigen Fall der wenig bekannten, 1879 von Madelung zuerst zusammenfassend beschriebenen (v. Langenbeck's Archiv Bd. XXIII p. 395), progredienten Deformierung des Handgelenkes in mehrjährigen Zwischenräumen zu beobachten und eingehend auch mit Röntgenstrahlen zu untersuchen.

Es handelt sich dabei um eine Krankheit des Wachstumsalters meist bei weiblichen Personen der arbeitenden Klassen, und zwar bei solchen, welche viel starke Volarflexionen der Handgelenke (Heben, Waschen) machen müssen. Ohne Trauma und Entzündungserscheinungen, meist unter nur leichten Beschwerden verschiebt sich allmählich die Hand parallel zu sich selbst volarwärts in eine Art Subluxationsstellung zum Vorderarme; Reposition meist unvollkommen, oft gar nicht möglich. Das Leiden bildet sich langsam, in Jahren aus, bleibt dann stationär, Schmerzen pflegen ganz aufzuhören.

Anatomisch liegen vorwiegend Knochenveränderungen zugrunde. Das karpale Radiusende biegt sich volar, seine Gelenkfläche disloziert sich auf die Beugeseite des Knochens, das von Druck entlastete dorsale Endstück des Radius wächst nach unten vor, schiebt sich als dorsaler Vorsprung verschieden weit über die Handwurzel fort, sie an der Dorsalflexion hindernd. Das distale Ulnaende steht verschieden hoch dorsal heraus und hypertrophiert ebenfalls. Die proximale Karpalreihe steht in Volar-, die distale in Dorsalflexion. Oft bleiben Radius und Ulna im Längenwachstum zurück und verkrümmen sich.

Zur Genese sind die meisten darin einig, den Prozeß als denjenigen Wachstumsstörungen analog anzusehen, welche an den unteren Extremitäten und der Wirbelsäule durch die Körperbelastung entstehen (Genu valgum, Pes valgus, Skoliose). Bei den durch forzierte Volarflexionen entstehenden Fällen wird (nach Madelung) das karpale Radiusende durch die Strecksehnen volarwärts gedrückt, die dorsalen Bänder gedehnt, der Carpus gegen das volare Ende der Radiusgelenkfläche gepreßt — Druckschwund und Entlastungshypertrophie bewirken die Deformierung des Gelenkes. Prädisposition ist dabei anzunehmen nötig. — Andere Autoren glauben eine alte Fraktur oder Epiphysenlösung anschuldigen zu sollen oder



eine Wachstumsalteration im Epiphysenknorpel durch häufige professionelle Alterationen (extreme Volarflexionen), oder eine späte Rachitis; auch eine Exostose am Radius ist angenommen worden.

Demonstration: 19jähriges Mädchen, hat kein schweres Trauma erlitten, Hände und Arme waren normal gebildet. 15 Jahre alt, arbeitete sie ein Jahr in einer Druckerei, wo sie jeden Tag schwer mit Druckbogen belastete Bretter in der Weise heben mußte, daß die dorsalflektierten Hände untergeschoben wurden. Dabei fing zuerst das rechte Handgelenk an sich zu verdicken und zu schmerzen, dann das linke. Rechts nahmen die Schmerzen bald wieder ab, links zu, und sie kam vor 3 Jahren der linken Hand wegen zur chirurgischen Universitäts-Poliklinik in der kgl. Charité. Dort wurde der Befund erhoben, der fast unverändert noch jetzt besteht: starke Deformation des rechten Handgelenkes, geringe des linken. Ein das letztere für einige Wochen ruhigstellender Verband hatte nur temporären Erfolg. Dann verschwand das Mädchen aus unserem Gesichtskreise. Jetzt gibt sie an, daß bei leichterer Arbeit (Nähen) die Schmerzen sich allmählich verloren, aber bei stärkerer Anstrengung wieder auftreten. Die Deformität ist nach unserer Erinnerung inzwischen rechts stärker geworden.

An Rippen und Wirbelsäule leichte Zeichen alter Rachitis. Erheblicher Cubitus valgus dexter, Verbreitung und Verkürzung des rechten Vorderarmes, Verkürzung und Ulnarflexion der rechten Hand (links alles viel geringer, nur angedeutet). Die rechte Hand ist gegen den Vorderarm volarwärts herabgesunken, die Handgelenksgegend verdickt. Auf der Streckseite steht besonders die Ulna vor, der Vorderarm geht in scharfer Stufe auf den Handrücken über. Auf der Beugeseite ist der Bogen schlanker, mehr ausgeglichen durch die Beugesehnen. Die Hand selbst ist stark gewölbt, in toto verkürzt, gewissermaßen etwas unter den Vorderarm geschoben, gegen diesen leicht supiniert. Ausgleich der Deformität ist nicht möglich. Von Bewegungen ist die Dorsalflexion der Hand erheblich verringert, die Volarflexion etwas vermehrt. Pro- und Supination stark eingeschränkt. Die Längenmaße sind an Vorderarm und Hand rechts wesentlich kleiner als links.

Die Röntgenbilder lassen die plumpe Gestalt von Radius und Ulna erkennen. Der Radiuschaft ist auswärts gekrümmt, das karpale Ende des Radius unförmig angeschwollen, volarwärts gebogen. Die Gelenkfläche schräg gestellt. Die dorsale Seite des Radius ist wie eine Kappe über Naviculare und Lunatum hinweggewachsen. Auch das karpale Ende der Ulna ist verdickt und ragt etwas über das Triquetrum hinweg. Die proximale Karpalreihe ist keilförmig gestaltet, das Lunatum bildet die Spitze des Keiles, welche sich zwischen und unter die Vorderarmknochen hineingepreßt hat. Die proximale Karpalreihe steht in mäßiger Volarflexion, die distale in entsprechender Dorsalflexion.

Zum Zustandekommen der Deformität wirkten zusammen erstens

eine gewisse Disposition, als welche hier vielleicht eine überstandene Rachitis anzusehen ist. Dazu kam das mechanische Moment, die forcierten Dorsalflexionen in der Druckerei. Hier liegt eine gewisse Schwierigkeit für das Verständnis insofern, als in der Mehrzahl der Fälle Volarflexionen als Ursache angesehen werden. Im vorliegenden Falle kann man sich die Entstehung so vorstellen, daß die Dorsalflexionen bei starker Belastung die Hand schräg nach der Volarseite zu drückten. Dadurch wurde die Kapsel volar gedehnt und die Karpalknochen — das Lunatum voran — gegen das volare Ende der Radiusgelenkfläche gepreßt. Hier trat Druckatrophie ein, am dorsalen Ende Entlastungshypertrophie. War so die Deformation eingeleitet, so entwickelte sie sich bei Fortwirken der schädigenden Momente von selbst weiter. Da die Ulna weit weniger fest an das Handgelenk gefesselt ist als der Radius, so nimmt sie an der Deviation auch weniger teil; sie ragt desto weiter dorsal hervor, je weiter die Hand volar sinkt.

Therapeutisch ist man bisher nur orthopädisch vorgegangen (Hülsenapparate, welche die Volarflexionen hemmen), hat aber eine Besserung der Stellung nicht erzielt. Nicht irrationell erscheint dem Votr. der Versuch, im geeigneten Falle von einem dorsalen Schnitt aus das den Carpus überragende Ende des Radius, eventuell auch der Ulna, zu resezieren.

(Selbstbericht.)

#### 116) Tietze (Breslau). Zur Methode der Handgelenksresektion.

Das Prinzip der tendinösen Spannung, welches Herr Hoffa nach seiner Mitteilung am vorhergehenden Tage zur Fixation von Gelenken ausgiebig verwendet, hat Votr. auch bei einem Pat. verwandt, den er vorstellt. Es handelt sich bei demselben um eine Resektion wegen tuberkulöser Handgelenksentzündung. Votr. bespricht die Gründe, welche nach seiner Überzeugung auch heute noch die Handgelenksresektion zu einem wenig beliebten Verfahren machen. Es sind dies nach seiner Überzeugung die Schwierigkeit der Technik, die nicht seltenen Rezidive und die spätere — nicht selten beobachtete — Mangelhaftigkeit der Funktion. Was die ersten beiden Punkte anbetrifft, so sieht Votr. den Grund hierfür in unseren heutigen Operationsmethoden, die, soweit es sich wenigstens um allgemein anerkannte Verfahren handelt, Längsschnitte erfordern und darauf gerichtet sind, Sehnen, Nerven und Arterien aufs sorgsamste zu schonen. Gerade aber in der Schonung der Sehnen liegt ein Grund für die in manchen Fällen eintretende Funktionsuntüchtigkeit; denn für eine gute Funktion ist notwendig, daß Sehnen und Muskeln nicht nur schrumpfen, sondern sich auch so verkürzen, daß die normale Kraftverteilung zwischen den Extensoren und den an und für sich stärkeren Flexoren erhalten bleibt. Dieser Gedanke hat schon dazu geführt, in der Nachbehandlungsperiode die Hand in starker Dorsalflexion für längere Zeit auf einer Schiene zu fixieren.

Votr. hat dasselbe erreicht, indem er von einem Schrägschnitt aus sämtliche Strecksehnen, mit Ausnahme des Abductor pollicis und M. flexor pollicis brevis am Vorderarm unter Schonung der Nerven durchtrennte, dann die Handwurzel exstirpierte, schließlich die Sehnen parallel gegen einander so weit verschob, daß Hand und Finger in ausgesprochene Dorsalflexion kamen und nun die Sehnenenden Seite zu Seite vereinigte. Pat. wurde im November 1903 operiert. Das Resultat ist jetzt ein ausgezeichnetes, die Finger sind vollkommen normal beweglich, auch im Handgelenke sind Beugungen bis  $148^{\circ}$  möglich, Pat. kann seinen Beruf als Schreiber wieder aufnehmen. Votr. bespricht dann die Methode Bardenheuer's, welcher schon vor Jahren die Verkürzung der Sehnen geübt und als Methode empfohlen hat. Bezüglich der Nahtvereinigung der letzteren ist aus der diesbezüglichen Mitteilung nicht recht ersichtlich, welche Methode Bardenheuer gewählt hat. Votr. möchte jedenfalls wegen der absoluten Sicherheit die von ihm und anderen Chirurgen benutzte empfehlen; auch spricht er sich gegen die von Bardenheuer angewandte Vernagelung der Resektionsstümpfe aus, weil er nicht von vornherein auf ein bewegliches Handgelenk verzichten möchte und eine Subluxation der Hand bei der vorgenommenen Sehnenverkürzung nicht fürchtet. — Er möchte aber auch hervorheben, daß er nicht darauf ausgeht, für sich eine besondere Methode der Handgelenkresektion zu reklamieren, sondern daß er eine Methode, die jedenfalls allgemeine Anerkennung nicht gefunden hat, zur Diskussion stellen möchte. Er wird auch von Herrn Prof. Dr. Hoffmann (Greifswald) nachträglich darauf aufmerksam gemacht, daß derselbe schon vor längerer Zeit bei einem sehr schweren Fungus des Handgelenkes insofern ähnlich vorgegangen ist, als er Teile der erkrankten Sehnenscheiden und Sehnen reseziert und auf die prinzipielle Wichtigkeit der Sehnenverkürzung hingewiesen hat (Deutsche med. Wochenschrift 1890 Nr. 52). Er bedauert letztere Mitteilung übersehen zu haben, ebenso wie er von der Wolff'schen Arbeit, in welcher Bardenheuer's Verfahren beschrieben wird, erst nach Ausführung seiner Operation Kenntnis gewonnen hatte.

(Selbstbericht.)

#### Diskussion.

Bardenheuer (Köln) hat bei seinen Resektionen nicht vernagelt, um Ankylose, sondern ein festes Gelenk zu erzielen; später soll man versuchen, ein bewegliches herzustellen. Christel (Metz).

#### 117) Immelmann (Berlin). Das harte traumatische Ödem des Handrückens.

Es handelt sich um ein nach einem Unfall an der betreffenden Stelle auftretendes, lange Zeit persistierendes Ödem, welches die Bewegung der Finger hemmt, die des Handgelenkes dagegen frei läßt. Es liegt dem eine Neubildung eines sehr derben gefäßarmen Binde-

gewebes im subkutanen Zellgewebe zugrunde. In differentialdiagnostischer Beziehung kommen Verletzungen, chronische tuberkulöse Entzündung, entzündliches und trophoneurotisches Ödem in Frage. Röntgenbild zeigt keine Veränderungen. Prognose: Quoad restitutionem infaust. Therapie: Ruhe, Massage event. schädlich. (Selbstbericht.)

### 118) Schoemaker. Trochanter-Spinalinie.

Wenn ich genötigt bin, die Lage zu bestimmen, welche der Trochanter major in Beziehung zum Becken einnimmt, dann ziehe ich eine Linie, die ich als Trochanter-Spinalinie bezeichnet habe. Sie ist weiter nichts als die Verbindung von zwei Punkten, Trochanter und Spina, und die Verlängerung dieser Verbindung bis zur Mittellinie. Sie gibt also die graphische Vorstellung von der Richtung, in welcher man sich bewegen muß, um von der Spina zum Trochanter zu gelangen.

Will man diese Linie an einem Pat. aufzeichnen, dann sucht man den höchsten Punkt des Trochanters und markiert diesen — sucht den unteren Rand der Spina ant. sub ossis ilei und markiert diesen auch, denkt sich den Pat. auf die frontale Ebene projiziert und zieht eine in dieser Ebene gerade Linie vom Trochanter zur Spina und verlängert diese bis sie in die Mittellinie trifft.

Oder man stellt sich neben den Kranken, setzt den Daumen auf den Trochanter, den Mittelfinger auf die Spina, bringt die zwei Finger in die vertikale Ebene, welche durch diese zwei Punkte geht, und zielt nun von dem Daumen über den Mittelfinger nach der Mittellinie hin und markiert den Punkt, den man trifft — oder denkt sich die genannte vertikale Ebene konstruiert und markiert den Schnittpunkt mit der Mittellinie. Dann kann man Trochanter, Spina und diesen Punkt zu einer geraden vereinigen.

Will man äußerst genau vorgehen, dann kann man sich Meß- und Zeicheninstrumente konstruieren lassen, aber dann macht man eine Methode, die einfach sein soll, für die Praxis untauglich.

Man darf sich sogar nicht dazu verleiten lassen, ein Zentimetermaß zu nehmen, das auf den Trochanter zu setzen und zur Spina hin zu ziehen, denn dieses Zentimetermaß krümmt sich um die mehr oder weniger gewölbten Weichteile in eine Spirale, die, auf die frontale Ebene projiziert, keine gerade Linie bildet.

Hat man nun den Pat. so gelagert, daß die beiden Spinae gleich hoch stehen, und daß beide Beine sich in derselben Ab- oder Adduktionsstellung befinden, und ist der Stand der Trochanteren ein normaler, dann findet man den Schnittpunkt mit der Mittellinie in dem Nabel bis 5 cm darüber, aber jedenfalls kommen die zwei Linien von beiden Seiten in demselben Punkte der Mittellinie zusammen.

Ist aber der Stand eines Trochanters kein normaler, dann ist auch die Richtung der betreffenden Trochanter-Spinalinie eine andere. In welchem Sinne ist leicht zu verstehen.

Befindet sich die Trochanterspitze an einer Stelle, die höher oder mehr auswärts liegt, als normaliter der Fall ist, dann verläuft die Trochanter-Spinalinie mehr horizontal, der Schnittpunkt mit der Mittellinie liegt niedriger, und man bekommt eine Zeichnung wie Fig. 2.

Hat man's aber mit einer Dislokation des Trochanters nach unten oder innen zu tun, dann verläuft die Trochanter-Spinalinie steiler und trifft die Mittellinie höher, oft sogar erst in der Gegend des Brustbeines.

In der Wirklichkeit geht es natürlich umgekehrt: man findet eine Linie, die zu steil verläuft und schließt daraus, daß der Trochanter sich nach innen unten verschoben hat, oder man findet einen mehr oder weniger horizontalen Verlauf, als Beweis, daß der Stand des Trochanters in der Richtung nach oben außen abgewichen ist.

Demnach kann diese Linie ein Indikator sein für eine Veränderung des Trochanterstandes.

Da diese Linie aber bei Dislokation nach innen denselben Verlauf hat wie bei Dislokation nach unten, bzw. nach außen und oben, so kann sie die anderen Methoden der Trochanterbestimmung nicht verdrängen. Speziell gilt das für die Roser-Nélaton'sche Linie, die als festgemauertes Monument der chirurgischen Wissenschaft sich nicht so leicht beiseite schieben läßt und sich gegenüber der Briant'schen und anderen Methoden leicht halten können.

Aber das bezweckt meine Linie auch gar nicht, sie will nur ergänzen und hier und da einmal als Stellvertreter fungieren. Ich wende sie bei allen schmerzhaften Läsionen der Hüftgegend an, wo es wünschenswert ist, in ruhiger Rückenlage alles das zu konstatieren, was wahrzunehmen ist. Zum Beispiel liegt ein Fall vor, bei welchem schon die anderen Zeichen einer Fraktur des oberen Femurendes konstatiert worden sind — Verkürzung und Rotation nach außen —, und hat der Pat. heftige Schmerzen, dann drehen wir ihn nicht sofort auf die Seite, um die Roser-Nélaton'sche Linie zu merken, sondern wir bestimmen seine Trochanter-Spinalinie.

Finden wir eine normale Figur, dann schließen wir, der Pat. hat keine Collumfraktur. Finden wir aber eine Zeichnung wie Fig. 2, dann sagen wir, er hat bestimmt eine Fractura colli femoris. Der Trochanter hat sich nämlich nach oben außen verschoben, und das sogar ziemlich viel. Wieviel, kann man schätzen: man braucht nur an die Kongruenz der Dreiecke zu denken, um einzusehen, daß die Verschiebung des Trochanters zu der des Schnittpunktes an der Mittellinie in demselben Verhältnisse steht als die Entfernung des Trochanters von der Spina zu der von der Spina zur Mittellinie, also etwa wie eins zu drei.

Treffen wir nun aber nur eine kleine Richtungsänderung, sagen wir eine Verschiebung des Schnittpunktes an der Mittellinie von  $\pm 3$  cm, was dann?

Dann denkt man zuerst an einen Meßfehler. Man vergesse nämlich nicht, daß diese Linie ein Indikator ist, der alles vergrößert, also auch die Fehler. Man sieht darum nochmals genau nach, ob die beiden Spinae gleich hoch stehen, ob der Abduktionsgrad der Beine derselbe ist, und zieht zum zweitenmal die Linie. Findet man nun wieder eine geringe Neigung zur horizontalen, dann muß man daraus schließen, daß der Trochanter doch etwas nach oben gewandert ist, aber nur wenig.

Dieses kommt, wie meine Erfahrung mir gelehrt hat, vor bei Femurfrakturen der oberen Hälfte. Wenn das obere Bruchstück sich in der gewöhnlichen Dislokation, nämlich Abduktionsstellung, befindet, dann hat sich der Femurhals um den Kopf als festen Punkt gedreht, die Trochanterspitze steht etwas zu hoch und das genügt, um die Richtung der Trochanter-Spinalinie deutlich abweichen zu lassen.

Bei Coxa vara und Luxatio iliaca, sei es traumatisch oder angeboren, findet man die Linie stark gesenkt, manchmal deutlich nach unten gerichtet.

Bei einer Luxatio ischiadica, die ich vor kurzem beobachten konnte, verlief sie ganz wie in normalen Verhältnissen, und wie es bei der Luxatio obturatoria oder suprapubica steht, ist mir nicht bekannt, da ich diese Läsionen noch nicht zu sehen bekam.

Nun kommt es aber auch vor, daß die Linie zu steil verläuft, vielleicht erst auf dem Sternum endet. In solchen Fällen kann sie als Ergänzung der Roser-Nélaton'schen Linie dienen.

Die eigentümliche Figur beweist natürlich, daß der Trochanter nach unten oder innen verschoben ist, aber nun muß noch ausgemacht werden, in welcher von beiden Richtungen die Verschiebung am meisten stattgefunden hat, und darum zieht man die Roser-Nélaton'sche Linie.

Mir ist es nun in allen Fällen, in welchen ich eine zu steile Linie traf, vorgekommen, daß die Trochanterspitze so ungefähr in der Roser-Nélaton'schen Linie stand.

Mit dieser Untersuchungsmethode allein würde man von der Anomalie gar nichts entdeckt haben — in Kombination mit unserer Linie aber muß man schließen, daß der Trochanter zu viel nach innen steht, daß der Femurhals eine mehr oder weniger vertikale Richtung einnimmt, daß wir es also mit einer Coxa valga zu tun haben.

Diese Formveränderung haben wir also klinisch feststellen können, und wenn das gelang, konnten wir es mit Röntgenstrahlen beweisen. Wir trafen sie an in vielen Fällen von Kinderparalyse, also als Coxa valga paralytica, und einmal bei einer Verkürzung des Beines nach Kniegelenksresektion im Kindesalter, also als Coxa valga statica.

Ich glaube mit diesen Tatsachen bewiesen zu haben, daß meine Linie als diagnostisches Mittel einigen Wert besitzt. Wieviel, kann man noch nicht sagen, aber daß es der Fall ist, verdankt sie folgenden Eigenschaften:

1) Sie ist ziemlich leicht zu ziehen, wenn man sich nur die Mühe gibt, es ein paarmal ernsthaft zu versuchen. Im Anfange fühlt man sich unsicher, aber bald hat man die Überzeugung, daß man es richtig macht und bekommt sofort einen deutlichen Eindruck, in welcher Richtung die eventuell bestehende Verschiebung des Trochanters stattgefunden hat.

2) Sie ist sehr demonstrativ, weil sie die Abweichung vergrößert und dazu noch die Verhältnisse von beiden Seiten auf eine Linie, die Mittellinie, aufzeichnet.

3) Sie ist zu ziehen, ohne daß man den Pat. umzulegen braucht.

4) Sie ist für Coxa valga wohl das einfachste diagnostische Mittel.

Dabei hat sie aber auch, was die Franzosen nennen *le défaut de ses qualités*. Eben: weil sie vergrößert gibt sie leicht Veranlassung zu Fehlern, und daher setzt sie ein genaues, exaktes Vorgehen voraus.

Ich hoffe aber nicht mit Blindheit geschlagen zu sein, wenn ich ihr ansehe, daß ihre besseren Eigenschaften ihr das Recht auf ein bescheidenes Leben sichern. (Selbstbericht.)

### 119) Joachimsthal (Berlin). Dauerresultate nach der unblutigen Einrenkung angeborener Hüftverrenkungen.

Im Jahre 1901 hat J. dem Chirurgenkongreß eine Anzahl von Kindern vorgeführt, bei denen er die unblutige Reposition angeborener Hüftverrenkungen vorgenommen und nach diesem Eingriff in funktioneller Hinsicht tadellose Resultate erzielt hatte. Die damals gezeigten Röntgenbilder ließen indes noch recht beträchtliche Unterschiede gegenüber den normalen Verhältnissen erkennen, Unterschiede, die an die Veränderung der einzelnen Gelenkkonstitutionen erinnerten, welche man an Präparaten nicht eingerenkter Luxationen nachzuweisen imstande ist. J. hat in der Folgezeit diese seine Studien der Gestaltungsverhältnisse des Hüftgelenkes nach gelungener Reposition mit Hilfe von Röntgenbildern, in letzter Zeit besonders mit Hilfe von Blendenaufnahmen weiter fortgesetzt und führt mittels des Projektionsapparates eine größere Anzahl dieser Bilder vor. Sie erbringen den Beweis, daß es bei genügend frühzeitig vorgenommener Reposition vielfach gelingt, auch in anatomischer Beziehung vollkommen ideale Resultate zu erzielen.

Durchleuchtet man relativ kurze Zeit nach der Einrenkung das Gelenk, so findet man noch eine Reihe von charakteristischen Veränderungen an demselben. Die Pfanne ist noch flacher als diejenige der gesunden Seite. In ihrem Grunde finden sich — im Gegensatz zu der entgegengesetzten Beckenhälfte — unscharfe Konturen, unregelmäßige Gestaltungen, osteophytenartige Bildungen, namentlich an dem äußeren Teile des Pfannendaches. Dieses letztere zeigt eine etwas schräg aufsteigende Richtung. Die Epiphyse des Kopfes,

vielfach auch diejenige des Trochanter major, ist in der Verknöcherung zurückgeblieben. Der Abstand des oberen Femurendes vom Becken erscheint dadurch vergrößert, der Hals verkürzt. Während diese Veränderungen bei älteren Pat. dauernde bleiben können, ohne indes die Funktion zu beeinträchtigen, sehen wir sie bei jüngeren Kindern sich im Laufe der Jahre häufig in vollkommener Weise zurückbilden.

J. zeigt zunächst Röntgenbilder beider Hüftgelenke eines 6jährigen Knaben, bei dem er vor  $1\frac{1}{2}$  Jahren eine linksseitige Luxation eingerenkt hat. Man erkennt an dem vor kurzem angefertigten Skiagramm die vorhin erwähnten unregelmäßigen Wucherungen im Pfannengrunde, namentlich einen kleinen Auswuchs am Außenrande des Pfannendaches, der demselben einen guten Abschluß gibt, die Verzögerung in der Ossifikation der beiden Epiphysen, derjenigen des Kopfes und des Trochanters, die beim Vergleich mit der anderen Seite deutlich zutage tritt. Bemerkenswert und allen angeborenen Luxationen auch noch nach der Einrenkung eigentümlich ist die starke Verbreiterung des Beckens in der Gegend der Pfanne.

Recht charakteristisch in bezug auf die Gestaltungsverhältnisse des Gelenkes ist das folgende Bild eines  $4\frac{1}{2}$ jährigen Mädchens mit vor 3 Jahren reponierter rechtsseitiger Luxation. Die Pfanne ist hier im Gegensatze zu dem vorigen Bilde sehr gut ausgehöhlt, zeigt indes wieder in ausgeprägtem Maße unregelmäßige Konturen. Das Verknöcherungsgebiet der Epiphyse des Oberschenkelkopfes ist in einzelne getrennte Teile aufgelöst. Rechnet man nun zu dem auf dem Bilde erkennbaren Schatten die sich auf demselben nicht markierenden knorpeligen Teile hinzu, so erscheint die tadellose Funktion eines solchen Gelenkes nicht wunderbar.

An dem folgenden Skiagramm eines  $8\frac{1}{2}$ jährigen Mädchens mit vor 2 Jahren reponierter linksseitiger Luxation erkennt man außer einer flacheren Gestaltung der Pfanne nur noch die Differenzen der Dicke der Beckenhälften, entsprechend dem Acetabulum. Noch günstiger liegen die Verhältnisse bei der 11jährigen Pat. mit vor  $3\frac{1}{2}$  Jahren reponierter angeborener Verrenkung, der das folgende Bild entstammt. Bemerkenswert ist hier besonders die normale Länge und Gestaltung des Schenkelhalses.

Welch zerklüfteten Eindruck gelegentlich, trotz tadelloser Funktion des Gelenkes, die Pfanne erweckt, führt das folgende Bild vor Augen (11jährige Pat. mit vor  $3\frac{1}{2}$  Jahren reponierter linksseitiger Luxation). Es gewährt den Eindruck — namentlich im Gegensatz zu dem vor der Einrenkung gefertigten Bilde, auf dem die Pfanne sehr flach erscheint — als ob sich der Kopf hier direkt sein tiefes Lager ausgebohrt hätte.

Eine eigentümliche Verbreiterung des Collum ergibt sich bei dem 11jährigen Knaben, dem das weiter gezeigte Bild entstammt. Hier ist die rechtsseitige Luxation vor 7 Jahren reponiert. Der



lange Schenkelhals kommt namentlich bei der in Einwärtsrotation gefertigten Aufnahme zur Geltung.

Recht flach erweisen sich auf den beiden folgenden Bildern die Hüftgelenkspfannen bei relativ guter Entwicklung des oberen Femurendes. Es handelt sich zunächst um ein 12jähriges Mädchen, dessen linksseitige Luxation J. vor 6 Jahren reponiert hat. Auch auf dem schon vor der Einrenkung gefertigten Bilde ist die Pfannendeutung eine nur sehr geringe. Bei der zweiten Kranken, die zur Zeit 11 Jahre ist und im 6. Lebensjahre behandelt wurde, ist wieder besonders der große Knochenvorsprung an der äußeren Begrenzung des Pfannendaches bemerkenswert. Auch in den beiden letztgezeigten Fällen war die Funktion des Gelenkes eine tadellose.

J. zeigt weiterhin vier Bilder von Pat., bei denen nicht nur der klinische Befund ein derartiger ist, daß es sich als unmöglich erweist, das früher luxiert gewesene Gelenk herauszuerkennen, sondern auch das Röntgenbild keine nennenswerten Differenzen mehr wahrnehmen läßt. Bei der ersten 5 $\frac{1}{2}$ jährigen Pat. ist es J. vor 3 $\frac{1}{2}$  Jahren, nachdem es nach der ersten Reposition zu einer Reluxation gekommen war, gelungen, eine linksseitige Luxation dauernd zur Heilung zu bringen. Bei der zweiten Kranken, die zurzeit 4 $\frac{1}{2}$  Jahre alt ist, ist die Reposition vor 2 $\frac{1}{2}$  Jahren vollzogen. Die Pat., der das dritte Bild entstammt, ist dadurch bemerkenswert, daß sie außer der linksseitigen, vor 2 $\frac{1}{2}$  Jahren reponierten Hüftluxation noch ein angeborenes Genu recurvatum linkerseits aufwies, das sich innerhalb der beiden ersten Lebensjahre spontan zurückgebildet hat. In dem letzten Falle einseitiger Luxation bei einem jetzt 8jährigen Mädchen ist die Reposition der linksseitigen Verrenkung im 3. Lebensjahre erfolgt. Hier dürfte es auch am Röntgenbilde schwer zu erkennen sein, daß jemals eine angeborene Anomalie vorlag.

Zum Schluß zeigt J. noch einige doppelseitige Fälle.

Das erste Bild liefert den Beweis, daß die Reposition die Verknöcherung und damit die Gestaltung der Gelenkteile direkt zu fördern vermag. Bei der jetzt 4jährigen Pat., der Tochter eines Arztes, hat J. die linke Seite vor 2, die rechte vor 1 $\frac{1}{2}$  Jahren reponiert, und dementsprechend findet man rechterseits — im Gegensatze zu links — noch eine recht beträchtliche Verzögerung in der Ossifikation der Kopfepiphyse. Bei der folgenden Pat., einem gleichfalls jetzt 4jährigen Mädchen, dessen Hüftgelenke vor 2 Jahren reponiert wurden, haben die Ossifikationsverhältnisse beiderseits gleichen Schritt gehalten. Endlich demonstriert J. noch das Skiagramm eines 7jährigen Mädchens, dessen beiderseitige Verrenkung vor 5 Jahren zur Reposition kam. Auch hier dürfte es schwer sein, noch Unterschiede gegenüber dem normalen Verhalten zu entdecken.

J. glaubt durch seine Demonstrationen den Beweis erbracht zu haben, daß es uns nach der unblutigen Einrenkung nicht nur gelingt, vielfach gute klinische Resultate zu erzielen, sondern daß wir

nach genügend langer Zeit häufig auch in der Lage sind, in anatomischer Hinsicht vollkommene Heilungen zu konstatieren.

(Selbstbericht.)

120) **H. Riese** (Britz-Berlin). Präparat eines traumatischen Aneurysma von seltener Entstehungsweise.

Demonstration eines faustgroßen Aneurysma traumaticum der Art. femoralis in deren Mitte, das bei einem 11jährigen Knaben von dem Votr. extirpiert wurde. Heilung.

Dasselbe entstand 6 Jahre vor der Operation durch einen Fall auf einen Lattenzaun und enthält einen 4 cm langen und  $\frac{1}{2}$  cm breiten Knochensplitter, dessen Spitze dem Loch in der Arterie direkt anliegt, genau in dasselbe hineinpaßt, und der im übrigen frei in den Sack hineinragte. Das Aneurysma muß infolge Anspießung der Arterie durch den vom Femur abgesprengten Knochensplitter entstanden sein. Ein Riß in der V. femoralis, die bei der Operation auch unterbunden werden mußte, hatte einige Tage vor der Operation eine Blutung in die Weichteile um das Aneurysma hervorgerufen. Dasselbe war augenscheinlich durch einen Hundebiß, den Pat. mehrere Tage vor der Operation bekommen hatte, entstanden.

(Selbstbericht.)

121) **W. Körte** (Berlin). Ein Fall von Gefäßnaht bei Aneurysma arteriovenosum popliteum. Krankenvorstellung.

Bei dem 13jährigen Knaben entstand infolge eines Messerstiches am 8. Januar 1904 ein Aneurysma arteriovenosum der rechten Kniekehle. Am 10. Februar dieses Jahres hat der Votr. unter Blutleere die Gefäße der Kniekehle freigelegt, die 6 mm messende Verwachungsstelle zwischen Arterie und Vena durchtrennt und dann die in beiden Gefäßen entstandene Öffnung durch Naht (runde Nadeln, Karbolzwirn) verschlossen. Die Heilung erfolgte mit Erhaltung der Kontinuität in beiden Gefäßrohren.

(Selbstbericht.)

122) **C. Becher** (Berlin). Zur Pathologie des Kniegelenkes.

B. berichtet über das Ergebnis der histologischen Untersuchung von 31 operierten Fällen. Alle waren traumatischer Natur, die Beschwerden bestanden hauptsächlich in Fremdkörpersymptomen, ohne daß ein solcher nachzuweisen war. Der krankhafte Prozeß besteht in einer chronischen Entzündung des an der Vorderseite des Gelenkes liegenden subsynovialen Fettklumpens; die hierdurch herbeigeführte Änderung der Größe und Konsistenz desselben verursacht aus mechanischen Gründen Einklemmung und Quetschung. Dieser chronische Entzündungsprozeß ist offenbar das vielen Arthritiden unbestimmter Ätiologie zugrunde liegende ursächliche Moment. Man

findet einmal diese Entzündung als Krankheitsbild für sich, dann als Begleit- und Folgeerscheinung bei Meniscusluxationen (11 Fälle), Fremdkörpern (3 Fälle), Arthritis def. u. a. Auch an den abgerissenen Menisken sind in allen älteren Fällen schwere entzündliche Erscheinungen nachweisbar. Als Therapie wird mit gutem Erfolge die Exstirpation des entzündeten Gewebes ausgeführt.

(Selbstbericht.)

123) **H. Küttner** (Tübingen). Demonstration eines Präparates von horizontaler Luxation der Patella.

Das wenige Tage vor der Demonstration durch Amputation gewonnene Präparat scheint ein Unikum zu sein; denn bisher sind überhaupt nur fünf Fälle von horizontaler Luxation der Patella bekannt, von denen zwar Operationsbefunde erhoben, Präparate jedoch nicht erhalten sind. Der Unfall betraf eine 64 Jahre alte Frau, welche beim Sturz von einem Ochsenwagen auf die Wagennabe aufschlug und eine Strecke weit geschleift wurde, vielleicht auch in die Speichen des Rades geriet. Es fand sich eine unbedeutende Subluxation des Unterschenkels nach hinten außen mit großer bis in das Gelenk penetrierender Rißwunde an der Rückseite oberhalb der Kniekehle; die Patella war nicht zu fühlen. Die Subluxation erwies sich als irreponibel, ein komplizierterer Eingriff konnte wegen des elenden Zustandes der alten Frau nicht in Betracht kommen, vielmehr erforderte die bereits bestehende Vereiterung des Kniegelenkes eine Amputation des Oberschenkels, welche indessen die Pat. nicht mehr zu retten vermochte.

An dem Präparat und auf dem ebenfalls demonstrierten Röntgenbild erkennt man nun, daß die Patella zwischen die äußeren Kondylen von Femur und Tibia disloziert und gleichzeitig um ihre transversale Achse gedreht ist. Das merkwürdigste ist jedoch, daß die enorme Verlagerung der Kniescheibe zustande kommen konnte ohne Zerreißen des Kniestreckapparates, ein Befund, für welchen sich bisher nur ein Analogon in der Literatur findet. Die etwas torquierte Quadricepssehne liegt ganz an der Außenfläche des Knies, sogar nach hinten vom Femur; der laterale Femurkondyl hat die medialen Muskelmassen des nach außen gedrehten Quadriceps perforiert. Die Gelenkfläche der Patella sieht gegen die Tibia hin, ihr Ligament ist intakt, dagegen sind die Seiten- und Kreuzbänder des Kniegelenkes zerrissen.

Den Mechanismus der Verletzung hat man sich wohl so vorzustellen, daß eine forcierte Adduktion des Unterschenkels das Gelenk an der Außenseite weit zum Klaffen brachte und der durch das Aufschlagen auf die Wagennabe direkt nach außen luxierten Patella die Möglichkeit gab, zwischen Femur und Tibia in das Kniegelenk einzutreten.

(Selbstbericht.)

124) Graser (Erlangen). Behandlung der Luxatio patellae inveterata durch Osteotomie am Femur mit Drehung der Epiphyse.

Bei einem jungen Mädchen, das sich 9 Wochen vor ihrem Eintritt in die Klinik eine schwere Verstauchung des Kniegelenkes zugezogen hatte, fand G. eine Luxation der Patella nach außen, bei welcher die Reposition in gestreckter Stellung nur unter starker Spannung der äußeren Kapsel- und Sehnenteile sich bewerkstelligen ließ, während sie in leicht gebeugter Stellung überhaupt nicht möglich war. Zur Behandlung mit den einfachen Methoden, namentlich zur Faltung und Naht der inneren Kapselteile (Le Dentu) eignete sich der Fall nicht. Es hätte unbedingt eine Durchtrennung der äußeren gespannten Stränge und auch eine Verschiebung der Spina tibiae ausgeführt werden müssen. Deswegen suchte G. nach einem

Fig. 1.

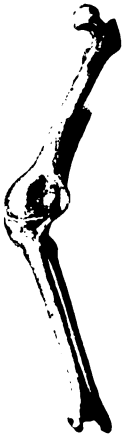
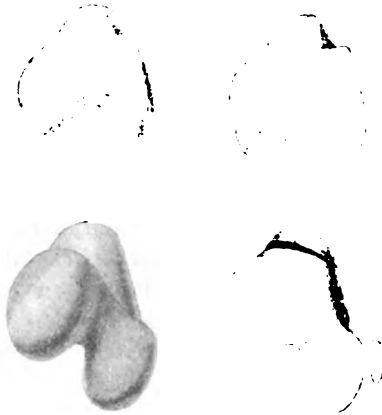
Fig. 2.



anderen Operationsplan. Es war ihm aufgefallen, daß der äußere Condylus des Femur ziemlich viel tiefer nach der Kniekehle stand als der innere Condylus, was bei der Pat. vielleicht auf eine abgelaufene Rachitis zurückzuführen war. Gleichzeitig bestand auch, vielleicht erst infolge der Luxation, eine geringe Auswärtsrotation des Unterschenkels. Um nun alle diese Störungen gleichzeitig zu beseitigen, machte G. eine quere Osteotomie am Oberschenkel oberhalb der Condylen und drehte den ganzen Condylus samt dem Unterschenkel um etwa  $45^\circ$  in der Weise, daß der innere Condylus mehr nach hinten, der äußere mehr nach vorn zu stehen kam. Die Patella war gleichzeitig in die Linie zwischen den beiden Condylen hereingerückt und der Unterschenkel hatte wieder seine annähernd normale Stellung. Die Funktion ist seitdem vollkommen günstig.

Kurze Zeit darauf kam ein Pat. mit sehr hochgradigem Genu valgum und gleichzeitiger Auswärtsrotation des Unterschenkels und vollkommener irreponibler Luxation der Patella nach außen.

In diesem Falle war der Gedanke, sich auf dieselbe Weise zu helfen, noch viel naheliegender und plausibler. Hier war durch einen langen, schrägen Zug an der Spina tibiae auch eine vollkommene Deformierung des unteren Femures eingetreten und auch wieder der schräge Abfall der über beide Condylen vorn gelegten Ebene sehr in die Augen springend. Um die Streckung zu ermöglichen, mußten noch die Beuger an der Rückseite der Kniekehle durchschnitten werden. Die Osteotomie oberhalb der Condylen wurde wegen des hochgradigen Genu valgum keilförmig ausgeführt und dann die Umdrehung um mindestens  $45^\circ$  gemacht. Auch hier brauchte an der Patella gar kein Druck ausgeübt zu werden; sie hatte sofort nach der Aufrichtung der Femurcondylen ihre normale Lage eingenommen und ist seitdem unverrückt in günstiger Stellung geblieben.

Unterdessen wurde die gleiche Operation in einem dritten Falle bei einem rachitischen Kinde beiderseits ausgeführt, bei welchem neben starken Verkrümmungen der Beine am Oberschenkel und Unterschenkel die Patella nach außen luxiert war. Auch hier kehrte die Patella nach der Drehung in ihre normale Lage zurück. Es wurden beiderseits Femur und Tibia durchmeißelt.

G. will diese Methode durchaus nicht als normales Verfahren empfehlen; doch dürfte sie sich für diejenigen Fälle eignen, bei welchen das Tieferstehen des äußeren Condylus sehr auffallend in die Erscheinung tritt. Man hat doch schon oft den Versuch gemacht, den äußeren Condylus etwas zu erhöhen, um dadurch das Heruntergleiten der Kniescheibe zu verhüten. Trendelenburg hatte in den äußeren Condylus einen Elfenbeinstift eingeschlagen, andere hatten die Furche zwischen beiden Condylen vertieft. Bei den günstigen Erfahrungen, die man bei den so oft vorgenommenen supracondylären Osteotomien macht, dürfte der Eingriff für schlimme Fälle nicht als zu gewagt erscheinen. Die schiefe Ebene, welche bei dem Tieferstehen des äußeren Condylus entsteht, ist auf umstehender Abbildung deutlich zu erkennen. (Selbstbericht.)

---

### 125) Riedel (Jena). Über die Catgutnaht bei frischer und bei veralteter Patellafraktur.

Wenn die Kniescheibe im unteren Dritteile quer durchtrennt ist, funktioniert der Quadriceps femoris gar nicht mehr, während bei Querbrüchen am mittleren oder oberen Teile die seitlich an der Patella sich ansetzenden Fasern der Vasti, speziell des Vast. med., noch eine Streckung ermöglichen. Frakturen dicht oberhalb des Apex Patellae bedürfen deshalb der Naht, während alle anderen kon-

servativ resp. mit Extensionsverband nach Bardenheuer behandelt werden können. Für die Naht empfiehlt sich am meisten aseptisches resorbierbares Material, weil jeder in den Geweben zurückgelassene Fremdkörper gelegentlich entzündliche Schübe hervorrufen kann. Das nach Elsberg durch Kochen sterilisierte Catgut ist vollkommen keimfrei, wenn das Material von einem frisch getöteten Tiere stammt. Der Quadriceps femoris leistet in den ersten Tagen nach der Fraktur gar keinen Widerstand, das obere Bruchstück der Patella läßt sich spielend leicht auch bei Anwendung relativ dünner Catgutfäden nach abwärts ziehen und mit dem unteren Fragmente vereinigen.

Zur Naht gehören zwei gestielte Nadeln, die eine etwas stärker gekrümmt als die andere. Erstere wird, nachdem ein 1 cm langer Längsschnitt die Haut oberhalb der Patella getrennt hat, durch die Sehne des Extensor ins Gelenk und dann hinter den Fragmenten durch das Lig. patellae hindurch unterhalb des Apex patellae ausgestochen. Die Ausstichstelle in der Haut wird durch Längsschnitt etwas erweitert. Ein derber Catgutfaden wird in das Öhr der Nadel geführt, letztere zurückgezogen, so daß jetzt zwei starke Catgutfäden hinter den Fragmenten durch das Gelenk laufen. Jetzt wird die flacher gekrümmte Nadel von oben her vor den Fragmenten vorbei und zur unteren Wunde herausgeführt; sie empfängt die beiden dort liegenden Fadenenden, befördert dieselben zur oberen Wunde hinaus. In letzterer werden sie geknüpft (chirurgischer Knoten), während ein Assistent das obere Fragment nach abwärts schiebt. Man merkt beim Anziehen der Fäden deutlich, daß die Fragmente fest aufeinander gedrückt werden. Die Fäden werden kurz über dem tief in der Quadricepssehne liegenden vierfachen Knoten abgeschnitten und versenkt. Vernähung der Längswunden ist nicht nötig. Schienenverband. Heilung erfolgt binnen 6 Wochen. Drei Fälle; zwei von ihnen (der erste 1884 operiert) ideal geheilt, der dritte mit etwas Diastase, weil schon 5 Wochen nach der Verletzung vergangen waren, als die Naht gemacht wurde.

Das Verfahren eignet sich auch sehr gut für die Behandlung von veralteten Patellafrakturen, doch muß dabei selbstverständlich das Gelenk weit geöffnet werden. Diese Eröffnung des Gelenkes sollte niemals durch Querschnitt oder durch Längsschnitt über die Patella erfolgen, weil die restierenden Narben breit, wulstig und zu Zerfall geneigt bleiben können, wodurch die Funktion des Kniegelenkes geschädigt werden dürfte. Querschnitte über das Gelenk sind nur dann indiziert, wenn Heilung in geradsteifer Stellung, wie bei der Resectio genu, erstrebt wird. Soll das Bein im Kniegelenke beweglich bleiben, so muß man letzteres durch zwei ca. 3—4 cm von der Patella entfernte Längsschnitte eröffnen. Von ihnen aus wird die Haut vor der Patella in Gestalt eines brückenförmigen Lappens abgelöst, sodann werden die zwischen den Fragmenten liegenden Bindegewebsmassen entfernt, die Fragmente selbst vom

unterliegenden Femur abgelöst und mittels Stichtsäge angefrischt. Drei starke Doppelfäden von Catgut werden mittels besonders derber krummer Nadeln (diese sowie die gestielten Nadeln liefern Füllenbach & Schultes in Jena) von oben nach unten um die Fragmente herumgeführt, letztere zusammengezogen, bis sie in genauem Kontakte miteinander sind. Das Herunterholen des oberen Fragmentes macht relativ wenig Schwierigkeiten, wenn starkes Catgut verwandt wird. Die Seitenschnitte bleiben offen. Die Heilung der Fraktur erfolgt mittels knöcherner Narbe. Die Kniegelenke funktionierten tadellos (zwei Fälle; ein dritter noch in Behandlung).

Die entzündete Bursa praepatellaris sollte man, um brauchbare Narben zu erzielen, gleichfalls auch immer mittels Seitenschnittes exstirpieren (bogenförmig, einseitig, vis-à-vis ein Knopfloch für Drainage). (Selbstbericht.)

---

126) **Holländer** (Berlin). Zur Genese der Gelenkfreikörper.

Es wird ein Lichtbild eines Falles demonstriert, in dem in einem Kniegelenk Freikörper in exzessiver Größe und Zahl vorkamen. Bei der Operation stellte sich nun heraus, daß die gewöhnlich angenommenen Ursachen für die Entstehung dieser fehlten, daß im speziellen eine ausgesprochene Atrophie der Synovialis vorhanden war; statt dessen wurde in der Wand des oberen Recessus an der femoralen Seite desselben retrosynovial eine Knochenknorpelplatte gefunden, welche stalaktitenähnliche Wucherungen in die Höhle sprossen ließ; diese brachen dann offenbar bei Gelegenheit ab und konnten nun im Verlaufe von 50 Jahren zu der enormen Größe wachsen. Es wird dann an Querschnitten das zentrifugale Wachstum und die Petrifikation derselben demonstriert, während die retrosynovial gelegene exstirpierte Matrix spongiösen Charakter hatte.

(Selbstbericht.)

---

127) **Samter** (Königsberg i. Pr.). Zum plastischen Ersatz der ganzen Tibiadiaphyse. Mit Krankenvorstellung.

Es handelte sich, wie die beigegeführten Photographien zeigen, um einen Defekt der ganzen Tibiadiaphyse nach Osteomyelitis; gleichzeitig bestand dementsprechend eine Beweglichkeit des Unterschenkels nach allen Richtungen und eine Verkürzung um 8 cm. Die übrig gebliebenen Epiphysen waren porotisch. Wie bei der später zu beschreibenden Operation festgestellt werden konnte, war auch vom Periost der Diaphyse nichts nachweisbar. Die mit dem Defekt verbundene Verkürzung nötigte zunächst mittels der osteoplastischen Fußgelenksresektion nach Wladimirow-v. Mikulicz die untere Epiphyse mit dem Calcaneus in knöcherne Verbindung zu bringen (Modifikation dieser Operationsmethode vgl. v. Langenbeck's Archiv Bd. XLV Hft. 2). Um die obere Epiphyse der Tibia

für die Plastik nutzbar zu machen, wurde dieselbe mittels Arthrodesen mit der unteren Femurepiphyse knöchern verbunden; darauf ein 12 cm langer Knochenperiostlappen, welcher demnach Bestandteile der oberen Tibiaepiphyse, der unteren Femurepiphyse und der Femurdiaphyse enthielt, heruntergeschlagen. Auf diese Weise wurde ein Pseudoarthrosenstadium geschaffen. Die Knochenneubildung ging hauptsächlich vom Periost des Lappens aus. Da jedoch die Konsolidierung auf sich warten ließ, so wurde zunächst ein 15 cm langer Leichenknochen eingeheilt; derselbe regte jedoch weder die Knochenneubildung in nennenswerter Weise an, noch verwuchs er mit dem Knochenperiostlappen und der proximalen unteren Tibiaepiphyse. Aus diesem Grunde wurde er wieder entfernt. Die Konsolidierung erfolgte schließlich unter Gipsgehvörbinden. Sämtliche Stadien des Verfahrens wurden durch Röntgenbilder illustriert. Das Endresultat ist derartig, daß der Kranke seit einer Reihe von Monaten ohne Stützapparat mit einem Schnürstiefel mit um 4 cm erhöhter Sohle in Spitzfußstellung andauernd gehen kann. (Selbstbericht.)

### 128) Wilms (Leipzig). Tragfähige Amputationsstümpfe mit Sehnendeckung.

Nach fast zweijähriger Erfahrung (14 Fälle, darunter 3 Pat. über 50 Jahre, 2 mit Altersgangrän, 3 doppelseitig Amputierte) glaube ich die Methode als brauchbar und wegen ihrer Einfachheit oft anwendbar empfehlen zu können.

1) Die Deckung der Tibiasägefläche mit der nach vorn umgeschlagenen Achillessehne und die Deckung der Femursägefläche mit der nach hinten umgeschlagenen Quadricepssehne ist ebenso einfach wie jede gewöhnliche Amputation. Zur Fixation der Achillessehne genügen zwei bis drei Nähte an der vorderen Kante der Tibia, die Quadricepssehne muß stärker fixiert werden, da der kräftige Muskel sonst die Sehne herunterzieht.

2) Die Bildung der Hautlappen (Manschetten, hinterer oder vorderer Lappen) ist für die Tragfähigkeit nicht von Bedeutung, ich habe gewöhnlich einen hinteren, mit der Sehne in Zusammenhang stehenden Hautlappen gebildet.

3) Eine Nekrose der Sehne habe ich nicht beobachtet, trotzdem bei drei Amputierten eine kleine Hautgangrän Gelegenheit zur Infektion und Nekrose hätte geben können.

4) Es ist zweckmäßig, bei jungen Individuen sogar notwendig, die Fibula höher zu durchsägen als die Tibia, damit nicht die unbedeckte und unbelastete Fibula durch vermehrtes Längenwachstum in das Niveau der Sehne nachrückt. Man kann die Fibula auch mit einer der anderen Sehnen decken. Die dünneren Sehnen lassen sich unter Umständen auch mit zur Tibiadeckung verwerten.



5) Eine besondere Nachbehandlung ist nicht notwendig. Treten des Stumpfes gegen ein elastisches Polster genügt nach Heilung der Wunde als Nachbehandlung bis zur Fertigstellung des künstlichen Beines.

6) Das elastische Polster der Sehne ist bei den meisten Fällen nach einem halben und ganzen Jahre noch fühlbar, scheint sich aber doch allmählich zu verdünnen, ohne daß jedoch die Tragfähigkeit dadurch beeinträchtigt wird. Demonstration von drei Pat., darunter ein doppelt Amputierter, der ohne Stock Treppen steigt und einen überraschend guten Gang hat.

(Selbstbericht.)

#### Diskussion.

Runge (Königsberg) erinnert daran, daß Sehnenüberpflanzung auf den Knochen zur Erzeugung tragfähiger Stümpfe nicht nötig ist; man trägt das Periost etwas höher ab und löffelt etwas Mark aus. Manche Amputierten stehen bereits 14 Tage nach der Operation auf.

Christel (Metz).

### Demonstrationen.

#### 129) Henle (Breslau). Venöse Hyperämie.

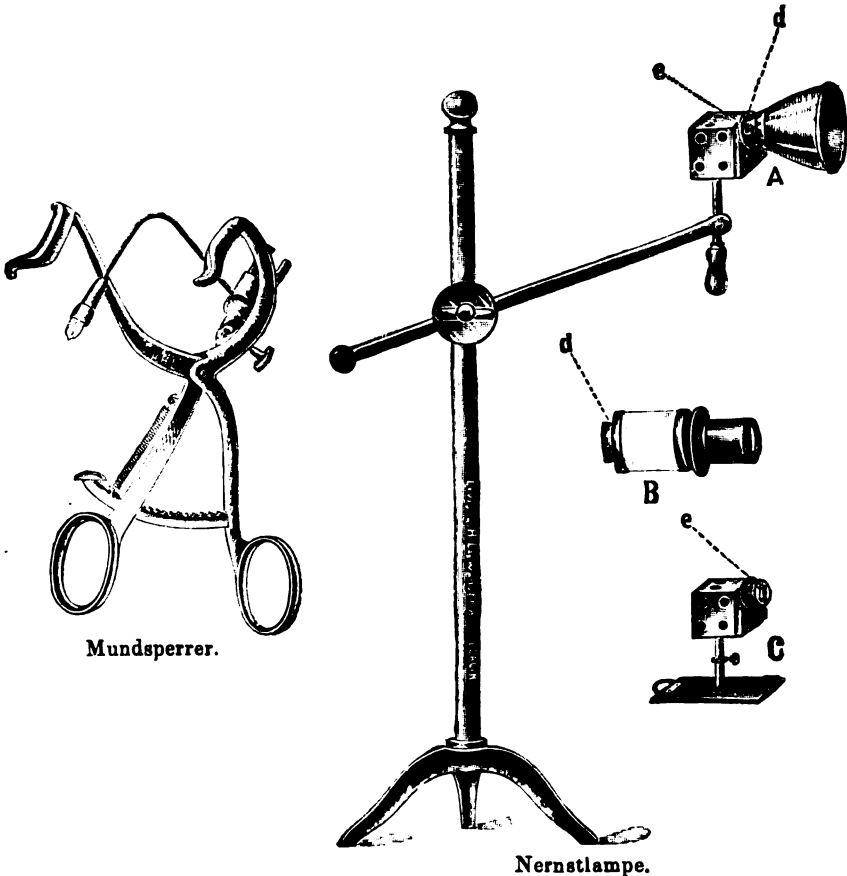
H. demonstriert unter Hinweis auf seinen Aufsatz i. Zentralbl. für Chirurgie 1904 Nr. 13 seine Technik der Anwendung venöser Hyperämie. Ein Hohlschlauch wird lose um den zu stauenden Körperteil herumgelegt, mit einer Klammer zusammengehalten und unter Kontrolle eines Manometers mit Luft gefüllt, wobei es möglich ist, den Druck, welchen der Schlauch ausübt, genau zu dosieren.

Auch zur Herstellung der lokalen Anämie ist das Verfahren zu gebrauchen. Hier ist das Anlegen einer zu festen Konstriktion für Nerven und Gefäße gefährlich; ein zu starker Druck verursacht außerdem sehr erhebliche Schmerzen, während das zur Unterbrechung des arteriellen Blutstromes eben nötige Stück fast immer selbst für längere Zeit gut vertragen wird. Das Verfahren eignet sich daher besonders auch für Operationen unter lokaler Anästhesie. Die anzuwendende Druckhöhe läßt sich hier in der Regel durch das Verschwinden des Pulses in der zu anämisierenden Extremität feststellen. Diese Methode der Konstriktion hat außerdem den Vorteil, daß man sie ohne Verschiebung der die Asepsis garantierenden Kompressen durch Herauslassen der Luft aus dem Schlauch aufheben und ebenso, wenn nötig, wieder von neuem herstellen kann. (Selbstbericht.)

130) **Bockenheimer** (Berlin). Mundsperrer.

B. demonstriert einen Mundsperrer<sup>1</sup>, an dem eine Mignonlampe, durch Akkumulator beleuchtet, angebracht ist. Die Lampe kann an jedem beliebigen Mundsperrer angebracht werden.

Man kann so die Mund- und Rachenhöhle bei aufgesperrtem Munde hell erleuchtet sehen. Auch die Rhinoscopia superior oder die Laryngoskopie kann leicht ausgeführt werden, ohne daß eine andere Beleuchtungsquelle nötig wäre. (Selbstbericht.)



131) **Bockenheimer** (Berlin). Nernstlampe.

B. demonstriert eine Nernstlampe von 180 Kerzenstärke, in jede elektrische Leitung von 110 oder 220 Volt Gleich- oder Wechselstrom ohne Widerstände einschaltbar, leicht transportabel.

<sup>1</sup> Der Mundsperrer ist von der Firma Louis H. Löwenstein, Berlin N., Ziegelstraße 28, zu beziehen.

Die sehr intensive Lichtquelle der Lampe ermöglicht es, dieselbe als Scheinwerfer zur Beleuchtung von Personen oder Gegenständen bei der Demonstration zu beutzen.

Ferner dient die auf einem Gestell mit gekreuztem Kugelenk angebrachte Lampe, die dadurch in jede Stellung und Lage zu bringen ist, zur Beleuchtung bei Operationen, wobei sie nicht nur als Licht-, sondern auch als Wärmequelle dient. Letzter Umstand ist bei Laparotomien von Vorteil, ohne daß dabei der Operateur durch die Wärme belästigt wird.

Endlich kann die Lampe noch als Ersatz für die Bogenlampe im Projektionsapparat verwertet werden.

B. glaubt wegen der großen Vielseitigkeit und der verschiedenen Vorteile bei ihrem relativ niedrigen Preis (ca. 125 *M* mit allem Zubehör) die Nernstlampe<sup>1</sup> empfehlen zu können. (Selbstbericht.)

---

<sup>1</sup> Die Lampe ist von der Firma Louis H. Löwenstein, Berlin N., Ziegelstraße 28, zu beziehen.

## Operationstisch

nach Geh.-Rat Dr. Stelzner.

Mit neuesten Verbesserungen.

Ohne Kurbeln oder Zahnstangen.

Durch ein Pedal verstellbar.  
Leicht zu reinigen.

Auch Höhenverstellung des  
ganzes Lagers.



In fast allen Universitäten  
eingeführt.

Beschreibung und zahlreiche  
Gutachten kostenfrei durch

### Knöke & Dressler,

Dresden,  
Königl. Hoflieferanten.

Fabrik für alle ärztlichen  
Bedarfsartikel.

## WIESBADEN.

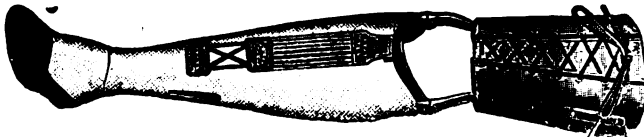
### Augusta-Victoria-Bad

(verbunden mit Hotel Kaiserhof).

**Physikal. Heilmethoden:** Hydrotherapie, Bäder, Pneum. Kammer,  
Zander-Institut, Inhalation etc. Dirig. Arzt: Dr. Carl Mayer.

**Chirurgische Abteilung:** spez. zur Nachbehandlung von Unfällen etc. ;  
Zander-Institut, Röntgen-Abteilung, Schienenhülsenapparate etc.  
Dirig. Arzt: Dr. Albert E. Stein.

### Fischers Dörrflinger-Bein ist das beste Kunstbein der Welt.



Verlangen Sie im  
Interesse Ihrer  
Amputierten  
Broschüre und  
realiste U gratis.

F. L. Fischer, Freiburg im Breisgau. Lieferant sämtlicher Kliniken der Universität.

Spezialität: Instrumente zur großen Chirurgie, zur Bronchoskopie und Oesophagoskopie n. Killian.  
Vollständige Einrichtungen für Kliniken und Krankenhäuser.  
Hauptkatalog und monatliche Neuheitenberichte gratis.

## Loose 2. Klasse und Vollose

147. Königl. Sächs. Landes-Lotterie, Ziehung den 11. u. 12. Januar 1905,  
in  $\frac{1}{1}$  à 100.—,  $\frac{1}{2}$  à 50.—,  $\frac{1}{5}$  à 20.—,  $\frac{1}{10}$  à 10.— empfiehlt und versendet

Königlich Sächsische Lotterie-Kollektion von  
**GEORGE MEYER, Leipzig, Neumarkt 40.**

# Styracol

## Guajacol-Zimtsäureester

zur Behandlung der Lungenphthise.

Passiert den Magen unzerstört und spaltet im Darm 86% des eingeführten Guajacols ab. Darmdesinficiens und Antidiarrhoicum.

Dosis: 1,0 3—4 mal täglich in Pulver und Tabletten.

Literatur u. Proben kostenlos. **KNOLL & Co., Ludwigshafen a/Rhein.**



## Silberpräparate nach Dr. Credé.

D. R. P. No. 88247. — Patentierte in fast allen Kulturstaaten.

**Silberwatte Silberäside Silbercatgut Silberbinden Silbertampons Silberklebtaffel**

**Silbergaze** nach Credé. \* **Silberverbandstoff (weiß).**

Sparsam.

Giftfrei.

Haltbar.

Alleiniger Fabrikant  
und Patentinhaber:

**MAX ARNOLD \* Chemnitz.**

Fabrik medizinischer Verbandstoffe und Verbandwatten.

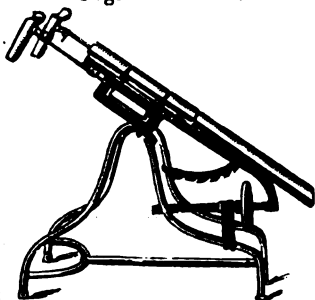
# Jodipin

Literatur auf Wunsch gratis und franko durch:

# E. Merck

Chemische Fabrik — Darmstadt.

Gegründet 1896.



Operationstisch nach Küstner mit  
Doppelschraube (D. E. G. M.).

## Georg Haertel, Breslau,

am Albrechtstrasse 42.

Instrumentenmacher d. Breslauer Universitäts-Kliniken  
f. Chirurgie (v. Mikulicz), f. Frauenkrankh. (Küstner).

Spezialität:

**Gynäkolog. Instrumente n. Fritsch.**

**Instrumente für Darmchirurgie**

nach v. Mikulicz.

**Aluminiumbronzedraht.**

**Drahtsagen a. Aluminiumbronze f. Gipsverband.**

**Pedalapparate.**

Meine Adresse u. Vornamen Georg bitte genau zu beachten.

# Für den Bezug neuer Bücher

hält sich die  
Sortimentsabteilung unseres Geschäfts angelegentlichst empfohlen.  
Ganz besonders empfehlen wir uns zur

## Annahme von Abonnements auf alle Zeitschriften des In- und Auslandes

die stets am Tage des Erscheinens an die aufgegebenen Adressen zur Ab-  
sendung gebracht werden.

Korrespondenz auch in französischer u. englischer Sprache.

## Spezialität: Einrichtung ganzer Bibliotheken

**Speyer & Peters, Spezialbuchhandlung für Medizin,**  
Berlin NW. 7, Unter den Linden 43.

### Hermann Haertel, Breslau

Weidenstr. 33. — Gegründet 1819.

**Fabrik chirurgischer Instrumente.**

**Operations-Zimmer-Einrichtungen.**

**Spezialität: Operationstisch nach Dr. Stas**

mit drehbaren Beinhaltern (D. R. G. M.).

Man verlange Prospekt.



**Original-Drahtsägen nach Dr. Gigli.**

**Breslauer Desinfektions-Apparate**

nach Geh. Med.-Rat Prof. Flügge, Breslau.

Fig. 1. Formalin-Entwickler. Fig. 2. Ammoniak-Entwickler.

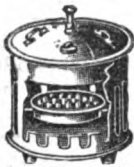

Fig. 1.

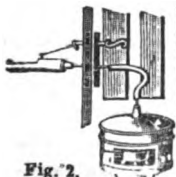

Fig. 2.

**Gummistempel für Körperschemata**

zum Einzelzeichnen von Krankbefunden, speziell für Unfall-  
gutachten geeignet.

Preiskatalog gratis und franko.

Tannigen

Trional

Salophen

# Mesotan

neuer Salicylester zur lokalen Behandlung von rheumatischen Affektionen. — Ersatz für Gaultheriaöl; nahezu geruchlos und leicht resorbierbar.

Anw.: mit Olivenöl gemischt, 3mal täglich aufzuspinseln, unter ständigem Wechsel der Applikationsstelle.

Citarin

Creosotal

Duotal

## Isopral

Neues vortreffl. Hypnoticum. Ersatz für Chloralhydrat. Herz- und Gefäßsystem schonend.

Dos.: 0,5—1,0—2,0 g. entweder in Lösung od. in Tabletten. Die schon bei gew. Temperatur flüchtige Substanz ist in geschlossenem Glasgefäß kühl aufzubewahren.



## Helmitol

neues verbessertes Blasenantisepticum.

Ind.: Cystitis, Bakteriurie, Phosphaturie.

Vortreffl. symptomat. Mittel zur Unterstützung der lokalen Gonorrhoeotherapie.

Protargol  
äußerlich.

Helmitol  
innerlich.

Aristochin

Heroin  
hydrochlor.

## Theocin-Natr. acetic.

prompt wirkend, leicht löslich.

Dos.: 0,3—0,5 g. 3—4mal täglich, gelöst, nach den Mahlzeiten.

Mächtige Diuretica bei den meisten hydroptischen Erscheinungen. Es empfiehlt sich, die Diuresis jeweils zunächst mit Theocin-Natr. acetic. energisch anzuregen und dann mit Hilfe von Agurin möglichst lange rege zu erhalten.

## Agurin

essigsäures Theobrominnatrium.

Dos.: 1 g. 3—4mal täglich in Oblaten oder Pfeffermünzwasser.

Hedonal

Eisen-Somatose

# Farbwerke vorm. Meister Lucius & Brüning, Höchst a. M.

Vorzügl. Antipyretikum und Antineuralgikum: angewandt zur Bekämpfung des Fiebers jeder Art.

Spezifikum gegen Kopfschmerzen, Neuralgien bes. Trigeminusneuralgie u. die lancinierenden Schmerzen der Rückenmarksleidenden.

## PYRAMIDON

Salzylsäures und kampfersäures Pyramidon.

Patentiert und Name als »Marke« geschützt.

Mit Erfolg angewandt zur Kupplung asthmatischer Anfälle u. bei Menstruationsbeschwerden. Dosis von Pyramidon 0,3—0,5 g.

Salzylsäures Pyramidon, ausgezeichnetes Antineuralgikum, angewandt gegen akuten und chronischen Gelenkrheumatismus, Gicht etc. Dosis 0,5—0,75 g.

Die kampfersäuren Salze des Pyramidon besitzen gleichzeitig anhydrotische und antipyretische Wirkung. Mit Erfolg angewandt gegen die lästigen Schweißsekretionen der Phthisiker. Beim neutralen kampfersäuren Pyramidon (Dosis 0,5 bis 0,75 g) ist die antipyretische und beim sauren kampfersäuren Pyramidon (Dosis 0,75—1,0 g) die anhydrotische Wirkung vorherrschend.

50%ige alkohol. Lösung von Oxykampfer, dem einzigen sicher wirkenden unschädlichen Mittel gegen Dyspnoë. Mit Erfolg angewendet bei nervösem und Bronchial-Asthma, Emphysem und organischen Herzfehlern mit Kompensations-

## OXAPHOR

Patentiert und Name als »Marke« geschützt.

störungen. Rp.: Oxaphor 10,0, Spir. vini 30,0, Sirup. cortic. aurant. 20,0, Aqu. destill. ad 150. M. S. 3mal täglich ein bis zwei Eßlöffel. Die Dosen von Oxaphor sollen nicht zu klein gegeben werden!

== Literatur über die vorstehenden Präparate und Proben stehen den Herren Ärzten jederzeit gratis zur Verfügung. ==

JUL 22 1904

# Zentralblatt

für

# CHIRURGIE

herausgegeben

von

**E. von Bergmann, F. König, E. Richter,**  
in Berlin, in Berlin, in Breslau.

Einunddreißigster Jahrgang.

Wöchentlich eine Nummer. Preis des Jahrganges 20 Mark, bei halbjähriger Vorauszahlung. Zu beziehen durch alle Buchhandlungen und Postanstalten.

Nr. 27.

Sonnabend, den 9. Juli.

1904.

## Medizinischer Anzeiger.

**MATTONI'S**

**GISSHÜBLER**

natürlicher  
alkalischer  
**SAUERBRUNN**

als Heilquelle seit Hunderten von Jahren bewährt in allen Krankheiten der Atmungs- und Verdauungsorgane, bei Gicht, Magen- und Blasenkatarrh. Vorzüglich für Kinder, Rekonvaleszenten und während der Gravidität.

**Heinrich Mattoni**

Karlsbad

Franzensbad ★ Wien ★ Budapest

## Bei Frauen- krankheiten

Bäder und  
Irrigationen

mit Zusatz von

**Mattoni's Moorextrakten.**

Unübertroffener Erfolg.

Badedauer, Temperatur u. Menge  
des Zusatzes bestimmt der Arzt.

Mattoni's Moorextrakte sind in allen Apotheken, Droguerien und Mineralwasserhandlungen erhältlich. Broschüren und Gebrauchsanweisung kostenfrei.



# Buchhandlung Gustav Fock, G. m. b. H.

Zentralstelle für Dissertationen und Programme

Spezialität: Medizin.

Leipzig.

Bietet antiquarisch, gut erhalten, an:

- Archiv f. klin. Chirurgie. Hrg. v. Langenbeck. Bd. 1-68 und Reg. 1860-1902. Gbd. (2010.-) **700.**
- Archiv für Ohrenheilkunde. Bd. 1-60 u. Reg. zu Bd. 1-50. 1864 bis 1903. Hlnbd. (825.-) **600.**
- Fortschritte der Medizin. Bd. 1-21. 1883-1903. Gbd. (460.-) **100.**
- Sammlung klin. Vorträge. Hrg. v. R. Volkmann. Heft 1-262 u. Neue Folge Heft 1-360. 1870-1903. (500.-) **100.**
- Verhandlungen d. deutsch. Gesellschaft f. Chirurgie. Bd. 1-31. M. Reg. 1872-1902. Gbd. (594.-) **260.**
- Virchow-Hirsch, Jahresbericht Ab. d. Fortschritte der gesamten Medizin. Jahrg. 1-36. 1866-1902. (1390.-) **500.**
- Wochenschrift, Berliner klinische. Jg. 1-39. 1864-1902. Gbd. (900.-) **165.**
- Zeitschrift, Jenaische, für Medizin und Naturwissenschaften. Bd. 1-37, mit Suppl. u. Reg. zu Bd. 1-80. 1864-1903. Gbd. **1500.**
- Zentralblatt f. Gynäkologie. Jahrg. 1-27. 1877-1903. Gbd. (540.-) **215.**
- Zentralblatt f. klinische Medizin. Jahrg. 1-23. 1880-1902. (460.-) **175.**
- Eulenburg's Realenzyklopädie. 3. (neueste) Aufl. 26 Bde. Gbd. (460.-) **125.**
- Vierteljahrsschrift f. gerichtliche Medizin u. öffentliches Sanitätswesen. Hrg. v. Casper, fortges. v. Horn u. Eulenburg. 25 Bde. Neue Folge 53 Bde. u. III. Folge Bd. 1-23 mit Suppl. 1882-1902. Gbd. (725.-) **280.**

Lagerverzeichnisse: 220 Gynäkologie u. Geburtshilfe, 233 Innere Medizin (aus Gerhardt's und Ziemssen's Bücherschatzen), 237 Ophthalmologie, 241 Anatomie, Physiologie usw. usw. gratis und franko.

## Farbwerke vorm. Meister Lucius & Brüning, Hoechst a. M.

Innerlich indiziert: bei Hyperästhesie des Magens. Ulcus ventriculi, nervöser Dyspepsie, Vomitus gravidarum, Seekrankheit, 0,2-0,5, 3 mal tägl. vor d. Mahlzeit.

In der oto-rhino u. laryngol. Praxis bei allen Arten von Katarrhen, tuberkul. Larynxgeschwüren, Keuchhusten etc.

Anaesthesiapräparate, wie Anaesthesin-Dragees, -Trochisci, -Salben etc. bringt die Buchka'sche Kopfpotheke, Frankfurt a. M. in tadelloser Qualität in den Handel.

Dr. E. Ritsert's

**Anaesthesin**

Name als „Marke“ geschützt.  
Lokalanästhetikum von sicherer, langandauernder Wirkung, absoluter Reizlosigkeit und Ungiftigkeit.

Bei Blasenwang, Urethritiden, Hämorrhoidalleiden.

Außerlich indiziert: bei allen Arten v. schmerzhaften Wunden, wie Brandwunden, Ulcus cruris, intertrigo, Hautgangrän, Pruritus, Ekzemen etc. als Pulver, sowie in Form v. Streupulver mit Dermatol oder in Salbenform mit Lanolingrundlage 5-20%.

Die blutdrucksteigernde und gefäßverengende Substanz der Nebennieren in 1% Lösung des Suprareninum hydrochlor. chem. rein in Flaschen à 25, 10 u. 5 cem im Handel. Ferner als Suprareninum boricum, unbegrenzt haltbar, leicht wasserlöslich, in Röhrch. à 0,065 g entsprechend 0,05 g der wirksamen Substanz der Nebennieren.

**Suprarenin**

☆

Name als „Marke“ geschützt.

☆

Die wirksame Substanz der Nebennieren.

Angewandt in der Chirurgie, zur Vornahme blutloser Operationen, ferner in der Ophthalmologie, Oto-Rhino-Laryngologie und Urologie. Bewährt als Hämostatikum.

Die Lösungen von Suprareninum hydrochloricum od. boricum vertragen Zusätze von Kokain, Atropin, Eserin, Zinc. sulfur., ohne sich zu zersetzen.

== Literatur über die vorstehenden Präparate und Proben stehen den Herren Ärzten jederzeit gratis zur Verfügung. ==

# Chologen

Tabletten N<sup>o</sup> 1.2.3. Name ges. gesch.  
Zur Heilung der Cholelithiasis,  
nach Dr. Rob. Glaser, Muri (Aargau)

(Correspondenzbl. f. Schweizer Aerzte, Jahrg. 1903, Nummer 3.)

Litteratur gratis und franko durch die  
einzig autorisirte Fabrikationsstelle:

**Physiolog. chemisches Laboratorium Hugo Rosenberg, Berlin W. 50**  
Spichernstrasse 19.

Die Chologenpräparate sind in allen Apotheken, jedoch  
nur auf ärztl. Verordnung, zum Preise von 3 Mk. pro  
Schachtel jeder Nummer (enth. 100 Tabletten) erhältlich.

Haupt-Depot für Deutschland: Pelican-Apotheke, Berlin W. 8, Leipzigerstr. 88.

## Zu mässigen Preisen

sind die begehrtesten medizinischen Zeitschriften und einzelne medizinische  
Werke antiquarisch in gut erhaltenen und garantiert vollständigen Exemplaren  
auf Lager bei

**Alfred Lorentz**

medizinisches Antiquariat und Bücher-Leih-Institut  
in Leipzig, Kurprinzstrasse 10.

Bitte Kataloge und Preisanschläge zu verlangen.

Die Firma Alfred Lorentz kauft medizinische Bücher von Wert jederszeit  
gegen bar oder in Tausch.

Verlag von Breitkopf & Härtel in Leipzig.

## Notizbuch für Laparotomien.

Schreibpapier. geh. 8. Preis 40 ₰.

## ≡ Für Heilanstalt geeignet! ≡

Hochherrschaftlicher Besitz Großbarz Thüringen.

23800 qm großer Park, jeder Komfort. o Im Wald bei einer Verkehrsstraße.

Auskunft: Besitzer Frau von Chelstowska, Schloß Zimmerberg.

# ALEXANDER SCHAEDEL, Fabrik chirurg. Instrumente u. Bandagen

Reichsstr. 14 LEIPZIG Nicolaistr. 21

empfiehlt:

Atzstäbchen von Hartgummi nach Menge à  $\text{M} 1.-$ ,  
Glasgefäß dazu zum Aufbewahren in Formalin weiß à  $\text{M} 3.-$ , braun à  $\text{M} 4.50$ ,

**Neu! Keulenpressare z. Behandlung großer inoperabler Genitalprolapse n. Menge, beschr. im Zentralbl. f. Gynäkologie Nr. 15 Jahrg. 1903.**

**Operations - Gummihandschuhe nach Friedrich, bestes Fabrikat, per Paar  $\text{M} 1.75$ .**



# Levico - Vetricolo

500 m. Süd-Tyrol 1800 m.

Bestrenommirte Arsen - Eisenquellen gegen allgemeine Schwächezustände, Nervenleiden, sowie alle, auf fehlerhafter Blutzusammensetzung beruhenden Krankheiten. (Blutarmut, Bleichsucht, Skrofalose, Rachitis, Frauenleiden etc.)

**Vornehmes, erstrangiges Kur-Etablissement.**

## Levicostarkwasser und Levicoschwachwasser

in allen Apotheken und Mineralwasserhandlungen erhältlich.

Die Direktion des Bades Levico.

Telegramm-Adresse: Fenti-Levico.

## Heilgymnastische Apparate

in größter Auswahl und neuester Konstruktion.

Beste Ersatz der teuren schwedischen!

Massagerapparate • Oscillatoren  
Zimmerturnapparate.



Kataloge mit zahlreichen  
acht kostenfreier  
Fabrikanten:

## Kneko & Brönnel

Königl. Hoflieferanten  
Dresden.



## Detert's Durit

ist das beste haltbare Gummimaterial für Kissen, Matratzen, Federbetten, Luft- u. Wasser-Kissen, Unterlagen dergleichen u. Drainage-Filter.

Detert's Spritze mit Durit-Kolben. Durit lässt sich leicht in Wasser schneiden und ist hier Spritzen- u. Unterdruck-Apparate.

Kataloge in Materialproben kostenlos.

Rudolf Detert BERLIN NW 6, Karlshof

Druck und Verlag von Brönnel & Härtel in Leipzig, Nürnbergerstraße 26/28.

Hierzu ein Prospekt der Firma Kalle & Co. in Bleiblich a. Rhein.

65N  
JAN 14 1904  
LIBRARY.

# Zentralblatt für C H I R U R G I E

herausgegeben  
von  
**E. von Bergmann, F. König, E. Richter,**  
in Berlin, in Berlin, in Breslau.

Einunddreißigster Jahrgang.

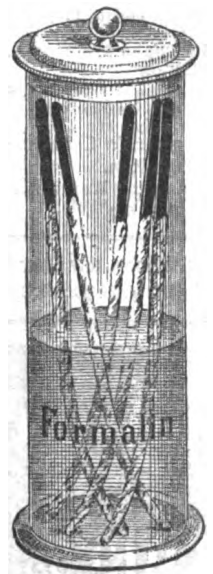
Wöchentlich eine Nummer. Preis des Jahrganges 20 Mark, bei halbjähriger  
Voraussahlung. Zu beziehen durch alle Buchhandlungen und Postanstalten.

Nr. 52.                      Sonnabend, den 31. Dezember.                      1904.

## Medizinischer Anzeiger.

### ALEXANDER SCHAEDEL, LEIPZIG

Reichsstrasse 14 \* Nicolaistrasse 21  
Fabrik chirurgischer Instrumente und Bandagen  
empfiehlt:



Ätzstäbchen von Hartgummi nach Menge  
à 1.—.

Glasgefäß dazu zum Aufbewahren in  
Formalin, weiß à 3.—, braun à 4.50.

Keulenpressare zur Behandlung  
großer

inoperabler  
Genital-  
prolapse

nach Menge,  
beschrieben  
im Zentralblatt  
für Gynäkologie  
No. 15

Jahrgang 1903.

**Neu!**



**Operations-Gummihandschuhe** nach Friedrich, bestes  
Fabrikat. 1.50 per Paar;  
bei Dutzendabnahme 15.— per Dutzend Paar; bei größeren Abschlüssen billiger.

# Krewel & Co.

## VAPORIN

Dr. Staedler

ausgezeichnetes, in jeder Beziehung unschädliches Mittel gegen Keuchhusten.

## TANNOFORM

Merck

Äußerlich: Vorzögl. Mittel gegen Hyperidrose.

Innerlich: bewährt gegen Durchfälle aller Art.

## Tannofomseife

sehr zu empfehlen gegen Schuppenbildung.

## Tannofomsalbe

## Tannofomstreu- pulver

beide letztere ausgezeichnet gegen Wundliegen, Wundlaufen, Wundreiten.

Besonders auch in der Kinderpraxis wertvoll.

## Sanguinal Krewel in Pillenform.

Seit über 10 Jahren mit ausgezeichnetem Erfolge gegen Blutarmut und Bleichsucht angewandt.

Pilul. Sanguinalis cum Kreosot 0,06.

Pilul. Sanguinalis cum Kreosot 0,10.

Indik.: Phthisis incipiens, Skrofulose.

Pilul. Sanguinalis Krewel cum Guajacol carb. 0,06.

Pilul. Sanguinalis Krewel cum Guajacol carb. 0,10.

Indik.: Phthisis pulmon. Infiltrationen, Skrofulose.

Pilul. Sanguinalis Krewel cum Extr. Rhei 0,06.

Indik.: Atonie des Verdauungstraktes.

Pilul. Sanguinalis Krewel cum Chinin mur. 0,06.

Indik.: Schwächezustände nach Exzessen, nach Infektionskrankheiten.

Pilul. Sanguinalis cum Acid. arsenicoso 0,0006.

Indik.: Neurasthenie, Neuralgie, Chorea, chron. Malaria, Psoriasis, Ekzeme, Diabetes.

Pilul. Sanguinalis cum Natr. cinnamyl. 0,001.

Indik.: Phthisis incipiens, Skrofulose.

Pilul. Sanguinalis cum Jod. pur. 0,004.

Indik.: Vomitus gravidarum, Skrofulose.

Pilul. Sanguinalis cum Am. ichthyolico 0,06.

Pilul. Sanguinalis cum Vanad. pentoxydat.

Ausgezeichnetes Mittel bei allen auf mangelhaftem Stoffwechsel beruhenden Erkrankungen, insbesondere bei Skrofulose.

## Liquor Sanguinalis Krewel

haltbares, angenehm schmeckendes, flüssiges Sanguinal (ohne Glycerinzusatz).

## Kolaninpastillen

Dr. Knebel.

## Dr. Bergmann's Präparate.

Dr. Bergmann's Hals-Kautastillen.

Indik.: Angina, Pharyngitis, Tonsillit, erprobtes Prophylacticum bei Diphtherieepidemien.

Dr. Bergmann's Magen-Kautastillen.

Indik.: Saure Dyspepsie, Sodbrennen, Magenschmerzen, saures Erbrechen.

Dr. Bergmann's Entfettungs-Kautastillen.

Dr. Bergmann's Wassersucht-Kautastillen.

Literatur u. Proben aller dieser Präparate d. Herr. Ärzten gratis u. franko.

Fabrik pharm. Präparate  
Köln a. R. Eifelstraße 33

## **Röntgenkurse für Ärzte. \* Honorarfrei.**

Mit praktischen Übungen im Elektrotechnischen Laboratorium Aschaffenburg.  
Abgehalten v. Dr. med. Wiesner, Dr. med. Metzner, Ingenieur F. Dessauer, Medizinalrat Dr. Roth in jedem 2. Monat. Dauer 3—6 Tage. Teilnehmerzahl beschränkt. Vorher. Anmeldung bei Medizinalrat Dr. Roth, Kgl. Landgerichts- u. Bezirksarzt Aschaffenburg oder der Geschäftsleitung des Elektrotechnischen Laboratoriums Aschaffenburg.

**Verlag von Breitkopf & Härtel in Leipzig.**

### **Hämolysine, Cytotoxine und Präcipitine.**

Von

**Professor Dr. A. Wassermann.**

Sammlung klinischer Vorträge. Neue Folge. Nr. 331. *M* —.75.

### **Die Behandlung der Prostatahypertrophie mittels der galvanokaustischen Methode nach Bottini.**

Von

**Albert Freudenberg.**

Sammlung klinischer Vorträge. Neue Folge. Nr. 328. *M* —.75.

### **Über die Entstehung hysterischer Erscheinungen.**

Von

**L. Krehl.**

Sammlung klinischer Vorträge. Neue Folge. Nr. 330. *M* —.75.

### **Bemerkungen zur Balneologie und physikalisch-diätetischen Behandlung der Nervenleiden.**

Von

**Wilh. Erb.**

Sammlung klinischer Vorträge. Neue Folge. Nr. 321. *M* —.75.

### **Über Schreiber- und Pianistenkrampf.**

Von

**J. Zabłudowski.**

Sammlung klinischer Vorträge. Neue Folge. Nr. 290/91. *M* 1.50.

## **Suprarenin - Kokain - Tabletten**

empfohlen durch Herrn Privatdozenten Dr. H. Braun in Leipzig,  
1 Tablette in 1 ccm Wasser gelöst, gibt die für eine Zahnextraktion  
erforderliche Suprarenin-Kokain-Lösung.

**G. Pohl, Schönbaum, Bez. Danzig.**

# Duotal

Duotal „Heyden“, vollständig geruch- und geschmackloses Guajakol-Präparat, enthält über 90% gebundenes, im Körper sich abspaltendes, also wirksames Guajakol. Ohne jegliche Gift- und Atzwirkung; wird selbst von den empfindlichsten Patienten gern genommen und gut vertragen. Vorzügliches Mittel gegen Lungen-Tuberkulose und chronische Katarrhe der Atmungsorgane. Darmantiseptikum bei Typhus und Enteritis.

Duotal-Tabletten „Heyden“ zu 0,3 und 0,5 g.

# Salocreol

Verbindung der wirksamen Bestandteile des Kreosots mit Salizylsäure. Zur äußerlichen Behandlung von Muskel- und Gelenk-Rheumatismus, Arthritis deformans, Erysipelas, Lymphadenitiden und skrofulösen Drüsenanschwellungen. Lokale Einreibungen oder Einpinselungen von 3 bis 15 g ein- oder mehrmals täglich, bis zu 30 g pro die.

Proben und Literatur durch

**Chemische Fabrik von Heyden, Radebeul-Dresden.**

hervorragend  
 blutbildendes  
 Kräftigungs-  
 und  
 Ernährungsmittel


33% Fleisch-  
 Eiweiß.

Preis.  
 M 2,50

**fleischsaft**

**PURO**

„PURD, Med. Chem. Institut.“



## C. Stiefenhofer, München.

Fabrik chirurgischer Instrumente.

### Neuer transportabler Sterilisator

für Verbandstoffe und Instrumente nach Kronacher.

Einzig transportabler Apparat für trockene Verbandstoffe nach der Sterilisation.

In drei Größen zu 30.—, 40.—, 70.— komplett.

Bestellungen aus Nicht- in billigst.

Druck und Verlag von Breitkopf & Härtel in Leipzig, Nürnbergerstraße 36/38.

4















