




32.

03



HARVARD UNIVERSITY LIBRARY.

This book is deposited temporarily in the
Library of the

Zoological Museum

May 8, 1901.

A N A T O M E
T E S T U D I N I S
E U R O P A E A E.

*Licet, excudatur, ea conditione, ut excusi operis septem exemplaria, legibus praescripta,
apud censorum Collegium deponantur. Vilnae, die 16. Julii 1821.*

Ferdinand Spitznagel.

A N A T O M E
T E S T U D I N I S
E U R O P A E A E.

INDAGAVIT, DEPINXIT, COMMENTATUS EST

LUDOVICUS HENRICUS BOJANUS,

Medic. et Chirurg. Doctor, in Universit. Caesar. Vilnensi Veterinar. medicin.
et Anatom. compar. Professor publ. August. Imperat. Ross. a consiliis status,
Ordin. S. Annae 2. class. et S. Wladimir. 4. class. Eques, Acad. caesarr.
scient. et medico-chirurg. Petropp. Natur. curiosor. Leopoldino-
Carolinae. Reg. scient. Holmiens. Soc. Natur. scrutat. Mosqu.
Wernerian. Edinburg. Lipsiens. Reg. fautor. rei veterin.
Hafniens. Medicor. Paris. Londin. Viln. al. adscriptus.

ACCEDUNT TABULAE XXXI. QUARUM IX. DUPLICI EXEMPLO.

Non assequimur, at quid deceat videmus. CIC. ORAT.

V I L N A E.

IMPENSIS AUCTORIS.

TYPIS JOSEPHI ZAWADZKI, TYPOGRAPHI UNIVERSITATIS.

Sm 1819—1821.

1000-111-23

1000-111-23

1000-111-23

1000-111-23

1000-111-23

1000-111-23

1000-111-23

I N C L Y T O.

V I R O.

G. D E. C U V I E R.

A N A T O M E S. C O M P A R A N T I S.

I N S T A U R A T O R I.

D. D. D.

A U C T O R.

QUOD superiore praefatione sponderam, fore ut binos, qui vulgandi restabant, fasciculos testudinis fabricam illustrantes, interjectis singulorum spatiis annorum publici juris facerem, id, quoniam interim intellexi locorum distantiam et commercii librorum ambages, adeo brevi intervallo separatim edendis, nimio esse obstaculo, meliusque *Tuo* commodo provisum iri, si quae dividenda primum videbantur, in unum missum colligerem, conjunctim nunc *Tibi, Lector studiose*, praesto.

In quibus absolvendis utrum eruditorum expectationi satisfecerim, esto apud aequos dijudicatio. Equidem, qui religiose omnia tractavi, nullius mihi conscius incuriae, arbitri vel severioris sententiam non anxie extimescendam esse confido. Neque enim loci, in elegantiore artium cultu etiam nunc paullo rudioris, inopia peritorum diversissimi generis artificum, nec sumptibus omni aestimatione et omni lucro, vix unquam redundando, profecto majoribus, neque temporum denique literarum studiis plurimum obstante iniquitate, ab opere, omni qua inceperam industria perficiendo, potui absterreri. Atque quidem assiduam diligentiam non minus in illis rebus posui, quae novitatis aliqua commendatione eminebant, vel, pro sua natura, majoris curae in ipsis eruendis adhibitae documenta datura pollicebantur; sed pari studio ea sum prosecutus, quae compendii causa magna parte omittenda erant, nec speciatim ornari, sed, veluti accessoria, transeundo et, ut intra justos limites me continerem, non nisi brevissimis verbis indicanda videbantur.

Quare erit fortasse nonnunquam cum ii, qui nostras hasce Tabulas adibunt, non sentient, paucas illas lineas, eam tenuem explanationis pagellam tanto nobis temporis atque operae impendio stetisse. Quodsi vero alii, difficultatum quae hujusmodi conatus premunt probe gnari et inter eos passim altioris subsellii viri, benigne de me meoque opere judicent, hanc solliciti laboris gratissimam laudem eorum humanitati acceptam referre, neque tamen ideo mihi memetipsum ubique satisfecisse, profiteor.

Reliquum nunc, ut, commentariis adjectis, operi colophonem imponam. Quod *duplici* modo perfici poterat: vel ita, ut, missis aliis, non nisi europaeae testudinis fabricam singillatim, per varia corporis systemata, ordine percenserem; vel, ut omnem testudinum familiam amplexus, universam aliquam *Chelonographiam* tentarem eamque perpetua et mutua aliorum quorumcunque animantium comparatione illustrarem.

Alterum illud in promptu erat; nec vero omnem, quam concupiveram, cujusque capacissima esse materia videbatur, utilitatem promittebat, neque alacri eo animi vigore perfici poterat, qui magnae molis operi par esset. Dicit enim non potest, ut alia innumera taceam impedimenta, quantum molestiae, immo taedii secum ferat, in centies explorata centies redire; quae plus minus operose parata sunt depingere, depictis siglas inscribere, dein aeri incidendis intenta cura invigilare, incisa iterum iterumque corrigere et emendare, porro ad iconum excudendarum opus regendum frequenter adstare, excusa passim coloribus exstruere, praeterea explicatione illustrare, postremum quae sub typographi prelo sudant multoties ab erratis expurgare, atque ita non dies noctesque solum, sed integros menses et continuos annos iisdem rebus immorari.

Alterum vero, quod magis probandum videbatur, minus expeditum se praebuit, utpote librorum rerumque naturalium multiplicem apparatus efflagitans. Enimvero solis libris consulendis non erat acquiescendum. Siquidem hisce, cum pace summorum virorum dixerim, ad nostri argumenti res plurimum in utramque partem disputatur, de omnibus quaeritur, certi parum affirmatur. Igitur ut a fontibus potius haurirem, quam rivulos consecarer, illam mihi legem positam esse intellexi, ut ipsam ante omnia naturam adirem, atque ideo ex hac nostra exoticarum quarumlibet rerum penuria, priusquam de commentariis in lucem edendis aliquid statuerem, ad inclytos atque locupletissimos historiae naturalis aliarum regionem thesauros me conferrem.

Quae, quoniam ad incertam futuri temporis opportunitatem erant ableganda, interea opus nostrum ita ad finem perducendum putavi, ut, sui quodammodo juris, neque necessaria parte orbem, neque veluti disjectis membris difforme esset. Quod, quantum per aequabilitatem universo libro servandam licuit, pleniore paullo figurarum interpretatione, intercalatis passim observationibus et prae ceteris frequente affinium, vel mutuo sese illustrantium, locorum citationem mihi videor effecisse.

Hisce interim utere, quasi commentariis diffusioribus carere debuissent. Nec plura. Vale!

Scrib. Vilnae, postridie Idus Julias 1821.

L. H. BOJANŪS.

EXPLICATIO TABULAE DECIMAE OCTAVAE.

FIGURA 80.

MUSCULORUM Syntaxis a latere sinistro; eodem positu quem sceleton Tab. V. tenet.

Testae igitur dorsalis et sterni dimidio altero, serrae ope, eodem ac in sceleto factum est loco, divisis et a cute adcreta musculorumque sibi inhaerentium insertionibus solutis, qui proximi subtus latent musculi, ab ambiente cute exuti, eo, quem integris testis occupabant, situ monstrantur.

Pulmonis sinistri aliqua pars, utpote a circumpositis musculis nuda, situ legitimo venit. Peritonaeum vero, quo minus musculi serrati magni (Musc. 57.) et pectoralis majoris (Musc. 56.) ambitum teget, collapsum depinximus, veluti exemptis ex abdominis cavo visceribus.

Ossa et ligamenta. (cf. Tab. V. VI. fig. 12.)

A. B. Capitis partes. A. Cranium. B. Maxilla inferior.

K. K. L. L. M. M. XLV. XLVIII η . LIII η . Testarum partes.

K. K. Testa dorsalis dissecta. *XLV.* Costa spuria prima sinistri lateris, prope corpora vertebrarum secta. *XLVIII η .* Costae quartae; *LIII η .* Costae nonae capitulum sectum. Reliquis siglae non adscriptae.

L. L. Testae ventralis pars pectoralis scissa. *M. M.* Ejusdem pars abdominalis.

P. P'. R. S. Membri anterioris ossa.

P. Brachii tuber externum. *P'* Osis brachii extremum inferius. *R.* Ulnae pars superior. *S.* Osium carpi tertii strati vestigium.

Vc. W'. W. X. Y. Extremitatis posterioris partes.

Vc. Cartilago quae, ossis ilium summa tenens, illud inter et testam dorsalem intercedit. *W'.* Ubi femoris caput aliquantum comparet. *W.* Imum femoris extremum. *X.* Tibiae pars superior. *Y.* Fibulae suprema pars.

ψ . ψ' . Ligamentorum annularium tendinum flexorum in utraque extremitate unum; reliquis, passim conspicuis, nota carentibus.

Viscera.

Prope caput:

AA. Bulbus oculi parumper adparens, iride et pupula a palpebris et membrana nictitante plurimum obtectis.

BB. Membrana nictitans.

FF. Tympani membrana.

T. Lingua.

Trunci regione:

I. Peritonaeum, collapsum.

Z. Z'. Pulmo sinister. *Z.* Ubi revoluto peritoneo vestitur. *Z'* Ubi nudus, peritonaeum inter et testam dorsalem, porrigitur; a *diaphragmatico* musculo, (Musc. 42.) antrorsum incumbente, ad pelvis confinia usque descendens. Qui ultimi pulmonis limites, sub musculo *transverso* abdominis (Musc. 41.) latentes, linea punctim ducta adumbrantur.

Musculi capitis et colli.

1. 1'. *Temporalis.* (cf. Tab. XV. ubi describitur.) *1'.* Summus hujus musculi venter, fossam temporalem tenens, sub *Splenii* et *biventeris* (Musc. 25 et 24.) aponeurosi tendinea latitans.

2. *Pterygoideus*, temporali plurimum tectus. (cf. Tab. XVI. descriptionem et Tab. XVII. XX. ipsum muscul. evidentiorem.)

3. *Digastricus maxillae*. (cf. Tab. XV. descript.)

12. *Palpebralis*, orbicularis musculi palpebrarum loco; neque vero in orbem circumductus.

Ab inscriptione tendinea utrumque oculi canthum tenente oriundum, ob pallorem tamen parum notabile stratum musculosum, juxta palpebrarum longitudinem porrectum; in superiore palpebra vix aliquantum conspicuum, apertius inferiore, ibique bulbo subductum. Necdum tamen de universa hujus musculi ejusque cum membranae nictitantis illo intercedente forte reciproca ratione, mihi satis liquet. Quare ne incertis, sub specie exploratarum rerum subreptibus, descriptionum nostrarum fidem ipsemet labefactem, plenam palpebralis musculi cognitionem, e grandioris staturae testudinibus eruendam, aliis oculatioribus viris doctis relinquo.

15. *Mylohyoideus*. (cf. Tab. XV.)

15. *Geniohyoidei* decurrentis vestigium. (cf. Tab. XVI.)

18. *Hyoglossi* particula, inter aliorum musculorum hiatum compars. (ibid.)

21^a 21^b. *Latissimus colli*. (cf. Tab. XV.) 21^a. Pars posterior. 21^b. Pars anterior. Media inter utramque inscriptio tendinea, triangula, e duplici lamina conflata, quarum exterior, a parte musculi posteriore (21^b.) derivata, apposito ligamento nuchae (Tab. VI. fig. 17. β. β.) arcte cohaeret.

23. *Splenius capitis*.

A testa dorsali juxta claviculae ligamentum superius. (cf. Tab. II. fig. 5^b. l.)

ad cristam occipitis, tendinosae aponeurosi *biventeris* (Musc. 24.) confusus.

24. *Biventer cervicis*; apertior mox Tab. XIX.

A processu spinoso vertebrae colli quintae, quartae et tertiae; (cf. Tab. VI. fig. 12 et Tab. XIV. fig. 52. E. 5. 4. 3. i.)

ad cristam temporalem et occipitis, (cf. Tab. X. fig. 24^B. 7. 8.) tendineae aponeuroseos, musc. *temporalem* (Musc. 1.) tegentis, ope.

28. 28. *Longus colli*. Fasciculus primus, a testa dorsali solutus; secundus sub eo parumper compars. Universum musculum ejusque descriptionem vide Tab. XVII.

35. *Transversalis cervicis*.

A processu obliquo posteriore et propinquo corpore vertebrarum colli quintae, quartae et tertiae; (Tab. VI. figg. 12 et 16. Tab. XIV. fig. 52. E. 5. 4. 3. g.)

ad processus obliquos posteriores vertebrae colli quartae, tertiae, secundae et processum lateralem atlantis. (ibid. E. 4. 3. 2. g et 1. k.)

55. 55. 55. *Spinalis cervicis*. (cf. Tab. XVI.)

59. *Longissimus dorsi*. (cf. Tab. XVII.)

Musculi abdominis cum diaphragmatico.

40. 40'. 40". *Obliquus abdominis*. (cf. Tab. XV.)

40. Pars a testa dorsali recisa.

40'. Fasciculi, ad processum lateralem ossis pubis tendentis, vestigium. Ipse hic musculi fasciculus *ligamento Fallopii*, processus vero ille lateralis (Tab. VI. fig. 12. s.) *tuberculo* ossis pubis comparari posse videntur.

40". Medium tendineum, decussatis fibris insigne.

41. 41^a. 41^b. 41^c. 41^{*}. *Transversus abdominis*. (cf. Tab. XV.)

41. Pars muscosa; 41^a. funiculi tendinei, a sterno soluti; 41^b. tendinea aponeurosis; 41^c. fasciculus ab ultima costa oriundus. 41^{*}. Hiatus inter musculi fasciculos, vasa iliaca transmittens. (cf. Tab. XXIV. fig. 119. N et Tab. XXV. fig. 124. s.)

42'. *Diaphragmaticus*. (cf. descr. Tab. XVII. et omnem muscul. Tab. XIX.)

Sola anterior e tribus hujus musculi partibus conspicua, quae pulmone praetensa et adhaerens, a testa dorsali ad peritonaeum descendit, ut huic inseratur.

Musculi pelvis.

43. *Attrahentis pelvim* pars. (cf. Tab. XV.)

44. *Retrahentis pelvim* vestigium, vix innotescens, tegente *obliquo abdominis*. (Musc. 40.) (ibid.)

45. *Adducens pelvim*.

A testae dorsalis costa septima, octava, nona, ex area Tab. II. fig. 5^b. u. depicta; ante ligamentum, quod pelvim ad testam dorsalem suspendit; (†† ibid.)

ad cristam ossis ilium, antrorsum (Tab. VI. fig. 12. a.) et introrsum, usque ad ligamentum sacroiliacum. (Tab. XIV. fig. 64. μ.)

46. *Abducens pelvim*.

A costa nona et octava; (vide aream Tab. II. fig. 5^b. v, juxta et retro pelvis ligament. superius ††.) ad cristam ossis ilium, retrorsum. (Tab. VI. fig. 12. a.)

Ab *adducente* pelvis fibrarum decursu et actione potius quam vera sejunctione distans hic musculus, una cum priore, eam superiore pelvis regione repetit fabricam, quam apud musculos pelvim *attrahentem* et *retrahentem* (Tab. XV. 43 et 44.) declaravimus.

An hoc forte quoddam musculi *quadrati lumborum* simulacrum?

Musculi in caudae regione.

47. 47. *Extensor caudae*.

Omne dimidium superius caudae, ab osse sacro inde, occupans, polymorphus, e fasciculis deorsum et sursum intertextis, restiformibus, musculo multiplici atque tendinoso strato variis, a praeviis quibuscunque vertebrarum coccygis hisque finitimis partibus oriundis, ossiculis coccygis vicinis, quae superscandunt, eundo adhaerentibus ut, musculo demum vel frequentius tendinoso fine, remotioribus inserantur.

Quale quid, simili typo constructum, supra apud caudae *flexores* musculos (Tab. XVI. Musc. 49. 50. 51. 52.) interpretati sumus.

A dorsalis testae lamina mediis nona et decima et a costa nona; (cf. Tab. II. fig. 5^b. w. x.) a cristae ilium angulo posteriore; a superficie ossis sacri ossiumque coccygis; passim etiam ab horum processibus transversis;

ad ossiculorum coccygis superiora, eorundem inprimis medio, usque ad processus spinosi locum, arctius adhaerens.

48. *Flexor caudae lateralis*. (cf. Tab. XVI.)

49—51. *Flexores caudae, inferior, lumbalis* et *obturatorius*, contexti. (ibid.)

55. *Sphincter cloacae*. (cf. Tab. XV.)

54. *Dilatator cloacae*. (ibid.)

55. *Protrahens clitoridis*, (vel, in corpore masculo, *pr. penis*) ubi, ad latus musculi *flexoris caudae lumbalis* (Musc. 50.) descendens, per hiatus *transversi abdominis* (41*) conspicitur.

Universum musculum decurrentem exposuit superioris Tabulae XVII. fig. 72.

Musculi membri anterioris.

56. *Pectoralis major*. (cf. Tab. XV.)

57. *Serratus magnus*. (ibid.)

58. *Latissimus dorsi*. (cf. Tab. XVI.)

59. *Subclavius*. (cf. Tab. XVII.)

Non nisi marginem a testa dorsali solutum, eumque retro musculum *latissimum dorsi* (Musc. 58.) comparentem, hoc situ offert.

60. Capitis maximi *deltoidis* pars, sterno adhaerens. (cf. Tab. XV. 60^a.)

61. *Claviculo-brachialis*. (cf. Tab. XVI.)

64. *Subscapularis*. (cf. Tab. XV.)

65. 65^a. 65^b. 65^c. *Triceps brachii*.

65^a. Primum caput a tubere claviculae, et accessoriae radice non prorsus constantis ope; a tendine musculi latissimi dorsi. (Musc. 58.)

Reliqua descripta vide Tab. XV.

66^a. 66^b. *Biceps brachii*. (ibid.)

67. *Brachialis internus*. (ibid.)

68. *Palmaris*. (ibid.)

69. *Flexor sublimis*. (ibid.)

70. Tendinis *flexoris profundi*, ad pollicis extremam phalangem producti, vestigium. (ibid.)

71. *Pronator teres*. (ibid.)

73. *Ulnaris internus*. (ibid.)

74. *Ulnaris externus*. (ibid.)

76. *Radialis externus longus*. (ibid.)

77. *Radialis externus brevis*. (ibid.)

80. *Extensor communis digitorum manus*. (ibid.)

82. *Extensor proprius digiti minimi*. (ibid.)

85. *Extensores breves digitorum manus* quinque; (ibid.) nota non nisi primo inscripta.

87. *Lumbricalium manus* vestigium. (ibid.)

88. *Flexoris brevis digitorum* indicia; in solis digito secundo et tertio conspicua; scilicet e mediis hujus musculi fasciculis bicipitibus singula capitula introrsum tendentia. (Reliqua, hoc situ latentia, vide Tab. XVII. fig. 68.)

89. *Interossei digitorum manus externi* quatuor. (manifesti Tab. XVI. dextrors.)

Musculi membri posterioris.

91. *Iliacus internus*. (cf. Tab. XV. et mox Tab. XIX, ubi, remoto musc. obliquo abdominis (Musc. 40.) majore ambitu patet.)

92. *Psoas*; impediendo obliquo abdominis. (Musc. 40.) parum conspicuus; apertior mox Tab. XIX, ubi describitur.

93. 95. *Glutaeus*.

A testae dorsalis costa nona et decima, (cf. Tab. II. fig. 5^b. i) ab ossis ilei facie interna, prope symphysin sacro-iliacam; (Tab. XIV. figg. 60. b et 64. μ.) denique a facie ossis ilium externa; (ibid. fig. 62. k.)

ad trochanterem externum; (Tab. VI. fig. 12. sign. 9.) prope hunc insertionis locum musculis *glutaeo alteri* (Musc. 94.) et *obturatorio* (Musc. 95.) desinentibus confluentibus.

94. *Glutaeus alter*. (cf. Tab. XV.)

95. *Obturatorius*. (cf. Tab. XVI. sinistrors.)

99. *Rectus femoris*, simul *tensoris fasciae femoris* loco.

Ab osse ilium sub anteriore cristae angulo, tendine ut plurimum bifido, oriundus;

ad communem extensorum cruris tendinem, tibiae anteriori tuberi demum inserendum. (cf. Tabb.

XV. et XVI. apud musculos *vastum externum*, *internum* et *crureum*, Musc. 100. 101. 102.)

Ob excelsam, ab osse ilium, originem hunc musculum genuinum *tensoris fasciae* forte salutandum esse dicas; sed altius delabitur, tendini extensorum validius conjungitur, nec, quem *rectum femoris* nominares, socium habet. Qui enim substrati et proxime circumpositi sunt lacerti, omnes ab ipso femore oriundi, *vastis* et *crureo* solis addici posse videntur.

100. *Vastus externus*. (cf. Tab. XVI.)

101. *Vastus internus*. (cf. Tab. XV.)

102. *Crureus*. (cf. Tab. XVI.)

103. *Biceps cruris*. (cf. Tab. XVI.)

Ab osse ilium summo, ad fibulae superiora, mediotenus.

104. 104^a. *Semitendinosus*. (ibid. et mox apertior Tab. XIX.)
 105. 105. *Semimembranosi fasciculi*, a *bicipite* et *semitendinoso* (Musc. 105. 104.) plurimum tecti; nudi mox Tab. XX. (cf. Tab. XV.)
 106. *Sartorius*. (cf. Tab. XV.)
 107. 107. *Gracilis*; vix aliquantum infra *iliacum* (Musc. 91.) et iterum retro *vastum extern.* (Musc. 100.) emergens. (cf. Tab. XV.)
 108. *Extensor communis digitorum pedis*. (ibid.)
 109. *Tibialis anticus*. (ibid.)
 110. *Peroneus*. (cf. Tab. XVI.)
 111. *Extensores breves digitorum pedis* quatuor. (cf. Tab. XV et XVI.)
 112. *Extensor proprius hallucis*. (cf. Tab. XVI et XIX.)
 Divaricati extremi pars interior, musculosarum ope fibrarum primae hallucis phalangi adhaerens, tendinoso demum fine ad ultimam usque phalangem excurrans, hac figura et apertior mox Tab. XIX. depicta est.
 114^a. *Gastrocnemii* caput primum. (cf. Tab. XV.)
 115. *Plantaris*, parum conspicuus. (ibid.)
 116. *Solei* summa pars, retro fibulam aliquantum adparens. (cf. Tab. XVI et mox Tab. XIX.)
 117. *Flexoris longi digitorum pedis*, retro quartum digitum, vestigium. (cf. Tab. XVI.)
 118. *Flexorum brevium digitorum pedis* fasciculus unicus paullo emergens. (cf. Tab. XV.)
 122. 122. *Interossei digitorum pedis dorsales* quatuor. (cf. Tab. XVI.)

EXPLICATIO TABULAE UNDEVICESIMAE.

FIGURA 81.

MUSCULORUM Syntaxeos a latere interpretatio, quam superiore tabula incepimus, ad secundum stratum deflectit; remotis scilicet e primo strato illis, qui, quominus substructi commode conspicerentur, obstabant. Ceterum praeter hosce musculos etiam abdominis viscera cum pulmonibus et peritoneo ablata sunt, ut in vacuo testae cavo diaphragmatici aliorumque muscutorum omnis ambitus cernatur.

Reliqua figurae praecedentis simillima.

Ossa et ligamenta.

*A. B. *. Capitis partes. A. Cranium. B. Maxilla inferior. *. Stapes in tympani cavo, remota membrana tympani, conspicuus.*

e⁶. g². g⁴. k³. k⁴. k⁵. '8. In Collo notata. e⁶. Processus obliquus anterior vertebrae colli sextae. Reliquis hujus ordinis processibus siglae non adscriptae. g². g⁴. Processus obliqui posteriores vertebrae colli secundae et quartae. Similes processus, passim evidentes, siglis carent. k⁵. k⁴. k⁵. Processus transversi vertebrae colli tertiae, quartae, quintae. Aliarum vertebrae processus transversi, hisce ducibus facile eruendi, absque siglis veniunt. '8. Foramen intervertebrale, cervicale scilicet octavum; vertebrae colli septimam inter et octavam. Reliqua hujusmodi foramina, inde a sexto nonum usque, notis non indigebant.

K. L. M. †. ††. XV—XXXVIII. 9.—LIV. '18. '20. Ad ossa trunci. K. K. Testa dorsalis dissecta. L. L. Sterni pars anterior dissecta. M. Sterni pars posterior medio ventre secta. M'. Ejusdem extremum sub cauda. M². Sternum prope cardinem dextrum; ab interiore. †. ††. Cardinis dextri ve-

stigium. XV. XVI. XVII. Ossium marginalium dextri lateris tria, prope cardinem, introrsum; (eodem situ quo veniebant Tab. VI. fig. 13.) XXXVIII. Costa dextri lateris quarta. ϑ . Extrema ejus cuspis. XLV. Costa prima sinistri lateris secta. XLVIII η . Capitulum costae quartae sinistri lateris sectum. LII η . LIII η . Costae octavae et nonae sinistri lateris capitula dissecta. LIV. Costa decima secta. 18. Foramen intervertebrale dorsi penultimum. 20. Foramen sacrale primum. H²¹. H²⁵. 30. *Caudae partes.* H²¹. Os coccygis primum. H²⁵. Os coccygis quintum. 30. Foramen intervertebrale coccygeum nonum. Reliqua sponte patent.

N^b. P. R. S. ι . ψ' . *Membri anterioris partes.* N^b. Osis triquetri, summae claviculae impositi, margo superior. Sub eo claviculae extremum, ab amplexu musculi claviculo-brachialis (Musc. 61.) vix tantillum liberum, conspicitur. P. Osis brachii tuber externum. P' Ejusdem ossis extremum inferius. R. Ulna. Nota ipsi olecrano inscripta; unde ad carpum usque promissum hoc os, quantum inter appositos musculos licet, adparet. S. Carpi ossa. z. Ligamenta interossea metacarpi quaterna (cf. Tab. VIII. fig. 20.) ψ' . Ligamentorum annularium tendinum flexorum unum signo indicatum. V. IV--Z. ψ' . Quae pelvi et membro posteriori pertinent. V. Summa ossis ilium pars. W'. Ubi capitis femoris tantillum adparet. W. Imum femoris extremum. X. Tibia. Y. Fibula. Z⁴⁹. Tarsi os quintum secundi strati, externum. ψ' . Ligamenta annularia tendinum flexorum quaterna.

V i s c e r a.

AA. Bulbus oculi; glandula lacrymali demta, solo musculorum apparatu servato.
 T. Lingua. H. Glandula sublingualis; *geniohyoideum* inter et *genioglossum*. (Musc. 15 et 17.) cf. Tab. XVI. H.

Musculi capitis et colli.

Ablati e primo strato: Palpebralis (Musc. 12.) mylohyoideus, (Musc. 13.) latissimus colli, (Musc. 21^a. 21^b.) Splenius capitis, (Musc. 23.) transversalis cervicis, (Musc. 33.) et spinalis cervicis; (Musc. 35.) conspicui:

1. 1'. *Temporalis.* (cf. Tab. XVIII. et XV.)
 2. *Pterygoidei* exigua pars. (cf. Tab. XVI. XVII. XX.)
 5. *Digastricus maxillae.* (cf. Tab. XV.)
 5. *Rectus oculi superior.* (cf. Tab. XVII. fig. 75.)
 6. *Rectus oculi inferior.* (ibid.)
 8. *Rectus oculi externus* (ibid.)
 11. 11. *Suspensor oculi.* (ibid.)
- Obliqui oculi *superioris* et *inferioris* vestigia, e Tab. XVII. 9. 10. explicanda, siglis carent.
14. *Omohyoideus.* (cf. Tab. XVI.)
 15. *Geniohyoideus.* (ibid.)
 16. 16. *Hyomaxillaris.* (ibid.)
 17. *Genioglossus.* (ibid.)
 18. *Hyoglossus.* (ibid.)
 22. 22. *Sternomastoideus.* (ibid.)
 24. *Biventer cervicis*, evidentior hic quam Tab. XVIII, ubi describitur.
 25. *Complexus.* (cf. Tab. XVII. fig. 67.)
 26. *Trachelomastoideus.* (cf. descriptionem paullo minus conspicui ejusdem musculi Tab. XVII. sinistrors.)
 27. 27. 27. *Retrahens capitis et colli*, sub media testa dorsali et in colli latere paullo emergens. (cf. Tab. XVI, ubi describitur et Tab. XX, ubi evidentissimus.)
 28. 28. *Longus colli.* (cf. Tab. XVII. fig. 67. et Tab. XX.)

51. *Rectus capitis posterior major*, a processu spinoso epistrophei oriundus, vix manifestus. (cf. Tab. XVII. et mox Tab. XX.)
54. *Scalenus*, cujus descriptionem supra (Tab. XVI. dextrors.) praecepimus, apertior hic; adparentibus extremis digitatis, vertebrarum colli processibus transversis, ab octava secundam usque, insertis.
56. 56. *Intertransversarii colli*. Bini juxta octavam et septimam colli vertebram comparent, reliquis magis latentibus. (cf. Tab. XVII. fig. 67.)
57. *Transversarii colli obliqui* quaterni, descripti supra Tab. XVII.; evidentes prorsus Tab. XX.
58. *Interspinalis cervicis*, octavam inter et septimam colli vertebram.
A margine vertebrae colli septimae, juxta hiatum intervertebralem dorsalem; (cf. Tab. XIV. fig. 52. g.) ad ligamentum intervertebrale (ibid. β.) et marginem posteriorem praecedentis sextae vertebrae. Duo alii hujus significatus musculi, atlantem inter et epistropheum, atque inde ab octava ad septimam vertebram, nec alio loco, visi sunt, quorum hunc exponet mox Tab. XX.
59. 59. 59. 59. *Longissimus dorsi*; sub testa dorsali ad latus vertebrarum, extremis (dorsum vertebrae colli octavae et processum obliquum posteriorem vertebrae colli septimae petentibus) evidentioribus, quam superiore Tab. XVII. ubi describitur.

Musculi abdominis et diaphragmaticus.

Remoto abdominis obliquo (Musc. 40.) nudus prodit:

41. 41^a. 41^b. 41^b. 41^c. 41^d. 41^{*}. *Transversus abdominis*. (cf. Tab. XV et XVIII.)

41. Musculosa pars; 41^a tendines a sterno soluti; 41^b. 41^b aponeurosis; 41^c particula, ab ultima costa. 41^d Fasciculus coccygeus, pelvis cavum transmigrans; inde a vertebrarum coccygis quinta tertiam usque, tendineo extremo, oriundus.

41^{*}. Hiatus, vasa transmittens iliaca. (cf. Tab. XVIII.)

42. 42. 42'. *Diaphragmaticus* sinistri lateris. (cf. Tab. XV. XVII.)

42. 42. Fasciculi bini interni, remoto pulmone sinistro, cui appositi erant, nudi; a corpore vertebrarum dorsi tertio et quarto oriundi.

42'. Fasciculus anterior; a testae dorsalis costa tertia solutus.

Musculi pelvis.

Recisis adducente et abducente pelvim (Musc. 45. et 46.) reliqui sunt:

45. *Attrahens pelvim*; remoto abdominis obliquo (Musc. 40.) paulo evidentior. (cf. Tab. XV.)

44. *Retrahens pelvim*. (ibid.)

Musculi ad caudae regionem.

Demti e superiore primi strati figura: Extensor caudae; (Musc. 47.) Flexor caudae lateralis; (Musc. 48.) Sphincter cloacae; (Musc. 53.) Dilatator cloacae. (Musc. 54.)

49. *Flexor caudae inferior*. (cf. Tab. XVI.)

50. 50. *Flexor caudae lumbalis*. (ibid. et Tab. XVII. fig. 72.)

51. *Flexor caudae obturatorius*. (ibid.)

52. *Flexor caudae ischiadicus*. (ibid.)

55. 55. *Protrahens clitoridis*. (in mare, penis.) (ibid.)

Musculi membri anterioris.

Ablatis serrato magno (Musc. 57.) latissimo dorsi, (Musc. 58.) Subclavio, (Musc. 59.) tricipite brachii, (Musc. 65.) flexore sublimi, (Musc. 69.) Ulnari in-

terno et externo, (Musc. 73 et 74.) extensore communi digitorum, (Musc. 80.) et extensore proprio digiti minimi, (Musc. 82.) nunc patent hi:

56. 56. *Pectoralis major*, truncata, in quam desinit juxta brachium, aponeurosi. (cf. Tab. XV.)
 60. *Deltoidis* caput. primum (ibid.)
 61. *Claviculo brachialis*. (cf. Tab. XVI.)
 64. *Subscapularis*. (cf. Tab. XV.)
 66^a. 66^b. *Biceps brachii*. (ibid.)
 67. *Brachialis internus*. (ibid.)
 68. *Palmaris*. (ibid.)
 70. 70. *Flexor profundus*. (cf. Tab. XVI.)
 71. *Pronator teres*. (cf. Tab. XV.)
 75. *Radialis internus*. (cf. Tab. XVI et Tab. XVII. fig. 68.)
 76. *Radialis externus longus*. (cf. Tab. XV.)
 77. *Radialis externus brevis*. (ibid.)
 79. *Supinator brevis*. (cf. Tab. XVI.)
 81. *Extensor proprius pollicis*. (ibid.)
 85. *Extensores breves digitorum manus* quaterni. (cf. Tab. XV.)
 85. *Abductor digiti minimi*. (cf. Tab. XVI.)
 87. *Lumbricalium*, a vola manus manifestorum Tab. XV., particula.
 88. *Flexoris brevis digitorum* bina capitula. (cf. Tab. XVIII. et Tab. XVII. fig. 68.)
 89. *Interossei digitorum manus externi* quaterni omnes fasciculi conspicui. (cf. Tab. XVI.)

Musculi membri posterioris.

Resecti e priore strato, rectus femoris; (Musc. 99.) biceps cruris; (Musc. 103.) Extensor communis digitor. pedis; (Musc. 108.) peroneus; (Musc. 110) gastrocnemii caput alterum. (Musc. 114^a)

91. *Iliacus internus*. (cf. Tab. XV. sinistrors.)
 92. *Psoas*.
 A corpore vertebrae dorsi nonae et decimae costaque decima; (cf. Tab. II. fig. 5^b h.)
 tendini musculi *iliaci interni* (Musc. 91. Tab. XV. sinistrors.) confluentis, ad collum femoris, trochantere minore tenuis. (cf. Tab. VIII. fig. 18. *W.* 10.)
 93. 95. *Glutaeus*, inde ab origine evidentior quam Tab. XVIII. ubi describitur.
 94. *Glutaeus alter*. (cf. Tab. XV.)
 95. *Obturatorius*. (cf. Tab. XVI.)
 99. *Recti femoris* truncati pars. (cf. Tab. XVIII.)
 100. *Vastus externus*. (cf. Tab. XVI.)
 101. *Vastus internus*. (cf. Tab. XV.)
 102. *Crureus*. (cf. Tab. XVI.)
 104^a. 104^b. 104^c. 104^d. *Semitendinosus*. (cf. Tab. XVI. dextrors.)
 105. 105^a *Semimembranosus*. (cf. Tab. XV. XX.)
 106. *Sartorius*. (cf. Tab. XV.)
 107. 107. *Gracilis*, duplici loco paullo comparens. (ibid.)
 109. *Tibialis anticus*. (ibid.)
 111. 111. 111. 111. *Extensoris brevis digitorum pedis* quatuor fasciculi. (cf. Tab. XV et XVI.)
 112. *Extensor proprius hallucis*. Evidentissimi hujus, hac figura, musculi descriptionem anticipatam vide supra, (Tab. XVI et XVIII.)
 114. Ubi *gastrocnemii* caput primum recisum. (cf. Tab. XV.)
 115. *Plantaris*. (cf. Tab. XV.)

116. *Soleus*, paullo apertior quam Tab. XVI. ubi, sinistro pede depictus, interpretatur.
 117. *Flexoris longi digitorum pedis*, retro fibulam descendentis pars. (cf. Tab. XVI.)
 118. *Flexoris brevis digitorum pedis* unicus qui hic loci comparet fasciculus. (cf. Tab. XV.)
 120. *Interosseus cruris*. (cf. Tab. XVI et Tab. XVII. fig. 71.)
 122. 122. 122. 122. *Interossei digitorum pedis dorsales* quaterni. (cf. Tab. XVI.)

EXPLICATIO TABULAE VICESIMAE.

FIGURA 82.

ULTIMUM musculorum stratum, eodem typo ac proxime praecedentium Tabb. (XVIII. et XIX.) figurae expressum. Adjectis tamen, opportunitate nacta; visceribus, quorum accessio musculis, qui effingendi remanebant, minus jam obstat. Igitur, ablatis sinistri lateris pulmone cum renibus, reliqua imi ventris ipsiusque adeo dextri dimidii viscera, sociis potioribus vasis, e testudine femina monstrantur.

Ossa et ligamenta.

*A. B. *.* *Capiti pertinentes partes.*

A. Cranium. *B.* Maxilla inferior. * *Stapes.* *α.* Ligamentum maxillae laterale externum; capsulari robur addens.

e⁶. g². — g⁸. i⁴. k³. — k⁶. '8. *Colli partes.*

e⁶. Processus obliquus anterior vertebrae colli sextae. Reliquis, utpote hoc duce manifestis, sigla non adjecta. *g². — g⁸.* Processus obliqui posteriores vertebrae colli. *i⁴.* Processus spinosus vertebrae colli quartae; ex cunctis huic soli nota inscripta. *k³. k⁴. k⁵. k⁶.* Processus transversi vertebrae colli tertiae ad sextam usque; hujusmodi alii siglis carent. *'8.* Foramen intervertebrale seu cervicale octavum. Septimum et nonum foramen cervicale prorsus manifesta; paullo minus sextum et quintum.

K. L. M. XLV—LIV. '12. '20. *In trunco.*

K. K. Testa dorsalis secta. *L. L.* Sterni pars pectoralis. *M. M.* Ejusdem ossis pars abdominalis dissecta. *XLV.* Costae primae lateris sinistri residua pars, vertebrae columnae adhaerens. *XLVIII_η.* Capitulum costae sinistri lateris quartae sectum. *LIII_η.* Costae nonae capitulum a sectione residuum. *LIV.* Costa decima sexta. *'12.* Foramen intervertebrale dorsi tertium. *'20.* Foramen sacrale primum.

H²¹. H²⁵. '50. *Ad Caudam.*

H²¹. Vertebra coccygis prima. *H²⁵.* Vertebra coccygis quinta. *'50.* Foramen intervertebrale coccygeum nonum.

N—S. ε. ι. *Extremitatis anterioris partes.*

N. Clavicula. *N^b.* Os triquetrum. *O.* Scapula. *P.* Brachii tuber externum. *P^r.* Brachii extremum inferius. *Q.* Radius. *R.* Ulna. *S.* Carpi ossa. *ε.* Ligamentum capsulare humeri, articulo laxius circumpositum; lateralibus vero ligamentis firmatum, quorum externum a radice tuberis externi brachii oriundum, versus scapulae claviculaeque extremum articulare assurgens, divaricatur. *ι. ι.* Quatuor ligamenta interossea metacarpi.

V.—Z. ψ. *Ad Pelvim et artus posteriores.*

V. Os ilium. *W.* Femur. *X.* Tibia. *Y.* Fibula. *Z.* Tarsi astragalus. *Z⁴⁹.* Os tarsi secundi strati externum, seu ultimum. *ψ.* Ligamenta tendinum flexorum annularia.

Viscera.

Δ. Pericardium.

E. E. E'. Trachea; medio collo truncata. E'. scissus bronchus sinister ubi, sub arcu Aortae sinistro, ad pulmonem hujus lateris, remotum, emergit.

Z'. Z". Pulmo dexter in situ. Z'. Ima pars, usque renes versus promissa. Z". Z". Z". Ubi pulmonis latus internum, juxta musculum *retrahentem capitis et colli* (Musc. 27.) comparet inter *diaphragmatis* fasciculos sibi impositos. (Musc. 42.)

I. I^a. I^b. Hepar. I. Lobus sinister, sub ventriculo. I^a. Superior lobi sinistri pars, ventriculum ambiens. I^b. Summa lobi dextri pars, lienem aliquomodo tegens.

K. Ventriculus.

Λ. Λ. Λ. Tubi intestinalis gyri.

Λ'. Intestinum rectum, inde a lienis regione medio ventre descendens.

M^a. M. M^b. Oviductus sinister. M^a. Ima pars, amplior.

M. M. M. Mediae partes. M^b. Summa pars, in tubam dilatata, hians.

N. N. Ovarium sinistrum.

Ξ. Vesicae urinalis particula, sinistrorsum.

O. Ren dexter, ultra musculos et vasa parum conspicuus.

Π. Bursa analis sinistra, collapsa.

P. Ren succenturiatus; renis anteriora tenens.

Σ. Lien.

T. T'. T". Oesophagus. T. Ubi medio collo truncatus.

T'. Ubi trachea comite inter utramque claviculam ad abdomen delapsurus, sub musculo *retrahente capitis et colli* (Musc. 27.) comparet. T". Ubi ventriculum adit.

Φ. Tubae Eustachianae cartilago, musculum *dilatatorem* (Musc. 4.) appensum habens. Quem apparatus, ab inferiore apertiore, ostendit Tab. XVII. fig. 67.; ostio tubae, retro maxillae articulum palatum versus hiaute, ibi conspicuo, siglis tamen carente.

Vasa.

Β. Aortae sinistrae arcus, arterias chylopoieticorum viscerum largiens. (cf. mox Tab. XXIV. XXVIII. XXIX.)

Γ. Arteria gastroepiploica.

Η. Arteria coeliaca oriunda.

Ι. Arteria mesenterica, dextrorsum pergens.

Κ. Ramus communicans, ad Aortam dextram, quacum descendentem aortam efficit.

Λ. Aorta descendens.

Μ.* Arteria spermatica suprema; ovario et oviductui ad tubam usque distributa.

Ceterum hanc et reliquas spermaticas atque renales finitimas, quoniam hic loci summatim omnia nec minutius tractanda erant, vel consulto neglectas, vel siglis non munitas, mox Tab. XXIV. fig. 118. 119. 122. scrupulosius vide demonstratas.

Ν. Arteria iliaca truncata.

ζ. ζ. ζ*. ζ'. Vena spermatica, cavam ascendentem mentiens; ζ. ζ. ex oviductu et ovario sinistris oriunda; ζ*. eadem dextrorsum, iisdem e partibus, nec aliunde. ζ'. Ubi truncus Venae spermaticae, hepar petens, dextro latere anteriora versus delabitur. (vide infra Tab. XXV. fig. 124. XXVIII. fig. 159.)

Musculi capitis et colli.

Praeter eos musculos qui paullo ante, ad aperiendum secundum stratum, removendi erant, (Musc. 12. 13. 21. 23. 33. 35. vide Tab. XIX.) jam, ad declarandos demum penitus absconditos,

ex illo superioris Tabulae XIX musculorum secundi strati apparatu resecti sunt: temporalis; (Musc. 1.) digastricus maxillae; (Musc. 3.) cum oculi bulbo, rectus oculi superior, (Musc. 5.) rectus oculi inferior; (Musc. 6.) rectus oculi externus, (Musc. 8.) suspensor oculi; (Musc. 11.) cum osse hyoideo, lingua et glandula sublinguali, omohyoideus, (Musc. 14.) geniohyoideus, (Musc. 15.) hyomaxillaris, (Musc. 16.) genioglossus, (Musc. 17.) hyoglossus; (Musc. 18.) praeterea sternomastoideus, (Musc. 22.) biventer cervicis, (Musc. 24.) complexus, (Musc. 25.) trachelomastoideus, (Musc. 26.) scalenus, (Musc. 34.) denique longissimus dorsi. (Musc. 39.)

Manifesti nunc facti sunt:

2. Pterygoideus. (cf. Tab. XVI et Tab. XVII. fig. 67.)

4. Dilatator tubae. (Tab. XVII. ibid.)

9. Obliquus oculi superior (cf. Tab. XVII. fig. 75.) et

10. Obliquus oculi inferior; (ibid.) uterque, bulbo oculi ejusque reliquo musculorum apparatu ablati, manifestus.

27. 27. 27'. Retrahens capitis collique.

Universo sui decursu, inde a costa penultima capite tenus, nunc demum evidentis hujus musculi descriptionem, supra Tab. XVI. praeceptam, adi.

27'. Ultimus et longissimus fasciculus, ab imo collo caput versus tendens.

Alii hujus musculi palmites ad processus vertebrarum colli transversos vel proxime, vel intercedentibus colli intertransversariis, (Musc. 56.) quibus committuntur, pergentes, notis minus indigebant.

28. 28. 28. 28. Longus colli. (cf. Tab. XVII. fig. 67.)

A testa dorsali inde, infra colli vertebrae, inter insertiones musculi retrahentis capitis collique (Musc. 27.) passim conspicuus, ubi diverso loco intertransversariis colli confluit. (Musc. 56.)

29. Rectus capitis anterior longus. (cf. Tab. XVII. fig. 67.)

51. Rectus capitis posterior major. (ibid.)

52. Rectus capitis posterior minor. (ibid.)

56. 56. 56. 56. 56. Intertransversarii colli. (ibid.)

Multiplex horum musculorum nexus cum confluentibus retrahente capitis collique; (Musc. 27.) longo colli, (Musc. 28) et transversariis obliquis colli, (Musc. 57.) hoc laterali posito plurimum adparet.

57. Transversarii colli obliqui. (ibid.) Quatuor fasciculi manifesti.

58. 58. Interspinales cervicis bini; tertio, atlantem inter et epistropheum, latente. (cf. Tab. XIX.)

Musculi abdominis et diaphragmaticus.

Praeter obliquum abdominis, (Musc. 40.) jam a superiore figura remotum, insuper transversus abdominis (Musc. 41.) ablati sunt, ut abdominales musculi desint omnes. Ita etiam diaphragmaticus sinistri lateris, (Musc. 42.) cum pulmone, prorsus recisus est; e dextro vero corporis dimidio congenerem depinximus, scilicet ut dubitatum hunc atque aliis auctoribus neglectum musculum omnimode perspectum habeas.

42. 42. 42'. Diaphragmaticus dextri lateris, pulmone (Z'') appositus, ab interiore. 42. 42. Fasciculi bini interni, plus minus divisi et palmitum instar digitati. 42'. Fasciculi anterioris pars introrsum circa pulmonem, reflexa.

E qua omni demum quatuor hisce Tabulis (XVII. XVIII. XIX. XX.) demonstrata musculi diaphragmatici dispositione patet, ni fallor, eum veluti digitis palmae divaricatis pulmonem ita amplecti, ut, subeunte contractione, comprimat hunc adeoque ad expirationem impellat.

Quam diaphragmatis in testudine functionem expiratoriam, e sola partium fabrica expectandam, in hoc atque insuper in transverso abdominis musculo; (Musc. 41.) experimentis galvanicis comprobata atque stabilita teneo.

Musculi pelvis.

Omnes recisi, dentis adducente et abducente; (Tab. XVIII. Musc. 45. et 46.) atque novissime, ex iis qui Tab. XIX. restabant, attrahente et retrahente. (Musc. 43. et 44.)

Caudae musculi.

Absentibus musculis primi strati (47. 48. 53. 54. Tab. XVIII.) reliqui servati e superiore figura, passim vero evidentiores; atque quidem:

49. *Flexor caudae inferior.* (cf. Tab. XVI.)
 50. 50. 50. *Flexor caudae lumbalis*, altius ab origine conspicuus. (ibid. et Tab. XVII. fig. 72.)
 51. *Flexor caudae obturatorius.* (ibid.)
 52. *Flexor caudae ischiadicus.* (ibid.)
 55. *Protrahens clitoridis.* (ibid.)

Musculi membri anterioris.

E primo strato jam apud Tabulam XIX. ablatis Musc. 57. 58. 59. 65. 69. 73. 74. 80. et 82. nunc vero e secundo strato resectis praeterea pectorali majore, (Musc. 56.) claviculo-brachiali, (Musc. 61.) subscapulari, (Musc. 64.) bicipite brachii, (Musc. 66.) brachiali interno, (Musc. 67.) palmari, (Musc. 68.) flexore profundo, (Musc. 70.) radiali externo brevi, (Musc. 77.) supinatore brevi, (Musc. 79.) extensore proprio pollicis, (Musc. 81.) extensore brevi digitor. (Musc. 83) abductore digiti minimi, (Musc. 85.) lumbricalibus manus, (Musc. 87.) denique flexoribus brevibus digitorum manus, (Musc. 88.) reliqui sunt:

- 60^a. 60^a. 60^b. *Deltoides.* (cf. Tab. XV.) 60^a. Caput primum, inde a sterno. 60^b. Caput secundum, a clavicula.
 62. *Superscapularis.* (ibid.)
 63. *Teretis minoris* exigua ultima particula, inter humeri utrumque tuberculum comparens.
 Evidentem eundem musculum habet Tab. XVI. dextrors.
 66. 66^a. 66^b. *Bicipitis brachii* originis a scapula residuum, potiore musculi parte resecta. 66^a. Tendo capitis primi truncatus. 66^b. Capitis alterius tendo. (cf. Tab. XV. sinistr.)
 67. *Brachialis interni* truncati reliqua pars. (ibid. dextrors.)
 71. *Pronator teres.* (ibid. sinisteriore latere.)
 72. *Pronatoris quadrati* juxta carpum, ulnam inter et radium, vestigium. (cf. Tab. XVII. fig. 68.)
 75. 75. *Radialis internus.* (cf. Tab. XVI. sinistr.)
 76. *Radialis externus longus.* (cf. Tab. XV.)
 78. *Supinatoris longi* origo. (ibid.)
 89. 89. *Interossei digitorum manus externi*; omnes quatuor conspicui. (cf. Tab. XVI.)

Musculi membri posterioris.

E primo strato musculis 99. 103. 108. 110. 114; (Tab. XVIII.) e secundo vero strato Tabulae XIX remotis iliaco interno, (Musc. 91.) Psoa, (Musc. 92.) Glutaeo, (Musc. 93.) vasto externo, (Musc. 100.) vasto interno (Musc. 101.) crureo, (Musc. 102.) semitendinoso, (Musc. 104.) extensore proprio hallucis, (Musc. 112.) plantari, (Musc. 115.) soleo (Musc. 116.) et flexore brevi digitorum (Musc. 118.) residui demum hic sunt:

94. 94. *Glutaeus alter*; inde ab origine, a vertebrae dorsi ultimis ac osse ilium, evidens. (cf. Tab. XV.)
 95. 95. *Obturator internus.* (cf. Tab. XVI.)

97. *Triceps adductor femoris.* (cf. Tab. XV.)
 98. 98'. *Pectineus.* (cf. Tab. XVI.) 98'. Ubi femori extrorsum inseritur.
 102. *Crurei* reliquorumque cruris extensorum truncatorum tendo, tibiam summam petens. (cf. Tab. XVI.)
 104'. Tendo musculi *semitendinosi* truncati. (ibid.)
 105^a. 105^b. 105. *Semimembranosus.* (cf. Tab. XV.) 105^a. Caput primum, a coccyge. 105^b. Caput alterum, a tubere ischii. 105. Ubi utrumque caput conjungitur.
 106. *Sartorius.* (ibid.)
 107. 107. *Gracilis.* (ibid.)
 109. *Tibialis anticus.* (ibid.)
 111. *Extensorum brevium digitorum pedis* quaternorum unus, hallucis dorso. (ibid.)
 116. *Solei* ima pars, truncata ubi plantaris tendini committitur. (cf. Tab. XVI.)
 117. 117. *Flexor longus digitorum pedis.* (ibid.)
 120. *Interosseus cruris.* (ibid.)
 122. 122. *Interossei digitorum pedis dorsales;* bini siglis exstructi, interpositi bini vel absque notis apertissimi. (cf. Tab. XV.)

EXPLICATIO TABULAE VICESIMAE PRIMAE.

CEREBRUM, medulla spinalis, nervorum origines, eorundem e cranio egressus, cerebrales arteriae, venae demum cranii earumque sinus.

Figurae 83. et 84. naturali, reliquae omnes aucta magnitudine.

FIGURA 83.

Cerebrum cum medulla spinali nervorumque radicibus; superne.

- a. Hemisphaeria cerebri; grisea.
 b. Corpora quadrigemina seu tubera ophthalmica binâ; albescentia.
 c. Cerebellum impar; extrorsum griseum.
 d. Tegmen ventriculi quarti vasculosum, cerebello a tergo appensum.
 e. Glandula pinealis, seu conarium.
 i. i. Medulla spinalis; latissima prope cerebrum ad ventriculi quarti confinia; in colli regione graciliscens; a sexto ad nonum cervicalem nervum oriundos multum intumescens, dehinc dorsi mediam regionem versus plurimum attenuata; iterum ad ultimum dorsum crassior; denique caudam versus paulatim primum, mox rapidius decrescens. Quam omnem medullae spinalis variam diametrum nervis appensis consentientem, apertius in segmentis declaratam, vide paullo infra figg. 95—100.
 k. k. k. Sulcus medullae superior, quartum cerebri ventriculum versus profundior et ad canalum medullarem usque debiscens; ceteroquin minus notabilis inferiore. (cf. fig. 84. l. l.)
 I. V. IX. X. XI. Nervi cerebrales; primi, quinti, noni, decimi, postremum undecimi paris. Ipsi, alii-que interpositi, qui sigla aegre excipiebant, mox in ampliata fig. 85., quam adire licet, evidentiores.
 1—55. Nervi spinales, hand procul a medulla spinali truncati, radicibus tamen singulorum et gangliis prope radices integris relictis. 1—9. Cervicales nervi, novem utrinque. 10—19. Nervorum dorsali-um decem paria. 20—21. Sacrales bini. 22—55. Nervi coccygei extremam caudam versus mi-rum quiddam graciliscens, paullo minus tamen subtiles hac et sequente figura (84.) expressi, quam ipsa natura fert.

Horum nervorum spinalium cervicales quaterni, sextus scilicet ad nonum usque *plexui brachiali* pertinent. Dorsales vero ultimi (16. 17. 18. 19.) cum sacralibus (20. 21.) ad constituendum *plexum cruralem* et *ischiadicum* faciunt. (cf. Tab. XXIII. figg. 104. 111. 114.) Ad quorum nervorum, artibus distribuendorum, prae ceteris eminentem magnitudinem refer eam quam paullo ante (i. i.) memoravimus medullae spinalis duplicem, ad ultimum collum et dorsum, intumescantiam.

5'. 6'. Nervi cervicalis quinti et sexti radices superiores. (cf. fig. 102.)

5". 6". Eorundem nervorum radices inferiores, paullo magis divaricatae et a cerebro fere propiores superioribus oriundae. (ibid.)

95. 96. 97. 98. 99. *Segm.* 100. Medullae varium locum indicant quo segmenta, figuris hujus tabulae 95 ad 100. explicanda, instituta sunt.

FIGURA 84.

Cerebrum et medulla spinalis ab inferiore.

- a. Hemisphaerium.
- b. Corpora quadrigemina, parum conspicua.
- g. Hypophysis, seu glandula pituitaria.
- h. Medulla oblongata.
- i. i. Medulla spinalis.
- l. l. Sulcus inferior medullae spinalis, superiore profundior.
- I. II. Nervus olfactorius et nervus opticus.

A reliquis, utpote fig. 86. apertioribus et fusius explicandis, siglae absunt.

- 1. 9. Nervus cervicalis primus et ultimus.
- 10. Nervus dorsalis primus.
- 20. Nervus sacralis primus.
- 22. 28. 55. Nervus coccygeus primus, septimus et ultimus seu trigesimus quartus.

FIGURA 85.

Cerebrum nervorumque cerebralium origines, superne; diametro duplo majore; hemisphaerio et corpore quadrigemino lateris sinistri apertis.

- a. a¹. a². Hemisphaeria. a. Hemisph. dextrum, integrum. a¹. Hemisphaerii sinistri aperti paries externus, supra scissus. a². Ejusdem paries internus dissectus.
- b. Corpus quadrigeminum dextrum integrum.
 - b'. Idem, latere sinistro, summa sui parte resecta, hians; cavo, quod includit, aperto.
- c. Cerebellum.
- d. Tegmen vasculosum retro cerebellum, a fasciculis superioribus medullae oblongatae assurgens, ventriculo quarto supertensum.
- e. Glandula pinealis.
- k. Sulcus medius superior medullae spinalis truncatae.
- n. n. Ventriculus cerebri lateralis, inciso hemisphaerio, apertus; crura cerebri in corpus striatum desinentia et plexum choroideum includens.
- t¹. Crus cerebri sinistrum, ubi basin ventriculi lateralis adit. t². Ubi idem crus inflexum in corpus striatum abit.
- u. Corporis striati rudimentum, veluti cruris cerebri retroversi extremum tumidum, ab exterioribus paullo introrsum revolutum; plexum choroideum excipiens.
- 20'. Plexus choroideus interno lateri, cavato, corporis striati appositus. (cf. fig. 91. not. 20'.)
- I—XI. Nervi cerebrales, cum cervicali primo.
 - I. Nervus olfactorius, a bulbo cavato, hemisphaerio conflente, oriundus. (Nares petentem

- hunc nervum vide mox infra figg. 89 et 94. et Tab. XXVI. figg. 144. 145.) I¹. Ramus nervi olfactorii externus. I². Ramus internus, priori subductus. (cf. fig. 87.)
- IV. Nervus quarti paris, seu *patheticus*; ante cerebellum, illud inter et corpora quadrigemina; oriundus. (Evidentior hanc originem monstrat fig. 87. Ejusdem vero nervi egressum e cranio vide figg. 90. et 94. IV; ulteriorem vero, ad oculi muscul. obliquum, trajectum, Tab. XXVI. figg. 151. 152. 153.)
- V. Nervus *trigeminus*, seu quinti paris; a latere medullae oblongatae, juxta cerebellum. (cf. figg. 87. 90. 94., et Tab. XXVI. fig. 130; ubi universi trigemini propagines adumbrantur.)
- VII. Nervus septimi paris, seu *durus*; exiguus et hoc positu sub nervo acustico plurimum latitans, (vide fig. 86. VII.) retro quintum a medulla oblongata oriundus. (Ulteriora de hoc nervo vide Tab. XXIII. fig. 117. VII.)
- VIII. Nervus *acusticus* s. octavi paris, retro priorem a latere medullae oblongatae, excelsiore tamen praeuentium loco. (cf. fig. 87.) Ossa vero penetrantem hunc nervum, ut auditus organon adeat, vide fig. 94. et mox, cum ipso acustico apparatu, eundem Tab. XXVI. figg. 148—151.
- IX. *Glossopharyngeus*, aliquo intervallo retro acusticum oriundus, e radice paullo divisa mox in tenue filum conflatus, suam sibi legens per ossa viam. (cf. fig. 94. et plenior hujus nervi descriptionem infra Tab. XXIII. fig. 105. et Tab. XXVI. fig. 140.)
- X. *Vagus*, retro Glossopharyngeum e paullo depressiore lateris medullae oblongatae loco; convergentibus pluribus radicibus, quibus accessorius Willisii comes accedit. (Egressuros hosce e cranio vide fig. 94. Plura vero et diffusa de nervo vago habebunt Tab. XXIII. figg. 104. 107. sq.)
- XI. *Accessorius Willisii*, radicum numerosa scala multum inde a spinalis medullae fasciculis superioribus oriundus, vagum petens. (Reliqua de accessorio vide Tab. XXIII. figg. 104. 106.)
1. Nervus *cervicalis* primus, apertior mox sequente figura.

FIGURA 86.

Cerebrum nervisque cerebrales oriundi, ab inferiore.

- a. Hemisphaerium.
- b. Corporum quadrigeminorum aliqua pars.
- f. Tuber cinereum seu infundibulum retro nervorum opticorum commissuram.
- g. Hypophysis.
- h. Medulla oblongata.
- i. Medullae spinalis truncatae pars.
- I. Nervi *olfactorii* bulbus, hemisphaerio confusus. I¹. Nervi olfactorii ramus externus, alterum superascendens. I². Ramus internus, priori subductus.
- II. Nervus *opticus* uterque e commissura divergens.
- II¹. Utriusque nervi optici commissura; ante tuber cinereum. (Originem hujus nervi e corpore quadrigemino vide mox fig. 88. II². Eundem vero ad bulbum oculi pergentem declarabunt Tab. XXVI. figg. 152. 155. quas adi.)
- III. Nervus tertii paris seu *oculomotorius*; ante medullae oblongatae limites vel, si mavis, a cruribus cerebri, necdum divaricatis, oriundus. Cujus nervi, e cranio exeuntis, viam figg. 90. et 94. ostendunt. Ejusdem porro ad oculi apparatus facientes propagines vide Tab. XXVI. figg. 151. 152. 153.
- IV. Nervus quarti paris, hemisphaerio a posteriore subductus.
- V. Nervus *trigeminus*, cf. figg. 85. et 87.
- VI. Nervus sexti paris seu *abducens*; e media medulla oblongata; radice divisa, parum tamen dispersa, ortus; baseos ossis sphenoidi canalem mox ingressurus, ut ad sinum cavernosum demum emergat. (cf. figg. 90 et 94; denique nervum oculi partibus distributum vide Tab. XXVI. figg. 151. 152. 153.)

VII. VIII. IX. X. XI. Nervus durus, acusticus, glossopharyngeus, vagus et accessorius; apertiores figg. 85 et 87. quas adi.

XII. Nervus duodecimi paris seu *hypoglossus*; a medullae spinalis posteriore extremo; ternis ut plurimum radicem fasciculis, mox in binos colligendis, oriundus, per basin occipitis egressuris. (cf. fig. 94. Ad linguae apparatus musculosum vero tendentem hunc nervum vide Tab. XXIII. et XXVI. figg. 104. 140. XII.)

i. Nervus *cervicalis primus*, radices ex inferiore; nec e superiore medullae spinalis laterè repetens. Similis ratio est *secundi* nervi cervicalis; reliqui et superiore et inferiore simul medullae loco radices agunt. (cf. figg. 85 et 84.)

FIGURA 87.

Cerebrum, nervis appensis, a latere.

- a. Hemisphaerium sinistrum.
- b. Corpus quadrigeminum sinistrum.
- c. Cerebellum.
- d. Tegmen vasculosum quarti ventriculi.
- e. Glandula pinealis.
- f. Infundibulum a tubere cinereo demissum.
- g. Hypophysis.
- h. Medulla oblongata.
- i. Medullae spinalis pars suprema.
- I. I¹. I². Nervus olfactorius. I. Bulbus. I¹. Ramus externus superascendens alterum. I². Ramus internus, priori substratus.
- II. II¹. Nervus opticus. II¹. Commissurae cum adversario locus; ante tuber cinereum.
- III. Nervus oculomotorius.
- IV. Nervus patheticus proxime ante cerebellum oriundus.
- V. V^a. V^b. V^γ. Nervus trigeminus, prope divisionem in tres ramos, interno latere ossis parietalis, sed extra cartilagineum interorbitalem ad orbitam pergens, scissus. V^a. Ramus primus, seu ophthalmicus, truncatus. V^b. Ramus supramaxillaris, seu secundus, simul cum ramo inframaxillari e foramine sphenoido egressurus. (cf. Tab. XI. fig. 28^B. π.) V^γ. Ramus tertius, seu inframaxillaris. (Quorum ulteriora vide infra Tab. XXVI. figg. 150. 155.)
- VI. Nervus abducens, parum evidens.
- VII. Nervus durus.
- VIII. VIII¹. VIII². Nervus acusticus, in binos ramos divisus (VIII¹. anteriorem, VIII². posteriorem) mox permeatis ossibus in organo auditus distribuendos. (cf. infra fig. 94 et Tab. XXVI. fig. 148sq.)
- IX. Glossopharyngeus.
- X. Nervus vagus. Plures fasciculi coeuntes.
- XI. XI. Nerv. accessorius, e longinquo collectis filamentis oriundus.
- XII. Hypoglossus, hoc positu minus conspicuus.
 - 1. Nervus cervicalis sinistri lateris primus.

FIGURA 88.

Idem cerebrum, a latere; neglectis nervis; truncato hemisphaerio sinistro; reliquis integris.

- a. Hemisphaerium cerebri dextrum ab interiore.
- b. Corpus quadrigeminum sinistrum intactum.
- c. Cerebellum.
- d. Tegmen vasculosum quarti ventriculi.

- e. Glandula pinealis. e¹. Radix ipsius, inde a commissura cerebri posteriore (fig. 89. s.) et thalamo nervorum optidorum (ibid. v.) derivata.
- f. Infundibulum.
- g. Hypophysis.
- h. Medulla oblongata.
- i. Medulla spinalis.
- n¹. Aditus ad ventriculum lateralem hemisphaerii dextri.
- t. Ubi crus cerebri ad hemisphaerium sinistrum tendens scissum est et sectionis faciem offert, a qua hemisphaerium sinistrum ablatum est.
- I. I¹. I². Nervus olfactorius ejusque rami, ut supra.
- II. II¹. II². Nervus opticus sinister: II. Ubi ante commissuram truncatus est. (vide supra fig. 86. II.)
- II¹. Ubi commissuram cum adversario init. II². Radix nervi optici e corpore quadrigemino derivata.

FIGURA 89.

Cerebri et medullae finitimae dimidium dextrum a latere interno, sectione verticali (ut in cranio figurae 28. Tab. IX et XI.) facta. Extremae cranii, hoc modo dis-ecti, lineae simul adumbratae sunt, ut mutua illud inter et cerebrum proportio hujusque legitimus positus innotescant. Quodsi cranii cavum a cerebri mole multo magis impletum videas, quam ex illis, quae de aliarum testudinum fabrica hucusque memorata et doctis viris passim depicta sunt, exspectaveras, non oscitanter tamen haec nobis crede exarata, sed ex ipsa natura de prompta et in recentissimis, neque ulla mora corruptis, nec peregrinis, quae ad conservandum adhiberi solent, rebus adulteratis, sed integerrimis ac, ut ita dicam, viventibus individuis perspecta et repetitis curis corroborata esse.

- a. Hemisphaerium dextrum.
- b². Corporum quadrigeminarum media commissura dissecta; dextro corp. quadrig. integro relicto.
- c. Cerebellum; medio sectum.
- d. Tegmen vasculosum quarti ventriculi dissectum; plicis numerosis sinuatum.
- f. Infundibulum apertum.
- g. Hypophysis in longum dimidiata.
- h. i. Medullae oblongatae et spinalis medium scissum.
- n¹. Aditus ad ventriculum lateralem dextri hemisphaerii.
- o. o. Ventriculus tertius apertus.
- p. Aquaeductus Sylvii, sub commissura corporum quadrigeminarum; spatiosissimus.
- q. Ventriculus cerebri quartus, sub cerebello et tegmine vasculoso.
- r. Commissura cerebri anterior scissa.
- s. Commissura cerebri posterior dissecta.
- v. Thalami nervorum optidorum quoddam, ni fallor, indicium. Colliculus scilicet introrsum complanatus, adversario non concretus, ad radicem glandulae pinealis, ante commissuram cerebri posteriorem, supra ventriculum tertium collocatus.
- w. Fornicis rudimentum, vix indicatum. A commissura anteriore assurgens levis crista.
- I. I¹. I². Nervi olfactorii dextri bulbis et ramus uterque.
- II. Nervus opticus dexter. II¹. Commissura utriusque nervi optici scissa.
- III. . . IV. Linea verticalis punctim ducta, locum transversae cranii et cerebri sectionis indicat, ad obtinendum illud segmentum factae, cujus effigiem sistit fig. 90.

FIGURA 90.

Dimidium cerebri craniique anterius faciem posteriorem offerens. (Sectionis per hemisphaerium, crura cerebri, tertium ventriculum, hyposphysim demum ductae locum vide piae-

cedente fig. 89. III...IV. Ceterum ipsius cranii idem segmentum supra Tab. IX. et XII. figg. 32. 32^a. 32^A. 32^B. 32^C. fusius explicatum, hic loci leviter solummodo adumbrandum nec siglis onerandum esse existimavi.)

- a¹. Pariet externus hemisphaerii cerebri dextri, supra ventriculum dextrum lateralem assurgens. (cf. fig. 85. a¹. sinistr.)
 a². Pariet ejusdem hemisphaerii internus. (ibid. a².)
 g. Hypophysis, ante infundibulum secta.
 n. n. Ventriculus lateralis; solo sinistro latere notas gerens.
 o. Tertii Ventriculi cerebri cavum.
 r. Commissura cerebri anterior, transversa inter utrumque hemisphaerium. (cf. fig. 89. r.)
 t. Ubi crus cerebri dextrum transversim scissum; sinistro nota carente.
 u. Corpus striatum, in ventriculo laterali eminens. Superne jam fig. 89. demonstratum.
 σ'. Loculamentum, rimae orbitalis superioris loco, supra sinum cavernosum; nervos gerens mox accurate indicandos. (Ipsam vero loculamentum Tab. XII. fig. 32^C. fusius explicavimus.)
 II. III. IV. V^a. V^{a3}. VI. Nervorum cerebralium vestigia.

- II. Ubi nervus opticus a corpore quadrigemino juxta latus tertii ventriculi descendens, tuberique cinereo confluens, scissus comparet.
 III. Nervus oculomotorius, prope nervum opticum, sub hemisphaerio, supra cartilagineam interorbitalem oculum versus decurrens, sectus.
 IV. Nervus patheticus, simili, paullo elatiore loco.
 V^a. V^{a3}. Nervi ophthalmici, e trigemino, rami, sub cartilagine interorbitali, in rimae orbitalis loculamento, ad oculum tendentes, scissi. V^a. Nervi ophthalmici ramus nasalis; V^{a3}. ejusdem ramus frontalis. (cf. Tab. XXVI. figg. 132. 135. V^a.)
 VI. Nervus abducens; idem loculamentum, propius a sinu cavernoso, permeans.
 á. Sinus cerebri falciformis transversim sectus. (cf. fig. 93. et Tab. XXV. fig. 125. á.)
 ú. Sinus cavernosus. (ibid. ú.)

FIGURA 91.

Cerebri arteriae ab inferiore, eodem ac fig. 86. posita. (Ab ipso cerebro siglae commode abesse potuere, ut praeter arterias solis nervis sint inscriptae; qui vero, quoniam collatis praecedentibus figg. patent, explicationem vix, ac ne vix quidem, exposcere videbantur. Ceterum, quo minus nervorum ramis confundantur arteriae, earumve universus decursus lateat, adjecta ad latus sola arteriarum propagine cautum est.)

- X. Arteriae carotidis cerebri truncus scissus, ubi juxta sellam turcicam cranii cavum adit. (cf. Tab. XI. fig. 28^B. ω. et mox infra fig. 94. X.)
 14. Arteria ciliaris; cujus, ad orbitam decurrentis, viam indicatam vide supra Tab. XII. fig. 32^C. ν'. et mox infra fig. 94. not. 14.
 15. Arteria hemisphaerii externa, hoc posita abbreviata comparens; (evidentior fig. 92. 15.) 15'. Arteriae hemisphaerii rami laterales, in ipso hemisphaerio plurimum ludentes; anastomosin cum callosa reflexa (17'.) ineuntes.
 16. Arteria ophthalmica, nervo optico socia; peculiari tamen cartilagine interorbitalis foramine, juxta opticum hiante, excipienda. (cf. Tab. XII. fig. 32^C. π'.)
 (Ulteriorem hujus arteriae decursum, in grandioris staturae testudinibus explorandum, non ita rimatus sum, ut indubitata de ea referre ausim. Ceterum cf. figg. 92. et 94.)
 17. Arteria, callosae comparabilis; licet corporis callosi in cerebro testudinis nullum sit vestigium.
 17'. 17'. Callosa reflexa, interno hemisphaerii latere assurgens et super illud extrorsum revoluta, ubi coit arteriae hemisphaerii externae, de qua supra (15'.)
 18. Arteria communicans anterior supra nervos opticos ansam inter utramque callosam efficiens.

19. Arteria olfactoria, nervo olfactorio socia. (cf. fig. 92.)
 20. Art. hemisphaerii profunda; retrorsum tendens et insignem mox ramum ventriculo cerebri laterali, per aditum paullo ante declaratum (fig. 88. n¹.) a tergo insinuandum, distribuens.
 20¹. Ubi eadem in plexum choroideum desinit; pia matre tali pacto vestita, ut explicita foliolorum instar compareat.
 21. Arteria cerebelli. 21¹. Ex ea ramulus, nervo trigemino comes.
 22. Arteria communicans posterior; ex utroque latere confluens *basilarem* constituit.
 22¹. Ramus, vel plures rami arteriae communicantis posterioris, ad tegmen vasculosum quarti ventriculi.
 Y. Y. Arteria basilaris; descendens in spinalem inferiorem continuata; eundo ramos laterales frequentes emittens. (cf. Tab. XXIV. figg. 119. et 121.)
 †. †. Arteriae spinalis superioris dextrae radices e basilari assurgentes. (cf. fig. 92.)
 Z. Z. Arteria spinalis superior utraque truncata. (ibid. et Tab. XXIV. figg. 119. 121.)

F I G U R A 92.

Cerebri arteriae a latere sinisteriore.

- X. Carotidis internae truncus.
 14. Arteria ciliaris.
 15. Arteria hemisphaerii externa. 15'. Rami laterales in hemisphaerio sparsae.
 16. Arteria ophthalmica.
 17. Art. callosa. 17'. 17'. Callosa reflexa, hemisphaerio primum subducta, mox supra illud reflexa, arteriae hemisphaerii externae passim confluens. (15'.)
 18. Art. anastomotica anterior, hemisphaerium inter et nervos opticos transversa porrecta. (cf. fig. 91.)
 19. Art. olfactoria, nervi socia homonymi.
 20. Art. hemisphaerii profunda; potiore ramo mox ventriculum hemisphaerii lateralem petens; ipsa continuata vero in arteriam basilarem cerebri desinens.
 21. Art. cerebelli. 21'. Ramulus ex ea, nervi trigemini comes, truncatus.
 22. Art. communicans posterior, in basilarem efficiendam continuata.
 22'. Ramus ad tegmen ventriculi quarti vasculosum.
 Y. Y. Arteria basilaris in spinalem inferiorem mutata. (cf. Tab. XXIV. fig. 119. Y.)
 †. †. Ex art. basilari oriundae binae radices arteriae spinalis superioris.
 Z. Art. spinalis superior sinistra, simul cum medulla spinali truncata.

Ulteriore per omnem vertebrarum specum descensum ejusque ac spinalis superioris mutuam rationem vide infra Tab. XXIV. figg. 119. et 121. Y. Z.

F I G U R A 93.

Sinus venosi cerebri finitimaeque venae in dextro cranii dimidio. Segmenti cranii extremis lineis, ad exemplum fig. 28^B. Tab. XI. adumbratis.

- á—á⁶. Sinus *falciformis*. á¹. Initium ejus a vena juxta nervum olfactorium e naribus accedente.
 á². crus posterius in quod desinit sinus falciformis alterum, sinistrum, sinum occipitalem versus tendens, truncatum. á³. Alterum crus posterius, dextrorsum in sinum occipitalem incidens. á⁴. á⁴. Venae numerosae e hemisphaerio cerebri in sinum falciformem hiantes. á⁵. Venae inde a basi cerebri, corporibus quadrigeminis et cerebello oriundae, eodem. á⁶. Sinum eundem adeuntes venae medullae oblongatae.
 é—é². Sinus *lateralis* dexter; media cranii regione circa foraminis sphenoidalis (π fig. 28^B.) confinia plurimum ludens, in falciformem sinum assurgens, deorsum et venae ophthalmicae (ζ ¹.) et sinui petroso (ζ) conjunctus. é¹. Anastomosis cum vena ophthalmica, sinum cavernosum ingressura. Quae

anastomosis excipit etiam venulas nervis oculo pertinentibus (V^α.IV.) socias. *é*². Ubi sinus lateralis confluit sinui petroso.

i—*i*². Sinus *petrosus* dexter. Circa foramina nervos VI. VII. VIII. IX. X. XI. e cranio educentia, multiplici anfractu circumductus, antrorsum laterali sinui (*é*².) junctus, retrorsum ad falciformis sinus crus assurgens. *i*¹. Venulae a clivo retro sellam turcicam sinui petroso advenientes. *i*². Ubi duplici rivo sinus falciformis crus dextrum adit.

ó—*ó*⁴. Sinus *occipitalis*; annuli instar medullam, occiput inter et atlantem, ambiens; sinus falciformis crura, venas vertebrales, colli, cristae occipitis mediam aliasque excipiens, denique in venam jugularem (*i*².) ducens. *ó*. *ó*. Ubi sinus occipitalis circulus dissectus hiat, absunto hemicyclio sinistro. (Simpliciorum passim hujus annuli fabricam qua cum venae mediae cristae occipitis binis cruribus committitur, nulla prius in orbem facta conjunctione, vide mox infra Tab. XXV. fig. 125 et 126. *ó*. *ó*^x. *ó*¹.) *ó*¹. Vena cristam occipitis extrorsum legens, in sinum occipitalem derivans, divaricatis cruribus, quorum dextrum integrum, sinistrum vero ante conjunctionem cum circulo venoso occipitis sectum et declinatum (*ó*^x.) *ó*². Vena e tegmine quarti ventriculi cerebri vasculoso. *ó*³. Vena e basi cranii, loco sinus basilaris. *ó*⁴. *ó*⁴. Venae profundae colli, dexteris lateris, sinui occipitali confluentes.

ú. Sinus *cavernosus* dexter, juxta sellam turcicam conspicuus; ab anterioribus venam ophthalmicam aliasque accipiens, ibique sinui laterali per anastomosis junctus, (*é*¹.) retrorsum in jugularem desinens. (*i*¹.) Via per ossa punctum indicata. *ú*¹. Vena ophthalmica. *ú*². Vena ethmoidalis, nervo hujus nominis socia, e narium cavo; ophthalmicae conjuncta. *ú*³. Vena infraorbitalis una cum ophthalmica sinui cavernoso confluens. *ú*⁴. Vena palatina, infraorbitalis ramum sistens.

*e*³. *e*³. Venae vertebrales in occipitalem sinum incidentes.

*i*¹. *i*². *k*. Venae jugularis dextrae initia. *i*¹. Radix altera, cavernosa; inde e sinu cavernoso (*ú*) repetita. *i*². Radix venae jugularis altera, occipitalis, e sinu occipitali. (*ó*) *k*. Truncus venae jugularis juxta colli descendens sectus.

(Pleniorum universae venae jugularis explicationem vide mox Tab. XXV. fig. 124. 125.)

FIGURA 94.

Nervorum exitus e cranio et truncus arteriae carotidis internae, in dextro cranii dimidio cernuntur; dura matre cranii cavum vestiente in sede servata.

NI. Septum medium narium.

NB. Cartilago interorbitalis, parte sinistrorsum reflexa cum sinistro cranii dimidio ablata.

I. Bulbus nervi *olfactorii* dextri, per foramen olfactorium, dextrorsum ab isthmo membranaceo, narium cavum petens. (cf. Tab. XII. fig. 52^c. *θ*¹. et Tab. XXVI. fig. 144. *a*. ubi isthmus cum nervo explanatur.)

II. Nervus *opticus* dexter, prope foramen opticum truncatus. (Tab. XII. ibid. *η*¹.)

III. Nervus *oculomotorius* laminam cartilagineis mediae orbitarum reflexam permeans. (ibid. *λ*¹.)

IV. Nervus *patheticus*, similem cursum instituens. (ibid. *μ*¹.)

V. Nervus *trigeminus*, duram matrem retro foramen sphenoidale perforans, ut ramum ophthalmicum, laminam reflexam cartilagineis orbitalis inter et os parietale, orbitae transmittat; (vide loculamentum, quod *rimae orbitalis superioris* loco esse diximus, *σ*¹. fig. 90. V^α³. V^α.) supramaxillari et infra-maxillari hujus nervi ramo conjunctim ad foramen sphenoidale ablegatis.

VI. Ubi nervus *abducens* (foramine Tab. XI. fig. 30^B. *γγ*. indicato) per clivum ossis sphenoidi trajicitur, ut loculamentum supra sinum cavernosum adeat, cujus modo apud nervum trigeminum (V) mentio est injecta.

VII. Nervus *durus*, ad internum nervi acustici latus foramine cranii (Tab. XI. fig. 28^B. *σ*. descripto) exceptus.

VIII. Nervus *acusticus*, mox intra ipsum cranium, divaricatus, bina foramina ingreditur. (ibid. *τ*. *v*.)

IX. Nervus *glossopharyngeus*, ad peculiare foramen ossis petrosi tendens. (ibid. *ψ*.)

X. Nervus *vagus* et

XI. Nervus *accessorius* communi foramine lacero posteriore excepti. (ibid. *aa.*)

XII. Nervi *hypoglossi* bini fasciculi, foramini duplici condyloideo insinuati. (ibid. *v. ξ.*)

X. 14—20. Arteriae *carotidis internae* partes. X. Ubi truncus cranium ingressus in sella turcica assurgit. 14. Arteria *ciliaris*, cartilaginis interorbitalis foramellum penetrans. (cf. Tab. XII. fig. 52^c. *η'.*) 15. Arteria *hemisphaerii externa*. (vide supra figg. 91. 92.) 15'. Arteria *lateralis hemisphaerii* truncata. (ibid.) 16. Arteria *ophthalmica*, externo nervi optici latere cartilaginis interorbitalis foramellum ingressura. (vide Tab. XII. fig. 52^c. *π'.*) 17. Arteria *callosa*, scissa. (cf. figg. 91 et 92.) 20. Arteria *hemisphaerii profunda*, truncata. (ibid.)

FIGURAE 95. 96. 97. 98. 99. 100.

Segmenta transversa medullae spinalis; magnitudine multum aucta. (Locum sectionum, ad haec segmenta obtinenda, in medulla institutarum vide fig. 83. iisdem notis 95—100. apertissime indicatum.)

FIGURA 95. Segmentum partis medullae spinalis *coccygeae*; facta incisione inter nervum coccygeum tertium et quartum.

FIGURA 96. Segmentum partis *lumbalis*; nervum dorsalem octavum inter et nonum instituta sectione.

FIGURA 97. Segmentum e parte *dorsali* medullae retro tertium nervum dorsalem.

FIGURA 98. Segmentum *cervicalis* medullae partis; sectione retro secundum nervum cervicalem facta.

FIGURA 99. Segmentum *medullae oblongatae*; e loco proximo retro cerebri ventriculum quartum.

FIGURA 100. Eiusdem *medullae oblongatae* segmentum; scissa medulla medio ventriculo cerebri quarto.

Communes hisce figuris siglae:

k. Sulcus medullae spinalis superior. In coccygea parte minime profundus; profundior in colli summa regione, fig. 99. neque vero ad canalem medullarem usque descendens. In medulla oblongata, proxime retro cerebellum (Segm. 100.) adeo patens, ut ad medullarem canalem usque medulla dehiscat.

l. Sulcus medullae spinalis inferior. Vix aliquantum impressus prope medullam oblongatam; profundior longe quo magis descendit medulla.

Ratio igitur inter utrumque sulcum inversa.

m. Canalis medullaris. Omnibus segmentis evidens; a solo summo, e medullae oblongatae loco, abest, scilicet sulco superiori, ad canalem usque medullarem patenti, confluit.

FIGURA 101.

Neurilema, seu pia mater, a segmento cervicali figurae 98. detractum.

z. Superiore loco in sulcum medullae non demissum.

z'. Inferiore loco plicam elatam efficiens, sulco medio inferiori insinuandam.

FIGURA 102.

Medullae cervicalis pars, superne; dura matre in longum dissecta, reflexa. (Plurimum aucta magnitudine.)

5. 6. 5. 6. Nervi cervicales quintus et sextus. Sinisteriore latere nervorum transitus per duram matrem, antequam in ganglia intumescant, evidens. Dextrorsum, incisa et reflexa penitus dura matre vaginante, nervi nudi ad ganglia usque.

5'. 6'. Radices superiores.

5". 6". 5". 6". Radices eorundem inferiores paullo magis divaricatae.

x. x. x. x. Dura mater reflexa.

y. y. y. y. Ligamentum denticulatum, inter radices superiores et inferiores nervorum productum, passim durae matri affixum.

FIGURA 103.

Nervorum coccygeorum e medulla oriundorum ratio, in parte medullae spinalis coccygea, magnitudine aucta, declarata.

28. Nervus coccygeus septimus. (cf. fig. 84.)

EXPLICATIO TABULAE VICESIMAE SECUNDAE.

NERVI UNIVERSI CORPORIS.

NERVORUM et VASORUM systemata depicturus, ne justo scrupulosius per omnes singularum partium ambages eundo atque minutatim cuncta exponendo studioso lectori taedium afferrem, illud potissimum adnitendum censi, ut in uno conspectu, eoque aliorum animantium iconum comparationi quamplurimum favente, summam rei complecterer. Cui consilio accommodatissimus laterulis ille positus visus est, quem Tabulae sceleti quintae atque musculorum Tabulis XVIII XIX et XX. ideo prae ceteris elegeram, ut aliarum superstruendarum commune fieret fundamentum.

Atque quidem primum, quod ultro sese offerebat, erat, nervos et vasa iisdem tribus stratis, quibus ad musculos demonstrandos usus eram, (Tab. XVIII. XIX. XX.) excepta exhibere. Neque tamen compendiarie satis haec via videbatur. Enimvero eadem musculorum tabulae ad nervorum, arteriarum, venarum denique apparatus demonstrandum, quater repetendae fuissent. Itaque ne majoris sumptus et operae quam necessitatis vel utilitatis laborem susciperem, unico musculorum strato solummodo uti, atque tribus adeo tabulis, quod per novem distribuendum fuisset, absolvere mecum constitui.

Quibus efficiendis tertium musculorum illud stratum, utpote quod intertextas novas partes ostendendas minus occultaret, destinavi; ita tamen ut aliis, ad hoc nostrum propositum minus necessariis, rebus remotis, (v. c. arteriarum ramis, vena spermatica, oviductu vel intestinis) aliis vero e superioribus tabulis pro re nata retentis, (osse scilicet hyoideo, lingua et glandula sublinguali, oesophago summo et trachea, musculis denique nonnullis in colli, brachii femorisque regione) tale substratum efficerem, quod et ipsum jam aliunde cognitum atque perspicuum esset et nervorum vel vasorum adjiciendorum pleniorum aliquam demonstrationem non recusaret.

Jam vero hisce fundamentis nervorum omne systema vicesima hac secunda tabula expressum innititur; siglis et omni ulteriore partium explicacione ad figuram 104. sequentis Tabulae XXIII. ablegatis, quam vide.

EXPLICATIO TABULAE VICESIMAE TERTIAE.

Nervorum systema conjunctim et separatim. E sinistro latere eodemque situ omnia.

FIGURA 104.

Nervorum Syntaxis; ad explicandam Tab. XXII. pertinens.

Ossa et ligamenta,

superioribus tabulis abunde indicata, siglis carent.

Musculi

universim iidem ac Tab. XX, tertium stratum exhibente; et hi siglis non indigebant; quibus adsciti e superioribus stratis, (Tabb. XIX. et XVIII, quas consule)

in capitis et colli regione:

1. *Temporalis.* 17. *Genioglossus.* 23. *Splenius capitis*, temporali summo confluens. 24. *Biventer cervicis.* 25. *Complexus.* 53. *Transversalis cervicis.* 55. *Spinalis cervicis.*

membro anteriore:

66^a-66^b. *Biceps brachii.* 67. *Brachialis internus:*

membro posteriore:

99. *Rectus femoris truncatus.* 100. *Vastus externus.* *Vastus internus nota carens.* 102. *Crureus*
104. *Semitendinosus.* 114. *Gastrocnemius truncatus.*

Viscera,

magnam partem non nisi punctim adumbrata:

Δ. Pericardium. E. Trachea, inde ab origine ad bronchum sinistrum scissum usque. Z'. Pulmo dexter. H. Glandula sublingualis. I. I. Hepar. K. Ventriculus. Λ. Gyri intestinorum apertiores, remoto, qui tegebat, oviductu. Λ'. Intestinum rectum. M. Oviductus sinistri, prope exitum scissi, residuum. N. Ovarium sinistrum; ovis minus evolutis. Ζ. Vesica urtharum, truncato oviductu, paullo evidentior. O. Ren dexter, cum rene succenturiato. Π. Bursa analis sinistra. S. (loco Σ) Lien. T. Oesophagus inde a capite. Υ. Lingua. Φ. Tuba Eustachiana.

Vasa.

Arteriae aortae trunci et rami abdominales passim resecti, siglis parce notati, utpote umbra ab aliis partibus distincti, ceterum Tab. XX. evidentissimi. G. Arteria gastroëpiploica. F. Art. mesenterica. K. Ramus communicans, arcum aortae sinistrum inter et aortam dextram. L. Aorta descendens. N. Art. iliaca truncata. O. Art. intercostalis recurrens. (cf. Tab. XXIV. figg. 118. 119.)

Nervi cerebrales, (I—XII.)

quantum eorum pro re nata in capitis regione et collo comparet.

III. *Nervi oculomotorii* ramus musculo obliquo inferiori distributus; reliquis ramis, seorsim mox apud oculi nervos tractandis, hic neglectis. (cf. Tab. XXVI. figg. 151—153. ubi manifesti.)

IV. *Nervi pathetici* ultima pars; ubi musculo obliquo superiori immittitur. (ibid. fig. 153.)

V^a. V^β. V^γ. *Nervi trigemini* rami.

V^a. *Nervus frontalis* rami ophthalmici. (ibid. fig. 150. V^{a3}.)

- V α . Nervus *ethmoidalis*, e ramo nasali ophthalmici, infra musculum obliquum superiorem narium cavum versus pergens. (ibid. figg. 129—133. α^{1-} .)
- V β . V β Ramus *infraorbitalis* et *supramaxillaris* e trigemini secundo. (ibid. fig. 130. β^7 β^8 .)
- V β . Nervus *subcutaneus malae* rami zygomatici. (ibid. β^1 .) Ex ossis zygomatici medii foramine, supra indicato, (Tab. X. fig. 24^B. β .) emergens.
- V γ . Nervus *buccinatorius* ex inframaxillari. (cf. Tab. XXVI. fig. 130. γ^2 .)
- VII. Nervus *durus*; retro stapedem atque tubam ex antivestibulo emergens, (cf. Tab. X. fig. 25^B. Υ) ut in musculo digastrico (Musc. 3. Tab. XVIII.) distribuatur.
- Plura de hoc nervo vide mox fig. 117. VII.
- IX. γ . δ . δ' . δ'' . Nervi *glossopharyngei* partes.
- γ . Ramusculi *pharyngei interni*, e ramo ad laryngeum vagi accedente; cujus nervi, interno latere cornu majoris ossis hyoidis, a trunco communi glossopharyngei descendente omnem cursum ostendit proxima fig. 105. IX. γ . γ' .
- δ . δ' . δ'' . Ramus *lingualis* glossopharyngei, circa majus ossis hyoidis cornu extrorsum revolutus.
- δ . Surculi ad musc. hyomaxillarem (Musc. 16.) cf. Tab. XXVI. fig. 140.
- δ'' . Surculi pharyngei externi.
- Conjunctionem hujus nervi, cum laryngeo vagi vide fig. 105. ϵ .
- X. ζ . θ . μ . μ' . X'. Nervi *vagi* partes. (Universum nervum vagum seorsum vide figg. 107. 108. 109. 110.)
- X. Truncus vagi ad colli latus descendens; intercostalem junctum habens. Quo cursu carotidis in collo assurgente superiora, paullo extrorsum, legit.
- ζ . Rami *pharyngei*.
- θ . *Recurrens*, circa arcum aortae circumductus juxta oesophagum, prope tracheam, assurgens; interno latere arteriae carotidis. (Evidentior mox seorsum figg. 107. 108. θ .)
- μ . Nervus *stomachicus* vagi *anterior*, broncho sinistro circumductus, ventriculi marginem convexum petens.
- μ' . Ejusmodi nervus *stomachicus posterior* a vago dextri lateris ad cardiam ablegatus.
- X'. Vagus sinister ad pulmones pergens, prope bronchum truncatus.
- XI. ξ . Nervus *accessorius Willisii*, supra vagum, proximo tamen ab eo loco, in latere colli descendens. (Evidentior atque dimotus fig. 108.)
- ξ . Ubi desinens nervo cervicali quarto (4) jungitur.
- XII. π . π' . ρ . ρ' . ρ^* . σ . Nervus *hypoglossus*. (Seorsum fig. 106; in syntaxi, cum linguae apparatu, infra Tab. XXVI. fig. 140.)
- XII. Ubi supra vagum reflexus, hunc inter et accessorium, pone cornu majus hyoidis emergens in ramos divaricatur, *anteriorem*, *posteriorem*, et *colli descendentem*.
- π . π' . Nervus *colli descendens*, ab hypoglosso delapsus protinus arcte apponitur trunco nervi vagi, cujus comes ad quintae vertebrae colli regionem usque.
- Exceptis hoc cursu ramis e cervicali tertio et quarto, in musculo omohyoideo (Musc. 14.) dispersus consumitur. Quod hujus nervi extremum, a sterno hoc situ paullo absconditum, punctim indicatur.
- ρ . ρ' . ρ^* . Rami *anterioris* partes. ρ' . Ad musc. hyoglossum. (Musc. 18.) ρ^* . Extremus ramus anterior in musculo genioglosso (Musc. 17.) desinens.
- σ . Rami *posterioris* bini surculi musculo omohyoideo (Musc. 14.) et geniohyoideo (Musc. 15.) tradendi.

Nervi cervicales. (1—9)

Musculis in colli regione, plexui brachiali, nervo intercostali magno distribuuntur. Priores bini, sub musculis latitantes, minus adparent.

3. 5^a. 5^γ. Nervus *cervicalis tertius*; inde a foramine intervertebrali tertio (vertebram colli tertiam inter et quartam, Tab. VI. fig. 12. 5.) derivatus.

5. 5^γ. Ramus anterior seu descendens sub fasciculo musculi intertransversarii colli (Musc. 56) emergens, ab accessorio Willisii filamentum accipit, (cf. fig. 108. XI. ξ.) surculum (5^γ) nervo colli descendenti ex hypoglosso (XII. π.) transmittit, in musculis demum retrahente capitis collique (Musc. 27.) et latissimo colli (Musc. 21^b.) desinens.

5^a. Ramus ascendens seu dorsalis; sub musculi transversarii colli obliqui (Musc. 57.) anteriore fasciculo reflexus, transversalem cervicis (Musc. 55.) perforat, summo demum biventeris (Musc. 24.) et splenio capitis (Musc. 25.) confusus.

4. 4^a. *Cervicalis quartus*.

4. Ramus descendens, sub intertransversario colli (Musc. 56.) egressus, longo colli et retrahenti capitis collique (Musc. 28 et 27) surculos ablegat; filamentum nervo colli descendenti ex hypoglosso (XII. π.) largitur; (cf. fig. 108. 4^b.) latissimo denique colli (Musc. 21^b.) immittitur.

4^a. Ramus ascendens sub fasciculo secundo transversarii colli obliqui (Musc. 57.) juxta processum obliquum anteriorem vertebrae colli quartae assurgens, transversalem cervicis (Musc. 55.) perforat, ut in biventre (Musc. 24.) et splenio (Musc. 25.) desinat.

5. 5^a. *Cervicalis quintus*.

5. Ramus descendens, longo colli et latissimo colli (Musc. 28 et 26) tradendus.

5^a. Ramus ascendens, ejusdem decursus ac cervicalis quarti ramus homonymus.

6. 6^a. *Cervicalis sextus*.

6^a. Ramus ascendens, splenium et spinalem cervicis (Musc. 25 et 55) adit.

6. Ramus descendens tripertitus; *superiore* surculo scaleni summam partem, (Musc. 54.) *inferiore* latissimum colli, (Musc. 21^a.) prope sternum, petit; *medio* vero eoque potiore surculo plexui brachiali et nervo intercostali conjungitur. (cf. fig. 111.)

7. 7^a. *Cervicalis septimus*, inde ab ipso foramine intervertebrali septimo (vide Tab. VI. 7.) manifestus, ubi protinus in ganglion intumescit.

7^a. Ramus dorsalis, splenio capitis et spinali cervicis (Musc. 25 et 55) pertinens.

7. Ramus descendens seu posterior; ad plexum brachialem et abhinc, paullo minus directa via, ad nervum intercostalem. (cf. fig. 111. 7. f.)

8. 8^a. *Cervicalis octavus*; ut prior.

8^a. Ramus dorsalis, ad splenium, spinalem cervicis et longum colli. (Musc. 25, 55, 28.)

8. Ramus descendens. Potiore parte brachiali plexui miscetur; minore surculo nervi intercostalis ganglion cervicale inferius adit. (cf. fig. 117. 8. f. i.)

9. 9^a. *Cervicalis nonus* seu ultimus.

9^a. Ramus dorsalis, e ganglio juxta foramen intervertebrale nonum ad longissimum dorsi (Musc. 59.) assurgens.

9. Ramus descendens, bipertitus. *Crassiore* ramusculo plexui brachiali; *subtiliore* nervo intercostali committitur. (cf. figg. 111. et 117.)

Nervi spinales dorsi. (10—19)

Universim musculis in trunci regione, pectorali, serrato, diaphragmati, longissimo dorsi, musculis abdominis, pelvis et caudae, insuper plexui crurali et ischiadico, nervo denique intercostali magno pertinet.

10. 10^a. 10^b. 10^γ.*. Nervus *dorsalis primus*. Retro corpus primae vertebrae dorsi e vertebraali specu emissus, primam costam inter et capitulum secundae prodit. (Quem hiatus, foramini intervertebrali e regione, vide Tab. VI. fig. 12. not. 10.)

10. Ramus subcostalis, inter diaphragma et musculum serratum magnum (Musc. 42 et 57.) juxta testam dorsalem, interno latere costae secundae (Tab. II. fig. 5^a. XLVI) ad cardinis anteriora usque descendens.

- 10^a. Ramus dorsalis; superscandit primum fasciculum longi colli, (Musc. 28.) ut subclavium (Musc. 59) adeat.
- 10^β. Surculi, diaphragmati distributi. (Musc. 42.)
- 10^γ. Rami serratum magnum, (Musc. 57.) potissimum ejus in testam insertionem adeuntes.
* Filum, nervum dorsalem primum cum secundo transversim conjungens. Similia etiam aliis finitimis interponuntur.
11. 11^a. { Nervus *dorsalis secundus*.
11. Ramus subcostalis prope dorsalem testam, retro diaphragma atque serratum magnum, ad pectoralem majorem usque (Musc. 56.) descendens, cui demum illabatur.
11^a. Ramus ante diaphragma ad costae tertiae interiora demissus. (cf. Tab. II. fig. 5^a. XLVII.)
{ Tenue filamentum, cum intercostali in ansam confluens.
12. 12^a. Nervus *dorsalis tertius*. E foramine intervertebrali (12. Tab. VI. fig. 12.) egressus, mox in ganglion intumescit; longissimo dorsi (Musc. 59.) surculum distribuit dorsalem, praeterea in ansam coit cum intercostali.
Haec apud hunc et passim apud alios hujusmodi nervos siglis carent, cum semel indicata facile ubique cognoscantur.
12. Ramus subcostalis, aliquo intervallo retro praecedentem, ejusdem costae tertiae internum latus legens ad musculum pectoralem majorem (Musc. 56.) delabatur.
12^a. Ramus ad interiora costae tertiae, ut prior.
13. 13^a. Nervus *dorsalis quartus*.
13. Ramus subcostalis, costam quartam legens, ad eundem pectoralem musculum.
13^a. Ramus ad costae penultima. Ganglion, surculus ad longissimum dorsi, ansa denique ad intercostalem, (f) ut in praecedente.
14. 14^a. Nervus *dorsalis quintus*.
14. Ramus subcostalis, prope insertionem musculi transversi abdominis in testam dorsalem, huic et obliquo abdominis (Musc. 41. et 40) distributus, ad cardinis posteriora confinia usque descendit.
14^a. Ramus, extra muscul. transversum abdominis, ad costae quintae interiora penetrans.
Ramus dorsalis et ansa ad intercostalem magnum siglis carent.
15. 15^a. * Nervus *dorsalis sextus*.
15. Ramus subcostalis, costae sextae latus internum legens, extra musculum transversum abdominis delabatur atque inter obliquum et transversum abdominis retro cardinem novissime desinit. Eundo hisce musculis (40. 41.) surculos largitur.
15^a. Ramus ad penultima sextae costae penetrans.
* Communicans ramus cum subcostali, nervi dorsalis septimi.
Reliqua ut supra, notis non indicata.
16. 16^a. 16. Nervus *dorsalis septimus*.
16. Ramus subcostalis, abdominis transverso et obliquo (Musc. 41. 40.) tradit ramulos, inter utrumque musculum descendendo delitescens.
16^a. Ramus ad testae interiora.
16. Ramus posterior, plexum cruralem adit, quem seorsum vide fig. 114.
Surculus, musculo retrahenti capitis collique (Musc. 27.) insinuat et ansa ad intercostalem magnum absque siglis veniunt.
17. 17^a. Nervus *dorsalis octavus*.
Interno musculi transversi abdominis latere et a testa remotior decurrit.
17. Ramus descendens, crassior praecedente nervo, cruralem plexum adit. (cf. fig. 114.)
17^a. Ramus dorsalis; musculo pelvim adducenti et retrahenti capitis collique oriundo (Musc. 45. 27.) pertinet.
Ansa ad intercostalem, solito loco.

18. 18^a. Nervus *dorsalis nonus*.

18. Ramus descendens, major octavo, ad plexum cruralem. (Reliqua vide fig. 114.)

18^a. Ramus dorsalis.19. 19^a. $\bar{\omega}$. Nervus *dorsalis decimus*, seu ultimus.19. $\bar{\omega}$. Ramus potior, ad plexum ischiadicum; retro pelvim manifestus. (cf. fig. 114.) $\bar{\omega}$. Ex eo ramulus communicans cum dorsali nono. (ibid.)19^a. Ramus dorsalis; ad musculos caudae extensores.*Nervi sacrales; (20. 21.)*

Musculis caudae et circa pelvim, plexui ischiadico, nervo intercostali magno destinati.

20. 20^a. Nervus *sacralis primus*.

20. Ramus descendens, retro pelvim conspicuus, ad plexum ischiadicum. (cf. fig. 114.)

20^a. Ramus dorsalis, musculis caudae addictus.21. 21^a. Nervus *sacralis alter*.

21. Ramus potior descendens, muscul. glutaeum alterum (Musc. 94.) permeans eique surculum inserens, retro pelvim comparet, ad plexum ischiadicum pergens. (cf. fig. 114.)

21^a. Ramus dorsalis, ad musculos caudae.*Nervi coccygei. (22—55.)*

Ad musculos caudae, pelvis, cloacae, genitalia externa et plexum ischiadicum faciunt. Intercostali demum magno, finem usque surculos tribuunt.

22^a. 22 ^{β} . Nervi *coccygei primi* partes. (Reliqua huc pertinentia vide fig. 116.)22^a. Ramus dorsalis, musculis caudae distribuendus.22 ^{β} . Ramus posterior, retro semimembranosum (Musc. 105.) quem adit, conspicuus.25^a. 25 ^{β} . Nervi *coccygei secundi* rami.

Idem cum aliis apertiores fig. 116. quam confer.

25^a. Ramus dorsalis, musculos caudae petens.25 ^{β} . Ramus posterior, ad sphincterem cloacae. (Musc. 55.)24^a. 25^a. Nervi *coccygei tertii et quarti* rami dorsales. (cf. fig. 116., ubi plura.)26. 26^a. 27. 27^a. Nervus *coccygeus quintus et sextus*. (ibid.)

26. 27. Rami eorum descendentes; musculos caudae flexores adeunt eisque subducuntur.

26^a. 27^a. Rami dorsales, ad musculos caudae extensores.

Horum et praecedentium nervorum coccygeorum filamenta, plexum nervi intercostalis magni sacralem adeuntia, vide fig. 116. †.

28—55. Nervus *coccygeus septimus ad trigesimum quartum* seu ultimum.

Rami dorsales manifesti ubique et nudi. Descendentes vero ramos, musculis flexoribus caudae subductos, ibique nervo magno intercostali ultimo, utrinque ad caudae latus excurrenti conjunctos, apertiores videsis fig. 116. 28. S*. S†.

*Plexus brachialis et nervi anterioris membri.*6. 7. 8. 9. *Radices* plexus brachialis quaternae, a nervis cervicalibus sexto, septimo, octavo et nono oriundae; hiatus inter digitatos musculi scaleni processus (Musc. 54. Tab. XIX.) permeantes, ut sub ipso hoc musculo in plexum convergant.†. *Plexus brachialis*, interno claviculae latere paullo adparens. Quae huic subductae latent partes, juxta posita fig. 111. apertae cernuntur; ubi manifestae fiunt etiam nervorum (scilicet *ulnaris*, *radialis* et *mediani*, v. q. †.) ex eodem plexu origines.

v. v¹. v². v³. v⁴. v^{4'}. v⁵. v̇. v̈. Nervus *ulnaris*, ejusque rami.

v. Ubi truncus a tergo circa musculum claviculo-brachialem (Musc. 61.) ante serratum magnum, (Musc. 57.) utrumque hac figura remotum, circumductus antrorsum tendit.

v¹. Surculi, ipsi *claviculo-brachiali* (Musc. 61.) pertinentes.

v². Ramus *dorsalis manus* cutaneus; prae musculo tricipite (Musc. 65. Tab. XVIII.) ad dorsum manus usque descendens.

v³. Ramuli musculo huic *tricipiti* ablegati.

v⁴. v^{4'}. Ramus *anconeus* prior, tertium caput tricipitis (Musc. 65. Tab. XV et XVIII.) permeans, olecranon et radium inter delitescens.

v^{4'}. Ubi in antibrachio iterum adparet, musculis extensoribus manus (Ulnari externo, extensori communi digitor. extensori propr. pollicis; Musc. 74. 80. 81.) distribuendus.

Omnem hunc nervum ejusque cum ramo anconeo altero (v⁵.) conjunctionem vide fig. 112. adposita.

v⁵. v̇. v̈. Ramus *anconeus alter*, in nervum *dorsalem manus profundum* ejusque ramos dorsales digitorum desinens.

v⁵. Ubi prope os brachii, inter caput secundum et tertium tricipitis ad canalem ossis brachii tendit. Quo canali exceptus retro condylum internum educitur. (vide Tab. VIII. fig. 18. 'g. in osse brachii dextro incipientem hunc canalem; desinentem vero osse brachii sinistro.)

v̇. Ubi nervus *dorsalis manus profundus*, ex anconeo altero continuato et conjunctione anconei prioris natus, ad carpi dorsum sub extensore proprio pollicis (Musc. 81.) prodit.

v̈. Rami *dorsales digitorum*, e nervo dorsali manus profundo, sub extensoribus digitorum manus (Musc. 85.) producti; quaternis surculorum paribus in digitorum ultimis musculis atque membrana natatoria delitescentes.

Universum nervum cum priore cohaerentem vide adjecta fig. 112.

φ. φ. φ¹. φ³. Nervus *radialis*. φ. φ. Truncus, paullo supra ulnarem, musc. claviculo-brachialem (Musc. 61.) ambiens. Integris musculis, sub latissimo dorsi (Musc. 58. Tab. XVIII.) latitans, ad internum brachii latus delabitur, ibique deltoidi (Musc. 60.) ramulum distribuit, hoc posito latentem.

φ¹. Surculus ex incipiente nervo radiali ad musc. latissimum dorsi. (Musc. 58.)

φ³. Ultimus nervus radialis, antibrachii dorso, musculis extensoribus manus immittendus.

χ. χ¹. χ². χ³. χ⁴. χ⁵. Nervus *medianus*. Retro claviculam inter utrumque humeri tuber, juxta externum musculorum brachii latus, mox pone cubitum descendens, novissime in nervos volae manus divisus.

χ. Truncus, absente ab hac figura musculo claviculo-brachiali, (Musc. 61.) retro scapulae columnam, articulum humeri versus tendens.

χ¹. Ramulus ad pectoralem majorem. (Musc. 56.)

χ². χ^{2'}. Rami, a trunco, externum bicipitis brachii (Musc. 66.) latus legente, abscedentes *cutanei*, ad brachium.

χ³. Ramus ad musc. brachialem internum; (Musc. 67.) indidem.

χ⁴. Ramus nervi mediani *externus*, inter musculum pronatorem teretem et radialem internum. (Musc. 71 et 75.) emergens, musculis flexoribus manus distribuendus; palmari, sublimi, profundo, pronatori tereti, ulnari interno. (Musc. 68. 69. 70. 71. 75.)

χ^{4'}. Alia rami hujus externi, punctim indicata, varietas; vide mox infra annotatiunculam.

χ⁵. Ramus *internus* mediani, radium inter et ulnam circa musc. radialem internum (Musc. 75.) ita circumductus, ut in antibrachii dorso, juxta nervum dorsalem manus profundum, (v̇) conspiciatur; rediens vero mox volam manus versus, ibi *arcum volae manus* constituit.

Nota: Hunc nervi mediani cursum manifestiorem reddit fig. 113, ad latus posita. Verum tamen alia, et quidem paullo frequentior, varietas hujus nervi ea visa est, ut prope cubiti plicam in duos ramos, internum et externum divergat, alterum radio, ulnae alterum propiorem; utrumque ad volam manus in arcum confluentem. Quem rami externi decursum lineari figurae nostrae punctim adjeci, (χ^{4'}.) et accessoria sub fig. 113. veniente adumbratione declaravi. Ceterum *arteria ulnaris*, ad arcum volarem tendens, cui comes esse con-

suevit ille nervus, accuratam viae quam init notionem suppeditabit. (cf. Tab. XXIV. figg. 118. 119. V. V'.)

*Plexus cruralis, ischiadicus et posterioris
membra nervi.*

16. 17. 18. Ternae radices, e nervo dorsali septimo, octavo et nono, in *plexum cruralem* coëuntes. Quarum radicum prior (16.) extra musculum transversum abdominis descendit; altera (17.) interno latere fasciculi posterioris hujus musculi; (Tab. XIX. 41^c) tertia (18.) musculi glutaei (Musc. 95.) originem a costis perforans, internum latus marginis anterioris ossis ilium legit.
- ψ . *Plexus cruralis*; ante musculum psoam (Musc. 92.) ad marginem posteriorem transversi abdominis (Musc. 41^c) et supra ejus fasciculum coccygeum Tab. XIX. 41^d indicatum. Integris musculis, obliquo abdominis (Musc. 40.) tegitur et sub ejus fasciculo posteriore, quem ligamento Fallopii comparavimus (Tab. XVIII. 40') *nervum cruralem* membro transmittit.
- ψ^1 . ψ^2 . ψ^3 . χ . Nervi a plexu crurali, intra musculum obliquum abdominis abscedentes et sparsi. Evidentiores mox fig. 114.
- ψ^1 . Ramus ad attrahentem pelvis. (Musc. 45.)
- ψ^2 . Ramus, ad internum parietem obliqui abdominis. (Musc. 40.)
- ψ^3 . Ramus ad iliacum internum. (Musc. 91.)
- χ . Nervus *obturatorius*, versus membranam obturatoriam descendens delitescit; egressurus per membranae obturatricis hiatum (cf. Tab. VIII. fig. 18. 6.) ad femoris musculos adductores.
- δ . δ^1 . δ^2 . δ^3 . *Nervus cruralis*, ante psoam versus femur et crurei dorsum pergens.
- δ^1 . Rami ad musculos extensores cruris.
- δ^2 . δ^3 . Ramus, sartorium (Musc. 106.) perforans, in *nervum saphenum* continuatus δ^4 .
- ω . 19. 20. 21. *Radices plexus ischiadici*; magna parte latentes. Manifestae fig. 114.
- ω . Commissura inter plexum ischiadicum et cruralem; a nervo dorsali nono ad decimum (18. 19.) producta; hoc loco sub ilium osse latens; evidens fig. 114.
19. Radix plexus ischiadici, a nervo dorsali ultimo, ante glutaeum alterum (Musc. 94.) sub osse ilium emergens.
20. 21. Radices ejusdem plexus, ab utroque nervo sacrali derivatae; glutaei alterius (Musc. 94.) originem a symphysis sacro-iliaca perforantes, ut ante hunc musculum cum priore radice coëant.
- ω . *Plexus ischiadicus*; inter utrumque glutaeum, (Musc. 95 et 94.) retro ilium os.
- ω . Ramus ad musculum glutaeum alterum. (Musc. 94.) Alius ramus finitimus, obturatori (Musc. 95.) tradendus, absque nota venit. (vide fig. 114. ω^2)
- α . Nervus *ischiadicus*; juxta internum bicipitis cruris latus. (Musc. 105.) simplici primum trunko, descendens, mox ad poplitis regionem ante eum emergens et in trifidum ramum solutus.
- ϵv . ϵv^1 . ϵv^2 . $\epsilon \tilde{v}$. Nervus *peroneus*; pedis musculis extensoribus potissimum dicatus.
- ϵv . Ubi superscandit capitulum fibulae, ut subeat musculum extensorem communem digiti pedis.
- ϵv^1 . Ramulus ad extensorem communem digitorum pedis (Musc. 108.) ad tibialem anticum usque. (Musc. 109.)
- ϵv^2 . Ramus musculo peroneo pertinens. (Musc. 110.)
- $\epsilon \tilde{v}$. Nervus dorsalis pedis, sub extensore proprio hallucis (Musc. 112.) dorsum pedis adit; multifidus ultimis musculis, distributus, scil. extensoribus brevibus et interosseis pedis dorsalibus. (Musc. 111. 122.)
- ϵv . Nervus *popliteus*, sive nervi tibialis ramus internus. In poplite hic delitescens duplici ramo retro continuatur, altero musculo plantari, (Musc. 115.) ligamento capsulari articuli et tegumentis prope hallucem distributo; altero soleum et flexorem long. digitor. pedis (Musc. 116. 117.) adeunte, ad plantam pedis usque delapsuro, ubi ceu *plantaris internus* nervus desinit in tibiali postico (Musc. 119.) et musculis flexoribus brevibus atque interosseis plantaribus. (Musc. 118, 125.) cf. fig. 115.

- ei. ei. ei.* Nervus *tibialis*, sive ramus externus nervi tibialis; gastrocnemio aliisque retro crus positus musculis flexoribus addictus, in nervum demum *plantarem externum* ad imam plantam mutatus.
- ei.* Ramus superficialis, gastrocnemium (Musc. 114.) legens, eique immissus.
- ei.* Ramus profundus, sub gastrocnemio et retro ossiculum tarsi externum descendens *plantaris* fit nervus externus. (cf. fig. 115.) Eundo gastrocnemiis, soleo, peroneo, flexoribus demum brevibus et interosseis plantaribus (Musc. 114. 116. 110. 118. 125.) filamenta distribuit.

Nervus intercostalis magnus.

Multiplex forma miraque subtilitas hujus nervi, sub aliis partibus plurimum delitescens, obstabant quo minus, in tanta rerum eadem hac figura depingendarum copia, distincte quaelibet declararentur. Immo vero etiam quae summa industria ita expressa erant, ut veram rei effigiem exhiberent, copiosas tamen notas inscribendas recusabant. Ablegatis igitur cunctis quae ad singula minutius exponenda pertinent, ad peculiarem figuram (117.) in qua explicanda siglorum liceat esse prodigo, omnem meam, eamque (si tantum mihi sumere fas est) non mediocrem diligentiam in illud contuli, ut universa nervi intercostalis magni hoc loco pateat ratio atque proportio.

Et haec notis, quantum fieri potuit paucissimis extruxi.

- h.** Ganglion cervicale medium prope sextam colli vertebrae, ad jugulum; ubi a nervo vago descendens nervus intercostalis dorsum versus assurgit.
- g.** Nervus *intercostalis* sub prima dorsi vertebra, juxta summae claviculae internum latus.
- l. l. l.** Filamenta e nervis dorsalibus, intercostali, sub dorso decurrenti, ansarum instar juncta.
- g.** Ubi nervi intercostalis propagines arteriam aortam descendentem amplectuntur.
- g.** Ubi *plexus coeliacus* circa arcum aortae utrumque confluentem ludit.
- p.** Propagines nervi intercostalis magni, circa arcum aortae sinistrum circumjectae.
- q.** Plexus coeliacus, arteriam mesentericam ambiens.
- g.** Filamenta nervi intercostalis a dorso ad plexum coeliacum descendunt.
- f.** Productio plexus coeliaci juxta Aortam descendentem.
- u.** *Plexus renalis.*
- w.** Filamenta nervi intercostalis arteriae hypogastricae socia, surculis e nervis sacralibus et coccygeis plus minus cohaerentia. (cf. fig. 117. **w. f.**)

FIGURA 105.

NERVUS GLOSSOPHARYNGEUS seorsum, adumbratis finitimorum nervorum quibus committitur partibus.

IX. a—d. Nervus *glossopharyngeus*.

- IX.** Ubi e foramine juxta os petrosum (cf. Tab. X. fig. 25^{B. x.}) egressus, in ganglion quoddam intumescit.
- a.** Filamentum ad vicinum nervi vagi ganglion. (X.)
- β.** Ansa glossopharyngei ad nervum intercostalem magnum. (G.)
- β.** Ramuli pharyngei ex ansa.
- γ.** Ramus glossopharyngei ad laryngeum vagi.
- γ.** Ramuli pharyngei interni, versus inferiorem pharyngis parietem retro laryngem ablegati. (cf. fig. 104. ubi in syntaxi veniunt.)
- δ. δ.** Ramus glossopharyngei lingualis. (ibid.)
- δ.** Ramuli ad muscul. hyomaxillarem. (ibid.)
- δ. δ.** Surculi pharyngei externi. Prope hosce surculos conjunctio hujus rami lingualis cum laryngeo vagi, (ε) duplici vel triplici loco adparet, quia siglis indicetur.

- δ*. Extremus ramus lingualis nervi glossopharyngei, postquam ad internum latus cornu majoris hyoidis transgressus est, in ultimo linguae dorso sparsus. (cf. Tab. XXVI. fig. 140.)
- X. ε. ε'. Nervi *vagi*, truncati, partes.
- X. Ganglion nervi vagi, prope exitum e foramine lacero posteriore; (cf. Tab. X. fig. 25^B. μ) socia nervi intercostalis magni extrema parte ad caput assurgente. (Σ.)
- ε. ε'. Ramus laryngeus vagi truncatus prope conjunctionem cum ramis glossopharyngei. (γ. δ.)
- Σ. Σ. a. b. Nervi *intercostalis magni* particula.
- Σ. Σ. Summus hujus nervi truncus scissus, hinc prope ganglion vagi, illinc ubi in canali carotico ramum Vidianum excipit.
- a. Ramus ad tubam, ex ansa cum glossopharyngeo.
- b. Ramuli pharyngei, ex eadem ansa.

FIGURA 106.

Nervus HYPOGLOSSUS separatim.

- XII. Ubi duplex radix hypoglossi e cranii foraminibus (ν. ξ. Tab. X. fig. 25^B) egressa, confluit in unum nervum, supra ganglion vagi assurgentem eique conjunctum.
- o. Ramus brevissimus ad vagi ganglion.
- π. π. π'. 2. 5. 5γ. 4. 4δ. Nervus *colli descendens* ex hypoglosso, vide supra fig. 104.
2. Filamentum e cervicali secundo.
3. Ganglion nervi cervicalis tertii prope exitum e canali medullari; truncatis nervis potioribus ab eo abscedentibus, integro relicto unico 5γ.
- 5γ. Ramus nervi cervicalis tertii, excipiens filamentum e cervicali secundo (2) et desinens in nervum colli descendentem.
4. Ganglion nervi cervicalis quarti truncati.
- 4δ. Ramus ad nervum colli descendentem hypoglossi.
- ρ-ρ*. Ramus hypoglossi anterior. (In situ, cum linguae apparatus venit Tab. XXVI. fig. 140. quam cf.)
- ρ'. Ramus, musculo hypoglosso pertinens.
- ρ". Ramus ad glandulam sublingualem.
- ρ*. Ultima hypoglossi propago, in musculo genioglosso (Musc. 17.) consumpta.

FIGURA 107.

Nervus VAGUS singillatim.

- X. Ganglion vagi prope exitum e cranii foramine jugulari posteriore.
- α. Filamentum, vago a vicino glossopharyngeo transmissum, truncatum.
- γ. δ. Rami a glossopharyngeo repetiti, vago conjuncti, plurimum truncati. (cf. fig. 105. iisdem sigl.)
- ε. ε'. ε". ε*. Ramus *laryngeus* vagi; interno latere cornuum ossis hyoidis, prope tracheam, antrorsum tendens.
- ε'. ε'. Ubi ramus laryngeus committitur ramo linguali e glossopharyngeo. (δ.)
- ε". Ramuli anastomotici laryngei; ad tracheae dorsum.
- ε*. Extremus ramus laryngeus ad glottidem, cujus musculis insinuat; dilatatori scil. et constrictori. (Muscc. 19. 20. vid. Tab. XVII. fig. 79.)
- ζ. Rami *pharyngei* majores, minores; passim inter se et cum laryngeo vagi conjuncti.
- Ex hisce filamenta subtilissima arteriam carotidem adire visa sunt.
- η. η. η. η. Surculi plures e vago, postquam thoracis cavum adiit, ad plexum intercostalis nervi circa arcum aortae sinistrum ludentem (ϕ) transmissi. Horum surculorum alii ante, alii post ablegatum recurrentem abscedunt.
- θ. θ'. θ". Nervus *recurrens*; in situ fig. 104.

θ'. Ramuli recurrentis oesophagei.

θ". Numerosiores rami, mox ab initio, ad extremum recurrentem usque, tracheae distributi.

z. Ramus *cardiacus*, haud procul a radice recurrentis emissus, intercostalis magni filamentis (III.) socius, plexum cardiacum adit, prope arteriarum e corde exeuntium truncos regnantem. (II.)

z. z'. λ. Rami *pulmonales* nervi vagi ultimi.

z. Ramuli bini, venae pulmonalis comites. (cf. Tab. XXIX. figg. 160. 162.)

z'. Filamentum ad arteriam pulmonalem.

λ. Ramulus soli arteriae pulmonali pertinens. (ibid.)

μ. μ. Nervus *stomachicus anterior*, circa bronchum sinistrum introrsum circumjectus, ventriculi marginem convexum adit. (cf. fig. 104.)

XII. Nervi hypoglossi vagum superscendentis pars adnexa.

⊗. h. h'. III. II. p. Nervi intercostalis magni particulae cum vago conjunctae.

⊗. Truncus nervi intercostalis, scissus ubi retro ultimum collum assurgit.

h. Ganglion *cervicale medium*, appensis truncatis nervi intercostalis partibus finitimis. (cf. fig. 117. g h. i.)

h'. Filamentum quod huic ganglio cum nervo vago commune est.

III. Ramus intercostalis nervi ad plexum cardiacum, truncatus. (cf. fig. 117.)

II. Plexus *cardiacus*.

p. Plexus, aortae sinistrae arcum ambiens; filamentis ab intercostali repetitis truncatis, a vago vero accedentibus integris; ceterum cunctis, quo magis adpareant paullo crassioribus adumbratis, quam ipsa natura fert.

FIGURA 108.

Nervorum GLOSSOPHARYNGEI, VAGI, ACCESSORII, HYPOGLOSSI et INTERCOSTALIS reciproca ratio.

Omnia diducta et paullo explicata. Arteriarum trunci nonnulli simul adumbrati. Subtiliora nonnulla, utpote superflua, neglecta.

IX. γ. γ. δ. δ'. δ". Nervi *glossopharyngei* partes. IX. Ganglion prope exitum e cranio. γ. γ. Ramus ad laryngeum vagi. δ. δ. δ". Ramus lingualis, eidem laryngeo passim confusus.

X. X'. ε. ε. ε'. ε'. η. η. θ. θ'. θ". ι. z. λ. μ. μ. Nervus *vagus*. X. Ubi e cranio egreditur, socio et sibi cohaerente accessorio Willisii (XI.) X'. Ubi vagi truncus ad pulmonem pergit. ε. Ramus laryngeus vagi. ε'. ε'. Ubi confluit ramo linguali glossopharyngei (δ) η. η. Rami ad plexum juxta arcum aortae sinistrum. θ. θ'. θ". Nervus recurrens circa arcum aortae sinistrum revolutus, ad oesophagum et tracheam assurgens. ι. Ramus cardiacus vagi. z. Ramus cum venâ pulmonali. λ. Ramus arteriae pulmonalis socius. μ. μ. Nervus *stomachicus anterior*.

XI. ν. ξ. ξ. Nervus *accessorius Willisii*. XI. Ubi vago cohaerens e foramine jugulari posteriore egreditur. ν. Ramuli ad muscul. sternomastoideum, (Musc. 22.) sub quo truncus accessorii decurrit. ξ. Ubi nervo cervicali tertio conjungitur accessorius. ξ'. Ubi desinit ad quartum nervum cervicalem.

XII. π. π. π'. ρ. σ. Nervus *hypoglossus*. XII. Truncus, vagi ganglio incumbens. π. π. Nervus colli descendens. π'. Ubi, exceptis prius ramis cervicalibus, (2. 5γ. 4δ.) in omohyoideo (Musc. 14.) finem facit. ρ. Ramus hypoglossi anterior. σ. Ramus posterior. (cf. figg. 104. 106.)

2. Nervi *cervicalis secundi* ramus, cum tertii ramo ad nervum colli descendentem tendens.

3. Nervi *cervicalis tertii* ramus inferior. 5γ. Ejusdem filamentum ad nervum colli descendentem.

4. *Cervicalis quarti* ramus inferior. 4δ. Ramulus ad nervum colli descendentem ex hypoglosso.

⊗. g. h. h'. i. Nervi *intercostalis magni* pars. ⊗. Ubi, in canali carotico, Vidiano confluit, truncatus. Abhinc glossopharyngei et vagi latere interno leviter assurgens utrique arte cohaeret; cum vagi demum trunco per collum delapsurus. g. Truncus nervi intercostalis medio collo; a vagi trunco, cui fortiter agglutinatus erat, solutus, dimotus. h. Ganglion intercostalis nervi cervicale

medium. *h'*. Ubi hoc radicem alteram a vago accipit. *i*. Ganglion cervicale inferius ejusdem nervi, prope vertebrae colli ultimam abscissum. (cf. fig. 117.)

B. B. F. E. Ateriosa vasa truncata. *B. B.* Arcus aortae sinister, utrinque scissus. Nervum recurrentem e vago circumductum habet. *F.* Arteriae subclaviae sinistrae in axillarem abeuntis pars. *E.* Carotis sinistra, ubi in collo assurgit, truncata.

FIGURAE 109 et 110.

Nervorum praecedentis figurae varietates memorabiles.

FIGURA 109. *Recurrrens vagi ejusdem, praeter morem, ramum laryngeum adit; intercostali filamentum notabile tribuit.*

IX. γ. δ. δ'. *Glossopharyngei* truncati partes. *IX.* Ganglion ad exitum e cranio. *γ.* Ramus ad laryngeum vagi, truncatus. *δ.* Ramus lingualis. *δ'*. Ramus ad musc. hyomaxillarem.

X. X. X'. X'. ε. ε. ζ. θ. θ. θ. θ. θ. μ. μ. *Nervus vagus.* *X. X.* Ganglion prope egressum e cranio et vagi truncus in colli latere descendens. *X' X'.* Idem ad pulmones pergens. *ε. ε.* *Ramus laryngeus vagi, excipiens hoc loco, recurrentem (θ.)* *ζ.* Ramuli pharyngei. *θ. θ. θ. θ.* *Recurrrens vagi laryngeum (ε.) usque assurgens.* *θ.* Rami, e recurrente, oesophagei et tracheales eundo sparsi; plures non depicti. *μ. μ.* *Nervus stomachicus anterior vagi.*

XII. π. π. π'. ρ. ρ. *Nervus hypoglossus.* *XII.* Truncus, vago incumbens, a quo delabitur. *π. π.* *Nervus colli descendens ex hypogl.* *π'.* Ubi idem in omohyoideo musculo dispergitur. *ρ. ρ.* *Ramus hypoglossi anterior et posterior truncati.*

2. 2'. 5. 5γ. 4. 4δ. *Nervorum cervicalium* partes. *2. 2.* *Cervicalis secundi ganglion et filamentum ad cervicalem tertium.* *2'.* *Ramulus ad nervum colli descendentem ex hypoglosso.* *3.* *Nervus cervicalis tertius, superne truncatus.* *5γ.* *Ubi idem pergit ad nervum colli descendentem.* *4. 4δ.* *Nervus cervicalis quartus ad eundem colli descendentem conveniens.*

Ϟ. ϟ. Ϡ. ϡ. Ϣ. *Nervi intercostalis magni* partes. *Ϟ.* Ubi in canali carotico summus intercostalis truncatus est. *ϟ.* Idem in collo descendens juxta vagum, a quo consulto distractus. *Ϡ.* Ganglion cervicale medium. *ϡ.* Radix hujus ganglii altera, complicatio solita, e vago. *Ϣ.* *Altera radícula e nervo recurrente vagi, praeter consuetudinem.*

FIGURA 110. *Laryngeus e vago nullus. Ejus vices agunt ramus lingualis et laryngeus e Glossopharyngeo, recurrensque vagi hisce conjunctus. Intercostalis, a vago jam medio collo deflectens. Arteriae carotidis, duplici radice oriundae, rara et abnormis varietas.*

IX. γ. δ. γδ. *Glossopharyngeus.* *δ.* *Ramus lingualis, recurrenti e vago confusus.* *γ.* *Ramus laryngeus, eidem recurrenti nuptus.* *γδ.* *E conjunctione divaricati rami extremi bini; alter lingualis, laryngeus alter.*

X. X. X'. ζ. ζ. θ. θ'. ι. ι. *Vagus.* *X. X.* *Ganglion summum et truncus.* *X'.* *Idem vagi truncus, pulmonem versus.* *ζ.* *Ramuli pharyngei.* *ζ.* *Ramulus vagi ad nervum descendentem colli, praeter regulam.* *θ. θ'. θ". γδ.* *Recurrrens e vago, carotidis radice divaricatae circumductus; ad glossopharyngeum usque assurgens, cui confluit.* *θ". θ'.* *Rami oesophagei et pharyngei e recurrente.* *ι.* *Ramuli ad plexum cardiacum, e vago.* *ι'.* *Ramuli, ad eundem plexum e recurrente.*

XII. π. π. π'. π'. ρ. ρ. *Hypoglossus.* *XII.* *Truncus.* *π. π. π. π'.* *Nervus colli descendens, a vago filamentum accipiens. (ζ.)* *π.* *Ubi conjungitur nervo recurrenti e vago.* *π'.* *Ubi in musculo omohyoideo terminatur.*

2. 3. 5γ. 4. 4δ. *Nervi cervicalis secundi, tertii et quarti partes, nervum colli descendentem ex hypoglosso accedentes, ut supra.*

Ϟ. ϟ. Ϡ. *Nervi intercostalis magni pars cervicalis.* *Ϟ.* Ubi supremo loco truncatus. *ϟ.* Ubi, medio collo a vago abscedit, paullo superiore quam usu venit loco. *Ϡ.* Ganglion cervicale medium, ramos cardiacos emittens.

B. B. E. E. E. F.* *Arteriarum truncatarum partes.* *B. B.* *Aortae sinistrae arcus utrinque scissus.* *F.* *Sub-*

claviae sinistrae pars in axillarem sinistram mutanda. *E. E. E**. Carotis, duplici radice; altera legitima, a subclavia ex arteria magna communi oriunda; (cf. Tab. XXIV. fig. 119. 120.) altera vero *abnormi*, ex arcu Aortae sinistro. *E**. Haec accessoria radix sinistrorsum. Dextro vero ejusdem individui latere carotidi similis origo duplex comparuit, altera e subclavia, ex arcu aortae dextro altera.

Quae quid sibi velit mira Carotidis origo investigare, nec hujus loci adeoque altae indaginis res est, ut e sola forte embryonum evolutione cum Salamandarum atque Ranarum structura sedulo collata, aliquam sibi lucem adsciscere posse videatur.

F I G U R A 111.

- Plexus brachialis seorsum.*
6. 6 γ . 6 β . Nervus cervicalis sextus. 6. Truncus, prope exitum e canali vertebrali sectus; truncato simul ramo ascendente. (cf. fig. 104. 6 α .) 6 β . Rami descendens surculus inferior ad musculum latissimum colli. (ibid.) 6 γ . Ejusdem rami descendens surculus summus, ad musculum scalenum. (ibid.) Medius surculus, plexui brachiali et nervo intercostali transmissus, absque nota venit.
7. Nervus cervicalis septimus, potiore ramo plexum brachialem petens.
8. 9. Eadem e nervo cervicali octavo et nono.
1. 1. 1. Filamenta e cervicalibus hisce nervis ad intercostalis ganglion cervicale inferius bipertitum (i) ablegata. Quorum filamentorum illud, quod septimo cervicali pertinet nervo, paullo indirecta ratione, neque nisi ubi plexui brachiali jam confusum est ad intercostalem redit. Reliqua recta et proxima via ipsi accedunt.
6. 6. Nervi intercostalis, supra et infra ganglion cervicale inferius truncati, pars.
7. Plexus brachialis, e quaternis illis radicibus cervicalium nervorum conflatus, nervos membri anterioris emittens.
- v. Nervus ulnaris, a plexu brachiali originem capiens, magna parte tamen e continuato nervo cervicali octavo derivatus.
- q. q. Nervus radialis, subtilior priore.
- z. z. z. Nervus medianus, omnium maximus; a cervicali nono prae ceteris ortum ducens. z'. Ejus ramus ad pectoralem musc. majorem.

F I G U R A 112.

*Nervi ULNARIS inde a medio brachio ad extremas usque propagines separatim; ad sup-
plenda ea quae in syntaxi partium fig. 104. minus adparuere.*

- v4. v4. v4. Ramus anconeus, cubiti summa regione socio anconeo alteri (v5.) transversa filamenta ope junctus; in surculos demum divisus, musculos extensores manus adeuntes. Cujus totius nervi superior pars ad cubitum usque in situ venit fig. 104.; delitescit deinde retro ossa, nec nisi ultimo extremo (v4.) iterum in medio antibrachii dorso comparet.
- v5. *. †. v. v. v. Ramus anconeus alter. v5. Ubi in brachio, caput tricipitis secundum inter et tertium descendit. *. Ubi canalem, per ossis brachii dimidium inferius excurrentem, adit, (cf. Tab. VIII. fig. 18. 9., in dextro brachio) quo loco superiore fig. 104. oculis subducebatur, non nisi ad carpi dorsum iterum prodiens. *. † Via punctim indicata, qua ramus anconeus alter, in brachii canali osseo decurrens, latet. †. Ubi retro condylum brachii internum ex hoc canali emergit, (Tab. VIII. fig. 18. brach. sinistr. 9.) ut, circa capitulum radii ad dorsum cubiti revolutus, anconeus prioris transversa filamenta confluat. v. v. Ex hoc connubio utriusque anconeus continuatus nervus dorsalis manus profundus, sub musculis extensoribus manus, radium inter et ulnam, descendens carpi dorsum adit. (vid. fig. 104. v.) v. Rami dorsales digitorum manus in quos denique dissolvitur hic nervus. (ibid.)

FIGURA 113.

Nervi *mediani* propagines, duplici exemplo, altero figurae 104. respondente; subposito altero, eam fabricam illustrante, cujus mentionem, in adnotatione ad hujus nervi descriptionem, supra (fig. 104. $\chi-\chi^5$.) praecepi.

χ . Truncus nervi *mediani* abscissus ubi e tuberculum brachii angustis emergit.

χ^2 . χ^2 . Rami *cutanei*. χ^3 . Ramus ad muscul. brachialem intern., ut supra.

χ^4 . Ramus *externus* mediani, figura 104. non nisi extremis sui partibus apparens.

χ^5 . Ramus *internus* mediani; (hac varietate crassior, alias subtilior) in plica cubiti juxta brachialem internum (Musc. 67.) descendens, musculum radialem internum inter et supinatorem longum (Musc. 75 et 78.) antrorsum versus, ubi intervallo interosseo comparet fig. 104. χ^5 . Retro inde flexus ossiculis carpi subducitur atque proxime ab iis decurrens ad metacarpi ossa in *arcum volarem manus* desinit, e quo *digitorum nervi* volares.

χ^6 . Nervi *digitorum manus volares* ex arcu volari. Quaterna surculorum paria, musculis volae manus et membranae natatoriae pertinentia.

Subposita figura frequentiore fabricam, obiter adumbratam, exhibet hanc:

χ^2 . Ramus *cutaneus* e mediano.

χ^4 . Ramus *externus* mediani (punctum indicatus fig. 104. χ^4 .) inter palmarem, sublimem et profundum (Musc. 68. 69. 70.) atque pronatorem teretem et radialem internum (Musc. 71 et 75.) descendens, cum ramo *interno* (χ^5 .) in *arcum volarem* confluens.

χ^5 . Ramus *internus* mediani, subtilior priore; via supra declarata, solita, ad eundem arcum volarem conueniens à quo nervi digitorum manus volares derivantur.

FIGURA 114.

Plexus cruralis, et ischiadicus, finitimis nervis sociis.

16. 16^a. 16^a. 16'. Nervus *dorsalis septimus*. 16^a. 16^a. Ramus testae penitioribus immittendus. 16'. Ramus subcostalis. 16. Ramus posterior ad plexum cruralem. (ψ .)

17. 17^a. Nervus *dorsalis octavus*. 17^a. Ramus dorsalis truncatus. 17. Ramus descendens, praecipuus, ad plexum cruralem. (ψ .)

18. 18^a. ω . χ . χ . Nervus *dorsalis nonus*. 18^a. Ramus dorsalis scissus prope ganglion. 18. Ramus descendens praecipuus ad plexum cruralem; unde χ . χ . nervus *obturatorius*. ω . Ramus communicans cum dorsali ultimo, ad plexum ischiadicum tendente. (19. ω .)

19. 19^a. Nervus *dorsalis ultimus* retro ultimam vertebra dorsi emergens. 19^a. Ramus dorsalis truncatus. 19. Ramus descendens ad plexum ischiadicum. Excipit communicantem ramum nervi dorsalis noni. (ω .)

20. 20^a. Nervus *sacralis primus*. 20^a. Ramus dorsalis abscissus. 20. Ramus descendens plexui ischiadico confusus. (ω .)

21. 21^a. Nervus *sacralis ultimus*, retro vertebra sacralem ultimam, eam inter et primam coccygeam emergens. 21^a. Ramus dorsalis truncatus. 21. Ramus descendens, plexum ischiadicum petens. (ω .)

[. [. Propagines nerveae subtiles et ansae frequentes ab hisce nervis dorsalibus ultimis atque sacralibus oriundae, arteriam iliacam vel hypogastricam ambientes plexumque nervi intercostalis renalem et hypogastricum adeuntes. (cf. figg. 104. et 117.)

ψ . Ipse *plexus cruralis*; radices e nervis 16. 17. 18. sumens.

ψ' . Ramus ad musculum attrahentem pelvis, nervi dorsalis octavi ramo descendenti prae ceteris pertinens.

ψ^2 . Ramus ad musculum obliquum abdominis.

ψ^3 . Ramus ad muscul. iliicum internum.

ψ^4 . Ramulus ad psoam et glutaicum. (Musc. 92. et 93.)

- x. Nervus obturatorius v. supra nerv. 18.
 s. s'. s̄. Nervus cruralis truncatus. s'. Ramus ad extensores cruris. s̄. Ramus sartorius et saphenus.
 ω. *Plexus ischiadicus*, e dorsali nervo ultimo et binis sacralibus oriundus. (19. 20. 21.)
 ω̄. Ramus communicans, plexum ischiadicum inter et cruralem. (v. supra nerv. 18.)
 ω¹. Ramulus ad muscul. gluteum alterum.
 ω². Ramus ad muscul. obturatorium internum. (Musc. 95.)
 αi. Nervus ischiadicus, ramo peroneo paullo diducto. (cf. fig. 104.)

FIGURA 115.

Nervi ischiadici propagines.

- αi. Truncus nervi *ischiadici* retro femur scissi.
 εv. Ramus *peroneus* truncatus. (Fig. 104. prorsus manifestus.)
 αv. αv¹. αv². αv̄. αv̄. Nervus *popliteus*, seu ramus internus nervi tibialis. αv¹. Ramulus ad muscul. plantarem et ligamentum articulare genu. αv². Ramus internus superficialis, e poplite introrsum supra musculum semimembranosum, tibiae insertum (Musc. 105.) reflexus, latus internum cruris legens ad integumenta circa ballucem usque. αv̄. αv̄. Ramus internus profundus in *plantarem internam*, nervum, ima planta pedis excurrentem, mutatus.
 εi. εi¹. εi. εi. Nervus tibialis s. ramus externus nervi tibialis.
 εi¹. Ramus superficialis truncatus. (Integrum vide fig. 104.)
 εi. εi. Ramus profundus, imo pede in plantarem externum commutatus.

FIGURA 116.

Nervi coccygei ad mediam caudam usque; ultimis coccygeis, similibus, neglectis.

22. 22. 22^a. 22^b. 22^γ. Nervus *coccygeus primus*, retro primam vertebra coccygis e foramine intervertebrali (cf. Tab. VI. fig. 12. not. 22.) egressus. 22^a. Ramus dorsalis. 22^b. Ramus posterior. 22^γ. Ramus medius ad musc. flexorum caudae lumbalem. (Musc. 50.) Et hi truncati. 22. Ramus anterior; flexorem caudae lumbalem et gluteum alterum permeans (Musc. 54. et 94.) cavum pelvis adit, bursis analibus et oviductui distribuendus.
 23. 23¹. 23^a. 23^b. Nervus *coccygeus secundus*. 23^a. Ramus dorsalis truncatus. 23^b. Ramus posterior. (cf. fig. 104.) 23. Ramus anterior, intra musculum sphincterem cloacae, (Musc. 53.) ad cloacae latus antorsum pergens, ut bursis analibus subductus adeat oviductum, paullo intra nervum priorem. (22.) 23¹. Anterioris rami retrogradus surculus, ad plexum pudendum (24).
 24. 24^a. Nervus *coccygeus tertius*. 24^a. Ramus dorsalis truncatus. Alius ramus scissus, cloacam summam adit. 24. Ramus descendens, bipertitus, ad cloacae latus, accedentibus ramis coccygei secundi et quarti (23¹. 25.) *plexum pudendum* format; e quo ultimae propagines clitoridi vel membri masculi glandi traduntur. (cf. Tab. XXX. fig. 185. 24.)
 25. 25^a. Nervus *coccygeus quartus*. 25^a. Ramus dorsalis truncatus. 25. Ramus descendens, intra musculos caudae flexores plexum pudendum petens.

Nervi coccygei *quintus* et *sextus* (26. 27.) absque signo veniunt.

28. Nervus *coccygeus septimus*; cujus ramus dorsalis conspicuus alter, alter descendens. Hic nervi *intercostalis filamentum coccygeum laterale* adit.

Similis omnium sequentium nervorum coccygeorum ratio, in reliquis adumbrata, siglis non indiguit.

- †. ⚡. ⚡†. Nervi *intercostalis* partes.

†. *Plexus* nervi *intercostalis* arteriae sacrali mediae oriundae, in cavo pelvis, circumductus. Cui confluunt singulorum nervorum coccygeorum, inde a primo ad sextum usque, propagines subtiles, punctim indicatae.

⚡. ⚡†. Nervi *intercostalis* extremi *filamentum laterale coccygeum*. Ad latera vertebrarum

coccygis, ab octava ad caudae ultimum extremum, sub musculis continuatum; excipiens a singulis nervis coccygeis, inde a septimo (28.) ad ultimum usque, ramos descendentes. Ipsum passim musculis vicinis propägines subtilissimas largitur. Antrosum vero filamenti (punctum indicati) tenuis ope arteriam sacralem mediam comitatur et plexui sacrali ultimo nervi intercostalis conjungitur.

Igitur ut universam hujus rei rationem paucis complectar, nervorum coccygeorum sex priorum (22—27.) filamenta intercostalia, arteriam sacralem mediam, (cf. Tab. XXIV. fig. 119. 59.) e pelvis cavo caudam versus, aliquo sub corporibus vertebrarum coccygis intervallo, descendentem ambiunt. Quae vero arteria, octavae vertebrae coccygis corpori (Tab. VI. fig. 12. signo 28.) accedens, quoniam inde ab hoc loco canali excipitur, in crista media inferiore singularum vertebrarum cavato, (cf. Tab. XIII. fig. 50^{b.l.}) admittendis, adeo angusto spatio, amplexibus filamentorum intercostalium non amplius idonea videtur.

Ultima igitur nervi intercostalis productio, arteriam deserens, latus vertebrarum legit, atque sub transversis earundem processibus perpetuo cursu ad caudae finem tendit. Et huic nervi intercostalis postremae productioni confluent surculi nervorum coccygeorum, a septimo (ante octavam coccygis vertebrae exeunte) ultimotenus.

Quodsi nervum hunc *coccygeum lateralem*, ab intercostalis alioqui declarata natura in eo aberrare dicas, quod musculis coccygeis, nec visceribus, exeuntia impertit filamenta, attamen quoniam, spinalium gangliorum seriem communi filo conjungit atque sacrali plexui committitur, haud scio an recte alio quam *nervi intercostalis ultimae propäginis* nomine venire debeat.

Quae, ni omnis fallor, ad inferiores animantium ordines vergens et, ut ita dicam, delapsa fabrica, utrum, velut medium quoddam inter adeo distantia extrema, ex opinionum de nervea *insectorum* medulla ventilatarum labyrintho educere atque sagacissimorum virorum *Trevirani* et *Weberi* (anat. compar. nervi sympath. p. 89. sq.) novissima de hac re cogitata corroborare queat, aliis judicandum relinquo.

FIGURA 117.

Nervus intercostalis, seu sympathicus magnus ejusque cum finitimis nervis commissurae.

V². εε. ρρ. σσ. Ⓢ. Nervi *Vidiani* e quinto pari cum intercostali conjunctio. (cf. Tab. XXVI. fig. 150. β⁴ εε. ρρ. σσ. Ⓢ; ubi fusius explicatur.)

V². Ramus pterygoideus truncatus. εε. Vidianus. ρρ. Nasaes posteriores e Vidianis. σσ. Ramus petrosus *Vidiani* ad durum. Ⓢ. Conjunctio *Vidianum* inter et sympathicum magnum in canali carotico. (cf. Tab. X. fig. 25^B. δδ.)

VII. σσ. δ. Nervus *durus* ejusque cum *Vidiano* et intercostali nexus. (Originem nervi duri a medulla oblongata atque decursum intra cranium vide supra Tab. XXI. figg. 87 et 94. VII.) VII. Ubi e cavo cranii emergit truncus nervi duri, permeato foramine σ. Tab. XI. fig. 28^B, ingressurus canalem jugularem e sinu cavernoso continuatum, ut latus internum venae jugularis primum legat, mox ei subductus retro stapèdem emergat, spargendus in musculo digastrico. (vide supra fig. 104. VII.) σσ. Nervi duri cum ramo petroso *Vidiani* commissura in canali jugulari (cf. Tab. XI. fig. D. σσ.) δ. Ubi nervus durus intercostali confluit; in eodem canali, ad internum venae jugularis latus.

Nota. Si ab hisce nervi duri ramis recedis, alii in nostra testudine non visi. Nullus igitur *facialis*, ut taceam de *Chorda*, minime expectanda, utpote *linguali absente*. (cf. Tab. XXVI. fig. 150. adnotat. ad nerv. V.)

IX. β. β. Nervi *glossopharyngei* partes. (cf. fig. 105.)

IX. Truncus *glossopharyngei* et ganglion nervo intercostali, subtus decurrenti, incumbens. β. Ansa ad intercostalem. β. Ramuli inde *pharyngei*.

X. X. μ'. Nervus *vagus*. X. X. Truncus inde a cranio ad thoracem usque nervi intercostalis comes; scissus ima colli regione.

- †. Plexus sacralis; arteriae sacrali mediae circumductus e coccygeis filis a primo ad septimum conflatus, excipiens idem et ansam ex ultima intercostalis propagine coccygea laterali; fusius descripta superiore fig. 116. (S*. S†.) quam adi.

EXPLICATIO TABULAE VICESIMAE QUARTAE.

FIGURA 118.

ARTERIAE universi corporis ad Tabulae XXII. typum expressae, substratis iisdem fere partibus, nonnullis tamen mutatis.

Atque quidem quo minus arteriarum in capite et collo decursus lateat, ablati sunt musculi oculi obliquus superior cum inferiore, temporalis, splenius capitis, biventer, complexus, transversalis cervicis et spinalis cervicis. Ut omne collum igitur eosdem plane musculos exhibeat, quos Tabula XX; reliquorum vero totius corporis musculorum apparatus affabre respondeat Tabulae XXII; nisi quod diaphragma simul cum pulmone dextro absit. Ita etiam renes, genitalia, hepar, pancreas, lien et universus intestinorum tractus ablata sunt, reciso summo ventriculo ab incidente oesophago, cuius inflexa pars, in ventriculum delapsura, retro claviculam secta comparet.

Ita remotis visceribus nudum in situ relictum est *cor*; *vasis venosis* sibi accedentibus, ne arterias obtegant, plurimum truncatis.

Veruntamen etiam ex arteriarum numero quae chylopoieticae dicuntur (scilicet *gastro-epiploica* (G) *coeliaca* (H) et *mesenterica* (I) sicuti *spermatice* et hisce finitimae haud procul ab origine scissae et cum visceribus ablatae sunt; quandoquidem et superiore Tabula XX. jam aliquomodo earum declarationem praecepimus, et quae de chylopoieticis accuratius explanandis restant, mox Tab. XXX. fig. 179 opportuniorem locum invenient.

Ceterum e testae cavo longe plurimis visceribus ita exemptis, hiatus ipsius posterior et iuxta eum desinens cardo dexter ab interiore, idque paullo magis, quam Tab. XIX, comparent.

Postremo *membrana pedum natatoria*, vasorum frequens rete vehens atque inter digitos ad unguium radices usque interiecta, addita est, ut palmata insuper pedum fabrica ex toto pateat, atque adeo iis simul, quae ineunte primae huius operis figurae explicatione de hac membrana idoneo aliquo loco depingenda promiseram, satisfiat.

Quae demum omnia, ipso aspectu manifesta vel adiuvantibus superiorum Tabularum (XX. et XXII.) figuris facile eruenda, siglorum subsidium nequaquam desiderabant. Solis igitur arteriis singillatim indicandis notarum inscriptarum ope succurrendum erat, quod quoniam in umbrata hac figura commode institui non potuit, supraposita eiusdem paginae figura 119. ita effectum est, ut universus arteriarum totius corporis apparatus simul in conspectu poneretur, expressis, praeter ea vasa quae inferiore figura (118.) nuda in superficie veniunt, profundioribus etiam et in corporis interioribus ceteroquin delitescantibus. Quodsi multiplex adeo ramorum, in unica figura exprimentorum copia singulis recte distinguendis et notandis obstaculo passim erat, hisce earum rerum quae in syntaxi ex aliqua parte forté latebant, peculiari ad latera adjecta et seorsum repetita adumbratione, quantum per eam quam nobis posuimus compendii legem licuit, provisum est; figg. 120—125.

FIGURA 119.

Arteriae totius corporis conjunctim. Corde, cum venarum truncis proxime appensis, punctim indicatis. (Siglae, ne subtiles easque multiplices huius figurae partes prorsus obruerent, non nisi potioribus truncis et ramis arteriarum inscriptae.)

A. Cordis Ventriculus.

B. Auricula cordis sinistra.

a. Vena cava superior sinistra in sinum communem venosum tendens.

aa. Vena pulmonalis sinistra.

y. Venae hepaticae, in communem venarum sinum confluentes.

A'. Arcus aortae dexter, dextrorsum ex arteria magna communi, aortam dextram cum coronaria cordis et truncum communem subclaviarum atque carotidum emittente. (cf. Tab. XXIX. figg. 160. 163. A. 70.)

B. 5. G. H. J. K. Aorta sinistra, seu arcus sinister, ejusque rami.

5. Art. cardiaca sinistra ad cardiam et oesophagum desinentem; ubi occurrenti sibi arteriae oesophageae descendenti jungi solet. (vide infra 25.)

Arteriam cardiacam dextram, ex aorta dextra oriundam, vide Tab. XXIX. fig. 162. truncatam.

G. Art. Gastro-epiploica. H. Art. coeliaca. J. Art. mesenterica. Omnes truncatae. (cf. Tab. XXX. fig. 179. ubi depictae et explicatae.) K. Ramus communicans aortam sinistram inter et dextram.

C. 1. 2. Arteria pulmonalis ejusque propagines.

C. Arteria pulmonalis communis, prope cor.

1. Art. pulmonalis sinistra, juxta bronchum sinistrum. Restrictioris, ex ampliore canali, luminis; truncata.

2. 2. Art. bronchica e pulmonali, juxta tracheam assurgens et cum tracheali (26.) in anastomosin confluentis.

Ipsam pulmonalem arteriam apertiore vide mox Fig. 120.

(5. vide supra. B. Aort. sinistr.)

D. Art. subclavia sinistra; ex arteria magna communi sinistrorsum oriunda.

E subclavia vero originem capiunt: art. carotis (E.) deinceps art. thymica, laterali hoc partium positu non conspicua, (cf. Tab. XXVII. fig. 156. et XXIX. fig. 160. sign. 25.) tum oesophagea. (24.) Ipsius subclaviae demum continuatus truncus fit axillaris arteria. (F.)

E. E. X. 4—20. Arteria carotis sinistra ejusque rami.

E. E. Truncus carotidis (e subclavia sinistra) in colli latere, absque ulla in ramos divisione, assurgens, ubi ad tertiae vertebrae colli regionem accedit primum anastomoticum emittit ramum, per foramen intervertebrale cervicale tertium in arteriam spinalem superiorem incidentem; (cf. fig. 121. E*. Z.) deinde lingualem prope ossis hyoidis confinia descendente; (vide mox 4.) tum musculares colli, vertebralem secundam et surculos ad nervum vagum, muscul. digastricum et tubam; assurgentem insuper carotidem externam; (5.) postremum dividitur in carotidem cerebralem (X) et ramusculum mylohyoideum, juxta summum pharyngem (cui surculos tradit) ad musc. mylohyoideum (Musc. 15.) usque continuatum, atque in icone fig. 118. prae glandula sublinguali emergentem, nullam tamen notam gerentem.

Ex hisce, siglis adjectis indicantur:

4. 4. Art. lingualis, e carotide. Ex ea pharyngea (oesophageae supremae (27) per anastomosin juncta) musculares hyoideae, trachealis juxta tracheam descendens ut tracheali assurgenti (26.) confluat; laryngea; novissime lingualis ultima. Quibus omnibus arteriis, utpote in icone facile eo quo enumeravimus ordine investigandis, notae non inscriptae sunt.

5. Art. carotis externa, capitis basi retro stapedem accedit, per canalem caroticum externum ad fossam temporalem emergens. (cf. Tab. X. figg. 25^B. et 24^B. γ.)

Egressa ex hoc canali in ramum posteriorem et anteriorem divaricatur. Ille, cervicalis descendens, (6) temporali musculo surculos tribuit, arteriolam profundam ipsi ossi tradit, musculares cervicis et quatuor priores vertebrales ad specum vertebralem emittit (fig. 121. 6'. 6'. 6'. 6'.) atque demum, media cervice, arteriae vertebrali committitur. (6*.) Hic vero, ramus temporo-muscularis, (7) primum temporales ramos musculo temporali inserit, tum orbitae arter. su-

praorbitalem (8) ablegat, (e qua *ethmoidalis*, ad os penetrans, *nasalis externa* et *palpebrales*) deinde *lacrymalem* superiorem et inferiorem (9. 9.) atque *musculares oculi*; porro *supramaxillarem* (10) in ipsum os demissam; praeterea *nasalem*, (11) insuper *palatinam* (unde *palatina recurrens*, ramulus ad tuberculum palatinum et anastomoses cum nasali, 11—12) denique *inframaxillarem*. (13.)

Harum carotidis externae propaginum notas inscriptas gerunt hae:

6. 6. Art. *cervicalis descendens*, in fossa temporali sub temporali musculo (Musc. 1.) retro legens viam. 6'. 6'. Rami vertebrales ad specum, in spinalem dorsi superiorem (Z.) incidentes. E quaternis bini sigla gerunt. (Truncatos eosdem cum arteria spinali vide seorsum fig. 121. 6'. Z. Z.) 6*. *Cervicalis descendens ultima*, vertebrali communi (54.) juxta musculus splenium capitis et spinalem cervicis (Musc. 25. 35.) miscenda.
7. Art. *temporo-maxillaris*, in fossa temporali, sub zygomate, musculoque temporali antrosum pergens; ex ea:
8. *Supraorbitalis* sub osse frontis a summa orbita ad palpebras et faciem excurrentes.
9. 9. *Lacrymales superiores* et *inferiores*, retro bulbum oculi orsae.
10. Art. *supramaxillaris* s. *infraorbitalis*; retro oculi bulbum descendens, excipienda foramine ad interiora ossis supramaxillaris ducente eodem, quo nervus supramaxillaris, ex infraorbitali quinti paris, vehitur. cf. foramen ζζ. Tab. XI. fig. 50^B. et nervum Tab. XXVI. fig. 150. β⁸.)
11. Art. *nasalis*, sub oculi bulbo foramen palatino-nasale versus (Tab. X. fig. 24^B. α.) porrecta, ad choanas delabitur ibique cum arteria palatina in ansam coit, unde cavum narium adit, in quo sparsa novam cum arteriae palatinae (12) ultimis propaginibus conjunctionem init.
12. Art. *palatina*, per foramen palatinum posterius (Tab. X. fig. 25^B. η.) ad palatum devexa retrorsum et antrosum divaricata, prope choanas, ut modo dictum est, arteriae nasali conjuncta; peractoque ultimo per foramen incisivum (ibid. ζ) ad nares cursu, eidem nasali iterum confluens. (Seorsum et manifestiorem ab inferiore latere et plenius expressam vide hanc palat. arteriam infra Tab. XXVI. fig. 147. 12. 12^a—12^c.)
13. Art. *inframaxillaris*, musculus temporalem inter et pterygoideum (Musc. 1 et 2.) paullo retrorsum primum descendens mox, canali inframaxillari (Tab. XIII. fig. 40. α'. β.) excepta, antrosum pergit. Eundo ramum exigit primo *buccalem* ad oris angulum, deinde sursum *recurrentem* ad nervum trigeminum, porro *articularem* ad maxillae inferioris articulum, postremum *alveolarem* juxta sulcum inframaxillarem (ibid. δ.) excurrentem atque ablegatis introsum et sursum ramusculis, retro maxillae arcum in frenuli linguae regione, una cum congenero adversi lateris *reti* quodam *anastomotico* exhauriendum.
- X. 20. Arteria *carotidis interna* sive *cerebralis*; per canalem caroticum (Tab. X. fig. 25^B. δδ.) cavum cranii adit; ut multifida mox propagine cerebro transmittatur atque spinalibus arteriis (X. Y.) confluat. Quem carotidis cerebrialis communem apparatus, supra apud Tabulae XXI. figg. 91. 92. 94. fusius et majore proportionem explanatum, hic vero vel sub aliis arteriarum ramis latentem vel truncatum; separatim mox cum spinalium arteriarum summa parte adumbratum vide fig. 121.
20. Arteria *hemisphaerii profunda*, e carotide cerebriali, truncata.
- 24—27. Arteria *oesophagea* sinistra, e subclavia. (D)
24. Ubi ramum ad muscul. latissimum colli (Musc. 21^a.) et nervum vagum, in collo descendente, emittit.
25. Ramus in oesophago *ascendens* et *descendens*, ultimisque extremis arteriam cardiacam, sibi obviam, attingens.
26. *Trachealis* ex oesophageae trunco *assurgens* et *descendens*. Latus omne tracheae legit eique ramulos numerosos transversos et obliquos tradit; utrinque in anastomosin tendens. Illa (trachealis assurgens) ramo tracheali ex arteria linguali (vide supra E. 4.) haec (tracheal. descendens) arteriae bronchicae e pulmonali ortae (cf. C. 2.) confluit.

27. *Oesophagea suprema*, pharyngeae e linguali (E. 4.) per anastomosin conjuncta; ceterum in summo oesophago spargenda. Alii arteriae oesophageae *rami musculares*, omohyoideo (Musc. 14.) potissimum pertinentes, vel prorsus omissi sunt vel absque notis veniunt.

F. U. V. W. 28—44. Arteria *axillaris sinistra* et rami ab ea derivati.

F. Art. axillaris e subclavia continuata; claviculae ramum horizontalem antrorsum superscandens, ad latus internum articuli humeri anfractum facit e quo retro assurgit interiore rami verticalis claviculae parte, ibique mox in ramum dividitur *descendentem* (28) et *ascendentem*. (35) Quae divisio, figura 118. sub clavicula latens et fig. 119. ob nimium multarum rerum concursum, siglas aegre admittens, adjectis figuris 120 et 123. seorsum adumbrata est, quas adi.

Horum ramorum *descendens* extrorsum super scapulam eique circumpositos musculos devolvitur atque, praeter alios minoris momenti surculos, in ramum *thoracicum* (29) et arteriam *circumflexam humeri externam* (30) atque *internam* (31.) dividitur.

Ascendens vero axillaris ramus, veluti truncus ipse productus, interno latere claviculae ejusque musculi claviculo-brachialis (Musc. 61.) ad testam dorsalem assurgit, atque eundo arteriam primum *vertebralem communem*, (34.) deinde *cervicalem octavam*, (35) postea *brachialem*, (U) insuper *cervicalem ultimam*, (38) porro *intercostalem* exigit *primam* (39) cum diaphragmatica et intercostali secunda; quo facto insulam illam inter ganglion cervicale inferius et dorsale primum nervi sympathici magni permeat, quam supra (fig. 117. f.) commemoravi, unde egressa ramulum *sympathicum* edit (45) atque demum ad testam dorsalem accedens in *intercostalem communem* abit, (44) arterias intercostales quinque ultimas (45) exhibentem et cum intercostali recurrente ex iliaca conflata. (O)

29. Q*. 50. Q**. 51. 52. Rami *descendentis*, arteriae axillaris, propagines, pectori, scapulae humerique articulo prospicientes.

29. Q*. Arteria *thoracica*; emissis surculis exilibus musculos subscapularem, serratum et claviculo-brachialem (Musc. 64. 57. 61.) adeuntibus, extrorsum delabitur in pectoralem magnum (Musc. 56.) in quo multifariam divisa, extremi surculi ope, arteriae epigastricae (Q) sibi occurrenti copulatur. Q*.

30. Arteria *circumflexa humeri externa*; retro humeri articulum, nervo mediano (Tab. XXIII. fig. 104. 2.) socia, externo brachii tuberi subducitur, antrorsum tendens. Eundo capsulae articuli humeri et bicipiti brachii (Musc. 66.) tradit ramulos.

31. Q**. 32. Arteria *circumflexa humeri interna* scapulam inter et claviculam descendens, articulumque humeri introrsum ambiens, in duplicem discedit ramum, alterum *anteriorem*, (32) *posteriorem* alterum. (31. Q**.)

31. Q**: Ramus *posterior*; surculos transmittit superscapulari (Musc. 62.) praeterea, deorsum introrsum, deltoidei (Musc. 60^b.) atque retrorsum pectorali maiori; (Musc. 56.) ad cujus ultima confinia desinit in anastomosin, cum arteria epigastrica, eandem cui *circumflexa humeri externa* conjungitur. Q**.

32. Ramus *anterior*, arteriae *radiali* comparabilis, exilis vero. Articulum humeri primum introrsum circumit, huic et musculo deltoidei (Musc. 60^c.) ramulos tribuens. Latus internum musc. brachialis interni deinde legit, tricipiti brachii (Musc. 65^b.) surculos exhibens; novissime musculos radialem externum longum et supinatorum longum (Musc. 76. 78.) adit atque in eis consumitur.

34. 35. U. 38. 59. 44. Rami *ascendentis* arteriae axillaris propagines.

34. Arteria *vertebralis communis*, intra claviculae ramum dorsalem ab arteriae axillaris ramo ascendente abscedens, sub musculis latissimo colli et scaleno, (Musc. 21. 34.) juxta plexum nervorum brachialem antrorsum tendit; ramulum mox porrigit musculis scaleno et latiss. colli, dein latus colli legens, in quatuor sensim ramos dissolvitur:

Primum arteriam *cervicalem septimam*, quae emissio surculo ad longum colli, (Musc. 28.) ablegatis insuper numerosis propaginibus ad musculos splenium, biventerem, transversalem cer-

vicis; spinalem cervicis, intertransversarios et transversarios colli obliquos; (Musc. 23. 24. 33. 55. 56. et 57.) ramuli cervicalis ascendenti ope conjungitur arteriae cervicali descendenti, e carotide externa; (6*. vide supra *E.*) postremum foramini cervicali septimo trajecta specum vertebralem adit, arteriae spinali superiori (*Z*) confluens.

Secundus porro arteriae vertebralis communis ramus, sive arteria *cervicalis sexta*, ablegato prius surculo, musculis colli longo et retrahenti (Muscc. 28. 27.) distribuendo, per foramen cervicale sextum eidem arteriae spinali superiori conjungitur.

Pari modo *tertius* ejusdem arteriae vertebralis communis ramus, seu *cervicalis quinta*, ramulo ad retrahentem capitis collique (Musc. 27.) emisso, foramen cervicale quintum permeat, ut spinali arteriae committatur.

Quartus demum et ultimus vertebralis arteriae communis ramus, seu art. *cervicalis quarta*, nervo vago primum porrigit surculum (saepe altiore loco ab art. vertebr. communi repetitum) deinde retrahentem capitis collique (Musc. 27.) prospicit atque demum specu vertebrali excepta, cui per foramen cervicale quartum trajicitur, in arteriam spinalem incidit.

35. Arteria *cervicalis octava*; paullo supra priorem ex axillaris ramo ascendente orsa, musculis longo colli, splenio capitis et spinali cervicis (Muscc. 28. 25. 35.) ramulis traditis, foramine cervicali octavo excipitur, ut in arteriam spinalem superiorem (*Z*) conveniat.

U. 56. 56. V. V'. W. W'. 57.* Arteria *brachialis*, ejusque rami. *U.* Truncus, ab axillari ascendente ortus, claviculam et claviculo-brachialem (Musc. 61.) a tergo ambiens, unde antrorsum ad brachium ultimumque pedem devehitur. Eundo hosce ramos emittit. Primum *surculos*, figura nostra non expressos, ad muscolum serratum magnum et claviculo-brachialem; (Muscc. 57. 61.) deinde ad externum latus claviculae emergens, assurgentem *ramum dorsalem*; (56.) postea, prope claviculae inferiora plures iterum ramulos claviculo-brachiali (Musc. 61.) inserendos; ad brachii regionem vero demissa, musculo tricipiti (Musc. 65.) ramum supra brachii dorsum trajicit; unde ad latus externum brachii descendens hicipiti et brachiali interno (Muscc. 66. 67.) surculos exhibet; in plica cubiti denique finditur in duplicem arteriam, *ulnarem* (*V*) et *interosseam*. (*W*.)

Quarum arteriae brachialis propaginum notis nobis exstructae sunt paucae, atque quidem:

36. 56*. *Ramus dorsalis* arteriae brachialis; sub incumbente musculo latissimo dorsi, emissis surculis ad claviculo-brachialem, latissimum dorsi et subclavium, (Musc. 61. 58. et 59.) ad summam claviculam ascendit, unde juxta serrati magni in testam dorsalem insertionem delabitur versus cardinis anteriora, ubi sibi obviam factae arteriae mammae internae, (*P*) ex iliaca oriundae, miscetur.

36*. *Anastomoticum* rami dorsalis extremum. (*Intercostali* arteriae *primae* cuidam comparari forte posset haec arteriola; costam enim legit et reliquarum intercostalium instar, mammae internae (*P*) confluit.

V. V'. 57. Arteria *ulnaris* (alter extremae arteriae brachialis ramus) e plica cubiti antibrachium versus tendens palmari, pronatori tereti, sublimi atque ulnari interno (Muscc. 71. 68. 69. 75.) subducta, externo latere muscoli profundi (Musc. 70.) retro ulnam descendit, surculos articulo cubiti musculisque finitimis, ulnari interno, profundo et sublimi (Musc. 73. 70. 69.) tradit atque demum ad carpi volam delapsa *arcum volarem* constituit, musculis in vola manus ad membranam natatoriam usque, ramulis emissis, prospicientem.

Nota: Huic ulnari arteriae retro ulnam descendenti socius esse solet ille *nervi mediani* ramus *externus*, cujus superiore Tabula XXIII. fig. 104. et 113. sub signo *z'* mentionem fecimus.

V. Ubi arteria ulnaris in arcum volarem retroflectitur; unde *digitales* arteriolae volares, membranam natatoriam novissime rigantes.

37. Rete membranae natatoriae arteriosum; commune inter extremas arterias digitales. (Vide mox *W'. 57.* et Tab. XXV. fig. 124. *H.* venarum ex eodem reti origines.)

W. W. W'. 57. Arteria *interossea*, (alter duorum ultimae brachialis ramorum; e cubiti plica, radium inter et ulnam, ad antibrachii dorsum emergens, inde ad carpum delapsa *arcum dor-*

- salem* efficit in digitales arterias dorsales dissolvendum. Eundo omnis haec arteria ramulos primum numerosos musculis retro cubitum positus, pronatori tereti, radiali interno, palmari, profundo, sublimi et ulnari interno (Muscc. 71. 75. 68. 70. 69 et 75.) insinuat; tum sub articulo cubiti evasura ramum *articularem* edit; postea in cubiti dorso ramos plures musculis supinatori brevi, extensori communi digitorum et radiali externo brevi (Muscc. 79. 80. 77.) largitur.
- W.* *Arcus dorsalis manus*, ex interossea; *digitales* manus dorsales arterias dimittens, in rete demum arteriosum membranae natatoriae, una cum digitalibus volae manus confluentes. (57.) Vide supra *V.* 57.
38. Arteria *cervicalis nona* seu ultima; prope summum claviculae extremum e ramo ascendente arteriae axillaris (35.) egressa, ablegato ad musculum longum colli (Musc. 28.) ramusculo, protinus in specum vertebralem, per foramen cervicale nonum ad spinalem arteriam superiorem (Z.) derivatur.
39. 40. 41. 42. Arteria *intercostalis prima* (si minus anastomoticum arteriae brachialis ramum (36*) intercostalem primam dicas) ejusque rami. 39. Intercostalis prima, rami subcostalis e nervo dorsali primo (Tab. XXIII. fig. 104. 10.) comes; simul cum ramo dorsali ex arteria brachiali, (36*) mammariae internae (ab iliaca derivatae) confluit. (45* P.)
40. Ramulus *diaphragmati* transmittendus ex intercostali prima.
41. *Intercostalis secunda*. Hic ex intercostali prima, alias etiam seorsum ex axillaris ramo ascendente oriunda. Nervi dorsalis secundi ramum subcostalem comitatur, (Tab. XXIII. fig. 104. 11.) mammariae internae conjungenda demum, ut praecedens.
42. *Surculus anastomoticus*, arteriae spermaticae, circa oviductus tubam ludenti, (M*) copulatus.
43. Ramulus ex arteriae axillaris ramo ascendente, nervo sympathico magno, inde a ganglio dorsali primo, (Tab. XXIII. fig. 117. f) accedens.
44. Axillaris ascendens ultima propago in *intercostalem communem descendentem* mutata. Sub primo musculi longi colli capite (Musc. 28.) introrsum flexa assurgens, hiatum inter costam primam et capitulum secundae permeat, atque juxta corpora vertebrarum dorsi, proxime sub ipsa testa dorsali, eam inter et musculi longissimum dorsi (Musc. 59.) ad posteriora vergit. Eundo *musculares* ramos frequentes ipsi musculo longiss. dorsi tradit, alios per foramina intervertebralia dorsi ad specum *vertebralem* ablegat, arteriam spinalem superiorem (Z.) aggressuros; praeterea *intercostales* arterias *tertiam, quartam, quintam, sextam* et *septimam* edit, (45..) ipsa vero intercostali communi, ex iliaca recurrenti, ita miscetur ut in communem eundemque truncum confluat. (O*)
45. 45. 45. 45. 45. *Intercostales* sive *subcostales*; a *tertia* usque ad *septimam*; e communi trunco sub testa dorsali natae, nervorum dorsalium subcostalibus ramis congruentibus sociatae, arteriam mammariam internam versus descendunt. (P. 45*.)
- 45*. 45*. 45*. 45*. 45*. 45*. Arteriae *intercostales anastomoticae* ex intercostalibus ad mammariam internam (P. P.) continuatae; sive e mammaria assurgentes, ut intercostalibus obviam factis committantur.
- G. H. I. K.* Aortae sinistrae rami, vide supra *B.*
- L.* *Aorta descendens*, ex aorta dextra et sinistrae ramo communicante conjunctis. Haec medio ventre sub musculo retrahente capitis collique retrorsum vergens, antequam renes accedit primum utrinque arteriam *spermaticam supremam* exigit (M.) deinde plures *suprarenales* et spermaticas communes, (46.) tum *iliacarum* ramos grandiores. (N.) Quibus ablegatis multum attenuata, ex ipsa iliacarum divisione simplex continuatur; mox in utramque partem *renalem* potiore (49.) egerit et huic finitimam *hypogastricam*; (quae quoniam figura hac signum inscribendum recusabat adjecta fig. 122. sub nota *R.* seorsum venit) postremum ultimus aortae descendens truncus in arteriam *sacralem mediam*, impari (59.) desinit.
- M. M**. *M**. Arteria spermatica suprema, subtilis; oviductum summum legit, frequente anastomosi insignis; confusa demum surculo anastomotico ex intercostali secunda. (vide supra 42.)
46. *Suprarenales, spermaticae* et *renales communes*; media inter renes regione, succenturiatos renes adeunt surculos interdum ipsis renibus tradunt, extremis ad testiculos et epididymidem vel ovarium et oviductum usque excurrentibus. (cf. fig. 122. 46. 46.)

N. O. P. Q. 47. 48. Arteria *iliaca* ejusque rami. *N.* Iliacae truncus retro renes assurgens, ablegata protinus arteria intercostali recurrente, (*O.*) ex hiatu musculi transversi abdominis (cf. Tab. XVIII. 41*) ante ossa ilium emergit; musculis pelvi adducendi et abducenti (Musc. 45. 46.) surculos exhibet atque ad externum ilium latus in arteriam *mammariam internam recurrentem* (*P*) et *epigastricam* (*Q*) dirimitur.

*O. O**. 47. 47. Arteria *intercostalis recurrens*; a transverso abdominis (Musc. 41.) tecta, retro renes ascendens, musculares primum spargit ramos ad retrahentem capitis collique, flexorem caudae lumbalem et psoam; (Musc. 27. 50. 92.) tum, costam decimam inter et capitulum nonae, testam dorsalem aggressa, divaricatur in *anterior* ramum (emissis surculis muscularibus, ad musc. longissimum dorsi, (Musc. 59.) et vertebralibus, ad specum) arteriae intercostali communi descendenti confluentem (*O**) et in *posterior*em, sive arteriam coccygeam superiorem. (47.)

*O**. Ubi intercostalis recurrens arteria conflatur intercostali descendenti communi, ex axillari ascendente. (vide supra 44.)

47. 47. Art. *coccygea superior*, summam caudam legens et musculis extensoribus surculos passim exhibens; potiores ramulos ad specum vertebralem, per foramina intercoccygea, arteriae spinali superiori ultimae (*Z*) tradit.

P. P. 45*. 45*.... Arteria *mammaria interna recurrens* ejusque rami. Musculi transversi abdominis externo latere cardinem versus descendit, hujusque marginem superiorem, intra testam dorsalem latens, legit. Euudo ramos porrigit plures obliquo et transverso abdominis; (Musc. 40. 41.) alios nutricios, testae dorsali inserit; praeterea intercostales anastomoticos septem (45*..) intercostalibus descendentibus conjungendos (45. 59.) dimittit; novissime ante cardinem assurgens occurrenti anastomotico ramo, e dorsali arteriae brachialis, (56*) miscetur.

Q. 48. *Q**. *Q***. Arteria *epigastrica*. Ab iliaca externa abscedens, inter musculos abdominis obliquum et transversum, (Musc. 40. 41.) ante pelvim ad sternum usque delabitur. Quo cursu ramulum primum assurgentem unum vel plures obliquo et transverso abdominis largitur; deinde, ad femoris articulum traducta, arter. *cruralem* emittit; (48.) tum surculum ipsi nervo crurali, saepe ex arteria crurali derivatum, admovet; porro ramos musculo sartorio et iliaco interno; (Musc. 106. 91.) deinceps musculis attrahenti et retrahenti pelvim; (Muscc. 45. 44.) praeterea ramum pelvim deorsum circumeuntem, in iliicum internum et tricipitem adductorem demittendum; (Muscc. 91. 97.) postea antrorsum tendens iterum musculis abdominalibus prospicit; novissime, pectorali majori (Musc. 56.) advecta, arteriae thoracicae (29) atque circumflexae humeri internae (51.) ramis anastomoticis conflatur. *Q**. *Q***.

48. Arteria *cruralis*, ex epigastrica; alios ramulos sursum, juxta plexum cruralem assurgentes, nervis et musculis, psoae atque glutaeo; (Muscc. 92. 95.) distribuit; alios descendentes potiores ramos in musculis glutaeo, recto femoris, vasto externo et interno atque crureo dispergit. (Muscc. 95. 99. 100. 101. 102.)

49. 50. Arteria *renalis potior*; ex Aortae descendentis trunco, post ablegatas iliacas, antrorsum ad externum renem latus pergens, eisque immittenda.

50. Art. *uterina* scissa; hic e renali derivata; saepe e pudenda hypogastricae. (fig. 122. 51.) Vesicae urinali ramum tradit.

S. T. T'. 52—58. *Hypogastricae* arteriae propagines. In pelvis cavo, ex aorta descendente ultima oborta, hypogastrica protinus demittit arteriam *pudendam* (fig. 122. 51.) e qua ramus *haemorrhoidalis*, (52.) alius ad *bursam* analem, alius ad cloacam. Ipsa pudenda in corpore cavernoso urethrae consumitur. (cf. Tab. XXX. figg. 184. 185. not. 51. a. b. c.) Deinde hypogastricae truncus interno ilium latere retrorsum ad plexum ischiadicum versus, arteriam *coccygeam lateralem* (55.) exporrigit atque mox *ischiadicam* (*S*) nervo homonymo adducit; e quo loco in pelvis cavum rediens dividitur in *glutaeam* (57) et *obturatoriam*. (58.)

Quarum omnium arteriae hypogastricae propaginum, mox fig. 122. singillatim explanandarum, ob profundum et sub aliis delitescens situm, notis hoc loco commode illustrari non poterant nisi haec:

52. Ramus *haemorrhoidalis* sive *recti ascendens*, e pudenda. (cf. fig. 122. 51.) Parietem intestini recti sursum legens, arteriae colicae descendenti occurrit, eique in anastomosin confluit. (vide Tab. XXX. fig. 179. 68^b. 52.)
55. Arter. *coccygea lateralis*; in musculo extensori caudae atque origini semitendinosi et semimembranosi. (Muscc. 47. 104. 105.) tradenda.
- S. 54. 55. T. T'. 56. 56'. Arteria *ischiadica*. Retro os ilium, nervum dorsalem ultimum inter et sacralem primum (cf. Tab. XXIII. fig. 104. 19. 20.) prodit, cum nervo ischiadico descendens. Ramos porrigit primum plures glutaeo alteri, glutaeo priori et bicipiti cruris; (Muscc. 95. 94. 105.) deinde, poplitem aggressa, ramum ablegat antrorsum ascendentem, in musculis extensoribus cruris, vasto externo et interno (Muscc. 100. 101.) spargendum; descendentes deinde ramos emittit art. *suralis superficialem* (54.) et *peroneam*; (55.) postea circumflexam genu internam et ramusculum articulare; tum tibiam inter et fibulam, sub ligamento tibiae fibulaeque superiori, (Tab. VIII. fig. 22. v.) e poplite ad dorsum cruris evadens, arteriae *tibialis anticae* significatum assumit (T) et surculos extensori communi digitorum, tibiali antico et peroneo (Muscc. 108. 109. 110.) inserit, denique subducta ligamento tibiae ad astragalum, (Tab. VIII. fig. 22. q.) tarsum versus delapsa, *dorsalem pedis arcum* constituit (T') e quo *digitales* (56.) et *plantares* (56') ultimi rami nascuntur, in reti vasculoso membranae natatoriae pedis desinentes.
- S. Ubi *ischiadica* arteria, retro pelvim, ante muscul. glutaeum alterum comparet.
54. Arteria *suralis superficialis*, nervo ischiadico et musculis gastrocnemiis (Muscc. 114.) prospiciens.
55. Art. *peronea*; profundius penetrans, musculis plantari, soleo, flexori longo digitorum et tibiali postico (Muscc. 115. 116. 117. 119.) distribuenda.
- T. Ubi *ischiadica*, ad dorsum cruris egressa, *tibialis antica* fit.
- T'. *Arcus dorsalis pedis*, e tibiali.
56. Arteriae *digitales*, e tibiali repetendae, musculis digitorum pedis dorsalibus dicatae et in ultimo membranae natatoriae reti sparsae.
- 56'. Rami profundi seu *plantares* ex arter. digitalibus, ad musculos plantae penetrantes.
57. 57. Arteria *glutaea*. Ultimae arteriae hypogastricae divisionis ramus alter, e pelvis cavo, musculum glutaeum alterum inter et latus cloacae retrorsum deflectens, ramulos primum obturatorio, flexoribus caudae obturatorio et ischiadico (Muscc. 95. 51. 52.) singulos cuique tribuit; deinde ramum ad cloacae latus ejusque sphincterem (Muscc. 55.) emittit; ipsa paullo revoluta in glutaeo altero, sphincterem et dilatatore cloacae atque semimembranoso (Muscc. 94. 55. 54. 105^a. b.) cursum conficit.
58. *Obturatoria* sive hypogastricae desinentis alter ramus. Per pelvis cavum, interno ossis ilium latere delapsa, postquam psoae et iliaco interno (Muscc. 92. 91.) ramulos ablegavit, una cum nervo hujus nominis foramen obturatorium (Tab. VIII. fig. 18. v.) permeat, ut inferiore pelvis regione partibus prospiciat hisce: primum tricipiti adductori et dilatatori cloacae, (Muscc. 97. 54.) tum ligamento pelvis inferiori, (cf. Tab. XIV. fig. 62. g.) praeterea ligamento articulari femoris, postremum musculo gracili, pectineo, obturatorio et quadrato femoris. (Muscc. 107. 98. 95. 96.)
59. Arteria *coccygea inferior* seu *sacralis media* sive aorta descendens postrema, impar. E cavo pelvis, superiore cloacae pariete ad caudam tendit, libera primum sub ea decurrens, mox, inde ab octava vertebra coccygea, excepta foraminibus cristarum inferiorum mediarum ossium coccygis, (cf. Tab. XIII. fig. 50^b. l.) velut aliquo canali, ad finem caudae perpetuo. Quo omni cursu ramos primum musculo flexori caudae laterali et sphincteri cloacae, (Muscc. 48. 55.) dein, per intervalla, flexori caudae inferiori (Muscc. 49.) distribuit; aliis surculis ordine per foramina intercoccygea ad specum vertebralem ablegatis, in spinalem superiorem incidentibus.
- U. V. W. vide supra F. arter. axillar.
- X. Carotis cerebri, vide supra E.
- Y. Y. Y. Arteria *spinalis inferior*; e basilari cerebri continuata, (cf. Tab. XXI. fig. 91. X. 22. Y.) im-

par; sub medulla spinali per omnem specum vertebralem descendendo gracilescens; spinalibus superioribus interjectorum frequentium ramulorum anastomoticorum ope juncta. (cf. fig. 121.**) Medullae surculos frequentes, at subtilissimos, et icone nostra neglectos, inserit.

Z. Z. Z. Spinalis superior sinistra. Ultimas radices capiens ab arteria basilari, (cf. Tab. XXI. figg. 91. 92. X. 22. †. †. Z. Z. et mox fig. 121. X. 22. †. Z.) ad medullae dorsum assurgit, ibique intra specum vertebrarum, ad extremam caudam usque producitur, ipsi medullae subtiles eundo surculos insinuans. Sociæ dextri lateris (est enim duplex spinalis superior) interjectis passim canaliculis confluit; aliis ramusculis adjuvantibus spinali inferiori conjungitur. (cf. fig. 121.**) Ceterum decurrendo corroboratur confluentibus sibi surculis e carotide, collum ascendente, (vide supra *E.*) ex arteria cervicali descendente, (6'.) e vertebrali communi, (34.) e cervicali octava et nona, (55. 58.) ex intercostali communi descendente (44) et recurrente, (*O**) e coccygea superiore (47.) atque demum e coccygea media inferiore. (59.)

F I G U R A 120.

Vasa cordi proxime appensa, seorsum.

A. Ventriculus cordis. B. Auricula sinistra.

a. Vena cava superior sinistra prope sinum communem venosum.

aa. Vena pulmonalis sinistra.

y. Venae hepaticae pone sinum venosum truncatae.

A'. Arcus Aortae dexter.

B. Aorta sinistra.

C. C'. C". Arteriae pulmonales. C. Art. pulmonalis communis.

C'. Pulmonalis sinistra. C". Pulmonalis dextra, broncho dextro paullo depresso, conspicua.

D. Art. subclavia sinistra.

E. Carotis sinistra.

F. Axillaris; e subclavia continuata.

G. Gastro-epiploica, ex Aorta sinistra.

H. Coeliaca et

I. Mesenterica, indidem.

K. Ramus communicans aortae sinistrae ad dextram.

L. Aorta descendens.

1. Arteria pulmonalis ex ampliore loco angustata, juxta bronchum.

2. 2. Arteria bronchica sinistra, e pulmonali.

3. Art. cardiaca sinistra, ex aortae sinistro arcu.

24. Art. oesophagea.

28. Axillaris arteriae ramus descendens.

55. Ramus ascendens ejusdem art. axill.

34—44. U. Rami ascendentes arteriae axillaris propages: 54. Art. vertebralis, sive cervicalis, communis.

55. Art. cervicalis octava.

U. Art. brachialis.

58. Cervicalis nona.

59. Intercostalis prima.

44. Intercostalis communis descendens.

F I G U R A 121.

Arteriarum cerebri et medullae spinalis potiores rami.

*E**. Carotidis surculus anastomoticus per foramen cervicale tertium ad arteriam spinalem superiorem transmissus; cujus mentio facta est apud fig. 119. *E.*

X. 14—22. Arteriae cerebrales. (cf. Tab. XXI. fig. 92.)

X. Arteriae carotidis cerebialis truncus, ubi canali carotico vehitur. 14. Arteria ciliaris. 15. Arteria hemisphaerii externa. 16. Art. optica. 17. Art. callosa. 18. Art. communicans anterior. 19. Art. olfactoria. 20. Art. hemisphaerii profunda. 21. Arteriae cerebelli. 22. Art. communicans posterior ad basilarem.

Y. Y. Arteria spinalis inferior s. basilaris cerebri continuata; ima cervice scissa.

Z. Z. †. 6'. 54. *. *. **. Arteriae spinalis superioris sinistrae pars.

†. Ubi radicat in arteria basilari. (22.)

6'. 6'. 6'. 6'. Quaterni surculi ex arteria cervicali descendente, in spinalem superiorem incidentes.

54. 54. 54. 54. Quatuor rami communicantes, ex arteria vertebrali communi accedentes.

*. *. Ubi anastomotici hi rami confunduntur arteriae spinali superiori.

**. **. Canaliculi anastomotici, spinalem superiorem inter et inferiorem.

F I G U R A 122.

Aortae descendens ultimi rami seorsum.

L. Aorta descendens medio dorso secta.

M. M*. Art. spermatica suprema. Suprarenalibus, intercedente aliquo ramulo, conjuncta.

M*. Ubi ad oviductus tubam excurrit, truncata.

N. Art. iliaca truncata.

O. Art. intercostalis recurrens, ex iliaca, scissa.

R. Art. *hypogastricae* brevissimus truncus.

S. Art. ischiadica, ex hypogastrica repetita, scissa.

46. 46. Suprarenales et spermaticae communes.

47. Art. coccygea superior, ex intercostali recurrens.

49. Art. *renalis potior*, ex aortae descendens trunco ante ablegatam hypogastricam. (R.)

50. Art. uterina, e renali.

51. Art. *pudenda*, e hypogastrica.

52. Art. haemorrhoidalis s. recti ascendens.

55. Art. coccygea lateralis, ex hypogastrica.

57. Art. glutaea, ex hypogastrica.

58. Art. obturatoria, indidem.

59. Art. coccygea inferior seu sacralis media, scilicet aortae descendens ultimus, impar, plurimum attenuatus truncus.

F I G U R A 123.

Arteriae axillaris pars, ad ramum ipsius descendens illustrandum.

D. Art. subclavia sinistra scissa.

F. Art. axillaris, ex anfractu assurgens.

28. *Ramus descendens* arteriae axillaris.

29. Q*. Arteria thoracica. Q*. Anastomoticus ramulus ultimus, arteriae epigastricae conjungendus.

50. Circumflexa humeri externa.

51. 52. Q**. Arteriae circumflexae humeri internae propagines. 31. Truncus art. circumflexae internae.

32. Ramus anterior. Q**. Ramus posterior; arteriae epigastricae miscendus. (cf. fig. 119.)

53. Arteriae axillaris *ramus ascendens*, truncatus.

EXPLICATIO TABULAE VICESIMAE QUINTAE.

VENARUM SYSTEMA.

FIGURA 124.

VENAE totius corporis in syntaxi, superstructae eidem Tabulae praecedentis fundamento. Quod, quoniam ibi satis superque elaboratum est, extremis hic lineis solummodo retractandum, nec siglis onerandum fuisse arbitrabor. Ceterum ipsarum venarum minutioribus iisque copiosissimis surculis neglectis, potiores ramos solos utpote ad nostrum propositum sufficientes, indicavi. Ita etiam mutuum venarum majorum et arteriarum situm, cujus ratio habenda erit Tab. XXIX. figg. 160—162, hoc loco, perspicuitatis causa, neglexi.

A. B. Cordis ventriculus et auricula sinistra.

B. L. Aorta sinistra et aorta descendens.

a. Vena cava superior sinistra, in sinum venosum communem incidens; quorsum et venae hepaticae (y.) confluant. (cf. Tab. XXIX. fig. 161. v.)

Ipsa vero vena cava, si a latere, eo quo hac figura venit situ inspicitur, ordine aeterno assurgente hasce venas excipit: *Thymicam* primum (d.) eique proximam *pectoraalem*; (c.) deinde *oesophageam*, (f.) tum *vertebralem*, (e.) postea *subclaviam*, (g.) e jugulari (ik.) et brachiali (h.) conflata; postremum *diaphragmaticam*.

b. b¹. b². b*. Vena *diaphragmatica* et *cervicalis* ultima. b¹. Subtilis ramus e diaphragmate. (Musc. 42'.) b². Vena *cervicalis* ultima e specu vertebrarum, per foramen cervicale nonum trajecta. b*. Ubi *cervicalis* ultima venae *claviculari*, (h⁶.) ad *brachialem* externam tendenti anastomoseos opè conjungitur. b. Truncus venae *diaphragmaticae*, in venam *cavam* superiorem incidens.

c. Vena *pectoralis*, inde a pectore et humeri articulo, scapulam inter et clavulae ramum horizontalem, assurgens; una cum *thymica*, vel prope eam, in venam *cavam* incurrens.

Haec cum ramo *pectoralis* venae *umbilicalis* (x³.) anastomosis alit.

d. Vena *thymica*; a thymo. (Aperior Tab. XXIX. fig. 160.)

e. e¹. e². e³. Vena *vertebralis communis*. e². e³. Rami e specu vertebrali per foramina cervicalia inde ab octavo tertiotenus, emergentia. In ipso specu circa medullam ludentes venas *vertebrales* ad sinum occipitalem usque productas, jam supra, (Tab. XXI. fig. 95. d. e³. e³.) indicatas vide. e¹. Ramus a musculo retrahente capitis collique (Musc. 27.) e. Truncus venae *vertebralis* (praeter indicatos ramulos insuper venam *trachealem*, nostra figura neglectam excipiens) *cavam* superiorem conjunctim cum vena *oesophagea* (f.) vel ab ea proxime adit.

f. f. f'. Vena *oesophagea*. f'. f'. Ramus *trachealis*, a summa *trachea* oriundus, juxta eam descendens. f. f. Ramus *oesophageus* legitimus, numerosis surculis ex *oesophagi* superiore et inferiore parte coeuntibus conflatus, priori imo collo junctus.

g. Vena *subclavia*, e vena *brachiali* (h.) et *jugulari* (ik.) copulatis composita. Quae origo, clavula tecta, punctis indicatur.

h—h⁶. h*. Venae *brachialis* in *subclaviam* incidentis, rami.

h'. Rete venosum membranae natatoriae, cum arterioso reti (Tab. XXIV. fig. 119. not. 57.) confluent; in venas digitorum, ad arcum dorsalem manus ducentes, desinit.

h². Arcus venosus dorsi manus, extrorsum in venam dorsalem manus et antibrachii, (h³.) introrsum in venam *brachialem internam* (h⁴.) derivans. Quae via punctim indicata est.

h³. Vena *dorsalis manus* et *antibrachii*; ex arcu dorsali venoso manus oriunda, latus externum ulnae et brachii sursum legit, atque juxta tuber brachii venam *brachialem externam* (h⁵.) petit. Eundo surculos cutaneos multos accipit.

h⁴. h⁴. Vena *brachialis interna*. Ex arcu dorsali manus venoso, introrsum circa radium continuato, ortum trahit. Mox, earpi iam loco, ramum volarem manus suscipit, (latentem nostra

fig.) dein plures ramulos e musculis juxta radicem; postea ramum interossecum; quo factò ad cubiti plicam pervecta, anastomosin init cum vena brachiali externa, (*h*^{*}.) atque tendini bicipitis et musculo brachiali interno (Musc. 66^a. 67.) subducitur; postremum, ramulis muscularibus collectis, os brachii introrsum circumit, ut ante brachii caput in venam brachialem (*h*.) immittatur.

*h*⁵. Vena *brachialis externa* e musculis retro cubitum repetita, externo latere muscoli brachialis interni (Musc. 67.) assurgens, excepto in cubiti plica ramo anastomotico (*h*^{*}.) venae brachialis internae, (*h*⁴.) prope brachii caput trunco communi venae brachialis, (*h*.) una cum vena dorsali manus, (*h*³.) confluit. Ad quem locum alii etiam venae brachialis externae rami conveniunt; ramus scilicet *inferior*, signo carens, inde ab humeri articulo ejusque confiniis, atque vena *clavicularis*. (*h*⁶.)

*h*⁶. Vena *clavicularis*, e musculo subscapulari et claviculobrachiali (Musc. 64. 61.) orta, externo claviculae latere descendens, in venam brachialem externam defluit. Eadem, summo retro claviculam loco, venae cervicali ultimae, ad diaphragmaticam ducenti cohaeret. (vide supra *b*^{*}.)

h^{*}. Anastomosis venam brachialem externam (*h*) inter et internam. (*h*⁴.)

h. Venae *brachialis truncus communis*, e brachiali externa et interna conflatus, ante claviculam assurgens, surculos e finitimis musculis accipiens, in venam subclaviam transmittendus.

i—*i*². *k*—*k*⁷. *k*^{*}. *k*^{**}. Vena jugularis ejusque rami.

*i*¹. Venae jugularis *radix*, e sinu cavernoso derivata, per foramen lacerum emergens. (Tab. X. fig. 25^B. *i*.) Quem omnem, inde ab origine, decursum vide mox fig. 125. et supra Tab. XXI. fig. 93. *ù*. *i*¹.

*i*². Eiusdem venae *radix altera*, e sinu occipitali. (ibid. *ò*. *i*².)

i. Truncus venae jugularis in colli latere, proxime sub cuti, descendens.

k. Ubi cum vena brachiali (*h*.) efficit venam subclaviam (*g*.)

*k*¹. *k*⁷. Rami in venam jugularem coeuntes. *k*¹. Rami maxillares et tympanicus.

*k*². Ramus sublingualis, e musculis circa os hyoideum.

*k*³. Ramus mastoideus.

*k*⁴. Ramus temporalis, e temporali musculo; confluens idem vario loco venae mediae cristae occipitis, (*ò*¹.) in sinum occipitalem desinenti. (cf. fig. 125.)

*k*⁵. *k*⁵. Rami musculares colli.

*k*⁶. Ramus pectoralis, e musculo latissimo colli, (Musc. 21.) inde a sterno. Quo loco cum vena ima colli, in transversam venarum umbilicalium anastomosin incidente, conjungitur. (fig. 127. *x*⁵. *x*^{*}.)

*k*⁷. *k*⁷. *k*⁷. Truncati *arcus anastomotici cervicales*, supra summam cervicem assurgentes, ut cum vena jugulari dexteriore confluant. Ceterum venulas cervicales excipiunt.

k^{*}. Ubi ultimus arcus cervicalis cum vena intercostali communi *anastomosin* init. (cf. fig. 127. *k*⁷. *k*^{*}.)

k^{**}. *k*^{**}. Ramus *communicans*, (venae *intercostali* cuidam *primae* comparabilis) inter eundem arcum cervicalem et venas intercostales transversas (*m*.) atque umbilicales. (*x*^{**}.)

Nota. Hac *anastomoticorum ramorum triplici via*, (*k*⁶. *k*^{*}. *k*^{**}.) e *jugularibus venis magnam pro re nata sanguinis partem ad umbilicales derivari posse patet*.

l.l.l. *Intercostalis communis* sive *vena azygos*; sub dorsi testa juxta externum longissimi dorsi (Musc. 39.) marginem, *utrinque* (nec impar) ad renes usque producta, ubi a testa discedens renum inferiorem faciem legit, in iliacam demum atque umbilicalem venam (*s.x.*) transitura. Quae omnis, secus ac animalibus superiorum ordinum usu venit, retrograda venae azygae via, nisi aliunde perspecta esset, solo lumine retrorsum increscente, patefieret.

Eundo sibi adsciscit venas *intercostales transversas*, (*m.m...*) *vertebrales dorsi*, e specu vertebrarum redeuntes (*n.n...*) et *musculares*, e longissimo dorsi (notis carentes et parce adumbratas;) praeterea *renales* cum *suprarenalibus* (*o.o¹.o²*.) atque *hypogastricam* (*p*.)

Anastomoses vero prae ceteris memorabiles init cum ultimo arcu cervicali venae jugularis, (*k*^{*}) cum iliacae ramo dorsali (*l*^{*}. *s*¹.) et cum vena spermatica (*o*^{*}. *z*.)

- l**. Ramus venae intercostalis communis *posterior*, communicans cum dorsali ramo venae iliacaе. (*s*'.)
- m. m. m. m. m.* Quinque venae *intercostales transversae*; arteriis et nervis subcostalibus sociae; (cf. Tab. XXIV. fig. 119. 45.) in venam azygam incidentes.
- m**. *m**. *Anastomosis communis* transversarum intercostalium venarum. Sub testa dorsali, prope cardinem, arcuum instar, excurrens; utroque extremo alias venas adit: *antrorsum* ramum dorsalem anastomoticum venae jugularis (*k***.) atque simul pectoralem umbilicalis ramum; (*x***.) *retro*sum vero, ope venae cardiis praecipuae (*w**) trunco venae umbilicalis cohaeret.
- m*'. Vena *intercostalis transversa ultima* sive *sexta*, in iliacam (*s*) continuata.
- n. n. n.* Venae *vertebrales dorsales*, e canali vertebrarum per foramina intervertebralia eductae, venam azygos vel ramum dorsalem venae iliacaе (*s*'.) adcentes.
- (*o*¹. in capite; Vena media cristae occipitis ad sinum occipitalem cf. fig. 125.)
- o.* Venae *renales*, ubi trunco venae intercostalis confluunt, resectae.
- o*'. Vena *renal*is *suprema*, ramulo anteriore e peritoneo recepto; eodem tendens.
- o*². Venae *suprarenales* prope transitum in venam intercostalem communem truncatae.
- o**. Anastomosis venam suprarenalem inter et spermaticam. (*z*.)
- p.* Vena *hypogastrica* e pelvi assurgens et cum descendente intercostalis communis trunco in venam iliacam (*s*) conflata. Excipit vero hypogastrica cavi pelvis et finitimarum partium venas; atque quidem: *cavernosam urethrae*, (*q*.) venulas a latere *cloacae* et *bursis* analibus (*q*'.) aliam ex *oviductus* aliqua parte, (*q*².) venam insuper *obturatoriam* (*r*) atque *glutaeam*. (*r*'.)
- q.* Vena *cavernosa*, e bulbo et corpore (cavernoso dicto) urethrae; luminis mirum quiddam insignis. Ex imo pelvis cavo recta assurgens in hypogastricam abit; seorsum mox depingenda; apud genitalium masculinorum apparatus. Tab. XXX. figg. 183. 184. 185.
- q*'. *q*'. Exiguae venae e latere *cloacae* in cavernosam incidentes binae. Tertia venula e *bursis* analibus oriunda, paullo superiore loco truncum cavernosae, in hypogastricam mutatae, petit.
- q*². Ramulus venosus eodem tendens, ex ultimo *oviductu* cloacam adcente; parvi luminis, surculi exigui ope tamen cum venae spermaticae arcubus aliquantum conjunctus.
- r.* Vena *obturatoria*, e musculo adductore tricipiti aliisque infra pelvim positis orta, hiatum foraminis obturatorii, una cum arteria homonyma, (cf. Tab. XXIV. figg. 119. 122. sign. 58.) permeat et venae glutaeae confusa hypogastricam aggreditur.
- r*'. *r*'. Vena *glutaea*, inde a musculis flexore caudae laterali, bicipiti cruris et glutaeo altero, (Muscc. 48. 105. 94.) cavum pelvis antrorsum percurrans, ut conjunctim cum obturatoria in hypogastricam desinat.
- s.* Vena *iliaca* ex intercostali communi et hypogastrica conflatis orta, post renes paullo sursum versa, una cum arteria iliaca (*N*) per hiatum muscoli transversi abdominis (Tab. XVIII. 41*) trajicitur, ad externum ilium latus delapsura atque, in umbilicalem mutata, hepatis demum advehenda.
- Quo omni longo et anfractuoso cursu multiplicem venarum copiam assumit inde a dorso, cauda, pelvi, pede posteriore, musculis abdominalibus, pericardio, pectore demum. Et ex hisce primum *intercostalem transversam ultimam*, (*m*') deinde ramum *dorsalem* (*s*') et venulam (signo carentem) e musculo adducente pelvim, (Musc. 45.) postea *ilium circumflexam* (*f*) e coccygeis, ischiadica aliisque conflata, tum ramulos e musculis abdominalibus, (*x*') insuper *peroneam*, (*t*) *cruralem* (*u*) et musculares e pelvis externa regione, (*x*². *x*².) porro *cysticam*, (*v*) *cardinis* venam praecipuam, (*w*) umbilicalem *anastomoticam*, (*x**) pericardii aliasque venulas colligentem; novissime ramum *pectoralem*. (*x*³.)
- s*¹. Ramus *dorsalis* venae iliacaе; sub testa dorsali e longissimo dorsi (Musc. 59.) extremo. Recipit idem aliquas vertebrales venas, e specu, atque ramum communicantem, ex intercostali vena communi, (*l**) retro capitulum costae octavae sibi immissum. In iliacam vero incidit, ipso muscoli transversi abdominis hiatu. (Musc. 41*)
- f. f*¹. *f**. *f**. *f*². *f*³. *f*⁴. *f*⁵. *f*⁶. *f***.
- Vena *circumflexa ilium* ejusque propages. Os ilium musculosque propinquos transversim ambiens haec vena excipit, si a trunco inde singula percensentur, primum ramulum a musculo abducente pelvis (Musc. 46.) descendentem, cui notam non inscripsimus; deinde

grandiorem venam *ischiadicam*, (f^2 .) e poplitea (f^*f^* .) surali profunda et superficiali (f^1 .) atque e ramulo musculi bicipitis cruris (signo hic carente) conflata; tum subtiles iterum plures sibi adsciscit venas e glutaeis, semitendinoso et semimembranoso, (Muscc. 95. 94. 104. 105.) porro ramum e musculo caudae extensore; (Musc. 47.) praeterea venam *coccygeam communem*, (venulis e testa dorsali atque ramo coccygeo superiore (f^4 .) et laterali praecipuo (f^3 .) confluentibus natam) denique venam *cloacae lateralem* (f^5 .) et *lateralem caudae*. (f^6 .)

f^*f^* . Ramus *popliteus* venae ischiadicae, anastomoticus venam peroneam inter et ischiadicam; anteriore cruris parte a peronea abscedens, inter tibiam et fibulam, qua punctim notatus est trajectus, ad poplitem vergit ibique ischiadicae venae miscetur.

f^1 . Vena *suralis superficialis* eique vicina *profunda*, e musculis gastrocnemiis, plantari, soleo et flexoribus digitorum. (Musc. 114—118.)

f^2 . Truncus venae *ischiadicae* primum sub musculo bicipiti cruris, (Musc. 105.) mox retrorsum assurgens, ut externo ilium latere circumflexam ilium adeat.

f^3 . Ramus *coccygeus lateralis praecipuus*; vertebrales venulas e specu vertebrarum emergentes, praeterea musculares, hic neglectas, recipit atque, intercedente trunco coccygeo communi, ad venam circumflexam ilium ducit

f^4 . Vena *coccygea superior*, impar primum medio caudae dorso, mox divaricata in sinistram et dextram, e musculis caudae extensoribus, cum praecedente vena, eodem.

f^{**} . Ubi vena coccygea superior sinistri lateris cum *dextra*, hic truncata, conjungitur.

f^5 . Vena *cloacae lateralis*, e sphinctere cloacae. (Musc. 53.)

f^6 . Vena *lateralis caudae*, e musculis lateralibus prope caudae radicem; cum vena cloacae laterali junctim circumflexam ilium petens.

$t^1.t^1.t^2.t^2$. Vena *peronea*, ramis appensis. Ab imi pedis dorso oriunda, musculo extensori digitorum pedis communi (Musc. 108.) primum tecta, mox ad cruris dorsum emergit, femoris exinde latus externum superascendens subducitur recto femoris (Musc. 99.) atque demum in venam umbilicalem ex iliaca continuatam, (x) incidit. Quo omni cursu truncus hujus venae suscipit, in femoris regione, ramulos primum (notis non exstructos) e musculis recto femoris et bicipiti (Muscc. 99. 105.) deinde venam *popliteam*, sive communicantem ad ischiadicam, (vide supra f^* .) tum, in cruris dorso, venam e musculis extensoribus pedis, signo iterum carentem; ad pedis dorsum demum in eandem peroneam confluent venae *membranae natatoriae* (t^1 .) et *digitales*. (t^2 .)

$t^1.t^1$. Rete *membranae natatoriae* commune arterias inter et venas; in arcus digitales pedum venosos ducens.

$t^2.t^2$. Venae *digitales* pedis, arcus formantes inter pedum digitos, sub musculo extensore communi digitorum pedis, in peroneae unicum truncum convergentes.

($u^1.u^2.u^1.u^1$). Venae ophthalmicae propagines. u^1 . Truncus venae ophthalmicae. u^2 . Ramus nasalis. u^1 . Vena infraorbitalis. u^1 . Vena palatina in infraorbitalem incidens.) cf. fig. 125. ubi seorsum hae venae cum finitimis explanantur.

u . Vena *cruralis*, e musculis extensoribus circa femur positis, nervo crurali maximam partem socia; (Tab. XXIII. fig. 104. 8.) in venam umbilicalem vergens.

v . Vena *cystica*, inde a vesica urinali in umbilicalem venam.

$w.w^*$. Ramus venosus *cardinis* praecipuus; ad umbilicalem descendens.

w^* . Ubi cum intercostali transversa quinta et anastomotica communi intercostalium conjungitur.

$x.x.x$. Vena *umbilicalis* e continuata iliaca (s .) orta, musculum obliquum inter et transversum, in abdominis pariete antrorsum excurrans, truncata demum retro cordis regionem, ubi hepar aggreditur. Quem ultimum utriusque venae umbilicalis (parum autem differt dextri lateris illa) in hepar delapsam, jam supra (Tab. XVI. fig. 66. $x.x'$.) indicatum, mox accuratius explanatum vide fig. 128.

x^1 . Ramuli venosi, e musculis abdominalibus in umbilicalem venam derivati.

$x^2.x^2$. Binae venae, a pelvis regione in umbilicalem ducentes; quarum inferior e musculo pelvim attrahente et retrahente. (Muscc. 45. 44.)

- x^3 . Ramus pectoralis, e musculo pectorali majore, serrato magno (Muscc. 56. 57.) et cardinis anterioribus. Cum vena jugulari, intercedente ramo communicante (x^{**} . k^{**} .) confluit antrorsum; excipit etiam anastomoticos surculos venae pectoralis in cavam superiorem incidentis (vide supra c .); ampliore vero sui extremo posteriore in umbilicalem venam hiat.
- x^* . Vena *anastomotica transversa umbilicalis*; parum conspicua ubi confluit trunco umbilicalis venae sinistrae. Apertiore eandem vide mox figg. 127. 128. x^* .
- x^{**} . Rami pectoralis venae umbilicalis ultima propago, confluens ramulo ex arcu cervicali ultimo venae jugularis. (v. supra k^7 . k^{**} .)
- y . Venae *hepaticae* prope sinum cordis venosum, quem adeunt, recisae.
- z . z' . Vena *spermatice*, femina testudine ex ovario et oviductu oriunda; mare e testiculis et epididymide. Anastomosin aliquam cum vena intercostali communi, ope suprarenalis venae; (o^* .) aliam minoris luminis cum vena cavernosa per oviductus surculos exiguos, (q^2 .) nutrit.
- z' . Ubi vena spermatica hepar versus tendit, retro cordis ambitum hic delitescens.
- Ulteriora de hac vena, cavae cujusdam inferioris aemula, vide mox fig. 128. et Tab. XXIX. fig. 178.

FIGURA 125.

Venarum sinuumque capitis dimidium sinistrum, situ figurae praecedentis, seorsum. Magnitudine diametri duplo aucta. Recisae sunt venae maxillae inferioris. Jugularis vena summo collo truncata.

- \hat{a} . \hat{a}^1 . \hat{a}^2 . *Sinus falciformis*. \hat{a}^1 . Vena *olfactoria*, e reti venoso in cavo narium orta juxta nervum olfactorium ad sinum falciformem ducens. \hat{a} . Sinus falciformis in cranio; venis incidentibus truncatis; quarum explicationem, supra (Tab. XXI. fig. 95.) praeceptam, adi. \hat{a}^2 . Crus sinus falciformis sinistrum posterius ad sinum occipitalem hians; cundo sinum petrosum excipiens; hic truncatum.
- e . i . k . Vide infra.
- δ . δ^1 . δ^* . *Sinus occipitalis*. δ . Dimidium sinistrum antrorsum cum falciformis sinus crure (\hat{a}^2 .); sursum cum vena media cristae (δ^1 .) cohaerens; deorsum in venam jugularem (i^2 .) desinens; introrsum dimidio sinus occipitalis dextro in orbem confluens. Qui trajectus, hac figura latens, sequente fig. 126.) manifestus erit. δ^1 . Vena *media cristae* occipitis, surculis pluribus (\dagger .) e musculo temporali oriunda, ramo temporali venae jugularis (k^4 .) transversis canalibus ($*$.) juncta, ossis occipitis cristam retro legit, devexo demum cursu in sinum occipitalem demissa. δ^* . Ubi dimidium dextrum sinus occipitalis truncatum est.
- \hat{u} . \hat{u}^1 . \hat{u}^2 . \hat{u}^* . \hat{u}'' . *Sinus cavernosus* e vena ophthalmica et infraorbitali conflatus, in venae jugularis alteram radicem (i^1 .) continuatur. \hat{u} . Sinus cavernosus in cavo cranii. \hat{u}^1 . Venae *ophthalmicae* truncus. \hat{u}^2 . Ramus *ethmoidalis* venae ophthalmicae, nervi hujus nominis socius; (cf. Tab. XXIII. fig. 104. V^a .) in cavo narium, e reti communi cum vena olfactoria orsus ad sinum falciformem tendente. (vide supra \hat{a}^1 .) Quod rete anastomoticos etiam venae infraorbitalis, (\hat{u}^1 .) et venae palatinae (\hat{u}'' .) ramulos nasales admittit.
- Reliqui venae ophthalmicae rami, e palpebris earumque confiniis, e glandulis lacrymalibus et oculi universo apparatu, siglis carent.
- \hat{u} . Vena *infraorbitalis*; ultimis propaginibus e cavo narium repetitis atque, foraminis nasopalatini ope, (Tab. X. fig. 25^B. α .) ad orbitam transmissis.
- \hat{u}'' . Vena *palatina*; per foramen palatinum posterius (η .) infraorbitalem venam adit. Etiam hujus palatinae venae ultimae propagines in narium cavo communi reti vasculoso miscentur, cujus mentio facta est modo apud venam olfactoriam (\hat{a}^1 .) et ophthalmicae venae ramos. (i^2 .)
- e^3 . e^2 . Venae vertebrales in sinum occipitalem incidentes.
- i^1 . Venae jugularis radix altera e sinu cavernoso, per foramen jugulare posterius continuata. (cf. fig. 124.)
- i^2 . Ejusdem jugularis radix occipitalis altera, e sinu occipitali. (ibid.)

k. Truncus venae jugularis sectus.

k¹. — k⁵. Rami venosi, trunco venae jugularis appensi. (cf. fig. 124. ubi in situ veniunt.) k¹. Rami maxillares. k². Ramus sublingualis. k³. Ramus mastoideus. k⁵. Ramus muscularis colli. Omnes truncati. k⁴. Ramus temporalis venae jugularis.

*. *. *. Anastomoses rami hujus temporalis cum vena media cristae occipitis. (δ')

†. †. Surculi musculares a temporali. (Musc. 1.)

FIGURA 126.

Sinus occipitalis, venarumque majorum appensarum trunci, omissis minoribus ramis; structurae paullo simplicioris quam quae superiore fig. 93. adumbrata est; situ obliquo.

á. Sinus falciformis truncatus.

á³. Ejus crus dextrum ad sinum occipitalem.

á². Crus sinistrum, eodem.

ó. Sinus occipitalis dimidium sinistrum, seu sinister semicirculus.

ó*. Eiusdem sinus dexter semicirculus. Uterque imo loco in orbem eundem confusus.

ó'. Vena media cristae Sinum occipitalem summo loco conjungens; nulla insuper commissura superiore substructa, qualem fig. 93. exhibuit. (ó. ó.)

i² i². Venae jugularis sinistrae dextraeque radices occipitales prope sinum e quo ordiuntur scissae.

FIGURA 127.

Venae azygae aliaeque in umbilicales confluentes, situ supino. Testae dorsalis partibus simul leviter adumbratis, scilicet ut ad sedem suam referantur cum intercostalibus finitimae potiores venae.

l⁷. Arcus anastomoticus cervicalis venarum jugularium ultimus, truncatus prope transitum in venas intercostales communes, seu azygas.

k*. Ubi vena intercostalis communis (azygos) ex ultimo cervicali arcu venoso incipit.

l. l. Truncus venae azygae, inter capitula costarum atque testam dorsalem rens versus descendens.

l*. Venae azygae cum iliaca dorsali (s') ramus anastomoticus.

m. m. m. m. Venae intercostales transversae azyga exceptae.

m'. Intercostalis vena ultima in iliacam, ex azyga continuatam, incidens.

n. n. n. Venae vertebrales dorsi e specu ad azygam tendentes.

(Alii surculi venosi musculares notas non gerunt.)

p. Vena hypogastrica, ubi azygae trunco conflens in venam iliacam, ex hoc connubio natam, abit, truncata.

s. Vena iliaca, sive continuatus ex azyga et hypogastrica truncus.

s'. Ramus venae iliacae dorsalis, conflens anastomotico azygae ramo. (l*.)

f. t. u. Vena ilium circumflexa, peronea et cruralis, truncatae ubi in venam iliacam vel cum ea contentem umbilicalem incidunt.

w. Ramus cardinis praecipuus, umbilicali vena receptus.

x². Ramus, a musculis circa pelvim veniens, sectus; aliis ramulis vicinis neglectis.

x³. Ramus pectoralis, umbilicali venae conflens.

x*. Umbilicalis anastomotica; abdominis pariete imo transversim inter utramque umbilicalem interjecta.

x⁴. Venula pericardii et extremi cordis ventriculi, in umbilicalium anastomoticam demissa. (cf. Tab. XXIX. fig. 160. x⁴.)

x⁵. Vena ima colli, a musculo latissimi colli (Musc. 21.) insertione in sternum; (cf. Tab. II. fig. 5. o. o. o) ubi cum venae jugularis ramo pectorali (l⁶.) anastomosin alit.

- x. Ultimus venae umbilicalis sinistrae truncus, ubi ad hepar delabitur scissus.
Dextri lateris venae, ad significatum facile referendae, siglis non indigebant.

FIGURA 128.

Venarum umbilicalium in hepate distributio et cum vena portarum connexio. Hepatis a ventre sub aspectum venientis ambitus, vena spermatica per illud decurrens, appensae emergentes venae hepaticae, sinus denique venosus hasce excipiens, extremis lineis leviter adumbrata sunt.

a. Venae cavae superiores prope sinum venosum resectae.

B*. Ubi sinus venosus prope transitum in auriculam cordis sinistram truncatus hiat.

l.m.f.t.u.x. Venae umbilicalis sinistrae altius ex intercostali communi repetita origo, eodem ac fig. 127. veniens exemplo. l. Vena azygos sinistra scissa. m. Vena intercostalis penultima. f. Vena ilium circumflexa; t. peronea; u. cruralis. x.x. Vena umbilicalis sinuoso cursu hepar petens.

Dextri lateris venae umbilicalis propius ab hepate secta. Utriusque truncus hepatis in communem ibi ansam coit transversam, (sz.sz.) venae portarum simul pertinentem ejusque legitimam productionem constituentem.

x*.x⁴.x⁵. Umbilicalis anastomotica vena transversa, excipiens venulam pericardii et imam colli.

x⁶.x⁶.x⁶.x⁶. Rami hepatici ex umbilicalibus venis, articularum iustar per universum hepar sparsi. Ex hisce prae aliis insignis ramus lobo sinistro ablegatus, ventriculi venas (sz⁴.sz⁴) excipit. Ceterum numerosissimi hi rami hepatici, ne, si omnes retinerentur, ipsa mole sua obscuritatem et confusionem afferrent, modice adumbrati, parcius notis indicati sunt.

x⁷.x⁷. Ejusmodi rami e vena portarum (seu communi umbilicalium commissura) per hepar sparsi, *hepatis omnes tali pacto transmissi, ut ipsis hisce, propaginibus consumantur demum, et portarum et umbilicalis utraque vena.*

sz.sz. Vena portarum, superiore hepatis facie transversim porrecta, e venis *duodenali*, (sz¹) *mesenterica* (sz²) et *pancreaticis* (sz³) medio trunco, ex *umbilicalibus* vero (x.x.) utroque extremo exceptis, conflata. Ipsa vicissim multiplicem hepatis propaginem ramosam transmittens (x⁷); cujus apparatus aliqua tantum pars depicta est.

sz¹. Venae *duodenalis*, in venam portarum desinentis truncus, scissus. (Integrum in situ vide eundem Tab. XXX. fig. 179.)

sz². Vena *mesenterica*, sive altera venae portarum radix, priori confluens. (ibid.)

sz³. Plures venae *pancreaticae*, prope transitum in venae portarum truncum abscissae. (ibid.)

sz⁴.sz⁴.sz⁴. Venae *ventriculi* in venae umbilicalis ramum praecipuum hepaticum, sinistro lobo distributum, incidentes, truncati.

z¹.z². Venae *spermatice* per hepatis lobum dextrum trajectus. z¹. Ubi hepar intrat haec vena. z². Ubi ex eo emergit sinui venoso illapsura. Euendo venas hepaticas (y²) multas excipit. (cf. Tab. XXIX. fig. 161. et mox fig. 178. in vena spermatica, a tergo incisa, omnem decursus sui rationem declaratam.)

y.y.y. Venarum hepaticarum ultimi trunci, e hepate egressi, sinum venosum communem adeuntes.

y'.y'.y'. Aliarum venarum hepaticarum, e lobo jecinoris dextro, venae spermaticae transmissarum vestigia.

Quarum omnium hepaticarum venarum, ex universo jecinore oriundarum, ramos atque surculos ultimos numerosissimos, adducentibus venae portarum et umbilicalium vasis oppositos, utpote mente facile concipiendos, seorsum non fuisse depingendos credidi.

Jam vero ex iis, quae de universo testudinis systemate venoso dicta sunt, satis elucet, non solum *venae portarum* sanguinem, ex organis chylopoieticis, hepatis transfundi sed etiam *umbilicales venas* aliam, eamque longe maximam sanguinis copiam eidem visceri advehere; scilicet quantum membris posterioribus, pelvi, genitalibus externis, cauda, testa ventrali et dorsali, musculis demum abdominalibus colligitur. Quodsi, praeter alias minoris luminis, respicias notabiles illas, quas me-

moravinus anastomoses venae jugularis cum intercostalibus, (cf. fig. 124. *k*.k***.) etiam a capite atque collo, quin e membro anteriore aliquam, pro re nata, humorum redeuntium partem eodem derivari, atque adeo vix non omnem totius corporis sanguinem jecinori traduci posse.

Quae *embryonum* illi, ex aliis superiorum ordinum animalibus, perquam affinis structura, nescio quorsum pertineat, nisi ad *respirationis* quoddam *succedaneum*, in hepate absolvendum, atque deponendis e sanguinis gurgite illis particulis, quae pulmonum via alias ejiciendae fuissent, incumbens *opus*. Quod quoniam silente etiam pulmonum functione, in tardo illo, sub hiberno corporis rigore, humorum circuitu, perfici potest, in ipsius *jecinoris atque systematis venosi universa fabrica* potius, quam in aliquo inter auriculas cordis vel arteriosa vasa intercedente canali, ultima illa ubique sanguinis, jam non per pulmonum ambages euntis, neque tamen minus ad sustentandam aliquam organorum vitam idonei, ratio exquirenda videtur.

Et quoniam igitur reptilium, de quibus agimus *jecur* in aliquem *pulmonum* significatum attolli intelligimus, quandoquidem etiam superiorum ordinum animalibus ejusdem venarum corporis cum hepate connexionis apertissimum, quantumvis arctioribus limitibus circumscriptum, documentum in *venae portarum systemate* habemus; etiam hisce corporibus *succedanea quaedam jecinoris respiratio* haud prorsus aliena erit adjudicanda.

Quodsi datum esset hanc artis adminiculo erigere, atque adeo hepati aliquid illius respiratorii operis, quod pulmones pro re nata recusant, tradere, in desperatis hucusque nonnullis hominum morbis, (veluti in coeruleo, aliisque) ad producendam vitam qualiscunque spei nova via pateret. Quae paradoxa forte etiam nunc cogitata, quando demum et quo peculiari modo medicae praxi utilia futura sint, tempori atque eruditis viris, de humana vita sollicitis, relinquendum, neque hoc loco verbosa disputatione arroganter praecipendum videtur. Interim haec illis dicta esse velim, qui, pro temporum more, proximis quotidianae vitae curis agitati, non nisi a praesentissimo usu omnem virium contentionem ponderant, eosque qui toti sese tradunt inveniendis tandem aliquando ultimis physiologicae doctrinae fundamentis, et in adeo altae indaginis rebus ad utilitatem quandam perducendis plurimum posteritati confidunt, in meris nugis desudare opinantur.

EXPLICATIO TABULAE VICESIMAE SEXTAE.

Sensuum organa. Ductus thoracicus. Vasa chylifera.

FIGURAE 129—139.

Oculi partes. *Omniū figurarum aucta magnitudo; atque quidem figg. 129—138. diameter duplo, fig. vero 139. quatruplo major.*

FIGURA 129. *Oculus sinister a latere, positu cranii figurae 24. Tab. X. respondente.*

12. 12. *Orbitae osseae margo adumbratus. (cf. Tab. X. fig. 24^B. 12. 12.)*

AA. *Bulbus oculi, diductus inter palpebras aliquantum compars.*

BB. *Membrana nictitans, bulbi anteriora ita obducens, ut iridis partem tegat.*

De *musculis*, membranam nictitantem regentibus, e nostra testudine, quantumlibet examinata, nihil certi, ad auctorum dissensionem componendam, eruere potui. Utrum igitur ex inclyti *Cuverii*, qui *unicum* huic palpebrae musculum pyramidalem addidit; (leçons d'anat. comp. II. 435.) vel ex ill. *Albers*, duos musculos, et pyramidalem et bursalem eidem membranae nictitanti tribuentis; (Denkschriften d. kön. Akad. d. Wissensch. zu Münch. 1808. p. 81. quem cel. auctoris locum nuper an- testatus est D. W. *Sömmering*, Comment. de oculor. homin. animaliumq. sect. horizont. Götting. 1818.

p. 56.) vel demum e parte cel. *Tiedemann* standum sit, qui musculi membranae nictitanti et palpebrae inferiori *communis* describendi auctor est; (Deutsch. Archiv. f. Physiol. 1819. V. 3. p. 355) in medio relinquo.

- a. Palpebra superior.
- b. Palpebra inferior, multum depressa; solet enim plurimum assurgere nictitando et mobilitate superiorem longe antecellere.
- c. Canthus oculi posterior; externus aliorum animantium.
- d. Canthus anterior, seu nasalis; (internus alior.)
- e. e. Palpebrarum membranae subtilior plica, bulbum versus et potissimum ad oculi canthum utrumque redundans.
- f. Ubi sclerotica anulum oculi osseum, subtus latentem vestit, flavo et e viridescente nigro colore variegata.
- g. Iris, simili, floridiore tamen colore ornata; atque insuper cum sexu variante. Maribus enim ex *aurantiaco*, feminis vero e *sulphuraceo* flavescit.

Quam colorum diversitatem constantissimam teneo.

- h. Pupula. Ambitu a fronte viso circularis quidem, sed obliquo hoc bulbi situ oblongior paullo adparens.

FIGURA 130. Oculus ab ossibus nudus; Glandula lacrymalis externa; bulbus; ejus musculi; nervi demum quinti paris universus apparatus.

5—11. Musculi oculi. (cf. Tab. XVII. fig. 75. ubi explicantur.) 5. Rectus superior. 6. Rectus inferior; ipso insertionis in bulbum loco, ante incumbentem glandulam lacrymalem parumper conspicuus. 8. Item, rectus externus. 9. Obliquus superior. 11. 11. Musc. oculi suspensor, retro et ante glandul. lacrymalem nudus.

Ω. Glandula lacrymalis externa (superior) in situ. Musculos bulbi rectum inferiorem, rect. externum et suspensorem plurimum contegens. (Mox seorsum vide eandem glandul. fig. 154. Ω.)

g. Iris.

Reliquae bulbi oculi partes siglis carere potuisse videbantur.

π. Foramen sphenoidale obiter adumbratum. (cf. Tab. XI. fig. 28^B. π.) Nervi quinti paris ramum secundum et tertium emittit; primo ramo magis introrsum ablegato, de quo mox apud sign. V^α.

V^α. V^β. V^γ. rel. Nervus trigeminus seu quinti paris universus.

V^α. α¹. — α³. *. **. Ramus *ophthalmicus* seu primus quinti paris; intra cranium a reliquis nervi hujus ramis abscedens, ut per hiatus, rimae orbitali superiori comparabilem, orbitam adeat. (cf. Tab. XII. fig. 52^C. σ'. et Tab. XXI. fig. 90. V^α. V^{α3}.) Ceterum ab origine usque hic conspici nequit, obstante radice communi aliorum primi strati ramorum. Ad quae supplenda consule fig. 152.

α¹. Ramus *nasalis*, plurimum obtectus nervo supra-maxillari (V^β.) atque inter musculi suspensoris utrumque fasciculum mox delitescens. Universum hunc ramum, omni decursu apertum, habet fig. 155. α'.

α¹ — *. **. Rami nasalis extrema, prae bulbo oculi demum emergentia.

α¹ — Nervus *ethmoidalis*, e nasali quinti paris, ubi peracto musculum obliq. superiorem inter et bulbum oculi cursu, sulcum ossis ethmoidei legens (indicatum Tab. XI. fig. 28^B. ττ.) ad narium cavum deflectit; qua via quomodo nervo olfactorio circumducatur, vide mox infra fig. 145. α'. **.

*. *. Nervi hujus ethmoidalis surculus externus, ad narium confinia et concham. (v. infra fig. 144.)

**.*. Ejusdem nervi surculus alter, internus, septo narium pertinens. ibid.

α³. Nervus frontalis, supra bulbum oculi musculumque trochleatorem assurgens, variisque surculis eundo sparsis in membrana nictitante et glandula lacrymali interna novissime consumtus.

V^β. — β⁸. Nervus *supra-maxillaris*, sive trigemini ramus secundus.

V^β. Ubi, communi cum nervo infra-maxillari (V^γ.) radice, e foramine sphenoidali egressus, in ramos dividi incipit, quorum octo potiores siglis β¹. — β⁸. indicantur.

β^1 . Ramus *zygomaticus*. Sursum et deorsum emissis ramusculis superficiem musculi temporalis legitibus, extrorsum denique tendit atque, perforato osse zygomatico altero, in nervulum *subcutaneum malae* (β^1) desinit.

Cujus rei mentionem vide supra, apud ossa, Tab. X. fig. 24^B. β . et inter nervos; Tab. XXIII. fig. 104. V β .

β^2 . Ramus *lacrymalis alter*; glandulae lacrymalis externae et abhinc palpebris distribuitur.

β^3 . β^3 . Ramuli bini insuper *lacrymales* legitimi, in ansam coeuntes, e qua surculi in glandulam lacrymalem demissi.

β^4 . $\epsilon\epsilon$. $\rho\rho$. $\sigma\sigma$. \odot . Ramus *pterygoideus*. Musculo primum pterygoideo (Musc. 2.) surculos tradens; dein, Nervi Vidiani aemulus, retro legens viam.

$\epsilon\epsilon$. $\rho\rho$. $\sigma\sigma$. \odot . Nervus pterygoideus, *Vidianus* factus.

$\epsilon\epsilon$. Ubi nerv. Vidianus canalem osseum, quo vehitur, adit. (cf. Tab. XI. fig. 30^B. $\epsilon\epsilon$.)

$\rho\rho$. Rami *nasales posteriores* e Vidiano; e foramellis partis pterygoideae ossis sphenoidae emergentes. (cf. Tab. X. fig. 25^B. $\rho\rho$.)

$\sigma\sigma$. Ramus *petrosus* Vidiani, canalem jugularem sinus cavernosi ingressurus, ut nervo duro confluat. (cf. Tab. XI. fig. D. $\sigma\sigma$.)

\odot . Ramus *sympathicus* Vidiani; in ipso canali carotico (Tab. X. fig. 25^B. $\delta\delta$.) nervum sympathicum magnum petens, vel, si mavis, ab hoc abscedens filamentum Vidiano transmissum.

Quem utrumque nervi Vidiani cum duro et intercostali nexum in syntaxi exhibuit fig. 117. Tab. XXIII. siglis analogis.

β^5 . Ramus *palatinus posterior*, foramen palatinum succedaneum permeans, ad palatum evasurus. (ϑ . fig. 25^B. Tab. X. et mox infra fig. 147. β^5 .)

β^6 . β^6 †. Ramus *palatinus anterior*. Per foramen palatinum posterius (Tab. X. fig. 25^B. η .) descendens atque ramis pluribus in palati membrana sparsis, ad incisivam usque regionem excurrens. Cujus decursus universam rationem apertiore habebis infra fig. 147. β^6 .

β^6 †. *Ansa* nervum palatinum anteriorem inter et ramulum nasalem posteriorem ex infraorbitali; (β^7 .) juxta choanas.

β^7 . β^7 . Ramus *infraorbitalis*; oculi bulbo subducitur, ante eum iterum emergens, ut foramen palatino-nasale (α . fig. 24^B. Tab. X.) adeat. Quo cursu peracto protinus surculos *nasales posteriores* minutos emittit, peculiari nota nobis non extractos, alius filamentum ope cum ramo palatino anteriore in ansam coit, (β^6 †.) atque demum ossis supramaxillaris penitioribus, per foramellum exiguum ad unum cavum spectans et supra (Tab. XI. fig. 28^B. litt. $\varphi\varphi$.) descriptum, insinuat.

β^8 . β^8 . Ramus genuinus *supramaxillaris*, e communi cum infraorbitali radice oriundus, orbitae parietem inferiorem legit.

β^8 . Ubi delabitur ad interiora ossis supramaxillaris, receptus foramine Tab. XI. fig. 30^B. $\zeta\zeta$. conspicuo.

Surculos demum hic nervulus numerosos, per foramina ossis supramaxillaris vaga egressuros, membranae corneae maxillae indumentum revincienti distribuit.

V γ .— γ^7 . Nervus *inframaxillaris* seu trigemini tertius ramus.

V γ . Ubi e foramine sphenoidae, secundo trigemini ramo junctus emergit.

γ^1 . Ramus *temporalis*; cujus longior surculus, profundus ad fossam temporalem, juxta ossa ascendit. Ceterum totus musculo temporali (Musc. 1.) pertinet.

γ^2 . Ramus *buccinatorius*, musculum pterygoideum inter et temporalem antrorsum tendens, circa marginem hujus musculi extremum extrorsum revolvitur atque ipsi musculo et membranae anguli oris inseritur.

γ^3 . Ramus *temporalis*, musculo addictus, *alter*. (Musc. 1.)

γ^4 . Ramus ad musculum *pterygoideum*. (Musc. 2.)

γ⁵. Ramus *alveolaris* ex inframaxillari. E canalis inframaxillaris ostio superiore (Tab. XIII. figg. 57 et 40. α'.) protinus ad ossis interiora delabitur et in subtiliora dissolvitur filamenta, evasura novissime ex ossis foraminibus vagis, ut in membranam rostrum corneum sustentem se abdant.

γ⁶. *Alveolares* surculi bini, sulcum inframaxillarem adeuntes. (Tab. XIII. fig. 40. δ'.)

γ⁷. Nervus *mylohyoideus*, e canali inframaxillari, foramine peculiari favente, (ibid. γ'.) musculo mylohyoideo (Musc. 15.) traditur.

Nota. Ramus lingualis quinti paris a testudine abest; nec chordae vestigium. (cf. Tab. XXIII. fig. 117. VII. adnotat.)

εε. ρρ. σσ. ⚙. Nervus Vidianus, vide supra ramum pterygoideum. β⁴.

FIGURA 131. Nervorum oculi primum stratum. Bulbus; musculi, glandula lacrymalis ut in praecedente fig. truncatis rami quinti paris, ad oculum minus facientibus.

5—11. Ω. g. Musculi oculi; glandula lacrymalis; Iris; ut in superiore figura. (cf. et Tab. musculor. XVII. fig. 75.)

III. III'. Nervus oculomotorius.

III. Truncens; cartilaginis interorbitalis peculiare foramellum permeans priusquam orbitae cavum adeat. (cf. Tab. XII. fig. 52^C. λ'. et Tab. XXI. fig. 90. III.)

III'. Ramus prior, ad musculus oculi rectum superiorem. (Musc. 5.)

Reliquorum hujus nervi ramorum decursum, aliarum partium apparatu absconditum, apertiorem mox vide figg. 152 et 153.

IV. IV'. Nervus patheticus. Foramine exiguo cartilaginis interorbitalis (Tab. XII. fig. 52^C. μ'. et Tab. XXI. fig. 90. IV.) ad orbitam transmissus, retro et supra bulbum oculi musculus obliquum superiorem (Musc. 9.) petit; (cf. fig. 153. ubi extremus hic nervus conspicuus.)

V^α. V^β. Rami bini priores nervi trigemini, ultra egressum e foramine sphenoidali a trunko communi abscissi, quem integrum a radice declaravit fig. 87. Tab. XXI.

V^α. V^{α1}. α¹—*. **. α³. Ad ramum trigemini primum sive ophthalmicum.

V^{α1}. Ramus *nasalis*, summum musculus oculi suspensorem aliquotenus legens. Apertior mox fig. 152.

α¹—*. **. Rami nasalis extrema. (vide fig. 150.)

α³. Ramus frontalis. (ibid.)

V^β—β⁴. Ad ramum supramaxillarem nervi trigemini.

V^β. Truncus, ultra rami zygomatici originem (β¹. fig. 150.) scissus.

β². Ramus lacrymalis alter. (ibid.)

β³. Ramuli bini lacrymales alii. (ibid.)

β⁴. Nervus pterygo-palatinus ejusque rami scissi. (ibid. β⁴—β⁸.)

VI. VI². Nervus abducens.

VI. Truncus inde a clivi ossis sphenoidi regione repetitus, ubi permeat canalem litt. γγ. Tab. XI. fig. 50^B. et fig. D. indicatum.

Quo cursu peracto loculamentum supra sinum cavernosum adit (Tab. XII. fig. 52^C. σ'. et Tab. XXI. fig. 90. VI.) atque musculo suspensore excipitur. (cf. fig. 152. VI.)

VI². Ramus alter hujus nervi, perforato fasciculo externo musculi suspensoris, rectum oculi externum (Musc. 8.) petens.

FIGURA 132. Nervorum oculi stratum secundum.

Bulbus oculi ejusque musculi ad similitudinem fig. 74. Tab. XVII. dispositi; remotis glandula lacrymali, musculo oculi recto externo (Musc. 8.) et exteriore fasciculo suspensoris. (Musc. 11.) E nervorum apparatu, quem habuit superior figura, truncati sunt secundus et tertius trigemini, solo primo ramo, scilicet legitimo ophthalmico residuo. Nervi abducentis ramusculus alter e musculo recto externo, cui pertinebat, eductus.

AA. Bulbus oculi. g. Iris. 5—11. Musculi. 5. Rectus superior. 6. Rect. inferior. 9. Obliq. super. 10. Obliq. infer. 11. Fasciculus externus suspensoris truncatus. 11^a. Fasciculus internus in situ.

- II. *Nervus opticus*. E foramine cartilaginis interorbitalis optico (Tab. XII. fig. 52^c. et Tab. XVII. fig. 75. η .) sub origine musculi recti superioris (Musc. 5.) emergens, bulbum oculi a tergo adgreditur, paullo extra ejus axem.
- III—III⁵. *Nervus oculomotorius*. III. Truncus. III¹. Ramus ad muscul. rectum super. (Musc. 5.)
 III². Ramusculus oculomotorii, alteram ganglii ophthalmici radicem constituens. (†.)
 III⁵. Continuatus oculomotorii truncus musculis obliquo et recto inferioribus, nec non recto interno, mox distribuendus; quam ultimam nervi divisionem apertioem vide fig. sequente.
- IV. *Nervus patheticus*; obliquo superiori (Musc. 9.) transmittendus.
- V^a. α_1 — α_5 . *. **. *Nervus ophthalmicus*, seu ramus trigemini primus.
 α_1 . α_1 . α_1 —*. **. *Nervus nasalis* ex ophthalmico.
 α_1 . Ubi nervum opticum superscandit.
 α_1 . Ubi ad internum bulbi oculi latus pergit.
 α_1 —*. Ubi ad nares emergit, *ethmoidalis* dictus.
 *. **. Extremi surculi nervi ethmoidalis, supra fig. 150. explicati.
 α_2 . Filamentum ad *ganglion ophthalmicum*; (†.) *radicem* ejus alteram efficiens. (Priorem radicem, ab oculomotorio, vide supra III².)
 α_3 . α_3 . α_3 . Ramus *frontalis*. vide supra fig. 150.
- VI—VI². *Nervus abducens*.
 VI. Truncus, fasciculum (hic plurimum truncatum) musculi suspensoris externum (Musc. 11.) perforans.
 VI¹. Surculus in musculi suspensoris fasciculum internum (Musc. 11^a.) demissus.
 VI². Alter surculus, e remoto musculo recto oculi externo (Musc. 8.) solutus.
- †. α_2 . III². ††. *Ganglion ophthalmicum* seu *ciliare*, ejusque partes.
 †. Ipsum *ganglion*, planiusculum, oblongum.
 α_2 . Radix e nasali quinti paris.
 III². Altera *radix*, ab oculomotorio repetita.
 ††. *Nervorum ciliarium* fasciculi tres, bulbum oculi penetrantes.
- FIGURA 153. *Nervorum oculi stratum ultimum*.
Bulbus oculi remotus, ita cum musculo recto externo (Musc. 8.) Suspensor. (Musc. 11.) Et haec ad typum figurae 75. Tab. XVII. Accessit glandula lacrymalis interna. E nervorum oculi numero remoti vero nervus opticus, nerv. sexti paris et ophthalmici ramus frontalis; solo nervo nasali a quinto pari residuo.
- 5—10. Musculi. 5. Rectus superior. 6. rect. infer. 7. rect. intern. 9. obliq. super. 10. obliq. inferior.
- Ψ. *Glandula lacrymalis interna*, minor, ab oculi cantho interno propior. Musculum obliquum super: (Musc. 9.) inter et rectum intern. (Musc. 7.) ad membranam nictitantem cui insinuatur porrecta; bulbum oculi paullo ambiens. Redit separatim fig. 154.
- η . foraminis optici ambitus punctim adumbratus. (cf. Tab. XII. fig. 52^c. η .) ubi apud cartilagineam interorbitalem accuratius exponitur.
- III—III⁵. *Nervus oculomotorius*, omni e parte conspicuus.
 III¹. Ramus hujus nervi musculo recto superiori pertinens. (Musc. 5.)
 III². Filamentum, quod ganglio ciliari tradit.
 III⁵. III⁵. III⁵. Surculi, musculis recto inferiori. (Musc. 6.) recto interno (Musc. 7.) et obliquo inferiori (Musc. 10.) distributi.
- IV. IV— *Nervus quarti paris*.
 IV— Ubi juxta internum bulbi oculi latus musc. obliq. superiorem versus assurgit, cui inseritur.
- V^a. α_3 . *. **. *Nervi ophthalmici* partes.
 α' . α' . —*. **. α_2 . Omnis *nervus nasalis* ex ophthalmico.
 α' . Truncus nervi nasalis.
 α' — Ubi *nasalis* continuatus in ethmoidalem abit.

***. **. Ultimi ethmoidalis surculi, supra fig. 150. explanati.

α^2 . Radix ganglii ciliaris e nasali nervo.

α^5 . Ramus frontalis ophthalmici abscissus; superioribus figuris (150—152.) abunde indicatus.

†. †. III². α^2 . Ganglii ciliaris partes, ut in praecedente fig. 152.

FIGURA 134. Glandulae lacrymales oculi sinistri solae; situ tamen reciproco.

Ψ . a. b. Glandula lacrymalis interna.

a. Facies convexa ad os ethmoideum spectans. Ejus rationem ad musculos oculi vide paullo ante fig. 155.

b. Facies concava; bulbum versus.

Ω . a. b. Glandula lacrymalis externa, major.

Situ eodem; quo aliis oculi partibus juncta veniebat figg. 150 et 151.

a. Facies externa, convexa.

b. Faciei internae, cavatae, pars.

De penitiorum harum glandularum structura, earumque ductibus excretoriis parum certi e parva hac testudinum specie innotuit. Justo enim nimium improbus labor visus est in minutissimis investigandis, utcumque demum exploratis ab ambiguitate tamen nunquam vacuis, continuo microscopii auxilio uti. Igitur ne testudinum oculos perscrutando meos absumerem, in iis quae de gigantea testudine Myda, circa glandulae lacrymalis fabricam, docuere celeberrimi viri *Albers* (Denkschr. d. kön. Akad. d. Wissensch. Münch. 1818. p. 81. sq.) et *Tiedemann* (Deutsch. Archiv. f. Physiol. V. 3. p. 555. sq.) interim acquiescendum videbatur.

FIGURA 135. Bulbus oculi sinistri, nudus, ab exteriori.

AA. Bulbus sclerotica vestitus, a tergo nervum opticum excipiens, antrorsum annuli ossei squamulas sibi insinuat, corneae demum universum segmentum adpensum gerens. Ceterum, si ab hoc corneae augmento recedis, ovatus, ita ut verticalis diameter transversam quarta parte excedat mutuaque earundem ratio sit 4:5.

g. Iris.

h. Pupula. Ob lateralem positum plurimum in altitudinem porrecta comparet; alioquin circularis.

i. Cornea; prae reliquo bulbo elatiore convexitate prominens, utpote minoris sphaerae segmentum.

k. Ubi nervus opticus scleroticam perforat; paullo extrorsum.

II. Nervus opticus.

5. 4. 5. 6. 7. 8. Annuli ossei, sub scleroticae strato exteriori latitantis vestigium. Cujus annuli squamas osseas nudas vide hisce, quae proxime sequuntur, figuris.

FIGURA 136. Annulus laminarum sive squamularum ossearum, imbricatim positarum, ex oculo sinistro, a fronte. Ad canthum oculi internum paullo latior; minus latus exteriori versus.

1—10. Singulae squamulae osseae annulum conflantes. (Notis, suffectoris sane, per intervalla, nec continuis, adscriptis.)

1. Squamula prima, infra canthum oculi internum posita; vicinae utriusque marginem proximum, in hoc specimine, inusitatius paullo, leviter obtegens; ideoque anteriore simul et posteriore sui margine *supraposita*.

4. 7. 10. Reliqua ossicula quaelibet *imbricatim* posita; margine scilicet posteriore quocumque supercandente sequentem squamulam.

FIGURA 137. Ejusdem annuli squamulae osseae diductae.

1—10. Decem squamulae, universum annulum efficientes. Aliis passim *undecim* veniunt.

1. 10. 9. 8. Ossicula ab oculi cantho interno propiora, latiora.

5. 4. 5. 6. Ossicula prope canthum oculi externum; minus lata; omnimode minora.

FIGURA 138. Lens crystallina, a latere, situ eodem quo bulbus oculi veniebat fig. 135. Altior quam crassa. Proportione 9:7.

Neque igitur quaquaversum sphaerica, ut de lente testudinis Mydae legimus apud laudatum *D. W. Sömmering* (comment. de oculor. sectione horizont. p. 57.)

Ceterum a fronte visa circularis prorsus, nec oblonga.

FIGURA 139. *Bulbi oculi sinistri dimidium dextrum. Sectione verticali facta, remoto dimidio sinistro, cui nervus opticus cohaerebat.*

Conjunctivam indicari superfluum duxi: Ita etiam a membranae hyaloidis et capsulae lentis crystallinae exprimenda effigie abstinendum fuisse videbatur. Quantumvis enim haec subtilissimis lineis depingas, nimia tamen semper crassitie reliquarum rerum proportionem plurimum excedent.

Ceterum ne omne harum membranarum vestigium plane abesset, mutuam eas inter et finitimas partes rationem, adjecta mox in lineari Tabula nova figura, (139^A) quantum idoneum visum est, studui declarare.

g.g. Iris, vide mox infra p.g.v.g.p.

i.l.m.n.m.l.i. Dimidiati bulbi extremus orbis, cornea membrana et sclerotica circumscriptibus.

l.i.l. Cornea transparentis.

i. Ubi camerae anteriori praetensa.

l.l. Ubi scleroticam attingit.

l.m.n.m.l. Sclerotica; modicae crassitiei; retrorsum tamen crassior, anteriora versus paullo attenuata. Ceterum firmissimae compaginis.

l.m.l.m. Ubi anulum osseum includit; altera sui lamina extrorsum, introrsum altera super anulum excurrente; utraque demum conjunctim corneam excipiente.

Ipsius annuli scissa ossicula bina (5. 8.) inter scleroticae dictas laminas paullo comparent.

n.o. Intervallum scleroticam inter et choroideam; pigmento nigro et vasis floccosis plenum.

Glandulosi apparatus nihil unquam in nostra testudine inveni. Nec intervallum ipsum adeo magnae proportionis, ac e testudine Myda expertissimo depingitur D.W. Sömmeringio. Ut marinas testudines a piscibus propiores stare dicas.

o.p.q.r.q.p.o. Choroidea; utrinque pigmento nigro scatens.

o.o. Ubi retro retinam excurrit.

p.p. Ubi in corpus ciliare abit, iridemque appensam habet.

q.r.q. Corpus ciliare, per corpus vitreum et lentem crystallinam conspicuum, cujus capsulae plurimum incumbit.

r. Ubi translucet corpus ciliare per lentem.

p.g.v.g.p. Iris et uvea.

pp. Ubi a choroideae margine extremo incipit.

v. Ubi per lentem crystallinam translucet uvea e flavo canescens, pigmento nigro praeterea obducta.

s.t.s.u.s. Retina; per pellucidum corpus vitreum evidens.

s.u.s. Margo anterior retinae, tumidiusculus, in quem desinit antrorsum retina prope corporis ciliaris limites posteriores.

t. Posterior pars retinae, retro corpus vitreum choroideae adnexa.

w.x.v.r. Lens crystallina, intra capsulam.

w. Pars posterior, corpori vitreo impressa.

x. Anterior pars, per pupulam spectabilis.

v. Ubi uvea per lentem pellucidam conspicitur.

r. Ubi per eandem corpus ciliare innotescit.

y. Camera oculi anterior.

Posteriori camerae nullus locus. Uvea enim lentis capsulae adeo propinqua, immo adposita est, ut eam pigmento sibi adhaerente frequentissime tingat.

5. 8. Ossicula bina annuli ossei, sectione divisa; eadem quae integro bulbo (fig. 135.) ad marginem superiorem et inferiorem aliquantum comparuere.

FIGURA 139^A. *Lentis crystallinae capsula et membrana hyaloidea in simili, ac praecedens figura exhibuit, oculi segmento, rudius tamen neque nisi supplementi causa, expressa; lineis non ut ipsarum membranarum, quas indicant, natura fert arctissime sibi appositis, sed, quo evidetiores sint, paullo distantibus.*

g. Uveae pars.

o. p. Choroideae et corporis ciliaris particula.

q. Ubi per humorem vitreum translucet corpus ciliare.

Et haec e praecedente figura 139, quam vide.

w. x. Lentis crystallinae margo posterior et anterior, vide figura 139.

w'. x'. Capsula lentem ambiens.

z—z⁵. Circuitus *membranae hyaloidis*.

z—z¹. Ubi haec vitrei corporis membranula vestit retinam, sibi extrorsum impositam.

z¹. z². Ubi ad processus ciliares deflectit euendo.

z². Ubi capsulam lentis adit.

z³. Ubi capsulae a tergo agglutinatur.

z⁴. Ubi de capsula declinat, corpus ciliare iterum petens.

z⁵. Ubi, decursu per corporis ciliaris regionem absoluto, retinae adversum marginem adgreditur.

z⁵—z. Ubi alterum retinae dimidium obducit, eo usque, unde omnem hanc hujus membranae descriptionem orsi sumus.

F I G U R A E 140—143.

Ad linguae structuram exponendam faciunt. (Fig. 140, 141, 142, magnitudine naturali; fig. 143, diametro bis aucta.)

FIGURA 140. *Lingua eique finitimae ac pertinentes partes, a latere sinistro.*

Ossa: *D. g.* Hyoidis aliqua pars. *g.* Cornu posterius. (cf. Tab. VI. fig. 12.)

Musculi: 16. Hyomaxillaris truncatus. (cf. Tab. XVI et Tab. XIX.)

17. Genioglossus, ab arcu maxillae inferiore solutus. (ibid.)

18. Hyoglossus. (ibid.)

E. Eβ. *Trachea.* *E.* ubi retro hyoideum scissa. *Eβ.* Summa pars, prope laryngem. (cf. Tab. XVII. fig. 76. iisdem siglis.)

EE. Rimae glottidis locus. Ipsam superne monstrant figg. 142, 143.

H. H. *Glandula sublingualis.*

H. Ejus ductus excretorii, ad linguae latera tendentes, dubie visi.

Υ. *Lingua,* cuti vestita. Superne vide eandem mox figg. 142, 143.

IX. XII. δ—σ. *Nervi,* linguae ejusque apparatus pertinentes.

IXδ. δ. δ. δ'.* *Ad glossopharyngei ramum lingualem.* (cf. Tab. XXIII. fig. 104, et 105. siglis iisd.)

IXδ. Ubi ramus lingualis circa cornu hyoidis anterius musculumque hyoglossum (Musc. 18.) revolvitur extrorsum et antrorsum.

δ. Ubi pergit, eundem musculum superscandens, atque interiora versus tendens.

δ.* Ubi in linguae dorso ultimo sparsus delitescit.

δ'. Ramulus hyomaxillaris, in musculum homonymum (16.) demissus.

XII. π. ρ. σ. *Nervo hypoglosso* inscripta. (cf. supra Tab. XXIII. fig. 104, et 106.)

π. Nervus colli descendens ex hypoglosso, truncatus.

ρ—ρ.* Ramus hypoglossi *anterior* ejusque surculi.

ρ'. Surculus ad musculum hyoglossum (Musc. 18.)

ρ'. Surculus ad geniohyoideum, (Mus. 15.) truncatus.

ρ'. Ramulus ad glandulam sublingualem.

ρ.* Extremus nervus genioglosso (Musc. 17.) imittitur.

σ. σ. σ. Ramus nervi hypoglossi *posterior*, bipertitus.

Quorum surculorum *alter*, cornuum hyoidis interstitium tenens, truncatus, geniohyoideo; (Musc. 15.)

alter, pone cornu hyoidis posterius descendens, omohyoideo (Musc. 14.) distribuitur.

FIGURA 141. *Glandula sublingualis ab inferiore, magnitudine naturali.* (In situ eandem vide supra, Tab. XVI. fig. 66. H.)

Υ. Linguae margo, obiter indicatus.

H. Glandula sublingualis, obcordata; aliquam cristam mediam gerens infera facie.

FIGURA 142. Lingua superne, appensis osse hyoideo tracheaque summa, membrana oris continuata vestitis, ceterum eodem modo positus, ac fig. 79. Tab. XVII. veniebant.

E. β. Tracheae summa pars, nuda ob recisam oris membranam hic loci in pharyngis interius indumentum deflectentem, ut demum in oesophagum delabatur.

EE. Rima glottidis. Paullulum dehiscens; utrinque levi subpyramidali toro custodita, cui cartilago arytaenoidea substrata est. (cf. Tab. XVII. fig. 78. ε. ε.)

Υ. Lingua.

f. g. Cornua hyoidis extrema.

1—7. Oris membrana, inde a lingua pharyngem versus porrecta; prope cornua media hyoidis abscissa.

1. 2; 6. 7. Membranae oris uterque margo lateralis, eo loco unde ab ossis hyoidis confuuis ad palatum osseum obducendum assurgebat, in longitudinem scissus.

2. 6. Ubi membrana oris, transversim divisa, marginem nunc offert posteriorem praecisum, aliquin perpetua in summam gulam continuatur.

3. 5. Ubi oris membrana producta obducit ossis hyoidis cornua substrata.

4. Ubi eadem incumbit tracheae.

FIGURA 143. Lingua cum rima glottidis; a superiore.

Υ. Linguae dorsum; e coeruleo maculatum; sulco medio paullo profundiore in longitudinem divisum; transversim leviter anguloso sulco, a larynge distinctum; gyris nonnihil sinuatum; ceterum glabrum, non villosum, nec nisi apice anteriore raris et minutissimis papillulis parumper exasperatum.

EE. Rimae glottidis bina labia; ad basin aliquantum vallata.

FIGURAE 144. 145. 146.

Ad olfactus organon. (Diameter omnium duplo aucta.)

FIGURA 144. Capitis segmentum, dimidii dextri anteriores partes sistens. Ossa respondent figurae 28. Tab. XI. Septum narium cartilagineum remotum, in sede relicta membrana pituitaria, quae illud obducebat. Scilicet ut nervi, cavo narium dextro pertinentes, quatenus septum inter et membranam vestientem decurrunt, integri innotescant.

Ossa. O. Vomer. Q. Incisivum. S. Ethmoideum. T. Os frontis, Cuncta ut in fig. 28^A. Tab. XI. quam vide.

1. 4. l. Rostri cornei dimidiati, maxillam superiorem obducentis, partes.

1. Ubi prae osse incisivo assurgit corneum hoc indumentum, sectum.

4. Pars palatina ejusdem indumenti cornei secta; palati membranam torosam attingens.

l. Margo lateralis acutus ejusdem rostri.

a. Isthmus membranaceus, olfactorium foramen ab altero dirimens. Quem isthmum inter utrumque foramen olfactorium (9^o) descendente, a tergo ostendit Tab. XII. fig. 52^C; ceterum cf. et Tab. XXI.

b. c. d. Margines laminae subtilis cartilagineae a qua septum narium recisum est.

Ipsam scilicet septum narium cartilagineum utriusque in laminam abit, cavum narium obducentem. Reciso igitur septo reliqua facta est ea hujus laminae cartilagineae pars, quae a septo deflectit ad narium cavum vestiendum.

b. Margo superior laminae hujus cartilagineae, ad parietem externum osseum cavi narium dextri deflectentis. (Quem narium parietem, ossa videlicet s^o. et p^o, vide Tab. XI. fig. 28^A.)

c. Margo posterior, proximus cartilagini interorbitali, quae ipsa septum narium medium attingit, ita ut in eam continuari dici possit.

d. Margo inferior laminae cartilagineae, unde ad ossa, incisivum, vomeris atque supramaxillare, tegenda excurrit. (Quae ossa, cavum narium versus, vide Tab. XI. fig. 50^A. o^o. q^o. p^o.)

e. Margo anterior laminae cartilagineae cavi narium, ad nares externas usque excurrens et in hacicone

marginem externum ostii narium dextri constituens. (Quod ostium setam *i. k.*, per choanas (Ξ^*) exituram, transmittit.)

*f. ff. g. g. X. \Xi^**. Ad palatum pertinentes partes.

f. Sectionis margo membranae osseum palatum obducentis, crassiusculae retro palatinam rostri cornei partem. (4.)

ff. ff. Ubi attenuata hujus membranae productio, rostrum corneum inter et ossa excurrens, mutuum harum partium vinculum constituit.

g. g. Ubi eadem membrana palati ossei dextrum dimidium obducit.

X. *Tuberculum palatinum* dissectum, sub palati membrana latitans, choanas inter et rostri cornei palatinam partem. (Nudum hocce tuberculum vide mox fig. 147.)

Ξ^* . Choana dextra, in palati membrana paullo remotius a maxillae margine anteriore hians, quam in nudo cranió; ubi idem ostium vide sequente fig. 154. et supra Tab. XI. fig. 28^B. sub signo Ξ .

i. k. Seta per cavum narium dextrum ducta, e choana dextra emergens.

I. I². I¹. V^{\alpha}*. **.* *Nervi organo olfactus distributi.*

I—I¹.* *Nervi olfactorii dextri partes.* *I.* Bulbus, unde nervus olfactorius orsus (cf. Tab. XXI. fig. 94.) foramen olfactorium petit.

I². *Nervi olfactorii ramus internus;* ab externo radicem accessoriam accipiens.

I¹.* Ubi ramus internus in narium septo spargitur.

V^{\alpha}. **.* *Ramus ethmoidalis trigenini,* ex orbitae regione ad nares excurrens. (cf. supra figg. 150. et 153. iisdem siglis.)

***. Surculus externus, cujus superius filamentum ad narium confinia excurret; inferius (quod vide figg. 145. 146. *) ad concham narium; ubi membranam inter et cartilagineam delitescit.

***.* Alter surculus, internus, ad septum.

FIGURA 145. *Idem capitis segmentum ac fig. praecedente; septo narium cartilagineo cum membrana vestiente et isthmo foraminum olfactoriorum remotis. Nervi olfactorii ramus internus atque ethmoidalis surculus ad septum truncati. Palatum a membrana vestiente denudatum.*

O. Q. S. T. Ossa, ut in praecedente figura.

\Delta. Ossium facies, narium cavum versus; (cf. Tab. XI. fig. 28^B. Δ .) obducta maximam partem lamina cartilaginea, concham efficiente.

Ξ . Choana dextra in palato osseo.

b. c. d. Laminae cartilagineae, a septo ad concham continuatae margines, recisi eo loco ubi cum septo cohaerebant; ceterum sectam membranam pituitariam, laminam vestientem, sociam habentes.

e. Narium ostii dextri margo externus; interno absente, utpote qui septo efficitur.

h. Ubi lamina cartilaginea, cavum narium obducens in aliquam cristam erigitur conchae comparabilem. Infra quam conchae cristam meatus narium praecipue cavatus est.

i. k. Seta narium cavum dextrum percurrens, e choana emergens, ut in praecedente figura, magis tamen, ob septi membranam remotam, nunc conspicua.

I. I¹. I². I²** *Nervus olfactorius dexter.*

I. I¹.* *Ramus externus.* *I¹*.* Ubi in conchae membrana dispergitur.

I². *Ramus internus,* septo pertinens, truncatus. *I²** *Radix altera,* ab externo ramo accessoria.

*\alpha'. **.* *Nervi ethmoidalis partes.* *\alpha'.* Ubi circa nervum olfactorium revolutus nares adit; vide supra figg. 150. 153. 144.

***. Surculi externi *superius* filamentum ad narium oras.

***. Ubi surculi externi filamentum *inferius* in conchae membrana, una cum nervo olfactorio, distribuitur.

***.* *Surculus internus,* qui septo pertinebat, recisus.

FIGURA 146. *Nervus ethmoidalis, ex ophthalmico, seorsum; recisus a trunco eo loco, ubi ante bulbum oculi emergit, ut ex orbita ad nares deflectat.* (cf. figg. 150 et 144. Insuper Tab. XXIII. fig. 104. *V^{\alpha}'.* *Viam nervi per ossa vero indicatam Tab. XI. fig. 28^B. \tau\tau.*)

..*. Ramulus externus nervi ethmoidalis. *. Surculus superior ad narium oras. *.*. Surculus inferior, ad concham. (cf. fig. 145.)

.. Ramulus internus, ad septum. (cf. fig. 144.)

FIGURA 147.

Tuberculum palatinum, cum vasis nervisque vicinis; atque quidem dextrorsum solis vasis arteriosis, sinistrorsum vero, una cum arteriis, simul et nervis depictis. Ossium extremae lineae eadem, quae in capite ab inferiore adumbratae sunt. (cf. Tab. X. fig. 25B.)

a. ζ. η. θ. Ξ. Ossium partes. α. foramen palatino-nasale. ζ. foramen incisivum. η. for. palatinum posterius. θ. foramen palatin. succedaneum. Ξ. Choanae.

X. *Tuberculum palatinum*; intra palati membranam latitans, eique laxius cohaerens; ceterum ovatum, albidum, non cavatum, e simili, molliuscula materia quaquaversum contextum. Utrum *offactus* succedaneum quoddam organon, vel *gustui* sit dicatum, vel demum cuidam *palpationi* inseruiat, asseverare non ausim.

β⁵. β⁶. β⁶⁺. β^{6?} *Nervi*. β⁵. Ramus palatinus posterior, e foramine palatino succedaneo (θ) emergens. Quem nervi quinti paris ramusculum, a latere, vide supra, fig. 15c. β⁵.

β⁶. Ramus palatinus anterior. (ibid.)

β⁶⁺. Ramulus per foramellum palatino-nasale (α.) permeans, in ansam confluens ramo nasali posteriori ex infraorbitali. (cf. fig. 15o. β⁶⁺)

β^{6?} Ramuli ad tuberculum palatinum, obscurius visi; a vasis incertius distincti.

11. 12. 12^a. — 12^c. *Arteriae*. 11. Nasalis arteriola, ubi choanas versus tendit truncata.

11—12. Anastomoticus ramus arteriam palatinam inter et nasalem, foramellum palatino-nasale penetrantem. (α.)

12—12^c. *Arteriae palatinae rami*.

12^a. Palatina recurrens. 12^b. Nasaes ad choanas. 12^c. Palatina anastomotica transversa, retro tuberculum palatinum. 12^d. Ramulus ad tuberculum palatinum.

12^e. Palatina extrema fit *incisiva*; foramen incisivum permeans, cavum narium adit, ibique cum surculis arteriae nasalis in anastomosin committitur. (cf. Tab. XXIV. fig. 119.)

FIGURAE 148—153.

Organo auditus explicando pertinent.

(Figg. 148—151. Diametro duplo majore. figg. 152 et 153. Magnitudine naturali.)

FIGURA 148. *Organon auditus dextri lateris, ab interiore, in situ; ossibus introrsum effractis; perinde ac in fig. 29. Tab. XI. quam vide.*

Ossium partes: C. Crista occipitis dissecta. ν. ξ. Foramina nervo hypoglosso transeunti patentia. π. Foramen sphenoidale. σ. Foramen nervum durum ducens. γγ. Ostium posterius canalis nervi sexti paris.

1. Columella vestibuli anterior, circa quam assurgit canalis semicircul. anterior.

2. Columella posterior, quam canalis semicircularis posterior circumit.

a. *Alveus membranaceus communis*, canales semicirculares recipiens.

c. *Canalis semicircularis anterior* in recessu vestibuli superiore conspicuus, ubi posteriori canaliculo confluit in commune crus, alveumi petens.

e. *Canalis semicircularis posterior*; in eodem recessu comparens, ubi supra columellam posteriorem assurgit, atque ad commune illud, de quo dictum est, crus revolvitur.

Quarum omnium partium (a. c. e.) finitimarumque apertioem et ab ossibus circumpositis nudam imaginem declarabit mox fig. 149.

VIII—XI. *Nervi*.

VIII¹. VIII². Nervi *acustici* ramus anterior et posterior. (cf. figg. 149. et 150.)

IX. Nervus *Glossopharyngeus*; perforato interno ossium pariete, (de quo Tab. XXI. fig. 94. IX.) ad vestibuli regionem accedens et absque ulla alia cum organo auditus conjunctione, foramine ibi patente exceptus. Cujus foramelli mentio facta est supra Tab. XI. fig. 29. $\mu\mu$.

X. XI. Nervus *vagus* et *accessorius*, ut in fig. 94. Tab. XXI.

FIGURA 149. Organon auditus eodem situ ac in praecedente figura; ab ossibus denudatum; Alveum et saccum vestibuli cum canalibus semicircularibus nervique acustici ramis ab interiore latere monstrans. Siglis copiosioribus, quas aegre admittebat prior figura, adjectis.

a. Alveus communis labyrinthi; membranaceus, fluido limpido, ad canalium semicircularium quinque ostia redundante, plenus; a sacco vestibuli substrato, in quem exterior alvei cuticula, veluti commune alvei atque sacci involucrium continuatur, septo subtili membranoso, intus porrecto, et in hac nostra figura punctulis adumbrato, divisus.

b. Saccus vestibuli, sub alveo latiore sensim attenuatus.

Cretaceam, quam dicunt, massam, fluido suspensam, includens.

c. d. Canalis semicircularis anterior. d. Ejus ampulla, ab alveo oriunda, vestibuli foveam anteriorem occupans. (cf. fig. 29. Tab. XI. zz .) c. Crus hujus canalis, cum posteriore conjunctum ad medium alveum rediens.

e. f. Canalis semicircularis posterior. f. Ampulla, alveo cohaerens, recessum vestibuli posteriorem tenens. (zz ibid.) e. Crus, priori canali nuptum.

g. h. Canalis horizontalis semicircularis; superiore figura plurimum retro ossa aliasque partes latens.

h. Ampulla hujus canalis, sub columella vestibuli anteriore, alveo confluens et foveae vestibuli anterioris (zz) partem explens. g. Crus circa columellam vestibuli inferiorem circumductum, ut ad alvei medium locum redeat, eique retro crus commune priorum canalium committatur.

i. Membranosa productio, a vestibuli sacco, per foramellum cranii (vv , $\xi\xi$) foramen lacerum versus excurrent, vasa vehens venosa. (cf. Tab. XI. fig. 29. vv , $\xi\xi$.)

VIII. 1. 2. a. β . γ . δ . ϵ . Nervi acustici partes.

VIII. Truncus. 1. 2. Ramus anterior et posterior, per foramina cranii r . v . (Tab. XI. fig. 28^B.) penetrantes et in surculos quinque vel sex potiores divisi; qui vel sacco vestibuli, vel ampullulis canalium semicircularium distributi, penicillorum instar ibi protinus sparguntur atque intra harum partium membranas in pulpam diffluunt.

a. β . γ . Surculi e ramo posteriore. a. β . Bini, vestibuli saccum subeunt eique insinuantur. γ . Surculus tertius rami posterioris; ampullae canalis semicircularis posterioris traditur.

δ . δ^1 . δ^2 . ϵ . Surculi e ramo nervi acustici anteriore. Antrorsum et extrorsum diriguuntur, ita ut extrema eorum ab altero latere potius compareant. (cf. mox infra figg. 150. et 151.)

ϵ . Minor surculus vestibuli sacco, extrorsum circumductus, averso latere immittitur, ut hoc situ vix aliquantum conspiciatur.

FIGURA 150. Nervi acustici rami soli, eodem situ.

VIII. 1. 2. a. β . γ . δ . δ^1 . δ^2 . ϵ . Truncus et rami nervi mollis.

δ . δ^1 . δ^2 . Longior surculus, in bina fila discedens.

δ^1 . Alterum ad ampullulam canalis semicirc. anterioris.

δ^2 . Alterum ad ampullam canalis semicirc. horizontalis.

Reliqua ut in praecedente et sequente figura.

FIGURA 151. Aversam figurae 149. faciem exhibet; saccum vestibuli, alveum commune et canales semicirculares a latere externo ostendens.

a. Alveus communis labyrinthi.

b. Saccus vestibuli.

cd. ef. gh. Canales tres semicirculares; vide supra, fig. 149.

i. Membranula, venosa ducens vasa. (ibid.)

δ^1 . δ^2 . ϵ . Surculi extremi rami anterioris nervi acustici, priore figura (149.) minus conspicui.

δ¹. Surculus ad ampullam canalis semicircularis anterioris.

δ². Surculus ad ampullulam canalis semicirc. horizontalis.

ε. Surculus minor, externum latus sacci vestibuli petens.

FIGURA 152. Tympani sinistri cartilago, vario positu.

A. Ab exteriori; qualis comparet remota cute atque tendinea, qua insuper vestitur, membrana. Lunati aliquid habet, margine anteriore sphaerico, truncato posteriore.

B. a. Eadem tympani cartilago ab interiori, ubi mucosa obducitur membrana, cavum tympani sinum mastoideum, atque stapedis ossiculum vestiente. (cf. Tab. XI. fig. 30^B. Θ. Σ. δ.)

a. Crista prope posteriorem marginem introrsum elata, apici stapedis excipiendo aptata. (vide mox fig. 155.)

C. a. Eadem cartilago, a posteriore.

a. Crista introrsum porrecta.

FIGURA 153. Tympani sinistri cartilago stapedis ossi appensa, ab inferiore; eo positu, quem cranii figura 25^B. Tab. X. declarat.

D. Ipsius cartilaginis discus; marginem ostendens.

a. Crista cartilaginis tympani introrsum eminens, excipiensque stapedis apicem.

4. 5. 6. Stapes. 4. Basis, fenestrae vestibuli (ovatae dictae) apponenda, intercedente annulo cartilagineo marginem hujus ostii cingente. 5. Stylus. 6. Apex, tympani cartilaginis cristae conjunctus.

Omnia haec, sicut et interior cartilaginis tympani facies, mucosa insuper obvolvuntur membrana, (de qua dictum est supra fig. 152^B.) cum stapede ad antivestibulum usque descendente atque novissime hocce cavum obducente. (Tab. X. fig. 25^B. γ.)

FIGURA 154.

Vasa lactea cum sanguiferis, arteriosis nempe venosisque, in recisa intestini tenuis parte cernuntur. Quorum omnium vasorum ultimi ramuli, intestinorum pariete sparsi, pauciores longe nobis adumbrati sunt, quam reapse inveniuntur. Quodsi copiosissimum illud triplicis ordinis vasorum rete, quo intestini tunica scatet, depingere voluissem linearum confusio ambiguitatis plus quam lucis attulisset. Quare etiam a surculis intestini adversum latus ambientibus delineandis ita abstinui, ut rarissimos solummodo indicarem. Omnium denique harum rerum, in quibus exarandis plurimum cavendum erat ne modum transgrederer, pleniorum aliquam imaginem lectoris mente facilius concipi, quam arte chalcographi exprimi posse, opinabar.

Λ. Λ. Intestini pars; cujus cursum sagitta, ad latus posita, indicat.

64. 64^a. 64^b. Arteria mesenterica sinistra ejusque rami; tubo intestinali distributa. (cf. Tab. XXX. fig. 179; ubi haec conjunctim cum vasorum truncis et tubo intestinali universo veniunt.)

64^a. Arcus duodenalis, cum arteria hepatico-duodenali confluens. (ibid. 60^a.)

64^b. Arcus intestinalis ultimus ramo ileo-colicae e mesenterica dextra conjungendus. (ibid. 66^a.)

Arteriosi arcus universim medii, venas inter et vasa lactea decurrere solent.

ff. ff¹. ff². Venae intestinales. Lumine majore et frequentiore anastomosi superant arterias.

ff¹. Arcus duodenalis, seu primus, (ibid. ff¹.)

ff². Arcus ultimus, ad venam ileo-colicam. (ibid. u.)

Venosi arcus ubique proximi ab intestini pariete siti.

κ—κ^d. Vasa lactea; inter omnia intestinorum vasa eminent lumine, numero et longe frequentissima ramorum anastomosi. Valvulis carere videntur, aequae expedita enim via injectioni per truncos ac per ramusculos visa est.

κ. Truncus grandior e ramis intestinalibus conflatus; cisternae chyli abdominalis recessum lateralem ingressurus; quem mox infra vide fig. 155. δ.

κ^a. κ^a. Arcus vasorum lacteorum intestinales, ab intestini pariete remotiores quam sanguifera vasa.

κ^b. κ^b. Surculi, intestini pariete repentes.

κ^c. Surculorum, ex altero intestini pariete repetitorum, vestigia parcius indicata.

κ^d. κ^d. Anastomoses inter surculos vasorum lacteorum intestinales; frequentes et magna passim intervalla ambientes.

FIGURA 155.

Ductus thoracicus a latere sinistro. Corde et venarum truncis simul adumbratis. Positu figuris 118. Tab. XXIV. et 124. Tab. XXV. aliisque congruentibus Tabulis respondente.

Turget vero generatim ductus thoracicus qualem haec figura ostendit, artificiosa inflatione; cum quidem in modum ut, quantum licuit expansus, redundet super arteriosa vasa eaque ambiat atque velut intra se abscondat. Quae arteriarum submersio prae ceteris aortam descendente[m] ejusque finitimos truncos tangit. (cf. Tab. XXVIII. fig. 158. 10. 10. 10.) Nec vero unquam hi arteriarum trunci a ductus thoracici, vel minime inflati, amplexu prorsus liberi sunt. Prouti enim vasorum sanguiferorum ramis minoribus socia sunt vasa lymphatica, sanguiferis frequentiora et multiplici anastomosi tali modo conjuncta; ut illa innumeris locis amplexentur atque veluti e fretis circumfluentibus emittant, (quale quid in praecedente figura (154.) apud ipsa lactea vasa jam aliqua ex parte innotuit) ita etiam ductus thoracicus, sub aorta descendente porrectus, simili, sed majoris luminis, conjunctionum propagine supra hanc arteriam confluit, eamque plurimum obtegit. Quodsi crassioris membranae esset ductus thoracicus, vel opaco fluido, eoque copioso scateret, aortae descendente[m] cursu[m] oculis plane subduceretur. Pellucens vero atque collapsa quodammodo hujus ductus tunica et limpidus fere, quem vehit, humor vasa subius decurrentia producere sinunt.

Eadem vero collapsa harum partium conditio et membranarum subtilitas obsunt, quo minus earum variae productiones atque universa ratio omni modo compareant.

Quare ad explorandam adeo incertam ductus thoracici fabricam frequenter iterata et variata indagine atque potissimum inflatione et diversarum materiarum injectione, modo per hosce, modo per illos ramos, truncos, vel recessus instituta, opus erat. Quae diversissima artis anatomicae adminicula, ut sedulo in usum verterem, non solum rei novitas atque abstrusior natura exposcere, sed recentissima inter eruditos viros, praeunte cl. *Magendie*, de amphibiorum vasis lymphaticis ventilata dubia, omnem probabilitatis modum mirum quiddam excedentia, vehementer efflagitare videbantur.

Igitur hydrargyrio quidem lactea intestinorum vasa haud difficulter ita implevi, ut eorum ratio prorsus innotesceret. Neque vero ductus thoracici tenerrima et maximi simul luminis tunica tantum tulit pondus, quin protinus laceraretur. Cereae porro massae, intensioris caloris ope iniiciendae eadem partium subtilitas obstabat. Nec glutinis administratio omni hujusmodi incommodo carebat; atque minus etiam idoneum in amylaceis auxilium visum est. Quod vero attinet liquida prorsus, nec calida, pigmenta, nullum ubique vel exiguae molis coagulum concipientia, haec vel e scissis vasorum ramusculis, (a quorum vulnere, ut ad interiora, quibus immittendus erat, penetraret apparatus, abstineri non potuit,) nimium quiddam evasere, vel dissectioni tamen, post lymphaticorum et ductus thoracici impletionem necessariae, parum tute sese praebuerunt. In hisce igitur rerum angustiis multa aeris inflati ope investiganda erant, atque re vera simplex hoc et promptissimum remedium, quantumvis a conficiendis atque longius servandis exemplaribus alienum, haud spernendum tamen se probavit. Prae ceteris vero omnem hanc explorationem usus *lactis*, post injectionem circumfuso acido concentratiore statim coagulati, plurimum promovit. Quod adjuvamentum, in Molluscorum indagine gallicis anatomicis viris quondam usurpatum, a cel. *Cuvier*, quem honoris causa nomino, memini commendari.

Quibus demum omnibus adjuvantibus cognitum est, *testudinis ductum thoracicum* longe spatiosior[m] quam animalibus superiorum ordinum, inde a renibus ad claviculas et jugulum usque, musculum retrahentem capitis collique (Musc. 27.) inter et intestinalem tubum, juxta Aortae truncos porrigi; in *bina crura*, iterum tamen ad aliquam *cisternam jugularem* coeuntia, antrosum divaricari; va-

rios insuper *recessus* atque, praeter vasa *chylifera*, *lymphaticorum* undique affluentium frequentissimum appensum habere apparatus; denique *emissarii* cujusdam ope utrinque in venam *subclaviam* derivari.

Quae, quoniam situ laterali hujus figurae non omnia commode declarari poterant, depicto mox a ventre (Tab. XXVII. fig. 157.) et a tergo (Tab. XXVIII. fig. 158.) ductu thoracico, apud syntaxin viscerum aliam novamque harum rerum effigiem subjungere studui; a vasis tamen lymphaticis plurimis, inde ab extremis originibus repetendis, optimo jure abstinere potuisse credidi.

A. B. Cordis ventriculus, cum auricula sinistra.

a. b. c. d. e. f. g. y. Venae ad sinum venosum communem, atrio cordis dextro appensum, confluentes, truncatae omnes. (cf. Tab. XXV. fig. 124. et Tab. XIX. figg. 162. 160. 161.) a. Vena cava sinistra superior. b. Vena diaphragmatica. c. Vena pectoralis. d. Vena thymica. e. Vena vertebralis communis. f. Oesophagea. g. Subclavia sinistra cui *emissarium* ductus thoracici alterum inseritur. (H) y. Venae hepaticae.

C. G. H. N. R. 3. 46. Arteriae, ex abundantibus ductus thoracici recessibus atque commissuris aliquantum emergentes. C. Arteriarum e corde exeuntium fasciculus, pulmonalem arteriam communem hoc positu prae ceteris monstrans. G. Arteria gastro-epiploica (cf. Tab. XXIV. fig. 119.) H. Arteria coeliaca (ibid.) N. Art. iliaca externa. (ibid.) R. Hypogastrica. (ibid. fig. 122.) 3. Cardiaca. 46. Arteriae spermaticae, suprarenales, renales.

6. 6'. e. e. d. a. *Ductus thoracicus* ejusque proxima appensa.

6. *Receptaculum chyli* sive *recessus lateralis* vasa intestinorum lactea excipiens; medio ventre, dextrorsum, ad coeci ultimorumque tenuium intestinorum regionem porrectum. Quem situm declarabit mox Tab. XXVII. fig. 157.

6'. *Cisterna chyli abdominalis*, inde a renum regione supra intestinum rectum medio corpore antrorsum pergens; receptaculum chyli a latere dextro, lymphatica vero cuncta extremitatum posteriorum, pelvis, renum denique pone accipiens.

e. Binorum *crurum*, in quae chyli cisterna abdominalis antrorsum discedit, (cf. Tab. XXVII. fig. 157. e. e.) alterum, idque *sinistrum*; oesophagi in ventriculum desinentis latus sinistrum legens, delapsurum demum in cisternam chyli jugularem.

e. *Cisterna chyli jugularis*; e-crurum ductus thoracici confluyente oriundus grandior recessus, ad radicem colli sub oesophago atque trachea transversim porrectus; thymi glandulam, arcus aortae aliaque finitima sanguifera vasa ambiens; colli et extremitatum anteriorum lymphatica excipiens.

a. *Appendix ductus thoracici dorsalis* sinistra, a cruris anteriore parte, juxta pulmonum initium et muscul. retrahentem capitis collique, (Musc. 27.) assurgens. Nonnisi summa inflatione artificiosa, atque igitur praeter modum expansis omnibus ductus thoracici recessibus, eminens; naturali vero partium positu constanter collapsa.

a. *Emissarium* ad cisternae jugularis confinia in venam subclaviam ducens; luminis e paullo capaciore initio, infundibuli modo, in perquam subtilem extremum canalem decrescentis.

ж—б. *Vasa chylifera* aliaque *lymphatica* ductui thoracico appensa.

ж. ж. *Lactea* quae dicuntur *intestinorum* vasa (quorum partem, intestinis finitimam, exposuit modo fig. 154.) prope transitum in receptaculum chyli (6.) truncata.

ж'. Ejusmodi vasa ab *intestino recto* repetita, prope coecum ad cisternam chyli abdominalem deflectentia.

з. Vasa lymphatica arteriae *hypogastricae* (R) socia; circa eam frequente anastomosi conjuncta; plexui demum iliaco atque renali mixta.

и. Lymphatica *iliacam* arteriam prope, (N) ad plexum renalem cum hypogastricis coeuntia.

ф. *Renalis lymphaticorum plexus*, vasa renum finitimarumque partium sanguifera circumretiens eorumque ramos ex intervallis (*insulas* vocant) emittens (46.)

ф'. *Lymphaticorum plexus*, a *hepatis* lobo dextro orsus, cisternae chyli abdominali subtus; qua receptaculo chyli laterali confluit, insinuatus.

Nota: Lienis vasa lymphatica, utpote dextrorsum paullo chyli cisternam adeuritia, hoc situ latent. Mediocris vero luminis sunt, ad amplitudinem, quantumvis modicam, hepaticorum (sub signo β . modo declaratorum) vix accedentia. Mirum igitur et a nostrae testudinis fabrica immane quiddam abhorrens videbatur, in testudine Myda, observante nuperime cel. Tiedemann, vasa omnia lactea in lienem confluere. (Tiedemann u. Gmelin üb. d. Wege aus welch. Subst. aus d. Magen u. Darmk. ins Blut komm. Heidelb. 1820.) Quod, quo jure assertum sit, videant alii, judicet ipse expertissimus vir.

- u. Vasa lymphatica arteriam coeliacam comitantia, e hepate atque pancreate, cruris ductus thoracici sinistram petentia.
- z. Lymphatica circa arteriam gastro-epiploicam ludentia, prope priora cruri sinistro ductus thoracici immissa.
- uu. Vasorum lymphaticorum pulmonalium plexus haud procul ab humerali plexu ultimo ductus thoracici cruri, ad cisternam jugularem devexo, a tergo accedens; ceterum bronchi comes, cf. Tab. XXVII. fig. 157. u. u.
- uu. Plexus Lini vasorum lymphaticorum a dorso et cervice in cruris (duct. thor.) antrorsum descendens superiorem marginem defluens.
- v. Vasa lymphatica jugularia, a colli ima regione cisternae chyli jugulari antrorsum appensa.
- z. Plexus e scapulae et humeri partibus oriundus, cruri ductus thoracici extremo appensus, cum emissarii (a) origine conjunctus.
- z. Vasa lymphatica pectoralia et brachialia in plexum coeuntia arteriam axillarem irretientem; lateri cisternae jugularis confluunt.
- z. Ductus thoracici emissarium ab ultimo crure in venam subclaviam deflectens. Vide supra apud ipsius ductus thoracici partes (δ -a.)

EXPLICATIO TABULAE VICESIMAE SEPTIMAE.

VISCERA conjunctim a ventre; situ igitur supino.

FIGURA 156.

Viscerum Syntaxis, qualis testa ventrali aliisque partibus tegentibus demtis conspicitur, e testudine femina. Pericardium et peritoneum (superiore Tab. XVI. fig. 66. eodem viscerum situ explanata) ablata sunt. Ductus thoracicus et vasa lymphatica appensa, quoniam sequente figura apertius et in omni ambitu demonstranda erant, hic loci ne vasa sanguifera cordi propinqua contegerent, prorsus neglecta sunt. Oviductus sinister paullo extrorsum revolutus. Vesica urinaria deorsum reclinata.

A. B. B'. E. Cordis partes.

A. Ventriculus cordis. B. Auricula sinistra. B'. Auricula dextra. E. Musculus constrictor arteriarum, sive fasciculus musculosus circa arteriarum truncos e corde emergentes circumductus.

(I^a. I^c. vide infra, apud oviductum M.

I^d. vide N, ovarium)

E. E'. E". Z. Z'. Z". Pulmones cum trachea.

E. Trachea imo collo truncata. Retro thymum (Θ.) in utrumque bronchum dividitur. Cujus divisionis vestigium intervallo, thymum inter et divaricatas arterias subclavias, (D. D.) innotescit. E'. Bronchus sinister, juxta cardiacam ad pulmonem sinistram tendens. (Eundem a latere

truncatum monstrat Tab. XX. fig. 82. E.) E. *Bronchus* dexter, sui lateris pulmonem versus. Z. *Pulmo* sinister, medio abdomine, peritoneo vestitus, supra reclinatum oviductum comparsens. Z'. Pulmonis sinistri pars anterior, extra peritoneum posita; ab amplexu diaphragmatis remoti nunc denudata. (Diaphragma, pulmoni antrosum circumductum exposuit superior Tab. XVIII. fig. 80. 42'.) Z". Pulmonis dextri pars anterior.

Θ. *Thymus*, sub trachea, inter arterias subclavas divaricatas.

I. P. *Hepar*. I. Lobus sinister, ventriculum ambiens. I'. Lobus dexter; vesicam felleam fovens, quam in sede vide mox a tergo Tab. XXVIII. fig. 159. ϰ.

K. K'. K". Λ. Λ'. α—σ. T. T". *Tubi intestinalis partes*.

T. *Oesophagus*, scissus prope imum collum. T". *Cardiae* locus, ubi oesophagus in ventriculum delabitur. K. *Ventriculus* a cardia incipiens ante hepatis amplexum. K'. Ventriculi pars pylorica, infra hepar emergens. K". *Pylori* locus. (Manifestum vide pylorum in aperto ventriculo, Tab. XXX. fig. 180.) Λ. α—σ. Λ'. *Tractus intestinalium*. Λα. Intestinum duodenum, a dextro latere sinistrorsum tendens, eundo gracilescens. αβ. νξ. Intestinalium *gyri*, eo cursu quem litterarum series indicat. Quae, quo melius perspiciantur mox prono viscerum situ (Tab. XXVIII. fig. 159.) iisdem intestinalium locis easdem litteras inscripsi; ut igitur, collatis linis hisce figuris, universus intestinalis tubi circuitus emineat. Ceterum evoluta insuper intestina ostendit Tab. XXX. fig. 179. ξ. Ubi ultimum intestinum tenue sinuato hepatis lobo dextro antrosum tendit, ut in intestinum crassum transeat. (Quem decursum, hoc loco latentem, aperiet mox, paullo explicitis partibus, figura 157. ν. ξ. ó. π. et a dorso Tab. XXVIII. fig. 159. ó. π.) ϱ. σ. Λ'. Intestinum crassum, medio corpore descendens, *rectum* fit. Λ'. Intestinum rectum, in cloacam desinens.

M. Ma. Mb. Γα. Γβ. Γc. *Oviductus*.

M. Medius oviductus sinister, e situ dimotus. (Dextro latere in situ venit.) Ma. Ubi oviductus ima pars e vesicae collo incipit. (Oviductus os, in collum vesicae hians, vide Tab. XXX. fig. 188.) Mb. Extremus oviductus summa sui parte in tubam dilatatus. Γα. Plica peritonei, tubam oviductus ad pulmonum inferius latus suspendens. Γβ. Plica peritonei tubae alterum extremum oviductui incipienti affigens. Γc. Peritonei alia plica oviductu medio expansa.

N. N. Γd. Γd. *Ovaria*.

Γd. Peritonei plica, mesenterii cujusdam instar, ovaria ad imi oviductus et ultimi intestini recti confinia revinciens.

Ξ. Ξ'. *Vesica urinaria*, deorsum flexa. (In situ vide eandem Tab. XVI. fig. 66. Ξ.) Ξ'. Collum vesicae.

O. O'. *Renes*, parum conspicui. O. Renis dextri particula media.

O'. Renis sinistri inferius extremum, infra bursas anales descendens.

Π. Π'. *Bursae anales*. Π. Sinistra. Π'. Dextra.

P. P. *Renes succenturiati*, vix aliquantum conspicui.

T. Vide supra apud tubum intestinale K....

*. *Cloacae* ostium, inferiore latere caudae, hac figura truncatae, ceterum integumentis cutis vestitae.

A—F. 23. 24. *Arteriae* prope cor.

A. Arteria magna communis; utriusque subclaviae et aortae dextrae communis truncus. A'. Aortae dextrae arcus, B. Aorta sinistra, sinistrorsum in arcum flexa. C. Arteria pulmonalis communis. C'. Art. pulmonalis sinistra. C". Art. pulmonalis dextra. D. Art. subclavia sinistra. D'. Subclavia dextra. E. Carotis sinistra e subclavia sinistra, prope divisionis locum, oriunda. E'. Carotis dextra, e subclavia dextra. F. F'. Axillares, e subclaviis continuatae. 25. 25. Arter. thymica, e subclavia. (Haec, ob lateralem partium situm, Tab. XXIV. fig. 119. latuit.) 24. 24. Art. oesophagea indidem.

b—z. *Venae*. Mutuus venarum artiarumque prope cor decurrentium situs, superioribus Tabulis XXIV. et XXV, ubi singillatim de uno alterove vasorum systemate dictum est, neglectus, hac figura et Tab. XXIX. figg. 160—162. abunde illustratur.

- b. b.* Vena diaphragmatica. Arteriam pulmonalem inter et aortam descendens, ut venae cavae jungatur. *c. c.* Vena pectoralis. *c'*. Vena pectoralis accessoria, ad thymicae truncum confluens. *d. d.* Thymica. *e.* Vertebralis, conjunctim cum oesophagea in venam cavam incidens. *f. f. f.* Vena oesophagea; inter arcum aortae et pulmonalem arteriam ad venam cavam tendens. *g. g.* Vena subclavia utriusque lateris. (Ductus thoracici extremum huic venae insertum vide seq. fig. *n.*) *h. h.* Vena brachialis. *i. i.* Vena jugularis, brachiali juncta subclaviam constituens. *x. x'*. Vena *umbilicalis* utraque in hepar immissa; *x.* sinistra; *x'* dextra. (cf. Tab. XVI. et Tab. XXV. fig. 128. *x. x.*)
- z. z¹. z².* Vena *spermatica*, vario loco paullo comparens. *z.* Ubi inter gyros intestinorum, haud procul ab origine ex ovariis, e medio corpore dextrorsum et antrorsum tendens, conspicitur. *z¹.* Ubi eadem hepatis lobum dextrum accessura est. *z².* Ubi e hepatis anteriore margine egressa, supra cordis auriculam dextram sinum cavernosum adit. (cf. Tab. XX. fig. 82. Tab. XXV. fig. 124. Tab. XXIX. fig. 178.)
25. 24. Vide supra apud arterias *A.*...
27. Musculi retrahentis capitis collique vestigium, medio circiter loco inter anfractus intestinorum. Medio enim abdomine, supra intestinum rectum suspensus, collum versus tendit. (cf. Tab. XX. 27.)
- α—σ.* Tractus intestinorum, vide supra *K.*

FIGURA 157.

Viscera testudinis maris, eodem situ; remotis tamen nonnullis, ut reliqua pateant. Igitur cor a vasorum truncis abscissum, hepar ablatum, tubus intestinalis plurimus a ventriculi parte pylorica et extremo intestino tenui recisus, explicito paullo et dextrorsum reclinato residuo ultimo intestino tenui, in rectum illapsuro. Vesicae urinalis, ceterum in situ venientis dimidium dextrum truncatum; cloaca denique ab integumentis nuda.

Reliquis ductus universus thoracicus, priore figura consulto omissus, accessit.

E. E'. E". Z. Z'. Z". Z". Trachea et pulmones.

E. Trachea truncata. *E'.* Bronchus sinister, vasis lymphaticis, e pulmone repetitis, sociis.

E". Bronchus dexter, inde ab egressu e pulmone dextro nudus. *Z.* Pulmonis sinistri ultima pars ad imum abdomen promissa. *Z'.* Anterior pulmonis sinistri pars. *Z". Z".* Pulmo dexter.

K. K'. T. T". *Ventriculus*, remoto hepate, nudus cum oesophago ultimo. *K'.* Ubi a parte pylorica ventriculi reliquis intestinorum tubus abscissus est. Cetera ut supra.

Λ'. Ultimum intestinum rectum.

ν. ξ. δ. π. ρ. σ. Tractus intestinorum extremae partes residuae.

ν. ξ. δ. Ultimum intestinum tenue paullo dextrorsum explicitum, vasæ sanguifera et lactea appensa habens, in intestinum crassum desinens. *π.* Intestini crassi ampliata pars, caeco aliquo comparata auctoribus. (cf. I. F. Meckel, deutsch. Archiv f. d. Physiol. III. 2.) *ρ. σ. Λ'.* Ex hoc dilatato caeco leviter coangustatum intestinum rectum, medio abdomine ad cloacam usque porrectum.

Ξ. Ξ'. Ξ". *Vesica urinae*; dimidio dextro abscisso; ut cavum pateat. *Ξ.* Dimidium sinistrum in situ, integrum. *Ξ'.* Collum vesicae, cloacam versus. *Ξ".* Cavum vesicae apertum.

O. O'. *Renes*. Sinister vix apparens; in dextro, apertiore, ureter ramosus conspicuus.

Π. Π'. *Bursa analis* sinistra paullo antrorsum ducta. *Π'.* Dextra in situ.

P. *Ren succenturiatus*.

Σ. *Splen*; juxta coecum intestinum; paullo propior a dorso.

T. Vide supra *K.*

Υ. Υ'. *Ureter* ramosus a rene oriundus; apertiore eundem vide Tab. XXX. fig. 186.

ϕ. ϕ. *Testes*.

III. III. III. *Epididymis* utriusque lateris.

Ъ. Э. Я. *Urethrae* partes. *Ъ.* Substratum urethrae tendineum, imo cloacae pariete comparens, musculum protrahentem (Musc. 55.) appensum habens. *Э.* Bulbus urethrae. *Я.* Ubi in glandem desinit corpus urethrae cavernosum. (cf. Tab. XXX. figg. 185—187.)

*. *Cloacae ostium.*

A—F. 64. 65. Arteriae.

A. Arteriae magnae truncus. *B.* Aorta sinistra. *C.* Art. pulmonalis communis. Lumina harum arteriarum, prope cordis ventriculum truncatum, hiantia comparent. *D.* Art. subclavia, mox sub amplexu cisternae chyli jugularis delitescens. *F. F.* Arteriae axillares, sinistra et dextra, e circumductis vasis lymphaticis emergentes. *G.* Art. gastro-epiploica, e ductus thoracici crure sinistro ambiente, atque vasis lymphaticis, sibi circumfluentibus, truncatis prodiens, ut ventriculum versus dirigatur. (cf. Tab. XXX. fig. 179. *G.*) *H.* Art. coeliaca, cum vasis lymphaticis sociis scissa prope locum ubi, intra ductus thoracici redundantes partes, delitescit. *J.* 64. 65. Art. mesenterica e receptaculi chyli amplexibus evadens, in arcus intestinales mox soluta. (ibid. *J.* 64. 65.)

a—i. Venae.

a. a. Venae cavae superiores, ubi in sinum communem venosum incidunt truncatae. *a*. a*.* Rami venosi plures in subclavias demissi, truncati, superiore figura descripti. *d. d.* Venae thymicae, ubi e cisternae jugularis ambitu prodeunt. *g. g.* Venae subclaviae in venas cavas mutandae, frequente lymphaticorum apparatu plurimum tectae, eo tamen loco comparentes ubi emissarium, e ductu thoracico transmissum, excipiunt. (*Я*) *h. i.* Vena brachialis et jugularis, in subclaviam confluentes.

27. 27. 27. 27. Musculi retrahentis capitis collique partes, intervallo crurum ductus thoracici et inter ultimos pulmones paullo adparentes. (cf. Tab. XX. fig. 82. sign. 27.)

55'. Musculi protrahentis penis, prope insertionem in substratum urethrae tendineum truncati, residuum. (cf. Tab. XVII. 55.)

64. 65. Arteriae, vide supra *A.*

6—я. *Ductus thoracicus* eique appensa *lymphatica*. (cf. Tab. XXVI. fig. 155. ubi situ laterali seorsum veniunt atque fusius singula describuntur.)

6. *Receptaculum chyli* s. recessus lateralis ductus thoracici, vasa chyli (ж.) ex intestinorum tractu excipiens.

6'. *Cisterna chyli abdominalis.*

6. 6. *Crura bina* ductus thoracici divaricata, oesophagum cum utroque broncho per sui hiatum transmittentia, ut ante hasce partes in cisterna jugulari iterum conjungantur.

6. *Cisterna chyli jugularis*, e concursu crurum ductus thoracici atque lymphaticorum colli, brachii, rel. conflata; submersam inter anfractus circumcludentes tenens glandulam thymi, eo ipso loco, cui nota (*e.*) inscripta est.

ж. ж. ж. ж. *Vasa chyli*fera intestini tenuis servatae parti alia cohaerentia, prope transitum in receptaculum chyli truncata alia.

ш. ш. *Vasa lymphatica* e *pulmonibus*, juxta bronchum sui lateris ad crus ductus thoracici adventientia.

џ. џ. *Lymphatica colli*, arteriae carotidi socia, in cisternam jugularem delabentia.

6. *Lymphatica e humeri scapulaeque loco*; extremis ductus thoracici cruribus appensa.

6. *Pectoralis* et *brachialis* lymphaticorum *plexus*, circa arteriam axillarem ludens lateri cisternae jugularis junctus.

я. я. *Emissarium* ductus thoracici utrumque, ex ultimo crure in venam jugularem sui lateris ducens.

EXPLICATIO TABULAE VICESIMAE OCTAVAE.

VISCERUM syntaxis, a dorso.

FIGURA 158.

E testudine mare, viscera, testa dorsali aliisque partibus ambientibus remotis, conjunctim, prono situ, comparent. Cloaca universa et extremum intestinum rectum, a dorso incisa, hiant; reliqua in situ omnia.

B. Auriculae cordis sinistrae, sub oesophago inter ductus thoracici crura, vestigium.

E. E'. E". *Trachea.* E. Ubi imo collo recisa, paullo eminet prae oesophago truncato. E'. E". Bronchi, ad latus utrumque oesophagi. Sub cruribus ductus thoracici, pulmones versus decurrentes delitescunt.

Z. *Pulmo dexter.* Z". *Sinister pulmo.*

I. I'. I. *Hepatis partes parum manifestae.* I. Lobi sinistri extremus margo ventriculum ambiens. I'. Aliqua medii hepatis particula prope venas hepaticas exeuntes inter ductus thoracici crura comparsens. (*Isthmus hepatis* cf. fig. 159. et Tab. XXIX. fig. 178. I'.) I'. Lobus dexter sub pulmone dextro paullo emergens.

K. *Ventriculi margo convexus, aliquantum pulmonem inter et hepar conspicuus.*

λ. λ. λ. *Intestinorum gyri nonnulli, extra reliquorum viscerum latera excurrentes, eo loco, ubi in femina testudine oviductus porriguntur.*

Ξ. Ξ. *Vesicae urinalis multum dilatatae, transversim oblongae, utrumque extremum.*

O. O. *Renes.* Margine superiore aliquantum lobato, sive triplici saltem profundiore fovea transversim inciso; quarum posterior arteriam iliacam transvehit, anteriores binae capitula costae septimae et octavae, a testa dorsali exstantia, excipiunt.

Ceterum omnis, detracto extimo, laxius circumposito involucro membranaceo, facile nudis oculis conspicua renis compages lobulis *vermiculatim*, velut cerebri gyri, repentibus conflatur. Cujus rei effigiem dedimus dextro linearis hujus figurae latere, aliis subjungendis ad Tabulae XXX. figg. 185. 186. 188.

Π. *Bursa analis sinistra;* Π'. *dextra.* Π". *Ostium bursarum, magno rictu patens in cloaca, ad utrumque latus urethrae sulcatae incipientis.*

T. *Oesophagus truncatus, cisternae chyli jugulari incumbens, inter ductus thoracici crura exceptus; sinistrorsum ventriculum versus deflectens.* (cf. fig. 159. T. T'. K.)

3. *Cloaca, a dorso incisa, parietibus paullo diductis, patens; urethram, ejusque corpus cavernosum cum glande, ani et bursarum analium ostia aperiens.*

III. *Anus, summo pariete intestini recti leviter inciso, paullo supra incipientem urethrae sulcum in cloacam apertus.*

ϣ. ϣ. *Testiculorum pars, renes inter et vesicam urinae comparsens.*

Б. Ю. Я. *Urethrae partes imum cloacae parietem tenentes, statu collapsio, alioqui multum dilatabiles.* (cf. Tab. XXX. fig. 185.) Б. *Sulcus medius.* Ю. *Corpora cavernosa urethrae, juxta sulcum porrecta.* Я. *Extremum corpus cavernosum urethrae, in glandem penis desinens.*

C'. F. F. N. N. 5. 5. 46. *Arteriae.*

C'. *Arteria pulmonalis sinistra juxta bronchum sinistrum tantulum adparens.* F. F. *Arteriae axillares truncatae, sub vasis lymphaticis ambientibus latitantes.* N. N. *Art. iliacae externae; e plexu lymphaticorum renali sursum emergentes, renum foveam posteriorem versus.* 5. 5. *Arteria cardiaca utraque, e crure ductus thoracici circumjecto emergens, ut adeat imum oesophagum.* 46. *Arteriae suprarenales spermaticae et renales communes, e circumductis lymphaticis prodeuntes.*

a. aa. h. i. γ. z. *Venae.*

- a.* Vena cava superior sinistra in sinum venosum desinens. *aa.* Vena pulmonalis dextra (quam apertiore hoc eodem situ vide mox fig. 159.) *h. i.* Vena brachialis, jugulari confluens, ad subclaviam constituendam, sub cruribus ductus thoracici et circumjectis vasorum lymphaticorum plexibus anastomoticis mox delitescens. *γ.* Venarum hepaticarum vestigium. *z.* Vena spermatica, ante renem dextrum vix aliquantum innotescens, prope originem e testium regione.
5. 46. Vide supra arterias *C.* sq.
- 6—10. *Ductus Thoracicus* eique proximi lymphaticorum plexus. (cf. Tab. XXVI. fig. 155.)
6. *Receptaculum chyli laterale*, dextrorsum sub pulmone latens. *ς.* *Cisterna chyli abdominalis* *e. e. e. e.* Bina ductus thoracici *crura*, oesophagum amplectentia. *ε.* *Cisterna chyli jugularis*, sub oesophago crura ductus thoracici coëuntia colligens. *φ.* Plexus vasorum lymphaticorum renalis, cisternae chyli abdominali retro appensus; frequente anastomosi insulas circa vasa arteriosa efficiens. *z.* Vasa lymphatica jugularia arteriae carotidi socia, cisternae jugulari confluentia. *ε.* Lymphatica brachialia et pectoralia, juxta axillarem arteriam, eodem.
10. 10. 10. Sulci aortici, ductui thoracico impressi, aortae arcus et truncum excipientes atque nervis, e sympathico magno derivatis, patentes; nunc vero, quaquaversum redundante turgidi ductus thoracici ambitu, plurimum compressi, oclusi et arteriarum truncos ita introrsum abditos gerentes ut eorum ramos solos ex hoc amplexu, velut ex amictu, emittant. (5. 46.)

FIGURA 159.

Viscera testudinis feminae a dorso, remotis pulmonibus, renibus et ductu thoracico; arteria aorta aliisque vasis majoribus passim servatis. Oviductus sinister quodammodo ad latus depulsus. Cloaca a dorso incisa et cum urethrae corpore cavernoso ita diducta, ut sulcus urethrae, praeter morem, profundius hiet. Reliqua in situ.

- A. B. B'.* Cordis aliquae partes, in intervallis aliarum conspicuae. *A.* Ventriculi cordis vestigium medio loco inter utrumque hepatis lobum comparens. *B.* Auricula sinistra. *B'.* Auricula dextra.
- E. E'. E''.* *Trachea.* *E.* Ubi truncata prae oesophago eminent. *E'.* Bronchus sinister. *E''.* Bronchus dexter. Uterque haud procul ab eo loco ubi in pulmonem delapsurus est, truncatus.
- I. I'. I^a. I^b. I^c.* *Hepatis* partes. *I. I. I^a.* Lobus sinister. *I. I.* Ubi Ventriculi marginem convexum ambit. *I^a.* Pars superior lobi sinistri, ad ventriculi concavum marginem posita. *I. I'. I. I^b.* Lobus dexter. *I^b.* Lobi dextri pars superior, lienem, intestinum coecum et incipiens duodenum aliquateenus tegens. *I^c.* Isthmus jecinoris, medius inter utrumque lobum.
- K. K'. K''. Λ. Λ'. α—σ. T. T.* *Tubus intestinalis*, iisdem anfractibus, quos situ supino exhibuit Tabulae XXVII. fig. 156.
- T.* Oesophagus, truncatus infimo collo. *T''.* Ubi in cardiam transit oesophagus. *K.* Ventriculi pars cardiaca; amplior, hepatis profundo alveo excepta. *K'.* Pars pylorica ventriculi; restrictior, hepatis medio transversim dextrorsum porrecta. *K''.* Pylori regio. *Λ. α—σ. Λ'.* Intestinalium gyri a duodeno ad ultimum rectum usque. *Λα.* Ubi intestinum duodenum, hepatis (sub cuius lobi dextri parte superiore (*I^b*) oriundum latet) limites deserens, ad imum ventrem descendit. *αβ... vó.* Intestinalis tubi circuitus, literarum ordine figurae 156. Tab. XXVII. illi respondente, indicatus. *ó.* Ultimum intestinum tenue; antrorsum pergens, ut coecum adeat. *π.* Intestinum coecum, paullo tectum incumbente parte superiore lobi hepatis dextri. *ρ. σ. Λ'.* Intestinum rectum, in cloacam delabens; ibi hiante ano. (III.)
- M. M^a. M^b. M^c.* *Oviductus* uterque. *M^c.* Os ultimi oviductus dextri in vesicae collum prominens et intra urethrae diductae sulcum, simul cum socio, signo carente, adparens. *M^a. M^a.* Utriusque oviductus ima pars prope cloacam. *M. M.* Pars media oviductus. *M^b.* Partis summae extremum in tubam dilatatum, sinistrorsum paullo explicitum.
- N. N.* *Ovarium* utrumque; ovis minus evolutis, quam quae figura respondente (Tab. XXVII. fig. 156.) veniebant, praegnaus.

Ξ. Ξ. *Vesica* urinalis, deorsum pulsa; ut in fig. 156. Tab. XXVII.

Π. Π. Π^a. *Bursae* anales. Π^a. Earum ostia, cloacam versus.

Σ. *Lien*, intestino coeco accumbens, lobi hepatis dextri parte superiore (I^b) paullo tectus.

Γ. *Pancreatis* pars sinistra, pyloricum ventriculi extremum versus.

Τ. Oesophagus, vide supra K. sq.

Ж. *Vesica fellea*, lobo hepatis dextro insinuata, in situ, juxta duodenum.

З. З. *Cloaca* patens, pariete summo dissecto et ad utrumque latus distracto.

III. *Anus*, summa cloaca se ostendens.

Б. Ю'. Ю'. Я'. *Urethrae* partes. Б. Sulcus urethrae, diducto utrinque corpore cavernoso, lians, ut in ipsum adeo vesicae collum, ultimorum oviductuum ora excipiens, inspicias. Ю'. Ю'. Corpora cavernosa urethrae paullo disjuncta. Я'. Urethrae corpus cavernosum extremum, clitoridis aliquam glandem efficiens.

A—L. 1. 5. 46. 60—68^b. *Arteriae*.

A. Arcus aortae dextrae. B. Aorta sinistra.

C'. 1. Arteria pulmonalis sinistra. C'. Ubi e magno lumine subito gracilescit. 1. Eadem restrictioris diametri juxta bronchum, ad pulmonem vergens truncata. C". 1. Arteria pulmonis dextra.

5. 5. Arteriae cardiacae ex utraque aorta oriundae, ultimum oesophagum petentes.

E. E'. Carotides truncatae. F. F. Arteriae axillares truncatae.

G. Art. gastro-epiploica, in mesenterio, ad ventriculi marginem convexum instar omenti suspensio, decurrens. (cf. Tab. XXX. fig. 179.)

H. 60. 61. 62. 65. Art. coeliaca. (ibid.) H. Truncus ex aorta sinistra juxta gastro-epiploicam oriundam. 60. Art. hepatico-duodenalis, cum arcu duodenali arteriae mesentericae (64^a) conjungenda. 61. Art. pancreatica. 62. Art. pylorica. 65. Art. coronaria ventriculi; lobi hepatis sinistri parti superiori (I^a) subducta.

J. 64. 65. 66. 67. 68^a. 68^b. Arter. mesenterica ejusque rami. J. Truncus prope coeliacam ab aorta sinistra abscedens, dextrorsum circa intestinum rectum delapsurus, ubi in ramum dextrum et sinistrum finditur. 64. Ramus sinister art. mesentericae. 64^a. Arcus duodenalis rami sinistri cum duodeno assurgens. 65—68^b. Art. mesentericae ramus dexter ejusque propagines. 66. Art. ileo-colica. 67. Art. splenica. 68. 68^a. 68^b. Art. colica. 68^a. Colica ascendens. 68^b. Art. colica descendens. (cf. Tab. XXX. fig. 179. F', rel. ubi fusius omnes arteriae chylopoieticae indicantur.)

K. Ramus communicans ex aorta sinistra ad dextram.

L. Aorta descendens, infra renes truncata.

46. Arteriae spermaticae, suprarenales, rel. prope exitum ex aorta descendente scissae.

α—z. *Venae*.

aa. aa. Vena pulmonalis dextra, prope pulmonem cum broncho truncata; eadem ubi, sinistram auriculam petens, venam jugularem transversim secat, iterum conspicua. aa'. Vena pulmonalis sinistra.

a. a. Venae caevae superiores in sinum venosum confluentes. g. g. Venae subclaviae. h. h. Venae brachiales. i. i. Venae jugulares.

y. y. y. Venae hepaticae, ubi e hepate emergunt protinus in sinum venosum confluentes.

z. z*. z*. z¹. z². Vena spermatica. z*. z*. Ubi ex ovariiis et aliqua parte oviductuum, ramosa incipit. z. Ubi in truncum confluunt hi rami; sub aorta descendente ad renum confinia. z¹. Ubi hic truncus dextrum hepatis lobum aggreditur. z². Ubi absoluto cursu per jecur, venae hepaticae instar, cum sinu venoso committitur. (cf. Tab. XXV. figg. 124. 128. et Tab. XXIX. fig. 161. z.)

1. 5. 46. 60. 68. Arteriae, vide A—L.

EXPLICATIO TABULAE UNDETRIGESIMAE.

COR, thymus, pulmo, jecur.

FIGURA 160.

Cor, vasis finitimis appensis, a prona ventris parte.

Vasa paullo distracta sunt, quo melius singula conspiciantur.

Nervus vagus cum recurrente ramo obiter indicati.

Fasciculus musculosus, circa arteriarum e corde exeuntium radicem, et ipsorum vasorum trunci, Tab. XXVII. fig. 156. abunde notati, jam non ubique inscriptas siglas gerunt. Ita etiam Vasa cordis coronaria (mox fig. 163, describenda) et ductus arteriosus Botalli (figg. 161, 162, 164. signo C. notatus) absque notis veniunt, ut a quibus, ne linearum confusio oboriretur, abstinendum erat.*

A. Ventriculus cordis, vasa coronaria aliaque exhibens.

B. Auricula sinistra.

B'. Auricula cordis dextra.

A—L. 1. 23. 24. 28. Arteriae (cf. Tab. XXIV.)

A. Arteria magna communis.

A'. A'. Arcus aortae dexter, in aortam descendentem continuatus.

B. Arcus aortae sinister.

C. 1. 1. Arteriae pulmonales. C. Truncus arteriae pulmonalis communis.

1. 1. Utraque arteria pulmonalis, prope pulmones scissa, ubi angustioris jam luminis facta est.

D. Arteria subclavia dextra. Sinistrae nulla nota.

E. Art. carotis, e subclavia oriunda.

F. Art. axillaris, e subclavia extrema continuata.

G. H. J. Art. gastro-epiploica, coeliaca et mesenterica, ex aorta sinistra repetendae. (vide originem figg. 161. 162. et supra Tab. XXVIII. fig. 159.)

K. Ramus communicans ex aorta sinistra ad dextram et ex ea continuatam aort. descendentem. (ibid.)

L. Aorta descendens, ex aorta dextra et ramo communicante sinistrae.

1. vide supra C.

23. Art. thymica; e qua ramulus subcutaneus colli, nota non instructus.

24. Art. oesophagea, prope thymicam a subclavia oborta, praeter ramos Tab. XXIV. fig. 119. indicatos, nervo vago (X) surculum distribuit.

28. Ramus descendens arteriae axillaris truncatus. (cf. Tab. XXIV. fig. 123.)

aa. b—k. x⁴. Venae. Dextro latere siglis carent. (cf. Tab. XXV.)

aa. Vena pulmonalis.

b. Vena diaphragmatica. Aortam inter et arteriam pulmonalem ad venam cavam, in quam delabitur, excurrens. (cf. Tab. XXVII. fig. 156.)

c. Vena pectoralis; c'. pectoralis ad thymicam accessoria.

d. Vena thymica; ramulum recipit, a truncis arteriosis assurgentem. (cf. figg. 162. 173.)

e. Vena vertebralis, subclaviam inter et arcum aortae, in venam cavam incidens.

f. Vena oesophagea; inter aortam et art. pulmonalem viam sibi legens ad venam cavam.

g. Vena subclavia.

h. k. Vena brachialis et jugularis, in subclaviam coeuntes.

x⁴. Venae extremi ventriculi cordis, quae, assumtis ramulis venosis pericardii, in umbilicalem anastomotica transversam incidunt. (cf. mox fig. 162. et Tab. XXV. figg. 127. 128. x*. x⁴.)

Hoc illud, extremum cordis ventriculum pericardio suspendens, vinculum est, quod liga-

mentosum dictum auctoribus. Nec vero omnes cordis venas colligit; plurimis potius ad venam coronariam derivatis. (cf. fig. 163. lh.)

X. *ϑ. ϑ'. z. z'. λ.* *Nervi vagi partes. (cf. Tab. XXIII. fig. 107.)*

X. Truncus juxta carotidem, colli latere descendens. *ϑ.* Nervus recurrens e vago, circa aortae arcum et ductum arteriosum Botalli circumductus. *ϑ'.* Idem nervus in collo assurgens, oesophago et tracheae distribuendus. *z. z.* Rami pulmonales nervi vagi, venae socii. *z'. λ.* Alii hujusmodi rami, arteriae pulmonali comites.

π. *Ductus thoracici*, in venam subclaviam incidens *emissariam* truncatum. Dextro latere solo expressum, sinistro neglectum. (cf. Tab. XXVII. fig. 157. *π.*)

FIGURA 161.

Cor, vasis appensis a dorso.

(Ubi sigla absunt, consule figg. 160. 166. 167.)

A. Ventriculus cordis. B. Auricula cordis sinistra. B'. Auricula dextra.

A'—L. 1. 2. 25. 24. 28. Arteriae.

A'. A'. Aortae dextrae arcus, in aortam descendentem continuatus. *B.* Aortae sinistrae arcus.

C. Arteria pulmonalis dextra; sinistra signo caret.

C.* *Ductus arteriosus Botalli*; altero latere solummodo notam inscriptam habet, sponte patens ex altero.

Ab arteria pulmonali eo ipso loco ubi ex amplo lumine subito gracilescit orsus, ad aortae arcum propinquum porrectus. In exclusis testudinibus, et adultis et tenerioris aetatis, mihi *constanter obturatus* visus. Absque pristini, ad embryonis vitam pertinentis, canalvis vestigio alio, quam quod innuitur vinculo hoc, in ligamenti teretiusculi similitudinem obsolescente. Neque etiam haec, ex arteria pulmonali ad aortam patentem viam, ad testudinis vitae phaenomena, ab animalibus superiorum ordinum discrepantia, explicanda, adeo necessariam esse, ut sibi eruditi passim viri persuaserant, supra ad Tab. XXV. fig. 128 abunde disputatum est.

D. Arteria subclavia. *E.* Carotis. *F. 28.* Art. axillaris ejusque ramus descendens.

G. Art. gastro-epiploica. *H.* Art. coeliaca. *J.* Art. mesenterica. *K.* Ramus communicans ad aortam dextram. Omnes ex aorta sinistra.

L. Aorta descendens; e ramo communicante et aorta dextra continuata.

1. 1. Arteria pulmonalis angustior demum facta; dextro latere truncata, sinistro in ramos divisa.

2. Art. bronchica, e pulmonali retrograda. (cf. Tab. XXIV. figg. 118. 119. 2.)

25. Art. thymicae vestigium. 24. Art. oesophagea. 28. vide supra *F.*

aa. a—z. Venae.

aa. aa. Venae pulmonales. Dextra truncata, sinistra ramosa servata. Utraque venam cavam sui lateris superscandens, ut in auriculam cordis sinistram, conjunctim cum socia, ostio communi aperiat. (cf. figg. 167. 168. *m.*)

a. a. Venae caevae superiores binae in sinum venosum communem (*v.*) confluentes. *b.* Vena diaphragmatica. *c.* Vena pectoralis. *e.* Vena vertebralis. *f.* Vena oesophagea. *g.* Vena subclavia. *h.* Vena brachialis. *k.* Vena jugularis.

v. Sinus venosus communis, venas cavas, (*a. a.*) hepaticas, (*y. y. y.*) et spermaticam (*z—z'*) excipiens.

Nota: *Huic sinui finitimisque truncis, vivente testudine, pulsuum micationes adeo apertae, ut de harum (licet subtilioris tunicae) venarum insita vi motrice nequeas jam dubitare.*

y. y. y. Venae hepaticae, in sinum communem venosum incidentes.

y'. y'. Aliae venae hepaticae, venam spermaticam, jecur pervadentem, adeuntes.

z. z'. z''. Vena spermatica. (cf. Tab. XXV. fig. 124.) *z.* Truncus, prope renes ortus, discissus.

z'. Ubi hepar adgreditur, ut eundo recipiat venas hepaticas, e lobo dextro sibi affluentes. (*y'. y'.*)

z². Ubi, e hepate egressa, illabitur sinui venoso communi.

- X. *g. z.* Nervus vagus, sinistro latere servatus. X. *z.* Truncus pulmonem versus descendens. (cf. fig. 160.)
g'. Nervus recurrens e vago, arcum aortae ductumque arteriosum ambiens, ut in collo assurgat. (ibid.)

FIGURA 162.

Cor cum vasis propinquis, a latere sinisteriore.

A. Ventriculus cordis. B. Auricula sinistra.

A'—L. 24. Arteriae.

A'. Arcus aortae dexter; B. sinister. C. Arteriae pulmonalis communis truncus. C'. 1. Arteria pulmonalis sinistra. C*. Ductus arteriosus Botalli sinister. D. 24. Art. subclavia sinistra et oesophagea. E. Carotis. G. Gastro-epiploica. H. Coeliaca. J. Mesenterica. K. Ramus anastomoticus ex aorta sinistra ad dextram. L. Aorta descendens.

aa. a—z. Venae.

aa. Venae pulmonales; quarum dextra plurimum truncata et sursum mota. a. Vena cava superior sinistra. b. Diaphragmatica. c. c'. Vena pectoralis et pectoralis accessoria. d. Thymica. d'. Ramulus venosus ad thymicam, ab arteriarum truncis assurgens. e. Vena vertebralis. f. Oesophagea. g. Subclavia. h. Brachialis. k. Jugularis.

̄. Sinus venosus communis.

x. Venae umbilicalis sinistrae pars truncata. (cf. Tab. XXV. fig. 128.) x*. Umbilicalis anastomotica transversa. (ibid.) x⁴. Venae extremi ventriculi cordis, in umbilicalem anastomoticam. (ibid.) et fig. 160. x⁴.)

y. y. Venae hepaticae, ad sinum venosum. y'. y'. Venae hepaticae ad spermaticam accedentes.

z. z'. Vena spermatica.

- H. Ductus thoracici in subclaviam sinistram insertio; residuo solo emissario. (cf. Tab. XXVI. figg. 155. 160. H.)

FIGURA 163.

Vasa cordis coronaria seorsum.

(Situ figurae 160. ubi signis caruere.)

A. A'. D. D. E. E. Arteriae magnae communis partes.

A. Truncus, paullo supra exitum e corde scissus. A'. Aortae dextrae pars. D. D. Arteriae subclaviae truncatae. E. E. Carotides e subclaviis.

70. α—ε. Arteria coronaria cordis.

70. Truncus art. coronariae; supra limites muscoli constrictoris arteriarum, ex arteria magna dextrorsum emergens, musculum illum retrorsum superscandens atque, in arcum flexus, ventriculum cordis summum arteriasque exeuntes coronae instar cingentem, inferiore et superiore cordis pariete surculos emittentem.

α—δ. Ramus inferior; in annulum, seu coronam, sinistrorsum circumductus.

δ. Ubi ad dorsalem parietem cordis revolvitur extremus ramus inferior.

γ. Surculi in pariete inferiore, sive latere pectorali cordis, ludentes.

β. Surculus nutricius, truncis arteriarum transmissus.

ε. Ramus superior, e trunco ad parietem dorsalem ventriculi cordis in dexteriores partem assurgens.

- hh. *. hh'. ". ". Vena coronaria cordis, paullo infra arteriam coronariam ventriculum cordis summum ambiens. *. Ubi a tergo incipit circulus venae coronariae, arteriarum truncis dextrorsum circumjectus.

hh. Ubi juxta posteriorem (inferiorem) musculi constrictoris marginem pergit.

hh'. Ubi ultima vena coronaria, absoluta via circum arterias, in sinum commune venosum influit. (cf. figg. 166. 178. *hh'.*)

''. Surculi venosi, ex inferiore facie ventriculi cordis ad truncum venae coronariae confluentes.

'''. Surculi venosi, e pariete cordis superiore, eodem.

FIGURA 164.

Cor a prona parte apertum. Vasa majora aliquantum truncata. Arteria pulmonalis communis, et cum ea musculus constrictor arteriarum, incisa.

- A. Ventriculi cordis paries, luminis diametrum crassitie fere aequans. Lacunae, trabeculis carneis, e quibus cordis parietes contexti sunt, interjectae, et hoc sectionis loco et in ipso ventriculi cavo cernuntur.
- A*. A**. Lumen ventriculi cordis, seu cavum *unicum*, perperam divisum dictum. A*. Recessus sinister. A**. Recessus dexter. Uterque retro trabeculam (*e*) confluentem et continuam. Quam inter utrumque recessum prorsus patentem viam, seta (*d*) retro trabeculam transmissa indicat. (Manifestam eandem viam vide mox figg. 165. 169. A*. A**.)
- B. B'. Auricula cordis sinistra et dextra.
- B. B. Musculus constrictor arteriarum dissectus.
- A. Arteria magna communis. A. Aorta dextra. B. Aorta sinistra.
- C. Arteria pulmonalis communis, in longum incisa hians; valvulas ad sui radicem positas et aditum ad arteriam pulmonalem dextram ostendit. C'. 1. Arteria pulmonalis sinistra. C'. Art. pulmonalis dextra. C*. Ductus arteriosus Botalli.
- D. Arteria subclavia. E. Carotis.
- a. Ostium arteriae pulmonalis dextrae, in aperta arteria pulmonali communi conspicuum.
- b. Valvulae binae, initium arteriae pulmonalis communis custodientes; quarum altera integra, dimidiata, sectione facta, altera, ad utrumque latus prioris.
- (Ad quarum valvularum cum cordis ossiculo nexum intelligendum cf. figg. 171. et 172. b.)
- c. Trabecula carnea a ventriculi cordis pariete adversus *ossiculum cordis* (figg. 170—172) ita porrecta, ut ejus apicem amplectatur atque suspendat.
- d. d. Seta retro trabeculam carneam per cordis cavum trajecta; utrumque cordis recessum (A*. A**) magno hiatu conjunctum esse probans.
- e. Qua via patet e recessu cordis dextro introitus in arterias aortas.
- f. g. Valvae in cordis ventriculo ad atriorum exitum appensae, singulae.
- f. Valva atrii pulmonalis, seu auriculae sinistrae.
- g. Valva atrio venarum cavarum, seu auriculae dextrae, in ventriculum cordis hianti, adposita. Utraque turgida, inflata, qualis sanguinis affluentis impulsui cedit, depicta. (Eisdem, a tergo vide fig. 167. et mox alio situ fig. 169.)
- α. Ubi apex ossiculi cordis, sub amplexu trabeculae carnea latet.

FIGURA 165.

Cor eodem latere inferiore apertum; secta trabecula ossiculum cordis firmante carnea; incisa cum musculo constrictore aorta sinistra. Seta per pulmonalem arteriam ducta. Rel. ut in praecedente figura.

A. B. B. B'. A. A'. B. C'. C'. C*. D. E., ut supra fig. 164.

A*. A**. Ventriculi cordis cavum, unicum, non divisum; recessu dextro in sinistram continua, nec interrupta, via confluenta.

c. c'. Trabeculae carnea, a cordis interno pariete ad ossiculum cordis porrectae, residuae partes. c. Ubi apicem ossiculi vestit pars truncata trabeculae. c'. Ubi radicabat in cordis pariete.

- f.g.* Valvae, exitum atriorum in cordis ventriculum custodientes, ut supra.
h. Introitus ad aortam communem e cordis ventriculi recessu dextro.
i. Duae valvulae ad radicem arteriae Aortae sinistrae. Integra altera, medio loco appensam habens utrinque dimidiam alteram, incisione parietis facta divisam. Quarum valvularum priorem, ossiculo cordis appensam, vide mox fig. 171. *i*; Utramque vero, in lumine arteriae, prope illud ossiculum, fig. 172. *i*.
K. Seta per arteriam pulmonalem, remotiore aliquo loco leviter incisam, ducta, ostium hujus arteriae ventriculo cordis patens (quod superiore figura incisum erat) integrum nunc indicat; scilicet dextrorsum ab apice ossiculi cordis, juxta trabeculam carneam recessum cordis dextrum versus aliquantum sinuatam.
a. Apex ossiculi cordis, residua parte trabeculae carnea truncatae obductus.

FIGURA 166.

Cor a tergo. Vasa majora haud procul a corde truncata. Sinus communis venosus ita recisus, ut, residuo solo ultimo margine, valvulae binae, palpebrarum instar, reditum ex atrio dextro in sinum venosum defendentes, aditum contra sanguini venoso auriculae advehendo, rima valvularum media diducta, concessurae, cernantur.

- A.* Ventriculus cordis a dorso. *B.* Auricula sinistra. *B'*. Auricula dextra.
A'. Arcus aortae dextrae. *B.* Aorta sinistra. *C'*. Arter. pulmonalis sinistra. *C''*. Art. pulmonalis dextra. *D.* Art. subclavia. *E.* Carotis.
aa.aa. Venae pulmonales in atrium sinistrum coeuntes. (vide mox figg. 167. 168.)
l. Valvulae binae, in aditu sinus venosi ad auriculam cordis dextram; turgidae hic depictae, rimam mediam ocludentes, quales auricula dextra plena inflantur; reditum hoc positu sanguini negantes.
δ. ε. Arteriae coronariae cordis extremi surculi, cordis dorsum rigantes. *δ.* Rami inferioris ultimae propagines dorsales. (cf. fig. 165. *δ.*) *ε.* Ramus superior arteriae coronariae. (ibid.)
hh. hh'."." Venae coronariae cordis. *hh.* Truncus venae coronariae, annuli instar circumactus. *hh'*. Ubi incidit ultimus venae coronariae truncus in sinum venosum.
 Juxta quod ostium majusculum aliud, vel subinde nonnulla alia minora, scilicet venulis cordis minoribus patentia.
 "."" Rami venosi, dorsali cordis pariete sparsi, in coronariam venam, vel in sinum venosum communem ipsum incidentes.
X. ϑ. ϑ'. z. Nervi vagi pars, cum recurrente ramo, circa aortae arcum ductumque arteriosum circumjecto.
X. Truncus nervi vagi. *z.* Ejus productiones ad pulmonem pertinentes. *ϑ. ϑ'*. Ramus recurrens vagi. (cf. figg. 160. 161.)

FIGURA 167.

- Cor a tergo apertum. Atriorum ostia, venis pulmonalibus et sinu venoso penitus recisis, nuda.*
A—E. Arteriarum trunci, ut in praecedente figura.
A. Ventriculi cordis paries dorsalis incisus; valvas ad atriorum exitum accedentes sustinens.
B. Atrium sinistrum. *B'*. Atrium dextrum.
*A**. Recessus cordis sinister, ab ostio atrii pulmonalis ejusque valva (*f.*) propior.
*A**.* Recessus ventriculi cordis dexter prope ostium atrii dextri seu venarum cavarum.
 Uterque recessus, quem uni eidemque continuo cordis cavo pertinere supra posui, interjectis hoc aspectu atriorum valvis, divisus comparet; scilicet commissura infra valvas locum tenente. (cf. figg. 164. 165. et mox 169.)
e. Iter e ventriculi cordis cavo ad arterias quascunque, pulmonales pariter ac aortas.
f. Valva ad sinistri atrii exitum; situ expanso, quem sanguine ventriculo cordis ex auricula transfuso, adeoque sub ipsa cordis diastole assumit.

- g.* Valva quae atrii dextri ostium tuetur; collapsa, qualis tempore contractionis ventriculi cordis. Utriusque atrii ostia ad cordis ventriculum ducentia, superiore valvarum margine conspiciuntur. (cf. fig. 168. *n. o.*)
- l.* Valvulae duae sinum venosum inter et atrium dextrum. (vide supra fig. 166.)
- m.* Ostium venarum pulmonalium ad atrium sinistrum patens; lunatum, absque valva; intus conspicuo paullum septo medio auricularum, quod a dextro atrio sinistrorsum prominat. (cf. mox fig. 168. *m. p.*)

FIGURA 168.

Atria cordis, a tergo; appensis valvis in ventriculum cordis promissis; sinu venoso ablato, auricula sinistra et venis pulmonalibus incisiss.

- B.* Auricula sinistra aperta. *B'.* Auricula dextra.
- aa. aa.* Venae pulmonales. Ubi atrium sinistrum adeuntes conjunguntur, apertae, ostium lunatum (in hoc atrium hians) exhibent, aliqua parte oclusum, subtus porrecto septo atriorum medio. (*p.*)
- f.* Valva, ab atrii sinistri ostio in cordis ventriculum porrecta. (cf. figg. 164. 165. 167.)
- g.* Altera valva dextri atrii ostio, ad ventriculum cordis ducenti, appensa. (ibid.)
- l.* Valvula duplex, in introitu atrii dextri. (cf. fig. 166.)
- m.* Exitus e venis pulmonalibus in atrium sinistrum e parte dextra aliquantum obturatus, septo atriorum medio accumbente. Ceterum nullis valvulis munitus.
- n.* Ostium ex atrio sinistro ventriculum cordis versus patens, supra valvam.
- o.* Similis via atrii dextri ad eundem cordis ventriculum, alteri valvae (*g.*) circumducta.
- p.* Septum medium, atriorum alterum ab altero dirimens; ex atrio dextro sinistrum versus pendens, ut cavo dextri atrii spatiosiore facto, sinistrum angustet atque in ipso venarum pulmonalium, ad atrium tendentium, ostio lunato (*m.*) aliquomodo cernatur.

FIGURA 169.

Cordis ventriculi et auricularum cava; ostia; valvae. Atria et cordis ventriculus ab anteriore aperta; recisis cum aliqua parte parietis cordis, arteriarum omnibus truncis.

- A.* Parietis inferior ventriculi cordis scissus. Crassus, trabeculis carneis numerosis introrsum exstantibus, interpositis passim lacunis.
- A*.* *A**.* Cavum ventriculi cordis unicum, transversim patens; recessu sinistro et dextro confluentibus atque continuis.
- B.* Auricula sinistra, antrorsum aperta; altero ostio, nudo, (*m.*) venas pulmonales appensas excipiens, in cordis ventriculum hians altero, valva custodito. (*f.*)
- B'.* Auricula dextra, duplici pariter ostio instructa; altero introducente, inter valvas sinus venosi; (*l.*) educente altero, ad cordis ventriculum, juxta valvam. (*g.*)
- Ceterum utriusque auriculae paries a ventriculi cordis crassitie plurimum abest; tenuis potius, laxis, summopere dilatabilis et contractilis, trabeculis tamen carneis, iisque aliquomodo reticulatis, contextus.
- aa. aa.* Venae pulmonales in atrium sinistrum desinentes. Ubi confluunt incisae, ut commune earum ultimum ostium, in auriculam ducens, (*m.*) adpareat.
- c'.* Ubi a pariete cordis recisa est trabecula carnea, ossiculum cordis versus introrsum porrecta. (Cujus partis mentio facta est supra figg. 164. 165. *c. c'.*)
- f.* Valva ad exitum atrii sinistri in cordis ventriculum; collapsa, flaccida. (cf. figg. 164. 165. 167. 168.)
- g.* Similis valva, prope exitum ex atrio dextro in cordis ventriculum; collapsa itidem situ: (ibid.)
- l.* Valvula duplex, reditum ex aditu dextro in sinum venosum impediens; ab interiore. Extrorsum easdem depictas vide figg. 166.—168.

- m.* Ostium venarum pulmonalium, in auriculam sinistram hiantium; simplex, valvularum quovis apparatu carens. (cf. figg. 167. 168.)
- p.* Septum medium; atrium alterum ab altero dividens; sinistri atrii cavum versus porrectum ejusque lumen minuens, ampliato dextri ambitu. (cf. fig. 168. *p.*)

F I G U R A 170.

Ossiculum cordis, quod arteriarum truncis a corde incipientibus interpositum; vario situ. Magnitudine naturali.

- a.* Cordis ossiculum a latere sinistro, arteriam pulmonalem versus; convexum.
- α.* Apex ad ventriculi cavum deorsum versus porrectus; trabecula carnea, sibi obviam eunte, excipiendus. (cf. figg. 164. et 165. *c.*)
- β.* Baseos ossiculi gibbera pars; arteriam pulmonalem oriundam versus. (cf. fig. 172. *β. C.*)
- b.* Eiusdem ossiculi latus aortam sinistram versus spectans.
- α.* Apex, ut supra.
- γ.* Baseos pars leviter excisa, qua cavum aortae sinistrae versus dirigitur. (cf. fig. 172. *γ. B.*)
- c.* Ossiculum idem, a latere arteriam magnam spectante.
- α.* Apex. *γ.* Baseos excisus locus; ut supra.
- δ.* Baseos facicula declivis ad radicem arteriae magnae. (cf. fig. 172. *δ. A.*)

F I G U R A 171.

Cordis ossiculum magnitudine aucta; arteriarum valvulis adhaerentibus.

- a. Situ figurae 170. a.*
- α.* Apex ossiculi. *β.* Convexa baseos pars; arteriae pulmonalis lumen versus.
1. 2. 3. Arteriarum, ossiculo cordis circumpositarum, parietes truncati. 1. Paries communis aortam sinistram inter et arter. magnam. 2. Paries aortam sinistram inter et arter. pulmonalem. 3. Paries arteriam magnam inter et pulmonalem.
- b.* Valvularum ad originem arteriae pulmonalis positarum altera, quae ab ossiculo cordis propior. (cf. fig. 164. *b.* ubi in ipsa arteria aperta comparet.)
- Medio ad ossiculum descendit, ejusque gibberae parti figitur; extremis ad arteriae parietem assurgit. Eandem valvulam, cum socia, in arteriae lumine juxta cordis ossiculum suspensam, vide mox fig. 172. *b. C.*
- q. q'.* Binarum valvularum, radicem arteriae magnae communis tenentium, altera, quae cordis ossiculo adjacet. *q.* Margo valvulae ab arteriae interiore membrana, cui adhaerebat, solutus. *q'.* Margo summus valvulae, liber, leviter sinuatus, lumen arteriae spectans.
- Reliqua explicatione vel minime indigent, vel adjuvante fig. 172. *q. A.* ubi earundem valvarum par in lumine arteriae a fronte cernitur, facile illustrantur.
- c. Ossiculum cordis, valvulaeque adjacentes, positu figurae praecedentis 170. c.*
- α.* Apex ossiculi. *γ.* Baseos sinuata pars. *δ.* Baseos pars declivis.
1. 2. 3. Parietum arteriarum truncatarum residua, ut supra fig. a.
- i.* Valvularum aortae sinistrae altera, ossiculo cordis adhaerens. Eandem, de qua supra jam dictum est, (fig. 165. *i.*) vide mox, comite altera, in arteriae canali, fig. 172. *i. B.*
- q. q'.* Valvularum binarum arteriae magnae communis ea, quae propior ab ossiculo cordis; ut supra fig. a. (cf. fig. 172. *A. q.*)

F I G U R A 172.

Cordis ossiculi basis, arteriarum lumina versus; magnitudine naturali. Alterum exemplum, magnitudine aucta, circumpositum habet valvularum apparatus cum arteriarum truncis ita dissectis, ut in earum lumina inspicias.

$\beta. \gamma. \delta.$ Basis ossiculi cordis. $\beta.$ Convexa pars, arteriam pulmonalem versus. $\gamma.$ Sinuata pars, aortam sinistram spectans. $\delta.$ pars declivis, quae in arteriam magnam communem versus dirigitur. (cf. figg. 170. 171.)

A. Lumen arteriae magnae communis.

B. Aortae sinistrae lumen.

C. Arteriae pulmonalis lumen.

1. Parietis communis arteriam magnam inter et aortam sinistram.

2. Parietis, aortae sinistrae et arteriae pulmonali communis.

3. Parietis, arteriam magnam inter et pulmonalem communis.

b. Valvulae binae ad originem arteriae pulmonalis, quarum altera ossiculo cordis proximè adposita. (cf. figg. 164. 171. *b.*)

i. Valvula duplex in aorta sinistra incipiente, simili posita. (cf. figg. 165. 171. *i.*)

q. Utraque valvula arteriae magnae communis originem tenens. (cf. fig. 171. *q.*)

A. \delta. 1. 5. q. Arteriae magnae communi pertinentes partes, quas seorsum vide supra.

B. \gamma. 1. 2. i. Ad aortam sinistram facientes partes, quarum notas vide supra singillatim.

C. \beta. 2. 5. b. Arteriae pulmonalis partes. Singulas vide supra seorsum explicitas.

Hisce de cordis ossiculo praemissis, paucis nunc absolvi poterunt, quae de ejus usu statuenda. Facile enim intelligitur, non solum arterias earumque valvas eo, veluti fulcro communi uti, sed potissimum earundem arteriarum musculum constrictorem (cf. fig. 164. 165. et supra Tab. XVI. B.) ad occludenda vasorum lumina, è stabili hoc, nec pressioni cedente canalium medio osseo, non mediocres capere vires, tantoque majore impetu sanguinem, a ventriculo cordis arteriarum truncis transfusum, ea contractione propellere, quam aequo ritmo cordis pulsum sequi, multiplici, in viventibus instituta, observatione cognovi.

FIGURA 173.

Thymus ejusque vasa sanguifera.

$\Theta.$ *Thymus* a ventre. (cf. Tab. XVI. fig. 66. et Tab. XXVII. fig. 156. $\Theta.$)

D. 25. 24. Arteriae. *D.* Subclavia sinistra truncata. 25. 25'. Arteriae thymicae; quarum altera accessoria; e qua ramulus subcutaneus colli. (25'.) 24. Art. oesophagea, prope originem abscissa,

c. c'. d. d¹. d². Venae. *c.* Vena pectoralis. *d.* Vena thymica cum pectorali conjuncta. *c'.* Pectoralis accessoria ad thymicam. *d¹. d¹.* Ramuli venosi ab arteriarum truncis assurgentes; in thymicam vel pectoralem incidentes. *d². d².* Venulae, a nervorum plexu cardiaco (cf. Tab. XXIII. figg. 107. 117. $\Pi.$) thymicae advectae.

FIGURA 174.

Pulmo sinister a tergo summa sui parte incisus et apertus, ut interiores cellae sive recessus pneumatici pateant. Universus vero pulmo e grandioribus cellis conflatus, quae, multum patentium ostiorum ope, in minores ducunt cellulas, in areolas demum desinentes. Quarum vestigia et per externam pulmonum membranam translucent et in interioribus cellarum parietibus membranaceis ubique adparent. Nec, praeter harum cellarum parietes, e subtilissimis membranis, vasa vehentibus, exstructos, ullum aliud pulmoni parenchyma.

E. Bronchus sinister, prope divisionem tracheae in duplicem fistulam abscissus.

E'. 1. 2. 3. 4. 5. 6. 7. Bronchi sinistri per pulmonem decurrentis iter. Ad quod apertius intelligendum consule bronchum seorsum depictum fig. 175.

1. Ubi, brevi cursu per pulmonem peracto, ostio laterali primo in cellam, seu recessum pneumaticum grandiore primum (I.) sinistrorsum hiat bronchus.

2. Secundum ostium bronchi, ulterius continuati, dextrorsum in recessum pneumaticum secundum (II.) ducens.

3. 4. 5. 6. Quatuor abhinc ostia bronchi, alternis lateribus ad totidem recessus majores (III. IV. V. VI.) deliscentia.

7. Ultimum bronchi, illudque paullo angustius, ostium, in recessum pneumaticum extremum (VII.) desinens.

I—VII. Recessus pneumatici, seu cellae pulmonales grandiores septem, ad minores recessus et cellulas patuli numerosiores.

I^a. E primo recessu ad vicinum accessorium patens ostium, per quod seta traducta.

I^b. Ex eodem primo recessu ad finitimam aliam, accessoriam cellam, priore paullo minorem, aperta via, quam seta indicat.

FIGURA 175.

Bronchus pulmonis sinistri seorsum, situ praecedentis figurae.

E. Trachea, prope divisionem in bronchos scissa.

E'. Bronchus dexter truncatus.

E'. 1—7. a—c. Bronchus sinister.

1—7. Ostia bronchi alterna, notis figurae praecedentis respondentia.

E—a. Circuli cartilaginei omnem bronchum ambientes; passim bini confluentes.

a—b. Cartilagineae partes irregulares, reticulares, bronchi parietem sustinentes; vix uspiam circulares; ad ostiorum confinia solidiores.

b—c. Cartilagineae particulae sensim attenuatae, membranarum naturae magis magisque accedentes; reticulares tamen, nec rigidiorum aliquam texturam prorsus deponentes.

FIGURA 176. (176*.)

Particula e pulmonis superficie excisa; magnitudine diametri sexies aucta; rete vasculosum arte impletum ostendens, duplici vasorum sanguiferorum ordine exstructum. (Naturalem ejusdem particulae magnitudinem indicat 176.)*

1. a. a. a. Arteriae pulmonalis rami, ramuli, surculi et rete arteriolas inter et venas medium, (quod capillarium vasorum esse dicunt;) cellularum pulmonalium areolas tenens.

a. a. a. Ubi omnia areolarum vasa, ad ultimum reticulum usque, eodem, per arterias transmissis, pigmento turgent.

aa. γ. γ. δ. ε. Venae pulmonalis rami et surculi.

γ. γ. Ubi pigmentum, venis injectum, areolarum trium retia vasculosa suo colore tinxit, neque pigmento, arteriarum via adveniendi, locum, quo exciperetur, reliquit.

δ. Ubi venulam inter et arteriam *anastomosis* intercedit.

ε. Ramulus venosus in superficie summa ludens, ultimis demum extremis in rete vasculosum demissis; conjunctione tamen prius facta cum vicino ramusculo venoso.

β. β. Ubi rete vasculosum binarum areolarum ex altera parte pigmentum per arteriae ramos transfusum, ex altera vero diversam materiam a venis adductam exceptit, ita ut mediae hae areae *mixtum* ex utroque pigmento traxerint colorem — utpote *ipso reticulo inter utrumque vasorum systema communi*.

FIGURA 177.

Jecur supino situ ab inferiore; appensis peritonaei finitimis partibus, pericardio, vasisque nonnullis.

Peritonaei paries exterior, a musculis abdominalibus propior, (quem Tab. XV. fig. 65. Γ. integrum monstravit) recisus est, ut nudum compareat jecur. Pericardium apertum. Cor exem-

tum, relictis in sede sinu venoso communi, ab atrio cordis dextro abscisso et arteriarum fasciculo haud procul ab eo loco ubi e pericardio egressurus est resecto.

I—*I^d. x—z²*. Hepar ejusque partes.

I. Lobus hepatis sinister, ventriculum ambiens.

I'. Lobus dexter.

I^c. *I^d*. Isthmus inter utrumque lobum medius, duplex. Intervallo illa peritonaei productione impleto, quae a pariete abdominis revoluta universum hepar ab exteriori arctius amicit. (vide mox infra *Γ. α—ν*. peritonaei descriptionem.)

x.x. Venae umbilicales jecur adeuntes. (cf. Tab. XVI. et XXV. fig. 128.)

y.y. Venae hepaticae e jecinore prodeuntes, ut in vicinum venosum sinum communem incidant.

z¹. z². Vena spermatica. *z¹*. Ubi jecur intrat. *z²*. Ubi, venae cavae inferioris iustar, ex hepate emergit, sinui venosum aditura. (cf. fig. 161. et mox fig. 178.)

B*. *a.a. x. A'. B. C. D. Δ*. Pericardium et in ejus cavo conspicuae partes.

B*. Ubi sinus venosus communis, a finitimo atrio dextro recisus, hiat.

a.a. Venae cavae superiores intra pericardium ad sinum venosum confluentes. Cui sinui a tergo praeterea committuntur venae hepaticae. (*y.y*) cum spermaticae ultimo, ex hepate prodeunte trunco. (*z²*) De quibus supra figg. 161, 162. et mox infra fig. 178. *ū. a.y. z²*.

x. Arteriarum, a cordis ventriculo abscissarum, trunci in fasciculum coaliti, proxime ultra musculum constrictorem (Tab. XXVII. fig. 156. B.) truncati; ita ut arteriarum itinera segmenti loco compareant. Cui parti explicandae pertinet accessoria, imo loco, figura 177. *. hasce siglas ferens:

A'. D. Ad arteriam magnam communem pertinentia ostia. *A'*. Aortae dextrae lumen; a subclaviarum arteriarum illo (*D*) hic loci jam distinctum atque, tanquam septo interposito, sejunctum. (Sectione fasciculi arteriosi propius a corde instituta, priusquam ad exigendas subclavias accingatur arteria magna communis, haec luminis sui divisio minus innotuit supra, Tab. XXVII. fig. 157. A.) *D*. Truncus communis subclaviarum et carotidum; cujus lumen juxta aortae dextrae illud (*A'*) comparet.

B. Aorta sinistra.

C'. Arteria pulmonalis sinistra. *C''*. Art. pulmonalis dextra.

Utriusque lumen, hoc sectionis loco, seorsum comparet.

D. vide supra *A'*.

Δ. Pericardii cavum; absque corde, solis vasorum majorum truncis residuis.

Γ—Γ'. α—ν. Peritonaei partes.

Γ. Γ. Facies peritonaei exterior, claviculam versus. Huic diaphragmatis anterior, fasciculus, inseritur, de quo supra dictum est Tab. XVIII. *Γ. 42'*.

Γ'. Γ'. Ubi peritonaeum utriusque ad pericardium tendit. (cf. Tab. XVI. *Γ'*.)

α. β. γ. δ. Ubi peritonaei, cuncta viscera abdominis includentis paries exterior, sive abdominalis, recisus est ad jecinoris partes, subtus latentes, aperiendas.

ε. ζ. η. θ. Peritonaei, ad hepar propius vestiendum deflectentis, pars plicatilis, *ligamento hepatis coronario* comparanda,

ε. θ. Ubi ligamenti hujus coronarii extrema utrinque ad pulmonum faciem abdominalem obducendam, excurrunt.

η. Locus ubi cardiae adhaeret peritonaeum. (cf. fig. 178. *η*. a tergo.)

z. Peritonaeum, supra et infra jecur continuatum; isthmi (*I^c. I^d*) interstitium explens.

x. Ubi peritonaeum in plicam abit, venas umbilicales suspendentem; ceterum e duplici lamina conflatum.

λ. Ubi talis peritonaei plica sustinet venam spermaticam.

μ. ν. Cavum peritonaei, internam faciem ejus productionis hujus membranae exhibens, quae inde a musculorum abdominalium loco dorsum versus assurgit, ut inferiorem, ad abdomen spectan-

tem, pulmonum parietem obducatur atque ita, utrinque convergens, in mesenterii cujusdam plicam abeat. Quae demum, intestinali potius tubo pertinens, peritonaei plica atque in *mesenterium* perpetua quaedam continuatio, quoniam cogitationis ope facile ad suum locum substitui potest, neque hac nec sequente (quanquam exponendis rebus dorsalem viscerum regionem occupantibus plurimum idonea) figura, seorsum depingenda videbatur.

F I G U R A 178.

Jecur a tergo, vasis huic visceri pertinentibus et peritonaei productionibus adjectis. Sinus venosus et omne venae spermaticae per hepar iter, incisione facta, aperta sunt.

I—^{1d}. *Jecinoris ipsius partes.*

I. Lobus sinister, a tergo resimus ad excipiendum ventriculum, quem in sede hac vide supra Tab. XXVIII. fig. 159. I. K.

P. Lobus dexter.

I^a. Lobi sinistri pars superior, ventriculi cavato margini accedens.

I^b. Lobi dextri pars superior; incisa secundum venae spermaticae decursum, ad hanc apertendam.

I^c. I^d. Isthmus duplex, utrumque lobum hepatis conjungens. (cf. fig. 177.)

ā. a. l. hh. v. y. z². Ad sinum venosum communem facientes partes, inciso sinu conspicuae.

v. Ipse sinus apertus.

l. Valvae binae, ad introitum in atrium dextrum. (cf. fig. 166. *l.*)

a. a. Ostia utriusque venae caevae superioris sinum venosum adeuntis.

hh. Venae coronariae cordis, in sinum venosum hiantis, ostium majusculum, minora alia unum alterumve, signo carentia, ad latus. (cf. fig. 163. *hh.*)

y. Venarum hepaticarum ostia in eodem sinu communi adparentia; grandiora et minutiora, variabili numero.

z². Ubi spermatica vena, caevae inferioris more, exacto cursu per jecur, exceptisque venis hepaticis, e dextro lobo maxima parte advenientibus, in sinum venosum delabatur. Vide supra Tab. XXV. fig. 128. et mox infra *z—z².*

x. *Vena umbilicalis* altera, dextrum hepatis lobum petens. Sinistrae venae umbilicalis truncus hoc situ latet. (cf. fig. 177. *x. x.*)

x⁶. Ramuli *venae umbilicalis sinistrae*, per lobum hepatis sinistram sparsi, manifesti ubi, ad ventriculum recipiendum, cavatus est hic lobus.

Ad eandem locum venae ventriculi conflunt, (*sz⁴.*) ut ramo potiori venae umbilicalis sinistro committantur. (cf. Tab. XXV. fig. 128. *x. x⁶. sz⁴.*)

x⁷. sz. *Ad venam portarum.*

sz. Ubi venae portarum truncus, sub hepatis isthmo (*I^c.*) transversim porrectus, comparet. (ibid. *sz. sz.*)

x⁷. Ramorum systematis venae portarum lumina in ipsa scissa lobi dextri parte superiore, (*I^b.*) cui substrata est vena spermatica, comparentia. Ceterum hepatis, nec venae spermaticae.

Quae vero horum ostiorum vasis ab ipso venae portarum trunco derivatis, vel propaginibus venae umbilicalis dextrae pertineant, ambigua nunc neque magni momenti disquisitio; quandoquidem, ut supra (Tab. XXV. fig. 128.) explanatum est, in unum idemque vasorum hepaticorum commune systema coeunt, cum portae vena, umbilicales.

sz⁴. *Venae ventriculi* ad ramum praecipuum venae umbilicalis sinistrae tendentes, scissae. (vide supra *x⁶.* et Tab. XXV. fig. 128. *sz⁴.*)

z¹. z². y'. y^{}.* *Ad venam spermaticam.* (cf. Tab. XX. fig. 82. XXV. figg. 124. 128. XXVIII. fig. 159. *z. z¹. z².*)

z¹. Truncus venae spermaticae hepatis lobum dextrum aggressurus, peritonaei plica suspensus. (*l.*)

z¹. z². Trajectu per hepar aperta vena spermatica.

z². Ubi e hepate egressa illabitur in sinum venosum.

y'. Venarum hepaticarum in venam spermaticam incidentium lumina, majora, minora.

y*. Venae hujusmodi hepaticae ostium, valvula custoditum, quae positu suo (pendet enim aliquantum in venae spermaticae lumen) cursum sanguinis, a trunco advenientis, gubernare atque hepatis distribuere debere videtur. Sed injectioni per venam spermaticam factae aditum pertinaciter recusans, ab hepaticarum venarum functione propiorem sese probavit. Nisi animali vivente aliam huic valvulae actionem addicas, quam quae experimentis, post mortem institutis, cognoscitur.

Quae quomodocunque se habeant, illud tamen ex ipso lumine spatioso atque patente in sinum venosum via manifestum est, venam hanc spermaticam, haud secus ac venam quandam cavam inferiorem, per hepar trajici.

Et quoniam, si recedis a venis spermaticis, omnibus per abdomen assurgentibus venis commune est, vel proxime vel per umbilicalium ambages in systema portarum confluere, universa haec spermaticae cum reliquis venis dissimilitudo ad solam *genitalium* functionem referenda erit, ut quorum in hoc animalium genere moles, immo enormitas, paratissimum, pro re nata, et quam maxime expeditum sanguinis redeuntis iter exposcere videtur.

H. 60—69. *Vasa jecinoris arteriosa.* (Conjuncta cum reliquis organorum chylopoieticorum vasis, et pleniora, vide eadem; Tab. XXX. fig. 179.)

H. Arteria coeliaca, ab aorta sinistra recisa.

60—60^a. Art. hepatico-duodenalis. Parti superiori lobi dextri subducitur ut infra venam spermaticam iterum emergat. Eundo arteriam hepato-cysticam edit, de qua infra. (69.) 60^a. Ubi, ad arcum duodenalem arteriae mesentericae sinistrae, cui committitur, tendens, discissa est.

61. Art. pancreatica secta.

61'. 61'. Rami hepatici, e pancreatica ad lobum hepatis sinistrum et isthmaum.

62. Art. pylorica truncata.

65. Art. coronaria ventriculi praesecta.

65'. Ramuli hepatici e coronaria ventriculi.

69'. Ex hepato-cystica (inde ab hepatico-duodenali derivata) ultimi ramuli hepatici.

II. *Vesica fellea*, dextro hepatis lobo, sub ejus parte superiore paullo latitans.

ζ. η. θ. z. λ. *Peritoniaei*, jecinori adhaerentis, residuae partes, plurimum truncatae.

ζ. η. θ. Peritoniaei plica, ligamentum coronarium constituens. (cf. fig. 177. iisd. siglis.)

η. Ubi ad ventriculi cardiam deflectit.

ζ. θ. Ubi versus pulmones tendit, truncatum.

z. Ubi inter venas umbilicales expansum peritonaeum ligamenti cujusdam suspensorii vices agit. (ibid.)

λ. Plica, venam spermaticam suspendens.

EXPLICATIO TABULAE TRIGESIMAE.

*T*UBUS intestinalis seorsum. Genitalia utriusque sexus.

FIGURA 179.

Ventriculus cum universo tubo intestinali, diductis paullo et explicitis gyris; a dorso. Annexa: Cystis fellea; Pancreas; Lien; Vasa arteriosa et venosa, passim truncata, neglectis prorsus ramulis minoribus intestinorum tunicas denso agmine perreptantibus.

K. K'. K". Λ. Λ'. T". α. δ. π. *Tubus intestinalis.*

T". Cardia. K. Ventriculi pars cardiaca, sinuato hepatis sinistro lobo excipienda. (cf. Tab. XXVIII. fig. 159. in situ.) K'. Pars pylorica ventriculi, angustior. K". Pylori locus. (Ipsam pylorum vide mox fig. 180. K".) Λ. α. Intestinum duodenum incipiens; quod Tab. XXVIII. fig. 159. sub parte superiore lobi dextri hepatis plurimum latuit. α-δ. Continuata intestina tenuia anfractibus paullo evolutis. δ. Ubi ultimum intestinum tenue in crassum se insinuat. π. Intestinum crassum ex amplo recessu, coecum dicunt, orsum. Λ'. Ultimum intestinum crassum, in rectum mutatum.

κ. d. e. f. g. *Vesica fellea; supraposita lineari figura (Λ*) seorsum notata. κ. Ipsa cystis.*

d. e. f. g. Ductus biliferi. d. Ductus cysticus, intestinum duodenum petens. e. f. g. Cystici socius ductus choledochus. f. Surculi hepatici biliferi in communem ductum choledochum derivati. g. Ductus hepato-cysticus e hepatico canali ad cystidem pervius. e. Ductus extremus choledochus duodeno, haud procul ante cysticum, immissus; a tergo et hepaticum et hepato-cysticum ductum excipiens. (f. g.)

C. a. b. c. *Pancreas; inde a pylorica ventriculi parte, cui incumbit, duodenum legens, lieni demum paullo subductum atque juxta coecum desinens.*

a. b. c. Ductus pancreatici tres, ad duodenum penetrantes; (cf. fig. linear. Λ*) quorum bini antecedunt ductus biliferos, tertius sequitur horum in duodenum delapsus.

Σ. *Lien; pancreati et coeco accumbens; hemisphaericus; vasa cum intestino crasso potius quam ventriculo communia habens.*

G. H. I. 60—69. *Arteriae; ab aorta sinistra (cui cohaerebant, cf. Tab. XXVIII. fig. 159.) recisae et cum intestinis paulum dimotae.*

G. *Gastro-epiploica; ventriculi faciem dorsalem convexumque marginem versus ramos exserit; ultimo trunco pyloricae arteriae, (62.) e coeliaca, commisso.*

H. 60. 61. 62. 65. 69. *Art. coeliaca. H. Truncus.*

60. 60^a. 69. *Hepatico-duodenalis. Pancreas primum dextrorsum superascendit eique subtiles passim surculos tradit; exinde duodenum aggressa et hepato-cystica ablegata (69.) ramulos duodeno frequentes distribuit; conjungenda demum arteriae mesentericae sinistrae arcui duodenali. (64. 64^a.) 60^a. Anastomosis hepatico-duodenalem inter et arcum duodenalem mesentericae. 69. *. **. 69'. 69'. 69'. Art. hepato-cystica. 69. Truncus, e hepatico-duodenali oriundus. *. Ramulus, ductum cysticum legens. **. Ramus praecipuus cysticus. 69'. 69'. 69'. Ultimaepropagines, hepar adeuntes.*

61. *Art. pancreatica; interdum e hepatico-duodenali oriunda; Pancreati protinus accedit et in eo ramosa consumitur.*

61'. *Ramuli hepatici, e pancreatica. (cf. Tab. XXIX. fig. 178.)*

62. *Art. pylorica, divergente ramo altero pylorum accedens, altero confluens gastro-epiploicae. (G.)*

65. *Art. coronaria ventriculi. Ad marginem concavum ventriculi ejusque parietem inferiorem delabitur. Eundo ramulos hepaticos edit, 65'. (cf. Tab. XXIX. fig. 178.)*

I. 64—68. *Arteria mesenterica. I. Truncus a superioribus arteriarum truncis magis distractus.*

64. 64^a. 64^b. Ramus sinister; in arcus intestinales dissolvitur complures.
- 64^a. Arcus duodenalis seu primus; ad duodenum assurgens, ut confluat arteriae hepatico-duodenali extremæ. (60^a.)
- 64^b. Ultimus arcus intestinalis cum ileo-colica in ansam conjungendus. (66^a.)
65. 66. 66^a. 66^b. 67. 68. 68^a. 68^b. Ramus arteriae mesentericæ *dexter*; ileo-colicam, (66.) splenicam, (67.) et colicam (68.) largiens.
66. 66^a. 66^b. Art. *ileo-colica*; in duplicem divaricatur surculum, alterum juxta intestinum tenue ultimum assurgentem, descendentem ad coecum alterum.
- 66^a. Ramulus ileo-coliacæ ascendens; anastomosin cum ultimo arcu intestinali mesentericæ sinistrae init.
- 66^b. Ramulus descendens ileo-coliacæ; ad coecum devexus, in colicam ascendentem confluit.
67. Arteria *splenica*; e qua surculus pancreaticus extremus.
68. 68^a. 68^b. Art. *colica*; illico ubi crasso intestino admota est in ascendentem et descendentem ramum divaricata.
- 68^a. Colica ascendens; coeco adhaerescens, in ansam coit cum ileo-colica descendente. (66^b.)
- 68^b. Colica descendens; intestinum rectum legit, conjungenda novissime in anastomosin cum arteria haemorrhoidali, e pudenda. (52.) cf. Tab. XXIV. figg. 119. 122. not. 52.
69. Art. hepato-cystica, vide supra H. 60...
- bb. cc. dd. ee. ee¹. ee². ff. ff¹. ff². gg. sz¹. sz². sz³. sz. sz. *Venae* organorum chylopoieticorum, ex intestinorum universo tractu, frequente conjunctione per arcus atque ansas facta, e liene atque pancreate, in venam portarum coeunt.
- bb. Vena *colica descendens*; ab intestino tenui ultimo ad crassum devehitur, ut in venam mesentericam (sz².) confluat; altero extremo in ileo-coliacæ truncum vergente. (ee².)
- cc. *Pancreatica* extrema, eidem mesentericæ jungitur.
- dd. Vena *splenica*, eodem.
- ee. ee¹. ee². Vena *ileo-colica*; ab intestino tenui ad crassi regionem decurrens, excipienda ab eadem vena mesenterica. ee¹. Arcus, intestinali venæ ultimæ in ansam conjunctus. (ff².) ee². Arcus cum colica descendente (bb.) confluens.
- ff. ff¹. ff². *Venae intestinales*; ultimis radicibus ex intestinorum pariete captis, (quarum apparatus supra, lymphaticis sociis, Tab. XXVI. fig. 154. praecepimus) multifariam in ansas atque arcus (homonymis arteriarum illis frequentiores) coeunt atque duplici demum itinere, altero in *mesentericam*, (sz².) velut in truncum communem ipsarum venarum intestinalium continuatum, in venam *duodenalem* (sz¹.) altero ducunt.
- ff¹. Arcus duodenalis, seu venarum intestinalium primus.
- ff². Arcus ultimus venarum intestinalium, ileo-coliacæ (ee¹.) conflatus.
- gg. Vena *colica ascendens*; inde ab intestino recto assurgens, mesentericam adit communi fere cum reliquis ramis, ad eandem venam convergentibus, loco, lieni et extremo pancreati finitimo.
- sz¹. Vena *duodenalis*, seu altera venæ portarum radix, juxta duodenum assurgens; ad hepatis confinia mesentericæ nupta in venam portarum desinit.
- sz². Vena *mesenterica*, sive radix venæ portarum altera. Collectis, ad intestini coeci confinia, colica descendente, (bb.) pancreatica extrema, (cc.) splenica, (dd.) ileo-colica (ee.) et intestinalium communi trunco, (ff.) pancreas pervadit atque ex eo egressa, una cum duodenali, in venam portarum abit.
- sz³. Venæ *pancreaticæ* plures, in truncum venæ portarum incidentes.
- sz. sz. *Venæ portarum* legitimus truncus, transversim porrectus, utroque extremo ab umbilicali vena, (x. x.) sibi alioqui conjuncta, abscessus. (cf. Tab. XXV. fig. 128. sz—sz³.)

FIGURA 180.

Ventriculus, ipso sub opere digestionis, margine convexo incisus, expansis lateribus apertus.

- T'. Oesophagi, in cardiacam ventriculi partem delapsi, extremum incisum.
 K. Cardiacae, sive superior majorisque capacitatis pars ventriculi, patens.
 K'. Angustior ventriculi pars pylorica, aperta.
 K". Pylori torus, cavum ventriculi versus prominulus.
 Λ. Duodenum incipiens; villosam tunicam interiorem reticularem exhibens, mox cum descendente intestino in rugas anfractuosas transmutandam.
 ζ. Parietis ventriculi incisi, praeter extimum peritonaei atque intimum continuatae epidermidis indumentum utrumque ob subtilitatem minus comparens, triplex insuper illudque crassum tunicarum stratum aperiens. Horum quod musculosum est, a peritoneo propius; quod medium, compactum, albo colore distinctum; quod denique epidermidi finitimum, molle, spongiosum, porosum, cryptis scatens.
 ζ. Oesophagi extremi cardiacaeque plicae in longum porrectae.
 λ. Cardiacae ventriculi partis interiora, sulcos et juga alterna habent. Tori multum exstantes quinque, ad novem, variant enim numero, a summis ima versus producantur. Hyeme, vel a longo tempore esurientibus, minus tumidi, compressi et in cristas elevati.
 κ'. In pylorica ventriculi parte cristae minus torosae, plicarum modicarum instar ad pylorum usque promissae.

FIGURA 181.

Ventriculi frustum excisum ab interiore; magnitudine aucta; poros numerosissimos, passim in sulcos vel cryptas confluentes monstrat.

FIGURA 182.

Valvula coli, inciso intestino comparens.

- δ. Intestinum tenue ultimum, ubi in coecum delabitur, incisum.
 π. Coecum apertum. Utriusque intestini interior, plicatilis, tunica cernitur.
 λ. Valvula coli; sive in coecum pendens intestini tenuis productio; continuatis plicis atque rugis intestini tenuis insignis.

FIGURAE 183—187.

Genitalia mascula.

FIGURA 183. Genitalia mascula cum adnexis a latere sinistro; bursa anali paullo sursim flexa, reliquis in situ.

- Λ'. Intestinum rectum prope exitum in cloacam truncatum.
 Ξ. Vesica urinalis; recipiens imo collo ureterem cum ductu deferente. (II'.)
 O. Ren, supra et infra testem comparens.
 Π. Bursa analis sinistra, ad vasa monstranda paullo sursum lata.
 P. Renis succenturiati summi particula.
 3. Cloacae ambitus punctim adumbratus.
 II'. Ureter socio ductu deferente in ultimum vesicae collum demissus. (cf. fig. 186. ubi ureteris ostium cum extremo ductu deferente in aperta vesica adparent.)
 γ. Testis.
 III. Epididymidis pars inferior in ductum deferentem, ureteri socium, desinens.
 Omni ambitu et paullo evolutam vide epididymidem fig. 186. III.

B. Substratum urethrae tendineum, cloacae inferiorem parietem occupans; sustinens corpus urethrae nunc flaccidum, collapsum, minime turgidum, substrato aliquomodo confusum nec ab eo distinctum. (Apertiora de hisce vide mox figg. 184. 185. 187.)

3. Urethrae bulbus.

24. Plexus nervorum pudendus; a coccygeis oriundus, urethrae glandem petens. (cf. Tab. XXIII. fig. 116. 25. 24. 25.)

55. Musculus protrahens penis, substrato urethrae tendineo nexus. (cf. Tab. XVII. fig. 72. sign. 55. 55. ubi omnis musculus in situ.)

L. Arteria aorta descendens, prope renes. (cf. Tab. XXIV. figg. 118. 119.)

l. p. q. r. r'. s. Genitalium vicinarumque partium venae, ad iliacam (s.) confluentes.

l. Vena azygos; **p.** hypogastrica; **q.** cavernosa; **r.** obturatoria; **r'.** glutaea. **s.** Vena iliaca, in quam omnes, quae modo indicatae sunt, conveniunt. (cf. Tab. XXV. fig. 124. l—s.)

FIGURA 184. *Genitale masculum per venas inflatum, a latere sinistro.*

B. 1. 10. 55. *Substratum urethrae tendineum.*

1. Ubi subito, quasi truncatum desinit, ante urethrae bulbum.

10. Ubi glandi subductum paullo comparet. Quam partem ab inferiore prorsus apertam vide mox fig. 187.

55. Musculi protrahentis penis pars substrato tendineo adhaerens.

B. Sulcus urethrae extremus, media glande dehiscens.

3. 10. 3. 2. 3. 4. *Urethrae universae partes.*

3. 2. Bulbus urethrae. **2.** Commissura venosa grandior, inter utriusque lateris bulbum urethrae.

10. 3. 4. Medium urethrae corpus, quod cavernosum dicunt.

3. Canales cavernosi urethrae laterales, plurimum anfractuosi, vermiculatim repentes.

4. Canalis cavernosus medius juxta sulcum urethrae porrectus.

3. Corpus cavernosum urethrae, in glandis penis similitudinem productum.

p. q. q'. r. *Venae.* **p.** Hypogastrica, in quam reliquae conveniunt. **q.** Cavernosa, e bulbo urethrae assurgens. **q'.** Ramuli venosi, e latere cloacae et bursa anali in cavernosam coeuntés; (fig. 185. neglecti, nec indicati.) **r.** Truncus communis venae obturatoriae et glutaeae, cum cavernosa in hypogastricam confluens.

51. 52. a. b. c. *Arteriae.*

51. Arteriae pudendae truncus scissus.

52. Art. haemorrhoidalis, seu recti ascendens, a pudenda oriunda, truncata. (cf. Tab. XXIV. fig. 122. not. 51. 52.)

a. Art. pudendae ramus ad bursam analem.

b. Ejusdem ramus externus ad cloacam.

c. Ultima pudendae propago in corporis urethrae cavernosi dorsum demissa; ibique mox in rami anteriori et posteriori fissa, illum corpori, hunc bulbo urethrae distributum.

Uterque numerosissimos subtilesque exigit surculos in venas (quae, amplioris longae luminis, multiplici anfractu circumducuntur illudque, quod cavernosum dicitur, corpus urethrae constituunt) demum hiantes.

FIGURA 185. *Genitalia mascula superne. Coles modice turgens; intestinum rectum; cystis urinae; musculus protrahens penis; epididymidis ultima pars. Urethrae sulcus diductus, ut collum vesicae et in eo ultimi canales deferentes compareant. Bursae anales cum cloacae pariete recisae.*

A. III. Intestinum rectum ad anum usque. **III.** Anus supra urethrae originem.

Z. 6. Vesica urinalis. **6.** Ultimi vesicae colli transversus torus, hiulca urethra, in quam delabitur, conspicuus.

III. III. Epididymidis pars cum ductu deferente sinistri lateralis.

III. Ubi extremus canalis deferens, papillulae instar in vesicae collo eminet. (cf. fig. 186. a ventre.)

- Б. Б'. 5. Urethrae sulcus. Б. Ubi prope originem, consulto distractus, hiat.
 5. Ubi sulcus urethrae coarctatus et in canalem clausus est, toris mediis cavernosis supra sulcum conniventibus.
 Б'. Ostium extremi urethrae canalis, media glande.
- Э. Ю. Я. 5. 4. 5. Urethra uniuersim. Э. Bulbus; Ю. corpus urethrae. Я. Glaus.
 3. Corporis urethrae canales cavernosi laterales. 4. Canales cavernosi medii bini, ad utrumque latus sulci urethrae porrecti. 5. Ubi mediorum horum canalium turgentium parietes summi sese attingunt atque sulcum urethrae, subtus latentem, in canalis speciem occludunt. (cf. figg. 184. 187.)
- g. Vena cavernosa, utrinque recisa.
 51^c. Arteria pudenda interna, in colem penetrans.
 55. 55'. Musculus protrahens penis, dextro latere. 55. Ubi a testa dorsali recisus est. 55'. Ubi infra colem devolvitur, ut substrato tendineo figatur. (cf. fig. 187. et supra Tab. XVII. fig. 72.)
- FIGURA 186. Genitalia mascula interna, a ventre, paullo explicita. Vesicae urinarum dimidium abscissum; ut interiora cernantur.*
- Э. Э'. Э''. Vesica urinalis. Э. Fundus, dextorsum integer. Э'. Collum apertum, ureterum ostia monstrans et incipientis sulci urethrae vestigium. Э''. Cavum cystidis patens.
- O. Ren sinister.
 P. Ren succenturiatus.
- И. 8. И'. Ureter. 8. Ubi ramosus e rene incipit. И. Ubi, ramosis radicibus in unum canalem congestis, ad latus epididymidis, vesicae collum versus descendit. И'. Ubi patulo ostio, emittente simul ductum extremum deferentem, in collo vesicae hiat.
- Ч. Testis sinister; vasis efferentibus ad epididymidem tendentibus exstructus.
 Ч*. Accessoria subposita figura, magnitudine multum aucta, testis particulam, canaliculis seminiferis anfractuosis, intestinulorum ad modum convolutis, insignem, exhibet.
- ИИ. ИИ'. Epididymis, parumper explicita; a summo teste orsa, ubi vasa efferentia colligit, gyrorum plurima mole infra testem ludit, in ductum deferentem demum attenuata, ureteri socium.
 ИИ. Ubi ultimus ductus deferens in ureteris ostio, papillae albescentis instar, finitur.
- Э. Bulbus urethrae obiter adumbratus.
 Б. Rima urethrae, e collo vesicae incipientis. (cf. fig. 185.)
- FIGURA 187. Colis, per venas inflati, transversim secti, pars anterior glandem exhibens, a tergo.*
- 55'. Musculorum protrahentium, prope insertionem in urethrae substratum tendineum sectorum, residua.
 Б'. 9. 9. 10. Substratum urethrae tendineum. Б'. Ubi medio cole transversim scissum est. 10. Ubi in glandis cuspidem attenuatur. 9. 9. Ubi inter corporis cavernosi urethrae canales *medios* et *laterales* ad dorsum usque assurgit utrinque.
 5. Corporis urethrae canales cavernosi *laterales*, sectionis factae loco, hiantes. Modici luminis omnes.
 4. Ubi canales cavernosi *medii* secti comparent. Bini spatiosissimi ad utrumque latus sulci urethrae; superiore sui pariete tamen angustiorum canalium apparatus gerentes, cujus productiones, vermiculatim in summis hisce toris mediis repentes, monstrantur figg. 184. 185. 4.
 5. Urethrae sulcus in subtrianguli luminis canalem clausus, coeuntibus supra canalium cavernosorum mediorum parietibus. Quibus diductis sulcus urethrae protinus hiat.
- Haec de testudinis genitali masculo singillatim expositis, videamus nunc summam rei eamque ad aliorum animantium structuram, quantum nostra attinet, conferamus!*
- Igitur testudinis colis mera urethra est, inde a vesicae urinalis collo, imo cloacae pariete, ultimum ostium versus porrecta; musculis protrahentibus suo tempore e cloacae cavo, quo latitat, projicienda. Media supra in longum sulcata est, tendinea subtus; in penitioribus mirum quiddam vasculosa, mollis itaque, flaccidae ac veluti spongiosae naturae, obrigescens tamen si copiosior sanguis immoretur. Nec vero cellulosi seu cavernosi aliquid, ut ajunt, sed usquequaque nil nisi vasorum multiplicem apparatus*

fovet. Quorum arteriosa e pudenda interna (fig. 184. sign. 51^o) derivata, profundius insinuat^{ur}, venosa contra, superantis molis atque capacitatis, plurimum sinuoso flexu circumludunt. Ex hisce alia, ab exterioribus propiora, vermiculatos canaliculorum plexus, bulbo, corpori atque glandi urethrae communes, efficiunt; alia paullo penitius mersa, in duo longe spatiosissima itinera, urethrae rimam utrinque ab extrema glande ad bulbum usque retro legentia, confluent, ut in venam pudendam demum erumpant. (cf. figg. 183. 184. q.) Qui bini canales ampliores (cavernosos medios diximus figg. 185. 187. 4.) sanguine pro re nata turgentes, mutua laterum appositione sulcum illum urethrae (ut recte ingeniosissimi viri Blumenbach et Cuvier suspicabantur) in verum canalem; sursum minime hiantem; occludunt. (ibid. 5.)

In quo ipso tubum aliquem urethrae exstruendi opere, substrati tendinei, solidioris texturae, nec vasculosi urethrae apparatus, quem cavernosum dicunt, participis, plurimum eminet usus. Quodsi hoc inum etiam rimae urethrae substratum vasculosae adeoque laxae compagine sit, ut sanguine instillato intumescat, tantum abest, ut in qualemcunque tubum sulcata possit urethra mutari, ut, cunctis sui parietibus undique simul inflatis atque invicem appropinquantibus, omne illud primum sulci intervallum impleri prorsus atque humoribus ducendis plane impervium fieri debeat.

Jam vero si cum mammalium fabrica comparanda sunt ea, quae modo e testudine declaravimus, omnia haec prima fronte, et situ et partium numero atque proportione mutua, adeo discrepare dicas, ut similitudini singularum rerum demonstrandae vix aliquis campus patere videatur. Veruntamen si rem altius rimeris, non adeo enorme hoc discrimen adparebit.

Primum enim, quod colis retrorsum tendentis positum attinet ejusdem in avibus et ex hisce prae ceteris in struthione camelo luculentissimum habes exemplum; non minus apud ipsa mammalia, in gliribus, in Camelo, aliisque passim repetitum.

Deinde si dicas, urethrae canalem in testudine colis summa tenere, in mammalibus imā, inversamque esse partium omnem rationem, haec, animali ad copulam parato, non ita se habent. Projectum enim extra cloacam membrum circa pubem ita revolvitur ut, glande praevia, sulcus urethrae e superiore loco deorsum vertatur ipsumque substratum tendineum, quod inum modo erat, summum nunc occupet locum. Quibus ita mutatis, plurimum profecto congruunt, quae modo multum distare videbantur. Siquidem testudini, ut superiorum ordinum animalibus, sunt urethrae corpus eodem typo fabricatum, scilicet summopere vasculosum, antrorsum in glandem continuatum, praeterea canalis urethrae, imo loco, e negro sulco in tubi similitudinem clausus, supra denique, stratum tendineum, a vasculosa urethrae compagine diversissimum, corpori cavernoso penis sanequam comparabile.

Quae omnia paullo rudiora etiannunc inchoamenta, ut in superiorum animalium perfectiorem formam abeant, reliquum est, ut urethra fissa coalescat et in corpus cavernosum sui generis (nec vero cum corpore vasculoso urethrae congruens) substratum illud, de quo diximus, tendinosum evolvatur.

Interim simplicior illa testudinis fabrica non solum intimam corporis urethrae compaginem mere vasculosam, nec cellulosam, in complicatiore organo difficilius cognoscendam atque diu multumque inter anatomicos varii aevi viros disceptatam, sed glandis etiam ex urethra perpetuam productionem egregie demonstrat.

Et vicissim quantumvis plurimis mammalibus, loco substrati meri tendinei plenior quaedam et cellulosa corporis cavernosi evolutio, nec minus urethrae in tubum concretio et totius membri circa pubis arcum quaedam projectio familiares factae sint atque in stabilem cesserint formam; monstrorum tamen passim structura illam inferiorum ordinum minus perfectam rationem imitatur; quid quod ipsius urethrae in sulcum fissae, nec in canalem coalitae, apertissimum in humani generis Hypospadiae documentum habemus.

Ad quae omnia intelligenda et ad communem aliquam naturae legem revocanda, nescio an praeter testudinis hocce, aliud, aequae vel magis idoneum, inveniatur exemplum.

FIGURA 188.

Genitalia feminina cum adnexis, a tergo. Sinister oviductus universus, ovo praegnans; dexter truncatus; uterque incisus. Ren dexter cum uretere. Vesicae urinalis collum apertum. Ovaria vero, bursae anales, intestinum demum rectum, utpote e superioribus Tab. XXVII. et XXXIII. figg. 156. 159. abunde cognita, recisa.

M. M^c. m. Oviductus sinistri pars ultima, haud procul a cloaca truncata, incisione inde ab ostio sursum facta aperta. *M^c.* Extremitas oviductus ostium in vesicae collum porrectum, hoc sinistro latere incisum, dextro integrum, rugosum, labio inferiore aliquo prae superiore prominente; *m.* Plicae sinuosae in oviductu extremo.

Ma. Mb. n. o. p. Oviductus dexter. *Ma.* Pars oviductus ima, in collum vesicae tendens, ad extremum ostium usque integerrima servata. *n.* Partis inferioris initium incisum, sulcis anfractuosis leviter impressis insigne; ovum fovens, testa jam obductum. *o.* Pars media oviductus, sesquipollicaris, paulum strangulata, superficiei internae specie ab ima et summa parte diversa; granulosa aliquid, primo intuitu, vel cryptarum simplicium glandulosum apparatus simulans, nec vero accuratiore examine probans. *p.* Pars superior oviductus, pariete sensim attenuato, interne rugis et pliculis, in longum porrectis, copiosis exstructa. *Mb.* Tuba, in quam summus oviductus dilatatur, membranacea, plicatilis.

In situ multoties exhibita Tab. XVIII. XXVII. XXVIII. al.

E. E'. 6. Cystis urinalis. *E.* Collum incisione apertum, ostia oviductuum et ureterum fovens. *6.* Torus transversus collum vesicae ab urethra, in quam transit, aliquomodo dirimens.

O. Ren dexter; gyris lobulorum vermiculatis distinctus; margine dorsali triplici sulco incisus. (cf. Tab. XXVIII. fig. 158.)

P. Ren succenturiatus.

II. II'. u. Ureteris partes. *II.* Ubi ureter, oviductum imum superscandens, ad vesicae collum tendit. *II'.* Ubi in collo vesicae, supra ostium oviductus, aperitur ultimus ureter. *u.* Valva membranacea ureteris ostio appensa; oviductui desinenti arcuata agglutinata.

3. 3. Cloacae sectae parietes reflexi, leviter indicati.

IO. Urethrae canales cavernosi medii.

B. Urethrae sulcus, diductis toris cavernosis, patulus.

q. r. s. t. Ovum, testa effracta.

q. Testa, flexilis primum, pergamenae similis; mox ad aërem indurescens, fragilis.

r. Vitellus.

s. Cicatricula, duplici ut plurimum orbiculo, seu halone, exstructa.

t. Albumen copiosum, limpidissimum, testam ita explens, ut in recenti ovo aëris nihil compareat; qui verò, evaporatione serius facta, in humorum deperditorum locum cedit.

Inde auctorum de hac re dissensio.

P A R E R G O N.

QUEMADMODUM, ad singulas animantium partes funditus perspiciendas, non in hisce solis, quantocunque studio exploratis, unquam subsistendum, sed cuncta universi corporis systemata peragranda et e communi omnium concentu sunt interpretanda; ita, ut recte intelligas singulorum generum e quadam animalium classe fabricam, finitimorum, quin immo remotiorum etiam et ordini peregrino pertinentium, adjuvante cognitione opus est.

Quae affinis vel discrepantis structurae perpetua comparatio, ut in tanta rerum, magnam partem obiter solummodo observatarum, varietate difficilis, ita necessaria et ineluctabilis, quandoquidem in describendis partibus a nominibus, ex analogia eligendis, jam non potest abstineri. Neque a frequente errore, facillime subrepente, absterreri debet, qui novam aliquam et parum vel minime cogniti hucusque animalis accuratiorem descriptionem molitur. Omnis enim cardo anatomicae comparantis doctrinae in hoc vertitur, ut mutuo cuncta sese illustrent atque corroborentur. Quodsi primis hisce et, quantumvis summa cura factis, rudioribus tamen semper inchoamentis per errores assurgendum sit; hoc opus, hic labor! Neque enim si, ut tutius ab errore abstineas, omnem comparationem effugias, quidquam certi vel stabilis unquam invenies.

Et quoniam adeo dubium jam orsi sumus iter, illud pro tempore conficere atque huic operi nostro finem non melius statuere posse arbitramur, quam ut specimen quoddam comparationis fabricae testudinis cum reliquorum animantium vertebratorum illa subjungamus. Quod in ipso cranio nobis tentandum videbatur, scilicet parte prae ceteris memorabili, difficilius interpretationis atque, pro dignitate sua, recentissimis temporibus tantum inter eruditos ventilata, ut si minus expedita haud prorsus inculta tamen hac via incedentes, aliorum nostrorumque passim errorum beneficio melius edocti, a veritate paullo propius aberrare posse speremus.

Cui igitur instituendae comparationi e quatuor illis vertebratorum animalium classibus singula elegimus exempla: e piscibus nimirum cyprinum bramam; e reptilium ordine, testudinem cavanam; inter aves, gallum domesticum; e mammalibus demum bovis, uri embryonis caput. Quod ultimum novitate sua ita commendabile visum est, ut ejus causa in gratiam eorum, qui omni tali craniologiae minus favent; vel quorum placitis haec nostra cogitata refragantur, me rediturum esse considerem.

Cyprinus brama.

FIGURA 189.

Ossa cranii cyprini bramae a latere; remotis omnibus aliis, hisce suturarum ope non coëuntibus.

a. Basis occipitis, sive primae cranii vertebrae (acusticae) corpus.

b. b. Arcus occipitis, et

c. Crista occipitis; eidem vertebrae pertinentes.

d. Petrosum, sive labyrinthicum; siquidem canalium semicircularium parti excipiendae aptatum est.

a. Interparietale dixi hoc os, quod aliis (Rosenthal, ichthyotom. Tafeln. 1812. Spix, cephalogenes. 1815. Cuvier, regne animal. 1817. Carus, Handb. d. Zootom. 1818. Oken, Beinphilosophie, Isis 1819.) parietalis nomine venit; ejusque vestigia inde a piscibus ad mammalia usque, quibus plurimum eminent, mihi videor animadvertere. De qua re fusius disputabitur in Iside 1821. Vol. II.

h. Mastoideum.

5. Accessorium, mastoideum inter et arcum occipitis veniens ossiculum; apertius a tergo. (cf. fig. 190.) In superiorum animalium serie non visum. An costae, vertebrae cranii cuidam appensae, imperfectius aliquod rudimentum?

u. Tympanicum. Quod, ab ossium temporum apparatu distractum, alae majori ossis sphenoidi pri-

dem comparabatur, nunc, *Okeno* nostro monitus, (*Isis* 1819.) restitui. Obstabat quidem, quod nervi trigemini ramum inframaxillarem e foramine (δ .) educit. Nec vero, cunctis ad trutinam revocatis, hanc rationem adeo praeponderantem esse intellexi, ut vincere possit ex omni omnium vertebratorum animalium serie derivata argumenta ea, quae docent, alam majorem sphenoidi non nisi in mammalibus denique sensim evolvi atque quidem non ex ipso sphenoidi corpore, sed e processuum pterygoideorum basi potius ad calvariae aliquam partem occludendam excrescere. De qua re ipsum, quod in promptu est, *uri* aliorumque rumicantium cranium, alas majores a parte pterygoidea ossium sphenoidiorum vix aliquantum assurgentes habens, abunde testatur. (cf. figg. 199. 200. f.)

(Plura de hisce in *Iside* l. c.)

e. *Corpus sphenoidi* sive vertebrae cranii secundae, (*gustatoriae*) processus pterygoideos, in alas majores evolvendos, *arcuum* loco, os parietale vero *cristae* seu processus spinosi instar habentis. Plurimum elongatum hoc os processus pterygoideos in pisce nec adcretos, nec proxime appensos gerit, ut qui faciei ossa secuti extrorsum, maxillam inferiorem versus, delabantur (cf. fig. 191. f.) atque in ipsa testudine palatinam magis quam cranii regionem occupent.

m. *Parietale*. (*Cuvier*, os frontale posterius. *Oken*, *Brambein* i. e. os superciliare.) Ossibus temporum quondam nobis adnumeratum, atque quidem parti *squamosae* collatum. Hanc vero ab osse *quadrato* (fig. 191. g.) non diversam esse mihi nunc videor posse probare; (*Isis* 1821. l. c.) neque ideo juxta illud statui debere. Et quoniam quod parietali alias adjudicatum erat os, (α .) jam interparietale nunc diximus, hoc, de quo nunc agitur, *squamosi* loco, *parietale* salutandum erit.

Quod reciproco etiam reliquarum partium situ fortius innuitur; siquidem os frontis inter et mastoideum atque quadratum (sive squamosum, fig. 191. g.) excipitur; quae constans est superioris ordinis vertebratorum fabrica. Quodsi dicas, a corpore ossis sphenoidi hiatu praeter morem magno intercedente distare nostrum hoc parietale; animadvertendum erit, nulli animalium cum ipso illo sphenoidi corpore conjungi, sed processus pterygoidei basi in alam majorem plus minus excrescenti, potius inniti. Quem vero processum pterygoideum piscibus a sphenoidio diductum esse supra intelleximus. Unde igitur ille, de quo dictum est, hiatus explicandus erit, quin ossis parietalis nomen mutandum videatur.

g. *Lamina media, ossis ethmoidi*, sive spinae sphenoidi productio. Corpus tertiae cranii vertebrae, scil. *ophthalmicae*; cujus *arcum* alae minores, *cristam* ossa frontis efficiunt.

l. *Ala minor*; passim alio nomine veniens auctoribus. Sed sub osse frontis ad orbitae posteriora confinia latitat; interno sui margine e grandiore hiatu, cum congenere confluyente, (ζ .) nervum opticum exeuntem habet; externo vero margine nervi trigemini ramum supramaxillarem ex ostio, fissurae orbitali superiori comparabili (ϵ .) educit. Plurimum igitur alae minori ossis sphenoidi, superioris ordinis animalium, congruit.

t. *Os frontis*.

o. *Vomer*. Quartae cranii vertebrae (*olfactoriae*) corpus. Accedunt, *arcuum* hujus vertebrae loco, ethmoidea lateralia; osse nasi, veluti *processu spinoso*, novissime superposito.

s. *Ethmoideum laterale*. Foramine olfactorio, (η .) nervum homonymum educente, exstructum; ut de ipsius ossis significato, pridem nobis stabilito, (cf. *Isid.* 1818.) ambigi vix queat.

z. *Os nasi*; simplex, ut occipitis crista.

(Reliqua sigla vide ad calcem.)

FIGURA 190.

Idem cyprini bramae cranium, a tergo.

a. b. c. Basis, arcus et crista occipitis.

d. h. Petrosum et mastoideum v. supra.

5. Os mastoideo *accessorium*, hoc situ prorsus manifestum.

a. Foramen magnum occipitis.

g. Emissarium sinus imparis duplex, ad apparatus acusticum faciens.

FIGURA 191.

Universum cyprini bramae caput osseum a latere, appensis ossibus maxillae inferioris ossiculisque auditus externis.

a. b. c. d. a. h. 5. e. m. e. t. o. s. z. ut in fig. 189. passim tamen, tegente numeroso alio apparatu osseo, minus conspicua.

g. Os quadratum, sive ossis temporum pars *squamosa*, in merum processum articulare, maxillam inferiorem excipientem, abbreviata. Haudquaquam, ut alii interpretantur, diversa quaedam ab osse squamoso et quae praeter illud ossi temporum accedat pars, sed ipsum merum os squamosum; a tympanico igitur, cui perperam passim confunditur, vel maxime alienum. In quam rem redeundum erit mox infra, apud testudinis cavanae os quadratum, (*g*) quod vide.

f. Processus pterygoideus, sub annulo oculi osseo hic aliquantum latens; a corpore ossis sphenoidi quasi delapsus et ad latera discedens, nec prouti in testudine sub capite congeneri alterius lateris ossi conjunctus.

r. Os pterygoideum; (omoideum avium; ala interna processus pterygoidei cranii hominis) processum pterygoideum inter et extremum os quadratum, jugum usque. Positu illi in avium genere affini. Ceterum in omni animalium serie variabilis paullo situs; in *crocodilo* antrorsum et ad latus ablegatum, (cf. *Spix* cephalogenes. Tab. V. figg. 1. 2. not. 14.) in *ranis*, ob exsuperantem oculorum, ad palatum usque demissorum molem, magis etiam e sede sua pulsum, quin tamen ejus significatus (quem in *Iside* l. c. apud ranas, lacertas aliasque bestias mihi videor demonstrasse) prorsus deliteat.

n. Palatinum, sub oculi osseo circulo orbitam et faciem versus paullo emergens; ab osse pari distans. Palato nimirum osseo in piscibus perpetuo fisso. Quam infimo vertebratorum ordini adeo familiaris structuram, in ipso humano genere per monstrosam formam passim redire intelligimus.

p. Supramaxillare. Antrorsum juxta vomerem comparens, retrorsum sub majore squama circuli oculorum ossei latitans. Palatinum auctoribus dici solet, sed a supramaxillaris significato propius stare videtur, et dentium apparatu sibi saepissime accedente, et ipso cum vomeris osse arciore nexu apud mammalia redeunte.

q. q¹. q². *Intermaxillaris* sive *incisivi* ossis partes; quarum una (*q*) pridem supramaxillari adscribebatur. Quo vero nunc magis congruo loco (*p*) cognito, quoniam interea, in glirium fetu, e ternis utrinque partibus incisivum mihi videor conflatum vidisse, omnem hunc extremi capitis apparatus intermaxillari addicendum esse credidi. Eique, sedulo mecum reputans, ruminantium torum illum, incisivorum ossium extremum marginem vestientem, palpationis cujusdam functionem exserere, non absque multa tamen haesitatione, *quintae* cujusdam cranii vertebrae, ejusque *palpatoriae* significatum adjudicavi.

Ut igitur universam ossium cranii seriem e quinque vertebis, scilicet totidem sensuum fulcris conflata atque, inde ab occipitis osse incisiva usque, organa auditus, gustus, visus, olfactus, denique tactus ordine suspensa esse dicas.

Quae quomodocunque se habeant, *q*. ramo *nasali*, *q¹*. ramo *palatino* intermaxillarium comparari poterunt.

q². Inconstans, nec certa lege in aliis piscibus rediens ossiculum impar, utrum *corporis* hujus vertebrae rudimento pertineat, in medio relinquimus.

Jam vero ex ossibus faciei tria insuper (*k. l. i.*) interpretanda restant, quae *jugali* ossi tradenda erunt, utpote in ipsis adeo avibus tripertito.

k. Zygomaticum anterius.

l. Zygomaticum medium.

i. Zygomaticum posterius; quo sensu etiam apud cel. *de Blainville* (Bullet. d. scienc. 1817.) venit.

Reliqua, hisce appensa, *maxillae inferioris* sunt; atque quidem:

v³. Operculi branchialis pars potior, *condylo* maxillae inferioris respondens. (cf. *Blainville* l. c.; nostraque de hac re cogitata in *Iside* 1818. p. 506. sq. Tab. VII. sign. 30.)

- v¹. Lamina interna sive *anguli* maxillae os. (Subopercule; *Cuvier*.)
 v². Lamina exterior, sive *lunula* maxillae. (Interopercule; *Cuvier*.)
 x. Processus *coronoideus* maxillae.
 y. Os marginale rami; *operculare* maxillae quondam auctoribus dictum.
 z. *Arcus* maxillae; dentibus excipiendis, in aliis piscium speciebus, aptatus.
 1. 2. 3. *. 4. *Ossicula auditus externa*.

1. *Hamus*; malleo extremo appensus.

2. *Malleus*, ancorae instar; vertebrae colli secundae retro incumbens.

3. *Incus*, normae similis; corpore secundae vertebrae colli autorsum nisa.

*. *Stapia*; trullae in modum fabricata.

4. *Pocillum*; (claustrum *Weberi*) in quo ludit *stapiae* basis ita, ut ossiculo hoc utroque atrium sphaericum (favente emissario ϑ . fig. 190. ad sinum imparem baseos occipitis apertum) includatur.

Cujus omnis, a cel. E. H. Weber (de aure et auditu homin. et animal. Lips. 1820.) nuper detecti et anonymo quodam (Isis 1821. III. Tab. 4.) in cyprino brama demonstrati apparatus mentionem, ad nostrum propositum paullo minus pertinentem, ideo feci, ut, si modo possem, cel. Geoffroy, ossicula auditus in ossium faciei serie pertinaciter quaerentem, ab hoc improbo labore demum abstraherem, atque tantas ingenii dotes adeoque mirandam indagacionis assiduitatem aliis, iisque minus sterilibus, rerum disquisitionibus vindicarem.

6. *Squama supraorbitalis*; 7. *Ossiculorum amulus* circa oculum et 8. *os marginale nasi*, piscibus solis pertinere incertiorisque etiamnunc significatus esse videntur. Ambiguum enim an harum partium alterutra ossi *lacrymali* animalium superiorum ordinum debeat comparari.

Testudo cavana.

Ne, quae de europaea testudine supra fusius exhibui, iterum ad satietatem usque retractarem, neque, quas de testudine myda et caretta, expert. Koeckio graphice, ut solet, depingente, in Cephalogenes. Tab. I et IV. ill. Spix excepit, icones exscribens, nimium quidquam in alienam messem falcem immitterem meam; huic nostrae comparationi novam eamque marinam testudinem, cujus idoneam effigiem alios non memini proponere, eligendam putavi. Quandoquidem quas sub testudinis mydae nomine vendidit cl. Ulrich, (annotatt. de sensu ac signif. oss. capit. Berol. 1816.) ad hanc testudinis cavanae speciem, ni fallor, referendae figurae, utpote oscitanter aeri incisae, nobis repudiandae videbantur.

In quibus vero explicandis, quoniam ex europaeae testudinis similitudine plurima sponte patent, brevis esse possum; memoratis scilicet illis tantummodo quae vel discrepant, vel ad corrigenda quae supra posui idonea videntur.

FIGURA 192.

Caput osseum testudinis cavanae, a latere. Brevius testudinis europaeae illo; zygomate proportionem reliquarum partium excedente earumque nonnullas obtegente.

- g. Tympanicum pridem dixi hoc os, quoniam tympani membranam sustinet; nunc vero, legitimum os tympanicum magis ad interiora (vide fig. 195. u.) esse ablegatum edoctus, quominus erroris aliquid subrepat, nomina commutanda video. Et posset restitui ossis *quadrati* illud; utpote ab omni ambiguitate vacuum. Neque tamen de mero nomine agitur, sed de physiologico, per omnem vertebratorum animantium seriem stabiliendo significatu. Igitur quoniam ipsum os quadratum partis *squamosae* temporum rudimentum habendum est, processus nempe articularis, e quo, assurgente in animalibus superiorum ordinum fabrica, continua aliqua productione, nec unquam vero sutura intercedente, excrescit illa squamae instar attenuata pars; ut ex obsoleto illo errore, *praeter os*

quadratum aliud quoddam peculiare os squamosum, quod nullum invenitur, statuente, in rectam semitam redeamus, tutius hanc articulare temporum partem, ossis quadrati loco, *os genuinum squamosum* nominabimus.

(Siglas reliquas vide ad finem hujus tractatus.)

FIGURA 193.

Capitis praecedentis figurae pars, eodem situ laterali, remotis ossibus zygomaticis, mastoideo, squamoso, al: ad declaranda prae ceteris ea, quae sub zygomate latebant.

- a. Baseos ossis occipitis ad condylum faciens tuber, vix aliquantum comparens.
- b. b. Arcus occipitis, duplici loco evidens.
- c. Crista occipitis.
- d. Petrosium.
- e. Corporis ossis sphenoidi (ab inferiore, fig. 194. e. manifestioris) extremum; spinae cujusdam instar in basi cranii, cavum calvariae versus, eminens.
- f. *Processus pterygoideus* ossis sphenoidi, palatum versus redundans, nec ad calvariam notabili modo assurgens; nulla *majore ala* exstructus, ut quae in superioribus demum mammalium speciebus paulatim ex hoc rudimento excrescat; simili modo ac e mera parte articulari temporum os squamosum evolvi supra docuimus.
- u. *Tympanicum legitimum*; nec ala major sphenoidi. Frustra enim iterum, praeter processum pterygoideum, alam majorem aliquam quaerimus, ut quae seorsum nunquam sit visa.
- r. *Os pterygoideum*; in testudine europaea paullo magis evolutum et palatum versus productum. Hic vero, laminae exiguae triangulae instar, radici processus pterygoidei agglutinatum. Quod ossiculum, auctoribus passim ignoratum, e testudine caretta apud Spix (Cephalogenes. Tab. IV. figg. XII. XIII. XV. not. 20.) depingitur. Ceterum *omoideo* avium respondet et in mammalium numero genere (cf. fig. 200. r.) plurimum evolutum in laminam hamatam illam excurret, circa quam musculus palati circumflexus revolvitur.
- m. *Parietale*. Ad processum pterygoideum usque descendens, eique eo ipso loco ubi in aliis animalibus alas majores egerit insidens. Ceterum, ni omnis fallor, *interparietale* quoddam simul confusum habens, quod in lacertis separatim juxta parietale invenio excultum.
- n. Palatinum, processui pterygoideo antrorsum appensum.

FIGURA 194.

Ejusdem testudinis cavanae cranium, ab inferiore; siglis universim sub finem indicatis et nostrae testudini europaeae congruentibus.

FIGURA 195.

Idem cranium a tergo. (Sigla vide infra.)

Phasianus gallus domesticus.

FIGURA 196.

Caput osseum galli a latera, maxilla inferiore, paullo obliquo posito, adjecta.

- a. *Interparietale*. Pridem jam celeb. Geoffroy (Annal. du Mus. d'Hist. nat. X.) ita nuncupatum; aliis deinde minus bene parietali addictum. Legitimo, eodemque ac in mammalibus situ, os frontis inter et cristam occipitis.
- m. *Parietale*. Communis quidem omnium, quod sciam, auctorum opinio, huic ossi alae majoris significatum tribuens memetipsum quondam transversum egit. A quo errore nunc redeundum erit, quo-

niam, ut supra dictum est, non nisi in mammalibus tandem emergens ala major sphenoidi e processu pterygoideo, apophyseos instar, attollitur ejusque veram productionem continuam, neque unquam sejunctum et privum os, constituit.

Eoque majore jure ossiculum a. interparietale, nec parietale diximus, alioquin ruente alae majoris significato alterum ossium a. vel m. in reliquorum serie prorsus abundaret neque ex aliorum animalium similitudine posset explicari.

Servat vero etiam hoc nostrum parietale (m.) universam similitudinis legem; etenim, sicut in testudine ipsisque ruminantibus inde a sphenoidi parte, quam processibus pterygoideis comparavimus in cranii latere assurgit.

g. Os quadratum, sive apertius ossis temporum pars squamosa, in merum processum articulare abbreviata.

h. Mastoideum; neque squamosum, ut aliis passim placuit, nec e squamoso et mastoideo conflatum dicendum; scilicet praeter quadratum alio squamoso nullo existente.

e. f. u. r. Ossis sphenoidi partes, cum osse tympanico. Apertiora omnia (fig. sequente (197.) ubi explicantur.

p. Supramaxillare; sola palatina ipsius lamina evoluta. Neque enim os cui nota s. inscripta (prouti, praeeunte cel. Nitzschio, deutsch. Arch. f. d. Physiol. I. 3. 1815. et alii sibi persuasere) aliquid cum parte malari ossis supramaxillaris commune habet, sed legitimum est os ethmoideum laterale, e piscium et reptilium fabrica abunde nobis illustratum.

v. v. 5. Angulus maxillae inferioris, condylo conflatus.

Reliqua e siglarum mox infra subjungendarum universo significato patent.

FIGURA 197.

Ejusdem capitis facies inferior.

e. f. u. r. Ossis sphenoidi partes cum tympanico.

Haec, quoniam e magna parte ab auctorum ea, quae huc usque invaluit, opinione dissentiant, aliqua indigent argumentatione.

Igitur de pterygoideo, (r.) sive omoideo, non est cur multis morer; ut quod nemini in disceptationem veniat. Reliqua vero, quae merum corpus sphenoidi dici solent, composita potius atque quidem ex ipso illo sphenoidi corpore, e processibus pterygoideis, denique ex utroque osse tympanico conflata esse existimo.

Quarum partium corpus sphenoidi (e.) introrsum, cranii cavum versus, assurgens, ab exteriori parum conspicitur; incumbentibus scilicet et obtegentibus ossibus tympanicis.

Pterygoideus vero processus (f.) antrorsum, palatina ossa (n.) usque porrectus, attenuatur. Sustinet tamen, aliorum animalium more, sibi imposita pterygoidea, sive, quod idem est, omoidea. (r.) Qui solus nexus validius hujus partis innuit significatum.

Tympanica demum, (u. u.) a tympani cavo, quod ad imas circumscribunt oras, basiu sphenoidi versus porrecta, huic confluunt atque confunduntur; ita tamen, ut media qua coeunt parte in cristam aliquam, suturae instar, et in anate quam in gallo manifestiorem, erigantur.

Quodsi in tanta diversarum rerum mixtione, quid singulis ossibus, tympanico nimirum, pterygoideo processui atque sphenoidi corpori tribuendum sit ambigas; ipsius tubae, a faucium regione tympani cavum versus porrectae, iter, limites processum pterygoideum inter et os tympanicum indicabit. Scilicet ab omni in mammalibus explorata similitudinis lege nimium quiddam abhorrens, immo monstrosum dicendum esset, in avibus tubam, ut ad unum omnes de hac re auctores opinantur, viam sibi per ipsum corpus ossis sphenoidi aperuisse.

Sufficiet igitur, seta (+) per osseum tubae canaleni introducta, e meatu vero auditorio externo prodeunte, illum tubae cursum indicasse, ut, congruentibus, e juxta posito bovis uri cranio, partibus collatis, (fig. 200. †. u.) tympanici ossis vestigia non minus apud aves eluceant.

FIGURA 198.

Idem cranium galli, a tergo. (Siglis infra explanatis.)

Bos urus.

FIGURA 199.

Caput osseum bovis uri embryonis, circiter semestris, a latere; maxilla inferiore, utpote ad nostrum propositum minus necessaria, neglecta.

- g. Squamosum*, ad calvariae cavum includendum vix aliquantum faciens, intus descendente parietali; (*m*) cui latae suturae squamosae ope conjungitur ita, ut stabilem jam, nec, velut in piscibus et avibus, mobilem habeat sedem. Quam ex avium classe ad mammalium summa genera aliquem transitum parantem structuram, in ove plurimum eminentem, alio loco seorsum interpretatus, (cf. Isis. 1821. II.) hic verbo solummodo perstringendam putavi.
- hd. Mastoideum*, petroso intus penetranti confusum; processum styloideum, exiguum nunc, serius paullo magis evolvendum, egerit. Qui enim sub hoc osse descendit grandior processus, veterinariis passim auctoribus incongrue styloideus dictus, occipitis est, ejusque spinae jugulari aequiparandus.
- f.f. Processus pterygoideus* sphenoidi; duplici loco comparens, supra et infra jugum. Illic in leve quoddam alae majoris rudimentum, ossi parietali substratum, assurgens.
- r.r. Pterygoideum*; (omoido avium respondens.) Supra, alam minorem inter et os palatinum atque processum pterygoideum adparens, infra in hamulum desinens, ab interno ossis palatini et processus pterygoidei latere promissum.
- n.n. Palatini* ossis particulae in orbita et in faucium regione.
- l. Ala minor* sphenoidi; foramine optico (ζ) extracta. Antrorsum ethmoidei laminae orbitali, (*s*) quae nuda in piscibus, reptilibus et avibus extrorsum comparet atque ethmoideum laterale nobis supra dicta est, confluens adeoque tenera aetate jam confusa.
- l.l. Lacrymale*, multum, ut in ruminantibus solet, orbitam versus productum.
- μ.* Locus in osse frontis quo cornu nasciturum est.

FIGURA 200.

Idem uri caput, ab inferiore.

- e.f. Corpus sphenoidi*, processibus pterygoideis (alae majoris aliquo rudimento extractis) confusum.
- u. Tympanicum*, a petroso, cui appensum, distinctum.
- †. Seta tubae immissa e meatu auditorio externo educta; ad avium partes analogas illustrandas.
- δ.* Forameu ovale, in ipso alae majoris, e processu pterygoideo oriundae, rudimento; ramo nervi trigemini inframaxillari pervium.
- z.* Foramen supraorbitale, merum venosum; orbitali facie ossis frontis hic adparens. Idem a fronte vide fig. 199. z.
- λ.* Foramen temporale, iidem venosum; sinus cerebri patens.

FIGURA 201.

Cranium idem, a tergo.

- a.* *Interparietale* duplex, grande, subquadratum; ab occipitis crista os frontis usque assurgens. In bovis domestici embryone ejusdem aetatis simplex, subtriangulum, os frontis haud quaquam attingens, interposita quadam parietalis summa productione.

Ut in ipsis adeo hisce formationum initiis jam utriusque animalis stirpis diversitatem eam agnoscas, quam in adultis, aliunde repetitis argumentis, cum ill. *Cuvier* alii docti viri probavere.

- z.* *Fonticulus* triangulus, qui vitulo domestico rhomboideus esse consuevit.

(Reliqua siglis hisce adjectis explicantur.)

Siglarum hujus Tabulae universus significatus.

Siglae, testudinis europaeae illis congruentes.

- a. Basis ossis occipitis.
- b. Arcus occipit.
- c. Crista occipit.
- d. Labyrinthicum seu petrosum.
- e. Sphenoidei corpus.
- f. Processus pterygoidei; simul et alae majores.
- g. Squamosum, sive quadratum.
- h. Mastoideum.
- i. Zygomaticum posterius.
- k. Zygomaticum anterius.
- l. Zygomaticum medium.
- m. Parietale.
- n. Palatinum.
- o. Vomer.
- p. Supramaxillare.
- q. Incisivum.
- r. Pterygoideum, sive omoideum.
- s. Ethmoideum laterale.
- t. Os frontis.
- u. Tympanicum.
- v¹. Maxillae inferioris lamina interior, seu angulus.
- v². Lamina maxillae exterior, seu lunula.
- v³. Maxillae inferioris condylus.
- x. Processus coronoideus.
- γ. Os marginale rami maxillae, seu operculare maxillae.
- z. Arcus maxillae inferioris.
- *. Stapes.

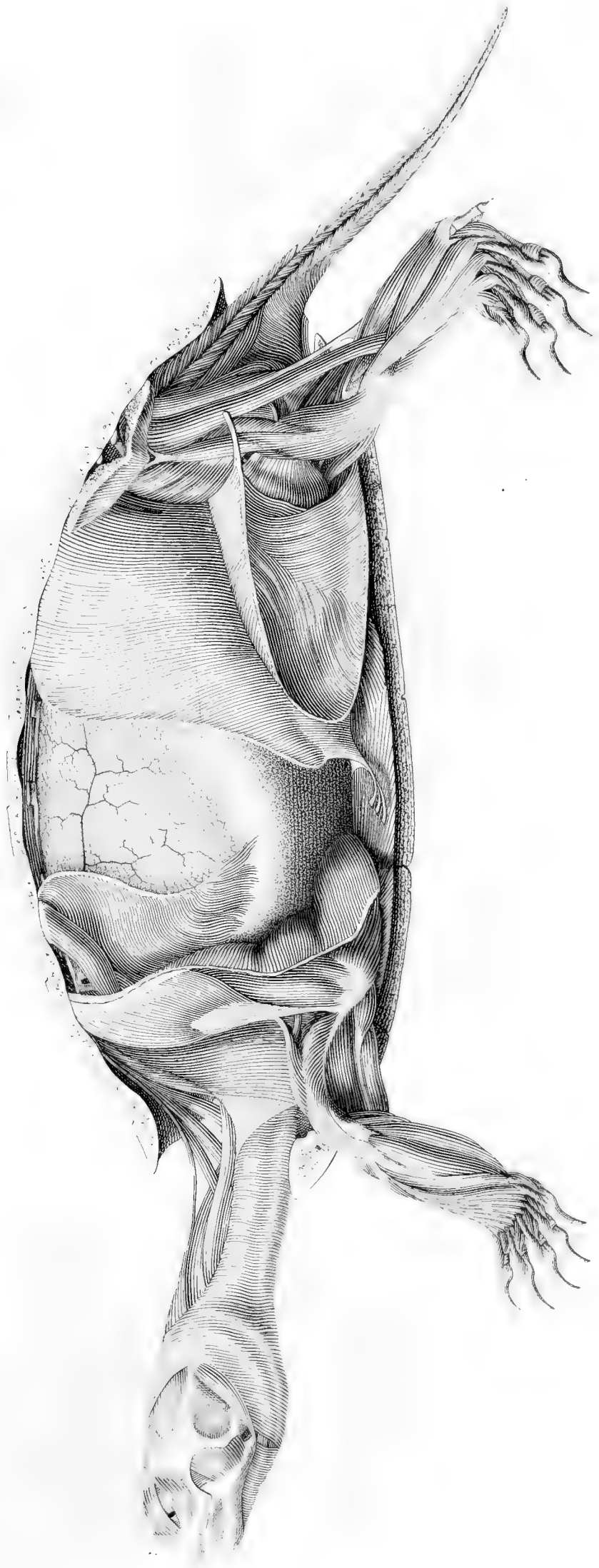
Siglae novae et huic tabulae propriae.

- α. Interparietale.
- ε. Lamina media ethmoidei, seu spina sphenoidi.
- h*. Processus styloidei rudimentum.
- Ι. Ala minor sphenoidi.
- Λ. Lacrymale.
- ξ. Os nasi.
- 1. Hamus, malleo appensus.
- 2. Ancora, sive malleus.
- 3. Norma, seu incus.
- 4. Pocillum, sive claustrum.
- 5. Os mastoideo accessorium.
- 6. Squama superorbitalis.
- 7. Circulus oculi osseus, seu annulus.
- 8. Os marginale nasi.
- α. Foramen magnum occipitis.
- β. Foramen nervum vagum ducens.
- γ. Foramen nervum glossopharyngeum transmittens.
- δ. Foramen ovale, nervo inframaxillari pervium.
- ε. Fissura orbitalis superior.
- ζ. Hiatus opticus, vel foramen opticum.
- η. Foramen olfactorium sive cribrosum.
- θ. Emissaria sinus occipitalis imparis.
- z. Fonticulus.
- z. Foramen supraorbitale. (venosum.)
- λ. Foramen temporale venosum.
- μ. Ubi cornua radican.

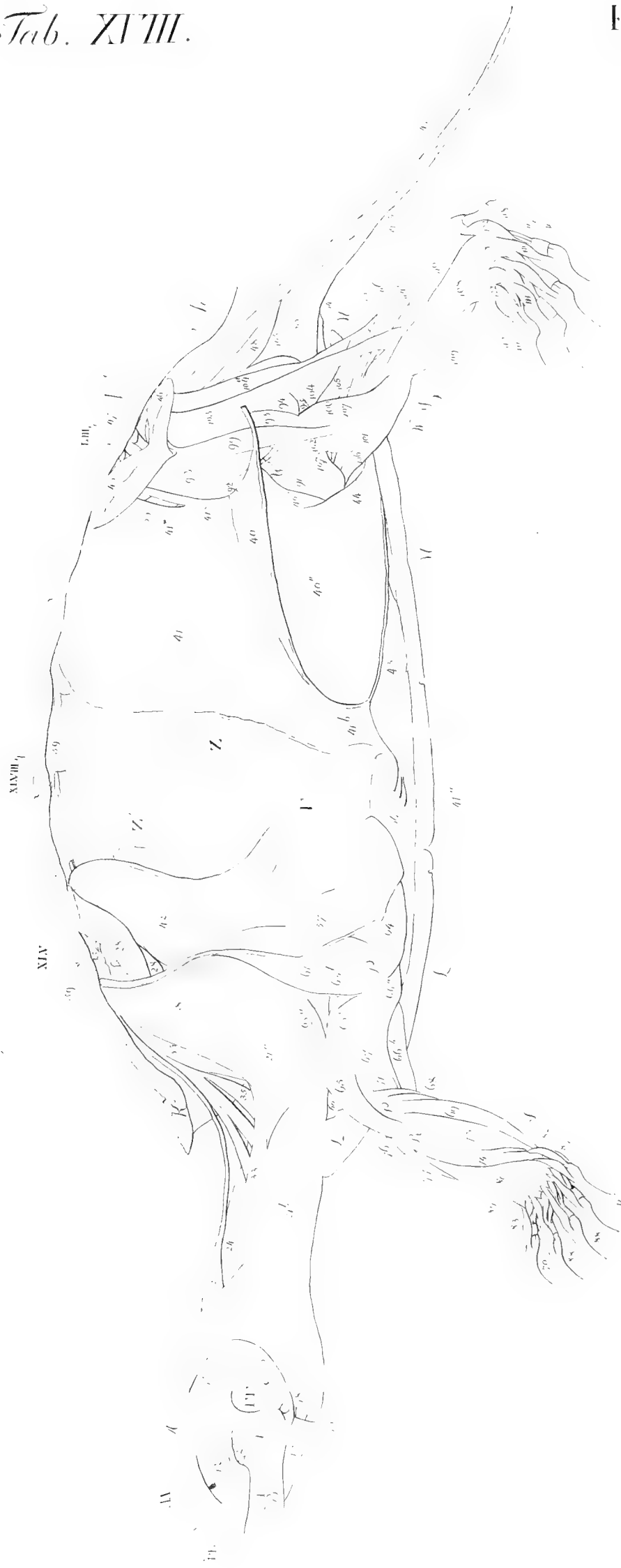
E M E N D A N D A.

<i>Pag.</i>	<i>Lin.</i>	<i>Corrige.</i>
1.	5. exploraturum	speculabundum.
—	19. post jungam, adde	cf. Tab. XXIV. fig. 118.
8.	5 a fine: adontoideum	odontoideum.
15.	24 et aliis passim locis: seorsim	seorsum.
26.	10 et al. locis ubi eadem litera <i>f</i> redit: processus pterygoideus, adde	simul alae majoris loco; cf. Parergon pag. 175. fig. 195. <i>f</i> .
—	11 et al. locis ad liter. <i>g</i> : Pars tympanica	Pars squamosa, tympanicam mentiens; cf. Parerg. pag. 174. fig. 192. <i>g</i> .
—	52 et al. locis ad eandem literam <i>u</i> : Ala sphenoides	Os tympanicum legitimum; cf. Parergon p. 175. fig. 195. <i>u</i> .
57-60.	1. Fig. 56.	Fig. 65.
58.	14 et alibi: artus	membri.
72.	11. Quem	Quam.
81.	21. Fasciculus	Fasciculus.
105.	14 et 19. <i>z</i>	<i>z</i> .
172.	29. spinae.	rostri.
175.	51. post ruminantium, adde:	alatumque aquatiliam.
174.	10. vertebrale.	vertebrae.
176.	21. <i>v</i> ¹ . Angulus-conflatus	<i>v</i> ² Lunula-conflata.

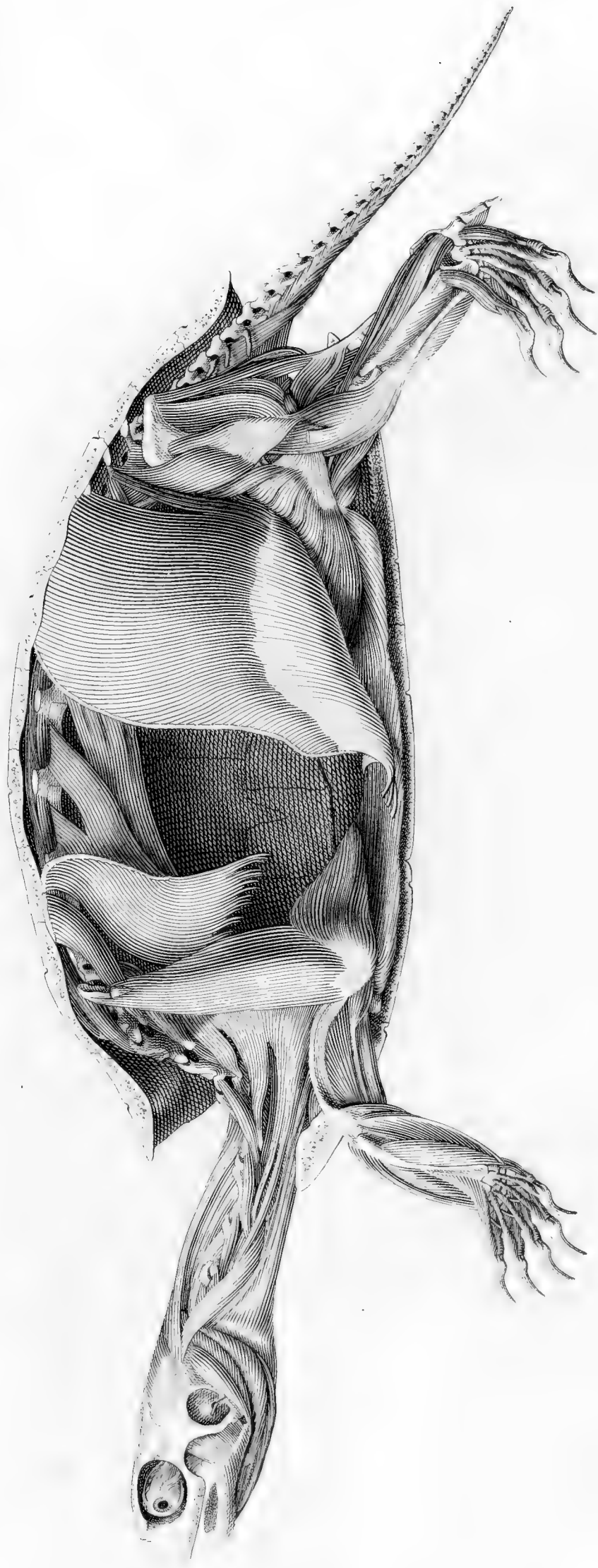




LIBRARY
UNIVERSITY
OF MARYLAND

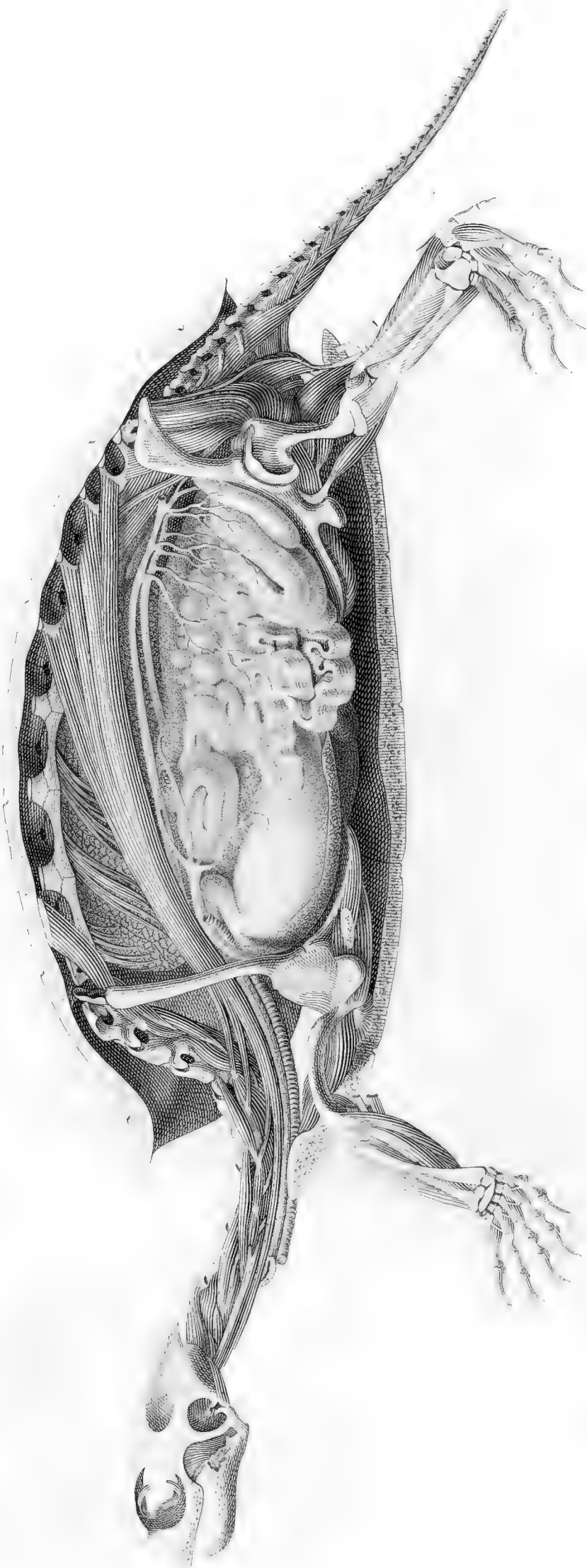


BY
UNIVERSITY
MA USA



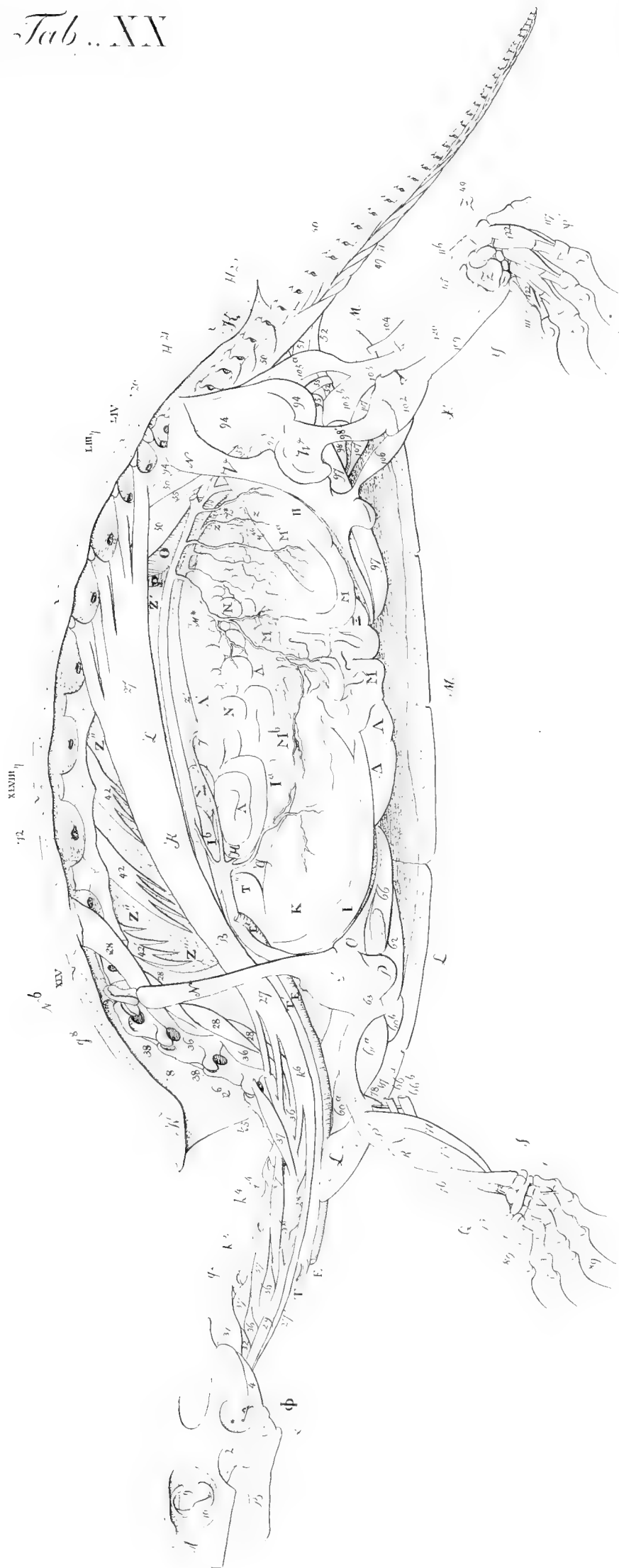
LIBRARY
UNIVERSITY
BRIDGE, MA USA

LIBRARY
HARVARD UNIVERSITY
CAMBRIDGE, MA USA





FICK LIBRARY
HARVARD UNIVERSITY
CAMBRIDGE, MA USA



HARVARD UNIVERSITY
CAMBRIDGE, MA USA

Fig. 83



Fig. 84

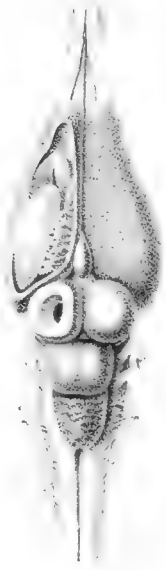

Fig. 85

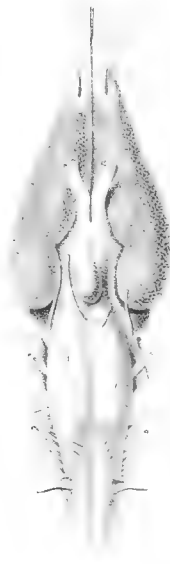

Fig. 86

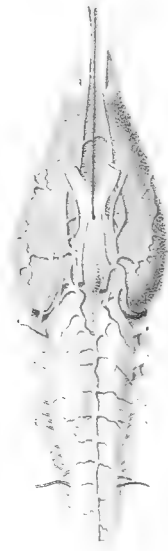

Fig. 87



Fig. 87



Fig. 88

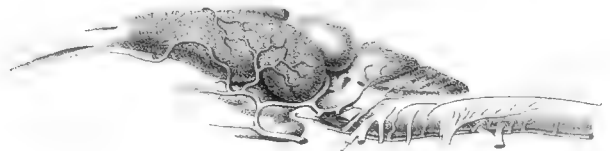

Fig. 88




Fig. 89

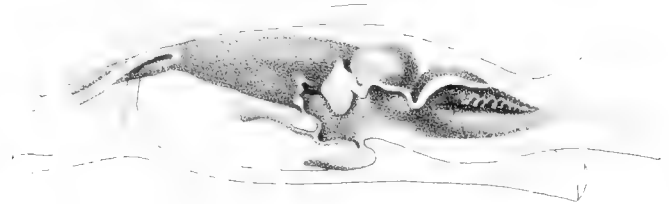


Fig. 89

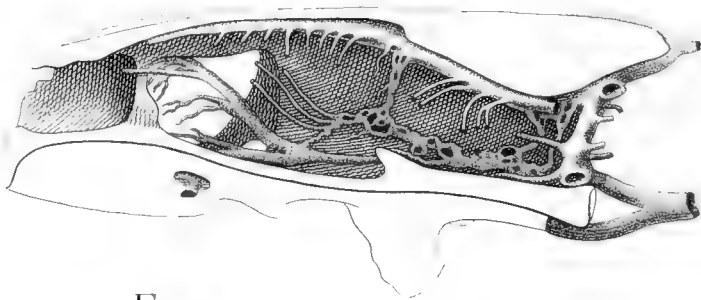


Fig. 90

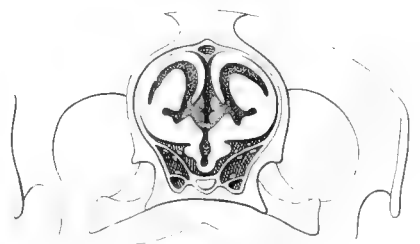


Fig. 90

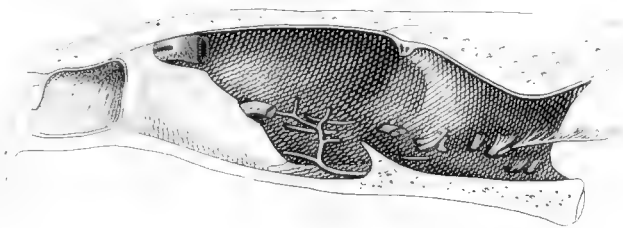


Fig. 91

Fig. 91



Fig. 92

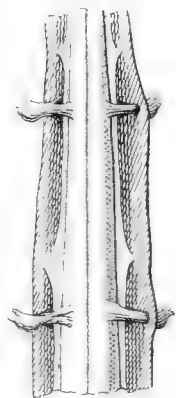


Fig. 92



Fig. 93



Fig. 94



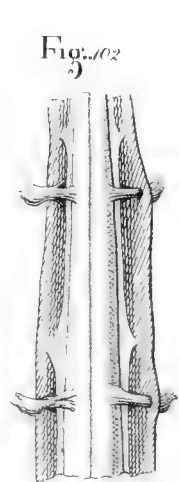
Fig. 95



Fig. 96

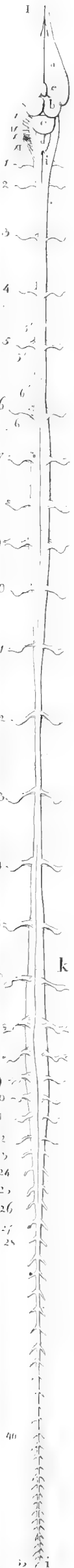

Fig. 97



MCZ LIBRARY
HARVARD UNIVERSITY
CAMBRIDGE, MA USA

fig. 83



l. g. m. 100
99
95

fig. 85

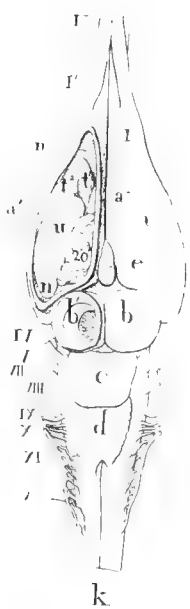

fig. 86

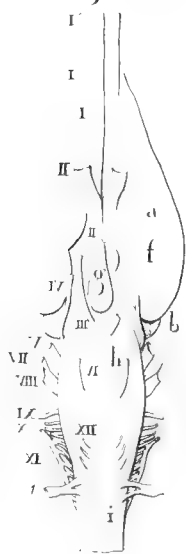


fig. 91

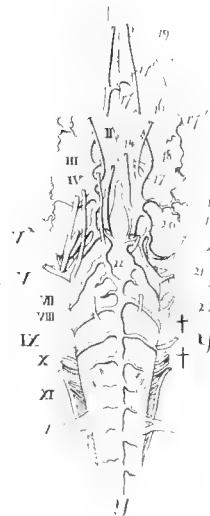

fig. 84

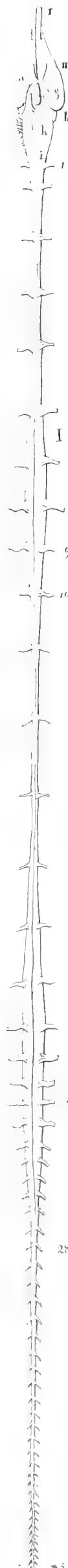
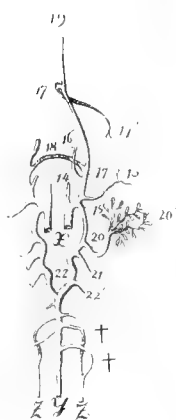

fig. 87

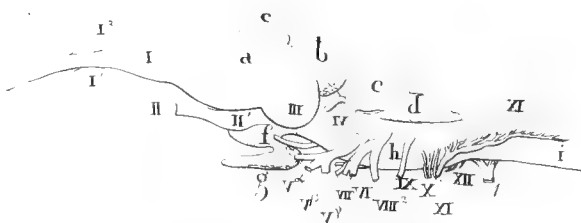


fig. 92

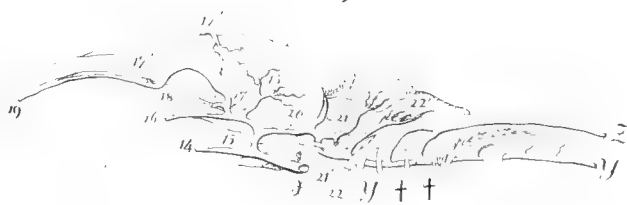

fig. 88

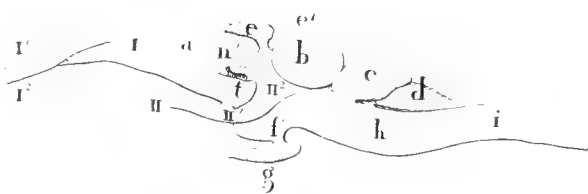


fig. 89

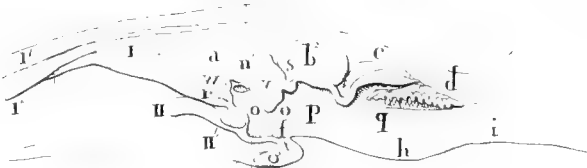


fig. 93

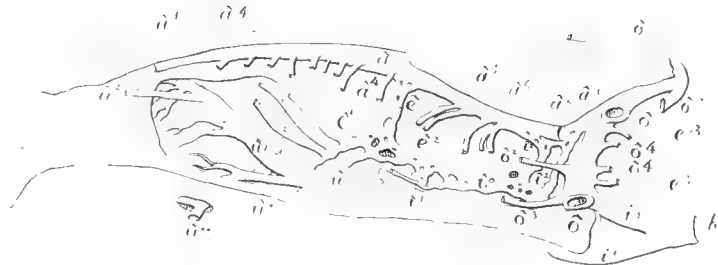

fig. 90

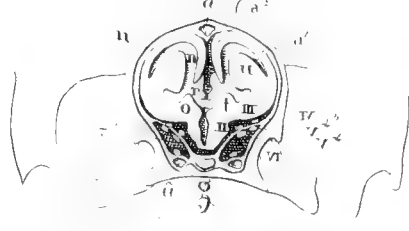


fig. 94

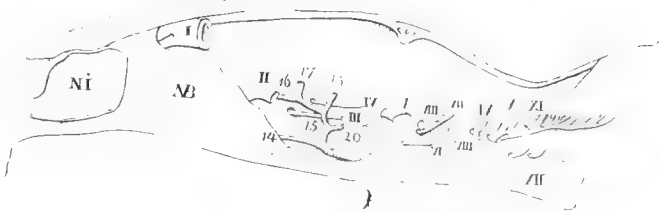


fig. 103

fig. 101

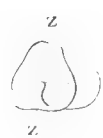

fig. 102




fig. 95



fig. 96



fig. 97



fig. 98



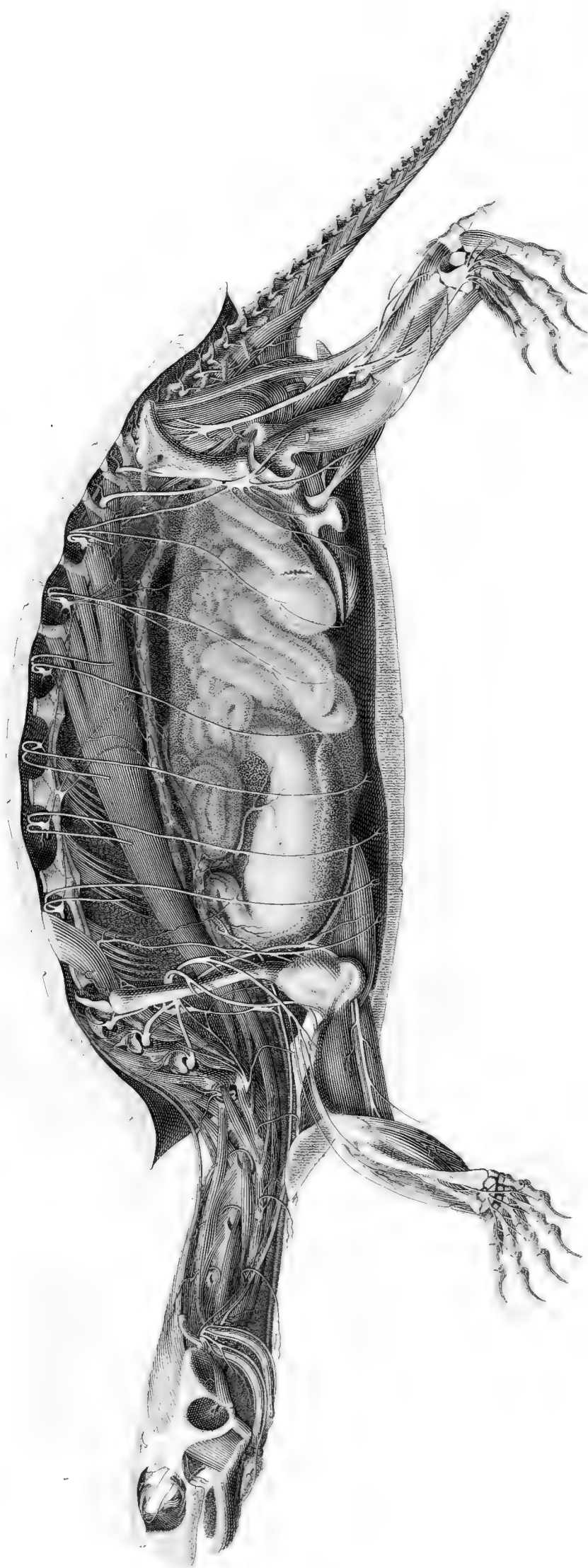
fig. 99



fig. 100



LIBRARY
UNIVERSITY
BRIDGE, MA USA





1957 LIBRARY
HARVARD UNIVERSITY
CAMBRIDGE, MA USA

LIBRARY
HARVARD UNIVERSITY
CAMBRIDGE, MA USA

MOZ LIBRARY
HARVARD UNIVERSITY
CAMBRIDGE, MA USA

Fig. 127

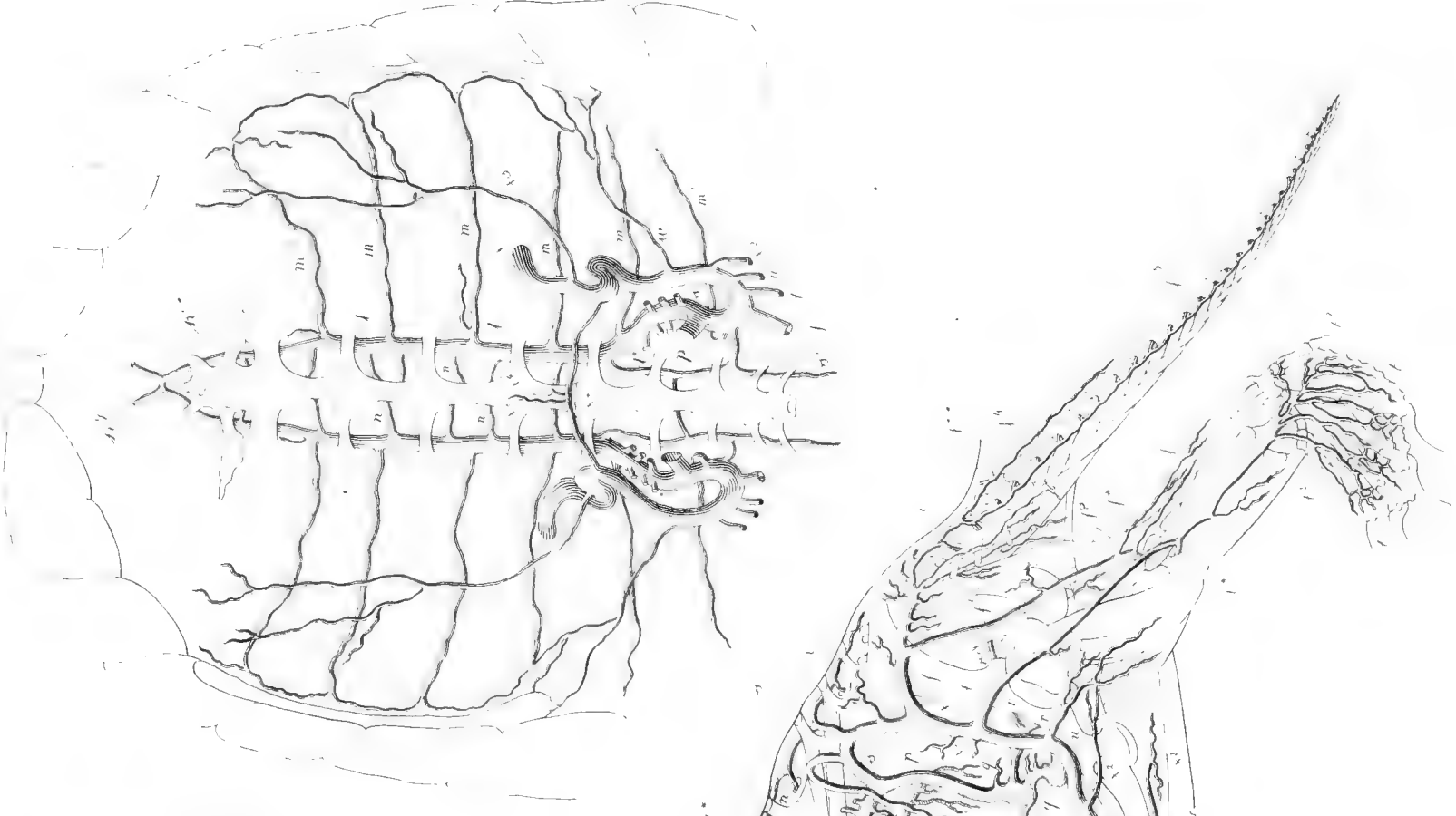


Fig. 128
B*

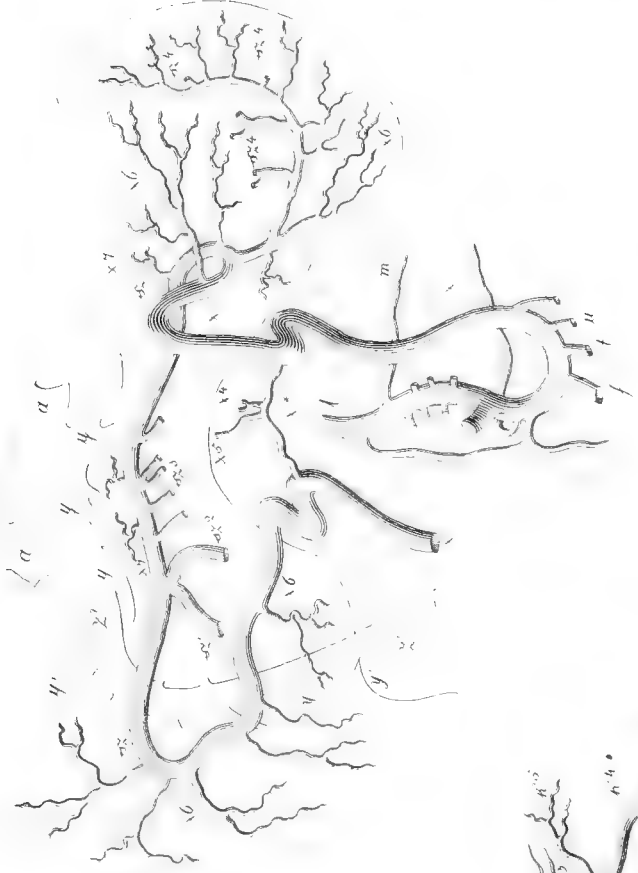

Fig. 129

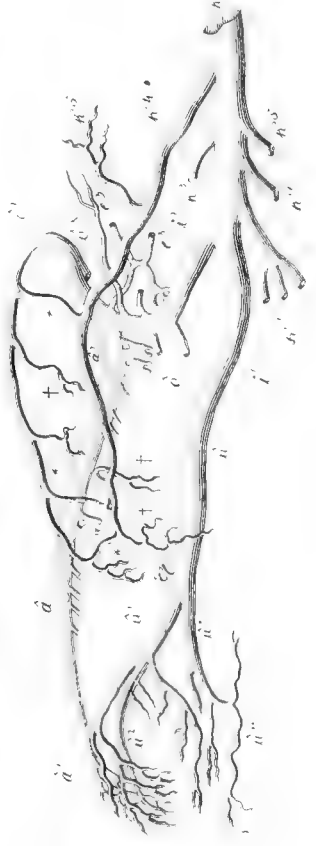

Fig. 124

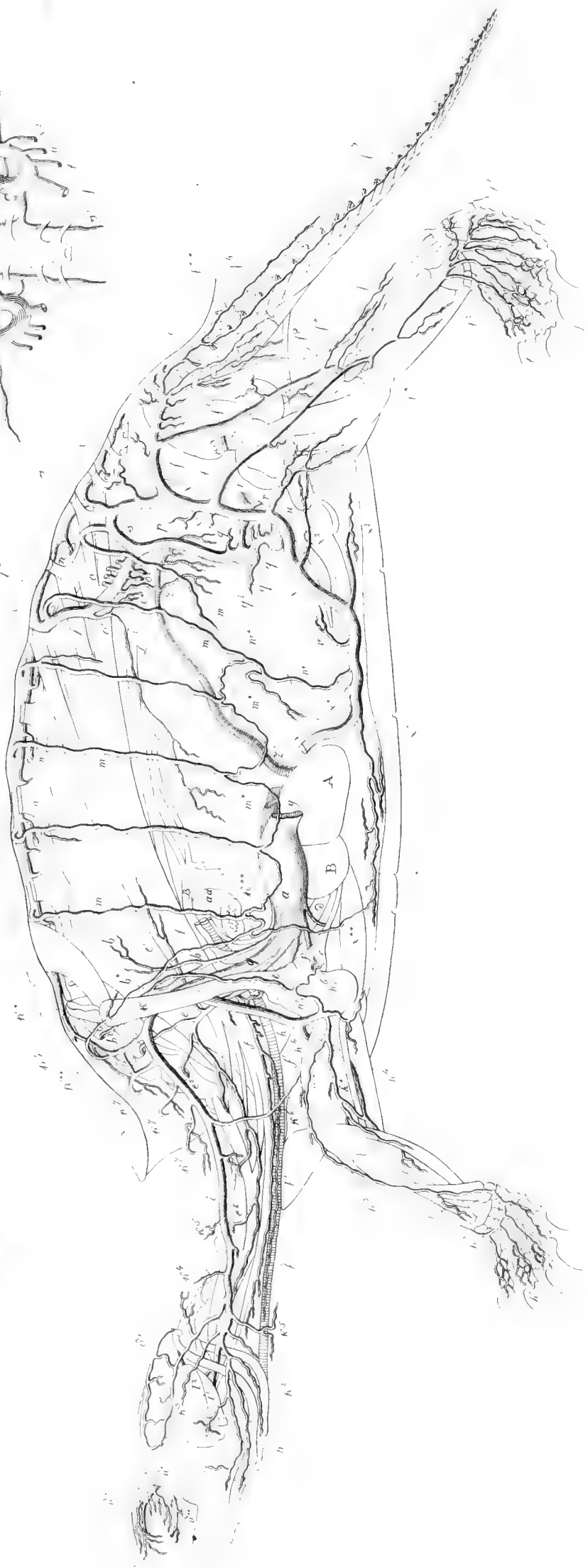


Fig. 126



UNIVERSITY
CAMBRIDGE, MA USA

Fig. 129




Fig. 130




Fig. 131




Fig. 132




Fig. 133




Fig. 134




Fig. 135



Fig. 136

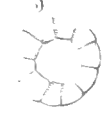

Fig. 137

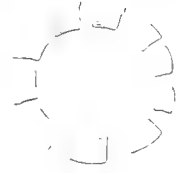


Fig. 138




Fig. 139

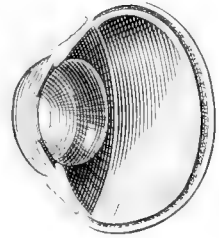


Fig. 140




Fig. 141



Fig. 142

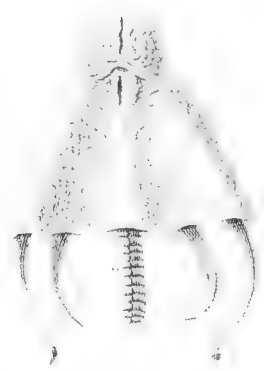

Fig. 143



Fig. 144

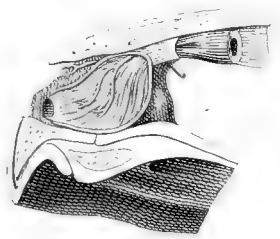


Fig. 145

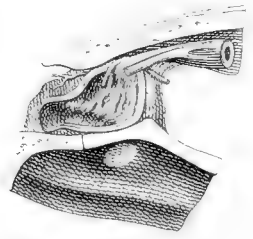


Fig. 146



Fig. 147

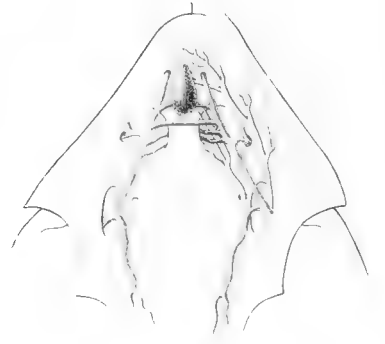


Fig. 148

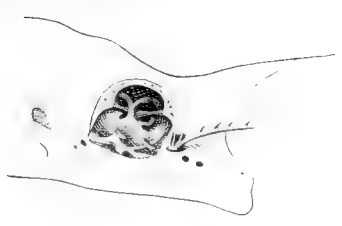


Fig. 149



Fig. 150



Fig. 151



Fig. 152



Fig. 153



Fig. 155

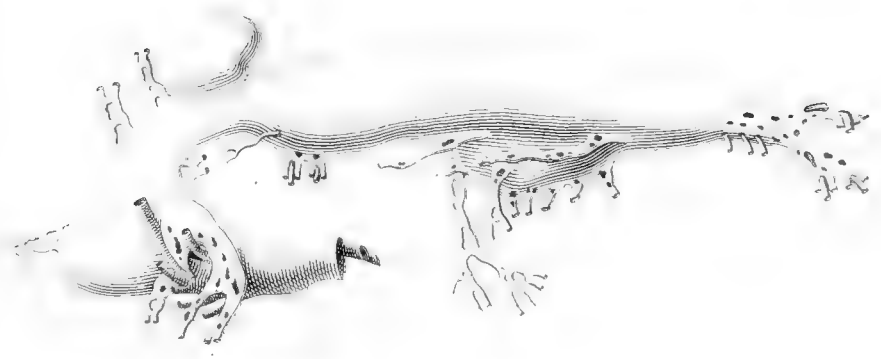
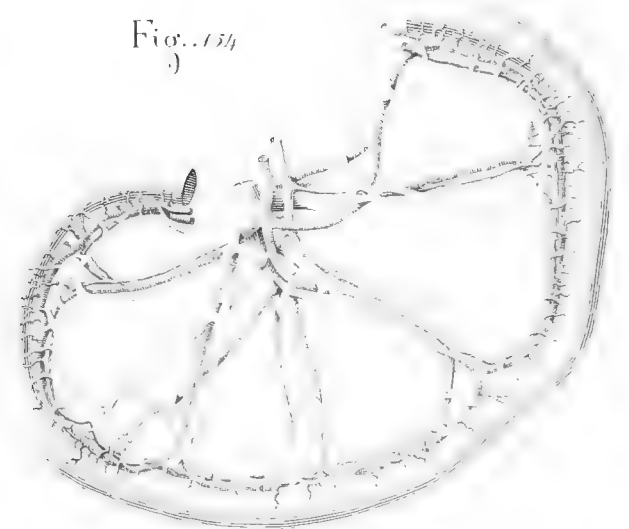


Fig. 154



UNIVERSITY
LIBRARY
CAMBRIDGE, MA USA

102 LIBRARY
HARVARD UNIVERSITY
CAMBRIDGE, MA USA

Fig. 157
3)

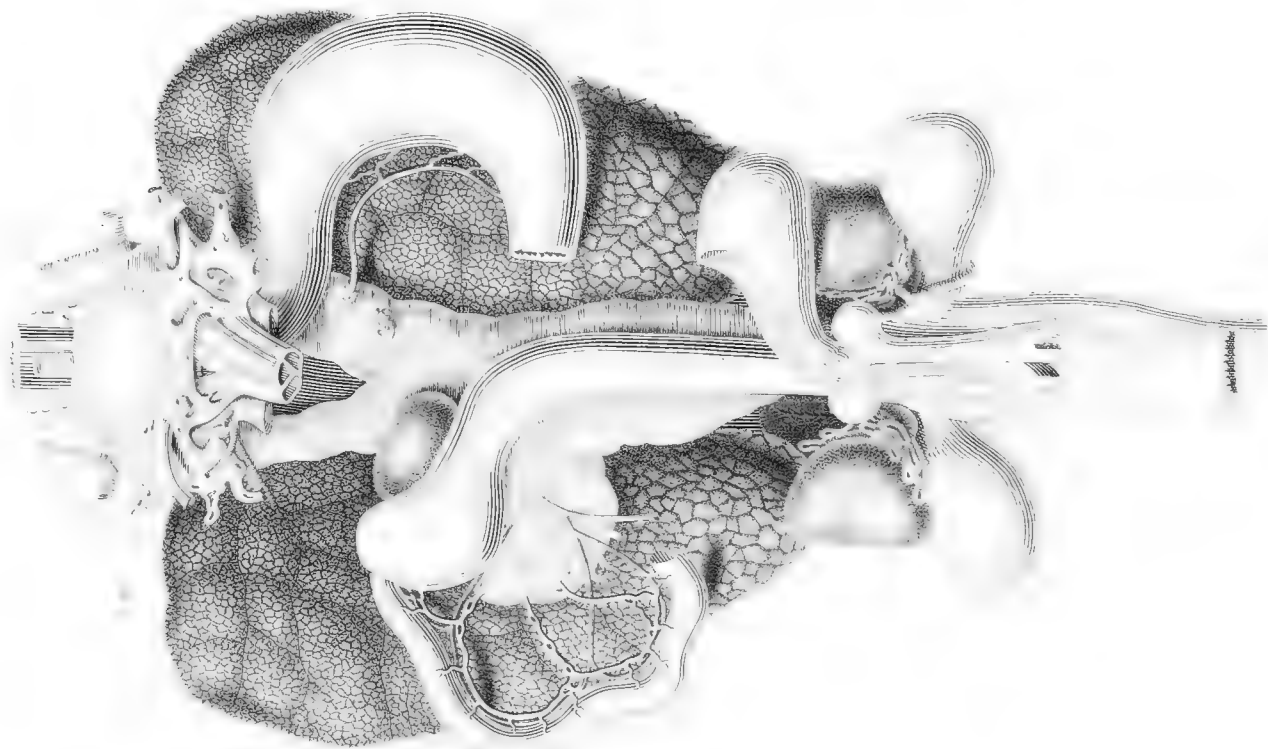
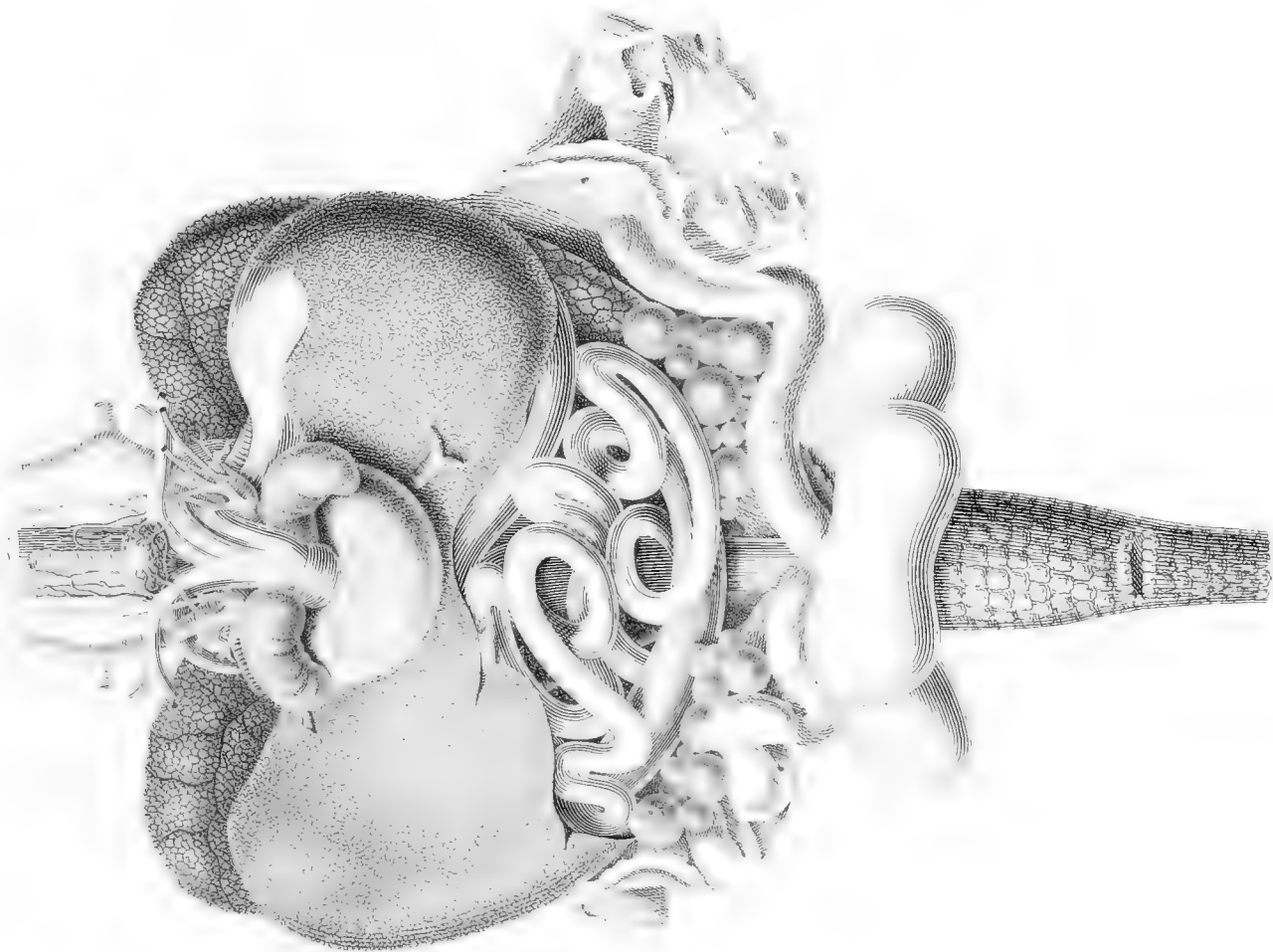


Fig. 156
3)



LIBRARY
UNIVERSITY
CAMBRIDGE, MA USA

fig. 157

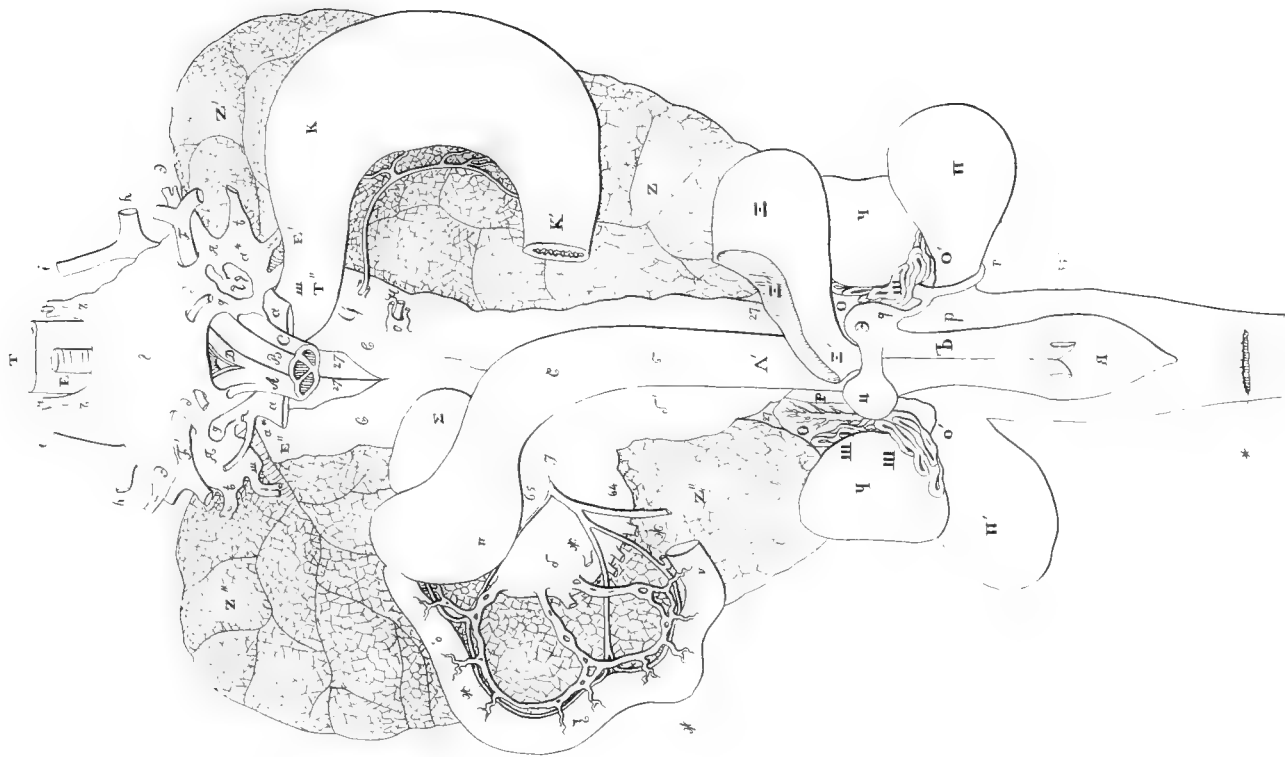
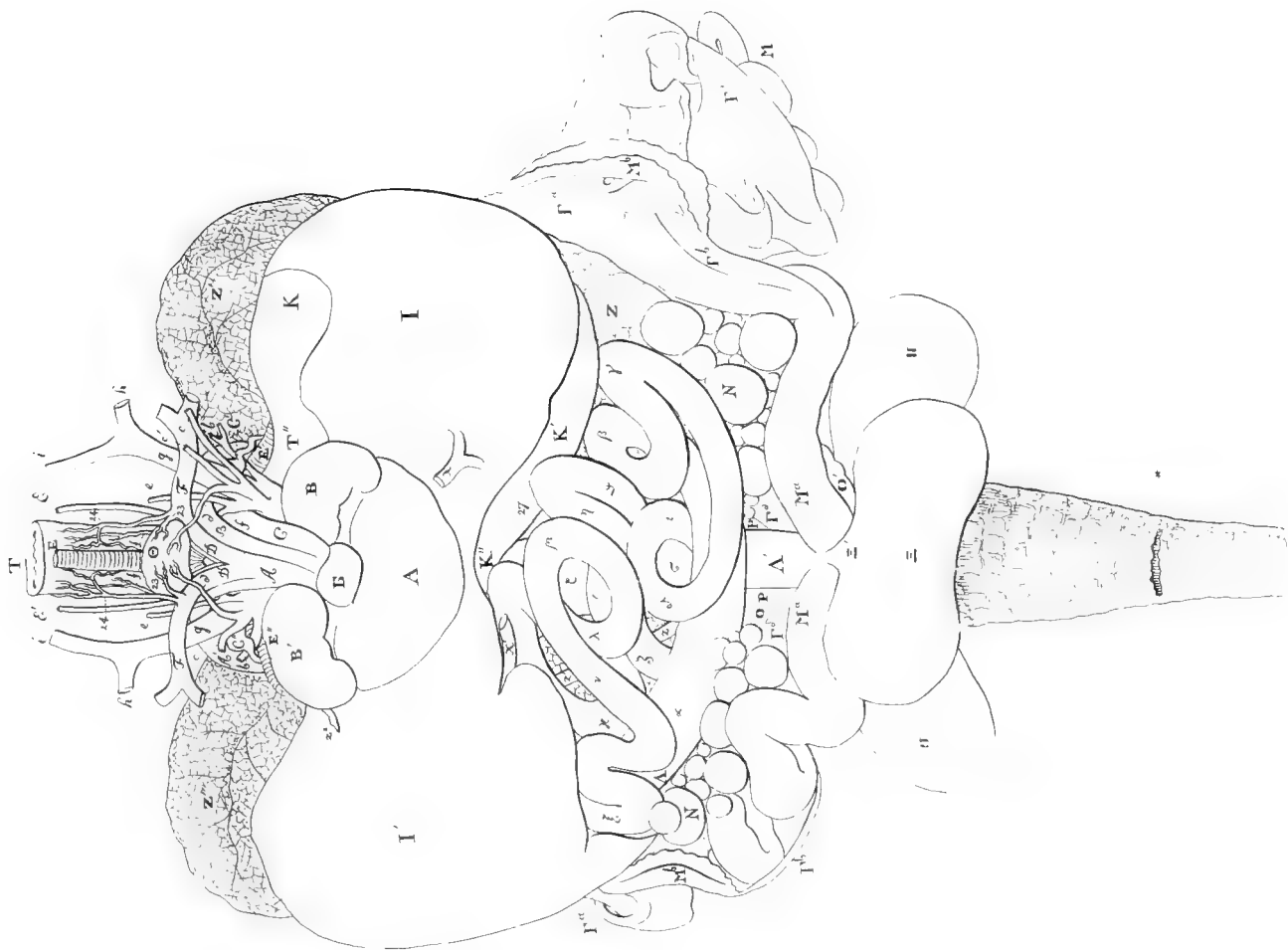

fig. 156



BY
UNIVERSITY
MASSACHUSETTS MA USA

Fig. 159





Fig. 158

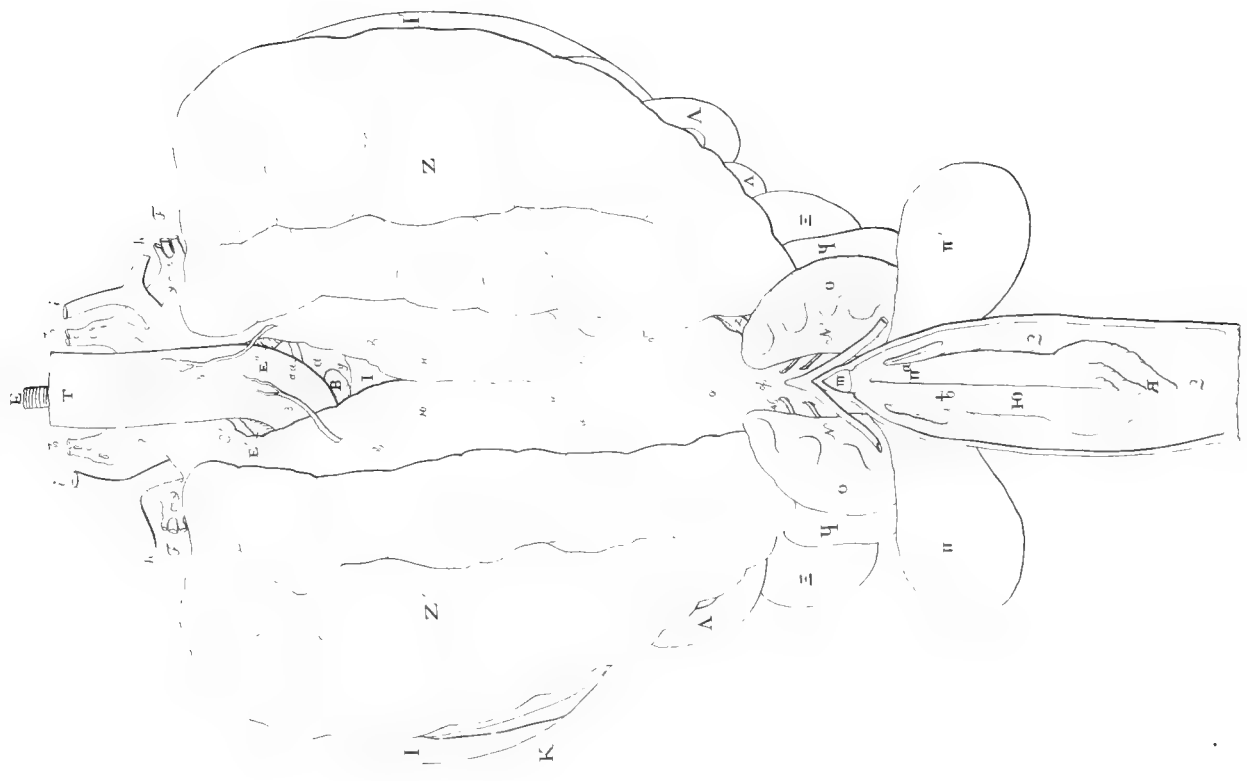


PROPERTY
OF THE U.S. ARMY
DAVIDSON, N.C. USA

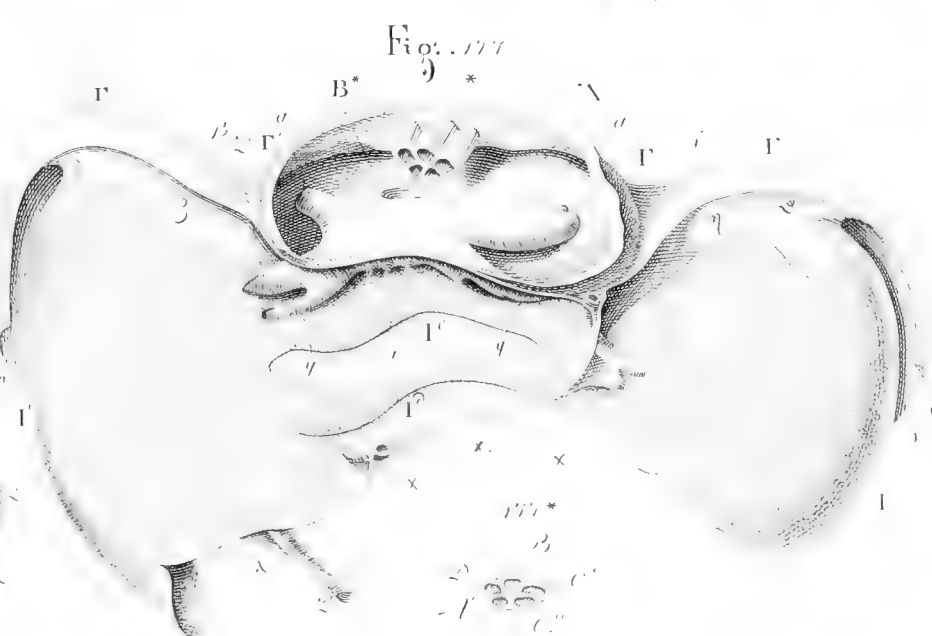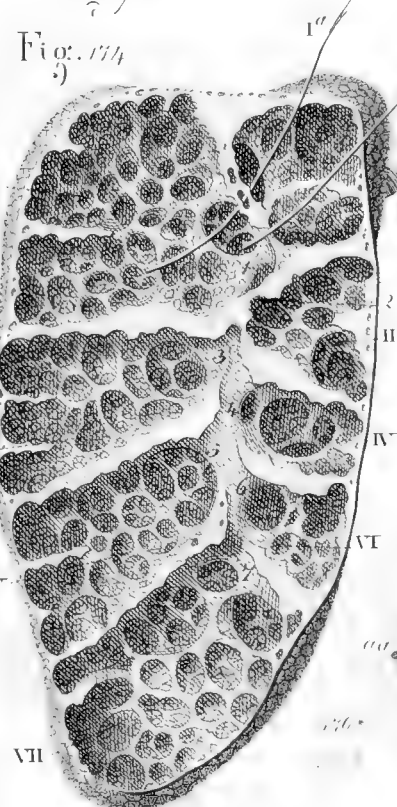
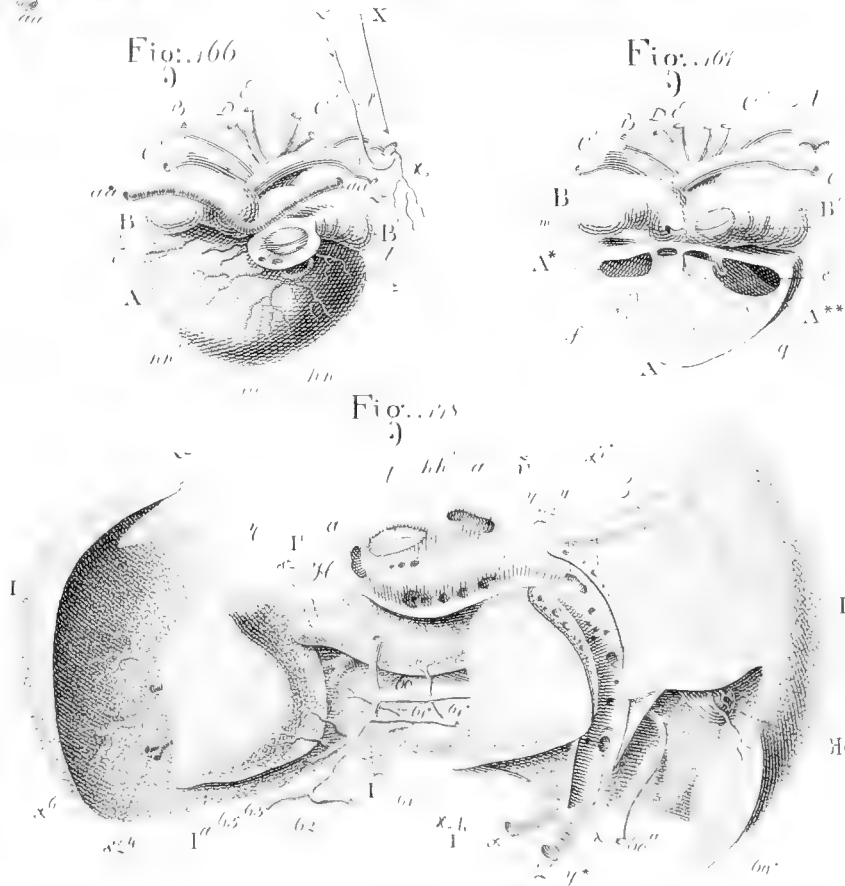
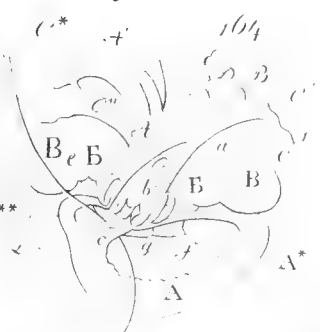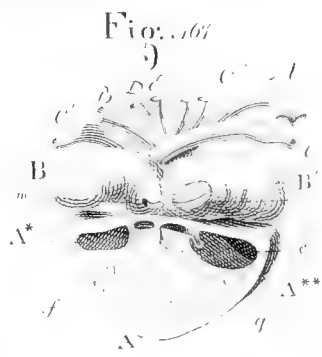
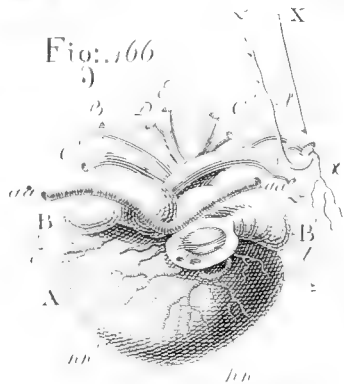
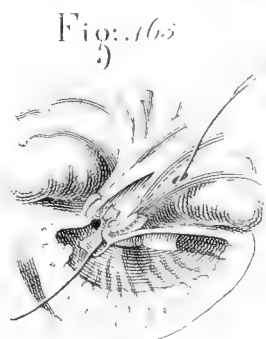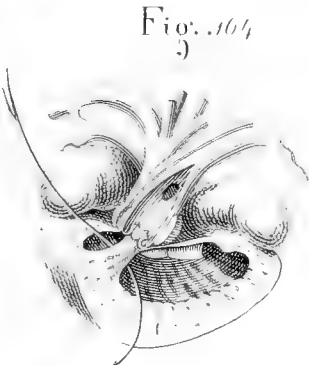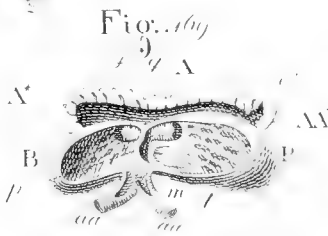


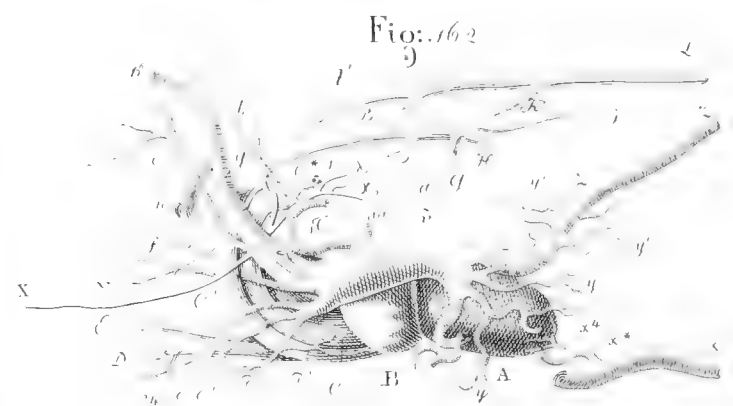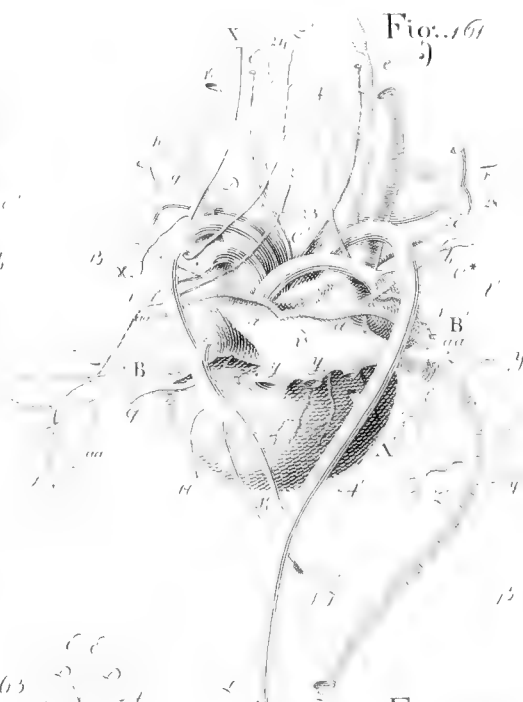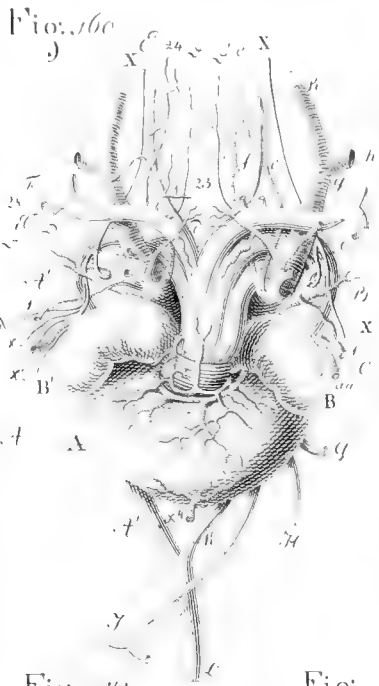
fig.. 59



fig.. 58



NEW YORK
UNIVERSITY
LIBRARY
SERIALS ACQUISITION
100 EAST 17TH STREET
NEW YORK, NY 10011
USA



NOT LIBRARY
OF HARVARD UNIVERSITY
CAMBRIDGE, MA USA

PROPERTY
OF UNIVERSITY
OF MASSACHUSETTS
AMHERST, MA USA

107 LIBRARY
HARVARD UNIVERSITY
CAMBRIDGE, MA USA

DEC 1 1881

