





ANATOMISCHE HEFTE.

ERSTE ABTEILUNG.

ARBEITEN AUS ANATOMISCHEN INSTITUTEN.

27. B A N D (81., 82. 83. H E F T).

ANATOMISCHE HEFTE.

BEITRÄGE UND REFERATE

ZUR

ANATOMIE UND ENTWICKELUNGSGESCHICHTE.

UNTER MITWIRKUNG VON FACHGENOSSEN

HERAUSGEGEBEN VON

FR. MERKEL

UND

R. BONNET

O. O. PROFESSOR DER ANATOMIE IN GÖTTINGEN

O. O. PROF. DER ANATOMIE IN GREIFSWALD.

ERSTE ABTEILUNG.

ARBEITEN AUS ANATOMISCHEN INSTITUTEN.

27. BAND (81., 82., 83. HEFT.)

MIT 44 TAFELN UND 53 FIGUREN IM TEXTE.

WIESBADEN.

VERLAG VON J. F. BERGMANN

1905.



Nachdruck verboten.
Übersetzungen, auch ins Ungarische, vorbehalten.

Inhalt.

Seite

81. Heft (ausgegeben im Dezember 1904).

Victor Schmidt, Studien über Ovogenese. I. Die Wachstumsperiode der Eier von <i>Proteus anguineus</i> . Mit 41 Figuren auf den Tafeln 1/4	1
Erik Müller, Beiträge zur Morphologie des Gefäßsystems. II. Die Arterien der Säugetiere. Mit 17 Textfiguren und 34 Figuren auf den Tafeln 5/16	71
Anna Pölzl, Zur Entwicklungsgeschichte des menschlichen Gaumens. Mit 13 Figuren im Texte und 4 Figuren auf Tafel 17/18	243
I. A. Valedinsky, Zur Frage über die Nervenknotten im Herzventrikel einiger Säugetiere. Vorläufige Mitteilung. Mit 6 Abbildungen auf Tafel 19/20	285
A. E. v. Smirnow, Einige Bemerkungen über die Existenz von Ganglienzellen des Menschen und einiger Säugetiere. Mit 5 Abbildungen auf Tafel 21	295

82. Heft (ausgegeben im Januar 1905).

Alfred Bubenhofer, Über einen Fall von kongenitalem Defekt (Agenesie) der Gallenblase. Hierzu Tafel 22/23	303
Bernhard Aschner, Zur Anatomie der Arterien der Fußsohle. Mit 5 Figuren auf den Tafeln 24/25	343
Axel Wallgren, Zur mikroskopischen Anatomie der Tubenschwangerschaft beim Menschen. Mit 5 Abbildungen im Texte, 5 Lichtdrucktafeln 26/30 und 1 farbigen Tafel 31	357
J. Disse, Untersuchungen über die Umbildung der Kloake und die Entstehung des Kloakenhöckers bei <i>Talpa europaea</i> . Mit 7 Figuren im Texte und 9 Figuren auf Tafel 32/34	479

83. Heft (ausgegeben im Februar 1905).

F. C. C. Hansen, Untersuchungen über die Gruppe der Binde- substanzen. I. Der Hyalinknorpel. Mit 5 Figuren im Texte und 23 Figuren auf den Tafeln 35/44	535
J. Bernstein, Bemerkung zur Wirkung der Oberflächenspannung im Organismus. Eine Entgegnung. Mit 2 Figuren im Text	821
Paul Jensen, Zur Theorie der Protoplasmabewegung und über die Auffassung des Protoplasmas als chemisches System. Mit 1 Text- abbildung	829
L. Rhumbler, Die anomogene Oberflächenspannung des lebenden Zelleibes. Zur Erwiderung an M. Heidenhain. Mit 3 Text- figuren	859
Martin Heidenhain, Eine Erklärung betreffend die Protoplasma- theorie als Antwort an J. Bernstein, Paul Jensen und L. Rhumbler	885



AUS DEM ANATOMISCH - HISTOLOGISCHEN LABORATORIUM DER KAISERLICHEN
UNIVERSITÄT ST. PETERSBURG.
(VORSTAND: PROFESSOR DR. A. S. DOGIEL.)

STUDIEN ÜBER OVOGENESE.

I.

DIE WACHSTUMSPERIODE DER EIER

VON

PROTEUS ANGUINEUS.

VON

VICTOR SCHMIDT,
ST. PETERSBURG.

Mit 41 Figuren auf den Tafeln 1/1.



Dank der Liebenswürdigkeit des Herrn Prof. Dr. A. S. Dogiel und des Herrn Prof. Dr. A. A. Kuljabko hatte ich Gelegenheit, die Ovarien einiger (5) Exemplare von *Proteus anguineus* zu studieren. Beiden Herren erlaube ich mir auch an dieser Stelle meinen verbindlichsten Dank für das mir überlassene Material auszusprechen.

Ogleich mir ein verhältnismässig spärliches Material zur Verfügung stand, welches mir durchaus nicht gestattete, eine lückenlose Beobachtung des Entwicklungsvorganges der Eizelle anzustellen, so übergebe ich dennoch meine Befunde der Öffentlichkeit, da mir dieselben einer allgemeinen Beachtung wert zu sein scheinen, zumal wir im Vergleich zu der grossen Menge von Arbeiten über die Spermogenese nur eine geringe Zahl von Arbeiten über die Ovogenese der Wirbeltiere aufzuweisen haben, und diese Frage zur Zeit in den Vordergrund des Interesses gerückt ist. Einen Teil des Materials habe ich von Prof. A. A. Kuljabko in bereits fixiertem Zustande erhalten, während der andere Teil von mir selber fixiert und weiter behandelt worden ist. Zur Fixierung waren benutzt worden: die Chromessigsäure von Flemming, eine gesättigte Sublimatlösung in physiologischer Kochsalzlösung, eine gesättigte wässrige Sublimatlösung mit Zusatz von 5% Eisessig, die Mischungen von Tellyesnický und von Zenker, sowie ein Alkohol-Formalinalgemisch.

Mit Ausnahme des Alkohol-Formalinalgemisches (ich benutzte eine Mischung von 1 ccm käuflichen Formalins auf 100 ccm

Alkohol von 70%), welches durchaus schlechte und unbrauchbare Präparate lieferte, haben die anderen von mir angewandten Gemische befriedigende Resultate ergeben, indem die erhaltenen Präparate sich gewissermassen ergänzten. Die besten Präparate erhielt ich jedoch nach Behandlung der Ovarien mit der Chromessigsäure von Flemming und der Zenkerschen Lösung, wobei die letztere von mir in einer etwas abgeänderten Zusammensetzung benützt wurde: ich fügte nämlich 80 ccm der Müllerschen Flüssigkeit, 20 ccm einer kalt gesättigten wässrigen Sublimatlösung und 5% Eisessig hinzu. Sämtliche Präparate waren in der üblichen Weise in Paraffin eingebettet und in Serienschnitte von $7,5 \mu$ und $5,0 \mu$ Dicke zerlegt worden. Die Färbung wurde auf dem Objektglase vorgenommen und zwar vorwiegend nach dem Verfahren von M. Heidenhain und nach dem Verfahren von Benda mit Saffranin und Lichtgrün, zwischenein habe ich auch andere Färbungsmethoden angewandt, jedoch in geringem Masse.

Auf Querschnitten senkrecht zur Längsachse des Ovariums erscheint dasselbe aus einer beträchtlichen Anzahl grosser Eizellen zusammengesetzt, zwischen denen sich spärlich Bindegewebszüge erkennen lassen. Die Oberfläche des gesamten Ovariums ist von einem einschichtigen Epithel ausgekleidet, das stellenweise über die grossen Eizellen selber, stellenweise über Bindegewebszüge hinüberzieht. Hier und da ist dieses Epithel (Keimepithel) auf einer kurzen Strecke verdickt, mehrschichtig, wobei es sich hügelartig ins Innere des Ovariums zwischen die oberflächlichen, grösseren Eizellen einschiebt; ausser diesen inselartigen Verdickungen des Keimepithels sind an der Peripherie des Ovariums auch noch grössere Eizellen gleichfalls in Gruppen — Zellnestern — gelagert, welche von dem abgeplatteten Keimepithel überzogen sind. Zwischen diesen grösseren Eizellen sind in geringer Zahl kleinere Zellen angeordnet, die zum Teil dem Bindegewebe, zum Teil jedoch den, sich in späteren Entwickelungs-

stadien als Follikelzellen darstellenden, ursprünglichen Zellen des gewucherten Keimepithels angehören. Die eine Gruppe oder ein Zellnest zusammensetzenden Eizellen liegen sehr dicht beieinander, sodass ihre Form infolge der gegenseitigen Abplattung mehr oder weniger unregelmässig ist. Zwischen den Zellen des einschichtigen Keimepithels werden auch ausserhalb der Zellnester hier und da vereinzelt grössere, auswachsende Eizellen angetroffen. In den späteren Entwicklungsstadien nehmen die Eizellen eine mehr oder weniger kugelförmige Gestalt an, doch können häufig auch Zellen von mehr eiförmiger oder ausgezogener Form wahrgenommen werden; diese grösseren Eizellen sind sämtlich von einer dünnen anscheinend strukturlosen Hülle — der Dotterhaut — umgeben, in welcher spärliche abgeplattete, langgestreckte Kerne des Follikelepithels von der Innenseite anliegen, während die zugehörigen Zellkörper auf den Schnitten nicht zu erkennen sind.

Wie bereits erwähnt, so erscheint das Keimepithel hier und da verdickt, mehrschichtig, wodurch Zellgruppen und -nester gebildet werden. Einige Zellnester bestehen aus verhältnismässig kleinen Zellen mit grossem Kern, welche das erste Stadium der Weiterentwicklung des Keimepithels zu Eizellen — die Oogonien — darstellen (Fig. 1). Die Zellsubstanz umgibt den Kern in geringer Menge, sie erscheint entweder feingekörnt oder weist eine undeutliche Netzstruktur auf, d. h. es sind in ihr feine Fibrillen von unregelmässigem Verlauf, denen feine Körnchen angereicht sind, zu erkennen. Der Kern liegt meistens excentrisch, ist mehr oder weniger rund oder oval; auch in ihm ist eine unregelmässige, im Vergleich zur Zellsubstanz grobe Netzstruktur wahrnehmbar; in den Knotenpunkten des Netzes, aber auch im übrigen Verlauf der Fäden sind bald feinere, bald grössere Körnchen und Schollen gelagert. Bei einer Färbung der Präparate mit Saffranin und Lichtgrün nach Benda lässt sich feststellen, dass in dem Zellkern zwei Substanzen sich durch ihre Färbung

von einander unterscheiden (Fig. 2), die eine von ihnen ist blassgrün oder grau gefärbt; aus ihr besteht das Netzwerk, während die andere, die Körner und Schollen bildet, grellrot tingiert ist. Da in der weiteren Beschreibung meiner Befunde ich des häufigeren auf diese beiden Substanzen zurückzukommen genötigt sein werde, so ist es erforderlich, dieselben bereits hier näher zu präzisieren; ich habe, wie des weiteren dargestellt werden soll, diese beiden Substanzen in den mannigfachen von mir beobachteten und studierten Stadien und Phasen der Eientwicklung von *Proteus* stets deutlich, sowohl morphologisch als auch färberisch unterscheiden können. In allen Fällen erscheint die eine Substanz feinkörnig, aus feinen Mikrosomen zusammengestellt, sie färbt sich leicht mit sauren Anilinfarbstoffen (Lichtgrün) und entfärbt sich bei der Färbung nach dem Verfahren von M. Heidenhain rasch und intensiv in Eisenaalaun; die zweite Substanz besteht aus gröberen Körnern und unregelmässigen Schollen, welche das Hämatoxylin bei einer Färbung nach Heidenhain stark festhalten und sich leicht und rasch mit basischen Anilinfarbstoffen (Saffranin) färben. Die erste Substanz ist somit acidophil, die zweite basophil, beide Substanzen zusammen bilden das Gerüst des Kernes. Nach der älteren Bezeichnungsweise würden diese beiden Substanzen als Achromatin und Chromatin zu benennen sein, in Berücksichtigung der Arbeiten von M. Heidenhain (11. 12.)¹⁾ glaube ich jedoch nicht fehl zu gehen in der Behauptung, dass dieselben den von Heidenhain als Oxychromatin und Basicchromatin bezeichneten Kernsubstanzen entsprechen, infolgedessen ich in meiner vorliegenden Arbeit diese beiden Benennungen für die erwähnten Substanzen gebrauchen werde. Zwischen der oxychromatischen Substanz, die in Gestalt sich kreuzender, resp. sich zu einem Netzwerk vereinigender Fäden im Zellkern der Oogonien in Erscheinung tritt und der unregelmässig verstreute verschieden grosse Körner

¹⁾ conf. Literaturverzeichnis am Schluss der Arbeit.

und Schollen basichromatischer Substanz anliegen oder eingelagert sind, ist ausserdem noch eine vollkommen homogene, durchsichtige Substanz — der Kernsaft, das Karyoplasma — vorhanden. Der Kern ist von einer deutlichen scharfkonturierten Hülle, der Kernmembran umgeben, welcher gleichfalls hier und da feine Körner und gröbere Schollen basichromatischer Substanz anliegen. In vielen, jedoch durchaus nicht in allen Kernen der Oogonien sind ein oder mehrere grössere, annähernd runde Körner basichromatischer Substanz vorhanden, die keine bestimmte Lagerung im Kern erkennen lassen und eventuell als Kernkörperchen angesprochen werden können.

Ausser diesen aus Oogonien bestehenden, an Zahl verhältnismässig geringen Zellnestern sind an der Peripherie der Ovarien noch andere Nester angeordnet, in denen die Zellen sich zunächst durch ihre beträchtliche Grösse, sowie durch die eigenartige Struktur der Zellkerne von den oben geschilderten Oogonien auszeichnen. Da diese Zellen im Vergleich zu den Oogonien gewachsen sind, so befinden sich dieselben in der Wachstumsperiode, sind somit als Oocyten zu bezeichnen (Fig. 3). Die einzelnen Zellen sind in der Mehrzahl der Fälle von ovaler Form und erscheinen polar differenziert, indem der Kern eine excentrische Lage einnimmt. In diesen Zellen ist die Zellsubstanz in reichlicherem Masse als in den Oogonien vorhanden: sie erscheint bei schwächeren Vergrösserungen feinkörnig, während bei stärkeren sie eine äusserst feine fibrilläre Struktur aufweist. Den feinen Fibrillen sind in grosser Zahl feinste Körnchen — Mikrosomen — ein- resp. angelagert. In der Zellsubstanz, umgeben von der Hauptmenge derselben wird häufig ein kleines Körperchen angetroffen, das bei der Färbung nach Heidenhain besonders deutlich in die Erscheinung tritt; je nach dem Grade der Farbstoffextraktion erscheint das Körperchen dunkler oder heller tingiert, im letzteren Fall hat es das Aussehen eines homogenen Gebildes, in dem einige dunkel tingierte Körnchen

eingelagert sind. Die Kerne dieser Zellen weisen ein verschiedenartiges Aussehen auf, infolgedessen die Oocyten dieses Stadiums in mehrere Gruppen eingeteilt werden können. Die eine, in meinen Präparaten an Zahl verhältnismässig geringe Gruppe bilden Zellen, deren Kern nur wenig grösser ist als derjenige der oben beschriebenen Oogonien, in der Verteilung der Kernsubstanzen unterscheiden sie sich jedoch durchaus von ihnen. Der ganze Kern ist von der feinkörnigen oxychromatischen, mit Lichtgrün sich färbenden Substanz angefüllt (Fig. 3 a und a'), in welcher in Gestalt kleiner und grösserer Körner die basichromatische mit Saffranin gelbrot gefärbte Substanz unregelmässig eingestreut ist; stellenweise ist zu erkennen, dass die oxychromatische Substanz das Bestreben hat sich zu Strängen anzuordnen. In einigen Zellen (Fig. 3 b und b') erscheint der eine Pol des Kernes hell, nur von Karyoplasma eingenommen und vollkommen frei von oxychromatischer Substanz, die sich mit den in ihr enthaltenen Körnern der basichromatischen Substanz an dem entgegengesetzten Kernpole zurückzieht; nur an der feinen Kernmembran des hellen Poles sind noch feine Körner der basichromatischen Substanz wahrnehmbar. Die zweite Gruppe von Oocyten fällt durch das Aussehen ihrer Kerne infolge einer eigenartigen Verteilung der Kernsubstanzen auf (Fig. 3 c, d, e, f und c', d', e', f'). Bei flüchtiger Betrachtung täuschen diese Kerne das Bild der karyokinetischen Figur des Knäuelstadiums vor. Der gesamte Kern dieser Zellen erscheint hell, da das hyaline Karyoplasma den grössten Teil desselben einnimmt; durch das helle Karyoplasma ziehen Stränge in verschiedenen Richtungen, wodurch der Anblick eines groben, unregelmässigen Netzwerkes resultiert. Die Stränge sind aus zwei Substanzen zusammengesetzt, welche sich durch ihre Färbung unterscheiden. Die eine derselben bildet gleichsam die Grundsubstanz der Stränge, sie erscheint feinkörnig, färbt sich nach dem Verfahren von M. Heidenhain blassgrau, während sie bei

einer Färbung nach Benda mit Saffranin und Lichtgrün eine blassgrüne Farbe annimmt, somit das Oxychromatin dieser Oocyten darstellt. In dieser feinkörnigen in Strängen angeordneten oxychromatischen Substanz sind nun verschieden grosse Schollen und Körner einer anderen Substanz, die sich nach Heidenhain tiefschwarz, nach Benda grellrot mit Saffranin färbt, somit des Basichromatins eingelagert. In einigen Zellen ist nun eine durchaus strangförmige Anordnung dieser beiden Substanzen zu erkennen, wie z. B. in den Figg. 4 a und 4 b, die dieselben zwei Zellen auf zwei aufeinanderfolgenden Schnitten darstellen; das ganze Kerninnere dieser Zellen wird von den Strängen durchzogen und zwar in der Längsrichtung des Kernes von einem Pol zum anderen; in anderen Zellen sind dagegen die beiden Substanzen mehr an einem Kernpol konzentriert, wobei in den äussersten Fällen die oxychromatische Substanz eine ziemlich kompakte Masse bildet, welche den einen Kernpol einnimmt, während die Körner der basichromatischen Substanz in derselben entweder in Reihen angeordnet sind (Fig. 5, Fig. 6 Zelle a) oder unregelmässig verteilt sind (Fig. 6, Zelle b). Neben diesen sozusagen äussersten Fällen finden sich die verschiedenartigsten Übergänge, welche ich zum Teil in den Zeichnungen wiedergegeben habe; so stellt Fig. 7 eine Oocyte dar, in deren Kern die oxychromatische Substanz sich an einem Pol als eine feinkörnige Masse konzentriert hat, während das Basichromatin in Gestalt von Körnern, an oder in feinen oxychromatischen Strängen gelagert im übrigen hellen Teil des Kernes angeordnet ist, wobei jedoch die sämtlichen Stränge gegen die Anhäufung der oxychromatischen Substanz hinziehen, einige von ihnen auch in letzterer selber verlaufen. In anderen Fällen, wie in den Oocyten der Fig. 8 ist der gesamte Kern von einem groben Netz oxychromatischer Substanz durchzogen, die an einzelnen Stellen in Gestalt beträchtlich dicker Balken erscheint; in der oxychromatischen Substanz ist nun das Basi-

chromatin entweder als eine feinere Körnerreihe, oder in unregelmässigen Körnermassen angeordnet (Fig. 8, Zelle a). Neben dieser Zelle ist eine andere gelagert, welche fast gar keine oxychromatische Substanz erkennen lässt, der ganze Kernraum ist von einem feinen Netz eingenommen, in dem stellenweise grössere Anhäufungen von Basichromatin zu erkennen sind (Fig. 8, Zelle b, Fig. 6, Zelle c). In den in der Fig. 9 abgebildeten Oocyten ist die gesamte basi- und oxychromatische Substanz an dem einen Kernpol zusammengezogen, wobei in dem einen Kern noch eine körnige Zusammensetzung dieser Substanzen zu erkennen ist, während sie in dem anderen Kern zu einer kompakten Masse verbacken sind, aus der einige gröbere und feinere Fortsätze gegen den anderen Kernpol gerichtet sind.

Eine andere Reihe von Zellen weist im Kerne eine gleichmässigerer Verteilung der oxychromatischen Substanz auf, welche fast den ganzen Kern einnimmt und nur verhältnismässig kleine Teile derselben freilässt (Figg. 10, 11, 12). Das Basichromatin ist in diesen Zellen zum grössten Teil in Gestalt gröberer oder feinerer Schollen und Körner in der oxychromatischen Substanz verteilt, stellenweise lässt sich jedoch eine Anordnung der Basichromatinkörner zu Strängen erkennen. Diese letzteren Eizellen gehören einer jüngeren Generation an; es sind die Eizellen, die aus dem Oogonienstadium in das Oocytenstadium übergehen.

In sämtlichen Zellen mit der geschilderten Kernstruktur, die ihren endgültigen Ausdruck in der strangförmigen Verteilung der oxychromatischen Substanz und des aus Körnern und Schollen bestehenden Basichromatins findet, lässt sich keine eigentliche Kernmembran erkennen; eine Grenze zwischen Zell- und Kernsubstanz ist stellenweise überhaupt nicht nachzuweisen, die helle Kernmasse grenzt unmittelbar an die feinkörnige Zellsubstanz; in einigen Fällen sind an der äussersten Peripherie des Kernes feine Körnchen der basichromatischen Substanz angeordnet.

Demselben Stadium der Eientwicklung gehören auch die

Oocyten an, welche in den Figg. 13 und 14 a und b wiedergegeben sind. Im Kern dieser Eizellen sind deutlich die basichromatische und die oxychromatische Substanz zu erkennen; die letztere nimmt jedoch in diesen Zellen den ganzen Kern ein, erscheint grünlich-grau gefärbt, feinkörnig; in ihr sind die zu Strängen angeordneten Körner der basichromatischen Substanz gelagert; diese Körnerreihen durchziehen den Kern in der Längsrichtung der ovalen Zelle, wobei sie jedoch an demjenigen Kernpol, welcher der Hauptmasse der Zellsubstanz zugewendet ist, in grösserer Menge und dichter an der feinen Kernmembran gelagert sind; von hier aus scheinen sie gegen den anderen Kernpol gleichsam auszustrahlen, ohne ihn jedoch zu erreichen (Fig. 13). Die Hauptmasse der basichromatischen Substanz ist somit in Körnerreihen angeordnet, dicht an der Peripherie desjenigen Kernpols konzentriert, welcher der grössten Ansammlung von Zellsubstanz zugewendet ist, während der entgegengesetzte Kernpol mehr oder weniger frei von basichromatischer Substanz ist. Die in den Figg. 14 a und b auf zwei aufeinanderfolgenden Schnitten abgebildete Oocyte weist das Basichromatin in spärlichen Mengen auf; dasselbe ist ausser in Körnerreihen auch noch in grösseren kugeligen Gebilden, die einzeln in der oxychromatischen Substanz gelagert sind, angeordnet; an einigen Stellen des abgebildeten Kernes macht es den Eindruck, als konfluieren die feinen basichromatischen Körnchen der Stränge zu grösseren Körnern, die alsdann verstreut im Oxychromatin gelagert sind. In beiden beschriebenen Zellen hat die Zellsubstanz im Vergleich zu den vorher geschilderten Oocyten an Menge zugenommen, so dass die Zellen beträchtlich grösser erscheinen; in der Zellsubstanz ist auch hier ein Körperchen zu erkennen, welches in dem kernfreien Pol der Zelle gelagert ist und sich nicht deutlich von der umgebenden Zellsubstanz abhebt; dieses Körperchen erscheint aus zwei Teilen zusammengesetzt, einem äusseren dunkleren homogenen Hof und einem zentralen äusserst feinkörnigen Inhalt.

Ein besonderes Interesse scheinen mir die Oocyten zu beanspruchen, welche in den Figg. 15 a und b bei etwas stärkerer Vergrößerung abgebildet sind. Sie entstammen einem Präparat, welches in der Mischung von Tellyesnicky fixiert worden war. In diesen Zellen ist wie stets an den Oocyten dieses Stadiums vor allem die durchaus excentrische Lage des Kernes zu konstatieren; der Kern ist häufig dermassen in den einen Zellpol eingelagert, dass auf manchen Schnitten, wie in der Fig. 15 b nur Spuren von Zellsubstanz den einen Kernpol umgeben. Um den Kern, besonders an demjenigen Pol desselben, welcher der Hauptmasse der Zellsubstanz zugewendet ist, lässt sich keine Kernmembran erkennen. In den Kernen dieser Oocyten ist sowohl morphologisch als auch durch die Färbung die Oxychromatische Substanz von der basichromatischen unterschieden. Die oxychromatische Substanz ist in Gestalt äusserst feiner Mikrosomen in dem ganzen Kern verteilt; durch die feinkörnige Substanz ziehen nun teils in gradlinigem Verlauf, teils mannigfach gewunden Stränge, die mit feinen kurzen Seitensprossen besetzt sind; die Stränge selber bestehen jedoch aus oxychromatischer Substanz, die sich von der übrigen den ganzen Kern ausfüllenden durch die sehr dichte Anordnung ihrer Mikrosomen auszeichnet. In diesen Strängen ist die basichromatische Substanz teilweise in feinen Körnchen, teilweise in grösseren Körnern und Kugeln ein- resp. angelagert; die letzteren sind vorwiegend an den Enden der Stränge gelegen, indem sie gleichsam einen Abschluss des Stranges darstellen, einige dieser Körner scheinen auch frei ausserhalb der Stränge zu liegen; sämtliche Stränge sind konvergierend gegen die Hauptmasse der Zellsubstanz gerichtet; der entgegengesetzte Kernpol ist mehr oder weniger frei von den Strängen. In diesen Oocyten ist ausserdem entweder dicht am Kern oder in einiger Entfernung von ihm, allseitig von der Zellsubstanz umgeben, in der Regel in einem grobkörnigen Anteil derselben ein Körperchen gelegen, welches

aus einer homogenen Masse besteht und an Zahl verschiedene dunkle Körnchen aufweist.

Desgleichen in Zellnester angeordnet finden sich dann weiter in meinen Präparaten Oocyten, wie sie auf den Figg. 16 und 17 abgebildet sind; dieselben weisen eine feinkörnige Zellsubstanz auf mit stellenweiser Andeutung von Fibrillenbildung; sie erscheinen gleichfalls polar differenziert, indem der Kern dem einen Pol der Zelle genähert ist, während der andere Pol von der Hauptmasse der Zellsubstanz eingenommen wird; in diesem Anteil der Zelle habe ich zuweilen die Anwesenheit eines kleinen dunklen Körperchens von anscheinend homogener Beschaffenheit mit einem kleinen dunklen Korn in der Mitte feststellen können (Fig. 16). Die Kerne dieser Oocyten unterscheiden sich jedoch scharf von den Kernen der vorher beschriebenen Zellen. In ihnen ist keine Spur einer strangförmigen Anordnung der oxychromatischen und basichromatischen Substanz zu erkennen. Der Kern ist von der Zellsubstanz deutlich durch eine feine Kernmembran abgegrenzt, welcher keine basichromatischen Körner anliegen. Die basichromatische Substanz ist in verhältnismässig spärlichen Mengen als gröbere mit Saffranin dunkelrot gefärbte Körper in der oxychromatischen Substanz verteilt; bisweilen sind auf einem Schnitt durch eine derartige Oocyte im Kern nur vereinzelte basichromatische Körner zu erkennen. Diesem Studium gehört auch die auf der Fig. 15a bei etwas stärkerer Vergrößerung abgebildete Oocyte (1) an, welche dieselbe Kernstruktur aufweist, wie die soeben beschriebenen Zellen; auch hier ist die excentrische Lagerung des Kernes deutlich ausgeprägt; in der Hauptmasse der Zellsubstanz, allseitig von derselben umgeben, liegt auch in dieser Zelle, jedoch in einem dichteren und grobkörnigem Anteil der Zellsubstanz ein homogenes Körperchen, welches an der Peripherie einige dunkle Körnchen aufweist; dasselbe gleicht durchaus denjenigen, welche in der Zellsubstanz der benachbarten, einem früheren Stadium angehörenden Oocyten, gelegen sind.

Einzelnen an der Peripherie des Ovariums, doch auch zuweilen in den Zellnestern, welche von Oocyten der soeben beschriebenen Form und Struktur zusammengesetzt sind, findet man in den Präparaten hier und da Zellen, die sich in ihrem allgemeinen Aussehen von den übrigen Oocyten unterscheiden (Fig. 18, Fig. 19 a und b, Fig. 17 Zelle 1). In ihnen fällt vor allem der Kern durch seine abweichende Form auf; er ist nämlich mit mehr oder weniger tiefen Einschnitten versehen, erscheint gelappt; die Kernsubstanz ist feinkörnig, besteht aus Oxychromatin, in welchem einige wenige basichromatische Körnchen eingelagert sind, unter denen bisweilen ein Korn sich durch seine Grösse von den übrigen auszeichnet. Die Zellsubstanz dieser Zellen ist locker fibrillär, in ihr ist, zuweilen in einer Einkerbung des Kernes, eine dichtere Anhäufung von feinen Körnchen, in deren Mitte ein grösseres scharf tingiertes Korn zu erkennen ist, vorhanden. In anderen derartigen Zellen ist jedoch in der Zellsubstanz ein scharf umschriebenes Körperchen mit dunklem centralen Korn gelegen (Fig. 18). Diese Zellen sind zuweilen von einer vollkommenen Hülle von Follikelzellen umgeben (Fig. 18), während die vorher beschriebenen Oocyten in der Regel in Zellnestern angeordnet sind und nur die ersten Anfänge einer Umlagerung von Follikelzellen aufweisen.

Das nächste von mir beobachtete Stadium der Oocytenentwicklung zeigt bereits beträchtliche Veränderungen sowohl hinsichtlich der Kern- als auch der Zellstruktur. In derartigen Zellen (Figg. 20, 21, 22, 23, 24) hat der Kern beträchtlich an Grösse zugenommen, während der Zellkörper gleichsam im Wachstum zurückgeblieben ist. Die Zellen weisen einen grösseren Kern auf, der von einem verhältnismässig schmalen Hof von Zellsubstanz umgeben ist, nichtsdestoweniger macht sich auch hier die polare Differenzierung der Zelle erkenntlich, da der Kern dem einen Zellpol näher gelagert ist als dem anderen, an welchem sich die Hauptmasse der Zellsubstanz anhäuft; die

Zellsubstanz selber erscheint zum grössten Teil feinkörnig, stellenweise wie aufgelockert (Fig. 20) als bilden sich in derselben feine Lücken oder kleine Hohlräume; bisweilen finden sich in ihr recht zahlreiche Einschlüsse in Gestalt dunkel gefärbter Körnchen verschiedener Grösse. Um den Kern herum, jedoch nur auf dem abgebildeten Schnitte, in dessen gesamter Ausdehnung, grösstenteils jedoch nur an einem Teil seiner Peripherie hat sich nun eine besondere Schicht der Zellsubstanz gebildet und zwar feine Fibrillenzüge, die den Kern umgeben und diesem Teil der Zellsubstanz ein durchaus fibrilläres Aussehen verleihen. Der Kern selber ist von einer äusserst feinen Kernmembran umgeben. Der Kern besteht aus einem ziemlich groben Kerngerüst, dessen relativ breite Balken im allgemeinen ein feinkörniges Aussehen haben; diese groben Züge sind durch äusserst feine Fäden miteinander verbunden und lassen verschieden grosse Lücken zwischen sich, die augenscheinlich von einer vollkommen homogenen, klaren Masse ausgefüllt sind. In den Balken unregelmässig eingestreut sind kleinere und grössere dunkel gefärbte Körnchen eingelagert, die sich zum Teil auch an der Peripherie des Kernes anordnen. Im gewissen Sinne eine Ergänzung zu der soeben beschriebenen Figur stellt die Fig. 21 dar; das bezügliche Präparat ist mit Saffranin und Lichtgrün gefärbt worden; an dieser Zelle ist die polare Differenzierung sehr deutlich: der grosse Kern nimmt ganz den einen Pol derselben ein, sodass ein Teil des Kernes nur von einem schmalen Hof von Zellsubstanz umgeben ist, während der entgegengesetzte Kernpol in die Hauptmasse der Zellsubstanz hineinragt; wie in der vorigen Figur, so ist auch hier die Hauptmasse der Zellsubstanz feinkörnig, obgleich in dieser Zelle eine fibrilläre Grundsubstanz, die in Gestalt eines feinen Netzes die gesamte Zelle einnimmt, sich zu erkennen giebt; dieser fibrillären Grundsubstanz liegen nun die feinen Körnchen, welche der Zellsubstanz ein feinkörniges Aussehen verleihen auf und an; auch hier sind

in der Zellsubstanz feine Lücken vorhanden. Um den Kern ziehen in konzentrischer Schichtung Fibrillenzüge, welche denselben gleichsam mit einer besonderen Hülle umgeben. Ein besonderes Interesse beansprucht der Kern; die Struktur desselben entspricht im allgemeinen der Struktur des Kernes der vorher beschriebenen Zelle; es sind auch hier die groben Balkenzüge zu erkennen, die aus feinen Körnchen bestehen; zwischen den Zügen bleiben von einer klaren homogenen Masse eingenommene Räume nach; es fehlen jedoch in dieser Zelle die dunkel gefärbten Körnchen der vorher beschriebenen Figur; freilich sind auch hier im Kern dunkle Stellen zu erkennen, doch erweisen sich dieselben als dichtere Anhäufungen der feinkörnigen Substanz. Während in den Oocyten geringerer Grösse im Kern stets zwei Substanzen, die sich durch ihre Struktur und ihr Färbungsvermögen von einander unterscheiden, vorhanden sind, ist in den eben geschilderten grösseren Eizellen der Wachstumsperiode nur eine feinkörnige Substanz nachweisbar, die entsprechend der von mir gebrauchten Bezeichnung als oxychromatische Substanz zu bezeichnen wäre, während die basichromatische Substanz auf einigen Schnitten (Fig. 21) gar nicht, auf anderen in sehr spärlichen Mengen als verhältnismässig kleine Kugeln, die sich mit Saffranin blassrosa färben und an der Peripherie des Kernes dicht an der Kernmembran gelegen sind, nachweisbar ist.

Zwei Zellen in ungefähr dem gleichen Entwicklungsstadium sind in den Figg. 22, 23 abgebildet. Die Zellen sind im Vergleich zu den vorher geschilderten beträchtlich gewachsen und zwar ist es hauptsächlich der Kern, der eine starke Vergrösserung erlitten hat; wie in sämtlichen vorhergehenden, von mir geschilderten Stadien nimmt er auch in diesen Zellen eine excentrische, dem einen Zellpol stark genäherte Stellung ein. Sowohl die Zell- als auch die Kernstruktur weist wiederum recht ansehnliche Veränderungen auf. Die Zellsubstanz erscheint fein-

körnig, stellenweise sind in ihr äusserst feine Fibrillen zu erkennen; an einer Stelle der Kernperipherie sind in beiden Zellen konzentrische Züge äusserst feiner Fibrillen wahrnehmbar; wie in den vorher geschilderten Zellen so sind auch in diesen in der Zellsubstanz Lücken sichtbar, die von einer durchaus homogenen, klaren Masse erfüllt sind, sodass sie das Aussehen von Vakuolen haben, ausserdem jedoch wird ein gewisser Teil der Zellsubstanz noch von gröberen dunkleren Körnern eingenommen, die in beiden abgebildeten Zellen eine verschiedene Lage haben; in der auf Fig. 22 wiedergegebenen Zelle füllen diese dunklen Körner fast den gesamten Zelleib an und lassen nur eine verhältnismässig kleine Stelle frei, welche die undeutlich fibrilläre feinkörnige Zellsubstanz selber erkennen lässt; in der auf Fig. 23 abgebildeten Zelle ist dagegen der bei weitem grösste Teil des Zelleibs feinkörnig fibrillär, d. h. es ist die eigentliche Zellsubstanz sichtbar, während sich die groben, dunklen Körner um den Kern gruppieren und denselben mit einem dunklen Hof umgeben; ein Teil dieses dunklen Körnerhofes lässt feine Fibrillenzüge erkennen, zwischen denen die Körner eingelagert sind. Der Kern ist von der Zellsubstanz durch eine deutlich sichtbare, feine Kernmembran abgegrenzt; in der Fig. 23 hat der Kern eine entfernte Ähnlichkeit mit dem Kern der auf Fig. 20 und 21 abgebildeten Zellen, er ist nur kompakter geworden; die Balken des Kerngerüsts der Fig. 20 sind noch breiter geworden, zwischen denselben sind vakuolenartige Räume und Lücken angefüllt mit einer klaren, homogenen Masse sichtbar. In den feinkörnigen Balkenzügen, die auch hier noch stellenweise durch äusserst feine Fäden verbunden sind, ziehen in geringer Zahl dunkel gefärbte zu Reihen angeordnete gröbere Körnchen, die den Chromosomensträngen in den Kernen der jüngsten Oocyten durchaus ähneln; ausserdem jedoch finden sich noch einzelne gröbere Körner an der Peripherie des Kernes unmittelbar unter der Kernmembran angeordnet, wobei es auffällig ist, dass diese kleinen Kugeln

sich hauptsächlich dort anordnen, wo in der Zellsubstanz die dunkle körnige Masse den Kern umgiebt. Der Kern der in der Fig. 22 abgebildeten Zelle ist im Vergleich zum vorher geschilderten bedeutend dichter, es sind in ihm keine Balkenzüge zu erkennen, sondern nur eine feinkörnige Grundsubstanz, in welcher entweder einzelne dunkle Körner oder grössere Körnerhaufen oder endlich Züge von Körnern, welche sich entweder schlangenförmig winden oder mehr geradlinig verlaufen, eingelagert sind. Zwischen der feinkörnigen Grundsubstanz sind auch hier, wenngleich in geringerer Zahl vakuolenartige Lücken zu erkennen, Ungefähr dasselbe wie die beiden eben geschilderten Zellen weist auch die auf der Fig. 24 abgebildete Zelle auf; in dem Kern derselben sind jedoch keine Körnerstränge oder Züge zu erkennen, es wird der ganze Kern von einer stellenweise kompakteren, stellenweise mehr lockeren, feinkörnigen Masse, die zwischen ihren Maschen unregelmässige Lücken freilässt, eingenommen, in dieser Masse sind vereinzelt dunkle Körner sichtbar; an der Peripherie des Kernes, unmittelbar an der feinen doch deutlichen Kernmembran lagern beträchtlich grosse Kugeln von einer selbst bei Betrachtung mit homogener Immersion vollkommen strukturlosen Beschaffenheit; auch in dieser Zelle lässt sich erkennen, dass die grössere Zahl dieser Kugeln sich gegenüber der dunkleren grobkörnigen Masse in der Zellsubstanz der Kernmembran anlagert. In der Zellsubstanz sind hier zwei Körperchen wahrnehmbar, von welchen das eine aus einer feinkörnigen dichten Masse besteht, von der undeutliche Ausläufer in die Zellsubstanz ausstrahlen. Das zweite Körperchen ist kleiner, erscheint dunkler und homogen, in seiner Mitte schien mir sich ein kleines, wenngleich sehr undeutlich sichtbares, dunkleres Körnchen vorzufinden.

Wie in den vorher beschriebenen Oocyten, so sind auch in diesen zuletzt in Betracht gezogenen (Figg. 22, 23, 24) die beiden Substanzen des Kernes zu erkennen; ihre Anordnung

erscheint jedoch anders; die oxychromatische feinkörnige Substanz ist in einigen Zellen wie aufgelockert in gröberen oder feineren Balkenzügen angeordnet, in anderen Zellen nimmt sie den gesamten Kernraum ein und lässt nur geringe Lücken gleichsam Vakuolen frei; in der oxychromatischen Substanz ist nun die basichromatische teilweise in Gestalt feiner stellenweise zu Strängen vereinigten Körnchen in dem ganzen Kern unregelmässig, jedoch in verhältnismässig spärlicher Menge verteilt, teilweise an der Peripherie des Kernes unmittelbar an der Kernmembran als kleinere und grössere kugelförmige Körner angeordnet.

Mit der weiteren Grössenzunahme der Oocyten ändert sich auch fernerhin die Zell- und Kernstruktur derselben. Was ihren allgemeinen Bau anbetrifft, so ist auch in den weiteren Stadien die beträchtliche Grösse des Kernes im Vergleich zu der Grösse der ganzen Zelle auffallend. Die Zelle bleibt auch fernerhin polar differenziert, indem der Kern eine exzentrische Lage einnimmt. In den von mir untersuchten Ovarien nehmen die Zellen dieser Grösse und Struktur die Hauptmasse derselben ein. Die Figg. 25—29 mögen eine Illustration zu der folgenden Beschreibung abgeben. Was nun zunächst die Zellsubstanz anbetrifft, so erscheint dieselbe bei schwächeren Vergrösserungen namentlich an den in Zenkerscher Mischung fixierten Präparaten (Figg. 26—28) durchweg feinkörnig, während die Präparate aus Flemmingscher Chromessigsäure (Figg. 25 und 29) bereits bei schwacher Vergrösserung Fibrillenzüge in dem Zellleibe erkennen lassen. Bei starker Vergrösserung, namentlich bei der Betrachtung mit homogener Ölimmersion ist es jedoch nicht schwer wahrzunehmen, dass die Struktur der Oocyte sich in den verschiedenen Teilen derselben wesentlich voneinander unterscheidet. Im allgemeinen lässt es sich feststellen, wie es auch sämtliche Figuren aufweisen, dass die Grundlage der Struktur der Zelle ein äusserst feines Maschenwerk bildet, welches aus

feinsten sich untereinander verbindenden Fädchen besteht, wodurch kleine Hohlräume entstehen, welche von einer hellen, homogenen, sich nicht färbenden Substanz (Zellsaft) eingenommen sind. Dieser fibrillären Grundsubstanz des Zelleibes sind nun äusserst feine Körnchen (Mikrosomen) ein- und aufgelagert; diese Körnchen liegen nicht nur den feinen Fädchen auf oder an, sondern füllen auch mehr oder weniger die Maschen zwischen denselben aus, wodurch das feinkörnige Aussehen des Zelleibes resultiert. Diese Körnchen liegen in dem grössten Teil des Zelleibes jedoch nicht so dicht beisammen, dass sie die Grundstruktur der Zelle verdecken, zwischen den einzelnen Körnchen bleiben recht beträchtliche Zwischenräume nach, die das feine Maschenwerk und die kleinen hellen Lücken erkennen lassen. In einem gewissen Teil des Zelleibes jedoch sammeln sich diese Körnchen zu dichteren Massen an und bilden ein kompaktes Körnchenlager. Dieser Teil des Zelleibes entspricht in der Regel der schmalsten Stelle der Zelle, d. h. demjenigen Pol derselben, welcher den grossen Zellkern enthält (Figg. 26, 27, 28). Die Körnchen liegen in diesem Zellabschnitte dermassen dicht beieinander, dass sie vollkommen die Grundsubstanz des Zelleibes verdecken. Ausser diesen Körnchen lassen sich in dem Zelleibe auch noch andere geformte Elemente erkennen und zwar feine Fibrillen zuweilen von beträchtlicher, zuweilen von geringerer Ausdehnung; dieselben bilden entweder ganze Büschel, die streckenweise zusammen, bisweilen gar parallel verlaufen, dann aber auseinanderziehen und sich nach verschiedenen Richtungen hin erstrecken. In den mit den Mischungen von Zenker und Tellyesnický sowie mit Sublimat fixierten Präparaten sind diese Fibrillen im allgemeinen undeutlich zu erkennen, während sie in den Präparaten aus Flemmingscher Chromessigsäure (Figg. 25, 29) scharf und deutlich abgegrenzt erscheinen; an den Zenkerpräparaten könnten sie eventuell als deutlicher hervorstehende Züge des die Grundlage bildenden Maschen-

werks gedeutet werden, obgleich die Fädchen dieses nie eine derartige Ausdehnung und einen derartig geradlinigen Verlauf aufweisen, wie diese Fibrillenzüge z. B. in dem körnigen Abschnitt der Fig. 27; in dieser Figur gewährt es den Eindruck, als bilden die erwähnten Fibrillen eine konzentrische Lage um einen Teil der Kernperipherie. Eine besondere Aufmerksamkeit bedarf die dem Kern unmittelbar anliegende Schicht der Zellsubstanz, besonders an den Präparaten aus Flemmingscher Chromessigsäure; hier fällt eine Lage von äusserst dunkel gefärbten verhältnismässig groben Körnchen auf, die, wie es aus den Figg. 25 und 29 ersichtlich ist, fast die ganze Peripherie des Zellkerns umgiebt; an einer Stelle des Kernumfanges erscheint sie jedoch bedeutend breiter und zwar in der Regel an dem Teil der Kernperipherie, welcher der Hauptmasse der Zellsubstanz zugewandt ist; von dort aus nimmt diese Körnerlage allmählich gegen den entgegengesetzten Kernpol hin an Mächtigkeit ab und lässt gewöhnlich den der grössten Körneranhäufung gegenüberliegenden Abschnitt der Kernperipherie vollkommen frei. In dieser Körnerlage werden fast in allen Präparaten kleinere und grössere Lücken beobachtet, die sehr häufig, wie z. B. auf Fig. 29 von Körnerzügen durchzogen werden. In manchen Zellen lässt es sich erkennen, dass diese Körnerlage an der Stelle ihrer grössten Mächtigkeit gegen die übrige Zellsubstanz hin ausgezogen ist, wobei sich die Körner allmählich voneinander entfernen, infolgedessen dieser Abschnitt der Lage weniger dunkel gefärbt erscheint, so dass ein Eindruck gewonnen wird, als lösten sich diese Körnchen in der Zellsubstanz auf (Fig. 29). An dieser Stelle findet sich in der Regel die grösste Anhäufung der gröberen Fibrillen und Fibrillenzüge, welche die Körnerlage umgeben.

In den Oocyten dieses Stadiums sind in der Zellsubstanz noch weitere Einschlüsse vorhanden, die durch ihre Grösse auffallen, dieselben sind besonders an den Zenkerpräparaten nach

verschiedenen Färbungen äusserst scharf sichtbar; sie sind jedoch auch an Präparaten aus Flemmingscher Chromessigsäure und aus der Mischung von Tellyesnicky, sowie auf Sublimatpräparaten zu erkennen, wenngleich sie in der letzteren nicht so deutlich in die Erscheinung treten wie in den Präparaten aus Zenkerscher Mischung. Die in Frage stehenden Körper sind von beträchtlicher Grösse und wechselnder Form; es finden sich hier runde, ovale, wurstförmige, selbst bandförmig in die Länge gezogene, wie sie auf den Figg. 26, 27, 28, 30, 31 a, b, c, 32a, b, 33 abgebildet worden sind.

Diese Gebilde sind gewöhnlich in einer Zelle in der Einzahl vorhanden, doch kommen auch Fälle vor, in denen sich wie auf der Fig. 30 zwei derartige Körper vorfinden. Die Lage dieser Gebilde ist eine recht wechselnde, zuweilen liegen sie dem Kern dicht an, wie auf der Fig. 27, oder sie liegen in einiger Entfernung von demselben (Figg. 26, 28, 30), doch in der Regel ausserhalb der kompakten Körnerlage in der Zelle; in der Regel ist die dieses Gebilde umgebende Zellsubstanz von einer lockeren Beschaffenheit als in den übrigen Zellabschnitten (Figg. 27, 28, 30).

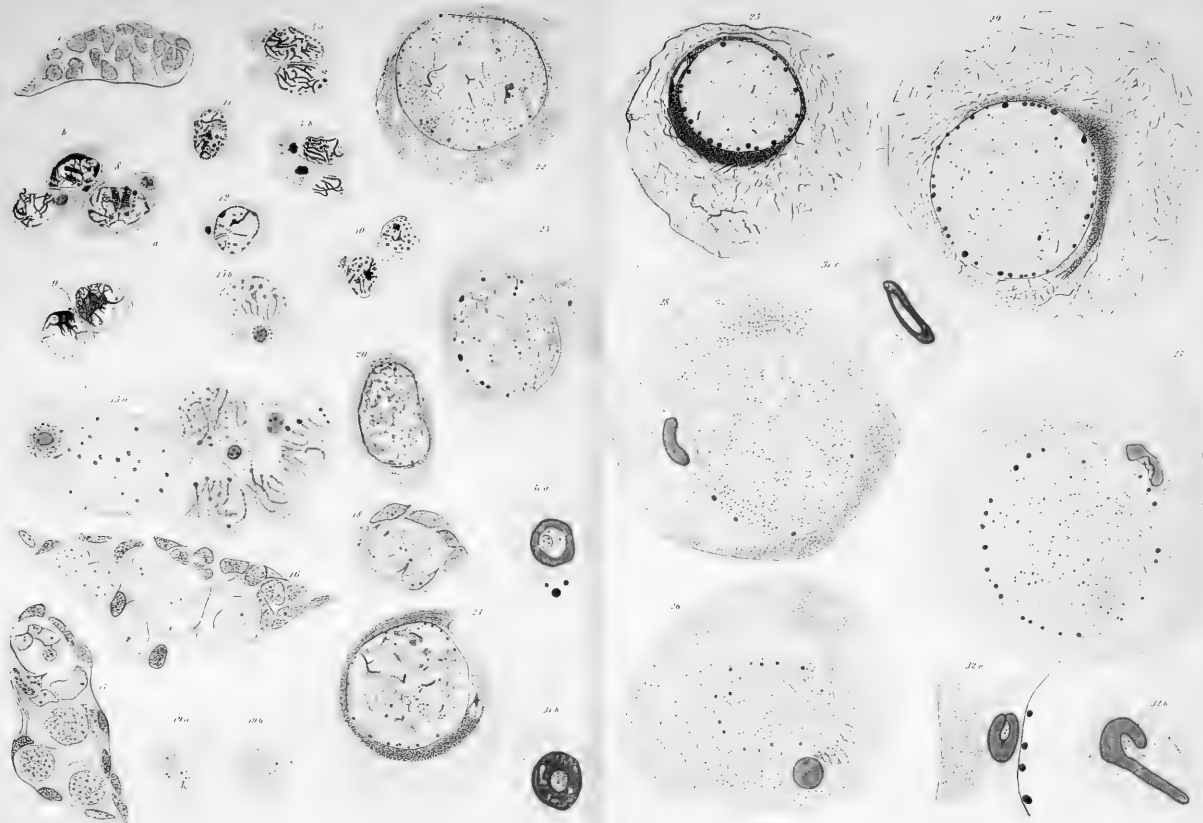
Was nun die Struktur dieser Zelleinschlüsse anbetrifft, so erscheinen sie in der Regel aus zwei Substanzen zu bestehen und zwar aus einer kompakteren, homogenen, peripheren Schicht und einer feinkörnigen centralen. Die homogene Aussenschicht bildet in der Mehrzahl der Fälle gleichsam eine kreis- resp. kugelförmige Hülle um den zentralen Teil infolgedessen eine Ring- oder Kugelform des ganzen Gebildes resultiert. In anderen Fällen bildet die Aussenschicht, gleichwie zwei Lippen, welche den centralen Abschnitt umfassen (Fig. 32a). In einigen Fällen, wie auf der Fig. 31c ist das ganze Gebilde stark in die Länge gezogen; wieder in anderen Fällen (Fig. 33) ist diese Aussenschicht in zwei parallele Streifen oder Plättchen zerlegt, die durch feine Fädchen miteinander verbunden sind und sich gegen das eine Ende hin verjüngen, doch wie auf allen Präparaten

allseitig scharf gegen die Zellsubstanz begrenzt sind und wie abgeschnitten an beiden Enden endigen; in einem Falle hatte das ganze Gebilde das Aussehen eines an einem Ende hakenförmig gekrümmten, ziemlich breiten Streifens, wobei die centrale körnige Masse in der Höhlung des Hakens gelegen war und ohne scharfe Grenze in die umgebende Zellsubstanz überging (Fig. 32 b). In vielen Oocyten machen diese Gebilde den Eindruck einer Kugel, die aus einer kompakten, homogenen Masse besteht und keinen weiteren centralen Teil enthält (Fig. 26), gleichfalls ohne centralen Anteil ist der auf Fig. 28 abgebildete, wurstförmige Körper; das auf der Fig. 27 dargestellte Gebilde macht den Eindruck, als wäre es im Begriff seine ursprüngliche Ringform aufzugeben und sich in einen wurstförmigen Körper umzuwandeln, wobei die bei dieser Umlagerung der Aussenschicht frei gewordene centrale feinkörnige Substanz noch zu erkennen ist. In seltenen Fällen ist die homogene Aussenschicht vollkommen kompakt, gewöhnlich sind in derselben verschiedenen grosse Lücken oder Hohlräume oder Vakuolen vorhanden, die augenscheinlich von einer klaren homogenen Substanz erfüllt sind. In manchen Oocyten sind die Vakuolen in der Aussenschicht dieser Gebilde klein und zahlreich (Fig. 30), in anderen sind sie verhältnismässig gross, doch weniger zahlreich, in einigen Fällen fehlen sie vollkommen, namentlich in den in die Länge gezogenen Gebilden wie auf Fig. 27 oder 32 a.

Die centrale von der Aussenschicht eingeschlossene Substanz der in Frage stehenden Bildungen gewährt ein feinkörniges Aussehen; in einigen Fällen, wie z. B. auf der Fig. 31 a ist in dem verhältnismässig grossen centralen Teil noch ein kreisförmiger Anteil von einer feinen Konturlinie abgegrenzt; in diesem Abschnitt sind in diesem Fall zwei grössere, dunkel gefärbte Körnchen zu erkennen, die sich übrigens auch in dem übrigen Teil der centralen Substanz vorfinden, sowie auch in wechselnder Zahl in anderen Präparaten (Fig. 30, 31 b). In den

Präparaten, denen die Fig. 31 c und 33 entnommen worden sind, fehlten diese dunklen Körnchen.

In den Kernen dieses Stadiums der Oocytenentwicklung (Figg. 25, 26, 27, 28, 29, 34, 35, 36) sind, wie auch in den vorhergehenden, die beiden Kernsubstanzen, die oxychromatische und basichromatische stets vorhanden, wobei sich hier die in den vorhergehenden Stadien angebahnte Gruppierung derselben vollkommen ausgebildet hat. Der ganze Kern stellt ein bei schwächeren Vergrößerungen feinkörniges Gebilde dar, welches fast durchweg bei einer Färbung mit Saffranin und Lichtgrün eine hellgrüne Farbe aufweist, d. h. aus oxychromatischer Substanz besteht; nur an der Peripherie des Kernes in der Regel unmittelbar an der deutlichen Kernmembran sind verschieden grosse bei Saffraninfärbung leuchtend rot gefärbte Kugeln, die somit aus basichromatischer Substanz bestehen, angeordnet. Bei stärkeren Vergrößerungen sind in den centralen Abschnitten des Kernes bisweilen verschieden grosse Lücken oder Hohlräume zu erkennen, die augenscheinlich von einer klaren, hellen Substanz, dem Karyoplasma, eingenommen sind (Fig. 27, 28). In der oxychromatischen Substanz sind bisweilen mehr oder weniger deutliche Stränge verschiedener Länge sichtbar (Figg. 25, 27, 28, 34), in anderen Fällen wiederum ist scheinbar die ganze oxychromatische Substanz zu einem feinen Netzwerk angeordnet, dessen Maschen von dem hellen Karyoplasma angefüllt sind (Figg. 26, 35). Die basichromatischen Kugeln lassen selbst bei den stärksten Vergrößerungen keine besondere Struktur erkennen, sie erscheinen stets homogen, scharf von dem umgebenden Oxychromatin abgesetzt. Die Kugeln sind jedoch von verschiedener, in normalen Fällen sogar von beträchtlicher Grösse, wie es die Figg. 25—29 und 34—36 zeigen. Ihre Färbungsintensität ist auch eine verschiedene, die grösseren von ihnen sind dunkler gefärbt als die kleineren, desgleichen sind die Kugeln auch dunkler in den Kernen der grösseren Oocyten, während sie in



den kleineren (Fig. 34) in der Regel äusserst blass erscheinen.

Die in den Fig. 37 und 38 dargestellten Oocyten sind die grössten, die ich in meinen Präparaten beobachtet habe. Im Vergleich mit den vorhergehenden Stadien lässt sich an diesen Oocyten die starke Grössenzunahme des Zelleibes selber feststellen. Obgleich der Kern auch in diesen Zellen noch an Volumen zugenommen hat, so ist die relative Grösse desselben doch nicht so gross wie in den früheren Stadien, da der Zelleib selber sehr gross ist. Die Struktur der Zellsubstanz ist im grossen Ganzen dieselbe geblieben wie in den früheren Stadien, sie erscheint bei schwachen Vergrösserungen im allgemeinen feinkörnig; bei starken Vergrösserungen lässt sich jedoch auch hier erkennen, dass der Struktur des Zelleibes ein äusserst feinfädiges und engmaschiges Netzwerk zu Grunde liegt, dessen Fäden mit feinen Körnchen besetzt sind. Die Oocyten weisen nach wie vor eine deutliche polare Differenzierung auf: der Kern liegt excentrisch; die Zellsubstanz des den Kern enthaltenden Zellpols erscheint kompakt körnig, wobei die Körnchen gröber zu sein scheinen als die Körnchen der übrigen Zellabschnitte und sich dunkler färben, so dass dieser Teil der Zelle bei schwachen Vergrösserungen bedeutend dunkler erscheint als der übrige, grössere Teil der Zelle. Besonders deutlich ist dieser körnige Teil der Zelle auf den Präparaten aus Flemmingscher Chromessigsäure (Fig. 37); allmählich verblassend und an Mächtigkeit abnehmend strahlt derselbe in die übrige Zellmasse aus. Die in den früheren Stadien beschriebene Körnerschicht um den Kern herum fehlt hier vollkommen, der Kern ist jedoch, besonders auf den Präparaten aus Chromessigsäure, wenngleich auch nicht an seiner gesamten Peripherie von feinen und gröberen Fäden und Fädenzügen umgeben; von hier aus strahlen alsdann diese Fäden entweder einzeln als feine mehr oder weniger gerade verlaufende Fibrillen oder als gröbere Fibrillenzüge in die übrigen Abschnitte der Zelle aus. Fast der ganze Zelleib

dieser Oocyten ist von derartigen Fibrillen und Fibrillenzügen durchzogen, nur der vom Kern eingenommene Pol entbehrt zum Teil dieser Fädenzüge sowie auf der Fig. 37 ein kleiner benachbarter Zellabschnitt; diese beiden Stellen gewähren jedoch einen durchaus verschiedenen Eindruck: der Pol der Zelle ist von der dunklen körnigen Masse eingenommen, während der andere fibrillenfreie Abschnitt der Zelle (in der Zeichnung unterhalb des Kerns) eine vollkommen lockere Struktur erkennen lässt; es sind hier recht zahlreiche Lücken vorhanden, die dicht beieinander gelagert und von einer hellen, homogenen Masse erfüllt sind; derartige Hohlräume sind auch in dem übrigen Teil der Zelle sichtbar, sie sind jedoch nicht dermassen dicht beieinander gelagert. Dieselbe Struktur der Zellsubstanz, wie sie hier an den Präparaten aus Flemmingscher Chromessigsäure geschildert worden ist, lässt sich, wenn auch weniger deutlich an den den Mischungen von Zenker und Tellyesnický fixierten Präparaten erkennen; in denselben ist jedoch die Zelle weit mehr von feinen Körnchen durchsetzt, welche die anderen Strukturen verdecken.

In der auf Fig. 38 abgebildeten Oocyte ist noch ein besonderes Körperchen in dem Zelleibe sichtbar, welches bei dieser Vergrößerung (Reichert's Obj. 8a) als ein ziemlich dunkles körniges Gebilde erscheint, in dessen Centrum ein kleines dunkel gefärbtes Korn zu erkennen ist; derartige Gebilde finden sich nicht nur in den grössten von mir beobachteten Oocyten, sondern auch in den kleineren, wie sie auf den Figg. 25, 26, 27, 28, 29 abgebildet sind, sie waren jedoch in den für die Abbildungen benutzten Schnitten nicht vorhanden.

Die Struktur dieser Gebilde ist deutlich auf den bei homogener Ölimmersion gezeichneten Figg. 39, 40a und b zu erkennen. Die Grösse derselben erscheint auf den ersten Blick als sehr verschieden, doch beruhen die Grössenunterschiede auf einer verschiedenen Breite des das eigentliche Körperchen um-

gebenden Hofes. Ein jedes derartige Gebilde besteht nämlich aus zwei Teilen, einer äusseren Hülle von wechselnder Breite, die in der Regel aus konzentrischen Schichten besteht und aus einem inneren feinkörnigen Teil, der äusserst klein erscheint und von dem Hof durch eine feine Konturlinie abgesetzt ist; der centrale, feinkörnige Teil ist in der Regel etwas eiförmig und enthält in seinem Centrum ein bisweilen zwei (Fig. 39) dunkle Körner. Der konzentrisch geschichtete Hof dieses Gebildes ist von der Zellsubstanz scharf abgegrenzt; in der Zellsubstanz selber habe ich um diese Körperchen keine besonderen Strukturen erkennen können. In seltenen Fällen ist der konzentrisch geschichtete Teil des Körperchens wie in der Fig. 40a noch von einem weiteren Hof umgeben, welcher als ein unregelmässig kreisförmiger beträchtlich breiter Mantel um das Gebilde erscheint; bei einer Färbung nach Heidenhain färbt sich der letztere dunkel, wobei stellenweise tiefschwarze Flecke auftreten; bisweilen ist dieser äussere Mantel nicht vollkommen geschlossen, sondern erscheint in Gestalt einzelner, dunkler Schollen, die um das Körperchen herumgelagert sind. Was nun die Lage dieses Körperchens anbetrifft, so ist dasselbe in dem lockeren Anteil der Zellsubstanz am kernfreien Pol der Zelle, jedoch in wechselnder Entfernung vom Kern gelagert.

Der Kern der grössten von mir beobachteten Oocyten weist insofern einen von den Kernen der kleineren Oocyten abweichenden Bau auf, als derselbe wie aus den Figg. 37 und 38 ersichtlich ist bei schwächeren (ca. 300—400 fachen) Vergrösserungen nun nicht mehr feinkörnig erscheint, sondern ein feines Maschenwerk aufweist, welches aus feinen Fibrillen besteht; diese letzteren durchkreuzen sich in verschiedenen Richtungen; zwischen ihnen bleiben Maschen angefüllt mit einer hellen homogenen Substanz bestehen; ausserdem sind noch feine, ziemlich dunkle; kleinere und grössere Körnchen zu erkennen, die zum Teil den Fibrillen an- oder aufliegen, zum Teil in den Maschen gelagert

sind. Bei den erwähnten Vergrößerungen ist von der in früheren Stadien in verhältnismässig grosser Menge vorhandenen, feinkörnigen, blassen Substanz nichts zu erkennen; an der Peripherie des Kernes lagern wiederum in grosser Zahl die verschieden grossen Kugeln, welche bei einer Färbung nach M. Heidenhain tiefschwarz, mit Saffranin gelbrot gefärbt erscheinen. Der bei stärkerer Vergrößerung (homog. Immersion $\frac{1}{12}$ Reichert) gezeichnete Schnitt durch die Kuppe eines derartigen Kernes aus einer grössten (von mir beobachteten) Oocyte (Fig. 41) offenbart jedoch, dass die Kernstruktur eine kompliziertere ist, als es bei schwächeren Vergrößerungen den Anschein hat. Es lässt sich nämlich feststellen, dass in dem Kern ausser einer fädigen Substanz noch eine, wenngleich in verhältnismässig geringen Mengen, feinkörnige Substanz vorhanden ist; die letztere bildet gleichsam Wolken, aus denen Fäden hervorzugehen scheinen. In der feinkörnigen Substanz sind stellenweise gröbere, dunkle Körnchen in relativ geringer Menge eingestreut, welche sich jedoch hier und da an den Fäden in Längsreihen anordnen. Bei aufmerksamer Betrachtung fällt es auf, dass diese dunklen Körnchen sich mehr oder weniger in der Nähe der grossen an der Peripherie des Kernes gelagerten Kugeln anhäufen. Die letzteren lassen auch in diesen Oocyten keine Struktur erkennen.

Besprechung der Befunde.

Den Gegenstand meiner vorliegenden Untersuchung bilden Oocyten von *Proteus anguineus* d. h. Eizellen, die sich in der Wachstumsperiode befinden; während dieser Zeit erfolgt eine ungeheure Vergrößerung des Kernes und des gesamten Zell-

leibes, wobei jedoch zunächst eine Vergrößerung des Kernes vor sich geht, während die Zellsubstanz in der ersten Zeit dieser Periode nur verhältnismässig wenig an Masse zunimmt, infolgedessen ein Missverhältnis zwischen der Grösse des Kernes und der gesamten Zelle hervorgerufen wird. Erst allmählich wird dieses Missverhältnis ausgeglichen, indem auch der Zelleib sich in stärkerer Masse stetig vergrößert. Bereits von den ersten Stadien der Wachstumsperiode der Eizellen an lässt sich in denselben eine polare Differenzierung wahrnehmen, indem der Kern eine stark exzentrische Lage einnimmt, so dass in den Oocyten zwei Zellpole sich scharf voneinander unterscheiden; der eine enthält den Zellkern, während der andere die Hauptmasse der Zellsubstanz darstellt. Wie bereits von zahlreichen Forschern hervorgehoben und beschrieben worden ist, gehen während der Wachstumsperiode in den Eizellen, sowohl bei den wirbellosen Tieren als auch bei den Wirbeltieren eigenartige Veränderungen der Kernsubstanzen — eine Umordnung derselben — vor sich die allmählich zu den Kernstrukturen der reifen, zur Befruchtung fertigen, Eizelle hinüberführen.

In überaus dankenswerter Weise ist vor kurzem von W. Lubosch ein ausführliches und klares Referat über sämtliche hierher gehörenden Angaben veröffentlicht worden (18). Infolgedessen verzichte ich hier auf eine nochmalige Wiedergabe der Literatur und verweise hinsichtlich derselben auf den Bericht von W. Lubosch.

Der Kern.

In der ersten Zeit der Wachstumsperiode der Eizelle erfolgt zunächst, wie bereits erwähnt, eine starke Vergrößerung des Kernes, wobei jedoch gleichzeitig in demselben eigenartige Strukturveränderungen vor sich gehen; da meine Auffassung der Vorgänge auf Grund der an den Eizellen von Proteus er-

haltenen Befunden in manchem von den in der Litteratur vorhandenen Darstellungen abweichen, so möchte ich sie kurz im Zusammenhang wiedergeben.

In den Kernen der in Zellnestern dicht beieinander liegenden Oogonien und Oocyten lassen sich sowohl morphologisch als auch färberisch zwei Substanzen unterscheiden, die ich nach ihrem Verhalten Farbstoffen gegenüber als das Oxychromatin und Basichromatin im Sinne M. Heidenhains (12) gedeutet habe, als dritte Substanz ist in dem Kerne das klare Karyoplasma zu erkennen. In den Oogonienkernen ist nun das Basichromatin in Form von grösseren und kleineren Schollen in relativ grosser Menge vorhanden, während das äusserst feinkörnige Oxychromatin nur in geringer Menge zwischen den Basichromatinkörnern zu erkennen ist (Fig. 1). Die Weiterentwicklung der Oogonie dokumentiert sich durch die Grössenzunahme des Kernes, es beginnt die Wachstumsperiode des Eies, die Oogonie wird zur Oocyte; die Grössenzunahme des Kernes erfolgt, wie es meine Präparate darthun, durch eine Mengenzunahme der oxychromatischen Substanz, welche jetzt äusserst deutlich zu erkennen ist; sie nimmt den ganzen Zellkern ein, während das Basichromatin in verhältnismässig grösseren Körnern jedoch in weiteren Abständen voneinander in derselben eingestreut sind (Figg. 3a', 10). Diese nach meiner Auffassung erste Phase der Wachstumsperiode entspricht derjenigen, welche Bouin (5) bei *Rana* als „pulverisation chromatique“ bezeichnet und dem Oogonienstadium als „Oogonies de transition“ zugeordnet hat. Das Oxychromatin zeigt bereits jetzt das Bestreben sich in Stränge oder Fäden anzuordnen, sowie sich mit dem Basichromatin an demjenigen Kernpol zu konzentrieren, welcher der Hauptmasse der Zellsubstanz bei der exzentrischen Lage des Kernes zugewandt ist; der entgegengesetzte Kernpol erscheint alsdann hell nur von dem Karyoplasma eingenommen (Fig. 3b'). Das Endresultat dieser Umlagerung ist schliesslich bei der fort-

schreitenden Vergrößerung des Kernes die Ansammlung der Hauptmasse des Oxychromatins mit dem **gesamten** Basichromatin in einem mehr oder weniger kompakten, dichten Ballen an demjenigen Kernpol, welcher gegen die grösste Menge von Zellsubstanz gerichtet ist (Figg. 12, 11, 6, 9), wobei sowohl das Oxychromatin als auch das Basichromatin die Neigung offenbart sich in Strängen anzuordnen. Es bildet sich somit auf diese Weise auch in den Eizellen von Proteus jene Kernstruktur, welche von Moore bei den Samenzellen von Elasmobranchiern (22) als Synapsis bezeichnet worden ist und im weiteren alsdann auch bei den Eizellen verschiedener Tiere wie von Giardina (bei *Dytiscus* und *Mantis religiosa* (9, 10), von von Winiwarter (beim Kaninchen und Menschen) (29, 30) und neuerdings von Scrobansky (beim Schwein) (24) beschrieben und mit demselben Namen belegt wurde. Bei dieser Konzentration der beiden Kernsubstanzen an dem einen Pol des Kernes erscheint die relative Menge des Basichromatins verhältnismässig gross und verdeckt in einem gewissen Grade die oxychromatische Substanz, deren Menge verhältnismässig gering erscheint; der letztere Umstand beruht teilweise auf einer dichteren Konzentration des Oxychromatins, auf einer dichteren Aneinanderlagerung seiner Mikrosomen, teilweise erfolgt jedoch im Verlauf des Synapsisstadiums möglicherweise ein Austritt von Kernsubstanz in den Zelleib, zumal während der ganzen Dauer dieses Stadiums eine Kernmembran nicht nachweisbar ist; darauf soll jedoch weiter unten noch näher eingegangen werden. Die Konzentration des Oxychromatins mit dem Basichromatin an dem einen Kernpol ist bei den Eizellen von Proteus offenbar nur von sehr kurzer Dauer, da dieselbe in reiner Form nur selten in den Präparaten erhalten wird. In der folgenden Phase, welche augenscheinlich von längerer Dauer ist, da sie verhältnismässig häufig in den Präparaten wahrnehmbar ist, erfolgt eine Anordnung des

Oxychromatins in feinen Strängen, in welchen das Basichromatin in Gestalt feiner Körnchen in Reihen angeordnet ist. In meinen Präparaten finde ich die verschiedensten Übergänge dieser Anordnung, wie sie zum Teil in den Figg. 3 c', d', e', f', 4 a und b, 6 e, 8 wiedergegeben sind. Der ganze Kern nimmt immerfort an Grösse zu. Schliesslich ist das ganze Basichromatin in Körnerreihen in oder an oxychromatischen Strängen gebunden in dem ganzen Kern verteilt und zwar dermassen, dass diese Stränge von dem einen Kernpol, welcher der Hautmasse der Zellsubstanz zugewandt ist, zu dem anderen in mehr oder weniger divergierenden Reihen hinziehen ohne denselben jedoch zu erreichen (Figg. 7, 13).

Wie aus meinen Zeichnungen hervorgeht, macht sich ein Unterschied in der Struktur der Kerne je nach der Fixierung der Objekte bemerkbar. In den in Chromessigsäure nach Flemming fixierten Präparaten ist die oxychromatische Substanz in geringerer Menge vorhanden als in den Präparaten aus Zenkerscher Mischung (Figg. 13, 14) und aus der Mischung von Tellyesnicky, in folgedessen in den ersteren Präparaten eine grössere Menge von Karyoplasma vorhanden zu sein scheint. Eine Erklärung dafür ist in zwei Momenten zu suchen, das eine Moment ist die Einwirkung der fixierenden Flüssigkeit, die jedenfalls einen Einfluss auf die Struktur hat, doch soll darüber weiter unten abgehandelt werden, das zweite Moment ist, dass die Zellen sich in verschieden vorgeschrittene Phasen befinden. Nach meiner Auffassung sind die basichromatischen Körner oxychromatischen Strängen ein- oder aufgelagert; nach Ablauf des Synapsisstadiums und Bildung der Strangreihen in der Längsrichtung des Kernes erfolgt nun eine allmähliche Ausfüllung des Kernraumes mit oxychromatischer Substanz, welche sich zunächst in Form zarter feinkörniger Massen an oder aus den derberen oder dickeren oxychromatischen Strängen ausbildet und sich allmählich in dem ganzen Kern ausbreitet, wobei auch all-

mählich die dichteren Stränge, in denen die basichromatischen Stränge eingelagert sind in Auflösung geraten und die basichromatischen Körner, nachdem sie sich durch Konfluenz vergrössert an Zahl jedoch abgenommen haben, gleichsam frei werden. Die Figg. 15 a und 15 b scheinen mir nun gerade dieses Übergangsstadium darzustellen: die oxychromatischen Stränge werden in ihren Grenzen unscharf, scheinen in die Umgebung auszustrahlen, wobei eigentümliche Netzstrukturen auftreten; in den oxychromatischen Strängen sind verhältnismässig wenige doch grosse chromatische Körner oder schon kleine Kugeln zu erkennen; diese Phase führt nun wieder zu einer gleichmässigen Verteilung des Oxychromatins in feinkörniger Form in dem ganzen Kern, während das Basichromatin in grösseren, scharf umgrenzten Körnern im Kern sich verteilt. Während dieser Auflösung der oxychromatischen Stränge ist, wie die Figg. 15 a und b zeigen, eine eigentliche Kernmembran nicht nachweisbar, wie überhaupt in sämtlichen Oocyten während und unmittelbar nach dem Synapsisstadium. Ungefähr diesem Stadium scheint mir das von Fleming abgebildete junge Eierstocksei von *Siredon pisciformis* (7. p. 134 Textfigur 9) anzugehören.

Ein Vergleich meiner Zeichnungen mit denen von v. Winiwarter (28) auf Taf. VI, Figg. 19—41 wiedergegebenen weist nun auf eine grosse Analogie der von mir als Synapsisstadium bezeichnete Umänderung der Kernstruktur beim Proteus und beim Kaninchen auf; es ist nicht schwer auf meinen Zeichnungen die meisten, wenn nicht sämtliche von v. Winiwarter mit besonderen Namen bezeichnete Kerne wiederzufinden. Wie bereits von v. Winiwarter darauf hingewiesen hat, verdient besondere Aufmerksamkeit die paarweise Anordnung der Stränge, wie sie besonders in den letzten Phasen, welche von v. Winiwarter als „noyaux diplotènes“ benannt sind, sich deutlich macht (conf. Winiwarter Taf. VI, Figg. 39—33 mit meinen Figg. 15 a und b); an dem Objekt von v. Winiwarter nimmt

der Kern darauf wieder eine mehr oder weniger vollständige Netzstruktur an, während bei *Proteus* eine Netzstruktur nicht ohne weiteres zu erkennen ist, sondern der Kern vollkommen von der feinkörnigen oxychromatischen Substanz erfüllt, während das Basichromatin in Gestalt kleiner Kugeln unregelmässig in dem Kern verstreut ist (Figg. 15 a und b, 16, 17).

Die Zeichnungen von v. Winiwarter entsprechen durchaus denjenigen von mir abgebildeten, welche Präparaten aus Chromessigsäure entnommen sind, während sich die Präparate aus Zenkerscher Mischung und derjenigen von Tellyesnicky von ihnen unterscheiden, indem sowohl in den Winiwarter'schen Präparaten als auch in meinen aus Chromessigsäure die Stränge im Kern im hellen Karyoplasma gelegen sind und vorwiegend aus Basichromatin zu bestehen scheinen, während die Präparate aus Zenkerscher Mischung und derjenigen von Tellyesnicky den ganzen Kern von der oxychromatischen Substanz erfüllt erscheinen lassen. Ich bin nun der Meinung, dass diese Unterschiede teilweise auf eine Einwirkung der fixierenden Flüssigkeit zurückzuführen sind, dass hier eine partielle Lösung der oxychromatischen Substanz durch die Chromessigsäure resp. Flemmingsche Mischung (bei Winiwarter) vor sich gegangen ist, die bei der protrahierten Wirkung der fixierenden Flüssigkeit, wie sie von v. Winiwarter angewandt worden ist (24 St. bis 2—3 Wochen) zu einem fast vollständigen Schwund der oxychromatischen Substanz geführt hat, während die Mischungen von Zenker und Tellyesnicky sowie das Sublimat die oxychromatische Substanz nicht zur Auflösung gebracht haben, dass hier somit Erscheinungen vorliegen, auf die M. Heidenhain (13) aufmerksam gemacht hat. Bestärkt werde ich in meiner Meinung dadurch, dass in den Oocyten dieses Stadiums aus Chromessigsäurepräparaten die oxychromatische Substanz in verschieden grosser Menge vorhanden ist. Zweifellos erscheint es mir jedenfalls nach meinen Präparaten, dass die Stränge

im Kern der Oocyten nach dem Synapsisstadium von der oxychromatischen Substanz gebildet sind und dass denselben das Basichromatin in Gestalt grösserer oder kleinerer Körnchen ein- oder angelagert ist. In den Präparaten aus der Mischung von Tellyesnicky, die mit Saffranin und Lichtgrün gefärbt worden sind, lässt sich jedoch ausserdem bei starken Vergrösserungen erkennen, dass das den oxychromatischen Strängen ein- oder aufgelagerte Basichromatin allmählich zu grösseren Kugeln konfluiert: man kann nämlich wahrnehmen, dass in den oxychromatischen Strängen zunächst das Basichromatin in feinen Körnchen vorhanden ist, darauf jedoch sich grössere Körner oder kleine Kugeln bilden, zwischen denen feine Körnchen eingelagert sind, welche sich an den grösseren anhäufen, infolgedessen dann das endgültige Vorhandensein von grösseren Kugeln nach der Auflösung der oxychromatischen Stränge resultiert; es mag jedoch hervorgehoben werden, dass möglicherweise ein Teil des Basichromatins sich in der oxychromatischen Substanz auflöst, da wie bereits erwähnt, die oxychromatischen Stränge in den letzten Phasen der Synapsis nicht glatt erscheinen, sondern das Aussehen von Lampenbürsten haben, d. h. sie bestehen aus einem centralen Strang, von dem aus seitlich kurze feine Seitenästchen abgehen; in diesen Seitenästchen finde ich nun auch feine basichromatische Körner, die, wie es mir scheint, zu den freien Enden dieser Seitenästchen hinstreben. Jedenfalls macht es auf mich den Eindruck als wäre die Basichromatinmenge nach Ablauf der Synapsis geringer als vorher, denn in einigen Oocyten dieses Stadiums wie z. B. Fig. 21 lassen sich auf vielen Schnitten keine basichromatische Substanz auffinden, in anderen wie Fig. 20 sind sie nur sehr spärlich vorhanden.

Die Figg. 21—24 stellen nun eine Aufeinanderfolge von Phasen aus der Wachstumsperiode der Eizellen nach Ablauf der Synapsis, dar, welche sich an die Fig. 15 a anschliessen. An der

Hand dieser Zeichnungen, welche Chromessigsäurepräparaten entnommen sind, lässt es sich feststellen, dass nach der Synapsis und nach der Bildung oxychromatischer Stränge mit eingelagerten basichromatischen Körnern eine allmähliche Auflösung dieser Stränge erfolgt (Figg. 20, 21), während die sichtbaren basichromatischen Bestandteile in Gestalt spärlicher, kleiner Kugeln sich an der Peripherie des Kernes unmittelbar unter der Kernmembran anordnen; in manchen Oocyten dieses Stadiums sind nun die Basichromatinteile dermassen spärlich vorhanden, dass wie auf Fig. 21 dieselben auf manchen Schnitten überhaupt nicht nachgewiesen werden können. Gleichzeitig mit einer Auflösung der Stränge erfolgt jedoch, wie bereits erwähnt, eine gleichmässigerer Ausbreitung dieser Substanz — des Oxychromatins — über den ganzen Kern; der Vorgang ist ein allmählicher, so dass bei bereits stark vergrösserten Kernen wie in den Figg. 22 und 23 noch Lücken im Kern vorhanden sind, während andererseits sich auch Strangreste mit basichromatischen Körnchen im Innern des Kernes vorfinden können. In sämtlichen hier angegebenen Figuren (21—24) besonders jedoch in den Figg. 20, 21, 23 sind zwischen den sich auflösenden Strangresten grössere oder kleinere Lücken oder Hohlräume, die offenbar vom Karyoplasma angefüllt sind, zu erkennen, während in den jüngeren Oocyten (Figg. 13, 14, 15) der ganze Kern von Oxychromatin erfüllt erscheint. Auch hier bin ich geneigt am ehesten die Wirkung der Fixierungsflüssigkeit anzunehmen, d. h. dass in den Chromessigsäurepräparaten ein Teil des Oxychromatins und zwar der zartere durch die Auflösung der derberen Stränge entstandene gelöst worden ist. Die an der Peripherie des Kernes angeordneten basichromatischen Bestandteile stellen Kugeln dar, die ursprünglich klein und spärlich vorhanden sind, allmählich jedoch an Grösse und an Zahl beträchtlich zunehmen; diese Kugeln sind nun die gewöhnlich als Nukleolen der Eizellen von Amphibien bezeichneten Gebilde. Nach dem was ich an

meinen Präparaten von Proteus beobachtet habe, unterliegt es für mich keinem Zweifel, dass diese Kugeln aus dem ursprünglichen Basichromatin der Oogonien hervorgegangen sind. Es fragt sich nun, ob sämtliches Basichromatin in diese „Nukleolen“ übergegangen ist. In Erwägung dessen, was ich an meinen Präparaten habe feststellen können, glaube ich annehmen zu dürfen, dass während der Synapsis sich ein Teil des Basichromatins in den übrigen Bestandteilen des Kernes auflöst, denn die Menge des Basichromatins hat während des Synapsisstadiums, soviel ich beurteilen können, abgenommen, wenngleich sich dieses natürlich nicht mit absoluter Sicherheit feststellen lässt. Während dieser Vorgänge im Kerne nimmt die Kernmembran stetig an Deutlichkeit zu, so dass die Kerne der Oocyten aus späteren Stadien von einer verhältnismässig dicken Membran umgeben sind.

In den folgenden Stadien der Wachstumsperiode der Eizellen lassen sich nun stets die beiden erwähnten Kernsubstanzen, das Basichromatin und das Oxychromatin erkennen, wobei das erstere sich in Gestalt von an Grösse und Zahl zunehmender Kugeln an der Peripherie des Kernes angeordnet findet, während das Oxychromatin den ganzen Kernraum als eine feinkörnige Masse in der bald mehr, bald weniger deutlich zartere und gröbere Stränge wahrnehmbar sind, einnimmt (Figg. 25—29, 34—36). Die basichromatischen Kugeln, die Nukleolen der Autoren, stellen nun selbst bei den stärksten mir zu Gebote stehenden Vergrösserungen, bei verschiedenen Graden der Entfärbung der Heidenhain- und Safraninpräparate stets homogene Gebilde dar, in denen ich keine weitere Struktur erkennen kann. Figuren, wie sie von Carnoy und Lebrun (9) und von Lubosch (18) abgebildet werden, sind mir nie zu Gesicht gekommen; in Anbetracht der Befunde von Lubosch und der Angaben von Fick (8) habe ich mich besonders bemüht in dieser

Frage klar zu sehen, kann jedoch nur behaupten, dass ich in meinen Präparaten weder eine Auflösung dieser „Nukleolen“ noch eine Bildung von fädigen Strukturen aus denselben habe erkennen können. Ich kann nur feststellen, dass die Zahl dieser, nach meiner Auffassung basichromatischen Gebilde mit dem allmählichen Wachstum der Oocyte beständig zunimmt, so dass sie in den grössten von mir beobachteten Eizellen aus der Wachstumsperiode (Figg. 37 und 38) in grosser Zahl der Kernmembran anliegen. Ich muss jedoch dem Gesagten hinzufügen, dass die grössten von mir beobachteten Oocyten noch bei weitem nicht am Ende der Wachstumsperiode waren, so dass die von den genannten Autoren beschriebenen und abgebildeten Strukturen möglicherweise noch in den späteren Stadien der Eireife auch bei Proteus zur Entwicklung kommen. Wie es die Figg. 34—36 zeigen, nehmen die Basichromatinkugeln auch an Grösse zu, so dass in einem und demselben Kern Kugeln von verschiedener Grösse angetroffen werden. Wie die bei gleicher Vergrösserung gezeichneten Figg. 34—36 darthun, nimmt auch die Färbungsintensität der Kugeln mit dem Wachstum der Oocyten zu. In Anbetracht dessen, dass in der wachsenden Oocyte die Zahl und Grösse, sowie die Färbungsintensität der Basichromatinkugeln zunimmt, ist natürlich nur der Schluss zu ziehen möglich, dass eine Neubildung von basichromatischer Substanz erfolgt. Da ich nun nie eine Aneinanderlagerung kleiner Kugeln aneinander oder an grössere habe wahrnehmen können, so glaube ich annehmen zu dürfen, dass das Basichromatin in gelöstem Zustande den bereits vorhandenen Kugeln zugeführt wird oder diese letzteren sich durch Assimilation von Substanzen von aussen vergrössern. Da sich nun andererseits häufig derartige Basichromatinkugeln auch im Innern des Kernes vorfinden und zwar Kugeln verschiedener Grösse, so glaube ich in der Annahme nicht irre zu gehen, dass sich die Basichromatinkugeln durch Assimilation von Substanzen aus dem Kern ver-

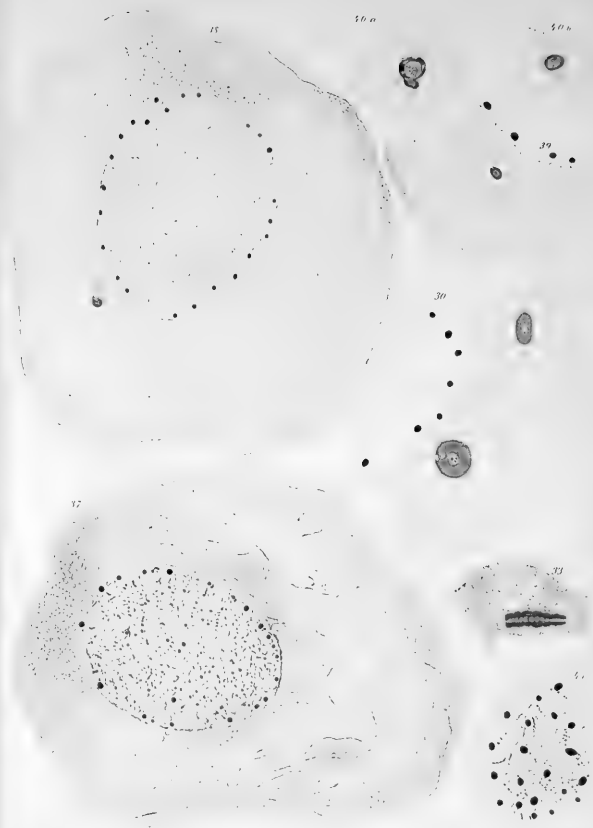
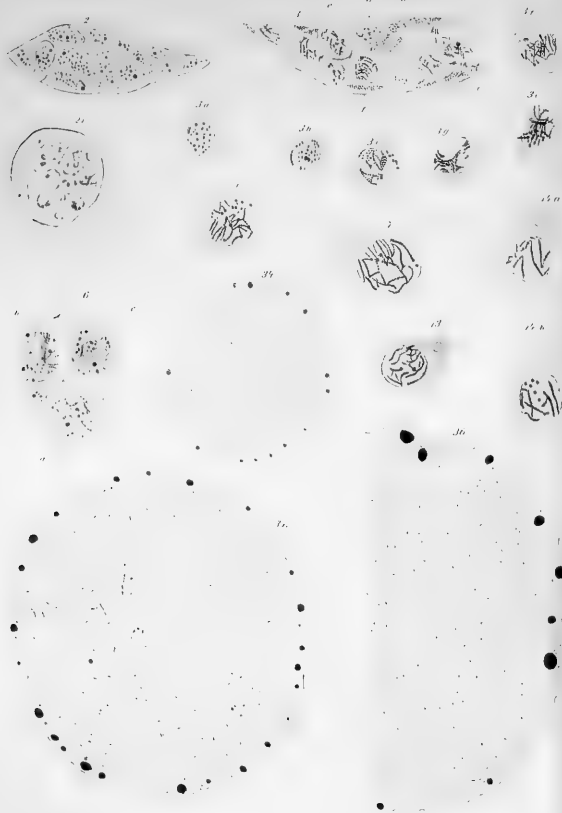
grössern, sowohl in der Grösse wie auch der Zahl, d. h. dass sich neues Basichromatin im Kern aus den Substanzen des Kernes bildet.

Es ist nun noch die Frage zu erörtern, ob diese Kugeln ausschliesslich aus Basichromatin bestehen oder nicht; in den Kernen der Oocyten dieses Stadiums, die distinkt mit Safranin und Lichtgrün gefärbt sind (Figg. 34, 35), finde ich nun in der Nähe der Kernperipherie kleine, annähernd runde homogene Gebilde, welche sich deutlich mit Lichtgrün färben; es ist nun möglich, dass diese Gebilde, welche somit aus Oxychromatin bestehen, die Grundsubstanz für die basichromatischen Kugeln abgeben, indem sich entweder das Basichromatin um dieselben herum abscheidet oder indem sich diese Gebilde mit dem Basichromatin imbibieren. Wie bereits die früheren Stadien der Oocyten besonders das Synapsisstadium darthun ist das Basichromatin stets so zu sagen an das Oxychromatin gebunden, ordnet sich stets an oder in dem letzteren an; dasselbe scheint nun auch in den späteren Stadien der Wachstumsperiode der Fall zu sein. Einen Beleg für die geäusserte Ansicht glaube ich noch darin sehen zu dürfen, dass die kleinen Chromatinkugeln eine für ihre Grösse zu geringe Färbungsintensität aufweisen (Fig. 34).

In den grössten von mir beobachteten Oocyten sind nun ausser einer Vermehrung und Vergrösserung der grösstenteils an der Peripherie des Kernes gelagerten basichromatischen Kugeln auch noch weitere Veränderungen im Kern erfolgt und zwar ist in dem Kern eine feine Netzstruktur aufgetreten (Figg. 37, 38). Der Beginn dieser Netzbildung ist bereits auf Fig. 35 zu erkennen. Die zarten Fibrillen bestehen nun aus Oxychromatin und entstehen offenbar infolge einer Aneinanderlagerung der oxychromatischen Mikrosomen. In der Fig. 41, welche einen Schnitt durch die Kuppe eines grossen Oocytenkernes darstellt, lässt sich erkennen, dass in demselben ausser

den feinen Fibrillen noch eine feinkörnige Masse vorhanden ist, die hauptsächlich an der Peripherie des Kernes angehäuft ist; stellenweise hat es den Anschein, als nehmen die feinen Fibrillen ihren Anfang in den Anhäufungen der zarten, feinkörnigen Substanz, oder dass sie in letzterer ihr Ende erreichen. In der Fig. 41 lässt sich jedoch ausserdem wahrnehmen, dass die feinen Fibrillen stellenweise mit feinen Körnchen offenbar basichromatischer Natur besetzt sind und dass diese Körnchen in der Nähe der grösseren basichromatischen Kugeln sich anordnen; es ist daher möglich, dass in diesen Stadien die Vergrösserung der bereits vorhandenen basichromatischen Kugeln durch direkte Aufnahme von kleinen Basichromatinkörnchen erfolgt; in den früheren Stadien habe ich jedoch etwas derartiges nicht wahrnehmen können; andererseits hat diese Zeichnung (Fig. 41) eine gewisse Ähnlichkeit mit den von Carnoy, Lebrun und Lubosch gegebenen Figuren von der Bildung fädiger Strukturen aus den „Nukleolen“; wie jedoch bereits erwähnt, habe ich in den Chromatinkugeln keine Struktur entdecken können, ebensowenig kann ich annehmen, dass diese von mir beobachtete fädige Struktur des Kernes grosser Oocyten sich aus den „Nukleolen“ herausgebildet hat, es müsste dann zum wenigsten eine Abnahme der Zahl und Grösse der Nukleolen erfolgen, was ich jedoch nicht feststellen kann, im Gegenteil die Zahl und Grösse derselben nimmt in meinen Präparaten stetig zu.

Es erübrigt nun noch die Befunde und Ansichten derjenigen Autoren, welche sich mit der Eireifung bei Amphibien beschäftigt haben in Berücksichtigung der von mir gemachten Beobachtungen einer Besprechung zu unterziehen. Als erste liegt hier die schöne Arbeit von Born (4) vor. Ein Vergleich der Abbildungen Borns mit den meinigen ergibt, dass meine Präparate wenigstens zum Teil den von Born als I., II. und III. Stadium bezeichneten entsprechen, doch ist in meinem Objekt zwischen dem I. und II. Stadium das sogen. Synapsisstadium eingeschaltet,



welches von Born weder beschrieben noch abgebildet wird; seine Beschreibung des II. Stadiums scheint mir jedoch dort einzusetzen, wo eine Auflösung der basichromatischen Stränge des Synapsisstadiums vor sich geht, wobei er angiebt, dass „das Chromatinnetz oder Gerüstwerk des Kernes des Ureies sich in einen Knäuel durcheinandergewundener Chromatinfäden umwandelt, wobei jedoch nicht alle färbbare Substanz sich wie bei der Mitose in den Fäden des Knäuels konzentriert, sondern diese Fäden erscheinen von Höfen oder Mänteln einer körnigen, dunkelgefärbten Substanz umgeben“ (4, S. 60). Nach meinen Präparaten von Proteus sehe ich mich jedoch, wie weiter oben angegeben, veranlasst anzunehmen, dass diese Fäden, wie sie sich allmählich während des Synapsisstadiums herausbilden, nicht aus Chromatin (Basichromatin), sondern aus Oxychromatin besteht, während das Basichromatin diesen Fäden in Gestalt kleinerer oder grösserer, bald mehr, bald weniger dicht bei einander gelegenen Körnchen ein- oder aufgelagert ist. Nach Borns Schilderung verschwinden im weiteren diese Chromatinfäden als solche, während das Chromatin nicht aus dem Keimbläschen verschwunden ist, sondern sich in demselben nur in einem äusserst fein zerteiltem, gequollenen und daher schwer färbbaren Zustande befindet. Den gleichen Befund konnte ich an meinen in Chromessigsäure fixierten Präparaten erheben, wie es die Figg. 22 und 23 zeigen und wie weiter oben beschrieben worden ist, in Anbetracht jedoch dessen, dass in den Präparaten aus den Mischungen von Zenker und Tellyesnický das Basichromatin sich in den letzten Phasen des Synapsisstadiums zu kleinen Kugeln oder Nukleolen der Autoren konzentriert, glaube ich annehmen zu dürfen, dass das Basichromatin in diesem Stadium durch die Einwirkung der Chromessigsäure an seinem Färbungsvermögen einbüsst, doch ist es durchaus nicht ausgeschlossen, dass es ausser in den sogen. Nukleolen auch noch in feiner Verteilung möglich, auch gelöst im Kern sich findet.

Nach Borns Schilderung tritt nun in späteren Stadien, wenn in den peripheren Schichten des Eies die Ablagerung der Dotterkörner beginnt wieder eine charakteristische und leichter färbare Chromatinstruktur auf, es erscheint zunächst ein äusserst wirres Netzwerk feinsten blasser Fädchen; wie ich oben geschildert habe, entspricht nun nach meinen Beobachtungen dieses feine Netzwerk dem Oxychromatin, während das Basichromatin zu einer Zeit, wenn sich im Kern eine periphere, nach Born chromatinfreie Zone ausbildet, zum grössten Teil in den grossen, peripheren Kugeln (Nukleolen) konzentriert ist, wenngleich möglicherweise an den Fäden des feinen oxychromatischen Gerüstwerks das Basichromatin in Gestalt äusserst feiner Körnchen sich anlagert, doch ist es mir nicht gelungen dieses mit Sicherheit festzustellen. In drei grossen Abhandlungen haben Carnoy und Lebrun ihre Befunde über die Eireifung bei Amphibien veröffentlicht (6). Die genannten Autoren haben ihre Beobachtungen an einem mannigfaltigen und äusserst grossem Material angestellt und sind hinsichtlich der Veränderungen der Kernstrukturen während der Wachstumsperiode der Eizellen zu den Schlüssen gelangt, dass die Nukleolen der Amphibien und Fische aus Nuklein bestehen, welche sich aus dem Nukleinstrang (boyau nucléinien) des Kernes bilden. Der Nukleinstrang selber, welcher nach der Auffassung der Autoren in den jungen Oocyten einheitlich ist, infolgedessen die Schleifen der letzten Teilung der Oogonien nicht selbständig bleiben, wird nicht erhalten, er zerfällt früh in verschiedener Weise (soit irradiante, soit magma-tique) körnig und verschwindet als solcher vollkommen. Die bei der Auflösung des Nukleinstranges entstandenen Körnchen lösen sich auf, ein Teil derselben liefert die sekundären Nukleolen, welche sich vermittelt des karyoplasmatischen Netzes gegen die Kernmembran hinbewegen. Durch diese sekundären Nukleolen wird nun das Nukleinelement (l'élément nucléinien) im Ei erhalten. Nach der Auflösung des ursprünglichen Stranges (boyau primitif)

enthält der Kern nur das Karyoplasma, sowie primäre und sekundäre Nukleolen. In dem weiteren Verlauf der Entwicklung entstehen nun sämtliche Figuren im Keimbläschen aus den Nukleolen denn „l'histoire de l'élément nucléinien se confond avec celles de ces corps.“

Wie bereits Lubosch (18, 19) hingewiesen hat, gebrauchen Carnoy und Lebrun den Ausdruck Nuklein für Chromatin und behaupten nun, dass im Kern der Eizelle ein Nukleinelement in Form von Fäden oder Nukleolen vorhanden ist und ausserdem ein nukleinfreies Plastingerüst. Ich stimme nun durchaus Lubosch (19, S. 259) bei, dass wir uns vorläufig der Bezeichnung Chromatin als Ausdruck eines morphologischen Begriffes bedienen müssen und denselben nicht mit dem chemischen Begriff Nuklein identifizieren dürfen, wie es Carnoy und Lebrun thun. Wird die Bezeichnung Nuklein in den Schlüssen von Carnoy und Lebrun durch die Bezeichnung Chromatin ersetzt, so muss ich den Angaben dieser Forscher im grossen ganzen beistimmen. Nach meinen Präparaten nehme ich jedoch, wie bereits vielfach erwähnt, das Vorhandensein zweier Substanzen an, welche ich für identisch halte mit dem Basichromatin und Oxychromatin, wie sie von M. Heidenhain (12) beschrieben sind, wobei meiner Ansicht nach das erstere dem Nuklein von Carnoy und Lebrun, das zweite dem Plastingerüst dieser Forscher entspricht.

Wie aus der Darstellung der Schlüsse von Carnoy und Lebrun hervorgeht, erwähnen diese Autoren desgleichen das Synapsisstadium nicht und behaupten, dass in den jungen Oocyten ein einheitlicher, zusammenhängender Nukleinstrang vorhanden ist. Wie aus der Schilderung meiner Präparate hervorgeht, ist beim Proteus in dem Synapsisstadium das Oxychromatin in Gestalt von Strängen, welche von dem einen Kernpol zum anderen divergieren ohne mit einander zusammenzuhängen oder in Verbindung zu treten verlaufen, angeordnet; in ihnen liegen

als einzelne Körnchen die basichromatischen Massen des Kerns. Die oxychromatischen Stränge lösen sich in feinste Körnchen — Mikrosomen — auf, welche sich im Kern gleichmässig verteilen, während die basichromatische Substanz zum Teil wenigstens zu den sog. Nukleolen zusammentritt. Im weiteren schildert Carnoy und Lebrun die Auflösung der Nukleolen in fädige Gebilde, wobei die Nukleolen in mehreren Generationen auftreten. Diese Erscheinung wird auch ferner von Fick (8) und Lubosch (19) wenigstens zum Teil bestätigt; in meinen Präparaten ist es mir, wie bereits erwähnt, niemals gelungen die Auflösung von Nukleolen oder das Hervorsprossen fädiger Gebilde aus den Nukleolen zu erkennen, doch lagen mir zu meinen Untersuchungen nur Oocyten aus den ersten Stadien vor, infolge dessen ich über diese Erscheinung nichts aussagen kann; ich glaube jedoch auf Grund meiner Präparate mit Sicherheit behaupten zu können, dass bei Proteus während der von mir beobachteten ersten Stadien der Wachstumperiode keine Auflösung der Nukleolen stattfindet, dass sie im Gegenteil an Grösse und Zahl zunehmen, sowie sich in den älteren Oocyten intensiver als in den jüngeren färben und dass in denselben während der beschriebenen Stadien keine weitere Strukturen nachweisbar sind, dass sie somit homogen sind.

Die letzte Arbeit über die Eireifung bei Amphibien ist die von Lubosch (19). In derselben hat der Autor zunächst die Einwirkung verschiedener fixierender Flüssigkeiten auf den Kern während der Wachstumsperiode des Eies studiert und kommt dabei zum Schluss, dass durch die Einwirkung der verschiedenen Reagentien verschiedene Bilder im Präparat hervorgebracht werden. Bei der ferneren Darstellung seiner Befunde am Tritonei beginnt auch Lubosch mit einem späteren Stadium, wenn die „Nukleolen“ bereits peripherisch gelagert sind, infolgedessen seine Befunde mit den meinigen nicht verglichen werden können. Nach meinen Beobachtungen kann ich jedoch seine Behauptung,

dass „völlig kompakte Nukleolen, wie sie Born — wohl schematisierend — in seinen Figuren zeichnet nur selten vorkommen“ nicht zustimmen (19, S. 234). Auf meinen Präparaten habe ich nach sämtlichen von mir angewandten Fixierungen und Färbungen die sog. Nukleolen stets kompakt und homogen gesehen. Lubosch gelangt durch seine Untersuchungen zu dem Schluss, dass das primitive Kerngerüst sich ausserordentlich verfeinert, ohne indes völlig zu verschwinden; nach meinen Beobachtungen muss ich jedoch, wie weiter oben mehrfach erwähnt und geschildert wurde, durchaus behaupten, dass das primitive Kerngerüst als solches schwindet, wobei sich das Oxychromatin und das Basichromatin gleichsam von einander sondern, indem ersteres den Kern gleichmässig als feinkörnige Masse erfüllt, während das zweite möglicherweise an ersteres gebunden sich an der Peripherie des Kerns in Gestalt der sog. Nukleolen anordnet.

Die Zellsubstanz.

In den Arbeiten, die sich speziell mit der Eireifung bei Amphibien beschäftigen, finde ich nur kurze Angaben über die Struktur der Zellsubstanz. Born (4) konstatiert nur für das zweite Stadium die Zunahme des Protoplasmas, entsprechend der Vergrösserung des Kerns, „dasselbe erscheint immer noch feinkörnig, wenn auch merklich gröber gekörnt als bei den jüngsten Eiern“ (4, S. 12). Im dritten Stadium tritt nach Born im Eiprotoplasma „dicht um den Kern eine besonders körnigfädige Schicht auf, so dass man mitunter Mühe hat, die feine Kernmembran zu erkennen“ (4, S. 14).

Nach Carnoy und Lebrun weist das Protoplasma eine typische Netzstruktur (*structure reticulée*) auf (6, Tome XII, S. 250); sie finden zwischen den Körnchen auf tadellos

fixierten Präparaten ein sehr regelmässiges und äusserst feines Netz.

Beim Studium meiner Präparate von *Proteus* habe ich meine Aufmerksamkeit auch auf die Zellsubstanz gerichtet, wobei es mir gelang, einige Besonderheiten in der Struktur derselben zu erkennen, wie solche oben beschrieben worden sind. Hier will ich dieselben zusammenfassend darstellen. In den jüngsten von mir beobachteten Eizellen, den Oogonien, die sich bereits zu Oocyten entwickeln, ist die Zellsubstanz bei der Untersuchung mit mittelstarken Vergrösserungen feinkörnig; vermittelt stärkerer Vergrösserung lässt es sich jedoch erkennen, dass die Grundsubstanz aus einem äusserst feinfädigen Gerüstwerk in Form eines Netzes besteht, in welches feine Mikrosomen eingestreut sind. In den weiteren Stadien der Wachstumsperiode nimmt die Zellsubstanz bedeutend an Masse zu; die Vermehrung derselben ist jedoch in der ersten Zeit keine so intensive, wie die Vergrösserung des Kerns, infolgedessen ein gewisses Missverhältnis zwischen dem Kern und dem Zelleibe auffällt, es ist der verhältnismässig grosse Kern nur von einer schmalen Schicht von Zellsubstanz umgeben; wie bereits vielfach von mir erwähnt worden ist, so liegt der Kern exzentrisch, so dass der eine Pol desselben von einer mächtigeren Schicht von Zellsubstanz umgeben ist als der andere.

Während des Wachstums des Kernes und des Zelleibes erfolgen nun in der Zeit, wenn der Kern sich im Synapsisstadium befindet, in dieser breiten Schicht des Zelleibes Veränderungen: in derselben erscheint nämlich eine körnige Substanz, die aus gröberen Körnchen besteht, als es die Mikrosomen der Zellsubstanz sind. Diese Substanz zeichnet sich durch eine grössere Färbungsintensität aus, infolgedessen sie bei schwachen Vergrösserungen als ein dunkler Fleck in dem Zelleibe wahrnehmbar ist; sie tritt stets in der Nähe des Kernes auf, nicht selten liegt sie auch demselben ganz an. In dieser Substanz, welche

nach dem Vorschlage von Waldeyer (28) als „Dotterkernlager“ zu bezeichnen ist, lässt sich nun ein dunkles, verhältnismässig grosses Körperchen erkennen, welches besonders deutlich nach einer Färbung der Präparate nach M. Heidenhain zu erkennen ist.

Wenn nun in Erwägung gezogen wird, dass um diese Zeitperiode der Eientwicklung, d. h. während des Synapsisstadiums, eine Kernmembran, wie oben berichtet wurde, nicht vorhanden oder so fein ist, dass mir der Nachweis derselben nicht gelang, dass ferner die erwähnte körnige Substanz in unmittelbarer Nähe des Kernes in Erscheinung tritt und dass dieselbe eine neue Substanz im Zelleibe darstellt, während im Kern zu dieser Zeit ein Auftreten einer neuen Substanz nicht zu erkennen ist, so glaube ich annehmen zu dürfen, dass diese Substanz im Zelleibe aus dem Kerne her stammt, dass hiermit während oder unmittelbar nach dem Synapsisstadium ein Austritt von Kernsubstanz in den Zelleib vor sich geht, sei es nun in gelöstem Zustande, wobei sie sich im Zelleibe zu einer körnigen Masse kondensiert, was ich eher geneigt bin anzunehmen oder direkt in Gestalt feiner Körnchen. Ziehen wir ferner in Betracht, dass während des Synapsisstadiums das Basichromatin sich an den oxychromatischen Strängen an derjenigen Kernpol konzentriert, welcher in die grössere Masse der Zellsubstanz eintaucht und dass nach dem Synapsisstadium eine Abnahme des Basichromatins augenfällig ist, so scheint mir die Annahme nicht fern zu liegen, dass hier, wenn auch nicht direkt, ein Austritt von basichromatischer Substanz (vielleicht in verändertem Zustande) in den Zelleib vorliegt, so doch eine Beteiligung der Kernsubstanzen insbesondere der basichromatischen an der Thätigkeit der Zelle, die zu einer Ablagerung von Substanzen in den Zelleib führt, dass hier somit ein innerer Sekretionsvorgang erfolgt, wobei ich an die von Korschelt (17), Maximow (21) und Tretjakoff (27)

beobachteten Erscheinungen erinnern möchte, dass nämlich massige Anhäufungen chromatischer Substanz in den Eikernen (Korschelt 17, S. 93) oder das Auftreten von peripher im Kern gelagerten, grossen, sich intensiv färbenden Chromatinballen im Zusammenhange mit der sekretorischen Thätigkeit der Zelle steht.

In den ferneren Stadien der Wachstumsperiode ist in dem Zelleib um den Kern eine grobkörnige Substanz gelagert, die besonders deutlich an den Präparaten aus Chromessigsäure zu erkennen ist, diese Substanz umfasst jedoch den Kern nicht gleichmässig, sondern ist am meisten an demjenigen Kernpol angehäuft, welcher gegen die grössere Masse der Zellsubstanz gerichtet ist, während sie gegen den entgegengesetzten Kernpol hin an Masse allmählich abnimmt. In einigen Fällen, wie z. B. auf der in Fig. 29 abgebildeten Oocyte ist an demjenigen Kernpol, welcher der Hauptmasse der Zellsubstanz zugewandt ist, eine kegelförmige in die übrige Zellsubstanz ausstrahlende körnige Anhäufung vorhanden, welche den Anschein erweckt, als verteile sie sich allmählich in dem übrigen Zellkörper. In den grösseren Oocyten, den ältesten von mir beobachteten ist jedoch eine derartige Körneranhäufung nicht mehr wahrnehmbar, dagegen findet sich eine solche an dem entgegengesetzten Kernpol, d. h. an demjenigen, welcher der geringsten Menge Zellsubstanz anliegt. Über die Herkunft dieser Substanz, ob sie möglicherweise aus der ersteren hervorgeht oder nicht kann ich zur Zeit keine Auskunft geben.

Auf zwei von Leydig zugesandten Zeichnungen von Ovarialeiern von *Rana esculenta* findet Korschelt (17) das Keimbläschen von „Körnchen“ umlagert ist, wobei er der Ansicht ist, dass auch in den Eizellen von *Rana* ähnliche Erscheinungen wie bei den Eizellen von Insekten vor sich gehen, d. h. eine Aufnahme von Nährsubstanz durch die Eizelle und eine Anlagerung derselben in Gestalt feiner Körnchen an das Keim-

bläschen, wobei anzunehmen ist, dass die Nährsubstanz von den Follikelzellen geliefert wird, wie bei den Eizellen derjenigen Insekten, welche der Nährzellen entbehren, während bei denjenigen Insekten, welche Nährzellen besitzen, die Nährsubstanz offenbar durch die Vermittelung dieser in die Eizelle gelangt. Leydig selber ist jedoch der Ansicht, dass es sich bei den erwähnten Eiern von *Rana* um einen Austritt von Substanz aus dem Keimbläschen handelt, was auch nach Korschelt nicht ausgeschlossen ist.

Eine ähnliche Schicht, wie ich sie an den Oocyten von *Proteus* beobachtet habe, beschreibt auch van Bambecke (2) um den Kern der Eier aus der Wachstumsperiode von *Scorpaena scrofa*, eine Schicht, die dichter und intensiver gefärbt erscheint als die übrige Zellsubstanz; von dieser Schicht erwähnt van Bambecke: „Parfois au lieu de former une coque continué autour de la vésicule elle embrasse cette dernière en guise de cupule (de croissant sur les coupes) ailleurs elle se prolonge en forme de cône“ (2, S. 92). Van Bambecke bezeichnet diese Schicht als „le manteau“ oder „la couche palléale“ in Anbetracht der von Leydig ihr gegebenen Benennung „Mantelschicht“. Im weiteren schliesst sich van Bambecke der Meinung von Leydig an, dass nämlich diese Mantelschicht „la couche palléale“ ihren Ursprung aus dem Kern nimmt und zwar entsteht dieselbe nach der Ansicht des belgischen Forschers entweder infolge direkten Übergangs chromatischer Körnchen in die Zellsubstanz oder infolge einer Diffusion chromatischer Substanz durch die Kernwand. Diese Ansicht entspricht durchaus der von mir weiter oben auf Grund meiner Beobachtungen an Oocyten von *Proteus* ausgesprochenen.

In einer Mitteilung auf der Anatomenversammlung in Kiel berichtete van der Stricht (25) über den Dotterkern in den Oocyten des Menschen und gab an, dass dem Auftreten dieses Gebildes gewöhnlich dasjenige einer besonders kompakten und

dichten cytoplasmatischen Schicht in nächster Nähe des Kernes vorausgeht, einer Schicht, die im allgemeinen das Bestreben hat, den Kern mehr oder weniger ganz zu umgeben. In Anbetracht der physiologischen Bedeutung dieser Schicht schlägt van der Stricht vor, dieselbe als „couche vitellogène“ zu bezeichnen. Dieselbe Schicht findet v. Winiwarter (29) in den Oocyten des Kaninchens und des Menschen, doch giebt dieser Forscher keine Angaben über die Entstehung derselben an. Wahrscheinlich beobachtete auch Mertens (20) bei Säugetieren dieselbe Schicht, doch ist er der Meinung, dass dieselbe nur als Attraktionssphäre gedeutet werden kann.

Ein Austritt von Kernsubstanzen in den Zelleib ist ausser von den genannten Forschern auch noch von anderen mehrfach angenommen und beobachtet worden; so schreibt Korschelt (17, S. 92) „Eine Aufnahme und Abgabe von Substanz durch den Kern ist nicht zu bezweifeln, wenn man sieht, wie der Kern innerhalb der Zelle an Umfang zu- und abnimmt.“ Auch Jordan (16) nimmt in den Eizellen von *Diemyctylus viridescens* einen Austritt feiner Körnchen aus dem Keimbläschen in den Zellkörper an. Neuerdings noch beschreibt Maximow (21) in den Speicheldrüsen den Übergang von Kernbestandteilen in das Zellprotoplasma, wobei er jedoch hinzufügt, dass „von einem einfachen Übertreten schon im Innern des Kernes in fertigem Zustande befindlicher granulärer Gebilde ins Protoplasma durch Öffnungen in der Kernmembran nicht die Rede sein kann“ (21, S. 56).

Während die erwähnten Veränderungen in einem Teil der Oocyte vor sich gehen, ändert sich auch die Struktur der übrigen Zellsubstanz; bereits früh nach Ablauf des Synapsisstadiums sind in dem Zelleibe um den Kern herum besondere Fibrillen zu erkennen, die in konzentrischen Touren den Kern umgeben, eine Erscheinung, deren auch Born für das Tritonei erwähnt, denn im zweiten Stadium tritt nach seiner Beschreibung „um

den Kern eine besonders körnig-fädige Struktur auf, so dass man mitunter Mühe hat, die feine Kernmembran zu erkennen“ (4, S. 14). In den späteren Stadien lässt es sich nun erkennen, dass in dem ganzen Zelleibe feine Fibrillen bald in Zügen, bald einzeln im allgemeinen in konzentrischer Richtung um den Kern verlaufen. Nur an dem Kernpol, welcher der Hauptmasse der Zellsubstanz zugewandt ist, verlaufen diese Fäden zu Zügen vereint in die Zellsubstanz hinein, wobei sie gegen einander konvergieren. Besonders deutlich ist diese Anordnung der Fibrillen in denjenigen Zellen, in welchen die an diesem Kernpol gelagerte Körnermasse kegelförmig in den Zelleib auszustrahlen scheint (Fig. 29), wobei es den Eindruck macht, als bestimmen diese Fibrillenzüge die Richtung, welche die körnige Substanz einschlägt. Doch auch in späteren Stadien, wenn die Körnermasse an diesem Kernpol geschwunden ist, bleibt die erwähnte Anordnung der Fäden zu erkennen (Fig. 37).

Bei einem Vergleiche meiner Zeichnungen fällt hinsichtlich der Zellsubstanz ein Unterschied zwischen den Präparaten, welche in Chromessigsäure und denjenigen, welche in den Mischungen von Zenker, Tellyesnický und in Sublimat fixiert worden sind, auf. In dem ersten Fall ist die Zellsubstanz auffallend locker, das feine Grundnetz derselben, sowie die kleinen Mikrosomen in und an letzterem sind deutlich zu erkennen, während in den anderen Präparaten die Zellsubstanz bedeutend dichter ist und das feine Grundnetz von Körnchen verdeckt wird, wobei auch die vorher erwähnten Fibrillen weniger deutlich hervortreten. Diese Unterschiede können in zweifacher Weise erklärt werden, erstens als eine Einwirkung der fixierenden Flüssigkeit dahin, dass durch die Chromessigsäure gewisse Bestandteile der Zellsubstanz gelöst werden, wodurch die übrigen schärfer hervortreten oder aber zweitens dadurch, dass die Präparate aus Chromessigsäure Tieren entstammen, die längere Zeit in Gefangenschaft gehalten waren und gehungert haben, während die anderen

Präparate Tieren entnommen worden sind, welche keinen Hungerzustand durchgemacht haben, dass wir es somit mit Erscheinungen zu thun haben, auf die M. Heidenhain (13) aufmerksam gemacht hat. Welche von diesen Ursachen in meinen Präparaten vorliegt, konnte ich leider nicht feststellen, da mir das nötige Material zu weiteren Versuchen fehlte. Die periphere Schicht des Zelleibes ist bei Oocyten aus Chromessigsäure mit gröberem Körnchen dicht besetzt, infolgedessen eine besondere, periphere körnige Zone sich ergibt, die offenbar resistenteren Körnchen enthält, als der grösste Teil des Zelleibes.

Zelleinschlüsse.

Anfangen von dem Synapsisstadium finde ich in meinen Präparaten in den Oocyten ein Körperchen, dass in der ersten Zeit seines Auftretens mehr oder weniger rund ist, in den weiteren Stadien jedoch eine sehr wechselnde Form hat. Zu einer Zeit, wenn im Kern sich die basichromatische Substanz an dem einen Kernpol konzentriert und im Zelleibe eine körnige Substanz, wie sie oben beschrieben worden ist, auftritt, lässt sich in dieser Substanz besonders deutlich an den Präparaten aus der Mischung von Tellyesnicky, aber auch aus Chromessigsäure ein sich intensiv, besonders nach dem Verfahren von M. Heidenhain, färbender Körper erkennen, welcher von der ihn umgebenden Substanz ziemlich scharf abgegrenzt ist und ein homogenes, gleichmässiges Aussehen aufweist. In ihm kann man mehrere dunkle Körnchen wahrnehmen, welche keine bestimmte Lagerung einnehmen; bald sind dieselben dicht an der Peripherie, bald mehr im Centrum des Körpers angeordnet. In den Präparaten aus Zenerscher Mischung, welche in diesem Stadium das fragliche Gebilde weniger deutlich erkennen lassen, ist jedoch die Struktur desselben, wie Fig. 13 u. 14a zeigen, eine etwas andere. Dasselbe besteht hier aus zwei Teilen, einem äusseren

ringförmigen, homogenen und einem inneren feinkörnigen. In den grösseren Oocyten, in welchen die basichromatische Substanz sich zu den verschiedenen grossen Kugeln an der Kernperipherie zu den sog. Nukleolen konzentriert hat, ist das erwähnte Gebilde besonders deutlich an den Präparaten aus Zenkerscher Mischung wahrnehmbar; dasselbe stellt einen Körper von wechselnder Grösse und Form dar, welcher in verschiedener Entfernung vom Kern gelagert ist. Die Form desselben ist jedoch in den meisten Fällen annähernd ringförmig, d. h. es lassen sich an demselben zwei Teile unterscheiden, eine äussere mehr oder weniger regelmässige, ringförmige, homogene Schicht, welche sich stets recht intensiv färbt und ein von diesem eingeschlossener centraler feinkörniger Teil, in welchem fast stets einige dunkler gefärbte Körnchen zu erkennen sind.

In der äusseren homogenen Zone sind gewöhnlich verschieden zahlreiche, verschieden grosse und verschieden geformte, helle Flecke, gleichsam Lücken oder Vakuolen vorhanden. Neben diesen mehr oder weniger regelmässig gestalteten Gebilden finden sich in anderen Oocyten solche, die eine abweichende, sehr mannigfaltige Form aufweisen; bei einem genaueren Studium derselben lässt es sich jedoch feststellen, dass diese verschiedenen Formen Übergänge einer sich allmählich vollziehenden Eröffnung des äusseren homogenen Mantels darstellen. Es finden sich nämlich Gebilde, die ich ihrer Form nach als lippenförmig bezeichnen möchte, in denen an einer der schmalen Seiten sich gleichsam eine Grenzschicht gebildet hat (Fig. 32a); im weiteren rücken die beiden durch diese Grenzschicht getrennten Enden auseinander (Fig. 27) und schliesslich stellt sich das Gebilde bandförmig dar, wobei jedoch das eine Ende noch in der ursprünglichen gebogenen Form erhalten bleiben kann (Fig. 32b). Dass dieser Modus einer Eröffnung nicht der einzige ist, scheint mir jedoch das in der Fig. 33 abgebildete Präparat zu beweisen, hier hat nach meiner Meinung keine Eröffnung stattgefunden, son-

dern der homogene Mantel des Gebildes hat sich in zwei parallele Streifen geteilt, deren ein Ende zugespitzt endet; eine Vorstufe zu einer derartigen Teilung stellt möglicherweise das in der Fig. 31 c abgebildete Gebilde dar. Die centrale, feinkörnige Masse des Gebildes scheint während dieses Vorganges einer Eröffnung des Mantels einfach in die übrige Zellsubstanz aufzugehen, d. h. sie ist offenbar wenig oder gar nicht veränderte Zellsubstanz. Es scheint mir nun keinem Zweifel zu unterliegen, dass die erwähnten Gebilde den sog. Dotterkern von Balbiani darstellen; derselbe ist somit in den Oocyten von Proteus ein Körper, welcher sich durch seine mannigfaltige Form auszeichnet. Da der soeben beschriebene „Dotterkern“ nach meinen Beobachtungen während des Synapsisstadiums oder unmittelbar nach Ablauf desselben in Erscheinung tritt und zwar in unmittelbarer Nähe des Kernes, in der grobkörnigen Substanz, welche sich um diese Zeit in der Oocyte und zwar aller Wahrscheinlichkeit nach aus Kernsubstanzen bildet, so halte ich es für mehr als wahrscheinlich, dass der Dotterkern aus Kernsubstanzen entsteht, welche allen Anzeichen nach in gelöster Form aus dem Kern ausgetreten sind. Wie weiter unten ausgeführt werden soll, so haben einige Forscher die Meinung ausgesprochen, dass der Dotterkern das Centrosoma der Eizelle darstellt, welches in den späteren Stadien der Wachstumsperiode der Eier sich auflöst; das Auftreten von Vakuolen in dem Dotterkern, die weiter oben beschriebene Eröffnung des Mantels desselben bezeugt meiner Meinung nach, dass der Dotterkern einen allmählichen Zerfall erleidet; in Anbetsacht jedoch dessen, dass sein direktes Entstehen aus dem Centrosoma der Oogonien nirgends erwiesen ist, dass er, wie in dem beschreibenden Teil berichtet wurde, häufig in der Zweizahl in einer Oocyte vorhanden ist, sowie in Berücksichtigung seiner mannigfaltigen Form und von einem Centrosoma durchaus abweichenden Aussehen scheint es mir nicht zulässig, denselben als Centrosoma anzusprechen, viel-

mehr bin ich der Ansicht, dass wir es hier mit einem aus Kernsubstanzen entstehenden Gebilde zu thun haben, welches möglicherweise in Beziehung zur Dotterbildung steht, doch kann ich leider hinsichtlich des letzteren Verhaltens des Dotterkernes keine bestimmten Aussagen machen, da mein Material dazu unzureichend war.

Der Dotterkern ist bereits bei vielen Vertretern verschiedener Tierklassen beschrieben worden. Eingehende Litteraturangaben über diese Frage giebt Henneguy (14), inloedessen ich auf dieselbe hier nicht weiter eingehen und nur die nach Henneguy gemachten Angaben besprechen werde. Henneguy selber findet den Dotterkern in den Eiern zahlreicher Wirbeltiere und zwar in den Eiern aus der Wachstumsperiode als ein Gebilde von wechselnder Beschaffenheit, welches jedoch aus einem centralen Körper besteht, der seinerseits von einer mehr oder weniger modifizierten Protoplasmazone umgeben ist. Nach den Befunden von Henneguy, besonders an den Eiern von *Syngnathus acus*, entsteht der Dotterkern aus dem Keimbläschen: „il paraît être constitué par de la substance nucléolaire, dont il partage les réactions vis-à-vis des matières colorantes“ (14, S. 35). Derselbe verschwindet bei den Wirbeltieren frühzeitig, wenn das Ei noch wenig entwickelt ist, während er sich bei einigen Wirbellosen viel länger erhält. Nach der Ansicht von Henneguy ist der Dotterkern ein ancestrales Organ, welches mit den nukleolären Elementen des Keimbläschens dem Macronucleus der Infusorien entspricht.

In demselben Jahre, wie die Arbeit von Henneguy erschien auch eine weitere Arbeit von Balbiani (1), dem Forscher, welcher den Dotterkern als erster nach der Entdeckung desselben durch Wittich genau beschrieben hat. Balbiani spricht in dieser Arbeit direkt die Ansicht aus, dass der Dotterkern dem Centrosoma der somatischen Zellen entspricht und erklärt, dass derselbe seinen Ursprung aus dem Kern nimmt als kleiner

Buckel (bourgeon), welcher sich von ersterem in früher Periode der Eientwicklung, wenn das Ei die Epithel- oder Keimschicht verlässt, ablöst um im Ovarialfollikel seine Entwicklung fortzusetzen. Dieser Befund spricht nach meiner Meinung direkt gegen die Ansicht, dass der Dotterkern ein Homologon des Centrosomas ist, da letzteres auch in früheren Stadien, wenn die Eizellen noch im Keimepithel gelagert sind, vorhanden sein muss und sich nicht erst in späterer Zeit aus dem Kern bilden kann. Balbiani konstatiert auch das Vorhandensein des Dotterkernes bisweilen in der Zweizahl in einer Eizelle und ist der Meinung, dass dieses Verhalten auch zugunsten der Ansicht spricht, dass der Dotterkern dem Centrosoma entspricht, da auch dieses bisweilen in den ruhenden Zellen sich mit der Attraktionsphäre verdoppelt. Ferner ist Balbiani der Meinung, dass der Dotterkern eine analoge Wirkung auf das Eiprotoplasma ausübt wie das Centrosoma, indem er an seiner Oberfläche dasselbe zu einer mehr oder weniger dichten Schicht konzentriert. Offenbar ist diese Schicht die sog. Mantelschicht von Leydig oder couche palléale von van Bambecke, couche vitellogène von van der Stricht, die jedoch nach den Befunden von van Bambecke und den meinigen aus dem Kern entsteht und nicht erst durch eine Einwirkung des gleichzeitig mit ihm entstehenden Dotterkernes. Aus der Mannigfaltigkeit dieses Gebildes schliesst Balbiani, dass dasselbe kein autonomes Element des Eies darstellt, sondern nur eine einfach modifizierte Masse der Dotterprotoplasmas (une simple masse modifiée du protoplasma vitellin). Die Modifikation des Protoplasmas erfolgt durch die Einwirkung des im Centrum des Dotterkerns gelegenen Bläschens (vésicule), welches seinen Ursprung aus dem Kern nimmt.

Van Bambecke beschreibt an Eizellen von *Scorpaena scrofa* den Austritt von Kernsubstanzen und zwar von Chromosomenteilen in den Zelleib, welche an den Dotterkern von Balbiani erinnern: „Il est incotestable que par leur siège, l'époque

de leur apparition, souvent par leur constitution et partiellement aussi par leur origine, les éléments éliminés, devenus libres, rappellent les productions connues sous le nom de noyau vitellin, vésicule embryogène, vésicule ou noyau de Balbiani et qu'il vaut mieux appeler, à l'exemple de Henneguy, corps vitellin ou corps vitellin de Balbiani" (2, S. 116). In einer weiteren Mitteilung über die Oocyten von *Pholcus phalangoides* beschreibt van Bambecke das Auftreten eines Gebildes, das er als den Dotterkern ansieht; dasselbe tritt gewöhnlich als kleines Stäbchen oder kleine ovoide Masse, umgeben von einer hellen Zone, in der Nähe des Kernes in Erscheinung; diese Masse stellt nach van Bambecke offenbar ein weiteres Stadium dar, hervorgegangen aus der sphärischen Granulation oder aus dem halbmondförmigen Gebilde, welche in einigen Oocyten zu erkennen sind; über den Ursprung dieses Gebildes äussert sich van Bambecke folgendermassen: „je dirais toutefois que plusieurs faits me semblent favorables à l'hypothèse d'une origine nucléaire" (3a, S. 70). Seinem Bestande nach scheint der Dotterkern durchaus ähnlich, ja sogar identisch mit dem Keimfleck zu sein; beide weisen dieselbe Färbung mit Safranin und zahlreiche Vakuolen auf. Im weiteren zerfällt der Dotterkern in einzelne Körnchen verschiedener Grösse.

Auch in der ausführlichen Arbeit über den Bau des Eies von *Pholcus phalangoides*, in welcher van Bambecke den Dotterkern beschreibt und seine Veränderung im Verlauf der Wachstumsperiode des Eier verfolgt, drückt sich dieser Forscher desgleichen sehr vorsichtig über den Ursprung desselben aus: „Je ne puis émettre à ce sujet, que des hypothèses; toutefois l'origine nucléaire me paraît réunir à sa faveur la plus grande somme de probabilité" (3, S. 514). In den weiteren Stadien weist der Dotterkern nach der Beschreibung und den Abbildungen von van Bambecke grosse Ähnlichkeit mit dem von mir bei *Proteus* beobachteten, doch erreicht derselbe bei *Pholcus* eine

viel beträchtlichere Grösse, ist in der Regel hufeisenförmig und umgibt in einigen Fällen den Kern vollkommen. In Betreff der Bedeutung des Dotterkerns ist van Bambecke der Meinung, dass derselbe angesehen werden muss „comme centre de formation des éléments nutritifs du vitellus sowie comme centre de formation des éléments plastiques de l'oeuf.“

Nach Beobachtungen an Oocyten von Vögeln und Säugtieren gelangt Mertens (20) zum Schluss, dass unter dem Namen Dotterkern zwei verschiedene Elemente beschrieben worden sind und zwar einmal die Attraktionssphäre, welche Mertens bereits in den Primordialeiern findet; in den späteren Stadien stellt sie sich in Form einer körnigen Masse oder eines halbmondförmigen Gebildes in der Nähe des Keimbläschens dar. Das Centrosoma oder Centralkörperchen ist nur zu einer von der Mitose wenig entfernten Zeit festzustellen. Das zweite Element, welches als Dotterkern beschrieben worden ist, sind nach Mertens Gebilde, die ihren Ursprung vom Kern und zwar von den Chromosomen nehmen. Diese Gebilde sind in jungen Oocyten chromatische Körner, die an Grösse zunehmen und dann entweder homogen sind oder aber einen hellen, centralen Teil und einen peripherischen dichteren aufweisen. Ursprünglich färben sich diese Elemente mit Safranin, späterhin jedoch verlieren sie infolge von chemischen Umwandlungen, die sie entweder im Kern oder im Dotter erleiden, diese Eigenschaft; schliesslich zerfallen sie und geben Dotterkörnern den Ursprung. Mertens schlägt vor, denselben die Bezeichnung *éléments vitello-gènes* zu geben. Mertens giebt hier dieselbe Beschreibung, wie sie Henneguy, Balbiani, van Bambecke für den Dotterkern gegeben und wie ich sie für den Dotterkern in den Oocyten von *Proteus* mitgeteilt habe, es ist daher nicht klar, warum Mertens sich weigert dieses Gebilde als den Dotterkern anzuerkennen.

Van der Stricht (25) beschreibt den Dotterkern in den Oocyten des Menschen als ein rundliches Körperchen, welches sich intensiv mit Safranin färbt. Es erscheint homogen, bisweilen körnig; zwischen den Körnchen kann man ein oder zwei centrale in stärkerem Masse safraninophile als die übrigen unterscheiden; um das Körperchen finden sich verschiedene Zonen, von denen die erste dem Dotterkern anzugehören scheint; dieselbe ist hell, blass und färbt sich leicht mit Farbstoffen; sie ist homogen, bisweilen lassen sich jedoch in ihr Streifen erkennen, die mit dem centralen Teil in Verbindung stehen; ferner ist der Dotterkern von einer Mantelschicht umgeben, welche nach van der Stricht das Substrat darstellt, in dem sich der Dotterkern entwickelt. Van der Stricht findet jedoch seine Beobachtungen zu unvollständig, um die Frage zu entscheiden, ob der Dotterkern dem Centrosoma Boveris oder der Attraktionssphäre von van Beneden entspricht; morphologisch gleicht es beim Menschen durchaus der Attraktionssphäre; physiologisch ist der Dotterkern in den Eizellen des Menschen als ein Centrum anzusehen, unter dessen Einfluss die Entstehung des Deutoplasmas erfolgt.

Gurwitsch (11) kommt nach Beobachtungen an Säugtiereiern zu folgendem Schluss: „der sogen. Dotterkern der jungen sich teilenden Oocyten ist eine wirkliche Sphäre im Sinne v. Benedens, d. h. besteht aus einer Anhäufung von Plasmamasse, welche gegen das umgebende Cytoplasma scharf abgegrenzt ist und die Centralkörper umhüllt (11, S. 389). Diese Plasmamasse bezeichnet Gurwitsch als Idiozom, als Homologon des Nebenkerns der Samenzellen. Dieses Idiozom wird während der Mitose vollständig aufgebraucht und erscheint wieder in den Eiern der Wachstumsperiode, wobei es konsistenter geworden ist, so dass es sich unter Umständen zerbröckelt. Gurwitsch fügt jedoch hinzu: „Eine direkte Abstammung dieser späteren Idiozomsubstanz aus der bei der Mitose der Oocyten thätigen,

lässt sich an unserem Objekte wenigstens nicht sicher nachweisen, jedoch mit Wahrscheinlichkeit vermuten“ (11, S. 389).

In den Oocyten der Katze beschreibt Holmgren (15) Gebilde, die nach seiner Ansicht „viel Gemeinsames mit dem »corps vitellin de Balbiani«“ haben, zumal sie von Körnchenansammlungen umgeben sind, welche an die „couche vitellogène“ von van der Stricht erinnert; ich kann dem hinzufügen, dass diese Gebilde desgleichen eine grosse Ähnlichkeit mit den von mir bei Proteus beobachteten Anfangsstadien des Dotterkerns haben, insbesondere da Holmgren ausdrücklich hervorhebt „dass sehr oft die Kernchromosomen gegen den Umfang des Kernes, der gegen die oben erwähnten Strukturen hin zeigt, konvergierend geordnet sind“, d. h. die Oocyten der Katze offenbaren hier jenes Entwicklungsstadium, welches auch in den Oocyten von Proteus nach dem Synapsisstadium auftritt. Die von Holmgren beschriebenen, von Körnchenansammlungen umgebenen Gebilde sind jedoch niemals homogen, sondern scheinen „aus mehreren teils quer, teils mehr in die Länge geschnittenen Stäbchen, die sich oft um einander winden zu bestehen, bald kanalähnliche Bildungen einzuschliessen, die als Kanälchen innerhalb der eben genannten Stäbchen hervortreten“ (15, S. 64). Ähnliche Bildungen können nun auch ohne von Körnchenansammlungen umgeben zu sein in dem centralen Teil des Eizellenkörpers auftreten „teils auch oft von aussen her in die fraglichen Zellenkörper hineindringen.“ Diese Befunde lassen nun die von Holmgren beschriebenen Gebilde als besondere erscheinen, da von keinem anderen Autor etwas ähnliches in den Dotterkernen der Eizellen verschiedener Tiere beschrieben worden ist; auch auf meinen Präparaten von Proteus habe ich die von Holmgren beschriebenen Strukturen im Dotterkern nicht wahrnehmen können.

Auch von Winiwarter (29) beobachtete den Dotterkern beim Kaninchen und beim Menschen, doch kann dieser Autor

nichts über dessen Ursprung aussagen. Beim Menschen besteht dieser Körper aus einem centralen, hellen, rundlichen oder ovalen Teil mit ein oder mehreren Körnerhaufen, die sich besonders nach Heidenhains Verfahren dunkler färben. Um diesen centralen Teil ist eine äussere, verschieden gestaltene, dunklere und mächtigere Zone gelagert, welche aus verschiedenen grossen Körnchen besteht. Über die Deutung dieses Gebildes spricht sich von Winiwarter sehr vorsichtig aus: „L'analogie avec une sphère attractive est des plus manifestes. Mais une simple analogie ne suffit pas“ (S. 133).

In einem Nachtrag zu seiner Arbeit über die Oogenese der Säugetiere beschreibt v. Winiwarter (30) in den Oocyten des Kaninchens ein Körperchen, welches er als Idiozom anspricht. Dasselbe entsteht während des Synapsisstadiums als „eine etwas dunkle körnige Protoplasmaanhäufung, welche dem Kern gewöhnlich halbmondförmig aufgelagert ist“; v. Winiwarter hat sich überzeugen können, „dass im Centrum der Protoplasmaanhäufung stets zwei dunkle, nicht immer sehr intensiv gefärbte Körner liegen.“ Die Lagerung dieses Gebildes entspricht nun durchaus derjenigen des Dotterkerns in den Oocyten von Proteus, doch berichtet v. Winiwarter, dass in den Oocyten des Kaninchens ausser diesem „Idiozom“ noch ein Balbianischer Körper vorhanden ist, welcher „ganz plötzlich“ auftritt und sich ohne Veränderungen bis in die Follikel des reifen Ovariums erhält.

In einer Mitteilung auf der Anatomenversammlung in Halle berichtet van der Stricht (26) von dem Dotterkern der Vögel, welcher in einer besonderen Substanz der „masse vitellogène“ gelegen ist. Der Dotterkern besteht aus einer hellen peripheren und einer dunkleren, centralen Zone: in der letzteren ist zwischen anderen Körnchen ein grösseres, welches das Hämatoxylin stark zurückhält „le corpuscule central“ gelagert.

In allerjüngster Zeit hat v. Skrobansky (23) den Dotter

kern in den Oocyten des Meerschweinchens beschrieben, welcher nach seiner Ansicht von v. Winiwarter und Gurwitsch für ein Idiozom gehalten worden ist. Nach der Beschreibung und den Abbildungen von v. Skrobansky ist das erwähnte Gebilde dem von mir in den Oocyten von Proteus beschriebenen Dotterkern durchaus ähnlich.

In den Oocyten von Proteus finde ich nun noch ein Körperchen, welches sich, wie weiter oben beschrieben worden ist, durchaus von dem Dotterkern unterscheidet; vor allem ist dasselbe bedeutend kleiner; es stellt sich als ein kleines ovales oder rundes feinkörniges Gebilde dar, welches ausserdem von einem feinkörnigen Hof und einer Anzahl konzentrisch geschichteter Zonen umgeben ist. Bei einer nicht zu starken Extraktion des Farbstoffes nach dem Verfahren von Heidenhain erscheint es noch von einer breiten, unregelmässigen, dunklen Zone umgeben. Diese letzte Zone bildet gleichsam einen Mantel um das zentrale Gebilde, welches von verschieden gestalteten Lücken durchsetzt ist. In manchen Präparaten hat dieser Mantel bei der Betrachtung aufeinanderfolgender Schnitte eine grosse Ähnlichkeit mit denjenigen Gebilden, welche Heidenhain (13) in den Samenzellen von Proteus als Centralkapseln beschrieben hat, ja in einigen Präparaten ist die Ähnlichkeit dieses Gebildes in den Oocyten von Proteus mit den Centralkapseln in den Samenzellen desselben Tieres so gross, dass ich auf Grund derselben annehmen möchte, das von denselben eingeschlossene Gebilde sei die Sphäre mit dem Centralkörper. In der centralen Masse der Körperchen finde ich stets ein oder zwei dunkelgefärbte Körnchen. Meine Präparate gestatten es mir nun nicht die Natur dieses Gebildes aufzuklären, doch möchte ich die Meinung aussprechen, dass dieses Gebilde viel mehr als der Dotterkern seiner Struktur nach einem Centrosoma entspricht. Eine irgend welche besondere Anordnung der Zellsubstanz gegen dieses Gebilde habe ich nicht feststellen können.

Zum Schluss will ich noch einmal bemerken, dass ich mir vollkommen von der Unvollständigkeit meiner Beobachtungen bewusst bin. In Anbetracht jedoch dessen, dass viele meiner Beobachtungen mit denjenigen anderer Forscher übereinstimmen und ich ausserdem manche Beobachtungen als sicher habe feststellen können, glaubte ich mit der Veröffentlichung derselben nicht zögern zu dürfen, zumal das erforderliche Material nicht leicht zu beschaffen ist. Ein bereits gesammeltes Material eines anderen Amphibiums soll mir demnächst die Möglichkeit geben, meine hier ausgesprochenen Ansichten in Berücksichtigung der Ansichten anderer Forscher noch weiter auszuführen und der vielen hier nicht berücksichtigten Fragen der Eireifung näher zu treten.

Es sei mir auch hier gestattet, meinen besonderen tiefgefühlten Dank Herrn Prof. Dr. A. S. Dogiel auszusprechen, in dessen Laboratorium diese Arbeit entstanden und zu Ende geführt worden ist, und der es mir mit liebenswürdiger Bereitwilligkeit ermöglichte, mich der Hilfsmittel eines wohlbestellten Laboratoriums in vollkommenem Masse zu bedienen.

Litteraturverzeichnis.

1. Balbiani, E. G., Centrosome et „Dotterkern“. Journ. de l'anat. et de la physiol. normales et pathologiques. 29 année 1893. p. 145.
2. Bambecke, van, Contributions à l'histoire de la constitution de l'oeuf. II Élimination d'éléments nucleaires dans l'oeuf ovarien de *Scorpaena scrofa* L. Archives de Biologie. Tome XIII. 1895. pag. 89.
3. — L'oocyte de *Pholcus phalangoides* Fuessl. Verhandl. d. Anat. Gesellsch. auf d. XI. Versamml. in Gent 1897. S. 69.
- 3a. — Recherches sur l'ovocyte de *Pholcus phalangoides*. Arch. de Biolog. Tome XV. 1897.
4. Born, G., Die Struktur des Keimbläschens im Ovarialei von *Triton taeniatus*. Arch. f. mikr. Anat. Bd. 43. 1884. S. 1.
5. Bouin, M., Histogenèse de la glande génitale femelle chez *Rana temporaria* (L.) Arch. de Biol. Tome XVII. 1901.
6. Carnoy, J. B., et H. Lebrun, La cytodierèse de l'oeuf. La vésicule germinative et les globulus polaires chez les Batraciens. La Cellule. T. XII. 1897. T. XIV. 1898. Tome XVII. 1900.
7. Flemming, W., Zellsubstanz. Kern und Zellteilung. Leipzig 1882.
8. Fick, Mitteilungen über die Eireifung von Amphibien. Verhandl. d. anat. Gesellsch. in Tübingen 1899.
9. Giardina, Origine dell' oocyte e delle cellule nutrice nel *Dytiscus*. Internat. Monatsschr. f. Anat. u. Phys. Bd. XVIII. 1901.
10. — Sui primi stadii del' oogenesi e principalmente sulle fasi di sinapsi. Anat. Anz. Bd. 21. 1902.
11. Gurwitsch, Al., Idiozom und Centralkörper im Ovarialei der Säugetiere. Arch. f. mikr. Anat. Bd. 56. 1900. S. 377.
12. Heidenhain, M., Neuere Untersuchungen über die Centralkörper und ihre Beziehungen zum Kern und Zellprotoplasma. Arch. f. mikr. Anat. Bd. 43. 1894.
13. — Über die Centralkapseln und Pseudochromosomen in den Samenzellen von *Proteus*, sowie über ihr Verhältnis zu den Idiozomen, Chondromiten und Archoplasmenschleifen. Anat. Anz. Bd. 18, Heft 22, 23, S. 513.
14. Henneguy, L. F., Le corps de Balbiani dans l'oeuf des vertébrés. Journ. de l'anat. et de la physiol. Année 29. 1893. p. 1.

15. Holmgren, E., Von den Ovocyten der Katze. *Anat. Anz.* Bd. 18, Heft 2/3, S. 63.
16. Jordan, The habits and developments of the newt. *Journ. of Morphol.* Boston 1893.
17. Korschelt, Beiträge zur Morphologie und Physiologie des Zellkerns. *Zool. Jahrbücher.* Bd. 4. 1889.
18. Lubosch, W., Über die Eireifung der Metazoen, insbesondere über die Rolle der Nukleolarsubstanz und die Erscheinungen der Dotterbildung. *Ergebnisse d. Anat. u. Entwicklungsgeschichte* von Fr. Merkel u. R. Bonnet. Bd. 11. 1901.
19. — Über die Nukleolarsubstanz des reifenden Tritoneies nebst Betrachtungen über das Wesen der Eireifung. *Jenaische Zeitschr. f. Naturwiss.* N. F. Bd. 30. 1902.
20. Mertens, H., Recherches sur la signification du corps vitellin de Balbiani dans l'ovule des mammifères et des oiseaux. *Arch. de Biol.* Tome 13. 1895. p. 389.
21. Maximow, A., Beiträge zur Histologie und Physiologie der Speicheldrüsen. *Arch. f. mikr. Anat.* Bd. 58. 1901.
22. Moore, J. E. S., On the structural changes in the Reproductive Cells during the Spermatogenesis of Elasmobranchs. *Quart. Journ. of microscop. Sciences.* Vol. 38. 1895.
23. Skrobansky, K. von, Zur Frage über den sogenannten „Dotterkern“ (Corpus Balbiani) bei Wirbeltieren. *Arch. f. mikrosk. Anat.* Bd. 62. 1903. S. 194.
24. — Beiträge zur Kenntnis der Oogenese bei Säugetieren. *Arch. f. mikr. Anat.* Bd. 62. 1903. S. 607.
25. Stricht, O. van der, Contribution à l'étude du noyau vitellin de Balbiani dans l'ovocyte de la femme. *Verhandl. d. Anat. Gesellsch. auf d. 12. Versamml. in Kiel.* 1898. S. 128.
26. — für d'Hollander, Le noyau vitellin de Balbiani et les pseudo-chromosomes chez les Oiseaux. *Verhandl. d. anatom. Gesellsch. auf der 16. Versamml. in Halle a. S.* 1902. S. 168.
27. Tretjakoff, D., Langgestreckte Kerne im Samenblasenepithel des Grasfrosches. *Internat. Monatsschr. f. Anat. u. Physiol.* Bd. 20. 1903.
28. Waldeyer, W., Die Geschlechtszellen in *Handbuch der vergleichenden und experimentellen Entwicklungslehre der Wirbeltiere* von O. Hertwig. Jena 1902.
29. Winiwarter, H. v., Recherches sur l'Ovogenèse et l'Organogenèse de l'ovaire des Mammifères (Lapin et Homme). *Arch. de Biolog.* Tome 17. 1901.
30. — Nachtrag zu meiner Arbeit über die Oogenese der Säugetiere. *Anat. Anz.* Bd. 21, Heft 15, S. 401.

Figurenerklärung.

Sämtliche Figuren sind mit dem Zeichenprisma von Leitz gezeichnet worden.

Fig. 1. Nest von Oogonien aus dem Eierstock von *Proteus*. Sublimat. Färbung nach Heidenhain mit Hämatoxylin und Eisenammoniumoxydalaun. Reichert, hom. Ölimmersion $\frac{1}{12}$, Tubuslänge 160 mm, Objektischhöhe.

Fig. 2. Nest junger Eizellen im Übergangsstadium von Oogonien zu Oocyten. Chromessigsäure, Safranin, Lichtgrün. Reichert, hom. Ölimmersion $\frac{1}{12}$, Tubuslänge 160 mm, Objektischhöhe.

Fig. 3. Nest von Oocyten vor, während und nach dem Synapsisstadium. Chromessigsäure, Safranin, Lichtgrün. Reichert, Obj. 7a. Tubuslänge 160 mm. Objektischhöhe.

Fig. 3 a'—f. Einzelne Oocyten aus dem in Fig. 3 abgebildeten Nest. Chromessigsäure, Safranin, Lichtgrün. Reichert, hom. Ölimmersion $\frac{1}{12}$, Tubuslänge 160 mm. Objektischhöhe.

Fig. 4a und 4b. Zwei Oocyten aus dem Synapsisstadium auf zwei einanderfolgenden Schnitten mit Dotterkernen auf 4b, Chromessigsäure, Färbung nach Heidenhain, Reichert, Ölimmersion $\frac{1}{12}$. Tubuslänge 170 mm. Objektischhöhe.

Fig. 5. Oocyte aus dem Synapsisstadium, Chromessigsäure, Safranin, Lichtgrün, Reichert, Ölimmersion $\frac{1}{12}$, Tubuslänge 160 mm. Objektischhöhe.

Fig. 6. Gruppe von Oocyten aus dem Synapsisstadium, Chromessigsäure, Safranin, Lichtgrün, Reichert, Ölimmersion $\frac{1}{12}$, Tubuslänge 160 mm, Objektischhöhe.

Fig. 7. Oocyte aus dem Synapsisstadium, Chromessigsäure, Safranin, Lichtgrün, Reichert, Ölimmersion $\frac{1}{12}$, Tubuslänge 185 mm. Objektischhöhe.

Fig. 8. Gruppe von Oocyten aus dem Synapsisstadium mit Dotterkernen, Chromessigsäure, Färbung nach Heidenhain, Reichert, Ölimmersion $\frac{1}{12}$, Tubuslänge 170 mm. Objektischhöhe.

Fig. 9. Zwei Oocyten während der voll entwickelten Synapsis, Chromessigsäure, Färbung nach Heidenhain, Reichert, Ölimmersion $\frac{1}{12}$, Tubuslänge 160 mm. Objektischhöhe.

Fig. 10. Zwei Oocyten im Beginn der Synapsis, Chromessigsäure, Färbung nach Heidenhain, Reichert, Ölimmersion $\frac{1}{12}$, Tubuslänge 160 mm. Objekttschhöhe.

Fig. 11. Oocyte im Beginn der Synapsis, Chromessigsäure, Färbung nach Heidenhain. Reichert, Ölimmersion $\frac{1}{12}$, Tubuslänge 170 mm. Objekttschhöhe.

Fig. 12. Oocyte im Beginn der Synapsis, Chromessigsäure, Färbung nach Heidenhain, Reichert, Ölimmersion $\frac{1}{12}$, Tubuslänge 170 mm. Objekttschhöhe.

Fig. 13. Oocyte aus dem Synapsisstadium, mit Dotterkern. Zenkersche Mischung, Safranin, Lichtgrün, Reichert, Ölimmersion $\frac{1}{12}$, Tubuslänge 160 mm. Objekttschhöhe.

Fig. 14a und b. Oocyte aus dem Synapsisstadium auf zwei aufeinanderfolgenden Schnitten, in Fig. 14b ist der Dotterkern sichtbar. Zenkersche Mischung, Safranin, Lichtgrün, Reichert, Ölimmersion $\frac{1}{12}$, Tubuslänge 160 mm. Objekttschhöhe.

Fig. 15a. Gruppe von Oocyten in den letzten Phasen des Synapsisstadiums, links die grosse Oocyte (1) nach Ablauf der Synapsis, in dem Zellleibe Ansammlungen körniger Substanz mit dem Dotterkern, Mischung von Tellyesnicky, Färbung nach Heidenhain, Reichert, Ölimmersion $\frac{1}{12}$, Tubuslänge 185 mm. Objekttschhöhe.

Fig. 15b. Oocyte in der letzten Phase der Synapsis mit einer Körneranhäufung und Dotterkern. Mischung von Tellyesnicky, Färbung nach Heidenhain, Reichert, Ölimmersion $\frac{1}{12}$, Tubuslänge 185 mm. Objekttschhöhe.

Fig. 16. Gruppe von Oocyten nach Ablauf der Synapsis, Sublimat, Färbung nach Heidenhain, Reichert, Ölimmersion $\frac{1}{12}$, Tubuslänge 160 mm. Objekttschhöhe.

Fig. 17. Gruppe von Oocyten nach Ablauf der Synapsis, Zenkersche Mischung, Safranin. Reichert, Ölimmersion $\frac{1}{12}$, Tubuslänge 160 mm. Objekttschhöhe.

Fig. 18. Oocyte nach Ablauf der Synapsis mit gelapptem Kern und umgeben von Follikelzellen. Sublimat, Färbung nach Heidenhain, Reichert, Ölimmersion $\frac{1}{12}$. Tubuslänge 160 mm. Objekttschhöhe.

Fig. 19a und b. Oocyten nach Ablauf der Synapsis mit gelappten Kernen, Sublimat, Färbung nach Heidenhain, Reichert, Ölimmersion $\frac{1}{12}$, Tubuslänge 160 mm. Objekttschhöhe.

Fig. 20. Oocyte nach Ablauf der Synapsis, Auftreten von basichromatischen Kugeln an der Peripherie des Kerns, um denselben in der Zellsubstanz konzentrische Fibrillenzüge, Chromessigsäure, Färbung nach Heidenhain, Reichert, Ölimmersion $\frac{1}{12}$, eingeschobener Tubus. Objekttschhöhe.

Fig. 21. Oocyte nach Ablauf der Synapsis, die oxychromatische Substanz breitet sich im ganzen Kern aus; konzentrische Fibrillenzüge um den Kern. Chromessigsäure, Safranin, Lichtgrün, Reichert, Ölimmersion $\frac{1}{12}$, eingeschobener Tubus. Objekttschhöhe.

Fig. 22 und 23. Oocyten; die basichromatische Substanz besteht aus kleinen Kugeln an der Peripherie des Kerns, das Oxychromatin nimmt fast den ganzen Kernraum ein; im Zelleibe körnige Substanz an einem Pol, an dem entgegengesetzten Fibrillenzüge. Chromessigsäure, Färbung nach Heidenhain, Reichert, Ölimmersion $\frac{1}{12}$, eingeschobener Tubus. Objekttschhöhe.

Fig. 24. Desgleichen. Grössenzunahme der basichromatischen Kugeln an der Peripherie des Kernes. Chromessigsäure, Färbung nach Heidenhain, Reichert, Ölimmersion $\frac{1}{12}$, eingeschobener Tubus. Objekttschhöhe.

Fig. 25. Grössere Oocyte mit Fibrillen im Zelleibe, um den Kern eine Schicht dunkler, grober Körner; das Oxychromatin im Kern feinkörnig, gleichmässig verteilt, das Basichromatin in Gestalt verschieden grosser Kugeln an der Peripherie des Kerns. Chromessigsäure, Färbung nach Heidenhain, Reichert Obj. 7a, eingeschobener Tubus. Objekttschhöhe.

Fig. 26. Grössere Oocyte mit einem kugelförmigen Dotterkern. Zenkersche Mischung, Safranin, Reichert, Ölimmersion $\frac{1}{12}$, Tubuslänge 160 mm. Objekttschhöhe.

Fig. 27. Grössere Oocyte mit Dotterkern, dessen Aussenschicht sich eröffnet. Zenkersche Mischung, Safranin, Reichert, Ölimmersion $\frac{1}{12}$, Tubuslänge 160 mm. Objekttschhöhe.

Fig. 28. Grössere Oocyte mit wurstförmigem Dotterkern. Zenkersche Mischung, Safranin, Reichert, Ölimmersion $\frac{1}{12}$, Tubuslänge 160 mm. Objekttschhöhe.

Fig. 29. Grössere Oocyte mit einer Körneranhäufung um den Kern, welche in die Zellsubstanz ausstrahlt, in letzterer Fibrillen; Chromessigsäure, Färbung nach Heidenhain, Reichert, Ölimmersion $\frac{1}{12}$, eingeschobener Tubus. Objekttschhöhe.

Fig. 30. Teil einer grösseren Oocyte mit zwei ringförmigen Dotterkernen, im Kernabschnitt nur die basichromatischen Kugeln gezeichnet. Zenkersche Mischung, Färbung nach Heidenhain. Reichert, Ölimmersion $\frac{1}{12}$, Tubuslänge 160 mm. Objekttschhöhe.

Fig. 31 a, b, c. Drei ringförmige Dotterkerne, in a der Kern durch die an der Peripherie gelegenen basichromatischen Kugeln angedeutet. Zenkersche Mischung, Färbung nach Heidenhain, Reichert, Ölimmersion $\frac{1}{12}$, Tubuslänge 160 mm. Objekttschhöhe.

Fig. 32 a. Dotterkern mit lippenförmiger Aussenschicht. Zenkersche Mischung, Färbung nach Heidenhain, Reichert, Ölimmersion $\frac{1}{12}$, Tubuslänge 160 mm. Objekttschhöhe.

Fig. 32 b. Bandförmiger Dotterkern. Zenkersche Mischung, Färbung nach Heidenhain, Reichert, Ölimmersion $\frac{1}{12}$, Tubuslänge 160 mm. Objekttschhöhe.

Fig. 33. Dotterkern, dessen Aussenschicht sich in zwei parallele Streifen gesondert hat. Zenkersche Mischung, Färbung nach Heidenhain, Reichert Ölimmersion $\frac{1}{12}$, Tubuslänge 160 mm. Objekttschhöhe.

Fig. 34, 35, 36. Kerne verschieden grosser Oocyten, in Fig. 36 nur ein Teil gezeichnet. Chromessigsäure, Safranin, Lichtgrün, Reichert, Ölimmersion $\frac{1}{12}$, Tubuslänge 185 mm. Objekttschhöhe.

Fig. 37. Grössere Oocyte, mit einer Körnerschicht an einem Pol und Fibrillenzügen im übrigen Teil, im Kern feines Netzgerüst und basichromatische Kugeln an der Peripherie. Chromessigsäure, Färbung nach Heidenhain, Reichert Obj. 7a, eingeschobener Tubus. Objekttschhöhe.

Fig. 38. Grössere Oocyte mit einem Centralkörper (?), an einem Pol eine Körnerschicht, im übrigen Teil undeutliche Fibrillen; im Kern feines Netzgerüst und verschieden grosse basichromatische Kugeln an der Peripherie. Zenkersche Mischung, Safranin, Reichert Obj. 8a, Tubuslänge 160 mm. Objekttschhöhe.

Fig. 39. Teil einer Oocyte mit Centralkörper (?), um denselben eine konzentrische Schichtung; Zenkersche Mischung, Färbung nach Heidenhain, Reichert, Ölimmersion $\frac{1}{12}$, Tubuslänge 160 mm. Objekttschhöhe.

Fig. 40 a und b. Zwei Centralkörper (?) aus zwei grösseren Oocyten; um die Körper eine konzentrische Schichtung, in Fig. 40 a noch ein dunkler Mantel. Zenkersche Mischung, Färbung nach Heidenhain, Reichert, Ölimmersion $\frac{1}{12}$, Tubuslänge 160 mm. Objekttschhöhe.

Fig. 41. Schnitt durch die Kuppe des Kerns einer grösseren Oocyte; Zenkersche Mischung, Färbung nach Heidenhain, Reichert, Ölimmersion $\frac{1}{12}$, Tubuslänge 160 mm. Objekttschhöhe.

AUS DER ANATOMISCHEN ANSTALT DES CAROLINISCHEN INSTITUTES ZU
STOCKHOLM.

BEITRÄGE

ZUR

MORPHOLOGIE DES GEFÄSSSYSTEMS.

II.

DIE ARMARTERIEN DER SÄUGETIERE.

VON

ERIK MÜLLER,
STOCKHOLM.

Mit 17 Textfiguren u. 34 Figuren auf den Tafeln 5/6 7/8 9/10 11/12 13/14 15/16.

Einleitung.

Die vergleichende Anatomie der Armschlagadern der Säugetiere kann in historischer Beziehung in zwei Perioden eingeteilt werden. Die erste fängt mit Cuvier (13) und Meckel (27) an und wird mit den Arbeiten von Barkow (3), Hyrtl (21, 22, 23), H. Milne-Edwards (26) u. a. fortgesetzt. Dieser Abschnitt in der Entwicklung unserer Kenntnisse von dem genannten Thema charakterisiert sich dadurch, dass die Gefäße nur nach ihren Verästelungsgebieten beurteilt werden, wobei die Verhältnisse beim Menschen zum Ausgangspunkt gewählt wurden. Als das Gemeinsame in den wechselnden Formverhältnissen hielt man: die Teilung der bei allen Säugern gleichwertigen A. brachialis in die A. radialis und ulnaris, welche sich in die Fingerarterien fortsetzten. Die Abweichungen von diesem allgemeinen Schema bestanden in hohen Teilungen der A. brachialis im Gebiete des Oberarmes oder in dem Wegfalle der genannten Teilung, in welchem Falle man die einheitliche Fortsetzung der A. brachialis im Gebiete des Unterarmes als einen Repräsentanten für die zusammengefloßenen Aa. radialis und ulnaris auffasste.

Die zweite Periode wird mit dem Erscheinen der Arbeit von Ruge (34), Beiträge zur Gefäßlehre des Menschen (1883) eingeleitet. Freilich behandelt seine Arbeit hauptsächlich die Varietäten der Armschlagadern des Menschen. Aber er führt

zum ersten Male auf diesem Gebiete der Anatomie die genaue vergleichende Methode ein und verdient darum als Gewährsmann der genannten Periode behauptet zu werden. Die vermehrten Kenntnisse verdanken wir doch vor allem den Untersuchungen von Zuckerkandl (42, 43), E. Schwalbe (36), Hochstetter (19) und Bayer (5). Der morphologische Charakter der besonderen Gefäße wurde nun aus deren Verhalten zu der Umgebung genau festgestellt. Eine konsequente Durchführung dieses Prinzipes führte auch zu wesentlich anderen Resultaten als denjenigen der älteren Autoren. Es zeigte sich, dass die Begriffe der *A. radialis* und *A. ulnaris*, die man der menschlichen Anatomie entlehnt hatte, sehr fehlerhaft benutzt worden seien, indem man Gefäße als solche aufgefasst hatte, die mit denselben gar nicht homolog waren. Statt dessen fand man, dass Arterien-Äste, die beim Menschen eine relativ unbedeutende Rolle spielen, die Hauptarterien bei den Tieren bilden können. Als wichtigstes Resultat der neueren Forschung auf dem Gebiete der vergleichenden Anatomie der Armschlagadern war der Nachweis von Zuckerkandl, dass die *A. interossea volaris* das älteste Gefäß des Unterarmes ist. Sie bildet bei *Ornithorhynchus* die direkte Fortsetzung der *A. brachialis* und ist das Stammgefäß, aus dem die anderen als Zweige entstehen. Bei den Beutlern, Edentaten, Carnivoren und Ungulaten tritt die *A. mediana* als das mächtigste Gefäß des Unterarmes auf, entweder nur mit einer rudimentären *Interossea* wie bei den Ungulaten, oder zusammen mit einer schwachen *Ulnaris* und einer in Stärke sehr wechselnden *Radialis superficialis* (Beutler, Edentata, Carnivora). Erst bei den Primaten treten die *A. radialis* und *ulnaris* in stärkerem und konstanterem Zustande auf.

In dem Folgenden werde ich über eine Untersuchung berichten, die ich über die Anatomie der Armarterien bei den verschiedenen Säugetierordnungen ausgeführt habe. Dieselbe schliesst sich eng an eine vor kurzer Zeit in diesem Archiv er-

schienene Abhandlung (30) über die Armarterien des Menschen. In dieser habe ich dargelegt, dass die A. brachialis des Menschen in nicht weniger als fünf Formen auftreten kann, welche sich durch eine verschiedene Lage zu den Nerven charakterisieren. Das Studium früherer Stadien der menschlichen Entwicklung bestätigte und erklärte diese Befunde dadurch, dass ich bei Embryonen die A. axillaris und deren Fortsetzung die A. brachialis in der Form eines Netzes vorfand, aus dessen regelmässig gebauten Balken die verschiedenen Formen hervorgingen. Nach diesen Befunden entstand bei mir das natürliche Bedürfnis zu erfahren, wie die A. brachialis sich bei den Tieren verhielt. Die Durchsicht der Litteratur führte nicht zu befriedigenden Resultaten. Die Autoren, welche mit der vergleichenden Anatomie der Armarterien sich beschäftigt haben, scheinen alle der Ansicht zu huldigen, dass bei allen Säugern die Arterie der vorderen Extremität in ihrem proximalen Abschnitte ganz dieselbe Bildung ist. Nach den oben referierten Befunden bei den Menschen erscheint mir dies nicht wahrscheinlich. Da in den Beschreibungen der Autoren die Lagebeziehungen der Extremitätenarterie zum Plexus brachialis nicht genau berücksichtigt werden, fühlte ich mich also zu einer eigenen vergleichend-anatomischen Untersuchung aufgefordert. Nachdem man erfahren hat, in welchem intimen Connex die Oberarm- und Unterarmarterien miteinander stehen, war es natürlich, dass ich meine Untersuchung nicht auf die Oberarmarterien beschränken konnte. So wuchs die Untersuchung zu einer solchen der Armarterien überhaupt aus.

Bei der Durchsicht der Litteratur über die vergleichende Anatomie der Armarterien der Säugetiere wird man über zwei Dinge erstaunt: erstens dass die Oberarmarterien so wenig Berücksichtigung gefunden haben, zweitens dass die Armarterien der Edentaten so sehr vernachlässigt sind. Die Oberarmarterien ¹⁾ sind eigentlich

¹⁾ In der Arbeit von L. Bolk über den Plexus cervico-brachialis der Primaten, die ich nach dem Niederschreiben des Vorstehenden erhalten habe,


nur in der Arbeit von Bayer behandelt, und in dieser sind nur die Neuweltsaffen untersucht. Die Arbeiten von Zuckerkandl und E. Schwalbe beschäftigen sich, wie die Titel ihrer Arbeiten darlegen, eigentlich nur mit den Vorderarmarterien. Nach meinen Erfahrungen von der menschlichen Anatomie muss ich aber eine Aufgabe, welche sich nur mit den Verhältnissen der Unterarmarterien beschäftigt, als gar zu beschränkt bezeichnen, denn, abgesehen von der oben genannten Bemerkung hinsichtlich der Homologie der A. brachialis, wurde ja durch meine vorhergehende Untersuchung festgesetzt, dass die hohen Ursprünge der Vorderarmarterien gerade durch Vorgänge im Gebiete der Oberarmarterien erklärt werden konnten.

In Hinsicht auf den zweiten von den oben bemerkten Punkten muss ich hervorheben, dass ich die reichste Ausbeute in der Erkenntnis der Extremitätenarterien eben bei den Edentaten erwarten musste. Seit längerer Zeit ist es ja bekannt, dass bei diesen die Extremitätengefäße nicht die frei verzweigten Stämme darstellen, wie bei den anderen Säugetierordnungen, sondern dass sie Netze darstellen. Da nun die embryonalen Gefäße als Netze angelegt wurden, lag die Aufgabe nahe, zu untersuchen, ob wir es bei den genannten Tieren mit primären Verhältnissen zu thun haben, oder ob die Netzbildungen von den embryonalen zu unterscheiden sind.

Wenn man, wie ich, gefunden hat, unter welchen vielen verschiedenen Formen die Armarterien des Menschen auftreten können, wird es ohne weiteres klar, dass eine vergleichend-anatomische Untersuchung, welche nur ein oder ein Paar der Exemplare derselben Tierspecies umfasst, lange nicht das leistet, was man von einer Gefäß-Untersuchung eigentlich fordern darf. Wenn man aber stricke an der Bedingung festhält, dass nur eine Untersuchung an einer grossen Menge Individuen derselben

finden sich wichtige Angaben über das Verhältnis der A. axillaris zum Plexus brachialis, zu denen ich zurückkomme.

Fig. 1



Mittlere Hand

M. profundus

Fig. 2

M. interos. tab.

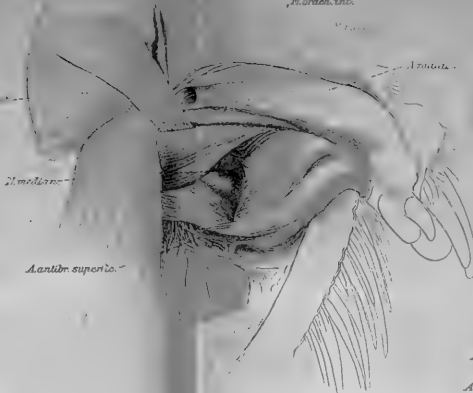


Fig. 3

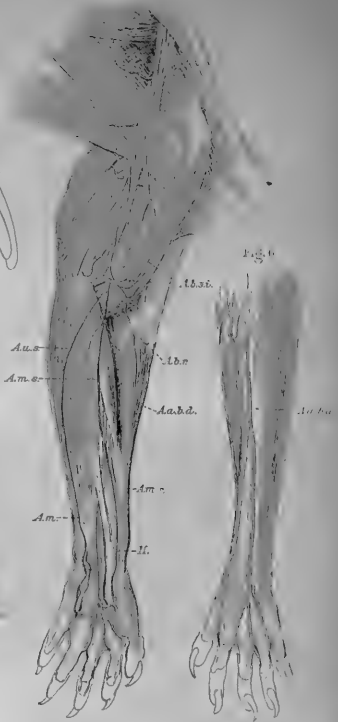


Fig. 3

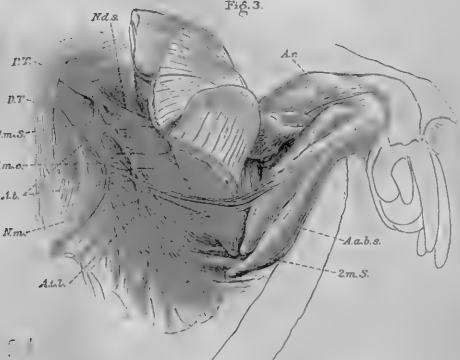


Fig. 4

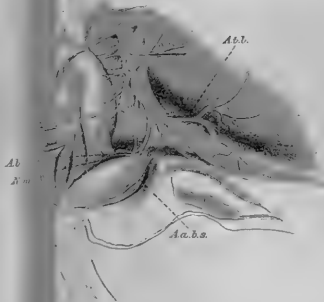


Fig. 6

A.a.s.

Art genügt, dann wäre eine Untersuchung, welche mehrere Ordnungen der Säugetiere umfasst, einfach unmöglich zu machen. Die Anschaffung des interessantesten Materiales ist von solcher Art, dass nur eine kleinere Menge von Exemplaren untersucht werden kann.

Aus meiner citierten Abhandlung sowie aus den Untersuchungen von B. de Vriese geht hervor, dass die Extremitäten-Arterien in nächster Beziehung zu den Nerven sich entwickeln. Aus diesem Grunde ist es deutlich, dass jede Untersuchung über die Arterien auch die Verhältnisse der Nerven genau berücksichtigen muss. Dies fand ich während meiner fortschreitenden Arbeit immer mehr bestätigt. Die Lage der Extremitäten-Arterie zum Plexus brachialis sowie die Lage der übrigen arteriellen Gefässe zu den Nerven findet also im folgenden eine ausführliche Darstellung. Hierbei muss ich aber bemerken, dass nur soviel vom Nervensysteme in den Kreis meiner Beobachtungen gezogen worden ist, wie ich für meine Gefäßuntersuchung brauchte. Mehrmals wurde ich im Laufe der Arbeit durch die Nervenverhältnisse von meinem eigentlichen Plane abgezogen, und ich war oft entschlossen, die Nerven und Gefässe der oberen Extremität der Säugetiere zusammen zu bearbeiten. Ich fand aber bald, dass einerseits eine solche Aufgabe zu gross für eine Untersuchung war, andererseits zwangen mich die Fragen der Gefäss-Anatomie, die Untersuchung auch auf niedere Vertebraten auszudehnen. Für jeden, der sich mit der Anatomie des Nervensystems beschäftigt hat, ist es klar, dass eine genaue Untersuchung der Nerven eine sehr gründliche Methodik — vor allem Lupenpräparation — erfordert. Ein vollständiges Eingehen auf die vergleichende Nerven-anatomie der vorderen Extremität der Säugetiere würde mich also zu weit ausserhalb des Rahmens meiner einmal planierten Untersuchung führen.

Ehe ich auf mein eigentliches Thema eingehe, muss ich

ausführlich an die Befunde erinnern, die ich bei Menschen-Embryonen gefunden habe. Meine anatomische Untersuchung hat mich nämlich gelehrt, dass man nur unter genauer Berücksichtigung dieser Resultate zu einem Verständnisse der ausgewachsenen Formen gelangen kann.

Die Deutung des Plexus axillaris arteriosus beim menschlichen Embryo. Die leitenden Gesichtspunkte bei den vorliegenden Untersuchungen.

Bei den menschlichen Embryonen von 9 bis 11 mm Länge beschrieb ich einen Zustand der Nerven und Gefäße, der für das Verständnis der Arterien-Varietäten grundlegend war. Durch fortgesetzte embryologische Untersuchungen von verschiedenen Säugern, Reptilien und Selachiern habe ich mich von der Richtigkeit meiner Beobachtungen beim Menschen überzeugt und auch gefunden, dass die mitgeteilten Befunde auch ausserhalb des engen Kreises der Arterienvariationen Interesse beanspruchen können. Die Hauptsache meiner vorigen Untersuchung bestand in dem Nachweise, dass die Gefäße der vorderen Extremität aus zwei Netzbahnen hervorgingen, die in genauer topographischer Beziehung zu den Nerven entstanden und dann ein ventrales und ein dorsales Netz bildeten. Durch bogenförmige Anastomosen standen die zwei Netze mit einander in Verbindung. Von den genannten Netzen zog das ventrale durch eine starke Entwicklung schon früh die Aufmerksamkeit auf sich. Bei den Embryonen von 9—11 mm bildete dessen proximaler Teil, in und um den oberen Abschnitt des starken N. ventralis belegen, ein bestimmt gelagertes Netzwerk, aus dem die A. axillaris und der proximale Teil der A. brachialis hervorging. Ich

werde im folgenden diesen wichtigen Abschnitt der Gefässanlage als Plexus axillaris arteriosus bezeichnen.

Die Untersuchung der Armgefässe von Reptilien und Selachiern hat mich während meiner fortgesetzten Studien gelehrt, dass der oben beschriebene Plexus axillaris arteriosus von noch grösserem Interesse ist, als ich von Anfang an geglaubt habe. Es zeigt sich bei diesen Tieren, dass die A. subclavia und ihre Fortsetzung die A. axillaris aus segmental angeordneten Arterien entsteht und dass Teile des Plexus axillaris beim menschlichen Embryonen zu diesen segmentalen Arterien in Beziehung stehen. Ehe ich diese Resultate meiner Untersuchung mitteile, wird es aber notwendig sein, die bisherigen Ansichten über die Entstehung der A. subclavia bei den Wirbeltieren mitzuteilen.

Wenn man in der Litteratur nachforscht, wie die Autoren den Ursprung der A. subclavia sich denken, findet man die Ansicht bestätigt, die ich schon im ersten Teile meiner Arbeit ausgesprochen habe, dass die Gefässe bei der Beurteilung morphologischer Fragen im allgemeinen mit wenigen Ausnahmen sehr vernachlässigt sind. Wie bekannt ist eine grosse Litteratur entstanden, welche die Frage nach dem Ursprunge der Extremitäten, ob von Kiemenbogen oder von Seitenfalten, eingehend behandelt. Die Autoren suchten hierbei die Beweise ihrer verschiedenen Ansichten vor allem in den Verhältnissen des Skelettes, der Muskeln und der Nerven. Die Gefässe werden im allgemeinen ganz ausser Acht gelassen. Döch findet man einige Angaben über dieselben, die aber sehr widersprechend sind.

Macalister (24), der ein überzeugter Anhänger der Metamerie des Körpers ist, nimmt in einem Aufsatze (1886) von mehr theoretischem als thatsächlichem Inhalte an, dass die Extremitäten der Wirbeltiere ursprünglich von mehreren Segmentalarterien versorgt werden. Trotz der Kürze der ausgesprochenen Ansicht halte ich sie für so wichtig, dass ich sie wörtlich mit-

teile. „The parietal branch belonging to the lower cervical, lower lumbar, and upper sacral segments are much disturbed in their simplicity by the development of the limbs. As these arise by the consolidation of ventro-lateral appendages derived from several segments, so each limb primarily receives vessels as it receives nerves from several metameric trunks; but, coincidentally with the reduction of the basiptyrgium to a single rod we have a corresponding reduction of the main arteries to a single or at most a double trunk, which, in accordance with a well-known law of vascular distribution, runs along that side of the limb, which is the least exposed to pressure, and least liable to alteration in length in the course of accustomed movement. The vessels which become enlarged to supply the limbs are the lateral branches of the ventro-lateral trunks; we have seen that there are such branches, although extremely minute in all segments, but they are specially large in such segments as have contributed to the formation of the limbs.“

J. Yule Mackay (25) behandelt drei Jahre später als Macalister gleichfalls „the arterial system of vertebrates homologically considered“, vom theoretischen Gesichtspunkte. Nach seiner Ansicht ist die A. subclavia aus mehreren Gefäßen entstanden. Er schreibt nämlich: „at the upper End of the thorax, the subclavian artery represents a fusion, probably, of the visceral and parietal circles of the last cervical and first thoracic segments“. Die A. axillaris wird als ein von dem vorigen ausgehender lateraler Ast aufgefasst.

Dohrn (14), welcher in der XV. Studie zur Urgeschichte des Wirbeltierkörpers (1890) das System der Vertebralarterien ausführlich behandelt, spricht nur von einer A. subclavia. Ihre Abgangsstelle ist meist zwischen der Einmündung des letzten und vorletzten Kiemenarterienbogens in die Aorta.

Hochstetter (17) diskutiert auch die Frage betreffend die Natur der A. subclavia primitiva bei den Amnioten. Sie nimmt

nach diesem Autor zweifelsohne ihre Entstehung aus einer der segmentalen Arterien der Leibeswand. Je nach dem Ursprungsorte, ob weiter proximal oder distal, kann es sich in den verschiedenen Fällen um verschiedene Segmentarterien handeln. Die Weiterentwicklung denkt sich Hochstetter sehr einfach, indem er annimmt, „dass ein Ast der entsprechenden segmentalen Arterie auf die Extremitätenanlage übergreift und allmählich an Ausdehnung gewinnt, und zwar so, dass derselbe später, indem sich seine Zweige weiter verbreiten, auch auf Nachbarsegmente übergreift und unter Umständen das Verzweigungsgebiet benachbarter segmentaler Arterien ganz oder teilweise übernimmt, was bei manchen Formen zu einem Schwinden ihrer Anfangsstücke führen kann.“ Die oben referierten Ansichten von Mackay und Makalister werden von Hochstetter direkt verworfen. Von einem ursprünglichen Übergreifen mehrerer segmentaler Arterien, entsprechend dem Verhalten der Nerven, ist nichts nachzuweisen. Dagegen hebt Hochstetter direkt hervor, dass die *A. subclavia primitiva* bei den von ihm untersuchten Embryonen von Hühnchen und *Lacerta* nur aus einer segmentalen, der Leibeswand angehörigen Arterie jederseits hervorgeht.

Mollier (28, 29) teilt einige kurze Notizen über die Gefäßentstehung der Brustflossen bei *Mustelus* mit, woraus hervorgeht, dass dieselben ursprünglich segmental angeordnet sind, später aber im Zusammenhange mit der stärkeren Konzentration der Flosse basale, quere Anastomosen bilden. Dann obliterieren die medialen Verbindungsstücke mit der Aorta, und es entstehen Längsstämme, welche nur mit einem gemeinsamen Ursprungstück aus der Aorta entspringen. Von den Längsstämmen gehen in gleichmässigen Interstitien lateralwärts Zweige ab, welche immer mit den Nervenstämmen verlaufen. — Bei den Amnioten lauten die Angaben nicht so bestimmt. Bei einem *Lacerta*-Embryo mit 37 Urvirbeln heisst es: „es sind kurze Äste mehrerer,

ich glaube segmental aufeinanderfolgender, grösserer Gefässe der seitlichen Rumpfwand, welche im Bereiche der Extremitätenbasis herabziehen und sich in die Vena umbilicalis ergiessen.“

Braus (9) berichtet in seinen übrigens so umfassenden Arbeiten über die Entwicklung der Brustflossen der Selachier nichts über die Entstehung der Gefässe.

Semon (38) spricht in seiner Arbeit über die Entwicklung des Ceratodus die bestimmte Ansicht aus, dass bei der Entwicklung der Extremitäten „ebensowenig wie hinsichtlich der Skelettentwicklung eine metamere Anlage des Gefässsystems sich nachweisen lässt.“

In seinem Artikel von der Entwicklung des Blutgefässsystems in O. Hertwigs Handbuch der Entwicklungslehre der Wirbeltiere, welche dreizehn Jahre nach dem oben referierten Aufsatz geschrieben ist, hält Hochstetter seine dort mitgeteilte Auffassung in derselben Richtung aufrecht. Als Stütze für die Ansicht, dass die Arterien der vorderen Extremitäten der Selachier aus einem Paare segmentaler Leibeswandarterien hervorgehen, citiert er die oben mitgeteilten Befunde von Dohrn, und für die Amphibien und sämtliche Amnioten wird nur angegeben, dass die einfache Arterie der Extremität ursprünglich ziemlich genau in der Achse des Extremitätenstummels verläuft.

Schliesslich verdient noch das hervorgehoben zu werden, was Rabl (32) in seinem Vortrage: Über einige Probleme der Morphologie, über die Entwicklung der Extremitäten-Gefässe mitteilt. Die „Untersuchung der Gefässentwicklung“, sagt er, „hat in allen Punkten eine Bestätigung der bekannten Beobachtungen Hochstetters gebracht und nur in einigen minder wichtigen Details darüber hinausgeführt.“ Nach diesem kurzen Citat zu urteilen, hegt Rabl auch die Ansicht, dass die Extremitäten-Arterie nur einem Gefässe entspricht.

Wenn man die mitgeteilte Litteratur über die erste Gefässentwicklung in der vorderen Extremität der Wirbeltiere durch-

sieht, so findet man, dass die Meinungen hierüber ziemlich verschieden sind. Während Macalister, Mackay und Mollier für eine segmentale Anordnung der Extremitäten-Arterien eingetreten sind, halten Hochstetter, Dohrn, Semon und Rabl dafür, dass nur eine von den segmentalen Körper-Arterien auf das Gebiet der von der Leibeswand hervorsprossenden Extremität übergreift. Von beiden Ansichten gilt, dass die tatsächlichen Beweise sehr wenige sind. Neue Untersuchungen sind darum notwendig.

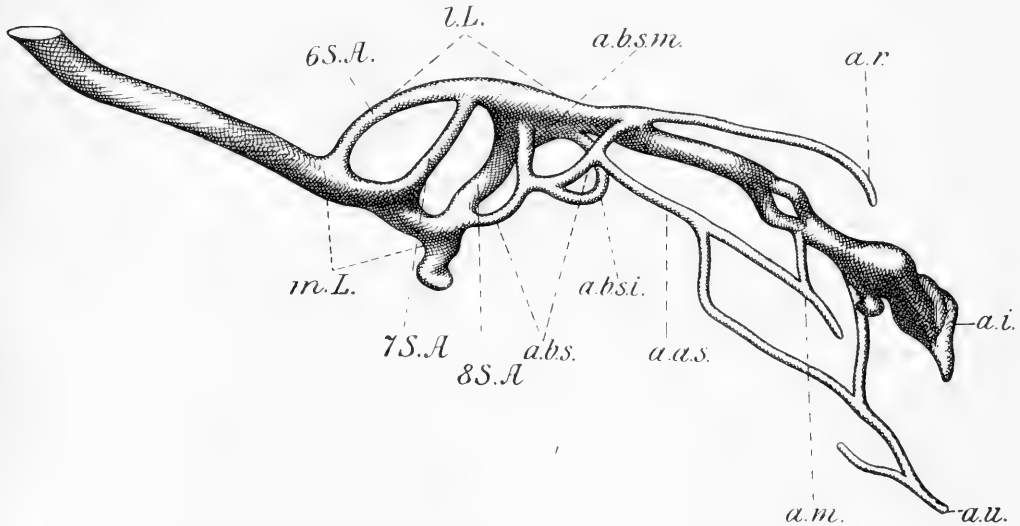
Die Untersuchungen, die ich über die Entwicklung der Gefässe der vorderen Extremität bei Selachiern (*Acanthias*, *Spinax*) und Reptilien (*Lacerta*) angestellt habe, haben mir ganz unzweideutig gezeigt, dass die Gefässe eine ebenso deutliche metamere Anlage wie die Nerven zeigen. Die entgegengesetzte Auffassung beruht entweder darauf, dass nicht genügend frühe Stadien untersucht sind, oder dass das untersuchte Material nicht den Anforderungen entspricht, die für eine embryologische Gefässuntersuchung notwendig sind. In der letzten Beziehung gilt nämlich für die niederen Tiere ganz dasselbe, was ich in meiner vorigen Abhandlung von den Verhältnissen beim menschlichen Embryo gesagt habe. Es genügt nicht nur mit einer tadellosen Fixierung, man muss auch eine solche Färbung anwenden, dass die Blutkörperchen und Gefässwände in den Schnitten differenziert hervortreten. Schliesslich muss man womöglich eine Serie untersuchen, wo die Gefässe mit Blutkörperchen gefüllt sind. In Fällen, wo die Gefässe leer und zusammengefallen sind, ist es sehr schwierig, oft geradezu unmöglich, die Dinge so wahrzunehmen, wie dies für eine exakte Kenntnis notwendig ist.

Meine diesbezüglichen Untersuchungen sind noch lange nicht abgeschlossen. Vor allem gilt dies von den Rekonstruktionen, die durchaus notwendig sind, um eine eingehende Kenntnis von den recht verwickelten Verhältnissen zu erhalten. Die folgenden

kurzen Beschreibungen sind also nur als eine vorläufige und fragmentarische Mitteilung anzusehen. Beim *Acanthias*-Embryo von 20 mm Länge liegen die Verhältnisse sehr deutlich vor. Die Myotomsprossen der vorderen Extremität haben sich im oberen Teile abgeschnürt und sind eben im Begriffe, sich in den ventralen und dorsalen Teil aufzuteilen. Im distalen Teile der Extremität hängen sie noch mit den hervorwachsenden Myotomen durch einen Stiel zusammen. Zu der Extremitätenanlage begeben sich Äste von sicher drei oder vier (vielleicht mehreren) deutlichen Segmentarterien. Diese verlaufen von der Aorta durch oder in unmittelbarer Nähe von den Sympathicus-Ganglien-Anlagen in der Körperwand ventralwärts zwischen dem Cölomepithel und der Myotomverlängerung. Etwas nach vorn von dem Vornierengange sendet jede von diesen Arterien einen kräftigeren Ast ab, der unter dem betreffenden Segmentalnerven dorsalwärts verläuft und dann dorsal vom Myotome zur Wurzel der Extremität verläuft und hier in feine Kapillaren im proximalen Teile der Extremität übergeht. In einem späteren Stadium — *Acanthias* 25 mm, *Spinax* 20 mm — wo die dorsalen und ventralen Myotome gut ausgebildet sind und in intimer Nähe der Epidermis angedrückt liegen und die dorsalen und ventralen Nervenäste gut entwickelt sind, haben die Extremitätenäste sich durch Anastomosen verbunden und bilden jetzt Netze teils in der Körperwand dorsalwärts von der Extremität, teils und vor allem in der Wurzel der Extremität in der Gegend der Nervengabeln, während die medialen Verbindungsstämme mit Ausnahme von einem verschwunden sind. Von diesem Wurzelnetze strecken sich Äste in die freie Extremität hinein und verlaufen längs den Nerven.

Von der weiteren Entwicklung und dem Verhalten dieser embryonalen Gefäße zu den bleibenden sehe ich hier ab, um so mehr als eine genaue deskriptive Darstellung der Flossengefäße in der Litteratur noch nicht geliefert ist. Ob an der

arteriellen Versorgung der Brustflosse noch mehrere Segmentalarterien als die genannten teilnehmen, vermag ich hier nicht zu sagen, da ich nicht das hinreichende Material dazu besitze. Hierüber wie über die übrigen Verhältnisse der Gefäßentwicklung werde ich in einer kommenden Untersuchung berichten. In diesem Zusammenhange will ich nur hervorheben, dass nach

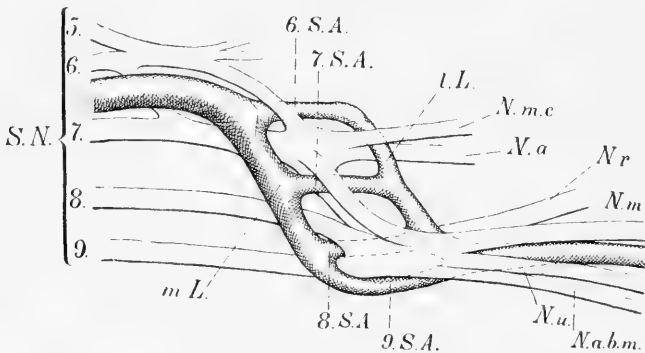


Textfigur 1.

m. l. medialer Längsstamm des Plexus axillaris arteriosus, l. l. lateraler Längsstamm desselben. 6 S. A. 6. Segmentalarterie. 7 S. A. 7. Segmentalarterie. 8 S. A. 8. Segmentalarterie. A. b. s. A. brachialis superficialis superior. A. b. s. m. A. brachialis superficialis media. A. b. s. i. A. brachialis superficialis inferior. A. r. A. radialis. A. u. A. ulnaris. A. m. A. mediana. A. i. A. interossea. A. a. s. A. antibrachii superficialis.

meiner Ansicht die mitgeteilten Beobachtungen genügen, um ganz bestimmt sagen zu können, dass die Gefäße der Brustflosse der Selachier aus segmental angeordneten Gefäßen hervorgehen, indem die Hauptarterien durch Queranastomosen zwischen den Segmentarterien entstehen.

Bei *Lacerta*-Embryonen von 4 mm Länge bilden die Extremitäten kleine mesenchymatische Zapfen. Die Myotomknospen haben sich in schräger Richtung zusammen mit ihren Nerven bis in die Basis der Extremitätenhügel erstreckt. Von der Aorta kann ich mit grösster Deutlichkeit drei segmentale Arterien bis in die Extremitätenanlage verfolgen. Sie verlaufen in sehr regelmässiger Anordnung zwischen den segmentalen Nerven und kreuzen diese medialwärts kommend und lateralwärts verlaufend. Hier lateral von den Myotomknospen verbinden sie sich bogen-



Textfigur 2.

S. n. Spinalnerven. m. L. medialer Längsstamm. l. L. lateraler Längsstamm. 6. S. A. 6. Segmentalarterie. 7. S. A. 7. Segmentalarterie. 8. S. A. 8. Segmentalarterie. 9. S. A. 9. Segmentalarterie. N. m. c. N. musculo-cutaneus. N. m. N. medianus. N. u. N. ulnaris. N. a. b. m. N. antibrachii medialis. N. a. N. axillaris. N. r. N. radialis.

förmig miteinander, und von diesen Bogen gehen feine Kapillaren aus und bilden durch die gesamte Mesenchymmasse ein zusammenhängendes Netzwerk von Kapillargefässen, die in segmental angeordnete Venen übergehen. — Das nächste Stadium — Embryo von 7 mm Länge, die ich zu untersuchen Gelegenheit gehabt habe — zeigt nur die von Hochstetter beschriebene centrale Arterie. Über die Beziehung zwischen der metamerischen Anordnung der Gefässe und dem letztbesprochenen Stadium kann ich also nichts Näheres aussagen. Die Deutlichkeit der Bilder der zuerst besprochenen Serie ist doch so gross, dass ich

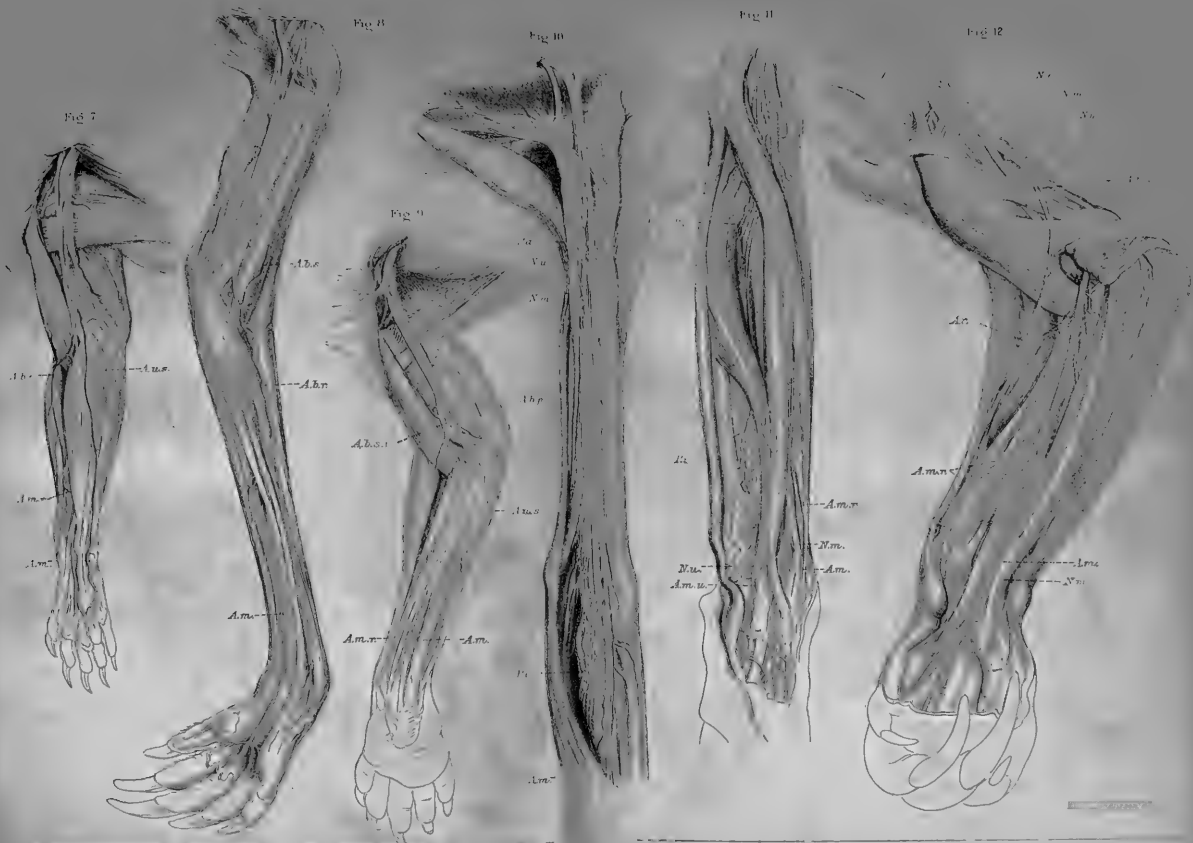
ganz überzeugt bin, dass die vordere Extremität bei den niederen Amnioten ursprünglich von mehreren segmentalen Arterien versorgt wird.

Ich kehre jetzt nach diesen langen Abschweifungen zu dem Ausgangspunkt meiner Auseinandersetzungen zurück, nämlich zur Beurteilung des Plexus axillaris arteriosus des menschlichen Embryos von 9—11 mm Länge. Erinnern wir uns zuerst an die deskriptive Anatomie desselben.

Der von mir bei menschlichen Embryonen beschriebene Plexus axillaris arteriosus (s. Textfigur 1 und 2, von welchen der erste die natürliche Rekonstruktion dieser Bildung darstellt, während der zweite ein Schema ist, in welchem vier Segmentalarterien nach den Erfahrungen der folgenden vergleichend-anatomischen Untersuchung eingezeichnet sind) besteht aus zwei Längsstämmen, von denen einer medialwärts (m. L.) von der Wurzel der ventralen Nerven liegt und die Fortsetzung der A. subclavia bildet, während der zweite (l. L.) lateralwärts von derselben in der Nervengabel zwischen dem ventralen und dorsalen Nervenzweig belegen ist und in die A. brachialis sich fortsetzt. Sie stehen durch quergehende Anastomosen (6. 7. S. A. u. s. w.) mit einander in Verbindung. Von diesen findet man bei zwei von den untersuchten Extremitäten drei perforierende Äste, bei den zwei übrigen resp. zwei und einen. Zu diesen Teilen des Plexus kommt nun eine schräge, über den proximalen Teil des N. medianus verlaufende Anastomose (Fig. 1 A. b. s.), welche den unteren Teil des medialen Längsstammes mit der A. brachialis verbindet und während ihres Verlaufes zweimal mit dem lateralen Längsstamme anastomosiert. In der so beschriebenen arteriellen Plexusbildung deute ich die queren Anastomosen als Reste der ursprünglichen segmentalen Gefäße, welche durch Längsanastomosen sich mit einander verbunden haben. Um dies zu begründen, muss ich ihre Lage zu den Umgebungen näher angeben.

In den Fällen, wo sich drei perforierende Äste vorfinden, verlaufen sie in regelmässigem Abstände von einander. Ihre Verhältnisse zu den segmentalen Nerven sind aber gar nicht leicht zu eruieren. Wie ich in meiner früheren, oft citierten Abhandlung hervorhob, bilden die zum Plexus brachialis zusammentretenden Nerven eine plattenförmige Bildung eben an der Stelle, wo sie sich in ventrale und dorsale Äste aufteilen. In diesem Flechtwerke die besonderen aus feinen Fibrillen bestehenden Nerven auf Querschnitten zu verfolgen, ist leider nicht möglich. Um die Lage der perforierenden Anastomosen zu bestimmen, habe ich darum so verfahren, dass ich auf den Rekonstruktionen die Abstände zwischen den Gefässen und die zwischen den Gefässen und den Rändern gemessen und die so erhaltenen Zahlen mit der Dicke der verschiedenen Nerven verglichen habe und nach den Erfahrungen, die ich durch diese allerdings nicht ganz exakte Methode erworben, halte ich es für wahrscheinlich, dass in den Fällen von drei Anastomosen (s. Textfigur 1) die distale zwischen dem 8. und 9. Spinalnerven verläuft, also der 8. Segmentalarterie (= 8 S. A.) entspricht und die mittlere zwischen dem 7. und 8. Spinalnerven belegen ist und also die 7. Segmentalarterie (= 7 S. A.) ist. Was die proximale von den Anastomosen (= 6 S. A.) betrifft, so konnte ich nicht bestimmt entscheiden, ob sie zwischen dem 6. und 7. Spinalnerven oder durch den letzterwähnten Nerven verläuft. Letzteres Verhalten wäre ja von gewisser Wichtigkeit, da es bewiese, dass es sich nicht um eine strenge Metamerie handelte.

Hiermit sind wir dann zu der Frage gekommen, auf welche Weise der genannte Teil des Plexus axillaris zustande gekommen ist. Man darf sich nicht vorstellen, dass bei den Säugetieren ebenso wie bei den niederen Amnioten in einem frühen ontogenetischen Stadium mehrere segmentale Stämme, jeder mit besonderem Ursprunge, zu dem Kapillarnetze des Extremitäten-Stummels sich begeben. Wenigstens habe ich bei dem von mir



untersuchten Materiale niemals dergleichen gesehen. Ich erinnere an den Zustand der Gefässe beim menschlichen Embryo von 5 mm, den ich in meiner vorigen Abhandlung ausführlich beschrieben habe. Hier waren die Nerven noch nicht in die freie Extremität eingewachsen. In dem Mesenchym derselben konnte man nur die Kapillargefässe beobachten, zu denen bloss eine aus der Aorta entspringende Arterie verlief. In diesem Falle waren die Bilder, welche die Schnitte zeigten, so klar und deutlich, dass ein Versehen nicht möglich war. Ein ähnliches Stadium habe ich auch Gelegenheit gehabt, bei einem Embryo vom Renntiere von 8,5 mm Länge zu untersuchen. Auch hier fand sich ein die ganze Extremität durchziehendes Netz von Kapillaren vor, zu denen das Blut von der Aorta nur durch ein Arterienrohr führte. Auch in diesem Falle traten die Gefässe so deutlich hervor, dass ein ganz bestimmtes Urteil ausgesprochen werden kann.

Es handelt sich hinsichtlich der Entstehung des Plexus axillaris arteriosus um eine Verkürzung oder Fälschung in der ontogenetischen Rekapitulation, wenn man die von Häckel eingeführte Nomenklatur brauchen will. Ich denke mir, dass die genannten Anastomosen zu dem Zeitpunkte entstehen, wo die Nerven in die freie Extremität hineinwachsen. Der ventrale Nervenstamm muss hierbei sowohl über wie unter der Arterie schräg hervorstehen. Welche Einflüsse es sind, die die Aufteilung des vorher einheitlichen Arterienrohres in eine Delta-bildung bewirken, in der die Stämme eine im grossen und ganzen gesehen regelmässige segmentale Anordnung zeigen, ist nicht leicht zu sagen. Je nach den allgemeinen Ansichten, die man in biologischen Grundfragen hegt, können einige Forscher hier einen Einfluss der Erblichkeit sehen, da, wie ich vorher gezeigt habe, die A. axillaris ganz sicher bei niederen Vertebraten aus segmentalen Gefässen hervorgehen. Andere sind vielleicht mehr geneigt, in der genannten Plexusbildung eine sehr

nützliche Einrichtung zu sehen, welche so zu stande gekommen ist, dass der Strombahn durch die entstehenden Nerven ein Hindernis begegnet, das zu einer Aufsplitterung in mehrere führt.

Ob die drei obengenannten perforierenden Äste die Gesamtzahl der segmentalen Arterien darstellen, bin ich noch nicht im stande zu sagen. Dazu war das untersuchte embryologische Material zu gering. Bei den untersuchten Menschenembryonen wechselte die Anzahl nicht unbedeutend. Bei einem Embryo von 11,7 mm Länge waren auf der einen Seite drei, auf der anderen Seite nur ein perforierender Ast vorhanden. Bei dem Embryo von 8,3 mm Länge fand ich an einem Arme zwei, in dem anderen drei solche Gefässe, und an einem Embryo von 9 mm Länge waren rechts zwei und links nur ein solches Gefäss zu finden. Von Säugetier-Embryonen habe ich bisher nur Gelegenheit gehabt, drei Kaninchenembryonen im selben Stadium von 8 mm Länge und einen Renntierembryo von 12 mm Länge zu untersuchen. Bei diesen ging die A. axillaris nur an einer Stelle durch den Plexus. Ob die genannten Befunde so zu deuten sind, dass wir es auch beim Embryo mit einem variierenden, nicht konstanten Formenverhältnisse zu thun haben, oder ob es sich um verschiedene Entwicklungsstadien handelte, muss bis auf weiteres unbeantwortet bleiben.

Immer, auch im Falle von nur einem perforierenden Aste, waren die Längsstämme: der mediale und der laterale deutlich zu sehen, und auch der segmentale Teil der Extremitäten-Arterie (d. h. der durch den Plexus verlaufende Teil derselben) zeichnete sich durch bestimmte Knickungen von dem übrigen Arterienrohre aus.

Den distalen Teil des Plexus axillaris arteriosus (s. Textfigur 1, a. b. s.), welcher aus der A. brachialis superficialis, dem proximalen Teile der A. brachialis profunda und deren zwei Anastomosen besteht, halte ich in morphologischer Hinsicht ver-

schieden von dem proximalen Teile, welcher aus den zwei Längsstämmen und den diese verbindenden Segmentalarterien zusammengesetzt ist. Dieser entspricht dem Gefäßnetze in der Wurzel der Selachierflosse an und zwischen den Nervengabeln. Jener hat sein Gegenstück in den Arterien, die, von diesem Wurzelnetze ausgehend, sich in den freien Flossen längs den ventralen Nerven entwickeln.

Da in dem Folgenden sehr oft der Plexus axillaris arteriosus zur Sprache kommt, wird es notwendig, eine bestimmte Nomenklatur für die besonderen Abschnitte desselben einzuführen. In dem Folgenden spreche ich also von dem medialen Längsstamme und meine damit die Fortsetzung der A. subclavia medial von der Wurzel des mächtigen ventralen Nervenstammes; unter dem lateralen Längsstamme verstehe ich das Gefäß in der Nervengabel; die drei oder event. mehrere segmentalen Anastomosen bezeichne ich nach ihrer Zahl im Verhältnis zu den Nerven. Schliesslich spreche ich von verschiedenen Wurzeln der A. brachialis superficialis (s. Textfig. 1), nämlich der Hauptwurzel aus dem medialen Längsstamme (= A. brachialis superficialis superior, a. b. s. s.), der zweiten Wurzel durch N. medianus (= A. brachialis superficialis media a. b. s. m.), der dritten Wurzel unter dem N. medianus (= A. brachialis superficialis inferior a. b. s. i.).

Hinsichtlich der Vorderarmarterien lehrte mich die embryologische Untersuchung beim Menschen, dass dieselben aus Netzbahnen entstanden, die sich teils längs der Nerven entwickelten, teils Anastomosen zwischen diesen darstellten. Die A. interossea volaris entstand teils aus einer Netzbahn längs dem N. interosseus volaris, teils aus einer Anastomose zwischen dieser und den dorsalen Gefässen. Die A. mediana ging aus den Kapillaren hervor, die längs dem Unterarm-Teile des N. medianus sich bildeten. Die A. ulnaris entstand in dem distalen Teile aus einer A. nervi ulnaris, die besonders gut von de Vriese beschrieben wurde, schon hoch oben von dem Plexus axillaris entsprang und

längs dem N. ulnaris verlief. Der proximale Teil der A. ulnaris ging aus einer Anastomose hervor, welche den distalsten Teil der A. brachialis mit der genannten Arterie verbindet. Der obere Teil der A. nervi ulnaris verwandelte sich zu den Aa. collaterales ulnares sup. et inf. und recurrens uln. Die A. radialis entstand nach meiner Ansicht, die ziemlich schwer fest zu begründen war, als eine schräg gehende Anastomose zwischen dem volaren und dorsalen Gefässnetze im Gebiete des Vorderarmes. Nebst diesen schon lange bekannten und gewürdigten Unterarmarterien, lehrte mich meine Untersuchung der menschlichen Varietäten oberflächliche Arterien im Gebiete des Vorderarmes zu würdigen, die von Gruber entdeckten Aa. antibrachii superficiales. Diese entsprangen aus dem Ellenbeugeeteil der A. brachialis, verliefen über die Flexoren-Masse des Unterarmes und verhielten sich verschieden im distalen Teile: die eine folgte dem N. ulnaris in die Handplatte und trug darum den Namen A. antibrachii superficialis ulnaris, die andere legte sich an den N. medianus und übernahm also den distalen Teil der A. mediana: sie hiess die A. antibrachii superficialis mediana. Das Interesse für diese Arterie wuchs durch den Nachweis, dass sie konstant beim menschlichen Embryo zu finden waren. Hier entsprangen sie gleich der A. radialis aus dem distalen Teile der A. brachialis superficialis gerade oberhalb und an der Stelle, wo diese in die A. brachialis profunda einmündete. Verödete der proximale Teil der A. brachialis superficialis, so wurden ihre Ursprünge durch Wachstumsverschiebung nach dem Ellenbeugeabschnitte der A. brachialis verlegt. Wurde im Gegenteil der distale Teil der A. brachialis superficialis unterhalb des Ursprunges der genannten Arterien zurückgebildet, so wurden ihre Ursprünge nach der A. brachialis verlegt in verschiedener Höhe je nach den verschiedenen Wurzeln der A. brachialis superficialis, die für die Strombahn benutzt werden. Ich sprach dann von den Fällen, dass die A. brachialis superficialis superior oder media oder inferior

die A. radialis oder ulnaris superficialis resp. mediana superficialis übernommen hatte, Fälle, die man früher unrichtig als hohe Teilungen oder hohe Ursprünge der Vorderarmarterien definiert hatte.

Die vergleichend-anatomische Untersuchung, über deren Resultate ich im folgenden berichten werde, ist vorgenommen, um zu prüfen, ob die eben referierten Anschauungen über die Entstehung der Armarterien des Menschen auch für die Säugetiere Geltung haben. Die Fragen, die ich im folgenden zu beantworten versuche, sind: 1. Entspricht die A. axillaris der Säugetiere verschiedenen, segmental angeordneten Gefäßen? 2. Sind die verschiedenen Formen der A. brachialis superficialis auch bei diesen Tieren zu finden? 3. Kann man vergleichend-anatomische Beweise für die Entstehung der Vorderarmarterien aus Netzen auf oben beschriebene Weise finden?

Ehe ich auf meine speziellen Untersuchungen eingehe, muss ich einige Worte über die allgemeinen Gesichtspunkte sagen, welche mich bei meiner Arbeit geleitet haben. Eine vergleichend-anatomische Untersuchung in unserer Zeit kann sich natürlich nicht auf eine einfache Beschreibung einer Menge verschiedener Tiere beschränken. Der Untersucher hat nicht die einzelnen Formen für sich, sondern als Glieder eines zusammenhängenden Ganzen betrachten. Wie dieser Zusammenhang oder die prinzipielle Ähnlichkeit der Tierorganisation zu deuten ist, darüber hegen die Forscher unter sich verschiedene Meinungen. Einige sehen in dieser eine wahre Blutsverwandtschaft und stellen die Abstammungsfrage an die Spitze ihrer Untersuchungen. Es ist deutlich, dass eine solche Auffassung besonders für diejenigen anziehend ist, welche als Zoologen mit der Systematik beschäftigt sind. Für den Forscher, der sich vor allem für die Anatomie und Physiologie des Menschen interessiert, stellt sich die Sache oft anders. Er wünscht in erster Hand die allgemeinen physiologischen Gesetze, welche die Organbildung beherrschen, kennen zu lernen, und benutzt dazu die vergleichende Anatomie

und Entwicklungsgeschichte. So z. B. ist es für mich in dieser Abhandlung von keiner Wichtigkeit die vergleichende Anatomie der Armschlagader der Säugetiere für die Aufstellung einer hypothetischen Ahnenreihe der Säuger brauchen zu können. Ich stelle mich vielmehr ganz auf die Seite von Oskar Hertwig, welcher in der Einleitung zu seinem Handbuch der Entwicklungslehre Abstand nimmt von der Verbindung des Begriffes Homologie mit dem Begriff wirklicher Blutverwandtschaft und das Ziel der Forschung in folgender Weise ausdrückt: „So führt uns die Vergleichung der ontogenetischen Stadien der verschiedenen Tiere teils untereinander, teils mit den ausgebildeten Formen niederer Tiergruppen zur Erkenntnis allgemeiner Gesetze, von welchen der Entwicklungsprozess der organischen Materie beherrscht wird.“

Die Berichte über meine Untersuchung teile ich in zwei Abschnitten mit. In dem ersten Teile sind meine Untersuchungsprotokolle (mit Petitschrift) und die davon gezogenen Schlussätze im Anschluss zu den Beschreibungen der speziellen Tiergruppen publiziert. In der zweiten Abteilung werde ich übersichtlich die allgemeinen Resultate zusammenfassen. Die meisten Tiere, deren Armarterien im folgenden beschrieben werden, verdankt die hiesige anatomische Anstalt dem zoologischen Garten in Hamburg. Dem Herrn Direktor Dr. H. Bolau sage ich hiermit meinen besten Dank für die freundliche Überlassung des vorzüglichen Materiales.

Spezieller Teil.

Monotremata.

Echidna. (Taf. 5/6 Fig. 1, 2 und 3.)

Hochinteressant ist das Verhältnis der Hauptschlagader bei Echidna. Hyrtl (21) gebührt das Verdienst, zuerst gezeigt zu

haben, dass die Fortsetzung der *A. axillaris* an die äussere obere Seite des Oberarmes verläuft und dann den Zwischenraum passiert, durch welchen der Schulterblattkopf des *Triceps* von den Oberarmköpfen dieses Muskels getrennt wird. „Sie wäre somit richtiger als *Profunda brachii* bei fehlender *Brachialis* zu deuten.“ Dann zieht die Arterie nach einwärts in die *Plica cubiti* und setzt ihren Weg gegen den *Carpus* herab als *Arteria radialis* fort. Auch die anderen Arterien der vorderen Extremität werden von *Hyrtl* ausführlich beschrieben, wenn auch vom morphologischen Gesichtspunkte unrichtig beurteilt.

In einer vorzüglichen Untersuchung hat dann *Hochstetter* (19) das Gefässsystem der *Echidna* behandelt. Erstens bestätigt *Hochstetter* völlig *Hyrtl* darin, dass die *A. brachialis* mit dem *N. radialis* hinter dem *Humerus* verläuft, um in den *Sulcus cubitalis radialis* zu gelangen und von hier aus als mächtigste Arterie des Vorderarmes im *Sulcus antibrachii radialis* sich fortzusetzen. Sie ist daher mit vollem Rechte als *A. radialis* zu bezeichnen. Sie begleitet nicht den Handrückenast des *N. radialis*, der weiter radialwärts über die Gruppe der Radialmuskeln verläuft, begiebt sich von dem *Sulcus antibrachii radialis* unter der Sehne des *M. extensor digiti I.*, da, wo dieselbe den *Carpus* überbrückt, hindurch und bildet nun auf dem Handrücken einen Arterienbogen.

In der Ellenbogenbeuge geht von der Arterie ein Ast ab, welchen *Hyrtl* als *A. ulnaris* betrachtet. Mit Recht hebt *Hochstetter* hervor, dass dies nicht richtig ist. Aus dieser Arterie entspringt ein Ast, welcher den *N. medianus* rückläufig durch das *Foramen supracondyloideum* begleitet und nach *Hochstetter* wahrscheinlich der ursprünglichen *A. brachialis* entspricht. Aus demselben Gefäss entspringt ein Ast, den *Hochstetter* mit der *A. interossea* homologisiert. Sie verläuft eine Strecke längs dem *N. medianus*, entfernt sich dann aber von demselben dort, wo dieser Nerv den *M. pronator teres* kreuzt, um unter dem *M. pronator quadratus* einzudringen.

Von *Echidna* habe ich je ein Exemplar von *E. aculeata* und *E. setosa* untersucht. Das eine (*Echidna aculeata*) gehört der zootomischen Anstalt der Hochschule in Stockholm, und ich benutze hier die Gelegenheit, dem Vorsteher Prof. W. Leche für die freundliche Überlassung des vorzüglichen Specimens meinen besten Dank auszusprechen. Beide Exemplare waren vorher in Spiritus gehärtet. Die in spezielle Richtung differenzierte Extremität von *Echidna* bietet für die Untersuchung der Gefäße und Nerven gewisse Schwierigkeiten, die sich auch bei der Reproduzierung der Präparate in Bildern kundgeben. Hoffentlich werden diese doch ausreichen, um einen Einblick in die Anordnung der Dinge zu gestatten, die uns hier interessieren.

Der Plexus brachialis von *Echidna* wird von einem Teil des vierten, dem fünften, sechsten, siebenten, achten, neunten und einem kleinen Aste des zehnten Spinalnerven gebildet. Die Extremitäten-Arterie verhält sich verschieden zu dem Plexus. Bei drei von den untersuchten Extremitäten (Taf. 5/6, Fig. 1) läuft sie erst vor dem distalen Teile des Plexus her, dann schräg über dessen vordere Fläche, windet sich darauf um den mächtigen ventralen Stamm des Plexus nach dessen hinterer Seite und verläuft so längs dem N. medianus nach unten. In dem vierten (Taf. 5/6, Fig. 3) von den zur Untersuchung kommenden Armen läuft sie dagegen durch eine typische Medianus-Schlinge. Ihre Verästelung gestaltet sich folgendermassen. Nachdem die Arterie hinter dem N. vagus passiert ist, giebt sie erst ein starkes Gefäss ab, das zur Seite des Halses hinzieht. Nach dem Verlaufe von 10 mm, worunter sie auf die eine oder andere Weise den Plexus passiert hat, folgt der Abgang von zwei kräftigen Arterienröhren. Von diesen läuft das eine nach hinten in der dorsalen Muskulatur hin, das andere, das ich *A. dorsalis brachii* nenne, folgt einem starken dorsalen Nerven, der aus dem proximalen Teile des Plexus entspringt, um die hintere Seite des Humerus. Hier teilt es sich in zwei Äste, von denen einer, die *A. antibrachii dorsalis*, mit dem dorsalen Nerven zwischen den beiden Köpfen des *M. triceps* zur Oberfläche hinter dem hinteren Rande des *M. deltoideus post.* gelangt und in mehrere Äste dann gespalten, mit den Unterarmästen des Nerven nach der hinteren Seite des Unterarmes und der Hand sich begiebt. Der stärkere von den beiden Ästen der dorsalen Arterie setzt dagegen seinen Weg zwischen dem Humerus und dem humeralen Kopf des *M. triceps* fort und kommt dann in der Radialrinne zwischen den *Mm. brachioradialis* und *brachialis ant.* zum Vorschein (Taf. 5, 6, Fig. 2). Hier teilt sich die Arterie in zwei Äste: einer verläuft als kräftigste Unterarmsarterie erst in der Radialrinne zwischen den *Mm.*

brachialis ant. und brachioradialis, dann als eine typische *A. radialis* vor dem *M. pronator teres* und endlich direkt vor dem *Radius*, um in dem unteren Teile des Unterarmes dorsalwärts unter die Daumen-Extensorensehne abzulenken und in die *Aa. metacarpeae dorsales* überzugehen. Der zweite Teilast verläuft quer unter dem *Brachialis ant.* zur Ellenbeuge, begegnet hier dem aus dem *Foramen condyloideum* austretenden *N. medianus* und spaltet sich in mehrere Äste, von denen einer rücklaufend mit dem *N. medianus* durch den *Canalis condyloideus* zieht. Der stärkste der Äste folgt dem *N. medianus* und liegt erst hinter dem *M. pronator teres*, dann hinter den tiefen Flexoren, um endlich in dem unteren Teile des Unterarmes dorsalwärts zwischen den Knochen abzulenken.

Nachdem die Extremitäten-Arterie die dorsale Arterie abgegeben hat, verläuft sie auf typische Weise lateralwärts vom *N. medianus* gelagert und läuft dann hinter einer im unteren Teile des Oberarmes belegenen *Medianus-Schlinge* und endigt darauf, bevor der *N. medianus* durch das *Foramen condyloideum* gezogen ist. Während dieses Verlaufes gehen mehrere Äste von der Arterie herab. Erst entspringen zwei Äste, die nach hinten zwischen der Rumpfwand und der Extremität sich ausbreiten. Dann folgt eine sehr mächtige *A. thoracalis lateralis*, die, in mehrere Äste zerspalten, sich längs der Seitenwand des Rumpfes ausbreitet. In Bezug auf das Kaliber bildet sie die eigentliche Fortsetzung der *A. brachialis*. Diese ist nämlich jetzt im Umfange bedeutend vermindert, sendet aber doch drei Äste nach vorn ab, die zwischen den *Nn. musculo-cutaneus* und *medianus*, also über der zweiten *Medianus-Schlinge* verlaufen; von diesen nimmt der stärkste unsere Aufmerksamkeit in Anspruch, indem er dem *N. cutaneus anti-brachii* auf der volaren Seite des Unterarmes folgt und sich hier in mehrere Äste spaltet, die bis zur *Vola manus* verfolgbar sind. Bei der zweiten *Medianus-Schlinge* angelangt, teilt sich die feine *A. brachialis* in zwei Äste; einer läuft vor, der zweite hinter der Schlinge, beide endigen bald.

Wie aus der vorhergehenden Beschreibung hervorgeht, stimmen die tatsächlichen Beobachtungen, die ich gemacht habe, mit denen von Hyrtl und Hochstetter überein. Wie diese Autoren finde auch ich die gewöhnliche *A. brachialis* längs dem *N. medianus* sehr rudimentär, indem sie nur eine sehr kräftige *A. thoracica longa* und eine *A. anti-brachii superficialis* abgibt und dann im unteren Teile des Oberarmes als feines Gefäß längs dem *N. medianus* endigt. Das Hauptgefäß des Oberarmes ist eine dorsale Arterie, die sich mit dem dorsalen Hauptnerven rund um den *Humerus*

windet. In ihrem weiteren Verlaufe hat sie die tiefen Unterarmarterien ganz übernommen.

Die Arterien-Anordnung bei *Echidna* scheint auf den ersten Anblick sehr sonderbar und von derjenigen bei den übrigen Säugetieren sehr abweichend zu sein. Mit der Kenntnis der embryonalen Verhältnisse der Säugetierarmgefäße wird aber die Kluft sehr leicht überbrückt, und die Anordnung der *Echidna* wird ein spezieller Typus, der sich aus der ursprünglichen Netzanlage herausgebildet hat. Man erinnere sich nur, dass bei einem menschlichen Embryo von 7 mm Länge die Gefässanlage des Armes, wie ein Bild auf Taf. 25—26, Fig. 4 und Taf. 31—32 Figg. 1—6 meiner vorher citierten Arbeit zeigt, aus zwei Gefässnetzen, einem dorsalen und einem ventralen gebildet wird, die durch zierliche, bogenförmige Queranastomosen miteinander zusammenhängen. Es ist einleuchtend, dass, wenn in dem folgenden Entwicklungsstadium der proximale Teil der ventralen Gefässanlage z. B. bald oberhalb der Bezeichnung v. a. in der obengenannten Fig. 4 verodet, der Blutstrom durch das dorsale Netz seinen Weg nimmt, ein Gefäss in diesem erweitert, während die anderen verschwinden. So muss die Entwicklung der Hauptarterie des Armes von *Echidna* zu stande gekommen sein. Ein Blick auf Fig. 4 meiner vorigen Abhandlung lehrt auch, dass die so entstandene dorsale Arterie durch Benutzung der proximalen bogenförmigen Anastomose die Stromversorgung der distalen Teile des ventralen Gefässnetzes übernehmen kann, die eben die Anlage der A. interossea einschliesst.

So lässt sich die sonderbare Gefässanordnung des *Echidna*-Armes nach den in der vorigen Abhandlung entwickelten Prinzipien mit Leichtigkeit herleiten: durch Entstehung aus einer Netzanlage von bestimmter Anordnung und bestimmtem Aussehen, dessen Teile im nächsten Anschlusse an die Nerven sich entwickeln, durch Verödung gewisser Teile und korrelative Ausweitung

anderer. Von Interesse ist es auch, dass man die hierbei gestaltenden Kräfte mit gewisser Wahrscheinlichkeit auch verfolgen kann.

Wie bekannt zeigt der Humerus bei *Echidna* eine sehr eigentümliche Form, indem sein kurzer Schaft eine starke Biegung mit der Konvexität medialwärts aufweist. Aus dem unteren Teile des Knochens springt dann der enorm entwickelte Epicondylus medialis noch mehr medialwärts hervor, während die Unterarmknochen auf dem unteren ziemlich viel lateralwärts verschobenen Teil des Humerus ihren Platz haben. Aus dieser Form des Humerus folgt, dass der kürzeste Weg von der Achselhöhle zur Ellenbeugegrube nicht medial vom Humerus wie bei den übrigen Säugetieren, sondern dorso-lateral von demselben verläuft. Da nun die Humerusanlage gerade in der Gabel zwischen den Gefässnetzen — dem ventralen und dem dorsalen — entsteht, so wird sie mit ihrem ersten Auftreten die Gefässformationen so beeinflussen, dass der Blutstrom den kürzesten Weg durch das dorsale Arteriennetz benutzt, während der Teil des ventralen Netzes im Gebiete der oben genannten Biegung verödet. So liefert die Gefässanordnung bei *Echidna* das vorzüglichste Beispiel zur Demonstration des Einflusses, den die umgebenden Teile bei der Gefässentwicklung ausüben.

Hinsichtlich des Verlaufes der *A. axillaris* zum Plexus brachialis meldet Hochstetter, „dass dieselbe in ähnlicher Weise wie beim Menschen den Plexus brachialis passiert.“ Dies findet nur in einer bei den von mir untersuchten Extremitäten statt. Bei den drei übrigen läuft die Arterie so wie bei den Vögeln und Reptilien, nämlich über den proximalen Rand des Bündels der grossen Armnerven, ehe sie ihre gewöhnliche Stelle längs dem *N. medianus* einnimmt. In den beiden verschiedenen Fällen erhält auch der Plexus brachialis eine verschiedene Anordnung.

In den meisten Fällen, wo die Arterie durch den Plexus

ohne Medianus-Schlinge verläuft, verbinden sich ein schwacher Teil des 4. Spinalnerven mit dem 5. Spinalnerven und diese dann spitzwinkelig mit dem sechsten. Der so gebildete Stamm, welchen ich den proximalen Teil des Plexus nenne, teilt sich in einen Ast, der zu den umgebenden Muskeln zieht, während der übrige Teil sich mit einem Stamm aus dem 7. Spinalnerven zu dem N. dorsalis superior vereinigt, der in Begleitung mit der tiefen Arm-Arterie und um den Humerus sich windet. Der übrige Teil des 7. Nerven verbindet sich mit dem vereinigten 8. und 9. zu einem mächtigen Stamm — dem distalen Teil des Plexus — aus dem die Nn. musculo-cutaneus, medianus und ulnaris und mehrere Äste für die Rumpfarmmuskeln entstehen nebst einem kräftigen dorsalen Nervenstamm, N. dorsalis inferior, der sich um einen Rumpfarmmuskel, der am Epicondylus medialis inseriert, windet, dann zwischen dem Triceps und Humerus zieht, um vor dem Epicondylus lateralis zur dorsalen Unterarmmuskulatur zu verlaufen. Gerade über dem proximalen Rande dieses mächtigen Stammes windet sich die A. axillaris hin. Sie verläuft also hier zwischen dem 6. und 7. Nerven und entspricht sonach der 6. Segmentalarterie.

Bei dem vierten von den untersuchten Vorderextremitäten von *Echidna* findet man eine typische Medianus-Schlinge. Hier treten der 5., der 6. und der 7. Spinalnerv zusammen, und der so gebildete Stamm teilt sich in den oben beschriebenen N. dorsalis superior und zwei andere Äste, von denen der proximale zu den Schultermuskeln zieht, während der distale nach der Abgabe des N. musculo-cutaneus sich mit dem Stamme vereinigt, der durch Vereinigung des 8., des 9. und des 10. Spinalnerven entsteht. Durch die so gebildete Schlinge passiert die A. axillaris und entspricht also der 7. Segmentalarterie.

Das Hauptgefäß des Unterarmes bildet, wie schon Hyrtl und Hochstetter hervorheben, die erst in dem Sulcus cubitalis radialis, dann in dem Sulcus antibrachii radialis verlaufende

Arterie. Sie entspricht in ihrem oberen Teile einer *A. recurrens radialis*, in ihrem grösseren distalen Teile einer typischen *A. radialis* des Menschen. Von Interesse ist, dass die *A. radialis* nicht dem dorsalen Nerven folgt.

Die in der Tiefe des Unterarmes belegene Arterie, die ich mit Hochstetter als *A. interossea* auffasse, ist ziemlich schwach. Keine von den bisher besprochenen Unterarmarterien versorgt die Volarfläche der Hand und der Finger. Nach diesem Gefässgebiete verläuft eine Arterie, welche ungefähr in der Mitte des Oberarmes aus der *A. brachialis* entspringt, dann von hinten nach vorn durch die zweite Medianusschlinge passiert und so auf der volaren Seite des Unterarmes längs einem Hautnerven zur Handfläche verläuft. Nach den von mir in der früheren Abhandlung näher ausgeführten Betrachtungen handelt es sich hier um eine *A. antibrachii superficialis*, die vermittelt einer *A. brachialis superficialis media* aus dem Hauptrohre des Oberarmes entspringt. Endlich ist daran zu erinnern, dass ein starkes Gefäss — *A. dorsalis antibrachii* — dem Hauptaste des dorsalen Nerven zur Dorsalfläche des Unterarmes folgt.

Ornithorynchus paradoxus. (Taf. 5/6 Fig. 4.)

Der Plexus brachialis bildet bei diesem Tiere ein ziemlich kompliziertes Geflecht, das von Westling (41) genau beschrieben ist. Ich kann ihre Beschreibung im allgemeinen bestätigen. Im folgenden werde ich die Punkte des Plexus hervorheben, welche für die Gefässanatomie der vorderen Extremität des *Ornithorynchus* von Bedeutung sind.

Bei drei von den untersuchten Exemplaren gestaltete sich der Plexus brachialis folgendermassen. Ein Teil des 4., der 5. und der 6. Spinalnerv verbindet sich spitzwinkelig zum proximalen Stamm des Plexus, während der 7., 8., 9. und teilweise der 10. Spinalnerv zu dem mächtigen distalen Plexusstamm zusammenfliessen. Jener sendet einen Nerven, der wenigstens

teilweise dem N. suprascapularis entspricht, ab, dann die proximale Medianuswurzel nebst einem Nerven in die thorakalen Muskeln, während der Rest des Stammes durch ein mächtiges Bündel mit dem distalen Plexusteil vereinigt ist und dann als N. dorsalis superior rund um den Humerus auf eine später näher zu beschreibende Weise verläuft. Der oben beschriebene distale Plexusstamm giebt eine doppelte untere Medianuswurzel ab, von denen der distale erst im unteren Teile des Oberarmes mit dem übrigen N. medianus sich vereinigt und setzt sich dann in ein Bündel von Nerven fort, welcher die Nn. ulnaris, dorsalis inferior (von demselben Verlaufe wie bei Echidna), cutaneus antibrachii medialis nebst vielen Nerven für die Haut und Hautmuskeln enthält. Der N. musculo-cutaneus läuft in der Bahn des N. medianus.

Bei dem vierten von den untersuchten Schnabeltieren legte sich der 7. Spinalnerv zu dem proximalen Teile des Plexus brachialis, der dann den N. dorsalis superior und die laterale Medianuswurzel ganz auf dieselbe Weise wie bei dem vorigen Verzweigungstypus abgab.

Der oben als N. dorsalis superior bezeichnete Nervenstamm ist sehr kräftig, verläuft zwischen den Teres major und subscapularis und dann zwischen den Tricepsportionen um den Humerus, kommt darauf nach Abgabe mehrerer Äste durch das Interstitium zwischen den Mm. deltoideus und anconeus brevis hervor und läuft alsdann, — sich in mehrere Äste, teils Muskel-, teils Hautäste aufteilend — längs der dorsalen Fläche nach unten. Dann giebt er Nerven an die Mm. brachio-radialis und extensores carpi ab und anastomosiert auch mit dem in der Tiefe hervorkommenden N. dorsalis inf. Die Unterarmfortsetzung des genannten Nerven, welche, wie wir sehen werden, für die Gefäße von Bedeutung sind, homologisiert Westling ohne weiteres mit dem Ramus superficialis n. radialis der Placentalien. Dies erscheint mir nicht ganz zutreffend. Man muss

nämlich bedenken, dass die Endausbreitung des betreffenden Nerven bei *Ornithorynchus* viel grösser als diejenige des *R. superficialis* Nn. *radialis* ist, und weiter, dass die Lage des Hautastes beider Nerven zum *M. brachio-radialis* nicht übereinstimmt. Sowohl bei *Echidna*, wie bei *Ornithorynchus* finden sich zwei dorsale Nerven — *N. dorsalis superior*, der aus dem proximalen Teile des *Plexus brachialis* stammt und *N. dorsalis inferior*, der aus dem distalen Plexusteil hervorgeht. In ihrer Gesamtheit entsprechen sie den Nn. *axillaris* und *radialis* beim Menschen; eine in Einzelheiten gehende Homologisierung ist nicht möglich. Darum muss man die indifferenten Bezeichnungen Nn. *dorsales* benutzen.

Über die Armgefäße des *Ornithorynchus* finden sich Untersuchungen von Hyrtl (21) und Hochstetter (19). Keiner von ihnen spricht sich näher aus, wie die *A. brachialis* sich zum *Plexus brachialis* verhält. In der Figur von Hyrtl sieht es aus, als ob die Arterie neben dem *Plexus* verlief, ohne in nähere Verbindung mit demselben zu treten. Die ältere Beschreibung der Gefäße von Hyrtl wird durch die vortrefflichen Untersuchungen von Hochstetter bedeutend korrigiert. Das wichtigste Resultat seiner Untersuchung besteht in dem Nachweise, dass die *A. brachialis* sich in die *A. interossea volaris* fortsetzt, welche als Hauptgefäß des Unterarmes in die zwischen den beiden miteinander verwachsene Vorderarmknochenrinne verläuft, um im distalen Teile des *Carpus* von der Volarseite auf die Dorsalseite überzugehen und über die Dorsalseite des *Carpus* auf dem Handrücken fortzusetzen. Nachdem mehrere Zweige, die ein *Rete carpale* bilden, abgegeben sind, teilt sich die Arterie in zwei *Aa. metacarpae radialis* und *ulnaris*, welche die vier dorsalen Fingerarterien abgeben. — Von der arteriellen Versorgung der *Vola manus* giebt Hochstetter nur an, dass die von Hyrtl sog. *A. supracondyloidea* in ein Gefäßbündel sich auflöst, „welches zum Teil die Ursprungsköpfe der vom

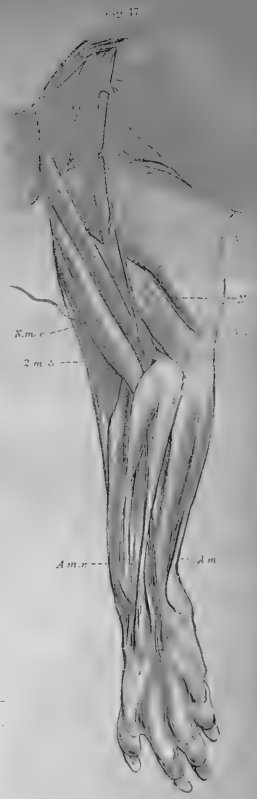

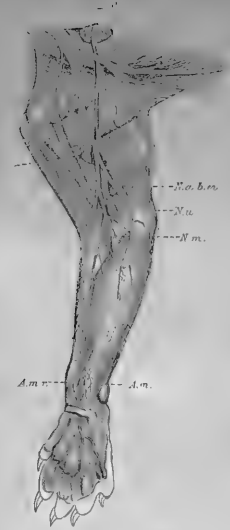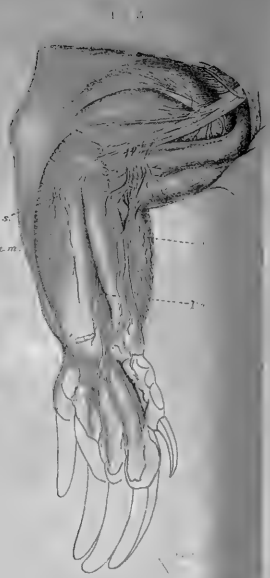
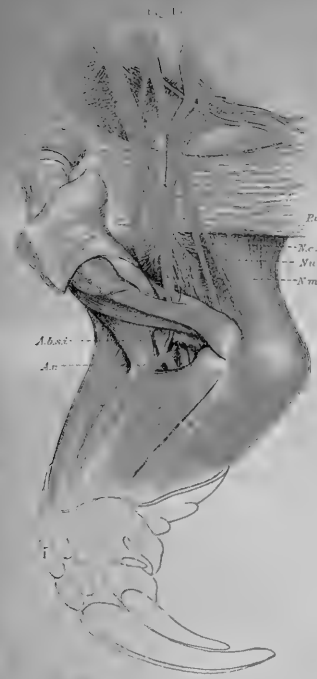Condylus ulnaris humeri entspringenden Muskeln versorgt, zum Teil aber mit den Hauptzweigen¹⁾ des N. medianus zum Vorderarme und zur Palma manus hinzieht.“

Von *Ornithorynchus paradoxus* standen vier in Spiritus gehärtete Exemplare zu meiner Verfügung, deren Injektion auf Grund des schlechten Zustandes des Materiales sehr schwierig war und nur unvollständig gelang. Immerhin waren die Resultate so, dass die gröberen Arterienverhältnisse untersucht werden konnten.

Die Extremitäten-Arterie verläuft erst medialwärts vom Plexus brachialis, dann geht sie durch und hinter der proximalen Medianus-Schlinge und lagert sich hinter und unter dem N. medianus. Bei den drei Tieren verläuft sie zwischen dem sechsten und siebenten Spinalnerven und entspricht also der sechsten Segmentarterie, bei dem vierten dagegen läuft sie zwischen dem siebenten und achten und entspricht also der siebten Segmentarterie. Während dieses Verlaufes giebt sie erstens zwei dorsale Äste ab, deren weiteres Schicksal von Hochstetter vorzüglich beschrieben ist. Dann folgt der Abgang einer groben Arterie, die nach unten längs der Körperwand verläuft und viele Äste für die Umgebung abgibt. Die Fortsetzung der A. brachialis von kleinerem Kaliber als dem letztgenannten Ast passiert an dem distalen Rande der Sehne des M. latissimus, hinter der zweiten Medianus-Schlinge und dann mit dem N. medianus durch den Canalis condyloideus zum Unterarme. Oberhalb der genannten Schlinge geht eine Arterie ab, die wohl der A. supracondyloidea von Hyrtl entspricht. Sie ist in meinem Präparate nur unvollständig injiziert, lässt sich doch, unter der Loupe präpariert, bis zur Vola manus verfolgen und läuft hierbei über die volaren Muskeln. Dieser Befund stimmt völlig mit demjenigen von Hochstetter überein. Wie sich die Arterie in der Vola manus verhält, konnte ich leider nicht weiter erforschen. Die Lage dieser Arterie in ihrem oberen Teile zu der Medianus-Schlinge lässt sie als eine A. brachialis superfic. media erkennen, welche in eine A. antibrachii superficialis sich fortsetzt. Die Beschreibung der Fortsetzung der Hauptschlagader: der A. interossea volaris von Hochstetter kann ich in allen Teilen bestätigen.

Die zwei dorsalen Äste der A. brachialis verhalten sich auch in meinen Präparaten ungefähr so, wie Hochstetter dies beschreibt. Die kräftigste von ihnen läuft mit dem stärksten von den dorsalen Nerven um den Humerus und teilt sich dann in drei Äste, von denen einer zwischen den Mm. infraspinatus und deltoideus verläuft, der

1) Sollen wohl Hautzweige sein?





zweite zwischen den *Mm. deltoideus* und *anconeus brevis* sich ausbreitet, während der dritte den *M. anconeus brevis* durchbohrt, dann erst zwischen diesen und dem *M. brachialis internus* verläuft, um schliesslich längs dem *M. brachio-radialis* in Begleitung eines Astes des dorsalen Nerven bis zum untersten Teile des Unterarmes verfolgerbar zu sein. Hochstetter homologisiert den genannten Nerven mit dem *N. radialis*, was nach dem oben Gesagten nicht richtig sein kann.

Dass die so beschriebene Arterie zu dem von mir beim menschlichen Embryo dorsalen Gefässnetze gehört, geht ohne weiteres aus ihrer Lage zum Nerven hervor. Ich nenne den Hauptstamm *A. dorsalis brachii* und ihre Fortsetzung im Gebiete des Unterarmes mit dem indifferenten Namen *A. antibrachii dorsalis*.

Das zweite von den oben beschriebenen dorsalen Gefässen entspricht, wie Hochstetter gezeigt hat, der *A. thoraco-dorsalis* des Menschen.

Aus der jetzt mitgeteilten Beschreibung der Nerven und Gefässe in der vorderen Extremität von *Ornithorhynchus* geht hervor, dass in den meisten Fällen die *A. brachialis* zwischen den 6. und 7. Spinalnerven durch eine Medianusschlinge verläuft. Sie entspricht also der 6. Segmentalarterie. Bei einem Tiere ging sie dagegen zwischen der 7. und 8. und repräsentiert also die 7. Segmentalarterie. Dann setzt sie sich, wie Hochstetter gefunden hat und ich bestätigen kann, in die *A. interossea volaris* fort. Die übrigen grösseren Unterarmgefässe werden ganz wie bei *Echidna* von einer *A. antibrachii superficialis*, die vermittelt einer *A. brachialis superficialis media* aus der Oberarmarterie entspringt, und von einer *A. antibrachii dorsalis superficialis* repräsentiert.

Von grossem Interesse sind die Variationen der *A. axillaris*, welche schon bei einem so kleinen Materiale, wie es die zwei *Echidna* und vier *Ornithorhynchus* darbieten, hervortreten. Sie sind auf die ursprüngliche segmentierte Anlage der *A. axillaris* zurückzuführen, indem der Blutstrom in gewissen Fällen die Bahn der 6., in anderen dagegen diejenige der 7. Segmentalarterie benutzt. Je nach dem verschiedenen Wege, welchen der

Blutstrom benutzt, zeigt der Plexus brachialis eine verschiedene Verflechtung, wie im allgemeinen Teile näher ausgeführt werden soll.

Marsupialia.

Didelphys azarae (Taf. 5/6, Fig. 5 und 6).

Betreffs der Nervenverteilung der oberen Extremität mag an folgendes erinnert werden. Der fünfte, sechste, siebente und achte Cervikalnerv und der erste Thorakal-Nerv bilden beim *Didelphys* den Plexus brachialis. Der fünfte und sechste Spinalnerv verbinden sich miteinander, und der so gebildete Stamm teilt sich in einen ventralen und einen dorsalen Stamm, der siebente Spinalnerv teilt sich auch in einen ventralen Teil, welcher sich mit dem ventralen Teile der vereinigten fünften und sechsten S. N. verbindet, und einen dorsalen Teil. Der achte und neunte S. N. vereinigen sich ebenfalls nach kurzem Verlaufe, und der so gebildete Stamm teilt sich in einen ventralen und einen dorsalen Teil. Der *Truncus secundarius superior* wird also von den ventralen Teilen des fünften, sechsten und siebenten Nerven gebildet, der *Truncus secundarius inferior* entspricht dem ventralen Teil des achten und neunten Spinalnerven. Der *Truncus secundarius posterior* wird von den drei dorsalen Teilstämmen gebildet. Die *A. axillaris* passiert zwischen dem siebenten und achten Nervenstamm. Der dorsale Nervenstamm teilt sich in die *Nn. axillaris* und *radialis*. Jener ist sehr kräftig entwickelt, versorgt die dorsale Seite sowohl des Oberarmes, wie des Unterarmes mit sensiblen Ästen und läuft bis zur dorsalen Seite des Daumens, wo er in zwei Äste für den radialen Rand des Daumens und die gegeneinander gewandten Ränder des Daumens und des Zeigefingers ausläuft. Der *N. radialis* verläuft in bekannter Weise um den Humerus. Nachdem er in der *S. cubitalis lateralis* zwischen den radialen Muskeln und dem *M. brachialis int.* hervorgekommen ist, passiert er im ganzen durch den *N. supinator brevis* zur Dorsalseite des Unterarmes. Ein *N. radialis superficialis* fehlt also. Nachdem der *N. radialis* die dorsalen Unterarmmuskeln mit Ästen versehen hat, passiert er durch dieselbe dorsale Fach wie die Sehnen des *M. extensor digg. com.* und teilt sich dann in zwei *Nn. digitales dorsales* für die zweiten und dritten Fingerinterstitien. Der *N. digitalis dorsalis IV*, sowie der *N. digitalis ulnaris* stammt aus dem *R. dorsalis N. ulnaris*. Der Daumen und das erste Fingerinterstitium werden von dem grossen Hautaste des *N. axillaris* versorgt, wie oben schon beschrieben ist.

Hinsichtlich der ventralen Portio des Plexus brachialis muss bemerkt werden, dass zwei Medianus-Schlingen vorhanden sind. Distal von der obersten von diesen giebt der *Truncus secundarius lateralis* einen Ast für den Brustmuskel, dann den *N. musculo-cutaneus* ab,

welcher nur den *Mm. coraco-brachialis, biceps* und *brachialis int.* innerviert — der *N. cutaneus antibrachii lateralis* fehlt — und endlich die laterale Wurzel des *N. medianus* (zweite Schlinge) abgibt. Der *Truncus secundarius inf.* giebt unterhalb der obengenannten Stelle einen *N. cutaneus brachii medialis, N. ulnaris* und die mediale Wurzel des *N. medianus* ab. Der *N. cutaneus antibrachii medialis* entspringt erst als Ast aus dem *N. medianus*, also distal von der zweiten Medianus-Schlinge und versorgt mit einem Aste die Haut über dem distalen Teil des *M. biceps* und dann die ganze Vorderfläche des Unterarmes.

Die Extremitäten-Arterie verläuft über der ersten Rippe vor dem *Plexus brachialis*. Allmählich tritt sie in der Achselhöhle zwischen den beiden ventralen Stämmen des *Plexus brachialis* nach hinten und kommt zwischen diesen und dem dorsalen Stamme des *Plexus brachialis* zu liegen. Ungefähr in der Mitte der Achselhöhle, entsprechend dem lateralen Rande des *M. subscapularis*, sind die beiden ventralen Stämme durch eine schräge Anastomose miteinander verbunden, welche vor der Arterie liegt. Die Arterie passiert eben über diese Anastomose durch den ventralen Teil des *Plexus brachialis*, zwischen dem siebenten und achten Spinalnerven. Es wird also eine typische Medianus-Schlinge gebildet, hinter der der Nerv passiert. Im weiteren Teile des Oberarmes liegt die Arterie hinter dem Nerven und passiert in deren Begleitung den *Canalis condyloideus* in die Tiefe der Ellenbeuge. Im Gebiete des Oberarmes gehen von der Arterie folgende Äste ab: Oberhalb der ersten Medianus-Schlinge (die Anastomose zwischen den beiden ventralen Stämmen) entspringt ein ziemlich kräftiges Gefäß, das vor der Schlinge verläuft und in der vorderen Wandschicht der Achselhöhle sich verteilt. Ungefähr in der Höhe des lateralen Randes des *M. subscapularis* entspringen aus einem Stamme die *Aa. subscapularis* und *circumflexae humeri*. Im oberen Teile des Oberarmes gehen mit einem gemeinsamen Stamme die *Aa. profunda brachii* und *coll. uln. sup.* ab. Im unteren Teile des Oberarmes entspringt ein Gefäß, das sich medialwärts schräg um den *N. medianus* windet und dann über den untersten Teil des *M. biceps* radialwärts weiter fortsetzt. Von diesem Gefäße gehen mit einem gemeinsamen Ursprunge zwei schön ausgebildete Arterien aus, von denen die eine schräg ulnarwärts über die Flexoren-Masse in Begleitung eines Astes vom *N. cutaneus a. b. medialis* nach unten zieht und im untersten Teile des Unterarmes ihren Platz neben dem *N. ulnaris* einnimmt und weiter in die Handplatte ausläuft. Das andere von den obengenannten Gefäßen verläuft mehr in der Mitte des Unterarmes gerade nach unten, kreuzt im unteren Teile des Unterarmes die jetzt mehr zur Oberfläche heraufsteigende *A. mediana profunda*, verläuft dann schräg radialwärts und nimmt im untersten Teile des Unterarmes seinen Platz in der Radialrinne, legt sich hier in intimer Verbindung mit einem Hautnerv an, der in der oberen Hälfte des Unterarmes vom *N. medianus* entspringt und über das Hypothenar zur Haut zieht und läuft dann

als ein typischer Ramus volaris superficialis A. radialis in die Vola manus hinaus.

Die Fortsetzung der obenbeschriebenen A. brachialis superficialis inferior geht über der Ellenbeugegegend in einen nach oben konkaven Bogen und endigt schliesslich, indem sie sich teilt, in einen feineren Ast, der nach oben zieht und einen Stamm, der über dem M. brachio-radialis oberflächlich verläuft. Beide Äste verlaufen längs dem Hautaste des N. axillaris. Von der konkaven Seite des obengenannten Arterienbogens ziehen feine Äste zum Biceps und andere stärkere nach unten gegen die Radialrinne hin. Die Fortsetzung des Bogens nach unten geht bald in ein Wundernetz von drei feinen Stämmen über, welches in der Mitte des Unterarmes sich so verteilt, dass eine Arterie längs der Sehne des M. brachio-radialis zum ersten dorsalen Fingerinterstitium verläuft, während die anderen fortfahrend, eine Netzbahn bildend, über den Sehnen der Mm. extensores carpi radiales oberflächlich zum Handrücken verlaufen. Auf der Grenze zwischen Carpus und Metakarpus verbindet sich diese netzige arterielle Bahn bogenförmig mit einem sehr kräftigen Ramus dorsalis A. ulnaris, welcher unter der Sehne des M. flexor carpi ulnaris verläuft. Von der dorsalen arteriellen Versorgung mehr weiter unten.

10 mm nach der Passage der A. brachialis durch den Canalis condyloideus, teilt sie sich in die A. mediana und A. interossea communis, welche nach einem Verlaufe von 5 mm in die A. interossea ant. et post. zerfällt. Die A. ulnaris profunda fehlt. In der Tiefe der Ellenbeuge finden sich einige Gefässverhältnisse, die nicht ohne Interesse sind. Eben nachdem die A. brachialis den Canalis condyloideus passiert hat, giebt sie einen rekurrenten Ast ab, der nach hinten und oben längs dem medialen Rande des M. brachialis int. und vor dem Humerus verläuft. Auf derselben Stelle, wo das vorhergenannte Gefäss entspringt, gerade gegenüber, geht ein Gefäss ab, das nach kurzem Verlaufe wieder in die Hauptarterie einmündet. Die so hervortretende Neigung zur Wundernetzbildung wird dann im Gebiete der A. mediana noch augenfälliger, indem von dessen oberem Teile feine Gefässe abgehen und parallel mit dem Hauptstamm weiter verlaufen und hierunter durch schräge Anastomosen sich miteinander verbinden. Eines von diesen Gefässen trennt sich in dem unteren Teile des Unterarmes von dem Hauptgefäss, verläuft dann nach unten und radialwärts auf der tiefen Flexoren-Masse, darauf gerade nach unten, auf dem Radius liegend, weicht im Gebiete des Carpus unter der Sehne des M. brachio-radialis dorsalwärts und mündet hier in das dorsale Netzwerk hinein. Obgleich von feinem Kaliber, ist dieses Gefäss doch vom morphologischen Gesichtspunkte aus von grossem Interesse. Ihr unterer, auf dem Radius verlaufender Teil, sowie derjenige, welcher unter der Brachio-radialis verläuft, entspricht völlig dem distalen Teile der A. radialis, während der obere Teil einer A. mediano-radialis entspricht.

Die arterielle Handversorgung gestaltet sich beim Didelphys folgen-

dermassen. Die *A. mediana* zerfällt in drei kräftige *Aa. digitales communes* für die drei ersten radialen Fingerinterstitien. Am Ursprunge der ersten von diesen mündet bogenförmig der Endteil der *A. mediana superficialis* hinein, nachdem sie eine *A. digitalis radialis* abgegeben hat, die längs dem radialen Rande des Daumens verläuft. In dem Anfange der dritten *A. digitalis communis* mündet bogenförmig der Endteil der *A. ulnaris superficialis*, nachdem sie über dem Hypothenar verlaufen ist. Aus diesem Teile des Bogens entspringt teils eine schwache *A. digitalis ulnaris* und eine kräftigere *A. digitalis communis IV*, welche sich in dem vierten Interstitium verteilt.

Auf dem Rücken der Hand findet sich eine gut entwickelte Arterien-Formation. Sie wird von den Ästen der *A. radialis superficialis* und dem dorsalen Aste der *A. ulnaris* gebildet, welche auf dem Übergange zwischen Carpus und Metacarpus bogen- und netzförmig miteinander zusammenhängen. Von diesem gehen Netzbahnen aus: teils eine *A. digitalis dorsalis* für jedes Fingerinterstitium, teils eine solche längs dem radialen Rande des Daumens resp. dem ulnaren Rande des Kleinfingers. Sie strecken sich bis zur Endphalanx, und jeder Finger bekommt also regelmässig vier arterielle Bahnen, die sich in die ganze Länge der Finger strecken.

Die beiden Arme zeigen einige Variationen, die nicht ohne Interesse sind. Die Wundernetzbildung um den oberen Teil des Unterarmteiles des *N. medianus* fehlt auf der einen Seite und ebenso auch das als *A. mediana superficialis* bezeichnete Gefäss. Im unteren Teil des Unterarmes spaltet sich ein feines Gefäss von der *A. mediana* ab, folgt dann dieselbe bis zur Handfläche, wo es in den radialen Teil des oberflächlichen Hohlhandbogens einmündet.

Bei dem zweiten Exemplare vom *Didelphys azarae* ist die Gefässanordnung im grossen und ganzen dieselbe, doch findet sich auf dem linken Arme eine sehr interessante Abweichung, welche verdient, mitgeteilt zu werden. Schon hoch oben in der Achselhöhle läuft die Extremitäten-Arterie durch den ventralen Teil des Plexus brachialis auf ganz dieselbe Weise wie bei dem anderen Exemplare, d. h. sie schiebt sich zwischen die beiden ventralen Stämme des Plexus, indem sie hinter einer Anastomose verläuft, welche die genannten Trunci verbindet. Diese Durchlaufungsstelle betrachte ich als homolog mit der ersten Medianus-Schlinge des Menschen. Im Gebiete des oberen Teiles des Oberarmes entspringen die *Nn. musculo-cutaneus* und *ulnaris* aus den beiden ventralen Plexus-Strängen. Die beiden zurückbleibenden Stämme laufen als Medianus-Wurzeln auf beiden Seiten der *A. brachialis* nach unten und verbinden sich im unteren Teile zu einem typischen *N. medianus*, der sich vor die Arterie lagert. Oberhalb der so gebildeten Medianus-Schlinge entspringt die *A. brachialis superficialis*, die dann schräg vor dem unteren Teile des *M. biceps* verläuft und auf ganz dieselbe Weise wie beim vorigen Exemplare sich in ihre Äste teilt. Die beiden *Aa. brachiales superficiales* bei diesem wie bei jenem

Exemplare verhalten sich also hinsichtlich der Höhe, in welcher sie aus der Arterie entspringen, ganz ähnlich. Der Unterschied liegt aber in dem Verhalten zu dem Medianus. Beim ersten Exemplare kreuzt sie den N. medianus auf dessen medialer Seite, beim zweiten verläuft sie durch den Nerven. Im ersten Falle ist es eine A. brachialis superficialis inf., im zweiten eine A. brachialis superficialis media. — Auf der rechten Seite verhalten sich die Oberarmarterien ganz wie beim erst beschriebenen Exemplare.

Bei einem dritten Exemplare von *Didelphys azarae* liegen die Verhältnisse ganz so vor, wie bei dem ersten Exemplare mit der Ausnahme, dass eine A. mediana superficialis fehlt; das in der Radialrinne verlaufende, längs dem Medianus-Aste ziehende Gefäß entspringt aus der tiefen A. mediana.

Didelphys ist in Bezug auf die Armarterien von keinem von den neueren Untersuchern bearbeitet. Das Tier besitzt eine A. axillaris, welche der 7. Segmentarterie entspricht. Von den tiefen Unterarmarterien ist die A. mediana das Hauptgefäß, auch die A. interosseae sind gut entwickelt. Die Aa. ulnaris fehlt ganz. Oberflächlich verlaufende Arterien tragen in grossem Umfange zu der Nutrition der Unterarmmuskeln bei. Sie entspringen vermittels einer A. brachialis superficialis aus der A. brachialis. Bei zwei von den untersuchten Exemplaren war es eine A. brachialis superficialis inferior, bei dem dritten eine A. brachialis superficialis media. Die beiden Formen verhielten sich nämlich verschieden zum Medianus. Im letzten Falle passierte das Gefäß von hinten nach vorne durch die zweite distalwärts verschobene Medianus-Schlinge, im vorigen Falle dagegen windete sie sich medianwärts von dem N. medianus. Im Gebiete des Unterarmes setzte sich die A. brachialis superficialis in zwei Gefässe fort, welche als A. antibrachii superficialis ulnaris und mediana aufzufassen sind. Jene setzt sich nämlich, nachdem sie oberflächlich über die Flexorenmasse gezogen ist, längs dem distalen Teile des N. ulnaris bis zur Handfläche fort, wo sie in den oberflächlichen Hohlhandbogen einmündet. Diese, welche nur bei zwei von den untersuchten Exemplaren zu finden war, zieht mehr in der Mitte des Unterarmes, kreuzt die A. mediana

profunda und verläuft in der Radialrinne weiter. Die Gefäßverhältnisse sind hier nicht ohne Interesse. Die eben genannte Arterie läuft nämlich längs einem Hautnerven, der aus dem Unterarmteile des N. medianus entspringt, zwischen dem Pronator teres und Flexor carpi radialis hervorkommt und in die Haut über den Thenar verläuft. Er entspricht also — wenigstens teilweise — dem N. cutaneus antibrachii lateralis. Die A. antibrachii superficialis mediana läuft längs diesem als ein typischer Ramus superficialis radialis in die Handplatte aus. Der distale Teil der A. radialis ist auch in Form eines aus der A. mediana entspringenden Astes vorhanden, der ebenfalls in der Radialrinne läuft und unter dem M. brachio-radialis seinen Weg zum ersten dorstalen Interstitium sucht. Die A. radialis ist nur in den genannten Bruchstücken vorhanden, denn die Fortsetzung der A. brachialis superficialis läuft zum dorsalen Hautnerven über, teilt sich längs diesem in auf- und niedersteigende Äste. Der letztere bildet eine gut entfaltete A. antibrachii dorsalis und versorgt in grosser Ausdehnung den Rücken der Hand und der Finger.

Dasyurus viverrinus (Taf. 5/6, Fig. 7).

Der fünfte und sechste Spinalnerv verbindet sich zu einem proximalen Stamm und der siebente, achte und neunte zu einem distalen Stamm. Jeder von diesen teilt sich in einen ventralen und einen dorsalen Teil. Der ventrale Teil des proximalen Stammes liefert einen N. thoracicus, N. musculo-cutaneus und die proximale Medianus-Wurzel, derselbe Teil des distalen Stammes setzt sich in einen zweiten N. thoracicus, die distale Medianus-Wurzel, den N. ulnaris und cutaneus antibrachii medialis fort.

Die Medianus-Schlinge liegt bei gerade ausgestrecktem Arme etwas medialwärts von dem proximalen Rande der M. Latissimus-Sehne. Die Extremitäten-Arterie passiert schon hoch oben in der Achselhöhle zwischen dem sechsten und siebenten Spinalnerven dorsalwärts hinter der Pectoralis-Schlinge, zieht dann durch die Medianus-Schlinge und hinter dem Nerven längs der medialen Bicepsrinne auf gewöhnliche Weise und läuft so in die Tiefe der Ellenbeuge hinein. Nachdem das Gefäß durch die Spalte zwischen den beiden Trunci secundarii passiert ist, giebt es eine A. subscapularis, dann unmittelbar einen gemeinsamen

Stamm für die Aa. circumfl. hum. ant. et post. ab. Sie werden in der Achselhöhle oberhalb des oberen Randes der Latissimus-Sehne abgegeben. Nach einem Verlaufe von 20 mm folgt der Abgang der A. profunda brachii, die einen kräftigen Ast zum langen Tricepskopf abgibt und dann längs dem N. radialis verläuft. Weiter nach unten entspringt eine A. coll. uln. inf. Im unteren Teil des Oberarmes ca. 12 mm über dem Epicondylus medialis entspringt ein Gefäß, die A. brachialis superficialis inf., die schräg medialwärts vom N. medianus und vor dem Nerven verläuft und im oberen Teile des Unterarmes sich in zwei Äste teilt, von denen der eine schräg über die Flexoren-Masse ulnarwärts verläuft und im unteren Teile des Unterarmes sich an den N. ulnaris anlegt und dann als schwache, typische A. ulnaris in die Hand hineinläuft. Der zweite Teilast der A. brachialis superficialis inf. verläuft gegen die Radialrinne und lässt sich bis zum unteren Teile des Radius verfolgen. Dieser Teilast ist die typische A. radialis vom Menschen. Sie giebt teils Muskeläste an die radialen Muskeln, teils ein feines Büschel von Gefässen ab, die oberflächlich über den M. brachio-radialis verlaufen und sich auf dem Handrücken fortsetzen. Dieser Büschel ist durch eine Anastomose, die längs dem Oberarmanteile des M. brachio-radialis und dann längs dem M. triceps brachii verläuft, unter dem M. deltoideus mit dem A. circumfl. hum. post. verbunden. Weiter ist die A. radialis in dem unteren Teile des Unterarmes unter dem M. pronator teres durch eine Anastomose mit der A. mediana verbunden. Diese Anastomose liegt auf dem radialen Teile der tiefen Flexoren-Masse. Die A. brachialis profunda setzt auf gewöhnliche Weise ihren Lauf in der Tiefe der Ellenbeuge lateralwärts vom N. medianus fort, nachdem sie eine A. subscapularis im unteren Teile des Oberarmes abgegeben hat, die radialwärts verläuft und im oberen Teile der radialen Muskulatur sich verteilt. Nachdem sie unter dem M. pronator teres in die Tiefe passiert ist, zerfällt sie ziemlich schnell in eine kräftige A. mediana, A. interossea ant. et post. und eine sehr schwache A. ulnaris, die sich bald in Muskeläste auflöst.

In der Vola manus spaltet sich die A. mediana in drei Aa. digitales, welche den drei radialen Interdigitalräumen entsprechen. Die A. antibrachii superficialis ulnaris läuft in den vierten Interdigitalraum aus und spaltet sich hier in zwei Äste, welche längs den gegeneinander gerichteten Rändern der vierten und fünften Finger verlaufen. Dazu verbindet sich dieselbe in der Hohlhand mit der A. mediana so, dass ein oberflächlicher Arterienbogen zustande kommt.

Der N. medianus teilt sich unter dem Pronator teres in zwei Äste, von denen einer den gewöhnlichen Weg einschlägt, der andere aber längs dem unteren Rande des M. pronator teres und dann im unteren Teile der Radialrinne in Begleitung des unteren Teiles der A. radialis verläuft. Dann zieht der Nervenast oberflächlich schräg über den untersten Teil der radialen Muskeln und teilt sich hier in einen Nerven, der nach der Haut des Daumens geht, während der

andere stärkere Teilast zum Handrücken strebt und hier in drei Hautäste für die drei radialen Interdigitalräume ausläuft.

Dasyurus viverrinus besitzt eine *A. axillaris*, welche der 6. Segmentarterie entspricht. Der Plexus brachialis zeigt im Zusammenhang hiermit einen anderen Verzweigungstypus als bei *Didelphys azarae*. Die *A. brachialis profunda* setzt sich in das Hauptgefäß des Unterarmes, die *A. mediana*, und die *A. interossea* fort. Weiter findet man eine *A. radialis* und eine *A. antibrachii superficialis ulnaris*, welche beide vermittelt einer *A. brachialis superficialis inferior* aus der *A. brachialis profunda* entspringt. Beachtenswert ist es, dass die *A. radialis* im unteren Teile der Radialrinne längs demselben Nervenast, der beim *Didelphys* beschrieben ist, verläuft.

E. Schwalbe (36) hat in seiner Arbeit eine Beschreibung der Arterien des Armes von *Dasyurus Mangei* geliefert. Seine *A. radialis superficialis* entspricht nach meiner Auffassung der *A. radialis*, welche vermittelt einer *A. brachialis superficialis inferior* aus der Oberarmarterie entspringt.

Macropus leporoides (Taf. 7/8, Fig. 8).

Die Extremitäten-Arterie läuft hoch oben in der Achselhöhle erst durch eine *Pectoralis*-Schlinge, dann durch eine *Medianus*-Schlinge zwischen dem siebenten und achten Spinalnerven und lagert sich zwischen dem volaren und dem dorsalen Teile des Plexus brachialis. Nachdem sie die Schlinge passiert hat, giebt sie einen gemeinsamen Stamm für die *Aa. subscapularis* und *circumfl. post. ab.*, dann folgt der Abgang der *A. circumfl. hum. ant.* und im Gebiete des Oberarmes der der *A. profunda brachii*. Im unteren Teil des Oberarmes entspringt eine *A. brachialis superficialis inf.* und verläuft ein paar mm vor dem *N. medianus*, dann längs dem medialen *Biceps*-Rande und so in einem nach oben konkaven Bogen radialwärts. Hier teilt sie sich in ein aufsteigendes Gefäß, das längs dem dorsalen Hautast des *N. axillaris* verläuft und einem herabsteigenden solchen, der auch längs demselben zum Handrücken verfolgbar ist. Aus der Konkavität entspringen mehrere kleine Äste für den *M. biceps* und aus der Konkavität erst eine schwache *A. antibrachii superficialis*, die sich bald in Muskeläste auflöst und eine kräftige *A. radialis*, die unter der Fascie in der Ra-

dialrinne längs dem medialen Rande des *M. brachio-radialis* sich lagert. In der unteren Hälfte derselben verläuft sie mit einem Aste des *N. medianus*, der nach dem Handrücken zieht. Die *A. radialis* verläuft typisch unter der Sehne des *M. abductor pollicis* und *extensor pollicis* und endet im dorsalen ersten Fingerinterstitium, nachdem sie erst im untersten Teile des Unterarmes einen *Ramus volaris superficialis* abgesandt hat, der in den oberflächlichen Teilen des Hypothenars endet. Nachdem die *A. brachialis profunda* den *Canalis condyloideus* passiert hat, giebt sie einen rekurrierenden Ast ab und teilt sich dann in der Tiefe der Ellenbeuge in die *A. mediana* und *interossea communis*. Die volare arterielle Handversorgung wird allein durch die *A. mediana* ausgeführt, die sich erst in zwei Stämme teilt: einen radialen und einen ulnaren. Jener giebt dann die *A. digitalis radialis* an den Daumen und die *Aa. digitales comm. I* und *II* ab, diese teilt sich in die *Aa. digitales communes volares III* und *IV*. Der Handrücken wird von der *A. radialis* und den übrigen radialen Hautästen versorgt.

Bei *Macropus leporoides* entspricht die *A. axillaris* der 7. Segmentarterie. Das Tier besitzt ferner eine starke *A. mediana*, welche die Handversorgung übernommen hat, die *A. interossea*, eine typische *A. radialis* und eine *A. antibrachii dorsalis*, die beide vermittelt der *A. brachialis superficialis inferior* aus der *A. brachialis profunda* entspringen.

Zuckerkandls (42) Beschreibung über die Vorderarmarterien von *Macropus giganteus* stimmt mit der eben gelieferten überein mit der Ausnahme, dass in seinem Falle das Gefäß, welches er *Radialis superficialis* nennt, in Begleitung des radialen Hautastes auf den Handrücken hinabeilt. Dies sollte also meiner *A. antibrachii dorsalis* entsprechen, und sonach würde die *A. radialis* in seinem Falle fehlen.

Onychogale lunata (Taf. 7/8, Fig. 9).

Rechter Arm. Die Extremitäten-Arterie läuft vor dem unteren Teile des *Plexus brachialis* her und giebt in der Achselhöhle eine kräftige Arterie ab, welche Äste an die vordere Wand der Achselhöhle entsendet und dann mit einem starken Nerven nach unten in der Muskulatur der Brustwand weiter verläuft. Dann passiert die Arterie hinter der *Pectoralis*-Schlinge zwischen dem siebenten und achten Spinalnerven. Im unteren Teile der Achselhöhle auf der Grenze gegen den Oberarm wird der *N. medianus* auf gewöhnliche Weise gebildet,

und hinter der so entstandenen Medianus-Schlinge verläuft dann die Arterie im Gebiete des Oberarmes, typisch hinter dem N. medianus gelagert, und geht darauf mit dem Nerven durch den Canalis condyloideus. Nachdem die Arterie auf obengenannte Weise den ventralen Teil des Plexus brachialis passiert hat, giebt sie einen kurzen, aber kräftigen Stamm ab, der sich bald in die A. subscapularis und A. circumflexa hum. post. teilt. Diese ist von besonderem Interesse. Sie folgt nämlich als kräftig entwickeltes Gefäß dem N. axillaris rund um den Humerus. Nachdem der N. axillaris hinten unter den M. deltoideus gekommen ist, teilt er sich in zwei Äste, von denen der schwächere den Weg um das Collum humeri verfolgt und als Muskelast in dem M. deltoideus endigt, der gröbere Teilast des N. axillaris setzt dagegen seinen Lauf als Hautast fort und verläuft längs der lateralen Fläche des M. brachialis int. und dann längs dem M. brachioradialis bis zum Handrücken. Hierunter versieht er die Haut über der Dorsalseite des Oberarmes, die radiale Seite und die Dorsalhaut des Unterarmes mit Ästen und splittert sich endlich in Äste für die dorsale Seite der Finger auf. Die A. circumfl. hum. post. folgt jetzt, nachdem sie kurze Muskeläste unter dem M. deltoideus abgegeben hat, getreu dem obenbeschriebenen Hautaste des N. axillaris, teilt sich im Gebiete des Unterarmes in mehrere Stämme, die parallel miteinander anastomosierend verlaufen und geht endlich im unteren dorsalen Teile des Unterarmes in ein mächtig entwickeltes Netz über, das mit der A. mediano-radialis anastomosiert und die Aa. digitales dorsales III und IV für die beiden ulnaren Fingerinterstitien absendet.

Wenn wir nun zu der A. axillaris zurückkehren, finden wir, dass dicht unter dem Abgange des kurzen gemeinsamen Stammes für die Aa. subscapularis und circumfl. hum. post., eine schwache A. circumfl. hum. ant. abgeht. Im oberen Teile des Oberarmes folgt eine A. profunda brachii, welche mit dem N. radialis verläuft und in Muskeläste für die dorsale Muskulatur des Oberarmes und in Hautäste endigt, welche das Septum intermusculare ext. perforieren. Ungefähr in der Mitte des Oberarmes entspringt aus der A. brachialis lateralwärts vom N. medianus eine Arterie, die eine kurze Strecke vor dem N. medianus verläuft und dann längs dem medialen Rande des unteren Teiles des M. biceps weiter zieht. Etwas oberhalb der Ellenbeuge teilt sich dies Gefäß in zwei Äste, von denen das eine im oberen Teile der Radialrinne und des Sulcus cubitalis lateralis in Muskeläste zerfällt, während der zweite als eine typische A. antibrachii superficialis ulnaris über der volaren Flexoren-Masse nach unten bis zu der Vola und dem Dorsum manus zu verfolgen ist. Der zur Vola manus ziehende Ast der A. antibr. superfic. legt sich im untersten Teile des Unterarmes dem N. ulnaris an und versorgt die oberflächlichen Bildungen des ulnaren Teiles der Vola manus. Sie wird verstärkt durch eine kräftige Anastomose aus der A. interossea ant. Im untersten Teil des Oberarmes findet sich eine A. collater. uln. inf.

In der Ellenbeuge, nachdem die *A. brachialis* den *Canalis condyloideus* passiert hat, giebt sie eine Arterie ab, die lateral zwischen dem *Humerus* und *M. brach. int.* verläuft und, in dem *Sulcus cubitalis lateralis* angelangt, Äste sowohl proximal- wie distalwärts längs dem *N. radialis* aussendet. Jene anastomosieren mit den Endästen der *A. profunda brachii*.

In der Tiefe des oberen Teiles des Unterarmes teilt sich die *A. brachialis* unter dem *M. pronator teres* in ihre beiden Endäste: die *Aa. interossea* und *mediana*. Diese ist die kräftigste, giebt nach kurzem Verlaufe eine starke *A. mediano-radialis* ab, die erst unter dem *M. pronator teres*, dann, typisch in der Radialrinne gelagert, in Begleitung mit einem Hautaste des *N. medianus* unter der Sehne des *Abductor pollicis* zum dorsalen ersten Fingerinterstitium verläuft. Im untersten Teile der Radialrinne giebt die *A. mediano-radialis* einen *Ramus volaris superficialis* ab, der zu den *Thenar-Muskeln* verläuft. Im dorsalen ersten Interstitium teilt sie sich in zwei Arterien, von denen die eine als *A. digitalis dorsalis I* zu dem Daumen und radialen Rande des Zeigefingers zieht; die zweite nimmt eine Anastomose von der *A. antibrachii dorsalis* auf und verläuft dann als starke *A. digitalis dorsalis II* zu den gegeneinander gewendeten Rändern des Zeige- und Mittelfingers. Die *A. mediana* verläuft auf gewöhnliche Weise längs dem Hauptabschnitt des *N. medianus* zur *Vola manus*.

Linker Arm. Die Gefässanordnung ist im grossen und ganzen dieselbe wie rechts. Doch finden sich einige nicht unwichtige Besonderheiten. Nachdem die *Extremitäten-Arterie* durch die *Pectoralis-Schlinge* gegangen ist, passiert sie hinter einer dünnen Anastomose, welche oberhalb der *Medianus-Schlinge* die beiden ventralen *Trunci secundarii* vereinigt. Das oberflächliche Unterarmgefäss findet sich auch auf dieser Seite. Es entspringt aber weiter unten gerade oberhalb des *Canalis condyloideus* medialwärts vom *N. medianus*.

Bei einem zweiten Exemplar von *Onychogale lunata* entspringt auf beiden Seiten das oberflächliche Unterarmgefäss medialwärts vom *N. medianus*. Die *A. antibrachii superficialis* verliert sich im unteren Abschnitte des Unterarmes. Statt dessen ist eine typische, aber schwache *A. ulnaris* vorhanden, die auf gewöhnliche Weise entsteht und längs dem Nerven bis in die *Vola manus* zieht.

Die zwei untersuchten Exemplare von *Onychogale lunata* zeichnen sich durch ziemlich bedeutende Variationen aus. Bei allen Extremitäten ist eine *A. antibrachii superficialis ulnaris* vorhanden, welche sich aber sowohl in dem oberen wie unteren Teile verschieden verhält. Bei drei Extremitäten entspringt sie mittelst einer *A. brachialis inferior* aus der *A. brachialis medial* vom *N. medianus*. Bei einem Arme kommt sie lateral vom

N. medianus, was durch Verödung des proximalen Teiles der A. brachialis superficialis zu erklären ist. In den meisten Fällen läuft sie längs dem distalen Teile des N. ulnaris in die Handplatte hinein.

Bei einem Arme war dies aber nicht der Fall, indem das Gefäß schon im oberen Teile des Unterarmes als Muskelast endigt. Statt dessen ist eine typische, aber schwache A. ulnaris profunda vorhanden.

Die A. radialis fehlt, ist aber durch eine A. mediano-radialis von typischem Verlaufe ersetzt. Schliesslich ist die A. anti-brachii dorsalis stark entwickelt und nimmt ihre Wurzeln sowohl von der A. circumfl. hum. post. wie von der A. anti-brachii superficialis.

Phalangista vulpina.

Die A. axillaris giebt einen sehr kräftigen Stamm für die Bildungen der vorderen und medialen Wände der Achselhöhle ab und passiert dann die im oberen Teile der Achselhöhle belegene Pectoralis-Schlinge und die Medianus-Schlinge zwischen dem 7. und 8. Spinalnerven, giebt darauf einen gemeinsamen Stamm für die Aa. subscapularis und circumfl. hum. ant. ab und setzt sich dann hinter dem N. medianus fort. Die A. circumfl. hum. post. ist wenig entwickelt im Verhältnisse zu demselben Gefässe bei Onychogale und sendet keinen Hautast ab. Im unteren Abschnitte des Oberarmes entspringt eine ziemlich kräftige A. brachialis superficialis inf., die medialwärts und vor dem N. medianus verläuft und dann schräg medialwärts von dem unteren Teile des M. biceps sich zur Radialrinne begiebt. In der Plica cubiti entspringt aus ihr ein Gefäß, das schräg oberflächlich über der Flexoren-Masse zum distalen Teile des Unterarmes verläuft, um in den oberflächlichen Schichten des ulnaren Teiles der Handplatte und in den Hypothenar-Muskeln zu endigen. Die Fortsetzung der A. brachialis superfic. inf. sendet Äste zu den radialen Muskeln und setzt sich dann längs dem Unterarmteile des Hautastes des N. axillaris zum Hand- und Fingerücken fort. Nach dem Abgange der A. brachialis superficialis inf. sendet die A. brachialis eine kräftige A. coll. uln. inf., dann nach dem Durchtritte durch den Canalis condyl. einen unter dem M. brachialis int. zum N. radialis verlaufenden Ast ab, und nun folgt in der Tiefe der Ellenbeuge die Teilung in der A. interossea comm. und A. mediana. In der Mitte des Unterarmes giebt die A. mediana eine ziemlich gut

entwickelte *A. mediano-radialis* ab, die mit einem von dem *N. medianus* ausgehenden Hautaste unter dem *M. prenator teres* hervorkommt und dann in der Radialrinne in naher Beziehung zum Nerven weiter verläuft und im distalen Ende des Unterarmes in zwei Äste zerfällt, von denen der eine als *Ramus volaris superficialis* zur Handplatte verläuft, der andere dorsalwärts zum Arterienetz des Handrückens geht. Hierunter verläuft sie oberflächlich über der *Abductor-pollicis*-Sehne und splittert sich auf dem Handrücken teils in oberflächliche, teils in tiefe Äste für die zwei radialen Fingerinterstitien. Die *A. mediana* ist das Hauptgefäß des Unterarmes und der Hand. In der Handplatte zerfällt sie in vier stark divergierende *Aa. digitales volares*.

Der linke Arm verhält sich ganz wie der rechte.

Das untersuchte Exemplar von *Phalangista vulpina* besitzt eine *A. axillaris*, welche der 7. Segmentalarterie entspricht. Die *A. mediana* bildet wie bei den übrigen Beutlern, das Hauptgefäß des Unterarmes. Die *Aa. interosseae* verhalten sich wie bei diesen. Die *A. brachialis superficialis inferior* ist vorhanden und setzt sich teils in eine *A. antibrachii superficialis ulnaris*, teils in eine *A. antibrachii superficialis dorsalis* fort. Die *A. radialis* fehlt; statt ihrer findet sich eine *A. mediano-radialis*, die aber im Gegensatze zu dem Verhältnisse bei den übrigen Beutlern oberflächlich zum Handrücken verläuft.

E. Schwalbe berichtet bei *Phalangista vulpina* „über eine ziemlich schwache *Radialis superficialis*.“ Ob es sich hier um das gewöhnliche Gefäß dieses Namens handelt, das nach meiner Ansicht in seinem Unterarmteile der *A. radialis* entspricht, oder um die *A. antibrachii dorsalis*, die bei meinem Exemplar die Fortsetzung der *A. brachialis superficialis* bildet, geht aus der Beschreibung nicht hervor. Im übrigen stimmen unsere Befunde überein.

Nachdem die älteren Autoren (*Cuvier*, *Meckel*, *Hyrtl* u. a.) richtige Beschreibungen der Arterien des Beuteltier-Armes mitgeteilt, diese aber fehlerhaft beurteilt hatten, indem sie nach dem Verhältnis beim Menschen die *A. brachialis* als sich teilend

in die *A. radialis* und *ulnaris* auffassten, war es *Zucker k a n d l* (42), welcher zuerst richtige morphologische Deutung der betreffenden Gefäße lieferte, indem er zeigte, dass die *A. mediana* das Hauptgefäß bildete und dass das zweite Hauptgefäß des Beuteltierarmes nicht einer gewöhnlichen *A. radialis*, sondern einer *A. radialis superficialis* entsprach. Er giebt Beschreibungen über die Vorderarmgefäße von *Macropus giganteus* und *Benetti* und *Phascolomys Wombat*. Von seinen übrigen Untersuchungsergebnissen seien erwähnt, dass die *Radialis superficialis* in ihrem unteren Teile variiert, indem sie in gewissen Fällen einen *Ramus dorsalis* abgiebt, der in anderen fehlt, während er in einer dritten Form von der *Interossea* abgeht. Die *A. ulnaris* kann fehlen oder in schwacher Form vorhanden sein, auch die *A. mediana* kann im oberen Teile zurückgebildet sein, während dessen distales Gebiet von einer *A. mediano-radialis* übernommen wird.

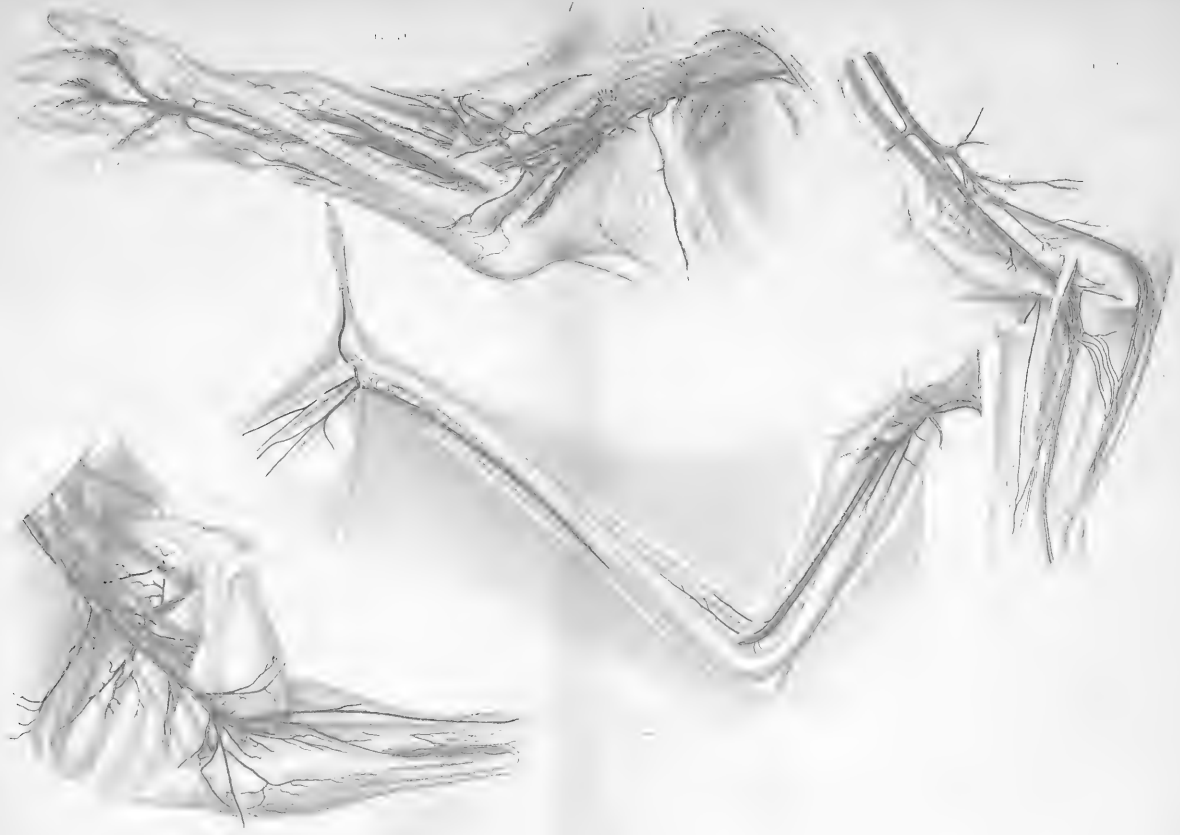
Dann wurden die Befunde von *Zucker k a n d l* von *E. Schwalbe* (36) bestätigt. Sein Untersuchungsmaterial war: *Dasyurus Maugei*, *Perameles nasuata*, *Halmaturus nalabatus* und *Phalangista vulpina*. Über die Lage der *A. brachialis* zum Plexus teilen diese Autoren nur kurze Notizen mit, nach denen sie sich wie beim Menschen verhält.

Bei den meisten der von mir untersuchten Beutler verhält sich die *A. axillaris* so zum Plexus brachialis, dass sie zwischen dem 7. und 8. Spinalnerven durch eine *Pectoralis-* und eine *Medianus-Schlinge* verläuft und dann hinter dem *N. medianus* weiter zieht. Sie entspricht also hier der 7. Segmentalarterie. Nur bei *Dasyurus* lagen die Verhältnisse wesentlich anders vor, indem die Arterie hier zwischen dem 6. und 7. Spinalnerven hinzieht und also die 6. Segmentalarterie repräsentiert.

Was die tiefen Vorderarmarterien, die *A. mediana* und die *A. interossea* betrifft, stimmen meine Untersuchungen ganz mit denjenigen von *Zucker k a n d l* und *E. Schwalbe* überein.

Auch hinsichtlich der Gefässe in der Radialrinne stimmen unsere tatsächlichen Befunde überein. In der Deutung der Befunde weiche ich dagegen auf Grund meiner embryologischen Erfahrungen von diesen Forschern ab, Die grösste Differenz zwischen unseren Befunden herrscht doch in Bezug auf die oberflächlichen Unterarmarterien, die sowohl auf der ventralen wie auf der dorsalen Fläche zu finden sind. Sie sind von den genannten Autoren entweder ganz vernachlässigt, oder wenigstens als sehr unwichtig zur Seite geschoben. Im Gegensatz hierzu finde ich, dass sie sowohl vom physiologischen wie vom morphologischen Gesichtspunkte aus von grossem Interesse sind.

Bei den meisten der untersuchten Beutler ist weiter eine typische *A. brachialis superficialis inferior* vorhanden, wie sie vorher von E. Schwalbe und mir bei menschlichen Varietäten beschrieben ist. Hierunter verstehe ich nämlich eine Arterie, die von kräftigem Kaliber aus der *A. brachialis* im Gebiete ihrer Oberarmteile entspringt, dann medialwärts um den *N. medianus* sich windet, vor diesem eine Strecke verläuft und dann in die verschiedenen Unterarmarterien sich fortsetzt. Am einfachsten gestaltet sich ihre Fortsetzung bei *Macropus leporoides*. Hier setzt sich die genannte Arterie vor dem *Processus supratrochlearis* durch die Ellenbeuge in die Radialrinne fort und verläuft in deren unterem Teile längs einem Hautnerven und dann unter den Daumen-Sehnen zum ersten dorsalen Finger-Interstitium. Zuckerkandl nennt dies Gefäss, zum Unterschiede von der gewöhnlichen *A. radialis*, *A. radialis superficialis*. Nach meiner Deutung ist der Teil des Gefässes, welcher durch die Radialrinne verläuft, völlig homolog mit der *A. radialis* des Menschen. Freilich ist ihre Lage etwas oberflächlich. Sie liegt indes unter der Fascie. Statt wie gewöhnlich in der Ellenbeuge lateral vom *N. medianus* zu entspringen, hat sie ihren Ursprung medial vom *N. medianus* ins Gebiet des Oberarmes verlegt. Entwicklungsgeschichtlich erklärt dies sich daraus,



dass der Ursprung der *A. radialis* im Gebiete des Gefäßbogens der *A. brachialis superficialis* inf. verschoben ist. Der distale Teil des letztgenannten Gefäßes verliert den Zusammenhang mit der *A. brachialis profunda*, und die *A. brachialis superficialis* inf. setzt sich dann in die *A. radialis* fort. Um einen kurzen Ausdruck zu erhalten, welcher sagt, dass die *A. radialis* vermittelst einer *A. brachialis superficialis* aus der *A. brachialis profunda* entspringt, will ich diese Form, da der gewöhnliche Ausdruck hohe *A. radialis* nicht passend ist, *A. brachio-radialis* nennen.

Die *A. mediano-radialis*, die ich so auffasse, dass der distale Teil der typischen *A. radialis* von einer der während der Embryonalzeit konstanten Anastomosen aufgenommen wird, ist bei *Onychogale* sehr kräftig ausgebildet.

Die oberflächlichen Vorderarmarterien, zu deren Beschreibung ich jetzt übergehe, sind am schönsten bei *Didelphys azarae* entwickelt. Sie bestehen aus den von der menschlichen Anatomie als Varietäten wohl bekannten *Aa. ulnaris* und *mediana superficialis*. Beide entspringen vermittelst der *A. brachialis superficialis inferior* aus der *A. brachialis profunda*, und dieser Ursprung ist ganz auf dieselbe Weise zustande gekommen, wie oben für die *A. radialis* geschildert ist. Beide verlaufen wie beim Menschen über der oberflächlichen Flexoren-Masse auf der Vorderseite des Unterarmes, *A. ulnaris superficialis* in der Richtung gegen den *Sulcus antibrachii ulnaris*, und legt sich hier an den *N. ulnaris* und folgt diesem in die Handplatte hinein. Die *A. mediana superficialis* läuft mehr in der Mitte des Unterarmes zur tiefen *A. mediana*. Statt in diese einzumünden, was ja gewöhnlich beim Menschen geschieht und auch bei *Onychogale* der Fall ist, nimmt sie ein Gefäß aus der als Netz entstehenden *A. mediano-radialis* auf und läuft im distalen Teile der Radialrinne als *R. volaris A. radialis* weiter.

Dass die Erklärung, die ich im vorhergehenden über den

Oberarmursprung der A. radialis, der A. ulnaris superficialis und der A. mediana superficialis gegeben, ganz richtig ist, geht aus gewissen, im vorhergehenden mitgeteilten Zergliederungsergebnissen deutlich hervor. Man erinnere sich nur, dass beim Embryo sowohl die A. radialis, wie die A. ulnaris und mediana superficialis aus dem Gefässbogen der A. brachialis superficialis entsprang. Gewöhnlich wird bei den Beutlern der distale Zusammenhang mit der A. brachialis profunda gelöst, und der Ursprung der genannten Vorderarmarterien ist dann medial vom N. medianus belegen. Man kann sich ja auch sehr wohl denken, dass der proximale, medial von hinten nach vorne sich windende Teil der Anastomose, welche die A. brachialis superficialis inferior bildet, verschwindet. Dann würde natürlich der Ursprung der Vorderarmarterien lateral vom N. medianus verlegt. Das ist auch der Fall bei einem von den untersuchten Onychogalen. Ohne Kenntnis von dem Ursprunge der oberflächlichen Unterarmarterien von dem Gefässbogen der A. brachialis superficialis inferior wäre ein solcher Ursprung ganz unverständlich. Mit dieser Kenntnis lassen sich die auf den ersten Blick ungewöhnlichen Befunde ziemlich leicht verstehen.

Alles in allem sind die Zergliederungsergebnisse bei den Beutlern für mich von grossem Interesse, da sie sich mit dem Grundtypus der Säuger-Arm-Gefässen, welcher aus meinen embryologischen Untersuchungen hervorgangen ist, gut übereinstimmen.

Edentaten.

Mit besonderem Interesse nahm ich die Untersuchung über die Armarterien der Edentaten auf. Durch Studium der älteren Litteratur war ich zu der Einsicht gekommen, dass es sich hier um ältere Einrichtungen handelte, deren Kenntnis für die ganze Gefässmorphologie von Wichtigkeit sein musste. Dazu hatte ich gefunden, dass die Gefässanatomie der Edentaten in der neueren Litteratur so sehr vernachlässigt war, dass nur

von diesem Gesichtspunkte aus eine neue Bearbeitung berechtigt war.

Nachdem Carlisle (11) die Wundernetze des Faultieres gefunden hatte und Meckel (27), S. A. Mayer, K. A. v. Baer und andere Autoren diese Befunde sowohl bei den genannten Tieren, wie bei anderen zahnlosen bestätigt und erweitert hatten, war es Hyrtl (22), welcher in einer schönen Abhandlung den Gegenstand sehr vollständig behandelte, indem er alle die verschiedenen Arten genau untersuchte. Die leitenden Gesichtspunkte waren teils rein deskriptiver, teils physiologischer Art. Das Verhältnis zu den umgebenden Teilen wurde nicht berücksichtigt. Der Autor scheint von den schönen Bildern, die er durch seine meisterhafte Technik darzustellen vermag, so ganz und gar eingenommen, dass er alle anderen Bildungen mit Ausnahme von den Knochen und in gewissen Fällen den Muskeln in den Zeichnungen entfernte. Hierin liegt eine grosse Schwäche der Untersuchung. Abgesehen davon, dass er den morphologischen Charakter der Gefässe nicht bestimmen konnte, so sind die Bilder nicht naturgetreu genug und können nicht mit Bestimmtheit beurteilt werden, wenn man nicht selber ein Präparat besitzt. Andererseits muss aber bemerkt werden, dass die Beschreibung der Befunde ganz richtig ist. Darum können seine Beschreibungen auch für uns von Nutzen sein. Bei den speziellen Beschreibungen werde ich auch seine Untersuchungen verwenden.

In der neueren Zeit sind die Unterarmarterien einiger Edentaten, nämlich *Dasyopus villosus* und *Bradypus bidactyles* von Zuckerkandl (43) untersucht. Auf seine Befunde werde ich weiter unten zurückkommen.

Bradypus tridactyles (Taf. 7/8, Fig. 10 u. 11).

Von diesem Tiere habe ich zwei in Spiritus gehärtete Exemplare untersucht. Bei dem einen ist die Injektion misslungen,

weil es mein erster Versuch war und ich die Armarterien von der Aorta aus zu injizieren versuchte. Der Druck wurde dann so stark, dass die A. subclavia barst. Später habe ich immer bei den Tieren mit Wundernetzen versucht, die Armarterie für sich zu injizieren, was in den meisten Fällen gelang, wenn nicht die Arterien durch Blutkoagula vollgestopft waren.

Bei dem injizierten Exemplare zeigen die Befunde folgendes:

Der Plexus brachialis ist sehr einfach gebaut. Zu dessen Bildung treten die Spinalnerven (7. bis 11.) zusammen. Der 7. und 8. Spinalnerv vereinigen sich zu einem proximalen Stamm, der 9., 10. und 11. zu einem distalen solchen. Jeder von diesen teilt sich dann in einen ventralen und einen dorsalen Teil. Die beiden ventralen vereinigen sich zu einem Stamm, und das tun auch die zwei dorsalen Teile. Dieser giebt erst in der Achselhöhle den N. antibrachii cutaneus medialis und den N. ulnaris ab, dann im oberen Teile der Achselhöhle den N. musculo-cutaneus und setzt sich so in den N. medianus fort. Der dorsale Stamm spaltet sich in die Nn. radialis et axillaris.

Von den peripheren Nerven ist nur zu sagen, dass der N. musculo-cutaneus als N. cutaneus externus bis zum Daumen zu verfolgen ist und dass er darunter eine Strecke sich sehr nahe an den N. radialis superficialis lagert und auch ein Bündel von diesem aufzunehmen scheint.

Die Extremitäten-Arterie läuft über der ersten Rippe an dem distalen Rande des Plexus hin, giebt eben an der Stelle, wo sie die Rippe passiert, einen Ast ab, der schräg vor dem Plexus nach oben und hinten zu dem seitlichen Teile des Halses verläuft. Dann lagert sich die Extremitäten-Arterie im oberen Teile der Achselhöhle medialwärts vom Plexus brachialis. In der Mitte der Achselhöhle wird mit einem Male die A. axillaris von dem eigentümlichen, schon lange bekannten arteriellen Wundernetze umgeben. Dieses umgiebt in der Achselhöhle und im oberen Teil des Oberarmes die Extremitäten-Arterie gleichförmig und bildet eine auch im uninjizierten Zustande von der Umgebung gut abgegrenzte Hülle, in deren Centrum die Arterie, ohne Äste abzugeben und ohne Kaliberabnahme bis zur Ellenbeuge verläuft. Das Wundernetz kommt auf folgende Weise zustande: Im oberen Teile der Achselhöhle verläuft die mächtige Extremitäten-Arterie, ohne Äste abzugeben. In der Mitte der Achselhöhle aber gehen in einem kurzen Raume eine Menge von Gefäßen ab, die in verschiedenen Richtungen, nach vorne und hinten, medial- und lateralwärts verlaufen und die Wände der Achselhöhle mit Blut versorgen. Von den Wurzeln dieser Gefäße geht eine Menge von feinen Gefäßen ab, die sich rings um die Hauptarterie ordnen, parallel miteinander dicht nebeneinander weiter verlaufen und durch spärliche Anastomosen verbunden

sind. Auf diese Weise kommt eine wirkliche Gefäss-Hülle zustande, die in der oberen Hälfte des Oberarmes die Arterie umgiebt. In der unteren Hälfte ist diese Hülle durch die Abgabe von Ästen vermindert, und das Netz tritt mehr auf die hintere Seite der Arterie.

Von den obengenannten zahlreichen in der Achselhöhle ausströmenden Gefässen sind folgende von dem grössten Interesse: An der Stelle, wo das Wundernetz anfängt, entspringt ein Gefäss, das sich längs der medialen Wand der Achselhöhle ausbreitet und der *A. thoracica longa* entspricht. Von dessen Anfang geht eine Menge feiner Äste aus, die in dem Wundernetz aufgehen. In ihrem weiteren Verlaufe verzweigt sie sich frei baumförmig.

Von der hinteren Seite der *A. axillaris* gehen mehrere Äste aus, welche nach unten längs dem lateralen *Scapula*-Rande verlaufen und sich wie die Äste einer *A. thoracico-dorsalis* verhalten, weiter ein Netz von drei feinen Stämmen, welche sich wie eine *A. circumfl. scapulae* verhalten. An derselben Stelle entspringt schliesslich ein kräftiges Bündel von sechs Gefässen, die sich mit dem *N. axillaris* rund um die hintere Seite des oberen Teiles des Humerus winden. Im Gebiete des eigentlichen Oberarmes werden andere Netze und Äste abgegeben.

Wie schon genannt, liegt das Wundernetz in der Achselhöhle medialwärts von den Plexus-Strängen. Im oberen Teile des Oberarmes schiebt der grösste Teil der Gefässformation sich unter den *N. ulnaris* und setzt dann seinen Weg längs dem *N. medianus* fort. Es muss aber bemerkt werden, dass, wie dies auch deutlich aus der Figur 10 Taf. 7/8 hervorgeht, fünf von den feinen Gefässstämmen des Wundernetzes über der vorderen Fläche des *N. ulnaris* schräg verlaufen und dann mit dem übrigen Wundernetze weiter fortsetzen. Der *N. ulnaris* steckt also in einem Teile des Wundernetzes. Auf den ersten Blick ziemlich unbedeutend, sind doch die genannten feinen Zweige von morphologischem Interesse, wie weiter unten gezeigt werden wird.

Im Gebiete des Oberarmes gehen im netzigen Zustande eine *A. profunda brachii*, eine *A. collateralis ulnaris* ab, nebst einem ziemlich mächtigen, sehr schönen Wundernetze, das den *N. musculo-cutaneus* zwischen *M. biceps* und *brachialis* begleitet und bis zur Ellenbeuge zu verfolgen ist.

Im Unterarme setzt sich die centrale Arterie des Oberarm-Wundernetzes längs dem *N. medianus* in eine kräftige *A. mediana* fort, welche bis zur *Vola manus* verläuft und hier den oberflächlichen Hohlhandbogen bildet. Das Schicksal des Wundernetzes in der Ellenbeuge geht auch aus den mitgeteilten Bildern (Fig. 10 u. 11, Taf. 7/8) hervor. Während nur wenige Gefässreiser den *N.* und die *A. mediana* weiter folgen, lenkt der grösste Teil des Wundernetzes in schön ausgebildetem Zustande dorsalwärts ab. Verstärkt wird der Blutstrom in demselben durch ein Paar kräftiger Äste, die aus dem Ellenbeuge-Abschnitte der *A. brachialis* entspringen und das Wundernetz begleiten. So verstärkt lenkt das

Wundernetz dorsalwärts ab und nimmt den Platz einer *A. interossea* zwischen dem Radius und der Ulna ein, vor der dorsalen Muskulatur gelagert — eine *Membrana interossea* fehlt. Dann zieht das Netz, das immer mehr abnimmt, indem die Stämme ineinander aufgehen und schliesslich auf einen Stamm reduziert sind, hinter dem *M. pronator quadratus* über den dorsalen Teil des Carpus und bildet auf dem Handrücken einen Arterienbogen, aus dem die *Aa. metacarpae dorsales* entspringen. Eine *A. interossea dorsalis* ist nur als feines Gefäss im unteren Teile des Unterarmes vorhanden. Ein Teil des oberen Wundernetzes der *A. interossea* biegt nach oben unter der *Anconeus* als *A. interossea recurrens* ab.

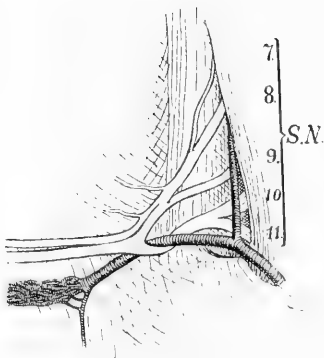
Im unteren $\frac{1}{4}$ -Teil des Unterarmes geht ein ziemlich starkes Arterienrohr ab, das schräg nach unten und radialwärts zum unteren Teile der Radialrinne verläuft, hier einen in der Rinne aufsteigenden Ast absendet und dann oberflächlich seinen Weg zum Handrücken nimmt, wo es den Bogen mit der *A. interossea* schliesst. Etwas oberhalb des Handgelenkes entspringt schliesslich ein feiner Ast, der zum *N. ulnaris* zieht, eine kräftige Anastomose von der *A. interossea* aufnimmt und dann längs dem Nerven zur Handplatte fortsetzt, wo er in dem oberflächlichen Handbogen inoskuliert. Beide Arme verhalten sich ähnlich.

Weil die Injektion des zweiten Exemplares misslang, konnte nur die *A. axillaris* in ihrem Verhältnisse zum Plexus brachialis untersucht werden. Sie bietet auch viel von Interesse dar. Die beiden Extremitäten zeigen verschiedene Anordnungen, weshalb jede für sich beschrieben werden muss. Rechts (s. Textfigur 3) verbinden sich der 7. und 8. Spinalnerv spitzwinklig zu einem Stamme, der bald auch mit dem 9. zusammenfliesst. Der so gebildete Nervenstamm zerfällt sofort in einen ventralen und einen dorsalen Teil. Der 10. Spinalnerv (1. Brustnerv) vereinigt sich nach kurzem Verlaufe mit Teilen von dem 11. und 12. Spinalnerven zu einem mächtigen Truncus, welcher sich im oberen Teile der Achselhöhle in einen ventralen und einen dorsalen Stamm teilt. Dann verbinden sich die beiden ventralen Nervenstämme, desgleichen auch die zwei dorsalen unter sich, zu je einem mächtigen ventralen und einem solchen dorsalen, die sich weiter in die langen Extremitäten-Nerven fortsetzen.

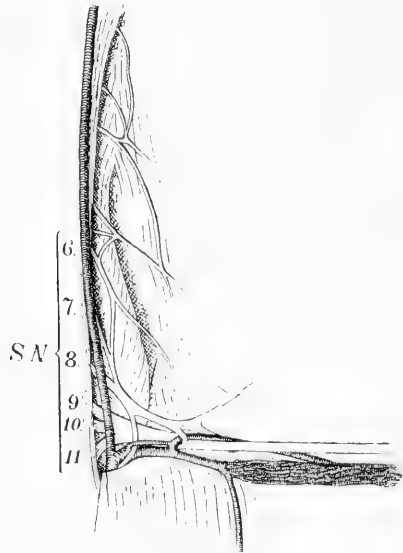
Wie aus der Textfigur 3 deutlich hervorgeht, läuft die Extremitäten-Arterie erst vor dem distalen Plexusstrang, aus dem 10. und 11. Spinalnerven, dann durch die Schlinge, welche von dem spitzwinkligen Zusammentritt der beiden ventralen Wurzeln gebildet wird und legt sich darauf (im unteren Teile der Achselhöhle von dem bekannten Wundernetze umgeben) hinter den ventralen Plexusteil, der erst in der Mitte des Unterarmes in seine Komponenten die *Nn. medianus*, *ulnaris* und *musculo-cutaneus* übergeht. Sie verläuft hier auf der hinteren Seite des *N. ulnaris* längs dem *N. medianus*. Es handelt sich also hier

um die neunte Segmentalarterie, die in eine typische *A. brachialis profunda* übergeht.

Auf der linken Seite (s. Textfigur 4) wird der Plexus brachialis so gebildet, dass ein Teil des 6. Spinalnerven mit dem 7. sich verbindet und der so gebildete Stamm mit dem 8. Spinalnerv zu einem Stamm zusammentritt. Der 9., 10. und Teile der 11. und 12. Spinalnerven vereinigen sich ihrerseits zu einem mächtigen Truncus. Jeder von den so entstandenen Stämmen teilt sich dann in einen ventralen



Textfigur 3.



Textfigur 4.

und einen dorsalen Teil, und von diesen vereinigen sich die beiden ventralen Plexusteile zu einem und die beiden dorsalen Teile zu einem zweiten Stamm. Jener läuft in die *Nn. medianus, ulnaris* und *musculo-cutaneus* aus, dieser setzt sich in die *Nn. axillaris* und *radialis* fort.

Die Extremitäten-Arterie bildet, vor dem distalen Plexusteile belegen, erst eine Insel, welche der *N. phrenicus* passiert. Dann teilt sie sich in zwei Äste. Von diesen läuft einer durch eine Lücke in dem Plexus, die zwischen dem ventralen und dorsalen Teile des proximalen Plexus-Stranges belegen ist, ehe diese sich mit den gleichnamigen Teilen des distalen Stranges verbunden haben, und setzt sich dann als die centrale Arterie des Wundernetzes fort. Der zweite Teilast der *A. axillaris* verläuft dagegen um den unteren Rand des distalen Plexusteiles, giebt Äste an die Achselhöhle ab und geht dann in die umhüllende Wunder-

netzbildung über. Die Fortsetzung der beiden Gefäße: die zentrale Arterie und ihr umgebendes Wundernetz nimmt im Gebiete des Oberarmes den typischen Platz der *A. brachialis profunda* ein, wie für die rechte Seite beschrieben ist. Die zwei oben beschriebenen Arterien, in welche die *A. axillaris* sich aufteilt, lassen sich auf Grund ihrer Verhältnisse zu den Plexusbestandteilen als die 8. und 12. Segmentarterie homologisieren.

Wenn man die Befunde über die Gefässanordnung bei *Bradypus tridactyles* durchsucht, wird man leicht konstatieren können, dass die *A. axillaris* bei den vier untersuchten Extremitäten drei verschiedene Typen zeigt. Bei dem zuerst untersuchten Exemplare handelt es sich auf beiden Seiten um die elfte segmentale Arterie, die unter dem ganzen Plexus verlaufend die *A. brachialis profunda*, längs dem *N. medianus* ziehend, übernommen hat. Die Gefäß-Insel, in der der *N. ulnaris* steckt, muss so zustande gekommen sein, dass auch von dem distalen Teile des Plexus axillaris, von der *A. brachialis superficialis*, ein Teil benutzt wird und in eine netzartige Bahn verwandelt worden ist. Bei dem zweiten Exemplare ist es auf der einen Seite die neunte Segmentarterie, welche von dem Blutstrom aus erweitert wird, während auf dem anderen Arm sowohl die achte, wie zwölfte Segmentarterie bei dem Blutzufusse zur Extremität benutzt wird.

Was aber ganz besonders die Aufmerksamkeit fesselt, sind die bei *Bradypus* vorkommenden, ausgezeichnet schön entwickelten Wundernetze. Es liegt ganz ausserhalb des Planes der vorliegenden Arbeit, auf eine genaue Beschreibung dieser sonderbaren Bildungen einzugehen. Eine solche ist schon von Carlisle (11), von Joh. Müller und seinen Schülern, und vor allem von Hyrtl (22) in eingehender Weise geliefert worden. Hier will ich nur hervorheben, dass man zwei Arten von Wundernetzen unterscheiden muss, nämlich 1. die einfachen, wo das ganze Arterienrohr in ein Netz aufgelöst ist; sie repräsentieren einen beibehaltenen embryonalen Zustand, 2. die hüllenförmigen Wunder-

netze, welche eine central belegene Arterie in zusammenhängender Schicht umgeben. Sie repräsentieren eine spezielle Differenzierung und sind bei *Bradypus* besonders stark um die *A. brachialis* entwickelt. Die *A. mediana* ist das Hauptgefäß des Unterarmes. Sie versorgt die *Palma manus*. Nach ihr in der Stärke folgt der *Plexus interosseus*, der im unteren Teile des Unterarmes zu einem Gefäß zusammenfließt und wie eine typische *A. interossea volaris* zur Dorsalseite des *Corpus* sich begibt und den Hauptzfluss des Handrückens bildet. Die *A. radialis* und *ulnaris* sind auch, allerdings in sehr rudimentärer Form vorhanden, indem sie in dem untersten Teile des Unterarmes aus der *Mediana* entstehen und von ziemlich schwachem Kaliber sind. Ihre Lage zu der Umgebung: jene in der Radialrinne, diese längs dem *R. ulnaris*, genügt doch zur sicheren Homologisierung, wobei die Namen *A. mediano-ulnaris* und *A. mediano-radialis* ihren distalwärts verlegten Ursprung als Nebenbahnen der mächtigen Strombahn der *A. mediana* auszudrücken vermögen.

Die Beschreibung, welche *Hyrtl* (22) über die Gefäße der vorderen Extremität bei *Bradypus torquatus* liefert, stimmt in den allermeisten Zügen mit der meinigen. So spricht er auch von einigen Stämmchen des *Plexus brachialis*, die vom *Pl. ulnaris* aufgehoben werden. Die Gefäße, welche ich als *A. mediana-interossea* und *mediano-ulnaris* aufgefasst habe, scheinen sich ganz ähnlich wie in meinem Exemplare zu verhalten. Auch die *A. mediano-radialis* ist vorhanden, zeigt aber bei *Hyrtls* Exemplaren die interessante Komplikation, dass sie mit dem *Plexus brachialis* in der Ellenbeuge anastomosiert. Es liegt also eigentlich in der Radialrinne eine typische *A. radialis* vor, die aus dem *Plexus Art. brachialis* entspringt, mit der *A. mediana* durch eine Queranastomose verbunden ist und nun um den radialen Rand des unteren Teiles des Unterarmes windet.

Von den neueren Untersuchungen hat *Zuckerkaudl* (43)

einen eingehenden Bericht über die Arterien des *Bradypus bidactyles* geliefert. Nebst vielen Übereinstimmungen zeigen sich nicht unwesentliche Unterschiede zwischen den beiden Arten. Das Verhältnis der *A. axillaris* zum Plexus brachialis wird nicht besprochen. Das dichte Arteriengeflecht, das die *A. brachialis* umgibt, scheint sich ähnlich zu verhalten wie bei dem von mir untersuchten *B. tridactyles*. Die *A. mediana* bildet auch bei *B. bidactyles* das Hauptgefäß des Unterarmes. Die *A. interossea* zweigt sich als Netz von der *A. brachialis* ab, verhält sich aber im weiteren Verlaufe anders als dasselbe Gefäß bei *B. tridactyles*, indem eine starke *A. interossea externa* vorhanden ist, die, erst geflechtartig, später in zwei Gefäße sich spaltet, ein oberflächliches und ein tiefliegendes, von welchem das letztere ebenso stark, das erstere stärker als die *Interossea interna* ist. Der oberflächliche Ast setzt sich in die *Aa. digitales dorsales* fort. Der tiefliegende Ast verzweigt sich in den dorsalen Muskeln und an der hinteren Seite des Handgelenkes.

Weitere Unterschiede von den von mir untersuchten *B. tridactyles* bietet Zuckerkandls Exemplar vom zweizehigen Faultier darin, dass unterhalb der Mitte des Oberarmes eine *Radialis superficialis* entspringt, die unterhalb des *Canalis condyloideus* wieder in das periphere Gebiet der *Brachialis* inoskuiert. Auch findet sich eine rudimentäre *A. ulnaris*, die in der *Plica cubiti* abgeht, längs dem *N. ulnaris* verläuft, doch schon in der Mitte des Vorderarmes endigt. Bemerkenswert ist ferner das Vorhandensein eines Astes der *A. mediana*, der sich dem distalen Stücke des *N. ulnaris* anschliesst und weiter unten neben dem *Ramus profundus* derselben Nerven in die Tiefe zieht und den *Arcus profundus* bildet. Er entspricht ohne Zweifel dem ähnlichen Ast, den ich fand, der sich aber zum oberflächlichen Bogen begiebt. Die *A. mediano-radialis*, die ich beschrieb, war nicht bei Zuckerkandls Exemplar zu finden.

Myrmecophaga jubata (Taf. 7/8, Fig. 12.)

Ein Teil des fünften Cervikalnerven vereinigt sich mit dem sechsten und siebenten zu einem Stamme, der achte Cervikal- und erste Dorsalnerv verbinden sich ihrerseits zu einem distalen Primärstamm. Jeder von diesen Primärstämmen zerfällt in einen ventralen und einen dorsalen Teil. Die beiden ventralen Teile verbinden sich zu einem Stamme, aus dem die *Nn. musculo-cutaneus, medianus, ulnaris* und *cutaneus a. b. medialis* entspringen. Die beiden dorsalen Teile verbinden sich zu einem Dorsalstamm, aus dem die *Nn. radialis et axillaris* hervorgehen. Vor dem distalsten Abschnitte des Plexus brachialis läuft die Extremitäten-Arterie in die Extremität hinein und geht dabei (Fig. 12) schräg unter den *N. ulnaris*, um dann längs der hinteren Seite des *N. medianus* zu verlaufen. Im oberen Teile des Oberarmes entspringt ein Gefäß, welches die *Aa. circumfl. ant. post. und profunda brachii* abgiebt. Noch im Gebiete der Achselhöhle entspringt aus der hinteren Seite der *A. axillaris* ein feines Gefäß, die *A. brachialis superficialis*; die sich medialwärts um den *N. ulnaris* windet und allmählich in ein zierliches Wundernetz übergeht, das schräg über dem unteren Teile des Oberarmes nach der *Fossa cubiti* zieht und also auch den in der Tiefe belegenden *N. medianus* von der medialen nach der lateralen Seite kreuzt. Nach dem Abgange rekurrerender Äste an die radialen Muskeln nimmt dies Wundernetz von der *A. brachialis* eine Anastomose auf, setzt sich dann in die Radialrinne fort und lässt sich in dieser bis zum unteren Teile des Radius verfolgen. Hier teilt sich die Bahn: ein dünnes Netz zieht zum ersten dorsalen Interstitium, und ein anderes verläuft volarwärts. Während der Passage durch die Radialrinne nimmt die radiale Bahn zahlreiche Anastomosen vom später zu beschreibenden Wundernetze der *A. mediana* auf, welche unter dem *Flexor carpi radialis* distal von der Insertion des *M. pronator teres* verlaufen.

Die übrigen Oberarmarterien gestalten sich folgendermassen: 8 mm unter dem Abgange des Netzes der *A. brachialis superficialis* entspringt ein Gefäß, das mehrere kräftige Äste nach dem *M. triceps* aussendet. Nur wenige mm von diesem entspringt eine andere Arterie (= *A. profunda brachia*), die bald einen Ast für den *M. triceps* aussendet, der sowohl nach oben wie nach unten arcadenförmig mit den nächsten Gefässen zusammenhängt, und dann längs dem *N. radialis* um den Humerus fortsetzt. Der *N. radialis* sendet, nachdem er das laterale Septum musculare passiert hat, einen kräftig ausgebildeten *N. dorsalis antibrachii* aus. Längs diesem ist die oben beschriebene Arterie bis über die Mitte des Unterarmes zu verfolgen. Nur wenig nach unten von diesem findet man einen Ast für den *M. biceps*. Dann folgt der Abgang einer *A. nervi ulnaris*, die ein Wundernetz bildet und sich längs dem *N. ulnaris* ausbreitet. Ein Teil der Äste dieses Netzes be-

giebt sich in die Richtung gegen den äusseren Epicondylus und anastomosiert mit der *A. recurrens interossea*. Ein Ast ist aber längs dem *N. ulnaris* bis zum unteren Teile des Unterarmes verfolgbar, wo er mit der *A. mediano-ulnaris* anastomosiert. Endlich entspringt aus dem unteren Teile der *A. brachialis* eine feine *A. coll. uln. inf.*

Nachdem die *A. brachialis* in Begleitung mit dem *N. medianus* den *Canalis condyloideus* passiert hat, giebt sie einen rekurrierenden Ast ab, der unter der Beugermuskeln des Oberarmes vor dem Humerus radialwärts verläuft und sich in Äste auflöst, die sich teils in der radialen Muskulatur, teils längs dem *N. radialis* ausbreiten. Weiter gehen in der Tiefe der Ellenbeuge feine Äste ab, die ein lockeres Wundernetz um die *A. brachialis* bilden.

10 mm, nachdem die *A. brachialis* durch den *Canalis* gegangen ist, sendet sie einen starken Ast schräg nach unten und ulnarwärts, welcher zwischen den oberflächlichen und tiefen Beugermuskeln nach dem *N. ulnaris* zieht und hier in die längs dem *N. ulnaris* verlaufende *A. nervi ulnaris* einmündet.

Ein paar mm distalwärts von dem letzten Gefässe entspringt ein ziemlich kräftiges Gefäss, das bald in ein Wundernetz übergeht und auch Äste nach dem später zu beschreibenden Wundernetze um die *A. mediana* aussendet. Das dorsal-ablenkende Wundernetz, das auch sowohl von der *A. ulnaris*, wie von der *A. mediana* Verstärkung erhält, zieht zwischen dem Radius und der Ulna schräg nach hinten-unten und teilt sich dann in zwei Portionen; von diesen zieht die eine aus vier längslaufenden Stämmen bestehende vor der *Membrana interossea* hin und entspricht in weiterer Lage und Verteilung der *A. interossea anterior*. Die dorsale Portion, aus anderen vier Stämmen bestehend, zieht in der oberen Öffnung der *Membrana interossea* nach hinten, und nach Verbindung mit queren und schrägen Anastomosen divergieren die Äste, indem ein Teil sich sowohl nach oben wie nach unten längs dem *R. profundus* des *N. radialis* verteilt, während ein Ast als *A. interossea recurrens* proximalwärts zwischen dem lateralen Epicondylus und Olekranon zur Anastomosierung mit Ästen von dem obenbeschriebenen Netze der *A. coll. uln. inf.* verläuft.

Die *A. mediana*, welche die eigentliche Fortsetzung der Armarterie bildet, ist von einem reichlichen Wundernetze begleitet. Es hört im untersten Teile des Unterarmes auf, indem, wie schon erwähnt, eine Menge von Gefässen als *Aa. mediano-radiales* zum *Radialis*-Netze verläuft. Ein anderer Teil verlässt den Stamm erst im untersten Teile des Unterarmes und legt sich als *A. mediano-ulnaris* dem unteren Teile des *N. ulnaris* an. Der obere Teil des *N. ulnaris* im Gebiete des Unterarmes ist von einer Fortsetzung der *A. nervi ulnaris* begleitet. — Der Stamm der *A. mediana* teilt sich in der *Vola manus* in zwei Stämme, welche zu den zwei Interdigitalräumen des dreizehigen Tieres verlaufen, der ulnare von diesen anastomosiert mit der oben genannten *A. mediano-ulnaris*.

Die Befunde, welche oben mitgeteilt sind, stimmen mit den Beobachtungen von Hyrtl (22) überein. Als besonders wichtig muss also bemerkt werden, dass das radiale Netz auch bei seinem Exemplare mit den von mir beschriebenen Wurzeln entspringt. Weiter ist hervorzuheben, dass auch bei seinem Exemplare keine *A. antibrachii superficialis* vorhanden war.

Von der im vorigen gegebenen Schilderung der Arm-Arterien bei *Myrmecophaga* müssen folgende Punkte besonders hervorgehoben werden. Die *A. axillaris* läuft unter dem ganzen Plexus brachialis her, bevor sie ihren gewöhnlichen Platz hinter dem *N. medianus* einnimmt. Sie entspricht also in ihrem Axillarteile der 9. Segmentarterie. — Als *A. brachialis superficialis* fasse ich das Netz auf, welches im oberen Teile des Oberarmes aus der *A. brachialis* entspringt und dann schräg lateralwärts über die vordere Seite des *N. ulnaris* wie des *N. medianus* zur Radialrinne verläuft. In dem Falle, dass der Blutstrom durch die 9. Segmentarterie unter dem Plexus verläuft, soll die *A. brachialis superficialis* eben diese Lage zu den *N. ulnaris* und *medianus* einnehmen, wie schon ein Blick auf das Grundschema (s. Textfigur 1 u. 2) zeigt. Man könnte vielleicht gegen diese Homologie einwenden, dass die betreffende Arterie nicht dicht an dem *N. medianus* liegt, sondern von diesem durch Muskeln und den *Processus supratrochlearis* getrennt ist. Hiergegen muss bemerkt werden, dass die *A. brachialis superficialis* auf einem Standpunkte angelegt wird, wo die Knochen- und Muskelanlagen noch ein zusammenhängendes zelliges Blastem bilden. Man kann sich wohl denken, dass z. B. durch eine stärkere Biegung zwischen den distalen und proximalen Gliedern der Extremität die *A. brachialis superficialis* eine Lageveränderung erleidet, so dass sie von dem *N. medianus* abgehoben und durch myogenes Material getrennt wird und auf diese Weise die oben beschriebene Lage einnimmt. — Im Gebiete des Unterarmes setzt sich nun das beschriebene Netz nach der Aufnahme einer anastomotischen

Netzbahn von dem Ellenbeuge-Abschnitte der *A. brachialis* in der Radialrinne fort, nimmt hier mehrere feine Anastomosen von der *A. mediana* auf und setzt sich dann in zwei divergierenden Bahnen teils zum ersten dorsalen Interstitium, teils als *Ramus volaris* zur Handplatte fort. Ich betrachte das in der Radialisrinne verlaufende Netz als homolog mit der *A. radialis* beim Menschen und halte diese Form der *A. radialis* für die Grundform, aus der alle Formen der *A. radialis* durch Wegfall gewisser Teile entstehen können. Sie stimmt mit der embryonalen Form der *A. radialis* beim Menschen-Embryo von 9—11 mm Länge überein. Durch Wegfall der *A. brachialis superficialis* und durch die Anastomosen mit der *A. brachialis* in der Ellenbeuge entsteht die typische *A. radialis* der Primaten. Durch Schwund der Unterarmastomosen kommt die *A. brachio-radialis* zustande, die z. B. bei *Macropus leperoides* zu finden ist. Durch Schwund der *A. brachialis superficialis* wie der Ellenbeuge-Anastomose entsteht die *A. mediano-radialis*, wie sie bei *Onychogale* so schön entwickelt war. — Die Gefässverhältnisse längs dem *N. ulnaris* ziehen auch die Aufmerksamkeit auf sich, indem sie wenigstens zum grössten Teile die embryonalen Verhältnisse wiedergeben. Von der Armarterie geht eine *A. nervi ulnaris* ab und folgt dem Nerven bis zum oberen Teile des Unterarmes. Hier mündet in dieselbe eine Anastomose von der *A. brachialis*. Der untere Teil der *A. nervi ulnaris* ist dagegen zurückgebildet, indem eine Anastomose von der *A. mediana* sie übernommen hat. Die *A. mediana* ist das stärkste Gefäss des Unterarmes und hat die volare Handversorgung übernommen. Sie ist nebst dem *N. medianus* von einem Wundernetze umgeben.

Manis laticaudata (Taf. 9/10, Fig. 13.)

Die *A. axillaris* tritt hier durch eine etwas medialwärts vom lateralen Rande der Latissimus-Schne belegenen Medianus-Schlinge und

nimmt dann die typische Lage zum *N. medianus* ein. Es werden zwei *Trunci primarii* gebildet, durch das Zusammentreten von einem Teile des 5. und 6. Spinalnerven einerseits, dem 7., 8. und 9. Spinalnerven andererseits. Von der hinteren Seite dieser Primärstämme gehen zwei starke Äste ab, die sich zu einem dorsalen Stamm vereinigen, während die übrigen Teile als zwei ventrale Stämme weiter verlaufen. Im Gebiete der breiten *Latissimus*-Sehne sendet der untere von diesen Stämmen eine schräge Anastomose ab, welche sich mit dem oberen zum *N. medianus* vereinigt. Der Rest des unteren sekundären Stammes setzt sich in die *Nn. ulnaris* und *cutaneus antibrachii medialis* fort, während der dorsale Stamm wie gewöhnlich in die *Nn. radialis* und *axillaris* fortsetzt. Die Extremitäten-Arterie läuft über der ersten Rippe unter dem *Plexus brachialis* hin, giebt einen starken Ast ab, welcher einen langen Ast längs der Körperwand nach unten unter den *M. latissimus* sendet und dann in Netzform um den oberen Teil des Oberarmes verläuft. Im Bereiche des eigentlichen kurzen Oberarmes gehen mehrere Stämme ab, die durch Zerfall in Äste und Verbindungen untereinander schön ausgebildete Wundernetze bilden. Von der hinteren Seite gehen zwei grobe und zwei feine Äste ab, die schräg nach unten und ulnarwärts ziehen und teils für die Streckmuskulatur bestimmt sind, teils längs dem *N. ulnaris* sich als *Aa. coll. uln.* verteilen. Von dem entgegengesetzten Rande der *A. brachialis* gehen zwei Äste ab, von denen der obere längs dem *N. radialis* in der Form eines Netzes verläuft, während der andere (in der Figur nicht zu finden, weil er nur auf der linken Seite entwickelt ist), erst einen Ast für den Humerus abgiebt und dann über dem Humerus und unter dem inneren hervorgehenden *Biceps*rande verläuft und hier mit einem Gefäß anastomosiert, das aus der *A. brachialis* medial vom *N. medianus* gerade vor dessen Verlauf durch den *Canalis condyloideus* entspringt, dann schräg vor dem *N. medianus* und weiter zwischen dem epicondylaren Teile des Trapezius und dem Humerus passiert. Das Gefäß, welches durch den Zusammenfluss der beiden genannten Äste entstanden ist, geht in ein gut entwickeltes Wundernetz über, das eine Verstärkung durch die Einmündung einer Netzbahn erhält, welche in der Tiefe der Ellenbeuge aus der *A. brachialis* entspringt, nachdem diese den *Canalis condyloideus* passiert hat. Das genannte Netz läuft erst eine kurze Strecke ungeteilt in der Radialrinne. Dann teilt es sich in zwei Netze, von denen das eine längs dem *M. brachio-radialis* zum Handrücken verläuft, während das andere auf dem *M. pronator teres* nach unten bis zum distalen Teile des Radius zu verfolgen ist, wo die Äste desselben divergieren, indem einige zum dorsalen ersten Fingerinterstitium verlaufen, während andere zur *Vola manus* sich begeben, und hier anastomosieren sie mit Ästen, welche aus dem Wundernetze, welches die *A. mediana* begleitet, entspringen und im Interstitium zwischen dem *M. flexor c. r.* und *flexor dig. comm.* verlaufen.

Nachdem die *A. brachialis* durch den *Canalis condyloideus* ge-

zogen ist, ist sie von einem Wundernetze begleitet. Von ihm wie von dem Stamme geht erst die Bahn ab, welche dem Ursprungsteile der *A. radialis* des Menschen ganz entspricht und schon oben beschrieben ist, dann folgt der Abgang eines dorsalen Netzes, welches zwischen den Skeletteilen des Unterarmes weiter verläuft. Dann setzt sich die *A. brachialis* in die *A. mediana* fort, die immerhin von einem Wundernetze umgeben ist, das erst am Übergange zur Hand aufhört, da es Äste an die Umgebung abgegeben hat.

In der *Vola manus* geht die *A. mediana* in die Fingerarterien über.

Die von Hyrtl (22) für *Manis macrura* gelieferte Beschreibung stimmt in wichtigen Punkten mit den meinigen überein, differiert aber in anderen. So ist bei meinem Exemplare von *Manis laticaudata* die *A. axillaris* in ihrem oberen Teile nicht mit Wundernetz versehen, sondern dies fängt erst im unteren Teile des Oberarmes an. Eine weitere Differenz besteht darin, dass die *A. mediana*, welche von Hyrtl irrtümlich als *A. ulnaris* aufgefasst wird, bei seinem Exemplare ganz in ein Wundernetz aufgelöst ist, während sie bei dem meinigen aus einem centralen kräftig ausgebildeten Stamme und einem peripheren Wundernetze gebildet wird. Das radiale Wundernetz stimmt sowohl in seinem Ursprunge, wie in seinen Lageverhältnissen in den Hauptzügen mit derselben Bildung in meinem Exemplare überein.

Besonders ist hierbei zu bemerken, dass ihr doppelter Ursprung — wie ich oben beschrieben habe — auch von Hyrtl beobachtet und in Fig. 2, Taf. 1 sehr vorzüglich dargestellt ist. Freilich sind ja die Nerven nicht dargestellt. Die Lage der Gefässformationen zum Skelett und zur Muskulatur zeigen doch die Übereinstimmung der Befunde. Von Wichtigkeit ist es auch, dass in Hyrtls Präparat keine *A. antibrachii superficialis* zu sehen ist, welche also bei *Manis* zu fehlen scheint. Die Netze, welche den *Aa. interosseae* entsprechen, verhalten sich in unseren Präparaten ähnlich.

Ein beachtenswerter Punkt in der Arm-Arterien-Anatomie von *Manis laticaudata* ist das Vorkommen einer Medianus-



Fig. 22



Fig. 24



Fig. 26



Fig. 27


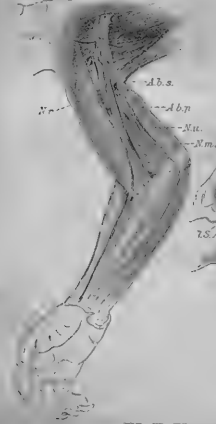


Fig. 28

Fig. 25



---A.b.s.

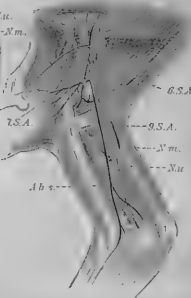
Nu.

---A.b.p.

---Nu.

---Nm.

Fig. 27



---S.S.A.

---S.S.A.

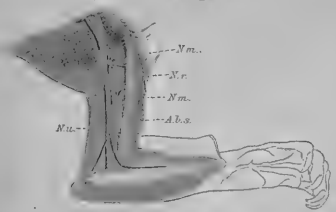
---S.S.A.

---Nm.

---Nu.

---A.b.p.

Fig. 29



---Nm.

---Nu.

---Nm.

---A.b.a.

Nu.

13.

---Nu.

---Nm.

Schlinge, durch welche die A. axillaris zwischen dem sechsten und siebenten Cervikalnerven verläuft. Die A. axillaris entspricht also bei diesem Tiere der sechsten Segmentarterie. Von besonderem Interesse ist auch der Ursprung des in der Radialrinne typisch gelagerten Netzes, welches die A. radialis repräsentiert. Es entspringt auf der rechten Seite im Gebiete des Oberarmes über dem Canalis condyloideus mit zwei Wurzeln, von denen eine medial, die andere lateral vom N. medianus entspringt. Sie verbinden sich vor dem Nerven und bilden also einen Gefässbogen, aus dem die A. brachio-radialis entspringt. Der genannte Gefässbogen entspricht der A. brachialis superficialis inferior. Der Plexus radialis wird dann durch eine Wurzel von dem Ellenbogenabschnitte der A. brachialis bedeutend verstärkt. Die Radialis-Bahn zeigt also grosse Ähnlichkeit mit derjenigen bei Myomecophaga. Nur die Mediana-Wurzeln sind nicht bei meinen Exemplaren von Manis zu finden. Im übrigen sind die A. mediana und interossea die Hauptgefässe des Unterarmes und verhalten sich ungefähr wie diejenigen bei Bradypus und Myrmecophaga.

Dasytus (Taf. 9/10. Fig. 14 u. 15.).

Von Dasytus villosus habe ich drei Exemplare, von Dasytus peba habe ich ein Exemplar untersucht. Von allen den untersuchten Edentaten sind diese diejenigen, welche im spiritusgehärteten Zustande am schwierigsten zu injizieren gewesen sind. Ob dies seine Ursache in der Beschaffenheit des Materials oder in anderen Umständen hat, kann ich nicht sagen. Unter diesem Verhältnisse war es sehr glücklich, dass ich ganz frische Exemplare bekommen konnte, deren Injektion ausgezeichnet gelang. Aus den Präparaten geht hervor, dass die Gefässanordnung der oberen Extremität bei diesem Teile viel Interesse darbietet und wenigstens, soweit dies die Unterarmarterien

betrifft, viele Anklänge an die Verhältnisse zeigt, welche dieselben Gefässe bei dem menschlichen Embryo darbieten. Da die untersuchten Species nicht unbeträchtliche Variationen darbieten, müssen sie hier gesondert berücksichtigt werden.

Dasypus villosus. (Taf. 9/10, Fig. 14 u. 15.)

Der Plexus brachialis kommt auf folgende Weise zustande: Ein schwacher Teil des 4. Cervikalnerven vereinigt sich mit dem 5. und der so gebildete Stamm mit dem 6. zum proximalen Stamm des Plexus. Nach kurzem Verlaufe teilt dieser sich in einen schwächeren ventralen Stamm und einen stärkeren dorsalen. Dieser giebt den N. musculo-cutaneus, jener den N. axillaris ab, und beide verbinden sich dann je mit dem ventralen und dem dorsalen Stamme, die durch Teilung aus dem distalen Plexusstrang entstehen, der durch Zusammentreten des 7., 8., 9. Spinalnerven gebildet wird. Der ventrale Hauptstamm des Plexus setzt sich alsdann in die Nn. medianus, ulnaris und cutaneus antibrachii medialis, der dorsale in den N. radialis fort. Den N. musculo-cutaneus konnte ich nur bis zu den Oberarmbeugern verfolgen.

Die A. subclavia läuft im Bogen über der ersten Rippe vor den untersten Abschnitt des Plexus brachialis und schiebt sich dann lateralwärts unter den ganzen Plexus, um längs den vereinigten Nn. medianus und ulnaris weiter zu ziehen. Erst giebt sie in der Achselhöhle eine starke A. thoracica longa ab, welche sich auf ein weites Gebiet der Rumpfwand verteilt. Dann geht ein sehr mächtiger Stamm ab, der sich in die Aa. circumflexa post., und subscapularis fortsetzt. Durch den Abgang dieser beiden Äste ziemlich verdünnt, setzt die Arterie jetzt ihren Weg fort, giebt eine schwache A. subscapularis ab, dann zwei Arterien, die einer A. profunda brachii entsprechen. Im unteren Teile des Oberarmes entspringen mehrere Äste, welche, da sie im Unterarmgebiete fortsetzen, von grossem Interesse sind. Diese sind ein Plexus radialis und ein Plexus antibrachii ulnaris. Der Hauptzufluss des ersteren kommt von drei Ästen aus der A. brachialis, von denen zwei über der vorderen Seite der Nn. ulnaris und medianus schräg von medialwärts nach lateralwärts ziehen, während der dritte im Zwischenraume zwischen dem N. ulnaris und medianus aus der Tiefe hervor kommt. Dann zerfallen sie spitzwinkelig in eine Menge feiner Äste, die in der Radialrinne weiter verlaufen. Im unteren Teile des Unterarmes verzweigt sich das Netz. Der grösste Teil windet sich um den radialen Rand des Unterarmes zur Dorsalseite. Die Gefässe vermehren sich hier, folgen der Endausbreitung des N. axillaris und breiten sich in zierliche Netze angeordnet über den Handrücken aus. (Fig. 15, Taf. 9/10.) Ein Teil des radialen Netzes wendet sich dagegen medial-

wärts und mündet in das Wundernetz um den unteren Teil der A. mediana (Fig. 14, Taf. 9/10).

Der Plexus antibrachii superficialis ulnaris ist viel schwächer als der vorige, indem er nur aus zwei bezw. drei feinen parallelen Stämmen besteht. Er entspringt aus der A. brachialis unterhalb des Abganges der Zuflüsse für das radiale Netz vermittelt eines ziemlich starken Astes, der sich bald in einen vorderen und einen hinteren Ast teilt. Jener geht in eine A. collateralis ulnaris über, dieser setzt sich in das oben genannte Netz fort, welches oberflächlich über der Flexoren-Masse verläuft und im untersten Teile des Unterarmes seinen Platz längs dem N. ulnaris einnimmt. Alsdann geht er in die Handplatte über und schliesst hier mit der A. mediana den oberflächlichen Hohlhandbogen, aus welchem die Aa. digitales entspringen.

Nach dem Abgange der oben beschriebenen Oberarmäste zieht die A. brachialis mit dem N. medianus durch den Canalis condyloideus zur Ellenbeuge, giebt hier auf dem gewöhnlichen Platz der A. radialis eine Arterie ab, welche einen dünnen Verbindungsast zum radialen Plexus absendet und sich dann in Äste für die radialen Muskeln auflöst. Nach Abgabe eines Plexus interosseus setzt sich die A. brachialis in eine starke A. mediana fort, die, von einem schwachen Wundernetze umgeben, in die Handplatte ausläuft.

Bei den drei übrigen Exemplaren von *Dasybus villosus* herrscht insoweit ein Unterschied, als die oberflächlichen Unterarmarterien zusammen aus einem gemeinsamen Stamm entspringen, der sich medialwärts um den N. ulnaris windet und nach kurzem Verlaufe in die besonderen Arterien zerfällt. Beachtenswert ist auch, dass bei diesen Exemplaren die Netzform der Arterien lange nicht so entwickelt wie bei dem erst beschriebenen ist. So z. B. ist bei den zwei Exemplaren nur die A. radialis in Plexusform vorhanden, bei dem dritten sind sowohl die A. radialis wie die A. antibrachii superficialis ulnaris als einfache Stämme vorhanden. Bei dem einen von diesen Exemplaren ist die A. brachialis superficialis sehr stark entwickelt. Sie sendet erst einen kräftigen Ast ab, welcher längs dem N. ulnaris zieht, hier starke Zweige nach den Triceps-Portionen abgiebt und endlich als feines Gefäss längs dem Nerven zum oberen Teile des Unterarmes verfolgbar ist. Dieser Ast entspricht der A. nervi ulnaris beim menschlichen Embryo. Hier anastomosiert er mit einem von den Ästen der A. antibrachii superficialis. Diese verbreitet sich in mehreren Ästen über die volaren Muskeln. Mehrere von diesen senken sich allmählich in das Interstitium zwischen den Mm. flexor carpi ulnaris und flexor digg. subb., breiten sich längs dem N. ulnaris aus und anastomosieren, wie schon genannt, mit der A. nervi ulnaris.

Dasybus peba. Die Extremitäten-Arterie verläuft über der ersten Rippe distalwärts von dem Plexus brachialis. Der Plexus brachialis zerfällt in eine vordere und eine hintere Portion, von denen diese sich

sofort in die Nn. medianus, ulnaris und einen Hautast teilt. Die A. axillaris giebt ab: ein Netz, das nach unten in zwei zerfällt, von denen das eine der A. circumfl. hum. post., das andere der A. subscapularis entspricht. Dann folgt der Abgang eines Netzes, das mit dem N. radialis verläuft und also als A. profunda brachii zu deuten ist. Im unteren Abschnitte des Oberarmes entspringt ein Netz, das sich teils in der Richtung gegen den Oberarm ausbreitet und teils dem N. ulnaris in die Tiefe der Unterarmmuskulatur folgt und also als eine A. nervi ulnaris zu deuten ist. Die A. brachialis verläuft auf dem Oberarme hinter dem N. medianus und ulnaris und folgt dann dem N. medianus durch den Canalis condyloideus. Etwas unter dem Abgange der A. nervi ulnaris entspringt aus der A. brachialis ein mächtiges Netz, das medialwärts vom N. medianus verläuft und dann in zwei Teil-Netze ausläuft; von diesen kreuzt das eine den N. medianus, bevor er in den Canalis condyloideus eindringt und verläuft dann in der Radialrinne nach unten gegen die Hand. Das andere läuft schräg ulnar- und distalwärts oberflächlich über der Flexoren-Masse des Unterarmes und zerfällt dann in zwei Teile, von denen einer ungefähr in der Mitte des Unterarmes nach unten verläuft und im unteren Abschnitte des Unterarmes in die A. mediana einmündet, während das andere schräg über der Flexoren-Masse ulnarwärts hinzieht und dann längs dem N. ulnaris fortsetzt. Die tiefen Arterien verhalten sich wie bei *Dasyopus villosus*.

Wie wir in dem Vorhergehenden gesehen haben, benutzt der Blutstrom bei allen untersuchten Repräsentanten des Genus *Dasyopus* die neunte Segmentarterie, um dann längs den nahe aneinander verlaufenden Nn. ulnaris und medianus weiter zu ziehen. Ferner ist *Dasyopus* mit einer A. brachialis superficialis versehen, die bei den besonderen Exemplaren in verschiedener Weise entspringt. Bei dem einen *Dasyopus villosus* entsteht sie in der Mitte des kurzen Oberarmes und zieht dann schräg vor den Nn. ulnaris und medianus distalwärts hin. Sie entspricht hier einer A. brachialis superficialis superior. Bei *Dasyopus peba* dagegen kommt sie in der Spalte zwischen den Nn. medianus und ulnaris hervor und windet sich also vor dem Nervus medianus hin. Sie entspricht hier einer A. brachialis superficialis inferior. Beide Ursprungsverhältnisse werden beim erst beschriebenen Exemplare von *Dasyopus villosus* realisiert, indem die Wurzeln der A. brachialis superficialis sowohl medial vom N. ulnaris,

wie lateral von diesem in der Spalte zwischen den Nn. medianus und ulnaris belegen sind.

Im Gebiete des Unterarmes setzt sich der mächtigste Teil der *A. brachialis superficialis* in ein Netz fort, das in der Radialrinne belegen ist und einer *A. brachio-radialis* nach der im vorigen gegebenen Definition entspricht. *Dasyopus* ist nun auch dadurch von Interesse, dass er schöne Beispiele liefert von den Formen der *A. antibrachii superficialis*, welche wir vorher sowohl bei den Monotremata, wie bei den Beutlern gefunden, bei den übrigen Edentaten aber vermisst haben. Bei *Dasyopus villosus* findet man also eine *A. ulnaris superficialis*, die über der Flexoren-Masse des Unterarmes von der *A. brachialis superficialis* zum distalen Teile des N. ulnaris zieht und diesen bis in die Handplatte zur Anastomosierung mit der *A. mediana* begleitet. Bei dem einen Exemplar anastomosiert sie mit der vom Oberarm kommenden *A. nervi ulnaris*. Bei *Dasyopus peba* kommt eine *A. mediana superficialis* hinzu, die mehr in der Mitte des Unterarmes zur Einmündung in die *A. mediana profunda* zieht.

Mit Bezug auf die Beantwortung der Fragen, die in der Einleitung dieser Abhandlung aufgestellt sind, bieten die Edentaten viel von Interesse dar. Bei den meisten der untersuchten Zahnlosen tritt die *A. axillaris* in einer neuen Form auf, die wir vorher nicht beobachtet haben, entwicklungsgeschichtlich aber sehr leicht zu verstehen ist. Sie läuft nämlich unter dem distalen Rande des ganzen Plexus hin und nimmt dann ihren Platz hinter dem N. medianus ein. Sie entspricht also der neunten Segmentalarterie. In Übereinstimmung hiermit ist der Plexus brachialis auch sehr einfach gebaut. Abweichungen von dieser Regel finden auch in Form von interessanten Variationen

statt. So bei *Manis*, wo die *A. axillaris* durch eine Medianus-Schlinge verläuft, ehe sie die gewöhnliche Lage zum *N. medianus* einnimmt. Hier entspricht sie der sechsten Segmentalarterie. — Bei *Bradypus* hat der *Plexus axillaris arteriosus* einen besonderen Entwicklungsgang eingeschlagen. Freilich läuft die *A. axillaris* bei dem einen Exemplar unter dem *Plexus* hin und entspricht hier der elften Segmentalarterie. Bei dem zweiten Exemplare läuft sie dagegen durch den *Plexus* auf der einen Seite als die neunte, auf der anderen als die achte und hier findet sich auch das Rudiment der zwölften als ein unter dem *Plexus* ziehender Ast. — Die *A. brachialis superficialis* tritt in den zwei Formen der *A. brachialis superficialis superior* und *inferior* auf. Die Ursprünge der oberflächlichen Vorderarmarterien sind ohne Kenntnis dieser Formen nicht verständlich.

Was aber ganz besonders der Zergliederung der Armgefäße der Edentaten Interesse verleiht, ist der Umstand, dass man die Vorderarmarterien in mit den embryonalen Formen ähnlichem Zustande vorfindet. So sind die *A. mediana* und *interossea* in Netzen vorhanden. Die *A. radialis* bei *Myrmecophaga* mit ihren vielen Wurzeln entspricht ganz dem embryonalen Zustande. Auch die Gefäße um den *N. ulnaris* führen den Gedanken auf die Entstehung der *A. ulnaris* beim menschlichen Embryo. Bei *Myrmecophaga* reicht also die *A. nervi ulnaris* bis in den proximalen Teil des Unterarmes und hängt hier durch eine Anastomose mit dem Ellenbogenabschnitte der *A. brachialis* zusammen. Diese entspricht dem proximalen Teile der *A. ulnaris* bei dem Menschen. Bei *Bradypus* ist auch eine *A. nervi ulnaris* vorhanden. Hier verbindet sie sich dagegen mit der *A. ulnaris superficialis*. Diese beiden ausgewachsenen Formen entsprechen zusammen den Gefäßen, die in der Nähe des *N. ulnaris* bei menschlichen Embryonen zu finden sind, aus dem entweder die tiefe oder die oberflächliche *A. ulnaris* entstehen konnte.

Rodentia.

Atherura africana. (Taf. 9/10, Fig. 16.)

Die Extremitäten-Arterie läuft vor dem distalen Teile des Plexus brachialis her und schiebt sich dann in die Achselhöhle schräg unter den ventralen Teil des Plexus brachialis und nimmt darauf ihren Platz hinter diesem ein, welcher erst im unteren Teile der Achselhöhle sich in die Nn. medianus und ulnaris auflöst. Der letztere ist ziemlich schwach. In der Plica cubiti liegt die Arterie typisch lateralwärts vom N. medianus. Im Gebiete der Achselhöhle und des Oberarmes gehen folgende Äste ab: Hoch oben eine kräftige *A. thoracica longa*, die längs dem N. thoracicus lateralis verläuft und sich in der Seitenwand der Brusthöhle verteilt. Dann folgt ein Rohr, das erst die *A. thoracico-dorsalis*, dann die *A. circ. scapulae* und endlich die *Aa. circumfl. hum.* abgibt. Im oberen Teile des Oberarmes erfolgt der Abgang der *A. prof. hum.* Ein wenig oberhalb der Plica cubiti entspringt lateral vom Medianus ein Stamm, der teils ein Ast für den oberen Teil der Radialrinne, teils eine schwache *A. antibrachii superficialis* abgibt. In der Tiefe der Plica cubiti giebt die *A. brach.* Äste ab, welche ulnarwärts in die Muskulatur ausstrahlen, und zerfällt dann in die *A. mediana* und *A. interossea communis*. Die erstere giebt eine unter dem Pronator teres verlaufende starke *A. mediano-radialis* ab. Zu der näheren Beschreibung der Unterarmarterien habe ich nichts Besonderes hinzuzufügen.

Die Arterien der vorderen Extremität von *Atherura africana* zeigen ziemlich einfache Verhältnisse. Die *A. axillaris* läuft unter dem ganzen Plexus hin, welcher in Übereinstimmung hiermit auch einen sehr einfachen Bau zeigt. Die Extremitäten-Arterie entspringt also in ihrem Axillarteile einer 9. Segmentalarterie. Die *A. mediana* und die *A. mediano-radialis* sind die Hauptgefäße des Unterarmes.

Coelogenys paca. (Taf. 9/10, Fig. 17.)

Rechter Arm. Die Armnerven treten zu einer im oberen Teile der Achselhöhle belegenen Platte zusammen, aus welcher die besonderen Stämme hervorgehen. Die Extremitätsarterie verläuft in der Achselhöhle am distalen Rande des Plexus; dann im Gebiete des Oberarmes kreuzt sie schräg die vordere Seite der Nn. medianus und ulnaris, welche erst im unteren Teil des Oberarmes durch Teilung eines einheitlichen Stammes entstehen. Endlich passiert sie im untersten Abschnitte des Oberarmes eine hier belegene Medianus-Schlinge und nimmt

jetzt in der Ellenbeuge ihren Platz hinter dem *N. medianus*, um in der Tiefe des oberen Teiles des Unterarmes in die später zu erwähnenden tiefen Unterarmarterien sich aufzulösen. Während des genannten Verlaufes giebt die Extremitäten-Arterie folgende Äste ab: Erst gehen zwei kleine *Rami pectorales* ab, dann folgt ein gemeinsamer Stamm für die *Aa. circumflexae hum. und subscapularis* und dicht neben diesen ein nach unten in der Brustwand verlaufender Ast. 1 cm weiter entspringt die *A. prof. brachii*, welche dem *N. radialis* folgt. Etwas oberhalb der Medianus-Schlinge geht eine *A. antibrachii superficialis* ab, die als dünneres Gefäß in einem schönen Bogen über der Flexoren-Masse bis zur Mitte des Unterarmes zu verfolgen ist. Nachdem das Gefäß die Medianus-Schlinge passiert hat, giebt es einen sehr kräftigen Ast ab, welcher unter dem *M. brachialis int.* lateralwärts zum Interstitium zwischen den *Mm. brach. int. und brachio-radialis* verläuft, und hier legt sich die Arterie an den Hautast des *N. radialis* und ist bis zum Handrücken verfolgbar, wo sie in ein Netz aufgeht, das mit Ästen der *A. mediano-radialis* anastomosiert. — Die tiefen Unterarmarterien verhalten sich folgendermassen: Erst wird eine kräftige *A. recurrens ulnaris* in der Ellenbeuge abgegeben, dann entspringt eine feine *A. mediana*, die ulnarwärts vom *N. medianus* verläuft und dann in das Wundernetz auf der vorderen Seite des unteren Teiles des *N. medianus* hineingeht. Dann folgt der Abgang einer starken *A. mediana*, die erst radialwärts, danach vor dem *N. medianus* verläuft. Sie ist das stärkste Gefäß des Unterarmes und versorgt die *Vola manus*. Etwas oberhalb der Mitte des Unterarmes geht eine typische *A. mediano-radialis* von der *A. mediana* ab. 5 mm vor dem Abgange der *A. mediana* entspringt eine sehr schwache *A. ulnaris*, die längs dem *N. ulnaris* bis zur Handplatte verläuft, wo sie in Äste für die Hypothenarmuskeln endigt.

Der linke Arm verhält sich insoweit verschieden, als die *A. brachialis* hier schräg hinter dem *N. ulnaris* verläuft und dann ihren Platz hinter dem *N. medianus* einnimmt. Eine Medianus-Schlinge, wie sie rechts im unteren Abschnitte des Oberarmes gebildet wird, existiert hier nicht. Der *N. musculo-cutaneus* verhält sich nämlich auf den beiden Seiten verschieden. Rechts durchbohrt er den *M. coraco-brachialis* und sendet dann einen starken Ast zum *M. biceps*. Danach im unteren Teile des Oberarmes geht die stärkere Portion in den *N. medianus* über, indem sie eine distale Medianus-Schlinge bildet, der schwächere Teil innerviert den *M. brach. int.* Auf der linken Seite verläuft der Nerv auch durch den *M. coraco-brachialis* und innerviert den *M. biceps*, darauf erhält er eine Verstärkung vom *N. medianus*, zieht schräg radialwärts zwischen Biceps und Humerus und, nachdem er einen Ast an den *M. brach. int.* gesandt hat, setzt der Nerv seinen Weg in der Radialrinne weiter fort, der bis zur Haut über dem Daumen reicht. Als Begleiter hat dieser Nerv einen feinen Ast von der *A. subbrachialis*, der bis zum unteren Teile des Unterarmes sich verfolgen lässt.

Die beiden Arme des untersuchten Exemplares von *Coelogenys paca* zeigen verschiedene Aa. brachiales, indem der rechte Arm eine A. brachialis superficialis zeigt, welche schräg vor dem N. ulnaris und medianus verläuft und erst durch das Loch, welches die zweite Medianus-Schlinge bildet, schlüpft, um dann ihren Platz hinter dem N. medianus einzunehmen. Links liegt dagegen eine A. brachialis profunda vor, die unter den distalen Rand des Plexus sich windet, um den Platz lateral und hinten vom N. medianus einzunehmen. Die A. mediana ist das Hauptgefäß des Unterarmes. Eine gut entwickelte A. mediano-radialis ist vorhanden. Von Interesse ist auch die A. nervi radialis superficialis, welche auf beiden Seiten zu finden ist und vermittelst der A. subtendinea bicipitis aus der A. brachialis entspringt wie die A. nervi cutanei antibrachii lateralis, die nur links vorhanden ist, aus derselben Arterie entspringt und ebenfalls in der Radialrinne verläuft.

Myopotamus coypus (Taf. 11/12, Fig. 18).

Der 5. und 6. Spinalnerv treten zu einem Stamme zusammen, und dieser teilt sich dann in einen ventralen und einen dorsalen. Jener sendet den N. musculo-cutaneus ab und verbindet sich dann mit dem ventralen Teil des distalen Plexus-Stammes, der durch Vereinigung des 7., 8. und 9. Spinalnerven entsteht. Der dorsale Teil des proximalen Plexus-Stammes scheidet den N. axillaris ab und vereinigt sich so mit demselben Teile des distalen Stammes zum N. radialis. Die A. axillaris läuft längs dem distalen Rande des Plexus, giebt eine A. thoracico-acromialis, dann einen starken Ast ab, der sich längs der Rumpfwand verästelt. Darauf teilt sich das Gefäß in zwei ungefähr gleich starke Äste. Der hintere von diesen zieht schräg an der hinteren Seite der vereinigten Nn. medianus und ulnaris hin, giebt die Aa. circumflexa hum. post. und subscapularis ab und endigt dann als A. humeri profunda längs dem N. radialis. Der vordere von den beiden Teilästen der A. axillaris zieht schräg über der vorderen Seite der Nn. medianus und ulnaris zur Ellenbeuge, wo er seinen Platz lateral und vor dem N. medianus einnimmt. Während dieses Verlaufes gehen mehrere Äste von Interesse ab. Erst entspringt ein Ast nach der vorderen Fläche des M. biceps, dann folgt ein Ast, welcher sich in mehreren Ästen über die Flexoren-Masse verteilt. Der distale von diesen ent-

spricht einer *A. collateralis ulnaris*, dann folgt ein Hautast, der sich längs der Äste des *N. cutaneus antibrachii medialis* verteilt. Nun kommt ein Gefäß, das erst quer über die Flexoren-Masse verläuft, dann nach Aufnahme einer Anastomose von dem proximalen Aste nach unten zum *Sulcus antibrachii ulnaris* verläuft, jedoch ohne den *N. ulnaris* zu erreichen. Einige mm von der jetzt beschriebenen Arterie entspringt ein anderes Gefäß, das schräg über den *M. biceps* nach der Radialrinne zieht. Bald teilt es sich in zwei Äste, von denen einer an dem Rande des *M. brachio-radialis* längs dem *N. musculo-cutaneus* bis zur Hand verläuft, wo er dorsalwärts zum ersten Fingerinterstitium ablenkt. Der zweite Teilstück verläuft mehr ulnarwärts über den *Pronator teres*, und längs dem *M. flexor carpi radialis* teilt er sich wieder in zwei Gefäße, von denen eines sich in das Wundernetz um die *A. mediana* hin einsenkt, das zweite in der Radialrinne weiter fortläuft und in den unteren Teil durch Anastomosierung mit sowohl der *A. mediana* wie mit dem Aste längs dem *N. musculo-cutaneus* endigt. In der Ellenbeuge, gerade unter dem Abgange der *A. radialis* — also ungewöhnlich hoch — entspringt die starke *A. mediana*, die sich längs dem *N. medianus* als Hauptgefäß des Unterarmes zur Handplatte zieht. In der Tiefe des Unterarmes giebt die *A. brachialis* eine *A. recurrens ulnaris* und eine *A. ulnaris* von ziemlich kräftigem Kaliber ab, die aber bald in Muskeläste für die starken Beugermuskeln sich auflöst, so dass nur ein schwaches Gefäß dem distalen Teil des *N. ulnaris* bis zum Handgelenke folgt, wo es mit der *A. mediana* durch eine bogenförmige Anastomose zusammenhängt. Nun teilt sich die *A. brachialis* in gewöhnlicher Höhe in eine starke *A. interossea dorsalis* und eine schwache *A. interossea volaris*. Von dem oberen Teile der letzten springt eine Arterie aus, die in ein feines Wundernetz um die *A.* und den *N. medianus* übergeht, welches bis zum Handgelenke reicht.

Die zwei Gefäße, in denen die *A. axillaris* bei *Myopotamus coypus* nach der mitgeteilten Beschreibung sich teilt, entsprechen: das vordere einer *A. brachialis superficialis*, das hintere der 9. Segmentararterie, welche unter dem Plexus verläuft und die dorsalen Oberarmarterien übernommen hat. Auch Zuckerkandl hebt hervor, dass die typische *A. brachialis* fehlt; in ihrer Vertretung verläuft eine Arterie, vor den Medianus gelagert, zur *Plica cubiti* hin. Besonders interessant sind die zahlreichen, oberflächlichen Unterarmarterien, welche durch reichliche Anastomosen miteinander und mit den tiefen Arterien ein zusammenhängendes Netz bilden, dessen zahlreiche Äste für die kräftig ausgebildete Unterarmmuskulatur bestimmt sind. Von

den Ästen beanspruchen folgende ein besonderes Interesse. Das Gefäss, welches über der Flexoren-Masse zur Ulnar-Rinne verläuft, entspricht einer *A. antibrachii superficialis ulnaris*, das etwas mehr distalwärts ziehende Gefäss einer oberflächlichen *A. mediana*, welche in die *A. mediana profunda* einmündet. Weiter homologisiere ich das in der Radialrinne verlaufende Gefäss mit einer solchen *A. radialis*, die wir von der menschlichen Anatomie her kennen, und schliesslich ist ein mehr oberflächlich längs dem *N. cutaneus lateralis* über dem *M. brachio-radialis* verlaufendes Gefäss vorhanden. Alle diese Gefässe entspringen aus der *A. brachialis superficialis*. Erwähnenswert ist auch das zierliche Wundernetz, welches den unteren Teil der *A. mediana* umgiebt.

Hydrochoerus capybara (Taf. 11/12, Fig. 19 und 20).

Dieser zeigt einen sehr entwickelten Zustand der Armschlagadern der in mehreren Punkten an die Verhältnisse der Edentaten erinnert. Die mächtige Extremitäten-Arterie verläuft auf der rechten Seite unter dem Plexus brachialis über der ersten Rippe und schiebt sich dann allmählich in der Achselhöhe hinter den *N. medianus* und verläuft dann hinter demselben bis zur Ellenbeuge. In der Mitte der Achselhöhle geht ein kräftiger Stamm ab, der sich sofort in die *Aa. circumfl. hum. und subscapularis* aufteilt. Dann folgt ein Ast, der längs dem *M. subscapularis* und dann in der Brustwand nach unten verläuft. Weiter nach unten an dem lateralen Rande des *M. subscapularis* entspringen nebeneinander drei Stämme, welche in den kräftigen *M. triceps* sich verbreiten und der *A. profunda hum.* entsprechen. Ein Ast verläuft mit dem *N. radialis* rund um den Humerus und giebt eine kräftige Arterie ab, welche sich mit dem Hautaste des *N. radialis* nach der hinteren Seite des Ober- und Unterarmes ausbreitet. An derselben Stelle geht ein kräftiger Ast für den *M. biceps* ab, der stärkste von dessen Ästen folgt dem *N. musculo-cutaneus* zum unteren Teile des Oberarmes. In der Höhe des distalen Randes des *M. pectoralis major* entspringt ein Gefäss von gutem Kaliber, das bald in zwei Äste zerfällt, welche einen verschiedenen Weg einschlagen. Einer folgt dem *N. ulnaris*, sendet feine Äste, die längs der Verteilung des *N. cutaneus antibrachii medialis* zu den oberflächlichen Strukturen sich ausbreiten. Der Hauptstamm folgt dem *N. ulnaris* in die Tiefe und geht hier in ein zierliches, vielstämmiges Wundernetz über, welches

sich sehr genau dem *N. ulnaris* anschmiegt. Im Verlaufe des Unterarmes nimmt das Netz durch die Abgabe vieler Muskeläste im Kaliber ab und läuft schliesslich als feines Gefäss, radial vom *Os pisiforme* belegen, in die Handplatte aus, wo es in einen Ast der *A. mediana* inoskuliert. — Der zweite von den oben genannten Teilästen läuft zur Ellenbeuge, zieht während dieses Verlaufes hinter dem *N. ulnaris* her, giebt eine *A. antibrachii superficialis* ab, welche schräg über der Flexoren-Masse zur Ulnarrinne des Unterarmes verläuft, um hier als Muskelarterie zu endigen. Auf derselben Stelle, wie das vorhergenannte Gefäss, entspringt eine Arterie, die im oberen Teile der Radialrinne längs Äste vom *N. musculo-cutaneus* sich ausbreitet. Die Fortsetzung des Gefässes zieht, wie schon genannt, zur Ellenbeuge, wo es in eine *A. recurrens ulnaris* einmündet. Etwas unterhalb des Abganges des vorigen als *A. brachialis superficialis* inf. aufzufassenden Gefässes geht ein Ast ab, welcher parallel mit dem vorigen seinen Weg auch zu der Radialrinne nimmt. Auf derselben Stelle entspringt aus der hinteren Seite der *A. brachialis* ein starker Muskelast für *Brachialis internus*, der auch ein Stück längs dem *N. musculo-cutaneus* verläuft. Im unteren Teile des Oberarmes zieht eine starke Arterie quer unter dem *Brachialis internus* zum tiefen Ast des *N. radialis*, giebt Äste an die radialen Muskeln ab, sendet dann in der Tiefe des *Sulcus cubitalis lateralis* zwischen dem *Brachialis ant.* und den radialen Muskeln einen Ast nach unten, der sich in zwei Äste spaltet, von denen einer bogenförmig mit nach proximalwärts gerichteter Konkavität in einen Ast der *A. brachialis* einmündet, welcher eben an dessen Teilungsstelle in *Mediana* und *interossea* entspringt, während der andere Teilast als eine kräftige Verstärkung in den *Plexus mediano-radialis* hineingeht. Die Hauptfortsetzung zieht als eine *A. nervi radialis profundi* längs dem gleichnamigen Nerven durch den *Supinator brevis*, dann auf der dorsalen Seite des *Radius*, um in den vom unteren Teile des *Radius* entspringenden Muskeln zu endigen. Sie bildet die kräftigste Arterie der Dorsalseite des Unterarmes.

Nachdem die *A. brachialis* die Ellenbeuge passiert hat, teilt sie sich im oberen Teile des Unterarmes in die ungefähr gleichstarke *Aa. interossea* und *mediana*. Diese wird sofort von einem Wundernetze von feinen Gefässen begleitet, welches auch den *N. medianus* umhüllt und bis zum distalen Abschnitte des Unterarmes verfolgbar ist. Wie Fig. 19, Taf. 11/12 zeigt, findet man in der Tiefe des Unterarmes von dem untersuchten Tiere komplizierte Gefässverhältnisse. Das Wundernetz um den *N. medianus* entsteht durch Aufteilung von Ästen, die an verschiedenen Punkten der *A. brachialis* entstehen. Gerade wo die *A. brachialis* in die Ellenbeuge eintritt, entspringt ein Ast, der nach unten und ulnarwärts zum oberen Teile des Unterarmes verläuft. Er löst sich in Äste für die Flexoren-Muskeln auf und sendet eine *Recurrens ulnaris* im Bogen aufwärts zum *N. ulnaris*. Ein Paar von seinen distalen Ästen ziehen zum Wundernetze um den *Medianus*.

An der Teilungsstelle der *A. brachialis* entspringt auch ein Gefäss, das im anastomotischen Zusammenhange mit der *Recurrens radialis* steht, dann hauptsächlich in das Wundernetz übergeht. In der Mitte des Unterarmes entspringt ein gut entwickelter Plexus *mediano-radialis*, der schräg nach unten in der Radialrinne weiter verläuft. Hier teilt er sich in zwei Geflechte, von denen eines wie der distale Abschnitt der typischen *A. radialis* zum Dorsum manus verläuft, während der grössere Teil volarwärts bleibt, unter dem *Flexor carpi radialis* verläuft und zu einem Stamme reduziert, im *Canalis carpi* zur Handplatte fortläuft, wo er bogenförmig in die *A. mediana* einmündet. Die *Mediana* verliert ihr Wundernetz im unteren Teile des Unterarmes, setzt ihren Weg in die Handplatte fort und zerfällt nach Aufnahme des volaren Teiles der *A. radialis* und des feinen Endastes der *A. ulnaris* in drei kräftige *Aa. digitales volares communes*. In der Tiefe des Unterarmes zieht endlich ein zierlicher Plexus ulnarwärts schräg über die Ulna zu den hier belegenen tiefen Muskeln. Die *A. interossea volaris* ist kräftig entwickelt und verläuft in gewöhnlicher Weise nach der Dorsalseite der Hand. Die *A. interossea dorsalis* ist dagegen schwach. Auf der linken Seite zeigt die *A. brachialis* in so weit einen anderen Verlauf, als sie, nachdem die *A. profunda humeri* abgegangen ist, vor dem *N. ulnaris* verläuft, um dann ihren gewöhnlichen Platz hinter dem *N. medianus* einzunehmen und wie auf der anderen Seite weiter fortzusetzen. Der Teil des Gefässes, welcher schräg über die vordere Seite des *N. ulnaris* zieht, entspricht also einem Stück der *A. brachialis superficialis*. Von Interesse ist auch, dass ein Stück der tiefen Armschlagader vorhanden ist, indem an der Stelle, wo die Hauptschlagader des Oberarmes nach der vorderen Seite des *N. ulnaris* zieht, ein dünnes Gefäss abgeht, das ganz so wie die distale Hälfte der *A. brachialis* auf der rechten Seite zu den *Nn. ulnaris* und *medianus* belegen ist. Sie löst sich in Äste für den *M. biceps* auf. — Die Unterarmarterien verhalten sich wie rechts.

Bei dem zweiten Exemplare von *Hydrochoerus capybara* (Taf. 11/12, Fig. 20), das ich zu untersuchen Gelegenheit gehabt habe, passiert die *A. axillaris* unter dem ganzen Plexus *axillaris* hin. Die kräftigen, im unteren Teile des Unterarmes und der Ellenbeuge abgehenden Äste finden sich auch hier. Es geht eine starke *A. subbrachialis* ab, welche auf der rechten Seite eine schwache Arterie abgibt, die in der Radialrinne denselben Verlauf wie die gewöhnliche *A. radialis* hat. Links fehlt dieser Ast. Statt dessen läuft ein Gefäss in die *A. mediana* und deren Plexus hinein, das von der obengenannten *A. subbrachialis* abgegeben wird. Eine feine *A. brachialis superficialis* kommt zwischen den *Nn. ulnaris* und *medianus* hervor und geht links in eine *A. antibrachii superficialis mediana* über, indem das Gefäss erst oberflächlich über die Flexoren-Masse zieht und dann in die Tiefe zwischen die *Mm. pronator teres* und *flexor carpi rad.* geht und sich in den Plexus *medianus* fortsetzt. Rechts läuft die *A. brachialis superficialis* in einem oberfläch-

lichen Gefäss in der Radialrinne fort, welches schon in deren oberem Teile endigt.

Von dem grössten Interesse sind doch die Gefässanordnungen im ulnaren Abschnitte des Unterarmes. Ganz wie bei dem vorigen Exemplare findet man in der Ellenbeuge den Abgang eines starken Gefässes, das sich teils in tiefe Äste für die Flexoren-Masse auflöst, teils sich wie der tiefe Ast einer *Recurrens ulnaris* verhält. Auch ist eine starke *A. nervi ulnaris* vorhanden, die im oberen Teile des Oberarmes entspringt und dann längs dem *N. ulnaris* verläuft, um im Gebiete des Unterarmes in eine Netzbahn überzugehen und bis zur *Vola manus* zu verlaufen. Dazu entspringt aus dem oberen Teile der *A. interossea* eine Netzbahn von vier feinen Gefässen, die schräg ulnarwärts über den tiefen Fingerbeuger zieht und in der Mitte des Unterarmes in den *Plexus ulnaris* hineinmündet.

Nach der vorigen Untersuchung zu urteilen, besitzt *Hydrochoerus capybara* eine *A. axillaris*, welche der neunten Segmentarterie entspricht. Bei einem Arme wird dieser Weg durch die *A. brachialis superficialis* ersetzt. Die Unterarmarterien sind dadurch vor allem von Interesse, dass sie sehr zierliche Wundernetzbildungen zeigen. So finden wir ein hüllenförmiges Netz um die *A.* und den *N. medianus*. Ganz besonders beachtenswert ist die Gefässanordnung um den *N. ulnaris*. Es finden sich hier Verhältnisse, welche genau der Beschreibung entsprechen, die ich über die Gefässe bei menschlichen Embryonen gegeben habe. So z. B. ist eine typische *A. nervi ulnaris* vorhanden, welche ganz diesem Gefässe bei menschlichen Embryonen entspricht. Sie geht im Gebiete des Unterarmes in ein Netzstadium über. Dazu ist ein arterielles Geflecht vorhanden, das ungefähr auf gewöhnlicher Stelle entspringt und bei einem Exemplar in den Muskeln endigt, bei der zweiten aber, ganz wie beim Embryo, eine Anastomose zwischen dem axialen Unterarmgefässe und dem *Plexus nervi ulnaris* darstellt. Erwähnenswert ist auch das Vorhandensein einer *A. nervi radialis profunda*, welche den Unterarmteil des *Ramus profundus N. radialis* begleitet. Ihr ursprünglicher proximaler Zusammenhang mit dem dorsalen Oberarmgefässe ist doch nicht vorhanden, indem sie ihren Ursprung

aus einer mächtigen Queranastomose nimmt, der *A. subbrachialis*, die auch bei *Echidna* sehr entwickelt war.

Cavia cobaya.

Der Plexus brachialis sieht aus wie bei den vorher beschriebenen Nagern. Die *A. axillaris* läuft längs dem distalen Rande des Plexus, dann kreuzt sie im Gebiete des Oberarmes schräg die vordere Seite des *N. ulnaris* und verläuft so hinter dem *N. medianus* in die Ellenbeuge hinein. Erst wird eine ziemlich schwache Arterie für die Brustmuskeln abgegeben, dann folgt ein gemeinsamer Stamm für die *Aa. circumflexae hum. am lateralen Rande des Subscapularis*, darauf entspringen am Teresrande gemeinsam die *Aa. thoracico-dorsalis* und *profunda hum.* Im unteren Abschnitte des Oberarmes geht ein Gefäß ab, das in die *A. coll. uln., A. antibrachii superficialis ulnaris* (zur Ulnarrinne verfolgbar) und in einen schwachen Ast für den oberen Teil der Radialrinne sich fortsetzt. Endlich zerfällt die *A. brachialis* in die *Aa. mediana* und *interossea*. Jene giebt in der Mitte des Unterarmes eine schwache *A. mediano-radialis* ab, die durch eine kräftige Anastomose verstärkt wird und dann zum Handrücken verläuft. Hier wird auch eine schwache *A. mediano-ulnaris* abgegeben. Die *A. mediana* läuft wie bei den übrigen Nagern in die Handplatte aus und setzt sich hier in die *Aa. digitales* fort.

Die *A. brachialis* hat sich bei *Cavia* aus dem medialen Längsstamme, seiner Fortsetzung der *A. brachialis superficialis* und deren Anastomose unter dem *N. medianus* mit der *A. brachialis profunda* entwickelt. Ihr Verhältnis zum *N. ulnaris* beweist dieses. Die Hauptarterie des Unterarmes ist, wie wir aus Zuckerkandls Arbeit wissen, die *A. mediana*. Die distale *A. mediano-radialis* und *A. mediano-ulnaris* führen den Gedanken auf ähnliche Gefäße bei *Bradypus*.

Lepus timidus.

Die *A. axillaris* läuft zwischen dem 7. und 8. Spinalnerven durch eine Pectoralis- und eine Medianus-Schlinge. Vor dem Durchtritte giebt sie eine starke *A. thoracico-acromialis* ab. An dem Rande des *M. subscapularis* gehen dann drei kräftige Gefäße nebeneinander aus. Von diesen teilt sich eines in die *Aa. circumflexae hum.* auf, die beiden übrigen setzen in die *A. circumflexa scapulae* und *thoracico-*

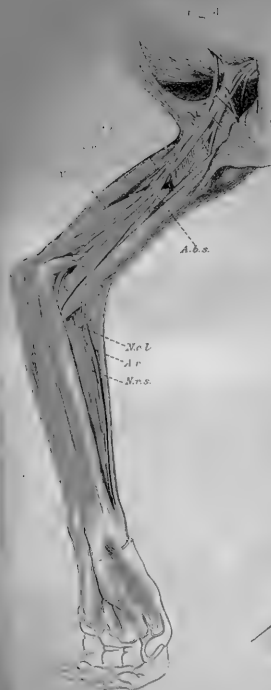
dorsalis fort. Weiter distalwärts, ungefähr am Teresmajor-Rande geht die *A. profunda hum. ab.* Dann verläuft die *A. brachialis* längs und hinter dem *N. medianus* weiter fort. In der Ellenbeuge wird eine kräftige *A. recurrens ulnaris* abgegeben, welche in eine Menge von Ästen für den proximalen Teil der Unterarmflexoren-Gruppe sich auflöst. Ein paar Mm. weiter erfolgt der Abgang des Haupt-Gefäßes des Unterarmes, der *A. mediana*, welche auf gewöhnliche Weise zur Handplatte verläuft. Ein mm. distalwärts entspringt die dünne *A. interossea volaris*, welche im distalsten Abschnitte des Unterarmes einen Ast zum *N. ulnaris* absendet, der zur Handfläche läuft. Die Fortsetzung der *A. brachialis* zieht als schwache *A. interossea dorsalis* dorsalwärts und giebt hier eine *A. recurrens interossea ab.*

Kaninchen.

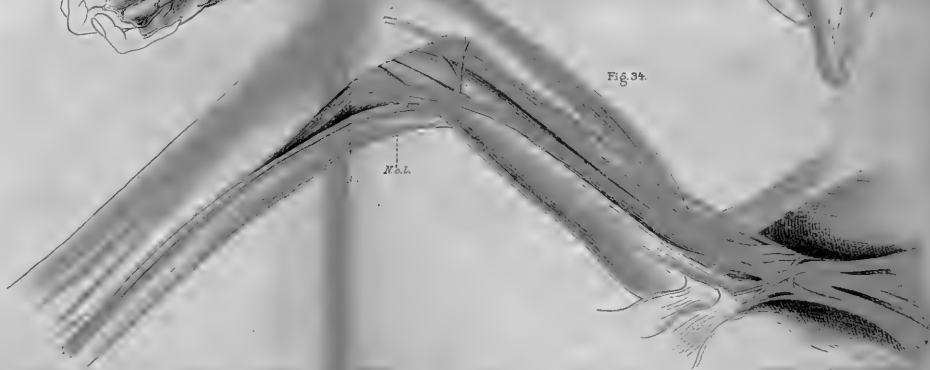
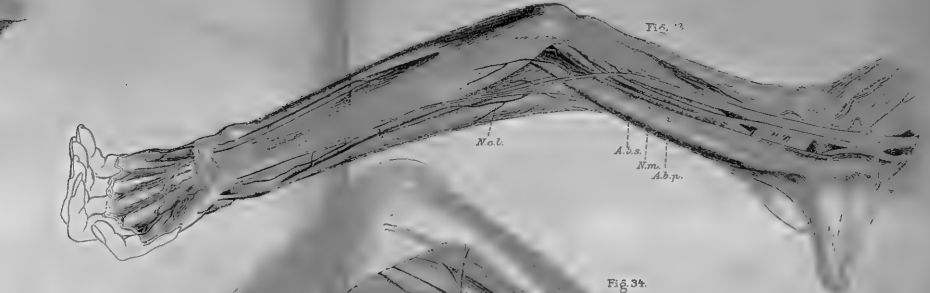
Die Extremitäten-Arterie verhält sich zum Plexus ähnlich wie bei *L. timidus*. Die proximalen Äste verhalten sich so, dass die *A. circumfl. hum. post.* zusammen mit der *A. profunda humeri* entspringt. Sonst wie beim vorigen. Die *Aa. collaterales sup. et inf.* sind gut ausgebildet. Im Unterarmgebiete sind die *A. mediana*, *interossea*, *mediano-radialis*, *recurrens ulnaris* und eine schwache *A. ulnaris* vorhanden.

Von den neueren Untersuchern ist Zuckerkandl (42, 43) der einzige, welcher die Unterarmarterien der Nager untersucht hat. Sein Material bildeten Kaninchen, *Cavia cobaya*, Ratte und *Myopotamus coypus*. Er stellte fest, dass die *A. mediana* das Hauptgefäß der Vorderarms war, von der sich ein *Ramus mediano-radialis* abzweigt. Eine rudimentäre *A. ulnaris* und eine *A. radialis superficialis* waren auch vorhanden.

Hinsichtlich der *A. axillaris* der untersuchten Nager muss erst als besonders erwähnenswert hervorgehoben werden, dass die beiden Hauptgruppen dieser Ordnung einen beachtenswerten Unterschied zeigen, indem bei den *Duplicidentati* die *A. axillaris* durch den Plexus *brachialis* als 7. Segmentararterie verläuft, während bei allen den untersuchten *Simplicidentati* das Gefäß nicht durch das Armgeflecht zieht, sondern entweder als 9. Segmentararterie unter dem Plexus fortgeht oder den Weg



Tabl. Moebius del.



des medialen Längsstammes und dessen Fortsetzung der *A. brachialis superficialis* benutzend neben dem Plexus fortzieht. Je nachdem der Blutstrom die eine oder andere Anastomose der *A. brachialis superficialis* benutzt, wird die Anordnung der Armschlagader verschieden. Die drei Möglichkeiten, welche dem Blutstrom zur Verfügung stehen, nachdem die Gebiete der *A. brachialis superficialis* betreten ist, werden auch realisiert. So findet man bei *Myopotamus*, dass der Strom die ganze Länge der *A. brachialis superficialis* vor dem *N. medianus* benutzt hat. Bei *Coelogenys paca* (rechts) schießt der Blutstrom dagegen durch den *N. medianus* als *A. brachialis superficialis media*, welche so die *A. brachialis profunda* übernimmt. Bei *Hydrochoerus capybara* (einmal von den vier untersuchten Extremitäten) und *Cavia cobaya* schliesslich wird die Anastomose, welche zwischen dem *N. medianus* und *ulnaris* belegen ist, benutzt, und die Arterie läuft vor dem *N. ulnaris*, aber hinter dem *N. medianus* zu ihrem Platz lateral neben demselben.

In Bezug auf die Vorderarmgefässe bestätigen meine Präparationen freilich die Befunde von Zuckerkandl, nach denen die *A. mediana* und *mediano-radialis* die Hauptstrombahnen sind. Für mich besonders beachtenswert sind doch die zahlreichen oberflächlichen Unterarmgefässe bei *Hydrochoerus* und *Myopotamus*, die schön ausgebildete *A. nervi ulnaris*, welche hoch oben im Gebiete des Oberarmes entspringt und dem *N. ulnaris* treu bis zur Hand folgt, weiter die Arterien, welche aus der *A. subbrachialis* entspringen und längs den *Nn. radialis superficialis* und *cutaneus antibrachii externus* zu verfolgen sind. Schliesslich sind auch die schönen Wundernetzbildungen zu erwähnen, welche viele Vorderarmsarterien von *Hydrochoerus* und *Myopotamus* zeigen. Alle die nun aufgezählten Charaktere sind Zeugnisse für die embryonalen Charaktere der Arterien in dieser Ordnung. In dieser Hinsicht kommen sie den Edentaten am nächsten.

Carnivora.

Viverra zibetha.

Der 6. Spinalnerv sendet zwei starke Nerven für die Schultermuskeln ab und teilt sich dann in einen schwächeren vorderen und stärkeren hinteren Teil, welche sich mit dem vorderen resp. hinteren Stamm des 7. Spinalnerven vereinigen. Der so gebildete ventrale Stamm giebt einen N. thoracicus ab, der sich mit einem ähnlichen von dem distalen Plexus-Abschnitte zu einer Pectoralis-Schlinge verbindet, ferner den N. musculo-cutaneus und die proximale Medianus-Wurzel. Der 8. und der 9. Spinalnerv vereinigen sich und teilen sich dann in einen ventralen und einen dorsalen Stamm. Jener giebt den oben genannten N. thoracicus ab und setzt sich dann in die distale Wurzel des N. medianus, den N. ulnaris und N. cutaneus antibrachii medialis fort. Die A. axillaris giebt eine A. thoracica suprema und eine kräftige A. thoracico-accomialis ab und passiert dann zwischen dem 7. und 8. Spinalnerven die Pectoralis- und die Medianus-Schlinge und lagert sich so nach hinten und etwas lateral vom N. medianus. In der lateralen Lage ist die Arterie durch einen kräftigen Stamm gehalten, welcher auf der Höhe des Interstitiums zwischen den Mm. subscapularis und teres major abgeht und bald in die Aa. circumflexae hum. und subscapularis zerfällt. Im oberen Teile des Oberarmes entspringt die A. profunda brachii, während in dessen unterem Abschnitte eine A. coll. ulnaris und eine A. brachialis superficialis inferior abgehen. Diese windet sich um die mediale Seite des N. medianus und verläuft dann schräg über dem distalen Ende des M. biceps zur Tiefe der Ellenbeuge, wo sie als eine A. recurrens radialis endigt. Während dieses Verlaufes gehen ab: eine schwache Arterie, die über die Flexoren-Masse zum Zwischenraume zwischen den Mm. pronator teres und Flexor carpi radialis zieht, ein Ast, der in der Radialrinne bis zur Mitte des Unterarmes zieht und endlich ein Ast, der längs des N. antibrachii dorsalis zum Handrücken verfolgbar ist. Nachdem die A. brachialis hinter dem N. medianus durch den Canalis condyloideus und dann durch die Ellenbeuge gegangen ist, giebt sie im oberen Teile des Unterarmes einige kräftige Muskeläste ab und teilt sich dann in die starke A. mediana und eine etwas schwächere A. interossea communis. Schon hoch oben am Anfange der A. mediana entspringt eine dünne Arterie, die längs dem Hauptgefäß zu verfolgen ist. Auf der Grenze zwischen dem mittleren und unteren $\frac{1}{3}$ des Unterarmes teilt sich die A. mediana in zwei gleichstarke Stämme, von denen einer als die Fortsetzung des Gefäßes in die Handplatte ausläuft, während der andere Teilast als eine A. mediano-radialis zur Radialrinne und dann unter den Daumensehnen zum Handrücken verläuft. Hier giebt sie die A. digitalis dorsalis I, einen R. carpeus dorsalis und die A. digitalis dorsalis II ab und endigt schliesslich als Perforans im zweiten Interstitium. Die

übrigen Unterarmarterien, die Aa. interossea volaris und dorsalis verhalten sich wie gewöhnlich.

Viverra zibetha hat eine A. axillaris, welche der 7. Segmentarterie entspricht. Eine A. brachialis superficialis inferior ist auch vorhanden und setzt sich in die rudimentären Aa. radialis, antibrachii superficialis mediana und antibrachii dorsalis fort. Die Hauptgefäße des Unterarmes sind die Aa. mediana und mediano-radialis.

Procyon lotor.

Der 6. Spinalnerv verbindet sich mit dem 7. zu einem Stamme, der 8. und der 9. ebenso zu einem anderen. Jeder von diesen teilt sich in einen ventralen und einen dorsalen Teil. Der ventrale Teil des proximalen Plexus-Stammes giebt eine feine Wurzel für die Pectoralis-Schlinge, dann eine ähnliche für die Medianus-Schlinge ab und setzt sich in den N. musculo-cutaneus fort. Dieser giebt seine Muskeläste für die Oberarmmuskeln ab und teilt sich dann im unteren Abschnitte des Oberarmes in den N. cutaneus lateralis, der über den radialen Muskeln bis zur Thorax-Haut verläuft, und einen ziemlich starken Ast, der zur Ellenbeuge verläuft und hier mit dem aus dem Canalis condyloideus hervorkommenden N. medianus sich vereinigt. Auf diese Weise kommt eine zweite, bedeutend distalwärts verschobene Medianus-Schlinge zu stande, welche den Processus supratrochlearis umfaßt. Der ventrale Teil des distalen Stammes läuft in die mediale Medianus-Wurzel, den N. ulnaris und cutane Armnerven aus. Zu den jetzt beschriebenen Nervenstämmen zeigt die Extremitäten-Arterie einen sonderbaren Verlauf. Erst verläuft sie ganz typisch nach der Abgabe der A. thoracico-accomialis durch die Pectoralis- und die Medianus-Schlinge, giebt in der Achselhöhle etwas proximal von dem Subscapularis-Rande einen kräftigen Stamm ab, der sich in die Aa. circumflexae hum., subscapularis und profunda hum. fortsetzt. Etwas mehr distalwärts in der Höhe der Teres-major-Sehne geht ein starker Ast für den langen Kopf des M. triceps. Im Gebiete des Oberarmes windet sich nun die A. brachialis in einem langgezogenen Spiralgange um den N. medianus, verläuft hierunter vor dem Processus supratrochlearis und dann in der Ellenbeuge durch und hinter der distalen Medianus-Schlinge und nimmt ihren gewöhnlichen Platz dorsal vom N. medianus ein. Während des Verlaufes im Gebiete des Oberarmes gehen Muskeläste für Biceps ab, weiter im unteren Abschnitte des Oberarmes eine doppelte A. coll. uln. inf., endlich ca. 1 cm oberhalb der distalen Medianus-Schlinge ein Gefäß, das vor diesem verläuft und in zwei Äste zerfällt, von denen einer über die radialen Muskeln fortsetzt, sich hier

längs dem *N. cutaneus antibrachii lateralis* anlegt und dann ungefähr in der Mitte des Unterarmes zum *N. dorsalis antibrachii* fortsetzt, um längs diesem zum Handrücken zu verlaufen. Der andere der oberen Teiläste zieht über den *M. pronator teres* als ein feines Gefäß, welches in dem Interstitium zwischen dem *Pronator teres* und *Flexor carpi radialis* in die Tiefe hineintaucht und in die *A. mediana* inoskuliert. Nachdem die *A. brachialis* in der Ellenbeuge hinter der Medianus-Schlinge vorbeipassiert ist, giebt sie eine starke *A. recurrens ulnaris*, dann in der Tiefe des oberen Teiles des Unterarmes erst eine *A. recurrens interossea* ab, die unter sehr spitzem Winkel proximalwärts verläuft. Darauf folgt der Abgang der *A. mediana*, weiter der *A. ulnaris*, und dann setzt sich das Arterienrohr in die *A. interossea volaris* fort. Die *A. interossea dorsalis* fehlt. — Die *A. mediana* ist das Hauptgefäß des Unterarmes. Sie wird von zwei feinen Arterienstämmen begleitet, die aus einem Aste von der *A. interossea volaris* entstehen. In der Handplatte verbindet sie sich mit der *A. ulnaris* zu einem Bogen, aus dem die vier *Aa. digitales comm.* hervorgehen. Etwas oberhalb der Mitte des Unterarmes an der Stelle, wo die *A. superficialis antibrachii* in die *A. mediana* inoskuliert, entspringt eine dünne *A. mediano-radialis*, die in der Radialrinne zum unteren Teile des Radius zieht. Hier löst sie sich in ein feines Netz auf. Die *A. interossea* ist auch von zwei feinen Ästen begleitet. Die *A. ulnaris* ist ebenfalls ziemlich gut ausgebildet vorhanden.

Die *A. brachialis* zeigt bei dem untersuchten Exemplare von *Procyon lotor* auf beiden Seiten einen sehr eigentümlichen Verlauf, welcher auf den ersten Anblick nicht leicht zu deuten ist. In der Achselhöhle zeigt sie zwar die typische Anordnung, indem sie wie gewöhnlich durch die beiden Nervenschlingen zwischen dem 7. und 8. Spinalnerven zieht und dann ihren Platz hinter dem *N. medianus* einnimmt. Diesen aber behält sie nicht lange, da sie im Gebiete des Oberarmes in einem lang ausgezogenen Spiralgang erst unten und dann medialwärts um den *N. medianus* zu dessen vorderen Seite verläuft. Um diese Lage zu bekommen, muss sie also den Weg der als *A. brachialis superficialis inf.* bezeichneten Anastomose zwischen dem *N. medianus* und *ulnaris* (s. Textfigur 1, a. b. s. i.) benutzen. Nun muss man sich daran erinnern, dass der genannte Nerv nicht den ganzen *N. medianus* repräsentiert. Die proximale obere Medianuswurzel ist nämlich sehr schwach. Darum läuft ein Teil des

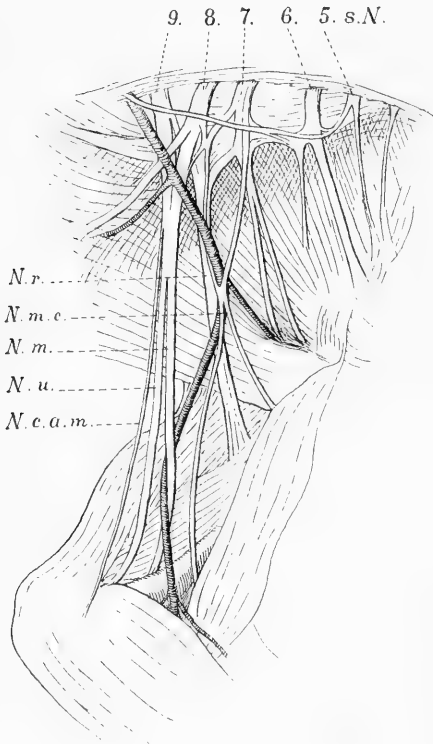
N. musculo-cutaneus in der Bahn des N. medianus in die Ellenbeuge hinüber, wodurch eine sehr distalwärts verschobene Medianus-Schlinge gebildet wird. Durch diese verläuft jetzt die Extremitäten-Arterie von vorne nach hinten und stellt sich dadurch als eine A. brachialis superficialis media dar. Man muss natürlich daran denken, dass die Anlage der A. brachialis superficialis media schon früh und mit ihr die zweite Medianus-Schlinge distalwärts verschoben sein muss. Wenn diese Deutung richtig ist, und sie entspricht ja völlig der Lage der Nerven und Gefässe, dann ist dieser Fall von A. brachialis eine sehr gute Bestätigung der von mir im ersten Teile meiner Arbeit ausgesprochenen Ansicht, dass die Entstehung der Arterien und ihrer Varietäten ein Resultat der Einflüsse der umgebenden Teile ist. Denn nur unter der Annahme, dass die übrigen Wege durch den Einfluss der übrigen Organanlagen behindert werden, lässt es sich erklären, dass der Blutstrom so sonderbare Wege nimmt.

In Bezug auf die Unterarmarterien muss bemerkt werden, dass die Aa. mediana, ulnaris und interossea volaris in dieser Ordnung ausgebildet sind, während die A. mediano-radialis sehr schwach ist und eine A. dorsalis antibrachii und mediana superficialis gut entwickelt ist. Von besonderem Interesse sind die zwei Begleiterarterien, welche die A. mediana resp. interossea begleiten. Sie führen ungesucht den Gedanken auf ein dreistämmiges Wundernetz, dessen Anastomosen verschwunden sind, während der Blutstrom das eine Rohr mehr als die anderen erweitert hat. Schliesslich ist noch das im unteren Teile des Oberarmes entspringende Gefäss zu erwähnen, das teils in die A. antibrachii dorsalis längs dem R. dorsalis antibrachii, teils in eine A. antibrachii mediana ausläuft, welche letztere in die A. mediana inoskuliert. Wie aus der Textfigur hervorgeht, entspricht dieses Gefäss dem untersten Teile der A. brachialis superficialis, die ihren Zusammenhang mit der A. brachialis profunda

verloren hat. Ihre Lage zu den Nerven bestätigt die oben gemachte Deutung der A. brachialis.

Nasua socialis.

Bei einem uninjizierten Exemplare von diesem Tiere konnten nur die groben Gefäßverhältnisse eruiert werden. Bei dem rechten Arme



Textfigur 5.

verhielt sich der N. musculocutaneus und medianus ganz wie bei Procyon lotor. Die Extremitätenarterie verlief erst auf gewöhnliche Weise durch die Pectoralis- und Medianus-Schlinge zwischen dem 7. und 8. Spinalnerven. Dann läuft sie in einer lang ausgezogenen Spirale medialwärts und vor dem N. medianus, dem Processus supratrochlearis und der distalen Medianus-Schlinge. Sie entspricht also hier in ihrem unteren Teile einer A. brachialis superficialis inferior, welche die Vorderarmarterien übernommen hat. — Auf der linken Seite (s. Textfigur 5) zeigt der Plexus brachialis ein ziemlich verwickeltes Gepräge. Der 6., 7., 8. und 9. Spinalnerv gehen in den Plexus hinein. Der N. musculocutaneus entspringt mit drei Wurzeln aus dem proximalen Teile des Plexus brachialis: ein Faden aus dem 6. S. N. verbindet sich bald mit einem zweiten aus dem 7. S.-N. Zu diesen kommt noch ein dünner, dritter, eben-

falls von dem 7. S.-N., welcher mehr distalwärts in der Achselhöhle mit den übrigen Nerven zusammenläuft. Der Rest vom ventralen Teile des 7. Spinalnerven verbindet sich mit denselben Teilen des 8. und 9. Spinalnerven zu dem Truncus secundarius medialis, aus dem die Nn. medianus und ulnaris als ein verbundener Stamm hervorgehen. In der Achselhöhle trennen sie sich voneinander, und in der Ellenbeuge erhält der Medianus, wie auf der rechten Seite, einen Zu-

schuss von dem *N. musculo-cutaneus*. Die Extremitäten-Arterie zieht nun schräg vor dem Plexus aussen und etwas proximalwärts und dann durch die spitzwinkelige Schlinge, die der *N. musculo-cutaneus* hier bildet. Dann verläuft die *A. brachialis* auf der hinteren Seite des *N. medianus* um dessen medialen Rand und läuft darauf vor dem Nerven und vor der Ellenbeuge-Schlinge in dem Unterarme weiter fort.

Die Extremitäts-Arterie des linken Armes von *Nasua socialis* läuft nicht zwischen den Segmentalnerven, sondern durch einen solchen, in dem sie zwischen den beiden distalen Wurzeln des *N. musculo-cutaneus* hinzieht, welche aus dem 7. Spinalnerven entspringen. Ein ähnlicher Fall wird von Bolk mitgeteilt. Beim Orang fand er nämlich die ungewöhnliche Anordnung, dass die *A. axillaris* durch die Fasermasse des 8. Segmentalnerven hindurchging. Bei dem von Eisler untersuchten Exemplare von Gorilla zieht rechts die *A. axillaris* zwischen den Fasern des 7. Cervikalnerven hin. Die nähere Besprechung dieser abweichenden Anordnung folgt in dem allgemeinen Teile dieser Arbeit. Der distale Teil der *A. brachialis* entspricht einer *A. brachialis superficialis inferior*, die sich in die Unterarmarterien fortsetzt. — Rechts entspricht die Extremitätenarterie der 7. Segmentalarterie.

Canis familiaris.

Der Plexus brachialis wird auf gewöhnliche Weise wie bei den übrigen Carnivoren von dem 6., 7., 8., dem grössten Teile des 9. und einem schwachen Aste von dem 10. Spinalnerven gebildet. Eine Pectoralis-Schlinge — durch Anastomose zwischen den thoracalen Nerven von proximalen resp. distalen Plexus-Stämmen — ist vorhanden, aber keine Medianus-Schlinge. Die Extremitäten-Arterie giebt eine starke *A. transversa colli* und zwei Äste für die Brustmuskeln ab, passiert die Pectoralis-Schlinge und folgt dann dem proximalen Rande des *N. medianus*. Am Subscapularis-Rande entspringt ein kräftiger Stamm, der nach kurzem Verlaufe in die *Aa. thoracico-dorsalis, circumflexa scapulae, circumflexa hum. post. und profunda hum. sup.* zerfällt. Die dünne *A. circumflexa hum. ant.* entspringt neben der vorigen. Dann folgt eine *A. profunda hum. inf.* In der Ellenbeuge passiert die *A. brachialis* hinter der hier belegenen Medianus-Schlinge. Vor dem Durchtritte durch diese gehen zwei Äste ab, von denen der eine sich als

eine *A. coll. uln. inf.* dokumentiert, der zweite im unteren Teile des *Biceps* sich verästelt. Im oberen Abschnitte des Unterarmes teilt sich die *A. brachialis* in die ungefähr gleichstarke *A. mediana* und *interossea comm.* Eine schwache *A. mediano-radialis* ist gleichfalls vorhanden. Die *A. interossea dorsalis* teilt sich bald in divergierende Muskeläste, von denen der eine den Verlauf einer *Recurrens interossea* zeigt. Die *Aa. interossea volaris* und *mediana* verhalten sich in bekannter Weise.

In der vorstehenden Beschreibung ist der Punkt von besonderem Interesse, dass die Extremitätenarterie eine *Pectoralis-Schlinge* passiert, während keine *Medianus-Schlinge* vorhanden ist. Die *A. axillaris* lagert sich einfach an den Rand des *N. medianus* und folgt diesem. Durch das Verhältnis zu der Umgebung kann festgestellt werden, dass die Extremitätenarterie in ihrem Axillarteile der 7. Segmentalarterie entspricht. Die Unterarmarterien bieten wenig von Interesse dar. Die *Aa. mediana* und *interossea volaris* sind die Hauptgefäße des Unterarmes. Die *A. mediano-radialis* ist als schwaches Gefäß vorhanden.

Bei den untersuchten Carnivoren entsprach die *A. axillaris* der 7. Segmentalarterie mit Ausnahme von *Viverra zibetha*, wo sie durch die Fasernmasse des 7. Spinalnerven zieht. Die *A. brachialis superficialis* tritt in vielen verschiedenen Formen auf. Von den Nervenverhältnissen zieht besonders die weit distalwärts gerückte *Medianus-Schlinge* die Aufmerksamkeit auf sich. Ihre Lage ist schon von E. Schwalbe bei den Carnivoren beobachtet. Er hält sie aber für die gewöhnliche *Medianus-Schlinge*, welche so weit distalwärts verschoben ist. Dem kann ich aber nicht beistimmen. Es muss vielmehr die zweite oder untere *Medianus-Schlinge* sein, welche konstant beim menschlichen Embryo zu finden ist. Bei *Procyon lotor* geht dies zu voller Evidenz daraus hervor, dass die erste oder obere *Medianus-Schlinge* auf der gewöhnlichen Stelle zu finden ist. Bei *Canis* könnte man aber hierüber im Zweifel sein, wenn nicht die *A. brachialis* schon

hoch oben in der Achselhöhle ihre typische Lage hinter dem N. medianus einnähme. Dies veranlasst mich, die Sache so zu deuten, dass bei der Aufflechtung der ursprünglichen einheitlichen Plexus-Platte, die ich beim Embryo bei der Entstehung des Plexus brachialis beschrieben habe, die laterale obere Medianuswurzel wegfällt, während gleichzeitig die zweite Medianus-Schlinge sich distalwärts verschiebt. Ähnliche Fälle habe ich auch in dem ersten Teile meiner Arbeit beim Menschen beobachtet. Bei *Procyon* liegt nun das eigentümliche Verhältnis vor, dass die A. brachialis zuerst als A. brachialis profunda gelagert, sich dann medialwärts in Form einer Brachialis superficialis inferior um den Nerven windet und darauf als A. brachialis superficialis media durch die zweite Medianus-Schlinge nach hinten hindurch passiert und so wieder ihren Platz hinter dem N. medianus einnimmt. Bei *Nasua* setzt sich die ganze A. brachialis in eine A. brachialis superficialis inferior fort.

In Bezug auf die Vorderarmarterien stimmen meine Befunde mit denen von Zuckerkandl und E. Schwalbe darin überein, dass die Aa. mediana und mediano-radialis die Hauptgefäße sind. Die A. radialis superficialis dieser Autoren ist in ihrem oberen, über der Ellenbeuge belegenen Abschnitte mit der A. brachialis superficialis inferior homolog. Bei *Procyon* setzt sie sich sowohl in eine Mediana superficialis, wie in eine A. antibrachii dorsalis fort, während die gewöhnliche A. radialis sehr schwach ist. Schliesslich verdient die Neigung zu Wundernetzbildung, welche die tiefen Unterarmgefäße bei *Procyon* zeigen, hervorgehoben zu werden.

Pinnipeden.

Phoca vitulina. (Taf. 13/14, Fig. 22 u. 23).

Da ich vier Exemplare dieses Tieres — zwei erwachsene und zwei Föten — in frischem Zustande zu injizieren Gelegen-

heit gehabt habe, sind meine Erfahrungen über die Gefäßverhältnisse dieser Tiere ziemlich vollständig. Die Extremitäten-Arterien dieser Tiere erinnern in vielen Hinsichten an die früheren embryonalen Zustände. So die Reichhaltigkeit der Gefäßbahnen, wie auch die Anordnung der Gefäße in netzförmige Bahnen oder in strahlige Wedel.

Ein Teil des 6. Spinalnerven verbindet sich mit dem 7. zum proximalen Plexus-Stamme, der 8., 9. und ein schwacher Teil des 10. vereinigen sich zu einem mächtigen distalen Stamme. Von beiden geht je ein N. thoracicus ab, die sich schlingenförmig verbinden und dann Äste zu den Brustmuskeln senden. Der ventrale Teil des proximalen Stammes teilt sich in den N. musculo-cutaneus und eine schwache proximale Medianus-Wurzel. Derselbe Teil des distalen Stammes liefert die distale Medianus-Wurzel und setzt sich dann in die Nn. ulnaris und cutaneus antibrachii medialis fort. Die Extremitäten-Arterie giebt einen Ast für die Brustmuskeln ab, passiert erst hinter der Pectoralis- und dann hinter der Medianus-Schlinge und lagert sich nach hinten und etwas lateralwärts vom N. medianus. Im unteren Teile des Oberarmes läuft sie vor dem Processus supratrochlearis her, während der Medianus allein den Canalis condyloideus passiert. In der Ellenbeuge zieht die Arterie vor der hier belegenen distalen Medianus-Schlinge her, die auf ganz dieselbe Weise wie bei den Carnivoren gebildet wird, in dem der N. musculo-cutaneus nach der Abgabe seiner Muskeläste einen Teil seiner Fasern zur spitzwinkeligen Verbindung mit dem N. medianus ausschickt. Während des obengenannten Verlaufes giebt die Extremitäten-Arterie folgende Äste ab. In der Achselhöhle ungefähr in der Höhe, wo das Gefäß durch die Nervenschlingen verläuft, entspringt ein mächtiger Stamm, die sich in die A. thoracico-dorsalis, circumflexa hum. post. und profunda hum. fortsetzt. Im Gebiete des Oberarmes gehen zahlreiche Muskeläste für die Beugern ab. Im unteren Abschnitte des Oberarmes entspringt eine kräftige Arterie, die hinter dem N. medianus geht und sich dann um dessen medialen Rand schlingt, um darauf schräg über den proximalen Teil der volaren Unterarmmuskeln zu ziehen. Sie taucht in dem Spalt zwischen den Mn. flexor carpi ulnaris und flexor dig. sublimis in die Tiefe hinein und verläuft zum N. ulnaris, wo sie sich in auf- und niedersteigende Äste längs diesem Nerven zersplittert. Während des genannten oberflächlichen Verlaufes entspringen eine Menge feiner Äste, die in mehrstämmige Arterienwedel sich auflösen und teils in der Längsrichtung des Unterarmes nach unten verlaufen, teils ulnarwärts ausstrahlen. Sie sind für die oberflächlichen Teile der volaren Unterarmmuskulatur bestimmt. Ein feiner Endast der jetzt beschriebenen Arterie folgt dem N. ulnaris bis in die Handplatte und mündet hier in die A. mediana hinein.

Etwas mehr distalwärts von der vorigen, an der Stelle, wo die Armarterie über dem Processus supratrochlearis verläuft, entspringt eine andere Arterie, die über dem Pronator teres in der Radialrinne weiter verläuft und teils in Äste längs dem N. musculo-cutaneus, teils in solche übergehen, welche an dem unteren Ende des Radius ein Netzwerk bilden. Einer von den erstgenannten Ästen ist bis zur Handfläche verfolgbar. In der Tiefe des obersten Abschnittes des Unterarmes teilt sich die A. brachialis in die A. mediana und interossea. An der Teilungsstelle, sowie etwas mehr proximalwärts entspringen eine Menge feiner Gefässe und Wedel, die sich in der umgebenden Muskulatur verteilen. Die stärkste Unterarmarterie ist die A. mediana, sie verläuft auf gewöhnliche Weise längs dem N. medianus zur Handplatte, wo sie sich in zwei Äste teilt, aus denen wieder die Aa. digitales hervorgehen. Die Mediana ist in ihrem oberen Teile von einem feinen Wundernetze begleitet, das in den obengenannten tiefen Muskelästen in der Ellenbeuge-Grube seinen Ursprung hat. — Die A. interossea volaris ist gut ausgebildet, sendet einen Ast schräg über das untere Ende der Ulna, der sich hier in ein Geflecht auflöst, und schickt eine Arterie zur Vorderseite des Carpus, während der Hauptstamm dorsalwärts zwischen dem Radius und der Ulna ablenkt und im Rete carpeum dorsale endigt. — Die Dorsalseite des Unterarmes ist mit vielen schönen Wundernetzen und Gefässwedeln versehen, welche in den Muskelinterstitien belegen sind. Zwischen dem Triceps und dem M. brachioradialis kommt ein vielstämmiger Plexus a, Fig. 23, Taf. 13/14 zur Oberfläche hervor und folgt dem R. dorsalis anti-brachii N. radialis eine Strecke. Zwischen dem M. supinator brevis und den radialen Muskeln kommt ein Geflecht (b) hervor, das durch die unter dem M. brachialis belegene A. subbrachialis aus der A. brachialis entspringt. Der Plexus interosseus dorsalis (c) kommt als ein mehrstämmiges Geflecht zwischen Radius und Ulna hervor und senkt sich in die umgebenden Muskeln hinein.

Die vorstehende Beschreibung bezieht sich auf die Arterien in der vorderen Extremität eines Phoca-Foetus, welche in Fig. 22 u. 23, Taf. 13/14 abgezeichnet sind. Alle vier Extremitäten von den Föten zeigen ähnliche Anordnung. Auch die beiden erwachsenen Tiere zeigen im grossen und ganzen übereinstimmende Befunde. Auffallend ist die bedeutende Stärke der oberflächlich verlaufenden Vorderarmarterien, welche, nachdem sie durch den M. flexor dig. subl. in die Tiefe eingedrungen sind, teils längs dem N. ulnaris verlaufen, teils sich in mächtige Arterienwedel auflösen, welche in die tiefen Unterarmmuskeln einstrahlen. Die Gefässe der Radialrinne ziehen auch die Aufmerksamkeit auf sich. Bei dem einen erwachsenen Exemplare ist das Gefäss, welches aus dem unteren Teile der A. brachialis lateral vom N. medianus entspringt, stark entwickelt, zieht schräg über den unteren Teil des M. biceps zur Radialrinne und giebt hierunter ein mächtiges Arterienbüschel ab, das über dem M. pronator teres zum Interstitium

zwischen diesem und dem *M. flexor carpi radialis* verläuft. Die Fortsetzung in der Radialrinne ist bis zur Hand verfolgbare. Beim zweiten Exemplare ist das genannte Gefäss schwach und nur durch den Ast über dem *M. pronator teres* repräsentiert. Dagegen findet man hier in der Radialrinne längs dem *N. cutaneus antibrachii lateralis* eine ziemlich gut entwickelte Arterie, die eine Fortsetzung einer *A. subscapularis* bildet und bis in die Handplatte verfolgbare ist. Schliesslich ist hervorzuheben, dass bei den erwachsenen Exemplaren, wie bei den Föten, die *A. brachialis* vor der distalen Medianus-Schlinge verläuft.

Wie aus den vorhergehenden speziellen Beschreibungen hervorgeht, läuft die *A. axillaris* bei *Phoca* zwischen dem 7. und 8. Spinalnerven her und entspricht also einer 7. Segmentalarterie. Im unteren Teile des Oberarmes und in der *Plica cubiti* verhält sich die *A. brachialis* so, dass sie sowohl vor dem *Processus supratrochlearis*, wie auch vor der zweiten Medianus-Schlinge verläuft. Ich nehme nämlich an, dass die spitzwinkelige Schlinge, die dadurch zu stande kommt, dass ein Teil des *N. musculocutaneus* im Gebiete der Ellenbeuge in die Medianus-Bahn übergeht, gleich wie bei den Carnivoren, einer zweiten distalwärts verschobenen Schlinge, wie sie in der menschlichen Ontogenie regelmässig zu finden ist, entspricht. Ganz bestimmte Gründe hierfür kann ich natürlich nicht vorbringen. Es könnte sich auch um eine solche Anastomose handeln, wie die distalwärts im Unterarmgebiete zu finden ist. Wenn die genannte Homologie richtig ist, handelt es sich um eine *A. brachialis superficialis media*, welche die darunterliegenden Arterienstämme übernommen haben. Da aber die *A. antibrachii superficialis* sich medialwärts vom *N. medianus* windet, muss sie im oberen Teile der distalen unter dem *N. medianus* belegenden Anastomose entsprechen. Von den Unterarmarterien sind die *A. mediana* und die *A. antibrachii superficialis ulnaris* die kräftigsten Gefässe. Jene versorgt die tieferen Teile der Volarfläche des Vorderarmes, diese die mächtigen oberflächlichen Vorderarmmuskeln. In ihrem Ursprunge und ihrer Lage zum *N. medianus* entspricht sie einer *A. brachialis superficialis inferior*. Die *A. mediana* und *interossea*

verhalten sich wie dieselben Gefässe bei den Carnivoren. Die *A. ulnaris* ist in ihrem distalen Teile sehr schmal, kann doch bis zur Handplatte verfolgt werden. Eine *A. radialis* ist vorhanden, allerdings in verschiedener Entwicklung bei den verschiedenen Exemplaren. Sie folgt in ihrem distalen Teile dem *N. cutaneus lateralis*. Bei dem einen Exemplare ist sie von der *A. subcicipitalis* übernommen. Von grossem Interesse sind die zahlreichen Arterienwedel, die bei *Phoca* zu finden sind. Sie scheiden sich von den Wundernetzen dadurch, dass die parallel und dicht aneinander gelagerten Gefässe keine oder nur spärliche Anastomosen unter sich zeigen. Sie finden sich sowohl oberflächlich, von der *A. antibrachii superficialis* ausgehend, wie auch in der Tiefe zwischen den Muskelgruppen. — Von den neueren Untersuchern hat nur Zuckerkandl die Armarterien von *Phoca* zergliedert. Die tatsächlichen Befunde unserer Untersuchungen stimmen genau überein.

An die Untersuchung der Armarterien von *Phoca* ging ich mit besonderem Interesse, weil ich erwartete, ganz primitive Formen zu finden. Burow (10) giebt nämlich für die *A. axillaris* an, dass sie sich sehr früh schon nach dem Verlassen der Brusthöhle in eine Menge kleiner Gefässe zerspaltet, welche sich dann zu zwei grösseren Gefässen sammeln, und diese sollten einer *Radialis* und *Ulnaris* entsprechen. Ich glaubte also eine besondere Form vom Plexus axillaris zu finden. In dieser Hoffnung wurde ich getäuscht, da, wie aus der obenstehenden Beschreibung hervorgeht, die *A. axillaris* einem einfachen Stamm entspricht. Wahrscheinlich haben die verschiedenen Befunde ihren Grund in dem verschiedenen Material, das von uns untersucht wurde, da Burow *Phoca littorea*, ich *Phoca vitulina* behandelt habe.

Chiroptera.

Pteropus edulis. (Taf. 11/12, Fig. 21.)

Der Plexus brachialis ist bei diesem Tiere sehr einfach gebaut. Ein Teil des 5. Spinalnerven verbindet sich mit dem 6. zu einem

Stamme. Dieser vereinigt sich dann mit dem 7., 8. und einem distalen Stamm, gebildet von dem ganzen 9. und einem Teile des 10. Spinalnerven. Der so gebildete, solide Plexus sendet einen starken N. thoracicus ab und teilt sich dann in den ventralen und dorsalen Teil. Jener zerfällt sofort in die Nn. musculo-cutaneus, medianus und ulnaris.

Die Extremitäten-Arterie läuft längs dem distalen Rande des einfachen Plexus brachialis und sendet eine kräftige A. thoracico-accomialis ab. Im distalen Teile der Achselhöhle gehen nebeneinander ein gemeinsamer Stamm für die Aa. subscapularis und circumflexa hum. post., die A. profunda brachii und eine A. nervi ulnaris, die aber bei meinem Exemplare schon im oberen Teile des Oberarmes endigt. Dann teilt sich die A. axillaris noch einige mm oberhalb des Pectoralis-Randes in zwei Arterien, welche in sehr naher Beziehung zu dem N. medianus weiter verlaufen. Der vordere von diesen giebt einen starken Ast für den M. biceps brachii ab und verläuft dann als feines Gefäß ventrolateralwärts vor dem N. medianus. Gleich über der Ellenbeuge zieht das Gefäß lateralwärts unter der Biceps-Sehne zum N. radialis, legt sich an diesen, giebt einen Ast ab, der sich über die radialen Muskeln ausbreitet, dann einen rekurrenten Ast zum Ursprung der radialen Muskeln, darauf einen und zwar den stärksten Ast, der sich in der Radialrinne verästelt, und nun setzt das Gefäß längs dem N. radialis zur dorsalen Seite des Unterarmes fort und endigt hier. — Die zweite stärkere A. brachialis verläuft längs dem N. medianus, dorso-medialwärts von ihm belegen, und geht dann auf gewöhnliche Weise in die Aa. mediana und interossea über, von denen jene das Hauptgefäß des Unterarmes bildet.

Zuckerkaudl (42) hat vor mir die Armarterien bei *Pteropus edulis* beschrieben, und die tatsächlichen Befunde der beiden Untersuchungen stimmen gut überein. Freilich nimmt er keine Rücksicht auf die Nerven, die auch in der Figur weggelassen sind. Er deutet das vordere Gefäß als eine A. radialis superficialis, die doch in ihrem unteren Teile ganz eigenartig sich verhält.

Die bei *Pteropus edulis* vorhandene Arterienanordnung, die bei dem ersten Anblick sehr sonderbar aussieht, lässt sich doch sehr leicht embryologisch verstehen. Die A. axillaris charakterisiert sich dadurch, dass sie nicht durch den Plexus brachialis verläuft. Im Zusammenhang hiermit steht auch der sehr einfache Bau des Nerven-Plexus. Der Blutstrom benutzt erst den medialen Längsstamm des Plexus arteriosus axillaris und zieht

dann durch die aus dessen distalem Teile entspringende *A. brachialis superficialis* weiter. Im Gebiete dieser Arterie teilt sich die Strombahn, indem sie teils durch die distale als *A. brachialis superficialis inferior* bezeichnete Wurzel unter dem *N. medianus* in das Bett der *A. brachialis profunda* fließt, teils als *A. brachialis superficialis* vor dem *N. medianus* fortsetzt. Im Gebiete der Ellenbeuge hat sich nun die quergehende Anastomose zwischen dem ventralen und dorsalen Gefäßnetze im Gebiete der *A. brachialis superficialis* verschoben, der Strom der *A. brachialis superficialis* setzt sich jetzt in diesen zu *N. radialis* fort und zieht längs diesem zur Dorsalseite des Unterarmes als *A. nervi radialis*, welche während dieses Verlaufes Äste an die Radialmuskeln abgibt.

Nach den schönen Untersuchungen von Grosser (16) zu urteilen, hat der Plexus arteriosus axillaris bei den von ihm untersuchten Chiroptera eine Entwicklung in besonderer Richtung eingeschlagen. Er hat sich nämlich mit Beibehaltung seiner besonderen Teile zu einem Pinsel von parallel nebeneinander verlaufenden Gefäßen umgewandelt. Gleich wie bei *Pteropus* passiert die Extremitäten-Arterie nicht den Plexus brachialis, sondern benutzt den medialen Längsstamm und dessen Fortsetzung, die *A. brachialis superficialis*.

Bei Mikrochiroptera übernimmt die *A. brachialis superficialis*, ganz wie bei *Pteropus*, vermittelt ihrer distalen Wurzel unter dem *N. medianus* die *A. brachialis profunda* und deren Fortsetzung der *A. mediana*, während die vor dem *N. medianus* verlaufende Fortsetzung derselben Arterie an der Ellenbeuge sich in die *A. radialis* fortsetzt, welche hier längs dem *N. radialis superficialis* verläuft. Das von Grosser als *A. radialis accessoria* bezeichnete Gefäß entspricht einer schräg gehenden Anastomose zwischen dem ventralen und dorsalen Arteriennetze von wenig morphologischem Interesse.

Die *A. ulnaris* in Grossers Beschreibung ist die nach

Vrieses und meiner Untersuchung längs dem N. ulnaris beim menschlichen Embryo sich entwickelnde Arterienbahn (= A. nervi ulnaris). Wie die hohe A. interossea bei Rhinolophos aufzufassen ist, lässt sich nicht so leicht sagen. Sie repräsentiert eine Verdoppelung der A. brachialis profunda in ihrem Ellenbogenabschnitte und führt den Gedanken darauf, dass in früheren ontogenetischen Stadien auch dieser Abschnitt des Gefäßrohres sowie dessen Fortsetzung: die A. interossea aus einem Netze hervorgegangen ist.

Ungulata.

Auchenia vicunna.

Ein schwacher Teil des 7., und der starke 8. und 9. Spinalnerv treten zum Plexus brachialis zusammen, welcher sich sofort in einen vorderen und hinteren Stamm aufteilt. Die Extremitäten-Arterie läuft vor dem M. scalenus ant., nähert sich dann dem Plexus und zieht nach Abgabe einer starken A. thoracico-accomialis durch ein Loch des ventralen Plexusstammes. Nach dem Durchgange folgt ein gemeinsamer Stamm für die Aa. subscapularis, circumflexae hum. und profunda hum. sup. und ein selbständiger Ast für den M. latissimus dorsi. Drei cm distalwärts entspringt eine A. profunda hum. post. Im Gebiete des Oberarmes folgt die Extremitäten-Arterie der hinteren Seite des N. medianus, giebt im untersten Teile des Oberarmes die A. collateralis uln. inf. und auf derselben Höhe eine starke A. subbrachialis ab, die quer unter den Beugern zum N. radialis verläuft, diesem Nerven zur Dorsalfläche des Unterarmes folgt, wo sie als kräftigstes, dorsales Gefäß in den Streckmuskeln endigt. Schon in der Ellenbeuge zerfällt die Armarterie in zwei ungefähr gleichstarke Gefäße, ein vorderes: die A. mediana und ein hinteres, die A. interossea comm. Jene zieht als das Hauptgefäß des Unterarmes in Begleitung mit dem N. medianus zum Vorderfusse und giebt im unteren Teile des Unterarmes eine Arterie ab, welche vor dem unteren Radius-Ende nach unten verläuft und oberflächlich im proximalen Teile des Carpalteiles endigt und sich also ungefähr wie eine A. mediano-radialis verhält. Die A. interossea comm. am Anfange von demselben Kaliber wie die A. mediana schwächt sich bald durch Absendung zahlreicher Muskeläste für die Flexoren-Muskeln und eine starke A. nutritia radii. Doch ist sie als sehr schwaches Gefäß auf der vorderen Seite der verwachsenen Unterarmknochen bis zu deren unterem Ende verfolubar. Hier wird sie durch eine Anastomose von der A. mediano-radialis bedeutend verstärkt und zieht jetzt dorsalwärts und endigt an der dorsalen Seite des Handgelenkes.

Die *A. axillaris* passiert bei *Auchenia vicunna* den 8. Spinalnerven, wie eine Auflockerung des Plexus belehrt, und verläuft dann als eine typische *A. brachialis profunda*. Die *A. mediana* ist das Hauptgefäß des Unterarmes, die *A. interossea volaris* ist schwach entwickelt im distalen, längeren Teile ihres Verlaufes. Die *A. interossea dorsalis* fehlt. Ihr Gefäßgebiet wird von der *A. subbrachialis* übernommen, die stark entwickelt ist.

Tragulus stanleyanus.

Die Extremitäten-Arterie verläuft auch bei diesem Tiere vor dem *M. scalenus ant.* und nähert sich allmählich dem Plexus brachialis, passiert erst eine *Pectoralis*-Schlinge, dann eine *Medianus*-Schlinge zwischen dem 7. und 8. Spinalnerven und geht so im typischen Verlaufe zum *N. medianus*. Am lateralen Rande des *M. subscapularis* geht ein Stamm für die *Aa. subscapularis, circumflexae hum. und profunda hum. sup. ab.* Am oberen Teile des Oberarmes entspringt eine kräftige *A. nervi ulnaris*, die dem gleichnamigen Nerven bis zur Mitte des Unterarmes folgt. Schon an der Grenze gegen das untere Viertel des Unterarmes teilt sich die *A. brachialis* in zwei Äste: Einer von diesen zieht als starke *A. mediana* bis zur Hand und giebt im oberen Teile des Unterarmes eine *A. mediano-radialis ab.*, die oberflächlich am radialen Rande des verlängerten *Carpus* hinabreicht. Etwas über dem unteren Ende des *Radius* geht eine Arterie unter rechtem Winkel ab, läuft quer über den *Radius* dorsalwärts und endigt im *Rete carpeum dorsale*. Die *A. interossea* — so deute ich nämlich den hinteren — von den beiden Endästen der *A. brachialis*, giebt eine *A. subbrachialis ab.*, sendet viele Äste zu der Beugermuskulatur an der Vorderfläche des Unterarmes und endigt schon im oberen Abschnitte des Unterarmes als feines Gefäß zwischen den zusammengewachsenen Unterarmknochen. In ihrer Verlängerung findet sich ein Gefäß, das von der *A. mediana* an der Ursprungsstelle der *A. mediano-radialis* abgeht, nach unten zwischen dem zusammengewachsenen Vorderarmknochen erst auf dessen freier vorderer Fläche, dann in einem Knochenkanale verläuft. Sie sendet einen Ast dorsalwärts zum Rücken des *Carpus*, während die Fortsetzung volarwärts bleibt und auf der vorderen, ausgehöhlten Fläche des *Metacarpus* bis zu dessen unterem Ende verfolgbar ist. — Die Hauptversorgung der dorsalen Seite des Unterarmes wird von der *A. subbrachialis* übernommen. Sie folgt zuerst dem *N. radialis* zur Tiefe des Unterarmes und verhält sich später wie der distale Teil der *A. interossea dorsalis*, deren proximaler Abschnitt also verkümmert ist.

Die *A. axillaris* bei *Tragulus stanleyanus* entspricht der 7. Segmentararterie und verläuft als solche durch die *Pectoralis*- und *Medianus*-Schlinge und weiter in typischer Lage zum *N. medianus*. Die *A. mediana* ist das Hauptgefäß des Unterarmes. Eine *A. mediano-radialis* ist auch vorhanden. Die *A. interossea dorsalis* ist von der *A. subbrachialis* übernommen. Die *A. interossea volaris* ist durch zwei Gefäße repräsentiert, ein oberes schwächeres und ein unteres stärkeres.

Prosimiae.

Lemur mongoz.

Die *A. axillaris* gibt hoch oben in der Achselhöhle eine *A. thoracico-acromialis* und auf derselben Höhe von der hinteren Seite einen mächtigen gemeinsamen Stamm für die *Aa. subscapularis* und *circumflexa hum. post. ab.* Dann passiert sie erst eine *Pectoralis*- und darauf eine *Medianus*-Schlinge und lagert sich dann nach hinten und medialwärts vom *N. medianus*. Im unteren Teil folgt eine *A. circumfl. hum. ant.* und im Gebiete des Oberarmes eine ziemlich schwache *A. profunda brachii*. Ungefähr in der Mitte des Oberarmes entspringt eine *A. brachialis superficialis*, die sich schräg vor den *N. medianus* windet und in die *A. radialis* in der Radialrinne fortsetzt, während die tiefe *A. brachialis* in Begleitung des *N. medianus* ihren Weg durch den *Canalis condyloideus* nach Abgabe einer *A. coll. uln. inf.* nimmt und dann in die Tiefe der Ellenbeuge fortsetzt, um nach dem Abgang der *A. recurrens ulnaris* in gewöhnlicher Weise in eine starke *A. ulnaris*, eine schwache *A. mediana* und eine *A. interossea* fortzusetzen.

Die *A. radialis* tritt erst in der unteren Hälfte des Unterarmes in intimer Konnex mit dem *N. cutaneus antibrachii externus*, welcher weiter mit deren *Ramus volaris superficialis* zur Handplatte verläuft. In der oberen Hälfte des Unterarmes ist sie von dem Nerven getrennt. Hier wird aber der Nerv von einem feinen Gefäße aus der *A. recurrens radialis* begleitet. Dieses Gefäß entspringt an gewöhnlicher Stelle in der Ellenbeuge, sendet erst einen Ast zum *N. radialis superficialis*, der bis zum unteren Teile des Unterarmes verfolgbar ist und zieht dann zum *N. cutaneus antibrachii externus* und verteilt sich in einen aufsteigenden und einen absteigenden Ast längs dem Nerven. Dieser setzt sich bis an die Stelle fort, wo der *N. cutaneus antibrachii externus* sich an die *A. radialis* anfügt. Ziemlich hoch über dem Handgelenke im unteren Teile des Unterarmes geht der *Ramus volaris superficialis A. radialis* ab.

Lemur catta. (Taf. 13/14, Fig. 24.)

Die *A. axillaris* sendet in der Achselhöhle die *A. thoracico-acromialis* ab und verläuft dann zwischen dem 7. und 8. Spinalnerven erst hinter die *Pectoralis*- und dann hinter die *Medianus*-Schlinge. Während dieses Verlaufes wird ein kräftiger gemeinsamer Stamm für die *Aa. subscapularis, circumfl. hum. post. und profunda brachii superior* abgegeben. •Es folgt am oberen Rande des *M. latissimus* eine schwache *A. circumfl. hum. post.* und im oberen Abschnitte des Oberarmes eine *A. profunda brachii inferior*. Ungefähr in der Mitte des Oberarmes windet sich das ganze Gefäss medialwärts vom *N. medianus* zu dessen vorderer Seite und setzt sich dann vor dem *Proc. condyloideus* in die Ellenbeuge fort und nimmt hier ihren gewöhnlichen Platz lateral vom *N. medianus*, der allein den *Canalis condyloideus* passiert hat. Im unteren Teile des Oberarmes entspringt eine *A. collateralis ulnaris inf.*, die schräg über den *N. medianus* zieht und dann medial von demselben nach ihrem Gebiete verläuft. — In der Ellenbeuge entsendet die *A. brachialis* erst einen rekurrenten Ast für den *M. brachialis int. ab.*, dann geht auf gewöhnlicher Stelle die *A. radialis ab.* und nach Abgang der *A. recurrens radialis* zerfällt die *A. brachialis* in typischer Weise in die *Aa. ulnaris, mediana* (schwach) und *interossea*. — Die *A. radialis* legt sich bald an den *N. cutaneus antibrachii externus* und folgt diesem bis zur Hand. Der *Ramus volaris* entspringt ein Stück oberhalb des Handgelenkes, giebt eine *A. pollicis radialis ab.* verläuft unter dem *M. abductor pollicis brevis* und schliesst dann mit der *A. ulnaris* den oberflächlichen Hohlhandbogen, aus dem die kräftig entwickelten *Aa. digitales volares* entspringen.

Die dorsalen Fingerarterien sind auch gut entwickelt. Die drei radialen *Aa. digitales dorsales* gehen aus der Fortsetzung der *A. radialis* hervor. Die *A. digitalis dorsalis* für das vierte Fingerinterstitium und die *A. dorsalis ulnaris digiti minimi* gehen aus einem Gefässe hervor, das sehr genau dem *Ramus dorsalis n. ulnaris* folgt. Sie entspringt mit diesem oberhalb der Mitte des Unterarmes und verläuft dann unter dem *M. flexor carpi ulnaris* dorsalwärts.

Die untersuchten Lemuriden zeigen Arterienverhältnisse, die sich sehr genau an diejenigen der cynomorphen Affen anschliessen. Konstant ist, wie bei diesen, eine *A. brachialis superficialis inferior* vorhanden, die entweder nur das *Radialis*-Gebiet übernimmt oder auch den distalen Teil der *A. brachialis* und damit sich der ganzen Vorderarmverästelung bemächtigt. Die *A. radialis* zeigt auch dieselben varianten Verhältnisse zu dem *N. cutaneus antibrachii externus*, in welcher Hinsicht auf die all-

gemeine Übersicht über die cynomorphen Affen hingewiesen wird. Es muss doch bemerkt werden, dass die *A. radialis* schwächtiger im Kaliber als die *A. ulnaris* ist, im Gegensatz zum Verhältnisse bei den cynomorphen Affen.

Platyrrhini.

Bayer (5) hat die Oberarmarterien bei verschiedenen Species von Neuweltsaffen, *Hapale*, *Cebus*, *Ateles*, *Nyctipithecus*, *Mycetes*, *Lagothrix* untersucht. Als Verdienst der Arbeit muss hervorgehoben werden, dass Bayer statt der älteren Auffassung eines hohen Ursprunges der Vorderarmarterien aus der *A. brachialis* den Begriff der *A. brachialis superficialis* einführt, indem er als solche die vor dem *N. medianus* verlaufende Oberarmarterie bezeichnet, während die gewöhnliche, hinter dem *N. medianus* verlaufende Arterie *A. brachialis profunda* genannt wird. Ein Fehler der sonst sorgfältigen Arbeit ist der, dass der Verfasser nicht genügend die Lageverhältnisse zu den Nerven berücksichtigt und darum die verschiedenen Formen der *A. brachialis*, die gerade bei den Platyrrhinen sehr entwickelt sind, nicht hat entdecken können. Freilich lenkt er die Aufmerksamkeit auf den verschiedenen Ursprung der *A. brachialis superficialis*, bald aus der *A. axillaris*, bald aus der *A. brachialis* und diskutiert die Frage, ob Wachstumsverschiebungen oder Anastomosenbildungen dabei die Hauptrolle spielen. Zu einem bestimmten Resultat kommt er aber nicht. Durch die Abhandlung von Bayer auf die eigentümlichen Oberarmarterien dieser Affen aufmerksam gemacht, ging ich mit grosser Erwartung an die Untersuchung und bin nicht davon enttäuscht worden.

Hapale rosalia.

Ein Exemplar in ziemlich schlechtem Zustande stand zur Verfügung. Der Plexus brachialis kommt auf folgende Weise zu stande.

C⁵ und C⁶ vereinigen sich zu einem Stamm, der sich in einen ventralen und einen dorsalen Abschnitt teilt. C⁷ teilt sich nach kurzem Verlaufe gleichfalls in zwei Äste, und der vereinigte Stamm von C⁸ und T¹ verhält sich ebenso. Die drei hinteren Stämme treten zu der dorsalen Plexus-Portion zusammen. Die ventralen Teile verflechten sich in der aus der Menschen-Anatomie bekannten Weise, indem die ventralen Teile vom 5., 6. resp. 7. Spinal-Nerven zu dem Truncus secundarius lateralis zusammentreten, während derjenige aus dem 8. und 9. den Tr. secundarius medialis bildet. Jener setzt sich in den N. musculo-cutaneus und die obere Medianus-Wurzel, dieser in die untere Medianus-Wurzel, den N. ulnaris und den N. antibrachii cutaneus medialis fort. Es wird also eine typische Medianus-Schlinge und eine proximal von dieser belegene Pectoralis-Schlinge gebildet, trotzdem dass die A. axillaris nicht durch den Plexus verläuft.

Die A. axillaris läuft erst medial vom Plexus, dann zieht sie unter dem ventralen Teile derselben hin, kreuzt also den N. ulnaris an dessen hinterer Seite und nimmt ihren Platz hinter dem N. medianus ein. Es handelt sich also um die distale, unter dem N. ulnaris verlaufende segmentale Arterie. In der Achselhöhle gehen gemeinsam die Aa. thoracico-acromialis und thoracica longa ab. Dann folgen mit einem gemeinsamen Stamme die Aa. subscapularis und circumflexae hum. und ein wenig proximal von dem Latissimus-Sehnenrande die A. profunda brachii. Ganz an diesem Rande teilt sich die A. brachialis in zwei Gefäße, von denen das dünnere sich medialwärts um den N. medianus windet, um dann vor diesem Nerven zu verlaufen und in die A. radialis sich fortzusetzen. Die A. brachialis profunda läuft auf gewöhnliche Weise hinter dem Nerven in die Aa. ulnaris und interossea fort. Beide Arme verhalten sich ähnlich.

Hapale jacchus (Taf. 13/14, Fig. 25).

Die A. axillaris verläuft erst medialwärts vom unteren Teile des Plexus brachialis bis zu der in der Mitte der Achselhöhle belegenen Pectoralis-Schlinge. Hier teilt sie sich in zwei Äste, von denen der kräftigere durch die Schlinge und dann unmittelbar durch die etwas mehr distalwärts belegene Medianus-Schlinge, zwischen dem 7. und 8. Spinalnerven und darauf als A. brachialis profunda hinter dem N. medianus verläuft. Der dünnere Teilast setzt seinen Weg vor dem N. medianus als A. brachialis superficialis fort. Gerade an ihrem Ursprunge sendet die A. brachialis superficialis eine A. thoracico-acromialis aus, dann giebt sie, längs dem medialen Bicepsrande verlaufend, Äste an diesen Muskel. In der Ellenbeuge setzt sie sich in die A. radialis fort, nachdem sie erst im untersten Teile des Oberarmes einen kräftigen Ast abgegeben hat, der unter dem distalen Abschnitte des M. brachialis int. zum Sulcus cubitalis lateralis verläuft und hier eine

Strecke längs dem N. radialis hinzieht, um sich schliesslich in Äste für die radialen Muskeln aufzulösen. Nachdem die A. brachialis profunda die Medianus-Schlinge passiert hat, giebt sie einen kurzen gemeinsamen Stamm für die Aa. subscapularis, circumfl. hum. und profunda brachii ab. Im unteren Teile des Oberarmes entspringt eine A. coll. uln. inf., und dann setzt sich die Arterie in die Tiefe der Ellenbeuge fort. Hier giebt sie eine A. recurrens uln., dann eine A. ulnaris ab, und nach kurzem Verlaufe teilt sie sich in eine schwache A. mediana und die A. interossea communis. Beide Arme verhalten sich ähnlich.

Hapale oedipus (Taf. 13/14, Fig. 26).

Linker Arm. Der Plexus brachialis zeigt einen sehr komplizierten Verzweigungstypus in Verbindung mit einem ziemlich ungewöhnlichen Verlauf der A. axillaris, der aber von grossem morphologischen Interesse ist. Der Plexus brachialis geht aus dem 5., 6., 7., 8. und 9. Spinalnerven hervor. Die Bildung der primären Stämme durch Vereinigung vom 5. und 6., wie 8. und 9., während der 7. als ein mittlerer primärer Stamm allein verläuft, findet ganz wie den Primaten im allgemeinen statt. Die dorsale Portio wird auch auf gewöhnliche Weise gebildet. Das Hauptinteresse knüpft sich inzwischen an den Verästelungsmodus der ventralen Äste der drei primären Stämme. Der ventrale Teilast des 7. Spinalnerven teilt sich in drei Äste, von denen der proximale sich spitzwinklig mit dem vereinigten 5. und 6. zum N. musculo-cutaneus verbindet, der mittlere läuft in einen N. thoracalis ant. aus, während der distale sich spitzwinklig mit einer dicken Wurzel aus dem vereinigten Stamm des 8. und 9. Spinalnerven zum N. medianus verbindet. Der Rest des unteren Stammes vom 8. und 9. setzt sich in einen N. thoracalis anterior, N. ulnaris und N. cutaneus anti-brachii medialis fort.

Die A. axillaris geht über die erste Rippe vor dem 9. Spinalnerv, verläuft dann schräg über der vorderen Fläche des Plexus brachialis, zieht darauf durch die Musculo-cutaneus-Schlinge zwischen dem 6. und 7. Spinalnerven, giebt einen kräftigen Ast für die Seitenteile des Halses ab und alsdann neben dem vorigen einen gemeinsamen Stamm für die Aa. subscapularis, circumflexae humeri und profunda brachii superior. Darauf windet sich das Arterienrohr spiralförmig um den ventralen Teil des 7. Cervikalnerven und verläuft von hinten nach vorne durch die Medianus-Schlinge, also zwischen dem 7. und 8. Spinalnerven. Nun wird eine A. thoracico-acromialis abgegeben, und darauf verläuft das Gefäss in einem langgezogenen Spiralgang um den distalen Teil der ventralen Plexus-Portio, d. h. um den N. cutaneus anti-brachii medialis und N. ulnaris und nimmt sodann im oberen Teile des Oberarmes ihren gewöhnlichen Platz medial und hinten vom N. medianus ein, geht mit dem Nerven durch den Canalis condyloideus und setzt

sich weiter als Aa. ulnaris und interossea fort. Ein wenig unter der Latissimus-Sehne entspringt ein kräftiges Gefäß, das schräg medialwärts und vor dem N. medianus verläuft, einen feinen Ast den N. cutaneus antibrachii medialis entlang sendet, dann eine A. collateralis ulnaris längs dem N. ulnaris abgibt, um endlich als A. radialis weiter in die Radialrinne fortzusetzen.

Rechter Arm (Taf. 13/14, Fig. 27). Der Plexus brachialis zeigt den für die Primaten charakteristischen Verzweigungstypus. Die A. axillaris läuft vor demselben her, giebt erst einen Ast ab, der zwischen dem 6. und 7. Spinalnerven nach hinten verläuft und teils in den von der anderen Seite bekannten Halsast übergeht, teils sich in Äste für die hintere Wand der Achselhöhle aufteilt; ein paar Mm. distal von dem vorigen entspringt ein anderer Ast, der durch die typische Medianus-Schlinge passiert und dann die A. subscapularis, circumflexae hum. und profunda brachii sup. abgibt. In ihrem Verlaufe vor dem Plexus schickt die A. brachialis auch eine A. thoracico-acromialis ab und teilt sich dann in der unteren Hälfte der Achselhöhle in zwei Äste, von denen der stärkere sich um die Nn. cutaneus antibrachii medialis und ulnaris nach hinten windet und dann längs dem N. medianus in gewöhnlicher Weise als A. brachialis profunda weiterzieht. Der vordere, etwas dünnere Teilast geht als A. brachialis superficialis in die A. radialis über.

Hapale penicillata (Taf. 13/14, Fig. 28, 29).

Zwei Exemplare habe ich untersucht. Da aber deren Zustand sehr schlecht war, gelang die Injektion nur unvollständig. Doch genügen die Präparate, um die grobe Gefäßverteilung zu studieren, und die Resultate der Zergliederung sind nicht ohne Interesse.

Das eine Exemplar zeigt keine Medianus-Schlinge. Der Plexus brachialis bildet einen einfachen Stamm, der sich in einen vorderen und einen hinteren Teil gliedert, von denen dieser sofort in die Nn. musculo-cutaneus, medianus und ulnaris zerfällt. Die A. axillaris verläuft erst vor dem Plexus, dann verhält sie sich auf beiden Seiten verschieden. Rechts (Fig. 29) teilt sie sich hoch oben in der Achselhöhle in zwei Äste, von denen der eine auf der vorderen Seite die Nn. medianus und ulnaris kreuzt und sich dann vor den N. medianus lagert, um darauf in die A. radialis fortzusetzen, während der andere Stamm auf der hinteren Seite derselben Nerven hinzieht und in die übrigen Unterarmarterien übergeht. Links (Fig. 28) verläuft die Arterie unter dem ventralen Teile des Nervenplexus und lagert sich hinter den N. medianus. In der oberen Hälfte des Oberarmes sendet sie einen Ast ab, der sich medialwärts um den N. medianus windet, vor demselben verläuft und sich in die A. radialis fortsetzt, während die Fortsetzung hinter dem Nerven in die übrigen Unterarmarterien übergeht.

Bei dem zweiten Exemplare passiert die *A. axillaris* die hoch oben in der Achselhöhle belegene Schlinge des *N. medianus* und lagert sich typisch hinter dem Nerven. Im oberen Teile des Oberarmes entspringt eine *A. brachialis superficialis inf.*, die schräg, erst medialwärts, dann vor dem *N. medianus* verläuft und in die *A. radialis* fortsetzt, während die *A. brachialis profunda* in die übrigen Unterarmarterien ausläuft.

Cebus fatuellus (Taf. 13/14, 15/16, Fig. 30 u. 31).

Der Plexus brachialis ist sehr einfach gestattet. Die drei primären Stämme, die je vom 5. und 6., 7., 8. C. N. und I T. N. gebildet werden, treten zu einer plattenförmigen Bildung zusammen, und diese teilt sich dann in zwei mächtige Abschnitte: einen vorderen, welcher in die *Nn. musculo-cutaneus, medianus, ulnaris* und *cutaneus antibrachii medialis* fortsetzt und einen hinteren, welcher in die *Nn. axillaris* und *radialis* ausläuft.

Die beiden Arme verhalten sich hinsichtlich der Gefässanordnung verschieden. Auf der rechten Seite (Fig. 30) geht die *A. axillaris* vor dem Plexus brachialis durch die Achselhöhle und giebt zahlreiche Äste an die Wände ab. Erst wird eine *A. thoracica longa* abgegeben. Dann verlaufen drei Äste nach vorn und entsprechen der Ausbreitung der *A. thoracico-anomialis*. In dem distalen Teile der Achselhöhle, in der Höhe der *Latissimus*-Sehne entspringen die *A. subscapularis*, ein gemeinsamer Stamm für die *Aa. circumflexae hum.* und ein Ast, der längs der hinteren Axillarfalte verläuft. An dem unteren Rande der *Latissimus*-Sehne zerfällt das Gefäss in zwei Äste: einen vorderen von dünnerem Kaliber und einen dickeren hinteren. Jener läuft schräg über die vordere Seite des vereinigten Stammes der *Nn. medianus, ulnaris* und *cutaneus antibrachii medialis* und dann vor diesen medialwärts von dem *N. cutaneus antibrachii medialis*. Darauf nach Abgabe eines feinen Astes längs diesem Nerven kreuzt er das untere Ende des *M. biceps* und verläuft alsdann in der Radialrinne des Unterarmes als typische *A. radialis* weiter, die sich auf gewöhnliche Weise unter den Daumen-Sehnen zum ersten dorsalen Finger-Interstitium verfolgen lässt. Sie ist in ihrem Unterarmteile von einem feinen Nervenaste, dem Endausläufer des *N. musculo-cutaneus* begleitet, während der *R. superficialis* des *N. radialis* etwas mehr radialwärts verläuft. — Der dickere Teilast der *A. axillaris* geht schräg auf der hinteren Seite des vereinigten Stammes der *Nn. medianus* und *ulnaris* und dann lateral vom *N. medianus* mit demselben durch den *Canalis condyloideus*. In der Tiefe des oberen Teiles des Unterarmes wird eine kräftige *A. recurrens ulnaris* abgegeben, und dann teilt sich das Gefäss in eine schwache *A. mediana* und die *Aa. interossea comm. und ulnaris*.

Auf der linken Seite (Fig. 31) verhält sich die Extremitäten-Arterie in ihrem Axillarteile in Bezug auf ihre Lage und Äste wie auf der

rechten. Ein paar Mm. unter dem Rande der Latissimus-Sehne erfolgt auch eine Teilung der Arterie, und ein Ast läuft schräg vor, ein anderer hinter dem gemeinsamen Stamm für die Nn. medianus und ulnaris. Ungefähr in der Mitte des Oberarmes vereinigen sie sich wieder zu einem Stamme. So wird im oberen Teile des Oberarmes eine Insel gebildet, durch welche die Nn. medianus und ulnaris verlaufen. Aus dem hinteren Inselarme entspringen zwei Gefäße, welche der A. profunda brachii entsprechen. Im unteren Teile des Oberarmes verläuft die A. brachialis längs dem medialen Biceps-Rande, giebt einige Mm. über dem medialen Epicondylus eine A. coll. uln. inf. ab und bald nachher noch im Gebiete des Oberarmes eine A. radialis, die schräg über den unteren Teil des M. biceps verläuft und als A. radialis in der Radialrinne weiter fortsetzt. Dann geht die A. brachialis in die Tiefe der Ellenbeuge und setzt wie gewöhnlich in die übrigen Unterarmarterien fort. Auf dieser Seite geht also die A. brachialis nicht mit dem N. medianus durch den Canalis condyloideus, sondern vor demselben.

Cebus capucinus.

Rechter Arm (Taf. 15/16, Fig. 32). Die A. axillaris giebt im oberen Teile der Achselhöhle eine kräftige Arterie ab, welche die Gebiete einer A. thoracico-acromialis und thoracalis lateralis versorgt, dann verläuft sie durch eine typisch gebildete Medianus-Schlinge und lagert sich hinten und lateralwärts im Verhältnis zu dem N. medianus. In der Höhe der Latissimus-Sehne gehen nebeneinander ab: ein kräftiger Stamm für die Aa. circumfl. hum., die A. subscapularis und A. prof. hum. Im Gebiete des Oberarmes liegt die A. brachialis typisch lateral vom N. medianus und verläuft mit diesem durch den Canalis condyloideus. Etwas unterhalb der Mitte des Oberarmes geht eine kräftige Arterie lateral vom N. medianus ab und verläuft darauf längs dem Biceps-Rande, giebt in der Ellenbeuge-Gegend zwei Gefäße ab, die über dem oberen Teile der Flexoren-Masse nach unten verlaufen, und setzt sich alsdann längs dem Endaste des N. musculocutaneus in die A. radialis fort. Aus der A. radialis entspringt ziemlich hoch ein Ramus superfic. volaris. Die A. ulnaris ist doppelt vorhanden, indem der N. ulnaris von zwei Arterienrohren begleitet ist: einem stärkeren, welches den oberflächlichen Hohlhandbogen bildet und ein dünnes, das zum Handgelenk reicht, und während ihres Verlaufes mindestens zweimal mit dem gröberen anastomosiert.

Linker Arm (Taf. 15/16, Fig. 33). An der Medianus-Schlinge teilt sich die A. axillaris in zwei Gefäße, von welchen das vordere von dünnerem Kaliber die A. thoracico-acromialis und thoracalis lateralis abgiebt und dann vor dem N. medianus längs dem Oberarme verläuft. In der Ellenbeuge giebt sie eine schwache A. antibrachii superficialis ab und setzt sich danach längs dem Endaste des N. mus-

culo-cutaneus als *A. radialis* fort. Diese ist ziemlich schwach und zerfällt im unteren $\frac{1}{3}$ des Unterarmes in zwei Äste, von denen einer als *Ramus volaris sublimis* fortsetzt, während der andere nach kurzem Verlaufe sich wieder in zwei Äste teilt. Von diesen läuft der eine gerade nach unten und endigt auf dem Radius, der andere geht unter dem *M. brachio-radialis* dorsalwärts hin und ist nur bis zum Handgelenk zu verfolgen.

Der an der Medianus-Schlinge entstehende tiefe Ast geht durch dieselbe und setzt seinen Weg wie eine gewöhnliche tiefe *A. brachialis* durch den *Canalis condyloideus* in die übrigen Unterarmarterien fort. Von ihren Oberarmästen ist ein Ast zu nennen, der in der Mitte des Oberarmes abgeht, erst längs der *A. brachialis profunda* verläuft, dann vor dem *Proc. suprathrochlearis* zieht und in der Tiefe des Ellenbogens sich in Muskeläste auflöst.

Bei einem zweiten Exemplare von *Cebus capucinus* verbinden sich die ventralen Teile des 5., 6. und 7. Spinalnerven zu dem lateralen Sekundärstamme und dieselben Teile des 8. und 9. zum medialen Sekundärstamme. Jeder von diesen giebt einen *N. thoracicus* ab. Dann folgt vom oberen Stamme der Abgang des *N. musculo-cutaneus*, und nun verbinden sich die beiden Stämme zu einem, aus dem erst der *N. cutaneus antibrachii medialis*, dann im Gebiete des Oberarmes die *Nn. medianus* und *ulnaris* hervorgehen. Die Extremitäten-Arterie verläuft längs dem distalen Rande des *Plexus brachialis*, giebt in der Achselhöhle in gewöhnlicher Höhe die *Aa. thoracico-acromialis*, *thoracalis lateralis* und *subscapularis* ab. Links entspringt mit dieser die *A. circumfl. hum. post.*, während die *A. circumfl. hum. ant.* weiter distalwärts ausgeht. Rechts entspringen die beiden *Circumflexae* gemeinsam. Im obersten Abschnitt des Oberarmes teilt sich das Gefäß in zwei Stämme. Einer von kleinerem Kaliber geht schräg über die vordere Fläche der vereinigten *Nn. medianus*, *ulnaris* und *antibrachii cutaneus medialis* und setzt dann seinen Weg vor dem *Medianus* längs dem medialen *Biceps*-Rande fort, zahlreiche Äste an die Muskeln auf der vorderen Seite des Oberarmes abgebend. Dann geht er in der Radiabrinne in eine typische *A. radialis* über, die im unteren Teile des Unterarmes einen *R. superficialis volaris* abgiebt und dann auf gewöhnliche Weise dorsalwärts ablenkt. — Die hintere stärkere *A. brachialis* zieht hinter dem *N. medianus* mit diesem durch den *Canalis condyloideus* und setzt sich dann im Unterarme in die *Aa. ulnaris* und *interossea* fort.

Ateles paniscus.

Der *Plexus brachialis* zeigt die gewöhnliche, für die *Pitheci* charakteristische Verzweigung. Die *A. axillaris* giebt erst eine Arterie ab, die nach hinten zwischen dem 6. und 7. Spinalnerven verläuft und sich im *M. subscapularis* verzweigt, darauf geht die *A. thoracico-acromialis* ab. Nun

läuft die Arterie durch die Pectoralis- und Medianus-Schlinge zwischen dem 7. und 8. Spinalnerven und setzt ihren Weg hinter dem N. medianus fort. Es gehen auf den gewöhnlichen Stellen ab: die A. subscapularis zusammen mit den Aa. circumflexae hum., die A. profunda brachii und im Gebiete des Oberarmes zahlreiche Muskeläste sowohl für die Beuge- als Streckmuskulatur. Auf der Grenze nach dem distalen Viertel des Oberarmes entspringt eine A. brachialis superficialis inf., die sich in die A. radialis fortsetzt, welche schon in der Mitte des Unterarmes einen R. volaris superficialis abgibt. Die Fortsetzung der A. brachialis hinter dem N. medianus läuft in der Ellenbeuge weiter und zerfällt in die A. ulnaris und interossea.

Ateles hypoxanthus.

Das untersuchte Exemplar zeigt in Bezug auf die groben Gefässstämme dieselbe Verteilung und Anordnung wie bei *Ateles paniscus*. Eine rudimentäre A. mediana ist vorhanden. Der Ramus volaris superficialis ist sehr schwach und wird erst im untersten Teile des Unterarmes abgegeben. Die Hauptfortsetzung der A. radialis verläuft oberflächlich, d. h. über die Muskelsehnen dorsalwärts zum Handrücken, giebt einen Ast ab, welcher mit der A. interossea volaris einen dorsalen Bogen bildet, sendet eine feine Arterie unter den Daumen-Sehnen volarwärts und teilt sich dann in die wohl-entwickelten Aa. metacarpae dorsales I und II. Von der ersten von diesen, welche im Interstitium zwischen dem Daumenstummel und zweiten Finger verläuft, geht ein Ast volarwärts und teilt sich dann in zwei Gefässe: ein oberflächliches und ein tiefes, welches den oberflächlichen resp. tiefen Hohlhandbogen von der A. ulnaris schliesst. Der tiefe Bogen ist sehr schwach und wird von dem R. volaris profundus sup. der A. ulnaris gespeist, welche den proximalen Teil der Hypothenarmuskulatur durchbohrt.

Von allen den von mir untersuchten Tiergruppen bietet keine ein solches Interesse hinsichtlich der Formen der A. brachialis wie die Neuweltsaffen. Die beim menschlichen Embryo gefundenen Arterienverhältnisse im Gebiete der A. axillaris und brachialis werden hier in noch höherem Grade als bei den menschlichen Varietäten bestätigt, und es zeigt sich, dass jedenfalls die genannte embryonale Form die Urform ist, aus der die Säugetierarmarterien im allgemeinen hervorgegangen sind.

Die für die Pitheci typische Arterienverteilung findet sich unter den untersuchten Exemplaren nur bei *Hapale penicillata*

und Ateles. Hier geht die *A. axillaris* durch eine ordinäre Medianus-Schlinge und sendet erst in der unteren Hälfte des Oberarmes eine *A. brachialis superficialis inferior* ab, die in die *A. radialis* fortsetzt.

Eine *A. brachialis superficialis superior*, wie sie sehr oft bei den menschlichen Varietäten vorkommt, zeigt *Hapale jacchus*. Oberhalb der Medianus-Schlinge teilt sich die *A. axillaris* in zwei Äste von ungefähr gleichem Kaliber, von denen einer durch die Medianus-Schlinge hindurch passiert und dann als *A. brachialis profunda* hinter dem *N. medianus* in die Vorderarmarterien sich fortsetzt, während das zweite Gefäß — die *A. brachialis superficialis superior* — schräg vor dem *N. medianus* verläuft und in die *A. radialis* fortsetzt. Ganz dieselbe Anordnung zeigt der linke Arm des *Cebus capucinus*.

Was aber ganz besonders die Platyrrhinen charakterisiert, ist der Umstand, dass der Hauptblutstrom in dem Axillarisgebiete gleichwie bei den Edentaten und Simplicidentaten der Nager die 9. Segmentalarterie benutzt, um das Brachialisgebiet zu erreichen. So war dies der Fall bei *Cebus fatuellus*, dann bei einem Exemplar von *Cebus capucinus*, bei *Hapale penicillata* und *Hapale oedipus*. Bei allen untersuchten Exemplaren dieser Genera geht also die Hauptstrombahn nicht durch den Plexus, sondern unter demselben hin. Dadurch, dass in den speziellen Fällen verschiedene Teile des übrigen Plexus axillaris für die übrigen Blutströme benutzt werden, kommen verschiedene Arterienanordnungen zu stande. *Cebus fatuellus* — linker Arm — ist dadurch gekennzeichnet, dass die *A. axillaris* medial von dem Plexus verläuft, um sich dann im oberen Gebiete des Oberarmes in zwei Äste zu teilen, von denen der eine schräg hinter dem *N. medianus* und *ulnaris* vorbeieilt, der zweite Teilast vor demselben Nerven verläuft, um dann beide medialwärts wieder zusammenzuziessen. So entsteht eine Insel, welche die beiden Nerven umfasst. Entwicklungsgeschichtlich gedeutet handelt es

sich in dem tiefen Inselarm um die 9. segmentale Arterie, während die oberflächliche Strombahn die gesamte A. brachialis superficialis repräsentiert, wie dies aus dem Vergleiche der Fig. 31, Taf. 15/16, welche die besprochenen Formen darstellt, mit der Fig. 1 auf S. 85 hervorgeht, welche das Ursprungsstadium darstellt. Durch ungleiches Wachstum ist die Insel relativ sehr vermindert, wie aus der bedeutenden distalen Verschiebung der Radialis-Anlage zu schliessen ist. In der Ellenbeuge nimmt die A. brachialis die typische Lage zum N. medianus ein. Dass die A. brachialis dem N. medianus nicht durch den Canalis condyloideus folgt, deute ich als eine Wachstumsverschiebung.

Bei dem rechten Arme des *Cebus fatuellus* verläuft die A. axillaris erst auf dieselbe Weise und teilt sich genau ebenso in zwei Äste, die sich ähnlich wie links lagern, aber in dem weiteren Verlaufe sich darin verschieden verhalten, dass der vordere Ast in die A. radialis, der hintere Stamm dagegen in die übrigen Unterarmarterien sich fortsetzt. Dieser repräsentiert, ganz wie links, eine 9. segmentale Arterie; jener ist die A. brachialis superficialis, welche die Strombahn der A. radialis aufgenommen hat, während die übrigen Verbindungen verschwunden sind.

Dieselbe Anordnung der arteriellen Hauptgefässe des Oberarmes zeigen beide Arme vom zweiten Exemplar von *Cebus capucinus* und das erste Exemplar von *Hapale penicillata* auf der rechten Seite. Der linke Arm desselben Individuums zeigt wieder eine andere Anordnung. Erst verläuft die A. axillaris medial vom Plexus brachialis, dann schiebt sie sich unter den N. ulnaris, nimmt die typische Lage hinter dem N. medianus ein und folgt darauf diesem weiter in die Ellenbeuge. Ungefähr in der Mitte des Oberarmes nimmt ein ziemlich kräftiges Gefäss seinen Ursprung, windet sich um den N. medianus medialwärts und setzt dann seinen Weg in die A. radialis fort. Hier sehen wir also einen Fall vor uns, wo die A. axillaris die Bahn der 9. segmen-

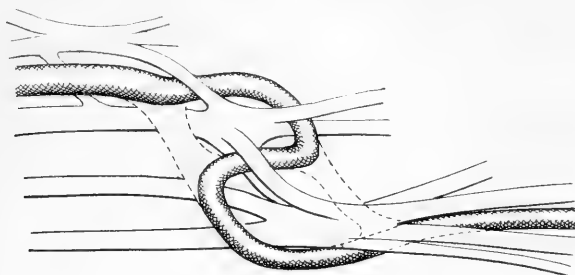
talen Arterie benutzt, um den Platz am N. medianus zu erreichen. Dazu ist der distale Teil der A. brachialis superficialis erhalten, während der proximale Teil derselben Gefässanlage verschwunden ist. Jener hat die A. radialis übernommen.

Ganz dieselbe Anordnung bietet auch die Oberarmarterie des linken Armes von *Hapale oedipus* (Taf. 13/14, Fig. 26) und der beiden Arme von *Hapale rosalia*.

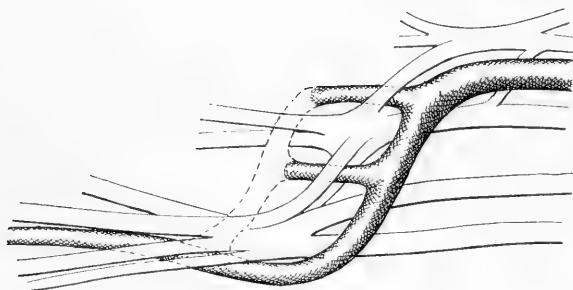
Den ohne Zweifel interessantesten Befund bei den untersuchten Formen liefert indes *Hapale oedipus* (Taf. 13/14, Figg. 26 u. 27). Aus der speziellen Beschreibung erinnere ich daran, dass rechts die A. axillaris erst durch die Musculo-cutaneus-Schlinge nach hinten zwischen dem 6. und 7. Spinalnerven verläuft. Nach kurzem Wege geht sie wieder nach vorn und benutzt jetzt die etwas mehr distalwärts gelegene Medianus-Schlinge zwischen dem 7. und 8. Spinalnerven, endlich verläuft sie unter dem ganzen Plexus, d. h. unter dem 9. Spinalnerven. Im ganzen zeigt die A. axillaris einen wirklich korkzieherartigen Verlauf, der aus drei kleineren Spiralgängen besteht, und bleibt hierbei in intimer Berührung mit den verschiedenen Plexus-Bestandteilen. Vom deskriptiven, sowie vom vergleichend-anatomischen Standpunkte wäre ein solch sonderbarer Verlauf ganz unverständlich. Wenn man aber die bei *Hapale oedipus* vorhandenen Befunde mit dem Zustande der Nerven und Gefäße bei Embryonen von 9 bis 11 mm (s. Textfig. 1 und 2) vergleicht, ist es sehr leicht, die beim ersten Anblicke ungewöhnliche Form zu verstehen. Wenn man nämlich die Lage der Gefäße zu den Nerven genau berücksichtigt, findet man, dass die spiralgangförmige A. axillaris bei der genannten Species aus drei Segmentarterien und ihren längsgehenden Verbindungsgefäßen hervorgegangen ist, indem der mediale Längsstamm zwischen der 6. und 7. Segmentarterie und der laterale Längsstamm zwischen dem 7. und 9. weggefallen ist, während alle die genannten Segmentarterien vom Blutstromen benutzt werden.

Wie man aus der schematischen Textfigur 6 ersieht, kommt in diesem Fall ein spiralförmiges Gefäß zu stande, dessen verschiedene Teile gerade die obengenannten Lageverhältnisse zu den umgebenden Nerven, wie bei *Hapale oedipus*, zeigen.

Obgleich von ganz anderer Anordnung, zeigen doch die Gefäße des linken Armes ein solches Verhältnis, dass die beiden Typen sehr leicht aufeinander bezogen werden können. Auch



Textfigur 6.



Textfigur 7.

diese Seite bestätigt in schlagender Weise die Entstehung der A. axillaris aus ursprünglich segmental angeordneten Gefäßen. Die A. axillaris (s. Textfig. 7) verläuft medialwärts vom Plexus, bis sie im untersten Abschnitte der Achselhöhle sich spiralförmig um dessen distalen Teil windet und dann den gewöhnlichen Platz im Verhältnis zum N. medianus einnimmt. Der unter dem Plexus verlaufende Teil der A. axillaris entspricht, wie in

den vorigen Fällen, der 9. segmentalen Spinalarterie. Doch auch die 6. und 7. ist in rudimentärer Form vorhanden, indem die starken Äste, die während des obengenannten Verlaufes aus der A. axillaris entspringen und nach hinten zwischen den Plexusträngen verlaufen, sich eben durch ihre Durchlaufsstellen als Reste der Segmentalarterien dokumentieren. So verläuft der proximale Ast zwischen dem 6. und 7. Spinalnerven, der distale zwischen dem 7. und 8. Jene entspricht also der 6., diese der 7. Segmentalarterie.

Die überwiegende Anzahl der von mir untersuchten Platyrrhinen-Affen war längere Zeit vor der Injektion in Spiritus gehärtet. Eine Ausnahme machte nur der *Cebus capucinus*. Hier wurden die Unterarmarterien auch vorzüglich dargestellt. Von Interesse ist es, zu notieren, dass hier eine wirklich hohe A. radialis vorhanden ist. Ungefähr in der Mitte des Oberarmes entspringt sie lateral vom Medianus und verläuft dann medial vom Biceps zur Ellenbeuge und darauf als typische A. radialis weiter. Der Befund stimmt ganz mit dem embryonalen Ursprunge der A. radialis überein. Gewöhnlich erfährt diese durch Wachstum eine ziemlich bedeutende Verschiebung nach unten, welche aber in diesem Falle nicht zu stande gekommen ist.

Cynopithecii.

Von den neueren Bearbeitern, die sich mit der vergleichenden Anatomie der Armarterien beschäftigt, hat Zuckerkandl (41) diejenigen der cynomorphen Affen untersucht. Nach Zuckerkandl liegt bei den niederen Affen die A. brachialis typisch zum N. medianus, und die Vorderarmgefäße stimmen mit jenen des Menschen überein, doch mit der Ausnahme, dass die A. radialis hoch oben am Oberarme entspringt und der Ast zum Arcus volaris sublimis sich höher oben absplattet. Meine Untersuchungen umfassen mehrere Exemplare von *Cynocephalus*,

Macacus, Cercopithecus und Cercocebus. Obgleich dieselben innerhalb dieser Gruppe keine so reiche Ausbeute gegeben haben wie bei den Platyrrhinen und Anthropoiden, will ich meine Protokolle dennoch mitteilen, da sie einige nicht unwichtige Variationen darbieten.

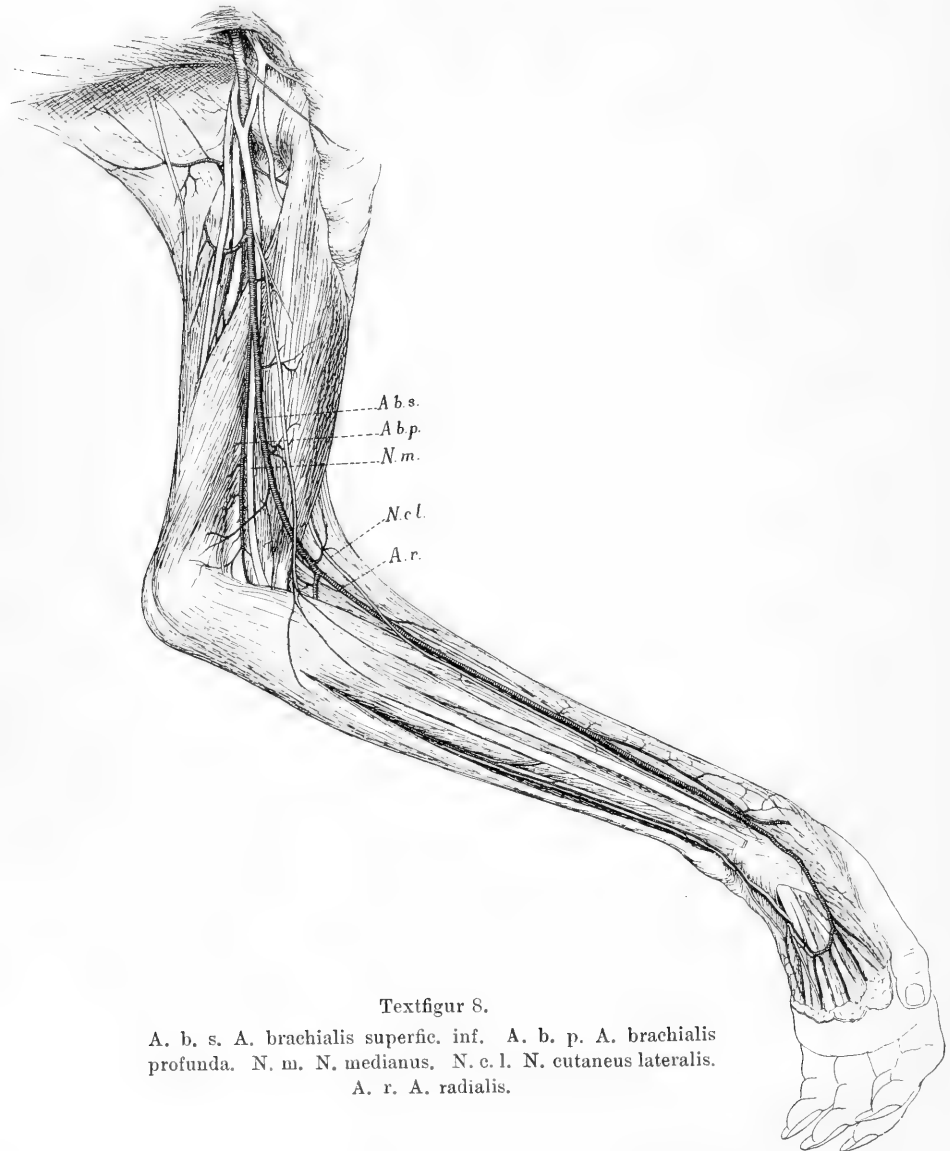
Cynocephalus babuin (s. Textfigur 8).

Der Plexus brachialis wird von den Spinalnerven 5, 6, 7, 8 und 9 gebildet. Die A. axillaris läuft zwischen dem 7. und 8. Nerven durch den Plexus.

Die A. axillaris giebt eine A. thoracico-acromialis ab, passiert durch die an dem Subscapularis-Rande belegene Medianus-Schlinge und verläuft dann hinter dem N. medianus. Während dieses Verlaufes giebt sie erst einen kräftigen Ast ab, welcher sich bald in zwei Gefäße spaltet, von denen das eine wie eine A. circumfl. hum. in die obere Achsellücke mit dem N. axillaris verläuft, während das andere in der unteren Achsellücke wie eine A. circumfl. scapulae weiterzieht. Bald nachher folgt der Abgang der A. thoracico-dorsalis, die nach unten längs der inneren Seite des M. latissimus dorsi verläuft, und die A. circumfl. hum. ant., welche einen ziemlich starken Ast längs dem N. musculo-cutaneus zum M. biceps sendet, während der Hauptstamm auf gewöhnliche Weise um den Humerus verläuft. Nachdem die A. brachialis das Gebiet des Oberarmes betreten hat, giebt sie einen kräftigen Ast ab, der bogenförmig quer über den langen Triceps-Kopf verläuft und hierunter eine Menge von Ästen nach unten aussendet, die teils in die verschiedenen Triceps-Portionen münden, teils den Nn. radialis und ulnaris folgen. Dies Gefäß entspricht also einer A. profunda brachii und einer A. coll. uln. sup.

Ungefähr in der Mitte des Oberarmes ändert die A. brachialis ihren Platz, indem sie den N. medianus auf deren medialer Seite schräg kreuzt und dann ihren Platz vor dem N. medianus einnimmt. Jetzt verläuft sie unter dem Lacertus fibrosus und giebt hier, nachdem sie vorher einige unbedeutende Muskeläste abgegeben hat, eine A. anti-brachii superficialis ab, die sich in Ästen über die volare Flexoren-Masse verteilt und zwar in Begleitung des N. cutaneus antibrachii medialis. In der Ellenbeuge wird eine A. radialis abgegeben, die weiter unten besprochen werden soll. Dann setzt sich das Gefäß in der Tiefe der Ellenbeuge fort und teilt sich nach einem Verlaufe von 15 mm von dem Abgange der A. radialis in vier divergierende Äste, welche sich weiter wie Aa. recurrens ulnaris, interossea ant. et post. und ulnaris verhalten. — Auf der Stelle, wo die A. brachialis die veränderte Lage zum N. medianus einnimmt, entspringt ein feines Gefäß,

das den Platz hinter dem N. medianus behält, bis in die Plica cubiti verfolgbar ist und hier in Äste für die vom medialen Epicondylus ausstrahlenden Muskeln zerfällt.



Textfigur 8.

A. b. s. A. brachialis superfic. inf. A. b. p. A. brachialis profunda. N. m. N. medianus, N. c. l. N. cutaneus lateralis.
A. r. A. radialis.

Die Armarterie der linken Seite charakterisiert sich also dadurch, dass eine *A. brachialis superficialis* inf. vorhanden ist, die alle Unterarmarterien übernommen hat, während der Rest der *A. brachialis profunda* in Äste ausläuft, die der *A. coll. uln. inf.* entsprechen.

Was die Unterarmarterien betrifft, so zeichnet sich die *A. radialis* durch mehrere interessante Punkte aus. Im unteren Teile der linken *Radialis* befindet sich eine schön ausgebildete langgezogene Insel. Noch wichtiger ist aber der Umstand, dass die *A. radialis* in dem grösseren Teile ihres Verlaufes in sehr nahe Beziehung zu einem Nerven tritt. Der *N. musculo-cutaneus*, der auf gewöhnliche Weise aus dem oberen sekundären Stamme des *Plexus brachialis* entspringt, läuft unter dem *M. coraco-brachialis* hin und innerviert diesen und den *M. biceps*. Alsdann sendet er eine feine Anastomose zum *N. medianus* und läuft darauf zwischen den *Mm. biceps* und *brachialis int.* nach unten und radialwärts und kommt so im *Sulcus cubitalis lateralis* zwischen den *Mm. brachio-radialis* und *biceps* hervor; darauf setzt er sich in der Radialrinne fort und legt sich hier ganz dicht an die *A. radialis*, der er bis zum Handgelenk folgt, um dann in die Haut über dem *Thenar* auszustrahlen. Der stärkste Teil der *A. radialis* läuft als *R. volaris superficialis* zur Hohlhand und schliesst mit der *A. ulnaris* den oberflächlichen Hohlhandbogen, aus dem die *Aa. digitales volares* entspringen. Ein schwacher Ast zieht unter der Sehne des *M. brachio-radialis* zum dorsalen ersten Fingerinterstitium, wo er in die *Aa. digitales dorsales* ausläuft. — Die *A. ulnaris* ist schwächer als die *A. radialis* und geht zum grössten Teil in den Hohlhandbogen über. Nur ein schwacher *R. volaris profundus* wendet sich in die Tiefe der Hohlhand zu.

Auf der rechten Seite zeigen die Oberarmarterien ganz dieselbe Verteilung wie links. Im Gebiete des Unterarmes finden sich aber einige interessante Abweichungen. Die *A. brachialis superficialis inferior* setzt sich nämlich in der Tiefe der Ellenbeuge nach Abgang der *A. radialis* in zwei Stämmen fort, von denen einer sofort nach hinten verläuft und die *A. interossea dorsalis* bildet, während der andere nach kurzem Verlaufe in eine *A. mediana* und *interossea volaris* fortsetzt, von welchem die letztere bis zum unteren Teile des Unterarmes reicht. Ganz besonders beachtenswert ist es aber, dass die *A. brachialis profunda*, welche auf dem Oberarme dieselbe Lage zum *N. medianus* wie auf der rechten Seite einnimmt, in die Tiefe des *Sulcus cubitalis medialis* fortsetzt und dann längs dem *N. ulnaris* als typische *A. ulnaris* weiter verläuft. Hier liegt also ein Fall vor, wo eine *A. brachialis profunda* vermittels dem vorderen Aste der *A. recurrens ulnaris* das Gebiet der *A. ulnaris* übernommen hat.

Cynocephalus?

Der *Plexus brachialis* wird von den *Nn. spinales* 5, 6, 7, 8, 9 und 10 gebildet. Der *N. cutaneus antibrachii* ist sehr kräftig entwickelt,

sendet einen Ast zur Hand über den *M. biceps* und teilt sich dann in mehrere Äste für die volare Haut des Unterarmes. Der *N. musculo-cutaneus* liegt in seiner Unterarmfortsetzung ziemlich tief subfascial in der Radialisrinne und wird erst subcutan im distalen Teil des Unterarmes, und ist bis zur Haut über das Thenar verfolgbar. Die *A. axillaris* verläuft durch den ventralen Teil des Plexus zwischen dem 7. und 8. Spinalnerven, indem sie erst durch eine *Pectoralis*-Schlinge und dann durch eine typische *Medianus*-Schlinge hindurch passiert.

Die *A. axillaris sive brachialis* folgt nun auf charakteristische Weise dem *N. medianus*. Vor dem Durchtritt durch den Plexus entspringt eine kräftige *A. thoracico-acromialis*, dann distal von der Durchtrittsstelle ein kurzer, aber kräftiger Stamm für die *Aa. subscapularis, circumflexae humeri, und profunda hum.*; an dem proximalen Rande der *Latissimus*-Sehne geht eine *A. collateralis ulnaris sup. ab.* Dann folgen im Gebiete des Oberarmes zahlreiche Muskeläste. Im unteren Teile des Unterarmes entspringen (rechts mit einem gemeinsamen Stamme, links jede für sich mit einigen Mm. Zwischenraum), eine *A. antibrachii superficialis*, die, ziemlich schwach, sich in mehrere, längs den Ästen des *N. antibrachii superficialis medialis* gehende Äste teilt, und eine kräftige *A. brachialis superficialis inferior*, die sich in die *A. radialis* fortsetzt. Diese giebt im oberen Abschnitte der Radialisrinne ein Paar Äste ab, welche Interesse beanspruchen können. Ein Ast zieht nämlich zu dem *R. superficialis* des *N. radialis* und teilt sich hier wieder in andere Zweige, die sowohl proximal wie distal dem Nerven folgen. Ein zweiter Ast verläuft zum *N. musculo-cutaneus* und folgt diesem bis einige Mm. oberhalb des Handgelenkes, wo er bogenförmig in die *A. radialis* einmündet. Diese beiden Gefässe schliessen sich sehr intim ihren resp. Nerven an, während die *A. radialis*, durch zwischenliegendes Bindegewebe von beiden Nerven getrennt, in gewisser Entfernung von ihnen verläuft. Schon in der Mitte des Unterarmes giebt die *A. radialis* einen kräftigen *Ramus superficialis volaris* ab, der parallel mit dem Hauptgefäss nach unten verläuft und, nachdem er unter dem *M. abductor pollicis brevis* in die Hohlhand gelangt ist, auf gewöhnliche Weise den oberflächlichen Bogen mit dem *R. volaris superficialis* der *A. ulnaris* schliesst. Der Hauptstamm der *A. radialis* setzt sich auf gewöhnliche Weise unter der Sehne des *M. abductor pollicis longus* in die Tabatière fort. Hier teilt sie sich in die *Aa. metacarpea dorsalis I und II*, wonach von der letzteren ein feiner Ast zum *Rete carpeum dorsale* geht.

In der Tiefe der oberen Hälfte des Unterarmes nach Abgabe der *A. recurrens ulnaris* teilt sich die *A. brachialis* in die kurze *A. interossea communis* und die ziemlich schwache *A. ulnaris*, die auf gewöhnliche Weise längs dem *N. ulnaris* verläuft und mit dem *Ramus volaris superficialis* der *A. radialis* den Hohlhandbogen schliesst. Ein sehr schwacher *R. profundus* der *A. ulnaris* ist vorhanden und löst sich bald in Muskeläste für den *Hypothenar*-Muskel auf. Die *Aa. interossee* verhalten sich wie in der menschlichen Anatomie.

Cynocephalus sphinx.

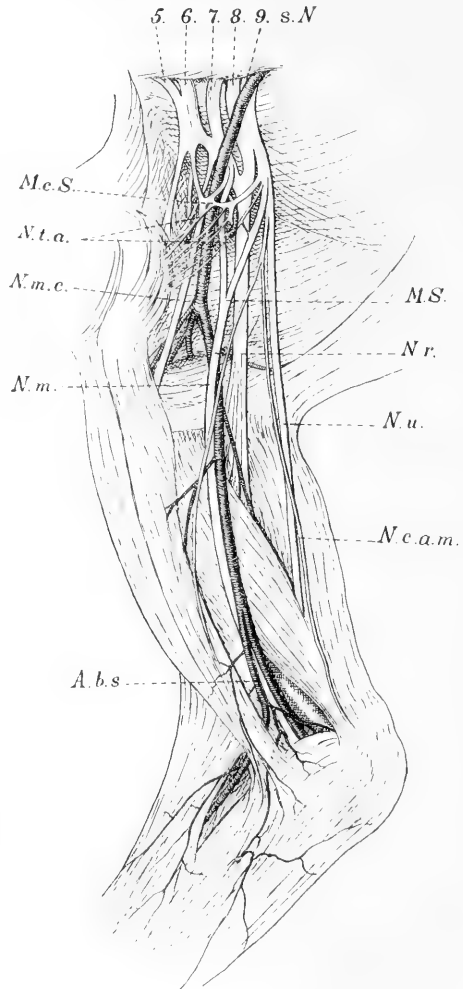
Der Plexus brachialis wird von den 6.—10. Spinalnerven gebildet. Die A. axillaris verläuft zwischen dem 7. und 8. Spinalnerven durch eine typische Medianus-Schlinge. In der Mitte des Oberarmes teilt sich die Arteria brachialis in zwei ungefähr gleichstarke Stämme. Einer windet sich als A. brachialis inferior um den N. medianus, zieht schräg über dessen vordere Seite und legt sich in der Radialrinne dicht an den subfascial belegenen Hautast des Nervus musculo-cutaneus. Die übrigen Armgefäße verhalten sich wie bei dem oben beschriebenen *Cynocephalus*.

Cynocephalus anubis. Der Plexus brachialis wird von dem 5., 6., 7., 8. und 9. Spinalnerven gebildet. Die Armgefäße verhalten sich wie bei den vorigen.

Cynocephalus hamadryas. Nerven und Gefäße wie bei den vorigen.

Macacus sinicus
(s. Textfigur 9).

Der 5. Spinalnerv vereinigt sich mit dem 6. zu einem Stamme. Nach dem Abgang einer Phrenicus-Wurzel spaltet sich der Stamm in einen ventralen und einen dorsalen Teil, welcher letztere sich mit der gleich-



Textfigur 9.

M. c. S. Musculo-cutaneus Schlinge. N. t. a. Nn. toracici anteriores. N. m. c. N. musculo-cutaneus. N. m. N. medianus. N. r. N. radialis. N. u. N. ulnaris. N. c. a. m. N. cutaneus antibrachii medialis. A. b. s. A. brachialis superficialis.

namigen Portio des 7. Spinalnerven verbindet. Der ventrale Teil nimmt zwei feine Wurzeln aus dem ventralen Abschnitte des siebenten Spinalnerven auf und setzt sich dann in den N. musculo-cutaneus fort. Der 8. und 9. Spinalnerv treten zu einem mächtigen Stamm zusammen und splittern sich dann in die mediale Medianus-Wurzel (die laterale wird von dem 7. Spinalnerven gebildet), den N. ulnaris, cutaneus anti-brachii medialis und einen feinen Ast nach der Pectoralis-Schlinge. Es findet sich also eine dreiwurzelige Pectoralis-Schlinge vor, weiter entsteht der N. musculo-cutaneus aus einer Schlinge, deren mächtige proximale Wurzel von dem 5. und 6. Spinalnerven kommt, während eine dünnere Wurzel aus dem ventralen Teile des 7. Spinalnerven entspringt. Der Rest des letztgenannten bildet mit einer Wurzel von dem 8. und 9. Spinalnerven die typische Medianus-Schlinge. Die A. axillaris läuft nun durch die Musculo-cutaneus-Schlinge, d. h. zwischen dem 6. und 7. Spinalnerven und lagert sich darauf in typischer Weise zu dem N. medianus. Der erste Ast ist ein ziemlich kräftiges Gefäß, das aus der Arterie entspringt, nachdem diese die obengenannte Schlinge passiert hat. Alsdann verläuft der Ast von hinten nach vorne durch die Medianus-Schlinge und teilt sich weiter wie die Äste der Aa. thoracico-acromialis und thoracica longa der menschlichen Anatomie. An dem oberen Rande der Teres-Sehne nehmen die Aa. subscapularis, circumflexae hum., und profunda hum. sup. ihren Ursprung. Unter der Teres-Sehne geht ein Ast ab, der sich wie die A. profunda hum. inf. und A. coll. uln. sup. verhält. In der Mitte des Oberarmes (von dem Rande der Pectoralis-Sehne bis zu den Epicondyli gerechnet) entspringt eine gut entwickelte A. brachialis superficialis inferior, die sich schräg medialwärts und vor dem N. medianus hinwindet. Dicht oberhalb der Ellenbeuge entspringen aus dieser eine dünne A. coll. uln. sup. und eine ziemlich schwache A. antibrachii superficialis, dann setzt die A. brachialis superficialis inf. ihren Lauf in der Radialrinne fort. Im oberen Teile geht eine typische A. recurrens radialis ab, und ungefähr in der Mitte des Oberarmes teilt sich die A. radialis in zwei ungefähr gleichstarke Äste: einen vorderen R. volaris superficialis, der in der Handplatte den oberflächlichen Hohlhandbogen bildet, und einen hinteren Ast, der die Fortsetzung der A. radialis zum dorsalen ersten Interstitium darstellt. Von Interesse ist weiter, dass die A. radialis keine intimere Beziehung zu dem N. musculo-cutaneus zeigt. Nachdem dieser in den Sulcus cubitalis lateralis gekommen ist, teilt er sich in zwei Äste, die aber bald die Fascia antibrachii durchbohren und unter Abgabe von Ästen zur Mitte des Unterarmes ziehen, wo sie sich zu einem Nerven vereinigen, der weiter bis zur Haut des Thenars verfolgbar ist. Von Interesse ist auch, dass beide Nerven von Gefäßen begleitet werden, die in der Ellenbeuge aus der A. radialis mit einem kurzen Stamme entspringen.

Die A. brachialis zieht in typischer Weise längs dem N. medianus in die Ellenbeuge fort, giebt erst eine A. recurrens uln. ab, dann

eine *A. ulnaris* und teilt sich endlich in die *Aa. mediana*, *interossea volaris* und *dorsalis*. Die *A. radialis* ist die stärkste Arterie des Unterarmes, dann folgen die *A. interossea volaris*, *A. interossea dorsalis* und *A. ulnaris*. Am wenigsten entwickelt ist die *A. mediana*, die doch bis zum unteren Teile des Unterarmes verfolgbar ist und hier durch eine feine Anastomose mit der *A. ulnaris* zusammenhängt.

Was die Arterienversorgung der Hand betrifft, so ist der *Arcus volaris sublimis* wohl entwickelt und entsendet vier *Aa. digitales* von typischem Verlaufe und eine *A. digitalis ulnaris digiti minimi*. Auf der volaren Seite des *Carpus* liegt ein zierliches Arteriennetz, das von dem Aste der *A. interossea volaris*, sowie von den kleinen *Rami carpei volares* der *Aa. radialis* und *ulnaris* gebildet wird. Der tiefe *Hohlhandbogen* ist sehr wenig entwickelt. Sein Hauptzufluss kommt von einem perforierenden Aste von der starken *A. metacarpea dorsalis II*. Ein unbedeutender, tiefer Ast der *A. ulnaris* ist auch vorhanden und windet sich ulnarwärts von den Fingerbeugersehnen in die Tiefe.

Auf dem *Dorsum* des Handgelenkes liegt ein *Rete arteriosum*, das hauptsächlich von dem perforierenden Endaste der *A. interossea volaris* Zufluss bekommt und die zwei schwachen *Aa. dorsales III* und *IV* entsendet. Der Endast der *A. radialis* zerfällt in der Höhe des unteren Endes des *Radius* in zwei Gefässe. Das eine von diesen zieht über die dorsalen Daumenmuskel-Sehnen zum dorsalen ersten *Interstitium*, wo es in zwei Arterien für Daumen- und Zeigefinger ausläuft. Das zweite zieht unter den Sehnen hin und endigt als kräftige *A. metacarpea dorsalis II*.

Bei *Cercocebus fuliginosus* zeigen die Nerven und Gefässe im allgemeinen dieselben Verhältnisse, wie bei den vorher beschriebenen cynomorphen Affen. Der *Plexus brachialis* wird von dem 5., 6., 7., 8. und 9. Spinalnerven auf typische Weise gebildet, und die Extremitäten-Arterie verläuft zwischen dem 7. und 8. Nerven. Um Wiederholungen zu vermeiden, sei nur erwähnt, dass die kleinen Oberarmarterien, sowie die Unterarmstämme sich ganz wie bei den vorher beschriebenen *Catarrhinen* verhalten. Bloss die *A. radialis* braucht in ihrem Verhältnisse zu den umgebenden Nerven beschrieben zu werden. Nachdem der *N. musculo-cutaneus* hinter dem *M. biceps* in der lateralen *Cubitalrinne* hervorgetreten ist, teilt er sich in zwei Äste, von denen einer in der Tiefe der *Radialrinne* in sehr naher topographischer Beziehung zu der *A. radialis* und deren kräftigen *Ramus volaris superficialis* tritt. Erst über dem *Thenar* trennt sich der Weg der beiden Bildungen, indem der Nerv zur Haut des *Thenars* und das Gefäss in die *Palma manus* geht.

Der zweite Ast entspricht ohne Zweifel dem Hautast des menschlichen *N. musculo-cutaneus*, indem er schon unter der *Plica cubiti* subkutan wird und dann unter Abgebung von zahlreichen Ästen bis zur Haut der Hand verläuft. Er zieht ein Paar *Mm. radialwärts* vom vorderen Rande des *M. brachio-radialis* hin.

Cercopithecus ruber.

Der Plexus brachialis wird von dem 5., 6., 7., 8., 9. Spinalnerven und einem schwachen Aste des 10. Spinalnerven gebildet. Die A. axillaris giebt eine starke A. thoracico-acromialis ab und geht dann durch den ventralen Teil des Plexus brachialis zwischen dem 7. und 8. Spinalnerven. Darauf folgt am oberen Rande der M. teres-major-Sehne ein gemeinsamer Stamm für die Aa. subscapularis, circumfl. hum. post. und ant. In der Höhe des unteren Randes entspringt eine kräftige A. profunda brachii. Auf der Grenze zwischen dem mittleren und unteren $\frac{1}{3}$ des Oberarmes geht ein kräftiges Gefäß ab, das medialwärts sich um den N. medianus windet und dann schräg über denselben zur Radialrinne verläuft. In der Plica cubiti wird von ihr eine sehr dünne A. antibrachii superficialis abgegeben. In der Radialrinne legt sie sich ganz dicht an den N. musculo-cutaneus und folgt diesem Nerven bis zum untersten Teile des Unterarmes, wo der Nerv sich zur Oberfläche begiebt. Die Aa. ulnaris und interossea verhalten sich wie bei Cynocephalus.

Cercopithecus sebaeus.

Der Plexus brachialis wird von dem 5., 6., 7., 8., 9. 10., Spinalnerven gebildet. Die A. axillaris passiert zwischen dem 7. und 8. Spinalnerven durch eine typische Medianus-Schlinge.

Nachdem die A. axillaris die in der Mitte der Achselhöhle belegene Medianus-Schlinge passiert hat und die Aa. subscapularis, circumflexae, wie einen gemeinsamen Stamm für die Aa. profunda br. und coll. uln. sup. abgegeben hat, spaltet sich dieselbe im oberen Teil des Oberarmes in zwei Äste, von denen einer sich medialwärts um den N. medianus windet, dann vor diesem verläuft und nach Abgabe einer A. ulnaris, A. antibr. superfic. und einer A. recurr. rad. in der Radialrinne längs dem Endaste des N. musculo-cutaneus weiter fortläuft. Die A. brachialis profunda setzt sich in die Tiefe der Ellenbeuge fort und giebt erst die A. ulnaris, dann die interossea post. ab und teilt sich endlich in eine kurze, zur Mitte des Unterarmes reichende A. mediana und eine A. interossea volaris.

Bei den meisten von den von mir untersuchten, cynomorphen Affen verhalten sich die uns interessierenden Nerven und Gefäße folgendermassen. Der Plexus brachialis wird ungefähr wie beim Menschen so gebildet, dass die ventralen Teile des 5. und 6. Spinalnerven sich zu einem Stamm verbinden, mit dem bald derselbe Teil des 7. Spinalnerven sich zu einem

Truncus secundarius anterior lateralis vereinigt. Der achte, neunte und in den meisten Fällen ein dünner aufsteigender Ast von dem zehnten laufen ihrerseits mit ihren ventralen Portionen zu einem mächtigen Truncus secundarius medialis zusammen. Von der hinteren Seite des vereinigten 5. und 6., von dem 7., sowie von den verbundenen 8. und 9. (event. 10.) Spinalnerven gehen Äste ab, die zusammen die mächtige dorsale Portio des Plexus (Truncus secundarius posterior) bilden. Aus dem Truncus secundarius lateralis entstehen der N. musculo-cutaneus und die laterale Wurzel des N. medianus. Von dem Truncus secundarius medialis gehen die medialen Wurzeln des N. medianus, N. ulnaris und N. cutaneus-antibrachii medialis hervor. Die A. axillaris passiert durch die Pectoralis- und Medianus-Schlinge zwischen dem 7. und 8. Spinalnerven und entspricht also einer 7. Segmentalarterie. Bei *Macacus sinicus* verläuft sie dagegen durch eine Musculo-cutaneus-Schlinge, welche von Fasern aus dem 6. und 7. Spinalnerven gebildet wird und also eine 6. Segmentalarterie repräsentiert. Ein solcher Fall ist auch von Bolk beschrieben. Bei einem *Colobus ursinus* ging nämlich die Arterie zwischen dem 6. und 7. Spinalnerven, und der Plexus brachialis verhielt sich auch so, wie ich oben für *Macacus* beschrieben habe. Bei einem *Cynocephalus mormon* fand Bolk, dass die A. axillaris durch eine Medianus-Schlinge zwischen den Fasern aus dem 8. und 9. Spinalnerven verlief. Auch bei den cynomorphen Affen bestätigen die anatomischen Befunde meine embryologischen Untersuchungen über den segmentalen Ursprung der A. axillaris.

In der Mitte des Oberarmes findet man bei allen untersuchten cynomorphen Affen eine kräftige A. brachialis superficialis inferior, die sich von der medialen Seite nach vorne um den N. medianus windet und dann schräg vor demselben zur Radialrinne verläuft, um sich in die A. radialis fortzusetzen. Bei *Cynocephalus babuin* übernahm auf der linken Seite die

A. brachialis superficialis alle Vorderarmarterien. In der Tiefe des oberen Abschnittes des Unterarmes entspringen die *Aa. recurrens ulnaris, interossea* (und event. *mediana*) und verteilen sich auf eine Weise, die aus Zuckerkanndls Untersuchungen genügend bekannt ist.

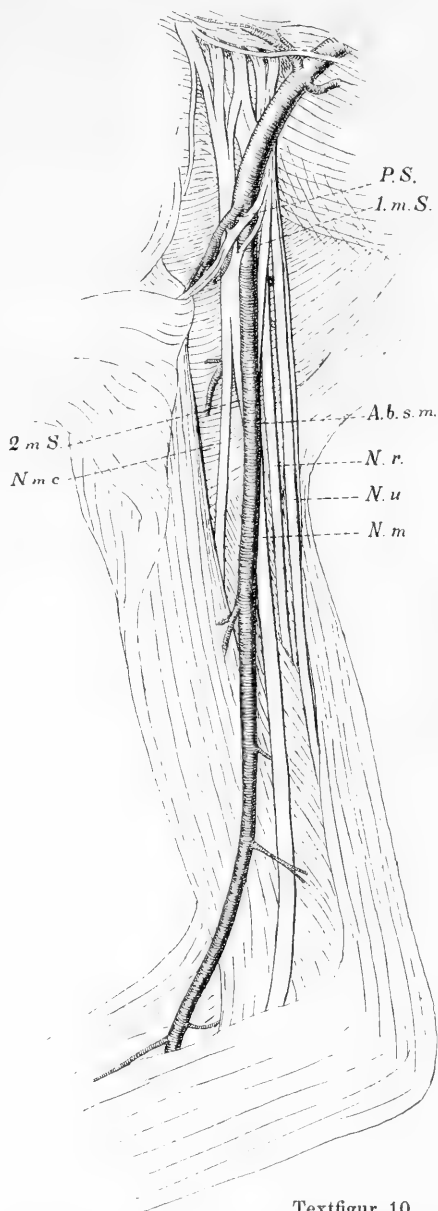
Die *A. radialis* zeigt dagegen Verhältnisse, die nicht stillschweigend übergangen werden können. Sie zeigt nämlich sehr nahe Beziehung zu dem Endzweige des *N. musculo-cutaneus*: dem *N. cutaneus antibrachii lateralis*. In der Ellenbeuge spaltet dieser sich gewöhnlich in zwei Äste, einen oberflächlichen und einen tiefen. Jener durchbohrt bald die *Fascia* und verläuft, zahlreiche Hautäste abgebend, über den *M. brachio-radialis* bis zum unteren Teile des Unterarmes. Der tiefe Ast lagert sich in der Radialrinne und verläuft hier bis zum *Thenar*, in dessen Haut er endigt. Die in der Fortsetzung der *A. brachialis superficialis* verlaufende *A. radialis* legt sich schon in der Ellenbeuge an den Nerven und verläuft dann längs diesem. In der Mitte des Unterarmes spaltet sich die *A. radialis* in zwei Äste: den mächtigen *R. volaris sublimis* und die Fortsetzung der *A. radialis* zum Handrücken. Die beiden Gefäße laufen parallel und sehr nahe nebeneinander, und der Nerv folgt bald dem einen bald dem anderen. In der Regel sind die Arterie, deren begleitende Venen und der Nervenast durch scheidenbildende Bindegewebe so intim miteinander verbunden, dass ein typischer Neuro-vaskular-Stamm entsteht.

Bei einer Minderzahl der untersuchten Tiere verlief die Arterie nicht in so intimer Verbindung mit dem Nerven. So besonders bei *Cynocephalus?* und *Macacus sinicus*. Hier liegen die uns interessierenden Bildungen nicht dicht aneinander. Der Nerv ist inzwischen von einem anderen sehr feinen Gefäße begleitet, das aus dem oberen Teile der *A. radialis* entspringt.

Antropoide Affen.

Troglodytes niger (s. Textfigur 10.)

Der Plexus brachialis wird auf folgende Weise gebildet. C⁵, C⁶ und C⁷ teilen sich in je einen ventralen und einen dorsalen Ast: C⁸ und T¹ verbinden sich erst miteinander zu einem Stamme, dann spaltet dieser sich in einen ventralen und einen dorsalen Teil. Die ventralen Äste des C⁵, C⁶ und der grösste Teil des ventralen Astes von C⁷ vereinigen sich zum oberen sekundären Stamme. Der kleinere Teil des ventralen Astes von C⁷ verbindet sich mit dem ventralen Teile von C⁸ und T¹ zu dem unteren sekundären Stamme. Alle die obengenannten dorsalen Stämme verbinden sich zum Truncus secundarius posterior. Der Truncus secundarius superior sendet erst einen N. thoracicus sup. ab, der sich schlingenförmig mit dem N. thoracicus inf. vom unteren sekundären Stamme vereinigt. Dann nimmt der obere Stamm zwei feine Verbindungsäste von dem unteren auf, wodurch eine obere, dicht unter dem Schlüsselbein belegene Medianus - Schlinge entsteht, dann giebt er den N. musculo-cutaneus ab und verbindet sich so mit einer kräftigen Wurzel aus dem



Textfigur 10.

P. S. Pectoralis-Schlinge. 1. m. S. Erste Medianus-Schlinge. 2. m. S. Zweite Medianus-Schlinge. N. m. c. N. musculo-cutaneus. N. m. N. medianus. N. r. N. radialis. N. u. N. ulnaris. A. b. s. m. A. brachialis superficialis media.

unteren Stamme zum N. medianus. Diese zweite Medianus-Schlinge liegt in der Höhe der Teres-major-Sehne. Der Rest des unteren sekundären Stammes läuft in die Nn. ulnaris und die kutanen Armnerven aus.

Die Extremitäten-Arterie giebt erst einen Ast ab, welcher der A. thoracico-acromialis und thoracalis lateralis entspricht, und passiert dann zwischen den beiden Trunci secundarii die Pectoralis-Schlinge. Der genannte Arterienast sendet oberhalb der Schlinge die A. thoracico-acromialis aus, während die in die Thorax-Wand auslaufende A. thoracalis lateralis zusammen mit der A. axillaris durch die Pectoralis-Schlinge hindurchschlüpft. Aus der A. axillaris entspringt nebeneinander ein gemeinsamer Stamm für die Aa. circumflexae hum. und die A. subscapularis, dann nach einem Verlaufe von ein paar Mm. die A. profunda brachii. Links entspringen alle diese Gefässe vermittelt eines gemeinsamen Stammes. Nach der Abgabe dieser Gefässe verläuft die Arterie von hinten nach vorne durch die zweite Medianus-Schlinge und darauf vor dem N. medianus im ganzen Gebiete des Oberarmes. Auch in der Ellenbeuge liegt das Gefäss vor dem N. medianus und nimmt erst in der Tiefe, nachdem es unter dem Pronator teres hingezogen ist, die typische Lage hinter dem N. medianus ein und teilt sich gleichzeitig in die Aa. ulnaris und interossea volaris. Während des Verlaufes durch den Oberarm und die Ellenbeuge gehen von dem Arterienrohre ausser zahlreichen Muskelästen die Aa. collaterales ulnares sup. et. inf., weiter im unteren Teile des Oberarmes ein Ast ab, welcher dem N. medianus lateralwärts folgt und in der Ellenbeuge als Muskelarterie endigt, und schliesslich auf derselben Stelle wie beim Menschen die Aa. recurrens radialis und radialis. — Die Unterarmarterien verhalten sich in dem aus der menschlichen Anatomie bekannten Weise. Eine schwache A. mediana entspringt aus der A. interossea volaris ein paar Mm. vor deren Ursprung. Die A. radialis gliedert sich im distalen Teile des Sulcus antibrachii radialis in zwei ungefähr gleichstarke Äste, von denen der vordere als R. superficialis volaris unter dem M. abductor pollicis zur Handplatte hinabläuft, hier die A. digitalis volaris I abgiebt und dann mit der A. ulnaris zum oberflächlichen Hohlhandbogen sich verbindet, von dem die drei anderen Aa. digitales communes abgehen. Der zweite Teilstamm läuft unter den Daumen-Sehnen in typischer Weise zum dorsalen ersten Interstitium, zieht hier in die Tiefe und schliesst den tiefen Hohlhandbogen mit dem tiefen Aste der A. ulnaris, welcher etwas unterhalb des Os pisiforme entspringt und durch die Wurzel der Hypothenar-Muskulatur zieht.

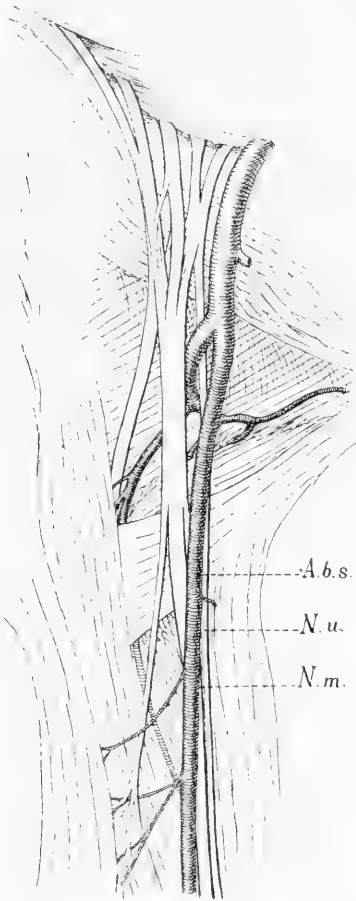
Aus der nun mitgeteilten Beschreibung muss als besonders beachtenswert hervorgehoben werden, dass die A. axillaris bei ihrem Verlaufe durch den Plexus zwischen den Fasern des siebenten Cervikalnerven zieht. Nach Abgabe der gewöhnlichen

Axillaräste und der *A. profunda hum.* passiert sie eine zweite, distale Medianus-Schlinge, nun in der Richtung von hinten nach vorne, kommt dadurch auf die vordere Seite des *N. medianus* und behält diese Lage dann während des ganzen Verlaufes im Oberarme und der Ellenbeuge. Durch die genannte Lage zur zweiten Medianus-Schlinge charakterisiert sie sich als eine *A. brachialis superficialis media*. Der Ellenbogenabschnitt der *A. brachialis* unterscheidet sich ein wenig in seiner Lage zum *N. medianus* von dem gewöhnlichen Zustande bei einer *A. brachialis superficialis media*. Sie liegt nämlich ziemlich viel nach vorne, während beim Menschen die Arterie immer schon hier ihre Lage hinter- oder lateralwärts eingenommen hat. Ob es sich hierbei nur um eine Verschiebung während des Wachstums handelt, oder ob ein anderes Gefäß vorliegt, kann nur durch die Entwicklungsgeschichte klargelegt werden. Für die letztere Alternative spricht der Umstand, dass längs dem Ellenbogenabschnitte des *N. medianus* und lateral von ihm ein feines Gefäß verläuft, das weiter unten als Muskelast in der *Fossa cubiti* endigt. Es nimmt also gerade den Platz der gewöhnlichen *A. brachialis* ein.

Nach den Angaben, welche Bolk (6) in seiner Arbeit über das Verhalten der *A. axillaris* zum Plexus brachialis liefert, scheint dieselbe beim Schimpansen ziemlich viel zu variieren. Bei dem von ihm untersuchten Exemplare passiert die *A. axillaris* als 7. Segmentarterie hinter der Pectoralis- und Medianus-Schlinge und nimmt ihren Platz wie gewöhnlich hinter dem *N. medianus* und verläuft so bis zum unteren Teile des Oberarmes, wo sie sich medialwärts vor dem *N. medianus* windet und in die Unterarmarterien fortsetzt. In dem distalen Teile entspricht sie also einer *A. brachialis superficialis inferior*.

Auch Zuckerkandl meldet, dass bei seinem Exemplare die *A. brachialis* beiderseits abnorm verläuft, nämlich vor dem *N. medianus*. Hier war es also auch eine *A. brachialis super-*

ficialis, welche, lässt sich nicht sagen, da die näheren Details zum Plexus nicht angegeben werden. Die Unterarmarterien verhalten sich in beiden Beschreibungen ähnlich, mit der Aus-



Textfigur 11.

für die Aa. subscapularis, circumflexae hum. und profunda brachii ab. Im oberen Teile des Oberarmes verläuft die Arterie schräg medialwärts über den ventralen Stamm des Plexus brachialis und nimmt ihren Platz vor dem N. medianus und setzt dann ihren Weg längs diesem fort, zahlreiche Muskeläste und eine schwache A. profunda brachii hierunter abgebend. In der Ellenbeuge zeichnet sich die A. brachialis dadurch aus, dass sie den Nerven verlässt und vor

nahme, dass der Ramus volaris A. radialis bei meinem Exemplare bogenförmig mit der A. ulnaris sich verbindet, während er beim Exemplare von Zuckerkandl nur in die innere Digitalis des Daumens übergeht.

Hylobates agilis (s. Textfigur 11).

C⁵ und C⁶ verbinden sich zu einem Stamme, C⁸ und T¹ zu einem Stamme; zwischen diesen läuft für sich C⁷. Nach kurzem Verlaufe legen sie sich aneinander zu einer plattenförmigen Bildung, welche sich bald in einen dorsalen und einen ventralen Stamm teilt. Dieser giebt die Nn. thoracici ab, dann den N. musculo-cutaneus, erst im unteren Abschnitte des Oberarmes teilt er sich in die Nn. medianus und ulnaris. Die A. axillaris läuft längs dem distalen Teile dieses einfachen Plexus, giebt direkt unter dem Schlüsselbein eine A. thoracico-acromialis, dann in der Mitte der Achselhöhle einen gemeinsamen Stamm

demselben unter dem *M. pronator teres* verläuft. Auf gewöhnliche Stelle geht die *A. radialis* ab. Unter dem *Pronator teres* sendet die Arterie eine *A. recurrens ulnaris* und eine ziemlich unbedeutende *A. interossea dorsalis*, dann eine schwache *A. mediana* ab und teilt sich dann in die *A. ulnaris* und *interossea volaris*. Die Unterarmarterien verhalten sich wie die menschlichen. Der *R. volaris* der *A. radialis* ist vorhanden, aber ziemlich schwach und endigt schon am *Thenar*. Der oberflächliche Bogen schliesst sich, indem der oberflächliche Teil der *A. ulnaris* mit einem Aste von dem tiefen Endteile der *A. radialis*, welcher vom ersten dorsalen Interstitium unter dem tiefen *Flexor-Kopf* und *Adductor pollicis volarwärts* zieht und nach der Aufnahme der genannten Anastomose zwischen dem oberflächlichen *Flexor-Kopf* und *Adduktor* als *Digitalis* des Daumens weiter fortsetzt. Hier liegt also eine Anordnung vor, wie sie *Zuckerkaudl* beim Schimpansen fand.

Die *A. axillaris* beim Gibbon läuft vermittelt des medialen Längsstammes in die *A. brachialis superficialis superior* fort. Ganz dieselbe Anordnung zeigen die *Aa. axillaris* und *brachialis* in dem von *Bolk* untersuchten Specimen. *Bolk* setzt auch den eigenartigen Verlauf des Gefäßes in ätiologischen Zusammenhang mit dem einfachen Bau, welchen der *Plexus brachialis* auch in seinem Falle zeigte.

Simia satyrus (Taf. 15/16 Fig. 34).

Der 4. Spinalnerv verbindet sich mit dem 5., und der so entstandene Stamm teilt sich in einen ventralen und einen dorsalen Abschnitt; der 6. Spinalnerv teilt sich ebenfalls in einen ventralen und dorsalen Ast; die genannten dorsalen Stämme verbinden sich alsdann miteinander, und die ventralen laufen zum *Truncus secundarius lateralis* zusammen. Der distale Teil des *Plexus* wird von dem 7., 8., 9. und einem Faden von dem 10. Spinalnerven gebildet. Sie teilen sich in ventrale und dorsale Äste; jene verbinden sich zu einem *Truncus secundarius medialis*, diese bilden einen gemeinsamen Stamm, welcher bald mit dem entsprechenden Stamme von dem proximalen *Plexus*-Teile zum *Truncus secundarius posterior* zusammenschmelzen. Aus dem *Truncus secundarius lateralis* entstehen die laterale Wurzel der *Pectoralis-Schlinge*, die der *Medianus-Schlinge* und der *N. musculo-cutaneus*. Der *Truncus secundarius medialis* setzt sich in je eine mediale Wurzel für die *Pectoralis-* resp. *Medianus-Schlingen*, den *N. ulnaris* und die beiden cutanen Armnerven fort. — Die *A. axillaris* giebt eine *A. thoracico-acromialis* ab, passiert dann durch die beiden obengenannten Schlingen zwischen dem 6. und 7. Spinalnerven

und legt sich darauf hinter den *N. medianus*. Auf der Höhe der Spalte zwischen dem *M. subscapularis* und *Teres major* entspringt die *A. subscapularis* und ca. 2 mm distalwärts ein gemeinsamer Stamm für die beiden *Aa. circumflexae hum.* In der oberen Hälfte des Oberarmes geht eine *A. profunda brachii* ab. Im unteren Teil des Oberarmes entfernt sich die *A. brachialis* von dem *N. medianus*, indem sie mehr nach vorne zieht. Hier entspringt eine Arterie, die teils einen Ast längs dem *N. medianus* absendet, teils unter Durchbohrung des *Septum mediale* zum *N. ulnaris* verläuft. In der Ellenbeuge geht erst eine *A. recurrens radialis*, dann die *Radialis* ab. Diese verläuft tief in der Radialrinne ohne Begleitung eines Nerven, indem der *R. superficialis* des *N. radialis* radialwärts in einer Entfernung von einigen Mm. verläuft und der *N. cutaneus antibrachii lateralis* sowohl durch den *M. brachio-radialis*, wie durch die *Fascia* von dem Gefäße getrennt ist. An dem Handgelenke giebt die *A. radialis* einen starken *R. volaris* ab und verläuft dann unter den Daumen-Sehnen zum Handrücken. Der *R. volaris* eilt unter dem *Abductor pollicis* in die Handplatte hinein, giebt hier die *A. digitalis radialis* und *A. digitalis I* ab und verbindet sich dann mit der *A. digitalis II* von der *A. ulnaris*. — In der Ellenbeuge zieht die *A. brachialis*, ziemlich weit nach vorne vom *N. medianus*, unter dem *M. pronator teres* in die Tiefe und teilt sich hier auf einer und derselben Stelle in die *Aa. recurrens ulnaris*, *interossea dorsalis* und *volaris, mediana* und *ulnaris* auf. Die *A. mediana* ist bis zum distalen Teile des Unterarmes verfolgbar. Die *A. ulnaris* läuft in gewöhnlicher Weise zur Handplatte, giebt unter dem *Os pisiforme* einen oberen *R. volaris profundus* ab und setzt sich dann in die drei ulnaren *Aa. digitales* fort.

• Bei dem untersuchten Exemplare von *Simia satyrus* entspricht die *A. axillaris* der 6. Segmentararterie. Wie bei den übrigen Anthropoiden rückt die *A. brachialis* in ihrem Ellenbogenabschnitte bedeutend vor den *N. medianus*. Bei dem Exemplare von *Bolk* ging die *A. axillaris* durch die Fasermasse des 8. Segmentalnerven.

Simia gorilla.

Von diesem Tiere habe ich kein Exemplar zur Zergliederung gehabt. In der genauen Schilderung, die Eisler (15) von den Gefäßen und Nerven dieses Tieres geliefert hat, findet man in zwischen Angaben, die benutzt werden können, um festzustellen, wie die *A. axillaris* zum Plexus sich verhielt. Rechts verlief

die A. axillaris durch die Fasermasse des 7. Spinalnerven, indem der Plexus brachialis in ähnlicher Weise sich verhielt, wie ich beim Schimpansen geschildert habe. Links dagegen zeigt der Plexus brachialis den Typus, dass der ganze ventrale Teil des 7. Cervikalnerven sich an dem 8. Spinalnerven schliesst, und die A. axillaris verläuft durch eine obere Medianus-Schlinge, welche durch Fasern von dem 6. und 7. Spinalnerven gebildet wird.

Allgemeiner Teil.

I. Die Formen der Armschlagader der Säugetiere im allgemeinen.

Die vergleichende Anatomie der Säugetiere lehrt, dass die Bahn, welche den Blutstrom zu den besonderen Gefäßgebieten des Körpers führt, in drei Formen auftreten kann: 1. als Netz, 2. als strahliger Wedel und 3. als einfaches Rohr. Von diesen repräsentiert das Netz die Urform, aus der die beiden übrigen als Anpassung an die hydrodynamischen Kräfte entstanden sind. Die Schlagadern werden, wie aus den ontogenetischen Untersuchungen von Berthe de Vriese (39) und mir (30) hervorgeht, als langgezogene Kapillarnetze angelegt. Erhalten sich diese in ihrer ursprünglichen Form, während die Gefäße zuwachsen und Wände bekommen, so entstehen die von mir so benannten einfachen Wundernetze, welche bei vielen Edentaten als Repräsentanten verschiedener Vorderarmarterien anzutreffen sind. In gewissen Fällen geht die Blutmasse durch das ursprüngliche Netz wie durch ein Sieb, dann verschwinden die Anastomosen, und es kommt ein Pinsel oder Wedel von feinen parallelen Arterien zu stande. Gewöhnlich gestaltet sich der

Entwicklungsgang der Arterien so, dass der anwachsende Blutstrom nur ein Rohr des Netzes zum bleibenden Strombett erweitert, während die übrigen verschwinden.

Die ursprünglichen Netze können inzwischen auch in einer speziellen Richtung entwickelt werden, indem ein zentrales Gefäß eine starke Entfaltung erfährt und von einer peripheren dichten Hülle reichlicher, feiner Arterien umgeben wird.

Der Typus eines solchen Wundernetzes bildet den schon lange bekannten Plexus axillaris beim Faultiere. Es ist indessen deutlich, dass man diese Bildung nicht mit dem Plexus arteriosus axillaris identifizieren darf, den ich beim menschlichen Embryo beschrieb. Das Arm-Wundernetz von *Bradypus* ist durch eine spezielle, sehr starke Ausbildung gewisser Teile dieses Grundnetzes zu stande gekommen und hat ohne Zweifel eine besondere Funktion.

Wie aus dem Vorhergehenden deutlich hervorgeht, stehe ich den Wundernetzen nicht so fremd gegenüber wie Ernst Schwalbe, welcher findet, dass die Wundernetzbildungen ein unerklärtes Kapitel der vergleichenden Anatomie der Arterien ist. Denn das Gemeinsame in den verschiedenen Formen des Arteriensystemes ist das Entstehen der Gefäße aus Netzen. Doch räume ich gern ein, dass eine Erklärung des eigentümlichen Verhaltens, dass dieselben Gefäße bei gewissen Organismen einfache Rohre, bei anderen Netzbahnen darstellen, nicht leicht zu geben ist.

Die Erklärungen der älteren Autoren bestanden darin, dass sie den Zweck der betreffenden Einrichtungen suchten und damit befriedigt wurden. Man muss aber gestehen, dass diese „Erklärungen“ oft nur Umschreibungen der bekannten Thatsachen sind. Bekanntlich war es der englische Arzt Anthony Carlisle (11), welcher die Arm-Wundernetze bei den Faultieren zuerst beobachtete. Wie K. E. v. Baer (1, 2) berichtet, erregte diese

Entdeckung ein lebhaftes Interesse, und die Wundernetze bei den genannten und anderen Tieren wurden ein sehr beliebtes Objekt für die Untersuchungen der Forscher. Hinsichtlich der physiologischen Bedeutung der Arm-Wundernetze hebt Carlisle hervor, dass durch dieselben eine bedeutende Verlangsamung des Blutstromes zu den Muskeln stattfindet. Carlisle sieht in der genannten Arterienanordnung die Ursachen zu den langsamen Kontraktionen der Muskeln bei den Faultieren.

Vrolik (40) betont besonders den Umstand, dass die bündelförmigen Arterienetze nur bei kletternden Tieren zu finden sind. Hieraus schliesst er, dass der Zweck dieser Einrichtungen der sei, die Hemmung des Blutes, welche durch den Druck der bei den Kletterern sich stark kontrahierenden Muskeln entstehen kann, zu verhindern.

In zwei Arbeiten beschäftigte sich K. E. v. Baer (1, 2) mit den Erscheinungen der Wundernetze. Diese Arbeiten enthalten die tiefgehendsten und gedankenreichsten Erklärungen, die über die uns interessierenden Gefässnetze geschrieben sind. In einer seiner embryologischen Arbeiten schreibt W. His: „Noch während langer Zeit wird die Embryologie kaum einen fruchtbringenden Gedanken erstehen sehen, für welchen die Samenkörner nicht schon in v. Baers grossartigem Werke niedergelegt wären.“ Dies gilt gewiss auch in Bezug auf die Entwicklung der Extremitätsgefässe, wie unten gezeigt werden soll. Die Erklärungen Carlisles und Vroliks werden von v. Baer zurückgewiesen. Die Arterien, welche von den Wundernetzen ausgehen, sind nicht nur für die Muskeln, sondern auch für die Haut und die Knochen bestimmt. Die Wundernetze sind auch bei Tieren (z. B. bei Braunfischen) zu finden, welche „niemand auf einem Baume gesehen haben, ja, die nie in die Nähe eines Baumes kommen“. — „Überhaupt deuten“, so fährt der geniale Forscher fort, „die Ansichten Carlisles und Vroliks mehr auf die Wirkung, die die Gefässverteilung haben kann, als auf

den Grund ihrer Bildung und, wenn wir auch eine harmonische Zweckmässigkeit in den organischen Gestaltungen als eben so wirksam wie notwendig anerkennen, so müssen wir doch gestehen, dass, wo wir eine Einrichtung nur teleologisch erklären, wir eben damit das Bekenntnis ablegen, das Wodurch der Bildung nicht erkannt zu haben. Denn dass alle organischen Bildungen in sich zweckmässig sind, lässt sich schon aus allgemeinen philosophischen Prinzipien ableiten; Aufgabe der speziellen morphologischen Untersuchung bleibt es aber, nachzuweisen, auf welche Weise die Zweckmässigkeit erreicht wird“.

v. Baer beschränkt sich aber nicht auf eine Kritik der früheren Meinungen über die Natur der Gefäss-Geflechte. Er liefert eine Erklärung, die auf genetischer Grundlage ruht. Bei seinen diesbezüglichen Auseinandersetzungen geht er von dem Gefässsysteme des Braunfisches aus, das er selbst untersucht hat. Eine hervorstechende Eigentümlichkeit des Gefässsystems dieser Tiere besteht in den sehr zahlreichen, ausgedehnten und grösstenteils aus weiten Kanälen gebildeten Geflechten. Das genannte Verhältnis fasst v. Baer so auf, dass die Cetaceen hierin eine gewisse allgemeine Embryonen-Ähnlichkeit zeigen. „Das Geflecht ist die ursprüngliche Form der Blutbahn“. In dem allgemeinen Vorhandensein von Gefäss-Geflechten stimmen also die Cetaceen mit den Embryonen höherer Tiere überein. In den Einzelheiten der Geflechte findet sich viel Eigentümlichkeit bei den Cetaceen. „Von einem Stehenbleiben auf dem Embryonenzustande anderer Tiere darf also nicht die Rede sein, sondern nur von dem Beharren eines Zustandes, der überhaupt im Embryonen-Leben sich zeigt“. Die Ursache des Fortbestehens der netzigen Blutbahnen bei gewissen erwachsenen Tierformen sieht v. Baer in einer geringeren Individualität der betreffenden Körperteile. „Je selbständiger, individueller ein Teil ist, um desto bestimmter löst sich ein gesonderter Blutstrom für ihn von einem allgemeinen, je geringer aber die Individualität, um so

mehr folgt das Blut einer ihm im allgemeinen innewohnenden Neigung, sich in netzförmige Geflechte zu verteilen“.

v. Baer war hierin sowohl wie in anderen Fragen weit vor seiner Zeit. Seine Angaben wurden von seinen Zeitgenossen nicht verstanden. Barkow (4) machte sich die Mühe, in einer langweiligen, lateinischen Abhandlung die oben referierten von Baerschen Anschauungen über die Morphologie der Wundernetze so gründlich zu widerlegen, dass J. L. C. Schroeder van der Kolk und W. Vrolik (35) keine Veranlassung fanden, auf eine so verfehlte „Explication“ einzugehen. So sind die Angaben von K. E. von Baer auch von den neueren Morphologen ganz übersehen worden, bis sie endlich durch die Untersuchungen von B. de Vriese und mir eine glänzende Bestätigung gefunden haben.

Sechs Jahre nach dem Erscheinen von K. E. v. Baers Arbeiten behandelt Johannes Müller (31) das Thema der Wundernetze. Hinsichtlich der genaueren Kenntnis der anatomischen Formen dieser Bildungen liefert seine Arbeit einen guten Einblick. In Bezug auf die tieferen Fragen über den Zweck und die Ursache der Wundernetze bezeichnet seine Arbeit indes keinen Fortschritt. Vom anatomischen Gesichtspunkte teilt er dieselben in: I. Diffuse Wundernetze mit einseitigen Wirbeln, ohne Sammlung in einen zweiten Wirbel, *Rete mirabile diffusum s. unipolare*. II. Amphicentrische Wundernetze mit gegenseitigen Wirbeln und Sammlung der aus einem Wirbel ausfahrenden Röhren in einen oder mehrere oder viele entgegengesetzte Wirbel, *Rete mirabile bipolare s. amphicentricum*. Jedes von diesen zerfällt in zwei Unterabteilungen. Sie können nämlich einfach bloss arteriös oder venös sein, oder doppelte Gefäße d. h. sowohl Arterien wie Venen enthalten. Den Zweck der Wundernetze sieht Joh. Müller darin, dass sie eine Oberflächenvermehrung der Gefäßbahn darstellen. Diese „Oberflächenvermehrung kann bald hauptsächlich auf Vermehrung

des Widerstandes und lokale Veränderung der Schnelligkeit der Blutbewegung, bald aber zugleich vorzugsweise auf mehr qualitative chemische Wirkung der Oberflächen auf die Flüssigkeit der Röhren berechnet sein.“

Hyrtl (22) nahm die schon vielfach zitierte Untersuchung über die Arterien der Edentaten in der Absicht vor, eine allgemeine physiologische Regel zu finden, an welche die Existenz der Wundernetze gebunden wäre. Er kam zu dem Resultat, dass die strahligen Wedel bei solchen Tieren vorkommen, welche anhaltende und lebhaftere Muskelbewegungen ausführten, indem er meinte, dass die betreffende Arterienform für den Zufluss des Blutes zu den Muskeln besonders günstig wäre trotz des vermehrten Widerstandes, welchen diese Einrichtungen dem Blutstrom setzten. Die Netzgeflechte wären dagegen zu finden bei den Tieren, welche langsame, aber lange dauernde Bewegungen ausführen, und hätten hier die Bestimmung, als Sicherheitsröhren zu dienen, durch welche nach Kompression der Hauptstämme durch die Muskelkontraktionen der Blutstrom zu den besonderen Gebieten fließen könnte. Dass diese physiologischen Deutungen auf sehr schwachem Boden standen, scheint Hyrtl selbst einzusehen. Sie sind von ganz derselben teleologischen Art wie die älteren Erklärungen von Carisle und Vrolik.

In neuerer Zeit werden die Wundernetze im allgemeinen sehr vernachlässigt, wie ich schon im ersten Teile meiner Gefäßuntersuchungen hervorgehoben habe. Wie wenig wir über die Natur der Wundernetze unterrichtet sind, geht z. B. aus den resignierten Bemerkungen von Gegenbaur (Vergleichende Anatomie der Wirbeltiere. 2. Bd. 1901.) hervor. „Die büschelförmige Verteilung der Art. brachialis und Art. iliaca bei Monotremen, in anderer Art auch bei vielen Edentaten, die an Wundernetzen einen grossen Reichtum besitzen, können vielleicht hier das Bestehen alter Zustände vermuten lassen, deren

Erhaltung uns ebenso unaufgeklärt ist wie die Ursachen ihrer Entstehung.“ — „Wenn wir auch für die Wundernetze bis jetzt kaum über das von der blossen Beschreibung Gewonnene hinaus gelangt sind, so bleiben doch die darin befindlichen Probleme beachtenswert trotz ihrer Ignorierung durch die moderne Physiologie.“

Im folgenden werde ich die Auffassung mitteilen, zu welcher ich hinsichtlich der Entstehung und Aufgabe der Wundernetze an den Armgefässen gekommen bin.

Es ist möglich, dass ältere Tierformen die netzigen Arterienbahnen in grösserem Umfange als die jetzt lebenden besessen haben. Aus dem allbekannten Parallelismus zwischen der phylogenetischen und ontogenetischen Entwicklung könnte man geneigt sein, dies vielleicht zu postulieren. Ich glaube jedoch nicht, dass man hierin einen befriedigenden Erklärungsgrund erhält, weder für das ontogenetische Faktum, dass die Arterien als Netze angelegt werden, noch für das Bestehen derselben bei gewissen Tierformen.

Dass das Auftreten der Kapillarnetze in der embryonalen Entwicklung nicht als eine einfache Rekapitulation der Stammesentwicklung erklärt werden kann, ist deutlich. Freilich findet man zwischen den embryonalen Netzen und den einfachen Wundernetzen der erwachsenen Formen eine auffallende Formenähnlichkeit, die auf einen genetischen Zusammenhang hinweist. Es finden sich aber auch bedeutende Unterschiede sowohl in anatomischer, wie physiologischer Hinsicht. Als ein solcher Unterschied muss die Wandbeschaffenheit hervorgehoben werden. In der Ontogenie handelt es sich um Kapillaren mit einfacher Endothelwand, im ausgewachsenen Zustande um Schlagadern mit geschichteter Wand. Im vorigen Falle spielen die Gefässe für die Umsetzungen in den Geweben eine bedeutende Rolle, in dem letzteren sind sie nur Zuflusswege für das Blut. Der bedeutendste Unterschied besteht doch darin, dass die embryo-

nalen Netze eine Fähigkeit zur Umbildung zeigen, welche die ausgebildeten Wundernetze nicht besitzen.

Auch angenommen, dass die Wundernetze in phylogenetischer Beziehung die ältesten Formen darstellen, so genügt dies nicht als Erklärung für ihr Bestehen bei gewissen Tierformen. Gegen eine einfache Erklärung der Netze als Reste eines vorher durchlaufenen Zustandes des Gefäßsystems spricht das Vorkommen dieser Bildungen bei in genealogischer Hinsicht so verschiedenen Tierformen.

Ich will also daran erinnern, dass durch die Untersuchungen von Hyrtl (23), mir und anderen gezeigt worden ist, dass die Wundernetze in den meisten Säugetierordnungen zu finden sind. Bei den Edentaten sind sie am stärksten entwickelt. Ich fand solche unter den Beutlern bei *Didelphys*. Hyrtls Bild über die Armarterien von *Halmaturus Parii* zeigt die *A. brachioradialis* (nach meiner Terminologie) in Form eines Wundernetzes. Unter den von mir untersuchten Nagern zeigte *Hydrochoerus* schön entwickelte arterielle Netze. Hyrtl beschrieb Wundernetze in den Vorderarmen von *Viverra Linsang*. Schöne Wedel zeigen die Pinnipedien. Schon seit Carlisle wissen wir, dass unter den Halbaffen *Stenops tardigradus* Wundernetze besitzt, welche mit denjenigen von *Bradypus* wetteifern können. Sehr schöne arterielle Geflechte beschrieb Hyrtl bei dem Warzenschweine.

Gegen eine Erklärung der Wundernetze als Reste eines älteren Zustandes spricht auch das von mir in dieser Abhandlung mitgeteilte Faktum, dass bei einer Tierart (*Dasypus villosus*) dieselbe Gefäßbahn bald in Form eines Geflechtes, bald in Form eines einfachen Rohres auftreten kann.

Ich glaube vielmehr, dass rein mechanische Verhältnisse während der Ontogenie die hervorrufende Ursache der Wundernetzbildung sind.

Hinsichtlich der Ätiologie der Wundernetze muss man

zwischen den einfachen und den hüllenförmigen eine bestimmte Grenze ziehen. Die einfachen Wundernetze repräsentieren, wie ich schon hervorgehoben habe, eine Beibehaltung der embryonalen Formen. Eine Anpassung an die hydrodynamischen Kräfte hat nicht stattgefunden. Die Ursache hierzu ist darin zu suchen, dass die Lage derjenigen Arterienbahnen, welche netzig fortbestehen, eine solche ist, dass der Blutdruck hier relativ niedriger ist, als in den Gefässen, wo eine Umbildung zum einfachen Rohre stattfindet. Während der fortschreitenden Entwicklung werden die Gefässwände gebildet, sowohl um die einzelnen Arterien, wie um die Rohre der Netzwege, und der an Kraft wachsende Blutstrom findet nun in diesen ein Hindernis, das der Verwandlung zur einfachen Strombahn im Wege steht. Der Blutstrom wird gleichsam durch ein Sieb gepumpt, und je nach Erhaltenbleiben oder Verschwinden der Maschen kommt entweder ein einfaches Wundernetz oder ein Wedel von parallelen Gefässen zu stande. — Die hüllenförmigen Wundernetze sind viel schwieriger mechanisch zu verstehen, als die einfachen. Sie müssen als Organe betrachtet werden, welche in einer ganz speziellen Richtung differenziert sind. In den Gebieten derselben muss ein besonderer Entwicklungstrieb vorhanden sein, welcher sowohl für die reichlich hervorsprossenden Kapillaren, wie deren weitere Umbildung verantwortlich zu machen ist. Über die hierbei wirkenden Kräfte können vielleicht direkte, auf ihre Entwicklung gerichtete Untersuchungen nähere Auskunft geben.

Im Zusammenhang hiermit ist es geboten, einige Worte über den Zweck oder die Funktion der Wundernetze zu äussern. Es ist eine bekannte Thatsache, dass die Tiere, welche stark ausgeprägte hüllenförmige Wundernetze im Gebiete der Extremitätenarterien zeigen, durch eine ausserordentliche Langsamkeit charakterisiert sind. So wird von *Bradypus* erzählt, dass er vermittelst seiner langen Extremitäten oft tagelang ganz unbe-

weglich an den Bäumen hängt. Nun wissen wir durch die Untersuchungen von Braune (7/8), dass die Kräfte, welche die Cirkulation des Venenblutes in den Extremitäten befördern, vor allem durch die Bewegungen ausgelöst werden. Braune wies nämlich nach, dass schon die abwechselnden Spannungen und Erschlaffungen der Venenstämmen während der Stellungsänderungen der Glieder eine Pumpung des Venenblutes centralwärts ausführten. Auch lenkte er die Aufmerksamkeit darauf, dass an gewissen Stellen, besonders an den Beugeseiten der Gelenke die Anordnung der Fascien und Muskeln um die Venen eine solche war, dass während gewisser Bewegungen eine wirkliche Aspiration in den Venen entstand. Bei einem Tiere wie Bradypus, der den grössten Teil des Lebens wie tot zubringt, sind die obengenannten Einflüsse, welche die Venencirkulation in den Extremitäten sonst befördern, weggefallen, und wir müssen nach anderen suchen. Demjenigen, welcher einmal aufmerksam die sonderbare Einrichtung, welche das Achsel- und Armwundernetz bei diesem Tiere bildet, zergliedert und die sich aneinander windenden feinen Arterien und Venen beobachtet, welche von einer festen und elastischen Bindegewebsmembran zusammengehalten sind, wird es sofort klar, dass die Blutwelle, welche periodisch durch die Arterien läuft, einen bedeutenden Druck auf die dünnen Blutadern ausüben und sie ausserordentlich zusammendrücken müsse. Das dicke, langgezogene Wundernetz kann man mit einem kontraktilem Schwamme vergleichen, dessen Balken abwechselnd ausgeweitet und zusammengezogen werden und hierunter den Inhalt seiner Maschen, d. h. das Venenblut periodisch auspressen. So betrachtet erscheinen die genannten Wundernetze als für das Tierleben sehr nützliche Einrichtungen, welche in besonderer Richtung entwickelt sind. Die Kraft, welche der Blutstrom während der Passage durch das Wundernetz verbraucht, kommt also der Venencirkulation zu gute. Der Zweck der Wundernetzbildung liegt also in der

Vergrößerung der äusseren Oberfläche des Arterienrohres. Das oben Gesagte gilt natürlich nur für die sogenannten gemischten Wundernetze, welche sowohl aus Arterien, wie aus Venen bestehen. Andere Netze habe ich aber im Gebiete der Armarterien nicht gefunden.

Was ich oben über die Wundernetze gesagt habe, kann nur als eine sehr fragmentarische und unvollständige Darstellung angesehen werden. Das behandelte Thema: die physiologische und morphologische Deutung der Wundernetze ist nämlich so schwierig, dass sie ganz für sich bearbeitet werden muss. Dies habe ich aber in dieser Arbeit nicht tun können, da, wie ich in der Einleitung hervorgehoben habe, der Schwerpunkt auf andere Fragen gelegt werden musste. Vielleicht werde ich in der Zukunft Gelegenheit finden, das Studienobjekt von K. E. von Baer: das Gefässsystem des Braunfisches, anatomisch und entwicklungsgeschichtlich zu behandeln.

II. Die verschiedenen Formen der *A. axillaris* und ihre Herleitung bei den Säugetieren.

Von den Resultaten der im vorigen mitgeteilten speziellen Untersuchungen muss in erster Linie das Faktum hervorgehoben werden, dass die Hauptschlagader der vorderen Extremität bei den untersuchten Säugern nicht homolog ist, sondern in den besonderen Fällen verschiedenen, segmental angeordneten Gefässen entspricht. Die Lage zu den Bestandteilen des Plexus brachialis beweist dies auf das deutlichste. In der folgenden Tabelle teile ich die Befunde in übersichtlicher Darstellung mit, wobei ich die in der Einleitung begründete Terminologie benutzte.

Untersuchte Tiere:	Die Art der A. axillaris:
Echidna aculeata	{ Rechts: 6. Segmentarterie. Links: 7. Segmentarterie.
Echidna setosa	6. „
Ornithorynchus paradoxus	6. „
Didelphys azarae (3 Exemplare)	7. „
Dasyurus viverrinus	6. „
Macropus leporoides	7. „
Onychogale lunata (2 Exemplare)	7. „
Phalangista vulpina	7. „
Bradypus tridactyles	11. „
„ „	{ Rechts: 9. „ Links: 8. u. 11. „
Myrmecofaga jubata	9. „
Manis	6. „
Dasyypus villosus (4 Exemplare)	9. „
Dasyypus peba	9. „
Atherura africana	9. „
Coelogenys paca	{ Rechts: Medialer Längsstamm + A. brach. superfic. media. Links: 9. Segmentarterie.
Myopotamus coypus	Medialer Längsstamm + A. brach. superfic. sup.
Hydrochoerus capybara	{ Rechts: 9. Segmentarterie. Links: Medialer Längsstamm + A. brach. superfic. inf.
Hydrochoerus capybara	9. Segmentarterie.
Cavia cobaya	Medialer Längsstamm + A. brach. superfic. inf.
Lepus cuniculus	7. Segmentarterie.
Lepus timidus	7. „
Viverra zibetha	7. „
Procyon lotor	7. „
Nasua socialis	{ Rechts: 7. „ Links: Die Arterie läuft durch den 7. Spinalnerven.
Canis familiaris	7. Segmentarterie.
Phoca vitulina (4 Exemplare)	7. „

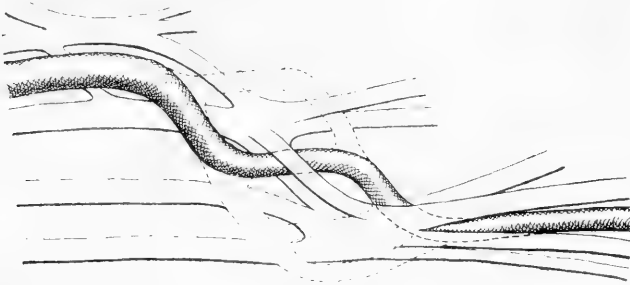
Untersuchte Tiere:	Die Art der A. axillaris:
<i>Pteropus edulis</i>	Medialer Längsstamm + A. brach. superficialis.
<i>Auchenia vicunna</i>	Die Arterie läuft durch den 8. Spinalnerven.
<i>Tragulus stanleyanus</i>	7. Segmentalarterie.
<i>Lemur mongoz</i>	7. „
<i>Lemur catta</i>	7. „
<i>Hapale rosalia</i>	9. „
„ <i>jacchus</i>	7. „
„ <i>oedipus</i>	} Links: 6. u. 7. „ } Rechts: 9. „
„ <i>penicillata</i>	
<i>Cebus hypoleucus</i>	9. „
„ <i>capucinus</i>	7. „
„ „	9. „
<i>Ateles paniscus</i>	7. „
„ <i>hypoxanthus</i>	7. „
<i>Cynocephalus babuin</i>	7. „
„ ?	7. „
„ <i>sphinx</i>	7. „
„ <i>anubis</i>	7. „
„ <i>hamadryas</i>	7. „
<i>Macacus sinicus</i>	6. „
<i>Cercocebus fuliginosus</i>	7. „
<i>Cercopithecus ruber</i>	7. „
„ <i>sebaeus</i> (2 Exempl.)	7. „
<i>Troglodytes niger</i>	Die Arterie läuft zwischen den Fasern des 7. Cervikalnerven.
<i>Hylobates agilis</i>	Medialer Längsstamm + A. brachialis superficialis sup.
<i>Simia satyrus</i>	6. Segmentalarterie.

Aus der obenstehenden tabellarischen Übersicht geht hervor, dass bei den von mir untersuchten Tieren die Extremitäten-Arterie in den verschiedenen Fällen der sechsten, der siebenten oder der neunten Segmentalarterie entspricht. Hier-

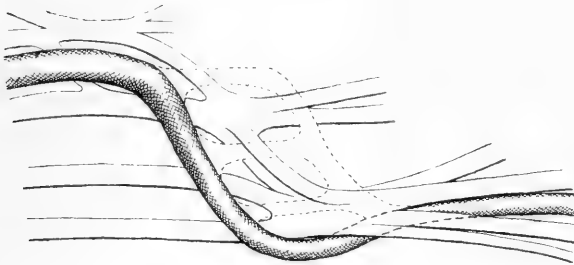
zu kommt die Angabe von Bolk, welcher bei einem *Cynocephalus mormon* die *A. axillaris* in Form einer achten Segmentalarterie fand. Die vergleichende Anatomie bestätigt also die in der Einleitung mitgeteilten Befunde, nach denen der Plexus arteriosus axillaris beim Embryo von segmental-angordneten Gefässen aufgebaut ist, welche durch Längsanastomosen verbunden sind. Ausserdem erweitert noch die anatomische Untersuchung unsere Kenntnisse darin, indem sie das Vorhandensein von nicht weniger als vier Segmentalarterien darstellt (s. Textfigur 2), während beim Embryo nur drei solche Gefässe zu finden waren. Auf der anderen Seite lehrt die embryologische Untersuchung direkt, wie die verschiedenen Arterien zu stande kommen. Nach den Erfahrungen von der menschlichen Ontogenie muss es sich so verhalten, dass der Blutstrom bei den Säugetierembryonen in einem gewissen Stadium in mehrere Äste aufgeteilt durch den ventralen Teil des Plexus brachialis verläuft. Während der späteren Entwicklung wird nur einer von diesen erweitert und bildet sich zur *A. axillaris* aus; die übrigen veröden. Der benutzte Stromarm wechselt aber in den verschiedenen Fällen.

Die siebente Segmentalarterie (s. Textfigur 12) ist diejenige, welche in den meisten Fällen von dem Blutstrome benutzt wird. Dies ist der Fall bei den Beutlern, Carnivoren, Pinnipedien, Ungulaten, duplicidentaten Nagern, Halbaffen und Altweltaffen, natürlich mit gewissen Ausnahmen für die Varietäten. Die neunte Segmentalarterie (s. Textfigur 13) ist anzutreffen bei den Edentaten, simplicidentaten Nagern und sehr oft bei den Neuweltaffen. Die sechste Segmentalarterie (s. Textfigur 14) wird viel seltener von dem Blutstrome benutzt. Ich fand sie bei drei von den vier untersuchten *Echidna*extremitäten, bei *Ornithorhynchus*, *Dasyurus*, *Manis* und *Macacus*. Die achte Segmentalarterie ist, wie schon erwähnt, nur bei einem *Cynocephalus* von Bolk und von mir in einem Arme von *Bradypus*

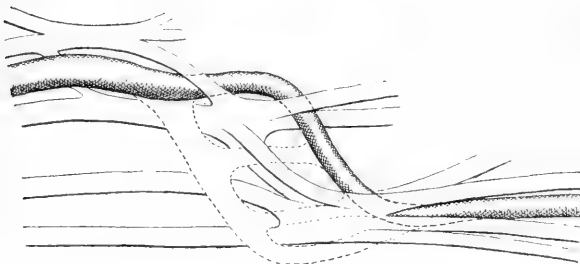
gefunden worden, während bei den meisten Extremitäten dieses Tieres die elfte Segmentalarterie den Hauptzufluss der oberen Extremität bildete.



Textfigur 12.



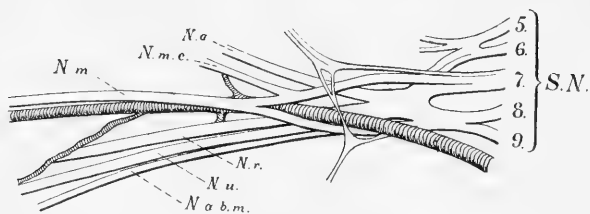
Textfigur 13.



Textfigur 14.

Zu erwähnen sind noch einige abweichende Befunde in dem Verhalten der *A. axillaris* zum Plexus, die beim ersten Anblicke sehr sonderbar erscheinen. Beim linken Arme von

Nasua socialis tritt die Extremitäten-Arterie zwischen den Fasern des siebenten Spinalnerven durch. Beim *Tragulus Stanleyanus* passiert das Gefäß durch den achten Spinalnerven. Hier handelt es sich also nicht um segmental angeordnete, zwischen den Nerven verlaufende Gefäße. Diese Abweichungen erhalten nach meiner Ansicht ihre Erklärung durch die Ontogenie des Plexus axillaris. Sie lehrt nämlich, dass die Segmental-Arterien bei den höheren Formen erst als Glieder des Plexus axillaris arteriosus angelegt werden in dem Augenblicke, wo die Nerven in die Extremität hineinwachsen. Da diese nun, nicht jeder für sich, sondern schon zu einer plattenförmigen Bildung mitein-



Textfigur 15.

N. a. N. axillaris. N. m. c. N. musculo-cutaneus. N. m. N. medianus. N. u. N. ulnaris. N. a. b. m. N. antibrachii medialis.

ander vereinigt — dem künftigen Plexus brachialis — in die Extremität eintreten, so liegt die Möglichkeit vor, dass die Gefässprossen nicht zwischen, sondern in den Nerven selbst durchdringen. Die veränderte Lage der segmentalen Gefäße zu den Nerven ist also zu deuten als eine Abänderung des ursprünglichen Entwicklungsplanes, entstanden im Zusammenhange mit der gegenseitigen Durchwachsung der Gefäß- und Nervenanlagen, wie ich schon in der Einleitung näher ausgeführt habe.

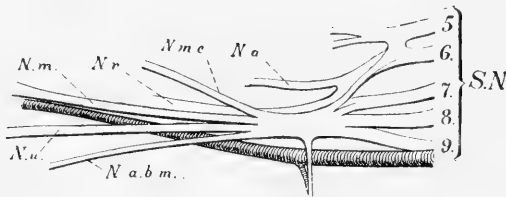
Je nachdem die eine oder die andere von den Segmentalarterien benutzt wird, erhält der Plexus brachialis ein verschiedenes Aussehen.

In dem Falle einer siebenten Segmentalarterie (s. Textfigur 15) verhält sie sich im allgemeinen in folgender Weise zu dem Plexus. Der fünfte und sechste Spinalnerv verbindet sich zu einem Stamme, der sich dann in einen ventralen und einen dorsalen Teil aufsplittert. Der siebente Spinalnerv läuft erst für sich, dann teilt er sich in einen vorderen und einen hinteren Stamm. Dieser verbindet sich mit derselben Portio aus dem fünften und sechsten Spinalnerven zu dem *Truncus secundarius superior*. Der achte und neunte Spinalnerv verbinden sich unter einander, und der so gebildete Stamm zerfällt alsdann in einen vorderen und einen hinteren Teil. Jener bildet den *Truncus secundarius inferior*. Alle drei genannten dorsalen Stämme verbinden sich zu einem *Truncus secundarius posterior*. Die beiden *Trunci secundarii ventrales* senden erst je einen *N. thoracicus* ab, welche sich zu einer Schlinge miteinander verbinden, von der die Äste für die Brustmuskeln abgehen. Der obere zerfällt dann in den *N. musculo-cutaneus* und die proximale *Medianus-Wurzel*, die untere in die distale *Medianus-Wurzel*, die *Nn. ulnaris, cutaneus brachii medialis* und *cutaneus antibrachii medialis*. Die Extremitäten-Arterie schiebt sich allmählich zwischen die beiden *Trunci secundarii* und verläuft dann hinter den beiden Nervenschlingen: der *Pectoralis-* und der *Medianus-Schlinge* und folgt darauf der dorsalen Seite des *N. medianus* nach. Der *Plexus brachialis* zeigt also hier den gewöhnlichen Typus, welcher aus der menschlichen Anatomie wohlbekannt ist, in Übereinstimmung damit, dass beim Menschen die siebente Segmentalarterie benutzt wird.

In dem Falle einer neunten Segmentalarterie (s. Textfigur 16) liegen die Verhältnisse wesentlich anders vor. Die betreffenden Spinalnerven treten nach kurzem Verlaufe zu einer platten- oder strangförmigen Bildung zusammen, die sich bald in einen ventralen und einen dorsalen Stamm aufteilt. Jener giebt dann die *Nn. thoracici* und den *N. musculo-cutaneus* ab und teilt

sich früher oder später in die *Nn. medianus*, *ulnaris* und die cutanen Arm- und Unterarmäste auf. Der Plexus brachialis zeigt in diesen Fällen also eine mehr kompakte Beschaffenheit. Die Extremitäten-Arterie läuft erst längs dem distalen Teile des Plexus, dann schiebt sie sich unter diesen und kreuzt die hintere Seite des *N. ulnaris*, um darauf ihren gewöhnlichen Platz längs dem *N. medianus* einzunehmen.

Die veränderte Richtung, welche der Blutstrom in diesen Fällen eingeschlagen, hat in auffälliger Weise den Plexus brachialis beeinflusst. Die Gefäßlöcher haben sich geschlossen und die Nervenstämmе an einander gelegt. Hierin ist die Ursache der soliden Beschaffenheit des Armgeflechtes zu sehen. Dass

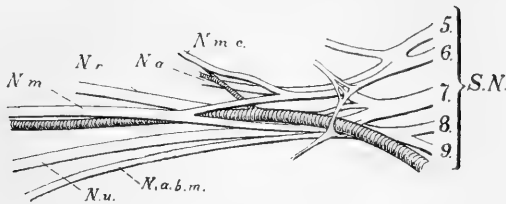


Textfigur 16.

die verschiedenen Segmentararterien doch während der Embryonalzeit bestanden haben, das lehrt eine nähere Untersuchung gewisser von diesen anscheinend soliden Plexus. So z. B. der Plexus brachialis bei *Hapale rosalia*. Bei der ersten Untersuchung findet man auch hier einen kompakten Plexus, welcher nicht von der Arterie durchbohrt wird. Wenn man aber das umhüllende Bindegewebe entfernt, findet man eine Verzweigung von dem gewöhnlichen Typus, d. h. die Gefäßlöcher der siebenten und sechsten Segmentararterien sind auch hier vorhanden.

In den Fällen von einer sechsten Segmentararterie (s. Textfigur 17) gestaltet sich die Plexus-Verzweigung etwas verschieden. Bei *Dasyurus*, *Manis* und *Ornithorhynchus* wird der obere sekun-

däre Stamm, aus dem die proximalen Wurzeln der Pectoralis- und Medianus-Schlingen nebst dem N. musculo-cutaneus hervorgehen, nur vom fünften und sechsten Spinalnerven gebildet. Der siebente Spinalnerv verbindet sich nämlich mit dem achten und neunten zu einem Stamme, der sich dann in einen ventralen Stamm = Truncus secundarius inferior und einen dorsalen Stamm spaltet. Die A. axillaris läuft zwischen den beiden ventralen Hauptstämmen hinter der Pectoralis- und Medianus-Schlinge zu ihrem Platze hinter dem N. medianus. — Bei Echidna kommt keine Schlingenbildung zu stande, aber auch hier verbindet sich der ventrale Teil des siebenten mit denselben Teilen des achten und neunten zu einem mächtigen distalen



Textfigur 17.

Truncus, um dessen proximalen Rand die Extremitäten-Arterie sich windet, um ihren Platz hinter dem N. medianus einzunehmen. — Beim Macacus (s. Textfigur 9) verbindet sich auch der siebente Spinalnerv mit den distalen Plexus-Nerven. Die Arterie verläuft aber hier durch eine Schlinge, belegen in der Wurzel des N. musculo-cutaneus. So verhalten sich auch die Fälle einer sechsten Segmentararterie, welche von Bolk beschrieben sind.

Einen prinzipiellen Unterschied zwischen diesen Plexusformen giebt es aber nicht. Sie lassen sich alle auf den embryonalen plattenförmigen Typus mit seinen verschiedenen Löchern für die Gefäße zurückführen. Die Auflockerung des Plexus in den sog. sekundären Stämmen schneidet von der Peripherie

nach dem Centrum hin und kann in ihrer Ausdehnung proximalwärts variieren. Dies bedingt ein verschiedenes Aussehen des Plexus. Eine zweite Ursache zu einem veränderten Aussehen ist das Bestehen oder Verschwinden der Gefässlöcher. Der beim ersten Anblick so kompliziert gebaute Plexus brachialis von *Macacus* mit seiner besonderen Musculo-cutaneus-Schlinge wird sehr leicht auf den einfacheren Typus bei *Dasyurus* zurückgeführt, wenn man nur die Medianus-Schlinge, welche dem Loch der siebenten Segmentalarterie entspricht, zusammenschmelzt und den N. musculo-cutaneus mit der lateralen Medianus-Wurzel zusammenschmelzen lässt.

Die eigentümlichen Arterienanordnungen bei *Hapale oedipus* müssen in diesen Zusammenhang behandelt werden. Sie wären ohne Kenntnis des segmentalen Ursprunges der A. axillaris ganz unverständlich. Andererseits werden meine embryologische Befunde durch die anatomische Anordnung der A. axillaris bei diesem Tiere in sehr deutlicher Weise bestätigt. Diese Fälle zeichnen sich dadurch aus, dass mehr als eine von den Segmentalarterien erhalten bleibt. Die Arterie des rechten Armes entspricht — in vergrössertem Massstabe — dem embryonalen Plexus axillaris, wenn man nur den lateralen Längsstamm wegnimmt und die sechste und siebente Arterie frei auslaufen lässt. Der Hauptstrom benutzt den distalen von den perforierenden Ästen, d. h. die neunte Segmentalarterie, um ihren Platz hinter dem N. medianus einzunehmen. Die A. brachialis superficialis nimmt ihren Weg schräg über die vordere Seite des N. medianus und setzt sich dann in die A. radialis fort. Der linke Arm zeigt wieder eine ganz verschiedene Ausbildung der Achselschlagader. Die rautenförmige Anlage der segmentalen Arterien und die ihrer verbindenden Längsstämme sind hier durch Wegfall des proximalen Teiles des medialen Längsstammes und distalen Teiles des lateralen Längsstammes in eine Spirale umgewandelt. So geschieht es, dass das Arterienrohr zuerst als

sechste Segmentalarterie durch den Plexus von vorne nach hinten verläuft, dann wieder als siebente Segmentalarterie von hinten nach vorne durch den Plexus geht, um endlich unter dem ganzen Nervengeflecht als neunte Segmentalarterie einzuziehen und ihren Platz hinter dem N. medianus einzunehmen.

Im vorhergehenden haben wir gesehen, dass jede verschiedene Form der A. axillaris einem besonderen Aussehen des Plexus brachialis entsprach, welcher durch die veränderte Korrelation zwischen den Nerven und den Gefässen hervorgerufen wurde. Der gestaltende Faktor liegt in den Gefässen. Der kräftiger werdende Blutstrahl benutzt von den verschiedenen Flüssen der Deltabildung denjenigen, welcher den kürzesten Weg repräsentiert, während die anderen verschwinden. Das Loch im Plexus, wodurch die Arterie läuft, vergrössert sich und wird zu der Nervenschlinge, die übrigen Löcher verschwinden im allgemeinen, und die Plexusteile legen sich hier näher aneinander.

In der auf der Seite 212 u. 213 mitgeteilten Tabelle findet man, dass bei einigen Tierformen *Caelogenys*, *Myopotamus*, *Hydrochoerus*, *Pteropus* der Blutstrom keine von den segmentalen Arterien benutzt, sondern vermittelt des medialen Längsstammes des Plexus arteriosus und dessen Fortsetzung der A. brachialis superficialis weiter verläuft. Diese Fälle führen uns zu einer Betrachtung der A. brachialis superficialis bei den Säugetieren.

III. Die A. brachialis superficialis bei den Säugetieren.

Der Plexus axillaris arteriosus besteht bei dem Embryo nicht nur aus den segmentalen Arterien und den diese verbindenden Längsstämmen. Es kommt zu diesem proximalen Teile ein distaler Abschnitt, die A. brachialis superficialis und ihre Wurzeln. Sie bildet eine sehr schräge Anastomose, welche über die ventrale Hauptschicht des Plexus brachialis verläuft

und den unteren Teil des medialen Längsstammes des Plexus arteriosus axillaris mit der A. brachialis profunda — der Fortsetzung des lateralen Längsstammes — verbindet. Während dieses Verlaufes steht sie durch zwei Anastomosen mit der A. brachialis profunda in Verbindung. Eine von diesen läuft durch den Ursprung des N. medianus (= zweite Medianus-Schlinge), die andere liegt unter dem N. medianus, d. h. zwischen diesem und dem N. ulnaris. Die vergleichende Anatomie bestätigt nun auch in diesem Punkte die embryologischen Befunde. Die A. brachialis superficialis kommt nämlich bei den Säugern in vielen verschiedenen Formen vor und zwar in weit mehreren als bei Menschen. Alle lassen sich indessen auf die embryonale Grundform zurückführen, indem der Blutstrom eine von den verschiedenen embryonalen Strombahnen erweitert und zum Arterienrohre umbildet, während die übrigen veröden. Die Mannigfaltigkeit der Formen der A. brachialis superficialis kommt vor allem durch verschiedene Kombinationen mit den besonderen Segmentarterien zu stande. Hinsichtlich der Unterarmarterien verhält sich die A. brachialis superficialis ganz wie beim Menschen. Sie kann nämlich entweder den ganzen Stamm der Unterarmarterien oder nur einen oder mehrere von ihnen übernehmen.

Im Falle einer siebenten Segmentarterie verhalten sich die verschiedenen Formen der A. brachialis superficialis superior, media und inferior auf dieselbe Weise, wie ich in meiner vorigen Abhandlung für den Menschen beschrieben habe. Eine A. brachialis superficialis superior, wie sie so oft beim Menschen vorkommt, fand ich an einer Extremität bei *Cebus capucinus* und bei *Hapale jacchus* schön entwickelt. Die A. brachialis superficialis media ist bei den Raubtieren, Pinnipedien und bei Schimpanse vorhanden und verläuft wie beim Menschen durch eine distal gerückte Medianus-Schlinge von hinten nach vorne. Auch bei dem einen Exemplare von *Didelphys azarae* war sie schön aus-

gebildet. Die *A. brachialis superficialis inferior* zusammen mit einer siebenten Segmentalarterie ist bei den Säugetieren sehr gewöhnlich. Sie ist zu finden bei den Beutlern, Halbaffen und Affen und ähnelt ganz demselben Gefäß beim Menschen. In Fällen von der sechsten Segmentalarterie habe ich die *A. brachialis superficialis media* bei *Ornithorhynchus* und *Echidna* und die *A. brachialis superficialis inferior* bei *Manis* und *Macacus* gefunden. Sie verhalten sich wie in den Fällen von der siebenten Segmentalarterie.

Bei den Armen, wo der Blutstrom durch die neunte Segmentalarterie unter dem Plexus brachialis passiert, ist sehr oft eine *A. brachialis superficialis superior* vorhanden. Sie charakterisiert sich dadurch, dass sie medial vom *N. ulnaris* aus der *A. axillaris* entspringt und dann schräg über die vordere Seite sowohl des *N. ulnaris* wie des *N. medianus* distalwärts verläuft. Sie ist in dieser Form zu finden bei *Hapale penicillata* (1. Exemplar rechts), *Hapale oedipus* (rechts), *Cebus fatuellus*, wo sie auf der linken Seite das embryonale Verhältnis noch wiedergibt, indem sie in die *A. brachialis profunda* einmündet, *Cepus capucinus* (2. Exemplar), *Myopotamus coypus*, wo sie den Hauptstamm der *A. brachialis* aufgenommen hat, während die neunte Segmentalarterie nur die Oberarmäste übernommen hat, *Myrmecophaga* und *Dasypus*. Die *A. superficialis media* habe ich niemals im Falle einer neunten Segmentalarterie gefunden, wohl aber die *A. brachialis superficialis inferior*, welche in solchem Falle zwischen den *Nn. medianus* und *ulnaris* hervorkommt und dann nur vor dem *Medianus* verläuft. Sie finden sich bei vielen Edentaten und Neuweltsaffen.

Eine ganz besondere Form von *A. brachialis superficialis* ist bei *Bradypus* ausgebildet. Es handelt sich um einen Arterienpinsel von fünf feinen Gefässen, welcher wie eine *A. brachialis superficialis superior* entspringt, schräg über die vordere Seite des *N. ulnaris* verläuft. Statt nun auch vor dem *N. medianus*

fortzusetzen, geht sie in den Zwischenraum zwischen die Nn. medianus und ulnaris hinein und legt sich an das Hauptnetz der A. brachialis. Entwicklungsgeschichtlich lässt diese Anordnung sich leicht so erklären, dass die A. brachialis superficialis die distale von den beiden Anastomosen für ihre weitere Fortsetzung braucht. Diese — die gewöhnliche Wurzel der A. brachialis superficialis inferior — liegt eben zwischen den Nn. medianus und ulnaris, wird aber in dem Falle bei Bradypus vom Blutstrome in entgegengesetzter Richtung, wie in den Fällen von einer A. brachialis superficialis inferior, gebraucht.

Eine interessante Anordnung in meiner Säugetier-Sammlung kommt dadurch zu stande, dass der Blutstrom mit Umgehung der segmentalen Arterien aus dem medialen Längsstamme in die A. brachialis superficialis fortsetzt und dann in die A. brachialis profunda weiterleitet. Diese — nach dem embryonalen Netze zu urteilen —, leicht denkbare Anordnung der betreffenden arteriellen Blutbahn wird bei *Pteropus edulis* und wahrscheinlich den Chiropteren im allgemeinen verwirklicht. Die Arterie verläuft nämlich dann längs dem distalen Rande des Plexus brachialis, der sehr einfach gebaut erscheint, dann teilt sie sich an dem N. medianus in zwei Gefäße, von denen das eine vor das andere hinter dem N. medianus weiterzieht. Die Lage zu den Nerven beweist in diesem Falle deutlich, dass es eine A. brachialis superficialis ist, welche sich in ihrem weiteren Verlaufe spaltet, indem ein Teilast — die Fortsetzung der A. brachialis superficialis — vor dem N. medianus fortsetzt, während der hintere Teilast die Anastomose unter dem N. medianus darstellt und in die A. brachialis profunda übergeht. Ein Umgehen der segmentalen Arterien findet auch bei *Coelogenys paca* statt. Hier läuft die Armarterie zuerst längs dem distalen Rande des Plexus brachialis, dann schräg über die vordere Seite des vereinigten Stammes von den Nn. medianus und ulnaris, dann durch eine distalwärts verschobene Medianus-Schlinge zur hinteren Seite

des N. medianus. Das Verhältnis der Arterie zu der Umgebung, verglichen mit der embryonalen Urform, lehrt, dass der Blutstrom erst den medialen Längsstamm des Plexus axillaris benutzt, dann vor den Nn. medianus und ulnaris in die A. brachialis superficialis weiter fließt und endlich durch die distale Medianus-Schlinge die A. brachialis profunda übernimmt.

Das Gefäß, welches ich A. brachialis superficialis inferior nenne, und das entwicklungsgeschichtlich der Anastomose submediana entspricht, wird von den älteren Autoren als eine hohe A. radialis aufgefasst in den Fällen, wo es sich in die A. radialis fortsetzt. Ruge war es, welcher zuerst hervorhob, dass die Lage dieses Gefäßes zu der Umgebung eine solche ist, dass es ein anderes Gefäß als die A. radialis repräsentieren muss, denn wenn man sich denkt, dass die A. radialis proximalwärts verschoben wird, muss sie lateral vom N. medianus und nicht medial von demselben entspringen. Nach Ruge handelt es sich dabei um ein anderes Gefäß, den unteren Kollateralstamm, welcher das Gebiet der A. radialis übernommen hat. Meine embryologische Untersuchung bestätigte und erweiterte diese Auffassung, indem sie darlegte, dass beim Embryo die A. radialis sowie die übrigen oberflächlichen Unterarmsarterien aus dem untersten Teile der A. brachialis superficialis entsprangen. Je nachdem der proximale oder der distale Teil der A. brachialis superficialis verschwindet, wird der Ursprung der A. radialis nach dem distalen oder proximalen Teile der A. brachialis verlegt.

Bei den Säugetieren verschwindet im allgemeinen der proximale Teil der A. brachialis superficialis, und der Ursprung der betreffenden Unterarmarterien findet statt vermittelt eines Gefäßes, das vor dem N. medianus verläuft und je nach seinem Ursprunge für eine A. brachialis superficialis superior, media oder inferior gehalten werden muss. Bei einer Minderzahl der untersuchten Formen findet man doch, dass, wie beim Menschen, der proximale Teil der A. brachialis superficialis zurückgebildet

wird. Dies ist der Fall beim rechten Arm vom *Cebus capucinus* (1. Exemplar) sowie bei beiden Exemplaren von *Onychogale lunata*, bei *Atherura africana* und *Phoca vitulina*. Bei *Cebus* findet sich eine wohl entwickelte *A. radialis* vor, die ungefähr in der Mitte des Oberarmes von der *A. brachialis* lateralwärts vom *N. medianus* entspringt. Ich fasse dieses Gefäß als völlig homolog mit der menschlichen *A. radialis* auf. Sie entspringt freilich nicht wie diese aus dem Ellenbogenabschnitte der *A. brachialis* unter der Stelle des *Processus supratrochlearis*, sondern oberhalb dieses aus der Mitte der *A. brachialis*. Die Lage zum *N. medianus* ist doch dieselbe, und der hohe Ursprung lässt sich meiner Meinung nach durch eine ausgebliebene Verschiebung distalwärts erklären. Dies hat wahrscheinlich seinen Grund in dem Vorkommen eines stark entwickelten *Processus supratrochlearis*. Bei *Onychogale* ist es eine *A. antibrachii superficialis* zusammen mit einer schwachen *A. radialis*, welche lateral vom *N. medianus* entspringt. Der Unterschied zwischen dieser und der gewöhnlichen Anordnung fällt sofort in die Augen, wenn man die Fig. 9, Taf. 7/8 von *Onychogale* mit der Fig. 5, Taf. 5/6 von *Didelphys* vergleicht. Hier wie bei *Cebus* ist es der proximale Abschnitt der *A. brachialis superficialis*, welcher weggefallen ist, sodass der Ursprung dadurch lateral vom *Medianus* statt medial verlegt wird.

IV. Die Vorderarmarterien der Säugetiere.

Wie ich in der Einleitung betont habe, waren es Zuckerkandl und E. Schwalbe, welche durch ihre Untersuchungen das Vorkommen und die Bedeutung der *Aa. mediana*, *interossea* und *radialis superficialis* im Arterienbaum des Säugetier-Armes darlegten. Was die *Aa. mediana* und *interossea* betrifft, kann ich nichts zu den Darstellungen der genannten Autoren hinzufügen, wie aus den speziellen Beschreibungen hervorgeht.

Auf die Deutung der *A. radialis superficialis* komme ich im folgenden zurück.

Hinsichtlich der Vorderarmarterien der Säugetiere genügt es aber nicht, die *Aa. interossee, mediana, ulnaris, und radialis* zu unterscheiden. Eine nicht geringe Rolle bei der Nutrition der Muskeln kommt auch einigen oberflächlich verlaufenden Arterien zu. Von Interesse sind sie auch dadurch, dass sie wenigstens teilweise als Varietäten beim Menschen vorkommen. Einen gebührenden Platz neben den schon gewürdigten Unterarmarterien muss man also erst für die *Aa. antibrachii superficiales* bereiten. Hierunter verstehe ich wie in der menschlichen Anatomie, Gefässe, die über die Flexoren-Masse verlaufen, Äste nach dieser absenden und entweder mit diesen endigen oder mit den Stromgebieten der *A. mediana* oder der *A. ulnaris* sich verbinden resp. sie übernehmen. Sie entspringen aus dem distalen Teile der *A. brachialis superficialis* und je nach der Rückbildung derselben, können sie von dem proximalen oder distalen Teile der *A. brachialis* ihren Ursprung nehmen. Schon bei *Ornithorhynchys* und *Echidna* sind sie mächtig entfaltet. Hier versorgen sie nämlich nicht nur den oberflächlichen Teil der Flexoren an der Vorderseite des Unterarmes, sondern haben auch die Versorgung der volaren Handplatte übernommen. Ferner sind sie unter den Beutlern sehr schön entwickelt zu finden. So bei *Didelphys*, wo die *A. antibrachii superficialis mediana* und *ulnaris* zu finden sind, bei *Dasyurus*, wo eine *A. antibrachii superficialis* bis zur Handplatte reicht und den oberflächlichen Hohlhandbogen schliesst, bei *Onychogale*, *Bradypus* und *Myopotamus*. Bei *Phoca vitulina* ist die *A. antibrachii* sehr stark entwickelt und versorgt sowohl die oberflächliche wie die tiefe Muskulatur in der ulnaren Hälfte der vorderen Fläche, indem sie in viele Äste ausläuft, von denen einer längs dem *N. ulnaris* zur Handplatte und Einmündung in den oberflächlichen Bogen reicht. Die starke Entwicklung bei den

niederen Säugern lehrt, dass sie ältere Gefäße darstellen und dass die tiefen Aa. mediana und ulnaris jüngere Arterienformationen darstellen.

Bei den niederen Säugern findet sich auch an der dorsalen Seite eine oberflächliche Arterie: A. antibrachii dorsalis superficialis, die längs dem Hautnerven des N. axillaris verläuft. Bei *Echidna* entspringt sie aus einer dorsalen Arterie. Bei *Didelphys*, wo sie sehr stark entwickelt ist und eine mächtige Verzweigung an dem Hand- und Fingerrücken bildet, hat die A. antibrachii superficialis durch eine quergehende, in der Ellenbeuge belegene Anastomose das Gefäß übernommen. Bei *Macropus* findet man den Übergang zwischen den genannten Zuständen, indem die Arterie hier sowohl von der dorsalen Oberarmarterie, wie von der A. antibrachii superficialis ihren Ursprung nimmt. An und für sich ziemlich unbedeutend ist die Arterie doch von Interesse als ein Beispiel der Entwicklung der Arterien längs den Nerven.

Da ich nun zu der Besprechung der übrigen Vorderarmarterien übergehe, erinnere ich daran, dass ich durch die Bearbeitung dieses Themas erfahren wollte, ob die vergleichend anatomischen Thatsachen mit den Anschauungen übereinstimmen, die ich durch ontogenetische Studien von der Entstehung der Gefäße erhalten hatte. Die Untersuchung der Gefässentwicklung beim Embryo ist, wie ich in meiner ersten Arbeit betont habe, mit vielen Schwierigkeiten verbunden. In gewissen Punkten kann man nicht zu bestimmten Resultaten gelangen. Hinsichtlich des bekannten Parallelismus zwischen der Ontogenie und Phylogenie war es berechtigt zu erwarten, dass die vorhandenen Lücken in den embryologischen Befunden durch die vergleichende Untersuchung ausgefüllt werden sollten. In dem folgenden werde ich darum untersuchen, inwieweit diese Hoffnung realisiert worden ist.

Durch die Untersuchungen von B. de Vriese und mir

ging hervor, dass die Extremitäten-Arterien sich in Form von netzigen Bahnen anlegten. So entstand die *A. interossea volaris* längs dem *N. interosseus volaris*, die *A. mediana* längs dem distalen Teile des *N. medianus*, die *A. ulnaris* längs dem distalen Teile des *N. ulnaris*.

Die anatomischen Untersuchungen über die Vorderarmarterien der Säugetiere, die ich oben mitgeteilt habe, stimmen insoweit mit den embryologischen Erfahrungen überein, als man bei den niederen Formen im ausgewachsenen Zustande die embryonalen Formen wiederfindet. Die *A. interossea volaris* ist also in netziger Form bei *Bradypus*, *Myrmecophaga*, *Manis*, *Dasypus* u. a. vorhanden. Die *A. mediana* ist bei vielen Edentaten und Nagern als Netz vorhanden.

Die Gefäßverhältnisse um den *N. ulnaris*, wie sie beim menschlichen Embryo von 9—11 mm Länge zu finden sind, finden sich ungefähr in derselben Weise teils bei *Myrmecophaga* (Taf. 7/8 Fig. 12), teils bei *Hydrochoerus capybara* (Taf. 11/12 Fig. 20) vor.

Beim menschlichen Embryo beobachtet man — was besonders de Vriese gut beschrieben hat — eine Netzbahn, welche aus dem *Plexus arteriosus axillaris* entspringt und sich dann längs dem *N. ulnaris* ausbreitet. Diese *A. nervi ulnaris* ist bei *Myrmecophaga*, *Hydrochoerus* und *Phoca* gut entwickelt und begleitet den *N. ulnaris* sowohl in dessen Oberarm — wie Unterarmabschnitt. Beim menschlichen Embryo enthält diese Arterienbahn Zufluss teils von den oberflächlichen Gefäßen vor dem *N. medianus*, teils von der centralen Hauptarterie an der Stelle, wo sie dorsalwärts abbiegt. Durch Ausweitung der letzteren Bahn und Verödung der anderen entsteht die tiefe *A. ulnaris* der menschlichen Anatomie. Durch Benutzung der oberflächlichen Bahn vor dem *N. medianus* und Fortsetzung desselben in die Gefäße längs dem distalen Teile des *N. ulnaris* kommt eine *A. antibrachii superficialis ulnaris* zu stande. Diese

beiden letztgenannten Zustände findet man nun schön entwickelt unter den erwachsenen Formen. *Hydrochoerus capybara* zeichnet sich durch eine gut ausgebildete *A. nervi ulnaris* aus, welche im oberen Teile des Oberarmes entspringt und dann längs dem Nerven, Äste an die Umgebung abgebend, bis zur Handplatte verläuft, wo sie als dünnes Gefäss in die *A. mediana* einmündet. Beim zweiten Exemplare (Fig. 20 Taf. 11/12) findet sich dasselbe Gefäss vor und bildet eine feine Netzbahn längs dem Unterarmteile des *N. ulnaris*, in welchen eine Netzbahn von der *A. brachialis* in der Tiefe des Unterarmes einmündet. Ganz dieselbe Anordnung ist bei *Myrmecophaga* anzutreffen.

Ich komme jetzt zu der vergleichenden Anatomie der *A. radialis*. Sie bot von den Vorderarmarterien die grösste Schwierigkeit für das Verständnis ihrer Entwicklung. Auch ihr Verhältnis bei den Tierformen ist sehr kompliziert und schwierig zu deuten. Zunächst müssen daher die faktischen Befunde rekapituliert werden. Wenn man die Arterien übersieht, welche in der bei allen Säugetieren gut ausgeprägten Radialrinne des Unterarmes unter der Fascie belegen sind, so findet man beim ersten Anblicke eine Menge sehr verschiedenartiger Formen. Schon bei *Echidna* liegt in diesem Interstitium ein starkes arterielles Gefäss, das sowohl von H'yrtil wie Hochstetter als eine typische *A. radialis* bezeichnet worden ist. Dieser Deutung kann ich völlig beitreten. Die *A. radialis* bei *Echidna* entspringt freilich in einer ganz anderen Weise, als man gewohnt ist, sie zu finden. Dieser Ursprung ist aber an der Hand der embryonalen Entwicklung sehr leicht zu verstehen. Bei *Macropus leporoides* findet sich eine stark entwickelte, unter der Fascie belegene *A. radialis*, die im unteren Teile des Unterarmes längs einem Hautaste des *N. medianus* verläuft und unter den Sehnen der Daumenmuskeln zum ersten und zweiten Dorsalinterstitium der Hand verläuft. Diese als *A. radialis* typisch

gelagerte Arterie entspringt nun nicht wie beim Menschen aus dem Ellenbogenabschnitte der *A. brachialis*, sondern aus dem Oberarmabschnitte dieser Arterie. Sie entspricht dann in ihrem proximalen Teile der *A. brachialis superficialis*, und die ganze Arterie ist von mir *A. brachio-radialis* genannt worden. Bei Beutlern (*Onychogale*), Nagern und Carnivoren findet man die von Zuckermandl und E. Schwalbe ausführlich beschriebene *A. mediano-radialis*, die aus der *A. mediana* entspringt, zwischen dem *M. pronator teres* und *M. flexor carpi radialis* hervorkommt und dann im unteren Teile der Radialrinne in typischer Weise zum dorsalen ersten Interstitium zieht. Wie E. Schwalbe hervorhebt und ich bestätigen kann, liegt sie bei einigen Tieren längs demselben Nerven wie bei *Macropus*, bei anderen läuft sie ohne Begleitung eines solchen.

Die jetzt beschriebenen Formen der *A. radialis*: der *A. brachio-radialis* und *mediano-radialis* sind bei den Edentaten und vor allem bei *Myrmecophaga* (Fig. 12, Taf. 7/8) gleichsam zusammengeführt. Hier entspringt das in der Radialrinne belegene Netz teils vermittelt der *A. brachialis superficialis* aus dem Oberarmstück der *A. brachialis profunda*, teils aus dem Ellenbeugeabschnitte derselben Arterie und schliesslich mit mehreren getrennten Ästen aus dem Netze um die *A. mediana*. Auch bei gewissen Nagern (*Coelogenys*, *Hydrochoerus* und *Myopotamus*) ziehen die arteriellen Gefässe in der Radialrinne die Aufmerksamkeit auf sich. Bei *Coelogenys* findet man eine typische *A. mediano-radialis* und eine feine Arterie längs dem *N. cutaneus anti-brachii lateralis*, von dem Oberarmteil der *A. brachialis* kommend. *Hydrochoerus* besitzt eine netzige *A. mediano-radialis* und Äste sowohl längs dem *N. cutaneus lateralis*, wie dem *N. radialis superficialis*. Bei *Myopotamus* entspringt aus dem Ellenbogenabschnitte eine Arterie, die sich weiter in einen Ast längs dem *N. cutaneus anti-brachii externus* und in einen solchen teilt, welcher vor dem *Radius* verläuft und mit der *A. mediana*

anastomosiert. Bei den Halbaffen, Catarrhinen und Platyrrhinen-Affen findet man sehr allmählich eine *A. brachio-radialis*, welche längs dem unter der Fascie, in der Radialrinne verlaufenden *N. cutaneus antibrachii lateralis* verläuft. Endlich findet man bei den Primaten die aus der menschlichen Anatomie wohl-bekannte *A. radialis*, welche tief in der Radialrinne ohne Begleitung des mehr oberflächlich verlaufenden *N. cutaneus a. b. lateralis* verläuft.

Nach dem Vorhergehenden tritt die *A. radialis* unter den Säugern in vielen Formen auf. Für den Ausgangspunkt der verschiedenen Differenzierungen halte ich die Zustände bei Edentaten. Der Urzustand der *A. brachialis* wird von einem Wundernetze repräsentiert, das aus der *A. brachialis superficialis* entspringt, im Gebiete des Unterarmes weitere Zuflüsse sowohl von dem distalen Teile der *A. brachialis* wie von der *A. mediana* erhält und sowohl unter wie über den zum Daumen ziehenden Muskelsehnen zum Handrücken hinabeilt. Unter diesem Verlaufe anastomosiert es mehrmals mit den dorsalen Ästen. Die im Vorhergehenden beschriebenen, verschiedenen Arterienverhältnisse sind Bruchstücke von dieser Urform, entstanden nach der allgemeinen Regel, von welcher vielmals in dieser Abhandlung gesprochen ist. Aus Gründen, welche für jeden besonderen Fall nicht klargelegt werden können, schießt der Blutstrom durch einen bestimmten Teil des arteriellen Plexus radialis, erweitert diesen Teil und macht ihn zum Hauptfluss, der aus der ursprünglichen Deltabildung entsteht, während die anderen Teile veröden. So kommt die *A. brachio-radialis* durch ein Schwinden der distalen Wurzeln und den Zusammenhang mit der *A. brachialis superficialis* zu stande. Die *A. radialis* der menschlichen Anatomie repräsentiert einen Zustand, in dem die Ellenbogenwurzel den Hauptzufluss bildet, während die über- und unterliegenden Wurzeln verschwunden sind. Die *Aa. mediano-radiales* kommen durch Ausweitung der Unterarmwurzeln

zu stande. Gewisse Teile des Plexus radialis arteriosus kommen bei einigen Tieren in sehr nahe Beziehungen zu den in der Radialrinne verlaufenden Nerven.

In ihrer mehrmals citierten Abhandlung über die Entwicklung der Armarterien der Menschen beschreibt Bertha de Vriese die Bildung der A. radialis beim Menschen in sehr einfacher Weise. Sie entsteht hauptsächlich aus den Gefäßen längs dem N. radialis superficialis, indem ziemlich spät bei einem Menschen-Embryo von 18 mm Länge diese Gefäßformation durch eine Anastomose mit dem Ellenbogenabschnitte der A. brachialis in Verbindung tritt, welcher den Hauptfluss zu dem Gefäße längs dem N. radialis superficialis weiter übernimmt. In meiner ersten Abhandlung habe ich betont, dass meine embryologischen Untersuchungen zu einer wesentlich anderen Auffassung geführt haben. Trotz anhaltender Untersuchungen bei den menschlichen Embryonen konnte ich zu keinem bestimmten Resultate betreffend die Entwicklung der A. radialis kommen. Nur insoweit waren meine Beobachtungen ganz sicher, als sie zeigten: 1. dass die A. radialis beim Menschen nicht, wie die Aa. ulnaris, interossea und mediana längs einem Nerven sich entwickelte, 2. dass der proximale Teil der A. radialis gerade an der Einmündungsstelle der A. brachialis superficialis in die A. brachialis profunda entsprang. Auf Grund dessen, was ich gesehen habe, sprach ich die hypothetische Ansicht aus, dass die A. radialis in ihrem distalen Teile als ein Längsstamm zwischen den Anastomosen, welche die ventrale und dorsale Arterienformation verbinden, entstanden ist. Mit dieser Ausnahme stimmen die faktischen Resultate der vergleichend-anatomischen Untersuchung sehr gut überein. Wenn ich meine Erfahrungen betreffend die embryonale Entwicklung der A. radialis beim Menschen zu einem Erinnerungsbild zusammenfüge, so erhalte ich ein Bild von der A. radialis bei menschlichen Embryonen von 9—11 mm Länge, wie sie im aus-

gewachsenen Zustände bei *Myrmecophaga* zu finden ist. Hier bildet die *A. radialis* eben eine schräggehende Anastomose zwischen der *A. brachialis superficialis* und den dorsalen Gefässen auf der Handplatte, welche durch viele Anastomosen mit den ventralen Gefässen verbunden sind. Es fehlen nur die Verbindungsäste mit den dorsalen Gefässen, um mein hypothetisches Ursprungsstadium zu erhalten. Dass die Anlage der *A. radialis* netzig ist, davon habe ich mich beim Embryo bestimmt überzeugt.

In meiner ersten Abhandlung habe ich dargetan, dass bei einem menschlichen Embryo von 7 mm Länge, wo die Nerven eben in die vordere Extremität hineingewachsen sind, die Gefässanlage aus einem ventralen und einem dorsalen Gefässnetze besteht, welche durch bogenförmige Anastomosen miteinander verbunden waren. Die vorliegende anatomische Untersuchung lehrt nun, dass eine von diesen, gelegen über der Ellenbeuge und unter dem distalen Teile der Unterarmbeuger nicht ohne morphologisches Interesse ist. So findet man Fälle, wo sie faktisch den grössten Teil des Blutstromes vom Oberarme nach dem Gebiete des Unterarmes führt. Dies war der Fall bei *Echidna*, wo der proximale Teil der ventralen Arterienanlage, wie auf S. 98 näher ausgeführt ist, zurückgebildet wird, und der Blutstrom erst dorsalwärts vom Humerus lief, um dann vermittelst der genannten Anastomose in die *A. radialis* und *interossea* fortzusetzen. Aber auch bei anderen Säugern zieht diese Anastomose die Aufmerksamkeit auf sich. Bei *Pteropus edulis* geht die *A. brachialis superficialis* im distalen Teile des Oberarmes lateralwärts unter den Beugern hin und setzt in zwei Arterien über die radialen Muskeln fort. Bei *Hydrochoerus capybara* wird die fehlende *A. interossea dorsalis* durch eine *A. nervi radialis profunda* ersetzt, welche mit der *A. brachialis* durch eine quergehende *A. subbrachialis* (= die obengenannte Anastomose) in Verbindung steht. Sowohl an und für sich, wie

verglichen mit den anderen ausgewachsenen Arterienbäumen der Säuger-Arme sind die jetzt aufgezählten Fälle unverständlich, mit der Kenntnis der embryonalen Formenverhältnisse dagegen kann man sie leicht verstehen.

Durch die in dieser Abhandlung mitgeteilten vergleichend-anatomischen Untersuchungen finde ich die allgemeine Ansicht über die Entstehung der Extremitäten-Arterien, die ich in meiner ersten Abhandlung ausgesprochen habe, bestätigt. Die einfachen Arterienrohre gehen aus bestimmt gelagerten Netzbildungen hervor. Die besonderen Arterienanordnungen bei den verschiedenen Säugern lassen sich nicht in Entwicklungsketten von den niederen zu den höheren Formen anordnen. Man darf sich nicht vorstellen, dass die Urform der Arterien einen axialen Stamm bildet, aus dem die anderen Stämme als Äste von sekundärer und tertiärer Art hervorsprossen. Die mitgeteilten Befunde zielen dahin, dass eine gemeinsame komplizierte Netzform von dem Aussehen, wie ich es bei menschlichen Embryonen beschrieben habe, die Uranlage bildet, aus dem die besonderen speziellen Anordnungen hervorgehen. Mechanische, während der Ontogenie stattfindende Einflüsse sind die bestimmenden Faktoren bei der Ausbildung der verschiedenen Zustände, welche die Arterien bei den Säugern darbieten.

Erklärung der Abbildungen.

Buchstabenerklärung.

- N. m. Nervus medianus.
- N. u. Nervus ulnaris.
- N. m. c. Nervus musculo-cutaneus.
- N. d. s. Nervus dorsalis superior.
- P. T. proximaler Teil des Plexus brachialis.
- D. T. distaler Teil des Plexus brachialis.
- 1 m. S. Erste Medianus-Schlinge.
- 2 m. S. Zweite Medianus-Schlinge.
- N. c. a. m. Nervus cutaneus antibrachii medialis.
- N. c. l. Nervus cutaneus lateralis.
- M. c. s. Musculo-cutaneus-Schlinge.
- N. r. s. Nervus radialis superficialis.
- A. r. Arteria radialis.
- A. d. Arteria brachii dorsalis.
- A. b. s. m. Arteria brachialis superficialis media.
- A. b. oder A. b. p. Arteria brachialis profunda.
- A. a. b. s. Arteria antibrachii superficialis.
- A. t. l. Arteria thoracalis lateralis.
- A. u. s. Arteria ulnaris superficialis.
- A. m. s. Arteria mediana superficialis.
- A. m. Arteria mediana.
- A. b. r. Arteria brachio-radialis.
- A. a. b. d. Arteria antibrachii dorsalis.
- A. b. s. i Arteria brachialis superficialis inferior.
- A. m. r. Arteria mediano-radialis.
- P. a. Plexus axillaris.
- P. i. Plexus interosseus.
- A. m. u. Arteria mediano-ulnaris.
- A. b. s. Arteria brachialis superficialis.

- P. r. Plexus radialis.
 P. m. Plexus medianus.
 P. u. s. Plexus ulnaris superficialis.
 A. n. u. Arteria nervi ulnaris.
 A. u. Arteria ulnaris.
 6 S. A. 6. Segmentalarterie.
 7 S. A. 7. Segmentalarterie.
 9 S. A. 9. Segmentalarterie.

Tafel 5/6.

- Fig. 1. *Echidna aculeata*. Rechter Arm.
 Fig. 2. *Echidna aculeata*. Linker Arm.
 Fig. 3. *Echidna aculeata*. Linker Arm.
 Fig. 4. *Ornithorynchus paradoxus*. Rechter Arm.
 Fig. 5. *Didelphys azarae*. Linker Arm.
 Fig. 6. *Didelphys azarae*. Linker Unterarm von der Dorsalseite.

Tafel 7/8.

- Fig. 7. *Dasyurus viverrinus*. Rechter Arm.
 Fig. 8. *Macropus leporoides*. Linker Arm.
 Fig. 9. *Onychogale lunata*. Rechter Arm.
 Fig. 10. *Bradyptes tridactyles*. Linker Oberarm.
 Fig. 11. *Bradyptes tridactyles*. Linker Unterarm.
 Fig. 12. *Myrmecophaga jubata*. Rechter Arm.

Tafel 9/10.

- Fig. 13. *Manis laticaudata*.
 Fig. 14. *Dasyptes villosus*. Linker Arm.
 Fig. 15. *Dasyptes villosus*. Linker Unterarm von der Dorsalseite.
 Fig. 16. *Atherura africana*. Rechter Arm.
 Fig. 17. *Coelogenys paca*. Rechter Arm.

Tafel 11/12.

- Fig. 18. *Myopotamus coypus*. Linker Arm.
 Fig. 19. *Hydrochoerus capybara*. Rechter Arm.
 Fig. 20. *Hydrochoerus capybara*. Rechter Arm.
 Fig. 21. *Pteropus edulis*. Rechter Arm.

Tafel 13/14.

- Fig. 22. *Phoca vitulina*. Rechter Arm.
 Fig. 23. *Phoca vitulina*. Rechter Arm von der Dorsalseite.

- Fig. 24. *Lemur catta*.
Fig. 25. *Hapale Jacchus*. Rechter Arm.
Fig. 26. *Hapale oedipus*. Linker Arm.
Fig. 27. *Hapale oedipus*. Rechter Arm.
Fig. 28. *Hapale penicillata*. Rechter Arm.
Fig. 29. *Hapale penicillata*. Linker Arm.
Fig. 30. *Cebus fatuellus*. Rechter Arm.

Tafel 15/16.

- Fig. 31. *Cebus fatuellus*. Linker Arm.
Fig. 32. *Cebus capucinus*. Rechter Arm.
Fig. 33. *Cebus capucinus*. Linker Arm.
Fig. 34. *Simia satyrus*. Linker Arm.
-

Litteraturverzeichnis.

1. Baer, K. E. v., Über das Gefäßsystem des Braunfisches. *Nova Acta Acad. Caes. Leop. Carol. naturae curiosorum*. Tome XVII. 1835.
2. — Über die Geflechte, in welche sich einige grössere Schlagadern der Säugetiere früh auflösen. *Mémoires présentés à l'Acad. impériale des sciences de Saint-Pétersbourg*. Tome II. 1835.
3. Barkow, J. C. L., *Komparative Morphologie*. Breslau 1862.
4. — *Disquisitiones recentiores de arteriis mammalium et avium*. *Acta acad. Caes. Leop. Carol. naturae curiosorum*. Tome XX. 1843.
5. Bayer, L., Beitrag zur vergleichenden Anatomie der Oberarmarterien. *Morphol. Jahrbuch*. Bd. 19. 1893.
6. Bolk, L., Der Plexus cervico-brachialis der Primaten. *Petrus Camper*. Dl. 1, Af. 4.
7. Braune, W., Die Oberschenkelvene des Menschen in anatomischer und klinischer Beziehung. Leipzig 1871.
8. — Das Venensystem des menschlichen Körpers. Lief. 1 u. 2. Leipzig 1884 u. 1887.
9. Braus, H., Beiträge zur Entwicklung der Muskulatur und des peripheren Nervensystems der Selachier. II. Teil. Die paarigen Gliedmassen. *Morphol. Jahrbuch*. Bd. 27. 1899.
10. Bürow, Das Gefäßsystem der Robben. *Müllers Archiv* 1838.
11. Carlisle, A., Account of a peculiarity in the distribution of the arteries sent to the limbs of slow moving animals. *Philosophical transactions*. 1800.
12. — Continuation of an account of a peculiar arrangement in the arteries distributed on the muscles of slow-moving animals. *Philosoph. transact.* 1804.
13. Cuvier, G., *Leçons d'Anatomie comparée*. 2 Edition. Tome VI. 1839.
14. Dohrn, Studien zur Urgeschichte des Wirbeltierkörpers. XV. Neue Grundlagen zur Beurteilung der Metamerie des Kopfes. *Mitteil. aus d. zoolog. Station zu Neapel*. Bd. 9. 1889—1891.

15. Eisler, P., Das Gefäß- und periphere Nervensystem des Gorilla. Halle a. S. 1890.
16. Grosser, O., Zur Anatomie und Entwicklungsgeschichte des Gefäßsystems der Chiropteren. Anat. Hefte. Heft 55. 1901.
17. Hochstetter, Über den Ursprung der Arteria subclavia der Vögel. Morphol. Jahrbuch. Bd. 16. 1890.
18. — Über die Entwicklung der Extremitätsvenen der Amnioten. Morphol. Jahrbuch. Bd. 17. 1891.
19. — Beiträge zur Anatomie und Entwicklungsgeschichte des Blutgefäßsystems der Monotremen. Jenaische Denkschriften. V.
20. Hertwig, O., Handbuch der vergleichenden und experimentellen Entwicklungslehre der Wirbeltiere. I. Lief. Jena 1901.
21. Hyrtl, J., Das arterielle Gefäßsystem der Monotremen. Denkschriften d. k. Akad. d. Wissensch. Bd. 5. Wien 1853.
22. — Das arterielle Gefäßsystem der Edentaten. Denkschr. d. k. Akad. d. Wissensch. Bd. 6. Wien 1854.
23. — Neue Wundernetze und Geflechte bei Vögeln und Säugetieren. Denkschriften d. k. Akad. d. Wissensch. Bd. 22. Wien 1864.
24. Macalister, A., The morphology of the arterial system in man. Journ. of Anat. and Physiol. Vol. XX. 1886.
25. Mackay, J. Yule, The arterial system of vertebrates homologically considered. Memoirs and Memoranda in Anatomy. Vol. I. 1889.
26. Milne-Edwards, H., Leçons sur la physiologie et l'Anatomie comparée de l'homme et des animaux. Tome troisième. Paris 1853.
27. Meckel, System der vergleichenden Anatomie. Bd. 5. Halle 1821—1833.
28. Mollier, J. S., Die paarigen Extremitäten der Wirbeltiere. I. Das Ichthyopterygium. Anatom. Hefte. Heft 8. 1893.
29. — Die paarigen Extremitäten der Wirbeltiere. II. Anatom. Hefte. 16. Heft. 1895.
30. Müller, Erik, Beiträge zur Morphologie des Gefäßsystems. I. Die Armarterien des Menschen. Anat. Hefte. Heft 70. 1903.
31. — Johannes, Vergleichende Anatomie der Myxinoiden. 3. Fortsetzung. Über das Gefäßsystem. Berlin 1841.
32. Rabl, C., Über einige Probleme der Morphologie. Verhandl. d. anatom. Gesellsch. auf d. 17. Versamml. in Heidelberg. 1903.
33. Rapp, Über das Wundernetz. Arch. f. Anat. u. Physiol. Jahrg. 1827.
34. Ruge, G., Beiträge zur Gefäßlehre des Menschen. Morphol. Jahrbuch. Bd. 9. 1883.
35. Schroeder van der Kolk, J. L. E., u. W. Vrolik, Recherches sur les plexus vasculaires chez différents animaux. Mémoire publié par la Société zoologique de Amsterdam.
36. Schwalbe, Ernst, Zur vergleichenden Anatomie der Unterarmarterien, speziell des Arcus volaris sublimis. Morphol. Jahrbuch. Bd. 23. 1895.
37. — Beitrag zur Kenntnis der Arterienvarietäten des menschlichen Armes. Morphol. Arbeiten. Bd. 8. 1898.

38. **Semon, R.**, Die Entwicklung der paarigen Flossen von *Ceratodus Forsteri*. Zoologische Forschungsreisen in Australien und dem malayischen Archipel. 1. Bd.: *Ceratodus*. Jena 1898.
39. **Vriese, Berthe de**, Recherches sur l'évolution des vaisseaux sanguins des membres chez l'homme. Arch. de Biol. 1902. Tome XVIII.
40. **Vrolik, W.**, Disq. de peculiari arteriarum extremitatum in nonnullis animalibus dispositione. Amstelodami 1826. (Nicht zugänglich, zitiert nach v. Baer.)
41. **Westling, Ch.**, Beiträge zur Kenntnis des peripheren Nervensystems. Bihang till Svenska Vetenskapsakademiens handlingar. Bd. 9. 1884.
42. **Zuckermandl, E.**, Zur Anatomie und Entwicklungsgeschichte der Arterien des Vorderarmes. I. Teil. Anatom. Hefte. 11. Heft. 1894.
43. — Zur Anatomie und Entwicklungsgeschichte der Arterien des Vorderarmes. II. Teil. Anat. Hefte. 15. Heft. 1895.

Inhaltsverzeichnis.

	Seite
Einleitung	73
Die Deutung des Plexus axillaris arteriosus beim menschlichen Embryo.	
Die leitenden Gesichtspunkte bei den vorliegenden Untersuchungen .	78
Spezielle Untersuchungen	94
Monotremata	94
Marsupialia	106
Edentata	122
Rodentia	143
Carnivora	154
Pinnipedia	161
Chiroptera	165
Ungulata	168
Prosimiae	170
Platyrrhini	172
Catarrhini	184
Anthropoiden	195
Allgemeiner Teil	201
I. Die Arschlagader der Säugetiere im allgemeinen	201
II. Die verschiedenen Formen der A. axillaris und ihre Verteilung bei den Säugetieren	211
III. Die A. brachialis superficialis bei den Säugern	221
IV. Die Vorderarmarterien bei den Säugetieren	226
Erklärung der Abbildungen	236
Litteraturverzeichnis	239

I. ANATOM. LEHRKANZEL IN WIEN. (VORSTAND HOFRAT ZUCKERKANDL.)

ZUR
ENTWICKELUNGSGESCHICHTE
DES
MENSCHLICHEN GAUMENS.

VON
ANNA PÖLZL ,
WIEN.

Mit 13 Figuren im Texte und 4 Figuren auf Tafel 17/18.

Im Jahre 1869 gab Dursy sein Werk „Zur Entwicklungsgeschichte des Menschen und der höheren Wirbeltiere“ heraus. Dasselbe enthält die erste ausführliche Darstellung der Gaumenentwicklung der Säugetiere und des Menschen.

Auf die Bildung des primitiven Gaumens sowie der primitiven Choanen, wie sie von Dursy, W. His, Keibel und Hochstetter beschrieben wurde, will ich hier nicht eingehen, sondern nur die Entwicklungsvorgänge besprechen, welche Beziehungen zur Entstehung des sekundären Gaumens haben. Dursy beschreibt dieselben in folgender Weise: Man unterscheidet zu dieser Zeit am Mundhöhlendach drei Abschnitte. Der vorderste ist aus der Verwachsung des mittleren Stirnfortsatzes mit dem vordersten Teile des Oberkiefers entstanden und bildet den Zwischenkieferanteil des Gaumens. Nach rückwärts davon ist eine Strecke weit die primitive Gaumenspalte erhalten geblieben, die medial von der Nasenscheidewand, lateral von einer Kante des Oberkieferfortsatzes begrenzt wird, welche als primitive Gaumenleiste bezeichnet werden kann. Weiter rückwärts ist wieder eine Verwachsung eingetreten und zwar zwischen dem hinteren niederen Teile der Nasenscheidewand, die dem späteren Keilbeinkörper entspricht und den Oberkieferfortsätzen. Der darunter gelegene Raum entspricht dem späteren Nasenrachengange.

Die Zunge hat indessen an Länge zugenommen und erfüllt den ganzen Raum der Mundhöhle und des Nasenrachenganges. Sie liegt der Schädelbasis und der Nasenscheidewand dicht an.

Vom medialen Abschnitt der Oberkieferfortsätze ragt ein niedriger Wulst gegen die Mundbucht vor, der die Anlage des vorderen Teiles des sekundären Gaumens darstellt. Dieser Wulst setzt sich in ähnlicher Gestalt auf die seitliche Schlundwand fort und daraus bildet sich die hintere Partie des harten Gaumens sowie das Gaumensegel und dessen hintere Bogen.

Der sekundäre Gaumen bildet sich nun in folgender Weise: Die Oberkieferfortsätze werden höher, ebenso nehmen die von ihnen abgehenden Wülste, welche in der Zwischenkiefergegend beginnen, bis zum hinteren Ende des Nasenrachenganges an Höhe zu, bilden dort eine scharfe Ecke und verlieren sich von da an allmählich in der Seitenwand der Schlundhöhle gegen den Kehlkopf zu. Die auf diese Weise entstehenden Platten wachsen nicht sofort einander entgegen, sondern sie schlagen zuerst eine vertikale Richtung ein, so dass sie die der Schädelbasis und der Nasenscheidewand sich anschmiegende Zunge zwischen sich fassen. Dursy sagt hier wörtlich: „Hierauf zieht sich die Zunge von dem unteren Nasenscheidewandrand und der dahinter liegenden Schädelbasis zurück, verlässt den zwischen den vertikalen Gaumenplatten befindlichen Raum und gestattet dadurch den letzteren eine Abänderung ihrer ursprünglichen Richtung in eine horizontale. Wenn sich die ursprünglich senkrecht in die Mundhöhle hinabsteigenden Gaumenplatten aufrichten und eine horizontale Richtung annehmen, sind sie noch nicht breit genug, um sich sofort zu verbinden und den Gaumen zu schliessen, sie werden vielmehr vorerst durch eine an verschiedenen Stellen verschieden breite Spalte geschieden.“

Er beschreibt darauf, wie die Verschmelzung in einer medianen Naht etwas hinter dem Zwischenkiefer beginnt und nach rückwärts und vorn fortschreitet.

Rückwärts findet die Vereinigung bis zu der erwähnten Ecke der Gaumenplatte statt, welche die Bildung des Zäpfchens veranlasst. Von da nach hinten persistiert die Spalte. Nach vorne schliesst sie sich bis an den Zwischenkiefer, der als dreieckige Platte, die die Mündungen der Stenonschen Gänge trägt, in die Gaumenspalte hineinragt und auch einen warzenförmigen Vorsprung erzeugen kann.

Somit beteiligt sich der primitive Gaumen im vordersten Teile an der Ergänzung des sekundären Gaumens. Die ursprüngliche Form der primären Gaumenspalten geht verloren, indem die sie medial begrenzende Nasenscheidewand besonders vorne stark herabwächst und sich von da nach rückwärts allmählich mit den bereits verschmolzenen Gaumenplatten vereinigt. Die laterale Begrenzung, welche als primitive Gaumenleiste bezeichnet wurde, liegt daher jetzt höher als der untere Rand des Septums. Sie ist noch an älteren Embryonen als eine Falte, welche durch einen Spalt von der unteren Nasenmuschel getrennt wird, zu sehen. Durch das Herabwachsen des Septums wird nun der Raum, welcher durch das Aufrichten der Gaumenplatten von der Mundhöhle getrennt wurde, in zwei Hälften geschieden, nur in der Keilbeinregion bleibt er ungeteilt und bildet hier den Nasenrachengang.

Diese Art der Entwicklung gilt im allgemeinen für die Säugetiere wie für den Menschen, nur zeigt sich bei diesem die eine Abweichung, dass nur eine kleine Verlängerung der Riechgend zu beiden Seiten des Keilbeinkörpers liegt, somit nur für diese kurze Strecke im hinteren Teil der Nasenhöhle ein doppelter Boden besteht, der den Nasenrachengang enthält.

Diese Anschauungen Dursys wurden allgemein als richtig angenommen und sind in der Hauptsache noch heute die herrschenden. Mit demselben Thema beschäftigte sich W. His in seiner 1885 erschienenen „Anatomie menschlicher Embryonen“. Er wich darin von Dursys Darstellung im wesentlichen nicht

ab, nur in Bezug auf das Foramen incisivum stellte er fest, dass es an der Stelle ausgespart bleibt, wo die Verwachsung der Gaumenplatten miteinander und mit dem Zwischenkiefer stattfindet. Im Jahre 1901 behandelte derselbe Verfasser diese Entwicklungsvorgänge in ausführlicher Weise in seinen „Beobachtungen zur Geschichte der Nasen- und Gaumenbildung beim menschlichen Embryo.“

Zunächst zeigte er an Sagittalkonstruktionen, wie die beiden Nasengruben anfangs noch vor dem Eingang zur Mundbucht liegen und ihr längster Durchmesser schräg vor dieser herabsteigt und wie sich später ihr vorderer Abschnitt immer mehr senkt, sowohl infolge des Wachstums der Hirnhemisphären als dadurch, dass die Schnauzenfalte, das spätere Septum, vorne immer mehr an Höhe zunimmt. Dadurch vertieft sich der Deckenteil des Mundraumes, und die hinteren Nasenöffnungen werden in denselben einbezogen. Aber auch die Tiefenausdehnung des Bodens wächst, indem sich Zunge und Unterkiefer brustwärts senken. Die Zunge entsteht nämlich gegen Ende des ersten Monats aus der ventralen Wand des Kopfdarmes und richtet ihre Spitze nach oben, Rücken und Wurzel gegen die dorsale Wand, so dass ihre Längsrichtung senkrecht zur Vorderhirnbasis steht. Durch die Senkung, welche in der zweiten Hälfte des zweiten Monats eintritt, stellt sich der Rücken parallel zur Vorderhirnbasis, die Spitze rückt unter den Choanen vorbei in den vorderen Teil des Mundraumes. Die Zungenwurzel behält ihre dorsale Richtung bei.

Mit Zunahme der Höhe der Schnauzenfalte nimmt auch die Höhe der Oberkieferfortsätze zu, und es wachsen dieselben nach abwärts zu einer deutlichen Leiste, der Gaumenleiste, aus, die vorne an der primären Choane beginnt und bis in die Nähe des Kehlkopfeinganges zu verfolgen ist. Die Zunge liegt zwischen den Gaumenleisten. Indem die Gaumenleiste zu einer Platte auswächst, scheidet sich lateral von ihr durch eine Furche



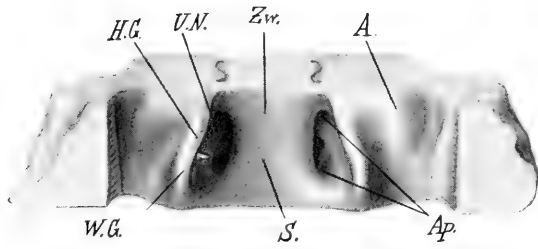


Fig. 1.

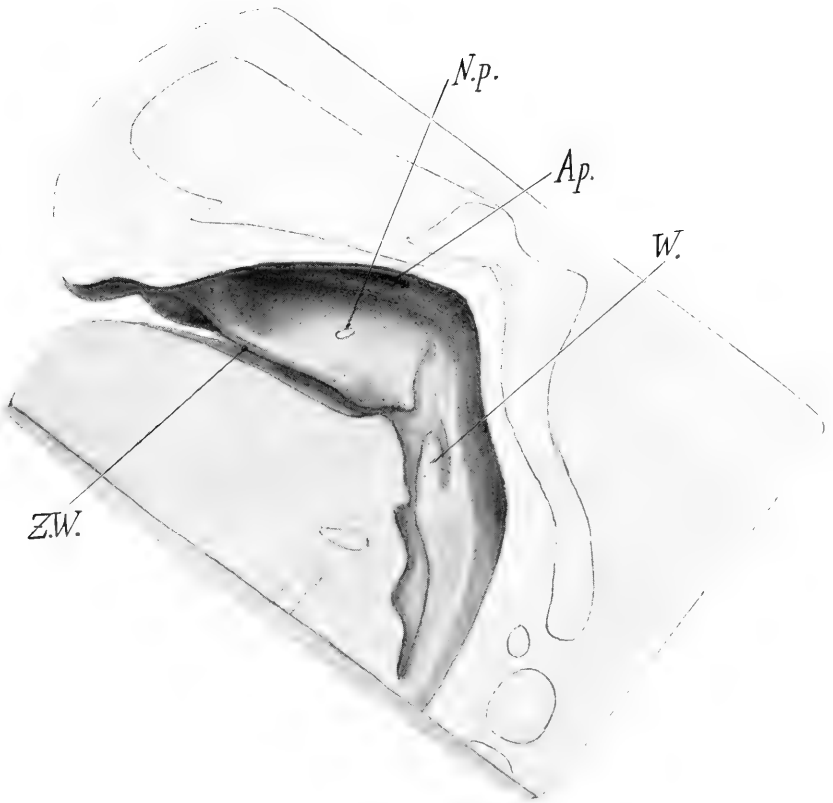


Fig. 3.

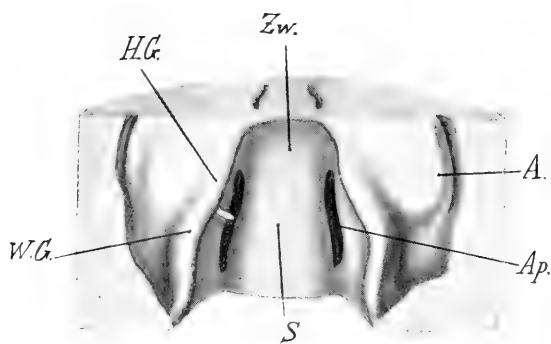


Fig. 2.

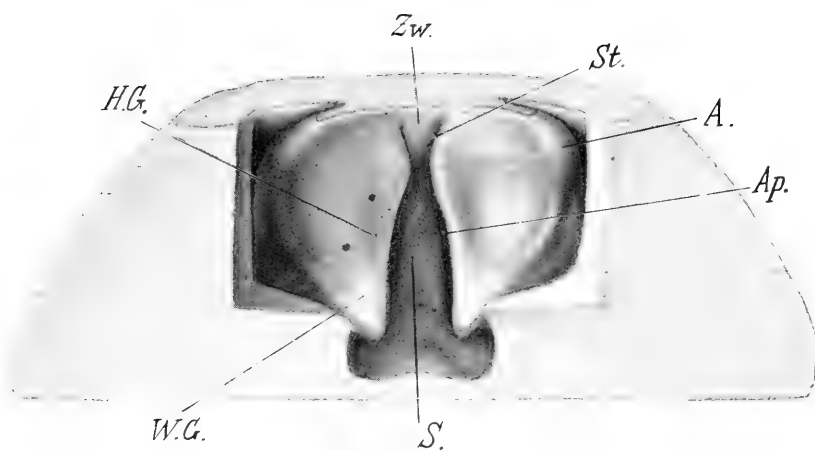


Fig. 4.



die Alveolarleiste ab, die aber nicht so weit dorsalwärts reicht. His bespricht auch weiter die Stellung der Zunge zu den Gaumenplatten übereinstimmend mit Dursy und ergänzt dessen Darstellung durch Hinweis auf seitliche Sagittalschnitte, welche zeigen, wie die Seitenteile der Zunge von den Gaumenplatten unterlagert sind. Als Zeitpunkt für die sogenannte Umlagerung der Gaumenplatten, von wo an dieselben also horizontal gestellt über der Zunge liegen, gibt His das Ende des zweiten oder den Anfang des dritten Monats an. Darauf verwachsen die Gaumenplatten von vorne nach rückwärts.

Bei zwei Embryonen von 46 und 51 mm SSL. fand His die Gaumenplatten zum grössten Teil verwachsen, weiter hinten eine Strecke bloss epithelialer Verklebung, welche dem Gaumensegel entspricht, dann eine weit klaffende Spalte, die Gegend der Gaumenbogen. Er sagt hierüber: „Während nun aber im übrigen Gaumenbereich die Platten mit ihren einander zugekehrten Rändern sich glatt aneinanderpassen, erfahren sie in ihrem hinteren Endabschnitte eine gegenseitige Stauung, die Ränder biegen sich nach vorne um. Aus den umgebogenen Rändern entsteht eine konvexe Längsleiste, die sich jederseits durch eine Furche vom übrigen Gaumensegel absetzt. Dieses Gebilde ist die Anlage der Uvula.“

In Bezug auf die Art und Weise, wie die Zunge unter die Gaumenplatte gelangt, nimmt His an, dass zu Ende des zweiten Monats durch aktive Muskelkontraktionen der Unterkiefer sich senke und die Zunge sich durch Bewegungen zuerst unter die eine, dann unter die andere der beiden Gaumenplatten zurückziehe, wobei gleichzeitig diese Platten aus der vertikalen in die horizontale Stellung übergangen. Er leitet diese Art des Vorganges von dem 29 mm langen Embryo Mr. ab, dessen eine Gaumenplatte vertikal, die andere horizontal stand, während die Zunge schräg dazwischen lag. Er fasst dieses Stadium als Übergangsstadium während der Gaumenumlagerung auf, wo sich die

Zunge erst auf einer Seite unter die Gaumenplatte zurückgezogen habe. Einen ähnlichen Befund Dursys an einem Schweineembryo deutet er in derselben Weise, während Dursy selbst ihn als pathologische Bildung ansah. His meint auch, dass ein häufigeres Auffinden solcher Fälle seine Theorie bezüglich der Art der Gaumenbildung stützen würde. Ich komme auf die Deutung der Befunde an diesen beiden Embryonen später zurück.

Fick, der im selben Jahre den Hisschen Embryo Mr. einer Besprechung unterzog, hält denselben eher für pathologisch, weshalb ich auch an dieser Stelle nicht weiter auf seine Bemerkungen eingehe. Es sei nur erwähnt, dass er in Bezug auf normale Gaumenbildung sagt, er habe die Beobachtung gemacht, dass wenigstens bei Schweineembryonen die Gaumenplatten, ähnlich wie es bei der vertikalen Gaumenplatte des Embryo Mr. der Fall ist, vor ihrer Umlagerung immer so lang erscheinen, dass jede beim Hinaufklappen die Mittellinie überragen würde. Es müsste also auch unter normalen Umständen eine Formumbildung bei ihrer Umlagerung eintreten. Ein einfaches Hinaufklappen würde nicht genügen. Weiters macht er darauf aufmerksam, dass die primitive Gaumenleiste von Anfang an so stehe, dass sie bei weiterem Wachstum eine von vorherein über der Zunge liegende Platte bilden würde. Trotz dieser Bedenken steht er aber auf dem Standpunkte, dass man sicher mit His annehmen müsse, dass sich die Zunge zuerst auf der einen, dann auf der anderen Seite unter die Gaumenplatte zurückziehe, wobei sich die Gaumenplatten horizontal stellen.

Ich möchte nun im nachfolgenden zeigen, dass kein Grund vorhanden ist, die von Dursy aufgestellte und von His weiter ausgeführte Theorie des Gaumenverschlusses anzunehmen, sondern dass sich dieser Bildungsmechanismus auf Grundlage allgemeiner Wachstumsbedingungen erklären lässt.

Auf die näheren Details soll erst nach der Beschreibung der von mir untersuchten Embryonen eingegangen werden.

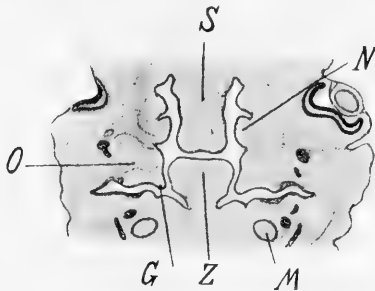
Die benützten menschlichen Embryonen, die mir teils im Institute zur Verfügung standen, teils von mir eigens zu diesem Zwecke geschnitten wurden, sind folgende:

Embryo WR₂ (Scheitel-Steisslänge 17 mm) frontal geschnitten, entspricht dem Stadium 19 der Hisschen Normentafel. Von einem Teil des Gesichtsschädels dieses Embryos wurde ein Modell nach der Bornschen Plattenmethode angefertigt und zwar ebenso wie die übrigen hier angeführten Modelle in 33 facher Vergrößerung (Fig. 1, Tafel 17/18).

Die Schnauze überragt den Unterkiefer bedeutend, dieser sowohl wie die Zunge stehen steil mit ihrer Längsachse nach aufwärts gerichtet. Die Zungenspitze liegt nahe dem hinteren Ende des hier noch relativ langen Zwischenkiefers. Nur ihr vorderster Teil wird seitlich von den Oberkieferfortsätzen begrenzt, Rücken und Wurzel liegen der Keilbeinregion an. Die Frontalschnitte treffen daher die Zunge nur in den vordersten Teilen quer, weiter rückwärts aber in einer ihrem Rücken parallelen Richtung. Das Septum ist noch von geringer Höhe, der Zwischenkiefer steigt schräg nach vorne ab, so dass die Zungenspitze durch ihn von vorne her verdeckt wird.

Die Oberkieferfortsätze, welche vorne mit dem Stirnfortsatze verwachsen sind, zeigen hinter der Zwischenkieferregion eine mediale, nahezu senkrecht stehende Fläche, deren dorsaler Rand durch eine Leiste gebildet wird, die mit dem Seitenrande des Septums den vorderen Teil der Apertura interna begrenzt. Nach rückwärts verschwindet diese Leiste in der seitlichen Mundhöhlenwand, so dass die Lage der Apertura interna und somit die Grenze zwischen primärer und sekundärer Nasenhöhle nicht mehr genau zu bestimmen ist. Eine Furche scheidet diese Leiste, welche nach Dursy primitive Gaumenleiste genannt wird, von der unteren Nasenmuschel, die sich als kurzer Wulst von der seitlichen Nasenhöhlenwand gegen die Apertura interna vorwölbt.

Am Übergang der medialen Fläche des Oberkiefers in die untere springt eine Leiste vor, welche eine Strecke hinter dem Zwischenkiefer niedrig beginnt und nach rückwärts zu an Länge zunimmt. Sie liegt dann in der Keilbeinregion noch vor dem Tubeneingang der seitlichen Mundhöhlenwand an und ist mit ihr verwachsen. Es ist dies die sogenannte Gaumenplatte. In dieselbe strahlt ein senkrecht absteigender Nerv ein, der sich nach rückwärts bis in das Ganglion sphenopalatinum verfolgen lässt. Dieser ziemlich starke Nerv ist der Nervus palatinus (descendens); er teilt sich in der vorderen Hälfte der Platte in

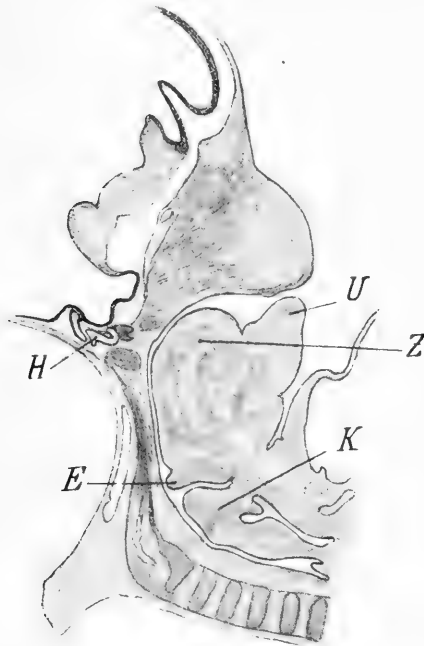


Textfigur 1.

G Gaumenplatte. M Meckelscher Knorpel. N Untere Nasenmuschel. O Oberkiefer. S Septum. Z Zunge.

seine Rami anteriores und posteriores, welche letztere in den weichen Gaumen einstrahlen und somit schon in diesem Stadium erkennen lassen, welcher Abschnitt der Gaumenplatte dem späteren harten, welcher dem weichen Gaumen zuzurechnen ist. Die Grenze ist in der Figur durch eine kurze weisse Linie markiert. Lateral von den Gaumenleisten, von diesen durch eine seichte Furche geschieden, wölben sich die noch ganz niedrigen Alveolarleisten vor, welche sich aber nicht so weit nach rückwärts erstrecken. Die Alveolarleisten des Unterkiefers liegen, der noch sehr geringen Breite desselben entsprechend, medial von denen des Oberkiefers und erstrecken sich noch weniger weit nach hinten.

Textfigur 1 zeigt die Zunge an den unteren Rand des Septums und die Aperturæ internæ angelagert, seitlich von den medialen Flächen der Oberkieferfortsätze begrenzt, von denen die nach innen unten gerichteten, noch sehr kurzen Gaumenplatten entspringen. Die Zunge liegt hoch über den Meckel'schen Knorpeln, welche in geringer Distanz voneinander stehen und einen drehrunden Querschnitt zeigen.



Textfigur 2.

E Epiglottis. H Hypophysis. K. Kehlkopf. U Unterkiefer. Z Zunge.

Embryo von 19 mm SSL, sagittal geschnitten. Dieser Embryo wurde mir von Dr. Otis in freundlichster Weise zur Verfügung gestellt, wofür ich ihm meinen besten Dank ausspreche.

Die Schnauze überragt den Unterkiefer (Textfig. 2 median-sagittaler Durchschnitt). Dieser, sowie die Zunge stehen steil aufgerichtet, die Spitze der Zunge ist noch sehr plump und

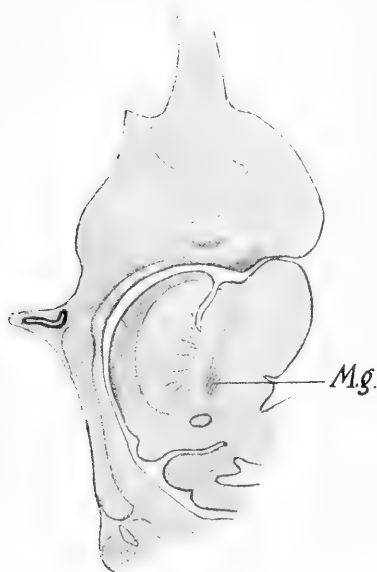
gegen das Septum gerichtet, Rücken und Wurzel liegen der Schädelbasis dicht an. Die Epiglottis richtet ihre Spitze nach hinten unten. Die Meckelschen Knorpel sind erst auf etwas seitlicher gelegenen Schnitten sichtbar. Dort zeigen sie einen rundlichen Querschnitt und sind weit hinter der Schnauze gelegen. Der grösste Anteil des Mundhöhlendaches im anteroposterioren Durchmesser wird durch den Zwischenkiefer gebildet.

Die Gaumenplatten sind auf Lateralschnitten sichtbar als in der hinteren Hälfte des Mundraumes absteigende Platten, die nach rückwärts an Höhe zunehmen und nahe der dorsalen Schlundwand mit einer abgerundeten Ecke aufhören. Noch weiter lateral stehen sie mit dem Mundhöhlenboden in Verbindung. In die Gaumenplatte strahlen die Nervi palatini ein, welche sich vor der Mitte der Platte in die Rami anteriores und posteriores teilen, wodurch die Grenze zwischen hartem und weichem Gaumen gegeben ist.

Embryo von 22 mm SSL, sägittal geschnitten. Da von diesem Embryo kein Modell angefertigt wurde, sollen die wichtigsten Verhältnisse am median-sagittalen Durchschnitt besprochen werden (Textfig. 3).

Die Schnauze überragt den Unterkiefer nur wenig, die Zunge hat sich etwas nach vorne verlängert, mit ihr aber auch der Oberkiefer, respektive die Gaumenplatten und das Septum, so dass ihre Spitze noch immer hinter dem nach vorne abfallenden Zwischenkiefer, gelegen ist. Der grösste Teil der Zunge liegt aber noch vertikal an der Schädelbasis. Die Epiglottis richtet ihre Spitze nach hinten unten. Der Meckelsche Knorpel ist noch drehrund und nach sehr kurzem Radius gebogen. Er liegt bei Horizontalstellung des Nasendaches weit hinter der Schnauze. Die Vertikalstellung der Zunge wie das weit Rückwärtsliegen der späteren Kinnregion ist deutlich durch den steil nach aufwärts gerichteten Verlauf des Musculus geniohyoideus markiert.

Durch Kombination mit Lateralschnitten zeigt sich so wie bei dem vorher besprochenen Embryo, dass ein grosser Teil des Mundhöhlendaches vom Zwischenkiefer, bis zu welchem die Zunge nach vorne reicht, gebildet wird. Die Teilung des Nervus palatinus liegt wieder derart, dass der grössere Teil der hinter dem Zwischenkiefer beginnenden Gaumenplatte in den Bereich des Ramus posterior fällt und somit dem weichen Gaumen angehört.



Textfigur 3.

Bezeichnungen wie in Fig. 2. Mg. Musculus geniohyoideus.

Embryo T von 23 mm SSL, frontal geschnitten, Stadium 21 nach His. Ein Teil des Gesichtsschädels dieses Embryos wurde modelliert (Fig. 2, Tafel 17/18).

Der Unterkiefer wird nicht mehr von der Schnauze überragt; die Zungenspitze liegt noch hinter der Alveolarleiste des Oberkiefers aber schon vor dem Ende des Zwischenkiefers. Die Nasenhöhlen haben an Höhe und Länge zugenommen, denn das Septum ist höher und länger geworden. Die Aperturæ

internae erscheinen mehr in die Länge gestreckt, ebenso die unteren Nasenmuscheln, die sich jetzt stärker nach unten vorwölben. Am Boden der Nasenhöhle erhebt sich eine Falte, die sich nach rückwärts in die primitive Gaumenleiste fortsetzt. Auch die Oberkiefer sind höher geworden, besonders in den lateralen Partien, so dass die Alveolarleisten im vorderen Teil der Mundhöhle bereits nahezu ebenso tief herabreichen wie die Gaumenplatten. Dieselben beginnen hinter dem Zwischenkiefer und schieben sich mit ihrem niedrigen vorderen Abschnitte, der vor der Teilung des Nervus palatinus gelegen und nach innen unten gerichtet ist, unter die lateralen Teile der Zunge, während ihr grösserer hinterer Anteil, in welchen der Ramus posterior des Nervus palatinus einstrahlt (die Grenze ist in der Figur durch eine weisse Linie bezeichnet), also der weiche Gaumen, höher ist und senkrecht neben der Zunge absteigt. Schnitte durch die Zungenspitze treffen die Meckelschen Knorpel schon in grösserer Distanz voneinander, entsprechend dem Vorrücken und Breiterwerden des Unterkiefers. Ihr Querschnitt ist noch annähernd drehrund an ihrer Aussenseite ist Verknöcherung eingetreten. Die Zunge liegt dem Septum und den Aperturae internae, sowie der Schädelbasis dicht an und erstreckt sich mit einem Teil ihres Rückens noch hinter das Ende des weichen Gaumens.

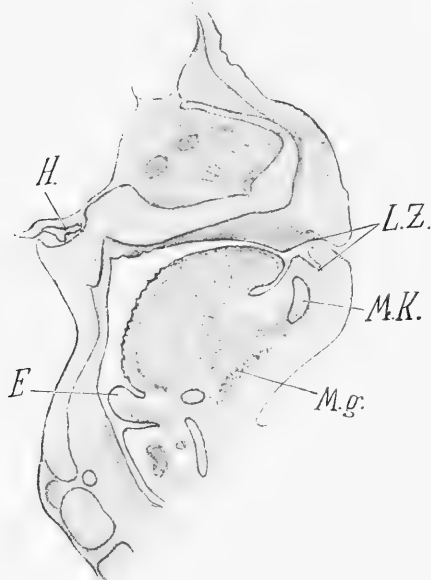
Embryo von 22 mm SSL, sagittal geschnitten. Trotzdem er den beiden zuletzt besprochenen Embryonen an Länge nahezu gleich ist, zeigt er ein viel vorgeschritteneres Stadium. Auch von diesem Embryo wurde ein Modell (Fig. 3, Tafel 17/18) angefertigt.

Die Schnauze überragt kaum mehr den Unterkiefer, die Zungenspitze ist unter dem Zwischenkiefer nach vorne gerückt bis dicht hinter die Alveolarleiste. Der Zwischenkiefer senkt sich tief nach vorne unter das Niveau des Septums, der Unterkiefer ist schräg nach aufwärts gerichtet. Die Gestalt der Zunge erscheint wesentlich verändert, die Spitze ist tiefer getreten, der

Rücken verläuft stark nach aufwärts gekrümmt, sein höchster Punkt liegt vor der Hypophysengegend. Dann fällt er schräg gegen die Schädelbasis ab und geht in stumpfem Winkel in die Zungenwurzel über. Nur diese ist noch rein dorsalwärts gekehrt. Im Keilbeingebiete ist ein Zwischenraum zwischen Zunge und Schädelbasis aufgetreten, der zum Teil einer Abknickung im hintersten Teile der Schädelbasis zwischen dem späteren Os sphenoidale und der Pars basilaris ossis occipitalis seine Entstehung verdankt. Durch diese Knickung der Achse der Schädelbasis wird zugleich ein stärkeres Höhenwachstum des Gesichtes ermöglicht. Die Spitze der Epiglottis ist nach oben und hinten gerichtet.

Die Meckelschen Knorpel besitzen nicht mehr einen runden sondern einen ovalen Querschnitt und an ihrer Aussenseite zeigt sich die Anlage des Unterkieferknochens. Sie bilden nun einen Bogen von längerem Radius und reichen weiter nach vorne, etwas vor die Alveolarleiste des Oberkiefers. Die untere Nasenmuschel erstreckt sich weiter nach rückwärts; die durch einen Spalt von ihr getrennte primitive Gaumenleiste ist nur auf einer kurzen Strecke sichtbar. Hinter dem Zwischenkiefer beginnen die noch sehr niedrigen, nach innen unten gerichteten Gaumenplatten, welche rückwärts etwas höher werden und dann eine nahezu vertikale Richtung haben. Sie reichen jetzt nicht ganz bis an die dorsale Schlundwand, sondern es besteht ein Abstand von derselben, in den sich ein niedriger Fortsatz erstreckt, der etwas oberhalb der unteren Kante der Gaumenplatte beginnt und sich mit einem an den jüngeren Embryonen nicht sichtbaren Wulste verbindet, der ihm von der dorsalen und seitlichen Schlundwand entgegenwächst und sich gegen den Kehlkopf zu allmählich verliert. Es ist dies die Anlage des Arcus palatopharyngeus. Die Teilungsstelle des Nervus palatinus in seine vorderen und hinteren Äste, welche in der Figur markiert ist, liegt auch hier derart, dass der hinter ihr befindliche Abschnitt

der Gaumenplatte, also der weiche Gaumen, den harten Gaumen an Ausdehnung im antero-posterioren Durchmesser übertrifft, was am Modelle insofern deutlicher als in der Figur zum Ausdrucke kommt, als man sieht, wie die Gaumenplatte erst eine Strecke hinter dem Ende des Zwischenkiefers, welches in der Figur mit ZW bezeichnet ist, beginnt.



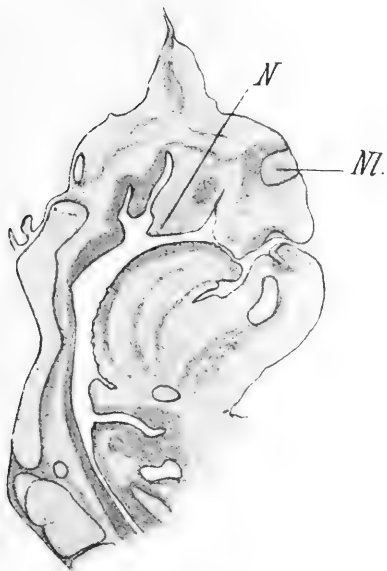
Textfigur 4.

Bezeichnungen wie in Textfigur 2 u. 3. LZ. Lippen-Zahnfurche. MK. Meckelscher Knorpel.

Auf dem medianen Sagittalschnitte, Textfig. 4, reicht die Zungenspitze nahe an die Alveolarleiste des Oberkiefers. Der Zungenrücken liegt der Schädelbasis nicht mehr an. Der Musculus geniiohyoideus ist noch ziemlich steil nach aufwärts gerichtet. In einem lateraler gelegenen Schnitte (Textfig. 5) ist die Zunge vorne gegen den Zwischenkiefer zu abgeflacht und zum Teil unter diesen hinabgerückt. Das äussere Nasenloch steht in geringer Distanz von der Mundspalte. Unter die lateralste

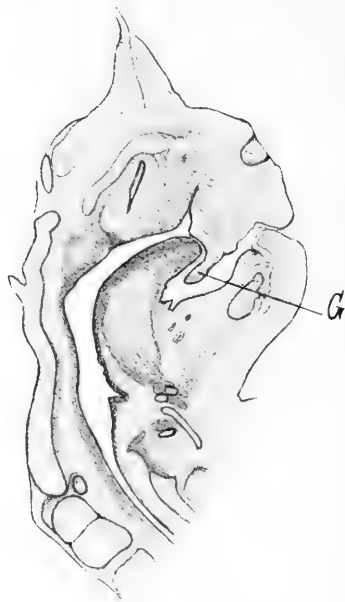Partie der Zunge (Textfig. 6) schiebt sich ein Fortsatz, der dem nach innen unten gerichteten Teile der Gaumenplatte, welcher vor der Teilungsstelle des Nervus palatinus liegt, also dem harten Gaumen entspricht.

An der hinteren seitlichen Pharynxwand (Textfig. 7) springt ein Wulst vor, der sich mit einem niedrigen Fortsatz verbindet, welcher etwas oberhalb der hinteren Ecke der Gaumenplatte be-



Textfigur 5.

Nl. Äusseres Nasenloch. N Untere Nasenmuschel.



Textfigur 6.

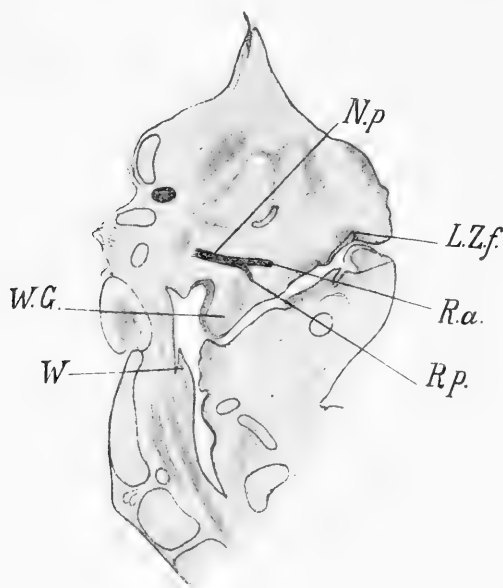
G Gaumenplatte.

ginnt. Es ist dies die Anlage des Arcus palato-pharyngeus. Diese Ecke ist übrigens nicht mehr wie früher rechtwinkelig, sondern nach rückwärts verlängert. Ihr unterer Rand ist frei, erst auf noch lateraler gelegenen Schnitten steht sie mit dem Mundhöhlenboden in Verbindung. Zwischen dieser Verbindung und dem Arcus palato-pharyngeus ist ein kleiner Recessus sichtbar.

Der Nervus palatinus strahlt in die Gaumenplatte ein und giebt seinen hinteren Ast für den weichen Gaumen noch in der vorderen Hälfte der Gaumenplatte ab.

Embryo S₁, von 28 mm SSL., frontal geschnitten. Ein Teil seines Schädels wurde modelliert (Fig. 4, Tafel 17/18).

Die Zungenspitze liegt unter der Oberlippe und auf der Alveolarleiste des Unterkiefers, dieser überragt etwas nach vorne



Textfigur 7.

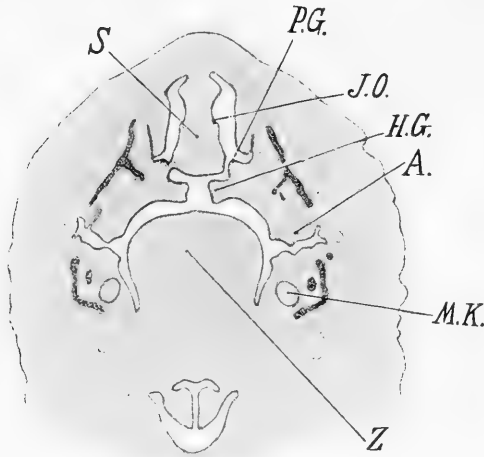
Bezeichnungen wie früher. N. p. Nervus palatinus (descendens). R. a. Ramus anterior. R. p. Ramus posterior. W Wulst.

die Schnauze. Die Meckelschen Knorpel gehen schon unter der Zungenspitze in breitem Bogen auseinander, ihr Querschnitt ist oval. Das Septum und zugleich die Nasenhöhle sind bedeutend höher geworden, das äussere Nasenloch liegt hoch über der Mundspalte. Die primitive Gaumenleiste, welche noch eine kurze Strecke hinter der Zwischenkieferregion sichtbar ist, setzt sich nach vorne in eine vom Boden der Nasenhöhle vorspringende

Falte fort. Eine Furche scheidet sie von der unteren Nasenmuschel. Diese Furche geht nach hinten in einen weiteren zwischen der Nasenmuschel und dem nach unten ausgehöhlten Oberkiefer gelegenen Gang über, welcher die Anlage des unteren Nasenganges darstellt. Der Zwischenkiefer wird von zwei vom Oberkiefer ausgehenden Platten unterlagert, welche mit dem Zwischenkiefer zwei medialwärts offene Furchen bilden, die eine Verbindung zwischen Nasen- und Mundhöhle herstellen; es sind dies die späteren Stensonschen Gänge. Die Platten, welche an einer Stelle schon nahe an die Medianlinie heranreichen, weichen nach rückwärts zu weiter auseinander und setzen sich in die nun gleichfalls horizontal gestellten und oberhalb der Zunge liegenden Gaumenplatten fort. Der Gaumen ist nahe an der Vereinigung. Fig. 4, Taf. 17/18 zeigt die Draufsicht von unten. Der vordere Punkt markiert das Ende des Zwischenkiefers, der hintere die Teilung des Nervus palatinus, also die Grenze zwischen hartem und weichem Gaumen. Trotzdem der nach abwärts gebogene weiche Gaumen in starker Verkürzung gezeichnet ist, zeigt sich doch, dass er den aus der ursprünglichen Gaumenplatte hervorgegangenen Anteil des harten Gaumens, der in der Figur durch die beiden Punkte begrenzt ist, an Länge übertrifft, ebenso tritt die relativ bedeutende Länge der den Zwischenkiefer unterlagernden Platten deutlich hervor. Der Oberkiefer hat seine Gestalt sehr geändert. Die lateralen Partien sind höher geworden, so dass die Alveolarleisten tief herabgerückt sind. Auch die Alveolarfortsätze des Unterkiefers sind höher geworden, die Zunge sinkt tiefer zwischen ihnen ein. Die Mundhöhle hat dadurch bedeutend an Höhe gewonnen und der früher nach innen unten gerichtete vordere Teil der Gaumenplatte steht jetzt horizontal und über der Zunge.

Textfigur 8 stellt einen Schnitt aus der Zwischenkieferregion dar. Am Boden der Nasenhöhle erhebt sich die bei dem Embryo von 23 mm SSL erwähnte Falte. Der Oberkiefer ist breit

mit dem stark verschmälerten Septum, an welchem die Einstülpung des Jacobson'schen Organs sichtbar ist, verwachsen. Von der unteren medialen Kante des Oberkiefers geht jederseits eine kurze, horizontal unter dem Septum liegende Platte aus, die mit diesem eine Furche, den späteren Ductus Stenonianus einschliesst. Die Platten erreichen nicht die Medianlinie. Die Alveolarfortsätze erstrecken sich weit nach unten. Die Zunge zeigt eine beträchtliche Breite, ist gewölbt und sinkt tief zwischen den



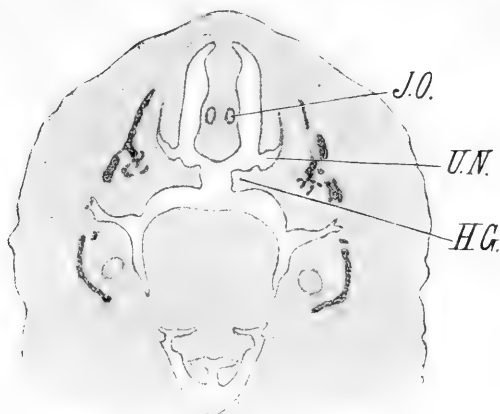
Textfigur 8.

A Alveolarfortsatz. H. G. Harter Gaumen. J. O. Jacobson'sches Organ. M. K. Meckel'scher Knorpel. P. G. Primitive Gaumenleiste. S Septum. Z Zunge.

Alveolarleisten des Unterkiefers ein. Ihre Basis liegt unter den Meckel'schen Knorpeln, deren Distanz eine bedeutende ist. Die Alveolarleisten des Oberkiefers stehen ein wenig lateral von denen des Unterkiefers.

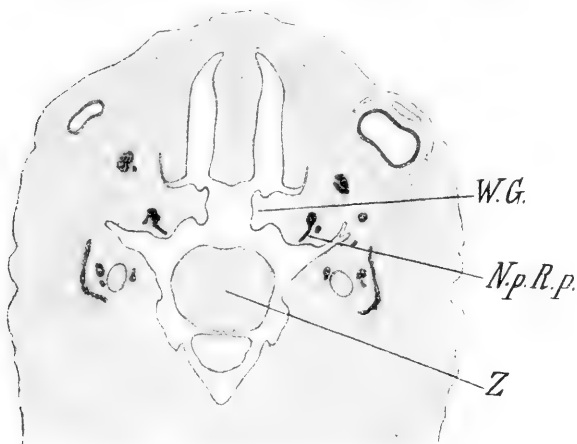
Textfigur 9. Das Septum ist hoch und schmal und enthält das Jacobson'sche Organ. Zwischen der unteren Nasenmuschel und der etwas ausgehöhlten dorsalen Fläche des Oberkiefers liegt der untere Nasengang. Die primitive Gaumenleiste ist rechts schon sehr niedrig. Die Gaumenplatten stehen über

der Zunge und sind voneinander durch einen breiten Spalt getrennt.



Textfigur 9.

Bemerkungen wie früher. U. N. Unterer Nasengang.

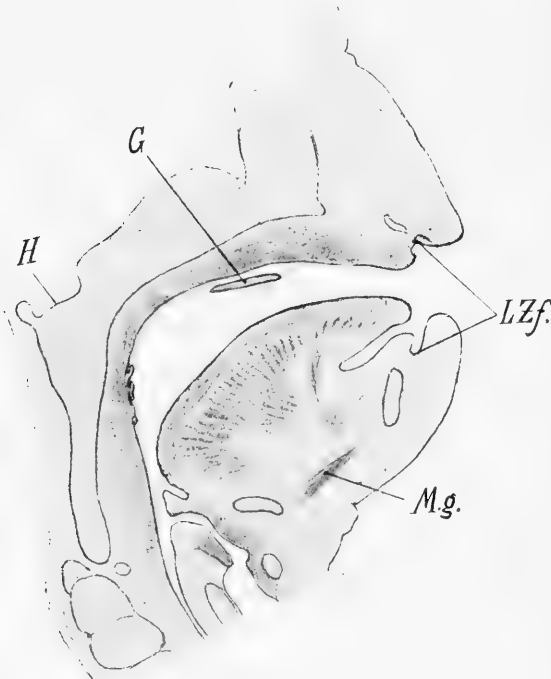


Textfigur 10.

W. G. Weicher Gaumen. N. p. R. p. Nervus palatinus, ramus posterior. Z Zunge.

Textfigur 10. Das Septum ist sehr hoch, ebenso die Gaumenplatten, in deren lateralen Teil der Ramus posterior des Nervus palatinus senkrecht absteigend einstrahlt. Die Zunge ist in der Gegend der Papillae vallatae getroffen.

Embryo von 27 mm SSL, sagittal geschnitten. Textfigur 11 zeigt den median-sagittalen Durchschnitt. Der Unterkiefer steht bei Horizontalstellung des Gaumens in gleicher Ebene mit der Schnauze, die äusseren Nasenlöcher stehen hoch über der Mundspalte, entsprechend der Höhenzunahme des Gesichtsteils des Schädels. Der Zwischenkiefer hat an Länge nicht in gleichem



Textfigur 11.

Bezeichnungen wie früher.

Masse wie der übrige Schädel zugenommen, er ist nahezu gleich lang wie bei jüngeren Embryonen. Die Zungenspitze liegt auf der Alveolarleiste des Unterkiefers und überragt nach vorne die Meckelschen Knorpel, sie reicht bis zur Lippen-Zahnfurche des Oberkiefers. Ober der dorsalwärts gekehrten Wurzel ist sie rechtwinkelig abgknickt und verläuft in leichtem Bogen nach

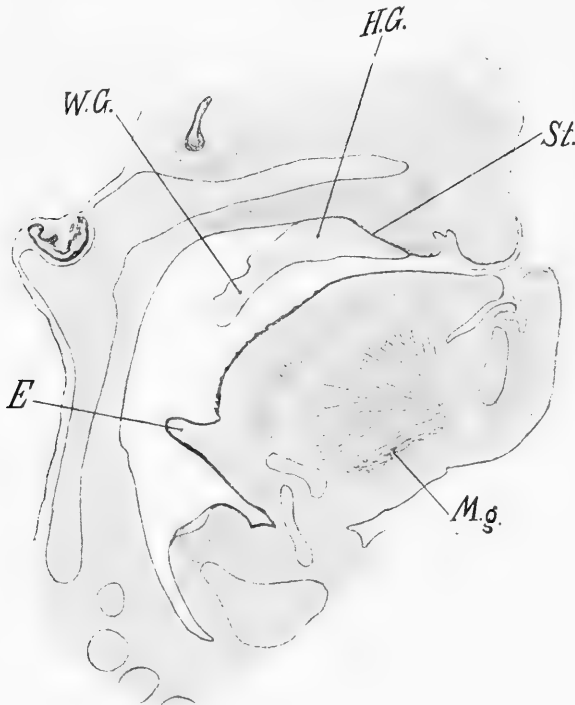
vorne, nahezu parallel dem Septum. Ihr höchster Punkt liegt jetzt im vorderen Teil der Mundhöhle. Der *Musculus geniohyoideus* hat eine nahezu horizontale, der *Musculus genioglossus* eine steilere Richtung als früher.

Die Epiglottis richtet ihre Spitze nach hinten oben. Von der Gaumenplatte ist auf dem Medianschnitte nur ein kurzes Stück zu sehen, die Schliessung des nun ober der Zunge liegenden Gaumens hat also eben begonnen. Auf seitlichen Schnitten setzt er sich in einen freien absteigenden Teil, den weichen Gaumen, fort. Ihm entgegen erhebt sich ein Wulst von der dorsalen und seitlichen Schlundwand, der mit ihm in Verbindung tritt. Es ist dies die auch bei dem älteren Embryo von 22 mm SSL erwähnte *Plica palato-pharyngea*. Auf weiter lateral gelegenen Schnitten sieht man wieder den Zusammenhang des weichen Gaumens mit dem Mundhöhlenboden und die Einstrahlung und Teilung des *Nervus palatinus (descendens)*. Der Verlauf dieses Nerven ist ganz derselbe wie bei jüngeren Embryonen, nur ist der von den *Rami posteriores* versorgte Teil der Gaumenplatte, also der weiche Gaumen, zu einer schief frontal gestellten Platte gegen die Mitte zu ausgewachsen; die Vereinigung ist noch nicht erfolgt. Die Zunge liegt jetzt mit Spitze und Rücken ganz unter dem Zwischenkiefer und dem harten Gaumen, ihre Wurzel ist gegen den weichen Gaumen gerichtet und ihr grösster Querschnitt liegt nahe hinter dem Zwischenkiefer. Ihr Abstand vom Nasenloch ist ein beträchtlicher geworden und auch von der hinteren Schlundwand ist sie wenigstens in den seitlichen Partien durch einen ansehnlichen Zwischenraum, den *Pharynx*, getrennt.

Embryo von 33 mm SSL, sagittal geschnitten. Textfigur 12 stellt den median-sagittalen Durchschnitt dar.

Der Unterkiefer überragt die Schnauze, die Zungenspitze liegt unter der Oberlippe, also vor der oberen und hinter der unteren Alveolarleiste. Der Gaumen ist bereits geschlossen, die Gaumenplatten unterlagern den Zwischenkiefer bis nahe an die

Alveolarleiste. Die Länge des Zwischenkiefers erscheint relativ geringer als bei jüngeren Embryonen. Der weiche Gaumen ist in der Mitte sehr kurz, lateral bedeutend länger und bildet dort den Arcus palato-pharyngeus. Das Septum ist mit dem harten Gaumen verwachsen. Der Ductus Stenonianus ist deutlich zu



Textfigur 12.

Bezeichnungen wie früher. St. Ductus Stenonianus.

sehen und scheidet den den Zwischenkiefer unterlagernden Teil der Gaumenplatte von diesem selbst ab. Es tritt hier ein Verhältnis zwischen den einzelnen Gaumenabschnitten zutage, das von dem beim Erwachsenen wesentlich verschieden ist. Der aus der Gaumenplatte entstandene Teil des harten Gaumens macht den kleinsten Abschnitt des Gaumens überhaupt aus;

ein grösserer Teil unterlagert den Zwischenkiefer, das grösste Stück ist weicher Gaumen.

Die Zungenwurzel ist noch kürzer als früher, die Epiglottis ist mit der Zunge weit nach vorne gerückt.

Der Kehlkopf hat sich stark vergrössert und liegt jetzt frei im Cavum pharyngis, während er bisher unter der Zungenwurzel lag. Der Querschnitt der Meckelschen Knorpel ist oval und steht in der späteren Kinnregion senkrecht aufgerichtet. Der Unterkieferknochen ist bereits deutlich entwickelt. Der Musculus geniohyoideus verläuft nahezu horizontal, der Musculus genio-glossus steil nach unten.

Auf Grundlage der bisher gegebenen Einzelbeschreibungen würde sich demnach die Bildung des sekundären Gaumens beim menschlichen Embryo folgendermassen darstellen:

Die Ursache des sich hierbei abspielenden Prozesses ist das ungleiche Wachstum der einzelnen das Gesicht bildenden Abschnitte.

Das Gesicht sowie auch die Schädelbasis erfahren innerhalb des durch die hier beschriebenen Stadien repräsentierten Zeitraumes wichtige Veränderungen. Die Zunge und der Unterkiefer sind zunächst relativ klein. Die Zunge steht bei Horizontalstellung des Nasendaches vertikal, Wurzel und Rücken, die voneinander noch nicht zu trennen sind, liegen der Schädelbasis dicht an. Die noch plumpe Zungenspitze liegt im hinteren Teil der Mundhöhle, hinter dem Ende des relativ sehr langen Zwischenkiefers. Auch der Unterkiefer steht senkrecht gegen die Schnauze empor und wird von dieser überragt. Durch fortschreitendes Wachstum kommt nun die Zunge mit ihrer Spitze unter dem Zwischenkiefer und längs desselben so weit nach vorne, dass sie schliesslich unter die Oberlippe zu liegen kommt. Dabei gelangt sie mit ihrem vorderen Teile durch das Hinabwachsen längs des schief nach vorne absteigenden Zwischenkiefers in ein immer tieferes Niveau, was zunächst eine starke

Krümmung ihres Rückens zur Folge hat. Diese Krümmung wird bei weiterem Vorwachsen der Zunge flacher, wobei sich der Rücken immer deutlicher von der Zungenwurzel absetzt, die allein ihre dorsale Richtung beibehält. Schliesslich wird die Knickung zwischen Wurzel und Rücken eine rechtwinkelige und die ganze Zunge liegt in einem tieferen Niveau. Der Unterkiefer zeigt in dieser Zeit ebenfalls ein starkes Wachstum. Auch er rückt immer weiter nach vorne, so dass er schliesslich bis vor die Ebene der Schnauze kommt, und die Zungenspitze nun auf der Alveolarleiste des Unterkiefers und unter der Oberlippe liegt, eine Stellung, in der sie auch bei älteren Föten gefunden wird. Zugleich runden sich die Spangen der Meckelschen Knorpel zu einem immer breiteren Bogen aus und nehmen an Höhe zu, so dass die Zunge tiefer zwischen ihnen einsinkt. Während sie sich so mehr und mehr der Gestalt des späteren Unterkiefers nähern, tritt an ihrer Aussenseite die Anlage des Os mandibulare auf. Die Epiglottis, welche ihre Spitze zuerst nach hinten und unten gekehrt hatte, richtet sich auf, so dass sie später nach oben gewendet ist. Zugleich erfahren auch die übrigen Teile des Schädels Veränderungen. Die Nasenhöhle wird höher, wie aus der grösseren Höhe des Septums und aus der zunehmenden Distanz des Nasenloches von der Mundspalte zu sehen ist. Durch Verschnälerung des Septums gewinnt sie an Breite und die Zunahme des Tiefendurchmessers ist aus der grösseren Tiefe des Septums, aus den in die Länge gezogenen Aperturæ internæ, sowie der jetzt bedeutenden Länge der unteren Nasenmuscheln ersichtlich. Die Ausweitung des unteren Nasenganges ist zum Teil auf die Zunahme der Höhe der Seitenwände der Nasenhöhle, zum Teil auf eine Aushöhlung der dorsalen Fläche des Oberkiefers zu beziehen. Auch der Tiefendurchmesser der Mundhöhle wird grösser und zwar sieht man am Mundhöhlendache deutlich, dass der hinter dem Zwischenkiefer gelegene Abschnitt das stärkste Wachstum aufweist, da

der Zwischenkiefer in späteren Stadien einen relativ viel kleineren Teil des Mundhöhlendaches ausmacht. Ebenso wächst die Höhe der Mundhöhle, indem die Alveolarfortsätze des Oberkiefers, welche zuerst nur niedrige Wülste bilden, durch starkes Höhenwachstum der lateralen Partien der Oberkieferfortsätze immer tiefer treten, bis sie sogar in ein tieferes Niveau gelangen als die Gaumenleisten. Der Unterkiefer trägt auch durch Höherwerden seiner Alveolarleiste sowie dadurch, dass das Wachstum der Meckelschen Knorpel der Zunge ein tieferes Einsinken gestattet, zur Zunahme der Höhe der Mundhöhle bei. Zugleich mit dem starken Höhenwachstum des Gesichtes tritt eine Abknickung der Schädelbasis zwischen dem Os sphenoidale und der Pars basilaris ossis occipitalis auf, welche bewirkt, dass sich die Keilbeinregion in spitzerem Winkel über die Zunge erhebt.

Die Gaumenplatten entstehen als niedrige Leisten hinter dem Zwischenkiefer, also im hinteren Teil der Mundhöhle und erstrecken sich bis knapp an die dorsale Schlundwand, wo sie mit einer abgerundeten Ecke enden. Ihr unterer Rand ist frei, mit ihrer lateralen Fläche stehen sie rückwärts mit dem Boden und der Seitenwand der Mundhöhle in Verbindung. Die schon bei den einzelnen Beschreibungen erwähnte Einstrahlung und Teilung des Nervus palatinus giebt die Grenze zwischen hartem und weichem Gaumen an. Der Abschnitt, welcher dem späteren harten Gaumen angehört, ist nach innen unten gerichtet und liegt unter den Seitenteilen der Zunge, während der den grösseren Anteil der Gaumenplatte bildende weiche Gaumen senkrecht neben der Zunge absteigt. Derselbe verlängert sich später nach hinten und tritt oberhalb der erwähnten Ecke durch einen Fortsatz mit einem Wulst der dorsalen und seitlichen Schlundwand in Verbindung, wodurch die Plica pharyngo-palatina gebildet wird. Durch alle hier beschriebenen Wachstumsdifferenzen im Bereiche des Gesichtes und der Schädelbasis gelangt schliesslich die Zunge so weit nach vorne und unten, dass der Zwischen-

kiefer sowie der kurze Teil der Gaumenplatte, welcher den späteren harten Gaumen darstellt, über ihr, der spätere weiche Gaumen aber hinter ihr liegt. Die Platten des harten Gaumens, die früher nach innen unten gerichtet waren, wachsen nun, da der Raum zwischen ihnen frei geworden ist, nicht mehr weiter nach unten, sondern sie wachsen, ihre Form nunmehr ändernd, oberhalb der Zunge in horizontaler Richtung gegen die Mitte zu und treffen sich zunächst in ihrem vordersten Teile, eine Strecke hinter dem Zwischenkiefer. Von da an setzen sie sich nach vorne in zwei, jetzt erst vom vordersten Teile der Oberkiefer gegen die Mitte auswachsende Platten fort, die den Zwischenkiefer unterlagern und mit ihm die Stenonschen Gänge einschliessen. Die Verwachsung des harten Gaumens schreitet dann nach vorne und rückwärts fort, zugleich verwächst mit ihm das immer länger gewordene Septum und auch der weiche Gaumen schliesst sich teilweise, nachdem er hinter der Zungenwurzel, ohne seine Richtung zu ändern, gegen die Mitte vorgewachsen ist. Kurz gesagt wird also die Schliessung des sekundären Gaumens dadurch ermöglicht, dass die Zunge aus dem Raume zwischen den Gaumenplatten nach vorne hinauswächst ohne von rückwärts in denselben hineinzugelangen.

Die besprochenen Veränderungen am Schädel, durch welche die Bildung des sekundären Gaumens ermöglicht wird, sind natürlich nicht auf den Zeitraum beschränkt, der durch die hier beschriebenen Stadien repräsentiert wird. Gerade für jüngere Embryonen hat His in ausführlicher Weise die Verschiebung von Zunge und Unterkiefer nach vorne sowie die Zunahme der Höhe des Septums, der sogenannten Schnauzenfalte, beschrieben. Er verfolgte aber nicht das Fortschreiten dieser Wachstumstendenz an älteren Embryonen und zog daher keine Konsequenzen daraus für die Bildung des sekundären Gaumens. Er giebt nur an, dass sich in der zweiten Hälfte des zweiten Monats Unterkiefer und Zunge brustwärts senken, was wohl nicht wört-

lich genommen werden kann, da eine Senkung wegen des Aufliegens des Unterkiefers auf der Brust nicht möglich ist, sondern die erwähnte Veränderung kommt durch das fortschreitende Höhenwachstum des Gesichtes und die gleichzeitige Abknickung der Schädelbasis zwischen dem Os sphenoidale und der Pars basilaris ossis occipitalis zustande.

Auch für das extrauterine Leben wurden darüber Untersuchungen angestellt. Symington zitiert die Befunde Frorieps, wonach das Verhältnis des Gesichtes zum Schädel im vertikalen Durchmesser beim Neugeborenen 1 : 8, mit zwei Jahren 1 : 6, mit fünf Jahren 1 : 4, mit zehn Jahren 1 : 3, beim erwachsenen Weibe 1 : 2¹/₂, beim Manne 1 : 2 beträgt. Daraus geht hervor, dass die Höhenzunahme des Gesichtes gegenüber dem Schädel während der ganzen Entwicklung eine kontinuierliche ist, wenn auch nicht damit gesagt sein soll, dass sie zu allen Zeiten eine gleichmässige sei.

Ebenso kann man bezüglich des Zurückbleibens des Zwischenkiefers im Längenwachstum behaupten, dass es auch nach den erwähnten Stadien zur Geltung kommt, wenn man nämlich die geringe relative Länge des Zwischenkiefers beim Erwachsenen mit der bei Embryonen vergleicht. Es wiederholt sich also ontogenetisch die Änderung im Verhältnisse der Länge des Zwischenkiefers zum übrigen Gaumen, wie sie phylogenetisch von Seydel konstatiert wurde, indem er sagt: „Bei *Echidna* treten in der Verlängerung der *Apertura interna* und im Zurückbleiben des Längswachstums des primitiven Nasenbodens die Momente in Erscheinung, welche einen Gegensatz zu den Verhältnissen der Amphibien bilden und für die weitere Ausgestaltung des Säugetiergaumens charakteristisch sind.“

Da somit die hier entwickelte Auffassung der Gaumenbildung bedeutend von der seit Dursy und His herrschenden Anschauung abweicht, möchte ich kurz zusammenfassen, was mir gegen letztere zu sprechen scheint.

Zunächst ist phylogenetisch kein Anhaltspunkt für die von den beiden Autoren angegebene Art des Gaumenschlusses zu finden. Von den Amphibien an, wo sich zuerst die Bildung des sekundären Gaumens bemerkbar macht, bis zu den niederen Säugetieren entsteht der sekundäre Gaumen immer durch direktes Vorwachsen der Gaumenplatten in horizontaler Richtung. Seydel erklärt ausdrücklich: „Ich habe bei den untersuchten Echidna-Embryonen keinen Anhaltspunkt dafür gewonnen, dass die Gaumenplatten als solche erst nach abwärts wachsen, um sich erst später in die horizontale Richtung einzustellen, wie das von anderen Autoren für die höheren Säugetiere angegeben wird.“ Gegen die Auffassung der nach Dursy und His analog der des Menschen vor sich gehenden Gaumenbildung bei höheren Säugetieren lassen sich aber dieselben Bedenken erheben wie gegen die Erklärung derselben beim Menschen:

Die Annahme von Stellungsveränderungen einzelner Organabschnitte, welche plötzlich während des Embryonallebens auftreten und an einen bestimmten Entwicklungsmoment gebunden sind, besitzt an und für sich eine sehr geringe Wahrscheinlichkeit. Dies gilt natürlich auch von der plötzlichen Veränderung, die dadurch gegeben wäre, dass die Zunge sich durch Muskelaktion nach unten zurückzieht und die Gaumenplatten sich aus der vertikalen Stellung zur horizontalen aufrichten. Die Chancen dafür, dass dieser Mechanismus gerade im richtigen Moment bei geeigneter Länge der Gaumenplatten eintritt, wären sehr geringe. Dursy giebt nicht an, in welcher Weise er sich das Zurückziehen der Zunge vorstellt, er sagt nur: „Die Zunge weicht bei Beginn der Gaumenbildung und zwar zuerst mit der Spitze von der Schädelbasis zurück.“ His suchte, wie schon erwähnt, das Zurückziehen der Zunge auf aktive Muskelkontraktionen zurückzuführen. Dass diese Annahme bei Embryonen von 28–30 mm SSL, obendrein zu einem ziemlich genau bestimmten Zeitpunkt, eine sehr gewagte ist, braucht wohl nicht

näher ausgeführt zu werden. Abgesehen davon müssten auch in dem Falle die räumlichen Verhältnisse schon vorher derartige geworden sein, dass der Zunge und dem Unterkiefer Platz für die Lageveränderung zur Verfügung stünde. Wo aber durch Wachstumsdifferenzen der Umgebung solche Bedingungen geschaffen worden sind, ist wohl anzunehmen, dass auch Zunge und Unterkiefer in ihre definitive Lage rücken würden, ohne dass es aktiver Bewegungen bedürfte.

Ausser diesen allgemeinen Erwägungen sprechen auch die Befunde an den besprochenen Embryonen gegen die Anschauungen von His.

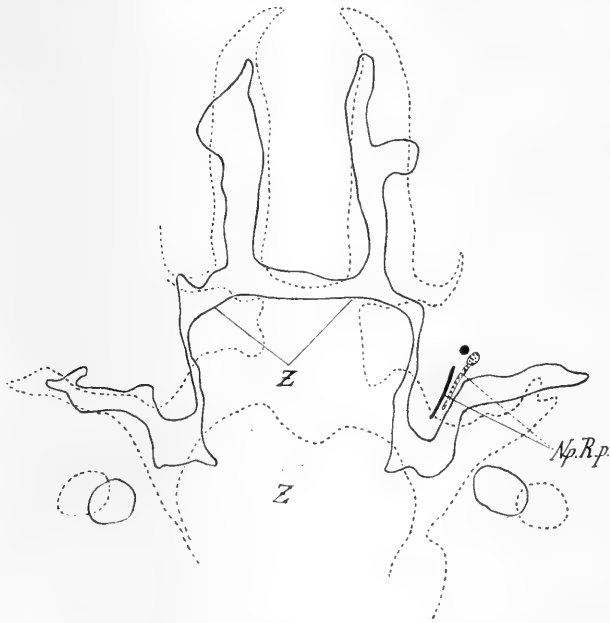
Die Methode der Frontalschnitte, an denen His hauptsächlich die Umlagerung der Gaumenplatten zu veranschaulichen suchte, erwies sich mir als wenig geeignet und jedenfalls als ungenügend zur Lösung dieser Frage. Denn durch die Schnittführung ist es bedingt, dass die anfangs noch steil gestellte Zunge so getroffen wird, dass sie nach hinten den Gaumen kaum zu überragen scheint, auch kommt das Ausladen des Endes der Gaumenplatte nach rückwärts und das Auftreten des Arcus pharyngo-palatinus noch vor dem Beginn des Gaumenschlusses nicht zur Geltung. Erst Sagittalschnitte und Modelle geben über die Ausdehnung der Zunge im Verhältnis zum Gaumen sowie über das Verhältnis des harten zum weichen Gaumen und über die Länge des Zwischenkiefers genügenden Aufschluss. Es zeigte sich, dass ein viel geringerer Teil der Zunge zwischen den Gaumenplatten liegt, als es auf Frontalschnitten scheint. His spricht übrigens nicht mit Recht bei jüngeren Embryonen schon in der Gegend unmittelbar hinter dem Zwischenkiefer von Gaumenleisten, indem er einen Teil der medialen Fläche des Oberkieferfortsatzes als senkrechte Gaumenplatte bezeichnet, zu einer Zeit, wo letztere in Wirklichkeit erst weiter hinten als niedrige nach innen unten gerichtete Leiste beginnt. Dadurch überschätzt er auch dort, wo eine Gaumenplatte tatsächlich vor-

handen ist, ihre Höhe, die, wie die Sagittalschnitte zeigen, eine ziemlich geringe ist. Fick gelangte durch diese Auffassung zu der Anschauung, dass die vertikale Gaumenplatte bei dem Hisschen Embryo Mr sowie die Gaumenplatten bei normalen Schweineembryonen so lang seien, dass sie beim Hinaufklappen über die Medianlinie reichen würden. Direkte Messung an dem Hisschen Embryo sowie an anderen menschlichen Embryonen ergibt, dass dies nicht der Fall ist, sobald man nicht einen Teil der senkrechten Fläche des Oberkiefers der Gaumenplatte zurechnet, und sobald man nur den Teil der Gaumenplatte berücksichtigt, der dem späteren harten Gaumen entspricht.

His giebt nirgends eine Grenze zwischen hartem und weichem Gaumen an und nach seinen Bildern scheint er noch Teile der Gaumenplatte als harten Gaumen angesehen zu haben, die sicher schon dem weichen Gaumen angehören. Zur Feststellung der Grenze erscheint mir die Teilung der *Nervi palatini* in *Rami anteriores* für den harten und *Rami posteriores* für den weichen Gaumen geeignet zu sein. Bei den frontal geschnittenen Embryonen findet sich überall im hinteren Teil der Mundhöhle ein in die Gaumenplatte einstrahlender senkrecht nach abwärts verlaufender Nerv, der sich auf weiter rückwärts gelegenen Schnitten bis ins Ganglion sphenopalatinum verfolgen lässt. Ebenso auf Sagittalschnitten, wo die Teilung der Zweige für den harten und weichen Gaumen deutlich zu sehen ist. Der Teil der Gaumenplatte, welcher von den *Rami posteriores* versorgt wird, ist weicher Gaumen. Bei dieser Bestimmung der Grenze zeigte sich nun, dass ein grösserer Teil der Gaumenplatte dem weichen als dem harten Gaumen zuzurechnen ist.

Weiter ergibt aber die Beobachtung dieser Nervenzweige, dass auch dann, wenn der harte Gaumen bereits über der Zunge liegt, die Richtung des in den weichen Gaumen einstrahlenden Nerven dieselbe geblieben ist, während doch, wenn die ganze Gaumenplatte hinaufgeklappt wäre, wie es der Ansicht von

Dursy und His entspricht, die Richtung des in ihr befindlichen Nerven eine andere geworden sein müsste. Daraus geht hervor, dass für den weichen Gaumen mindestens ein Aufklappen nicht stattfindet. Textfigur 13 veranschaulicht diese Verhältnisse. Es wurden zwei Schnitte aufeinander gezeichnet; der eine (punktirierte Linie) gehört dem besprochenen Embryo von 28 mm SSl an, der andere einem Embryo von 27¹/₂ mm SSl, der dem



Textfigur 13.

N. p. R. p. Nervus palatinus, ramus posterior. Z Zunge.

besprochenen Embryo von 23 mm SSl sehr ähnlich ist und daher nicht beschrieben wurde. In beiden Schnitten ist die Einstrahlung des Ramus posterior des Nervus palatinus getroffen, also der Anfang des weichen Gaumens. Die Gaumenplatte wie der Nerv haben ihre Stellung beibehalten, nur ist bei dem älteren Embryo die Platte gegen die Mitte zu vorgewachsen. Zugleich sieht man, wie bei dem jüngeren Embryo die Zunge noch hoch

oben am Septum und weit hinten liegt, denn es ist ihr voller Querschnitt getroffen, während bei dem älteren Embryo die Zunge tief und weit nach vorne liegt, denn nur ihr hinterster Abschnitt fällt noch in den Schnitt.

Ausserdem sind die Gaumenplatten an ihrem hinteren Ende mit der seitlichen Schlundwand und den Arcus palatopharyngei verwachsen. Der weiche Gaumen entsteht also zweifellos durch Vorwachsen der Gaumenplatten gemeinsam mit den Arcus palatopharyngei zu schief frontal gestellten, von vorne oben nach hinten unten geneigten Platten, die in der Medianebene hinter der weit nach vorne gerückten Zungenwurzel miteinander teilweise verwachsen. His fügt ausserdem, dass er den weichen Gaumen auch durch das Aufklappen entstehen lässt, noch hinzu, dass dabei eine Stauung der Ränder stattfindet, wodurch eine gegen die Mundhöhle konvexe Längsleiste, die spätere Uvula entstehe. Aus seinen Bildern ist nicht ersichtlich, dass die Stauung der Ränder zur Bildung dieser Leiste führt, da letztere auf seinen Schnitten schon bei noch nicht zur Berührung gekommenen Gaumenplatten zu sehen ist, ebenso wie bei unserem Embryo von 28 mm SSL, dessen Gaumen noch nicht geschlossen ist.

Berücksichtigt man also, dass der weiche Gaumen sich durch direktes Vorwachsen gegen die Mitte, schliesst, ebenso der Teil des harten Gaumens, der den Zwischenkiefer unterlagert (für diesen Abschnitt wurde auch von Dursy und His kein anderer Modus des Gaumenschlusses angenommen), so ist es unwahrscheinlich, dass der dazwischen liegende Teil des harten Gaumens sich auf eine völlig andere Weise schliesse, um so mehr wenn man bedenkt, dass bei Embryonen gerade dieser Abschnitt den kleinsten Teil des ganzen Gaumens ausmacht. Noch der Embryo von 33 mm SSL, bei welchem der Gaumenschluss schon erfolgt ist, zeigt deutlich diese Verhältnisse. Man sieht an ihm, dass der Tiefendurchmesser des Stenonschen Ganges grösser

ist als der des dahinter liegenden harten Gaumens und dass auch der weiche Gaumen den harten an Ausdehnung bedeutend übertrifft, während doch beim Erwachsenen der hinter dem Zwischenkiefer liegende Teil des harten Gaumens eine bedeutende Tiefenausdehnung besitzt, der den Zwischenkiefer unterlagernde dagegen von minimaler Länge ist.

Da ich mich somit den Ansichten von Dursy und His über die Bildung des sekundären Gaumens nicht anschliessen kann, ist es selbstverständlich, dass ich den Embryo von His mit der einen senkrechten und der anderen horizontalen Gaumenplatte nicht für ein Stadium eines normalen Embryos halte. Allerdings geht aus der Arbeit Ficks, die mit His Zustimmung ausgeführt wurde, hervor, dass beide Autoren zu zweifeln begonnen haben, ob dieser Embryo ein normaler sei. Die Bedenken dagegen beziehen sich aber nur auf den speziellen Fall, im übrigen hält Fick an der Ansicht vom Zurückziehen der Zunge und zwar erst unter die eine, dann unter die andere Gaumenplatte fest.

Im Anschluss an die Besprechung der normalen Gaumenentwicklung haben die verschiedenen Autoren stets auch die pathologische, das Uranoschisma, behandelt. Liegt es doch nahe, wenigstens eine Gruppe der Uranoschismen als Hemmungsbildungen aufzufassen und ist es ja auch, wie der erwähnte Embryo Mr von His zeigt, bisweilen sogar zweifelhaft, was man als normal und was als pathologisch anzusehen hat. Von den in der Literatur erwähnten Missbildungen übergehe ich die, welche durch abnorme Membranen und Cystenbildungen entstanden sind, da bei diesen das vorhandene Hindernis die mangelhafte Entwicklung ohne weiteres erklärt.

Dursy fand einen Schweineembryo von 3 cm Länge, bei welchem eine Gaumenplatte horizontal, eine vertikal stand und die Zunge schief dazwischen lag. Er hält die Schiefstellung der Zunge für die störende Ursache.

Bei einem menschlichen Fötus von vier Monaten mit doppelseitigem Uranoschisma meint er, dass die ungleiche Länge der Gesichtshälften im antero-posterioren Durchmesser die Störung in der Gaumenbildung bedingt hat. Dursy macht weiter auch die Beobachtung, dass bei mangelhafter Ausbildung der Gaumenplatten die Nasenscheidewand, wie es bei niedrigen Tieren und beim primitiven Gaumen des Menschen der Fall ist, sich an der Bildung des Mundhöhlendaches beteiligt. Dabei verbreitert sie sich an ihrem untersten Teile, so dass es den Anschein gewinnen kann, als ginge die Spalte mitten durch die Gaumenplatte, wie es auch ursprünglich von Förster aufgefasst wurde.

His erwähnt in seiner Anatomie menschlicher Embryonen zwei Fälle von Wolfsrachenbildung, wobei er das Zurückbleiben des Oberkiefers in seiner Entwicklung als Ursache der Missbildung hinstellt. Den Embryo Mr, den His in seinen „Beobachtungen zur Geschichte der Nasen- und Gaumenbildung beim menschlichen Embryo“ bespricht, halte ich entschieden für pathologisch und nicht für eine „Übergangsphase, in der der Umlagerungsprozess einseitig begonnen hat, aber noch nicht vollendet ist“, weil es nach meiner Auffassung der Gaumenentwicklung ein solches Übergangsstadium überhaupt nicht giebt. Die Argumentation, dass dieser Embryo gerade der Periode angehört, in der die Umlagerung der Gaumenplatten stattfindet, dass ferner Dursy bei einem Schweineembryo einen ganz ähnlichen Fall gefunden hat und dass somit, wenn bei wiederholten Untersuchungen an Schweineembryonen einseitiger Tiefstand der Gaumenplatten und Schrägstellung der Zunge sich öfters finden sollten ohne entsprechende Häufigkeit von Wolfsrachenbildung bei erwachsenen Schweinen die physiologische Deutung ohne weiteres als erwiesen zu betrachten ist, scheint mir auch bei der Hisschen Auffassung der Gaumenbildung keineswegs begründet. Hat doch His selbst in seiner „Anatomie menschlicher Embryonen“ 2. Bd., S. 15 ausgeführt, dass von

den zur Untersuchung gelangenden Embryonen unter den von auswärts zugesandten Fällen, wobei mit Vorliebe gut erhaltene und normal gebildete Objekte ausgewählt wurden, sich 22%, bei den von Hebammen wahllos gelieferten Fällen 40% lebensunfähiger Missbildungen befanden, da die meisten durch Abortus gewonnen seien und dieser in vielen Fällen durch Missbildung des Embryo hervorgerufen werde. Er sagt darüber: „Jedenfalls ergibt sich die für die Zeugungstheorie wie für die Praxis höchst bedeutsame Tatsache, dass ein nicht geringer Bruchteil der erzeugten Geschöpfe schon in ihrer ersten Anlage verfehlt ist und damit unfähig, das Entwicklungsziel zu erreichen. Der zweite und wohl noch ein Teil vom dritten Monat der Schwangerschaft scheint den Zeitraum zu umfassen, während dessen sich der Uterus alles dessen entledigt, was nicht entwickelungsfähig ist. Auch Hegar hat diesen Zeitpunkt für den durch den Fötus verursachten Abortus bestimmt“.

Nach dieser Zeitbestimmung sind gerade bei Embryonen, die man auf Bildung des sekundären Gaumens untersucht, nämlich aus dem Ende des zweiten und Anfang des dritten Monats Missbildungen keine Seltenheit, weshalb sich auch der Befund einer einseitigen Horizontalstellung der Gaumenplatte öfters wiederholen kann. Auch ich fand einen allerdings sehr schlecht erhaltenen Embryo von 29 mm SSL, der die angegebenen Verhältnisse zeigt.

Wenn ich somit diesen Embryo Mr auch als pathologisch ansehe, kann ich mich doch nicht ganz mit den Gründen einverstanden erklären, die Fick veranlassen, ihn möglicherweise für pathologisch zu halten. Ein Druck des Daumens auf den Unterkiefer bedingt sicher nicht immer eine Störung der Gaumenbildung, wie unser Embryo von 28 mm zeigt, bei dem gleichfalls die Spuren des Fingerdruckes auf der einen Seite des Unterkiefers zu sehen sind. Auch war in dem Falle Dursys wenigstens nichts über eine derartige störende Ursache bekannt. Daraus,

dass sich die über der Zunge stehende Platte aufwärts richtete und an die Nasenscheidewand anlegte, kann nicht auf Beschränkung des Raumes in diesem Teil des Mundnasenraumes geschlossen werden, wie Fick es thut, denn bei mangelhafter Gaumenbildung richten sich häufig die Platten schräg nach aufwärts, wie es besonders auffallend an einem meiner menschlichen Embryonen von 27¹/₂ mm SSL mit doppelseitigem Uranoschisma der Fall ist, wo die beiden horizontal gestellten Platten sich besonders in den hinteren Anteilen, nach aufwärts stellen, wobei von Raumbeschränkung nicht die Rede sein kann, da der Schädel abnorm in die Breite entwickelt ist, ebenso wie die Zunge, die ungewöhnlich niedrig ist und tief unter den Platten liegt. Auch bei meinem eben erwähnten Embryo von 29 mm SSL mit der einseitigen Horizontalstellung der Gaumenplatte ist die oberhalb der Zunge liegende Gaumenplatte schräg nach aufwärts gerichtet ohne irgendwelche sichtbare Ursache. Dass bei Embryo Mr, wie Fick meint, die vertikale Gaumenplatte beim Hinaufklappen über die Medianlinie reichen würde, ist wie schon früher erwähnt, nicht der Fall. Richtig ist dagegen, dass ein einfaches Hinaufklappen der vertikalen Gaumenplatte nicht genügen würde, um die der anderen Seite entsprechende Form herbeizuführen, sondern dass, wie Fick sich ausdrückt, eine bedeutende Gestaltveränderung des ganzen Gewebebalkens (Gaumenplatte + Alveolarfortsatz) eintreten müsste.

Herr Prof. Dr. Tandler beschrieb einen Fall von Uranoschisma verbunden mit Mikrognathie und führte aus, dass wahrscheinlich die Ursache der Missbildung die Zunge gewesen sei, welche sich infolge der Mikrognathie nicht zurückziehen konnte. Dass in diesem Falle die Mikrognathie die Ursache der Wolfsrachenbildung war, ist wohl zweifellos, da durch sie der Zunge ein Vorwachsen und damit ein Tiefergelangen unmöglich gemacht wurde. Im übrigen möchte ich auf die Ursachen der Entstehung des Uranoschisma nicht weiter eingehen, da dieselben sich wahr-

scheinlich grösstenteils unserer Beurteilung entziehen. Ich will nur noch auf einen Befund an Schädeln von Neugeborenen aufmerksam machen, dass nämlich in Fällen von Uranoschisma die Höhenentwicklung des Schädels geringer ist als sonst und dass besonders die Choanen ausserordentlich niedrig sind.

Herrn Hofrat Zuckerkandl, dem ich die Anregung zu dieser Arbeit verdanke, sowie Herrn Professor Dr. J. Tandler erlaube ich mir für die Förderung meiner Untersuchungen meinen besten Dank auszusprechen.

Litteratur-Verzeichnis.

1. Dursy, Zur Entwicklungsgeschichte des Menschen und der höheren Wirbeltiere (1869).
 2. His, W., Anatomie menschlicher Embryonen. 1885.
 3. — Beobachtungen zur Geschichte der Nasen- und Gaumenbildung beim menschlichen Embryo. 1901.
 4. Seydel, O., Über Entwicklungsvorgänge an der Nasenhöhle und am Mundhöhlendach von Echidna nebst Beiträgen zur Morphologie des peripheren Geruchsorgans und des Gaumens der Wirbeltiere aus Semon, Zoologische Forschungsreisen in Australien und dem Malayischen Archipel.
 5. Symington, On the relations of the larynx and trachea to the vertebral column in the foetus and child. *Journal of anatomy and physiology*. London and Cambridge 1885, Bd. 19.
 6. Fick, R., Bemerkungen zur Wolfsrachenbildung. *Arch. f. klin. Chirurgie*. Bd. 68, H. 2.
 7. Tandler, J., Zur Entwicklungsgeschichte des Uranoschisma. *Wiener klin. Wochenschr.* 1899.
-

Tafelerklärung.

- A. Alveolarfortsatz.
- Ap. Apertura interna.
- H. G. Harter Gaumen.
- N. p. Teilungsstelle des Nervus palatinus.
- S. Septum.
- St. Ductus Stenonianus.
- U. N. Untere Nasenmuschel.
- W. G. Weicher Gaumen.
- W. Wulst.
- Z. W. Zwischenkiefer.



AUS DEM HISTOLOGISCHEN LABORATORIUM DER UNIVERSITÄT TOMSK.

ZUR

FRAGE ÜBER DIE NERVENKNOTEN

IM

HERZVENTRIKEL EINIGER SÄUGETIERE.

VORLÄUFIGE MITTEILUNG.

VON

I. A. VALEDINSKY,

TOMSK.

Mit 6 Abbildungen auf Tafel 19/20.

Seitdem im Jahre 1844 R. Remak¹⁾ die Beobachtung gemacht, dass in den Herzventrikeln des Kalbes im Verlauf der Nerven und an ihren Verzweigungsstellen mit unbewaffnetem Auge sichtbare Verdickungen der Nerven vorkommen, die in einer Ansammlung von Nervenzellen bestehen, ist die Frage nach der Existenz der Nervenknotten in den Herzventrikeln schon vielfach Gegenstand der Untersuchung gewesen.

Eingehender ist namentlich das Froschherz untersucht worden, und zwar zunächst von I. M. Dogiel²⁾, dessen Beobachtungen alsdann von A. E. v. Smirnow³⁾ bestätigt worden sind.

Was jedoch die Ventrikel der Säugetiere und speziell des Menschen anlangt, so ist die Anwesenheit von Nervenknotten hierselbst noch bis zum heutigen Tage nicht als ganz sicher festgestellt anzusehen. Die einen (I. Dogiel, Kasem-Bek, Vignal) bestätigen die ältere Beobachtung Remaks und beschreiben Nervenknotten in den Ventrikeln der Säugetiere und des Menschen, jedoch nur im oberen Drittel derselben. Andere (Openchowski, Berkley und vielleicht P. Jacques) nahmen in den Ventrikeln nur gesonderte, zerstreut liegende Nerven-

1) Remak, R., Neurolog. Erläuterungen. Müllers Arch. 1844. 5. 463.

2) Dogiel, I., Vergl. Anatomie, Physiol. u. Pharmak. d. Herzens. Kasan 1895. S. 42—82. (Russisch).

3) Smirnow, A. E. v., Material zur Histologie d. peripheren Nervensystems d. Amphibien. Kasan 1891. (Russisch).

zellen wahr, ohne Bildung von Knoten, und ebenfalls nur im oberen Drittel. Wiederum andere (Eisenlohr, Ott, Koplewsky, His jun., S. Schwartz¹⁾, Engelmann²⁾) verhalten sich skeptisch zu allen diesen Beobachtungen und leugnen die Existenz von Nervenknoten unterhalb der Atrioventrikularfurche, d. h. in der Substanz der Ventrikel. Einige Autoren (Engelmann, Schwartz) sehen unter anderem in der Abwesenheit der Nervenknoten in den Ventrikeln die Begründung der Theorie der myogenen rhythmischen Herzpulsation.

Dahingegen teilt Prof. A. E. von Smirnow in seinen Vorlesungen, sich auf seine jahrelangen Beobachtungen stützend, seinen Zuhörern stets mit, dass in der gesamten Ventrikelwand, die Herzspitze nicht ausgenommen, Nervenknoten vorhanden sind, die er oft genug an Herzen von Hunden, Katzen, Kaninchen, Kälbern und auch von Menschen, sowohl nach Behandlung nach den verschiedensten Methoden, als auch bei Methylenblaufärbung nach P. Ehrlich hat finden können.

Herr Prof. A. E. von Smirnow schlug mir nun vor, in seinem Laboratorium die interessante und bei weitem noch nicht endgültig abgeschlossene Frage über die Gegenwart von Nervenganglien in der Ventrikelwand der Herzen von Säugetieren einer näheren Untersuchung zu unterziehen. Zu meinen Untersuchungen wählte ich folgende Methode zur Herstellung der Präparate: Das Herz eines eben getöteten Tieres wurde in 7% wässrige Karbollösung gethan, wie es Shuk³⁾ empfiehlt. Es muss übrigens hinzugefügt werden, dass diese Zahl nicht dem Prozent der Löslichkeit des Phenols entspricht, die etwas

1) Schwartz (Moskau), Über d. Lage d. Ganglienzellen im Herzen d. Säugetiere. Arch. f. mikrosk. Anatomie. Bd. LII, 1899, S. 63—77. (Hier sind auch die anderen von mir citierten Autoren dieser Gruppe angeführt.)

2) Engelmann, Das Herz und seine Thätigkeit im Lichte neuerer Forschung (Festrede). Berlin 1903.

3) Shuk, N. N., Über d. Nerven d. Herzens. Fragen d. neuro-psychischen Medizin. Bd. IX. S. 357—365. Kiew 1903. (Russisch).

niedriger liegt. In der genannten Lösung verblieb das Herz die ganze Zeit über. Dank der Behandlung mit Karbol wurden die Nerven des Ventrikels gehärtet und traten auf der ganzen Oberfläche sehr deutlich hervor als Stämme und Stämmchen verschiedener Dicke und Richtung. Man konnte deutlich sehen, dass die Nerven, nachdem sie aus dem im querlaufenden Sulcus eingelagerten Fett ausgetreten, ihren Weg nach unten zur Herzspitze nahmen, indem sie bald die Richtung der Blutgefäße einschlugen, bald mehr unabhängig von den Gefäßen verliefen, zuweilen dieselben sogar kreuzten. Auf ihrem Wege teilen sich die Nerven vielfach, Anastomosen mit den benachbarten Nervenzweigen bildend. Im Verlaufe der Nervenstämmen, und häufiger noch an den Stellen der Anastomosen, können mit bloßem Auge sichtbare Verdickungen derselben wahrgenommen werden.

Nach der Behandlung mit der Karbolsäurelösung verfuhr ich zweifach: In einem Teil der Fälle befreite ich mittelst einer gewöhnlichen anatomischen Pinzette irgend einen Nervenstamm von dem ihn umgebenden Gewebe des Perikards, zog ihn hervor und legte ihn auf 24 Stunden in Pikrokarmin; von hier wurde er, nachdem er mit Wasser leicht abgespült, in angesäuertes Glycerin gebracht, mit Nadeln zerzupft, in demselben Glycerin eingebettet und der mikroskopischen Untersuchung unterzogen. In einem anderen Teil der Fälle schnitt ich den Nerven mit einem Teile des Perikardiums und Myokardiums aus und bettete diese Stückchen in Celloidin ein, worauf mit dem Mikrotom Schnitte parallel der Oberfläche des Perikards hergestellt und mit Hämatoxilin-Eosin gefärbt wurden.

Die erstere Behandlung, die nebenbei gesagt, in ihrer Technik sehr einfach ist, wandte ich da an, wo die Nerven des Ventrikels mehr oder weniger dick waren, häufige Verdickungen aufwiesen und sich leicht zerzupfen ließen, wie dieses in den oberen Teilen des Ventrikels der Fall ist. Die andere Art der Behandlung verfolgte ich bei der Untersuchung der Herzspitze,

wo die Nerven dünn sind und der Bereitung von mikroskopischen Zupfpräparaten grössere Schwierigkeiten bieten.

Bei der Durchsicht der von mir hergestellten Präparate konnte ich mich davon überzeugen, dass erstens in den Ventrikeln von Säugetierherzen ohne Zweifel Ganglien in grosser Zahl vorkommen und zweitens in allen Abschnitten des Herzens, den oberen, wie den unteren, beobachtet werden können, die Herzspitze nicht ausgenommen. Wenigstens haben diese Behauptungen volle Gültigkeit fürs Kalbsherz, dessen ich mich zu meinen Untersuchungen zunächst fast ausschliesslich bedient habe.

Zur Bestätigung des Gesagten lege ich einige Abbildungen meiner Präparate bei.

Abbildung 1 giebt einen Nervenknotten von recht beträchtlicher Grösse wieder, der dem oberen Drittel der vorderen Oberfläche des Ventrikels eines Kalbsherzens entstammt. Wir sehen, dass das Konglomerat der Nervenzellen (a) von einer gemeinsamen bindegewebigen Hülle (d) umgeben ist, die dünne Zwischenwände (e) in das Innere des Knotens zwischen die Nervenzellen abgiebt. An den entgegengesetzten Polen des Knotens treten Nervenfasern (f), die Hülle durchdringend, ein und aus und bilden ausserhalb des Ganglion Stämmchen, die sich in ihrem weiteren Verlaufe verzweigen. Das Ganglion hat folgende Grösse: der längste Durchmesser zwischen den Endpolen hat eine Länge von 0,52 mm, der ihm querverlaufende Durchmesser ist 0,45 mm lang.

Abbildung 2 stellt einen Nervenknotten aus dem mittleren Drittel des Ventrikels des Kalbsherzens dar. Er liegt in der Nähe eines ziemlich dicken Nervenstammes (f), der auf der Abbildung im Querdurchmesser in halber Grösse wiedergegeben ist. Im allgemeinen hat dieses Ganglion dasselbe Aussehen wie das eben beschriebene: auch hier sehen wir es von einer bindegewebigen Hülle umgeben (d), sehen gleichfalls an den Polen Nervenfasern ein- und austreten (f), nur ist dieses Ganglion

bedeutend kleiner, als das erstere: der Längsdurchmesser beträgt nur 0,056 mm, der Querdurchmesser —0,042 mm. Ausserdem ist bei diesem Knoten in dem einen seiner Endpole ein Gebilde eingelagert (g), das aus einer Ansammlung besonderer Zellen mit sehr geringem Protoplasmagehalt und verhältnismässig grossem Kern besteht. Auch diese Zellanhäufung ist in einer besonderen Kapsel eingeschlossen und stellt gleichsam ein selbständiges Knötchen vor. Offenbar ist dieses Gebilde nichts anderes, als ein sog. Sigmund Meyersches Zellnest.

Dem beschriebenen ähnliche Ganglien beobachtete ich auch im oberen Drittel der Herzventrikel des Hundes. Wegen der überaus grossen Ähnlichkeit derselben mit den Ganglien des Kalbherzens verzichte ich auf eine bildliche Wiedergabe derselben.

Aus dem Hundeherzen erlaube ich mir in Abbildung 3 einen Nervenknotten aus dem Ventrikularseptum vorzuführen, das im mittleren Drittel des Septums gelegen war. Man ersieht, dass das Ganglion im lockeren intermuskulären Bindegewebe (o) mit Fettzellen eingelagert ist.

Diese Präparate (Celloidineinbettung) waren mir lebenswürdig von Herrn Prof. A. E. von Smirnow zur Verfügung gestellt. Ich färbte die Schnitte mit Hämatoxylin-Eosin.

Weiterhin füge ich Abbildungen von Präparaten bei, die ich nach der zweiten von mir beschriebenen Behandlungsart erhalten habe.

Abbildung 4 zeigt eine Gruppe von Nervenzellen (a), die in einem Nervenstamme eingelagert sind (f); rechts sieht man Bündel quergestreifter Herzmuskel (i). Dieses Präparat erhielt ich aus der Spitze des linken Ventrikels eines Kalbsherzens. Das Stückchen war in schräger Richtung etwa 1 cm nach rechts von der Mittellinie und ca. 7 mm oberhalb der Herzspitze aus der vorderen Oberfläche des Herzens herausgeschnitten.

Präparat 5 stellt Nervenzellen dar (a), die ebenfalls aus der Gegend der Kalbsherzenspitze stammen, und zwar noch mehr zur Spitze gelegen, als im vorhergehenden Präparate, nämlich nur etwa 3 mm von der äussersten Spitze der vorderen Oberfläche des linken Ventrikels. Auf der Abbildung sieht man drei Nervenzellen (a), von denen nur eine mit einem Kern versehen ist. Die beiden anderen erscheinen als Klümpchen granulierten Protoplasmas, die, wie die andere Zelle, von einer Kapsel umgeben sind (l). Der Schnitt ging bei diesen Zellen am Kern vorbei. Die Zahl der Nervenzellen, die das Ganglion bilden, ist in dieser Gegend des Herzens an verschiedenen Schnittpräparaten verschieden. Ich habe Präparate, wo auf den Schnitt bis zu sieben Nervenzellen auf ein Ganglion kommen.

Ausser solchen Ganglien kann man nicht selten einzelne Nervenzellen im Verlauf der Nervenstämmen wahrnehmen. Als Beispiel kann ein Präparat dienen, das ich durch Zerzupfen eines Nerven aus dem mittleren Drittel des linken Ventrikels eines Kalbsherzens erhalten habe und das auf der Abbildung 6 wiedergegeben ist. Wir sehen hier zwei Nervenzellen (a), die beim Zerzupfen ein wenig vom Nervenstamm abgetrennt worden sind.

Aus dieser Abbildung 6 geht mit Deutlichkeit hervor, dass jede Nervenzelle (a) eine dünne bindegewebige Kapsel (l) mit Kernen besitzt, dass das Protoplasma der Zelleiber fein granuliert ist und einen grossen Kern (b) mit geringem Chromatingehalt und viel Zellsaft besitzt; im Kern sind ein, zuweilen auch zwei deutlich begrenzte Kernchen (c) enthalten; an der einen Zelle bemerkt man einen Fortsatz, der wohl als Nervenfortsatz aufzufassen ist (n). Ich hatte auch Gelegenheit an isolierten Zellen bis zu drei Fortsätze zu beobachten, deren Zahl aber in Wirklichkeit entschieden noch viel grösser ist. Gewöhnlich werden jedoch diese Fortsätze wegen ihrer Dünne und Feinheit beim Zerzupfen abgerissen.

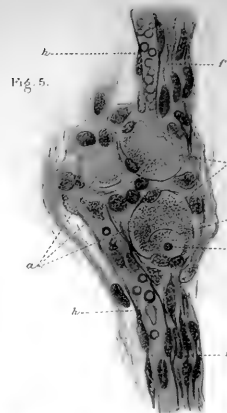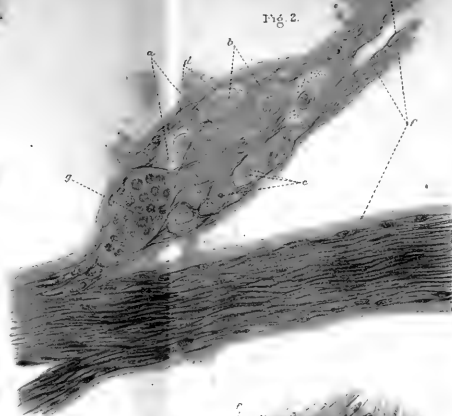
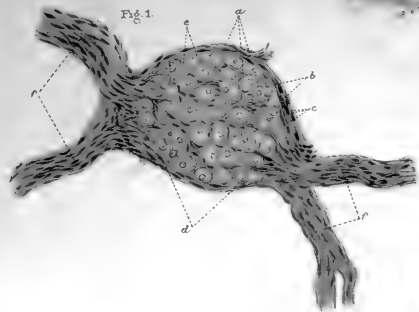


Fig. 3

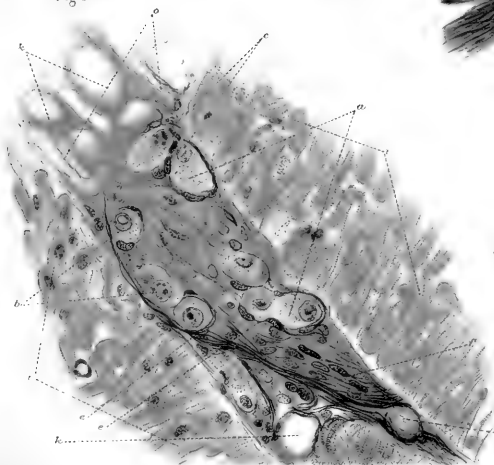


Fig. 4

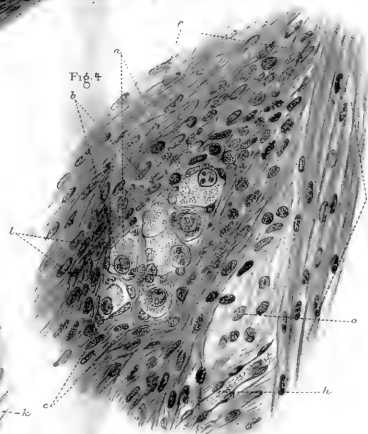
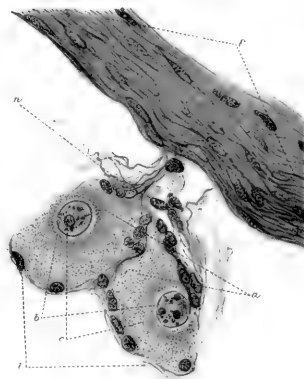

Fig. 6





Eine gleiche Struktur zeigen die Zellen, die an der Bildung der Ganglien teilnehmen, wie das aus den Abbildungen 3, 4 und 5 ersichtlich ist. Auf den Abbildungen 1 und 2 sehen wir diese Einzelheiten der Struktur nicht, da wir es hier mit einer schwachen Vergrößerung einerseits und nicht mit Zupfpräparaten andererseits zu thun haben, woher die einzelnen Nervenzellen nicht so deutlich hervortreten, wie auf Abbildung 6. Wenn man aber die Ganglien zerzupft, so kann man mit absoluter Sicherheit wahrnehmen, dass sie ohne jeden Zweifel aus Nervenzellen wahrscheinlich sympathischen Charakters bestehen, nämlich aus multipolären Zellen mit feingranuliertem Protoplasma und einem grossen Kern mit ein bis zwei Kernkörperchen, wobei die Zellen von einer mit Kernen versehenen Kapsel umgeben sind.

Zunächst beschränke ich mich auf die Wiedergabe der Thatsache, dass in allen Ventrikelabschnitten des Kalbsherzens, zum Teil auch des Hundeherzens, Nervenknoten vorhanden sind; auch die Herzspitze ist davon nicht ausgenommen.

Meine weitere Aufgabe soll es sein, die anatomische Verteilung und Lage der Ganglien in den Ventrikeln der Säugetiere und des Menschen zu bestimmen und den feineren Bau der Nervenzellen und ihr Verhältnis zum umgebenden Gewebe eingehender zu studieren.

Zum Schluss folge ich einer angenehmen Pflicht, indem ich Herrn Prof. A. E. von Smirnow hiermit meinen tiefgefühlten Dank für seine vielfache und liebenswürdige Belehrung und Anleitung bei der Ausführung obiger Arbeit ausspreche. Ferner danke ich herzlich Herrn stud. med. Lewaschow für die bereitwillige Ausführung der beigelegten Abbildungen.

Erklärung der Abbildungen.

- a. Nervenzellen.
- b. Zellkerne.
- c. Kernkörperchen.
- d. Bindegewebige Hülle der Ganglien.
- e. Von dieser Hülle ausgehende Zwischenwände.
- f. Nervenfasern und -stämme.
- g. Zellnest Sigmund Meyers.
- h. Blutkapillaren.
- i. Muskelbündel.
- k. Fettzellen.
- l. Kapsel der Nervenzellen.
- m. Kerne der Kapsel.
- n. Nervenfortsatz.
- o. Zwischenlage lockeren Bindegewebes.

Die Abbildungen sind bei folgenden Vergrößerungen ausgeführt. (Mikroskop Reichert):

Fig. 1. Okular 3, Objektiv 4; bei ausgezogenem Tubus.

Figg. 2, 3 und 4. Okular 3, Objektiv 8a; Tubus nicht ausgezogen.

Figg. 5 und 8. Okular 3, Objektiv 8a; Tubus ausgezogen.

EINIGE BEMERKUNGEN
ÜBER DIE
EXISTENZ VON GANGLIENZELLEN
IN DEN
HERZVENTRIKELN DES MENSCHEN
UND EINIGER SÄUGETIERE.

VON
A. E. v. SMIRNOW,
TOMSK.

Mit 5 Abbildungen auf Tafel 21.

Fig. 5.




Fig. 4.

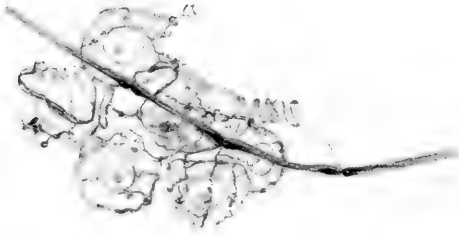


Fig. 3.



Fig. 2.

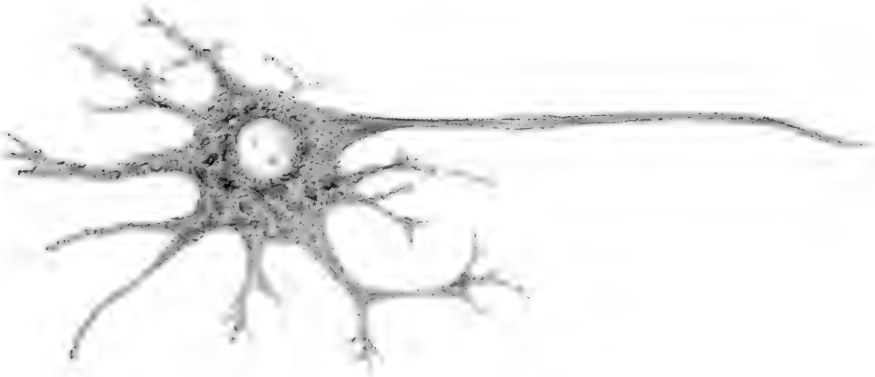
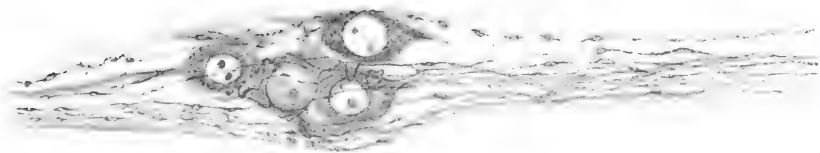


Fig. 1.



In Vervollständigung der vorstehenden Mitteilung meines Schülers N. A. Valedinsky erlaube ich mir noch folgende, nicht uninteressante Zusätze zu machen. Im März 1895 veröffentlichte ich im Anatomischen Anzeiger (Bd. X, Nr. 23) eine Arbeit unter dem Titel „Über die sensiblen Nervenendigungen im Herzen bei Amphibien und Säugetieren“, in welcher, unter anderen, auf S. 743 und 744 gesagt ist: „An den adventitiellen Nervenstämmen der Arteriae coronariae waren auf ihrem ganzen Verlaufe hier und da kleine Nervenzellen, teils einzeln zerstreut, teils in Gruppen von 2—3 Zellen zu sehen. Bei intensiver Färbung (mit Methylenblau) erwiesen sich diese Zellen als multipolare mit zwei, drei, sehr selten mit mehr verästelten Protoplasmafortsätzen und mit einem einzigen Achsenzylinderfortsatz War der Leib erwähnter Zellen schwach oder gar nicht gefärbt, so kam das die Zellen umgebende variköse Nervennetz sehr gut zur Geltung. Zuweilen konnte man beobachten, wie einige benachbarte um die einzelnen (zwei bis drei) Zellen gelagerte Oberflächennetze sich zu einer einzigen gemeinsamen Nervenfasern vereinigten. Ebenfalls konnte ich an den Ganglienzellen der Vorhöfe und zum Teil der Ventrikel oft bemerken, dass die mit Oberflächennetzen an einigen Zellen endigenden Nervenfasern zu einer gemeinsamen Nervenfasern, die früher oder später darauf eine Markscheide erhielt, miteinander verschmolzen.“

Seitdem habe ich vielfach das Nervensystem des Herzens von Säugetieren untersucht, zum Teil nach der Methode von C. Golgi, zum Teil nach der von P. Ehrlich, und mich voll-

kommen davon überzeugt, dass in den Ventrikelwänden Nervenzellen vorhanden sind, so dass ich alljährlich, angefangen von 1896, meinen Zuhörern in den Vorlesungen davon Mitteilung mache und die entsprechenden Präparate demonstriere.

Ich beschränke mich hier auf die Beschreibung einiger Präparate aus den Ventrikelwänden des Herzens einiger Säugetiere und eines neugeborenen Mädchens, deren Bild, aufgenommen mit einer Camera lucida, ich in beigefügter Tafel wiedergebe. Alle Präparate sind im Jahre 1896 angefertigt worden und fand die Färbung mit Methylenblau nach Ehrlich statt.

Fig. 1 zeigt ein Nervenstämmchen, das in der Nähe des Myokards in das Bindegewebe des Epicards eindringt. Dieses Nervenstämmchen entstammt der Gegend der Herzspitze eines einige Monate alten Wolfes: es besteht ausschliesslich aus marklosen, varikösen Nervenfasern, die von einer gemeinsamen bindegewebigen Hülle umgeben sind: an einer Stelle erscheint das Stämmchen verdickt und hier ist zwischen den Nervenfasern eine Gruppe von wenigstens vier Nervenzellen eingelagert. An einigen derselben sieht man Neurite und Dendrite und Spuren eines cirkumcellulären netzartigen Nervengeflechtes. Die Kerne enthalten gewöhnlich zwei Kernkörperchen von ungleicher Grösse. Die Abbildung entspricht einem Präparate, das mit Methylenblau gefärbt und alsdann mit einer gesättigten Lösung (wässerig) von pikrinsaurem Ammon behandelt worden war. Die Vergrösserung Reichert, Okular 4, Objektiv 8a. Das Präparat ist am 21. II. 1896 angefertigt.

Die multipoläre Nervenzelle der Fig. 2 ist in einem Nervenknoten eingelagert, der sich im Verlaufe eines verhältnismässig grossen Nervenstämmchens befand und das aus marklosen und markhaltigen Nervenfasern bestand. Im Ganglion waren viele Nervenzellen gefärbt, von denen ich jedoch nur eine abzeichnete, die eine bedeutendere Grösse aufwies. Vom Körper der Zelle, die einen Kern mit zwei verschieden grossen Kernkörperchen

und Flemming-Nissl'sche Körper besitzt, gehen ein kegelförmiger Neurit und etwa neun Dendrite aus, die sich in ihrem Verlaufe teilen und von denen einige stellenweise Körper aufweisen, wie sie sich auch in der Zelle befinden — offenbar Nissl'sche Gebilde. Das Ganglion und die beschriebene Zelle entstammen dem mittleren Längsdrittel des linken Ventrikels eines Hundeherzens und befanden sich im dicken Zwischenbindegewebe des Myocards. Die Figur ist am 7. IV. 1896 gezeichnet: Mikroskop C. Zeiss, Okular 8 und Achromat (homogene Immersion) 2 mm, Apert. 1,30, bei ausgezogenem Tubus. Das Präparat war nach Färbung mit Methylenblau noch mit Pikrokarmen nach Hoyer gefärbt.

Fig. 3 stellt eine bipolare Nervenzelle aus einem sehr dünnen Nervenästchen vor, das zwischen Muskelbündeln der Herzspitze einer alten Katze eingelagert war. Die Kapsel, die an der Innenseite Zellen aufweist, deren Kerne mit Pikrokarmen gefärbt und daher deutlich sichtbar sind, umgibt die ovale Zelle und setzt sich auf die beiden Fortsätze fort. Im Protoplasma der Zelle befindet sich ein grosser bläschenförmiger Kern mit einem Kernkörperchen. Von den beiden Polen der Zelle geht je ein Fortsatz ab: der eine ist relativ dick, ohne besondere Längsstrichelung und teilt sich im weiteren Verlaufe in zwei Äste von ungleichem Kaliber; sie entschwinden sehr bald dem Auge des Beobachters, da ihre Färbung aufhört. Der andere Fortsatz ist dünner und geht in eine marklose Nervenfasern über, die sich auf eine weite Strecke zwischen anderen ebensolchen Nervenfasern desselben Stämmchens verfolgen lässt. Der erstere Fortsatz muss, wie mir erscheinen will, als Dendrit, der letztere als Neurit aufgefasst werden. Die Zeichnung ist vom 18. V. 1896; Mikroskop Zeiss, Okular 6 und homogene Immersion $\frac{1}{12}$ bei ausgezogenem Tubus.

Fig. 4 zeigt eine Gruppe von sechs Nervenzellen, die in einem kleinen Ganglion liegen, das mit einem Nervenstämmchen

verbunden ist. Das Präparat entstammt dem mittleren Längsdrittel des linken Herzventrikels eines Kaninchens und ist im Zwischenbindegewebe des äusseren Teiles des Myokards eingelagert. Es ist eine markhaltige Nervenfasern wiedergegeben; in dem Niveau der Czermak-Ranvier'schen Einschnürungen gehen von ihrem Achsencylinder drei marklose Nervenästchen aus, die zum Körper der Nervenzellen gehen und sich hier wiederum in Endästchen teilen, die die Oberfläche des nicht gefärbten Protoplasmaanteils der Nervenzellen einrahmen. Das Präparat ist mit Methylenblaulösung gefärbt und darauf mit gesättigter wässriger Lösung von pikrinsaurem Ammon behandelt. Die Zeichnung ist am 12. VIII. 1896 hergestellt. — Mikroskop Reichert, Okular 4, Objektiv 8a bei ausgezogenem Tubus.

Die zwei multipolaren Nervenzellen der Fig. 5 entstammen dem mittleren Längsdrittel des linken Ventrikels eines neugeborenen Mädchens und sind nach dem Bilde unter dem Mikroskop Reichert, Okular 4, Objektiv 8a am 2. IX. 1898 wiedergegeben. Färbung mit Methylenblaulösung und Pikrokarmin mit Osmium. Diese Zellen befanden sich in einem Nervenknotten, der in der Tiefe des Epikards, an der Grenze der Muskulatur, entfernt von den Blutgefässen, lag. Vom Protoplasma des Körpers der Zelle gehen zahlreiche, zum Teil sehr kurze Dendrite und je ein Neurit (von jeder Zelle) aus; im Innern des Protoplasmas jeder Zelle ist ein durchsichtiger Zellkern zu sehen, der von einer Membran umgeben ist und Kernsaft, Lininnetz und eine oder zwei Kernkörper (Nucleoli) enthält; die eine Zelle scheint etwa drei Chromatinkörper zu enthalten.

Zum Schluss meiner kurzen Mitteilung erlaube ich mir folgende allgemeine Sätze aufzustellen:

1. Bei einigen Säugetieren (Kaninchen, Hase, Burunduk, Eichhörnchen, Wolf, Hund, Kalb, Katze und Mensch) finden sich im Verlaufe der Nervenstämmchen, namentlich des Perikards der Ventrikel, zum Teil aber auch der Stämmchen, die

im Zwischenbindegewebe der äusseren Schichten des Myokards der Ventrikel gelegen sind, Nervenzellen. Gewöhnlich sind sie zu grösseren oder kleineren Gruppen miteinander verbunden, sogen. Ganglien bildend; seltener treten sie als vereinzelte Nervenzellen auf, die zwischen den Nervenfasern der Nervenstämmchen eingeschlossen sind. Die Nervenknoten, wie die vereinzelten Nervenzellen finden sich im ganzen Bereiche der Ventrikel, auch die Herzspitze nicht ausgenommen. Die Menge und Grösse der Ganglien vermindert sich in der Richtung von der Basis zur Spitze der Ventrikel. Die Nervenzellen der Ganglia ventricularia gehören hauptsächlich, wenn nicht ausschliesslich, zu den peripheren multipolären Nervenzellen, deren Kern nicht selten zwei Kernkörperchen von ungleicher Grösse aufweist. Die Ganglien liegen zum Teil in der Nähe der Blutgefässe, zum Teil in weiterer Entfernung von ihnen.

2. Nervenzellen in den Herzventrikeln oder im Herzventrikel finden sich auch bei anderen Repräsentanten der Klasse der Wirbeltiere. So fand ich sie bei Vögeln — Taube und Kranich —, von Reptilien untersuchte ich die Schildkröte (*Testudo caspica*), von Amphibien Frösche und Kröten, von Fischen — den Sterlet und konnte bei allen genannten Tieren dieselben nachweisen.

3. Es besitzen also die Herzventrikel, wenigstens aller angeführten Wirbeltiere, ihre eigenen Ganglien, deren genauere Untersuchung in anatomischer, histologischer, embryologischer und physiologischer Beziehung das grösste Interesse beanspruchen darf.

Tomsk, im Mai 1904.

Druck der Kgl. Universitäts-Druckerei von H. Stürtz in Würzburg.

AUS DER ANATOMISCHEN ANSTALT ZU TÜBINGEN.

ÜBER EINEN FALL

VON

KONGENITALEM DEFEKT (AGENESIE) DER GALLENBLASE.

VON

ALFRED BUBENHOFER

Hierzu Tafel 22 23.

Das Vorkommen gänzlichen Mangels einer Gallenblase beim Menschen ist bekannt, und kann auch so sehr nicht überraschen, wenn man sich vergegenwärtigt, dass innerhalb der Säugetierklasse bei einzelnen Ordnungen (Perissodactyla) und aus anderen Ordnungen sogar nur bei gewissen Gattungen oder Familien (Camelidae, Cervidae, Elephas, Hystrix, Mus, Cricetus) oder sogar nur bei einzelnen Arten (*Bradypus tridactylus*, *Dicotyles labiatus*, *Hyrax capensis*, *Sciurus maximus*) das Gebilde normalerweise nicht zur Entwicklung gelangt, während sehr nahe stehende Formen mit gleicher Lebens- und Ernährungsweise es besitzen.

Gleichwohl sind die Fälle des Defekts beim erwachsenen Menschen, welche in der Literatur beschrieben oder auch nur erwähnt vorliegen, nicht zahlreich, was um so auffällender erscheinen muss, als es sich um ein Organ handelt, das bei jeder Sektion beachtet wird, und dessen Abwesenheit auch auf weniger Erfahrene Eindruck macht. Aus neuerer Zeit sind sogar nur ganz wenige Fälle und diese ohne Abbildung, nur durch blosse Erwähnung, bezw. durch kurze Beschreibung veröffentlicht. Wenn man demnach sagen darf, dass eine den gegenwärtigen Anforderungen auch nur einigermaßen entsprechende Schilderung der in Rede stehenden Anomalie überhaupt nicht vorhanden ist, so bedarf die hier folgende Veröffentlichung wohl keiner besonderen Rechtfertigung. Dieselbe betrifft einen Fall, der in der anatomischen Anstalt zu Tübingen im Laufe des Wintersemesters 1902 bis 1903 zur Untersuchung gelangte.

Ich werde zunächst die eigene Beobachtung an der Hand der Abbildungen schildern, dann über die Litteratur berichten und in der Schlussbetrachtung einige entwicklungsgeschichtliche und physiologische Bemerkungen beifügen.

Eigene Beobachtung.

Bei einer von Herrn Prof. Froriep in der Vorlesung vorgenommenen Bauchsektion fand sich an der Leiche eines 66 Jahre alten Mannes bei sonst durchaus normalen Verhältnissen vollständiger Mangel der Gallenblase.

Nachdem dieser seltene Befund festgestellt und dem Auditorium demonstriert worden war, wurde die Sektion abgebrochen, damit der Fall später einer eingehenden Untersuchung unterzogen werden konnte. Zu diesem Zweck wurde die Leber im Zusammenhang mit Magen, Duodenum, Milz, Pankreas und den grossen Gefässen herausgenommen, Magen und Duodenum mit Wasser durchgespült und im Anschluss daran mit 10% Formalinlösung in mässiger Auftreibung angefüllt, sodann der ganze Organenkomplex in richtiger Lagerung in 10% Formalin und nach ungefähr acht Tagen in 50% Alkohol eingelegt, der weiterhin auf 60% und 70% verstärkt wurde.

Der Befund an den intakten, in Alkohol gelagerten Organen ist in der Abbildung Fig. 1 wiedergegeben, welche, unter Zugrundelegung einer Photographie, nach dem Präparat ausgeführt worden ist. Um die untere Leberfläche, soweit nötig, zu übersehen, wurde die Leber zum Zweck der Aufnahme um einen Winkel von etwa 60° emporgehoben und in dieser Stellung befestigt, alle übrigen Organe blieben in ihrer natürlichen Lage. Die Leber im ganzen ist ziemlich klein (vergl. die Masstabelle). Da aber die ganze Leiche zierliche Dimensionen aufwies — Körpergrösse 153 cm, Thorax und Abdomen von geringer Aus-

dehnung —, so hat die geringe Grösse der Leber nichts Auffallendes.

Das durchschnittene Lig. teres liegt (siehe Fig. 1) gefaltet in der Fossa venae umbilicalis. Von dieser bis zum rechten Leberrand erstreckt sich, vor der Porta hepatis und dieselbe seitlich umgreifend, eine einheitliche glatte Fläche, in welcher der Lobus quadratus und die untere Fläche des Lobus dexter vereinigt sind. Es fehlt also nicht nur die Gallenblase vollständig, sondern auch die Furche, in der sie zu liegen pflegt. Aus der Leberpforte tritt das Lig. hepatoduodenale hervor und wendet sich, infolge der zum Zwecke der Abbildung gewählten Stellung der Leber, im Bogen nach hinten, um hinter dem Anfangsteil des Duodenum zu verschwinden. Nach links zu schliesst sich an dasselbe das Lig. hepatogastricum an, hervortretend aus der Fossa ductus venosi, welche sich in flachem Bogen vor der Pforte bis zur Impressio oesophagea hinüberzieht; der durchsichtige Teil desselben lässt den Lobus caudatus undeutlich durchschimmern.

Von der vorderen Fläche des Lig. hepatoduodenale steigt das Bauchfell nicht gleichmässig glatt in den Spalt der Pforte hinein, sondern tritt, diesen da und dort überbrückend, in unregelmässigen Fältchen auf die untere Leberfläche über. Der etwa auftauchende Gedanke, dass diese Peritonealfältchen vielleicht von vorhanden gewesenenen, aber geschwundenen Rudimenten einer Gallenblase zurückgeblieben sein könnten, wird dadurch widerlegt, dass dieselben sich nach rechts zu einer schärferen Falte abgrenzen, derart, dass gerade der Randteil des Bandes, in dem der Ductus hepaticus liegt, und an welchen die Gallenblase anschliessen müsste, frei bleibt.

In den rechten Leberlappen hinein setzt sich die Spalte der Leberpforte von dem scharf begrenzten Lig. hepatoduodenale aus noch fort in Gestalt eines ungefähr 15 mm langen Ausläufers, der rasch an Tiefe abnimmt. Ein solcher blinder Arm ist an dieser

Stelle auch neben normal entwickelter Gallenblase als eine recht häufige Varietät zu beobachten; er pflegt in seiner Lage ungefähr den in der Tiefe verlaufenden rechtsseitigen Hauptästen der Pfortader und *A. hepatica* zu entsprechen.

Um nun über Gestalt und Verlauf des Gallenausführweges Aufklärung zu gewinnen und insbesondere festzustellen, ob sich an demselben etwa ein Überrest der Blase und ihres Ganges oder irgend ein Ersatz dafür vorfände, wurde durch Freilegung der im Lig. hepatoduodenale enthaltenen Gebilde, Resektion von Lebersubstanz am vorderen Rand der Leberpforte, Entfernung des Magens, des oberen Teils des Duodenums und des Kopfes des Pankreas, sowie Öffnung des Duodenums und Spaltung des Endstücks des Ductus choledochus das in Fig. 2 abgebildete Präparat hergestellt, welches im folgenden unserer Schilderung zu Grunde liegt.

Über das Verhalten der Blutgefäße ist nichts Wesentliches zu erwähnen, ausser dass ein Ast der *Art. hepatica*, welcher etwa als *Art. cystica* hätte gedeutet werden können, nicht aufzufinden war. Die *Art. gastroduodenalis* (im Bilde quer durchschnitten dargestellt) war auffallend stark, stärker als die *A. hepatica propria* und trennte sich früher als gewöhnlich von dieser, so dass die ebenfalls relativ starke *A. gastrica dextra* (im Bilde als kurzer Stumpf dargestellt) erst distal der *A. gastroduodenalis* von der *Art. hepatica* abging. Alle diese Einzelheiten sind in der Abbildung leicht zu erkennen, wie auch die Lage der Arterie vor der wegen ihres leeren Zustandes sehr breit erscheinenden *Vena portae* ohne weiteres verständlich sein dürfte.

Der Gallenausführkanal, nur aus Ductus hepaticus bestehend, ist in der Abbildung in seinem ganzen Verlauf zu übersehen. Sein Kaliber ist, besonders im Hinblick auf die geringe Grösse der Leber, als ein beträchtliches zu bezeichnen. Auffallend ist besonders die bedeutende Breite der beiden Äste, sowie des Ductus hepaticus selbst bis zu der Stelle, wo er, in

stumpfen Winkel sich nach hinten und rechts wendend, an die Wand des Duodenum tritt, um an dieser abwärts zu verlaufen. Bei der Beurteilung dieser beträchtlichen Breite ist jedoch nicht aus den Augen zu verlieren, dass der Gang leer und zusammengefallen ist und daher in sagittaler Richtung entsprechend kleinere Durchmesser darbietet. Die mit dem Tasterzirkel gemessenen transversalen Aussendurchmesser finden sich in der Masstabelle (S. 310) aufgeführt. Dieselben variieren nur zwischen 7 und 9 mm; man wird also diesen Kaliberschwankungen eine Bedeutung kaum beimessen können, besonders wenn man bedenkt, dass die im Präparat vorliegende Gestalt des Gallenganges wesentlich das Produkt seiner Lagerung und der Druckwirkungen von seiten der Nachbarorgane darstellt.

Innerhalb der Wand des Duodenum erfolgt die Vereinigung des Gallenganges mit dem Ductus pancreaticus Wirsungi, indem der letztere wie gewöhnlich in den ersteren einmündet. Der Ductus choledochus zeigt hier wiederum seinen grösseren Querdurchmesser von 9 mm wie in der Leberpforte, sein Lumen ist aber nicht in voller Ausdehnung frei, sondern in einer Länge von 10 mm erhebt sich von der hinteren Wand ein 2 mm breiter Wulst, dessen unteres Ende zapfenförmig frei aus der Öffnung der Plica longitudinalis wie eine Papilla vallata hervorschaut. Dadurch ist das Endstück des ganzen Diverticulum Vateri auf einen für die feinste Sonde nur eben durchgängigen, im Querschnitt halbmondförmigen Spalt reduziert. Durch diesen Spalt musste also das Sekret nicht nur der Leber, sondern auch des Pankreas austreten; dabei ist allerdings zu bemerken, dass ein verhältnismässig starker Ductus pancreaticus accessorius Santorini vorhanden ist, der in normaler Anordnung ungefähr 20 mm oberhalb des Hauptganges in das Duodenum einmündet. (Derselbe ist in der Abbildung als abgeschnitten dargestellt.)

Zu beiden Seiten der Plica longitudinalis zeigt die Wand des Duodenum zwei Ausbuchtungen, welche sich vom Lumen

aus gesehen wie Gruben darstellen, eine kleinere medial vorn und eine grössere lateral hinten.

Die letztere führt in ein sackförmiges Divertikel der Darmwand, welches an der Aussenfläche des Darmes als birnförmiges, mit seinem Fundus aufwärts gekehrtes Säckchen an die Wand angeschmiegt liegt. Es ist durch das umgebende Gewebe mit der Aussenfläche der Muskularis locker verbunden.

Nachdem das lockere Gewebe entfernt ist, ergibt sich, dass das Divertikel nicht von der ganzen Darmwandung gebildet wird, sondern nur von der Schleimhaut und einem äusserst dünnen und weitmaschigen Netzwerk feiner Fasern, welche wahrscheinlich aus Muskelzellen bestehen. An der Basis dieses dünnwandigen Säckchens zeigt sich die umgebende Muskularis etwas verdickt, so dass im ganzen der Anschein entsteht einer hernienartigen Vortreibung der Schleimhaut durch eine wie eine Bruchpforte sich verhaltende Lücke in der Muskularis.

Die kleinere, medial und vorn neben der Plica longitudinalis gelegene Ausbuchtung zeigt bei genauerer Präparation ganz ähnliche Verhältnisse wie die grössere lateral-hintere, nur in geringerer Ausbildung.

Mass-Tabelle in Millimetern.

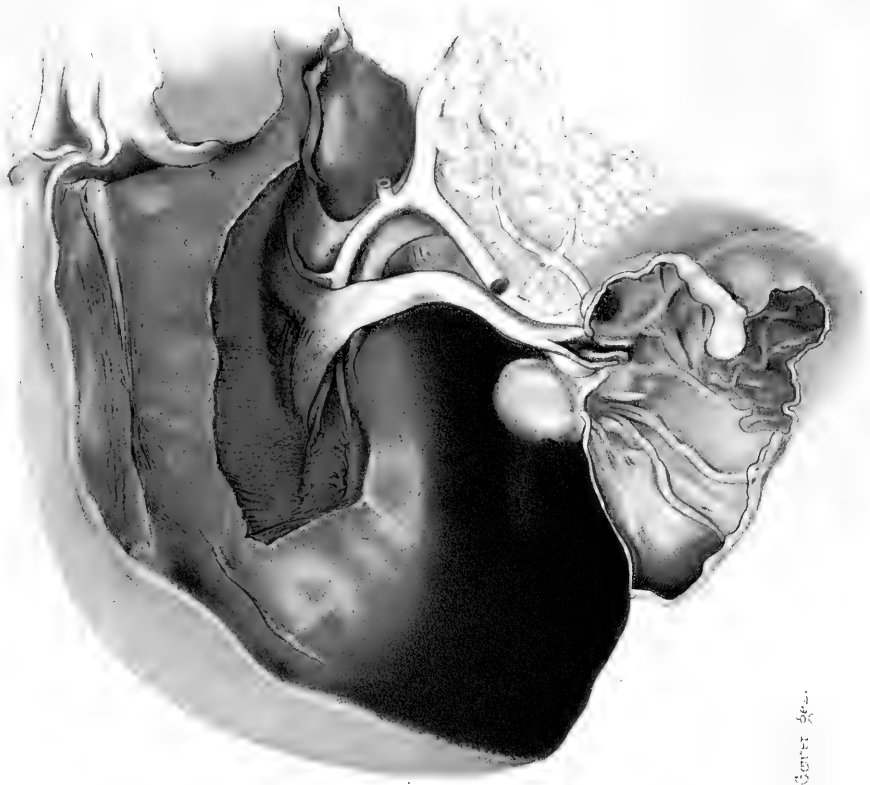
1. Grösster querer Durchmesser der Leber, gemessen zwischen dem lateralen Rand des rechten und dem des linken Leberlappens	243
2. Sagittaler Durchmesser des rechten Lappens	122
3. Sagittaler Durchmesser des linken Leberlappens, gemessen in der Mitte des Abstandes zwischen Lig. falciforme und linkem Rand	78
4. Länge des Leberausführungsganges von der Teilung bis auf die Plica longitudinalis duodeni	
a) in gerade gerichtetem Zustande	80
b) nicht gerade gerichtet	75



Fig. 1.

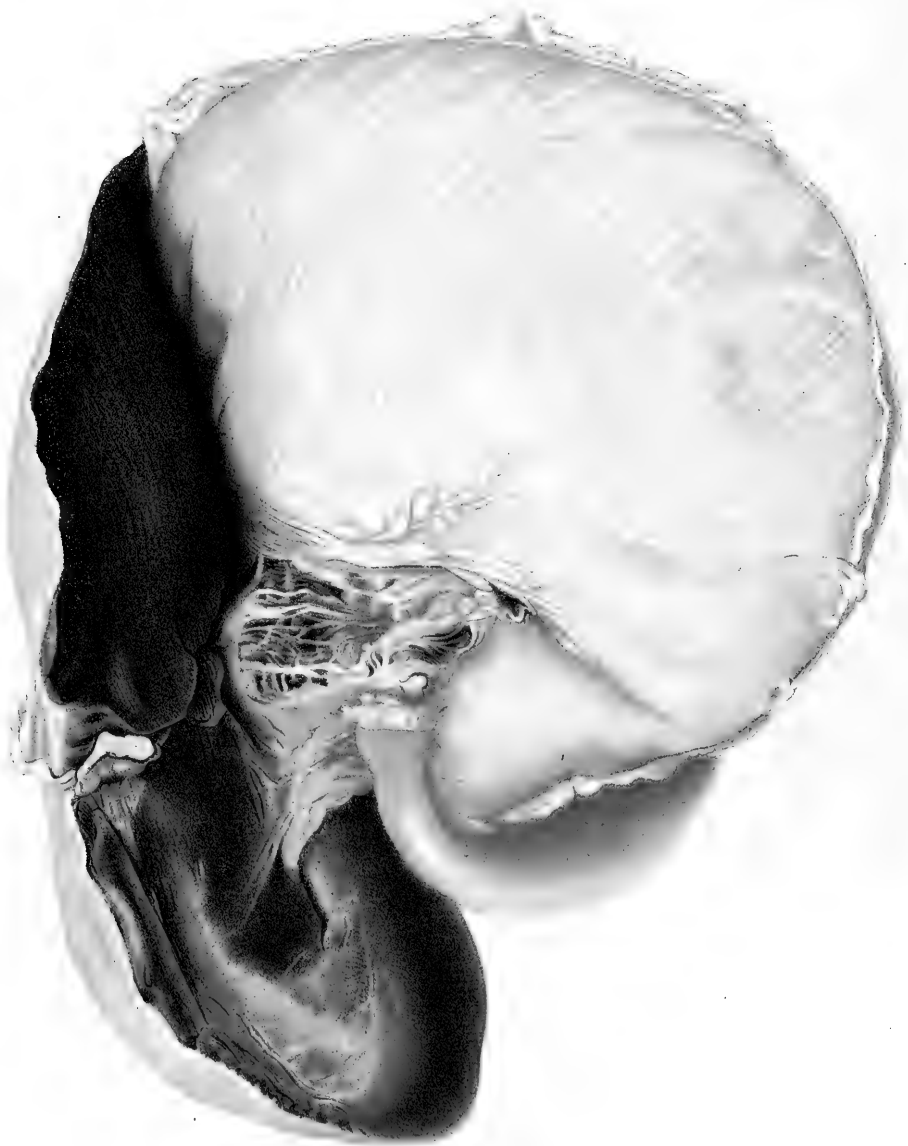

Fig. 2.



H. Genter del.

5. Dicke des Leberausführungsganges (mittels des Tasterzirkels gemessen)	
a) in der Leberpforte	9
b) in der Mitte des Verlaufs (an der Knickung) . .	8
c) unterhalb der Knickung	7
d) bei der Einmündung des Ductus pancreat. . .	9
6. Weite des grossen Duodenal-Divertikels (Halsweite) .	10
7. Länge	24
8. Dicke in sagittaler Richtung	18
9. „ in querer Richtung	20
10. Weite des kleinen Duodenal-Divertikels (Halsweite) .	5
11. Länge	8

Um zu erfahren, ob die geschilderte Anomalie während des Lebens Erscheinungen gemacht habe, und zugleich um den Gedanken an Cystektomie, der allerdings schon durch die anatomische Untersuchung beseitigt war, auch anamnestisch auszuschliessen, wurden Erkundigungen über den Verstorbenen eingezogen, welche folgendes ergaben:

Anton Müller, 66 Jahre alt, Tagelöhner aus Meckenbeuren, war früher nie ernstlich krank. Er war Potator. Seit 1883 hatte er keinen festen Wohnsitz. Am 26. IX. 1902 kam er ins Krankenhaus zu Ravensburg mit katarrhalischer Lungenentzündung; nach 14 Tagen stellten sich apoplektische Erscheinungen ein und am 19. X. 1902 starb er an Herzschwäche.

Das Gesamtbild unseres Falles ist also:

1. Defekt der Gallenblase ohne irgend welches Rudiment des nicht angelegten Organes.
2. Begleitbefunde zweierlei Art, nämlich erstens ein Schleimhautwulst im Endstück des Gallenganges, durch welchen die Einmündungsöffnung in das Duodenum zu einem feinen, halbmondförmigen Spalt verengt wird; und zweitens zwei Schleimhautdivertikel des Duodenums,

eines rechts und eines links neben der Plica longitudinalis. Für die Annahme, dass diese Begleitbefunde in ursächlichem Zusammenhang mit dem Defekt der Gallenblase gestanden hätten, hat die Untersuchung keine Anhaltspunkte ergeben.

3. Die aufgefundenen Abnormitäten scheinen während des Lebens keine Störungen der Gesundheit bedingt zu haben.

Litteraturbericht.

Unter den als Fälle von Defekt der Gallenblase in der Litteratur niedergelegten Beobachtungen beziehen sich nicht wenige auf Befunde pathologischer Zerstörung des Organs. Courvoisier (1890, S. 139) hat bereits aufmerksam darauf gemacht, dass solche Residuen entzündlicher Alteration vielfach mit angeborenem Mangel der Gallenblase verwechselt und als Beispiele letzterer Anomalie verwertet worden sind, und er hat das Verdienst, eine strengere Kritik in die kasuistisch-historische Behandlung des Gegenstandes eingeführt zu haben.

Gleich die früheste Erwähnung eines Mangels der Gallenblase, auf die ich gestossen bin, in einer von dem Königsberger Professor Hartmann (1691, S. 250) mitgeteilten Krankengeschichte, könnte auf den ersten Blick überzeugend scheinen, da er schreibt:

„in vesiculam fellis inquirō; verum illa nulla et nusquam fuit.“

Bei genauerer Prüfung findet sich aber, dass es sich um eine durch Gallensteine herbeigeführte ulcerative Verwachsung des Kolon mit der unteren Fläche der Leber und Perforation der Gallenwege in das Kolon handelt, und dass die auf die Gallenblase bezügliche Angabe weiter nichts darthut, als die vorhanden gewesene Unmöglichkeit, in dem Konvolut entzündlich verwachsener Eingeweide die Gallenblase aufzufinden.

Ähnlich steht es mit anderen viel citierten Fällen.

So handelt es sich bei Bassand (1779; S. 269) nicht um Defekt der Gallenblase, sondern um Residuen pathologischer Prozesse, die zu einem Durchbruch der Gallenblase in den Magen geführt hatten.

Fischer (1830, S. 166) fand bei einem 60jährigen Mann die Gallenblase völlig fehlend, an ihrer Stelle jedoch ein Konvolut von Zellgewebe, welches Kolon und Magen fest miteinander verband und wohl höchstwahrscheinlich den Rest der durch pathologische Prozesse zerstörten Gallenblase darstellte.

In dem Falle von Richter (1793, S. 54) fand sich an Stelle der Gallenblase „bloss ein häutiges Wesen, das den Umfang eines Sechspfennigstückes hatte, und in welchem keine Kavität zu entdecken war“; es handelte sich also nicht um Defekt, sondern um Verödung der Gallenblase infolge chronischer Entzündung.

Auch Baker (1835) macht nach dem Bericht von Eshner (1894, S. 549) über seinen Fall von fehlender Gallenblase Angaben, die die Zerstörung des Organs durch entzündliche Vorgänge wahrscheinlich machen.

Leppington (1835, S. 299) lässt von vornherein keinen Zweifel darüber, dass es sich in seinem Fall nicht um Defekt, sondern um Obliteration der Gallenblase handelte, welche in „eine verdichtete, runzlichte Masse“ umgewandelt war.

In dem von Trimble (1850, S. 303) mitgeteilten Fall, den ich allerdings nur aus dem Bericht von Eshner (1894, S. 548) kenne, fanden sich bei einem 55 Jahre alten Weibe entzündliche Adhäsionen um Leber und Pankreas, im Ductus choledochus ein Gallenstein, und wenn nun angegeben wird, dass sich in den vorhandenen Verwachsungen keine Spur von der Gallenblase nachweisen liess, so liegt auch hier die Annahme nahe, dass die letztere durch jene entzündlichen Vorgänge zerstört war.

Wenn endlich die Beobachtung von Wolfart (1717, S. 2) für Defekt der Gallenblase citiert wird, so kann dies nur auf einem Missverständnis beruhen, da in der betreffenden Mitteilung ausdrücklich eine rudimentäre, in die Lebersubstanz eingebettete Gallenblase beschrieben und abgebildet wird. Das Missverständnis ist vielleicht dadurch entstanden, dass in der Tafelerklärung die Buchstaben J und K verwechselt sind; K bezeichnet die Gallenblase.

Courvoisier führt unter der Rubrik der pathologischen Fälle ausser einigen der eben genannten ferner noch an:

Autenrieth (1808, S. 429), Moseder (1742, S. 17), Wood (1859, S. 176), Bergmann (1836, S. 555), Sandifort (1801, S. 26), Ziegler (1790, S. 131).

Die Veröffentlichung von Moseder war mir nicht zugänglich, in betreff der anderen schliesse ich mich — z. T. unter Bezugnahme auf Eshners Bericht (1894) — der Ansicht von Courvoisier an.

Wenn letzterer dagegen weiterhin die Beobachtungen von Boulet (1772, S. 244), Elvert-Jaeger (1780) und Gaultier (1829, S. 61)

ebenfalls für zweifelhaft erklärt, so kann ich ihm hierin nicht folgen. Denn wenn auch in betreff Gaultiers ein Zweifel aufsteigen könnte, so halte ich doch auch diesen Fall und ebenso, und zwar ohne Zweifel, auch die Beobachtungen von Boulet und von Elvert für Fälle angeborenen Defektes, wie aus der unten folgenden Besprechung hervorgehen wird.

Als durch pathologische Prozesse bedingte Anomalien sind demnach auszuschneiden die von folgenden Autoren beschriebenen Fälle:

Hartmann 1691, Wolfart 1717, Moseder 1742, Bassand 1779, Ziegler 1790, Richter 1793, Sandifort 1801, Autenrieth 1808, Fischer 1830, Baker 1835, Leppington 1835, Bergmann 1836, Trimble 1850, Wood 1859.

Da es unsere Aufgabe hier nicht sein kann, pathologisch-anatomischen Beobachtungen nachzugehen, so werde ich im folgenden bemüht sein, nur solche Fälle aufzuführen, in denen es sich zweifellos um angeborenen Mangel der Gallenblase handelt hat. Und da unter diesen wiederum die Beobachtungen an Erwachsenen es sind, die unserem Fall am nächsten stehen, so werde ich zuerst diese chronologisch referieren¹⁾.

¹⁾ Ich bemerke hier noch, dass ich einige der da und dort erwähnten Autoren nicht habe auffinden können, nämlich P. H. Bérard aîné, Serres, Cruikshank, Chomel und Honoré Macquart. Bei einigen könnte man daran denken, ob sie vielleicht ihre Fälle nicht selbst, sondern durch andere publiziert haben. So schreibt Ollivier (1824, S. 198) mit Bezug auf einen von ihm beschriebenen Fall von pathologischer Verödung und Atrophie der Gallenblase: „cette observation m'a été communiquée par mon ami M. Bérard, interne à l'hôpital de la Pitié.“ Und im Zusammenhang mit einer kurzen Besprechung des kongenitalen Defektes der Gallenblase citiert Ollivier (1824, S. 208) einige bekannte Fälle und sagt dann: „M. Serres m'a également dit de l'avoir observé plusieurs fois.“ Desgleichen scheint es, da Sömmerring 1778—1779 in Edingburgh bei Cruikshank war, nicht unmöglich, dass die Autorschaft von Cruikshank lediglich in der Anmerkung von Sömmerring in seiner Übersetzung des Werkes von Baillie (1794, S. 314) besteht, wo Sömmerring sagt: „auch Cruikshank sah sie (die Gallenblase) in einem Kinde fehlen.“ Über den Fall von Honoré Macquart, der nur bei Calot (1890, S. 83) erwähnt wird, ist es mir nicht gelungen, irgend einen weiteren Nachweis aufzufinden. Ebenso rätselhaft ist mir auch der gleichfalls von Calot angeführte Chomel geblieben; sollte es etwa eine Verstümmelung des Namens Cholmeley (1820) sein?

A. Erwachsene.

1. Der älteste Fall von angeborenem Mangel der Gallenblase, den ich in der Litteratur gefunden habe, ist der von Lemery (1701, S. 54) beschriebene, in welchem bei einem erwachsenen Manne eine auch in anderer Beziehung beträchtliche Missbildung der Leber vorgelegen zu haben scheint. Die Beschreibung lautet:

„Le Viscère était tout à fait rond; les deux lobes n'étaient aucunement séparés“.

„Le commencement du Duodenum perçait la propre substance du Foie et s'y unissait intimement. Il n'y avait point de vésicule du Fiel, mais plusieurs réservoirs qui paraissaient être formés par la réunion des canaux excrétoires et biliaires étendus, et qui servaient de Vésicule en communiquant la bile au Duodenum par plusieurs petits conduits.“

2. Sehr viel eingehender hat Huber (1749, S. 93) einen Fall beschrieben, bei dem an der Leiche einer ungefähr 60-jährigen Frau ebenfalls zufällig Defekt der Gallenblase entdeckt wurde. Der Gallenausführkanal fand sich hier so stark erweitert und mit Galle angefüllt, dass für Huber der Gedanke, darin eine kompensatorische Veränderung zum Ersatz der Blase zu sehen, nahe lag. Huber schreibt:

„Reperi magnum valde hepar et praeter morem crassum, sed lobum eius dextrum parte concava omni carentem. Nullum nec sulci nec excavationis pro recipienda vesicula fellea offerebatur vestigium, sed universus lobus ille erat ab utraque parte, tam quae intestina attingit, quam ab altera, quae diaphragmati se accomodat, laevis, aequalis, atque in primis tumidus, utrimque convexus atque eminens, et quasi rotundus. Uti in hoc lobo, ita et in omni alia hepatis parte vesiculam felleam frustra quaesivi: nec quidquam vicinae partes referebant cum vesicula comparandum aut condi bilis secundarii vices defungens; contra pro more partes reliquas omnes vidi formatas. Iste vero vesiculae defectus ductus hepatici amplitudine, praeter omnem consuetudinem magna, refarciri videbatur, quae digitum minimum admittebat.“

Ille quamvis justo et suo loco constitutus, ordinariaque via incedens, in eo tamen erat structurae singularis, quod tunica crassitie sua arteriarum tunicis fere esset aequalis: non illa tamen alba, sed tota quanta sublutea, intus villosa, ex punctulis seu exilibus maculis, totidem, puto, folliculos simplices referentibus, non paucis notata. Ab hepate adusque duodenum eandem servabat ductus ille diametrum, sique cum

vena portarum confundebatur: ubi vero duodeni tunicas attigerat, easque subierat, seposuit mox nimiam illam amplitudinem, et consuetae papillae, in duodeni cavo eminentis ministerio suam quaesivit, et per omnem mulieris vitam, puto, habuit enarrationem.“

Huber neigt der Ansicht zu, dass die Dicke der Gänge die Gallenblase ersetzt habe. Er spricht sich darüber folgendermassen aus:

„Illam ductus amplitudinem condi seu vesiculae felleae loco fuisse arbitrator, et illius usus, ut in eo in immensum distento bilis, in hepate secreta nec omnis statim excernenda, immorari commode posset et ibidem mora sua reddi acrior, atque tunc demum, quando verum digestionis tempus ingruebat evacuari copia et acrimonia praestantior.

Praestare ut potuerit haec ductuum amplitudo condi officium adjuvabant porro folliculi simplices, per omnem ductus magni tunicam intus dispersi, blandum pro natura sua effundentes humorem, quo universus ductus ab acrimonia remanentis bilis defenderetur, sicque ibidem ad justum majoris evacuationis tempus servari superflue commode posset. Similem itaque structuram referebant ductus illi ampliores, qualis vesicula fellea ordinario esse solet.“

Huber sieht daher in diesem Fall eine Bestätigung seiner, wie es scheint, schon vorher vertretenen Ansicht, wonach er der Gallenblase die Bedeutung eines secernierenden Organs absprach. Er schreibt: „Hoc exemplum, rarissimum quamvis, de novo me declinat ab eorum physiologorum sententia, qua vel vesiculae tribuitur structura propria ad secernendam bilem apta.“

Die Dicke der Gallenwege scheint ihm übrigens nicht unbedingt für Ersatz der Gallenblase zu sprechen. Denn er fügt bei:

„addam, vidisse me Argentorati ante hos XV annos in recenti cadavere humano ductum cysticum atque choledochum ita distentos, qui facile admitterent digitum.“

3. Targioni-Tozzetti (1756, S. 283) giebt eine zwar kurze, aber doch hinlänglich deutliche Beschreibung, um in seinem Fall den zweifellosen Defekt der Gallenblase erkennen zu lassen.

Sein Bericht lautet:

„En ouvrant un cadavre, dans le temps que je faisais mes préparations Anatomiques à Pise, je me souviens d'avoir trouvé un foie sans vésicule du fiel: mais j'observais que les pores biliaires étaient plus considérables à proportion; que le conduit hépatique était beaucoup

plus grand qu'il ne l'est ordinairement; qu'il s'unissait au conduit pancréatique, et que de-là il allait se terminer à l'intestin duodénum, au lieu où se fait communément son insertion.“

4. Auch Boulets Fall (1772, S. 244) lässt keinen Zweifel über seine Natur. Ein besonderes Interesse bietet der Bericht durch die Angabe, dass der Defekt sich in derselben Familie zweimal, nämlich bei Mutter und Sohn (bei letzterem allerdings nicht ganz so sicher festzustellen) vorgefunden habe.

Wir lesen darüber:

„Boulet chirurgus cadaver feminae dissecuit, in quo, praeter alias mutationes morbosas, vesiculam felleam abesse vidit, ita, ut canalis hepaticus, solito amplior, infundibuli speciem prae se ferret, et antequam in duodenum insereretur, ductum pancreaticum reciperet; in principio huius canalis vascula quaedam mediocris crassitie inserti speciem pelvis formabant, in quo guttae quaedam bilis flavae inodorae erant. Eundem defectum in filii huius feminae cadavere Auctor ipse observavit, non tamen adeo exacte dignoscendum, quod aeger ille abscessu hepatis mortuus fuerat; indeque variis signis inter se conjunctis concludit, forte hunc praeternaturalem statum toti huic familiae communem fuisse.“

5. Elvert (1780) hat einen Fall hier in Tübingen in seiner Dissertation unter dem Präsidium von Ch. Fr. Jäger beschrieben. Bei einem offenbar einer akuten Erkrankung erlegenen Mann zeigte sich bei der 20 Stunden nach dem Tode vorgenommenen Sektion vollständiger Mangel der Gallenblase. Besonders hebt Verfasser hervor, dass keine Fossa vesicae zu entdecken war, was ihm wohl auch auf angeborenen Defekt hinzuweisen schien.

Von dem unsrigen unterscheidet sich dieser Fall insofern, als Ikterus vorgelegen zu haben scheint, was ebenso wie einige andere Angaben auf eine Erkrankung der Leber und der benachbarten Organe hinweist. Wenn hierdurch auch der Wert der Beobachtung als Nachweis eines Falles von Agenesie der Gallenblase beeinträchtigt erscheinen mag, so können wir dieselbe doch nicht mit Courvoisier (1890, S. 139) als „höchst dubiös“ beanstanden. Denn der Wortlaut des Elvertschen

Berichts wirkt bei aller Kürze durch die Anschaulichkeit der anatomischen Schilderung überzeugend für die Annahme, dass gerade die Gallenblasengegend kritisch geprüft und der angeborene Defekt mit hinlänglicher Sicherheit erkannt wurde. Der betreffende Abschnitt lautet:

„In dissectione corporis defuncti, 20 a morte horis instituta, notabatur:

Vesiculae felleae neque in consueto loco, neque ullibi in omni hepatis substantia vestigium. Aberat fovea pro ea recipienda, et eius loci una cum reliqua hepatis substantia continuitas. Ductus hepaticus solito multo amplior, ut crassiorem calamum scriptorium facile admitteret. Pori biliarii itidem pro portione dilatati.“

6. Wiedemann (1802, S. 144) beschreibt unter Bezugnahme auf den von Richter (1793, S. 54; siehe auch oben) mitgeteilten Fall einen von ihm beobachteten folgendermassen:

„Es findet sich nämlich an der Leber einer wahnsinnig gewesenen Person, deren Leiche auf unser anatomisches Theater geliefert wurde, gleichfalls keine Gallenblase, ja nicht einmal eine auch noch so geringe Spur derselben, wofür man doch jenes häutige Wesen in Richters Beobachtung zu halten allenfalls sich berechtigt glauben könnte.

Die äussere Haut der Leber geht glatt über die Stelle weg, wo die Gallenblase liegen sollte, es ist nicht die geringste Vertiefung, kurz durchaus keine Gallenblase und kein Überbleibsel derselben vorhanden. Der Lebergang ist sehr deutlich, und zwar ein wenig stärker als gewöhnlich.“

7. Trott (1821) hat, soweit ich habe ermitteln können, nur die im Litteraturverzeichnis aufgeführte allgemeine Abhandlung über die Natur der Gallenblase und des Defektes derselben veröffentlicht, ohne eingehendere Mitteilung der ihm selbst vorgekommenen zwei Fälle, von denen nach einer Bemerkung in der Vorrede der angeführten Habilitationsschrift, der eine „in adolescente“, der andere „in infante neonato“ beobachtet worden sei. Am Schluss der Abhandlung schreibt er dann (S. 12):

„Sed de defectu vesiculae biliariae in homine, cujus duo exempla valde memorabilia mihi ipsi occurrerunt, numine ac temporibus faventibus, alio loco prolixius tractaturus, nunc haud plura proferam.“

Da die hier versprochene Publikation nicht erschienen zu

sein scheint, so entzieht sich die Beobachtung von Trott unsérem Urteil; seine Besprechung der allgemeinen Frage des Defektes ist jedoch so klar, dass wir wohl nicht daran zweifeln können, es habe ihm wirkliche Agenesie und nicht pathologischer Schwund der Gallenblase vorgelegen.

8. Serres scheint unter seinem Namen über Defekt der Gallenblase nicht geschrieben, gleichwohl aber sogar mehrere Fälle davon beobachtet zu haben. Dies geht hervor aus der Veröffentlichung von Ollivier (1824), welche über pathologische Zerstörung der Gallenblase handelt und im Gegensatz zu dieser anhangsweise (S. 205—209) den kongenitalen Defekt bespricht. Dabei werden referiert die Fälle von Lemery (1701), Littre (1705), Targioni-Tozzetti (1756), Boulet (1772), Sommerring-Baillie (1794), Elvert-Jaeger (1780). Endlich heisst es (S. 208):

„M. Serres m'a également dit l'avoir observé plusieurs fois, et il a remarqué que le canal hépatique avait alors la forme d'un entonnoir, dans lequel s'ouvraient plusieurs conduits biliaires, à-peu-près de la même manière que l'on voit les calices s'ouvrir dans le bassin du rein“.

Ogleich sich also auch die Beobachtung von Serres, wie die von Trott, einer kritischen Prüfung entzieht, so wird man doch nicht umhin können, sie in die Reihe der Fälle von Agenesie der Gallenblase aufzunehmen.

9. Vergne und Leignel (1826, S. 406) berichten über den Sektionsbefund bei einem 26jährigen Mann, der durch Sturz aus dem Fenster ums Leben gekommen war. Es lag zweifellos angeborener Defekt der Gallenblase vor. Die Beschreibung lautet:

„La vésicule du fiel n'existait pas. Au lieu de la fossette, qui la loge toujours, nous trouvâmes une surface saillante parfaitement saine, recouverte par le péritoine, sans aucune trace qui indiquât, soit une maladie antérieure, soit des restes de l'organe que nous cherchions.“

10. Follet (1828, S. 139) erzählt von einem Matrosen, welcher auf der Insel Bourbon an Gastroenteritis ziemlich plötz-

lich starb. Das Fehlen der Gallenblase wird nur mit wenigen Worten erwähnt, aber doch so, dass es wohl als angeborener Defekt aufgefasst werden darf.

Die betreffende Stelle des Berichtes lautet:

„on ne trouve point de vésicule biliaire, quoique la dépression qu'elle occupe ordinairement fût très-marquée.“

11. Montault (1829, S. 70) hat in der Société anatomique de Paris über einen Fall berichtet, der, obschon kombiniert mit pathologischen Vorgängen in der Nachbarschaft der Leber (Carcinom des Pylorus), doch hinlänglich bestimmt beschrieben ist, um als Beispiel angeborenen Defektes der Gallenblase bei einem erwachsenen Manne zu gelten. Im betreffenden Abschnitt des Sitzungsberichtes, der von Bérard aîné abgefasst ist, heisst es:

„Il y avait atrophie du foie et absence de la vésicule du fiel. M. Montault, à défaut de pièces de conviction, a assuré qu'il n'existait ni filaments celluloux, ni épaissement du péritoine au lieu où aurait dû siéger la vésicule; qu'il n'y avait pas non plus de conduit cystique, et enfin, qu'il avait coupé le foie dans toutes les directions, sans rien découvrir qui rappelât la vésicule.“

12. Die Veröffentlichung von Gaultier (1829, S. 61) über mangelnde Gallenblase bei einem 60jährigen Mann ist mir nicht im Original, sondern nur aus dem Bericht von Eshner (1894, S. 548) bekannt. Es wird hier angegeben, dass Ikterus bestand, und dass fibröse Adhäsionen zwischen Duodenum und Leber gefunden wurden. Aus diesem Grunde bezeichnet Courvoisier (1890, S. 140) den Fall als „höchst dubiös“. Es wird aber auch erwähnt, dass keine Andeutung eines Ductus cysticus vorhanden gewesen sei, und aus dieser Angabe darf, wie wir glauben, geschlossen werden, dass der Befund genau geprüft wurde und es sich in der That um einen Fall von angeborenem Defekt gehandelt hat.

13. Amussat (1831, S. 148), dessen Fall auch von Gerson und Julius (1832, S. 135) referiert wird, handelt von einem 24jährigen Mädchen, das an Unterleibs- und Brustleiden ge-

storben war. Bei der Erwähnung des aufgefundenen Fehlens der Gallenblase hebt er mit besonderem Nachdruck die grosse Seltenheit dieser Anomalie hervor.

„Le foie de cette personne manquait totalement de la vésicule biliaire; c'est un fait extrêmement rare, qui a même été nié par plusieurs auteurs et qui n'a encore été observé que par peu d'anatomistes.“

Gerson und Julius (1832, S. 136) schreiben dazu:

„Die Milz war dreimal so gross als gewöhnlich und enthielt ver-eiterte Knoten; die Leber war gelb und die Gallenblase fehlte. Der Gallengang wurde durch zwei dicke Lebergänge gebildet.“

14. Canton (1847, S. 406) hat in eingehender Beschreibung einen Fall veröffentlicht, dessen Natur als angeborener Defekt von ihm selbst kritisch untersucht und festgestellt wird. Derselbe betrifft eine 65jährige Frau, die an einem Gehirnleiden gestorben war. Die Schilderung lautet folgendermassen:

„. . . absence of the gall-bladder from its usual situation; a shallow groove for it, however, was present, lined by peritonaeum. Suspecting malposition, I searched for this viscus, or its remains, in the neighbourhood, but without success; and on subsequently making thin slices of the liver in its whole extent, was convinced, that the case was one of congenital deficiency of the gall-bladder. The liver was only two-thirds of its natural size, and healthy in structure. Nothing abnormal was seen in the other viscera. The right and left hepatic ducts were of their wonted length and ordinary diameter, uniting together at an obtuse angle just below the transverse fissure, to form a ductus choledochus, which was thus, by inclusion of the common hepatic duct, a longer canal than usual, whose relations were natural, but it was possessed of a calibre nearly twice as large as under ordinary circumstances. The lining membrane of this trunk presented the appearance characteristic of the mucous wall of the gall-bladder. . . . The ductus choledochus must have formed the reservoir for the bile which is being continually secreted; and the small size of the liver would show, perhaps, that there was no greater amount of this fluid eliminated than the canal would conveniently contain.

Weiter unten weist Canton auf Boulets Fall hin mit den Worten:

„Boulet once examined a case analogous to that I have described, and subsequently in the son of the subject found the like deficiency.“

15. Auch der Fall von Tenain (1853, S. 305) ist in sorgfältiger Weise beobachtet und das etwaige Vorhandensein von Spuren des Organs ausdrücklich ausgeschlossen, so dass wir hier zweifellos ein Beispiel von angeborenem Defekt vor uns haben. Der Befund ergab sich bei der Sektion einer Dame von 74 Jahren, die an einer Lungenaffektion gestorben war.

Aus dem Sektionsbericht, wie er in der Deutschen Klinik mitgeteilt ist, entnehmen wir:

„Es waren zahlreiche Adhärenzen älterer Herkunft zwischen Leber und Zwerchfell vorhanden. Die Leber um etwa $\frac{1}{3}$ ihres Volumens verkleinert, ihre Farbe gleichförmig schieferschwarz.

An ihrer unteren Fläche bemerkte man die gänzliche Abwesenheit der Gallenblase; keinen membranösen Überrest, keine Spur, welche die Existenz dieses Behälters der Galle von einer früheren Zeit her andeutete. Die für sie gewöhnlich bestimmte Fossa longitudinalis dextra verflacht. Die Leberkanäle existierten. Von der Fossa transversa ausgehend vereinigten sie sich in einen einzigen Stamm, den Ductus hepaticus, der, wie der Ductus choledochus, an der inneren Seite des zweiten Teils des Duodenum da mündete, wo der Ductus pancreaticus im normalen Zustand aufgenommen wird.“

16. Äusserst kurz wird der Fall von Harle (1856, S. 304) beschrieben, aber gleichwohl sehen wir keinen Grund, um ihn nicht in unserer Reihe hier mit aufzuführen.

Er betraf eine 50jährige Frau. Der ganze Bericht ist folgender:

„After a careful examination by Mr. Pickes, of the Caledonian-road, and myself, we could not discover the gall-bladder, nor any trace of the cystic duct.“

Besonders die Bemerkung, dass keine Spur eines Ductus cysticus vorhanden war, spricht für die Annahme, dass in dem Fall ein Beispiel angeborenen Defektes vorlag.

17. Sands (1865, S. 222) fand Defekt der Gallenblase bei einem 20jährigen, an Phthisis gestorbenen Manne, dessen Leiche im Präpariersaal sezirt wurde, und schreibt über den Befund folgendes:

„On examining the abdominal organs the liver was found without a gall-bladder, and without the fissure for its lodgment. The liver

was very small and weighed but a pound and three quarters; the lobus quadratus was also wanting, — at least, the fissure for the gall-bladder being absent, there was no line of demarcation for it. . . . The hepatic duct was present and of considerable size, which fact has been noticed under other similar circumstances.“

18. Henle (1866, S. 218) teilt ganz kurz einen Fall mit, bei dem jedoch der Ductus cysticus vorhanden ist, es sich also nicht sowohl um Mangel, als um rudimentäre Anlage der Gallenblase handelt. Er sagt:

„Unsere anatomische Sammlung bewahrt eine Leber auf, deren Ductus cysticus blind und kaum erweitert in der Transversalfurche endet.“

19. Rambault und Schachmann (1882, S. 499) legten der Société anatomique eine Leber mit Agenesie der Gallenblase von einem an Paralysis gestorbenen Manne vor.

Über die bei dem Fall vorhanden gewesenen Krankheitserscheinungen heist es:

„Nous n'avons remarqué aucune particularité du côté des voies biliaires; les fonctions digestives s'exécutaient parfaitement, jamais la moindre suffusion ictérique. Dans ces derniers mois, le malade a eu plusieurs attaques congestives et a succombé dans un de ces accès.“

Der Sektionsbericht lautet:

„En outre des lésions classiques de la paralysie générale, nous avons trouvé un foie relativement petit, n'atteignant pas le rebord des fausses côtes. A l'examen de sa face inférieure, nous fûmes immédiatement frappés par l'absence de vésicule biliaire. La fossette cystique était remplacée par un sillon étroit et peu profond.

Le canal cholédoque, ouvert dans toute sa longueur, ne présente pas la moindre trace d'abouchement d'un canal cystique. Le canal hépatique et ses branches, ouvert jusqu'à travers le parenchyme hépatique, n'ont rien présenté d'anormal. Malgré des coupes multipliées dans toutes les régions du foie, nous n'avons pu trouver vestige d'une vésicule rudimentaire, ni d'une de ces vésicules centrales qu'on a signalées.“

„On ne peut pas songer ici à une atrophie pathologique de l'organe; il n'en existe aucune trace. C'est donc simplement un fait bien constaté d'agénésie de la vésicule biliaire chez l'homme, que nous ajoutons aux quelques cas déjà connus dans la science.“

20. Loreta (1888, S. 333) kommt in einer Abhandlung über den Ersatz der Cholecystektomie durch konservierende Opera-

tionen auch auf die Frage der Entbehrlichkeit der Gallenblase zu sprechen, und giebt hierzu in einer Anmerkung die Mitteilung, dass sich in der anatomischen Sammlung zu Bologna eine Leber ohne Gallenblase befinde, die einer gesunden 40jährigen Frau angehört habe. Die betreffende Anmerkung, durch welche also ein bis dahin unbekannter Fall von Agenesie der Gallenblase in die Litteratur eingeführt wurde, lautet:

„Nella sala delle anomalie del Museo anatomico di questa Università (Bologna) si trova una preparazione, segnata col N. 154, che rappresenta le vie biliari del fegato di una donna, la quale visse in buona salute quarant' anni circa, benchè fosse mancante della cistifellea.“

21. Die jüngste Beobachtung, die ich habe auffinden können, ist die von Lennander (1893, S. 710).

Hier wurde bei einer 40jährigen Frau schon intra vitam nach Laparotomie die Abwesenheit der Gallenblase und des Ductus cysticus bemerkt und später bei der Sektion unzweifelhaft festgestellt. Ich führe aus den betreffenden Berichten folgendes an:

Operation: „Man fand keine Spur von der Gallenblase. Eben-
sowenig war eine Incisur im vorderen Leberrande vorhanden aber
4—6 cm nach hinten fand sich eine flache Furche.“

Section: „An dem vorderen Rande der Leber findet sich nur eine
Andeutung der Incisur. An der natürlichen Stelle der Fossa pro
vesica fellea ist eine flache Furche vorhanden, ganz und gar vom
Peritoneum ausgekleidet. Bei der Dissektion daselbst kann keine Spur
einer Gallenblase entdeckt werden. Die Ductus hepaticus vereinigen
sich in gewöhnlicher Weise zum Ductus choledochus. Alle Gallengänge
scheinen merklich eng zu sein.“

B. Kinder und Föten.

Die bisher angeführten Fälle handeln, wie schon oben betont wurde, nur von Befunden an Leichen Erwachsener. Grösser ist die Zahl der Beobachtungen, die sich auf den Defekt bei Kindern der ersten Lebensmonate beziehen, und wo Fehlen des ganzen oder eines Teils des Gallenapparates gefunden wurde;

einige Mitteilungen endlich fand ich auch über Föten mit mangelnder Gallenblase in einem Stadium der Entwicklung, wo diese normalerweise schon hätte angelegt sein müssen.

In der ersteren Gruppe spielen die Hauptrolle schwere Fälle des Icterus neonatorum, die, bei Mangel eines Teiles des Gallenapparates oder Verstopfung des Gallenwege, teils mit, teils ohne Defekt der Gallenblase, meist in kurzer Zeit zum Tode geführt haben. Eine strenge Ausscheidung pathologischer Befunde ist hier kaum durchführbar.

Die erste Mitteilung dieser Art mit Gallenblasendefekt, die ich finden konnte, ist die von Littre (1705, S. 53), in der es heisst:

„Dans un enfant de 9 jours M. Littre n'a trouvé nulle apparence de Vésicule du fiel, quoique le Foie fût d'ailleurs très-bien formé, ainsi que toutes les autres parties.“

Home (1813, S. 157) spricht von einem ausgetragenen Kinde mit hochgradigem Ikterus, das einige Monate gelebt.

„Upon examining the body after death, the only mal-formation met with, was there being no gall-bladder, nor any duct leading from the liver into the duodenum.“

Brande (1816, S. 249) teilt das Ergebnis der Sektion eines zu rechter Zeit in normaler Grösse geborenen, aber bald gestorbenen Kindes mit. Er schreibt:

„Bei der Untersuchung des Körpers nach dem Tode wurde ein gänzlicher Mangel der Gallenblase und eines Ganges von der Leber zum Darmkanal gefunden.“

Thomas (1848, S. 171) berichtet über einen fünf Monate alten Knaben, bei welchem keinerlei Rudimente weder der Gallenblase noch des Duct. cyst. oder hepat. gefunden werden konnten.

Simpson (1861, S. 1045) legte der medizinischen Gesellschaft zu Edinburgh ein Präparat von der Leber eines Kindes von sechs Wochen mit fehlender Gallenblase vor. Aus dem Bericht entnehmen wir:

„there was no trace of the existence of a gall-bladder on the outer surface of the liver, nor was there any depression corresponding to its usual size.“

Der Ductus hepaticus ging ungeteilt in die Substanz der Leber.

„On tracing this duct to the liver, it was found to pass up undivided into the horizontal fissure.“

Der Fall von Wuensche (1875, S. 367) betraf einen ausgetragenen Knaben, der sechs Tage gelebt hatte. Im Sektionsbefund steht darüber:

„Die Leber war von der Norm entsprechender Grösse und Beschaffenheit, aber ohne jede Spur von Gallenblase. Der kurze, ziemlich fingerdicke Ductus hepaticus mündete in das sowohl oben als unten vollständig verschlossene und ungemein erweiterte Duodenum. In unmittelbarer Nähe der Ausmündung des Ductus hepaticus befand sich die Mündung des Ductus Wirsungianus und etwa 2 cm unterhalb dieser auch die des Ductus Santorinianus. Diese Gänge waren durch die grosse Stauung der Gallen- und Pankreasflüssigkeit bedeutend erweitert und leicht aufzufinden.“

Cnopf (1891) referiert über 13 Fälle von kongenitalem Ikterus, die teils von anderen Autoren, teils von ihm selbst beobachtet sind.

Davon fehlte die Gallenblase bei 6 Individuen, obliteriert war sie bei 2, in 1 Fall von schwierigen Massen zugleich mit dem Ductus hepaticus, cysticus und choledochus umscheidet, in 4 anderen Fällen lag Verschluss des Ductus choledochus vor.

Ein weiterer noch von Cnopf mitgeteilter Fall (3 Monat altes Mädchen) endigte nicht durch Ikterus, sondern durch katarrhalische Pneumonie. Bei der Section ergab sich unter anderem: Fehlen der Gallenblase und des Ductus cysticus. Es waren aber zwei Ductus hepatici vorhanden.

Thomson (1892) führt 49 von anderen Autoren veröffentlichte Fälle an mit kongenitaler Obliteration der Gallengänge, die meisten derselben mit Ikterus verbunden.

Einigermassen ausserhalb der hier aufgeführten Reihe steht die von Eshner (1894, S. 548) mitgeteilte Beobachtung, insofern dieselbe nicht ein neugeborenes, sondern ein zweijähriges Kind betrifft, bei welchem weder Ikterus noch sonst ein Symptom von

seiten der Gallenwege vorhanden war, der Tod durch Bronchopneumonie erfolgte. Da Eshner bei der Untersuchung und Beschreibung des Objektes die Frage, ob es sich um kongenitalen oder pathologisch erworbenen Defekt handelte, ausdrücklich erörtert und mit guten Gründen zu Gunsten der Agenesie entscheidet, so könnte auch in diesem Sinne der Fall unter die einwandfreien Beispiele des angeborenen und zugleich für den Träger unschädlichen Defektes gerechnet und demnach in die Reihe der Beobachtungen der Anomalie bei Erwachsenen gestellt werden. Der Bericht lautet:

„The liver appeared of normal size and condition.“

„No gall-bladder could, however, be found, either attached to or detached from the liver, or even contained within the stucture of this organ, and the usual fissure for the gall-bladder is wanting and there is nothing suggestive of the previous presence of this viscus.“ „The case is one of agenesis of the gall-bladder.“

Bei Giese (1896, S. 252) findet sich dagegen wiederum eine grössere Anzahl, im ganzen 26 Beobachtungen, von kongenitalem Defekt oder Obliteration des ganzen oder eines Teiles des Gallenapparates, darunter auch einige Fälle von Agenesie der Gallenblase zusammengestellt, welche sich den von Cnopf und von Thomson referierten unmittelbar anschliessen.

Von derartigen Fällen der Anomalie bei Kindern dürften auch sonst in der Litteratur noch viele mitgeteilt sein: dies ist bei dem Interesse, das die Kinderheilkunde dem Icterus neonatorum und allem, was damit zusammenhängt, entgegenbringt, wahrscheinlich.

Vollständigkeit der Berichterstattung schien mir hierfür nicht erforderlich, da die Mehrzahl der Fälle ohnehin durch pathologische Komplikationen getrübt und infolgedessen mit solchen des einfachen angeborenen Defektes nicht vergleichbar sind.

Auch über die veröffentlichten Beobachtungen an Föten habe ich eingehende litterarische Nachforschungen nicht vorge-

nommen. Ich will aber, was sich zufällig geboten hat, hier beifügen.

Schon aus alter Zeit liegt ein Fall vor. Büttner (1769, S. 124) schreibt über einen missbildeten Fötus, der zu seiner Beobachtung kam:

„Die Gallenblase kann man in der Leber oder an derselben nicht wahrnehmen, ingleichen fehlet auch die Drüse Pankreas genannt.“

Wenn es sich hier um eine schon weit entwickelte, aus den letzten Fötalmonaten stammende, vielleicht nahezu ausgetragene Frucht gehandelt hat, so liegt andererseits ein Fall aus sehr früher Embryonalzeit zur Kenntnis vor in den von W. Felix (1892, S. 311) gemachten Angaben über einen menschlichen Embryo von 19 mm, also ungefähr aus der achten Woche seiner Entwicklung. Durch Untersuchung der Schnittserie, in welche derselbe zerlegt war, konnte folgendes festgestellt werden:

Der Ductus choledochus teilte sich leberwärts derart, dass nach links und in die Mitte der Leber Ductus hepatici traten; auf der Grenze zwischen rechtem und mittlerem Leberlappen, also in der Furche, in der die Gallenblase liegen sollte, verlief ein verhältnismässig starker Gang bis zum ventralen unteren Leberrand, wo er blind endigte: ein Ductus cysticus, der sich nicht zur Gallenblase erweitert hat. Da Felix bei jüngeren Embryonen die Gallenblase bereits angelegt gefunden hatte, muss das Fehlen derselben in dem beschriebenen Embryo als eine Missbildung angesehen werden, zu der ja auch das Seitenstück vom Erwachsenen in dem oben referierten Fall von Henle (1866, S. 218) vorliegt.

Schlussbetrachtung.

Wenn wir zum Schlusse die im ersten Teil beschriebene Anomalie nochmals ins Auge fassen und uns zunächst die Frage vorlegen, wie wir uns ihr Zustandekommen zu denken

haben, so dürfte sich schon im Verlaufe der Beschreibung als zweifellos ergeben haben, dass es sich hier nicht um das Resultat eines im engeren Sinne pathologischen Prozesses oder gar eines chirurgischen Eingriffes handeln kann, da von beiden keinerlei Residuen oder Spuren nachweisbar waren, sondern dass eine auf Variation der embryonalen Entwicklung beruhende Bildung vorliegt, welche mit einer innerhalb des Säugetierstammes mehrfach in der Norm verwirklichten Organisation sich deckt und dementsprechend als eine typische Varietät betrachtet werden darf.

Eine bestimmtere Vorstellung über die Art jener Entwicklungsabweichung gewähren die durch Arbeiten des letzten Jahrzehnts gewonnenen Kenntnisse über die Ontogenese der Leber und der Gallenwege; dieselben haben in dem zusammenfassenden Aufsatz von Brachet (1897) eine übersichtliche und klare Darstellung gefunden.

Wie aus jenen Arbeiten sich übereinstimmend ergeben hat, ist die primitive Leberanlage bei allen Vertebraten eine longitudinale Ausbuchtung der ventralen Darmwand. Dieselbe gliedert sich in zwei Abschnitte, einen grösseren kranialen (*Pars hepatica*), der stark proliferiert und im wesentlichen die Leber des Erwachsenen liefert, und einen kaudalen (*Pars cystica*), der von Anfang an nur träge wächst, keine bleibende Lebersubstanz produziert und, falls er sich nicht ganz zurückbildet, als blinde Bucht erhalten bleibt und zur Gallenblase wird.

Bei manchen Tierformen bildet er sich ganz zurück und diese besitzen darum eben keine Gallenblase. Beim Menschen findet diese Rückbildung normalerweise nicht statt. Wir werden aber annehmen dürfen, dass aus unbekanntem Gründen auch hier ausnahmsweise die *Pars cystica* entweder schon in der Anlage ausbleiben oder später atrophieren kann, und in diesen Ausnahmefällen wird dann auch beim Menschen die Gallenblase fehlen, wie sie es bei jenen Tierformen in der Regel thut.

Dass diese Ausnahmefälle äusserst selten sind, ergibt sich aus unserem Litteraturbericht, welcher eine im Verhältnis zu der ungeheuren Menge der seziierten menschlichen Leichen verschwindend kleine Zahl von Fällen nachweisen konnte.

An Erwachsenen sind hiernach als einwandfrei beobachtet nur 21 Fälle anzusehen, diese dürfen aber als Beispiele der typischen Varietät betrachtet werden. Denn wenn sie auch, wie verständlich erscheint, verschiedene Grade des Defekts darstellen, so ist doch bei keinem die Rede von einer anatomischen Anordnung, die dem von uns angenommenen Gang der Entstehung des Defekts widerspräche.

In der Mehrzahl der Fälle ist der Defekt total, d. h. es fehlt nicht nur die Blase selbst, sondern auch der Ductus cysticus vollständig. Nur die Fälle von Henle (1866) und Felix (1892) zeigen die Hemmungsbildung unvollständig, insofern zwar eine Gallenblase nicht zur Entwicklung gelangt war, die primitive Pars cystica aber doch nicht ganz sich zurückgebildet, sondern als ein mehr oder weniger langer Kanal, als ein blinder Ductus cysticus sich erhalten hatte.

Eine naheliegende Frage ist nun die, ob beim Fehlen der Gallenblase ein funktioneller Ersatz für dieselbe entsteht, durch sekundäre Ausbuchtungen, besondere Beschaffenheit der Schleimhäute der Gallenausführungskanäle oder dgl. Diese Frage musste eine besondere Bedeutung haben, solange man, wie es in der älteren Medizin geschah, der Gallenblase selbständige, für die Verdauung unentbehrliche Leistungen zuschrieb, und wir finden daher bei den älteren Autoren, besonders Huber (1749), ausführliche Besprechungen darüber.

Heutzutage dürfte die Frage ein gleiches Interesse nicht mehr beanspruchen; denn wenn auch die Ansichten der Physiologen über den Zweck der Gallenblase auseinandergehen, einige einen Stromregulator für die Spannung in den Gallenwegen, andere nur ein Reservoir in ihr erblicken, so besteht doch

darüber allgemeines Einvernehmen, dass ihre Funktionen nicht zu den fundamentalen, unentbehrlichen gehören.

Immerhin wird man bei einem Fall von Mangel der Gallenblase sein Augenmerk auf etwaige Ersatzeinrichtungen lenken; und so haben auch wir danach gesucht, aber weder innerhalb noch ausserhalb der Leber irgendwelche Ausbuchtungen oder wesentliche partielle Erweiterungen des Gallenausführweges gefunden. Dem Umstand, dass der Ductus hepaticus einen relativ beträchtlichen Querdurchmesser zeigt, können wir, wie oben dargelegt, eine hier in Betracht kommende Bedeutung nicht beimessen.

Was die Fälle aus der Litteratur anlangt, so giebt eine diesem Gesichtspunkt Rechnung tragende Zusammenstellung gewissermassen eine Illustration für die angedeutete Verschiedenheit der Anschauungen einst und jetzt; man kann nämlich ganz im allgemeinen sagen: Die älteren Autoren haben nach Ersatzeinrichtungen gesucht und teilweise solche zu finden geglaubt, die jüngeren dagegen machen entweder gar keine Angabe darüber oder stellen das Vorhandensein solcher kompensatorischen Veränderungen ausdrücklich in Abrede.

Zu den ersteren gehören:

Lemery (1701), Huber (1749), Tozzetti (1756), Boulet (1772), Elvert-Jäger (1780), Wiedemann (1802), Amussat (1831), Canton (1847).

Die letzteren dagegen sind:

Vergne und Leignel (1826), Follet (1828), Montault (1829), Tenain (1853), Harle (1856), Henle (1866), Rambault und Schachmann (1882), Lennander (1893).

Gleich der älteste Autor, Lemery, inauguriert auch das Suchen nach Ersatz: er spricht von mehreren Behältern, die, wie es schien, durch die Vereinigung der Ausführungskanäle gebildet waren und als Gallenblase gedient hätten.

Am ausführlichsten behandelt Huber die Frage. Er fand zwar nichts, was mit der Gallenblase zu vergleichen oder als sekundärer Gallenbehälter anzusehen gewesen wäre; der Leberausführungsgang aber war auf Kleinfingerdicke erweitert in seinem ganzen Verlauf von der Leberpforte bis zur Wand des Duodenums; in dieser Erweiterung des Ganges möchte Huber den Ersatz für die Blase erblicken und sieht für diese Deutung eine Stütze darin, dass die Schleimhaut des erweiterten Ganges dieselbe Struktur dargeboten habe, die sonst der Gallenblase eigentümlich sei. Huber scheint aber dieser Auffassung sich doch nicht rückhaltlos hinzugeben, denn er fügt hinzu, dass er eine gleiche Erweiterung des Ductus choledochus allerdings auch in einem Fall mit vorhandener Gallenblase gesehen habe (vgl. hierzu oben S. 324 die Bemerkung Lennanders über die Enge der Gallenwege).

In den Fällen Tozzetti, Boulet, Elvert-Jäger, Wiedemann, Amussat wird nur angegeben, dass der Ductus hepaticus — bald viel, bald wenig — stärker als gewöhnlich gewesen sei, ohne dass die in dieser Angabe wohl stillschweigend enthaltene Vermutung eines kompensatorischen Befundes ausdrücklich in Worte gefasst wäre. Nur Canton spricht sich bestimmt in diesem Sinne aus; er fand den Ductus choledochus doppelt so stark als gewöhnlich und schliesst, ebenso wie Huber, besonders weil die Schleimhaut des erweiterten Ganges derjenigen einer normalen Gallenblase ähnlich gesehen habe, dass der Ductus als Gallenreservoir gedient haben müsse. Die Frage freilich, wodurch die Galle in dem erweiterten Gange festgehalten werden konnte, da doch von einem Schliessmuskel beim Menschen nichts bekannt ist, diese Frage scheint Canton so wenig wie Huber sich vorgelegt zu haben.

Durch die Abwesenheit eines Schliessmuskels aber fällt die Annahme der kompensatorischen Erweiterung des Ductus hepaticus. Denn, wie schon Courvoisier betonte, ist kein mechanisches

Moment vorhanden, das die Erweiterung erklären würde, und ohne ein solches dürfte die Meinung, dass die Erweiterung als kompensatorische Einrichtung anzusehen wäre, nur den Wert einer Vermutung beanspruchen. Auch die Annahme, dass vielleicht der Gallendruck es sei, der den Gang erweitert, würde das Vorhandensein eines Schliessmuskels zur Voraussetzung haben, da nicht einzusehen wäre, weshalb die Galle bei freiem Abfluss einen beträchtlichen Seitendruck ausüben sollte.

Wäre übrigens die Erweiterung eine kompensatorische Einrichtung, dann müsste man sie doch wohl auch regelmässig antreffen bei Defekt der Gallenblase. Dies ist aber nicht der Fall. Insbesondere widerspricht dem die Beobachtung von Lennander, der ausdrücklich die Enge der Gallenausführungskanäle in seinem Falle betont.

Wenn es demnach mit den positiven Angaben über Ersatz der mangelnden Gallenblase sehr schwach bestellt ist, so gewinnt die bestimmte Mitteilung über einen darauf bezüglichen negativen Befund von Rambault und Schachmann um so grösseren Nachdruck, welche vergeblich ihr Objekt nach allen Richtungen durchsuchten. Ihr Fall ist dem unsrigen in jeder Hinsicht sehr ähnlich, mit dem einzigen nebensächlichen Unterschied, dass die Fossa vesicae felleae bei ihnen nicht wie hier vollständig fehlte, sondern durch eine schmale, seichte Furche vertreten war.

Auch in unserem Fall fand sich, wie schon erwähnt, weder in noch an der Leber, noch im Verlauf des Leberausführungsganges irgend etwas, was als Ersatz der Gallenblase hätte gedeutet werden können.

Nur ein Begleitbefund, nämlich die oben beschriebenen Schleimhautdivertikel des Duodenums, beiderseits neben der Plica longitudinalis, war geeignet, uns auf den ersten Blick stutzig zu machen und den Gedanken aufkommen zu lassen, ob etwa der Darm selber sich hier geholfen, indem zur

zeitweisen Abkapselung etwa kontinuierlich zufließender Galle diese Ausbuchtungen entstanden wären als Receptacula der Galle während der Digestionspausen. Nähere Prüfung und Überlegung musste jedoch alsbald zur Verwerfung dieses Gedankens führen, denn es fand sich zur Begründung desselben schlechterdings kein Anhaltspunkt, die Lage der Divertikel sprach sogar direkt dagegen; die Plica longitudinalis nämlich trat gerade zwischen ihnen als Wulst hervor, so dass ganz komplizierte partielle Kontraktionszustände der Duodenalwand vorausgesetzt werden müssten, wenn man sich ein direktes Einfließen des Sekrets in die Divertikel vorstellen wollte.

Auch die Durchmusterung der pathologisch-anatomischen Litteratur musste Vermutungen in der angegebenen Richtung zerstreuen. Denn unsere Ausbuchtungen stellten sich geradezu als typische Beispiele von erworbenen Duodenaldivertikeln dar, für deren Vorkommen schon Roth (1872, S. 200) als Prädilektionsstelle die Umgebung des Eintritts von Gallen- und Pankreasgang bezeichnet.

Da nun diese Duodenaldivertikel gerade bei alten, marastischen Individuen sich häufig zu finden scheinen (vergl. auch Edel 1894 und Metzger 1903), Mangel der Gallenblase aber überhaupt ein sehr seltenes Vorkommnis ist und insbesondere in den beschriebenen Fällen von Divertikelbildung nirgends erwähnt wird, und da ganz ähnliche Divertikel auch an anderen Stellen des Duodenum, ja im ganzen Darmkanal beobachtet worden sind, so ergibt sich schon aus all diesen Beziehungen mit grösster Wahrscheinlichkeit, dass in unserem Fall die beiden Erscheinungen in keinem ursächlichen Zusammenhang mit einander stehen, und dass ihr vereinigt Vorkommen rein zufällig ist.

Ähnlich dürfte es wohl mit dem anderen oben beschriebenen Begleitbefund stehen, jenem kleinen Schleimhautwulst, der sich im Endstück des Gallen- und Pankreasganges erhob und das

Lumen desselben von seiner hinteren Wand her verengerte, wenn ich auch nicht in der Lage bin, für ihn analoge Fälle aus der pathologisch-anatomischen Litteratur beizubringen. Die Bedeutung, die ihm etwa zugebracht werden könnte, wäre die einer zeitweise wirkenden Abschlussvorrichtung des Gallenausführungsganges nach dem Darm zu. Dazu müsste aber entweder der Wulst selbst oder die benachbarte Wandung die Fähigkeit temporärer und partieller Kontraktion besessen haben, für welche Annahme durchaus keine Anhaltspunkte vorliegen. Wir werden demnach auch diesen Befund als zufällige Veränderung betrachten, beziehungsweise beiseite lassen dürfen.

Ziehen wir also in der Frage über den Ersatz der fehlenden Gallenblase aus unserer Beobachtung wie aus der kritischen Prüfung der in der Litteratur vorliegenden Fälle das Fazit, so ergibt sich, dass vikariierende Einrichtungen bei Gallenblasendefekt bisher nicht nachgewiesen sind.

Wenn wir nun auf der anderen Seite sehen, dass in allen diesen Fällen der Mangel der Gallenblase keine Störungen der Gesundheit, überhaupt keine Erscheinungen während des Lebens gemacht hat — in allen mit dem unseren vergleichbaren Fällen ist die Anomalie genau so wie von uns, zufällig bemerkt worden, über etwa vorhanden gewesene Beschwerden wird entweder nichts ausgesagt oder dieselben werden ausdrücklich verneint —, dann muss sich daraus von selbst der Schluss ergeben, dass die Gallenblase dem Menschen entbehrlich und die von älteren Autoren (z. B. Büttner 1769, Huschke 1844) vertretene gegenteilige Ansicht, nach welcher Gallenblasendefekt nicht ohne schwere Schädigung des Organismus denkbar wäre, hinfällig ist.

Dass die Gallenblase, wenn sie vorhanden ist, eine Funktion hat, wird niemand bezweifeln. Durch welche Abänderung des normalen Geschehens der Ausfall dieser Funktion ausgeglichen werden kann, beziehungsweise ausgeglichen zu werden pflegt,

dies zu untersuchen ist eine Aufgabe der experimentellen Physiologie.

Uns genügt es, festgestellt zu haben, dass angeborener Defekt der Gallenblase beim Menschen ohne Beeinträchtigung der Gesundheit vorkommt. Dass auch erworbener Defekt gut ertragen wird, das beweisen die Resultate der modernen Cholecystektomie, die, im Jahre 1882 zum erstenmal durch Langenbuch gemacht, in neuerer Zeit von Jahr zu Jahr häufiger ausgeführt wird. Von Kehr allein sind aus den letzten 12 Jahren 161 Ektomien veröffentlicht mit 97% Heilung.

Unter den zahlreichen günstigen Berichten über den Erfolg der Operation will ich nur auf die Mitteilungen von Haasler (1899) und Kehr (1899) verweisen, aus denen hervorgeht, dass nach überstandener Operation die Verdauung eine durchaus geregelte und das Allgemeinbefinden dauernd gut war. Wäre dem nicht so, dann könnte Kehr (1899, S. 590) nicht zu der radikalen Bemerkung kommen, dass man die Gallenblase gleich dem Wurmfortsatz nur als Unheilstifter betrachten und deshalb beide bei jeder sich bietenden Gelegenheit ohne Bedenken entfernen solle.

Es ist mir eine angenehme Pflicht, am Schlusse der Arbeit meinem hochverehrten Lehrer, Herrn Professor Dr. Froriep für die freundliche Überlassung des Materials sowohl wie für das liebenswürdige Interesse und die aufopfernde Mühe, die er meiner Arbeit zugewandt hat, gebührenden Dank auszusprechen.

Litteraturverzeichnis.

Die fettgedruckten Jahreszahlen dienen als Verweisungsziifern.

1. Amussat, Foie sans vésicule. *Revue médicale franç. et étrangère.* T. II, pag. 148. Paris **1831**.
2. Autenrieth, J. H. F., Versuche für die praktische Heilkunde aus den klinischen Anstalten zu Tübingen. Bd. I, Heft 2, S. 429. Tübingen **1808**.
3. Baillie, M., Anatomie des krankhaften Baues der wichtigsten Teile im menschlichen Körper. Aus dem Englischen mit Zusätzen von S. Th. Sömmerring. Berlin **1794**.
4. Baker, North American Archives of Medicine and Surgical Science. February **1835**. Vol. I, Nr. 5, pag. 307. (Citiert nach Eshner.)
5. Bassand, J. B., Enarratio morbi, ex quo Augustissimus Romanorum imperator Carolus VI. e vita cessit, mane die 20. Octobr. 1740, absoluto aet. 55. anno. Baldingers Neues Magazin f. Ärzte. I. Bd. 3. Stück, S. 269. Leipzig **1779**.
6. Bérard, siehe Ollivier (1824) S. 198.
7. Bergmann, Hannoversche Annalen für die gesamte Heilkunde. Bd. 1, H. 1, S. 555. **1836**. (Citiert nach Eshner.)
8. Boulet, aus Pouppe Deportes, Histoire des maladies de S. Domingue. T. II, referiert in: Commentarii de rebus in scientia naturali et medicina gestis. Vol. XVIII, pag. 244. Lipsiae **1772**.
9. Brachet, A., Die Entwicklung und die Histogenese der Leber und des Pankreas. Ergebnisse d. Anat. u. Entwicklungsgesch., herausgegeben von Merkel und Bonnet. Litteratur 1896. Wiesbaden **1897**.
10. Brande, Meckels Archiv für die Physiologie. Halle und Berlin **1816**, S. 249.
11. Büttner, Ch. G., Anatomische Wahrnehmungen. Königsberg und Leipzig. **1769**, S. 124.
12. Calot, F., De la cholécystectomie. Thèse p. 83. Paris **1890**.
13. Canton, E., Case of Congenital Deficiency of the Gall-Bladder. The Lancet. Vol. II, pag. 406. **1847**.
14. Cholmeley, Medical Transactions of the College of Physicians of London, Vol. VI, pag. 50. **1820**. (Citiert nach Eshner.)

15. Cnopf, Über Icterus neonatorum. Münch. med. Wochenschr. 1891.
16. Courvoisier, L. G., Kasuistisch-statistische Beiträge zur Pathologie und Chirurgie der Gallenwege. Leipzig 1890.
17. Cruikshank, siehe Baillie (1794), S. 150, Anmerkung zu Zusatz VIII.
18. Edel, M., Über erworbene Darmdivertikel. Virchows Arch. f. path. Anat. Bd. 138. 1894.
19. Elvert, E. G., De hepatitis cum naturali vesiculae felleae defectu. Diss. Praeside Chr. F. Jaeger. Tübingen 1780.
20. Eshner, Aug. A., Congenital Absence of the Gall-Bladder. The Medical News. Vol. 64, pag. 548. Philadelphia 1894.
21. Felix, W., Zur Leber- und Pankreasentwicklung. Arch. f. Anat. u. Phys. Anat. Abt. 1892.
22. Fischer, C. E., Auszüge aus den Jahrbüchern der Krankheiten Lüneburgs. Hufeland und Osanns Journal der praktischen Heilkunde. 1830. Suppl.-Heft, pag. 166.
23. Follet, Absence de la vésicule biliaire. Revue médicale franç. et étrangère. T. II, pag. 139. 1828.
24. Gaultier de Claubry, Journal hebdomad. de Méd. Paris 1829. T. IV, pag. 61. (Citirt nach Eshner.)
25. Gerson, G. H., und N. H. Julius, Magazin d. ausländ. Litt. d. ges. Heilkunde. Bd. 23, S. 135. Hamburg 1832.
26. Giese, O., Über Defekt und kongenitale Obliteration der Gallenausführungsgänge und der Gallenblase. Jahrb. f. Kinderheilkunde. Bd. 42, pag. 252. 1896.
27. Haasler, Über Choledochotomie. Arch. f. klinische Chirurgie. Bd. 58. Berlin 1899.
28. Harle, E., Absence of the gall-bladder in a woman aged fifty. The Lancet. Vol. II, pag. 304. 1856.
29. Hartmann, Ph. J., Anatomie Nephriticae et Pericholae. Ephem. Acad. Caes. Leop.-Carolinae. Dec. II. pag. 250. 1691.
30. Henle, J., Handbuch der Eingeweidelehre. Braunschweig 1866.
31. Home, E., On the formation of fat in the intestines of living animals. Philos. Transact. Roy. Soc. London. Part. I, pag. 157. 1813.
32. Huber, J. J., Epistola de Cadavere aperto, in quo non exstitit Vesica fellea; et de Sterno gibboso. Philosoph. Transact. Nr. 492. London 1749.
33. Huschke, E., Lehre von den Eingeweiden und Sinnesorganen. Sömmerrings Handbuch der Anat. II. Aufl. Leipzig 1844.
34. Kehr, Eilers und Lucke, Bericht über 197 Gallensteinoperationen aus den letzten $2\frac{2}{3}$ Jahren. Arch. f. klin. Chirurgie. Bd. 58. Berlin 1899.
35. Langenbuch, C., Chirurgie der Leber und Gallenblase. II. Teil. Stuttgart 1897.
36. Lemery, Observation VIII. Histoire de l'Acad. roy. des Sciences. Année 1701, pag. 54.
37. Lennander, K. G., Über Operationen der Gallenwege und Adhärenzbildungen im oberen Teile des Bauches. Nr. VII. Wiener klin. Wochenschr. 6. Jahrg. pag. 710. 1893.

- 38 Leppington, H. M., Fehlerhafte Lage des Herzens mit Obliteration der Gallenblase. Schmidts Jahrbücher. Bd. 8, S. 299. **1835.**
39. Littre, Diverses observations anatomiques. IX. Hist. de l'Acad. des Sciences. Année **1705.** pag. 53.
40. Loreta, P., Colectistomia e colecistografia invece della colecistectomia. La Riforma medica. Anno IV. Nr. 55 und 56. pag. 326 u. 333. Roma **1888.**
41. Lynche, Medical Press and Circular **1875.** n. s. XX. p. 362, (citiert nach Eshner).
42. Metzger, H., Über multiple Darmdivertikel. Dissert. Tübingen **1903.**
43. Montault, Communication 4. Bull. de la Soc. anatomique de Paris. 4. Année. **1829.** pag. 70.
44. Moseder, De vesica fellea. Dissert. Argentoratum. **1742.** Obs. 3. pag. 17. (Citiert nach Courvoisier).
45. Ollivier, C. P., Note sur l'atrophie de la vésicule biliaire. Arch. génér. de Médecine, 2. Année. T. 5, pag. 196—209. Paris **1824.**
46. Quain's Elements of Anatomy, 6. Ed. by Sharpey and Ellis. Vol. 3. pag. 204. London **1856.**
47. Rambault et Schachmann, Absence congénitale de la vésicule biliaire. Bulletins d. l. Soc. Anatom. d. Paris. **1882.** pag. 499.
48. Richter, A. G., Medizinische und chirurgische Bemerkungen. Bd. I. pag. 54. **1793.**
49. Roth, M., Über Divertikelbildung am Duodenum. Virchows Arch. f. patholog. Anat. Bd. 56. **1872.**
50. Sandifort, Tabulae anatomicae. **1801.** pag. 26.
51. Sands, H. B., Absence of Gall-Bladder. The New-York Medical Journal. **1865.** pag. 222.
52. Serres, siehe Ollivier (1824) pag. 208.
53. Simpson, A. R., Edinburgh Medical Journal. Vol. 6. Part. 2. January to June. **1861.** pag. 1045.
54. Sömmerring, S. Th., siehe Baillie.
55. Targioni-Tozzetti, Trois Observations anatomiques. Seconde Observation. „Sur un sujet qui n'avait pas de vésicule du fiel.“ Recueil périod. d'Observ. de Médecine. Par M. Vandermonde. T. 4. pag. 283. Paris **1756.**
56. Tenain (Paris), Angeborener Mangel d. Gallenblase. Aus d. Französischen (L'Abeille médicale) von Dr. Droste. Deutsche Klinik. Bd. 5. **1853.** pag. 305.
57. Thomas, E., Case-Jaundice from congenital absence of the Gall-Bladder, the Cystic and Hepatic Ducts. The Medical Times. Vol. 18. **1848.** pag. 171.
58. Thomson, J., Edinb. Medic. Journ. Vol. 37. Part. II. Nr. 439. **1892.**
59. Trott, F. W. H., De vesiculae felleae defectu. Specimen pro facultate docendi. Erlangen. **1821.** pag. 12.
60. Vergne, J. H., et L. O. J. Leignel, Observation d'absence de la vésicule biliaire. Recueil de Mémoires de Méd., Chiurg. et Pharm. militaires. Vol. 20. Paris **1826.** pag. 406.

61. Vetter, A. R. Aphorismen a. d. path. Anat. Wien 1803. pag. 237. (Citirt nach Courvoisier).
 62. Wiedemann, Ein paar Worte über den seltenen Fall des Mangels der Gallenblase bei Menschen. Reils Arch. f. d. Physiologie. 1802. pag. 144.
 63. Wolfart, P., De Hepate vesicula fellea destituto et calculis bilariis. Ephemer. Acad. Caes. Leop.-Carolinae. Cent. V. Observatio I. pag. 2. 1717.
 64. Wood, J. Transactions path. Soc. London 1859. Vol. 10. pag. 176. (Citirt nach Courvoisier).
 65. Wuensche, R.. Ein Fall von angeborenem Verschluss des Pylorus, Verschluss des Duodenum an seiner Übergangsstelle in das Jejunum, Fehlen der Gallenblase und Atresie der Flexura sigmoidea. Jahrbuch f. Kinderheilkunde u. phys. Erziehung. Bd. 8. 1875. pag. 367.
 66. Ziegler, Taschenbuch f. deutsche Wundärzte. Altenburg. 1790. pag. 131. (Citirt nach Courvoisier).
-

Erklärung der Abbildungen.

Fig. 1. Leber, Magen und Duodenum eines 66jährigen Mannes von 153 cm Körpergrösse; der vordere Leberrand um einen Winkel von ungefähr 60° emporgehoben. $\frac{1}{2}$ der natürl. Grösse. Unter Benutzung eines von Herrn Dr. F. W. Müller aufgenommenen Photogrammes gezeichnet von H. Genter. Beschreibung siehe oben S. 307.

Fig. 2. Dasselbe Objekt wie Fig. 1, nach Entfernung des Magens, sowie teilweise des Duodenum und Pankreas, Freilegung der im Lig. hepatoduodenale enthaltenen Gebilde, Resektion von Lebersubstanz am vord. Rand der Leberpforte, Öffnung der zurückgebliebenen Pars descendens duodeni und Spaltung des Endstückes des Ductus choledochus. $\frac{4}{5}$ der natürl. Grösse. Gezeichnet von H. Genter. Beschreibung siehe S. 308.



AUS DEM I. ANATOMISCHEN INSTITUTE DER K. K. UNIVERSITÄT ZU WIEN.

ZUR ANATOMIE
DER
ARTERIEN DER FUSSSOHLE.

VON
BERNHARD ASCHNER,
WIEN.

Mit 5 Figuren auf den Tafeln 24|25.

Die vergleichende Anatomie lässt die Forderung berechtigt erscheinen, dass beim Menschen analog wie in der Hohlhand so auch in der Fusssohle je ein oberflächlicher und ein tiefer arterieller Gefässbogen mit den entsprechenden Zweigen für Mittelfuss und Zehen zustande komme. So allgemein bekannt es nun ist, dass am menschlichen Fusse der tiefe Gefässbogen als der weitaus stärkere den einzelnen Zehen die Arteriae digitales zusendet, so schwankend, mangelhaft und oft auch falsch sind die Angaben in der Litteratur über den Arcus superficialis der Fusssohle.

Die nachfolgenden Litteratur-Citate sollen davon ein Bild geben:

Ein Teil der Autoren bestreitet die Existenz eines oberflächlichen Bogens überhaupt oder geht darüber mit Stillschweigen hinweg:

So schreibt Aeby (1868): Es fehlt ein oberflächlicher Bogen mit den entsprechenden Mittelfussarterien vollständig.

Bei einer Reihe von Anatomen wie Broesicke, Boyer, Gray, Henke, Hyrtl, Marjolin, Heitzmann und Sappey wird das Gebilde gar nicht erwähnt und auch Bar-kow hat in seiner angiologischen Sammlung nichts dergleichen gezeichnet.

A. Lauth berichtet, dass manche einen oberflächlichen Bogen annehmen, der ihm jedoch noch nie zu Gesichte gekommen sein soll.

Andere behandeln den oberflächlichen Bogen als mehr oder minder selten auftretende Varietät.

So geben Arnold und Bock wohl die Existenz eines oberflächlichen Bogens zu, doch soll er nur selten vorkommen und diesfalls die oberflächliche Muskulatur der Sohle versorgen.

Luschka beschreibt gelegentlich vorkommende Verbindungen zwischen der Art. plantar. interna und externa, denen er aber keinen Namen giebt.

Meyer (1873) führt Äste an, die aus der Art. plantar. externa kommen und in nur vereinzelt Fällen einen Bogen bilden sollen.

In ganz ähnlichem Sinne heisst es in Langer-Toldt: „Die Art. plantar. externa verhält sich ähnlich wie die Art. ulnaris, jedoch mit dem Unterschied, dass ihre oberflächlichen Zweige nur ausnahmsweise kleine bogenförmige Verbindungen eingehen.“

Gleichfalls einen aus Zweigchen der Art. plantar. externa entstehenden Arcus superficialis beschreibt Rüdinger, jedoch als selteneres Vorkommnis.

Rauber (1903): „Ist eine jener Verbindungen (zwischen Art. plant. int. und ext.) vorhanden, so besteht ausser dem tiefen Sohlenbogen noch ein oberflächlicher.“ (Äste desselben werden nicht erwähnt.)

Von einer dritten Gruppe der Anatomen wird das in Rede stehende Gebilde zwar als konstant oder nahezu konstant bezeichnet, doch ist sein Aufbau theils unvollständig beschrieben, theils morphologisch nicht charakterisiert worden.

Nach Gegenbaur kommen Andeutungen eines oberflächlichen Bogens mit daraus entspringenden den Arteriae digitales communes entsprechenden Zweigen nicht selten vor.

Cruveilhier geht in seinem „Traité d'anatomie“ insofern schon näher darauf ein, als er Anastomosen zwischen der Art. plantar. interna und der Art. digit. I. und II. erwähnt, welche übrigens auch schon von Haller gezeichnet worden sind. Bei keinem der beiden Autoren aber sind diese Anastomosen mit

Fig. 1.



Fig. 3.

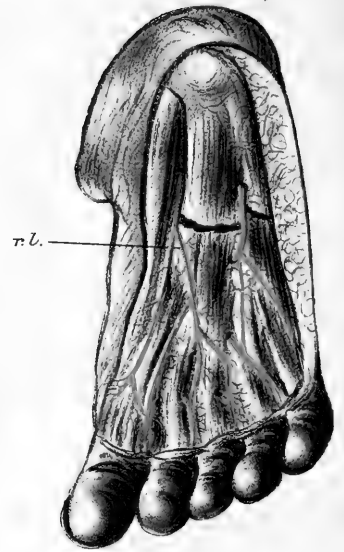


Fig. 4.



Fig. 2.

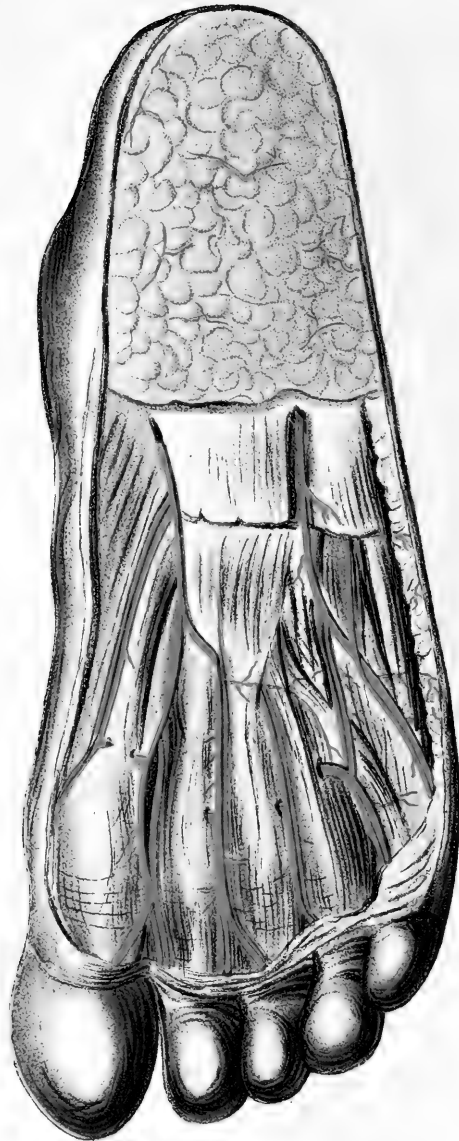
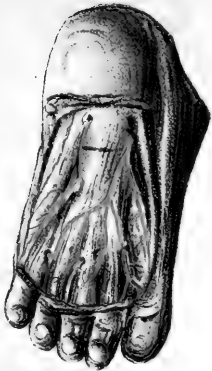
Fig. 5.





Namen belegt, welche ihre morphologische Bedeutung kennzeichnen könnten.

Henle erwähnt in seiner Gefässlehre wohl einen oberflächlichen Bogen, doch kommt in der sonst ausführlichen Beschreibung von Ästen dieses Bogens und deren Anastomosen nichts vor.

In der Neubearbeitung des Henleschen Atlas durch Merkel (1901) wird dagegen von dem Arcus sublimis ausgesagt, dass er ähnliche Äste entsende wie der an der Hand.

Eine von den übrigen abweichende Definition des oberflächlichen Bogens giebt Meckel (1817) in folgendem: „Die innere oberflächliche Sohlenpulsader hat immer einigen Anteil an der Bildung beider Sohlenäste der grossen Zehe und des inneren Astes der II. Zehe, indem sie beständig gegen das vordere Ende des I. Mittelfusssknochens mit dem Stamm derselben zusammenfliesst, wodurch der oberflächliche Bogen gebildet wird.“

Krause: Ist die Art. plantar. interna dicker als gewöhnlich, so kann sie mit Zweigen der Art. plantar. externa und des Ramus plantaris profundus der Art. dorsalis pedis den Arcus superficialis bilden, aus welchem die Arterien der I. und II. Zehe entstehen.

Sömmering beschreibt einen eigenen Ramus externus der Art. plantar. interna, welcher (nebst anderen Zweigen) Ästchen für die I. und II. Zehe abschickt.

Weber nimmt einen oberflächlichen Bogen an, der sich mit dem tiefen durch Rami anastomotici perpendicularis in Verbindung setzt. Von einer Ramifikation desselben werden keine Angaben gemacht.

Am meisten Details finden sich noch in der betreffenden Beschreibung bei Quains (Elements 1882). Von der Art. plantar. interna heisst es dort: „Small branches of this artery accompany the digital branches of the internal plantar nerve and join the digital arteries in the inner three clefts.“ Eine

morphologische Deutung für das Beschriebene ist jedoch auch hier nicht gegeben worden.

Aus diesen sich vielfach widersprechenden Angaben ist vor allem zu ersehen, dass die Mehrzahl der Autoren als das Wesentliche am Arcus superficialis die bogenförmige Anastomose der beiden Randarterien des Fusses betrachtet und deshalb das Ganze als ein selten in Erscheinung tretendes Gebilde behandelt.

Ausserdem aber sind die Angaben über die periphere Gefässverzweigung in der oberflächlichen Schicht der Planta entweder ungenau beschrieben oder, wo sie genauer beschrieben sind, morphologisch nicht gewürdigt worden.

Die vorliegende Arbeit hat es sich nun zur Aufgabe gemacht, diese Gefässformation an einer grösseren Anzahl von Extremitäten auf die Konstanz ihres Vorkommens und ihr näheres Verhalten zu untersuchen. Es haben sich dabei eine Reihe von Thatsachen ergeben, welche geeignet sind, den morphologischen Aufbau des Arcus superficialis, beziehungsweise seiner Rudimente vollkommen klarzustellen. Die Untersuchung wurde an 60 frischen mit Teichmannscher Masse injizierten Extremitäten vorgenommen, von welchen 10 von Neugeborenen und Embryonen, die übrigen von älteren Kindern und Erwachsenen stammten. Diese letzteren sollen zunächst besprochen werden.

Unter diesen 50 Fällen fanden sich 6 Fälle mit vollständig ausgebildetem Arcus superficialis, der in zweien dieser Fälle ziemlich stark (Fig. 1), in den übrigen etwas zarter angelegt war. In allen übrigen Fällen war zwar nicht der Arcus superficialis im buchstäblichen Sinn, wohl aber die integrierenden Bestandteile desselben, eben jene neben den Zehennerven verlaufenden Gefässchen vorhanden, welche folgendes äusserst typische Verhalten zeigten:

Vom Ramus superficialis der Art. plantar. medialis geht etwa in der Höhe des ersten Keilbeins kleinzehenwärts ein

schon von Sömmerring als Ramus externus bezeichneter Zweig ab, der wie allgemein zu lesen und in den Zeichnungen zu verfolgen ist, sich in der Sohlenhaut, in der Fascie und in den oberflächlichen Muskeln verlaufen soll; er entsendet aber in Wirklichkeit nebst den genannten Zweigchen noch zwischen die Fascia plantaris und den kurzen Zehenstrecker in der Regel drei Ästchen, welche der Reihe nach sich an die vom Nervus plantaris medialis kommenden Zehennerven begeben und auf den ersten Blick anscheinend als deren Vasa nutritia sich verhalten. Bei näherer Betrachtung fällt auf, dass die Gefässchen in ihrem Verlaufe nicht merklich schwächer werden, sich nicht erschöpfen, sondern sich bis in die Gegend der Köpfchen der Mittelfussknochen verfolgen lassen, wo sie deutlich in die aus der Tiefe kommenden Arteriae metatarsae plantares einmünden. Ein ganz analoges Zweigchen entsendet in den typischen Fällen der oberflächliche Anteil der Art. plantar. externa und dieses mündet in die Art. metatarsa plantar. IV, wo letztere zwischen den Zipfeln der Aponeurose auftaucht. Zuweilen entspringt auch dieses Gefäss von der Art. plantar. interna.

Die Thatsache aber, dass diese vier Gefässchen auf die eben geschilderte Art mit den Zehenarterien anastomosieren, dass sie dem Verlauf der Digitalnerven folgend in die vier Interstitien hineinziehen und endlich ihren Ursprung von den beiden Randarterien des Fusses nehmen, charakterisieren sie schon genügend als Reste des Arcus superficialis, der ja hergestellt ist, wenn sich ein Verbindungszeichen zwischen den Zweigen der Art. plantar. interna und externa findet. Das ist aber gar nicht so selten der Fall. Im Laufe dieser Untersuchung, wie schon erwähnt, unter 50 Fällen 6mal. Übrigens erkennt man auch ohne diese Verbindung in der Form des Abgangs der drei ersten Zweigchen den Ansatz zu einem flachen Bogen (Fig. 2).

Der Arcus superficialis ist also essentiell immer, im buchstäblichen Sinne ziemlich oft vorhanden, wird aber seiner

Zartheit halber an schwächer injizierten Objekten leicht übersehen.

Das phylogenetisch offenbar primäre Verhalten, dass der oberflächliche Bogen am Fusse den tiefen Bogen ganz vertritt, insbesondere also die Versorgung aller Zehen übernimmt, scheint beim Menschen kaum vorzukommen. Nicht selten aber geschieht es, dass einzelne Interstitien, als Ersatz für die fehlenden oder verkümmerten Metatarsae plantares, vom oberflächlichen Bogen her ihre Arteriae digitales communes et propriae erhalten. Ziemlich oft trifft dies für das I. Interstitium, seltener für das IV. und II. zu. Beim III. Interdigitalraum konnte es noch nicht beobachtet werden.

In diesen Fällen von Ersatz der tiefen durch die oberflächlichen Gefäße sind letztere entweder so stark, dass sie aus dem tiefen Bogen keine Anastomosen zu erhalten brauchen, um die Zehen versorgen zu können, oder sie bekommen, wenn sie schwächer sind, ein mehr oder minder feines Gefäß aus dem Arcus profundus oder auch vom Fussrücken her.

Das bisher Beschriebene stellt den Typus des gewöhnlichen Vorkommens mit den wichtigsten Abweichungen in augmentationem vor. Abweichungen von diesem Typus im Sinne einer weitergehenden Reduktion des Arcus superficialis betreffen am öftesten (in 9 Fällen) das III. Interstitium und bestehen darin, dass das Gefäß des oberflächlichen Bogens nur die halbe Länge erreicht, sich dann in feinste Zweigchen auffasert, welche ihrerseits nur mehr kapillär mit ähnlichen Zweigchen eines Astes anastomosieren, der ihnen von der tiefliegenden Art. metatarsa nach aufwärts entgegenläuft. In sehr wenigen Fällen (viermal) konnte man das auch am IV. Interdigitalraum sehen, niemals aber im I. und II., was sich mit den bei manchen älteren Autoren (z. B. Haller) als konstant angegebenen entsprechenden zwei Gefäßen deckt.

Manchmal gehen alle vier oberflächlichen interstitiellen

Arterien von der *Art. plantar. externa* ab, keinesfalls aber ist dieses Verhalten das gewöhnliche, wie das z. B. von Rüdinger und Meyer beschrieben wird. An den zuletzt angeführt Abweichungen im Sinne einer stärkeren Reduktion kann man förmlich ablesen, wie die Auflösung des oberflächlichen Bogens vor sich geht. Diese Thatsache, sowie die starken Schwankungen im Kaliber, welches die oberflächlichen Gefässe in den verschiedenen Fällen zeigen, legten die Frage nahe, ob nicht diese Gefässformation im Laufe des Lebens bei einem Individuum sich noch zurückbilden könne.

Der Befund bei Neugeborenen und Embryonen machte diese Annahme höchst wahrscheinlich.

Bei acht verschiedenen Neugeborenen zeigte sich der Bogen vollständig und regelmässig angelegt und was vor allem von Belang sein dürfte, das Kaliber der oberflächlichen Gefässe ist ein relativ stärkeres als beim Erwachsenen (in Bezug auf die tiefen Arterien) (Fig. 3). Noch frappanter tritt der oberflächliche Bogen in Erscheinung bei Embryonen, deren je einer von fünf und sieben Monaten untersucht wurde. Man braucht hier nur die dünne fettarme Haut abzuziehen und sieht durch die durchsichtige, sehr zarte *Aponeurosis plantaris* den deutlich ausgebildeten oberflächlichen Bogen mit seinen Ästen durchschimmern.

Man wird also sagen können, dass die Rückbildung des *Arcus superficialis* teilweise noch ontogenetisch vor sich geht.

Als mechanische Ursache für diese noch *intra vitam* nachweisbare Reduktion wird man mit den meisten Autoren wohl das Gehen auf der ganzen Sohle mit den daraus entstehenden fortwährenden Insulten auf oberflächliche Gefässe annehmen müssen.

Eine scheinbar abweichende Ansicht darüber äussert Hyrtl, indem er meint, dass der Fuss einen oberflächlichen Bogen nicht brauche im Gegensatze zur Hohlhand, welche die Hauptmasse ihrer Gefässe wegen des beim Anfassen von Gegenständen aus-

geübten Druckes möglichst weit weg vom Knochen, also in die oberflächlichen Schichten verlegen müsse.

Bei zweien der Neugeborenen wurden Teile des stark entwickelten Arcus superficialis ausserhalb der Aponeurose verlaufend angetroffen, eine Varietät, wie sie an der Hohlhand schon öfter beschrieben worden ist (Tandler, zur Anatomie der Arterien der Hand).

Vergleichend anatomisch interessant ist, dass bei der grossen Anzahl von Tieren, welche eine dem Arcus superficialis äquivalente gut ausgebildete Gefässformation besitzen, ersterer ganz oder doch mit drei Arteriae digitales communes so wie beim Menschen aus der Art. plantar. interna hervorgeht und dass diese letztere in allen diesen Fällen überhaupt als die eigentliche Fortsetzung der „primären“ Tibialis postica erscheint gegenüber der schwachen Art. plantar. externa, die sehr oft nur in Form eines kleineren Seitenastes der Art. tibialis postica auftritt. Beispiele dafür finden sich nach Zuckerkandl (Zur Anatomie und Entwicklungsgeschichte der Arterien des Unterschenkels und des Fusses) bei folgenden Tierklassen:

Bei Monotremen, Marsupialiern (Phascalomys Wombat), Edentaten (Bradypus bidactylus), Carnivoren (Hund, Katze) Insektivoren (Igel), Halbaffen und Affen.

Für das Verhalten des wohlausgebildeten Arcus superficialis fast als paradigmatisch könnte die Gefässverzweigung bei Macacus erklärt werden. Zuckerkandl beschreibt in dem genannten Werke diese Verhältnisse folgendermassen: „In der Fusssohle angelangt gabelt sich die hintere Schienenbeinarterie in zwei Arteriae plantares, die neben den Sohlennerven zarte Reiserchen zehnwärts senden. Im Bereiche der Metatarsusköpfe inoskulieren diese in die vom Fussrücken her einbrechenden Metatarsae dorsales und zwar die der Plantaris interna in die I., II. und III. Metatarsae dorsalis, die der Plantaris externa dagegen in eine Metat. profunda des tiefliegenden Bogens.“

Man braucht in diesem Schema statt der *Metatarsae dorsales* nur *Metatarsae plantares* aus dem tiefen Bogen zu setzen, und hat dasselbe Verhalten vor sich wie beim Menschen.

In Figur 2, 4 und 5 ist besonders deutlich zu erkennen, dass die oberflächlichen Gefässe in derselben Richtung verlaufen, wie die tiefen Gefässe, in welche sie einmünden, so zwar, dass letztere als Fortsetzung der ersteren erscheinen.

Es entspricht dies der morphologischen Thatsache, dass je eine von den vier *Arteriae digitales communes* (supfic.) mit dem von der Vereinigungsstelle peripher gelegenen Abschnitt der zugehörigen tiefen Arterie ein Ganzes bildet, analog den *Aae. digit. communes et propriae* vom oberflächlichen Hohlhandbogen. Dagegen ist die Anastomose aus dem tiefen Plantarbogen, obwohl sie den Hauptanteil an der Speisung der *Aae. digit. propriae* hat, als accessorisch anzusehen.

Bei *Lemur varius* soll die *A. plantar. interna* sich in vier oberflächlich gelegene *Arteriae digitales communes* teilen, von welchen die IV. drei *Digitales propriae* entsendet, also auch die Randarterie der V. Zehe. Man wäre also berechtigt, die beiden Randarterien der V. und der grossen Zehe (welche sehr oft als eigenes Gefäss vorkommt) als Abkömmlinge des oberflächlichen Bogens zu bezeichnen.

Für die Hohlhand hat seinerzeit Tandler statistisch das fast konstante Vorkommen beider Randarterien für den Daumen und den kleinen Finger nachgewiesen und die Zugehörigkeit beider zum oberflächlichen Bogen festgestellt. Ein Stütze gewinnt diese Behauptung auch noch daran, dass auch die Randarterien in Begleitung je eines Nervenzweiges verlaufen (Fig. 2). Fast selbstverständlich erscheint sie, wenn man die Fälle mit besonders starkem *Arcus superficialis* betrachtet (Fig. 1).

Sucht man überdies noch die genauere Analogie mit der Hand herzustellen, so wird das besonders leicht fallen, wenn man davon ausgeht, dass die Anastomosen zwischen den drei Ver-

zweigungssystemen des Dorsum, der oberflächlichen und der Palmarverzweigung sich auch am Fusse finden und dass eben diese Anastomosen den Weg bilden, auf welchem sich die Reduktion des oberflächlichen Bogens vollzogen hat.

In Kürze zusammengefasst sind also die Ergebnisse der Untersuchung folgende: Die wesentlichen Bestandteile des Arcus superficialis, der phylogenetisch älter ist als der tiefliegende Bogen, sind die vier in Begleitung der Zehennerven dicht unter der Aponeurosis plantaris verlaufenden feinen Gefässe. Diese anastomosieren mit den tiefen Zehengefässen und sind fast immer vorhanden. Die stärkere Ausbildung dieser Gefässe bei Neugeborenen und Embryonen lässt auf eine Rückbildung des Arcus superficialis intra vitam schliessen, welche offenbar im Zusammenhange mit dem Akte des Gehens erfolgt. Dem oberflächlichen Bogen zuzurechnen sind auch die Randgefässe der grossen und der V. Zehe.

Zum Schlusse sei es mir gestattet, meinen verehrten Lehrern Herrn Hofrat Prof. Zuckerkandl und Herrn Prof. Tandler für die gütige Anregung und Förderung dieser Arbeit herzlichst zu danken.

Litteratur-Verzeichnis.

1. Aeby, Chr., Bau des menschlichen Körpers. Leipzig 1868.
 2. Arnold, Handbuch der Anatomie des Menschen. Bd. II. Freiburg i. B. 1850.
 3. Barkow, Angiologische Sammlung.
 4. Bock, C. G., Handb. der Anatomie d. Menschen. Leipzig 1840.
 5. Boyer, A., Traité compl. d'Anatomie. Paris 1805.
 6. Cruveilhier, J., Anatomie descriptive. Bruxelles 1837.
 7. Gegenbaur, E., Lehrbuch der Anatomie des Menschen. Bd. II.
 8. Gray, H., Anatomy descriptive and surgical. 1895.
 9. Haller, Icones anatomicae.
 10. Henke, W., Handatlas und Anleitung zum Studium der Anatomie des Menschen. Berlin 1889.
 11. Henle, J., Lehrbuch der Anatomie des Menschen. Braunschweig 1868.
 12. Heitzmann, C., Die deskriptive und topographische Anatomie des Menschen. Wien 1896.
 13. Hyrtl, J., Lehrbuch der Anatomie des Menschen.
 14. Krause, W., Handbuch der Anatomie des Menschen. Hannover 1879.
 15. Langer-Toldt, Lehrbuch der systematischen und topographischen Anatomie. Wien 1903.
 16. Luschka, H., Anatomie des Menschen. Tübingen 1865.
 17. Marjolin, J. W., Manuel d'Anatomie. Paris 1812.
 18. Meyer, H., Lehrbuch der Anatomie des Menschen. Leipzig 1861.
 19. Quains, Elements of Anatomy. London 1882.
 20. Rauber, A., Lehrbuch der Anatomie des Menschen. 1903.
 21. Rüdinger, N., Topogr.-chirurg. Anatomie des Menschen. Stuttgart 1873.
 22. Sappey, Ph. C., Traite d'Anatomie descr. Paris 1869.
 23. Sömmering, S. Th., Vom Baue des menschlichen Körpers. 1901.
 24. Tandler, J., Zur Anatomie der Arterien der Hand. Wien 1896.
 25. Weber, M. J., Handbuch der Anatomie des Menschen. 1842.
 26. Zuckerkandl, E., Zur Anatomie und Entwicklungsgeschichte der Arterien des Unterschenkels und des Fusses. Wien 1895.
-

Figurenerklärung.

Fig. 1. Sehr stark ausgebildeter Arcus superficialis am Fusse eines Erwachsenen.

Fig. 2. Zeigt das gewöhnliche Verhalten des Arcus superficialis beim Erwachsenen. Beachtenswert ist das Verhältnis der Gefässe zu den Nerven und die Stärke des oberflächlichen Gefässes für das I. Interstitium.

Fig. 3. Stammt von einem Neugeborenen. Die Abgliederung des Ramus externus der Art. plant. interna (Soemmering) ist hier besonders deutlich zu sehen.

Fig. 4. Fuss eines siebenmonatlichen Embryo. Die oberflächlichen Gefässe sehr stark; besonders die für das II. und III. Interstitium, welche das tiefe Gefäss an Stärke weit übertreffen.

Fig. 5. Fuss eines fünfmonatl. Embryo der Ramus externus (Soemmering) mit 4 oberflächlichen Digitalarterien und beiden Randarterien deutlich entwickelt.

Erklärung der Abkürzungen:

- r. s. Ramus superficialis arteriae plant. medialis.
 - a. d. m. I. Art. digitalis medialis I.
 - aae. d. c. s. Arteriae digit. communes plantares (supf.).
 - a. p. l. Art. plantaris lateralis.
 - m. f. d. Musc. flexor digitorum brevis.
 - a. d. l. V. Art. digit. lateralis V.
 - aae. d. c. p. Art. digit. communes propriae (profundae).
 - r. e. Ramus externus arteriae plantaris medialis.
-

AUS DEM HISTOLOGISCHEN LABORATORIUM DER GEBURTSHÜFLICH-GYNÄKOLOGISCHEN
UNIVERSITÄTSKLINIK IN HELSINGFORS (FINLAND.)
(VORSTAND: PROF. G. HEINRICIUS.)

ZUR MIKROSKOPISCHEN ANATOMIE

DER

TUBENSCHWANGERSCHAFT BEIM MENSCHEN.

VON

AXEL WALLGREN,
HELSINGFORS.

Mit 5 Abbildungen im Texte, 5 Lichtdrucktafeln 26/30 und 1 farb. Taf. 31.

I. Einleitung.

Während des grössten Teils des vorigen Jahrhunderts, bis in dessen letzten Decennien stand die Huntersche Theorie von der Einbettung des Eies, wenn auch keineswegs als bewiesen, so doch in unveränderter oder mehr oder weniger modifizierter Form untastbar als ein Axiom da. Auch auf dem Gebiete der Tubengravidität hatte man sich gewöhnt, die Befunde der recht zahlreichen Untersuchungen in der 70er, 80er und der ersten Hälfte der 90er Jahre mit dieser Theorie vor Augen zu deuten, obwohl die Deutung keinen geringen Schwierigkeiten begegnete. Schon der Umstand, dass die Theorie die aktive Rolle bei der Einbettung der Schleimhaut überliess, während sich das Ei passiv verhalten sollte, war geeignet Zweifel an der Möglichkeit hervorzurufen, dass sich die Theorie in allen Stücken auf die tubare Implantation anwenden liesse. Wohl glaubte man in der Regel eine Deciduabildung an der Haftstelle des Eies nachweisen zu können, aber bereits über das Vorkommen einer Decidualreaktion ausserhalb der Fruchtkapsel waren die Ansichten geteilt. Eine Anzahl Forscher (Hennig (23), Chiari (8), Frommel (19), Krysinski (35), Sourcellier (65), Orthmann (55) [Fall 2, 3, 7, 10], Wyder (81, 82), Webster (76) u. a.) hatten eine solche allerdings mit grösserer oder geringerer Sicherheit dargetan, doch fehlte es auch nicht an Fällen (Poppel (61),

Werth (77), Keller (26), Orthmann (55) [Fall 1, 4, 6, 8, 9]), in denen die mikroskopische Untersuchung ein entgegengesetztes Resultat zu Tage förderte. Überhaupt war man sich darüber einig, dass die Graviditätsreaktion der Tubenschleimhaut bei Tubenschwangerschaft bedeutend unregelmässiger und geringer sei als die der Uterinschleimhaut bei intrauteriner Eüimplantation. Hierin lag vielleicht eine Ursache, weshalb die Fälle [Hennig (23), Werth (77), Frommel (19), Lederer (43), Winckel (80), Keller (26), Orthmann (55), Zedel (83), Webster (76)], in denen man eine tubare Reflexa beschrieben hat, deren Entstehung nach der Hunterschen Theorie eine nicht unbeträchtliche Aktivität für die Schleimhaut voraussetzen würde, mit so starkem Zweifel aufgenommen wurden und weshalb gerade die Erklärung dieses Punktes eine von den Hauptaufgaben in dem Studium der Anatomie der Tubargravidität während der Jahre nach 1890 bildete.

Es kam so im Jahr 1897 Peters' erste Mitteilung (56) über das bisher früheste menschliche Placentationsstadium, welche eine gute Stütze für die schon 1891 von Graf v. Spee (66) aufgeworfene Vermutung abgab, dass, in Übereinstimmung mit dem Verhalten beim Meerschweinchen, auch das menschliche Ei sich nicht passiv verhalte, nicht auf der Schleimhaut verbleibe und von derselben umwachsen werde, sondern vielmehr selbständig in das Uterusepithel vordringe und sich in das subepitheliale Gewebe einniste, wobei sich die sog. Reflexa von der zwischen dem Ei und dem Uteruscavum liegenden Partie der Schleimhaut gebildet werde.

Schon in demselben Jahre wurde die neue Theorie, die nachmals die ältere Auffassung von der uterinen Implantation mehr und mehr verdrängt hat, auf das Gebiet der Tubargravidität übertragen und zwar von Werth und Fütth. Fütth (16) teilte nämlich am 18. Oktober 1897 der „Gesellschaft für Geburtshilfe zu Leipzig“ einen Fall von früher Tubargravidität mit, den er

speziell mit Beziehung auf die Reflexabildung untersucht hatte, wo sich das Ei zu $\frac{2}{3}$ unter dem Niveau der Schleimhaut befand, während der grösste Teil der in den Tubarkanal vorbuchtenden Partie derselben mit einer Kapsel aus Muskulatur und Schleimhaut bedeckt war. Der Befund wurde von Werth und Fühth nach der v. Spee-Petersschen Implantationstheorie (57) so gedeutet, dass die Einbettung in die Muskulatur geschehen sei, nachdem das Ei durch das Tubenepithel und teilweise auch durch die hier dünne Schleimhaut eingedrungen war, wodurch die Schleimhaut nebst der nächst gelegenen Muskularis eine die Fruchthöhle von dem Tubarlumen abschliessende Kapsel bildet.

Die Werth-Fühthsche Ansicht über die Implantation, die von Fühth (17, 18) in zwei Aufsätzen ausführlicher entwickelt wurde und der sich später eine Menge Forscher angeschlossen haben (Aschoff (1, 2), Petersen (57 a), Heinsius (21, 22), Lindenthal (47), Kroemer (34) u. a.), war allerdings als Einbettungstheorie neu, aber die Aktivität des Eies oder der fötalen Elemente gegenüber den materalen Geweben, die die Theorie voraussetzte, war früher doch wenigstens schon angedeutet worden. So hatte z. B. Poppel (61) bei der interstitiellen und Leopold (45) und Pilliet (59, 60) bei der eigentlichen Tubenschwangerschaft erwähnt, dass die Chorionvilli in die Muskulatur eindringen.

Zu derselben Zeit, wo durch die Werth-Fühthsche Implantationstheorie über die Reflex- oder Kapsularisbildung neues Licht verbreitet wurde, begann man dem Bau der Placentarstelle seine Aufmerksamkeit zu widmen. Schon Zedel (83) hatte darauf hingewiesen, dass an der Placentarstelle ein Teil Zellen keine Deciduazellen, sondern fötaler Herkunft seien, aber als Regel galt, wie gesagt, doch, dass eine Decidua serotina von materalen Herkunft bei der Tubargravidität gebildet werde. In seiner ersten ausführlichen Schrift wies dagegen Fühth (17) nach, dass sichere Deciduazellen an der Placentarstelle fehlten. Er

hielt dafür, dass die Hauptmasse der Zellen an dieser Stelle aus fötalen solchen bestehe, welche in die Tubenwand und stellenweise auch in die Blutgefäße der letzteren eingedrungen waren, wobei diese Gefäße geöffnet wurden. Kurz zuvor war auch Kühne (37) zu der Auffassung gelangt, dass sich bei der Tubargravidität keine Decidua serotina bilde, sondern, dass die früher als Deciduazellen gedeuteten Zellen in Wirklichkeit fötaler Natur seien. Zu dieser Ansicht war er unabhängig von der Werth-Füthschen Einbettungstheorie gekommen, welche, indem sie eine Einbettung des Eies innerhalb der Muskularis annahm, für die Deciduazellen bei der Tubargravidität einen andern Ursprung voraussetzte als bei der intrauterinen Schwangerschaft, wo das Ei in die Schleimhaut eingebettet wird, deren Stromazellen sich in Deciduazellen¹ umwandeln. Auch auf die Öffnung der Blutgefäße der Tubarwand wurde von Kühne hingewiesen. Völlig unabhängig von Kühne bildete sich auch Aschoff (1) ungefähr zu derselben Zeit eine ähnliche Anschauung, eine Anschauung, die nachher von der Mehrzahl der Forscher, die diesem Punkt ihre Aufmerksamkeit zugewandt haben, geteilt wurde, (so Kreisch (33), Werth (78, 79), Herzog (24), Ulesco-Stroganowa (70), Krönig (36), Heinsius (21, 22), Couvelaire (11), Petersen (57 a), Lange (42), Voigt (74). Doch sind auch der älteren Auffassung von dem Vorkommen einer wirklichen Decidua mütterlichen Ursprungs an der Placentarstelle Verfechter geblieben (Mandl (48), Cornil (9, 10), Veit (72, 73), Kroemer (34), Pfannenstiel (58).

Was die Frage von der mikroskopischen Anatomie der Tubenschwangerschaft zur Zeit betrifft, wird diese vielleicht am besten durch die beiden Referenten auf dem letzten Gynäkologenkongress in Würzburg, Werth (79) und Veit (73), klargestellt. Beide waren einer Meinung darüber, dass die moderne Einbettungstheorie viel Wahrscheinlichkeit für sich habe, daneben aber müsste wohl auch der in der Diskussion betonten Möglich-

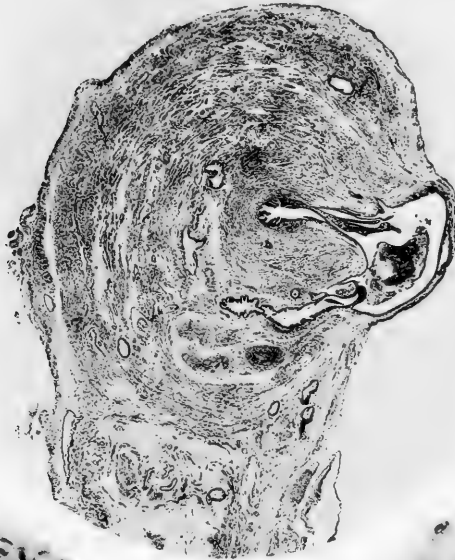

Fig. 1

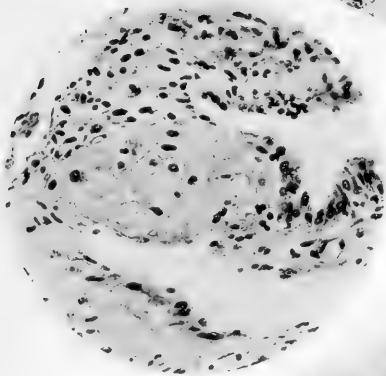


Fig. 2

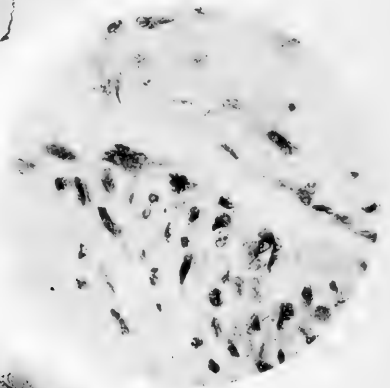


Fig. 3

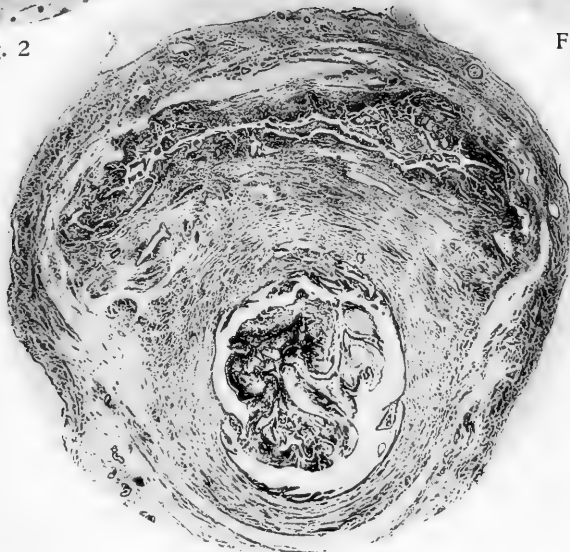


Fig. 4

keit einer Einbettung in ein Divertikel oder eine Bituba, der besonders durch Micholitsch's (53) Untersuchungen in der jüngsten Zeit ein neues Interesse zuteil geworden, Aufmerksamkeit geschenkt werden. Einer Meinung war man auch darüber, dass die deciduale Reaktion ausserhalb der Fruchtkapsel überaus variierend sei und dass eine Decidua reflexa oder eine Membrana capsularis in der Tube vorhanden sein könne, sowie dass diese bezüglich ihrer mechanischen Entstehung mit der Bildung desselben Namens im Uterus gleichgestellt werden dürfe. Dagegen standen sich die Ansichten der beiden Referenten betreffs der Deutung des Baues der Fruchtkapsel an der Placentarstelle in ziemlich scharfem Gegensatz gegenüber. Während nach dem einen Referenten (Werth) die an dieser Stelle vorkommenden Zellen in der Regel zum grössten Teil aus in die Tubenwand eingedrungenen, dieselbe zerstörenden und die Gefässe öffnenden fötalen Zellen bestehen würden, hielt der andere (Veit) eine solche Ansicht von der Aktivität der fötalen Zellen für unerwiesen.

— — —

II. Material und Technik.

Im Herbst 1900 begann ich im Laboratorium der geburts-hülflich-gynäkologischen Universitätsklinik Untersuchungen über die Anatomie der Tubenschwangerschaft unter Benutzung des Materials, welches während der vorangehenden Jahre durch Operation in der genannten Klinik gewonnen worden war und das mir vom Leiter der Klinik, Prof. G. Heinrichus, mit grosser Liebenswürdigkeit zur Verfügung gestellt wurde.

Aus der recht grossen Anzahl von Präparaten von Tubenschwangerschaft, die im Laufe der Jahre zusammengekommen sind, konnte ich nur einen Teil, nämlich 30 Fälle, benutzen. Die

übrigen Präparate waren teils so schlecht fixiert und aufbewahrt, teils durch Blutungen dermassen zerstört, dass sie für meinen Zweck, d. h. das Studium der in Entwicklung begriffenen Tubenschwangerschaft, nicht verwendet werden konnten.

Während des Ganges der Untersuchungen erhielt ich weiter bei den Operationen in der Klinik sechs Fälle und dazu vier Fälle von den Herren Dr. Rönholm und Wasenius, denen ich hiermit meinen Dank ausspreche. Mein ganzes Material hat sich also auf 40 Fälle belaufen, die sich sämtlich auf die erste Hälfte der Gravidität bezogen.

Das ältere Material war, bis auf eine Ausnahme, wo Zenkers Lösung zur Anwendung gekommen war, in Formalin fixiert und aufbewahrt. Das spätere, nach Beginn der Arbeit erhaltene Material, wurde ausser in Formol in Formol-Müller, Flemmings Säuremischung, Sublimat-Eisessig, Müllers Lösung und Alkohol fixiert.

Bei der Untersuchung der Präparate bin ich bestrebt gewesen, mir eine genaue Kenntnis von der Tube in ihrer Ganzheit zu gewinnen und habe daher in jedem Fall nicht nur Stücke von verschiedenen Stellen des Tubensackes, sondern auch, wo es sich machen liess, von der Tube, medial, sowohl wie lateral vom Sack, entnommen.

Bei der Einbettung, welche, was später hinzugekommene Material anbelangt, unmittelbar nach abgeschlossener Härtung ausgeführt wurde, wurde in der Regel Paraffin und als Zwischenflüssigkeit Chloroform oder Schwefelkohlenstoff benutzt. Nur ausnahmsweise wurde zur Einbettung in Celloidin gegriffen, und zwar nur in Fällen, wo sehr grosse, frische Blutgerinnsel vorkamen.

In den für den Zweck besonders geeigneten Fällen, in Summa 13, habe ich die Untersuchungen mit der grösstmöglichen Genauigkeit ausgeführt.

So wurde in einem Fall (Kasuistik Nr. I) der ganze Fruchtsack in einer vollständigen Serie geschnitten, in einem anderen Fall (Kasuistik Nr. II) nahezu der ganze Fruchtsack. Auch in den meisten übrigen Fällen wurden Serienschritte in grösserer oder kleinerer Ausdehnung verwandt.

Ich kann es nicht unterlassen, hier den Nutzen der Serienschritte bei diesen Untersuchungen hervorzuheben. Denn nur dank diesen Serienschritten ist es mir möglich geworden, mir eine bestimmte Auffassung von den oft recht komplizierten Befunden zu bilden.

Bei der Färbung der Schnitte kamen an erster Stelle v. Giesons Methode und Hämatoxylin-Eosin sowie für in Flemmings Säuremischung fixiertes Material Safranin zur Verwendung. Ausserdem habe ich mich in grossem Umfang bedient Heidenhains Eisenhämatoxylin-Methode mit oder ohne Nachfärbung in v. Giesons Pikrinsäure-Säurefuchsinlösung, der Färbung mit Unnas polychromem Methylenblau mit Differenzierung in Glycerinäther, Weigerts Elastinfärbung, der Fibrinfärbung nach Koekel, sowie einer ganzen Reihe anderer Methoden für spezielle Zwecke.

Da eine genaue Referierung sämtlicher untersuchter Fälle den Raum der Zeitschrift ohne entsprechenden Nutzen übermässig in Anspruch nehmen würde, habe ich es vorgezogen in der folgenden Kasuistik nur vier Fälle zu schildern, die mir am repräsentativsten erschienen sind. In der danach dargebotenen Darstellung habe ich mich dann vorzugsweise an diese Fälle gehalten, aber doch zugleich die Erfahrungen verwertet, die ich durch sämtliche Untersuchungen gewonnen habe.

III. Kasuistik.

Fall I.

Das Präparat stammt von einer Operation, die am 19. XI. 1899 von Prof. Heinricius in der geburtshülflich-gynäkologischen Klinik an einer Frau ausgeführt wurde, die kurz vorher in bewusstlosem Zustand mit allen Anzeichen einer durch eine rupturierte gravide Tube hervorgerufene interne Blutung aufgenommen worden war. Die Anamnese giebt an, dass die Frau nach ihrer letzten Niederkunft am 26. V. 1899 drei Mal mit unregelmässigen Intervallen und das letzte Mal ca. drei Monate vor der Operation menstruiert hatte. Eine Woche vor der Operation hatte die Frau plötzlich heftige Schmerzen im Leibe gehabt, welche jedoch nach einiger Zeit vorübergegangen waren. Am Tage der Operation hatte sie ein paar Stunden vorher einen neuen heftigen Schmerzfall, während dessen sie in die Klinik gebracht wurde.

Makroskopische Beschreibung (Fig. 1).

Das Präparat besteht aus einer 6 cm langen Tube (der

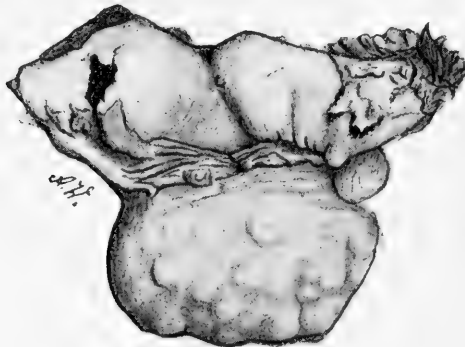


Fig. 1.

linken) nebst dem Ovarium. Die Tube, die durch Verschiebung in der Peritonealhülle leicht geschlängelt verläuft, ist im uterinen

Ende beim Operationsschnitt nicht erwähnenswert verdickt, schwillt aber bald an, so dass sie 1,5 cm von der bezeichneten Stelle eine Dicke von ca. 2 cm hat. Sie verjüngt sich dann wieder etwas, erscheint aber bis zum Infundibulum doch ein wenig angeschwollen. Die stärker aufgetriebene Partie misst 2,2 cm in der Länge, und hier finden wir in der Vorderwand eine nahezu runde Ruptur von 1,2 cm Durchmesser mit (im gehärteten Präparat) nach dem Lumen der Tube hin einwärts-gewendeten Rändern. Die vordere Oberfläche der Tube ist nur stellenweise mit Blutgerinnseln bedeckt; die hintere ist dicht mit solchen belegt. Das Ostium abdominale ist frei und von normal gebildeten Fimbrien umgeben. Zwischen Tube und Ovarium ist ein kleinerer Hydatid zu sehen. Im Ovarium, das nicht an der Tube adhärirt, erkennt man kein Corpus luteum. Das Präparat ist in Formalinlösung (10%) fixiert und aufbewahrt.

Mikroskopische Beschreibung.

Dicht am Operationsschnitt begegnen wir folgendem Bild: Der Kanal, dessen $0,5 \times 0,7$ mm messendes Lumen frei ist, wenn man von vereinzelt roten Blutscheibchen hierselbst ab- sieht, ist von einer Schleimhaut begrenzt, die einige niedrige Falten bildet. Das Epithel, von gewöhnlicher Höhe (13—20 μ) und Aussehen, steht überall in einer einfachen gleichmässigen Schicht. Ausgenommen eine leichte Anhäufung von überwiegend einkernigen Rundzellen, unter denen eine Menge typischer Plasma- zellen zu finden sind, weist das Schleimhautstroma nichts von dem normalen Verhältnis Abweichendes auf. Die Tubenwand, deren Dicke 2,0—2,5 mm beträgt, bietet nichts Abnormes dar, ausser einer leichten Auflockerung infolge einer ödematösen Durchtränkung, die in der subserösen Schicht am stärksten ist.

Weiter vorn, d. h. ungefähr mitten zwischen der oben be- schriebenen Partie und dem Fruchtsack, zeigt die Tube ein

anderes Aussehen (Fig. 1, Taf. 26). Der Kanal liegt hier etwas exzentrisch, wodurch die hintere Tubenwand eine Dicke von 2,7 mm erhält, während die vordere 3,9 mm dick ist. Die Weite des Kanals von oben nach unten misst 0,3 mm. Dagegen lässt sich die Weite von vorn nach hinten nicht bestimmen, weil an dieser Stelle vom Kanal nach hinten ein Divertikel ausgeht, welches fast bis an die Serosa vorstösst. Das Divertikel hat an seinem Ausgangspunkt vom Kanal dieselbe Weite wie der letztere, schwillt aber unter der Tubenoberfläche, welche von ihm vorgebuchtet wird, zu einem Hohlraum von $1,3 \times 2,5$ mm Weite an. Von diesem Hohlraum erstreckt sich wieder eine neue Vorbuchtung nach unten und nach dem Centrum der Tube in die äusserste Lage der zirkulären Muskelschicht und endet schliesslich gerade unter dem Tubenkanal.

Die Schleimhaut ragt mit sieben niedrigen Falten in das Tubenlumen hinein, welches einzelne rote Blutscheibchen enthält. Ihr Epithel, welches nirgends fehlt, ist wenigstens zum Teil cilientragend, von gewöhnlicher Höhe oder etwas niedriger als normal ($6-16 \mu$) mit Zellen in ebener, einfacher Schicht. Die Zellen des wie in dem ersten Schnitt nur leicht, hier jedoch mit vorwiegend gelapptkernigen Zellen infiltrierten Stromas haben zum Teil völlig gewöhnliches Aussehen. Stellenweise, und zwar vorzüglich nahe dem Oberflächenepithel der Spitzen der Schleimhautfalten erscheinen statt der normalen protoplasmaarmen spindel- oder sternförmigen Stromazellen etwas grössere Zellen ($10,4 \times 11,6 - 13,6 \times 15,6 \mu$) mit blasenförmigen, chromatinarmen Kernen und reichlicherem basophilem, ganz feingranuliertem, fast homogenem Protoplasma. Ein Teil von diesen entbehren deutlicher Ausläufer und sind rund oder oval, andere haben die ursprüngliche Form behalten, besitzen deutliche Ausläufer und stehen als Zwischenformen zwischen den ersteren und den normalen Stromazellen. In einem Teil von diesen Zellen sind Karyokinesen zu sehen.

Im Divertikel ist das Epithel an Stellen, die stärkerer Dehnung ausgesetzt gewesen, z. B. in einem Teil des Divertikels, der dem Peritoneum am nächsten liegt, ganz niedrig, mit endothelartigen, kubischen oder stellenweise gequollenen, abgerundeten voneinander gerissenen Zellen, während es an anderen Stellen beträchtlich höher ist. Die Zellen haben hier nicht mehr die gewöhnliche zylindrische (prismatische) Form, sondern sind langgestreckt keulenförmig, mit dem schlankeren Teil gegen die Basalmembran gekehrt. Sie liegen nicht in einer einfachen ebenen Schicht, sondern drängen sich umeinander, indem sie stellenweise einen scheinbar mehrschichtigen Epithelmantel von bis zu 60μ Dicke oder büschelige Vorsprünge bilden, an denen auch eine Vorbuchtung des Stromas beteiligt ist. Sowohl in den Divertikelepithelzellen als in den Kanalepithelzellen sind zahlreiche Karyokinesen zu erkennen.

Wie im Schleimhautstroma des Tubenkanals kommen auch im Stroma der Divertikelschleimhaut Stromazellen von abweichendem Aussehen vor. Dieselben sind hier bedeutend zahlreicher und haben zum Teil beträchtlich grössere Dimensionen erlangt ($15 - 20 \times 25 - 35 \mu$). Ihrer Form nach sind sie gewöhnlich oval oder etwas unregelmässig, teilweise sind sie ausgezogen, spindelförmig ($14 \times 46 \mu$). Die in der Regel ovalen oder in den spindelförmigen Zellen ausgezogenen Kerne sind ziemlich gross ($6,5 - 7,5 \times 10,0 - 10,5 \mu$), bläschenförmig, scharf und gleichmässig konturiert, chromatinarm mit gewöhnlich einem nicht besonders grossen Kernkörperchen. Sie erscheinen in der Regel zu je einem in der Zelle, nur selten sieht man Zellen mit zwei Kernen. Das Protoplasma ist schwach basophil (Unna's polychromes Methylenblau), ganz feinkörnig, fast homogen und in van Gieson- und Hämatoxylin-Eosin-Präparaten ziemlich schwach tingibel. Die Zellkontur, die oft nicht völlig gleichmässig, sondern unregelmässig gebuchtet ist, hebt sich deutlich von der zwischen den Zellen liegenden, fibrillären, in van Gieson-Präparaten

rote oder gelbbraune, Zwischensubstanz ab. An den Stellen, wo eine grössere Anzahl Zellen angehäuft ist, was wegen spärlichen Vorkommens von Stroma nur hie und da der Fall ist, liegen die Zellen gewissermassen umeinander geflochten da; die Zellgrenzen sind, wo die Zellen aneinander gedrückt liegen, gebuchtet oder gebrochen und bilden verhältnismässig selten gerade Linien. Dass wir es hier mit wirklichen Deciduazellen zu thun haben, steht ausser allem Zweifel. Karyokinesen sind in diesen ausgebildeten Deciduazellen nicht zu sehen.

Im Lumen des Divertikels erkennt man in reichlicher Menge rote Blutscheibchen, teils wohl erhaltene, teils zerfallene, Pigment und Leukocyten, teils einkernige, teils gelapptkernige. An einer Stelle scheint Blutmasse an der Wandung zu adhären. Das Epithel ist hier abgestossen, und in einem nahegelegenen Blutgefässe sind massenhaft gelapptkernige Leukocyten zu sehen. Eben solche bemerkt man reichlich in dem zwischen dem Gefässe und der Blutmasse befindlichen Teil der Schleimhaut, deren Struktur vollständig von der Infiltration verdeckt wird. Auch auf anderen Partien der Divertikelschleimhaut tritt eine reichliche, überwiegend von gelapptkernige Zellen gebildete Infiltration auf. Die Muskulatur ist in der Tubenwand infolge der Divertikelbildung teilweise unregelmässig angeordnet. Die zirkuläre Schicht erscheint nach ihrer Mächtigkeit ziemlich normal, die longitudinale hingegen etwas verdickt. In der letzteren gewahrt man an vereinzelt Stellen Karyokinesen. Überall, besonders reichlich aber in den peripheren Teilen der Tubenwand ist eine ziemlich starke ödematöse Durchtränkung sichtbar. Das intermuskuläre Bindegewebe ist leicht vermehrt, und seine fixen Zellen sind grösstenteils gequollen, haben grosse schleierähnliche Zellplatten und zeigen hie und da Karyokinesen. Bindegewebszellen, welche Deciduazellen ähnlich sehen, sind nirgends zu erblicken. Die Blutgefässe sind stark mit Blut gefüllt und dilatiert; neben ihnen bemerkt man hie und da kleine

Extravasate. Die Gefässwände sind stellenweise deutlich verdickt und in der Media der Arterien finden sich manchen Orts Karyokinesen in den Muskelzellen.

Überall erscheint eine leichte diffuse kleinzellige Infiltration, die hauptsächlich aus kleinen protoplasmaarmen einkernigen Zellen besteht, doch stösst man auch hie und da auf einkernige Rundzellen mit reichlichem Protoplasma und unter diesen auf typische Plasmazellen. Gelapptkernige granuliert Leukocyten sind extravaskulär nur spärlich zu entdecken, während sie innerhalb der Gefässe in grosser Zahl vorkommen. Mastzellen finden sich sporadisch, aber kaum zahlreicher als unter normalen Verhältnissen. In der Nähe des Ligamentum latum ist die Infiltration in kleinen Herden angeordnet.

Bezüglich der serösen Bekleidung der Tube an dieser Stelle ist zu bemerken, dass nirgends ein normales Peritonealepithel anzutreffen ist. Zum grossen Teil ist das Epithel abgestossen, und dafür ist die Tubenoberfläche mit aus mehr oder weniger zerfallenen roten Blutscheibchen, Leukocyten, abgestossenen Epithelzellen und Fibroblasten gebildeten Belagen von wechselnder Dicke bekleidet. Nur stellenweise ist das Epithel erhalten, dann aber ist es hier kubisch oder zylindrisch umgewandelt. Einem solchen Epithel begegnet man auch an manchen Stellen unter den Belagen oder in den Wandungen kleiner Cysten, die dicht unter der Oberfläche der Tube liegen. In der Nähe der Stellen, die mit dem oben beschriebenen veränderten Epithel bekleidet sind, oder unmittelbar unter denselben sind vereinzelte Zellen oder kleine Inseln von Zellen zu bemerken, die sowohl in der Grösse ($20 \times 30 \mu$) wie in ihrem Aussehen mit den Deciduazellen in der Tubarmukosa übereinstimmen.

Die Kommunikationsöffnung zwischen dem beschriebenen grossen Divertikel und dem Tubenkanal lässt sich durch 30 Schnitte verfolgen, d. h. ihre Breite ist ca. 0,30 mm ($30 \times 10 \mu$). Wenn man dem Kanal von der Stelle, wo er sich wieder ge-

geschlossen hat, durch die Schnittserie bis zu dem zuerst beschriebenen Schnitt bei dem Operationsschnitt, d. h. durch 224 Schnitte nachgeht, so findet man, dass das Lumen überall frei ist bis auf vereinzelte daselbst vorkommende rote Blutscheibchen. Das Schleimhautepithel ist zumeist von gewöhnlicher Höhe oder stellenweise ein wenig höher als normal und weist recht reichliche Karyokinesen auf. Das Schleimhautstroma erscheint immer weniger verändert, je mehr man sich dem uterinen Ende der Tube nähert. Anfänglich finden sich zahlreiche Karyokinesen in den oberen Schichten des Stromas, dann aber werden sie spärlicher, und nur hie und da treten kleine Anhäufungen von Deicduazellen von ziemlich kleinen Dimensionen auf. Die gelapptkernige Infiltration nimmt ab, je näher man dem uterinen Ende der Tube kommt. Stellenweise bemerkt man gar keine Infiltration, stellenweise wieder erscheinen kleine Ansammlungen vorwiegend einkerniger Zellen.

Das grosse Divertikel erstreckt sich hauptsächlich in abdominaler Richtung, doch sendet es auch uterinwärts einen Vorsprung, der sich durch 60 Schnitte verfolgen lässt. Von dieser gehen dann zahlreiche kleine Vorprünge aus, die sich in die Tubenwand verzweigen. Ausser diesem Divertikelsystem bemerkt man noch ein anderes von geringerer Ausdehnung, welches näher dem uterinen Ende seinen Ausgangspunkt hat. Ferner sind dicht unter der Serosa mit Schleimhaut bekleidete Kanäle zu beobachten, welche sowohl uterin- als abdominalwärts enden und nirgends mit den Divertikeln kommunizieren, die von dem Kanal ausgehen.

Während die Schleimhaut in den Kanälen, die von den grossen Divertikeln kommen, bezüglich des Epithels (Fig. 14, Taf. 29) wie des Stromas in der Hauptsache dieselben Veränderungen aufweisen, die früher beschrieben wurden, wo eine Decidua in grösserem Umfang anzutreffen ist, zeigen die zuletzt betrachteten Divertikel und Kanäle nur unbedeutende Veränderungen in dieser Richtung.

Auch die Veränderungen in der Tubenwand nehmen successiv ab, wenn man sich in der Schnittserie dem zuerst beschriebenen Schnitt bei dem Operationsschnitt nähert.

Verfolgt man wiederum die Schnittserie von der Stelle, wo das grosse Divertikel vom Kanale ausging, bis zu dem Punkt, wo der Tubenkanal von der Fruchtkapsel verschlossen wird, d. h. durch 201 Schnitte, so findet man, dass der Kanal auf dieser Strecke seine normale Gestalt nicht vollständig wiederbekommt; sondern er ist unregelmässig geformt, mit zahlreichen Vorbuchtungen nach der zirkulären Muskelschicht hin versehen. Ausserdem weist er eine leichte nach der Fruchtkapsel hin zunehmende Dilatation auf. Sein Lumen wird teilweise von einem Blutkoagulum ausgefüllt, das stellenweise an den Schleimhautfalten adhäriert. Unmittelbar bei der Fruchtkapsel sieht man den Tubenkanal eine scharfe S-förmige Krümmung nach hinten und oben machen, und an dieser Stelle geht in der zirkulären Muskelschicht nach dem mesosalpingealen Teil der Tube hin ein langes Divertikel aus, dessen Lumen 0,3 mm im Durchmesser beträgt. Der Kanal wird hier völlig von einer Fibrinmembran verschlossen, und an derselben haften des Epithels entbehrende Schleimhautfalten mit teilweise decidual umgewandeltem Stroma.

Was die Schleimhaut auf dieser Strecke der Tube im übrigen betrifft, so fehlt ihr nirgends das Epithel, die Stellen ausgenommen, wo das Blutkoagulum adhäriert. Seiner Form nach ist das Epithel wechselnd. An Stellen, wo es grosser Dehnung ausgesetzt gewesen, z. B. wo Partien des Kanals durch das Blutkoagulum dilatirt worden sind, ist es niedrig, stellenweise endothelartig. An anderen Stellen kann es normale Höhe besitzen oder höher sein als normal und bildet büschelige Vorsprünge des früher beschriebenen Aussehens. Cilien erkennt man in grosser Ausdehnung an den Epithelzellen, und Karyokinesen kommen ziemlich zahlreich vor. Das Stroma ist nur

stellenweise decidual umgewandelt. Meistens sind nur vereinzelte oder kleine Gruppen von Deciduazellen zu sehen. Nur hier und da beobachtet man keulenförmig angeschwollene Falten mit stark abgeflachtem Epithel, wo das Stroma von einer zusammenhängenden Decidua gebildet wird. Im übrigen unterscheiden sich die Schleimhautfalten ihrer Gestalt nach nicht von denen in einem normalen Tubenisthmus, wenn man von einzelnen Falten nahe dem Fruchtsack absieht, welche stark ödematös angeschwollen sind und stark aufgelockertes Stroma und dilatierte Blut- und Lymphgefäße tragen. In den Stromazellen nahe dem Epithel finden sich recht zahlreiche Karyokinesen.

Überall lässt sich in der Schleimhaut eine leichte kleinzellige Infiltration beobachten, die einigermassen zunimmt, je näher man dem Fruchtsack kommt. Nur stellenweise ist sie reichlicher, und zwar ist dies besonders der Fall in den Partien der Schleimhaut, an denen das Blutgerinsel haftet. Hier ist die Struktur von überwiegend gelapptkernigen Leukocyten und Kerntrümmern nahezu verdeckt. Auch im übrigen erweist sich die Infiltration als gelapptkernig.

Das oft erwähnte grosse Divertikel erstreckt sich hauptsächlich in der Richtung des abdominalen Endes der Tube. Sämtliche zahlreiche Verzweigungen, die das Divertikel aussendet, endigen bereits uterin von der Fruchtkapsel mit Ausnahme des Hauptteils des Divertikels, der innerhalb der Fruchtkapsel dicht unter der Tubenoberfläche hinläuft, dieselbe vorbuchtend, und mit einer kleinen Erhöhung an der Tubenoberfläche blind abschliesst. Dies geschieht im 460. Schnitt von der Stelle, wo er vom Tubenkanal ausging. Das Divertikel nebst allen seinen Verzweigungen ist stark mit Blut gefüllt.

Die Schleimhaut ist an mehreren Stellen ihres Epithels bebraut. Wo Epithel vorkommt, zeigt es dieselben Veränderungen, die früher im Divertikel geschildert wurden. Das Stroma ist

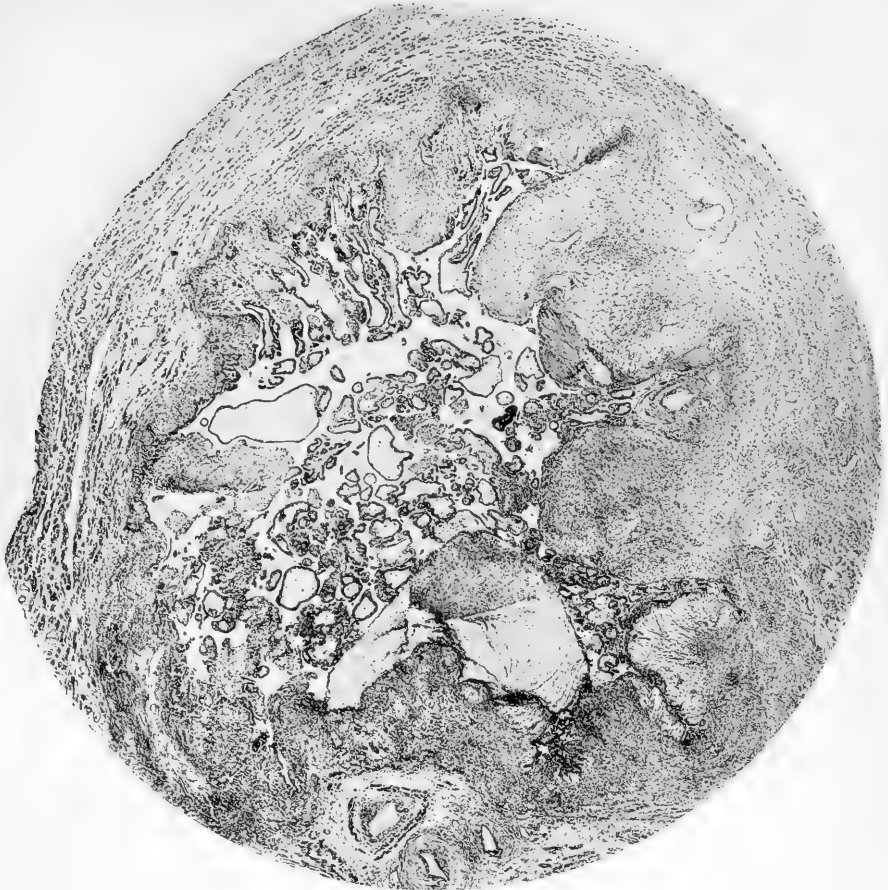


Fig. 5

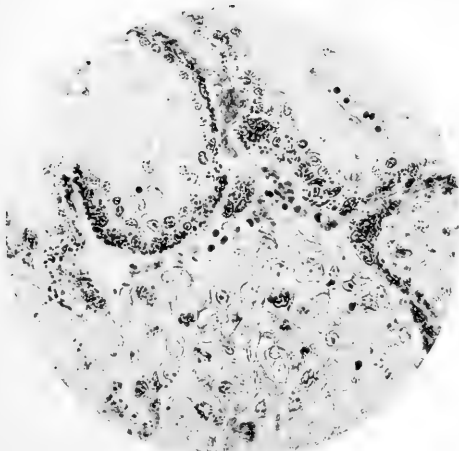


Fig. 6

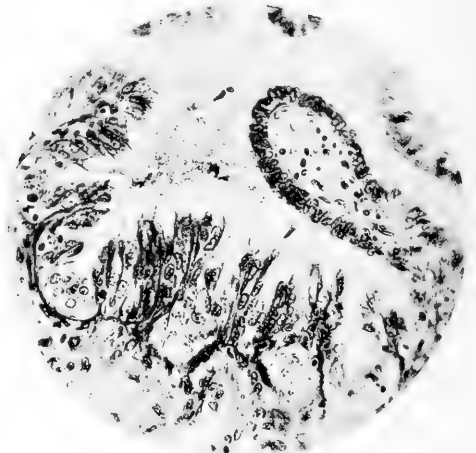


Fig. 7

in ziemlich beträchtlicher Ausdehnung decidual umgewandelt, so dass an verschiedenen Stellen eine zusammenhängende Deciduaschicht auftritt (Fig. 15, Taf. 29). Überall erscheint eine ziemlich reiche, vorzugsweise gelapptkernige Infiltration, die auch auf die nächsten Teile der Wandungsschichten übergeht.

Von diesen letzteren ist auf der Strecke zwischen der Fruchtkapsel und der Ausgangsstelle des grossen Divertikels vom Kanal im übrigen zu bemerken, dass sie sich ausser durch stark gefüllte und dilatierte Blut- und Lymphgefässe durch eine diffuse kleinzellige Infiltration auszeichnen, in der um so mehr gelapptkernige granulierte neutrophile Leukocyten enthalten sind, je mehr man sich der Fruchtkapsel nähert. Dazu sind besonders in dem mesosalpingealen Teile der Tube Herde von meistens perivaskulär angeordneten Rundzellen zu sehen.

Die ödematöse Durchtränkung, die durch Beimischung von zahlreichen roten Blutscheibchen später einen stark hämorrhagischen Charakter erhält, und die schon an der Ausgangsstelle des grossen Divertikels leidlich ausgeprägt war, nimmt zu, je näher man der Fruchthöhle kommt. Während näher dem uterinen Ende der Tube Muskulatur in normaler Menge oder reichlicher als normal angetroffen wurde, beginnt dieselbe jetzt bei zunehmender ödematöser Durchtränkung zu verschwinden. Man sieht, wie die Ödemflüssigkeit die einzelnen Muskelzellen auseinander gedrängt hat, wie diese gleichsam angefressen und dünner geworden sind, wie in ihnen Vakuolen auftreten und wie von der Muskelzelle stellenweise nur der Kern, von einer unbedeutenden Menge Protoplasma umgeben, übrig geblieben ist. An manchen Stellen beobachtet man, wie ganze Muskelbündel durch Zerfall der einzelnen Zellen in eine feingekörnte, von Vakuolen durchsetzte, in van Gieson-Präparaten gelbgefärbte Masse umgewandelt sind, in der nur hie und da vereinzelte Muskelzellen oder Zellkerne erhalten sind.

Auch das Bindegewebe ist stellenweise in Auflösung begriffen. Seine Fasern sind weniger gut tingibel und verlieren sich stellenweise unter dem Ödem, während die Zellen stark gequollen sind, zahlreiche Vakuolen und ganz undeutliche Grenzen aufweisen und nur schwach tingible, sichtlich in Auflösung begriffenen Kerne besitzen.

Wie oben erwähnt, finden sich in der Tubenwand zahlreiche stark dilatierte Blutgefässe, und zwar gilt dies besonders von der Vorderwand der Tube. In einem Teil von diesen Blutgefässen, welche ganz dünnwandig sind, sind zahlreiche Mitosen im Endothel zu sehen, doch ist letzteres nirgends mehrschichtig. Ebenso kann man auch in dem umgebenden Bindegewebe hie und da Mitosen finden, aber durchaus nicht in grösserer Anzahl als sonst in der Tubenwand. Verfolgt man diese Gefässe weiter abdominalwärts, so gewahrt man in einem Schnitt, der 187 Schnitte uterinwärts von der Stelle, wo der Tubenkanal von der Fruchtkapsel verschlossen wird, entfernt liegt, in dem aufgelockerten Bindegewebe Zellen, die früher nicht in der Tubenwand angetroffen worden sind. In den folgenden Schnitten (Fig. 20, Taf. 30) nimmt die Zahl derselben schnell zu, und je mehr man sich der Fruchthöhle nähert, in so grösserer Menge treten sie auf. Die meisten dieser Zellen sind polygonal oder rund mit einem Durchmesser von ca. 18μ (Mittel von 50 gemessenen Zellen, von denen die kleinste $10,8 \mu$, die grösste $26,4 \mu$ im Durchmesser misst); weniger häufig sieht man Zellen von im übrigen gleichem Aussehen und gleicher Beschaffenheit wie die polygonalen und runden, welche oval oder ausgezogen sind. Diese haben eine Grösse von ca. $14 \times 27 \mu$ (Durchschnitt von 50 gemessenen Zellen, von denen die kleinste $11,2 \times 18 \mu$ und die grösste $17,2 \times 42,8 \mu$). Die Kerne dieser Zellen sind meistens rund und mit einem Durchmesser von ca. 9μ (Mittel von 100 gemessenen Kernen von runder Form, Minimidurchmesser = $4,4 \mu$, Maximidurchmesser = $14,6 \mu$); weniger oft sind

sie länglich, und unter diesen kann man auf Kerne von bedeutender Grösse ($8 \times 20 \mu$) stossen. Sie sind chromatinreich, mit deutlich hervortretender Kernmembran. Die Kernkontur ist meistens nicht völlig gleichmässig, sondern zeigt kleinere Unebenheiten. Oft bildet die Kernmembran eine tiefe Falte, die sich um einen grossen Teil des Kerns erstreckt, welcher letzterer dadurch manchmal mehr oder minder nierenförmig wird. In dem Kern liegt in der Regel ein grosses ($1-2 \mu$), rundes oder ovales Kernkörperchen. Selten sind — und zwar in Kernen von grösseren Dimensionen — zwei Kernkörperchen zu beobachten. Die Zellkörper sind in den einzelnen Zellen ihrem Aussehen nach beträchtlich verschieden. In manchen bestehen sie aus gleichmässigem, ganz fein granuliertem, fast homogenem Protoplasma, das in Methylenblau-Präparaten ziemlich stark blau gefärbt war. In anderen Zellen ist das Protoplasma um den Kern gesammelt, während der periphere Teil der Zelle völlig klar und leer erscheint bis auf dünne Fäden, die sich von dem Protoplasma um den Kern nach der Zellperipherie zu erstrecken. In wieder anderen Zellen nimmt die klare Partie nur die eine Hälfte der Zelle oder nur einen kleinen Teil derselben ein.

Stellenweise liegen diese Zellen dicht aneinander geschlossen ohne jede Intercellularsubstanz da (Fig. 21, Taf. 30). Die Grenzen zwischen den Zellen treten deutlich hervor und bilden in der Regel gerade Linien. Am öftesten jedoch sind die Zellen voneinander durch kollagene Bindegewebsfibrillen, Muskelzellen, mehr oder weniger alterierte rote Blutscheibchen, Leukocyten oder Reste von solchen, oder durch eine amorphe, in v. Gieson-Präparaten gelbliche, in Hämatoxylin-Eosin-Präparaten rotgefärbte Masse getrennt.

Ausser den beschriebenen Zellen begegnet man anderen, bedeutend kleineren, langgestreckten, spindelförmigen, pyramidenförmigen oder bisweilen runden oder polygonalen Zellen mit

dichtem, stark tingiblem Protoplasma und meistens klumpigen, überaus chromatinreichen Kernen von den verschiedensten Formen. So kann man runde, spindelförmige, eckige, sternförmige u. a. Kernformen beobachten.

Weiter findet man ausser den eben beschriebenen Zellformen, um so reichlicher, je mehr man sich der Fruchthöhle nähert, vielkernige Protoplasamassen, die ihrem Bau nach mit der Deckschicht der Chorionzotten, die weiter unten beschrieben wird, übereinstimmen. Diese Protoplasamassen treten teils auf in der Form von runden Klümpchen, teils in der Form von langen zusammenhängenden Bändern und Brücken. Oft sind die runden riesenzellenartigen Klümpchen nichts anderes als der Querschnitt von langgestreckten Protoplasmaabändern. Häufig sieht man in diesen Protoplasamassen grosse, im Durchschnitt bis 50μ und mehr messende Vakuolen, die mitunter mehr oder minder wohl erhaltene rote Blutscheibchen in sich bergen. Stellenweise liegen mehrere von diesen Vakuolen dicht beieinander, nur schmale Protoplasmastreifen zwischen sich lassend. Hie und da bemerkt man, wie diese Protoplasamassen sich in kleine Teilchen zerspalten haben und wie daraus einkernige Elemente entstanden sind, Elemente, die vollkommen den oben beschriebenen unregelmässigen Zellformen mit chromatinreichen Kernen gleichen. Man begegnet auch einkernigen Elementen sichtlich desselben Ursprungs, die mehr den zuerst (S. 376) geschilderten Zellformen ähnlich sehen.

Wie gesagt treten den jetzt beschriebenen Formen angehörende Zellen zuerst bei einem Blutgefäss in der vorderen Tubenwand auf, wenn man sich bei der Durchmusterung der Schnittserie vom uterinen Ende der Tube der Fruchthöhle nähert. Sie liegen in geringer Anzahl teils dicht unter dem hier normalen Gefässendothel, dasselbe nach dem Gefässlumen hinein vorbuchtend, teils in dem stark von blutigem Ödem durchtränkten Bindegewebe um das Gefäss. Schon ein paar Schnitte weiter

vorwärts bilden die Zellen, wie man sieht, eine kompakte Masse, die dicht unter dem Gefässendothel liegt, das über der Zellmasse stark gedehnt und an manchen Stellen entzweigerissen ist, so dass das Lumen des Gefässes teilweise unmittelbar von der Zellmasse begrenzt wird. Verfolgt man die Zellmasse weiter, so findet man, dass sie sich ohne Unterbrechung in der Längsrichtung der Tube nach der Fruchthöhle hin erstreckt. Das oben erwähnte Gefäss verläuft dagegen in Sagittalrichtung, kreuzt also die Zellmasse und ist einige Schnitte weiter nach vorn nicht wiederzufinden. Die Zellmasse folgt jetzt einem anderen Gefäss, das rechtwinkelig in die erstere einmündet. Dieses letztere Gefäss ist nur teilweise mit Endothel bekleidet. Der grössere Teil des Lumens wird unmittelbar von den Zellmassen begrenzt. Geht man der letzteren noch weiter nach, so beobachtet man, dass sie bald das ganze Lumen des beschriebenen Gefässes anfüllt und mit einem neuen, gleichfalls ganz dünnwandigen Gefäss in Berührung kommt, dessen Wandung in beschränktem Umkreis von der Zellmasse durchbrochen wird. In demselben Schnitt ist noch an einer anderen Stelle dicht bei einem dilatirten Gefäss eine andere Zellmasse zu sehen, und je weiter man der Fruchthöhle zugeht, desto mehr Zellmassen kann man beobachten, während sich die früher bemerkten immer mehr in der Tubenwand ausbreiten. Die Zellmassen hängen stellenweise zusammen oder gehen ineinander auf und können sämtlich ohne Unterbrechung bis zur Fruchthöhle oder deren Vorbuchtungen verfolgt werden. Irgendwelche isolierte Inseln von Zellen, die auf allen Seiten von Geweben der Tube umgeben wären, sieht man nirgends. Ebenso wenig sind Übergänge zwischen den Elementen dieser Zellmassen und den Zellen des umgebenden Bindegewebes zu beobachten. Nur einzelne deutlich degenerierte Zellen mit schwach gefärbten, gequollenen Kernen können den stellenweise gleichfalls stark gequollenen, in Auflösung begriffenen Bindegewebszellen ähnlich sehen.

Wo die Zellmassen mit der Wandmuskulatur zusammengetroffen sind, bemerkt man teils, wie die letztere beiseite gedrängt und komprimiert worden ist, so dass ihre Zellen schmal und atrophisch geworden sind; teils wie sich die Zellen von der Zellmasse zwischen die einzelnen Muskelfasern gedrängt haben und zwar recht oft in einer Weise, dass es nicht den Anschein hat, als wären die Muskelfasern beiseite gedrängt worden, sondern als hätten sich die Zellen in den sonst wohl erhaltenen Muskelbündeln einen Raum ausgehöhlt; teils sieht man, wie ganze Muskelbündel von der Zellmasse gleichsam querüber abgehauen worden und wie ein Teil des Muskelbündels spurlos verschwunden ist, während der übriggebliebene Teil keine Zeichen einer Alteration aufweist.

An verschiedenen Stellen erkennt man in der Tubenwand von Zellmassen umgebene Räume, die zahlreiche gelapptkernige Leukocyten, rote Blutscheibchen und Fibrin (Kockel-Präparate) enthalten. Diese Räume kommunizieren stellenweise mit Kapillaren, deren Endothel beim Eintritt des Gefäßes in den Hohlraum aufhört. In einem dieser Räume, welcher, wie sich durch eine Musterung der Schnittserie deutlich ermitteln lässt, dadurch gebildet ist, dass die Wandung eines stark dilatierten dünnwandigen Gefäßes durch die Zellmasse ersetzt worden ist, ist eine Chorionzotte sichtbar. Weiter vorn folgen in ähnlichen Hohlräumen mehrere Chorionzotten, die sich vermitteltst Zellsäulen an den Wänden der Hohlräume anheften.

Das Stroma dieser Zotten ist ziemlich zellreich und mit vereinzelt dünnwandigen, mit kernführenden roten Blutkörperchen gefüllten Blutgefäßen versehen. Auf der Grenze zwischen dem Stroma und der Epithelauskleidung findet man hie und da eine Grenzmembran in der Form einer feinen scharfen Linie angedeutet. Dieselbe tritt am deutlichsten in Eisenhämatoxylin-Präparaten und in Präparaten nach Mallory-Ribbert hervor. Die Epithelauskleidung ist beinahe überall zweischichtig. Nur

selten erscheinen Lücken in der Grundsicht, durch welche sich die Deckschicht nach dem Stroma hinab erstreckt.

Die Zellen der Grundsicht haben gewöhnlich mehr oder weniger runde, oder wo sie dicht aneinandergedrückt liegen, Tonnenform. Hinsichtlich der Grösse variieren sie etwas, im Durchschnitt messen sie ca. 13μ im Durchmesser (Mittel von 50 Messungen, bei denen die grösste Zelle 24μ , die kleinste $7,6 \mu$).

Der Zellkörper ist in den meisten Zellen blass, zum grössten Teil fast klar, und gewöhnlich sieht man das Protoplasma ein mehr oder weniger grobmaschiges Netzwerk zwischen dem Kern und der scharf hervortretenden Zellgrenze bilden. Nur in wenigen von den Zellen ist etwas dichteres Protoplasma anzutreffen. Die Kerne sind in der Regel rund, weniger häufig, leicht oval, oft nicht völlig regelmässig, sondern mit kleinen Vorsprüngen und Buchten versehen. Die scharf markierte Kernmembran bietet oft eine Falte, die sich um einen Teil des Kernes erstreckt; in dem Kern erkennt man ein ziemlich grobes Chromatinnetz und in den meisten Kernen einen, selten zwei, grosse Kernkörper. Die Grösse des Kernes ist im Verhältnis zu der des Zellkörpers ziemlich bedeutend. Sein Durchmesser beläuft sich im Durchschnitt auf ca. 7μ (Mittel von 100 Messungen, wobei der grösste Kern $10,4$ und der kleinste $4,4 \mu$).

Die Zellen der Zellsäulen, mit denen sich die Zotten anheften, gleichen, wo die Zellsäule von der Zotte ausgeht, im allgemeinen völlig den Zellen der Grundsicht und haben wie diese stark chromatinreiche Kerne. Weiter vorn in den Zellsäulen werden die Zellen etwas grösser und der Chromatingehalt der Zellkerne teilweise etwas geringer; von diesen Zellen ist dann der Übergang zu einem Teil der früher beschriebenen, in der Tubenwand befindlichen Zellen ganz unmerklich. Sowohl in der Grundsicht als in den Zellsäulen sind zahlreiche Mitosen zu beobachten, dagegen kommen solche nur vereinzelt

ausserhalb der Zellsäulen in den Zellen desselben Aussehens wie die in den Zellsäulen, welche weiter weg liegen, vor.

Die Deckschicht, die die Zotten bekleidet, variiert ihrem Aussehen nach erheblich. An manchen Stellen ist sie ganz dünn, an anderen erreicht sie einen beträchtlichen Umfang. Ihr Protoplasma, welches besonders in den peripheren Teilen der Schicht eine Menge ganz kleine Vakuolen enthält, ist überall stark tingibel. In Hämatoxylin-Eosin-Präparaten variiert die Farbe an den verschiedenen Stellen einigermassen. Im allgemeinen besteht die Farbe aus einer Mischung von Hämatoxylin und Eosin, in einigen Partien jedoch, besonders in der Nähe von zerfallenden roten Blutscheibchen, nimmt das Protoplasma und vor allem seine äusseren Teile vorzugsweise die Eosinfarbe an. Die Kerne der Schicht zeigen ein recht wechselndes Aussehen. Stellenweise gleichen sie vollständig den Kernen der Grundschicht. Gewöhnlich jedoch sind sie etwas kleiner und noch chromatinreicher. Stellenweise sind sie ausgezogen, spindelförmig, so dass man Kernen von 24μ Länge und nur 3μ Breite begegnen kann. Solche langgestreckten Kerne sind z. B. in der Deckschicht anzutreffen, wo diese in ganz dünnen Lagen die Zellsäulen der Zotten bedeckt, und der längste Durchmesser der Kerne liegt da ständig parallel der Oberfläche der Deckschicht. Man kann diese spindelförmigen Kerne, wenngleich von geringeren Dimensionen ($3 \times 6 - 4 \times 8 \mu$), auch in Partien beobachten, wo die Deckschicht dicker ist und so angeordnet, dass der längste Durchmesser der Kerne mit der Oberfläche der Schicht einen rechten Winkel bildet. Der Chromatingehalt dieser spindelförmigen Kerne ist in der Regel bedeutend. Ausserdem bemerkt man noch andere überaus chromatinreiche Kerne von ganz unregelmässiger Form, pyramidenähnliche, eckige, sternförmige u. s. w. Wo die Deckschicht dünn ist, liegen die Kerne gewöhnlich licht verteilt, in den dickeren Partien oft dicht in mehreren Lagen übereinander.

Der freie Rand der Deckschicht ist an den verschiedenen Stellen etwas verschieden. Bald ist er vollkommen gleichmässig, bald gewissermassen aufgefasert, und an einzelnen Stellen sieht man den charakteristischen Bürstensaum angedeutet, von dem weiter unten die Rede sein wird.

Hie und da bildet die Deckschicht unregelmässige, keulenförmige, zahlreiche Kerne enthaltende Vorsprünge.

Wo sich die Zotten an den oben besprochenen Wandungen der Hohlräume anhaften, wächst die Deckschicht gewöhnlich weit über dieselben hin, indem sie bald einen ziemlich dünnen Belag, bald dicke Massen und Klumpen bildet (Fig. 25, Taf. 30).

Hin und wieder bemerkt man am Rande eines Deckschichtklumpens, wie ein Teil durch einen Riss von der übrigen Masse getrennt und wie dieser weiter noch in kleinere Teile zerspalten ist, so dass einkernige Elemente entstanden sind. Diese gleichen vollkommen manchen von den Zellen, die ich früher in den Zellmassen in der Tubenwand beschrieben habe, in derselben Weise wie die vorher betrachteten vielkernigen Protoplasma-massen an die von der Deckschicht ausgehenden Proliferationen erinnern. Man sieht oft deutlich, wie die Deckschicht von den Zotten her gerade in diesen beiden Formen in die Umgebung hinauswachsen (Fig. 24, Taf. 30).

Zellgrenzen habe ich in der Deckschicht nie beobachten können, so wenig wie ich jemals Karyokinesen in derselben angetroffen habe, wenn auch die sternähnlichen Kernformen eine gewisse oberflächliche Ähnlichkeit mit klumpigen solchen haben können.

Wie bereits hervorgehoben wurde, kommunizieren die eben beschriebenen, Zotten enthaltenden Hohlräume in der Tubenwand mit Kapillargefässen, aber sie stehen ausserdem in offenem Zusammenhang mit der Fruchthöhle und bilden gleichsam Ausbuchtungen derselben. Die Fruchthöhle, die die ganze zentrale Partie der Tube einnimmt und sich nach unten zu teilweise

etwas zwischen die Blätter des Mesosalpinx hinein erstreckt, misst in die Höhe ca. 1,3 cm und von vorn bis hinten 9 mm. Ihre Wände sind überall äusserst dünn, stellenweise nur 0,10 mm dick. Bloss der unterste Teil der vorderen Wand ist etwas dicker, d. h. 1,4 mm. Dadurch dass das Ei infolge der Ruptur in der Vorderwand ausgestossen worden, ist die Fruchthöhle etwas zusammengefallen, und dabei ist der centrale Teil der Tube sowohl uterin- als abdominalwärts ein wenig in die Fruchthöhle geschoben worden. Die letztere ist theils leer, theils mit mehr oder minder zerfallenen roten Blutscheibchen, Fibrin, losgerissenen Chorionzotten und zahlreichen gelapptkernigen (neutrophilen) Leukocyten angefüllt. Die Wand der Fruchthöhle ist in grossem Umfang mit Fibrin ausgekleidet, und an diesem haften hie und da Chorionzotten theils vermittelt Zellsäulen, theils nur so, dass die Deckschicht der Zotten auf die Fibrinlage übergeht, um dieselbe in grosser Ausdehnung zu bekleiden.

Die Zotten sind hier nur stellenweise gut erhalten. Meistens sieht man ihr Stroma in gequollenes, fibrilläres, nur schwach gefärbte Kerne enthaltendes Bindegewebe umgewandelt, während die Epithelbekleidung nur in der Form von einzelnen stark gequollenen Zellen mit schwach gefärbten Kernen geblieben ist. Man bemerkt noch andere Zotten, die so durch und durch degeneriert sind, dass sie nur als amorphe Massen erscheinen, die sich durch ihre blasse Färbung von der Umgebung unterscheiden; nur die äussere Konfiguration lässt ihre Natur ahnen. Diese am stärksten degenerierten Zotten sind am zahlreichsten in der Nähe der Ruptur in der Vorderwand.

In dem uterinwärts gelegenen Teil der Fruchthöhlenwand oder der Fruchtkapsel beobachtet man zahlreiche Durchschnitte von Kanaldivertikeln und unter diesen auch das letzte Ende des öfterwähnten grossen Divertikels. Einige dieser Divertikel sind stark mit Blut gefüllt, was darauf beruht, dass sie von der Fruchthöhle oder von den zahlreichen ausgedehnten Blutkanälen

in der Fruchtkapsel nur unvollständig abgegrenzt sind. Überall sieht man in der Fruchtkapsel in der unmittelbaren Nähe der Fruchthöhle Massen von Zellen, wie ich sie früher weiter von der Fruchthöhle entfernt beschrieben habe; sie reichen stellenweise bis zur Serosa vor, wo sie unter dem stellenweise in kubi- sches Epithel umgewandelten Peritonealepithel oder unter den teilweise organisierten Blutgerinnseln sichtbar sind, die auch in diesem Teil der Tube an deren Wand adhäreren. Die Muskulatur ist überall in der Fruchtkapsel, wie schon in den am weitesten uterinwärts gelegenen Teilen derselben, reduziert, so dass man stellenweise auf grosse Strecken nur Fragmente von Muskelzellen oder Muskelbündeln erkennt. Ebenso ist das inter- muskuläre Bindegewebe wie auch das Elastin teilweise ver- schwunden. Dagegen findet man überall ein stark hämorrhagi- sches Ödem und eine reichliche kleinzellige Infiltration von derselben Zusammensetzung und Anordnung, wie sie bereits in der Tube nahe der Fruchtkapsel beschrieben wurde.

Bei der Ruptur ist die Wand von einer dünnen Lage ge- quollenen Bindegewebes mit vereinzelt stark degenerierten Zellen, deren Natur sich nicht mehr ermitteln lässt, gebildet, und an diesem Bindegewebe haften völlig nekrotische Chorion- zotten.

In der unteren Gegend der Fruchtkapsel, in dem abdominal- wärts liegenden Teil derselben, liegt an zwei Stellen, aber nur ein geringes Gebiet umfassend, eine Gruppe Zellen, die ohne Zweifel aus Schleimhautstroma gebildete Deciduazellen sind. An der Fibrinlage, die diese Zellhaufen bedeckt, haften Chorion- zotten. Die umgebenden Gewebe sind durch ausgedehnte Blu- tungen fast vollständig zerstört.

Am abdominalen Ende der Fruchthöhle wiederholen sich dieselben Bilder wie am uterinen. Auch hier erstrecken sich die Zotten ein ziemliches Stück in die Tubenwand (Fig. 4, Taf. 26). Man sieht sie teils frei in weiten blutgefüllten Lakunen, die aus

den ausgeweiteten venösen Gefässen der Wand entstanden sind, teils durch Zellsäulen sich an die oft mit einer dünnen Fibrinschicht bedeckten Wände der Lakunen heftend, während sich die Deckschicht auf diese ausdehnt. Weiter begegnet man Zellsäulen, die in die Gewebe (Fig. 22 und 23, Taf. 30) und unter das Endothel der nahegelegenen Gefässen eingewachsen sind, und man stösst auf dieselben Zellformen, die im uterinen Teil der Fruchtkapsel beschrieben wurden.

Ich sagte früher schon, dass die Fruchthöhle uterinwärts gegen den freien Tubenkanal von einer Fibrinschicht abgegrenzt wird, an der Schleimhautfalten haften. An der nach der Fruchthöhle gerichteten Oberfläche der Fibrinmembran sieht man eine Chorionzotte vermittelt einer ausgebreiteten Zellsäule sich anheften.

Auch am abdominalen Pol der Fruchthöhle trifft man in der Hauptsache einerlei Verhältnisse. Dadurch aber, dass der Kanal hier beträchtlich weiter ist ($3,8 \times 4,3$ mm) ragt ein grösseres Segment der Fruchtkapsel in denselben hinein. Auch hier wird durch eine Fibrinschicht, an deren der Fruchthöhle zugekehrten Oberfläche mehrere Zotten vermittelt Zellsäulen haften, eine Absperrung verursacht, und man bemerkt deutlich, wie die Zellen aus den Zellsäulen in das Fibrin und durch dasselbe auch in das Stroma der Schleimhautfalten eingewachsen sind, die an der nach dem Kanal gewandten Oberfläche der Fibrinschicht haften. Das Epithel dieser Schleimhautfalten ist konstant verschwunden, wo die Falten an der Fruchtkapsel adhäreren, doch sind sie erhalten auf der dem Kanal zugekehrten Seite und zeigen stellenweise das oben beschriebene büschelige Aussehen (Fig. 13, Taf. 28). Überall sind im Epithel deutliche Zellgrenzen zu erkennen, und das Stroma weist hie und da typische Deciduazellen auf. An der Fruchtkapsel adhärirt ausserdem ein Blutkoagulum, das sich ein Stück abdominalwärts erstreckt. Weiter nimmt ein Teil der Tubenwand selbst an der Verschlussung teil, indem die

Schicht der Wand, die zwischen der exzentrisch im oberen Umfang der Tube entwickelten Fruchthöhle und dem Kanal liegt, nach unten in den Kanal vorgebuchtet worden ist.

Ich habe bisher eine grobe Arterie nicht erwähnt, die sich durch sämtliche Schnitte verfolgen lässt von dem Teil der Tube, der jetzt beschrieben wurde und der von besonderem Interesse ist. Die Arterie, die auf der Strecke zwischen dem uterinen Ende der Tube und der Fruchtkapsel von einer völlig obliterierten Vene begleitet wird (Fig. 1, Taf. 26), liegt im mesosalpingealen Teile der Tube. Schon in den Schnitten zunächst dem uterinen Ende der Tube, wo das Lumen des Gefässes $0,6 \times 0,02-0,05$ mm misst, ist die Gefässwand alteriert. Die Endothelzellen in der Intima sind stellenweise gequollen, erscheinen an der Wand nur lose haftend oder stellenweise ganz frei im Lumen, und das Elastin der Membrana elastica interna ist hie und da fragmentiert. Etwas weiter nach vorn sieht man in der Intima alle Anzeichen einer lebhaften Proliferation. Überall sind im Endothel reichlich Mitosen zu bemerken, und die Endothelzellen lagern sich in mehreren Schichten übereinander, indem sie Exkreszenzen bilden, die der Wand breitbasig anhaften oder von dieser mit einem schmäleren Stilus ausgehen, um sich dann auf dem umgebenden, stellenweise noch ziemlich normalen Endothel auszubreiten. In diesen Exkreszenzen oder Proliferationen, welche stellenweise eine vollständige oder fast vollständige Verschlussung des Gefässlumens herbeiführen, sind die Zellen oft gequollen ($15-20 \mu$ im Durchmesser) und bergen zahlreiche Vakuolen im Protoplasma und haben geschrumpfte Kerne. Stellenweise sind die Zellen im ganzen genommen geschrumpft, liegen dicht aneinander gedrückt, weisen aber überall deutliche Grenzen auf. Auch die Wandschicht gleich unter dem Endothel ist an die Proliferation mit hineingezogen. Man sieht da zahlreiche Karyokinesen und eine Menge Zellen von wechselnder Grösse, von denen ein Teil recht bedeutende Dimensionen ($20 \times 30 \mu$) haben.

Ihrer Form nach sind diese Zellen unregelmässig, polygonal oder oval. Sie besitzen ein ganz fein gekörntes, fast homogenes Protoplasma, welches sich besonders in Hämatoxylin-Eosin-Präparaten nicht ganz distinkt von der Umgebung scheidet und ziemlich grosse (ca. $9 \times 10 \mu$), runde oder ovale, bläschenförmige, nicht besonders chromatinreiche Kerne mit einem oder ein paar grossen distinkten Kernkörperchen. Die Zellen sehen nicht unerheblich den Deciduazellen in der Schleimhaut ähnlich.

Zu diesen Veränderungen in der Intima gesellen sich bald auch Veränderungen in der Media (Fig. 9, Taf. 28). Anfangs bemerkt man nur stellenweise einen körnigen Zerfall der Muskelemente, derselbe steigert sich aber, je mehr man sich der Fruchtkapsel nähert, und auch das Elastin verschwindet immer mehr. Von dem umgebenden Bindegewebe dringen Fibroblasten in diese degenerierten Partien und stellenweise bis zu der Intimaproliferationen vor. Rundzellen, welche früher nur in geringer Zahl bei dem Gefäss beobachtet wurden, treten jetzt bei den degenerierten Partien in der Media immer zahlreicher und in kleinen Haufen gesammelt auf und dringen bis zum Lumen in die Wand vor.

In der Fruchtkapsel selbst ist das Gefäss (Fig. 10, Taf. 28), zu einer weiten ($0,9 \times 0,15 - 0,23$ mm), teilweise von abgestossenen Endothelzellen und amorpher Trombusmasse erfüllten Lakune umgestaltet, deren Wand von einer Schicht feinkörniger, in Hämatoxylin-Eosin rotgefärbter, in v. Gieson-Präparaten gelbbraun gefärbter Masse gebildet wird, in welcher hie und da die oben beschriebenen Deciduazellen ähnlichen Zellen, einzelne Muskelfragmente und Elastinreste zu sehen sind. In der Mitte der Fruchthöhle öffnet sich das Gefäss plötzlich breit in die erstere, nachdem kurz vorher ihre Wand von der Zellsäule einer Chorionzotte durchwachsen worden ist, und nun bildet das Gefäss nur eine flache Vorbuchtung der Fruchthöhle selbst, wo nichts als die deciduaähnlichen Zellen und Elastinfragmente

den Ursprung ahnen lassen, der durch die Musterung der Schnittserie beleuchtet wird. Ziemlich bald, d. h. nach 65 Schnitten, schliesst sich das Gefäss von neuem, und man findet speziell an dieser Stelle (Fig. 29, Taf. 31) ungewöhnlich grosse Formen der deciduaähnlichen Zellen. Man sieht nämlich, in eine feingekörnte, teilweise Fibrinreaktion liefernde Masse eingebettet und hie und da durch kollagene Bindegewebsfibrillen getrennt, Zellen, die bis zu $20-25 \times 52-54 \mu$ messen mit Kernen von $12-15 \times 21-23 \mu$ und Kernkörperchen bis zu $4,4 \mu$. Verfolgt man das Gefäss noch weiter von der Fruchthöhle nach dem abdominalen Ende der Tube hin, so begegnet man wieder den bisher beschriebenen Veränderungen, jedoch in umgekehrter Ordnung; erst ca. 8 mm von der Fruchthöhle hat da das Gefäss wieder das Aussehen angenommen, das es am uterinen Ende der Tube hat, und erst weiter vorn wird es völlig normal.

Der Tubarkanal, der bei der Fruchtkapsel ziemlich weit ist, sendet hier einige kleine Ausbuchtungen in die Muskulatur, erhält aber bald seine normale Weite und Gestalt wieder. Bei der Fruchtkapsel wird er von einem Blutkoagulum ausgefüllt, weiter vorn enthält er jedoch nur vereinzelt rote Blutscheibchen. Die Schleimhautfalten sind anfangs stellenweise keulenförmig angeschwollen, doch wird ihre Konfiguration immer normaler, je näher man dem Ostium abdominale kommt. Das Epithel ist überall erhalten, ausgenommen wo das Blutkoagulum an der Schleimhaut adhäriert, und in bedeutender Ausdehnung cilien tragend. Wo es angeschwollene Falten bekleidet, ist es durch Dehnung abgeflacht, im übrigen aber von normaler Höhe oder höher als normal und in der Nähe der Fruchtkapsel büschelbildend. Mitosen erscheinen zahlreich nahe der Fruchtkapsel, nicht aber am Ostium abdominale.

Das Schleimhautstroma ist bis ca. 1 cm vom Ostium abdominale in ziemlich grosser Ausdehnung decidual umgewandelt. Hingegen fehlt die Decidua beim Ostium abdominale vollständig.

Im übrigen ist das Stroma ziemlich stark ödematös durchtränkt und bietet dilatierte Gefäße und eine ziemlich reichliche kleinzellige Infiltration dar, welche nur bei der Fruchtkapsel von gelapptkernigen Leukocyten gebildet ist. Im allgemeinen ist die Infiltration vielleicht diesseits des Fruchsackes etwas ausgeprägter.

Die Fimbrien sind normal.

Was die Wandungsschichten betrifft, so ist eine recht bedeutende Auflockerung sämtlicher Schichten in der Nähe der Fruchtkapsel zu konstatieren, doch nimmt dieselbe abdominalwärts allmählich ab. Die Muskulatur, wie auch das intramuskuläre Bindegewebe erscheinen bei der Fruchtkapsel leicht vermehrt, näher dem Ostium abdominale aber wird die Muskulatur wieder normal, während das Bindegewebe besonders in der Nachbarschaft der mehr oder weniger organisierten Blutkoagula, die die Oberfläche der Tube bedecken, weiterhin vermehrt ist. Blut und Lymphgefäße, welche bei der Fruchtkapsel stark dilatiert sind, erhalten ein normaleres Aussehen in dem Verhältnis, wie man sich dem Ostium abdominale nähert. Rundzellen sind überall in der Wandung verstreut und erscheinen hie und da in kleinen Haufen gesammelt, kommen jedoch durchgehends in geringerer Menge vor als auf der uterinen Seite des Fruchsackes. Besonders gilt dies von dem mesosalpingealen Teil der Tube. Betreffs der Peritonealbekleidung ist dasselbe zu sagen, was von dem uterinen Teil der Tube gesagt wurde.

Fall II.

Das Präparat stammt von einer am 20. IX. 1900 von Prof. Heinrich auszuföhrten Operation. Die Anamnese teilt mit, dass die Operierte drei Kinder gehabt hat, von denen das jüingste 11 Jahre alt war. Ihre letzte Menstruation hatte die Operierte ca. 5 Wochen vor der Operation gehabt. In der Nacht zum




Fig. 8

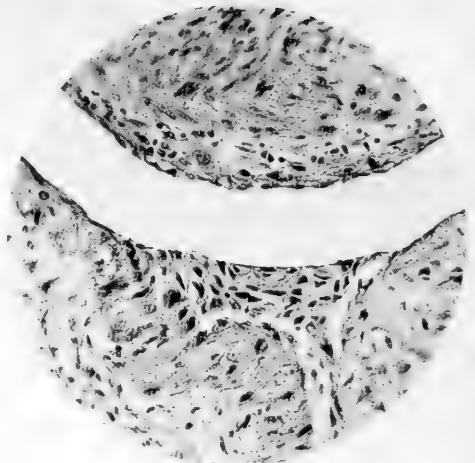


Fig. 9

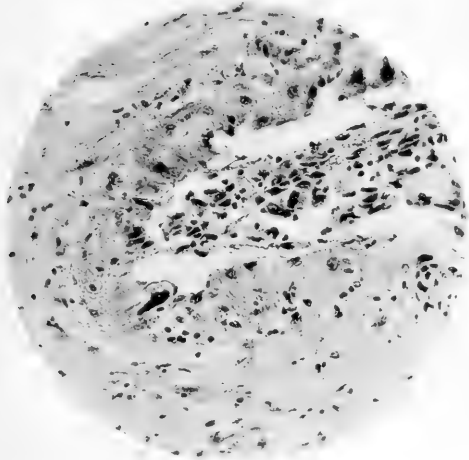


Fig. 10

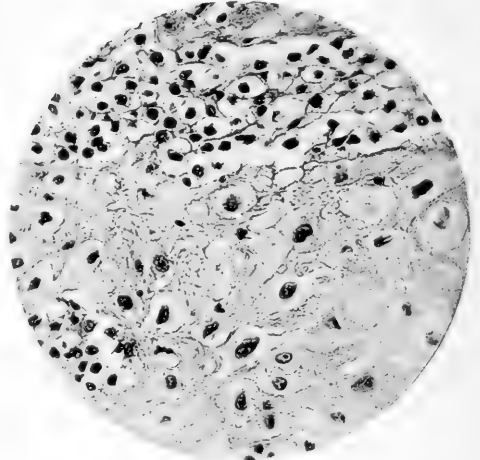


Fig. 11

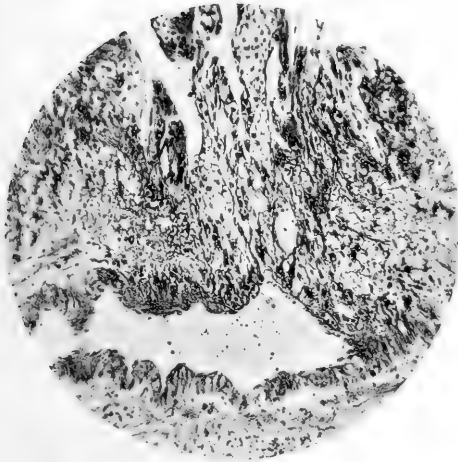


Fig. 12

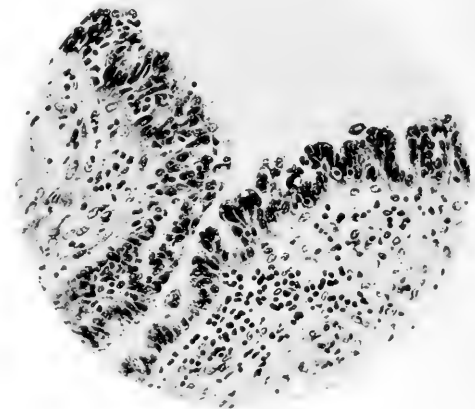


Fig. 13

20. IX. hatte sie heftige Schmerzen im unteren Teil des Leibes bekommen. Ein Arzt, der am folgenden Tag herbeigerufen wurde, hatte erklärt, dass infolge einer Tubenruptur eine innere Blutung vorliege, und die Frau zu einer Operation in die Klinik geschickt. Bei der Operation, die sofort ausgeführt wurde, fand sich reichlich Blut frei in der Bauchhöhle und eine linksseitige, rupturierte Tube.

Makroskopische Beschreibung (Fig. 2).

Die exstirpierte Tube misst 7,5 cm in die Länge und hat einen leicht geschlängelten Verlauf. Sie ist am dicksten im

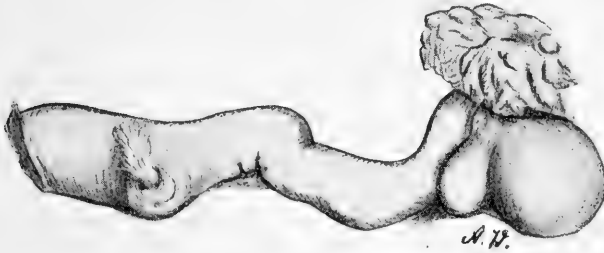

Fig. 2.

uterinen Teil, wo sie schon beim Operationsschnitt 11 mm in die Höhe und 10 mm in die Dicke misst. Der Kanal ist hier ausgeweitet und gefüllt. Ihr grösstes Volumen erreicht die Tube 17 mm vom Operationsschnitt und hat hier eine Höhe von 14 mm, während die Dicke 13 mm beträgt. Dann verjüngt sie sich ziemlich schnell, so dass sie 25 mm vom Operationsschnitt eine Höhe von 8 mm und eine Dicke von 6 mm besitzt; diese Stärke behält danach die Tube unverändert, bis sie sich beim Infundibulum weitet, welches von wohl erhaltenen, nur leicht angeschwollenen Fimbrien umgeben ist. An der am meisten verdickten Partie der Tube sieht man in der vorderen Wand ein 4 mm im Durchmesser grosses, mit ungleichmässigen Rändern versehenes Loch, aus dem ein büscheliges Gebilde her-

vorhängt. Die Peritonealbekleidung der Tube ist überall glatt ohne Adhärenzreste. Das Präparat ist in Formollösung (3%) fixiert und aufbewahrt.

Mikroskopische Beschreibung.

Der Operationsschnitt hat, was schon das makroskopische Aussehen des Präparats andeutete, das uterine Ende der Fruchtkammer getroffen, und dicht dabei bietet die Tube auf einem Querschnitt folgendes Bild dar (Fig. 5, Taf. 27). Einen freien, mit Schleimhaut ausgekleideten Tubenkanal giebt es in diesem Fall im Fruchtsack ebensowenig wie in Fall I. Das Ei, oder richtiger die Reste desselben, nehmen vollständig die zentrale Partie der Tube ein.

Die Fruchthöhle, welche $5,0 \times 6,0$ mm im Durchmesser beträgt, ist von vorn nach hinten leicht abgeplattet. Sie liegt nicht ganz im Centrum der Tube, sondern scheint sich mehr auf Kosten der vorderen Wand entwickelt zu haben, welche hier 0,9 mm misst, während die hintere 2,5–3,4 mm dick ist.

Eine Frucht oder Amnion ist nicht zu bemerken, und von Chorion finden sich nur eine Anzahl bei der Ausstossung des Eies abgerissene Zotten, die einen Teil der Fruchthöhle anfüllen. Sämtliche Zotten sind mit einer fast durchweg kontinuierlichen Grundschicht und einer Deckschicht bekleidet, die stellenweise eine beträchtliche Mächtigkeit erreicht und zahlreiche knopfartige Vorsprünge bildet. Die Deckschicht weist nur stellenweise den charakteristischen Bürstensaum auf. Hie und da sind in den Vorsprüngen der Deckschicht grosse Vakuolen zu erkennen, welche teilweise rote Blutscheiben enthalten. Im Stroma der Zotten, das nur an einzelnen Stellen durch eine Grenzmembran gegen den Epithelmantel abgegrenzt wird, gewahrt man hie und da kleine dünnwandige, in Entwicklung begriffene Blutgefässe. Zwischen den Zotten sieht man ausser den roten Blutscheibchen, die meistens mehr oder weniger alteriert sind, vereinzelt weisse Blutkörperchen und grosse kernreiche Protoplasmaklumpen, die

sich bei der Musterung der Schnittserie (der Fruchtsack ist bis zur Ruptur in einer vollständigen ununterbrochenen Serie von 1016 Schnitten geschnitten) als Querschnitte der Deckschichtproliferation, die von den Zotten ausgegangen, oder der äussersten Spitzen der Zotten ausweisen. Hie und da schiebt die Grundschicht der Deckschichtmantel beiseite, indem sie mächtige Zellmassen bildet und in grosszellige Inseln übergeht, welche hin und wieder zwischen den Zotten zu erkennen sind. Diese Inseln bestehen grossenteils aus Zellen, die sich vor allem durch ihre Grösse von denen in den Grundschichtproliferationen unterscheiden, welche letzteren ihrerseits wieder die Zellen in der Grundschicht an Grösse übertreffen. Diese messen nämlich durchschnittlich ca. $9,0 \mu$ im Durchmesser, während die Zellen in den Grundschichtproliferationen ca. 14μ im Durchmesser und die der grosszelligen Inseln, die recht häufig etwas länglich sind, cirka $17 \times 26 \mu$ messen. Man sieht auch in diesen Inseln Zellen, die sich durch reichliches fast homogenes Protoplasma von den Zellen der Grundschichtproliferationen mit ihren klaren Zellkörpern unterscheiden, und ausserdem grosse, von der Zotten-deckschicht ausgegangene vielkernige Protoplasamassen, die sich teilweise wieder in kleinere Elemente zerspalten haben. Zwischen diesen Zellformen treten stellenweise reichlich zerfallende rote Blutscheibchen und Fibrin auf. Hie und da sind diese Elemente sämtlich in einer einzigen, in Hämatoxylin-Eosinpräparaten stark eosingefärbten Masse zusammengebacken, in welcher teils schwachgefärbte, teils geschrumpfte Kerne oder Kernfragmente eingestreut sind.

Während die Zotten im Centrum der Fruchthöhle frei daliegen oder mit den grosszelligen Inseln zusammenhängen, bemerkt man im peripheren Teil der Fruchthöhle zahlreiche Zotten, die durch lange Zellsäulen mit der Fruchtkapsel in Verbindung stehen. Bisweilen sind diese Zellsäulen gleichsam in mehrere schmalere, dicht bei einander liegende Säulen aufge-

teilt. Alle sind sie mit Deckschicht bekleidet, welche hier eine ganz dünne Protoplasomalage mit langen spindelförmigen Kernen bildet, die nicht unerheblich an eine Endothelschicht erinnert. Diese Zotten mit langen Zellsäulen sind besonders im vorderen antimesosalpingealen Teil der Tube anzutreffen. Die Zellsäulen haften teils unmittelbar an der Muskulatur, deren Zellen auch in diesem Fall stellenweise in Auflösung begriffen sind, teils an einer Schicht, die von Zellen, ähnlich denen der Zellsäulen, zerfallenden roten Blutscheibchen, Fibrin, Muskelzellen, degeneriertem Bindegewebe oder mehr oder weniger wohl erhaltenen Leukocyten gebildet wird, welche Schicht zum Teil die Begrenzung der Fruchthöhle bildet.

Zu den mit langen Zellsäulen versehenen Zotten kommen andere, die sich vermittelt kurzer Zellmassen anheften oder sich ohne solche an die Wand anlegen, während ihre Deckschicht auf die Wand übergeht. Ferner sieht man im vorderen Teil der Tube an der Wand der Fruchthöhle Zellmassen haften, die ihrem Aussehen nach völlig mit den grosszelligen Inseln übereinstimmen. Von diesen Massen gehen Zellen in die Tubenwand über, wo sie auf einem beschränkteren Gebiete nahe an die Peritonealbekleidung der Tube gelangen. Bezüglich der Verbreitung dieser Zellmassen wiederholen sich in der Hauptsache dieselben Verhältnisse, die wir schon in Fall I kennen gelernt haben.

An einer Stelle mitten in der antimesosalpingealen Wand der Tube ragt ein zungenförmiges Gebilde in die Fruchthöhle hinein. Während die Basis desselben von einem stark blutdurchtränkten Gewebe gebildet wird, bemerkt man an seiner Spitze eine typische zusammenhängende Schleimhautdecidua; dieselbe ist mit einer dünnen Fibrinschicht bedeckt, an der die Spitzen einiger Chorionzotten haften. Geht man weiter zum hinteren und dann zur mesosalpingealen Wand der Fruchthöhle, so begegnet man einer Anzahl höherer und niedrigerer abgerundeter wallförmiger Bildungen, die sich in die Fruchthöhle

einsenken. Eine Musterung dieser Bildungen führt zu dem Befunde, dass dieselben zum grossen Teil aus einer zusammenhängenden Deciduaschicht bestehen. Dass wir hier eine wirkliche, aus Schleimhaut gebildete Decidua vor uns haben, beweisen schon die Zellen, aus welchen dieselbe zusammengesetzt ist und die Anordnung dieser Zellen (Fig. 17, 18 u. 19, Taf. 29). Sie stimmen nämlich in jeder Hinsicht, sowohl in der Grösse ($15 \times 22 - 20 \times 40 \mu$) wie in ihrem Aussehen — wenn ich von den Unterschieden absehe, welche der in diesem Falle etwas mangelhaften Fixierung ihren Ursprung verdanken — mit den Deciduazellen überein, die ich bereits in Fall I in der Schleimhaut beschrieben habe. Fernerhin wird diese Auffassung von der Natur des Gebildes durch hie und da in ihm vorkommende, mit Tubarepithel ausgekleidete Hohlräume bekräftigt, welche ersichtlich mit den in inflammatorischen Tuben so oft in der Schleimhaut auftretenden Epitheleinsprengungen identisch sind.

Diese Deciduaschicht, die stellenweise eine Dicke von 0,73 mm erlangt, ist fast überall mit einer Fibrinlage bedeckt, die an manchen Stellen eine Stärke von bis zu 0,33 mm aufweist und die mit Fibrinfäden zusammenhängt, die sich zwischen den Deciduazellen vorfinden (Kockel-Präparat). An dieser Fibrinschicht haften hie und da Zotten teils mit niedrigen ausgedehnten Zellmassen, teils in der früher beschriebenen Weise ohne dieselben (Fig. 18, Taf. 29). Ausserdem bemerkt man auf der Fibrinschicht der grosszelligen Inseln ähnliche Zellmassen (Fig. 19, Taf. 29), von denen Zellen, jedoch nur in geringer Menge, in die Fibrinlage eindringen. Nur stellenweise fehlt die Fibrinschicht, und dann kann man Deciduazellen unmittelbar bei den obenerwähnten Zellmassen erkennen.

In mehreren der jetzt beschriebenen, Deciduazellen enthaltenden, offenbar aus der ursprünglichen Kanalschleimhaut gebildeten Wälle beobachtet man ausgedehnte Blutungen, von denen die einen noch wohl erhaltene rote Blutscheibchen bergen,

andere, augenscheinlich älteren Datums, teilweise in Organisation begriffen oder zum grössten Teil von Bindegewebe durchwachsen sind.

In diesen Schleimhautfalten finden sich reichlich Blutgefässe, die in der Regel dünnwandig und nur von einer Endothelschicht oder ausserdem von einem spärlich entwickelten adventitiellen Bindegewebe gebildet sind. Hie und da sieht man diese Gefässe sich unter der Fibrinschicht öffnen und stellenweise durch Lücken in derselben mit der Fruchthöhle kommunizieren. An anderen Stellen beobachtet man sie dicht unter den Zellmassen auf der Oberfläche der decidual umgewandelten Schleimhaut, ohne dass sie jedoch in dieselben eindringen. Von diesen Gefässen gehen zwischen den Deciduazellen und meistens in der Richtung nach der Peripherie der Falte zahlreiche neugebildete, zum Teil von adventitiellen Fibroblasten begleitete Gefässsprossen aus.

Was die Wandschichten anbelangt, so ist eine Hypertrophie oder Hyperplasie weder an der Muskulatur noch am Bindegewebe zu erkennen, dagegen ist Ödemflüssigkeit zu sehen, die zu einer feinkörnigen Masse koaguliert ist und welche sämtliche Schichten der Wandungen durchtränkt. Stellenweise ist das Ödem stark hämorrhagisch durch Beimischung von roten Blutscheibchen, die aus den beinahe überall stark gefüllten und dilatierten Venen in der Fruchtkapsel herausgetreten sind. Hin und wieder zeigt sich eine beginnende Auflösung der Muskelelemente wie in Fall I. Eine stärkere Rundzelleninfiltration ist nicht zu sehen; nur sporadisch stösst man auf kleinere, hauptsächlich perivaskuläre, vorzugsweise aus einkernigen Elementen bestehende Infiltrate.

Das Serosaepithel ist wenigstens zum Teil erhalten und auf kürzeren Strecken kubisch oder cylindrisch umgewandelt, und in seiner Nähe trifft man Zellen an, die Deciduazellen ähnlich sehen.

Auf dem jetzt beschriebenen Schnitt weisen die groben Arterien der Tubenwand keine bemerkenswerten Veränderungen auf, was dagegen mit denen in den nahegelegenen Schnitten der Fall ist. Man begegnet nämlich in einigen derselben einem ziemlich groben Arterienzweig, der in einem Sagittalplan derart verläuft, dass er von den Schnitten in seiner Längsrichtung getroffen worden ist. Diese Arterie liegt in dem decidualosen Teil der Tube dicht bei der Fruchthöhle, und ihre dieser anliegende Wand ist an mehreren Punkten vollständig von den Zellsäulen der Chorionzotten durchbrochen (Fig. 12, Taf. 28), sodass die Zellen der Zellsäulen unmittelbar an das Lumen der Arterie grenzen. Im übrigen kann die Wand der Arterie wohl erhalten sein. An anderen Stellen zeigt einer wie auch andere Arterienzweige dieselben Veränderungen, die in Fall I bei einer groben Arterie im mesosalpingealen Teil der Tube erwähnt werden. Verfolgt man diese Arterienzweige durch die Schnittserie, so wird man finden, dass sie samt und sonders in die Fruchthöhle ausmünden, ohne gleichwohl mit derselben in offener Kommunikation zu stehen; denn die Lumina der Gefässe sind mit von den Wänden ausgehenden Zellproliferationen ausgefüllt, in welchen auch die der in Fall I beschriebenen, den Deciduazellen ähnlichen grossen Zellen zu sehen sind.

Die hiermit gegebene Beschreibung der Fruchtkammer gilt auch für den ganzen uterinen Teil der letzteren. Dagegen gewinnen wir ein anderes Bild, wenn wir uns der Ruptur im abdominalen Teil des Fruchtsackes nähern. Die Chorionzotten werden hier immer seltener, und statt dessen ist die Fruchthöhle mit Blut gefüllt. An der Rupturstelle selbst sind nur vereinzelte degenerierte Zotten in der vom Blut ausgedehnten, $5,8 \times 10,1$ mm messenden Fruchthöhle zu erkennen, wenn ich von dem Teil des Chorions und den Zotten absehe, die in der Rupturöffnung Halt gemacht haben. Auch die Haftzotten erscheinen seltener je mehr man sich der Ruptur nähert, und in der Nachbarschaft

derselben sind keine mehr vorhanden. In den stark blutdurchtränkten Wandschichten sind keine Zellmassen zu bemerken, die den in der vorderen Wand der Fruchthöhle am uterinen Teil gefundenen ähnlich sehen.

Durch die ausgedehnten Hämorrhagien ist die Deciduaschicht, die hier die Fruchthöhle ringsum begrenzt hat, mehr oder weniger zerstört worden, aber noch bei der Ruptur findet sich hie und da ein schmaler Streifen Decidua zwischen den Blutextravasaten in der Wand und dem Blutkoagulum in der Fruchthöhle.

Auch die Muskulatur verschwindet in der Nähe der Ruptur, so wie das Elastin. Bei der Ruptur selbst misst die Wand bloss 0,094 mm in der Dicke und besteht aus einer dünnen Lage Bindegewebsfasern und vereinzelt Muskelfragmenten, die in der stark blutdurchtränkten Wandpartie übrig geblieben sind.

Nähere Beachtung verdient noch der abdominale Pol der Fruchtkapsel. Man sieht hier auf einem Schnitt etwas uterinwärts von diesem Pol, dass die Mitte der Tube von einer Masse ausgefüllt ist, die dem grössten Teile nach aus Fibrin besteht. Darin bemerkt man einzelne nekrotische Zotten und zwischen den Fibrinfasern Reste von zerfallenen roten Blutscheibchen sowie zahlreiche gelapptkernige, grossenteils zerfallende Leukozyten. Diese Masse wird von einer zusammenhängenden Deciduaschicht (Fig. 16, Taf. 29) begrenzt, die sich nur darin von der entsprechenden Schicht im uterinen Teil der Fruchtkapsel unterscheidet, dass ihr fast vollständig neugebildete Gefässe fehlen. In dieser Deciduaschicht sind hie und da grössere und kleinere, von einem teils endothelartigen, teils kubischen oder flachcylindrischen Epithel begrenzte Hohlräume sichtbar. Je mehr man sich dem abdominalen Pol der Fruchtkapsel nähert, desto deutlicher sieht man, dass sich die zusammenhängende Deciduaschicht wenigstens zum Teil aus konfluierenden Schleimhautfalten gebildet hat. Beim Pole selbst bemerkt man in der Mitte des etwas dilatierten Kanals noch eine Fibrinmasse, umgeben von

einer Decidua, die nach dem freien Kanal hin mit einem Epithel bekleidet ist, dessen Zellen meistens stark abgeplattet sind und oft einander dachziegelartig bedecken. Stellenweise ist das Epithel gequollen und in Abstossung begriffen. Nur an einer Stelle hängt der Fibrinpfropfen nebst seiner Deciduabekleidung durch einen schmalen Stilus mit der wandfesten, auch decidual umgewandelten Schleimhaut zusammen. Schliesslich sieht man, wenn man die Schnittserie noch weiter verfolgt, nur einen kleinen Fibrinpfropfen mitten in dem etwas dilatierten Kanal und um diesem herum einzelne Decidua- und Epithelzellen, während die Wandung des Kanals überall mit einer gleichmässigen, nirgends decidual umgewandelten Schleimhautlage bekleidet ist, deren Epithel schon etwas höher als früher und wenigstens teilweise cilientragend ist. Ein Stück weiter vorn hat der Kanal das für die Pars isthmica charakteristische Aussehen und ist mit faltenbildender Schleimhaut von normaler Beschaffenheit ausgekleidet.

Die Muskulatur ist hier ersichtlich leicht hypertrophisch, und in ihren inneren Schichten erscheinen in langen Bändern angeordnete, gelapptkernige schön granulirte (neutrophile) Leukocyten, während in den peripheren Teilen der Wand vereinzelt perivaskuläre mononukleäre Infiltrate auftreten.

Schon im Anfang der Pars ampullaris ist die Tube wieder normal. Nirgends bemerkt man Deciduazellen ausserhalb der Fruchtkapsel und in der nächsten Umgebung derselben.

Fall III.

Das Präparat stammt von einer Operation, die am 27. III. 1901 vom früheren Assistenten der Klinik Dr. H. Wasenius ausgeführt wurde. Aus der Anamnese geht hervor, dass die Frau, welche zwei Entbindungen durchgemacht hat, ihre letzte Menstruation ca. fünf Wochen vor der Operation hatte. Sie

hatte sich an einen Frauenarzt gewandt, weil sie sich gravid glaubte und Gewissheit über ihren Zustand erhalten wollte. Unmittelbar nach der Untersuchung, bei der eine Anschwellung der linken Tube konstatiert worden war, setzten starke Schmerzen im unteren Teile des Leibes ein und traten Kollaps-symptome auf. Die Frau wurde da sofort nach der Klinik gebracht und einige Stunden später operiert. In der Bauchhöhle befand sich ca. $1\frac{1}{2}$ l freies Blut, welche Blutung von einer kleinen Ruptur in der linken graviden Tube herrührte.

Makroskopische Beschreibung (Fig. 3).

Das Präparat besteht in einer 6,5 cm langen Tube, die 0,3 cm vom Operationschnitt, wo sie normale Dicke besitzt,

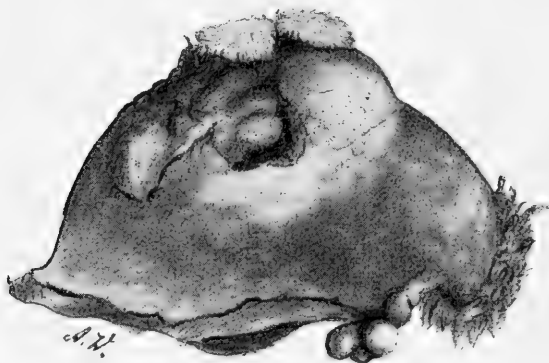


Fig. 3.

plötzlich anschwillt und einen eiförmigen Sack von 3,5 cm Höhe bildet. Das Ostium abdominale ist frei und von normal gestalteten Fimbrien umgeben. In der Mitte des Sackes liegt im antimesosalpingealen Teile eine unregelmässig geformte, teilweise mit einem Koagulum bedeckte Ruptur und daneben eine andere kleinere, aus der ein Bündel Chorionzotten hervorragt.

Der Tubensack wird in toto 48 Stunden in Formol (1:4) fixiert und dann in 95% Alkohol gehärtet. Nach der Härtung wird die Tube durch einen Querschnitt über der dicksten Stelle

geöffnet, und da ergibt sich, dass der Tubensack ein Ei in situ mit einer 3 cm im Durchmesser messenden Eihöhle, ein ganzes Amnion und eine 18 mm lange wohlerhaltene Frucht enthält, deren Nabelstrang im mesosalpingealen Teil des Sackes nahe der Mitte inseriert.

Die mikroskopische Untersuchung wird in der Weise vorgenommen, dass der uterine Teil der Tube ein Stück auf den Sack hin der Quere nach in drei Scheiben geteilt wird, die nach der Einbettung einzeln in einer Serie geschnitten werden. Eine 3 cm dicke Scheibe wird vom mittelsten Teil des Sackes genommen und zwei Scheiben von seinem abdominalen Teil, auch diese der Quere nach, worauf ein Stück in der Längsrichtung der Tube, das durch den abdominalen Pol des Fruchtsackes und das Ostium abdominale geht, folgt. Ausserdem werden noch kleine Stückchen der Länge nach beim abdominalen Pol des Fruchtsackes herausgenommen.

Mikroskopische Beschreibung.

Einige Millimeter abdominalwärts vom Operationschnitt zeigt die Tube im Querschnitt folgendes Bild: Die Schleimhaut senkt sich mit einer Menge schmaler zierlicher Falten in den leicht dilatierten, von einer feinkörnigen Masse, einzelnen wohl erhaltenen roten Blutscheibchen und spärlichen Leukocyten teilweise angefüllten Kanal. Das Epithel besitzt die gewöhnliche Höhe, ist überall gut erhalten und cilientragend. Nur vereinzelte Karyokinesen sind in seinen Zellen anzutreffen.

Im Schleimhautstroma sieht man eine leichte Auflockerung, eine Dilatation der Gefässe, einzelne kleine Extravasate und eine spärliche Infiltration mit Rundzellen, woneben die Stromazellen leicht gequollen sind.

In den Wandschichten tritt stellenweise eine leichte Vermehrung des Bindegewebes auf. Die Gefässe sind überall dilatiert und blutgefüllt. In einzelnen grösseren Venen findet

man kleinere gemischte Thromben. Eine kleine Vene in der cirkulären Muskellage birgt eine eingekeilte, das Lumen gänzlich ausfüllende mehrkernige Protoplasmamasse von $25 \times 44 \mu$ Grösse, die durch zwei Schnitte hintereinander zu verfolgen ist. Das Endothel des Gefässes um die Protoplasmamasse, welches völlig einem der früher in Fall I und II beschriebenen Zotten-deckschichtknospen gleicht, ist wohl erhalten, nur leicht gequollen und Kerne enthaltend, die mehr als normal nach dem Lumen hinein vorbuchten. Eine ähnliche Protoplasmamasse erscheint in einer der früher erwähnten Venenthromben. Im mesosalpingealen Teil der Tube ist ein ausgedehntes Blutextravasat sichtbar. Im übrigen bemerkt man ein hämorrhagisches Ödem, das im mesosalpingealen Teile der Tube am stärksten ist und sich von da in die Wand ausbreitet, die Muskelbündel voneinander trennend. Stellenweise, aber nirgends in grösserer Ausdehnung, gewahrt man eine Auflösung der Muskelfasern in der Ödemflüssigkeit, und in derselben Weise bieten auch die kollagenen Fäden des Bindegewebes Zeichen einer beginnenden Auflösung dar. Die Fäden sind teilweise feiner als normal, teilweise gequollen, weniger gut tingiert und verlieren sich hie und da vollständig im Ödem. Auch die Bindegewebszellen sind an gewissen Stellen in Auflösung begriffen. Das Protoplasma ist zerfliessend, die Kerne sind gequollen, schwach tingibel und zeigen alle Übergänge zu einer vollständigen Karyolyse. Hie und da kann man im Ödem schwach tingierte Schatten beobachten, wo erst eine sorgfältige Musterung erkennen lässt, dass man es mit Bindegewebszellen zu thun hat, die fast ganz in Ödem aufgelöst sind. Eine durchaus schwache kleinzellige Infiltration durchzieht sämtliche Wandschichten. Ein nicht unerheblicher Teil der infiltrierenden Zellen sind Plasmazellen. Mastzellen kommen in derselben Menge vor, wie unter normalen Verhältnissen. Die hier gelieferte Beschreibung der Tube gilt in der Hauptsache für den uterinen Teil bis zur Fruchtkapsel, jedoch mit einem Zusatz. Man findet

nämlich 27 Schnitte abdominalwärts vom dem eben beschriebenen im mesosalpingealen Teile der Tube unmittelbar ausserhalb der cirkulären Muskellage ein kleines Bündel unregelmässig angeordneter Muskelzellen. Einige Schritte weiter erscheint in diesem Muskelbündel ein mit einem unregelmässigen niedrigen Epithel ausgekleideter Hohlraum, welcher sich bald bis zur Weite des Tubarumens erweitert, während die umgebenden Muskelzellen sich teils cirkulär um ihm herum anordnen, teils unregelmässig verlaufen und mit der cirkulären Muskelschicht der Tube in Verbindung treten. Der Hohlraum ist nunmehr mit epithelführender Schleimhaut ausgekleidet, welche eine Anzahl schmaler, miteinander verwachsener Falten bildet, wodurch ein einer Salpingitis pseudo-follicularis ähnliches Bild entsteht. Alsdann nähert sich der Hohlraum abdominalwärts dem eigentlichen Tubenkanal, mit welchem er sich 0,4 mm von der Stelle, wo er zuerst auftrat, vereinigt. In diesem Hohlraum, der wohl als eine Ausbuchtung des Tubenkanals aufgefasst werden muss, findet man ein rundes blutgefülltes Fach, welches uterinwärts nicht bis zum Boden der Ausbuchtung vorragt, sondern blind endigt. Das Fach, welches kaum anders als durch Verwachsungen von Schleimhautfalten entstanden sein kann, wird von dem übrigen Lumen durch eine von zahlreichen, mehr oder weniger frischen Blutungen durchzogene Bindegewebsschicht getrennt, welche letztere ausserhalb mit einem stark abgeplatteten Epithel bekleidet ist. Auf der Innenseite sieht man stellenweise eine vielkernige Protoplasmaschicht, dem Aussehen nach der Zottendeckschicht gleichend, und kleine Haufen den Grundsichtzellen ähnlicher Zellen. In dem Blut, das das Fach anfüllt, erkennt man Bruchstücke von Chorionzotten. Nachdem sich die Ausbuchtung mit dem Tubenkanal vereinigt, nähert sich das Fach der Wand des letztgenannten, der hiernach einen Teil der Fachwandung bildet.

Einige Schnitte weiter abdominalwärts von der Stelle, wo die eben besprochene Kanalausbuchtung endete, sieht man im

antimesosalpingealen Teil der Tube eine Ausbuchtung der Fruchthöhle, in der Chorionzotten auftreten und in deren Wand Zellmassen desselben Aussehens und in derselben Anordnung wie im Fall I in der Fruchtkapsel zu bemerken sind. Diese Ausbuchtung der Fruchthöhle dehnt sich im vorderen Teil der Tube immer mehr aus, wenn man die Schnittserie in der Richtung nach der Mitte der Fruchthöhle durchgeht, und nähert sich dem oben beschriebenen blutgefüllten Fache.

Etwas weiter vorwärts auf einem Schnitt des Fruchtsackes, wo dieser 18 mm im Durchmesser misst, begegnet uns folgendes Bild.

Der Tubenkanal liegt excentrisch im hinteren und mesosalpingealen Teile der Tube und ist in der Richtung von oben nach unten stark ausgezogen, durch die im vorderen Teil der Tubenwand befindliche Ausbuchtung der Fruchthöhle aber von vorn nach hinten zusammengedrückt. Das Lumen ist zum Teil frei; teilweise ist es von einer feinkörnigen Masse, Blut und Zelldetritus eingenommen.

Die Schleimhaut bildet eine geringe Zahl hoher keulenförmiger Falten. Sie fehlt in der vorderen Wand des Kanals teilweise gänzlich. Im hinteren Teil des Kanals ist das Epithel niedrig und liegt fast unmittelbar auf der Muskulatur auf. Auf den Schleimhautfalten, wo es keiner stärkeren Dehnung ausgesetzt gewesen, besitzt es gewöhnliche Höhe und trägt wenigstens teilweise Cilien.

Das Stroma ist überall stark ödematös, die Gefässe dilatiert und oft von einer Masse gelapptkerniger Leukocyten angefüllt, welche stellenweise in Mengen in das Stroma eingewandert sind. Dies ist besonders der Fall an Stellen, wo das Blut im Kanal an der Schleimhaut festhaftet. Ausserdem sieht man im Stroma ziemlich reichlich einkernige Leukocyten sowie grössere und kleinere Extravasate. Die Stromazellen sind hie und da etwas gequollen und haben Kerne, die grösser sind als normal, und

reichlicheres Protoplasma. Die Zellen haben jedoch überall die Spindel- oder Sternform behalten. Ein Teil von ihnen weist deutliche Degenerationszeichen, Vakuolen im Protoplasma und beginnende Karyolyse auf.

Die hintere Tubenwand ist teilweise ziemlich stark gedehnt und besitzt eine Dicke, die zwischen 0,2—1,5 mm variiert. Was hier die histologischen Details betrifft, so gilt dasselbe, was von der Tubenwand im Fruchtsack gesagt wurde. Doch sind sämtliche Veränderungen hier deutlich ausgeprägt.

Der vordere antimesosalpingeale Teil der Tube ist, wie erwähnt, von einem Teil der Fruchthöhle eingenommen. Der letztere misst 12×13 mm und ist zum grössten Teil mit faserigem Fibrin und zusammengepackten mehr oder minder verunstalteten roten Blutscheibchen gefüllt, welche stellenweise in eine feinkörnige schwach tingible Masse zerfallen sind.

Die Fruchthöhle ist nur unvollständig von dem Tubenkanal getrennt, indem das denselben teilweise ausfüllende Blutkoagulum in einer Breite von 4 mm unmittelbar ohne Bekleidung in den Kanal vorbuchtet; nur an der Basis sieht man die in den Kanal hineinragende Blutmasse mit Schleimhaut und einer Lage Muskulatur bedeckt. Mesosalpingeal stösst dieser Teil der Fruchthöhle an das oben beschriebene blutgefüllte Fach, das sich hier noch wiederfindet, ist jedoch von ihnen durch eine 0,1 mm dicke, von Muskulatur gebildete Zwischenwand geschieden. Von aussen wird es von einer teilweise bloss 0,05 mm in die Dicke messenden Partie der Tubenwand begrenzt.

Teils ganz in dem Blutkoagulum, teils von diesem und der Fruchthöhlenwand begrenzt, erscheinen drei unregelmässig geformte Räume, die Chorionzotten enthalten. Die Räume sind im übrigen teils von wohl erhaltenen, stellenweise in schönen Rollen daliegenden roten Blutscheibchen, teils von ebensolchen zerfallenden, teils von einer feinkörnigen, in Hämalaun-Eosin-Rubin-Präparaten schwach rotgefärbten Masse ausgefüllt.

Mit ihren Zellsäulen haften ein Teil Zotten an der Tubenwand, wo diese an die Hohlräume grenzt, oder an dem Blutkoagulum, wo dasselbe die Wand des Hohlraumes bildet. Man sieht, wie sich dabei die Zellen von den Zellsäulen der Zotten auf die Koagulumoberfläche ausbreiten und von da ein Stück in dieselbe eindringen, ohne doch tiefen Fuss zu fassen. Während man in den Zellsäulen wie gewöhnlich den Zellkörper der Zellen, unter denen manche Karyokinesen aufweisen, fast klar und leer findet, bemerkt man unter den Zellen, die in das Koagulum eingewachsen sind, solche, in denen der Zellkörper von einem feingranulierten gleichmässigen Protoplasma ohne Vakuolen gebildet wird, und zwischen diesen Zellen und denen der Zellpfeiler kann man alle möglichen Übergänge beobachten.

In Präparaten, die nach Langhans Glykogenfärbungsmethode jodiert sind, findet man eine Erklärung für das ungleiche Aussehen, das die Zellen darbieten. Es zeigt sich nämlich, dass der Zellkörper der Zellen in den Säulen reich an Glykogen ist, welches in grossen Schollen den grössten Teil desselben einnimmt. In den nach gewöhnlichen Färbungsmethoden gefärbten Präparaten ist das Glykogen ausgelöst, weshalb der Zellkörper klar und leer erscheint. Die Zellen in dem Blutkoagulum, die ein gleichmässiges Protoplasma ohne Vakuolen besitzen, enthalten kein Glykogen, während man es in den Übergangsformen in wechselnder Menge vorfindet. Dieselben Resultate liefern Präparate, die nach Lubarsch Glykogenfärbungsmethode gefärbt sind. Auch wo die Zotten an der Tubenwand selbst haften, begegnet man entsprechenden Verhältnissen.

Ausser den Zellen der Zellsäulen geht auch die Deckschicht der Zotten teilweise in grosser Ausdehnung auf das Koagulum über. Die den Hohlräumen zugekehrte Fläche der Deckschichtproliferationen ist gewöhnlich eben und weist einen deutlichen Bürstensaum auf, während die Fläche der Deckschicht, die nach

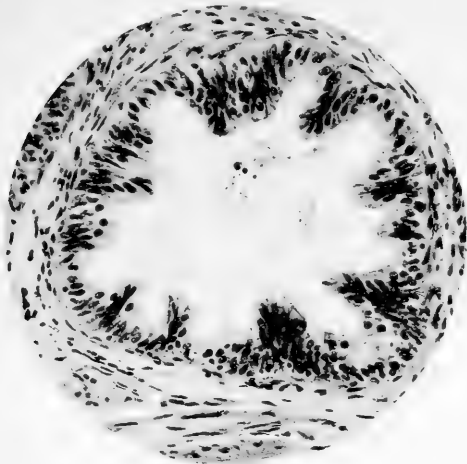


Fig. 14

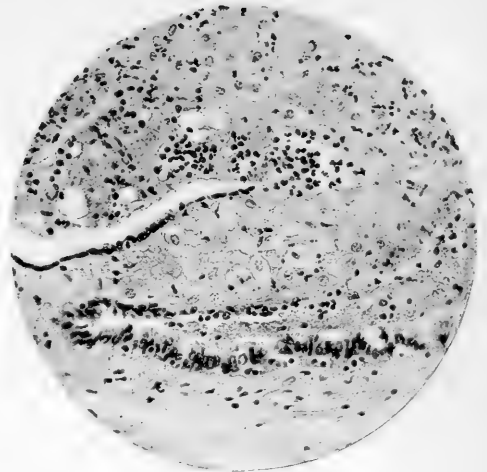


Fig. 15

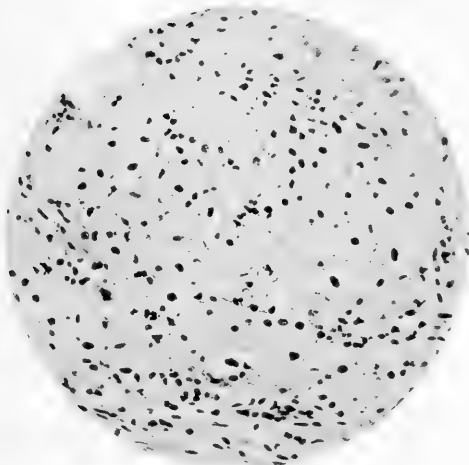


Fig. 16

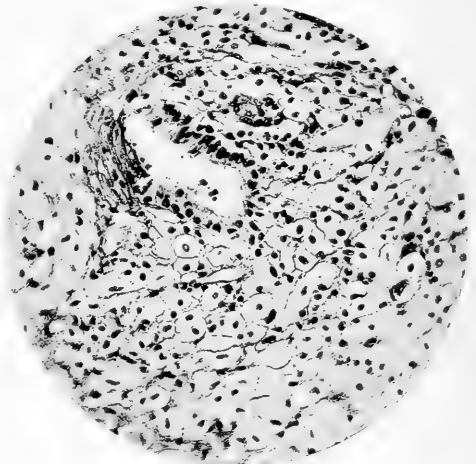


Fig. 17

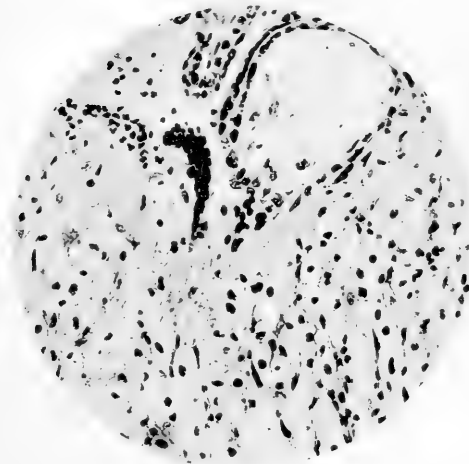


Fig. 18

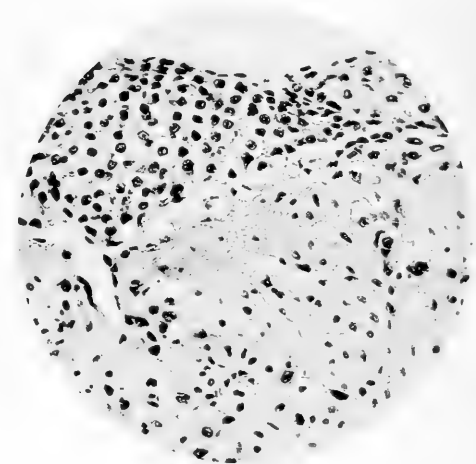


Fig. 19

dem Koagulum hin gewendet ist, sich intim den Unebenheiten desselben anschmiegt. An einzelnen Stellen ist eine Zerspaltung der Deckschichtproliferationen wie früher in Fall I und ein Eindringen der durch diese Zerspaltung entstandenen Elemente in das Koagulum zu beobachten. Wo die den Hohlräumen zugekehrte Fläche des Koagulums der Deckschicht oder der Zellbekleidung entbehrt, sieht man auf ihr Fibrinfasern und zahlreiche gelapptkernige Leukocyten. Tiefer im Koagulum und vollständig in dasselbe eingeschlossen, befinden sich hie und da nekrotische Zotten und in deren Umgebung Zellen sichtlich fötaler Herkunft mit gequollenen Kernen und vakuolärem Protoplasma.

Verfolgt man von der jetzt beschriebenen Stelle die Schnittserie weiter nach der Mitte des Fruchtsackes hin, so findet man, dass die Scheidewand zwischen der Fruchthöhle und dem Fach im mesosalpingealen Teile der Tube nach und nach immer dünner wird und dass das Fach schliesslich mit der Fruchthöhle verschmilzt, nachdem die Scheidewand verschwunden ist.

Auf einem Querschnitt durch die Mitte des Fruchtsackes sieht man den Tubenkanal in der Form einiger excentrischer, in dem hinteren mesosalpingealen Teil der Tube gelegener langgestreckter Räume, die durch dünne Balken voneinander getrennt sind. Nach dem Centrum der Tube hin werden die Räume von einer aus faserigem Fibrin und zerfallenden roten Blutscheibchen gebildeten Schicht oder von stark blutdurchtränkter Schleimhaut begrenzt. Diese Schleimhaut wie auch die Balken zwischen den Hohlräumen und die äusseren Wände der Hohlräume sind mit einem flachen, stellenweise noch cilienführenden Epithel bekleidet. Auf den äusseren Wänden der Hohlräume liegt das Epithel fast unmittelbar auf der Wandmuskulatur, von derselben nur durch eine dünne Lage fibrillären Bindegewebes geschieden.

Die Wand ist hier stark gedehnt und an verschiedenen

Stellen nur 0,55 mm dick. Die Muskelzellen sind gedehnt und stark atrophisch. Elastin ist nur um die Blutgefässe und bloss in kleinen Bruchstücken zu sehen. Im übrigen sind die Wandschichten hier von bandförmigen, zwischen den Muskelementen liegenden Blutungen durchzogen. Hie und da erscheinen kleine, von mononukleären Zellen gebildete Infiltrate. Nur dicht unter dem Tubenepithel sind Ansammlungen von gelapptkernigen Leukocyten zu bemerken, und zwar ist dies vorzugsweise da der Fall, wo die den Kanal repräsentierenden Hohlräume mit Blut ausgefüllt sind.

Der grösste Teil der Tubenerweiterung wird von der Fruchthöhle mit dem Ei eingenommen. Zu innerst sieht man das Amnion mit flachen Epithelien bekleidet. In dem Raum zwischen dem Amnion und dem Chorion liegt stellenweise eine lockere, feinkörnige Masse, stellenweise, und zwar vor allem wo das Amnion dem Chorion nahe ist, eine Menge äusserst feiner, in v. Gieson-Präparaten rot, in Eisenhämatoxylin-Präparaten grau gefärbten Fasern, die mit den Fasern des in den innersten Lagen etwas aufgelockerten Chorionbindegewebes zusammenhängen.

Das Chorion, in dessen Bindegewebe Gefässe mit weiten Lumina, die kernführende rote Blutkörperchen enthalten, zu sehen sind, ist mit Grund- und Deckschicht bekleidet. Es sendet nach allen Richtungen mit Gefässen versehene Zotten aus, die besonders zahlreich und vielfach verzweigt an dem Teil des Chorions auftreten, der nach der Trennungsschicht hin zwischen den Kanalresten und der Fruchthöhle liegt. Dieser Teil des Chorions liegt nahe an der Insertionsstelle des Nabelstranges.

Ihrem Aussehen nach stimmen diese Zotten in der Hauptsache mit jenen überein, die ich in Fall I und II beschrieben habe, doch stellen dieselben weiter ein gutes Material zum Studium mancher Details dar, die nur undeutlich oder gar nicht in den beiden vorangehenden Fällen beobachtet werden

konnten. So sieht man unter den Zellen der Grundsicht und unter der Deckschicht, wo diese zwischen den Grundsichtzellen bis zum Zottenbindegewebe reicht, in Eisenhämatoxylin-, Wasserblau-Orcein- und besonders deutlich in Mallory-Ribbert-Präparaten einen feinen, aber distinkten dunkelgefärbten Streifen (Fig. 27, 28, Taf. 31), der der oft ungleichmässigen Kontur der darüberliegenden Schicht folgt und stellenweise mit den Zellausläufern im Zottenstroma zusammenhängt. Der Streifen ist nicht überall, am besten aber in vollständig normalen Zotten sichtbar. Ausserdem kann man in diesem Fall ausnehmend gut den Stäbchenbesatz der Deckschicht beobachten, der auf den allermeisten Zotten deutlich hervortritt. Die Stäbchen dieses Stäbchenbesatzes haben meistens eine Länge von ca. $0,3 \mu$, stehen vollkommen unabhängig voneinander und sind teils regelmässig dicht beieinander und einander parallel auf der ebenen Fläche der Deckschicht angeordnet, teils gleichsam zu kleinen Büscheln gesammelt (Fig. 28, Taf. 31), welche oft auf einer kleinen Erhöhung der Deckschicht stehen, teils sind die Stäbchen völlig unregelmässig auf der stellenweise gewissermassen aufgefaserter Fläche der Deckschicht angeordnet. Der Form nach sind die Stäbchen bisweilen klumpig, gleichbreit, meistens aber sind sie schlank und zierlich. In Eisenhämatoxylin, aber noch deutlicher in Mallory-Ribbert-Präparaten erkennt man an der Basis der Stäbchen einen dunkelgefärbten Saum, der sich bei 1000facher Vergrösserung (Apochromat. Imm. 2 mm Comp. Ok. 8) betrachtet auf hinreichend dünnen $2-3 \mu$ Schnitten in eine Menge kleiner Körnchen, jedes einem Stäbchen entsprechend, auflöst. Weiter sieht man bei derselben Vergrösserung auf manchen Stäbchen am freien Ende ein zweites, weniger stark hervortretendes Körnchen (Fig. 27 und 28, Taf. 31).

In Hämalau-Eosin-Rubin-Präparaten färbt sich der Stäbchenbesatz im allgemeinen ganz blassrot, wodurch er sich von

demjenigen mancher Zotten unterscheidet, die in den mehr uterinwärts liegenden Teilen der Fruchthöhle in der Nähe zerfallender roter Blutscheibchen oder in der die Fruchthöhle stellenweise ausfüllenden, in den fraglichen Präparaten rotgefärbten feinkörnigen Masse liegen. Hier ist nämlich der Stäbchensaum schön rot, und dieselbe Farbe zeigt auch hie und da der ganze periphere Teil der Deckschicht.

Der Raum zwischen den Zotten im mittelsten Teile des Fruchtsackes ist teils leer, teils mit wohl erhaltenen, hin und wieder in Rollen liegenden roten Blutscheibchen angefüllt. Nur in einem Teil des intervillären Raumes, entsprechend ca. $\frac{1}{5}$ der Eiperipherie, ist das Blut zwischen den Zotten koaguliert, die Blutscheibchen teilweise verunstaltet, mit reichlichen Fibrinfasern zwischen denselben. In den oberflächlichen, nach dem freien Teil des intervillären Raumes hin liegenden Teilen des koagulierten Blutes sind reichlich gelapptkernige Leukocyten sichtbar, und in der Blutmasse bemerkt man in mehr oder minder weit vorgeschrittener Nekrobiose begriffene Zotten.

In dem intervillären Raume kommen weiter grosszellige Inseln desselben Aussehens wie in Fall II vor. Zellmassen, die ihrer Zusammensetzung den grosszelligen Inseln gleichen, treten auch in der Wand der Fruchthöhle auf. Die Bekleidung der Wand besteht jedoch zum grössten Teil aus Zellmassen, die mit den Zellsäulen der Zotten in unmittelbarem Zusammenhang stehen. Diese Zellsäulen weisen meistens zahlreiche Zellen mit Karyokinesen auf, und daneben erscheint eine ergiebige Proliferation der Zottendeckschicht, die sich auf die Wand der Fruchthöhle ausdehnt. Was den Glykogengehalt der Zottengrundschicht und der davon ausgegangenen Proliferation betrifft, so zeigt es sich, dass die Grundschicht kein Glykogen enthält, wo sie von der Deckschicht bedeckt wird und in einer einfachen Lage auf den Zotten aufliegt. Das helle Aussehen der Zellen ist hier wahrscheinlich von ihrem grossen Flüssigkeitsgehalt be-

dingt. In den Zellsäulen, wo die Grundschicht in Proliferation begriffen ist, ist dagegen reichlich Glykogen zu beobachten und zwar auch in der Zellschicht, die dem Zottenbindegewebe am nächsten liegt. Ebenso findet sich Glykogen in den Zellen in der Nähe der Zellsäulen in wechselnder Menge, wie bereits gelegentlich der Zellsäulen, die an dem Blutkoagulum im am weitesten uterinen Teil der Fruchthöhle haften, beschrieben wurde. Stellenweise sieht man das Glykogen in grossen Schollen den ganzen Zellkörper der Säulenzellen füllen, recht oft aber nehmen diese Schollen nur einen Teil derselben ein, halbmondartige Massen bildend, welche in den verschiedenen Zellen nach derselben Seite hin liegen. (Es hängt dies aller Wahrscheinlichkeit nach davon ab, von welcher Seite die Fixierungsflüssigkeit in das Präparat eingedrungen ist.)

Die Tubenwand selbst ist hier überall äusserst dünn — von 0,4—0,7 mm Dicke — und hinsichtlich ihres Baues von derselben Beschaffenheit wie dort, wo sie die Begrenzung des Tubarkanals oder richtiger der übrig gebliebenen Reste des Kanals bildet, mit dem Unterschied, dass die Wand hier überall Zellmassen desselben Aussehens wie die, welche die Wand der Fruchthöhle bekleiden, enthält. Diese Zellmassen dringen stellenweise bis zur Serosa vor, die zum Teil von frischen Blutkoagula bedeckt ist.

Bei den Rupturen besteht die Tubenwand nur aus solchen Zellmassen nebst vereinzelt Bindegewebsfasern.

Am abdominalen Pol des Fruchtsackes ist der Tubarkanal, der eine starke Dilatation (Lumen = 18 mm im Durchmesser) zeigt, zum grössten Teil von einem Blutkoagulum ausgefüllt, das nekrotische Zotten enthält. Das Blutkoagulum ist teilweise mit Fibrin oder Schleimhautfalten bedeckt, welche stark mit gelapptkernigen Leukocyten infiltriert sind. Diese Schleimhautfalten hängen zusammen mit oder gehen aus von der wand-

festen Schleimhaut, die überall mit teils abgeflachtem, teils normal hohem und in grossem Umfang Cilien tragenden Epithel bedeckt ist. Das Schleimhautstroma derjenigen Falten, die nicht mit dem Blutkoagulum im Kanal zusammenhängen, bietet, abgesehen von einer Dilatation und Blutfülle der Blutgefässe, einer Erweiterung der Lymphräume und einer leichten Infiltration, nichts Abnormes dar. Ebenso weist die Tubenwand ausser einer ziemlich starken Dehnung und serösen Durchtränkung nichts von dem normalen Verhältnis Abweichendes auf. In der Übergangsfalte zwischen dem Blutkoagulum und der Tubenwand sieht man keine Muskelfäden, die auf oder in das Koagulum sich erstreckten.

Auf einem Längsschnitt durch das Ostium abdominale erscheint ausser einer starken Dilatation der Blut- und Lymphgefässe der Fimbrien nichts Abnormes.

Fall IV.

Das Präparat wurde durch eine am 9. XI. 1900 von Prof. Heinricius ausgeführte Operation gewonnen. Die Anamnese enthält die Angabe, dass die Operierte zweimal geboren hatte, aber seit 10 Jahren steril war. Zum letzten Mal hatte sie menstruiert acht Wochen vor der Operation. Am 9. XI. 1900 waren bei ihr nach einer schweren Anstrengung heftige Schmerzen im Leibe und Kollapssymptome aufgetreten. Ein herbeigerufener Arzt hatte die Diagnose auf innere Blutung infolge einer rupturierten Tubenschwangerschaft gestellt und die Frau zur Operation eingesandt. Bei der Operation erwies sich die Bauchhöhle als mit reichlichem dünnflüssigen Blut und Gerinseln gefüllt, unter welchen letzteren ein wohlerhaltenes Ei zu bemerken war. Die linke Tube war in ihrem abdominalen Teil rupturiert und blutete ziemlich stark.

Makroskopische Beschreibung (Fig. 4).

Die 5,2 cm messende Tube ist in ihrem uterinen Teil stark geschlängelt, während der abdominale Teil eine platte Scheibe bildet dadurch, dass er der Länge nach rupturiert und so eine Strecke von ca. 2 cm bis zum Ostium abdominale gespalten ist. Der nicht rupturierte Teil der Tube ist leicht verdickt. Er misst nämlich beim Operationsschnitt 4 mm im Durchschnitt und in der Mitte 9 mm. Nahe dem abdominalen Ende der Tube in der rupturierten Partie haftet ein flaches Blutkoagulum an der Oberfläche. Das zum Präparate gehörende Ei enthält

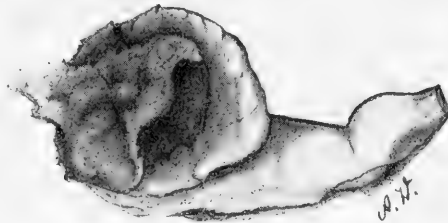


Fig. 4.

einen von einem Amnionsack umschlossenen Embryo von 15 mm Länge und völlig normalem Aussehen.

Von dem Präparat wird ein Teil vom Chorion des Eies, der ganze rupturierte Teil der Tube und der der Ruptur zunächst gelegene Teil in Flemmings Säuremischung, die übrige in Formol Müller (Orth) fixiert. Die ganze Tube wird in $\frac{1}{2}$ cm dicke Stücke geteilt, und von jedem von diesen werden eine Anzahl Schnitte gefertigt. Die Übergangsstelle zwischen dem rupturierten und dem unversehrten Teile der Tube wird in vollständiger Serie geschnitten.

Mikroskopische Beschreibung.

Beim Operationsschnitt besitzt der Tubenkanal normale Weite und enthält ein spärliches Sekret, dessen einziger ge-

formter Bestandteil aus einzelnen roten Blutscheibchen besteht.

Die Schleimhaut bildet hohe schlanke Falten (der Operationschnitt ist deutlich in den mittelsten Teil der Tube gefallen), aber die Enden der Falten schliessen nicht frei ab, wie unter normalen Verhältnissen, sondern hängen fast überall untereinander zusammen.

Die Epithelbekleidung wird von Zellen von normaler Höhe gebildet. Das Stroma, das sich durch Reichthum an kollagenen Bindegewebsfasern auszeichnet, ist nicht infiltriert.

Die Wand, welche etwas verdickt ist (Maximum 3 mm), ist reich an fibrillärem Bindegewebe besonders in der subserösen Schicht. Eine Rundzelleninfiltration ist nicht vorhanden, doch kommen Mastzellen etwas zahlreicher als normal vor. Hie und da erscheinen Arterien mit verdickter Intima.

Ein ganz anderes Aussehen hat die Tube in dem näher dem Ostium abdominale liegenden Teile. Der Kanal, der bis zum Ostium abdominale permeabel ist, enthält ein ziemlich reichliches Sekret, bestehend aus einer feinkörnigen oder faserigen Masse, der recht reichlich rote Blutscheibchen beigemischt sind.

Die Schleimhaut weist kaum eine einzige Falte von normalem Aussehen auf. Die meisten Falten sind kolbenartig angeschwollen und bilden infolge zahlreicher Verwachsungen eine Anzahl Wölbungen, die die centrale Partie des Kanals umrahmen. Diese Anordnung zeigt die Schleimhaut im ganzen ampullären Teile bis zum Ostium abdominale, dessen Fimbrien gleichfalls miteinander verwachsen sind.

Das Epithel ist überall hoch und die Zellen in ihm stellenweise zu jenen büschelartigen Gebilden aufgetürmt, die schon in Fall I beschrieben wurden. Der periphere Teil der Zellen ist oft gequollen und gegen das Lumen vorgebuchtet. Stellenweise ist das Epithel gleichsam aufgefasert, dadurch dass das Protoplasma von den peripheren Teilen der Zellen abgestossen worden

und sich dem Inhalt des Tubarkanals beigemischt hat, während die zersprengten Zellmembranen noch an den restierenden basalen Partien der Zellen hängen (Fig. 7, Taf. 27).

Die Blut- und Lymphgefäße des Stromas sind erweitert und gefüllt, und die Stromaelemente sind durch eine reichliche Menge bei der Fixierung koagulierter Ödemflüssigkeit getrennt. Im Stroma findet man eine leichte, vorzugsweise von mononukleären Elementen gebildete Infiltration. Sowohl in den Stroma- wie in den Epithelzellen erscheinen hie und da Karyokinesen. Nirgends sind in der Schleimhaut Deciduazellen sichtbar.

Von dem freien Tubenkanal nur durch zusammengewachsene Schleimhautfalten getrennt, liegt die Fruchthöhle im ampullären Teil der Tube dicht beim Ostium abdominale. Der freie Kanal läuft im antimesosalpingealen Teil der Tube hin, während die Fruchthöhle in ihrem mesosalpingealen Teile zu finden ist. Das Ei ist durch die Ruptur, die sich in der Längsrichtung der Tube in der äusseren, von der Muskularis der Tube gebildeten Wand hinstreckt, aus der Fruchthöhle ausgestossen worden, doch sind zahlreich Chorionzotten in situ in den am weitesten uterinwärts gelegenen Partien der Fruchthöhle zurückgeblieben. Diese Chorionzotten sind sämtlich wohl erhalten, haben sowohl Grund- als Deckschicht, welche letztere in weitem Umfang mit einem schön hervortretenden Stäbchenbesatz versehen ist, der sich in Safranin Orange G, ebenso wie die in der Nähe liegenden teilweise zerfallenden roten Blutscheibchen, stellenweise schön orangegelb und zwar stärker als der übrige Teil der Deckschicht färbt.

Das Zottenstroma ist mit zahlreichen Gefässen voll wohl-erhaltener kernführender roter Blutkörper versehen. Zwischen denselben und der Epithelschicht erscheint in Eisenhämatoxylin-Präparaten ein deutlicher feiner dunkelgefärbter Streifen, der, wo sich das Epithel vom Bindegewebe gelöst hat, dem letzteren folgt.

Die meisten Zotten haften vermittelt Säulen von Grundschichtzellen, in denen reichlich Karyokinesen zu sehen sind,

an der Fruchtkapsel, und in der Umgebung bemerkt man reichlich Zellmassen von dem in Fall I beschriebenen Aussehen und derselben Anordnung. Deciduazellen habe ich nicht entdecken können, dagegen aber sieht man eine Arterie in der Fruchtkapsel, in deren Wand uns grosse deciduaähnliche Zellen begegnen, wie ich sie im Fall I geschildert habe. Wie in diesem letzteren Fall und Fall III liegt die Fruchthöhle teilweise in der Tubenwand.

Die Fruchtkapsel und angrenzende Teile der Tube sind stark blutig ödematös durchtränkt und in mässigem Grade kleinzellig infiltriert. Die Infiltration wird teils von mononukleären, teils von gelapptkernigen Leukocyten gebildet. Ausserdem erscheinen recht reichlich safranophile Zellen (Fixierung in Flemmings Säuremischung). Die Muskulatur ist teilweise in Auflösung begriffen, ebenso das Bindegewebe. Doch sieht man auch hie und da in den Bindegewebszellen Karyokinesen, welche doch in der Fruchtkapsel und in der Nähe eher spärlicher vorkommen, als in weiterer Entfernung.

Die Fruchtkapsel wird bei der Ruptur nahezu vollständig von Zellmassen von dem oft erwähnten Aussehen und Zusammensetzung gebildet.

Bei einer Untersuchung des zu dem Präparate gehörigen Eies ergibt es sich, dass dessen Chorionzotten (in Flemmings Säuremischung fixiertes Material)¹⁾ dasselbe Aussehen darbieten, wie die Zotten, welche an der Fruchtkapsel stehen geblieben sind. Zwischen den Zotten findet man grosszellige Inseln (Fig. 6, Taf. 27) von in der Hauptsache demselben Aussehen, wie in Fall II. Was die Deckschicht der Zotten betrifft ist zu bemerken, dass ein Stäbchenbesatz nicht in derselben Ausdehnung vorhanden ist wie in Fall III, und dass derselbe auf manchen sonst wohl erhaltenen Zotten fehlt. Die Stäbchen des Stäbchenbesatzes sind durchgängig weniger zierlich als in Fall III. und

¹⁾ In dem Teil des Eies, der in Formol-Müller fixiert wurde, ist die Fixierung wenig gelungen.

nur an einzelnen Stellen finden sich in Eisenhämatoxylinpräparaten Basal- und Endkörner sowie die büschelige Anordnung angedeutet.

Besondere Erwähnung verdient der Fettgehalt der Präparate, der in dem in Flemmings Säuremischung fixierten Material deutlich hervortritt. Ausserhalb der Fruchtkapsel sieht man Fettkörner im Kanalinhalt, in den gequollenen Schleimhautepithelzellen, in Leukocyten im Schleimhautstroma, in Muskelzellen der Wand und in manchen Bindegewebszellen. In der Fruchtkapsel und deren nächsten Umgebung bemerkt man ausser in den in Auflösung begriffenen Muskeln und Bindegewebszellen Fettkörner frei in der Ödemflüssigkeit, in mehr oder weniger wohlerhaltenen Leukocyten und besonders reichlich in den oft beschriebenen Zellmassen, wo die vielkernigen Protoplasmamassen und die einkernigen unregelmässigen Zellen mit den chromatinreichen Kernen und das wohltingible Protoplasma am ausgiebigsten Fettkörner aufweisen. Ferner findet man Fett in den teilweise zerfallenden Zellmassen auf der Innenseite der Fruchtkapsel, in den grosszelligen Inseln, und in den Räumen zwischen den Zotten, wo letztere in situ liegen und zwar teils als freie kleine Kugeln in der zahlreiche rote Blutscheibchen enthaltenden, fast homogenen Masse zwischen den Zotten oder in der Nähe von oder teilweise noch in zerfallenden Zellen, die zum Teil fötaler Herkunft, zum Teil materne Leukocyten sind (Fig. 26, Taf. 31 und Fig. 6, Taf. 27). In den Zellsäulen der Zotten sind dagegen in der Regel keine Fettkügelchen zu erkennen und ebenso wenig in der Grundsicht. Überaus reichlich treten sie auf in der Deckschicht, besonders in den am besten erhaltenen Zotten. Die Fettkügelchen, welche in der Regel in aneinander grenzenden Partien der Deckschicht gleichgross sind, obschon sie an verschiedenen Stellen der Schicht hinsichtlich der Grösse variieren, liegen am zahlreichsten um die Kerne der Schicht, erscheinen aber nur spärlich in den tieferen Lagen der letzteren.

IV. Die Einbettung des Eies in der Tube.

Wennschon die Übertragung der v. Spee-Petersschen Implantationstheorie auf das Gebiet der Tubengravidität die Erkenntnis der Eieinbettung in der Tube im allgemeinen wesentlich vermehrt hat, bietet die Deutung in dem einzelnen Fall doch noch immer bedeutende Schwierigkeiten dar.

Schon ein Blick auf die anatomischen Verhältnisse der normalen Tube giebt eine Ahnung von der Menge von Variationen, die die Einbettung des Eies infolge der Verschiedenheit der anatomischen Beschaffenheit der Tube in ihren verschiedenen Teilen aufweisen kann. In der Pars ampullaris haben wir ein weites Lumen und eine Schleimhaut mit hohen, vielfach verzweigten Falten mit relativ reichlichem Stroma, in der Pars isthmica und besonders in ihrem uterinwärts gelegenen Teil dagegen ist das Lumen bedeutend enger und wird von einigen wenigen unverzweigten Schleimhautfalten mit Stroma von geringerer Mächtigkeit begrenzt.

Bettet sich das Ei im ampullären Teil der Tube ein, so kann dies, wie Werth (78) bemerkt hat, entweder in einer Schleimhautfalte geschehen (kolumnare Einbettung) und dann haben wir Verhältnisse, die wenigstens anfänglich denen bei der uterinen Einbettung entsprechen können, — oder auch, und das ist wohl das gewöhnlichste, geschieht es zwischen die Schleimhautfalten an Stellen, wo die Schleimhaut wandfest ist (interkolumnare Einbettung), und in diesem Fall muss das Eibett, wenn die Implantation in dem Gewebe unter dem Epithel erfolgt, infolge der unbeträchtlichen Dicke des Schleimhautstromas wenigstens zu einem Teil innerhalb der Muskulatur liegen. Dabei werden aber Verhältnisse geschaffen, die gar nicht wenig von den bei der Eieinbettung im Uterus zu beobachtenden abweichen.

Geschieht die Implantation ferner in der Pars isthmica, so kann schwerlich ein Unterschied zwischen kolumnarer und interkolumnarer Einbettung gemacht werden, wenigstens nicht in dem am meisten uterinwärts liegenden Teil, und das Ei wird alsdann seiner histologischen Beschaffenheit nach dem bei der interkolumnaren Einbettung in der Pars ampullaris entsprechen.

Die Variationen sind hiermit jedoch keineswegs erschöpft. Die Differenz in der Weite des Kanals in dem ampullären und dem isthmischen Teil der Tube kann weiterhin zu Verschiedenheiten Anlass geben. Im ampullären Teil hat der Kanal eine Weite, die eine in mechanischer Hinsicht der uterinen analoge Fruchtkapselbildung gestatten kann. Anders gestaltet sich dagegen das Verhältnis in der Pars isthmica. Wohl kann man sich denken, wie es z. B. Werth (79) thut, dass sich das Ei auch hier in die Tubenwand einsenkt, wobei es anfänglich den Kanal freilässt, und dass dieser letztere erst später ausgefüllt wird, nachdem seine Wände durch das, wie Werth sich ausdrückt, „gegenüber dem das Lumen führenden Kerne der Tube dissecierend verlaufende Wachstum des Eies resp. Eibettes“ zerstört worden sind. Aber schon in diesem Fall unterscheidet sich die Fruchtkapselbildung, auch bevor die supponierte sekundäre Ausfüllung des Kanals stattgefunden hat, von der Fruchtkapselbildung in den weiteren Teilen der Tube darin, dass ein Analogon zu der uterinen Reflexa, — wie Werth sagt —, wegen der geringen Ausdehnung der inneren Wandfläche des Tubenrohres im Querschnitt sich kaum bilden kann.

Dies ist jedoch nicht die einzige Möglichkeit bei einer Einbettung in der Pars isthmica. Wenn man bedenkt, dass der Kanal in dieser Partie der Tube in dem weiter uterinwärts gelegenen Teil eine Weite hat, die sich auf nur 0,3 mm belaufen kann, dass das bisher bekannte kleinste Ei, das Peters'sche, welches sich noch nicht vollständig eingekapselt hat, die Dimen-

sionen $1,6 \times 0,8 \times 0,9$ mm aufweist und dass das Eindringen des Eies infolge der an dieser Stelle grösseren Festigkeit der Gewebe wahrscheinlich langsamer vor sich geht als im Uterus, so liegt es nahe zu vermuten, dass das Ei, bevor es sich vollständig in die Tubenwand eingesenkt, eine solche Grösse erlangt hat, dass es rundum den Kanal ausfüllt, indem es das Epithel zerstört, und dass demzufolge die Wand des Tubenkanals selbst auf der der Haftstelle entgegengesetzten Seite wie eine Capsularis fungieren wird. Der Kanal wird hierbei beim uterinen und abdominalen Eipol von einem Fibrin-Blutpfropfen und eventuell von einer bei der Haftstelle abgespaltenen Schleimhautmuskelschicht, die vielleicht weiterhin noch durch anhaftende Schleimhautfalten verstärkt wird, verschlossen.

Schliesslich kann nicht die Möglichkeit ausser Rechnung gelassen werden, dass das Ei, ehe es sich überhaupt in die Wand eingesenkt hat, zu einer solchen Grösse gediehen ist, dass es das Lumen ganz und gar ausfüllt. In diesem Fall wird das Epithel um das Ei herum zerstört, doch behält das letztere seinen Platz innerhalb des Lumens bei, welches auf beiden Seiten durch einen Blut-Fibrinpfropfen und Schleimhautfalten abgesperrt wird. Wir erhalten da eine zentrale Einbettung, die vom Prinzip der Einbettung unter dem Epithel wesentlich abzuweichen scheint. In Wirklichkeit ist der Schritt von der nächst vorhergehenden Annahme bezüglich der Einbettung zu dieser nicht gross.

Bei der obigen Darstellung bin ich von der Annahme ausgegangen, dass das Ei in eine normale Tube eingebettet war; in den Forschungen der jüngsten Zeit über die Ätiologie der Tubenschwangerschaft ist aber, und zwar besonders durch die Untersuchungen von Opitz (54a) und Micholitsch (53) die Auffassung wieder in den Vordergrund getreten, dass mechanische Hindernisse bei der Passage des Eies die ersten Ursachen der Implantation in der Tube seien. Opitz hat, auf Untersuchungen von 23 schwangeren Tuben gestützt, darauf hingewiesen, dass

central um den Fruchtsack in der Regel Verwachsungen zwischen den Tubarschleimhautfalten vorkommen, und sieht in den hierdurch entstandenen Blindsäcken und Gängen die Ursache zu dem Verbleiben des Eies. Micholitsch hebt hervor, dass in schwangeren Tuben oft Nebengänge und -räume vorkommen und betrachtet diese als die gewöhnlichste Ursache der Tubargravidität. Selber war ich bei der mikroskopischen Untersuchung meines Materials von den überaus oft vorkommenden Anomalien in der Tube frappiert, sei es nun, dass diese in accessorischen Ostien, Divertikeln oder wahrscheinlich bei inflammatorischen Prozessen entstandenen intramuskulären Ausbuchtungen des Kanals, Verlötungen von Schleimhautfalten oder partiellen Obliterationen bestanden, und ich war schon vor Erscheinen der Arbeit von Opitz bezüglich der Ätiologie der Tubenschwangerschaft zu dem Schluss gekommen, dass diese Anomalien eine überaus wichtige Rolle spielen.

Da ich wenigstens für eine grosse Anzahl von Fällen annehmen muss, dass die Ursache zur Implantation des Eies in anatomischen — kongenitalen oder erworbenen — Anomalien liegt, muss ich auch bei der Betrachtung der möglichen Variationen der Einbettung diesen Umstand mit in Rechnung ziehen. Es scheint mir auch, dass etwas Ähnliches gewissen Ausführungen auf dem Gynäkologenkongress in Würzburg (Werthheim, Werth) zu Grunde gelegen hat. Die anatomischen Anomalien, die das Verbleiben des Eies in der Tube verursacht haben, brauchen keineswegs immer die Einbettung zu beeinflussen. So kann z. B. die Einbettung des Eies neben einem accessorischen Ostium oder in einem weiten Divertikel in derselben Weise erfolgen, als oben bei einer interkolumnaren Einbettung in einer normalen Ampulle angenommen wurde. Ist aber das Ei in einen engen Nebengang, ein Divertikel, eine intramuskuläre Ausbuchtung oder in eine teilweise obliterierte Partie des Kanals geraten, so lassen sich alle drei oben angenommenen Einbettungsarten bei

der Einbettung in der Pars isthmica in jedem beliebigen Teil der Tube denken und müssen bei der Deutung berücksichtigt werden, wie man auch in jedem Fall von tiefer intramuskulärer Implantation mit der Möglichkeit einer Einbettung in einem Divertikel oder einer intramuskulären Ausbuchtung zu rechnen hat.

Ich gehe nun nach diesem theoretischen Raisonement zu einer Durchmusterung meiner Präparate über, um nachzusehen, ob dieselben über die Einbettung einiges Licht verbreiten können.

In Fall I findet man etwas innerhalb des Fruchtsackes, der in der Pars isthmica liegt, ein grosses Divertikel, welches, wo es vom Tubarkanal ausgeht, eine Weite von 0,3 mm, d. h. eine dem uterinen Teil der Pars isthmica des Kanals entsprechende Weite hat, aber dann in seinem Verlauf abdominalwärts in den äusseren Schichten der Tube eine Weite aufweist, die diejenige der letzteren beträchtlich übersteigt. Unmittelbar neben dem uterinen Teil der Fruchtkapsel befindet sich ein anderes Divertikel, welches gleichfalls an der Stelle, wo es vom Kanale ausgeht, 0,3 mm im Durchschnitt misst. Weiter trifft man zahlreiche Durchschnitte von Divertikeln oder intramuskulären Schleimhautausbuchtungen in der Wand der Fruchtkapsel und ausserdem einige kleine intramuskuläre Ausbuchtungen beim abdominalen Pol der Fruchtkapsel. Der mittelste Teil der Fruchthöhle, der sich vorzugsweise auf Kosten des oberen Teiles der Tube gebildet hat, reicht nach oben fast bis zur Serosa und nach unten ein Stück zwischen die Blätter des Ligaments. Sowohl im uterinen als im abdominalen Teile der Fruchthöhle sieht man eine zapfenförmige Einbuchtung der centralen Partie der Tubenwand, welche den Kanal umschliesst. Der Kanal wird gegen die Fruchthöhle hin abgesperrt, teils durch eine Schicht oder einen Pfropfen aus Blut und Fibrin mit eingeschlossenen fötalen Zellen, teils durch die aus Mukosa und einem Teil Muskularis gebildete Trennungsschicht zwischen dem Kanal und der Fruchthöhle, welche sich in den Kanal einge-

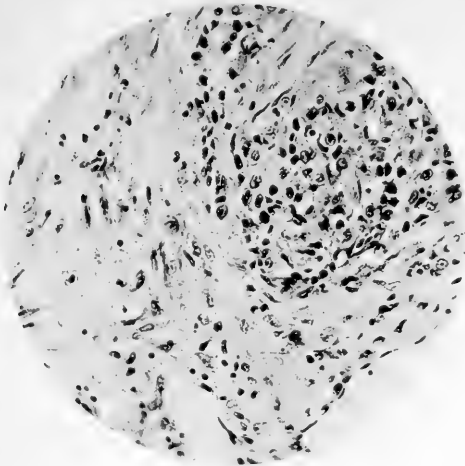


Fig. 20

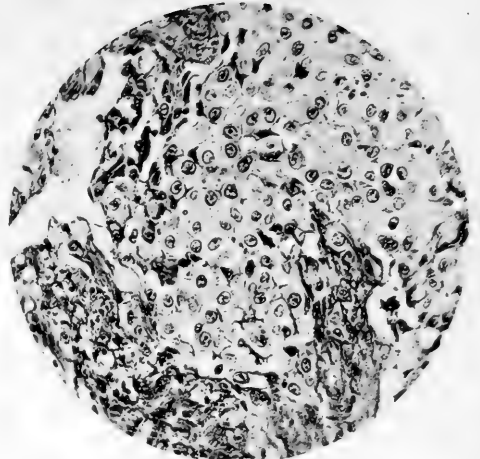


Fig. 21

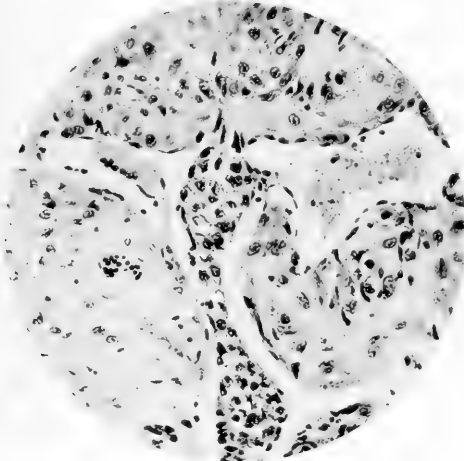


Fig. 22

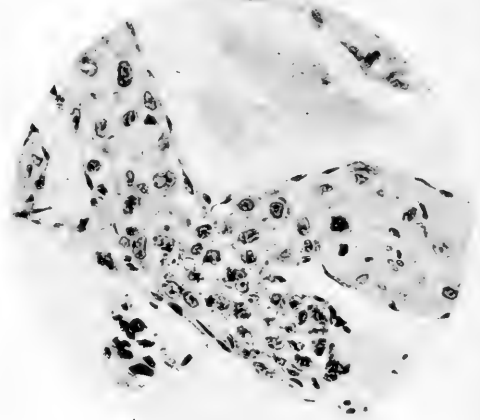


Fig. 23

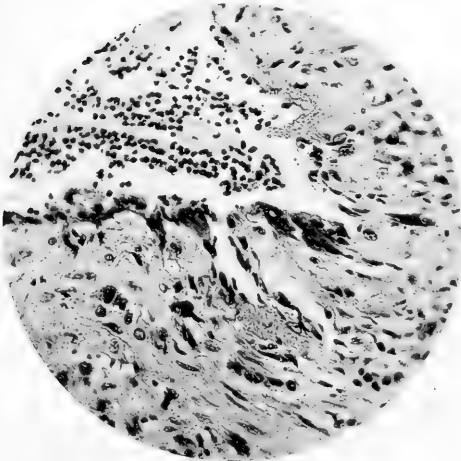


Fig. 24

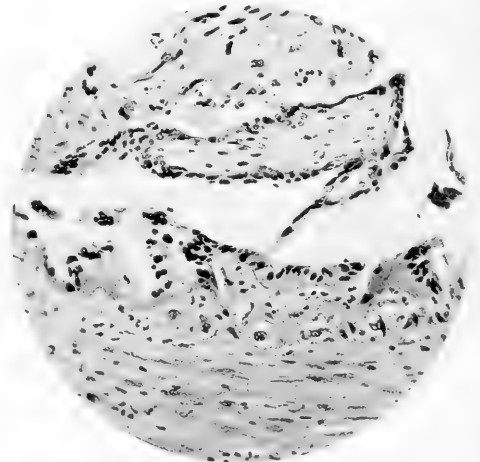


Fig. 25

Fig. 26.

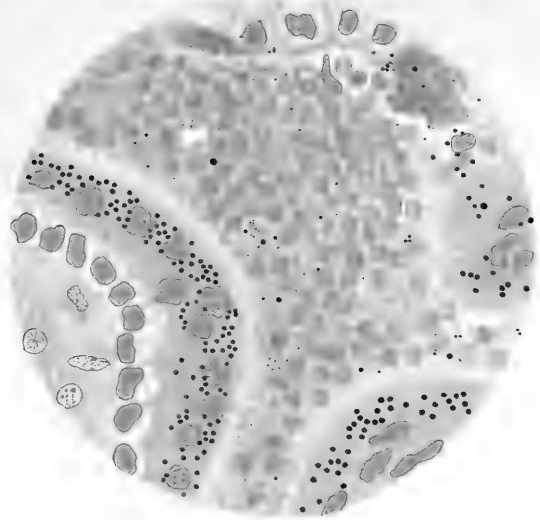


Fig. 27.

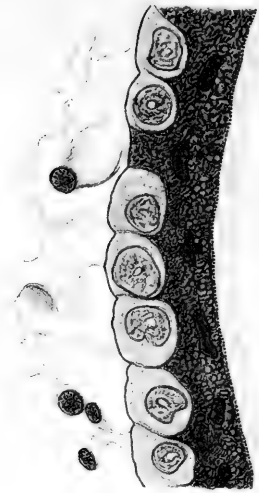


Fig. 29.

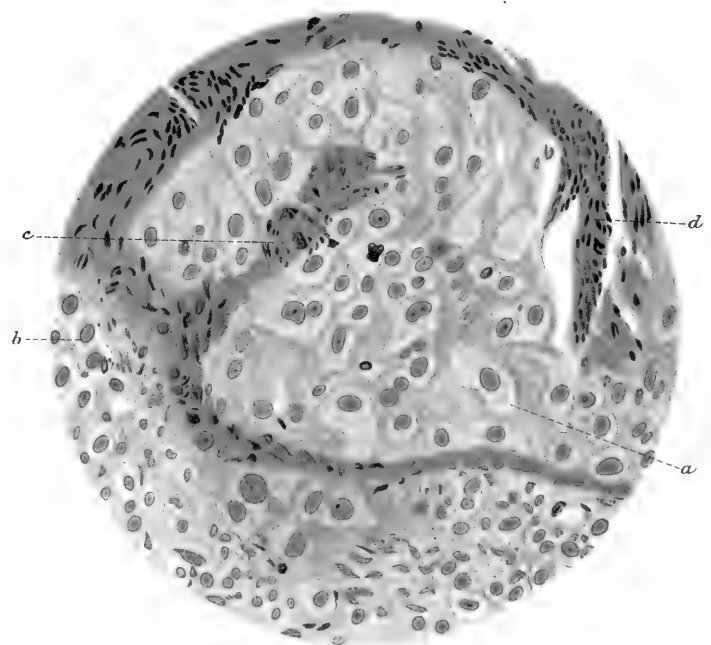
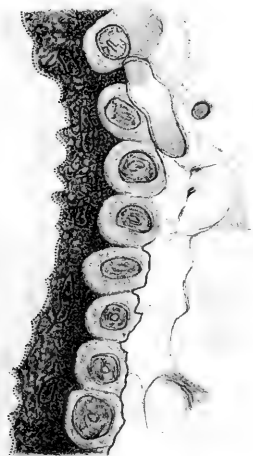



Fig. 28.



A. Lilyeros del.



buchtet hat. Besonders am abdominalen Pol wird die Absper-
 rung durch anhaftende Schleimhautfalten vervollständigt.

In diesem Fall haben wir also Verhältnisse, die mit den
 von Werth als für die Eieinbettung in der Pars isthmica
 charakteristisch gekennzeichneten identisch sind. Auch hier ist
 es wahrscheinlich, dass das Ei intramural eingebettet und dass
 die Centralpartien der Tube nebst dem Kanal später zerstört
 und angefüllt worden sind, aber der Reichtum an Divertikeln
 und intramuskulären Schleimhautausbuchtungen in der unmittel-
 baren Nachbarschaft des Fruchthalters bewirkt, dass man sich
 dem Gedanken nicht ganz verschliessen kann, das Eindringen
 des Eies in die Muskulatur sei möglicherweise durch einen dieser
 Gänge vermittelt worden, wenn man dies auch nicht exakt be-
 weisen kann.

Divertikeln von der Natur und Ausdehnung, wie das in diesem
 Fall ein Stück medialwärts von der Fruchtkammer befindliche
 (Fig. 1, Taf. 26)¹⁾, müssen wohl als Seltenheiten angesehen werden;
 wenigstens habe ich kein anderes dieser Art in den Tuben ge-
 sehen, die ich selbst zu untersuchen Gelegenheit hatte und deren
 Zahl sich auf ca. 55 belaufen dürfte; auch hat Rosenlew (63)
 in dem 103 Tuben umfassenden Material, das seinen sorgfältigen
 Untersuchungen über die pathologische Anatomie der inflam-
 matorischen Tubaraffektionen zu Grunde liegt und welches ich
 habe durchmustern können, keine solchen Divertikel beobachtet.
 Dagegen sind weniger umfangreiche Divertikel und intramuskuläre
 Schleimhautausbuchtungen nicht so ungewöhnlich, und unter
 diesen kann man wohl Beispiele finden, in denen die Dimensionen
 die Aufnahme des Eies ermöglichen. Wenn das Divertikel oder
 die Schleimhautausbuchtung isoliert an einer Stelle vorkommt,

¹⁾ Dass dies Divertikel das Eindringen des Eies vermittelt haben sollte,
 erscheint wenig probabel. Es steht allerdings mit der Fruchthöhle in un-
 mittelbarem Zusammenhang, aber die Lage und das Verhältnis des letzteren
 zum Tubenkanal spricht doch dagegen, dass jenes Divertikel bei der Ein-
 bettung eine Rolle gespielt hätte.

wo die Tube im übrigen normal oder fast normal ist, was bisweilen der Fall sein kann, so kann es unmöglich sein zu ermitteln, ob das Eindringen des Eies durch das Divertikel erfolgt ist, denn es ist keineswegs notwendig, dass, wenn das Ei eine gewisse Entwicklung durchgemacht hat, Reste von dem Divertikel übrig bleiben mussten. Gerade mit diesen Umständen vor Augen sprach ich oben aus, dass, wenn das Ei in die Muskulatur eingebettet worden, Divertikeln und Schleimhautausbuchtungen mit in Betracht gezogen werden müssten. Doch will ich hiermit durchaus nicht gesagt haben, dass das Ei nicht auch ohne eine solche Vermittelung in die Muskulatur eingebettet werden könnte.

In Fall II liegen die Verhältnisse zum Teil anders als in dem eben diskutierten. Auch hier ist die Einbettung in der Pars isthmica geschehen. Leider fehlt an dem Präparat der äusserste Teil vom uterinen Teile der Fruchtkapsel. Die Fruchthöhle befindet sich in diesem Fall im centralen Teil der Tube, doch ist die Entwicklung derselben etwas mehr auf Kosten der vorderen Wand, wo auch die meisten Haftzotten zu beobachten sind, erfolgt. Auch im oberen und hinteren Teil der Tube gewahrt man zahlreiche Zotten dieser Art und besonders treten sie dort auf, wo eine aus der Schleimhaut gebildete Decidua vermisst wird. Dagegen erscheinen in dem mehr abdominalwärts gelegenen Teil der Fruchthöhle nur vereinzelte Haftzotten, und hier ist die Wand mit einer nahezu kontinuierlichen Deciduaschicht bekleidet. Der Abschluss der Fruchthöhle erfolgt nach der abdominalen Seite durch eine bedeutende, das Lumen verdrängende Deciduaschicht und einen Blut-Fibrinpfropfen, der die übrige enge Öffnung ausfüllt.

Die natürlichste Erklärung der Eieinbettung scheint mir in diesem Fall die zu sein, dass, wie auch Couvelaire in einem Fall (12 S. 64) annimmt, das Ei central im Kanale selbst Halt gemacht hat, und dass die vordere Wand sekundär etwas

verdünnt worden. Unmöglich ist es auch nicht, dass das Ei in Übereinstimmung mit der oben angegebenen Möglichkeit teilweise in die vordere Wand eingedrungen, aber schon vor seiner vollständigen Einbettung den Kanal ausgefüllt und auch die hintere Wand erreicht hat.

In Fall III wird die Deutung durch das relativ weit vorgeschrittene Entwicklungsstadium erschwert. Die Fruchtkammer befindet sich im ampullären Teil der Tube. In ihrem uterinen Teil stösst man auf eine 0,4 mm lange, mesosalpingeal gelegene Kanalausbuchtung, in deren Centrum ein cirkulärer, durch Verschmelzung von Schleimhautfalten entstandener, mit Blut und fötalen Zellen gefüllter Raum zu erkennen ist. Dieser Raum nähert sich, nachdem die Ausbuchtung in den Tubenkanal eingemündet ist, der Wand dieses letzteren, welche danach einen Teil der Begrenzung dieses Raumes bildet. Einige Schnitte weiter abdominalwärts von der Stelle, wo die Kanalausbuchtung zuerst beobachtet wurde, bemerkt man im anti-mesosalpingealen Teil der Tube eine Ausbuchtung der Fruchthöhle, die sich dann abdominalwärts immer mehr dem eben beschriebenen Raum nähert, indem sie sich in den vorderen Teil der Tube verbreitet, um schliesslich nach Durchbrechung der von Muskulatur gebildeten Zwischenwand mit diesem Raume zu verschmelzen. Der Tubenkanal selbst liegt schon in den uterinen Teil der Fruchtkammer nach hinten gedrängt und noch mehr ist dies in der Mitte der Fruchtkammer der Fall. Die Trennungsschicht zwischen der Fruchthöhle und dem Tubarakanal wird nur eine kurze Strecke im uterinen Teil der Fruchtkammer von Muskulatur nebst Schleimhaut, dann aber ohne jede Spur von Muskelementen allein von Schleimhaut gebildet, welche stellenweise durch eingewachsene fötale Zellen und ausgedehnte Blutungen ausgiebig zerstört ist. Der dem Ostium abdominale zugewandte Teil des Eies buchtet in den Tubarakanal vor und ist von einer Fibrinschicht bekleidet, an der die

Spitzen einiger Schleimhautfalten haften. Bei der Übergangsfalte an der Tubarwand strecken sich keine Muskelfasern auf die Fruchtkapsel hinüber.

Eine beginnende Placentabildung erscheint, wo der Nabelstrang inseriert, und diese Stelle befindet sich auf der Trennungsschicht zwischen der Fruchthöhle und dem Tubarkanal.

In diesem Fall die Erklärung der Einbettung in einer einfachen Einnistung unter die Mukosa zu suchen erscheint mir kaum möglich. Gewiss liegt der am weitesten uterinwärts befindliche Teil der Fruchthöhle in der Muskulatur, aber zwischen dem grösseren Teil der Fruchthöhle und dem Tubarkanal findet sich von maternen Geweben nur Schleimhaut, und gerade hier bei der Trennungsschicht inseriert der Nabelstrang und ist die Placenta in Bildung begriffen. Der am weitesten abdominal gelegene Teil der Fruchtkapsel liegt nicht in der Tubenwand, sondern buchtet frei in das Tubarlumen vor, und eine Abspaltung von Schleimhaut und Muskelschicht begegnet uns hier nicht. Besser scheint mir den anatomischen Verhältnissen die Erklärung zu entsprechen, dass das Ei in einem durch Verschmelzung von Schleimhautfalten gebildeten Nebenkanal geraten ist, dessen äusserstes Ende von dem oben besprochenen blutgefüllten Raum dargestellt wird. In diesem Nebenkanal hat sich das Ei central implantiert, sodass auch der aus Schleimhautfalten gebildete Teil der Kanalwand primär an der Fruchtkapselbildung teilgenommen hat, — ein Vorgang, der mit der hier beginnenden Placentabildung wohl in Einklang steht. Die Fruchthöhle hat sich dann teilweise in die Muskulatur hinein in der Richtung nach dem Uterus erweitert. Der am weitesten uterin gelegene Teil des Nebenkanals ist vielleicht anfangs auf diese oder jene Weise verschlossen und erst später mit Blut und fötalen Zellen gefüllt worden. Abdominalwärts hat sich der Nebenkanal etwa wie der Kanal in Fall I verschlossen.

Eine in der Hauptsache ähnliche Deutung möchte ich einem anderen Fall in meiner Präparatsammlung geben, der in der Kasuistik nicht referiert wurde. Es handelt sich dabei um eine ampulläre Schwangerschaft mit einem 12 mm langen Fötus, welcher mit voller Sicherheit bereits einige Zeit, bevor das Präparat durch Operation gewonnen wurde, tot war.

Die anatomischen Verhältnisse gehen am besten aus Fig. 5, der Tube in Längsschnitt, hervor.

Am uterinwärts liegenden Teil der Fruchthöhle gewahrt man zahlreiche sekret- und blutgefüllte Räume a mit stark

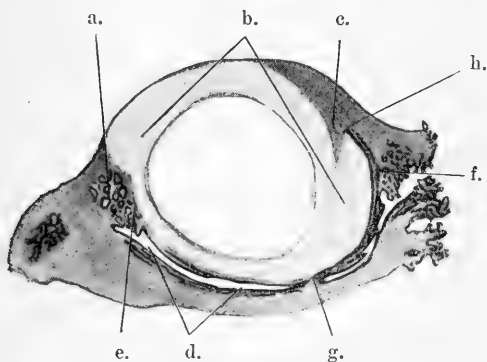


Fig. 5.

abgeflachtem Epithel wie bei einer Salpingitis pseudofollicularis, die Fruchthöhle b liegt teilweise in der Muskulatur, die bei c einen Sporn bildet, welcher in das die Fruchthöhle zum Teil ausfüllende Blut hineinragt. Gegen den Kanal d wird die Fruchthöhle von einer Schicht Schleimhaut ohne Spuren von Muskelfasern begrenzt (e—f), die auf ihrer nach dem Kanal hin gerichteten Oberfläche ein durch Dehnung abgeflachtes Epithel trägt; während auf der Innenseite von e—g das Epithel fehlt, erscheint von g—h ein wohl erhaltenes, nur etwas abgeflachtes Tubenepithel. Der Nabelstrang inseriert in dem Teil der Fruchtkapsel, der von der Tubenwand gebildet wird.

Als die natürliche Erklärung der Einbettung erscheint mir in diesem Fall die, dass das Ei auch hier in einen durch Verschmelzung der Schleimhautfalten vom Hauptkanal abgetrennten Raum geraten ist, an dessen blind abschliessendem Ende es Halt gemacht hat. Die Fruchtkapsel ist teils von den zusammengeklüpten Schleimhautfalten, teils von der Tubenwand gebildet worden, deren innerste Muskellage bei c abgespalten ist und vielleicht nebst Blut und Fibrin die Fruchthöhle von dem freien Teile des Nebenraumes abgesperrt hat. Alsdann ist dieser Verschluss durchbrochen worden, worauf die Schleimhautfalten von g—f seine Rolle übernommen haben. In den Nebenraum ist das Ei durch eine Öffnung auf der Strecke g—f gelangt, obwohl diese nicht wieder aufzufinden ist, nachdem die Schleimhautfalten infolge des Druckes des wachsenden Eies und des Blutes in der Fruchthöhle ventilartig gegeneinander gepresst worden sind.

Was schliesslich Fall IV anbetrifft, sind die Verhältnisse wegen der Ruptur so kompliziert, dass sie nicht mehr ins reine gebracht werden können. Doch dürfte es, nach der Schleimhautkonfiguration in der Nähe der Fruchtkammer zu schliessen, wahrscheinlich sein, dass auch hier die Einbettung in einem Nebenraume erfolgt ist.

Unter meinen übrigen Präparaten sind es nur noch zwei, die überhaupt zum Studium der Einbettung herangezogen werden können. In beiden Fällen ist die Schwangerschaft ampullär und in beiden Fällen ist das Ei infolge von Blutungen in eine Mole verwandelt, welche mit ziemlich schmaler Basis an der Tubenwand inseriert, während der grösste Teil derselben frei in den Kanal vorragt. In beiden Fällen ist die Mole aussen von einer Schicht Fibrin bedeckt, und an der Stelle, wo die Mole an der Wand haftet, bemerkt man, wie sich Fasern von der innersten Lage der Muskelschicht auf die Mole hinaufbiegen, deren Basis tief in die Muskulatur hineinragt. In dem einen

Fall befindet sich die Mole dicht bei einem accessorischen Ostium. In dem anderen habe ich keine annehmbare ätiologische Erklärung finden können. In beiden Fällen habe ich die Einbettung als einfach intramuskulär aufgefasst.

Wenngleich gering an Zahl, liefern die eben angeführten Fälle doch eine gute Stütze für die oben geäußerte Annahme, dass bei der Einbettung des Eies in der Tube bedeutende Variationen vorkommen können und zwar nicht nur, wenn die Einbettung in verschiedenen Teilen der Tube, sondern auch wenn sie in verschiedenen Fällen in ein und demselben Teile erfolgt. Es scheint mir daher, als könnte man vorläufig schwerlich einen Einbettungsmechanismus annehmen, der in jedem Fall in allen Teilen Gültigkeit hätte. Ferner dürfte aus dem Obigen hervorgegangen sein, dass notwendigerweise mehr als bisher bei der Deutung der Befunde die Anomalien in der Tube in Betracht zu ziehen sind, mögen dieselben nun kongenital oder erworben sein.

V. Die fötalen Eihüllen.

Es ist nicht meine Absicht, an dieser Stelle eine erschöpfende Schilderung der Histologie der fötalen Eihüllen bei Tubargravidität zu geben, denn teils begegnen wir natürlicherweise völlig denselben Bildern wie bei der uterinen Schwangerschaft, und auf diesem Gebiete haben wir aus der jüngsten Zeit zwei vorzügliche Beschreibungen, die von Marchand (50) und von Bonnet (7), teils habe ich eine solche bereits bei der Beschreibung meiner Präparate in der Kasuistik zu liefern versucht.

Ich will hier nur gewisse Details berühren, die noch nicht als sichergestellt angesehen werden können und die nach meinem Dafürhalten in der Frage von der Genese des Chorionepithels einer besonderen Bedeutung nicht entbehren.

In seiner 1877 veröffentlichten Arbeit über die menschliche Placenta weist Langhans (40) auf das Vorkommen einer Basalmembran unter der Zellschicht der Chorionzotten hin, bei einer Menge späterer Forscher aber, die die Histologie der Chorionzotten behandelt haben, findet man nichts davon. Von den Autoren, die überhaupt die Frage zur Sprache gebracht haben, stellen einige die Richtigkeit der Langhansschen Beobachtung entschieden in Abrede [Eckardt (14), Kossmann, Kastschenko (25), Pfannenstiel (58)] oder äussern sich darüber mit Vorsicht [Merttens (51)], während andere [Siegenbeek v. Heukelom (64), Bonnet (7), Marchand (50), Michaelis (52), Fellner (15)] einen Streifen oder eine Grenzmembran unter dem Epithel gesehen haben.

Ich für meine Person sehe mich veranlasst, mich der letztgenannten Gruppe von Autoren anzuschliessen. Im Fall III, wo das Material wenig zu wünschen übrig lässt¹⁾, erblickt man sowohl in den Eisenhämatoxylin- und Wasserblauorcein-Präparaten als auch besonders deutlich in den Mallory-Ribbert-Präparaten unter den Zellen der Grundsicht und unter der Deckschicht wo die letztere zwischen den Grundsichtzellen bis zum Zottenbindegewebe vorwärts reicht, einen feinen, aber deutlichen Streifen (Fig. 27 u. 28, Taf. 31), welcher, der oft wellenförmigen Kontur der aufliegenden Schicht folgend, hie und da mit den Ausläufern der Zellen des Chorionbindegewebes zusammenhängt. Dieser deutlich gefärbte Streifen kann wohl kaum als etwas

1) Der Fötus hatte hier aller Wahrscheinlichkeit nach bis zur Operation oder bis kurz vorher gelebt. Das Ei lag in der nur leicht rupturierten Tube erhalten und die Operation wurde so gut wie unmittelbar nach dem Eintreten der Ruptur ausgeführt.

anderes denn als der Schnitt einer strukturlosen Grenzmembran aufgefasst werden, welche das Chorionbindegewebe gegen das Epithel abgrenzt. Es ist mir am wahrscheinlichsten, dass diese Membran, wie Michaelis (52) annimmt, bindegewebiger Natur ist. Die Membran ist keineswegs überall gleich deutlich wahrzunehmen und fehlt vollständig oder erscheint nur an vereinzelt Stellen in den degenerierten Zotten.

Auch in Fall IV, sowohl in dem in Flemmings Säuremischung als in dem in Formol-Müller fixierten Material, ist die Membran mit grosser Deutlichkeit sichtbar. Wo sich das Epithel vom Bindegewebe gelöst hat, was in diesem Fall hier und da geschehen ist, scheint die Membran dem Bindegewebe zu folgen. Auch in den Fällen I und II kann man stellenweise die Andeutung einer Grenzmembran bemerken. An den meisten Zotten jedoch habe ich keine solche nachweisen können, was wahrscheinlich mit der übrigen Beschaffenheit der Zotten in Zusammenhang steht. Der Fötus ist ja in diesen beiden Fällen ganz sicher schon einige Zeit tot gewesen, und die Zotten lassen in bedeutender Ausdehnung Degenerationszeichen erkennen. Auch in meinem übrigen Material bin ich stellenweise auf dieselbe Bildung gestossen, nirgends jedoch mit derselben Deutlichkeit wie in den Fällen III und IV. Es scheint mir, als käme die Membran wohl erhalten nur da vor, wo die Zotten selbst wohl erhalten sind, als verschwände sie aber bei beginnender Degeneration. Vielleicht spielt auch die Fixierung dabei eine Rolle.

Das Vorkommen dieser Grenzmembran, das, was die normalen Chorionzotten betrifft, kaum mehr bezweifelt werden kann, spricht, wie Bonnet (7) betont, entschieden gegen einen genetischen Zusammenhang zwischen Chorionbindegewebe und den Zellen der Grundschicht.

Eine Cuticula zwischen Grund- und Deckschicht, deren Vorkommen von v. Spee (67) (Separatabdruck S. 22) angenommen wird, habe ich so wenig wie Bonnet (7) und andere entdecken

können. Wohl tritt in dem Material, das in Flemmings Mischung fixiert ist, die Grenze zwischen Grund- und Deckschicht recht scharf hervor, von einer Cuticula kann doch wohl aber nicht die Rede sein.

Spezielles Interesse scheint mir der histologische Bau der in genetischer Hinsicht so lebhaft umstrittenen Deckschicht darzubieten. An erster Stelle möchte ich die Aufmerksamkeit auf das Vorkommen reichlicher kleiner Fettkügelchen in der Schicht lenken (Fig. 6, Taf. 27). Dieser reiche Gehalt an Fett wird schon von Reinstein-Mogilowa (62) und Kossmann (31), später von Marchand (49) und Aschoff (3) hervorgehoben, welcher letztere eine genaue Beschreibung davon geliefert hat; aus den jüngsten Zeiten haben wir eine weitere Beschreibung von Marchand (50). Im allgemeinen ist diese Eigentümlichkeit der Deckschicht gar nicht beobachtet oder nur en passant erwähnt worden. So sagt z. B. Pfannenstiel in Winckels grossem Handbuch der Geburtshilfe davon nur: „Auch Fetttropfen wurden im Syncytium gefunden“, und doch scheint mir dieser reiche Fettgehalt von nicht geringem Interesse zu sein. In den vier Fällen von Tubargravidität, wo ich in Flemmings Mischung fixiertes Material untersucht habe, ist in sämtlichen Fällen das reichliche Vorkommen von schwarzen Körnern in der Deckschicht augenfällig gewesen, und dass diese Körner wirklich Fett waren, davon habe ich mich in einem der Fälle vermittelt Scharlachrot und Müller-Material überzeugen können. In einer Reihe von neun Fällen, wo die Präparate in Formol konserviert wurden, habe ich weiter konstant mittelst Scharlachrot reichlich Fettkügelchen in der Deckschicht nachweisen können.

Am reichlichsten kommt das Fett in wohl erhaltenen Zotten vor, aber sogar in Fällen, wo sich das Ei in eine Mole verwandelt hat, kann man noch, wenn die Zotten leidlich gut erhalten sind, Fettkörner, obgleich spärlich, bemerken. Wo die Zotten gänzlich nekrotisch sind, sind nur Spuren von Fett sichtbar.

In Präparaten, in denen das Fett bei der Härtung oder Einbettung ausgelaugt worden, sind in der Deckschicht anstatt Fettkörnchen kleine Vakuolen vorhanden, die jedoch nicht mit den grossen Vakuolen verwechselt werden dürfen, welche oft in reicher Menge in den Deckschichtproliferationen zu beobachten sind.

Dass also Fett in jedem Fall wenigstens in der ersten Hälfte der Schwangerschaft in der Deckschicht vorkommt, scheint mir keinem Zweifel zu unterliegen.

Die Fettverteilung in den Zotten ist, wie schon von Aschoff (3) hervorgehoben wurde, keineswegs überall gleichmässig. In einem Teil Zotten sind gar keine oder nur wenige Kügelchen, in anderen überaus zahlreiche zu sehen. Sie kommen gewöhnlich am reichlichsten zwischen den Kernen vor; in den tiefen Partien der Deckschicht erscheinen im allgemeinen nur vereinzelt. Ihrer Grösse nach sind sie an den verschiedenen Stellen häufig verschieden, im Durchschnitt aber habe ich sie, wie auch Aschoff (3) bemerkt, an ein und derselben Stelle ziemlich gleichgross gefunden.

Wie schon Kupffer (39) 1888 nachgewiesen hat, trägt die freie Oberfläche der Deckschicht einen feinen Borsten- oder Stäbchenbesatz, und nach den zahlreichen Angaben über das Vorkommen dieses Besatzes, die nunmehr vorliegen, kann man es wohl als festgestellt betrachten, dass derselbe in der Regel wenigstens in der ersten Hälfte der Schwangerschaft vorkommt. In den Fällen, wo ein solcher Stäbchenbesatz nicht anzutreffen ist, hat man es mit v. Lénhossék (44) ganz gewiss mit mangelhaftem Material zu thun.

In den Fällen III und IV, wo die Eier gut erhalten sind, ist dieser Stäbchenbesatz sehr schön in grosser Ausdehnung sichtbar. In Fall III tragen nahezu alle wohlerhaltenen Zotten einen solchen, und vermisst wird er nur, wo die Zotten nekrotisch oder sonst alteriert sind. In Fall IV finden sich hie

und da Zotten, die im übrigen wohl erhalten sind, an denen aber kein Stäbchenbesatz zu entdecken ist. In den Fällen I und II, in denen die Fötus bereits einige Zeit tot gewesen sind, ist der Stäbchensaum undeutlich oder bloss an vereinzelten Stellen sichtbar, und ebenso verhält es sich in meinem übrigen Material, auch in den Fällen, wo die Fixierung durchaus gut gewesen ist.

Die Stäbchen dieses Saumes, die meistens eine Länge von ca. $0,3 \mu$ haben — doch kommen auch kürzere sowohl als beträchtlich längere vor — sind, wie v. Lenhossék (44) bemerkt, vollkommen unabhängig voneinander, nicht durch eine Zwischensubstanz zusammengefügt wie an den Dünndarmepithelien. Hinsichtlich ihrer Anordnung wie ihres Aussehens weisen sie an den verschiedenen Stellen der Deckschicht Verschiedenheiten auf. Am häufigsten sind sie regelmässig dicht bei und parallel zueinander auf der hier ebenen Oberfläche der Deckschicht angeordnet (Fig. 27, Taf. 31). An anderen Stellen sind sie zu kleinen Büscheln gesammelt, die oft auf einer kleinen Erhöhung der Deckschicht stehen (Fig. 28, Taf. 31). Es ist, als hätte sich die Deckschicht hier bestrebt, die grösste mögliche freie Oberfläche zu prästieren. An einigen Stellen, und zwar auch auf völlig gut erhaltenen Zotten, sind die Stäbchen unregelmässig auf der hier gleichsam aufgefaserten Deckschicht verstreut. Häufig lassen sich diese verschiedenen Anordnungen nebeneinander auf ein und derselben Zotte beobachten. Die Stäbchen sind teils ziemlich klumpig, gleichbreit und stehen dann dicht aneinander, wie auf den meisten Partien der Deckschicht in dem in Flemmings Säuremischung fixierten Material des Falles IV und auch an manchen Stellen in Fall III, teils sind sie beträchtlich schlanker und zierlicher wie meistens in Fall III. In Eisenhämatoxylinpräparaten und in Schnitten, die nach Mallory-Ribbert gefärbt sind, bemerkt man an der Basis der Stäbchen einen dunkelgefärbten, mehr oder weniger deutlich

hervortretenden Saum. An dickeren Schnitten erscheint dieser Saum gewöhnlich als zusammenhängende Linie, in genügend dünnen Schnitten ($2-3\ \mu$) aber beobachtet man bei ca. 1000facher Vergrößerung (Zeiss Apochr. Imm. 2 mm Comp. Ok. 8) an verschiedenen Stellen, dass dieser Saum aus kleinen, dunklen Körnchen, von denen jedes einem Stäbchen entspricht, zusammengesetzt ist. Betrachtet man die Stäbchen bei derselben Vergrößerung weiter, so findet man, dass die schlanken dünnen Formen an ihrem freien Ende mehrenteils leicht knopfförmig angeschwollen sind, und dass diese Anschwellung dunkel, jedoch gewöhnlich schwächer gefärbt ist als das Körnchen an der Basis des Stäbchens (Fig. 27 und 28, Taf. 31). Sowohl die Basalkörnchen als die Endkörnchen sind in den Mallory-Ribbert-Präparaten des Falles III ganz deutlich zu unterscheiden. In Fall IV erscheinen in dem in Flemming's Mischung fixierten Material in den Eisenhämatoxylinpräparaten nur an einzelnen Stellen die eben beschriebenen Details¹⁾.

Ein Grenzsaum ist früher von Bonnet (7) und v. Lenhossék (44) beobachtet worden, welcher letztere auch die Zusammensetzung desselben aus einzelnen, dem Stäbchen entsprechenden Körnchen beschreibt. Dagegen habe ich nicht finden können, dass die Endkörnchen der Stäbchen früher beobachtet worden wären. Da ich keine Gelegenheit gehabt habe, meine Beobachtung an gleich ausgezeichnetem Material, als mir in Fall III zur Verfügung stand, zu kontrollieren, bedarf dieselbe einer weiteren Bekräftigung. Als ein Kunstprodukt können die Endkörnchen der Stäbchen nicht erklärt werden, da sie nicht überall vorkommen und man in ein und demselben Präparat klumpige Stäbchen ohne Endkörnchen dicht bei schlanken, mit Endkörnchen versehenen gewahren kann. Welche Bedeutung den Variationen im Bau des Stäbchensaumes beizulegen sei, ist

1) An dem Teil des Materials in Fall IV der in Orth's Lösung fixiert ist, ist der Stäbchensaum überhaupt äusserst schlecht zu erkennen.

schwer zu entscheiden. Vielleicht repräsentieren sie verschiedene Funktionsstadien bei der Deckschicht.

Bezüglich der Genese der Deckschicht weist Bonnet (7) wie mich dünkt mit vollem Recht darauf hin, dass die histologische Struktur der bezeichneten Schicht, wie sie aus seinen eigenen und v. Lenhosséks (44) Untersuchungen hervorgeht, welche letztere jetzt durch die meinigen bestätigt werden, schwerlich mit der Annahme in Einklang gebracht werden kann, dass die Deckschicht vom Uterin- resp. Tubarepithel herstammte, sowenig wie vom Gefässendothel, denn, wie Bonnet (7) sagt kennt man von Endothelien weder Cuticula noch Bürstenbesatz. Was die so lebhaft diskutierte Frage nach der Genese der Deckschicht im übrigen anbelangt, will ich gar nicht auf dieselbe eingehen, da meine Untersuchungen kein weiteres neues Beweismaterial liefern. Ich will jedoch betonen, dass ich die nunmehr wohl von den meisten Forschern angenommene Ansicht von der fötalen Natur der Deckschicht entschieden am plausibelsten finde, und Fakta, die einen Zweifel an der Richtigkeit dieser Ansicht erweckt hätten, haben sich aus meinem Material nicht ergeben.

VI. Die Fruchtkapsel.

1. Die Decidua basalis.

Eine der Hauptfragen ist in einem grossen Teil der zahlreichen Arbeiten auf dem Gebiet der Tubenschwangerschaft, die während der letzten fünf Jahre veröffentlicht worden sind, wie schon aus der kurzen historischen Übersicht in der Einleitung hervorgehen dürfte, die Frage nach dem Vorkommen oder Nichtvorhandensein einer Decidua basalis gewesen, und noch heute steht dieselbe wenigstens teilweise offen, wenn sich auch die

Mehrzahl der Forscher darüber einig sind, das Vorkommen einer Decidua basalis vollständig oder wenigstens für die allermeisten Fälle in Abrede zu stellen.

Den zahlreichen Angaben über das Vorkommen einer Decidua an der Eihafthstelle, welche gemacht worden sind, bevor durch die Aufsätze Kühnes (37), Aschoffs (1) und Fütths (17) die Aufmerksamkeit auf die Möglichkeit einer Verwechslung von maternen und fötalen Zellen gelenkt wurde, kann natürlich kein grösserer Wert beigemessen werden, selbst wenn man nicht mit Sicherheit leugnen kann, dass in einem oder einigen dieser Fälle eine Decidua wirklich hat vorkommen können.

Kühne (37) hat in seiner Arbeit über die Anatomie der Tubargravidität die Mehrzahl dieser Angaben durchgemustert, findet aber keine von ihnen wahrscheinlich. Am vorsichtigsten spricht er sich bezüglich Zedels (83) aus, und auch Aschoff (2) scheint den Angaben desselben Autors eine gewisse Bedeutung zu geben. Eine Möglichkeit, sich in diesem Punkt mit Bestimmtheit zu äussern, scheint mir nicht vorhanden zu sein, besonders da die Zeichnungen in Zedels (83) Aufsatz recht unvollkommen sind. Im allgemeinen ist es ja äusserst schwierig, sich über etwas auszulassen, was ein anderer Beobachter gesehen oder möglicherweise nicht gesehen hat, solange man nicht in der Lage ist, seine Präparate oder gute Photogramme derselben in Augenschein zu nehmen. Noch schwieriger liegen die Sachen, wenn, wie es hier der Fall ist, die Möglichkeiten, sich zu irren, zahlreich und die Differenzen zwischen den verschiedenen Zellarten, so deutlich sie auch dem Auge erscheinen, bisweilen so minimal sind, dass sie nur mit grösster Schwierigkeit mit Worten wiedergegeben werden können. Zeichnungen helfen hier nur, wenn sie mit der grössten Geschicklichkeit angefertigt und reproduziert sind, denn ein unbedeutendes Plus oder Minus giebt dem Bilde oft einen ganz anderen Charakter.

Mehr Bedeutung kommt den Angaben zu, die wir aus der jüngsten Zeit über das Vorkommen einer wirklichen Decidua an der Placentarstelle besitzen. Diese können, scheint mir, füglich eingeteilt werden in solche, die von Autoren stammen, welche die Kühne-Aschoffsche Auffassung acceptiert haben, oder wenigstens deren Berechtigung anerkennen, welche aber neben fötalen Zellen andere gesehen haben, die sie für Deciduazellen halten, — und in solche, welche von Autoren herrühren, für welche die ganze Frage nichts mehr als eine Deutungsfrage ist.

Unter den wenigen der ersteren Gruppe angehörenden Angaben, die ich in der Litteratur habe auffinden können, scheinen mir die von Kreisch (33), Lange (42) und Mandl (48) wohl der Aufmerksamkeit wert.

Kreisch bemerkt in seinem Fall I (33 S. 797): „nur an der Stelle der Eiinsertion finden sich ganz vereinzelt Zellen mit all den Eigenschaften, die sie als Deciduazellen charakterisieren.“ Eine weitere Beschreibung oder eine Abbildung bringt der Verfasser nicht bei. Ein Grund, die Richtigkeit der Angabe zu bezweifeln, scheint mir nicht vorzuliegen. Das Ei liegt ja in diesem Fall kolumnar eingebettet und ist daher ringsum von Schleimhaut umgeben. Weniger überzeugend wirkt die Angabe, dass im Fall II „einige Zellen mit decidualem Charakter zu finden sind“, wo reichlich Chorionzotten inserieren und daher die Placentaranlage zu suchen ist. Da keine nähere Beschreibung so wenig wie Zeichnungen gegeben werden, ist es natürlich unmöglich, sich weiter in der Sache zu äussern. Doch kann ich mich nicht völlig des Eindrucks erwehren, dass hier vielleicht eine Verwechslung mit den in der Gefässwand entstandenen grossen Zellen, welche ich weiter unten berühren werde, stattgefunden hat. Denselben Verdacht vermag ich nicht zu unterdrücken gegenüber Langes Fall Nr. 19 (42. S. 63), wo sich „direkt unter und in der Nähe der Insertionsstelle“ — „im Wandgewebe in der Umgebung von Gefässen kleine Herde von

grossen Zellen, die sich von Deciduazellen nicht unterscheiden lassen“, finden. Auch der Verf. selber scheint seiner Sache nicht ganz gewiss zu sein. In dem anderen Fall, in dem Lange das Vorhandensein einer Decidua an der Eiinsertionsstelle angiebt, d. h. in Nr. 4 (in den Fällen 13, 14, 15 und 18 bezeichnet der Verf. das Vorhandensein von Deciduazellen an der Insertionsstelle selbst als „fraglich“, „zweifelhaft“ oder „mindestens sehr zweifelhaft“), erhellt nicht deutlich, dass es sich nicht um sekundär der Eikapsel anhaftende, decidual umgewandelte Schleimhautfalten handelt. Das meiste Gewicht möchte ich auf Mandls Fall legen, was auch Aschoff (2) thut, obwohl ich mich auch hier nicht völlig überzeugt fühle. Der Befund weicht nämlich nicht unerheblich von denen ab, wo ich eine unzweideutige Decidua an der Eihaftstelle gesehen habe, und die etwas undeutlichen Figg. 1 und 2 wirken auch nicht ganz überzeugend. Doch habe ich keinen Grund, die Richtigkeit der Angabe anzuzweifeln, besonders da der Verf. die Zellformen genau beobachtet hat, mit denen eine Verwechslung in Frage kommen konnte.

Was meine eigenen Fälle betrifft, so ist der Fall Nr. II für die hier behandelte Frage von speziellem Interesse und derselbe nimmt nicht nur unter den 40 von mir untersuchten Fällen, sondern auch unter den zahlreichen Untersuchungen aus den letzten Jahren eine Ausnahmestellung ein. Hier kommt nämlich in der Wand der Fruchthöhle in weitem Umfang eine aus der Schleimhaut entstandene Decidua vor, nicht vereinzelte Zellen oder kleine Anhäufungen von Zellen, wie in den Fällen Kreischs, Langes und Mandls, sondern teilweise in einer zusammenhängenden Schicht, die grosse Teile des Fruchthalters bekleidet (Fig. 5, Taf. 27.)

Dass wir es hier mit einer wirklichen Decidua zu thun haben, die sich aus der Schleimhaut gebildet hat, zeigt sowohl die Lage und Konfiguration, als die Zusammensetzung derselben. Sie liegt

innerhalb der Muskelschichten an der Stelle der Schleimhaut und bildet breitbasige, wallförmige, bis 0,73 mm hohe, in der Längsrichtung der Tube verlaufende Falten, die der Schleimhautkonfiguration im uterinen Teile der Tube entsprechen. Sie ist zusammengesetzt aus runden, ovalen, leicht spindelförmigen oder etwas unregelmässigen, gut begrenzten Zellen von circa $15-22 \times 20-40 \mu$ Grösse, welche dicht bei einander oder gleichsam um einander geflochten liegen und durch eine spärliche, meistens aus kollagenen Bindegewebsfibrillen oder Fibrin gebildete Zwischensubstanz getrennt sind. Die Zellstruktur ist infolge der etwas mangelhaften Fixierung nicht durchweg vollkommen deutlich, aber der für die Deciduazellen charakteristische gleichmässige, blasenförmige, chromatinarme Kern und das schwach basophile, ganz fein granuliert, beinahe homogene, nur schwach tingible und dadurch helle Protoplasma ist doch gut zu beobachten. Als ein weiterer Beweis für die Natur des Gewebes als einer aus Schleimhaut entstandenen Decidua sei angeführt das Vorkommen von mit Cylinderepithel bekleideten Hohlräumen, ähnlich jenen Epithelabschnürungen, die man bei den chronischen Salpingiten so oft im Schleimhautstroma findet, und die völlige Gleichheit dieses Gewebes (Fig. 17, 18 und 19, Taf. 29) und der Decidua beim abdominalen Pol des Eies (Fig. 16, Taf. 29) und in den teilweise noch epithelbekleideten Falten, die jener anhaften. Die einzige Verschiedenheit zwischen der Decidua an diesen beiden Stellen besteht in dem reichlichen Vorhandensein von neugebildeten, teilweise obliterierten Kapillaren in der Decidua im uterinen Teil der Fruchtkammer.

Auch in Fall I sind ungefähr in der Mitte der Fruchtkapsel einige Inselchen von Deciduazellen zu sehen. Da in diesem Fall in der Fruchtkapsel zahlreiche Tubardivertikel mit decidual umgewandelter Schleimhautbekleidung vorkommen, ist es nicht unmöglich, dass die erwähnten Deciduainselchen von dieser und nicht von der Schleimhaut des ursprünglichen Kanals

stammen. Auf diesen Deciduainselchen erblickt man eine Schicht Fibrin und an dieser haften Chorionzotten. Dasselbe ist in Fall II zu beobachten. Hier sind die Deciduamassen fast überall mit einer dickeren oder dünneren Fibrinschicht bekleidet — also dieselben Verhältnisse, die schon Nitabuch (54) bei der uterinen Placenta fand — und an dieser haften Zotten mit niedrigen Zellsäulen, oder sie legen sich ohne diese unmittelbar an die Fibrinschicht, während die Deckschicht auf letztere übergeht oder sich auf ihr ausbreitet (Fig. 18, Taf. 29).

Ausserdem sieht man auf ihr sowie sich in die Fibrinschicht ausbreitend Zellen von variierendem Aussehen, ähnlich denen, die man in den sog. grosszelligen Inseln zwischen den Zotten findet, und denen, welche die Fruchthöhle an den Stellen bekleiden, wo die Decidua fehlt, oder die sich tiefer unten zwischen den Muskelzellen befinden. Dieselben Zellen sind es auch, die man in den Fällen I, III und IV in so reichlicher Menge an der Eihaftstelle und teilweise tief in der Tubenwand antrifft, und die übrigens in allen von mir untersuchten Fällen wiederzufinden sind, in denen seit der Zerstörung oder Ausstossung des Eies nicht allzu lange Zeit verflossen ist.

Gerade in der Frage nach der Deutung dieser Zellen, ob sie als Deciduazellen aufzufassen sind oder nicht, haben sich die Ansichten noch nicht vollständig geeinigt, und darum scheint es mir der Mühe wert zu sein, trotz der Unmenge Arbeiten, die bereits darüber geschrieben worden sind, die Frage noch einmal zur Behandlung aufzunehmen.

Wenn man die Zellen einer Zellsäule unmittelbar an dem Chorionbindegewebe, wo sich dieselben nur durch ihren Glykogengehalt von denen der Grundsicht (vergl. Fall III, Seite 410) unterscheiden, mit den grossen protoplasmareichen Zellen in den tiefen Schichten der Tubenwand, wo dieselben zwischen den Muskelfasern liegen oder die Lumina der Blutgefässe ausfüllen, vergleicht, hält es zunächst schwer diese Zellen als solche derselben

Natur aufzufassen, und ich kann wohl die Autoren verstehen, die immer noch an der Auffassung von der verschiedenen Natur und Herkunft dieser Zellen festhalten. Geht man bei der Betrachtung schrittweise durch die Zellsäulen nach den sog. grosszelligen Inseln oder den Zellanhäufungen an der Wand der Fruchthöhle oder der mit der letzteren kommunizierenden dünnwandigen Venen, in welche Zotten eingezogen worden sind, und noch weiter nach den Zellen, die in der Nähe liegen, tiefer in die Gewebe bis zu den Zellmassen, die sich am weitesten von den Zotten entfernt befinden, so stellt sich die Sache ganz anders dar. Schon in den Zellsäulen sieht man oft, wie die Zellen sich etwas verändern. Der Kern wird etwas weniger chromatinreich, der Zellkörper vergrössert sich und kann sich mitunter etwas abrunden, je mehr man sich dem Ende des Zellpfeilers nähert. Oft ist der Übergang zwischen den Zellen in der Zellsäule zu den grossen Zellen an der Wand der Fruchthöhle resp. der Venen oder zu den grosszelligen Inseln ganz unmerklich. Aber auch wenn er, was bisweilen der Fall ist, deutlicher hervortritt, sind die Zellen beiderseits des Übergangs doch ihren Grundeigenschaften nach völlig die gleichen. Beiderseits erscheint in den Zellen ein chromatinreicher Kern, — wenngleich der Chromatingehalt bei zunehmender Grösse noch etwas abnimmt — von runder, leicht ovaler oder etwas unregelmässiger, durch eine Falte in der Membran eingebuchteter nierenähnlicher Form, welcher Kern in der Regel mit einem, deutlich hervortretenden, verhältnismässig grossen Nucleolus versehen ist. Was den Zellkörper anbelangt, so ist dieser, abgesehen von der Grösse, oft völlig gleichartig, Protoplasma ist am häufigsten nur um den Kern oder in der Form von kleinen Streifchen zu sehen, die sich von der Umgebung des Kerns nach der Zellperipherie hinstrecken, während der Zellkörper im übrigen ungefärbt, leer erscheint. Es beruht dies darauf, dass das Glykogen, das einen grossen Teil des Zellkörpers eingenommen

hatte, ausgewaschen worden ist, wovon man sich leicht durch einen Vergleich mit Präparaten, bei denen das Glykogen erhalten und gefärbt ist, überzeugen kann¹⁾).

Man sieht auch in der Nähe der Zellsäulen Zellen mit Kernen, die denen der eben beschriebenen gleichen, aber mit reichlicherem Protoplasma und schwächeren Glykogengehalt. Von diesen nun finden sich alle Übergänge bis zu den vollständig glykogenfreien Zellen mit feingranuliertem, nahezu homogenem Protoplasma, welche hie und da in den grosszelligen Inseln, in der Fibrinschicht auf der Decidua im Fall II, in den oberen Lagen der Blutgerinnsel, die stellenweise in Fall III, die intervillären Räume begrenzen, und mehr oder weniger tief in der Tubenwand in sämtlichen vier in der Kasuistik referierten Fällen zu finden sind.

Es sind ganz gewiss diese protoplasmareichen Zellen, die am öftesten für Deciduazellen gegolten haben, aber schon das Faktum, dass zwischen diesen Zellen und den Zellen in der Grundsicht der Zotten alle denkbaren Übergänge zu finden sind, macht es wahrscheinlich, dass sie in genetischer Hinsicht doch identisch sind.

Der Umstand, dass die Zellen in den Zellsäulen ohne Zwischensubstanz in epitheliale Verband nebeneinander liegen, während die Zellen der grosszelligen Inseln sowohl wie die an der Wand der Fruchthöhle und in den tieferen Schichten der Fruchtkapsel von dazwischengelagertem Fibrin, kollagenen Bindegewebsfasern, glatten Muskelementen u. s. w. getrennt werden können, spricht in keiner Weise gegen die hier geäußerte An-

¹⁾ Ich kann es nicht unterlassen hier auf einen verkehrten Ausdruck hinzuweisen, der oft in Beschreibungen dieser Zellen erscheint: helles Protoplasma. Es ist durchaus falsch von hellem Protoplasma zu reden, wo überhaupt kein Protoplasma vorhanden ist, wo die Helligkeit nicht auf der schwachen Färbbarkeit oder sonstigen Eigenschaften des Protoplasmas beruht, sondern darauf, dass ein Teil des Zellkörpers bei der Behandlung ausgewässert worden ist.

nahme. Wie oft beobachtet man z. B. nicht in einem Carcinom, wie die Zellen sich aus den epithelialen Verbänden lösen und das umgebende Gewebe infiltrieren, ohne dass man darum für die einzelnen Zellen berechtigt wäre eine andere Herkunft anzunehmen als für die Zellen in den epithelialen Verbänden. Ausserdem kann man hin und wieder auch tief in der Tubenwand, wo die Zellmassen in bereits vorhandene Räume eingewachsen sind, die Zellen ohne Zwischensubstanz in epitheliale Verband liegen sehen, wie z. B. in der im Photogramm Nr. 21, Taf. 30 wiedergegebenen Stelle.

Wenn man trotzdem festhalten wollte, dass diese Zellen maternen Ursprungs seien, so erübrigt klarzulegen, aus welchen maternen Elementen sie haben gebildet werden können.

Das Tubenepithel, das ja überall in der Fruchthöhle fehlt, kann schwerlich in Frage kommen, so wenig wie die Muskelzellen in der Wand, und es bleiben daher die Zellen im Schleimhautstroma, im intramuskulären Bindegewebe und in den Gefässwänden übrig.

Was zunächst das Schleimhautstroma angeht, so zeigt Fall II, dass man bei einer Tubenschwangerschaft auch an der Haftstelle des Eies aus diesem eine Decidua erhalten kann, ähnlich derjenigen, die man in der Tubarschleimhaut ausserhalb der Fruchtkapsel antrifft, und ähnlich der, die man im Uterus findet. Vergleicht man nun diese unzweideutigen Deciduazellen, wo sie unter der Fibrinschicht liegen, mit den Zellen auf und in dieser Schicht (Fig. 19, Tafel 29), so findet man, dass die Kerne dieser letzteren Zellen durchgehends chromatinreicher und häufiger von runden oder etwas unregelmässiger Form sind als die der wirklichen Deciduazellen, und dass in den Zellen auf oder in der Fibrinschicht, in denen der Zellkörper ein feinkörniges, fast homogenes Protoplasma hat, dieses in der Regel dichter, mehr färbbar ist als in den Deciduazellen. Diese Verschiedenheiten treten auch hervor, wo die Fibrinschicht fehlt, wie es an einzelnen Stellen der Fall sein kann und wo beide

Zellformen unmittelbar nebeneinander liegen. Wären beide Zellformen wirklich aus Stromazellen gebildet, so wären diese also im stande, in der Fruchtkapsel zwei verschiedene, voneinander wohl zu unterscheidende Zelltypen hervorzubringen, und weiter würde, immer unter derselben Voraussetzung, das Schleimhautstroma in der hinteren Hälfte der Tube in diesem Fall (II) eine Decidua von anderem Aussehen als in der vorderen Hälfte bilden. Die erstere Decidua wäre weiter von der Muskulatur deutlich abgegrenzt, während die letztere keine bestimmte Grenze gegen die Muskulatur aufwies und tief in diese eindränge.

In Fall I hat man in der Fruchtkapsel keine gut entwickelte Decidua zum Vergleich, wohl aber in den Schleimhautfalten ausserhalb derselben. Vergleicht man nun z. B. diese Decidua (Fig. 15, Taf. 29) mit den deciduaähnlichen Zellen in der Fruchtkapsel (Fig. 20, 21, 22, 23, 24, 25, Taf. 30), so fällt der Unterschied sofort ins Auge. Hier würde also das Stroma in der Fruchtkapsel Deciduazellen von anderem Aussehen hervorrufen als das Stroma sonst in der Tube. Ausserdem wäre man gezwungen, anzunehmen, dass die Deciduazellen in der Fruchtkapsel in die Muskulatur einwüchsen, — ein Vorgang, den man nie ausserhalb der Fruchtkapsel beobachtet.

In Fall III andererseits müsste man annehmen, die Deciduazellen wären beim uterinen Pol der Fruchtkapsel unter der erhaltenen, den freien Kanal bekleidenden Schleimhaut, die nicht decidual umgewandelt ist, in die Muskulatur eingewachsen, und weiter wären dieselben losgerissen nach den Blutgerinnseln transportiert und in dieselben eingewandert, wo sie den intervillären Raum begrenzen.

Die Annahme, dass die in Rede stehenden Zellen aus dem Schleimhautstroma stammten, führt also zu Konsequenzen, deren Ungereimtheit die Unhaltbarkeit der Prämisse darthut.

Die Annahme, dass diese Zellen aus dem intermuskulären Bindegewebe herrührten, führt kaum zu günstigeren Resultaten.

Wenn die Annahme richtig wäre, müsste man wenigstens irgendwo Übergangsformen zwischen den Zellen dieses Bindegewebes und den in Rede stehenden sehen können. Betrachtet man die Zellen des in der Regel stark blutig-ödematös durchtränkten intermuskulären Bindegewebes in der Wand der Fruchthöhle, so findet man diese Zellen in der Regel bedeutend gequollen mit grossen Kernen und einer ausgedehnten Zellplatte, — eine Quellung, die oft in einer vollständigen Zellauflösung resultiert. Es ist nicht zu leugnen, dass ein Teil dieser gequollenen Bindegewebszellen eine grosse Ähnlichkeit mit den hier in Rede stehenden Zellen besitzen, wo diese, was bisweilen der Fall ist, ebenfalls in Auflösung begriffen sind. Aber diese Ähnlichkeit zwischen zwei Degenerationsformen kann wohl schwerlich als ein Beweis für eine Identität betrachtet werden. Andere Übergangsformen habe ich nicht gesehen.

Um den überaus grossen Zellenreichtum in der Fruchtkapsel zu erklären, muss man, wenn man davon ausgeht, dass sich die Zellen von dem intermuskulären Bindegewebe aus gebildet haben, eine bedeutende Proliferation der Elemente des letzteren annehmen. Aber eine solche ist nicht zu bemerken. Im Gegenteil kommen Mitosen im Bindegewebe hier eher spärlicher vor als weiter von der Fruchthöhle entfernt, wo keine deciduaähnlichen Zellen zu sehen sind. Dagegen erscheinen überaus reichlich Mitosen in den Zellsäulen der Zotten und in deren unmittelbarer Nachbarschaft in Zellen, deren Identität mit den Zellen der Grundsicht keinem Zweifel unterliegt, woraus sich ergibt, dass die Proliferation hier zu suchen ist.

Bei der Betrachtung eines Schnittes durch die Fruchtkapsel erblickt man oft die in Rede stehenden Zellen in grösseren oder kleineren, wie es scheint, isolierten Inselchen, in derselben Weise wie man die Deciduazellen im Schleimhautstroma ausserhalb der Fruchtkapsel findet. Nimmt man sich die Mühe, die Zellmassen in Serienschnitten zu verfolgen, so wird man finden, dass

die scheinbar isolierten Inselchen stets ohne Unterbrechung bis zu den Zellsäulen der Chorionzotten oder bis zu den Zellmassen auf der Innenfläche der Fruchtkapsel verfolgt werden können. Dieser Umstand erscheint mir unerklärlich, wenn die Zellen von dem intramuskulären Bindegewebe stammten. Ebenso unerklärlich ist unter derselben Voraussetzung das Vorkommen von Zellen, die denen in der Tiefe der Muskulatur vollkommen gleichen, in der Fibrinschicht, welche die Decidua in Fall II bekleidet, und in den Coagula, die in Fall III den intervillären Raum begrenzen. Alles dies bewirkt, dass die Annahme, die in Rede stehenden Zellen seien umgewandelte Bindegewebszellen aus dem intermuskulären Bindegewebe, fallen gelassen werden muss.

Es bleiben somit die Gefässwände übrig. Was zunächst die in der Fruchtkapsel und in deren Nähe so zahlreichen, oft stark dilatierten ganz dünnwandigen Gefässe betrifft, so giebt es nichts, was darauf hindeuten würde, dass im Endothel dieser Gefässe der Ausgangspunkt der Zellproliferation zu suchen wäre. Nur in einzelnen Gefässen der Fruchtkapsel in Fall I habe ich reichlich Mitosen im Endothel gesehen, eine Andeutung einer Anordnung der Zellen in mehrere Schichten aber, oder eines Eindringens in die Umgebung war hier eben so wenig zu konstatieren, wie anderwärts. Gewöhnlich verhält sich das Endothel gänzlich passiv und überzieht unverändert die Zellmassen, wo sich diese den Gefässen nähern, falls es nicht unter dem Druck der Zellmassen losgerissen worden ist.

Ebenso wenig Stütze dafür, dass der Ausgangspunkt der Zellproliferation in diesen Gefässwänden zu suchen wäre, liefern die grösseren Venen oder die kleinen Arterien. Die einzigen Veränderungen, die man — abgesehen von der Zerstörung der Wand, auf die ich an anderer Stelle zu sprechen komme — in den letztgenannten beobachten kann, bestehen in einer Hyperplasie der Muskelemente der Media, in denen oft Mitosen zu

erkennen sind. In den größeren Venen habe ich in einem Fall (I) eine Endophlebitis gesehen, die zu vollständiger Obliteration geführt hatte und die der von Cornil (10) beschriebenen gleich, nichts dagegen, was darauf hindeuten würde, dass wir hier die Quelle der Zellmassen vor uns hätten.

Das meiste Interesse bieten die groben Arterien dar, und besonders instruktiv ist in dieser Hinsicht Fall I. Man sieht hier im mesosalpingealen Teil der Tube eine grobe, von einer vollständig obliterierten Vene begleitete Arterie (Fig. 1, Taf. 26), die schon in beträchtlichem Abstand von der Fruchtkapsel eine Aufquellung und teilweise Abstossung der Endothelzellen der Intima (Fig. 8, Taf. 28), sowie eine leichte Alteration des Elastins zeigt, welches in der Membrana elastica interna stellenweise fragmentiert ist. Etwas weiter nach vorn beginnt man zahlreiche Mitosen im Endothel zu bemerken, welche einen lebhaften Proliferationsprozess andeuten, der in einer bedeutenden Verdickung der Intima resultiert (Fig. 9, Taf. 28) und stellenweise zu einer völligen Verschliessung des Lumens des Gefässes führt. Aber nicht nur das Endothel, sondern auch die darunter gelegenen, wahrscheinlich bindegewebigen Zellen beteiligen sich, nach den unter dem Endothel reichlich vorkommenden Mitosen zu urteilen, an der Proliferation (Fig. 3, Taf. 26). Neben der reichlichen Proliferation ist ein immer stärkerer Zerfall des Elastins wie der Muskelemente sichtbar, welche letzteren sich in eine zum Teil Fibrinreaktionliefernde Masse umwandeln, in welche von aussen Fibroblasten eindringen.

In der Fruchtkapsel selbst finden wir das Gefäss zu einer weiten, teilweise von abgestossenen, zerfallenden Endothelmassen erfüllten Lakune umgebildet wieder (Fig. 10, Taf. 28), wo nur vereinzelte Muskelemente und Reste von Elastin die ursprüngliche Natur derselben andeuten und wo nun die Aufmerksamkeit stellenweise (Fig. 29, Taf. 31) vor allem durch sehr grosse etwas den Deciduazellen ähnelnden Zellen gefesselt wird, die

von kollagenen Bindegewebsfasern, Fibrin oder einer körnigen, keine Fibrinreaktion bietenden Masse getrennt daliegen. Diese Zellen, die sich ausser durch ihre beträchtliche Grösse durch ihre in Hämatoxylin-Eosin-Präparaten undeutlichen Zellkonturen und grossen, nicht besonders chromatinreichen, blasenförmigen Kerne mit sehr grossen Kernkörpern auszeichnen, sind, wie sich an Serienschnitten leicht ermitteln lässt, aus den früher erwähnten proliferierenden Zellen in der Gefässwand unter dem Endothel hervorgegangen. Wo die Zellen, wie z. B. in dem Fig. 11, Taf. 28 abgebildeten Falle, in reichlicher Menge in eine faserige oder körnige Masse eingebettet liegen, in der nichts auch nur eine Andeutung davon giebt, dass hier eine Arterie vorhanden gewesen wäre, wenn ich davon absehe, dass in Präparaten mit Elastinfärbung noch eine gewisse Anordnung der Elastinfragmente möglicherweise zu finden ist, da wird es wohl Niemandem einfallen, anzunehmen, dass wir es hier mit Resten einer Arterie zu tun haben; und dies ist doch der Fall, wovon man sich durch ein Studium der Serienschnitte leicht überzeugen kann.

Die eben beschriebenen Veränderungen der Arterien scheinen mir nichts Ungewöhnliches darzustellen, sondern sie kommen in mehreren der untersuchten Fälle vor. Auch in der Litteratur, in der älteren sowohl wie in der aus den letzten Jahren, findet man Angaben, welche mit grösserer oder geringerer Wahrscheinlichkeit zeigen, dass ähnliche Veränderungen schon früher beobachtet worden sind. So beschreibt Werth schon 1887 (77, S. 92) Arterien mit verdickter Intima. Klein (27, S. 301) und Zedel (83, S. 220, 221) haben Bilder gesehen, die sie als eine Endothelproliferation in der Intima der Arterien gedeutet haben, Mandl (48, S. 206, 207) beschreibt Gefässveränderungen, Proliferationen des Endothels sowohl wie der darunter liegenden Bindegewebszellen, die den vorhin von mir erwähnten sehr ähnlich sind und schliesslich giebt Couvelaire (11, 12) eine ge-

naue Beschreibung von grossen Zellen unzweifelhaft maternaler Herkunft unter dem Endothel in den Gefässwänden.

Wie sind diese Arterienveränderungen aufzufassen, und welche Bedeutung haben sie für die Frage, die uns am nächsten beschäftigt, für die Genese der Zellmassen in der Fruchtkapsel?

Wenn man in Fall I die erwähnte Arterie in ihrem Verlauf innerhalb der Fruchtkapsel verfolgt, so findet man, dass sie eine längere Strecke mit der Fruchthöhle in Kommunikation steht, nachdem ein Teil der Wand vollständig zerstört worden, und in allen übrigen Fällen, wo ich die bezeichneten Arterienveränderungen bemerkt und den Verlauf der Arterien an Serienschnitten verfolgt habe, ist es mir gelungen, nachzuweisen, dass dieselben an der einen oder anderen Stelle in die Fruchthöhle oder den intervillären Raum ausmünden.

In Fall II ist eine Arterie zu sehen (Fig. 12, Taf. 28), die zirkulär in der Tube nahe der Fruchthöhle verläuft. Die Arterie hat noch teilweise eine gut erhaltene Wand mit intakter Muskularis, aber an einigen Stellen, wo sie unmittelbar an der Fruchthöhle liegt, erscheint ihre nach der Fruchthöhle hingehende Wand von einer Zellsäule der Chorionzotten durchbrochen.

Es ist mir nicht unwahrscheinlich, dass wir gerade in dieser Zerstörung der intakten oder fast intakten Arterienwände durch fötale Elemente die Ursache der oben beschriebenen eigentümlichen Veränderungen zu suchen haben. Diese sind vielleicht zum Teil als ein Thrombosierungsprozess aufzufassen, der unter den speziellen, bei der Schwangerschaft herrschenden Verhältnissen den erwähnten Charakter annimmt und welcher der Gefahr einer gewaltsamen, das Ei zerstörenden Blutung, die in der Zerstörung der Wände der gröberen Arterien liegt, entgegenwirkt.

Eine Möglichkeit von diesen Arterienwänden die Zellmassen in der Fruchtkapsel herzuleiten, scheint mir nicht vorhanden zu

sein, denn einerseits sind die Zellen in den Arterienwänden und die Zellmassen ausserhalb derselben in der Regel gegeneinander wohl differenzierbar (Fig. 29, Taf. 31 und Fig. 11, Taf. 28) und nirgends sieht man die ersteren in die Umgebung der Gefässe hinauswachsen und andererseits ist es undenkbar, dass diese ganze Zellenmenge in der Fruchtkapsel aus diesen einzelnen Arterien hätte hervorgehen können. Weiter bleibt die Schwierigkeit die Zellmassen auf der Fibrinschicht der Decidua in Fall II und auf der Oberfläche der Blutgerinnsel in Fall III zu erklären in derselben Weise bestehen wie bei der Annahme, dass das intermuskuläre Bindegewebe die Quelle der Zellmasse wäre.

Da also keine materalen Gewebe als Matrix für die in Rede stehenden Zellen angenommen werden können, bleibt nur die ursprüngliche Annahme übrig, dass die Zellen thatsächlich fötal sind, dass sie von der Choriongrundschrift stammen oder einer Herkunft mit derselben sind. Ich schliesse mich somit in diesem Punkt der Kühne-Aschoffschen Auffassung an.

Ich habe bisher bei der Behandlung der Zellen in der Fruchtkammer gänzlich von den Elementen gleichfalls unzweideutig fötaler Natur abgesehen, die neben den von der Choriongrundschrift stammenden Zellen vorkommen. Ich meine die in der Fruchtkapsel in reicher Menge anzutreffenden mehrkernigen Protoplasmamassen und die einkernigen kleinen unregelmässigen Zellen mit dichtem Protoplasma und meist klumpigen, äusserst chromatinreichen, vielgestaltigen Kernen. Dass die vielkernigen Protoplasmamassen, welche oft, obwohl sie isolierte vielkernige Riesenzellen zu sein scheinen, thatsächlich Querschnitte von zusammenhängenden Protoplasmabalken sind, die sich bis zur Deckschicht einer Chorionzotte oder zu den Deckschichtproliferationen an der Wand des Fruchthalters verfolgen lassen, von der Choriondeckschicht ausgegangen oder derselben Natur sind wie diese, scheint mir ohne weiteres klar zu sein. Dagegen verhält sich dies nicht unmittelbar so mit den erwähnten

unregelmässigen isolierten Zellen. Wenn man aber zur Innenfläche der Fruchtkapsel geht und dort wahrnimmt, wie die von den Deckschichtproliferationen gebildeten, vielkernigen Protoplasamassen mit ihren oft vielgestaltigen chromatinreichen Kernen sich in einkernige Elemente zerspalteten und weiter diese verfolgt, wo sie in langen dichten Reihen in die Tubenwand eindringen, so leuchtet ohne weiteres ein, dass sie ihrer Natur nach isolierte Deckschichtelemente sind.

Von diesen einkernigen Zellen haben nicht alle jene klumpigen, stark chromatinhaltigen Kerne, durch welche sie sich von Grundschiechtzellen unterscheiden. Man sieht solche, die ähnliche Kerne wie die Grundschiechtzellen haben, sodass es bisweilen mit grossen Schwierigkeiten verbunden oder unmöglich ist zu entscheiden, welcher Natur diese Zellen sind. Nicht einmal der Fettgehalt, der in der Regel bei den aus der Deckschicht entstandenen Zellen wie in dieser selbst bedeutend ist, giebt sichere Aufschlüsse, denn auch die aus der Grundschiecht hervorgegangenen Zellen können reichlich Fett enthalten, was jedoch, wie schon Aschoff (3) hervorgehoben hat, nicht oder wenigstens nicht in erwähnenswertem Grad mit den Grundschiechtzellen in den Chorionzotten oder in den Zellsäulen der Fall ist, wo dieselben von der Deckschicht bedeckt sind. Marchand (50) weist auf die Ähnlichkeit zwischen den Grundschiechtzellen und den isolierten Deckschichtelementen hin und sieht in ihr ein Zeichen für die enge genetische Zusammengehörigkeit der beiden Schichten. Dass die Choriondeckschicht in die Tubenwand eindringen kann, wird schon von Kühne (37) und Aschoff (1) angegeben, von denen der letztere auch auf die Eigenschaft der Deckschicht, in einkernige Elemente zerfallen zu können, aufmerksam macht. Diese Eigenheit der Deckschicht hat Marchand früher als bei normaler Uteringravidität vorkommend betont, während Langhans (41) der Ansicht ist, dass eine Zerspaltung der Deckschicht in einkernige Ele-

mente nur unter pathologischen Verhältnissen auftreten kann. Dass diese Zerspaltung in grosser Ausdehnung bei Tubargravidität vorkommt, unterliegt keinem Zweifel, ob aber der Prozess als etwas Normales aufzufassen ist oder nicht, mag dahingestellt bleiben. Was ist denn übrigens bei einer Tubarschwangerschaft als normal anzusehen?

Eine ganz andere Auffassung von den in der Tubenwand auftretenden, aus der Deckschicht stammenden einkernigen Elementen und vielkernigen Protoplasmamassen hat in den allerletzten Zeiten Pfannenstiel (58) und mit ihm Kroemer (34) geltend zu machen gesucht. Pfannenstiel betrachtet nämlich die Choriondeckschicht als eine materne Bildung und leitet sie von dem Gefässendothel her. Er hat in seiner letzten Abhandlung über diesen Gegenstand (58) unter seinem Material auch Fälle von Tubargravidität — dieselben die auch in Kroemers Arbeit zu finden sind. Ich habe schon gelegentlich der Struktur der Choriondeckschicht auf das unwahrscheinliche der Pfannenstielschen Hypothese hingewiesen. Man sieht ja in der Fruchtkapsel freilich oft Gefässe und auch solche, die scheinbar nicht in direktem Zusammenhang mit dem intervillären Raum stehen, die an Stelle eines Endothels eine zusammenhängende „Syncytium“bekleidung tragen. Bei einer genauen Durchmusterung von Schnittserien wird man jedoch finden, dass dieses „Syncytium“ stets bis zur Deckschicht einer in diese Gefässe hineingezogenen Zotte oder zu den Deckschichtproliferationen an der Wand der Fruchthöhle verfolgt werden kann. Sicherlich hat sich das Syncytium hievon in derselben Weise weiter ausgedehnt, wie die Deckschicht auf die Umgebung der Zotten hinauswächst, die der Fibrinschicht auf der Decidua in Fall II oder den Blutgerinnseln in Fall III anhaften. Ich sehe jetzt ganz von den bisweilen in den Venen weit von der Fruchtkapsel entfernt vorkommenden Syncytiumklumpen ab, welche deutlich mit dem Blutstrom eingezogen und weiter in die Ge-

fässe transportiert worden sind. Dass diese Klumpen nicht in loco aus dem Endothel entstanden sind, ist mit Sicherheit daraus zu ersehen, dass das letztere ringsum völlig erhalten sein kann. Eine Umbildung von Gefässendothel zu Syncytium habe ich niemals beobachtet. Wohl können z. B. die Gefässsprossen oder Endothelzellen mit geschrumpften Kernen den schmalen spindelförmigen isolierten Deckschichtelementen in der Tubenwand recht stark ähneln und ebenso können aus den Endothelproliferationen in den Arterien syncytiumähnliche Symplasmamassen entstehen (Fig. 29, Taf. 31), aber hieraus folgt keineswegs, dass die Choriondeckschicht in irgendwelchem genetischen Verhältnis zum Gefässendothel stände. Auch Cornil (9) scheint einer Ansicht zu huldigen, die derjenigen Pfannenstiels darin gleicht, dass er eine syncytiale Umwandlung des Gefässendothels für möglich hält. Er nimmt aber doch im Gegensatz zu Pfannenstiel an, dass die Choriondeckschicht fötaler Herkunft ist. Wie schon Aschoff (2) bemerkt hat, scheint auch hier eine Verwechslung mit aus den Zotten stammendem Syncytium vorzuliegen.

Ich habe nun sämtliche Zellformen innerhalb der Fruchtkapsel durchgemustert, welche von Bedeutung für die Frage sind, ob eine Decidua basalis sich auch bei der Implantation des Eies in die Tube bildet. In den allermeisten Fällen wird das Hauptkontingent der Zellen in der Fruchtkapsel von fötalen Elementen gestellt. Die einzige an Deciduazellen erinnernden Zellen maternaler Herkunft, welche oft vorzukommen scheinen, sind die, welche sich in den Wänden der gröberen Arterien der Tube bilden. Diese berechtigen uns jedoch nicht von einer Decidua basalis zu reden.

Nur ausnahmsweise scheinen wirkliche, aus dem Schleimhautstroma gebildete Deciduazellen vorzukommen, was sowohl aus den, trotz der grossen Anzahl untersuchter Fälle, äusserst wenigen positiven Befunden, die in der Litteratur mitgeteilt werden, als auch aus meinen Untersuchungen hervorgeht, in

welchen letzteren nur in zwei Fällen wirkliche Deciduazellen an der Placentarstelle nachgewiesen werden können. In dem einen Fall kann es ausserdem in Frage gestellt werden, ob die kleinen Deciduainseln nicht erst sekundär in den Bereich der Fruchtkapsel gezogen worden sind. Ganz ausgeschlossen ist in diesem wie in den früher in der Litteratur mitgetheilten Fällen ein Vergleich mit der uterinen Decidua basalis und zwar wegen der unbedeutenden Ausdehnung, die die Deciduabildung besessen hat. Nur in meinem Fall Nr. II kommt in der Fruchtkapsel eine wirkliche Decidua in grösserer Ausdehnung vor, auch an Stellen, wo man, nach den zahlreichen Haftzotten zu urteilen, berechtigt sein kann, von einer Placentarstelle zu sprechen. Zu leugnen ist nicht, dass diese Decidua mit ihrer Fibrinschicht, an der Zotten hängen oder sich fötale Massen ausbreiten, recht viel Ähnlichkeit mit der uterinen Decidua basalis besitzt [man vergleiche z. B. mein Photogramm Nr. 19, Taf. 29 mit der wohl gelungenen Zeichnung Nr. 4, Seite 227, in Marchands kürzlich erschienenem Aufsatz (50)]. Doch fehlt die Decidua in der Fruchtkapsel dort, wo die meisten Zotten inserieren und weiter ist die Einbettung nach allem zu urteilen in einer von der als normal angesehenen uterinen Einbettung abweichenden Weise vor sich gegangen, sodass Parallelen mit der uterinen Decidua basalis mit einiger Reservation zu ziehen sind. Allem Anschein nach steht dieser Fall vorläufig isoliert da und kann kaum als etwas anderes wie als eine seltene Ausnahme von dem nach meiner Auffassung als Regel geltenden Satze angesehen werden, dass bei der Tubenschwangerschaft eine mit der uterinen Decidua basalis vergleichbare Bildung nicht vorkommt.

2. Die Membrana capsularis.

Ich habe bereits in dem Kapitel von der Einbettung des Eies in der Tube, indem ich mich Werths Ansicht anschloss,

hervorgehoben, dass die mechanischen Verhältnisse im uterinen Teil der Tube der Art sind, dass sie schwerlich eine bezüglich der Entstehungsweise der uterinen Membrana capsularis analoge Bildung zulassen können. Ich habe auch als meine Ansicht geäußert, dass in einer grossen Anzahl Fälle von ampullärer Gravidität sich durch die Divertikel oder Nebenkanäle, in denen die Einbettung wahrscheinlich am öftesten geschieht, die mechanischen Verhältnisse ähnlich gestalten können wie bei einer Einbettung im uterinen Teil der Tube. Es scheint mir daher, als ob die Fälle, in denen man überhaupt von einer Membrana capsularis in dem Sinne wie bei der intrauterinen Schwangerschaft reden darf, ziemlich gering an Zahl sein dürften. In meinem Fall werden sie von einigen Molen repräsentiert. In diesen Fällen findet man die Oberfläche der Mole zum grössten Teil mit einer mehr oder weniger entwickelten Fibrinschicht mit eingestreuten Leukocyten und fötalen Zellen bekleidet. Nur an der Basis sieht man sich Schleimhaut und vereinzelte Muskelfasern auf die Mole umbiegen.

Da mein eigenes Material also wenig geeignet ist einer Erklärung des Baues der Membrana capsularis im allgemeinen zu Grunde gelegt werden zu können, und einer hauptsächlich auf Litteraturangaben fussenden Auslegung in einer so komplizierten Frage wohl kaum eigentlicher Wert beigemessen werden kann, will ich auf die ganze Frage nicht weiter eingehen.

3. Die Beziehungen der fötalen Zellen zur Tubenwand. Die Embryotrophe.

Schon bei der Betrachtung der Decidua basalis habe ich darauf hingewiesen, dass man in der Tubenwand Arterien findet, die zu den gröbereren Tubargefässen gehören und in denen ein Teil der Wand von Zellsäulen von in der Nähe inserierten Zotten durchwachsen ist. Vor allem ist dies deutlich im Fall II

zu beobachten. Die Zellen, die man hier in der Gefässwand bis zum Lumen antrifft, sind völlig desselben Aussehens wie die übrigen Zellen der Zellsäule, nicht vergrössert oder sonst verändert, so dass hier überhaupt keine andere Deutung in Frage kommen kann, als dass die Zellsäulen direkt in die Gefässwand einwachsen, wobei sie diese zerstören.

Aber nicht bloss die zu den Zellsäulen gehörenden Zellen, sondern auch deren Abkömmlinge, die grossen Zellen in der Tubenwand, durchwachsen stellenweise in derselben Weise die Arterienwände. Auch die Wände der dünnwandigen Venen und der Kapillaren werden von den letztgenannten Zellen durchdrungen. Bald sieht man sie unter dem noch intakten Endothel, bald buchten die Zellen das Endothel nach dem Gefässlumen hin ein, bald wiederum findet man die Endothelschicht unter dem Druck der hervordringenden Zellmassen gebrochen, welche letzteren danach in das geöffnete Gefäss eindringen. In derselben Weise sieht man, wie die Zellen aus der Zellsäule einer Zotte, wo Zotten in die Venen hineingezogen sind, die Wand bis zu einem angrenzenden Gefäss durchbrechen (Fig. 22 und 23, Taf. 30) und in dieses eindringen. Ob es in jedem Fall die hervordringenden Zellen sind, die die Endothelschicht zum Bersten bringen und nicht der Blutdruck in dem Gefäss, mag dahingestellt bleiben. Auf alle Fälle hat man doch in den fötalen Zellen die Ursache zur Eröffnung des Gefässes zu suchen. Ich schliesse mich somit in diesem Punkt den Ansichten an, die von Kühne (37), Aschoff (1, 2), Fütth (17, 18), Ulesko-Stroganowa (70), Krönig (36) u. a. ausgesprochen und welche auf dem letzten Gynäkologenkongress mit Energie von Werth (79) verfochten worden sind und es ist mir unerklärlich, wie man überhaupt die Rolle der fötalen Elemente bei der Zerstörung der Gefässe der Tubenwand in Abrede stellen kann.

Nicht nur in den Gefässwänden üben die fötalen Elemente eine zerstörende Wirkung aus. Auch das Verschwinden der

Muskelzellen in der Fruchtkapsel ist wenigstens teilweise als durch das Einwachsen der fötalen Zellen verursacht anzusehen. Teils kann man in der Fruchtkapsel Muskelfasern sehen, die augenscheinlich durch den Druck der vordringenden fötalen Zellmassen atrophiert sind, teils erkennt man vereinzelte fötale Zellen zwischen den Muskelfasern und in der Weise, dass es nicht aussieht, als ob die letzteren beiseite geschoben wären, sondern als ob sich die Zellen der Muskelfasern einen Raum ausgehöhlt hätten, teils sieht man ganze Muskelbündel, welche, wo sie von fötalen Zellmassen getroffen wurden, gewissermassen abgeschnitten sind, ohne dass man in dem restierenden Teile der Muskelfasern irgendwelche Degenerationszeichen aufweisen könnte.

Bei der Betrachtung der Verhältnisse der fötalen Zellen zur Tubenmuskulatur richten sich die Gedanken ungesucht auf gewisse bösartige Tumoren. So beobachtet man ja z. B., wo ein Ventrikelcarcinom in die Ventrikelmuskulatur einwächst, völlig ähnliche Bilder an den Stellen, wo die Muskelfasern von den einwachsenden Epithelzellen getroffen sind.

Es wäre unrichtig, die Zerstörung der Muskulatur der Fruchtkapsel allein der Einwirkung der fötalen Zellen zuzuschreiben, denn teils müssen noch die Dehnungen und der Druck, welche das wachsende Ei auf die Tubenwand ausübt, teils auch degenerative Prozesse mitberücksichtigt werden. In der Fruchtkapsel und in ihrer Nähe gewahrt man oft in bedeutender Ausdehnung eine Auflösung von Muskelzellen in dem hämorrhagischen Ödem, das hier in reichlicher Menge die Gewebe durchtränkt. Man sieht, wie die Muskelzellen gleichsam angefressen und schmaler geworden sind, wie sie Vakuolen im Protoplasma aufweisen und wie sich die Muskelzellen in eine schwach färbare Masse aufgelöst haben. Man bemerkt auch, wie sich ganze Muskelbündel in eine feinkörnige, in v. Gieson-Präparaten schwach gelb gefärbte Masse umgewandelt haben, in der vereinzelte, teilweise erhaltene Muskelzellen die Herkunft der Masse andeuten.

Nicht nur die Muskelzellen, sondern auch das Bindegewebe sieht man in ähnlicher Weise zu Grunde gehen. Man sieht die Bindegewebsfibrillen aufquellen, zerfallen und sich auflösen und man kann beobachten, wie die Bindegewebszellen sich auflösen und zerstört werden, wie früher schon hervorgehoben wurde. Hand in Hand mit diesen Prozessen geht ein Schwund des Elastins in der Tubenwand. Diese stark geweblösende Kraft der Hämorrhagien und des Ödems oder beider zusammen hat Bonnet gelegentlich der Fruchtkapsel des Hundes (6, S. 218 bis 219) ausführlich behandelt und dieselbe steht in vollem Einklang mit allbekannten Thatsachen.

Nicht allein die materalen Gewebe in der Fruchtkapsel jedoch werden in weitem Umfang zerstört. Auch die fötalen Zellmassen sind teilweise demselben Schicksal anheimgefallen. Man sieht oft, wie die Deckschichtproliferationen an der Wand der Fruchthöhle mit Blut zusammengebacken werden und zerfallen und wie die Bestandteile der grosszelligen Inseln, mögen sie nun von der Grundsicht oder der Deckschicht stammen, zerfallen und zusammen mit roten und weissen materalen Blutkügelchen mehr oder weniger homogene, fett- und fibrinhaltige Massen bilden; und völlig demselben Prozess scheinen die fötalen Zellmassen an der Wand der Fruchthöhle unterworfen zu sein.

Welches ist das weitere Schicksal dieser Zellmassen?

Die zahlreichen Untersuchungen von Bonnet (4, 5), Strahl (68, 69), Lieberkühn (46), Duwal (13), Heinrichius (20), Kolster (28, 29, 30) u. a. haben bei einer grossen Anzahl Säugetiere, wie Schafen, Pferden, Rothirschen, Hunden, Mäusen u. s. w. dargethan, „dass“, wie sich Kolster (28, S. 503) ausdrückt, „der Embryo im Mutterleibe durch Aufnahme morphologisch nachweisbarer, zerfallender Zellen und Gewebsbestandteile der Mutter ernährt wird.“

Was den Menschen anbelangt, sind die Angaben über ähnliche Prozesse noch gering an Zahl. In seinen Untersuchungen

über die uterine Placenta that allerdings Aschoff (3) 1896 die Frage: „Wird vielleicht die fettig degenerierte und der Resorption verfallene Schleimhaut in Gestalt feiner Fetttropfen vom Syncytium verzehrt?“, ohne dass er jedoch die Frage zu beantworten wusste und bei Ulesko-Stroganowa (70, 71) findet man Angaben, die möglicherweise im Sinne einer Aufnahme von roten Blutkörperchen seitens der Choriondeckschicht gedeutet werden könnten. Schliesslich besitzen wir aus der jüngsten Zeit Bonnets (7) Untersuchungen über die menschliche, uterine Placenta, auf Grund deren er zu dem Resultat kommt, dass in der Placenta des Menschen ähnliche Prozesse vor sich gehen, wie sie früher bei einer Reihe Säugetiere nachgewiesen worden sind, dass „neben den Transsudaten, dem Drüsensekret und dem mütterlichen Blut die Gewebe der mütterlichen Placenta in mehr oder minder ausgiebiger Weise abgebaut, der Embryotrophe beigemischt und als Nährmaterial für die Frucht verwendet werden.“

In meinem Fall Nr. IV sieht man, wie schon gelegentlich der fötalen Eihüllen hervorgehoben wurde, in der Choriondeckschicht reichlich regelmässige Fetttropfen (Fig. 26, Taf. 31 und Fig. 6, Taf. 27). Ferner bemerkt man Fett in bedeutender Menge in den sog. grosszelligen Inseln und in den teilweise zerfallenden Zellmassen an der Wand der Fruchthöhle und in dem aus einer homogenen, koagulierten Masse und roten Blutscheiben bestehenden Inhalt der äussersten Ausbuchtungen der Fruchthöhle, wo die Zotten noch in situ erhalten sind. An den zuletzt bezeichneten Stellen liegen die Fettkügelchen teils ganz frei, alsdann bisweilen in der Nähe von zerfallenden materalen Leukocyten oder fötalen Elementen, teils noch in diese eingeschlossen. Ausserdem sieht man Mengen Fett in den in die Fruchtkapsel eingewachsenen fötalen Zellen und besonders in denen, welche von der Deckschicht herkommen, und ferner ausserhalb der fötalen Elemente, teils frei, teils in mono- oder polynukleären

und safranophilen Leukocyten, von denen manche in Zerfall begriffen sind, teils in zerfallenden Bindegewebs- und Muskelzellen.

Wie sollen diese Befunde nun gedeutet werden? Der Fettgehalt der Deckschicht kann unter keinen Umständen als ein Zeichen der beginnenden Zerstörung der Deckschicht aufgefasst werden, denn gerade in den in jeder Beziehung besterhaltenen Partien der Schicht sind die Fettkügelchen am reichlichsten zu sehen. In den Fällen, wo ich Tubenschwangerschaften, bei denen die Frucht bereits lange Zeit tot war, oder Molen, bei denen die Zotten in allen Stadien der Degeneration begriffen waren, untersucht habe, sind weit weniger oder gar keine Fettkügelchen anzutreffen. Es wäre übrigens recht unbegreiflich, dass eine ständige Degeneration der Deckschicht überall vor sich gehen sollte. Eine solche physiologische kontinuierliche Degeneration, welche eine ebenso kontinuierliche Reparation notwendig machte, wäre, wie Kolster (30, S. 50) sagt, nur eine Luxusaufgabe für den Embryo. Die einzig natürliche Erklärung des in der Deckschicht vorkommenden Fettes ist, dass letzteres von der Deckschicht resorbiert worden und dass die in dem intervillären Raume durch Zerfall fötaler Zellen oder eingewanderter mäterner Leukocyten frei gewordenen Fettmassen die Depots sind, aus welchen das Fett geholt ist. Die fötalen Zellen und die mäternen Leukocyten beziehen ihrerseits das Fett, wenigstens teilweise, von den grossen Fettmengen, die bei der Degeneration und dem Zerfall der mäternen Gewebe in der Fruchtkapsel gebildet und frei werden.

Dass wahrscheinlich auch Hämoglobin resorbiert wird, scheint mir aus dem Umstand hervorzugehen, dass in Fall IV der Stäbchensaum der Deckschicht, wo — was mehrfach der Fall ist — die Zotten bei zerfallenen roten Blutscheibchen liegen, sich in Präparaten, die mit Safranin und Orange-G gefärbt waren, wie die Blutscheibchen stark orangegelb färbten.

In derselben Weise sieht man in Fall III den Stäbchensaum an manchen Stellen in Präparaten, die mit Hämalaun-Eosin-Rubin gefärbt werden, schön rot ebenso wie die umliegenden, teils zerfallenden roten Blutscheibchen und das augenfällig durch den Zerfall dieser stark hämoglobinhaltige Serum. Ausserdem erscheint der ganze periphere Teil der Deckschicht stellenweise rot gefärbt, und zwar wo die Deckschicht in jeder Hinsicht gut erhalten ist. Ganz analoge Beobachtungen teilt Bonnet (7) in seiner Studie über die uterine menschliche Placenta mit.

Dass dem Embryo ausser Fett und Hämoglobin auch andere aus maternen Zellen oder Geweben stammende Substanzen zugeführt werden können, ist mir keineswegs unwahrscheinlich. Die fötalen Zellmassen wirken ja sichtbar zerstörend auf die maternen Gewebe ein, wo sie einwachsen, und es ist wohl möglich, dass Abkömmlinge der maternen Gewebe von den fötalen Elementen aufgenommen werden. Das Verhältnis zwischen den Muskelzellen und den fötalen Zellen deutet in gewissem Sinne darauf hin. Ferner sind ja die fötalen Zellen in der Fruchtkapsel von einer Ödemflüssigkeit umgeben, in der sich sowohl Muskelzellen als auch Bindegewebe und Leukocyten aufgelöst haben. Die fötalen Zellen wiederum zerfallen in grosser Ausdehnung, wo sie unmittelbar an den intervillären Raum angrenzen, wodurch eine Resorption seitens der Zotten ermöglicht wird, wenn auch nicht strikte bewiesen werden kann, dass diese vor sich geht.

Wir sehen also in der Fruchtkapsel auf der einen Seite eine erhebliche Zerstörung maternaler Elemente und auf der anderen unzweideutige Anzeichen dafür, dass die dabei entstehenden Produkte wenigstens zum Teil von den Zotten aufgenommen werden. Es dünkt mich dabei keineswegs unberechtigt, zu behaupten, dass auch bei der Tubenschwangerschaft des Menschen die Nahrung des

Embryos ausser von dem im maternen Blute vorhandenen Nährmaterial, auch von zerfallenen maternen Zellen und Gewebsbestandteilen geliefert wird.

VII. Die Tube ausserhalb der Fruchtkapsel.

Nicht bloss in der Fruchtkapsel selbst bietet die Tube Veränderungen dar. Auch weit von derselben entfernt kann man Wandlungen begegnen, die wenigstens zum Teil mit der Schwangerschaft in kausalen Zusammenhang gesetzt werden müssen. Ich will sie im folgenden in aller Kürze berühren, doch lasse ich die Veränderungen beiseite, die nicht mit der Gravidität als ihren Folgen in Verbindung gebracht werden können, sondern nur für die Ätiologie der Schwangerschaft von Interesse sind.

Was zunächst das Epithel des Tubarkanals betrifft, so findet man in diesem oft äusserst reichlich Mitosen, — eine Andeutung einer lebhaften Proliferation, deren Resultat sich stellenweise in einer Auftürmung der Zellen zu büscheligen Bildungen zeigt, die sich in das Lumen einsenken, wobei sie einen schmalen Streifen des Stromas mit sich ziehen. In diesen Büscheln sind die einzelnen Epithelzellen beträchtlich ausgezogen und verlängert. Der basale Teil der Zelle, die oft Kerne enthält, ist stark verschmälert, während der periphere Teil keulenförmig angeschwollen ist. Die Cilien sind oft verschwunden, sei es, dass dies darauf beruht, dass sie abgefallen sind oder dass sie von dem hervorquellenden Protoplasma beiseite geschoben worden. Oft bemerkt man im peripheren Teile der Zellen Fettkörner in dem aufgequollenen Protoplasma. Dieses kann sich oft abstossen, um sich dem Inhalt des Kanals beizumischen, und das Epithel erhält alsdann gewissermassen ein aufgefasertes Aussehen, dadurch

dass an den übriggebliebenen basalen Teilen der Zellen noch die teilweise geborstenen Membranen von den abgestossenen Teilen der Zellen hängen. Ganz den eben beschriebenen ähnliche Bilder findet man in den schleimhautbekleideten Divertikeln, die bisweilen in der Tubenwand vorkommen (Fig. 14, Taf. 29). Ausser diesen Epithelveränderungen gewahrt man auch andere, die in einer Abflachung der Zellen gelegentlich bis zu dem Grade bestehen, dass sie ein endothelähnliches Aussehen erhalten, wobei sich die Zellen oft dachziegelartig übereinander legen. Ausser der Abflachung kann ferner eine leichte Quellung der Zellen, kombiniert mit einer mehr oder minder starken Desquamation auftreten.

Während die erstere Epithelveränderung überall vorkommen kann, ist die letztere nur zu beobachten, wo das Epithel Druck oder Dehnung ausgesetzt gewesen ist, wie über Partien des Stromas, wo dieses eine beträchtliche Volumveränderung erlitten hat, indem die kleinen Stromazellen sich in grosse Deciduaellen umgewandelt haben, oder wo es Schleimhaut an der Aussenseite der Fruchtkapsel bekleidet, wo das wachsende Ei die Dehnung zuwege gebracht hat, oder wo der Kanal von Blutscheibchen, die denselben anfüllen, erweitert worden ist.

Heinsius (21) hat unlängst die eben von mir beschriebenen büscheligen Epithelproliferationen mit den der tiefer gelegenen Drüsen in der Uterusschleimhaut bei intrauteriner Schwangerschaft verglichen.

Diese Büschelbildung kommt nach meiner Erfahrung recht oft in der graviden Tube vor und kann wohl kaum anders denn als eine Graviditätsreaktion aufgefasst werden. Bei den gewöhnlichen Salpingiten ist sie, soweit mir bekannt, nicht beobachtet worden. Rosenlew (63) hat sie in seinem grossen Material nicht wahrnehmen können, obwohl seine Aufmerksamkeit durch meine Untersuchungen speziell auf diesen Punkt gerichtet worden war. Nur in einem Fall von Tubentuberkulose hat Kundrat (38)

ähnliche Bildungen gesehen, was nur beweist, dass das Epithel unter dem Einfluss anderer Irritanten als des in Entwicklung begriffenen Eies in einer ähnlichen Weise reagieren kann.

Was die Abflachung des Epithels angeht, so ist diese von Klein (27) als etwas für die Gravidität Charakteristisches aufgefasst worden, eine Ansicht, der von mehreren Autoren [Zedel (83), Füh (18), Aschoff (2), Petersen (57 a) u. a.] widersprochen worden ist. Diese Forscher sind der Meinung, dass die Abflachung auf Dehnung oder Druck beruhe, was mir recht wahrscheinlich ist. Ein besonders Charakteristikum der Tubenschwangerschaft ist diese Abflachung nicht, denn eine solche ist bei einer Menge Salpingiten, vor allem bei Sactosalpinx serosa, zu sehen.

Die Graviditätsveränderungen beschränken sich durchaus nicht auf das Epithel. Auch das Stroma in der Schleimhaut ist oft verändert. In den allermeisten Fällen kommt eine starke Blutfülle in den Blutgefässen und eine Dilatation derselben sowie eine bedeutende Transsudation vor. Auch grössere und kleinere Blutungen sind keineswegs selten. Die Stromazellen können bisweilen ganz unverändert, bisweilen auch verändert sein, leicht angeschwollen mit chromatinärmeren blasenförmigen Kernen und reichlicherem, basophilem, feingranuliertem, beinahe homogenem Protoplasma. Die ursprüngliche spindel- oder sternähnliche Zellform ist noch erhalten und die Zellausläufer sind deutlich. Mit weiter zunehmender Grösse runden sich die Zellen ab, die Protoplasmaausläufer können verschwinden und die Zellen gehen so allmählich in die grossen Deciduazellen über, die oben (S. 369 und 440) beschrieben wurden und die meistens als kleine Inselchen in der Schleimhaut, gewöhnlich dicht unter dem Oberflächenepithel in den Spitzen der Schleimhautfalten zu sehen sind.

Bisweilen ist das Stroma in einer ganzen Schleimhautfalte decidual umgewandelt, aber nur selten umfasst die Deciduabil-

dung grössere zusammenhängende Partien der Schleimhaut. In keinem Fall habe ich dieselbe sich über die ganze Schleimhaut ausdehnen sehen. Nie bemerkt man, dass Deciduazellen in die Muskulatur einwachsen. Dagegen kann man wohl in den von Schleimhaut bekleideten Divertikeln, die hie und da in der Tubenwand vorkommen, eine umfangreiche Umwandlung der Stromazellen in Deciduazellen beobachten.

In den grossen ausgebildeten Deciduazellen sind mir nie Mitosen begegnet, wohl aber in nur leicht vergrösserten Stromazellen und am reichlichsten in der Nähe des Oberflächenepithels.

Was die Wandschichten betrifft, so kann man recht oft eine augenfällige Verdickung der Muskellagen sehen, die wahrscheinlich auf einer Hypertrophie der einzelnen Muskelzellen beruht. Ob auch eine Hyperplasie vorkommt, scheint mir schwer entscheidbar. Nur ein Mal habe ich Karyokinesen in Muskelzellen gesehen. Neben den Muskelschichten ist oft auch das Bindegewebe, besonders in der subserösen Lage, verdickt und in den Bindegewebszellen sind in der Regel hie und da Mitosen zu erkennen.

Die Gefässe in der Tubenwand sind wie die in der Schleimhaut blutgefüllt und dilatiert. Die Wände der oft stark gewundenen Arterien sind verdickt und es ist nicht ungewöhnlich, dass in der Media derselben eine Menge in Teilung begriffener Muskelzellen zu sehen sind.

Dass auch manche dieser Veränderungen in der Tubenwand mit chronischen inflammatorischen Prozessen, welche vor der Schwangerschaft vorhanden gewesen, in Zusammenhang stehen, ist nicht immer auszuschliessen.

Wie in der Fruchtkapsel bemerkt man auch in der Tubenwand ausserhalb derselben häufig eine ödematöse Durchträngung, welche gewöhnlich von der Gegend um die grossen Gefässe im mesosalpingealen Teile der Tube ausgeht. Man sieht auch hier

wie sich — in derselben Weise wie in der Fruchtkapsel — Bindegewebe und Muskulatur im Ödem auflösen.

Unter dem Serosaepithel, das oft von hohem cylindrischen Aussehen ist, stösst man bisweilen auf die zuerst von Walker (75) beschriebenen Inseln grosser Zellen, welche völlig den Decidualzellen gleichen (Fig. 2, Taf. 26). Auf der Serosa bemerkt man in den meisten Fällen Ablagerungen von Blut und Fibrin, gewöhnlich in mehr oder minder vorgeschrittener Organisation begriffen.

Sowohl in der Schleimhaut, als in der Wand bis unter die Serosa sieht man in den allermeisten Fällen eine gewöhnlich perivaskulär angeordnete kleinzellige Infiltration. Diese wird in der Nähe der Fruchtkapsel und in derselben zum grossen Teil von gelapptkernigen granulierten Leukocyten gebildet und ebenso verhält es sich, wo Blut in grösserer Menge den Tubarkanal erfüllt. Im übrigen ist die Infiltration überwiegend mononukleär. Auch zahlreiche typische Plasmazellen sind in derselben, in der Schleimhaut sowohl als in der Tubenwand, enthalten. Ausserdem bemerkt man in der Regel zahlreiche Mastzellen und in Flemming-Präparaten safranophile Zellen, jedoch gewöhnlich nicht reichlicher, als man sie in einer normalen Tube antreffen kann.

Es scheint mir äusserst schwierig zu entscheiden, in welchem Grade die Infiltration auf salpingitischen Prozessen, die vor der Schwangerschaft bestanden haben, beruhen kann. Der Umstand, dass die Infiltration in der Regel in und in der Nähe der Fruchtkapsel am intensivsten ist, spricht jedoch dafür, dass sie wenigstens zum Teil mit der Schwangerschaft in Zusammenhang gebracht werden muss. Ebenso schwer ist es auszumachen, in welchem Grade pathologische Prozesse bei der Schwangerschaft selbst bei der Entstehung der Infiltration eine Rolle gespielt haben.

Was die Graviditätsveränderungen in der Tube ausserhalb der Fruchtkapsel im Allgemeinen betrifft, so sind diese in den meisten Fällen wenig ausgeprägt. Irgend welche Regelmässigkeit in den zahlreichen Variationen, die die verschiedenen Fälle darbieten, scheint mir nicht vorzuliegen. Auch zeigen diese Veränderungen keine bestimmte Tendenz mit fortschreitendem Alter der Schwangerschaft zuzunehmen — wenigstens nicht in dem Zeitraum den mein Material umfasst, nämlich in den ersten 5 Monaten.

Zum Schluss ist es mir eine liebe Pflicht, Herrn Professor G. Heinricius meinen tiefgefühlten Dank auszusprechen für das wertvolle Material, das er mir zur Verfügung gestellt hat.

Helsingfors, im März 1904.

Litteraturverzeichnis.

1. Aschoff, L., Beiträge zur Anatomie der Schwangerschaft. Zieglers Beiträge. 1899. Bd. 25. S. 273.
2. — Neuere Arbeiten über die Anatomie und Ätiologie der Tubenschwangerschaften. Centralbl. für allgemeine Pathologie u. pathologische Anatomie. 1901. Bd. XII. Nr. 11/12. S. 449.
3. Apfelstedt und Aschoff, Über bösartige Tumoren der Chorionzotten Arch. für Gynäkologie. 1896. Bd. 50. S. 511.
4. Bonnet, R., Die Uterinmilch und ihre Bedeutung für die Frucht. Beiträge zur Biologie. Festschr. für Th. L. W. von Bischoff. Stuttgart. 1882.
5. — Über Embryotrophe. Deutsche med. Wochenschr. 1899. Nr. 45.
6. — Beiträge zur Embryologie des Hundes. Anatomische Hefte. 1902. Bd. 20. Heft LXIV/LXV. S. 327.
7. — Über Syncytien, Plasmodien und Symplasma in der Placenta der Säugtiere und des Menschen. Monatschr. für Geburtshilfe und Gynäkologie. 1903. Bd. XVIII. H. I. S. 1.
8. Chiari, H., Beiträge zur Lehre von der Graviditas tubaria. Zeitschr. f. Heilkunde. 1887. Bd. 8. S. 457.
9. Cornil, V., Sur l'anatomie et l'histologie de la grossesse tubaire. Revue de gynécologie et de chirurgie abdominale. 1900. Janvier-Février. pag. 3.
10. — et Weinberg, M., Anatomie et histologie de la grossesse tubaire. Revue de gynécologie et de chirurgie abdominale. 1901. Octobre. pag. 713
11. Couvelaire, A., Etudes anatomiques sur les grossesses tubaires. Paris 1901. G. Steinhilf édit.
12. — Quelques points de l'anatomie des grossesses tubaires en évolution. Revue de gynécologie et de chirurgie abdominale. Tom VI. 1902. Janvier-Février. pag. 51.
13. Duval, M., La placenta des Rougeurs. Journal de l'anatomie et de la physiologie. 1891. Tom XVII. pag. 24, 344, 515.
14. Eckardt, C. Th., Beiträge zur Anatomie der menschlichen Placenten. Zeitschr. für Geburtshilfe und Gynäkologie. 1890. Bd. XIX. S. 193.
15. Fellner, O. O., Zur normalen Struktur des Syncytiums. Zentralbl. für Gynäkologie 1903. Bd. XXVII. S. 937.

16. Füh, H., Über die Einbettung des Eies in der Tube. *Centralbl. f. Gyn.* 1898. Bd. XXII. S. 425.
17. — Studien über die Einbettung des Eies in der Tube. *Monatsschr. f. Geb. u. Gyn.* 1898. Bd. VIII. S. 590.
18. — Über die Einbettung des Eies in der Tube. *Arch. f. Gyn.* 1901. Bd. 63. S. 97.
19. Frommel, Richard, Zur Therapie und Anatomie der Tubenschwangerschaft. *Deutsch. Arch. f. klin. Medizin.* 1888. Bd. 42. S. 91.
20. Heinricius, G., Über die Entwicklung und Struktur der Placenta beim Hunde. *Arch. f. mikrosk. Anatomie.* 1889. Bd. 33. S. 419.
21. Heinsius, F., Beiträge zur Lehre von der Tubargravidität, insbesondere zur Lehre von der Einbettung des Eies in der Tube. *Zeitschr. f. Geb. u. Gyn.* 1901. Bd. XLVI. S. 385.
22. — Über tubare Einbettung des menschlichen Eies. *Monatsschr. f. Geb. u. Gyn.* 1902. Bd. XV. S. 315.
23. Hennig, Carl, Die Krankheiten der Eileiter und die Tubarschwangerschaft. Stuttgart 1876.
24. Herzog, M., The pathol. of tubal pregnancy. *The American journal of obstetrics.* 1900. Vol. XLII. pag. 145.
25. Kastschenko, N., Das menschliche Chorion-Epithel etc. *Arch. f. Anatomie und Physiologie. Anat. Abt.* 1885. S. 451.
26. Keller, Carl, Zur Diagnose der Tubengravidität. *Zeitschr. f. Geb. u. Gyn.* 1890. Bd. XIX. S. 1.
27. Klein, Gustav, Zur Anatomie der schwangeren Tube. *Zeitschr. f. Geb. u. Gyn.* 1890. Bd. XX. S. 288.
28. Kolster, Rud., Die Embryotrophe placentarer Säuger mit besonderer Berücksichtigung der Stute. *Anat. Hefte* 1901. Heft LIX.
29. — Weitere Beiträge zur Kenntnis der Embryotrophe bei Indeciduaten. *Anat. Hefte* 1902. Heft LXIV/LXV.
30. — Zur Kenntnis der Embryotrophe beim Vorhandensein einer Decidua capsularis. *Anat. Hefte* 1903. Heft LXVIII.
31. Kossmann, R., Zur Histologie der Chorionzotten des Menschen. *Inaug.-Diss. Göttingen* 1892.
32. — Zur Histologie der Extrauterinschwangerschaft etc. *Zeitschr. f. Geb. u. Gyn.* 1893. Bd. XXVII, S. 266.
33. Kreisch, E., Beitrag zur Anatomie und Pathologie der Tubargravidität. *Monatsschr. f. Geb. u. Gyn.* 1899. S. 794.
34. Kroemer, Untersuchungen über die tubare Eieinbettung. *Arch. f. Gyn.* 1903. Bd. LXVIII. S. 57.
35. Krysinski, Nachtrag zu Matlokowski: Zwei Fälle von Extrauterinschwangerschaft. *Arch. f. Gyn.* 1890. Bd. XXXVIII.
36. Krönig, Präparat von Tubarschwangerschaft. *Centralbl. f. Gyn.* 1901 S. 306.
37. Kühne, Fritz, Beiträge zur Anatomie der Tubarschwangerschaft. *Marburg* 1899. N. G. Elwert'sche Verlagsbuchhandlung.

38. Kundrat, R., Zur Tuberkulose der Tuben und der Uterusmucosa. Arch. f. Gyn. 1902. Bd. LXV.
39. Kupffer, Decidua und Ei des Menschen am Ende des ersten Monats. Münchener med. Wochenschr. 1888. Jahrg. 35. Nr. 31.
40. Langhans, Th., Untersuchungen über die menschliche Placenta. Arch. f. Anat. u. Phys. 1877. Anat. Th. S. 188.
41. — Syncytium und Zellschicht. Placentarreste nach Aborten. Chorion-epitheliome. Hydatidenmole. Beiträge z. Geb. u. Gyn. von A. Hegar. 1901. Bd. V. S. 1.
42. Lange, Wilhelm, Beiträge zur Frage der Deciduabildung in der Tube bei tubarer und intrauteriner Gravidität. Monatschr. f. Geb. u. Gyn. 1902. Bd. XV. S. 48.
43. Lederer, Beiträge zur Anatomie der Tubarschwangerschaft. Inaug.-Diss. Berlin 1888.
44. v. Lenhossék, M., Verhandlungen d. anat. Gesellsch. XII. Versamml. in Halle a. S. 1902. S. 236.
45. Leopold, Tubenschwangerschaft etc. Arch. f. Gynäkologie. 1876. Bd. 10.
46. Lieberkühn, N., Der grüne Saum der Hundeflacenta. Arch. f. Anat. u. Entwicklungsgesch. 1889. S. 196.
47. Lindenthal, Otto Th., Zur Entstehung der Tubenruptur. Wiener klin. Wochenschr. 1901. Nr. 41. S. 981.
48. Mandl, Ludwig, Klinische und anatomische Beiträge zur Frage des kompletten Tubarabortes. Monatsschr. f. Geb. u. Gyn. 1900. Bd. XI. S. 203.
49. Marchand, F., Bau der Blasenmole. Zeitschr. f. Geb. u. Gyn. 1895. Bd. XXXII. S. 405.
50. — Beobachtungen an jungen menschlichen Eiern. Anat. Hefte. 1903. Heft LXVII. S. 215.
51. Merttens, J., Beiträge zur normalen und pathologischen Anatomie der menschlichen Placenta. Zeitschr. f. Geb. u. Gyn. 1894. Bd. XXX, S. 1.
52. Michaelis, H., Zur normalen Anatomie der Chorionzotten. Beiträge z. Geb. u. Gyn. von A. Hegar. 1903. Bd. VIII. S. 44.
53. Micholitsch, Zur Ätiologie der Tubarschwangerschaft. Zeitschr. f. Geb. u. Gyn. 1903. Bd. XLIX. S. 42.
54. Nitabuch, Raissa, Beiträge zur Kenntnis der menschlichen Placenta. Inaug.-Diss. Bern 1887. Stämpflische Buchdruckerei.
- 54a. Opitz, Erich, Über die Ursachen der Ansiedlung des Eies im Eileiter. Zeitschr. f. Geb. u. Gyn. 1902. Bd. XLVIII. S. 1.
55. Orthmann, E. C., Über Tubenschwangerschaften in den ersten Monaten etc. Zeitschr. f. Geb. u. Gyn. 1890. Bd. XX. S. 143.
56. Peters, Hubert, Centralbl. f. Gyn. 1897. Bd. XXI. S. 1208.
57. — Über die Einbettung des menschlichen Eies. Leipzig u. Wien 1899. Franz Deuticke.
- 57a. Peterse n, August, Beiträge zur pathologischen Anatomie der graviden Tube. Berlin 1902. Karger.
58. Pfannenstiel, J., in Handbuch der Geburtshilfe von F. von Winckel. Bd. I. Hälfte I. Wiesbaden 1903. J. F. Bergmann.

59. Pilliet, Des ruptures de la trompe gravide. Progrès medical oct. 1893. pag. 237—239.
60. — Grosseesse tubaire etc. Soc. anat. 1894. Juillet, pag. 616.
61. Poppel, Ein Fall von Graviditas tubo-uterina. Monatsschr. t. Geburtskunde. 1868. Bd. XXXI. S. 208.
62. Reinstein-Mogilowa, Anna, Über die Beteiligung der Zellschicht des Chorions an der Bildung der Serotina und Reflexa. Virchows Arch. Bd. CXXIV. S. 522.
63. Rosenlew, Wilhelm, De inflammatoriska tubaraffektionernas pathologiska anatomi. Akademische Abhandlung. Helsingfors 1903.
64. Siegenbeek v. Heukelom, Über die menschliche Placentation. Arch. f. Anat. u. Phys. 1898. Anat. Abt. S. 1.
65. Sourcellier, Robert, Zur Anatomie der Tubenschwangerschaft. Inaug.-Diss. Würzburg 1890. Etlingers Buchdruckerei.
66. Spee, Graf F. v., Über Vorgänge bei Bildung der Fruchthöhle im Uterus speziell des Meerschweinchens und des Menschen. Sitzung des physiologischen Vereins in Kiel am 2. Nov. 1891. Mitteilungen des Vereins Schleswig-Holsteinscher Ärzte. 12. Heft. Stück 8.
67. — Neue Beobachtungen über sehr frühe Entwicklungsstufen des menschlichen Eies. Arch. f. Anat. u. Phys. Anat. Abt. 1896.
68. Strahl, H., Untersuchungen über den Bau der Placenta. Arch. f. Anat. u. Entwicklungsgesch. 1889. S. 213.
69. — Untersuchungen über den Bau der Placenta. Arch. f. Anat. u. Entwicklungsgesch. 1890. Supplement S. 120.
70. Ulesko-Strogarowa, K., Anatomische Veränderungen der schwangeren Tube im Bereich der Eiinsertion. Monatsschr. f. Geb. u. Gyn. 1900. Bd. XII. S. 710.
71. — Zur Frage von der Entstehung des Zwischenzottenraumes. Monatsschr. f. Geb. u. Gyn. 1897. Bd. V. S. 12 u. 95.
72. Veit, J., Über Deportation von Chorionzotten. Zeitschr. f. Geb. u. Gyn. 1901. Bd. XLIV. S. 466.
73. — Über die Anatomie der Extrauterinschwangerschaft. Verhandlungen der deutschen Gesellschaft für Gynäkologie. Zehnte Versammlung abgehalten zu Würzburg am 3.—6. Juni 1903.
74. Voigt, Julius, Zur Bildung der Capsularis bei der Tubarschwangerschaft. Arch. f. Gyn. 1903. Bd. LXVIII. S. 642.
75. Walker, A., Der Bau der Eihäute bei Graviditas abdominalis. Virch. Arch. 1887. Bd. CVII. S. 72.
76. Webster, J. Clarence, Die ektopische Schwangerschaft. (Deutsch v. Eiermann.) Berlin 1896. Karger.
77. Werth, Beiträge zur Anatomie und operativen Behandlung der Extrauterinschwangerschaft. Stuttgart 1887. Ferd. Enke.
78. — Demonstration eines sehr jungen Tubeneies. Verhandlungen der deutschen Gesellschaft für Gynäkologie. 1899. Bd. VIII. S. 374.

-
79. Werth, Über Extrauterin gravidität. Verhandlungen der deutschen Gesellschaft f. Gyn. Zehnte Versammlung abgehalten zu Würzburg am 3.—6. Juni 1903.
 80. v. Winckel, F., Lehrbuch der Geburtshilfe. 1889.
 81. Wyder, Beiträge zur Lehre der Extrauterinschwangerschaft etc. Arch. f. Gyn. 1886. Bd. XXVIII.
 82. — Beiträge zur Extrauterinschwangerschaft. Archiv f. Gynäkologie. Bd. 41.
 83. Zedel, J., Zur Anatomie der schwangeren Tube mit besonderer Berücksichtigung des Baues der tubaren Placenta. Zeitschr. f. Geb. u. Gyn. 1893. Bd. XXVI. S. 78.
-

Figurenerklärung.

Sämtliche auf den Tafeln 26—30 reproduzierten Photogramme habe ich mit dem photographischen Apparat (von Carl Zeiss in Jena) der geburtshilflich-gynäkologischen Klinik aufgenommen. Für die Unterstützung, die mir Dr. Rosenlew bei dieser Arbeit zu teil hat werden lassen, erlaube ich mir ihm bestens zu danken.

Tafel 26.

Fig. 1. Querschnitt der Tube im Fall I, ein Stück uterinwärts von der Fruchthöhle. Man sieht einen grossen Divertikel vom Kanal ausgehen. Im mesosalpingealen Teil der Tube ist dieselbe Arterie sichtbar, die in Fig. 3, 8, 9, 10 und 29 abgebildet ist, und nahe bei dieser eine vollständig obliterierte Vene. Hämatoxylin-Eosin. 2 Filtra nach Zettnow. Mikroplanar. Vergrösserung 8fach.

Fig. 2. Deciduazellen unter dem Peritonealepithel der Tube im Fall I. Hämatoxylin-Eosin. 2 Filtra nach Zettnow. Apochr. Obj. 4 mm. Pr. Ok. 2. Vergrösserung 200fach.

Fig. 3. Kernteilungsfigur in der Wand der in Fig. 1, 8, 9, 10 und 29 abgebildeten Arterie. Hämatoxylin-Eosin. 2 Filtra nach Zettnow. Apochr. Obj. 4 mm. Pr. Ok. 4. Vergrösserung 400fach.

Fig. 4. Querschnitt der Tube im Fall I. Im Tubarkanal ist der laterale Pol der Fruchtkapsel und in der Muskulatur ein Teil der Fruchthöhle sichtbar. Hämatoxylin-Eosin. 2 Filtra nach Zettnow. Mikroplanar. Vergrösserung 8fach.

Tafel 27.

Fig. 5. Querschnitt durch den Fruchtsack im Fall II. v. Gieson. 1 Filtrum nach Zettnow, 1 mit Methylenblau. Mikroplanar. Vergrösserung 15fach.

Fig. 6. Chorionvilli und grosszellige Insel von Fall IV. Flemming Saffranin + orange G. 1 Filtrum nach Zettnow. 1 mit Methylenblau. Apochr. Obj. 4 mm. Pr. Ok. 2. Vergr. 250fach.

Fig. 7. Aufgefasertes Tubarepithel von Fall IV. Flemming. Eisenhämatoxylin. 2 Filtra nach Zettnow. Apochr. Obj. 4 mm. Pr. Ok. 2. Vergrößerung 200 fach.

Tafel 28.

Fig. 8. Eine grosse Arterie der Tube, dicht beim Operationsschnitt im Fall I. Dieselbe wie in Fig. 1. Veränderungen in der Intima. Färbung, Filtra und Vergrößerung wie in Fig. 2.

Fig. 9. Ein Teil derselben Arterie wie in Fig. 8 näher bei der Fruchthöhle. v. Gieson. 1 Filtrum nach Zettnow, 1 mit Methylenblau. Vergrößerung wie in Fig. 2.

Fig. 10. Dieselbe Arterie wie in Fig. 8 und 9 in der unmittelbaren Nähe der Fruchthöhle. Färbung, Filtra und Vergrößerung wie in Fig. 2.

Fig. 11¹⁾. Ein Teil einer Arterienwand in der Fruchtkapsel einer graviden Tube. Die Arterienwand ist in eine fadige oder körnige Masse verwandelt, in der grosse protoplasmareiche Zellen von maternem Ursprung eingebettet liegen. Ausserdem sind auch fötale Zellen sichtbar. Färbung, Filtra und Vergrößerung wie in Fig. 9.

Fig. 12. Ein Teil der Fruchtkapsel in Fall II. Man sieht eine Arterie, deren Wand von einer Zellsäule einer Chorionzotte teilweise zerstört worden ist. Färbung und Filtra wie in Fig. 9. Apochr. Obj. 8 mm. Pr. Ok. 2. Vergrößerung 100 fach.

Fig. 13. Büschelbildung des Tubarepithels im Fall I. Färbung, Filtra und Vergrößerung wie in Fig. 2.

Tafel 29.

Fig. 14. Büschelbildung des Epithels in einem Divertikel der Tube im Fall I. Färbung, Filtra und Vergrößerung wie in Fig. 2.

Fig. 15. Decidua in einem Divertikel der Tube im Fall I. Färbung, Filtra und Vergrößerung wie in Fig. 2.

Fig. 16. Decidua an dem lateralen Fruchtkapselpol im Fall II. Färbung, Filtra und Vergrößerung wie in Fig. 2.

Fig. 17. Decidua an der Eihafthstelle vom Fall II. Färbung, Filtra und Vergrößerung wie in Fall 9.

Fig. 18. Decidua, teilweise mit Fibrin bekleidet und hieran haftende Chorionvilli vom Fall II. Färbung, Filtra und Vergrößerung wie in Fig. 2.

¹⁾ Fig. 11 gehört nicht zu derselben Schnittserie wie Fig. 8, 9 und 10, sondern stammt von einem nicht in der Kasuistik aufgenommenen Fall. Die entsprechende Stelle des in Fig. 8—10 abgebildeten Gefässes ist in Fig. 29 gezeichnet, welche von dem Aussehen des Präparats eine gute Anschauung giebt. Ein Photogramm habe ich von diesem Teile des Gefässes nicht erhalten können, da sich in sämtlichen Schnitten an dieser Stelle ein breiter Riss mit etwas aufgebotenen Rändern befand, welcher beim Schneiden entstanden war.

Fig. 19. Decidua, teilweise mit Fibrin bekleidet und hierauf eine Anhäufung von fötalen Zellen vom Fall II. Färbung, Filtra und Vergrößerung wie in Fig. 2.

Tafel 30.

Fig. 20. Fötale Zellmassen in der Muskulatur der Tube in Fall I. Färbung, Filtra und Vergrößerung wie in Fig. 2.

Fig. 21. Fötale Zellen, erweiterte Gefässe in der Muskulatur der Tube im Fall I auffällig. Färbung, Filtra und Vergrößerung wie in Fig. 9.

Fig. 22. Zellsäule einer Chorionzotte in Blutgefässen in der Wand der Tube im Fall I. Färbung, Filtra und Vergrößerung wie in Fig. 2.

Fig. 23. Zellen von der Zellsäule einer Chorionzotte in Blutgefässen in der Wand der Tube im Fall I. Färbung und Filtra wie in Fig. 2. Apochr. Obj. 4 mm. Pr. Ok. 4. Vergrößerung 300fach.

Fig. 24. Deckschicht teilweise die Wand eines erweiterten Blutgefässes in der Wand der Tube im Fall I bekleidend. Färbung, Filtra und Vergrößerung wie in Fig. 2.

Fig. 25. Ein Teil einer Chorionzotte in einem erweiterten, mit Deckschicht austapezierten Blutgefäss in der Tubenwand vom Fall I. Färbung, Filtra und Vergrößerung wie in Fig. 2.

Tafel 31.

Fig. 26. Ein Teil der am weitesten uterinwärts gelegenen Partie der Fruchthöhle vom Fall IV. Man sieht die Spitzen dreier Chorionvilli und einen kleinen Teil der Fruchtkapsel. Flemming, Safranin. Zeiss Apochr. Obj. hom. Imm. 2 mm. Komp. Ok. 4*. Tubuslänge 160.

Fig. 27 und 28. Der Mantel einer Chorionzotte vom Fall III. Mallory-Ribbert. Zeiss Apochr. Obj. hom. Imm. 2 mm Komp. Ok. 8. Tubuslänge 160.

Fig. 29. Dieselbe Arterie wie in Fig. 1, 8, 9 und 10 in der Fruchtkapsel. a) grosse Zellen von maternem Ursprung, b) eingewachsene fötale Zellen, c) endotheliales Symplasma, d) Deckschichtproliferationen. v. Gieson. Zeiss Apochr. Obj. 4 mm. Komp. Ok. 4* Tubuslänge 160.

Inhaltsverzeichnis.

	Seite
I. Einleitung	359
II. Material und Technik	363
III. Kasuistik	366
IV. Die Einbettung des Eies in der Tube	418
V. Die fötalen Eihüllen	429
VI. Die Fruchtkapsel	436
1. Die Decidua basalis	436
2. Die Membrana capsularis	455
3. Die Beziehungen der fötalen Zellen zur Tubenwand. Die Em- bryotrophe	456
VII. Die Tube ausserhalb der Fruchtkapsel	463
Litteraturverzeichnis	469
Erklärung der Abbildungen	474



AUS DEM ANATOMISCHEN INSTITUT ZU MARBURG.

UNTERSUCHUNGEN

ÜBER DIE

UMBILDUNG DER KLOAKE

UND DIE

ENTSTEHUNG DES KLOAKENHÖCKERS BEI TALPA EUROPAEA.

VON

J. DISSE,
MARBURG.

Mit 7 Figuren im Texte und 9 Figuren auf den Tafeln 32/34.

Für die Kenntnis der Vorgänge, die sich in früher Embryonalzeit am kaudalen Abschnitte des Darmkanals der Säuger abspielen, besonders für die Entwicklung von Blase, Rektum und Damm, sowie für die Entstehung der Urogenitalöffnung und des Afters sind lange Zeit hindurch die Beobachtungen massgebend geblieben, die H. Rathke (1) im Jahre 1832 veröffentlicht hat. Schon damals war bekannt, dass der Endabschnitt des Darmkanals dadurch, dass er die Ausführungsgänge der Urnieren aufnimmt, zu einem für Darminhalt und Harn gemeinsamen Behälter, also zur Kloake wird; man wusste aber nicht, auf welche Weise die Harnwege ihre eigene Öffnung bekommen, und wie die Kloake zum Verschwinden gebracht wird.

Die Kloake hielt man nicht für geschlossen; es wurde vielmehr angenommen, dass sie durch eine spaltförmige Öffnung nach aussen ihren Inhalt entleeren könne. Diese Verhältnisse schildert Rathke folgendermassen: „In der frühen Entwicklungszeit, ja selbst dann noch, wenn die Kiemenspalten schon verwachsen wollen, giebt es für den Darm und die Harn- und Geschlechtswerkzeuge nur eine einzige und ganz einfache Mündung. Sie erscheint als eine kurze und weite Spalte, deren längster Durchmesser nach der Länge des Embryo liegt und deren Ränder eher scharf als abgerundet zu nennen sind“ (S. 63). Nun wird die Kloake dadurch zum Verschwinden gebracht, dass sich die Harnwege vom Darmkanal trennen und mit selbständiger Öff-

nung ausmünden; es wird die Trennung „dadurch bewerkstelligt, dass gleichzeitig 1. die einen etwas spitzen Winkel bildende Falte, welche von der unteren Wand des Darmes und der oberen Wand des von der Allantois kommenden Ganges zusammengesetzt wird, nach hinten hin sich verlängert und in die Kloake gleichsam einschneidet; 2. dass sich die linke und die rechte Wand der Kloake einander gegen die Achse dieser Höhle nähern und hierbei zwei Seitenfalten zuwege bringen, die nach vorne in die eben angegebene Falte übergehen, so dass auch endlich alle drei Falten nur eine einzige darstellen, die in die kegelförmige Höhle der Kloake von drei Seiten her immer tiefer einschneidet, bis zuletzt die Höhle von ihr völlig durchschnitten worden ist. . . . So wird denn ein kurzer Kanal vom Darmkanal abgespalten, in welchen der Ausführungsgang der Allantoides, oder die künftige Harnblase, der gestalt übergeht, dass er nur eine Fortsetzung von ihr zu sein scheint“ (S. 57).

Wenn die Kloake durchgeteilt ist, wird auch ihre äussere Öffnung in zwei Stücke zerlegt. Die Seitenwände, welche die Öffnung begrenzen, nähern sich einander, genau in der Verlängerung der Falten, welche die Kloake trennen, verwachsen und teilen den Schlitz in eine vordere und eine hintere Öffnung.

Lange Zeit hindurch ist die angeführte Lehre von Rathke allgemein angenommen worden; namentlich auch seine Angabe, dass das kaudale Ende des Darmes sich durch einen Schlitz nach aussen öffne, dass also eine Afteröffnung von frühester Zeit an bestehe. Erst als erkannt worden war, dass das Kaudalende des Darmes sich als ein Blindsack anlegt, der durch Umschlag des hinteren Endes der Embryonalanlage entsteht, konnte man der Frage näher treten, wie sich denn die Afteröffnung anlegt; man begann dasjenige Stück der Embryonalanlage genauer zu untersuchen, welches bei dem Umschlag ventralwärts verlagert wird, den Darm nach hinten schliesst und die erste Anlage der ventralen Darmwand darstellt. Es ist das der Primitiv-

streifen. Gasser (2) stellte fest, dass der Primitivstreifen Beziehungen aufweist zu der als Auswuchs des Darmes erscheinenden Allantois einerseits und zur Lage der späteren Afteröffnung andererseits. Die Allantois legt sich vor dem Umschlag am kaudalen Ende des Primitivstreifens an, so dass sie nach dem Umschlag am Kopfende des Primitivstreifens aus dem Darm herauswächst; die Afteröffnung entsteht beim Vogel im Bereich des Primitivstreifens, liegt ursprünglich kopfwärts von der Anlage der Allantois und ist durch eine Stelle bezeichnet, die durch besonderen Bau auffällt. Es treffen nämlich hier Ektoderm und Entoderm in der Medianebene eine Strecke weit zusammen, ohne dass sich Mesoderm dazwischen drängt. Die Bildung einer in den Darm führenden Öffnung erfolgt hier aber ziemlich spät; sie fällt erst in das letzte Drittel der Embryonalzeit.

Beim Vogel bleibt also die Kloake lange Zeit hindurch geschlossen; der After bildet sich durch eine Art von Durchbrechung der Darmwand, an einer bestimmt gebauten Stelle aus.

Auch bei Säugern legt sich die Afteröffnung im Bereich des Primitivstreifens an; die Stelle, an welcher der After entsteht, liegt median und besteht nur aus Ektoderm und Entoderm. Strahl (3) fand beim Kaninchenembryo auf dem Primitivstreifen eine nur aus Ektoderm und Entoderm bestehende dünne Stelle, die genau in der Medianebene liegt; vor dem Umschlag des Primitivstreifens bildet sie einen Teil der dorsalen Wand des Darms und nimmt das hintere Ende der Amnionhöhle ein. Durch die Verlagerung des Primitivstreifens kommt die geschilderte Region in die ventrale Darmwand zu liegen und sie befindet sich dann schwanzwärts von der Allantois; Strahl nannte sie, mit einem von v. Mihalcovics zuerst angewandten Ausdruck, die „Aftermembran“. Er gab an, dass sie die Stelle bezeichnet, an welcher die Afteröffnung entsteht, sprach sich aber über den Zeitpunkt, an dem der Darm eröffnet wird, nicht näher aus.

Auch bei anderen Säugern wurde im Bereich des Primitivstreifens die Aftermembran aufgefunden; Bonnet (4) beschrieb sie beim Schafembryo, Keibel (5) beim Meerschweinchen. Beim Meerschweinchen besteht die Aftermembran, wie beim Kaninchen, nur aus Ektoderm und Entoderm; sie liegt im kaudalen Ende des Primitivstreifens, so dass zwischen ihr und der Allantois noch ein Teil des Primitivstreifens sich befindet.

Man durfte, nach allen diesen Angaben, wohl als festgestellt erachten, dass bei Vögeln und Säugern eine Afteröffnung zwar nicht von Anfang an vorhanden ist, dass aber die Stelle, an der sie sich bildet, ausserordentlich früh kenntlich wird. Sie gehört demjenigen Abschnitt des Amnionembryo an, der dem Urmund gleichgesetzt werden muss; der Urmund bezeichnet also bei allen Wirbeltieren die Stelle des künftigen Afters.

Gleichzeitig wurden durch die Untersuchungen der Entwicklungsvorgänge am Schwanzende der Säugerembryonen neue Thatsachen über die Bildungsweise der Harnblase gefunden, welche zu einer Änderung der Rathkeschen Lehre führten. Nicht die Allantois ist es, die zur Harnblase wird, sondern der ventrale Abschnitt der Kloake; zu diesem kommt dann die Allantois hinzu.

Die ersten Beobachtungen über die Entstehung der Harnblase vom Schwanzende des Darmkanals aus sind von Lieberkühn (6) veröffentlicht worden. Da beim Meerschweinchen die Allantois nicht hohl, sondern solide ist, kann sie sich nicht zur Blase direkt umbilden; die Blase geht aus einer Ausbuchtung des Hinterdarms hervor. Diese tritt bei Embryonen von 17 Tagen auf, ist von niedrigerem Epithel ausgekleidet als der Darm, wächst in der Bauchwand nach der Nabelgegend vor und wird von den beiden Nabelarterien begleitet. Das obere Ende der Ausstülpung wird zum Ligamentum vesicale medium.

Keibel (5) hat, ebenfalls beim Meerschweinchen, die Bildung der Harnblase verfolgt und ist zu dem wichtigen Resultat

gekommen, dass die Anlage der Harnblase nicht als ein Auswuchs des Darms entsteht, sondern dass sie aus der Kloake hervorgeht. Die Kloake zerfällt in zwei, durch ihr Epithel unterscheidbare Nischen, eine ventrale und eine dorsale. Die ventrale Nische hat niedriges, die dorsale hohes Epithel. Beide Nischen trennen sich voneinander; vom Kopfende anfangend, schnürt sich die ventrale Nische von der dorsalen ab und wird zur Harnblase, während die dorsale Nische in Verbindung mit dem Darm bleibt und zum Rektum wird.

Es ist klar, dass infolge der Durchteilung des Kloakenraumes ähnliche Bilder entstehen müssen als bei der Bildung eines ventral gerichteten Auswuchses aus dem Darmkanal; die Deutung, welche Lieberkühn den Querschnittsbildern gegeben hatte, wird verständlich.

Rathke hatte die Teilung der Kloake in zwei Räume völlig zutreffend geschildert und nur darin geirrt, dass er den ventralen Kloakenabschnitt lediglich als Sinus urogenitalis auffasste; es entsteht nicht nur der Sinus urogenitalis aus der Kloake, sondern auch die Anlage der Harnblase selbst. Die Beteiligung der Allantois an der Blasenbildung wurde fraglich.

Die Untersuchungen der nächstfolgenden Jahre haben sich weniger mit der ersten Entstehung der Kloake, als mit ihren Schicksalen in späterer Zeit befasst; sie wurden hauptsächlich an Embryonen von Ungulaten (Schaf, Rind, Schwein) angestellt, von denen die frühesten Stadien schwer zu beschaffen sind. Tourneux (7) schildert für das Schaf die Verhältnisse folgendermassen:

Das Hinterende des Darmkanals erweitert sich zur Kloake; das kraniale Ende derselben wird durch die Einmündung der Allantois bezeichnet.

Dorsal von der Allantois mündet in gleicher Horizontalebene der Darm in die Kloake ein. Unmittelbar oberhalb der Kloake treten die Wolffschen Gänge in die Allantois.

Aus dem kaudalen Ende der Kloake geht, ungefähr in der Verlängerung des Darms, der Schwanzdarm hervor.

Hauptsächlich sind die Seitenwände der Kloake entwickelt. Die obere Wand wird durch eine Falte eingenommen, vermittelt deren die Allantois in die Darmwand sich fortsetzt; die ventrale Wand besteht aus einer epithelialen, sagittal gestellten Platte, welche die entodermale Wand der Kloake mit dem Ektoderm verbindet. Das ist die Kloakenmembran, die von der Allantois an bis zum Boden der Kloake sich erstreckt.

Die Kloake erscheint von den Seiten her zusammengedrückt, so dass der transversale Durchmesser klein ist; hauptsächlich sind der vertikale und der sagittale Durchmesser entwickelt. Das Epithel, welches die Wand bildet, besteht aus einer mehrfachen Lage prismatischer Zellen.

Der Hohlraum der Kloake erhält sich nicht; er wird, im Gegensatz zu den Angaben von Rathke und Keibel, mehr und mehr verengert und schliesslich ganz zum Verschwinden gebracht. Die obere Wand der Kloake nämlich, die Falte, die von der Allantois zum Darm herübergeht, verlängert sich und wächst nach abwärts, in den Kloakenraum hinein. Sie erreicht die dorsale Fläche der Kloakenmembran und verschmilzt mit ihr. Dann ist die Kloake ausgefüllt, das Rektum ist von der Allantois getrennt und beide Räume, die je eine Röhre darstellen, sind durch eine dicke Zellenmasse nach unten hin geschlossen. Diese Zellenmasse ist aus der Verschmelzung der Falte mit der Kloakenmembran hervorgegangen; Tournoux nennt sie „bouchon cloacal“, Kloakenpfropf.

Der Kloakenpfropf wird von einem Höcker eingeschlossen, der sich entsprechend der ventralen Wand der Kloake gebildet hat. Er tritt zuerst am Kopffende der Kloakenmembran auf, wächst kaudalwärts weiter und umschliesst den Kloakenpfropf. Der Höcker wird als „tubercule génital“, Geschlechtshöcker, bezeichnet. Wenn der Kloakenpfropf sich im Geschlechtshöcker

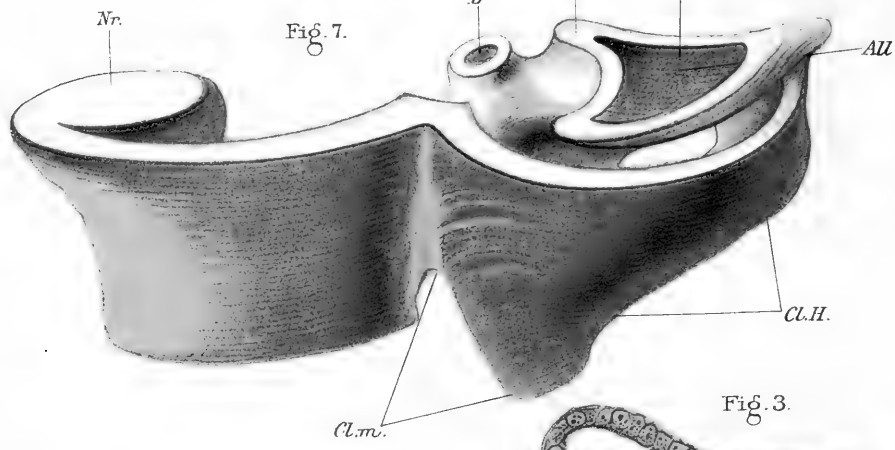
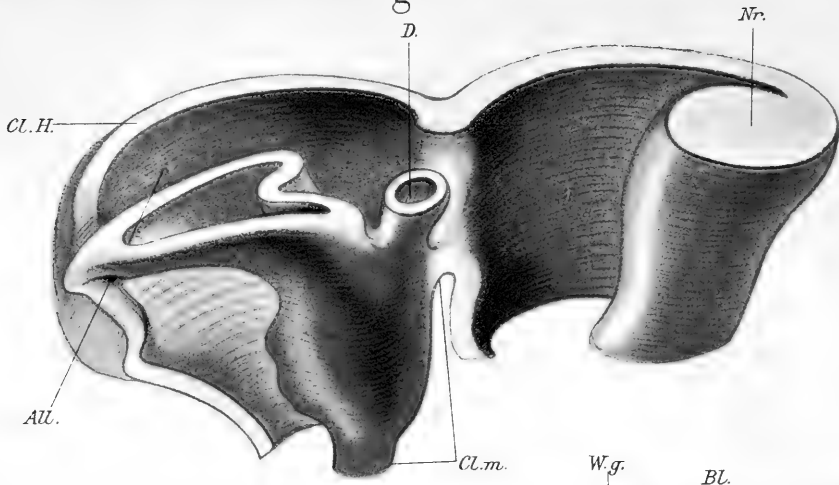


Fig. 7.

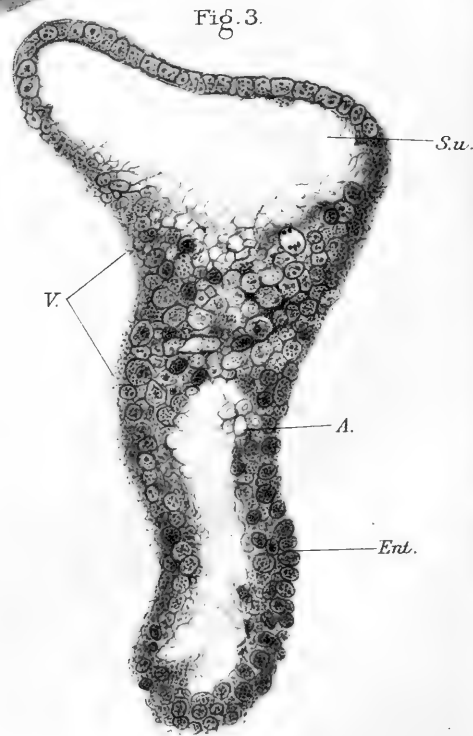


Fig. 3.

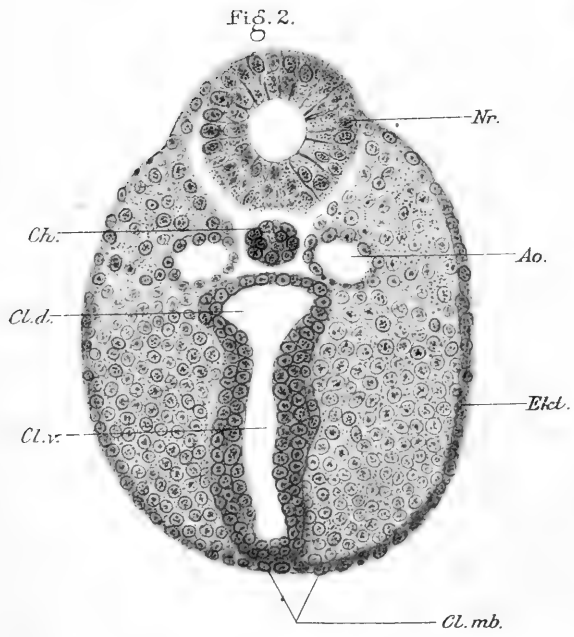


Fig. 2.

Fig. 4.

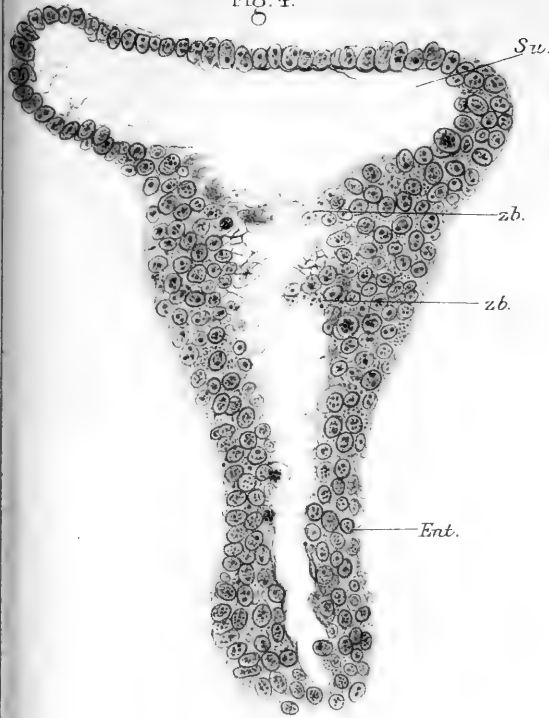


Fig. 5.

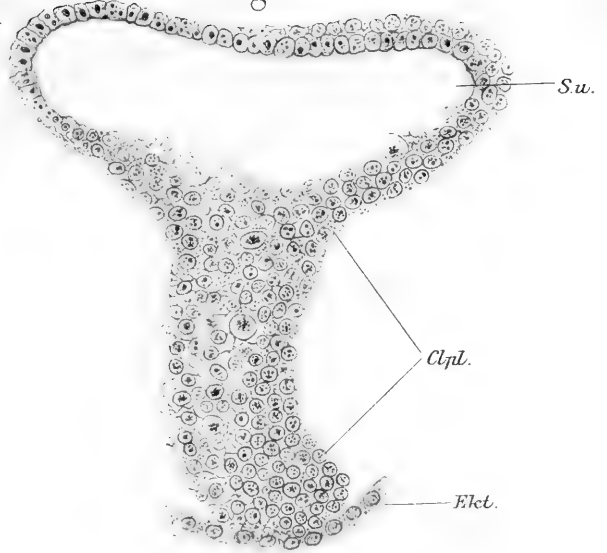
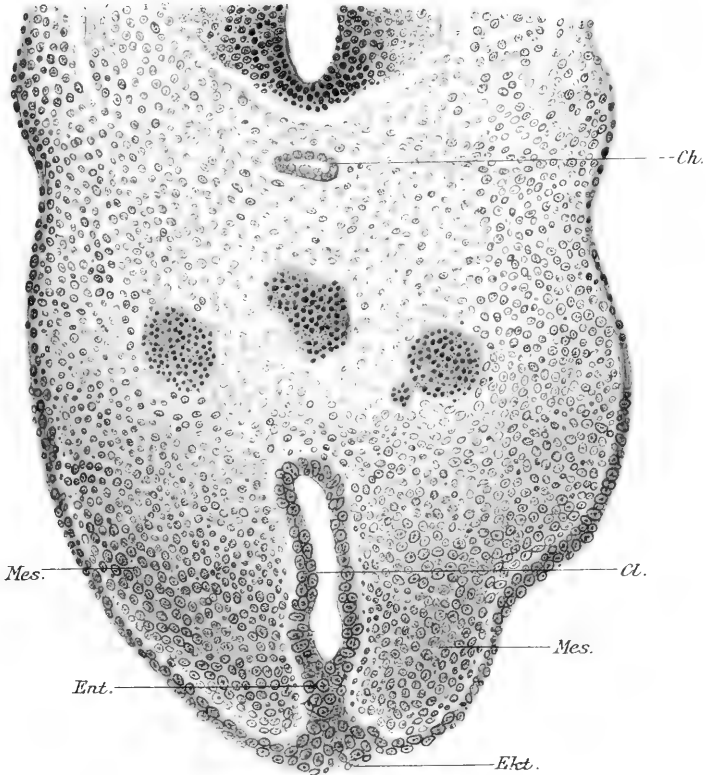


Fig. 6.



befindet, wird er als Urogenitalplatte benannt. In dieser Platte bilden sich die Kanäle aus, welche für Allantois und Darm die natürlichen Öffnungen darstellen, also Sinus urogenitalis und Rektum.

Die „Aftermembran“ erwähnt Tourneux nicht; an ihrer Stelle beschreibt er eine dicke, sagittal gestellte epitheliale Platte, die er als „Kloakenmembran“ aufführt. Ob diese Kloakenmembran zu der früheren dünnen Aftermembran Beziehungen hat oder ob sie von ihr unabhängig ist, bleibt demnach noch zu untersuchen.

Wichtig ist die Beschreibung eines ventralen Anhangsgebildes des Schwanzendes, nämlich des Genitalhöckers, in den hinein die Kloakenmembran zu liegen kommt; ferner die Angabe, dass innerhalb dieser Kloakenmembran die Ausführungsgänge für Blase und Rektum sich ausbilden. Wenn die Beobachtungen von Tourneux sich bestätigen, so muss die Harnblase lediglich auf die Allantois zurückgeführt werden, sie kann nicht aus der Kloake entstehen.

Kurz nach Tourneux hat Retterer (8, 9) die Kloake der Säuger untersucht und Embryonen von Kaninchen, Meer-schweinchen, Schaf und Schwein benutzt. Er beschreibt die ausgebildete Kloake als einen Hohlraum, in den von der Kopfseite her Darm und Allantois einmünden, während in das Schwanzende ebenfalls zwei Gänge führen, dorsal der Schwanzdarm, ventral der „Kloakengang“ (conduit cloacal), der eine nur virtuelle Lichtung besitzt und sich als ein epithelialer Strang darstellt, der in der Medianebene von der Kloakenwand zum Ektoderm der Bauchwand sich erstreckt. Dieser „conduit cloacal“ ist identisch mit der Kloakenmembran (membrane cloacal) von Tourneux. Die Kloake, am Schwanzende des Stammes gelegen, ist von einer Mesodermlage umschlossen und bewirkt einen Vorsprung der Bauchwand. Von der Chorda dorsalis ist, wie aus den Abbildungen hervorgeht, die Kloake

durch Gefäße und Mesoderm getrennt. Auch der „Kloakengang“ wird von der die Kloake umschliessenden Mesodermlage umfasst und liegt in dem erwähnten Vorsprunge der Bauchwand; diesen Vorsprung nennt Retterer „*éminence cloacal*“, Kloakenhöcker; er entspricht dem „Genitalhöcker“ von *Tourneux*.

Wie entsteht nun „Kloakengang“ und „Kloakenhöcker“? Die Antwort, die Retterer auf diese Frage giebt, beruht mehr auf Annahmen als auf direkten Beobachtungen. Da der Kloakenhöcker durch eine epitheliale Platte, den „Kloakengang“, geteilt ist, ist er als eine bilateral-symmetrische Anlage zu betrachten; diese könnte derart entstanden sein, dass rechts und links von der Medianebene, ventral von der Kloake je eine Falte sich erhebt, nach der Mitte zu vorwächst und sich mit der entgegengerichteten Falte vereinigt. Die Ektodermüberzüge der medialen Flächen würden sich aneinander lagern, verschmelzen und zu einer sagittal stehenden epithelialen Platte vereinigen — das wäre der „Kloakengang“. Derselbe wäre also ektodermaler Herkunft (8, S. 192).

Die Embryonen, welche Retterer vorlagen, zeigten sämtlich schon einen unpaaren Kloakenhöcker; es hat also Retterer die Bildungsweise desselben nicht beobachten können.

Auf die Durchteilung der Kloake und das Schicksal des Kloakenraumes ist Retterer genau eingegangen. Im Gegensatz zu *Tourneux* stellt er fest, dass die Kloake nicht verschwindet, sondern dass sie sich erhält und zum Teil zum Darm, zum Teil zur Blase hinzutritt. Die Kloake teilt sich dadurch in eine ventrale und eine dorsale Abteilung, dass zwei der Länge nach über die Seitenwand der Kloake verlaufende Falten, die in das Lumen vorspringen, sich einander nähern und vom Kopfe anfangend miteinander verschmelzen. Die Ursache der Faltenbildung ist in zwei mesodermalen Längsleisten gegeben, die näher der dorsalen Wand gelegen sind, entlang der Kloaken-

wand verlaufen, sich verdicken und das Epithel vor sich her treiben (9).

Durch die Aufteilung entstehen aus dem Lumen der Kloake zwei röhrenförmige Räume; der ventrale, „conduit vésico-urétral“, tritt zur Blase hinzu, der dorsale wird zum Rektum und schliesst sich an den Darm an. Sowohl der Sinus urogenitalis (conduit vésico-urétral) als das Rektum sind anfänglich durch das epitheliale Septum des Kloakenhöckers verschlossen; sie eröffnen sich dadurch nach aussen, dass in diesem Septum (lame cloacale, bouchon cloacal von Tourneux, lame uro-génitale, conduit cloacal von Retterer) Kanäle auftreten, die an Sinus urogenitalis und Rektum sich anschliessen und nach aussen hin durchbrechen. Diese Fortsetzungen liegen im Kloakenhöcker, der ja das epitheliale Septum einschliesst; die Ausmündungsstelle der Blase und des Rektums müssen sich also auf der Oberfläche des Kloakenhöckers befinden, sie werden in ihrer Lage durch dieses Organ bestimmt. Daraus aber leitet sich für uns die Folgerung her, dass der Kloakenhöcker und das in ihm liegende Septum, die Urogenitalplatte, irgendwelche Beziehungen zu der ursprünglich vorhandenen „Aftermembran“ besitzen müssen.

Auf solche Erwägungen sind freilich weder Tourneux noch Retterer eingegangen; sie haben an ganz frühe Zustände nicht angeknüpft, wohl deshalb, weil ihnen kein Untersuchungsmaterial aus der ersten Embryonalzeit zu Gebote stand. Sie konnten keine vollständige Geschichte der Kloake geben und ihre Untersuchungen bedurften in dieser Hinsicht der Ergänzung.

Keibel (10) verdanken wir eine nach Möglichkeit vollständige Geschichte der Kloake beim menschlichen Embryo; gerade für die früheste Zeit ist sein Material ziemlich vollständig, und durch die genaue Untersuchung ist eine feste Grundlage geschaffen, auf der alle späteren Arbeiten fussen müssen.

Für die Aufgabe, die ersten Umwandlungen der Kloake und der „Aftermembran“ klar zu stellen, kommen fünf Embryonen in Betracht, deren Länge 3 mm, 4,2 mm, 6,5 mm, 9,1 mm, 11,5 mm beträgt.

Bei dem jüngsten Embryo (3 mm) ist die Kloake geräumig und nimmt den dem Schwanz nächsten Abschnitt des Stammes ein. Sie reicht in dorso-ventraler Richtung von der Chorda bis zum Ektoderm der Bauchwand, ist im transversalen Durchmesser aber abgeplattet, so dass sie die Seitenwände des Stammes nicht berührt. Die ventrale Wand der Kloake besteht median in den beiden unteren Dritteln der Gesamtlänge nur aus Ektoderm und Entoderm; diese Stelle entspricht der „Aftermembran“ der deutschen Autoren; Keibel führt für sie den Namen „Kloakenmembran“ ein. Die Kloakenmembran liegt, von aussen gesehen, in einer seichten Furche, über deren Boden sie sich leistenförmig erhebt. Ein Kloakenhöcker existiert noch nicht.

Das Epithel, welches die Kloake auskleidet, ist entodermaler Abkunft; es sind die Zellen im ventralen Kloakenabschnitt hoch, besonders im Gebiet der Kloakenmembran, „wo man fast den Eindruck hat, als wäre dieses Dickerwerden des Entoderms dadurch gesteigert, dass sich die beiden lateralen Entodermplatten eine Strecke weit aneinander gelegt haben und miteinander verschmolzen sind. Jedenfalls liegen dieselben eine ganze Strecke weit dicht aneinander.“ (10, S. 168.)

Schon beim Embryo von 4,2 mm Länge rückt die Kloake von der Chorda ab und verlagert sich ventralwärts; sie bleibt geräumig, die Kloakenmembran ist lang und ihr oberes Ende liegt „nur ein wenig kaudal vom oberen Ende der Kloake“ (S. 71). Der Wolffsche Gang hat die Kloake erreicht und mündet unterhalb der Mitte, also näher dem Schwanzende, ein; die Einmündungsstelle liegt stark ventral, nahe der Kloakenmembran.

Von diesem Stadium ab wird die Kloake kleiner; sie bleibt

aber auch fernerhin in ihrer ventralen Lage und liegt der Bauchwand an. Die Mündung des Wolffschen Ganges rückt kranialwärts vor; beim Embryo von 6,5 mm mündet er bereits am kranialen Ende der Kloake ein, dicht unter dem Stiel der Allantois. Die Kloakenmembran ist absolut kürzer geworden; sie liegt nicht mehr in einer Furche, sondern „im Niveau der Körperoberfläche“.

Bei älteren Embryonen finden wir keine Kloakenmembran mehr vor; an ihrer Stelle liegt eine sagittal gestellte Epithelplatte, die von der Wand der Kloake bis zum Ektoderm der Bauchwand reicht und in einen höckerartigen Vorsprung der Bauchwand eingelagert ist — den Kloakenhöcker. Dieser ist beim Embryo von 11,5 mm Länge gut ausgebildet; die sagittale Epithelplatte reicht vom Scheitelpunkt des Kloakenhöckers bis zur Schwanzwurzel, nimmt also den kaudalen Abhang des Höckers ein.

Statt der Kloakenmembran also „finden wir jetzt eine in sagittaler Richtung hohe, aber transversal dünne Zellplatte, der man mit Recht den Namen Kloakenplatte beilegen kann. . . . Ektoderm und Entoderm sind in dieser Kloakenplatte nicht mehr abgegrenzt. . . . Kranial endet sie, dicht unter der Spitze des Geschlechtshöckers, mit einem kleinen Epithelhöcker“ (S. 78).

Wenn nun auch festgestellt ist, dass die Kloakenplatte (*bouchon cloacal* von Tourneux, *conduit cloacal* von Retterer) an Stelle der früher vorhandenen Kloakenmembran liegt, so ist über die Art ihrer Bildung nichts bekannt geworden; besonders weiss man nicht, ob diese Platte aus der Kloakenmembran hervorgeht oder ob sie unabhängig von ihr entsteht. Auch der Kloakenhöcker ist unvermittelt aufgetreten; woher er kommt und auf welche Weise er Beziehungen zu der Kloakenplatte erhält, kann nicht gesagt werden. Keibel (10) ist der Ansicht, dass, im Gegensatz zu Retterer, von einer paarigen Anlage des Kloakenhöckers nicht die Rede sein könne. „Freilich ist

anzunehmen, dass das Gebiet, in welchem der Geschlechtshöcker zur Entwicklung kommt, ursprünglich von der Kloakenmembran durchsetzt, die Anlage also zunächst geteilt war“ (S. 140).

Wir haben schon der Annahme von Retterer gedacht, dass die Kloakenplatte gleichzeitig mit dem Kloakenhöcker entstehe, in diesen zu liegen komme und vom Ektoderm abstamme; ihr hat sich Born (11) angeschlossen, aber betont, dass es sich um eine Annahme handle (11, S. 497).

Keibel (10) gesteht zu, dass das thatsächliche Material nicht ausreicht, um diesen Punkt aufzuklären. „Die Frage, wieviel Ektoderm und wieviel Entoderm sich an dem Aufbau der Kloakenplatte beteiligt, muss unentschieden bleiben“ (S. 129).

Es kommt vor allem darauf an, die Entstehung des Kloakenhöckers zu beobachten, weil davon die Gestaltung der Kloakenplatte abhängig ist. Hierüber liegt nur eine kurze Angabe von Reichel (12) vor. Der Kloakenhöcker entsteht als eine einheitliche, unpaare Bildung durch Wucherung der neben der Kloakenmembran gelegenen Weichteile. Während dieser Wucherung verdickt sich auch die Kloakenmembran; ihre Zellen vermehren sich und ordnen sich zu einer sagittal gestellten, schmalen Platte, die in den sich bildenden Höcker zu liegen kommt und ihn in eine rechte und linke Hälfte teilt. Danach wäre die Kloakenplatte nichts anderes als die verdickte Kloakenmembran. Genauere Belege für diese Lehre hat Reichel nicht beigebracht; wir dürfen aussprechen, dass trotz genauer und gründlicher Untersuchungen noch vieles in der Entwicklung der Kloake und ihrer Umgebung unklar geblieben ist.

Wir wollen vor allem drei Fragen aufwerfen, auf die zur Zeit eine befriedigende Antwort nicht gegeben werden kann:

1. Wie entsteht der Kloakenhöcker?
2. Wie entsteht die Kloakenplatte, die den Höcker halbiert?

3. Wie verhält sich die Kloakenplatte zur Kloakenmembran?

Diese Fragen können nur gemeinsam in Angriff genommen werden, da die Bildungen, um die es sich handelt, zusammengehören und miteinander entstehen. Zu ihrer Lösung ist notwendig, die Umwandlungen der Kloake, besonders ihrer ventralen Wand, Schritt für Schritt zu verfolgen; dabei muss die Ausbildung des Kloakenhöckers zur Beobachtung kommen. Auch das Verhalten der Wolffschen Gänge, die Aufteilung der Kloake, die Entstehung von Sinus urogenitalis und Harnblase sollen soweit berücksichtigt werden, als das untersuchte Material zulässt; nur wird auf die darüber gewonnenen Resultate nicht der Hauptwert gelegt.

Da mir ein grösseres Material von Embryonen von *Talpa Europaea* zur Verfügung stand, in dem besonders die jüngeren Stadien reichlich vertreten waren, so habe ich es unternommen, an diesem Vertreter der Insektivoren, die bisher noch nicht auf die Kloake hin untersucht sind, die Umwandlungen der Kloake zu studieren, mit besonderer Berücksichtigung der oben gestellten Fragen. Es hatte zuerst auf meinen Vorschlag Herr Dr. Oyama (aus Japan) die Untersuchung im Herbst 1903 begonnen; im Laufe des Winters wurden eine Anzahl von Schnittserien hergestellt, die jüngere und ältere Stadien umfassten. Es ging daraus zunächst hervor, dass die Umbildung der Kloake bei *Talpa* nicht anders erfolge, als bei den Vertretern anderer Säuger-Ordnungen; dass besonders auch hier der Kloakenhöcker und die Kloakenplatte mit einem Schlage auftreten, so dass ihre Entstehung einstweilen dunkel blieb. Es wurde notwendig, eine grössere Anzahl anscheinend gleich weit entwickelter Embryonen zu bearbeiten, in der Hoffnung, so die fehlenden ersten Ausbildungsstadien anzutreffen. Herrn

Oyama war es nicht möglich, diese Forderung zu erfüllen, da er im Mai 1904 genötigt war, heimzureisen; so habe ich es unternommen, die Arbeit hier aufzunehmen und zum Abschluss zu bringen.

Das Untersuchungsmaterial war zum Teil in Pikrin-Schwefelsäure, zum Teil in Formol-Alkohol, zum Teil in Zenkerscher Lösung konserviert. Die Embryonen wurden in Hämalaun, einige in Cochenille-Alaun durchgefärbt, in Paraffin eingebettet und in Serien von 0,01 mm Dicke zerlegt. Sämtliche Schnitte einer Serie, die die Kloake getroffen hatten, wurden bei 100-facher Vergrößerung mit dem Abbéschen Apparat gezeichnet und die Pausen der Zeichnungen für jede Serie auf einen besonderen Bogen vereinigt; auf Grund dieser Skizzen wurden Konstruktionen des Medianschnittes und nach Bedürfnis Plattenmodelle angefertigt.

Eine Ordnung der Embryonen nach der Länge ist für die frühen Stadien durch die starke Krümmung derselben ausserordentlich erschwert; eine genaue Messung ist nicht möglich und eine ungenaue hat wenig Wert. Erst wenn die hinteren Extremitäten als Stummel erscheinen, strecken sich die Embryonen etwas; aber auch dann bleibt das Schwanzende stark zusammengekrümmt. Deshalb schon kann man am intakten Embryo die Reliefverhältnisse der Bauchfläche nicht untersuchen; ausserdem wird diese Gegend bei den jungen Stadien durch die stark entwickelte, kugelige Allantois verdeckt, welche in der Konkavität der Schwanzkrümmung liegt. Darum wurde auch von der Herstellung von Zeichnungen vor dem Zerlegen der Embryonen abgesehen; jedes Manipulieren zerstört leicht die Organe, auf welche es bei der Untersuchung ankommt.

Es blieb nur übrig, die Embryonen ungefähr nach der Grösse zu ordnen und die Schnittrichtung so zu wählen, dass

die Kloake möglichst quer getroffen wurde; die Serien wurden für die Darstellung nach der Ausbildung der Kloake geordnet.

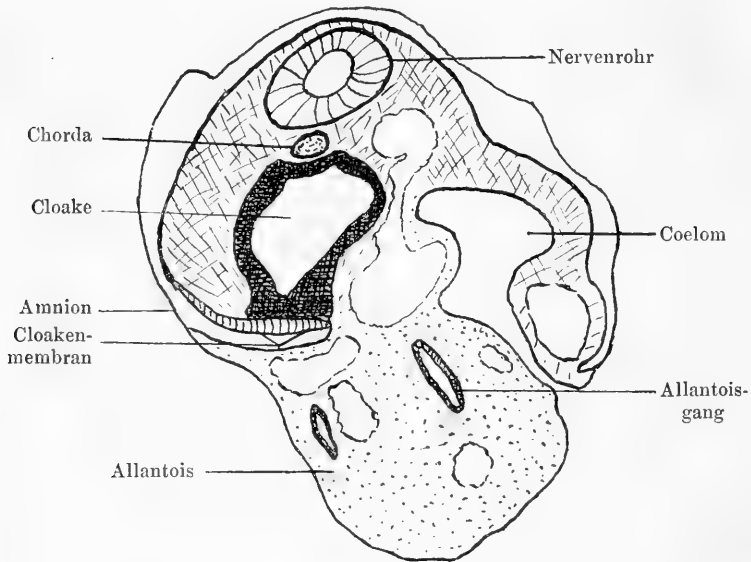
Im ganzen sind 18 verschiedene Entwicklungsstufen für die nachfolgende Darstellung verwertet worden, die aus einer grossen Anzahl von Serien ausgewählt wurden. Zwei der betreffenden Serien sind von Herrn Dr. Oyama angefertigt (bezeichnet als Oy. 2 und Oy. 3), die übrigen Serien sind von mir geschnitten und mit Buchstaben bezeichnet, die bei der Beschreibung erwähnt werden sollen. Die Entwicklungsstufen bilden eine fortschreitende Reihe von dem ersten Auftreten der Kloake bis zur vollständigen Aufteilung derselben.

Das jüngste Entwicklungsstadium der Kloake zeigt Embryo Oy. 3 (Taf. 34, Fig. 1; Textfigur 1). Der Embryo war so klein, dass er in Zusammenhang mit der Uteruswand geschnitten werden musste; jedenfalls betrug seine grösste Länge weniger als 1 mm. Die Extremitäten waren noch nicht angelegt; das Schwanzende war um die Längsachse gedreht und ventralwärts umgeschlagen. Die kugelige Allantois bedeckte die Bauchgegend vollständig, so dass deren Relief nicht sichtbar war.

Durch den unterhalb des Abgangs der Allantois gelegenen kaudalen Abschnitt des Darmes sind 10 Querschnitte à 0,01 mm gefallen; fünf davon haben die Kloake, fünf den Schwanzdarm getroffen. Die Kloake beginnt also unmittelbar unterhalb der Verbindung zwischen Allantois und Darm; wir wollen den verbindenden Gang der Kürze halber als „Allantoisstiel“ bezeichnen. Die Kloake ist sehr geräumig, von rundlichem Querschnitt (Textfigur 1); sie nimmt die Mitte des Stammes ein, reicht in sagittaler Richtung vom Ektoderm der Bauchwand bis zur Chorda dorsalis, während ihre Seitenwände durch Mesoderm von dem Ektoderm getrennt werden. Die Durchmesser der Kloake sind grösser als die des Nervenrohres; der sagittale wie der transversale betragen 0,15 mm, nehmen aber nach dem

Schwanzdarm hin ab, so dass der Ausguss der Kloake Kegelform haben würde.

Wie die Textfigur 1 zeigt, ist der Embryo schräg getroffen; deshalb ist auf einer Seite das Cölom angeschnitten, was erst oberhalb der Kloake gelegen ist. Auf diesem frühen Stadium reicht das Cölom noch nicht bis zur Kloake hin; derjenige Abschnitt des Stammes, der die Kloake einschliesst, ist wie der



Textfigur 1.

Talpa. Serie Oy. 3, mittlerer Querschnitt durch die Kloake. Vergr. 100fach
Abbescher Zeichenapparat.

Schwanz ganz kompakt und der Raum innerhalb der ektodermalen Leibeswand ist von Mesoderm eingenommen, welches Nervenrohr, Chorda und Kloake einschliesst (Textfig. 1).

Als eigentliche Wand der Kloake kann nur das Entoderm bezeichnet werden, und dieses zeigt Unterschiede in der Dicke (Taf. 34, Fig. 1). Im dorsalen Abschnitt der Kloake ist das Entoderm niedrig, im ventralen Abschnitt nimmt es beträchtlich

an Höhe zu und erreicht die grösste Dicke im Bereich der Kloakenmembran. Am niedrigsten ist das Entoderm, soweit es mit der Chorda dorsalis in Berührung steht; es wird durch die Chorda etwas in das Lumen der Kloake vorgedrängt (Fig. 1 der Taf. 34). Die entodermale Kloakenwand besteht hier aus einer einfachen Zellenlage und ist etwa 0,01 mm dick. In der dorsalen Hälfte der Kloake etwa wird dieser Durchmesser des Entoderms nicht wesentlich geändert; dann aber nimmt er um so rascher zu, je näher man der Kloakenmembran kommt.

Die Kloakenmembran (Fig. 1 der Taf. 34) bildet einen 0,07 bis 0,08 mm breiten Streifen, der die mittlere Partie der ventralen Kloakenwand einnimmt. Die Kloakenmembran beginnt am Allantoisstiel und erstreckt sich in Länge von 0,06 mm schwanzwärts über die ganze Länge der Kloake hin. Bei der geringen Entwicklung des Kloakenraumes im kraniokaudalen Durchmesser ist also die Kloakenmembran kurz, aber breit; da die Schnitte schräg gefallen sind, erscheint die Membran noch breiter, als sie wirklich ist.

Die Kloakenmembran liegt im Grunde der Amnionhöhle (Fig. 1); sie besteht überall nur aus Ektoderm und Entoderm. Beide Keimblätter grenzen sich auf jedem Schnitt deutlich voneinander ab; man kann sich daher leicht überzeugen, dass das Ektoderm in ihrem Bereich viel dünner ist als das Entoderm. Bei einer Gesamtdicke der Kloakenmembran von 0,04 mm kommen 0,01 mm auf das Ektoderm, der Rest auf das Entoderm; nach dem Schwanzende hin nimmt die Dicke der Membran etwas zu.

Der aus höheren Zellen bestehende ventrale Abschnitt der Kloakenwand zeigt viele Mitosen; im Bereich der Kloakenmembran selbst ist das Entoderm geschichtet, reich an Kernteilungsfiguren. In das Protoplasma der Entodermzellen sind, soweit sie der Kloakenmembran angehören, zahlreiche Körnchen eingelagert, die sich in Hämalaun stark färben; sie kommen in

anderen Regionen nicht vor und sind für die Kloakenmembran charakteristisch.

Das Mesoderm, das der Kloakenwand anliegt, ist von Gefäßen durchzogen, die zur Allantois ziehen; sie laufen eine Strecke weit der Kloakenwand entlang.

Der Schwanzdarm setzt sich durch eine starke Verengung des Lumens gegen die Kloake ab; er liegt der Chorda an, geht also an der dorsalen Wand aus der Kloake hervor und hat durchaus keine Verbindung mit dem Ektoderm. Zwischen Schwanzdarm und Ektoderm schiebt sich eine starke Mesoderm-lage ein.

Die Wolffschen Gänge haben die Gegend der Kloake noch nicht erreicht; auch hierin spricht sich der frühe Entwicklungszustand dieses Stadiums aus. Berücksichtigen wir die Geräumigkeit, die rundliche Form des Lumens der Kloake, den sehr geringen kraniokaudalen Durchmesser, so ergibt sich, dass dieses Stadium von *Talpa* einen früheren Zustand der Kloake darstellt als das jüngste menschliche Stadium, das Keibel (10) beschrieben und abgebildet hat (Taf. VI, Figg. 30—37). Auch bei dieser menschlichen Kloake ist das Entoderm dorsal niedrig, ventral höher; der Verlauf der Chorda bewirkt eine Vortreibung der dorsalen Kloakenwand in das Lumen hinein; der Unterschied gegenüber dem beschriebenen Stadium von *Talpa* liegt darin, dass die Kloakenmembran kürzer ist als die Kloake und dass der ventrale Abschnitt der Kloake merklich enger ist als der dorsale, indem sich beim Menschen bereits die Seitenwände der Kloake einander zu nähern begonnen haben. Da diese Annäherung, die zu einer bedeutenden Verkleinerung der Lichtung der Kloake führt, auch bei weiter entwickelten Embryonen von *Talpa* eintritt, so glaube ich berechtigt zu sein, das Stadium Oy. 3 als dasjenige zu betrachten, das unter den bis jetzt beschriebenen Entwicklungsstadien der Kloake das jüngste ist. Die Kloakenmembran betreffend findet sich Übereinstimmung

bei Mensch und Talpa in den Punkten, dass die Membran auch beim Menschen verhältnismässig breit ist, dass das Ektoderm dünn, das Entoderm sehr dick erscheint (10, S. 62—64).

Es ist also bei Talpa die Kloake in der ersten Zeit der Ausbildung sehr geräumig, aber von geringer Höhe; ihre ventrale Wand ist in ganzer Länge in die Bauchwand durch Vermittelung der breiten Kloakenmembran eingelassen, während die dorsale Wand von der Chorda unmittelbar berührt wird. Der Schwanzdarm ist kurz und geht unter wesentlicher Abnahme des sagittalen und transversalen Durchmessers aus der Kloake hervor. Die Wolffschen Gänge haben die Gegend der Kloake noch nicht erreicht.

Ein etwas weiter entwickeltes Stadium wird durch Serie a repräsentiert. Der Embryo ist länger als Embryo Oy. 3, besitzt einen gut ausgebildeten Schwanz; die Anlage der hinteren Extremität ist als ganz leicht angedeuteter Wulst kenntlich. Das Schwanzende war stark gekrümmt; indessen haben die Schnitte gerade die Kloake quer getroffen. Durch die Kloake sind neun Schnitte ($\approx 0,01$ mm) gefallen; kranialwärts schliesst sich unmittelbar der Allantoisstiel an, der von drei Schnitten getroffen ist. Vom Schwanzdarm ist nur der erste Schnitt erhalten, so dass eine Längenbestimmung unmöglich ist. Die Kloake (Taf. 32/33, Fig. 2) nimmt den mittleren Bezirk des Stammes ein, in dem auch Chorda und Nervenrohr liegen. Sie reicht in sagittaler Richtung von dem Ektoderm der Bauchwand bis zur Chorda, ihr grösster transversaler Durchmesser kommt dem des Nervenrohres gleich. Die dorsale Wand bildet einen leicht gegen die Chorda konvexen Bogen; die ventrale wird durch die Kloakenmembran (Fig. 2, Cl. mb) dargestellt. Beide Seitenwände verlaufen einander parallel von der Kloakenmembran zur dorsalen Wand; sie liegen einander ziemlich nahe, so dass die Lichtung der Kloake einem sagittal gerichteten Spalt gleicht, der nur nahe der Chorda etwas verbreitert erscheint (Fig. 2,

Cl. d). Der kraniokaudale Durchmesser der Kloake beträgt am gehärteten und in Paraffin eingebetteten Objekt 0,09 mm; der grösste Durchmesser der Lichtung, der sagittale, ist 0,2 mm lang. Der transversale Durchmesser des dorsalen Abschnittes beträgt 0,06 mm, der des engeren ventralen Abschnittes (Fig. 2, Cl. v) ist 0,02 mm. Ebenso dick ist das Entoderm, aus dem die Seitenwand des ventralen Abschnittes besteht; die dorsale Wand der Kloake ist am dünnsten und misst 0,012 mm. Ausser an die Chorda grenzt diese Wand auch noch an die beiden Aorten.

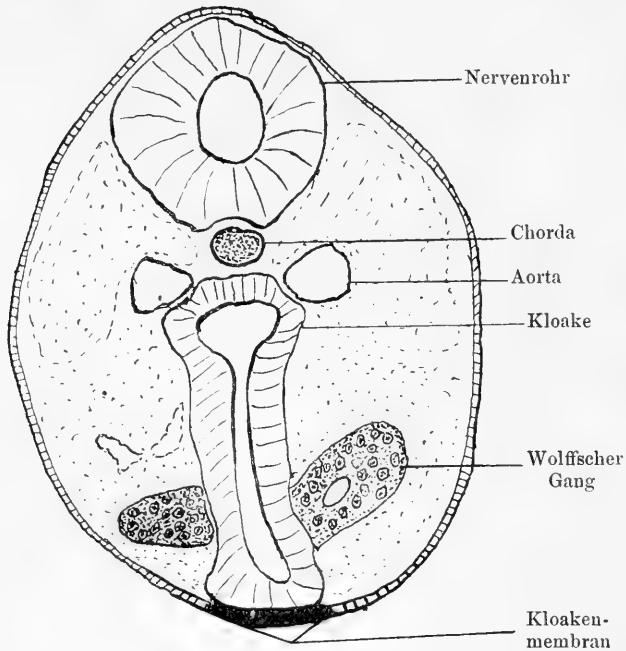
Die Kloakenmembran (Fig. 2, Cl. mb) ist 0,02 mm dick; etwa $\frac{3}{4}$ der Dicke kommen auf das Entoderm. Ektoderm und Entoderm sind in der ganzen Länge der Kloakenmembran zu unterscheiden; die Länge derselben ist gleich der Länge der Kloake und es reicht die Kloakenmembran kopfwärts bis zum Allantoisstiel. Die Kloakenmembran ist im Verhältnis zu ihrer Länge schmaler geworden, wie der Vergleich der Figg. 1 und 2 der Tafel, sowie der Textfiguren 1 und 2 ergibt. Das Cölom reicht nicht bis zur Kloake.

Die Wolffschen Gänge haben die Kloake erreicht; beide sind in Berührung mit den Seitenwänden der Kloake, haben sich aber noch nicht mit dem Lumen in Verbindung gesetzt. Die Wolffschen Gänge treten unmittelbar unterhalb des Allantoisstieles an die Kloake heran; sie sind in den kranialsten Schnitt gefallen, der die Kloake getroffen hat (Textfigur 2).

Die Stelle, an der die Wolffschen Gänge die Seitenwand der Kloake treffen, liegt in der Nähe der Kloakenmembran, also ziemlich weit ventral; das letzte Stück eines jeden Ganges verläuft in horizontaler Ebene nach vorn hin und nimmt die Richtung auf die Kloakenmembran.

Dass die Wolffschen Gänge ursprünglich sehr weit ventral in die Kloake einmünden, hat Keibel (10) beobachtet; er fand, dass beim Embryo von 4,2 mm Länge die Kloake von den

Wolffschen Gängen erreicht wird. Bei diesem menschlichen Embryo lag die Einmündungsstelle des Wolffschen Ganges in die Kloake nicht an deren Kopfende, sondern „ziemlich weit kaudal vom kranialen Ende der Kloake“ (10, S. 71). Bei dem beschriebenen Embryo von *Talpa*, Serie a, münden die Wolffschen Gänge in das kraniale Ende der Kloake selbst ein; die



Textfigur 2.

Serie a, Oberster Querschnitt der Kloake; Wolffsche Gänge in Berührung mit der Kloakenwand. Vergr. 100 fach.

gleiche Lage zeigt die Einmündungsstelle bei einem fast gleich entwickelten Embryo von *Talpa*, dem die Serie g angehört. Ausserdem liegt bei diesem Embryo die Stelle, an der die Wolffschen Gänge sich mit der Seitenwand der Kloake verbinden, dicht an der Kloakenmembran, also noch weiter ventral wie bei Embryo a.

Es scheint also nach diesen Befunden, dass ursprünglich bei Talpa die Wolffschen Gänge dicht unterhalb der Allantois in das Kopfende der Kloake eintreten und dass die Einmündungsstelle sehr weit ventral, in unmittelbarer Nähe der Kloakenmembran, gelegen ist. Wir werden aber sehen, dass die Lage der Einmündungsstelle der Wolffschen Gänge sich alsbald ändert.

Sollte für andere Säuger und für den Menschen ein Gleiches zutreffen — worüber noch keine Beobachtungen vorliegen —, so wäre bei dem Embryo von Keibel bereits eine Verlagerung der Wolffschen Gänge eingetreten.

Von dem beschriebenen Stadium (Serie a) an ist die Scheidung des Kloakenraumes in einen weiteren dorsalen, einen engeren ventralen Abschnitt beständig ausgeprägt (vgl. Taf. 32/33, Fig. 2, Cl. d und Cl. v). Ebenso finden sich die beiden Abschnitte bei anderen Säugern vor; beim Menschen sind sie sehr deutlich, wie die Abbildungen von Keibel (10) Taf. VI, Figg. 31—34 lehren. Das Epithel des dorsalen Abschnittes ist niedriger als das des ventralen.

Es muss noch hervorgehoben werden, dass die gesamte Kloake in eine dichte Lage von Mesoderm eingelagert ist, welches bis zu derjenigen Frontalebene reicht, die beide Aorten verbindet (Taf. 32/33, Fig. 2). Durch die Kloake wird diese Mesodermanhäufung in eine rechte und eine linke Hälfte geteilt. Es erscheint der die Kloake enthaltende Abschnitt des Stammes unterhalb des Allantoisstieles wie ein solider, rundlicher Wulst.

Im Vergleich zum Stadium Oy. 3 ist die Kloake im kranio-kaudalen Durchmesser gewachsen, die Kloakenmembran mit ihr; diese erstreckt sich über die ganze Länge der ventralen Kloakenwand. Ihr transversaler Durchmesser hat indessen abgenommen, ebenso die Dicke des Entoderms im Bereich der Kloakenmembran; die Membran erscheint mehr wie ein schmaler medianer Streifen. Der transversale Durchmesser der Kloake ist bedeutend

Fig. 1.

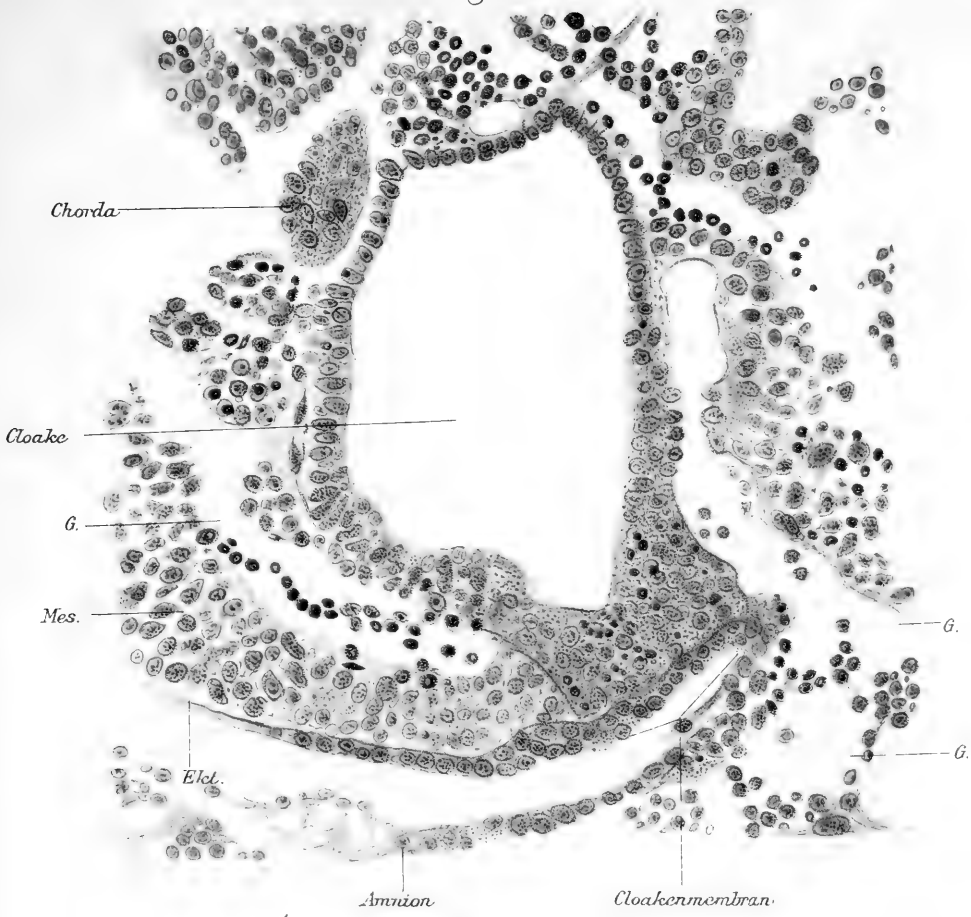
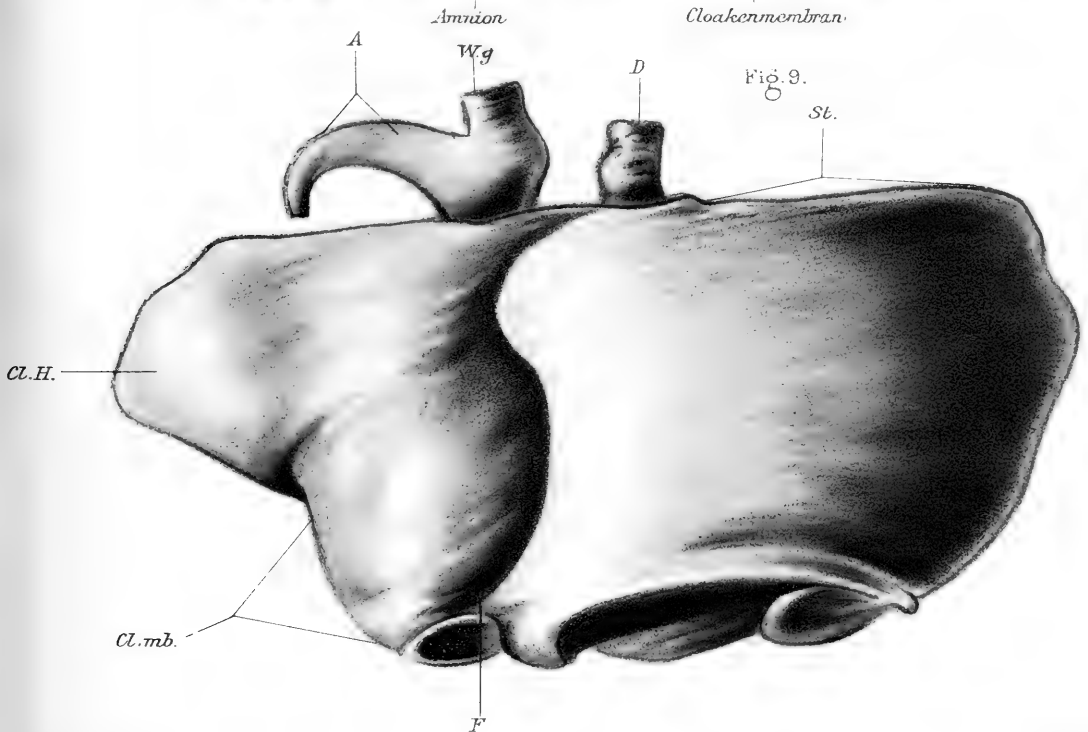


Fig. 9.



verkleinert; darauf ist einmal die Verdickung der epithelialen Seitenwände im ventralen Abschnitt von Einfluss, noch mehr aber die Mesodermwucherung beiderseits der Kloake, durch welche die Seitenwände des Raumes einander entgegen gedrängt werden müssen.

Das nächste Stadium (Öy. 2) bringt als wichtige Neuerung die Entfernung der dorsalen Kloakenwand von der Chorda, die Verlagerung der Kloake nach der Bauchseite hin.

Die Kloake ist zwischen Schwanzdarm und Allantoisstiel, im kraniokaudalen Durchmesser, 0,12 mm lang; der sagittale Durchmesser der Lichtung beträgt etwa 0,1 mm, der transversale im ventralen Abschnitte 0,016 mm, im dorsalen 0,024 mm. Die Kloakenmembran ist noch so lang wie die Kloake selbst und hat am Wachstum der Kloake teilgenommen. Sie beginnt am Stiel der Allantois; ihre Breite beträgt 0,06 mm, der sagittale Durchmesser ist 0,02 mm, wovon $\frac{4}{5}$ auf das Entoderm kommen. Am kranialen Ende der Kloakenmembran finden sich im Protoplasma der Entodermzellen die schon früher erwähnten stark färbbaren Körnchen vor. Die entodermale Wand der Kloake ist im ventralen Abschnitt 0,016, im dorsalen 0,012 mm dick.

Zwischen die dorsale Wand der Kloake und die Chorda dorsalis hat sich die nun einfache Aorta, umgeben von lockerem Mesoderm, eingelagert. Der Abstand der Kloakenwand von der Chorda beträgt am kaudalen Ende der Kloake 0,05 mm und vergrößert sich kranialwärts vorschreitend bis auf 0,07 mm am Kopfende der Kloake. Oberhalb des Abgangs der Allantois ist der Darm von der Chorda 0,1 mm entfernt.

Die Verbindung der Kloake mit der Bauchwand, die durch die Kloakenmembran dargestellt wird, ist die Ursache, dass die Kloake beim Wachstum der Bauchwand folgt und dass sie ihr dicht anliegt, solange die Kloakenmembran den ursprünglichen Grad ihrer Entwicklung beibehält. Nur die Organe, die sich

kopfwärts von der Kloake bilden, zwischen ihr und der Allantois, sind mit der Bauchwand nicht so fest mehr verbunden.

Beide Wolffschen Gänge stehen mit der Kloake in offener Verbindung; sie treten am kranialen Ende, unmittelbar unterhalb des Allantoisstieles, an die Kloake heran und liegen dabei nahe der Kloakenmembran wie in den früheren Stadien. Die Verbindung der Gänge mit der Kloake ist ziemlich weit, so dass sie durch 2—3 Schnitte der Serie zu verfolgen ist.

Mit dem geschilderten Stadium hat die Kloake, als einheitlicher Raum aufgefasst, ihre höchste Entwicklungsstufe erreicht; von jetzt ab beginnen Prozesse, deren Resultat eine beträchtliche Umgestaltung und schliesslich Aufteilung des Kloakenraumes ist. Es kommt während dieser Vorgänge die Kloake in einen Vorsprung der Bauchgegend, den Kloakenhöcker, zu liegen und macht in dieser neuen Lage ihre Umformung durch.

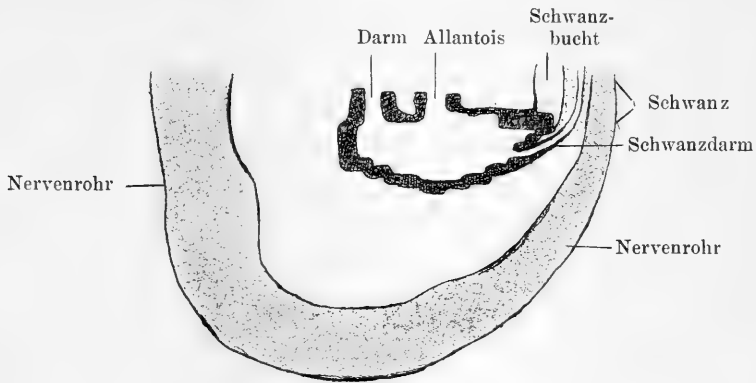
Durch Auftreten einer frontalen Scheidewand zerfällt die Kloake in einen ventralen Raum, den Sinus urogenitalis, und einen dorsalen, das Rektum; die Kloakenmembran gehört zum Sinus urogenitalis ebenso wie die Wolffschen Gänge. Kopfwärts vom Sinus urogenitalis, zwischen ihm und dem Stiel der Allantois, tritt die Anlage der Harnblase auf; sie bildet sich erst durch Wachstumsvorgänge, die auf die Teilung der Kloake folgen.

Der Sinus urogenitalis verkleinert sein Lumen dadurch, dass die Seitenwände nahe der Kloakenmembran miteinander verkleben und eine mediane, epitheliale Platte bilden, welche zwischen der Kloakenmembran und der ventralen Wand des Sinus urogenitalis liegt — die Kloakenplatte. Die Einmündungsstelle der Wolffschen Gänge in die Kloake erfährt während dieser Vorgänge eine beträchtliche Verlagerung.

Wenn auch die im vorstehenden erwähnten Vorgänge gleichzeitig sich vollziehen, so wird es der Übersichtlichkeit

halber notwendig sein, sie geordnet zu besprechen; auch be dürfen die besser bekannten Prozesse, z. B. die Aufteilung des Kloakenraumes, keiner so genauen Schilderung, wie andere Punkte, von denen wir nur die Verlagerung der Kloake und die Bildung des Kloakenhöckers, die Entstehung der Kloakenplatte, die Wanderung der Einmündungsstelle der Wolffschen Gänge aufführen wollen.

Wir beginnen mit der Besprechung des Verhaltens der Kloake im ganzen, ihrer Räumlichkeit und ihrer Lage.



Textfigur 3.

Modell des Embryo E, nach der Querschnittserie angefertigt und median durchschnitten. Lage der Kloake. Der punktierte Kreis zeigt die Lage des Wolffschen Ganges an. Vergr. 33 fach. (Das Modell ist im Massstabe von 100 vergr. angefertigt, die Zeichnung bei der Reproduktion verkleinert.)

Die Untersuchung der Kloake auf Schnittreihen wird für die jetzt massgebenden Entwicklungsstufen durch die sehr starke Zusammenkrümmung der Embryonen erschwert. Die Bauchseite ist stark eingezogen, die Rückenseite entsprechend gewölbt; die der Bauchwand angehörige Teile, z. B. die Kloakenmembran, werden durch die Krümmung zusammengeschoben, von den Schnitten schräg getroffen; die ganze Kloake, die die Krümmung mitmacht, ändert ihre Lage und ihre Form. Wie Textfigur 3 zeigt, wird die Kloake von dem Nervenrohr gleich-

sam umfasst; sie kommt in die Konkavität der Krümmung zu liegen, vermittelt deren das Nervenrohr in den Schwanz eintritt.

Die Achse des Raumes ist kopfwärts konkav; sie zieht von der Eintrittsstelle des Darmes zu der Stelle hin, an welcher der Schwanzdarm aus der Kloake heraustritt. Die ursprünglich ventrale Kloakenwand sieht kopfwärts, die dorsale Wand schwanzwärts. Nur ein kurzer Abschnitt der ventralen Kloakenwand hängt mit dem Integument der Bauchwand zusammen und liegt in der Tiefe der Bucht, die zwischen Schwanz und Bauchfläche bleibt, der Schwanzbucht; es ist dies die Kloakenmembran.

In die kraniale Wand der Kloake münden Darm und Allantois ein; unterhalb der Kloakenmembran geht der Schwanzdarm, stark verjüngt, aus der Kloake hervor.

Der Schwanzdarm nähert sich im Schwanz selbst der Chorda dorsalis und zieht, dieser entlang laufend, bis zur Schwanzspitze hin.

Die Einmündungsstelle der Wolffschen Gänge ist bedeutend von der Kloakenmembran abgerückt und dorsalwärts verlagert; sie findet sich auf der Seitenwand der Kloake, unterhalb des Verbindungsstückes zwischen Darm und Allantois (Fig. 3). An den Wolffschen Gängen sitzt die kurze, 0,08 mm lange kolbige Nierenknospe an, von einer dicken „Blastenschicht“ umgeben; es fällt wohl das Stadium E von *Talpa* zwischen die beiden von Keibel beschriebenen Entwicklungsstufen menschlicher Embryonen von 4,2 und 6,5 mm Länge, nähert sich aber mehr dem älteren Stadium. Die Differenz in der äusseren Form dürfte auf Rechnung der stärkeren Krümmung von *Talpa* zu setzen sein. (Vgl. Keibel, 10, Taf. III Fig. 4.)

Der Kloakenraum ist eine schmale Spalte, die hauptsächlich im sagittalen, weniger im vertikalen Durchmesser entwickelt ist; der Schwanzdarm ist im Verhältnis zur Kloake ausserordentlich dünn. Die Allantois verläuft dem Darm parallel kranial-

wärts zur Nabelgegend; sie ist an der Serie noch 0,04 mm aufwärts zu verfolgen, aber nicht weiter, da der Embryo in der Nabelgegend beschädigt war. Deshalb konnte am Modell die Allantois nicht vollständig dargestellt werden.

Dem Stadium E stehen noch zwei andere nahe, die in den Serien p und L enthalten sind; Serie p ist im Medianschnitt konstruiert, Serie L ausserdem bei 100facher Vergrößerung modelliert. Bei allen drei Embryonen beginnen sich die hinteren Extremitäten in Gestalt eines flachen Wulstes anzulegen; die Kloake liegt genau zwischen den Anlagen der hinteren Extremität.

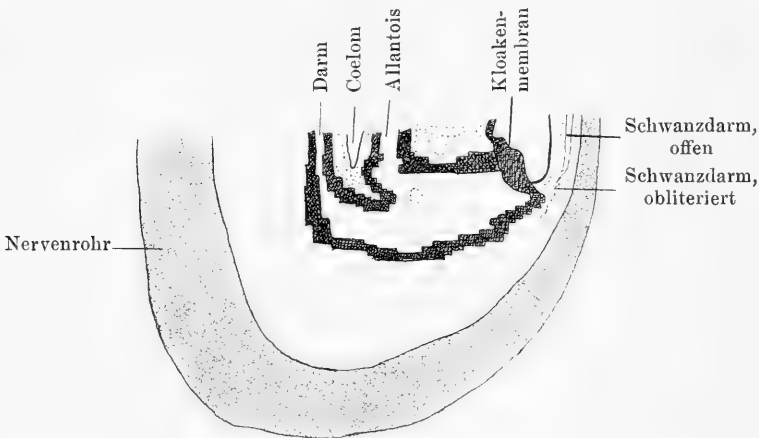
Die Krümmung des Schwanzendes hat sich bei den Stadien p und L geändert; der mehr gestreckte Stamm geht mittelst einer scharfen Krümmung in den gleichfalls gestreckten Schwanz über; die Bucht zwischen Bauchwand und Schwanz, die Schwanzbucht, ist tiefer geworden, die Kloake gehört hauptsächlich dem Stamme an und ist in der Bauchwand befestigt. Der Schwanzdarm hat die Verbindung mit der Kloake verloren, ist aber noch durch die ganze Länge des Schwanzes zu verfolgen.

Die Durchmesser des Kloakenraumes nehmen nicht weiter zu, sondern werden eher geringer; besonders der dorsale Abschnitt der Kloake, in den der Darm einmündet, nimmt an Höhe ab, während zwischen Kloakenmembran und Allantoisstiel die Kloake hoch bleibt. Die Kloakenmembran gewinnt im vertikalen Durchmesser, vielleicht deshalb, weil die starke Zusammenkrümmung des Stammes zurückgegangen ist und die Membran sich wieder streckt.

Die Mündung der Wolffschen Gänge in die Kloake liegt auf deren Seitenwand, etwas näher dem kranialen als dem kaudalen Ende, also oberhalb der Mitte; von der Kloakenmembran ist die Mündungsstelle weit entfernt und befindet sich in der Nähe der Falte, die den Allantoisstiel vom Darm trennt.

Der Wolffsche Gang ist an der Einmündungsstelle in die Kloake weit; er ist auf den Serien e, p, L von 3—4 Schnitten à 0,01 mm getroffen. Die Nierenknospe geht nahe der Kloake vom medialen Umfange des Ganges ab und liegt annähernd in einer transversalen Ebene, dorsal und lateral von der Kloake.

Es beginnt nun in diesem Entwicklungsstadium die Teilung des Kloakenraumes in zwei Abschnitte, einen ventralen und einen dorsalen. Die Trennung vollzieht sich dadurch, dass der



Textfigur 4.

Serie L, Lage der Kloake, nach dem Modell auf dem Medianschnitt dargestellt. Die Kloake wird durch eine frontale Falte unvollständig geteilt. Der punktierte Kreis bezeichnet die Einmündung des Wolffschen Ganges. Vergr. 33 fach.

Abschnitt der kranialen Wand, der zwischen Darm und Allantois liegt, in Form einer frontal gestellten Falte abwärts wächst; die Falte wird von Mesoderm ausgefüllt (Textfigur 4).

Über die Art, wie diese Falte entsteht, sind die Ansichten noch geteilt. Tourneux (7), der sie als „éperon périéal“ bezeichnet, hält dafür, dass sie von oben nach unten wächst und eine einheitliche, frontal gestellte segelartige Bildung darstellt; Retterer (8, 9) tritt dafür ein, dass die Falte (repli cloacal moyen, cloison recto-urogénitale) durch Verwachsung von

zwei Längsfalten entsteht, die entlang der Seitenwände der Kloake laufen und vom Kopfende ab miteinander verschmelzen. Keibel (5; 10, S. 113—115) hat die Existenz von zwei seitlichen Falten, die die Trennung der Kloake einleiten, für das Meer-schweinchen schon vor Retterer betont; er giebt aber später im Anschluss an Tourneux (13) und an Rathke (1) der Auffassung Ausdruck, dass die seitlichen Längsfalten mit einem frontal gestellten Septum zusammenhängen, dass sie Verlängerungen der Seitenränder dieses Septum sind, welche sich auf den Wänden der Kloake abwärts fortsetzen. Die Falte ist halbmondförmig, seitlich länger als in der Mitte; aber sie ist eine einheitliche Bildung.

Für *Talpa* ist zu Beginn der Aufteilung der Kloake nur eine einzige, frontal gestellte Falte vorhanden, die sich nach abwärts verlängert (Textfigur 4). Ihre Seitenränder setzen sich nicht auf die Seitenwände der Kloake fort (Stadien E, p, L), das geht aus der Betrachtung der Querschnittreihen ohne weiteres hervor. Wenn allerdings die Falte, die frontale Scheidewand der Kloake, weiter entwickelt ist, so sieht man deutlich, dass kaudalwärts von ihr zwei Vorsprünge der Seitenwand in die Kloake hineinragen, die sich unmittelbar an die Scheidewand anschliessen; ob nun diese Vorsprünge bei dem Wachstum der Falte einfach kaudalwärts weitergeschoben werden oder ob sie durch Verschmelzung miteinander die Falte verlängern, lässt sich aus der Betrachtung der Serien, der Rekonstruktion und der Modellierung, nicht erschliessen, weil diese Technik wohl das Resultat, nicht aber die Art kennen lehrt, auf die es erreicht worden ist. Beide Vorgänge müssen die gleiche Wirkung haben — die Verlängerung der frontalen Kloakenscheidewand.

Die frontale Scheidewand der Kloake ist anfangs kurz und gerade nach unten gerichtet; sehr bald wird sie länger und es richtet sich dann ihr freier Rand ventralwärts; die ventrale

Fläche der Falte wird konkav, die dorsale konvex (Textfigur 4). Dabei ist die Falte ziemlich dick; von der Basis aus — die dem Abstände von Darm und Allantois gleich ist — nimmt sie langsam an Dicke ab. Bis zum freien Rande hin wird die Falte von Mesoderm ausgefüllt; erst bei einer gewissen Ausbildung erstreckt sich das Cölom in diese Mesodermlage hinein.

Textfigur 3 zeigt die frontale Kloakenscheidewand im Beginn der Ausbildung; die kraniale Wand der Kloake senkt sich zwischen Darm und Allantois etwas und ragt in das Lumen der Kloake hinein. Das Stadium, dem Textfigur 4 entnommen ist, ist nur ein wenig weiter entwickelt; die Kloakenscheidewand aber ist deutlich ausgebildet. Sie ist soweit gegen den Boden der Kloake vorgewachsen, dass ihr freier Rand gleichweit vom Boden wie von der Decke des Raumes entfernt ist; die kraniale Hälfte der Kloake ist geteilt, die kaudale ist noch einheitlich. Auf dieser Entwicklungsstufe bleibt die Kloakenscheidewand eine Zeitlang stehen, wie die Serien p, L, m, h, u zeigen; und doch sind diese Serien keineswegs gleichweit entwickelt, wie aus dem Verhalten von Kloakenmembran, Kloakenhöcker, Wolffschen Gängen deutlich hervorgeht.

Durch das frontale Septum wird die Teilung der Kloake in zwei ungleich grosse Räume eingeleitet; der dorsale Raum, der zum Darm hinzutritt, ist im allgemeinen kegelförmig, der ventrale, an die Allantois sich anschliessende Kloakenabschnitt ist anfangs ein langer, aber schmaler Spalt. In diesen ventralen Kloakenabschnitt münden die Wolffschen Gänge ein; er bekommt dadurch zunächst die Bedeutung eines Sinus urogenitalis. Ob er mehr darstellt, ob er auch die Anlage der Harnblase umfasst, kann erst später erörtert werden; in diesem frühen Entwicklungsstadium, in dem die Anlage der Niere und des Ureters durch die kurze Nierenknospe dargestellt wird, kann eine Harnblase noch nicht unterschieden werden und es ist fraglich, ob sie in der Kloake oder in der Allantois enthalten ist.

Besonderes Interesse nehmen die Wolffschen Gänge in Anspruch. Ihre Einmündungsstelle grenzt die Harnwege von den vereinigten Ausführungsgängen der Harn- und Geschlechtsorgane, also vom Sinus urogenitalis, ab; die Anlage der Harnblase kann nur kopfwärts von der Einmündungsstelle der Wolffschen Gänge gesucht werden, während alles, was schwanzwärts von ihr liegt, zum Sinus urogenitalis gehören muss. Wir haben schon besprochen, dass gegenüber der ersten Position, möglichst weit ventral, dicht an der Kloakenmembran, die Einmündung der Wolffschen Gänge bedeutend dorsalwärts verlagert ist (Textfigur 3). Sie liegt aber im Bereich der Kloake, keineswegs gehört sie dem Allantoisstiel an. Während die Kloake durch das frontale Septum geteilt wird, zeigt sich, dass die Wolffschen Gänge zum ventralen Abschnitt der Kloake gehören; sie münden in diesen in der Nähe des Septum ein (Textfigur 4) und es liegt die Mündung etwas oberhalb der Mitte des Kloakenraumes, näher der kranialen als der kaudalen Wand. Aus dieser Stellung verlagern sich die Wolffschen Gänge; ihre Einmündung wandert auf der Kloakenwand in kranialer Richtung weiter und nähert sich dem Allantoisstiel. Dabei erhebt sich die Einmündungsstelle des Wolffschen Ganges immer mehr über den freien Rand des frontalen Septum der Kloake; z. B. steht sie in Serie L (Textfigur 4) in der Höhe dieses Randes, liegt bei Serie m 0,1 mm, bei Serie h 0,14 mm, bei Serie q 0,18 mm höher. In allen diesen Serien ist aber nur die kraniale Hälfte der Kloake geteilt; der Rand des Septum ist in m, h, q noch 0,1 mm vom Boden der Kloake entfernt.

Berücksichtigen wir die Entfernung der Einmündungsstelle des Wolffschen Ganges vom Boden der Kloake in derjenigen Frontalebene gemessen, die durch die Wolffschen Gänge gelegte ist, so erhalten wir als Abstände:

für Serie L	. . .	0,13 mm
„ „ m	. . .	0,19 „

für Serie h . . . 0,22 mm
 „ „ q . . . 0,28 „

Aus beiden Reihen von Messungen ergibt sich also, dass der Wolffsche Gang binnen kurzer Zeit auf der Seitenwand der Kloake sich beträchtlich kopfwärts verschiebt, während der Kloakenraum nur zur Hälfte geteilt ist. (Alle Masse sind an den Konstruktionen des Medianschnittes genommen und enden im Mittelpunkt der Einmündungsstelle des Wolffschen Ganges; die Lage desselben wurde nach der Schnittserie bestimmt und in die Konstruktion eingetragen.)

Durch das Höherrücken wird der Sinus urogenitalis beträchtlich verlängert; es kommt die Einmündung des Wolffschen Ganges in die Nähe des Allantoisstieles zu liegen — an dieselbe Stelle, die sie anfänglich inne hat und vorübergehend aufgibt.

Die beiden Abteilungen der Kloake, die bestimmt sind, sich dem Darm oder dem Sinus urogenitalis zuzuteilen, unterscheiden sich auch bei Talpa durch ihr Epithel.

Im kaudalen Abschnitt, wo die Kloake ungeteilt ist, besteht das Entoderm überall aus mehreren Lagen von Zellen; es ist in der dorsalen Region niedriger als in der ventralen, dort 0,02 mm, hier, nahe der Kloakenmembran, 0,032 mm dick. Die einzelnen Zellen sind kubisch (Taf. 32/33, Fig. 6). Im Sinus urogenitalis finden wir die dorsale Wand, die durch die ventrale Fläche der Kloakenscheidewand gebildet wird und zwischen den Mündungen der Wolffschen Gänge liegt, von niedrigem Epithel überzogen; die Seitenwände haben ein höheres Epithel (Figg. 4, 5 auf Taf. 32/33). Auf der ventralen Fläche der Kloakenscheidewand ist das Epithel einschichtig, 0,008 mm dick; die Zellen sind kubisch und besitzen kugelige Kerne. Im Bereich der Seitenwände des Sinus urogenitalis ist das Epithel mehrschichtig und besteht gleichfalls aus kubischen Zellen. Die Dicke beträgt hier etwa 0,024 mm. Das geschichtete Epithel der Seitenwand geht

ziemlich unvermittelt in das einfache Epithel der dorsalen Wand über (Taf. 32/33, Fig. 4).

Im Darm zeigt die Epithelschicht mehrere Reihen von Kernen übereinander; die das Lumen begrenzenden Zellen sind cylindrisch. Wie verhält sich, während die Aufteilung der Kloake eingeleitet wird, die Kloakenmembran? Diese Frage steht in Beziehung mit der ventralen Verlagerung der Kloake und der Bildung des Kloakenhöckers; beide Punkte müssen bei der Beantwortung Berücksichtigung finden.

Es ist schon besprochen worden, dass der Embryo in den jüngsten Stadien gestreckt ist und sich im Laufe seiner weiteren Ausbildung zusammenkrümmt. Beim gestreckten Embryo ist die Kloake noch kurz, aber geräumig; ihre ventrale Wand wird in ganzer Länge durch die Kloakenmembran gebildet, in welcher Ektoderm und Entoderm deutlich zu unterscheiden sind. Die Kloakenmembran verläuft in diesen Stadien geradlinig vom Allantoisstiel bis zum Anfang des Schwanzdarmes; sie ist anfänglich 0,05 mm, darauf 0,1 mm lang und 0,02 bis 0,03 mm dick, dabei verhältnismässig breit. Die Länge der Kloakenmembran ist gleich der ganzen Länge der Kloake; beide wachsen in gleichem Verhältnis. Infolge der starken Zusammenkrümmung des Embryo, die durch die Textfiguren 3 und 4 veranschaulicht wird, werden die Bauchdecken und die in sie eingelassene Kloakenmembran stark zusammengeschoben; die Membran erleidet eine scheinbare Verkürzung, besonders am kaudalen Ende, das an den Schwanz des Embryo anstösst. Die Membran liegt dann in der dorsalen Wand der Schwanzbucht. In diesen Stadien reicht die Kloakenmembran nicht mehr bis zum Allantoisstiel, sondern liegt 0,05 mm unterhalb desselben; sie rückt also von der Allantois ab.

Das Wachstum der Kloakenmembran ist geringer als das der ganzen Kloake geworden. Die Wachstumsvorgänge der Kloake führen zu einer Verlängerung des Sinus urogenitalis,

wie im vorigen Abschnitt ausgeführt worden ist; sie sind am Höherrücken der Wolffschen Gänge zu erkennen.

Textfigur 4 zeigt indessen, dass die Kloakenmembran im allgemeinen in demselben Niveau sich befindet, in welchem die frontale Kloakenscheidewand gelegen ist; dass sie also die mediane Zone der ventralen Wand des Sinus urogenitalis darstellt, allerdings nur anfänglich der ganzen Höhe dieses Abschnitts entspricht. Die beträchtliche Verlängerung des Sinus urogenitalis hat zur Folge, dass später die Kloakenmembran dem kaudalen Abschnitt des Sinus angehört.

Im Bau der Kloakenmembran tritt nun, von dem Zeitpunkt ab, an welchem die Durchteilung der Kloake beginnt, eine Veränderung ein; sie bleibt in der Bauchwand liegen und hält nach wie vor die Kloake in der Bauchwand fest, aber sie bekommt eine Art von Verstärkung und verliert infolge davon die Verbindung mit dem Lumen des Sinus urogenitalis. Vom Kopfe der Kloakenmembran anfangend, legen sich die entodermalen Seitenwände des Sinus urogenitalis aneinander, verwachsen und bilden eine dicke sagittal gestellte Epithelplatte, die auf der Bauchwand senkrecht steht. Soweit sich diese Epithelplatte ausbildet, verschwindet das Lumen des Sinus urogenitalis; nur der dorsal gelegene Teil der Lichtung bleibt erhalten. Dann erstreckt sich die sagittale Epithelplatte von der Wand des Sinus urogenitalis bis zur Kloakenmembran. Von dieser selbst ist die Platte deshalb schwer zu trennen, weil der entodermale Anteil der Kloakenmembran sich an der Bildung der Platte beteiligt.

Die genannte Epithelplatte beginnt am Kopfe der Kloakenmembran sich zu bilden und braucht eine gewisse Zeit, bis sie das kaudale Ende der Kloakenmembran erreicht hat; über deren Bereich geht sie überhaupt nicht hinaus. Es giebt Stadien, in denen sie nur im Bereich eines Abschnittes der Kloakenmembran vorhanden ist; diese geben Gelegenheit, den Modus ihrer

Ausbildung kennen zu lernen. Mir stehen solche in den Serien, e, p, L zur Verfügung; nur ein Drittel der Epithelplatte ist ausgebildet, im kaudalen Abschnitt der Kloakenmembran fehlt die Platte noch vollständig. Was aus den Serien über die Bildungsweise sich erschliessen lässt, ist folgendes (Taf. 32/33, Figg. 3, 4, 5).

Figg. 3 und 4 sind zwei aufeinander folgende Schnitte durch den Sinus urogenitalis der Serie L; 3 ist der obere (kraniale) Schnitt. Sie zeigen die Bildungsweise der soliden Epithelplatte durch Verwachsung der Seitenwände des Sinus urogenitalis. Fig. 5, der Serie p angehörig, ist der mittelste von den drei Schnitten, die die Epithelplatte in ausgebildetem Zustande getroffen haben. Fig. 3 zeigt bei v, dass die gegenüberliegenden Wände des Sinus urogenitalis eine Strecke weit miteinander verschmolzen sind; diese Stelle liegt soweit als möglich von der Kloakenmembran entfernt dicht an demjenigen Abschnitt des Sinus urogenitalis, der seine Lichtung behält und dann als der ganze Sinus erscheint. Es wird durch diese Verwachsung der entodermalen Flächen ein schmaler ventraler Abschnitt der ursprünglichen Lichtung abgetrennt. Derselbe ist zum Verschwinden bestimmt und man sieht bei A eine Zellgruppe vortreten und auf die gegenüberliegende Wand die Richtung nehmen, welche die Verwachsung der Wände auch dieses ventralen Abschnittes einleitet. Noch weiter ventral ist die Lichtung von protoplasmatischen Fäden durchzogen, die von den Entodermzellen der Wand ausgehen und beide Wände miteinander verbinden. Ähnliche, nur kürzere Fortsätze zeigt auch die Zellgruppe bei A.

Die Zellen zeigen an der bereits verwachsenen Stelle einige Mitosen; das für die Verwachsung erforderliche Zellmaterial wird also durch Vermehrung der Entodermzellen bereit gestellt.

In dem kaudalwärts folgenden Schnitt, den Fig. 4 wiedergiebt, ist die vollständige Lichtung des Sinus urogenitalis noch vor-

handen; an der Grenze der schmalen ventralen und der breiten dorsalen Unterabteilung des Lumens, genau der Verwachsungsstelle *v* in Fig. 3 entsprechend, kommen aus Zellen gebildete Sprossen einander gegenüber aus den Seitenwänden des Raumes hervor, im Begriffe, sich miteinander zu verbinden (Fig. 4, Zb, Zb). Die Verbindung geschieht zuerst durch Vermittlung protoplasmatischer Zellausläufer. Mitosen deuten auf Zellvermehrung in dem Entoderm, das die schmale ventrale Abteilung des Lumens begrenzt. Da die Bildung der Zellplatte, die wir als „Kloakenplatte“ bezeichnen wollen, von oben nach unten hin weiter geht, haben wir in den kaudal gelegenen Schnitten die frühesten Bildungsstadien vor uns; die in Fig. 4 und 3 wiedergegebenen Zustände der Wandung des Sinus urogenitalis lassen nur die Deutung zu, dass die Seitenwände im Bereich des ventralen, engeren Abschnittes durch Zellmassen miteinander verkleben und dass diese Verklebung soweit dorsal als möglich beginnt. Kranialwärts von den abgebildeten Schnitten ist das Lumen des Sinus urogenitalis im ventralen Abschnitt ganz verschwunden; die Seitenwände sind verwachsen und bilden eine solide, sagittal gestellte Epithelplatte.

Eine solche ist aus Serie *p* in Fig. 5 dargestellt (Fig. 5 Clpl). Sie entspricht nach Lage und Form genau dem kaudalwärts davon befindlichen, noch offenen Abschnitt des Sinus urogenitalis. Zugleich sieht man ihre Lage zum Ektoderm (Fig. 5 Ekt.), das hier in der Breite der Kloakenplatte zur Kloakenmembran gehört. Offenbar ist der an diesen Ektodermabschnitt angrenzende Entodermbezirk ebenfalls zur Kloakenmembran zu rechnen; er grenzt sich aber gegen das übrige Entoderm, das die Kloakenplatte formiert, nicht ab. Erwägen wir nun, dass die Bildung der Kloakenplatte, d. h. die Verwachsung der Wände des Sinus urogenitalis, soweit dorsal als möglich beginnt, so kann der Anstoss dazu nicht von der Kloakenmembran ausgehen. Im Bereich der Kloakenmembran muss die Verklebung zuletzt,

am spätesten, erfolgen. Sie führt dazu, dass der entodermale Abschnitt dieser Membran unkenntlich wird.

Die Kloakenplatte ist lediglich entodermaler Abkunft; sie geht aus den Seitenwänden des Sinus urogenitalis hervor und bildet sich unabhängig von der Kloakenmembran. Das Entoderm der Kloakenmembran wird in die Kloakenplatte einbezogen. Da sich nun die Kloakenplatte aber nur im Bereich der Kloakenmembran ausbildet und weder kopfwärts noch schwanzwärts über diese Membran hinausgeht, können wir nicht leugnen, dass insofern Beziehungen zwischen Kloakenmembran und Kloakenplatte bestehen, als die Kloakenmembran die Örtlichkeit bestimmt, an der die Kloakenplatte auftritt.

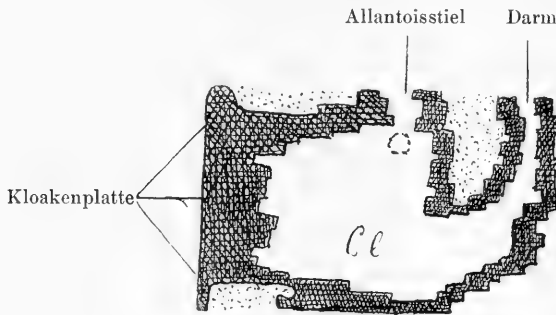
Die Kloakenplatte liegt nur mit ihrer kranialen Hälfte im Sinus urogenitalis; die kaudale Hälfte gehört, wenn die Platte völlig ausgebildet ist, der noch ungeteilten Kloake an und reicht bis zum Schwanzende der Kloake. Hier ist die Platte jedoch schon niedriger als am Kopfe; die Verklebung der Seitenwände reicht nicht soweit dorsalwärts (Taf. 32/33, Fig. 6). Die ursprüngliche Stellung der Kloakenplatte ist derart, dass ihre kraniokaudale Achse ungefähr parallel der Längsachse des Embryo verläuft.

Die Platte kehrt die eine ihrer beiden längeren Seiten der Kloakenmembran, die andere der Lichtung der Kloake zu; die kürzeren Seiten verlaufen transversal und sehen kopf- und schwanzwärts. Die Ausbildung der Kloakenplatte wird dadurch vervollständigt, dass am kranialen wie am kaudalen Ende eine Wucherung des Ektoderms auftritt; dadurch wird je ein epitheliales Ansatzstück gebildet, das die Enden der Platte darstellt.

Die Kloakenplatte hat, wenn sie bis zum Boden der Kloake hin angelegt ist, den höchsten Grad ihrer Ausbildung erreicht; meine Serien m, h, g zeigen sie in diesem Stadium und Text-

figur 5 stellt die Konstruktion des Medianschnittes von Serie m vor.

Die Lage der Einmündung der Wolffschen Gänge gegenüber der Kloakenplatte wechselt, weil während der Ausbildung der Platte die Aufwärtswanderung der Wolffschen Gänge vor sich geht. Ein Vergleich von Textfigur 4 und Textfigur 5 ergibt, wie die Wolffschen Gänge sich dem Kopfende der Kloakenplatte nähern; in Serie g steht die Einmündung 0,15 mm höher als das Kopfende der Kloakenplatte.



Textfigur 5.

Talpa. Serie m. Konstruktion des Medianschnittes der Kloake. Cl. Kloakenplatte. Der punktierte Kreis unterhalb des Stiels der Allantois stellt die Lage der Einmündung des Wolffschen Ganges vor. Zwischen Darm und Allantois liegt die frontale Scheidewand der Kloake. 100fach vergr.

Durch die Bildung der Kloakenplatte wird das Lumen von Sinus urogenitalis und Kloake verkleinert. Der schmale, ventrale Abschnitt der Lichtung verschwindet; die Kloakenplatte ist ein obliteriertes Stück der Kloake. Das geht ohne weiteres aus der Entstehungsweise hervor und ist von grosser Wichtigkeit für die Deutung derjenigen Kanäle, die sich später innerhalb der Kloakenplatte ausbilden. Die weiteren Schicksale der Kloakenplatte werden nun dadurch mit bestimmt, dass die Kloakenplatte in einem Vorsprung der Bauchwand liegt, dem Kloakenhöcker; die Entstehung dieses Höckers, die bisher unbekannt war, muss aufgeklärt werden.

Schon bei Besprechung des Stadiums Oy. 2 ist bemerkt worden, dass die Kloake, wenn sie mit den Wolffschen Gängen in Verbindung getreten ist, von der Chorda sich entfernt, hingegen mit der Bauchwand in Verbindung bleibt, weil sie vermittelst der Kloakenmembran in das Integument befestigt ist. Zwischen Kloake und Chorda legt sich die Aorta abdominalis hinein. Die Kloake rückt also nach der ventralen Seite des Stammes vor. Die Befestigung der Kloake in die Bauchwand ändert sich während der Durchteilung der Kloake und der Ausbildung der Kloakenplatte nicht; im Gegenteil, die Zugehörigkeit der Kloake zur Bauchwand tritt immer deutlicher hervor.

Dorsal und seitlich von der Kloake sammelt sich eine dichte Lage von Mesoderm an (Taf. 32/33, Fig. 2), die Mesodermmasse, die nur im Bereich der Kloakenmembran fehlt, wird durch die Kloake in eine rechte und eine linke Hälfte geteilt; oberhalb der Kloake ist sie einheitlich und umfasst den Stiel der Allantois, sowie die Artt. umbilicales, die sich an diesen Stiel anlegen.

Das Mesoderm nimmt rasch an Masse zu; es entsteht also, durch die um die Kloake herum befindliche Anhäufung von Mesodermzellen bedingt, eine Vortreibung der Bauchwand in der Kloakengegend. Wie Modelle zeigen — ich habe Serie q modelliert — ist die Vortreibung ein anfangs flacher Wulst, in kranio-kaudaler Richtung länger als in transversaler, von elliptischem Umriss. Der Querschnitt (Taf. 32/33, Fig. 6) zeigt, dass der Wulst sich noch kaum gegen den Stamm absetzt, dass aber der sagittale Durchmesser des Stammes hier beträchtlich den transversalen überwiegt. Die Kloake (Cl) teilt den Wulst in eine rechte und eine linke Hälfte; die Kloakenplatte (Fig. 6, Ent) halbiert speziell den am meisten vorragenden Abschnitt des Wulstes. Der Wulst, welcher die Kloake umfasst und kopfwärts eine Strecke weit über sie hinausgeht, ist die erste Anlage des Kloakenhöckers. Das kaudale Ende dieses Höckers entspricht

der Schwanzwurzel; das kraniale liegt unterhalb des Stieles der Allantois, seitlich reicht der Wulst bis zu der Anlage der hinteren Extremitäten.

Der Kloakenhöcker prägt sich deutlicher aus, indem die Mesodermwucherung weiter geht, aber auf die Umgebung der Kloake sich beschränkt; er wird kegelförmig, mit oberer Basis und setzt sich durch eine Rinne gegen die Umgebung ab. Die Rinne läuft jederseits von der Schwanzwurzel aus nach oben und lateralwärts, sie nimmt an Tiefe dabei ab, so dass ihr laterales Ende seicht ist.

Ein Modell der Serie O, das ich bei 100facher Vergrößerung angefertigt habe, zeigt diese Verhältnisse mit aller Deutlichkeit. Der Kloakenhöcker ist ein vom Stamme durch zwei tiefe Furchen abgesetzter, kegelförmiger Vorsprung geworden, der bis unterhalb des Nabels hinaufreicht (Fig. 9 auf Taf. 34). Die beiden Furchen konvergieren nach der Schwanzwurzel zu und schneiden, indem sie sich vereinigen, zwischen Kloakenhöcker und Schwanz ein. Dadurch wird der Höcker gegen Schwanz und hintere Extremitäten scharf abgesetzt. Der sagittale und der transversale Durchmesser des Kloakenhöckers sind annähernd so gross wie die entsprechenden Durchmesser des Stammes; und wie der Stamm Chorda und Nervenrohr nebst der Aorta enthält, so finden sich im Kloakenhöcker Darm, Sinus urogenitalis, in den Allantois und Wolffsche Gänge eintreten, und weiter kaudalwärts der Rest der Kloake, der noch nicht durchgeteilt ist. Während Allantois, Darm und der kraniale Abschnitt des Sinus urogenitalis von Mesoderm umgeben werden, ist der kaudale Abschnitt des Sinus urogenitalis und die Kloake in der ventralen Mittellinie durch eine Epithelplatte an das Ektoderm befestigt; diese Platte, die Kloakenplatte, halbiert den kaudalen Abschnitt des Kloakenhöckers. Sie stösst an die im Integument liegende Kloakenmembran an (Fig. 9, Cl m b).

Der Kloakenhöcker vergrössert sich durch Wachstum, und

setzt sich immer mehr gegen den Stamm ab; die Kegelform prägt sich vollständig aus, (Taf. 32/33, Fig. 7). Die Spitze des Kegels sieht kaudalwärts, die Basis kopfwärts; die Basis ist durch eine tiefe Furche von der Bauchwand getrennt, die Spitze ist ganz frei, so dass zwischen ihr und dem Schwanz eine tiefe Bucht bleibt. Der Kloakenhöcker beginnt zu einem gliedartigen Anhang des Stammes sich umzubilden.

Es muss berücksichtigt werden, dass der Kloakenhöcker von Anfang an kranialwärts über die Kloakenmembran hinausgeht, dass also nur seine kaudale Abteilung die Kloakenplatte einschliesst und von dieser geteilt wird. Die kraniale Abteilung des Höckers ist ein einfacher, flach gewölbter Wulst, der unterhalb der Nabelöffnung beginnt und sich weniger deutlich gegen die Bauchwand absetzt, als der kaudale Abschnitt, der die Kloakenplatte enthält. Die Kloakenmembran nimmt den medianen Abschnitt des Kloakenhöckers ein; sie liegt da, wo die Kloakenplatte auf das Ektoderm auftritt und entspricht an Länge dieser Platte. Das alles folgt aus der eingehenden Darstellung von der Bildung der Kloakenplatte und des Kloakenhöckers, die oben gegeben ist.

Über die Entstehung der Kloakenplatte und des Kloakenhöckers sind bisher nur Vermutungen geäußert worden, da keinem Beobachter eine ausreichende Reihe von Ausbildungsstadien vorgelegen hat. Retterer, und ihm folgend Born, hatten die Hypothese aufgestellt, der Höcker entstehe durch Vereinigung von 2 Vorsprüngen, die neben der Kloakenmembran entstehen und mit den einander zugewandten medialen Flächen verschmelzen sollten; die verschmolzenen Ektodermflächen würden dann ein epitheliales Septum des Höckers bilden; das „ektodermale Septum“ würde ventral von der Kloakenplatte liegen und diese in die Wand der Kloake und des Sinus urogenitalis zurückdrängen. Reichel nahm an, dass das Septum des Höckers, die Kloakenplatte, durch Wucherung der Kloakenmembran entstehe, dass der Höcker unpaar,

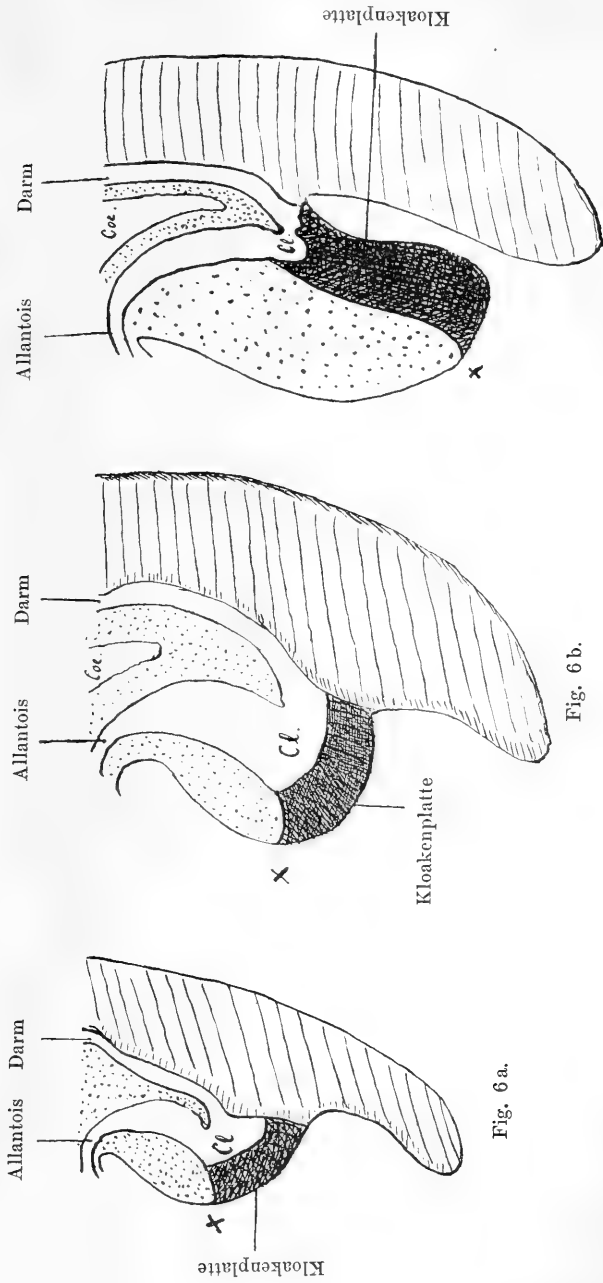
also einheitlich, sich anlege, und nur Keibel, der die Bildungsweise der Kloakenplatte nicht im einzelnen verfolgen konnte, hatte sich dahin ausgesprochen, dass die Platte auf die Kloakenmembran zurückzuführen sei und dass diese sich dadurch verdicke, dass „sich die lateralen Entodermplatten eine Strecke weit aneinanderlegen“ (10, S. 68). Positiv spricht sich Fleischmann (14) für die entodermale Herkunft der Kloakenplatte aus: „ich bin durch das Studium vieler Schnittserien bestimmt worden, die Hauptmasse der Kloakenmembran oder Kloakenplatte als entodermale Zellen anzusehen, welche von einer einschichtigen Ektodermlage bedeckt sind“ (14, S. 660).

Aus meiner Darstellung geht hervor, dass von einer Erhebung der Bauchwand neben der Kloakenmembran keine Rede ist; dass der Kloakenhöcker unpaar entsteht, als Vorwölbung der Bauchwand im Bereich der Kloake und dass die Kloakenmembran dabei sich nicht ihrer Lage nach ändert. Das Septum des Höckers, die Kloakenplatte, ist entodermaler Herkunft und entsteht durch Verwachsung des Entoderms im Bereich des ventralen Abschnittes der Kloake. Da die Bildung der Kloakenplatte soweit als möglich von der Kloakenmembran entfernt beginnt, kann von der Kloakenmembran nicht gut der Anstoss zur Bildung genannter Platte ausgehen; es geht nicht an, zu sagen, die Kloakenplatte entstehe durch Wucherung der Kloakenmembran.

Die Bildung der Kloakenplatte erfolgt aber nur soweit, als die Wand der Kloake von der Kloakenmembran gebildet wird. Kloakenmembran und Kloakenplatte sind aber niemals identisch; das möchte ich gegenüber der Äusserung Fleischmanns hervorheben.

Die Verlagerung der Kloakenplatte.

Schon wenn der Kloakenhöcker erst angedeutet ist, enthält er die Kloake und den Sinus urogenitalis, sowie den Darm;



Textfigur 6.

Drei Schemata, die die Lageveränderung der Kloakenplatte illustrieren. a bezeichnet die ursprüngliche, b eine intermediäre, c die endgültige Stellung derselben. X kraniales Ende der Kloakenmembran. Kl. Kloake. Coe. Coelom. a nach Serie g, b nach Serie O, c nach Serie V entworfen.

die Kloakenplatte halbiert die kaudale Abteilung der Anlage des Höckers und verbindet die ventrale Wand der Kloake und des Sinus urogenitalis mit der Kloakenmembran. Das kaudale Ende dieser Membran berührt die Schwanzwurzel, das kraniale entspricht ungefähr dem Scheitelpunkt des Höckers (Textfig. 6, a, \times). Die Kloakenplatte liegt hauptsächlich in der ventralen Wand der Kloake. Diese Verhältnisse sind in Textfig. 6, a schematisch dargestellt; das Schema ist in enger Anlehnung an ein Plattenmodell der Serie g, sowie an die Konstruktion des Medianschnittes dieser Serie entworfen.

Aus dieser Lage wird die Kloakenplatte bald verdrängt sie kommt in den Boden der Kloake (Fig. 6, b) und kehrt schliesslich der Kloake eine schmale Seite zu, während die an die Kloakenmembran anstossende Kante dem Schwanz des Embryo zugewandt ist (Textfigur 6, c). Die Kloakenplatte dreht sich derart abwärts, dass das kaudale Ende an seiner Stelle bleibt, das kraniale sich um fast 180° senkt. Die Verlagerung der Kloakenplatte vollzieht sich gleichzeitig mit der Ausbildung des Kloakenhöckers und wird durch dessen Wachstum bewirkt. Mir stehen aus diesen Stadien fünf Serien zur Verfügung (Q, o, v, r, n), von denen o, n, v modelliert sind; von allen ist der Medianschnitt konstruiert.

Vom ersten Auftreten des Kloakenhöckers an lassen sich seine beiden Abteilungen, die kraniale und die kaudale, unterscheiden. Die kraniale Abteilung besteht aus Mesoderm, welches die Allantois und den Sinus urogenitalis vom Ektoderm der Bauchwand trennt (in den Figuren punktiert dargestellt). Die kaudale Abteilung, am Scheitelpunkt des Höckers beginnend, ist dadurch charakterisiert, dass sie die Kloake umschliesst und durch diese sowie die sich anschliessende Kloakenplatte in zwei Hälften geteilt wird.

Der Kloakenhöcker wächst hauptsächlich durch Verdickung der Mesodermlage, also durch Massenzunahme der kranialen

Abteilung. Der Scheitelpunkt der Kloakenplatte wird nach abwärts gedrängt, die Platte nimmt eine mehr horizontale Stellung an (Textfigur 6, b) und verschiebt sich gegenüber dem Lumen der Kloake derart, dass sie den Boden des Raumes bildet; die Kloake ist schon ziemlich schmal, nicht breiter als die Kloakenplatte. Allmählich nimmt der Kloakenhöcker, dessen Wachstum weiter geht, die Kegelform an; seine Längsachse steht fast vertikal. Der Scheitelpunkt des Höckers bildet die Spitze des Kegels, der Höcker legt sich ventral vor den Schwanz des Embryo (Fig. 6, c). Es ist klar, dass dabei die Kloakenmembran dem Schwanz zugekehrt ist und dass die Kloakenplatte, von der Schwanzwurzel zum Scheitel des Höckers reichend, mit ihrer längsten Achse in der Fortsetzung der Achse des Sinus urogenitalis steht. Sie liegt noch im Boden des Kloakenraumes, kehrt diesem aber die kürzere Kante zu. Da nun die Kloakenplatte nichts weiter ist, als ein Stück Kloake, das durch Zusammenlegung der Wände seine Lichtung verloren hat, so sieht man, wie das geschlossene Stück der Kloake durch eine ziemlich einfache Verlagerung schliesslich eine endständige Stellung bekommt und sich schwanzwärts an den noch ein Lumen besitzenden Rest der Kloake anlegt.

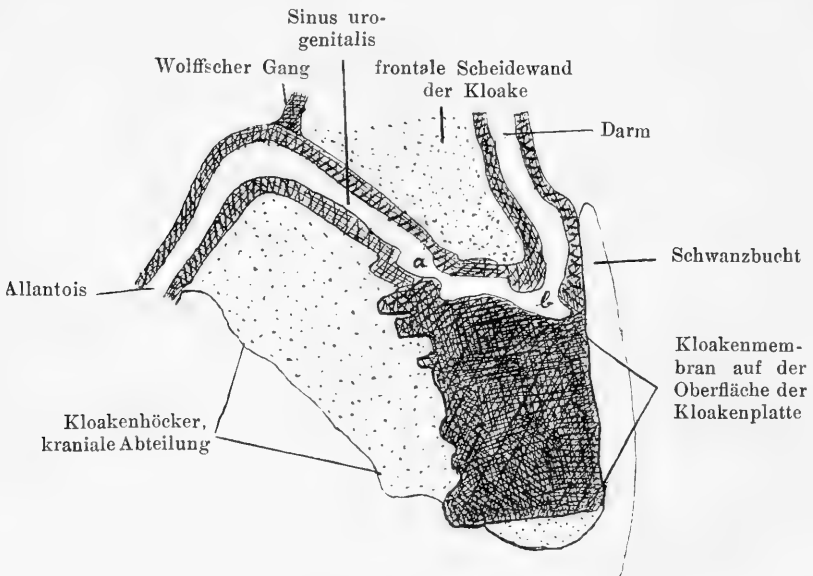
Mit der Kloakenmembran bleibt aber die Kloakenplatte nach wie vor in Verbindung.

Die Kloake nebst den in sie einmündenden Gängen wird bei den geschilderten Vorgängen nicht in ihren Lagebeziehungen oder ihrer Stellung verändert; es hat das Wachstum des Kloakenhöckers also lediglich Einfluss auf die Gestaltung des Bodestückes der Kloake.

Die Lage der Kloake nebst der Kloakenplatte, sowie von Darm und Sinus urogenitalis innerhalb des Kloakenhöckers sind sehr gut an Figur 8 der Tafel 32/33 zu sehen, die nach einem

Plattenmodell der Serie n gezeichnet ist. Die Kloake ist durch die Kloakenplatte verlängert; in Wirklichkeit ist sie sehr kurz, da die Aufteilung in Darm und Blase fast vollendet ist. Die Kloake ist vermittelt der Kloakenplatte an das Ektoderm des Höckers im Bereich der Kloakenmembran befestigt, im übrigen ganz von Mesoderm umgeben.

Um das Verhalten der Lichtung zu übersehen, ist die Konstruktion des Medianschnittes am meisten geeignet. Textfigur 7



Textfigur 7.

Konstruktion des Medianschnittes von Serie V. 100 fach Vergr.

giebt den Medianschnitt des Kloakenhöckers und der in ihm enthaltenen Organe von dem Stadium, das in Serie v vorliegt.

Die Lichtung der Kloake ist zu einem engen Gange geworden, der den Darm mit dem Sinus urogenitalis verbindet; der Gang wird schwanzwärts von der Kloakenplatte begrenzt, kopfwärts von der frontalen Scheidewand der Kloake, die zwischen Darm und Sinus urogenitalis als breite Falte hineinragt. Reichel

hat diesen Rest des Kloakenlumens als „Kloakengang“ bezeichnet. Die Grenze des Kloakenganges gegen den Sinus urogenitalis wird da zu suchen sein, wo die Kloakenplatte in eine einfache Epithellage übergeht (Textfigur 7, a); von hier geht der Sinus vorwärts-aufwärts bis zur Einmündung des Wolffschen Ganges. Der Sinus urogenitalis ist kein cylindrischer Gang, sondern ist stark verbreitert; sein Lumen ist halbmondförmig. Die Wolffschen Gänge münden am höchsten Punkt des Sinus urogenitalis ein; da ihre Mündung nicht in den Medianschnitt fällt, so musste der Gang an der betreffenden Stelle eingezeichnet werden. Es wird durch Textfigur 7 das bedeutende Längenwachstum des Sinus urogenitalis veranschaulicht; der Sinus muss ganz auf die Kloake zurückgeführt werden, da die kraniale Grenze — die Mündung des Wolffschen Ganges — ursprünglich der Kloakenwand angehört und bei Beginn der Durchteilung der Mitte der Kloake entspricht (vgl. Textfiguren 3 und 4).

Woher stammt nun aber die Verbindung des Sinus urogenitalis mit der Allantois, die Strecke zwischen Wolffschem Gang und Allantois der Fig. 7? Sie muss die Anlage der Harnblase darstellen, die aber um diese frühe Zeit bei *Talpa* noch nicht sich gesondert hat. Es ist sehr wohl möglich, dass sie auch von der Kloake her stammt und aus demjenigen Kloakenabschnitt hervorgeht, der kopfwärts von der Einmündungsstelle der Wolffschen Gänge liegt und zugleich mit dieser durch das Wachstum nach der Allantois zu verschoben wird. Andererseits aber könnte die Blasenanlage auch der Allantois zuzurechnen sein, wenn die Wolffschen Gänge durch das Wachstum aus dem Bereich der Kloake verschoben würden bis an die Allantois hin. Es ist nicht möglich, bei *Talpa* die Frage „Woher stammt die Anlage der Blase?“ sicher zu entscheiden; es fehlt die Möglichkeit, die Allantois scharf abzugrenzen. Die Niere ist um diese Zeit erst im Beginn der Entwicklung, der Ureter mündet in den Wolffschen Gang ein. Jedenfalls bleibt, solange

die Kloake nicht vollständig aufgeteilt ist, die Anlage der Blase kurz; der Sinus urogenitalis dagegen wächst ganz bedeutend in die Länge und es muss dieses Wachstum bei beiden Geschlechtern eintreten, da ich es bei allen Embryonen gefunden habe und ich nicht annehmen kann, dass in der grossen Anzahl der untersuchten Individuen nur ein einziges Geschlecht vertreten gewesen wäre. Eine Bestimmung des Geschlechts aus der Anlage der Geschlechtsdrüse ist in dieser frühen Zeit noch nicht möglich.

Zum vollständigen Verschwinden der Kloake wäre notwendig, dass der Scheitelpunkt der frontalen Scheidewand, also die Stelle, wo das Epithel des Darmes auf die Scheidewand übergeht, mit der Kloakenplatte sich vereinigt (Textfigur 7, b). Der Hauptteil der Kloake würde dann zum Sinus urogenitalis hinzutreten, nur ein kleiner Abschnitt an den Darm sich anschliessen. Wie sich in Wirklichkeit die Trennung der Kloake vollzieht, kann ich nicht angeben; es liegt auch nicht in meinem Plane, für jetzt auf die Bildung der Harnröhre, der Analöffnung und des Dammes einzugehen. Vielleicht kann ich später dieses nachholen.

Da wir konstatiert haben, dass die Kloakenmembran im Integument zwar liegen bleibt, aber auf den Kloakenhöcker gelangt und auf ihm stark verlagert wird, so dass sie zuletzt sich gegenüber dem Schwanz befindet, so haben wir damit erwiesen, dass auch bei Talpa die Kloakenmembran die Stelle anzeigt, an der der After später sich bilden wird (vgl. Textfigur 6 und 7). Bei Säugern liegt ausserdem noch die Urogenitalöffnung im Bereich der Kloakenmembran.

Wir haben aber auch nachweisen können, dass die Lagebeziehungen der Kloakenmembran zu der Kloake und den Organen, die aus der Kloake hervorgehen, im Laufe der Entwicklung andere werden. Ursprünglich bildet die Kloakenmembran die ventrale Wand der ganzen Kloake bis zum Al-

lantoisstiell; reißt sie in diesem Stadium ein, so wird alles, was aus der Kloake wird, einen medianen Spalt aufweisen, ebenso der Kloakenhöcker in seiner ganzen Länge; es würde resultieren: Bauch-Blasenspalte, Spalte des Sinus urogenitalis, des Geschlechtsgliedes; die Symphyse würde nicht zur Ausbildung kommen. Später, wenn die Aufteilung der Kloake beginnt, gehört die Kloakenmembran nur noch zur Kloake und zum kaudalen Abschnitt des Sinus urogenitalis (Textfigur 6, a, b, c). Sie liegt im Überzug des Kloakenhöckers, nimmt aber nur die kaudale Hälfte ein. Trotzdem, dass die Membran durch die Kloakenplatte verstärkt wird, könnte sie durch irgend ein Trauma zum Reißen gebracht werden; dann würde der Defekt sich auf den Kloakenhöcker und den Sinus urogenitalis beschränken, die Blase und die Bauchwand aber nicht berühren. Da mir keine Missbildungen des Urogenitalapparates von *Talpa* zu Gebote stehen, kann ich nur deswegen den Versuch machen, auf die Verwertung der bei *Talpa* gemachten Beobachtungen für die Erklärung der Missbildungen beim Menschen hinzuweisen, weil die Vorgänge beim menschlichen Embryo sehr ähnlich denen bei *Talpa* sind. Die Verlagerung der Kloakenmembran nebst der Kloakenplatte vollzieht sich beim Menschen so wie beim Maulwurf; man vergleiche die Figuren, die Keibel (10) auf Tafel 3 und 4 giebt, mit meiner Darstellung. Fig. 1, Taf. III stellt die ursprüngliche Lage der Kloakenmembran dar; ebenso Fig. 3 a. In Fig. 6, Taf. III liegt die Kloakenmembran, verstärkt durch die Kloakenplatte, bereits auf dem kaudalen Abhang des Kloakenhöckers und in Fig. 7 und Fig. 9 der Taf. IV sehen wir die Kloakenmembran dem Schwanz zugekehrt, entsprechend meinen Textfiguren 6 c und 7.

Man sollte annehmen, dass die Kloakenmembran, wenn sie erst durch die Kloakenplatte verstärkt ist, vor einem Einreißen gesichert sei; ich möchte aber einer Beobachtung erwähnen, die mir zeigt, dass die Kloakenplatte in ihrer Ausbildung zurück-

bleiben kann. In Serie u, welche ungefähr dem Embryo der Textfigur 5 entspricht, ist die Verwachsung der Wände des Sinus urogenitalis, die zur Bildung der Kloake führt, zum grössten Teil unterblieben; die ventrale Wand der Kloake und des angrenzenden Abschnittes vom Sinus urogenitalis wird in der Mittellinie nur von der dünnen Kloakenmembran gebildet. Die Schwäche dieses Wandabschnittes schafft offenbar eine „Prädisposition“ für ein Einreissen und daraus würde eine Missbildung entstehen, die wohl als Hypospadie zu charakterisieren wäre.

Die zu Anfang der Untersuchung aufgeworfenen Fragen sind in vorstehenden Ausführungen beantwortet; damit ist diese Arbeit zu einem gewissen Abschluss gebracht. Eine vorläufige Mitteilung, die nicht alle Resultate umfasst, ist in den Sitzungsberichten der Gesellschaft zur Beförderung der gesamten Naturwissenschaften zu Marburg erschienen (15).

Erklärung der Abbildungen auf Tafel 32, 33, 34.

Fig. 1. Talpa. Serie Oy. 3. Querschnitt der Kloake, der Mitte entsprechend. Vergr. 350fach. Nur die nächste Umgebung der Kloake ist gezeichnet. Ekt. Ektoderm. Mes. Mesoderm. G. G. G. Gefäße, die zur Allantois ziehen. Die übrigen Bezeichnungen an der Figur selbst.

Fig. 2. Talpa. Serie a. Querschnitt der Kloake, vierter Schnitt unterhalb des Allantoisstiels. Vergr. 250fach. Nr. Nervenrohr. Ch. Chorda dorsalis. Ao. Aorta (paarig). Cl. d. dorsaler Abschnitt der Kloake, Cl. v. ventraler Abschnitt der Kloake. Cl. mb. Kloakenmembran. Ekt. Ektoderm.

Fig. 3. Talpa. Serie L. Bildung der Kloakenplatte durch Verwachsung der Wände des Sinus urogenitalis. S. u. Sinus urogenitalis, dorsaler Abschnitt, dessen Lumen sich erhält. V. Verwachsung der Seitenwände des schmäleren, ventralen Abschnitts. Ent. Entodermale Seitenwand des Sinus urogenitalis. Bei A eine Gruppe von Zellen, die in das Lumen hinein vorspringen. Vergr. 350fach.

Fig. 4. Talpa. Serie L. Der auf Fig. 3 schwanzwärts folgende Schnitt der Serie. S. u. offen bleibender Abschnitt des Sinus urogenitalis. Z. V., Z. V. zellige Versprünge der Wandung, die ähnlichen Vorsprüngen der gegenüberliegenden Wand entgegenkommen. Diese Stelle entspricht dem völlig verwachsenen Abschnitt V in Fig. 3. Ent. Entodermale Seitenwand des ventralen Abschnittes des Sinus urogenitalis mit einigen Mitosen. Vergr. 350fach.

Fig. 5. Talpa. Serie p. Mittlerer Schnitt durch die fertig ausgebildete Kloakenplatte und den Sinus urogenitalis. S. u. Lumen des Sinus urogenitalis. Clpl. Epitheliale Kloakenplatte, durch völlige Verklebung der Wände des ventralen Abschnittes vom Sinus urogenitalis entstanden; sie zeigt Mitosen. Ekt. Ektoderm der Kloakenmembran. Vergr. 350fach.

Fig. 6. Talpa. Serie q. Querschnitt der Kloake unterhalb der frontalen Scheidewand der Kloake. Ekt. Ektoderm der Kloakenmembran. Ent. Kloakenplatte. Cl. Kloake. Ch. Chorda dorsalis. Mes. Mesodermlage, die die Kloake umgibt und die Grundlage des Kloakenhöckers bildet. Vergr. 350fach.

Fig. 7. Talpa. Serie n. Modell des Kloakenhöckers und des ihn tragenden Abschnittes vom Stamm. Von aussen gesehen, Vergr. 100fach. Man sieht im Höcker liegend, Darm und Blasenanlage, die durch einen Querschnitt eröffnet sind; der Querschnitt ist durch die Mündungen der Wolffschen Gänge gelegt. In die Allantois, die ventralwärts aus der Blasenanlage hervorgeht, ist eine Sonde eingeführt. Die Blasenanlage ist noch sehr klein. Nr. Nervenrohr. D. Darm. W. G. Wolffscher Gang, Einmündungsstelle. Bl. Blasenanlage. All. Sonde, die in die Allantois eingeführt ist. Cl. H. Kloakenhöcker. Clm. Kloakenmembran.

Fig. 8: Ansicht desselben Modells von innen; die linke Wand des Stammes und des Kloakenhöckers ist entfernt, um die Lage der Kloake im Höcker zu zeigen. Clm. Kloakenmembran. All. Sonde, in die Allantois eingeführt. Cl. H. Wand des Kloakenhöckers. D. Darm. Nr. Nervenrohr. Die obere Wand des Sinus urogenitalis und der Blasenanlage ist entfernt, um einen Einblick in den Hohlraum zu ermöglichen.

Fig. 9. Modell der Serie O, bei 100 facher Vergrößerung angefertigt. Ansicht von der linken Seite. Kloakenhöcker. St. Stamm. Cl. H. Kloakenhöcker. F. Furche, die ihn vom Stamm trennt. Clmb. Kloakenmembran, die kaudale Hälfte des Höckers einnehmend. D. Darmkanal. A. Anlage der Blase, die von der Allantois nicht trennbar ist. W. G. Wolffscher Gang.

Litteratur.

1. H. Rathke, Abhandlungen zur Bildungs- und Entwicklungsgeschichte des Menschen und der Tiere. Bd. I. 1832. Dritte Abhandlung: Untersuchungen über die Geschlechtswerkzeuge der Säugetiere. S. 45—92.
2. Gasser, Über die Entwicklung der Allantois, der Müller'schen Gänge und des Afters. Habilitationsschrift, Marburg 1874.
3. Strahl, Zur Bildung der Kloake des Kaninchenembryo. Arch. f. Anat. u. Entwicklungsgesch. 1886.
4. Bonnet, Über die Entwicklung der Allantois und die Bildung des Afters bei den Wiederkäuern. Anat. Anz. 1888.
5. Keibel, Die Entwicklungsvorgänge am hinteren Ende des Meerschweinchenembryo. Arch. f. Anat. u. Entwicklungsgeschichte. 1888.
6. Lieberkühn, Querschnitte von der Anlage der Allantois und der Harnblase von Meerschweinchenembryonen. Sitz.-Ber. d. Ges. z. Beförd. d. ges. Naturw. Marburg 1882. Nr. 4. S. 79.
7. Tourneux, Sur les premiers développements du cloaque, du tubercule génital et de l'anus. Journ. del l'Anatomie et de la Physiologie 1888. pag. 503—518.
8. Retterer, Sur l'origine et l'évolution de la région ano-génitale des mammifères. Journ. de l'Anat. et de la Physiologie 1890. C. 2 et 3.
9. Derselbe, Mode de cloisonnement du cloaque chez le cobaye. Bibliographie anatomique 1. année 1893. pag. 184.
10. Keibel, Zur Entwicklungsgeschichte des menschlichen Urogenitalapparates. Arch. f. Anat. 1896. Ferner: Über die Entwicklung von Harnblase, Harnröhre und Damm beim Menschen. Verh. d. anat. Ges. 9. Versammlung, Basel 1895.
11. Born, Die Entwicklung der Ableitungswege des Urogenitalapparates und des Dammes bei den Säugetieren. Merkel-Bonnet, Ergeb. d. Anat. Bd. 3. 1894.
12. Reichel, Die Entstehung der Missbildungen von Harnblase und Harnröhre. Arch. f. klin. Chirurgie Bd. 46. 1893.
13. Tourneux, Sur le mode de cloisonnement du cloaque et sur la formation de la cloison recto-urogénitale. Bibliographie anatom. 2. année. 1894. pag. 99—100.
14. Fleischmann, Morphologische Studien über Kloake und Phallus der Amnioten. Morphol. Jahrb. Bd. 30. 1902.
15. Disse, Über die Entwicklung des Kloakenhöckers bei *Talpa Europaea*. Sitz.-Ber. d. Ges. z. Beförderung d. gesamten Naturwissensch. zu Marburg. 1904. Nr. 5. Juni.

UNTERSUCHUNGEN

ÜBER DIE

GRUPPE DER BINDESUBSTANZEN.

I.

DER HYALINKNORPEL.

VON

F. C. C. HANSEN,
KOPENHAGEN.

Mit 5 Figuren im Texte und 23 Figuren auf den Tafeln 35-44.

Diese Arbeit ist eine deutsche Ausgabe meiner am 11. September 1900 erschienenen dänischen Arbeit. An einigen Stellen ist etwas gekürzt und nur vier von den Abbildungen sind früher publiziert worden. Leider ist diese deutsche Ausgabe durch meine Übernahme der anatomischen Professur an der Universität Kopenhagen länger hinausgeschoben worden als ich damals ahnen konnte, aber ich glaube nicht, dass diese auf umfassenden Eigenuntersuchungen beruhende Darstellung durch die inzwischen erschienenen Arbeiten anderer Forscher überflüssig geworden ist. Die schönen Untersuchungen J. Schaffer's, F. K. Studnička's, um nur einige der hervorragendsten zu nennen, dürften mit den in dieser sowie in meiner früheren Arbeit vertretenen Anschauung sehr wohl harmonieren und zum grossen Teil betreffen sie Gebiete, welche ich nur so nebenbei oder gar nicht berührt habe.

Erster Abschnitt.

Zur allgemeinen Histochemie des Knorpels. Methodologische Untersuchungen.

Als ich anfangs 1895 mit farbenanalytischen Untersuchungen beschäftigt war, fand ich, dass die Grundsubstanz des jungen hyalinen Knorpels eine Reihe von eigentümlichen Farbendifferenzierungen aufwies (Fig. 4). Bei Durchsicht der einschlägigen Literatur zeigte sich, dass im Jahre 1888 Analogien dazu von C. Th. Mörner (161) in Upsala mitgeteilt worden waren; dieser Forscher aber hatte die besagten Farbendifferenzierungen nur an den älteren Trachealknorpeln des erwachsenen Rindes gefunden, dagegen wurde es ausdrücklich gesagt, dass der Knorpel von jungen Tieren (und auch vom Frosche) keine ähnliche Farbedifferenzierung aufwies.

Durch eine Reihe von Untersuchungen gelang es mir die wahrscheinliche Erklärung dieses Widerspruches zwischen Mörners und meinen Beobachtungen zu finden und gleichzeitig zu konstatieren, dass eine definitive Lösung der Fragen, welche die Strukturen der hyalinen Knorpelgrundsubstanz betreffen, sehr wohl möglich erschien durch eine Kombination von den physiologisch-chemischen mit den morphologisch-histologischen und farbenanalytischen Resultaten. Um dieses Ziel zu erreichen, sah ich mich aber dazu genötigt, die ganze Knorpelfrage einer erneuerten Untersuchung zu unterwerfen, besonders musste ich die wichtigsten der ausserordentlich zahlreichen histologischen

Untersuchungen über den Knorpel nachprüfen, um mich durch eigene Anschauung darüber zu versichern, wie die verschiedenen Beschreibungen und Deutungen der vielen angeblichen Knorpelstrukturen beurteilt werden müssten.

Meine Arbeit wurde hierdurch natürlich bedeutend vergrößert, es gelang mir aber, wie ich im folgenden hoffe zeigen zu können, so gut wie alle bisher beschriebenen Knorpelstrukturen¹⁾ zu erklären, und zu zeigen, dass man aus der wahren eigentümlichen Struktur der Knorpelgrundsubstanz alle übrigen bisher mehr weniger unerklärte oder rätselhafte Strukturen, welche nach Reagenswirkung auftreten, und von verschiedenen Autoren als präformierte beschrieben waren, ableiten kann.

Es wird zweckmässig sein, zuerst eine Übersicht über die Hauptpunkte der Chemie der Knorpelgrundsubstanz zu geben, weil die histiologischen Verhältnisse zum Teil eng mit den physiologisch-chemischen verknüpft sind und an vielen Punkten in den chemischen ihre Erklärung finden, oder umgekehrt diese ergänzen. Gerade in den letzten Jahren hat die Chemie des Knorpels einen relativen Abschluss erreicht, namentlich durch die Arbeiten von Mörner (161) und Schmiedeberg (217), deren wichtigste Ergebnisse, insoweit diese für die histiologische Untersuchung Bedeutung erhalten, ich in Kürze referieren muss.

Berzelius (19) unterschied zwischen den leimgebenden und den nicht leimgebenden Knorpeln. Zu den ersteren zählte er, was wir jetzt als die Bindegewebsknorpel — Synchondrosen bezeichnen, die letzteren umfassten alle echten und zugleich die elastischen Knorpel; die chemische Natur derselben sei unbekannt, und selbst nach mehr-(12)stündigem Kochen mit Wasser würden sie nicht weich oder durchscheinbar und wenn sie sorgfältig vom Perichondrium befreit würden, gäben sie keinen Leim.

1) B. Solger hat für die bei Alkohol-Wirkung auftretenden künstlichen Strukturen die wahrscheinliche Erklärung angegeben.

Der „Knochenknorpel“ (l. c. S. 470 ff.) dagegen, den er durch vorsichtiges Decalcinieren von Knochen mit Salzsäure erhielt, wurde durch Kochen gänzlich in echten Leim umgewandelt. Nun wies aber Joh. Müller (159) 1836—37 nach, dass die echten Knorpel bei anhaltendem, 18—24stündigen Kochen mit Wasser eine leimähnliche Lösung geben, die sich indes durch gewisse Reaktionen von dem echten Sehnen-, Bindegewebs- und Knochenleim unterscheidet, und 1849 gab M. Schultze (221) an, wenn er Knorpel mit verdünnter Kalilösung entferne, gebe das so behandelte Gewebe beim Kochen mit Wasser Leim statt Chondrin.

Diesen wichtigen Befund wollte Schultze (222) später, allerdings mit Unrecht, aber nicht behaupten, indem er glaubte, gewisse Verschiedenheiten in betreff des Sublimats, des Ferridcyankaliums und der Salzsäure zwischen dem aus dem Knorpel gewonnenen Leim und dem echten Glutin nachgewiesen zu haben (besonders unter Bezugnahme auf Friedlebens (71)¹⁾ und Trommers (272) Ansicht von der Umwandlung des Chondrogens in Kollagen), Verschiedenheiten, die, wie Krukenberg (125) nachwies, teils von Verunreinigung mit Albumin herrühren (deshalb Ausscheidung mit Ferridcyankalium und Salzsäure), teils von zu starker Einwirkung des Kalis (durch die auch der echte Knochenleim die Fähigkeit verliert, mit Sublimat gefällt zu werden). Die Diskussion handelte sich nun eine Reihe von Jahren hindurch um die Frage, ob der Knorpel, eventuell das Chondrin oder das Chondrogen echtes Glutin enthält; hierzu kam ausserdem die Frage über die „reduzierende Substanz“²⁾ (Schmiedebergs Chondrosin), die in den che-

1) Friedleben glaubte nachgewiesen zu haben, dass mehrere Tage lang in verdünnter Salzsäure macerierter Knorpel Leim und nicht mehr Chondrin gebe.

2) Die reduzierende Substanz wurde zuerst (1854) von C. Bödecker nachgewiesen. Zeitschr. f. rat. Medizin. 1854. N. F., Bd. VI, S. 188 und Bd. VIII, S. 144. Durch Behandlung von Knorpeln mit konz. Salzsäure, ver-

mischen Untersuchungen des Knorpels eine so grosse Rolle gespielt hat; wie interessant diese aber auch in chemischer Beziehung sein mag, in histologischer Bedeutung¹⁾ tritt sie vor der Frage über das Kollagen in den Hintergrund zurück. Letzteres und zugleich die gesamte chemische Konstitution der Knorpelgrundsubstanz erschien in neuem Lichte durch Morochowetz (154) unter Kühnes Leitung 1877 veröffentlichte Arbeit. Durch Behandlung des Knorpels mit schwacher Kali- oder Natronlösung oder mit Kalk- und Barytwasser bei gewöhnlicher Temperatur oder durch Digestion war er im stande, aus der hyalinen Grundsubstanz einen Stoff auszuziehen, den er Mucinstoff nannte; der übrigbleibende Teil der Grundsubstanz bestand ausschliesslich aus Kollagen, beim Kochen gab derselbe echtes Glutin. Das Chondrin war mithin eine Mischung von Leim mit Mucin, die Knorpelgrundsubstanz also eine gewissermassen einfache Mischung leimgebenden und mucingebenden Gewebes. Wenn spätere Untersuchungen auch nachgewiesen haben, dass Morochowetz' „Mucin“ kein chemisch echtes Mucin ist, so schmälert das doch nicht sein Verdienst, denn das Prinzipielle seines Resultates liegt darin, dass die Knorpelgrundsubstanz eine Mischung aus kollagener Sub-

dünnter Schwefelsäure und Chlorzinklösung erhielt er eine Substanz, die er Chondroïtsäure nannte; dieselbe reduzierte Kupfer in alkalischer Lösung. Später änderte er seine Ansicht dahin, dass sie eine echte reduzierende Zuckerart, dextrogyr und vergärbbar sei. Siehe C. Bödecker und G. Fischer. *Annalen der Chemie*. Bd. 117, S. 111–118, 1861 und *Zeitschr. f. rat. Medizin* (3), Bd. X, S. 153. Später wurde sie zum Gegenstand mehrerer Untersuchungen gemacht. So hat Krukenberg l. c. 1884 diese auch von ihm Chondroïtsäure genannte reduzierende Substanz einer eingehenden Untersuchung unterworfen. Definitiv wurde die Frage nach der chemischen Natur der reduzierenden Substanz gelöst von Mörner (1889) und vorzüglich von Schmiedeberg (1891). ^{[Vergl. Mörner l. c. 1889 (S. 227 u. 230). Schmiedeberg l. c. 1891.}

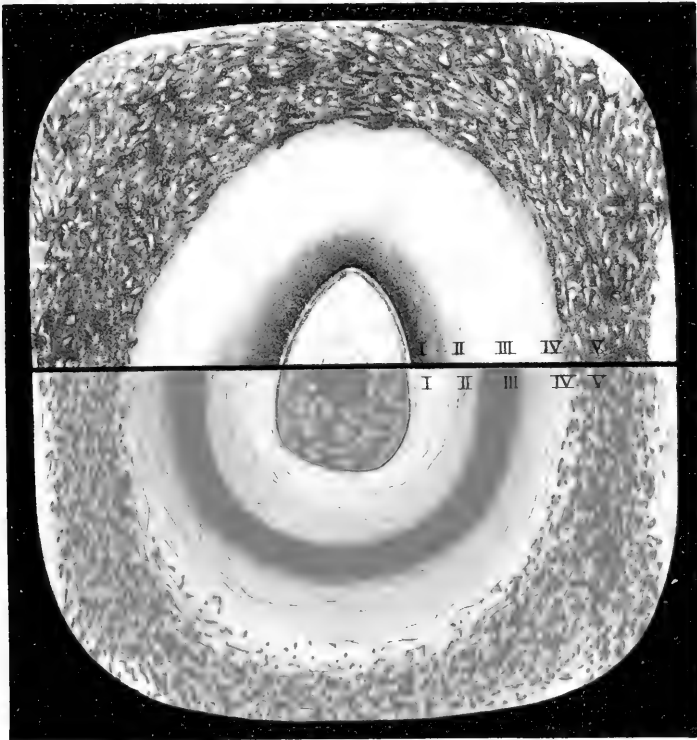
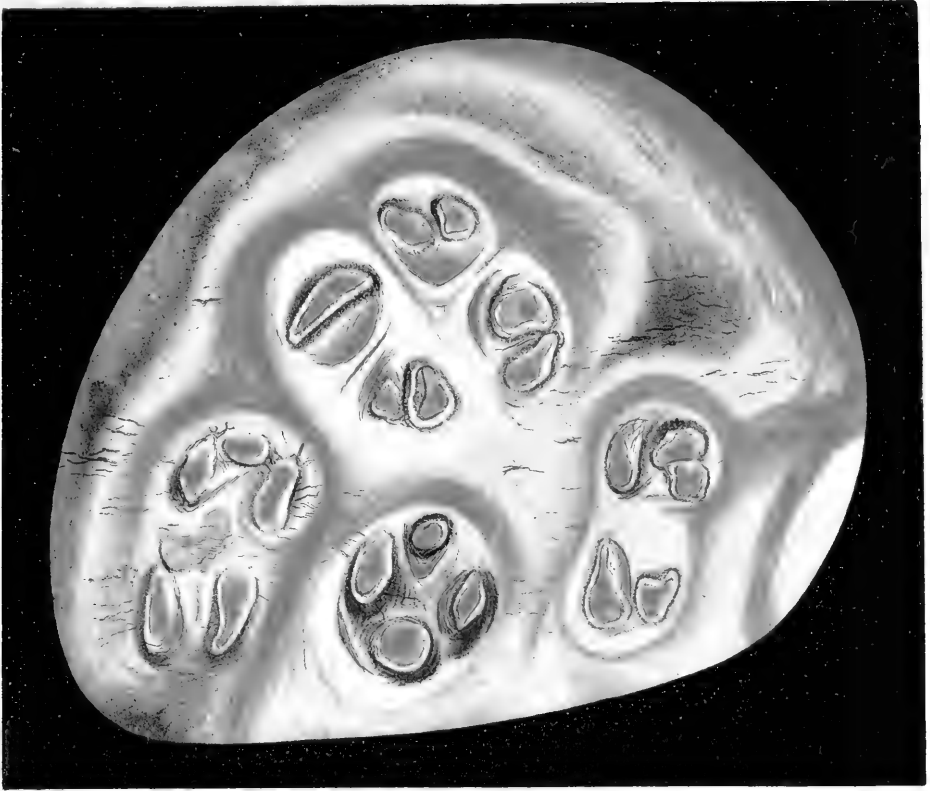
1) Dass die Knorpelkittsubstanz die reduz. Substanz enthält, könnte vielleicht für einzelne Reaktionen von Bedeutung sein, z. B. für die Silberfärbung des Knorpels; diese ist nämlich am stärksten, wo die Anhäufung der Verbindungen der Chondroïtschwefelsäure am reichlichsten vorkommt, speziell in grösster Nähe der Zellen.

stanz mit einer anderen, jedenfalls mucinähnlichen Substanz ist. Hierdurch wurden die früheren verschiedenartigen Befunde erklärt und es war eine wichtige Analogie der Knorpelgrundsubstanz mit den übrigen Geweben der Bindegewebsgruppe gewonnen. 1877 zeigte nun Tillmanns (271) durch Behandlung der Knorpelsubstanz mit Trypsin, wie dieses zur Darstellung kollagener Fibrillen von Ewald und Kühne (56) angegeben war, dass die Knorpelgrundsubstanz aus echten kollagenen Fibrillen¹⁾ zusammengesetzt ist; auf diese Arbeit werde ich später im histiologischen Teile zurückkommen.

Mit Krukenbergs oben genannter Arbeit 1884, in der er wieder das Vorkommen des Glutins im Knorpelleim nachweist und die von ihm benannte Chondroitsäure, eine seiner Ansicht nach sehr variierende Substanz, näher behandelt, sind wir in die jüngste Zeit eingetreten. Dieser gehören die gewissermassen abschliessenden Arbeiten von Mörner und Schmiedeberg an, die ich im folgenden ein wenig näher besprechen werde, insofern die darin behandelten Verhältnisse von grösserer Bedeutung für die histiologischen Verhältnisse sind.

Mörners (161) erste Mitteilung erschien 1888 und enthielt als wesentliches Ergebnis die wichtige Beobachtung, dass man im Trachealknorpel erwachsener Tiere (der Ochsen, grosser Kälber) (S. 403) mittelst gewisser Färbungsmethoden eine eigentümliche Farbendifferenzierung nachweisen kann. Die den Zellen und den Zellengruppen zunächst gelegenen Teile der Grundsubstanz, die Mörner Chondrinballen benennt, färbten sich nämlich mit gewissen Farbstoffen, Methylviolett, Anilinrot

¹⁾ Schon viel früher hatten die Histiologen nachgewiesen oder doch wahrscheinlich gemacht, dass die Grundsubstanz des Knorpels Fibrillen enthalte, und 1874 hatte Tillmanns gezeigt, dass durch Maceration in verschiedenen Flüssigkeiten eine „fibrillierte“ Struktur des Gelenkknorpels entsteht, und die Mutmassung geäussert, der Knorpel bestehe aus Fibrillen mit dazwischenliegender Kittsubstanz (vgl. v. Ebners Arbeit über die Fibrillen des Knochens).



(Fuchsin), während die übrige Grundsubstanz (in der Form eines „Balkennetzes“ zwischen den Chondrinballen), die periphere Zone des Knorpels innerhalb des Perichondriums und letzteres selbst ungefärbt verblieben. Umgekehrt färbten sich diese Teile mit anderen Farbstoffen, Tropäolin und Indigoextrakt, die um die Knorpelzellen liegenden Partien dagegen nicht. Diese beiden Färbungen liessen sich kombinieren und gaben dann ein sehr charakteristisches Bild, z. B. bei zweifacher Färbung mit Methylviolett und Tropäolin: blaue „Chondrinballen“, gelbes „Balkennetz“. Die Chondrinballen entsprechen nach Mörner in der Hauptsache den Knorpelkapseln, erstrecken sich aber ein wenig weiter peripher und central, als diese angeben; der einzelne Chondrinballen enthält gewöhnlich mehrere, oft viele Zellengruppen. [Es ist zu bedenken, dass die Untersuchung an alten Tieren geschah, und dass die Grundsubstanz (scilicet Kapselsubstanz) zwischen den einzelnen Zellen und Zellengruppen (also die Scheidewand) sowie ein Teil der Grundsubstanz unmittelbar ausserhalb der äussersten gemeinsamen Kapsel mit zum Chondrinballen gehören (d. h. dieselbe Färbung annehmen.)] Das Balkennetz enthält niemals Zellen und berührt niemals Zellen; Mörner deutet dasselbe als dasselbe Kollagen (1889 aber als Albuminoid), das von verschiedenen Forschern chemisch in der Knorpelsubstanz nachgewiesen worden ist, teils weil es sich ebenso wie das echte Kollagen¹⁾ des Perichondriums färbt und in dieses direkt übergeht, teils weil es sich nach Isolation und auf chemischem Wege als Kollagen erwies. Er digerierte nämlich sehr dünne Schnitte des Knorpels zwei Wochen lang mit 0,1—0,2% Salzsäure bei 40° C und behandelte darauf die anscheinend unveränderten²⁾ Schnitte mit dünner Kalilösung

¹⁾ Siehe z. B. S. 399 und 400 ff.

²⁾ Die Schnitte waren sowohl makro- als mikroskopisch anscheinend unverändert, nur etwas weniger durchsichtig (S. 400). In seinem späteren Werke sagt er, das Kollagen löse sich zu Glutin auf. Bei meinen Versuchen damit schienen selbst die ungefärbten Schnitte nicht unverändert.

(0,1 %). Nach ganz kurzdauernder Einwirkung sind alle Chondrinballen völlig gelöst, so dass nur das Balkennetz mit den leeren Höhlen, in welchen jene gesessen haben, übrigbleibt; die Knorpelzellen schwimmen in der Flüssigkeit herum. Das Balkennetz wandelt sich im Papinschen Topfe in echtes Glutin¹⁾ um, welches alle Leim-, aber keine Chondriureaktionen giebt. In der alkalischen Lösung der Chondrinballen erzeugen Säuren und in der neutralisierten Lösung gewisse Metallsalze Ausscheidungen, wie überhaupt Reaktionen, welche zeigen, dass man sich „die andere“ Substanz des Knorpels, Mucin (Morochowetz und v. Mering), — Hyalogen nach Krukenberg, in den Chondrinballen lokalisiert zu denken hat (S. 404).

Sein Resultat ist also folgendes: Die Knorpelgrundsubstanz ist ein Gemisch verschiedener Stoffe, die räumlich gesondert in der Grundstanz liegen und morphologisch verschiedene Bestandteile bilden, Mucin²⁾ in den Chondrinballen, Kollagen dagegen im Balkennetze.

Da gewisse Unvollständigkeiten seiner histiologischen Resultate sich aus den von ihm angewandten Färbemethoden erklären lassen, führe ich diese in extenso an (S. 401 ff.: rein wässrige Farblösungen).

1. Färbung des Balkennetzes.

a) Knorpelschnitte von frischem Knorpel werden in eine konzentrierte Tropäolinlösung von 2—3 % gelegt (Tropäolin 000 Nr. 2 von Schuchardt), nach $\frac{1}{2}$ —2 Stunden wäscht man sie in Wasser aus, bis das Balkennetz allein mit orange-gelber Färbung hervortritt.

b) Zum Färben benutzt man eine konzentrierte (4—5 %) Lösung eines Indigoextraktes (von Gehe & Co., aus indigo-

1) S. 399. Das „Albuminoid“ erwähnt Mörner noch gar nicht.

2) Kurz gesagt, „Die andere Substanz“ — das Chondromucoid seiner anderen Arbeit.

schwefelsaurem Kali bestehend). Einwirkung einige Minuten. Sonstige Behandlung wie unter a). Das Balkennetz blau.

2. Färbung der Chondrinballen.

a) Man lässt die Schnitte $\frac{1}{2}$ —2 Minuten in einer Lösung von Methylviolett liegen. Nach Abspülen mit Wasser lässt man sie in Essigsäure (10%) bleiben, bis das anfangs ebenfalls gefärbte Balkennetz sich vollständig entfärbt. Die Chondrinballen blau.

b) Farbflüssigkeit¹⁾: eine Lösung von Anilinrot (0,15%), dieselbe Behandlung wie unter a). Die Chondrinballen rot.

c) Die Schnitte werden erst in eine schwache Lösung von Eisenchlorid getaucht, darauf nach sorgfältigem Auswaschen mit Wasser in eine sehr verdünnte Lösung gelben Blutlaugesalzes, wodurch ausschliesslich die Chondrinballen sich mit dem ausgeschiedenen Berlinerblau färben. Diese Färbung beruht darauf, dass die Haupts substanz²⁾ der Chondrinballen mit dem Eisenchlorid eine in Wasser unlösliche Verbindung eingeht und mithin das Eisensalz zurückhält. Das Kollagen des Balkennetzes verhält sich dagegen ganz indifferent gegen dieses Reagens, welches deshalb durch Auswaschen mit Wasser leicht aus demselben entfernt wird.

3. Doppelfärbung.

a) Die Schnitte werden erst nach 1. a) behandelt. Nach Auswaschen mit Wasser taucht man sie einige Sekunden lang in Methylviolettlösung (0,15%), darauf einige Minuten lang in

¹⁾ Die Behandlung der Knorpelschnitte mit Fuchsin, Anilinrot, wurde schon früher (1866) von Landois (131) zur Darstellung der Zusammensetzung der Knorpelgrundsubstanz aus „Zellenterritorien“ empfohlen (S. 11). Orth giebt in seinem „Kursus der normalen Histologie“ 1886. Färbung des Knorpels mit Methylviolett an und erhält Analoges.

²⁾ Das „Chondromucoid“, die Haupts substanz der Chondrinballen (siehe Mörner 1889) verbindet sich mit Eisenchlorid,

10% Essigsäure. Hierauf schnelles Entwässern in Alkohol und Aufhellen der Schnitte in Nelkenöl. — Das Balkennetz gelb, die Chondrinballen blau.

b) Man behandelt den Schnitt erst nach 1. b), darauf nach 3. a), doch mit dem Unterschied, dass man statt einer Lösung von Methylviolett eine solche von Anilinirot (0,15%) verwendet. Das Balkennetz blau, die Chondrinballen rot.

Die doppelgefärbten Schnitte werden am besten in Balsam eingeschlossen, da sie dann deutlicher werden. (Vgl. die Abbildungen Tafel I, 1889).

Auch wenn man dünne Knorpelschnitte abwechselnd in eine konzentrierte Chromsäurelösung¹⁾ (30%) taucht und mit Wasser abspült, kann man Präparate erhalten, die sich unter dem Mikroskop als nur aus dem Balkennetze bestehend erweisen, indem die Chondrinballen nebst den von denselben eingeschlossenen Zellen aufgelöst werden.

Die beschriebenen Verhältnisse des Trachealknorpels wurden an erwachsenen Tieren gefunden, dagegen findet man bei den besprochenen Färbungen und Macerationsmethoden nichts Entsprechendes im Knorpel ganz junger Tiere. Der Knorpel einwöchentlicher Kälber zeigte bei gewöhnlicher Behandlung mit Tropäolin-Methylviolett keine Gruppierung der Zellen. Die Grundsubstanz gleichmässig blau gefärbt.

Je älter die Tiere werden, um so mehr bilden sich die Differenzierungen zwischen dem Balkennetz und den Chondrinballen aus. Bei mehrmonatlichen Kälbern zeigten die den Zellgruppen zunächst gelegenen Teile der Grundsubstanz stärkere Blaufärbung als die zwischenliegenden, jedoch noch keine gelbe Farbe. Im Knorpel einer Färse war eine deutliche Sonderung der blau farbigen Chondrinballen von einem gelben Balkennetze, nur

¹⁾ Vgl. Budge's Methoden.

hatten die ersteren ihre völlige Grösse noch nicht erreicht. — Gelenknorpel von Fröschen zeigen ähnliche Blaufärbung¹⁾.

Diese Arbeit von Mörner umfasst ja besonders die histiochemischen Verhältnisse. Sein späteres Werk (163) (1889) ist wohl mehr rein chemischer Art, obschon er sich auch hier auf die soeben referierten histiologischen Verhältnisse einlässt, zum Teil mit etwas geänderter Auffassung namentlich der Bedeutung des Balkennetzes. Er bespricht wieder ausführlich seine histiologischen Färbemethoden (von 1888) und die hierdurch erscheinenden Differenzierungen. hat aber den Passus, dass das Balkennetz Kollagen sei, gestrichen (und nennt es jetzt „Albuminoid“).

Der chemische Abschnitt seiner Arbeit ist sehr interessant, in diesem Zusammenhange können wir uns aber nicht näher darauf einlassen und heben nur die Umrisse hervor.

In der Grundsubstanz des Knorpels fand er vier verschiedene Substanzen:

1. Chondromucoid, 2. Chondroitsäure, 3. Kollagen und 4. Albuminoid.

Was deren chemische Zusammensetzung und Isolierung betrifft, muss ich auf das Original oder auf die physiologische Chemie (Hammarsten) (85) verweisen. Ich nenne nur einzelne chemische Data, die für das Verständnis der Einwirkung unserer Fixationen und der Farbenreaktionen eine gewisse Bedeutung haben oder solche zu haben scheinen.

I. Das Chondromucoid wird zugleich mit der freien Chondroitsäure durch Digestion mit Wasser bei 40° C und Fällung mit Salzsäure ausgezogen. In schwachen alkalischen Lösungen ist es leicht löslich. Auch bei Digestion des Knorpels mit 0,1—0,2% Salzsäure bei 40° (wo das Kollagen sich in Glutin²⁾

1) Analoges Verhalten der anderen Knorpel wurde von Mörner und später in grossem Umfang und mittelst derselben Methoden von Wolters (1891) nachgewiesen.

2) In der früheren Arbeit wurde gesagt, die Schnitte blieben anscheinend unverändert und das Balkennetz bleibe übrig — dieses hielt er früher für Kollagen.

umwandelt) und Auswaschen des Restes mit Wasser und darauf folgender Behandlung mit 0,05—0,1 % Kalilösung löst es sich, während das Albuminoid als ein zierliches Netzwerk zurückbleibt. Einige der Eigenschaften des Chondromucoids werden angeführt. Es wird nicht durch Kochen (in alkalischer Lösung) ausgeschieden, reagiert schwach sauer, ist in Alkohol und Aqua destillata unlöslich, in schwachem Alkali aber löslich. Es ist als eine schwache Säure zu betrachten, die durch stärkere gefällt wird. Es wird gefällt durch Essigsäure, Weinsäure, Oxalsäure, wie auch durch Mineralsäuren.

Die Ausfällung mittelst Essigsäure in einer mit schwachem Alkali zubereiteten Lösung ist im Überschuss durchaus unlöslich, die Fällungen der Mineralsäuren schwer löslich. Zusatz von neutralen Salzen und von Chondroitinsäure verhindert die Ausscheidung. Gerbsäure fällt nicht, und das Chondromucoid verhindert zugleich die Ausscheidung anderer Substanzen, z. B. des Leims! mit Gerbsäure. Die Quecksilberoxydulverbindungen sind unlöslich. Eisenchlorid fällt das Chondromucoid, und Zusatz von Alkali löst wieder den Bodensatz. Pikrinsäure, Quecksilberchlorid, Silbernitrat und Chlorbaryum fällen es nicht¹⁾. Beim Kochen mit konzentrierter Salzsäure giebt das Chondromucoid rotviolette Färbung, mit konzentrierter Salpetersäure die Xanthoproteinsäurereaktion mit gelben Flöckchen, mit Millon's Reagens hellrote Flöckchen, mit Adamkiewics Reagens violette Flöckchen, mit Bleiacetat und Kalilösung schwarze Farbe, d. h. es enthält bleischwärenden Schwefel. Setzt man 5% Salzsäure zu und kocht es, so giebt die Lösung bei der Trommerschen Probe Fällung von Kupferoxydul und mit Chlorbaryum reichliche Ausscheidung von Baryumsulfat, der Stoff enthält mithin einen Teil seines Schwefels in ätherschwefelsäureartiger Verbindung.

¹⁾ Selbst wenn die erwähnten Salze das isolierte Chondromucoid nicht fällen, können sie sich doch, wie unsere Fixationen zeigen, gegen das im Gewebe befindliche und gebundene sehr wohl ganz anders verhalten. (Der Verf.)

Derselbe enthält im Mittel:

12,58 % N.

47,30 % C.

6,42 % H.

$2,42 = (1,72 + 0,70) \% S.$

31,28 % O.

Der Gehalt an N und C ist niedriger als der des Albuminstoffes und stimmt mehr mit dem der Mucine (speziell des Submaxillarismucius) überein. Das Chondromucoid ist reich an Schwefel, dessen Hauptmenge (1,72 %) sich in ätherschwefelsäureähnlicher Verbindung gebunden vorfindet; beim Kochen mit Mineralsäuren oder Alkalien wird es als Schwefelsäure abgespalten.

Die übrigen 0,70 % S sind meist als lose gebundener oder bleischwärender Schwefel vorhanden. Durch Einwirkung von Alkalien spaltet es sich in: 1. Albuminat, 2. Chondroitsäure, 3. eine peptonähnliche Substanz, und bei starker, viertägiger Einwirkung von 5 % Kali bei 15° in 4. Schwefelkalium und Kalisulfat. — Das Albuminat stimmt mit dem von echten Eiweissstoffen herrührenden überein. Da die Chondroitsäure 6,33 % Schwefel in ätherschwefelsäureartiger Verbindung enthält, können höchstens 27 % Chondroitsäure aus dem Chondromucoid herauskommen, und diese theoretische Menge wird nie erreicht (da einige Schwefelsäure sich als Alkalisulfat abspaltet). Kocht man das Chondromucoid mit verdünnten Mineralsäuren, so spaltet es sich, der Alkaliwirkung analog, in: 1. Albuminat, 2. Chondroitsäure, 3. eine peptonähnliche Substanz (wurde nicht näher untersucht) und 4. freie Schwefelsäure. Das Albuminat enthält bleischwärenden Schwefel. Nach all diesem erinnert das Chondromucoid stark an die Mucine; es ist unter die Proteide zu zählen, da es unter seinen Spaltungsprodukten echte Eiweissstoffe enthält. Es hat relativ niedriges N und C % und gibt beim Kochen

mit Mineralsäure eine reduzierende Substanz. Die Mucine dagegen enthalten keine Teile ihres Schwefels in Ätherschwefelsäureverbindung, und die Lösung des Chondromucoids ist dickflüssig, nicht aber zäh und fadenziehend wie die der echten Mucine.

II. Die Chondroitsäure findet sich: 1. in der Knorpelgrundsubstanz, als präformierter Bestandteil der Chondrinballen an Natrium oder Calcium gebunden, 2. und ferner wird sie neben anderen Produkten vom Chondromucoid durch Spaltung gebildet. Was deren detaillierte Darstellung betrifft, verweise ich aufs Original. Die Hauptsache ist, dass man durch Behandlung von Knorpelspanen mit 5% Kalilösung die Chondroitsäure abspaltet. Wünscht man nur die präformierte „freie“ Chondroitsäure, so extrahiert man den Knorpel mit Wasser, eventuell durch Digestion.

Die chemische Zusammensetzung der Chondroitsäure ist (S. 229): N. 3,15%, C. 35,28%, H. 4,68%, S. 6,33%, O. 50,36%. Die gesamte Schwefelmenge findet sich in ätherschwefelsäureartiger Verbindung. Hinsichtlich der Eigenschaften der Chondroitsäure ist folgendes zu bemerken: sie reagiert stark sauer und bildet mit Metallen neutrale Verbindungen. Quecksilberoxydulverbindungen und Zinnoxidulverbindungen, die basischen Bleiverbindungen, Eisenverbindungen¹⁾ und Uranverbindungen sind unlöslich. Bei allen Darstellungsmethoden ist ein Teil der Säure an Kalium gebunden (hier hat die Dialyse Bedeutung). Die Chondroitsäure löst sich in allen Verhältnissen in Wasser (NB. das Chondromucoid ist in reinem Wasser unlöslich) in eine dickflüssige, klebrige Lösung auf, die in physikalischer Beziehung an Gummi arabicum erinnert.

Beim Vorhandensein von Mineralsalz wird die Chondroitsäure mit Alkohol gefällt; ist die Menge des

¹⁾ Neutrales Eisenchlorid.

Mineralsalzes gar zu gering, so fällt der Alkohol fast gar nicht, man braucht dann aber nur ein wenig Kochsalz zuzusetzen.

Quecksilberchlorid und Silbernitrat fallen nicht, Salzsäure, Salpetersäure, Schwefelsäure, Phosphorsäure gewöhnliche Essigsäure, Pikrinsäure und Gerbsäure fallen ebensowenig.

Nur eine einzige Säure, das mehrfache Volum der Eisessigsäure, fällt die Chondroitsäure als grobe Flöckchen, die sich nach Wasserzusatz sogleich lösen, dies kommt gewiss aber nur davon, dass Chondroitsäure in Eisessig unlöslich ist, ebenso wie in Alkohol, und Essig unter 50° hält sie gelöst. Nach Kochen mit ca. 5% Salzsäure gibt die Lösung der Chondroitsäure bei der Trommerschen Probe reichliche Ausscheidung von Kupferoxydul, ebenso wie Chlorbaryum einen Bodensatz von Baryumsulfat giebt. Die Xanthoproteinreaktion, Adamciewics und Millons Reagentien geben keine Färbung. Beim Erhitzen bis zum Verkohlen entweichen schwefel-säurehaltige Dämpfe. Die Chondroitsäure besitzt, wie früher erwähnt, eine eigentümliche Fähigkeit, die Fällung des Chondromucoids bei gewöhnlicher Temperatur zu verhindern, bei Erhitzung kann aber Fällung eintreten.

Eine mechanische Mischung der Chondroitsäure mit Glutin (S. 228), letzteres in Überschuss, wird durch mehrere Reagentien gefällt, die jedes für sich keins von beiden fallen. So die Salz-, Salpeter- und Schwefelsäure und Kupfersulfat, neutrales und basisches Bleiacetat, saures Eisenchlorid und Alaun.

Eine solche Mischung ist einer Chondromucoidlösung sehr ähnlich. Die Chondroitsäure ist nicht krystallinisch (event. auftretende Krystalle sind gewöhnlich feine Gipsnadeln¹⁾).

1) Solche Gipskrystalle, eventuell verbunden oder imbibiert mit einiger Chondroitinschwefelsäure, habe ich in wachsendem Epiphysenknorpel wahrgenommen, wie auch in den neugebildeten Markräumen an der Verknöcherungsgrenze, wo der Knorpel zerstört wurde.

III. Das Kollagen.

Bekanntlich kann man reines echtes Glutin aus Knorpel erhalten.

1. Man kann dasselbe darstellen, indem man nach Behandlung des Knorpels mit $\frac{1}{100}$ 0/0 Kali (welches die präformierte „freie“ Chondroitsäure löst) mehrere Tage hindurch bei 40° C. mit 0,2—0,3 0/0 Salzsäure digeriert. Nach einigen Tagen hat sich ein grosser Teil des Kollagens gelöst, das Chondromucoid und das Albuminoid aber nicht¹⁾.

2. Durch Digestion mit täglich gewechselter 0,2—0,5 0/0 Kalilösung werden das Chondromucoid und die Chondroitsäure entfernt —, zurück bleiben das Kollagen und das Albuminoid; darauf sorgfältiges Auswaschen (Wochen hindurch mit ätherhaltigem Wasser bei 40°), um die Alkalien fortzuschaffen, Hierauf Kochen bei 110° im Papinschen Topfe; hierdurch löst sich das Kollagen, das Albuminoid bleibt zurück (NB. man verhöte, dass eine Spur von Kali etwas des Albuminoids in Albuminat umwandle!). Das Glutin stimmt mit dem aus Knochenkollagen gewonnenen überein.

Reines Knorpelglutin enthält (ca. 16,14 0/0 N) relativ weniger N als Knochenglutin und giebt beim Kochen mit verdünnter Salzsäure viel weniger, Kupfersulfat in alkalischer Lösung reduzierende Substanz als Knochenglutin, und dies hat seinen Grund nicht in Verunreinigung mit Chondroitsäure oder Chondromucoid (Zusatz des letzteren von 1 0/0 setzt das N 0/0 nur um 0,1 herab).

Mörner meint deshalb, man müsse von einer Kollagen-gruppe (nicht von einem einzelnen Kollagen) reden, denn es gebe verschiedene Kollagene, dem analog, was man auch auf anderen Gebieten finde.

1) NB. meine Versuche an dergleichen digerierten Schnitten mit Färbung (siehe später).

IV. Das Albuminoid

findet sich im Balkennetze der Grundsubstanz gelagert. Bei der Darstellung des Chondromucoids (und des Kollagens) nach Methode II wird es in Form eines zierlichen Netzwerkes gewonnen. Man kann den Knorpel auch im Papinschen Topfe kochen (bei 110—120°) und das Wasser wechseln, bis sich nichts mehr löst, das Albuminoid¹⁾ bleibt dann als eine schwammige Masse zurück, in welcher die Zellen liegen. Das Albuminoid ist in kaltem und siedendem Wasser unlöslich, gegen Säuren und Alkalien bei gewöhnlicher Temperatur relativ resistent, löst sich aber leicht in Albuminat durch Kochen mit denselben. Es enthält 15—16% N, wird bei 40° vom Magensaft langsam in Acidalbuminat und Pepton dissociert. Es enthält bleischwärenden Schwefel, gibt beim Kochen mit Salzsäure keine reduzierende Substanz, giebt alle Farbenreaktionen der Eiweissstoffe, Xanthoprotein, Millons und Adamciewics Reaktion. Mörner weiss nicht recht, zu welcher Substanzengruppe es gehört, wenn es aber auch sehr schwer löslich ist, muss man es doch als einen Albuminstoff auffassen²⁾.

1) Im Original steht: das „Albuminat“, soll gewiss heissen: Albuminoid.

2) Das Albuminoid ist zunächst zu den Eiweissstoffen zu zählen, was mit den histologischen Verhältnissen übereinstimmt, die auch darauf hindeuten, dass die pikrophilen Massen und Körnchen, welche in der Grundsubstanz als unlöslich auftreten, von der Kittsubstanz (dem Chondromucoid) herkommen. Vom Elastin unterscheidet es sich durch seinen Gehalt an Schwefel, vom Keratin durch seine Löslichkeit im Magensaft, während es sonst gegen Säuren und Alkalien ziemlich widerstandsfähig ist, was ja auch mit verschiedenen anderen Albuminoiden der Fall ist. Die pikrophilen, teils pericellulären, teils interkapsulären Körnchen, die so oft beschrieben sind, z. B. von Rheiner, sind Albuminoid. Einige dieser Körnchen können sich in Elastin umwandeln und da wir im Innern des Knorpels das Elastin häufig in seinen Reaktionen maskiert finden, weil es an Chondroitinschwefelsäure gebunden ist, wäre es ja nicht unmöglich, dass das Albuminoid bei möglicher Umbildung in Elastin seinen Schwefel zur Bildung von Chondroitinschwefelsäure abgäbe.

Wegen seiner grossen Widerstandsfähigkeit gegen Säuren und Alkalien ist es dem Elastin und dem Keratin ähnlich, unterscheidet sich aber vom Elastin durch einen Gehalt an bleischwärendem Schwefel und vom Keratin durch seine Löslichkeit im Magensaft.

V. Die Grundsubstanz als Ganzes.

Mit der Lokalisierung der verschiedenen Stoffe im Knorpel verhält es sich, wie folgt: das Chondromucoid und die Chondroitinsäure kommen ausschliesslich (?) in den Chondrinballen vor, während das Albuminoid nur im Ballennetze gefunden wird. Über die Lokalisierung des Kollagens lässt sich nichts Bestimmtes sagen, Mörner hält es aber für wahrscheinlich, dass diese Substanz sich sowohl in den Chondrinballen als im Balkennetze findet.

Über die quantitative Zusammensetzung des Knorpels als Ganzen sei folgendes hervorgehoben:

Knorpel von ausgewachsenen Ochsen enthält (N und S aus aschefreier Trockensubstanz berechnet): Asche 5,92%, Stickstoff 13,28%, total Schwefel 2,00%, Knorpel von jungen Kälbern enthält: Asche 7,29%, Stickstoff 13,38%, total Schwefel 2,08%.

Der totale Schwefelgehalt ist ca. 2,00%, hiervon finden sich 1,50% in ätherschwefelsäureartiger¹⁾ Verbindung, die 0,50% bestehen hauptsächlich aus bleischwärendem Schwefel im Chondromucoid und im Kollagen.

1. Durch Digestion des Knorpels mit Aqua destillata (gewöhnliche Temperatur oder 40°) zieht man das Chondro-

1) In guter Übereinstimmung mit der Tingibilität zeigt der Knorpel junger Kälber ein höheres Prozent des Schwefels in ätherschwefelsäureartiger Verbindung als der Knorpel alter Tiere. Junger Knorpel ist bekanntlich auch viel mehr basophil, d. h. enthält mehr Chondroitinschwefelsäure, mithin mehr Schwefel in ätherschwefelsäureartiger Verbindung.

mucoid und die Chondroitsäure aus; in dem konzentrierten Auszug bewirkt Alkohol eine Fällung, die 7—8% N enthält und aus Chondromucoid und Chondroitsäure im Verhältnis 1:2 besteht. 2. Durch Digestion mit verdünnter Kalilösung (0,05—0,5% bei 40°) werden das Chondromucoid und das Chondrin völlig gelöst; das Kollagen und das Albuminoid bleiben zurück. Im Papinschen Topfe löst sich auch das Kollagen; das Albuminoid bleibt zurück. 3. Digestion mit verdünnter Salzsäure, am besten von mikroskopisch dünnen Schnitten: das Kollagen verwandelt sich in Glutin und findet sich nebst der Chondroitsäure im Filtrate. Das Albuminoid und Chondromucoid finden sich im Reste. Die Digestionsflüssigkeit giebt Ausscheidung mit Gerbsäure, Sublimat und allen anderen Fällungsmitteln des Glutins. Die Chondromucoid-Reagenzien geben ebenfalls Fällungen, diese bestehen aber aus Chondromucoid + Glutin (siehe früher, S. 228). (Meisner kochte früher den Knorpel mit Salzsäure, deutete die Glutinreaktionen aber als Abspaltung des Glutins vom „Chondrin“). Wird nun mit Kali behandelt, so behält man nur das Albuminoid zurück. 4. Digestion mit Magensaft (bei 40°). Die Bestandteile lösen sich mit verschiedener Leichtigkeit. Das Albuminoid ist am schwersten löslich, die Chondrinballen lösen sich im ersten Stadium (fraktionierte Digestion). 5. Kochen mit Wasser im Papinschen Topfe. Das Kollagen wird zu Glutin; es löst sich im Verein mit dem Chondromucoid und der Chondroitsäure. Das Albuminoid bleibt zurück.

Das Chondrin oder der Knorpelleim ist also eine mechanische¹⁾ Mischung aus: **1. Chondromucoid, 2. Chondroitsäure, 3. Glutin.** Vom Knorpelleim wird angegeben, dieser werde im Gegensatz zum gewöhnlichen Leim nicht durch Gerbsäure gefällt. Dies kommt daher, weil das Chondro-

1) Vergl. Schmiedeberg, der indes bestreitet, dass es eine rein mechanische Mischung sei.

mucoïd im Verein mit Leim eine Lösung giebt, die nicht durch Gerbsäure gefällt wird. Das Chondromucoïd hat die Eigenschaft (siehe S. 218), dass es in hohem Grade die Fällung verschiedener Stoffe mit Gerbsäure verhindert¹⁾. Fällt man Knorpelleim mit verdünnter Essigsäure, so kann man mikroskopisch verschiedene Arten Bodensatz unterscheiden: 1. grössere amorphe Massen, die aus Chondromucoïd bestehen, 2. runde Kügelchen oder Tröpfchen = Chondroïtsäure + Glutin in Verbindung²⁾.

Alle besprochenen Verhältnisse beziehen sich nur auf den völlig entwickelten Trachealknorpel. Der junge Knorpel zeigt, wie gesagt, keine Balkennetzstruktur, sondern hat eine homogene Grundsubstanz, die sich den Farbstoffen gegenüber wie die Chondrinballen verhält. Im Zusammenhang mit diesem morphologischen Unterschied giebt es auch einen chemischen, indem das Albuminoid³⁾, die dem Balkennetze des älteren Knorpels eigentümliche Substanz, im jüngeren fehlt. Die Grundsubstanz des jungen Knorpels besteht also aus drei Komponenten: 1. Chondromucoïd, 2. Chondroïtsäure, 3. Kollagen.

„Vom morphologischen wie chemischen Gesichtspunkte aus dürfte die gesamte Grundsubstanz des jungen Knorpels eine

1) Vergl. hiermit, dass Chondroïtsäure im Gemisch mit Glutin die Fähigkeit besitzt von Stoffen gefällt zu werden, die sonst keine der Komponenten fällen.

2) Digeriert man Schnitte fixierten oder frischen Knorpels mit 0,2% Salzsäure, so sieht man, dass ein grosser Teil des Kollagens Glutin wird. Mikroskopisch sieht man Chondromucoïd in amorphen Massen. Die Fibrillen sind angeschwollen oder zersetzt, gleichsam aus kleinen Kügelchen zusammengesetzt. Die Substanz ist noch stark basophil, d. h. das Chondromucoïd ist zurückgeblieben: dieses giebt auch schwache Glutinreaktion; eine ganz geringe Menge Alkali löst alles. (Die Flüssigkeit, in der die Schnitte maceriert wurden, enthielt Glutin und Chondroïtsäure).

3) Seine Auffassung hat sich also wesentlich von der früheren verändert, wo er das Albuminoid noch nicht kannte und das Netzwerk für Kollagen hielt.

mit den Chondrinballen des älteren analoge Bildung darstellen, und man könnte vielleicht das Auftreten der Chondrinballen in der Weise sich erklären, dass die ursprüngliche, junge Grundsubstanz durch das spätere Auftreten eines Albuminoidbalkennetzes auf kleinere, rundliche, voneinander abgetrennte Partien zusammengedrängt worden sei. Ausser den negativen Ergebnissen bei den Färbungsversuchen geht die Abwesenheit eines Albuminoidbalkennetzes im jungen Knorpel auch aus direkten chemischen Versuchen hervor“.

1. Man digeriert dünne Knorpelspäne mit 0,2% Salzsäure bei 40° C., um die (freie) Chondroitinsäure und das Kollagen zu entfernen, und behandelt darauf mit 0,1% Kalilösung. (Vgl. S. 217—238): a) Bei jungem Knorpel. Der Rest besteht nur aus Chondromucoid und löst sich gänzlich. b) Bei altem Knorpel. Der Rest besteht aus Chondromucoid und Albuminoid; letzteres bleibt unzersetzt als das Balkennetzwerk zurück.

2. Kochen im Papinschen Topfe löst die junge Knorpelgrundsubstanz gänzlich.

3. Beim Kochen mit Millon's Reagens in geeigneter Verdünnung nimmt der junge Knorpel eine helle, ziegelrote, der alte eine dunkelviolette Färbung an, die dem Albuminoid im Gegensatze zum Chondromucoid eigentümlich ist. Hinsichtlich der chemischen Zusammensetzung siehe frühere Tabellen.

Mörner teilt von einem histologisch-chemischen Gesichtspunkt aus die hyalinen Knorpel nun in zwei Gruppen: 1. Knorpel mit homogener, nur aus Chondromucoid, Chondroitinsäure und Kollagen (ohne Albuminoid) bestehender Grundsubstanz, 2. Knorpel, deren Grundsubstanz teils aus Chondrinballen besteht, welche Chondromucoid, Chondroitinsäure und Kollagen enthalten, teils aus einem dieselben umschliessenden Balkennetzwerke aus Albuminoid¹⁾. Zur ersteren Gruppe rechnet

¹⁾ Diese Einteilung ist in histologischer Beziehung wohl kaum als Basis zu empfehlen.

er Knorpel, die selbst in völlig ausgewachsenem Zustande bei den von ihm angegebenen Färbemethoden keine Differenzierung zeigen, zu beachten ist indes, dass die Knorpel der anderen Gruppe in nicht völlig ausgebildetem Zustande mit Gruppe Nr. 1 übereinstimmen. Zur Gruppe Nr. 2 zählt er unter den von ihm untersuchten Knorpeln den Tracheal-, Thyroid-, Cricoid- und Arytänoidknorpel ausgewachsener Rinder¹⁾.

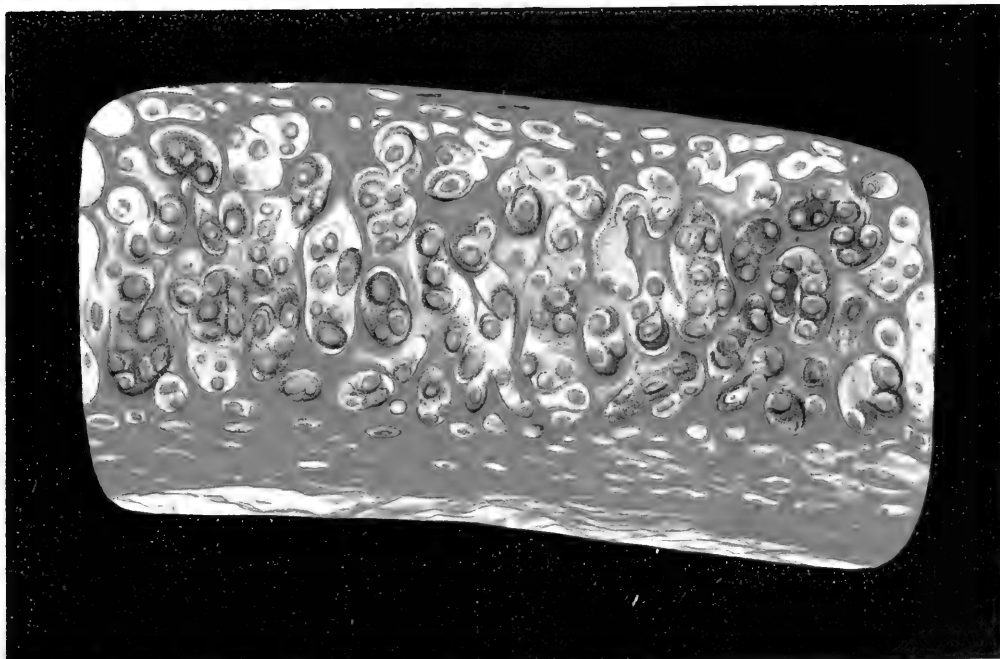
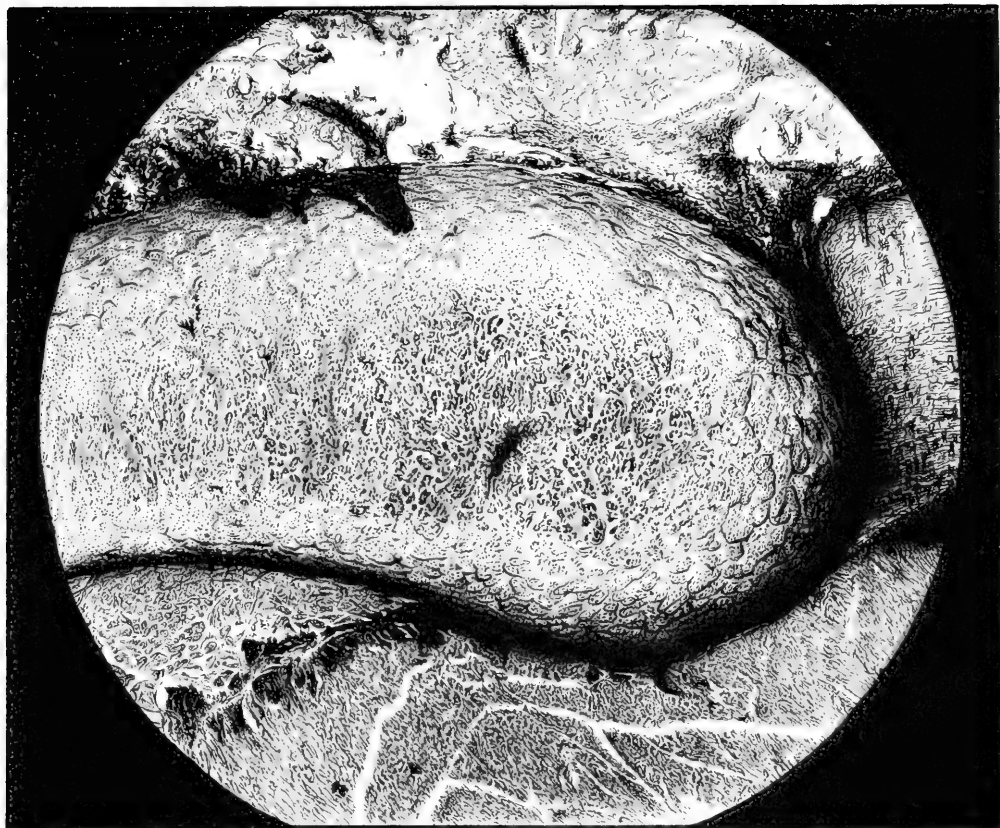Der Knorpel ist also ein ziemlich kompliziertes Gewebe, zu dem Substanzen weit verschiedener Natur beitragen, die zur Mucin-, Kollagen- und Proteingruppe gehören, und ausserdem die eigentümliche Chondroitinsäure.

Die andere grosse Arbeit über die Chemie des Knorpels verdanken wir Schmiedeberg (217), dessen Hauptpunkte ich im folgenden durchgehen werde. Die Arbeit war unabhängig von und gleichzeitig mit derjenigen Mörners, dessen Resultate er im grossen und ganzen bestätigt, zum Teil an gewissen Punkten erweitert. Als das Wichtigste und Interessanteste ist wohl zu bezeichnen, dass er die **Konstitutionsformeln** des Chondroitins und der Chondroitinschwefelsäure gefunden hat und die berühmte reduzierende Substanz, das Chondrosin isolierte. Ausserdem erhalten wir ein klareres Verständnis, warum die Beimischung eines einzelnen Stoffes, der Chondroitinschwefelsäure, zum Kollagen und zu Albuminstoffen teils die Reaktionen dieser Stoffe total maskieren, teils die Reaktionen anderer Stoffe simulieren kann; hieraus sind die vielen widersprechenden Angaben erklärlich, die sich in den Untersuchungen (namentlich den älteren) über die Chemie des Knorpels finden.

Als die dem Knorpel eigentliche charakteristische Substanz betrachtet Schmiedeberg den „Paarling“, an den die Schwefelsäure in Mörners Chondroitinsäure als Ätherschwefelsäure

¹⁾ Wolters hat später diese Färbemethoden geprüft und auf andere Knorpel angewandt. — Mörner selbst hat 1894 die chemische Untersuchung ebenfalls über eine Menge verschiedener Knorpel ausgedehnt.

Fig. 3.



gebunden ist. Diesen „Paarling“ nennt er Chondroitin. Die Ätherschwefelsäure nennt er Chondroitinschwefelsäure, da der Name „Chondroitsäure“ früher für andere Substanzen, u. a. für die reduzierenden gebraucht wurde.


Zur Darstellung benutzte er den Nasenscheidewandknorpel des Schweines, den er der Pepsinverdauung unterwarf. Er erhielt eine Art Verbindung von Leimpepton mit Chondroitinschwefelsäure und bei unvollständiger Verdauung die Verbindung eines Teiles der Chondroitinschwefelsäure mit Glutin. Dieses Glutinchondrin ist der wesentliche Bestandteil des früheren Chondrins. Was die Isolation und die Reindarstellung der Chondroitinschwefelsäure betrifft, verweise ich auf das Original.

Mit Bezug auf die allgemeine Beschaffenheit des Chondroitins und der Chondroitinschwefelsäure ist die freie Chondroitinschwefelsäure sehr leicht spaltbar und deshalb nicht rein zu erhalten; sie spaltet sich leicht in Schwefelsäure und Chondroitin. Man ist auf die Analyse ihrer Salze, besonders der Kupfer- und der Kaliumverbindungen angewiesen. Sie verbindet sich in den verschiedensten Verhältnissen mit Metallen zu mehr oder weniger sauren und basischen Salzen und bildet nebst ihren Verbindungen ebenso wie das Chondroitin amorphe, ja kolloide Substanzen. Nach vielen Schwierigkeiten gelang es Schmiedeberg die Zusammensetzung der Chondroitinschwefelsäure und des Chondroitins auf N_1 und C_{18} zu bestimmen.

Die Zusammensetzung der Chondroitinschwefelsäure ist

$$C_{18}H_{27}NSO_{17}$$

Die Zusammensetzung des Chondroitins ist:



also

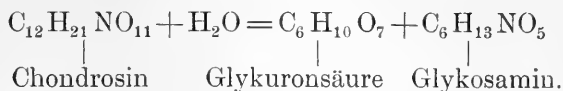
$$C_{18}H_{27}NO_{14}.$$

¹⁾ Dieses S ist in der gedruckten Formel vergessen, das Original hat S. 373, Zeile 7 $C_{18}H_{27}NO_{17}$.

Auch hinsichtlich der Darstellung des Chondroitins verweise ich auf das Original. Deren Besprechung hat für unsere Zwecke kein Interesse. Unter den Eigenschaften des Chondroitins sind folgende für uns von Wichtigkeit: Es ist in Wasser in allen Verhältnissen leicht löslich, trocknet zu einer Gummi arab. ähnlichen Masse ein, erhält beim Vorhandensein von Alkalien das Kupferoxyd gelöst und reduziert dieses nicht bei Erhitzung. Das Chondroitin ist eine einbasische Säure, wässrige Lösungen reagieren ziemlich stark sauer; durch Neutralisation mit Basen und Fällung mit Alkohol erhält man die Salze. Speziell wurde das Barytsalz zur Analyse angewandt. Von Gummi unterscheidet es sich durch seinen Gehalt an Stickstoff, während es sonst dem Gummi¹⁾ sehr ähnlich ist. Landwehrs (132) tierisches Gummi, das er aus Knorpel gewann, ist offenbar eine Mischung aus Chondroitin und Chondroitinschwefelsäure, er übersah aber den Gehalt an N und S. Die reduzierende Substanz, die man durch verschiedene Behandlungen des Knorpels erhält (siehe Mörners Behandlung der Chondroitinsäure u. s. w.) und die eine grosse Rolle gespielt hat, nennt Schmiedeberg Chondrosin. Man erhält es durch Kochen einer Lösung des Chondroitins oder der Chondroitinschwefelsäure mit Schwefel- oder Salzsäure; die Spaltung geschieht langsam, am besten verwendet man zu derselben eine 4% Salpetersäure, da man dann das Chondrosin rein, ohne Nebenprodukte, erhält. Das Chondrosin ist keine Base, sondern eine Säure und eine Amidosäure; in freiem Zustande (aus Bleisalz durch H₂S dargestellt) ist es eine gummiähnliche Masse. Seine am meisten charakteristische Eigenschaft ist die, dass es in alkalischer Lösung das Kupferoxyd in der Wärme (nicht in der Kälte) ebenso schön wie der reine Trauben-

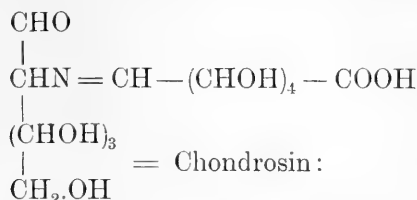
¹⁾ In diesem Zusammenhang mag daran erinnert werden, dass die Gummierarten grosse Affinität zum Fuchsin und zu anderen Anilinfarben haben.

zucker in Kupferoxydul reduziert. Es ist dextrogyr. Schmiedeberg vermochte die Konstitution des Moleküls des Chondrosins zu bestimmen:

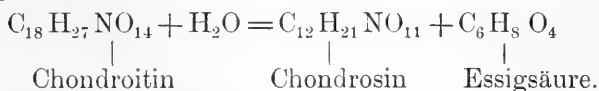


Über die weiteren Details siehe das Original.

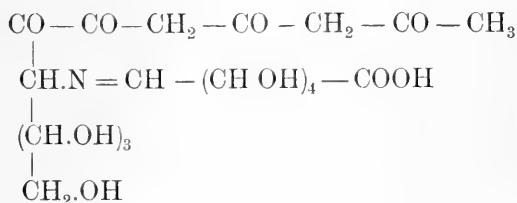
Die Molekularkonstitution ist nach Schmiedeberg:



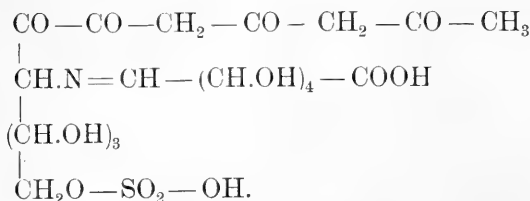
für das Chondroitin und die Chondroitinschwefelsäure erhält man (indem das Chondroitin sich mit Säuren nach folgender Formel spaltet):



Die wahrscheinlichen Konstitutionsformeln (siehe S. 394 bis 95) sind:

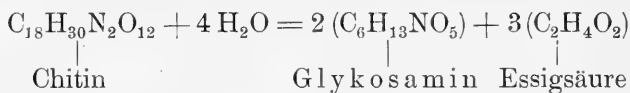


Chondroitin.



Chondroitinschwefelsäure.

Interessant ist es, dass N in diesen Kohlenhydratderivaten unter derselben Form wie im Chitin gebunden ist, nämlich:



indem das Chitin eine Acetylacetessigsäure des Glykosamins ist. Eine ähnliche Zusammensetzung wie das Chondroitin hat das Hyalin der Echinococcusblase. — „So ist durch das Glykosamin die Brücke hergestellt, die von dem Chitin der niederen Tiere zum Knorpel der höher organisierten Geschöpfe herleitet.“ (Schmiedeberg, S. 396.)

Was die Beschaffenheit der im Knorpel vorkommenden Chondroitinschwefelsäureverbindungen betrifft, so geht aus dem Vorhergehenden hervor, dass der Knorpel verschiedene Verbindungen der Chondroitinschwefelsäure mit eiweissartigen Substanzen, d. h. Substanzen, welche die Biuretreaktion geben, enthält. Mörners Chondromucoid ist eine derartige Verbindung; Schmiedeberg bestätigt seine Beschreibungen.

Nach Schmiedeberg finden sich indes verschiedene Chondromucoide; er selbst stellte eines dar, dass alle „Chondromucoid“reaktion gab, jedoch keinen bleischwärenden Schwefel enthielt, was mit dem von Mörner durch Alkalibehandlung gewonnenen Chondromucoide der Fall war, das also wahrscheinlich eine Mischung mehrerer Chondromucoide ist. Wenn Mörner sagt, die im Wasserauszuge gefundene freie Chondroitinsäure sei nicht an Eiweissstoffe gebunden, so ist das bis zu einem gewissen Grade berechtigt; im Wasserauszuge findet sich aber auch eine Verbindung von Chondroitinschwefelsäure mit Albumin oder Albuminoid, die nicht mit Säuren gefällt wird. Auch nicht aus dem alkalischen Auszuge des mit Wasser und Essigsäure (8—10^{0/0}) behandelten Knorpels kann man alle Chondroitin-

schwefelsäure als chondromucoidähnliche Substanz mit Salzsäure fällen. Ein Teil bleibt in der Lösung zurück und doch war dieser Teil¹⁾, im Knorpel so fest gebunden, dass er selbst durch monatelanges Liegen in Essigsäure (8—10%) nicht aus dem Knorpel entfernt wurde.

Die Menge der Formen, unter denen die Chondroitinschwefelsäure vorzukommen scheint, ist geradezu unerschöpflich. Sie findet sich in Verbindungen als Glutinchondrin, Peptochondrin wie auch als Chondromucoid in mehreren Modifikationen; ferner als lösliche²⁾, Chondralbumin oder Chondralbuminoid, anscheinend auch in präformiertem Zustande. Alle diese Verbindungen lassen sich auch durch Behandlung mit dünnen Alkalien bei gewöhnlicher Temperatur aus dem Knorpel entfernen. Dies deutet darauf hin, dass die Chondroitinschwefelsäure im Knorpel nur in sehr loser, gleichsam salzähnlicher Verbindung mit eiweissartigen Stoffen zu finden ist und wahrscheinlich verhält diese Ätherschwefelsäure sich den Leim- und Eiweissstoffen gegenüber ähnlicherweise wie die Gerbsäure. Hierdurch wird eine Menge der anscheinend widerstreitenden Reaktionen erklärlich, die man am Knorpel oder an dessen Produkten, besonders dem Knorpelleim gewahrt.

1. Setzt man z. B. zu gewöhnliche Glutinlösung eine mit Essig- oder Salzsäure ziemlich stark angesäuerte Lösung chondroitenschwefelsauren Kalis, so bildet sich ein Bodensatz von Glutinchondrin, ganz wie dieses aus dem Knorpel gewonnen wurde. Dieser Stoff ist im Gegensatz zum Leim in warmem Wasser unlöslich und giebt deshalb keine Gelatinierung.

1) Der also nicht als Chondromucoid gefällt wird.

2) D. h. das nicht von Salzsäure aus der wässerigen Lösung als Chondromucoid gefällt.

2. Eine gelatinierende Lösung von Knorpelleim ist eine Mischung aus gewöhnlichem Leim und den chondroitinschwefelsauren Salzen der Alkalien. Diese Mischung lässt sich auch künstlich aus den Bestandteilen darstellen.

3. Metallsalze, z. B. Alaun, geben in der Chondrinlösung Bodensatz, weil sie mit den Verbindungen der Chondroitinschwefelsäure unlösliche Verbindungen bilden.

4. Neutrale Salze, Natriumacetat und Kaliumacetat lösen den Säurebodensatz des Chondrins, weil sie mit den chondroitinschwefelsauren Verbindungen, saure, lösliche Doppelverbindungen, z. B. glutin-chondroitinschwefelsaures Kalium, bilden. Ebenso verhält sich die Chondroitinschwefelsäure gegen das Leimpepton und gegen die Eiweissstoffe, z. B. das Eier- und Serumalbin.¹⁾ Diese entsprechen dann dem Chondromucoide Mörners. Die Chondroitinschwefelsäure findet sich im Knorpel als solche löslichen und unlöslichen Verbindungen mit den Leim- und Eiweissstoffen. Der Knorpel reagiert unmittelbar nach dem Tode des Tieres ziemlich stark sauer.

Man kann durch Behandlung mit sehr dünnen Alkali (Wochen hindurch) die Chondroitinschwefelsäure gänzlich aus dem Knorpel entfernen, ohne dass dieser seine Form und sein Aussehen verändert, indem die Eiweissverbindungen sich lösen und entweichen, worauf die Grundsubstanz (Morochowetz' Resultate analog) aus reinen Kollagen besteht. Das Chondrin ist eine Mischung aus Glutin und den obengenannten löslichen Verbindungen der Chondroitinschwefelsäure mit Leim- und Eiweissstoffen.

Der Knochenknorpel und der echte Knorpel unterscheiden

¹⁾ Diese Verbindungen können künstlich aus den Bestandteilen dargestellt werden.

sich also nur durch die Chondroitinschwefelsäureverbindungen¹⁾ des letzteren voneinander.

Schmiedeberg stellte den Versuch an, Knochenknorpel (reines Kollagen) künstlich zu verknorpeln, indem er denselben lange Zeit hindurch bei gewöhnlicher Temperatur in einer Lösung angesäuerten chondroitinschwefelsauren Kalis liegen liess. Dies gelang nicht; hingegen gelang es leicht bei 40—50^o2), indem wahrscheinlich eine oberflächliche Glutininierung des Kollagens eintritt, sodass sich Glutinchondrin bildet. Ein solcher, künstlich verknorpelter und gut ausgewaschener Knochen gab alle gewöhnlichen Knorpelreaktionen (mit Ausnahme der von den Eiweissstoffen herrührenden). Wenn er aus diesem Versuche aber schliesst, die Chondroitinschwefelsäure sei nicht an das kollagene Gewebe gebunden³⁾, sodass die erwähnten Verbindungen nur zwischen den Kollagenfibrillen eingebettet seien, so glaube ich freilich, dass dies gar keine notwendige Folgerung ist, sondern dass alles auf eine Verbindung auch des Kollagens mit der Chondroitinschwefelsäure hindeutet; dies zeigen sowohl die histiologisch-histiochemischen als auch andere Verhältnisse an⁴⁾. Die Verbindung im lebenden Gewebe lässt sich ja auf vielfache Weise hergestellt denken, z. B. durch Einwirkung oder

1) Morochowetz' Mucin.

2) Die Chondroitinschwefelsäure wird (nach Schmiedeberg) mit Wasser aus dem Knorpel ausgezogen, wenn dieser lange Zeit hindurch darin liegen bleibt. Dies dürfte kein Argument dagegen sein, dass dennoch zwischen der Chondroitinschwefelsäure und dem Kollagen eine leicht dissociierbare chemische Verbindung stattgefunden hat. Überdies braucht das Knorpelkollagen sich ja keineswegs wie das Knochenkollagen zu verhalten, auch brauchen die Verhältnisse im lebenden Knorpelgewebe nicht so einfach zu sein wie bei dem angeführten Versuche.

3) Weil künstliche Verknorpelung des Knochenkollagens nicht bei gewöhnlicher Temperatur gelingt.

4) Unter anderem ist das Kollagen des lebenden Knorpels ja mit der „Kittsubstanz“ verbunden und teilweise imbibiert und diese bildet gewiss eine Verbindung mit der Chondroitinschwefelsäure.

Bindung der Chondroitinschwefelsäure und des Kollagens in Statu nascendi oder durch „Fermentierung“.

Die Chondroitinsäure findet sich im Ohrknorpel und im Netz- und Bindegewebsknorpel.

Schmiedeberg meint, dass sie nicht in Verbindung mit den elastischen Fasern vorkomme¹⁾; dass er sie nicht in Chondromen findet, hat nichts zu sagen. Wenn er hieraus schliesst, sie stehe nicht mit der morphologischen Struktur des Knorpels in Beziehung, so ist das nur bedingungsweise richtig.

Da diese Säure keinen nachweisbaren Einfluss auf die mechanischen Eigenschaften des Knorpels u. s. w. hat, ist Schmiedeberg geneigt, wegen ihrer eigentümlichen chemischen Zusammensetzung anzunehmen, dass der Knorpel nur der Bildungsort dieser merkwürdigen paarigen Ätherschwefelsäure sei, die vielleicht als natürliches Adstringens (Analogie der Gerbsäure!) und als Regulator der Ernährungsprozesse in den Geweben (?) Bedeutung habe.

Die Chondroitinschwefelsäure wurde später von Lönberg (145) im Knorpel eines Rochen und einer Haifischart nachgewiesen, und 1894 untersuchte Mörner (164 u. 165) systematisch eine Menge verschiedener Knorpel, hyaline, elastische und Bindegewebsknorpel (von Kälbern) und fand in allen die Chondroitinschwefelsäure als spezifischen und konstanten Bestandteil des Knorpelgewebes. Diese Säure findet sich nur in geringen Mengen in anderen Geweben, besonders in der Intima der grossen Arterien, der Aorta und der Art. pulmonalis, wahrscheinlich in der sogenannten subendothelialen Schicht. Ebenfalls fand er die Chondroitinschwefelsäure konstant in 8 unter-

1) Meine Untersuchungen zeigen das Gegenteil; ich habe nachgewiesen, dass das Elastin im Netzknorpel, besonders in den tieferen Teilen, sich anders färbt als sonst; erst nach Kalibehandlung wird es demaskiert und erhält seine normale Tingibilität; dies zeigt, dass die Chondroitinschwefelsäure an das Elastin (wie an das Kollagen siehe später) gebunden ist.

suchten Enchondromen. Schmiedebergs an einem Enchondrom erhaltene negative Resultat erklärt Mörner (gewiss mit Recht) dadurch, dass die Chondroitinschwefelsäure durch lange dauerndes Liegen der Geschwulst in der Müllerschen Flüssigkeit oder in einem anderen Reagens aus der Geschwulst ausgezogen worden war.

Will man die Chondroitinschwefelsäure nachweisen, so muss man das Gewebe in frischem oder in alkoholisiertem Zustande untersuchen. Das Vorhandensein der Chondroitinschwefelsäure in der Intima Aortae oder Arteriae pulm. sucht Mörner durch die Annahme zu erklären, diese Partien enthielten vielleicht kleine Mengen Knorpelgewebes.

Nach Schmiedebergs Hypothese von der wahrscheinlichen Rolle der Chondroitinschwefelsäure im Organismus, derzufolge der Knorpel vorzugsweise als Bildungsort der Chondroitinschwefelsäure zu betrachten sei, lag es nahe, derselben an anderen Orten des Organismus nachzuspüren. In geringen Mengen hat man diese Säure nun auch in anderen Organen gefunden; z. B. R. Oddi (174) und später Krawkow (123a) fanden sie in der Amyloidsubstanz; Einspritzung von Chondroitinschwefelsäureverbindungen an Hunden erregten aber keine Amyloiddegeneration. Möglicherweise rührt die gefundene Chondroitinschwefelsäure vom Knorpel her und ist nur in der Amyloidsubstanz abgelagert. Ich kann mich aber nicht auf alle hier her gehörenden Verhältnisse einlassen.

Mörners Färbemethoden wurden von M. Wolters (292) auf verschiedene Knorpel (des Menschen und des Rindes) angewandt. Seine Arbeit ist zunächst eine blosse Wiederholung von Mörners histiologischer Arbeit, und seine Resultate bringen nichts Neues. Bei der Frage nach den Saftbahnen des Knorpels werden wir diese Arbeit wieder berühren.

J. Aug. Hammar (84) hat in seiner vorzüglichen Arbeit über die Histiologie der Gelenke ebenfalls Mörners Methoden versucht und kann dessen Färbungsresultate bestätigen.

Durch Mörners und Schmiedebergs Arbeiten ist die Chemie der Knorpelgrundsubstanz in den Hauptzügen fast vollständig aufgeklärt. Es wurde festgestellt, dass im Knorpel vorhanden sind: 1. echt kollagenes Gewebe (als Hauptmasse), 2. Chondroitinschwefelsäureverbindungen, wesentlich mit Eiweissstoffen, hauptsächlich wohl in der Form von Chondromucoiden, und im ausgewachsenen Knorpel des Rindes zugleich 3. ein eigentümliches Albuminoid¹⁾, über dessen Stellung Mörner nicht ganz im reinen ist; dasselbe nähert sich zum Teil dem Elastin und Keratin, giebt andererseits aber beim Kochen mit Säuren und Alkalien echtes Albuminat u. s. w., sodass es von ihm dennoch als ein sehr schwerlöslicher Albuminstoff aufgefasst und charakterisiert wird. Ferner wurde nachgewiesen, dass die hyaline Knorpelgrundsubstanz jedenfalls in einem frühen Stadium und in jüngeren Stadien nur Kollagen und die Verbindungen der Chondroitinschwefelsäure enthält. Das Albuminoid tritt erst später hinzu.

In seiner ersten Arbeit meinte Mörner (161), wie gesagt, das Balkenwerk, das er zwischen den Chondrinballen des ausgewachsenen Knorpels darstellte, sei kollagener Natur, teils weil er es ebenso wie das echte Kollagen des Perichondriums zu färben vermochte (seine Färbung ist durchaus nicht spezifisch), teils weil das Netzwerk direkt in dieses echte leimgebende Bindegewebe übergang und mit diesem zusammenhing, und endlich weil er das Balkennetz isolierte²⁾ und chemisch nachwies, dass es Leim giebt. Junger Knorpel hingegen zeigte kein Balkennetz nach den Färbungen oder den Macerationen.

Sehen wir vorläufig von dem jungen Knorpel ab und beschäftigen uns nur mit dem ausgewachsenen, so scheint mir

1) Dieses wird von Schmiedeberg gar nicht erwähnt, wahrscheinlich weil er jüngeren Knorpel untersuchte. Ob die Pepsinverdauung bewirkt hat, dass das Albuminoid S entgangen ist, kann ich nicht entscheiden.

2) l. c. 1888, S. 399 f. durch Maceration und Digestion in 0,1—0,2% Salzsäure und Kalibehandlung. Im Papiaschen Topfe gab es darauf Leim.

zwischen dieser seiner Ansicht von der Kollagenatur des Balkennetzes¹⁾ des ausgewachsenen (!) Knorpels in seiner ersten Arbeit (1888) und seiner Auffassung der chemischen Natur des Balkennetzes in der grossen Arbeit (1889) einige Unübereinstimmung stattzufinden, denn in letzterer behauptet er, dasselbe bestehe aus Albuminoid, das, wohl zu beachten, mittelst desselben Verfahrens isoliert wurde, wodurch er im vorhergehenden Jahre gefunden hatte, es bestehe aus Kollagen²⁾. Man vergleiche l. c. 1889 S. 234 ff. mit S. 241—242. Über die Lokalisation des Kollagens kann er nichts Bestimmtes sagen, jetzt hält er es aber für wahrscheinlich, dass dasselbe sowohl in den Chondrinballen als im Balkennetze zu finden sei. Die Chondroitinschwefelsäure und das Chondromucoid sei „ausschliesslich“ (?) in den Chondrinballen, das Albuminoid dagegen allein im Ballennetze zu finden. Er ist geneigt, die junge Knorpelgrundsubstanz als eine den Chondrinballen analoge Bildung aufzufassen.

Seine histologisch-chemische Einteilung der hyalinen Knorpel — in solche mit homogener Grundsubstanz (junge) und solche mit einer aus einem Albuminoid-Balkennetz und Chondrinballen bestehenden Grundsubstanz — möchte wohl aber keine grössere histologische Bedeutung haben.

Seine Färbemethoden sind zu wenig fein; sie geben nur mangelhafte Differenzierungen und können nur solche geben, und sind eigentlich eher ein Fingerzeig, dass man vollkommene Färbemethoden suchen muss. Wie leicht ersichtlich, vermögen sie kein einziges der komplizierten Verhältnisse des Knorpels zu erklären; ja nicht einmal ein Schluss wie der, dass

1) Siehe l. c. 1888, S. 404. Die Knorpelgrundsubstanz ist eine Mischung verschiedener Stoffe, die räumlich gesondert in der Grundsubstanz liegen und verschiedene (morphologische) Bestandteile bilden: das Mucin (in seiner anderen Arbeit: das Chondromucoid) in den Chondrinballen, das Kollagen aber im Ballennetze.

2) Des Albuminoids wurde hier gar nicht erwähnt.

das Albuminoidnetz allein sich anders färbe als die Chondrinballen, ist berechtigt. Bei meinen eigenen Untersuchungen hatte ich, wie gesagt, bevor ich Mörners Arbeiten kannte, in jungem Tracheal- und Gelenknorpel sowohl kleiner als grosser Säugtiere Bilder gefunden, die den Mörnerschen analog waren, und nach allem zu urteilen, sprach die Wahrscheinlichkeit dafür, dass das Netzwerk hier kollagener Natur war, teils aus histiologischen Gründen, teils weil ja chemisch sicher in der Grundsubstanz jungen Knorpels echtes Kollagen nachgewiesen worden war. Den Histiologen war es ja bereits, nachdem Tillmanns und später mehrere andere Autoren (z. B. Baber Nykamp, v. d. Stricht und in der jüngsten Zeit Hammar in seiner vortrefflichen Arbeit) nachgewiesen hatten, dass sich in der Knorpelgrundsubstanz einiger Knorpel kollagene Fibrillen in einer „Mucinsubstanz“ eingebettet finden, eine bekannte, wenn auch nur auffallend wenig hervorgehobene¹⁾ Theorie, dass die Grundsubstanz aus „Fibrillen“ bestehe, die in einer „Kittsubstanz“ eingebettet seien. Von Hammars Arbeit abgesehen war das von vielen Autoren als Fibrillen Beschriebene vielerleiso ausser den sicherlich echten Bindegewebsfibrillen noch andere Fibrillen, z. B. Asbest, ausserdem eine ganze Menge problematischer Strukturen, wie die Budgeschen, Bubnoffschen, Fleschschens „Linien“, die „Faisceaux intercapsulaires“ (van der Stricht), die „Alkoholfasern“ (Solger, Spina) u. s. w. Diese „Strukturen“ werden bald als Fibrillen oder als Bündel von solchen, bald als „Saftkanäle“, Spaltenräume, Zellenausläufer (Heitzmann) u. s. w. gedeutet. Und wie verhielten sich die Fibrillen zu Renauts Trabekelstruktur (Formation cloissonnante“), oder zu Bütschlis „Wabenstruktur“, oder wie

1) Ich habe hier zunächst vor Augen, dass die „homogene“ hyaline Grundsubstanz noch immer ohne weitere Angabe in sehr verbreiteten Lehrbüchern figuriert hat und nicht nur in Lehrbüchern sondern auch, sogar in der jüngsten Zeit in speziellen Arbeiten über den Knorpel.

waren sie mit der Theorie vereinbar, dass die Knorpelgrundsubstanz aus verschmolzenen Kapseln bestehe, aus Zellenterritorien, in die man mittelst gewisser chemischer Behandlungen, die anscheinend hyaline Knorpelgrundsubstanz immer sollte auflösen können? Was wurde aus den Fibrillen des Perichondriums, die man in den Knorpel eindringen sah? Was waren die Zellkapseln, und in welcher Beziehung standen sie zur Grundsubstanz und zu den Chondrinballen? Wie verhielt sich das „Albuminoidnetz“ im alten Knorpel zum Kollagen? War alles Kollagen in der Form von Fibrillen abgelagert? und wie wurde es ursprünglich abgelagert, homogen, in Körnchen oder in Fibrillen? Wie entstand das Albuminoid? Was war die „Kittsubstanz“? Kurz, es drängten sich eine Menge verschiedener Fragen auf, die man keineswegs als ins klare gebracht betrachten konnte, eine Reihe sich scheinbar widersprechender Theorien und Angaben; ferner die Gruppe von Problemen, welche die Grundsubstanz und das gegenseitige Verhältnis der Zellen berühren, wie die Bildung der Grundsubstanz, die Zellverlängerungen und die Zellenanastomosen. Eine andere Reihe von Problemen bot das Verhalten zum Bindegewebsknorpel und zum elastischen Knorpel dar. Ferner die Vorgänge bei der „Asbestbildung“, die Senilitäts-Änderungen und die Verkalkung, bezw. die endochondrale Verknöcherung.

Da nun die Chemie der Knorpelgrundsubstanz durch Mörners und Schmiedebergs vorzügliche Arbeiten in den wesentlichsten Zügen aufgeklärt war, versuchte ich es, Methoden zu finden, um die chemisch nachgewiesenen Hauptbestandteile des Knorpels histiologisch darzustellen, was mir gewisse feste Anhaltspunkte geben könnte, um möglicherweise einen Teil der mittelst der anderen Methoden gewonnenen Bilder zu beurteilen. Ich habe in grossem Umfang fast alle bisher angewandten Methoden, sowohl Fixations- als Färbe- und Macerationsmethoden u. s. w. benutzt, zugleich wandte ich aber

„spezifische“ Färbungen der beiden wichtigsten chemischen Bestandteile des Knorpels, nämlich der Chondroitinschwefelsäure wie auch der Verbindungen derselben und des Kollagens an. Diese „spezifischen“ Färbungen erwiesen sich als ein höchst wertvolles Hilfsmittel.

Unter spezifischer Färbung pflegt man in der histiologischen Technik eine Färbemethode zu verstehen, mittelst deren ein bestimmter Stoff, ein bestimmter Bestandteil des Gewebes sich „elektiv“, von den übrigen Bestandteilen des Gewebes deutlich unterschiedlich färbt. Welche Forderungen man, ideell betrachtet, an eine absolut sichere spezifische histiologische Methode, speziell Färbemethode stellen muss, hat z. B. Weigert (288) ausführlich formuliert, und es könnte gewiss nichts schaden, wenn der von ihm angelegte strenge Massstab etwas häufiger angewandt würde, als es jetzt geschieht. Es wäre dann unter vielen der sogenannten spezifischen Färbemethoden ganz bedeutend aufzuräumen. Es kann schwierig genug sein, die wirkliche Spezifität einer Färbung zu begründen oder nachzuweisen, selbst in den Fällen, wo man nur die spezifische Färbung eines gewissen ausgeformten Bestandteils verlangt und sich nicht darum bekümmert, dass ein oder mehrere andere Bestandteile des Gewebes, die sich strukturell nicht mit ersterem verwechseln lassen, sich ebenso oder mit einem anderen Farbentone färben; doppelt problematisch ist aber die Mehrzahl der sogenannten histochemischen Farbenreaktionen auf die Gewebe, wo man eine echte oder nur scheinbar echte chemische Reaktion auf einen bestimmten Stoff unternimmt. Sehr oft fehlt es uns hier an einer direkten chemischen Kontrolle, oder können wir eine solche nicht anwenden. Im ersteren Falle mag jedoch immerhin die Struktur als Korrektiv und Probe dienen. Ich glaube deshalb, dass man recht daran thut, sich vielen sogenannten spezifischen Färbungen (z. B. vielen der Unnaschen), die nicht an einem grossen und verschiedenartigen Materiale geprüft

worden sind, äusserst skeptisch gegenüberzustellen; andererseits ist es aber ja eine bekannte Sache, dass auch die „spezifischen Färbungen“ grosse Dienste leisten können, vorausgesetzt, dass man stets die durch spezifische Färbung erreichten Resultate durch Variieren der Bedingungen und andere verfügbare histologische Methoden möglichst korrigiert, wie auch nicht zum wenigsten dadurch, ob dieselben mit den strukturellen Verhältnissen übereinstimmen. Später werde ich ausführlich auf diese Punkte zurückkommen.

In tinktorieller Beziehung ist es ja eine längst bekannte Sache, dass die Grundsubstanz des hyalinen Knorpels starke Affinität zu gewissen Farbstoffen zeigt, so zum Hämatoxylin (Hämatein), in dessen gewöhnlicher Zusammensetzung Alaunhämatoxylin und in analogen Kombinationen. Ausserdem zeigt die Knorpelgrundsubstanz bei Färbung mit Safranin Orange-färbung. Letztere Angabe gilt indes nicht von allen Marken des Safranins. Orth (177) erwähnt, dass einige Teile der Knorpelzelloberflächen und die zunächst gelegenen Teile älteren Rippenknorpels sich bei Färbung mit Anilinviolett hellrot, das Übrige sich bläulich¹⁾ färbte. Mörners (161) und Wolters (292) Färbungen haben wir besprochen. Von wichtigeren aus der jüngsten Zeit sind zu nennen:

Hammar's (84) (S. 828) Färbung mit Hämatoxylin-Eosin in Salzglycerin und Säurefuchsin-Malachitgrün; dieser Autor giebt an, die Anzahl der Farbenreaktionen im Knorpel („wo die Mantelschicht eine von den intermediären Zügen abweichende Färbung annimmt“) lasse sich leicht vermehren.

Deckhuysen (39) (1886) und u. a. auch R. Terrazas (265) (1896) reden von Acidophilie und Basophilie der Knorpelgrundsubstanz (beide Arbeiten kenne ich nur aus Hoffmann-Schwalbes Jahresbericht). Letzterer führt mehrere verschiedene

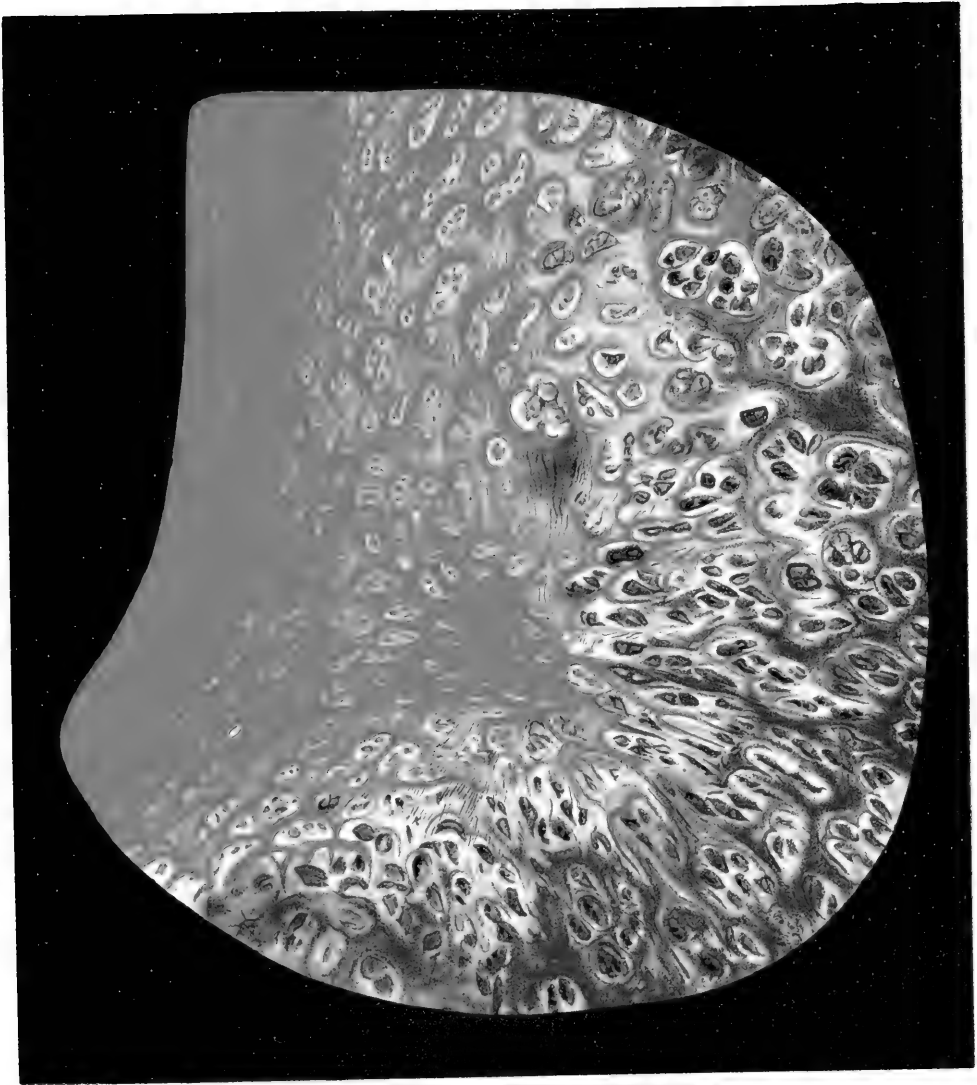
1) Das bläulich gefärbte ist das „Albumoid“.

Färbemethoden an (Z. f. wiss. Mikroskopie), auf seine durchaus unhaltbaren theoretischen Ansichten auf Grundlage offenbar unvollständiger Farbenanalysen werde ich mich nicht näher einlassen. Überhaupt sind fast alle besprochenen Doppelfärbungen der Knorpelgrundsubstanz — mit Ausnahme der Metallimprägnationen — Kombinationen saurer und basischer Farben. Nachdem Ehrlich (52 u. 53) seit 1877 die Farbenanalyse der Elemente des Blutes und der Gewebe begründet und die tinktoriellen Affinitäten der Gewebe in die 3 grossen Gruppen: Acidophilie, Basophilie und Neutrophilie (später auch Amphophilie) eingeteilt hat, ist diese Einteilung eigentlich noch jetzt die fundamentale (von den Lackfärbungen sehen wir hier ab).

Überall, wo man mit sauren oder basischen Farben färbt, kann man von Acidophilie und Basophilie reden. Dies ist inso weit nichts Neues oder Merkwürdiges; und eine Einteilung, geschweige denn weiterer theoretischer Entwicklungen auf Basis dieses Verhaltens allein hat nicht viel auf sich, denn die Begriffe sind gar zu umfassend und geräumig. Man wird hierdurch mit Recht nicht weiter kommen können als zu einer rein oberflächlichen Deskription. Das Aufzählen aller verschiedenen bisher angewandten Farben oder Kombinationen hat kein grösseres Interesse; ich prüfte sie fast alle und ausserdem eine Menge anderer an Knorpelgrundsubstanz und an anderen Geweben der verschiedensten Arten und kann mit Bezug auf den echten hyalinen Knorpel (den ich zum Ausgangspunkt nehme, da die Verhältnisse der anderen Formen sich leicht aus diesem ableiten lassen) die allgemeinen Resultate in folgende Punkte zusammenfassen:

1. Die Knorpelgrundsubstanz enthält überall eine Mischung basophiler und acidophiler Stoffe.
2. Diese können sich gegenseitig maskieren.
3. In der Regel ist im frischen oder gut fixierten Knorpel (am besten mit Alkohol, Formalin-Alkohol, Sublimat, Sublimat-

Fig. 1.



essig, der Zenkerschen Flüssigkeit) die Basophilie dominierend und erstreckt sich über das ganze Gebiet, das morphologisch betrachtet die Knorpelgrundsubstanz ist. Die Basophilie als Totalität ist am stärksten mitten im Innern des Knorpels und nimmt nach dem Perichondrium oder der Gelenkoberfläche hin mehr oder weniger ab.

4. Die Acidophilie ist gewöhnlich am meisten ausgesprochen nach aussen unter dem Perichondrium und den freien Oberflächen wie auch um die Gefässe des Knorpels. Von hier nimmt die Acidophilie ab, während die Basophilie zunimmt. In der Tiefe des Knorpels sind die acidophilen Stoffe oft total von den basophilen maskiert, so dass oft gar keine Acidophilie mehr angetroffen wird.

5. Gewisse Strecken der Grundsubstanz sind mithin basophil und acidophil zugleich, d. h. die Stoffe haben einander nicht völlig maskiert.

6. Die Basophilie, die Acidophilie und deren Verteilung in der Grundsubstanz stehen ausserdem in bestimmter Beziehung vor allen Dingen mit den „Zellen“, den Endoplasmen, des Knorpels, darauf mit verschiedenen Strukturen der Grundsubstanz, was später sämtlich zur näheren Besprechung kommen wird.

7. Durch gewisse Behandlungen der Knorpelgrundsubstanz kann man bewirken, dass diese ihre Basophilie verliert und (anscheinend ziemlich unverändert) überall stark acidophil wird, selbst da, wo vorher keine Spur der Acidophilie war. (Demaskierung des acidophilen Stoffes.)

8. Die verschiedenen sauren und basischen Farbstoffe zeigen in ihrem Verhalten gegen die Knorpelgrundsubstanz bedeutende Verschiedenheit. Nicht alle Kombinationen sind gleich gut geeignet oder brauchbar. Die Verschiedenheiten der Farbstoffe lassen sich mit Erfolg zu einer feineren Analyse benützen.

9. Die Knorpelgrundsubstanz färbt sich in der nicht zu starken wässerigen Lösung gewisser basischer Farbstoffe meta-

chromatisch (vgl. gewisse Safraninfärbungen); die wichtigsten sind: Methylviolett, Thionin, Toluidinblau, polychrome Methylenblau (oder eine Lösung von Methylenblau, die „Methylenrot“¹⁾ enthält), in diesen färbt sie sich nämlich mehr oder weniger rot, bezw. purpurn, oft der Metachromasie der Mucine analog. Durch gewisse Massregeln lässt die Metachromasie sich aufheben. (Ich werde an anderem Orte über die mutmasslichen Ursachen der Metachromasie berichten.)²⁾

Fragt man nun, welche Stoffe die Acidophilie und die Basophilie bedingen, so kenne ich nur zwei Autoren, die den ernstlichen, obschon unvollständigen Versuch gemacht haben, diese Frage zu beantworten. Der eine ist Mörner (161 u. 162) (1888–1889), der andere ist J. August Hammar (84). W aus dem Referate der Mörnerschen Arbeiten und histiologischen Ansichten hervorgeht, ist die Basophilie des Knorpels seiner Meinung nach dem Chondromucoid zu verdanken, da er ja gerade die Lokalisation seiner basischen Farbe die Lokalisation des Chondromucoids angeben lässt. Die Acidophilie rührt von seinem Albuminoid — oder, wie er in seiner ersten Publikation meinte, Kollagen-Balkennetze her. Dagegen fand er keine entsprechende Acidophilie im jungen, echt hyalinen Knorpel; wie wir später sehen werden, findet sie sich aber auch eben hier. Seine Angaben beziehen sich hauptsächlich auf den ausgewachsenen Trachealknorpel.

Mörners Beweise für diese seine histiologische Ansicht sind eigentlich ziemlich schwach und, wie früher nachgewiesen, meines Ermessens nicht ganz ohne Widersprüche an einigen Punkten. Eine genauere histiologische Farbenanalyse hat er, soweit ersichtlich, nicht versucht; hauptsächlich betrachtete er den Knorpel

1) Ist ja eigentlich Methylenviolett.

2) Geschah in einem Vortrage: „Die wissenschaftliche Grundlage der mikroskopischen Färbungen“ in der biologischen Gesellschaft Kopenhagens. 18. XII. 1903.

aber ja auch von einem physiologisch-chemischen Gesichtspunkte aus. Weit ausführlicher und besser begründet, unzweifelhaft auch richtig, sind Hammar's (84) Ansichten von der histiologischen und chemischen Konstitution der Knorpelgrundsubstanz. Es scheint mir, dass Hammar's Arbeit die beste in der jüngsten Zeit über die Histiologie des Knorpel erschienenene ist. Ich werde häufig auf dieselbe zurückkommen. Hier referiere ich nur in Kürze seine Resultate hinsichtlich der Knorpelgrundsubstanz. Die Untersuchungen wurden an Gelenknorpeln von Menschen, wesentlich erwachsenen Individuen angestellt, an einem Knorpel, den ich als „älteren oder alten hyalinen Knorpel“ bezeichne¹⁾, fix. in L. Mülleri und (nicht zu starkem) Spiritus.

Hammar teilt die Grundsubstanz in: 1. die differenzierte, die durch und durch fibrilliert ist, 2. die formlose (d. h. nicht differenzierte). Den Zellen oder Zellengruppen zunächst — (vorläufig ist nur von der Region des Gelenknorpels die Rede, die man die Region der langgestreckten Zellengruppen nennt) — liegt der formlose Teil der Grundsubstanz, in welchem er

1) Unter jungem hyalinen Knorpel verstehe ich nämlich Knorpel, der ohne besondere Behandlung nur Zellen, Endoplasmen, mit oder ohne Kapseln, und eine entweder ganz hyaline, also anscheinend amorphe, oder nur fein geprickelte oder fibrillierte Grundsubstanz zeigt. Andere Strukturen oder Strukturelemente sind nur sehr spärlich und wenig hervortretend zu finden, wenn sie überhaupt vorkommen. Kurz, es ist der Typus des hyalinen Knorpels, wie dieser in den Lehrbüchern, z. B. von Ranvier, Renaut, Koelliker u. s. w. geschildert wird. Beisp.: Knorpel des Caput femoris des Frosches, Knorpel fötalen Ursprungs. Derselbe findet sich besonders bei jungen Tieren. Unter altem Knorpel verstehe ich Knorpel, in dessen „Zellen“ und Grundsubstanz die verschiedenartigen Strukturen auftreten (stark geschichtete Kapseln, Zellen-degenerationen, Körnchen- und Asbest-Entwicklung, Verkalkung u. s. w.), wie wir ihn typisch im Rippenknorpel 30—40 jähriger oder noch jüngerer Menschen antreffen. Es finden sich nun alle möglichen Übergänge aus dem jungen in den alten Knorpel, ja wir sehen, dass die Änderungen, die für den „alten“ Knorpel so häufig und charakteristisch sind, gelegentlich konstant in jungem (sogar fötalem) Knorpel, nur weit weniger hervortretend, gefunden werden. Dieselben sind nämlich keineswegs an und für sich Senescenzerscheinungen, nur ihr massenhaftes Auftreten und ihre Persistenz ist eine Alterserscheinung.

weder Fibrillen noch ähnliches zu entdecken vermag — höchstens spärliche Körnchen oder Stückchen von Zellausläufern; darauf kommt um jede Zellgruppe oder isoliert liegende Zelle ein Teil der differenzierten Grundsubstanz, den er die „Mantelschicht“ nennt. Diese besteht, wie an den dünnen Schnitten, am besten nach Färbung mit Säurefuchsin-Malachitgrün zu sehen ist, aus roten, äusserst feinen, dichtliegenden, jedoch völlig deutlichen Fibrillen, die einander ziemlich parallel und ziemlich gerade verlaufen (keine Andeutung fascikulärer Anordnung); dieselben liegen in eine interfibrilläre Substanz eingebettet, welche sie zusammenzukitten scheint. Das übrige der differenzierten Grundsubstanz, das also ausserhalb der Zellgruppen mit ihrer formlosen Grundsubstanz und ihrer „Mantelschicht“ liegt, nennt er die „intermediären Züge“; diese bestehen ebenso wie die Mantelschicht aus denselben, in eine Kittsubstanz eingebetteten Fibrillen. An Präparaten, die mit Säurefuchsin-Malachitgrün¹⁾ gefärbt wurden, werden die Zellen (nebst Ausläufern) rot, die formlose Grundsubstanz grasgrün, die Mantelschicht grauviolett, die intermediären Züge rot²⁾. In der Mantelschicht liegen die roten Fibrillen in einer grasgrünen, interfibrillären Substanz, die in den zentralen Partien der Mantelschicht dieselbe Farbe hat wie die formlose Grundsubstanz. Nirgends gewahrte er, dass diese beiden Substanzen verschiedene Tingibilität zeigten. Mörners Methoden zeigen dasselbe. In den intermediären Zügen bemerkt er dagegen zwischen den roten Fibrillen einen nur ein wenig blässeren roten Farbenton, weshalb die Fibrillen hier nicht so distinkt hervortreten. Die Farbendifferenz zwischen den intermediären Zügen und der Mantelschicht rührt also von verschiedener Tingibilität der interfibrillären Substanz der differenzierten Grundsubstanz her. Mit Hämatoxylin,

1) Diese Färbemethode wird angeführt l. c. S. 828.

2) Vergl. l. c. Taf. XXXIV, Fig. 3.

Delafields (Eosin und Differenzierung in Salzglycerin) färbt sich die formlose Grundsubstanz und die Mantelschicht blau, die intermediären Züge gar nicht oder nur schwach.

Ich kann Hammars tinktoriellen Resultate folgendermassen zusammenfassen: Die formlose Grundsubstanz und die interfibrilläre Kittsubstanz der Mantelschicht sind stärker basophil als die der intermediären Züge; wir werden später sehen, dass es sich hier in tinktorieller Beziehung zum Teil um quantitative Unterschiede handelt.

Hammar unternahm ausserdem Macerations- und Digestionsversuche an Gelenknorpeln, nämlich mit 10% Kochsalzlösung und mit übermangansaurem Kali (Tillmanns), Kalk- und Barytwasser (Baber¹), 1% Chromsäure (Van der Stricht), 5% neutr. chr. Ammoniak (Nykamp), ferner Trypsindigestion² (Ewald, Kühne, Tillmanns).

Alle diese Reagentien gaben dem Knorpel schneller oder langsamer ein fibrilläres Aussehen, nur das chromsaure Ammoniak gab undeutliche Bilder. Alle erwähnten Reagentien wirken mehr oder weniger zersetzend auf die interfibrilläre Kittsubstanz. Ausserdem ändert sich aber die Tingibilität, z. B. für Hämatoxylin. Anfangs wird die Tingibilität (die Basophilie) nur abgeschwächt; darauf verschwindet sie gänzlich, erst in der Mantelschicht, dann in der formlosen Grundsubstanz, während die Färbung der intermediären Züge, die normal ja nur schwach ist, erst etwas später verschwindet³). Zuletzt hat

1) Die von Baber selbst im Knorpel gefundenen „Fibrillen“ waren wohl keine echten Fibrillen. Siehe hierüber später meine Bemerkungen über Pseudostrukturen.

2) Siehe S. 831. Glycerinextrakt des Kälberpankreas 6 ccm; 2 ccm 5% Sodalösung und 12 ccm Aqua destill.

3) S. 832 sagt er: „Die intermediären Züge sind im letzteren Falle die am stärksten blau (Htx.) gefärbten Teile des Schnittes. Die Farbverteilung in einem solchen Schnitt ist also derjenigen der Kontrollpräparate gerade entgegengesetzt.“ Gerade ein ähnliches Verhalten konnte ich an dem Laryngo-Trachealknorpel konstatieren; siehe später.

der Schnitt seine eigentümliche Tingibilität für Hämatoxylin gänzlich eingebüsst. Bei unvollständiger Maceration oder Digestion kann man noch formlose Grundsubstanz, bzw. interfibrilläre Substanz in den Schnitten nachweisen, schliesslich ist sie aber ganz verschwunden und die Zellreste liegen nun in weiten Hohlräumen, die von fibrillärer Substanz direkt begrenzt sind. Untersucht man den Schnitt in verschiedenen Stadien der Behandlung, so findet man, dass die formlose Grundsubstanz, bevor sie sich gänzlich auflöst, ihre Tingibilität (für Hämatoxylin) verliert. Sie kann teilweise und mit homogenem Aussehen zu einem Zeitpunkte vorhanden sein, wenn die Fibrillen der differenzierten Grundsubstanz bereits deutlich hervortreten.¹⁾ Dieselben Reagentien, welche die Knorpelfibrillen durch Zersetzung der interfibrillären Substanz freimachen (darstellen), können auch die formlose Grundsubstanz des Knorpels zersetzen. Hammar ist zu der Ansicht geneigt, dass eine und dieselbe Substanz die Zellen als formlose Grundsubstanz umgebe und sich als interfibrilläre Kittsubstanz mit allmählich modifizierter Tingibilität zwischen die Fibrillen hinaus fortsetze (S. 834). Nicht nur im hyalinen Gelenkknorpel des Menschen, sondern auch im Tierknorpel findet er allenfalls eine Andeutung analoger Verhältnisse, nämlich das gleichzeitige Vorkommen einer formlosen und einer fibrillär differenzierten Grundsubstanz. Neumanns (168 u. 169) pericelluläre Substanz hält Hammar für der formlosen Grundsubstanz entsprechend.

Hammar prüfte ferner den Thyroidea- und den Trachealknorpel des Rindes und bestätigt Mörnerns Angaben über diesen. Bei der Säurefuchsin-Malachitgrün-Methode wie auch bei Maceration oder Trypsindigestion zeigt das Trabekelwerk Knorpelfibrillen, während die Substanz der Chondrinballen

¹⁾ Hervorgehoben von mir.

strukturlos bleibt. Die formlose Substanz und die differenzierte Substanz des Gelenknorpels zeigen bei Mörners Färbungen, bei Hämatroxylin-Eosin, bei Goldfärbung u. s. w. Verhältnisse, die mit denen der Chondrinballen und des Trabekelwerkes übereinstimmen¹⁾. Mit übermangansaurem Kali und mit Trypsinverdauung gelang die Zersetzung der Chondrinballen ohne weiteres. Die anderen Flüssigkeiten entzogen denselben allerdings mehr oder weniger vollständig die Tingibilität für Hämatroxylin, vermochten aber nicht sie zu entfernen²⁾, diese Differenz scheint aber nur eine quantitative zu sein und darauf zu beruhen, dass die Chondrinballen des Trachealknorpels mehr schwerlöslich sind als die formlose Grundsubstanz des Gelenknorpels. Bei 25% Chromsäure (Mörner) zersetzen sich die Chondrinballen (unter dem Mikroskop), ebenfalls bei Digestion in der Wärme (40° C.) mit Barytwasser und mit 1,2% Kalilösung. Dagegen vermochte 10% Kochsalzlösung selbst in der Wärme und bei 2wöchiger Einwirkung die Chondrinballen nicht zu zersetzen, sondern nur die Tingibilität für Hämatroxylin herabzusetzen³⁾.

1) Seine Äusserungen hierüber lauten so (S. 837): . . . „fand ich auch, dass die formlose und die differenzierte Grundsubstanz im Gelenknorpel eine mit derjenigen der Chondrinballen resp. des Trabekelwerkes übereinstimmende Beziehung aufweisen.“

2) Dies bestätigt noch ferner die Richtigkeit meiner Annahme, dass die Chondroitinschwefelsäure die Basophilie bedingt, und dass die Chondroitinschwefelsäure an verschiedene Grundlage gebunden ist, gewöhnlich als Chondromucoid an Albuminstoffe, auch aber an Albuminoidstoffe, Kollagen und weniger lösliche Albuminstoffe. Vergl. meine pericellulären, albuminoiden Körnchen, deren einige Chondroitinschwefelsäure enthalten, andere aber wohl nicht, und die sich nur mit Methylviolett-Salzglycerin blau färben. Ich habe bei meinen Färbungen nachweisen können, dass viele der „Chondrinballen“ sehr feine kollagene Fibrillen enthielten, die sich aber nicht so stark färbten wie die größeren Fibrillen des Trabekelwerkes. (Siehe später.)

3) Dieses deutet indes eben darauf hin, dass diese beiden verschiedenartigen Stoffe nicht nur wegen des (geringeren) Grades der Löslichkeit verschieden sind, sondern dass der Unterschied zugleich ein qualitativer ist, dass wir bei den Chondrinballen im alten Knorpel mit einem schwerer löslichen Albumin-, bezw. Albuminoidstoffe zu thun haben als in dem jungen. Dass die Basophilie herabgesetzt wird, will heissen, dass die Chondroitinschwefelsäure

In der Region, die man die Region der runden Zellengruppen im Knorpel nennt, reduziert sich nach Hammar der Umfang der Mantelschicht; zuletzt verschwindet diese gänzlich, wenn man sich der Oberfläche nähert, ebenso wie auch die formlose Grundsubstanz, während gleichzeitig die Zellen reicher an Protoplasma werden. Die Fibrillierung dieser Region des Knorpels lässt sich an gewöhnlichen Schnitten nur ziemlich schwer konstatieren (Hammar, S. 842), der Knorpel hat ein mehr homogenes Aussehen. Bei Doppelfärbung mit Säurefuchsin und Malachitgrün heben die Fibrillen sich nur wenig hervor, indem diese Region und überhaupt der ganze oberflächliche Teil des Knorpels eine fast diffuse rote Färbung annimmt.

An Macerationspräparaten war er auch nur wenig imstande, die näheren Verhältnisse des Übergangs der Fibrillen aus der senkrechten Richtung in der Tiefe in der wagerechten in den der Oberfläche zunächst gelegenen Schichten zu studieren. Dass es einen solchen Übergang gibt, scheint ihm (wie auch van der Stricht) ziemlich unzweifelhaft.

In der Region der platten Zellengruppen und Zellen tritt wieder, den Zellen zunächst, eine homogene Masse auf, der formlosen Grundsubstanz analog, wohl aber kaum von derselben Natur wie letztere¹⁾. Sie färbt sich u. a. nicht blau mit

ausgezogen wird, jedoch nicht so leicht wie aus jüngerem Knorpel. Ich selbst habe oft dieses Verhalten konstatieren können, zugleich auch (sowohl an unfixierten als fixierten Knorpeln), dass die Basophilie sich, selbst bei dünnen Alkalien (Kali, Natron), in einigen der „Chondrinballen“ des alten Knorpels oft erstaunlich lange erhält. Die Chondroitinsäure ist hier sehr fest an einen anderen (albuminoidähnlichen) Stoff gebunden, was die grosse Schwerlöslichkeit der Chondrinballen ja andeutet. In den intermediären Zügen und zwischen den Gruppen fand ich dagegen die Basophilie schneller verschwindend. Der alte Knorpel zeigt überhaupt verschiedene abweichende Eigenschaften.

¹⁾ Diese Kapselsubstanz betrachte ich wie auch den übrigen Teil der „Grundsubstanz“ als ein Ektoplasma, das entweder geringere Basophilie besitzt, sodass Hammar bei seinen eigenen und Mörners Methoden diese Basophilie nicht gewahrte (Methylenblau wandte er nicht an), oder auch gar keine. In beiden Fällen ist die Acidophilie hervortretend. Seine Fixierungen in *L. Mülleri* brachten gewiss in den mehr oberflächlichen

Hämatoxylin-Eosin, sondern rot, und mit derselben Färbung wie die intermediären Züge, (mit Mörners Färbung und Säurefuchsin-Malachitgrün). Gegen die Macerationsmittel verhalten diese „Kapselsubstanzen“ sich von der formlosen Grundsubstanz der tiefen Schichten abweichend: Sie lösen sich nämlich nicht in Kalk- und Barytwasser oder 10% NaCl oder 5% Chromammoniak; sehr langsam, wenn überhaupt, mit übermangansaurem Kali (das die formlose Grundsubstanz leicht auflöst); Trysin dagegen löst beide Substanzen gleich schnell.

Hammar bezeichnet letztere schwer lösliche Substanz, welche hier die Zellen umgibt, als Kapselsubstanz. Sonst will er die Benennung „Knorpelkapsel“ nicht für die formlose Grundsubstanz oder die Chondrinballen gebrauchen (vgl. S. 838). Für die „eingekapselten“ Zellen dieser Region gebraucht er aber diese Benennung in demselben Sinne, in welchem er sie von den eingekapselten, oft verästelten „Knorpelzellen“ der Gelenkmembran gebraucht (l. c. I. S. 287 f.). In beiden Fällen hält er diese „Kapselsubstanz“ für eine und dieselbe. In der Region der platten Zellen findet sich die Kapsel um die meisten nicht um alle Zellen als eine rote Linie (bei Eosin). Diese rote Linie nimmt auf Kosten der Zelle zu¹⁾, zuweilen findet man

Knorpelschichten die existierende, indes schwächere Basophilie zum Verschwinden, sodass sie nicht nachweisbar war. Die Acidophilie, Säurefuchsin gegenüber, ist bei meiner Färbung nun keineswegs stark vorhanden (wohl aber bei Hammars); sie werden aber entweder gelb oder orange mit Säurefuchsin-Pikrin („Pikrophilie“) und rot mit Eosin. Die Eosinfärbung kann übrigens sehr wohl hier angetroffen werden, selbst wenn diese Bildungen zugleich ziemlich stark basophil sind, d. h. die Chondroitinschwefelsäure nimmt die basischen Stoffe auf, und Eosinfärbung bedeutet nicht, dass die Basophilie fehlt. Dass die pikrophile Kapselsubstanz in vielen Fällen „albumoid“ ist, kann ich deren Morphologie und Reaktionen zufolge nicht bezweifeln.

1) Die Zelle kann ganz verschwinden, indem sie sich in diese Kapselsubstanz, die schliesslich, wie auch Hammar sagt, die ganze Höhlung ausfüllen kann, umbildet oder dieselbe ablagert. Seine Schilderung der eingekapselten, verästelten Zellen, deren Kapsel sich einseitig oder universell ver-

scheinbar leere Knorpelzellen-Höhlungen, die sich indes bei Eosinfärbung als ganz mit einer rotfarbigen homogenen Masse gefüllt und von demselben Aussehen wie die Kapsel erweisen. Hammar fand verästelte Zellen mit Kapseln längs der Verästelungen; die Kapselausläufer können ebenfalls solid sein und wenige Körnchen enthalten; in anderen ist die Zelle ganz verschwunden. Die Zellen überall im Gelenkknorpel zeigten sehr häufig reichliche gröbere oder feinere Zellausläufer. Im Knorpel eines 13jährigen Kindes war die Zellverästelung, namentlich in den tieferen Teilen entweder viel geringer oder fehlte zum Teil gänzlich. [NB.]

Soweit ich weiss, äussert Hammar sich nirgends bestimmter über die chemische Natur der Stoffe, welche die Basophilie (und die Acidophilie) bedingen; nach allem zu schliessen muss ich indes annehmen, dass er hinsichtlich der Basophilie, obschon er diesen Begriff nirgends ausdrücklich nennt, mit Mörner enig ist. Dagegen ist es deutlich, dass Hammars und Mörners Befunde rücksichtlich der acidophilen Substanz (dieser Name wird von den beiden Autoren freilich nicht gebraucht) nicht ganz übereinstimmend sein können. Denn mit Hammars Nachweis der feineren Zusammensetzung des „Balkennetzes“ — Trabekelwerkes — aus Fibrillen mit zwischenliegender Kittsubstanz im Gelenkknorpel (und ebenfalls im Trachealknorpel) lassen sich Mörners histologische Ansichten und Angaben nur bedingungsweise in Harmonie bringen.

Meine eigenen Bemühungen richteten sich, wie früher angeführt, darauf, Färbungen zu finden, die für die Chondroitin-

dickt, wo die Zellausläufer schwinden, während die verästelte Kapsel mit solideren Ausläufern zurückbleibt u. s. w., stimmt ganz mit den Vorgängen überein, die ich im Discus intervertebralis und an anderen Orten gefunden habe. Ein neuer Beweis für die von mir aufgestellte Ansicht vom „Ektoplasma“ (vergl. Hammar l. c. S. 848—849).

schwefelsäure und das Kollagen hinlänglich spezifisch wären, um mittelst derselben deren Verteilung und Verbreitung im Knorpel verfolgen zu können.

Es wurde mir nun beim Studium des Auftretens der Basophilie in der Knorpelgrundsubstanz klar, dass alles dafür sprach, diese könne nicht von einem geformten Bestandteile herrühren, sondern sei einem Stoffe zu verdanken, der die Knorpelgrundsubstanz „imbibiere“ und derselben die basophilen Eigenschaften mitteile. Da die Basophilie stets oder doch gewöhnlich in der Mitte des Knorpels am stärksten auftritt und mehr oder minder allmählich nach dem Perichondrium hin abnimmt (als Typus benutze ich hier einen der mit Perichondrium bekleideten Knorpel; Beisp. den Tracheal- oder Larynxknorpel eines jüngeren Tieres), wie auch in der Umgegend der Gefässkanäle des Knorpels, und da um jede Knorpelzelle oder Knorpelzellengruppe ein Maximum der Basophilie fast konstant angetroffen wird, die dann an Intensität abnimmt, wenn wir uns von der Zelle entfernen, so könnte dies allenfalls u. a. (nach Schmiedebergs Ansicht von der Rolle des Knorpels als Bildungsort der Chondroitinschwefelsäure) so gedeutet werden, dass die basophile Substanz von den Zellen oder unter deren Einfluss gebildet werde¹⁾ und sich am stärksten um diese und in der Mitte des Knorpels anhäufe, wo sie nicht so leicht wegdiffundieren oder entfernt werden könne, wie in den Schichten unter dem Perichondrium, unter den freien Gelenkoberflächen, um die Gefässkanäle der Knorpel u. s. w.

Wenn ich alkoholfixierte Knorpelschnitte $\frac{1}{2}$ —1 Stunde lang mit Säuren, 2^o Schwefelsäure, 1^o Salzsäure u. s. w. behandelte, so bemerkte ich, dass die basischen Färbungen gleichsam mehr intensiv wurden, besonders nahm die Tingibilität ver-

¹⁾ Selbstverständlich ist mir die Möglichkeit nicht entgangen, dass die Chondroitinschwefelsäure sich auch sehr wohl ausserhalb der Zellen, eventuell von diesen unabhängig oder abhängig, bilden könnte.

hältnismässig am stärksten in den Gegenden zu, die schon in normalem Zustande relativ starke Basophilie zeigten¹⁾.

Da ferner die Affinität des Knorpels zu basischen Farbstoffen durchweg bedeutend grösser war als die des Kernchromatins, dessen Basophilie wohl von der Nukleinsäure herrührt, und da der Gedanke a priori eine gewisse Wahrscheinlichkeit für sich hat, das eine so entschiedene Affinität eines Gewebes zu exquisit basischen Farbstoffen von dem Vorhandensein einer Säure im Gewebe, die Färbung mithin wahrscheinlich von einer Art Salzbildung herrührt, und da ferner Mörrer und Schmiedeberg ja eben im Knorpel das Vorhandensein reichlicher Chondroitinschwefelsäure nachgewiesen haben, und da keiner der anderen chemischen Hauptbestandteile des Knorpels, weder Albumin (Albumoid) noch Kollagen, besonders starke basophile Eigenschaften besitzt, so lag mir der Schluss nahe: Die Basophilie der Knorpelgrundsubstanz ist wahrscheinlich dem Vorhandensein der Chondroitinschwefelsäure zu verdanken.

Dass das Vorhandensein der Chondroitinschwefelsäure das Entscheidende ist, zeigen einige Versuche. Behandelt man z. B. fixierte²⁾ oder frische Knorpelschnitte mit Rea-

1) Dies kann darauf hinweisen, dass die Chondroitinschwefelsäure durch die Säurebehandlung aus ihren gewissen Verbindungen befreit würde und deshalb den basischen Farbstoff intensiver als das umgebende Gewebe zu fixieren vermöchte; dass die Basophilie verhältnismässig am stärksten zunahm, wo sie schon vorher stark war, kann daher kommen, dass hier auch relativ am meisten gebundene Chondroitinschwefelsäure aus ihren Verbindungen zu befreien wäre, dass diese hier ihre grösste Dichte hätte.

2) Hierzu bedient man sich am besten des Alkohols oder des Formol-Alkohols, es lassen sich aber auch andere Fixierungsmittel, z. B. Sublimatessig, Sublimat, Müllers Flüss. u. s. w. gebrauchen. Osmiumfixierung eignet sich hierzu nicht so gut. Viele unserer wässerigen Fixierungsmittel, z. B. L. Müllers, Chromsalze, Chromsäurelösung, wässriges Formol u. s. w. ziehen einen Teil der basophilen Substanz aus. In vielen Fällen ist diese aber so reichlich vorhanden, dass die Verminderung bei gewöhnlichem Gebrauch nicht auffällt. Ganze Stücke leiden weniger, während Schnitte (namentlich dünne)

gentien, die der Erfahrung gemäss die Chondroitinschwefelsäure oder das Chondromucoid ausziehen oder auch nur die erstere von ihnen, wie Schmiedeberg sagt, lösen, salzigen Verbindungen mit Albuminstoffen (und Albuminoiden, Kollagen) abspalten, so verlieren die Knorpelschnitte ihre Basophilie durchaus. Behandelt man die gut fixierten Schnitte 1—2—3 Stunden hindurch oder länger mit schwacher wässeriger Kali- oder Natronlösung $\frac{1}{2}$ —1—2—3⁰/₀, und wächst sie in Wasser aus, so kann man einen Zeitpunkt finden, wo der Knorpelschnitt in ungefärbtem Zustande unter dem Mikroskop ganz unverändert aussieht¹⁾, wo nämlich die Kittsubstanz, welche die Albuminstoffe im Chondromucoid enthält, zwar ihre Basophilie verloren hat, jedoch entweder gar nicht oder nur in geringem Masse aufgelöst ist. Auch durch sehr langes Liegenlassen in Wasser (mit ein wenig Thymol versetzt) kann man die Basophilie zum Verschwinden bringen. Sehr hübsch beobachtete ich seinerzeit den Verlust der Basophilie an einigen Knorpelschnitten, die mehrere Jahre lang in verdünntem Alkohol²⁾, ca. 45⁰/₀, aufbewahrt worden waren. Diese Schnitte waren nämlich in ungefärbtem Zustande anscheinend ganz unverändert, sahen durchaus nicht maceriert

weit mehr ausgesetzt sind. Kommt es darauf an, die Basophilie des Knorpels in dessen ganzem Umfang zu konstatieren, so benutzt man am besten absoluten Alkohol, Formol-Alkohol mit Überführung in starken Alkohol, auch Sublimat-Eisessig (mit unmittelbarer Überführung in Alkohol und gründlichem Auswaschen in diesem, nicht aber Jodbehandlung).

1) Kein bedeutendes Aufquellen u. s. w.; nach dem Auswaschen in Wasser kann man eventuell den Schnitt behutsam mit Alkohol in steigender Konzentration behandeln.

2) Es ist zu betonen, dass dieser ganz schwach alkalisch war, was sich nicht mittelst Lackmuspapiers nachweisen liess; nach Zusatz einer äusserst geringen Menge neutralen Orceins, dessen Ton bekanntlich rotviolett ist, wurde dieser in einen mehr blavioletten geändert, was durch schwache Alkalien geschieht. Selbstverständlich hat der Alkohol dazu beigetragen, dass die Albuminstoffe der Grundsubstanz (und des Chondromucoids) sich so gut erhalten hatten.

aus, zeigten ungefärbt keine deutliche Fibrillierung u. s. w. Die Kerne färbten sich, wenn auch nicht schnell, das Kollagen färbte sich gut (mit Säurefuchsin-Pikrin), die Zellen sahen ebenfalls so aus, wie man sie gewöhnlich findet, die Grundsubstanz zeigte aber durchaus keine Basophilie¹⁾. Bewahrt man Schnitte des Knorpels längere Zeit hindurch, 2—3—4—9 Jahre lang in 60—70% schwach pikrinhaltigem Alkohol auf, so verliert sich die Basophilie ebenfalls, oder sie wird abgeschwächt, eine Erscheinung, die ich während der verflossenen Jahre oft zu kontrollieren vermochte.

Überhaupt giebt es eine Menge Methoden, vor allen Dingen die Behandlung mit Alkalien²⁾, mittelst deren der Knorpel seine Basophilie verlieren kann, und zwar nicht nur die Chondroitinschwefelsäure, sondern auch die Albuminstoffe u. s. w., die im Verein mit der Chondroitinschwefelsäure das Chondromucoid bilden. Ausserdem stellte ich einige Versuche an, welche die Bedeutung der Chondroitinschwefelsäure als Bedingung für die Basophilie der Knorpelgrundsubstanz direkt beweisen.

Behandelt man nämlich Knorpelschnitte, die mittelst einer der angegebenen oder anderer Methoden³⁾ ihre Baso-

1) Nicht einmal bei Färbung mit einer ziemlich starken Lösung einer basischen Farbe (Methylenblau 1:1000 oder 1—200 mit oder ohne Säurezusatz).

2) Siehe gleichfalls das Referat über Hammars Macerationsresultate! Diese kann ich völlig bestätigen.

3) Behandlung der gut fixierten Schnitte mit Barytwasser, Kalkwasser, Barytwasser und 10% Kochsalzlösung aa (24 Stunden lang) oder mit dünner Kalilösung ein paar Stunden hindurch (oder länger). Am bequemsten ist die Kalibehandlung. Was die Auflösung der Gewebe oder der Kittsubstanz durch die genannten Mittel betrifft, so verhalten fixierte und frische (nicht fixierte) Schnitte sich sehr verschieden. An frischen Knorpelschnitten hat man ja sowohl Baryt- und Kalkwasser als 10% NaCl-Lösung angewandt, um die „Kittsubstanz“ zwischen den Fibrillen aufzulösen und letztere hierdurch besser sichtbar zu machen. Gut fixierte Schnitte dagegen vertragen, besonders wenn sie lange mit starkem Alkohol oder noch besser mit Formol-Alkohol, ebenfalls mit Sublimat und Alkohol oder Chromverbindungen behandelt wurden, sogar ziemlich lange Behandlung mit den genannten Reagentien, ohne sonder-

philie verloren haben, ohne dass die Grundsubstanz zersetzt wurde, mit einer Lösung der Chondroitinschwefelsäure, so erhält die Knorpelgrundsubstanz ihre Basophilie wieder. Ich habe diesen Versuch ausgeführt teils mit Chondroitinschwefelsäure, die ich selbst aus Kälber-Laryngeal- und Trachealknorpel nach Mörnerns Methode (l. c. 1889) darstellte, teils mit einer Probe chondroitinschwefelsauren Calciums, das der Prof. C. Th. Möerner in Upsala mir seinerzeit gütigst überliess. Beide Präparate gaben identische Resultate. Ich wandte eine ziemlich konzentrierte Lösung der Chondroitinschwefelsäure an, die mit Salzsäure, Schwefelsäure (cave Baryt) oder Oxalsäure schwach angesäuert war. Von drei Knorpelschnitten desselben Stückes, z. B. aus der Cartilago cricoidea des Kalbes (fixiert in Alkohol, Formolalkohol oder dgl.), die unmittelbar aufeinanderfolgten (das Celloidin wurde aufgelöst, wenn sie darin eingeschlossen gewesen waren), wurde das eine 24 Stunden lang in Barytwasser¹⁾ oder 2—3—4 Stunden lang (zuweilen länger) in dünnes Kali gelegt, das andere blieb ebenso lange in destilliertem Wasser liegen. Das dritte verblieb in 80% Alkohol.

Der erste Schnitt wurde in mehrmals gewechseltem Wasser gut ausgewaschen, event. bekamen die ersten Waschwasser einen Zusatz von 1— $\frac{1}{2}$:1000 Salzsäure; darauf wurde der Schnitt

lich zu leiden (noch besser, wenn sie nach Chrombehandlung dem Lichte ausgesetzt gewesen waren); nur werden sie nach längerer Einwirkung etwas weicher und klarer; man wäscht sie behutsam und gründlich mit Wasser aus, breitet sie über den Spatel aus, sodass sie glatt liegen, und bringt sie erst in 30%, darauf in 50%—70%—90% Alkohol, ohne dass sie sich rollen oder kräuseln; sie erhalten dann fast ihr ursprüngliches Aussehen wieder. Unter anderen ist der grösste Teil der Albumine etc. des Chondromucoids ungelöst geblieben. Die Erfahrung muss bei jedem einzelnen Stücke Material den günstigen Zeitpunkt treffen lehren, was nun auch nicht schwer ist. Vergleiche Hammars Angabe, l. c., dass die Tingibilität für Hämatoxylin sich verliert, bevor die Grundsubstanz zersetzt wird.

1) Unter besonderen Vorsichtsmassregeln, um die Bildung kohlensauren Baryts zu verhüten.

bei einigen Versuchen wieder in Alkohol fixiert, wie oben beschrieben. Nun wurde derselbe zerschnitten, soweit möglich in zwei gleich grosse Stücke, und die eine Hälfte legte ich 5—10—15 Minuten (oder länger) in die schwach saure¹⁾ Lösung der Chondroitinschwefelsäure, worauf ich sie in destilliertem Wasser auswusch. Beide diese Hälften zusammen oder jede für sich wurden zu gleicher Zeit und gleich lange in die Lösung eines basischen Farbstoffes gelegt (gewöhnlich in Methylenblau, event. mit HCl oder besser mit Oxalsäure angesäuert.) Gleichzeitig wurden die beiden anderen nicht behandelten Schnitte jeder in sein Farbennäpfchen mit derselben Methylenblaulösung wie der erste Schnitt gelegt. Alle drei Schnitte wurden gleich lange, 5—10—15 Minuten oder darüber gefärbt und wurden dann in destilliertem Wasser abgespült. Es zeigte sich nun, dass der Knorpel der beiden letzten Schnitte sich ganz wie gewöhnlich und auf dieselbe Weise färbte. Die beiden Hälften des alkalibehandelten ersten Schnittes färbten sich aber durchaus verschieden. Die eine Hälfte, die mit der Chondroitinschwefelsäurelösung behandelt worden war, hatte ihre Basophilie²⁾ wieder bekommen, schwächer allerdings als die

1) Ich gab Oxalsäure in Überschuss zu der Lösung des chondroitinschwefelsauren Calciums, teils um den Kalk zu fällen, teils um die Verbindungen (Chondromucoide), welche mutmasslich aus den Eiweissstoffen des nicht basophilen Schnittes und der Chondroitinschwefelsäure gebildet werden, in der sauren Flüssigkeit unlöslich zu erhalten; die Wiederherstellung der Basophilie des Schnittes geht dadurch schneller vor.

2) Als eine andere Frage, die sich aufdrängt, ist zu nennen: ob es die Chondroitinschwefelsäure (also die Sulfonsäuregruppe) ist, die speziell die Base bindet, oder nicht. Spaltete man die Schwefelsäure ab und stellte eine Lösung entweder des Chondroitins oder des Chondrosins dar, womit man die Schnitte behandelte, so zeigte sich ebenfalls ein Wiederauftreten der Basophilie, wenn auch wohl kaum in so intensivem Grade. Die Sulfonsäuregruppe verstärkt also vielleicht den Säurecharakter des Chondroitins und des Chondrosins. Vergl. Schmiedebergs Angabe, dass die freie Chondroitinschwefelsäure sich mit Wasser leicht in H_2SO_4 und Chondroitin spaltet. Die isolierte Chondroitinschwefelsäure an und für sich färbt sich nicht, wohl aber, wenn sie mit Albumin oder mit Albumoidstoffen oder mit Kollagen eine

Fig. 6.

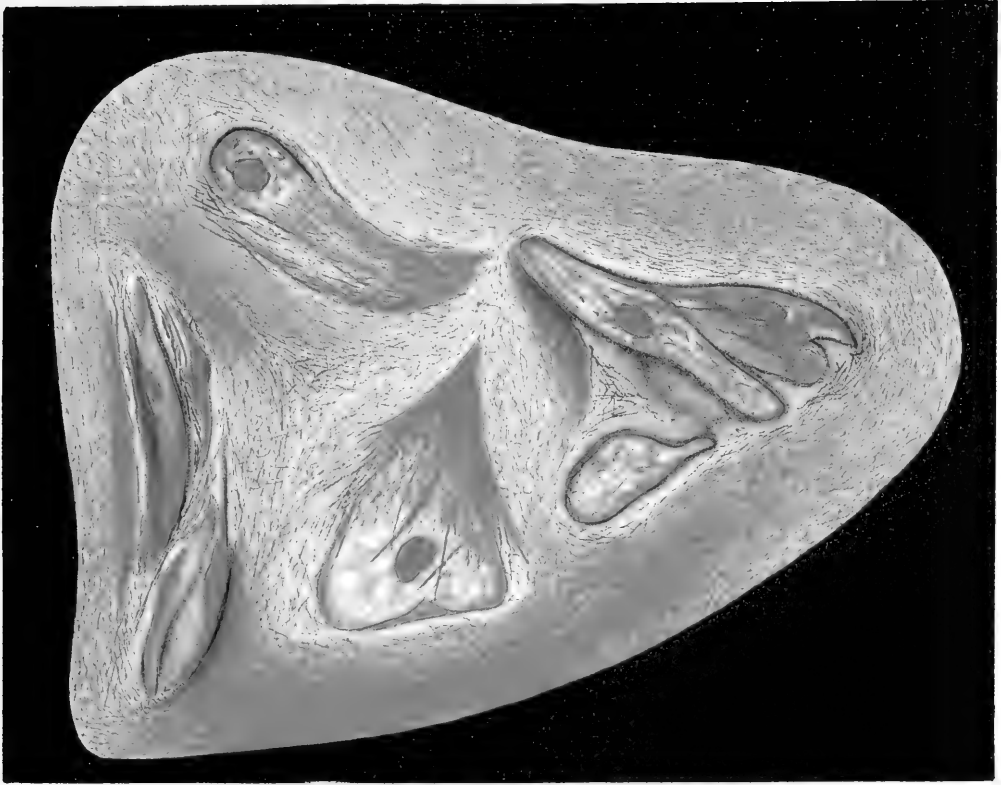
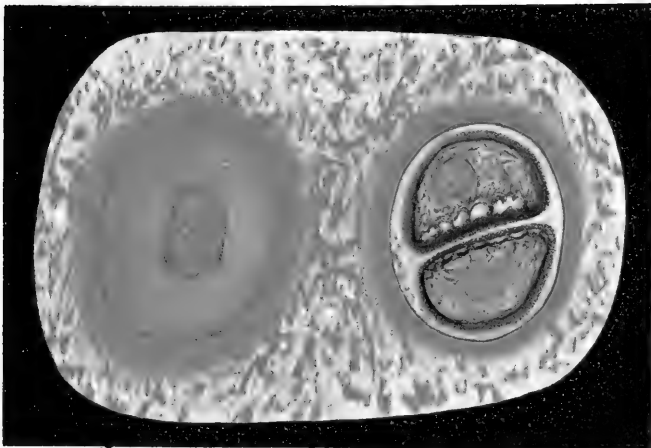


Fig. 9.



Kontrollsnitte, und wohl zu beachten mit ähnlicher Verteilung der Intensität, wie der Kontrollschnitt diese zeigte, nämlich am stärksten unmittelbar um die Zellen und die Zellengruppen u. s. w. ¹⁾, während die Knorpelgrundsubstanz der anderen Hälfte, die nicht in der Chondroitinschwefelsäurelösung gelegen hatte, ganz ungefärbt war oder nur einen ganz blassen Farbenton hatte.

Der Versuch lässt sich natürlich mehrfach variieren, so kann man einen und denselben Schnitt in 3 Stücke zerschneiden, die zwei mit Alkali, darauf eines dieser beiden mit Chondroitinschwefelsäure behandeln und alle drei färben. Das Resultat wird dasselbe wie das obengenannte. Ich wiederholte diesen

Verbindung eingegangen hat, indes giebt es ja viele Umstände, welche andeuten, dass nicht alle derartigen Verbindungen Basophilie zeigen; einige lassen sich entweder gar nicht färben oder zeigen Acidophilie; durch gewisse Macerationen kann die anscheinend maskierte Basophilie aufgedeckt werden. Es müssen denn auch die Karboxyd- oder die Hydroxylgruppen die Base binden können. Man vergleiche hiermit Lönbergs Angabe von der schwächeren diffusen Färbung des Knorpels des Rochen und des Haifisches mit allen Färbungen Mörners. Diese Knorpelarten enthalten viele „Chondroitinsäure“ und viel Kollagen, jedoch nur wenig Chondromucoid. Durch Färbung (der frischen Schnitte) erhielt Lönberg nur einige diffuse Färbung, obschon er alle Mittel gebrauchte, die nach Mörner entweder die Chondrinballen oder das Kollagen färben; es erschien also keine Differenzierung der Grundsubstanz. Diese Angaben stimmen sehr wohl mit meiner Ansicht überein, dass die Chondroitinschwefelsäure sowohl als Chondromucoid gebunden sein, als auch mit Kollagen Verbindungen schliessen kann. Es ist ein ganz natürlicher Gedanke, dass die Chondroitinschwefelsäure, wo Chondromucoid nur in geringer Menge gefunden wird, in grösserem Umfange an das Kollagen gebunden ist, und dass diese Bestandteile eventuell gegenseitig ihre tinktoriellen Affinitäten neutralisieren und verdecken können. Ich selbst fand, wie anderswo erwähnt, dass frische Knorpelschnitte sich gar nicht färben; erst wenn das Gewebe abzusterben beginnt, tritt Färbung ein. In abs. Alkohol fixierte Knorpelschnitte zeigen auch andere Tinktionsverhältnisse als in wässrigen oder sauren Flüssigkeiten fixierte. Ich habe ferner gefunden, dass die Fixationsmittel wahrscheinlich teilweise die Affinitäten der Chondroitinschwefelsäure befreien, sodass Färbung eintreten kann. An anderem Orte werde ich mich näher auf farbentheoretische Untersuchungen einlassen.

¹⁾ Je länger der alkalibehandelte Schnitt in der Chondroitinschwefelsäure verblieb, z. B. 2—3—4 Stunden oder darüber, um so stärker wurde die Basophilie,

Versuch an mehreren Knorpeln, die nach den beschriebenen Behandlungen ihre Basophilie verloren hatten, u. a. auch an den Schnitten, die mehrere Jahre hindurch in dünnem Alkohol gelegen hatten und sich nicht mehr basisch färbten. Diese wurden nach Chondroitinschwefelsäurebehandlung wieder basophil, am stärksten um die Zellen und die Zellengruppen herum u. s. w., ganz wie gewöhnliche Knorpelschnitte.

Das chondroitinschwefelsaure Calcium wandte ich auf ähnliche Weise an. Zu 1—1½ g Wasser setzte ich z. B. eine Messerspitze chondroitinschwefelsauren Calciums und säuerte ausserdem mit 2—3 Tropfen 1%ige Salzsäure an. Die Schnitte wurden auf oben angegebene Weise hiermit behandelt. Erst wurden sie in destill. Wasser gut abgewaschen, darauf einige Zeit in schwacher 1‰ Salzsäure um allen Kalk sicher aus-zuziehen, hierauf wieder in destill. Wasser. Übrigens wurde der Sicherheit wegen Kontrolle angestellt, indem ein (nicht mehr basophiler) Knorpelschnitt in eine neutrale oder schwach saure Lösung von Chlorcalcium gelegt wurde und ich dann prüfte, ob diese das Wiederauftreten der Basophilie bewirken könnte, wie erwartet aber mit negativem Resultat.

Eine andere Methode, bei der ich das chondroitinschwefelsaure Calcium anwandte, beruht auf der Tatsache, dass das Chondromucoid in Oxalsäure unlöslich ist (s. S. 548). Man setzt Oxalsäure in Überschuss zur Lösung der Chondroitinschwefelsäure und filtriert den ausgeschiedenen oxalsauren Kalk ab. In diese oxalsaure Lösung legt man nun den Knorpelschnitt. Ich vermute, dass die Chondromucoidmoleküle dann schneller gefällt werden oder sich, einmal gebildet, nicht so leicht dissociieren. Die Methode wirkt jedenfalls schnell genug. Zuletzt wird in Wasser ausgewaschen.

Decalciniertes Knochengewebe und gewöhnliches Bindegewebe in Schnitten, mit Alkali behandelt, wurde bei kürzerer¹⁾

¹⁾ Bei längerer, 2—4stündiger Behandlung verhielten nicht mit Alkali behandelte Schnitte sich indes anders.

Behandlung, 5—10—15—20 Minuten hindurch mit Chondroitinschwefelsäure nicht besonders basophil. Einfache Behandlung eines nicht mehr basophilen Knorpelschnittes mit Salzsäure, Schwefelsäure, Salpetersäure oder Oxalsäure kann die Basophilie nicht wiederherstellen.

Es scheint, dass die Albumin- etc. Kittsubstanz, die im Knorpel nach dem Ausziehen der Chondroitinschwefelsäure (oder allenfalls der Basophilie) zurückbleibt, besondere Affinität zur Chondroitinschwefelsäure hat und sich fast augenblicklich mit dieser verbindet. Wie Mörner nachwies, schliessen diese Stoffe ja auch chemische Verbindungen miteinander, — die Chondromucoide nämlich.

Die freie Chondroitinschwefelsäure wird wohl kaum durch andere unserer histiologischen Reagentien als Alkohol (und Eisessig, 50 %) gefällt, also rührt die Basophilie des Knorpels wahrscheinlich hauptsächlich von der im Chondromucoid gebundenen Chondroitinschwefelsäure her.

Da nun Knorpelschnitte, welche die Basophilie verloren haben, die Chondroitinschwefelsäure aus einer Lösung in sich aufnehmen und festhalten, da das Chondromucoid in Oxal-, Wein- und starker Essigsäure unlöslich ist, freie Chondroitinschwefelsäure aber nicht durch diese Reagentien gefällt wird, und da der gewöhnliche Knorpel auch freie Chondroitinschwefelsäure enthält, wird es nicht unwahrscheinlich, dass es das zum früheren Chondromucoid gehörende Albumin usw. ist, das sich besonders mit der Chondroitinschwefelsäure-Lösung verbindet. Ich setze Säure zur Lösung, am liebsten Essig- oder Oxalsäure, um die Chondroitinschwefelsäure von ihren Alkaliverbindungen zu befreien, beim Calciumsalze aber Oxalsäure, denn durch diese wird der Kalk ausgeschieden, die Säure wird frei, und das event. im Schnitte neu gebildete Chondromucoid (das in Oxalsäure ja unlöslich ist) wird unlöslich gehalten. Aus einer solchen Lösung kann auch das Kollagen ausser-

halb des Knorpels Chondroitinschwefelsäure anziehen und binden. Ich vermute deshalb, dass auch im Knorpel ein Teil der Chondroitinschwefelsäure an das Kollagen gebunden ist. (Siehe die chemischen Verhältnisse!). Da wir gewöhnlich den Knorpel in Stücken, nicht in Schnitten fixieren, ist es wahrscheinlich, dass auch ein grosser Teil der freien Chondroitinschwefelsäure im Knorpelstückchen verbleibt, namentlich da wir in der Regel aus den üblichen Fixationsmitteln in Alkohol überführen. Ausgeschlossen ist es denn auch nicht, dass die sogenannte freie (d. h. an Alkali gebundene) Chondroitinschwefelsäure zugleich eine leicht dissociable Verbindung mit Albuminstoffen geschlossen haben kann, so dass sie sich mit Hilfe unserer Fixierungsmittel in einigemassen fester Form binden lässt.

Viele Fixierungen, besonders die wässerigen, Pikrinsäure, Chromsäure und Chromsalze, Formol (wässriges) geben niemals eine so starke Basophilie des Knorpels wie Alkohol, Formol-Alkohol, Sublimat-Eisessig usw.

Die stärkste totale Basophilie erzielt man mit Alkohol. — Wahrscheinlich sind die Fällungsverhältnisse im Knorpelgewebe selbst ganz anders kompliziert (Mischungen der Stoffe!) als in den chemisch isolierten Bestandteilen. Man betrachte z. B. das Verhalten der Chondroitinschwefelsäure und des Glutins u. s. w. (Vgl. Schmiedeberg über die fest gebundene Chondroitinschwefelsäure).

Die histologischen Verhältnisse enthalten nichts, was uns die Annahme verwehrt, dass es bei der sekundären Verknöcherung der Schnitte mit Chondroitinschwefelsäure in erster Reihe die „Kittsubstanz“, die interfibrilläre Substanz, die Albuminstoffe¹⁾ (im weitesten Sinne, Mörner, Schmiedeberg) u. s. w.

¹⁾ Etwas ganz anderes ist es aber, dass ein Teil der Chondroitinschwefelsäure in dem Knorpelgewebe wahrscheinlich auch Verbindungen mit allenfalls einem Teile des Kollagens (event. auch des Elastins und des Albumoids) eingeht. Ich vermag nicht einzusehen, dass sich hiergegen Entscheidendes

sind, die, wahrscheinlich durch eine chemische Bindung, die Chondroitinschwefelsäure aufnehmen.

Die chemischen und viele histiologische Verhältnisse sprechen sogar direkt hierfür. So z. B., dass die Basophilie nach Behandlung mit Chondroitinschwefelsäure gerade da (um die Zellen herum und in gewissen anderen Lokalitäten der Grundsubstanz) wieder am stärksten auftritt, wo wir mikroskopisch und chemisch nachzuweisen vermögen¹⁾, dass das „Chondromucoid“, d. h. die ungeformte [nicht ausschliesslich im Hammarschen Sinne] „Kittsubstanz-Grundsubstanz“, die ja gerade wesentlich aus „Albuminstoffen“ besteht, am reichlichsten gefunden wird, während dagegen diejenigen Gegenden der Grundsubstanz, wo die „kollagenen“ etc. Knorpelfibrillen am stärksten entwickelt sind oder am dichtesten liegen, durchweg weniger zur Aufnahme der Chondroitinschwefelsäure geneigt sind.²⁾

anführen liesse; die histiologischen Verhältnisse sprechen zu Gunsten dieser Ansicht, die sich indes schwerlich direkt beweisen lässt. Schmiedebergs Versuche mit künstlicher Verknöpfung des Kollagens decalcinierter Knochen bei gewöhnlicher Temperatur liefern keinen Beweis dagegen, dass das Knorpelkollagen des lebenden Gewebes sich sehr wohl direkt mit Chondroitinschwefelsäure verbinden kann (ausser der indirekten Bindung mittelst des Albuminstoffes des Chondromucoids). Das Knorpelkollagen ist in der That nicht wenig vom Knochenkollagen verschieden (vergl. Mörner), es giebt u. a. viel weniger der reduzierenden Substanz (das Chondrosin ist jedoch reduzierend). Überdies tritt das Kollagen zum grossen Teil sogleich von seiner ersten Entstehung im Knorpel an in innigster Mischung mit Chondroitinschwefelsäureverbindungen auf. Die Verbindung mit dem Kollagen kann nun von Anfang an gegeben sein, vielleicht durch Differenzierung eines gemeinschaftlichen Vorstadiums, vielleicht dadurch, dass die Chondroitinschwefelsäure in statu nascendi wirkt. Auf einen histiologischen Umstand mache ich aufmerksam: je dünner und feiner die Knorpelkollagenfibrillen sind, um so fester scheint, ceteris paribus, ihre Verbindung mit Chondroitinschwefelsäure durchweg zu sein; und je stärker die Fibrillen werden, oder je mehr sie von Anfang an als „starre, dickere Fibrillen“ (vgl. F. C. C. Hansen: Über die Genese etc. 1899) angelegt sind, um so weniger innig scheint ihre Verbindung mit der Chondroitinschwefelsäure zu sein.

1) Siehe den späteren Abschnitt über die Lokalisation der Färbungen und deren Beziehungen zu den histiologischen Verhältnissen.

2) Man vergesse nicht, dass die „Kittsubstanz“ auch in anderen Beziehungen differieren kann, sodass es keineswegs immer von der rein quanti-

Je länger (bis zu einer gewissen Grenze) man den nicht basophilen Schnitt in der Lösung der Chondroitinschwefelsäure bleiben lässt, um so intensiver wird die Basophilie eben an den Stellen, die auch normal das meiste Chondromucoid enthalten, und um so mehr wird die künstliche Basophilie sowohl an Intensität als Verteilung den Verhältnissen des normalen Kontrollschnittes ähnlich, während die Basophilie bei ganz kurzem, 1—2—3 Minuten langen Liegen in der Chondroitinschwefelsäurelösung teils schwächer, teils mehr diffus verteilt ist.

Bei länger dauernder Behandlung kommen die Kontraste besser zum Vorschein, indem sich da aufs neue Chondromucoid am reichlichsten bildet, wo die grösste Anzahl Chondroitinschwefelsäure-Moleküle gebunden werden kann. Bei kurzer Behandlung können diese quantitativen Differenzen natürlich nicht so stark zur Geltung kommen. Endlich kommt nicht wenig darauf an, ob die Alkalibehandlung u. s. w. der Schnitte möglichst behutsam ¹⁾ ausgeführt wurde; je weniger der Eiweissstoffe etc. der Schnitte bei Entfernung der Chondroitinschwefelsäure aufgelöst sind (deshalb am liebsten fixierte Schnitte), um so mehr nähert sich die Verteilung der neuentstandenen Basophilie dem Normalen.

tativen Differenz der Kittsubstanz abhängt, ob eine Gegend stark basophil ist oder dies durch Behandlung mit Chondroitinschwefelsäure werden kann. An gewissen Stellen und in verschiedenen Altersstufen können die Eiweissstoffe der Kittsubstanz geringere Affinität zur Chondroitinschwefelsäure besitzen als an und in anderen, oder derselben gänzlich ermangeln. Worauf dies beruht, welche chemischen Differenzen hier vorliegen, das auseinanderzusetzen muss anderen Untersuchungen vorbehalten bleiben; möglicherweise kann man hierdurch interessante Aufschlüsse über die chemischen Metamorphosen in der wirklich amorphen Grundsubstanz erhalten, u. a. hinsichtlich des Übergangs in Kollagen, Albuminoid (Mörner), Elastin u. s. w. Durch innige Mischung von Stoffen, die Affinität zur Chondroitinschwefelsäure besitzen, mit Stoffen, die keine solche haben, kann „Basophilie“ der letzteren simuliert werden, die gänzlich „maskiert“ werden können.

¹⁾ Deswegen ist eine alkoholische Lösung zur Behandlung der Knorpelschnitte mit Basen von gutem aber langsamem Erfolg. Der Alkohol sollte am liebsten ca. 50% sein, mit stärker konzentriertem geht es zu langsam.

So genau wie im normalen Schnitte wird die Verteilung der neugebildeten Basophilie niemals; denn da aller Wahrscheinlichkeit nach die Zellen ja allenfalls der wichtigste Bildungsort ¹⁾ der Chondroitinschwefelsäure sind, häuft diese sich eo ipso stark um dieselben an. Bei der künstlichen Verkörperung fällt dieser Faktor weg. Ich versuchte ebenfalls, fixierte Schnitte verschiedener anderer Gewebe mit Chondroitinschwefelsäure zu behandeln. Die Ergebnisse stimmten sehr gut mit dem oben Entwickelten überein; in diesem Zusammenhang werde ich mich aber nicht näher hierauf einlassen ²⁾.

Dem oben Angeführten zufolge lässt es sich wohl nicht bezweifeln, dass die Chondroitinschwefelsäure und ihre Verbindung die charakteristische Basophilie der Knorpelgrundsubstanz bedingen.

In diesem Zusammenhang will ich nur noch die Färbung besprechen, die ich zum Nachweise der Basophilie des Knorpels, in casu also eines Gehalts an Chondroitinschwefelsäure benutzte. — In vielen Fällen kommt es mehr darauf an, die grösseren Differenzen der Verteilung der Chondroitinschwefelsäure im Knorpel als eigentlich die absolute Dichte nachzuweisen, und zwar besonders die alternierenden Maxima und Minima des Chondromucoids, bzw. des Kollagens. — Ja, indem die Chondroitinschwefelsäure im Knorpel, hauptsächlich in der Kittsub-

1) Oft findet man, dass das Zellprotoplasma normal im Knorpel stark basophil ist, und durchweg am stärksten in denjenigen (den inneren) Teilen des Knorpels, wo die Basophilie um die Zellen herum am stärksten ist. Später kommen wir hierauf zurück. Bei der künstlichen Behandlung mit Chondroitinschwefelsäure nehmen die Knorpelzellen diese oft in ziemlich hohem Grade an.

2) Es mag nur vom Bindegewebe angeführt werden, dass dieses in fixierten (nicht alkalibehandelten) Schnitten, die 10 Minuten bis 2 Stunden lang oder länger mit $\frac{1}{2}\%$ salzsaure Lösung der Chondroitinschwefelsäure behandelt wurden, sich mit saurem Methylenblau stark blau färbte; es könnte den Anschein haben, als wäre es eine Art Kittsubstanz, welche bekanntlich das Bindegewebe und die feinsten Fibrillen imbibiert, die sich vorzugsweise mit der Chondroitinschwefelsäure verbände. (Vergl. Schmiedeberg).

stanz imbibiert ist, und gewöhnlich nicht ausschliesslich an ein bestimmtes Formelement gebunden ist, wird eine gar zu starke Färbung desselben oft geradezu nachteilig, indem die totale Färbung (ebenso wie die Kittsubstanz) die anderen Strukturen maskiert oder gänzlich verbirgt. Bei der Wahl der basischen Farbe waren deshalb viele Rücksichten zu nehmen. Nichts ist leichter als die Chondroitinschwefelsäure zu färben, denn sie ist sehr entschieden basophil, ist im ganzen einer der stärksten basophilen Stoffe. Die benutzte Farbe musste aber die Fähigkeit besitzen, wenigstens bei gewisser Anwendung nur die Chondroitinschwefelsäure des Knorpels zu färben¹⁾, denn wie wir später sehen werden, gibt es in der Knorpelgrundsubstanz noch andere²⁾, basophile Substanzen, die von gewissen basischen Farbstoffen, namentlich Rosanilinen und Pararosanilinen, ebenso gefärbt werden können wie die Chondroitinschwefelsäureverbindungen, so dass diese Farbstoffe in vielen Fällen unbrauchbar oder unzweckmässig werden. Man muss deshalb derjenigen Farbe den Vorzug geben, die, wenigstens bei gewissen Anwendungen, diese anderen Stoffe nicht mitfärbt.

Ferner ist es wünschenswert und oft notwendig, dass diese basische Farbe sich mit anderen Färbungen kombinieren lässt, speziell mit denen, die zur Darstellung der übrigen histiologischen Bestandteile des Knorpels benutzt werden; sie muss also die Anwendung derjenigen Reagentien ertragen können, welche diese anderen Farbstoffe erfordern, und muss nicht nur an Farbe hinlänglich mit diesen kontrastieren, sondern zugleich die Eigenschaft besitzen, dass sie die anderen Färbungen optisch möglichst wenig verdeckt, zwei Eigenschaften, die keineswegs so leicht zu vereinen sind, wie man vielleicht glauben möchte.

1) Je weniger sie zugleich den übrigen Teil des Schnittes färbt, um so besser; doch thut es nichts zur Sache, dass sie Bestandteile färbt, die sich durch andere Merkmale, Form u. s. w. unterscheiden lassen.

2) „Albumoid“.

Schliesslich muss die Farbe möglichst einfach und schnell anzuwenden sein, und die Methode muss hinlängliche Geschmeidigkeit besitzen. Es gibt zwei Farben, die ich unter einer sehr grossen Anzahl geprüfter zweckmässig fand, nämlich das sogenannte Meldolas Blau¹⁾ (auch Echtblau oder Naphtolblau genannt) und das Methylenblau; jede derselben hat ihre Vorzüge, meistens gebrauchte ich jedoch Methylenblau, das sich am besten zur gewöhnlichen Anwendung eignet, teils weil kein Grund vorhanden ist, einen neuen Farbstoff einzuführen, wenn man wesentlich dasselbe mit einem wohlbekanntem erreichen kann, teils weil das Methylenblau chemisch rein zu haben ist. Ich wende das reine Medizinal-Methylenblau (von Merck) (Methylenblau purissimum crystallisatum medicinale) an, und hebe ausdrücklich hervor, dass ich mit keinem anderen Präparate so gute Resultate erzielte.

Dasselbe wird in reiner wässriger Lösung angewandt, und es ist von Wichtigkeit, dass diese weder Methylenviolett noch Methylenrot in bedeutender Menge enthält. Lösungen, welche diese beiden Stoffe enthalten, wie alle älteren und besonders die mit Alkalien bereiteten Lösungen und gleichfalls das sogenannte polychrome Methylenblau (Unna 274) eigneten sich nicht für meinen Gebrauch. Ich pflege meine Methylenblaulösung jedesmal vor dem Gebrauch frisch zu zubereiten, um meiner Sache sicher zu sein. Lösungen die, auch nur kürzere Zeit hindurch gestanden hatten und anscheinend fehlerlos waren, verschafften mir viele Unannehmlichkeiten, die namentlich bei den Kombinationsfärbungen zum Vorschein kamen (siehe unten). Das Präparat erheilt sich nicht so gut, färbte sich oft weniger rein und schön, musste gebeizt werden u. s. w.

¹⁾ Siehe R. Nietzki: Chemie der organischen Farbstoffe. 2. umgearbeitete Auflage. Berlin 1894; 3. (1897). S. 179—180.

Die Methylenblaulösung, die ich zu gebrauchen pflege, ist ziemlich verdünnt. Allerdings kann man den Knorpel mit starken wässerigen Lösungen sehr schön färben, dann färben sich zugleich aber auch immer z. B. die Kerne¹⁾ und andere Teile des Schnittes. Jedenfalls muss man dann sehr kurze Zeit färben und nachher mit Alkohol ausziehen, wenn man die basische Färbung des Knorpels allein bezweckt. Gewöhnlich färbe ich den Knorpel in einer Lösung des Methylenblau (in destilliertem Wasser) von der Stärke 1 : 3,500 oder 1 : 5000 (gewöhnl.), gehe aber, wo ich es zweckmässig finde, bis 1 : 10,000 oder andererseits bis 1 : 1000. Zu 3 ccm dieser Lösung setze ich meist ein wenig verdünnte Salzsäure, zur Lösung 1 : 5000, die ich am häufigsten anwende, 1—2—3 Tropfen 1% Salzsäure (d. h. 5—10—20 ctgr. 1% Salzsäure). Hierdurch nimmt die Elektion in sehr hohem Grade zu, so dass sich vorzugsweise der Knorpel färbt, der übrige Teil des Schnittes aber gar nicht oder auch viel schwächer. (Fixation des Schnittes ist hier von Einfluss.) Zugleich spielt, wie früher bemerkt, wahrscheinlich auch der Säurezusatz eine Rolle hinsichtlich der Befreiung der Affinitäten der Chondroitinschwefelsäure.

Die Sache ist ja die, dass die Basophilie der Knorpelgrundsubstanz von den Chondroitinschwefelsäureverbindungen herührt, und deshalb zeigt die Methylenblaufärbung²⁾, an welchen Stellen diese (u. a. das Chondromucoid) zu finden sind, event. die Differenzen ihrer Menge und Lokalisation, und eben diese Verhältnisse sollen wir bei der Histologie des Knorpels gebrauchen. Natürlich kann man durch gleichzeitige Färbung

1) Zuweilen kann dies natürlich gerade erwünscht sein; die Methylenblau-Methode ist überhaupt ja sehr geschmeidig, weshalb sie grosse Variation gestattet.

2) Methylenblau in saurer Lösung färbt nicht die anderen, in der Grundsubstanz des Knorpels vorkommenden basophilen Stoffe, sondern nur die Chondroitinschwefelsäureverbindungen. Dies ist eine wichtige Eigenschaft, die mich ebenfalls zur Wahl des Methylenblau bewog.

in gleich starken Farblösungen auch ermitteln, ob zwei Schnitte grössere Differenz der Basophilie anzeigen, und hieraus seine Schlüsse ziehen; ebenfalls kann man sehen, ob die Basophilie sehr stark oder sehr schwach ist, oder ob sie gänzlich fehlt.

Totaler Mangel an Basophilie des Knorpels zeigt sich am besten bei einer Methylenblaulösung ohne¹⁾ Säurezusatz oder mit nur sehr geringem Säurezusatz. Man färbt so lange oder so kurze Zeit hindurch, bis der Knorpel die zu dem gegebenen Zwecke erforderliche Intensität der Färbung angenommen hat, indem man hinlänglich berücksichtigt, dass eine hinterdreinfolgende Alkoholbehandlung ein wenig der basischen Farbe auszieht. Oft ist es indes auffallend, wie langsam der Alkohol die Verbindung spaltet, die das Methylenblau mit den Chondroitinschwefelsäureverbindungen geschlossen hat.

Zuweilen kann man in nicht angesäuertem Alkohol gar nicht hinlänglich entfärben²⁾. Je besser der Schnitt fixiert ist, um so kräftiger konserviert sich die Farbe.

Es liegt in der ganzen Natur dieser Färbung, dass eine schematische Anleitung zu ihrer Anwendung nicht gegeben werden kann noch soll. Diese erlernt man aber leicht mittelst weniger Versuche. Ich führe nur an, dass gewöhnlicher, gut fixierter, jüngerer, hyaliner Knorpel (Alkohol, Sublimat, Formolalkohol u. s. w.) sich im Laufe von 5–10 Minuten in der Lösung 1:5000 intensiv blau färbt.

Das Ideale wäre natürlich, wenn man eine echt-chemische Reaktion auf die Chondroitinschwefelsäure u. s. w. hätte, eine

1) Ich prüfe stets das Material auf verschiedene Weise, sowohl in neutraler als in schwach saurer und saurer Lösung. Ausserdem variiere ich die Konzentration der Farbe.

2) Natürlich kann man den Alkohol dann (behutsam) mit Essigsäure oder Salzsäure schwach ansäuern, ich würde indes stets vorziehen, kürzere Zeit hindurch oder in dünnerer Lösung, etwa mit ein wenig grösserem Zusatz von Salzsäure zur Farbflüssigkeit, zu färben.

solche giebt es aber einstweilen nicht, weshalb man diesem Mangel durch sorgfältige Kritik und Diskussion der tinktoriellen Resultate abhelfen muss, was man denn auch kann; ein wichtiges Mittel ist hier die Variation der Bedingungen ¹⁾ und Kombination mit den rein histiologischen Verhältnissen. Die Methode lässt sich also nur auf den Knorpel, besonders auf die Knorpelgrundsubstanz anwenden, denn hier wissen wir auch von anderer, physiologisch-chemischer Seite, mit welchen Stoffen wir zu thun haben, und da diese zu verhältnismässig wenigen Hauptgruppen gehören, können wir sie in tinktorieller Beziehung so ziemlich auseinanderhalten ²⁾.

An und für sich wäre es also einerlei, ob der übrige Teil des Schnittes sich mehr oder weniger blau färbte; nun zeigt es sich aber, dass die Knorpelgrundsubstanz weit grössere Fähigkeit besitzt, das Methylenblau der salzsauren, wässerigen Lösung zu binden, als die meisten anderen Stoffe, so dass sie sich entweder isoliert färbt oder doch allenfalls sich viel intensiver färbt als diese (namentlich Mastzellkörnchen, Schleim der Schleimzellen, und, in gewissen Fällen, neugebildete Knochen-substanz! und Zellkerne).

Bei der späteren Alkoholbehandlung des Schnittes konserviert die Basophilie des Knorpels sich gewöhnlich viel besser, während

1) Durch Farblösung verschiedener Stärke mit oder ohne Säurezusatz.

2) Streng genommen kann man von der Chondroitinschwefelsäure auch nur mit Bezug auf diejenigen Knorpel reden, in welchen sie chemisch nachgewiesen ist; da sie aber bereits in so vielen verschiedenartigen Knorpeln verschiedener Tierarten gefunden ist, ohne jemals zu fehlen, scheint es mir äusserst wahrscheinlich, dass sie ein allgemein vorkommender Bestandteil des Knorpels ist. Mit Hinblick darauf, dass z. B. das Kollagen und das Elastin der Bindegewebsgruppe aller Wahrscheinlichkeit nach ja keine einzelnen scharf charakterisierten Stoffe, sondern im Gegenteil Gruppen etwas verschiedener Kollagene und Elastine sind, lässt sich aber die Möglichkeit nicht gänzlich ausschliessen, dass analoge Verhältnisse auch rücksichtlich der basophilen Substanzen der verschiedenen Knorpel vorkommen können. Dem könnte doch möglicherweise der Umstand widersprechen, dass die Chondroitinschwefelsäure im Knorpel so verschiedener Tiere wie z. B. einerseits des Kalbes und des Schweines, andererseits des Rochen und des Haifisches gefunden wurde.

die anderen Bestandteile sich entweder total oder fast gänzlich entfärben. Verdünnt man die Farbflüssigkeit auf 1 : 10000 und ferner durch Zusatz von 2 Tropfen 1% Salzsäure zu 3 ccm, so können wir das Vorherrschen des Knorpels noch mehr hervorheben. Dasselbe gilt zum Teil, wenn wir die Konzentration der Farbe vermehren und zugleich mehr der verdünnten Salzsäure zusetzen.

Die Färbung ist in diesem Falle als das Resultat von zwei sich entgegenwirkenden Affinitäten zu betrachten, indem einerseits der Schnitt, in casu die Chondroitinschwefelsäure, grosse Fähigkeit besitzt, sich mit den Methylenblau-Molekülen zu verbinden, andererseits aber die Salzsäure und das Wasser auf die solchergestalt gebildete Verbindung dissociierend wirken. Es lassen sich also, innerhalb gewisser Grenzen, eine Reihe Konzentrationen der Farbflüssigkeit¹⁾ (Methylenblau und Salzsäure) denken und finden, gegen welche die Tingibilität eines bestimmten Knorpelschnittes entweder 0 sein oder auch in jedem einzelnen Falle einen kleineren oder grösseren positiven Maximalwert haben kann d. h. der Schnitt kann nach gewisser Zeit keinen Farbstoff mehr aufnehmen, selbst wenn er länger darin liegen bleibt, während er bei einer anderen Zusammensetzung möglicherweise sehr wohl mehr Farbe aufzunehmen vermöchte). Ebenso wie der Knorpel (die Chondroitinschwefelsäure) verhalten sich nun alle übrigen Bestandteile. Um eine elektive Färbung der Knorpelgrundsubstanz zu erzielen, kann man nun zwei Wege einschlagen. Entweder findet man eine Farbenzusammensetzung (gewöhnlich eine ziemlich dünne Farbstofflösung mit ein wenig Säure), mittelst deren man in passender, willkürlich variabler Zeit den Knorpel hinlänglich intensiv, wenn auch nicht maximal, zu färben vermag, während die Färbung der anderen Bestandteile langsamer vorgeht und deshalb

1) Nach dem, was ich gesehen habe, findet wohl kaum zwischen der Konzentration des Farbstoffes und der der Salzsäure einfache Reciprozität statt.

während der Zeit, die der Knorpel zu seiner Färbung mit der gewünschten Intensität gebraucht, nicht besonders hervortretend werden kann; oder man wählt die Farbzusammensetzung so, dass die anderen Gewebe sich entweder gar nicht oder nur ganz schwach färben können, wie lange der Schnitt auch in der Farbe liegt, während der Knorpel sich entweder rücksichtlich der betreffenden Farbzusammensetzung maximal oder etwas unter dem Maximum färbt, jedenfalls aber für den vorliegenden Fall hinlänglich intensiv. In letzterem Falle ist die Färbung insoweit dem Knorpel spezifisch, denn dieser kann so lange in der Farbflüssigkeit liegen, wie man will, die anderen Gewebe färben sich dennoch nicht.

Man sieht, da auch nicht alle Teile des Knorpels dieselbe Affinität haben, und da diese Differenz nicht einzig und allein eine quantitative Differenz des Gehalts an Chondroitinschwefelsäure ist, dass Farben- und Säurekonzentrationen kommen können, bei denen sich jetzt nur die am meisten basophilen Teile des Knorpels färben lassen.

Gewöhnlich ist es zu empfehlen, eine solche mittlere Farbzusammensetzung zu wählen, dass alle basophile Substanz des Knorpels gefärbt werden kann; es ist aber ganz zweckmässig, die Färbung mittelst der Zeitdauer reichlich variieren zu können.

Es ist also grosse Variation möglich, und da zugleich die Basophilie, je nach der Art des Knorpels, der Fixation u. s. w. variiert, muss man sich in jedem einzelnen Falle ein wenig vorprüfen, am häufigsten rücksichtlich der Dauer des Färbens.

Das Verfahren, das ich gewöhnlich anwende, um die Verbreitung der Basophilie und Differenzen ihrer Lokalisation zu bestimmen, ist folgendes: Vorerst prüfe ich den Schnitt in einer Lösung 1:5000 + 1 oder 2 Tr. 1% Salzsäure zu 3 ccm mit Variation der Dauer der Färbung von 5—10—12 Minuten und länger.

Erweist es sich als notwendig, so wird der Säurezusatz vermindert oder ganz weggelassen. Man erhält dann die Maximalverbreitung der Basophilie durch hinlänglich langes Färben. Wünscht man schnellere oder intensivere Färbung, so kann man die Konzentration auf 1:3000 oder 1:1000 steigern. Oft ist es indes vorteilhaft, wenn die Färbung ein wenig lange andauert, denn man kann dann den Schnitt herausnehmen und unter dem Mikroskop die Phasen verfolgen. Schliesslich vermehrt man den Säurezusatz oder vermindert die Konzentration oder thut beides zugleich.

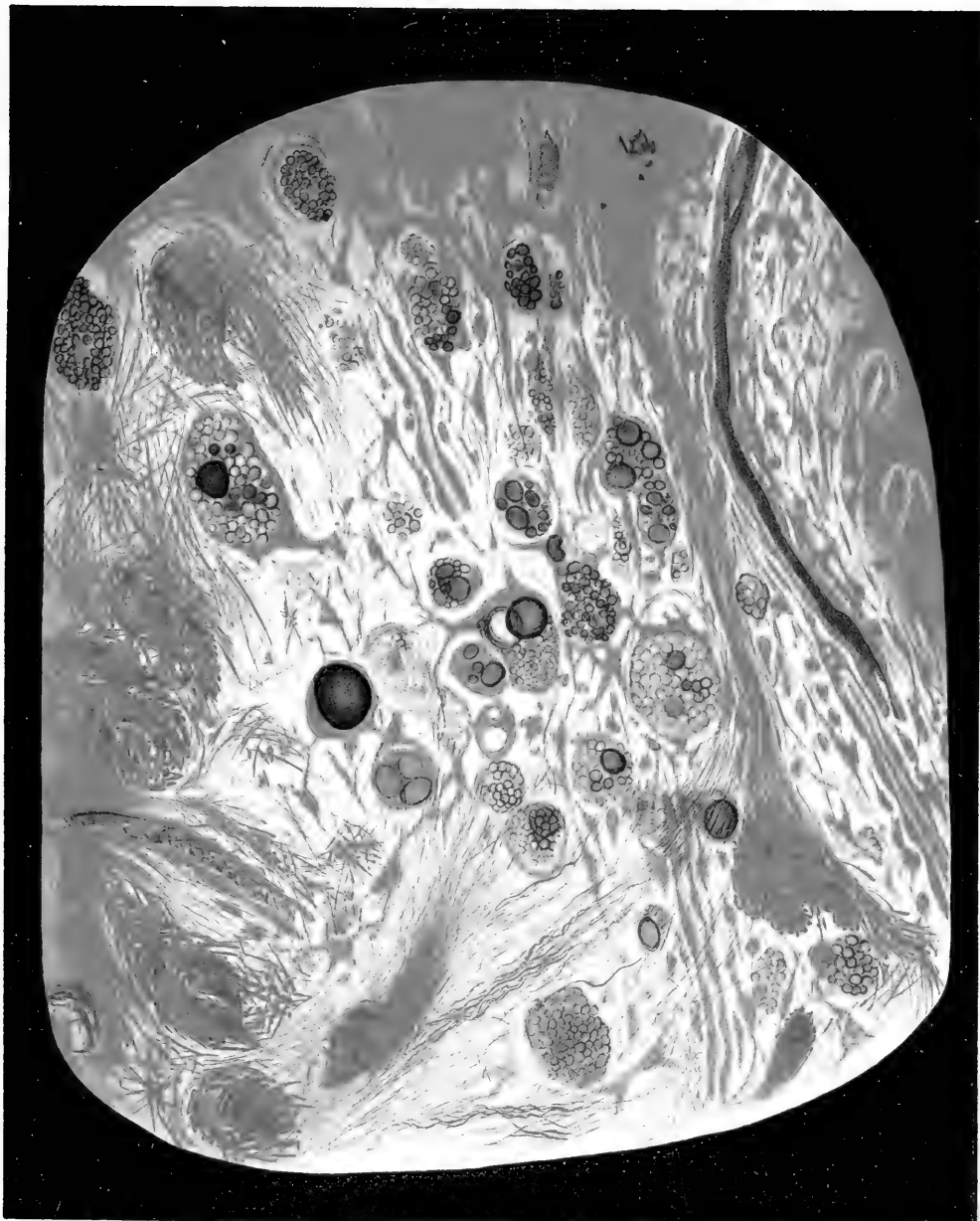
Bei stärkeren Konzentrationen der Farbe und gleichzeitig vermehrtem Säurezusatz färben sich häufig die am stärksten basophilen Teile relativ mehr intensiv, während der Rest des Knorpels absolut ungefärbt bleibt, selbst bei länger dauerndem Färben. Das oben von mir angedeutete Verhalten, dass in tinktorieller Beziehung keine einfache Reciprocität zwischen der Grösse des Säurezusatzes und der Konzentration des Farbstoffes besteht, beruht gewiss darauf, dass man sich den Säurezusatz als mehrfach wirkend zu denken hat, indem er nämlich teils die Farbstoffverbindung mit dem Schnitte dissoziiert, teils gewissermassen die Chondroitinschwefelsäure aus ihren Verbindungen befreit¹⁾ u. s. w. Dass

1) Als Beispiel hiervon mag folgendes dienen: Frische *Cartilago circoidea* oder *thyroidea* eines grossen Kalbes oder jungen Rindes wird auf dem Mikrotom (ohne Einschluss und mit allen möglichen Sicherungen vor dem Eintrocknen, also sehr geschwind) geschnitten, und die Schnitte werden augenblicklich in reichlichen absoluten Alkohol gebracht, wodurch der Chondroitinschwefelsäuregehalt des Gewebes gänzlich fixiert wird, weshalb a priori anzunehmen ist, dass die chemischen Verhältnisse der Grundsubstanz bedeutend geringere Änderung erleiden, als durch Fixation in anderen, chemisch mehr eingreifenden Flüssigkeiten. Nach der (einige Tage oder länger dauernden) Fixation ist das Material zu benutzen. Man bringt einen Schnitt erst in mehrmals zu wechselnden absoluten Alkohol und schneidet ihn darauf in drei gleichartige Teile. Den einen legt man in Xylol, die beiden anderen führt man durch mehrere Quanta immer mehr verdünnten Alkohols in Wasser über. Nun färbt man

die Chondroitinschwefelsäure ziemlich feste Verbindungen mit verschiedenen Stoffen des Knorpels auf die Weise schliessen

den ersten ziemlich kurze Zeit in 1. einer Lösung von Malachitgrünbase in Xylol, bis er kräftig grün geworden ist, ohne das Maximum zu erreichen (da er dann nämlich überall gleichmässig dunkelgrün wird), sodass zwischen den pericellulären Teilen und der übrigen Grundsubstanz deutliche Differenzierung ist; die Färbung wird in reinem Xylol unterbrochen. Die beiden anderen Schnitte werden gefärbt, (bis sie, bei schwacher Vergrößerung betrachtet, dieselbe Intensität der grünen Farbe erlangt haben), der eine 2. in einer dünnen, jedoch ziemlich kräftig grünen, wässrigen Lösung des Malachitgrün und der andere 3. in derselben Lösung mit einem Zusatz von 1—2 Tr. 1% Salzsäure pr. 3—5 ccm; immer ziemlich kurze Zeit hindurch. Wir bekommen nun folgende Resultate: Nr. 1 und Nr. 2 zeigen etwas mehr diffuse Färbung als Nr. 3. Am stärksten gefärbt sind in Nr. 1 und Nr. 2 die äusseren Schichten der Knorpel am Perichondrium und die den Gefässen zunächst gelegenen Teile, etwas schwächer, jedoch kräftig, die Mitte. Sonderbarerweise sind die den Zellen und den Zellengruppen am nächsten liegenden Partien, die in der That absolut betrachtet, die meiste basophile Substanz enthalten, relativ schwach gefärbt, während die Färbung in allen denjenigen Partien, die das meiste unmaskierte Kollagen enthalten, die mithin die grösste Vorliebe für saure Farbe zeigen, besonders kräftig ist! — Wir bekommen somit ein „interkapsuläres“ Netzwerk gefärbt. In Nr. 3 ist die Farbenverteilung die umgekehrte, hier haben wir sehr starke Färbung um die Zellen, in denjenigen Partien, die thatsächlich am meisten basophilen Stoff enthalten und die Farbenbasen sogar stark saurer Lösungen zu binden vermögen; dagegen ist das interkapsuläre Netzwerk und überhaupt Partien, die am meisten unmaskiertes Kollagen enthalten und am stärksten acidophil sind, wie die nach dem Perichondrium hin und um die Gefässe der Grundsubstanz liegenden, ungefärbt oder auch viel schwächer gefärbt. — Legt man aber Schnitt Nr. 2 (den in neutraler wässriger Lösung gefärbten) in die schwach saure Farblösung, in welcher Nr. 3 gefärbt wurde, oder auch in eine ebenso stark salzsäurehaltige aber schwächere Farblösung oder in Wasser von demselben HCl-Gehalt, so sieht man unter dem Mikroskope, wie die Farbe sich allmählich ebenso verteilt wie im Schnitt Nr. 3, indem die pericellulären Strecken sich am stärksten färben, während die Farbe im interkapsulären Netzwerk, um die Gefässe und in den perichondralen Partien u. s. w. schwächer wird oder verschwindet. Diese Färbungen müssen, das wiederhole ich, in einem Stadium betrachtet werden, wo die Grundsubstanz noch nicht überall intensive Farbe angenommen hat. — Die Deutung dieser Verhältnisse muss, in guter Harmonie mit allen anderen Tingibilitätsverhältnissen des Knorpels (siehe später), meiner Ansicht nach die werden, dass der basophile Stoff (die Chondroitinschwefelsäure) ungleichmässig gebunden ist. Derselbe ist in geringerer Menge, aber teilweise loser gebunden, an den Stellen vorhanden, wo es das meiste unmaskierte Kollagen giebt, da er sich verhältnismässig schnell und leicht mit der Farb-Base der Xylollösung und neutralen wässrigen Lösung des Farbsalzes verbindet. An den anderen Stellen

1367



kann, so dass diese Verbindungen trotz ihres Gehaltes an maskierter Chondroitinschwefelsäure nur schwach oder gar nicht basophil sind, wie die physiologisch-chemischen Verhältnisse des Knorpels dies ja auch zeigten, halte ich für sicher. So tritt sowohl nach Säurebehandlung als zu einem frühen Zeitpunkte der Maceration (siehe oben) oder der Digestion mit destilliertem Wasser an Lokalitäten des Schnittes, die vorher entweder gar nicht oder auch nur schwach basophil waren, stärkere Basophilie auf, während andere, vorher stark basophile Partien, z. B. die Grundsubstanz (Kapsel, formlose Grundsubstanz) unmittelbar um viele der Zellengruppen, ihre frühere Basophilie total verloren haben. D. h.: an den Stellen, wo die Chondroitinschwefelsäure lose gebunden oder in Überschuss gebunden war und sich wohl deshalb leicht färbte, hat sie sich jetzt dissociiert; an den Stellen, wo sie früher fester gebunden oder vielleicht maskiert war, ist sie jetzt lockerer ge-

findet er sich in grösseren Mengen und fester gebunden. Dann wirkt die Salzsäure, um hier zum Teil seine Affinitäten zu befreien, während umgekehrt an anderen Stellen die Farbstoffverbindung sich ganz oder teilweise dissociiert. (NB. Durch länger dauerndes Färben kann man indes schliesslich auch die Färbung dieser entfärbten Partien bewirken.) Ganz analog färbt sich der Schnitt in wasserfreier Lösung freier Farbsäuren, in Jodeosin, in Äther, in Eosinsäure, in der roten Farbe des Salzes u. s. w.; also sind auch die acidophilen Bestandteile des Schnittes hier loser gebunden, und diese Färbung konserviert sich an denselben Stellen in Alkohol, Wasser, Salzglycerin. Ich bemerke gelegentlich, dass ich zu diesen Versuchen, welche ich schon 1899 anstellte, nicht nur Malachitgrünbase in Xylol, sondern auch die farblose Rosanilinbase, Rhodaminbase, Toluidinblau- und Methylenblaubase, alle in Benzol, Benzin oder Xylol gelöst, selbst darstellte und anwandte, indem ich natürlich sehr wohl wusste, dass ich damit eine echt chemische Färbung (nämlich die Bildung des gefärbten Salzes) erreicht hatte. Auch die Gegenfärbung mittelst ätherischen Jodeosins oder Eosinsäure (Bildung des roten Salzes in den entwässerten Knorpelschnitten, wobei die Färbung sich bemerkenswerterweise ganz dieser Xylolbasenfärbung analog lokalisierte) hatte ich damals angestellt und besitze Präparate davon, die sich jetzt mehr als fünf Jahre lang konserviert haben. Ebenfalls habe ich lange vor M. Heidenhains Publikation von 1901 mehreren Kollegen diese Versuche als Beispiele „echter chemischer Färbung“ demonstriert.

bunden, so dass sie sich färben lässt. Am Laryngeal- und Trachealknorpel habe ich dies Verhalten konstatieren können, u. a. nach Maceration frischer Schnitte 24 Stunden lang in Aqua destillata bei 50° C. und darauffolgendem gründlichen Auswaschen 4—5 Tage hindurch oder auch kürzer in Aqua destillata von gewöhnlicher Temperatur. An dünnen Schnitten hatten dann viele, ja die meisten der Chondriuballen ihre Basophilie in saurer Flüssigkeit 1:5000 + 2 Tr. 1% Salzsäure verloren, dafür war aber das intermediäre Netz, das in gewissen Zonen stark basophil sein kann und auch ist, teils stärker basophil geworden, teils hatte es die Basophilie gänzlich verloren, teils waren Teile desselben, die sonst nicht deutlich basophil, sondern sogar „pikrophil“ zu sein pflegen, sehr stark basophil geworden (dies verlor sich ganz bei fortgesetzter Maceration).

Der letzte Schritt wird nun der, dass die Chondroitinschwefelsäure sich gänzlich aus der Verbindung mit der Knorpelgrundsubstanz ausscheidet und mit der Macerationsflüssigkeit oder dgl. entweicht.

Weit wichtiger als die Färbung der Chondroitinschwefelsäure war in histiologischer Beziehung indes die Färbung des Kollagens im Knorpel und den Bindegewebsfasern.

Elektive Färbung des Bindegewebes, speziell des weissen fibrillären Bindegewebes hat man ja längst gekannt und geprüft, denn in der That zeigt das Bindegewebe eine ziemlich bedeutende Möglichkeit, sich elektiv zu färben, ganz anders als z. B. das Muskelgewebe, geschweige denn das Zellprotoplasma, unter welcher Benennung man ja, beiläufig gesagt, die heterogensten Dinge zusammenfasst. Ich werde in aller Kürze einige der wichtigsten Färbungen des Bindegewebes erwähnen, muss aber sogleich hinzusetzen, dass es, streng genommen, weniger korrekt ist, wenn man sie alle als spezifische Bindegewebsfärbungen bezeichnen will.

Ich nehme nur diejenigen Färbungen mit, die das Bindegewebe möglichst vom Elastin, jedenfalls aber von den Muskeln und dem Protoplasma tinktoriell hervorheben und unterscheiden.

Vorerst ist Ranviers Pikrokarmin (183) zu nennen, das bei gutem Erfolg das Bindegewebe schön rosarot, das Elastin gelb färbt. Ferner diejenigen Eosin-Hämatoxylin, Kombinationen, mit denen das Bindegewebe sich in einem anderen Tone oder einer anderen Farbe färbt als das Protoplasma die glatten Muskeln u. s. w. Unter diesen ist besonders Renauts (194) Glycerin-Eosin-Hämatoxylin zu nennen, welches das Bindegewebe graublau färbt. Dagegen lassen sich die gewöhnlichen Eosinfärbungen nicht dazu gebrauchen, eine einigermaßen deutliche Übersicht über die Verteilung des Bindegewebes zu geben.

Diese und mehrere andere Methoden, z. B. eine von mir angewandte, indes nicht veröffentlichte Hämatoxylin-Essig-Pikrinsäure-Pikrokarmin-Färbung (die Kerne, der Knorpel und der Schleim blau, das Protoplasma gelb, die Muskeln orange, das Elastin gelb und das Bindegewebe rot) können für allgemeine histiologische Arbeiten Genügendes leisten; kommt es aber darauf an, das Bindegewebe speziell zu verfolgen, so sind sie zu wenig prägnant.

Mit dem bestimmten Zwecke vor Augen, spezifische Bindegewebs-, oder wie man in der jüngsten Zeit gern sagt, Kollagenfärbungen zu finden, hat namentlich Unna (275) gearbeitet, dem wir mehrere vortreffliche histiologische Methoden verdanken. Er hat 3 Hauptgruppen: 1. die Orcein-Methode mit polychromem Methylenblau und Orcein, 2. die Methoden mit Sulfosalzen, 3. die ursprünglich von Benecke (15) angegebene, von Unna modifizierte Jod-Methode. — Was die genauere Beschreibung dieser Methoden betrifft, muss ich auf die Originale verweisen; keine derselben hat sich als hinlänglich elektiv in dem Umfange erwiesen, der für den mehr universellen Gebrauch wünschenswert oder erforderlich ist. Unna gebraucht sie für

die Haut und härtet alles in absolutem Alkohol. Sie können nun auch in vielen Beziehungen vorzügliche Dienste leisten, nur nicht als sichere spezifische Färbungen, deren ich bedurfte. Jeder, der mit denselben viel gearbeitet hat, wird dies bestätigen können. Die Resultate der Färbungen können nach der Zeitdauer, dem Grad des Auswachsens u. s. w. bedeutend variieren.

Die polychr. Methylenblau-Orceinmethode ist eine sogar vorzügliche und allgemein brauchbare Quadrupelfärbung; erstens färben sich aber das „Elastin“ und das „Kollagen“ ganz auf dieselbe Weise und lassen sich nur schwer von einander unterscheiden, ferner können sich auch andere Elemente als diese ebenso wie das Kollagen färben, z. B. die quergestreiften Muskeln, Gliafasern u. s. w. Ähnliches gilt sowohl von Beneckes als von Unnas Jodmethode, die in der Hauptsache Weigerts modifizierte Fibrinfärbemethode ist. Allerdings färbt das Elastin sich in den meisten Fällen rot, das Kollagen blau hiermit, dies geschieht aber keineswegs immer konstant und ausserdem können viele andere Elemente blaue Färbung annehmen (Glia, Kerne, quergestreifte Muskelsubstanz u. s. w.). Endlich sind diese Methoden durchaus nicht brauchbar zur Darstellung des Bindegewebes des Knorpels wegen der Basophilie des Knorpels und aus anderen Gründen. Ich bemerke hier gelegentlich, dass auch die Bindegewebsfärbung mit Mallorys¹⁾ Phosphormolybdän-Hämatoxylin aus vielen Gründen nicht zu gebrauchen ist, u. a. weil sie nicht hinlänglich spezifisch wirkt.

Bei den Methoden mit Sulfonsalzen werden die Sulfon-

¹⁾ In der achten Auflage seines Lehrbuches der Histologie (1898) führt Stöhr Mallorys Hämatoxylin als „Bindegewebsfärbung“ an. Ich selbst wende schon seit mehr als neun Jahren selbständig invertierte Hämatoxylinfärbungen an, nämlich Molybdän-Hämatoxylin und Wolfram-Hämatoxylin ganz anderer Konstruktion als das Mallorysche, auch zum Bindegewebe, Nervensystem u. s. w. In mehreren Fällen können sie verschiedene Vorzüge darbieten. 1896 hatte Mallory sie zu verschiedenen anderen Geweben benutzt.

säuren des Triphenylrosanilins angewandt, unter denen die Di- und die Trisulfonsäure das sogenannte Wasserblau geben (d. h. in Wasser löslich, im Gegensatz zum Triphenylrosanilin selbst, das in Wasser unlöslich, in Alkohol aber löslich ist, deshalb Spiritblau), wie auch die Di-Sulfonsäure des Rosanilins, das sogenannte Säurefuchsin (Synonyme „Rubin“, Fuchsin S.). Das Wasserblau kommt u. a. in der bekannten Garbini-schen Kombination Safranin Wasserblau als gewöhnliche Doppelfärbung zur Verwendung.

Unna benutzt Wasserblau und Safranin als Doppelfärbung und als „spezifische“ Kollagenfärbung. Alle Sulfonsäuren des Triphenylrosanilins, nämlich die Monosulfonsäure (das sogenannte Nicholson's Blau oder Alkaliblau), die Disulfonsäure (das sogenannte Wasserblau für Seide) und die Tri- und Tetrasulfosäuren (ebenfalls Wasserblau genannt, für Baumwolle, Baumwolleblau) lassen sich neben einer roten Kernfarbe vortrefflich als „zweite Farbe“ verwenden, z. B. ausser mit Safranin mit den verschiedenen Karminen und Cochenillen (am besten mit denen von der röttesten Nuance), und sicher ist es, dass das Bindegewebe — das Kollagen — sich sehr schön damit färbt; die Elekion des Wasserblau für das Kollagen ist aber keineswegs so ausgesprochen wie z. B. die des Säurefuchsin, und überdies färbt Wasserblau das Elastin, ebenfalls und zwar stark, die übrigen Bestandteile des Gewebes, das Protoplasma, die Muskeln u. s. w., ja selbst die Zellkerne können sich sehr kräftig damit färben. Wünscht man eine möglichst reine Färbung des Bindegewebes, so muss man die blaue Farbe in Alkohol ausziehen und kann dann auch eine recht brauchbare Färbung des Bindegewebes und des Elastins im Verein erhalten, besonders wenn es nur auf eine vorläufige Übersicht über die Verteilung der Bindegewebssubstanzen im Schnitte ankommt. Es giebt aber so viel anderes, das gefärbt wird (Protoplasma, Muskeln, Nerven u. s. w.) und violette und blauviolette

oder auch, wenngleich schwächere, rein blaue Töne erhält, dass die Wasserblau-Kombination, obschon sie zu gewöhnlichem histologischem Gebrauche sehr verwendbar sein kann, dennoch weder besonders spezifisch noch elektiv genannt werden kann. Das Elastin wird auch nicht genügend scharf von dem Kollagen differenziert.

Auf den Knorpel angewandt, der mich ja am meisten interessierte, ist das Wasserblau, seinem übrigen Verhalten analog, auch hier zu wenig elektiv und färbt z. B. die Knorpelzellen erheblich besser als die Knorpelfibrillen. Das mit Chondroitinschwefelsäureverbindungen imprägnierte Kollagen färbt sich mit Wasserblau viel schlechter als mit Säurefuchsin nach meiner Färbemethode (s. unten). Dasselbe eignet sich für den Knorpel entschieden schlechter als viele andere Farben. Es versteht sich ferner von selbst, dass Blau als Bindegewebsfarbe durchaus nicht mit der blauen basischen Farbe der Knorpelgrundsubstanz (der Chondroitinschwefelsäure!) zusammen zu gebrauchen ist; man müsste dann rote, orange oder braune Farben als „basische“ Farben anwenden. Auf meine Versuche in dieser Beziehung werde ich mich nicht einlassen; keine der roten, orange oder braunen Farben, mit denen ich Versuche anstellen konnte, war in dieser Hinsicht so zweckmässig wie das Methylenblau; überdies habe ich vorläufig keine saure Farbe, blauviolett, oder grün, gefunden¹⁾, die geeigneter wäre als die Triphenylosaniline. Da nun eine andere Farbkombination völlig befriedigende Resultate lieferte, fand ich keinen Grund, mich ferner in dieser Richtung zu bemühen.

Die für mich entscheidenden Erwägungen waren nun folgende: Ich wollte ein Verfahren suchen, das mir gestattete, das Bindegewebe, das Kollagen von anderen Gewebsbestandteilen verschieden zu färben, von Protoplasma, Muskeln, Chondromucoid u. s. w. absolut verschieden und womöglich auch vom Elastin. Ferner musste diese Bindegewebsfärbung besonders

1) Selbstverständlich versuchte ich auch verschiedene Beizfärbungen.

auf den Knorpel anwendbar sein und sich schliesslich mit der basischen blauen Farbe kombinieren lassen, mit der ich die Chondroitinschwefelsäure im Knorpel färbte.

Da die blauen und grünen Bindegewebsfärbungen sich ja leider nicht eigneten¹⁾, hatte ich die Wahl unter den gelben, den orange und den roten Farben. Des Farbenkontrastes wegen war die Kombination gelb und rot vorzuziehen, und die Rollen waren dann wo möglich so zu verteilen, dass das Gewebe, das ich besonders verfolgen wollte, rot gefärbt würde, während Gelb, das sich in optischer Beziehung schlechter zur mikroskopischen Differenzierung feinerer Strukturen eignet, für alle anderen Gewebsteile reserviert würde, so dass diese mehr in den Hintergrund kämen. Wo umgekehrt die Verhältnisse der letzteren näher zu untersuchen wären, müssten natürlich andere Methoden zur Anwendung kommen. Die orange Farben, von denen möglicherweise die Rede sein konnte, eigneten sich aus mehreren Gründen schlechter als die gelben, wovon ich mich durch Untersuchungen überzeugte. Unter den gelben und roten Farbstoffen prüfte ich eine Menge an den verschiedensten Geweben und Fixierungen, und ich überzeugte mich hierdurch, dass es sich lohnen konnte, mit zwei Farben, nämlich mit Säurefuchsin und Pikrinsäure, näher zu experimentieren. Diese Farbkombination hatte ja bereits ziemlich verbreitete Anwendung gefunden, z. B. zu Altman's (2) Granulafärbung²⁾, zur sogenannten van Giesonschen Methode und schliesslich zu einer der Kollagenfärbungen Unnas (275), wie auch zu mehreren anderen, die uns hier nicht interessieren. Diese Farben boten den Vorteil dar, dass sie zu ziemlich verschiedenen Farbgruppen gehören, die Pikrinsäure zu den Nitrofarbstoffen, das Säure-

1) In mehreren Beziehungen (u. a. aus optischen Rücksichten) wäre es besser gewesen, eine elektiv blaue oder intensiv violette Bindegewebsfarbe zu haben.

2) 10% Säurefuchsin in $\frac{1}{3}$ Alkohol diff. in konz. Pikrinsäure.

fuchsin zu den Sulfonsäuren der Farbenbasen, und dass sie verhältnismässig rein zu haben sind.

Unnas Methode ist folgende: Fixierung des Materials (Haut) in abs. Alkohol. — Celloidinschnitte. Man färbt: 1. in 2% wässrigem Säurefuchsin 5—10 Min. lang. 2. Abspülen in Wasser. 3. Man bringt die Schnitte in konz. wässrige Pikrinsäurelösung, in der sie 1—2 Min. bleiben. Hier findet Umfärbung statt und der Schnitt giebt eine rote Farb-Wolke ab. 4. Der Schnitt wird in absoluten, mit Pikrinsäure gesättigten Alkohol übergeführt, wo er bald mit dem Abgeben von Säurefuchsin aufhört und ohne Nachteil längere Zeit hindurch verbleiben kann, in der Regel sind 2 Min. aber genügend und wird darauf 5. in reinen absoluten Alkohol gelegt, abgespült und dann 6. in Bergamotteöl oder Xylol, — Balsam angebracht.

Dies ist, wie Unna angiebt, eine bequeme Methode. Resultate: Kornschicht und Kerne zinnoberrrot. Die protoplasmatischen Einlagerungen, wie das Deckepithel, die Follikel, Drüsen, Gefässe — gelb. Das „Kollagen“, ist karminrot und enthält zahlreiche kleine, gelbe Flecke, d. h. Bindegewebszellen mit gelbem Protoplasma und mit einem kleinen roten Kreise, dem Kern. Die glatten Muskeln haben die gelbe Protoplasmafarbe, das Elastin ist rotfarbig ebenso wie das Kollagen und deshalb schwieriger zu gewahren.

Diese Methode ist also nur uneigentlich eine spezifische Kollagenfärbung zu nennen, denn ausser dem „Kollagen“ werden noch viele andere Sachen rot gefärbt. Dies ist freilich ein Übelstand einer „spezifischen“ Färbung, könnte aber doch angehen, wenn man nur immer sicher ginge, dass man konstante Resultate erhalte; dies ist aber keineswegs immer der Fall. Die Resultate können ziemlich bedeutend variieren, selbst rücksichtlich der Haut, geschweige denn anderen Materiales, und die Differenzierung in den pikrinsäurehaltigen Flüssigkeiten, von der doch alles abhängt, ist der schwierige Punkt. Für Übersichtsbilder giebt

das Verfahren sehr brauchbare Resultate; geht man aber in die Details, und eben auf diese kommt es oft an, so können unangenehme und häufig ganz launenhafte Abweichungen eintreten; so kann die rote Farbe auf das Protoplasma und die Muskeln übergreifen, oder umgekehrt kann die gelbe Nachfärbung zu weit gehen und z. B. einige Bindegewebsfasern gelb oder orange färben, ohne dass man einen Grund hierfür finden kann, und ohne dass man hieraus schliessen darf, diese Stellen des „Kollagens“ seien „degeneriert.“ Die Ursache einer solchen Gelbfärbung des Bindegewebes ist oft die, dass die Bindegewebsfasern weniger dicht, mehr zerstreut liegen, weshalb die Pikrinsäure auf diese Stellen weit mehr energisch entfärbend wirken konnte als auf Stellen, wo die Bindegewebsfasern dicht und kompakt liegen. Ähnliches gilt vom Elastin. Überhaupt ist die Differenzierung in einer Farblösung, die eine andere Farbe verdrängt, ein ziemlich heikler Punkt, wenn es nicht nur darauf ankommt, einen Gewebsbestandteil im Gegensatz zu den anderen zu färben oder nur zu differenzieren, sondern dieser zugleich (wie das „Kollagen“) eine bestimmte Farbe bekommen soll, um seine Beschaffenheit gegen Teile von ähnlicher Form zu dokumentieren. Denn eben dies wird ja unter der spezifischen Färbung verstanden. Zugleich ist ersichtlich, dass eine solche Methode anscheinend konstante Resultate zu geben vermag, solange es nicht auf die feinsten Verhältnisse ankommt. Zu feineren Untersuchungen erwies Unnas spezifische Kollagenfärbung sich als unbrauchbar; denn es war unmöglich, mit Sicherheit die Differenzierung genau im richtigen Stadium zu unterbrechen, da man, wie die Erfahrung zeigte, oft die Differenzierung, die Nachfärbung, an einigen Stellen zu weit vorgeschritten, an anderen dagegen unzulänglich fand. Ich bestreite übrigens durchaus nicht, dass man gelegentlich tadellose Präparate erhalten kann, das Bindegewebe färbt sich in den Details aber gar zu inkonstant.

Die andere Färbung mit Säurefuchsin-Pikrin ist die sogenannte van Giesonsche Methode (81), die in den letzten Jahren oft zur Verwendung kommt.

1. Man färbt hier bekanntlich erst $\frac{1}{2}$ Stunde lang in Hämatoxylin, 2- wäscht in Wasser aus, 3. färbt 3—5 Min. hindurch in einer Mischung von Säurefuchsin und Pikrinsäure, die so zusammengesetzt ist, dass man einige Tropfen einer konz. wässerigen Säurefuchsinlösung zu 100 ccm einer konz. wässerigen Pikrinsäurelösung setzt, bis die Mischung dunkel granatrot geworden ist¹⁾, mithin relativ viel Säurefuchsin enthält. Die Schnitte werden hierauf schnell in Wasser abgespült, in Alkohol entwässert, in Origanumöl aufgehellert und in Kanadabalsam gelegt. Die Färbung hebt die Ganglienzellen, das Neuroglia, die Blutgefäße und die sklerotischen Partien hervor, indem diese eine granatrote Farbe annehmen. Die Achsencylinder werden rot, das Nervenmark gelb.

Die Präparate wurden erst im L. Mülleri, darauf in Alkohol gehärtet. Die originale Methode wurde statt der Karminfärbungen auf das Nervensystem angewandt und machte anfangs gar nicht den Anspruch einer spezifischen Bindegewebsfärbung.

Später fand Paul Ernst (55), das van Giesons Methode sich auch zur Färbung des sogenannten „Hyalins“ eignet. Es würde uns indes zuweit abführen, wollten wir uns in diesem Zusammenhang auf die Frage nach dem Hyalin einlassen; uns interessiert es nur mit Bezug auf die Bindegewebsfärbung, die Ernst einmal (l. c. S. 253) als purpurrot im Gegensatz zum scharlachroten, mehr gelblichen Hyalin beschreibt, während er an einem anderen Orte (S. 256) sagt, das gewöhnliche Bindegewebe sei ungefärbt oder pikringelb, das „sklerotische“, das zum Hyalin wird, rosa, das eigentliche Hyalin orangerot oder gelblich. Hier

¹⁾ Genauere Mischungsverhältnisse sind erst viel später von anderen angegeben.

ist also auch von keiner spezifischen Färbung des Bindegewebes die Rede. Überhaupt wird man sehen, wo van Giesons Methode in den späteren Jahren angewandt wurde, dass eine Eigenschaft ihr charakteristisch ist, nämlich die grosse „Geschmeidigkeit“, oft Launenhaftigkeit, indem die Farbenverteilung keineswegs konstant, sondern sehr wechselnd ist¹⁾, was allen bekannt sein wird, die sich mit derselben beschäftigt haben. Obschon man häufig schöne, hie und da fast tadellose Differenzierung des Bindegewebes erhält, kann es sehr wohl geschehen, dass entweder die rote oder die gelbe Farbe zu weit geht; was ich über Unnas Säurefuchsin-Pikrinmethode bemerkte, gilt zum Teil in noch höherem Grade von van Giesons Methode. Es gelang mir auch nicht, wenn ich ein bestimmtes Verhältnis des Säurefuchsin zur Pikrinsäure anwandte, zuverlässige und konstante Resultate hinsichtlich des Bindegewebes zu erzielen²⁾. Zu meinen Bindegewebsuntersuchungen konnte ich diese Methoden also ebensowenig gebrauchen wie die anderen, sie gaben aber gewissermassen wieder einen Fingerzeig, dass die Farbkombination Säurefuchsin und Pikrinsäure die Möglichkeit darbiere, eine zuverlässige, wenn man will, „spezifische“ Bindegewebsfärbung zu finden. Ich unternahm deshalb eine Reihe systematisch variiertter Versuche mit den beiden Farben, und 1895 gelang es mir, die endliche Methode zu finden, die ich bereits im Herbste 1898 publizierte³⁾.

Man kann das Säurefuchsin und die Pikrinsäure teils zur

1) Man vergl. z. B. die von den verschiedenen Autoren beschriebenen Farbeneffekte.

2) Es hatte keinen Zweck, mich auf alle verschiedenen Modifikationen der van Giesonschen Methode einzulassen, da keine der damals veröffentlichten besondere Vorteile darbot oder als Bindegewebsfärbung zuverlässig war; ihre Anwendbarkeit als gewöhnliche Tripelfärbung wird hierdurch nicht geschmälert.

3) Fr. C. C. Hansen: En paalidelig Methode til Farvning af Bindevævet. Hospitalstidende Nr. 42—1898. Kjöbenhavn (3. S.) und: Eine zuverlässige Bindegewebsfärbung. Anat. Anzeiger. XV. Bd. Nr. 9. 1898. S. 151—153.

zweimaligen, successiven Färbung, teils als Mischung beider Farben zu simultaner Färbung benutzen. Erstere Methode wird von Unna, letztere von van Gieson und anderen bevorzugt und von v. Gieson zugleich mit einer Vorfärbung mit Hämotoxylin kombiniert.

Es zeigt sich nun, dass die simultane Färbung in einer Mischung beider Farben weitaus den Vorzug verdient, weil die gleichzeitige Wirkung der beiden Farbstoffe auf die Gewebe deren verschiedene Affinität zu den Farben bedeutend grösseren Einfluss erhalten lässt, vorausgesetzt, dass diese dem Schnitte in angemessener Mischung geboten werden, was man natürlich ausprobieren muss. Ich versuchte viele verschiedene Variationen; die schliesslich gefundene Methode werde ich hier rekapitulieren, indem ich übrigens auf die frühere Publikation verweise.

1. Man bereitet eine Farbenmischung aus 100 ccm kalter konz. wässriger Pikrinsäure und 5 ccm 2% wässriger Säurefuchsinlösung, die im Dunkel oder in nicht gar zu starkem Lichte unbegrenzte Haltbarkeit besitzt. Will man färben, so setzt man zu 9 ccm dieser Lösung 1 Tropfen 2% Essigsäure (ca. 1 mg. Eisessig), also Eisessig zur Farbflüssigkeit wie 1: 9000. In dieser Lösung bleibt der Schnitt bis 20 Min., gewöhnlich genügen aber 1—2 Min. Andererseits liess ich Schnitte oft 24 Stunden ohne Nachteil, freilich auch ohne Nutzen, darin liegen. Die Art der Fixation kommt dann in Betracht, und das lange Liegen in der Farbflüssigkeit kann ich nicht empfehlen.

2. Mit einem Spatel oder einem ähnlichen Instrumente nimmt man den Schnitt aus der Farbflüssigkeit heraus, der anhaftende Überschuss derselben wird zum grössten Teil mittelst Filtrierpapiers aufgesaugt, und nun wird der Schnitt schnell (2—3—4 Sek.) in 3 ccm Aqua destill. abgespült, dem

man 2¹⁾ Tropfen der schwach essigsäuren Flüssigkeit, in der man den Schnitt färbte, zugesetzt hat.

3. Man nimmt mit dem Spatel den möglichst geglätteten Schnitt heraus, saugt wieder schnell mittelst Filtrierpapiers möglichst viel der Flüssigkeit weg und bringt den Schnitt unmittelbar darauf in ca. 5 ccm 96 % Alkohol an, worin man ihn hin und her bewegt, damit die Farbe sich rasch fixiert. Nach 1 Min. wechselt man den 96 % Alkohol, in welchem der Schnitt²⁾ nun ca. 2 Min. lang bleibt.

4. Der Schnitt wird jetzt in absolutem, ebenfalls einmal erneuertem Alkohol völlig entwässert. Gewöhnlich ist die Entwässerung in 2—5 Min. beendet.

5. Man bringt den Schnitt in Xylol (nicht in Öl), das man gleichfalls einmal wechselt.

6. Schliesslich legt man den Schnitt in die eben genügende Menge dicken Xylol-Kanadabalsams.

Nr. 2 und 3 sind jedenfalls für jeden Schnitt zu erneuern. Nr. 4 und 5 werden ziemlich häufig erneuert, besonders ist das letzte Quantum Xylol durchaus frei von Spuren von Alkohol zu halten. Man beachte ebenfalls, dass die essigsäure Farblösung sich verändert, wenn man mehrere grössere Schnitte in demselben Quantum färbt; die Lösung muss deshalb entsprechend oft gewechselt werden.

Die Resultate dieser Färbung sind folgende:

Das weisse Bindegewebe, das „Kollagen“, wird stark rot, die anderen Bestandteile des Schnittes, auch das Elastin, werden gelb.

Diese Methode ist meines Wissens einstweilen die einzige

1) Die Tropfen müssen so gross sein, dass 1 ccm nicht weniger als 20 giebt.

2) Alles ist auf mittelgrosse, höchstens 3—4 qcm grosse Schnitte berechnet; sind dieselben grösser, so muss man dem entsprechend grössere Quanta der Flüssigkeit nehmen.

einigermassen sichere und zuverlässige Farbenreaktion auf Bindegewebe. Die elektive Färbung tritt fast augenblicklich wie eine Reaktion ein.

Ich werde nun die Methode selbst und deren Anwendung ein wenig näher erörtern. Ausser der genannten Zusammensetzung der Farbflüssigkeit, auf die ich unten zurückkommen werde, sind es 3 Hauptpunkte, die **im Verein** die Methode in ihrer Wirkung sicher und konstant machen und ihr als Bindegewebsreaktion grössere Zuverlässigkeit verleihen als irgend eine andere Bindegewebsfärbung¹⁾.

1. Der Zusatz der minimalen Essigsäuremenge zur Farbflüssigkeit. Wie dieser Zusatz eigentlich wirkt, darüber kann ich nur Vermutungen haben²⁾. Man sollte meinen,

1) Diese und die folgenden Seiten, die ich niedergeschrieben hatte, lange bevor ich J. Schaffers Bemerkungen über meine Bindegewebsfärbung (in der Zeitschr. f. wiss. Zool. Bd. LXVI, 2. S. 236) las, dürften eine genügende Beantwortung enthalten. Ich bemerke ausdrücklich, dass ich ebensowenig wie viele andere Histiologen Schaffers Artikel in der Wiener klin. Wochenschr. (1896, Nr. 45) kannte, als ich meine Methode publizierte; dasselbe gilt von dem von Schaffer citierten Aufsätze Terrazas aus 1896. Meine Methode war schon im Sommer 1895 ausgearbeitet, und sowohl ich als auch andere Forscher hier in Kopenhagen hatten längere Zeit hindurch mit derselben gearbeitet, bevor sie publiziert wurde, siehe l. c. Nach meiner Publikation habe ich mit Befriedigung gesehen, wie bald das eine, bald das andere Moment meiner Methode in verschiedene Verbesserungen der „v. Giesonschen Methode“ aufgenommen wurde, hoffentlich wird vorliegende Übersetzung meiner Arbeit dazu beitragen, dass eine ganze sichere „v. Giesons Methode“ endlich publiziert wird. (Siehe die verschiedenen Publikationen über „van Giesons Methode“ vor der Publikation meiner Artikel 1898).

2) Vergl. S. 634 u. f. Dass derselbe die Wirkung des Säurefuchsin verstärkt, ist sicher genug. Hiermit im Zusammenhang erwähne ich, dass ich gefunden habe, wie ein ähnlicher geringer Zusatz (1 Tr. zu 9 ccm) von 2% Essigsäure zu z. B. einer 1%igen Lösung des Eosin sehr empfehlenswert ist; die Färbung wird im Laufe ganz kurzer Zeit eine vollständige, ist weit mehr differenziert und elektiv und sitzt viel fester, sodass die Alkoholbehandlung ganz anders als sonst zur Differenzierung gebraucht werden kann. Setzt man aber zu viel Essigsäure zu, so wird das Eosin gefällt. Bekanntlich entfärben auch stärkere Säuren die Eosinfärbung oder fällen das Eosin.

dass die Pikrinsäure, die doch auch eine Säure ist, genügte; das thut sie aber nicht, wahrscheinlich u. a. weil die Pikrinsäure selbst zugleich färbend und dem Säurefuchsin gegenüber antagonistisch ist. Färbt man nämlich in einer Säurefuchsinlösung allein und setzt ein wenig irgend einer anderen Säure zur Farblösung, oder bringt man einen mit Säurefuchsin gefärbten Schnitt in eine schwache Säurelösung, z. B. von Salz-, Schwefel-, Essig-, Ameisensäure, so verstärkt sich die rote Farbe sehr erheblich und fixiert sich zum Teil noch mehr. Wird dagegen ein mit Säurefuchsin gefärbter Schnitt in konzentrierter Pikrinsäure gelegt, so färbt er sich gänzlich um, freilich nicht gleich schnell hinsichtlich aller Gewebe und am langsamsten, was das Kollagen betrifft; die gelbe Pikrinsäure dissociiert die Verbindung, die das Säurefuchsin mit den Geweben geschlossen hatte und geht eben wegen ihrer Eigenschaft als „Farbstoff“ eine neue gelbfarbige Verbindung ein.

Der Essigzusatz zur genannten Farbenmischung, die an und für sich gegen das Bindegewebe sehr elektiv ist, bewirkt die sichere¹⁾ und konstante Elektion selbst den feinsten Bindegewebsteilen gegenüber, wie auch die rote Farbe viel intensiver wird; wesentlich neu ist hier sowohl der Essigsäurezusatz als dessen Geringfügigkeit und Unentbehrlichkeit. Man darf nämlich nicht viel mehr Essigsäure als die angegebene, empirisch gefundene geringe Menge (ca. 1:8—9000) zusetzen; teils ist diese völlig genügend, teils bewirkt ein zu starker Zusatz der Säure, dass die rote Farbe auch auf andere Teile als

1) Diese Sicherheit der Färbung erweist sich ferner darin, dass man in manchen Fällen diese „essigsäure“ Farbflüssigkeit mit ein oder zwei Teilen Wasser verdünnen kann, wodurch das Verhältnis also nicht verändert wird, indem man übrigens wie gewöhnlich weiter verfährt; hierdurch erzielt man ebenfalls eine gute Differenzierung, die gelbe Farbe wird weniger intensiv, die Farbenverteilung aber annähernd gleichartig. Ich möchte dies aber nur unter Vorbehalt empfehlen; es geht nicht in allen Fällen sowie mit der ursprünglichen Färbung.

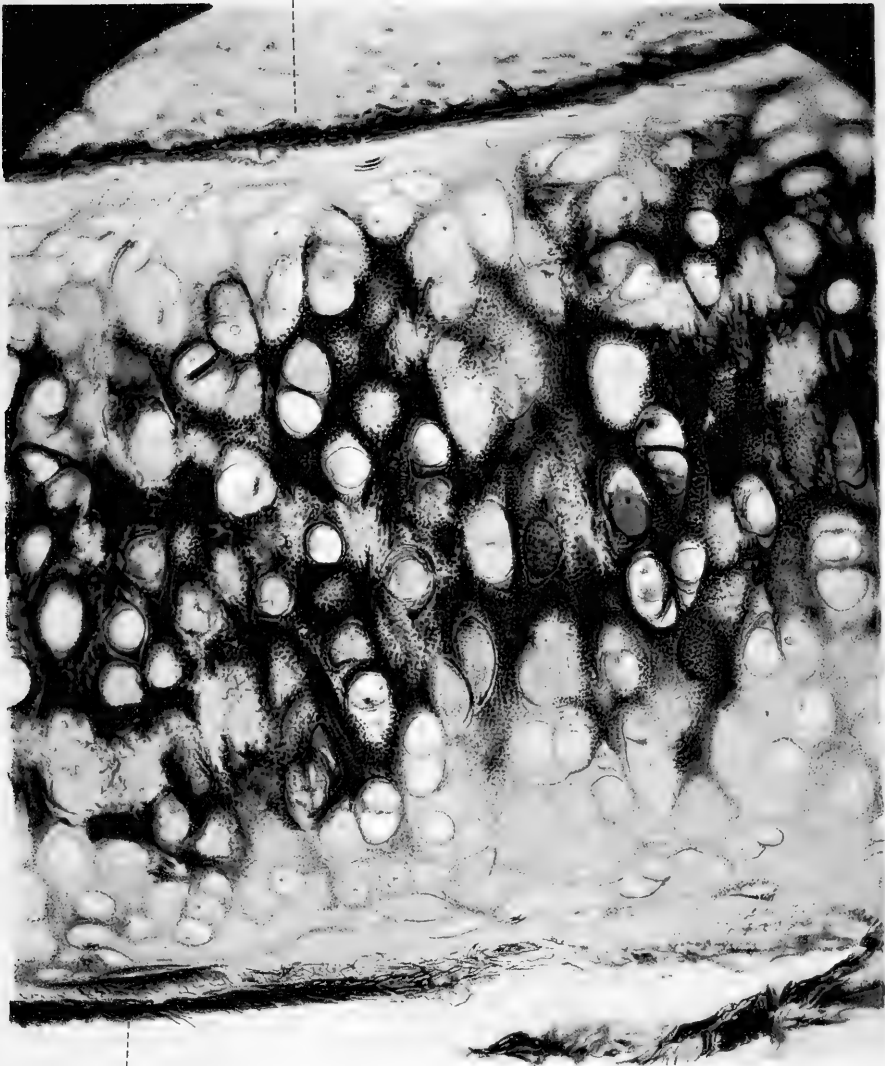
das Bindegewebe übergreift. — Andererseits ist der Essigsäure-zusatz auch für die gelbe Pikrinsäurefärbung vorteilhaft, was sich u. a. dadurch erweist, dass die pikringelbe Farbe sich bei meiner Methode gegen die Alkoholbehandlung weit besser konserviert und an den Schnitten sich eben da, wo sie sein soll, besser fixiert hat, als bei den anderen Färbungen mit Säurefuchsin-Pikrin. — Entbehren lässt sich der Essigsäure-zusatz absolut nicht (vgl. unten).

Hat der Schnitt sich in der Farbmischung gefärbt, so kann man ihn an und für sich gern in der Farbflüssigkeit selbst untersuchen, denn die Differenzierung ist der Hauptsache nach vorhanden; ich sage „der Hauptsache nach“, denn die vollständige Differenzierung wird eigentlich erst angetroffen, wenn der Schnitt die beiden folgenden Stadien passiert hat. So zeigt sich die Färbung gewisser unzweifelhaft echter Bindegewebs- („Kollagene-“) Bestandteile nicht entschieden in der wässrigen Lösung; ganz feine unzweifelhafte Bindegewebsfasern können ziemlich farblos, ja sogar gelb aussehen, weil die Pikrinsäure ihre latent vorhandene „rote“ Färbung geradezu verdeckt¹⁾. Dass dem so ist, lässt sich am besten durch Untersuchung eines und desselben Schnittes in den verschiedenen Stadien der Färbung ersehen; man wird dann oft sehen können, dass erst nach der Alkoholbehandlung, wenn der Schnitt in Xylol oder (am liebsten) in Balsam liegt, früher schwach oder gar nicht rotgefärbte Elemente, die ganz unzweifelhaft dem Bindegewebe angehören, jetzt die kräftige rote Farbe zeigen. Um den im Schnitte befindlichen Überschuss der Farbflüssigkeit zu entfernen, ist derselbe in Wasser abzu-

¹⁾ Eine analoge Erscheinung entsteht bei der Tripelfärbung des Knorpels mit saurem Methylenblau-Säurefuchsin-Pikrin. Liegt der farbige Schnitt in dem nicht gelben absoluten Alkohol, und ist die Differenzierung (d. h. die Alkoholauszug) der blauen Farbe eine angemessene, so zeigt der Schnitt weit geringere Ausdehnung und Intensität der blauen Farbe, als nachdem er in Xylol gebracht ist.

Fig. 8.

Perichondrium



Perichondrium

spülen; nimmt man hierzu aber reines Wasser, so treten fast augenblicklich Änderungen der Färbung ein, und die Erfahrung lehrte mich, dass man dem dissoziierenden Einflusse, den das reine Wasser auf die im Schnitte erzeugten Farbenverbindungen übt, ganz einfach dadurch entgegenwirkt, dass man

2. das Spülwasser vorher mit ein wenig der Farbflüssigkeit selbst versetzt¹⁾. Hierdurch wird die Dissoziation der Farbenverbindungen um so viel verzögert, dass im Laufe der kurzen Zeit (3—4 Sek.), die erforderlich ist, um den Farbenüberschuss aus dem Schnitte zu entfernen, keine merkbare Änderung der erreichten Farbenverteilung eintritt. Die Folge der Einwirkung des Wassers auf den Schnitt oder der gar zu langen Einwirkung der verdünnten Farbflüssigkeit ist die, dass die Färbung des Schnittes ungleichmässig wird, und dass die rote Farbe die Tendenz hat, sich über andere Teile als das Bindegewebe auszubreiten.

3. Die erzielte Färbung wird schliesslich durch Behandlung in 96% Alkohol fixiert und ausgeprägt. Das Wichtigste ist hier, dass der Schnitt unmittelbar in den starken Alkohol gelangt, der nach der Behandlung mit der angegebenen Farbflüssigkeit auf mehrfache Weise differenzierend wirkt. In starkem Alkohol ist die Pikrinsäure ja sehr leicht löslich, das Säurefuchsin dagegen sehr schwerlöslich, obschon ein geringer Teil desselben

1) Es geht nicht an, zu rasonnieren, es bliebe dem Schnitte doch stets etwas der Farbflüssigkeit anhaften, und beim Abspülen werde das Wasser in der That durch diesen Überschuss gefärbt, weshalb die Wirkung dieselbe werde wie bei vorhergehender Zusetzung der Farbflüssigkeit. Dies mag recht plausibel aussehen, die Erfahrung zeigt aber, dass die Färbung dann gewöhnlich eine sehr ungleichmässige wird, indem das Spülwasser sich nie gleichmässig stark färbt und die verdünnte Farblösung in verschiedener Konzentration und Dauer auf die verschiedenen Teile des Schnittes einwirkt. Natürlich kann die Übung etwas zum Anpassen der Verhältnisse helfen, dann und wann kann man selbstverständlich ein gutes Resultat erhalten, konstant wird dieses aber nur, wenn man wie von mir angegeben verfährt.

sich darin lösen kann. Der Alkohol wird daher so wirken, dass er Pikrinsäure auszieht, so dass sie mit einer Spur von Säurefuchsin in Lösung geht, dem Teile des Säurefuchsin nämlich, der dem Schnitte anhaftete und nicht an das Bindegewebe gebunden war, denn dieser Teil wird nicht vom Alkohol dissoziiert. Nun ist aber auch die Pikrinsäure zum Teil an das Bindegewebe gebunden (die anderen Gewebsbestandteile lassen wir hier ausser Betracht), namentlich an die „mucinöse“ und eiweisshaltige (seröse) „Flüssigkeit, die dasselbe durchdringt¹⁾, weshalb die vorhandene Färbung des Bindegewebes (besonders der feineren Strukturen), wie oben berührt, zum Teil verdeckt werden kann. Indem die Pikrinsäure nun zuvörderst hier ausgezogen wird, kommt die rote Bindegewebsfärbung immer mehr zum Vorschein, d. h. sie wird kräftiger. Zugleich fixiert der Alkohol das Säurefuchsin noch mehr an den Bindegewebsfibrillen, und ausserdem wirkt das bisschen im Alkohol aufgelöste Säurefuchsin auch noch färbend auf das Bindegewebe.

Schon bei meinen allerersten Experimenten mit dieser Bindegewebsfärbung hatte es meine Aufmerksamkeit erregt, dass man durch einen „passenden“ Zusatz von Pikrinsäure oder Säure-

1) Überhaupt wird man finden, dass das Vorhandensein solcher Bestandteile oft eine ziemlich entschiedene „Pikrophilie“, wie ich es nenne, bedingt, dabei können die „pikrophilen“ Bestandteile aber bei anderen Färbungen oft ziemlich stark basophil sein. Bindegewebe, das von mucinöser oder seröser Flüssigkeit stark durchdrungen ist, zeigt häufig viel geringere oder gar keine Affinität zum Säurefuchsin bei der Bindegewebsfärbung; ähnliches ist bei starker Durchsetzung mit eiweisshaltiger Flüssigkeit, z. B. in pathologischen Geweben anzutreffen; hier treten dann oft pikrophile Stellen auf. — Zuweilen gelingt es bei zweckmässiger und vorsichtiger Behandlung, z. B. mit schwachen Alkalien, eine solche Stelle normal, wie anderes Bindegewebe, gefärbt zu bekommen. Ich war imstande, diese Pikrophilie an gewissen Stellen des Bindegewebes zu erzeugen, indem ich dieses fleckenweise mit einer Eiweisslösung gut durchgetränkt und es erwärmte. Diejenigen Stellen, die von der Eiweisslösung gut durchgetränkt worden waren, erschienen nun stark pikrophil, d. h. sie nahmen, im Gegensatze zum übrigen Bindegewebe, das Säurefuchsin nur schwach oder gar nicht an, färbten sich dagegen gelb. Eine gewissermassen ähnliche Maskierung des Bindegewebes in tinktorieller Beziehung haben wir in der hyalinen Knorpelgrundsubstanz.

fuchsin-Pikrinsäure zum Alkohol gelegentlich die Färbung „verbessern“ konnte; nachdem ich aber die verschiedenen Momente gefunden hatte, welche die Färbung sicher machen, habe ich nie nötig gehabt, meine Zuflucht zu diesem Mittel zu nehmen, dessen Anwendung ich jetzt nur abraten kann, denn man setzt sich leicht der Gefahr aus, im Schnitte zu viel oder zu wenig entweder der gelben oder der roten Farbe zu erhalten.

Ist die Differenzierung ein einzelnes Mal wegen Fahrlässigkeit weniger wohl geraten, so lässt sich in vielen Fällen Abhilfe schaffen, indem man die Vorgänge in umgekehrter Ordnung wiederholt; ist der Alkohol nur gut ausgewaschen, so legt man den Schnitt wieder in die Farblösung, und nach Verlauf einiger Zeit wird die richtige Differenzierung in der Regel wieder eintreten, worauf man den Schnitt weiter behandelt wie sonst.

Es ist von Wichtigkeit, dass im Schnitte nicht zu viel Pikrinsäure, nicht mehr als die eben notwendige, zurückbleibt, denn sonst wird die rote Färbung allmählich zerstört, selbst wenn der Schnitt in Balsam gelegt ist. Die Sache ist die, dass die Pikrinsäure, wie leicht demonstrierbar, stets, wenn auch nur in geringer Menge, in Xylol löslich ist, besonders wenn eine kleine Spur von Alkohol am Schnitte hängen geblieben ist. Im Xylol-Balsam geht dann eine Entfärbung vor, indem die Pikrinsäure, freilich sehr langsam, das Säurefuchsin verblasst und schliesslich verdrängt. Nach Verlauf einiger Jahre sind solche Präparate abgeblichen und zu feineren Studien unbrauchbar. Je mehr die Pikrinsäure ausgezogen ist, um so besser erhalten sich die Präparate, aus verschiedenen Gründen ist es indes wünschenswert, so viel gelbe Färbung der anderen Bestandteile des Schnittes zu haben, dass deren mikroskopische Untersuchung nicht unmöglich gemacht wird.

Je weniger und je dickeren Balsam man zum Einschliessen des Schnittes gebraucht, um so besser ist es, denn um so schwieriger löst sich die Pikrinsäure.

[Wohl zu beachten ist, wie Schaffer l. c. hervorgehoben hat, dass das Alkali des Glases die rote Farbe zu schädigen vermag; ich kann hierzu bemerken, dass oft solche Präparate sich gut halten, wo die Objekt- und Deckgläser mit Batterieflüssigkeit (Wasser + Schwefelsäure und Bichromas kalicus) gereinigt waren, auch die Fixation und sonstige Vorbehandlung des Materials und besonders die Pikrinsäure spielen aber ja, wie oben gesagt, eine Rolle.]

Schliesslich werde ich nun auseinandersetzen, weshalb ich die genannte Konzentration der Farbflüssigkeit wählte, und unter welchen Bedingungen die Methode eine spezifische Farbenreaktion auf das Gewebe zu nennen ist. Die oben von mir angegebene Konzentration der Farbflüssigkeit, nämlich 5 ccm 2% Säurefuchsin zu 100 ccm kalt konz. Pikrinsäure, enthält 1% Säurefuchsin in konz. Pikrinsäure gelöst, die bei 15—20° C etwa 1,15—1,20% Pikrinsäure enthält. Bei dieser Konzentration der Farbstoffe und unter Beobachtung der Regeln, die ich oben in Betreff der Anwendung derselben gegeben habe, färben sich, soweit ich bisher zu sehen vermocht habe, nur das Bindegewebe und einzelne nahverwandte Substanzen; es ist absolut abzuraten, den Gehalt an Säurefuchsin geringer zu machen, denn die rote Farbe wird dann, selbst bei protrahierter Färbung, gar zu schwach. Durch eine Reihe von Versuchen fand ich 1% Säurefuchsin als die niedrigste Grenze und als diejenige Konzentration, welche die allgemeinste Anwendung verdient, denn wie angegeben, kann man sehr lange darin färben, ohne gar zu starke Färbung besonders befürchten zu brauchen.

In der Regel ist die Färbung nicht aufgeklebter Schnitte vorzuziehen¹⁾, die Färbung wird dann viel mehr energisch und durchaus gleichmässig; die Farbe lässt sich indes auch sehr wohl für aufgeklebte Schnitte benutzen, es sind dann

1) Also Celloidin — oder nicht aufgeklebte Paraffinschnitte.

aber geeignete Vorsichtsmassregeln bei den Manipulationen (Nr. 2 und 3) erforderlich, um das durchaus gleichmässige Abspülen der Farbflüssigkeit u. s. w. zu garantieren. Giebt es Stellen, die sich nicht an das Glas festgeklebt haben, oder die sich in Bläschen ein wenig emporgehoben haben, so muss man darauf vorbereitet sein, dass diese Stellen sich intensiver rot färben als die anderen Teile; ausserdem wird die rote Farbe an aufgeklebten Schnitten gewöhnlich wohl nicht ganz so kräftig wie bei der Färbung der freien Schnitte. Wo es gilt, die Reaktion auf das Bindegewebe bei sehr feinen Strukturen und in zweifelhaften, neuen oder unbekanntnen Fällen zu konstatieren, sollte man prinzipmässig immer die Färbung freier Schnitte anwenden.

Will man, wie ich es that, die Färbung als Bindegewebsreaktion benutzen, so darf dieselbe nicht mit Hämatoxylin, Karmin oder mit solchen Farben kombiniert werden, die mit Säurefuchsin-Pikrin zusammen rote Töne geben können. Es giebt viele Fälle, wo rote Töne in den Geweben von einer Mischfarbe des Hämatoxylins und der Säurefuchsin-Pikrinsäure herrühren und auf diese Weise Bindegewebe simulieren. Nehmen wir ein Beispiel: Amyloid-Substanz färbt sich nach meiner Methode gelb, wie es sich gehört, giebt man dem Schnitte aber eine Vorfärbung mit Hämatoxylin, so färbt die amyloide Substanz sich rötlich. Analoge Verhältnisse sind in vielen anderen Fällen zu finden, z. B. bei der hyalinen Degeneration (ich rede hier nicht von Fällen²⁾, die das Pseudohyalin, das hyalinisierte und kondensierte Bindegewebe und dgl. betreffen). Ebenso kann bei dickeren Schnitten ein orangegelber Ton gewisser Elemente in dickeren Partien bei schwacher Vergrösserung ganz scharlachrot aussehen u. s. w.

Ein anderes ist, dass man mit grossem Vorteil die Kombi-

1) Vgl. hierüber Fr. C. C. Hansen: Über die Genese einiger Bindegewebsgrundsubstanzen. A. A. Bd. 16. 1899. S. 437—38.

nation mit Hämatoxylin (wie bei van Gieson-Ernsts-Methode) als gewöhnliche Tripelfärbung benutzen kann und dennoch in vielen Fällen der roten Färbung, als Anzeichen von Bindegewebe, nicht zu misstrauen braucht; der Kontrolle wegen sollte man aber nie unterlassen, einen Schnitt mit Säurefuchsin-Pikrin allein zu färben.

Zu meinen eigenen Untersuchungen gebrauchte ich in grossem Massstab auch etwas stärkere Konzentrationen der Farbflüssigkeit, nämlich $7\frac{1}{2}$ ccm 2^o/_o Säurefuchsin zu 100 ccm konz. Pikrinsäure, d. i. $1\frac{1}{2}$ ‰ Säurefuchsin; diese giebt ganz dieselben Resultate, jedoch intensivere Säurefuchsinfarbe in mehreren Fällen, wo das Bindegewebe wegen starker Mucinhaligkeit, wegen der Art der Fixierung u. s. w. zur roten Farbe geringere Affinität zeigt als normal; wendet man aber die Konzentration $1\frac{1}{2}$ ‰ Säurefuchsin, oder wie es in einigen Fällen zweckmässig sein kann, 10 ccm 2^o/_o Säurefuchsin zu 100 ccm, also ca. 2^o/_o an, so darf man in der Regel nicht mehr als 5 Min., oft nur 1 Min. oder noch kürzere Zeit lang färben¹⁾. Wo es sich nicht so sehr darum handelt, zu entscheiden, ob einige Fibrillen oder ähnliche Teile bindegewebsartiger Natur sind, sondern darum, diese aus optischen Gründen möglichst intensiv gefärbt zu erhalten, da kann man die Konzentration 2^o/_o oder sogar 3^o/_o überschreiten; es ist aber nicht zulässig, aus den hierdurch entstandenen Ergebnissen der Färbung unbedingt zu schliessen, etwas sei Bindegewebe oder auch nicht. Die Dauer des Färbens ist in diesen Fällen natürlich ad libitum.

Die beiden Konzentrationen 1^o/_o und $1\frac{1}{2}$ ‰ des Säurefuchsin, die ich empfehle, zeichnen sich also dadurch aus, dass sie im Laufe hinlänglicher Zeit

¹⁾ Denn sonst hat man in einigen, nicht in allen Fällen zu befürchten, dass die rote Farbe sich über noch anderes als das Bindegewebe ausbreitet.

nur das Bindegewebe rot färben. Verstärkt man die Konzentration, so erhält man andere Resultate der Färbung, indem dann die Affinitäten des Säurefuchsin sich, wie oben berührt, im Verhalten zu den anderen Gewebsbestandteilen gegen die Affinitäten der Pikrinsäure geltend machen können; es gelingt dann mittelst des Säurefuchsin Nervenfasern (Achsen-cylinder), Glia, Elastin, Muskeln, Protoplasma und Zellausläufer (mit verschiedener Geschwindigkeit rücksichtlich der verschiedenen Zellarten), Kerne, Epithelien, die Kittsubstanz zwischen den Epithelien, Keratin und Keratohyalin u. s. w., rote Blutkörperchen, Sekrete u. s. w. zu färben. Unter einer langen Reihe von Versuchen, die ich in dieser Beziehung angestellt habe, führe ich, um das Verhalten zu illustrieren, nur eine einzige Serie an, welche die Reciprocität der beiden Farben in der Mischung zeigt. Das Folgende handelt alles von der gegenseitigen Dissoziation der Verbindungen dieser beiden Stoffe mit den Geweben, oder ist zu betrachten als ein Fall des **von den Masseverhältnissen abhängigen variierenden Gleichgewichts** zwischen festen Stoffen (Fasen) (d. h. den Verbindungen der Farben mit den Geweben) und Lösungen (flüssigen Fasen). Um eine Art von Begriff von dem relativen Färbungsvermögen der Pikrinsäure und des Säurefuchsin zu bekommen, wählte ich zum Ausgangspunkte einer Versuchsreihe eine wässrige Lösung, die etwa¹⁾ eine gleich grosse Anzahl Moleküle beider Farbstoffe enthielt.

Die Formel der Pikrinsäure ist $C_6H_2(NO_2)_3OH$, ihr Molekulargewicht = 229, das des Säurefuchsin (des sauren Natriumsalzes der Rosanilindisulfonsäure)³⁾ ist auf etwa 500 anzusetzen.

1) Die Konzentration der Pikrinsäure wechselt ein wenig nach der Temperatur, für meinen Zweck war es praktisch aber ohne Bedeutung, absolut genaue Gewichtsmengen zu erhalten. Ich sehe deshalb auch von einer geringeren Menge hygroskopisch gebundenen Wassers und vorläufig von der elektrolytischen Spaltung ab.

3) Die Trisulfonsäure giebt eine etwas höhere Molekularzahl, ca. 600.

Setzt man das Grammmolekül der Pikrinsäure = 230, das des Säurefuchsin = 500, so ist eine Lösung, die 2,30 Gramm Pikrinsäure und 5,00 Gramm Säurefuchsin in 200 Gramm Aqu. destill. bei 15° C. enthält, eine fast isomolekulare Lösung des Säurefuchsin in konz. Pikrinsäure zu nennen, da eine konz. Lösung der Pikrinsäure bei 15° fast genau 1,15% ist.

Verdünnt man diese isomolekulare Lösung von Säurefuchsin und Pikrin allmählich mit einer konz. Pikrinsäurelösung¹⁾, so kann man eine Reihe von Farblösungen erhalten, von denen man annähernd die relative Anzahl der Moleküle der beiden Farbstoffe kennt. Es bezeichne S.F. ein Molekül des Säurefuchsin, S.P. ein Molekül der Pikrinsäure; verdünnt man nun fortwährend ein Volum Farblösung mit z. B. dem ebenso grossen Volum konz. Pikrinsäure, wodurch man also jedesmal die Anzahl der Pikrinsäuremoleküle im Verhältnis zu den Säurefuchsinmolekülen verdoppelt, so bekommt man eine Reihe von Farblösungen, deren relative Anzahl der Moleküle folgende ist

- | | | |
|----------------------|---|----------------------------|
| 1. (SF) ₁ | } | isomolekulare Stammlösung. |
| (SP) ₁ | | |
| 2. (SF) ₁ | | |
| (SP) ₂ | | |
| 3. (SF) ₁ | | |
| (SP) ₄ | | |
| 4. (SF) ₁ | | |
| (SP) ₈ | | |
| 5. (SF) ₁ | | |
| (SP) ₁₆ | | |

Ihr prozentischer Gehalt an Pikrinsäure ist stets 1,15; ihr prozentischer Gehalt an Säurefuchsin variiert, wie folgt:

¹⁾ Man kann natürlich auch den entgegengesetzten Weg einschlagen, was in diesem Zusammenhang indes weniger Interesse hat.

1. 2,50 %
2. 1,25 %
3. 0,62 %
4. 0,31 %
5. 0,15 %

Ich färbte nun gleichartige Schnitte desselben Materials in jeder dieser Farbflüssigkeiten, untersuchte mittelst des Mikroskops die Resultate der Färbung und variierte zugleich die Art des Materials und der Fixierung, so dass ich eine Übersicht über den Einfluss dieser Faktoren auf die Resultate der Färbung in den verschiedenen Flüssigkeiten erhielt.

Die durch die Fixierung bedingten Differenzen sind nicht so eingreifend; ich komme später auf dieselben zurück. Was die Bedeutung der Zusammensetzung der Farbflüssigkeiten betrifft, werde ich in aller Kürze die wichtigsten Färbungs-Resultate für jede der fünf Farbflüssigkeiten nennen. Die Versuche wurden so ausgeführt, dass ein Schnitt mit möglichst wenigem anhaftendem Wasser in der fraglichen Kombination von Säurefuchsin und Pikrin in Wasser ohne Zusatz von Essigsäure gefärbt wurde¹⁾, die Dauer der Färbung war anfangs bei allen Flüssigkeiten sehr kurz, nämlich 20 Sekunden; der Schnitt wurde unablässig hin und her bewegt, das Abspülen der überflüssigen Farbflüssigkeit geschah sehr schnell in ca. 3 ccm Aqu. destill. mit Zusatz von ein paar Tropfen der betreffenden Farblösung, und ganz wie bei der angegebenen normalen Methode wurde in Alkohol 96 % übergeführt u. s. w.

Nr. 1. (SF)₁(SP)₁, isomolekulare Lösung (2,5 % SF).

Alles war mehr oder weniger stark rotgefärbt (kirschrot), nur die quergestreiften Muskeln hatten einen kleinen orange-farbenen Ton ins Rote.

¹⁾ Selbstverständlich probierte ich bei diesen und anderen Kombinationen u. a. auch Essigsäure auf die angegebene Weise zuzusetzen, ebenfalls variierte ich die Zeitdauer.

Nr. 2. (SF)₁(SP)₂ (1,25 % SF).

Das Bindegewebe stark kirschrot.

Das Elastin rot.

Die Kerne rot (namentlich der Kernsaft).

Die (quergestreiften und glatten) Muskeln dunkelorange.

Die Epithelzellen (Pflaster-) orange und ein wenig rot.

Die „Kittsubstanz“ zwischen denselben rot oder rot-orange.

Das Protoplasma der Bindegewebszellen orange mit rotem Ton.

Die roten Blutkörperchen rotorange.

Das Keratohyalin rot (scharlachrot).

Die Nerven, Achsencylinder, rot.

Das Myelin orange.

Die mucinösen Substanzen rötlich.

Nr. 3. (SF)₁(SP)₄ (0,62 % SF).

Jetzt tritt das Gelb mehr hervor.

Das Bindegewebe stark karminrot.

Das Elastin rot oder rotorange.

Die Kerne rotorange.

Die Muskeln orange oder gelborange.

Die Epithelzellen (besonders das Pflasterepithel) gelb-orange oder orange mit ein wenig Rot.

Die Kittsubstanz zwischen den Epithelien orange und orangerot.

Das Keratohyalin orangescharlach und scharlach.

Das Protoplasma der Bindegewebszellen u. s. w. gelborange oder rötlich.

Die roten Blutkörperchen orange.

Die Achsencylinder scharlach oder orangerot.

Das Myelin orange.

Nr. 4. (SF)₁(SP)₈ (0,31 % SF).

Das Gelb gewinnt nun immer mehr die Oberhand, und bei

der kurz dauernden Färbung wird die Differenzierung in der Hauptsache der normalen immer mehr ähnlich.

Das Bindegewebe (Kollagen) stark rot, aber nicht ganz so dunkel.

Das Elastin gewöhnlich gelb oder gelborange.

Die Kerne sind entweder gelborange oder enthalten nur sehr wenig rot.

Die Muskeln gelb.

Die Epithelien gelb (nur stellenweise ein wenig rötlich).

Die Kittsubstanz gelb (hie und da mit ein wenig rot).

Das Keratohyalin gelb (stellenweise ein wenig orange oder orangerötlich).

Das Protoplasma der Bindegewebszellen und der Endothelien der Gefäße gelb, einige Bindegewebszellen doch mit ein wenig rot.

Die Achsencylinder gelb oder orange.

Das Myelin gelb.

Die roten Blutkörperchen gelb, gelborange oder orangerot.

Nr. 5. (SF)₁(SP)₁₆ (0,15% SF).

Das Gelb gewinnt noch mehr die Oberhand, das Rot wird schwächer, das Bindegewebe z. B. scharlachrot oder schwächer rot.

Die Farbe sonst gelb, ein wenig Orange oder schwaches Scharlachrot an einzelnen Stellen abgerechnet.

Das Rot zeigt also entschiedene Neigung, sich in allen Farbenmischungen im kollagenen Bindegewebe zu fixieren. Die Kombination, die unter den angegebenen Bedingungen, kurz dauernder Färbung u. s. w. das beste Resultat giebt, ist Nr. 4, eine Mischung, die für 1 Molekül Säurefuchsin 8 Moleküle Pikrinsäure enthält (0,31% SF).

Wird die Dauer der Färbung aber verlängert, so hat das Rot sehr starke Neigung, sich auszubreiten, Nr. 5 ausgenommen;

wie ich aber oben entwickelte, ist keine der Kombinationen ohne Zusatz von Essigsäure in ihren Wirkungen durchaus konstant, namentlich lassen die Details dann und wann viel zu wünschen übrig.

Durch Zusatz von Essigsäure in minimaler Menge verstärkt sich die Affinität des Säurefuchsin zum Bindegewebe und, in geringerem Grade, zu den übrigen Geweben, so dass die Töne röter werden; ich hatte also empirisch solche Verhältnisse der Pikrinsäure zum Säurefuchsin gewählt, bei denen die grössere Affinität des letzteren zum Bindegewebe sich innerhalb eines nicht gar zu kurzen Zeitraumes am besten auf dieses Gewebe **allein** hinlänglich geltend machen konnte, so dass reichlicher Spielraum war, um die Färbung um den geeigneten Zeitpunkt zu unterbrechen. Das Säurefuchsin ist nämlich eine höchst progressive Farbe, während die Pikrinsäure in Mischung mit einer genügenden Menge Säurefuchsin (die Grenze liegt unter 1:15 Mol.) bei noch so langer Dauer der Färbung nichts anderes färbt, als was sie schon im Laufe der ersten 10—15 Sek. gefärbt hat.

Jedoch war es, wie die Versuche mit noch anderen Mischungsverhältnissen der Komponenten zeigten, nicht möglich, durch starke Vermehrung der Pikrinsäuremenge eine exklusive und gleichzeitig hinlänglich intense Färbung des Bindegewebes zu erzielen, denn das Rot bleibt dann allerdings nur im Bindegewebe, die Farbe wird aber sehr blass oder orange und wird aus den feinsten Bindegewebsfasern vertrieben (vgl. die Bemerkungen zu Unnas Methode).

Die verschiedenen Fixierungen haben relativ geringen Einfluss auf die Färbung, in der Regel handelt es sich nur um kleine Variationen der Intensität der Färbung, die sich leicht durch Verlängerung der Dauer oder durch Anwendung einer ein wenig veränderten Lösung, z. B. $7\frac{1}{2} : 100$,

wie ich angegeben habe, ausgleichen lassen. Ich habe die Methode an fast allen üblichen Fixierungen geprüft, und erhebliche Abweichungen fand ich nur in einem einzelnen Falle, nämlich bei Fixierung mit chromsauren Salzen (Liq. Mülleri, Liq. Zenkeri) und Chromsäuremischungen, wo das Chrom nicht hinlänglich ausgewaschen worden war. Es kann dann nämlich bei der Konzentration 0,15% SF eine Neigung der Kerne und der Protoplasmafibrillen entstehen, ein wenig der roten Farbe anzunehmen, ebenfalls können die Achsencylinder und die Nervenzellen sich rot färben¹⁾. Dies beruht darauf, dass das Chrom bei ungenügendem Auswaschen für das Säurefuchsin beizt. Am besten wendet man bei solchen Fixierungen die Farblösung 5 ccm : 100 ccm und 5 Min. dauernde Färbung, oder auch kurze Färbung (ca. 1/2 Min.) in 7 1/2 : 100 an. Was die Beschaffenheit des Materials betrifft, so muss dieses möglichst gut konserviert sein. Lokales oder oberflächliches Eintrocknen, starkes Einschrumpfen, kadaveröse Veränderungen u. s. w. der Gewebe verändern die Tingibilitätsverhältnisse oft gänzlich und machen die Färbung der in Frage stehenden Partie unzuverlässig. Die Schnitte dürfen ferner nicht gar zu dick und auch nicht ungleich dick sein, denn dann giebt die Einwirkung der verschiedenen Flüssigkeiten allzu grosse Differenzen. Die Oberflächen dürfen nicht gerne gar zu faserig oder rauh sein (scharfe Messer!), weil das mechanisch stark Veränderte der Gewebe sich oft abweichend (gewöhnlich mehr rot) färbt, und die Oberflächen mithin mehr oder weniger unzuverlässig werden.

Noch ein paar andere Umstände bei dieser Färbung verdienen Erwähnung, nämlich:

1. Ist diese Färbung dem Bindegewebe spezifisch und
2. beruht sie auf physischen oder auf chemischen Vorgängen?

¹⁾ Man beachte, dass v a n G i e s o n seine Färbemethode ja gerade zu diesem Zwecke für im Liq. Mülleri gehärtete Objekte empfahl!

Die erstere Frage ist eine rein empirische, und in dieser Beziehung kann ich nur wiederholen, was ich früher (l. c. 1898) gesagt habe; ich und andere Forscher, die diese Methode an sehr verschiedenartigem Material benutzt haben, fanden sie durchweg zuverlässig, welchen Ausdruck ich lieber anwende als das Wort „spezifisch“.

Unter der Voraussetzung, dass man die von mir im vorhergehenden besprochenen Bedingungen berücksichtigt, erweist es sich, dass die Resultate sich mit den strukturellen und den übrigen histiologischen Verhältnissen in guter Übereinstimmung befinden, und jedesmal, wenn die Methode unerwartete und scheinbar abweichende Resultate gab, ist es mir in den meisten Fällen gelungen, zu ermitteln, dass die Abweichung nur eine scheinbare war; mehrmals zeigte es sich, dass gerade solche Abweichungen, wenn man ihrer Ursache nachspürte, den Schlüssel zu nicht unwichtigen histiologischen Problemen und Verhältnissen enthielten. Nehmen wir ein einzelnes Beispiel. Es war mir oft sehr auffallend und lange unerklärlich, dass in gewissen Knorpeln oder Knorpelpartien die peripheren Gegenden und ein Teil der Fasersubstanz der „Zellen“ sich konstant rot färbten, andere Zellen in demselben Schnitte aber nicht. Selbstverständlich war ich sehr ungeneigt, dies sogleich als ein Anzeichen des Vorhandenseins von Bindegewebe (Kollagen) zu betrachten, und vermutete vielmehr, es sei Fehlern der Methode oder der Konservierung des Materials zu verdanken; später gelang es mir aber, Beweise zu finden, dass hier wirklich eine Umbildung von den peripheren Gegenden der Zellen und von Teilen ihrer Fasersubstanz in echte Bindegewebsfibrillen stattfand. Dass unter Umständen, die sich nicht immer sogleich erklären oder nachweisen lassen, scheinbare (oder vielleicht auch wirkliche) Abweichungen der von der Methode gegebenen Resultate entstehen, ist eigentlich also nicht sonderbar; dass es überhaupt gelungen ist, eine solche in relativ hohem Grade spezifische

Färbemethode für das Bindegewebe zu finden, scheint mir aber dafür zu sprechen, dass es recht charakteristische, chemische Verhältnisse des Bindegewebes oder des kollagenen Gewebes sein müssen, die die Elektion der Färbung bedingen.

Es ist ja noch ein ständiger Streit unter den Histiologen (und wohl auch unter den Farbenchemikern), ob die Färbungen, in diesem Falle die mikroskopischen, als auf „chemischen“ oder auf „physischen“ Vorgängen beruhend zu betrachten sind. Ohne mich auf diesen Streit näher einzulassen, was gar zu weit führen würde, will ich hier als meine persönliche Auffassung dieser Frage aussprechen, wie die weit überwiegende Wahrscheinlichkeit nur dafür zu sprechen scheint, dass die Mehrzahl der mikroskopischen Färbungen wesentlich chemischer Natur ist. Ich stehe in dieser Beziehung auf einem ähnlichen Standpunkte wie dem, welchen Paul Mayer (150) in einem Streite mit B. Rawitz (186) über die Kernfärbungen einnimmt, und welchen Unna (273) mehrmals entwickelt hat, wenn ich letzterem Autor auch nicht in allen Stücken zu folgen vermag. Wir haben jedenfalls mit sehr komplizierten Verhältnissen zu thun, nur in den wenigsten Fällen unserer Färbungen möchten die Verhältnisse das Gegenteil anzeigen. Leicht dissociable, jedoch echt chemische Verbindungen der Farbstoffe mit den Geweben können „rein physische“ Bindungen simulieren („Oberflächenattraktion“, „Adsorption“); hierzu kommt aber, dass die Grenze zwischen physischen und chemischen Vorgängen eigentlich schwer zu ziehen ist. Eine grosse Menge von Prozessen, die freilich nicht von Fachchemikern, deutlich genug aber von vielen Histiologen (und Mikroskopikern) als „rein physische“ aufgefasst werden, sind in der That komplizierte chemische Vorgänge, bei denen entweder keine tiefergehende Zerteilung der Moleküle stattfindet oder auch der Vorgang sich relativ leicht

umkehren lässt, auch durch Mittel, die beim ersten Anblick den Anschein haben können, dass sie nur physisch wirken. Dissociation, Association, Ionisierung u. s. w. spielen hier gewiss eine grosse Rolle¹⁾. Endlich ist nicht zu vergessen, dass unsere Farbstoffe zum Teil und ganz sicher die tierischen Gewebe sehr komplizierte Verbindungen und Mischungen sind, die, namentlich was die Gewebe betrifft, die Möglichkeit einer Menge verschiedener „Bindungsmodi“ darbieten. Die Tingibilitätsverhältnisse der Gewebe sind ja nichts weniger als einfach²⁾, dies steht aber gewiss damit in Verbindung, dass die Tingibilität, worunter man das Verhalten des Gewebes oder des Elementes gegen die verschiedenen Farbstoffe versteht, die Resultante mehrerer, gewöhnlich vieler chemischen Affinitäten ist³⁾. Es sei nun das normale Verhalten als das häufigste gegeben, wo die wichtigsten Affinitätskomponenten

1) Es fehlt mir an Anregung dies und das folgende weiter auszuführen, um nach dem beherzigenswerten Recepte, „wenig Thatsachen — viel Theorie“, meine farbechemische und physikalisch-chemische Lektüre zu zeigen. Aber auch ich habe meinen „Ostwald“, „Nernst“ u. dgl. studiert. Späterer Zusatz: Diese von mir angedeutete Lücke ist ja jetzt von berufenen Federn ausgefüllt.

2) Z. B. zeigt dasselbe Gewebe oder derselbe Gewebsteil Affinität sowohl zu basischen als zu sauren Farbstoffen und weist gegen Farben, die zu derselben Gruppe gehören, verschiedenes Verhalten aus: Elektion, Metachromasie u. s. w.

3) Die Fixierung ist hier von Bedeutung, entweder als komplizierend oder in den meisten Fällen als mehr simplifizierend, egalierend, indem viele unserer Fixierungsmittel z. B. die sauren Gruppen in den Molekülen einseitig hervorheben oder reizend wirken. An und für sich ist es ein richtiger Gedanke, dass Fixierungen, die solche Gruppen wohl nicht in die Gewebs-Moleküle einführen, bei den Untersuchungen über die chemischen Affinitäten der Gewebe und der Elemente den Vorzug verdienen. So wendet P. Ehrlich eine hohe Temperatur, Unna den Alkohol abs. als koagulierendes Mittel, P. Altmann „akutes Gefrieren bis unter die „kritische Temperatur“ an. Bei histiologischen Untersuchungen muss man indes aus Rücksicht auf die Konservierung der Form gewöhnlich ein Kompromiss schliessen. Umgekehrt kann es oft zweckmässig sein, mit Hilfe eines Fixierungsmittels irgend eine bestimmte Eigenschaft hervorzuheben und die anderen zurückzudrängen.

Fig. 10

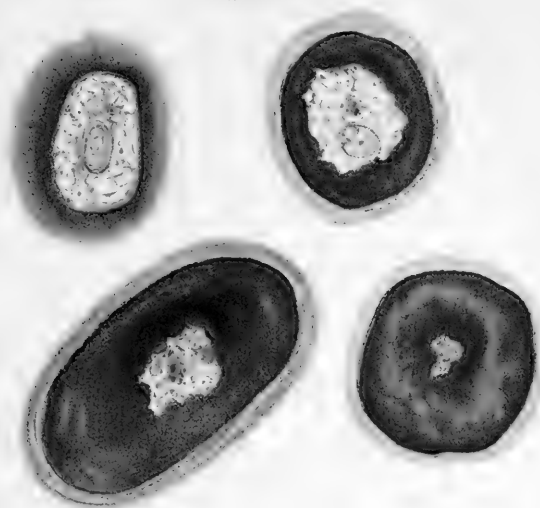

Fig. 11

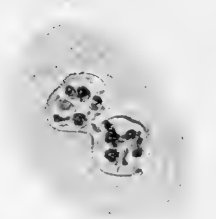


Fig. 12



Fig. 13

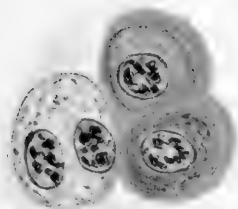


Fig. 14

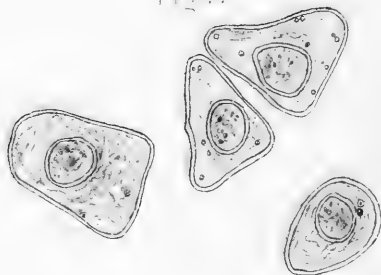


Fig. 15

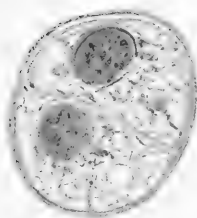
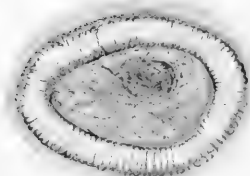


Fig. 16



sämtlich gegenwärtig sind (z. B. die stärkere oder weniger starke Bindung des Kollagens an Mucin, Chondroitinschwefelsäureverbindungen, Albumin u. s. w.); wird jetzt aus Ursachen, an die man nicht gleich denkt, oder die man nicht ausfindig machen kann, eine oder mehrere dieser Komponenten entfernt, oder kommen umgekehrt neue hinzu, oder verschiebt sich ihr gegenseitiges Verhältnis, so lassen sich Änderungen der Tingibilität oft nicht vermeiden, entweder in positiver oder negativer Richtung, entweder partielle oder totale. Oft schlägt dieselbe in ihr Gegenteil um, aus Acidophilie in Basophilie oder umgekehrt.

Ist die Rede von einer bestimmten Färbemethode oder von einem bestimmten Farbstoffe, der als Reaktion („spezifische Färbung“) auf ein Gewebe oder einen bestimmten Stoff angewandt wird, so können Abweichungen von dem gewöhnlichen Verhalten daher sehr verschiedene Bedeutung haben, und jeder einzelne abweichende Fall ist dann für sich zu analysieren. Färbt sich mehr, als es dem Anschein nach sollte, so kann das z. B. auf einer „Demaskierung“ des Stoffes beruhen, für den die betreffende Färbung „spezifisch“ war und in der That fortwährend ist, nur ist der Umstand oder sind die Umstände (vielleicht ein anderer chemischer Stoff), welche gewöhnlich die Färbung an einer bestimmten Lokalität verhindern, entfernt worden, z. B. wenn man das Bindegewebe des Knorpels demaskiert, das sich sonst gewöhnlich nicht wie das übrige Bindegewebe des Schnittes färbt. Ein anderes Mal kann das Fixierungsmittel die Abweichung verursachen, indem es für den betreffenden Farbstoff beizt, z. B. der Einfluss des Chromsalzes, oder auch umgekehrt, indem es z. B. bei Osmiumbehandlung u. dergl. die Affinität zu den Farbstoffen schwächt.

Der verschiedene physiologische Zustand (Funktion oder Ruhe) oder der verschiedene pathologische Zustand eines Gewebes oder eines Gewebsbestandteiles kann die Abweichungen

bedingen, diese mögen nun in positiver oder in negativer Richtung gehen.

Da der molekular-physische¹⁾ Zustand eines Gewebes oder eines Gewebsbestandteiles in vielen Fällen gewiss als bedeutungsvoller Faktor mitwirkt und sicherlich nicht selten die scheinbar alleinbestimmende, d. h. dominierende Komponente der Tingibilitätsresultante ist, lässt sich ersehen, dass auch anscheinend rein physische und accidentelle Änderungen grossen Einfluss auf die Tingibilität üben können. Dass diese molekular-physischen Änderungen sehr wesentlichen Einfluss auf die chemischen Verhältnisse haben können, ist ja eine allgemein bekannte Sache²⁾.

Es liegt also gar nichts Erstaunliches darin, dass viele „spezifische Färbungen“ ihre Ausnahmen von der Regel haben. Je mehr es uns gelingt, die Färbung an eine hervorragende, charakteristische und relativ konstante Eigenschaft des betreffenden Gewebes zu knüpfen, dies geschehe nun durch zweckmässige Wahl des Farbstoffes oder z. B. mit dem Beizungsprozesse als Zwischenglied, um so mehr nähert sich die Färbung einer „echten chemischen Reaktion“, (womit das populäre Bewusstsein ja den Begriff von etwas extra Zuverlässigem zu verbinden pflegt), indem jedoch nicht zu vergessen ist, dass jede chemische Reaktion die Erfüllung gewisser mehr oder weniger zahlreicher Bedingungen erheischt, sowohl um geschehen zu können, als auch um als Reaktion benutzt werden zu können.

1) Dass dieser Begriff keinen scharfen Gegensatz des chemischen Zustandes bildet, wurde oben gesagt.

2) So hat, um ein Beispiel zu nennen, F. Mall (148) nachgewiesen, dass die Sehne und das Reticulum, wenn es ihnen gestattet wird, durch Kochen oder durch Erwärmung auf 70° einzuschumpfen, im Gegensatz zu ihrem gewöhnlichen Verhalten von Pankreatin leicht verdaut werden, dass sie auch leicht verfaulen, werden sie aber ausgespannt, um sich beim Kochen nicht zu verkürzen, so konservieren sie sich.

Ich habe im vorhergehenden von Bindegewebsfärbung, von „dem fibrillierten weissen Bindegewebe“ u. s. w. gesprochen, habe diesen Begriff aber nicht, wie es häufig geschieht, als mit dem kollagenen Gewebe oder dem „Kollagen“ synonym genommen. Es ist in der That notwendig, die beiden Begriffe auseinanderzuhalten. Die Bezeichnung „Kollagen“, leimgebendes Gewebe, legt einen chemischen Gesichtspunkt an, der sich zu einer Einteilung histologischer Elemente nur bedingungsweise eignet. Das Kollagen ist bekanntlich kein einzelner Stoff, sondern eine Gruppe von Stoffen, indem es verschiedene Arten Kollagen giebt, die sich u. a. durch ihre procentische chemische Zusammensetzung und die Schnelligkeit, mit der sie Leim geben, ferner auch durch ihre Löslichkeitsverhältnisse und ihr Verhalten gegen verschiedene Reagentien u. s. w. voneinander unterscheiden¹⁾. Allerdings ist es die Regel, dass das Kollagen in der Form von Fibrillen, als „weisse Bindegewebsfibrillen“ vorkommt; es kann aber auch thatsächlich mehr amorph vorkommen (d. h. durch kein beliebiges Mittel lässt sich Fibrillierung nachweisen), und überdies findet man Fibrillen und Gewebsbestandteile, die sich nach der Form, dem Aussehen, der Anordnung, der Genese u. s. w., kurz, nach den histologischen und morphologischen Verhältnissen zu urteilen, entweder gar nicht von den leimgebenden Fibrillen unterscheiden, oder von denen doch anzunehmen ist, dass sie sich dem übrigen „weissen fibrösen Gewebe“ aufs engste anschliessen, während sie in chemischer Beziehung von den „kollagenen“ Geweben abweichen. Als Beispiel von Fibrillen, die den leimgebenden Fibrillen durchaus

1) Über die verschiedene chemische Zusammensetzung siehe u. a. die citierten Arbeiten von Hammarsten, Mörner (1889), Schmiedeberg u. s. w., ausserdem: Hoppe-Seyler (107), C. Th. Mörner (166) 1894. Über das verschiedene Verhalten des Kollagens, der Bindegewebsfibrillen, siehe ferner: A. Ewald (54) 1889, Ranvier (182) 1888, F. Mall (148) 1891, F. Mall (147) 1888, C. Th. Mörner (167) 1899.

ähnlich sind, die aber dennoch keinen Leim geben, nenne ich nur die Bindegewebsfibrillen auf ihren allerersten Entwicklungstufen; diese sind an Äusserem bekanntlich den echten leimgebenden durchaus ähnlich, geben aber keinen Leim und ähneln an Löslichkeitsverhältnissen et was mehr den elastischen Fasern; erst später werden sie leimgebend; hier mag zugleich angeführt werden, dass dieses mehr neutrale Vorstadium zu kollagenen Bindegewebsfibrillen auch in echte elastische Fasern übergehen kann; oder auch können, wie z. B. Koelliker (119) angiebt, kollagene Fasern in elastische umgewandelt werden.

Das Narbengewebe enthält nach Mall (148) eigentümliche, widerstandsfähige Fibrillen, die an Form und Äusserem den weissen fibrösen Fibrillen durchaus ähneln und mit diesen nahe verwandt sind, sie schwellen aber nicht in Säuren an und geben beim Kochen keine Gelatine. Sie verhalten sich in dieser Beziehung wie die Fasern im Lig. nuchae ganz junger Embryone (z. B. von Kälbern); diese Fasern werden nämlich beim Kochen durchsichtig und lösen sich auf, schwellen in verdünnter Säure aber nicht an.

Das sogenannte retikulierte Gewebe, das z. B. in den Schleimhäuten des Magens und des Darms wie auch in allen Lymphdrüsen, nach Mall ferner in der Milz, der Leber und an vielen anderen Orten vorkommt, sollte diesem Autor zufolge aus feinen Fibrillen bestehen, die sich mikroskopisch nicht von den kollagenen unterscheiden liessen, die aber keinen Leim gäben und aus einem eigentümlichen chemischen Stoffe, dem Retikulin, beständen, der sich auch durch verschiedene andere Reaktionen von dem weissen fibrösen (kollagenen) Bindegewebe unterscheidet. R. A. Young (294), der unter Halliburtons Leitung arbeitete, wies indes 1892 nach, dass das retikulierte Bindegewebe u. a. aus der Schleimhaut des Darms doch ziemlich reichlichen Leim giebt, was Mall aus verschiedenen Gründen nicht nachzuweisen vermocht hatte, und Max Siegfried (228)

zeigte, dass das retikulierte Gewebe sowohl leimgebende Substanz als einen neuen phosphorhaltigen¹⁾ Stoff, das Retikulin enthält. Ob das retikulierte Gewebe ein Gemisch kollagener und retikulierter Fibrillen repräsentiert, oder ob die Reticulumfibrillen aus einem Stoffe bestehen, der sich beim Kochen mit Wasser in Leim und Retikulin zerteilt, lässt sich nach Siegfried nicht entscheiden. Mikroskopisch ist es nicht möglich, die beiden Bestandteile, das Kollagen und das Retikulin, voneinander zu unterscheiden; selbst habe ich kein Mittel zu solchem Unterscheiden finden können, und dasselbe giebt Spaltheholz (239) an. Nach Verdauung des Reticulums mit Trypsin bleiben diesem Autor zufolge die „retikulierten“ und die kollagenen Fibrillen übrig; seine eigenen Worte lauten (S. 378): „Zwar ist es nicht ausgeschlossen, dass wir die in Trypsinlösungen unverdaulichen Fasern noch weiter in Unterabteilungen werden trennen müssen, aber bis jetzt fehlt uns jeder Anhalt dazu. Vorläufig sind wir auch nicht einmal im stande, durch Färbung oder andere Mittel die kollagenen Fasern scharf von den retikulierten²⁾ zu unterscheiden.“ Spaltheholz glaubt indes, gewisse Schlüsse ziehen zu können, ob er mit kollagenen oder mit retikulierten Fasern zu schaffen hat³⁾: „Dickere Fasern und Bündel werden wir im allgemeinen für kollagene halten, feine netzförmig angeordnete für retikulierte.“ Ich vermute, dass auch Erwin Hoehl (106) kein besseres Kriterium hat, um kollagene Fasern von retikulierten zu unterscheiden, da er angiebt, eine exakte Unterscheidung derselben lasse sich nicht anstellen.

1) Während das Kollagen durchschnittlich ca. 0,6% S und kein P. enthält, hat das Retikulin 1,88% S und 0,34% Phosphor.

2) D. h. von den aus Retikulin allein bestehenden Fibrillen, wenn es wirklich solche giebt, und wenn die Reticulumfasern nicht aus einer Verbindung bestehen, die sich in leimgebende Substanz und Reticulin spalten lässt, was mir wahrscheinlicher dünkt.

3) Es ist ja wirklich sehr zweifelhaft, ob diese Meinung berechtigt ist. In der That wissen wir hierüber gar nichts.

Schon aus diesen Beispielen leuchtet ein, wie schwer es ist, einer histiologischen Einteilung einen solchen chemischen Gesichtspunkt zu Grunde zu legen, wenigstens solange wir keine sicheren Mittel haben, um in den einzelnen Fällen die Differenzen mikrochemisch zu konstatieren, da verschiedene Stoffe ja thatsächlich unter derselben Form und mit demselben Verhalten auftreten. Schon in der Gruppe der echten kollagenen Fibrillen, von denen also chemisch nachgewiesen ist, dass sie Leim geben u. s. w., finden, wie oben berührt, grosse Verschiedenheiten statt, z. B. verhält sich das leimgebende Bindegewebe, was seine Widerstandsfähigkeit¹⁾ betrifft, bei verschiedenen Tieren sehr verschieden. Das Bindegewebe der Fische ist weniger widerstandsfähig als das des Frosches, dieses weniger als das der Maus, der Ratte und des Kaninchens, dieses wieder weniger als das des Hundes und des Rindes u. s. w.²⁾ Das Bindegewebe alter und grösserer Tiere ist gewöhnlich stärker als das von jungen Tieren derselben Art, ebenfalls ist das kollagene Bindegewebe aus verschiedenen Organen in chemischer Beziehung verschieden u. s. w.

Ganz ähnliche Verhältnisse bietet übrigens das „elastische“ Gewebe dar. Es giebt, wie schon längst nachgewiesen, verschiedene Arten Elastin, und es ist zugleich in vielen Fällen schwierig, zwischen den „elastischen“ Fibrillen und den „weissen Bindegewebsfibrillen“ die Grenze zu ziehen. Ich mache in dieser Beziehung nur auf Unnas (275) Untersuchungen über „Basophiles Kollagen, Kollastin und Kollacin“ wie auch über „Elastin und Elacin“ aufmerksam.

Analoge Verhältnisse sind in den letzten Jahren gelegentlich von mehreren Seiten hervorgehoben worden. In den Knorpeln habe ich selbst z. B. in der Cartilago arytaenoidea einen bestimmten Übergang zwischen echten kollagenen

¹⁾ Vgl. Ewald l. c.

²⁾ Vgl. Ewald, Mall, Ranvier l. c.

und elastischen Fibrillen nachweisen können und eine Bindegewebsgrundsubstanz gefunden, die ich zu keiner der beiden grossen konventionellen Gruppen rechnen konnte, und die ich deshalb teilweise mit dem neutralen Namen „Albumoid“ bezeichnete. Ist es gleich von grosser Wichtigkeit, die verschiedene chemische Natur der Fibrillen festzustellen und die chemischen Verhältnisse des Bindegewebes klarzulegen, so sollte man doch bei der Beurteilung und Einteilung der Bindegewebsgrundsubstanzen in histiologischer Beziehung in erster Reihe die morphologischen Verhältnisse, die Form, Entwicklung, die histiologischen Verwandtschaftsverhältnisse u. s. w. berücksichtigen, während die chemische Beschaffenheit erst in zweiter Reihe hinzukäme, eventuell als Grundlage für Unterabteilungen in einer und derselben histiologischen Gruppe.

Es ist deshalb eine ungeeignete Vermengung von zwei Einteilungsprinzipien, deren jedes für sich berechtigt ist, wenn man, wie es in der jüngsten Zeit so oft geschieht, von dem kollagenen Gewebe als synonym mit dem weissen fibrillierten Bindegewebe spricht. Gerade der Umstand, dass man nachzuweisen vermag, wie Bindegewebsfibrillen, die in morphologisch-histiologischer Beziehung sich fast ganz gleich sind, dennoch sehr abweichende chemische Verhältnisse darbieten können¹⁾, bezeugt am besten, dass man gar zu viel das fibrillierte Bindegewebe mit dem Kollagen identifiziert hat. Auch der Umstand, dass die in chemischer Beziehung verschiedenen Fibrillen oder Stoffe imstande sind, ineinander überzugehen und sich während des Laufes der Entwicklung einer in den anderen

1) Dies kann u. a. jedoch auf einer Verbindung oder Imprägnierung mit einem anderen chemischen Stoffe beruhen; so werden die echten Bindegewebsfibrillen des Knorpels, die sich chemisch als kollagene erwiesen, durch Imprägnieren mit Chondromukoid u. s. w. durchaus von den Fibrillen des gewöhnlichen Bindegewebes abweichend.

umzuwandeln, macht eine solche rein chemische Einteilung noch mehr prekär, oft wenigstens unzweckmässig. Braucht nun das weisse fibrilläre Bindegewebe nicht immer kollagen zu sein (eine andere Sache wird es, dass dies äusserst häufig der Fall ist), so steht dem an und für sich nicht das Geringste im Wege, dass Kollagene ausserhalb des Bindegewebes vorkommen können, ebenso wie Mucinarten in den verschiedensten Geweben vorkommen, oder ebenso wie bei Säugetieren und Vögeln z. B. das Keratin zwar wesentlich als epitheliale Bildungen angetroffen wird, jedoch u. a. auch in den Nerven (Neurokeratin, Kühne) vorkommt und sich z. B. bei Fischen im Bindegewebe¹⁾ bilden kann, ganz wie andere Albuminoide.

Meine Bindegewebsfärbung mit Säurefuchsinpikrin verhält sich nun, wie früher gesagt, auf die Weise gegen diese verschiedenen Gewebe, dass vor allen Dingen das reine Kollagen sich rot färbt, und darauf alles andere, was man auch aus anderen histiologischen Gründen zunächst zu dem „weissen fibrösen“ Bindegewebe zu zählen berechtigt sein würde.

Die Reticulumfibrillen²⁾ färben sich überall rot (ebenfals die Narbenfibrillen); dass dies in guter Übereinstimmung mit der chemischen Zusammensetzung des Reticulums ist, leuchtet ein, und ausser den anderen, von Siegfried (228) hervorgehobenen chemischen Gründen kann auch dies dafür sprechen, dass die retikulierten Fasern aus einem Stoffe bestehen, der die chemische Verbindung einer kollagenen Gruppe mit einer phosphorhaltigen „Retikulin“-Gruppe ist; jedenfalls ist diese Annahme zulässig, solange das Gegenteil, dass nämlich das Reticulum aus zwei verschiedenen Arten von Fasern bestehe, nicht bewiesen ist. Was die neugebildeten Bindegewebsfibrillen be-

1) Krukenberg (126) 1886 und Ross Granville Harrison (91) 1893.

2) Natürlich mit Ausnahme der darin enthaltenen elastischen Fasern.

trifft, die ein Zwischenstadium zwischen „Elastin“ und „Kollagen“ oder eine Art Vorstadium repräsentieren, so verhalten diese sich etwas verschieden, je nachdem sie die eine oder die andere Bestimmung haben; je mehr sie sich dem Elastin nähern, um so weniger nehmen sie das Rot an, was sie vielleicht gar nicht thun. Bekanntlich sind die neugebildeten Bindegewebsfibrillen oft stark mit „mucinartigen“ Substanzen¹⁾ imprägniert, und dieser Umstand kann bewirken, dass selbst echte und zwar ganz kollagene Bindegewebsfibrillen das Rot nicht annehmen (sondern sich nur ganz schwach färben oder auch mehr farblos oder sogar gelb werden), bis man die mucinöse Imprägnierung entfernt hat. Man sei dessen eingedenk, was ich oben über die Verhältnisse des Knorpels sagte! Zuweilen kann man auch sehen, wie die Bindegewebsfasern in einiger Entfernung von ihrem Ursprung, z. B. den Zellen, die rote Farbe kräftig aufnehmen, in dessen Nähe aber mehr farblos oder minder kräftig gefärbt werden, ein ähnliches Verhalten also wie das zwischen jüngeren und älteren Stadien desselben Gewebes.

Ausser den genannten Gruppen von Bindegewebsubstanzen (Albuminoiden) haben wir ja die mehr modifizierten Formen der Bindegewebsgrundsubstanzen, wie das Corneagewebe, die sogenannten Glasmembranen, die Basalmembranen, das Sarkolemma, um einige der wichtigsten anzuführen. Man hat hier mit sehr verschiedenartigen Bestandteilen zu schaffen, und diese illustrieren sehr gut die Thatsache, dass wir mit Bezug auf die Albuminoidstoffe der Bindegewebsgrundsubstanzen keine scharf gesonderten Gruppen aufrechterhalten können, sondern im Gegenteil, je mehr unsere Kenntnis der chemischen Zusammensetzung und der chemischen Verhältnisse zunimmt, um so häufiger finden wir Reihen von Übergängen und Zwischenformen, welche die Hauptgruppen mit einander verbinden. Ich muss mich hier auf einige

1) Gewöhnlich sind diese ja in gewissen Beziehungen stark basophil.

Bemerkungen über einzelne der Stoffe beschränken. Das Bindegewebe der eigentlichen Corneasubstanz ist¹⁾ ein Kollagen mit etwas geringerem Schwefelgehalt (0,30 % S) als das gewöhnliche (0,6 % S) und mit einem N-gehalt (ca. 17 %), der etwas niedriger ist als der N-gehalt (18 %) im Kollagen von Sehnen, Hausenblase und Knochen und etwas höher als der des Knorpelglutins (16 %); ferner enthält die Cornea ein besonderes Mucoid, das u. a. reicher an Schwefel ist als alle anderen Mucinsubstanzen, das aber, im Gegensatz zum Chondromucoid, bei Zersetzung kein Albuminat giebt; dasselbe imbibiert das kollagene Netzwerk in konz. Lösung²⁾ und wird leicht durch destill. Wasser oder schwache Alkalien extrahiert.

Die histochemische Zusammensetzung der Cornea (und der Sclera) befindet sich in völliger Analogie mit der des Knorpels, was früher schon Morochowetz (154)³⁾ behauptete, indem er ihre Bestandteile ebenso wie die des Knorpels als Kollagen und ein „Mucin“ angab (das, wie Mörner nachwies, kein echtes „Mucin“ ist). Ganz in Übereinstimmung hiermit ist ja auch die histiologische Stellung der Cornea und des Knorpels als **hyalinisiertes Bindegewebe**, und was die Sclera betrifft, so ist es ja eine bekannte Sache, dass man in derselben bei Vögeln, Amphibien und Fischen, ausserdem bei Echidna⁴⁾ und Ornithorhynchus Knorpel findet. Gegen Färbung verhält die Cornea sich ihrer chemischen Beschaffenheit gemäss. Das Bindegewebe färbt sich rot mit Säurefuchsin — Pikrin —, natürlich auch die Bowmansche Membran. Die

1) C. Th. Mörner (166) 1894.

2) Die Cornea enthält 82,2% Kollagen und 17,8% Corneamukoid (nach dem N-gehalt berechnet). Die Sclera enthält 87% Kollagen, 13% Mucoid (mit dem Corneamucoid identisch). Mithin beträgt das Kollagen in der Cornea ca. $\frac{4}{5}$, in der Sclera $\frac{7}{8}$ des Ganzen.

3) Schon Johs. Müller gab an, die Cornea gebe Chondrin und keinen Leim (vgl. was über die Chemie des Knorpels gesagt wurde).

4) Siehe u. a. Fr. Leydig (136) 1857, S. 229 u. f.

Färbung wird nicht in bemerkbarem Grade¹⁾ von dem Mucin-gehalte gehemmt (der ja auch nur ganz leicht imbibiert ist, sich nicht wie wahrscheinlich im Knorpel mit wenigstens einem Teile des Kollagens chemisch verbunden hat); dagegen giebt die Cornea eine schöne metachromatische „Mucinreaktion“ bei Färbung mit „Mucähämatin“ (Paul Meyer), Toluidinblau, Thionin etc.; bei Methylenblau zeigt sie starke Basophilie — also ebenfalls dem Knorpel analog. Dasselbe gilt, wenn auch in geringerem Grade, von der Sclera der Säugetiere.

Sehen wir einstweilen von der Membrana Descemeti und der Linsenkapsel ab, die genauer untersucht worden sind, so fasst man recht verschiedene Sachen unter den Namen: Membranae vitreae, Membr. propriae, Basalmembranen u. s. w. zusammen. Viele derselben tragen auch die gemeinschaftliche Bezeichnung: „strukturlose Membranen“, indem man in diesen entweder gar keine oder nur eine undeutliche feinere Struktur gewahren konnte. Von vielen derselben ist es ja eine bekannte Sache, dass man sie als eine fibrilläre Struktur besitzend betrachten muss, die man entweder deutlich nachgewiesen hat, oder die sich nur als feine Streifung kundgiebt. Eine solche Zusammensetzung aus Fibrillen (oder allenfalls die Möglichkeit, diese durch chemische Mittel in Fibrillen aufzulösen) ist nun viel häufiger verbreitet, als gewöhnlich hervorgehoben wird.

Ohne den Angaben anderer Forscher in dieser Beziehung im geringsten zu nahe treten zu wollen, spreche ich als meine persönliche Erfahrung aus, dass die meisten derartigen Bildungen als Bildungen aufzufassen sind, die zum Bindegewebe in weiterem Sinne gehören²⁾, ganz von derjenigen Gruppe abgesehen, welche man das lamelläre Bindegewebe nennt, z. B. das um die

1) Wenigstens in den von mir untersuchten Corneae von Maus, Ratte, Kaninchen, Katze, Hund, Schwein, Rind, Schaf, Delphin, Mensch, Huhn, Taube, Lacerta vir., Frosch, Triton, Salamandra mac., Dorsch, Goldbutte.

2) Wenigstens bei den Wirbeltieren.

Nerven liegende. Bei Säurefuchsin-Pikrinfärbung werden wenigstens die meistens derselben rot, und ich fand dann immer, dass man entweder ihre Zusammensetzung aus Bindegewebsfibrillen nachweisen konnte, oder dass wenigstens nichts uns verwehrte, sie zum Bindegewebe zu rechnen. Dass z. B. auch das Sarkolemma sich rot färbt, stimmt mit dessen chemischer¹⁾ Natur und Stellung wohl überein; es ist allerdings kein Kollagen, wird aber auch aus morphologischen Gründen als diesem Gewebe nahestehend betrachtet; als ein hierfür redender Umstand kann angeführt werden, dass die Fibrillen, mittelst deren das Sarkolemma in die Sehne übergeht, und die den echten Bindegewebsfibrillen durchaus ähnlich sind, sich chemisch wie das Sarkolemma verhalten.

Die Membrana Descemeti färbt sich mehr scharlach-orangerot²⁾, die Linsenkapsel dagegen rot, ganz wie das Bindegewebe z. B. im Corpus vitreum, das ja echt kollagene Fibrillen enthält³⁾. Beide diese Membranen wurden von Mörner (166) mit Genauigkeit chemisch untersucht; sie gehören zu einer von Mörner die „tierischen Membranine“ genannten eigentümlichen Gruppe von Stoffen, die sowohl mit den Albuminoiden (besonders dem Elastin) als auch gewissermassen mit mucinartigen Substanzen Verwandtschaft zeigen. Die Membrana Descemeti nähert sich wegen ihrer grösseren Widerstandsfähigkeit mehr dem Elastin, die Linsenkapsel verhält sich gegen die verschiedenen Reagentien analog, ist indes etwas weniger widerstandsfähig und steht wegen ihrer grösseren Löslichkeit den Mucinarten (im weitesten Sinne) näher. Die Farbenreaktion der Membrana Descemeti, ihre grössere Pikrophilie ist in Übereinstimmung mit ihrer grösseren

1) Vgl. Chittenden (35).

2) NB. Chromfixierungen können, wie früher erwähnt, die Farbenverteilung ändern.

3) Vgl. G. Retzius, (207).

Elastinähnlichkeit. Umgekehrt scheint mir die Linsenkapsel, die auch u. a. wegen ihrer Färbung als Bindegewebe dem letzteren nahe steht, eine ganz interessante Illustration des Konnexes zu bilden, der gewiss vielfach zwischen den Mucinen und den Mucoïden im Bindegewebe und dessen Albumoïden existiert, sie seien nun ausgeformt oder mehr amorph.

Ich habe mich bei diesen meinen neuen Hauptmethoden so ausführlich aufhalten müssen, teils um zu zeigen, welche Kritik man bei solchen Färbemethoden anzuwenden hat, teils um darzulegen, mit welcher Berechtigung ich den mittelst derselben gewonnenen Resultaten so grosse Bedeutung und Zuverlässigkeit beilege, wie ich es thue. Bevor ich zur Darstellung der speziell histiologischen Verhältnisse schreite, werde ich einige Bemerkungen über meine übrige Technik und über mein Untersuchungsmaterial machen. Ich wandte nicht nur die isolierte Färbung der Chondroitinschwefelsäure (des Chondromucoïds) wie auch des Bindegewebes im Knorpel an, sondern kombinierte auch selbstverständlich beide Färbungen, da es oftmals notwendig ist, beide diese Bestandteile in demselben Schnitte gefärbt zu haben, u. a. um ihr gegenseitiges Verhalten zu bestimmen.

Man färbt erst mit Methylenblau und darauf mit Säurefuchsin-Pikrin. Es ist bei dieser kombinierten Tripelfärbung durchaus notwendig, dass die Methylenblaulösung rein ist, d. h. keine anderen Farben, namentlich kein „Methylenrot“ oder Methylenviolett enthält; diese Stoffe (Unna) bilden sich leicht, wenn Alkali (auch aus dem Glase) oder kohlensaure Alkalien in der Farblösung vorhanden sind. Ich rate deshalb absolut davon ab, eine Farblösung des Methylenblau längere Zeit hindurch stehen zu haben; doch ist die saure Methylenblaulösung ziemlich haltbar, vorausgesetzt, dass sie aus chemisch reinem Methylenblau bereitet ist. Ist die Methylenblaulösung rein und frisch be-

reitet, so kann man nach hinlänglicher Färbung¹⁾ des Schnittes in derselben den Schnitt ohne weiteres gut in destilliertem Wasser²⁾ abspülen und (nach Aufsaugen des überflüssigen Wassers) unmittelbar in meine Säurefuchsin-Pikrinlösung bringen. Während die Pikrinsäure sonst bekanntlich mit dem Methylenblau eine chemische Verbindung in eine violette oder grauviolette Farbe eingeht, erhält sich in diesem Falle, wo das Methylenblau an die Chondroitinschwefelsäure (das Chondromucoid) gebunden ist, die blaue Farbe³⁾, und zwar so, dass man, sobald der Schnitt in nicht gelbfarbigem Alkohol liegt, wieder das reine Blau gewahrt, wo es (bei schwächerer Vergrößerung) nicht modifiziert oder optisch verdeckt wird, z. B. von der roten Farbe oder von gelbgefärbten Zellen oder elastischen Fasern und Körnchen oder Albuminoidkörnchen.

Dass ich hier die Bedeutung der reinen Methylblaulösung mit Recht hervorgehoben habe, davon kann man sich leicht durch Anstellung einiger Kontrollfärbungen mit unreinen Lösungen, z. B. mit Löfflers Methylenblau überzeugen. Auch die Methode, eine Lösung des Methylenblau in absolutem Alkohol zu haben, und einige Tropfen derselben zu Aqu. destill. zu setzen, kann ich (nach mehrjähriger Erfahrung) nicht empfehlen. Einer der wesentlichsten Übelstände ist ferner der, dass Schnitte, zu denen unreines oder zu viel, d. h. nicht gehörig extrahiertes Methylenblau gebraucht wurde, nach Verlauf einiger Zeit (oft schon nach kurzer Zeit) zerstört werden, indem die Farbe sich

1) Siehe oben.

2) Sodass sich keine freie überschüssige basische Farbe im Schnitte oder diesem anhaftend befindet, denn sonst erhält man sogleich Krystalle von Methylenblaupikrat. Umgekehrt ist das an das Gewebe gebundene Methylenblau in der pikrinsauren Farblösung völlig unlöslich, sodass das Vorhandensein der Pikrinsäure Umfärbung z. B. mit Säurefuchsin verhindert.

3) NB. Man vergesse nicht, dass das Blau, wenn der Schnitt in der roten Säurefuchsin-Pikrinlösung oder in dem ersten gelbfarbigen Alkohol liegt, selbsterständig rein optisch modifiziert wird. (Siehe ebenfalls S. 622 und die Note).

unter Einwirkung der Pikrinsäure¹⁾ als violette oder blauviolette Nadeln auskristallisiert. Man kann auch das Methylenblau im Schnitte fixieren, wenn man nach hinlänglichem Färben mit der basischen Vorfärbung und nach gutem Auswaschen das Blau entweder in einer 3% (im Dunkel aufbewahrten) wässerigen Lösung von Ferridcyankalium oder, noch besser, 5—10 Minuten oder länger in einer 5% Lösung molybdänsauren Ammoniaks fixiert, worauf man in beiden Fällen gut in Aqu. destill. auswäscht, bevor man wie gewöhnlich in Säurefuchsin-Pikrin färbt. Ich selbst ziehe die molybdänsaure Ammoniaklösung vor. Diese Methode wende ich stets in einzelnen Fällen an, wo ein bestimmtes Stück Material aus Gründen, die ich nicht nachzuweisen vermochte²⁾, trotz aller Vorsichtsmassregeln bei Kombination des Methylenblau mit Säurefuchsin-Pikrin geneigt war, grüne Färbung zu geben, entweder sogleich, oder wenn das Balsampräparat mehrere Tage gelegen hatte. Es ist aber auch von Wichtigkeit, das Blau in anderen Fällen stark fixieren zu können. Besonders beim molybdänsauren Ammoniak wird die Methylenblauverbindung viel schwerer in Alkohol löslich³⁾; dies kann man sich beim Färben

1) Über das Verhalten derselben in Balsampräparate siehe S. 625 ff.

2) Da ich Mittel besass, die Übelstände unschädlich zu machen, war mir nicht daran gelegen, näher festzustellen, was diese abweichende Tingibilitätsverhältnisse bedingte, wovon ich doch Vermutungen habe; mit Methylenblau allein traten niemals Übelstände ein, sondern nur, wenn die Pikrinsäure hinzukam.

3) A. Bethe wandte bekanntlich die Molybdänsäure auch an, um die Methylenblaufärbung der Nerven zu fixieren. Ohne Bethes Versuche zu kennen, hatte ich selbst molybdänsaures Ammoniak zur Fixierung des Methylenblau beim Knorpelfärben angewandt, ebenfalls zur Fixierung des Thionins, des Toluidinblau u. s. w. eine Anwendung, die sich ganz von selbst ergibt, wenn man nur ein wenig in der Chemie der Farbstoffe zu Hause ist. Auch H. F. Harris Methode (Mai 1898. Siehe Zeitschr. f. w. Mikr. XVI, S. 60—65) der Toluidinblau- (und Thionin-) färbung beruht auf demselben Prinzip. Ich hatte schon 1897 eine solche Methode (am besten Toluidinblau) bei der Färbung von Klasmatoocyten zu Dauerpräparaten angewandt, die sich nun mehrere Jahre hindurch konserviert haben. Die Klasmatoocyten färben sich intens rotviolett und lassen sich mit

des Knorpels sowohl bei reiner Methylenblaufärbung als bei der Kombination mit Säurefuchsin-Pikrin gelegentlich zu nutzen machen.

Übrigens hat man es ja völlig in seiner Gewalt, die Intensität und die Verbreitung der Methylenblaufärbung je nach den Umständen zu variieren. Vgl. meine obigen Bemerkungen über die Färbung des Chondromucoids.

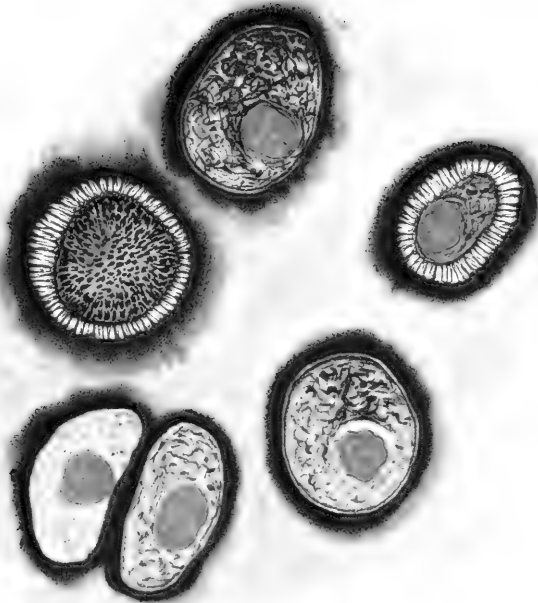
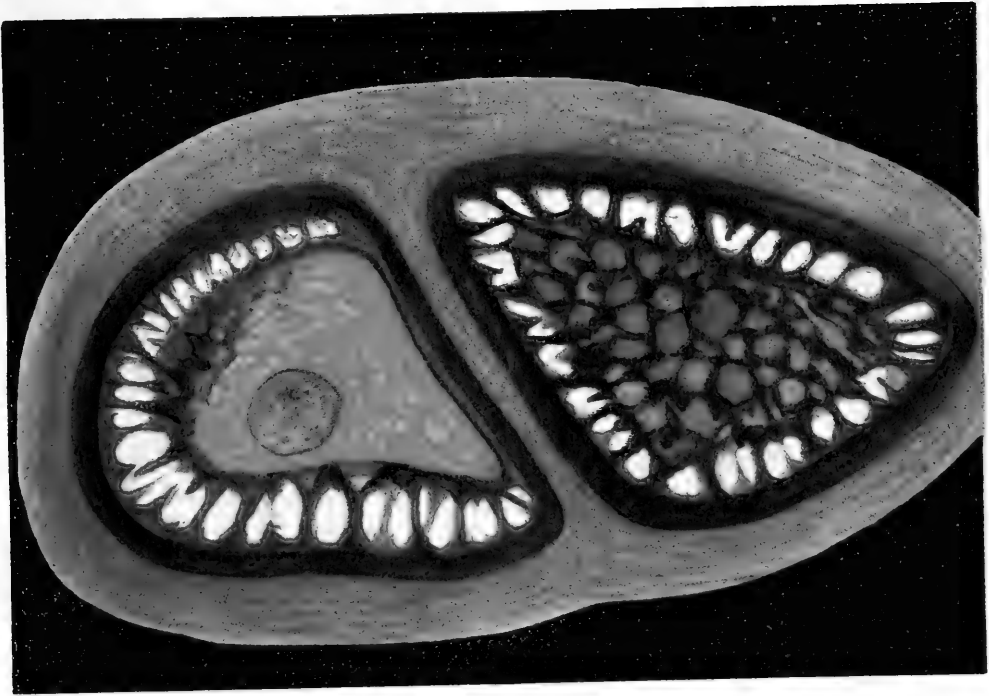
Man kann diese Kombination von Methylenblau-Säurefuchsin-Pikrin auch mit Erfolg als gewöhnliche Tripelfärbemethode benutzen, z. B. statt der van Giesonschen. Man färbt dann in einer schwach sauren, reinen Methylenblaulösung, die man etwas stärker macht als zum Färben des Knorpels, sodass die Kerne sich kräftig färben, wäscht aus und fixiert das Blau in einer 5% Lösung molybdänsauren Ammoniaks, wäscht gut aus und färbt darauf wie gewöhnlich in meiner Säurefuchsin-Pikrinlösung. Bei der Nachbehandlung mit Alkohol kann die blaue Farbe nach Belieben moderiert werden. Ich gebe oft dieser Tripelfärbung vor der van Giesonschen den Vorzug, u. a. weil die rote Farbe, wie ich früher entwickelte, sich nicht mit absoluter Sicherheit als Reaktion bei einer Hämatoxylinfärbung gebrauchen lässt¹⁾.

Bei der kombinierten Färbung des Chondromucoids und des Bindegewebes des Knorpels halten die beiden Farben sich genau an diejenigen Komponenten des Gewebes, die

Leichtigkeit in den verschiedensten Organen nachweisen, am schönsten und kolossalsten wie auch in grossen Mengen fand ich sie in Tritonen, sowohl in Larven als in ausgewachsenen Tieren. Alkohol, Formol-Alkohol, Sublimat und Zenkers Flüssigkeit geben die schönsten Färbungen. Schnitte von der Haut und abgezogene Stücke des Peritoneums sind besonders zu empfehlen. Nicht selten fand ich typische Klammatocyten in Mitose. (Vgl. Ranvier, Metschnikoff; die von Reinke l. c. Fig. 14--15 abgebildeten Zellen sind offenbar Klammatocyten).

¹⁾ Siehe S. 627.

Fig. 17



sie jede für sich färbten. Nur erleichtert die basische Vorfärbung in guter Übereinstimmung mit dem, was ich früher über die Fähigkeit der Chondroitinschwefelsäure, das Kollagen zu maskieren, sagte, die Bindegewebsfärbung ganz bedeutend. Indem die Chondroitinschwefelsäure zum Teil von dem basischen Methylenblau gebunden wird¹⁾, verliert sie etwas von ihrem Vermögen, die Färbung des Kollagens zu verhindern, weshalb das Säurefuchsin jetzt viel mehr des früher maskierten Kollagens färben kann; nicht alles Kollagen kann aber auf diese Weise mittels einer basischen Vorfärbung allein demaskiert werden, denn die Methylenblaufärbung ist an und für sich zu schwach, um alle Chondroitinschwefelsäure aus deren Verbindungen mit den Grundsubstanzen auszulösen. Ich verweise in dieser Beziehung auf den Abschnitt über die chemischen Verhältnisse und die Färbungen des Knorpels, u. a. auf S. 605 ff. Dass diese beiden Farben somit in Kombinationen fortwährend ihre spezifischen Affinitätsverhältnisse bewahren, scheint mir noch ferner für die chemische¹⁾ Natur der Färbung zu sprechen.

Zur Darstellung des „Elastins“ des Knorpels bediente ich mich natürlich aller bekannten Methoden, u. a. auch der beiden bekannten „spezifischen“ Färbemethoden, der Unna-Tänzersehen mit saurem Orcein und der Weigertschen (291) neuen Elastinfärbemethode mit Fuchsin-Resorcin-Eisenchlorid. Wie so viele andere „spezifische“ Methoden sind auch diese nicht in absolutem Sinne spezifisch. So färbt Orcein die Chondroitinschwefelsäureverbindungen sehr stark; diese

¹⁾ Basische Vorfärbung mit anderen Farbstoffen begünstigt ebenfalls die Färbung des Bindegewebes mit anderen sauren Farben. So kann man z. B. durch starke Vorfärbung mit Safranin bewirken, dass Wasserblau das Bindegewebe des Knorpels ein wenig färbt, während es sonst sehr abgeneigt ist das Knorpelbindegewebe zu färben, ebenfalls mit Safranin-Säuregrün u. s. w.

können hierdurch Elastin maskieren oder simulieren; umgekehrt kann das Elastin durch seine Verbindung mit Chondroitinschwefelsäure seine Fähigkeit verloren haben, sich mit saurem Orcein zu färben, so dass man erst die Chondroitinschwefelsäure (mit Alkali) entfernen muss, um alles Elastin gefärbt zu bekommen. Es findet sich hier das Sonderbare, dass, während das Elastin und die Chondroitinschwefelsäure sich sonst jedes für sich mit saurem Orcein färben, die Verbindung dieser beiden Stoffe sich dagegen nicht damit färben lässt! — Ein Punkt, auf den ich später zurückkommen werde.

Auch Weigerts Methode ist keine durchaus spezifische. Sie eignet sich für den Knorpel zwar ein wenig besser als die Orceinmethode, weil sie das Chondromucoid nicht ganz so intensiv färbt, dagegen färbt sie Mastzellenkörnchen und im Knorpel das „Albumoid“²⁾ ausser dem „Elastin“.

1) So kann ich nicht finden, dass der Streich, den der Botaniker Alfred Fischer in seinem sonst vortrefflichen und lehrreichen Werke: Die Fixierung, Färbung und Bau des Protoplasmas. Jena, Fischer 1899, gegen die chemische Natur der histiologischen Färbungen richtet, ein entscheidender wäre. Ich glaube ebensowenig wie er, dass alle Färbungen (selbst die „spezifischen“), die man findet oder anwendet, rein chemische Reaktionen sind, meiner Meinung nach kann man aber die Ansicht nicht verlassen, dass chemische Affinitätsverhältnisse in den allermeisten Fällen der Färbung zu Grunde liegen. Seine Diffusionstheorie und Adsorptionstheorie scheinen mir nicht im stande zu sein, die von mir besprochenen Färbungen zu erklären, u. a. spricht die Färbung der Chondroitinschwefelsäure und des Kollagens wohl kaum zu gunsten seiner „physikalischen“ Theorie. Ich glaube nicht, dass wir ein Kompromiss zwischen der chemischen und der sogenannten physikalischen Färbungstheorie, wie ich es früher andeutete, vermeiden können. Übrigens kam Fischers Werk mir erst in die Hände, als der betreffende Abschnitt meiner Arbeit aufs Papier gebracht war, weshalb ich seine Untersuchungen dort nicht besprechen konnte, um so mehr, da seine Argumentation wesentlich andere Verhältnisse betrifft, und mir auch die oben angeführte Betrachtung der hierauf bezüglichen Verhältnisse nicht zu erschüttern scheint.

2) Sie färbt das Albumoid und die extracellularen „fibrillogenen“ Centren („Sterne“), färbt aber nicht die von den „Sternen“ ausgehenden

Einige Worte über mein Material sind noch hinzuzufügen. Ich habe Knorpel untersucht an den Säugetieren: Mensch, Hund, Katze, Seehund (A)¹⁾, Meerschweinchen, Kaninchen, Ratte (weisse und graue), Maus (do do.), Schwein, Kamel (A), Kalb und Rind, Schaf, Pferd, Delphin (A), Igel. Ich habe die verschiedenen Altersstufen untersucht, Embryone, junge und alte Individuen, ebenfalls die verschiedenen Knorpel, Gelenknorpel, Skelettknorpel und die Laryngo-Trachealknorpel.

Als zweite Hauptgruppe untersuchte ich Amphibienknorpel an *Rana esculenta* und *temporaria*. *Buffo vulg.* *Triton punct. et cristat.*, *Salamandra mac.*, *Axolotl* (A) (sprit. fix.). Von diesen Tieren untersuchte ich ebenfalls sehr verschiedene Altersstufen.

Von Vögeln untersuchte ich Laryngo-Tracheal- und Gelenknorpel an Taube, Huhn, Lerche, Star.

Endlich Knorpel von *Lacerta* und Schildkröte, wie auch von Dorsch und Goldbutte, von Dornhai (Kopf- und Skelettknorpel), von *Petromyzon marinus* und von Cephalopoden, *Sepiotheutis* (Kopf-, Augen-, Nackenknorpel).

Ich habe reichlich 150 verschiedene Arten Knorpel ausser den verschiedenen Altersstufen innerhalb der einzelnen Art benutzt. Vom Menschen also z. B. Hyalinknorpel aus Larynx, Trachea, Bronchien, Hyalin-Knorpel aus verschiedenen Gelenken, Skelettknorpel (Septum nasi, Rippenknorpel u. s. w.), Bindegewebsknorpel (*Discus intervertebralis*, *Menisci* u. s. w.), elastischer Knorpel (Ohr, Larynx u. s. w.).

Fibrillen, es sei denn, dass dies „Elastin“-Fibrillen sind. Vgl. hierüber: F. C. Hansen: Über die Genese einiger Bindegewebsgrundsubstanzen. A. A. Nr. 17—18. Bd. XVI. 1899.

¹⁾ Die Bezeichnung A giebt an, dass ich nur den Knorpel eines grösseren Tieres untersucht habe.

Die Knorpel der Knochenfische, des Hais, des Petromyzons und der Tintenfische benutzte ich, von einzelnen Verhältnissen der Zellen abgesehen, hauptsächlich um die Zusammensetzung der hyalinen Knorpelgrundsubstanz festzustellen. Obschon ich das Knorpelgewebe des Petromyzon marinus und den Cephalopodenknorpel in ziemlich grossem Umfang bearbeitet habe, rücksichtlich des Petromyzons mit Hinblick auf die neuesten Untersuchungen von Schaffer und Studnička, kann ich mich hier doch nicht näher auf diese Verhältnisse oder auf meine Resultate hinsichtlich dieser Tiere einlassen, da wir hier in vielen Beziehungen, namentlich in Betreff des Petromyzons und Ammocetes, mit Verhältnissen zu thun haben, die von dem Gewöhnlichen anscheinend ziemlich abweichen, deren wesentliche Analogien ich indes in gewissen Säugetierknorpeln gefunden habe. Mein Hauptmaterial waren, wie gesagt, der Säugetier- und der Amphibienknorpel.

Es ist keineswegs meine Absicht, eine komparative Übersicht über die Histiologie des Knorpels bei den verschiedenen Tieren zu geben, ich werde hingegen die allgemeine Histiologie des Knorpels am meisten ins Auge fassen. Eine solche lässt sich mit Recht aufstellen, denn das Knorpelgewebe bietet in allgemeiner histiologischer Beziehung so viele und auffallende Übereinstimmungen dar, dass diese Betrachtung des Stoffes sich von selbst ergibt.

Die hier zu schildernden Verhältnisse habe ich grossenteils bei fast allen untersuchten Knorpelarten wiedergefunden; wenn ich vorzugsweise die Verhältnisse bei einzelnen Säugetieren, besonders Kalb, Rind und Hund abbilde, so hat das seinen Grund darin, dass diese grösseren Säugetiere sowohl wegen der Grösse der Zellen als wegen der Deutlichkeit der Strukturen besonders günstige Bedingungen darboten. Was die Fixierung und die übrigen Präparationsmethoden betrifft, so habe mich, wie oben berührt, nicht auf wenige, bestimmte be-

schränkt, sondern systematisch alle gebräuchlichen Fixationsmittel¹⁾ angewandt, ausserdem soweit thunlich in grossem Massstabe die frischen, lebenden oder überlebenden Gewebe untersucht und die Einwirkung der Reagentien **auch** mittelst direkter Beobachtung unter dem Mikroskope geprüft. Wo es sich thun liess, kontrollierte ich meine Resultate an dem lebenden, frischen Material. Ausserdem habe ich alle die wichtigsten der bisher veröffentlichten Methoden der Knorpeluntersuchung²⁾ wieder geprüft, um mir über dieselben ein selbständiges Urteil bilden zu können.

Celloidineinschluss habe ich in vielen Fällen angewandt, ebenfalls Paraffin, in anderen schnitt ich das Knorpelstückchen auf dem Mikrotom oder auf freier Hand ohne Einschliessen, indem ich natürlich acht gab, dass das Stückchen oder die Schnitte nicht eintrockneten, nicht einmal an der Oberfläche, oder sonst versehrt wurden. Überhaupt gilt es, mit dem Knorpel sehr behutsam zu sein, damit keine derartigen, nicht kontrollierbaren Änderungen einlaufen. Bei frischen Präparaten muss man besonders geschwind sein und namentlich sehr scharfe Messer haben, wenn man Schnitte herstellen will.

Ausser meinen beiden Hauptmethoden zum Färben des Bindegewebes und der Chondroitinschwefelsäure wandte ich selbstverständlich auch andere Färbemethoden in weitester Ausdehnung an und untersuchte ich, je wie es zweckmässig war, in den verschiedensten Medien. Überall im folgenden, wo es notwendig ist, werde ich deshalb die spezielle Methode, oder die

1) Am brauchbarsten zum Fixieren sind: Alkohol, Formol-Alkohol, Sublimatmischungen, Liquor Mülleri mit oder ohne Zusätze, Chromsäureverbindungen, Pikrinsäure, Zenkers Flüssigkeit, Osmiumräuchern, ausser einigen anderen (Salpetersäure, P é r é n y i s Flüssigkeit).

2) Macerationen, Injektionen, Imprägnationen u. s. w., Dissociationen (namentlich am Discus intervertebralis).

speziellen Methoden, die ich im betreffenden Falle zur Darstellung der Strukturverhältnisse anwenden musste, anführen.

Ich bin nicht gesonnen, eine geschichtliche Darstellung der wechselnden und streitigen Ansichten von der Histologie des Knorpelgewebes zu geben, da eine solche, ohne lohnend zu sein, gar zu grossen Raum beanspruchen würde. Ausserdem liegen in der Litteratur bereits mehrere ausführliche geschichtliche Schilderungen vor, so von M. Flesch (65) und von O. van der Stricht (254), wie man auch in den meisten Abhandlungen mehr oder weniger vollständige geschichtliche Abschnitte findet. In Betreff der zusammenhängenden geschichtlichen Darstellung verweise ich daher an die erwähnten Arbeiten.

Im Anfange des chemischen Teiles dieses Buches gab ich eine geschichtliche Übersicht über die Entwicklung der Chemie und der Histochemie des Knorpels und besprach dort zugleich die seit 1887, mit welchem Jahre van der Strichts Abhandlung schliesst, erschienenen Arbeiten von wesentlicher Bedeutung. Wenn ich Mörners, Schmiedebergs und Hammars Arbeiten genannt habe, glaube ich hiermit die seit 1887 erschienenen Arbeiten angeführt zu haben, die für die Frage nach der Histologie der hyalinen Knorpelgrundsubstanz die grösste bleibende Bedeutung besitzen. (Ich sehe hier von denjenigen Arbeiten Schaffers und Studničkas ab, die nach der Ausgabe des vorliegenden Buches erschienen.)

Ich betone hier indes ausdrücklich, dass ich mir die geschichtliche Seite der Sache nicht leicht genommen habe, im Gegenteil, ich habe die allermeisten Arbeiten über den Knorpel gerade zu dem Zwecke studiert, eine geschichtliche kritische Übersicht liefern zu können, und durch möglichst ausgedehnte Kontrolle der Untersuchungen der Autoren habe ich mir eine begründete, selbständige Meinung davon zu bilden gesucht, was dieselben gesehen, eventuell abgebildet und beschrieben haben, wie auch die Gründe der abweichenden Ansichten und mög-

lichen Irrtümer ins klare zu bringen. Denn es liegen in der Litteratur nicht wenige scheinbar richtige Resultate vor, die sich auf Beobachtungen und Untersuchungen stützen, welche die Autoren keineswegs zu den von ihnen gezogenen Schlüssen berechtigen. Es geht nämlich oft aus dem Texte oder häufig noch klarer aus den Abbildungen (wo sich solche finden) und ferner aus den Nachuntersuchungen hervor, dass die Prämissen mangelhaft oder fehlerhaft sind, und dass die Resultate der Autoren einen ganz anderen Sinn als den gemeinten haben. Überdies ist die Anzahl der Möglichkeiten ja ziemlich begrenzt, weshalb es nicht sonderbar ist, dass eine im allgemeinen gehaltene Konklusion selbst auf Grundlage unvollständiger oder irrtümlicher Deutungen zuweilen das Richtige trifft. Jedenfalls kommt es doch ebensowohl auf die richtige Begründung als auf das richtige Facit an, — ein Gesichtspunkt, der auch auf die Beurteilung einiger Arbeiten aus den allerletzten Jahren Anwendung finden könnte. — Eine einigermaßen erschöpfende Schilderung der Ansichten der verschiedenen Autoren von dem Knorpel zu geben, würde in der That ein ausführliches kritisches Referat fast jeder einzelnen Publikation erfordern, und darauf kann ich mich u. a. schon aus Rücksicht auf den Raum in dieser Publikation nicht einlassen.

Van der Stricht teilte 1887 die vom hyalinen Knorpel dargebotenen Fragen (von der Frage nach der Genese abgesehen) folgendermassen ein:

- | | |
|--|----------------------|
| 1. Die fibrilläre Struktur | } der Grundsubstanz. |
| 2. Die lamelläre Struktur | |
| 3. Die Kittsubstanz. | |
| 4. Die Saftbahnen, Saftkanäle oder Lymphspalten. | |
| 5. Die Ausläufer der Zellen. | |

Seitdem hat die Frage nach der Histochemie und den tinktoriellen Verhältnissen der Knorpelgrundsubstanz durch die besprochenen Arbeiten von Mörner und Hammar indes her-

vorragendes Interesse erhalten, und andererseits sind wohl die Fragen nach den Saftbahnen, den Ausläufern der Zellen, der lamellären Struktur und mehrere andere, die eine Zeitlang dominierten, teils weniger brennend geworden, teils von mehreren Forschern in ein etwas anderes Licht als früher gestellt, wiewohl man sogar in Publikationen relativ neuen Datums die alte Verwirrung rücksichtlich dieser Fragen finden kann.

Der Plan, dem ich in den Hauptzügen bei der Darstellung meiner Resultate folgen werde, ist am zweckmässigsten folgender:

A. Die Histochemie und die tinktoriellen Verhältnisse der Knorpelgrundsubstanz; im Zusammenhang hiermit

B. deren strukturelle Verhältnisse, hierunter u. a. die Frage nach den Fibrillen und der „Kittsubstanz“;

C. Die Zellen (das Endoplasma) und ihre Beziehung zu den Grundsubstanzen, die ektoplasmatischen Bildungen, wie die Zellkapseln, ferner die Zellausläufer, Anastomosen u. s. w.;

D. eine Gruppe, welche ich Pseudostrukturen nenne.

Als ein Abschnitt für sich folgt dann später die Genese der Knorpelgrundsubstanz, zum Teil im Zusammenhang mit naheliegenden Gegenständen aus anderen Gruppen der Bindegewebssubstanzen. Man erwarte jedoch keine scharfe Sonderung der einzelnen Abschnitte, im Gegenteil — alle hier behandelten Fragen stehen im engsten Zusammenhang und in Wechselwirkung miteinander.

Zweiter Abschnitt.

Allgemeine Histiologie des Hyalin-Knorpels.

A. Die spezielleren histochemischen und tinktoriellen Verhältnisse der Knorpelgrundsubstanz.

In dem jungen, in histiologischer Beziehung indes völlig charakterisierten hyalinen Knorpel haben wir, wie nachgewiesen, 3 chemische Hauptbestandteile, nämlich das Kollagen und die Chondromucoiden, die hauptsächlich aus Verbindungen der Chondroitinschwefelsäure mit Eiweissstoffen und dergl. bestehen. Die Chondroitinschwefelsäure bedingt die Basophilie, und wir haben es in unserer Gewalt, dieselbe histochemisch nachzuweisen, u. a. durch „spezifische“ Färbung mit saurem Methylenblau. Für das Kollagen oder das Bindegewebe des Knorpels haben wir ebenfalls eine „spezifische“ Färbung. Ich erwähnte ferner alle anderen histochemischen Methoden zur Darstellung und Isolierung des Bindegewebes und zur Untersuchung der sogenannten „Kittsubstanz“, oder wie sie auch heisst: „der interfibrillären Substanz“. Fragen wir, unter welcher Form die 3 genannten chemischen Bestandteile in der Knorpelgrundsubstanz vorkommen, so wurde ja schon längst von Tillmanns nachgewiesen und später von mehreren anderen Forschern bestätigt, dass wenigstens ein Teil des Kollagens in vielen echt hyalinen Knorpeln als Fibrillen auftritt. Diesen Befund hat man einerseits stark generalisiert, so dass man ohne weiteres voraussetzte, dies gelte von allem Kollagen und allen Knorpeln, den untersuchten sowohl als den nicht untersuchten: oder auch hielt man eine Reihe mehr oder weniger bestreitbaren Strukturen, die man bei

der Untersuchung des Knorpels fand, für Fibrillen¹⁾, und setzte voraus, dieselben seien Kollagen. Andererseits hat man teils diesen Nachweis von Fibrillen im Knorpel ziemlich auffallend vernachlässigt²⁾, teils hat man in der Knorpelgrundsubstanz eine Menge recht verschiedener Bauverhältnisse supponiert (z. B. Lamellierung, Aufbau von Zellenterritorien, Kammerwerk — „Wabenstruktur“), die sich entweder gar nicht oder nur mittelst ziemlich unsicherer und zweifelhafter (oft aber ganz sinnreicher) Kombinationen miteinander oder mit der fibrillären Struktur in Zusammenhang bringen liessen.

Alle Forscher, die für die Knorpelfibrillen sind, nehmen ferner an, dieselben würden zusammengehalten und lägen umschlossen von einer Kittsubstanz, die amorph sei, und die z. B. weil sie ähnliche Lichtbrechung habe wie die Fibrillen oder diese auf andere Weise maskiere, dazu beitrage, der Knorpelgrundsubstanz ihr ganz „hyalines“ strukturloses oder nur schwach körniges Aussehen zu geben. Nicht nur die Fibrillen, sondern auch die verschiedenen anderen, durch Reagenzwirkung auf den Knorpel gefundenen Strukturverhältnisse sollten im frischen Knorpel von der Kittsubstanz verborgen werden. Ferner waren alle darin einig, dass die Kittsubstanz ziemlich wasserhaltig sei und ihren Wassergehalt leicht sowohl vermehren als vermindern könne. Namentlich sei sie im Besitze grossen Imbibitionsvermögens im Gegensatz zu den Fibrillen, die einen relativ festeren Bestandteil repräsentierten.

Diese Kittsubstanz bezeichneten Morochowetz und Tillmanns als „Mucin“, „mucinös“. Über ihre chemische Natur

1) So sind z. B. Spinass „Fibrillen“ reine Pseudostrukturen.

2) So findet man noch jetzt (1899) die „hyaline“ Knorpelgrundsubstanz häufig in Lehrbüchern und anderswo besprochen, ohne dass dieser wichtige Umstand auch nur genannt würde, und ohne dass darauf aufmerksam gemacht wird, dass das fein punktierte oder schwach körnige Äussere, welches in der „hyalinen“ Grundsubstanz verschiedener echter Knorpel ziemlich hervortritt, in der That von der Fibrillierung herrührt.

sind wir ja durch Mörners und Schmiedebergs Untersuchungen völlig ins klare gekommen, und in dieser Beziehung verweise ich nur auf meine Darstellung der Chemie des Knorpels.

Das Resultat meiner eigenen Untersuchungen über die Natur und die Zusammensetzung der hyalinen Knorpelgrundsubstanz in allen von mir untersuchten Knorpeln steht in bester Übereinstimmung mit den chemischen Verhältnissen. Die echte typische **hyaline** Knorpelgrundsubstanz besteht, histiologisch betrachtet, aus zum grössten Teile fibrillär differenziertem weissen kollagenen Bindegewebe, eingelagert in eine gewöhnlich chondroitinschwefelsäurehaltige amorphe Mischung verschiedener Eiweissstoffe. Das Vorhandensein dieser Chondroitinschwefelsäureverbindungen (denen Mörner den gemeinsamen Namen¹⁾ „Chondromucoid“ gab) und die Verbindungen der Chondroitinschwefelsäure mit dem Kollagen bedingen die in chemischer und in histiologischer Beziehung abweichenden Verhältnisse des Knorpels und des Knorpelkollagens (des Knorpelbindegewebes).

Um die Verteilung des Kollagens²⁾ und der Chondroitinschwefelsäure (im Verein mit dem Chondromucoid) zu untersuchen und ihr gegenseitiges Verhältnis zu bestimmen, ist die „spezifische“ Färbung dieser beiden Bestandteile von allergrösster Wichtigkeit. Die Färbung gut fixierter Schnitte hat den grossen Vorteil, dass die topographische Verteilung der Stoffe sich weit genauer konserviert als bei Macerationsmethoden

1) Schmiedeberg wies nach, dass Mörners Chondromucoid nicht ein einzelner Stoff ist, dass es hingegen mehrere Arten von Chondromucoiden giebt. Gemeinschaftlich ist diesen aber die Chondroitinschwefelsäurehaltigkeit.

2) Ich rede vorläufig ja von dem jungen oder jüngeren hyalinen Knorpel, von dem man chemisch nachgewiesen hat, dass alle Bindegewebsfibrillen kollagen sind. Deshalb gebrauche ich hier die beiden Wörter „Bindegewebe“ und „Kollagen“ ohne Unterschied.

und ähnlichen eingreifenderen Behandlungen; wie gesagt benutzte ich aber auch, um der wechselseitigen Kontrolle willen, die anderen Methoden in weitestem Umfang. Meine Hauptfärbungen waren deshalb die basische Methylenblaufärbung der Chondromucoide und die Bindegewebsfärbung mittelst meiner Säurefuchsin-Pikrinmethode.

Das Chondromucoid und die Chondroitinschwefelsäureverbindungen können nun das Kollagen des Knorpels mehr oder weniger maskieren, nicht nur, wie erwähnt, bei der physiologisch-chemischen, sondern auch bei der histologischen Untersuchung. Bei der näheren Besprechung der Knorpelfibrillen werde ich berühren, wie das Chondromucoid, die Kittsubstanz, auf mehr physische Weise die fibrilläre Struktur zu verbergen vermag. Hier nenne ich die Fähigkeit der Chondroitinschwefelsäureverbindungen, das Kollagen bei der „spezifischen“¹⁾ Bindegewebsfärbung zu maskieren. Man erfährt sogleich, wenn man es versucht, das Bindegewebe des Knorpels mit Säurefuchsin-Pikrin zu färben, dass die äusseren Schichten, z. B. unter dem Perichondrium, weit stärkere rote „Kollagenfärbung“ zeigen als die inneren, ungefärbten oder schwach gefärbten Schichten. Wie stark ausgesprochen die Färbung wird, und wie weit sie sich im Knorpel erstreckt, richtet sich nach den verschiedenen Knorpelsorten und dem verschiedenen Material, ist aber für dasselbe Material konstant. Ebenfalls kommt die Fixierung in Betracht; das Kollagen, das man auf diese Weise gefärbt bekommt, repräsentiert aber bei weitem nicht alles Kollagen, das sich wirklich im Schnitte findet. Entfernt man aber behutsam die Chondroitinschwefelsäure²⁾ (ich sage ausdrücklich nicht das Chondro-

1) Analoge Verhältnisse machen sich bei anderen sauren Färbungen des Kollagens geltend.

2) Z. B. durch sehr vorsichtige Behandlung mit schwachen Alkalien, worauf man gut auswäscht und den Schnitt eventuell wieder fixiert, z. B.

mucoid), wie früher besprochen, so dass die Knorpelgrundsubstanz ihre Basophilie verliert, dem Anschein nach aber ziemlich unverändert bleibt, und färbt man darauf in gewöhnlicher Weise mit Säurefuchsin-Pikrin, so färbt sich **alles** Kollagen des Knorpels, und wir erhalten eine starke Rotfärbung der **gesamten** Knorpelgrundsubstanz. Die übrigen Teile des Schnittes ausserhalb des Knorpels verändern ihre Tingibilitätsverhältnisse nicht merkbar, jedenfalls nicht so auffallend. Untersucht man nun mikroskopisch, so sieht man, dass die Knorpelgrundsubstanz überall (nicht überall aber gleich dicht) eine Menge feiner, roter, kollagener Fibrillen zeigt, selbst an den Stellen, wo man vor der Entfernung der Chondroitinschwefelsäure entweder gar keine oder auch nur spärliche rote Fibrillen gewahrte. Ferner bemerkt man, dass kollagene Fibrillen, die schon vor der „Entfernung der Basophilie“ die rote Farbe, wenn auch schwächer, annahmen, sich jetzt stärker färben, und ebenfalls, dass Fibrillen, die zwar zu sehen waren, sich aber nicht rot färbten, jetzt ebenso wie die anderen gefärbt werden. In tinktorieller Beziehung unterscheide ich deshalb im Knorpel hauptsächlich zwei Gruppen von Kollagen: das **unmaskierte**, das sich schon an den gewöhnlichen basophilen Schnitten mittelst meiner Säurefuchsin-Pikrinmethode rot färbt, und das **maskierte**, das sich erst nach einer Behandlung färben lässt, welche wenigstens bis zu einem gewissen Grade die Chondroitinschwefelsäure entfernte, resp. deren Verbindung mit dem Kollagen aufhob oder lockerte, welches letztere somit demaskiert wird. Das „unmaskierte“ Kollagen des Knorpels ist indes durchaus nicht

glatt auf dem Spatel oder dem Objektglas ausgebreitet, in Alkohol, Pikrinsäure u. s. w., kurz, in Fixationsmitteln, die der Erfahrung gemäss auf die Säurefuchsin-Pikrinfärbung nicht kompromittierend wirken.

in allen Fällen ganz frei von einiger Bindung an Chondroitinschwefelsäure, bezw. Chondromucoid, denn bei basischer Färbung (mit saurem Methylenblau) kann man häufig direkt gewahren, dass auch solche Knorpelfibrillen das Blau angenommen haben, die sich bei Färbung mit Säurefuchsin-Pikrin rot färben. Man hat sich natürlich zu überzeugen, dass dies wirklich dieselben und keine anderen Fibrillen sind. Dies geschieht z. B. dadurch, dass man die Methylenblaufärbung mit Säurefuchsin-Pikrin kombiniert, wie früher besprochen, und in verschiedenen Stadien der Differenzierung mit Alkohol untersucht¹⁾. Merkt man sich dann eine bestimmte, leicht erkenntliche Stelle, z. B. in der Nähe eines Gefässes, oder einen kleinen Fleck, wie er selbst in ganz jungem, ja fötalem Knorpel (von Mensch, Kalb u. s. w. — grössere Tiere sind am besten —) vorkommen kann, und an dem sich etwas dickere, z. B. asbestähnliche Fibrillen finden, so kann man sehen, wie diese anfangs rein und stark blaugefärbt in schwächer blaufarbigem oder in rotfarbigem Umgebungen liegen, wie sie bei fortgesetzter Extraktion des Blau diese Farbe verlieren, und wie ihre rote Farbe nun zum Vorschein kommt; oft ist ihre Farbe dann stärker als die der Fibrillen in ihrer nächsten Umgebung. Man kann auch erst mit Blau färben, in Wasser abspülen, untersuchen, darauf die Farbe mit Alkohol ausziehen oder die Farbflüssigkeit etwas stärker salzsauer machen und verdünnen, den Schnitt wieder in diese legen, so dass das Blau aus dem Schnitt in die Lösung zurückkehrt, gut in Wasser auswaschen (um Säure zu entfernen), konstatieren, dass die vorher blauen Fibrillen jetzt farblos sind, darauf denselben Schnitt in Säurefuchsin-Pikrin färben und schliesslich konstatieren, dass die genannten Fibrillen nun rotfarbig sind.

Der Versuch lässt sich selbstverständlich auf vielfache Weise variieren; so kann man zwei aufeinander folgende Schnitte einer Serie gebrauchen, deren jeder an korrespondierenden Stellen

¹⁾ Mit Immersionslinsen.

seinen Teil von einer solchen Gruppe leicht erkennbarer Knorpelfibrillen hat; den einen Schmitt färbt man dann basisch auf Chondroitinschwefelsäure, den andern mit Säurefuchsin-Pikrin.

Ein Objekt, an dem man dies sehr leicht demonstrieren kann, ist z. B. der Larynx-Knorpel des Ochsen oder des Kalbes, wo sich eine geringe beginnende Bildung von Markräumen oder Asbest mit starker Entwicklung der „dicken, starren Fibrillen“¹⁾ findet. Man kann alsdann sogar mit Trockenlinsen diese Verhältnisse leicht konstatieren, die noch ferner bestätigen, was ich oben sagte, dass die basische Färbung sich mit dem einen Bestandteile, die Chondroitinschwefelsäure, die rote, saure Farbe sich aber mit einem anderen, dem Kollagen, verbindet.

Dieses Verhalten, dass ein und dasselbe strukturelle Element gleichzeitig beide Färbungen anzunehmen vermag, ist jedoch bei weitem nicht überall anzutreffen, auch gilt es nicht von allem Kollagen oder von allen kollagenen Fibrillen in demselben Knorpelschnitte oder an derselben Lokalität. Im Gegenteil, die tinktoriellen und die chemischen Verhältnisse, die übrigens an allen Punkten aufs beste miteinander harmonieren, zeigen uns unzweifelhaft und zwingen uns zu der Annahme, dass die Chondroitinschwefelsäure (und das Chondromucoid) ungleichmässig²⁾ an die übrigen Bestandteile der Knorpelgrundsubstanz gebunden ist, in casu also besonders an das Kollagen³⁾ und an die Eiweissstoffe der Chondromucoide.

1) Vgl. mit Bezug auf diese Fibrillen meinen Artikel im Anat. Anzeiger, Bd. XVI, 1899: Die Genese einiger Bindegewebsgrundsubstanzen.

2) Dies ist z. B. sehr schön in stark basophilen Partien der Knorpelgrundsubstanz zu sehen, wo man äusserst feine dünne (oder ein wenig dickere) Knorpelfibrillen nebeneinander gewahrt, deren einige intensiv blau ohne Spur von Rot gefärbt sind, andere dagegen intensiv rot, welche letzteren entweder zwischen den ebenso aussehenden blauen Fibrillen oder in einer „amorphen“ blauen Grundsubstanz liegen.

3) Dies gilt nicht nur vom Kollagen, sondern auch vom Elastin und „Albumoid“. Wie erwähnt, giebt es zwei Möglichkeiten einer Bindung der

Die Tingibilität des Kollagens mit Säurefuchsin-Pikrin wird hauptsächlich davon abhängen, ob dasselbe lose oder gar nicht an Chondroitinschwefelsäure und an deren Verbindungen gebunden ist, kurz, davon, in wie hohem Grade das Kollagen als relativ stark acidophile Substanz mit den entschieden basophilen Substanzen verbunden ist, die Bindung sei nun „rein-chemisch“ oder auch mehr „physikalisch-chemisch“.

Das tinktoriell unmaskierte Kollagen ist entweder gar nicht oder nur schwächer¹⁾ an die basophilen Stoffe gebunden; es färbt sich also mit Säurefuchsin-Pikrin jedenfalls rot, nur derjenige Teil desselben, der zugleich eine, wenn auch lose Bindung an Chondroitinschwefelsäureverbindungen hat, lässt sich aber zu gleicher Zeit mit saurem Methylenblau färben.

Chondroitinschwefelsäure an das Kollagen: eine indirekte Weise, wo z. B. das Kollagen sich entweder mit Albuminstoff verbunden hat oder mit solchem ganz einfach physisch imbibiert ist, worauf dieser Stoff sich mit Chondroitinschwefelsäure zu Chondromucoid verbunden hat, und eine direkte Weise, wo das Kollagen ohne Mittelglied mit Chondroitinschwefelsäure verbunden ist. Die histiologischen Verhältnisse machen es wahrscheinlich, dass das Kollagen in vielen Fällen eben auf letztere Weise direkt mit der Chondroitinschwefelsäure im Knorpelgewebe verbunden ist (alles maskierte Kollagen?). Andererseits findet sich in vielen Fällen gewiss die indirekte Bindung neben einer direkten Bindung der Chondroitinschwefelsäure an das Kollagen realisiert. Endlich kann davon die Rede sein, dass die Tingibilität des Knorpel-Kollagens sich durch „Imbibition“ mit oder Verbindung mit nicht chondroitinschwefelsäurehaltigen Eiweissstoffen u. dgl. (in „Pikrophilie“) umändern könnte. Vgl. hierüber meine Bemerkungen über „Pikrophilie“.

¹⁾ Ich nahm hier nur die praktische Rücksicht darauf, wie das Kollagen des Knorpels sich gegen Säurefuchsin-Pikrin, also gegen das Säurefuchsin verhält; für andere saure Farbstoffe, z. B. Säuregrün, Wasserblau, alle Eosine u. s. w. ist die Tingibilität eine andere. Im grossen und ganzen färbt in den chondroitinschwefelsäurehaltigen Schnitten das Säurefuchsin-Pikrin relativ am meisten Kollagen). Wasserblau und Eosin hingegen färben viel weniger Kollagen des Knorpels. Bei Säurefuchsin kann das Kollagen gerne stärker mit basophiler Substanz verbunden sein als bei den anderen Farben. Für diese liegt die Grenze der Tinktionsfähigkeit schon bei einer schwächeren Bindung des Kollagens an basophile Substanz. Umgekehrt kann dann das Eosin z. B. andere Stoffe der Knorpelgrundsubstanz färben, welche das Säurefuchsin-Pikrin nicht färbt.

Fig. 19

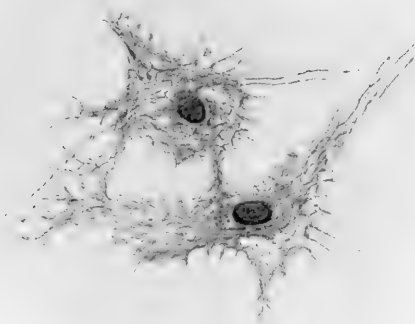
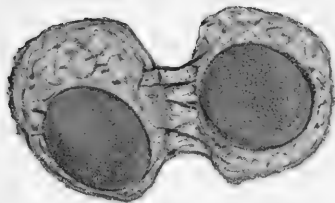
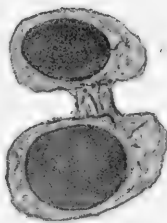
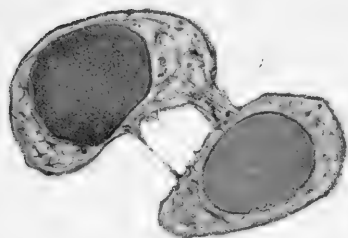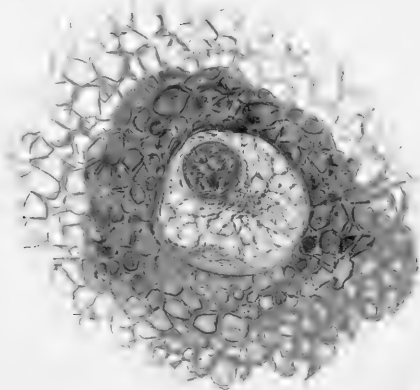


Fig. 20 a b c



Gegen die Tiefe
des Knorpels

Fig. 23



Gegen das
Perichondrium

Im maskierten Kollagen haben wir wieder Unterabteilungen. Jedenfalls färbt es sich mit Säurefuchsin-Pikrin nicht rot (sonst würde es ja zum unmaskierten gehören), dagegen verhält die Verbindung des Kollagens mit Chondromucoid oder Chondroitinschwefelsäure sich gegen basische Färbung auf verschiedene Weise. Es existieren hier thatsächlich mehrere Variationen.

Entweder kann die Verbindung der beiden Gruppen von Stoffen eine so feste sein, dass das Kollagen (tinktoriell, hinsichtlich der Löslichkeit u. s. w.) gänzlich maskiert ist, und bei gleichzeitigem Übergewicht oder **Überschuss** an Chondroitinschwefelsäure wird das Resultat eine entschiedene und intense Basophilie. — Oder auch ist das Kollagen wegen seiner Verbindung mit den Chondromucoiden total maskiert, während aber auch die Chondroitinschwefelsäureverbindungen sich hier in solcher Form oder Menge finden, dass sie basische Farbstoffe gar nicht oder nur schwach zu binden vermögen. Da nun alles darauf hindeutet, dass es die Hydroxylgruppen des Chondroitins (nicht die der Sulfonsäure allein) sind, die die basischen Farbstoffe binden (dem analog, was Karl Otto Weber [286b] von der amorphen Cellulose nachwies), so haben wir vielleicht auch hier bei der Chondroitinschwefelsäure Grund, eine Art Ätherbildung zwischen dieser und dem Kollagen und vielleicht noch andere Bindungsmodi zu vermuten, durch welche die Basophile zum Teil oder gänzlich aufgehoben würde. Hierdurch wird selbstverständlich nicht ausgeschlossen, dass diese gegen Methylenblau nicht basophilen Stoffe andere Farben, z. B. besonders saure Farben (Pikrinsäure) binden können. Die hier aufgestellten Ansichten befinden sich an allen Punkten in guter Übereinstimmung mit dem uns aus den physiologisch-chemischen Untersuchungen Bekannten, und sie bilden einen einfachen und natürlichen Ausdruck für die

Färbungsverhältnisse in der Grundsubstanz des Knorpels.

Eine einzelne Seite der Tingibilität bestätigt das hier Aufgestellte auf ganz interessante Weise: Gewisse Partien der Knorpelgrundsubstanz, die entweder gar nicht oder nur in schwächerem Grade basophil sind, erhalten in den frühen Stadien von Macerationen¹⁾ (auch bei Säurebehandlung [kein Alkali!], aber nicht so eklatant) stark basophile Eigenschaften, während die anderen, vorher stark basophilen Partien diese Eigenschaft jetzt verloren haben²⁾.

Bei einer Behandlung also, die gerade darauf abzielt, die Chondroitinschwefelsäure aus ihren Verbindungen loszureissen, können wir durch Färbung in einem frühen Stadium des Prozesses Chondroitinschwefelsäure an Stellen nachweisen, wo dieselbe vorher nicht nachweisbar war, d. h. wo sie also ursprünglich zu fest gebunden! — maskiert — war. — Solche Stellen in der Grundsubstanz sind zunächst als gegen die angeführten Färbungen neutral zu betrachten.

Es wird jetzt eine verhältnismässig leichte Sache, die Bedeutung der eigentümlichen Farbendifferenzierungen in den Knorpeln zu verstehen, welche mehr oder weniger vollständig von verschiedenen Autoren der jüngsten Zeit beschrieben worden sind, nachdem Mörner zuerst³⁾ auf dieselben aufmerksam ge-

1) In Stadien, wo die „Kittsubstanz“ noch gar nicht aufgelöst ist, die Chondroitinschwefelsäure mithin zwar im Begriffe steht, sich von ihren Verbindungen abzuspalten, die albuminöse (und albuminoide) Grundlage (der Kittsubstanz) sich aber noch nicht gelöst hat.

2) Vgl. meine früheren ausführlicheren Bemerkungen hierüber, wie auch Hammars Bemerkung, das die normal relativ schwächere Färbung „der intermediären Züge“ bei Maceration später schwindet als die Färbung der „Mantelschicht“ und der „formlosen Grundsubstanz“: „Die Farbeverteilung in einem solchen Schnitte ist also derjenigen des Kontrollpräparates gerade entgegengesetzt.“

3) Streng genommen ist auch Landois (131) Färbung der „Zellenterritorien“ mit Fuchsin hierzu zu zählen.

macht hatte. Am besten und mit Bezug auf den menschlichen Gelenknorpel sehr vollständig hat Hammar die Tinktionsverhältnisse beschrieben.

Meine eigenen Untersuchungen harmonieren aufs beste mit seinen Resultaten und gehen an mehreren Punkten weiter, z. B. rücksichtlich der „formlosen Grundsubstanz“, wie jeder, der die betreffenden Verhältnisse etwas kennt, leicht selbst ersehen kann.

Die von Hammar abgebildeten und beschriebenen Verhältnisse gehören indes zum Teil zu denjenigen, die man im älteren Knorpel findet, wenn der Gelenknorpel auch bei weitem nicht in so frühen Stadien wie die anderen „permanenten Knorpel“ die dem älteren Knorpel eigentümlichen Abänderungen zeigt. Hammars Nomenklatur, die für die Verhältnisse des älteren Gelenknorpels sehr geeignet ist, kann ich jedoch nicht ohne weiteres anwenden, denn bei Übertragung einer bestimmten, für ein gewisses Untersuchungsobjekt geschaffenen Nomenklatur auf ein anderes wird es leicht ein Hindernis für die Beschreibung, wenn die histiologischen Befunde einer gegebenen Nomenklatur angepasst werden sollen. Eine gewisse Freiheit in dieser Beziehung muss man sich vorbehalten.

Die gewöhnliche junge Knorpelgrundsubstanz ist in ihrem ganzen Umfang stark basophil, mithin überall stark chondroitinschwefelsäurehaltig. Bei starker Färbung¹⁾ wird sie ganz blauschwarz, oft fast undurchsichtig. Verschiedenheiten des Materials kommen natürlich etwas in Betracht (die Dicke des Schnittes wird als die gewöhnliche vorausgesetzt, $\frac{1}{100}$ — $\frac{1}{50}$ — $\frac{1}{30}$ mm). Man darf, wie angeführt, keine maximalen Färbungen anwenden, wenn man über die relative Verteilung der Maxima und Minima der Basophilie Klarheit erlangen will; es versteht sich aber von selbst, dass die auftretenden

1) Ich meine hier immer die beiden von mir angegebenen Methoden der sauren und basischen Färbung. Sonst wird das Nötige angeführt.

Differenzen der Färbungsintensität kein Mass für die absolute Menge der Chondroitinschwefelsäureverbindungen abgeben, sondern nur ein annäherndes Gutachten über die relative Menge basophilen Stoffes gestatten, also über die an Ort und Stelle befindliche Menge Chondroitinschwefelsäure, die zur Bindung der Farbenbase disponibel ist.

Indes geben uns alle histiologischen und histochemischen Verhältnisse die grösste Wahrscheinlichkeit, dass wir dort, wo wir die relativ stärkste Färbung finden, auch die absolut grösste Menge der Chondroitinschwefelsäureverbindungen antreffen. Nichts spricht dagegen, alles dafür. Umgekehrt zeigt die Erfahrung, dass dort, wo wir die wenigste Basophilie finden, die Menge des unmaskierten Kollagens relativ am grössten ist.

Hieraus folgt eine gewisse **Reciprocität** der Methylenblaufärbung und der Färbung mit Säurefuchsin-Pikrin. Auf diesem Verhalten beruhen alle die vielen möglichen Kombinationen von sauren und basischen Farben zur Färbung des Knorpels. (Siehe S. 574 ff.)

Untersucht man ferner mittelst der von mir besprochenen Methoden, wie gross die Totalmenge des Kollagens (d. h. die Summe des „unmaskierten“ und des „demaskierten“) an den verschiedenen Lokalitäten des Schnittes ist, so erhalten wir zugleich eine Schätzung der Menge von „Interfibrillärsubstanz“, die zugegen ist. Wir sehen nämlich an den Schnitten, denen wir ihre Basophilie entzogen haben, und in denen wir daher alles¹⁾ Kollagen zu färben vermögen, wie dicht die Kollagenfibrillen liegen, oder, bei schwacher Vergrösserung, wie stark die Rotfärbung an den verschiedenen Stellen des Schnittes ist, also ob viel oder wenig Kollagen vorhanden ist, oder umgekehrt, ob von den „Eiweissstoffen“, welche (mit Chon-

¹⁾ Die Färbungen und die Macerationen (mit Trypsin u. s. w.) geben übereinstimmende Resultate.

droitinschwefelsäure kombiniert) die Hauptmasse des Chondroitinmucoids bilden, wenig oder viel angetroffen wird. Natürlich sieht man nur den Platz, den die Interfibrillärsubstanz einnimmt, von ihrer „Dichtigkeit“, ihrem grösseren oder geringeren Wassergehalt, — also auch von ihrer Neigung zum Einschrumpfen — kann man sich mittelst anderer Methoden eine Vorstellung bilden.

Als allgemeine Regel kann ich nun aufstellen:

1. Wo wir eine grosse Menge der amorphen Interfibrillärsubstanz¹⁾ haben, da ist auch die Chondroitinschwefelsäuremenge **relativ** am grössten, deshalb bleibt auch verhältnismässig wenig, eventuell gar kein unmaskiertes Kollagen zurück an **solchen Lokalitäten, die also Prädilektionsstellen der basischen Färbung werden.**

2. Umgekehrt, wo die absolute Kollagenmenge (also die Totalsumme des maskierten und des unmaskierten Kollagens) am grössten ist, da wird in der Regel der Chondroitinschwefelsäuregehalt ein **relativ** geringer und die Menge des **unmaskierten Kollagens** eine relativ grosse sein; **solche Stellen werden Prädilektionsstellen der sauren Färbung mit Säurefuchsin-Pikrin.**

Hervorzuheben ist aber, dass wenn sich auch an Stellen, wo viel Kollagen und nur wenige interfibrilläre Substanz ist, ein ungewöhnlich grosser Chondroitinschwefelsäuregehalt findet, dieser genügen wird, um auch hier das Kollagen zu maskieren. Wir erhalten dann entweder gar keine oder auch nur unbedeutende Färbung des Kollagens, das dennoch vielleicht in maximaler Menge vorhanden ist. Dieses Verhalten findet sich freilich seltener und in den weitaus überwiegenden Fällen gelten

1) Also Kittsubstanz — Chondroitinschwefelsäureverb.

die beiden allgemeinen Regeln, die ich angegeben habe; indes zeigt es doch, dass man prinzipiell all sein Material auf das Verhältnis zwischen maskiertem und unmaskiertem Kollagen untersuchen soll. Ferner sieht man, dass die Verteilung der Chondroitinschwefelsäure für die Tingibilitätsverhältnisse des Knorpels eine dominierende Rolle spielt.

Ich schreite nun zur Beschreibung der Resultate der Färbung an den Schnitten (es wird vorausgesetzt, dass die Richtung des Schnittes senkrecht zur Fläche des Knorpels ist): Die Basophilie ist am stärksten in den tieferen, zentralen Schichten des Knorpels, die überhaupt das kräftigste Blau bekommen, dieses bei Entfärbung am längsten behalten, und die sich bei sehr dünnen oder bei stärker sauren Farblösungen oder bei ganz kurz dauerndem Färben allein blau färben. Der Knorpel lässt sich gewöhnlich so weit blau färben, wie er auch morphologisch betrachtet Knorpel ist, und die Grenze am Perichondrium ist oft eine sehr scharfe, d. h. es giebt keinen oder auch einen ganz jähen Übergang oder nur eine schmalere Übergangszone trotz des innigen Zusammenhangs zwischen dem Bindegewebe des Knorpels und den Bindegewebsbündeln des Perichondriums, unter denen einige sich ja oft eine kürzere oder längere Strecke¹⁾ bis in die Knorpelgrundsubstanz verfolgen lassen, ohne dass hierzu besondere Methoden nötig wären (wir sehen einstweilen von dem sogenannten Faserknorpel = Bindegewebsknorpel ab). Bei hyalinem Knorpel kleiner Tiere, bei embryonalem, fötalen Knorpel ist der Übergang aus dem Peri-

1) Auch echte elastische Fasern können vom Perichondrium aus in die oberflächlichen, peripheren Schichten des echten hyalinen (nicht „elastischen“ Knorpels eindringen. Dies geben Hammar und Solger nebst einigen anderen Autoren an. Ich selbst sah es in vielen Fällen, offenbar ist es keine Seltenheit. Ebenfalls sah ich, wie Hammar, solche Fasern in der freien Oberfläche des Gelenkknorpels; hier konnte ich zum Teil ihren Ursprung in den Endoplasma-Ausläufern verästelter „Zellen“ finden, namentlich in der Peripherie der Knorpel.

chondrium in Knorpel im grossen und ganzen sowohl rein morphologisch als in tinktorieller Beziehung schärfer als beim Knorpel grösserer Tiere. Wir finden nämlich, dass die blaue Farbe gerade am Perichondrium aufhört, wo wir dessen charakteristische Struktur beginnen sehen. Bei Färbung mit Säurefuchsin und Pikrinsäure findet man dasselbe; wir erhalten an solchen gut fixierten Knorpeln keine oder nur geringe Rotfärbung — unmaskiertes Kollagen — der peripheren Schichten. Die Knorpel grösserer und älterer Tiere und überhaupt Knorpel mit kräftiger entwickeltem Bindegewebe zeigen dagegen einen verhältnismässig weniger jähem Übergang in den peripheren Schichten der Grundsubstanz, obschon die Übergangszone stets ziemlich schmal ist, wenn wir die basische Färbung anwenden, die wir als so kräftig voraussetzen, dass sie zwar das ganze Knorpelgebiet, jedoch nicht mit maximaler Intensität färbt. In diesen Knorpeln färbt sich weit mehr (zuweilen alles) Bindegewebe in den peripheren Schichten unter dem Perichondrium oder den freien Gelenkflächen; hier ist also verhältnismässig viel unmaskiertes Kollagen. Die oberflächlichen Schichten, auch die Gelenkflächen, des Knorpels sind stets weniger chondroitinschwefelsäurehaltig als die centralen, und dies beruht nicht nur auf einem geringeren Gehalt an Chondromucoid (Kittsubstanz). Ebenfalls ist gewöhnlich die Grundsubstanz in unmittelbarer Nähe der Gefässkanäle des Knorpels¹⁾ weniger basophil. Soweit ich zu ersehen vermochte, findet sich ferner geringere Chondroitinschwefelsäurehaltigkeit in den oberflächlichen Knorpelschichten an Stellen, wo das Perichondrium loser und das ausserhalb desselben gelegene Gewebe stärker vascularisiert ist, als da, wo das Perichondrium

1) Ich sehe von den Verhältnissen an der Verknöcherungsgrenze ab, die ich in vielen Beziehungen abweichend fand und wo in der Regel vermehrte Basophilie und grosser Chondroitinschwefelsäuregehalt angetroffen werden, die oft Hand in Hand mit einer kammerwerkähnlichen Verdichtung des Bindegewebes in der Knorpelgrundsubstanz gehen (siehe später).

fest und dick und der Saftwechsel der Gewebe wahrscheinlich geringer ist. Man muss unwillkürlich einen gewissen Zusammenhang vermuten zwischen diesen Verhältnissen und der von Schmiedeberg angedeuteten Möglichkeit, die Chondroitinschwefelsäure werde fortwährend in den Knorpeln gebildet, diffundiere aber aus diesen, um zu irgend einem einstweilen unbekanntem, aber wohl nicht unwichtigen Zwecke im übrigen Gewebe des Organismus angewandt zu werden. — Eine Analogie mit der Funktion der Gland. thyroidea und ähnlichen „internen Sekretionen“ ist ja eine naheliegende Gedankenassoziation.

Wert zu bemerken ist die Thatsache, dass man ausserhalb des Gebietes, das strukturell betrachtet Knorpel ist, gewöhnlich keine Spur der charakteristischen Basophilie findet.

Anders verhält es sich mit dem elastischen und besonders mit dem Bindegewebs-Knorpel [dem Faserknorpel]; hier ist die Grenze gegen das umgebende Gewebe zuweilen ja nicht scharf abgesteckt, und man findet dann oft ausserhalb des Gebietes, das man morphologisch mit zum Knorpel zählen würde, eine amorphe Grundsubstanz zwischen den Bindegewebelementen (Zellen und Fibrillen), die die intense Farbenreaktion zeigt, welche die Chondroitinschwefelsäure in dem nahe gelegenen Knorpel hervorhebt. Diese kann sich auch sehr schön zeigen z. B. zwischen Klümpchen von Fettzellen in der Nähe der Cartilago epiglottica z. B. des Kalbes, ebenfalls sah ich sie sehr hübsch in der nächsten Umgegend des elastischen Teiles der Cartilago aryt. bei einem grossen Hunde. Bei typisch hyalinem Knorpel dagegen ist die Grenze fast immer eine scharfe. Der Umstand, dass die Chondroitinschwefelsäure sich ausserhalb des Knorpels in dessen nächstem Umkreise nicht tinktoriell nachweisen lässt, widerstreitet durchaus nicht der Annahme, die Chondroitinschwefelsäure diffundiere allmählich, wie sie gebildet werde, aus dem Knorpel, denn dies kann darauf beruhen, dass sie sogleich verbraucht, in andere Verbindungen

umgesetzt oder „maskiert“ würde, und überdies kann es sich wohl nur um verhältnismässig sehr kleine Mengen handeln.

Ich fand einen Umstand, der direkt darauf hinzudeuten scheint, dass die Chondroitinschwefelsäure solchergestalt stets aus dem Knorpel hinweggeführt wird (Fig. 7). Als ich nämlich die ziemlich eigentümlichen histologischen Verhältnisse in den „Markräumen“ und Gefässkanälen¹⁾ der Knorpel von Rindern und Pferden, sowohl jungen als alten Individuen, untersuchte, gewährte ich, dass die Kapillaren und einige der kleineren Gefässe rote Blutkörperchen in einem Plasma liegend enthielten, das stark basophil war und sich stark blau färbte, ganz wie die Chondroitinschwefelsäureverbindungen in der Knorpelgrundsubstanz und in der weicheren „Intercellulärsbstanz“ des „Markraumes“. Durch Tripelfärbung mit saurem Methylenblau, Säurefuchsin-Pikrinsäure bekam man die Zellen der Gefässwände und die roten Blutkörperchen gelb gefärbt, in einigen Gefässen färbte sich ausserdem das Plasma gelblich, in anderen, diesen unmittelbar anliegenden, war das die gelb gefärbten roten Blutkörperchen umgebende Plasma aber oft intens blau gefärbt. Beim Verfolgen der Gefässe eine kürzere Schnittserie hindurch sah ich, dass die Gefässe mit dem basophilen Plasma in eine grössere dünnwandige Vene einmündeten, die ebenfalls gelbe Gefässwandung, bläuliches (stärker oder schwächer gefärbtes) Plasma und gelbe Blutkörperchen zeigte, während die nebenan liegende leicht erkennbare, dickwandige Arterie zwar einige gelbe Blutkörperchen enthielt, aber kein blaufarbiges Plasma zeigte, auch nicht in ihren feineren Verzweigungen. Natürlich können in den Gefässen sehr wohl Unterbrechungen der Blutsäule vorkommen. Der Umstand, dass nur gewisse der Gefässverzweigungen das blaufarbige basophile Plasma enthielten, scheint mir gegen die Möglichkeit zu sprechen, dass die Chondroitinschwefel-

1) Siehe später.

säure nach dem Tode oder während des Fixierens in diese Gefässe diffundiert sein könnte. Ausserdem habe ich nie beobachtet, dass Chondroitinschwefelsäureverbindungen sekundär in das umgebende Gewebe diffundierten, einerlei, ob die Fixierung ganz kurz oder erst lange, nachdem das Material aus dem Tiere herausgeschnitten wurde, vorgeht. — Die betreffenden Markräume enthalten ausserdem viele amorphe, chondroitinschwefelsäurehaltige Substanz und die ganz eigentümlichen, stark vakuolisierten und umgebildeten, oft verästelten Zellen, die auch in den zunächst anstossenden „Knorpelhöhlen“ liegen und sowohl in ihrem „Protoplasma“ als besonders in den Vakuolen¹⁾ sehr viel Chondroitinschwefelsäure enthalten.

Ich denke mir also die Möglichkeit, dass die Saftströme in den benachbarten Geweben, die von der Blut- und der Lymphcirkulation herrühren, während das Tier lebt einen Saftwechsel zwischen dem Knorpel und dessen Umgebungen unterhalten, und dass auf diese Weise Chondroitinschwefelsäureverbindungen in das Gefässsystem eindringen, wo sie ganz natürlich vorzugsweise in denjenigen Gefässen zu finden sind, welche Blut oder Lymphe vom Knorpel hinwegführen.

Was die mehr detaillierte Verteilung der Chondroitinschwefelsäureverbindungen im Knorpelgewebe selbst betrifft, so zeigt die blaue Färbung uns (wie gesagt, in Übereinstimmung mit allen anderen Untersuchungsmethoden) deren wichtigste Lokalisationen.

Um jede Knorpelzelle, jedes Endoplasma, und in den mehr centralen Gegenden des Knorpels zugleich um jede Knorpelzellengruppe haben wir ein Maximum des Blau. Stark basophil ist stets die sogenannte Knorpelzellkapsel²⁾ und (in den äusserst

1) Dass diese Vakuolen keine blossen Fixierungsprodukte sind, lässt sich leicht nachweisen, denn an ganz frischen „überlebenden“ Schnitten, ohne Zusatz mit Zeiss' apochromat. Immersion 3. 1,40 untersucht, kann man die Vakuolenstrukturen u. s. w. im Protoplasma wenigstens einiger der Markraumzellen ganz blass, jedoch deutlich sehen.

2) Über diese Bildung siehe später.

zahlreichen Fällen), wo eine solche sich nicht bestimmt als eine Bildung für sich nachweisen lässt, die unmittelbar um die „Zelle“ und die „Knorpelhöhlung“ liegende Partie der hyalinen Grundsubstanz. Es ist hier von dem typischen hyalinen (nicht „alten“) Knorpel die Rede. Es kann einzelne Zellen geben, die keine solche stark basophile Zone haben, weil sie entweder zeitweilig oder für immer aufgehört haben, Chondroitinschwefelsäureverbindungen zu bilden (siehe hierüber später in „Die Genese der Knorpelgrundsubstanz“). Ausserhalb dieser maximal basophilen Zone kommt dann konstant eine Zone mit geringerer Basophilie, und hieraus resultiert ein sehr charakteristisches Färbungsbild, das mit einer Unzahl von sekundären Variationen als **Typus** fast alles hyalinen Knorpels wiedergefunden wird. Wie ausgeprägt das typische Bild wird, das ist abhängig von den Differenzen der Basophilie (also der Menge der Chondroitinschwefelsäure) und von dem unmaskierten Kollagen an den betreffenden Stellen. Deshalb wird das Bild oft ein sehr verschiedenes, je nachdem wir die peripheren oder die centralen Partien eines Knorpels betrachten, je nachdem der Knorpel jung (fötal, embryonal) oder mehr entwickelt ist, je nachdem dieser von einem grösseren oder kleineren Tiere herrührt u. s. w. Ich werde das ausgeprägt typische Bild und die Extreme der Variationen beschreiben.

Nehmen wir den Querschnitt eines nicht zu schmalen Knorpels, z. B. des Larynx- oder Trachealknorpels eines mittelgrossen Hundes, eines Kalbes oder eines Schafes, färben wir denselben mit der Tripelfärbung, saurem Methylenblau-Säurefuchsin-Pikrin, und extrahieren wir so viel Blau in absolutem Alkohol, dass wir eine deutliche Differenzierung auch derjenigen Schichten erhalten, die unmittelbar unter den subperichondralen Schichten liegen. Die charakteristische Verteilung der Farben sieht dann in diesen mittleren Schichten ungefähr aus, wie **Fig. 1** und ff.

zeigt; unmittelbar um die gelbfarbigen Zellen, die sich in diesem Falle, wie es oft bei Fixierung des Knorpels geschieht, ein wenig von der inneren Wand der „Knorpelhöhle“ retrahiert haben (darum der schmale ungefärbte Raum um die Zellen) sieht man eine stark blaue **Zone I**, übrigens von ungleicher Dicke und Intensität um die verschiedenen Zellen¹⁾; hierauf folgt mit jähерem oder sanfterem Übergange eine etwas weniger intensiv gefärbte blaue **Zone II**, teils um die einzelnen Zellen herum, teils und zwar hauptsächlich einzelne Zellengruppen (sogenannte „isogenetische“ Gruppen) umgebend. Ausserhalb dieser die Zellengruppen umschliessenden Grundsubstanz kommen die obengenannten weniger basophilen Zonen. In diesem Falle, wo wir willkürlich eine weit unter der maximalen Intensität liegende basische Färbung gewählt haben, bekommen diese weniger basophilen Zonen entweder eine stark rote Farbe, oder auch sind sie ganz schwach blau oder hellrot (zuweilen ganz ungefärbt) je nach der Menge der Chondroitinschwefelsäure und des unmaskierten Kollagens. Ausserhalb der den Zellengruppen zunächst liegenden Massen blaufarbiger Grundsubstanz erhalten wir auf diese Weise mehr oder minder ring- oder bogenförmige, stark rotgefärbte Züge, **Zone III**, des unmaskierten Kollagens. Um einige Zellengruppen herum findet sich isoliert ein dünnerer oder dickerer geschlossener roter Ring, in anderen Fällen ist der Ring unvollständig oder sind die „kollagenen“ rotfarbigen Züge um die kleineren Zellengruppen in grösserem oder geringerem Umfang zusammenhängend, wodurch bogige Netzwerke von roten Trabekeln oder mehr arkadenähnliche Bilder entstehen. Äusserst häufig gehen von

¹⁾ Viele der Zellen zeigen ausserdem „kollagene Mäntel“ aus dem kurzen, starren, dicken Fibrillen, was uns in diesem Zusammenhang nichts angeht, Vgl. hierüber meinen Übersichts-Artikel im *Anatom. Anzeiger*. Bd. XVI, Nr. 17—18. 1899.

diesen dickeren roten Zügen schmalere, stark oder schwächer rotfarbige Streifen tiefer oder kürzer in die blaue Grundsubstanz um die Zellengruppen hinein und teilen letztere somit in Unterabteilungen. Man kann auch gewahren, wie schmalere rote Streifen anscheinend ohne Zusammenhang mit den dickeren daliegen und einzelne Zellen oder kleine Zellengruppen voneinander trennen.

Denken wir uns, dass diese dünneren, roten Streifen sich erweitern, verbreitern, verlängern, kurz: „wachsen“, während zugleich die Zellen der einzelnen Gruppen sich vermehren und die blaue Grundsubstanz um diese zunimmt, so erhalten wir ein ähnliches Bild wie das, von dem wir ausgingen.

Um die einzelnen kleineren Zellengruppen haben wir also eine blaue Grundsubstanz (Zone I + II), von einer bogen- oder ringförmigen roten Zone (III) umgeben. Diese kleineren Gruppen sind im Knorpel ja wieder zu grösseren Gruppen höherer Ordnung gesammelt, und nun kommt zwischen den Gruppen niederer Ordnung (den einfachen Gruppen), also ausserhalb und rings der roten Zonen derselben, wieder eine stärker basophile, deshalb blaue Grundsubstanz, **Zone IV**, die gewissermassen den Zwischenraum zwischen den Gruppen ausfüllt und je nach der Formation der Zellengruppen mehr unregelmässige, gestreckte oder bogige blaue Netze bildet.

Wo die roten Zonen um die Zellengruppen niederer Ordnung unvollständig sind, steht das blaue Netz also mit der blauen Grundsubstanz um die Zellen in Verbindung; wo die Netzbildung der roten Ringe stärker entwickelt ist und wo die roten Ringe zu kürzeren oder längeren Zügen zusammenfliessen, influiert das selbstverständlich auf die Form dieses blauen Balkennetzes (Zone IV), das mit seinen breiteren und gröbereren Partien die grösseren, zusammengesetzten Gruppen von Knorpelzellengruppen (also die

Gruppen höherer Ordnung) mehr oder weniger vollständig voneinander trennen wird. Wir bekommen mithin zwischen den Gruppen höherer Ordnung ein gröberes, grossmaschiges blaues Balkennetz¹⁾. (Vgl. Fig. 1 u. 5.) Endlich können in diesem gröberem blauen Balkennetze schmalere oder breitere rote Streifen, **Zone V**, angetroffen werden, die mit den die kleineren Zellengruppen umgebenden roten Zonen entweder gar nicht oder nur in grösseren Zwischenräumen in Verbindung stehen.

Das gröbere blaue Balkennetz (**Zone IV**) enthält gewöhnlich²⁾ keine Zellen oder Zellengruppen, und selbst wo es sich zu grösseren Flächen (also auch Räumen) ausbreitet, ist die Annahme falsch, es seien nur Tangentialschnitte der blauen Substanz (**Zone I + II**) um die Zellengruppen niederer Ordnung; man kann sich z. B. durch Serienschnitte und übrigens auch aus der ganzen Anordnung leicht vom Gegenteil überzeugen.

Diese Anordnung der 4 (5) Zonen um die Knorpelzellen**gruppen**³⁾ erhalten wir der Hauptsache nach überall mehr oder weniger ausgesprochen in den Knorpelschnitten fast in jeder beliebigen Richtung des Schnittes, die Form, Anordnung und Ausdehnung des roten und des blauen **Trabekelwerks** beruhen natürlich aber auf der Richtung des Schnittes und auf der Anordnung und Gruppierung der Knorpelzellen in den verschiedenen Knorpeln und in den verschiedenen Schichten der Knorpel. Dass wir bei fast jeder Richtung des Schnittes notwendigerweise solche Trabekelwerksbilder

1) Vgl. Mörners Beschreibungen l. c. Dieses Balkennetz darf jedoch keineswegs mit dem Mörnerschen identifiziert werden, mit welchem es nur bis zu einem gewissen Grade die Form gemein hat.

2) Doch kann man gelegentlich eine einzelne Zelle oder einen Zellrest darin finden, wie überall im Knorpel, was sich leicht erklären lässt, wenn man die Entwicklung der Grundsubstanz kennt. (Vgl. F. C. C. Hansen, l. c.)

3) Eine „Zellengruppe“ kann eventuell nur eine einzige Zelle enthalten.

erhalten **müssen**, ist einleuchtend, eben weil in der Intensität der Basophilie oder, wenn man so will, in der Verteilung der Acidophilie oder des unmaskierten Kollagens diese zonale Abwechslung stattfindet.

Bei Färbung mit **saurem Methylenblau allein** erhalten wir um die einzelnen Zellen oder kleineren Zellengruppen herum eine blaufarbige Sphäre (Zone I und II), gewöhnlich am intensivsten nach innen gefärbt, und um diese herum kommt eine ganz schwach blaufarbte oder ungefärbte Sphäre (Zone III), die ring- oder bogenförmig ist und ein ungefärbtes Trabekelwerk bildet. Ausserhalb des letzteren, mit demselben abwechselnd und die Zwischenräume anfüllend, findet sich ein stark blaues Trabekelwerk (Zone IV), dass dann eventuell hellere Streifen enthalten kann (Zone V). Die blauen Sphären und das blaue Trabekelwerk werden grösser und sind mehr intensiv gefärbt, je mehr wir uns dem Centrum des Knorpels nähern, wo das helle Trabekelwerk oft gänzlich fehlt. Doch hat man es in seiner Gewalt, dasselbe auch hier hervorzurufen, indem man entweder das Blau extrahiert oder auch mit starker saurer Lösung färbt. Die mehr peripheren Partien des Schnittes werden dann weniger blau oder ganz weiss. Durch partielle Entfernung der Chondroitinschwefelsäure aus einem Schnitte mit Hilfe der oben von mir angegebenen Mittel kann man erforderlichenfalls auch in den centralsten Partien das charakteristische Bild hervorrufen. Durch Färbung mit **Säurefuchsin-Pikrin allein** erhalten wir das unmaskierte Kollagen gefärbt; alle diejenigen Partien der Grundsubstanz, die bei der isolierten, basischen Färbung weiss oder nur schwächer blaufarbig wurden, also Zone III (event. V), werden jetzt in verschiedenem Grade rot, je nachdem sie mehr oder weniger des unmaskierten Kollagens enthalten, was ja im ganzen und grossen zu ihrer Basophilie in umgekehrtem Verhältnisse steht. Diejenigen Stellen, die bei der isolierten, basischen Färbung am stärksten

blau waren, sind jetzt entweder ungefärbt oder schwach gelblich. Das Resultat wird ein rotes Trabekelwerk und rote Ringe, welche ungefärbte Sphären um die Zellen und die Zellengruppen herum umgeben. Ausserhalb des stark roten Trabekelwerks und demselben komplementär haben wir wieder ein ungefärbtes oder schwächer rotes Trabekelwerk, der Zone IV entsprechend; diese enthält nämlich an vielen Stellen ausser ihrer grossen Chondroitinschwefelsäuremenge eine kleinere Menge unmaskierten Kollagens, das oft aus Fibrillen von etwas grösserer Dicke als in den anderen Zonen (besonders Zone I und II) besteht, und das die basische Färbung nicht sonderlich abzuschwächen braucht, gelegentlich aber doch eine hellere rote Färbung der Zone IV bedingen kann. In dieser findet sich dann wieder stellenweise die stärker rote Zone V. Die **Figur 2** zeigt halbschematisch die isolierte basische und saure Färbung, wie auch deren komplementäres Verhalten.

Die 4—5 geschilderten Zonen sind nur Ausdrücke für die abwechselnden Tingibilitätsverhältnisse, und die Grenzen zwischen den einzelnen Zonen brauchen keine scharfen zu sein. Bei schwächeren Vergrösserungen erhält man natürlich oft den Eindruck ziemlich scharfer Abgrenzungen, untersucht man aber mittelst stärkerer Linsen, so wird es fast stets gelingen, mehr oder weniger sanfte Übergänge nachzuweisen, und infolge der ganzen wirklichen, histiologischen Struktur des Knorpels, kollagener Fibrillen in einer basophilen, amorphen Substanz, muss dem auch so sein. Namentlich werden die Stellen mit weniger entschiedener Basophilie sich bei saurer Färbung, wenn auch etwas schwächer, bisweilen rot gefärbt zeigen. Zone III (und V) werden bei isolierter Färbung mit Säurefuchsin-Pikrin breiter sein als die Zone, die bei der isolierten Färbung mit saurem Methylenblau ungefärbt bleibt oder sich schwach blau färbt. Bei der Tripelfärbung wird man also oft sowohl in Zone II als in Zone IV äusserst feine oder etwas dickere rote Fibrillen

Fig. 21.

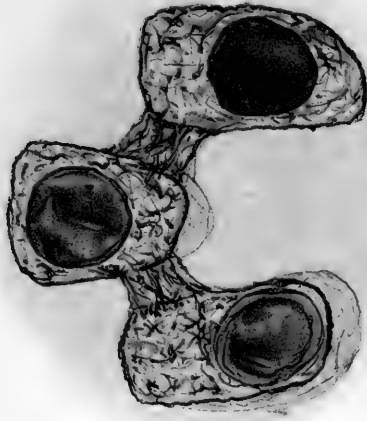
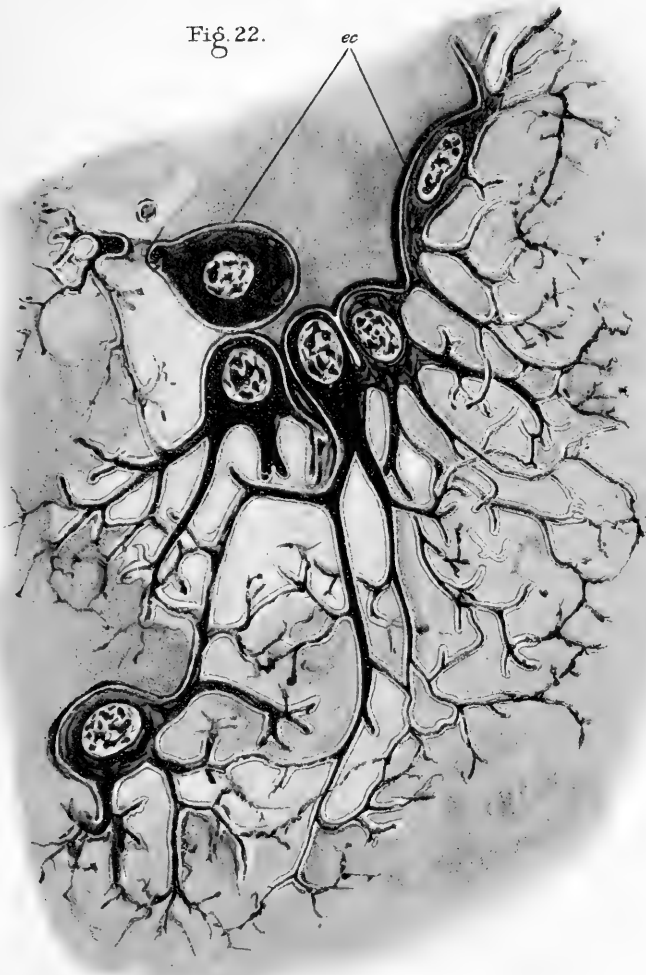


Fig. 22.



unmaskierten Kollagens in der blaufarbigem Substanz¹⁾ eingelagert liegend gewahren. In einigen Knorpeln können die Zonen II und IV in ihrem ganzen Gebiete ziemlich reich an unmaskiertem Kollagen sein, ja in gewissen Knorpeln kann man ohne besondere Behandlung dieses sogar in Zone I²⁾ finden. In mehreren Fällen stehen diese Verhältnisse in direktem Zusammenhang mit dem Bildungsmodus des Kollagens in den betreffenden Gegenden (Fig. 6). In jüngerem Knorpel, der ja überhaupt überall stark chondroitinschwefelsäurehaltig ist, sind die Übergänge oft sanfter; die Zone III kann sehr wohl stark rot und deutlich sein, die Farben sind aber wegen der innigen Mischung des äusserst fein fibrillierten Kollagens mit den Chondromucoiden mehr fein „schattiert“, selbst wo die „Übergangsgürtel“ zwischen den einzelnen Zonen ganz schmal sind und die Grenzen deshalb relativ scharf werden. In älterem und namentlich in altem Knorpel enthalten diejenigen Partien, in denen das **meiste** unmaskierte Kollagen vorkommt, dieses gewöhnlich in auffallend reichlicher Menge, oft so dicht, dass die einzelnen Fibrillen sich in gewissen Schichten nicht deutlich voneinander unterscheiden lassen (ganz ebenso wie sehr feste und dicke Bündel von Bindegewebsfibrillen oft ganz homogen aussehen und man erst durch geeignete Behandlung die einzelnen Fibrillen zum Vorschein bringen kann). Namentlich in „älterem“, jedoch nicht „altem“ Knorpel ist Zone II geneigt, als ein ziemlich scharf abgegrenzter roter Ring zu erscheinen, dem sich an beiden Seiten ein schwächer rotfarbiger Gürtel von variabler Breite anschliessen kann. (Fig. 2 u. 9.) Vorläufig bemerke ich, dass die 4–5 Zonen, die ich als dem wohlentwickelten jüngeren hyalinen Knorpel typisch schilderte, zwar auch

1) Dass basische Vorfärbung bis zu einem gewissen Grade die Darstellung des Kollagens mittelst Säurefuchsin-Pikrins begünstigt, wurde früher erwähnt.

2) Selbst wenn wir von den kollagenen „Mänteln aus unmaskiertem Kollagen (besonders bei grösseren Tieren) absehen.

im älteren Knorpel wiederzufinden sind, dass die Verhältnisse hier indes gewöhnlich komplizierter werden; wir können hier um jede Zelle oder Zellengruppe herum weit zahlreichere abwechselnde Zonen¹⁾ roter und blaufarbiger Ringe, Gürtel und Trabekel bekommen; die Grenzen zwischen den einzelnen Schichten werden oft sehr scharf; stellenweise ist die Sonderung nicht nur eine tinktorielle, sondern kann mit allen möglichen Übergängen bis zur wirklichen Trennung und Lösung des Zusammenhangs zwischen der betreffenden Zelle oder Zellengruppe und der übrigen Grundsubstanz steigen; wir erhalten eventuell eine isolierte „Mutterkapsel“²⁾, welche „Tochterkapseln“ enthält.

Beachtenswert ist, dass die Trennung gewöhnlich an der Grenze zwischen einem stark verdickten, roten kollagenen Ringe (also eigentlich einer Hülse) und der ausserhalb desselben gelegenen, in diesem Falle meist sehr stark basophilen Grundsubstanz vorgeht, in welcher letzteren man mehr oder weniger reichliche, oft dicke Bindegewebsfibrillen gewahrt, die mitunter zum Teil noch mit dem Kollagen des roten Ringes in Verbindung stehen. Zuweilen sieht es aus, als ob das Kollagen ausserhalb des „Ringes“ zum Teil verschwinde, sich auflöse oder vielleicht in Chondromucoid³⁾ umgebildet werde. Über den Grund dieser Veränderungen wissen wir vorläufig nichts.

1) Dies sind die sogenannten zusammengesetzten und geschichteten Kapseln. Die scharf konturierten, stark lichtbrechenden Schichten derselben sind dann in der Regel gar nicht stark basophil, wie z. B. die innerste, die Kapsel genannte Schicht um die Zellen in jungem Knorpel oder im typisch hyalinen Knorpel kleiner Tiere, sondern bestehen aus verdichtetem, stark rotfarbigem Kollagen, abwechselnd mit mehr oder weniger basophilen Schichten Chondromucoid + Kollagen oder gelegentlich mit pikrophilen „Albuminoidschichten“ von Körnern, Schollen oder Fasern aus Albuminoid.

2) Die äussersten, stark kollagenen „Kapseln“ entsprechen dann dem, was man früher (auch nach Koelliker: Gewebelehre 1889) die *Cellula*, die Zellmembran nannte; das Protoplast hierin (mein Endoplasma) ist unsere gewöhnliche „Zelle“. Die „Zellmembran“ verdickt sich also durch abwechselndes Ablagern von Chondromucoid, kollagenen und albumoiden Schichten.

3) Da das Kollagen des Knorpels thatsächlich in einer chondromucoidartigen amorphen Grundsubstanz und wahrscheinlich durch deren Umbildung

Nachdem ich nun die elementarsten Verhältnisse der Farbverteilung im Knorpel besprochen habe, beschreibe ich jetzt ganz im allgemeinen die typischen Verhältnisse bei der Anordnung des Trabekelwerks in den verschiedenen Schichten des Knorpels. Bestimmend ist hier einerseits die zonale periodische Abwechslung der Tingibilität um die einzelnen Knorpelzellengruppen herum, andererseits teils die relativ grössere Basophilie der mehr centralen Gegenden im Gegensatz zu den peripheren und den perichondralen, teils der bekannte Unterschied der Anordnung der Knorpelzellen und der Knorpelzellengruppen in den peripheren und in den tieferen Schichten. Die Knorpelpartien unmittelbar um die Gefässkanäle können oft in tinktorieller und struktureller Beziehung ähnliche Verhältnisse zeigen wie die peripheren Knorpelschichten¹⁾.

Im grossen und ganzen sind die Knorpelzellen der peripheren Schichten teils mehr abgeplattet, teils in Gruppen geordnet, die ebenfalls platter sind und ihre Längsachse zur Oberfläche des Knorpels parallel haben. In den folgenden Schichten werden die Knorpelzellen im ganzen weniger nach einer bestimmten Richtung abgeplattet²⁾, wie auch die Gruppen

entstehen kann, liegt durchaus nichts Sonderbares in der Möglichkeit des umgekehrten Vorgangs. Analogien hiermit sind vielfach anzutreffen.

1) Neben diesen Ähnlichkeiten mit den mehr peripheren Schichten (Ähnlichkeiten, welche teils durch die Gegenwart der Gefässe — besserer Saftwechsel — bedingt sind, teils in der durch die Ausgrabung des Gefässkanals in der Grundsubstanz hervorgerufene „Oberflächenbildung“ und dadurch veränderten mechanischen Struktur ihre Erklärung finden) können sich teils Eigenschaften finden, die auch den tieferen Schichten des Knorpels charakteristisch sind (Albumoidbildung), teils Eigenschaften, die den Gefässkanälen eigentümlich sind.

2) Da die Form der Knorpelzellen (der Endoplasmen) in der That ja so äusserst verschieden ist, lässt sich die gewöhnliche Schilderung nicht ohne weiteres generalisieren, der zufolge die Knorpelzellen unter der Gelenkoberfläche oder dem Perichondrium platt sind, darauf rundlicher werden und in den tieferen Schichten (oder unten an der Knochengrenze) wieder etwas mehr länglich oder in länglichen Gruppen senkrecht zur Oberfläche des Knorpels, geordnet sind. Diese Schilderung passt namentlich für Gelenkknorpel und

rundlicher werden, indem ihre Anordnung doch stets eine gewisse Konzentrität mit der Oberfläche zeigt. In den tieferen und tiefsten Schichten ordnen die Knorpelzellengruppen (besonders die mehr zusammengesetzten Gruppen höherer Ordnung) sich mehr mit ihrer Längsachse senkrecht zur Oberfläche oder, wo diese sich stärker krümmt, radiär zur Oberfläche. Ein ähnliches Verhalten ist in einigen, bei weitem aber nicht allen Fällen, rücksichtlich der einzelnen Zellen in dieser Region wiederzufinden. Wo im Innern des Knorpels Gefässkanäle vorkommen, lässt sich oft in grösserem oder geringerem Umfange eine in Beziehung zur Achse des Kanals radiäre Anordnung der Knorpelzellengruppen nachweisen.

Es wird nun klar sein, dass das rote Trabekelwerk unmaskierten Kollagens gemäss der Form und Verteilung der Knorpelzellengruppen oder der einzelnen Zellen seine Form und Anordnung ändern muss. Die Fig. 3 u. 5 (Laryngealknorpel eines Hundes) zeigt das typische Bild, das man mit einiger Variation in fast allen hyalinen Knorpeln dieses histologischen Typus wiederfindet, der ja weitaus der vorherrschende ist¹⁾.

Nach Färbung entweder mit Säurefuchsin-Pikrin allein oder mit diesem in Kombination mit saurem Methylenblau, findet man alles Bindegewebe ausserhalb des Knorpels rotgefärbt, das des Perichondriums ebenfalls intens rot. Wir sehen nun, wie das unmaskierte Kollagen sich im Zusammenhang mit dem Perichondrium als rotfarbige Streifen, Netze und Bogen um die Zellen und die Knorpelzellengruppen in der „hyalinen“ Knorpelgrundsubstanz wie geschildert abzeichnet. In den mehr peripheren Schichten, wo wir entweder eine freie (Gelenk-) Oberfläche oder Perichondriumbekleidung haben, sind die Bogen

zum Teil für Skelettknorpel kleinerer und jüngerer Tiere, z. B. unter den Säugetieren und Amphibien.

¹⁾ Ich sehe hier also von den Fällen ab, wo wir, wie z. B. in der Sclera vieler Fische, grössere zellenlose Knorpelstellen an beiden Flächen finden,

gewöhnlich platter, darauf werden sie höher, oft zugleich grösser, und auf diese Weise bekommen wir eine „Arkade“ von roten Bogen innerhalb einer anderen, als Umkreisung der ungefärbten oder (nach Tripelfärbung) blauen Knorpelzellengruppen. Die Konvexität der Bogen ist in den meisten Fällen der Peripherie zugekehrt, was darauf beruht, dass die rotfarbige Zone III, die ja vorzugsweise das unmaskierte Kollagen enthält, fast stets am stärksten gefärbt oder am breitesten, kurz am deutlichsten ausgesprochen oder auch allein an derjenigen Seite einer Knorpelzellengruppe vorhanden ist, die der zunächst liegenden Perichondriumfläche zugekehrt ist oder auch einem Gefässkanal, wenn ein solcher in der Nähe liegt. In den mehr peripheren Schichten, wo das unmaskierte Kollagen am reichlichsten ist, erhalten wir die Zellen oder die Zellengruppen mit oder ohne (blaufarbige oder farblose) Zone¹⁾ I—II in einem zusammenhängenden roten Maschennetze mit länglichen, spindelförmigen oder mehr sichelförmigen Maschen liegend. Weiter nach innen wird das Maschennetz mehr zu roten Arkaden um die perichondrale Seite der innersten, blaufarbigsten Zone (I und II) der Zellengruppen. Da die Bogen der äusseren Arkaden gleichsam mit ihren Schenkeln auf der Konvexität der Bogen der inneren Reihe ruhen oder in dieselbe übergehen, werden die respektiven Knorpelzellengruppen natürlich gänzlich oder fast gänzlich von einem roten Maschennetz umgeben, das aus einem äusseren und einem, zwei oder mehreren inneren roten Bogen zusammengesetzt ist, welche letztere sich deutlich als den im Innern gelegenen Zellengruppen angehörend dokumentieren. Aus diesem giebt es alle möglichen Übergänge in echte Ringbildung um die Zellen oder die Gruppen; noch

¹⁾ Da die Zonen die Differenz der Chondroitinschwefelsäurehaltigkeit und die Verteilung des unmaskierten Kollagens zum Ausdruck bringen, ist es, wie früher entwickelt, keineswegs immer möglich, zu bewirken, dass diese Differenzen sich bei der Färbung gleichzeitig überall in demselben Schnitte geltend machen.

immer ist aber das rote Trabekelwerk vorherrschend, und die blauen Gruppen liegen meistens als Inseln in einem roten Maschennetze mit sichelförmigen oder rundlichen Maschen u. s. w.

Zone III ist also anastomosierend oder den meisten der Gruppen dieser peripheren Schichten gemeinsam, wenngleich gewisse Teile der Zone III sich gewöhnlich der einen oder der anderen enger anschliessen. Eine Zone IV (das blaue Trabekelwerk) ist relativ schwach ausgesprochen.

Je mehr wir uns indes der Mitte des Knorpels nähern, um so mehr tritt in der Regel das rote Trabekelwerk an Mächtigkeit zurück, während die Zone IV, das blaue Trabekelwerk, deutlicher wird. An den Übergangsstellen finden wir das oben beschriebene Bild mit den 4 (5) wohl ausgesprochenen Zonen (siehe Fig. 1, 2, 5). Darauf nimmt das unmaskierte Kollagen, Zone III, noch mehr ab. Es erscheint seltener als vollständige Ringe, sondern meist als rote Bogen nur an der peripheren Begrenzung der Zellengruppen, anfangs auch an den kleineren Zellengruppen, später wesentlich nur um die grösseren. Die Schenkel der Bogen verlaufen mehr oder weniger als rote Streifen (Zone V) ausgestreckt¹⁾ in den breiteren Teilen des die Gruppen trennenden blauen Trabekelwerks. Zuletzt verschwindet das rote Trabekelwerk gänzlich, und der Schnitt zeigt nur die Zellen von verschieden stark gefärbten blauen Zonen umgeben — indem fortwährend stark basophile Gegenden mit weniger basophilen abwechseln.

Wo die tieferen Teile des Knorpels sehr basophil sind, sehen wir entweder nur Andeutungen von Zonen oder auch gar keine Zonen um die grösseren Gruppen. Doch können sich mitten in den zentralen Teilen einzelne rote Streifen (Zone V) in einem oder mehreren Zügen des blauen Trabekelwerks finden. Auch

¹⁾ Allmählich sind wir nämlich bis an die tieferen Teile des Knorpels gelangt, wo die Gruppen sich radiär oder senkrecht zur Oberfläche mehr in Reihen ordnen.

um einzelne tiefliegende Zellengruppen kann gelegentlich ein roter Bogen oder Ring auftreten. Stets ist jedoch hervorzuheben, dass wir es fast immer in unserer Gewalt haben, die ganze zonale Anordnung und das rote Trabekelwerk, sogar in den centralsten Teilen, darzustellen, indem wir die Chondroitinschwefelsäure zum Teil ausziehen und das Kollagen zum Teil demaskieren.

Um die Gefässkanäle herum tritt, wie oben angegeben, in der Regel ebenfalls rotfarbiges, unmaskiertes Kollagen auf, das im tiefsten Innern um den Kanal eine ganz rote Zone bildet (ganz wie unter dem Perichondrium), aus welcher sich bis in verschiedene Tiefe ein ähnliches rotes Arkaden- oder Trabekelwerk in den Knorpel erstreckt.

Wie weit das rote Trabekelwerk sich also im einzelnen Falle bei der isolierten Säurefuchsin-Pikrinfärbung erstreckt, hängt deshalb von vielen Umständen ab, u. a. ist die Fixierung von Bedeutung. Fixation in Flüssigkeiten, die wie z. B. Formol-Alkohol, absoluter Alkohol, Sublimat u. s. w. die Chondroitinschwefelsäure entweder gar nicht oder nur in geringem Masse extrahieren, bewirken ein weniger ausgedehntes rotes Trabekelwerk als z. B. Pikrinsäure, Liquor Mülleri, Formol und Müllers Flüssigkeit¹⁾, reines Formol u. s. w., die mehr Chondroitinschwefelsäure auslösen.

Wie früher hervorgehoben, sind die hier besprochenen typischen Bilder der Knorpelgrundsubstanz nur ein Anzeichen und eine notwendige Folge der zonalen, periodischen Abwechslung stark basophiler Partien mit weniger basophilen, und selbstverständlich ist es absolut unmöglich, aus dem relativ „zufälligen“ Umstände, ob eine Knorpelgegend unmas-

1) Aus Rücksicht auf die Färbung kann man beim Auswaschen aller Chromverbindungen nicht sorgsam genug sein (siehe oben), an und für sich können Chromverbindungen jedoch ebenso zuverlässige Resultate liefern wie andere Fixierungen.

kiertes Kollagen zeigt, ob sie „acidophil“ oder nicht acidophil oder ob sie basophil ist, auf den Ursprung der acidophilen Gegenden aus dem Perichondrium und auf den Ursprung der basophilen aus den Zellen zu schliessen, wie einzelne Autoren¹⁾ das zu thun scheinen.

Das eigentümliche architektonische Bild, welches das rote Trabekelwerk in den als Totalität betrachteten Knorpeln gestaltet, erregt unwillkürlich den Gedanken, dass die verschiedene Totalform des Trabekelwerks in den peripheren und in den tieferen Schichten eines Knorpels auch mechanische Bedeutung hat (analog der Spongiosa-Architektur der Knochen). Das rote Trabekelwerk bezeichnet ja die Lokalitäten des unmaskierten und des leichter demaskierbaren Kollagens, es lässt sich in einer in allem Wesentlichen übereinstimmenden Anordnung darstellen, sogar in denjenigen Knorpeln und denjenigen Partien, wo die Basophilie normal es verdeckt; und diese Lokalitäten des unmaskierten oder des am leichtesten demaskierbaren Kollagens sind ferner diejenigen Partien der Grundsubstanz, in denen die Bindegewebsfibrillen, absolut betrachtet, am dichtesten liegen, in denen sich das meiste Kollagen findet.

. Die Anordnung des Trabekelwerks im Gelenkknorpel nebst der ganzen Weise, wie das Trabekelwerk je nach der Form und den mechanischen Relationen der Knorpel, teils untereinander, teils zu den umgebenden Geweben (Muskeln, Knochen, Bändern u. s. w.), variiert, ferner der später zu besprechende Verlauf der Fibrillen im Trabekelwerk deuten ebenfalls entschieden darauf hin, dass die mechanischen Verhältnisse in ihren **grossen Zügen**, jedoch nicht ausschliesslich, für die eigentümliche Anordnung des

1) U. a. R. Terrazas l. c. (citiert nach dem Referat in Hoffmann-Schwalbes Jahresbericht 1896). Vergl. ebenfalls Deckhuysen l. c.

Trabekelwerks mitbestimmend sind. Dasselbe ist der Fall mit dem Verhalten des Trabekelwerkes zu den Zellen und den Zellengruppen, deren Anordnung (ebenso wie die Hauptrichtungen der Fibrillen in den verschiedenen Schichten des Knorpels) bekanntlich im grossen und ganzen mit den mechanischen Prinzipien harmoniert. Ich sage ausdrücklich, dass das mechanische Prinzip nicht das alleinbestimmende ist, denn die eigenen „formativen Fähigkeiten“ der Zellen und der Grundsubstanzen sind, wie die feineren histiologischen Verhältnisse dies deutlich genug zeigen, das für das Wachstum und die primären Verhältnisse des Gewebes Entscheidende, während die Akkommodation an die mechanischen Forderungen und Aufgaben, die wir daneben finden, ein Kompromiss (eine Resultante) zwischen den mechanischen „Rücksichten“ und den übrigen histiologischen und histochemischen Verhältnissen des Gewebes ist. Es wäre einseitig, irgend ein Prinzip als das alleinherrschende zu betrachten, da alles dafür spricht, dass die Verhältnisse, so wie wir sie antreffen, eine harmonische Lösung **vieler verschiedenen**, hierunter auch rein mechanischer **Aufgaben** bezeichnen, die gleichzeitig an das Gewebe gestellt werden. Dass die mechanische Rücksicht oft am meisten in die Augen fällt, während ihre Rolle ebenso oft in der That nur anderen nebengeordnet und nur für die grossen Züge entscheidend ist, wird etwas anderes. Ich wollte nur den mechanischen Gesichtspunkt andeuten, den man natürlich nicht übersehen darf, werde mich aber nicht näher auf die spezielleren Untersuchungen über den Knorpel einlassen, welche dessen Bau, die Spaltrichtungen und dergl. betrifft und vorzüglich die mechanischen Aufgaben des Knorpels (Gelenkknorpels) oder die Bedeutung, welche diese für die Histologie des Gewebes haben, ins Auge fassen.

1) J. W. Hultkrantz (109) 1897. Idem (110) 1896.

Dass hier ein weites Gebiet für künftige, wichtige Untersuchungen liegt, lässt sich ruhig voraussagen, u. a. mit Hinblick auf die höchst interessanten und bedeutenden Resultate, welche J. W. Hultkrantz¹⁾ Untersuchungen über die Spaltrichtungen der Gelenkknorpel und über die Abhängigkeit der Richtungen der Fibrillen von den mechanischen Verhältnissen der Gelenke ans Licht gebracht haben.

Natürlich gibt der Umstand, dass gewisse Strukturverhältnisse des Knorpels eine Akkomodation (Zweckmässigkeit) an mechanische Prinzipien zeigen, uns vorläufig kein wirkliches Verständnis oder Wissen von den Vorgängen, denen diese eigentümlichen Strukturverhältnisse in erster Reihe zu verdanken sind¹⁾. Andererseits weisen die histiologischen und histochemischen Verhältnisse des Knorpels alle auf die grosse Rolle hin, welche die Beziehung der Grundsubstanz zu den Zellen spielt. Teils stehen die Grundsubstanzen des Knorpels, was ich anderswo besprechen werde, wenigstens zum grossen Teil in bestimmter genetischer Beziehung zu den Zellen²⁾, obschon einige Grundsubstanz, allenfalls während gewisser Perioden, extracellular gebildet wird; teils scheint der Abstand von den Zellen oder Zellengruppen Bedeutung zu haben.

Was das genetische Verhalten betrifft, so ist die in den Zellen (dem „Endoplasma“) vorgehende periodische Ausscheidung oder Bildung abwechselnd unmaskierten, resp. leicht maskierten Bindegewebes und basophiler, mehr „hyaliner“ Grundsubstanz (Fig. 1, 6) in vielen Fällen deutlich genug für die zonale Anordnung entscheidend; dieser Grund erklärt aber nicht die zonale Anordnung in allen den vielen Fällen oder an

¹⁾ Vgl. übrigens v. Ebners bekannte Theorie von Druck- und Zugrichtungen als für die Differenzierung der fibrillären Strukturen bestimmend. Vgl. v. Ebner (47, 51).

²⁾ Vgl. ebenfalls meinen Artikel: Über die Genese einiger Bindegewebsgrundsubstanzen. *Anat. Abt.* Bd. XVI. 1899.

allen den Stellen, wo eine solche periodische Ausscheidung nicht angetroffen wird. Auch die schichtweise wechselnde primäre Bildung der Grundsubstanz lässt sich nicht zur Erklärung gebrauchen, wenn es eine Thatsache ist, dass eine primär gegebene „zonale“ Abwechslung in der zuletzt gebildeten Grundsubstanz in vielen Fällen relativ schnell verschwindet, indem diese Grundsubstanz sich von der Zelle entfernt, und während ihre Bestandteile sich fortwährend anders ordnen und lagern¹⁾, womit sich zum Teil auch extracelluläre Neubildung kombiniert, mit den weiter von der Zelle gelegenen Partien in Verbindung tritt. Diese werden nun der Sitz einer sekundären zonalen Anordnung, sowohl in tinktorieller als, mehr oder weniger, auch in struktureller Beziehung. Jedem, der sich der Mühe unterzieht, einige Knorpelschnitte mittelst meiner Methoden zu untersuchen, wird das hier Gesagte unmittelbar einleuchten. Der Verlauf der Entwicklung wird selbstverständlich komplizierter wegen der Vermehrung, der Neubildung (und eventuell des Untergangs) von Zellen, wie auch überhaupt wegen des Wachstums des Knorpels; eben der Umstand aber, dass wir, solange der Knorpel wächst und oft sogar längere Zeit hindurch, nachdem der völlig entwickelte Zustand erreicht ist, der Hauptsache nach dieselbe typische zonale Farbenverteilung um die Zellen und die Zellengruppen und denselben relativ einfachen Typus des Trabekelwerks des unmaskierten Kollagens wiederfinden, zeigt im Verein mit vielen anderen Verhältnissen, z. B. der Anordnung der Fibrillen, unwiderleglich, dass eine unablässige Umlagerung auch der bereits gebildeten Grundsubstanz vorgeht. Ferner wird es hierdurch klar, dass diese Umlagerung nicht nur in einer Erweiterung und Vergrößerung der

1) Dies lässt sich natürlich am leichtesten rücksichtlich der Fibrillen konstatieren.

ursprünglich gebildeten Schichten¹⁾ um die Mutterzellen und deren Tochterzellen herum besteht [wenn letzteres Verhalten dem Anschein nach an einigen Lokalitäten, besonders in älterem Knorpel vorkommt, so ist dies als ein spezieller Fall zu betrachten, der keineswegs so einfach ist, wie er aussieht, und der für die feinere Untersuchung keine prinzipielle Abweichung von den Verhältnissen bildet, die wir sonst von der Knorpelgrundsubstanz kennen], sondern auch die zonalen, chemischen und tinktoriellen Differenzen, welche die Knorpelsubstanz aufweist, namentlich die Schwankungen rücksichtlich der Verteilung der Basophilie, der Chondroitinschwefelsäure und des Chondromucoids (zum Teil auch des Kollagens) in der Beziehung zu den Zellen und den Zellengruppen, müssen teilweise mit der relativen Entfernung von letzteren im Zusammenhang stehen. Es ist jedoch nicht wahrscheinlich, dass diese Differenzen „einfache Funktionen“ der Entfernung von den Zellen sind; nur in Betreff der Chondroitinschwefelsäure lässt sich einstweilen ein einigermaßen einfaches Verhältnis vermuten, indem ja anzunehmen ist, dass die Zellen ein wesentlicher, in gewissen Knorpeln und während gewisser Lebensperioden vielleicht sogar der wesentlichste Bildungsort²⁾ dieser eigentümlichen Ätherschwefelsäure sind. Bedenkt man, wie äusserst kompliziert z. B. die Stoffwechselverhältnisse wahrscheinlich sind, und dass wir nur erst eine Ahnung von dem Zusammenhange zu haben beginnen, der sicherlich zwischen den strittigen Bildern und Differenzierungen des Knorpels und dessen mechanischen, histochemischen und strukturellen Verhältnissen besteht, so leuchtet es ein, dass wir im Augenblicke

1) Die Theorie von der fortwährenden Zusammensetzung der Knorpelgrundsubstanz aus den ursprünglichen Zellenterritorien beruht in ihrer allgemein bekannten Form auf einer falschen Auslegung.

2) In den centralen Gegenden der Knorpel kann man u. a. oft das ganze Protoplasm (auch die Filarsubstanz) sehr stark basophil finden, ganz wie bei Chondroitinschwefelsäuregehalt der Grundsubstanz (z. B. Fig. 18).

unsere Unwissenheit hinsichtlich der Ursachen, die eigentlich alle besprochenen Differenzierungen der Knorpelgrundsubstanz bewirken, eingestehen müssen. — Die Beantwortung aller dieser Fragen kann wahrscheinlich nur die experimentelle Histologie und Histochemie geben, und es erleidet keinen Zweifel, dass der Knorpel gerade wegen seines ganzen eigenartigen Baues und seiner Konsistenz eines der besten Untersuchungsobjekte ist.

Der unzweifelhafte Zusammenhang zwischen den zonalen Differenzen der Knorpelgrundsubstanzen und der Entfernung von den Zellen kommt auch in anderen chemischen und strukturellen Verhältnissen zum Vorschein. Die „hyaline“ Grundsubstanz z. B. ist eine andere in der Nähe der Zellen als in grösserer Entfernung. Bekannt ist es ja, dass die den Zellen¹⁾ zunächst liegenden Schichten gegen gewisse Reagentien (s. B. chlorsaures Kali und Salpetersäure, Digestion mit Aqu. destill., Säuren u. s. w.) widerstandsfähiger sind als die etwas ferneren Schichten, während letztere umgekehrt gegen andere Reagentien (Alkalien) widerstandsfähiger sein können. Zum Teil beruhen diese Verhältnisse auf dem grösseren oder geringeren Gehalt an Chondroitinschwefelsäure, der u. a. das Anschwellen oder die Lösung des Bindegewebes in Säuren verhindern oder herabsetzen kann, jedoch ist sowohl die eiweissartige Grundlage des amorphen Chondromucoids als auch das Kollagen, das Bindegewebe, und dessen Vorstadium in der Knorpelgrundsubstanz im stande, ungleiche Widerstandsfähigkeit und ungleiche Löslichkeitsverhältnisse, vom Chondroitinschwefelsäuregehalt unabhängig, darzubieten. Die Bindegewebsfibrillen des Knorpels sind in verschiedener Entfernung von den Zellen in demselben Knorpel qualitativ voneinander verschieden, ebenfalls ist ja die Wider-

¹⁾ Die innerste Schicht um die Zellen ist ja mitunter als eine doppelt konturierte „Kapsel“ zu gewahren, die übrigens als eine innerste Ektoplasmaschicht zu betrachten ist, worüber später.

standsfähigkeit des Bindegewebes in Knorpeln verschiedener Individuen (alter und junger Tiere) und Arten eine sehr ungleiche; in dieser Beziehung gelten die oben gemachten Bemerkungen.

Die „Kittsubstanz“ des Knorpels (das Chondromucoid) ändert thatsächlich ihre chemischen Verhältnisse (Löslichkeit in Macerationsmitteln) auch gegen Farben (grössere „Pikrophilie!“), wenn der Knorpel älter wird, indem sie in älterem Knorpel schwerer löslich ist als in jüngerem u. s. w. Die Verhältnisse sind offenbar kompliziert, und um einige Klarheit über dieselben zu schaffen, ist eine ganze Reihe neuer systematischer, mikrochemischer Untersuchungen erforderlich.

Auf dieser ungleichen Widerstandsfähigkeit des Bindegewebes und der amorphen Grundsubstanz zonal um die Zellen des Knorpels bei verschiedenen Tieren und in verschiedenem Alter, auf der Entwicklung von Albumoid u. s. w. wie auch auf der anderswo berührten periodischen, wechselnden Ausscheidung von Grundsubstanzen beruht es, wenn man geglaubt hat, durch verschiedene Mittel die Grundsubstanz in ihre „Zellenterritorien“¹⁾ auflösen zu können. Diese prätendierten Zellenterritorien sind also nur das Symptom der ungleichen chemischen Widerstandsfähigkeit der Grundsubstanz und beruhen oft auf sekundären histiochemischen Abänderungen. Weiter besagen die Versuche nichts. Die alte Theorie von der Zusammensetzung der Grundsubstanz aus Zellenterritorien wie eine Mauer aus Backsteinen ist völlig unhaltbar und mit allen anderen histiologischen, sowohl genetischen als komparativen und anderen

1) Fürstenberg, Landois, Heidenhain u. a. m. Ganz interessant ist es, dass der Knorpel des Frosches sich leicht in Zellenterritorien auflöst, die isoliert werden. Sein Bindegewebe ist ja weniger widerstandsfähig als das der Säugetiere. Es ist ebenfalls bezeichnend, dass Landois, Orth u. m. Fuchsinfarbe und Methylviolett zur Färbung der Zellenterritorien gebrauchen.

Verhältnissen speziell der Knorpelfibrillen unvereinbar, denn die Fibrillen bekümmern sich absolut nicht um die präbendierten Zellenterritorien. Ein anderes ist, dass jede Zelle gewissermassen als spezielles Centralorgan für das in der Nähe liegende Territorium der Grundsubstanz betrachtet werden kann.

Die Bedeutung, welche der relative Abstand von den Zellen für die Knorpelgrundsubstanz hat, erweist sich ferner durch gewisse Abänderungen, deren Sitz die Knorpelgrundsubstanz in mehreren Fällen in grossem Umfang ist, wenn der Knorpel etwas älter wird. Ich fasse hier speziell das Vorkommen von **Albumoid** ins Auge. Wie früher erwähnt, fand Mörner bei der chemischen Analyse der Knorpelgrundsubstanz des Rindes und überhaupt der Knorpelgrundsubstanz älterer, ausgewachsener Tiere, dass in der „hyalinen“ Grundsubstanz ein Netzwerk, Trabekelwerk auftritt (das nicht mit dem von mir besprochenen verwechselt werden darf), das aus einem schwerlöslichen Albuminoid besteht, welches wegen seiner grossen Widerstandsfähigkeit gegen verschiedene Reagentien an Elastin und Keratin erinnert, wegen anderer Verhältnisse aber zunächst zu den Eiweissstoffen gehört. — Dasselbe ist offenbar ein schwerlöslicher Proteinstoff¹⁾, der weder zu den eigentlichen Eiweissstoffen, noch zu den eigentlichen Albuminoiden zu zählen ist, sondern eine Art Übergang zwischen den beiden Hauptgruppen bildet. Von dergleichen Übergängen haben die physiologischen Chemiker ja schon mehrere nachgewiesen, und sie werden wahrscheinlich immer mehr finden, je eingehender und ausgebreiteter unsere Kenntnis der chemischen Bestandteile des Organismus wird.

Um nichts zu präjudizieren, werde ich für Mörners Albuminoid“ und für ähnliche schwerlösliche resistente Stoffe

1) Was die Nomenklatur betrifft, bediene ich mich der von Hammarsten angewandten. (Lehrbuch der physiol. Chemie. 1895.)

der Knorpelgrundsubstanz, deren Auftreten ich an vielen Stellen gewahrt habe, und deren nahe Verwandtschaft mit Mörnerns Albuminoid ich mit grösster Wahrscheinlichkeit annehmen muss, obgleich ich dieselbe nicht immer zu beweisen vermag, und die weder Kollagen noch Elastin (selbstverständlich auch keine Albuminstoffe) sind, die neutrale Bezeichnung **Albumoid** benutzen, um hierdurch anzuzeigen, dass sie zu dieser Gruppe der mit den Eiweisstoffen verwandten, jedoch mehr resistenten Substanzen gehören.

Die Entwicklung von Albumoid im Knorpel ist an vielen Stellen anzutreffen. (Fig. 8, 9.) In meiner vorläufigen Mitteilung im Anat. Anzeiger besprach ich einige hierher gehörende Verhältnisse. Dasselbe findet sich gelegentlich überall im Knorpel jedes Alters; sein Vorkommen ist aber, sowohl was Ausbreitung als Häufigkeit betrifft, in jungem Knorpel (und im Knorpel kleinerer Tiere) durchweg viel seltener und spärlicher als in älteren Knorpeln. Als allgemeine Regel kann ich sagen, dass der Knorpel grösserer und namentlich ausgewachsener und älterer Tiere die stärkste Entwicklung des Albumoids zeigt. Gewöhnlich erscheint es als grössere oder kleinere Körnchen¹⁾ oder Reihen von Körnchen; es ist stark lichtbrechend und bei Färbung mit Säurefuchsin-Pikrin pikrophil. Es kann, wie ich an obengenanntem Orte angab, ein Vorstadium sowohl des Elastins (in den elastischen Knorpeln) als der Bindegewebsfibrillen sein, bleibt in vielen Fällen aber auf dem erwähnten mehr undifferenzierten Standpunkte stehen, um so mehr, je reichlicher und massenhafter es auftritt.

Der Prädilektionsort des Albumoids in der Knorpel-

¹⁾ Ich werde anderswo zur näheren Besprechung dieser Körnchen im Knorpel kommen, die Rheiner, Deutschmann und andere erwähnt haben, und die wesentlich Albumoidkörnchen sind. Dieselben stehen in den „elastischen“ Knorpeln auch mit der Elastinbildung u. s. w. in Beziehung.

grundsubstanz¹⁾ sind die tieferen Schichten des Knorpels (in den mehr peripheren ist es niemals so ausgebreitet) und vorzüglich die mehr basophilen Zonen um die Knorpelzellen und die Knorpelzellengruppen, speziell Zone IV, und hiermit in Zusammenhang das blaue (basophile) Trabekelwerk zwischen den Knorpelzellengruppen. In Knorpeln, wo es stärker auftritt, erhält man nun ein sehr charakteristisches Bild, wenn man im ganzen Knorpel oder in sehr grossen Abschnitten desselben das der Zone IV entsprechende „basophile“ Trabekelwerk voll von Albumoid findet, teils in Körnchen oder Reihen von Körnchen, teils als grössere körnige Massen, während die Grundsubstanz zunächst den Zellen entweder gar kein Albumoid oder, allenfalls was die Mehrzahl der Zellen betrifft, nur wenig Albumoid enthält.

Die Grenze zwischen den stärker albumoidhaltigen und den übrigen Teilen der Grundsubstanz kann oft eine ziemlich jähe sein; wir erhalten dann bei reichlicher Albumoidentwicklung (in Zone IV) eine Art Trabekelwerk aus Albumoid, und eben dieses vermochte Mörner chemisch (wie ich sogleich besprechen werde, aber nicht tinktoriell) zu isolieren. Man kann auch einzelne grössere Gegenden mit sehr reichlichem Albumoid finden, namentlich an Stellen, wo Zellen zu Grunde gehen, kann sich sowohlaus der Grundsubstanz als aus den zu Grunde gegangenen Zellen und auch auf andere Weise Albumoid entwickeln. Die Entwicklung von „Asbestfibrillen“ und von den starren, kurzen, dicken Bindegewebsfibrillen geht häufig gleichzeitig mit der Albumoidentwicklung vor. Mit Bezug auf die chemischen und mikrochemischen Reaktionen²⁾ des „Albumoids“ verweise

1) Dass es auch in den Zellen und in deren nächster Nähe gefunden werden kann, erwähnte ich l. c. An anderem Orte werde ich mich ausführlicher hierauf einlassen.

2) Schon Rheiner (1853) gab einige der wichtigsten Reaktionen an, durch welche diese Körnchen im Knorpel, deren topographisches Vorkommen

ich auf das oben (unter „Chemie des Knorpels“) Gesagte. Hervorheben will ich nur, dass die „Albumoidkörnchen“, obschon sie, chemisch betrachtet, gewiss sämtlich zu einer und derselben Stoffgruppe zu zählen sind, selbstverständlich in Betreff ihrer Eigenschaften¹⁾ nicht ganz gleichartig sind, indem wir Übergänge und graduelle Unterschiede antreffen, deren nähere Bestimmung²⁾ künftigen Untersuchungen vorbehalten sein muss.

Einige ganz interessante Farbenreaktionen werde ich noch nennen. Die Albumoidkörnchen färben sich in den meisten Fällen mit Pikrinsäure bei Säurefuchsin-Pikrin stark gelb, oft mit kräftigem Orangeton. Bei saurem Methylenblau zeigen sie gewöhnlich keine stärkere Basophilie, erscheinen aber ungefärbt (oder ganz schwach blaufarbig) in der stark basophilen Chondromucoids substanz, die übrigens ja auch Bindegewebsfibrillen enthält. Wir bekommen also ein negatives Bild derselben. Wo sie in der blauen Substanz in grösserer Menge auftreten und dicht aneinander liegen, kann diese deshalb ganz natürlich ein „Kammerwerk“ bilden, d. h. die Räume zwischen den Körnchen ausgießen. Demaskiert man das Bindegewebe (Kollagen), so sieht man, wie die Fibrillen zwischen den Körnchen verlaufen, zuweilen von diesen auseinander gedrängt, an anderen Stellen mehr zusammengedrängt. Wo die

im laryngealen Knorpel er zuerst beschrieb, sich von anderen Körnchen (Kalk, Fett u. s. w.) unterscheiden.

1) Auch hinsichtlich der Verwendung und des weiteren Schicksals des Albumoids giebt es grosse Unterschiede; einiges wird zu höher differenzierten Bindegewebssubstanzen, anderes ist zunächst als Degenerationsprodukte zu betrachten.

2) Ich war im stande, Differenzen zu konstatieren teils zwischen jüngerem und älterem Albumoid, teils zwischen einigem Albumoid, das sich mehr dem Elastin anschloss, und anderem, das zu Bindegewebe (Kollagen) u. s. w. wurde. Die letzteren Verhältnisse habe ich anderswo in Kürze berührt; in einer folgenden Arbeit werde ich näher auf gewisse morphologische Verhältnisse hierbei eingehen.

Fibrillen fein und dünn und ohne spezifische Färbung schwer zu gewahren sind, liegt die Versuchung nahe, eine „Wabenstruktur¹⁾ anzunehmen (z. B. in einem homogenen Kollagen). Die Fig. 2 zeigt diese Tingibilitätsverhältnisse im Knorpel eines grossen Kalbes, wo in der Zone IV beginnende Entwicklung von Albumoidkörnchen stattfindet, und zeigt zugleich, dass das Albumoid seinen Hauptsitz ausserhalb der stärker bindeweibhaltigen Zone III hat. Ich bemerke noch, dass die Untersuchung des überlebenden unveränderten Knorpelgewebes mit den hier besprochenen Verhältnissen völlig übereinstimmt.

Eine mehr isolierte Färbung des Albumoids im Knorpel erhält man mit Methylviolett. Die Färbung, die Hammar (84) angiebt, nämlich Methylviolett mit folgender Differenzierung in Salzglycerin, um die Knorpelzellen darzustellen, lässt sich hierzu anwenden. Ausserdem benütze ich oft Methylviolett auf etwas abgeänderte Weise, indem ich die fixierten (jedoch nicht celloidinhaltigen) Schnitte in einer wässrigen Lösung von Methylviolett 5 B, 1:2,500 färbe (die Lösung sollte am liebsten frisch zubereitet sein, darf aber jedenfalls nicht viele Tage gestanden haben). Das Färben dauert ein paar Minuten oder länger, wenn es notwendig ist; darauf spült man ab in Wasser oder noch besser in 2^o—10^o Na Cl-Lösung, wobei die Farbe sich nicht verändert oder extrahiert wird, während dies beim Auswaschen in Aqu. destill. geschehen kann. Das Abspülen in 2^o Na Cl-Lösung hat den Vorteil, dass man die Schnitte kürzere Zeit lang färben und die Färbung auf einer Stufe fixieren kann, die für die Untersuchung geeignet ist. Man untersucht in 2^o Salzlösung oder in physiologischer Kochsalzlösung.

1) Auch ohne diese Albumoideinlagerungen in die Grundsubstanz kann ein kammerwerkartiger Bau der in der That fibrillierten Grundsubstanz simuliert werden. Hierüber später.

Das Resultat der Färbung wird nun, dass das körnige „Protoplasma“ und besonders das Albumoid stark blauviolett, die Grundsubstanz dagegen mehr rötlich oder schwächer violett gefärbt ist. Da die rote Farbe der Grundsubstanz die blauviolette oft optisch verdeckt, kann es mitunter zweckmässig sein, den roten Ton zu entfernen. Bei stark gefärbten Schnitten kann dies durch Differenzierung in Kochsalzglycerin¹⁾ nach Hammars Methode geschehen; ich ziehe es aber oft vor, die in 2% NaCl abgespülten Schnitte (event. unter dem Deckglas) in nicht zu stark verdünntem Kochsalzglycerin (1 Teil Kochsalzglycerin zu 6–10 Teilen destillierten Wassers) zu differenzieren; die rote Farbe²⁾ verschwindet dann immer mehr aus der Grundsubstanz, und das sehr stark blaugefärbte Albumoid bleibt zurück (auch das Elastin der elastischen Knorpel wird blau). Das Protoplasma der Zellen wird etwas mehr violett, man hat es aber völlig in seiner Gewalt, dieselben, wenn es für die Untersuchung zweckmässig ist, stärker oder schwächer zu färben³⁾, je nach der Färbung oder Differenzierung.

Das Albumoid und das Elastin färben sich stark und konservieren ihre Farbe sehr fest. Die Bindegewebsfibrillen und die übrige Grundsubstanz bleiben ungefärbt oder färben sich schwächer. — Für die Untersuchung der feinsten struk-

1) Kochsalzglycerin: Glycerin, Aqu. destill. aa mit NaCl in Überschuss.

2) Der Farbstoff wird zum Teil extrahiert oder setzt sich dann und wann an der Oberfläche des Schnittes ab in Form dunkler, purpurfarbiger Krystalle, die bei der Untersuchung oft gar nicht genieren, und jedenfalls durch Streichen mit einem Pinsel leicht zu entfernen sind.

3) Die Farbe des Protoplasmas wird jedoch immer eine solche, dass man dasselbe leicht von der Grundsubstanz, den Fibrillen und dem Albumoid zu unterscheiden vermag. Selbstverständlich kann man bei guten Immersionslinsen das Protoplasma auch da verfolgen, wo es schwach gefärbt ist. Die Resultate, die ich erreichte, wurden nie durch schablonenmässige Anwendung einer Färbung gewonnen, sondern durch ausgedehnte Kombination variierter Färbungen, Fixierungen und durch Untersuchung der Schnitte in verschiedenen Medien u. s. w. kontrolliert, vor allen Dingen durch möglichst feine Analyse der strukturellen Verhältnisse.

turellen Verhältnisse hat diese Methode sehr grossen Wert eben wegen ihrer Geschmeidigkeit, die jedoch nicht mit Launenhaftigkeit parallelisiert werden darf, überdies wegen des Umstandes, dass man den Schnitt in verschiedenen Konzentrationen¹⁾ entweder von reiner Kochsalzlösung oder von Verdünnungen der Glycerinkochsalzlösung untersuchen kann, ohne dass die Resultate Änderungen von prinzipieller Bedeutung erlitten. In guter Verkittung oder in der feuchten Kammer können die Färbungen sich Monate hindurch fast unverändert erhalten (ich hatte einige gut verkittete mehrere Jahre lang liegen. Die Hauptsache für uns ist in diesem Zusammenhang, dass das Albumoid sich leicht färbt und zwar kräftig blau oder blauviolett²⁾, während die chondromucoidhaltige Grundsubstanz sich rot färbt oder bei Extraktion mit Salzglycerin schwächer bläulich oder farblos wird.

Schliesslich führe ich an, dass das Albumoid sich auch mit Weigerts „Elastinfärbung“ und mit Unna-Tänzers saurem Orcein färbt. — Will man sich mittelst dieser Methoden eine Übersicht über das Albumoid verschaffen, so ist es zweckmässig, weil die chondromucoidhaltige Grundsubstanz sich, wie früher gesagt, ebenfalls hiermit färbt, vorerst die Chondroitinschwefelsäure gänzlich oder zum Teil aus den Schnitten zu entfernen, worauf das Albumoid sich mehr isoliert färben lässt.

Auch Eosin färbt das Albumoid, ausserdem aber das Protoplasma und, wengleich schwächer, die „Kittsubstanz“. Es fällt uns nun leicht, zu zeigen, teils wie das Albumoid im Knorpel

1) Gewisse sehr feine Strukturverhältnisse sieht man nur, wenn man in 0,6—1,0—2,0% NaCl-Lösung, höchstens mit unbedeutendem Glycerin-gehalt, untersucht. Wechselt man mit den verschiedenen Konzentrationen unter dem Deckglase ab, so kann man das für jeden einzelnen Fall günstigste Medium aufsuchen.

2) Bei dieser Färbung des Albumoids kann man die Färbung in 5^oigem molybdänsauren Ammoniak fixieren, auswaschen, darauf entwässern und in Balsam überführen, wenn man dies vorzieht und sich nicht um die feineren strukturellen Verhältnisse bekümmert.

verbreitet ist, teils, dass das saure Methylenblau und das Methylviolett wirklich jedes seinen Bestandteil färbt, und dass die Färbungen insofern komplementär sind.

Das Albumoid kann auch in Stadien, wo es noch nicht typisch körnig geworden ist, als eine, nur etwas schwerer lösliche, Modifikation der amorphen Kittsubstanz gefunden werden und, wenn auch schwächer, mit Chondroitinschwefelsäure verbunden sein.

Das Albumoid muss gewiss zum grossen Teil aus den Eiweissstoffen des Chondromucoids, im weitesten Sinne also von der amorphen Kittsubstanz herrühren. Alle Verhältnisse machen nämlich die Annahme höchst wahrscheinlich, dass die Eiweissstoffe¹⁾ der Knorpelgrundsubstanz und gewiss auch die der Zellen durch eine Reihe gradueller Übergänge in mehr oder weniger resistente und schwer lösliche²⁾ Stoffe modifiziert werden können, z. B. in „Albumoid“ und, wo die Umbildung noch weiter geht, in „Elastine“, „Kollagene“ und ähnliche Bindegewebssubstanzen. Wie und aus welchen näheren Ursachen dies geschieht, ist uns bis jetzt nicht bekannt. Thatsache ist es aber, dass der Knorpel, namentlich morphologisch und, soweit unser leider sehr unvollkommenes histochemisches Wissen geht, auch chemisch auf Übergänge zwischen den Stoffen hindeuten, ohne dass es uns gegenwärtig möglich ist, dieselben mit erwünschter Genauigkeit zu präzisieren. Der Thatsache, dass die Kittsubstanz bei zunehmendem Alter des Knorpels in vielen Fällen schwerer löslich, gegen die dieselbe zersetzenden Reagentien mehr resistent wird, scheint die Entwicklung eines mehr oder weniger reichlichen

1) Dieser Begriff ist in weiterem Sinne genommen, eventuell als auch die „Proteiden“ umfassend (Hammarsten Nomenklatur).

2) Nach der physiologischen Chemie sind die Albuminoiden, z. B. die Elastine und Kollagene u. s. w. ja mehr zusammengesetzte Stoffe (mit höheren Molekularzahlen) als die Eiweissstoffe in weiterem Sinne. Wir können uns deshalb die Übergänge vielleicht in Analogie mit einer Art Kondensationsprozessen denken.

Gehalts an ausgeformtem „Albumoid“ in grösseren Teilen der Grundsubstanz sehr wohl zu entsprechen.

Viele der abweichenden histiologischen Verhältnisse, die man in älterem, im Gegensatz zum jüngeren Knorpel antrifft, werden wir leichter verstehen oder besser unter gewisse gemeinschaftliche Gesichtspunkte zusammenfassen können, wenn wir das hier berührte Verhalten im Gedächtnisse haben.

Obschon ich anderswo eine detaillierte Beschreibung einiger hierher gehörenden Strukturen und Entwicklungsverhältnisse der Knorpel zu geben beabsichtige, muss ich doch auch hier hervorheben, dass nicht nur „Albumoid“, Elastine, Kollagene u. s. w. sich in und aus mehr amorphen und undifferenzierten Grundlagen entwickeln und differenzieren können, sondern dass auch der umgekehrte Prozess eintreten kann, indem differenzierte Albuminoidstoffe sich auflösen oder eine Metamorphose in amorphe, eventuell „tiefer stehende“ Grundsubstanz, z. B. in Chondromucoid erleiden können, oder auch z. B. Bindegewebsfibrillen in körniges Albumoid umgewandelt werden u. s. w. Wer den Knorpel etwas genauer untersucht, wird in diesem Gewebe, mehr vielleicht als in irgend einem anderen, mikroskopisch nachweisbare Anzeichen der in allen lebenden Geweben gleichzeitig vorgehenden anabiotischen und katabiotischen Prozesse finden. Das Amorphe wird differenziert und das Differenzierte wird amorph, um eventuell wieder differenziert zu werden. Zum Teil gilt dies sowohl von den Zellen- als von den Grundsubstanzen.

Es ist nun leicht, Mörners Färbungen des Knorpels zu verstehen. An jungem Knorpel konnte er keine Differenzierung der Grundsubstanz in „Chondriuballen“ und Trabekelwerk finden, letzteres trat erst in älteren Stadien auf und war am meisten ausgeprägt in altem Knorpel ausgewachsener Tiere (Rind). Seine Färbungen waren teils basische, Methylviolett und Fuchsin, teils

saure — Tropäolin 000 und Indigoextrakt (indigoschwefelsaures Kali). — Was Mörner also nachwies, war die bekannte Differenz der Basophilie, die ich oben beschrieb. Es ist ebenfalls leicht zu verstehen, dass die von ihm angewandten, durchaus nicht spezifischen Methoden nur die am allerstärksten ausgesprochenen Verschiedenheiten zu zeigen vermochten. Dies ist u. a. aus dem Umstand zu ersehen, dass es ihm nicht einmal gelang, eine Andeutung der zonalen Differenzierung in dem überall stärker basophilen Knorpel jüngerer und kleinerer Tiere hervorzurufen; erst wenn der Knorpel älter wurde (von einer Färse), begann das Trabekelwerk zu erscheinen.

Mörners acidophiles Balkennetz besteht seinen eigenen Angaben zufolge aus Albuminoid. Hammar fand aber Fibrillen in demselben. Das ist leicht zu verstehen. Mörners Trabekelwerk ist wirklich zum grossen Teil an die reichlichere Entwicklung von Albumoid in dem von mir besprochenen gröberen basophilen Trabekelwerk (Zone IV) gebunden, die gerade massenweise vorgeht, wenn der Knorpel älter wird. Mörners acidophiles Balkennetz umfasst ausserdem aber einen Teil meines Trabekelwerks unmaskierten Kollagens, diejenigen Partien des Kollagens nämlich, die nur wenig oder gar nicht an Chondroitinschwefelsäureverbindungen gebunden sind.

Da nun, wie ich früher erwähnte, alle diese Partien der Knorpelgrundsubstanz (Zone IV und III) Bindegewebsfibrillen enthalten, ist es klar, dass Hammar, der auf feinere strukturelle Verhältnisse als Mörner untersuchte, die Fibrillen finden musste, während Mörner es zwar für wahrscheinlich hielt, dass überall in der Grundsubstanz (chemisch als Glutin nachweisbares) Kollagen vorkomme, über dessen Lokalisation aber nichts Bestimmtes sagen konnte und namentlich nicht die Knorpelfibrillen erblickte¹⁾.

¹⁾ Seine Untersuchungen zeigen, dass er sich auch nicht auf die feineren histiologischen Strukturen einlassen wollte.

Chemisch vermochte er dagegen in seinem acidophilen Balkennetz ein Albumoidnetz zu isolieren, weshalb die Annahme ihm offenbar nahe lag, dass er eben dasselbe Netzwerk auch färberisch darstellte, was, wie bewiesen, nicht ganz der Fall war.

Mörners chemische Resultate decken sich in der That nicht mit seinen tinktoriellen, haben auch nicht dieselbe Bedeutung¹⁾. Das Balkennetz, das Mörner durch Färbung des Knorpels hervorbrachte, umfasst das Albumoid und die weniger stark basophilen Zonen der Grundsubstanz. Wegen der reichlichen Entwicklung von Albumoid in meinem basophilen blauen Trabekelwerk ist dieses also dazu gekommen, eine stark acidophile Substanz zu enthalten, die eventuell die basophile Substanz in den Hintergrund drängt (vgl. meine obigen Bemerkungen über die Tingibilitätsverhältnisse des Albumoids).

In altem Knorpel nimmt ferner das Bindegewebe der Grundsubstanz oft in hohem Grade auf Kosten des Chondromucoids zu, so dass Zone IV (das basophile grobe Trabekelwerk) sehr reich an Kollagen wird; infolgedessen kann Zone IV ganz oder zum Teil verschwinden, während Zone III und V (der Hauptsitz des Bindegewebes, besonders des unmaskierten) verfließt. Wir erhalten dann in gewissen Fällen ein stark entwickeltes rotes Trabekelwerk, das eventuell mehr oder weniger Albumoid enthält, und natürlich findet sich zwischen den Fibrillen Chondromucoid und basophile Substanz, das basophile Trabekelwerk ist jedoch in gewissen Fällen entweder gar nicht ausgeprägt (wie in Hammars Bildern der Gelenknorpel) oder auch nur in geringerer Masse. Das Hauptquartier der blauen Substanz beschränkt sich dagegen auf die Gegend um die Zellen und die Zellengruppen, und hierdurch werden die sogenannten

¹⁾ Einen fernerer Beweis für das hier Gesagte haben wir daran, dass Mörners präntendiertes Albumoid-„Balkennetz“ bei den Färbungen sich ganz ebenso wie das echte Kollagen des Perichondriums färbt.

Chondrinballen ausgeprägt, was mit der von älterem und altem Knorpel so wohlbekannten Tendenz zur entschiedenen Gruppierung der Zellen in grösseren zusammengesetzten, durch verhältnismässig viel grössere zellenlose Grundsubstanzpartien gesonderten Gruppen Hand in Hand geht. — Die Chondrinballen sind nämlich nur die grossen und am stärksten basophilen Teile der Grundsubstanz, die durch Mörners Methode und andere Methoden (mehr zufällig) hervorgehoben werden, während die in den anderen Teilen der Grundsubstanz befindliche basophile Substanz während der Differenzierung in Säure (10% Essigsäure) oder Alkohol die basischen Farben nicht zu behalten vermocht hat. Nach meinen früheren ausführlichen Bemerkungen über die Tinktionsverhältnisse ist dies leicht zu verstehen. —

Dass Mörners Färbung mit Methylviolett u. s. w. das Albumoid nicht färbt, beruht darauf, dass er nach dem Färben in 10% Essigsäure differenziert, denn diese saure Differenzierung hebt nur die stärkeren Chondroitinschwefelsäureverbindungen in der Grundsubstanz hervor, während das Albumoid sich entfärbt.

Ich betone noch, dass im alten Knorpel und innerhalb der „Chondrinballen“ die zonale Abwechselung der Basophilie mit der Acidophilie anscheinend weniger einfach und deutlich ist als in jüngerem Knorpel; dies hat indes keine prinzipielle Bedeutung und bedarf keiner näheren Erklärung; dem oben Gesagten zufolge sind die Verhältnisse leicht verständlich, wenn man meine Färbemethoden anwendet; denn man weiss dann jedenfalls, was die Färbung bedeutet mit Bezug auf die Bestandteile des Knorpels, wie Chondroitinschwefelsäure, Chondromucoid, maskiertes und unmaskiertes Bindegewebe (Kollagen), Albumoid, Elastin u. s. w. Wenn ich die bei der Beschreibung des jüngeren, völlig entwickelten Knorpels benutzten Ausdrücke „Zone III, IV, V“ u. s. w. auch vom alten Knorpel gebrauchte,

so hat das seinen Grund darin, dass man im gegebenen Falle die zonale Differenzierung entweder auf die einzelne Zelle oder auf Zellengruppen niederer oder höherer Ordnung (also auf mehr oder weniger zusammengesetzte) zurückführen kann, denn prinzipiell wiederholt sich die genannte zonale Differenzierung mit Bezug auf diese.

Wie entschieden die Differenzen innerhalb der niederen Zellengruppen werden, ist abhängig teils von der Mächtigkeit der Grundsubstanz zwischen den Zellen, teils von dem grösseren oder geringeren Grade der Basophilie. Wo sich ein sehr grosser Gehalt an Chondroitinschwefelsäure findet, wird das Kollagen eventuell völlig maskiert, und wir erhalten dann (von gewissen pericellulären Entwicklungen von Albumoid und von den kurzen, dicken, starren, kollagenen Fibrillen abgesehen) keine entschieden zonale Differenzierung zwischen den einzelnen Zellen.

Nachdem ich nun im Vorhergehenden die Verhältnisse der völlig entwickelten und typischen hyalinen Grundsubstanz des Knorpels dargestellt habe, indem ich zugleich den Verlauf charakterisierte, den die Entwicklung in der etwas älteren und der alten Knorpelgrundsubstanz nimmt, was die tinktoriellen und histochemischen Differenzierungen betrifft, erübrigt nur die Besprechung des anderen Extrems der Farbendifferenzierung im hyalinen Knorpel, indem ich natürlich nur darauf aufmerksam zu machen brauche, dass es zwischen allen verschiedenen Stadien sanfte Übergänge giebt. Der „Vorknorpel“ geht uns hier nichts an.

Dieses Extrem mit anscheinend relativ einfacheren Verhältnissen finden wir z. B. in jungen fötalen Knorpeln und zum Teil in dem sehr jungen Knorpel kleiner Tiere. Das Charakteristische ist hier die entschiedene, starke, ziemlich gleichartige Basophilie der Grundsubstanz, weshalb diese Knorpel ohne Vorbehandlung gar keine oder auch nur angedeutete Anläufe zu zonalen Abwechselungen der Basophilie um die Zellen

zeigen und zwar wesentlich nur in der alleräussersten unter dem Perichondrium (und den freien Oberflächen) gelegenen Schicht.

Das rote Trabekelwerk unmaskierten Kollagens bei der Säurefuchsin-Pikrinfärbung findet sich noch nicht angedeutet. Entweder liegt das rotfarbige Perichondrium mit einer scharfen Grenze unmittelbar am Knorpel, oder es finden sich höchstens Anläufe zur „Arkadenbildung“ aus schwächer rotgefärbtem, halbmaskiertem Kollagen in der oder in den äussersten peripheren Schichten des Knorpels im Zusammenhang mit dem roten Perichondrium und mit dessen Fibrillen. Einzelne Male kann man einen etwas weiter in die Grundsubstanz eindringenden kräftiger roten Streifen finden. Wenn man aber mittelst der oben von mir besprochenen Methoden behutsam die Chondroitinschwefelsäure (nicht die „Kittsubstanz“) gänzlich oder in grösserem Umfang entfernt, kann man auch in diesen Fällen das Kollagen oder ein Vorstadium desselben demaskieren. Man erhält dann mit Säurefuchsin-Pikrinfärbung eine mehr oder minder starke Rotfärbung der Knorpelgrundsubstanz, mit dem Perichondrium zusammenhängend, und ebenfalls Andeutungen eines roten Trabekelwerks, von dem man in vielen Fällen nachzuweisen vermag, dass es oft aus äusserst feinen **echten** Bindegewebsfibrillen besteht, worüber näheres unten. Die Maxima der Rotfärbung des Trabekelwerks in dergleichen ganz jungen demaskierten Knorpelschnitten liegen indes nicht immer in solcher Beziehung zu den Zellen, dass sie der Zone III bei der typisch ausgeformten zonalen Differenzierung im völlig entwickelten Knorpel entsprechen würden; man findet hingegen häufig und in gewissen Gegenden durchweg, dass das Bindegewebe (also die am kräftigsten rotgefärbten Teile) den Zellen am nächsten liegt, die sich an diesen (demaskierten) Schnitten oft als zuinnerst von einer stark roten Zone umgeben erweisen, welche übrigens durch Züge mit der Zone um die benachbarten Zellen in Verbindung stehen oder (sowohl

in den centralen als den peripheren Teilen des Schnittes) in stärker roten Zügen verlaufen, die mehr typisch in einiger Entfernung von den Zellen liegen, wie in der typischen Zone III. Übrigens sind die peripheren perichondralen Schichten auch dieser Knorpelstadien relativ die an Bindegewebe reichsten. Es ist leicht zu ersehen, dass das Totalbild des roten Trabekelwerkes, das wir in diesen ganz jungen und jüngsten Stadien des hyalinen Knorpels nach Entfernung der Chondroitinschwefelsäure mehr oder weniger angedeutet bekommen können, in der Hauptsache dennoch dem Trabekelwerk unmaskierten Kollagens ähnlich sein muss, das wir in den mehr entwickelten Stadien des Knorpels erhalten. Es scheint übrigens ganz erklärlich, dass in starker Entwicklung begriffene Knorpel, besonders die fötalen, keine so entschieden zonale Anordnung zeigen wie die späteren Stadien, wo das Wachstum langsamer ist.

Der Verlauf der Fibrillen u. s. w. in diesen ganz jungen Knorpeln bietet sonst keine prinzipiellen Abweichungen von den späteren Stadien dar, wie ich im nächsten Abschnitte erörtern werde. Schliesslich mache ich auf ein Verhalten aufmerksam, das mir oft auffallend war, nämlich dass fötale (und andere) Knorpel, deren Verkalkung oder Verknöcherung in naher Zukunft bevorsteht¹⁾, oft relativ mehr Bindegewebe (Kollagen) zu enthalten scheinen, sowohl was die Totalmenge als die Menge des unmaskierten oder leicht demaskierbaren betrifft; sie färben sich also stärker rot als diejenigen Knorpelteile, die länger als Knorpel persistieren. Übrigens nimmt bei Verkalkung und Verknöcherung gewöhnlich die Basophilie um die Zellen (d. h. die Menge der disponiblen Chondroitinschwefelsäureverbindungen) zu, während in grösserer Entfernung von den Zellen die relativ grössere Acidophilie zunimmt, welches Verhalten wir in späteren Stadien wiederfinden können. Nach dem früher

1) Die Verkalkung und Verknöcherung zeigen jedoch ihre eigentümlichen Verhältnisse.

Gesagten braucht dieses Verhalten keinen Widerspruch zu enthalten.

Von Bedeutung für diese Verhältnisse sind nun auch die Gefässkanäle, die in den Knorpel eindringen; in deren unmittelbarer Nähe enthält die Grundsubstanz stets mehr unmaskiertes oder leichter demaskierbares Bindegewebe, ganz in Analogie mit dem früher hierüber Bemerkten.

Die im Vorhergehenden besprochenen Verhältnisse repräsentieren die allgemeinen, einfacheren Typen, aus denen sich alle anderen Tingibilitätsverhältnisse der Knorpel ohne Schwierigkeit ableiten lassen. In den speziellen Fällen muss man aber auf reiche Variation vorbereitet sein. Die zonale Differenzierung kann sowohl komplizierter als auch einfacher als oben geschildert sein. Dies wird sich z. B. darin erweisen, dass die Zonen V und IV in grösserem Umfang oder durchaus fehlen. Sehr häufig kommt es in stärker wachsendem Knorpel, z. B. in jüngeren Stadien des epiphysären Knorpels vor, dass nur Zone I und II und ausserhalb derselben das rote Trabekelwerk, Zone III, stark entwickelt sind, während die Zonen IV und V nur andeutungsweise oder durchaus nicht ausgeprägt gefunden werden. Die einfacheren Fälle sind speziell durch die hyalinen Laryngo-Trachealknorpel und die Rippenknorpel, den Nasenscheidewandknorpel und ähnliche permanente Knorpel vertreten. Dass die Verhältnisse schon wegen zunehmenden Alters der Knorpel komplizierter werden, berührte ich oben. Je mehr der Knorpel als Skelettknorpel mit anderen Organen in Beziehung tritt, um so mehr sind Abweichungen von dem geschilderten einfachen Typus der Zellen- und Fibrillenordnung, von der Form des Trabekelwerks u. s. w. zu erwarten. Das Prinzip, die zonale Abwechselung im Knorpel und die wichtigen Beziehungen zwischen den Chondroitinschwefelsäureverbindungen, dem Chondromucoid und dem maskierten und unmaskierten Kollagen, lässt sich aber stets nachweisen.

Die somit angetroffenen vielfachen Abweichungen lassen sich mit Hilfe der neuen Methoden zum Teil analysieren und beurteilen, und die Wahrscheinlichkeit spricht dafür, dass man durch eine künftige systematische Untersuchung der speziellen topographischen Histiologie der verschiedenen Knorpel und knorpeligen Organe im stande sein wird, einen tieferen Einblick in deren Wachstums- und Stoffwechselverhältnisse wie auch in die Rolle zu erhalten, welche ihre Funktionen und ihre Beziehungen zu den Umgebungen für die histiologische Struktur spielen.

Unter den Momenten, die auf solche Weise für die Variationen von Bedeutung sind, können z. B. im Knorpel selbst genannt werden: die Vermehrung und Gruppierung der Zellen — die verschiedene Form der Zellen, die ungleich starke Produktion von Chondroitinschwefelsäure¹⁾ (sowohl wie es sich nachweisen lässt, in und von den Zellen selbst als wahrscheinlich auch in der Grundsubstanz), die Menge der Kittsubstanz und des Bindegewebes u. s. w. Ferner die Form und die Ausdehnung des Knorpels, seine Mächtigkeit, die Oberflächenbildung, die Gelenkoberflächen (mit Abnützung!), die Gefässkanäle und die Hohlräume im Knorpel und dergl., ferner Verkalkung und Verknöcherung (Epiphysekerne). Abweichende Verhältnisse (wie relativ viel unmaskiertes Bindegewebe) können wir z. B. da zu finden erwarten, wo Knorpel thatsächlich durch sekundäre Verknorpelung fibrillierter Bindegewebe und Binde-

¹⁾ Wenn z. B. in gewissen Schichten oder Teilen eines Knorpels mehr Chondroitinschwefelsäure als in anderen produziert wird, kann das ja eine Abweichung vom Typus bedingen und u. a. bewirken, dass in mehr peripher gelegenen Schichten verhältnismässig wenig unmaskiertes Kollagen entsteht, während tiefer gelegene mehr unmaskiertes Kollagen enthalten. Schichten mit kräftiger Vermehrung der Zellen fand ich durchweg verhältnismässig stark chondroitinschwefelsäurehaltig. Die Differenzen der Natur des Kollagens und des Bindegewebes wie auch die der Zusammensetzung des Chondromucoids, der Kittsubstanz (daher ungleiche Bindungen der Bestandteile) haben natürlich ihre schwieriger nachweisbare, jedoch sicherlich wichtige Bedeutung.

gewebsbündel entstehen, u. a. im Perichondrium¹⁾, wie auch beim Epiphyseknorpel, bei der Kallusbildung u. s. w. Auf die spezielle Beschreibung solcher Verhältnisse kann ich mich indes nicht einlassen; ich wollte nur andeuten, ein wie reiches Arbeitsfeld sich hier den Spezialuntersuchungen der Knorpel und der Bindegewebssubstanzen überhaupt darbietet.

Bevor ich dieses Kapitel schliesse, mag mir noch die Bemerkung gestattet sein, dass die besprochenen Verhältnisse, soweit ich zu sehen vermag, im Prinzip für alle von mir untersuchten hyalinen, elastischen und Bindegewebs-Knorpeln gelten, nicht nur hinsichtlich des Knorpels der Wirbeltiere, sondern auch hinsichtlich der Cephalopodenknorpel.

B. Die sonstige Struktur der Knorpelgrundsubstanz, Fibrillen und dergl.

Soweit ich zu sehen vermochte, ist allenfalls der grösste Teil des Bindegewebes (Kollagens) in der Knorpelgrundsubstanz

1) Die alte Frage wegen des Interstitial-Wachstums des Knorpels oder dessen Wachstums aus dem Perichondrium hat ja schon längst ihre Beantwortung dahin gefunden, dass beide diese Entwicklungsmodi gefunden werden. Selbst bin ich übrigens nach meinen eigenen Untersuchungen zu der Ansicht geneigt, dass die Verknorpelung der innersten Schicht des Perichondriums, die mehrere Autoren nachgewiesen haben, in vielen Fällen nicht so gross zu sein braucht, dass ein wesentlicher Teil dessen, was für perichondralen Zuwachs des Knorpels gehalten wurde, aber den peripheren Schichten eben des Knorpels zu verdanken ist. Wenigstens fand ich, dass die Zellen der peripheren Zonen in vielen Knorpeln eine sogar besonders starke Bildung der „kollagenen Mäntel“ mit basophiler Grundsubstanz abwechselnd darbieten können. Vorzüglich schöne Beispiele hiervon sah ich im Laryngo-Trachealknorpel einer einjährigen Katze und einer jüngeren *Phoca vitulina*. Hier waren die ersten 2—3 (platten) Zellenreihen unter dem Perichondrium verhältnismässig frei von „kollagenen Mänteln“, darauf folgten aber 2—3 ein wenig lockere Zellschichten um den ganzen Knorpel herum, wo diese Grundsubstanzbildungen äusserst hübsch entwickelt waren, und ganz charakteristisch lagen die roten kollagenen Mäntel fast ohne Ausnahme an der dem Perichondrium abgekehrten, also der tiefen Seite der Zellen. In den tiefen Schichten des Knorpels fand sich diese exklusive Anordnung der kollagenen Mäntel dagegen nicht.

als Fibrillen vorhanden. Ob aber alles Kollagen und überhaupt die Substanzen, die sich dem weissen fibrillären Bindegewebe eng anschliessen (vom Elastin und dergl. sehe ich hier ab), in Fibrillen differenziert oder überhaupt „ausgeformt“ ist, diese Frage ist schwieriger zu entscheiden. Indes haben meine Untersuchungen über die Genese des Bindegewebes im Knorpel, die ich in einem anderen Artikel ausführlicher darstellen werde, es mir höchst wahrscheinlich gemacht, dass wir zum Teil ein mehr amorphes Stadium sowohl des echten Kollagens als der demselben nahestehenden Vorstadien annehmen müssen. Dass dies sich so verhält, zeigt teils der Umstand, dass ich sah, wie echte Bindegewebsfibrillen des Knorpels, sowohl äusserst feine und dünne als auch dickere, durch Aneinanderlagerung sehr kleiner oder grösserer Körnchen entstehen; teils spricht hierfür auch die an eine Auskrystallisation so sehr erinnernde Bildung von Knorpelfibrillen, von den „dickeren, starren Fibrillen“, die ich anderswo erwähnt habe (vergl. Fig. 1 und 6). Besonders in der stark chondromucoidhaltigen, neugebildeten, basophilen hyalinen Knorpelgrundsubstanz, die wir in der Nähe der Zellen (des Endoplasmas) finden, ist anzunehmen, dass das Kollagen, und was dazu gehört, teils in äusserst feine oder etwas dickere Fibrillen differenziert gefunden wird, teils mehr amorph mit dem Chondromucoid vermischt ist. In verschiedenen ganz jungen fötalen Knorpeln, z. B. denen der Salamanderlarven, gelang es mir nicht, selbst nicht mit den besten optischen Hilfsmitteln und unter den günstigsten Bedingungen in Betreff der Färbung, des Lichtes u. s. w., überall in der Grundsubstanz unzweifelhafte Knorpelfibrillen zu gewahren.

An einigen Orten in solchen Knorpelschnitten (einerlei, ob mehr peripher¹⁾ oder mehr central) konnte ich z. B. nach Fär-

1) Selbstverständlich sehe ich von den dem Perichondrium zu allernächst liegenden Stellen ab, wo ja immer zu erwarten steht, dass die Fibrillierung

bung mit Säurefuchsin-Pikrin, nötigenfalls nach behutsamer Entfernung der Chondroitinschwefelsäure, bei Untersuchung mit Zeiss Apochromat 2.1,30 (Comp. Oc. 4—6) oder noch besser mit 3.1,40 (Ocular 6—8) in starker Beleuchtung — Öl auf dem Kondensator und volle Ausnutzung der Apertur —, deutlich ungeheuer feine dünne rote Bindegewebsfibrillen erblicken, die in einer etwas schwächer rotgefärbten Grundsubstanz lagen. An anderen Stellen war es mir nicht möglich, die Struktur in Fibrillen aufzulösen, hier sah ich nur eine Streifung, übrigens ganz ebenso angeordnet wie die echten Fibrillen. Auch eine feine Punktierung (zerschnittener Fibrillen) war zu bemerken. — Dazwischen war die Grundsubstanz stärker oder schwächer rotfarbig, ohne dass es mir gelang, irgend eine echte Struktur zu gewahren. In solchen sehr jungen Knorpeln war die Fibrillierung bald am deutlichsten unmittelbar um die Zelle, indem sie von hier an mit der grösseren Entfernung abnahm, bald hatte man der Zelle zunächst eine anscheinend mehr amorphe Stelle und in den intercellulären Zügen deutliche Streifung oder feine Fibrillierung. An einigen Stellen konnte ich deutlich sehen, wie die feinen Fibrillen aus feinen Körnchen entstanden; an anderen Stellen lag zwischen den äusserst dünnen Fibrillen eine einzige oder wenige etwas dickere, deren Entstehung aus Körnchen sich eventuell ebenfalls beobachten liess. An ganz einzelnen Stellen in der Grundsubstanz, besonders in den mehr „intermediären“, d. h. in den Zellen ferner gelegenen Zügen konnte man die Mehrzahl der Fibrillen oder der Körnchenreihen von durchschnittlich grösserem Kaliber als in dem übrigen Teile des Schnittes

relativ mehr ausgeprägt ist; diese braucht doch nicht immer in den perichondralen Gegenden am leichtesten zu beobachten zu sein.

finden¹⁾. Ich bemerke ausdrücklich, dass die hier beschriebenen Verhältnisse nichts mit Pseudostrukturen, falschen Fibrillen u. s. w. zu schaffen haben. Ich hütete mich aufs sorgsamste vor Verwechslung mit solchen accessorischen Bildungen²⁾, die übrigens an einzelnen Stellen eines Schnittes sehr wohl neben der echten Struktur vorkommen und zum Vergleiche dienen können.

Die angeführte Beobachtungsmethode und Färbung gestatten die Wahrnehmung dieser Dinge am besten, natürlich kontrollierte ich aber auch mittelst anderer Methoden, u. a. durch Untersuchung in schwach lichtbrechenden Flüssigkeiten und dergl., soweit thunlich. — Dass diese Fibrillen des ganz jungen Knorpels Bindegewebsfibrillen sind, ist den Tinktionsverhältnissen und den anderen Reaktionen zufolge als sicher zu betrachten, ebenfalls, dass die rötlich gefärbte, nicht deutlich fibrillierte Grundsubstanz ihre rote Färbung einem Gehalt an Kollagen oder an einem naheverwandten Vorstadium desselben verdankt. Kommt es nur darauf an, die Fibrillen und die Körnchen, kurz, die differenzierten Bestandteile der Grundsubstanz möglichst stark zu färben, um ihrer ansichtig zu werden, und verzichtet man zugleich darauf, die Färbung als histochemische Reaktion zu benutzen, so kann man z. B. Säurefuchsin-Pikrinmischungen mit einem etwas stärkeren Gehalt an Säurefuchsin und mit stärkerem Zusatz von Essigsäure anwenden, länger färben u. s. w.

Auch andere Färbungen — Eisenhämatoxylin und ähnliche — sind in gewissen Fällen brauchbar. Hierbei sieht man indes keine anderen Strukturen der Grundsubstanz als die oben von mir genannten, namentlich sieht man keine anderen Fibrillen

1) Hier ist also schon in diesen frühesten Stadien die Andeutung eines Verhaltens, das in späteren Stadien durch die „dickeren, starren“ Fibrillen vertreten wird. (Vgl. hierüber meinen Übersichtsartikel: Über die Genese etc. l. c. 1899.)

2) Über die Bedeutung und das Verhalten derselben zu der echten Struktur siehe unten!

Die genannten Strukturen liegen, oft wenigstens, eben an der Grenze dessen, was wir mit unseren jetzigen optischen Hilfsmitteln¹⁾ zu sehen im stande sind, und die Möglichkeit darf selbstverständlich nie zurückgewiesen werden, dass das Bindegewebe selbst an Stellen, wo durchaus kein uns verfügbares Mittel eine fibrilläre Struktur nachzuweisen vermag, dennoch in differenzierter Form vorkäme, entweder als Fibrillen oder als Körnchen²⁾, indem diese Strukturen nur für unsere Augen zu fein, zu molekular wären³⁾.

Mit den hier genannten Reservationen vermochte ich sonst echte Fibrillen in allen von mir untersuchten Knorpeln und überall in der Grundsubstanz nachzuweisen. Die leichteste und beste Methode, um die Bindegewebsfibrillen im Knorpel nachzuweisen, ist meine Säurefuchsin-Pikrinfärbung. Mittelst dieser, eventuell mit Methylenblau kombiniert, stellen sich also sogleich die unmaskierten Bindegewebsfibrillen dar. In den Knorpeln vieler, namentlich grösseren und älteren Formen finden sich, wie früher erwähnt, besonders viele unmaskierte Bindegewebsfibrillen in der Grundsubstanz, die meisten natürlich in den das rote Trabekelwerk bildenden Zonen, ziemlich reichlich aber auch in den Zonen II und IV, wie leicht verständlich. Auch in der Zone I lassen sich in nicht

1) Die theoretische Grenze des Vermögens der mikroskopischen Objektive, feine Strukturen aufzulösen, liegt bekanntlich um gar nicht viel höher als die Grenze, die bereits von den apochromatischen Immersionssystemen der Gegenwart erreicht ist.

2) Das „Körnchen“ repräsentiert ja die niederste, die einfachste Form differenzierten Materials.

3) Vgl. hiermit z. B. Martin Heidenhains Artikel (94) und seine spätere Diskussion mit Apathy (1901—1902).

Durch die Untersuchung der Frage polarisiertem Lichte können wir bekanntlich wohl keine Entscheidung der Frage erwarten, weil ein negatives Resultat nichts besagt, und weil andererseits die ungleiche Spannung in einer homogenen Substanz eine ähnliche optische Erscheinung geben kann, wie eine echte fibrilläre Struktur.

Vgl. mit Bezug auf die Bindegewebsfibrillen auch V. v. Ebners verschiedene Artikel.

wenigen Fällen mehr zerstreut liegende Fibrillen unmaskierten Bindegewebes nachweisen. Nach (gänzlicher oder partieller) Entfernung der Basophilie aus der Knorpelgrundsubstanz kann man nun auch die anderen in tinktorieller oder auch in struktureller Beziehung ganz oder teilweise maskierten Fibrillen bemerken. Wir erhalten alsdann alle Fibrillen, alles Bindegewebe des Knorpels gefärbt. Es zeigt sich dann, dass die Knorpelgrundsubstanz des typischen, hyalinen Knorpels oft sogar unmittelbar an den Zellen (dem Endoplasma) Fibrillen enthält. Auch in demjenigen Teile der Grundsubstanz, der dem Endoplasma zunächst liegt und häufig als sogenannte „Kapsel“ differenziert ist, lassen sich in sehr vielen, ja fast den meisten Fällen, namentlich im Knorpel grosser Tiere, feine Fibrillen in einer amorphen Grundsubstanz nachweisen. Es ist dann natürlich von Wichtigkeit, zu erfahren, ob die Zellen eingeschrumpft oder ein wenig von den Wänden der Knorpelhöhle retrahiert sind, denn in diesem Falle erhält man einen schmaleren oder breiteren hellen ungefärbten Zwischenraum zwischen der rotfarbigen Grundsubstanz und der „Zelle“, und man kann hierdurch zu dem Glauben verleitet werden, es sei der innerste Teil um die Zelle, der kein maskiertes Bindegewebe enthalte. Man muss deshalb die Schnitte sorgfältig mikroskopieren¹⁾, schon bevor man die Chondroitin-

1) In einigen Fällen ganz jungen fötalen Knorpels mit grossen runden Zellen, wo die kleinen Knorpelstückchen nur wenige Zellen enthielten, mass ich die Grösse der Zellen und der „Knorpelhöhlen“, um gewisse Zellen vor und nach der Behandlung mit Alkalien und der Färbung, obschon ich mir des sehr problematischen Wertes solcher Messungen bewusst war. Die Resultate der Messungen waren nicht im Widerspruch mit den Resultaten, zu deren Annahme ich infolge des mikroskopischen Bildes gekommen war, sondern stützten dieselben. Theoretisch betrachte ich die „Knorpelzellen“ jedoch als Endoplasma und die Knorpelgrundsubstanz als Ektoplasma und erkenne keinen scharfen Gegensatz derselben an, da ich im Gegenteil den Übergang zwischen Endo- und Ektoplasma nachgewiesen habe. Die Fragen, in wie grossem Umfang wir Bindegewebe, Kollagen, in der Knorpelgrundsubstanz nachzuweisen vermögen, lassen sich deshalb auch so formulieren: Wo werden wir, praktisch genommen, die Grenze, den Übergang zwischen Ekto- und Endoplasma ansetzen? Hat sich

schwefelsäure entfernt, um noch mehr der wirklichen inneren Begrenzung der Knorpelhöhle sicher zu sein. Einem geübten Untersucher wird es nach und nach möglich, durch umfangreiches systematisches Vergleichen und Studieren der Knorpelzellen in lebendem (überlebendem) Zustande und nach Fixation mit den verschiedenen Flüssigkeiten u. s. w., wenigstens in sehr vielen Fällen zu entscheiden, wo, praktisch betrachtet, die wirkliche innere Begrenzung der Knorpelhöhle liegt oder gelegen haben muss. Ich hebe indes ausdrücklich hervor, dass die Grundsubstanz um äusserst viele „Zellen“ allerdings bis unmittelbar an die innere Grenze der Knorpelhöhle bindegewebshaltig ist, dass dies aber doch bei weitem nicht immer der Fall zu sein braucht. Teils giebt es zwischen dem Endoplasma, der Zelle und der Grundsubstanz eine oft ganz schmale, oft fast „virtuelle“ „Übergangspartie“, teils kann ja die innerste Ektoplasmaschicht um die „Zelle“ andere Eigenschaften besitzen, z. B. mehr albumoidartig sein, oder als echte Kapselsubstanz differenziert sein, in der sich ebenfalls mitunter kein maskiertes Kollagen nachweisen lässt. Hierher gehören z. B. einige (nicht alle) der Kapseln um die (Knorpel-) Zellen, die Hammar um seine „eingekapselten Zellen“ in den oberflächlichen Schichten des Gelenkknorpels (älterer Individuen) und in den Gelenkkapseln¹⁾ (den Synovialmembranen) nachwies; überhaupt muss

das Endoplasma von der innersten Schicht des Ektoplasmas hinwegretrahiert oder umgekehrt, was dieselbe Wirkung hat? Wo hatten wir denn in diesem Falle zuletzt die Grenze zwischen den beiden Bestandteilen? — Wie weit können wir in den verschiedenen Fällen Bindegewebsfibrillen im Ektoplasma nachweisen und ist dieses stets oder nur in mehr oder weniger zahlreichen Fällen bis ganz an die Grenze bindegewebshaltig?

1) Die Zellkapseln (d. h. das Ektoplasma) waren ziemlich oft verästelt, zuweilen war auch die Zelle (das Endoplasma) verästelt, zuweilen nicht, oder es fand sich gar keine Zelle mehr in den Kapseln. Diese Kapseln sind meinen Untersuchungen zufolge als zum Teil albumoid zu betrachten, in vielen Fällen konnte ich gar kein Bindegewebe in denselben nachweisen. Übrigens harmoniert Hammars Befund hinsichtlich dieser Formen „eingekapselter Zellen“, wie leicht zu ersehen, sehr wohl mit meinen Untersuchungen über die Zellen im Discus intervertebralis.

man darüber im klaren sein, dass weder die chondroitinschwefelsäurehaltige noch die nichtchondroitinschwefelsäurehaltige amorphe Grundsubstanz notwendigerweise Kollagen und Bindegewebsfibrillen enthalten muss.

Während es freilich die Regel ist, dass grössere, bindegewebsfreie Massen von Chondromucoid nicht in der hyalinen Knorpelgrundsubstanz angetroffen werden, findet man doch an verschiedenen Stellen u. a. im „Bindegewebsknorpel“, z. B. im Discus intervertebralis, zwischen Bindegewebsbündeln wirklich amorphe Massen chondroitinschwefelsäurehaltiger Grundsubstanz¹⁾, die nur relativ wenig oder gar kein Bindegewebe enthalten. Mitunter liegen in den amorphen Klümpchen verästelte oder unverästelte Zellen mit „Kapseln“ oder ohne solche. Um die Zellen kann dann sehr wohl ein wenig Bindegewebsentwicklung oder einzelne Bindegewebsfibrillen oder Bündel von Fibrillen vorkommen, welche die übrigens amorphe Substanz durchkreuzen. — Mit der grösseren Tendenz des Bindegewebes, Bündel echter Fibrillen zu bilden, scheint oft die Neigung zu mehr räumlicher Sonderung zwischen der Bindegewebssubstanz und dem Chondromucoid in Verbindung zu stehen, im Gegensatz zu der äusserst innigen Mischung der beiden Bestandteile, die dem typischen hyalinen Knorpel so charakteristisch ist. Verhältnisse, die an das gesamte Verhalten des Bindegewebs(Faser)knorpels erinnern, finden wir, sehr charakteristisch, zum Teil in älterem Knorpel bei beginnender Markraumbildung u. dgl. ausgesprochen. In altem Knorpel konnte ich an sehr vielen Stellen nachweisen, dass auch die den Zellen zunächst liegende basophile Substanz maskiertes Bindegewebe enthielt; dies war aber bei weitem nicht immer der Fall, und dann erwies die amorphe Substanz sich oft als

1) Dann und wann ist die charakteristische Basophilie auch nur schwächer ausgesprochen oder fehlt gänzlich.

in den Macerationsmitteln schwerer löslich als anderswo; sie war mehr albumoidartig und hielt zuweilen erstaunlich fest an einem Teile ihres Chondroitinschwefelsäuregehalts, so dass die Basophilie erst nach langer Einwirkung der Macerationsmittel verschwand¹⁾. — In diesem Zusammenhang nenne ich noch die oft excessive Entwicklung von Asbest in älteren Knorpeln und den bunten Bau von abwechselnd kollagenen Schichten und Schichten basophiler Substanz mit oder ohne maskiertes „Kollagen“, noch ferner kompliziert mit Schichten von Albumoids substanz oder Albumoidkörnchen, welchen die „zusammengesetzten Kapseln“ und die pericelluläre Grundsubstanz des älteren Knorpels darbieten. Hier sehen wir besonders deutlich die Neigung zu einer partiellen räumlichen Sonderung der verschiedenen Komponenten der hyalinen Grundsubstanz, die sich auch in jüngerem Knorpel, freilich nur mehr vorüber-

1) Die den Zellen zunächst liegende, ev. als eine „Kapsel“ differenzierte Grundsubstanz zeigt folgende Variationen:

I. Chondroitinschwefelsäurehaltig und basophil.

- a) enthaltend: Bindegewebe (Kollagen, maskiertes oder unmaskiertes) + junger oder „alter“ Kittsubstanz;
- b) enthaltend: junge Kittsubstanz, aus der sich event. Kollagen entwickeln kann, hierunter die Fälle einbegriffen, wo sich ein Vorstadium des Kollagens findet;
- c) enthaltend: „alte“ Kittsubstanz; kein untermengtes Bindegewebe, die Kittsubstanz aber mehr albumoidartig.

II. Acidophil allein (kein direkt nachweisbarer Chondroitinschwefelsäuregehalt).

- a) enthaltend: reines oder fast reines Bindegewebe (+ ein wenig interfibrilläres Substanz). Färbt sich mit Säurefuchsin;
- b) enthaltend:

1. junge Kittsubstanz (leicht löslich) oder	}	Färben sich besonders mit Pikrinsäure oder Eosin.
2. alte, albumoidartige, schwerer lösliche Kittsubstanz.		

III. Kombinationen: Schichten von I und II wechseln miteinander ab.

Unter „Kittsubstanz“ verstehe ich die amorphe Proteinstoffgrundlage der interfibrillären und intercellulären Substanz; „alte“ Kittsubstanz nenne ich die mehr unlösliche Kittsubstanz, die besonders pikrophil oder eosinophil ist und am häufigsten in altem Knorpel gefunden wird.

gehend und temporär während der Entwicklung der Grundsubstanzen, manifestiert, z. B. in der periodischen Bildung der „kollagenen Mäntel“ aus den starren dickeren Knorpelfibrillen abwechselnd mit Schichten gewöhnlicher hyaliner, maskiertes Kollagen enthaltender Grundsubstanz.

Charakteristisch für das typische fibrilläre, weisse Bindegewebe ist u. a. die wohlbekannte „Neigung“ der Fibrillen, sich, wo es thunlich ist, enger aneinander zu schliessen, oder in Bündeln aufzutreten, wodurch sich das Kollagen und das amorphe „Bindegewebsmucin“ und die Gewebsflüssigkeit, kurz, die interfibrilläre Substanz, gewissermassen mehr räumlich sondern¹⁾. In der typischen hyalinen Knorpelgrundsubstanz sind die Fibrillen dagegen gerade auseinander gesprengt und liegen wie ein dichter Filz mit gewissen vorherrschenden Hauptrichtungen des Verlaufes der Fibrillen, innig mit dem Chondromucoid vermischt. Dies bedingt, wie schon früher berührt, das abweichende Verhalten des Knorpelbindegewebes. Ich erwähnte, wie die Bindegewebsfibrillen in der Grundsubstanz des Knorpels tinktoriell und histochemisch maskiert sind. Ausserdem verdecken aber auch die mehr physisch-optischen Verhältnisse die Fibrillierung gänzlich oder zum Teil. Es ist leicht einzusehen, wie der Umstand, dass die Fibrillen des frischen Knorpels innig mit einem amorphen Stoffe von ähnlicher Lichtbrechung wie ihre eigene vermischt sind, ihre Beobachtung erschweren, resp. ein ganz homogenes Aussehen der Grundsubstanz hervorbringen muss. Alle Fixierungen, die den Brechungskoeffizienten der Fibrillen und den der amorphen Zwischensubstanz ungleich verändern, müssen deshalb die Fibrillierung mehr oder weniger deutlich machen, — was viele unserer Fixationsmittel gerade anzeigen. Ich hebe z. B. den günstigen

1) Von der geringen, variablen Menge „Mucin“ abgesehen, das die Gewebsbündel durchdringt.

Einfluss hervor, den Chromsäurelösungen, gewisse chromsaure Salze (z. B. Müllers Flüssigkeit), zum Teil auch Osmium, Sublimat, Pikrinsäure¹⁾ u. s. w. auf die Markierung der echten Fibrillierung nicht nur im Knorpel, sondern auch in gewöhnlichen Bindegewebsbündeln üben. Teils wirken diese Fixierungen dadurch, dass sie das Kollagen in geringem Grade zum Einschrumpfen bringen, teils scheint die geringere, sicherlich aber nicht bedeutungslose, leicht macerierende Wirkung, die z. B. Chromverbindungen und Pikrinsäure (wie auch andere wässrige, aber nicht aufquellende Lösungen) auf die amorphe Kittsubstanz sowohl im Knorpel als anderswo üben, das ihrige zu dem wohlverdienten Ansehen beizutragen, das sie stets genossen haben, wo es auf die Darstellung und Untersuchung der „Fibrillierungen“ ankam.

Die eigentlichen Macerationsmittel des Knorpels, wie Alkalien, Kalk- und Barytwasser, Pankreatinverdauung u. s. w. wirken dagegen zunächst nur zersetzend auf die Kittsubstanz, was u. a. aus der Anwendung des bekannten Hilfsmittels, das man gebraucht, wenn die Fibrillierung nicht recht zum Vorschein kommen will, nämlich des Zusatzes einer 10 % NaCl-Lösung hervorgeht, die ohne stark lichtbrechend zu sein, die eventuell angeschwollenen Bindegewebsfasern ein wenig einschrumpfen macht, so dass sie konsistenter¹⁾ und stärker lichtbrechend als die Umgebungen werden. Ebenso verhindert eine 10 % NaCl-Lösung (wie in von

¹⁾ Alkohol absol. und Formol-Alkohol erwiesen sich in vielen Fällen als sehr gute Fixationsmittel. Man lasse sich nicht von fibrillenähnlichen Einschrumpfungen oder anderen Pseudostrukturen täuschen, welche der Alkohol relativ leicht hervorruft. Wurden Schnitte der alkoholfixierten Präparate später in Wasser gelegt, so zeigten die echten Fibrillen sich oft ebenso hübsch wie bei anderer Fixation.

¹⁾ Bekanntlich sind auch andere Reagentien brauchbar. Es ist eine bekannte Sache, dass ein Druck auf das Deckglas die Fibrillierung oft besser sichtbar macht. Ebenfalls kann man durch Ausstrecken oder Komprimieren von Bündeln von Bindegewebsfibrillen, die durch Anschwellen (z. B. in Säuren) ihr fibrilläres Aussehen verloren haben, dieses wieder zum Vorschein bringen.

Ebners bekanntem Decalcinierungsmittel) das Aufquellen der Bindegewebsfibrillen bei der Maceration. (Vgl. die anderswo angeführten Macerationsmittel.) — Ich kombinierte auch mit gutem Erfolg z. B. Barytwasser mit NaCl-Lösung. Wenn nun, wie bekannt, sogar die gröbere Fibrillierung häufig sehr undeutlich sein und erst nach besonderer Behandlung hervortreten kann, auch in gewöhnlichen (grösseren und kleineren) Bindegewebsbündeln, wo wir doch mit einigen der am leichtesten nachweisbaren und distinktesten Fibrillen¹⁾ zu thun haben, und wo die Fibrillen alle in derselben Richtung liegen, so ist es leicht verständlich, dass das Bindegewebe des Knorpels, das in der Regel in seine sehr feinen, oft ungeheuer dünnen Primärfibrillen²⁾, in einer amorphen Substanz auseinander gestreut, aufgelöst ist, die entweder gar keine oder eine von der der Fibrillen nur wenig verschiedene Lichtbrechung hat, dem Nachweis der Fibrillen besondere Schwierigkeiten darbieten muss, grössere vielleicht als an irgend einer anderen Stelle des Bindegewebes. Ferner liegen die Knorpelfibrillen ja wie ein Filz, d. h. sich mehr oder weniger kreuzend, höchstens gewissermassen in Zügen, nicht in eigentlichen Bündeln, mit gewissen Hauptrichtungen für eine grössere Anzahl der Fibrillen. Die Wahrscheinlichkeit könnte ausserdem vielleicht dafür sprechen, dass die Knorpelfibrillen überdies durch Einwirkung des Chondromucoids ein wenig angeschwollen wären und deswegen sich schwerer in der interfibrillären Substanz gewahren liessen. Bestimmtes kann man in dieser Beziehung nicht sagen.

Ich brauche natürlich nicht hervorzuheben, dass die Fibrillen des Knorpels, von denen ich rede, echte Fibrillen sind, die

1) Ich erinnere hier nur an den langwierigen Streit über die Natur der Fibrillierung im gewöhnlichen Bindegewebe; bekanntlich behauptete Reichert es seien hier keine wirklichen Fibrillen zu finden, sondern nur eine Streifung einer homogenen Substanz.

2) Hiermit soll jedoch nicht gesagt sein, dass diese sich nicht noch ferner teilen könnten. Vgl. ferner meine Bemerkungen unten.

sich als wirkliche „isolierte“ Elemente beobachten lassen, die also nicht nur als eine Streifung oder scheinbare Fibrillierung gewahrt werden, sondern auf die übliche bekannte Weise sowohl in wirklichem als in optischem Querschnitt zu erblicken sind, und die durchaus nicht von Einschrumpfungen oder Faltungen herrühren und ebensowenig (wie z. B. Bütschli [34] glaubt) das Scheinbild eines langmaschigen Kammerwerks in einer homogenen Substanz sind. — Über falsche Fibrillierungen siehe unten.

Um die Fibrillen in situ im Schnitte nachzuweisen und um zu zeigen, dass sie wirkliche Fibrillen sind, habe ich mehrmals die Färbung mit Säurefuchsin-Pikrin hervorgehoben. Bei Untersuchung des Farbenbildes mit Linsen von hoher Apertur gewahrt man die einzelnen Fibrillen deutlich als besondere Bildungen und schützt man sich bestens vor Täuschungen durch Diffraktionslinien u. dgl. Daneben kann man die Knorpelschnitte¹⁾ aber mit grossem Vorteil in schwach lichtbrechenden Flüssigkeiten²⁾ untersuchen, z. B. in physiologischer Kochsalzlösung 0,5—0,7 % oder 1—2—5—10 % NaCl-Lösung, eventuell mit ein wenig Zusatz von Glycerin; auch Fluornatriumlösungen gebrauchte ich mit Erfolg. — Man muss Linsen von sehr hoher Apertur, z. B. Zeiss Apochromat 2.—1,30 oder 3.—1,40, Öl auf dem Kondensator, sehr kräftiges Auerlampenlicht³⁾ oder das beste Tageslicht und geeignete Abblendung anwenden. Unter den

1) Fixierte Knorpelschnitte sind gewöhnlich die besten, oft konnte ich aber die Strukturen an frischen Schnitten überlebenden Knorpels (besonders grösserer Tiere, z. B. des Kalbes, des Ochsen) kontrollieren, obschon alle Strukturen bekanntlich viel blässer sind. (Vgl. Flemmings bekannte Kontrollmethode für Strukturen in fixiertem und in lebendem Gewebe.)

2) Untersuchung in konzentrierter Pikrinsäure oder nach Färbung mit Säurefuchsin-Pikrin in ein wenig dieser Flüssigkeit oder der verdünnten Farbflüssigkeit ist oft zweckmässig.

3) Oft fand ich es von Nutzen, den Knorpelschnitten einen schwach bläulichen Ton mit Methylviolett und Entfärbung in Salzglycerin zu geben, wie oben erwähnt.

Ocularen passte mir am besten Comp. Oc. 4—6, höchstens 8. — Da das System 3.—1,40 grössere äquivalente Brennweite und deshalb grössere Focustiefe der Bilder hat, gebe ich demselben den Vorzug bei der Beobachtung der feinen fibrillären Strukturen; man bekommt hierdurch nämlich eine etwas längere Strecke einer Fibrille zu sehen, wenn diese auch, was gewöhnlich der Fall ist, im Verhältnis zum Focalplan ein wenig schräge verläuft; solche Strukturen werden hierdurch oft leichter zu beobachten¹⁾.

Diese Untersuchung der Fibrillierung (und auch anderer feinen Strukturen, z. B. im Endoplasma) des Schnittes in schwächer lichtbrechenden Medien ergänzt oft auf sehr willkommene Weise die Untersuchungen mittelst der Färbung der Strukturen und mittelst des Farbenbildes; eventuell sind beide zu kombinieren. Die Struktur im gefärbten Knorpelschnitt kann zuweilen ja nämlich in gewissen Gegenden, wo die Fibrillen sehr dicht liegen, z. B. nach dem Perichordium hin und an ähnlichen Orten, undeutlicher werden, indem die Farbwirkung sich summiert und die einzelnen Fibrillen schwieriger, resp. unmöglich voneinander zu unterscheiden sind, wenn die Schnitte nicht sehr dünn sind²⁾.

¹⁾ In diesem Zusammenhang erwähne ich das beim ersten Anblick ziemlich paradoxe Verhalten, dass die Fibrillierung in einem mit Säurefuchsin-Pikrin gefärbten Knorpelschnitt scheinbar mit schwächeren Linsen, z. B. Apochromat 8.—0,65 oder 4.—0,95 oft viel deutlicher zu gewahren ist als mit den Immersionslinsen. Dieses Verhalten beruht teils darauf, dass diese Trockenlinsen (namentlich 4.—0,95) mit ihrer relativ grossen Apertur und grossen Focaltiefe verhältnismässig viel grössere zusammenhängende Strecken von schräg verlaufenden Fibrillen abbilden, teils auf der Summation nahe aneinander liegender Fibrillen zu einzelnen, die bei der Bildergestaltung dieser Linsen notwendigweise eintreten muss. Vieles dessen, was frühere Beobachter Fibrillen nannten, waren in der That Summationsbilder weit feinerer echter Fibrillen.

²⁾ Natürlich kann man an Paraffinschnitten sehr dünne Schnitte erhalten, 5—3 μ , die dann behandelt und nicht-aufgeklebt gefärbt werden, wie freie Schnitte.

Die Untersuchung in schwächer lichtbrechenden Medien kann uns über diese Schwierigkeit hinweg bringen und gestattet zugleich die Anwendung mitteldicker oder dickerer Schnitte, was oft von grossem Vorteil ist. In allen Fällen aber, wo es nicht darauf ankommt, jede einzelne Fibrille der Schnitte gefärbt zu erhalten, hilft die eigene histochemische Konstitution des Knorpels uns gewöhnlich über die Schwierigkeiten hinweg, weil ein Teil der Fibrillen, wie gesagt, in tinktorieller Beziehung maskiert ist und sich nicht färbt, weshalb die unmaskierten natürlich um so deutlicher hervortreten. Mitunter kann es ausserdem, um die Fibrillen zu gewahren, vorteilhaft sein, dem Knorpel eine leichtere Methylenblaufärbung zu geben, wie oben gesagt, wodurch die roten Fibrillen sich in der blauen Grundsubstanz noch mehr hervorheben. — Durch die hier und früher genannten Mittel (auch die Demaskierung) beherrscht man jedenfalls die Darstellung und Untersuchung der Knorpelfibrillen vollständig und kann diejenigen Methoden wählen, die in jedem einzelnen Falle und in Betreff jeder einzelnen Frage als die zweckmässigsten erscheinen. Ich brauche daher nur in aller Kürze die in allgemein histiologischer Beziehung wichtigsten Verhältnisse der Knorpelfibrillen zu erwähnen.

Charakteristisch für die Mehrzahl der Bindegewebsfibrillen im typischen hyalinen Knorpel ist die geringe Dicke der Fibrillen und deren geringe Neigung, sich in grösseren Bündeln aneinander zu schliessen.

In allen ganz jungen Knorpeln und in den Knorpeln kleinerer Tiere sind die Fibrillen durchweg äusserst fein und dünn, wovon ich bereits Beispiele genannt habe. Auch in anderer typischen hyalinen Knorpelgrundsubstanz, namentlich solange der Knorpel als „jung“¹⁾ zu bezeichnen ist, sind die Fibrillen aber durchweg von sehr geringem Kaliber. Es kann indes ein

1) Über diesen Begriff siehe oben.

nicht gar geringer Unterschied zwischen den einzelnen Fibrillen vorhanden sein, teils in demselben Knorpel, teils in den verschiedenen Knorpeln desselben Tiers, teils mit der Art und den Altersstadien des Tieres variierend. Eine bestimmte Regel für die Variationen kann ich vorläufig nicht angeben, nur die allgemeine, dass im ganzen und grossen die hyaline Knorpelgrundsubstanz kleinerer wie auch jüngerer Tiere die dünnsten und feinsten Fibrillen zu haben scheint, die mitunter eben an der Grenze des Sichtbaren liegen, während die Knorpelgrundsubstanz grösserer und namentlich älterer Tiere teils relativ mehr Fibrillen grösseren Kalibers neben sehr feinen zu haben scheint, teils durchweg nur dickere Knorpelfibrillen hat¹⁾. In letzteren Fällen werden die echten Knorpelfibrillen einigermassen leicht zu gewahren sein. So gehören die von Hammar (l. c.) im Gelenkknorpel beobachteten und sehr schön abgebildeten echten Fibrillen, obschon sie sehr dünn und fein sind, dennoch zu den leichter sichtbaren. Als Beispiel des Unterschieds zwischen verschiedenen Knorpeln nenne ich den echt hyalinen (nicht den elastischen) Teil der Cartilago arytaenoidea des Kalbes und die Cartilago cricoidea oder thyroidea desselben Tieres. Im ersteren Knorpel scheinen mir die Fibrillen durchgängig etwas dicker zu sein als in den beiden letzteren oder in den Trachealknorpeln. Vergleicht man z. B. die Laryngo-Trachealknorpel des Menschen und des Pferdes einerseits mit denen des Ochsen und des Kalbes andererseits, so sind die Fibrillen der letzteren durchschnittlich relativ dicker und leichter zu gewahren als die der ersteren. Ausdrücklich betone ich „durchschnittlich“, denn in den einzelnen Knorpeln der genannten Arten sind sowohl äusserst feine und schwerer sichtbare als auch relativ dickere und leichter sichtbare echte Fibrillen enthalten.

Analoges gilt meiner Erfahrung nach von den anderen von

1) Von den Asbestfibrillen oder der Neigung zur Asbestbildung gänzlich abgesehen.

mir untersuchten Knorpeln. Je mehr „hyalin“ die Knorpelgrundsubstanz ist, um so feiner scheinen die Fibrillen zu sein.

Häufig gelang es mir, zu beobachten, dass dickere Knorpelfibrillen stellenweise aus dünneren oder äusserst feinen Fibrillen zusammengesetzt waren oder sich in solche teilten, ohne dass man darum dieses Verhalten ohne weiteres auf alle dickeren Fibrillen generalisieren oder diese mit den gewöhnlichen Bindegewebsfibrillenbündeln homologisieren dürfte. Die Entwicklung der Knorpelfibrillen, die ich schon berührt habe, und die ich an anderem Orte ausführlicher besprechen werde, giebt ebenso wie die Asbestfibrillen, die oftmals sehr deutlich als aus vielen dünneren zusammengesetzt zu sehen sind, noch ferner Beweise für das Verhalten ab, dass die hyaline Knorpelgrundsubstanz eine Reihe von Übergängen aus den feinsten, an der Grenze des Sichtbaren liegenden Fibrillen in grössere und dickere darbietet.

Die verschiedene Dicke der Fibrillen scheint mir vorläufig in keinem bestimmten Zusammenhang mit den mechanischen Verhältnissen des Knorpels zu stehen. Dies ins Auge fassend habe ich z. B. Gelenkknorpel verschiedener Gelenke und aus verschiedenen Lokalitäten desselben Gelenkes sowohl an grossen als kleinen Tieren untersucht, jedoch mit negativem Resultate.

Der Verlauf der Fibrillen ist ein gestreckter oder in verschiedenem Grade gebuchteter und gekrümmter; eine feine Wellung ist auch anzutreffen, besonders stark an Stellen ausgesprochen, wo die Knorpelgrundsubstanz sich in geringerer Spannung befindet, oder wo anzunehmen ist, dass die natürlichen Spannungsverhältnisse aufgehoben sind und eine Relaxation eingetreten ist. Die weicheren Stellen der Knorpelgrundsubstanz sind ganz natürlich am geneigtesten, mehr wellige Fi-

brillen zu zeigen. Besonders deutlich ist dies zu sehen, wenn aus irgend einem Grunde, z. B. durch die Fixation, ein Einschrumpfen der interfibrillären Substanz des Knorpels stattgefunden hat, ohne dass dieses Einschrumpfen sonst die Struktur oder die Lagerungsverhältnisse des Gewebes in prinzipiell wichtiger Beziehung irgendwie zu ändern brauchte. (Der Knorpel ist übrigens ja wegen seiner Elasticität bekannt, so dass er ziemlich bedeutende Deformationen zu ertragen und dennoch zu seiner ursprünglichen Form zurückzukehren vermag.) Die dickeren Knorpelfibrillen, von den Asbestfibrillen vorläufig abgesehen, haben gewöhnlich einen mehr starren Verlauf oder krümmen sich in längeren Bogen¹⁾, daneben sind sie aber dann und wann ziemlich gewellt anzutreffen, ohne dass sie jedoch auch nur im geringsten „Elastin“ wären (was ihr tinktorielles und chemisches Verhalten z. B. gegen Pankreatin erweist).

Die echten Bindegewebsfibrillen des Knorpels anastomosieren oder gabeln sich gewöhnlich nicht, in guter Übereinstimmung mit ihrer Natur als weisse Bindegewebsfibrillen. Doch sah ich in gewissen Fällen, u. a. bei der Entwicklung der Knorpelfibrillen aus den extracellulären Centren, den „fibrillogenen Sternen“²⁾ durchaus unzweifelhafte Fälle anastomosierender echter Bindegewebsfibrillen, die mit „elastischen Fibrillen“ entschieden nichts zu schaffen hatten. — Anderswo werde ich diese Fälle, die ich übrigens mehreren Histologen demonstriert habe, abbilden und näher beschreiben³⁾.

1) Die hier angegebenen Verhältnisse sind die allgemeineren, Abweichungen hiervon können gelegentlich aber sehr wohl vorkommen. Bei der Darstellung der Bindegewebsgrundsubstanzen werde ich gewisse Abweichungen besprechen.

2) Siehe hierüber meine vorläufige Mitteilung: „Die Genese einiger Bindegewebsgrundsubstanzen“. A. A. Bd. XVI.

3) In seinem Artikel: Die Chordascheide der niederen Fische und die Entwicklung des fibrillären Bindegewebes. Zeitschr. f. wiss. Zoolog. Bd. 62. S. 469–526. Mit 3 Tafeln. 1896 — hat V. v. Ebner im Abschnitt VIII;

Was die Anordnung der Fibrillen in der Knorpelgrundsubstanz betrifft, so kann ich mich selbstverständlich nicht auf die spezielleren Verhältnisse in den verschiedenen Knorpeln einlassen, über die wir übrigens nur spärliche detaillierte Angaben besitzen, besonders von Donders, v. Ebner, v. Brunn, Ranvier, Tillmanns, Hammar, Hultkrantz und einzelnen anderen. Dieselben haben namentlich den Gelenkknorpel und die Rippenknorpel vor Augen. Eine detaillierte Schilderung des Verlaufes der Fibrillen in den verschiedenen Knorpeln könnte natürlich mit Hinsicht auf die speziellere Anatomie und die mechanischen Verhältnisse derselben von grossem Interesse sein, ist aber erst im Werden begriffen (vgl. in dieser Beziehung auch Hultkrantz' Untersuchungen über die Spaltrichtungen und die Richtungen der Fibrillen im Gelenkknorpel). In Betreff des Verlaufes der Fibrillen stimmen alle Autoren, welche die echten Fibrillen gesehen haben, so ziemlich überein. Die Fibrillen verlaufen in den oberflächlichen Schichten des Knorpels mehr platt, konzentrisch oder parallel zur Oberfläche. In der Tiefe verlaufen

„Die Bildung und das Wachstum der leimgebenden Fibrillen und der elastischen Substanz“ bei der Besprechung von A. Spulers Arbeit (1896) über die Bindegewebsentwicklung den Einwurf erhoben, dass die netzbildenden Fibrillen, die Spuler im Innern des Protoplasmakörperchens der Zellen abgebildet hat, wohl kaum die Vorstadien kollagener Bindegewebsfibrillen sein könnten, da der typische Charakter der letzteren ein glatter und unverästelter Verlauf sei. Ohne hier zur Bestreitbarkeit der von Spuler gegebenen Deutung seiner Bilder Stellung zu nehmen, sei mir gegen v. Ebners Argument der Einwand gestattet, dass wir allerdings die fertigen Bindegewebsfibrillen durchweg unverästelt finden, dass dies aber nicht ausschliesst, dass sie, selbst in ausgewachsenem Zustande, wenn auch seltener, sich verästeln oder anastomosieren könnten und namentlich widerspricht das Verhalten im mehr entwickelten Zustande durchaus nicht einer Verästelung oder Anastomosierung in den früheren Stadien der Entwicklung. Endlich möchte ich fragen, ob es denn so durchaus sicher ist, dass man unter fertigen, echten kollagenen Fibrillen keine Anastomosen finden darf, und ob der postulierte, absolut unverästelte Verlauf der Bindegewebsfibrillen nicht die Äusserung einer stark ausgesprochenen Spaltbarkeit längs einer Achse in der „fibrillär differenzierten“ (kollagenen) Bindegewebssubstanz sein könnte? Man vergleiche hiermit M. Heidenhains oben citierten Artikel.

sie im Gelenknorpel¹⁾ senkrecht zum Knochen, im Rippenknorpel²⁾ mehr senkrecht zu den Oberflächen, und in den mittleren Partien findet sich der Übergang zwischen den peripheren und den tiefen Schichten — als mehr schräge und verflochten verlaufende Fibrillen. Dieses allgemeine Verhalten kann ich nur bestätigen, auch hinsichtlich der Knorpel, in denen die Fibrillen sich nur schwerer gewahren lassen. Der in den peripheren Teilen mehr platte, in den tieferen Teilen in der Beziehung zur Oberfläche mehr radiäre oder senkrechte Verlauf der Fibrillen stimmt in den grossen Zügen sehr wohl mit der oben angeführten allgemeinen Anordnung des Trabekelwerks und der Knorpelzellengruppen überein. Wenn ich früher wiederholt die filzige Anordnung der Knorpelfibrillen hervorgehoben habe, wollte ich hierdurch auch gerade die mehr unregelmässige Weise betonen, wie die Fibrillen hier verlaufen, im Gegensatz zu anderem Bindegewebe, wo ja immer mehr oder weniger zahlreiche, in derselben Richtung verlaufende Fibrillen zu Bündeln vereinigt sind. Der Filz des Knorpels ist im Verhältnis zur

1) Vgl. z. B. die angeführten Artikel von Hammar, v. Brunn u. a. m.

2) Angaben hierüber finden sich nach Solger (1888), Archiv f. mikrosk. Anat. Bd. 31 schon bei Donders. Ausführlicher bespricht V. v. Ebner in seiner Schrift: Untersuchungen über die Ursachen der Anisotropie organisierter Substanzen, Leipzig 1882, den Verlauf der Fibrillen in der Knorpelgrundsubstanz nach Polarisationsbildern (S. 68 f.). Ich führe das Wesentliche an: Die Polarisationsbilder sind von der Richtung der Fibrillen abhängig, die sich in verschiedenen Richtungen kreuzen. Die Fibrillen sind ebenso wie in der Knochensubstanz und im Bindegewebe positiv einachsigt, wofür der histologische Befund angeführt werden kann. Die Fibrillen der peripheren Schichten (des Rippenknorpels) sind vorzugsweise cirkulär, zu alleräusserst subperichondral findet sich aber eine Schicht längsverlaufender Fibern, die sich in der Längsrichtung kreuzen können. Im Innern des Knorpels laufen die Fibrillen mehr in allen Richtungen, hauptsächlich jedoch in der Längsrichtung der Grundsubstanzbalken zwischen den Zellengruppen. Die Richtungen dieser Balken sind so, dass die Zellengruppen mehr zusammengedrängt in der kurzen Achse (des Rippenknorpels), zuweilen aber auch mehr radiär liegen. Die Zellen sind gewöhnlich länglich in der Richtung senkrecht zur Längsachse, in der Richtung der Längsachse selbst aber mehr abgeplattet. Vgl. auch Ranvier (183).

grossen Dünne der Fibrillen durchweg dicht, übrigens von ungleicher Dichte, in Übereinstimmung mit dem, was ich oben über die verschiedenen Zonen des Knorpels anführte. Nirgend verlaufen die Fibrillen in der echten hyalinen Knorpelgrundsubstanz nur in einer einzelnen Richtung. Überall sieht man die Fibrillen, gerade wie im Filz, in verschiedenen Richtungen verlaufen, also sowohl längs der Schnittfläche als schräge und quer über diese, und zwar überall in der Grundsubstanz; ein anderes ist, dass sich an den verschiedenen Stellen im grossen und ganzen gewöhnlich eine oder mehrere Hauptrichtungen des Verlaufes der Fibrillen nachweisen lassen, zuweilen als deutliche Züge, in denen diese ziemlich parallel laufen oder sich unter spitzeren Winkeln kreuzen, wobei die Hauptzüge mehr oder weniger häufig Fibrillen miteinander umtauschen. Neben und zwischen solchen einigermaßen gleichartig verlaufenden Zügen finden sich andere Züge von Fibrillen oder mehr isolierte Fibrillen, welche die Hauptrichtung mehr oder weniger senkrecht kreuzen. Dass die Hauptrichtung, wenn eine solche hervortretend ist, sich gradweise von den peripheren bis in die tieferen Schichten ändert, ergibt sich von selbst.

Betrachtet man den Verlauf der Knorpelfibrillen in seiner Beziehung zur Anordnung der Zellen und der Zellengruppen, so zeigen die Fibrillen in guter Übereinstimmung mit den oben berührten zonalen Differenzierungen und den genetischen Verhältnissen eine gewisse Abhängigkeit von den Zellen (dem Endoplasma). Im allgemeinen haben die Fibrillen, besonders ausgeprägt in der Nähe der Zellen, in grossem Umfang die Neigung, in grösseren oder kleineren Bogen um die Zellen herum zu verlaufen; so sind die meisten der letzteren von Schichten von Fibrillen umgeben, die mehr oder weniger in allen Richtungen konzentrisch um die Zelle laufen, indem sie gleichsam ein Nest¹⁾ aus filzig angeordneten Fibrillen bilden.

¹⁾ Hammar bildet Nester von dicken, starren Fibrillen aus der oberflächlichen Schicht des Gelenkknorpels ab. Wenn ich später zur Besprechung

Aber nicht nur um die einzelnen Zellen, sondern auch um die grösseren oder kleineren Zellengruppen wiederholt sich dasselbe in verschieden ausgeprägtem Masse¹⁾, und indem zugleich ein fortwährender Austausch von Fibrillen stattfindet, die, wie es sich treffen kann, von der einen Stelle nach einer anderen hinüberkreuzen, erhalten wir durchweg einen mehr oder weniger bogigen Hauptverlauf der Fibrillen in der Nähe der Zellen und der kleineren Gruppen, einen mehr gestreckten Verlauf in den grösseren Zwischenräumen in grösserer Entfernung von den Zellen und den Gruppen. Wo die Zellen und namentlich die Zellengruppen langgestreckt sind, werden natürlich auch die Strecken, in denen die Fibrillen relativ gestreckt verlaufen können, relativ länger und mehr augenfällig; ebenso ist der gestreckte Verlauf häufig, indes weniger auffallend, da zu finden, wo die Fibrillen grössere zellenlose Zwischenräume durchkreuzen.

Eine andere Hauptregel ausser der Konzentrität um die Zellen, sich zum Teil aber mit dieser deckend, wird nun die, dass die Bindegewebsfibrillen des Knorpels auch die Neigung haben, parallel zur Längsachse und zu den grössten Flächen der Zellen und der Zellengruppen zu verlaufen. Auf diese Weise entstehen, wie sich leicht denken lässt, die oben genannten verschiedenen Hauptrichtungen des Verlaufes der Fibrillen in den peripheren und den tieferen Gegenden der Knorpel.

In den grösseren zellenlosen Zwischenräumen, wo wir bekanntlich Prädilektionsstellen der Entwicklung der

der Entwicklung des Bindegewebes komme, werde ich zeigen, wie solche Bilder, die ich selbst an vielen anderen Orten gefunden habe, nur spezielle Formen einer im Knorpel sehr gewöhnlichen Form der Bindegewebsentwicklung sind; sie illustrieren aber insofern die genannte Neigung zur konzentrierten Anordnung.

1) Vgl. hiermit die geschichteten Kapseln mit konzentrischen kollagenen Schichten um sich herum.

dickeren Knorpelfibrillen haben (zu denen die bekannten dicken, starren Asbestfibrillen als Unterabteilung gehören), können die Fibrillen dann und wann (ebenso wie die dünnen Fibrillen) als ein dichter Filz von „dicken, starren, spitzen“ Fibrillen liegen; sehr häufig, und rücksichtlich des eigentlichen Asbestes meistens, ist nur **eine einzige** Hauptrichtung an jeder solchen Lokalität vorherrschend, und eben hierdurch entsteht ja das makro- und mikroskopisch so charakteristische Äussere, das dieser „Asbestbildung“ den Namen gegeben hat. Wo die Asbestbildung, die bekanntlich oft, bei weitem aber nicht immer, mit der Zerstörung eines Teiles der Zellen im betreffenden Abschnitte der Grundsubstanz Hand in Hand geht, sehr stark auftritt, treten die dünneren Fibrillen zurück, das Kollagen wird entweder aufgelöst und aufs neue zu dickeren starren Fibrillen formiert, oder die dünneren Fibrillen werden umgeordnet und mehr parallel gelagert und schliessen sich zu längeren oder kürzeren Asbestfibrillen aneinander; dass oft zu gewahren ist, wie diese aus äusserst feinen, dünnen Fibrillen zusammengesetzt sind, bemerkte ich schon oben¹⁾. Es giebt überhaupt eine grosse Mannigfaltigkeit von Übergängen, und die Bilder, die man er-

1) Wo der Asbest und wo überhaupt eine bestimmte Orientierung der Fibrillen herrscht, wird das nähere Verhalten der Fibrillen zu den Zellgruppen und den Zellen natürlich ein weniger ausgesprochenes, tritt resp. ganz in den Hintergrund. Die filzige Anordnung der Fibrillen, die an und für sich einen gewissen Zusammenhang bedingt (z. B. dem Zusammenhang des „Watte“filzes analog), verschwindet (ganz so, wie man Baumwolle zu parallelen Bündeln auskämmen kann), und hierdurch wird die Kohäsion in gewissen Richtungen der Grundsubstanz vermindert, was sich im Knorpel als die Neigung zum Spalten in bestimmten Richtungen bei mechanischen Eingriffen zeigt und zu „blättrigen“ oder parallelfaserigem „Bruche“ der Knorpel führt. Am meisten zu dieser stark parallelfaserigen Anordnung prädisponiert ist die Knorpelgrundsubstanz der mit Perichondrium bekleideten Knorpel, z. B. der Rippenknorpel und des Laryngo-Trachealknorpels in ihren tieferen, resp. tiefsten Teilen, während die mehr peripheren Teile viel seltener „Asbestbildung oder Neigung zur besprochenen Parallelfaserung“ zeigen.

hält, zeigen reiche Variationen, welche sich im grossen und ganzen freilich den genannten allgemeinen Hauptregeln für die Richtung der Fibrillen unterordnen lassen, uns aber zugleich beim eingehenden Studium dieser Verhältnisse wichtige Aufschlüsse über die feineren histologischen Verhältnisse und über die Entwicklungsprozesse der Bindegewebssubstanzen geben.

Auch hier beim Verlaufe der Fibrillen in den Knorpeln erhält man durch ausgedehnte und detaillierte Untersuchung deutliche Beweise für das früher von mir hervorgehobene Verhalten, dass die histologischen Strukturen und ihre mikroskopisch-anatomische Anordnung im Knorpelgewebe das Kompromiss zwischen mehreren Prinzipien und eine Resultante teils der mechanischen Erfordernisse des Organs, teils der eigenen eigentümlichen Wachstums-, Entwicklungs- und Stoffwechselverhältnisse des „lebenden“ Gewebes sind, in die wir hier im Knorpelgewebe in grösserem Umfang als an den meisten anderen Orten einen partiellen, wenn bis jetzt auch nur sehr unvollständigen Einblick gewinnen können¹⁾.

1) Was speziell die mechanischen Verhältnisse betrifft, so habe ich persönlich den Eindruck erhalten, dass die Rücksicht auf mechanische Forderungen für die, wenn man so will, halbwegs makroskopischen, „gröberen“ Verhältnisse bei der Verteilung der Elemente und die Dichte der „Stützsubstanzen“, speziell der Fibrillen, wesentlich entscheidend ist. Ebenso wie das mechanische Prinzip sich in den Knochen, im organisierten Knochengewebe, am klarsten in der Anordnung der Spongiosabalken und in ähnlichen gröberen Bauverhältnissen erweist, während die feineren Strukturverhältnisse von der eigenen eigentümlichen Struktur, dem Wachstum u. s. w. des Knochengewebes reden und gewisse Teile des Knochengewebes, z. B. der Inhalt der Spongiosamaschenräume, sowohl was die Osteoblastbekleidung mit der primären Bindegewebsbildung, als auch die Markzellen und den übrigen Markinhalt betrifft, erst in dritter oder vierter Reihe „mechanische Rücksichten“ zu nehmen haben, — ebenso geht es mit den Knorpeln: In den feineren Verhältnissen und in den in mechanischer Beziehung mehr indifferenten Räumen können die eigenen eigentümlichen „Lebensprozesse“ des Gewebes sich am deutlichsten und freiesten manifestieren, während ausserhalb derselben „mechanische Rücksichten“ genommen werden“, die wegen ihrer egalisierenden Gewalt wieder eine scheinbare „einfache Abhängigkeit vom mechanischen Prinzip“ simulieren können.

Die im Vorhergehenden geschilderten Verhältnisse sind die dem eigentlichen hyalinen Knorpel typischen. Zwischen diesen und dem gewöhnlichen Bindegewebe giebt es aber ja eine Menge von Übergängen. Als typisches Beispiel eines solchen Übergangs pflegt man die sogenannten Faserknorpel anzuführen, die ich hier natürlich nicht herzuzählen brauche; charakteristisch ist diesen ja teils der Umstand, dass die Bindegewebsfibrillen hier in grossem Umfang zu grösseren und kleineren Bündeln von echten Fibrillen gesammelt sind, teils, dass die „Zellen“ zwischen diesen Faserbündeln, an grossen Strecken wenigstens „Knorpelzellen“, d. h. eingekapselt und von einer „echten Knorpelkapsel“ umgeben sind, teils endlich, dass die Zwischen-substanz zwischen den Fibrillenbündeln ebenso wie diese selbst in hohem Masse chondroitinschwefelsäurehaltig, bezw. mit Chondroitinschwefelsäure verbunden und basophil ist. Alle chemischen Reaktionen, Farbenreaktionen u. s. w., die ich mit Bezug auf den hyalinen Knorpel schilderte, gelten auch für den Faserknorpel, ebenfalls lässt sich leicht nachweisen, dass die zwischen den Faserbündeln befindliche hyaline Zwischensubstanz teils maskiertes Kollagen enthält, teils echte „amorphe Kittsubstanz“ ist.

Zwischen dem typischen Faserknorpel und dem hyalinen Knorpel z. B. an den Epiphysen der Wirbelknorpel giebt es einen völlig sanften Übergang. Ähnliche Übergangsformen zwischen dem gewöhnlichen Bindegewebe und dem hyalinen Knorpel finden sich bekanntlich an den Grenzen zwischen den hyalinen Knorpeln und dem Perichondrium und im Gelenknorpel. Die Verhältnisse an diesen Übergangsstellen sind leicht zu verstehen, wenn man die Zusammensetzung der hyalinen Knorpelgrundsubstanz kennt, weshalb ich mich in dieser Beziehung nicht auf Einzelheiten einzulassen brauche.

Was hier vorgeht, ist ja teils die Imbibition des Bindegewebes mit Chondroitinschwefelsäureverbindungen wegen der

Fähigkeit zur Bildung dieser Stoffe, welche die Zellen haben oder erhalten, teils die im Vorhergehenden von mir hervor-gehobene „Hyalinisierung“ der Bindegewebsbündel, nicht nur dadurch, dass sie in eine Zwischensubstanz mit derselben Lichtbrechung eingelagert und somit rein optisch immer mehr maskiert werden, sondern auch durch den Umstand, dass die Faserbündel mehr oder weniger schnell in ihre dünneren und dünnsten einzelnen Fibrillen zersprengt werden. Wie schnell dies geschieht, bis wie weit in den Knorpel, d. h. in die chondroitinschwefelsäurehaltige und an ihren charakteristischen Lichtbrechungsverhältnissen und anderen histiologischen Merkmalen gewöhnlich ja leicht erkennbare¹⁾ Knorpelgrundsubstanz hinein man die Bindegewebsbündel zu verfolgen vermag, ist ja verschieden. Die Anordnung in Bündel weicht allmählich der Anordnung in Züge von Fibrillen, wie oben gesagt. In den ober-

1) „Wo man theoretisch die bestimmte Grenze zwischen Knorpel und Perichondrium oder Bindegewebe zu setzen hat, kann in vielen Fällen eigentlich schwer genug zu entscheiden sein. Praktisch hat diese Frage indes weniger Interesse. Gewissermassen hängt das davon ab, welche Definition man vom „Knorpelgewebe“ geben will. Mörner schlug vor, den Chondroitinschwefelsäuregehalt das für den Knorpel Charakteristische sein zu lassen dies konnte aber nur angehen, so lange man keine Chondroitinschwefelsäure in anderen Geweben nachgewiesen hatte und die Definition ist in histiologischer Beziehung eigentlich etwas misslich. Die Schwierigkeit liegt selbstverständlich, wie überall, darin, dass die Natur die für uns so bequemen und für die Beschreibungen so ziemlich notwendigen festen Rubrizierungen nicht anerkennt, sondern fortwährend neben den typischen Extremen Übergangsformationen darbietet. Allenfalls was die Bindegewebsgruppe betrifft, wird es täglich schwieriger, die konventionellen Unterabteilungen auseinander zu halten. Es ist ja leicht genug, die Typen in der Bindegewebsgruppe voneinander zu unterscheiden, und in den vielen Fällen, wo diese direkt aneinander grenzen, entstehen keine Schwierigkeiten; zu anderen Malen haben wir aber, wie im vorliegenden Falle, zwischen dem typischen Knorpelgewebe und den perichondralen Bindegeweben verschieden breite Übergangszonen. Ich pflege die Grenze zwischen dem Knorpel und dem Perichondrium da anzusetzen, wo das typische perichondrale Bindegewebe aufhört, was sich aus vielen verschiedenen Gründen als das Natürlichste erweist. Übrigens habe ich deshalb, wie leicht verständlich, wohlbedacht unterlassen, eine ausführliche Definition des Knorpelgewebes aufzustellen.“

flächlichen Schichten der Knorpel liegen die Fibrillenzüge, in welche die Bündel sich ganz oder zum Teil aufgelöst haben, mehr platt, parallel oder spitzwinkelig zur Oberfläche oder zu den grössten Flächen der Zellen (die Formen der Zellen in diesen Gegenden brauche ich selbstverständlich nicht wieder zu beschreiben). Die Züge kreuzen sich oft so, dass eine gewisse Lamellation (die mit der hypothetischen Lamellation der Grundsubstanz, welche z. B. Fleisch und andere zu finden geglaubt haben, nicht verglichen oder verwechselt werden darf) ist unverkennbar, besonders wenn wir mit grösseren Knorpeln oder mit Knorpeln nicht gar zu kleiner Tiere zu thun haben. Diese Lamellation erweist sich u. a. dadurch, dass die Hauptrichtungen der Fibrillenzüge sich in den aufeinander folgenden Schichten mehr oder weniger rechtwinkelig, indes in annähernd parallelen Flächen kreuzen. Innerhalb der einzelnen Schicht kreuzen die Fibrillenzüge sich aber mehr spitzwinkelig, indem die Züge in verschiedener Menge Fibrillen miteinander austauschen. Häufig kann man (an Flächenschnitten) sehen, dass die Fibrillen von dem mehr geraden Verlaufe in den Zügen abbiegen, sich einer Zelle anschliessen und gekrümmt um diese herum laufen, oder umgekehrt. Auch in senkrechter Richtung, also unter den „benachbarten Lamellen“, werden häufig Fibrillen ausgetauscht¹⁾. Da die Richtung der Fibrillen übrigens ja stets mehr oder weniger spitzwinkelig zur Oberfläche steht, flechten die Fibrillenzüge in den peripheren Schichten des Knorpels sich

1) Die besprochene Lamellation in den peripheren Teilen des Knorpels erweist sich u. a. darin, dass man von der Oberfläche der Knorpel häufig grössere oder kleinere Fladen losreissen kann (vgl. übrigens Hultkrantz (110) Versuch, die Fibrillen- und Spaltrichtungen der Knorpel zu bestimmen). Diese Spaltbarkeit ist übrigens nicht nur vom Hauptverlaufe der Fibrillenrichtung abhängig (es zerreißen ja immer einige Fibrillen, die in die Tiefe gehen), sondern auch die Form, die Flächenausdehnung und die Anordnung der Zellen hat in vielen Fällen grosse Bedeutung für die Spaltrichtungen des Knorpels, was u. a. schon längst hinsichtlich der Zone der langgestreckten Zellen im Knorpel nachgewiesen worden ist (Henke).

in der That wie ein Bandgeflecht ineinander, also in platten Kurven zwischen den Zellen u. s. w. Wenn wir nach und nach tiefer in den Knorpel eindringen, bilden viele der Fibrillenzüge und der Fibrillen einen immer grösseren Winkel mit der Oberfläche des Knorpels, bis wir im Centrum oder in der Tiefe des Knorpels, wie oben erwähnt, einen zur Knorpelperipherie mehr rechtwinkeligen Verlauf erhalten. An den Kanten und an den Spitzen des Knorpels, indes auch an anderen Stellen, z. B. an der sogenannten „Encoche d'ossification“ (Ranvier) im Epiphyseknorpel findet man häufig Fibrillenbündel und Fibrillenzüge, die sogleich mehr steil ansteigen.

Hervorzuheben ist, dass die Richtung der Fibrillen um die eigentlichen Gefässkanäle des Knorpels herum mit dem Umkreis des Kanals wesentlich konzentrisch ist¹⁾, natürlich unter hinlänglicher Bezugnahme auf die Anordnung der Zellen u. s. w., was ich hier nicht zu wiederholen brauche. Was die Übergangsformationen zwischen hyalinem Knorpel, Faserknorpel und eigentlichem Bindegewebe betrifft, bietet der Gelenkknorpel oft besonders interessante Verhältnisse dar. Als ein bekanntes Beispiel nannte ich vorher den Discus intervertebralis, auch die anderen Gelenkknorpel sind aber sehr interessante und aufklärende Studienobjekte; einige meiner Resultate in dieser Beziehung werde ich anderswo mitteilen. Hier muss ich mich mit einigen kurzen Bemerkungen begnügen.

Einige der Gelenkknorpel sind typisch hyaline Knorpel und bieten prinzipiell keine grösseren Differenzen von z. B. echten perichondriumbekleideten Hyalinknorpeln dar. Besonders bei kleinen Tieren sind die meisten Gelenkknorpel und Epiphyseknorpel fast durchweg echt hyalin (die weniger bedeutenden

1) Dies ist mit Hilfe der angeführten Methoden leicht zu ersehen, wie auch, dass Renauts Trabekelwerk und andere ähnliche Pseudostrukturen und Pseudofibrillen senkrecht zur Richtung der echten Fibrillen verlaufen oder dieselbe kreuzen.

Übergangszonen ins Bindegewebe ausgenommen). Auch hinsichtlich der Gelenkflächen finden sich in diesen Fällen eigentlich keine besonders auffallenden Abweichungen. Man findet geringere Basophilie, resp. grössere Acidophilie der Grundsubstanz in der Oberfläche der Gelenke, oft eine etwas mehr hervortretende Fibrillierung (die einige Autoren veranlasst hat, von einer Art Perichondrium an der Gelenkoberfläche¹⁾ zu reden) in den oberflächlichsten Schichten u. s. w. Anders verhält es sich dagegen mit den Gelenkknorpeln grosser Tiere. Ausser dem hier stark hervortretenden Einflusse der mechanischen Verhältnisse auf die Struktur des Knorpels finden wir auch in allgemeiner histologischer Beziehung äusserst interessante Verhältnisse. Unter anderem machen die mächtigen Übergangsformationen zwischen dem hyalinen Knorpel und den Bindegewebsbildungen der Gelenkkapsel die Untersuchung dieser Gegenden so lehrreich; auch auf andere Weise, z. B. wegen ihrer relativ stark hervortretenden Fibrillierung, wegen des Verhaltens der Zellen und dergl. haben viele der Gelenkknorpel spezielles Interesse. Ich kann in dieser Beziehung auf Hammars oft citierte Abhandlung verweisen, die gewiss weitaus die beste und interessanteste Arbeit über die mikroskopische Anatomie des Gelenkknorpels und der Gelenke ist, welche die jüngere und die jüngste Zeit hervorgebracht haben.

¹⁾ Ich selbst habe übrigens an Gelenkknorpeln kleiner Tiere, z. B. Salamander, Triton, Frosch und kleinerer Säugetiere, Maus, Ratte, wo die mechanische Abnutzung der Knorpeloberfläche (im Gegensatz zu den Gelenken grosser Tiere) offenbar eine relativ geringe ist, bemerkt, dass an grösseren Strecken der Oberfläche gleichsam eine ganz dünne Membrana vitrea aus verdichtetem Bindegewebe gefunden werden konnte, wo die Fibrillierung entweder ziemlich undeutlich war oder sich gar nicht gewahren liess. Die Zellen in den oberflächlichen Schichten der Gelenke solcher kleinen Tiere sind in der Regel auch weniger abgeplattet als bei grösseren Tieren.

C. Das Verhalten der „Knorpelzellen“ zu der Grundsubstanz, der „Kapsel“, zu Zellverästelungen und Anastomosen.

Indem ich mir vorbehalte, in einem anderen Artikel mehrere hierher gehörende Fragen etwas ausführlicher zu besprechen, werde ich an diesem Orte einige Bemerkungen über die Knorpelzellen und ihr Verhalten zur Knorpelgrundsubstanz machen. Wie mehrmals früher auf meine vorläufigen Mitteilungen über die Entwicklung der Knorpelgrundsubstanzen in Betreff gewisser theoretisch wichtiger Verhältnisse zwischen den „Zellen“ und den „Grundsubstanzen“ verweisend, hebe ich nur hervor, dass wir dasjenige des Knorpels, was wir gewöhnlich „Knorpelzellen“ nennen, als ein Endoplasma zu betrachten haben, während die Grundsubstanz der echten hyalinen Knorpel eventuell als ein **gemeinschaftliches** und mit Bezug auf das Endoplasma mehr oder weniger selbständiges Ektoplasma aufzufassen ist. In solchen Knorpeln wie dem Faserknorpel und anderen Übergangsformationen lässt sich die Richtigkeit dieser Auffassung klar demonstrieren, die zugleich das Verhalten der „Grundsubstanzen“ zu den „Zellen“ erhellt. Eine scharfe Sonderung in „Protoplasma“, „Zellkörper“ und Grundsubstanzen lässt sich in vielen Fällen unmöglich aufrecht erhalten oder nachweisen. Ob man sagt, die „Zelle“ „scheide“ an ihrer Oberfläche Grundsubstanz „aus“ oder „bilde“ solche, oder ob man sagt, die peripheren Protoplasmaschichten „verwandelten“ sich in Grundsubstanz oder in ein Vorstadium derselben, so bleibt die Thatsache doch die, dass in einer grossen Menge von Fällen irgendwo ein mehr oder weniger umfangreicher, oft direkt nachweisbarer Übergang aus „Protoplasma“ in Grundsubstanz angetroffen wird. In einigen Fällen gewahren wir mit unseren jetzigen Hilfsmitteln keinen Übergang, vielleicht weil

er überhaupt nicht oder zur Zeit der Untersuchung nicht existiert, oder auch weil er sich einstweilen unserer Nachweise entzieht, in anderen Fällen ist es bei sorgfältiger, ohne vorhergefasste Meinung, eventuell mit neuen Hilfsmitteln angestellter Untersuchung möglich, sowohl einen Unterschied zwischen z. B. den mehr peripheren „Protoplasmaschichten“ und den näher an dem Kerne gelegenen Schichten, wie auch einen Übergang zwischen den peripheren Schichten der Zelle und den innersten Schichten der Grundsubstanz oder den direkten Zusammenhang des Protoplasmas oder gewisser echter Protoplasmabestandteile (z. B. der Filarsubstanz) mit gewissen Elementen der Grundsubstanz, z. B. den Bindegewebs- und den elastischen Fibrillen, zu konstatieren. Eine prinzipielle, theoretische, scharfe Sonderung der Bindegewebsgruppen in Zellen und Grundsubstanz lässt sich nur auf künstliche Weise und indem man den Thatsachen Gewalt anthut, aufstellen; ausser anderen Misslichkeiten (z. B. der Unmöglichkeit, die beiden Begriffe bestimmt zu definieren) besitzt sie auch die, dass sie das Verständnis einer Menge verschiedener histiologischer Verhältnisse erschwert. Etwas ganz anderes ist es, dass man aus praktischen Gründen gewisse Teile des Gewebes als Protoplasma oder als mehr protoplasmatisch, andere als „Zwischen-substanzen“, „Grundsubstanzen“, geformte oder ungeformte, rubrizieren kann und muss, nur darf man diesen Rubriken oder Schemata nie eine absolute Gültigkeit beilegen, die ihnen nicht gebührt. Ich werde mich natürlich nicht auf die Frage einlassen, woran man das Protoplasma zu erkennen habe, da ich selbstverständlich voraussetzen kann, dass alle Histiologen so ziemlich darin einig sind, was man in praktischem Sinne unter einer Zelle versteht (von Grawitz „Schlummerzellen“ und ähnlichen problematischen Existenzen abgesehen), nämlich einen Kern und einen Zellkörper, d. h. ein um den Kern liegendes, sehr zusammengesetztes Gemisch verschiedener Stoffe, das

grösseren oder geringeren Umfang hat, sehr verschiedene Eigenschaften, Form und Struktur besitzt und zuweilen, praktisch genommen, von den Umgebungen deutlich abgegrenzt ist, zuweilen aber auch nicht. Die Zelle ist besser am Kern als am „Protoplasma“ zu erkennen. — Der Grenzbegriff des „Ektoplasmas“ ist ein zweckmässiger, weil er sich gebrauchen lässt, um die Übergangsstadien zu subsummieren, die Übergangsformen zwischen den Gewebsbestandteilen, die von allen als typische, echte Grundsubstanzen betrachtet werden, wie z. B. die Bindegewebsfibrillen u. s. w. und die um die „Kerne“ herum liegenden Teile, die wohl alle Histologen ebenso einstimmig als „Protoplasma“ zu den Zellen als jedenfalls einen unzweifelhaften Teil des „Zellkörpers“ ausmachend, zählen werden. Zuweilen schliesst das „Ektoplasma“ sich, wenigstens mit sehr bedeutenden Teilen, dem Protoplasma, dem Endoplasma inniger an, hängt eng mit diesem zusammen oder behält z. B. die (eventuell ursprünglichere) Form der Zelle, lässt sich durch einfache und wenig eingreifende Mittel (z. B. Zupfen, leichte Maceration in relativ „indifferenten“ Flüssigkeiten und 0,7% Kochsalzlösung, Serum, Humor aqueus u. s. w.) leicht im Verein mit dem Endoplasma aus der typischen Grundsubstanz und ähnlichen Substanzen isolieren, obschon sich zugleich unverkennbare Spuren des Zusammenhanges mit diesen gewahren lassen. Zuweilen hängt das Ektoplasma mit den „Grundsubstanzen“ inniger zusammen als mit dem Endoplasma, das sich vielleicht vom Ektoplasma leicht retrahiert, d. h. der Übergang, die vermittelnde Schicht ist schwächer, zerreisst leicht u. s. w. Gewisse hervortretende chemische Bestandteile hat das Ektoplasma vielleicht vorwiegend mit entweder den Grundsubstanzen oder dem „Endoplasma“ gemein, und hieraus resultiert dann sein in den einzelnen Fällen variierendes Verhalten gegen Reagentien und seine grössere oder geringere Ähnlichkeit in einer oder mehreren Beziehungen mit den respektiven Extremen

(der Grundsubstanz und dem Endoplasma)¹⁾. Das Ektoplasma ist ein Grenzbegriff der Übergangsformationen, und hieraus folgt zugleich, dass es sich selbst widersprechen würde, wollte man demselben Grenzen abstecken. Ein anderes ist, dass es in der Praxis häufig sehr wohl möglich wird, zu sagen: hier oder da haben wir eine breitere oder schmalere Grenzzone, eventuell Grenzfläche, oder eine „Solutio continui“; an jeder Seite derselben liegt etwas, das sich am zweckmässigsten als Endoplasma und Ektoplasma oder als letzteres mit der eigentlichen Zwischensubstanz, Grundsubstanz, auffassen lässt. Selbstverständlich steht dem aber nicht das Geringste im Wege, dass das Ektoplasma selbst in seinen verschiedenen Abschnitten solche chemischen und strukturellen Differenzen zeigen kann (z. B. Schichtung), dass gewisse chemische oder mechanische Einwirkungen und auch „vitale Prozesse“ während des Wachstums und der Entwicklung des Gewebes gelegentlich einer Sonderung im Ektoplasma selbst hervorbringen²⁾.

Dass während des Wachstums und der Entwicklung der Gewebe und während des ganzen späteren Lebens zwischen ekto- und endoplasmatischen Bildungen und deren Verhalten zur Grundsubstanzbildung³⁾ vielfache Verschiebungen und variierende Verhältnisse, auch in genetischer Beziehung, stattfinden, habe ich anderswo erwähnt und nachgewiesen. Ebenfalls brauche ich wohl nur daran zu erinnern, dass man, weil der Begriff

1) Als ein Paar Beispiele nenne ich hier die völlig entwickelten „Sehnzellen, Häutchenzellen“, wo das platte oder verästelte Ektoplasma innig mit der „protoplasmatischen“ („körnigen“), kernhaltigen mittleren Gegend, dem Endoplasma, zusammenhängt, und andererseits die Knorpelzellen vieler hyalinen Knorpel, wo das Endoplasma sich leicht von den innersten Schichten des Ektoplasmas retrahiert.

2) Beispiele finden sich genug in der Entwicklung der Intercellularsubstanzen, Grundsubstanzen, wo die gebildeten Elemente-Fibrillen etc. immer selbständiger werden.

3) Gewisse Grundsubstanzen werden bald aus Ektoplasma, bald aus Endoplasma, bald aus beiden zugleich gebildet.

des Ektoplasmas gerade gebraucht wurde, um den prinzipiellen Zusammenhang zwischen Zelle und Grundsubstanz zu pointieren, je nachdem es für die Darstellung gewisser Strukturen und Lebensprozesse der Gewebe und für das Verständnis von deren Bedeutung zweckmässig erscheint, das Ektoplasma entweder in weiterem Sinne nehmen kann, als eventuell auch die typischen, relativ sehr selbständigen Grundsubstanzbildungen umfassend, oder dass man das Gebiet desselben auf gewisse, von dem eigentlichen centralen, perinuklearen¹⁾ „Endoplasma“ mehr oder weniger verschiedene periphere Schichten der „Zelle“ begrenzen kann, wenn zwischen diesen Teilen ein innigerer Zusammenhang vorhanden ist; oder umgekehrt, wo dieser Zusammenhang weniger stark ist, können die innersten Schichten der „Grundsubstanz“ als Ektoplasma im engeren Sinne betrachtet werden, indem sie wegen ihrer Anordnung und wegen verschiedener Eigenschaften, eventuell wegen ihrer relativ guten Abgrenzung von der übrigen Grundsubstanz, in engerer Beziehung zum Endoplasma stehen.

Die Untersuchungen, auf die ich meine oben angeführte Ansicht von der Zelle und der Grundsubstanz begründe, habe ich früher in Kürze dargestellt. Ebendasselbst hob ich kurz hervor und gab ich einige „Beweise“ dafür, dass die sogenannten Grundsubstanzen als lebend zu betrachten sind, ebensowohl als die Zellen, d. h. dass sie innerhalb gewisser Grenzen von den Zellen, dem Endoplasma unabhängig eine „formative“ Thätigkeit entfalten können. In dieser Beziehung trete ich (von einzelnen, weniger wesentlichen Differenzen abgesehen) völlig den von W. Flemming (63) gegen Weigert (290) aufgestellten Ansichten bei.

Unter den Fragen nach dem Verhalten der Knorpelgrund-

1) Renaut gebraucht die Benennungen Ekto- und Endoplasma in anderem Sinne als ich.

substanz zu den „Zellen“ war die Frage von der sogenannten Knorpelzellkapsel bekanntlich eine der am eifrigsten debattierten. Ich kann mich auf eine ausführliche geschichtliche Diskussion des Begriffes der „Kapsel“ nicht einlassen und bringe nur in Erinnerung, dass derselbe eben mit dem Problem der Zelle, mit dem, was wir als zum Begriffe der Zelle gehörend aufzufassen haben, in engem Zusammenhang steht. Die den Cellulosemembranen der Pflanzenzellen analogen Bildungen, die Th. Schwann (226) gerade im Knorpel durch die „Knorpelkapseln“ repräsentiert fand, werden von mehreren Histiologen noch als zur Knorpelzelle selbst gehörend betrachtet, so z. B. von Koelliker (119), der insoweit sprachlich richtiger zwischen „Protoblasten“ und „Zellen“ unterscheidet. Erstere entsprechen dem, was man jetzt gewöhnlich „nackte“ Zellen, Protoplasma¹⁾, nennt, letztere hingegen haben zugleich eine äussere Membran, als eine distinkte Bildung, und nur, wenn das Protoblast auf diese Weise in einer eigentlichen „Cellula“ liegt, nennt Koelliker es eine Zelle. Dass die meisten Histiologen der Gegenwart gewöhnlich keine solche Unterscheidung in der zoologischen Histiologie anwenden, ist ja bekannt. Man spricht von Zellen, einerlei, ob sie eine eigene Membran haben²⁾ oder nicht. Koellikers Protoblaste des Knorpels entsprechen dem, was ich die „Knorpelzellen“ oder eigentlich Endoplasma nenne.

Es ist nun ja eine bekannte Sache, dass man in vielen verschiedenen Knorpeln, z. B. in dem so häufig zur Demonstration eines typischen, einfachen, hyalinen Knorpels gebrauchten Caput femoris von Amphibien die Knorpelzelle³⁾, d. h. das Endo-

1) Vgl. Max Schultze (223).

2) Vgl. auch hinsichtlich einer Nomenklatur, die indes nicht gebraucht wird: F. E. Schultze (220): Zellmembran, Pellicula, Cuticula und Crusta.

3) Siehe z. B. die typischen Abbildungen von Knorpelschnitten (ohne Zusatz) bei Ranvier (183), Fig. 96–97. S. 234.

plasma (sowohl in lebendem Zustande als nach Zusatz von Reagentien), ganz von einer deutlichen, dünneren oder dickeren „Kapsel“ umgeben findet, die gewöhnlich überall gleich dick und stärker lichtbrechend als die übrige Grundsubstanz ist, so dass man eine „doppelte Kontur“ erblickt, sowohl eine innere nach der Zelle (dem Endoplasma) hin als eine äussere, welche die Kapsel anscheinend von der Grundsubstanz trennt. In anderen Knorpeln ist nur zuinnerst um die Zellen herum eine stärker lichtbrechende „Kapselschicht“, die indes nicht durch eine solche deutliche Kontur oder Grenze von der Grundsubstanz getrennt zu sein braucht, in welche sie überzugehen scheint, und an anderen Stellen sieht man thatsächlich gar keine Kapsel oder abweichend lichtbrechende Schicht unmittelbar um die Zellen¹⁾, oder auch fehlt die „Kapsel“ an einem Teile der Peripherie der Zellen u. s. w.

Diese verschiedenen Stufen können übrigens sehr wohl in demselben Knorpel nebeneinander angetroffen werden. Dass man häufig mehrschichtige Kapseln gewahren kann, d. h. solche, die aus abwechselnd stärker und schwächer lichtbrechenden Schichten von verschiedener Dicke um die Zellen bestehen, und dass mehrere „Tochterzellen“, jede mit oder ohne ihre besondere Kapsel, von einer gemeinschaftlichen „Mutterkapsel“²⁾, die zusammengesetzt oder nicht zusammengesetzt u. s. w. ist, umschlossen sein können, brauche ich nur in Kürze zu erwähnen, wie auch den Übergang aus den Kapseln in Mörners „Chondrinballen“ und in Hammars „Aussen- und Innenkapsel“ und „formlose Substanz“. Die Deutungen, die man auf Grundlage dieser Bilder zu verschiedenen Zeiten rücksichtlich des Verhaltens zwischen „Zelle“ und „Grundsubstanz“

1) Ausser in anderen Knorpeln fehlt eine eigentlich abgegrenzte „Kapselschicht“ z. B. in vielen jüngeren fötalen Knorpeln.

2) Ein Bild, das man auch dem ursprünglichen Sprachgebrauche gemäss eine Mutterzelle genannt hat, welche Tochterzellen umschliesst.

aufgestellt hat, sind sehr verschiedenartig. Man hat behauptet, die gesamte Knorpelgrundsubstanz bestehe in der That aus den miteinander verschmolzenen Knorpelkapseln¹⁾, und es gäbe mithin eigentlich keine Intercellularsubstanz im Knorpel. Eine andere Ansicht behauptete gerade das Gegenteil; die gesamte Knorpelgrundsubstanz mit Einschluss der Zellkapseln sei Intercellularsubstanz, und endlich hat man, wie z. B. Koelliker (im Handbuch der Gewebelehre, 6. Auflage, Bd. I, § 31, und in früheren Artikeln), die Knorpelkapseln mit zu den Zellen gerechnet, so dass die eigentliche Intercellularsubstanz, die Knorpelgrundsubstanz, an der äusseren Seite oder ausserhalb der Zellkapseln ausgeschieden werde, die dasselbe seien wie die Zellmembranen, und diese könnten sich entweder erhalten oder eventuell zugleich (wie es mit den geschichteten Kapseln und mit den Mutter- und Tochterkapseln geschehe) durch Ablagerungen an der inneren Seite verdickt werden. Bekanntlich nehmen Koelliker und andere Histiologen an, es gäbe „Knorpel“, die keine eigentliche Intercellularsubstanz hätten, deshalb die Benennung „Zellenknorpel“, wo das Gewebe aber nur aus den Protoblasten nebst deren Membranen bestehe, nach Koellikers eigener Nomenklatur also allein aus „Zellen“.

1) So fasste Remak (191) die Knorpelsubstanz als eine intracelluläre Bildung, verschmolzene „Parietalsubstanz“ auf, die von der Zelle (eigentlich vom „Primordialschlauch“) innerhalb der Zellmembran abgelagert werde, welche wenigstens längere Zeit hindurch um die zuerst abgelagerte Knorpelmasse persistieren bleibe und eventuell Tochterzellen umschliesse, zwischen deren eigener, innerhalb der ursprünglichen Mutterzellmembran neugebildeter und von dieser unabhängiger Membran und dem „Primordialschlauch“ ebenfalls Parietalsubstanz — Knorpelmasse abgelagert sei.

Bekannt sind ja Fürstenbergs und Heidenhains Ansichten von der Zusammensetzung der Knorpelgrundsubstanz aus „Zellenterritorien“. Vgl. hierüber und über Landois' prä�endierte Fuchsinfärbung der Zellenterritorien meine früheren Bemerkungen. — Max Schultzes Ansicht zufolge müssten die Knorpelgrundsubstanz und überhaupt andere „Intercellularsubstanzen“ aus den umgebildeten peripheren Zellschichten entstanden sein; dagegen behauptet M. Schultze nicht die Zusammensetzung der Knorpelgrundsubstanz aus Zellenterritorien in dem Sinne, wie die anderen Autoren diesen Begriff auffassen.

So nennt Koelliker (l. c. S. 111): Chorda dorsalis von Embryonen und vielen ausgewachsenen Fischen, ferner viele fötale Knorpel von Wirbeltieren, zum Teil die Knorpel der Myxinoiden, ebenfalls zum Teil den Knorpel in den Kiemblättern der Fische, den Knorpel in der Achillessehne des Frosches, im äusseren Ohre vieler Säugetiere, ausserdem mehrere andere Knorpel (von Geryonien, Anneliden, Cephalophoren und von Limulus, mit welchen letzten Abteilungen ich mich nicht beschäftigt habe). Über diese Auffassung der Zellmembran und der Knorpelkapsel äussert Gegenbaur¹⁾ (76) sich u. a. mit Bezug auf den Begriff des „Zellknorpels“ folgendermassen: „Bei der Prüfung solcher Knorpelformen kann man sich nur darüber wundern, dass über die Beziehungen der Grundsubstanz des Knorpels die Gewebelehre es noch nicht zu einer übereinstimmenden Auffassung gebracht hat. Der Streit darüber, ob die geschichteten Formen der Grundsubstanz zu den Zellen selbst gehören, oder ob sie nur eine von der Zelle unabhängige Grundsubstanz seien, verliert gänzlich seine Spitze, sobald man weniger die formellen Zustände jener Substanz, als die Beziehungen zur Knorpelzelle ins Auge fasst²⁾. In dieser Hinsicht sind beide Formzustände gleich, beiderlei Grundsubstanzen sind intercelluläre, d. h. von der Zelle³⁾ oder von den Zellen abgesonderte und haben im einen Falle ebensowenig mit dem Organismus der Zelle zu schaffen als im anderen. Die Verschiedenheit ist eine rein quantitative, in Beziehung auf die Kohärenz der abgesonderten Schichten, oder vielleicht auf die Zeitfolge der Schichtenabsetzung. Wo die Abscheidung kontinuierlich und in gleichartigem Materiale vor sich geht, wird die Intercellulärschicht homogen erscheinen; wo sie

1) Besonders S. 12. Anm.

2) Von mir hervorgehoben.

3) Also vom „Endoplasma“, dem eigentlichen Protoplasma, von Koellikers Protoplast.

in einzelnen Folgen statt hat, wird die Lamellenbildung¹⁾ der Ausdruck dieses Vorganges sein müssen. Freilich ist bei alledem nötig, dass man über das, was man als „Zellmembran“ zu fassen habe, im reinen sei, und man darf von der Zelle getrennte, abgeschiedene Schichten nicht als Zellmembranen ansehen²⁾. Darin scheint Koelliker zu fehlen, wenn er, wie in seinen „neuen Untersuchungen über die Entwicklung des Bindegewebes“ die Knorpelzellen als „primordiale Zellen“ mit sekundären Zellmembranen ansieht³⁾ und die Knorpelkapsel für einen Teil der Zelle erklärt. In statu nascendi mag dies gehen, denn es ist ein Zustand denkbar (ja er muss existieren), in welchem das Protoplasma der Zelle an seiner Oberfläche mit der von letzterer sich abscheidenden Substanz in Verbindung ist, allein in dem, was als schon gebildete „Knorpelkapsel“ erscheint, ist gar nichts vorhanden, was veranlassen könnte, sie in einem engeren Konnex zur Zelle zu setzen als jede andere Intercellularsubstanz“.

Koellikers Gründe scheinen Gegenbaur nicht überzeugend, einen derselben benutzt er sogar zur Widerlegung. Es heisst weiter: „Es wird da gesagt, dass der Zellknorpel verschiedener Tiere nur aus Zellen ohne Grundsubstanz bestehe. Hier kann man fragen, weshalb denn jenes Gewebe als Knorpel bezeichnet werde, wenn die Intercellularsubstanz fehlt! Oder müssen die um die Zellen jenes Gewebes liegenden „Kapseln“ doch als Intercellularsubstanz gelten, damit das Gewebe sich in die Reihe der Bindesubstanzen füge, dann können die „Kapseln“ aber nicht „sekundäre Zellmembranen“ und zur Zelle gehörige Teile sein. Auch wenn bei embryonalen Knorpelzellen die „Kapseln“ früher auftreten als die Grundsubstanz, so brauchen

1) d. h. die Schichtung der Kapseln.

2) Von mir hervorgehoben.

3) Ja, denn das ist eine ganz willkürliche Definition.

sie deshalb doch nichts anderes zu sein als abgesonderte Inter-cellularsubstanz.“

Dass die Kapseln als eine besondere Schicht um die Zellen bestehen blieben, und dass die Grundsubstanz sich erst jenseits der Kapsel bilde, ist eine rein hypothetische Ansicht.

„Thatsächlich ist daran nur, dass bei wachsendem¹⁾ Hyalinknorpel um die Zellen kapselartige Lagen sich finden, und dass ausserhalb dieser homogene Grundsubstanz liegt²⁾. Daraus folgt aber noch lange nicht, dass dieselben Kapseln, die an der jüngsten Knorpelform sich finden, fort dauern und nach aussen hin Grundsubstanz absondern, denn ebenso gut können sie untergehen, sich in die homogene Grundsubstanz auflösen, nachdem der Platz um die Zelle durch neue „Kapseln“ erfüllt ist.“

„Doch kehren wir zur Thatsache zurück, zu jener nämlich, dass die Knorpelkapseln ausserhalb der Zellen liegen. Nennen wir nun alles, was im Gewebe ausserhalb von Zellen sich findet, Inter-cellularsubstanz oder Grundsubstanz, so müssen auch die Knorpelkapseln zu dieser Substanz gerechnet werden.“

Gegenbaurs Kritik des Kapselbegriffes ist völlig berechtigt, nicht so sehr gegen Koelliker³⁾ als im allgemeinen gegen die übertriebene Bedeutung, die man den „Kapselbildungen“ im Knorpel beigelegt hat, was seine Erklärung wohl ebenso sehr

1) Und in vielen Fällen auch in ausgewachsenem Knorpel.

2) Von mir hervorgehoben.

3) Dieser hebt selbst hervor, dass die Differenz zwischen ihm und Gegenbaur zum Teil ein Unterschied der Wörter sei. Die Sache ist die, dass auch Koellikers vermittelnder Standpunkt zwischen den beiden anderen, extremen Ansichten nicht haltbar ist, denn sowohl die extra- als die intrakapsularen Ablagerungen sind Knorpelsubstanz. Die Kapselbildung ist thatsächlich nur eine sehr leicht auffallende Erscheinung, hat aber gar keine prinzipielle Bedeutung. — Eine Einteilung, die auf hervortretende Weise dieses mehr accessorische strukturelle Verhalten zu Grunde legt, wird deshalb immer wieder mit der Wirklichkeit in Konflikt geraten, und die verschiedenen Thatsachen lassen sich häufig gar nicht oder nur auf gezwungene Weise in den Rahmen einfügen.

in geschichtlichen als in sachlichen Gründen findet. In mehreren Beziehungen kann ich natürlich nicht ganz mit Gegenbaur einig sein, so z. B. nicht über die ausschliessliche Entstehung der Grundsubstanz aus den Zellen, sonst scheinen mir seine Bemerkungen aber treffend zu sein, weshalb ich sie gerade in extenso angeführt habe. Was den Zellknorpel betrifft, so ist auch Koellikers Auffassung dieses Begriffes nicht haltbar, was in der jüngsten Zeit übrigens wohl immer mehr anerkannt wird. Unter dieser Abteilung hat man gewiss ziemlich ungleichartige Gewebe zusammengefasst, teils wirkliche Knorpel¹⁾ (wenn auch nicht ausschliesslich hyaline Knorpel), in denen eine genauere Untersuchung Knorpelgrundsubstanz, obschon in geringerer Menge, nachzuweisen vermag, nur dass die „Kapselbildung“ wegen des grossen Reichtums an Zellen dominiert und mehr auffällt als in gewöhnlichem Knorpel, teils Gewebe wie die Chorda dorsalis, die in ihrer typischen Form wohl nichts mit dem Knorpel zu schaffen hat, sondern lieber (nach v. Ebners²⁾ Untersuchungen) als ein Gewebe sui generis mit stark entwickelten Zellmembranen aufzufassen ist, obschon die Möglichkeit einer Knorpelmetamorphose in gewissen Stadien sich nicht ausschliessen lässt. Was meine Ansicht von dem eigentümlichen „Knorpel“ in der Achillessehne des Frosches³⁾ betrifft, so betrachte ich die Zellen hier nicht als Knorpelzellen; dieselben zeichnen sich dadurch aus, dass sie eine sehr starke

1) Im Knorpel des äusseren Ohrs vieler Säugetiere, wie auch in verschiedenen Knorpeln der Myxinoiden und überhaupt der Cyklostome spielt wohl Albumoid in der Grundsubstanz eine grosse Rolle, so zwar, dass bei den Säugetieren das Elastin oder „Elastoid“ vorherrschend ist, bei den anderen Tieren dagegen ein mehr ungeformtes Albumoid, eine mehr unlösliche amorphe Grundsubstanz, die in vielen Fällen nicht basophil ist. Ich kann mich hier nicht auf die Untersuchungen anderer Forscher oder auf meine eigenen über die Knorpel dieser Formen einlassen.

2) V. v. Ebner (51 und 50).

3) Analoge Bildungen finden sich übrigens, so weit ich zu sehen vermochte, bei gewissen Fischen.

äussere Begrenzung, eine Pellicula¹⁾ haben, die durchaus nicht typisch basophil ist und mit gewöhnlichen Knorpelkapseln nichts zu thun hat; zwischen den Zellen findet sich aber teils amorphe basophile Grundsubstanz²⁾, teils echtes fibrilläres, mitunter in Bündel gesammeltes Bindegewebe.

Keine der besprochenen Theorien von der Beziehung zwischen Zelle, Zellkapsel und Grundsubstanz lässt sich in der That in ihrer ursprünglichen und gewöhnlichen Bedeutung aufrecht-erhalten, was ich nicht ausführlicher zu entwickeln brauche. Die eingehende histiologische und histochemische Untersuchung des Knorpels, die ich früher besprochen habe, und ebenfalls die Entwicklung der verschiedenen Bestandteile, des Bindegewebes, des Chondromucoids, und viele andere genetische und histiologische Verhältnisse, die ich anderswo bereits in Kürze geschildert habe, und deren ausführlichere Darstellung ich später ver-öffentlichen werde, zeigen uns mit der grössten Deutlichkeit, dass zwischen Kapsel und Grundsubstanz kein prinzipieller Unterschied besteht, und dass die Grundsubstanz (inklusive der Kapsel) sich als ein Ektoplasma zu den Knorpelzellen (Protoblasten nach Koelikers Nomenklatur) oder dem Endoplasma verhält. Als „Kapseln“ kann man übrigens nicht die sogenannten zusammengesetzten oder geschichteten Kapseln betrachten, diese sind, wie ich oben bemerkte, nur mehr oder weniger konzentrisch angeordnete Grundsubstanzen von einem in histiologischer und histochemischer Beziehung oft sehr kompliziertem Bau. Allerdings kann man häufig sehen, wie sich Schichten von Kollagen, Albumoid oder Chondromucoid innen an der Wand einer Knorpelhöhle, deren frühere innere Wand noch eine Zeitlang er-

1) Diese ist eine stärkere Grenzschicht, die mit der Filarsubstanz der Zelle in Verbindung steht, ganz wie es mit den echten Knorpelzellen in geringerem Masse der Fall ist.

2) Die ebenso reagiert wie amorphe chondroitinschwefelsäurehaltige Knorpelgrundsubstanz.

kennbar sein kann, abgesetzt oder entwickelt haben; die Verhältnisse komplizieren und ändern sich aber ja unablässig, teils wegen der Umlagerung, die stets in der Knorpelgrundsubstanz vorgeht, und wegen des selbständigen Wachstums der letzteren, teils wegen der Entwicklung neuer Zellen. Viele derjenigen Bildungen, die beim ersten Anblick als „Mutterkapseln“ aussehen, erweisen sich bei näherer Untersuchung nur als Äusserungen der Neigung zur zonalen Anordnung in der Beziehung zu den Zellen und den Zellengruppen (zum Teil mit sekundären chemischen Differenzierungen der Grundsubstanz verbunden), die ich früher hervorhob, und die sich nur bei mehr oberflächlicher Betrachtung durch die Annahme der Persistenz der Knorpelkapseln in der Grundsubstanz erklären zu lassen scheint. Die verhältnismässig zusammengesetzte Struktur, welche die Knorpelgrundsubstanz aufweist, besonders die fibrilläre Struktur, die sich durchaus nicht um „Kapseln“ oder Zellenterritorien bekümmert, und die sich eventuell ganz bis an das Endoplasma in der innersten Schicht der Grundsubstanz nachweisen lässt, macht die genannte Theorie von der, wenn ich so sagen darf, mosaikartigen Zusammensetzung der Grundsubstanz aus miteinander verschmolzenen Zellkapseln auf immer zur Unmöglichkeit. Die grosse Mannigfaltigkeit in der Entwicklung der Knorpelgrundsubstanzen und überhaupt gewisser Bindegewebsgrundsubstanzen, die ich nachgewiesen habe, und die komplizierten Prozesse, Umlagerungen und dergl., welche die Knorpelgrundsubstanz so deutlich zeigt, erklären vielleicht besser als alles andere, dass die Theorien, die sich auf „Knorpelzellen“, „Kapseln“ und „hyaline Substanz“ stützten, nicht mehr in Betracht kommen können. Selbst wenn man den Begriff der Kapsel nicht in seinem ursprünglichen Sinne und Umfange zu behaupten vermag, soll hiermit aber doch nicht gesagt sein, dass man notwendigerweise den Gebrauch des **Wortes**

Kapsel aufgeben müsse, wenn man nur darüber im klaren ist, dass dasselbe ein mehr deskriptiver Terminus ist. Es giebt ja alle die vielen Fälle, wo die innerste (oder die innersten) Schicht der Grundsubstanz wegen der Lichtbrechung, oder weil sie sich mehr oder weniger konzentrisch oder parallel zu dem hält, was wir praktisch die äussere Begrenzung der Zelle, des Endoplasmas nennen müssen (dieselbe sei nun verästelt oder auch nicht), sich der Zelle mehr anschliesst als in anderen Fällen und mithin mehr oder weniger deutlich als eine „Kapsel“ um letztere differenziert ist. Die Frage nach der Knorpelkapsel resultiert nun in der Konklusion dass die „innersten“ Schichten der Grundsubstanz um die Zelle zuweilen als ein Ektoplasma in engerem Sinne in eine mehr oder weniger deutliche „Kapsel“ differenziert sein können, zuweilen aber auch nicht. Schon oben bemerkte ich, dass die Kapseln optisch mehr oder weniger anscheinend gegen die übrige Grundsubstanz wie auch gegen die Zelle abgegrenzt sein können. Mitunter ist die Abgrenzung gegen die Grundsubstanz wesentlich eine optische (Unterschied der Lichtbrechung), oft lässt sich aber auch eine Differenz in chemischer¹⁾ und in tinktorieller Beziehung nachweisen. Die „Kapselpartie“ kann dann, relativ betrachtet, etwas

¹⁾ Z. B. rücksichtlich der Löslichkeit in siedendem Wasser oder der Maceration und Digestion bei 40—50° C. in Aqu. destill., eventuell mit Zusatz von ein wenig Salzsäure. Man erhält dann oft die Kapsel oder die der Zelle zunächst liegende Schicht isoliert. Andererseits kann man durch Färbung nachweisen, dass das Kollagen darin mit dem Bindegewebe der übrigen Grundsubstanz in Verbindung steht; durch andere Reagentien, z. B. Alkalien, wird die Kapsel aufgelöst wie sonst das Chondromucoid. Dass solche Differenzen der Löslichkeitsverhältnisse der Grundsubstanz anzutreffen sind, ist ja leicht verständlich. Man vergleiche hiermit, was ich früher über die ungleiche Widerstandsfähigkeit des Bindegewebes des Knorpels bemerkte, die sich nach der Durchdringung mit Chondromucoid und nach der Art des Tieres richtet. — Die „Kapseln“ um Knorpelzellen im Knorpel der Amphibien werden relativ leichter isoliert als im Knorpel der Säugetiere u. s. w.

stärker basophil sein, so dass sich häufig auch nach Färbung eine äussere Grenzlinie nachweisen lässt, d. h. die ausserhalb der Kapsel liegende Grundsubstanz ist etwas weniger basophil; die Grenzlinie selbst kann ganz scharf oder mehr verwischt sein. Auch im Verhalten gegen verschiedene Farbstoffe (z. B. dünnes, event. schwach essigsäures Methylviolett und dergl.) ist häufig aber nicht immer, eine Differenz zwischen dem der Zelle zunächst liegenden und dem weiter nach aussen liegenden Teile der Grundsubstanz. Die „Kapsel“ färbt sich zuweilen metachromatisch rot, z. B. mit dünnem, saurem Methylviolett. Prinzipielle Bedeutung haben diese Differenzen, deren Anzahl sich natürlich leicht vermehren lässt, aber nicht. Das Verhalten der „Kapsel“ und der Grundsubstanz zur Zelle, zum Endoplasma, wurde ja bereits angedeutet. Im Knorpel pflegt dasselbe so zu sein, dass der Zusammenhang des Endoplasmas mit der Grundsubstanz, dem Ektoplasma, weniger fest ist, so dass die Knorpelzelle, wenn sie einschrumpft, z. B. wegen angewandter Reagentien, sich gewöhnlich von den Wandungen der Knorpelhöhle, der Innenseite der Knorpelkapsel, retrahiert, was sich direkt unter dem Mikroskop verfolgen lässt, denn in äusserst vielen Fällen kann man ja schon im frischen und lebenden Knorpel die „Grenze“ zwischen der Zelle, dem Endoplasma, und der Grundsubstanz gewahren. An gewissen Knorpeln, z. B. von Triton und Frosch, wo ich die lebenden Knorpelzellen unter dem Mikroskop (Immersion) ohne Zusatz beobachtete und darauf, ebenfalls unter dem Mikroskop, verschiedene Reagentien und Fixationsmittel wie Osmiumsäure, dünne Jodjodkaliumlösung, Jodserum, Pikrinsäure, Alaunlösung (5⁰/₀) u. s. w. zusetzte, gelang es mir in mehreren Fällen, zu konstatieren, dass die doppelt konturierte, stark lichtbrechende und anscheinend homogene Kapsel, die ich um die lebenden Knorpelzellen sah, in der That aus zwei Bestandteilen „zusammengesetzt“ war. Wurde z. B.

eine dünne Jodjodkaliumlösung¹⁾ zugesetzt, so sonderte sich die Zelle nach einiger Zeit ein klein wenig von der Grundsubstanz ab, und es erwies sich dann, dass die Zelle, das Endoplasma, von einer Pellicula, einer äusseren, etwas stärker lichtbrechenden Schicht umgeben war, die, wie die Untersuchung mittelst der gewöhnlichen verschiedenen histologischen Methoden ergab, aus (Fig. 14—15) einem feinen, mit der Filarsubstanz und dem Spongioplasma der Knorpelzelle in Verbindung stehenden Netzwerk bestand und im Verein mit der innersten, ebenfalls stärker lichtbrechenden Schicht der Grundsubstanz die doppelt konturierte, anscheinend homogene Knorpelkapsel gebildet hatte. Zeichnete man die Zellen nebst deren Kapseln erst lebend und darauf nach Reagenzzusatz, so konnte man auch hierdurch, ausser durch direkte Beobachtung und durch Messung der Dicke der „Kapsel“ und der Komponenten, noch ferner die ganz interessante Thatsache konstatieren, dass dieselben Kapsel, die sich lebend als eine einzige doppeltkonturierte homogene Schicht ausnahm, in der That zusammengesetzt war aus 1. der „innersten“ Schicht des Ektoplasmas und 2. der „äussersten“, eine Pellicula bildenden Schicht des Endoplasmas. Ich werde dies später anderswo näher erörtern, wie auch die Frage nach dem Zusammenhang zwischen dem Endo- und dem Ektoplasma.

In dieser Relation erwähne ich nur noch eine einzelne Erscheinung, die auf das Verhalten der Knorpelzellen zur Grundsubstanz ebenfalls einiges Licht wirft. Betrachtet man Knorpelschnitte, die z. B. in Alkohol absol., Sublimat, Sublimat-Eisessig und verschiedenen anderen Fixationsmitteln fixiert wurden, so findet man bekanntlich oft, jedoch nicht immer, viele, mit-

1) Die Wirkung derselben war zunächst eine leicht macerierende und schwach fixierende, die Knorpelzellen schrumpften fast gar nicht ein. Das Bild erhielt sich 24 Stunden hindurch und länger wesentlich unverändert in der feuchten Kammer.

unter fast alle, „Knorpelzellen“ etwas, ganz wenig oder ziemlich bedeutend, von der inneren Seite der „Knorpelhöhle“ retrahiert und gleichsam mit „Stacheln“ dicht besetzt, gewöhnlich so, dass die äussere Seite der Zelle und die innere Seite der Knorpelhöhle gleich „stachlig“ sind. Sehr oft sieht man, wie eine Menge der Stacheln an der Zelle mit Stacheln an der inneren Seite der Knorpelhöhle zusammenhängen, andere dagegen nicht. (Fig. 16, 17, 18.) Diese Erscheinung hat man teils als feine, radiäre Zellausläufer beschrieben, die sich bis in die Grundsubstanz erstrecken sollten und erst nach der Retraktion der Zelle zum Vorschein kämen; teils hat sie veranlasst, dass man von radiär gestreiften und porösen Kapseln redete, wie sie auch noch andere Deutungen fand. Meinen Untersuchungen zufolge verhält die Sache sich so, dass die innerste Schicht des Ektoplasmas und die äusserste Schicht der Zelle, des Endoplasmas, eine sehr oft sowohl Chondromucoid als auch feinste Fibrillen enthaltende, weiche, gemeinsame Grenzschicht, die gewissermassen zu beidem gehört, zum Bindeglied gehabt haben. Wegen der Retraktion oder Schrumpfung des Endoplasmas ist diese weiche, vielleicht klebrige Schicht zerteilt und zu Fasern ausgezogen worden. Dass dies die richtige Deutung ist, lässt sich aus mehreren Umständen ersehen, teils durch direkte Beobachtung der Bildung unter dem Mikroskop, teils aber auch aus dem tinktoriellen Verhalten der Stacheln. Diese sind nämlich sehr stark basophil, ebenso stark wie die innerste Schicht der Knorpelhöhle und, was bezeichnend ist, wie die äusserste Schicht der retrahierten Zelle, selbst wenn die übrigen Teile der letzteren auch sonst sehr wohl stark acidophil sein können. (Fig. 17—18.) Auch in anderen Beziehungen zeigen die „Stacheln“ völlige Übereinstimmung mit der innersten Schicht der Grundsubstanz und der Aussenseite der Zelle ansitzenden Schicht¹⁾.

¹⁾ Je nach der Natur der Fixierungsflüssigkeit können die Dichte und die Form der Stacheln der Zellen indes grosse Verschiedenheit darbieten. Leicht

Endlich erübrigen noch die morphologischen Verhältnisse der Stacheln. — Untersucht man diese Bildungen in den verschiedensten Medien, Alkohol, Wasser, Glycerin-Wasser, u. s. w., ungefärbt oder gefärbt, eventuell in Balsampräparaten, so sieht man, wie die „Stacheln“ an der äusseren Seite der Zelle mit kegelförmiger Basis beginnen, sich darauf gewöhnlich verzüngen und, wenn sie mit der Schicht an der inneren Seite der Knorpelhöhle in Verbindung stehen, auch hier mit einem kleinen Kegel enden, dessen Basis der basophilen Schicht an der inneren Seite der Knorpelhöhle zugekehrt ist, an derselben festsetzt und mit ihr zusammenfliesst. Nie sah ich, dass diese Stacheln sich bis in die Grundsubstanz fortsetzten oder in einem kleinen Trichter einmündeten, dessen Mündung der Knorpelhöhle zugekehrt war. — Letztere Anordnung ist freilich von einigen Autoren beschrieben worden, nach sehr sorgfältiger Untersuchung dieser Bildungen an einem sehr grossen Materiale kann ich jedoch mit Bestimmtheit erklären, dass dergleichen Wahrnehmungen anders gedeutet werden müssen¹⁾; man hat z. B. den Raum zwischen zwei konischen Stacheln an der inneren Seite der Knorpelhöhle, deren Verbindung mit der Zelle zerrissen war, für die trichterförmige Einmündungsstelle der von mehreren Autoren (z. B. Budge) supponierten feinen radiären Kanäle gehalten, die von der Knorpelhöhle ausstrahlen sollten. Ebenfalls kann man feine Faltungen der inneren Kontur der Knorpelhöhle finden, die sich u. a. als kleine abgerundete Zacken präsentieren können, zwischen denen dann natürlich kleine Einschnitte

macrierende Flüssigkeiten, Jodjodkaliumlösung, Jodserum, 33% Alkohol, 2% NaCl-Lösung u. s. w. geben oft keine charakteristischen oder auch nur wenige Stacheln der Zellen in einem frischen Knorpelschnitt. Dasselbe gilt zum Teil von Osmium oder wässerigem Formol.

¹⁾ Wenn z. B. J. Arnold (8) noch 1898 diese künstlichen Produkte abbildet und als feine radiäre Zellausläufer beschreibt, kann ich diese Deutung nicht anerkennen. Retterers (202) Ansicht von diesen Bildungen ist mir nicht ganz klar.

mit ihren Spitzen der Knorpelhöhle abgekehrt entstehen. Diese Erscheinung hat ihren Ursprung¹⁾ jedoch in der Schrumpfung der Knorpelgrundsubstanz um die betreffende Knorpelhöhle und hat mit den „Stacheln“ direkt nichts zu thun, ist von denselben jedenfalls ganz verschieden.

Im Vorhergehenden bezeichnete ich die Strukturen als „Stacheln“; dieser Ausdruck ist insofern unkorrekt, als ich nachwies, dass was sich als Stachelbildung oder als feine Verbindungsfäden zwischen der Oberfläche der Zelle und der inneren Seite der Knorpelhöhle präsentiert, in der That die Wände oder die Reste von Wänden eines „Kammerwerks“²⁾ sind, die sich ganz natürlich in der „klebrigen“ mucinösen, basophilen Grenzschicht „zwischen“ dem Ektoplasma und dem Endoplasma bilden können, wenn letztere sich retrahieren. Zerbersten die Wände gänzlich oder teilweise, so erhalten wir bezw. frei endende Stacheln oder Verbindungsfasern. Grössere oder kleinere Überreste des Kammerwerks lassen sich bei sorgfältiger Untersuchung sehr oft nachweisen, u. a. als ein feineres oder gröberes polygonales Maschenwerk (Fig. 17) sowohl an der inneren Seite der Knorpelhöhle als an der Oberfläche des Endoplasmas. Ein solches grobes Maschenwerk an der inneren Seite der Knorpelhöhle beschrieb z. B. Hammar³⁾ (l. c. I. S. 287). Indem ich mir vorbehalte, dieses Verhalten genauer zu erörtern hebe ich nur hervor, dass das Kammerwerk ganz fein, kaum sichtbar, oder auch, besonders in altem Knorpel, ziemlich grob

1) Diese Faltung der Wände der Knorpelhöhle durch Schrumpfung der Grundsubstanz hat B. Solger 1887—1888 beschrieben und abgebildet, ich selbst fand häufig beide Strukturen in demselben Schnitt.

2) Nicht zu verwechseln mit Bütschlis hypothetischem „Wabenwerke“.

3) Ein ähnliches grobes Maschenwerk und gewisse gröbere Verbindungsfäden zwischen dem retrahierten (resp. vakuolisierten) Endoplasma ist das von Spina (1886) als ein radiäres, pericelluläres Kanalsystem mit Zellausläufern beschriebene und abgebildete.

sein kann¹⁾. Mit einer „Wabenstruktur“ der Knorpelgrundsubstanz hat es durchaus nichts zu schaffen, denn eine solche giebt es nicht. Das Kammerwerk ist nicht präformiert, es ist aber anzunehmen, dass seine Bildung durch die physische und chemische Beschaffenheit der Grenzschicht prädisponiert wird; es giebt eine Weise an, wie diese und zum Teil auch die Zelle gegen gewisse Einwirkungen reagiert. Seine Entstehung ist in den meisten Fällen fremden Einwirkungen zu verdanken, speziell also gewissen unserer Reagentien und Fixationsmittel. Am häufigsten ist es ein fixiertes Bild gewisser durch die geänderten osmotischen Gleichgewichtsverhältnisse entstandener Strukturen²⁾, hieraus folgt aber nicht, dass diese Bilder bedeutungslos oder wertlos wären, denn das lebende

¹⁾ Der Raum zwischen den „Stacheln“ oder, wenn die Zelle ohne besondere Stachelbildung eingeschrumpft ist, der Raum zwischen der Zelle und der inneren Wand der Knorpelhöhle ist natürlich mit etwas ausgefüllt, gewöhnlich mit einer Substanz, die auch nach direkten, von mir angestellten Beobachtungen, vom Endoplasma selbst herausgepresst sein muss, und die bald mehr wässrig, bald fester sein kann. Mitunter ist sie sehr stark chondroitinschwefelsäurehaltig, und mithin erhält die thatsächlich eingeschrumpfte Zelle oft eine Art basophiler Kapsel, die dicker ist als die ursprüngliche, mitunter ist sie nur wenig chondroitinschwefelsäurehaltig. Ist die Substanz sehr wässrig, so ist sie oft gar nicht zu gewahren, in vielen Fällen wohl auch weil die Stacheln die festeren, von den Zellen ausgeschiedenen Substanzen gerade absorbieren und sich zum Teil aus denselben bilden, während das Wasser im Zwischenraume zurückbleibt. Die von Neumann erwähnte pericelluläre Substanz ist in einigen Fällen wirklich von der lebenden Zelle ausgesondert worden, in den meisten anderen Fällen ist die pericelluläre Substanz oder der pericelluläre Raum (zwischen dem retrahierten Endoplasma und der inneren Seite der Knorpelhöhle resp. der Kapsel aber, wie gesagt, ein künstliches Produkt. Durch den Umstand, dass die Zelle anscheinend die Knorpelhöhle erfüllt, darf man sich daher nicht zu dem Glauben verleiten lassen, die Zelle könne in diesem Falle nicht eingeschrumpft sein.

²⁾ Dass solche Bilder am häufigsten durch Fixationsmittel entstehen, die stark fällend, wie z. B. der Alkohol, und schnell koagulierend wirken, ist natürlich. Man kann auch gewahren, dass die Struktur, die man erhält, wenn man das Stückchen z. B. mit Formol-Alkohol oder Alkohol abs. fixiert und Schnitte desselben in der Fixationsflüssigkeit oder in Alkohol untersucht, sich in einigen Fällen ändert, wenn man Wasser zusetzt. Hierauf werde ich mich jedoch nicht näher einlassen, da es keine so grosse Bedeutung hat.

Gewebe kann uns an gewissen Zellen und besonders in älteren Knorpeln (z. B. Laryngo-Trachealknorpel vom Menschen, Ochsen u. s. w.) allenfalls ähnliche Erscheinungen zeigen. Ich vermochte nämlich durch Untersuchung überlebender Knorpel (ohne Zusatz) zu konstatieren, dass um einige Knorpelzellen oder in diesen (namentlich in den peripheren Schichten) oder an einem Teile ihrer Oberfläche albumoide¹⁾ Massen oder Körnchen in einem Maschen- oder Kammerwerk abgelagert waren, das in vielen Fällen aus Resten der Filarsubstanz und des Spongioplasmas des Endoplasmas bestand, sich in anderen Fällen aber vielleicht mit dem Kammerwerk oder Maschennetz („Stacheln“) homologisieren liess, das ungleich häufiger durch Reagenzwirkung an der „Grenze“ zwischen dem Endoplasma und dem Ektoplasma gebildet wird. Besonders auffallend wird es in ganz einzelnen Fällen, die man dann und wann, aber nicht gerade ganz häufig, im Knorpel antrifft, nämlich bei den echten radiär gestreiften Kapseln²⁾. Ausser der durch die „Stachelbildung“ künstlich hervorgerufenen radiären Struktur um die Zelle (die man auch als radiäre Streifung der Kapsel beschrieben hat) findet man nämlich auch Zellen mit einer ziemlich dicken albumoiden „Kapselschicht“, die stark lichtbrechend, mehr gelblich gefärbt ist, und worin es mir in einigen Fällen³⁾ gelang, schon am lebenden Gewebe eine feine radiäre Streifung zu erblicken (mit dem APOCHROMAT 3. 1,40.

1) Dieser sehr widerstandsfähige Stoff ist in vielen Fällen gewiss schon im lebenden Gewebe zu erkennen; seine Natur lässt sich darauf durch Behandlung des Schnittes mit Reagentien weiter verifizieren; und, was hier von Wichtigkeit ist, es entstehen bei nachfolgender Reagentienwirkung keine Bildungen, die ihm ähnlich wären. — Der Laryngo-Trachealknorpel älterer Kälber oder namentlich ausgewachsener Ochsen (auch Pferde) ist zu diesen Beobachtungen besonders geeignet.

2) Arnold hat (l. c. 1898) einen ähnlichen Fall abgebildet.

3) Besonders im Knorpel des Larynx einer (älteren) Katze, jedoch auch anderswo, z. B. beim Kalbe, Rinde und bei Amphibien.

Kompensat. Ocular 6—8). Bei nachfolgender Fixation u. s. w. erwies diese sich als der durch Reagentien gebildeten Stachelung analog, nur waren die Maschenräume mit Albumoid gefüllt. Schon längst hat man eine solche „Körnung“ im Umkreise der Knorpelzellen beschrieben¹⁾. In einigen Fällen war dies gewiss eine falsche Deutung der Stachelbildung, in anderen Fällen hatte man hier Albumoid- oder Elastinkörnchen. Untersucht man nun eine solche „Kapsel“, die keine gar zu dichte Körnung zeigt, von der Fläche, so kann man nach Färbung²⁾ des Albumoids mitunter sehen, dass die Albumoidkörnchen gleichsam in den Lücken eines Maschenwerks liegen. Dies, damit zusammengehalten, dass ich Albumoidkörnchen nachzuweisen vermochte, welche die „Vakuolen“ in den peripheren Schichten des Knorpelendoplasmas erfüllten, kann darauf hindeuten, dass die Prädisposition zur Kammerwerksbildung, die wir u. a. bei gewissen Fixierungen in der Grenzschicht zwischen dem Endo- und dem Ektoplasma ausgesprochen finden, auch für Prozesse von Wichtigkeit sein kann, die, wenngleich in weit geringerem Umfange, im lebenden Gewebe vorgehen³⁾. Die erwähnten hypothetischen, sogenannten radiären „Zellausläufer“ beruhen also auf einer falschen Deutung; im üblichen Sinne des Wortes existieren diese gar nicht.

Es können indes sehr wohl wirkliche Ausläufer des Endoplasmas vorkommen, die mehr radiär zu den Knorpelzellen geordnet sind (an einem anderen Orte werde ich dergleichen Formen abbilden und beschreiben); diese sind dann aber lange nicht so

1) Vgl. z. B. Deutschmann, Schottelius, Ranvier u. a. m.

2) Mit Methylviolett, dünnem Salzglycerin, wie oben angegeben.

3) Auch die Fälle von radiär gestreiften „Kapseln“, die nicht albumoid sind, und die man dann und wann, am leichtesten an fixierten Präparaten gewahrt, sprechen hierfür. Solche echten radiär gestreiften Kapseln dürfen nicht mit denjenigen verwechselt werden, die von der „Stachelbildung“ durch Retraktion des Endoplasmas herrühren.

zahlreich und kommen bei weitem nicht allgemein vor, und namentlich müssen sie, damit ihr wirkliches Vorhandensein anerkannt werde, eine ganz andere Kritik und Prüfung ertragen können als diejenigen Strukturen, die bisher in den meisten Fällen als Beweis angeführt wurden; u. a. kann man in den wirklich positiv beweisenden Fällen die Zellausläufer als echte Protoplasma-Endoplasmaverlängerungen bis in die Grundsubstanz hinein verfolgen.

In diesem Zusammenhang führe ich noch an, dass ich in vielen, bei weitem aber nicht allen Fällen unzweifelhaft gesehen habe, wie echte feine Filarfibrillen sich direkt aus dem Endoplasma in Bindegewebsfibrillen (kollagenen Fibrillen) bis tief in die „hyaline“ Knorpelgrundsubstanz fortsetzen (Fig. 19). Ebenfalls sah ich, von grösseren Endoplasmaanastomosen abgesehen; wie eine grössere oder kleinere Anzahl feiner Verlängerungen der Filarsubstanz aus einer Knorpelzelle durch „hyaline“ Grundsubstanz hindurch in benachbarte Zellen eindringen, dies kann gelegentlich sowohl in ausgewachsenem als in ganz jungem, fötalem Knorpel vorkommen; in letzterem, besonders in kräftig wachsendem Knorpel ist es nicht selten (Fig. 20—21). Meistens sind diese Verbindungen unter den Zellen nur an einem begrenzten Teile der Zelle vorhanden, und in diesen Fällen werden natürlich, wenn das Endoplasma sich gelegentlich von der inneren Wand der Knorpelhöhle retrahiert hat, „Verbindungsfasern“ aus der Zelle in die Grundsubstanz anzutreffen sein, und selbstverständlich kann dann auch ein Teil der basophilen Grenzschicht, welche die „Stacheln“ zu bilden vermag, die Bindegewebsfibrillen — oder Endoplasmafibrillen umgeben, die den Spaltraum zwischen der Zelle und der inneren Wand der „Kapsel“ durchlaufen.

Es kann sehr wohl eintreten, dass „Stacheln“, als künstliche Produkte, an einer Zelle zu finden sind, die ausserdem echt fibrillären Konnex mit der Grundsubstanz zeigt; selbstver-

ständig sind die beiden Bildungen aber prinzipiell verschieden. — Diese Kontinuität zwischen einigen, oft nicht gar wenigen Filarfasern des Endoplasmas und Bindegewebsfibrillen der Grundsubstanz oder Filarfasern benachbarter Zellen, die ich ebenfalls beobachtet habe, ist bei weitem nicht bei allen Knorpelzellen oder in allen Knorpeln zu finden, dies ist aber ja nur, was wir so häufig im gewöhnlichen Bindegewebe gewahre¹⁾. Man darf dieses Phänomen nicht generalisieren und als für alle Knorpelzellen geltend annehmen²⁾. Meinen Untersuchungen zufolge ist es durchaus unthunlich und unberechtigt, alle hypothetischen „radiären Zellausläufer“ dadurch retten zu wollen, dass man sie mit der von mir besprochenen Kontinuität der Fibrillen in Zusammenhang bringt, denn eine solche giebt es in vielen Fällen gar nicht, was die Stacheln betrifft; sie lässt sich jedenfalls mit Hilfe selbst der besten optischen Mittel oder der Methoden, mittelst deren wir die anderen echten, sehr feinen Fibrillenanastomosen und Zellausläufer zu erblicken vermögen, nicht nachweisen. Übrigens spricht das ganze Verhalten der „Stacheln“, u. a. ihre grosse Abhängigkeit von den Fixationsmitteln, welche die echten Zell Anastomosen und Fibrillenausläufer bei weitem nicht in so hohem Masse zeigen, entschieden gegen eine solche Erklärung und solche Generalisierung der genannten Verhältnisse.

1) Vgl. meine Untersuchungen über den Discus intervertebralis.

2) Das Thatsächliche ist, dass an vielen Stellen der Knorpel (besonders leicht nachweisbar in älteren, wie gesagt aber auch in jüngeren Knorpeln) ein intimer Zusammenhang zwischen dem Endoplasma (z. B. dessen Fibrillen) und dem Ektoplasma, der „Grundsubstanz“, resp. deren Fibrillen oder Körnerreihen existiert, resp. persistiert oder auch sich ausbildet. Man kann diesen Zusammenhang nun gegebenenfalls sowohl bei retrahiertem als auch bei unretrahiertem Endoplasma konstatieren, die Richtung der Fibrillen im Ekto- und Endoplasma kann aber variabel sein; sie kann radiär zur Knorpelhöhle stehen oder mit dieser konzentrisch verlaufen u. s. w.

Zur Orientierung über dergleichen Phänomene empfehle ich die Untersuchung z. B. dünner Schnitte von älterem Trachealknorpel des Menschen oder Ochsen (*cartilago cricoid.*) und von jungem fötalem Knorpel (z. B. der Schweinföten, hier sind sie als die Überreste der „Zellteilung“ aufzufassen).

Dass die Knorpelzellen (das Endoplasma) **keine typische** Form haben, ist ja bekannt, und es lässt sich hierüber im allgemeinen wohl nicht viel sagen. Es handelt sich denn auch wesentlich darum, ob die Knorpelzellen verästelt oder nicht verästelt sind, ob sich Zellanastomosen finden oder nicht. Auch in dieser Beziehung ist streng zu sondern zwischen 1. echten endoplasmatischen Zellverästelungen nebst Anastomosen und 2. Pseudostrukturen, die z. B. von Heitzmann¹⁾ als Zellausläufer, Zellanastomosen u. dgl. gedeutet wurden. Wie man mikroskopisch bestimmt, was eine Zelle, ein Endoplasma ist, wie man in zweifelhaften Fällen gezwungen werden kann, alle uns jetzt verfügbaren Untersuchungsmethoden, nicht zum wenigsten die Untersuchung am frischen Gewebe mit nachfolgender Reagenzbehandlung unter dem Mikroskope systematisch in Anwendung zu bringen, brauche ich natürlich nur eben wieder zu berühren. Nur hebe ich hervor, dass viele Fälle sich jetzt leichter unterscheiden lassen, weil wir Mittel besitzen, die Bestandteile chemisch und tinktoriell darzustellen, so das Chondromucoid und namentlich das Bindegewebe der Grundsubstanz. Hierdurch im Verein mit den anderen Untersuchungsmethoden wird es ja möglich, positiv zu bestimmen, was zu den Pseudostrukturen der Grundsubstanz ge-

1) C. Heitzmann (96) 1872. Ausserdem (98) 1883. S. 149—193, 193—225 und 225—270, wo er u. a. Spina (240—243) lobt wegen seiner vortrefflichen „Alkoholmethode“ zur Darstellung der „Zellausläufer“. Da nun Heitzmann auf diese Weise selbst die Identität seiner eignen mit Spinass Strukturen anerkennt, und da letztere, wie andere ähnliche, mittelst meiner Methoden leicht als Pseudostrukturen der Grundsubstanz zu erkennen sind (die durch partielle Umlagerungen und Schrumpfungen der Knorpelfibrillen und des Chondromucoids entstehen), so ist mithin auch auf diesem Wege ausser auf dem der direkten Nachprüfung bewiesen, dass Heitzmanns Netzwerk aus radiären Zellausläufern und Knorpelkanälen, das den Theorien dieses Forschers gemäss das Protoplasma aller Zellen untereinander vereinen sollte, zu der sehr grossen und umfassenden Gruppe von Bildungen gehört, die man als Pseudostrukturen im Knorpel bezeichnen muss. Vgl. auch Colomiatti (37) (1874), der ebenfalls Heitzmanns Bilder für künstliche Produkte erklärt.

hört, und sehr ausgedehnte Untersuchung und Nachprüfung haben mir gezeigt, dass solche Fälle die weitaus vorwiegenden sind.

Zu verlangen ist, dass das, was man Ausläufer des Endoplasmas, des Protoplasmas, nennen will, mit unzweifelhaften Zellen in Zusammenhang stehe und in solche übergehe¹⁾, indem zugleich zu bedenken ist, dass derartige Ausläufer nicht immer während ihres ganzen Verlaufes „protoplasmatisch“ zu bleiben brauchen, sondern eventuell total oder partiell in mehr ektoplasmatische Bildungen übergehen können, z. B. zu echten Elastinfasern, Bindegewebsfibrillen u. dgl. werden. Häufig kann man sehen, dass Zellausläufer, welche zwei Zellen miteinander verbinden, in der Mitte ihres Verlaufs nicht eigentlich „protoplasmatisch“ im bekannten üblichen Sinne sind, wie das mehr perinukleare Endoplasma, sondern sich an Aussehen, Lichtbrechung, Färbungsverhältnissen und anderen Reaktionen gleichsam gewissen „ektoplasmatischen“ Bildungen nähern, an Elastin oder weisses Bindegewebe²⁾ erinnern, kurz, mehr den Charakter von „Albumoidstoffen“³⁾ annehmen. Ich habe in den

1) Dies gilt natürlich auch von Zellen, deren Kern degeneriert u. s. w. ist; zuweilen verhilft uns indes erst die Genese oder das spätere Verhalten der Bildungen — oder eine verbesserte Methodik — zum Erlangen der Klarheit.

2) Um Missverständnissen vorzubeugen, sage ich absichtlich nicht Bindegewebsfibrillen.

3) Freilich weiss ich, dass die Knorpelzellen selbst gegen verschiedene Zersetzungsmittel, Kochen, starke Alkalien oder Säuren u. s. w. oft äusserst widerstandsfähig sind, und dass sie aus sehr widerstandsfähigen Proteinstoffen bestehen. Man entschuldige die mangelhafte Präzision der Ausdrücke, die ihren Grund in unserer relativen Unkenntnis der genaueren chemischen Natur und der gegenseitigen Anordnung des Gemisches von Stoffen, das man „Protoplasma“ nennt, zu suchen hat. Es liegt ausserhalb meines Plans, auf die chemische Zusammensetzung der Zellen und auf deren Reaktionen einzugehen. Wenn man weiss, wie grosse Uneinigkeit noch jetzt über Protoplasmastrukturen herrscht, ist es klar, dass es ziemlich nutzlos sein würde, in diesem Zusammenhang die wahrscheinliche Lokalisation der in einigen Zellarten nachgewiesenen chemischen Stoffe zu versuchen, ja auch, sich nur in den Hauptzügen darüber zu äussern.

Zellen des Discus intervertebralis Beispiele hiervon nachgewiesen, wie solche auch in den peripheren, perichondralen Schichten des hyalinen Knorpels und unter den Gelenkoberflächen zu finden sind. Nicht wenige Elastinfasern, z. B. in den peripheren Schichten des Gelenkknorpels und anderer Knorpel lassen sich auf verästelte Zellen zurückverfolgen, die entweder mittelst mehr protoplasmatischer Ausläufer oder auch zugleich mittelst der erwähnten **albumoidartigen** Ausläufer zum Teil miteinander anastomosieren. — Ich setze hinzu, dass sich oft nachweisen lässt, dass die sogenannten umspinnenden Fasern der Bindegewebsbündel und die spärlichen langgestreckten „Elastinnetze“ um Sehnenbündel oft in einer Beziehung wie der genannten zu den „Zellen“ stehen¹⁾. Sieht man vorläufig von derartigen Verhältnissen ab, der thatsächlich die anscheinend einfache Frage nach der Form und Ausdehnung der „Knorpelzellen“ sehr oft komplizieren, so ist es ja eine bekannte Sache, dass es einerseits hyalinen Knorpel giebt, in welchem die Zellen durchweg eine ziemlich einfache, wenig oder gar nicht verästelte Form haben, andererseits aber Knorpel, in denen die Zellen durchweg verästelt sind.

So haben die Knorpel der Kephelopoden und der Selachier durchweg mehr oder weniger, oft reich verästelte Endoplasmazellen mit verschiedenartig entwickelten echten Protoplasmaanastomosen, während eine äusserst grosse Menge der hyalinen Knorpel, z. B. von Säugetieren, Vögeln, Amphibien u. s. w. ziemlich einfach geformte Zellen haben, entweder ganz rundliche, kurze, dicke, mehr oder weniger

¹⁾ Vgl. z. B. Henles (101) bekannte „Kernfasern“. Ebenfalls nenne ich die Virchowschen sternförmigen Bindegewebskörperchen und Donders Hypothese, dass u. a. elastische Fasern u. dgl. sich aus den „Zellmembranen“ entwickelten, die aus einem besonders widerstandsfähigen Stoffe, der „tierischen Cellulose“ bestünden. F. C. Donders. (44) 1851—53.

prismatische, oder breite ohne besondere Verlängerungen¹⁾; oder die Formen sind etwas mehr unregelmässig, platt, gebogen, windschief, oft gestreckt mit mehreren oder weniger, kürzeren oder längeren Prozessen (wie z. B. sehr hübsch im hyalinen Laryngo-Trachealknorpel des Kalbes und vieler anderen Tiere ausgesprochen). Übrigens können die Zellen eines ganzen Knorpels und gewisser Abschnitte desselben ein mehr gleichartiges Aussehen haben, oder auch sind viele Formen untereinander gemischt zu finden, so zwar, dass sehr stark verästelte Zellen und unverästelte gewöhnlich nicht bunt untereinander vermischt sind; es kann aber sehr wohl stattfinden, dass z. B. einige Säugtierknorpel mit unverästelten Zellen stellenweise oder in bestimmten Abschnitten mehr oder weniger verästelte Zellen aufweisen. Ausserdem finden sich auch Übergangsteilen von sehr verschiedener Mächtigkeit aus Knorpel in Bindegewebe²⁾, Faserknorpel, Perichondrium, Gelenkkapsel u. dgl., wo wir sowohl unverästelte Knorpelzellen als sehr stark verästelte Zellen finden, die oft sehr interessante histiologische Verhältnisse darbieten, z. B. schöne Ektoplasmaabildungen um die Bindegewebszellen.

Ein genaueres Herzählen der Zellenformen, der Verteilung der Zellen und der eventuellen Zellanastomosen in den Knorpeln der einzelnen Tiere und der verschiedenen Tierarten gehört indes mehr zu den deskriptiv-topographischen Fragen der mikroskopischen Anatomie, auf die ich mich in diesem Zusammenhang

1) So durchweg in den meisten fötalen hyalinen Knorpeln, Amphibienknorpeln, ausserdem aber auch in vielen anderen hyalinen Knorpeln sowohl grösserer als kleinerer Tiere.

2) Wo das Bindegewebe in den hyalinen Knorpel hineingezogen wird, wie beim Epiphyseknorpel (nicht nur an der sogenannten „Encoche d'ossification“) und an anderen Stellen, wo die Grenzen des Knorpels sich wegen der sogenannten perichondralen „Apposition“ auf Kosten des Bindegewebes erweitern, behalten die Zellen des letzteren oft kürzere oder längere Zeit hindurch ihre verästelte und anastomosierende Form, wengleich die Anastomosen, wie oben bemerkt, keineswegs sämtlich rein protoplasmatisch zu sein brauchen.

nicht einlassen werde. Auch mit der Entwicklung der Knorpelzellen kann ich mich nicht beschäftigen; ich nenne nur, dass der Charakter des embryonalen Gewebes (meistens Bindegewebes), aus dem der Knorpel entsteht, ein sehr verschiedener sein kann. Als ein paar Beispiele unter vielen führe ich an, dass im Discus intervertebralis, den ich u. a. genauer untersuchte, die unverästelte oder nur wenig verästelte endoplasmatische Knorpelzelle aus reich verästelten, anastomosierenden (fast ganz endoplasmatischen oder, wenn man lieber will, „protoplasmatischen“) Bindegewebszellen durch eine ganze Reihe von interessanten Umbildungen entsteht. In anderen Fällen hingegen (so in vielen fötalen hyalinen Knorpeln, wenigstens bei Säugtieren, Vögeln und Amphibien) bildet sich sehr schnell, ja anscheinend fast unmittelbar, hyaliner Knorpel mit fast ausschliesslich unverästelten Endoplasmazellen aus dem sogenannten „Vorknorpel“, der sehr dicht aneinander liegende, ganz oder fast ganz protoplasmatische, grosskernige, kurze und ziemlich isodiametrische Zellen besitzt¹⁾. Die Zellen des auf diese Weise entstandenen hyalinen Knorpels sind denn auch rundlich, kurz prismatisch oder (von einigen Zellen der am meisten peripheren „perichondralen“ Schichten abgesehen) höchstens ein wenig eingezogen oder zugespitzt. Durchweg liegen sie sehr dicht aneinander und teilen sich lebhaft. Sehr oft trifft man, besonders in den jüngeren Stadien des fötalen Knorpels, bei näherer Untersuchung kurze, äusserst dünne oder etwas dickere oder breitere echte Protoplasma- (Endoplasma-) Verbindungen sowohl zwischen Schwesterzellen allein als auch zugleich zwischen mehreren (3—4, 5—6 . . .), zu derselben „isogenetischen“ Gruppe gehörenden und dicht aneinander liegenden Zellen an. Ich über-

1) Auf die Frage nach den Zellen des Vorknorpels und deren gegenseitigem Zusammenhang mittelst einer Menge feiner Protoplasmaanastomosen kann ich mich hier nicht einlassen.

zeugte mich, dass diese Protoplasmaanastomosen¹⁾ gewöhnlich nur vereinzelt oder in verhältnismässig geringer Anzahl vorkommen, und dass sie als Überreste von Zellteilungen aufzufassen sind; ihr in den frühen Stadien relativ häufiges Vorkommen beruht auf der grösseren Lebhaftigkeit der Zellteilung. Wenn die „Grundsubstanz“ allmählich im Vergleich mit den Zellen an Mächtigkeit zunimmt, verliert sich auch diese Endoplasmaverbindung, und findet sich später und in gewissen Altersstufen jedenfalls weit seltener oder auch gar nicht in vielen echt hyalinen Knorpeln oder in grossen Abschnitten derselben. Jedoch können später, wie Hammar in seinen interessanten Untersuchungen über die Gelenke, besonders die Gelenkknorpel des Menschen nachwies, und wie ich dies nach Untersuchungen teils an demselben Material, teils an Gelenkknorpeln von Kälbern und Ochsen verschiedener Altersstufen bestätigen kann, echte feinere oder gröbere, oft reich entwickelte endoplasmatische Ausläufer, Verästelungen und Anastomosen der Zellen im Gelenkknorpel und in Abschnitten des Gelenkknorpels, die in früheren Stadien sowohl des fötalen als des postfötalen Lebens entschieden keine derartigen Verästelungen zeigen, zu erscheinen beginnen. Ich muss indes darauf aufmerksam machen, dass dieses eigentümliche Verhalten wesentlich im Gelenkknorpel vorkommt (der ja auch sonst auf verschiedene Weise eine Sonderstellung einnimmt) und namentlich bei grösseren Tieren recht zum Vorschein kommt, während ich es nicht einmal annähernd so ausgesprochen z. B. im Laryngo-Trachealknorpel oder Rippen-

1) Universelle radiäre Endoplasmaverbindungen sind ganz sicherlich auch in diesen Stadien nicht anzutreffen; ich vermochte wenigstens nicht, welche Hilfsmittel ich auch gebrauchte, solche zu gewahren; im Gegenteil deutet alles darauf hin, dass der stark entwickelte Zusammenhang der Zellen des Vorknorpels mittels vieler feineren Verbindungen durch die Ausbildung des Ektoplasmas (der Grundsubstanz) wirklich aufgehoben und nicht nur maskiert wird. Man gedenke, wie leicht der ganz junge fötale hyaline Knorpel bei Druck zerbricht und die Zellen mit oder ohne anhaftende Schichten von „Grundsubstanz“ isoliert werden.

knorpel angetroffen habe, selbst wenn in diesen Knorpeln an gewissen Lokalitäten auch analoge Erscheinungen auftreten können. Besonders in der Umgebung der „Markraumbildungen“, der Gefäßkanäle und an weicheren Stellen kann man erwarten, viele interessante abweichende Verhältnisse der Knorpelzellen¹⁾ zu finden, hierunter eine starke Neigung wirklich echter Knorpelzellen, sich zu verästeln und lange, oft stark fibrillierte Protoplasmaausläufer in die Knorpelgrundsubstanz zu entsenden, miteinander zu anastomosieren und eventuell zu echten Bindegewebszellen zu werden (Fig. 7). Diese und andere merkwürdige Verhältnisse werde ich anderswo näher erörtern²⁾. Dass auch in jüngerem Knorpel unverästelte Knorpelzellen unter pathologischen Verhältnissen, Entzündungen u. dgl., sich verästeln und in echte Bindegewebszellen, wie auch in „Rundzellen“ übergehen können, ist ja bekannt. Übrigens muss man mit seinem Urteil über die Form der Zellen überall behutsam sein, um sich nicht von Pseudostrukturen der Grundsubstanz, von Schrumpfungen, Vakuolisierung und ähnlichen Änderungen des Endoplasmas täuschen zu lassen, die gelegentlich sehr wohl bei

1) Dass es allein Bindegewebszellen sein sollten, die mit den Gefässen in den Knorpel hineinwachsen und abgeänderte Knorpelzellen simulierten, davon ist gar nicht die Rede, was ich ausdrücklich betonen muss.

2) Das Verhalten der Knorpelzellen bei der endochondralen Verknöcherung und bei der direkten metaplastischen Verknöcherung des Knorpels, die gelegentlich vorgefunden wird, wie ich ebenso wie andere Forscher, mit Sicherheit beobachtet habe (vgl. gleichfalls Masquelin (1878), Ch. Julin (1880) u. m. a.), ferner die Verknöcherung des Epiphyseknorpels bei Rachitis (Koelliker), zeigt uns auch, dass entschieden unverästelte Knorpelzellen anfangen können, sich zu verästeln und mit Bindegewebszellen, die mit den Gefässen eindringen, in Kommunikation zu treten, u. s. w., und dass Knorpelzellen zu verästelten Knochenzellen werden können (in Knochen mit „grob fibrillierter, geflochten angeordneter“ Grundsubstanz). Bei der Bildung von Markräumchen oder der Bildung der sogenannten Emollitions foci im Knorpel, ohne Zusammenhang mit der Verknöcherung, ferner unter gewissen pathologischen Verhältnissen kann man deutlich sehen, dass ursprüngliche, unzweifelhafte Knorpelzellen auch als „Chondroklasten“ wirken, analog den Osteoklasten, freilich ohne morphologische Ähnlichkeit mit letzteren zu zeigen.

Reagenzwirkung auf viele Zellen auftreten können, namentlich in den tieferen Schichten und vorzüglich bei Zellen, die weniger konsistent, weniger protoplasmareich, sind, dafür aber mehr Flüssigkeit enthalten. Es können sich dann Artefakte bilden, die u. a. Zellverästelungen, Ausläufer u. s. w. simulieren. Ich habe durch Vergleich und Studium der lebenden Zellen und der bei Reagentien (Fixation u. dgl.) auftretenden Bilder ziemlich umfangreiche Kontrolluntersuchungen dieser Erscheinungen angestellt, um mich bei der Beurteilung der Bilder vor Verwechslungen u. a. mit falschen Zellverästelungen zu sichern. Denn von den vielen Fällen abgesehen, wo man die Echtheit der Zellausläufer und deren Präexistenz im lebenden Gewebe durchaus nicht bezweifeln kann, entweder weil man sie schon in diesem zu gewahren vermag, oder weil die Bilder der Zellausläufer, das gegenseitige Verhalten der Zellen im fixierten Gewebe und gewisse Anordnungen der Grundsubstanz so sicher wie nur irgend bei histiologischen Bildern die Möglichkeit eines Irrtums ausschliessen, kann man doch andere Fälle finden, wo man erst nach systematischer Anwendung der verschiedenen Reaktionen und Hilfsmittel, nicht zum wenigsten einer sorgfältigen Kritik und Diskussion der Bilder und eventuell des Vergleichens mit anderen Geweben, die Frage zu entscheiden vermag, ob die Struktur rücksichtlich der Zellverästelung und ähnlicher Verhältnisse eine echte, präformierte ist oder nicht. Endlich kann es Fälle geben, die unentschieden bleiben müssen; dann unterliess ich stets, Schlüsse aus denselben zu ziehen. Sicherlich findet sich aber unter den in der Litteratur beschriebenen (und zum Teil abgebildeten) Fällen verästelter Knorpelzellen (z. B. „innerhalb der Zellkapsel“) vieles, was meinen Erfahrungen zufolge aus verschiedenen Gründen wohl nicht als zuverlässig zu betrachten ist¹⁾. Der Umstand, dass einige, ja

1) Ich lasse mich gar nicht auf die speziellen Fälle ein, da dies allzu weitläufig werden würde, ohne besonderen Nutzen zu bringen.

vielleicht die meisten Zellen eines Schnittes wirklich wohlkonserviert¹⁾ und dem Anschein nach naturgetreu sind, schliesst bekanntlich nicht aus, dass andere Zellen desselben Schnittes sogar erheblich deformiert sein können. Hier ist nichts anderes zu thun, als sich die möglichst eingehende Kenntnis der Veränderungen zu verschaffen, welche die Fixationsmittel, Reagentien und fremde Einwirkungen überhaupt im Untersuchungsobjekt erzeugen.

Man braucht nicht zu den Kephelopöden und den Selachiern zu gehen, um die verästelte Form der Knorpelzelle reich entwickelt zu finden. Bei Säugetieren kann man, wie oben gesagt, namentlich im Gelenkknorpel grösserer Tiere, sehr schön verästelte und reich anastomosierende Zellen antreffen, nicht nur bei älteren, sondern auch bei jüngeren Tieren. Als ein gutes Beispiel empfehle ich z. B. Gelenkknorpel aus der Fusswurzel²⁾ (Talus u. s. w.) eines mittelgrossen Kalbes; man kann hier nicht nur in den Übergangsstellen zur Gelenkkapsel, sondern auch weiter nach innen an den Gelenkflächen (den mehr oberflächlichen Schichten) echten hyalinen Knorpel finden, der verästelte Zellen mit langen Ausläufern und Anastomosen im Gemisch mit unverästelten enthält (Fig. 22); in der Tiefe sind die Zellen bei jungen Tieren aber nicht verästelt. Nahe am Rande des Gelenkknorpels, jedoch noch immer in echtem hyalinem Knorpel, entsenden die Zellen z. B. aus einer kernhaltigen mittleren Partie, die einer gewöhnlichen rundlichen oder länglichen Knorpelzelle ähnelt³⁾, eine grössere oder geringere

1) Umgekehrt geht es natürlich auch nicht an, wie G. Thin (267) es z. B. bei der Untersuchung eines Enchondroms that, ohne weiteres anzunehmen, ein verschiedenes Fixationsmittel für zwei Stellen derselben Geschwulst habe an der einen Stelle unverästelte Zellen, an der anderen dagegen verästelte hervorgebracht.

2) Diese Partie ist in den Schlachthäusern leicht ganz frisch und „überlebend“ zu haben.

3) Die Schnitte müssen Flächenschnitte und nicht zu dünn sein, denn sonst bekommt man die Ausläufer nicht im Zusammenhang mit der mittleren

Anzahl gröberer und feinerer, oft reich verästelter Ausläufer und Anastomosen, die zum Teil von einer stärker lichtbrechenden, als eine Art Kapselschicht differenzierten Schicht der Grundsubstanz umgeben sind (vgl. Fig. 22); in den Schichten ein wenig unter der Oberfläche bilden die Zellen häufig ein ganzes, sternförmiges, anastomosierendes Netzwerk. Je näher wir der eigentlichen Gelenkkapsel kommen, um so mehr wird der Übergang der Grundsubstanz in das gewöhnliche fibrilläre Bindegewebe vorherrschend und erhalten die Zellen Formen wie in diesem. Man vergleiche auch Hammars Beschreibungen l. c.

Verästelte Zellen aus den Randpartien der Gelenkknorpel waren schon längst bekannt, wie auch Hammar hervorhebt, wenn auch nur in den besonders hervortretenden Fällen. Man sehe z. B. G. Retzius (204). Unter anderen Autoren nenne ich van der Stricht, obwohl seine Abbildungen keine rechte Vorstellung von dem Reichtum an Zellverästelungen geben, den man wirklich findet. Die eigentlichen Gründe, weshalb wir in einigen Knorpeln verästelte und eventuell anastomosierende Endoplasmazellen finden, in anderen aber nicht, entziehen sich meines Erachtens vorläufig durchaus unserer Kenntnis. Natürlich kann man mehr oder weniger wahrscheinliche Erklärungen hiervon aufstellen; entweder sind diese aber zunächst eine Art Umschreibung der Thatsachen oder maskierte teleologische Auslegungen, die für die Histologie wohl keinen besonderen Wert besitzen, oder auch passen sie dem Anschein nach ganz gut für einige Fälle, nicht aber für andere. Allerdings können wir einen gewissen Zusammenhang mit den Ernährungsverhältnissen,

Strecke, und man glaubt dann, gewöhnliche unverästelte Knorpelzellen vor sich zu haben. Man thut am besten daran, die Zellen zu färben, z. B. mit Methylviolett und Differenzierung in Salzglycerin, oder mit Eosin und darauf Abspülen und Differenzierung in Salzglycerin (Hammar), danach eventuell Zusatz von ein wenig Alaunglycerin. Übrigens kann man mit einer guten Immersionslinse auch ohne Färbung einen grossen Teil der Verästelung sehen. Die Goldmethode (Ranvier) lässt sich ebenfalls anwenden.

den mechanischen Bedingungen, dem Alter u. s. w. vermuten; bei unserem jetzigen Wissen erscheint es mir aber, aufrichtig gesagt, zunächst als „zufällig“, d. h. unerklärlich, dass wir bald eine, bald eine andere Form der Zellen finden¹⁾. Ein anderes ist, dass man im einzelnen Falle oft die spezielleren Vorgänge, Entwicklungsverhältnisse u. s. w. nachzuweisen vermag, aus denen die gegebene augenblickliche Zellform resultiert.

D. Pseudostrukturen.

Die Knorpelgrundsubstanz ist wegen ihres eigentümlichen Baues mit sehr feinen Fibrillen, filzig in eine stark wasserhaltige Kittsubstanz eingelagert, der Bildung von Pseudostrukturen stark ausgesetzt, die von verschiedenen Forschern als echte präformierte Strukturen des Knorpels beschrieben worden sind, und die bei vielen verschiedenen²⁾ Behandlungen zum Vorschein kommen sollten. Ich hatte schon früher Gelegenheit, diese Verhältnisse zu berühren und einige derselben zu besprechen. Auf

1) Die von Hammar l. c. S. 867 f. geäußerte Vermutung, dass „ungünstige äussere Verhältnisse“ der Zellen, z. B. eine mehr resistente Grundsubstanz, das stärkere Auswachsen der Ausläufer der kurzverästelten Zellen hemmen könnte, mag in einigen Fällen möglicherweise richtig sein; ich für meine Person habe jedoch kein Anzeichen zu finden vermocht, dass eine solche, teilweise mechanische Erklärung sich anwenden liesse, namentlich nicht in grösserem Umfang. Ich glaube nicht, dass die grössere oder geringere Resistenz der Grundsubstanz (man nehme diesen Begriff nun in mechanischem oder auch zugleich in chemischem Sinne) direkten Einfluss auf die Zellverästelung in der Bindegewebsgruppe hat. In der weichsten hyalinen Grundsubstanz (so in fötalen Knorpeln) sind die Zellen ja ziemlich unverästelt, und im Knochengewebe und Dentin haben wir verästelte Zellen! Denn dass die Kanäle für die Ausläufer der Knochenzellen nicht ausschliesslich in der Grundsubstanz ausgespart werden, dass die Ausläufer der Knochenzellen sich hingegen selbst während der Entwicklung den Weg in bereits gebildeter Knochen- substanz bahnen, ist meiner Ansicht nach keinem Zweifel unterworfen. Die Verhältnisse sind hier wahrscheinlich wie überall komplizierte Resultate koordinierter Prozesse und „Rücksichten“, die wir einstweilen nicht aufzuklären im stande sind.

2) Vgl. u. a. van der Strichts Zusammenstellung der Methoden.

eine ausführliche Besprechung aller hierher gehörenden Fragen kann ich mich nicht einlassen, da diese Probleme, die mit Unrecht eine gar zu grosse Rolle gespielt haben, jetzt nicht mehr so sehr in den Vordergrund treten; ebensowenig kann ich alle verschiedenen Benennungen und Abweichungen der Beschreibung, Darstellung u. s. w. herzhählen, die wichtigsten Pseudostrukturen will ich indes in Kürze nennen, ohne eine nähere Beschreibung derselben zu geben. Den meisten Histologen sind sie gewiss wohlbekannt, überdies wurden sie sehr ausführlich besprochen z. B. von Flesch (65) (1880) und von van der Stricht (254) (1887), auf deren Artikel ich deshalb zur Orientierung verweisen muss, ausser den unten genannten Autoren.

Als Pseudostrukturen des Knorpels sind zu bezeichnen die **Bubnoffschen** „Linien“ oder Gewebsspalten, Heitzmanns „Zellausläufer“, Spinas, Sproncks, Zuckerkandls „Fibrillen“ und „Zellausläufer“, Budges „Saftkanäle“ und radiäre Kanäle nebst den anderen Strukturen, die von verschiedenen Autoren, z. B. Julius Arnold, A. Vogel, M. Wolters als „Saftbahnen“ und „weniger dichte Stellen“ der Grundsubstanz u. s. w. gedeutet worden sind. Ferner ist Babers (9)¹⁾ fibrilläre Knorpelstruktur eine reine Pseudostruktur; dasselbe gilt von einigen der „Fibrillen“ van der Strichts, ferner von einem grossen Teile seiner Lamellation und von allen seinen „faisceaux intercapsulaires“, die übrigens auch von anderen Forschern beschrieben worden sind, z. B. von Lioni. Renauts „substance trabéculaire“, „formation cloissonante“ wie auch „Flesch“ „Linien“, Lamellarstruktur und radiäre Struktur des Knorpels sind ebenfalls Pseudostrukturen.

Solger wies in verschiedenen Abhandlungen nach, dass


1) Babers Abbildungen zeigen deutlich, dass allenfalls die von ihm abgebildeten „Fibrillen“ Pseudostrukturen sind. Dieses Beispiel zeigt ebenso wie so viele andere, dass nicht alles, was der betreffende Autor für Fibrillen erklärt, ohne weiteres als echte Fibrillen acceptiert werden kann.

eine ganze Reihe von Bildern, die durch Alkoholwirkung entstanden, die sogenannten „Alkoholfasern“, Schrumpfungerscheinungen im Knorpel sind und an einigen Stellen ersichtlich von Faltungen echter Fibrillen herrühren.

Hammar äusserte sich später (l. c.) ganz in derselben Richtung. Ich selbst habe alle Methoden der verschiedenen Forscher geprüft, soweit möglich ihre Untersuchungen wiederholt, zugleich die betreffenden Strukturen mittelst meiner eigenen Methoden untersucht und überdies Knorpelstückchen und Knorpelschnitte studiert unter den verschiedenartigsten Bedingungen, Einschrumpfen, Aufquellen u. s. w., welche künstliche Produkte der verschiedensten Art hervorbringen konnten. Ich ging systematisch die Einwirkung unserer Fixationsmittel auf den Knorpel durch, und als Ergebnis dieser langwierigen und oft langweiligen Untersuchungen kann ich auch ganz entschieden behaupten, dass alle von mir als Pseudostrukturen bezeichneten Strukturen durchaus keine echten präformierten Strukturen der Knorpelgrundsubstanz repräsentieren.

Eine andere Sache ist es, dass derartige Pseudostrukturen der ganzen eigentümlichen Struktur der Knorpelgrundsubstanz zufolge in letzterer prädisponiert sind. Man kann nämlich in den allermeisten Fällen (von einem Teile der sogenannten Lamellation abgesehen) sowohl bei direkter Beobachtung des ungefärbten Schnittes als nach Einwirkung verschiedener Zusätze auf diesen und ausserdem am deutlichsten nach meinen Färbungen bemerken und nachweisen, dass die Pseudostrukturen teils auf sowohl quer- als schrägliegenden Faltungen der echten, äusserst dünnen Knorpelfibrillen, teils auf deren Verdichtungen beruhen, indem die Fibrillen sich in grösserer oder geringerer Anzahl aneinander legen (sowohl mehr in der Querrichtung als in der Längsrichtung mit allen möglichen Variationen, und kürzere oder längere Strecken hindurch).

(Schema 1—5, auch Fig. 1 und 5.)¹⁾ Derartige Agglomerate simulieren dann oft eigentliche Fibrillen oder Bänder oder Flächen, Lamellation, Netzwerk u. s. w. Zuweilen verlaufen diese Bildungen in derselben Richtung wie die wirklichen echten, viel dünneren Fibrillen, zuweilen und zwar am häufigsten kreuzen sie diese unter sehr verschiedenen Winkeln. — Da wir Mittel zur Dar-



Schema 1—5.

stellung der echten Fibrillen besitzen, kann man bei sorgfältiger Untersuchung deren Verhalten zu den Pseudostrukturen konstatieren.

Es ist leicht zu verstehen, dass die Aufhebung der natürlichen Spannungsverhältnisse im Knorpel die durch Reagenzwirkung, durch Zerschneidung von Knorpelstückchen u. s. w. stattfindet, das Entstehen solcher künstlichen Produkte veran-

¹⁾ Die vorliegenden Zeichnungen sollen nur einzelne der wichtigsten Arten veranschaulichen, wie derartige Pseudostrukturen in der Längs-, der Querrichtung und in schräger Richtung zum eigentlichen Fibrillenverlauf entstehen. Es gibt natürlich in Wirklichkeit eine Unendlichkeit von Variationen, und da namentlich die Fibrillen verhältnismässig viel dünner sind und viel dichter aneinander liegen, wird es leichtverständlich, dass die Pseudofibrillen und Pseudostrukturen weit mehr im Schmitte als im Schema illudieren.

lassen kann. Bei ungleichen Schrumpfungen der verschieden stark wasserhaltigen interfibrillären Substanz, zum Teil auch der Bindegewebsfibrillen, erhalten wir dann alle möglichen verschiedenen Erscheinungen, entweder so dass die Bindegewebsfibrillen des Filzes näher aneinander rücken (eventuell so dicht, dass man zwar ein Summationsbild und eine starke Färbung derselben bekommen kann, nicht immer aber allenthalben die einzelnen, feinsten Fibrillen zu unterscheiden vermag), oder so dass sie von der basophilen amorphen Grundsubstanz weiter auseinander gedrängt werden.

Das Resultat wird oft, dass verdichtete Bindegewebspartien (also eventuell stärker acidophile Partien) regelmässig oder unregelmässig in Abschnitten des Knorpels mit anderen Partien abwechseln, die entweder mehr oder weniger acidophil oder auch stärker basophil sind und aus mehr amorpher, wenn auch nicht immer fibrillenloser Kittsubstanz¹⁾ bestehen. Wegen der filzigen Anordnung der Bindegewebsfibrillen können derartige Verschiebungen, Umlagerungen und Zusammenlagerungen sowohl des Bindegewebes als der Kittsubstanz äusserst leicht entstehen. Die Elastizität und die mechanischen Funktionen des Knorpels lassen sich ja sehr gut aus dem histologischen Bau der Grundsubstanz erklären, ebenfalls die Entstehung der Pseudostrukturen, und diese sind als Anzeichen aufzufassen, dass die natürlichen Spannungs- und Lagerungsverhältnisse der Grundsubstanz aufgehoben sind²⁾. Die Form und der Umfang ihres Auftretens sind ja äusserst variierend, und es ist unmöglich, die Gründe anzugeben, weshalb speziell diese

1) Ich mache ausdrücklich darauf aufmerksam, dass die Knorpelstückchen selbstverständlich ihre äussere Form gar nicht auffallend verändert zu haben brauchen (obschon dies gewöhnlich der Fall ist), und dass die Grundsubstanz dennoch voll von Pseudostrukturen sein kann.

2) Es ist eine bekannte Sache, dass Pseudostrukturen, wiewohl in geringerem Umfang, in anderem Bindegewebe entstehen können, z. B. die bekannte Querstreifung der Sehnen.

oder jene Form auftritt¹⁾. An einer Stelle sind es gleichsam radiär von den Zellen auslaufende „Budgesche Linien“, an einer anderen Stelle gehen sie in „faisceaux intercapsulaires“ über, an einer dritten Stelle haben wir eine grosse Strecke hindurch parallele „Lamellation“²⁾, diese möge nun aus hellen und dunkeln Bändern, wie bei Lapisbehandlung, oder nur aus stärker und schwächer lichtbrechenden Streifen bestehen oder auch, wie nach Färbung, abwechselnd acidophile und basophile Schichten enthalten u. s. w.

Was speziell die „Lamellation“ oder, wie sie oft ganz bezeichnend genannt wird, die „Bänderung“ — die Abwechslung heller und dunkler Bänder von verschiedener Dicke — betrifft, so hat man die Fleischschen Bänder oder Streifen oder Lamellen von einer anderen, supponiert echten Lamellation unterschieden, die u. a. weit feiner sei und aus Fibrillen bestehe, welche zu „Lamellen“ vereint würden, während Fleisch' Bänder mehr parallel, gleichartig, dicker u. s. w. seien und die „echten Fibrillen oder Lamellen“ oft senkrecht überqueren sollten.

1) Nicht selten sieht man, dass gewisse Pseudostrukturen sich gleichsam um die „Zellen“ als Centren gruppieren, gleichsam von diesen ausstrahlen. In anderen Fällen bekümmern sie sich offenbar nicht um dieselben. Man bedenke, dass die Zellen, die Knorpelhöhlen, eine Unterbrechung der Grundsubstanz repräsentieren, und dass häufig auch die Anordnung der Fibrillen in gewisser Beziehung zu den Zellen steht. Es scheint nicht unwahrscheinlich zu sein, dass solche „differenten“ Stellen gelegentlich Knotenpunkte werden können.

2) Das ganze Problem von dem Auftreten und der Form der Pseudostrukturen ist offenbar ein ziemlich verwickeltes; erst wenn wir genauere Aufschlüsse über die Spannungsverhältnisse, die feinere Verteilung von Zug und Druck, indifferente Räume u. s. w. in den Knorpeln erwerben und zugleich erfahren, welchen Einfluss unsere Reagentien im gegebenen Falle auf die osmotischen Verhältnisse und die Spannungsverhältnisse des Gewebes haben, werden wir einige Einsicht in die Ursachen erhalten, welche das Auftreten der verschiedenen Formen von Pseudostrukturen bewirken. Oft zeigen die Pseudostrukturen ja eine gewisse Regelmässigkeit in ihrem Auftreten; vielleicht werden wir umgekehrt dereinst im stande sein, aus den Pseudostrukturen oder aus gewissen Formen derselben die mechanischen Spannungsverhältnisse des Knorpels zu berechnen.

Es verhält sich nun ganz richtig, dass die zuerst von Flesch (und später von anderen, z. B. Thin) ausführlich beschriebene Erscheinung im Knorpel mit einer echten Lamellation nicht das Geringste zu schaffen hat; es ist dieselbe, wahrscheinlich aus mehr physischen Gründen regelmässig periodisch auftretende parallele Streifung oder „Bänderung“, die wir ganz genau anderswoher kennen, und die z. B. Nervenfasern und Nervenzellen (von Jakimowitch [111] beschrieben und von ihm für eine wirkliche Struktur gehalten) als Zebras erscheinen lässt, oder die wir durch Silberbehandlung oder durch Golgis Methode gelegentlich auch in thatsächlich amorphen Exsudaten, Sekreten, Koageln im Blute und in Lymphgefässen, an Leim¹⁾ u. s. w. zum Vorschein bringen können.

Die Ursache dieser Erscheinung ist bis jetzt noch nicht recht aufgeklärt, sie hat aber sicherlich nichts mit einer präformierten Schichtung der histiologischen Struktur zu schaffen. Auch die andere prätendierte Lamellation, die z. B. van der Stricht beschrieben hat, oder die Tillmanns (271)²⁾ in seiner Fig. 5 als „balkenartige Anordnung der Fasern“ beschreibt, vermag ich aber nicht als echt anzuerkennen. In beiden Fällen sind es Pseudostrukturen, Agglomerate und (mehr oder weniger periodische) Verdichtungen der Grundsubstanz, den oben genannten analog, und mit einer echten lamellären Anordnung

1) Prof. Chievitz hat mir mitgeteilt, dass er seiner Zeit, als viel von den verschiedenen Pseudostrukturen die Rede war, ähnliche lichtbrechende Linien durch Behandlung des Leims mit Chromsäurelösung hervorzubringen vermochte. Dies gelang auch mir, und ausserdem mit Alkohol; auch in Celloidin, das die Knorpelstückchen umgab, konnte ich gelegentlich dergleichen Erscheinungen antreffen, nicht selten setzten sich dann einige der Pseudostrukturen des Knorpels kontinuierlich in denen des Celloidins fort, — ein Zeichen, dass sie zum Teil unter dem Einflusse des Äther-Alkohols und während der Härtung des Celloidins entstanden waren.

2) 1877. Die anderen Abbildungen Tillmanns zeigen freilich „lamellenartige Anordnung“, seine „Fibrillen“ sind aber teils Bündel von Fibrillen, teils Agglomerate.

der Fibrillen, wie wir sie im eigentlichen Bindegewebe oder im Knochengewebe finden, haben diese gar nichts zu thun. Ich muss ausdrücklich hervorheben, dass z. B. sowohl Tillmanns als van der Stricht es versuchten, eine ausgedehnte Analogie gewisser supponierter Strukturen, Lamellen und Fasernverläufe u. s. w. in den Knorpeln mit gewissen der von v. Ebner (46) (1876) im Knochengewebe nachgewiesenen Typen für die Anordnung von Fibrillen durchzuführen (parallel fibrilliert, netzförmig oder geflochten und lamellenartig angeordnet u. s. w.), was an mehreren Orten offenbar suggerierende Wirkung auf ihre Auffassung der Strukturen (und Pseudostrukturen) der Knorpelgrundsubstanz geübt hat.

Eine lebhaft debattierte Frage waren die Saftbahnen. Dass solche vorzufinden sein müssen, ist selbstverständlich, da das Gewebe und die Zellen ja sicherlich Stoffwechsel haben. Ein anderes ist, ob es gewisse bestimmte Wege giebt, auf denen die „Saftströmungen“ vorzugsweise stattfinden, und ob solche Saftbahnen eventuell ihre eigenen Begrenzungen und Wandungen haben. Man hat die Lösung dieser Fragen auf verschiedene Weise versucht, Budge z. B. durch Injektion von in Chloroform, Benzin oder Terpentin aufgelöstem Asphalt, teils in den Knorpel selbst, teils in dessen Umgegend; auch hat man versucht, die „Saftkanäle“ in Analogie mit den Knochenkörperchen u. s. w. mit Luft zu füllen; ferner Imprägnation mit Silber oder Gold; ebenfalls Darstellung und eventuell Isolierung der vermuteten Saftkanäle durch Behandlung mit Osmiumlösung, Chromsäure in verschiedenen Konzentrationen u. dgl. Man hat versucht, dem lebenden Tiere entweder in die Gefäße oder ins Gewebe fein verteilten Zinnober zu injizieren (Reitz u. a. m.), oder die sogenannte physiologische Selbstinjektion durch Infusion indigenschwefelsauren Natrons in ziemlich grosser Menge (Arnold [7] 1878 u. a. m.). Endlich hat man geglaubt, die „Saftbahnen“, die „Gewebspalten“ durch

Färbung z. B. mit Hämatoxylin und Pikrinsäure darstellen zu können (Wolters l. c.) u. s. w. Ich verweise rücksichtlich einer Übersicht über die verschiedenen Methoden auf van der Strichts oben citierte Abhandlung.

Dass man (wie Budge) durch direkte Injektion, z. B. mit Asphaltbenzin in den Gelenkknorpel, und auf andere Weise, indem man z. B. die Gelenkhöhle mit Injektionsmasse füllt und darauf das Gelenk bewegt, Injektionsmasse in den Knorpel hineinpresseu kann, am leichtesten in der Nähe der Gelenkkapsel, zum Teil auch in die Zellhöhlen und die Zellen, ist ganz gewiss. Ebenfalls hat man (wie Reitz) nach Injektion fein verteilten, aufgeschlemmten Zinnoberu in die Vena jugularis des Kaninchens im Knorpelgewebe und in den Zellen Zinnoberkörnchen nachweisen können¹⁾. Bei Arnolds Versuchen mit Infusion indigochwefelsauren Natrons fand sich der blaue Farbstoff auch im Knorpel (und in den Knorpelkapseln)²⁾. Die Versuche mit Imprägnation und direkter Injektion, die übrigens keineswegs immer gelingen, sagen uns, streng genommen, nicht, ob die von der Injektionsmasse eingeschlagenen Wege auch wirklich von den Saftströmen im lebenden Gewebe benutzt werden, und die Versuche, die Budge u. a. m. gemacht haben, die Saftkanäle durch chemische Reagentien oder durch Färbungen darzustellen, eventuell zu isolieren, beweisen nicht das Geringste. Denn dass Pseudostrukturen, Verdichtungen u. dgl. andere Lösungsverhältnisse zeigen, z. B. retardierte Löslichkeit in konzentrierter Chrom-

1) Rief man zugleich Croup hervor, indem man 1 Tr. Ammoniakwasser in die Trachea einföhrte, so fanden sich im Knorpel viel mehr Zinnoberkörnchen, als wenn man diesen Kunstgriff unterliess, dessen Bedeutung R. selbst in der möglicherweise vermehrten Saftströmung zu finden glaubt.

2) Arnolds Versuche wurden von Vogel u. m. a. nachgemacht. Auf die Methodik kann ich mich nicht einlassen; ich bemerke nur, dass der Farbstoff nach der Infusion im Knorpel fixiert wurde, indem das herausgenommene Gewebe in starken Alkohol kam, oder indem man einige Zeit nach der Infusion Alkohol in die Gefässe einspritzte.

säure, kommt nicht in Betracht, ist im Gegenteil sehr wahrscheinlich. Anders dagegen mit den vitalen Injektionen; namentlich die Wanderungen der Zinnoberkörnchen liefern einen positiven Beweis für das Vorhandensein von Saftströmungen. Die Versuche mit dem indigoschwefelsauren Natron zeigen uns auch weiter nichts, als dass dieser Stoff auch in den Knorpel einzudringen vermag, beweisen aber durchaus nicht, dass diejenigen Stellen, wo wir namentlich nach der Fixation in Alkohol den Farbstoff lokalisiert finden, die Saftbahnen bezeichnen, jedenfalls keine bestimmten Saftbahnen.

Da nun ferner eine Hauptlokalisation des indigoschwefelsauren Natrons, wie Arnolds Fig. 2¹⁾ zeigt, sich deutlich in den Räumen zwischen den festgestellten Pseudofibrillen²⁾ befindet, welche letzteren Budges einerseits als die speziellen Saftbahnen beschreibt, und da das (blaue) Netz, das bei Arnold die Knorpelzellen zwischen der Zelle und der inneren Fläche der Knorpelkapsel umspinnt (siehe Fig. 6 und 8), sich durch viele andere Mittel darstellen lässt und in vielen Fällen tatsächlich ein künstliches Produkt ist, erhöht dies auch nicht eben die Gewissheit, dass die besprochenen Bilder uns die präformierten „Saftkanäle“ zeigten. Auch die radiäre Anordnung der Bahnen des Saftwechsels, die man (in der Beziehung zu den Zellen und den Gefäßkanälen) zu finden glaubte, hat nicht viel zu sagen. Man kann sich eigentlich wohl selbst sagen, dass der Saftwechsel schwerlich in den Bindegewebsfibrillen vorgeht, aller Wahrscheinlichkeit nach hingegen in der interfibrillären amorphen „Kittsubstanz“, und am leichtesten natürlich, wo diese am weichsten und reichlichst vorhanden ist, und wo es die wenigsten Bindegewebsfibrillen giebt. Man kann sich ferner sehr wohl denken, dass der Stoffwechsel zu gegebener Zeit auch vorzugsweise

1) l. c. 1878.

2) Arnolds und Budges Beschreibungen und Bilder ähneln sich ebenso, wie ein negatives und ein positives Bild der Pseudofibrillen.

auf gewissen, nicht scharf abgegrenzten Wegen stattfände; was speziell die Zellen betrifft, so ist es, wenn diese einigermassen rundlich oder unverästelt sind, ganz gut denkbar, dass der Saftwechsel zu und aus den Zellen mehr oder weniger radiär verlief. Auch stellt sich nichts der Annahme entgegen, dass die Saftbahnen in dem Sinne, in welchem ich diesen Begriff hier nehme, sich innerhalb nicht gar langer Zeiträume verschieben könnten und u. a. ihre Lage ändern müssten, je nachdem die mechanischen Verhältnisse, denen der Knorpel unterworfen ist, sich wegen der veränderten Lage der Umgebungen, wegen Muskelanziehungen und wegen Bewegungen der Gelenke sich änderten.

Andererseits muss man sagen, dass alle Versuche, Saftbahnen durch eigene Wände abgegrenzt in echtem hyalinen Knorpel¹⁾ zu finden, vorläufig gescheitert sind; die Bilder, die man in dieser Beziehung erhalten hat, sind als mit dem identisch zu bezeichnen, was auf anderem Wege als Pseudostrukturen, aber nicht Kanäle, festgestellt wurde oder auch aufzufassen als durch die eigenen Spannungsverhältnisse und den histologischen Bau des lebenden Gewebes zwar prädisponiert, jedoch nicht präformiert. Es ist natürlich nicht nötig, ferner darauf aufmersam zu machen, dass auch die Theorie von den präformierten Gewebsspalten in der Knorpelgrundsubstanz ohne Belang ist in dem Sinne, dass Bilder wie z. B. das eines gelben Netzwerkes, das Wolters (292) durch Färbung mit Hämatoxylin-Pikrinsäure im Knorpel erhielt, mehr lockere Stellen oder Saftbahnen angeben sollten. In einer Kritik dieser Arbeit hat Solger (237) 1891 nachgewiesen, dass Wolters²⁾

¹⁾ Ganz anders verhält es sich im Faserknorpel oder im Übergange aus hyalinem Knorpel in Bindegewebe (wie an den Grenzen des Gelenkknorpels); hier kann man die schönsten Blut- und Lymphgefäße nachweisen.

²⁾ Weder Wolters Erwiderung der Kritik (im Arch. f. mikr. Anat., Bd. 38, S. 618—621, 1891) noch das „eigentümliche Verhalten des Netzwerkes zu den Gefäßen, dem Perichondrium und den Knorpelzellen“ kann seine Ansicht retten.

Theorie, diejenigen Teile der Knorpelgrundsubstanz, deren Färbung mit Pikrinsäure ihm gelungen war, seien besonders lockere Gegenden oder Gewebsspalten, unhaltbar ist; diese Teile sind gerade mehr feste Stellen, nämlich die sogenannten „Alkoholfasern“. — Dies kann ich, wie leicht zu verstehen, völlig bestätigen und überdies hinzufügen, dass allenfalls Wolters Abbildung deutlich zu zeigen scheint, dass mehrere seiner pericellulären, pikrinfarbigen „Saftbahnen“ ganz einfach die wohlbekanntesten pikrophilen Ablagerungen von Albumoidkörnchen um die Zellen waren.

Mein Resultat rücksichtlich der Saftbahnen im Knorpel wird deshalb, dass eigens abgegrenzte Saftbahnen bisher nicht nachgewiesen worden sind, und dass die ganze Struktur des Knorpels vorläufig sehr wohl die Annahme gestattet, dass der Saftwechsel, in den meisten typischen Hyalinknorpeln wenigstens, wesentlich, mehr oder weniger diffus, durch die interfibrilläre „Kittsubstanz“ hindurch stattfindet.

In aller Kürze muss ich noch ein Paar in den jüngsten Jahren erschienene Theorien von der Struktur der hyalinen Knorpelgrundsubstanz berühren.

Die eine Theorie rührt von A. Spuler¹⁾ her, der ein feines Netzwerk in der hyalinen Grundsubstanz annimmt. Ich habe anderswo (Anat. Anzeiger, Bd. XVI, S. 422) aus diesem Anlass einige Bemerkungen gemacht und halte es für überflüssig, dieselben weiter auszuführen. Die andere Theorie wurde von O. Bütschli (34)²⁾ aufgestellt, der auch in der Knorpelgrundsubstanz ein Kammerwerk („Wabenwerk“) nachweisen zu können glaubt. Seine Angaben beziehen sich u. a. auf den hyalinen Rippenknorpel des Kalbes und auf Knorpel von Sepia off. Er untersucht Knorpelstückchen, die nach Behandlung mit

1) A. Spuler. (245) 1895.

2) Man sehe besonders S. 337—339 und 344, wie auch den Atlas, Tafel XVI, Fig. 4—7.

Alkohol von steigender Konzentration bis Alkohol absolutus im Vacuum getrocknet, oder auch aus abs. Alkohol in Xylol übergeführt und im Vacuum getrocknet wurden. Es findet nur geringe Schrumpfung statt. Mit einem Rasiermesser werden feine Schnitte der kreideweissen Masse abgetrennt, und diese werden am besten untersucht, wenn sie schnell in festen Kanadabalsam eingelagert werden¹⁾. In solchen Schnitten findet Bütschli nur „einen wabigen Bau“ mit ungeheuer feinen Maschenräumen. Die fibrilläre Struktur sei ein Trugbild, diese bestehe aus den langen Seiten der Maschen, die wiederum der optische Durchschnitt der Wände des Kammerwerks seien. S. 338 heisst es: „Der allgemeine Charakter der wabigen Struktur der Grundsubstanz ist ein mehr weniger faseriger, indem die Wabenräumchen faserig gereiht sind. Stellenweise findet man eine gewisse Zugrichtung der Faserung durch grössere Strecken oder Schnitte eingehalten, indem sich zwischen den Knorpelzellen faserige Züge erstrecken, die bei schwächerer Vergrösserung auch als gröbere Faserzüge erscheinen können. Letzteres beruht wesentlich darauf, dass dunkler aussehende, anscheinend gröbere Fasern häufig dadurch gebildet werden, dass die Wabenräumchen gewisser Züge feiner sind und diese daher als dunklere, gröbere Züge in dem lockereren und helleren Wabenwerk der Umgebung imponieren. Genauere Untersuchung mit hinreichend starken Vergrösserungen und an genügend dünnen Stellen klärt hierüber auf und zeigt, dass sich die wabige Struktur ganz gleichmässig und überall durch die Grundsubstanz erstreckt.“ An einzelne Stellen findet Bütschli auch eine (mitunter konzentrische, geschichtete) radiäre Anordnung der Maschenräumchen um die Zellen. Auch kann er finden, dass die Züge des Kammerwerks sich kreuzen. Die den Knorpel-

¹⁾ Dass die ganze Methode in hohem Grade geeignet ist, in einem Gewebe wie dem Knorpel Pseudostrukturen zu erzeugen, wird jeder Unbefangene voraussagen können.

höhlen zunächst liegende Grenzschicht wird gebildet aus „einer Lage radiär gestellter Wabenräumchen¹⁾, die gegen die Höhlen selbst von einer etwas dickeren und dichteren pelliculaartigen Lamelle abgegrenzt wird. (Von mir hervorgehoben.) Diese Grenzlage hat daher ganz die Beschaffenheit eines Alveolarsaumes“; Bütschli meint, dies sei als die einfachste Andeutung der sogenannten Knorpelkapsel zu betrachten. Diese Erscheinungen werden mit den Strukturen analogisiert, die man durch Behandlung der Gelatine mit 0,3% Chromsäure erzielt.

Indem ich glaube, Bütschlis Polemik gegen die Kittsubstanz und die fibrilläre Struktur ruhig übergehen zu können, füge ich nur einige Bemerkungen zu den angeführten Beschreibungen und speziell zu seinen Abbildungen, denn diese zeigen noch besser als die Beschreibungen die wahre Natur von Bütschlis „Wabenwerk“ der Knorpelgrundsubstanz. Wir treffen hier die ganze Auswahl derselben Pseudostrukturen an, die uns schon früher unter anderen Namen wohlbekannt waren. Versuche mit Knorpeln, die nach Bütschlis Methode behandelt wurden, bestätigten dies zur Genüge. Besonders mache ich auf seine Abbildungen (Mikrophotographien) Tab. XVI, Fig. 4—7 aufmerksam. Sein „Wabenwerk“ ist, wie jeder unbefangene Beobachter zugeben wird, einem Kammerwerke eigentlich sehr unähnlich; was er photographiert hat, sind ausschliesslich die bekannten Schrumpfungerscheinungen und Pseudostrukturen, die im Knorpel so leicht dadurch entstehen, dass die Kittsubstanz (die ja ziemlich wasserhaltig ist) zum Teil einschrumpft, und dass die Fibrillen sich auf alle verschiedenen, oben besprochenen Arten aneinander legen oder auseinander weichen, ohne dass die Knorpelstückchen darum stets ihre Form merkbar veränderten. — Ganz dieselben Bilder, die Bütschli erhielt, kenne ich sehr gut von einer Menge

1) NB. Das von mir erwähnte Retraktionskammerwerk um die Pellicula des Endoplasmas.

Knorpeln. Sehr schön kann man sie z. B. nach Alkoholbehandlung (oder bei anderen Methoden) im Laryngealknorpel des Pferdes oder des Ochsen sehen; mittelst meiner Färbung bin ich nachzuweisen im stande, dass diese Maschenraumwände aus echten Knorpelfibrillen bestehen, indem diese sich, wie gesagt, in gewissen Gegenden dicht aneinander gelegt haben und in anderen dementsprechend auseinander gewichen sind. Diese Fibrillen sind aber viel, viel dünner, als sie sein sollten, wenn sie optische Querschnitte des Bütschlischen Wabenwerks, sogar der feinsten Maschen desselben wären; man kann direkt erblicken, dass die Wände der einzelnen Kammer eine Menge oft ungeheuer feiner, echter Fibrillen enthält, die bald im Längsschnitte, bald im Querschnitte zu sehen sind. Ein anderes ist es aber, dass die gewöhnlich relativ stärkere Dicke der Pseudofibrillen¹⁾ sehr gut für Bütschli's Theorie passt, was ferner die Beschaffenheit seines „Wabenwerks“ und der anderen Pseudostrukturen charakterisiert. Dass Bütschli in amorpher Gelatine ähnliche Strukturen erhielt, liefert, wie leicht zu verstehen, keinen Beweis für die Echtheit einer Struktur, eher das Gegenteil.

Dagegen finde ich an einzelnen Stellen in der Knorpelgrundsubstanz, z. B. wo diese sich verkalkt hat oder im Begriffe steht, sich zu verkalken, ein echtes (präformiertes) Maschenwerk und Kammerwerk aus Kollagen (Bindegewebe) gebildet. Diese Struktur steht hier durchaus nicht in Widerspruch mit der eigentlich fibrillären Struktur, entsteht aber auf die Weise, dass Kalk sich in Verbindung mit der Kittsubstanz unter der Form grösserer oder kleinerer Körnchen in den Knorpel einlagert, wodurch die äusserst feinen Bindegewebsfibrillen der Grundsubstanz auf kleinere Räume (zwischen der Körnung) zusammengedrängt werden und sich dicht aneinander legen, so dicht, dass man oft die einzelnen Fibrillen nicht überall deutlich

¹⁾ So z. B., der von Spina, Spronck, Zuckerkandl u. s. w. gefundenen.

gewahren kann. Es sind zwischen den Kalkkörnchen also dünnere Platten, Wände und Züge entstanden, die aus membranös kondensiertem (fibrilliertem) Bindegewebe bestehen, welches zum Teil aus seiner engeren Verbindung mit der hier stark basophilen Kittsubstanz gelöst ist; nach Auflösung des Kalks bleibt die mit ihm verbunden gewesene basophile, oft ein wenig albumoid geänderte Kittsubstanz zurück, welche die Räume dieses Bindegewebs- (kollagenen) Kammerwerks gänzlich erfüllt. Die Untersuchung stellt man z. B. so an, dass man vorerst (mit Immersion) den ungefärbten, fixierten, jedoch nicht decalcinierten Schnitt untersucht, eventuell das Maschenwerk abzeichnet, darauf behutsam mit schwacher Salzsäure decalciniert, während man den Schnitt unter dem Mikroskop betrachtet; man wäscht den Schnitt aus, konstatiert das Vorhandensein von Kittsubstanz in den Maschenräumen und färbt dann die Kittsubstanz mit dünnem, schwach salzsaurem Methylenblau. Die Wände des Kammerwerks bleiben ungefärbt, während sein Inhalt an Kittsubstanz sich stark blau färbt. Darauf wäscht man die überflüssige Farbe aus und färbt nun, ebenfalls unter dem Mikroskop, mit Säurefuchsin-Pikrin; das Kammerwerk wird rot. Natürlich kann man, wenn man erst über dieses Verhalten ins reine gekommen ist, die Methode auf verschiedene Weise variieren, z. B. das Kammerwerk allein mit Säurefuchsin-Pikrin färben (an decalcinierten Schnitten) u. s. w. Fig. 23.

Man beachte, dass dieses „kollagene“ Kammerwerk durch die Verkalkung nicht immer gleich stark aus der Verbindung mit Chondroitinschwefelsäureverbindungen losgetrennt wird, sondern zum Teil t i n k t o r i e l l maskiert sein kann; es lässt sich dann auf gewöhnliche Weise demaskieren. An günstigen Stellen kann man sehen, dass die dünnen Kammerwerkswände aus äusserst feinen, echten Bindegewebsfibrillen zusammengesetzt sind. Die fibrilläre Struktur ist je nach dem Material und der Lokalität bald mehr, bald weniger hervortretend. An der Verkalkungsgrenze

des Epiphyseknorpels findet man zwischen den langen, säulenförmigen Zellenreihen bekanntlich mehr längsverlaufende Züge echter, dickerer isolierter Fibrillen¹⁾, denen analog, die man als dünne „Asbestfibrillen“ finden kann; auch diese erweisen sich aber oft als aus noch dünneren Fibrillen zusammengesetzt. Ausserdem findet man, dass es an solchen Stellen häufig ein mehr langgestrecktes Maschenwerk derselben Art wie das oben beschriebene geben kann, dessen Wände also aus dünnsten, kondensierten Fibrillen zusammengesetzt ist, und das mit den obengenannten, gleichfalls vorkommenden, echten, längsverlaufenden Fibrillen nicht verwechselt werden darf. Dieses hier besprochene Maschenwerk lässt sich zum Teil in derselben Klasse anbringen wie ähnliche Formen kondensierten und anscheinend homogenisierten Bindegewebes, die wir z. B. an verschiedenen sogenannten Glasmembranen, *membranae vitreae, propriae*, haben, deren Zusammensetzung aus Fibrillen sich ja auch in vielen Fällen nachweisen lässt. Mit dem von Bütschli beschriebenen und abgebildeten „Wabenwerk“ der Knorpelgrundsubstanz hat dasselbe nichts zu schaffen.

¹⁾ Vgl. v. Brunn (1874).

Erklärung der Abbildungen auf Tafel 35/44.

Fig. 1. Aus der *Cartilago cricoidea* eines mittelgrossen jüngeren Hundes. Fixation in Alcohol abs., Färbung mit meiner Methylenblau-Säurefuchsin-Pikrinmethode. Zeiss Apochromat. 4. 0,95 n. Ap. Komp. Ok. 6., Abbéscher Zeichenapparat. Man sieht das Trabekelwerk und die zonale Differenzierung in der Grundsubstanz. Die „Stacheln“ an der Oberfläche der gelben Zellen (Endoplasmen) sind basophil, blaugefärbt. Ferner sieht man in der Umgebung vieler Zellen die kollagenen rotgefärbten „Manteln“ aus den starren Fibrillen und man sieht zugleich, wie das also gebildete Kollagen weiter in die Grundsubstanz ausrückt, um in veränderter Anordnung an die Ausbildung der roten Trabekeln und Scheidewände zwischen den blauen pericellularen Massen teilzunehmen, teilweise wird dieses Kollagen auch maskiert. Stellenweise finden sich ziemlich zahlreiche rote Verdichtungsstreifen, Pseudofibrillen, „Faisceaux intercapsulaires“, die grösstenteils in einer Richtung verlaufen. Die echten weit feineren Knorpelfibrillen in der Grundsubstanz sind in dieser Zeichnung nicht dargestellt.

Fig. 2. Die zonale Differenzierung des Ektoplasmas (der Knorpelgrundsubstanz) in Beziehung auf ein einzelnes Endoplasma. Diese halbschematische Darstellung zeigt die Reciprocität der rein sauren und der rein basischen Färbung; die obere Hälfte ist mit saurem Methylenblau, die untere mit Säurefuchsin-Pikrin gefärbt. Das Endoplasma hat sich ein wenig retrahiert und zeigt als äussere Begrenzung eine mehr verdickte Lage, — Pellicula. Die gelben Körner in Zone IV—V in der unteren Hälfte der Figur sind Albumoidkörner durch Pikrinsäure gefärbt; in der oberen Hälfte der Figur sind sie ungefärbt geblieben. während die basophile Grundsubstanz zwischen den Körnern stark blaugefärbt ist. Man beachte in der unteren Hälfte die dickeren roten Fibrillen aus unmaskiertem Kollagen, die feineren Fibrillen der Grundsubstanz sind nicht gezeichnet.

Die Figur ist nur insoweit schematisiert, als sie aus den zwei ungleichen Hälften zusammengesetzt ist, im übrigen ist sie eine getreue Nachbildung der gleichen Tinktionsverhältnisse, wie man sie um den einzelnen Zellen im Knorpel eines grösseren Kalbes oder jüngeren Ochsens trifft. Dieser abgebildete Knorpel ist zwar älterer aber nicht eigentlich alter Knorpel.

Fig. 3. Mikrophotographie vom Laryngealknorpel eines mittelgrossen Hundes. — (Vergr. 35fach.) (C. U. Maaløe phot. Jan. 1896.) Fixation und Färbung wie in Fig. 1. Zeigt die Anordnung des (rotgefärbten) kollagenen Trabekelwerkes in typischem hyalinen Knorpel. (Vergl. übrigens den Text.)

Fig. 4. Trachealknorpel von einem jungen Kaninchen, als Typus eines kleineren Knorpels. Alcohol abs. Methylenblau-Säurefuchsin-Pikrin. Zeiss: Obj. B. Ok. III. — Die blaue Farbe ist mittelst Alkohol ziemlich stark ausgezogen. Die um die Zellen und Zellgruppen blaugefärbte basophile Grundsubstanz grenzt sich gegen das unmaskierte Kollagen an vielen Stellen ziemlich Jäh ab, man bekommt also deutliche „Chondrinballen“ an diesem jungen Knorpel. Unten ist das Perichondrium ganz mitgezeichnet, oben aber nicht. Aus den peripheren Teilen des Knorpels ist die blaue Farbe fast gänzlich ausgezogen.

Fig. 5. Aus der *Cartilago cricoidea* eines grösseren Hundes, als Typus eines grösseren Knorpels. Alcohol abs. fix., Methylenblau-Säurefuchsin-Pikrin. Zeiss: Obj. A. Ok. III. Die subperichondralen Partien liegen links, die blaue Farbe ist aus den peripheren Teilen stark ausgezogen, daher die den Zellen zunächst liegende (basophile) Grundsubstanz hier teilweise schwach gelblich gefärbt erscheint, die Zellen nur angedeutet. Etwas unter der Mitte sieht man einen Gefässraum, dessen Umgebung sich in tinktorieller Beziehung den subperichondralen Partien analog verhält. Das unmaskierte Kollagen streckt sich weit in den Knorpel hinein, wird aber teilweise von der (hier nicht ausgezogenen) blauen Farbe optisch verdeckt. Massenhafte rote Pseudofibrillen in der Grundsubstanz strahlen mehr weniger radiär von dem Gefässkanal aus. Man beachte die zonale Differenzierung.

Fig. 6. Aus der *Cartilago cricoidea* des Kalbes. Formol-Alkohol fix. Methylenblau-Säurefuchsin-Pikrin. Zeiss: Apochromat 2. 1,30, Komp. Ok. 6. Die blaue Farbe ist ziemlich stark ausgezogen, man sieht aber das blaugefärbte Chondromucoid um die gelbgefärbten Endoplasmen, sowie auch weiter aussen in der Grundsubstanz zwischen den Fibrillen. Die Figur zeigt die eigentümliche Struktur der hyalinen Knorpelgrundsubstanz mit den äusserst feinen rotgefärbten Fibrillen; ein Teil des Kollagens ist aber noch maskiert und daher nicht gefärbt, so dass in Wirklichkeit weit mehrere Fibrillen zugegen sind. Man beachte ausserdem die sehr schönen Beispiele von „kollagenen Manteln“ aus den kürzeren starren, etwas dickeren Fibrillen; das Kollagen hat sich hier sogleich in dieser Form angelegt, meistens in der unmittelbaren Nähe des Endoplasmas. Zwei „Zellen“ sind in grosser Ausdehnung von den „Manteln“ umgeben, bei anderen Zellgruppen, besonders links, liegen die starren dickeren Fibrillen mehr einseitig an den Zellen; man sieht hier teils wie einige früher angelegte Kollagenmantel im Begriffe sind sich der übrigen gewöhnlichen Grundsubstanz anzuschliessen, indem die Fibrillen einer Umlagerung unterzogen werden, resp. dünner und länger werden (event. miteinander zu längern verschmelzen), teils wie in die Scheidewände zwischen den Zellgruppen und Zellen eben solche Fibrillen verwendet werden. Rechts sieht man in einer Vertiefung einer Zelle ein kleines Klümpchen von zusammengeballten ganz kurzen starren Kollagenfibrillen.

Fig. 7. Histiologisches bei der Bildung eines Markraumes im Knorpel. Aus der *Cartilago arytaenoidea* eines Ochsen. SUBLIMATfixation. Methylenblau-Säurefuchsin-Pikrin. Die blaue Farbe ist stark ausgezogen worden. Die Umrisse wurden gezeichnet mit Zeiss: Apochromat 4. 0,95 (n. Ap.) Komp. Ok. 6. und das feinere Detail mit Immersion 3. 1,40. Gefässführendes Gewebe ist in dem Knorpel eingewachsen (resp. darin entwickelt worden), oben sowie rechts und links erkennt man noch Knorpel, dessen Grundsubstanz viel rotgefärbtes Kollagen enthält. Rechts liegen einige ziemlich unveränderte längliche Knorpelzellen mit ein wenig blauer Grundsubstanz um sich, sonst ist die Grundsubstanz von gelben, stark verästelten Zellen durchwachsen. Verschiedene Blutgefässe verlaufen in dem veränderten Gewebe; zwei davon enthalten stark blaugefärbtes Plasma (in dem einen auch Blutkörperchen), ein anderes Gefäss (rechts unten) enthält gelbgefärbtes Plasma und ditto Blutkörperchen. Ein roter Streifen von Knorpelgrundsubstanz (stark fibrilliert) verläuft von oben bis unten rechts in dem Markraum, dieser Raum enthält bunt durcheinander gemischt Blutgefässe, langgestreckte und verästelte Bindegewebszellen (zum Teil sicher von Knorpelzellen abstammend) und eigentümliche mehr weniger anastomosierende und verästelte Zellen, dessen Zellkörper grössere oder kleinere, oft ganz kleine Vakuolen mit einer mehr weniger konsistenten und teils glykogenhaltigen, teils basophilen Substanz enthalten. Diese Substanz ist blaugefärbt und enthält u. a. Chondroitinschwefelsäureverbindungen. Man findet gelegentlich, dass einige von diesen Zellen die blaue Substanz oder den Vakuoleninhalt in toto ausgestossen haben, oder selbst geborsten resp. degeneriert, ganz kernlos u. s. w. sind, die blauen Körner liegen dann isoliert oder zu Haufen ausserhalb der Zellen und gehen zuletzt in die formlose basophile Grundsubstanz auf. Es kann direkt verfolgt werden, dass diese eigentümlichen Zellen umgebildete Knorpelzellen sind; z. B. findet man in der Umgebung von einem solchen Markraume (links oben) viele von den unzweifelhaften Knorpelzellen in ihren ursprünglichen (noch nicht eröffneten) Höhlen gelegen und in ganz ähnlicher Weise vakuolisiert, wie die in dem Markraume gefundenen. Auch an lebendem Knorpel lässt sich zeigen, dass keine Kunst- oder Fixationsprodukte hier vorliegen. Analoge Vorgänge an den Knorpelzellen findet man ausserhalb der Markraumbildung bei der Bildung des Chondromucoids. Die in der Figur farblose oder schwach gelbliche oder bläuliche Interzellulärsbstanz ist in der Wirklichkeit sehr stark basophil und enthält reichlich Chondroitinschwefelsäureverbindung und gelegentlich maskiertes Kollagen; die blaue Farbe ist aber mittelst Alkohols entfernt, um die histologischen Einzelheiten besser zeichnen zu können. Nicht wenige „Zellen“ sind von Massen von den dickeren starren Fibrillen ganz umgeben oder haben sich darin ganz umgewandelt; ausserdem zeigt die Grundsubstanz längs und quer viele von den starren Kollagenfibrillen, welche gegen den beginnenden Markraum hin sich in feinere, dünne Fibrillen auflösen, ebenso wie dies mit den um und aus den Zellen gebildeten Kollagenmassen geschieht. Während dieser Umordnung werden sie teilweise von der amorphen basophilen Substanz (Chondromucoid) maskiert. Man beachte wie die sonst mehr gestreckt verlaufenden roten Fibrillen ab und zu ganz wellig und in kleine Bündeln vereint eine Strecke

verlaufen. Die Verhältnisse hier bei der Markraumbildung ähneln in mancher Beziehung den weicheren Stellen im Discus intervertebralis.

Fig. 8. Mikrophotographie. Zeiss; Apochromat 8—0,65 Ap. Komp. Ok. 6. Verteilung des Albumoids im „alten“ Knorpel — Bronchialknorpel eines Mannes von 56 Jahren. Fixation in Formol-Alkohol. Die Chondroitinschwefelsäure ist mittelst Alkalis entfernt. Färbung mit Unnas saurem Orcein. Es hat sich das Elastin im Perichondrium sowie die Zellkerne gefärbt; im Knorpel ist das Albumoid gefärbt, es zeigt sich in Form von Körnern und Körnerreihen, welche zum Teil miteinander verschmelzen zu Albumoid-Fasernetze. Es kann nicht bezweifelt werden, dass an einigen Stellen des Knorpels, besonders unter dem Perichondrium, viele der dort anzutreffenden unzweifelhaften Elastinfasern ursprünglich aus Albumoid entstanden sind, um so mehr als man sie im nicht elastischen Knorpel gelegentlich im Zusammenhang mit den tiefer gelegenen Albumoidmassen antrifft. — Die scheinbaren Knorpelhöhlen in der Figur enthalten in der Wirklichkeit „Knorpelzelle“ + Zone I und II = Chondrinballen.

Fig. 9. Aus der *Cartilago arytaenoidea* eines erwachsenen Pferdes. Sublimatfixation. Methylenblau, Säurefuchsin-Pikrin. Zeiss: Apochromat 2.1,30, Komp. Ok. 6. Die um den Endoplasmen differenzierten Ektoplasmalagen (Kapseln) zeigen ein verschiedenes Verhalten (vergleiche auch Fig. 2); rechts ist jede der den zwei Endoplasmen zunächst gelegene Zone I am stärksten basophil, die folgende, schwächer basophile Zone ist beiden gemeinsam und erstreckt sich zugleich als Scheidewand zwischen den beiden Schwesterzellen. An den gegeneinander gekehrten Seiten zeigen die beiden Endoplasmen eine „Stachelung“ (Kunstprodukt?) und enthält das Endoplasma besonders hier eine feine blaue Körnelung, was ebenso wie die bedeutendere Dicke und Basophilie von Zone I auf eine lebhaftere Bildung von Chondromucoid deutet. Ausserhalb dieser zwei basophilen Zonen folgt, anscheinend sehr scharf ausgebildet Zone III aus viel unmaskierten Kollagen (die Fibrillierung ist nicht gezeichnet); man beachte die kleinen gelben Albumoidkörnchen in der blauen Substanz innerhalb des roten Kapsels links unten. Die ausserhalb des roten Ringes liegende Grundsubstanz Zone IV und V enthält teils unmaskiertes und maskiertes Kollagen, teils blaue basophile Substanz, teils gelbe Albumoidkörnchen und Schollen. Ein abweichendes Bild bietet die linke Knorpelzelle und deren Kapsel. Das Endoplasma ist hier weit kleiner (auch der Kern nur circa halb so gross als rechterseits; bei dem oberen Pol befindet sich eine Vakuole. Das Ektoplasma der Kapsel zeigt keine Sonderung in Zone I und II, keine basische Färbung, sondern ist gelbgefärbt und besteht zum grossen Teile aus albumoidartiger Substanz, teils in der Form von Körnchen, teils amorph; die konzentrische Streifung bekundet in diesem Falle einen Gehalt an kollagenen Fibrillen; bei geeigneter Vorbehandlung liesse sich auch hier maskiertes Kollagen nachweisen, wie ich nicht selten beobachtet habe; in anderen Fällen bestünde die ganze gelbe Kapsel aus albumoidartigen Stoffen.

Fig. 10. Aus der *Cartilago cricoidea* eines erwachsenen Pferdes. Sublimatfixation, isolierte Färbung mit saurem Methylenblau,

Untersuchung in der verdünnten wässrigen Farblösung. Zeiss: Apochromat 2.1,30 — Komp. Ok. 6. Die abgebildeten Zellen lagen nahe beieinander und zeigten die stufenweise fortschreitende Umbildung des Endoplasmas im Kapsel-ektoplasma. In Fig. *a* ist das Endoplasma noch relativ gut ausgebildet, Kern, Plasmastrukturen u. s. w. normal; man sieht eine ganz feine Grenze gegen das Ektoplasma, welches stark basophil ist; eine stärker lichtbrechende (graue) Schicht aus dichtliegendem unmaskierten Kollagen, entsprechend dem stark roten Ringe in Fig. 9 ist an *a* noch nicht ausgebildet, findet sich dagegen an den folgenden Stufen *b*, *c*, *d*. In *b* ist der Kern noch erhalten, das Endoplasma zeigt zackige Konturen, in *c* ist der Kern ganz klein, eingeschrumpft, das Protoplasma stark reduziert, noch mehr in *d*; zuletzt wäre alles Endoplasma in Ektoplasma umgewandelt. Beispiele derselben Art lassen sich in allen Knorpeln auffinden.

Fig. 11, 12, 13. Knorpelzellen aus einem Schnitte von den oberflächlichen Lagen des Gelenkknorpels (Talus) eines Kalbes. Fixation in Chromessigsäure, Färbung in dünnem wässrigen Methylviolett. 5 B. mit einer Spur von Essigsäure; Untersuchung in Wasser. Zeiss: Apochr. 2—1,30. Komp. Ok. 6. Die Figuren zeigen die verschiedene Farbenreaktion des Ekto- und Endoplasmas; man beachte besonders die metachromatisch rotgefärbte innerste Ektoplasmalage in Fig. 12 und eine in Fig. 13, wo das Endoplasma in den zwei „Zellen“ ausserdem stärker violett ist. Die Kerne sind in Fig. 11 und 12 gelappt als ein Zeichen der Amitose (conf. Hammar loc. cit. u. a.) in Fig. 13 ein Doppelkern.

Fig. 14. Lebende Knorpelzellen in dem Sternalknorpel des Frosches. Ohne Zusatz von Reagentien. Zeiss: Apochromat 2—1,30. Komp. Ok. 4. Der doppelkonturierte homogene Saum (Kapsel) ausserhalb der „Zellen“ ist in der Wirklichkeit zusammengesetzt aus einer Pellicula des Endoplasmas und einer innersten Lage des Ektoplasmas.

Fig. 15. Zwei Knorpelzellen aus demselben Sternalknorpel des Frosches wie in Fig. 14. Zeiss: Apochromat 2.1,30 — Komp. Ok. 6. Sie hatten ganz dasselbe Aussehen wie die Zellen in Fig. 14; nach Behandlung mit dünner Jodjodkalilösung hat sich die anscheinend homogene Kapsel in zwei Schichten gesondert: a) Pellicula des Endoplasmas, b) innerste Schichte des Ektoplasmas; zwischen diesen beiden Schichten besteht nun ein feiner Spalt. An den gegeneinander gekehrten Flächen der beiden Endoplasmen besteht noch keine Ektoplasmaschicht, nur die beiden Pelliculae. Die zackigen Konturen des unteren Endoplasmas sind durch Reagenzwirkung hervorgebracht, ebenso einige der grösseren Vakuolen. Die Pellicula dieses Endoplasmas ist durchgehends dünner und schlechter ausgebildet; über die mutmasslichen Ursachen vergleiche den Text.

Fig. 16. Knorpelzelle aus der Cartilago thyroidea einer grossen (jungen) Katze. Fixation in Sublimat-Eisessig. Wurde ungefärbt beobachtet in $\frac{1}{3}$ Glycerin und $\frac{2}{3}$ Wasser, sowie auch in reinem Wasser und in 80% Alkohol. Zeiss: Apochromat: 2.1,30. Komp. Ok. 8. Das Endoplasma hat sich etwas retrahiert und hängt durch sehr viele feine „Stacheln“ resp. Fäden mit der innersten Lage des Ektoplasmas zusammen. Wurde das

Präparat in 80% Alkohol untersucht, zeigte sich ausserdem eine Schrumpfung der Knorpelsubstanz und traten dadurch bedingte, nicht so feine Faltungen an der Innenseite der Knorpelhöhle auf (vergl. Text); ersetzte man den Alkohol unter dem Deckglase mit Wasser, so beobachtete man wie die Faltungen wieder verschwanden, die Knorpelhöhle zugleich grösser wurde; aber die Stacheln und Verbindungsfäden wurden dadurch nicht beeinflusst.

Fig. 17. Zwei Knorpelzellen aus der *Cartilago thyroidea* der Katze. Fixation in Sublimat-Eisessig. Derselbe Schnitt wie in Fig. 16, aber gefärbt in Alaun-Hämatoxylin-Eosin, Balsampräparat. Zeiss: Apochromat 2.1.30 und Komp. Ok. 8-12-18; die Vergrösserung entspricht Komp. Ok. 18. Volles Farbenbild; Öl auf dem Kondensor. Das Endoplasma ist mit Eosin rotgefärbt; das Ektoplasma und die Grenzschicht zwischen Endo- und Ektoplasma ist stark basophil und von dem Hämatoxylin gefärbt. Man sieht wie die „Stacheln“, resp. Verbindungsfäden in der Wirklichkeit einem Kammerwerke entsprechen, wie im Texte näher ausgeführt. Links ist ein optischer Profildurchschnitt gezeichnet und „die Zelle“ haftet noch an der Scheidewand zwischen den „Knorpelhöhlen“. Rechts ist mehr an der Oberfläche des Endoplasmas eingestellt, man gewahrt die Polygone des Kammerwerkes; durch einen Riss in der basophilen Oberflächenlage schimmert das rotgefärbte eigentliche Endoplasma hervor, ebenso durch den Boden einiger Abteilungen des Kammerwerkes.

Fig. 18. Aus der Mitte einer unverkalkten *Carpalknorpel* von *Triton cristatus*. Zenckersche Flüssigkeit. Methylenblau-Säurefuchsin-Pikrin. Zeiss: Apochromat 2.1.30. Komp. Ok. 6. Das Kollagen ist hier noch maskiert gewesen, die Basophilie des Gewebes sehr stark, nur die Zellkerne und ein einziges Endoplasma haben die saure (Pikrin)-Farbe angenommen, sonst sind auch die Endoplasmen mehr weniger basophil (Chondroitinschwefelsäurehaltig). An zwei Knorpelzellen gewahrt man das Auftreten von „Stacheln“, an den andern nicht. Die Scheidung zwischen Pellicula des Endoplasmas und innerste Lage des Ektoplasmas an mehreren „Zellen“ deutlich. Der Kern ist in dem Endoplasma rechts unten deutlich geschrumpft. Die zonale Differenzierung in der Grundsubstanz ist an der Hand von Fig. 2 leicht zu deuten — scheinbare Mosaik von Knorpelkapseln in der Grundsubstanz.

Fig. 19. Knorpelzellen aus der *Cartilago arytaenoidea* eines fast erwachsenen Kalbes, Sublimatfixation. Färbung in sehr dünner wässriger Methylviolettlösung, Differenzierung und Beobachtung in dünnem Salzglycerinwasser. Zeiss: Apochromat 3.1.40. Komp. Ok. 6. Die Grundsubstanz enthielt einen dichten Filz von Kollagen-Fibrillen bis dicht an das Endoplasma; diese Fibrillen sind aber nicht gezeichnet, sie verliefen zum grössten Teile quer im Verhältnis zu den gezeichneten Fibrillen des Endoplasmas. Die Filarsubstanz der Endoplasmen setzen sich zum Teil ineinander fort, man sieht Fibrillen aus der einen „Zelle“ in die andere sich fortsetzen oder als dickere oder sehr dünne schwach lichtbrechende Fortsätze oder Fibrillen weit in die Grundsubstanz hinaus verlaufen; ein Teil dieser Fibrillen

färbte sich in einiger Entfernung von dem Endoplasma wie Bindegewebsfibrillen. — Das Endoplasma ist nur sehr wenig retrahiert.

Fig. 20—21. Gruppen von Knorpelzellen aus der Tibia und Tarsus eines 8 cm langen Schweinsfötus. Fixation in Zenckers Flüssigkeit. Schwache Methylviolett färbung. — Untersuchung in 0,7% und 2,0% Kochsalzlösung mit ein wenig Glycerinzusatz (15%). Zeiss: Apochromat 3.140. Komp. Ok. 8 und 12. *a* ist mit Ok. 8 *b* und *c* mit Ok. 12 gezeichnet, Fig. 21 mit Oc. 12 gezeichnet. Die Verbindungen zwischen den Endoplasmen rühren wahrscheinlich von der Zellteilung her; die nicht gezeichnete Knorpelgrundsubstanz ging bis dicht an die Oberfläche der Endoplasmen und enthielt reichlich Bindegewebsfibrillen.

Fig. 22. Reich verästelte und anastomosierende endoplasmatische „Knorpelzellen“ aus dem Gelenkknorpel (Tarsus) eines Kalbes. Fixation in 0,3% wässriger Chromsäurelösung, hernach in Alkohol steigender Konzentration. Das „Protoplasma“ ist sehr wohl konserviert; Rasiermesserschnitt gefärbt in wässrigem Methylviolett, differenziert in dünnem Salzglycerinwasser. Zeiss: Apochromat 2.130. — Komp. Ok. 6. Die Grundsubstanz war echt „hyalin“ und sehr fein fibrilliert; die innerste Lage des Ektoplasmas *ec* war als eine (mehr rotviolett gefärbte) „Kapselschicht“ dicht um den „Zellen“ differenziert und liess sich auf grösseren oder kleineren Strecken auch um den Verästelungen und Ausläufern der Endoplasmen verfolgen; doch bestand (Reagenzwirkung — in der Zeichnung weiss) ein feiner Spaltraum zwischen dieser Kapsellage und dem Endoplasma. An den feinsten Verästelungen des Endoplasmas liess sich keine so deutliche Kapsellage nachweisen.

Fig. 23. Aus teilweise verkalktem Carpalknorpel von Triton cristatus dicht unter dem Perichondrium. Fixation in Sublimat-Pikrinsäure. Zeiss: Apochromat 2.130. Komp. Ok. 4—6. Methyleneblau-Säurefuchsin-Pikrin. Die „Knorpelzelle“ ist gelb gefärbt, zeigt deutlich an seiner Peripherie die Pellicula, welche mit der Filarsubstanz zusammenhängt. Man sieht in der Grundsubstanz ein rotes Kammerwerk, welches aus verdichtetem Kollagen besteht: in dessen Maschen waren die Kalkkörner eingelagert, gebunden an die basophile Mucoidsubstanz, welche nach Auslösung des Kalks zurückgeblieben und jetzt in einem Teile des Maschenwerkes blaugefärbt, dargestellt ist; in den übrigen Maschen ist die blaue Farbe weg gelassen. Gegen das Perichondrium hin ist offenbar mehr unmaskiertes Kollagen als gegen die Tiefe, daher die grössere Intensität der roten Farbe an ersterer Stelle. Man beachte, dass an der linken Seite der „Knorpelzelle“ ein roter Kollagenstreifen unmittelbar an die Zellpellicula grenzt, während rechts das blaugefärbte Chondromucoid dies tut. Vergleiche übrigens den Text S. 796 ff.

Litteratur-Verzeichnis.

Die mit † bezeichneten Arbeiten kenne ich nur aus Referaten. Nur ausnahmsweise führe ich die speziell chemische, pathologische oder allgemeine, histologische Litteratur an.

1. Aeby, Über die Symphysis ossium pubis etc. Z. f. rat. Medizin. [3]. 4. Bd. 1858.
2. Altmann, R., Studien über die Zelle. Leipzig, 1886.
3. Id., Die Elementarorganismen. 2. Auflage. Leipzig 1894.
4. Ambronn, H., Anleitung zur Benutzung des Polarisationsmikroskops bei histologischen Untersuchungen. Leipzig 1892.
5. Apáthy, Stefan, Die Mikrotechnik der tierischen Morphologie. 1. Abteilung. Braunschweig 1896.
6. Apolant, Hugo, Über Faserknorpel. Diss. Berlin 1890.
7. Arnold, Julius, Die Abscheidung des indigoschwefelsauren Natrone im Knorpelgewebe. Virchows Arch. Bd. 73. 1878.
8. Id., Über Struktur und Architektur der Zellen. I. Mitteilung. Arch. f. mikr. Anat. Bd. 52. 1898.
9. Baber, E. Creswell, On the structure of hyalin cartilage. Journal of anatomy and physiology. Vol. X. 1876.
10. Baraban, L., Sur l'existence des fibres élastiques dans l'épiploon humain et leurs modifications sous l'influence de l'age. Pouchet Journ. de l'anat. et de le physiol. 1888. Nr. 1.
11. de Bary, J., Untersuchungen über Leimstoffe. I. Chondrin u. seine Zerlegung durch konz. Salzsäure. Hoppe-Seylers med. chem. Untersuch. Heft 1. S. 71—73. Berlin 1866.
12. Baur, Die Entwicklung der Bindesubstanz. Diss. Tübingen 1858.
13. Behrens, Wilh., Tabellen zum Gebrauche bei mikroskopischen Arbeiten. 3. Aufl. Braunschweig 1898.
14. Bendz, H., Haandbog i den alm. Anatomie. Kjøbenhavn 1846—47.

15. Benecke, Über eine Modifikation des Weigert'schen Fibrinfärbefahrens. Verh. d. anat. Gesell. 7. Versammlg. 1893 og Referat i. Zeitschr. f. wiss. Mikroskopie. Bd. XI. 1894.
16. Bernays, A., Die Entwicklungsgeschichte des Kniegelenkes des Menschen mit Bemerkung über die Gelenke im allgemeinen. Morphologisches Jahrbuch. Bd. IV. 1878.
17. Bergh, R. S., Die Zelle und die einfachen Gewebe des tierischen Körpers. Wiesbaden 1894.
18. Bergh, R. S., Beiträge zur vergleichenden Histologie. S. A. aus d. anat. Heften. Wiesbaden 1898.
19. Berzelius, J. J., Traité de chimie. (Traduit par Esslinger). Paris 1833. Tome VII. Pag. 487—489.
20. †Bicfalvi, Beiträge zur Struktur der Grundsubstanz d. hyalinen Knorpels (ungarisch). 1883. Referat in med. Centralblatt.
21. Bichat, X., Anatomie générale, seconde partie. Tome III. Paris 1801.
22. Bigelow, W. S., Notiz über den Teilungsvorgang bei Knorpelzellen sowie über den Bau des Hyalinknorpels. Arch. f. mikr. Anat. Band 16. 1879.
23. Boedecker, C., Kleine Beiträge zur chem. Kenntnis des Eiters. S. 188—201. ff. S. 203. Z. f. rat. Medizin [2]. Bd. 6. 1854 u. Bd. 8. S. 144.
24. Boedecker C. u. G. Fischer, Künstliche Bildung von Zucker aus Knorpel etc. Annalen der Chemie. Bd. 117. 1861.
25. Böhm, A. A. u. M. v. Davidoff, Lehrbuch der Histologie des Menschen. Wiesbaden 1895. 2. Auflage. 1898.
26. Boll, Franz, Untersuchungen über den Bau u. Entwicklung der Gewebe. Abteil. II. IV. Die Entwicklung des fibrillären Bindegewebes. Arch. f. mikr. Anat. Bd. 8. 1872.
27. Brachet, A., Etude sur la résorption du cartilage et le développement des os longs chez les oiseaux. Internat. Monatsschrift f. Anat. u. Physiologie. Bd. 10. 1893.
28. v. Brunn, A., Beiträge zur Ossifikationslehre. Arch. f. Anat. und Physiol. 1874.
29. Brücke, E., Die Elementarorganismen. Sitzber. d. K. Akad. d. Wiss. in Wien. Mathemat.-naturw. Klasse. Bd. 44. Abteil. II. 1861.
30. Bubnoff, Beiträge zur Struktur des Knorpels. Sitzber. d. K. Akad. d. Wiss. in Wien. Mathemat.-naturw. Klasse. Bd. 57. Abteil. 1. 1868.
31. Budge, A., Die Saftbahnen im hyalinen Knorpel. Arch. f. mikr. Anat. Bd. 14. 1877.
32. Id., Weitere Mitteilungen über die Saftbahnen im hyalinen Knorpel. Arch. f. mikr. Anat. Bd. 16. 1879.
33. Bütschli, O., Zur Kenntnis des Teilungsprozesse der Knorpelzellen. Zeitschr. f. wiss. Zool. Bd. 29. 1877.
34. Id., Untersuchungen über Strukturen. Mit Atlas. Leipzig. Engelmann. 1898.
35. †Chittenden, u. a.: Über die Reaktionen des Sarkolemmas. Untersuchungen aus d. physiol. Institut zu Heidelberg. Bd. 3.

36. Chittenden u. Hart, Elastin u. Elastosen. Z. f. Biologie. Bd. 25.
37. †Colomiatti, Sulla struttura della cartilagini ialine e fibro-elastico-reticolate. Revista clinica di Bologna. Maggio 1874. (Ref. i. Hoffm.-Schwalbes Jahresber.)
38. Czermak, N., Vergleichende Studien über die Entwicklung des Knochen- und Knorpelgewebes. Anat. Anzeiger. Bd. 3. 1888.
39. †Deckhuysen, M. C., Over den aard van het prozess der kleuring vooranavelijk naar anleiding van een onderzoek over het kraakbeen. Versl. d. buiteng. wetensch. verg. der nederl. Dierk. Vereen. van 18—XII. 1886. (Ref. Hoffm.-Schwalbe.)
40. †Jd, Het hyaline kraakbeen, zijn beteekniss en zijn groei. Nederl. tijdschr. v. Geneesk. 1889. 2. deel. (Ref. *ibid.*)
41. Deutschmann, R., Über die Entwicklung der elast. Fasern. Diss. 1873 og Arch. f. Anat. und Physiol. 1873.
42. Dippel, Leop., Grundzüge der allgemeinen Mikroskopie. Braunschweig 1885.
43. †Donders, F. C., Mikroskop. u. mikrochem. Untersuchungen tierischer Gewebe. Holländische Beiträge zur Naturwiss. (Cit. bei Solger 1888.)
44. Id., Form, Mischung und Funktion der elementären Gewebeteile in Zusammenhang mit ihrer Genese. Z. f. wiss. Zool. Bd. 3 og 4. 1852 (1851)—53.
45. Duval, Math., Précis d'histologie. Paris 1897.
46. v. Ebner, Victor, Über den feineren Bau der Knochensubstanz. Sitzber. d. K. Akad. d. Wiss. in Wien. Math.-naturw. Klasse. Bd. 72. III. Abt. (Jahrg. 1875)—1876.
47. Id., Untersuchungen über die Anisotropie organisierter Substanzen. Leipzig 1882.
48. Id., Sind die Fibrillen des Knochengewebes verkalkt oder nicht? Arch. f. mikr. Anat. Bd. 29. 1887.
49. Id., Histologie der Zähne mit Einschluss der Histogenese. S. A. Wien 1890.
50. Id., Über die Wirbel der Knochenfische und die Chorda dorsalis der Fische und Amphibien. Sitzber. d. K. Akad. d. Wiss. in Wien. Math.-naturw. Klasse. Bd. 105. Abteil. III. 1896.
51. Id., Die Chorda dorsalis der niederen Fische und die Entwicklung des fibrillären Bindegewebes. Z. f. wiss. Zool. Bd. 62. 1896.
52. Ehrlich, P., Beitrag zur Kenntniss der Anilinfarben. Arch. f. mikr. Anat. Bd. 13. 1877.
53. Id., Farbenanalytische Untersuchungen zur Histologie und Klinik des Blutes. I. Berlin 1891.
54. Ehrlich, P. u. A. Lazarus, Die Anämien. I. Berlin 1898.
55. Ernst, P., Über Psammome. Zieglers Beiträge zur path. Anat. Bd. 11. 1892.
56. †Ewald, A. u. W. Kühne, Die Verdauung als histologische Methode. Verhandlg. des Naturhist.-med. Vereins in Heidelberg. N. F. 1. Bd. 1874.

57. Ewald, A., Zur Histologie und Histochemie der elastischen Fasern und des Bindegewebes. Z. f. Biologie. Bd. 26. 1890.
58. Fischer, Alf., Die Fixierung, Färbung und Bau des Protoplasmas. Jena 1899.
59. Flemming, W., Zellsubstanz, Kern- und Zellteilung. 1882.
60. Id., Zur Entwicklung der Bindegewebsfibrillen. Festschrift für Virchow. I. 1891.
61. Id., Über den Bau der Bindegewebszellen und Bemerkungen über die Struktur der Zellsubstanz im allgemeinen. Z. f. Biologie. Bd. 34. Jubelband zu Ehren W. Kühnes. 1896.
62. Id., Über die Entwicklung der kollagenen Bindegewebsfibrillen bei Amphibien und Säugetieren. Arch. f. Anat. u. Physiol. Anat. Abt. 1897.
63. Id., Über Intercellularsubstanzen. Ergebnisse der Anat. und Entwicklungsgesch. Bd. VI. (1896). S. 262—264. 1897.
64. Flesch, M., Über Zelle und Intercellularsubstanz im Hyalinknorpel. Verh. d. physikalisch-med. Gesell. zu Würzburg. Bd. 14. 1880. (Sitzber. 4./I. 1879).
65. Id., Untersuchungen über die Grundsubstanz des hyalinen Knorpels. Würzburg 1879 (1880).
66. Id., Bemerkungen zur Kritik der Tinktionspräparate. Z. f. wiss. Mikroskopie. Bd. II.
67. Fol, H., Lehrbuch der vergleichenden mikroskopischen Anatomie. Leipzig 1896.
68. Frey, H., Das Mikroskop u. die mikr. Technik. Leipzig 1863.
69. Id., 7. Auflage. 1881.
70. Id., Handbuch der Histologie und Histochemie des Menschen. 5. Aufl. Leipzig 1876.
71. Friedleben, A., Zur chemischen Konstitution des Knorpelgewebes. Z. f. wiss. Zoologie. Bd. 10. (1859—60).
72. Fürbringer, M., Über das Gewebe des Kopfkorpels der Cephalopoden. Morphol. Jahrbuch. Bd. 3. 1877.
73. Fürstenberg, Über einige Zellen mit verdichteten Wänden im Tierkörper. Joh. Müllers Archiv. 1857.
74. Fusari, R., Contribution à l'étude du cartilage hyalin. Archives ital. de Biologie. Bd. 25. 1896.
75. Gautier, A., Leçons de Chimie biologique normale et pathologique. 2. édit. Paris 1897.
76. Gegenbaur, C., Vergleichende Anatomie der Wirbelsäule bei Amphibien und Reptilien. 1862.
77. Id., Über die Bildung des Knochengewebes. Jenaische Zeitschrift für Med. und Naturwiss. Bd. I. 1864.
78. Gänzmer, A., Über die Reaktion des hyalinen Knorpels auf Entzündungsreize und die Vernarbung von Knorpelwunden nebst einigen Bemerkungen zu Histologie des Hyalinknorpels. Virchows Archiv. Bd. 67. 1876.

79. Gerlach, Jos., Handbuch d. allgemeinen und speziellen Gewebelehre des menschlichen Körpers. 2. Auflage. Mainz 1853.
80. Gerlach, L., Über die Anlage und die Entwicklung des elastischen Gewebes. Morphologisches Jahrbuch. Bd. 4. 1878. Supplement.
81. van Gieson, J., Laboratory notes of technical methods for the nervous System. The New York medical Journal. 20. Juli 1889. (Cit. after P. Ernst.)
82. Gradenigo, Über die embryonale Anlage des Mittelohrs. Wiener med. Jahrbücher. 1887.
83. Halliburton, W. D., Lehrbuch der chemischen Physiologie u. Pathologie. (Deutsch v. Kaiser). Heidelberg 1893.
84. Hammar, J. Aug., Über den feineren Bau der Gelenke. I. Die Gelenkmembran. II. Der Gelenkknorpel. Arch. f. mikr. Anat. Bd. 43. 1894.
85. Hammarsten, Olof, Lehrbuch der physiologischen Chemie. 1891. 3. Auflage. Wiesbaden 1895. (4. Aufl. 1899).
86. Hannover, A., Om Bruskens første Dannelse og Udvikling. Kgl. Danske Vidensk. Selskabs Skrifter. 5. Række naturv. math. Afd. 7. Bd. Kjøbenhavn 1864.
87. Hansen, Fr. C. C., En paalidelig Methode til Farvning af Bindevævet. Hospitalstidende. 1898.
88. Id., Eine zuverlässige Bindegewebsfärbung. Anat. Anz. Bd. 15. 1898.
89. Id., Om Udviklingen af Grundsubstansen i Bindevævsgruppen. Biologisk Selskabs Forhandl. Kjøbenhavn 1899.
90. Id., Über die Genese einiger Bindegewebsgrundsubstanzen. Anat. Anz. Bd. 16. 1899.
91. Harrison, Ross, Granville, Über die Entwicklung der nicht knorpelig vorgebildeten Skeletteile in den Flossen der Teleostier. Arch. f. mikr. Anat. Bd. 42. 1893.
92. Harting, P., Das Mikroskop. Braunschweig 1859. 2. Ausg. 1866.
93. Hassal, A., Mikroskopische Anatomie des menschlichen Körpers. V. d. Engl. übersetzt v. Kohlschütter. I—II (Atlas). Leipzig 1852.
94. Heidenhain, M., Beiträge zur Aufklärung des wahren Wesens der faserförmigen Differenzierungen. Anat. Anzeiger. Bd. 16. 1899.
95. Heidenhain, R., Studien aus dem physiolog. Institute zu Breslau. Heft 1. 1861. Heft 2. 1863.
96. Heitzmann, C., Studien am Knochen und Knorpel. Wiener med. Jahrbücher. 1872.
97. †Id., Über Entwicklung und Bau der Knorpel. Wiener med. Wochenschrift. 4. Jan. 1873.
98. Id., Mikroskopische Morphologie des Tierkörpers im gesunden und kranken Zustande. Wien 1883.
99. Henke, W., Genealogisches über Knorpel-elemente. Z. für rat. Medizin [3]. Bd. 18.
100. Henle, J. und Fr. Merkel, Über die sogenannte Bindesubstanz der Centralorgane des Nervensystems. Z. f. rat. Medizin. [3]. Bd. 24.
101. Henle, J., Allgemeine Anatomie. 1841.

102. Henneguy, L. Félix, Leçons sur la Cellule. Paris 1896.
103. Hertwig, O., Über die Entwicklung und Bau des elastischen Gewebes im Netzknochen. Arch. f. mikr. Anat. Bd. 9. 1873.
104. Id., Über das Zahnsystem der Amphibien und seine Bedeutung für die Genese des Skeletts der Mundhöhle. Arch. f. mikr. Anat. Bd. 11. 1874. (Supplements-Bd.)
105. Hoehl, Erwin, Beitrag zur Histologie der Pulpa und des Dentins. Archiv für Anat. und Entwicklungsgesch. 1896.
106. Id., Zur Histologie des adenoiden Gewebes. Arch. f. Anat. u. Entwicklungsgesch. 1897.
107. Hoppe-Seyler, F., Medizinisch-chem. Untersuch. 1866—71. (Spec. Über das Vorkommen von leimgebendem Gewebe bei Avertebraten).
108. Id., Handbuch der physiologisch und pathol. chemischen Analyse. 6. Auflage. Berlin 1893.
109. Hultkrantz, J. Wilh., Das Ellenbogengelenk und seine Mechanik. Jena 1897.
110. Id., Über die Spaltrichtungen der Gelenkknochen. Verhandlg. d. anat. Gesellsch. 12. Versammlung. 1898. Erght. zum A. A. Bd. 14.
111. Jakimowitsch, J., Sur la structure du Cylindre-axe et des cellules nerveuses. Journal de l'anat. et de physiol. 24ème année. 1888.
112. Julin, Charles, Recherches sur l'ossification du maxillaire inférieur et sur la constitution du système dentaire chez le fœtus de la Balanoptera rostrata. Archives de Biologie (de Gand.) Bd. 1. 1880.
113. Kapsammer, G., Knochenentzündungsbilder. Archiv f. mikr. Anat. Bd. 49.
114. Id., Die periostale Ossifikation. Ibid. Bd. 50.
115. M. Kassowitz, Die normale Ossifikation und die Erkrankungen des Knochensystems bei Rhachitis u. hereditärer Syphilis. Wiener med. Jahrbücher 1879 og 1880 (s. S. 145—224 u. Kap. VI 293—457). (Rhachitis S. 315—466).
116. Klebs, E., Beobachtungen und Versuche über Kretinismus. Archiv für experiment. Pathologie. Bd. 2. 1874.
117. Koelliker, A., Mikroskopische Anatomie. Bd. 2. I. Hälfte. 1850.
118. Id., Handbuch der Gewebelehre des Menschen. 2. Auflage. 1855.
119. Id., Handbuch der Gewebelehre des Menschen. 6. Auflage. Band I. Leipzig 1889.
120. Id., Die Energiden von Sachs im Lichte der Gewebelehre der Tiere. Verhandlungen der phys.-med. Ges. zu Würzburg. N. F. Bd. 31. 1897.
121. Hartmann Koller, Ist das Periost bindegewebig vorgebildeter Knochen im stande Knochen zu bilden? Archiv. für Entwicklungsmechanik. Bd. 3. 1896.
122. Kolster, R., Über die Intercellularsubstanz des Netzknochens. Arch. f. mikr. Anat. Bd. 29. 1887.
123. Krause, Wilh., Handbuch d. Anat. des Menschen. I. Bd. Allgemeine Anat. 1876, mit Nachträge 1890.
- 123a. Krawkow, Arch. f. exp. Pathologie u. Pharmakologie. 40. Bd.

124. Kromayer, (Modificat. von Weigerts Fibrinfärbung. Arch. f. mikr. Anat. Bd. 39. 1892 og Z. f. wiss. Mikr. Bd. 9. 1892.
125. Kruckenbergh, C. Fr. W., Die chemischen Bestandteile des Knorpels. Z. f. Biologie. Bd. 20. 1884.
126. Id., Über die chemische Beschaffenheit der sogenannten Hornfäden von Mustelus und über die Zusammensetzung der keratinösen Hüllen um die Eier von Scyllium stellare. Mitteil. d. zool. Station. Neapels. Bd. 6. 1886.
127. Kupffer, C. v., Über die sogenannten Sternzellen der Säugetierleber. Arch. f. mikr. Anat. Bd. 54. 1899.
128. Kuskow, N., Beiträge zur Kenntnis der Entwicklung des elastischen Gewebes im Ligam. nuchæ und im Netz. Archiv für mikr. Anat. Bd. 30. 1887.
129. Kusnetzoff, Alex., Beitrag der Entwicklungsgeschichte der Cutis. Sitzber. der K. Akad. der Wiss. in Wien. Mathem.-naturw. Kl. Bd. 56. Abteil. II. 1867.
130. Lachmann, J., Über Knorpelzellen. Joh. Müllers Archiv. 1857.
131. Landois, L.: Untersuchungen über die Binde substanz und den Verknöcherungsprozess derselben. Z. f. wiss. Zoologie. Bd. 16. 1866.
132. Landwehr, Über die Bedeutung des tierischen Gummis. Pflügers Archiv. Bd. 39. 1886.
133. Leboucq, Recherches sur le mode de disparition de la corde dorsale chez les vertébrés supérieurs. Arch. de biologie (de Gand.) Tome I. 1880.
134. Lee, A. Bolles et L. Felix Henneguy, Traité de méthodes techniques de l'anatomie microscopique. 2ème éd. Paris 1896.
135. Leser, E., Über histiologische Vorgänge an der Ossifikationsgrenze mit besonderer Berücksichtigung des Verhaltens der Knorpelzellen. Arch. f. mikr. Anat. Bd. 32. 1888.
136. Leydig, Franz, Lehrbuch der Histologie des Menschen und der Tiere. Hamm 1857.
137. Id., Vom Bau des tierischen Körpers. Handbuch der vergleichenden Anatomie. I. Band. 1. Hälfte. Tübingen 1864.
138. Id., Zelle und Gewebe. 1885.
139. †Lionti, G., Sulla struttura della cartilagine ialine fetale et adulto. Palermo 1896. (Ref. i. Hoffm.-Schw. Jahrb.)
140. †Livini, F., Intorno alla struttura della trachea. 1896. (Ref. i. Hoffm.-Schw. Jahrb.)
141. Loisel, G., Formation et évolution des éléments du tissu élastique. Thèse de Paris 1896.
142. Lovén, Chr., Untersuchungen über das Knochengewebe mit besonderer Rücksicht auf die Entwicklung. Med. Archiv utgifvet af Lärarne vid Carolinska Institutet. Bd. 3. Heft 3. Stockholm 1863.
143. Luschka, H., Die Halbgelenke des menschlichen Körpers. 1858.
144. Lwoff, Basilius, Über die Entwicklung der Fibrillen des Bindegewebes. Sitzber. d. K. Akad. der Wiss. in Wien. Math.-Nat. Klasse. Bd. 99. Abt. III. 1889.

145. Lönberg, Ingolf, Några iakttagelser rörande de kemiska sammansättning aff brosket hos slätrockan (raja batis). Upsala läkareföreningens förhandlingar. Bd. 24. 1889.
146. Id., Om broskets kemiska sammansättning hos hajen, *Scymnus microcephalus* (Schneid.) ibid. Bd. 25. 1890.
147. Mall, F., Reticulated and yellow elastic tissues. *Anat. Anz.* 3. Jahrg. 1888.
148. Id., Das retikuliert Gewebe und seine Beziehungen zu den Bindegewebsfibrillen. *Kgl. Sächs. Gesellsch. d. Wiss. Abh. math.-nat. Kl.* Bd. 17. 1891.
149. Masquelin, H., Recherches sur le développement du maxillaire inférieur de l'homme. *Bulletin de l'acad. de Belgique.* 2ème série tome 45. 1878.
150. Mayer, Paul, Beruht die Färbung der Zellkerne auf einen chemischen Vorgang oder nicht? *Anat. Anz.* Bd. 13. 1897.
151. Meissner, G., Untersuchungen über die Verdauung der Eiweisskörper. *Z. f. rat. Medizin* [3]. Bd. 14. 1862.
152. Merkel, Fr., Zur Histogenese des Bindegewebes. *Verhandlg. d. anat. Gesellsch.* 9. Verslg. 1895.
153. Metchnikoff, Elie, Leçons sur la pathologie comparée de l'inflammation. 1892.
154. †Morochowetz, Leo, Zur Histochemie des Bindegewebes. *Verh. d. naturhist.-med. Vereins in Heidelberg.* I. Bd. Hft. 5. 1876. (Ref.)
155. Müller, Erik, Studien über Neuroglia. *Arch. f. mikr. Anat.* Bd. 55. 1899.
156. †Müller, Heinrich, Würzburger naturh. Zeitschrift. .I. S. 92. (Erwähnt „poröse Knorpelkapseln im Ohrknorpel des Hundes.)
157. Id., Über die Entwicklung der Knochengrundsubstanz nebst Bemerkungen über den Bau rhachitischer Knochen. *Z. f. wiss. Zoologie.* Bd. 9. 1858.
158. Müller, Johannes, Über den feineren Bau und die Formen der Geschwülste. I. Lieferung. Berlin 1838.
159. Id., Über die Struktur und die chemischen Eigenschaften der tierischen Bestandteile der Knorpel und Knochen. *Arch. f. Anat. u. Physiol.* 1837. (Jahresber. über d. Jahr 1836 S. 39.)
160. †Id., *Annalen d. Chemie u. Pharmacie.* Bd. 29. S. 277.
- 160a. Id., *Pogg. Annalen.* Bd. 38. S. 295 ff.
161. Mörner, C. Th., Histochemische Beobachtungen über die hyaline Grundsubstanz des Trachealknorpels. *Z. f. physiologische Chemie.* Bd. 12. 1888.
162. Id., Studier öfver trachealbroskets kemi. *Upsala läkarföreningens förhandlingar.* Bd. 24. 1889.
163. Id., Chemische Studien über den Trachealknorpel. *Skandinavisches Archiv für Physiologie.* Bd. 1. 1889. (S. 210—243 mit I Tafel.)
164. Id., Några rön angående Kondroitinsvafvelsyrans förekomts. *Upsala läkareföreningens förhandlingar.* Bd. 29. 1894.

165. Id., Einige Beobachtungen über die Verbreitung der Chondroitinschwefelsäure. Z. f. physiolog. Chemie. Bd. 20.
166. Id., Untersuchungen der Proteinsubstanzen in den lichtbrechenden Medien des Auges. II—III. Z. f. physiol. Chemie. Bd. 18. 1894.
167. Id., Beitrag zur Kenntnis einiger Eigenschaften des Glutins. Z. f. physiol. Chemie. Bd. 28. 1899.
168. Neumann, E., Bemerkungen über das Knorpelgewebe und den Ossifikationsprozess. Archiv für Heilkunde. Bd. 11. 1870.
169. Id., Die Jodreaktion der Knorpel und Chordazellen. Arch. f. mikr. Anat. Bd. 14. 1877.
170. Neumeister, R., Lehrbuch der physiologischen Chemie. II. Teil. Jena 1895.
171. Nietzki, R., Chemie der org. Farbstoffe. 2.—3. Aufl. Berlin 1894 u. 1897.
172. Nykamp, A., Beitrag zur Kenntnis der Struktur des Knorpels. Arch. f. mikr. Anat. Bd. 14. 1877.
173. Obersteiner, H., Über Entwicklung und Wachstum der Sehne. Sitzber. d. K. Akad. d. Wiss. in Wien. Math.-nat. Kl. Bd. 66. II. Abteil. 1867.
174. Oddi, R., Über das Vorkommen von Chondroitinschwefelsäure in der Amyloidleber. Arch. f. exp. Pathol. u. Pharmakolog. Bd. 33. 1894.
175. Ogniew, J., Zur Frage von der morpholog. Bedeutung des fibrillären Bindegewebes. Arch. f. Anat. u. Physiolog. Anat. Abt. 1885.
176. Ogston, A., On articular cartilage. Journal of Anat. and Physiol. Vol. 10. 1876.
177. Orth, J., Kursus d. normalen Histologie. 5. Auflage. Berlin 1888.
178. †Pansini, Intorno alla costituzione della cartilagine ed alla origine delle fibro elastiche nella cartilagine reticulata od elastica. Giorn. d. associaz. Napolitana di medici e natur. Anno I. 1890. (Ref. in Hoffm.-Schw. Jahreshb.)
179. †Petrone, A., Comunicazione preventive sull' infiammazione della cartilagine e sulla sua struttura. Revista clinica di Bologna 1874. (Ref. in Hoffm.-Schw. Jahreshb.)
180. Poljakoff, P., Beiträge zur mikroskopischen Anatomie u. Physiologie des lockeren Bindegewebes. Arch. f. mikr. Anat. Bd. 45. 1895.
181. Rabl-Rückhardt, Über den Netzknorpel des Ohres. Reicherts u. du Bois-Reymonds Archiv. 1863.
182. †Ranvier, L., Les éléments et les tissus du système conjonctif. Journal de micrographie (Nr. 16). (Ref. Hoffm.-Schwalbe.) 1888.
183. Id., Traité technique d'histologie. 2ème éd. Paris 1889.
184. Id., Des Clasmatocytes. Archives d'anatomie microscopique. Tome III. 1900. (Siehe frühere Mitteil. in „Comptes rendus de l'Acad. des sciences.)
185. Ravogli, A., Untersuchungen über den Bau, die Entwicklung und Verletzung der Cutis. Wiener med. Jahrbücher. 1879:

186. Rawitz, B., Bemerkungen über Mikrotomschnneiden und über das Färben mikroskopischer Präparate. *Anat. Anz.* Bd. XIII. Nr. 3. 1897.
187. Reichert, K. B., Bericht über die Leistungen in der mikroskopischen Anatomie des Jahres 1846. In *Joh. Müllers Archiv* 1847. (S. 55 ff. Gebilde der Binde substanz).
188. Id., *ibid.* 1852.
189. Reinke, Fr., Zellstudien. *Arch. f. mikr. Anat.* Bd. 43. 1894.
190. Reitz, W., Über die passiven Wanderungen von Zinnoberkörnchen durch den tierischen Organismus. *Sitzber. d. K. Akad. d. Wiss. in Wien. Mathm. nat. Klasse.* Bd. 57. II. Abteil. 1868.
191. Renak, R., Über Entstehung der Bindegewebe und des Knorpels. *Joh. Müllers Archiv.* 1852.
192. Id., Über die extracellulare Entstehung tierischer Zellen und über die Vermehrung derselben durch Teilung. *Ibid.* 1852.
193. Renaüt, J., Sur la bande articulaire, la formation cloissonnante et la substance chondrochromatique des cartilages diarthrodiaux. *Compt. rendus.* Tome 104. 1887.
194. Id., *Traité d'histologie pratique.* Tome I et II. 1—2. Paris 1889—93 u. 1899.
195. Retterer, E., Sur le développement morphologique et histologique des bourses muqueuses et des cavités peritendineuses. *Journal de l'anat. et de physiologie.* 23 A. 1896.
196. Id., Développement des tissus conjonctifs muqueux et réticulés. *Compt. rend. hebdom. de la Soc. de Biologie.* 1896.
197. Id., Epithélium et tissu réticulé. *Journal de l'anat. et de physiol.* 1897.
198. Id., Note de technique relative au tissu osseux. *Compt. rend. hebdom. de la Soc. de Biologie.* 1898.
199. Id., Origine et structure des osteoblastes et du tissu osseux. Deuxième note. *Ibid.* 1898.
200. Id., De l'ossification enchondrale. *Ibid.* 1898.
201. Id., Structure et évolution du cartilage transitoire. *Ibid.* 1899.
202. Id., Des voies d'absorption du cartilage. *Ibid.* 1899.
203. Id., Transformation de la cellule cartilagineuse en tissu conjonctif réticulé. *Ibid.* 1899.
204. Retzius, G., Bidrag til kändedommen af broskväfnaden. *Nord. med. Arkiv.* Bd. IV. 1872.
205. Id., Einige Beiträge zur Histologie und Histochemie der Chorda dorsalis. *Arch. f. Anat. u. Physiol.* 1881.
206. Id., Zur Kenntnis der enchondralen Verknöcherung. *Biologiska Föreningens Föreläsningar.* Bd. 1. Nr. 1. Stockholm 1888.
207. Id., Über den Bau des Glaskörpers und der Zonula Zinnii in dem Auge des Menschen und einiger Tiere. *Biologische Untersuchungen.* N. F. Bd. VI. (9). 1894.
208. Rheiner, H., Beiträge zur Histologie des Kehlkopfs. *Diss.* 1852.

209. Rollet, A., Bindsustanzen, Knorpel. Strickers Handbuch d. Lehre von den Geweben. 1871.
210. †Id., Über die Entwicklung des fibrillären Bindegewebes. Untersuchungen aus dem anat. Institute für Physiol. u. Histologie in Graz. 1872. (Cit. og ref. bei Lwoff).
211. Sappey, P. C., *Traité d'anatomie générale*. Paris 1894.
212. Schäfer, E. A., *General anatomy or histology*. London 1891. (Quains Anatomy 10 ed. Vol. I, part. II).
213. Schaffer, J., Die Verknöcherung des Unterkiefers und die Metaplasiefrage. *Arch. f. mikr. Anat.* Bd. 32. 1888.
214. Id., Über das knorpelige Skelett von *Ammocoetes branchialis*. *Z. f. wiss. Zool.* Bd. 61. 1896.
215. Id., Bemerkungen über die Histologie und Histogenese des Knorpels der Cyclostomen. *Arch. f. mikr. Anat.* Bd. 50. 1897.
216. Schleicher, W., Die Knorpelzellteilung. *Arch. f. mikr. Anat.* Bd. 16. 1879.
217. Schmiedeberg, O., Über die chemische Zusammensetzung des Knorpels. *Archiv f. experimentelle Pathologie u. Pharmakologie*. Bd. 28. 1891.
218. Schottelius, M., Die Kehlkopfknorpel. 1879.
219. Schulin, Karl, Über die Entwicklung und weitere Ausbildung der Gelenke des menschlichen Körpers. *Arch. f. Anat. u. Physiol.* 1879.
220. Schultze, Fr. E., Zellmembran, Pellicula, Cuticula, Crusta. *Verhandl. d. anat. Gesellschaft.* 10. Versammlung. 1896.
221. Schultze, Max., Über die Einwirkung von Zucker und Schwefelsäure auf organische Substanzen etc. *Annalen der Chemie und Pharmacie*. Bd. 72. 1849.
222. Id., Zur Frage über die sogenannte künstliche Umwandlung chondrogenen Knorpels in kollagenen. *Journal f. prakt. Chemie*. Bd. 83. 1861.
223. Id., Über Muskelkörperchen und das, was man eine Zelle zu nennen habe. Reicherts und du Bois-Reymonds *Arch.* 1861.
224. Schultz, G. u. P. Julius, Tabellarische Übersicht d. künstlichen organischen Farbstoffe. 3. Ausg. 1896.
225. Schwalbe, G., Beiträge zur Kenntnis des elastischen Gewebes. *Zeitschrift f. Anat. u. Entwicklungsgeschichte*. 2. Bd. 1876—77.
226. Schwann, Th., Mikroskopische Untersuchungen über die Übereinstimmung in der Struktur und dem Wachstum der Tiere und Pflanzen. Berlin 1839.
227. Seyewetz, A. et P. Sisley, *Chimie des matières colorantes artificielles*. Paris 1897.
228. Siegfried, Max., Über die chemischen Eigenschaften des retikulierten Gewebes. Leipzig 1892.
229. Sieveking, H., Beiträge zur Kenntnis des Wachstums und der Regeneration des Knorpels nach Beobachtungen am Kaninchen- und Mäuseohr. *Morphologische Arbeiten* (herausgegeben von G. Schwalbe.) 1. Bd. 1892.

230. Smith, H., Enthalten die Knochen Keratin? Z. f. Biologie. N. F. Bd. 1, 1883.
231. Solger, B., Über das verschiedene optische Verhalten bestimmter Abschnitte anscheinend normalen Gelenkknorpels nach Einwirkung von absolutem Alkohol. Virchows Archiv. Bd. 102. 1885.
232. Id., Über die Alkoholreaktion normalen Gelenkknorpels. Ein Beitrag zur Histophysik. Archiv f. Anat. u. Physiolog. Anat. Abt. 1886.
233. Id., Die Wirkung des Alkohols auf den hyalinen Knorpel. In Festschrift für Koelliker. 1887.
234. Id., Über Schrumpfungerscheinungen am hyalinen Knorpelgewebe des Menschen und deren Beziehungen zu den Fibrillen. Arch. f. mikr. Anat. Bd. 31. 1888.
235. Id., Über pericelluläre und intercelluläre Ablagerungen in Hyalinknorpel. Arch. f. mikr. Anat. Bd. 34. 1889.
236. Id., Über Knorpelwachstum. Verhandlungen der anatom. Gesellschaft. Berlin 1889.
237. Id., Über Saftbahnen des Hyalinknorpels. Deutsche med. Wochenschrift. Nr. 34. 1891.
238. Id., Über Rückbildungerscheinungen im Gewebe des hyalinen Knorpels. Arch. f. mikr. Anat. Bd. 42. 1893.
239. Spalteholz, Werner, Das Bindegewebsgerüst der Dünndarmschleimhaut des Hundes. Arch. f. Anat. und Physiolog. Anatom. Abt. 1897. Supplement-Bd.
240. Spina, A., Untersuchungen über den Bau der Sehnen. Wiener med. Jahrbücher. 1873.
241. Id., Über die Saftbahnen des hyalinen Knorpels. Sitzber. der K. Akad. d. Wiss. in Wien. Math.-nat. Klass. Bd. 80. Abteil. III. 1879.
242. Id., Untersuchungen über die Bildung der Knorpelgrundsubstanz. Ibid. Bd. 81. 1880.
243. Id., Beiträge zur Histologie des hyalinen Knorpels. Wiener med. Jahrbücher. 1886.
244. Spronck, C. H. H., Zur Kenntnis der Struktur des Hyalinknorpels. Anat. Anz. Jahrg. 2. 1887.
245. Spuler, Arnold, Über den Bau und Entstehung des elastischen Netzkorpels. Sitzungsbericht der physikal.-medizin. Gesellsch. zu Erlangen. 27. Heft. 1895.
246. Id., Beiträge zur Histologie und Histogenese der Binde- und Stützsubstanzen. Anat. Hefte. Bd. 7. 1896.
247. Id., Beiträge zur Histogenese des Mesenchyms. Verhandlg. der anat. Gesellsch. 13. Versammlg. 1899.
248. †Stieda, Ludwig, Die Bildung des Knochengewebes. Leipzig, Engelmann. 1872 (Autorref.).
249. Id., Studien über die Entwicklung der Knochen und des Knochengewebes. Arch. f. mikr. Anat. Bd. 11. 1875.

250. Stöhr, Ph., Lehrbuch d. Histologie. 8. Aufl. 1898.
251. Strelzoff, Beitrag zur normalen Knochenbildung. Vorläufige Mitteilg. Centralblatt f. d. med. Wiss. Nr. 29. 1872.
252. Id., Zur Lehre von der Knochenentwicklung. Ibid. 1873. Nr. 18.
253. †Id., Über die Histogenese der Knochen. Untersuch. aus d. path. Institut. zu Zürich. I. Heft. 1873. (Ref.).
254. van der Stricht, Omer, Recherches sur le cartilage hyalin. Archiv. de Biologie (de Gand). Tome 7. 1887.
255. Id., Recherches sur la structure de la substance fondamentale du tissu osseux. Archives de Biologie. Tome 9. 1889.
256. Id., Recherches sur le cartilage articulaire des oiseaux. Archives de Biologie. Tome 10. 1890.
257. Stricker, S., Handbuch der Lehre von den Geweben. Bd. 1—2. Leipzig 1871—72.
258. Stricker, S., Vorlesungen über allgemeine und experimentelle Pathologie. Wien 1883.
259. Studnička, F. K., Bemerkungen über die Histologie und Histogenese des Knorpels der Cyclostomen. Arch. f. mikr. Anat. Bd. 48. 1897.
260. Id., Weitere Bemerkungen über das Knorpelgewebe der Cyclostomen und seine Histogenese. Arch. f. mikr. Anat. Bd. 51. 1898.
261. Id., Die Knorpelkapseln in den Knorpeln von Petromyzon. Anat. Anz. Bd. 14. 1898.
262. Id., Über verknorpelte Fasern im Bindegewebe. Sitzungsber. d. k. Böhm. Ges. d. Wiss. Prag 1897.
263. Tenderich, H., Untersuchungen über die Struktur des normalen und pathologisch veränderten Knorpels. Diss. Greifswald 1892.
264. Id., Untersuchungen über genetische und biologische Verhältnisse der Grundsubstanz des Hyalinknorpels. Virch. Arch. Bd. 131. 1893.
265. †Terrazas, R., Métodos de coloracion de la substancia fundamental cartilag. Rev. trim. de micr. Vol. 1. 1896 (Ref. in Schwalbes Jahresh. N. F.).
266. Textbook of Physiology. Edited by E. A. Schäfer. Vol. first. Edinburgh-London, Pentland. 1898.
267. Thin, G., On hyaline cartilage and deceptive appearances produced by reagents etc. Proceed. Royal Soc. of London. Vol. 28. 1879.
268. Id., On the structure of hyaline cartilage. Proceed. Royal Soc. of London. Vol. 38. 1885.
269. Tillmanns, H., Beiträge zur Histologie der Gelenke. Arch. f. mikr. Anat. Bd. 10. 1874.
270. Id., Untersuchungen über die Unzuverlässigkeit der Versilberungsmethode für die Histologie der Gelenke. Virch. Arch. Bd. 67. 1876.
271. Id., Über die fibrilläre Struktur des Hyalinknorpels. Arch. f. Anat. u. Physiol. Anat. Abteil. 1877.

272. Trommer, C., Zur chemischen Natur der wahren oder chondrogenen Knorpel und der Knochen- oder kollagenen Knorpel. Virch. Arch. für pathol. Anat. Bd. 19. 1860.
273. Unna, P. G., Über weitere Versuche, Farben auf dem Gewebe zu erzeugen und die chemische Theorie der Färbung. Arch. f. mikr. Anat. Bd. 30. 1888.
274. Id., Über die Reifung unserer Farbstoffe. Zeitschr. f. wiss. Mikroskopie Bd. 8. 1892.
275. Id., Eine Serie von Artikeln über mikr. Färbetechnik in Monatshefte für praktische Dermatologie 1893—94—95. Speciell: „Die spezifische Färbung des Kollagens (Bd. 18. 1894) auch Z. f. wiss. Mikr. (Bd. 11. 1894), und „Elastin u. Elacin“ und „Basophile Kollagen, Kollastin u. Kollacin“. Mh. pr. D. Bd. 19. 1894.
276. †Uranossow, G., Beitr. z. Lehre von der Entwicklung des Knochengewebes aus Knorpel. Diss. Moskwa 1872. (Ref.)
277. Valentin, G., Gewebe des menschlichen und tierischen Körpers. R. Wagners Handwörterbuch der Physiologie Bd. 1. 1842.
278. Virchow, Rudolf, Kombinations- und Übergangsfähigkeit bösartiger Geschwülste. Verh. d. physik.-med. Gesellsch. zu Würzburg. Bd. 1. 1859.
279. Id., Neue Beobachtungen über Knochen- und Knorpelkörperchen. Ibid. Bd. 1. 1850.
280. Id., Über die Identität von Knochen-, Knorpel- und Bindegewebskörperchen, sowie über Schleimgewebe. Ibid. Bd. 2. 1852.
281. Id., Weitere Beiträge zur Struktur der Gewebe der Binde substanz. Ibid. Bd. 2. 1852.
282. Id., Die Cellularpathologie. 3. Aufl. Berlin 1862.
283. Vogel, A., Die Saftbahnen des Hyalinknorpels. Diss. Bern 1883.
284. Waldeyer, W., Über den Ossifikationsprozess. Archiv f. mikr. Anat. Bd. 1. 1865.
285. Id., Über Bindegewebszellen. Archiv f. mikr. Anat. Bd. 11. 1875.
286. Weber, E. H., Allgemeine Anatomie des menschlichen Körpers (Bd. I von Hildebrandts Anatomie. 4. Aufl.) Braunschweig 1830.
- 286b. Weber, K. O., Zur Theorie des Farbeprozesses. Chem. Centrbl. I. 1899. Jahrg. 70. S. 507.
287. Weichselbaum, A., Die senilen Veränderungen der Gelenke und deren Zusammenhang mit der Arthritis deformans. Sitzungsber. d. k. Akad. d. Wiss. in Wien. Math.-nat. Klasse. Bd. 75. III. Abteil. 1877.
288. Weigert, C., Artikel „Technik“ in Ergebnisse d. Anat. u. Entwicklungsgeschichte. Bd. 3. (1893—1894.)
289. Id., Beiträge zur Kenntnis der menschlichen Neuroglia. Festschrift zum 50jähr. Jubiläum d. ärztlichen Vereins zu Frankfurt a. M. 1895.
290. Id., Neue Fragestellungen zur pathologischen Anatomie. Deutsche med. Wochenschrift Nr. 40. 1896.
291. Id., Zentralblatt f. allgem. Pathologie u. pathol. Anat. Bd. 9. 1898.

292. Wolters, M., Zur Kenntnis der Grundsubstanz und der Saftbahnen des Knorpels. Arch. f. mikr. Anat. Bd. 37. 1891.
293. Id., Zur Kenntnis der Grundsubstanz und der Saftbahnen des Knorpels. Arch. f. mikr. Anat. Bd. 38. 1891.
294. Young, R. A., The Fibres of retiform tissue. Journal of Physiology. Vol. 13. 1892.
295. Id., Does bone contain mucin? Journal of Physiology. Vol. 13. 1892.
296. Zimmermann, A., Das Mikroskop. Ein Leitfaden der wissenschaftlichen Mikroskopie. Leipzig, Wien 1895.
297. Zuckerkandl, E., Beitrag zur Lehre von dem Baue des hyalinen Knorpels. Sitzber. d. K. Akad. d. Wiss. in Wien. Math.-nat. Klasse. Bd. 91. Abteil. III. 1885.
-

BEMERKUNG

ZUR

WIRKUNG DER OBERFLÄCHENSANNUNG

IM

ORGANISMUS.

EINE ENTGEGNUNG.

VON

J. BERNSTEIN.

Mit 2 Figuren im Text.

In einer Abhandlung dieser Hefte ¹⁾, betitelt „Die allgemeine Ableitung der Oberflächenkräfte und die Anwendung der Theorie der Oberflächenspannung auf die Selbstordnung sich berührender Furchungszellen“, bespricht Herr M. Heidenhain auch gelegentlich die von mir aufgestellte Oberflächenspannungstheorie der Muskelkontraktion. In dem von ihm am Schluss angeführten Litteraturverzeichnis citiert er nur meine mehr populär gehaltene Schrift „Die Kräfte der Bewegung in der lebenden Substanz“ (Braunschweig 1902) ²⁾, doch hätte ich bei dem von ihm gefällten absprechenden Urteil über meine Theorie wohl beanspruchen dürfen, dass er meine strenger wissenschaftliche Arbeit über diesen Gegenstand ³⁾ nicht nur citierte, sondern auch gelesen habe.

In meiner Arbeit hatte ich die bei der Kontraktion wachsende Oberflächenspannung zwischen Fibrille und Sarkoplasma als Ursache der Zusammenziehung meiner Theorie zu grunde gelegt. Um die wirkliche Grösse der Muskelkraft hieraus abzuleiten, habe ich als kleinsten Radius einer Fibrilleneinheit $0,1 \mu = 10^{-5}$ cm angenommen; dann erhält man für die Oberflächenspannung im Muskel Werte, welche denen zwischen Öl und Wasser nahekommen. Heidenhain wendet hiergegen ein, dass der Durch-

1) I. Abteilung. 79/80. Heft (26. Bd. H. 2/3), S. 197.

2) Siehe auch naturwiss. Rundschau 1901, S. 413, Nr. 33, 34, 35.

3) Die Energie des Muskels als Oberflächenenergie. Pflügers Archiv f. d. ges. Physiologie. Bd. 35, S. 271. 1901.

messer der molekularen Wirkungssphäre (Dicke der wirksamen Oberflächenschichten) nach Versuchen von Quincke ebenso gross, $0,1 \mu = 10^{-5}$ cm, sei wie der angenommene Fibrillenradius und sagt: „Ob unter diesen Umständen die an relativ grossen Objekten gewonnenen Erfahrungen der Physiker, bezw. die aus diesen abgeleiteten Formeln ohne weiteres auf das feinste Detail der Mikroskopie übertragbar sind, müsste noch näher geprüft werden. Ich bin meistenteils davon nicht überzeugt.“

Diese Bemerkung ist keineswegs zutreffend. Erstens habe ich in meiner Arbeit (Pflügers Archiv l. c. S. 316) schon angeführt, dass nach Versuchen von Drude der Durchmesser der molekularen Wirkungssphäre viel kleiner ist als nach den älteren

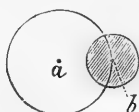

Fig. 1.

Versuchen von Quincke und Sohnke gefunden war. Dieser Wert ist nach Drude $17 \mu\mu = 1,7 \cdot 10^{-6}$ cm. Der minimalste Wert, der in solchen Versuchen beobachtet wird, ist aber unstrittig als der richtigere anzusehen. Diesen Wert habe ich auch in der oben citierten Schrift (rund zu $2 \cdot 10^{-6}$ cm) angegeben und verwertet. Es ist mir unbegreiflich, wie Herr Heidenhain das übersehen konnte.

Doch selbst wenn man für den Durchmesser der molekularen Wirkungssphäre den grösseren Wert von 10^{-5} cm festhalten wollte, würde daraus ein Widerspruch gegen die Oberflächenspannungstheorie der Kontraktion nicht zu folgern sein.

Es sei, um dies deutlich zu machen, in Fig. 1 der Kreis um a der Querschnitt einer Fibrilleneinheit mit einem Radius von 10^{-5} cm, so würde der schraffierte Kreis um einen Punkt der Oberfläche b die molekulare Wirkungssphäre dieses Punktes

darstellen, deren eine Hälfte der Fibrille und deren andere Hälfte dem umgebenden Sarkoplasma zugewendet ist. In diesen beiden Oberflächenschichten geht im wesentlichen der Prozess nach bekannten Gesetzen vor sich, wenn Zustandsänderungen der beteiligten Substanzen des Systems eintreten. Man könnte in diesem speziellen Falle höchstens noch berücksichtigen, dass die Moleküle der Fibrille bis zum Mittelpunkt a (resp. Achse) von dem Vorgange nicht unbeeinflusst sein würden, aber ein prinzipieller Einwand gegen die Theorie lässt sich dadurch nicht begründen. Gänzlich hinfällig wird jedoch jedes derartige Bedenken, wenn wir den kleineren wirklichen Wert für den Durch-

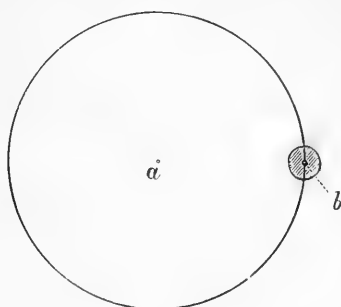


Fig. 2.

messer der molekularen Wirkungssphäre in Betracht ziehen, wie dies Fig. 2 zeigt, in der der Kreis um a wiederum den Querschnitt der Fibrilleneinheit, der um b die molekulare Wirkungssphäre in ihren Grössenverhältnissen darstellt.

Heidenhain ist im Irrtum, wenn er meint, dass die Krümmung des Querschnittkreises die Formeln für die Effekte der Oberflächenspannung in irgend einer Weise abändert; denn bei der Ableitung derselben denkt man sich eine kleine Kalotte der gekrümmten Fläche, deren Durchmesser kleiner ist als der der molekularen Wirkungssphäre.

Noch unbegründeter ist daher die im „Schluss“ S. 305 nackt hingestellte Behauptung. Nachdem er glaubt, die Theorie der

amöboiden Bewegung von Bütschli und Rhumbler abgethan zu haben, sagt er: „Anbei sei hinzugefügt, dass auch der Bernsteinsche Versuch, die Muskelkontraktion auf Oberflächenspannung zurückzuführen, missglückt ist. Denn aus den von diesem Autor aufgestellten Gleichungen geht direkt hervor, dass seine Schlussfolge unzureichend ist.“

Was die amöboide Bewegung anbetrifft, so brauche ich mich hier auf den Gegenstand nicht näher einzulassen. Ich möchte nur bemerken, dass, wenn Heidenhain unter anderem sich auch die von mir beschriebene Quecksilberamöbe¹⁾ angesehen hätte, er von der Lebensähnlichkeit ihrer Bewegungen, mit denen sie den Krystall von doppelchromsaurem Kali verfolgt, in seiner Ansicht stutzig gemacht worden wäre. Im übrigen kann der Leser nun hinreichend ersehen, wie unbegründet das absprechende, von Heidenhain über meine Theorie der Muskelkontraktion gefällte Urteil ist.

Ebensowenig ist es meine Absicht, auf die von Herrn Heidenhain behandelten Probleme der Rouxschen Cytotaxis einzugehen. Nur soviel sei bemerkt, dass alle diejenigen, welche sich über die Natur der Oberflächenkräfte unterrichten wollen, besser thun werden, hierzu ein ausführliches Lehrbuch der Physik zu benutzen, als die höchst unklaren Auseinandersetzungen, welche Herr Heidenhain seiner Abhandlung vorausschickt. So betrachtet er die Kohäsionskraft der Moleküle, welche nach Laplace die Ursache der Oberflächenspannung ist, als eine im Innern der Flüssigkeit sich zu einem hydrostatischen Druck summierende Kraft, während es doch nach den einfachsten Begriffen der Mechanik einleuchtend ist, dass ihre Druckwirkungen sich im Innern der Flüssigkeit aufheben müssen und nur an der Oberfläche zur Geltung kommen können. Daher kommt er zu der ganz paradoxen Folgerung, dass die Oberflächenschicht

1) Chemotropische Bewegung eines Quecksilbertropfens. Pflügers Archiv. Bd. 80. S. 628. 1900.

eine geringere Dichte habe als das Innere. Er spricht sich ferner für eine allerdings von Mensbrugge und Violle aufgestellte Ansicht aus, dass es ausser der zusammenziehenden Oberflächenspannung, welche die Oberflächen zu verkleinern strebt, auch eine expandierende gäbe, welche die Oberflächen zu vergrössern strebt. Diese Ansicht, welche von der Mehrzahl der Physiker nicht geteilt wird und erst neulich von Quincke¹⁾ überzeugend widerlegt worden ist, wird sich mit so trivialen Betrachtungen, wie sie Herr Heidenhain anstellt, nicht stützen lassen. Mögen die Biologen sich damit begnügen, die Resultate der exakten physikalischen Forschung zu verwenden, und die Theorie derselben den Physikern überlassen.

¹⁾ Über Ausbreitung und Extensionskraft, *Drude's Annalen d. Physik* (4) 15, 1904. S. 55.



AUS DEM PHYSIOLOGISCHEN INSTITUT ZU BresLAU.

ZUR
THEORIE DER PROTOPLASMABEWEGUNG

UND

ÜBER DIE AUFFASSUNG DES PROTOPLASMAS ALS
CHEMISCHES SYSTEM.

VON

PAUL JENSEN,
BRESLAU.

Mit 1 Textabbildung.

I.

Protoplasmabewegung und Oberflächenkräfte.

(Erwiderung an M. Heidenhain.)

In einer kürzlich erschienenen Abhandlung: „Die allgemeine Ableitung der Oberflächenkräfte und die Anwendung der Theorie der Oberflächenspannung auf die Selbstordnung sich berührender Furchungszellen“ (6) wendet sich M. Heidenhain sehr nachdrücklich gegen die Ansicht, dass die Bewegung des rhizopodoiden Protoplasmas und der Muskelsubstanz durch Änderungen der Oberflächenkräfte verursacht werde. Als Anknüpfungspunkt für seine Kritik wählt Heidenhain meine Theorie der Protoplasmabewegung, als die am meisten ausgearbeitete, und sucht den Nachweis zu führen, dass sie „den physikalischen Grundthatsachen direkt widerspricht“ (6, S. 303).

Da Heidenhain mit der Ablehnung meiner Theorie zugleich alle anderen auf gleicher Basis entwickelten Bewegungstheorien für erledigt erklärt, so gebietet es mir das Interesse für den prinzipiellen Standpunkt, zugleich mit meiner Theorie auch diesen letzteren zu verteidigen. Das lässt sich leider nicht ganz kurz machen, da Heidenhains Kritik sich lediglich auf eine Anzahl von Hypothesen stützt, deren Besprechung ich daher bei meiner Gegenäußerung nicht entgehen kann.

Als Grundlage meiner Gegenkritik werde ich die bezüglichen Auseinandersetzungen Heidenhains hier wörtlich wieder-

geben: „Jensen — bringt die Ausstreckung der Pseudopodien mit einer Assimilation¹⁾, die Einziehung oder Kontraktion derselben mit einer Dissimilation¹⁾ in Zusammenhang. Dies wird als physiologische Thatsache vorausgesetzt. Die Assimilation soll Verminderung der Molekülzahl des Mediums und infolgedessen Verringerung seiner Molekularkraft und damit auch angeblich eine Abnahme des Wertes der Oberflächenspannung bedingen; daher die Expansion des Plasmas, id est Pseudopodienbildung an der Stelle lokaler Assimilation. Umgekehrt soll die Dissimilation eine Vermehrung der Molekülzahl des Mediums, folglich Vermehrung der Molekularkraft und damit auch angeblich eine Erhöhung des Wertes der Oberflächenspannung, sowie Kontraktion der expandierten Pseudopodien zur Folge haben.

„Bei genauerer Berechnung stellt sich indessen heraus, dass unter Zugrundelegung der Jensenschen Annahmen genau der umgekehrte Effekt eintreten würde. Ich komme nämlich meines teils zu folgenden Schlüssen. Eine Vermehrung der Molekülzahl (einer wässrigen Lösung, bzw. hier eines wässrigen Gemisches im Sinne der Oberflächentheoretiker: Plasma) bewirkt nicht schlechthin eine Vermehrung der Oberflächenspannung; sind die in Betracht kommenden Moleküle kolloidaler Natur, so geht die Oberflächenspannung (bei Begrenzung des gedachten Mediums mit Luft) herunter. Aber sehen wir hiervon ab und nehmen wir an, eine Vermehrung der Molekülzahl in dem einen der beiden sich begrenzenden Medien (Plasma/Wasser) würde eine Vermehrung der Molekularkraft eben dieses Mediums bedingen, so würde es eben doch sehr darauf ankommen, welches der beiden Medien eine Erhöhung der Molekularkraft erfährt“ (l. c. S. 303 f.).

1) Das soll heissen: mit einer verstärkten Assimilierung (aufsteigenden Änderung [Hering]) und einer verstärkten Dissimilierung (absteigenden Änderung des Protoplasmas).

Hier sind einige erläuternde Darlegungen aus einem vorhergehenden Teil der Heidenhainschen Abhandlung einzuschalten (S. 238—244). Dasselbst wird darauf hingewiesen, dass die sog. „gemeinschaftliche“ Oberfläche zweier Medien, z. B. zweier Flüssigkeiten oder einer Flüssigkeit und eines Gases in Wirklichkeit aus zwei Grenzflächen bestehe, nämlich den sich berührenden Oberflächen der beiden Medien. Die physikalische Beschaffenheit und damit die Oberflächenspannungen dieser beiden Grenzflächen seien im allgemeinen verschieden. Sie hängen ab von der Dichte („Molekularkraft“) sowohl des zugehörigen als auch des angrenzenden Mediums. Seien die Dichten („Molekularkräfte“) der beiden Medien D und L einander völlig gleich, wie bei Berührung zweier Teile desselben Mediums, so sei die Oberflächenspannung der beiden Grenzschichten $= 0$. Sei hingegen Medium D dichter (von grösserer Molekularkraft) als Medium L , so sei auch die Oberflächenspannung seiner Grenzschicht grösser als Null und zwar um so mehr, je grösser die Differenz der Dichten (Molekularkräfte) der beiden sich berührenden Medien sei. Die Oberflächenspannung von D sei z. B. verhältnismässig gross, wenn D eine Flüssigkeit und L ein Gas ist. Geringer sei die Oberflächenspannung von D (des dichteren Mediums), wenn zwei Flüssigkeiten zusammenstossen. Hier gäbe es also Werte, die zwischen Null und denjenigen liegen, die für die Grenze von Flüssigkeiten und Gasen gelten.

Das bis jetzt Ausgeführte gilt nach Heidenhain nur für die Grenzfläche des dichteren Mediums D . Von diesem soll aber auch die physikalische Beschaffenheit des weniger dichten Mediums L abhängig sein, und zwar werde, sobald die Spannung der Grenzschicht von D grösser als Null („kontraktiv“) wird diejenige von L (des weniger dichten Mediums) negativ („expansiv“), und je mehr der eine Wert über Null steige, um so mehr sinke der andere Wert darunter; dies aber in dem

Masse, dass die algebraische Summe der Spannungen beider Grenzschichten, also die „gemeinschaftliche“ Spannung stets grösser als Null, also stets „kontraktiv“ sei.

Im Falle der Protoplasmaabewegung handelt es sich also nach Heidenhain um „zwei Medien D und L, von grösserer und geringerer Molekularkraft und erst aus der Differenz dieser Kräfte ergibt sich die Oberflächenspannung. Diese wird nun ihrem Werte nach wachsen, wenn die Molekülzahl bezw. die Molekularkraft von D vergrössert wird. Denn nur in diesem Falle vermehrt sich die Differenz der Kräfte von D und L. Die Oberflächenspannung wird dagegen verringert werden, wenn wir die Molekülzahl (Molekularkraft) von L wachsen lassen, denn in diesem Falle nimmt die Differenz der Kräfte von D und L ab. Dass diese Argumentation richtig ist, ist leicht einzusehen; denn wir können ja die Molekularkraft von L so lange wachsen lassen, bis sie gleich derjenigen von D ist; in diesem Falle würde die Oberflächenspannung gleich Null sein.

„In unserem Falle lässt Jensen bei der Kontraktion der Pseudopodien eine Dissimilation eintreten; dieses ist seine physiologische Voraussetzung. Es würde also die Molekularkraft des Plasmas in seinem Sinne sich erhöhen. Wenn diese aber wächst, so nähert sie sich der Molekularkraft des Wassers, welches das zweite Medium vorstellt, und die gemeinschaftliche Oberflächenspannung müsste sinken. Wenn daher Kontraktion und Dissimilation Hand in Hand gehen, dann ist auch sicher, dass die Änderung der Oberflächenspannung nicht die Ursache der Kontraktion ist. Das gleiche gilt natürlich von dem Verhältnis der Assimilation und Expansion der Pseudopodien. Wird im Plasma assimiliert, so würde sich im Sinne Jensens die Molekülzahl des Plasmas verringern. Geschieht dies, so wächst die Differenz der Molekularkräfte der beiden begrenzenden Medien Plasma/Wasser und der Wert der Oberflächenspannung müsste steigen. Ist es also sicher, dass Assimilation und Expansion

Hand in Hand gehen, dann ist auch sicher, dass die Änderung der Oberflächenspannung nicht die Ursache der Expansion des Plasmas ist“ (l. c. S. 304 f.).

Die Heidenhainsche Kritik bezieht sich, worauf ich sogleich hinweisen will, nur auf einen kleinen Teil meiner Protoplasmabewegungstheorie, nämlich auf die Annahme, dass die Vergrößerung der Oberflächenspannung an der Grenze von Rhizopodenprotoplasma und Wasser auf einer Erhöhung, die Verminderung der Oberflächenspannung auf einer Herabsetzung der molekularen Konzentration des Protoplasmas beruht. Meine Theorie würde durch den Wegfall dieses Teiles nicht erheblich alteriert, da ich schon früher damit gerechnet habe, dass neben den Änderungen der molekularen Konzentration auch die qualitativen chemischen Veränderungen des Protoplasma bei seiner aufsteigenden und absteigenden Änderung für seine Oberflächenspannung von Bedeutung sein dürften (10, S. 4, Anmerkung 3 und 11, S. 373). Gegenüber dieser ziemlich allgemein gehaltenen Erklärungsmöglichkeit drängte sich freilich das Prinzip der molekularen Konzentrationsänderungen als das konkretere in den Vordergrund. Dass ich auf die Verwendung desselben aber keineswegs zu verzichten brauche, werden wir bei einer näheren Betrachtung der Heidenhainschen Ausführungen sehen. Diese gründen sich nämlich nur auf drei Hypothesen, deren erste auf einer molekular-theoretischen Spekulation beruht, während die zweite tatsächlich unzutreffend und die dritte höchst angreifbar ist.

Mit der ersten Hypothese meine ich die Annahme, dass von zwei sich berührenden Flüssigkeiten jede ihre eigene Grenzschicht mit ihrer eigenen Oberflächenspannung hat, welch' letztere auf der einen Seite kontraktiv (positiv), auf der anderen Seite expansiv ist. Das könnte wohl so sein, braucht es aber nicht, wie nebenstehende Erläuterung zeigt (Fig. 1 a u. b).

Statt zweier Grenzschichten könnte sich nämlich auch eine solche bilden, die mosaikartig aus Molekülen der beiden Flüssigkeiten zusammengesetzt wäre. Ohne hierauf weiter einzugehen, will ich nur bemerken, dass Heidenhain mit seiner Auffassung von derjenigen fast aller Physiker, die sich mit der Kapillaritätslehre befassen, abweicht. Diese Hypothese kann daher für eine strenge Beweisführung nicht in Betracht kommen.

Die zweite der gedachten Hypothesen Heidenhains betrifft die Beziehungen zwischen der Oberflächenspannung eines Mediums, seiner Dichte und seiner „Molekularkraft“. Diese „Molekularkraft“ spielt in den Darlegungen Heidenhains

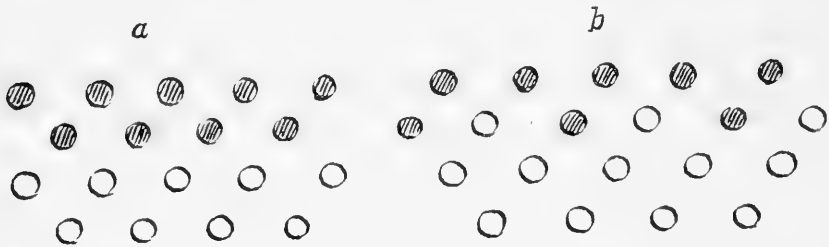


Fig. 1 a und b.

Die schraffierten Kreise sind die Moleküle des einen, die hellen Kreise diejenigen des anderen Mediums.

eine massgebende Rolle. Gleichwohl giebt er nicht nur keine Definition derselben, sondern ist auch in seinen Andeutungen über ihr Wesen und die Ermittlung ihrer Grösse inkonsequent. Anfangs muss man zu der Meinung gelangen, die Molekularkraft sei gleich der Dichte eines Mediums, da Heidenhain die Bezeichnungen „Molekularkraft“ und „Dichte“ synonym gebraucht (vgl. S. 3 und bei Heidenhain S. 238 u. 239: „Wird ein dichteres Medium D. (von stärkerer Molekularkraft) von einem weniger dichten Medium L (von geringerer Molekularkraft) etc.“. Ferner: „Der Wert der Molekularkraft der beiden Medien hängt nun wesentlich von ihrer Dichte ab“). Später aber werden wir eines Besseren belehrt, indem wir lesen, „dass

eine einfache durchgreifende Beziehung zwischen Oberflächenspannung und Dichten aneinandergrenzender Medien nicht besteht,“ und „dass die Massen (im Sinne von Dichten) allein gewiss nicht ausschliesslich bestimmend sind für den Wert der Oberflächenspannung; es müssen zum mindesten eine Reihe von Nebenumständen hinzukommen, die das Resultat in hohem Grade beeinflussen“ (S. 254). Von jetzt an wird nicht mehr die Dichte sondern nur noch die „Molekularkraft“ als wesentlich bestimmend für die Grösse der Oberflächenspannung eines Mediums angesehen.

Da demnach die „Molekularkraft“ doch nicht, wie anfangs angegeben, der Dichte parallel geht, was ist sie dann? Wenn ich Heidenhain recht verstehe, so verhält es sich mit der „Molekularkraft“ etwa folgendermassen: Von zwei sich berührenden Medien soll dasjenige eine grössere „Molekularkraft“ haben, dessen Grenzschicht eine kontraktive Spannung erhält, im Gegensatz zur expansiven Spannung des anderen Mediums. Da wir aber bei Flüssigkeiten niemals die Partialspannungen der beiden hypothetischen Grenzschichten für sich messen können, so lässt sich in solchen Fällen die Molekularkraft eines Mediums überhaupt nicht messen. Da hilft sich nun Heidenhain mit einer Annahme, die er selbstverständlich zu finden scheint, da er sie weder hervorhebt noch begründet, die aber keineswegs selbstverständlich ist. Er nimmt ohne weiteres an: wenn eine Flüssigkeit a eine grössere Oberflächenspannung gegen Luft hat als eine Flüssigkeit b, so hat a für alle Fälle die grössere „Molekularkraft“, also auch bei Berührung mit b die kontraktive Spannung (vgl. Heidenhain S. 257, wo ohne weiteres „Oberflächenspannung“ gegen Luft synonym mit „Molekularkraft“ gebraucht wird). Dass diese Annahme nicht nur unbegründet, sondern in ihrer Allgemeinheit nachweisbar unrichtig ist, ergibt sich aus folgendem: Wenn Heidenhains Voraussetzung zuträfe, so müssten zwei Flüssigkeiten, die gleiche

Oberflächenspannung gegen Luft (nach Heidenhain S. 257, „gleiche Molekularkraft“) besitzen, gegeneinander keine Oberflächenspannung haben. Das ist aber nicht der Fall. Fügen wir z. B. dem Alkohol, dessen Oberflächenspannung gegen Luft rund 0,026 g/cm beträgt, soviel Wasser bei, dass seine Oberflächenspannung derjenigen von Olivenöl gegen Luft gleich wird, also etwa 0,038 g/cm, so wird die Spannung: wasserhaltiger Alkohol-Olivenöl durchaus nicht gleich Null, sondern nimmt einen Wert an, der zwischen 0,021 g/cm (der Oberflächenspannung: Olivenöl-Wasser) und 0,002 g/cm (der Spannung: Olivenöl-Alkohol) liegt. Welche von den beiden Flüssigkeiten mit gleicher „Molekularkraft“ bewirkt nun hier die kontraktive Spannung der gemeinschaftlichen Grenzfläche?

Ferner müsste, wenn Heidenhain Recht hätte, die Oberflächenspannung zwischen zwei Flüssigkeiten um so grösser sein, je grösser die Differenz ihrer beiden Spannungen gegen Luft, also ihrer Molekularkräfte, ist. Auch das trifft nicht zu. Machen wir in dem oben angeführten Beispiel die Oberflächenspannung von wasserhaltigem Alkohol gegen Luft kleiner als diejenige von Olivenöl gegen Luft, indem wir dem Alkohol entsprechend Wasser entziehen, so nimmt, obgleich wir die Differenz zwischen den beiden Oberflächenspannungen vergrössern, diejenige zwischen Alkohol und Olivenöl ab. Die folgenden Tabellen geben noch einige ähnliche Beispiele (vergl. 3):

I.

Oberflächenspannung: Terpentinöl-Luft	= 0,030 g/cm
„ Wasser-Luft	= 0,083 „
<hr/>	
Differenz der „Molekularkräfte“	= 0,053
Oberflächenspannung: Terpentinöl-Wasser . . .	= 0,012 g/cm

II.

Oberflächenspannung: Olivenöl-Luft	= 0,038 g/cm
„ Wasser-Luft	= 0,083 „
<hr/>	
Differenz der „Molekularkräfte“	= 0,045
Oberflächenspannung: Olivenöl-Wasser	= 0,021 g/cm

III.

Oberflächenspannung: Chloroform-Luft	= 0,031 g/cm
„ Wasser-Luft	= 0,083 „
<hr/>	
Differenz der „Molekularkräfte“	= 0,052
Oberflächenspannung: Chloroform-Wasser	= 0,030 g/cm

IV.

Oberflächenspannung: Schwefelkohlenstoff-Luft	= 0,033 g/cm
„ Wasser-Luft	= 0,083 „
<hr/>	
Differenz des „Molekularkräfte“	= 0,050
Oberflächenspannung: Schwefelkohlenstoff-Wasser	= 0,042 g/cm

V.

Oberflächenspannung: Quecksilber-Luft	= 0,551 g/cm
„ Wasser-Luft	= 0,083 „
<hr/>	
Differenz der „Molekularkräfte“	= 0,468
Oberflächenspannung: Quecksilber-Wasser	= 0,426 g/cm

VI.

Oberflächenspannung: Quecksilber-Luft	= 0,551 g/cm
„ Schwefelkohlenstoff-Luft	= 0,033 „
<hr/>	
Differenz der „Molekularkräfte“	= 0,518
Oberflächenspannung: Quecksilber-Schwefel-	
kohlenstoff	= 0,379 g/cm

In den Beispielen I—IV sind die Differenzen der Molekularkräfte (Oberflächen-Spannungen gegen Luft) je zweier sich berührender Flüssigkeiten ziemlich gleich gross und trotzdem die gemeinschaftliche Oberflächenspannung der einzelnen Flüssigkeitspaare ganz verschieden, zwischen 0,012 und 0,042 g/cm schwankend. Bei den anderen Beispielen finden wir, dass, im Gegensatz zu Heidenhains Hypothese, der kleineren Differenz der Molekularkräfte zweier Flüssigkeiten die grössere Oberflächenspannung ihrer gemeinsamen Grenzschicht entspricht (V und VI) und umgekehrt.

Wir sehen also: Selbst wenn die erste Heidenhainsche Hypothese, von der die zweite ausgeht, als richtig angenommen wird, so ist doch die zweite nicht zu halten; die Oberflächenspannungen zweier Flüssigkeiten gegen die Luft (ihre „Molekularkräfte“) geben uns keinen sicheren Anhalt dafür, wie sich bei der Berührung der beiden Flüssigkeiten die (hypothetischen) Partialspannungen in den beiden (hypothetischen) Grenzschichten der Flüssigkeiten verhalten würden.

Was endlich die dritte Hypothese Heidenhains anbetrifft, so besteht sie in der Behauptung, dass die Oberflächenspannung des Rhizopodenplasmas gegen Luft („Molekularkraft“) geringer sei als diejenige von Wasser in Berührung mit Luft. Das ist aber nicht nur nicht erwiesen, sondern dürfte sogar auch unwahrscheinlich sein. Da wir das Protoplasma der in Wasser lebenden Rhizopoden nicht ohne Schädigung an der Luft untersuchen können, so müssen wir uns mit Mutmassungen über ihre Oberflächeneigenschaften begnügen.

Heidenhain kommt, wie es scheint, zu seiner Ansicht durch die Vorstellung, dass das Protoplasma nach der Meinung der „Oberflächentheoretiker“ eine wässrige Eiweisslösung („kolloidale Lösung“, „wässriges Gemisch“) nach Art der „eiweisshaltigen Körpersäfte“ sei (S. 257 und 304). Für wässrige Lösungen von Eiweiss, Gelatine, Hausenblase etc. aber hat Quincke

(vergl. 3) nachgewiesen, dass sie eine geringere Oberflächenspannung gegen Luft haben als reines Wasser.

Diese Ansicht, dass das Protoplasma schlechthin eine wässrige Eiweisslösung sei, trifft man auffallenderweise noch häufig an, obgleich dies wiederholt ausdrücklich abgelehnt worden ist (9, S. 187; 10, S. 2 f.; 19, S. 584 f.). Wäre nämlich das Rhizopodenplasma schlechthin eine wässrige kolloidale Lösung, so würde es sich im umgebenden Wasser auflösen und somit seine Oberflächenspannung gegen dieses bald verschwinden; falls man es nicht durch eine andersartige Membran hiervoor geschützt werden lässt¹⁾, womit freilich ganz neue, hier nicht weiter zu diskutierende Bedingungen geschaffen würden. Vielmehr muss man folgerichtig die protoplasmatische Grundmasse, oder bei schaumigem Protoplasma die Substanz der Schaumwände, als eine Flüssigkeit auffassen, „die sich dem Wasser gegenüber physikalisch so verhält wie flüssiges Fett, Benzol etc.“ (10, S. 3), die also mit Wasser beschränkt mischbar ist oder Wasser „beschränkt löst“. Das ist selbstverständlich etwas ganz anderes als eine „wässrige Eiweisslösung“ schlechthin.

Gegen die Heidenhainsche Ansicht spricht auch die thatsächliche Grösse der Oberflächenspannung des Rhizopodenplasmas gegen Wasser. Diese beträgt bei Orbitolites, einem marinen Foraminifer (0,016 g/cm²), also beinahe soviel wie die Oberflächenspannung zwischen Olivenöl und Wasser (0,021 g/cm). Verhielte sich das Protoplasma etwa wie eine wässrige Kolloid-

1) Da für eine solche Annahme weder ein thatsächlicher Anhalt noch ein theoretischer Grund vorliegt, so dürfen wir zu gunsten der obigen einfacheren Ansicht von ihr absehen.

2) Diese ist berechnet aus dem Gewicht, das ein Pseudopodienbündel von bekanntem Gesamtumfang zu heben vermag. Die Berechnung geschah nach der Formel: $\alpha = \frac{P}{\pi r}$, wo α die Oberflächenspannung, p die Zugfestigkeit eines Pseudopodiums und r sein Radius ist. Näheres bei 9, S. 216 ff. und 2, S. 291 f.

lösung, so müsste man im Sinne von Heidenhain jedenfalls eine sehr viel geringere Oberflächenspannung gegen Wasser erwarten. Über die Oberflächenspannung des Protoplasmas gegen Luft und die angebliche Molekularkraft desselben ergibt sich hieraus aber nichts.

Die Oberflächenspannung des Protoplasma gegen Luft dürfte je nach der Protoplasmaart sehr verschieden gross sein, bald grösser, bald vielleicht auch kleiner als die des Wassers. Aus der Zugfestigkeit von Myxomycetenplasmodiensträngen könnte man eine Oberflächenspannung der letzteren folgern, welche die des Wassers übertrifft. Zwar meint Pfeffer, dass die Oberflächenschicht (Hautschicht, Ektoplasma) des Myxomyceten Chondrioderma zeitweilig infolge des „Kohäsionswechsels“ die „Resistenz einer erstarrten soliden Gelatinemasse erreichen“ könne (14, Bd. II, S. 717), so dass sie nicht mehr durch Oberflächenspannung in Bewegung zu setzen sei; erst wenn das Ektoplasma durch den Kohäsionswechsel wieder „verflüssigt“ sei, könne die Oberflächenspannung in Wirksamkeit treten. In dem „konsistenteren“ Zustande aber vermag ein 1 mm dicker Plasmafaden von Chondrioderma nicht ganz 1 g zu tragen. Fasste man diese Kraft ganz als Oberflächenspannung auf, so erhielte man eine solche von etwa 6 g/cm. Wann soll man nun dieses „konsistentere“ — man könnte ebenso gut sagen: sehr zähflüssige¹⁾ — Protoplasma soweit „verflüssigt“ sein lassen, dass seine Oberflächenspannung „zu entscheidender Wirkung kommen“ kann? Bei einer fünfzigfachen Verminderung der Konsistenz z. B. fände man immer noch eine Oberflächenspannung von 0,12 g/cm, während die des Wassers 0,08 g/cm beträgt. Mir scheint daher

1) Diese Vorstellung und die weiteren Ausführungen sind wohl berechtigt, wenn man liest, dass Pfeffer den Kohäsionswechsel des Protoplasmas mit dem der Gelatine vergleicht und dabei bemerkt: „Der allmähliche Kohäsionswechsel der Gelatine u. s. w. zeigt, dass es keine feste Grenze zwischen flüssigem und festem Aggregatzustande giebt“ (14, Bd. II, S. 716).

die Annahme erlaubt, dass die Oberflächenspannung von Myxomyceten grösser sein kann als die des Wassers.

Es liegt wohl nahe nach Analogie der Myxomycetenplasmoidien auch für das Protoplasma der wasserlebenden Rhizopoden eine grössere Oberflächenspannung gegen Luft zu vermuten, als sie das Wasser gegen Luft besitzt. Vielleicht könnte man in diesem Sinne den Umstand verwerten, dass das Protoplasma der Foraminiferen im allgemeinen eine ziemlich zähe, auch an der Luft fadenziehende Flüssigkeit ist. Keinesfalls aber spricht das zuletzt Ausgeführte dafür, dass das Rhizopodenplasma eine geringere Oberflächenspannung gegen Luft („Molekularkraft“) besitze als das Wasser, wie Heidenhain will. Somit erweist sich auch die dritte seiner Hypothesen als trügerisch.

Demnach lässt sich meine Erwiderung auf die Heidenhainsche Kritik folgendermassen zusammenfassen: Wenn seine oben besprochenen drei Hypothesen insgesamt richtig wären, so würde der oben erwähnte (S. 4) kleine Teil meiner Kontraktionshypothese aufzugeben sein. In Wirklichkeit ist aber die erste jener Hypothesen unbewiesen, die zweite unrichtig und die dritte unwahrscheinlich. Unter diesen Umständen kann man wohl nicht sagen, „meine Theorie widerspreche direkt den physikalischen Grundthatsachen“. (Vgl. S. 1.)

II.

Die Beziehungen zwischen Protoplasmabewegung und Stoffwechsel.

Im Zusammenhange mit der vorstehenden Auseinandersetzung möchte ich hier noch ein Missverständnis berichtigen, dem ich hinsichtlich meiner Anschauungen in Pfeffers „Pflanzenphysiologie“ begegnet bin. Die grosse Bedeutung des genannten Buches lässt mir dies besonders wünschenswert erscheinen.

Pfeffer wendet sich gegen meine Hypothese der Protoplasmabewegung, „nach der durch die assimilatorische Thätigkeit die Grösse der Moleküle in der Plasmahaut gesteigert und damit die Oberflächenspannung vermindert wird, während durch die Dissimilation eine Verkleinerung der Moleküle und dadurch eine Erhöhung der Oberflächenspannung bewirkt werden soll“ (14, Bd. II, S. 722). Diese Darstellung, welche an Statt der Molekülzahl, von der ich handle, die Molekülgrösse setzt, muss den Eindruck einer müssigen Spekulation meinerseits erwecken, die ich selbst ebenso ablehnen würde, wie Pfeffer es thut. Denn über die Beziehungen zwischen der Grösse der Moleküle und derjenigen der Oberflächenspannung wissen wir nichts näheres, während ich mich bei der Verwertung der Beziehungen zwischen molekularer Konzentration einer Flüssigkeit und ihrer Oberflächenspannung auf bekannte chemisch-physikalische Thatsachen berufen konnte (vergl. 10, S. 4; 11, S. 372; ferner 3 [Braun, Kapillarität]).

Ferner sagt Pfeffer: „Zudem setzen diese Hypothesen (worin auch die meinige inbegriffen [J.]) die Alleinherrschaft der (peripheren) Oberflächenenergie voraus und sind somit nicht mehr zulässig, wenn die Ausgestaltungen und Bewegungen ganz oder teilweise durch andere Mittel erzielt werden und erzielt werden müssen“. Dieser Vorwurf dürfte aber meine Hypothese nicht treffen; denn diese rechnet auch mit anderen Energieformen als der Oberflächenenergie, wie aus dem Kapitel über die Energieverwandlungen bei der Protoplasmabewegung des näheren zu ersehen ist (12, S. 40). Da ich die bei der Protoplasmabewegung in Betracht gezogenen Energieformen, wie Oberflächenenergie, Volumenergie, Bewegungsenergie und Wärme aus der Gesamtheit der Stoffwechselprozesse im Protoplasma (Assimilierung und Dissimilierung) ableite, so ist für das etwaige Erfordernis, noch weitere Energieformen zur Erklärung heranzuziehen, jeder beliebige Spielraum gelassen. So finden z. B

auch gestaltende Faktoren wie der Kohäsionswechsel (Pfeffer) oder Ento-Ektoplasmaprozess (Rhumbler), an den Pfeffer vielleicht in seiner oben citierten Bemerkung denkt, in meiner Hypothese ihre Würdigung (12, S. 11 und 39). Wenn ich den letzteren nicht besonders in den Vordergrund gerückt habe, so geschah es daher, weil er bei der tierischen Protoplasmabewegung nicht so hervortritt, wie bei manchen pflanzlichen Protoplasten; die letzteren aber hatte ich ausdrücklich ihrer ganz eigenartigen Bedingungen wegen vorläufig aus meiner Behandlung der Protoplasmabewegung ausgeschlossen und daher in erster Linie nur diejenigen Kräfte namhaft gemacht, welche die Analyse der tierischen Protoplasmabewegung nahelegte. Doch sei nochmals betont, dass auch die besonderen Bewegungsweisen der Pflanzenzellen im allgemeinen ohne Schwierigkeit in dem weiten Rahmen meiner Theorie Platz finden dürften, worauf ich auch bei Gelegenheit hingewiesen habe (12, S. 6 und 36).

Pfeffer bemerkt dann endlich: „Übrigens lässt sich die Erfahrung, dass bei äusseren Einwirkungen vielfach die kontraktorische Thätigkeit in den Vordergrund tritt, nicht als ein Argument für die genannten Hypothesen anführen. Denn ein solcher Erfolg wird immer herauskommen, wenn die Bedingungen für die expansorische Thätigkeit zurücktreten, gleichviel wie diese zustande kommt, ob sie mit oder ohne Kohäsionswechsel ausgeführt wird“ (14, Bd. II, S. 723). Eine derartige Meinung liegt dem Pflanzenphysiologen vielleicht nahe, da das pflanzliche Protoplasma die gesetzmässigen Beziehungen, die einerseits zwischen Assimilierung (überhaupt den biosynthetischen Prozessen) und Expansion (cylindrogener Bewegung) andererseits zwischen Dissimilierung (den biolytischen Prozessen) und Kontraktion (sphärogener Bewegung) des Protoplasma bestehen, nur undeutlich zeigt. Die erwähnten Beziehungen treten dagegen beim tierischen Protoplasma sehr klar hervor, und ich glaube gerade

in ihnen eine besondere Stütze meiner Bewegungshypothese erblicken zu dürfen. Gerade die Augenfälligkeit dieser Beziehungen hat mich zu meiner Hypothese geführt.

Bei der Beurteilung des vorliegenden Problems kommt es besonders auf eine entsprechende Würdigung der fundamentalen Gegenprozesse der Assimilierung (Assimilation) und Dissimilierung (Dissimilation) an. Diese Begriffe scheinen mit Ausnahme des Spezialfalles der Kohlensäure-Assimilation, dem Pflanzenphysiologen, der Natur seiner Objekte gemäss, weniger geläufig zu sein als dem Tierphysiologen, welchem überall in seinem Forschungsgebiet, besonders in der Physiologie der Muskeln, des Nervensystems, der Sinnesorgane und der Drüsen diese Gegenprozesse vor Augen treten. Solche Gegenprozesse sind unter anderer Bezeichnung schon früher angenommen worden, so z. B. von Hermann (8) und Pflüger (15). Ihre allgemeine Bedeutung ist besonders durch Hering (7) nachgewiesen worden, von dem auch die Bezeichnungen Assimilierung und Dissimilierung herrühren. In Lehrbüchern findet sich Näheres bei Verworn (21) und Tigerstedt (20); im übrigen gelangen diese Anschauungen nur allmählich zur allgemeineren Anwendung in den Lehrbüchern. Auf Näheres einzugehen würde uns hier zu weit führen.

Was nun die gedachten Beziehungen zwischen den stofflichen Gegenprozessen und den Gegenprozessen der Expansion und Kontraktion betrifft, so lässt sich hierüber folgendes aussagen: Dieselben Faktoren, welche die Dissimilierung verstärken, fördern auch die Kontraktion (sphärogene Bewegung), und diejenigen, welche die Assimilierung steigern, begünstigen auch die Expansion (cylindrogene Bewegung), woraus sich eine enge Abhängigkeit einerseits zwischen Dissimilierung und Kontraktion und andererseits zwischen Assimilierung und Expansion ergibt. Die Dissimilierung,

also die Abbauprozesse im Organismus, werden verstärkt durch die sogenannten allgemeinen Muskel- und Nervenreize, besonders mechanische, elektrische, thermische und chemische Reize von einer bestimmten Intensität; das wissen wir aus der Physiologie der Muskeln, Nerven und Drüsen. Dieselben Reize aber, die bei Muskeln die dissimilatorischen Zersetzungen verstärken und daher auch als dissimilatorische Reize bezeichnet werden, bewirken auch seine Kontraktion; hier ist also unbestreitbar die letztere ein energetischer Ausdruck der verstärkten Dissimilierung.

Bei einer Amöbe können wir nun freilich die Vergrößerung der dissimilatorischen Zersetzung ihrer lebendigen Substanz bei der Reizung nicht unmittelbar feststellen; da wir aber bei allen Objekten, die eine genauere Messung der bei der dissimilatorischen Reizung auftretenden chemischen Veränderungen gestatten, bei einer solchen Reizung eine Vermehrung der dissimilatorischen Zersetzungsprodukte finden, und da ausserdem die beträchtliche Energieproduktion bei der Reizung gar nicht ohne eine entsprechende Verstärkung der dissimilatorischen Zersetzungsprozesse denkbar ist, so dürfen wir gewiss annehmen, dass auch bei einer Amöbe, überhaupt beim rhizopodoiden Protoplasma, die Wirkung der allgemeinen „dissimilatorischen“ Reize stets eine erhöhte Dissimilierung sei.

Nun sehen wir aber, dass beim rhizopodoiden Protoplasma, genau so wie beim Muskel, die Wirkungen der dissimilatorischen Reizung in einer Kontraktion (Zunahme der sphärogenen Bewegung) zum Ausdruck kommt (12, S. 20 f.). Da also diese Reizung einerseits eine Verstärkung der Dissimilierung (absteigende Änderung des Protoplasmas), andererseits eine Kontraktion hervorruft, so ergibt sich, dass absteigende Änderung und Kontraktion aufs engste zusammenhängen. Und da wir beim Muskel nachweisen können, dass die erhöhte dissimi-

latorische Zersetzung der Kontraktion vorhergeht¹⁾, so ist es gewiss berechtigt anzunehmen, dass beim Muskel und ebenso auch beim rhizopodoiden Protoplasma die stofflichen Änderungen bei der verstärkten Dissimilierung die Ursache für die Kontraktion darstellen.

Ganz Analoges ergibt sich für die Beziehungen der Assimilierung und aufsteigenden Änderung zur Expansion. Zunächst liegt schon der folgende Schluss ungemein nahe: Wenn die Kontraktion auf einer Verstärkung der Dissimilierung beruht, so wird der Gegenprozess der Kontraktion, nämlich die Expansion, auf einer Verstärkung des Gegenprozesses der Dissimilierung, also der Assimilierung beruhen. In der Tat treten auch beide im engsten Zusammenhange miteinander auf. Wir wissen ganz allgemein, dass die Zufuhr von Nahrungsstoffen, im besonderen auch von Sauerstoff die Assimilierung begünstigt; dieselben Stoffe bewirken aber auch, sofern sie wasserlösliche Bestandteile besitzen, eine positive Chemotaxis (Trophotaxis, Oxygenotaxis), befördern also auch die Expansion an den Orten ihrer Einwirkung (12, S. 12 und 24). Ferner zeigt sich, dass die Temperatur bis zu einem gewissen Grade die Assimilierung verstärkt, was in Anbetracht des vorwiegend synthetischen Charakters der assimilatorischen Prozesse verständlich ist. Ein Froschmuskel erhält (nach noch nicht veröffentlichten eigenen Untersuchungen) durch Erwärmung von 20 auf 30° C eine derartig erhöhte Leistungsfähigkeit (Vergrößerung der Erregbarkeit und Zuckungshöhe), wie sie nur durch eine verstärkte Assimilierung zu stande kommen kann. Wir dürfen daher bei der weitgehenden Übereinstimmung der Vorgänge im Muskel mit denjenigen im rhizopodoiden Protoplasma wohl annehmen, dass eine derartige Erwärmung auch bei dem letzteren die Assimilierung befördert. Thatsächlich aber wird durch Tempe-

¹⁾ Das ergibt sich aus den der Kontraktion vorhergehenden elektrischen Potentialänderungen des gereizten Muskels (vergl. die Lehrbücher der Physiologie).

raturerhöhung bis auf etwa 30° C bei Rhizopoden die Expansionsbewegung verstärkt (22). Wir haben also auch hier wiederum einen engen Zusammenhang zwischen erhöhter Assimilierung und Expansion.

Wenn Pfeffer meint, dass die kontraktorische Thätigkeit des Protoplasmas immer in den Vordergrund treten werde, wenn die Bedingungen für die expansorische Thätigkeit nachlassen, so ist das mit meinen Anschauungen sehr wohl vereinbar. Sobald nämlich die aufsteigende Änderung und damit die Expansion nachlässt, strebt das lebendige System, wie jedes chemische System, in dem Gegenprozesse verlaufen, durch überwiegende Dissimilierung (autonome absteigende Änderung infolge der inneren Selbststeuerung des Stoffwechsels [Hering]), also unter Kontraktionserscheinungen, dem Gleichgewicht zu. Das Umgekehrte gilt für den etwaigen Eintritt einer Expansion bei Aufhebung der Bedingungen für die Kontraktion.

Die Möglichkeit, dass unter ganz ungewöhnlichen Bedingungen auch eine äussere Einwirkung, die nicht die Assimilierung verstärkt, die Expansionsbewegung fördern könnte, ist nicht in Abrede zu stellen; so wird z. B. nach Rhumbler (18, II, S. 309 f.) *Amoeba limicola*, wenn sie an die Grenzfläche von Wasser und Luft gebracht wird, durch die dortige Konstellation der Oberflächenkräfte gewaltsam ausgebreitet und zum Platzen gebracht. Auch ist es denkbar, dass durch eine lokale chemische Einwirkung auf die Protoplasmaoberfläche, durch welche das Protoplasma daselbst zerstört und aufgelöst wird, die Oberflächenspannung lokal wenigstens für kurze Zeit vermindert und durch Überwiegen des Binnendruckes (11, S. 367 ff.) eine Vorstülpung erzielt werde. Das sind aber ungewöhnliche Bedingungen, bei denen das Protoplasma zerstört wird oder zum mindesten diejenigen Kräfte, welche die physiologischen Bewegungen zu stande bringen, durch übermässige äussere Kräfte überkompensiert werden, wie z. B. ein Muskel

im Kontraktionszustande bei übermässiger Belastung die Form des erschlafften Muskels annimmt. Meine Bewegungshypothese gilt selbstverständlich nur für ein Protoplasma, das sich innerhalb der Grenzen physiologischer Reaktionsfähigkeit befindet, und nicht für ein tödlich verändertes; und ebenso setzt sie äussere Bedingungen voraus, die innerhalb der physiologischen Breite variieren, und beansprucht keine Geltung beim Vorhandensein von äusseren Kräften, die vorübergehend oder dauernd die physiologische Reaktionsfähigkeit des Protoplasmas aufheben, indem sie anders gerichtet und stärker sind als diejenigen, welche die physiologische Bewegung des Protoplasmas bewirken.

Für die Annahme, dass ganz verschiedenartige Prozesse im Protoplasma den gleichen energetischen Erfolg, wie z. B. eine Kontraktion oder Expansion zur Folge haben, giebt es durchaus keinen Grund. Der bei der Bewegung der Myxomyceten häufig eine Rolle spielende Kohäsionswechsel lässt sich, wie mir scheint, ebenfalls ohne Schwierigkeit mit Änderungen der Assimilierung und Dissimilierung in Beziehung setzen (11, S. 376 und 12, S. 39).

III.

Das Protoplasma als „chemisches System“.

Zum Schlusse möchte ich mir erlauben, noch einige Bemerkungen zur Frage des Aggregatzustandes und des chemisch-physikalischen Aufbaues des Protoplasmas zu äussern.

Die zwei in dieser Frage sich gegenüberstehenden Ansichten, nämlich die vom „flüssigen“ und die vom „festen“ Aggregatzustande des Protoplasmas, und zwar der protoplasmatischen Grundmasse und, im Falle einer Schaumstruktur, der Substanz der Schaumwände, haben im Laufe der Diskussion der letzten Jahre eine mehr prinzipielle Form als früher angenommen. Da

die Physik einen scharfen Unterschied zwischen „flüssig“ und „fest“ nicht kennt, so hätte es den Anschein gewinnen können, als ob diese Ansichten der Biologen ebenso ineinander übergehen könnten wie der flüssige und feste Aggregatzustand, wenn sich die Meinungsverschiedenheiten nicht mehr und mehr auf einen besonderen Punkt zugespitzt hätten, nämlich zur Frage der sogenannten „inneren Organisation“ der lebendigen Substanz.

In dieser Hinsicht nehmen die Vertreter der „Flüssigkeits-hypothese“ im allgemeinen an, dass das Protoplasma ein chemisches System sei, und dass seine Prozesse nach den für ein solches System geltenden Gesetzen verlaufen. Dieses System besteht aus einem Gemenge flüssiger und fester Körper, und zwar ist ein Teil des Gemenges, der Zellkern, innerhalb der übrigen Masse, des Protoplasmas, individualisiert, wenn wir hier von Chlorophyllkörpern, Centrosomen etc., absehen. Protoplasma und Kern enthalten die festen Teile (Stoffwechselmaterial und Stoffwechselprodukte in Form von Granula etc.) sowie auch flüssige Einschlüsse (wässrige Lösungen, Fetttropfchen etc.) in der flüssigen Grundmasse suspendiert. Die Grundmassen selbst sind komplizierte Lösungen, deren Lösungsmittel meines Erachtens (10) die für das lebendige System charakteristischen Substanzen (Biogensubstanzen [Verworn]) darstellen; sie enthalten Stoffwechselmaterial (z. B. Nahrungsstoffe) und Stoffwechselprodukte aller Art in Lösung (näheres hierüber in 11a). Wenn ein schaumiger (wabiger) Bau des Protoplasmas vorhanden ist, den ich als eine besonderen mechanischen Ansprüchen (Rhumbl er 18, I) entsprechende Differenzierung auffassen möchte, so stellt die protoplasmatische Grundmasse das Schaumgerüst dar.

Die Gesamtheit der genannten Zellenbestandteile ist nach der Bezeichnungsweise der physikalischen Chemie als ein System koexistierender flüssiger und fester Phasen (Gibbs, 5, und Bakhuis Roozeboom, 1) aufzufassen, die, mit

etwaigen Korrekturen für kapillare Dimensionen, der Phasenregel unterliegen und damit den Gesetzen der chemischen Massenwirkung, Statik und Kinetik und der Thermochemie.

Hierzu seien noch einige Erläuterungen gegeben: Der kapillaren Dimensionen der Zellen und Zellerivate, durch die manche Prozesse vielleicht etwas anders geleitet werden als in grösseren Räumen (Gibbs, 5), wurde schon oben gedacht. Dadurch kommt es auch, dass manche Gebilde, trotz dem Flüssigkeitscharakter der protoplasmatischen Grundmasse, bei oberflächlicher Betrachtung gar nicht den Eindruck einer Flüssigkeit machen, weshalb ich schon früher (9, S. 178; 11, S. 366; 12, S. 261) besonders betont habe, dass die „lebendige Substanz in hervortretender Masse auch die spezifischen Eigenschaften der Flüssigkeitsoberflächen besitze“. Auf Grund dieser Anschauungen habe ich daher auch die „absolute Kraft“ des Muskels aus der Oberflächenspannung der Muskelfibrillen zu berechnen gesucht (9, S. 221 ff.)¹⁾, in ähnlicher Weise, wie es nachher auch Bernstein gethan hat (2, S. 290 ff.). Demnach trifft Pfeffer (14, Bd. II, S. 722, Anm. 1) gar nicht meine Ansicht, wenn er schreibt: „Ebenso kann man nicht mit P. Jensen dem Muskel die Eigenschaft einer Flüssigkeit zu-

1) Die Schwierigkeit meiner Auffassung, eine einleuchtende Verbindungsweise für die Querscheiben der Fibrillen zu ermitteln, könnte durch die Annahme eines schaumigen Baues (4) der Fibrillen (und des Sarkoplasmas) leicht behoben werden. Sehr viele histologische Bilder des Muskels lassen sich, wie mir scheint, ebenso gut in diesem Sinne deuten, wie in dem sonst üblichen. Dass die mehrfach behaupteten und wieder angefochtenen Querverbindungen zwischen den Fibrillen und Fibrillenbündeln doch eine Realität besitzen möchten, dürfte durch die Thatsache nahegelegt werden, dass die isotropen und anisotropen Scheiben aller Fibrillen einer Muskelfaser im allgemeinen immer in einer Ebene liegen bleiben, was ohne gegenseitige Beziehungen kaum verständlich ist. Man sollte meines Erachtens dieser Thatsache bei der Deutung der histologischen Bilder grosses Gewicht beilegen.

schreiben, wenn seinem Aufbau auch eine an sich flüssige Masse zu Grunde liegen sollte“. Vielmehr ist das, was Pfeffer meiner angeblichen Ansicht entgegenhält, eben die Meinung, welche ich selbst stets vertreten habe. Meines Wissens habe ich sogar zuerst auf diese Weise einen schwachen Punkt der „Flüssigkeitshypothese“ des Protoplasmas durch den Hinweis gestützt, dass die relativ so bedeutenden mechanischen Leistungen des Protoplasmas und Muskels dadurch verständlich würden, dass hier die Oberflächenschichten mit ihren spezifischen Eigentümlichkeiten im Vergleich zur Binnenmasse einen so grossen Raum einnehmen (9, S. 181 ff.).

Um den hier vertretenen Standpunkt noch weiter zu charakterisieren, möchte ich darauf hinweisen, dass auch Anschauungen, wie sie z. B. Bernstein (2, S. 285 ff.) vertritt, diesem Standpunkt nicht prinzipiell widerstreben. Wenn man, wie dies Bernstein thut, den Aggregatzustand der Muskelfibrillen mit demjenigen eines schmelzenden Metalles und mit einer kolloidalen Masse vergleicht, ohne die Annahme irgend welcher „inneren Organisation“ beizufügen, und wenn man die Formänderungen der Fibrillen durch Änderungen der Oberflächenspannung zustande kommen lässt, so heisst das m. E.: Die Substanz der Muskelfibrillen besitzt eine derartige Verschiebbarkeit ihrer Teilchen, wie wir sie eben als Characteristicum von Flüssigkeiten ansehen. Wenn nämlich auch dünne Lamellen aus typischer fester Substanz durch angebliche Oberflächenspannung allmählich einseitig gekrümmt oder gefaltet werden können (16), so scheint es mir ausgeschlossen, dass ein solider Cylinder aus solchem festen, also mit grosser innerer Reibung begabten Material sich vermöge seiner Oberflächenspannung [mit der dem Muskel eigenen Geschwindigkeit und Kraft gleichmässig verkürze. Was gehörte dazu für eine Kraft, um die Teilchen der stark kohärierenden und reibenden Binnenmasse des Cylinders mit der gedachten grossen Geschwindigkeit

aneinander zu verschieben!¹⁾ Wenn Oberflächenkräfte das wirklich können, dann ist eben die innere Reibung der Substanz und die Verschiebbarkeit ihrer Teilchen diejenige einer, wenn auch zähen Flüssigkeit.

Stellen wir der hier vertretenen Form der „Flüssigkeits-hypothese“ die von vielen Autoren noch verfochtene Hypothese einer besonderen „inneren Organisation“ gegenüber. Diese innere Organisation soll auf einer spezifischen „Molekularstruktur“ (nicht in dem üblichen chemischen Sinne!) beruhen, indem die lebendigen Moleküle oder Molekülkomplexe (Micellen) durch chemische oder elastische Kräfte zu einem festen Gerüst aneinander gekettet sind, wodurch jedem Molekül ein ganz bestimmter Platz innerhalb der anderen angewiesen wird. Diese Strukturen der lebendigen Substanz liegen jenseits der Grenze des (mikroskopisch) Sichtbaren. Die verschiedenen derartigen Anschauungen gehen im allgemeinen auf die bekannte Nägelsche Micellarhypothese zurück (näheres hierüber 9). Wie weit die Heidenhainsche Hypothese in den Rahmen dieser Anschauungen passt, kann ich aus seinen Ausführungen nicht mit Sicherheit entnehmen. Einerseits betont er sehr ausdrücklich gewisse chemische Prinzipien (6, S. 203), andererseits aber spricht er wieder von „einem gewissen Prinzip der Organisation, welches darin zu suchen ist, dass eine Mehrzahl der kleinsten lebenden Teile (der „lebendigen Moleküle“) unter Annahme einer gemeinsamen morphologischen und physiologischen Verfassung und unter Vermittelung von Wachstum und

1) Quincke (16) giebt als charakteristisch für feste Körper an, dass sie wegen der mangelnden seitlichen Verschiebbarkeit der Teilchen bei einer Deformation Falten etc. bilden. Bei einer derartigen Deformation, wie sie eine cylinderförmige Muskelfibrille bei der Kontraktion zeigt, müssen aber, da keine Faltenbildung, Verkrümmung oder Spiralfaltung stattfindet, seitliche Verschiebungen, wie bei Flüssigkeiten, vorkommen. — Die Falten einer Lamelle entstehen während ihres Festwerdens, z. B. bei einer Leimlamelle im Laufe von 3–12 Stunden.

Teilung zu kleinsten morphologisch sichtbaren Individuen zusammenzutreten etc.“

Feste, von einem flüssigen Medium durchtränkte Gerüste nach Art der micellaren sind wohl denkbar in Gebilden, die sich in einem statischen chemischen Gleichgewicht befinden, wie z. B. Stärkekörner, für welche die Micellarhypothese in erster Linie entwickelt worden ist. Mit dem den allgemeinen chemischen Gesetzen folgenden lebendigen Stoffwechsel aber ist diese Vorstellung nicht vereinbar. Wollte man hier die in chemischen Systemen massgebenden Faktoren, wie Druck, Temperatur und thermodynamisches Potential ihre Herrschaft geltend machen lassen, wo bliebe dann die „gemeinsame morphologische und physiologische Verfassung“ der Komplexe lebendiger Moleküle? Das sind gar zu verschiedenartige Faktoren; auf der einen Seite wohl charakterisierte physikalisch-chemische Kräfte, auf der anderen unbestimmte spekulative Konstruktionen.

Demgegenüber muss man sich fragen: Brauchen wir etwa diese letzteren oder nützen sie uns wenigstens etwas? Diese Frage habe ich schon früher (9) ausführlich zu beantworten gesucht mit dem Ergebnis, dass sie der Erklärung keiner der wesentlichen Erscheinungen der lebendigen Substanz, wie Wachstum, Formbildung, Kontraktilität, (Doppelbrechung), Erregungsleitung, psychischen Eigenschaften, einen Vorteil bringen, sondern sogar häufig hinderlich sind. Es sei noch hinzugefügt, dass auch die histologischen Bilder des Protoplasmas keineswegs eine Deutung im Sinne der Micellarhypothese verlangen.

Daher ist es ein Irrtum, wenn die Vertreter der Hypothese von der „inneren Organisation“ denjenigen der „Flüssigkeitshypothese“ oder, zutreffender ausgedrückt, der physikalisch-chemischen Auffassung des Protoplasmas vorwerfen, dass sie eine unberechtigte, weil unbewiesene Hypothese verfechten: denn die physikalisch-chemische Hypothese ist die

nächstliegende und einfachste, die man erst dann aufzugeben das Recht hat, wenn ihre Undurchführbarkeit nachgewiesen ist. Man hat daher, um diese Ansicht gelten zu lassen, gar keine besonderen weiteren Beweise zu verlangen, vielmehr haben ihre Gegner für ihre Spekulationen solche zu erbringen, wenn sie diesen letzteren Anspruch auf Beachtung erwirken wollen.

Litteratur.

1. Bakhuis Roozeboom, R. W., Die heterogenen Gleichgewichte vom Standpunkte der Phasenlehre. Braunschweig 1901.
2. Bernstein, J., Die Energie des Muskels als Oberflächenenergie. Pflügers Archiv für d. ges. Physiol. Bd. 85. S. 271. 1901.
3. Braun: Kapillarität, in Winkelmanns Handbuch der Physik. Bd. I. Leipzig 1896.
4. Bütschli, O., und Schewiakoff, W., Über den feineren Bau der quergestreiften Muskeln der Arthropoden. Biolog. Centralbl. Bd. 11. S. 33. 1891.
5. Gibbs, W., Die Phasenlehre in Transact. Connecticut Academ. III 1875/78; deutsch von W. Ostwald, Leipzig 1892.
6. Heidenhain, M., Die allgemeine Ableitung der Oberflächenkräfte und die Anwendung der Theorie der Oberflächenspannung auf die Selbstordnung sich berührender Furchungszellen. Anatom. Hefte von Merkel und Bonnet, Heft 79/80. S. 197. 1904.
7. Hering, E., Zur Theorie der Vorgänge in der lebendigen Substanz. Lotos. Bd. 9. 1888.
8. Hermann, L., Untersuchungen über den Stoffwechsel der Muskeln, ausgehend vom Gaswechsel derselben. Berlin 1867.
9. Jensen, P.¹⁾, Über den Aggregatzustand des Muskels und der lebendigen Substanz überhaupt. Pflügers Archiv f. d. ges. Physiol. Bd. 80. S. 176, 1900.
10. Derselbe, In Sachen des Aggregatzustandes der lebendigen Substanz. Ebenda. Bd. 83. S. 1. 1900.
11. Derselbe, Untersuchungen über Protoplasmamechanik. Ebenda. Bd. 87. S. 361. 1901.
- 11a. Derselbe, Einige allgemein-physiologische Begriffe. Verworn's Zeitschrift f. allg. Physiol. Bd. I, S. 259. 1902.

¹⁾ Ich möchte nicht verfehlen, darauf hinzuweisen, dass Heidenhain (l. c. S. 314) einige meiner Arbeiten unter O. Jensen, statt P. Jensen, aufführt.

12. Jensen, P., Die Protoplasmabewegung. Ergebnisse d. Physiol. von Ashier und Spiro. Bd. 1, S. 1. 1902.
13. Pfeffer, W., Zur Kenntnis der Plasmahaut und der Vakuolen. Abhandl. d. math.-phys. Klasse d. Kgl. Sächs. Ges. d. Wiss. Bd. 16. S. 187. 1891.
14. Derselbe, Pflanzenphysiologie. 2. Aufl. Leipzig 1897 (Bd. I) und 1904 (Bd. II).
15. Pflüger, E., Über die physiologische Verbrennung in den lebendigen Organismen. Pflügers Archiv f. d. ges. Physiol. Bd. 10. S. 342. 1875.
16. Quincke, G., Über die physikalischen Eigenschaften dünner fester Lamellen. Wiedemanns Annalen. Bd. 35. S. 561. 1888.
- 17, Rhumbler, L., Allgemeine Zellmechanik. Ergebn. d. Anatomie u. Entwicklungsgeschichte. Bd. 8. S. 543. 1899.
18. Derselbe, Der Aggregatzustand und die physikalischen Besonderheiten des lebenden Zellinhaltes, I und II. Verworns Zeitschr. f. allgemeine Physiol. Bd. I, S. 279 und Bd. 2, S. 183. 1902.
19. Schenck, F., Über den Aggregatzustand der lebendigen Substanz, besonders des Muskels. Pflügers Archiv f. d. ges. Physiol. Bd. 81. S. 584, 1900.
20. Tigerstedt, R., Lehrbuch der Physiologie des Menschen. Leipzig. Hirzel.
21. Verworn, M., Allgemeine Physiologie. Jena, Fischer.
22. Derselbe, Zellphysiologische Studien am Roten Meer. Sitzungsber. d. Kgl. Preuss. Akad. d. Wiss., phys.-math. Kl. Bd. 46. S. 1243. 1896.

DIE
ANOMOGENE OBERFLÄCHENSPIANNUNG
DES
LEBENDEN ZELLEIBES.

ZUR ERWIDERUNG AN M. HEIDENHAIN.

VON
L. RHUMBLER,
GÖTTINGEN.

Mit 3 Textfiguren.

In seiner jüngst erschienenen Abhandlung „Ableitung der Oberflächenkräfte etc.“ (D. Zeitschr. Heft 79/80, 1904. S. 197—314) bringt Martin Heidenhain über meine letzten zellmechanischen Untersuchungen eine Reihe von haltlosen Äusserungen, die im Nachstehenden eine sachgemässe Zurückweisung erfahren sollen.

Heidenhain nennt S. 211 meine letzten Arbeiten ein Zerrbild physikalischer Betrachtungsweise zunächst ohne jede weitere Begründung; erst auf S. 277 folgt sie in folgender Form: „Dass Roux auf eine „anomogene“ Spannung der sich berührenden Furchungszellen schloss, war, wie sich späterhin gezeigt hat, sehr ungünstig für die weitere litterarische Entwicklung, denn wenn auch Roux selbst bei seinem bekannten Scharfsinn einen massvollen Gebrauch von dieser Idee einer „anomogenen“ Spannung machte, so hat doch eben diese Idee bei Rumbler eine kolossale Verwirrung angerichtet. Siehe dessen Arbeit über den Aggregatzustand und die physikalischen Besonderheiten des Protoplasmas¹⁾. Die dort produzierte Theorie der Entstehung der Foraminiferegehäuse ist eine ganz ausserordentliche Verirrung und diese ist nur auf Grund des Begriffes der „anomogenen Spannung“ in Verbindung mit einer total willkürlichen Auslegung des sogen. Gesetzes von der Konstanz des Randwinkels zu stande gekommen . . .“

1) In: Zeitschrift für allgemeine Physiologie. 1902. Bd. I, S. 279—388 und Bd. II, S. 183—340.

„Roux und ihm folgend Rhumbler, sowie auch andere Autoren haben übersehen, dass anomogene Spannungen der Oberfläche nur momentan existenzfähig sind. Denn sie müssten Veranlassung geben zur Entstehung reissender Oberflächenströmungen, welche dem Ausgleich jener ungleichen Spannungen dienen.“

Zunächst ist gegen die letzte Bemerkung Einspruch zu erheben. Es ist durchaus nicht notwendig, dass lokal differente Unterschiede in der Oberflächenspannung einer Flüssigkeit, die an eine andere nicht mischbare Flüssigkeit angrenzt, zur Entstehung reissender Oberflächenströme führen; „reissend“ sind diese Spannungsausgleichsströmungen überhaupt nur, wenn es sich um die Grenzfläche sehr leichtflüssiger Medien handelt. Bettet man einen Tropfen Ricinusöls in 80%igen Alkohol ein, so entstehen (an der Bewegung von zufälligen oder absichtlich zugefügten Verunreinigungen leicht festzustellende durch partielle Lösung und anomogene Beimengungen des Öls verursachte) Oberflächenströme im Tropfen, die sich bei einem frischen Tropfen etwa so langsam wie diejenigen innerhalb einer kuglig kontrahierten *Amoeba blattae* vollziehen, mit dem Alter des Tropfens aber immer noch langsamer werden, keinesfalls also reissend eventuell aber äusserst langsame sind¹⁾.

So lang die Strömungen andauern ist natürlich die Zusammensetzung und hiermit auch die Spannung innerhalb der Oberflächenschicht als anomogen anzunehmen. Die Strömungen streben zwar die Spannungs- und Kompositionsanomogenitäten auszugleichen, bei sehr zähflüssigen Medien gelingt ihnen das aber nur ganz allmählich. Anomogene Spannungen der Oberfläche kön-

1) In einem Tropfen mehrere Jahre alten Ricinusöls oder auch in einem Tropfen, der mehrere Stunden schon in Alkohol gelegen hat, werden die Strömungen von geradezu für direkte Beobachtung unerträglicher Langsamkeit, man kann sie oft nur noch mit Hilfe eines Mikrometers durch periodische Lagebestimmungen der verschobenen Verunreinigungen konstatieren.

nen demnach selbst in nicht lebenden Flüssigkeiten längere Zeit hindurch bestehen. Die lebende Substanz aber wird durch ihre chemischen Umwandlungen im Inneren noch in weit höherem Grade prinzipiell — so lang das Leben dauert — dazu befähigt sein, Spannungs- und Kompositionsanomogenitäten in ihrer Oberfläche trotz ihres flüssigen Zustandes aufrecht zu erhalten, denn, was im einen Moment an Anomogenitäten in der Oberfläche verschwindet, kann im anderen Moment durch das Getriebe des Lebens wieder neu erzeugt werden. Zudem aber wird die Fähigkeit, Anomogenitäten im Innen- und Oberflächenbau des Protoplasmas aufrecht zu erhalten, durch den schaumigen Aufbau der lebenden Substanz, wie er von Bütschli zuerst entdeckt und dann bekanntlich von sehr vielen anderen Forschern — von M. H e i d e n h a i n allerdings nur in wenig Fällen in unzureichendem Grade, in anderen überhaupt nicht — auf weiten Untersuchungsgebieten bestätigt werden konnte, in besonders günstiger Weise durch zwei Faktoren gefördert. Der eine Faktor ist darin gegeben, dass jeder einzelne Schaumraum sich gegebenen Falls zu einem besonderen chemischen Laboratorium ausbilden kann, worauf H o f m e i s t e r vor einiger Zeit besonders hingewiesen hat, so dass Schaumkammer von Schaunkammer verschieden werden kann. Der zweite aber darin, dass die Schaumwände des lebenden Zellinhaltes kolloidaler Natur sind. Kolloide diffundieren innerhalb anderer Kolloide nur äussert schwer, oder praktisch überhaupt nicht. Es ist also durchaus physikalisch möglich, dass beliebig viel durch lokal differenten Chemismus entstandene Anomogenitäten schon während des Wachstums der lebenden Substanz in den Wabenwänden erzeugt und aufrecht erhalten werden, weil die während des Wachstums neu eingeschobenen kolloidalen Bestandteile sich mit den früher dagewesenen nicht diffusionell vermengen werden. Diese beiden Faktoren beziehen sich zwar in erster Instanz nur auf die Erhaltungsmöglichkeiten chemischer Differenzen im flüssigen Struktur-

bau der lebenden Substanz, da aber unter sonst gleichen Umständen die Oberflächenspannung von der chemischen Natur der flüssigen Substanzen abhängig ist, so müssen mit den chemischen Anomogenitäten in zweiter Instanz auch solche in den Oberflächenspannungen einhergehen, und wenn die ersteren längere Zeiten hindurch oder sogar dauernd Bestand bewahren können, so müssen es auch die letzteren.

Das Vorhandensein der Spannungsanomogenitäten in einer lebenden lokal differenzierten flüssigen Oberfläche, die wir uns als ein Mosaik verschiedener flüssiger Kolloide vorzustellen haben, von denen jedes seine eigene Kapillaritätskonstante besitzen kann, hat nun zur Folge, dass unser anomogenes Oberflächenmosaik nicht an die Herstellung mathematischer Minimalflächen wie Kugelform und Laplace'sche Schaumflächen (also an die Oberflächenformen homogener Flüssigkeiten) gebunden ist, sondern ganz verschiedene Oberflächenformen je nach der Verschiedenheit der Kapillaritätskonstanten benachbarter Oberflächenteilchen vorübergehend oder dauernd annehmen kann¹⁾. Die lokal differenzierte flüssige Oberfläche hat also einen viel grösseren Gestaltenreichtum vor der homogenen Oberfläche voraus. Die Verschiedenheit der Gestaltung anomogener Oberflächen in Ruhe befindlicher Zellen ergibt sich daraus, dass im Gleichgewichtszustand, also bei nicht fliessenden Plasmen, jedes kolloidale Mosaikteilchen in der Oberfläche genau ebensoviel kontraktive Spannung aufbringen muss als seine Nachbarpartikelchen; denn hätte es weniger, so würde es von den benachbarten Mosaikteilchen auseinandergerissen, hätte es mehr, so würde es die umliegenden Mosaikteilchen auseinanderreißen, und zwar bis zur vollständigen Zerstörung, da die Oberflächenspannung [im Gegensatz zu elastischen Spannungen] von der Grösse der

1) Oberflächenformen die allerdings stets so klein bleiben, als sie „angesichts der Anomogenitäten“ irgend sein können, und in diesem Sinne von Driesch treffend als „relative Minimalflächen“ bezeichnet worden sind.

gespannten flüssigen Flächen unabhängig ist¹⁾. Das Aufbringen des erforderlichen Masses von Spannung für jeden Flüssigkeitsanteil des Oberflächenmosaiks ist nur durch entsprechende Krümmungen der Mosaikteilchen möglich — denn sobald sich eine flüssige Oberfläche krümmt, tritt zu der gewöhnlichen Oberflächenspannung bezw. zum Normaldruck der sog. Krümmungsdruck hinzu und es kann jetzt durch konvexe oder konkave Ausbiegungen der einzelnen Mosaikflächen die erforderliche „Einheitlichkeitsspannung“ trotz der verschiedenen Kapillaritätskonstanten benachbarter Mosaikflächen erreicht und dauernd aufrecht erhalten werden.

Man sieht, auf welch' schlechten Füßen M. Heidenhain's Behauptung steht: dass anomogene Spannungen der Oberfläche nur momentan existenzfähig seien.

Was nun weiter die von Heidenhain als ganz ausserordentliche Verirrung verurteilte Theorie der Entstehung der Foraminiferengehäuse anlangt, die nun gar ausser der verpönten anomogenen Spannung noch mit einer total willkürlichen Aus-

¹⁾ Diese Thatsache, die in jedem grösseren Physikbuch klar dargestellt zu sein pflegt, ist von M. Heidenhain (l. c., S. 223—224) sehr unklar reproduziert worden. Zuerst zeigt Heidenhain durch das allbekannte Experiment mit dem viereckigen Drahtrahmen, der eine beweglich verschiebbare Seite besitzt, dass man eine in diesem Rahmen ausgespannte Seifenwasserlamelle, deren Spannung man durch Anhängen eines bestimmten Gewichtes an die verschiebbare Rahmenseite equilibriert hat, durch Hin- und Herschieben der beweglichen Rahmenseite beliebig vergrössern oder verkleinern kann, ohne dass die Lamelle aus dem Zustande des Gleichgewichts herauskommt. Dann lesen wir, dass nach Verringerung des an die verschiebbare Rahmenseite angehängten Gewichtes die Lamelle sich zusammenzieht und hierbei „ein Teil der Oberfläche verschwindet“, so dass man den Eindruck gewinnen muss, kleineren Gewichtes könnte durch kleinere Lamellen und grösseren Gewichtes durch grössere Lamellen das Gleichgewicht gehalten werden, was vorher richtig bestritten wurde. Die Sache liegt natürlich so, dass die Lamelle bei Anhängen des kleineren Gewichtes nicht bloss einen Teil der Oberfläche verschwinden lässt, sondern dass die ganze Lamelle von den Oberflächenkräften einkassiert wird, so dass sich das Seifenwasser schliesslich nur noch als kapillare Schicht zwischen den dicht aneinandergedogenen Rahmenseiten findet.

legung des sogenannten Gesetzes von der Konstanz des Randwinkels arbeiten soll, so ist hierauf Nachfolgendes zu erwidern:

Das betreffende Gesetz lautet; Unter gleichbleibenden Aussenbedingungen schneidet ein und dieselbe einheitlich homogene Flüssigkeit eine von ihr berührte feste Wandart stets unter dem gleichen Winkel, ganz einerlei, welche Lage die berührte Wandstrecke auch haben mag. Dieser unter gleichen Bedingungen stets gleiche Winkel ist der Randwinkel.

Ich sehe zunächst nicht ein, wo hier auch nur die Möglichkeit einer willkürlichen Auslegung der Konstanz des Randwinkels gegeben sein soll; jedenfalls hat Heidenhain es unterlassen mitzuteilen, worin die mir vorgeworfene Willkür in der Auslegung der Randwinkel bestehen soll. Diese wohlfeile Art der Kritik ohne Begründung sollte man nicht in Abhandlungen verwenden, die für wissenschaftlich gelten sollen.

Bei dem Kammerbau der polythalamen Foraminiferen, für die ich die Gültigkeit des Randwinkelgesetzes nachgewiesen habe, fließt der durch Wachstum vergrößerte Plasmaleib, wenn er in der bislang erzeugten Schale nicht mehr Platz genug hat, aus der Mündung der Schale hervor und scheidet dann auf der Oberfläche des vorgeflossenen Plasmateiles neue Schalensubstanz ab, die nach ihrer Erstarrung die Wand einer neuen Kammer darstellt. Bei dieser Kammerbildung fließt die vortretende Sarkode von der Mündung aus, physikalisch gesprochen, als eine berührende Flüssigkeit über eine gleiche Art von Wänden, nämlich über die alten Schalenteile, die in ihrer Komposition gleichmässig bleiben, hin. Bei gleichen Aussenbedingungen ist daher zu erwarten, dass die gleiche Sarkode desselben Individuums bzw. derselben Species bei der jedesmaligen Kammerbildung¹⁾ mit gleichem Randwinkel über die älteren Schalenteile hinfließt und dass sie nun darum auch ihre neuen Wände,

¹⁾ Die Kammerbildung vollzieht sich periodisch jedesmal dann, wenn der Weichkörper in entsprechender Weise angewachsen ist.

die ja auf ihrer flüssigen Oberfläche zur Abscheidung kommen, in den verschiedenen Kammern stets mit demselben Randwinkel auf die Wand der alten Schalenteile ansetzt.

Die Konstanz der Randwinkel der Sarkode muss sich in einer Konstanz derjenigen Winkel dauernden Ausdruck verschaffen, mit welchen sich die Kammerwände innerhalb jeder Kammer auf die Wände der vorausgehenden Kammer ansetzen. Diese Ansatzwinkel müssten in allen Kammern unter sich gleich sein, wenn die Foraminiferensarkode eine homogene Flüssigkeit wäre; Homogenität für sie anzunehmen ist aber angesichts der histologisch nachweisbaren Differenzierung im Plasmabau der Foraminiferen nicht erlaubt. Es zeigt sich vielmehr, dass die Sarkode an verschiedenen Stellen einen verschiedenen Bau besitzt, und physikalische Folge davon muss sein, dass jede lokal eigenartige Stelle der Sarkode auch einen besonderen Randwinkel und einen entsprechenden Kammeransatzwinkel für sich hat¹⁾, der jedesmal da zum Ausdruck kommen muss, wo der betreffende Sarkodeteil sich bei der jeweiligen Kammerbildung an frühere Wandteile anlegt.

Wir haben also nicht eine durchgehende Gleichheit der Randwinkel des Kammeransatzes zu erwarten, sondern eine gruppenweise Gleichheit derselben in der Weise, dass nur homolog gelagerte Randwinkel, die jeweils von der gleichen Sarkodepartie erzeugt worden sind, einander gleich sind. Diese Erwartung bestätigt sich nun, wie ich gezeigt habe, durch den grossen Kreis der Polythalamien hindurch in geradezu verblüffendem Grade. Die Figur A wird das Gesagte als ein Beispiel für viele näher erläutern.

Nun könnte man denken, dass die Beschränkung der Konstanz der Randwinkel auf homologe Stellen nicht notwendig

1) Weil jede Art von Flüssigkeit unter gleicher Bedingung einen Randwinkel für sich hat und die Sarkodeoberfläche als ein Mosaik verschiedener Flüssigkeiten wegen ihrer Anomogenitäten anzusehen ist.

eine Folge der Flüssigkeitsmechanik zu sein brauche, sondern dass sie irgend einer besonderen vitalen Fähigkeit zuzuschreiben sei, die nach einem gewissen inhärenten Bauplan an bestimmten Stellen auch bestimmte Lagerungsverhältnisse ihrer Baumaterialien, unter ihnen auch die Randwinkel, schafft. Diesen Einwurf habe ich aber durch den Nachweis gänzlich — und wie

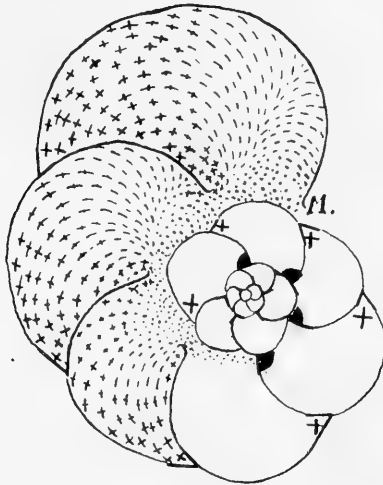


Fig. A.

Schema, soll die Erzeugung verschieden grosser Randwinkel durch die anomogen strukturierte Sarkode einer Pulvinulina veranschaulichen. Die Anomogenität der Sarkode ist durch verschiedene Musterung derselben in den drei letzten Kammern wiedergegeben. Der punktierte Sarkodeteil (das jeweils der Mündung M zunächst liegende Mündungsplasma) erzeugt einen Winkel von 90° [siehe die Winkel mit schwarzer Füllung im Scheitelpunkt], der durch Kreuzstrichzeichnung veranschaulichte Sarkodeteil einen kleineren Randwinkel von nur 60° [siehe die Winkel mit Kreuz].

Alles Nähere in der Originalarbeit. Vergr: ca. 75 fach.

ich bislang geglaubt hatte, allgemein überzeugend — entkräftet, dass die Verteilung der verschiedenen Gleichheitskategorien der Ansatzwinkel keine willkürliche ist, über die eine der Physik enthobene oder mit veränderlichen Mitteln arbeitende vitale Gestaltungsmechanik frei nach den Gesetzen der Variation und

Kombination etwa verfügen könnte, sondern dass sich überall eine feststehende Anordnung der verschiedenen Gruppen unter sich gleicher Randwinkel nach deutlich erkennbaren physikalischen Gesetzen ergibt und zwar nach physikalischen Gesetzen, die sich wieder als aprioristische Forderungen vom Boden der Hydromechanik aus ohne vitale Beihilfe von selbst ergeben.

Fliesst die flüssige kammerbauende Sarkode über die alten Schalenteile hin, so ist auf Grund der kontraktiven Oberflächenspannung des vorfliessenden Sarkodeteils zu erwarten, dass die Sarkode auf den berührten verschiedenen Flächenarten der alten Schalenteile stets unter geringstem Oberflächenverbrauch vorfließt, weil die kontraktiv gespannte Oberfläche sich nicht weiter ausdehnen lassen wird, als zur Weiterführung ihrer Randwinkel auf der „Flussfläche“ unbedingt notwendig ist; die flüssige Oberfläche verliert beim Vorfliessen trotz ihrer Anomogenität, die Eigentümlichkeit aller anderen flüssigen Oberflächen nicht, unter allen Umständen so klein zu bleiben als irgend möglich. (Minimalflächengesetz.) Die kammerbauende Sarkode muss daher, wenn sie den Gesetzen der Flüssigkeiten unterworfen ist, von der Mündung aus über diejenigen Ebenen, Krümmungsflächen und winklig zusammenstossenden Flächen der alten Schalenteile hinfließen, auf denen sie am leichtesten, d. h. „unter denkbar geringster Vergrößerung ihrer eigenen Oberfläche“, die von ihrer Anomogenität geforderten Randwinkel vorschieben kann.

Also nicht in der Konstanz homologer Randwinkel an und für sich, sondern in der Verbindung dieser Randwinkelkonstanz mit „minimalem“ Oberflächenzusatz beim Vorfliessen liegt die Stärke des Beweises für den „flüssigen“ Zustand der kammerbauenden Sarkode.

Ich habe nun an Beispielen, die aus allen Familien der polythalamen Foraminiferen entlehnt sind, gezeigt¹⁾, dass sich die mathematisch-physikalische Voraussage im Kammerbau der Foraminiferen überall erfüllt erweist, und zwar nicht nur für normale Fälle, sondern auch bei Schalenregenerationen, die besonders dadurch interessant und in unserem Sinne beweisend sind, als bei ihnen die vor der Regenerationsperiode liegende Regelmässigkeit im Aufbau der Schale im Regenerat vollständig verlassen und zu ganz neuartigen Kammerformen bzw. Kammeranordnungen geführt werden kann, die sich unter exakter Berücksichtigung der jeweils vorliegenden Bruchränder mit grosser Bestimmtheit im voraus auf Grund der namhaft gemachten Faktoren angeben lassen bzw. nach ihrem Aufbau²⁾ als notwendig nachweisen lassen. Ich kann mir nur denken, dass M. Heidenhain meine diesbezüglichen Ausführungen nicht verstanden hat, was ich nicht ändern kann und will, da ich meine diesbezüglichen physikalisch-mathematischen Ableitungen nicht noch elementarer darzustellen weiss, als dies früher geschehen ist und mir auch sonst nirgends ein gleiches Nicht-verstandensein entgegengetreten ist.

Im übrigen mache ich besonders darauf aufmerksam, dass ich nicht schlichthin alle Plasmaarten für durchaus „flüssig“ angesehen wissen möchte, sondern nur diejenigen, für die ich das „Flüssigsein“ durch die in meiner Arbeit geschilderten Experimente dargethan habe, wenn ich auch keinen Augenblick zweifle, dass sich bei ähnlichen Untersuchungen auch der eigentliche Plasmaleib von noch ganz ausserordentlich viel anderen

1) Vergl. ausser meiner bereits oben angeführten Arbeit: Rhumbler, Die Doppelschalen von *Orbitolites* und anderen Foraminiferen, vom entwickelungsmechanischen Standpunkt aus betrachtet. In: „Arch. Protistenkunde“ V. 1. 1902, S. 193—296; Taf. 7, 8 und 17 Textfiguren.

2) Wenn es sich um Exemplare handelt, die als regenerierte zufällig unter erbetetem Material aufgefunden worden und in der Litteratur näher beschrieben und abgebildet worden sind.

Zellen als „flüssig“ in dem von mir definierten Sinne¹⁾ erweisen wird.

Ich wiederhole hier die Schlussätze meiner Arbeit: (loc. cit. S. 320): „Trotzdem erinnern wir uns hier zum Schlusse wieder an das, was wir eingangs gesagt haben, dass bei den Kolloiden fest und flüssig kein prinzipieller, sondern nur ein gradueller Unterschied ist (cf. Verworn: „Allgemeine Physiologie“ 3. Auflage, Jena 1901, S. 568) und dass temporäre und lokale Verfestigungen innerhalb der lebenden Substanz nicht ausgeschlossen sind, auch wenn sich die lebende Zellinhalts-substanz in vielen Fällen mit physikalischer Genauigkeit als flüssig erwiesen hat; auf lokale Verfestigungen der Zelloberfläche sind wir bereits bei den späteren Embryonalzellen gestossen, temporäre Verfestigungen könnten etwa durch Übertreten des Hyaloplasmas in den gelatinierten Zustand und Wiederrücktreten in den flüssigen durch lokale temporäre Flüssigkeitsentziehungen entstehen. . .“

„Wir halten uns nach den (loc. cit.) vorliegenden Untersuchungen nur zu folgender Verallgemeinerung berechtigt: Der lebende Zellinhalt 1. Protoplasmaströmung zeigender Zellen, 2. derjenige amöboider Zellen und 3. derjenige der Eier und früher Embryonalzellen besitzt einen flüssigen Aggregatzustand und hat die mechanischen Besonderheiten eines anomogen komponierten Schaumgemenges“²⁾.

1) Als „flüssig“ bezeichne ich jede Substanz, die [zunächst unter der Voraussetzung, dass sie eine „einheitliche“ ist, also kein Gemenge im Sinne der Physik darstellt] a) ohne „innere“ Elastizität von messbarer Grösse und b) ohne merkbare Kompressibilität [bei gewöhnlichen Drucken], c) den Kapillaritätsgesetzen unterworfen ist. Heidenhain hat es nicht für der Mühe wert gehalten zu sagen, was er unter „flüssig“ versteht. Wie wenig eindeutig und wie wenig feststehend der Begriff des „Flüssigen“ in der Physik ist, das geht aufs neue wieder aus O. Lehmanns allen Zellmechanikern empfehlenswertem Buche „Flüssige Krystalle“ (Leipzig 1904) hervor.

2) Ich mache hier darauf aufmerksam, dass sich unter den von mir genannten Zellarten die Muskelzellen nicht befinden und dass ich mich über die Wirkung der Oberflächenspannungskräfte bei der Muskelkontraktion (Bern-

Obgleich ich nicht die Absicht habe, die 114 Seiten umfassende theoretische Arbeit Heidenhains im einzelnen durchzukritisieren, möchte ich doch zu einzelnen Punkten, soweit sie die in meinen Arbeiten vertretenen Anschauungen berühren bezw. befehlen, noch einige Bemerkungen machen.

Auf S. 286 wendet sich Heidenhain gegen die Anwendung des Begriffes des „Kolloidalen“ auf das Plasma; weil dieser Begriff chemisch ganz ungleichartige Stoffe (z. B. Lösungen von Eisenoxyd, von Silber oder Gold, von Eiweiss oder Leim, Gerbsäure, Saffranin etc.) umfasse. Hierauf ist zu bemerken, dass der Begriff des Kolloidalen ein rein physikalischer ist, der die hochmolekularen Körper umfasst, welche für gewöhnlich nicht kristallisieren und durch tierische Membranen nicht merklich diosmieren. Wir sagen im Gegensatz zu Heidenhain gerade deshalb, weil der Begriff des Kolloidalen keinerlei Folgen für die chemische Komposition der Stoffe in sich trägt, können wir ihn auch für das Plasma in Anwendung bringen; ja wir müssen es, wenn wir das Plasma physikalisch rubrizieren wollen, denn das Plasma besitzt alle Eigenschaften, die wir den kolloidalen Körpern zuschreiben.

Heidenhain behauptet weiter, damit eine Einordnung des Plasmas zu den Kolloiden überhaupt möglich sei, „muss der betreffende Körper im Plasma löslich sein. Dies ist aber gerade beim Plasma nicht der Fall.“ Auch diese Behauptung ist falsch; es giebt ausserordentlich viel Kolloide, die nicht in Wasser löslich sind; z. B. alle Harze, selbst manche Hydrogele (ohne Temperaturerhöhung) von starren Kolloiden, wie Glas etc.

stein) vorläufig jedes Urteils enthalte, so lange die Muskel noch nicht in gleicher Weise, wie ich dies für andere lebende Zellinhalte gethan habe, in Bezug auf die physikalischen Eigenschaften ihrer mikroskopischen Bestandteile genau untersucht sind, d. h. ob es im Muskel Bestandteile giebt, welche nicht bloss einigen, sondern sämtlichen Flüssigkeitskriterien genügen, wie und wo sie eventuell gelagert sind, wie sie sich bei Kontraktion und Erschlaffung des Muskels verhalten etc. etc.

gar nicht zu reden; von Wasserlöslichkeit ist in der physikalischen Begriffsbestimmung „kolloidal“ gar nicht die Rede.

Auf S. 298 stellt Heidenhain die Behauptung auf, dass die „physikalischen“ Bedingungen bei Anordnung von Schaumwänden (nach den Prinzipien der Blasenspannung) durchaus ver-

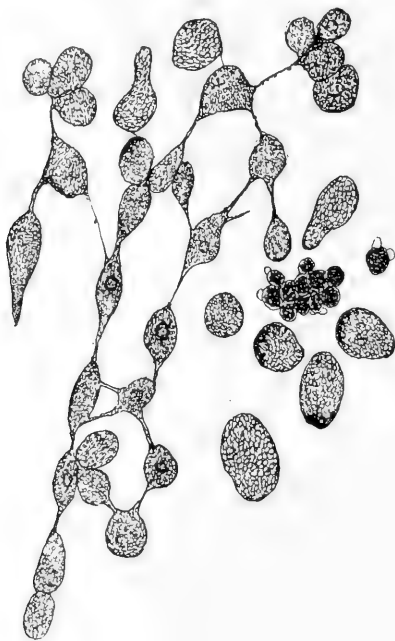

Fig. B.

Durch Druck auf das Deckglas und Klopfen mit der Nadel isolierte Blastomeren von *Triton taeniatus*. Unter den mehr oder weniger isolierten Zellen fand sich das abgebildete netzförmige Blastomeren-Aggregat, bei welchem die verbindende Kittmasse zu mehr oder weniger langen Fäden ausgezogen war, die erst ganz allmählich durchrissen. Vergr. ca. 100 fach.

schieden wären von denjenigen, unter denen die Furchungszellen mit ihren Kanten und Winkeln zusammenstossen. „Ein Komplex von Seifenblasen ist unter sich durchaus „verwachsen“. Die trennenden Scheidewände sind den Nachbarn gemeinsam und die Scheidewände besitzen Oberflächenspannung. In einem

Komplex von Furchungszellen bleiben die Zellen von einander isoliert und an den Berührungsflächen existiert keine merkliche Oberflächenspannung (S. 298).“ Natürlich waren die Autoren, die wie Driesch, Roux und viele andere die Blasenspannung zum Vergleich mit der Anordnung der Furchungszellen heranzogen, nicht so naiv, dass sie die von Heidenhain gemeinten Differenzen zwischen hier und dort übersehen hätten. Die Berechtigung des Vergleiches ist einmal darin gegeben, dass die Gleichgewichtsbedingungen von Flüssigkeitshäuten dieselben sind wie für massive Flüssigkeitsmassen¹⁾, wie Heidenhain aus Violle's „Lehrbuch der Physik“ (Berlin 1892, Seite 594), das er zu seinen molekular-theoretischen Erörterungen ja mehrfach verwendet hat, hätte ersehen können. Zudem ist es unrichtig, wenn Heidenhain die Blastomeren für mechanisch isoliert ansieht (Fig. B), sie werden vielmehr durch eine Kittmasse zu einem System zusammengehalten. Die Anordnung der Kittmasse kann man direkt mit derjenigen von Schaumwänden vergleichen; die Luftblasen des Schaumes werden dann in diesem Vergleiche durch die Substanz der Furchungszellen vertreten. Diese Vertretung von Luft durch die Furchungszellen ist darum zulässig, weil in beiden Fällen in ihren kleinsten Teilchen verschiebbare Körper vorliegen, wenn auch der Grad der Verschiebbarkeit bei der Luft ausserordentlich viel grösser ist, als bei dem Plasma, das wegen seiner Schaumstruktur und der Dickflüssigkeit seiner Komponenten nur längeren Druck- und Zugwirkungen durch gestaltliche Umformung gerecht werden kann und darum auch manchmal (bei raschen Blastomeren-teilungen oder sehr viskösem Plasma) den Minimalflächenforderungen nicht voll genügt.

Mehr Gewicht als bisher ist einem anderen Einwand, den Heidenhain gegen den flüssigen Aggregatzustand des Proto-

1) Von Schwerewirkungen, die ja auch bei der „Formgestaltung“ lebender Massen keine direkt mechanische Rolle spielen, abgesehen.

plasmas und seiner Bestandteile erhebt, zuzuschreiben; da der gleiche Einwand auch schon von anderer Seite (Loeb, Camillo Schneider u. a.) geltend gemacht worden ist, so muss ich ihn etwas eingehender behandeln.

Der Einwand lautet: „Das bewegliche Protoplasma der Pflanzenzelle ist im stande, enorm dünne Fäden von grosser Länge zu bilden, welche manchmal kaum sichtbar sind, ähnlich den Pseudopodien der feinsten Art bei Rhizopoden, eine Tatsache, die mit einer gleichzeitig bestehenden wirksamen Oberflächenspannung nicht zusammen zu reimen ist; denn eine jede Oberflächenspannung, die im Verhältnis zur Bildsamkeit des Protoplasmas einen merklichen Wert besässe, müsste nach physikalischen Gesetzen einen solchen Plasmafaden in eine Reihe von Kügelchen auflösen.“ Die physikalische Erfahrung, welche diesem Einwande zu Grunde liegt, heisst: ein Flüssigkeitsfaden kann an Länge seinen Umfang nicht übertreffen ($h < 2 r \pi$); diese Erfahrung ist an einer Reihe leichtbeweglicher ruhender Flüssigkeiten gewonnen; sie lässt sich aber keinesfalls auf alle Flüssigkeiten und auf alle Versuchsbedingungen ausdehnen.

Die Gründe, welche gegen eine Verallgemeinerung der Notwendigkeit des Zerfalls von Flüssigkeitsfäden in einzelne Tröpfchen sprechen, sind folgende: 1. Selbst dünnflüssige Substanzen wie Wasser vermögen in der Form langer dünner Säulen aufzutreten, wenn sie in fliessender Bewegung sind, wie z. B. ein dünner Wasserstrahl beweist, den man unter dem Einfluss der Schwere aus einem Wasserhalm ausfliessen oder den man gegen den Einfluss der Schwere aus einem Spritzball oder einer dünnen Fontainespitze unter besonderer Druckwirkung herauspritzen lässt. Bei Flüssigkeiten, die in strömender Bewegung sind, gleichviel was der Grund der Bewegung sein mag, haben offenbar unter dem steten Wechsel der Molekülanordnung die Oberflächenspannungskräfte nicht genügend Zeit, die Tröpfchen-

teilung des Stromstrahles zu besorgen. 2. Es existieren eine ganze Reihe zähflüssiger kolloidaler Substanzen, deren Fähigkeit, sich zu langen Fäden ausziehen zu lassen, ihnen die Bezeichnung „fadenziehende Substanzen“ eingetragen hat¹⁾. Ich nenne hier nur die Schleims-substanzen, die ja immer zum Vergleich mit lebenden Plasmamassen wegen ihrer physikalischen Eigenschaften herausgefordert haben. Zieht man einen Schleimfaden von geeigneter Beschaffenheit (z. B. Mundspeichel nach Zuckergenuss) zwischen den geöffneten Spitzen eines Zirkels aus, und drückt man dann die Zirkelspitzen allmählich zusammen, so verkürzt sich der Faden entsprechend und nimmt schliesslich bei stärkster Näherung der Zirkelspitzen wieder Tropfenform an. Er wird von der Oberflächenspannung bis zur Kugelgestalt zusammengezogen, aber nicht von ihr in Tropfen auseinandergesprenzt. 3. Durch fädige Einlagerungen, deren gelegentliche Existenz im Plasma ich niemals bestritten habe²⁾, kann die fädige Ausziehbarkeit von Flüssigkeiten fast ins Unbeschränkte erhöht werden, ohne dass die eingelagerten Fäden



Fig. C.

Unteres Ende eines in Zusammenziehung begriffenen Schleimfadens aus der Stengelwunde von *Narcissus poeticus*. Im Inneren die langgestreckten Krystallnadeln. Vergr. ca. 100 fach.

1) Von diesen müssen jedoch hier diejenigen ausgeschlossen werden, die durch Festwerden ihrer Rinde sich bei längerer Dauer der Einwirkung der Oberflächenspannung entziehen, wie Glasfäden, erstarrte Leimfäden etc.

2) cf. Rhumbler: „Allgemeine Zellmechanik“ in: *Ergebn. Anat. u. Entwickelungsgesch.* (Merkel u. Bonnet) Bd. 8. 1899. S. 565 u. 566. Ich bestreite nur, dass die systemlose Zusammenmengung von Fäden und flüssiger Grundmasse an sich irgend einen der Zelle nutzbaren Mechanismus abzugeben vermöge.

selbst irgendwie von gleicher unbeschränkter oder auch nur von irgend einer der Langausziehbarkeit des Fadens gegenüber commensurablen Länge zu sein brauchten. Derartige Verhältnisse trifft man z. B. bei dem Saftschleim an, der aus der Stengelwunde einer abgeschnittenen *Narcissus poeticus* austritt. Dieser Schleim lässt sich zu enorm dünnen Fäden ausziehen, die viele tausendmal so lang als dick sind, ohne dabei die Fähigkeit, sich beim Freilassen unter Wirkung der Oberflächenspannung zu einem kugeligen Tropfen zusammenzuziehen, zu verlieren. Mikroskopische Untersuchung zeigt, dass die Schleimmasse zahlreiche langgestreckte, wenn auch gegen die Fadenlänge verschwindend kleine Krystallnadeln enthält (wahrscheinlich Raphiden (Fig. C). 4. Es ist in Erwägung zu bringen, dass auch die Existenz von Flüssigkeitslamellen, wie man sie mit Seifenwasser in einem Drahtrahmen bekanntlich ausspannen kann, im Grunde genommen dem sonst geltenden Gesetz zuwiderläuft, dass jede Flüssigkeit sich unter Gebieterschaft ihrer Oberflächenspannung in eine Form mit denkbar kleinster Oberfläche zusammenzieht. Man müsste auch hier erwarten, dass eine derartige Flüssigkeitslamelle sofort in einzelnen Tropfen auseinanderspränge, denn die Lamelle besitzt auf ihren beiden Flächen eine im Vergleich zu ihrer Masse ganz ausserordentlich grosse Oberflächenentfaltung, während die kugelige Tropfenform bekanntlich jedwedes gegebene Quantum von Masse mit einem Minimum von Oberfläche ausstattet. In der That lassen sich ja auch die meisten Flüssigkeiten nicht zu ähnlichen Lamellen ausdehnen, und nur der stete Umgang mit Seife (Bier) hat uns hier die an sich sehr merkwürdige Erscheinung weniger auffällig werden lassen.

Wenn sich aber geeignete Flüssigkeiten durch Unterstützung ihrer Ränder lange Zeit hindurch (unter geeigneten Umständen Tage lang) zu breiten Flächen auseinanderziehen und von der theoretisch zu erwartenden Kugelform zurückhalten lassen, ohne dass dabei die Oberflächenspannung

ausser Betrieb gesetzt oder ihre Wirkung in irgendwelcher Weise geschädigt würde, dann wird man mit Fug und Recht nicht erstaunen dürfen, dass es auch Flüssigkeiten giebt, die sich bei Unterstützung an zwei Endpunkten über lange Zeiträume hin in Fadenform halten lassen, ohne darum der Wirkung der Oberflächenspannung entzogen zu sein¹⁾.

Wie es bekannt ist, dass Flüssigkeitslamellen, die auf minimale Dünne (nahe dem doppelten Radius der molekularen Wirkungssphäre) ausgezogen sind, eine besondere Festigkeit erlangen, die an diejenige fester Membranen erinnert, so ist aus den gleichen physikalischen Gründen nicht unwahrscheinlich, dass auch „enorm dünn“ ausgezogene Flüssigkeitsfäden eine solche besondere Festigkeit erlangen, so dass selbst ein gewisser Spannungszustand der enorm dünnen, manchmal kaum sichtbaren, Plasmafäden keinen Gegenbeweis für ihre ev. flüssige Beschaffenheit abzugeben vermag.

Man sieht, auch das Beste, was Heidenhain gegen den

1) Wie sich die Oberflächenspannung der flüssigen Lamellen darin kundgiebt, dass die Lamellen so klein als unter den Aufhängebedingungen irgend möglich zu werden streben (Laplace'sche Minimalflächen), so äussert sie sich bei fadenziehenden Flüssigkeiten darin, dass die Fäden zwischen ihren Aufhängepunkten so kurz wie möglich zu werden, d. h. also zu geraden Linien sich zusammenzuziehen streben; an Stelle des Minimalflächengesetzes der Flüssigkeitslamellen tritt bei aufgehängten Flüssigkeitsfäden das Minimalstreckengesetz. Ich beabsichtige in einer späteren Arbeit über die Mechanik der Karyokinese auf diese Verhältnisse näher zurück zu kommen, da ich der Überzeugung bin, dass sich die ganzen Umlagerungen des die Chromosomen führenden Liningerüstes (innerhalb des Kernes) während der Mitose auf Grund des Minimalstreckengesetzes mechanisch darstellen lassen, wobei die Aufhängefäden der Chromosomen die nach Minimalstrecken strebenden zähflüssigen Fäden darstellen. Nicht aufgehängte in einer anderen Flüssigkeit frei suspendierte Flüssigkeitsfäden werden sich in Fadenform aller Voraussicht nach nur dann halten lassen, wenn ihre Oberflächenspannung geringer ist als ihre Innenreibung. Ob solche flüssige Fäden in flüssiger Umgebung überhaupt prinzipiell denkbar sind, wie ich früher mit Bütschli anzunehmen geneigt war, scheint mir nach dem Gesagten unter den genannten Bedingungen neuerdings zweifelhaft.

flüssigen Aggregatzustand des Plasmas vorzubringen vermochte, ist nicht stichhaltig.

Auf Seite 208 behauptet Heidenhain, ich hätte versucht, „seine“ Theorie der intravitalen Spannung plasmatischer Systeme (von 1895), „seine“ Aufstellung von maximalen Zug- und Druckwirkungen in Plasmastrukturen auf der Grundlage der Oberflächenspannung neu zu entwickeln. Das Einzige, was in diesem Sinne gedeutet werden könnte, ist die Thatsache, dass ich bekanntlich das Heidenhainsche Zellteilungsmodell dazu benutzt habe, die aus meiner Zellteilungstheorie abzuleitenden, aber in einer ganz anderen Weise als bei Heidenhain zu stande gekommenen Spannungen innerhalb des Zelleibes in ihren Wirkungen zu veranschaulichen.

Energisch muss ich mich aber dagegen verwahren, dass die „innere Zellspannung“, die ich an lebenden Blastomeren experimentell nachgewiesen habe, mit der von Heidenhain behaupteten „centrierten Spannung des ruhenden Zelleibes“ irgend etwas anderes gemeinsam habe, als das Wort Spannung. Heidenhain denkt sich bekanntlich auch die ruhende Zelle von einem nach der Sphäre hin centrierten System elastisch gespannter Fäden durchzogen; wobei er sich durch Nebenannahmen über die Schwierigkeit hinweghelfen muss, dass bei der weitaus grössten Mehrzahl der Zellen von centrierten Fasern während des Ruhestadiums der Zelle absolut nichts zu sehen ist. Bei mir dagegen ist die „innere Zellspannung“ eine mechanische Notwendigkeit, eine Schaumspannung, die auf Grund des schaumigen alveolären Baues des Plasma in dem Zelleib ebenso mechanisch notwendig, wie in jedem anderen Schaum vorhanden sein muss; eine centrierte Anordnung der Alveolen, die an Heidenhains centriertes System im Ruhestadium erinnern könnte, ist zur Erklärung dieser inneren Schaumspannung weder notwendig, noch irgendwie (wegen Kraftvergeudung) wahrscheinlich. Die innere Schaumspannung beruht auf dem Verkleine-

rungsstreben jeder einzelnen Alveolenwand und lässt sich an jedem makroskopischen Schaum leicht dadurch demonstrieren, dass er künstlichen äusseren Deformationen durch Zug und Druck einen gewissen Widerstand leistet und ihnen gegenüber seine vorherige Form aufrecht zu erhalten sucht.

Die Schaumspannung erklärt ohne weiteres zwei Eigentümlichkeiten der lebenden Zelleibmasse; die Zelle verhält sich von aussen auf sie einwirkenden Zug- und Druckwirkungen gegenüber wie eine elastische (1) Masse, wenn diese Wirkungen nur kurze Zeit in Thätigkeit sind¹⁾, wie eine plastische (2) Masse dagegen, wenn die betreffenden Wirkungen von „längerer“ Dauer sind²⁾. Kurze Zeit gezogene oder gedrückte Furchungszellen kehren nach Aufhören des Zuges oder Druckes in ihre frühere Gestalt zurück, längere Zeit gedrückte oder gezogene Zellen modifizieren ihre Form nach Massgabe der Zug- und Druckverhältnisse.

Auch Heidenhain findet, ohne meinen experimentellen Nachweis der genannten Verhältnisse mit einem Wort zu erwähnen oder selbst irgendwelche neue oder alte Thatsachen als Beleg dafür anzuführen, dass das Protoplasma bis zu einem gewissen Grade **elastisch** (wie Kautschuk) — bei Überschreitung der Elastizitätsgrenze — **plastisch** oder modellierbar (wie Ton) ist. Wie man sieht, nimmt er aber eine andere Erklärung für die Erscheinung an, indem er sie auf Überschreitung der Elastizitätsgrenze des seiner Ansicht nach ja festen Plasmagerüsts zurückführt. Gegen diese Erklärung wäre an sich nichts ein-

1) Denn dann suchen die einzelnen durch den Zug oder Druck verzerrten Alveolenwände nach dem Auflösen der Zug- und Druckwirkungen ohne Veränderung ihrer Lagerung ihre alte Form nach dem Minimalflächengesetz wieder aufzunehmen, das ganze Alveolenwerk kehrt in die frühere Form wie eine zeitweilig deformiert gewesene elastische Substanz wieder zurück.

2) Dann werden nämlich nicht nur die einzelnen Alveolen deformiert, sondern die Alveolen verschieben sich gegeneinander und nehmen innerhalb der deformierten Aussenform neue Minimalflächenstellung an. Alles Nähere in meiner Originalarbeit.

zuwenden, wenn nicht der Annahme eines allgemein festen Zustandes des Plasmas an sich unumstössliche Schwierigkeiten entgegenständen.

Heidenhain hat diese Schwierigkeiten stillschweigend übergangen¹⁾. Ich nenne unter den in meiner früheren Arbeit näher ausgeführten folgende:

1. Die Strömungsgeschwindigkeit des Plasmas innerhalb der Zellen der Hauptachse von *Chara foetida* erweist sich einem von aussen lastenden Drucke bis zu sieben Atmosphären²⁾ gegenüber als völlig unabhängig. Überdeckt man das eine Ende einer solchen 2–3,5 cm langen Charazelle mit einem Deckglas, auf das man ein dem genannten Drucke entsprechendes Gewicht einwirken lässt, während man das andere Ende frei und ungedrückt unter dem Deckglas hervorragen lässt, so beobachtet man, dass die Geschwindigkeit der Plasmaströmung im gedrückten und ungedrückten Teil genau die gleiche und ebenso gross ist, als wenn auf die Zelle überhaupt kein besonderer Druck ausgeübt würde. Es ist nun absolut undenkbar, dass eine Substanz von auch nur ganz geringer Festigkeit sich unter einem derartig beträchtlichen Drucke genau ebenso rasch bewegen sollte, wie ohne eine besondere Druckzufuhr. Die erhöhte Reibung des gedrückten festen Gerüstwerkes müsste die Stromgeschwindigkeit unter der Druckstrecke ganz erheblich herabdrücken, auch wenn die Festigkeit des betreffenden Gerüstwerkes denkbar minimal angenommen würde. Dagegen ist der Befund ohne weiteres dadurch verständlich und notwendig zu erwarten, dass bei Flüssigkeiten die Innenreibung in weitesten Grenzen von

1) Ausser den obengenannten Einwüfen vergl. vor allem auch Bütschli (Arch. Entwicklungsmech. Bd. 11, S. 509–512), wo sich Bütschli direkt gegen Heidenhain wendet.

2) Hörmann hatte früher schon auf Grund einer anderen Methode festgestellt, dass Druckschwankungen im Betrage bis zu zwei Atmosphären keine wahrnehmbare Wirkung auf die Strömung zur Folge hatte. Vergl. Hörmann: „Studien über die Protoplasmaströmung bei Characeen“. Jena 1898. S. 40.

den auf den Flüssigkeiten lastenden Drucken unabhängig ist. 2. In der Plasmaströmung der Charazellen können einzelne oder mehrere in der Strömung treibende Körperchen von vergleichsweise beträchtlicher Grösse durch zufällige Hindernisse oder äusserliche Eingriffe mitten in der Strömung festgehalten werden, so dass die Strömung seitlich an ihnen vorbeizieht, ohne dass eine irgend merkliche Verlangsamung der vorbeiziehenden Strömung eintritt. Auch das wäre bei der Anwesenheit eines irgendwie festen Gerüsts von auch nur minimaler Festigkeit innerhalb des strömenden Plasmas absolut undenkbar, während der flüssige Zustand der strömenden Masse das Verhalten sofort erklärt. 3. Man kann, wie O. Hertwig und neuerdings wieder Gurwitsch gezeigt hat, die Dotterkörperchen aus den oberen Eiteilen der Amphibieneier heraus in die unteren hinein centrifugieren, ohne dadurch den oberen Eiteil, der seine Teilungsfähigkeit behält, abzutöten; diese Möglichkeit verträgt sich nicht mit der Annahme eines Gerüsts von irgendwelcher Festigkeit; denn einmal ist das absolute Gewicht des Dotterkörperchens bei seiner Kleinheit so gering, dass ein Gerüst von auch nur minimaler Festigkeit die Dotterkörperchen in ihrer ursprünglichen Lagerung festhalten müsste und zum anderen müsste das Gerüst durch die centrifugierten Körperchen zerstört werden; ein flüssiger Zustand des Eiplasmas wird dagegen einerseits den centrifugierten Körperchen einen sehr viel geringeren Widerstand entgegensetzen und andererseits wird sich auch die zeitweise durch das Centrifugieren der Dotterkörperchen gestörte Struktur nach dem Passieren der Dotterkörperchen auf Grund der Schaumwaben-Gruppierungsgesetze wieder herstellen¹⁾ (vgl.

¹⁾ Ich halte es für äusserst wahrscheinlich, dass man in ganz analoger Weise auch in einem künstlichen Schaum eingelagerte Körperchen aus ihrer ursprünglichen Lagerung herauscentrifugieren kann, ohne den Aufbau des Schaumes in irgendwelcher erheblicher Weise zu stören. Von dieser Wahrscheinlichkeit kann man sich leicht dadurch überzeugen, dass man mit einem Glasstab, nach allen Richtungen durch einen Seifenschaum (nicht gar zu rasch!) hindurchfahren kann, ohne die Lagerung der Schaumkammern zu alterieren.

hierzu die Abbildung bei Gurwitsch: „Morphologie und Biologie der Zelle.“ Jena 1904, S. 287. Fig 103). 4. Bringt man isolierte lebende Furchungszellen oder Aggregate derselben von einer ihrer Gallerthülle beraubten und künstlich zerteilten Amphibienblastula mit einer freien Wasseroberfläche in Berührung, so werden diese Furchungszellen augenblicklich mit grosser Vehemenz auseinandergerissen und die Blastomerensubstanz breitet sich als feinstes Häutchen auf der Wasseroberfläche aus (Rhumler, loc. cit. S. 303). Dieses Verhalten entspricht genau demjenigen, das man von einer flüssigen Substanz nach dem zweiten Kapillaritätsgesetz erwarten muss; es wurde von mir auf Grund aprioristischer Erwartung aufgefunden; ich möchte aber wahrhaftig wissen, wie M. Heidenhain diese Ausbreitungserscheinung mit einem irgendwie festen Zustand der sich auf dem Wasserspiegel ausbreitenden Substanz in Verbindung bringen will.

Ich komme also zu folgendem Resultat: Keiner der von Heidenhain gegen den flüssigen Zustand der von mir untersuchten Zellinhalte und gegen die Möglichkeit einer anomogenen Oberflächenspannung erhobenen Einwände hat irgendwelche Beweiskraft.

Da Heidenhain eine Fortsetzung seiner Schrift über Oberflächenkräfte in Aussicht gestellt hat, so sehe ich mich ausserdem zu folgender Erklärung veranlasst: Sollte M. Heidenhain fortfahren, meine Arbeiten in ähnlicher — so wenig sorgsam begründeter, voreiliger — Weise anzugreifen, so fühle ich mich nicht verpflichtet, auf diese Angriffe weiterhin zu antworten. Wo Schroffheit der Polemik die mangelhafte Güte der Einwände ersetzen soll, da ist für die Klärung der umstrittenen Sache wenig Vorteil zu erwarten.

Zu einer Kritik der hier nicht berührten anderweitigen neuen Ansichten Heidenhains wird sich anderen Orts Gelegenheit bieten.



EINE ERKLÄRUNG

BETREFFEND DIE

PROTOPLASMATHEORIE.

ALS ANTWORT AN J. BERNSTEIN, P. JENSEN
UND L. RHUMBLER.

VON

MARTIN HEIDENHAIN,
TÜBINGEN.

Seit etwa 40 Jahren geht der Streit um den „Aggregatzustand“ des Protoplasmas um die Frage, ob dasselbe „fest“ oder flüssig, bezw. ob es im engeren Sinne organisiert sei oder nicht. Seit etwa ebenso langer Zeit geht der Streit um die Theorie der Bewegung, besonders bei mobilen Protoplasmen. Seit etwa 30 Jahren haben wir gewisse ins Gewicht fallende Differenzen zwischen den Physikern betreffs der Grundlagen der Kapillaritätstheorie. Es stehen die Ableitungen Menbrugghes in Betreff des Vorkommens von Expansivkräften an den Trennungsf lächen gewisser Medien den früheren Ableitungen anderer Forscher gegenüber. Seit mehr als 15 Jahren herrscht eine nicht endenwollende Polemik auf dem Gebiete der Protoplasmastruktur!

Und alle diese Streitigkeiten über Aggregatzustand, Bewegungstheorie, Kapillarität und Protoplasmastruktur findet derjenige auf seinem Arbeitsfelde vor, welcher sich um die Zelle bemüht. Man mag nun auf diesem Gebiete schreiben, was man nur immer will, immer wird man bei der einen oder der anderen Gruppe von Gelehrten Widerspruch finden oder gar Anstoss erregen¹⁾.

1) Siehe die vorstehenden Aufsätze: Paul Jensen, Zur Theorie der Protoplasmaabewegung etc., J. Bernstein, Bemerkung zur Wirkung der Oberfl ächenspannung im Organismus und L. Rhumbler, Die anomogene Oberfl ächenspannung des lebenden Zelleibes.

Schreiber dieser Zeilen hat seit 10 Jahren den Auftrag, eine zusammenfassende anatomische Darstellung über die Zelle zu schreiben. Gerne würde ich mich nun, da ich dem anatomischen Fach angehörig bin, auf das Gebiet der anatomischen Struktur zurückziehen und allein dieses abhandeln, — wenn es denkbar möglich wäre. Es ist aber gar nicht denkbar, über Plasma und Zelle zu schreiben, ohne Physiologie, Physik, zum Teil auch die Chemie zu Rate zu ziehen. Bei Behandlung des gedachten Gegenstandes laufen die in Frage stehenden Gebiete ineinander über und man wird, wie selbstverständlich, in die bestehenden wissenschaftlichen Streitfragen verwickelt.

Ich bin nun durch einen Aufsatz, welcher in das physikalische und physiologische Gebiet überschweift, mit Bernstein, Jensen und Rhumbler in Kollision gekommen. Indessen bedaure ich, den genannten Autoren für jetzt nicht näher Rede stehen zu können, da der mir gegebene Spielraum an Zeit dies nicht zulässt. Und ich bin auch in der Lage, eine spezielle Polemik zur Zeit ablehnen zu können, da ich nämlich in den letzten Jahren den allergrössten Teil der Litteratur, welcher sich auf die kontraktile Materie, den Aggregatzustand, die Bewegungserscheinungen, besonders der mobilen Plasmen, auch auf die Anwendung der Kapillaritätstheorie in der Biologie bezieht, von Grund aus durchgearbeitet habe und das auf diese Weise aufgesammelte Material in ein Buch über die „Protoplasmatheorie“ übergehen lassen werde, auf welches ich Bernstein, Jensen und Rhumbler verweise.

Nach Erscheinen dieser grösseren Arbeit werde ich dann in günstigerer Lage sein, denn es wird sich alsdann herausstellen, dass die von mir gewonnenen Anschauungen auf einer breiten Basis stehen.

Um aber auch etwas Sachliches hinzuzufügen, möchte ich folgende Punkte hervorheben. Die von mir meinem Aufsätze vorausgeschickte allgemeine Ableitung der Oberflächenkräfte ist,

wie ersichtlich, eine eklektische Zusammenstellung aus den Lehrbüchern und Schriften der Physiker. Ich habe die Ableitung von Violle bevorzugt, weil ich sie für einleuchtend hielt, und diese Ableitung wandte ich dann auf den Fall an, dass zwei Medien sich begrenzen. Hierdurch kam ich auf die Existenz von Expansivkräften, wie vordem Mensbrugge.

Mit dieser Angelegenheit hätte ich mich gewiss nie beschäftigt, wenn es nicht mein Wunsch gewesen wäre, die an der Grenzfläche von Protoplasma und Wasser herrschende Oberflächenkraft näher kennen zu lernen, eine Frage, an deren Lösung jeder Biologe sich versuchen darf.

Da nun aber Protoplasma zäh und wenig verschieblich, die dasselbe umgebende wässrige Flüssigkeit dagegen meist leicht verschieblich ist, so musste vermutet werden, dass die aus der Oberflächenspannung resultierenden motorischen Wirkungen für die beiden sich begrenzenden Medien eventuell verschieden sein könnten, und deswegen musste mir eben daran liegen, die Partialspannungen zu bestimmen. Auf diese Weise ist der theoretische Teil der Arbeit entstanden.

Was nun Jensen betrifft, so würde es mir wohl möglich sein, besonders bei der Komplikation der Umstände, gegenüber seiner Argumentation Gegeneinwendungen zu erheben; auch würde ich wohl heute schon meine Ableitungen bei weitem einfacher und überzeugender gestalten können. Allein ich will mich einstweilen nur darauf beschränken, zu bemerken, dass meine Stellung in der ganzen Angelegenheit eben sehr wesentlich beeinflusst und auch Jensen gegenüber befestigt wird durch den Umstand, dass ich die kontraktiven Kapillarmembranen im Umfange solcher Gebilde, wie z. B. der roten Blutkörperchen, Spermatozoen, Furchungszellen etc. auffand. Dass diese Kapillarmembranen wirklich existieren, davon glaube ich mich überzeugt zu haben. Ihre Existenz dient mir zum Beweise.

Weiterhin sollte in Rechnung gezogen werden, dass ich mich wegen der indirekten Teilung Jahre lang hintereinander mit solchen Gruppierungen von Anziehungskräften beschäftigt habe, welche zu einem centrisch geordneten System zusammen-treten. Dieser Fall kann auch bei den Kapillarkräften zutreffend gedacht werden. Damals konstruierte ich aus Kautschuk und Stahl entsprechende Modelle, welche die innerhalb solcher Systeme zu stande kommenden Kräftewirkungen vortrefflich illustrieren. Daher habe ich eine eindringende Anschauung von den Zuständen des Gleichgewichtes und der Bewegung in solchen Systemen und meine persönlichen Erfahrungen erstrecken sich eben auch auf die strittigen Punkte.

Was Bernstein anlangt, so habe ich mich mit ihm von vornherein nicht verstanden. Bernstein behauptet, meine Auseinandersetzungen seien höchst unklar; ich hätte angenommen, dass sich die Kohäsionskraft der Moleküle im Inneren einer Flüssigkeit zu einem „hydrostatischen“ Druck summiere, während es nach den einfachsten Begriffen der Mechanik einleuchtend sei, dass ihre Druckwirkungen im Inneren der Flüssigkeit sich aufheben müssten und nur an der Oberfläche zur Geltung kommen könnten etc.

Ich glaubte mich eben an die gebräuchliche Auffassungsweise der Physik halten zu müssen, nach welcher durch die Kohäsionskraft der Moleküle im Inneren einer Flüssigkeit ein Kohäsionsdruck erzeugt wird, durch welchen, entgegen dem Bestreben der Moleküle, auseinanderzufliegen, die Masse zusammengehalten, auch der mittlere Abstand der Moleküle reguliert, somit das Volumen der Flüssigkeit bestimmt wird. Es werden ja ferner auch Versuche in den Lehrbüchern der Physik aufgeführt, welche den inneren Kohäsionsdruck der Flüssigkeiten anschaulich machen. Aber dies führe ich nur an, um zu zeigen, dass eben mitunter auch betreffs der Dinge der

Physik verschiedene Auffassungen, Betrachtungen, Anschauungen etc. möglich sind.

Nunmehr komme ich dazu, auch einige Worte an R h u m b l e r zu erwidern.

R h u m b l e r wird sich dessen erinnern, dass wir beide, trotz abweichender Ansichten, in Sachen der Protoplasmatheorie wohl ein ganzes Jahrzehnt lang parallel laufende Arbeiten geliefert haben, ohne in Differenzen zu kommen. Wenn dies jetzt doch geschah, so geschah es darum, weil ich Anstoss genommen habe an den — meiner Auffassung nach — mindestens hart zu nennenden Urteilen, welche R h u m b l e r über die anderen der Wabentheorie entgegenstehenden Plasmatheorien gefällt hat. In einem früheren Aufsatz („Ergebnisse“, Bd. VIII) hat R h u m b l e r, indem er auf F l e m m i n g und A l t m a n n Bezug nimmt, geglaubt, den mechanischen Zustand der Zellen, wie derselbe auf Grund dieser Theorien nach seiner, R h u m b l e r s, Auffassung sich darstellt, einer „Nudelsuppe“ bzw. „Graupensuppe“ vergleichen zu müssen. Nach einer ausdrücklichen Bemerkung R h u m b l e r s sollten diese Ausdrücke keine Verletzung anderer Autoren enthalten, sondern nur des Vergleiches halber an bekannte Stoffgemenge erinnern. Der angestrebte Vergleich trifft aber deshalb nicht zu, weil F l e m m i n g schon in seinem Hauptwerk davor warnt, die „Interfilarmasse“ allgemein für flüssig zu halten, späterhin aber (1894) Filar- und Interfilarmasse gleicher Weise als „Träger von Stoffwechsel- und Bewegungsvorgängen“ betrachtet hat. Und noch viel weniger trifft dieser Vorwurf die A l t m a n n s c h e Theorie, da dieser Autor seine „Intergranularsubstanz“ als das „intakte Protoplasma“, als den „augenscheinlich wichtigsten Bestandteil des Zellkörpers“ bezeichnet hat. (1892.)

In einer späteren Arbeit hat R h u m b l e r (Aggregatzustand und physikal. Besonderheiten etc. I, S. 381) derselben Auffassung die Wendung gegeben, dass durch die F l e m m i n g s c h e Filar-

theorie, ebenso wie durch Altmanns Granula die Zelle zu einem systemlosen, mechanisch leistungsunfähigen Gemengsel degradiert werde. — Ich bin nun der Meinung, dass derartige Qualitätsurteile immer Anstoss erregen werden und geeignet sind, scharfe Erwiderungen hervorzurufen. Rhumbler möchte ja wohl seine Schriften uns als das Gegenbeispiel einer exakten Auffassungs- und Arbeitsweise entgegenhalten und ich habe aus diesem Grunde für richtig befunden, wenigstens seine Theorie der Entstehung der Foraminiferenschale gänzlich abzulehnen, dies schon aus dem Grunde, damit uns dieselbe nicht späterhin als ein neuer Beweis der Leistungsfähigkeit der Wabentheorie vorgehalten werde.

Ich möchte hier hinzufügen, dass ich der Wabentheorie, was die histologische Seite der Sache anlangt, alle Schätzung entgegenbringe, dass ich ferner an der Flemmingschen und der Altmannschen Theorie wesentlich nur mehr den That-sachenkreis schätze, auf dessen Boden sie erwachsen sind. Historisch genommen steht wohl die Sache so, dass, nachdem Brücke im Jahre 1862 die Forderung gestellt hatte, dass die Zelle ein Organismus sein müsse, jahrzehntelang viele Forscher (Frommann, Heitzmann, Arnold, Klein, v. Kupffer, v. Beneden, Flemming, Leydig und viele andere neuere Autoren) die verschiedenen Varianten der Gerüst- und Fadentheorien als Ausdrucksmittel zur Schilderung ihrer Untersuchungen benutzt haben, um den Beweis zu führen, dass die Zelle eine Organisation besitze. Ebenso wollte Altmann nichts anderes als die Kenntnis von der Feinheit der Organisation der Zelle vertiefen. Daher ist es nicht zu weit gegangen, wenn ich sage, dass die Gerüst- und Fadentheorien den Grundstock zur Kenntnis des systematischen Aufbaues der Zelle gelegt haben und dass auch die cellulare Mechanik von hier ihren Ausgang genommen hat (van Beneden, Rabl, Boveri u. a.)

Einen Prioritätsstreit hervorzurufen, war nicht meine Ab-

sicht. Ich bin der Anschauung, dass ich die von mir sogen. „Theorie der intravitalen Spannung der plasmatischen Systeme“ als eine „allgemeine Theorie der Spannung des lebendigen Zellenprotoplasmas“ 1895 zuerst näher begründet und jahrelang verfolgt habe. — Der glückliche Gedanke der „Plasticität“ des Protoplasmas stammt hingegen von Rumbler.

Was meine Beschäftigung mit den Rumblerschen Arbeiten anlangt, so will ich erwähnen, dass ich angesichts derselben das Mittel einer detaillierten schriftlichen Ausarbeitung zu Hilfe genommen habe, um mich möglichst genau in des Autors persönliche Gedankengänge einleben zu können. Daher ist mir auch sehr wohlbekannt, wie der Autor seine anomogenen Spannungen ableitet. Wenn ich aber meine ablehnende Haltung nicht ausführlicher begründet habe, so liegt dies daran, dass ich die eingehende öffentliche Zerpfückung der Arbeit eines anderen, zumal wenn diese gross und umfangreich ist, für unthunlich halte¹⁾.

1) Für die „anatomischen Hefte“ sind hiermit die Erörterungen über die behandelten Meinungsverschiedenheiten abgeschlossen. Die Redaktion.

