

**Archiv**  
für  
**Mikroskopische Anatomie**  
und  
**Entwicklungsgeschichte**

herausgegeben

von

**O. Hertwig in Berlin**

**v. la Valette St. George in Bonn**

und

**W. Waldeyer in Berlin**

Fortsetzung von Max Schultze's Archiv für mikroskopische Anatomie

**Einundsiebzigster Band**

Mit 50 Tafeln und 39 Textfiguren



**Bonn**

Verlag von Friedrich Cohen

1908.

1449



# Inhalt.

	Seite
Anzeichen einer besonderen Sekretion in jugendlichen Hoden. Von Dr. Schmaltz, Professor der Anatomie an der Tierärztlichen Hochschule zu Berlin. Hierzu Tafel I . . . . .	1
Über den feineren Bau der eigenartigen aus drei freien dimorphen Fasern bestehenden Spermien der Turbellarien. Von E. Ballowitz in Münster i. W. Hierzu Tafel II—IV . . . . .	4
Über die nervösen Endorgane im häutigen Labyrinth der Säugetiere. Von Max Bielschowsky und Gustav Brühl. (Aus dem neurobiologischen Laboratorium der Universität Berlin.) Hierzu Tafel V und VI . . . . .	22
Über das Glomus coccygeum des Menschen und die Glomeruli caudales der Säugetiere. Von Dr. Siegmund v. Schumacher, Privatdozent für Anatomie. (Aus der II. anatomischen Lehrkanzel der k. k. Universität in Wien.) Hierzu Tafel VII—IX . . . . .	58
Vergleichend-histologische Studien an den Malpighischen Körperchen der Niere der Wirbeltiere. Von Dr. med. vet. Richard Standfuss, Tierarzt. (Aus dem Pathologischen Institut der Universität zu Breslau.) Hierzu Tafel X . . . . .	116
Beiträge zur Frage der Erythrozytenmembran nebst einleitenden Bemerkungen über den Membranbegriff. Von cand. med. L. Löhner. (Aus dem physiologischen Institute der Universität Graz.) Hierzu Tafel XI . . . . .	129
Über optische Einstellungsbilder kreisscheibenförmiger Erythrozyten. Von cand. med. C. v. David. (Aus dem physiologischen Institute der Universität Graz.) Hierzu Tafel XII . . . . .	159
Über die Trophospongien der quergestreiften Muskelfasern, nebst Bemerkungen über den allgemeinen Bau dieser Fasern. Von Prof. Dr. Emil Holmgren, Stockholm. Hierzu Tafel XIII—XX und 6 Textfiguren . . . . .	165
Über den Einfluss der Röntgenstrahlen auf die Entwicklung von Amphibieneiern. Von Dr. H. E. Schmidt. Hierzu Tafel XXI . . . . .	248
Über die sensiblen Nervenendigungen in der Harnblase der Säugetiere. Von Sergius Michailow. (Aus dem histologischen Laboratorium der Kaiserlichen Medizinischen Militär-Akademie zu St. Petersburg.) Hierzu Tafel XXII und XXIII . . . . .	254
Der Mitochondrial-Apparat in den Zellen der Wirbeltiere und Wirbellosen. Von J. Duesberg. (Aus dem Anatomischen Institut zu Lüttich.) Hierzu Tafel XXIV . . . . .	284

#### IV

Zur Kenntnis des Baues der Placenta von <i>Elephas indicus</i> L. Von Von Eduard Boecker, cand. med. (Aus dem Anat.-biol. Institut zu Berlin.) Hierzu Tafel XXV und 4 Textfiguren . . .	297
Beiträge zur Kenntnis der Nebenniere der Knochenfische: Über die erste Anlage der Stanniusschen Körperchen der Lophobranchier. Von Dr. O. V. Srdínko, Professor und Assistent des histologisch- embryologischen Instituts der böhmischen Universität in Prag. Hierzu Tafel XXVI . . . . .	325
Zur Lehre von der Histogenese der Neurofibrillen. Von Dr. D. J. Pesker. (Aus dem pathologischen Laboratorium des K. Instituts für Experimentalmedizin in St. Petersburg.) Hierzu Tafel XXVII	333
Die phyletische Entfaltung der Grosshirnrinde. Von B. Haller, a. o. Professor d. Zoologie in Heidelberg. Hierzu Taf. XXVIII—XXXVII	350
Materialien zur Histologie des Bidderschen Organs der Kröten. Von stud. S. J. Ogniew. (Aus dem Laboratorium des Zool. Museums der Universität Moskau.) Hierzu Tafel XXXVIII . . . . .	467
Über das Vorkommen von Blutkörperchenschatten im Blutstrom und über den Bau der roten Blutkörperchen. Von Dr. Franz Herzog, Assistent. (Aus der Nervenlinik der kgl. ung. Uni- versität in Budapest.) Hierzu Tafel XXXIX . . . . .	492
Über Terminalkörperchen der Anamnioten. Von Dr. Hans Wunderer. (Aus dem histologisch-embryologischen Institute zu Innsbruck.) Hierzu Tafel XL und XLI . . . . .	504
Die Spermatozytenteilungen bei der Hornisse ( <i>Vespa crabro</i> L.). Von Friedrich Meves in Kiel und Jules Duesberg in Lüttich. Hierzu Tafel XLII und XLIII . . . . .	571
Drüsenstudien. III. Die Unterkieferdrüse des Igels und der weissen Ratte. Von N. Loewenthal, a. Prof. der Histologie an der Universität Lausanne. Hierzu Tafel XLIV und XLV . . . . .	588
Weitere Ergebnisse des Studiums eines jungen menschlichen Eies in situ. Von Dr. L. Frassi, Assistent an der Universitäts-Frauenklinik in Parma. (Aus dem Anatomischen Institut und der Gynä- kologischen Klinik der Universität Freiburg i. B.) Hierzu Tafel XLVI und 17 Textfiguren . . . . .	667
Beiträge zur Kenntnis der Gymnophionen. I. Über das Schlundspalten- gebiet. Von Dr. Harry Marcus. (Aus dem zoologischen Institut in München.) Hierzu Tafel XLVII—L und 12 Textfiguren	695

# Anzeichen einer besondern Sekretion in jugendlichen Hoden.

Von

Dr. **Schmaltz**,

Professor der Anatomie an der Tierärztlichen Hochschule zu Berlin.

---

Hierzu Tafel I.

---

Gelegentlich einer Durchmusterung zahlreicher Präparate aus den Hoden der Haussäugetiere in verschiedenen Altersstufen ist mir gleichmässig an jugendlichen Hoden verschiedener Tierarten eine Erscheinung aufgefallen, die ich mit einigen Worten und unter Beifügung einiger Abbildungen der Beachtung empfehlen möchte.

Es handelt sich um das regelmässige Auftreten zahlreicher Sekretblasen in den Tubuli jugendlicher Tiere, welche ich gleichmässig beim Pferde- und Eselfohlen, Schafbock und Hund beobachten konnte, während ich Stiere und Eber in entsprechendem Alter nicht untersucht habe. Der Befund wies im wesentlichen überall dieselben Merkmale auf, immerhin aber auch einige bemerkenswerte Unterschiede.

Die Hoden der untersuchten Fohlen (vergl. Fig. 1) enthielten noch keine Spermien. Der grösste Teil der Tubuli ist eng und von seinem Zellinhalt völlig ausgefüllt. Dazwischen aber finden sich zahlreiche Gruppen von Schläuchen, die schon bei schwächster Vergrösserung durch ihren weiten Lichtraum auffallen. In diesen Tubuli sind die das Lumen begrenzenden Hodenzellen überall mit grossen Sekretblasen belegt, welche einen dichten, teilweise sogar geschichteten Kranz bilden und gegen das Lumen vorquellen. Die feinen Grenzlinien dieser Sekretblasen nehmen sich bei schwacher Vergrösserung wie ein rundmaschiges Netzwerk aus.

Im Hoden eines jungen Schafbockes, der jedoch schon reichlich Spermien enthielt, finden sich viele ähnliche Bilder: In zahlreichen Tubuli, welche zum Teil gruppenweise, zum Teil verstreut zwischen spermienhaltigen Schläuchen liegen, selber jedoch

weder Spermien noch Spermatiden beherbergen, finden sich ebenfalls grosse, glänzende, scharfrandige Sekretblasen in reicher Zahl. Diese Sekretblasen haben hier jedoch grösstenteils insofern eine andere Lage, als sie nicht lumenwärts den Hodenzellen aufgelagert sind, sondern meist interzellulär zwischen den Fusszellen und einer Schicht von Spermatogonien liegen. Manche dieser Sekretblasen reichen zwischen den Fusszellen hindurch bis an die Membrana propria. Zugleich sieht man vielfach einzelne Spermatogonien, deren Leib auffällig hell und wie gequollen aussieht.

Bemerkenswert erscheint noch, dass in der Nähe solcher Lobuli, welche viele Tubuli von der beschriebenen Beschaffenheit aufweisen, unter der Tunica ganze Gruppen prall gefüllter und wie glasig aussehender Lymphgefässe (vergl. Fig. 3), die sonst nicht auffallen, sich zeigen.

In spermienhaltigen Hoden des jungen Hundes endlich waren ähnliche Erscheinungen, wenn auch nicht so ausgeprägte, nachzuweisen. Hier fallen namentlich in der Peripherie zahlreiche Gruppen von Tubuli ebenfalls durch weites Lumen auf. Die Spermatogonien in denselben sehen, wie Fig. 4 erkennen lässt, teilweise besonders scharfrandig, hell und wie gequollen aus; zwischen ihnen befinden sich ebenfalls Sekretblasen, und in einem Präparat, welches Fig. 4 darstellt, liess sich zufällig nachweisen, wie eine grosse Blase an die Membrana propria anstösst und hier anscheinend eine Öffnung sich gebildet hat.

Diese übereinstimmenden Bilder können wohl nicht anders gedeutet werden, als dass es sich hier um das Auftreten eines Sekrets handelt, das nur von den Spermatogonien herrühren kann. Es gewinnt ferner nach dem Befund beim Schaf und Hund den Anschein, als ob die zwischen den Zellen befindlichen Sekretkugeln nicht nach dem Lumen, sondern vielmehr nach der Membrana propria des Tubulus hin sich einen Weg bahnten. Da eine Durchgängigkeit der Membrana propria, unter anderem auch für Fett, längst festgestellt ist, so würde der Annahme nichts im Wege stehen, dass eine Entleerung durch die Membrana propria hindurch in den peritubulären Lymphraum stattfindet. Die eigentümliche Füllung der Lymphgefässe an einem Schafhoden würde damit in Einklang stehen. Die Sekretkugeln geben keine Mucinreaktion, ebensowenig eine Fettreaktion; eine schleimige oder fettige Degeneration der Hodenzellen ist danach nicht anzunehmen.

Welche Bedeutung dieser Erscheinung beizumessen ist, muss dahingestellt bleiben. Bemerkenswert ist, dass sie sich im Hoden von Säuglingen oder ganz jungen Tieren, z. B. bei Kälbern und Ferkeln unter acht Wochen, nicht findet, dass sie vielmehr erst später und auch neben der Bildung von Spermien vorhanden ist, wie sich beim Schafbock und Hund zeigte. Andererseits ist sie im Hoden ausgewachsener Tiere nicht oder doch nicht deutlich zu beobachten, wenn auch hier und da einmal Spermatogonien von auffällig glasigem Aussehen vorkommen. Hinzufügen will ich noch, dass Mayr-München in einem Vortrage über Kryptorchiden auf der Naturforscherversammlung in Bremen eine ähnliche Sekretbildung erwähnt, die er als schleimige Degeneration der Spermatogonien deutet, obwohl auch er keine Mucinreaktion hat erzielen können. Andere Beobachtungen, die sich auf die hier beschriebenen Bilder beziehen liessen, habe ich nicht gefunden.

# Über den feineren Bau der eigenartigen, aus drei freien dimorphen Fasern bestehenden Spermien der Turbellarien.

Von

E. Ballowitz in Münster i. W.

Hierzu Tafel II—IV.

Wie wir durch die Veröffentlichungen derjenigen Forscher wissen, welche sich mit der Systematik und Anatomie der Strudelwürmer beschäftigt haben, besitzen die Spermien dieser Tiere meist eigenartige Formen, welche je nach den Familien und Gattungen dieser Wurmgruppe gewöhnlich sehr verschieden sind. Die Formenmannigfaltigkeit der Turbellarien-Spermien ist daher eine sehr grosse.

Den merkwürdigsten, ja unter allen Tieren überhaupt einzig dastehenden Bau finden wir bei manchen Gruppen der Rhabdocoelen (Mesostomiden) und besonders der Dendrocoelen. Bei diesen Turbellarien bestehen die Samenkörper aus drei isolierten Fasern, von denen zwei gleich lang und gleich gestaltet sind, während die dritte sich hiervon abweichend verhält, entweder kürzer oder länger, jedenfalls aber dicker als die andern beiden ist. Die ersteren können als Nebenfasern oder Nebengeisseln, die letztere als Hauptfaser oder Hauptgeissel bezeichnet werden.

Mit diesen fadenförmigen, mit Nebengeisseln versehenen Spermienformen hat uns zuerst W. Keferstein<sup>1)</sup> im Jahre 1868

<sup>1)</sup> W. Keferstein: Beiträge zur Anatomie und Entwicklungsgeschichte einiger Seeplanarien von St. Malo. Abhandl. der Königl. Gesellschaft der Wissenschaften zu Göttingen, Bd. XIV, von dem Jahre 1868 und 1869, Göttingen 1869. Der Königl. Gesellschaft der Wissenschaften vorgelegt am 4. Januar 1868. Vergl. Taf. I, Fig. 9. Die betreffende Stelle, welche von den Spermienformen dieser drei Seeplanarien handelt, lautet folgendermassen: pag. 28 u. 29: „Die Zoospermien bei *Leptoplana tremellaris* haben einen langen (0,034 mm), dünnen, geschlängelten, vorn fein zugespitzten Kopf, der nach hinten allmählich in einen kurzen (0,03 mm) Schwanz ausläuft. Die Bewegungen dieser Samenfäden geschehen wesentlich durch Schlängelungen des wurmartigen Kopfes, obwohl auch ein Hin- und Herschlagen des steifen

bekannt gemacht. Keferstein fand diese „höchst abweichenden“ Samenkörper bei der dendrocoelen Seeplanarie *Eurylepta cornuta*, während zwei verwandte Formen die gewöhnlichen, einfach fadenförmigen Elemente aufwiesen. Die beiden Abbildungen Kefersteins zeigen sehr zutreffend drei freie Fäden, einen längeren und zwei kürzere, aber gleich lange, welche unter einer kurzen kopfartigen Spitze vereinigt sind.

Im Jahre 1873 berichtete sodann A. Schneider<sup>1)</sup> von *Mesostomum Ehrenbergi*, dass das fertige Spermatozoon dieses rhabdocoelen Strudelwurmes fadenförmig ist und kurz vor seinem Vorderende mit mehreren dünnen, geißelartigen Fädchen besetzt erscheint. Die gleiche Form soll auch *Mesostomum tetragonum* zukommen. In Fig. 9 der Taf. V seiner Abhandlung bildet Schneider einen solchen Samenkörper als dicken, langen, gewundenen Faden ab, der in der Nähe seines einen Endes drei (!?)<sup>2)</sup> völlig isolierte, feinere und kürzere Nebengeißeln trägt.

Ein Jahr (1874) später beschrieb der durch seine Turbellarienstudien bekannte Grazer Zoologe L. von Graff<sup>3)</sup> bei *Monotus* Schwanzes stattfindet. Quatrefores beschreibt von derselben Art stecknadelförmige Zoospermien, welche ich nie gesehen habe.

Die Zoospermien von *Eurylepta Argus* sind im ganzen ähnlich den oben beschriebenen, der Kopf ist nur kürzer (0,03 mm) und dicker, der Schwanz länger (0,15 mm); höchst abweichend dagegen zeigen sich die von *Eurylepta cornulata*. Hier ist der Schwanz sehr lang (0,26 mm), der Kopf kurz (0,003 mm) und lanzettförmig und dadurch ausgezeichnet, dass an seiner Basis jederseits eine sehr feine, lange (0,12 mm), sich bewegende Geißel abgeht. Den 0,26 mm langen Schwanz dieser Zoospermien sah ich sich nicht bewegen und es scheinen allein die Geißeln zu sein, welche die Bewegungen dieser merkwürdigen Zoospermien bedingen.<sup>4)</sup>

<sup>1)</sup> A. Schneider: Untersuchungen über Helminthen. 14. Bericht der Oberhessischen Gesellsch. für Natur- u. Heilkunde, Giessen 1873, pag. 69—140, Taf. III—VI.

<sup>2)</sup> L. von Graff: Monographie der Turbellarien I. Rhabdocoelida. Leipzig 1882, pag. 152 u. ff., sagt hierzu: „Ich konnte mit Sicherheit nur zwei Geißeln wahrnehmen, die an der Stelle angeheftet sind, wo das dicke Spermatozoon sich zu einer feinen, kurzen Spitze plötzlich verschmälert. Im Inneren des hyalinen Körpers des Samenfadens sah ich einen dunklen Zentralfaden geschlängelt verlaufen. Die Schlängelungen desselben waren verschieden stark in den einzelnen Spermatozoen, und manchmal schien er sogar in dichten Spiralwindungen aufgerollt.“ Siehe auch weiter unten O. Zacharias.

<sup>3)</sup> L. von Graff: Zur Kenntnis der Turbellarien. Zeitschr. für wissensch. Zoologie, Bd. 24, 1874, vergl. ferner L. von Graff: Monographie der Turbellarien I. Rhabdocoelida. Leipzig 1882, S. 152.

lineatus peitschenförmige Spermatozoen, die aus einem dickeren Stiele und einer etwas längeren feinen Geißel bestehen; die letztere bildet keine gradlinige Verlängerung der ersteren, sondern hängt vielmehr genau so an einem Ende des Stieles herunter, wie die Schnur einer Peitsche. Den gleichen Befund machte er bei *Monotus fuscus*<sup>1)</sup>, *M. bipunctatus* und *Monocelis protractilis* n. sp.; bei letzterer wird die dünnere Nebengeißel kürzer als die Hauptgeißel abgebildet.

Den *Monotus*arten schliesst sich nach v. Graff *Mesostomum rostratum* an. Der einzige Unterschied zwischen den Spermienformen beider Gattungen besteht darin, dass der „Stiel“ nicht wie dort an beiden Enden stumpf, sondern zugespitzt ist.

An einer andern Stelle seiner Monographie<sup>2)</sup> sagt v. Graff zusammenfassend, dass alle *Monotida*, bei denen bisher die Spermatozoen bekannt geworden sind, solche Samenkörper von peitschenförmiger Gestalt mit ein oder zwei Nebengeißeln haben.

Auch über die Bewegung dieser eigenartigen Spermien macht v. Graff interessante Mitteilungen, aus denen hervorgeht, dass Haupt- und Nebengeißeln Bewegungen ausführen und kontraktile sind. Auf S. 155 der v. Graffschen Monographie der rhabdocoelen Turbellarien heisst es: „Bei den peitschenförmigen Spermatozoen hat stets die feine Geißel viel lebhaftere Bewegungen als der dickere Stiel. Am auffallendsten ist dies bei den *Monotus*arten, wo ich sogar früher fälschlich den Stiel als unbeweglich und steif beschrieben hatte. In Wirklichkeit zeigt auch er träge schlingelnde Bewegungen, wenngleich dieselben gegenüber der ganz ausserordentlich lebhaften Wellenbewegungen der Geißel kaum in Betracht kommen. Bisweilen zeigt letztere wirbelnde Bewegungen in der Art, dass sie einen Kegelmantel beschreibt, dessen Spitze ihr Anheftungspunkt an den Stiel und dessen Achse der Stiel selbst darstellt.“

<sup>1)</sup> L. von Graff macht hierzu in seiner Monographie der Turbellarien I, Rhabdocoelida, Leipzig 1882, S. 152, die folgende Anmerkung: „Wenn Jensen (Die Struktur der Samenfäden, Bergen 1879) behauptet, die Spermatozoen dieser Spezies (= *Mon. assimilis* Oe.) besässen zwei Geißeln, so hat er wahrscheinlich die auch von mir in der bursa seminalis gefundenen und Taf. XX, Fig. 10a abgebildeten Körper für Spermatozoen gehalten, dieselben sind aber gewiss keine reifen und wahrscheinlich überhaupt keine Spermatozoen, sondern parasitische Flagellaten“.

<sup>2)</sup> L. von Graff: Monographie der Turbellarien, I. Rhabdocoelida. Leipzig 1882, S. 154.



Im Jahre 1878 hat dann noch O. S. Jensen<sup>1)</sup> in seiner Monographie der Turbellarien der norwegischen Westküste erwähnt, dass bei *Monocelis hamata* n. sp. die fadenförmigen, verhältnismässig kurzen Samenkörper an der Spitze des Vorderendes zwei sehr lange und äusserst feine Haare tragen. In den Fig. 9a und b seiner Abhandlung sind diese beiden Cilien von ungleicher Länge gezeichnet.

Schliesslich sei noch erwähnt, dass O. Zacharias<sup>2)</sup> in seinen „Ergebnissen einer zoologischen Exkursion in das Glatzer-, Iser- und Riesengebirge“ 1886 berichtet, dass die Spermien von *Mesostomum rostratum* Ehrb. 0,09 mm lange Fäden darstellen, welche in der Nähe ihres hinteren Endes zwei feine schwingende und sich schlängelnde Geisseln tragen. An den auf Taf. IX, Fig. 3 seiner Abhandlung beigefügten Abbildungen fallen die Kürze dieser Nebengeisseln und die relative Länge der hinteren, hinter der Insertion der Nebengeisseln gelegenen Spitze besonders auf. Mit bezug auf die Beobachtungen früherer Autoren (siehe oben) sagt Zacharias (l. c. pag. 261) noch: L. von Graff will bei *Mesostomum rostratum* nur eine einzige Geissel an den Samenfäden wahrgenommen haben (Rhabdocoeliden-Monographie, 1882, pag. 301). Ich habe dagegen mit aller Bestimmtheit, unter Anwendung einer Leitzschen Ölimmersion, deren zwei erkannt. A. Schneider zeichnet an den Spermatozoen von *M. Ehrenbergii* sogar drei, wie dies aus Fig. 9 auf Taf. V seiner bekannten Plathelminthenabhandlung (1873) ersichtlich ist. Ich wage nicht bestimmt zu entscheiden, ob in letzterem Falle ein Beobachtungsfehler vorliegt. Fast möchte es so scheinen, da v. Graff an den Spermatozoen desselben *Mesostomum* nur zwei Geisseln konstatieren konnte.“<sup>3)</sup>

In neuerer Zeit stellten Fuhrmann<sup>4)</sup>, Dörler<sup>5)</sup> und

<sup>1)</sup> O. S. Jensen: *Turbellaria ad litora Norvegiae occidentalia*. Bergen 1878, S. 72 u. 73.

<sup>2)</sup> Zeitschrift für wissenschaft. Zoologie. Bd. 43, 1886.

<sup>3)</sup> Vergl. weiter unten im Text meine eigenen Befunde, welche die Vermutung von O. Zacharias stützen (Ballowitz).

<sup>4)</sup> Fuhrmann: *Die Turbellarien der Umgebung von Basel*. Rev. suisse de zoologie, Vol. II, 1894.

<sup>5)</sup> Dörler: *Neue und wenig bekannte rhabdocoele Turbellarien*. Zeitschrift f. wissenschaft. Zoologie, Vol. 68, 1900.

Luther<sup>1)</sup> bei mehreren Turbellarienformen, insbesondere bei Eumesostominen, das Vorhandensein zweier nahe am hinteren Ende des Hauptfadens entspringender Nebengeisseln fest.

Die genannten Autoren haben nur in Zusammenhang mit ihren Untersuchungen an Turbellarien gelegentliche Mitteilungen über die Spermien der Strudelwürmer gemacht.

Eingehendere, speziell auf das Studium der genannten Spermien und ihrer feineren Struktur gerichtete Untersuchungen sind bei den Turbellarien noch nicht angestellt worden.

Nur ganz kürzlich hat G. Retzius<sup>2)</sup> derartige Arbeiten ausgeführt und im XIII. Bande seiner „Biologischen Untersuchungen“ darüber berichtet. Seinen Mitteilungen sind l. c. auf Taf. XIV auch drei Figuren von den mehrgeisseligen Spermien beigelegt in der bekannten riesenhaften Figurenvergrößerung, welche das Tafelformat seiner separat erscheinenden „Biologischen Untersuchungen“ ihm gestattet.

Die Abbildungen stammen von zwei Turbellarien, von denen die eine als *Prostheceraeus vittatus* Mont bestimmt wurde, während die andere unbestimmt geblieben ist.

Die eine dickere Faser wird als „sehr langer schmaler Schlauch“ beschrieben, „der sich an dem einen Ende äusserst fein zuspitzt, ohne jedoch ein abgesetztes Spitzenstück zu zeigen, zuweilen aber auch hier und da unregelmässige Erweiterungen und Ausbuchtungen aufweist“.<sup>3)</sup> Der Schlauch soll einen homogenen, blassen Inhalt besitzen, in welchem sich bei der nicht bestimmten Spezies am einen Ende des Schlauches zahlreiche färbare Körner vorfinden.

Bei *Prostheceraeus* stellte der Autor innerhalb der dickeren schlauchartigen Faser einen ihm im einzelnen rätselhaft gebliebenen Apparat fest, welcher aus zwei intensiver sich färbenden kurzen, nur dem einen Ende des Spermiums angehörenden Fasern besteht.

Im übrigen fügen die zitierten Mitteilungen von G. Retzius

<sup>1)</sup> A. Luther: Die Eumesostominen. Zeitschr. f. wissensch. Zoologie, Bd. 77, 1904.

<sup>2)</sup> G. Retzius: Biologische Untersuchungen. Neue Folge. Bd. XIII, 1906, pag. 41—44.

<sup>3)</sup> Diese Erscheinung legt die Vermutung nahe, dass es sich hier um noch nicht ganz ausgebildete Spermien handelte (Ballowitz).

dem bisher Bekannten nichts Neues hinzu. Seine sich vorwiegend mit der äusseren Form der Spermien beschäftigenden Untersuchungen lassen nicht ahnen, welchen höchst komplizierten inneren Bau diese Turbellarienspermien besitzen.

Im folgenden will ich über diesen feineren Bau berichten.

Die mehrschwänzigen Samenkörper der Turbellarien haben schon vor Jahren mein besonderes Interesse erregt und zwar aus mehreren Gründen. Zunächst wegen ihrer Ähnlichkeit mit den Spermatozoiden mancher kryptogamer Pflanzen, z. B. der Characeen, bei welchen die langfaserigen Spermien auch mit zwei gleich langen und gleich gebauten kontraktile Geisseln versehen sind. Diese Zweizahl und Gleichheit der Geisseln ist überhaupt sehr beachtenswert und findet ihre Parallele bei manchen Protozoen, insbesondere Flagellaten, und ferner bei vielen Zoosporen und Gameten von Kryptogamen; sie deutet auf primitive Verhältnisse hin.

Sodann erinnerten mich diese drei freien Fasern bei den Turbellarien an die von mir<sup>1)</sup> früher nachgewiesene Zusammensetzung der Geisseln bei vielen Insekten, insbesondere den Coleopteren. Wie ich sicher stellte, zerfällt die Geissel hier leicht in drei Fasern, von denen eine oft auffällig different ist, während die andern beiden sich gleich verhalten. Wenn auch bei den Coleopteren die Fasern zu einem einfachen Geisselspermium zusammengeschlossen sind, so trennen sie sich doch oft leicht voneinander, wobei ich bei dem Studium des lebensfrischen Objektes feststellen konnte, dass die zwei gleich gebauten von der dritten sich unterscheidenden Fasern auch im isolierten Zustande selbständige Kontraktionserscheinungen offenbarten. Auch die bei den Dyticiden<sup>2)</sup> von mir aufgefundene Ungleichheit der die Geissel zusammensetzenden, sich voneinander trennenden Fasern, unter denen die kurze „Wimpelfaser“ merkwürdig von den übrigen abweicht, könnte hier angeführt werden.

---

<sup>1)</sup> E. Ballowitz: Untersuchungen über die Struktur der Spermatozoen, zugleich ein Beitrag zur Lehre vom feineren Bau der kontraktile Elemente. Die Spermatozoen der Insekten. Zeitschrift für wissenschaftliche Zoologie, Bd. 50. Vergl. auch: Fibrilläre Struktur und Kontraktilität. Archiv für die gesammte Physiologie, Bd. XLVI.

<sup>2)</sup> E. Ballowitz: Die Doppelspermatozoen der Dyticiden. Zeitschr. f. wissensch. Zoologie, Bd. 60, 1895 (vergl. Taf. XV u. XVIa).

Schliesslich vermutete ich von vornherein, dass ein chromatinhaltiger, deutlich abgesetzter Kopf diesen Spermien fehlen würde, wie ich<sup>1)</sup> dies schon 1889 für die Cirripeden-Spermien wahrscheinlich gemacht hatte.

Diese mannigfachen Gesichtspunkte hatten mich daher schon in früheren Jahren wiederholt angeregt, mir die Turbellarienspermien anzusehen. Mit Nachdruck und systematisch habe ich diese Studien aber erst im Frühling des Jahres 1904 in Angriff genommen.

Den Anstoss hierzu gaben zoologische Exkursionen, welche ich Ende April des genannten Jahres mit meinem Freunde Herrn Prof. Dr. Weltner, Kustos an der zoolog. Abteilung des naturhistorischen Museums in Berlin, an den Tegelersee bei Berlin machte. Hierbei wurden viele Turbellarien erbeutet, darunter auch in zahlreichen Exemplaren das prachtvoll gefärbte, grosse *Dendrocoelum punctatum* Pallas, welches Weltner in den Seen bei Berlin aufgefunden hat.<sup>2)</sup> Die frischgefangenen Tiere nahm ich in grossen, mit Wasser gefüllten Gläsern lebend mit nach Greifswald und verarbeitete sie sofort in meinem Laboratorium.

Da sich bei *Dendrocoelum punctatum* Pall. das Vas deferens leicht herauspräparieren liess und beim Zerzupfen zahllose Spermien ergab, so konnte ich von diesen Turbellarien ein sehr reines, für Mazeration vorzüglich geeignetes und auch sehr reichliches Spermamaterial erhalten.

Ich benutzte daher für die feineren Arbeiten *Dendrocoelum punctatum* alsbald ausschliesslich und beziehen sich die folgenden Mitteilungen und sämtliche Abbildungen der Tafeln auf diese Turbellarienspezies.

Von den Abbildungen sind die Figuren 1a—1e bei schwächerer Vergrösserung, etwa Zeiss' Apochromat 8,0, Apert. 0,65, Kompensations-Okular No. 12, gezeichnet, alle übrigen wurden nach Zeiss'

<sup>1)</sup> Intern. Monatsschrift f. Anatomie u. Physiologie, 1894, Bd. XI, Heft 5.

<sup>2)</sup> Vergl. W. Weltner: Die Planarien bei Berlin. Sitzungsberichte der Gesellschaft naturforschender Freunde in Berlin, Jahrg. 1888, No. 5. Derselbe: *Dendrocoelum punctatum* Pallas bei Berlin. Sitzungsberichte der königl. preuss. Akademie der Wissenschaft zu Berlin, Sitzung vom 28. Juli 1887. Nach Weltner ist die Verbreitung von *Dendrocoelum punctatum*, soweit bekannt, die folgende: Bei Lille, bei Leyden, in Dänemark, bei Berlin, bei Dorpat, in der Angara, bei Tokutsk und im Baikalsee.

homogener Immersion 1,5, Apert. 1,30, Kompensations-Okular No. 12, aber etwas verkleinert, angefertigt.

Die Figuren 1a—1e auf Taf. II stellen isolierte Spermien von *Dendrocoelum punctatum* dar aus einem durch Osmiumsäuredämpfe fixierten und mit Gentianaviolett tingierten, frisch untersuchten Präparate. Man erkennt die Hauptfaser (Hf.) und die beiden Nebenfäsern (Nf.); alle drei sind elegant und in verschiedener Weise gebogen.

Die Hauptfaser ist wesentlich dicker als die beiden Nebenfäsern, färbt sich intensiv und verschmälert sich allmählich nach beiden Seiten hin; ein eigentliches, irgendwie abgesetztes Endstück ist aber weder an dem einen noch an dem anderen Ende, auch nicht bei stärkster Vergrößerung, zu entdecken. Sie ist in abgestorbenem, aber frischem Zustande meist in Form einer langausgezogenen Spiralwindung gebogen und besitzt eine Länge von 0,12—0,13 mm.

Die beiden Nebenfäsern sind unter sich gleich lang und messen 0,04—0,08 mm. Sie erscheinen in ihrer ganzen Länge von sich gleich bleibender Feinheit und sind beträchtlich dünner als die Hauptgeißel.

Mit ihrem einen Ende sind sie dicht nebeneinander an der Hauptfaser angeheftet und zwar in geringer Entfernung von der einen Spitze der Hauptfaser. Durch diese Anheftung, aber auch nur dadurch, wird diese Spitze von dem übrigen Teil der Hauptgeißel abgegrenzt. (Siehe S. der Figuren.) Sie gewinnt infolgedessen bei flüchtiger Untersuchung ein kopfartiges Aussehen, ohne dass sie, wie wir sehen werden, einen eigentlichen Spermiumkopf darstellt. Die Spitze ist sehr schmal, meist ein wenig gebogen, 0,003 bis knapp 0,004 mm lang und schärft sich an ihrem äussersten Ende<sup>1)</sup> sehr fein zu, während ihr anderes Ende kontinuierlich in die Hauptfaser, ohne die geringste Andeutung einer Grenze, übergeht. Nur findet hier gewöhnlich, wenn Haupt- und Nebengeißeln geradlinig voneinander abgezogen werden, eine rechtwinklige Abknickung der Spitze von der Hauptgeißel statt, wie das bei der Weichheit der Faser aus physikalischen Gründen ja auch verständlich ist. (Vergl. z. B. Fig. 2 und 6 auf Taf. II.)

<sup>1)</sup> Einige Male war diese feinste Spitze etwas umgebogen.

Es sei hier schon betont, dass die Anheftung der Nebengeisseln an der Hauptgeissel eine erstaunlich feste ist. Die Fasern brechen weit leichter ab, als dass sie sich auch in weit vorgeschrittener Mazeration von ihrer Anheftungsstelle ablösen. Ich kann mich kaum erinnern, die Nebenfaser von der Hauptfaser an ihrer Anheftungsstelle abgelöst gesehen zu haben. In allen Figuren, auch dort, wo die Fasern weitgehend mazeriert und in ihre Elemente zerfallen sind, sieht man daher stets noch die Nebenfaser im Zusammenhang mit der Hauptfaser oder einer ihrer Teilfasern (siehe auch weiter unten).

Diese ganz auffällig feste Anheftung wird um so merkwürdiger, als sich auch bei stärkster Vergrößerung an den Ansatzstellen kein besonderer Anheftungsapparat entdecken lässt. Nur einige wenige Male habe ich an der gemeinschaftlichen Anheftungsstelle ein feinstes, kleines, dunkles Pünktchen gesehen (Fig. 10 der Taf. IV), welches aber in allen übrigen zahlreichen Fällen fehlte, in welchen die Hauptfaser sich an der Anheftungsstelle in Fasern zerlegt hatte, so dass die Anheftungsstelle hier gewissermaßen isoliert der stärksten Vergrößerung zugänglich war (vergl. die übrigen Figuren der Taf. IV). Es erscheint mir daher sehr zweifelhaft, ob das erwähnte dunkle Pünktchen wirklich einem Strukturelement, etwa Zentralkörper oder einem Körnchen von Kittsubstanz, entspricht und nicht vielmehr einen unwesentlichen Färbefekt darstellt.

Das freie Ende der beiden Nebenfaser hört einfach quer abgeschnitten auf, irgend eine Andeutung eines Endstückes ist an ihnen nicht vorhanden.

Wegen ihrer grösseren Düntheit färben sich die Nebengeisseln mit Anilinfarben auch weniger intensiv als die Hauptgeissel und verlieren die Färbung bei längerem Liegen auch leichter als diese.

Bei Wasserzusatz zu dem lebenden Objekt knäueln sich die Nebenfaser an ihren Enden in verschieden grosser Ausdehnung auf, wie Fig. 3 auf Taf. II zeigt.

Es ist nun nicht schwierig, durch Mazeration der frischen Spermien unter dem Deckglase in verdünnter Kochsalzlösung eine feinere Struktur der Nebengeisseln zur Darstellung zu bringen; schon physiologische, 0,75%ige Kochsalzlösung oder

selbst das einfache Süßwasser, dem die Turbellarien entnommen wurden, ist hierzu ausreichend.

Sehr leicht zerfällt jede Nebenfaser auf verschieden lange Strecken in zwei Teilfasern (Fig. 6 u. 7). Noch leichter zerlegt sie sich in zahlreiche feinere und feinste Fasern. Am häufigsten tritt die Zersplitterung am distalen, freien Ende der Nebengeißel ein, sodass hier die Faser pinselartig in ein Fibrillenbüschel auseinander geht. (Fig. 4, 5 auf Taf. II, 7, 8 u. 9 auf Taf. III.) In guten Mazerationen ist fast jede Nebengeißel an ihrem Ende aufgefasert. Seltener lösen sich am Ende zwar die Fibrillen voneinander, bleiben aber entweder alle, oder nur abteilungsweise mit ihren distalen Enden noch in gegenseitigem Zusammenhang. (Fig. 6 auf Taf. II.) Der fibrilläre Zerfall wird aber auch sehr häufig im Verlauf der Fasern auf kleine oder grössere Strecken hin beobachtet. (Fig. 5, 7, 9 auf Taf. II, Fig. 4 und 9 auf Taf. III.) Auch können sich vereinzelt feinste Fibrillen von der noch dick und unzersplittert bleibenden Nebenfaser bisweilen weithin isoliert ablösen. (Fig. 8 auf Taf. III.) Am besten wird dies Verhalten durch die Tafelfiguren erläutert. Ich zählte an den Zerfaserungsstellen bis neun Fibrillen, wobei nicht alle die gleiche Feinheit besaßen, manche davon erschienen vielmehr noch wesentlich dicker als die feinsten und waren daher jedenfalls wohl noch weiter aus Fibrillen zusammengesetzt. Die feinsten gefärbten Fädchen stellen die „Elementarfibrillen“ dar, welche ich auch in der Geißel anderer Spermien aufgefunden habe und welche inzwischen von zahlreichen Autoren bestätigt worden sind; die Feinheit dieser Elementarfibrillen überrascht mich jedesmal von neuem, wenn ich sie wieder einmal zu Gesicht bekomme.

Diese Fibrillen und Fibrillenbündel durchsetzen die Nebengeißel ihrer ganzen Länge nach von ihrer Anheftungsstelle bis zu ihrem distalen Ende; frei im Verlauf der Nebengeißel hervorragende Fibrillenenden habe ich niemals beobachtet.

Aber auch die Hauptgeißel besitzt einen feineren Bau, welcher noch komplizierter ist als an den Nebengeißeln.

Dass, bei schwächerer Vergrößerung untersucht, die Hauptgeißel dicker ist und sich intensiver färbt, als die beiden Nebengeißeln, wurde oben schon erwähnt.

Bei Wasserzusatz tritt auch an den Hauptgeisseln eine Knäuelbildung auf, entweder am Ende oder in der Mitte; in letzterem Falle kann sich die Faser umbiegen, sodass die beiden Hälften nebeneinander liegen.

Untersucht man nun das durch Osmiumdämpfe fixierte und mit Gentianaviolett gefärbte Spermium mit Ölimmersion, so stellt man fest, dass die Hauptfaser ein wenig abgeplattet und sehr schmal bandförmig ist. Der eine Rand zeigt meist sehr zahlreiche, wellenförmig verlaufende, kurze und zierliche Einbiegungen, welche in ihrer Grösse und Deutlichkeit etwas variieren, dem vordersten und hintersten Ende der Hauptgeissel fehlen sie oder sind hier nur sehr unbedeutend.

Fig. 2 der Taf. II stammt aus einem Deckglastrockenpräparat von mit Osmiumsäuredämpfen fixiertem Material nach Färbung mit Gentianaviolett. Man sieht, dass der grössere mittlere Teil der Hauptfaser (Hf.) am intensivsten gefärbt ist und die erwähnten feinen wellenförmigen Einbiegungen des einen Randes aufweist. Gegen die beiden Enden hin ist die Färbung abgeblasst: hier lässt die Hauptfaser keine wellenförmigen Einbiegungen erkennen, verschmälert sich und zeigt eine blässere Färbung. Auch im mittleren Teil der Geissel können streckenweise die Einbiegungen fehlen. Das hintere freie Ende der Hauptfaser ist kurz und fein zugespitzt, entbehrt aber eines abgesetzten „Endstückes“.

Wenn die Spermien nun einige Zeit unter dem Deckglase, vor Eintrocknung geschützt, liegen bleiben, so lagern sich die Hauptfasern mehr oder weniger den Glasflächen an. Dabei gleichen sich die erwähnten Biegungen bis auf Reste mehr oder weniger aus. Man erkennt dann die sehr schmal bandförmige Gestalt der Hauptgeissel und stellt fest, dass die letztere von zwei parallel nebeneinander liegenden Fasern gebildet wird. Die eine Faser färbt sich mit Gentianaviolett dunkler, ihr gehören die wellenförmigen Biegungen an, welche sie ein wenig länger als die andere Faser machen; diese letztere erscheint blässer gefärbt, geradegestreckt und ohne Einbiegungen. Beide Fasern trennen sich in der Mazeration leicht voneinander.

Fig. 3 auf Taf. II bildet ein Spermium ab, an welchem die geschilderte gröbere Struktur der Hauptgeissel gut zu erkennen ist. In der oberen Hälfte sieht man die beiden differenten Fasern noch parallel dicht nebeneinander liegen, in der unteren Hälfte



sind die Fasern, deren Verschiedenheiten deutlich hervortreten, schon etwas voneinander abgelöst.

Die Trennung dieser beiden Fasern kann in der ganzen Ausdehnung der Hauptfaser erfolgen, nur vorn und hinten bleiben beide vereint. Vergl. Fig. 4 und 5 auf Taf. II.

Wie die Nebengeisseln, so zerfällt auch die blasse Faser der Hauptgeissel in den Mazerationen sehr leicht in Fibrillen und Fibrillenbündel, für welche dasselbe gilt, wie für diejenigen der Nebengeisseln. Die Figuren illustrieren dies wieder am besten. Fig. 7, 8 und 9 der Taf. III zeigen extreme Fälle von besonders schön gelungenen Mazerationen. Am äussersten Ende der Hauptfaser bleiben diese Fibrillen stets noch vereint und weichen nicht pinselartig auseinander, wie es für die Nebengeisseln als häufigster Befund hervorgehoben wurde.

Aber auch die dunklere Randfaser der Hauptgeissel ist nicht ohne Struktur. In den Mazerationen schnurrt sie nicht selten zu kleinen Schleifen und Ösen zusammen, die sich mit Gentianaviolett dunkel färben und dadurch von der meist fibrillär zerfallenen blassen Faser abstechen. Vergl. Fig. 7 und 9 der Taf. III. Diese dunklere Färbung scheint auf die Anwesenheit einer sich dunkler färbenden geringen Hüllsubstanz hinzudeuten, welche im weiteren Verlauf der Mazeration abbröckeln und verschwinden kann. Ich habe Fasern angetroffen, an denen solche Reste perlen-schnurartig aufgereiht erscheinen. Hierdurch erinnert die Struktur der Faser an diejenige bestimmter Fasern der Insektenspermien, z. B. von *Hydrophilus*. Aber auch diese dunklere Randfaser kann sich nach Entfernung der Hülle wohl in Fasern zerfallen. Darauf lassen Bilder, wie diejenigen der Fig. 8 und 9 der Taf. III, schliessen.

Während in Fig. 8 im vorderen Teile der Hauptgeissel die beiden Fasern noch ungeteilt nebeneinander verlaufen, zerfällt im mittleren und hinteren Abschnitt die ganze Fasermasse in eine Unmenge feiner und feinsten Fibrillen, sodass hier, wie man deutlich feststellt, beide Fasern an dem Zerfall beteiligt sind.

Im ganzen zählt man in der mittleren Zerfallstelle 16 isolierte Fibrillen von ungleicher Dicke, wobei man annehmen muss, dass die dickeren davon sich noch weiterhin zerfallen können. Ein derartiger weitgehender Zerfall des hinteren Endes der ganzen Hauptgeissel in zahlreiche Fäserchen und Fibrillen, so dass nicht

mehr zu unterscheiden war, was der dunklen und was der ursprünglich hellen Teilfaser angehörte, wurde häufig beobachtet; stets bewahrten aber die Fibrillen, wie oben schon erwähnt, an ihrer äussersten Spitze ihren Zusammenhang.

Ähnliches zeigt die Hauptgeissel der Fig. 9 an ihren beiden Enden, deren isolierte Fibrillenmasse auch wohl von den beiden Fasern der Hauptgeissel geliefert wird, während die verblüffend reichliche Fibrillengarbe der mittleren Zerfallstelle — man kann 17 Fasern zählen — ausschliesslich der blassen Faser anzugehören scheint.

Von besonderem Interesse ist es, festzustellen, wie sich die Fasern und Fibrillen der Hauptgeissel an der Ansatzstelle der Nebengeisseln und an der darüber hinausragenden kurzen Spitze verhalten.

Schon oben bei der Beschreibung dieser Spitze (S. der Figuren) wurde hervorgehoben, dass sie in ihrem Aussehen an einen nadelförmigen kurzen Spermienkopf erinnert und dafür bei flüchtiger Untersuchung wohl ohne weiteres gehalten werden könnte. Ich betone indessen, dass ich weder an der Spitze noch sonst an einem Teil des Spermiums von *Dendrocoelum* eine deutliche Chromatinreaktion habe hervorrufen können.

Aber auch rein morphologisch lässt sich an dem ganzen Spermium kein Abschnitt, sei er auch noch so klein, nachweisen, welchen man als „Kopf“, homolog dem aus dem Kern hervorgehenden „Kopf“ der anderen Spermien, mit Sicherheit ansprechen könnte.

Das zeigen die Abbildungen der Taf. IV, welche aus mit Gentianaviolett gefärbten Mazerationen stammen. In allen Figuren dieser Tafel ist nur das eine Ende der Hauptgeissel (Hf.) mit der Anheftungsstelle der Nebengeisseln (Nf.) und der darüber hinausragenden kopfähnlichen Spitze (S.) gezeichnet. Bei  $\times$  sind die Nebengeisseln, bei  $\times \times$  die Hauptgeisseln abgeschnitten gedacht.

In Fig. 10 ist die jenseits der Anheftung der Nebengeissel (Nf. Nf.) befindliche Spitze noch intakt. Zwischen der Spitze und der Hauptgeissel ist nicht die geringste Abgrenzung zu erkennen. Beide gehen vielmehr kontinuierlich ineinander über.

Die Anheftungsstelle der beiden Nebengeisseln liegt an der Seite der Hauptgeissel, an welcher sich die intensiver gefärbte Randfaser der Hauptgeissel befindet. Der feine dunkle Punkt an

der Ansatzstelle der beiden Nebengeisseln wurde oben schon erwähnt. Dass er durchaus nicht konstant ist, vielmehr nur ganz ausnahmsweise von mir beobachtet wurde, zeigen alle anderen Figuren dieser Taf. IV, an welchen er vermisst wird.

In Fig. 11 hat sich die Hauptgeissel unter einem Winkel von der Spitze abgeknickt und zeigt den Zerfall in die beiden differenten primären Fasern. Die Spitze selbst ist in ihrem hinteren Teil deutlich in zwei gleich dicke Fasern auseinander gegangen, die vorne und hinten aber noch in Zusammenhang bleiben.

In Fig. 12 erstreckt sich die Spaltung der Spitze weiter nach hinten, ein beträchtliches Stück über die Anheftungsstelle der Nebengeisseln hinaus auf den vorderen Teil der Hauptgeissel. Dadurch ist diese in die beiden primären differenten Fasern zerlegt, deren einer, der dickeren Randfaser, die Nebengeisseln ansitzen. Ganz das gleiche demonstriert Fig. 17, nur dass hier die Hauptfaser etwas umgebogen ist. Man erkennt deutlich im vorderen Teil der Hauptfaser ihre beiden nebeneinander liegenden primären Teilfasern, die dann im Bereich des letzten Endes auseinander weichen. Nur an der äussersten Spitze bleiben die Fasern, wie stets, noch in festerer Vereinigung. Auch an diesem Präparat ist deutlich zu sehen, dass die beiden Nebengeisseln der dunkleren Teilfaser der Hauptgeissel angeheftet sind. Ob dies aber jedesmal zutrifft, lasse ich dahingestellt, da sich unter meinen Notizen auch die Bemerkung befindet, dass der Ursprung der Nebengeisseln an der blassen Faser zu liegen schien.

In den Fig. 13—16 ist der Zerfall der Hauptgeissel noch weiter vorgeschritten. Sie ist an ihrem Ende über die Anheftungsstelle der Nebengeisseln hinaus nicht allein in ihre beiden primären Fasern zerspalten, sondern zeigt auch beginnenden fibrillären Zerfall. Man sieht deutlich, dass bis sechs verschieden dicke, isolierte Fasern über die Anheftungsstelle der Nebengeissel hinaus bis gegen das Ende der Spitze gehen und sich bis hierhin in kontinuierlicher Fortsetzung der Fasern und Fibrillen der Hauptgeissel erstrecken. Am weitesten geht der Zerfall in Fig. 14, wo die Spitze ganz und gar feinfaserig zerfällt ist; aber auch hier bleiben, wie überall, die Fäserchen an ihrer äussersten Spitze noch in gegenseitigem Zusammenhang. Aus diesen Befunden, die ich sehr oft erhalten habe und von welchen ich nur die charakteristischsten in den oben beschriebenen Abbildungen zur Darstellung

gebracht habe, geht mithin zur Evidenz hervor, dass die kopf-ähnliche Spitze keinen „Kopf“ des Spermiums darstellen kann, sondern nur eine faserige und fibrilläre Fortsetzung der Geißel selbst. Ein morphologisch unterscheidbarer „Kopf“ fehlt also den ausgebildeten Spermien von *Dendrocoelum punctatum*; es müsste den sein, dass die ganze Hauptfaser einen solchen darstellte.

Ich will schliesslich nochmals auf die überraschend feste Anheftung der Nebengeißeln an der Hauptgeißel hinweisen, die aus den Figuren der Taf. IV hervorgeht. Auch wenn das Ende der Hauptgeißel in Fasern bereits ganz zerspalten ist (Fig. 13 bis 16), bleiben die Nebengeißeln doch noch in festem Zusammenhang mit einer isolierten Faser.

Alle diese oben beschriebenen merkwürdigen Strukturen erinnern sehr an ähnliche Befunde, welche ich insbesondere bei den Insekten-(Coleopteren-)Spermien beschrieben habe. Der wesentliche Unterschied besteht nur darin, wie ich schon in der Einleitung betonte, dass bei den Turbellarien die fibrillären Fasern von vornherein und permanent getrennt sind, während sie bei den Insektenspermien, z. B. denen von *Hydrophilus*, zu einer einzigen Faser *in vivo* zusammengeschlossen werden und erst künstlich isoliert werden können. Spermatogenetische Forschungen müssen lehren, ob diese gleich strukturierten Fasern so weit voneinander stehenden Formen, wie es die Turbellarien und Coleopteren sind, homologe Gebilde darstellen.

Durch Untersuchung der Entwicklung muss auch festgestellt werden, wo der Kern des Spermatoocyts bleibt, ob er für das reife Spermium ganz verloren geht, oder, möglicherweise unter Reduktion, oder doch unter chemischer Umwandlung in die Hauptgeißel in irgend einer Form, etwa als Faser oder Faserbestandteil, übertritt.

Auf die Bedeutung der obigen Befunde für die Lehre von der Kontraktilität und für die Erhärtung des Satzes, dass Kontraktilität an fibrilläre Struktur gebunden ist, will ich hier nicht näher eingehen, da ich diese Frage in einem kürzlich auf der 21. Versammlung der anatomischen Gesellschaft gehaltenen Vortrage<sup>1)</sup> schon besprochen habe.

<sup>1)</sup> E. Ballowitz: Über den feineren Bau der Spermien der Turbellarien. Mit 29 Abbildungen. Verhandlungen der anatomischen Gesellschaft auf der 21. Versammlung in Würzburg vom 24.—27. April 1907, Jena 1907, pag. 220

Die obigen Untersuchungen beziehen sich auf den feineren Bau der reifen, völlig ausgebildeten Spermien. Nach ihrem Abschluss sind inzwischen zwei Abhandlungen von Luther<sup>1)</sup> und Böhmig<sup>2)</sup> erschienen, welche sich mit der Spermatogenese dieser mit Nebengeißeln versehenen Turbellarien-Spermien beschäftigen, und welche ich hier aufführen muss.

Luther fand in den Spermatocyten einen anfangs runden, später sich in die Länge streckenden Kern sowie eine Sphäre mit einem resp. zwei Centrosomen. Aus seinen Befunden an Schnittpräparaten folgert der Autor, dass der weitaus grösste Teil des fadenförmigen Körpers (Hauptfaser, siehe meine obige Beschreibung) am Eumesostominen-Spermium dem Spermiumkopf anderer Tiere homolog ist. Dem Mittelstück wäre die Stelle zu vergleichen, wo das Centrosom liegt und die Nebengeißeln entspringen, dem Schwanz die dahinter gelegene Spitze. Der demnach äusserst kurze Schwanz mit den beiden Nebengeißeln sprosst als hinteres Spermiumende zuerst hervor, wie schon Zacharias<sup>3)</sup> bei *Mesostomum rostratum* früher nachgewiesen hatte. Sehr auffällig ist nach Luther die „kolossale“ Länge des „Kopfes“ im Vergleich mit dem äusserst kurzen „Schwanz“ dieser Turbellarienspermien.

Böhmig bildet Spermatiden von *Procerodes ulvae* und *Sabusovia dioica*, gleichfalls nach mit Sublimat fixierten und mit Eisenhämatoxylin gefärbten Schnittpräparaten, ab und weist nach, dass in ihnen ein Kern und anfangs zwei, später ein Centrosom vorhanden sind. Der anfangs runde Kern streckt sich in die Länge. Leider hat Böhmig nicht verfolgt, wo diese Gebilde in dem reifen Spermium bleiben. Überhaupt lässt Böhmig eine nähere Beschreibung der reifen Spermien dieser Turbellarien vermissen; auch konnte er sich nicht mit Sicherheit von dem Vorhandensein von Nebengeißeln bei den von ihm untersuchten Turbellarienspermien überzeugen.

Diese beiden spermatogenetischen Arbeiten bringen meiner Ansicht nach noch keine befriedigende Erklärung meiner Befunde an dem reifen Spermium und fordern zu weiteren eingehenden

---

<sup>1)</sup> A. Luther: Die Eumesostominen. Zeitschr. f. wissensch. Zoologie, Bd. 77, 1904, pag. 90.

<sup>2)</sup> Böhmig: Tricladenstudien, I. Tricladida maricola. Zeitschrift für wissensch. Zoologie, Bd. 81, 1906, pag. 444.

<sup>3)</sup> Zeitschr. f. wissensch. Zoologie, Bd. 43, 1886.

Studien über die Entwicklung dieser interessanten Gebilde bei den Turbellarien auf.

### Erklärung der Abbildungen auf Tafel II—IV.

Alle Figuren stellen Spermien oder Spermienteile der dendrocoelen Turbellarie *Dendrocoelum punctatum* Pallas dar. Die Figuren 1a—1e wurden bei schwächerer Vergrößerung gezeichnet; alle übrigen Abbildungen wurden nach Zeiss' homogener Immersion 1,5, Apert. 1,30, Kompensations-Okul. No. 12, aber etwas verkleinert, angefertigt.

In allen Figuren ist Hf. = Hauptgeißel oder Hauptfaser, Nf. = Nebengeißel oder Nebenfaser, Sp. = Spitze.

#### Tafel II.

- Fig. 1a—1e. Sechs ganze isolierte Spermien aus dem Vas deferens von *Dendrocoelum punctatum*, frisch durch Osmiumsäuredämpfe fixiert und mit Gentianaviolett gefärbt. Man sieht die dickere, intensiver gefärbte Hauptgeißel (Hf.) und die beiden dünnen, gleich langen Nebengeißeln (Nf. Nf.), welche kürzer als die Hauptgeißel sind. Die beiden Nebengeißeln sind dicht hinter der einen äussersten Spitze der Hauptgeißel angeheftet, sodass ihre Anheftungsstelle von der feinen kurzen Spitze (S.) der Hauptgeißel überragt wird.
- Fig. 2. Ganzes, intaktes Spermium aus einem mit Gentianaviolett gefärbten Deckglastrockenpräparat von durch Osmiumsäuredämpfe fixiertem Material. Dadurch, dass die beiden Nebengeißeln von der Hauptgeißel geradlinig abgezogen sind, ist die Hauptgeißel rechtwinklig zur Spitze umgebogen. In dem mittleren grösseren Abschnitt der Hauptfaser sind die zahlreichen wellenförmigen Umbiegungen ihres einen Randes sichtbar.
- Fig. 3—17. Mehr oder weniger in ihre fibrillären Strukturen zerfallene Spermien aus mit Gentianaviolett gefärbten Mazerationen unter dem Deckglase. Fig. 3—9 ganze Spermien.
- Fig. 3. Die Hauptgeißel zeigt die Zusammensetzung aus zwei differenten Teilfasern, einer dunkler gefärbten Randfaser, an welcher noch einige der wellenförmigen Einbiegungen erhalten sind, und aus einer blasserer Faser; beide Teilfasern haben sich der Deckglasfläche dicht angelagert und liegen noch parallel nebeneinander, nur in der hinteren Hälfte der Hauptgeißel beginnen sie, sich voneinander zu lockern. Die Enden der beiden Nebengeißeln (Nf. Nf.) haben sich infolge von Wasserzusatz zu dem lebenden Objekt knäuelartig aufgerollt.
- Fig. 4. Die freien Enden der Nebengeißeln sind pinselartig in Fibrillen und Fibrillenbündel zerfallen. Die blasse, von der dunkleren Randfaser getrennte Teilfaser der Hauptgeißel zeigt die Anfänge einer weiteren Zerspaltung.
- Fig. 5. An der Hauptgeißel (Hf.) ist in ihrer ganzen Ausdehnung die dunklere Teilfaser von der helleren getrennt, welche letztere sich

ihrerseits in mehrere Fasern zerlegt hat. Die beiden Nebengeisseln zeigen fast in ganzer Ausdehnung fädigen Zerfall.

Fig. 6. Haupt- und Nebengeisseln in fädigem Zerfall begriffen.

### Tafel III.

Fig. 7. Die beiden Nebengeisseln zeigen einen weitgehenden fibrillären Zerfall. Das freie Ende der einen Nebengeißel ist in neun Fäserchen pinselartig zersplittert. Die Hauptgeißel ist in ganzer Ausdehnung in ihre beiden primären Teilfasern zerlegt, von denen die dunklere Randfaser in zahlreiche kleine ösenartige Biegungen zusammengeschnürt ist, während die blasse Teilfaser sich in ihre Fibrillen aufzulösen beginnt.

Fig. 8. Von den beiden Nebengeisseln haben sich vereinzelt feinste Fibrillen auf grosse Strecken losgelöst. In dem mittleren Abschnitt der Hauptgeißel sind die beiden primären Teilfasern in sehr zahlreiche Fäserchen und Elementarfibrillen zersplittert (man zählt bis 16 Stück).

Fig. 9. Die beiden Nebengeisseln sind fast in ganzer Ausdehnung zerfasert. Die Hauptgeißel ist in eine erstaunliche Menge von Fäserchen und Elementarfibrillen zerfallen. Die dunklere Teilfaser ist stellenweise noch an Resten der Ösenumbiegungen kenntlich.

### Tafel IV.

In allen Figuren dieser Tafel ist nur das eine Ende der Hauptgeißel (Hf.) mit der Anheftungsstelle der Nebengeisseln (Nf. Nf.) und der darüber hinausragenden kopfähnlichen Spitze (S.) gezeichnet. Bei  $\times$  sind die Nebengeisseln, bei  $\times\times$  die Hauptgeißel abgeschnitten gedacht.

Fig. 10. Spitze noch ungeteilt. An der Anheftungsstelle der Nebengeisseln ein kleines dunkles (nicht konstantes) Pünktchen. Die blasse primäre Teilfaser der Hauptgeißel zeigt fibrillären Zerfall. Die Spitze ist, ausser durch den Ansatz der Nebengeisseln, in keiner Weise von der Hauptgeißel abgegrenzt.

Fig. 11. Die in die beiden primären Teilfasern zerlegte Hauptgeißel hat sich unter spitzem Winkel von der Spitze (S.) abgebogen, die letztere geht in ihrem mittleren und hinteren Teil in zwei Fasern auseinander. Zerfall der Nebengeisseln.

Fig. 12. Die Spitze nebst dem vorderen Teil der Hauptgeißel in die beiden primären Teilfasern zerlegt; an der dunkleren Teilfaser inserieren die beiden Nebengeisseln.

Fig. 13. Der faserige Zerfall der Spitze und des vorderen Endes der Hauptgeißel ist weiter gegangen; die isolierten Fasern der Hauptgeißel, die auch unten an ihr sichtbar werden, gehen direkt in die der Spitze über.

Fig. 14—17 zeigen weitere Zerfaserungsstadien der Spitze und des vorderen Teiles der Hauptgeißel, aus denen die Kontinuität dieser Fasern zu erkennen ist. Die beiden Nebengeisseln lösen sich dabei nicht ab, sondern bleiben in Zusammenhang mit einer Teilfaser, woraus der ausserordentlich feste Zusammenhang der Nebengeisseln mit der Hauptgeißel evident wird. Besonders weitgehend erscheint der fibrilläre Zerfall der Spitze in Fig. 14.

Aus dem neurobiologischen Laboratorium der Universität Berlin.

## Über die nervösen Endorgane im häutigen Labyrinth der Säugetiere.

Von

Max Bielschowsky und Gustav Brühl.

Hierzu Tafel V und VI.

### I. Einleitung.

Für die Erforschung des Zusammenhanges von Sinneszellen und Nervenfasern sind die Maculae und Cristae acusticae seit langer Zeit ein Lieblingsobjekt der Histologen. Der Grund dafür liegt darin, dass die grobkalibrigen Verzweigungen des Vestibularnerven auf ihren marklosen Endstrecken relativ leicht darzustellen und über weite Strecken zu verfolgen sind; und dazu kommt, dass die reizaufnehmenden Haarzellen hier zu einem Epithelverbande von sehr einfachem Gefüge angeordnet sind. Trotz dieser günstigen topographischen Verhältnisse ist auch heute das Problem, wie Zelle und Faser miteinander verkettet sind, noch nicht vollkommen gelöst, was um so auffälliger erscheinen mag, als eine grosse Zahl hervorragender Forscher sich mit diesem Thema beschäftigt hat. Die Differenzen in den Anschauungen der verschiedenen Autoren sind im wesentlichen durch die Methoden begründet, mit denen sie gearbeitet haben, und nirgends kann man den Einfluss der Methodik auf histologische Vorstellungen klarer demonstrieren als hier. Die klassischen Bearbeiter des Gehörorgans, welche die Nervenendstellen einer genauen Beobachtung unterzogen, Hasse, Boettcher, Waldeyer und Retzius vertraten wohl vorwiegend auf Grund von Isolationspräparaten und einfacheren Färbungen die Anschauung, dass die Nervenfasern **im** Protoplasma der Haarzellen endigen, dass also Faser und Zelle organisch zu einem Ganzen miteinander verschmolzen sind.

Diese Vorstellung wurde verlassen, als die Golgische Methode ihren Siegeslauf begann und mit scharfen Kontrasten die schwarzen Nerven-elemente auf farblosem oder hellem Grunde



zeigte. Die Mehrzahl der Autoren glaubte jetzt zu sehen, dass die Vestibularisfasern an den Haarzellen frei endigten, also nur durch Kontakt mit ihnen in Beziehung standen (Kaiser,<sup>1)</sup> v. Lenhossék,<sup>2)</sup> van Gehuchten<sup>3)</sup> und Ramón y Cajal<sup>4)</sup>. Bezüglich der Form der freien Endigungen wichen die Angaben der Autoren allerdings nicht unerheblich voneinander ab; in dem prinzipiell wichtigsten Punkte stimmten sie aber überein, dass nämlich Faser und Zelle sich gegenseitig nur oberflächlich berühren. Auch der um die Histologie des Ohres so hochverdiente Retzius<sup>5)</sup> verliess unter dem Einfluss der Chromsilberpräparate seinen alten Standpunkt und verkündete als einer der ersten den Satz, dass die Endigung der Acusticusfasern stets unter dem Bilde frei auslaufender Verästelungen erfolgte. Zu ganz ähnlichen Anschauungen führten auch die Bilder der fast zu derselben Zeit von Ehrlich gefundenen vitalen Methylenblaufärbung. Ganz ohne Widerspruch blieb aber die Lehre vom blossen Kontakt auch auf diesem Gebiete nicht. Niemack<sup>6)</sup> sah an vital gefärbten Präparaten nur einen Teil der Achsenzylinder frei auslaufen, während ein anderer an den Haarzellen durch Vermittlung einer becherförmigen, protoplasmatischen, mit dem Zellkörper verschmolzenen Zwischensubstanz endigt. Man hat es nach seiner Darstellung mit einem ganz eigentümlichen Verhältnis zu tun, das sich weder mit dem Begriff der Kontinuität noch der Kontinuität deckt.

Krause<sup>7)</sup>, der sich ebenfalls vorwiegend auf die Bilder der Golgischen und Ehrlich'schen Methode stützte, stellte fest, dass die Achsenzylinder der Vestibularisfasern die Haarzellen an

<sup>1)</sup> Kaiser: Das Epithel der Crist. und Mac. ac. Archiv für Ohrenheilkunde, 1891, Bd. 32.

<sup>2)</sup> v. Lenhossék: Die Nervenendigungen in der Mac. und Crist. ac. Anat. Hefte 1893.

<sup>3)</sup> van Gehuchten: Verhandlungen der anatomischen Gesellschaft in Wien, 1892.

<sup>4)</sup> Ramón y Cajal: Nuovo concepto de la Histologia de los centros nerv. Barcelona 1893.

<sup>5)</sup> Gustav Retzius: Die Endigungsweise des Gehörnerven. Biologische Untersuchungen, N. F., Bd. II.

<sup>6)</sup> Niemack: Maculae und Cristae acusticae. Merkel u. Bonnet. Anat. Hefte, I. Abt., 5. Heft, 1893.

<sup>7)</sup> Krause: Die Endigungsweise des N. acusticus im Gehörorgan. Anat. Anzeiger, Bd. XII, Ergänzungsheft.

der Basis kelchförmig umfassen, ohne dass eine irgendwie deutliche Grenze zwischen nervöser und Zellsubstanz hervortrete. Es handle sich um eine „ausserordentlich innige“ Verbindung, die sich aber erst, wie embryologische Beobachtungen lehren, sekundär ausbilde.

Im schroffsten Widerspruch zur Kontaktlehre stehen die Ausführungen von Ayers.<sup>1)</sup> Dieser Autor behauptet, dass alle Fasern des N. VIII aus den Haarzellen ihren Ursprung nehmen, und dass demnach zwischen akustischen und olfactorischen Elementen kein Unterschied bestehe. „Die Haarzellen und die ihnen anhängenden Ganglienzellen bilden eine morphologische Einheit.“ Ayers bediente sich gleichfalls der Golgischen Methode und führte seine so weit von der Majorität abweichenden Anschauungen auf ein besseres Gelingen seiner Imprägnationen zurück; die Kontaktvorstellungen der anderen Forscher sind nach seiner Meinung durch unvollkommene Schwärzungen der nervösen Elemente bedingt, welche dort, wo in Wirklichkeit noch gar keine Endigung sei, freie Ausläufer vortäuschen. Die Opposition gegen diese Thesen liess nicht lange auf sich warten, und Retzius selbst war es, der dem amerikanischen Autor Irrtümer in der Beschreibung und Deutung seiner Präparate zum Vorwurf machte.

Mit einer eigenen, sehr interessanten Methode hat dann Held<sup>2)</sup> die Sinnesorgane des Ohrlabyrinthes untersucht. Er fand, dass die Haarzellen der Maculae resp. Cristae acusticae an ihrer Oberfläche vollständig von einem neurosomenreichen Neuritenprotoplasma bedeckt sind, welches aus der intraepithelialen Aufzweigung markloser Fäserchen des Nervus vestibularis entsteht. Die Bilder, welche dieser Forscher entwirft, gleichen vollkommen denjenigen, welche er schon früher von der Endausbreitung zentraler Neuriten an der Oberfläche der Ganglienzellen gegeben hatte. Das Axoplasma zeigt eine netzartige Anordnung und ist mit dem Zellprotoplasma innig verwachsen.

Augenblicklich steht die Erforschung der peripherischen Nervenendigungen im Beginn einer neuen Periode, welche durch

<sup>1)</sup> Ayers: Über das periphere Verhalten des Gehörnerven etc. Anat. Anzeiger, Bd. VIII, 1893.

<sup>2)</sup> Hans Held: Zur Kenntnis des Cortischen Organes und der übrigen Sinnesapparate des Labyrinthes bei Säugetieren. Abh. der math.-phys. Klasse der Kgl. sächs. Gesellschaft der Wissenschaften. Teubner, 1902.

das Bekanntwerden der Silberreduktionsmethoden eingeleitet wird. Für das Gehörorgan sind dieselben bisher noch wenig benutzt worden.

An erster Stelle ist hier Ramón y Cajal<sup>1)</sup> zu nennen. Mit seinem der photographischen Technik nachgebildeten Verfahren untersuchte der berühmte spanische Histologe die Maculae und Cristae acusticae 17–19 tägiger Hühnerembryonen und fand dort zwei Arten von Nervenendigungen: erstens freie Ausläufer, welche den mit der Golgischen Methode von Retzius und Lenhossék dargestellten Endigungen gleichen, und zweitens kelchartige Gebilde, welche aus viel dickeren Achsenzylindern als die erstgenannten hervortreten und nur in der Gipfelpartie der Cristae anzutreffen sind. Diese nervösen Endkelche bilden einen zarten Fibrillenmantel um das untere Viertel oder Fünftel der Haarzellen, sind aber nach der Ansicht Cajals vom Zellkörper substantiell scharf getrennt.

Ausserdem hat Kolmer<sup>2)</sup> mit derselben Methode die Endigungsweise des Gehörnerven bei *Rana esculenta* untersucht. In einer Publikation aus dem Jahre 1904 gibt er an, dass die Endausläufer der Achsenzylinder teils mit schleifenartigen Figuren am unteren Pol der Sinneszellen endigen, teils als kleine Fibrillenbündel zum oberen Teil des Zellkörpers aufsteigen und ihn mit mehreren quer verlaufenden engen Windungen umfassen. Diese Darstellung liegt noch vollkommen im Rahmen der Kontaktlehre. Aber schon im nächsten Jahre erschien eine weitere Mitteilung von Kolmer<sup>3)</sup>, in der er seinen Standpunkt wesentlich ändert, obgleich dasselbe Material zugrunde lag und dieselbe Färbemethode angewandt worden war. Jetzt behauptete der Autor, dass Neurofibrillen von der Seite her **in** die Sinneszellen eindringen und in ihrem Innern ein aus unregelmässigen Maschen zusammengesetztes Gitter bilden, das nur selten ganz vollständig imprägniert ist, aber meist deutlich in der Nachbarschaft des Kernes zur Ansicht

---

<sup>1)</sup> Ramón y Cajal: Association del método del nitrato da plata con el embrionario para el estudio de los focos motores y sensitivos. Trabajos del labor. de investigaciones biol. de la Univ. de Madrid. Tome III, 1904.

<sup>2)</sup> Kolmer: Über die Endigungsweise des Nervus octavus. Zentralblatt für Physiologie, Dez. 1904, Bd. 18, Nr. 20.

<sup>3)</sup> Kolmer: Über das Verhalten der Neurofibrillen an der Peripherie. Anat. Anzeiger 1905, pag. 560.

gelangt. Das Kaliber dieser intrazellulären Fibrillen ist verhältnismässig dick. Die obersten Maschen des Gitters erreichen niemals die Zelloberfläche. Zwischen ihnen und der die Hörhaare tragenden Schlussplatte bleibe ein deutlicher Zwischenraum, in dem ein helles Korn zuweilen auffällt. Neben diesen intrazellulären Endstrukturen der Fibrillen beschreibt er auch noch extrazellulär gelegene Endgebilde in Gestalt von eigentümlichen Schleifen und Ringen.

Als allgemeine Schlussfolgerung aus seinen Befunden geht hervor, dass die Neurofibrillen dort, wo man bisher Nervenendigungen annahm, nicht frei endigen, sondern entweder in Form einfacher Schleifen oder in Gestalt komplizierter Gitter, ohne Unterbrechung der Kontinuität, zu den Fibrillen der leitenden Bahn zurückkehren. In konsequenter Weise betont er dann auch, dass die Lehre von den freien Nervenendigungen und den primären und sekundären Sinneszellen revidiert werden müsse. Auch mit gewissen Annahmen der Neuronenlehre seien diese Resultate kaum vereinbar; denn die innerhalb einer Sinneszelle gelegenen Fibrillen könnten nutritiv nicht bloss von ihrer Ursprungsganglienzelle abhängig sein, sondern gewiss auch von der betreffenden Sinneszelle selbst, in der sie die Gitter bilden. Bemerkenswert ist, dass dieser Autor seine Ergebnisse als Zufallsprodukte bezeichnet, welche er dem zufälligen Gelingen einer neuen, wenig ausgebildeten Methodik verdankt.

Man sieht, dass die Angaben Kolmers bis zu einem gewissen Grade wieder mit der Darstellung übereinstimmen, welche die Forscher der Periode vor Golgi von den Sinnesepithelien und ihren Beziehungen zu den Nervenfasern entworfen haben. Die alten Kontroversen bestehen also weiter.

Unter diesen Umständen war der Versuch gerechtfertigt, mit einer neuen Fibrillenmethode die Nervenendstellen des Acusticus zu untersuchen. Wir bedienten uns der von Bielschowsky angegebenen Methode, welche auf der Aldehydreduktion ammoniakalischer Silberlösungen beruht und die besten Resultate an Gefrierschnitten liefert. Das Verfahren, welches ursprünglich für das zentrale Nervensystem angegeben ist, musste für die Darstellung peripherischer Nervenfasern einer Modifikation unterzogen werden, weil sonst die sich mitfärbenden Bindegewebelemente eine genaue Orientierung erschweren. Für diejenigen Histologen,

welche unsere Angaben nachzuprüfen beabsichtigen, sei die Methode kurz angegeben:

1. Die in Betracht kommenden Partien des Felsenbeines werden in 20% Formollösung fixiert und in 5% Salpetersäure entkalkt. Nach vollendeter Entkalkung werden sie entwässert und einige Tage in 20% Formollösung zurückgebracht. Vor dem Schneiden empfiehlt es sich die Präparate etwa eine Stunde in fließendem Wasser abzuspülen, um das freie Formalin, welches den Gefrierprozess sehr erschwert resp. unmöglich macht, zu entfernen. Die so vorbehandelten Objekte lassen sich auf jedem Kohlendioxidmikrotom leicht frieren und schneiden.

Das Schneiden uneingebetteten Materials wird zunächst jedem sonderbar erscheinen, der die zarten Epithel- und Nervenstrukturen des inneren Ohres kennt und weiss, wie leicht Verschiebungen und Zerreißungen in diesem Gewebe stattfinden. Tatsächlich aber ist die Gefriermethode bei einiger Übung dem Einbettungsverfahren mindestens gleichwertig, und häufig ist es uns gelungen, die topographischen Verhältnisse so intakt zur Darstellung zu bringen, wie man es nur wünschen mag. Ein grosser Vorzug dieses Verfahrens vor den Einbettungsmethoden besteht darin, dass vor der Färbung kein Alkohol mit dem Gewebe in Berührung kommt; erstens werden dadurch Schrumpfungen vermieden und zweitens bleibt die Färbbarkeit der Neurofibrillen eine bedeutend bessere.

2. Die Schnitte werden vom Messer in destilliertes Wasser übertragen und kommen dann für 24 Stunden bei Zimmertemperatur in eine 4% Lösung von *Argentum nitricum* (Aufbewahren im Dunkeln!).

3. Die Schnitte werden nach kurzem Durchziehen durch destilliertes Wasser in eine Silberoxydammoniaklösung übertragen, welche in folgender Weise hergestellt wird: Zu 5 ccm einer 20% Arg. nitric.-Lösung fügt man (am besten in einem Messzylinder) fünf Tropfen einer 40% Natronaugenlösung. Der entstehende dunkle Niederschlag wird durch tropfenweisen Zusatz von Ammoniak aufgelöst, bis die Flüssigkeit vollkommen klar geworden ist oder nur noch einen leicht gelblichen Schimmer aufweist. Dann giesst man 20 ccm destilliertes Wasser hinzu. Von Wichtigkeit ist, dass kein zu starker Ammoniaküberschuss, der am Geruch ohne weiteres erkennbar ist, in der Lösung besteht.

In dieser Flüssigkeit bleiben die Schnitte einige Minuten, bis sie einen bräunlichen Ton angenommen haben. (Glasschälchen!)

4. Dann kommen die in schwach angesäuertes Wasser. Es genügt ein Tropfen Eisessig für 20 ccm Aqua dest. Hier weicht der braune Ton nach kurzer Zeit einer etwas helleren Nuance, und jetzt erfolgt die Übertragung in

5. 20% Formalinlösung.

Die Reduktion vollzieht sich ziemlich langsam. Man lässt die Schnitte so lange in dieser Lösung, als noch weisse Wölkchen aus ihnen aufsteigen. Damit ist die eigentliche Färbung vollendet.

Bei älteren Objekten, welche längere Zeit in der Konservierungsflüssigkeit gelagert hatten, erzielt man gute Resultate nur dann, wenn man die Prozeduren 3—5 Mal wiederholt, wobei zu beachten ist, dass man formalinhaltige Schnitte nicht unmittelbar in ammoniakalisches Silberoxyd bringen darf, sondern dieselben vorher längere Zeit wässern muss. Diese Verdoppelung der Prozeduren ist übrigens nie von Nachteil und erhöht unter allen Umständen die Sicherheit des Gelingens der Färbung. Um recht brillante und unvergängliche Präparate zu erhalten, empfiehlt es sich, eine Vergoldung und Fixierung mit Natrium thiosulfat in der bekannten Weise folgen zu lassen.<sup>1)</sup> Das Entwässern und Aufhellen der Präparate geschieht wie gewöhnlich in Alkohol von steigender Konzentration und 5% Carbolxytol. Einschliessen in Canadabalsam.

Wie aus den beigegebenen Abbildungen ohne weiteres hervorgeht, besteht der Hauptvorteil dieses Verfahrens vor der Methode Ramón y Cajals darin, dass es die nervösen Elemente häufig mit quantitativer Vollständigkeit auf der ganzen Fläche des Schnittes zu Gesichte bringt, und nicht in einzelnen tupfenförmigen Gebieten. Man überblickt deswegen nicht selten in einem einzigen Präparate die topographischen Verhältnisse vollkommen und kann auf jede subjektive Kombination verzichten.

Ein zweiter Vorteil besteht darin, dass man nicht nur die Kerne der Gewebszellen, sondern auch deren Grenzen scharf und deutlich sieht, so dass Zweifel über die genaue Lage der Neurofibrillen zur Sinneszelle, über intra- oder extrazelluläre Strukturen, kaum auftauchen können. Schliesslich werden aber auch noch

<sup>1)</sup> Bielschowsky: Silberimprägnation der Neurofibrillen. Journ. f. Neurol. u. Psychologie u. Neurol. Zentralblatt, 1903, Bd. 22, pag. 999.

protoplasmatische Strukturen in den Zellkörpern sichtbar, welche der Cajalsche Reduktionsprozess nicht wahrnehmbar macht.

Zum Vergleich und zur Kontrolle haben wir das von Bielschowsky angegebene Blockverfahren und die verschiedenen von Cajal angegebenen Reduktionsmethoden herangezogen, ohne dass uns jedoch die Erfolge besonders befriedigt haben. Als Untersuchungsmaterial bevorzugten wir das Gehörorgan von Meeresschweinchen, weil bei diesen Tieren die Schnecke nur von einer dünnen Knochenwand umhüllt in die Paukenhöhle hineinragt. Dieses Verhalten ermöglicht bekanntlich eine rasche Entkalkung und ausserdem eine sichere Orientierung der Schnittebenen auf dem Mikrotom. Für einzelne entwicklungsgeschichtliche Fragen konnten wir mehrere gut gelungene Serien von menschlichen Embryonen und solche von *Scyllium can.* und *Salamandra mac.*, die nach dem Bielschowskyschen Blockverfahren imprägniert waren, heranziehen.

Wenn wir jetzt zur Beschreibung unserer Präparate übergehen, so sei bemerkt, dass dieselben nicht nur an den Nervenendstellen klare Bilder lieferten, sondern die ganze Nervenbahn von den Ursprungsganglien an mit grosser Deutlichkeit zu Gesicht brachten.

## II. Ganglion vestibulare und radix vestibularis.

Die Zellen des Scarpaschen Ganglions (Vestibularganglion) zeigen im Fibrillenbilde die gleiche abgerundete Form wie im Golgi- und Nisslpräparate. Die Fibrillen des Zellkörpers bilden ein grobes Gitterwerk von ähnlichem Gefüge, wie es an den Spinalganglienzellen öfters beschrieben worden ist. Es erinnert an den Querschnitt eines porösen Schwammes; nur sind hier die Bälkchen des Schwammgefüges im allgemeinen etwas zarter und die Maschen etwas enger als dort. Die beiden Fortsätze entspringen, wie Fig. 3 auf Tafel V zeigt, von entgegengesetzten Polen des Zellkörpers, und ihre Fibrillen lassen sich kontinuierlich in dessen Gitterwerk verfolgen. Beachtenswert ist dabei, dass das Kaliber der beiden Fortsätze sich in gesetzmässiger Weise unterscheidet. Während der peripherische, zum Sinnesepithel hinziehende, nur ein zartes homogenes Fädchen bildet, besteht der zentrale aus einem starken Fibrillenbündel, welches auf der Anfangsstrecke bis zum Ort der

Markumkleidung eine grössere Menge plasmatischer Substanz in sich schliesst. Der zentrale Fortsatz erinnert also an die Struktur der Dendriten zentraler Nervenzellen. Diese Differenz im Kaliber der Fortsätze kommt auch im Golgibilde klar zum Ausdruck und steht ganz im Gegensatz zu dem, was man an den Fortsätzen der Spinalganglienzellen beobachtet hat. Bereits von Cajal ist bemerkt worden, dass die beiden Fortsätze der Vestibularganglienzellen in ihrem Kaliber voneinander abweichen; nur hat er den peripherischen Fortsatz als den stärkeren, den zentralen als den zarteren bezeichnet. Diese Ansicht ist offenbar durch eine besondere Wertschätzung des Gesetzes der „dynamischen Polarisation“ bedingt worden, nach welchem die nach der Peripherie ziehenden, zentripetal leitenden Fortsätze dieser Ganglienzellen als umgewandelte Dendriten angesehen werden mussten. Schon v. Lenhossék<sup>1)</sup> hat dies bemerkt und richtig gestellt. Nach seiner Meinung hängt das stärkere Kaliber der einen Faser mit der grösseren Länge der Strecke zusammen, die sie zurückzulegen hat, und in der Tat wird man in den geschilderten Befunden nichts als einen neuen Beleg für die bekannte Tatsache zu suchen haben, dass ein proportionales Verhältnis zwischen Länge und Durchmesser des Achsenzylinders besteht. (Allerdings ist auch diese Regel nicht ohne Ausnahme.) Die Ursprungsstellen der Fortsätze sind übrigens nicht bei allen Zellexemplaren rein oppositipole. Man sieht fast in jedem Schnitt einige, bei denen dieselben einander genähert sind (cf. Fig. 3, Taf. V). Es handelt sich offenbar um Übergangsformen zu dem gewöhnlichen Typus der Spinalganglienzelle. Noch einen Schritt weiter, und es verschmelzen die beiden Fortsätze zu einem Stammfortsatz, wie er jenen Zellen eigentümlich ist. Multipolare Ganglienzellen sind von Ayers und Cannieux im Ganglion vestibulare beschrieben worden. Derartige Gebilde haben wir nie gefunden, ebensowenig Zellformen, welche an die sympathischen Zellelemente Dogiels erinnern hätten.

Die peripherischen Fortsätze verlassen das Ganglion als derbe Markfasern und sind durch das subepitheliale, lockere

---

<sup>1)</sup> v. Lenhossék: Die Nervenendigungen in Maculae und Cristae acusticae. Beitr. zur Histologie des Nervensystems und der Sinnesorgane. Wiesbaden. Bergmann 1894 und l. c.



Bindegewebe der Maculae und Cristae hindurch bei erwachsenen Tieren als fibrillär gestreifte Bänder zu verfolgen. Eine derartig deutlich auf den markhaltigen Strecken der Fasern hervortretende fibrilläre Streifung ist sonst in Reduktionspräparaten eine Seltenheit; sie spricht dafür, dass der Markmantel trotz des starken Kalibers der Faser nur ein dünner ist und dass das Myeloaxostroma, d. i. die tingierbare Achsenzylindersubstanz, welche auch im Silberbilde die homogene Schwärzung markhaltiger Nervenfasern bedingt, nur in geringer Menge vorhanden ist. Beim Durchtritt durch die Basalmembran verlieren die Fasern ihre Markscheiden und ziehen als derbe Fibrillenbündel, in denen jedes einzelne Fädchen noch schärfer als vorher zu erkennen ist, weiter. Dabei ändern viele ihre Verlaufsrichtung, indem sie sich gabelförmig teilen und in spitzen Winkeln auseinanderweichen. Ohne vorhergehende Teilung und ohne jede Abweichung aus der ursprünglichen Richtung ziehen nur die zu den Kulminationsgebieten der Cristae gehörigen Fasern weiter, welche sich auch im Fibrillenbilde, wie Ramón y Cajal an Hühnchenembryonen festgestellt hat, durch ein besonders starkes Kaliber auszeichnen. In den Maculae und den seitlichen Abhängen der Cristae ziehen die Teiläste durch die Schicht der tiefen Fadenzellen schräg nach aufwärts, bis sie in das Niveau der unteren Haarzellenenden gelangen. Hier lassen sich weitere Verästelungen in grosser Zahl beobachten, deren Verlauf der Oberfläche des Epithels parallel gerichtet ist; es kommt auf diese Weise zu den bekannten Plexusformationen, welche sich als eine besondere, scheinbar gut begrenzte Schicht schon bei schwacher Vergrösserung bemerkbar machen. Echte Anastomosen zwischen benachbarten Fasern sind hier keine Seltenheit. In Übereinstimmung mit den Angaben früherer Autoren (Niemack) hat Kolmer sie auch in Cajalschen Reduktionspräparaten gefunden. Wir sahen sie am deutlichsten in Horizontalschnitten, welche der Oberfläche der Maculae parallel gerichtet waren.

Bevor wir das Schicksal der nervösen Elemente weiter verfolgen, müssen wir einen Blick auf die Zellen der Epithelschicht werfen, welche in unseren Präparaten ein eigenartiges Aussehen hat (Fig. 4—7, Taf. V). Am weitesten nach aussen ist dieselbe gegen das Lumen des häutigen Labyrinthes hin durch eine ziemlich breite,

homogene Membran begrenzt, welche schon Pritchard<sup>1)</sup> und Kaiser<sup>2)</sup> genau beschrieben haben. Kaiser hat sie als eine wahre „Limitans“ bezeichnet, welche von den Zellen unabhängig sein soll. Von dieser Limitans gehen auf senkrechten Querschnitten in unseren Präparaten Fortsätze nach unten, tief in die Schicht der Fadenzellen hinein. Sie haben die Gestalt gleichschenkliger Dreiecke, deren Basis der Limitans aufsitzt, und deren Spitzen bis unter die Mitte der Haarzellkörper, bis in das Niveau der Fadenzellenkerne reichen. In der Regel ist die Substanz dieser Fortsätze etwas dunkler gefärbt und nicht so homogen wie die der Aussenmembran selbst. An dünnen Schnitten lässt sich nicht selten eine Art Wabenstruktur an ihnen feststellen. Manchmal findet man dort auch starre farblose Fasern, welche sich bei Anwendung starker Blenden als glänzende Einschlüsse der Fadenzellen erkennen lassen. Das sind offenbar Stützstrukturen, die histochemisch den Cuticularsubstanzen verwandt zu sein scheinen. Held hat sie als erster genau beschrieben und abgebildet. Er kennzeichnet sie als intrazelluläre Stützfasern der Schultzeschen Fadenzellen, die nach unten teilweise bis zur Basalmembran reichen und oben pinselartig an einem im Bereich der Haarzellen besonders ausgebildeten, verdickten Schlussleistennetz angeheftet sind. Sie sind den Stützfasern in den Deitersschen Zellen und in den Pfeilern des Cortischen Organs gleichwertig. Dadurch, dass diese dreieckigen Gebilde die Ränder der Haarzellen nicht berühren, sondern durch eine ziemlich breite Lücke von ihnen getrennt bleiben, erhält das Gesamtbild der Epithelschicht ein arkadenartiges Aussehen. Es reiht sich ein Spitzbogen an den anderen, und in diesen sind die Haarzellen wie Glocken aufgehängt. Die Flimmerhaare sind bei den von uns untersuchten Tieren stets zu größeren Borsten verklebt gewesen. Die Ansatzstellen der Borsten korrespondierten immer mit den Insertionsstellen der darunter liegenden Haarzellenköpfe. Eine Längsstreifung war in den Borsten nicht zu konstatieren, ebensowenig wie ein substantieller Zusammenhang mit den genannten Zellen.

<sup>1)</sup> Pritchard: Quart. Journ. of microscop. Science, Vol. 16, new Ser. 1876, pag. 398.

<sup>2)</sup> Kaiser: Das Epithel der Maculae und Cristae. Arch. f. Ohrenheilkunde, Bd. 32, pag. 182, 1891.

Die Fadenzellen selbst zeigen sich als rundliche Gebilde mit dunklem homogenem Protoplasmaeib und einem zentralen Kern, in welchem wieder ein oder zwei Kernkörperchen auffallen. Die fadenförmigen Fortsätze treten immer deutlich hervor, enthalten zuweilen jene hellen Stützfasern und sind häufig über weite Strecken zu verfolgen. So sieht man, dass in der Regel ein ganzes Bündel von Fortsätzen sich in die Spitze der geschilderten Dreiecke hineinsenkt, und dort zu einer homogenen Masse verschmilzt, ein Befund, welcher darauf hinweist, dass jene Gebilde als eine von den Fadenzellen produzierte eigenartige Interzellulärsubstanz aufzufassen sind. Die Hohlräume, in welchen die Haarzellen liegen, werden basalwärts und in den unteren Partien ihrer seitlichen Grenze von den Fadenzellenkörpern gebildet. Unverkennbar sind hier gewisse örtliche Beziehungen dieser Zellen zu den Fibrillenbündeln der Nervenfasern, denen sie sich in ähnlicher Weise anzuschmiegen scheinen, wie das die Schwannschen Zellen auf den marklosen Endstrecken sensibler Hautnervenfasern tun.

Bemerkenswert ist ferner die Struktur der Haarzellen selbst. In den bekannten flaschen- oder keulenförmigen Zellkörpern sieht man einen grossen farblosen Kern, in dem sich häufig zwei dunkle Kernkörperchen abheben. Im Zelleib lassen sich drei Zonen unterscheiden, welche etwa dem Hals, der Seitenwand und dem Boden der Flasche entsprechen. Der Hals zeigt bei Anwendung stärkster Vergrösserung eine deutliche Längsstreifung, welche sich fast immer in eine grosse Zahl zartester Körnchen auflösen lässt. Manchmal hat man den Eindruck, als ob diese Körnchenstrukturen der mikroskopische Ausdruck für das Vorhandensein längsgerichteter Waben sind, deren Querwände sich als kleinste Mikrosomen besonders abheben. Während die der Seitenwand der Flasche entsprechende Partie des Zellkörpers einen homogenen schmalen Streifen bildet, findet man im Bodenteil wieder eigenartige Körperchen. Diese haben auch hier das Aussehen runder Körnchen oder Kügelchen, weisen aber ein bedeutend stärkeres Kaliber auf, als die erwähnten Gebilde im Halse. Häufig kann man sie bis in den basalen Bezirk der Zelle und zwar bis zur äussersten Randzone verfolgen, wo die Verbindung mit den Neurofibrillen erfolgt. Das basale Zellgebiet enthält schliesslich noch besonders bemerkenswerte Einschlüsse von eigentümlich ringförmiger Gestalt, welche wegen ihres

morphologischen Zusammenhanges mit den Neurofibrillen als nervöse Gebilde anzusprechen sind. Von ihnen wird später die Rede sein.

Verfolgen wir jetzt den Verlauf der nervösen Fasern weiter, so sehen wir, dass von den ziemlich groben Ästen, welche die plexiforme Schicht unter dem Niveau der Haarzellen bilden, zarte Ästchen aufsteigen, welche in zwei verschiedene Arten von Endgebilden auslaufen.

Ein kleiner Teil von ihnen geht in die Zwischensubstanz zur Spitze der dreieckigen Fortsätze, welche von der äusseren Grenzmembran in die Schicht der Haarzellen vordringen (Fig. 6, Taf. V). Hier erfolgt meist eine dichotomische Teilung, und unmittelbar darauf eine Auflösung des Fibrillenbündels zu langen Knäueln, in denen die Einzelfibrillen in einfachen Schlingentouren in sich zurückkehren. Diese Endknäule enthalten ausser den Fibrillen immer noch eine Masse plasmatischer Substanz, welche gleichmässig zwischen den Fächchen verteilt ist. Es scheint, dass auch die spezifische Zwischensubstanz der Epithelschicht zwischen die Fibrillen eindringt; denn es ist mitunter sehr schwer, die zarten fibrillären Elemente von den Längswänden jener eigentümlichen Wabenstrukturen zu sondern, welche die Substanz jener Dreiecke bilden. In jedem Falle tritt hier eine ausserordentlich innige Verschmelzung aller in Betracht kommenden Gewebskomponenten ein. Stellt man sich vor, dass diese Endschlingen von den kompakten Niederschlägen des Chromsilbers zu Silhouetten umgewandelt werden, so wird man kaum daran zweifeln können, dass wir hier jenefreien Endausläufer vor uns haben, welche zuerst den Golgiforschern am klarsten vor Augen getreten sind (Retzius, Lenhossék). Im Golgibilde liegen die keulenförmigen und rundlichen Endvarikositäten, welche unseren Fibrillenknäueln entsprechen, der Oberfläche der Sinneszellen dicht an, während sie in unseren Präparaten durch eine mehr oder weniger breite Lücke von ihnen getrennt sind; auch reichen sie dort meist nicht so weit an die äussere Oberfläche des Organs heran wie hier. Diese Differenzen sind durch die Verschiedenartigkeit des Untersuchungsmaterials bedingt. Die Chromsilberimprägnation liefert ihre besten Resultate an Embryonen, welche daher fast ausschliesslich zur Betrachtung herangezogen wurden. Die embryonalen Organe unterscheiden sich aber bekanntlich nicht unwesentlich von den fertig ausgebildeten. Es fehlt ihnen vor

allen Dingen jene eigentümliche Zwischen-substanz, welche später die Haarzellen voneinander trennt, so deshalb liegen diese Zellen und die zwischen ihnen endigenden Nervenfasern viel näher beieinander, als es bei unseren reifen Objekten der Fall ist. Dazu kommt, dass sich mit zunehmender Ausbildung der äusseren Limitans und ihrer dreiseitigen Fortsätze ein Saftlückensystem entwickelt, welches alle Haarzellen umgibt und wahrscheinlich mit den Lymphspalten des subepithelialen Bindegewebes kommuniziert (Kaiser). Beide Momente können eine Verschiebung der freien Ausläufer von der Oberfläche der Zelle in die Substanz des Zwischengewebes zur Folge haben. Es sei an dieser Stelle erwähnt, dass basale, zur tiefen Schicht der Stützzellen hinstrebende Ausläufer, wie sie v. Lenhossék in seinen Golgi-präparaten gefunden hat, im Fibrillenpräparat nicht von uns gesehen wurden.

Der weitaus beträchtlichere Teil der Endfasern tritt an die basale Partie der Haarzellen selbst heran; dort weichen die Fibrillen auseinander und umfassen den unteren Teil der Haarzellen in der Weise, wie etwa eine Vogelkralle eine Kugel umspannt. Je nach dem Grade der Imprägnation ist in quantitativer Hinsicht das Bild, welches diese perizellulären Endverzweigungen bieten, ein etwas verschiedenes. Da, wo nur wenige Fibrillen gefärbt erscheinen, umfassen sie den Rand der Zelle und sind etwa nur bis zur Höhe des oberen Kernrandes zu verfolgen (Fig. 6, Taf. V). Ausserdem finden sich Bilder, in denen der ganze Zelleib von feinsten Endfäserchen eingehüllt ist, die wieder durch zarte Anastomosen miteinander verbunden erscheinen (Fig. 5, Taf. V); und schliesslich findet man gar nicht selten Zellenexemplare, welche von der Basis bis zur Zellspitze umspannen sind von einem engmaschigen Geflecht gröberer und feinerer Fibrillen (Fig. 7, Taf. V). Dass es sich hier nicht um prinzipiell verschiedene Endigungsarten, sondern nur um graduell verschiedene Darstellungen identischer Formationen handelt, liegt auf der Hand. Aber nicht nur die Fibrillen des Achsenzylinders, sondern auch die plasmatische Substanz nimmt an der Umhüllung der Sinneszellen teil; man sieht das deutlich an gut vergoldeten Präparaten. Das interfibrilläre Axoplasma nimmt nämlich kurz vor den Endstellen nicht unerheblich an Masse zu und hebt sich durch seinen rötlichen Ton deutlich von den Fibrillen

ab. Diese plasmatische Substanz begleitet die Fibrillen bis in die Endnetze und füllt gewissermassen die Maschen in denselben aus.

Von besonderer Bedeutung aber ist in allen Präparaten, bei denen diese perizellulären Endstrukturen auch nur einigermaßen deutlich hervortreten, folgender Befund. Man sieht im basalen Teil der Haarzellen scharf konturierte ringförmige Gebilde, welche sich ganz in demselben schwarzen Farbenton präsentieren, wie die Nervenfädchen an ihrer Oberfläche. Manchmal sind diese Ringe über die Fläche gebogen und nähern sich dann der Pessarform; manchmal zeigen sie wellige Linien; immer aber handelt es sich um echte Ringformationen, bei denen das gefärbte Fädchen in sich selbst zurückläuft, — und nicht etwa um enge Spiralen, deren Windungen durch eine zu starke Imprägnation miteinander verklebt worden sind. Am beweiskräftigsten sind in dieser Hinsicht gerade diejenigen Präparate, bei denen die Färbung sonst nicht besonders gelungen ist. In solchen Objekten heben sie sich nämlich mit dem denkbar schärfsten Kontrast als in sich geschlossene, vollkommene Ringe von der Nachbarschaft ab (Fig. 6a, Taf. V). (Bemerkenswert ist, dass gerade diese bisher nicht beschriebenen Gebilde sich mit der Silberaldehydmethode ausserordentlich leicht darstellen lassen.) An derartigen Präparaten erkennt man auch, dass die Lage der Ringe eine intrazelluläre ist. Man findet nämlich gar nicht selten Stellen, in denen der untere Teil des Kernes in das Lumen des Ringes hineinragt. Weniger häufig drängen sich diese Ringe zwischen Kern und Seitenwand der Zelle.

Es kann nun die Frage aufgeworfen werden, ob wir es hier mit einer nervösen Endstruktur oder mit einem eigentümlichen Differenzierungsprodukt der Sinneszelle selbst zu tun haben? Das mikrochemische Verhalten der Ringsubstanz und die Tatsache, dass man zuweilen fibrilläre Verbindungsbrücken zwischen den perizellulären Fädchen und den Ringen selbst findet, sprechen entschieden für die erste Auffassung. Es kann unseres Erachtens also keinem Zweifel unterliegen, dass wir es hier mit einem ganz eigenartigen Endgebilde im Innern der Sinneszellen zu tun haben.

Bielschowsky hat mit seiner Methode die Nervenendstellen der Haut und der höheren Sinnesorgane bearbeitet, ohne

jemals einer ähnlichen Ringbildung begegnet zu sein, während er dichte perizelluläre Netzformationen auch an anderen Stellen getroffen hat (z. B. an Sinneszellen in der Nasenschleimhaut von Centetes und an grossen bläschenförmigen Sinneszellen in der Haut der Hirudineen).

Die häufig wechselnde Lage, die das Gebilde am Boden der Zellflasche einnimmt, kann vielleicht die Vermutung wachrufen, dass es ein gewisses Maß von Beweglichkeit in dem weichen Protoplasma der Umgebung hat. Die funktionelle Bedeutung des Ringgebildes ist natürlich aus der mikroskopischen Betrachtung allein nicht zu erschliessen. Seine Lage macht es aber wahrscheinlich, dass es sich um einen Übertragungsmechanismus handelt, der die Bewegungen des Protoplasmas der Zelle gleichmässig auf die an ihrer Aussenfläche gelegenen Fibrillen weitergibt und so eine vollkommene Ausnutzung der auf die Zelle wirkenden Reize bei der Umschaltung ermöglicht.

Die perizellulären Fibrillennetze haben im Golgibilde ihr offensichtliches Analogon in jenen Becher- und Kelchstrukturen, welche von Kaiser, Niemack und besonders eingehend von R. Krause beschrieben worden sind. Die Fibrillenpräparate bestätigen auch die Anschauungen, welche sich Krause gebildet hat; denn es besteht in unseren Präparaten, auch wenn man von dem intrazellulären Ring und seinen Verbindungsfädchen mit dem Aussenetze vollkommen absieht, eine ausserordentlich innige Verschmelzung von Nerv und Sinneszelle. Und diese Verbindung ist um so vollständiger, als nicht nur die Fibrillen, sondern auch die plasmatische Substanz der Achsenzylinder an ihr teilnehmen. Eine Grenze zwischen Axoplasma und Zellplasma ist an unseren vergoldeten Silberpräparaten überhaupt nicht zu erkennen.

Auch bei der vitalen Methylenblaufärbung, welche im wesentlichen eine Axoplasmafärbung ist, kommt die Verschmelzung beider Substanzen dadurch zum Ausdruck, dass eine dunkel tingierte Randzone allmählich in das hellere zentrale Zellplasma übergeht. Von einem blossen Kontakt kann unseres Erachtens demnach nicht die Rede sein. Man wird zum mindesten von einer Conrescenz reden müssen, die um so vollständiger ist, als die Endausläufer der Nervenfasern bis in das Innere der Zelle eindringen und dort die beschriebenen Ringformationen bilden.

Kolmer hat, wie wir oben bereits erwähnt haben, intrazelluläre Fibrillenstrukturen nervöser Art beschrieben, die ein aus unregelmässigen Maschen zusammengesetztes Gitter bilden und in kontinuierlichem Zusammenhange mit Nervenfäserchen stehen, welche von der Seite her in die Sinneszellen eindringen. Wir haben in unseren Präparaten analoge Bildungen nicht gesehen, und halten es für möglich, dass dieselben, wenn es sich hier wirklich um intrazelluläre Strukturen handeln sollte, durch protoplasmatische Waben, deren Wände unter dem Einfluss warmer Silberlösungen verbacken waren, vorgetauscht wurden. Die von Kolmer beschriebenen extrazellulären Ring- oder Pessarformationen sind vielleicht mit unseren Ringen identisch und möglicherweise nur wegen einer unscharfen Darstellung der Zellgrenzen, die in Cajalschen Präparaten vorkommt, ungenau lokalisiert worden.

Mit Bezug auf die schon oben erwähnte Arbeit von Cajal wäre noch nachzutragen, dass die perizellulären Endformationen, welche er an seinen Hühnchenembryonen nur auf dem Gipfel der Cristae gefunden hat, an unserem Material überall vorhanden waren, in den Maculae ebenso zahlreich wie in den Cristae. Die Beschränkung seiner Becher auf die basale Partie der Zellenoberfläche erscheint bedingt durch das frühe Entwicklungsstadium seiner Objekte.

Der Nachweis der intrazellulären Fibrillenringe in den Haarzellen musste uns die Frage nahelegen, ob jene Zellen wirklich nur sekundäre Sinneszellen sind, oder ob sie nicht wenigstens einem Teil der Vestibularisfasern ihren Ursprung geben. Der Zufall brachte uns ein Material in die Hände, welches für die Beantwortung dieses Problems nicht ungeeignet war, nämlich zwei menschliche Embryonen aus dem Anfang und dem Ende des zweiten Schwangerschaftsmonates von 10 resp. 15 mm Steissnackenslänge.<sup>1)</sup> Sie wurden nach Bielschowsky en bloc imprägniert, in Paraffin eingebettet und in lückenlose Horizontalschnitte von durchschnittlich 5  $\mu$  Dicke zerlegt.

Fig. 8, Taf. V zeigt das Hörbläschen des 10 mm langen Embryos im Übersichtsbilde bei mittelstarker Vergrösserung. Die Wand desselben wird gebildet von einem mehrschichtigen Epithel-

<sup>1)</sup> Die Überlassung dieses Materials verdanken wir dem Frauenarzt Herrn Dr. Max Goldschmidt.



belag, dessen Zellen auf der lateralen, in der Abbildung nach oben gerichteten Seite etwas grösser erscheinen als auf der medialen. Jedoch ist die mediale Wand dicker und zellreicher als die laterale. An der hinteren Circumferenz des Bläschens liegt ein mächtiger Haufen von rundlichen Zellen, welcher der Anlage des Ganglion acusticum entspricht. Eine örtliche Trennung zwischen vestibularem und cochlearem Anteil ist noch nicht vorhanden; aber man sieht bereits, dass ein lateraler, durch stark kalibrige Nervenfasern gekennzeichneter Abschnitt sich von einem medialen scheidet, der zahlreiche feinkalibrige Nervenfädchen führt. Die Zellen des Ganglion zeigen sich als rundliche Gebilde mit einem relativ grossen Kern und einem schwachen Protoplasmasaum, welcher bei vielen auf einer Seite des Kernes einen ausserordentlich feinen Fibrillenknäuel enthält. Bei einer grossen Zahl dieser primitiven Ganglienzellen lassen sich Fortsätze erkennen, welche zum Teil nach dem Sinnesorgan, zum Teil nach dem Gehirn gerichtet sind. Auch bipolare Elemente sind bereits vorhanden. In dem zentralen Gebiete des Ganglions liegen aber noch zahlreiche Zellen, welche keine fibrilläre Differenzierung ihres Protoplasmasaumes aufweisen. Dieses faserarme, zentrale Gebiet liegt einem nach hinten gerichteten, stumpfen Fortsatz des Hörbläschens (bei a) dicht an. Man wird nicht fehlgehen, wenn man die laterale Partie als die Anlage des Scarpaschen Ganglions bezeichnet und die mediale mit dem späteren Ganglion spirale identifiziert. Für die Beantwortung unserer Frage ist es nun von Interesse, die aus dem Ganglion heraustretenden Fasern weiter bis in die Epithelwand hinein zu verfolgen. Das gelingt bei dem scharfen Kontrast, mit dem sich die schwarzen Nervenfasern von der Umgebung abheben, ganz leicht. Man kann einen Vestibularstrang aus dem lateralen Bezirk des Ganglions weit an der Circumferenz der entsprechenden Wand des Bläschens bis zu dessen vorderem Pol verfolgen und feststellen, dass einzelne Fäserchen aus diesem Strange rechtwinklig in das Epithel abbiegen und sich zwischen den Zellen verzweigen. Irgend ein Zusammenhang zwischen Fasern und Epithelien ist in diesem Stadium noch nicht zu erkennen. Das Eindringen der Neurofibrillen in die Hörbläschenwandung ist in Fig. 9, Taf. V wiedergegeben, welche der Stelle bei a in Fig. 8 entspricht. Nur ist sie hier bei stärkerer Vergrösserung gezeichnet. Ganz dasselbe

gilt von dem aus dem medialen Rande des Ganglienhaufens hervorgehenden Cochlearnerven.

In einer anderen Hinsicht ist ferner das Präparat noch sehr bemerkenswert. Es zeigt nämlich, dass in einem bestimmten Gebiete der Hörbläschenwandung eine scharfe Scheidung von Epithelien und den dahinter liegenden Zellen des Ganglions nicht durchführbar ist. Man sieht vielmehr, dass in der Berührungszone zahlreiche Kerne mit den Nervenfasern in den Bereich der Wandung vordringen und sich dort mit den Epithelien zu vermischen scheinen. Man kann beide Zellarten an der verschiedenen Gestalt und Färbung ihrer Kerne noch einigermaßen unterscheiden. Die Kerne der Epithelien haben die Form breiter, ziemlich dunkler Stäbchen, während die Kerne der aus dem Ganglion vordringenden Zellen das Aussehen hellerer, runder Bläschen besitzen. Untersucht man das topographische Verhalten der Nervenfasern zu jenen Kernen bei stärkster Vergrößerung, so hat man gar nicht selten den Eindruck, dass sich Kernketten an den Fibrillenbündeln entlang ziehen und dass sie mit zarten Wellenlinien sich dem Rande der Zellen mehr oder weniger genau anschmiegen. Ob diese Zellen für das Längenwachstum der Fasern von einschneidender Bedeutung sind, ob sie als Fibrillenbildner oder Nervenzellen im Sinne Apathys anzusprechen sind, das ist eine Frage, die wir hier nicht erörtern wollen, und für welche unsere Präparate auch kein ausreichendes Substrat liefern. Sicher aber ist, dass in einem früheren Stadium der Entwicklung aus der Ganglienanlage Zellen gemeinschaftlich mit den Nervenfasern in die Hörbläschenwandung eindringen und sich vorwiegend in den Aussen-schichten derselben verbreiten. Später sind sie dann von den Stützzellen nicht mehr zu unterscheiden. Dieser Befund berechtigt uns zu der Vermutung, dass ein Teil der späteren Fadenzellen möglicherweise von den Zellen der Ganglienanlage abzuleiten ist. Es liegt nahe, diese einwandernden Zellen mit den Schwannschen Zellen zu identifizieren, welche nach den Untersuchungen Harri-sons als Abkömmlinge der Ganglienleiste aufzufassen sind. —

In dem zweiten uns zur Verfügung stehenden Embryo hatten wir topographisch schon weit übersichtlichere Verhältnisse vor uns. Hier hatten sich bereits deutliche Endorgane aus dem Zellgefüge der Wandung differenziert. Fig. 10, Taf. V zeigt uns an

einem Horizontalschnitt zwei Vestibularisendstellen in den Cristae der Ampullen von zwei sich hier ausstülpenden Bogengängen. Zu diesen als flache Hügel hervortretenden Bezirken sieht man zwei starke Bündel zarter Nervenfaserschichten hinziehen, welche bis zu ihrem Ursprungsganglion, vor dem sie sich zu einem starken Stamm vereinigen, verfolgt werden können. Der Gehalt an nervösen Fasern im Ganglion selbst ist grösser als in dem früheren Stadium; bipolare Zellen mit gegenständigen Fortsätzen sind häufig vorhanden. Es kommen aber auch zahlreiche fortsatzlose Zellen vor, welche sich noch eine beträchtliche Strecke in den Nervenstamm hinein verfolgen lassen. Nur unmittelbar vor der Wand des Gehörbläschens verschwinden sie fast vollkommen. In den Endhügeln selbst ist eine deutliche Schichtung eingetreten. Man kann, wie v. Lenhossék es bei der Maus beschrieben hat, drei Strata unterscheiden.

Am weitesten nach innen liegt eine Zone grösserer Zylinderzellen, welche den späteren Haarzellen entspricht. Ihre Kerne sind bereits in die basale Partie des Zellkörpers gerückt; sie sind sämtlich durch eine grosse Zahl eingelagerter dunkler Körnchen charakterisiert.

Dann folgt ein Stratum plexiforme, in dem die eindringenden Nervenfaserschichten rechtwinklig umbiegen, sich vielfach teilen und einen zu der Oberfläche des Organs parallel gerichteten Filz bilden, und drittens eine breite Zone kleiner, fast kubischer Zellen mit dunkleren Kernen, in welcher massenhafte Nervenfasern in senkrechter oder schräger Richtung verlaufen. Es galt hier festzustellen, ob bereits Nervenfasern mit Zellen der Innenzone in Beziehung treten. Derartige Verbindungen sind vorhanden, aber nur in geringer Zahl; sie markierten sich scharf durch die eigentümliche Form und Struktur der betreffenden Zellen. Während nämlich die überwiegende Mehrzahl der Zylinderzellen ein blasses, homogenes Protoplasma aufwies, sah man hier und da etwas grössere Exemplare, welche durch eine deutliche Wabenstruktur sowohl im oberen wie im basalen Teile des Zellkörpers auffielen. Auch der Kern war an derartigen Exemplaren grösser und dunkler gefärbt, als bei denjenigen der Nachbarschaft (cf. Fig. 19, Taf. VI). Bei genauer Betrachtung liess sich nun immer konstatieren, dass an das äussere spitze Ende einer solchen Zelle ein Nervenfaserschicht herantrat, welches sich dort an ihrer Ober-

fläche in ein zartes Fibrillennetz auflöste. In der Regel liessen sich diese ausserordentlich zarten und nicht immer leicht erkennbaren Terminalfibrillen nur bis zum Niveau der unteren Kerngrenze nachweisen. Die Reduktionsmethode zeigt uns die Fibrillen beim Menschen hier in ähnlicher Anordnung, wie sie von Krause mit der Golgischen Imprägnationstechnik an Lachsembryonen dargestellt worden sind. Dieser Autor fand, dass die Nervenfasern nach ihrem Eintritt ins Epithel an ihrem freien Ende sich napfförmig aushöhlt und hier an das Ende einer Epithelzelle anschmiegt. Aus diesen Endnäpfen spriessen dann feinste Fibrillen hervor, welche die Zelle allseitig umspinnen. Die Veränderungen, die im Körper der Epithelzelle nach erfolgtem Kontakt mit den Neurofibrillen sich vollziehen, konnte Krause mit der Golgischen Methode natürlich nicht feststellen.

In vollkommenem Einklang mit den beim Menschen erhobenen Befunden stehen die Bilder, welche uns die Hörbläschen in Scylliumembryonen boten. Auch hier sehen wir, dass in einem Verbande indifferenten Epithelien sich erst dann grosse Sinneszellen bilden, wenn die schrittweise vom Aussenrande der Hörbläschenwandung nach innen verfolgbaren Nervenfädchen mit den Zellen in Verbindung treten.

Fig. 20, Taf. VI, veranschaulicht den Moment, in welchem Zelle und Faser miteinander verschmelzen. Die intrazellulären Ringe, welche für die reife Haarzelle charakteristisch sind, fehlen in diesem Stadium der Entwicklung noch vollkommen. Unsere Befunde sprechen also dafür, dass die Verschmelzung von Faser und Zelle eine sekundäre ist. Eine höhere Differenzierung erlangt das Protoplasma der Haarzellen erst dann, wenn die Verbindung mit der von aussen kommenden Nervenfasern hergestellt ist. Lügen die Dinge umgekehrt, so müsste man erwarten, dass die Reifungserscheinungen in den Haarzellen dem Auftreten der Nervenfasern in den Endorganen vorangingen. Dass aber dies nicht der Fall ist, geht aus dem Vergleich der beiden geschilderten Entwicklungsphasen deutlich hervor.

Ein Nebenbefund darf nicht unerwähnt bleiben. Er betrifft die freien, spitzen Ausläufer der Nervenfasern an den Stellen, wo noch keine Verbindung mit den Zellen der Innenzone erreicht ist. Diese Endigungsweise ist nur eine schein-

bare. Betrachtet man unsere Präparate von dem Embryo aus dem Ende des zweiten Schwangerschaftsmonats, dann sieht man bei Anwendung starker Blenden, dass zarte Protoplasmabrücken zwischen den freien Spitzen der Nervenfäserchen und den Basalteilen der noch undifferenzierten Haarzellen in grosser Menge ausgespannt sind. Ja, man hat häufig den Eindruck, als ob ein breiter Plexus blasser Protoplasmafäden von der Haarzellenzone durch das Stratum plexiforme hindurch bis in den Bereich der Fadenzellen sich erstreckt. Die nervösen Elemente scheinen an und in diesen Brücken entlang zu ziehen. Man wird diese Beobachtung kaum anders deuten können, als dass wir es hier mit eigentümlich angeordneten Interzellularbrücken zu tun haben, welche der wachsenden Nervenfasern ihren Weg genau vorzeichnen. Darin liegt eine Bestätigung der von Held vertretenen Anschauung, dass es freie Nervenendigungen nicht gibt, sondern dass die von bestimmten Bildungszellen ausgehenden Fibrillenleitungen den Wegen primärer oder zellig komplizierter Interzellularbrücken folgen. Wahrscheinlich spielen die aus dem primären Ganglion eindringenden Harrison'schen Zellen, welche Lenhossék neuerdings als Lemmoblasten bezeichnet hat, bei diesem Bahnungsprozess eine wichtige Rolle. Nachzutragen wäre noch, dass die erwähnten Plasmabrücken auch in dem von dem jüngeren Embryo stammenden Präparat sichtbar sind; nur wird hier das Bild durch die übergrosse Zahl dicht beieinander liegender Zellgebilde resp. Kerne auch an sehr dünnen Schnitten stark getrübt.

### III. Ganglion spirale und radix cochlearis.

Viel grössere Schwierigkeiten als die Endorgane des Vestibularnerven bieten der histologischen Analyse die Endstellen des Nervus cochlearis. Denn der Verlauf der marklosen Endstrecke ist in der Schnecke ein recht komplizierter; die Form und Anordnung der Epithelien ist hier viel mannigfaltiger als in den Maculae und Cristae, und dazu kommt, dass selbst die topographischen Beziehungen dieser Zellen zueinander noch in manchen Punkten trotz hervorragender Arbeiten, unter denen die von Retzius<sup>1)</sup> und Held (l. c.) obenan stehen, der Klärung bedürfen.

<sup>1)</sup> Retzius: Das Gehörorgan der Wirbeltiere. Stockholm 1881 und 1884.

Die Bilder, welche die Silberaldehydmethode liefert, sind wohl geeignet, unsere Kenntnisse über den Verlauf der Endstrecke des Cochlearis in manchen Punkten sicher zu stellen und zu erweitern; denn keine der bekannten Methoden liefert wohl in quantitativer Hinsicht eine so vollständige Darstellung der marklosen nervösen Elemente; aber auch unsere Präparate sind von dem erstrebenswerten Idealbilde noch entfernt, weil die Darstellung der zelligen Gebilde nicht auf gleicher Höhe steht wie die der Nervenfasern. Auch die für die Erkenntnis der örtlichen Beziehungen der Zellen zueinander wichtigen Stützfasern kommen so gut wie gar nicht in unseren Präparaten zur Darstellung.

Wir müssen bei unserer Besprechung in Anbetracht der kaum übersehbaren Literatur darauf verzichten, alle Vorarbeiten gebührend zu würdigen, und wollen uns daher im wesentlichen auf die Beschreibung unserer Befunde beschränken. Nur an einzelnen wichtigen Stellen soll auf die Anschauungen früherer Autoren eingegangen werden.

Das Übersichtsbild des Spiralganglions entspricht in unseren Präparaten ganz demjenigen, welches Zell- und Markscheidenfärbungen zeigen. Auf Radialschnitten finden wir die von mehr oder weniger breiten Faserbündeln durchzogenen Anhäufungen bipolarer Zellen, welche einen stärkeren Fortsatz zum Gehirn und einen schwächeren zum Cortischen Organ hinsenden (Fig. 1, Taf. V). Sie gleichen im allgemeinen den Zellen des Scarpaschen Ganglions; nur sind sie etwas kleiner und von regelmässigerer, fast kugeligere Gestalt. Auch das Fibrillennetz in ihrem Zellkörper ist etwas zarter und feinmaschiger als bei jenen (Fig. 2, Taf. V). Multipolare Elemente fehlen auch hier vollkommen oder sind, wenn man sie gelegentlich findet, ohne weiteres als Kunstprodukte erkennbar, welche durch eine ungleichmässige Retraction der Zellränder von der Kapsel unter dem Einfluss der Fixierungsmittel entstanden sind. Am peripheren Pole des Ganglions kreuzen die markhaltigen Fasern auf Radialschnitten zahlreiche Spiralbündel und lassen sich dann zwischen den Lamellen der Lamina spiralis ossea bis zur Habenula perforata verfolgen, wo sie ihre Hüllen verlieren und dann schräg aufwärts als marklose Bündelchen durch die Foramina nervina hindurch treten. An Horizontalschnitten, welche zur Basilarmembran etwas schräg

geneigt sind, lässt sich leicht feststellen, dass beim Meer-schweinchen ungefähr 6–10 Fäserchen ein solches Bündel zusammensetzen. Gleich nach ihrem Durchtritt biegen sie dann alle rechtwinklig um, und gleichzeitig erfahren die meisten eine deutliche Bifurcation (Fig. 15, Taf. VI). Hier kommt also eine vollkommene Änderung in der Verlaufsrichtung zustande, indem die bisher radiär ziehenden Fasern sämtlich zu Spiralfasern werden. Die Distanz zwischen dem Nervenloch und der Umbiegungsstelle ist nicht für alle Fasern die gleiche, und dadurch kommt eine Trennung dieses innersten marklosen Spiralfaserzuges in zwei, manchmal auch drei parallel verlaufende Bündel zustande, deren Querschnittsbilder sich auch auf Radialschnitten als kreisrunde, schwarzpunktierte Felder immer scharf markieren. An der Bifurcationsstelle fällt meist auf, dass der zentralwärts zum Schneckengipfel sich wendende Fortsatz ein viel stärkeres Kaliber aufweist, als der entgegengesetzte. Dieses Verhalten erinnert an die Teilungsvorgänge der hinteren Wurzelfasern nach ihrem Eintritt in die Substanz der Hinterstränge, wo auch ein starker Ast zentralwärts zur Medula oblongata und ein schwacher in der Richtung nach der Cauda equina verfolgsbar ist. Es verdient hervorgehoben zu werden, dass die Spiralfaserzüge sich aus scharf begrenzten, parallel gerichteten Einzelfasern zusammensetzen. Von einer Bildung „diffuser Plexus“ oder einer „spinnennetzartigen Durchflechtung“ der Fäserchen können wir an unseren Präparaten nichts wahrnehmen. Wir befinden uns hier im Gebiete der Waldeyerschen Körnerschicht, welche nach aussen von den inneren Pfeilern und nach oben von den Körpern der inneren Haarzellen begrenzt ist. Das zerklüftete Aussehen, welches dieser Region in den mit den gewöhnlichen Farbstoffen tingierten Präparaten eigen ist, zeigt sie auch im Fibrillenbilde. Sie kennzeichnet sich auf unseren Horizontalschnitten als ein Reticulum gröberer und feinerer Protoplasmabälkchen mit eingestreuten dunklen Kernen. Von Held ist darauf hingewiesen worden, dass die Balken dieser zerklüfteten Formation verschiedenen Zelltypen angehören. Er spricht sie als Produkte der inneren Phalangenzellen und der Grenzzellen an, die sich mit ihren weichen und am fixierten Präparat grob vakuolisierten und zersprengten Körpern den inneren Haarzellen seitlich und nach unten anschmiegen. Wir können gegen diese Darstellung Helds nichts

einwenden; glauben aber mit Bestimmtheit annehmen zu können, dass das Plasma der Haarzellen an diesem Balkenwerk erheblich beteiligt ist. Wir sehen nämlich im Gegensatz zu Held, dass der Haarzellenkörper nur selten nach unten durch eine scharfe Grenzlinie abgeschlossen ist, sondern dass er sich vielmehr in eine grosse Zahl von Balken auflöst, zwischen denen mehr oder weniger grosse Lücken liegen. Dass dadurch dendritenähnliche Verzweigungen zustande kommen müssen, von denen seit Hensen viel in der Literatur die Rede ist, liegt auf der Hand. Ist demnach auf der einen Seite Held beizupflichten, dass sich hier unter dem Einfluss der Fixation Artefakte bilden, so scheint doch andererseits die Gesetzmässigkeit, mit der dieselben Bildungen immer wieder hervortreten, darauf hinzudeuten, dass basale Fortsätze an den Haarzellen präformiert sind, deren genaue Begrenzung gegen benachbarte Gebilde bisher aber nicht möglich war.

Was uns in dieser Gegend am meisten interessiert, ist die Frage, in welcher Weise die inneren Haarzellen innerviert werden. Betrachtet man etwas schräge Horizontalschnitte, so sieht man, dass das Protoplasmareticulum der Waldeyer'schen Körnerschicht alle Spiralfaserzüge einschliesst und zwischen die einzelnen Bündel derselben eindringt. Manchmal hat es den Anschein, als ob die Haarzellen mit ihren zerklüfteten Fussformationen auf den Spiralfaserzügen mit breiter Basis aufsitzen. In diese Berührungszone sieht man nun radiärverlaufende Nervenlemente nach innen und oben zum Haarzellenkörper aufsteigen, welche sich nach Art von Collateralen aus einer längeren Spiralfaser entwickeln (Fig. 15, Taf. VI). Gesetzmässigkeiten in der Verlaufsrichtung lassen sich nicht feststellen. Es kommen vielmehr verschiedene Modalitäten vor. Manchmal findet man, dass diese aufsteigenden Ästchen nach vorher gegangener gabeliger Teilung mit zwei spitzen kurzen Ausläufern den unteren Teil der Zelle berühren (Fig. 16, Taf. VI), manchmal sieht man Schlingenformationen, welche aus dem zunächst gelegenen Spiralbündel aufsteigen und wieder zu ihm zurückkehren (Fig. 17, Taf. VI). Derartige schmale Schlingen reichen nicht selten bis in das Kernniveau der Haarzellen hinauf. Auf Radialschnitten sieht man schliesslich, dass der basale Teil der Zellen mitunter von einem ganzen Netzwerk feinsten Nervenfibrillen umsponnen wird, welche



miteinander anastomosieren (Fig. 18, Taf. VI). Diese Art der Innervation ist die räumlich extensivste, lässt sich aber auch in gut gelungenen Präparaten nur selten nachweisen, und es ist deshalb fraglich, ob die beiden vorher geschilderten Arten nur als Ausdruck einer Teilimprägnation zu betrachten sind. Intrazelluläre Nervenendigungen haben wir mit Sicherheit nie feststellen können, wengleich zugegeben werden muss, dass bei dem geringen Breitendurchmesser der Sinneszellen eine genaue Bestimmung von „innen“ und „ausen“ schwierig ist. Es ist an dieser Stelle noch hervorzuheben, dass irgend ein Zusammenhang zwischen den aus den Foramina nervina hervortretenden Cochlearisfasern und den Zellen der Körnerschicht nicht besteht. Waldeyer und Gottstein betrachteten diese Zellen als Teilerscheinung eines Nervenapparates. Sie brachten die Zellausläufer mit den nervösen Elementen in kontinuierlichen Zusammenhang und vergleichen sie mit der inneren Körnerschicht der Retina. Nachdem Retzius diese Ansicht widerlegt hatte, ist sie fast gänzlich verlassen worden. Neuerdings hat aber Ichita Kishi<sup>1)</sup> diese Lehre auf Grund von Färbungen mit dem Apathyschen Hämatein neu zu stützen versucht, indem er zu sehen glaubte, dass die Zellen der fraglichen Region gewissermassen in den Verlauf der Nervenfasern eingeschaltet seien. Diese Anschauung erscheint uns auf Grund unserer Bilder als unwahrscheinlich; denn niemals lässt sich auch nur ein oberflächlicher Kontakt zwischen den Neurofibrillen und jenen Zellen erkennen. Über die Natur und Herkunft der inneren Körner geben unsere Präparate keine Auskunft; doch scheint die Darstellung von Retzius, wonach sie zum indifferenten Epithel gehören, am meisten den Tatsachen zu entsprechen. Held hat in der erwähnten Arbeit diese Anschauungen durch eine detaillierte Beschreibung noch weiter begründet. Die Ansicht Schwalbes, dass die Kerne zu den Nerven vielleicht als Kerne von Gliazellen gehören, ähnlich denen, welche sich in der marklosen Nervenfaserschicht der Retina finden, hat nach unseren Bildern nicht viel für sich, weil die räumliche Distanz zwischen beiden Elementen eine zu grosse ist.

<sup>1)</sup> Ichita Kishi: Über den peripherischen Verlauf und die Endigungen des Nervus cochlearis. Arch. f. mikr. Anatomie und Entwicklungsgeschichte, Bd. 95, 1901.

Aus den beschriebenen inneren Spiralfaserzügen entwickeln sich als Seitenäste nach Art von Collateralen in ziemlich regelmässigen Abständen radiär gerichtete Fasern, welche in der bekannten Weise in den Tunnelraum eindringen, denselben durchziehen und ihn durch die Lücken zwischen den Aussenpeilern wieder verlassen. Dabei sind zwei Momente beachtenswert, durch welche sich unsere Befunde von der Mehrzahl der früheren Darstellungen unterscheiden.

Erstens sehen wir niemals Spiralfaserzüge im Tunnelraum selbst. Nachdem sich aus den inneren Spiralfaserzügen im Bereich der Körnerschicht radiäre Fasern formiert haben, behalten diese die radiäre Richtung zunächst fest und lagern sich im Tunnelraum nicht wieder um. Das zeigen nicht bloss unsere Präparate von Meeresschweinchen, sondern auch solche von höherstehenden Säugern, wie z. B. von *Macacus* und *Cercopithecus*. Am besten lassen sich diese Verhältnisse an Horizontalabschnitten beurteilen, wie z. B. Fig. 21 einen von der Meerkatze (*Cercopithecus sabaeus*) darstellt. Hier ist von einer longitudinalen Umbiegung der in radiärer Richtung den Tunnelraum betretenden Elemente keine Rede. Die Punktformationen im inneren und äusseren unteren Winkel des Tunnels, welche von den Autoren seit Retzius an den üblichen Radialschnitten als quergetroffene Spiralzüge gedeutet worden sind, verlangen nach unserer Ansicht eine andere Erklärung. Es handelt sich hier um granulierten Plasmaanhäufungen, welche an Teilungsstellen markloser Fäserchen häufig gefunden werden; und hier finden solche Bifurcationen, wie gleich erörtert werden wird, in grosser Zahl statt. Dass übrigens gelegentlich einmal ein in den Tunnelraum eindringendes Radialfäserchen einen kurzen Umweg an der Innenwand des Tunnels macht, wollen wir nicht in Abrede stellen; um ein gesetzmässiges Vorkommen handelt es sich dabei aber unseres Erachtens nicht. Die Golgiimprägnationen, welche bisher für das Studium der marklosen Strecken des Cochlearnerven die besten Resultate lieferten, führen gerade an dieser Stelle leicht zu Irrtümern. Man sieht nämlich, auch wenn die Fasern gut gefärbt sind, die benachbarten Zellgebilde niemals ganz deutlich und weiss deshalb nicht recht, wo man sich befindet. Auf diese Weise werden Fasern, welche zu den Spiralzügen der Körnerschicht gehören, leicht in den Tunnelraum verlegt. Dazu kommt, dass die räumlichen Verhältnisse am embryonalen Material, welches

hier für die Golgische Methode allein in Betracht kommt, viel schwerer zu beurteilen sind, als an reifen Objekten.

Der zweite Punkt, welcher eine gewisse Bedeutung verdient, ist der, dass die Fibrillenbilder auf Radialschnitten sehr häufig zwei radiäre Tunnelfasern aufweisen, von denen die eine den Raum in mittlerer Höhe, die andere am Boden oder in geringer Entfernung von demselben durchzieht (Fig. 11, Taf. VI). Manchmal kommt auch noch eine dritte Radiärfaser (Fig. 12, Taf. VI) vor. Es gelingt nicht selten, die Einzelfaser bis zu ihrem spiralen Ursprungsbündel in der Körnerschicht zu verfolgen. Dann sieht man, dass die oberen und unteren Fasern auch aus verschiedenen Spiralbündeln hervorgehen, meist in der Weise, dass die unteren mit den unteren, die oberen mit den oberen Spiralbündeln zusammenhängen (cf. Fig. 13, Taf. VI). Sehr deutlich illustriert dieses Verhalten auch Fig. 14, Taf. VI, in der man sehen kann, dass die Tunnelfasern aus verschiedenen Quellen ihre Fibrillen beziehen, und dass diese sich manchmal erst nach einer längeren Strecke isolierten Verlaufes zu einem starkkalibrigen Fibrillenbündel vereinigen. Von den tropfenförmigen Varikositäten, welche man im Golgibilde und an gefärbten Schnitten sehr häufig findet, sind auch im Fibrillenbilde nicht selten Andeutungen vorhanden, welche sich als rundliche „perifibrilläre Plasmaanhäufungen“ präsentieren. Wahrscheinlich handelt es sich hierbei um kadaveröse Bildungen, welche um so häufiger sind, je später das Untersuchungsmaterial fixiert wird.

Nachdem die Radiärfasern den Tunnelraum verlassen und den Nuëlschen Raum durchquert haben, teilen sie sich in mehrere kleine Ästchen und streben dem oberen und mittleren Teil der zunächst gelegenen Deitersschen Zelle zu, um scheinbar an ihrer dem Tunnelraum zugewandten Oberfläche zu inserieren. Dabei ist hervorzuheben, dass die Ausläufer der oberen und unteren Fasern hier zusammenstossen und in einer gemeinsamen Zone am Rande der Zelle miteinander verschmelzen. Dieses Insertionsgebiet der Radiärfasern an den Deitersschen Zellen hat im Fibrillenbilde ein ganz eigenartiges Gepräge. Es hat die Gestalt eines mehr oder weniger breiten Streifens, der sich in der Regel ziemlich scharf von der anstossenden Stützzelle abgrenzen lässt. Wir wollen ihn als „nervösen

Randstreifen“ bezeichnen. An seiner Bildung sind Fibrillen und Axoplasma in gleicher Weise beteiligt; man erkennt dies daran, dass die zarten, schwarzen Nervenfädchen in eine durch Goldchlorid rötlich tingierte, homogene Grundmasse eingebettet sind, welche man bis in die Teilungswinkel der Stammfaser hinein verfolgen kann. In diesen Randstreifen tauchen, wie schon erwähnt wurde, ausser den oberen Tunnelfasern auch von unten her die Fibrillen der unteren Tunnelfasern ein. Einen derartigen Streifen sehen wir auf Radialschnitten an jeder Deitersschen Zelle auf der dem Tunnel zugewandten Seite. Er ist in der Regel am breitesten an der ersten dem Tunnel zunächst gelegenen, am schmalsten in der dritten, am weitesten von ihm entfernten Zelle. Auch seine Länge schwankt in breiten Grenzen; manchmal reicht er fast bis zur Basilmembran, manchmal nur bis zur Kernhöhe der Deitersschen Zelle. Die Innervation des Streifens in der zweiten und dritten Reihe erfolgt in ganz ähnlicher Weise wie in der ersten, nämlich durch Radiärfasern, welche direkt aus den inneren Spiralfaserzügen der Körnerschicht dorthin verfolgbar sind (cf. Fig. 12, Taf. VI) oder durch Seitenäste solcher Fäserchen, welche die Formierung des ersten Streifens besorgen (Fig. 13, Taf. VI).

Der Verlauf der Fibrillen in den einzelnen Randstreifen ist ein sehr variabler. Auf Radialschnitten findet man vertikal gerichtete Fädchen neben horizontalen Elementen, deren Querschnitte als Punktreihen mit mehr oder minder grossen Intervallen erscheinen.

Es kann keinem Zweifel unterliegen, dass der Randstreifen mit den äusseren Spiralfaserzügen der Autoren identisch ist; denn tatsächlich verlaufen hier, wie man am besten an Horizontalschnitten sieht, viel spiraliige Elemente, welche aus einer direkten Umbiegung der Radiärfibrillen der Tunnelfasern hervorgehen. Die Länge dieser Spiralfibrillen scheint bei verschiedenen Tierarten verschieden zu sein; beim Meerschweinchen waren sie jedenfalls viel kürzer wie bei den untersuchten Affen, wo man sie gelegentlich an fünf und noch mehr Zellen vorbeiziehen sehen konnte, um an entsprechender Stelle an einer entfernten Zelle scheinbar blind zu endigen. Aber diese Spiralfasern bilden, wie bereits erwähnt, nur einen Teil des fibrillären Inhaltes der Randstreifen. Denn vertikal und schräg verlaufende Fibrillen

sind manchmal in so grosser Zahl vorhanden, dass sie jene vollkommen verdecken. Dazu kommt, dass sich in der fraglichen Zone sehr viele Fäserchen teilen, sodass man an den am meisten gefärbten Präparaten den Eindruck eines Fibrillenfilzes hat, in dessen Maschen eine ziemlich dunkle Plasmamasse liegt. Ganz eigenartige Bilder erscheinen da, wo die Eintrittsstellen der oberen und unteren Tunnelfasern in den Randstreifen mit seinem oberen und unteren Ende zusammenfallen. Dann entstehen Figuren, welche man mit grossen Schleifen vergleichen kann, deren Schenkel von den beiden Tunnelfasern gebildet werden, und deren nach aussen gelegener Pol eben jener Randstreifen an der Deitersschen Zelle ist.

Man wird hier an die Fibrillenschleifen in den Meissnerschen Tastkörperchen und in anderen sensiblen Endorganen der Haut erinnert, wo ebenfalls die marklos gewordenen Nervenfaserschlingen büschelförmig auseinander weichen, um sich dann wieder zu einem homogenen Nervenfaserschlingen zu vereinigen und in die Stammfaser zurückkehren. Diese Vergleichung ist auch insofern zutreffend, als hier wie dort in demjenigen Gebiete, wo die Fibrillen auseinander weichen, eine **absolute** Zunahme sowohl der fibrillären wie der interfibrillären Plasmasubstanz des Achsenzylinders stattfindet. Bei dieser Betrachtung der Dinge muss man demnach den Randstreifen als die letzte Endigung der Cochleariasfasern im Bereich der äusseren Haarzellen auffassen.

In welcher Verbindung steht nun aber dieses Gebilde mit den perzipierenden Haarzellen? Eine solche Verbindung muss ja unbedingt vorhanden sein, wenn die herrschende Auffassung von der Funktion dieser Zellen richtig ist. Betrachtet man die Abbildungen unserer Präparate, so sieht man übereinstimmend, dass das obere Ende des Randstreifens bis in das Niveau der unteren Haarzellengrenze hinaufreicht, ja dass sie diese auch noch stellenweise überragt. Hier erfolgt eine Verschmelzung des interfibrillären Axoplasmas mit dem Protoplasma der Haarzellen. Man kann das am besten an Präparaten feststellen, in denen die Fibrillen des Randstreifens unvollständig gefärbt sind. Dort sieht dann seine plasmatische Substanz wie ein nach unten und vorn gerichteter Fortsatz der Haarzelle aus, und eine scharfe Grenze zwischen

Zellplasma und Axoplasma ist nicht zu erkennen. Dass auch die Fibrillen des Randstreifens mit dem unteren Haarzellenpol innig verwachsen sein müssen, ergibt sich aus dieser Darstellung von selbst.

Unsere Bilder lassen sich auch mit den Beschreibungen derjenigen Autoren, welche die Nervenendstellen an den äusseren Haarzellen am eingehendsten untersucht haben, Katz<sup>1)</sup> und Held<sup>2)</sup> in vollen Einklang bringen. Katz gibt an, dass der untere Teil der Cortischen Zelle von der in der Deiterschen Zelle gelegenen Stützfaser, wie von einem „Zangenbecher“ umfasst wird. Dieser Zangenbecher soll einen nach der Seite der äusseren Tunnelfaser offenen Schlitz haben, durch welchen die Endästchen nervöser Fasern eintreten und ein kelchähnliches Ende zeigen. Auf Zupfpräparaten erscheint dasselbe als eine grob granulirte Masse am unteren Haarzellenende und füllt den Raum zwischen der Cortischen Zelle und dem zangenbecherförmigen Gebilde aus. Held, der die topographischen Beziehungen zwischen den Haar- und Deitersschen Zellen bis in die feinsten Details erschlossen hat, konnte mit Hilfe seiner Neurosomenfärbung die Angaben von Katz bestätigen. Auch er beschreibt einen Nervenraum an der basalen Grenze der äusseren Haarzellen, in welchen die Terminalfäserchen als fein granulirte Fädchen eintreten; hier sollen sie zu einer ungefähr kegelförmigen dunkelgefärbten Masse verschmelzen, welche sich aus einer Summe feinsten Fäserchen und sogenannten Endfüssen zusammensetzt. Ein ähnliches Verhalten hat wohl auch Kishi beobachtet, welcher am unteren Ende der Haarzellen Gebilde von kelchförmiger Gestalt gesehen hat, welche durch kurze Fädchen mit den äusseren Spiralnervenzügen verbunden sind. Er betrachtet diese Kelchgebilde als Teile der Haarzelle selbst, obwohl sie in seinen Abbildungen durch eine Membran von der Substanz der Zelle getrennt zu sein scheinen.

Nach unserer Ansicht sind die nervösen Endgebilde der genannten Autoren mit dem am weitesten nach **oben** gelegenen Teile unseres Randstreifens identisch. Dass sie in der Darstellung jener Autoren als besondere, von dem übrigen Teile des Rand-

<sup>1)</sup> Katz: Über die Endigung des Nervus cochleae im Cortischen Organ. Arch. f. Ohrenheilkunde. Bd. 29. 1890.

<sup>2)</sup> Held: l. c.

streifens getrennte Gebilde imponieren, ist durch die Eigenart ihrer Präparate, in denen die Retzius'schen Stützfasern gleichzeitig mit den nervösen Elementen zu Gesichte kommen, bedingt. Die Anordnung der Stützfasern bringt es mit sich, dass der an der Berührungsstelle mit der Haarzelle gelegene Pol des Randstreifens als ein von dem übrigen Teile getrenntes Gebilde erscheint. Sieht man sich die Abbildungen von Held genauer an, so z. B. seine Fig. 29 und 37, so kann man auch an ihnen Belege für die Richtigkeit unserer Auffassung entnehmen. Denn an der dem Tunnel zugewandten Oberfläche der Deiters'schen Zellen liegen seine Neurosomenhäufchen in sehr dichter Anordnung, fast ebenso dicht wie in den Endfüßen innerhalb der Nervenräume. Ja man hat den Eindruck, dass diese an den Deiters'schen Zellen gelegenen Neurosomengruppen zu ähnlichen Netzfiguren miteinander verbunden sind, wie man sie an den Fibrillen unserer Randstreifen findet.

Auch die Darstellung, welche Retzius über die Beziehungen der äusseren Spiralfasern zum Basalpol der Haarzellen gibt, steht mit unseren Befunden zum mindesten nicht in Widerspruch. Die obersten Spiralfäserchen ziehen nach seiner Meinung nicht nach den Zellen empor, sondern kommen mit deren unteren Enden direkt in Berührung. An diesen Zellenenden liegen glänzende Körper, welche an den Nervenfasern haften und die möglicherweise eine Vermittlerrolle zwischen beiden spielen. Held identifiziert die glänzenden Körperchen mit seinen Neurosomenhaufen. Der oberste Zug der Spiralfasern von Retzius und seine Körperchen am Pol der Haarzellen liegen im obersten Bereich unseres Randstreifens und sind bereits als Teile der Nervenendstelle zu betrachten, sodass nach einer besonderen Endformation, welche Retzius noch vermisst, unseres Erachtens nicht mehr gesucht zu werden braucht.

Dass unsere Randstreifen auch von anderen Autoren gesehen, nur in ihrer Bedeutung nicht erkannt worden sind, das lehrt auch eine Abbildung, welche Ebner im Koelliker'schen Handbuch der Gewebelehre des Menschen<sup>1)</sup> gibt. Hier sieht man an einem radialen Durchschnitt durch das Cortische Organ vom unteren Rande der äusseren Haarzellen breite, granulirte Streifen basalwärts ziehen. In

<sup>1)</sup> Leipzig, 1902, 6. Aufl., pag. 935, Fig. 1457.

den zur ersten Haarzelle gehörigen Streifen treten, wie auf unseren Präparaten, sowohl obere wie untere Tunnelfasern ein. Ebner bezeichnet die fraglichen Stellen als die drei Spiralnervengeflechte unter den Haarzellen. Man hat jedoch vielmehr den Eindruck, dass es sich hier um breite Plasma-bänder handelt, in welche die Fibrillen der Radialfasern sich in irgend einer allerdings nicht näher erkennbaren Weise auflösen. Eine Abweichung von unseren Bildern besteht nur darin, dass eine deutliche Grenze zwischen dem unteren Zellrand und dem Plasma-streifen vorhanden ist, welche wir nicht sehen.

Sind nun die geschilderten Verhältnisse als Ausdruck eines blossen Kontaktes oder einer kontinuierlichen Verbindung zwischen Nerv- und Sinneszelle zu betrachten? Die Frage ist ungleich schwieriger zu beantworten als an den Endstellen des Vestibularnerven, weil in der Schnecke die Berührungsfläche zwischen beiden Gebilden viel kleiner und optisch schwerer analysierbar ist. Immerhin glauben wir sagen zu können, dass man mit der Vorstellung eines blossen Kontaktes den Tatsachen nicht gerecht wird. Die Verschmelzung des Nervenendprotoplasmas mit dem Zellprotoplasma ist eine so innige, dass eine klare Grenze überhaupt nicht mehr zu Tage tritt, und deshalb muss man Held beipflichten, wenn er von einer Verwachsung der Hörnervenfasern mit dem basalen Zellabschnitte spricht. In der Aussenschicht dieser Verwachsungszone bilden die letzten Ausläufer der Neurofibrillen netzartige und schleifenförmige Figuren, ohne dass ein Eindringen derselben in den Zellkörper jemals sicher von uns beobachtet wurde. Es fehlen hier auch die Ringformationen, welche wir am Boden der Haarzellen in den Maculae und Cristae acusticae fanden, vollkommen.

Dass auch hier diese Konkreszenz eine sekundäre ist, wird man schon nach Analogie der embryologischen Befunde an den Maculae und Cristae annehmen dürfen. Wir verfügen auch über eine Reihe von Präparaten aus frühen Entwicklungsstadien der Schneckengänge, in denen man das schrittweise Vordringen der Nervenfasern vom Acusticusganglion in das Epithel der Windungen verfolgen kann. Unsere Befunde sind aber nach dieser Richtung noch unvollständig und sollen späterhin ergänzt werden.

Mit einigen Worten wäre noch auf die Struktur der äusseren Haarzellen einzugehen, welche in unseren Fibrillenbildern ein



eigenartiges Gepräge besitzen. Man kann drei Zonen in derselben unterscheiden.

Die oberste dorsale, welche unter der Deckplatte gelegen ist, enthält grobe Wabenstrukturen und fällt schon bei schwacher Vergrößerung durch ihr rünzeliges Aussehen auf. Die mittlere bildet ein helles Bläschen, an dessen Boden sich der Kern befindet.

Am weitesten nach unten folgt dann ein homogenes Stück, das sich basalwärts kontinuierlich in den Randstreifen fortsetzt. In dem obersten, wabigen Bezirk sieht man zuweilen einen sich von der umgebenden Protoplasmamasse scharf abhebenden knäuel förmigen Körper. Er setzt sich aus Fädchen zusammen, welche ganz die Farbe und das Aussehen zarter Neurofibrillen haben (cf. Fig. 11, Taf. VI, bei K). Der Befund musste uns stutzig machen und die Vermutung nahelegen, dass es sich hier um intrazelluläre Fibrillenausläufer handle. Diese Annahme verlor aber viel an Wahrscheinlichkeit, als wir im Laufe unserer Untersuchungen sahen, dass sich niemals Verbindungsbrücken zwischen den Fädchen des Knäuelkörpers und den Fibrillen des Randstreifens fanden, und dass dieser Körper selbst sich nur relativ selten nachweisen liess. Seine Bedeutung ist uns auch heute noch rätselhaft. Seiner Lage nach ist er mit dem Hensenschen Körper identisch, welcher von seinem Entdecker als eine Kapsel mit dünner Wandung und spiraliger Streifung beschrieben wurde. Die Streifung schien ihm von einem die Wand der Kapsel aussen umziehenden Faden her zu rühren, welcher nervöser Natur sein könne.

Sehr problematisch ist auch nach unseren Bildern noch der Zusammenhang zwischen den Randstreifen und den Deitersschen Zellen. Hier muss sich bei vorurteilsloser Betrachtung der Zweifel regen, ob die nahen örtlichen Beziehungen zu den Neurofibrillen nicht einen Hinweis für die Funktion dieser Zellen enthalten. Die in den Randstreifen enthaltenen Fibrillen berühren die Oberfläche dieser Deitersschen Zellen so innig, wie nur irgendwo Sinneszellen in Golgibildern von nervösen Endfäserchen berührt werden (Fig. 12, Taf. VI). Dazu kommt das Vorhandensein der mit Eisenhämatoxylin färbaren Körnerhaufen in den Zellen selbst, welche Retzius<sup>1)</sup> zuerst gesehen hat. Die Lage dieser

<sup>1)</sup> Retzius: Zur Kenntnis der Gehörschnecke. Biol. Untersuchungen, N. F., Bd. IX. Stockholm 1900.

Körner in der Nachbarschaft unserer Randstreifen muss den Verdacht erwecken, dass es sich hier gleichfalls um nervöse Protoplasmaelemente handelt.

Unter diesen Umständen ist es nicht unwahrscheinlich, dass die jetzt herrschende Auffassung, welche in den Deiterschen Zellen nur Stützzellen sieht, noch einmal eine Revision erfahren wird, im Sinne der alten Anschauungen von Gottstein und Waldeyer. Die Lehre, dass die Cortischen und Deiterschen Zellen als zweikernige Zwillingengebilde zusammengehören, ist zwar vom histologischen Standpunkte als widerlegt zu betrachten; nach der Art und Weise aber, wie die letzten Nervenaufläufer im Bilde unserer Färbungen sich mit beiden Zellarten in Verbindung setzen, steht die physiologische Seite der Frage nach unserer Ansicht auch fernerhin noch zur Diskussion.

Besseren Methoden wird es vorbehalten bleiben, in diesem Punkte die erwünschte Klarheit zu bringen!

---

### Erklärung der Abbildungen auf Tafel V und VI.

---

- Fig. 1. Ausschnitt aus einem Spiralganglion vom Meerschweinchen bei radialer Schnittführung. Obj. Zeiss' Apochrom. 8 mm, Ok. 3.
- Fig. 2. Zellen aus demselben Ganglion bei stärkerer Vergrößerung. Obj. Zeiss' Apochrom. Immers. 2 mm, Komp.-Ok. 8.
- Fig. 3. Zellen aus einem Scarpaschen Ganglion vom Meerschweinchen. Obj. Zeiss' Apochrom. Immers. 2 mm, Komp.-Ok. 8.
- Fig. 4. Übersichtsbild eines Querschnittes durch eine Crista ac. vom Meerschweinchen. Obj. Zeiss' Apochrom. 8 mm, Ok. 3.
- Fig. 5. Benachbarte Zellen aus einer Crista ac. Perizelluläre Auflösung von Endfibrillen. Intrazelluläre Ringformationen. Freie schlingenförmige Nervenendausläufer. Obj. Zeiss' Apochrom. Immers. 2 mm, Komp.-Ok. 8.
- Fig. 6. Sinneszellen aus einer Mac. acust. Zwei Zellen auf der linken Seite, welche ohne nervösen Endapparat gezeichnet sind, zeigen die Strukturverhältnisse im Protoplasma ihrer Zellkörper. Vergr. wie bei Fig. 5.
- Fig. 6a. „Rirge“ in den Sinneszellen. Vergr. wie bei Fig. 5.
- Fig. 7. Zwei Haarzellen aus einer Crista ac., die eine mit dichtem perizellulärem Fibrillennetz, die andere ohne nervösen Endapparat. Vergr. wie bei Fig. 5.

- Fig. 8. Hörbläschen eines menschlichen Embryos (von 10 mm Steissnackenslänge) mit anliegendem Ganglion ac. Zeiss' Apochrom. 8 mm, Ok. 4.
- Fig. 9. Die mit a bezeichnete Stelle aus Fig. 8 bei starker Vergr. Nervenfasern im Epithel mit scheinbar freien Ausläufern. Zeiss' Immers. 2 mm, Ok. 4.
- Fig. 10. Hörbläschen eines menschlichen Embryos (von 15 mm Steissnackenslänge). Zwei Cristae acust. mit Nervenbündeln, welche vom Gangl. vest. her verfolgbar sind. Apochrom. 8, Ok. 4.
- Fig. 11—14. Radialschnitte durch das Cortische Organ vom Meerschweinchen. Man sieht die genaue Lage der Spiralfasern in der Waldeyerschen Körnerschicht, verschiedene Modifikationen im Verlaufe der radiären Tunnelfasern und die „Randstreifen“ am Fuss der äusseren Haarzellen. Vergr. Zeiss' Apochrom. Immers. 2 mm, Komp.-Ok. 8.
- Fig. 15. Schräg geneigter Horizontalschnitt durch die Körnerschicht von Meerschweinchen. Die Richtung des Schnittes geht etwas schräg nach oben. Man sieht die durch die Foram. nerv. durchtretenden Radiärfasern, ihre Formierung zu Spiralfaserzügen und die Bifurkationen. Die inneren Haarzellen ruhen scheinbar auf diesen Zügen. Vergr. wie vorher.
- Fig. 16—18. Verschiedene Endformationen von Neurofibrillen an der Oberfläche innerer Haarzellen. Vergr. wie oben.
- Fig. 19. Herantreten einer Vestibularisfaser an den Boden einer Sinneszelle in der Crista ac. eines menschlichen Fötus (Steissnackensl. 15 mm), Metamorphose des Zellkörpers. Vergr. Zeiss' Apochrom. Immers. 2 mm, Komp.-Ok. 12.
- Fig. 20. Sinnesepithel aus der Mac. ac. eines Embryo von *Scyllium can.* (Länge 20 mm). Vergr. wie bei Fig. 19.
- Fig. 21. Horizontalschnitt durch das Cortische Organ eines erwachsenen *Cercopithecus sab.* Man kann die ganze marklose Strecke der Cochlearnerven von den Foram. nerv. bis zu den äusseren Spiralzügen übersehen.

Aus der II. anatomischen Lehrkanzel der k. k. Universität in Wien.

## Über das *Glomus coccygeum* des Menschen und die *Glomeruli caudales* der Säugetiere.

Von

Dr. **Sigmund v. Schumacher**,  
Privatdozent für Anatomie.

Hierzu Tafel VII—IX.

Das Steissknötchen, *Glomus coccygeum*, oder die Steissdrüse, *Glandula coccygea*, wie dieses Gebilde ursprünglich genannt wurde und auch jetzt noch vielfach bezeichnet wird, erfreute sich in der ersten Zeit nach seiner Entdeckung durch Luschka (11) eines lebhaften Interesses von seiten der Anatomen; wurde dann durch eine Reihe von Jahren keiner eingehenden Untersuchung mehr gewürdigt und erst seit neuerer Zeit schenkt man ihm wieder mehr Beachtung. Dies ist namentlich der Fall, seitdem die Vermutung auftauchte, dass das *Glomus coccygeum*, ähnlich wie das *Glomus caroticum*, der Gruppe der chromaffinen Organe, den Paraganglien zuzurechnen sei.

Bei der Untersuchung der Schwanznerven und namentlich des sympathischen Schwanzgrenzstranges des Menschen (16) hatte ich Gelegenheit, das fragliche Gebilde makroskopisch darzustellen und es gelang mir auch wiederholt, sympathische Nervenästchen zu präparieren, die mit dem *Glomus* im Zusammenhange standen. Sprach diese innige Beziehung des *Glomus* zum *Sympathicus*, die schon Luschka aufgefallen war, für die Zugehörigkeit des Organes zum sympathischen System, so drängte sich das Bedürfnis auf, einerseits die Zellen des Organes auf ihr mikrochemisches Verhalten gegenüber chromhaltigen Flüssigkeiten zu prüfen, andererseits die Ontogenie und Phylogenie des *Glomus* näher zu untersuchen, um Anhaltspunkte für die Stellung des fraglichen Gebildes zu gewinnen.

Schon in meiner Arbeit über die Schwanznerven berichtete ich kurz über den negativen Ausfall der Chromreaktion bei zwei lebenswarm fixierten Steissknötchen. Damals waren aber meine

diesbezüglichen Untersuchungen zu wenig umfangreich, als dass ich mir ein endgültiges Urteil über das Fehlen der Chromaffinität hätte gestatten wollen. Inzwischen erschien eine Arbeit von Stoerk (19), betitelt: „Über die Chromreaktion der Glandula coccygea und die Beziehungen dieser Drüse zum N. sympathicus“, worin der Verfasser zu folgenden Hauptergebnissen gelangte:

1. Die Zellen der Steissdrüse geben weder im fötalen noch im postfötalen Leben die Chromreaktion.
2. Eine histogenetische Beziehung zum Sympathicus ist nicht vorhanden.
3. Vielmehr ist eine solche Beziehung zu den Mediaelementen der Arteria sacralis media, respektive ihrer Ästchen, mit einiger Wahrscheinlichkeit zu vermuten.

Der Autor hatte die grosse Liebenswürdigkeit, vor Absendung des Manuskriptes mir diese Schlusssätze mitzuteilen, so dass ich mich schon damals auf Grund meiner Untersuchungen mit diesen Ergebnissen einverstanden erklären konnte.

Nachdem in der erwähnten Mitteilung und ausserdem in einer in den letzten Jahren erschienenen Arbeit von Walker (24) die auf das Steissknötchen bezügliche Literatur eingehende Berücksichtigung gefunden hat, so kann ich mich in diesem Punkte kurz fassen und werde im folgenden nur die unmittelbar zu meinen Befunden in Beziehung stehenden Angaben erwähnen.

#### Das ausgebildete Steissknötchen des Menschen.

Über die makroskopische Präparation des Steissknötchens kann ich den bisher gemachten Angaben kaum etwas Neues hinzufügen. Beim Erwachsenen ist es in den meisten Fällen leicht zu finden, liegt nur häufig nicht rein distal an der Steissbeinspitze, sondern zu letzterer etwas dorsal und proximal verschoben. Schwieriger gestaltet sich die Präparation dann, wenn wir es nicht mit einem einheitlichen Knötchen zu tun haben, sondern wenn das Glomus in zwei oder mehrere kleinere Körperchen aufgelöst erscheint, was nicht so selten der Fall ist. Bemerkenswert erscheint, dass schon makroskopisch beim Erwachsenen eine scharfe Abgrenzung vom umgebenden Gewebe leicht möglich ist, da das Knötchen allenthalben eine geglättete Oberfläche besitzt, die es einer Art Kapsel verdankt. Vom umgebenden Gewebe unterscheidet sich das Glomus durch seine derbe Konsistenz und

häufig durch seine grau-rötliche Färbung. Auf das regelmässige Vorkommen von mikroskopisch kleinen Nebenknötchen in der Umgebung des Hauptknotens wurde neuerdings von Walker hingewiesen.

Mikroskopisch stellt das Glomus coccygeum bekanntlich ein Konvolut von stark geschlängelten, untereinander vielfach anastomosierenden Gefässen dar (Fig. 1, 2), die mit einem Endothel ausgekleidet sind, auf das nach aussen hin in mehrfacher Lage die spezifischen Zellen des Glomus zu liegen kommen, die ich wegen ihrer Ähnlichkeit mit Epithelzellen kurz als „epitheloide Zellen“ bezeichnen will. Der epitheloide Zellmantel wird von fibrillärem Bindegewebe umgeben, das im allgemeinen in zirkulären Zügen die Gefässe einschidet und die zwischen den benachbarten Gefässen liegenden Zwischenräume ausfüllt. An der Oberfläche des ganzen Knötchens sammelt sich das fibrilläre Bindegewebe zu einer ziemlich dicken Schicht von konzentrischen Lagen und bildet so eine Kapsel, die eine scharfe Abgrenzung des Knötchens vom umliegenden mehr lockeren Binde- und Fettgewebe bedingt und die makroskopische Freilegung des Glomus ermöglicht.

Was zunächst die Weite der Lichtung der von epitheloiden Zellen umgebenen Gefässe anlangt, so wird diese von allen bisherigen Untersuchern als sehr verschieden angegeben. Einzelne Gefässe würden ihrer Lichtung nach Kapillaren entsprechen (Fig. 2), die meisten Gefässquerschnitte zeigen aber eine bedeutend grössere Lichtung. Die weitesten (nicht injizierten) Gefässe erreichen eine Weite des Lumens von mindestens  $50 \mu$  im Durchmesser. Wir dürfen daher diese Gefässe schon wegen ihrer weiten Lichtung nicht als Kapillaren auffassen.

Wenn Walker die Gefässe in bezug auf ihre Wandbeschaffenheit als Kapillaren bezeichnet, da ihre Wand ausschliesslich aus einer Endothellage bestehen soll, so kann ich in diesem Punkte Walker nicht beipflichten, da ich im Gegensatze zu ihm die epitheloiden Zellen als einen Bestandteil der Gefässwand auffasse. Somit würden, meiner Ansicht nach, die meisten Gefässe, die den spezifischen Bestandteil des Glomus ausmachen, weder ihrer Lichtung noch ihrer Wandung nach als Kapillaren anzusprechen sein.

In einem Glomus von einem vierjährigen und ebenso von einem dreijährigen Kinde fand ich nahezu alle Lichtungen der Gefässe höchstens als allerfeinste Spalten, ja vielfach waren sie

vollständig verschwunden (Fig. 2). Die Anordnung der Lumina lässt sich an vielen Stellen nur durch die in diesem Falle sehr deutlich von den epitheloiden Zellen unterscheidbaren, flachen, chromatinreichen Kerne der Endothelzellen erkennen. Es sind hier die Gefäße vollkommen blutleer, man findet nur ganz ausnahmsweise das eine oder andere rote Blutkörperchen in der Lichtung eines Gefäßes, während in anderen Fällen die Mehrzahl der Gefäße mit Blut gefüllt sein kann. Der Umstand, dass in dem einen Falle sämtliche Lichtungen der Gefäße als minimale Spalträume, in anderen Fällen hingegen als mehr oder weniger mit Blut gefüllte weitere Räume erscheinen, spricht dafür, dass die Wandungen der Gefäße kontraktile sind.

Walker beschreibt feinste Kapillaren, die von den zentralen, d. h. in der Mitte eines epitheloiden Stranges verlaufenden Gefäßen abzweigen und wegen ihrer Feinheit gewöhnlich nur an den Doppelreihen der Endothelkerne erkennbar sind, den Zellmantel durchsetzen und bisweilen mit den kleinen Stromagefäßen anastomosieren. Letztere leiten das Blut in die zahlreichen Arterien in der Umgebung der Drüse und durch diese wahrscheinlich zu den grossen Venen der Nachbarschaft.

Eine derartige Anordnung, die dieser Beschreibung Walkers und seiner schematischen Abbildung (Fig. 8) entsprechen würde, konnte ich in keinem Falle nachweisen. Stets finde ich, dass die von einem „Zentralgefäß“ abgehenden Äste wieder von einem Zellmantel umgeben, also wieder Zentralgefäße sind, wenn es sich nicht etwa um eine austretende Vene handelt.

Nirgends finde ich Anhäufungen von epitheloiden Zellen unabhängig von den Gefäßen und dies ist mit ein Grund, weshalb ich die epitheloiden Zellen als Wandbestandteile der Gefäße des Glomus auffasse.

Das Endothel ist für gewöhnlich deutlich von den epitheloiden Zellen zu unterscheiden und setzt sich kontinuierlich in das Endothel der in das Glomus ein- resp. austretenden Gefäße fort. In manchen Fällen (Fig. 7) ist aber stellenweise das Endothel nicht als scharf gesonderte Lage von den epitheloiden Zellen abgrenzbar. Es dürfte das dadurch bedingt sein, dass die Kerne der Endothelzellen nicht wie gewöhnlich abgeflacht, sondern mehr kugelig, wie verquollen und daher auch chromatinärmer erscheinen und sich dadurch dem Aussehen der nach aussen vom Endothel

folgenden Kerne der epitheloiden Zellen derart nähern, dass sie von letzteren nicht mehr mit Sicherheit unterscheidbar sind.

Ebenso beobachtete von Hleb-Kosznańska (7) stellenweise am Endothel eine Quellung einzelner Zellen.

Auch von Walker wurde auf die Kontinuität des Endothels der eintretenden Arterie und der Gefässe im Glomus hingewiesen.

Ich wende mich nun zur Besprechung der Bedeutung der epitheloiden Zellen, zu der am meisten umstrittenen Frage in der Forschung über das Glomus coccygeum. Im Laufe der Zeit sind von den verschiedenen Autoren, die sich mit unserem Gegenstande beschäftigten, alle nur denkbaren Deutungen dieser Zellen ausgesprochen worden. Die verschiedenen Ansichten lassen sich in zwei Gruppen teilen:

1. Die Zellen des Glomus sind nicht Bestandteile der Gefässwand, sondern strangförmige Anhäufungen von spezifischen Zellen, in deren Mitte Gefässe verlaufen (Luschka, Sertoli [18], Walker).
2. Die Zellen sind Bestandteile der Gefässwand;
  - a) sie sind Abkömmlinge des Endothels (Arnold [1]);
  - b) sie sind Abkömmlinge der Adventitia, Perithelzellen (Waldeyer [23], von Hleb-Kosznańska [7]);
  - c) mit einiger Wahrscheinlichkeit ist eine Beziehung der Zellen zu den Mediaelementen der A. sacralis media, resp. ihrer Ästchen zu vermuten (Stoerk).

Wenn ich mich schon seinerzeit mit den Hauptergebnissen der Untersuchungen Stoerks einverstanden erklärte, so glaube ich jetzt noch einen Schritt weiter gehen zu können, indem ich nicht nur vermutungsweise die Zellen des Steissknötchens für modifizierte Zellen der Muscularis der Gefässe halten möchte, sondern sie mit voller Bestimmtheit als solche bezeichnen muss. Die Beweise für diese meine Ansicht hoffe ich im folgenden bringen zu können.

Die spezifischen Zellen des Glomus bilden, wie bekannt, eine mehrschichtige Lage um die Endothelauskleidung der Gefässe. Die Mächtigkeit des Zellbelages hängt nicht mit der Grösse des Querschnittes der Lichtung zusammen, man findet oft Gefässe mit weiter Lichtung und verhältnismässig dünnem Zellbelag und umgekehrt, was ja schon dadurch begreiflich wird, dass die Grösse der Lichtung für ein und dasselbe Gefäss keineswegs eine kon-



stante ist, sondern wie ja erwähnt, die Lichtung auch vollständig verschwinden kann. Ausserdem findet man, dass ein Gefäss am Querschnitte nicht auf allen Seiten einen gleich dicken Zellbelag trägt, sondern dass stellenweise die Zellen in mehreren Lagen angeordnet sind als an anderen Teilen des Querschnittes. Allerdings sind die Ungleichheiten in der Dicke der Gefässwand, wenn sie auch sicher vorkommen, nicht so bedeutend, als es auf den ersten Blick scheinen mag. Es wird oft durch Schrägschnitte oder durch abgehende Äste eine ungleiche Wanddicke vorgetäuscht. Jedenfalls muss man bei der Beurteilung dieser Verhältnisse vorsichtig sein.

Die Zellen gleichen Epithelzellen, sie flachen sich durch gegenseitige Aneinanderlagerung etwas ab, so dass sie polygonal erscheinen. Im allgemeinen sind alle Durchmesser ziemlich gleich gross. Ihre Kerne sind verhältnismässig gross, meist kugelig, mit deutlichem Kernkörperchen versehen und ziemlich chromatinarm, jedenfalls färben sie sich weniger intensiv mit Kernfarbstoffen als typische Kerne von glatten Muskelfasern. Das Protoplasma zeigt auch nicht andeutungsweise irgend eine feinere Struktur, es lässt sich weder eine Spur von Fibrillen, noch von Körnchen oder Vakuolen nachweisen.

Stoerk erwähnt als charakteristisch für die ausgebildeten Zellen die Unfärbarkeit des Protoplasmas. „. . . Es macht den Eindruck, als würde der Kern inmitten einer die ganze Zelle ausfüllenden Vakuole schweben. Nur an einzelnen Zellen wird gelegentlich ein zart färbbarer peripherer Plasmaanteil sichtbar. Ich habe alle in Betracht kommenden Färbungsmethoden (an Schnitten gehärteter Objekte, Gefrierschnitte kamen nicht in Anwendung) mit negativem Erfolge angewendet, ebenso die Reaktionen auf Glykogen und Fett. Insbesondere sei auch das negative Ergebnis der Schleimreaktionen betont.“

Diese Angabe Stoerks kann ich für jene Steissknötchen, die erst längere Zeit nach dem Tode in die Fixierungsfüssigkeit eingelegt wurden, bestätigen. In diesen Fällen ist vom Protoplasma kaum mehr etwas zu sehen, der Kern scheint hier in einem Hohlraum zu liegen. Ebenso sehen die Zellen an Präparaten aus, die zwar bald nach dem Tode, aber als ein grösseres Stück, in Pikrinsäure-Sublimat, Formalin usw. eingelegt wurden, ohne dass vorher das Glomus frei präpariert worden wäre. An anderen

Steissknötchen, die in Zenkerscher Flüssigkeit oder Chromsäure-Formol frisch eingelegt worden waren, war das Protoplasma gut erhalten und färbte sich deutlich mit Eisen-Hämatoxylin grau, mit Eosin rötlich und nach van Gieson gelb, ähnlich wie glatte Muskelfasern, nur etwas weniger intensiv. Auch Walker gibt an, dass sich nach van Gieson das Protoplasma leuchtend gelb färbt. Aus diesen Beobachtungen ergibt sich demnach, dass das Protoplasma der epitheloiden Zellen ausserordentlich empfindlich ist und nur bei sehr guter Konservierung seine normale Beschaffenheit bewahrt, ähnlich wie wir das ja auch an manchen anderen Zellen, z. B. den Knorpelzellen des hyalinen Knorpels finden.

Die Zellgrenzen der epitheloiden Zellen treten bei gut konservierten Präparaten nach Hämatoxylin-Eosin- oder Eisen-Hämatoxylin-Färbung keineswegs sehr deutlich hervor, hingegen erscheinen die Zellen bei schlechter Konservierung deutlich durch homogene Häutchen voneinander abgegrenzt, so dass die ganze epitheloide Gefässwand den Eindruck eines Wabenwerkes macht, wobei je ein Kern im Zentrum einer Wabe zu liegen kommt (Fig. 5). Dieses die Zellen umgrenzende Wabenwerk tritt sehr deutlich in manchen Steissknötchen des Erwachsenen nach Färbung mit Resorcin-Fuchsin nach Weigert hervor (Fig. 3). An derartigen Präparaten erhält man den Eindruck, dass jede Zelle von einem elastischen Häutchen umgeben wird, und dass alle diese Häutchen wieder untereinander im Zusammenhange stehen. Allerdings färben sich diese Häutchen nicht allenthalben gleich intensiv und namentlich bei Kindern ist ihre Färbbarkeit mit Resorcin-Fuchsin bedeutend geringer als beim Erwachsenen. Nach Behandlung mit Pikrinsäure-Säurefuchsin erscheinen die zellbegrenzenden Häutchen ausgesprochen rot gefärbt.

v. Hleb-Kosznauńska erhielt nach Silberimprägnation eine honigwabenartige Struktur der „Perithelscheiden“. Ob die trennenden Linien wirkliche Zellkonturen sind oder ein zartes bindegewebiges Netz darstellen, lässt sich nach v. Hleb-Kosznauńska nicht immer sicher entscheiden.

Stoerk konnte bei Anwendung spezifischer Färbungen, sowohl für Bindegewebs- wie auch für elastische Fasern, eine von der Wand des „Zentralgefässes“ des betreffenden „Drüsenanteiles“ ausstrahlende Ausbreitung zwischen die „Drüsenzellen“

nachweisen. Während beide Faserarten in nächster Nachbarschaft des Zentralgefäßes die Zellen geradezu umspinnen, verlieren sie sich allmählich peripheriwärts. An der Teildrüsenperipherie findet man häufig ein ähnliches Eindringen beider Faserarten und zwar in entgegengesetzter Richtung, zentripetal, meist nur auf die kurze Strecke von zwei bis drei Zellagen vom umgebenden Stroma her. Die Bindegewebslagen um das zarte achsiale Gefäß sind oft recht reichlich, die elastischen Fasern spärlich, resp. letztere bestehen meist nur aus einer einzigen, dem Endothel anliegenden Faserlage, welche also einer *Elastica interna* entsprechen würde. Dieser Befund einer intimen Beziehung der beiden Faserarten zu den „Drüsenzellen“ scheint Stoerk mit einer Vorstellung der letzteren als metamorphosierten Mediaelementen in einem gewissen Einklange zu stehen.

Entsprechend diesen Angaben Stoerks konnte ich, namentlich bei Färbung mit Resorcin-Fuchsin, stellenweise ein deutliches Abklingen der Färbbarkeit der Häutchen peripheriwärts und eine Verdickung und intensivere Färbbarkeit der Häutchen unmittelbar nach aussen vom Gefäßendothel nachweisen, so dass der Eindruck einer schwachen elastischen Innenhaut hervorgerufen wird (Fig. 3).

In anderen Fällen färbten sich nur einzelne Fasern oder Häutchen zwischen den inneren Zellagen mit Resorcin-Fuchsin, während der grösste Teil des Wabenwerkes ungefärbt blieb, so dass Bilder entstanden, wie sie Stoerk abbildet und beschreibt.

Auch mir scheint die Anordnung dieser interzellulären Häutchen für die Auffassung der epitheloiden Zellen als modifizierte Mediazellen zu sprechen. Ich glaube nämlich, dass es sich dabei um Gebilde handelt, die in Analogie zu setzen sind mit den zuerst von Schaffer (15) eingehend beschriebenen, die glatten Muskelfasern einschließenden Häutchen — dem *Perimysium internum* der glatten Muskulatur — die früher vielfach als Kittsubstanz gedeutet wurden. Die Rotfärbung bei Anwendung von Pikrofuchsin würde für deren bindegewebigen Charakter sprechen, während andererseits die Färbbarkeit mit Resorcin-Fuchsin sie als elastische Membranen erscheinen liesse. Da, wie erwähnt, bei Kindern und mitunter auch beim Erwachsenen eine intensive Färbung dieser Häutchen mit Resorcin-Fuchsin nicht erzielt werden kann, so muss man wohl annehmen, dass ihre chemische Zu-

sammensetzung beim Erwachsenen manchmal eine andere ist als beim Kinde. Dass andererseits auch an anderen Gefässen die um die Muskelfasern gelegenen Häutchen sich mitunter intensiv mit Resorcin-Fuchsin färben, konnte ich (17) wiederholt an den Milzarterien nachweisen.

Auch an den Ästen der *A. sacralis media* des Erwachsenen färbt sich das die Muskelfasern einschneidende Wabenwerk mitunter mit Resorcin-Fuchsin, und man kann nachweisen, dass das *Perimysium internum* der in ein Steissknötchen eintretenden Arterie sich kontinuierlich in das Wabenwerk zwischen den epitheloiden Zellen fortsetzt und sich beide genau gleich gegenüber verschiedenen Farbstoffen verhalten.

Den schlagendsten Beweis für die Deutung der epitheloiden Zellen als modifizierte Muskelzellen bieten die in das Glomus eintretenden Arterien.

Stoerk erwähnt diesbezüglich: „Es lässt sich wiederholt konstatieren, dass eine in den Drüsenbereich eintretende Arterie ihre Media verliert, also mit kapillarer Wandbeschaffenheit ihren Weg fortsetzt — als wären die Mediazellen durch die Drüsenzellen abgelöst worden.“

Dieses Verhalten kann ich durchaus bestätigen. Ja es gelingt sogar ganz leicht, an Schnitten, in denen eine eintretende Arterie auf eine grössere Strecke der Länge nach getroffen ist, einen ganz allmählichen Übergang der glatten Muskelfasern der Arterie in die epitheloiden Zellen nachzuweisen (Fig. 4). An Stelle der mit charakteristischen stäbchenförmigen Kernen versehenen Muskelfasern der eintretenden Arterie treten immer mehr und mehr Kerne auf, die wie aufgequollen erscheinen. Mit dieser scheinbaren Aufquellung der Kerne geht eine Aufquellung des Zelleibes Hand in Hand, bis schliesslich an Stelle der typischen glatten Muskelfasern der Arterienmedia nur mehr epitheloide Zellen zu finden sind. Wie gesagt, ist der Übergang der typischen glatten Muskulatur in das epitheloide Gewebe des Glomus kein plötzlicher, und man kann alle Zwischenstufen zwischen glatten Muskelfasern und epitheloiden Zellen nachweisen, wenn man eine Arterie von aussen gegen das Innere des Glomus hin verfolgt. Man kann dabei sämtliche Schichten der Arterienwand in die entsprechenden Teile des Glomus übergehen sehen.

Das Endothel setzt sich in das Endothel der Gefäße des Glomus direkt fort, die Muskelfasern in die epitheloiden Zellen, das Perimysium internum der Muskulatur in das die epitheloiden Zellen umgebende Wabenwerk, die Adventitia in das bindegewebige Stroma des Glomus. Mitunter beginnt der Übergang der typischen glatten Muskelfasern in die epitheloiden Zellen schon vor dem Eintritt der Arterie in das Knötchen.

Dass die epitheloiden Zellen nicht als chromaffine Elemente aufgefasst werden dürfen, geht schon aus den Untersuchungen Stoerks hervor. Hatte ich bereits in meiner Arbeit über die Schwanznerven über das negative Ergebnis bezüglich der Chromreaktion bei zwei lebenswarm fixierten menschlichen Steissknötchen berichtet, ohne mir damals ein definitives Urteil erlauben zu wollen, so möchte ich nunmehr, nachdem ich wiederholt an frischem Materiale, stets mit demselben negativen Erfolge, die Elemente verschiedener Steissknötchen auf Chromaffinität hin untersuchte, mich mit voller Bestimmtheit dafür aussprechen, dass das Glomus coccygeum unter keiner Bedingung den chromaffinen Organen zugerechnet werden darf. Nicht nur dass keine seiner Zellen die Chromreaktion gibt, sondern es spricht auch die Entwicklung des Glomus, wie weiterhin gezeigt werden soll, keineswegs für seine Abkunft von Elementen des Sympathicus. Somit stehen diesbezüglich meine Befunde in voller Übereinstimmung mit den Untersuchungsergebnissen Stoerks, und ich will mich daher auch nicht weiter auf die Besprechung der einschlägigen Literatur einlassen, sondern verweise auf die Angaben Stoerks.

Müssen wir nach dem Gesagten die für das Glomus charakteristischen Bestandteile als Gefäße mit modifizierter Media ansehen, so fragt es sich zunächst, in welcher Beziehung diese Gefäße zu den in das Glomus ein- resp. austretenden Gefäßen stehen. Gewöhnlich sieht man in das Glomus eine kleinere Arterie, einen Ast der A. sacralis media, eintreten, deren Wandung in der beschriebenen Weise nach dem Eintritt modifiziert wird, ausserdem kann man aber aus jedem Knötchen eine oder mehrere oft ziemlich weite Venen austreten sehen (Fig. 1). Es handelt sich nun um die Beantwortung der Frage, ob diese Venen nur das Blut aus den Kapillaren und kleinen Gefäßen, die sich im bindegewebigen Stroma des Glomus befinden und als Vasa vasorum gedeutet werden können, abzuleiten haben oder ob in diese

Venen auch die mit epitheloider Wand ausgestatteten Gefässe einmünden. Nach meinen Beobachtungen kann kein Zweifel darüber herrschen, dass letzteres tatsächlich der Fall ist. Würde für diese Annahme schon die bedeutende Grösse der austretenden Venen im Vergleiche zu den nur kleinen Gefässen des Stromas sprechen, so lässt sich andererseits der Beweis von dem Übergang der mit epitheloider Wand versehenen Gefässe in die austretenden Venen an Schnittreihen einwandfrei erbringen. Dieser Übergang der typischen Gefässe des Glomus in die ausführenden Venen findet in der Regel nicht unmittelbar an der Austrittsstelle der Vene aus dem Glomus, sondern gewöhnlich noch im Innern derselben statt. An der Übergangsstelle verschwinden die epitheloiden Zellen ziemlich rasch, das Gefäss setzt sich dann als ganz dünnwandige Vene fort, die eigentlich ihrer Wandbeschaffenheit nach einer Kapillare ähnelt, nicht aber ihrer Lichtung nach, da sie gewöhnlich viel weiter als eine Kapillare ist (Fig. 5, 6, 7). Verfolgt man das Gefäss weiter, so sieht man, wie es sich in eine grössere Vene ergiesst, die dann nach Aufnahme mehrerer Seitenäste das Glomus verlässt. Mitunter setzen sich mehr vereinzelte epitheloide Zellen von den mit epitheloider Wand versehenen Gefässen noch auf die Vene fort.

An kleinen Nebenknötchen sah ich nur eine austretende Vene, die keine Seitenzweige aus dem Glomus aufnahm, sondern die direkte Fortsetzung eines mit epitheloider Wand versehenen Gefässes darstellte.

Demnach hätten wir das Glomus coccygeum des Menschen als eine arterio-venöse Anastomose (resp. als eine Gruppe von solchen) aufzufassen, die zwischen Zweige der A. und V. sacralis media eingeschaltet ist, wobei die Media der anastomosierenden Gefässe eine epitheloide Umwandlung erfahren hat, eine Auffassung, für die, wie wir sehen werden, auch die vergleichende Anatomie und die Entwicklung spricht. Der Hauptbestandteil des Glomus wird durch die anastomotischen Gefässe mit ihren aus modifizierten Muskelzellen bestehenden charakteristischen Wandungen gebildet.

Von einer Wachsplattenrekonstruktion sämtlicher Gefässe des Glomus wurde wegen der Kompliziertheit des Gefässverlaufes Abstand genommen. Ich begnügte mich damit, in einigen Fällen auf dem Wege der graphischen Rekonstruktion eine austretende Vene in das Glomus hinein zu verfolgen, wobei ich mich mit

voller Bestimmtheit davon überzeugen konnte, dass die austretenden Venen nicht etwa nur das Blut aus dem bindegewebigen Stroma des Glomus abführen, sondern dass sich in die Venen Gefässe mit epitheloider Media ergiessen.

Einen vollkommenen Überblick über ein- und austretende Gefässe und über den Gefässverlauf innerhalb des Glomus kann man sich an gut injizierten, in Xylol aufgehellten kleineren Knötchen unter dem stereoskopischen Mikroskope verschaffen. In Fig. 16 habe ich ein kleines Knötchen, das mit einem noch kleineren zusammenhängt, abgebildet. Die komplizierten Gefässschlingen lassen sich ganz gut auflösen, und man sieht deutlich die von der grossen Arterie in das Knötchen eindringenden Äste und die aus dem Knötchen austretenden Venen in die grosse in Begleitung der Arterie verlaufende Vene einmünden. Von den zwei grossen Gefässen wurde je ein kleines Stückchen abgetragen und nach Kernfärbung unter dem Mikroskop untersucht, wobei ich mich mit Sicherheit davon überzeugen konnte, dass es sich um eine Arterie und eine Vene handelt. In das kleinere Knötchen dringen zwei schwache Venen und eine Arterie ein, und ausserdem setzen sich seine Gefässschlingen mit denen des benachbarten grösseren Knötchens durch mehrere Anastomosen in Verbindung. Aus den grösseren Knötchen kommen eine stärkere Hauptvene und ausserdem noch mindestens drei schwache Nebenstämmchen hervor, während ein von der grossen Arterie abzweigender Ast in der Nähe der Hauptvene das Gebiet des Knötchens betritt. Die Gefässe innerhalb des Knötchens sind knäueiförmig angeordnet und vielfach verzweigt. Die Weite der Gefässlichtungen ist verschieden. Stellenweise sind mehr diffuse Erweiterungen zu sehen, manchmal, aber selten, scheinen kleine knospenartige Aussackungen im Verlaufe eines Gefässes vorzukommen. Im allgemeinen bleibt aber die Lichtung eines Gefässes auf eine grössere Strecke hin ziemlich gleich weit. Die Kapseln der Knötchen sind hier nur andeutungsweise zu sehen, sie sind unterbrochen in der Gegend der Ein- resp. Austrittsstelle der grossen Gefässe, so dass dadurch eine Art Hilus entsteht. Eine kleinere Vene, die an der vom Beschauer abgewendeten Seite des grösseren Knötchens austritt, wurde in der Abbildung nicht dargestellt, sie setzt sich nicht mit der in Begleitung der Arterie verlaufenden grossen Vene, sondern mit einem anderen Venennetz in Verbindung.

Bei den noch grösseren (als den hier abgebildeten) Hauptknoten kompliziert sich die Anordnung der Gefässschlingen derart, dass eine Auflösung unter dem stereoskopischen Mikroskope nicht mehr möglich erscheint.

Die mehrfachen zwischen den Ästen der A. und V. sacralis media eingeschobenen Anastomosen machen sich bei der Injektion von der A. sacralis media aus in der Weise bemerkbar, dass gewöhnlich nahezu unmittelbar nach dem Beginn der Injektion die Masse aus den Venen austritt, noch bevor sich ein Kapillargebiet in der Haut gefüllt hat. Jedenfalls findet die Flüssigkeit in den arterio-venösen Anastomosen in der Mehrzahl der Fälle einen geringeren Widerstand als in den Kapillaren. Andererseits kann es aber vorkommen, dass sich die Gefässe des Hauptknötchens nicht oder nur sehr unvollkommen füllen, trotz der Injektion der in der Nähe des Glomus gelegenen Kapillaren oder vollkommener Injektion benachbarter akzessorischer Knötchen. Diese Erscheinung dürfte auch dafür sprechen, dass die Wandungen der Gefässe kontraktile sind und dass, namentlich wenn bald nach dem Tode injiziert wird, die Kontraktion der Gefässwände durch den Injektionsdruck mitunter nicht überwunden werden kann.

Überblickt man die in der Literatur vorliegenden Angaben über die Gefässe des Glomus coccygeum, so sieht man, dass das Hauptgewicht auf das weitere Verhalten der eintretenden Arterie gelegt und den austretenden Gefässen als etwas mehr Nebensächlichem nicht viel Beachtung geschenkt wurde.

So bezeichnet Arnold (1), dem zuerst die Injektion des Glomus von der A. sacralis media aus gelang, das Steissknötchen als einen Hilfsapparat der Arterie. Er beschreibt als einfachste Form eine sackartige Erweiterung der Arterie, begleitet von einer starken Entwicklung sämtlicher Schichten. Aus dem Sack treten ein oder zwei Gefässe aus, die in ein Kapillarnetz übergehen. Über die Wandbeschaffenheit des austretenden Gefässes wird nichts näheres ausgesagt. Bei den komplizierteren Formen teilt sich die eintretende Arterie und bildet netzförmig verbundene Schläuche. Die austretenden Gefässe „die oft noch deutlich einen arteriellen Bau zeigen“, können in ein zweites Knötchen eintreten. Die „Steissdrüse“ stellt nur eine kompliziertere Form derartiger arterieller Gefässverzweigungen mit rundlichen und sackartigen Erweiterungen dar.



Nach G. Meyer (14) könnte man die „Steissdrüse“ als ein Organ auffassen, dass zu dem Zwecke in der A. sacralis media oder in deren Zweige eingeschaltet ist, um den Blutdruck in den aus der Peripherie der Drüse entspringenden Arterien zu verstärken.

Sertoli (18) fasst das Steissknötchen als Drüse auf, indem er die charakteristischen Zellen nicht als Wandbestandteile der Gefässe ansieht. „Die Gefässe treten als Arterien in die Steissdrüse ein, verlaufen in den Hohlgebilden und lösen sich, nachdem sie sowohl im Stroma als auch in den Hohlgebilden wiederholt sich geteilt haben, in ein Kapillarnetz auf, welches in den Hohlgebilden und im Stroma ausgebreitet ist. Aus diesen sammeln sich die Venen, welche sowohl in Hohlgebilden als auch im Stroma verlaufen und alsdann das Organ verlassen.“

Walker kann sich mit Sertoli darin nicht einverstanden erklären, dass das „Zentralgefäss“ der Zellnester in diese als Arterien eintrete, sich in eine Kapillare umwandle und sie als Vene verlasse, sondern glaubt mit Bestimmtheit, dass das eintretende Gefäss vom Anfang bis zum Ende seine kapillare Natur unverändert beibehält, um dann jenseits der Drüse, im Zwischengewebe, mit arteriellen Ästchen zu anastomosieren.

Eberth (3) fasst das Glomus als einen Gefässplexus auf, der aus einem reichen Geflechte bald normaler bald spindelig oder sackförmig erweiterter, hauptsächlich kapillarer Gefässe mit zelliger Scheide besteht.

Es mag wohl mitunter vorgekommen sein, dass eine mit dem Glomus in Beziehung stehende Vene als Arterie gedeutet wurde; es zeichnen sich nämlich die Äste der V. sacralis media in der Gegend des Steissknötchens vielfach durch eine auffallende Wanddicke aus, wobei allerdings die Muscularis nie die für Arterien charakteristische Anordnung zu einer geschlossenen, kompakten Schicht zirkulär verlaufenden Fasern annimmt. In zweifelhaften Fällen, namentlich dann, wenn keine Arterie, die zum Vergleiche herangezogen werden könnte, im Schnitte getroffen ist, tut man am besten daran, die Vene bis zur Einmündung in ein grösseres Gefäss zu verfolgen, man wird dann bald auf Klappen im Gefässe stossen, die in dieser Gegend reichlich in den Venen vorkommen. Das in Textfig. 9 von Walker abgebildete und als Arterie mit abzweigender Kapillare, die in den zentralen

Blutraum der Zellhaufen eindringt, bezeichnete Gefäss dürfte, der Anordnung der Muskelfasern und der Begrenzung der Lichtung nach, wohl eher als Vene anzusehen sein, die aus den mit epitheloider Wand versehenen Gefässen des Glomus sich fortsetzt.

Bezüglich der Arterien in der Umgebung des Glomus wäre noch zu bemerken, dass man häufig an ihnen Bündel längsverlaufender Muskelfasern, die innen der zirkulären Schicht aufsitzen, finden kann, wie dies auch an Arterien bestimmter anderer Körpergegenden nachgewiesen wurde; so z. B. an der Nabelarterie (Strawinski), an den Arterien der Schwellkörper des männlichen Genitales (von Ebner [4]), an den arterio-venösen Anastomosen der Endphalangen (Grosser [5, 6]) und so fort.

Das Stroma des Glomus besteht beim Erwachsenen im wesentlichen aus fibrillärem Bindegewebe, das mehr oder weniger deutlich konzentrisch geschichtet nach aussen den epitheloiden Zellen aufliegt. An der Peripherie der grösseren Knötchen verdichtet sich dieses Bindegewebe zu einer ziemlich derben Kapsel, die sich meist scharf vom umgebenden mehr lockeren Bindegewebe abhebt. Diese Kapsel ist unterbrochen oder wenigstens nicht deutlich ausgebildet an der Stelle der ein- resp. austretenden Gefässe. Fasst man das Verhalten des Stromagewebes in bezug zu der in das Glomus eintretenden Arterie ins Auge, so kann man sich leicht davon überzeugen, dass es der Hauptsache nach nichts anderes als die Fortsetzung der Adventitia darstellt, so dass man auch das Bindegewebe als Gefässbestandteil auffassen kann. Dasselbe gilt bezüglich der austretenden Venen, auch hier setzt sich das bindegewebige Stroma kontinuierlich in die Adventitia der Vene fort. Das Stroma hat, wie schon erwähnt, seine eigenen kleinen Gefässe. Allerdings kommen auch grosse Venen im Stroma vor, die aber nicht als eigentliche Gefässe des letzteren angesehen werden dürfen, sondern nichts anderes als die abführenden Venen der in sie einmündenden anastomotischen Gefässe darstellen. Wie schon gesagt, erfolgt eben die Einmündung der letzteren in die Venen in der Regel nicht unmittelbar beim Austritt der Vene aus dem Glomus, sondern schon früher, so dass die abführenden Venen noch eine grössere oder kleinere Strecke innerhalb des Glomus verlaufen. Elastische Fasern kommen im Stroma nur äusserst spärlich in der Gegend der ein- resp. austretenden Gefässe vor.

Walker beschreibt ebenfalls um jeden „Zellhaufen“ eine Sonderkapsel. „In vielen Schnitten sieht man, dass die Adventitia einer grösseren Arterie, welche in inniger Beziehung zur Drüse liegt, der bindegewebigen Hülle der Drüse derart einverleibt wird, dass sich Bindegewebsbündel von der äusseren Arterienwand mit solchen des Stromas verflechten. An solchen Schnitten ist es unmöglich, zu unterscheiden, an welcher Stelle sich Arterienwand und Drüsenhülle voneinander abgrenzen.“

Im bindegewebigen Stroma finden sich, namentlich in den oberflächlichen Partien desselben, oft ziemlich reichliche Mengen typischer glatter Muskelfasern, die mehr unregelmässig, nach keiner bestimmten Richtung hin, angeordnet sind und mit den Gefässen im Inneren des Glomus nichts zu tun haben. Allerdings ist die Menge der Muskelfasern recht verschieden und tritt stets gegenüber dem Bindegewebe in den Hintergrund. Gewöhnlich finde ich die glatten Muskelfasern als kompakte Bündel in Begleitung der grossen Vene und zwar parallel zu ihrer Verlaufsrichtung gestellt in das Glomus eindringen (Fig 1). In diesem selbst lösen sich die Bündel auf und bilden in der Nähe der Kapsel ein unregelmässiges Geflechtwerk. Gewöhnlich hängen die Muskelbündel ausserhalb des Knötchens mit der Wand der Vene zusammen.

Glatte Muskelfasern im Stroma des Glomus wurden schon von Arnold nachgewiesen und deren Vorkommen von Sertoli bestätigt.

Walker weist auf das verschieden reichliche Auftreten von Muskelfasern im Stroma hin. Verfolgt man die Muskelfasern, so kann man nach Walker beobachten, dass sie sich allmählich mehr und mehr einander nähern, um schliesslich die Media eines grossen Blutgefässes zu bilden, das in engster Beziehung zur Drüse steht.

Wenn ich auch einen Zusammenhang der Muskelbündel mit der Venenwand nachweisen konnte, so macht es mir doch nicht den Eindruck, als ob die Media selbst es wäre, die sich auffasert. Es zieht auch nach Abgang eines Muskelbündels die Media an der Vene ununterbrochen weiter und ich konnte immer sehen, dass nur an einzelnen Stellen die Muskelbündel mit der Venenwand im Zusammenhang stehen und nicht im ganzen Umkreise des Venenquerschnittes.

Eine wichtige funktionelle Bedeutung scheint diesen Muskelfasern kaum zuzukommen, da die Reichlichkeit ihres Auftretens zu grossen Schwankungen unterliegt. Immerhin könnten sie infolge ihrer peripheren Anordnung im Knötchen bei ihrer Kontraktion den Abfluss des Blutes aus den Gefässen des Glomus in die Venen hinein begünstigen oder aber bei andauernder Kontraktion den Abschluss der arterio-venösen Anastomosen vervollständigen helfen.

Bezüglich des Verhaltens der Nerven im Glomus möchte ich auf die Angaben Stoerks verweisen. Ich selbst habe keine spezifischen Nervenfärbungen angewendet und bei den gewöhnlich gebrauchten Färbungen sind die feineren marklosen Nerven bekanntlich nur schwer zu verfolgen. Hin und wieder konnte ich ein markloses Nervenästchen durch die Kapsel verfolgen, über das weitere Verhalten kann ich aber nichts Bestimmtes aussagen. Jedenfalls ist der Nervenreichtum keineswegs ein auffallend grosser, niemals sieht man so reichliche Nerven in das Glomus coccygeum eintreten, wie in das Glomus caroticum. Ganglienzellen, wie von Luschka beschrieben, kommen innerhalb des Glomus coccygeum sicher nicht vor.

Stoerk konnte an Präparaten menschlicher Föten, bei denen das Cajalsche Ammoniakalkohol-Verfahren oder auch Markscheidenfärbung zur Anwendung kam, in keinem Falle ein Eintreten von Nervenfasern in die Komplexe der epithelähnlichen Zellen nachweisen, wenn auch Nervenfaserbündel in nächster Nachbarschaft der „Drüse“ resp. der „Teildrüsen“ fast stets sichtbar waren. Gerade an der Umbiegungsstelle um die Steissbeinspitze, also an jener Stelle, in deren Bereich die Steissdrüse hauptsächlich zur Entwicklung kommt, stehen Arterienstamm und Faserbündel des Sympathicus im innigsten Kontakt. Diese enge räumliche Beziehung zwischen Nerv und Arterie besteht schon zu einer Zeit, wo von dem Vorhandensein einer Steissdrüse nichts zu bemerken ist. Beim Neugeborenen ist nach Stoerk die Kapsel des Glomus noch an vielen Stellen unscharf vom umgebenden Bindegewebe abgegrenzt. In der Regel ziehen nun beim Neugeborenen die Sympathicusfaserbündel, durch die besprochene Kapsel vom Drüsenparenchym getrennt, an der Drüse vorbei; gelegentlich tritt ein dünnes Bündel in die Kapsel ein, um dann nach kurzem intrakapsulärem Verlaufe in unveränderter Stärke

das Kapselbereich zu verlassen. „Es macht den Eindruck, als wäre das betreffende Nervenästchen bei Ausbildung der Kapsel mehr zufällig in dieselbe gefasst worden, hineingeraten.“ Durch das spätere Wachstum der Drüse und die Verschmelzung benachbarter, ursprünglich gesonderter Teildrüsen mag das Bild einer Einverleibung von Nervenfaserbündeln in das Drüsenstroma gelegentlich hervorgerufen werden. Die Drüsen-„Kapsel“ des Neugeborenen ist dabei wohl sicherlich kein endgültiges Gebilde, Anteile dieser Kapsel werden zu späterem „Stroma“. Die innige Beziehung der Äste des Sympathicus zu der A. sacralis media macht Stoerk die Annahme der Häufigkeit solcher „Pseudoeinverleibungs“-Vorgänge recht wahrscheinlich.

Für diese Darstellung Stoerks sprechen meine Befunde insofern, als ich wiederholt bei Neugeborenen und bei älteren Föten die unmittelbare Anlagerung der Sympathicusbündel an die Kapsel des Glomus nachweisen konnte; ja manchesmal fand ich ein starkes Nervenbündel, das bogenförmig die Kapsel des Glomus umfasste, so dass um nahezu die Hälfte des Umfanges des Glomus das Nervenbündel herumgelegt war und sich dann im weiteren Verlaufe wieder vom Knötchen entfernte. In solchen Fällen ist es leicht verständlich, dass beim weiteren Wachstum des Knötchens der Nervenstamm auf eine Strecke weit der Kapsel einverleibt wird. Schon an anderer Stelle habe ich gezeigt, dass auf dem Wege der makroskopischen Präparation der vom Ganglion coccygeum impar. ausgehende, in Begleitung der A. sacralis media verlaufende Sympathicusstamm über das Glomus hinaus zu verfolgen ist und nicht, wie Luschka annahm, in diesem sein Ende findet. Ferner konnte ich makroskopisch wiederholt ein vom Hauptstamm des Sympathicus abzweigendes Ästchen darstellen, das mit dem Glomus in Verbindung stand. Wahrscheinlich handelt es sich dabei um einen sekundär dem Knötchen einverleibten Nerven.

Ich habe seinerzeit aus Versehen nicht erwähnt, dass schon vor mir an menschlichen Embryonen von Unger und Brugsch (20) nachgewiesen worden war, dass der Sympathicus in Begleitung der Arterie sich über die Steissbeinspitze hinaus fortsetzt und dass sogar noch an der Steissbeinspitze bei einem Embryo von 15 cm Scheitel-Steisslänge ein kleines Ganglion im Sympathicusstamm gefunden wurde.

Eine Gruppe von zum Teil pigmentierten Ganglienzellen konnte ich eingelagert in den Hauptstamm des Sympathicus in unmittelbarer Nähe des Glomus bei zwei Erwachsenen und einem neugeborenen Kinde nachweisen. Auch Walker fand in einzelnen Serien Ganglienzellgruppen mit grossen pigmentierten Zellen, die in einigem Abstände von der Steissdrüse lagen.

Schon der Entdecker der Steissdrüse, Luschka, wies im „Stiele der Steissdrüse“ — d. h. in jenem Strange von Gefässen und sympathischen Nervenästen, an dem das Glomus bei makroskopischer Präparation zu hängen scheint — in vielen Fällen sowohl beim Neugeborenen als auch beim Erwachsenen Nerven nach, welche in Pacinische Körperchen eindringen. Letztere beschreibt er folgendermassen: „Bisher fand ich immer nur wenige, die stets so klein waren, dass ich sie nur unter dem Mikroskope überhaupt zu sehen vermochte. Sie waren meist auffallend lang, zeigten aber alle diesen Gebilden zukommenden Bestandteile in einer Reinheit und Schärfe, wie sie nur irgend zur Erzielung sicherer Aufschlüsse verlangt werden können“.

Walker fand „rundliche kleine Gebilde nahe der Glandula coccygea, welche aus zahlreichen konzentrischen Lagen einer homogenen Substanz bestehen; sie enthalten in den Spalten zwischen den Lagen kleine, glatte, dunkelgefärbte Kerne. Die Lagen gegen das Zentrum zu erscheinen schmaler, dunkler gefärbt, und zwischen ihnen befinden sich dunkelgefärbte Kerne von mannigfacher Gestalt. Die Gebilde gleichen den Pacinischen Tastkörperchen und dürften denselben auch tatsächlich entsprechen, nachdem ihr Zusammenhang mit Nerven nachgewiesen werden konnte. Sie fanden sich in mehreren Serien, doch konnte, trotzdem sie in manchen Schnitten der Drüse anlagen, kein Zeichen eines tatsächlichen Zusammenhangs nachgewiesen werden.“

Stoerk erwähnt ebenfalls Gebilde nach Art der Pacinischen Körperchen, die bisweilen in auffallender Reichlichkeit vorkommen und nur gelegentlich in nachbarliche Beziehung zur Drüse treten.

Ich habe wiederholt bei älteren Föten, beim Neugeborenen und in zwei Fällen beim Erwachsenen mitunter in grosser Anzahl derartige Nervenendkörper in nächster Nähe des Glomus oder auch etwas weiter von ihm entfernt gefunden.<sup>1)</sup>

<sup>1)</sup> Dass ich diese Lamellenkörperchen beim Erwachsenen nicht häufiger gefunden habe, ist wahrscheinlich dadurch erklärlich, dass fast ausnahmslos

Von den gewöhnlichen Vater-Pacinischen Körperchen unterscheiden sich diese Körperchen zunächst durch ihre geringe Grösse. Sie erreichen eine Länge von höchstens  $80 \mu$  und eine grösste Breite von  $50 \mu$ . Es kommen aber auch noch bedeutend kleinere, namentlich schmalere Körperchen vor. Sie zeigen die gewöhnlichen Bestandteile der Pacinischen Körperchen, indem zentral ein deutlicher Innenkolben liegt, der nach aussen von kernführenden Lamellen umgeben ist. Die Zahl der Lamellen ist geringer als bei gewöhnlichen Lamellenkörperchen und sie stehen dichter gedrängt als bei letzteren. Ausserdem findet man häufig mehr oder weniger gekrümmte Körperchen, so dass der Innenkolben z. B. S-förmig erscheint; den Krümmungen des Innenkolbens folgen auch die Lamellen.

Besonders auffallend ist die Tendenz dieser Körperchen, sich mit einer gemeinsamen fibrösen Kapsel zu umgeben, für den Fall, dass mehrere von ihnen eng beisammen liegen. Es entstehen dadurch zusammengesetzte Nervenendkörper, die ein ganz aussergewöhnliches Aussehen bieten.

In Fig. 8 habe ich drei derartige Körperchen, die von einer gemeinsamen Kapsel umgeben sind, abgebildet. Das Präparat stammt von einem ca. siebenmonatlichen Fötus; die Kapsel grenzt sich hier allerdings noch nicht so scharf vom umgebenden Bindegewebe ab, wie dies beim Neugeborenen der Fall ist, trotzdem ist sie aber schon deutlich durch eine dichte Lage fibrillärer Bindegewebsbündel, die quer zur Längsrichtung der Körperchen verlaufen, angedeutet. Eine derartige Gruppierung einiger weniger Lamellenkörperchen innerhalb einer gemeinsamen Kapsel findet man nicht selten. Auch beim Erwachsenen sah ich eine Gruppe von fünf gemeinsam eingekapselten kleinen Körperchen und daneben ein frei liegendes grösseres Lamellenkörperchen in unmittelbarer Nähe des Glomus.

In einem Falle konnte ich beim Neugeborenen einen aus einer grossen Anzahl von Körperchen zusammengesetzten Nervenendkörper nachweisen. Fig. 9 zeigt einen Querschnitt durch dieses auffallende Gebilde. Man kann an diesem Querschnitt 17 einzelne Körperchen zählen, die in verschiedener Richtung eingestellt

zunächst das Steissknötchen makroskopisch freipräpariert und dann erst mikroskopisch untersucht wurde, so dass vom umgebenden Bindegewebe nur wenig an den Schnitten zu sehen ist.

sind; die einen sind längs getroffen, die anderen quer oder schräg. Die Zwischenräume zwischen den Körperchen sind durch Bindegewebe ausgefüllt, in dem Kapillaren verlaufen. Alle Körperchen werden von einer  $35 \mu$  dicken Kapsel gemeinsam eingehüllt, die aus sehr dicht gefügtem parallelfaserigem, fibrillärem Bindegewebe besteht. Sämtliche Faserzüge sind quer zur Längsachse des ganzen Gebildes gestellt und sind durch zahlreiche, chromatinreiche, stark abgeplattete Kerne ausgezeichnet. Diese derbe Kapsel grenzt sich allenthalben vollkommen scharf vom umgebenden, aus mehr locker gefügten, wellig verlaufenden Bündeln bestehenden Bindegewebe ab. Der Körper ist durch  $31 \cdot 10 \mu$  dicke Schnitte hindurch zu verfolgen, seine Länge würde demnach beiläufig  $310 \mu$  betragen. Seine grösste Breite erreicht  $280$  und seine Dicke  $225 \mu$ . Die Gestalt des ganzen zusammengesetzten Nervenendkörpers wäre demnach die eines etwas abgeflachten Ellipsoids. Nach beiläufiger Schätzung dürfte dieser Körper etwa  $40$  einzelne Endkörperchen enthalten. Verfolgt man das ganze Gebilde bis an seine Pole, so sieht man, dass an dem einen Pol ein ziemlich starker, hauptsächlich aus marklosen Fasern bestehender Nerv die Kapsel durchsetzt. Wenn auch kein direkter Zusammenhang des Körpers mit dem Glomus besteht, so ist doch seine Lagebeziehung zu letzterem eine sehr innige, indem er sich mit seinem Rande zwischen zwei Lappen des Glomus (Fig. 9 G G) förmlich einschiebt.

Findet man nicht selten mehrere Lamellenkörperchen von einer gemeinsamen Kapsel umgeben, so ist das doch nicht die gewöhnliche Erscheinungsform, sondern wir treffen häufiger die Körperchen einzeln, voneinander mehr oder weniger unabhängig in der Umgebung des Glomus gelagert.

#### Die Entwicklung des Glomus coccygeum beim Menschen.

Über die Entwicklung des Glomus coccygeum liegen bis in die neuere Zeit keine speziellen Untersuchungen vor. Erst 1899 versuchte Jakobsson (9) an einer geschlossenen Reihe von Embryonen von  $1,8$  cm Körperlänge bis zum Neugeborenen die Entwicklung des Glomus systematisch zu verfolgen.

Zum erstenmale begegnet Jakobsson der vermeintlichen Anlage des Glomus bei einem Fötus von  $15$  cm Totallänge



(8,1 cm Scheitel-Steisslänge, Ende des vierten Monats). Sie erscheint dort in der Form eines kleinen ovalen Häufchens epithelähnlicher, polygonaler Zellen und liegt unmittelbar ventralwärts von der Steissbeinspitze. „Gefässe finden sich in der Drüsenanlage selbst nicht, jedoch spärliche Kapillaren in der Kapsel und den peripherischen Teilen der Drüse. Mit dem Sympathicus steht sie durch zahlreiche Nervenfasern, welche sich unter den Zellen im Inneren verlieren, in engem Zusammenhang. Ein ähnlicher Zellkomplex, der ebenfalls auf die Drüsenanlage Bezug haben dürfte, liegt 500  $\mu$  kranial von der Steissbeinspitze entfernt.“ Jakobsson bezeichnet den ersteren Zellkomplex als „eine knotenförmige Verdickung des Sympathicusgrenzstranges“. „Diesem ersten Stadium folgt in der Entwicklung der Drüse ein zweites, welches von einer starken Vermehrung der Blutbahnen gekennzeichnet ist (Fötus von 24 cm Totallänge, Ende des fünften Monats). Das Zellenklümpchen ist nunmehr von grossen Arterien und Kapillaren, welche in der Drüse ein dichtes Netz bilden, vielfach durchzogen. Im Inneren des Organes ist noch fast gar kein Bindegewebe vorhanden, nur eine Andeutung zur Lobulierung durch eine spärliche von der Kapsel ausgehende Bindegewebswucherung.“ „. . . Die Gefässe spielen bei der Entstehung des Organes eine sekundäre Rolle . . . dagegen müssen wir die Entstehung der Drüse aus dem Sympathicus als mehr denn wahrscheinlich erachten. . . . Die Parenchymzellen sind demnach mit den sympathischen Ganglienzellen homolog.“

Unger und Brugsch finden zum erstenmale bei einem Embryo von 15 cm Scheitel-Steisslänge in der Höhe des letzten Steisswirbels an dem Stamm der A. sacralis media Bildungen, die später den wesentlichen Bestandteil der Glandula coccygea ausmachen. „Man sieht nämlich an dem Stamm der Arterie kleine Gebilde, die Zweige der Arterie vorstellen und die an manchen Stellen divertikelartig ausgebuchtet sind.“ In einer Fussnote findet sich die Bemerkung: „Unsere Untersuchungen stehen im Gegensatze zu den Befunden Jakobssons. Wir finden diese Divertikel der Arterie nur an der Steissbeinspitze, im Lig. caudale verästelt sich die Arterie ohne diese Erweiterungen.“

Walker findet die Steissdrüsenanlage in dem frühesten zur Untersuchung gelangten Stadium (fünfmonatlicher Fötus, 28 cm Körperlänge, in Form einzelner Zellhaufen an der Vorderseite

des Steissbeinknorpels nahe seiner Spitze, in enger Beziehung zur Hauptarterie umgeben von einer Kapsel aus embryonalem Bindegewebe. Von einem Stroma, welches den Zellhaufen in Einzelknoten zerlegt hätte, war wenig zu bemerken. „Im Bereiche der Drüsenzellen fand sich ein wohl ausgeprägter Blutraum mit Endothel ausgekleidet, der rote Blutkörperchen enthielt. In anderen Teilen des Zellhaufens fanden sich einige wenige kleinere, gleichfalls bluthaltige Räume, und ausserdem dunkel gefärbte Kerne von ganz zarten Kapillaren, die in Windungen den Zellhaufen durchsetzen. Die Drüsenzellen gross, mit undeutlichem Kontur mit runden oder ovalen, dunkel gefärbten Kernen, welche Chromatingranula und auch ein oder mehrere Kernkörperchen enthielten. Schon in diesem frühen Stadium ist die Tendenz zur Gruppierung in Haufen zu erkennen, trotz des Mangels eines deutlichen Zwischengewebes. In nächster Nachbarschaft der Drüse lagen zwei grössere Nervenstränge.“

Die postfötalen Veränderungen an der Drüsenanlage vollziehen sich nach Walker namentlich durch die Wucherung des Bindegewebes, das in die Zellmasse eindringt und sie in zahlreiche Zellhaufen auflöst. Im Alter nimmt dann das Bindegewebe an Masse auf Kosten der Grösse der Zellhaufen zu und einzelne der zentralen Bluträume veröden.

Stoerk wendet sich mit Recht gegen die Auffassung Jakobssons, dass die Zellen des Glomus Abkömmlinge des Sympathicus seien. Nach Stoerk sind das Formgebende und zunächst in die Augen springende an der Steissdrüse die achsial in ihren Einzelanteilen verlaufenden Gefässchen. „Diese typische achsiale Gefässlagerung entspricht auch den Verhältnissen bei den fötalen Bildern der Drüse, deren jüngstes mit Sicherheit agnoszierbares Stadium ich bei einem Fötus von 150 mm in Form einer Zellmasse gesehen zu haben glaube, welche in zwei- bis fünffacher Lage noch wenig protoplasmareicher, vorwiegend längsgestellter ovaler Zellen die Arterie im Bereiche ihres Endabschnittes bis zur Steissbeinspitze und einzelne kleine Ästchen auf eine Strecke hin mantelartig umgab; eine morphologisch scharfe Abgrenzung von den (in diesem Fötalstadium noch) plumpen Mediazellen war hier nicht allenthalben möglich, nur stellenweise war eine deutlichere Unterscheidung dadurch gesichert, dass die Drüsenzellen, wenn mit ausgesprochen längsovaler Form,

der Gefässachse parallel, also mit ihrer Achse senkrecht auf die Längsachse der Mediazellen gelagert waren. Aber auch bei den späteren Stadien, in welchen die Drüse schon leicht erkennbar ist, indem ihre Form beiläufig der des Neugeborenen gleicht, kommt dieser achsiale Gefässverlauf, resp. die mantelartige Konfiguration der Drüsenzellmasse um das Endothelrohr unzweideutig zur Ansicht — ein Verhältnis, welches, wie früher erwähnt, dann auch noch während des postuterinen Drüsenwachstums zu Recht besteht.“

In einer Fussnote bemerkt Stoerk: „Tatsächlich glaube ich beträchtlich jüngere Drüsenstadien in meinen Fötenserien gesehen zu haben, nämlich im Niveau des Steissbeinendes gelegene Formationen unter dem Bilde einer umschriebenen und ringsum gleichmässigen Mediazellwucherung an der A. sacralis media, es wäre aber zur einwandfreien Feststellung ihrer Steissdrüsenmatur das vergleichende Studium der Bilder einer lückenlosen Reihe menschlicher Föten erforderlich gewesen, was mir mein Material leider nicht gestattete.“

Der Beweis für eine genetische Beziehung zwischen Drüse und Sympathicus scheint Stoerk durch die Untersuchungen Jakobssons nicht erbracht worden zu sein und Stoerks Befunde sprechen durchaus dagegen. Stoerk glaubt vielmehr, dass die namentlich in den frühesten Stadien als Steissdrüsenanlage gedeuteten Gebilde Jakobssons nichts mit der Steissdrüse zu tun haben, sondern als junge chromaffine Körperchen anzusprechen sind.

Ich möchte gleich hier hinzufügen, dass auch nach meiner Ansicht Jakobsson bei den ersten Stadien die eigentliche Anlage des Glomus nicht gesehen hat und dass die von ihm beschriebenen Gebilde entweder, wie Stoerk glaubt, junge chromaffine Körperchen waren, oder, was mir noch wahrscheinlicher scheint, nichts anderes waren als sympathische Grenzstrangganglien. Eigentlich sagt das Jakobsson selbst mit den Worten, dass der als Steissdrüsenanlage angesehene Zellkomplex eine „Verdickung des Sympathicusgrenzstranges“ darstellte. Es würde dann der beim 8,1 cm langen Embryo Jakobssons unmittelbar ventralwärts von der Steissbeinspitze gelegene Körper dem letzten Sympathicusganglion und der etwa 500  $\mu$  weiter kranial gelegene Körper dem vorletzten Ganglion entsprechen.

Dass tatsächlich noch in der Höhe des letzten Steisswirbels ein Ganglion bei Embryonen vorkommt, geht aus den Untersuchungen von Unger und Brugsch hervor und ich kann, wie schon früher erwähnt, diese Angaben bestätigen, und zwar nicht nur für Embryonen, sondern, wenn auch nicht konstant, für den Erwachsenen. Jedenfalls ist das letzte Ganglion des Grenzstranges ein viel augenfälligeres Gebilde als die Anlage des Glomus in frühen Stadien. Da beide ventral von der Steissbeinspitze liegen, so ist eine Verwechslung immerhin möglich.

Ich wende mich nun zu meinen eigenen Untersuchungen über die Entwicklung des Glomus coccygeum.

Mein Material besteht aus folgenden Embryonen: ♀ 52, ♂ 65, ♂ 72, ♂ 85, ♂ 97, ♂ 109, ♀ 120, ♀ 125, ♀ 155, ♀ 170, ♂ 200, ♀ 260, ♂ 310 mm Scheitel-Steisslänge. Ausserdem gelangten die Steissknötchen bei mehreren teils ausgetragenen, teils nicht ausgetragenen Neugeborenen zur Untersuchung. Die Embryonen sind in verschiedenen Flüssigkeiten fixiert, zum Teil auch in Chromsäure-Gemischen. Fast ausschliesslich fertigte ich durch das Steissbein und Umgebung sagittale Schnittreihen an. Jedenfalls ist die Orientierung an Sagittalschnitten gegenüber den Querschnitten wesentlich erleichtert, indem es hier leicht gelingt, A. und V. sacralis media und den Sympathicus auf verhältnismässig wenigen Schnitten in ihrer ganzen Verlaufsänge zu verfolgen. Die Schnittdicke betrug für gewöhnlich 10  $\mu$ ; Färbung mit Hämatoxylin und Eosin.

Schon beim frühesten Stadium, das zur Untersuchung gelangte, beim ♀ Embryo von 52 mm Scheitel-Steisslänge, finde ich einwandfrei das Glomus angelegt, allerdings nicht etwa als ein sehr augenfälliges, scharf abgegrenztes Gebilde, sondern nur als eine kleine Gruppe von teilweise gewundenen kleinen Zweigen der A. sacralis media und etwas grösseren Venen zwischen vorletzter und letzter Steisswirbelanlage und zwar an deren ventraler Seite. Die Arterien zeigen an dieser Stelle — und zwar sowohl die Äste als auch der Stamm der A. sacralis media — eine im Vergleiche zur Lichtung und im Vergleiche zu weiter proximal gelegenen Abschnitten der Arterie unverhältnismässig dicke Wandung (Fig. 10). Die Zellen der Arterienwand sind etwas in die Länge gestreckt, ziemlich protoplasmaarm, die Zellkerne im allgemeinen mehr weniger oval. Zum Teil machen auch hier schon die Zellen, im

Vergleiche zu den Mediazellen an anderen Stellen der Arterie, einen verquollenen, epitheloiden Eindruck. Die Zellen sind in mehreren Schichten teils längs, teils zirkulär, teils schräg, im ganzen ziemlich unregelmässig zur Längsachse der Arterie angeordnet. Nach aussen hin grenzt sich die Arterienwand nicht scharf ab, sondern es gehen von ihr in mehr unregelmässiger Anordnung annähernd spindelförmige Zellen in das umgebende Mesenchymgewebe über. Nach innen setzt sich die verdickte Media der Arterie überall deutlich vom Endothel ab, das sich leicht an seinen regelmässig gestellten längsverlaufenden Kernen erkennen lässt.

Die Venen sind ganz dünnwandig, bestehen eigentlich nur aus dem Endothelrohr und umgeben in teilweise sehr inniger Anlagerung die Arterien. An einer Stelle glaube ich auch hier schon die Einmündung einer Arterie in eine Vene im Bereiche des Glomus gefunden zu haben. Man kann nämlich sehen (Fig. 10) wie ein mit zellreicher Wand versehenes Gefäss seine Wandung zum grössten Teil verliert und sich weiterhin als ganz dünnwandiges Gefäss, als Vene fortsetzt.

Die ganze Anlage hebt sich keineswegs scharf von der Nachbarschaft ab — von einer Kapsel ist keine Spur vorhanden — und charakterisiert sich durch den Gefässreichtum, namentlich durch den Kernreichtum der Arterienwandungen und durch ein dazwischenliegendes aus mehr spindelförmigen Zellen bestehendes Stroma. Der Sympathicus ist innig an diese erste Anlage des Glomus angelagert, eine Beteiligung seinerseits an dem Aufbaue des Glomus ist nicht nachzuweisen.

Ich halte es für überflüssig, eine genaue Stadienbeschreibung der nächsten Altersstufen zu geben. In der weiteren Ausbildung ändern sich die Verhältnisse nicht mehr wesentlich. Wir haben ja schon beim Embryo von 52 mm Körperlänge alle für das Glomus charakteristischen Bestandteile gesehen, nämlich ein Konvolut von auffallend dickwandigen Arterien und dünnwandigen Venen und wohl auch schon mit grosser Wahrscheinlichkeit eine arterio-venöse Anastomose.

Charakteristisch für die Anlage des Glomus ist seine Lage. Man findet sie stets an der ventralen Seite des Steissbeines, in frühen Stadien etwas weiter proximal zwischen der Anlage des letzten und vorletzten Steisswirbels; später rückt sie weiter distal

gegen die Steissbeinspitze. Nie konnte ich bei einem Embryo etwa an der dorsalen Seite der Steissbeinspitze oder an den proximal gelegenen ersten Steisswirbeln eine ähnliche Anlage finden.

Die Verzweigung und Schlingenbildung der Arterie wird in späteren Stadien in der Anlage des Glomus reichlicher. Die Zellen der Media blähen sich mehr und mehr auf, werden immer deutlicher epitheloid, dabei vermehren sich die Schichten in der Gefässwand. Wiederholt konnte ich an den epitheloiden Zellen der Media Mitosen nachweisen. Die mächtige Entwicklung der Zellen der Arterienwand bedingt es, dass in späteren Stadien die epitheloiden Wandungen der benachbarten anastomotischen Gefässe immer mehr und mehr miteinander zusammenfliessen, so dass schliesslich keine scharfe Grenze der einzelnen Gefässwandungen zu erkennen ist. Von einem bindegewebigen Stroma ist dann kaum etwas nachzuweisen und es macht die Anlage des Glomus mehr den Eindruck eines epitheloiden Zellhaufens mit eingelagerten, nur von einem Endothel bekleideten Gefässen. Verfolgt man aber die eintretenden Gefässe, so sieht man, dass die Elemente der Media der Arterien, wie das schon für das Glomus des Erwachsenen nachgewiesen wurde, beim Eintritt in die Anlage des Glomus sich allmählich aufblähen, wie verquollen aussehen, epitheloid werden. In jedem Falle kann man nachweisen, dass sich entweder die Vena sacralis media selbst oder wenigstens ihre direkten Zweige am Aufbau des Glomus beteiligen.

Gegen das Ende der Fötalzeit bildet sich mehr und mehr das bindegewebige Stroma aus, dadurch kommt es zur deutlicheren Abgrenzung der einzelnen mit epitheloider Wand versehenen Gefässe, immerhin sind auch noch beim Neugeborenen und mitunter noch später stellenweise die Wandungen benachbarter anastomotischer Gefässe miteinander verschmolzen. Mit der Ausbildung des Stromas beginnt auch an der Peripherie des ganzen Knötchens eine scharfe Abgrenzung in Form einer aus konzentrisch verlaufenden Bindegewebsfasern zusammengesetzten Kapsel.

Das Endothel der Arterien und Venen ist in jedem Stadium in seiner charakteristischen Anordnung als einfache flache, die Lichtung begrenzende Zellschicht zu finden.

Der Nachweis eines Überganges von Gefässen mit epitheloider Wand in Venen gelang mir ausser in dem oben erwähnten Fall

beim 52 mm langen Embryo, noch bei einem 65 mm und 260 mm langen Embryo.

Die Form der Anlage des Glomus ist sehr wechselnd. In den ersten Stadien haben wir es, wie erwähnt, keineswegs mit einem scharf abgegrenzten Gebilde zu tun und auch später handelt es sich manchenmal noch um einen mehr flächenhaft ausgebreiteten Gefässkomplex, gewöhnlich aber um ein unregelmässig begrenztes Knötchen. Neben dem Hauptknoten kann man bei älteren Föten in der Nähe desselben die Anlagen von kleineren Nebenknoten finden, die sich nur durch ihre geringere Grösse vom Hauptknoten unterscheiden.

Die Lagebeziehung zwischen Sympathicus und Anlage des Glomus bleibt während der ganzen Entwicklung eine gleich innige. Wenn noch am letzten Steisswirbel ein Ganglion zu liegen kommt, so kann dies so nahe an die Steissknötchenanlage heranrücken, dass man sich zur Annahme einer Beteiligung der Ganglienzellen an dem Aufbaue des Glomus verleiten lassen kann. Diese unmittelbare Aneinanderlagerung ist aber eine rein zufällige, keineswegs konstante, da man häufig in der Höhe der Steissknötchenanlage überhaupt kein Ganglion findet. Nervenfasern, die vom Sympathicus in die Anlage des Glomus eindringen, konnte ich in keinem Falle nachweisen, allerdings waren meine Methoden nicht geeignet, etwa ganz vereinzelte sympathische Fasern zu verfolgen; grössere Bündel von Nervenfasern dürften mir aber, falls solche wirklich zwischen die epitheloiden Zellen eindringen würden, kaum entgangen sein. Den kleinen Lamellenkörperchen begegne ich in meinen Serien zum erstenmale beim 155 mm langen Embryo.

Fassen wir die über die Entwicklung des menschlichen Steissknötchens gemachten Befunde kurz zusammen, so können wir sagen, dass es in seiner ersten Anlage aus einem ventral von der Steissbeinspitze gelegenen Gefässkomplex von Arterien und Venen besteht. Die Arterien sind durch eine Wucherung der Zellen der Media charakterisiert, wie sie an anderen Stellen der A. sacralis media nicht vorkommt. Gleichzeitig mit der Zellwucherung nehmen die ursprünglich noch mehr oder weniger in die Länge gestreckten Zellen eine mehr rundliche Gestalt an, ebenso die Zellkerne, die Zellen werden epitheloid. Durch Vermehrung der epitheloiden Zellen verlieren die Wandungen benachbarter Gefässe ihre scharfe gegenseitige Abgrenzung und erst

verhältnismässig spät kommt es wieder zur mehr oder weniger deutlichen Begrenzung eines jeden Gefässes durch die stärkere Entwicklung des bindegewebigen Stroma. Direkte Übergänge von Arterien in Venen scheinen schon in den frühesten Anlagen des Glomus zu bestehen. Der Sympathicus hat mit der Bildung der für das Glomus charakteristischen epitheloiden Zellen nichts zu tun.

Jedenfalls gibt die Entwicklungsgeschichte keinen Anhaltspunkt für die Auffassung der Zellen des Glomus als Drüsenzellen. Ich glaube auch nicht, dass die epitheloiden Zellen durch eine Metaplasie aus ausgebildeten typischen glatten Muskelfasern hervorgegangen sind, sondern dass sich jene embryonalen Zellen, die an anderen Stellen sich zu typischen glatten Muskelzellen der Arterie umbilden, hier von Anfang an einen anderen Entwicklungsgang einschlagen und allmählich ihre epitheloide Beschaffenheit annehmen. Zu dieser Anschauung führt mich das Aussehen der Mediazellen in den ersten Entwicklungsstadien des Glomus. Sie geben hier keineswegs das Bild von typischen glatten Muskelfasern, indem sie niemals wie letztere so auffallend in die Länge gezogen und ihre Kerne keineswegs stäbchenförmig, sondern nur oval und nicht sehr chromatinreich sind.

#### Die Glomeruli caudales der Säugetiere.

Es lag nahe, nachdem die „Steissdrüse“ beim Menschen gefunden worden war, auch bei Säugetieren nach einem analogen Gebilde zu suchen. Von dem Gedanken ausgehend, die Steissdrüse der Tiere müsse ähnlich wie beim Menschen am 4. oder 5. Steisswirbel liegen, wurde von den ersten Autoren, die sich mit dieser Frage beschäftigten, der proximale Abschnitt des Schwanzes langschwänziger Säugetiere, wie leicht begreiflich, ohne positiven Erfolg durchmustert. Die Gebilde, die im proximalen Schwanzabschnitt als Analoga des menschlichen Glomus gedeutet wurden, dürften mit ziemlicher Sicherheit nicht solche gewesen sein, sondern es wurden hier andere Organe, möglicherweise sympathische Ganglien oder Lymphdrüsen für „Steissdrüsen“ angesehen. Dies gilt bezüglich einer Bemerkung von W. Krause (10) und von G. Meyer (14).

Krause erwähnt in einer Fussnote: „Bei *Macacus cynomolgus* ist also die *Glandula coccygea* ebenfalls vorhanden.“



Sie liegt nicht etwa am Ende des Schwanzes, sondern ganz ähnlich wie beim Menschen im Beckenausgang und stellt ein spindelförmiges, hart anzuführendes Organ dar von 14 mm Länge, 2 mm Breite und 1½ mm Dicke. Dasselbe liegt in der Medianebene, unmittelbar vor dem Lig. longitudinale anterius des zweiten Schwanzwirbelkörpers; das obere Ende hängt mit einem Stiel zusammen, der Nervenstämmchen und Arterien enthält; die abgerundete untere Spitze findet sich in der Höhe des dritten Schwanzwirbels. Mikroskopisch untersucht, zeigen sich grössere Schläuche als beim Menschen; im Zwischengewebe der letzteren ist das glatte Muskelfasergewebe deutlicher zu erkennen, und der Reichtum an doppelt konturierten Nervenfasern ist beträchtlicher. Wie letztere endigen, war bisher nicht mit Sicherheit festzustellen.“

G. Meyer will bei der Katze ein der menschlichen Steissdrüse analoges Gebilde am 2.—3. Steisswirbel gefunden haben. Erwähnt aber ausdrücklich, dass es nie gelungen ist, dieses Gebilde von der A. sacralis media aus zu injizieren. Es enthält nur wenig Blasen und Schläuche.

Arnold (2) gebührt das Verdienst, bei Säugetieren die dem menschlichen Glomus analogen Gebilde gefunden, näher beschrieben und im grossen und ganzen richtig gedeutet zu haben.

Bei Hund, Katze, Fischotter, Eichhörnchen, Kaninchen und Ratte fand Arnold in der distalen Hälfte des Schwanzes Gefässsäcke, welche im wesentlichen mit den „Glomerulis coccygeis“ des Menschen übereinstimmen und die von Arnold als „Glomeruli caudales“ bezeichnet werden. Beim Schwein, Rind und Pferd kommen nur ausgedehnte Wundernetze vor. Stets sind die Glomeruli nur im distalen Abschnitte des Schwanzes zu finden, bei Tieren, deren Schwanzwirbel Haemalbogen tragen, erst von jenen Wirbeln angefangen, die keine ventralen Bogen mehr besitzen; so beim Hunde vom 8.—9., bei der Katze vom 8., bei der Fischotter vom 12., beim Eichhörnchen vom 10., bei Ratte und Maus vom 14. Schwanzwirbel an.

Arnold hat selbst keinen Affen untersuchen können und verweist auf den oben zitierten Befund Krauses, der nicht eher verwendet werden dürfe, als bis durch Injektion nachgewiesen ist, dass die betreffende Bildung wirklich aus Gefässschläuchen besteht und dass solche am Schwanzende nicht zu finden sind.

Auf die ausführliche Beschreibung Arnolds der Glomeruli caudales beim Hunde möchte ich etwas näher eingehen; es wird sich weiterhin zeigen, dass meine Befunde in den meisten wesentlichen Punkten übereinstimmen. Vom achten bis neunten Schwanzwirbel an nach abwärts finden sich an der A. sacralis media in grösserer oder geringerer Entfernung Gefässknäuel. Sie nehmen nach abwärts zu, um an der Schwanzspitze, d. h. auf den letzten Schwanzwirbeln, am dichtesten zu liegen, ohne dass sie jedoch zu einem grösseren Körper daselbst sich gruppieren. Das Verbindungsstück zwischen Glomeruli und der Arterie ist manchmal sehr kurz, manchmal länger. Wie beim Menschen kann man einfachere und zu einem Glomerulus gruppierte Gefässschläuche unterscheiden. „Die austretenden Gefässe sind ihrer Wandung nach entweder Kapillaren und lösen sich in einem Kapillarnetz auf, oder eine Vene, die in kleine Venen einmündet, oder es geht das austretende Gefäss wieder die Bildung eines neuen Glomerulus ein . . .“ „Auch ein direkter Übergang von Arterien in Venen hat in den Glomerulis statt, und zwar wird dieser vermittelt sowohl durch Gefässzweige, welche aus Schläuchen abgehen, als durch solche, welche aus der Teilung der zu dem Glomerulus tretenden Arterie hervorgegangen sind. An den Gefässsäcken und Schlauchbildungen zeigt die Muscularis eine beträchtliche Dicke. Die Muskelzellen sind in den äusseren Schichten länglich, haben einen spindelförmigen Kern und liegen mit ihrem Längsdurchmesser in dem des Schlauches. Nach innen von diesen finden sich mehr kurze Zellen mit vorwiegend rundlichen Kernen, die hauptsächlich im Querdurchmesser des Gefässsackes verlaufen. Die letzteren sind in grösserer Zahl angeordnet als die ersteren; ja, bei den rundlichen Gefässsäcken scheinen die in der Längsrichtung ziehenden Muskelfasern vollkommen zu fehlen. Am meisten nach innen liegt eine längsgefaltete Haut von der Beschaffenheit der elastischen Membranen, auf ihr ein wandständiges Endothel . . .“ „Am austretenden Gefäss vermisst man immer die massige Muskulatur, ja wenn der Übergang desselben in eine Vene erfolgt, so besteht es nur aus einer homogenen Wand, in der mehr oder weniger Kerne eingebettet sind; es hat den Typus eines intermediären Gefässes.“

Ihrem Wesen nach dürften nach Arnold die Glomeruli als „Hilfsapparate der Arterie“ aufzufassen sein. Vielleicht stehen

sie in einem innigen Konnex mit der Blutzirkulation in der Haut. „Jedenfalls ist das Wesen der *Glomeruli caudales* nicht in ihrer Lagerung auf den letzten Steissbeinwirbeln, sondern in ihrer Beziehung zum unteren Ende der *A. sacralis media* zu suchen.“

Obwohl Arnold gesehen hat, dass aus dem *Glomerulus* eine Vene austreten kann, so legt er auf diese Beobachtung kein besonderes Gewicht.

Hoyer (8) weist auf dem Wege der Injektion mit einer alkoholischen Schellacklösung an verschiedenen Körperstellen der Katze und des Kaninchens direkte Übergänge von Arterien in Venen nach. Während in der Regel diese Injektionsmasse nicht durch die Kapillaren hindurch in die Venen drang, füllten sich an den Stellen, wo arterio-venöse Anastomosen vorhanden waren, bei der Injektion von der Arterie aus stets auch die abführenden Venen. Dies war an der Schwanzspitze bei allen untersuchten Tieren der Fall. Nur in solchen Fällen, wo die Tiere des hinteren Drittels des Schwanzes verlustig gegangen waren, oder wo noch proximal vom hinteren Drittel eine Ligatur angelegt wurde, blieben die Venen bei der Injektion der *A. sacralis media* leer. „Die unmittelbaren Übergänge von Arterien in Venen lassen sich an der Schwanzspitze nur schwer demonstrieren, da die betreffenden Verbindungsäste grösstenteils sehr komplizierte Gefässknäuel bilden, in welchen die einzelnen Zweige unmöglich in ihrem ganzen Verlaufe klargestellt werden können. Man sieht nur, dass diese Knäuel fast ausschliesslich aus etwas stärkeren Gefässen zusammengesetzt sind, die einen komplizierten Bau der Wandung und stellenweise kleine Ausbuchtungen erkennen lassen; zu den Knäueln treten kleine, durch ihre Struktur deutlich charakterisierte Arterien- und Venenzweige, ausserdem gehen von ihnen mehr weniger zahlreiche Ästchen zu den umgebenden Teilen, insbesondere zur Haut, und lösen sich daselbst in Kapillaren auf. Die Arterien und Venen der Knäuel sowohl, als auch am Schwanze überhaupt, unterscheiden sich übrigens voneinander nur durch ihre stärkere Entwicklung der zirkulären Muskelschicht in der *Media* und der elastischen Schicht in der *Interna* der Arterien. Messungen ergaben eine Weite des Lumens von 0,01 mm an den anastomosierenden Arterien und von 0,018 mm an den zugehörigen Venen; die totale Breite des Gefässes betrug bei den ersteren 0,03, bei letzteren 0,035–0,045 mm. Beim Kaninchen sind die Gefäss-

knäuel minder reichlich entwickelt und weniger kompliziert gebaut als bei der Katze. Bei anderen Tieren (Hunden, Meer-schweinchen, Ferkeln) verfolgte Hoyer nicht direkt die arterio-venösen Anastomosen, sondern ermittelte ihr Vorhandensein nur aus dem Ergebnis der Schellackinjektion. Die Gefässknäuel findet man am reichlichsten zu beiden Seiten der A. sacralis media, doch kommen sie auch an der Seite und der Hinterfläche des Schwanzes vor. Ausserdem erwähnt Hoyer, dass er infolge Materialmangels nicht in der Lage war, zu entscheiden, ob die menschlichen Gefässknäuel unmittelbare Übergänge zwischen Arterien und Venen darstellen. Bei Kindern lieferten mehrfache Injektionen von Schellackmasse keine entscheidenden Resultate.

Vastarini-Cresi (22) erklärt sich bezüglich der Glomeruli caudales mit den Untersuchungsergebnissen Hoyers und namentlich Arnolds im grossen und ganzen einverstanden. Da seine Untersuchungen zu wenig ausgedehnt sind, erlaubt er sich kein abschliessendes Urteil.

Eigene Untersuchungen. Da ich bei allen untersuchten Tieren eine prinzipielle Übereinstimmung in der Anordnung und dem Bau der Glomeruli caudales fand, so erachtete ich es nicht für besonders wichtig, meine Untersuchungen über eine grosse Reihe von Säugetieren auszudehnen und begnügte mich mit der Darstellung der Verhältnisse bei einigen Arten. Mir war vor allem daran gelegen, die Untersuchungen Hoyers nachzuprüfen, insbesondere in der Hinsicht, ob es sich wirklich in den Glomerulis um arterio-venöse Anastomosen handelt und ob somit eine Analogie zwischen diesen Bildungen und dem Glomus coccygeum des Menschen besteht. Wie sich aus dem Nachstehenden ergibt, stehen meine diesbezüglichen Beobachtungen mit den Angaben Hoyers im Einklang.

Zur Untersuchung gelangten: Pavian (*Cynocephalus hamadryas*), Makak (*Macacus rhesus*), Hund (*Canis familiaris*), Katze (*Felis domestica*), Fuchs (*Canis vulpes*), Iltis (*Putorius foetidus*), Kaninchen (*Lepus cuniculus*) und weisse Ratte (*Mus rattus*).

Teils wurde von der A. caudalis media (= A. sacralis media) aus mit Berlinerblaulösung injiziert, teils die Glomeruli caudales in nicht injiziertem Zustande untersucht. Einerseits wurden Schnittreihen angefertigt, andererseits nach der Injektion von der Arterie aus zunächst die Arterie mit den begleitenden Venen

freigelegt, kleine Stücke, an denen schon makroskopisch Glomeruli wahrnehmbar waren, oder wo solche vermutet werden konnten, herausgeschnitten, in Xylol aufgehellt und unter dem stereoskopischen Mikroskope, das zur Auflösung der Gefäßknäuel auch hier vorzügliche Dienste leistet, untersucht.

Als Beispiel für die Anordnung der Glomeruli möchte ich hier etwas näher die Verhältnisse beim Makak besprechen; prinzipiell sind diese Angaben für die übrigen untersuchten Tiere, mit Ausnahme der Ratte, ebenfalls gültig.

Es muss hier etwas näher auf die in unserem Gebiete in Betracht kommenden Gefäße eingegangen werden (vergl. Fig. 17). Die *A. caudalis media* verläuft mit zwei begleitenden Venen zunächst durch jenen unterbrochenen Kanal, der durch die Haemalbogen gebildet wird. Der letzte Haemalbogen wurde (beim Makak) am fünften Steisswirbel gefunden; er ist hier allerdings nicht mehr knöchern, sondern nur knorpelig. Weiter distal nehmen die Begleitvenen immer mehr den Charakter eines weitmaschigen, die Arterie umspinnenden Netzes an, indem sie vielfach untereinander anastomosieren; sind aber bis zur Schwanzspitze zu verfolgen, allerdings in entsprechend verjüngtem Zustande (Fig. 17). Die Hauptabflusswege des Blutes werden aber nicht durch diese *Venae caudales mediae* (s. anteriores) gebildet, sondern durch eine jederseits an der lateralen Seite des Schwanzes oberflächlich verlaufende Vene, eine *Vena caudalis lateralis*, die sich nach Durchbohrung des *M. glutaeus maximus* nahe an seinem Kreuzbeinursprung jederseits in die *V. glutaea superior* ergießt. Die lateralen Schwanzvenen stehen mit den *Vv. sacrales mediae* durch sehr zahlreiche Anastomosen in Verbindung (Fig. 17 a V). Diese anastomotischen Venenäste beginnen am vierten Schwanzwirbel, sind segmental angeordnet, derart, dass sie nur von jenem Stück der medianen Venen ausgehen, das auf dem Wirbelkörper verläuft, nicht aber von jenem Abschnitte, der auf die Zwischenwirbelscheiben zu liegen kommt. Man findet auf jedem der distalen Wirbelkörper jederseits mehrere anastomotische Venen, die gedeckt von der Schwanzmuskulatur unmittelbar am Wirbelkörper verlaufen und sich in die seitlichen Schwanzvenen ergießen. Diese anastomotischen Venen sind unter sich selbst wieder an vielen Stellen verbunden.

Die Glomeruli caudales (Fig. 17 G) liegen unmittelbar an

der *A. caudalis media*, ihre Lage in bezug zur Arterie ist im übrigen keine konstante; bald findet man sie der ventralen, bald der dorsalen, bald der lateralen Seite der Arterie innig angeschlossen. Ebenso wie die anastomotischen Venen zeigen auch die Glomeruli eine segmentale Anordnung, indem auch sie im allgemeinen nur im Bereiche der Wirbelkörper und der anastomotischen Venen gefunden werden. Nur die letzten ganz in der Nähe der Schwanzspitze gelegenen Glomeruli können von diesem Gesetze eine Ausnahme machen, indem sie hier zu grösseren, komplizierteren Körpern zusammenfliessen und sich nicht mehr streng an die Wirbelkörper halten.

Niemals fand ich, weder beim Affen, noch bei anderen Tieren, wie dies ja auch von Arnold als Regel angegeben wurde, Glomeruli im proximalen Abschnitte des Schwanzes, in jenem Teile, der durch die Haemalbogen charakterisiert ist.

In distaler Richtung nehmen die Glomeruli an Grösse und häufig auch an Zahl zu, so dass gegen die Schwanzspitze hin auf jedem Wirbelkörper nicht nur ein Glomerulus liegt, sondern häufig neben einem Hauptknäuel ein oder mehrere kleinere Nebknäuel zu finden sind, die wieder untereinander mehr oder weniger innig verschmelzen können. Ausnahmslos sind ganz in der Nähe der Schwanzspitze die grössten Glomeruli zu finden. Letztere erreichen eine Grösse, dass sie makroskopisch auch im nicht injizierten Zustande sichtbar sind und als lokale Verdickungen der Arterie erscheinen. Gewöhnlich nehmen sie in der Nähe der Schwanzspitze eine mehr langgestreckte Gestalt an, wobei sie eine Länge von mehreren Millimetern erreichen können. Weiter proximal sind sie makroskopisch auch nach der Injektion oft nicht wahrnehmbar, sind gewöhnlich aber schon bei Lupenvergrösserung, namentlich, wenn das Präparat aufgehellte wurde, zu finden. Unter der Lupe zählte ich beim Makak zehn Knötchen, die mit Ausnahme der zwei letzten segmental angeordnet waren.

Die Glomeruli sind derart in die Blutbahn eingeschaltet, dass die zuführenden Arterien gewöhnlich direkte Äste der *A. caudalis media* sind, während die abführenden Venen entweder direkt in die anastomotischen Venenäste, oder in die *Vv. caudales mediae* selbst einmünden.

Unter dem stereoskopischen Mikroskope lassen sich am injizierten und aufgehellten Präparat die kleineren und einfacher

gebauten Gefässknäuel ganz gut auflösen, bei den grösseren ist dies allerdings kaum mehr möglich. Fig. 18 zeigt ein kleines Nebenknötchen neben einem grossen komplizierten Gefässknäuel. In das kleinere Knötchen dringt ein in proximaler Richtung verlaufender Zweig der *A. caudalis media* ein, teilt sich in mehrere Äste, die unter sich vielfach verschlungen sind und sich am anderen Pole des im ganzen spindelförmigen Knäuels in einer abführenden Vene sammeln. Letztere mündet in eine grössere *V. sacralis media* ein, die ihrerseits wieder durch anastomotische Äste mit der *V. sacralis lateralis* in Verbindung steht.

In grösseren Glomerulis können mehrere Arterien ein- und auch mehrere Venen austreten.

Am Durchschnitt durch einen Glomerulus (Fig. 11) sieht man eine grosse Menge von sehr verschieden getroffenen Gefässen, die in ein derbfaseriges bindegewebiges Stroma, in dem ziemlich reichliche elastische Fasern vorkommen, eingelagert sind. Alle Gefässdurchschnitte sind durch ihre im Verhältnis zur Lichtung aussergewöhnlich starke Muskulatur ausgezeichnet und unterscheiden sich dadurch von den ganz kleinen Gefässen und Kapillaren, die im Stroma verlaufen und nichts mit den arterio-venösen Anastomosen zu tun haben, sondern den Stromagefässen des menschlichen Glomus entsprechen und als *Vasa vasorum* aufgefasst werden dürfen. Das Stroma kann sich an der Oberfläche des Glomerulus etwas verdichten und so eine Art Kapsel bilden, wie ich das beim Pavian gefunden habe oder aber, wie das beim Hunde, bei der Katze und beim Fuchs der Fall ist, der Glomerulus ist nicht scharf abgegrenzt, sondern breitet sich mehr diffus längs der Arterie aus, indem das Stroma des Glomerulus ohne scharfe Grenze ganz allmählich in das umgebende Bindegewebe übergeht.

Im Glomerulus selbst muss man drei deutlich voneinander zu unterscheidende Gefässabschnitte auseinanderhalten; nämlich die eintretende Arterie, die austretende Vene und die dazwischen liegenden anastomotischen Gefässe.

Die eintretende Arterie stellt gewöhnlich einen ganz kurzen, dickwandigen Seitenast der *A. caudalis media* dar und ist häufig schon von der Abgangsstelle aus letzterer an dadurch charakterisiert, dass nach innen von der zirkulären Muskulatur Längsmuskelbündel auftreten (Fig 12), die an dem Hauptstamme der

*A. caudalis media* nicht vorkommen. Die elastische Innenhaut setzt sich von der *A. caudalis media* auf die eintretende Arterie fort.

Beim Hunde konnte ich sehen, wie eine Arterie unmittelbar nach dem Abgange aus der *A. sacralis media* sich in zwei ziemlich gleich starke Äste teilte, die beide in einen Glomerulus eintreten (Fig. 12).

Die anastomotischen Gefässe, welche die Fortsetzung der Arterie bilden, sind, wie schon erwähnt, gekennzeichnet durch ihre ausserordentlich dicke Media und durch das Fehlen einer elastischen Innenhaut, sowie überhaupt durch den Mangel von elastischen Häuten, die erst wieder an der austretenden Vene beginnen. Allerdings muss bemerkt werden, dass die Grenze zwischen anastomotischen Gefässen und eintretender Arterie einerseits und austretender Vene andererseits im allgemeinen keineswegs eine scharfe ist, sondern dass die Wandung der anastomotischen Gefässe gegen Vene und Arterie hin ganz allmählich ihren Charakter in entsprechender Weise ändern.

Fassen wir noch etwas näher den Bau der anastomotischen Gefässe ins Auge, so fällt uns auf, dass die Dicke der Media nicht allein bedingt ist durch die ausserordentlich starke Entwicklung der kreisförmig verlaufenden Muskelfasern, sondern dass der zirkulären Muskelschicht nach innen Längsmuskelfasern aufgelagert sind und ebenso nach aussen längs- oder mehr unregelmässig verlaufende Muskelfasern aufsitzen (Fig. 13). Die innere Längsmuskelschicht ist derart zu Bündeln angeordnet, dass letztere am Querschnitte vorspringende Wülste gegen die Lichtung hin bilden, die nur mehr vom Endothelbelag, der gewöhnlich allenthalben deutlich von der Muscularis zu unterscheiden ist, bekleidet werden. Am häufigsten findet man am Querschnitte drei gegen die Lichtung vorspringende Wülste von Längsmuskulatur, mitunter auch mehrere, so dass das Lumen einen sternförmigen Querschnitt bekommt. Andererseits kann aber auch die innere Längsmuskelschicht ganz unregelmässig angeordnet sein, oder eine kontinuierliche mehr gleich dick bleibende Schicht bilden. Die äussere Längsmuskelschicht ist nicht überall deutlich ausgebildet, aber doch fast an jedem Querschnitt eines anastomotischen Gefässes zu beobachten. Sie stellt entweder Längsbündel dar, die ganz unregelmässig der Peripherie der zirkulären Muskelschicht aufsitzen und oft eine ziemlich beträchtliche Ausbildung erlangen



können, oder aber sie besteht aus nicht zu Bündeln zusammengefassten mehr vereinzelt auftretenden Muskelfasern, die peripherwärts immer spärlicher werden und sich allmählich in das umgebende Stroma verlieren. Wie erwähnt, kann diese äussere Muskelschicht mitunter auch dadurch ausgezeichnet sein, dass die Muskelfasern nicht alle in einer Richtung angeordnet sind, sondern kreuz und quer durcheinander liegen. Die äussere Muskelschicht macht oft die Abgrenzung einer Gefässwand gegenüber einer benachbarten schwierig, so dass man nicht imstande ist, genau zu bestimmen, welche Muskelfasern noch dem einen und welche dem anderen anastomotischen Gefässe zuzurechnen sind. Dadurch erhalten wir ein Bild, das uns an das Verschmelzen der Gefässwandungen (d. i. der epitheloiden Zellmassen) benachbarter Gefässe im menschlichen Glomus erinnert.

Eine vom Stroma abzugrenzende Adventitia kommt den Gefässen der Glomeruli ebensowenig zu wie den Gefässen des menschlichen Glomus, man muss vielmehr das ganze bindegewebige Stroma als verschmolzene Adventitia sämtlicher anastomotischer Gefässe auffassen.

Schon bei oberflächlicher Betrachtung der Muskelfasern der anastomotischen Gefässe fällt einem auf, dass die grosse Mehrzahl der Muskelfasern der anastomotischen Gefässe sich von den Muskelfasern der *A. caudalis media* unterscheiden. Am Querschnitt erscheinen sie viel grösser als die Muskelfasern der *A. caudalis*, während ihre Länge abgenommen hat. Am Querschnitt ist daher in der Mehrzahl der Muskelfasern der Kern getroffen (Fig. 13, 14). Ausserdem sind die Kerne nicht mehr stäbchenförmig, sondern stark verdickt und oval, ja oft nahezu kugelförmig; dabei färben sie sich schwächer mit Kernfarbstoffen, sind chromatinarm, meistens mit einem deutlichen Kernkörperchen versehen. Die Muskelfasern sehen wie verquollen aus und färben sich bei Anwendung von Pikrinsäure-Säurefuchsin nach van Gieson etwas schwächer gelb als die Muskelfasern der benachbarten Arterien. Kurz wir erhalten hier mitunter ziemlich ähnliche Bilder wie vom Glomus des Menschen (Fig. 14). Die Muskelfasern nähern sich dem epitheloiden Typus, erreichen allerdings in ihrer Gesamtheit nicht den gleichmässig hohen Grad der epitheloiden Ausbildung wie im menschlichen Glomus (Fig. 15). Dabei sind alle Übergänge an ein und demselben Glomerulus von gewöhnlich aussehenden Muskelfasern

bis zu den stark modifizierten Muskelzellen von epitheloidem Charakter nachzuweisen, wenn man die eintretende Arterie in das Glomus hinein verfolgt. Schon gleich bei ihrem Abgang von der *A. caudalis media* kann man an den Muskelfasern etwas weniger stäbchenförmige, schon mehr ovale Zellkerne nachweisen. Je weiter man gegen die dickwandigen anastomotischen Gefässe vordringt, um so deutlicher treten die Veränderungen an den Muskelfasern hervor. Selbstverständlich wird mit der Verkürzung und Verbreiterung der Muskelfasern und der Abrundung ihrer Kerne auch die Schichtung in den anastomotischen Gefässen in längs und zirkulär verlaufende Lagen undeutlich und dadurch die Ähnlichkeit mit den Gefässen des menschlichen Glomus noch vergrössert (Fig. 14).

Wir sehen aus dem Gesagten, dass zwischen den charakteristischen Zellen des menschlichen Glomus und denen der Glomeruli caudales der Tiere kein prinzipieller, sondern nur ein gradueller Unterschied besteht.

Es scheint mir auch, dass bei verschiedenen Tierarten ein verschieden hoher Grad der epitheloiden Ausbildung der Muskulatur erreicht werden kann, allerdings ist es fraglich, ob diese Erscheinung überhaupt als Artcharakter aufgefasst werden darf und nicht etwa individuell grossen Schwankungen unterworfen ist. Dass das epitheloide Aussehen der Muskelfasern nicht nur der Ausdruck eines bestimmten Kontraktionszustandes ist, ergibt sich schon daraus, dass man derartige Muskelzellen sowohl bei Gefässen mit weiter wie auch mit enger Lichtung findet. Selbstverständlich soll damit aber nicht gesagt sein, dass der Kontraktionszustand auf die Form der Muskelfasern ohne Einfluss wäre.

Das Perimysium internum der anastomotischen Gefässe der Glomeruli caudales verhält sich genau so wie das des menschlichen Glomus. Färbt man nach van Gieson, so erhält man eine ähnliche Zeichnung am Querschnitt wie beim menschlichen Glomus, indem sich das zwischen den Muskelfasern gelegene bindegewebige Wabenwerk intensiv rot färbt. Nach Färbung auf elastisches Gewebe mit Resorcin-Fuchsin kann sich teilweise das Perimysium schwach färben, namentlich kann dies der Fall in der Nähe der eintretenden Arterie sein; am Übergang von der Arterie in das anastomotische Gefäss kommen auch noch einzelne zwischen den Muskelfasern verlaufende elastische Fasern vor, die aber weiter-

hin sich bald vollständig verlieren, so dass eben, wie schon oben erwähnt, die anastomotischen Gefässe charakterisiert sind durch den Mangel der elastischen Membranen.

Was den Grad der epitheloiden Beschaffenheit der Muskelfasern anlangt, so erreichen die untersuchten Raubtiere (Fuchs, Hund, Katze, Iltis [Fig. 14]) eine höhere Stufe als die Affen (Pavian, Makak). Namentlich der Pavian zeigt nur eine verhältnismässig wenig modifizierte Muskulatur (Fig. 13). Beim Makak fand ich am häufigsten die inneren Längsmuskelfasern epitheloid umgewandelt, weniger häufig die Zellen der anderen Schichten. Bei den Raubtieren scheint keine Schicht diesbezüglich besonders bevorzugt zu sein.

Gegen die abführende Vene hin nehmen die Muskelfasern ganz allmählich wieder ihr gewöhnliches Aussehen an.

Die abführenden Venen selbst sind immerhin ziemlich stark muskulös, namentlich fallen an ihnen häufig starke Längsmuskulbündel auf, während die zirkuläre Muskulatur im Vergleich zur Arterie immer bedeutend schwächer und nicht zu einer so kompakten regelmässigen Schicht geordnet ist, wie an den Arterien. Sollte man im Zweifel sein, ob diese abführenden Gefässe wirklich Venen sind oder Arterien mit etwas modifizierter Wandung, so darf man das abführende Gefäss nur eine Strecke weit in der Serie verfolgen, man wird dann bald auf Klappen kommen, die hier ebenso wie beim Menschen in den grösseren Venen in reichlicher Anzahl zu finden sind.

Bezüglich der Lichtung der anastomotischen Gefässe wäre zu erwähnen, dass diese, wie das an allen Arterien, die eine deutlich ausgebildete Längsmuskulatur besitzen, der Fall ist, vollständig verschwinden kann, mit anderen Worten, dass die anastomotischen Gefässe für den Blutstrom undurchgängig werden können, dass die arterio-venösen Nebenschliessungen in diesem Falle ausgeschaltet sind.

Im Maximum fand ich bei Cynocephalus eine Weite der Lichtung der anastomotischen Gefässe von  $50 \mu$ . Im allgemeinen schwankt die Durchschnittsgrösse der anastomotischen Gefässe bei Cynocephalus zwischen  $60$ — $130 \mu$ , bei einer Lichtung von  $13$ — $50 \mu$ . Die Dicke einer zuführenden Arterie betrug  $180 \mu$  bei einer Lichtung von  $65 \mu$  im Durchmesser und die der abführenden Vene  $100 \mu$  bei einer Lichtung von  $65 \mu$ .

Beim Makak und den Raubtieren, namentlich bei Hund und Fuchs, ist die Wandungsdicke der anastomotischen Gefässe im Verhältnis zum Gesamtquerschnitt des Gefässes im allgemeinen grösser als beim Pavian, entsprechend der stärker epitheloiden Ausbildung der Muskulatur; bei vollständig geschlossenen Gefässen fand ich beim Hunde eine Querschnittsgrösse von ca. 100  $\mu$ , welche also ausschliesslich auf Kosten der Wandung zu setzen ist. Zuführende Arterie und abführende Vene erreichen beim Hunde beiläufig die Grösse wie beim Pavian. Allerdings muss bemerkt werden, dass alle Maße an den anastomotischen Gefässen nur ganz beiläufig angegeben werden können, da einerseits die in die Lichtung vorspringenden Längsmuskelwülste, andererseits die mehr diffus sich ausbreitende äussere Längsmuskulatur eine exakte Messung unmöglich machen.

Die im Vorstehenden gegebene Beschreibung gilt für alle untersuchten Tiere mit Ausnahme des Kaninchens und der Ratte. Bei ersterem sind zwar auch arterio-venöse Anastomosen ausgebildet, aber die anastomotischen Gefässe bilden keine abgegrenzten Knötchen, sondern sie breiten sich längs der A. caudalis media in nur wenig gewundenen Zügen aus, sind im ganzen klein und zeigen nicht die mächtige Entwicklung der Muscularis, wie die anderer Tiere. Immerhin lassen sich auch hier stellenweise innere Längsmuskelbündel und eine schwache epitheloide Modifizierung der Muskelzellen nachweisen.

Bei der Ratte konnte ich nicht mit Sicherheit das Vorkommen von Anastomosen konstatieren. Ich fand wohl im distalen Abschnitt des Schwanzes in der Umgebung der A. caudalis media Gefässkonvolute von kleinen Gefässen, die durch eine verhältnismässig starke Muscularis ausgezeichnet waren und die wahrscheinlich als anastomotische Gefässe anzusehen sind, es sind aber die ganzen Gebilde so klein, dass es jedenfalls sehr schwer fällt, ein kleines Bild von dem ganzen Gefässzusammenhang zu erlangen.

Aus dem Mitgeteilten ergibt sich, dass die anastomotischen Gefässe, die den wesentlichen Bestandteil der Glomeruli caudales der Säugetiere ausmachen, sich durch ihren Bau von den Arterien und Venen unterscheiden und so, wie im menschlichen Glomus coccygeum, weder als Arterien noch als Venen bezeichnet werden dürfen, sondern als ein dritter zwischen beiden gelegener gut

charakterisierter Gefässabschnitt. Selbstverständlich können wir die anastomotischen Gefässe auch nicht den Kapillaren gleich setzen, sie unterscheiden sich von letzteren nicht nur durch ihre für gewöhnlich grössere Lichtung, sondern ganz besonders durch die mächtige Muskulatur. Die eigentümliche Schichtung der Muscularis hat zum Teil wenigstens schon Arnold erkannt, indem er von einer oberflächlichen längsverlaufenden Muskelschicht und einer inneren zirkulären Schicht spricht. Die charakteristische innere Längsmuskelschicht erwähnt Arnold allerdings nicht. Dass schon Arnold die Form der Muskelfasern und ihrer Kerne in der zirkulären Schicht aufgefallen ist, geht aus der Bemerkung hervor, dass es mehr kurze Zellen mit vorwiegend rundlichen Kernen sind.

Hoyer spricht von einem komplizierten Bau der Wandung der anastomotischen Gefässe und von kleinen Ausbuchtungen, die man stellenweise an ihnen erkennt. Vielleicht bezieht sich die letztere Bemerkung auf die Einbuchtungen der Wandung, die dadurch entstehen, dass die innere Längsmuskelschicht bündelweise angeordnet gegen die Lichtung vorspringt.

Vergleichen wir die an den Glomeruli caudales erhobenen Befunde mit den Angaben, die über arterio-venöse Anastomosen an anderen Körperstellen gemacht wurden, so ergibt sich in den Hauptzügen eine auffallende Übereinstimmung. Ich will hier nicht die ganze Literatur über arterio-venöse Anastomosen heranziehen, sondern nur auf zwei diesbezügliche neuere Arbeiten hinweisen, nämlich auf die Untersuchungen Grossers (6) „Über arterio-venöse Anastomosen an den Extremitätenenden beim Menschen und den krallentragenden Säugetieren“, und auf die etwas später erschienene Arbeit von Vastarini-Cresi (21, 22), in der namentlich die bisher vorliegende Literatur über diesen Gegenstand ausführlich wiedergegeben ist.

Nach Grosser sind die anastomotischen Gefässe an den Endphalangen ausgezeichnet durch ihre dicke Wandung, durch das Vorhandensein von Längsmuskelbündeln innerhalb der Ringmuskulatur, die in der Regel als Wülste am Querschnitt gegen die Lichtung vorragen und durch das Fehlen des elastischen Gewebes; alles Merkmale, die wir auch an den anastomotischen Gefässen der Glomeruli caudales wiederfinden.

Ganz ähnlich verhalten sich auch nach von Ebner (4) die Rankenarterien (*A. helicinae*), welche in Form von vielfach gewundenen knäuel- oder büschelartigen Arterien in den kavernenösen Bluträumen liegen und fast vollständig des elastischen Gewebes entbehren, insbesondere einer zusammenhängenden elastischen Innenhaut. Dagegen besitzen die Rankenarterien eine kräftige Ringmuskelhaut und zahlreiche, als wulstartige Verdickungen in die Lichtung vorspringende Gruppen von Längsmuskeln. An Durchschnitten erscheint daher die Lichtung der Rankenarterien wie mit zahlreichen seitlichen Ausbuchtungen versehen.

Die anastomotischen Gefässe an der Fingerbeere des Menschen unterscheiden sich nach Grosser in einigen Punkten von denen der Säugetiere. Vor allem ist bei ersteren wieder die bedeutende Wanddicke und deren grosser Kernreichtum auffallend. „Die periphere Häufung der Kerne ist aber auch, zusammen mit der eigentümlichen Anordnung der Muskulatur, die Ursache, dass die Anastomosen der Fingerbeere im kontrahierten Zustande (also wenn nicht injiziert) am Querschnitte bei schwachen Vergrösserungen den Schweissdrüsen bis zu einem gewissen Grade ähnlich sehen.“ Im allgemeinen tritt am Abgang von der Arterie unter dem Endothel eine mächtige Längsmuskelschicht auf und zwar zu einzelnen Bündeln geordnet oder das ganze Lumen, wenn auch in ungleicher Dicke, umgebend. Nach aussen von der Längsmuskulatur folgt die von Grosser als „kleinzellige Schicht“ bezeichnete Lage, charakterisiert durch zahlreiche stark färbare Kerne. Das Protoplasma dieser Zellen färbt sich nach van Gieson nicht genau so strohgelb wie die Arterienwand, sondern ähnlich wie das Protoplasma der Schweissdrüsen mit einem Stich ins Braune. Die Zellen dieser Schicht sind länglich, glatten Muskelzellen ähnlich, aber nach allen Dimensionen kleiner und namentlich viel kürzer. Ihre Kerne sind längsoval aber nicht stäbchenförmig und sehr chromatinreich. „Der Verlauf der Zellen in der Gefässwand ist annähernd quer oder schräg, sie sind aber ziemlich regellos verflochten. Im ganzen genommen, scheint hier glatte Muskulatur vorzuliegen, die sich aber doch in manchen Punkten von der typischen Muskulatur unterscheidet (nach der Färbbarkeit, Form und Grösse der Elemente). Vielleicht ist sie als eigenartig differenzierte Form derselben aufzufassen.“

Diese von Grosser als „kleinzellige Schicht“ bezeichnete

Lage dürfte den von mir beschriebenen Formen der Muskelfasern mit epitheloidem Aussehen an die Seite zu stellen sein, wenn auch meine Befunde an den Glomerulis nicht in allen Punkten mit der Beschreibung Grossers genau übereinstimmen. Namentlich finde ich die Kerne chromatinarm und die ganzen Zellen im Vergleiche zu typischen Muskelzellen wohl bedeutend verkürzt, aber nicht verschmälert, sondern im Gegenteil von grösserer Dicke als die typischen Muskelfasern. Jedenfalls ist es nicht ohne Bedeutung, dass nicht nur in den Gefässen der Glomeruli caudales eine eigenartig modifizierte Muskulatur zu finden ist, sondern ebenso an den arterio-venösen Anastomosen an einer anderen Körperstelle.

Vastarini-Cresi schliesst sich bezüglich der Anastomosen an den Endgliedern des Menschen und der Säugetiere vollinhaltlich den Ausführungen Grossers an. Auch an den arterio-venösen Anastomosen im Kaninchenohr fällt nach diesem Autor an den anastomotischen Gefässen ihre ausserordentlich entwickelte Muscularis auf; und zwar findet er hier eine innere zirkuläre und eine äussere Längsmuskelschicht. Je nach der Weite der Lichtungen der anastomotischen Gefässe erhielt Vastarini-Cresi bei der Injektion entweder: a) Füllung der Arterien der anastomotischen Gefässe und der Venen ohne Füllung der Kapillaren, b) Füllung sämtlicher Gefässabschnitte oder endlich c) Füllung der Arterien der Kapillaren und der Venen ohne Füllung der anastomotischen Gefässe. Im ersten und zweiten Falle sind die Anastomosen weit offen, während sie im dritten Falle vollständig oder nahezu geschlossen sind.

Diese Angaben kann ich insofern für die Glomeruli caudales bestätigen, als in einem Falle bei einem Makak in die anastomotischen Zweige keine Injektionsmasse eindrang, obwohl alle übrigen Gefässe inklusive der Kapillaren gefüllt waren. Tatsächlich war auch in diesem Falle an der Mehrzahl der Durchschnitte der anastomotischen Gefässe entweder die Lichtung vollständig oder doch nahezu vollständig geschlossen. In anderen Fällen bei weit geöffneten Anastomosen gelingt die Injektion derselben sehr leicht, was sich schon während der Injektion dadurch zu erkennen gibt, dass gleich zu Beginn derselben die durch die Arterie eingespritzte Flüssigkeit aus den Venen herausdringt, noch bevor

die Kapillaren gefüllt sind; Beobachtungen, die den gemachten Erfahrungen am menschlichen Glomus coccygeum entsprechen.

Noch einen Punkt möchte ich hier kurz berühren. Es wurde schon eingehend das Vorkommen von einzelnen oder gruppierten Lamellenkörperchen in der nächsten Nähe des menschlichen Glomus besprochen. Dass Pacinische Körperchen auch im Schwanze von Säugetieren vorkommen, konnte ich schon in meiner Arbeit über die Schwanznerven zeigen. Ich erwähnte dort, bei einer Katze im distalen Teile des Schwanzes längs der *A. caudalis media* vereinzelt Pacinische Körperchen gefunden zu haben und ebenso bei einem *Macacus rhesus* und zwar bei letzterem vom 1.—5. Schwanzwirbel zu beiden Seiten der Arterie, entsprechend den Wirbelkörpern in segmentaler Anordnung. An einer Stelle konnten fünf knapp nebeneinander liegende Körperchen nachgewiesen werden. Weiterhin fand ich beim Iltis in der Nähe eines Glomerulus fünf Pacinische Körperchen, drei davon eng beisammen liegend. Diese Lamellenkörperchen unterscheiden sich von den beim Menschen in der Nähe des Glomus gelegenen Körperchen dadurch, dass sie grösser sind, annähernd von der Grösse der Pacinischen Körperchen an anderen Körperstellen. Ausserdem fand ich nie bei Tieren mehrere Körperchen von einer gemeinsamen Kapsel umgeben. Lamellenkörperchen scheinen unmittelbar an der Schwanzspitze nicht vorzukommen, sondern stets etwas weiter proximal. Dass ich verhältnismässig nur selten derartige Körperchen fand, mag wohl darin seinen Grund haben, dass ich gewöhnlich die Arterie mit den damit in Verbindung stehenden Glomerulis freipräparierte, dann erst einbettete und Schnittreihen anfertigte. Wenn nun die Lamellenkörperchen nicht in unmittelbarer Nähe der Glomeruli gelegen sind, so mussten sie mir natürlich entgehen.

### **Zusammenfassung.**

Das Glomus coccygeum des Menschen entspricht in allen wesentlichen Punkten den Glomeruli caudales der Säugetiere. Während letztere auf mehrere Segmente des Schwanzes verteilt sind, drängen sich beim Menschen die homologen Gebilde an der Steissbeinspitze zusammen zur Bildung eines Hauptknötchens und kleinerer Nebenknötchen.



Die Glomeruli caudales und das Glomus coccygeum sind als arterio-venöse Anastomosen aufzufassen und wie an anderen derartigen Anastomosen, kann man auch hier drei verschieden gebaute Gefässabschnitte unterscheiden: nämlich die zuführende Arterie, die abführende Vene und zwischen Arterie und Vene die anastomotischen Gefässe.

Während sich Arterie und Vene nicht wesentlich von denen anderer Körperteile unterscheiden (höchstens durch die teilweise stärker entwickelte Muscularis und die Arterie bei Tieren durch das häufige Vorkommen einer inneren Längsmuskelschicht), sind die anastomotischen Gefässe im menschlichen Glomus ausgezeichnet durch die dicke epitheloide Wandung, im tierischen Glomerulus, sowie in anderen arterio-venösen Anastomosen durch die mächtige Muskulatur mit charakteristischer Schichtung, mehr oder weniger ausgesprochenem epitheloidem Aussehen der einzelnen Muskelfasern und das nahezu vollständige Fehlen des elastischen Gewebes.

Die Grenze zwischen anastomotischen Gefässen und Arterie einerseits und Vene andererseits ist keine ganz scharfe, sondern es ändert die Arterienwand allmählich ihren Charakter, um den der anastomotischen Gefässe anzunehmen, und gewöhnlich, namentlich bei Tieren, wandelt sich das anastomotische Gefäss ganz allmählich in die abführende Vene um.

Verfolgt man im menschlichen Glomus die eintretende Arterie, so sieht man, wie sich alle ihre Wandbestandteile auf das anastomotische Gefäss fortsetzen. Das Endothel geht unverändert von der Arterie auf die Anastomosen über, die Muscularis der Arterie ändert allmählich ihr Aussehen derart, dass ihre Zellen sich immer mehr und mehr verkürzen, dabei breiter werden, wobei auch die Zellkerne aus ihrer ursprünglich stäbchenförmigen Gestalt allmählich in eine kugelige übergehen und dabei schwächer färbbar werden, sodass an den anasto-

motischen Gefässen die als Fortsetzung der Muscularis der Arterie zu betrachtende Schicht keineswegs mehr das gewohnte Aussehen der glatten Muskulatur bietet und daher auch bisher — mit Ausnahme Stoerks, der eine Beziehung der Zellen des Glomus zu den Mediaelementen der Arterie mit einiger Wahrscheinlichkeit vermutet — als alles denkbar andere, aber nur nicht als das, was sie wirklich ist, nämlich als modifizierte Muscularis der Gefässe des Glomus, aufgefasst wurde.

Das Bindegewebe der glatten Muskulatur, des Perimysium internum, setzt sich von der Arterie ebenfalls auf die Anastomosen fort, so dass dadurch die epitheloiden Zellen in ein Wabenwerk von Bindegewebe (das sich allerdings manchmal auch mit Resorcin-Fuchsin intensiv färbt) zu liegen kommen.

Die Adventitia der eintretenden Arterie findet ihre Fortsetzung als Stroma des Glomus.

Das menschliche Glomus ist daher ebenso wie der tierische Glomerulus aufgebaut aus einem Konvolut von sich verzweigenden und vielfach windenden Gefässen. Fremde Elemente, die nicht den Gefässen zuzurechnen wären, kommen im Glomus nicht vor; nirgends findet man etwa epitheloide Zellgruppen, die unabhängig von einem Gefässe irgendwo im Stroma liegen; die sämtlichen für das Glomus charakteristischen Zellen sind ausschliesslich Gefässwandbestandteile und bilden in ihrer Gesamtheit die Media der anastomotischen Gefässe.

Für die Auffassung der Zellen des Glomus als modifizierte glatte Muskelfasern spricht nicht nur ihr allmählicher Übergang in typische Muskelzellen an der eintretenden Arterie, sondern namentlich auch die vergleichende Anatomie und die Entwicklungsgeschichte.

Bei den Glomerulis der Tiere haben wir gesehen, dass an der mächtigen Muscularis der anastomotischen Gefässe im allgemeinen drei Schichten unterschieden werden können. Die Hauptschicht ist die zirkuläre, dazu kommt noch eine nach innen und aussen auf diese aufgelagerte Längsmuskelschicht. Die innere Längsmuskelschicht bildet gewöhnlich gegen das Lumen vorspringende Wülste, die äussere Längsmuskelschicht ist ganz unregelmässig

verteilt, häufig auch in Form mehr vereinzelter Fasern in das Stroma eingestreut.

Nun wurde nachgewiesen, dass im allgemeinen alle Muskelfasern der anastomotischen Gefässe des Glomerulus sich auszeichnen durch ihre Kürze, ihre grössere Breite, schwächere Färbbarkeit der Kerne und des Zelleibes gegenüber den Muskelfasern der *A. caudalis media*. Weiterhin können die Muskelfasern der anastomotischen Gefässe des Glomerulus diese Eigenschaften in erhöhtem Maße zeigen. Ihre Verkürzung und die gleichzeitige Verdickung kann hochgradiger werden, womit die entsprechenden Veränderungen des Zellkernes einhergehen, der anstatt der typischen Stäbchenform nahezu Kugelform erreichen kann. Dadurch erhalten die Muskelzellen ein Aussehen, das dem der Zellen des menschlichen Glomus ausserordentlich nahe kommt, ja von einzelnen Zellen vielleicht vollkommen erreicht wird. Natürlich wird mit der Annahme des epitheloiden Aussehens der glatten Muskulatur die Schichtung derselben in verschieden verlaufende Lagen undeutlicher und muss vollständig verschwinden, sobald die Muskulatur jenen Grad der Modifizierung erreicht hat wie beim Menschen, wo die Zellen annähernd nach allen Richtungen dieselben Dimensionen aufweisen, kugelig sind und nur durch die gegenseitige Aneinanderlagerung sich seitlich etwas abflachen.

Vergleicht man Fig. 13, 14, 15 miteinander, so haben wir bei Fig. 13, die einen Querschnitt eines anastomotischen Gefässes vom Pavian darstellt, den geringsten Grad der Modifizierung der Muskulatur, in Fig. 14 vom Hunde wird schon ein höherer Grad erreicht und in Fig. 15 aus dem menschlichen Glomus der höchste Grad.

Entwicklungsgeschichtlich gibt sich die erste Anlage des menschlichen Glomus als eine lokale Verdickung der *A. sacralis media* und ihrer ventral von der Steissbeinspitze in grösserer Menge abgehenden Äste zu erkennen. Auch in diesem ersten Stadium scheint schon der Übergang von Arterien in Venen (die arterio-venösen Anastomosen) ausgebildet zu sein. Wenn auch die mehrfachen Lagen der Zellen der *Media*, welche eben die Wand-

verdickung der Arterie bedingen, noch nicht die epitheloide Beschaffenheit in dem hohen Grade erreicht haben wie im Glomus der Erwachsenen, so unterscheiden sie sich doch schon von den Muskelfasern der *A. sacralis media* in weiter proximal gelegenen Abschnitten durch ihre geringere Länge, grössere Dicke und durch den mehr rundlichen, schwächer färbbaren Kern. Es zeigen also schon beim Embryo die Muskelfasern des späteren Glomus ein epitheloides Aussehen, allerdings in geringerem Grade als beim Erwachsenen. Daher glaube ich auch annehmen zu dürfen, dass sich die charakteristischen Zellen des Glomus nicht auf dem Wege einer Metaplasie aus schon fertig ausgebildeten glatten Muskelfasern umbilden, sondern dass es sich schon vom Anfange an um modifizierte Muskelfasern handelt, wobei im weiteren Laufe der Entwicklung die Modifizierung nur noch stärker zutage tritt.

Dass die Zellen des Glomus kontraktile sind, trotzdem es mir nicht gelungen ist, an ihnen eine fibrilläre Struktur nachzuweisen, glaube ich, geht daraus hervor, dass man Steissknötchen finden kann, deren anastomotische Gefässe im Gegensatze zu anderen Fällen vollständig oder doch nahezu vollständig geschlossene Lichtungen aufweisen; ebenso wie es bei Tieren gelegentlich im Glomerulus zu vollständigem Verschluss der Gefässe kommen kann. Bei letzteren ist es namentlich die innere Längsmuskulatur, die den Verschluss des Gefässes vervollständigen hilft, wie dies ja auch für andere Arterien, in denen Längsmuskulatur vorkommt, nachgewiesen wurde.

Wenn auch die Zellen des menschlichen Glomus uns in einer ganz anderen Gestalt, als wir typische Muskelfasern zu sehen gewohnt sind, entgegenreten, so müssen sie meines Erachtens nach aus den angeführten Gründen doch als modifizierte Muskelzellen aufgefasst werden.

Dass glatte Muskelfasern nicht ausschliesslich in Spindelform auftreten müssen, ist wohl am schlagendsten von S. Mayer (13) durch den Nachweis der verzweigten Muskelfasern an den Kapillaren festgestellt worden, Zellen, die früher entweder für Binde-

gewebs- oder Ganglienzellen gehalten wurden. Dass auch an den Anastomosen in der menschlichen Fingerbeere Grosser (6) ein eigentümliches Gewebe fand, das er als „kleinzelliges Gewebe“ bezeichnete und das wohl sicher als modifizierte Muskulatur angesehen werden darf, wurde schon hervorgehoben. Bezüglich einiger Angaben über das Vorkommen ungewöhnlicher Elemente in Gefässwandungen sei auf die Arbeit Grossers verwiesen.

Es wäre immerhin daran zu denken, dass die eigentümliche Beschaffenheit der Muskelzellen sie zu einer besonderen Funktion befähigt, möglicherweise, dass durch diese Form der Muskelzellen leichter ein vollständiger Verschluss der Lichtung erreicht wird; denkbar wäre schliesslich auch eine Art rhythmischer Kontraktion.

Sowohl in den Glomerulis der Säugetiere wie im Glomus des Menschen zeigen benachbarte Gefässwandungen die Tendenz miteinander zu verschmelzen, so dass stellenweise eine scharfe Abgrenzung der einzelnen Wandanteile unmöglich wird.

Im menschlichen Steissknötchen sowie in den Glomerulis der Tiere kommen im Stroma kleine Gefässe vor, die als Vasa vasorum aufzufassen wären, da das Stroma im wesentlichen nichts anderes als die Adventitia der anastomotischen Gefässe darstellt.

Der Nachweis von Nerven innerhalb der Steissknötchen gelingt ohne Anwendung von spezifischen Färbemethoden wohl kaum; dass etwa Nerven in besonders grosser Menge bis zu den anastomotischen Gefässen vordringen, ist sicher nicht der Fall, ebensowenig als für das menschliche Glomus eine Beteiligung sympathischer Elemente an dem Aufbau während der Entwicklung nachgewiesen werden kann. Der Sympathicus und die Anlage des Glomus stehen lediglich in einer sehr innigen Lagebeziehung, wie dies schon von Stoerk gezeigt wurde. Damit fällt auch die Vermutung, dass es sich im Glomus coccygeum um ein Paraganglion handeln könnte. Es soll aber damit keineswegs gesagt sein, dass keine Nerven in das Glomus eintreten, sondern es ist zu erwarten, dass ebenso wie alle übrigen Gefässe auch die Wandungen der Anastomosen von Nerven versorgt werden.

Da wir demnach gesehen haben, dass die wesentlichen Elemente des Steissknötchens anastomotische Gefässe mit modifizierten Wandungen sind, so wird wohl am besten die

Bezeichnung *Glomus coccygeum* beibehalten; letztere ist jedenfalls der Bezeichnung *Glandula coccygea* vorzuziehen, da nicht der geringste Anhaltspunkt für die Annahme einer sekretorischen Tätigkeit vorliegt.

Wollen wir eine Erklärung der funktionellen Bedeutung des *Glomus* und der *Glomeruli* zu geben versuchen, so müssen wir uns auf das Gebiet der Hypothese wagen. Jedenfalls kommt diesen Bildungen dieselbe Funktion zu wie den arterio-venösen Anastomosen überhaupt.

Ich will hier nicht alle theoretischen Betrachtungen, die bisher über die Bedeutung der arterio-venösen Anastomosen angestellt wurden, wiederholen, sondern möchte nur auf die Erklärung *Hoyers* über die Funktion der Anastomosen eingehen.

Nach *Hoyer* würden letztere eine Art von Nebenschliessungen oder Sicherheitsröhren darstellen, welche die Zirkulation vor grösserer Stauung bewahren und insbesondere den Kapillarkreislauf gewisser Bezirke regulieren. Bei jeder Erweiterung der zuführenden Arterien, welche in den zugehörigen Kapillaren einen vermehrten Blutzufluss und erhöhten Druck zur Folge haben muss, werden sich auch jene Nebenschliessungen erweitern, welche den Überschuss der zuströmenden Blutmasse direkt nach den Venen ableiten; umgekehrt werden diese Nebenschliessungen sich verengern und der Abfluss in denselben sich vermindern, sobald die zuführende Arterie überhaupt sich kontrahiert und der Zufluss infolgedessen abnimmt. In dieser Weise wird durch eine Art von Selbststeuerung ein ziemlich gleichmässiger Blutumlauf hergestellt. „Es ist ferner klar, dass vergrösserter Widerstand im Venensystem vermehrten Blutdruck in den Kapillaren der betreffenden Teile zur Folge haben muss und dass gleichzeitig auch die Kommunikationsäste sich erweitern werden. Durch diese Äste wird somit ein schnellerer Ausgleich zwischen dem Blutdruck im arteriellen und venösen System hergestellt und damit die Überwindung der Widerstände in letzterem erleichtert.“ Das ausschliessliche Vorkommen der Anastomosen an Endgebilden des Körpers, welche gleichzeitig vom Rumpfe mehr oder weniger abstehen (an den Ohren, Extremitätenenden, Schwanz- und Nasenspitze), scheint *Hoyer* darauf hinzudeuten, dass diese Einrichtungen eine nicht unwesentliche Rolle spielen bei der Wärme-

regulierung in nach aussen vorgeschobenen Körperteilen, welche keine umfangreichen parenchymatösen, wärmebildenden Organe zur Unterlage haben. So weit die Ausführungen Hoyer's. Ich habe sie deshalb ausführlich zitiert, weil mir durch sie ziemlich alle Möglichkeiten der funktionellen Bedeutung der Anastomosen berührt zu sein scheinen.

Nach Grosser (5, 6) sind die Anastomosen als in das Arteriensystem eingeschaltete druckregulierende Ventile anzusehen, welche bei den Fledermäusen der Entwicklung der Flughaut und damit dem Flugvermögen ihre hohe Ausbildung zu verdanken haben. Schliessung der Anastomosen schaltet die Flughaut in den Kreislauf ein, Öffnung derselben schaltet sie nahezu ganz aus. Dadurch kann, bei dem grossen Reibungswiderstande des Blutstromes in der Flughaut, das Herz zeitweilig entlastet werden.

Für die Beziehung der Anastomosen zur Wärmeregulierung würde nach Grosser der Umstand sprechen, dass sie bei Reptilien fehlen.

Jedenfalls ist, wie dies schon Hoyer hervorgehoben, die Lokalisation der Anastomosen an den periphersten Punkten des Körpers auffallend. Gerade an diesen Körperstellen würde es am leichtesten zu Stauungen in den abführenden Venen kommen können. Nun haben wir aber die als Nebenschliessungen zu betrachtenden Anastomosen, durch die der Blutstrom direkt aus den Arterien in die Venen geleitet werden kann mit Umgehung des Kapillargebietes.

Öffnet sich die Anastomose, so wird das distal von dieser liegende Kapillargebiet entlastet, indem wenigstens ein grosser Teil des arteriellen Blutes direkt in die Vene auf dem Wege der Anastomose abgeleitet wird. Dadurch kann aber der arterielle Blutdruck direkt auf die Vene übertragen und infolgedessen können grosse Abflusshindernisse im Venensystem überwunden werden. Jedenfalls spielen die auffallend reichen Klappen in den Venen des Schwanzes dabei eine wichtige Rolle, indem sie es verhindern werden, dass Blut, das durch die Anastomosen aus den Arterien in die Venen gelangt ist, in letzteren kapillarwärts fliesst, wodurch der Effekt der Anastomosen wesentlich vermindert würde.

Natürlich muss durch das Offen- oder Geschlossensein der arterio-venösen Anastomosen auch die Temperatur des betreffenden Körperteiles beeinflusst werden, es scheint mir aber wahrscheinlicher, dass diese Funktion nicht die hauptsächliche ist. Schliesslich würde als an eine weitere Nebenwirkung vielleicht an eine Beeinflussung der Ernährung zu denken sein. Bei geöffneten Anastomosen würde das sauerstoffreiche arterielle Blut zum Teil wenigstens dem Kapillargebiet entzogen und nicht gehörig verwertet werden. Wenn wir aber bedenken, dass gerade an den Teilen, wo wir Anastomosen finden, keine besonders anspruchsvollen Organe liegen, so dürfte dieser Punkt wohl kaum wesentlich in Betracht kommen.

Noch eine Frage möchte ich kurz berühren, nämlich ob die in der Nähe des Glomus coccygeum und auch der Glomeruli caudales mitunter zu findenden Lamellenkörperchen (resp. Körperchengruppen) in irgend einen funktionellen Zusammenhang mit diesen gebracht werden dürfen oder nicht. Jedenfalls ist das analoge Vorkommen von Pacinischen Körperchen an den Endphalangen von Fledermäusen in der Nähe der Anastomosen bemerkenswert.

Grosser (5) spricht sich hierüber (bei *Rhinolophus ferrum equinum*) folgendermassen aus: „In der Nähe der Anastomose (ca.  $\frac{1}{2}$  cm davon entfernt) finden wir zwischen den Knochen der Grundphalange und der Sehne des *Musc. flexor pollicis*, die an der Endphalange haftet, immer eine Reihe von grossen Pacinischen Tastkörperchen eingeschaltet. Ihre eigentümliche Lokalisation unterhalb des Gefässbogens (die bei der kleinen Hufeisennase noch auffallender ist) lässt an eine Beziehung zu dem letzteren denken; vielleicht als eine Art Indikator für den Füllungsgrad der Anastomose.

Mir scheint die Annahme ebenfalls plausibel, dass diese Nervenendkörperchen funktionell mit den Anastomosen in Beziehung stehen. Es wäre dieser Zusammenhang vielleicht in der Art denkbar, dass die Lamellenkörperchen eine Art von Feuchtigkeitsregulatoren darstellen.

Es dürfte zu Gunsten dieser Anschauung auch der Bau der Lamellenkörperchen sprechen. Die Hülle besteht bekanntlich aus einer grossen Anzahl von ineinander geschachtelten Kapseln, die Bindegewebsfasern und Flüssigkeit enthalten. Würde nun aus irgend einem Grunde der Druck im Kapillargebiet steigen,



so wäre die nächste Folge eine stärkere Transsudation von Flüssigkeit aus den Kapillaren, eine stärkere Durchfeuchtung des Gewebes. Liegen im Bereiche der stärker durchfeuchteten Stelle Lamellenkörperchen, so würden ihre Kapseln Flüssigkeit aufnehmen, stärker verquellen und dadurch einen Druck auf den Innenkolben resp. auf den Achsenzylinder ausüben. Dieser Nervenreiz könnte auf die Vasomotoren übertragen werden und diese würden die Anastomosen erweitern, so dass die Nebenschliessung zwischen Arterie und Vene hergestellt wird und der Druck im entsprechenden Kapillargebiet sinkt.

Aber auch dort, wo keine Anastomosen vorhanden sind, wäre an die Möglichkeit einer ähnlichen Funktion der Lamellenkörperchen zu denken, an eine Quellung bei stärkerer Durchfeuchtung und an eine reflektorische Beeinflussung der Gefässweite in der Art, dass der Blutdruck sinkt.

Mir scheint diese Hypothese der Funktion der Lamellenkörperchen eher annehmbar zu sein als ihre ihnen gewöhnlich zugeschriebene Bestimmung, dem Drucksinn zu dienen. In gewissem Sinne würden sie ja auch nach meiner Hypothese als Druckkörperchen wirken, indem auch ich mir vorstelle, dass die Nervenendigungen in den Körperchen durch Druck erregt werden, nämlich durch den Druck, den die Lamellen infolge ihrer grösseren Flüssigkeitsaufnahme, infolge ihrer Verquellung ausüben.

Namentlich scheint diese Auffassung durch die für gewöhnliche Drucksinnesorgane schwer verständliche Lokalisation der Vater-Pacinischen Körperchen gestützt. Das Vorkommen im Mesenterium, Pericard, am Knie des N. facialis, am Pankreas u. s. f. liesse sich eher erklären, wenn wir sie anstatt, wie dies gewöhnlich geschieht, als Druckkörperchen, als Feuchtigkeitsregulatoren ansehen würden. Vielleicht liesse sich dieser Frage experimentell beikommen.<sup>1)</sup>

Wenn ich im Vorliegenden glaube, die Frage nach der Stellung des Glomus coccygeum und der ihm entsprechenden Glomeruli caudales zu einem gewissen Abschlusse gebracht zu

<sup>1)</sup> Es wäre auch möglich, dass den Lamellenkörperchen verschiedener Regionen eine verschiedene Funktion zukäme, vorausgesetzt, dass sie verschiedene zentrale Verbindungen eingehen können.

haben, so bin ich mir wohl bewusst, dass die Frage der Funktion dieser Gebilde nicht endgültig beantwortet ist; wir können nur soviel Bestimmtes über ihre Funktion aussagen, dass sie dieselbe sein wird wie die anderer arterio-venöser Anastomosen. Dass etwa dem Glomus coccygeum eine sehr wichtige Rolle im Körper-Haushalte zukäme, ist nicht wahrscheinlich, da man nach Resektionen des Steissbeines, wobei wohl immer das Glomus mit entfernt wird, keinerlei Ausfallserscheinungen beobachtet.

### Literaturverzeichnis.

1. Arnold, J.: Ein Beitrag zu der sogenannten Steissdrüse. Virch. Arch., Bd. 32, 1865.
2. Derselbe: Über die Glomeruli caudales der Säugetiere. Virch. Arch., Bd. 39, 1867.
3. Eberth: Von den Blutgefässen. Strickers Gewebelehre. I. 1871.
4. von Ebner, V.: Über klappenartige Vorrichtungen in den Arterien der Schwelkörper. Anat. Anz., Ergänzungsh. z. Bd. 18, 1900.
5. Grosser, O.: Zur Anatomie und Entwicklungsgeschichte des Gefässsystemes der Chiropteren. Anat. Hefte, H. 55, 1901.
6. Derselbe: Über arterio-venöse Anastomosen an den Extremitätenenden beim Menschen und den krallentragenden Säugetieren. Arch. f. mikr. Anat., Bd. 60, 1902.
7. von Hleb-Kosznańska, Marie: Peritheliom der Luschkaschen Steissdrüse im Kindesalter. Zieglers Beiträge, Bd. 35, 1904.
8. Hoyer, H.: Über unmittelbare Einmündung kleinster Arterien in Gefässäste venösen Charakters. Arch. f. mikr. Anat., Bd. 13, 1877.
9. Jakobsson, H.: Beiträge zur Kenntnis der fötalen Entwicklung der Steissdrüse. Arch. f. mikr. Anat., Bd. 53, 1899.
10. Krause, W.: Beiträge zur Neurologie der oberen Extremität. Leipzig und Heidelberg 1865.
11. Luschka, H.: Der Hirnanhang und die Steissdrüse des Menschen. Berlin 1860.
12. Derselbe: La glande coccygienne de l'homme. Journ. de l'Anat. et de la Physiol., V. 5, 1868.
13. Mayer, S.: Die Muscularisierung der capillaren Blutgefässe. Anat. Anz., Bd. 21, 1902.
14. Meyer, G.: Zur Anatomie der Steissdrüse. Zeitschr. f. rat. Med., Bd. 28, 1866.
15. Schaffer, J.: Zur Kenntnis der glatten Muskelzellen, insbesondere ihrer Verbindung. Zeitschr. f. wissensch. Zool., Bd. 66, 1899.
16. von Schumacher, S.: Über die Nerven des Schwanzes der Säugetiere und des Menschen, mit besonderer Berücksichtigung des sympathischen

- Grenzstranges. Sitzungsber. d. k. Akad. d. Wiss., Wien, math.-nat. Kl. Bd. 114, Abt. III, 1905.
17. Derselbe: Das elastische Gewebe der Milz. Arch. f. mikr. Anat., Bd. 55, 1899.
  18. Sertoli, E.: Über die Struktur der Steissdrüse des Menschen. Virch. Arch., Bd. 42, 1868.
  19. Stoerk, O.: Über die Chromreaktion der Glandula coccygea und die Beziehungen dieser Drüse zum Nervus sympathicus. Arch. f. mikr. Anat., Bd. 69, 1906.
  20. Unger, E. und Brugsch, Th.: Zur Kenntnis der fovea und fistula sacrococcygea s. caudalis und der Entwicklung des ligamentum caudale beim Menschen. Arch. f. mikr. Anat., Bd. 61, 1903.
  21. Vastarini-Cresi, G.: Comunicazioni dirette tra le arterie e le vene (anastomosi artero-venose) nei mammiferi. Nota preliminare. Monit. zool. Ital., Vol. 13, 1902.
  22. Derselbe: Le anastomosi artero-venose nell' uomo e nei mammiferi. Studio anatomo-istologico. Neapel, Sangiovanni 1903.
  23. Waldeyer: Die Entwicklung der Carcinome. Virch. Arch., Bd. 55, 1872
  24. Walker, Thomson: Über die menschliche Steissdrüse. Arch. f. mikr. Anat., Bd. 64, 1904.

### Erklärung der Abbildungen auf Tafel VII—IX.

(Sämtliche Abbildungen mit Ausnahme von Fig. 17 und 18 sind mit dem Prisma entworfen.)

- Fig. 1. Durchschnitt durch das Glomus coccygeum eines hingerichteten Weibes. Zenkersche Flüssigkeit, Delafieldsches Hämatoxylin + Eosin. A = anastomotische Gefässe mit epitheloider Wandung, M = in das Glomus eintretende Muskelbündel, S = bindegewebiges Stroma, V = austretende Venen. Vergr. 70.
- Fig. 2. Geschlossene anastomotische Gefässe aus dem Glomus coccygeum eines dreijährigen Kindes. Chrom-Formol, Delafieldsches Hämatoxylin + Eosin. E = Endothel der anastomotischen Gefässe, eZ = epitheloide Zellen, S = Stroma. Vergr. 460.
- Fig. 3. Anastomotische Gefässe aus dem Glomus coccygeum eines hingerichteten Weibes. Zenkersche Flüssigkeit, Resorcin-Fuchsin. Das Perimysium internum (= P) hat sich dunkel gefärbt und bildet ein Wabenwerk, das die epitheloiden Zellen einschliesst. E = Endothel, S = Stroma. Vergr. 460.
- Fig. 4. Übergang einer Arterie in ein anastomotisches Gefäss des Glomus coccygeum eines Neugeborenen. Formol, Delafieldsches Hämatoxylin + Eosin. Die typischen glatten Muskelfasern der Arterienwand (= M) werden allmählich abgelöst durch die epitheloiden Zellen (= eZ) des anastomotischen Gefässes. Das Endothel (= E)

- setzt sich kontinuierlich von der Arterie auf das anastomotische Gefäss fort. Vergr. 460.
- Fig. 5. Übergang zweier anastomotischer Gefässe in Venen; aus dem Glomus coccygeum eines 22jährigen Mannes. Formol-Alkohol, Delafieldsches Hämatoxylin + Pikrinsäure-Säurefuchsin. Der Übergang erfolgt in der Art, dass die epitheloiden Zellen (= eZ) aus der Gefässwand verschwinden. E = Endothel, S = Stroma, Vergrößerung 460.
- Fig. 6. Übergang eines anastomotischen Gefässes in eine kleinste Vene (= V); aus dem Glomus coccygeum eines vierjährigen Kindes. Chrom-Formol, Delafieldsches Hämatoxylin + Eosin. E = Endothel, eZ = epitheloide Zellen. Vergr. 460.
- Fig. 7. Übergang eines anastomotischen Gefässes (= A) in eine Vene (= V); aus dem Glomus coccygeum eines hingerichteten Weibes. Zenkersche Flüssigkeit. Eisenhämatoxylin. Vergr. 460.
- Fig. 8. Drei kleine in der Nähe des Glomus coccygeum gelegene Lamellenkörperchen (= L) von einer gemeinsamen Kapsel (= K) umgeben. Menschlicher Fötus von 34 cm Scheitel-Steisslänge. Formol, Delafieldsches Hämatoxylin + Eosin. Vergr. 460.
- Fig. 9. Eine Gruppe von gemeinsam eingekapselten kleinen Lamellenkörperchen. Neugeborenes Kind. Zenkersche Flüssigkeit, Delafieldsches Hämatoxylin + Eosin. L = Lamellenkörperchen, K = Kapsel. Bei G liegt das Glomus coccygeum. Vergr. 170.
- Fig. 10. Aus der Anlage des Glomus coccygeum eines menschlichen Embryos von 52 mm Scheitel-Steisslänge. Müllersche Flüssigkeit, Delafieldsches Hämatoxylin + Eosin. Die A. sacralis media (= A) zeigt eine Verdickung ihrer Media. Die Zellen der Media (= M) sind schon epitheloid modifiziert, allerdings in geringerem Grade als beim Erwachsenen. Die Arterie setzt sich in ein ganz dünnwandiges Gefäss, in eine Vene (= V) fort. E = Endothel. Vergrößerung 460.
- Fig. 11. Durchschnitt durch einen Glomerulus caudalis von *Cynocephalus hamadryas*. Formol, Delafieldsches Hämatoxylin + Pikrinsäure-Säurefuchsin. Von der A. caudalis media (= Ac) zweigt die in den Glomerulus eintretende Arterie (= A) ab, an der ausser der zirkulären Muskelschicht eine innere Längsmuskellage zu sehen ist. aG = anastomotische Gefässe, S = Stroma. Vergr. 70.
- Fig. 12. Zuführende Arterien eines Glomerulus caudalis des Hundes. Formol, Delafieldsches Hämatoxylin + Eosin. Ac = Wand der A. caudalis media. Die beiden zuführenden Arterien zeigen ausser der zirkulären eine innere Längsmuskelschicht (= L). Vergr. 70.
- Fig. 13. Querschnitt durch ein anastomotisches Gefäss aus einem Glomerulus caudalis von *Cynocephalus hamadryas*. Formol, Delafieldsches Hämatoxylin + Pikrinsäure-Säurefuchsin. E = Endothel, iL = innere Längsmuskelschicht, zM = zirkuläre Muskelschicht, aL = äussere Längsmuskelschicht, S = Stroma. Vergr. 460.

- Fig. 14. Querschnitt durch ein anastomotisches Gefäss aus einem Glomerulus caudalis vom Hunde. Formalin, Delafieldsches Hämatoxylin + Pikrinsäure-Säurefuchsin. Die Muskelzellen (= M) sind epitheloid modifiziert. E = Endothel, S = Stroma. Vergr. 460.
- Fig. 15. Querschnitt durch ein anastomotisches Gefäss des Glomus coccygeum eines hingerichteten Weibes. Zenkersche Flüssigkeit, Delafieldsches Hämatoxylin + Pikrinsäure-Säurefuchsin. E = Endothel, eZ = epitheloide Zellen, S = Stroma. Vergr. 460.
- Fig. 16. Zwei kleine Steissknötchen (Nebenknötchen) von einem 55jährigen Weibe. Injiziert und mit Xylol aufgeheilt. Die Arterien rot, die Venen blau, die anastomotischen Gefässe violett. Vergr. 57.
- Fig. 17. Die Gefässe des Schwanzes von *Macacus rhesus*. Ansicht von der ventralen Seite. A c m = A. caudalis media, V c m = V. caudalis media, V c l = V. caudalis lateralis, a V = anastomotische Venen zwischen V. caudalis media und lateralis, G = Glomeruli caudales.
- Fig. 18. Gefässe aus dem distalen Abschnitt des Schwanzes von *Macacus rhesus*, injiziert und mit Xylol aufgeheilt. G = grosser Glomerulus, g = kleiner Glomerulus mit zuführender Arterie und abführender Vene. A c m = A. caudalis media, V c m = V. caudalis media, a V = anastomotische Vene zwischen der V. caudalis media und V. caudalis lateralis.
-

Aus dem Pathologischen Institut der Universität zu Breslau.

## Vergleichend-histologische Studien an den Malpighischen Körperchen der Niere der Wirbeltiere.

Von

Dr. med. vet. **Richard Standfuss**, Tierarzt.

---

Hierzu Tafel X.

---

Auf Anregung des Herrn Geh. Rat Ponfick habe ich die Niere zahlreicher Wirbeltiere der verschiedensten Arten, und zwar besonders das feinere Verhalten der Malpighischen Körperchen, einer vergleichenden Prüfung unterzogen. Die hierbei gemachten Beobachtungen sind einmal geeignet, ergänzend da einzutreten, wo die einschlägige Literatur eingehendere Beschreibungen gewisser Eigenschaften und Beziehungen vermissen lässt, die gerade vom pathologischen Standpunkte aus sehr bedeutsam sind. Sodann dürften sie sich aber auch insofern als geeignet erweisen, unser Interesse zu erwecken, als sie mindestens einem Teile derjenigen Angaben zuwiderlaufen, die für den Bau der Malpighischen Nierenkörperchen als allgemein massgebend hingestellt zu werden pflegen.

Die mikroskopische Anatomie lehrt, wie genugsam bekannt, folgendes: Die als Glomeruli bezeichneten arteriell-kapillaren Gefäßknäuel der Niere sind von einer doppelwandigen Kapsel umschlossen, deren inneres oder viscerales Blatt dem Glomerulus dicht anliegt und an der Stelle, wo das zuführende Gefäß eintritt und das abführende den Binnenraum verlässt, in das äussere oder parietale Blatt übergeht.

Im Jahre 1830 wurde jene Kapsel von Johannes Müller entdeckt, jedoch ohne dass man von deren Bedeutung schon damals eine richtige Auffassung gehabt hätte. Vielmehr gelang es erst 1842 Bowman nachzuweisen, dass zwischen den Malpighischen Körperchen und dem Anfange der Harnkanälchen ein kontinuierlicher Zusammenhang besteht. Der genannte

Autor war es, der uns zugleich über die Art und Weise, wie diese Verbindung zustande kommt, Aufklärung verschafft hat.

Seine Anschauungen sind im Laufe der Jahre in immer weiterem Umfange angenommen worden und erfreuen sich heute wohl allgemeiner Anerkennung.

Ein klares Bild von dem Bau eines Malpighischen Körperchens erhält man am besten, wenn man es vor dem geistigen Auge gleichsam entstehen lässt.

Dabei muss man sich zunächst gegenwärtig halten, dass das blinde Ende oder besser der blinde Anfangsteil des Harnkanälchens sich kolbenähnlich erweitert. Mit dem Tubulus contortus steht dieser zur Kugel erweiterte Anfangsteil durch eine enge Passage in Verbindung. Es gilt nun, sich vorzustellen, dass der dem Halse gegenüber anrückende Gefässknäuel in jenen kugelförmig erweiterten Teil sich einstülpe und hierbei dessen Wand immer weiter vor sich herschiebe, bis er schliesslich von einer doppelwandigen Kapsel umschlossen ist.

Eine derartige Auffassung, welche die nach ihren Entdeckern bald Müllersche, bald Bowmansche genannte Kapsel aus der Wand des Tubulus contortus hervorgehen lässt, könnte nun zu der Annahme verführen, dass die Kapsel in ihrem histologischen Bau mit der Wand des gewundenen Harnkanälchens übereinstimme. Das trifft jedoch nicht zu. Überdies zeigen schon die beiden Blätter der Kapsel hinsichtlich ihrer Struktur erhebliche Abweichungen voneinander.

Beim Fötus allerdings und selbst beim Neugeborenen sind die zwischen der Kapsel und der Wand des Harnkanälchens bestehenden Verschiedenheiten noch nicht so scharf ausgeprägt, wie beim erwachsenen Individuum. In der fötalen Niere nämlich ist das innere Blatt der Kapsel von einer einfachen Schicht von Epithelzellen ausgekleidet, welche zwar nicht die gleiche Höhe besitzen wie die kubischen Zellen des Tubulus contortus die aber doch die ebenfalls einfache Epithelschicht des äusseren Kapselblattes an Höhe übertreffen.

Beim heranwachsenden Individuum wird nun das Epithel auch des inneren Kapselblattes allmählich immer niedriger, bis schliesslich beide Blätter der Kapsel von einer Schicht ganz platter, vieleckiger Zellen ausgekleidet sind. Nur in der Nähe des Halses wird das Epithel bisweilen ein wenig höher, dergestalt,

dass sich hier ein schrittweiser Übergang in das kubische Epithel der Tubuli contorti vollzieht.

Der letzterwähnte Punkt bedarf noch einer etwas eingehenderen Betrachtung.

Für die uns beschäftigenden Untersuchungen ist nämlich die Frage von besonderer Wichtigkeit, in welchem Umfange das Epithel der Kapsel von seiner platten Beschaffenheit abweicht.

Aus den Beschreibungen und Abbildungen, die sich hiervon in der einschlägigen Literatur vorfinden, ist folgendes zu entnehmen:

1. Eine Abweichung gewisser Kapsel-Epithelzellen von dem platten Typus kommt zwar vor, wird aber nur bisweilen beobachtet.
2. Wo ein Übergang des platten Epithels in das kubische des Harnkanälchens stattfindet, erstreckt er sich nur auf den Kapselhals oder dessen allernächste Umgebung.
3. Von denjenigen Kapselzellen, welche ausnahmsweise kubische Gestalt besitzen, ist im günstigsten Falle die dem Tubulus zunächstliegende von gleicher Höhe wie die Epithelzellen des Tubulus; die übrigen sind alle zwar höher als die gewöhnlichen Kapsel-epithelien, aber doch niedriger als die der Tubuli contorti.

Vorstehende Angaben habe nun allerdings auch ich bestätigt gefunden. Indes gelten sie doch nur so lange, wie man sich beschränkt auf die Untersuchung der menschlichen Niere. Bei ihr ist in der Tat das die beiden Blätter der Bowmanschen Kapsel auskleidende Epithel so flach, dass man die Zellen im optischen Querschnitte kaum zu erkennen vermag. Bloss dann, wenn man einmal das Glück hat, ein Malpighisches Körperchen so median durchschnitten zu haben, dass sich sein Zusammenhang mit dem Tubulus contortus überblicken lässt, kann man günstigen Falles auch jenen Übergang des platten Kapsel-epithels in das kubische des Harnkanälchens zu Gesicht bekommen, der sich freilich immer in recht bescheidenen Grenzen hält.

Das Nämliche gilt von den Nieren anderer Wirbeltiere, wie Affe, Pferd, Rind u. s. f. Ich selbst habe auf diesen Punkt die Nieren noch vieler anderer Säugetiere, nämlich von Hund, Wiesel, Kaninchen, Meerschweinchen, Eichhörnchen, Ratte und Schaf geprüft, ferner von verschiedenen Vogelarten, Amphibien und Fischen



und zwar an zahlreichen Exemplaren. Bei ihnen allen habe ich die oben beschriebenen Verhältnisse bestätigt gefunden.

Nur ein Tier machte hiervon eine Ausnahme: die Maus. In den mikroskopischen Nierenpräparaten weisser und grauer Mäuse fand ich stets eine überraschend grosse Anzahl von solchen Malpighischen Körperchen, deren Bowmansche Kapsel wenigstens z. T. nicht von jenen platten und deshalb schwerer sichtbaren Epithelien ausgekleidet war, sondern von hohen, kubischen Zellen, die sich ihrem ganzen Aussehen nach in nichts von den kubischen Epithelzellen der Tubuli contorti unterschieden.

Meist wurden die zur Untersuchung dienenden grauen und weissen Mäuse,<sup>1)</sup> sobald sie mittels Chloroform getötet waren, von der Aorta aus mit Berliner Blau injiziert: ein Verfahren, das infolge der gleichmässigen Anfüllung der Glomerulusgefässe darnach angetan ist, eine ungleich grössere Übersichtlichkeit des mikroskopischen Bildes zu erzielen.

Zur Härtung und Fixierung benutzte ich meist Formalin oder Müllersche Flüssigkeit. Die Einbettung erfolgte fast immer in Celloidin; nur wenige Präparate wurden mit Paraffin behandelt. Zur Färbung bediente ich mich des Hämatoxylin in Verbindung mit Eosin, sowie der van Giesonschen Methode, welche ja den Unterschied zwischen Epithel und Bindegewebe besonders deutlich zur Anschauung bringt.

Als besonders kennzeichnend seien im folgenden einige Präparate ausführlich beschrieben. Die zugehörigen Zeichnungen hat Herr Dr. med. Schubert in Breslau mit Hilfe des Abbéschen Zeichenapparates in dankenswerter Bereitwilligkeit ausgeführt.

Von einer Niere ist eine ganze Reihe aufeinander folgender Serienschnitte angelegt in einer Dicke von cirka 8—16  $\mu$ . In fünf dieser Schnitte lässt sich ein Malpighisches Körperchen verfolgen, dessen Form annähernd nierenförmig ist. Die Ebenen, in welchen es geschnitten ist, entsprechen annähernd teils der medianen, teils verschiedenen lateral geführten Parallel-Ebenen.

Im ersten Schnitte sieht man etwa die halbe Peripherie der Kapsel mit einer Schicht kubischen Epithels besetzt. In diesem Bereiche erscheint die Innenfläche dadurch zerklüftet und zackig, dass sich in die zwischen den einzelnen Zellen vorhandenen

<sup>1)</sup> Da die ersteren allzu schwierig zu beschaffen waren, wurden hauptsächlich die letzteren verwendet.

Lücken und Spältchen einzelne Blutgefässschlingen des Glomerulus einschieben. Die Breite des ganzen Malpighischen Körperchens beträgt nach Messung mit dem Zeiss'schen Okularmikrometer  $80 \mu$ , die Höhe  $63 \mu$ ; die Höhe jener kubischen Zellen an der Kapselwand ist der Epithelhöhe der Harnkanälchen annähernd gleich und beträgt durchschnittlich  $12 \mu$ . Nach beiden Seiten hin gehen erstere allmählich in Plattenepithel über.

Im zweiten Schnitte sieht man die Kapsel an einer Stelle von dem Vas afferens, beziehungsweise dem efferens durchbohrt.

Hier sind bereits beinahe drei Viertel des Kapselumfanges von kubischen Zellen bedeckt, deren Höhe 10 bis  $14 \mu$  beträgt. Die Breite des ganzen Körperchens beträgt  $88 \mu$ , die Höhe  $62 \mu$ . Epithelhöhe der Tubuli contorti durchschnittlich  $12 \mu$ . In dieser Ebene ist noch deutlicher zu sehen, wie sich einzelne Glomeruluschlingen in intercellulare Nischen oder Spalten des Kapsel epithels bald vorbuchten, bald einsenken.

Im dritten Schnitte ist nur noch etwa ein Sechstel der Kapselinnenfläche frei von hohem Epithel. Breite des Körperchens  $80 \mu$ , Höhe  $56 \mu$ , Epithelhöhe der Kapsel 10 bis  $16 \mu$ , der Harnkanälchen 8 bis  $16 \mu$ .

Der vierte Schnitt nähert sich schon so sehr der Peripherie, d. h. der Oberfläche des Malpighischen Körperchens, dass von dem Blutgefässknäuel nur noch ein kleines Segment hat zur Anschauung gelangen können. Jetzt ist fast die ganze Kapselinnenfläche von grossen, protoplasmareichen Zellen ausgekleidet. An einer Ecke sieht man sogar mehrere Epithellagen über einander. Diese auf den ersten Blick befremdliche Erscheinung ist offenbar ein Anzeichen dafür, dass der Schnitt fast tangential geführt ist, in einer Richtung also, welche einzelne Zellen nicht sowohl im Querschnitte, als vielmehr der Fläche nach getroffen erscheinen lässt. Breite des Nierenkörperchens  $68 \mu$ , Höhe  $45 \mu$ , Höhe der Kapselzellen 8 bis  $12 \mu$ , Epithelhöhe der Tubuli 8 bis  $12 \mu$ .

Im fünften Schnitte endlich ist von dem Glomerulus überhaupt nichts mehr zu sehen, sondern nur noch die Wand der Bowman'schen Kapsel. Offenbar ist eben das Messer am Ende des Malpighischen Körperchens angelangt. Demgemäss ist dessen Wand, also die Bowman'sche Kapsel, wie dies bereits an manchen Stellen des vorigen Schnittes hat beobachtet werden können, nicht mehr im Querschnitte getroffen, sondern in der Fläche, und zwar

dieses Mal durchweg. Inmitten dieses leicht konkaven Planums bemerkt man eine kleine Lücke von der Grösse einer Epithelzelle; sie dürfte als äusserste, zipfelartige Bucht des Binnenraumes zu deuten sein. Der übrige Teil der Kapsel trägt die gleichen kubischen Zellen, wie sie in den vorhergehenden Schnitten sichtbar waren. Breite des Körperchens  $64 \mu$ , Höhe  $36 \mu$ .

In ganz ähnlicher Weise lassen sich auch noch andere Malpighische Körperchen mit ausgedehntem Belage kubischen Epithels durch mehrere aufeinanderfolgende Serienschnitte hindurch verfolgen. Eines von ihnen hat eine längliche Form und läuft in eine, dem Vas afferens gegenüberliegende Spitze aus.

An einer anderen Stelle sieht man ein Malpighisches Körperchen, dessen Glomerulus etwa die Gestalt eines gleichschenkeligen Dreiecks besitzt, mit einer Basis von  $28 \mu$  und einer Höhe von  $36 \mu$ . Die Kapsel ist rings bis auf eine  $8 \mu$  breite Lücke, die wahrscheinlich artefiziell durch das Ausfallen einer Zelle entstanden ist, von kubischem Epithel bedeckt, dessen Höhe 10 bis  $12 \mu$  beträgt. Das ganze Körperchen besitzt einen Höhendurchmesser von  $64 \mu$  und eine Breite von  $48 \mu$ ; die benachbarten Harnkanälchen haben einen solchen von durchschnittlich  $30 \mu$ . Jedenfalls handelt es sich hier — dafür spricht die geringe Grösse — um einen Glomerulus, der, wie der vorige, eine längliche, lanzettförmige Gestalt besitzt und gerade an der Spitze oder wenigstens in seiner unteren Hälfte senkrecht zur Längsachse geschnitten ist.

Ein aus einer anderen Niere stammender Glomerulus zeigt auf dem Schnitte Kreisform und ist an der Innenfläche der Kapsel zu drei Vierteln bis vier Fünfteln mit kubischem Epithel ausgekleidet, dessen Zellen 12 bis  $16 \mu$  hoch sind. Die Höhen- und Breitendurchmesser des ganzen Malpighischen Körperchens betragen 96 beziehungsweise  $93 \mu$ .

Endlich sei noch ein solches beschrieben, das die Form einer Spitzkugel hat. Seine Höhe beträgt  $108 \mu$ , die Breite an der Basis  $80 \mu$ . Indes nur an letzterer zeigt die Kapsel jene dünne Beschaffenheit, die auf der Platttheit der sie bedeckenden Epithelzellen beruht. In ihrer ganzen übrigen Ausdehnung hingegen trägt sie einen Belag von kubischen Zellen, welche durchschnittlich  $12 \mu$  hoch sind.

Noch viele andere Malpighische Körperchen, die gleichermaßen einen von dem Typus abweichenden Bau besitzen, könnten eingehend beschrieben werden. An diesem Orte mag es genügen, die Gesamtheit meiner Beobachtungen in folgenden Sätzen zusammenzufassen:

In der Niere der Maus, insbesondere der weissen Maus, sind zahlreiche Malpighische Körperchen zu finden, bei denen bald ein Viertel, bald die Hälfte, bald mehr als die Hälfte des gesamten Kapselumfangs nicht mit jenen ganz platten Epithelien ausgekleidet ist, wie sie bei sämtlichen übrigen zur Untersuchung gelangten Tieren ihn gleichmässig überziehend angetroffen worden sind. Vielmehr ist die Innenfläche der Kapsel mit hohen, kubischen Zellen besetzt, die den Epithelien der Tubuli contorti sowohl in Bezug auf ihre Dimensionen, als auch auf die Beschaffenheit des Protoplasma-Leibes und des Kernes völlig gleichen.

Bei den Malpighischen Körperchen der beschriebenen Art ist der bindegewebige Anteil der Bowmanschen Kapsel so gering, dass bei van Giesonscher Färbung nur eine zwar scharfe, aber doch nur ganz feine Grenzlinie zu erkennen ist, nichts dagegen von roter Färbung.

Bei solchen Körperchen, wo zugleich, sei es das Vas afferens, sei es das efferens, durch den Schnitt getroffen ist, sieht man, dass der Ein- beziehungsweise Austrittsstelle der genannten Gefässe die Mitte jenes mit kubischem Epithel ausgekleideten Gebietes der Kapsel diametral gegenüber liegt.

Ausser den angeführten Abweichungen, welche der Maus hinsichtlich des Baues ihrer Malpighischen Körperchen eine Sonderstellung unter den Wirbeltieren anweisen, sind mir noch andere Eigentümlichkeiten daran aufgefallen, welche eines gewissen Zusammenhanges mit ersteren nicht entbehren dürften. Sie erstrecken sich auf die Gestalt der Glomeruli, welche gerade bei diesem Säugetiere den mannigfachsten Abstufungen unterliegt,

Von der Grundform, der Kugel, nämlich kommen die verschiedenartigsten Variationen vor. Oft sind die Malpighischen Körperchen langgezogen, mehr und mehr ellipsenförmig. Bei manchen dieser letzteren findet man an der Eintrittsstelle der Gefässe eine Einziehung, sodass längliche, herz- oder blattähnliche Formen zum Vorschein kommen. Der Stiel des Blattes wird dann durch das Vas afferens, beziehungsweise efferens dargestellt,

während die Spitze derjenigen Stelle entspricht, wo das Harnkanälchen aus der Kapsel entspringt. Demgemäss fehlt bei solchen Malpighischen Körperchen die sonst zu beobachtende Schärfe der Abgrenzung zwischen Kapsel und Tubulus contortus, jene umschriebene Verengung des letzteren, welche man als „Hals“ bezeichnet. Sondern in allmählicher Abschrägung geht hier die Kapsel in die Wand des Anfangsstückes des gewundenen Kanälchens über. Eine derartige Form des Malpighischen Körperchens lässt sich sehr wohl mit der oben eingehend geschilderten Tatsache in Einklang bringen, dass zuweilen ein nicht unbeträchtlicher Teil der Bowmanschen Kapsel — bis etwa zur halben Höhe des Glomerulus oder gar noch höher hinauf — dasselbe kubische Epithel trägt wie die Wand des an ihn sich anschliessenden Tubulus contortus. Das hier vorliegende Verhältnis zwischen Glomerulus und Harnkanälchen kann man auch dadurch anschaulich machen, dass man sagt: der Glomerulus hängt, einem etwas dicken Zapfen vergleichbar, mit seiner Spitze in den Anfangsteil des gewundenen Harnkanälchens hinein.

Das wesentliche Ergebnis aus den vorstehenden Beobachtungen ist demnach die Erkenntnis, dass in der Niere der Maus nicht selten eine deutliche Grenze zwischen Malpighischen Körperchen und Tubulis contortis vermisst wird. Der Mangel einer solchen Grenze gibt sich erstens durch das Vorkommen kubischen Epithels in der Bowmanschen Kapsel kund, zweitens durch die mitunter zu beobachtende langgezogene Form des Glomerulus.

Im Anschlusse hieran möchte ich erwähnen, dass bei Schlangen ähnliche Befunde erhoben worden sind. Gestützt auf die Untersuchung der Nieren von *Coronella austriaca*, *Tropidonotus natrix*, *Zamenis viridiflavus* und *Vipera aspis* berichten nämlich Régaud und Policard<sup>1)</sup> über folgende Wahrnehmung: „Der Glomerulus ist von einem platten Epithel umgeben, das aber nicht, wie bei den Säugetieren, erst am Kapselhals in hohes Epithel übergeht, sondern bereits im Bereiche der Bowmanschen Kapsel selbst.“

Auf eine Nachprüfung dieser Befunde musste ich zwar, wegen Mangels an geeignetem Materiale, leider verzichten. Wohl

<sup>1)</sup> Schwalbe, Jahresbericht über Anatomie und Entwicklungsgeschichte, 9. Band, Literatur 1903, III. Abteilung, Seite 519.

aber vermochte ich, wie oben schon erwähnt, festzustellen, dass bei allen übrigen zur Untersuchung gelangten Wirbeltieren ähnliche Ungleichheiten des Kapselepithels vermisst werden. Überall liess sich vielmehr ein den Bowmanschen Kapseln des Menschen analoger Bau nachweisen.

Anders liegt die Sache allerdings, sobald man die Grösse und Gestalt, sowie die Lagerungs-Verhältnisse der Glomeruli in Betracht zieht. Denn bezüglich dieser Punkte konnte ich mich bei den einzelnen Arten von recht mannigfaltigen Verschiedenheiten überzeugen.

A. Fische. Zur Untersuchung gelangten Hechte, Karpfen und Schleien. Bei ihnen allen ist die Konsistenz der Nieren eine ausserordentlich zarte, so locker, dass es die grösste Schwierigkeit macht, sie aus der Leibeshöhle überhaupt unversehrt herauszupräparieren. Schon durch geringen Druck scheinen sie zerstört zu werden, indem sie sich unversehens in einen schleimigen Brei verwandeln. Besonders ausgeprägt zeigt sich dies beim Karpfen, denn sobald man bei ihm das Organ durchschneidet, ohne es vorher gehärtet zu haben, fliesst das Innere als ein zäher Schleim heraus.

Eine Erklärung hierfür gibt das mikroskopische Präparat. Die Niere zeichnet sich nämlich durch das Vorhandensein einer ausserordentlich zellreichen Zwischensubstanz aus, welche die sekretorischen Bestandteile erheblich an Menge übertrifft. Die dichtgedrängten kleinen Rundzellen, aus denen sie sich zusammensetzt, bilden ein Substrat von ungemeiner Gleichmässigkeit, in welches die Harnkanälchen sowie die Malpighischen Körperchen, jeweils isoliert, gleichsam nur eingebettet sind.

Die letzteren besitzen überdies eine verhältnismässig geringe Grösse. Aus allen diesen Gründen werden sie von der Zwischensubstanz in solchem Maße verdeckt, dass sich ihre Anwesenheit nur mit Hilfe aufmerksamen Suchens wahrnehmen lässt.

Ist einem nun die keineswegs ganz leichte Aufgabe gelungen, einen solchen Glomerulus zu isolieren, so stellt sich das äussere Blatt der Bowmanschen Kapsel als eine bald ganz dünne, bald etwas dickere Membran dar, in welche spindelförmige, mitunter auch mehr rundliche Kerne eingelagert sind. Die Epithelauskleidung ist jedoch so platt, dass sie gegenüber dem bindegewebigen Anteile der Kapsel kaum zu unterscheiden ist.

B. Aus der Klasse der Amphibien waren es hauptsächlich Frösche, an deren Nieren ich eine grosse Zahl mikroskopischer Untersuchungen vorgenommen habe. Die meisten Präparate boten mir indes nichts weiter als eine Bestätigung der von Ecker, Gaupp und Wiedersheim (Anatomie des Frosches) gemachten Angaben.

Nur bei einem Tiere war ein Teil der Malpighischen Körperchen von eigenartiger, ganz seltsamer Beschaffenheit. Diese zeichneten sich nämlich vor den anderen nicht nur durch ungewöhnliche Grösse aus, sondern auch durch die Unregelmässigkeit ihrer Gestalt. Einmal sind nämlich ihre Durchmesser etwa viermal so gross wie die der übrigen. Ausserdem fliessen sie aber mit benachbarten aufs Vielfachste so zusammen, dass erstaunlich grosse Konglomerate aus dichtgedrängten Büscheln von Kapillaren entstehen, welche mit Malpighischen Körperchen kaum noch Ähnlichkeit besitzen. Dass es sich in Wirklichkeit trotzdem um solche handele, ergibt erst eine nähere Prüfung. Bei einer solchen überzeugt man sich in der Tat, dass die Gewebsmasse, welche jene unregelmässigen Haufen und ganzen Felder bildet, aus nichts anderem zusammengesetzt ist als aus zahllosen, in mannigfachen Windungen verlaufenden Blutgefässschlingen, die rings von einer Bowman'schen Kapsel umschlossen sind. Letztere unterscheidet sich indes von derjenigen anderer Glomeruli dadurch, dass sie, und zwar in ihrem bindegewebigen Anteile, verdickt ist.

Diese ganz ungewöhnliche Form einzelner Malpighischer Körperchen als das Ergebnis irgend eines krankhaften Vorganges aufzufassen, dazu liegt, wie mich dünkt, kein Anlass vor. Ja die Tatsache, dass nur ein Teil von ihnen, keineswegs alle so beschaffen sind, scheint direkt gegen eine solche Anschauung zu sprechen. Die Schlussfolgerung, die ich vorerst daraus ziehen muss, ist vielmehr lediglich die, dass in niederen Wirbeltierklassen, die hinsichtlich der Gestalt und Grösse wahrzunehmenden Verschiedenheiten innerhalb viel weiterer Grenzen schwanken können als bei den höheren. Die Angaben, welche ich im folgenden zu machen habe, dürften als geeignet befunden werden, eine solche Auffassung zu bekräftigen.

C. Von Reptilien gelangte ein Alligator *Mississippiensis* zur Untersuchung.

Die Grösse der Malpighischen Körperchen ist auch bei ihm eine erheblich wechselnde. Einerseits sieht man solche, deren Durchmesser kaum doppelt so gross ist wie derjenige eines gewundenen Harnkanälchens, andererseits manche, wo dieser fast das Vierfache eines Tubulus-Querschnittes erreicht.

Überdies ist die Form der ersteren unregelmässig. Nicht selten findet man zwei oder mehrere so dicht aneinandergelagert, dass ihre Kapseln sich unmittelbar berühren. Ja gelegentlich kann man sogar beobachten, dass an den Berührungsstellen die Kapsel geschwunden ist und auf diese Weise die Räume der einzelnen Malpighischen Körperchen miteinander kommunizieren.

Was nun die Bowmansche Kapsel anlangt, so ist deren äusseres Blatt hier durchweg dicker, als es dem vom Menschen her bekannten Typus entspricht. Bei van Giesonscher Färbung erscheint sie als ein roter Ring, in welchem die Kerne in dichter Reihe als meist rundliche, nur in der Minderzahl als spindel-förmige oder ovale Gebilde von brauner Farbe eingebettet liegen.

D. Vögel. Auch bei dieser Tierklasse rief das histologische Bild auf den ersten Blick fast den Eindruck hervor, als ob man gar kein Nieren-, sondern ein viel gleichmässigeres Parenchym, etwa Leber vor sich hätte. Einmal nämlich besteht die Niere aus einer überaus grossen Anzahl kleiner „Renculi“, welche nicht viel grösser sind als die Leberläppchen der Säugetiere. Als weitere Ähnlichkeit kommt aber hinzu, dass innerhalb jeder einzelnen solchen Einheit die Harnkanälchen annähernd radiär verlaufen.

Zunächst wurde die Gans zur Untersuchung verwendet. Unweit der Peripherie je eines derartigen Renculus liegen nun die Malpighischen Körperchen ungefähr in einem Kreise. Im allgemeinen fallen sie dadurch auf, dass im Vergleich zu denen der anderen von mir untersuchten Wirbeltiere, insbesondere der Säuger, ihre Grösse eine sehr geringe ist. Im Einklange hiermit steht die weitere Beobachtung, dass auch die Zahl der Glomerulus-Schlingen eine bedeutend geringere ist als bei den übrigen Tierklassen.

Auch bei den Vögeln trifft man stellenweise zwei oder mehrere Nierenkörperchen dicht beisammenliegend oder wohl auch miteinander verschmolzen. Abgesehen hiervon zeigt jedoch der Aufbau des Malpighischen Körperchens keine wesentlichen Abweichungen von dem bekannten Bilde. Insbesondere ist auch



das äussere Blatt der Bowmanschen Kapsel dünn und das es bekleidende Epithel niedrig.

Behufs näherer Vergleichung habe ich sodann die Nieren von Huhn, Taube, Fasan, Krähe und Papagei eingehender Prüfung unterzogen. Hierbei liess sich indes nur feststellen, dass die Bowmansche Kapsel bezüglich ihrer Dicke und der Höhe des Epithels dieselbe Struktur zeigt wie bei der Gans.

Kurz zusammengefasst sind die Ergebnisse der vorliegenden Arbeit folgende:

Die Malpighischen Körperchen in den Nieren der Wirbeltiere unterliegen mannigfachen Variationen und zwar in Bezug auf:

- a) Grösse,
- b) Gestalt,
- c) Lagerung,
- d) Verhältnis zu den gewundenen Harnkanälchen und
- e) feinere Struktur.

Hierbei lässt sich als allgemeine Regel der Satz aufstellen, dass die Variationen um so mannigfaltiger sind, je weiter die betreffende Tierart phylogenetisch vom Menschen entfernt ist, oder umgekehrt ausgedrückt, dass die morphologischen Verhältnisse am konstantesten sind bei der am höchsten entwickelten Klasse der Vertebraten, den Säugetieren.

a) Grösse. Bei den Fischen und Vögeln ist die Grösse der Malpighischen Körperchen eine annähernd gleiche, im Vergleich jedoch zu der der höheren Säugetiere und zu dem Durchmesser der eigenen Harnkanälchen ist sie eine geringe. Besonders auffallend ist die kleine Anzahl der Glomerulusschlingen bei den Vögeln. Bei Amphibien und Reptilien ist die Grösse der Malpighischen Körperchen selbst in einer und derselben Niere erheblichen Schwankungen unterworfen.

b) Gestalt. Während beim Menschen und den höheren Säugetieren die Kugelform die fast ausnahmslose Regel bildet, finden sich bei den übrigen Wirbeltieren neben der Kugelform auch zahlreiche andere, z. B. die eines langgezogenen Kegels (bei der Maus).

c) Lagerung. In den Nieren der Fische sind, wie die Harnkanälchen, so auch die nur in spärlicher Anzahl vorhandenen Malpighischen Körperchen eingebettet in ein in reichlicher Menge vorhandenes zellreiches Zwischengewebe. Bei den Vögeln,

deren Niere aus zahlreichen winzigen Renculi zusammengesetzt ist, liegen die Malpighischen Körperchen jeweils in einem Kreise unweit der Peripherie des betreffenden Renculus. Die übrigen zur Untersuchung verwendeten Tiere, insbesondere die Säuger, bieten annähernd dieselben Verhältnisse dar wie der Mensch.

d) Verhältnis zu den gewundenen Harnkanälchen. Die Annahme, dass die Bowmansche Kapsel als das eingestülpte Ende bezw. Anfangsstück des Harnkanälchens aufzufassen sei, wird bestätigt durch die bei der Maus gewonnenen Befunde, in deren Nieren Malpighische Körperchen vorkommen, welche keinen deutlich abgesetzten Hals besitzen, sondern allmählich, ohne erkennbare Grenze, in die Harnkanälchen übergehen.

e) Feinere Struktur. Während im allgemeinen hinsichtlich dieses Punktes sämtliche von mir untersuchten Tiere wesentliche Verschiedenheiten nicht haben nachweisen lassen, hat sich herausgestellt, dass die Maus eine Sonderstellung einnimmt. Begegnet man in ihrer Niere doch nicht selten Malpighischen Körperchen, die an der Innenfläche des äusseren Blattes ihrer Bowmanschen Kapsel an Stelle der platten polygonalen Zellen ein Epithel tragen von einer Höhe, die derjenigen des gewundenen Harnkanälchens völlig gleichkommt.

---

### Erklärung der Abbildungen auf Tafel X.

---

Malpighisches Körperchen der Niere einer weissen Maus, mit hohem kubischen Epithel an der Bowmanschen Kapsel.

Die Reihenfolge der fünf hier wiedergegebenen Bilder veranschaulicht zwar nicht eine unmittelbare Folge von Schnittebenen, wohl aber deren hauptsächlichste Momente.

---

Aus dem physiologischen Institute der Universität Graz.

## Beiträge zur Frage der Erythrozytenmembran nebst einleitenden Bemerkungen über den Membranbegriff.

Von  
caud. med. **L. Löhner.**

Hierzu Tafel XI.

Die Kontroversen des vorigen Jahrhunderts über die Erythrozytenmembran waren in erster Linie der Ausdruck theoretischer Erörterungen über die Zellnatur der roten Blutkörperchen. Ob Zelle oder Zellabkömmling, das war der Gesichtspunkt, der bei fast allen Forschungen richtunggebend wurde, und es ist nicht zu verwundern, dass bei dem rasch wechselnden Stande der Zelltheorie ein und derselbe Befund, nämlich die Existenz, beziehungsweise das Fehlen einer Membran, bald in diesem, bald in jenem Sinne gedeutet wurde.

Nach der alten Schwann'schen Lehre waren das Vorhandensein von Membran, plasmatischem Inhalte und Kern unbedingt notwendige Eigenschaften zur Umgrenzung des Zellbegriffes und die damit begabten Erythrozyten galten geradezu als Paradigmata der Zelle. Bald darauf erfuhr jeder Nachweisversuch einer tierischen Zellmembran die lebhafteste Anfeindung, da man „eine beengende Hülle für einen schaffenden und sich vermehrenden Elementarorganismus“<sup>1)</sup> als unzweckmässig erklärte. Die Membran wurde, wenn auch dem neuen Zellschema nicht gerade widersprechend, so doch als höchst unwesentlicher Bestandteil von untergeordneter Bedeutung angesehen. Eine ganze Reihe von Autoren, die die roten Blutkörperchen als echte Zellen aufgefasst wissen wollten, bestritt aus solchen Gründen das Vorhandensein einer natürlichen Membran. Verständlich ist dann auch das Bestreben jener Forscher, die die Erythrozyten als Zellabkömmlinge oder Zellprodukte hinstellen, nach Zeichen des beginnenden Rückschrittes zu suchen und in einer sich bildenden Rindenschicht

<sup>1)</sup> Kollmann: Zeitschr. f. wissensch. Zoologie, 1873, Bd. 23, p. 465.  
Archiv f. mikrosk. Anat. Bd. 71.

ein solches Zeichen und damit eine Stütze für ihre Auffassung zu erblicken.

Heute stehen wir auf einem viel mehr praktischen Standpunkte. Die Lebenstätigkeit der Zelle und ihr physikalisches Verhalten gegen das umgebende Medium lässt uns das Membranproblem interessant und der Klarstellung wert erscheinen. Die für das Studium und Verständnis der Blutkrankheiten so eminent wichtigen Vorgänge, wie die osmotischen Erscheinungen an den Blutkörperchen in hyper- und hypotonischen Lösungen, Ursache und Eintritt der Hämolyse etc., erheischen geradezu eine Stellungnahme zur Membranfrage. Die Existenz einer semipermeablen Grenzschichte der Erythrozyten im Sinne Hamburgers ist ja schon lange so gut wie entschieden; es fragt sich nur, welche Schlüsse aus diesen Befunden zu ziehen man berechtigt ist.

An Abhandlungen, die das Membranproblem zum Gegenstand ihrer Darstellung haben, leidet die Literatur keinen Mangel. Allein die bisher ausgesprochenen Ansichten stimmen so wenig überein, ja sind vielfach geradezu so widersprechend, dass ein neues Eingehen auf den Gegenstand wohl gerechtfertigt erscheinen mag, zumal in jüngster Zeit durch Weidenreichs Publikationen und die darauf erfolgten Erwiderungen die Frage neuerdings angeschnitten wurde.

## I. Membranbegriff und Membrantypen.

Eine Hauptursache für das Auseinandergehen der Meinungen liegt nun — wie so oft — offenbar in der verschiedenen Auffassung des Begriffes. Es wird daher eine Grundbedingung für die Deutung und Würdigung jeder derartigen Untersuchung sein, sich vor allem über den Membranbegriff klar zu werden, beziehungsweise darüber übereinzukommen.

In bezug auf die allgemeine Auffassung des Membranproblem es hat sich ja seit Waldeyer (1895)<sup>1)</sup>, in bezug auf die Begriffsfassung seit Fr. E. Schulze (1896) vieles zum besseren gewendet; jedoch entbehrt sowohl die physiologische und histologische, als auch die zoologische Literatur bis heute einer erschöpfenden Zusammenfassung dieses Gegenstandes. Die dankens-

<sup>1)</sup> Die Jahreszahlen beziehen sich auf das angeschlossene Literaturverzeichnis.

werte Aufgabe könnte nur auf Grund eingehender vergleichender Forschungen gelöst werden und liegt ausserhalb des engen Rahmens dieser Untersuchung. Wir werden uns für unsere Zwecke daher mit wenigen allgemeinen und vorläufigen, zum Gegenstande dieser Mitteilung in engerer Beziehung stehenden Erörterungen bescheiden müssen, deren Richtigkeit und Stichhaltigkeit zur Diskussion gestellt wird.

Vor allem wird es sich — das bedarf wohl keiner langen Auseinandersetzung und Begründung — sehr empfehlen, den Versuch einer begrifflichen Scheidung zwischen Membran in histologischem und Membran in allgemeinem physikalischem Sinne, oder, wie ich mich weiterhin der Kürze wegen ausdrücken will, zwischen „histologischer“ und „physikalischer“ Membran zu machen. Was unter beiden des näheren verstanden werden kann und soll, wird alsbald erörtert werden.

Die Erkenntnis der Notwendigkeit einer derartigen Unterscheidung ist mitunter bereits vorhanden, so besonders bei Meves (1905), der den Gedanken schon klipp und klar ausspricht; bei anderen Autoren kann man denselben zwischen den Zeilen lesen, ohne dass näher darauf eingegangen wird; am häufigsten jedoch ist ein Auseinanderhalten leider zu vermissen.

Im nachfolgenden sei der Versuch gemacht, jene Haupttypen von umgrenzenden Einrichtungen festzustellen, die zum Verständnisse des vorliegenden Themas von Wichtigkeit sein können, zum Teil, d. h. in der Auffassung der „histologischen“ Membranen mit vollkommenem Anschlusse an Fr. E. Schulzesche Ideen.

Zur Erläuterung der Verhältnisse zog ich mehrfach Protozoen als Musterbeispiele heran; denn „nirgends im Körper der Metazoen erlangt die einzelne Zelle einen so hohen Grad morphologischer Differenzierung, eine so komplizierte Struktur, wie das beim einzelligen Körper vieler Protozoen der Fall ist.“<sup>1)</sup>

1. O b e r f l ä c h e n h ä u t c h e n. Die einfachste „Membran“ im allgemeinsten Sinne des Wortes stellt wohl das Oberflächenhäutchen dar, wie es sich an der freien Grenzschichte jedes Flüssigkeitstropfens bildet, hervorgerufen durch das Bestreben der Molekularkräfte, die Oberfläche zu verkleinern, durch die Oberflächenspannung. Der in der Physik gebräuchliche Ausdruck

<sup>1)</sup> Lang: Vergleichende Anatomie der wirbellosen Tiere, Bd. II, S. 34, 1901.

„Häutchen“ weist auf eine gewissermassen umhüllende Einrichtung hin. Und dieses ideell dünne Oberflächenhäutchen wirkt auch, als Ausdrucksform der Kohäsionskräfte, auf das ganze zusammenhaltend und besitzt ein bedeutendes Maß potentieller Energie. Es sei nur auf das Entstehen einer Seifenblase aus einem Tropfen Seifenwasser und auf deren relative Festigkeit verwiesen. Da der Unterschied zwischen einer Flüssigkeit und einem halbfesten Körper, wie es das Protoplasma ist, nur ein gradueller ist, so behalten im wesentlichen auch hier die gleichen physikalischen Gesetze ihre Gültigkeit. Nun zeigt es sich aber, dass ein lebendes Protoplasmaklumpchen neben dem Phänomen der Oberflächenspannung eine Reihe anderer Eigenschaften aufweist, die man notgedrungen in die dem Oberflächenhäutchen entsprechende Schichte verlegen muss. Man kann in diesem Falle aber nicht mehr von einem einfachen Oberflächenhäutchen sprechen; wir gelangen zur nächsten Stufe einer umhüllenden Schichte, zu dem, was Pfeffer (1891) zuerst als Plasmahaut bezeichnet hat.

2. *Plasmahaut*. Es gibt niedere Protozoen, besonders Jugendformen, deren Protoplasma durch und durch gleiche Beschaffenheit zeigt. Hierher gehören zahlreiche marine Rhizopoden, aber auch Süßwasserformen wie die ansehnliche *Pelomyxa palustris*. Freilich scheinen auch hier mitunter Plasmastrukturen wahrnehmbar zu werden. Dabei sind aber die Schwierigkeiten nicht ausser Acht zu lassen, die bei der Betrachtung von optischen Durchschnitten, besonders des gewölbten Randes dickerer Plasmakörper, durch die schwer zu kontrollierenden Brechungsverhältnisse entstehen (Blochmann, 1894). Ein solches anscheinend homogenes Plasmawesen zeigt schon ein ganz eigenartiges Verhalten bei den osmotischen Prozessen, ein Verhalten, das im wesentlichen bei allen Tier- und Pflanzenzellen wiederkehrt. Wir haben die Aufnahme und Abgabe einer Reihe von Stoffen nach den Gesetzen der Osmose kennen gelernt, die Erfahrung hat aber auch gelehrt, dass ein solcher Austausch auch ohne Konzentrationsgefälle, ja selbst gegen ein solches stattfindet. Wir können feststellen, dass von zwei sich chemisch nahestehenden Verbindungen die eine aufgenommen wird, die andere nicht und dergleichen mehr. Man fasst diese Erscheinungen bekanntlich unter dem Namen der elektiven Fähigkeiten des Plasmas zusammen und nennt diese vitalen Vorgänge Zellsekretion und Zellresorption (Höber, 1906).

Pfeffer (1891) nimmt an, dass die Oberfläche des Protoplasmas von einer ausserordentlich zarten, aber dichteren Grenzschicht gebildet werde, der er diese elektiven Fähigkeiten zuschreibt, der von ihm so genannten Plasmahaut. Theoretisch würde für diese bereits die Dicke einer einfachen oder doppelten Molekularlage ausreichen.

Bei solchen Zellen, die, wie die meisten Amöben — als Beispiel sei die *Amoeba verrucosa* (Ehrenberg) angeführt —, eine deutliche Sonderung des protoplasmatischen Inhaltes in ein Exoplasma und ein Endoplasma erkennen lassen, können die elektiven Fähigkeiten ungezwungen einer verdichteten Aussenschicht des Exoplasmas mit den Eigenschaften einer Plasmahaut zugeschrieben werden; wo nur eine ganz dünne Exoplasmaschicht vorhanden ist, wie z. B. bei *Amoeba Blattae* (Bütschli) können diese Eigenschaften vielleicht dem Exoplasma in seiner ganzen Dicke zugeschrieben werden.

3. Crusta. Als solche bezeichnet Fr. E. Schulze (1896) eine härtere Rindenschicht der Zelle, die ohne scharf abgesetzte Grenzen ganz allmählich in die darunter befindliche, weicher und weicher werdende Plasmamasse übergeht. Als besonders schöne Beispiele werden verhornende Epithelzellen aus den Lippen von Knorpelganoiden und junge Hornkiefer- und Stützähnenzellen von Anurenlarven angeführt. Eine einwandfreie Isolierung der Crusta dürfte wohl nicht möglich sein.

Im Anschlusse daran müssen auch die Verhältnisse bei gewissen Ciliaten besprochen werden. Bei den bestbekanntesten *Paramecium*-Arten *P. caudatum* (E.), *P. putrinum* (Cl.), *P. Bursaria* (E.) und *P. Aurelia* (O. F. M.) zeigt das Exoplasma drei differente Schichten: die Pellicula, die Alveolarschicht und die Kortikalschicht. Die Pellicula, die ausserordentlich zarte Oberflächenschicht, zeigt schon einen Doppelkontur, allein die innere Begrenzung ist nicht vollkommen scharf. Mit der folgenden, durch eine feine Wabenstruktur ausgezeichneten Alveolarschicht ist sie aufs innigste verbunden und geht geradezu in diese über. Immer, auch nach der Einwirkung von Reagentien, hebt sie sich nur in Gemeinschaft mit dieser ab. Trotz ihrer geringen Dicke ist die Pellicula für den ganzen Zellkörper das gestaltbestimmende Element, „eine verdichtete äussere membranöse Protoplasmaschicht, die in diesem Falle von einer echten cuticularen, vom Proto-

plasma selbständig sich abhebenden Membran wohl zu unterscheiden ist.“ (Bütschli, 1890.)

4. *Echte Zellmembran.* Die echte Membran, „histologische Membran“ im typischen Sinne, die alte Membran der Schwannschen Zellenlehre, erscheint als deutlich abgesetzte, doppelt konturierte Wand, die einen mit Plasma gefüllten Hohlraum abschliesst. Sie ist eine in sich zusammenhängende, häutige Grenzschiechte, die, deutlich vom Zellplasma gesondert, nur dieser einen Zelle als integrierender Bestandteil zugehört. In den meisten Fällen sehr zart, kann sie gelegentlich eine relativ recht ansehnliche Dicke erreichen und kann dann meist mit den gewöhnlichen histologischen Methoden isoliert dargestellt werden. In der Regel besteht die Fähigkeit, ein Wachstum der Zelle, sei es durch Anlagerung, sei es durch Intussusception, mitzumachen. Der feinere Bau zeigt die weitestgehenden Verschiedenheiten und findet seine Begründung in der Art und Weise der Entstehung durch Sekretion oder Metamorphose der peripheren Plasmazone. Von feinen, durch und durch homogenen Häutchen gibt es alle Übergänge zu dickeren, schon lamellös geschichteten, oder gar mit einem komplizierten Netz- und Gerüstwerk versehenen Hüllen, die unter Umständen durch feinste Poren eine direkte Wechselbeziehung zwischen dem Zellkörper und dem umgebenden Mittel gestatten.

Die echte Membran, als Begriff ja dereinst der Botanik entlehnt, findet sich ideal in der Zellulosehülle der Pflanzenzellen ausgeprägt. Im Körper der Metazoen, im besonderen der Vertebraten, trifft man sie nur verhältnismässig selten so rein und unzweifelhaft an, wie etwa in der *Zona pellucida* der Säugereizelle oder noch besser der Eihaut der Vogeleizelle, der Hülle der Fettzellen oder dem Sarkolemma der Muskelzelle.

Die geringe Wertung, die den verschiedenen Arten von tierischen Zellmembranen bis in die jüngste Zeit entgegengebracht wurde, führte naturgemäss auch dahin, dass der Begriff Membran in seinen Grenzen unscharf wurde und manche Unklarheiten in bezug auf Umfang und Inhalt Platz griffen. Es ist das grosse Verdienst F. E. Schulzes (1896), in dieser Beziehung Wandel geschaffen zu haben, indem er für die Begriffsdefinition allein die morphologischen Charaktere ausschlaggebend erklärte, ohne Rück-



sicht auf Genesis, interne Struktur oder chemische Konstitution. Seine Definition lautet:

„Jede den Plasmakörper der Zelle deckende und selbst von dem Plasmakörper deutlich abgesetzte häutige Schichte ist, insofern sie zur Zelle gehört, als Zellmembran zu bezeichnen. Ist dieselbe allseitig ausgebildet, so dass sie den Plasmakörper vollständig umschliesst, so kann man sie Pellicula nennen, ist sie nur einseitig ausgebildet, so heisst sie Cuticula.“<sup>1)</sup>

Wenden wir uns nach diesem flüchtigen Überblick über die bis heute mit einiger Sicherheit unterscheidbaren typischen Hauptformen umhüllender Einrichtungen der Zellen nun der von uns eingangs geforderten Begriffsbestimmung der „physikalischen“ und der „histologischen“ Membran zu, so wird sich unschwer als Unterscheidungsmerkmal die Wahrnehmbarkeit, Darstellbarkeit und Isolierbarkeit der zweitgenannten ergeben. Von Kunstprodukten, wie sie nur zu leicht durch Fixations-, Härtungs- und Färbungsmethoden an den Aussenschichten eines Protoplasma-körpers erzeugt werden können, muss natürlich abgesehen werden. Wir kommen so leicht dazu, vorläufig unsere vier Haupttypen in die zwei Gruppen zu teilen:

I. Physikalische Membranen. Nicht wahrnehmbar, nicht darstellbar oder isolierbar.

1. Oberflächenhäutchen. Ohne elektive Fähigkeiten.

2. Plasmahaut. Mit elektiven Fähigkeiten.

II. Histologische Membranen. Wahrnehmbar, darstellbar, isolierbar.

3. Crusta. Unvollkommen isolierbar.

4. Echte Zellmembran. Vollkommen isolierbar.

Jede Einteilung ist künstlich, und scharfe Grenzen sind unnatürlich. Es wird nicht zu verwundern sein, wenn sich bei genauerem und vergleichendem Studium der Membranfrage Übergangsformen finden werden — und schon heute kennen wir einige solche — die nicht genau in eine oder die andere der aufgestellten Gruppen passen; ja bei der Unvollkommenheit unserer Erfahrungen ist es nicht ausgeschlossen, dass sich vielleicht die

<sup>1)</sup> Biolog. Zentralblatt 1896, Bd. 16, S. 852. — (Als Pellicula wird allerdings auch, wie oben [S. 133] erwähnt, in der Protozoen-Nomenklatur eine meist mehr der Crusta zuzurechnende Aussenschichte des Exoplasmas bezeichnet.)

Notwendigkeit ergeben kann, in unsere vorläufige Einteilung noch neue, besonders gekennzeichnete Gruppen einzufügen. Als provisorische Einteilung scheint sie uns jedoch den Vorteil zu haben, dass sie gleichzeitig insofern als eine genetische betrachtet werden kann, als in ihr die immer weiter gehende allmähliche Differenzierung der Oberflächenschichte des Protoplasmas deutlich zum Ausdrucke kommt.

## II. Membrannachweis.

Bei der Untersuchung einer Zelle in bezug auf das Vorhandensein einer Membran bieten sich zwei Möglichkeiten: Entweder die Membran ist bei geeigneter Untersuchung mit optischen Hilfsmitteln allein wahrnehmbar oder sie ist das nicht.

Der zweite Fall beweist natürlich noch gar nicht, dass eine histologische Membran fehlt: die Brechungsverhältnisse oder Dimensionen können eben derart sein, dass sie für das Auge des Beobachters unsichtbar bleibt.

Das Bestreben muss dann darauf gerichtet sein, Mittel und Wege zu finden, um trotzdem die Darstellung zu ermöglichen. Tatsächlich kann dieser Zweck auch durch verschiedene Verfahren erreicht werden:

1. Durch mechanische Zertrümmerung der Zelle,
2. durch Einwirkung von Reagentien, welche die Lichtbrechungsverhältnisse des Präparates verändern,
3. durch Färbungsmethoden.

Das Nächstliegende ist es wohl, die unverletzte Zelle durch grobmechanische Einwirkungen mehr oder minder zu zerstören, um auf solche Weise höchst wahrscheinlich die Fetzen einer etwaigen Membran zu Gesicht zu bekommen. Denn an Bruchstücken von Zellen dürften die doch immerhin widerstandsfähigeren Membranteile ziemlich leicht von einem, vielleicht zum Teile ausgeflossenen Zellinhalte zu unterscheiden sein. Ganz einwandfrei ist diese Methode freilich auch nicht, denn sehr zarte Membranen dürften auch so der Beobachtung entgehen können, doch kommt ihr immerhin ziemliche Beweiskraft zu.

Anders steht es mit 2. und 3. Es ist nicht von der Hand zu weisen, dass Chemikalien bei der Berührung mit organischer Substanz diese vielfach weitgehend verändern werden. Auf diese

Weise hervortretende Membranbilder können nur zu leicht und auch wohl begründet den Verdacht auf Kunstprodukte erwecken.

Ähnlich verhält es sich mit den Färbungsmethoden. Sicherlich sind diese mit der grössten Vorsicht und auf verschiedenste Weise anzuwenden und Unterschiede bei der Färbung im ganzen und an Schnittpräparaten einander entgegen zu halten.

Die hieraus sich ableitenden Schlussfolgerungen werden also lauten: In zweifelhaften Fällen ist positiver Ausfall nach 1. immer beweisend, nach 2. und 3. allein nicht immer. Ist aber durch Zertrümmerungen eine Membran wahrscheinlich gemacht, dann wird auch positiver Ausfall nach 2. und 3. als höchst wertvolle Stütze anzusehen und zur Beweisführung geradezu heranzuziehen sein.

### III. Zum Nachweis der Erythrozytenmembran.

Nach den Darlegungen einer Reihe von Autoren scheint die erste der oben angeführten Möglichkeiten des Membrannachweises, „Die Membran ist bei geeigneter Untersuchung ohne weiteres zu sehen“, für die Erythrozyten erfüllt zu sein.

Preyer (1864) beobachtete an trächtigen Frühjahrsfröschen und Salamandern in Zweiteilung begriffene Erythrozyten, deren Membran, vom Körper abgehoben, sichtlich hervortrat. „Es spannt sich von Bug zu Bug auf beiden Seiten der eingekerbten Stelle eine ungemein feine, jedoch deutlich sichtbare Linie aus, die doppelt konturiert ist. Mit einem guten Mikroskope gewahrt man auf das bestimmteste, wie sich die sehr feine, helle, doppelt konturierte Linie um die farbige Substanz des sich teilenden Blutkörperchens fortsetzt, ohne von der Teilung mitbetroffen zu werden.“<sup>1)</sup>

Deetjen (1901) schliesst aus indirekten Gründen auf die Anwesenheit einer, die Hämoglobin führende Schichte nach aussen abgrenzenden Hülle von äusserster Zartheit, Glashelle und gallertiger Beschaffenheit. Ihm fiel es auf, dass die einzelnen Körperchen in einem frischen Blutpräparate sich nie ganz berührten, sondern durch eine schmale, scheinbar leere Zone getrennt wurden, während zwei Leukozyten ohne Spalt aneinander liegen konnten. Kam ein Leukozyt auf seiner Wanderung in die nächste Nähe eines Erythrozyten, so war es weiters be-

<sup>1)</sup> Arch. f. pathol. Anat. u. Physiol. 1864. Bd. 30, p. 438.

merkwürdig, dass letzterer bei Seite geschoben wurde, ehe noch ein gegenseitiges Anstossen zu erkennen war. Diese Beobachtungen glaubt er nur durch die Annahme einer feinen, ungefärbten Randzone am roten Blutkörperchen erklären zu können.

Weidenreich (1903) beschreibt seine bezüglichlichen Wahrnehmungen an menschlichen Erythrozyten in Profilstellung bei seitlicher Beleuchtung folgendermassen: „. . . so sieht man bei der Einstellung auf die Mitte des Körperchens eine dunkle Konturlinie sich scharf von dem dagegen wie eingesunken erscheinenden gelb gefärbten Innern abheben. Ich glaube, die optische Erklärung dieses Phänomens ist einfach; fallen die Lichtstrahlen von seitlich unten auf die Membran, so werden sie von dieser dem Einfallswinkel entsprechend seitlich nach oben zurückgeworfen und gelangen nicht in das Auge; nach den Gesetzen der totalen Reflexion muss also die Membran als ein dunkler Ring erscheinen. Ich brauche wohl nicht zu versichern, dass diese dunkle Grenzlinie nichts mit der schon längst bekannten Erscheinung zu tun hat, dass die Blutkörperchen der Säugetiere bei tiefer Einstellung schwarze Randpartien besitzen; es handelt sich hier zudem um Profilsichten und mittlere Einstellung.“<sup>1)</sup>

Raehlmann (1904) stellte Blutuntersuchungen mit dem Ultramikroskope an. Frosch-Erythrozyten erscheinen dabei als homogene schwarze Körper, die von einem glänzenden Ringe eingefasst werden. Leukocyten lassen dagegen von einem solchen Ringe nichts wahrnehmen. Frisch entnommene Säuger-Erythrozyten rufen im Ultramikroskope als Ausdruck der Interferenz der Lichtstrahlen konzentrisch angeordnete bunte Kreise hervor (!), ohne den Umriss des Körperchens scharf erkennen zu lassen. Erst nach längerem Stehen tritt auch hier eine Grenzkontur hervor. (!)

Meves (1905) vertritt die Ansicht, dass das an frischen Amphibien-Erythrocyten als Membran beschriebene Gebilde nichts anderes als der elastische, formbestimmende „Randreif“ sei. An Flächenansichten der Blutkörperchen kann dieser eine relativ dicke Membran vortäuschen und hat zu Irrungen in diesem Sinne Veranlassung gegeben.

<sup>1)</sup> Merkel und Bonnet, Ergebnisse der Anatomie und Entwicklungsgeschichte. 1904. Bd. 13, pag. 68.

Keine einzige dieser Beobachtungen, die sich übrigens verschiedene Deutungen gefallen lassen mussten und müssen, kann als ausreichend für die Beurteilung einer so viel umstrittenen Frage betrachtet werden. Sicher aber kann keine derselben als genügender Beweis, ob in diesem oder jenem Sinne, aufgefasst werden.

Dadurch entsteht die Notwendigkeit, sich mit den Membranachweismethoden etwas eingehender zu beschäftigen. Merkwürdig mutet die Tatsache an, dass in den zahlreichen Arbeiten auf diesem Gebiete die Beweisführung immer und immer wieder mit Reagentien und Färbungen versucht wurde, obwohl gegen die Präexistenz einer auf diese Weise nachweisbaren Membran nur zu begründete Bedenken aufsteigen müssen, was auch von den Membrananhängern meist rückhaltlos zugegeben wird. Der Verdacht auf ein Artefakt ist auch trotz Kollmann (1873) nicht zum Schweigen zu bringen. Räumt doch auch er im Verlaufe seiner Arbeit (pag. 477) mit Rücksicht auf die Böttcherschen Versuche ein, dass eine Beweisführung für und gegen ausschliesslich mit Reagentien unmöglich sei.

Dem entgegengehalten ist die Zahl der Untersuchungen am frischen, unveränderten Blute mit Zertrümmerungsmethoden verschwindend und, wo davon in zusammenfassenden Arbeiten Erwähnung geschieht, ist es meist nur nebenbei und mit ein paar Worten abgetan. Diese Gründe veranlassten mich, diese so sehr vernachlässigte Untersuchungsmethode wieder hervor zu holen und im folgenden die Ergebnisse einer Reihe derartiger Versuche mitzuteilen.

Von Zertrümmerungsversuchen sind aus der vorliegenden Literatur die nachfolgend kurz angeführten bekannt.

v. Vintschgau (1861) gelang es, durch Aufdrücken mit dem Tubus des Mikroskopes auf ein Blutpräparat oder durch das Zusammendrücken eines Blutstropfens zwischen zwei Glasplatten in einer Handpresse die Blutkörperchen fast platt zu drücken, ohne dass eine Zerreiſsung eintrat, was als ein Beweis für deren gelatinöse Beschaffenheit angesehen wurde. Die elliptischen Amphibien-Blutkörperchen konnten unter diesem Drucke mitunter, ohne zu zerreiſsen, längliche Form annehmen und ihr Kern, normal im Zentrum gelegen, wanderte an das eine oder andere Ende.<sup>1)</sup>

<sup>1)</sup> Atti del' Istituto Veneto di Scienze, 1861—62. Ser. 3, Tom. 7, pag. 744.

Eine Zertrümmerung gelingt jedoch sicher, wenn man an einem frisch hergestellten, dünnen Blutpräparate das Deckgläschen mehrmals kräftig aufdrückt und dann rasch wieder abreisst. Danach sieht man kugelige Teilstücke, aber auch solche verschiedenster Form mit oft schnittartigen Bruchflächen, die den ursprünglichen Blutkörperchen noch ganz in Glätte und Farbe gleichen. Werden Amphibien-Erythrozyten auf diese Weise behandelt, so sind neben den Bruchstücken noch zahlreiche, granuliert erscheinende Kerne freiliegend zu bemerken. Die Zahl der Bruchstücke nimmt im Vergleich zu der der Kerne mit der Zeit immer mehr ab. Eine Erklärung dürfte in einer feinsten Verteilung oder gar Lösung der Teilstücke in dem umgebenden Blutplasma zu suchen sein. Zerknitterte, fetzenartige Reste einer Membran waren in keinem Falle zu beobachten.<sup>1)</sup>

Hensen (1862) erzielte im frischen, unvermischten oder mit Serum verdünnten Amphibienblute durch sehr kräftigen, nicht näher beschriebenen Druck ein Aufplatzen der Körperchen. Die Kerne können dabei zur Hälfte oder ganz austreten. „Dort wo der Kern frei liegt, ist der färbige Inhalt gelöst, während er sich in dem Reste der Membran noch etwas halten kann. Der Kern selbst ist scharf begrenzt; um ihn liegt, bald dünner, bald dicker, eine körnige Masse angehäuft.“<sup>2)</sup>

Rollett (1862) brachte frisch defibriniertes Blut in eine unter Körpertemperatur erstarrende Leimlösung, die, eigens zu dem Zwecke mit großer Sorgfalt hergestellt, die Körperchen in keiner Weise veränderte. Ein dünner Schnitt einer solchen erstarrten Blutleimgallerte wird auf einen Objektträger gebracht und das Deckglas mit einiger Gewalt aufgedrückt. Unter dem Mikroskope sieht man während des Quetschens die einzelnen Erythrozyten rasch hintereinander die mannigfaltigsten Formen annehmen, während sie durch die Spalten der Gallerte treten. Diese wellenartig ablaufenden Gestaltsveränderungen hören in dem Augenblicke auf, da das Körperchen, vom Drucke befreit, in einem grösseren Flüssigkeitstropfen angelangt ist. Seiner eigenen Elastizität überlassen nimmt es sofort wieder die ursprüngliche Scheibenform an.

<sup>1)</sup> Stricker, Gewebelehre, 1871. Band 1, pag. 280.

<sup>2)</sup> Zeitschrift für wissenschaftliche Zoologie, 1862. Band 11, pag. 260.

Mitunter kommt es vor, dass ein Körperchen, an seine Unterlage angepresst, an dieser haften bleibt. Wird es dann durch den Strom weiter getrieben, so zieht es einen fadenförmigen Fortsatz aus, der schliesslich entzwei reisst. Beide Enden ziehen sich dann wieder ein. Der abgerissene Teil bleibt als kugeliges Klümpchen haften, bis auch er fortgespült wird. Der Rest des Blutkörperchens treibt weiter, ohne dass eine merkliche Veränderung desselben in bezug auf Formenwechsel oder Widerstandsfähigkeit beim weiteren Fliessen zu bemerken wäre. Am schönsten zeigen dieses Ausziehen von Fortsätzen Säugererythrozyten im Zustande der sternförmigen Verschrumpfung. In allen diesen Versuchen konnten keine Wahrnehmungen in bezug auf sichtbar nebeneinander liegende Teile eines dichteren Balges und eines flüssigen Inhaltes gemacht werden.

Preyer (1864) gelang die Zertrümmerung von Amphibien-Erythrozyten durch anhaltendes Pinseln in einem Uhrglase. In dem lackfarbig gewordenen Blute schwimmen zahlreiche freigewordene Kerne umher. Was sonst noch von der Substanz der Blutkörperchen zurückbleibt, sind entfärbte Stücke des zersprengten Stromas, die unverkennbar den Charakter eines festeren Stoffes an sich tragen.

Auf das Schüttelverfahren nach Meltzer (1900) soll weiter unten eingegangen werden. —

### Eigene Versuche.

#### Versuchsreihe I.

Auf einen ebenen, geschliffenen Objektträger grösseren Formates (Tragplatte) wird ein frisch mit Hilfe einer Gowersschen Lanzette entnommener Blutstropfen einem Längsrande nahe aufgetragen. Ein grosses, rechteckiges Deckglas (Druckplatte) wird dann so aufgelegt, dass das Blut zwar ganz bedeckt ist, der grösste Teil des Gläschens aber noch über die Tragplatte hinausragt. Nachdem sich unterdessen das Blut in dem ihm zur Verfügung stehenden kapillaren Spalte gleichmässig verteilt hat, wird die Druckplatte langsam mittels der Fingerspitzen unter Anwendung des grösstmöglichen Druckes vorgeschoben. Um dabei ein seitliches Abrutschen zu verhindern, dürfte sich eine Modifikation des Versuches empfehlen, die Fig. 1, Tafel XI darstellt, nämlich

die Zuhilfenahme von Führungsleisten. Auf der Tragplatte sind zwei Glasleisten mit abgeschliffenen Kanten derart aufzukitten, dass in dem freibleibenden Zwischenraume die Druckplatte noch eben leicht verschieblich erscheint, ohne von einer geradlinigen Bewegung merklich abweichen zu können. Nach vorgenommener Verschiebung rasch mit einem bereitstehenden Mikroskope untersucht, zeigt sich das Bild der schematischen Skizze Fig. 2: Zuerst eine Zone unveränderter, roter Blutkörperchen im Stadium der sternförmigen Verschrumpfung (U), an Ausdehnung ungefähr der Fläche *abgh* der Fig. 1 entsprechend. Es muss dazu bemerkt werden, dass zur Zeit dieser Versuche die dazu verwendeten Erythrozyten meines Blutes immer sehr schnell und vollzählig diesen Schrumpfungszustand zeigten. An die Zone U schliesst sich eine schmale Zone plattgedrückter Körperchen (P) von kreisscheibenförmiger Gestalt und etwa dem doppelten Durchmesser der sternförmig verschrumpften Erythrozyten an. Im Bereiche dieser beiden Zonen erscheint das Plasma noch unverändert. Der ganze restliche Raum dagegen ist von leicht gelblich gefärbtem Plasma (F) erfüllt, das, vielfach durch kleinere und grössere Luftblasen (L) unterbrochen, eigentümliche maden- oder stäbchenartige Gebilde (S) einschliesst. Es sind das durch den gleitenden Druck länglich ausgezogene Blutkörperreste. Die Breite derselben gleicht annähernd der eines unzerstörten Blutkörperchens, die Längen sind verschieden, wohl auf die Entstehung aus einem oder aus mehreren zusammengepressten Körperchen zurückzuführen. Mit einer Immersionslinse betrachtet erscheint ein solcher Stäbchenrest aus einer krümmeligen Masse zusammengesetzt, deren einzelne Teile, ungleich gross und unregelmässig gestaltet, sich in der Färbung von dem umgebenden tingierten Plasma kaum mehr unterscheiden (Fig. 3).

Sehr rasch verwischt sich dieses charakteristische anfängliche Bild, indem aus der, durch den Druck nicht in Mitleidschaft gezogenen, ersten Zone intakte Blutkörperchen nach vorne strömen und sich dann auch zwischen den Luftblasen und Stäbchenresten vorfinden. In der zweiten Zone nähern sich die Körperchen wieder ihrer ursprünglichen Gestalt, indem die Abplattung mit der Zeit immer geringer wird. Zugleich hat auch eine leichte Tinktion auf die bisher ungefärbten Teile des Plasmas übergegriffen.



## Versuchsreihe II.

Aus einem frisch entnommenen Blutstropfen wurde ein möglichst gleichmässig dickes mikroskopisches Präparat angefertigt. Das Deckglas wurde mit Paraffin dick umrahmt. Das Präparat wurde auf eine ebene Unterlage aus weichem Holze gelegt; dann wurden mit einem zylindrischen Stabe aus dem gleichen Materiale von 150 mm Länge und 7 mm Durchmesser einige kräftige Stösse gegen die Mitte des Deckglases ausgeführt. Bei der gegebenen Anordnung kann verhältnismässig bedeutende Kraft aufgewendet werden, ohne dass ein Bruch des Deckglases oder des Objektträgers zu befürchten wäre.

Im Mikroskope findet man dann bei einigem Suchen immer eine Reihe von zertrümmerten Blutkörperchen. Bei oberflächlicher Betrachtung erwecken diese Trümmer die Vorstellung, dass sie ihren Reichtum an regellosen Formen und ihre Vielgestaltigkeit wohl ganz dem Zufalle verdanken und nicht viel Gemeinsames miteinander haben dürften. Hat man sich aber, gestützt auf eine grössere Zahl von Einzelversuchen, mit den Bildern vertraut gemacht, so kommt man zu der Überzeugung, dass sich sämtliche Formen zwanglos auf zwei Haupttypen zurückführen lassen, die ich als „Scheibenreste“ und als „kugelige Teilstücke“ bezeichnen möchte.

## 1. Scheibenreste.

Bruchstücke von Körperchen, die noch alle wesentlichen Eigenschaften der unzerstörten Scheiben besitzen. Bei tiefer und hoher Einstellung ist die zentrale Depression und der gewulstete Rand noch deutlich zu unterscheiden. Auch ein offenkundiger Hämoglobinverlust des Scheibenrestes fällt zunächst nicht auf. Die Bruchflächen sind meist scharf, wie durch einen Hieb entstanden, mitunter aber auch leicht zackig. Nach dem Verlaufe der Bruchlinie lassen sich folgende drei Untergruppen aufstellen:

a) Die Bruchlinie ist gerade (Fig. 4). Trifft diese mit einem grossen Durchmesser zusammen, so erscheint das Körperchen geradezu halbiert (a). Ist das nicht der Fall, so entstehen kleinere (b) und grössere (c) Scheibensegmente.

b) Die Bruchlinie ist eine Bogenlinie (Fig. 5). Der Umriss der Bruchstücke in der Flächenansicht müsste dementsprechend

konkav-konvex und bikonvex hervortreten. Tatsächlich konnte ich jedoch nur erstere Form, die Scheibenmenisken, beobachten. Was aus den bikonvexen Bruchstücken wird, liess sich nicht feststellen. Möglicherweise werden sie gleich zu kugeligen Teilstücken; denkbar wäre auch eine Einziehung der Bruchfläche, so dass sie als Scheibensegmente figurieren würden.

c) Die Bruchlinie ist winkelig geknickt (Fig. 6). Die Bruchstücke nähern sich mehr oder weniger einem Scheibensektor.

Besonders interessant sind die allerdings seltener vorkommenden Formen mit noch unvollständiger Durchtrennung, denn sie gestatten einen Einblick in die Art und Weise der Spaltungsvorgänge und ermöglichen dadurch eine Vorstellung von der Entstehung der Scheibenreste.

Fig. 7 zeigt einen Befund, den zu beobachten ich allerdings nur in zwei Fällen Gelegenheit hatte, einen Erythrozyten, dessen beide Segmente, gleich gross und tadellos erhalten, genau in der Mitte noch durch eine schmale Brücke miteinander in Verbindung stehen. Diese Brücke, wie der äusserste, der Bruchfläche zugekehrte Rand der zentralen Depression (z) war offenbar etwas verdickt, denn beide erschienen bei einer gegebenen Einstellung in hellerer Beleuchtung als die übrige Depression, ja fast gleich hell wie der Scheibenrand (r). Der Spalt (s) zeigte sich dann dunkel.

In Fig. 8, a ist ein eben erst im Bereiche des Scheibenrandes verletzter Erythrozyt abgebildet, dessen Rissstelle sich im Ruhezustande als kaum sichtbare, dunkle Linie bekundet. Da gerade diese leicht verletzten Körperchen besonders gerne am Objektträger haften bleiben, so gelingt es öfter, auf sie auch späterhin geringen Druck auszuüben, ohne befürchten zu müssen, dass sie aus dem Gesichtsfelde verschwinden. Am besten liess sich dieser Zweck erreichen und zugleich damit die Beobachtung verbinden, wenn bei entsprechender Deckglasdicke die Immersionslinse eben leicht das Deckglas berührte. Die geringste Bewegung der Mikrometerschraube, ja selbst eine Berührung des Tubus äusserte sich dann im Präparate als Druckwirkung.

Ein solcher Druck, der schon ein unverletztes Körperchen zu den mannigfachsten Verzerrungen zwingt, veranlasst gewissermaßen eine Aufrollung eines derart beschädigten Körperchens

von der Rissstelle aus (Fig. 8, a—d). Mit dem Aufhören des Druckes wird wieder die Ausgangsform angenommen (a).

Fig. 9 veranschaulicht ein Stadium, das als Fortsetzung des vorhergehenden (Fig. 8, a) zu betrachten ist. Der Riss erreicht schon nahezu den Randwulst der anderen Seite, womit dann die Segment-Bildung beendet wäre. Der Zusammenhang wird hier durch eine randständige Brücke erhalten. In Fig. 10 ist der Spalt stärker klaffend, das kleinere Segment unvollständig, die Bruchlinie hier unscharf und leicht gezackt.

Die Durchtrennung eines Erythrozyten mit damit einhergehender Scheibenrestbildung kann also auf die Weise erfolgen, dass die letzte Zerreißung entweder an einer Stelle des Zentrums oder an einer des Randes stattfindet. Dass diese unter Umständen unterbleibt, hat im letzteren Falle nichts merkwürdiges an sich, im Gegenteil, es ist leicht einzusehen, dass eine von einem Rande gegen den anderen fortschreitende Durchtrennung bei nicht genügender Kraft gerade vor dem dickeren, daher widerstandsfähigeren Randwulst der Gegenseite Halt machen kann. Mehr Schwierigkeit bereitet dagegen die Vorstellung der Persistenz einer schmalen zentralen Brücke. Man kann wohl kaum annehmen, dass dieses zarte Gebilde nach dem Durchreißen beider Randpartien allein ein Hemmnis für eine vollständige Durchtrennung darstelle. Ich glaube, hier nicht mehr ein Stück unveränderten Körperchens vor mir zu haben, sondern die Entstehung dieser Brücke durch Ausziehen der Körperinnenmasse erklären zu dürfen. Dafür spricht die schon beschriebene Verdickung, wie die wohl als Gleichgewichtsstellung aufzufassende genau zentrale Lage derselben.

## 2. Kugelige Teilstücke.

Neben den Scheibenresten und sogar in bedeutend grösserer Zahl als diese kommen Blutkörpertheilchen von ausgesprochener Kugelgestalt und sehr verschiedener Grösse zur Beobachtung (Fig. 11). Diese kugeligen Teilstücke erscheinen, mit Scheibenresten oder unverletzten Körperchen verglichen, blass und schwächer gefärbt; es dürfte also wohl ein Teil ihres Hämoglobingehaltes verloren gegangen sein; anscheinend nimmt auch das Plasma nach sehr zahlreichen Stößen eine leichte Färbung an. Auch hier kommen Kugeln mit nicht vollständiger gegenseitiger Trennung zu Gesicht. Fig. 12 zeigt das Durchschnüren eines

Erythrozyten in zwei gleich grosse, Fig. 13, a in zwei ungleich grosse kugelige Teilstücke. Auffällig bemerkbar machen sich in dem Falle Fig. 12 zwei dunkle, kreisrunde Flecke, die, nahe der Verbindungsstelle symmetrisch gelegen, in beiden Hälften sich vorfinden und wohl als starke, streng umschriebene Einziehungen zu deuten sind.

Fig. 14 gibt das selten sich zeigende Bild von drei zusammenhängenden Kugeln. Darüber hinaus ging die Zahl nie, ebenso wenig als sich jemals eine perlschnurartige Anordnung vorfand, wie sie z. B. Max Schultze (1865) bei Erwärmen des Blutes auf Temperaturen über  $50^{\circ}\text{C}$ . erzielte.

Bleiben noch zusammenhängende Kugeln am Objektträger kleben, so geschieht dies an der Verbindungsbrücke. Wird dann im Präparate eine Strömung hervorgerufen, so pendeln beide Kugeln um diesen fixen Punkt (Fig. 13, a—c).

Eine sehr naheliegende Frage war die, ob nicht zwischen diesen beiden Typen irgend ein Zusammenhang bestehe, d. h. ob nicht vielleicht mit der Zeit die Scheibenreste Kugelgestalt annehmen. Ich muss darauf mit nein antworten. Wiederholt wurde ein typischer Scheibenrest ausgewählt und im Mikroskope, durch einen Okularzeiger kenntlich gemacht, eingestellt belassen. Solange das Blutpräparat sich ohne merkliche Fäulnis erhielt, und das war bei paraffinumrahmten Präparaten einige Tage der Fall, war von einem Übergange zur Kugelform nichts wahrzunehmen. Nach 12 Stunden trat die gerade Bruchlinie des Scheibensegments noch ebenso scharf hervor als gleich nach der Zertrümmerung. Erst über 24 Stunden hinaus pflegten die Bruchflächen eine leichte Abrundung zu erfahren, zugleich begannen aber auch die unverletzten Körperchen sich unter dem Einflusse der einsetzenden Fäulnis zu verändern.

### Versuchsreihe III.

Frisches Blutpräparat mit Paraffinumrahmung wie in Versuchsreihe II. Das Präparat kommt auf ein solides Weichkautschuk-Kissen zu liegen. Ebenso wird auf das Deckglas ein Weichkautschukklotz von einer dieses etwas überragenden Grundfläche und einer Höhe von 15 mm aufgelegt. Die darauf mit dem Holzstabe ausgeübten Stösse wirken hier also erst indirekt, durch die Schwingungen des elastischen Kautschuks, auf das Deckglas und durch dieses auf das Blut.

Die Befunde unterscheiden sich bei dieser Versuchsanordnung nicht wesentlich von denen der vorhergehenden. Ein Unterschied ist lediglich mit Bezug auf die Zahl der Trümmer überhaupt und des quantitativen Verhältnisses der einzelnen Trümmertypen zu einander zu verzeichnen. Während beim direkten Stosse auf das Deckglas hauptsächlich nur die im nächsten Stossbereiche gelegenen Körperchen zertrümmert wurden, ist hier die Wirkung begreiflicher Weise so ziemlich auf das ganze Präparat verteilt und an keiner Stelle besonders lokalisiert. Eine Folge davon ist die absolut grössere Zahl von Trümmern; immerhin bilden aber auch hier nach wenigen Stössen die unverletzten Körperchen noch immer die Mehrzahl.

Auch im Zahlenverhältnisse zwischen den beiden Typen ist eine deutliche Verschiebung eingetreten. Während bei Versuchsreihe II die kugeligen Teilstücke entschieden überwiegen und das Zahlenverhältnis zu den Scheibenresten sich etwa wie 3—4 : 2 stellt, so dürfte hier das Verhältnis 1 : 1 der Wirklichkeit näher kommen. Unter den Scheibenresten bilden hier wieder schöne typische Segmente die überwiegende Mehrheit. —

---

Eine weitere Methode, die geformten Blutbestandteile zu zertrümmern, ist die, das Blut energisch zu schütteln, am besten nach vorausgegangenem Zusatze von fein verteilten, chemisch indifferenten Substanzen.

Sehr eingehende Versuche dieser Art wurden im grösseren Maßstabe von S. J. Meltzer (1885 und 1900), zum Teile in Gemeinschaft mit William Henry Welch, zum Studium des Einflusses der Erschütterung auf die lebende Materie angestellt. Diese Schüttelversuche wurden mit Blut vom Rind, Schaf, Katze, Kaninchen und Meerschweinchen vorgenommen. Eine mit Blut allein oder mit Beimengung von Glaspulver, Bimsstein, Sand, Metallfeilicht oder Quecksilber halbgefüllte Flasche wird an dem Schwungrade einer Maschine befestigt und so ihr Inhalt verschieden lang, von einigen Minuten bis zu vielen Stunden, auf das kräftigste durchgeschüttelt. Fortwährend andauerndes Schütteln zerstörte die Erythrozyten verhältnismässig rasch und verwandelte sie in feinsten Staub, aber nicht alle zur selben Zeit, ein Beweis für eine verschiedene Resistenz der ein-

zelen Körperchen. Da die Zerstörung der Körperchen nicht oder nur zum geringsten Teile mit einer zu beobachtenden Fragmentierung einhergeht, in der Art, dass sich eine stufenweise Verkleinerung der Bruchstücke verfolgen liesse, führt Meltzer das Endergebnis, den Zerfall in feinsten Staub, auf eine schwere Schädigung des molekularen Gefüges zurück. Diese Schädigung äussert sich schon vor der endgültigen Zerstörung in einer charakteristischen Metamorphose einzelner Körperchen, die drei zeitlich aufeinander folgenden Perioden das ihnen wesenseigene Gepräge verleiht:

1. Periode. Neben noch unveränderten Blutkörperchen vorherrschend „red cells with pseudopodia“, bikonkave Zellen mit langen, beweglichen, noch Hämoglobin enthaltenden Fortsätzen.

2. Periode. Die vorige Form verschwindet, an ihre Stelle treten „spherical microcytes“, noch gefärbte Kugeln, jedoch nur mehr von  $\frac{1}{2}$ — $\frac{2}{3}$  der Grösse eines intakten Erythrozyten.

3. Periode. Nur mehr „pale cells and shadows“. In Klumpen beisammenliegende, flache, abgeblasste Zellen, die der zentralen Depression entbehren und ihre Elastizität eingebüsst haben. Das Plasma ist bereits stark gefärbt.

Wird noch weiter geschüttelt, dann bleiben nur mehr „platelets“, „dust“ und „large deposits“ übrig. Aber durchaus nicht alle Körperchen durchlaufen diese ganze Reihe, sondern manche lösen sich schon sofort in molekularen Staub auf, ehe sie auch nur einen Teil ihres Stromas oder Hämoglobins verloren haben, andere erst, nachdem sie in dieses oder jenes Stadium der Veränderung eingetreten waren, alles Hinweise auf eine verschiedene Widerstandskraft.

#### Versuchsreihe IV.

Schon ehe mir die Meltzersche Originalarbeit bekannt war, hatte ich Schüttelversuche in der Eprovette angestellt und zwar mit Quecksilber, das mir für meine Zwecke ob seines spezifischen Gewichtes und des Mangels an scharfen Kanten als die idealste Zusatzsubstanz erschien. Dass die Befunde von denen Meltzers etwas abweichen, darf bei den verschiedenen Versuchsbedingungen nicht wundernehmen.

Zur Verwendung gelangte das frisch defibrierte Blut vom

Rinde, Kaninchen und Meerschweinchen. Als Schüttelgefäß diente eine enge Epruvette, die auf  $\frac{1}{3}$  gefüllt wurde.

Das Mengenverhältnis war derart, dass auf zwei Volum-Teile Blut ein Volum-Teil Quecksilber kam. Das Schütteln erfolgte im Halbsekundentakte und bei jeder Versuchsreihe in der Zeitdauer von je ein, drei und sechs Minuten. Sogleich nach dem Schütteln wurde immer eine Probe entnommen, davon ein mikroskopisches Präparat mit Paraffinumrahmung angefertigt und stets sogleich und nach 24 Stunden der Untersuchung unterzogen. Immer wurden auch Kontrollpräparate aus dem unversetzten, nicht geschüttelten Blute zum Vergleiche bereitgehalten. Die Versuche, sowie das Aufbewahren der Präparate, erfolgten bei der Zimmertemperatur von ca. 20° C.

#### I. Meerschweinchenblut.

Kontrollpräparat: Erythrozyten in sternförmiger Verschrumpfung, zum Teil noch bikonkave Scheiben.

Schüttelpräparat sofort:

1. Sch. d. 1 Min. Unverändert, Erythrozyten in sternförmiger Verschrumpfung, vereinzelt bikonkave Scheiben.
2. Sch. d. 3 Min. Die grosse Masse unverändert, daneben aber auch gefärbte kugelige Teilstücke in ziemlicher Anzahl; sehr selten konkav-konvexe Scheibenreste und Scheibensektoren. Serum ungefärbt.
3. Sch. d. 6 Min. Unveränderte Erythrozyten noch in der Überzahl; kugelige Teilstücke bedeutend vermehrt, teilweise etwas abgeblasst; selten Scheibenreste; spärlich fein verteilte, staubartige Bestandteile. Serum mit einem Stich ins Gelbe.

Schüttelpräparat nach 24 Stunden:

1. Im stark gefärbten Serum schwimmen spärliche „abgeblasste Schatten“, nur noch bei starker Abblendung wahrzunehmen; etwas Staub. Eine grosse Anzahl von Blutkörperchen und Bruchstücken muss sich spurlos aufgelöst haben.
2. und 3. Im gefärbten Serum sind geformte Bestandteile nicht mehr wahrzunehmen.

#### II. Kaninchenblut.

Kontrollpräparat: Erythrozyten in bikonkaver Scheibenform, erst wenige in sternförmiger Verschrumpfung.

Schüttelpräparat sofort:

1. Sch. d. 1 Min. Die Erythrozyten treten fast ausnahmslos in das Stadium der sternförmigen Verschrumpfung; sonst keine Veränderungen.
2. Sch. d. 3 Min. Die grosse Masse unverändert in sternförmiger Verschrumpfung; einige kugelige Teilstücke, viel weniger als beim Meerschweinchenblut; Serum ungefärbt.
3. Sch. d. 6 Min. Unveränderte, sternförmig verschrumpfte Erythrozyten in bedeutender Überzahl; etwas mehr kugelige Teilstücke, etwas Staub und regellose kleine Teilchen. Serum ganz leicht tingiert.

Schüttelpräparat nach 24 Stunden:

1. Serum gefärbt, in den mittleren Partien überhaupt keine geformten Bestandteile, sondern nur Quecksilbertropfen und Serum; gegen den Rand zu nehmen die Quecksilberkügelchen an Grösse und Häufigkeit ab; hier auch noch Erythrozyten im Stadium ablassender Kugeln und Schatten.
2. Serum gefärbt, nur mehr vereinzelt abgeblasste Schatten, etwas Staub.
3. Serum gefärbt, von Körperchen nichts mehr wahrzunehmen. Nur kleinere und grössere Hg-Kügelchen in der gelblichen Flüssigkeit suspendiert.

### III. R i n d e r b l u t.

Kontrollpräparat: Erythrozyten in sternförmiger Verschrumpfung.

Schüttelpräparat sofort:

1. Sch. d. 1 Min. Erythrozyten unverändert.
2. Sch. d. 3 Min. Erythrozyten unverändert.
3. Sch. d. 6 Min. Die meisten Erythrozyten unverändert; einige kugelige Teilstücke; Serum kaum merklich gefärbt.

Schüttelpräparat nach 24 Stunden:

1. und 2. Serum gefärbt, die Blutkörperchen sämtlich in ablassende Kugeln verwandelt, die einem Hg-Tropfen zunächst liegenden erscheinen am stärksten abgeblasst!
3. Serum gefärbt, die Kugeln und Schatten an Zahl gegen 2. verringert.

Diese Versuche beweisen, dass energisches Schütteln mit Quecksilber, auch durch nur wenige Minuten, auf die Erythrozyten einen merklichen Einfluss ausübt. Die Schädigung tritt erst



nach längerer Zeit deutlich hervor, äussert sich aber auch schon sogleich durch das Zugrundegehen einzelner Körperchen und den Übertritt von Hämoglobin in das Serum. Fetzenartige Gebilde, die man auch nur entfernt als die Reste einer „histologischen“ Membran deuten könnte, kommen bei diesen Versuchen ebenso wenig zu Gesicht als bei den früheren Zertrümmerungsmethoden. Meltzers Urteil über die verschiedene Resistenz des Blutes verschiedener Säuger kann ich nur vollkommen beipflichten. Meine Versuche besagen, dass von den drei untersuchten Körperchenarten die des Meerschweinchens die kleinste, die des Kaninchens mittlere, die des Rindes die grösste Widerstandskraft gegen die Zerstörung durch Schütteln bekundet haben. Dabei ist der Unterschied derselben zwischen den im Systeme sich nahestehenden beiden ersten Tieren gering, zwischen den beiden Rodentien und dem Ungulaten aber ziemlich beträchtlich. Diese Reihe passt auch durchaus zu der von Meltzer angegebenen.

#### Versuchsreihe V.

Auffallend war es mir, dass sich bei sämtlichen Präparaten nach längerer Zeit die Wirkung derart steigerte, dass sie alle einander merkwürdig ähnlich wurden, ganz gleich, ob schon im Anbeginn eine Veränderung zu bemerken war oder nicht. Es ist ja an und für sich ganz gut erklärlich, dass das Schütteln durch 1 Minute, das noch keinen augenblicklichen Effekt hervorbringt, doch Anlass wird, dass eine Nekrobiose einsetzt; trotzdem musste ich mir immer wieder die Frage vorlegen, ob nicht doch möglicherweise ein chemischer Prozess, durch das miteingeschlossene Quecksilber veranlasst, nebenher geht. Dafür spricht, dass gerade die an ein Hg-Kügelchen angrenzenden Körperchen die weitgehendsten Veränderungen zeigten. Meltzer verneint jedwede chemische Einwirkung; die Veränderungen seien gewiss nur mechanischer Natur, da Schüttelversuche mit zweifellos chemisch indifferenten „glass beads“ ganz dasselbe Resultat zu Tage gefördert haben. Um sicher zu gehen, studierte ich Blutpräparate, denen ohne vorhergegangenes Schütteln Quecksilber zugesetzt wurde.<sup>1)</sup>

---

<sup>1)</sup> Das bei diesen Versuchen verwendete Quecksilber des hiesigen Institutes ist sowohl durch Destillation als auch durch mehrfaches Waschen mit verdünnter Salpetersäure in der bekannten Weise vollkommen gereinigt.

Zu diesen Versuchen wählte ich das am wenigsten empfindliche Rinderblut. Um eine möglichst gleichmässige Verteilung zu erzielen, empfahl es sich, eine Quecksilber-Serumemulsion herzustellen, in der Art, dass ein Teil des Blutes sedimentiert oder zentrifugiert und das davon erhaltene Serum mit Quecksilber geschüttelt wurde. Eine kleine Menge dieser Emulsion wurde dann bei der Anfertigung der Präparate dem Blute zugesetzt.

Alle diese Präparate zeigten nach 24 Stunden die Erythrocyten noch in bester Erhaltung, d. h. ebenso wie die Kontrollpräparate in sternförmiger Verschrumpfung. Nur jene Körperchen, die die Hg-Tröpfchen ringförmig umgaben, machten davon eine Ausnahme und waren durchgehends in das Kugelstadium eingetreten; das Serum in der Umgebung war leicht tingiert. Dass diese Veränderungen wirklich durch das Quecksilber veranlasst wurden und nicht durch irgend eine andere Ursache, geht wohl aus der Tatsache hervor, dass der Wirkungsbereich eines Hg-Tropfens mit seiner Grösse zunahm und sich dementsprechend von einer bis auf mehrere Reihen von Blutkörperchen erstreckte.

Diese Veränderungen, an Ausdehnung streng umschrieben, erreichen allerdings an Intensität nicht entfernt die nach der Schüttelung beobachteten. Gewiss spielt dort der mechanische Vorgang des Schüttelns die Hauptrolle, aber eben so sicher findet sich damit, wenigstens in den vorliegenden Versuchen, auch ein chemischer Prozess vergesellschaftet, dessen sichere Erklärung zur Zeit noch nicht gegeben werden kann.

#### IV. Wesen und Charakter der Erythrozyten- „membran“.

Über die zahlreichen Theorien, die sich mit dem Baue der roten Blutkörperchen befassen, gewährt die Zusammenstellung von Weidenreich<sup>1)</sup> (1904) einen guten Überblick. Danach stehen sich wesentlich zwei Hauptgruppen von grundverschiedenen Anschauungen gegenüber, deren eine für eine in allen Teilen durchaus gleichartige Körperbeschaffenheit eintritt, während die andere zwischen einer zentralen Masse und einer davon mehr oder minder deutlich abgesetzten, membranähnlichen Oberflächenschichte unterschieden wissen will.

<sup>1)</sup> Merkel u. Bonnet: *Ergebn. d. Anat. u. Entwicklungsgesch.*, 1904, Bd. 13, p. 32.

In jüngster Zeit jedoch scheint eine Auffassung an Boden zu gewinnen, die bestimmt wäre, zwischen den beiden angeführten Extremen zu vermitteln und jedem bis zu einem gewissen Grade Recht zu geben: die eine geringe Verdichtung anerkennt, ohne ihr jedoch den Charakter einer echten histologischen Membran zuzusprechen.

Einige Autoren, die sich in diesem Sinne äussern, seien hier erwähnt.

J. Renant (1889—93): „En réalité donc, l'exoplasma des globules rouges elliptiques n'est pas une membrane cellulaire véritable, telle que les entendait Schwann, mais bien une condensation du protoplasma à la périphérie de l'élément: condensation comparable à celle qui limite un goutte de gomme exposée quelque temps à l'air.“<sup>1)</sup>

W. Waldeyer (1895): „Von der Existenz einer festeren Rindenschichte der roten Blutkörperchen bin ich nach eigenen Untersuchungen völlig überzeugt. Aber bis zur Stufe einer echten, isolierbaren Membran ist die Differenzierung hier noch nicht vorgeschritten.“<sup>2)</sup>

V. v. Ebner (1902): „Man muss annehmen, dass dem Stroma eine dichtere Oberflächenschichte zukommt, die unlöslich im Wasser und zu osmotischen Leistungen befähigt ist, gleich dem Ektoplasma eines nackten lebenden Protoplasmakörpers. Eine solche Bildung, welche man nach Schulze als Crusta bezeichnet, kann nicht Membran genannt werden.“<sup>3)</sup>

V. Růžička (1906) hält für den Erythrozytenkörper einen wabigen Strukturtypus für wahrscheinlich. Ein Randreif, wie er von Meves an Froschblutkörperchen beschrieben wurde, sei nicht sicher zu stellen, wohl aber eine äusserste Schichte in die Länge gestreckter, abgeplatteter Waben, die offenbar demselben entsprechen. Diese Beobachtungen sprächen in überzeugender Weise für die Existenz einer verstärkten Ektoplasmaschichte.<sup>4)</sup>

Mit diesen Auffassungen stimmen auch meine Zertrümmerungsbefunde recht gut überein. Die festere „Exoplasma“-Schichte ist für das ganze Körperchen das in erster Linie gestaltbestimmende

<sup>1)</sup> Traité d'histologie pratique, 1889—93, p. 105.

<sup>2)</sup> Deutsche med. Wochenschr., 1895, Jg. 21, p. 802.

<sup>3)</sup> Koellikers Handbuch d. Gewebelehre, 1902, Bd. 3, p. 741.

<sup>4)</sup> Arch. f. mikr. Anat., 1906, Bd. 67, p. 90.

Element. Kommt es durch eine jähe Stosswirkung zu einer Zerreissung, ohne dass dabei das feinste Gefüge des Exoplasmas in Mitleidenschaft gezogen wurde, d. h. ohne dass dessen Elastizitätsgrenze überschritten wurde, so wird jeder Bruchteil seine frühere Gestalt weiter beibehalten. So beschaffene Bruchstücke sind eben die Scheibenreste. Die an ihrer Bruchfläche wahrzunehmenden leichten Verdickungen, wie die zentralen Brücken (vergl. S. 144) sind vermutlich kleinste Mengen von ausgetretenem Endoplasma.

Erleidet dagegen der innere Bau des Exoplasmas eine schwere Schädigung, vielleicht in der Art, dass es zu einer Vermischung seiner Teilchen mit dem dünneren Endoplasma <sup>1)</sup> kommt, dann tritt naturgemäss die Umformung in die Kugel auf.

Dass diese Aussenschichte in keiner Weise die Bedingungen erfüllt, die man an eine echte, histologische Membran im Sinne der S c h w a n n s c h e n Zellenlehre zu stellen berechtigt ist, ist wohl ziemlich ausgemacht. Keinem der Untersucher ist es je gelungen, an zertrümmerten frischen Blutkörperchen eine aufgeplatzte Haut oder die fetzenartigen Reste einer solchen darzustellen. Man wird also die histologische Membran im engeren Sinne wohl ausschliessen können.

Diese ist es auch nur, gegen die sich R o l l e t t in seinen Ausführungen immer ausdrücklich gewendet hat. Ohne auf die Stromalehre weiter einzugehen — Erörterungen über den Bau der Körperinnenmasse wurden in dieser Arbeit grundsätzlich vermieden — kann darüber ausgesagt werden, dass unter dem hyalinen Stroma und dem in dessen Hohlräumen verteilten, farbstoffführenden Endosoma unbedingt nur Bildungen von molekularer Feinheit verstanden werden dürfen, die beide zusammen eine praktisch einheitliche Blutkörperchensubstanz ausmachen.

Dass diese Substanz in ihren Randpartien nicht von festerer Beschaffenheit sein könnte, wird von R o l l e t t nirgends behauptet. Nur die echte, isolierbare Membran ist es, die er immer wieder zurückweist, der Balg mit flüssigem Inhalt, der das Blutkörperchen zum Bläschen stempelt.

Schwieriger dürfte die Entscheidung fallen, ob man dieser Aussenschichte die Charaktere einer Crusta zuschreiben darf oder

<sup>1)</sup> Die Ausdrücke Exoplasma und Endoplasma können für die Blutkörperchensubstanz natürlich nur per analogiam angewendet und verstanden werden.

nicht, mit andern Worten, ob die äusserste Lage der Aussenschichte schon einen derartigen Erhärtungsgrad erlangt hat, um die Zugehörigkeit zu diesem Typus zu rechtfertigen. Man kann darüber nur sagen, dass eine Crusta, wenn überhaupt, so doch nur andeutungsweise und von verhältnismässig wenig festem Gefüge vorhanden sein kann.

Nehmen wir aber eine etwas dichtere Aussen- (Exoplasma-)schichte ohne den Charakter einer ausgebildeten Crusta an, dann bleibt als „Membran“ nach unserer Begriffsbestimmung nur mehr die Plasmahaut übrig; also keine „histologische Membran“ mehr, sondern nur mehr eine „physikalische“, nicht darstellbar, nicht isolierbar, nur durch ihre elektiven Funktionen gekennzeichnet.

Diese „Exoplasmaschichte“ dürfte es vielleicht auch sein, die nach Reagentienbehandlung und Färbung als Membran hervortritt und insoferne ihre Darsteller rechtfertigt, als sie hier nicht ausschliesslich Kunstprodukt ist, sondern in einer differentiellen Plasmazone ihre reale Grundlage besässe.

### V. Ergebnisse.

1. An der gallertartigen, sehr elastischen Substanz der Säuger-Erythrozyten kann eine schmale, etwas festere Aussenschichte und eine breitere, weniger feste Innenschichte unterschieden werden, vergleichbar dem Exoplasma und Endoplasma der Protozoen.

2. Eine echte „histologische“ Membran, vergleichbar einer echten Zellmembran, ist nicht nachweisbar.

3. Die äussere Lage der Aussenschichte besitzt kaum jene Differenzierung und Festigkeit, die die Bezeichnung Crusta bestimmt rechtfertigen würde.

4. Wird daher davon Abstand genommen, so kann die festere Aussenschichte vergleichsweise als Exoplasma bezeichnet werden; die äusserste Begrenzung des Körperchens müsste dann als Plasmahaut bezeichnet werden.

5. Die Erythrozyten der Säugetiere besässen darnach überhaupt keine histologische Membran, auch nicht im weiteren Sinne, sondern nur eine physikalische Membran in Form dieser Plasmahaut.

---

Den Herren Professoren O. Zoth und L. Böhmig erlaube ich mir meinen Dank für ihre Unterstützung bei vorliegender Arbeit auszusprechen.

### Literatur-Verzeichnis.

- 1861—62. v. Vintschgau, M.: *Sopra i corpuscoli sanguigni della rana. Atti dell' Istituto Veneto di Scienze, Ser. 3, Tom. 7, pag. 740.*
1862. Hensen, V.: *Untersuchungen zur Physiologie der Blutkörperchen sowie über die Zellnatur derselben. Zeitschrift f. wiss. Zoolog., Bd. 11, pag. 253.*
1864. Preyer, W.: *Über amöboide Blutkörperchen. Arch. f. pathol. Anat. u. Physiol., Bd. 30.*
1865. Schultze, M.: *Ein heizbarer Objektisch und seine Verwendung bei Untersuchungen des Blutes. Arch. f. mikr. Anat., Bd. 1.*
1871. Rollett, A.: *Vom Blut. S. Strickers Handbuch der Lehre von den Geweben des Menschen und der Tiere, Bd. 1, pag. 270.*
1873. Kollmann, J.: *Bau der roten Blutkörperchen. Zeitschr. f. wissenschaft. Zoologie, Bd. 23, p. 462.*
1875. v. Kupfer, C.: *Über die Differenzierung des Protoplasmata in den Zellen tierischer Gewebe. Schrift. d. naturwiss. Vereines f. Schleswig-Holstein, Bd. 1, Heft 3, Kiel.*
1875. Ranvier, L.: *Traité technique d'histologie. Paris.*
1880. Rollett, A.: *Physiologie des Blutes und der Blutbewegung. L. Hermanns Handbuch der Physiologie, Bd. 4, T. 1, pag. 1.*
1885. Meltzer, S. J., and Welch, W. H.: *The behaviour of the red blood corpuscles when shaken with indifferent substances. Journal of Physiology, Vol. 5.*
1885. Leydig, F.: *Zelle und Gewebe. Bonn.*
- 1889—93. Renant, J.: *Traité d'histologie pratique. Paris.*
1890. Bütschli, O.: *Über den Bau der Bakterien. Leipzig.*
- 1890—91. Pénard, E.: *Études sur les Rhizopodes d'eau douce. Mém. Soc. Phys. Hist. Nat., Genève, Tom. 31.*
1891. Pfeffer, W.: *Über Aufnahme und Ausgabe ungelöster Körper. Abhandl. d. k. sächs. Gesellschaft d. Wissensch., Bd. 27. Math.-physische Kl., Bd. 16, pag. 147.*
1891. Derselbe: *Zur Kenntnis der Plasmahaut und der Vacuolen nebst Bemerkungen über den Aggregatzustand des Protoplasmata und über osmotische Vorgänge. Abhandl. d. k. sächs. Gesellschaft d. Wissensch., Bd. 27. Math.-phys. Kl., Bd. 16, pag. 185.*
1892. Bütschli, O.: *Untersuchungen über mikroskopische Schäume und das Protoplasma. Leipzig.*
1894. Blochmann, F.: *Kleine Mitteilungen über Protozoen. 1. Pelomyxa: Biolog. Centralbl., Bd. 14, pag. 83.*
1895. Waldeyer, W.: *Die neueren Ansichten über den Bau und das Wesen der Zelle. Deutsche med. Wochenschrift, Jahrg. 21, pag. 703.*
1896. Schulze, F. E.: *Zellmembran, Pellicula, Cuticula und Crusta. Biolog. Centralbl., Bd. 16, pag. 849 und Anatom. Anz., Bd. 12, Ergänz.-Heft (Verhandl. d. anat. Ges. auf der 10. Vers. in Berlin).*

1897. Verworn, M.: Allgemeine Physiologie. Ein Grundriss der Lehre vom Leben. 2. Aufl., Jena.
1898. Rhumbler, L.: Physikalische Analyse von Lebenserscheinungen der Zelle. I. Arch. f. Entwicklungsmech., Bd. 7.
1900. Meltzer, S. J.: The effects of shaking upon the red blood cells. Johns Hopkins Hospital Reports, Vol. IX, pag. 135.
1900. Rollett, A.: Elektrische und thermische Einwirkungen auf das Blut und die Struktur der roten Blutkörperchen. Pflügers Arch., Bd. 82, pag. 199.
1901. Deetjen, H.: Die Hülle der roten Blutkörperchen. Arch. f. pathol. Anat. u. Physiol., Bd. 165, pag. 283.
1901. Lang, A.: Lehrbuch der vergleichenden Anatomie der wirbellosen Tiere. II. Lief.: Protozoa. 2. Aufl., Jena.
1902. v. Ebner, V.: Vom Gefäßsysteme. A. Koellikers Handbuch der Gewebelehre, Bd. 3, pag. 714.
1902. Weidenreich, F.: Studien über das Blut. I. Bau und Form der roten Blutkörperchen. Arch. f. mikr. Anat., Bd. 61, pag. 459.
1904. Meves, F.: Über das Auftreten von Deformationen des Randreifens bei den roten Blutkörperchen des Salamanders. Anat. Anz., Bd. 25, pag. 465.
1904. Raehlmann, E.: Über ultramikroskopisch sichtbare Blutbestandteile. Deutsche med. Wochenschrift, Jahrg. 30, Nr. 29.
1904. Weidenreich, F.: Die roten Blutkörperchen I. Merkel und Bonnet, Ergebnisse der Anatomie und Entwicklungsgeschichte, Bd. 13, 1903, pag. 1.
1905. Meves, F.: Kritische Bemerkungen über den Bau der roten Blutkörperchen der Amphibien. Anat. Anz., Bd. 26, pag. 529.
1905. Weidenreich, F.: Einige Bemerkungen über die roten Blutkörperchen. Anat. Anz., Bd. 27.
1905. Weidenreich, F.: Studien über das Blut. III. Über den Bau der Amphibien-Erythrocyten. Arch. f. mikr. Anat., Bd. 66, pag. 270.
1906. Höber, R.: Phys. Chemie der Zelle und der Gewebe. 2. Aufl., Leipzig.
1906. Růžička, V.: Cytologische Untersuchungen über die roten Blutkörper. Arch. f. mikr. Anat., Bd. 67, pag. 82.
1906. Derselbe: Kritische Bemerkungen zur Frage der Membran und der inneren Struktur der Säugererythrocyten. Anat. Anz., Bd. 28, pag. 453.

### Erklärung der Abbildungen auf Tafel XI.

- Fig. 1. Vorrichtung zur Zertrümmerung der Blutkörperchen durch Gleit- und Druckwirkung. T = Tragplatte. L = Aufgekittete Führungsleisten. a b c d = Gleitrinne. D = Druckplatte. B = Blutstropfen vor Auflegen der Druckplatte. a b g h = Vom Blutstropfen erfüllter Kapillarspalt nach Auflegen der Druckplatte.
- Fig. 2. Schematische Skizze der durch Verschieben der Druckplatte an den Erythrozyten erzielten Druckwirkung. U = Unveränderte

Erythrozyten im Stadium sternförmiger Verschrumpfung. P = Plattgedrückte Erythrozyten. S = Stäbchenreste. F = Blutplasma. L = Luftblasen.

- Fig. 3. Stäbchenreste bei starker Vergrößerung. a Einheitliches Stück. b Die verdickten Stellen lassen das Zusammenfliessen aus einzelnen Körperchen erkennen.
- Fig. 4. Zertrümmerte Blutkörperchen. Scheibenreste mit gerader Bruchlinie. Scheibensegmente verschiedener Grösse a—c.
- Fig. 5. Zertrümmerte Blutkörperchen. Scheibenreste mit bogenförmiger Bruchlinie. Scheibenmenisken. a mit schwächer, b mit stärker konkav-konvexer Bruchlinie.
- Fig. 6. Zertrümmerte Blutkörperchen. Scheibenreste mit winkelig geknickter Bruchlinie. Scheibensektoren a. b.
- Fig. 7. Zwei durch eine zentrale Brücke miteinander noch in Verbindung stehende Scheibensegmente. z = Zentrale Depression. s = Dunkler Spalt und Begrenzungszone. r = Körperchenrand.
- Fig. 8. a Blutkörperchen mit Verletzung im Bereiche des Körperchenrandes. b—d Aufrollung desselben von der Rissstelle aus bei leichtem Drucke.
- Fig. 9. Zwei durch eine randständige Brücke miteinander in Verbindung stehende Scheibensegmente.
- Fig. 10. Desgleichen. Das kleinere Segment ist unvollständig. Bruchflächen ausgezackt.
- Fig. 11. Zertrümmerte Blutkörperchen. Kugelige Teilstücke verschiedener Grösse a—c.
- Fig. 12. Erythrozyt in zwei gleich grosse, noch zusammenhängende kugelige Teilstücke umgewandelt. In der Nähe der Verbindungsstelle zwei punktförmige, streng umschriebene Einziehungen.
- Fig. 13. Zwei ungleich grosse kugelige Teilstücke, mit einander zusammenhängend: a. Gestaltveränderungen bei Strömungen im Medium: b, c.
- Fig. 14. Drei aus einem Erythrozyten hervorgegangene, zusammenhängende kugelige Teilstücke.

(Fig. 4—14 durch die zeichnerische Wiedergabe etwas chematisiert.)



Aus dem physiologischen Institute der Universität Graz.

## Über optische Einstellungsbilder kreisscheibenförmiger Erythrozyten.

Von

cand. med. **C. v. David.**

Hierzu Tafel XII.

Bilder menschlicher Erythrozyten, ähnlich den „Glocken“- oder „Napf“-Formen, wie sie neuerlich von Weidenreich<sup>1)</sup> und Radasch<sup>2)</sup> als Normalformen der unveränderten Körperchen angesprochen werden, kann man vereinzelt auch in Blutpräparaten vorfinden, die nach der bekannten einfachen und altgewohnten Methode ohne erwärmte Objektträger und Deckgläser hergestellt wurden, der Methode, die von den hervorragendsten Forschern auf diesem Gebiete, Kölliker, Rollett, Ebner u. a. stets zum Studium frischer, unveränderter Erythrozyten in Anwendung gebracht worden war. Es lässt sich jedoch ziemlich leicht zeigen, dass diese vereinzelt in solchen Präparaten, die im übrigen in grösster Überzahl unveränderte bikonkave Scheiben aufweisen, entweder auf durch Flüssigkeitsströmungen hervorgerufene Deformationen der Ruheform, oder aber auf die optischen Einstellungsbilder in den verschiedenen Lagen einzelner Körperchen zurückzuführen sind. Namentlich an ganz langsam in nicht zu dünnen Präparaten fortbewegten Körperchen lassen sich solche verschiedenartige optische Einstellungsbilder leicht verfolgen.

Meine Präparate wurden durch Aufnahme eines eben austretenden Blutströpfchens vom Menschen entweder mit dem ein-

<sup>1)</sup> Fr. Weidenreich: a) Studien über das Blut und die blutbildenden Organe. I. Form und Bau der roten Blutkörperchen. Dieses Archiv, Bd. 61, S. 459, 1902. b) Die roten Blutkörperchen. I. Ergebn. d. Anat. u. Entwicklungsgesch., Bd. 13, S. 1, 1904. c) Über die Form der Säugetiererythrozyten und die formbestimmenden Ursachen. Folia haematologica, Bd. 2, S. 95, 1905. d) Einige Bemerkungen über die roten Blutkörperchen. Anat. Anz., Bd. 27, S. 583, 1905.

<sup>2)</sup> H. E. Radasch: Ein Beitrag zur Gestalt der roten Blutkörperchen beim Menschen. Anat. Anz., Bd. 28, S. 600, 1906.

fachen oder mit dem von Weidenreich<sup>1)</sup> empfohlenen Doppeldeckglase hergestellt, sofort auf den Objektträger gebracht, mit Öl oder leichtflüssigem Paraffin umrahmt und alsogleich, gewöhnlich mit Apochromaten 16,8 und 3 und Kompensationsokularen 8 und 12 von Zeiss mit Abbeschem Kondensator, bei gerader und hauptsächlich auch bei schiefer Beleuchtung untersucht. Wie schon erwähnt, überwog in allen Präparaten bei weitem die gewöhnliche bikonkave Scheibenform (vgl. Taf. XII, Fig. 11), die sich an nicht zu dünnen Präparaten in verschiedenen Ansichten, teils von der Fläche, teils in Profil und Halbprofilen darbot. Die anfänglich vorherrschenden Geldrollen konnten durch einige leichte Nadelstösse auf das Deckgläschen leicht dauernd zerstört werden.

Es wäre zunächst denkbar, dass bei der Labilität der Erythrozytensubstanz die Schwerkraft einen, wenn auch geringen Einfluss auf die Form der Körperchen ausübte. Allein in einer Reihe von Versuchen mit Horizontal- und Vertikalstellung der Präparate (durch Neigen des Mikroskop-Oberteiles aus der vertikalen in die horizontale Stellung) und mit Umkehrung des Mikroskopes (Tubus vertikal nach unten gerichtet) konnte keine irgend merkliche Veränderung in der Konfiguration der Körperchen beobachtet werden. Die elastischen Kräfte, welche die Gleichgewichtsform der ruhenden Erythrozyten bedingen, sind also stärker als der Einfluss der Schwerkraft auf die Masse derselben.<sup>2)</sup>

Was nun das Vorkommen von anscheinenden „Glocken“- oder besser „Napf“-Formen<sup>3)</sup> in unseren Präparaten betrifft, so konnten solche vereinzelt, besonders bei schiefer Beleuchtung, in jedem nicht zu dünnen Präparate vorgefunden werden. Es waren grösstenteils anscheinend in Profil- oder mehr weniger in Halbprofilstellung liegende Körperchen, die diese Erscheinung zeigten. An flach liegenden Scheiben konnte nur die wohl bekannte scheinbar zunehmende Vertiefung der oberen Delle bei

<sup>1)</sup> l. c. c, S. 15.

<sup>2)</sup> Die Grösse dieses Einflusses auf das ganze Körperchen entspricht dem Gewichte des durch dieses verdrängten Plasmas, rund 74 Milliardstel Milligramm; wenn durch Strömungen Deformationen der Körperchen auftreten, müssen also die einwirkenden Kräfte diesen Wert übersteigen.

<sup>3)</sup> Vgl. Weidenreich l. c. d, S. 586.

zunehmender schiefer Beleuchtung wahrgenommen werden (vgl. auch Fig. 11, Taf. XII), die bei einem ungeübten Mikroskopiker allerdings den frappanten Eindruck einer Napfform hervorbringen könnte. Allein an solchen ruhenden Körperchen die Entscheidung sicher zu treffen, ob es sich um wirkliche oder nur um scheinbare konvexkonkave Formen handle, die durch die schiefe Lage und die Beleuchtung der Körperchen vorgetäuscht werden könnten, ist sehr schwierig. Viel besser eignen sich dazu die erwähnten, ganz langsam — ohne Deformation durch die Strömung — im Präparate, bevor es völlig zur Ruhe kommt, daherschwimmenden Körperchen. An solchen konnte oft bei allmählicher Schrägstellung während ihrer langsamen Fortbewegung der Übergang aus der reinen „Biskuitform“ (Fig. 1, Taf. XII) in die anscheinend konvexkonkave Form (Fig. 2) beobachtet werden. Einigemal gelang es auch, Körperchen zu treffen, welche sich während der langsamen Fortbewegung allmählich von der einen auf die andere Seite neigten und dabei den „Napf“ zuerst auf der einen und dann, nach Passieren der Profilstellung, auf der anderen Seite zeigten (vgl. Fig. 2 und 3 der Taf. XII). Endlich wurden, jedoch sehr selten, bei solchen Wendungen der Körperchen, wie auch gelegentlich einmal von ruhenden Erythrozyten Bilder erhalten, die den Eindruck erweckten, als wie wenn sich in einem in Profilstellung befindlichen Körperchen der Inhalt gegen den Objektträger zu gesenkt hätte, während gegen das Deckglas der Randwulst schneidenförmig verschmälert erschien (Fig. 4). Der Anblick änderte sich jedoch nicht, wenn das Präparat durch Umlegen des Mikroskopoberteiles langsam geneigt und allmählich in die vertikale Lage gebracht wurde, und war andererseits das beobachtete Körperchen noch in langsamer Bewegung begriffen, so erschien es nach einer kleinen Wendung bald wieder in gewöhnlicher Form.

Alle diese Beobachtungen weisen darauf hin, dass man es hier einfach mit verschiedenartigen optischen Einstellungsbildern zu tun hat, und die Untersuchung mit der Immersion, die eine viel feinere Abstufung in der hohen und tiefen Einstellung ermöglicht, befestigt diese Anschauung noch weiter.

Um einen Überblick über die durch die verschiedenen Lagen der Körperchen gegen die Mikroskopachse bedingten optischen Einstellungsbilder zu gewinnen, wurden von vergrößerten

durchsichtigen Modellen menschlicher Erythrozyten auf photographischem Wege Bilder bei verschiedener Neigung der Objekte gegen die Aufnahme-richtung hergestellt. Ein paar typische solche Bilder sind in Figg. 5—10 Taf. XII wiedergegeben. Sie vermögen die an den wirklichen Blutkörperchen beobachteten Bilder recht gut zu erklären.

Die hohlen, recht dünnwandigen Glasmodelle wurden von Herrn G. Eger, hier, in grösserer Zahl geblasen und aus dieser Zahl wurden die reinsten und gelungensten Muster zur Photographie ausgewählt. Das Glasrohr, an dem sie angeblasen waren, diente zugleich als Füllrohr und Drehungsachse. Mit einer stark verdünnten Aurantialösung gefüllt wurde ein solches Modell mittels eines passenden Halters von oben in einen mit Wasser gefüllten planparallelen Glastrog eingesenkt, so dass ihm durch Drehen um die Achse des Füllrohres jede beliebige Neigung gegen die senkrecht zur Glaswand des Troges eingestellte Aufnahme-richtung gegeben werden konnte; die Grösse der Drehung konnte an einem am Füllrohre befestigten Teilkreise abgelesen werden. 20 cm hinter dem Troge befand sich ein gleichmässig beleuchteter weisser Hintergrund. Die Modelle waren in 4000facher Linearvergrößerung hergestellt und wurden bei der Aufnahme auf die Hälfte verkleinert.

Bezeichnet man die Flächenlage des Modelles gegen die Aufnahme-richtung als  $0^{\circ}$ -Stellung (Fig. 5), die reine Profillage als  $90^{\circ}$ -Stellung (Fig. 6), so ergeben sich bei Neigungen von 0 bis etwa  $50^{\circ}$  keine besonders bemerkenswerten Bilder. Erst beim Übergange vom Halbprofile zum vollen Profile, namentlich zwischen  $60^{\circ}$  und  $70^{\circ}$ , kommen einige auffallende und typische Bilder zur Anschauung, wie sie in Figg. 7 bis 10 dargestellt sind: sie sind einzelnen der in Blutpräparaten vorgefundenen Bilder ausserordentlich ähnlich. So zum Beispiele Figg. 7 und 8, an denen besonders auch die leichte Umkehr der körperlichen Projektion auffällt, wobei der „Napf“ einmal nach rechts, einmal nach links geöffnet erscheint. Unbefangene Beschauer erhalten von diesen zwei Bildern vielfach den deutlichen Eindruck einer konvex-konkaven Form, während derjenige, der das Modell kennt, wohl von der scheinbaren Tiefe der Delle und dem starken Hervortreten des Randwulstes gegenüber der Wirklichkeit überrascht ist, während er von der scheinbaren Konvexität der anderen Seite leicht ab-

strahiert.<sup>1)</sup> Fig. 10 illustriert die Entstehung des merkwürdigen Bildes, von dem oben (S. 3) die Rede war, Fig. 9 den Übergang dazu aus Fig. 8. Auch Fig. 10 kann man leicht als Körperchen mit starkem Randwulste, dann aber wieder als Körperchen mit gesenktem Inhalte auffassen.


So erklären sich viele der in gewöhnlichen frischen Blutpräparaten gefundenen scheinbar abweichenden Formen von Erythrozyten einfach als optische Einstellungsbilder. Daneben kommen aber allerdings auch Körperchen vor, deren Durchschnitt bei genauer Betrachtung wirklich von der regelmässigen Cassinischen Kurve abweicht, wie er ihnen als Typus zugeschrieben wird. Am häufigsten scheint es, dass die beiden Dellen nicht genau gleich tief<sup>2)</sup> oder der Randwulst auf einer Seite etwas weniger dick als auf der entgegengesetzten ist. Doch sind diese Abweichungen im allgemeinen sehr gering. Wirkliche konvexkonkave Formen („Napf“- oder „Glocken“-Formen) können als Ruheformen an Blutpräparaten, die in der bisher allgemein üblichen Weise möglichst rasch, mit grösster Sorgfalt hergestellt wurden, überhaupt nicht beobachtet werden.

<sup>1)</sup> Aufnahmen mit dem Versuche einer Nachahmung der schiefen Beleuchtung durch Verwendung eines zur Hälfte hellen, zur Hälfte dunklen Hintergrundes ergaben ähnliche Bilder mit noch schärferen Wirkungen, jedoch unnatürlichen Reflexen.

<sup>2)</sup> Vgl. auch *Dekhuizen*: Becherförmige rote Blutkörperchen. *Anat. Anz.*, Bd. 15, S. 206, 1899.

## Erklärung der Abbildungen auf Tafel XII.

- Fig. 1—4. Langsam bewegte menschliche Erythrozyten in verschiedenen Stellungen. Vergr. ca. 2000.  
 Fig. 5—10. Glasmodell eines Erythrozyten, in verschiedenen Neigungen zur Aufnahmerichtung photographiert. Ca. 2000 d. nat. Grösse.  
 Fig. 11. Menschliches Blut, bei sehr schiefer Beleuchtung photographiert. Vergr. 500.



# Über die Trophospongien der quergestreiften Muskelfasern, nebst Bemerkungen über den allgemeinen Bau dieser Fasern.

Von

Prof. Dr. **Emil Holmgren**, Stockholm.

Hierzu Tafel XIII—XX und 6 Textfiguren.

Ich habe seit mehreren Jahren in Arbeiten über die Trophospongien der Nervenzellen und gewisser Drüsenzellen schon angedeutet, dass ich infolge meiner Erfahrungen zu der Ansicht gekommen war, dass ähnliche Strukturen auch an den quergestreiften Muskelfasern wiederzufinden wären. Da ich indessen in betreff dieser Gewebsart keine noch hinreichend eingehenden Befunde hatte machen können, hatte ich auch davon durchaus Abstand genommen, meine bis dahin gemachten Erfahrungen vorzulegen. In den letzten Jahren habe ich indessen die Frage nach den Trophospongien der quergestreiften Muskelfasern in ernsthafterer Weise aufgenommen; und da ich dabei zu Ergebnissen gelangt bin, die von nicht geringer Tragweite zu sein scheinen, habe ich endlich das Wesentlichste derselben in der vorliegenden Abhandlung gesammelt.

Bei meinen fortschreitenden Studien bin ich indessen ziemlich eingehend auch auf die sarkoplasmatischen Strukturen der Muskelfasern und vor allem auf die Sarkosomen eingegangen. An dieser Stelle beabsichtige ich doch, in dieser Richtung nur kleinere Mitteilungen zu liefern, um zu dem genannten wichtigen Thema in einer besonderen Abhandlung später zurückzukommen.

Die Strukturen, die ich hier zunächst erwähnen will, sind indessen für die Wissenschaft in gewisser Hinsicht nicht neu entdeckt; sie sind schon vorher besonders von Ramon y Cajal<sup>1)</sup> und von Emilio Veratti<sup>2)</sup> aus Golgis Laboratorium be-

<sup>1)</sup> Coloration par la méthode de Golgi des terminaisons des trachées et des nerfs dans les muscles des ailes des insectes. — Zeitschr. f. wiss. Mikroskopie, Bd. VII, 1890.

<sup>2)</sup> Ricerche sulla fine struttura della fibra muscolare striata. Mem. del R. Istituto Lombardo di Scienze e lettere, Vol. 19, Fasc. 6, 1902.

handelt worden. Merkwürdigerweise gehen die Arbeiten dieser Forscher, die doch mit derselben Methodik ausgeführt worden sind, in betreff ihrer Ergebnisse prinzipiell weit auseinander. Meinerseits habe ich zu den bisher gemachten Befunden sehr wichtige Erkenntnisse hinzuzufügen und in theoretischer Hinsicht dieselben Strukturen unter neue Gesichtspunkte einzuordnen.

Dass die fraglichen Strukturen meinen Trophospongien angehören, halte ich auf Grund der Tatsachen als fest begründet, ferner dass sie mit ausserhalb der Muskelfasern befindlichen multipolaren Zellen direkt zusammenhängen oder aus denselben hervorsprossen können und dass sie nicht nur solide protoplasmatische Fädchennetze darstellen, sondern auch in kanälchenartige Gebilde umgewandelt werden können, — was ihre unter Umständen nachweisbare Injizierbarkeit beweist. Die fraglichen Strukturen zeigen also die fundamentalen Charaktere der Trophospongien, wodurch diese von allen bisher aufgedeckten fädigen Strukturen der Zellen geschieden sind, und müssen deshalb auch als Trophospongien bezeichnet werden.

Ich habe seit Jahren darauf die Aufmerksamkeit gelenkt, dass die Trophospongien der Wirbeltiere — nach allem zu beurteilen — mit den endozellulären trachealen Endverzweigungen — in Nervenzellen, Drüsenzellen etc. — der Tracheaten zunächst vergleichbar wären, und dass also auch die letztgenannten Tiere meiner Auffassung nach in betreff ihrer Tracheenbildungen eigentlich nicht so isoliert in der Tierwelt ständen, wie man es bisher hatte annehmen müssen. Meine Studien über die Trophospongien der Muskelfasern sind nun in hohem Grade geeignet, diese meine Auffassung zu stützen, indem es einerseits ausser jedem Zweifel steht, dass die endozellulären Tracheenverzweigungen der Muskelfasern der Insekten mit den Trophospongien der Muskelfasern der höheren Tiere durchaus identisch sind, andererseits aus meinen Studien hervorgehen darf, dass die Trophospongien der Muskelfasern der Wirbeltiere in ganz naher Beziehung zu den umspinnenden Blutkapillaren stehen. Sowohl durch die Tracheen als durch die Blutkapillaren werden ja die stofflichen Umsetzungen ermöglicht. Die Tracheen verzweigen sich in alle Organe, ja bis in die einzelnen Elemente der verschiedenen Gewebe und können infolgedessen Luft dem ganzen Körper zuführen, wodurch das Blut nicht durch Gefässe in ein spezielles



Atemorgan gebracht zu werden braucht, um mit dem Sauerstoff der Luft in Wechselwirkung zu treten. — Wollte man deshalb den peripheren Tracheenverzweigungen entsprechende Gebilde an den höheren Tieren nachweisen, so müsste man dieselben in etwaigem Zusammenhange mit den peripheren Blutgefässen zu finden haben. In der Tat legen auch meine Befunde dar, dass in betreff der quergestreiften Muskelfasern prinzipiell übereinstimmende Strukturen obwalten: die Endverzweigungen der trachealen multipolaren Endzellen in diesen Fasern einerseits und die terminalen Verzweigungen multipolarer Zellen bei den Herzmuskelfasern der höheren Tiere andererseits, die in intimster Verbindung mit umspinnenden Blutkapillaren stehen. Die Zellkörper der Trachealendzellen liegen in der Regel dicht an der Oberfläche der Muskelfaser; die Zellkörper der genannten multipolaren Zellen der Herzmuskelfasern liegen zwischen den Blutkapillaren und den Muskelfasern eingeschoben.

### I. Material und Untersuchungsmethoden.

Unter den Evertebraten habe ich quergestreifte Muskelfasern von folgenden Tiergruppen untersucht.

Insekten: Hymenopteren, Dipteren, Orthopteren, Lepidopteren und Coleopteren, Flügelmuskeln und übrige thoracale Skelettmuskeln.

Crustaceen: Decapoden — Herzmuskeln, Enisopoden — Herzmuskeln und Skelettmuskeln.

Unter den Wirbeltieren habe ich Herzmuskeln und verschiedene Skelettmuskeln von Amphibien, Fischen, Reptilien, Vögeln und Säugetieren studiert.

Die Herzmuskeln der Crustaceen sind für die fraglichen Untersuchungen von grossem Werte gewesen; auch habe ich den Herzmuskeln der Mammalien viele hochwertige Verhältnisse abgewinnen können. Dagegen habe ich eine grosse Reihe von Herzen verschiedener Fische, Amphibien, Reptilien und Vögeln untersucht, ohne besonders lehrreiche Ergebnisse gewonnen zu haben. Die Chromsilbermethode, die für die fraglichen Studien von grösstem Belang gewesen ist, hat mir nämlich hinsichtlich der Herzen dieser Tiere nur wenig einleuchtende Bilder gegeben, und infolgedessen habe ich diese Tierformen bis auf weiteres übergehen müssen. Dagegen geben die Skelettmuskeln dieser

Tiere sehr leicht schöne Bilder, die indessen von denjenigen der Säugetiere kaum etwas abweichen. Unter den Mammalien habe ich besonders Nagetiere benutzt. Die Skelettmuskeln haben mir im allgemeinen viel weniger Aufklärungen gegeben als die Herzmuskeln. Deshalb habe ich auch meine Studien in betreff der Vertebraten vornehmlich auf die letztgenannten Muskeln konzentriert, obwohl ich auch mit den Skelettmuskeln mich beschäftigt habe.

Bekanntlich bereiten die chitinösen Integumente der Insekten beim Anfertigen der Schnitte mehr oder weniger grosse Schwierigkeiten, infolgedessen man die Muskelfasern dieser Tiere gewöhnlich entweder aus dem lebenden Tiere herauspräpariert und nachher konserviert hat, oder auch das schon fixierte Gewebe ausgeschält und weiter behandelt hat. Oft hat man die Studien an Isolationspräparaten vorgenommen. Ähnliche Methoden habe ich zu vermeiden gesucht, weil viele wichtige topographische Verhältnisse der einzelnen Teile durch sie mehr oder weniger vernichtet werden. Um den erwähnten technischen Schwierigkeiten zu entgehen, habe ich mein betreffendes Material in folgender Weise behandelt. Die Brustteile der Insekten wurden von den grösseren Teilen der Beine und der Flügel frei gemacht (nicht vollständig, wegen der späteren Orientierung) und von Caput und Abdomen etwas breit abgeschnitten. Waren die Tiere gross, so wurden die Brustteile oft auch sagittal durchgeschnitten. Die zur Fixierung so fertigen Stücke wurden, in einem Gazebeutel aufgehängt, in die Fixierungsflüssigkeit eingebracht, weiter behandelt und zuletzt in Paraffin eingeschmolzen. Hierin eingebettet, war es leicht, die chitinöse Haut abzuschneiden, wonach das Präparat aufs neue in Paraffin eingeschmolzen wurde und so fertig zum Schneiden war. Für Tenthridiniden (Hymenopteren), Lepidopteren, Dipteren und Orthopteren war eine besondere Abtragung der Haut gewöhnlicherweise nicht notwendig, wohl aber für Coleopteren, Aculeaten (Hymenopteren) u. a.

---

Die ersten Studien, die ich über die quergestreiften Muskeln machte, nahm ich mit meiner Trichioressigsäure-Resorcin-Fuchsin-Methode vor. Da ich aber später besonders aus Verattis<sup>1)</sup>

<sup>1)</sup> l. c.

gross angelegter und schön durchgeführter Arbeit über diese Muskeln erfahren hatte, dass die Golgische Chromsilbermethode unvergleichlich vorteilhaft war, ging ich zu dieser in vielfacher Hinsicht so epochemachenden Methode über. Dabei habe ich in betreff sowohl der Muskelfasern der Arthropoden als derjenigen der höheren Tiere die Methode folgenderweise benutzt. Die Chrom-Osmium-Lösung (4 Teile 4%iges Bichrom.-Kal. und 1 Teil 1%ige Überosmiumsäure) während 6—8 Tagen bei 30°—31° Cels.; Abspülen in schon vorher benutzter Silberlösung; danach für 24—48 Stunden 0,75%ige Silbernitratlösung bei derselben Temperatur. Alles nach Golgi gefärbte Material habe ich während eines Tages durch Alkohol (zahlreiche Wechselungen) behandelt und am nächsten Tage mit Xylol und Xylolparaffin durchtränkt, um am dritten Tage dasselbe in reinem Paraffin einzuschmelzen. Auf diese Weise habe ich ein sehr grosses Material aufbewahrt, von dem ich unter der Hand habe Schnittserien anfertigen können. Die Montierung der Schnitte wurde an Deckgläsern vorgenommen.

Das nach Golgi gefärbte Material habe ich immer mit Präparaten, die mit anderen histologischen Methoden behandelt waren, in grosser Ausdehnung verglichen. Unter diesen Methoden habe ich besonders Carnoys Alkohol-Chloroform-Eisessig-Gemisch benutzt, aber auch Flemmings Gemisch, Sublimat-Gemische etc. Die Carnoysche Flüssigkeit scheint mir vortrefflich geeignet zu sein für das Studium der kontraktile Materie, die man durch nachherige Färbung mit Heidenhains Eisenalaun-Hämatoxylin am schönsten zur Ansicht bringen kann. In betreff aber des körnigen Inhaltes der Muskelfasern, der interstitiellen Körnchen oder der Sarcosomen, versagt gewöhnlich das Carnoysche Gemisch vollständig oder fast vollständig. Nur ausnahmsweise bekommt man nämlich die Sarcosomen durch diese Behandlung zur Ansicht.<sup>1)</sup> Dagegen treten die fädigen oder membranösen sarcoplasmatischen Differenzierungen durch diese Methode sehr gut hervor. — Durch Chromosmiumgemische dagegen und nachherige Färbung durch Säurefuchsin oder Carbol-Fuchsin-Pikrinsäure oder noch besser durch Eisenalaunhämatoxylin kann man Sarcosomen in sehr treuer und schöner Weise darstellen und dabei Befunde von grund-

<sup>1)</sup> Das Carnoysche Gemisch verhält sich also in betreff der Sarkosomen ähnlich wie bezüglich der Drüsengranula.

legender Bedeutung machen. Bei dieser Behandlungsart wird die kontraktile Materie wiederum etwas schwächer hervortreten, infolgedessen die granulären Strukturen noch isolierter zur Darstellung gebracht werden können. Das Carnoysche und das Chromosmiumgemisch komplettieren also einander in sehr vollständiger Weise. Ich habe bei der Granula-Herstellung gewöhnlicherweise die oben erwähnte Golgische Vorbehandlung benutzt.

## II. Historisches.

Wie ich oben angedeutet habe, sind die Strukturen, die ich in dieser Abhandlung vor allem darlegen werde, schon früher besonders von Ramon y Cajal<sup>1)</sup> und Emilio Veratti<sup>2)</sup> behandelt worden. Cajal hatte dieselben durch Chromsilber an den Insekten hergestellt, und Veratti hatte sie durch ähnliches Verfahren an den verschiedensten Tierformen zur Ansicht gebracht.

Ehe ich indessen auf die Befunde dieser beiden Forscher eingehe, die von einem System transversal angeordneter Fächernetze innerhalb der Muskelfasern berichten, muss ich die Arbeiten von Gustaf Retzius<sup>3)</sup> über die quergestreiften Muskelfasern in Erinnerung bringen, weil dieser grosse Meister durch die von ihm angewandten Methoden (u. a. Goldbehandlung oder Flemmings Gemisch-Rosanilin) auch transversal angeordnete Fäden- resp. Körnchennetze hatte darstellen können, die die Muskelsäulchen umweben. Meinesteils bin ich davon durchaus überzeugt, dass er nicht die fädigen Strukturen gesehen hat, die Cajal und Veratti erwähnt haben und die in der vorliegenden Abhandlung näher beschrieben werden. Ich will doch in diesem Zusammenhange auf seine Befunde die Aufmerksamkeit lenken, um zu zeigen, wie wundervoll kompliziert gestaltet die Muskelfaser allem Anschein nach sein muss. Retzius hatte quergestreifte Muskelfasern der Arthropoden, Ascidien und der Wirbeltiere untersucht und hatte dabei eigentümliche Körner- und Netzbildungen beobachtet, welche in regelmässiger Weise die Fasern der Quere nach durchziehen. So unterschied er bei Dytiscus

<sup>1)</sup> l. c.

<sup>2)</sup> l. c.

<sup>3)</sup> Zur Kenntnis der quergestreiften Muskelfaser. Biologische Untersuchungen 1881. Muskelfibrille und Sarcoplasma. Biolog. Untersuchungen, N. F., I, 1890.

quere Körnerreihen und Fadennetze erster und zweiter Ordnung, welche mit der Lage der Zwischenscheibe und der Mittelscheibe zusammenfallen sollen. In den Körnern sah er optische Durchschnitte feiner Fäden, welche die Fibrillenbündel der Quere nach in regelmässiger Anordnung durchziehen und die Fadennetze darstellen, die auf dem Querschnitte nach Vergoldung in schönster Weise hervortreten und den Cohnheimschen Feldern entsprechen. Durch die Studien von Rollet,<sup>1)</sup> Schäfer<sup>2)</sup> und Ramon y Cajal<sup>3)</sup> wurde weiterhin gezeigt, dass die Querfadennetze erster Ordnung ab origine eigentlich doppelt sind und zu beiden Seiten der Grundmembran liegen und zwar derselben nahe angelagert. Die genannten Retziusschen Befunde wurden an den Beinmuskeln und nicht an den Flügelmuskeln der Insekten gemacht. Aus dem weiter unten Angeführten in betreff der Anordnung der Trophospongien (der Tracheal-Endnetze) innerhalb der Muskelfasern der Insekten kann man ohne weiteres beurteilen, dass die fraglichen Retziusschen Körnchen- oder Netzbildungen mit den erstgenannten Strukturen nichts eigentlich Gemeinsames haben können. Die Trophospongiennetze der Beinmuskelfasern der Insekten treten nämlich an beiden Enden der Querscheibe oder vielleicht richtiger ungefähr an der Mitte des isotropen Streifens zu Tage. Die Retziusschen Fadennetzbildungen, wie die Krauseschen Grundmembranen sind gewiss sarcoplasmatische Differenzierungen und gehören als solche einer ganz anderen Kategorie des Inhaltes der Muskelfasern an.

Wie gesagt, ist es Ramon y Cajal<sup>4)</sup> und Veratti<sup>5)</sup>, die als die ersten durch die Chromsilbermethode dieselben Strukturen hergestellt haben, die ich selbst näher studiert habe. — Cajal stellte die intrazellulären Netze der Flügel- und der Beinmuskeln der Insekten in folgender Weise her. Er schnitt sehr kleine Stückchen der Muskeln von dem lebenden Tiere aus und brachte

<sup>1)</sup> Untersuchungen über den Bau der quergestreiften Muskelfasern. I. Wiener Denkschr. math.-nat. Klasse, Bd. 49, 1885. II. daselbst Bd. 51, 1885.

<sup>2)</sup> On the minute structure of the ley-muscles of the water-beetle. Philosoph. Trans. of the Royal. Soc., V. 163, 1874. — Internat. Monatschr. f. Anat. u. Physiol., Bd. 8, 1891.

<sup>3)</sup> Observations sur la texture des fibres musculaires des pattes et des ailes des insectes. Internat. Monatschr., Bd. 5, 1888.

<sup>4)</sup> l. c.

<sup>5)</sup> l. c.

dieselben für 12—24 Stunden in eine Bichromat-Osmium-Lösung (20 Teile 3% Bichrom. und 5 Teile 1% Osm.), danach für 24 Stunden in eine 0,75% Höllensteinlösung. Die Muskeln wurden nachher isoliert und in geeigneter Weise montiert. Cajal studierte desgleichen Querschnitte in ähnlicher Weise gefärbter Muskelfasern. Durch die genannte Methode gelang es Cajal in prägnanter Weise nachzuweisen, was übrigens schon vorher Leydig, Kölliker u. a. gewissermassen beobachtet hatten, dass die Tracheen der Flügelmuskeln in die einzelnen Fasern hineindringen, indem sie das Sarcolemma durchbohren. Hier entwickeln sie einen ausserordentlich reichlichen Plexus äusserst feiner Fädchen, „Tracheenkapillaren“, welche sämtlich eine fast konstant gleiche Dicke haben und in transversaler Richtung zwischen den Muskelsäulchen laufen. Ob diese „Kapillaren“ Lumen besitzen oder nicht, ob sie kompakt oder kanalisiert sind, konnte Cajal nicht entscheiden. Cajal fand, dass die feinen „Kapillaren“ bei den zerlegbaren oder „fibrillären“ Flügelmuskeln (s. gleich unten!) von *Calliphora vomitoria*, *Musca domestica* und von gewissen Coleopteren, wie *Hydrophilus*, *Ateuchus*, *Geotrupes*, durch gegenseitiges Anastomosieren ein horizontales wahres Netz konstituieren, das an der Höhe des Hensenschen Streifens liegen soll. Diese Netze stehen durch kurze, longitudinal verlaufende Fädchen in gegenseitiger Verbindung. Bei den nicht zerlegbaren, nicht „fibrillären“ Flügelmuskeln, wie von *Locusta*, *Libellula* etc., existieren nach Cajal an dem Horizont der Querscheibe, und zwar an jedem Ende derselben, zwei transversale Terminalnetze oder Kapillarennetze der binnenzelligen Tracheen. Auch die Beinmuskeln der Insekten zeigen zwei zierliche Terminalnetze der binnenzelligen Tracheenkapillaren, von denen je eines an dem Ende der Querscheibe auftritt. — Ich habe von „zerlegbaren“ oder „fibrillären“ und „nicht zerlegbaren“ Flügelmuskeln der Insekten oben gesprochen. Die „zerlegbaren“ oder „leicht in Fibrillen zerfallenden Thoraxmuskeln“, wie Kölliker<sup>1)</sup> dieselben bezeichnet hat, stellen an mehreren, jedoch nicht bei allen Insektenordnungen die Flügelmuskeln her. Die erste Angabe über diese „fibrillären“ oder v. Sieboldschen Muskeln findet man

---

<sup>1)</sup> Zur Kenntnis der quergestreiften Muskelfasern. Zeitschr. f. wiss. Zool., Bd. 47, 1888.

bei v. Siebold<sup>1)</sup> im Jahre 1848; hierauf wurden sie von zahlreichen Forschern weiter studiert, so vor allen anderen von Kölliker,<sup>2)</sup> Aubert,<sup>3)</sup> Ranvier,<sup>4)</sup> van Gehuchten,<sup>5)</sup> Ciaccio,<sup>6)</sup> Ramon y Cajal,<sup>7)</sup> Retzius,<sup>8)</sup> Rollet,<sup>9)</sup> Schäfer,<sup>10)</sup> Engelmann.<sup>11)</sup> Nach Kölliker und Aubert treten sie an folgenden Insektenordnungen auf: Coleopteren, mit dicken „Fibrillen“ (Säulchen); Hymenopteren, mit mittelstarken „Fibrillen“; die Lepidopteren haben sehr feine „Fibrillen“. Gegen van Gehuchters Angabe von dem Mangel „fibrillärer“ Muskeln bei den Schmetterlingen hebt Kölliker hervor, dass bei *Vanessa*, *Noctua*, *Plusia*, *Porthesia* u. a. solche Muskeln in der Tat vorkommen sollen. In betreff der Dipteren sollen nach Aubert die „Fibrillen“ sehr fein sein — was jedoch nach Kölliker für *Musca* nicht zutrifft. Die Orthopteren haben keine „fibrillären“ Muskeln. Die Hemipteren endlich scheinen im allgemeinen „fibrilläre“ Muskeln zu haben. — Als das besonders charakteristische dieser Muskeln wird hervorgehoben die oft enorm reichlichen und groben interstitiellen Körner oder Sarcosomen und die eigentümlich gestalteten, oft sehr dicken „Fibrillen“ oder Säulchen. „Bezüglich des feineren Baues“, sagt Kölliker,<sup>12)</sup> „erscheinen diese Fibrillen . . . bald fast ohne Querstreifen und sehr blass, bald mit verschiedener Deutlichkeit quergestreift. Jetzt kann ich beifügen, dass sehr häufig auch Fasern vorkommen, die bei den stärksten Vergrößerungen keine Querstreifen zeigen. Die quergestreiften Fibrillen sind sehr mannigfach gegliedert. Am häufigsten findet sich nach Rollets Nomenklatur bezeichnet 1. ein dunkles kurzes Z und ein helleres langes Q; dann 2. ein dunkles kurzes Z, ein langes J, ein schmales

1) Vergleich. Anatomie, 1848.

2) Mikr. Anat., II., 1., 1850.

3) Zeitschr. f. wiss. Zool., 1853.

4) Leçons sur le Systèm. musc., 1880.

5) La Cellule II., 1886.

6) Notomia di quei muscoli, che negl'insetti muovono le ali, Bologna 1887.

7) l. c.

8) l. c.

9) l. c.

10) l. c.

11) Pflügers Arch., 1873—1893.

12) l. c.

dunkleres Q, ein langes J und Z. Häufig ist 3. kurzes Z, längeres helles J, langes dunkles Q, J und Z. Endlich fand ich auch 4. die ebengenannte Querstreifung mit einem schmalen hellen h. Die Nebenscheiben N sah ich nur sehr selten, doch bilden auch Ramon y Cajal und Ciaccio dieselben ab.“ Ich kann zu diesem Zitat aus Köllikers klassischer Arbeit eine Abbildung

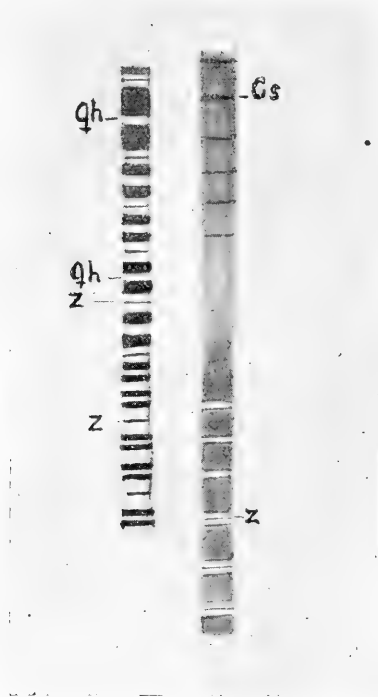

Fig. 1.

Qh = Hensenscher Streifen,  
Z = Zwischenscheibe, Cs = Contraktionsstreifen.

aus Cajals Abhandlung beifügen, um bildlich zu zeigen, wie eine Flügelmuskelfibrille von Hydrophilus sich verändert bei Übergang aus Extension in Kontraktion.

In extendiertem Zustande der Säulchen bemerkt man ein ziemlich breites Qh. Bei stark erschlafte Zustand kann der Streifen Q eine noch weitere Differenzierung zeigen, indem jede zu beiden Seiten von M liegende Hälfte sich wiederum in zwei



Stücke teilt. Wie Merkel<sup>1)</sup> bei seinen grundlegenden Studien der quergestreiften Muskelfasern als erster beschrieben hat, schaltet sich beim Übergang in kontrahierten Zustand ein „Zwischenstadium“ ein, in welchem die Faser ein mehr gleichartiges, anscheinend homogenes Aussehen gewinnt. Die Streifen Q und J gleichen nämlich in diesem Moment in hohem Grade ihre Unterschiede in Lichtbrechung und Färbbarkeit aus. In völlig kontrahiertem Zustande endlich tritt die Querstreifung wieder deutlich hervor. Die dunklen Streifen liegen aber nunmehr nicht an der Höhe von Q, sondern entsprechen der Umgebung von Z.

Die interstitiellen Körner sind, wie gesagt, in auffallend grosser Menge vorhanden. Jedes Korn besteht nach Kölliker aus einem dickeren Teile und aus einem flügel förmigen Anhang und ist in der Fläche gebogen. „Indem solchergestalt geformte Körner der Reihe nach hintereinander und nebeneinander sich lagern, entstehen die eigentümlich gegliederten Zwischensubstanzscheiden dieser Muskelfasern, die leicht zur Verwechslung mit Fibrillen Veranlassung geben könnten.“ Dieses Bild der fraglichen Körner hatte Kölliker durch Behandlung der Flügelmuskeln mit verdünnten Säuren oder kaustischen Alkalien oder mit Magensaft bekommen, wodurch die Säulchen aufgelöst wurden und die Zwischensubstanz zurückgeblieben war. Übrigens hebt Kölliker hervor, dass die Zwischensubstanz an ganz frischen Muskeln „eine grosse Zahl von runden Granula liefert, die das ganze Gesichtsfeld einnehmen und die Fibrillen mehr oder weniger verdecken“. Cajal wiederum ist infolge seiner Studien der fraglichen Körner zu der Meinung gelangt, dass sie („*prismes réfringents*“) am frischen Materiale in transversaler Richtung miteinander verbunden sind durch „*des lamelles anastomotiques dont la coupe perpendiculaire présente la forme de réseau*“. Durch Reagenzwirkung werden die Körner in Granulationen zersprengt. Ich gebe in der Textfig. 2 eine Abbildung nach Cajal von den fraglichen Körnern. „In chemischer Beziehung“, sagt Kölliker, „sind mir die eben geschilderten Körner ganz rätselhaft geblieben. Obschon dieselben aus einem weichen Stoffe bestehen, wie ihr Quellen in Wasser und ihr Schrumpfen in Alkohol und Chromsäure beweist,

<sup>1)</sup> Der quergestreifte Muskel. I. Arch. f. mikr. Anat., Bd. 8, 1872; II. 1873; 1881.

so sind dieselben doch ungemein schwer löslich“. — „Eine Lösung derselben erzielte ich bisher nur beim Kochen der Muskeln in konzentriertem Kali causticum und nach 24 Stunden langer Behandlung derselben mit konzentrierter Salpetersäure in der Kälte.“ Ausser diesen typischen Granula finden sich übrigens in den Flügelmuskeln der Insekten auch echte Fettkörnchen. „Gewöhnlich“, sagt Kölliker, „ist die Menge dieser Gebilde gering; doch kommen auch Fälle vor, und zwar wie mir schien vor allem bei lange im Zimmer gehaltenen Tieren (Dytiscus), in denen die Fettkörnchen in ungemeiner Anzahl sich finden und die typischen Granula spärlich oder geschwunden sind.“

Durch die genannten Merkmale scheidet sich die „fibrillären“ oder von Sieboldschen Flügelmuskeln der Insekten in entschiedener Weise von allen anderen Muskelfasern derselben Tiere. Die letzteren Fasern stehen in betreff ihres Aussehens den Skelettmuskelfasern der höheren Tiere bedeutend näher.

Wie oben angegeben wurde, hatte Cajal<sup>1)</sup> binnenzellige Fadennetze durch die Chromsilbermethode an den Insektenmuskeln hergestellt und dieselben als tracheale binnenzellige Endnetze gedeutet. Über ähnliche Strukturen bei nicht trachealen Tieren hat er nicht berichtet. — Veratti<sup>2)</sup> dagegen hatte quergestreifte Muskelfasern sowohl von Wirbellosen als Wirbeltieren durch die Golgische Chromsilbermethode behandelt. Die Muskeln wurden während 5–8 Tagen durch Bichromat-Osmiumlösung durchtränkt bei zirka 15° Celsius, wonach sie in eine andere Osmiummischung für 24–48 Stunden überführt wurden. Danach wurden sie durch Höllesteinlösung behandelt; weiter in Paraffin eingeschmolzen und geschnitten. Veratti hatte unter den Insekten besonders studiert *Hydrophilus* (Larve und Imago) *Dytiscus*




Fig. 2.

S = Säulchen, K = Körner,  
Z = Zwischenscheibe.

<sup>1)</sup> l. c.

<sup>2)</sup> l. c.

marginalis, *Gastrophilus equi* (Larve), *Musca vomitoria* (Larve); unter Crustaceen *Astacus* und *Carcinus*; mehrere Fische, Amphibien, Reptilien; unter Mammalien *Mus rattus* und *decumanus* etc. Soweit ich sehen kann, hat er dabei ausschliesslich Skelettmuskeln und nicht Herzmuskeln untersucht. — Es war Veratti bei diesen Studien gelungen, ein feines intrazelluläres Netz zu färben, welches das Sarcoplasma durchzieht und transversal gegen die Säulchen orientiert ist. Das Netz findet sich bei den untersuchten Tieren in drei verschiedenen Anordnungen, nämlich entweder in der Form eines einzigen queren Netzes in jedem Muskelsegment, entsprechend der Krauseschen Grundmembran; oder als zwei Netze, entsprechend den Grenzlinien zwischen den einfachbrechenden und doppeltbrechenden Querstreifen; oder endlich als ein dreifaches Netz, von denen das eine der Krauseschen Grundmembran, die beiden anderen den oben genannten Grenzlinien entsprechen. Die drei Netze hängen untereinander durch zahlreiche Fäden zusammen, welche der Längsachse der Muskelfaser parallel laufen. In betreff dieser binnenzelligen Netze an den untersuchten Insekten, die ja teilweise dieselben waren, als die von Cajal studierten, konnte sich Veratti nicht von der Richtigkeit der Cajalschen Meinung überzeugen, dass die genannten binnenzelligen Horizontalnetze aus den Tracheen herkommen sollten. Veratti weist mit Bestimmtheit diese Cajalsche Auffassung als unrichtig zurück.<sup>1)</sup> — Was übrigens die morphologische Deutung dieses Netzwerkes anlangt, so sieht Veratti in demselben eine sarcoplasmatische Differenzierung und neigt ausserdem zu einem Vergleich derselben mit dem Golgischen Apparato reticolare der Nervenzellen. Diese letzte Auffassung teile ich mit Veratti; denn ich habe schon seit 1899 die Meinung verfochten, dass der Apparato reticolare meinem Trophospongium entsprechen muss. Bekanntlich werden auch die fraglichen Strukturen von Cajal und seinen Schülern als „appareils reticulaires de Golgi-Holmgren“ bezeichnet.

<sup>1)</sup> Eine ähnliche ablehnende Auffassung in betreff der fraglichen durch Chromsilber gefärbten Netze hatte auch Fusari (Accad. della scienze med. e nat. Ferrara 1894) ausgesprochen.

### III. Eigene Beobachtungen an den quergestreiften Muskelfasern verschiedener Tiere.

#### A. Hymenopteren.

Die Trophospongien (die endozellulären Trachealendnetze) der Flügelmuskeln der ausgebildeten Insekten sind in so auffallender Weise für die verschiedenen Ordnungen charakteristisch, dass es nicht besonders schwierig ist, diese schon an dem Aussehen ihrer binnenzelligen Netze zu erkennen. Dagegen sind die übrigen Körpermuskeln der verschiedenen Insektenordnungen in betreff der Trophospongien einander sehr ähnlich.

*Bombus* — terrestris u. a. Arten. — Die Hummeln zeigen hinsichtlich der binnenzelligen Tracheen der Flügelmuskeln fast unvergleichlich einfache, handgreifliche und regelmässige Verhältnisse. Ich leite deshalb meine Beschreibung mit diesen Tieren ein.

Die Flügelmuskeln gehören, wie oben auseinandergesetzt wurde, den von Kölliker als „fibrillären“, oder v. Sieboldschen Muskelfasern bezeichneten Muskeln an. Ich habe diese Muskeln in zweifacher Weise behandelt. Teils nämlich habe ich das lebende Material durch Carnoys Alkohol-Chloroform-Eisessig konserviert, teils durch ein Bichromat-Osmium-Gemisch (besonders die Golgische Vorbehandlung zur Silberfärbung). Bei nachfolgender Färbung durch Eisenalaunhämatoxylin findet man an nach Carnoy konserviertem Material die kontraktile Materie in ihren einzelnen Teilen ausgezeichnet gefärbt, während man nur unter gewissen selteneren Umständen die Sarcosomen gleichzeitig zur Ansicht bekommt. An mit Bichromat-Osmium behandeltem Materiale dagegen treten nach Eisenalaunhämatoxylinfärbung vor allen Dingen die interstitiellen Körnchen sehr schön hervor, während die kontraktile Materie mehr in den Hintergrund tritt, jedoch nicht mehr, als dass man sich mit genügender Sicherheit darüber orientieren kann, in welchen Aktivitätszuständen die Säulchen sich eventuell befinden. Die Bilder der beiden Behandlungsarten komplettieren also einander in ausgezeichneter Weise. — Dass die Körner nur ausnahmsweise nach Carnoy-Konservierung hervortreten, muss darauf beruhen, dass sie durch die Fixierungsflüssigkeit verändert worden sind. Kölliker<sup>1)</sup> bemerkt

<sup>1)</sup> l. c.

ja auch hinsichtlich der chemischen Verhältnisse der Körner, dass sie durch Einwirkung verdünnter Säuren und Alkalien quellen und verblassen; durch Alkohol schrumpfen sie. Ich muss in- folgedessen annehmen, dass der Eisessig der Konservierungs- flüssigkeit die Körnchen so verändert, dass sie an den gefärbten Schnitten nicht zur Ansicht gebracht werden können. Jedoch kann man die Körner auch an dem fraglichen Materiale herstellen, und zwar bei den Kontraktionszuständen der Muskelfasern, an meinen zugänglichen Präparaten wenigstens nirgends bei andern Zuständen. Die Körner, die man aber hierbei sieht, sind viel weniger umfangreich als bei denselben Zuständen an dem Bichromat- Osmium-Materialie und zeigen auch teilweise andere Charaktere, was wohl auf die schrumpfende Einwirkung des Alkohols zu be- ziehen ist. — Dass indessen die Körner durch Carnoys Gemisch in kontrahiertem Zustande und nicht in anderen Zuständen her- stellbar sind, muss wohl dahin weisen, dass sie nicht durchaus dieselbe Zusammensetzung besitzen durch alle Phasen der Aktivität der Muskelfaser.

Ich habe mehrere Exemplare von Hummeln untersucht, die durch das Carnoysche Gemisch konserviert waren, und bei sämt- lichen habe ich als ein sehr oft wiederkehrendes Bild der Muskel- säulchen ein Stadium gefunden, das sich zwischen Extension und Kontraktion befindet. Dies Verhalten hängt wohl davon ab, dass ich die Tiere augenblicklich nach dem Einfangen behandelt habe, als noch die Flügel in Bewegung waren. Extensionsstadien sind etwas weniger allgemein. Bei denselben tritt am allgemeinsten ein ziemlich breites Qh hervor. J ist breit. Eine Nebenscheibe habe ich nicht sehen können. Dagegen ist Q an jeder Seite des Qh nicht selten in zwei gleich dicke Segmente gespalten. Z ist sehr deut- lich und breit.<sup>1)</sup> Das oben angedeutete Zwischenstadium zwischen Extension und Kontraktion wird gekennzeichnet durch ein eben- falls breites Qh. Die durch Hämatoxylin färbbare Materie von Q färbt sich etwas schwächer als bei Extension und hat sich bis an Z ausgebreitet. Z ist verdickt. Ich habe ganze Muskelfelder von diesem Stadium okkupiert gesehen (Taf. XIII, Fig. 1). Bei dem

---

<sup>1)</sup> Ich kann bei dieser Beschreibung zu den Figg. 11, 12 und 13 (Taf. XIII) hinweisen, obwohl sie Flügelmuskelfasern von *Dytiscus* wieder- geben. Die Verhältnisse stellen sich nämlich sehr ähnlich bei allen „fibrillären“ Flügelmuskeln.

Übergang in Kontraktion werden die Segmente der Säulchen von Qh aus immer blasser. Die letzte durch Hämatoxylin färbare Materie bleibt an dem dicken und intensiv gefärbten Z noch einige Momente erhalten, bis dieselbe auch verschwunden ist, und der sog. Kontraktionsstreifen steht zurück. Dass dieser letztere an den fraglichen Muskeln zunächst nur Z entspricht, möchte ich glauben. Absolut sicher ist er jedenfalls nicht derselben Natur als der entsprechende Streifen an den übrigen Muskeln der Insekten, die, soweit ich sehen kann, mit den Skelettmuskeln der höheren Tiere identisch sind.

Die an den fraglichen Muskeln auffallend groben Kolumnen liegen mehr oder weniger deutlich faszikelweise zusammen; die einzelnen Faszikel oder sekundären Kolumnen sind durch longitudinale sarcoplasmatische Septen voneinander geschieden. Innerhalb dieser letzteren liegen teilweise die vergleichsweise kleinen, langgestreckten Muskelkerne eingebettet. Innerhalb derselben können auch, wie wir weiter unten sehen werden, gröbere intrazelluläre Tracheenzweige in horizontaler oder transversaler Richtung verlaufen, um hiervon ihre feinsten Verzweigungen in die Faszikel hineinzusenden. Wie oben hervorgehoben, lässt es sich bei der Konservierung durch das Carnoy'sche Gemisch nicht eruieren, wie das Sarcoplasma eigentlich zusammengesetzt ist. Nach Färbung durch Eisenhämatoxylin-Säurefuchsin-Orange bekommt man nur eine diffuse Färbung der sarcoplasmatischen Interstitien, besonders durch Orange tingiert. Nur die Krauseschen Grundmembranen werden durch Säurefuchsin in gewissen Fällen deutlich gefärbt. Indessen gelingt es, wie schon oben bemerkt, bei Kontraktionszuständen durch Carnoy-Konservierung und Färbung durch Eisenhämatoxylin auch sarcoplasmatische Granulationen zur Ansicht zu bringen. Sie sind doch vergleichsweise sehr klein, liegen aber ziemlich regelmässig angeordnet zwischen den Kolumnen, indem sie bei Längsschnitten als zwei gleichgrosse Körnchen zwischen zwei Krauseschen Grundmembranen auftreten (s. Taf. XIII, Fig. 2; Fig. 3 stellt einen Querschnitt dar).

Indessen kann man sich durch die genannte histologische Behandlungsweise bei weitem keinen so vollständigen, klaren und übersichtlichen Einblick verschaffen in das wahre Verhalten der Sarcosomen, als durch Bichromat-Osmium-Konservierung und

Färbung durch Eisenhämatoxylin. Durch diese Behandlung treten die interstitiellen Körner oder Sarcosomen in ausserordentlich schöner Weise hervor, und man findet dabei, dass die Schilderungen derselben, die Kölliker<sup>1)</sup> und Cajal<sup>2)</sup> geliefert haben, in gewisser Hinsicht genau mit den Befunden zusammenfallen, die man an in solcher Weise behandelten Präparaten von den Hummeln machen kann. Waren indessen die genannten Forscher der Meinung, dass das sonderbare Bild dieser Körner, das sie in so übereinstimmender Weise beschrieben haben, das regelmässige für die „fibrillären“ Flügelmuskeln der Insekten sein sollte, so sind sie nicht in völligem Rechte gewesen. Für gewisse Zustände der Flügelmuskeln können sie passen, nicht aber für alle funktionellen Stadien dieser Muskeln. Meinerseits habe ich zwei verschiedene Typen der Sarcosomen bei den Hummeln wie auch bei „fibrillären“ Flügelmuskeln im allgemeinen auseinander zu halten. Beide Formen können an verschiedenen Muskelfasern desselben Präparates zu Tage treten; und kann also die ungleiche Gestalt derselben nicht allein aus einer ungleichen Behandlungsart hergeleitet werden. Desgleichen treten die Typen an meinen Präparaten in charakteristischer Verbindung mit bestimmten Stadien der kontraktilen Materie hervor. Die eine Form, die genau mit der von Kölliker und Cajal näher beschriebenen zusammenfällt, tritt bei ihrer exquisiten Gestalt ausschliesslich an vollständig kontrahierten Muskelfasern hervor, wo die interstitielle amorphe Flüssigkeit sehr stark reduziert zu sein scheint und infolgedessen die geformten Teile dicht aneinander gelagert sind. Neben der anderen Form dagegen begegnet man Extensionsstadien und Übergangsstadien der Kolumnen. Auch Kontraktionszustände sind gelegentlich zu sehen, jedoch nur binnen einzelnen Kolumnen und dann auch nicht in ihrer völlig ausgeprägten Gestalt. Die geformten Teile der Muskelfaser liegen in diesen Stadien bedeutend lockerer. Es ist bei der erstgenannten Form bei vollständiger Kontraktion ganz auffallend, dass die hellen Streifen oder Zwischenräume zwischen den Körnern das Negativ der Trophospongien oder der intrazellulären Trachealendnetze darstellen; oder mit anderen Worten: die in diesem Stadium vorhandenen Körner der „fibrillären“ Flügelmuskeln füllen alle Interstitien

---

<sup>1)</sup> l. c.

<sup>2)</sup> l. c.

zwischen den Kolumnen und den diese netzförmig umspinnenden Trophospongien fast völlig aus. — Kölliker und wohl auch Cajal haben die Körner als mit Sehnzellen zunächst vergleichbar beschrieben, also aus einem Körper bestehend, aus dem flügelartige Fortsätze sich entwickelt haben, die rinnenförmig die Muskelsäulchen umfassen und die nach Cajal direkte Verbindungen der Körner in transversaler Richtung herstellen. Bei den Hummeln sind die Körner in dem fraglichen Zustande der Muskelfasern sehr oft miteinander in so ausgiebiger Weise verschmolzen, dass sie fast kontinuierliche horizontale Scheiben darstellen. Nur an einzelnen Stellen kann man eine in schiefer oder longitudinaler Richtung (bei dem Längsschnitte) gehende Spaltung in kleinere Segmente wahrnehmen. Diese Scheiben werden an der Höhe des Hensenschen Streifens, wo die transversal angeordneten Trophospongien ihren Platz haben (s. unten!), durch einen deutlichen Spaltraum voneinander geschieden. Eigentlich sind die Scheiben doppelt, indem sie an der Höhe der Krauseschen Grundmembran durch einen sehr feinen, hellen, horizontalen Streifen in zwei Blätter geteilt werden. Die Scheiben sind am dicksten (die Körper der Körner — Kölliker, Cajal), wo mehrere Kolumnen zusammenliegen, am dünnsten (die Flügel-fortsätze — Kölliker, Cajal), wo zwei Säulchen aneinander stossen. An den Längsschnitten der Muskelfaser treten die Sarcoplasmascheiben als transversale Bänder hervor, die zwischen den Säulchen knötchenförmig verdickt sind (Taf. XIII, Figg. 16 u. 17). Durch diese horizontalen paarigen Sarcoplasmascheiben bekommt die Muskelfaser im Längsschnitte ein quergebändertes Aussehen, das also nicht von der Segmentierung der Säulchen zunächst abhängt. An Querschnitten stellen diese Körner ein Wabenwerk her, dessen Maschen von den Säulchen ausgefüllt werden. — Indessen kann man auch Muskelfasern an demselben Tierkörper antreffen, wo die Säulchen allerdings durch ihr Aussehen eine Kontraktion zeigen, aber die Segmente der Kolumnen etwas höher sind als bei dem eben besprochenen Moment, und wo anstatt mehr kontinuierlicher Sarcoplasmascheiben überall mehrere isolierte Körner auftreten mit flügelartigen Fortsätzen, die jedoch dieselbe Orientierung beibehalten als vorher. In diesen Fällen liegen die Säulchen etwas lockerer. Es tritt mehr amorphe ungefärbte Substanz zwischen den geformten Teilen auf. Dieses



Stadium geht sukzessive in ein Stadium über, wo die Körner äusserst zahlreich und durchaus rundlich sind und die Säulchen sich voneinander geschoben haben. Beachtet man hierbei das Aussehen der Säulchen, so kann man — gewöhnlich an verschiedenen Gebieten der Muskelfaser — finden teils breite Kolumnen mit Kontraktionsstreifen, teils, und sehr allgemein, Kolumnen, die an das oben erwähnte Zwischenstadium zwischen Kontraktion und Extension gewissermassen erinnern (d. h. deutliches Qh, breites Q, kaum wahrnehmbares J und breites Z), teils endlich und oft in direkter Fortsetzung dieser letzteren mit deutlichen Zeichen eines extendierten Zustandes (d. h. ein deutliches Qh, deutliches Q, breites J, deutliches Z). Es ist aber an ähnlich aussehenden Muskelfasern ganz auffallend, dass die runden Körnchen, die den Säulchen zunächst anliegen, sich sehr regelmässig längs der Oberfläche derselben aneinander reihen können und zeigen dabei denselben Durchmesser wie die resp. Kolumnen. Am häufigsten lagern sie sich deutlich paarweise, von jedem Paar je ein Körnchen an jeder Seite des Z-Horizonts. Wie gesagt, ähneln gewisse dieser Säulchen dem oben genannten Zwischenstadium zwischen Kontraktion und Extension. Bei genauerer Beobachtung (Taf. XIII, Fig. 18) findet man aber, dass Q kein regelrechtes Segment des Säulchens bildet, sondern einen auffallenden granulären Charakter besitzt, indem an jeder Seite von Z und demselben dicht angelagert ein oft im Zentrum etwas blasserer Körnchen auftritt, das dem der Oberfläche anliegenden Körnchen oft genau entspricht, aber doch innerhalb des Säulchens lokalisiert ist. An den extendierten Säulchen bildet auch Q kein regelrechtes Segment derselben, sondern stellt ein halbkugelförmiges Gebilde dar, das der einen Hemisphäre der oben genannten Körnchen genau entspricht (Taf. XIII, Fig. 18), während J durch ein Undeutlicherwerden der anderen Hemisphäre derselben zustande gekommen ist. Es kann soweit gehen, dass von der persistierenden Hemisphäre nur ein schalenförmiges Gebilde zurückbleibt. An demselben Tiere habe ich weiter Muskelfasern gefunden, bei denen die interstitiellen runden Körnchen weniger zahlreich sind und gleichzeitig die Säulchen etwas dichter liegen. Die Körnchen bewahren auch hier gern ihre reihenartige Anordnung (Taf. XIII, Fig. 19) und liegen an der Oberfläche der Säulchen paarweise, die Körnchen an jeder Seite von Z. Die Säulchen zeigen auch hier Zeichen

der Extension oder sind mit grossen Körnchen an jeder Seite des Z versehen. Q füllt aber bei der Extension fast den ganzen Durchschnitt des Säulchens aus und zeigt eine deutliche Zusammensetzung aus einer doppelten Reihe von regelmässig vier kleinsten Körnchen. Muskelfasern dieses Aussehens können in betreff dichter Lagerung der Säulchen und geflügelter Körnchen einen Übergang zu der typischen Kontraktion herstellen (Taf. XIII, Fig. 19 links). Hierbei zeigen jedoch die Säulchen ausschliesslich die Zeichen der Extension. Zuletzt will ich hinzufügen, dass eine direkte Kontinuität zwischen den der Oberfläche der Säulchen angelagerten Körnchen und den zu ihrer Lage entsprechenden körnchenartigen Gebilden innerhalb der Säulchen oft ziemlich leicht zu sehen ist. — Diesen Befunden hätte ich eigentlich noch viele hinzuzufügen. Ich beabsichtige indessen alle diesbezüglichen Beobachtungen in einer besonderen Arbeit niederzulegen. Nur möchte ich hier darauf hinweisen, dass ich — wie ich weiter unten darlegen werde — an den Flügelmuskeln gewisser Lepidopteren interessante Befunde habe machen können, die meine Ansichten, die ich mir infolge dieser Ergebnisse gebildet habe, recht gut stützen. Ich bin nämlich immer mehr zu der Überzeugung gelangt, dass die hier erwähnten Befunde dahin zu deuten sind, dass während der Extension der Flügelmuskeln Substanzen aus den Sarcosomen den Säulchen direkt einverleibt werden, um bei der Kontraktion verbraucht zu werden; dass die Färbbarkeit der Säulchen durch Eisenhämatoxylin von einer Materie abhängig sein muss, die aus den Sarcosomen zugeführt wird. — Das Charakteristische der Flügelmuskelfasern scheint mir zu sein, dass die Sarcosomen sich zu den Querscheiben in nächste Beziehung setzen.

Ich habe mir selbstverständlich bei den Bildern der durch Eisenhämatoxylin gefärbten, granulären, innerhalb der Säulchen gelegenen Körperchen die Frage vorgelegt, ob nicht dieselben möglicherweise mit den Extraktionseffekten zusammenhängen könnten, die Heidenhain<sup>1)</sup> bei der genannten Färbung der gestreiften Muskelfasern näher beschrieben hat. Heidenhain erwähnt, wie bekannt, dass bei der Extraktion des Eisenhämatoxylin Q in zwei immer kleiner werdende, symmetrisch gestellte Abschnitte zerfällt, welche auf rundliche Granula zu-

<sup>1)</sup> Über die Struktur des menschlichen Herzmuskels. Anat. Anzeiger, Bd. 20, 1901.

sammenschrumpfen. Diese mikrosomenähnlichen Gebilde entsprechen den dichten Randteilen von Q und kommen lediglich als Extraktionseffekt zustande durch einen Prozess, den er als den „Prozess der Einengung der Konturlinien“ bezeichnet. In Anbetracht der wahren Natur der Eisenhämatoxylinfärbung, indem dieselbe von der physikalischen Dichtigkeit des Gewebsteiles oder des Zellteiles vielfach abhängt, musste man jedenfalls bei der „Einengung der Konturlinien“, wodurch granuläre Gebilde entstehen, voraussetzen, dass die Gebilde die Farbe beibehalten, die am dichtesten sind. Bei den von mir vorgelegten Bildern können die Körnchen der Säulchen genau solchen entsprechen, die der Oberfläche der letzteren anliegen; und ein Zusammenhang zwischen beiden lässt sich hier und da nachweisen. Dergleichen ist ja die Art der Abblassung der Körnchen innerhalb der Säulchen sehr eigentümlich, indem dieselbe mit der Hemisphäre des Körnchens beginnt, die dem Z zunächst liegt, und von da weiter gegen Qh hinschreitet, so dass endlich von der anderen Hemisphäre nur eine schalförmige Halbkugel übrig bleiben kann<sup>1)</sup>. Das fragliche Körnchen wird also nicht durch eine konzentrische Einengung verkleinert, was man ja in dem Falle voraussetzen müsste, dass das Körnchen nur durch eine einengende Extraktion der Lackfarbe zustande kommen sollte. Hierzu ist noch daran zu erinnern, dass an dem equisiten Extensionsstadium die beiden Hälften von Q nicht einheitlich sind, sondern aus kleinsten Körnchen zusammengesetzt sind, die in einer bestimmten Anzahl auftreten.

Im Anschluss an die oben erwähnte halbmondförmige Umgestaltung der Körner innerhalb der Säulchen, möchte ich darauf hinzeigen, dass Kölliker<sup>2)</sup> eine ähnliche Formveränderung der interstitiellen Körnchen bei Quellung und teilweiser Lösung derselben nachgewiesen hat. Kölliker äussert u. a.: „Obschon dieselben (die Körner) aus einem weichen Stoffe bestehen, wie ihr Quellen in Wasser und ihr Schrumpfen in Alkohol und Chromsäure beweist, so sind dieselben doch ungemein

---

<sup>1)</sup> Später, während des Druckes dieser Arbeit, habe ich beobachtet, dass dieses halbmondförmige Aussehen im Zusammenhange mit einer eigentümlichen Anschwellung des Zf zu einer ovalen körnchenartigen Bildung stehen kann.

<sup>2)</sup> l. c.

schwer löslich. Am meisten wirkt noch Wasser auf dieselben, in welchem die Körner ungemein quellen und zu Bläschen mit deutlicher aber zarter Membran sich umwandeln. Hierbei kommt der Inhalt meist in Form eines Halbmondes an eine Seite zu liegen und erleidet offenbar eine teilweise Lösung, ja in einzelnen Fällen schien derselbe ganz zu schwinden.“ Eine ähnliche eigenartige Organisation der Drüsengranula hat bekanntlich M. Heidenhain an der Beckendrüse der Tritonen als der erste beschrieben.

Bekanntlich hat schon vorher u. a. Arnold<sup>1)</sup> auf eine granuläre Zusammensetzung der Muskelsäulchen hingewiesen. Er sagt u. a., dass aus seinen Befunden geschlossen werden muss, „dass die sogenannten Muskelfibrillen aus Körnern und zwar verschiedenartigen, sowie aus Zwischensubstanz aufgebaut sind“. Arnold scheidet zwei Arten von Körnern in den Muskelfasern aus, nämlich die in Sarcoplasma eingelagerten — die Sarcosomen — und die in den Säulchen auftretenden — die Myosomen. „Als solche wären zweifellos die in der anisotropen Schicht der Muskelfibrillen enthaltenen Körner aufzufassen; zweifelhaft bliebe vorerst die Stellung der Körner, welche in der isotropen Schicht gelegen sind.“ Inwieweit nun aber die von Arnold beobachteten Körner mit den von mir oben demonstrierten zusammenfallen, möchte ich bis auf weiteres dahin gestellt sein lassen.

Man ist wohl immer mehr zu der Ansicht gelangt, dass fermentative Prozesse eine wichtige Rolle bei den Kontraktionsphänomenen in der Tat spielen müssen. Wäre meine Vermutung richtig, dass von einer ursprünglich sarcoplasmatischen granulären Materie die Rede sein sollte, die dem Säulchen während der Extension zugeführt wird, um während der Kontraktion ausgelöst zu werden, so sollten ja die Muskelphänomene den sekretorischen Phänomenen der Drüsen ihrer inneren Natur nach ziemlich nahe kommen.

Von meinem Standpunkt ausgehend in betreff der Deutung meiner Befunde über das reziproke Verhalten der Sarcosomen und der Säulchen, könnte man annehmen, dass das Stadium, wo grosse Körnchen an jeder Seite vor Z auftreten, in der Tat ein

<sup>1)</sup> Über Struktur und Architektur der Zelle. Arch. f. mikr. Anatomie, Bd. 52, 1898.

intermediäres Moment in der Restitution nach einer vollendeten Kontraktion herstellen sollte.

Wir wenden uns jetzt zu der Frage nach den Trophospongien, d. h. den intrazellulären Tracheenverzweigungen der fraglichen Muskelfasern. Wie wir oben bei der historischen Darstellung erfahren haben, hat schon *Ramon y Cajal*<sup>1)</sup> diese trachealen Endverzweigungen durch die Chromsilbermethode nachgewiesen und dieselben als ein kontinuierliches horizontales Netz in der Höhe des *Hensenschen* Streifens in der Mitte der Querscheibe beschrieben. Er konnte indessen nicht feststellen, ob die trachealen „Kapillaren“ solid oder kanalisiert wären. Ein nachfolgender Forscher, *Veratti*,<sup>2)</sup> dagegen konnte sich davon nicht überzeugen, dass *Cajal* in seinem Rechte war, als er diese perikolumnären Fadennetze als den Tracheen zugehörend auffasste. *Veratti* meinte anstatt dessen, dass diese Netzwerke aus einer sarcoplasmatischen Differenzierung hervorgegangen wären und mit den Tracheen nichts Gemeinsames haben könnten. Über die Tracheen der Flügelmuskeln der Insekten hatte doch *Veratti*, so weit ich mich habe überzeugen können, keine Untersuchungen vorgenommen.

Die Flügelmuskeln von *Bombus* sind in der Hinsicht von grossem Belang, dass man durch die Chromsilbermethode, wie ich dieselbe benutzt habe, einerseits ausschliesslich die kutikulären Tracheenröhrchen, andererseits daneben die protoplasmatischen Teile der Tracheenzweige sehr leicht zur Ansicht bringen kann. Taf. XIV, Fig. 28 zeigt eine Abbildung eines Längsschnittes durch eine Flügelmuskelfaser, wo ausschliesslich die kutikulären Teile der Tracheen durch die Chromsilbermethode gefärbt worden sind, und zwar in rußschwarzer Farbe. Dicht ausserhalb der Faser tritt ein längsgeschnittener Tracheenzweig auf, der mit einem Spiralfaden versehen ist. An dem freien Rande der Muskelfaser gibt er gröbere und feinere Zweige ab, die in die Faser transversal hineindringen und hier sich dichotomisch teilen. Die feinsten Verzweigungen, die oft einen mehr oder weniger deutlichen wellenförmigen Verlauf zeigen und auch nicht selten zu zwei oder mehreren beisammen liegen können, gehen teils transversal oder horizontal, teils weichen sie in nahe-

<sup>1)</sup> l. c.

<sup>2)</sup> l. c.

liegenden Ebenen ab. Es ist mir nicht möglich gewesen, festzustellen, ob die feinsten kutikulären Zweige noch Lumen besitzen oder nicht. Ich möchte doch annehmen, dass es in der Tat der Fall ist. Es ist darauf zu achten, dass in diesen Fällen, wo ausschliesslich die kutikulären Anteile der Tracheen gefärbt hervortreten, auch das Sarcolemma immer ungefärbt ist. Taf. XIV, Fig. 29 zeigt, wie sich die intrazellulären Tracheen bei derselben Färbung verhalten an querschnittenen Muskelfasern. Sie verlaufen in verschiedenen Richtungen, hauptsächlich radiär, in die Faser hinein, ohne besondere Beziehungen zu den einzelnen Kolumnen erkennen zu lassen.

Es ist in anderen Fällen der Chromsilberfärbung sehr allgemein, dass während in den periphersten Teilen der Faser die Tracheen in ähnlicher Weise gefärbt worden sind, wie ich es oben demonstriert habe, an den tiefer in der Faser gelegenen Teilen der Tracheenverzweigungen neben den kutikulären Bildungen auch die protoplasmatischen mitgefärbt hervortreten, und zwar in kaffeebraunem Tone. An den Stellen, wo die rußschwarzen kutikulären Tracheenteile in den kaffeebraunen übergehen, findet man, wie das gefärbte Protoplasma als eine Ablagerung an der Oberfläche der kutikulären Bildungen hervortritt (Taf. XIV, Fig. 30). Die protoplasmatischen Teile der Tracheen haben, vor allem an den gröberen Zweigen, Neigung, sich wie eine Schwimmbaut zwischen Zehen, zwischen den Tracheenröhren zu verbreitern. Was bei der vollständigen Färbung der intrazellulären Tracheen gleich in die Augen fällt, ist, dass zuerst bei der Mitfärbung des Protoplasmas der Tracheen ein wahres perikolumnäres Netz zustande kommt, ein Netz, das äusserst regelmässig und sehr dicht durch seine Zweige die Säulchen an der Höhe jeder Mittelscheibe, oder der Mitte des Hensenschen Streifens umgreift (Taf. XIV, Fig. 30). Bei der Golgifärbung der fraglichen Muskelfasern werden oft die Krauseschen Grundmembranen durch ein körniges Chromsilberpräzipitat markiert (Fig. 30 bei G), infolgedessen man sich leicht über die horizontale Lage des Trachealendnetzes (des Trophospongiums) orientieren kann. Die einzelnen Teile des Terminalnetzes der intrazellulären Tracheen, das ein Fadenwerk um die einzelnen Säulchen herum bildet, enthalten also generell keine Kanälchen, sondern sind solide fadenförmige Fortsätze des Protoplasma der Tracheen.

Taf. XIV, Fig. 32 zeigt, wie sich eine vollständige Färbung des Trachealendnetzes an quergeschnittenen Muskelfasern präsentiert. Jedes Säulchen wird von dem Protoplasmanetze der intrazellulären Tracheen umgeben.

Hat sich die Chromsilberfärbung in betreff der protoplasmatischen Teile der Tracheen bis an die extrazellulären Tracheen ausgedehnt, so bekommt man Bilder, wie sie Taf. XIV, Fig. 31 wiedergibt. Dabei hat sich konstant auch das Sarcolemma mitgefärbt; und man findet überall, wie die periphersten Fäden des Trachealendnetzes sich durch etwas verbreiterte Füßchen an dem ähnlich gefärbten Sarcolemma direkt anheften.

Ich habe oben erwähnt, dass die Kerne der Muskelfasern teilweise innerhalb longitudinal verlaufender sarcoplasmatischen Septen, die die Fasern mehr oder weniger deutlich in Bündelchen zerteilen, ihre Lage haben. Von den gröbereren perizellulären Tracheen gehen Zweige ab, die in diese Septen hineindringen und hier in transversaler Richtung verlaufend feinere Zweige abgeben, die an der Bildung des Terminalnetzes teilnehmen (s. Taf. XIV, Fig. 30 bei S—S).

Bilder der Art, die ich oben demonstriert habe, müssen mit dringender Notwendigkeit die Auffassung dahin leiten, dass die Tracheen der Flügelmuskeln von *Bombus* in die Fasern hineindringen, dass sie hier ein dichtmaschiges protoplasmatisches und kontinuierliches Fadennetz bilden, das die Säulchen umfasst an der Höhe des Hensenschen Streifens; dass endlich das Sarcolemma in innigster Verbindung mit dem endozellulären Trachealsystem der Muskelfaser steht.

Die übrigen Thoraxmuskeln zeigen ganz andere Charaktere sowohl in betreff der Muskelsäulchen und der Sarcosomen, als auch der intrazellulären Tracheenverzweigungen. — Behandelt durch Carnoys Flüssigkeit und Eisenhämatoxylin-Säure-Fuchsin-Orange zeigen die Schnitte durch diese Muskelfasern eine grosse Ähnlichkeit mit den quergestreiften Skelettmuskelfasern höherer Tiere, nur dass die Kerne innerhalb einer oft breiten zentralen Säule von Sarcoplasma liegen (Taf. XIII, Fig. 4 und 5). Die Kolumnen sind äusserst dünn und dicht stehend. Bei einer gewissen Art dieser Fasern wird die kontraktile Substanz, wie allgemein bekannt, durch sarcoplasmatische Septen in konzentrische Lamellen eingeteilt. — In der Mitte des Q tritt nicht selten bei Extension

ein mehr oder weniger deutliches Qh hervor. Keine Nebenscheibe habe ich sehen können. Z ist gewöhnlich dünn. Bei Übergang in Kontraktion tritt eine deutliche Mittelscheibe hervor, während Q abgebleicht wird bis zu ihren Enden, die als Körnchen hervortreten. Die Krausesche Grundmembran tritt sehr distinkt hervor und hängt auch in deutlichster Weise mit dem sehr dünnen Sarcolemma zusammen. — Durch Behandlung der Muskelfasern mit dem Bichromat-Osmium-Gemisch und durch nachherige Färbung mit Eisenhämatoxylin können auch hier die Sarcosomen sehr gut sichtbar werden. Man findet hierbei, dass in extendiertem Zustande, im Vergleich mit den interstitiellen Körnern der Flügelmuskeln, sehr kleine Sarcosomen in zwei transversalen Reihen, je eine an jeder Seite der Grundmembran, angeordnet sind. Sie entsprechen deutlicherweise den Granulareihen, die schon vorher Retzius,<sup>1)</sup> Rollet,<sup>2)</sup> Cajal,<sup>3)</sup> Schäfer<sup>4)</sup> u. a. näher beschrieben haben. Mit einer Nebenscheibe haben sie deutlicherweise nichts zu tun. Bei der Kontraktion werden die beiden Reihen aneinander gerückt, während gleichzeitig die Körnchen etwas grösser werden und sich dicht aneinander lagern, wodurch ein körniges Cs zustande kommt. — Desgleichen wird man bei Extension vergleichsweise viel gröbere Körner gewahr, die in der Höhe von Q auftreten. Sie sind aber inkonstant und in keiner mehr auffallend charakteristischen Weise angeordnet. Vielleicht könnte durch genaueres Studium dieser Körner eine gewisse Periodizität ihres Auftretens nachgewiesen werden. Da indessen die fraglichen strukturellen Verhältnisse mit unvergleichlich grösserer Deutlichkeit und in prinzipiell ähnlicher Weise an entsprechenden Muskelfasern der Coleopteren hervortreten, weise ich auf die bezüglichen Befunde bei diesen Tieren weiter unten hin.

Es ist von grossem Interesse, zu erfahren, dass die mehr regelmässig angeordneten Körner in einer doppelten Reihe und zwar beiderseits der Grundmembran auftreten; denn, wie unten gezeigt werden wird, sind die trachealen Endnetze (die Trophospongien) in ähnlicher Weise orientiert.

---

<sup>1)</sup> l. c.

<sup>2)</sup> l. c.

<sup>3)</sup> l. c.

<sup>4)</sup> l. c.



Die Golgi-Bilder dieser Muskelfasern sind, wie angedeutet, ganz anderer Art als diejenigen der Flügelmuskeln. Die trachealen Endnetze beziehen sich doch auch hier zu den Muskelsäulchen, welche sie netzförmig umfassen. Infolge der sehr grossen Dünnhheit der Säulchen sind doch die Netzmaschen ausserordentlich schmal; und deshalb treten die transversalen Netze an Längsschnitten wie Pünktchenreihen hervor (Taf. XIV, Fig. 33). Indessen liegen die Tracheal-Endnetze nicht in der Höhe des Hensenschen Streifens, sondern treten an beiden Enden der Querscheibe, oder vielleicht richtiger ungefähr der Mitte des isotropen Bandes entsprechend, hervor. Die paarigen Endnetze können sowohl längs der Oberfläche von Q als von J durch längslaufende Fädchen hier und da in gegenseitiger Verbindung stehen. An mehreren Stellen habe ich gesehen, und ich glaube fast, dass dies Verhalten in der Tat sehr allgemein sein dürfte, dass die an beiden Seiten der Grundmembran liegenden Endnetze dicht an dem Sarcolemma zu einem einfachen Fädchen zusammenfliessen, das in dieses Häutchen, in der Höhe der Grundmembran, direkt übergeht. Die Muskelfasern werden nur von sehr wenigen röhrentragenden Tracheenzweigen durchdrungen. Diese dringen durch die fibrilläre kortikale Zone der Faser transversal in die zentrale sarcoplasmatische und kernführende Zone hinein (Taf. XIV, Fig. 33). Hier teilen sie sich, auf- und herabwärts steigend T-förmig, und die beiden längslaufenden Zweige geben sehr kurze Ästchen ab, die entweder gabelförmig sich teilend mit ihren Fädchen in die Endnetze übergehen oder auch direkt mit den letzteren sich verbinden, die an jeder Seite der Grundmembran orientiert sind.

Die Tracheen, welche die einzelnen Muskelfasern versehen, lösen sich in feinere Röhren auf, die sich spiralig um die Fasern herumwinden, dabei sehr oft anfangs faszikelweise zusammenlaufend. Diese die Fasern umspinnenden Tracheenröhren, welche die spärlichen in die Muskelfasern hineindringenden Zweige abgeben, liegen in dem Sarcolemma eingebettet (vergl. Taf. XIV, Figg. 43 und 44). Wir haben oben erfahren, dass an den Tracheenzweigen, die sich zu einer Muskelfaser begeben, das Protoplasma derselben kaffeebraun durch die Golgische Methode tingiert wird und dass dasselbe in der Regel durch schmalere oder breitere blätterige Verbreiterungen diese Zweige miteinander direkt verbinden kann, wie die Schwimnhaut die Zehen. Von ähnlichen protoplasma-

tischen Bedeckungen oder verbindenden Blättern kann man indessen in dem vorliegenden Falle nichts sehen; und man kommt daher ohne Zwang zu der Auffassung, dass das Sarcolemma, worin die fraglichen, die Muskelfaser umspinnenden Tracheenröhrchen eingebettet liegen, in der Tat aus dem Protoplasma dieser Röhrchen wenigstens teilweise herkommen muss. Diese Auffassung wird durch die Erfahrung noch mehr begründet, dass die trachealen Endnetze in das Sarcolemma direkt übergehen. Ich muss jedoch in diesem Zusammenhange bemerken, dass es mir bisher nicht gelungen ist, die feinsten Verzweigungen der umspinnenden Tracheen, die im Sarcolemma eingeschlossen liegen, näher zu verfolgen. Nur habe ich gesehen, dass aus den deutlich hervortretenden Tracheenzweigen feine Zweigchen in transversaler Richtung abgehen und zwar in der Höhe der Grundmembran. Wie diese Zweigchen sich weiter verhalten, habe ich nicht eruieren können. An gewissen Muskelfasern von *Locusta* lassen sich indessen diese strukturellen Verhältnisse in schönster Weise verfolgen. Ich verweise deshalb auf meine Beschreibung der Muskelfasern von *Locusta*. In betreff der Orientierung der trachealen Endnetze bei diesen Muskelfasern ist endlich von grosser Bedeutung, zu bemerken, dass die paarige Gruppierung derselben nur in extendiertem Zustande deutlich zu sehen ist, während in kontrahierten Zuständen sämtliche Quernetze auf gleicher Höhe zueinander stehen. Dies Verhalten ist nur aus der Voraussetzung erklärlich, dass die Quernetze sich während der Kontraktion zu den angehörenden Muskelsäulchen verschieben können.

Ehe ich die Besprechung der Muskeln von *Bombus* schliesse, möchte ich noch einen Befund hinzufügen, der mir von einem gewissen Interesse zu sein scheint. Bekanntlich sind die Tracheen bei guten Fliegern, die lange aushalten oder einen schwereren Körper besitzen, mit mehr oder weniger zahlreichen und grossen Ausweitungen, mit sogenannten Tracheenblasen, versehen, welche wohl zunächst mit den Luftsäcken der Vögel zu vergleichen sind. Bei tauchenden Insekten stellen sie einen hydrostatischen Apparat dar. Nach der allgemeinen Vorstellung erhalten sich in den Tracheenblasen die gewöhnlichen drei Schichten der Tracheen, nämlich die Basalmembran, die sogenannte Matrixschicht — Zellprotoplasma mit den Kernen — und das Chitinrohr — Cuticula, „Intima“ mit dem Spiralfaden. Nur wird an diesen Blasen die

„Intima“ sehr fein und glatt und bildet keinen Spiralfaden. Die Tracheenblasen stellen keine Endblasen dar, sondern sie finden sich in dem Verlaufe der Trachee, welche sich darüber hinaus fortsetzt. Ich habe nun an den Flügelmuskeln von *Bombus* ähnliche Tracheenblasen wiedergefunden, die sich den genannten Muskelfasern eng anschliessen. Durch dieselben können diese Muskelfasern wie von einer Lufttrommel umgeben werden (Taf. XIV, Fig. 34), die mehr oder weniger zahlreiche transversale Faltenbildungen zeigen kann. Die äussere, von der Muskelfaser abgewendete Wand der Blase zeigt nur undeutlich einen Spiralfaden. Dagegen ist die innere, der Faser eng anliegende Wand mit einem sehr deutlichen Spiralfaden versehen. Hier und da kann man das Sarcolemma von der Tracheenblase deutlich abgrenzen, an anderen und allgemein vorkommenden Stellen dagegen sind diese beiden Häutchen so eng miteinander verbunden, dass es unmöglich ist, dieselben auseinander zu halten (Taf. XIII, Fig. 6 und 7). Das Merkwürdigste ist indessen, dass die einzelnen Windungen des Spiralfadens nicht selten den Grundmembranen der Muskelfaser in ihrer Lage genau entsprechen (dieselben Figuren) — ein Verhalten, das wohl auch geeignet sein könnte, den intimen Zusammenhang der die Muskelfasern umspinnenden Tracheen mit dem Sarcolemma nachzuweisen. Aus der Tracheenblase gehen die in die Muskelfaser hineindringenden Tracheen hervor.

---

Bei *Vespa* (*germanica*, *rufa* etc.) und *Apis* (*mellifica*) findet man ähnliche strukturelle Verhältnisse sowohl an den Flügelmuskeln, als auch an den übrigen Thoraxmuskeln, wie bei den Hummeln.

---

Unter den Terebrantien der Hymenopteren habe ich einige Arten von Tenthridiniden untersucht. Ihre Flügelmuskeln scheinen denjenigen der oben erwähnten Hymenopteren zu ähneln. Doch muss ich bemerken, dass ich nur wenige Exemplare, die nicht nach der Golgischen Methode, sondern nach andern Behandlungsarten bearbeitet worden sind, habe näher studieren können. An nach Golgi behandeltem Material rufen die intrazellulären trachealen Endnetze ein sehr charakteristisches Bild hervor, das sich wesentlich von denselben Strukturen der Flügelmuskeln der Bienen, Hummeln und Wespen unterscheidet. Es

dringen in die Muskelfasern ziemlich grobe Tracheenröhren in transversaler Richtung hinein (Taf. XV, Fig. 38), die sich bald in ein Büschel feinerer Zweige auflösen. Diese Zweige biegen im longitudinalen Verlaufe um. Hierbei kann man diese weite Strecken verfolgen, bis sie endlich in sehr feine Fädchen auslaufen, die sich in das tracheale Endnetz verlieren. Dieses letztere ist sehr einfach und auch ausserordentlich regelmässig, indem es aus transversal angeordneten Netzen aufgebaut ist, die — wie es für die „fibrillären“ Flügelmuskeln im allgemeinen charakteristisch zu sein scheint — in ihrer Lage dem Hensenschen Streifen entsprechen. Die einzelnen Netze sind miteinander verbunden teils durch kürzere longitudinale Verbindungsfädchen, teils auch dadurch, dass sie aus den longitudinalen Tracheenzweigen hervorsprossen. Eine genaue Durchmusterung der Schnittserien der nach Golgi behandelten Muskelfasern legt ausserdem dar, dass die longitudinal verlaufenden intrazellulären Tracheenzweige miteinander vielfach anastomosieren.

Die übrigen Thoraxmuskeln ähneln denjenigen der schon oben behandelten Insektenformen.

---

Ich habe Larven von Cimbexarten mit der Chromsilbermethode untersucht. Die Muskelfasern sind (im Gegensatze zu dem allgemeinen Verhalten während der Larvenstadien — vergleiche weiter unten die Raupen) schon während dieses Entwicklungsstadiums mit ziemlich regelmässigen trachealen Terminalnetzen ausgestattet, die paarig mit je einem Netze an jeder Seite der Grundmembran an der Peripherie zu einem einfachen Fädchen in der Höhe der genannten Membran zusammenfliessen (Taf. XV, Fig. 39). Hier gehen sie in die feinen, mit kutikulären Röhrenchen versehenen Tracheenzweige über, die, im Sarcolemma eingebettet, die Faser transversal umspinnen. Keine in die Faser hineindringenden Tracheenzweige habe ich beobachten können. Die Muskelfasern sind auch nicht deutlich in Faszikeln zerlegbar.

---

## B. Dipteren.

Unter den Zweiflüglern habe ich Repräsentanten hauptsächlich aus der Unterordnung „Muscaria“ untersucht. Die Gattungen, aus denen ich Tiere gesammelt habe, sind — soweit

ich dieselben habe feststellen können — *Asilus*, *Musca*, *Volucella* und *Hämatoxypota*.

Ich habe bei der Besprechung der Flügelmuskeln der Hymenopteren hervorgehoben, dass die so äusserst regelmässige Anordnung der trachealen Endnetze bei diesen Tieren eine frappante bandartige Gestalt der Sarcosomen (an den Längsschnitten der Muskelfasern) hervorrufen könne und zwar bei solchen Zuständen, wo die geformten Teile der Muskelfasern infolge der Reduktion der amorphen, flüssigen Zellenbestandteile dicht aneinander gerückt sind. Die hellen Streifen, die man bei solchen Zuständen in den durch Eisenhämatoxylin gefärbten Muskelfasern beobachten kann und die transversal angeordnet sind, stellen in der Tat das Negativ der trachealen Endnetze dar. Dass wirklich letztere durch ihre Anordnung in hohem Grade auf die Gestalt der grossen Sarcosomen Einfluss haben können, geht auch unwiderleglich aus den Befunden bei den Dipteren hervor. Abgesehen von gewissen Dipterenformen scheint es nämlich das regelmässige zu sein, dass die Trophospongien oder die trachealen Endnetze sehr unregelmässig sind. In den Stadien der Aktivität der Flügelmuskelfasern, wo infolge der reduzierten amorphen Zellenbestandteile oder der Flüssigkeiten die geformten Teile aneinander gerückt sind, sind gewiss die Sarcosomen mit flügel förmigen Fortsätzen mehr oder weniger deutlich versehen, bilden aber auf Grund einer sehr unregelmässigen Form keine Querbänder, wie bei den Hymenopteren. Bei den Dipteren kann man weiter oft auf denselben Stadien ein negatives Bild ganzer trachealer Bäume innerhalb der mit Eisenhämatoxylin gefärbten Flügelmuskelfasern sehr schön beobachten (Taf. XIII, Fig. 21). Desgleichen möchte ich einleitungsweise bemerken, dass die Flügelmuskelfasern der fraglichen Insekten in der Regel auffallend dick sind.

Die Flügelmuskeln der Raubfliege *Asilus forcipula* sind den Flügelmuskeln der Hymenopteren sehr ähnlich mit bezug auf das Aussehen der Säulchen bei Carnoy-Konservierung und Färbung durch Eisenhämatoxylin-Säurefuchsin-Orange (vergl. Taf. XIII, Figg. 8 und 9). Die interessanten Veränderungen, welche die Muskelsäulchen bei Übergang aus Extension in Kontraktion weiter zeigen, werde ich in einer anderen Arbeit näher erwähnen.

An Querschnitten durch die Muskelfasern kann man sich leicht davon überzeugen, dass sehr oft grobe, selbst mit Spiralfaden versehene Tracheenröhren in die Fasern hineindringen. Sie liegen dabei innerhalb sarcoplasmatischer Septen, die die Faszikeln von Säulchen voneinander scheiden (Taf. XIII, Fig. 10). An solchen Schnitten kann man desgleichen sehen, dass die einzelnen Säulchen von feinsten Häutchen eingefasst werden. Ähnliche Häutchen wird man — obwohl weniger deutlich — gewahr an Längsschnitten. Sie dürfen nicht den trachealen Endnetzen entsprechen, sondern scheinen mir zu den von Merkel nachgewiesenen kolumnären Häutchen in Beziehung zu stehen.

Die Sarcosomen dieser Muskeln (durch Bichromat-Osmium und Eisenhämatoxylin hergestellt) sind oft sehr gross. Wie bei den Hymenopteren können sie entweder mehr rundlich (Taf. XIII, Fig. 20) oder auch mit flügel förmigen Fortsätzen ausgestattet sein. Die rundlichen Körner treten in den Stadien auf, wo die Muskelfasern mehr Flüssigkeit enthalten und die Säulchen infolgedessen locker liegen. Die mit Flügeln versehenen Körner dagegen treten bei den Zuständen auf, wo die geformten Bestandteile infolge geringer interstitieller Flüssigkeit dicht aneinander liegen. Im ersten Falle, wo die meisten Körner sehr unregelmässig sind, findet man doch auch solche, die sich der Oberfläche der Säulchen angereicht haben, und wird man dabei ähnliche körnchenartige Gebilde innerhalb der Säulchen gewahr wie bei den Hymenopteren. Im letzteren Falle liegen die Körnchen oft deutlich paarweise und zwar ein Sarcosoma an jeder Seite der Grundmembran. Abgesehen von den im Längsschnitte der Muskelfasern bandartigen Gebilden der Körnchen bei den Hymenopteren, erinnern also die Verhältnisse der Körnchen und der Säulchen in auffallend hohem Grade an dieselben Verhältnisse bei den eben genannten Tieren.

Die Flügelmuskelfasern von *Asilus* werden durch längs laufende sarcoplasmatische Septen, in denen die sehr kleinen und oft mit einem auffallend grossen Nucleolus versehenen Kerne ihre Lage haben, in Faszikel eingeteilt. Muskelkerne findet man man auch dicht unter dem Sarcolemma.

In betreff der Golgi-Bilder der fraglichen Muskelfasern sind viele interessante Einzelheiten zu bemerken. Aus den Tracheen, welche die Muskelfasern in transversaler Richtung

umspinnen und die vielfach miteinander anastomosieren können, dringen, auch in horizontaler oder mitunter etwas schräger Richtung, feinere und gröbere Tracheenzweige, oft faszikelweise angeordnet, in die Fasern hinein, wo sie die Sarcoplasmasepten aufsuchen und in horizontaler Richtung die einzelnen Faszikel umweben (Taf. XV, Figg. 35, 36, 37). Liegen mehrere beisammen, so sind sie in der Regel durch blätterige protoplasmatische Brücken miteinander direkt verbunden. Diese Tracheen lösen sich in feinere Zweigen auf, die in die Faszikel eindringen und die auch durch Protoplasmablätter vereinigt sein können. Endlich gehen aus diesen transversal angeordneten Zweigen feinere Fäden hervor, die in longitudinaler Richtung umbiegen und als sehr lange Fäden die Faszikel durchlaufen. Aus dem Protoplasma dieser noch eine Cuticula tragenden Fäden, sowie auch aus den oben erwähnten protoplasmatischen Verbindungsblättern und überhaupt aus den protoplasmatischen Bedeckungen der Tracheenzweige der Muskelfasern gehen die äusserst feinfädigen und auch sehr dichtmaschigen trachealen Endnetze (die Trophospongien) hervor. Die Netzteile, die die Säulchen umspinnen und zwar in der Höhe des Hensenschen Streifens, stehen durch sehr zahlreiche longitudinale oder sehr allgemein schräg verlaufende Fädchen in Verbindung miteinander. Diese Verbindungsfädchen bedingen das unregelmässige Aussehen des Endnetzes. An tangentialgeschnittenen Muskelfasern kann man sehr oft in dem mikroskopischen Bilde grössere oder kleinere Stückchen des mitgefärbten Sarcolemma bekommen (Taf. XV, Fig. 36). Hierbei wird man gewahr, dass das Sarcolemma teilweise das blattförmig ausgebreitete Protoplasma der Tracheen zwischen den einzelnen Tracheenröhren darstellt.

Die übrigen thorakalen Muskeln von *Asilus* stimmen in ihrem allgemeinen Bau mit denselben Muskeln der Hymenopteren überein. Nur in betreff der Golgi-Bilder möchte ich eine Verschiedenheit erwähnen, weil sie für die Beurteilung des Sarcolemma und der trachealen Endnetze von nicht geringem Belang zu sein scheint. Wie an den entsprechenden Muskelfasern der Hymenopteren, werden die Muskelfasern von Tracheen umspinnen, die oft faszikelweise verlaufen und in dem dünnen Sarcolemma eingeschlossen liegen. Auch hier gewinnt man den bestimmten Eindruck, dass das Sarcolemma wenigstens zum Teil

eine blattartige Verbreitung des Protoplasma der umspinnenden Tracheen ausmacht (Taf. XVI, Figg. 43 u. 44). Man kann nämlich an den nach Golgi gefärbten Präparaten keine besondere Protoplasmaschicht in der nächsten Nähe der Tracheenröhren sehen, wie anderswo immer der Fall ist, sondern die kutikulären Röhren scheinen in dem kaffeebraun tingierten Sarcolemma eingebettet zu liegen. Wie an den entsprechenden Muskelfasern der Hymenopteren, ist es mir auch an den vorliegenden Muskelfasern nicht gelungen, festzustellen, wie sich die feinsten trachealen Verzweigungen innerhalb des Sarcolemma verhalten. Alles spricht jedoch dafür, dass sie sich ähnlich verhalten, wie in gewissen Muskeln von *Locusta*, wo man diese strukturellen Verhältnisse selbst in den feinsten Details studieren kann. Ich verweise deshalb auf meine Beschreibung der Muskelfasern von *Locusta* weiter unten. In die fraglichen Muskelfasern von *Asilus* dringen nun keine Tracheenröhrchen hinein, wie es doch an denselben Fasern der Hymenopteren der Fall sein kann; und die Tracheal-Endnetze, die auch hier paarweise und zwar an den beiden Seiten der Grundmembran auftreten, stehen ausschliesslich durch Vermittlung des Sarcolemma (oder der feinsten trachealen Endverzweigungen innerhalb derselben) mit den perizellulären Tracheen in Verbindung. Infolge des alleinigen Auftretens der Tracheal-Endnetze der Tracheen innerhalb der Muskelfaser, die, wie wenigstens die Golgi präparate erkennen lassen, von dem Sarcolemma auszugehen scheinen, werden diese Muskelfasern den Skelettmuskelfasern der Wirbeltiere schlagend ähnlich.

---

Die Flügelmuskeln von *Musca vomitoria* ähneln in ihrem allgemeinen Aussehen denjenigen von *Asilus* in hohem Grade. Ich habe auf Grund meiner bisherigen Erfahrungen keine Veranlassung, auf die Muskelsäulchen und die Sarcosomen näher einzugehen. Sie scheinen mir denselben Bildungen bei *Asilus* im grossen Ganzen zu entsprechen. Dagegen möchte ich die Golgi-bilder erwähnen. Die Tracheen, die an der Oberfläche der Muskelfasern und innerhalb der sarcoplasmatischen Septen derselben transversal verlaufen, senden Zweige in die einzelnen Faszikel hinein, die auch transversal verlaufen und sich gleich büschelförmig verzweigen (Taf. XV, Fig. 40). Diese noch Röhrchen tragenden, feinsten



Zweige biegen oft in longitudinaler Richtung um. Sowohl aus den transversalen als auch aus den longitudinalen Zweigen sprossen die feinsten, ausschliesslich protoplasmatischen Fädchen hervor, die das Terminalnetz erzeugen. Dasselbe ist in der Regel sehr unregelmässig, indem die Netzfädchen, die in der Höhe des Hensenschen Streifens die Säulchen umfassen, untereinander durch Fädchen sehr reichlich vereinigt sind, die in fast allen Richtungen verlaufen können.

Die übrigen thorakalen Muskelfasern zeigen wenig abweichende Verhältnisse von den Bildern, die man bei *Asilus* bekommt.

---

Ähnliche strukturelle Charaktere zeigen die Flügel-, resp. übrigen thorakalen Muskelfasern von *Volucella*.

---

Die Flügelmuskeln von den Bremsen *Hämatoptota* bilden schöne Übergänge zwischen den Charakteren der Flügelmuskeln der Hymenopteren einerseits und denjenigen der Dipteren andererseits. In den Stadien, wo die Säulchen und Sarcosomen infolge geringerer Flüssigkeitsansammlung in den Muskelfasern aneinander gerückt liegen, zeigen die Sarcosomen auf Längsschnitten ein bandartiges Aussehen wie bei den Hymenopteren. Die Körnchen der Fasern bieten überhaupt ein regelmässigeres Verhalten dar, als bei den oben erwähnten Dipteren. In Übereinstimmung hiermit haben auch die Bilder der trachealen Endnetze, die man durch die Chromsilbermethode bekommt, eine auffallende Ähnlichkeit mit denjenigen der Flügelmuskeln der Hymenopteren (Taf. XVI, Figg. 41, 42). Aus den transversal verlaufenden perimuskulären und aus den in den sarcoplasmatischen Septen (Taf. XVI, Fig. 41 bei s) auch transversal orientierten Tracheenröhren, die sich in vielfacher Weise durch protoplasmatische Blätter miteinander verbinden, dringen feinere Zweige in die Faszikel hinein, wo sie sich in transversaler Richtung teilen und, in Übereinstimmung mit den Verhältnissen bei den Hymenopteren und abweichend von den übrigen Dipteren, ein ziemlich grobfädiges, horizontales und sehr regelmässiges Terminalnetz erzeugen, das die Säulchen in der Höhe des Hensenschen Streifens umfasst.

## C. Lepidopteren.

Von diesen Insekten habe ich einige Tagfalter untersucht, wie *Pararge*, *Argynnis*, *Vanessa*, *Pieris*, *Coenonympha*, *Aporia*, unter den Schwärmern u. a. *Zygaena*, unter den Bombyciden und Noctuiden u. a. *Harpyia*, *Hadena*.

Wie oben hervorgehoben, hat Kölliker<sup>1)</sup> gegen van Geuchten<sup>2)</sup> bemerkt, dass auch unter den Schmetterlingen Arten zu finden sind, die wahre „fibrilläre“ Flügelmuskeln besitzen, während andere Arten solche Muskeln von allgemeinerem Aussehen haben. Infolge meiner Erfahrung in betreff der Lepidopteren bin ich imstande, Köllikers Bemerkung zu bestätigen, indem ich gewisse Arten mit echten „fibrillären“ Flügelmuskeln gefunden habe, während ich an anderen Arten eine eigene Zwischenform der Flügelmuskelfasern auffand, die eine vermittelnde Stellung einnehmen zwischen „fibrillären“ Fasern und gewöhnlichen thorakalen Muskelfasern. Die Charaktere dieser Muskelfasern hat übrigens schon vorher Cajal berührt. So weit ich aus dem mir zugänglichen Materiale schliessen kann, möchte ich glauben, dass gut aushaltende Flieger (wie *Argynnis*, *Vanessa*, gewisse Noctuen u. a.) mit „fibrillären“ Flügelmuskeln versehen sind, während träge, mehr oder weniger schlechte Flieger (wie *Coenonympha*, *Zygaena*, *Aporia*, *Pieris* u. a.) die besondere Zwischenform der Flügelmuskelfasern zeigen.

Unter den Schmetterlingen mit der angedeuteten Zwischenform der Flügelmuskelfasern wähle ich *Zygaena* aus. Am nach Carnoy konservierten Materiale treten nach Eisenhämatoxylin-Färbung die sehr dünnen Säulchen mit einem Aussehen hervor, das im grossen Ganzen mit demjenigen der gewöhnlichen Thoraxmuskelfasern identisch ist. Die Muskelfächer sind doch, wie überhaupt bei den Flügelmuskeln, niedriger als bei den Thoraxmuskeln, und die Säulchen sind einigermaßen dicker. Desgleichen tritt ein Hensenscher Streifen auffallend oft, ja fast regelmässig auf. Z färbt sich weniger intensiv, ist doch, wenigstens oft, recht deutlich. An Osmium-Bichromat-Material und nach Färbung durch Eisenhämatoxylin können bei extendiertem Zustande Sarcosomen hervortreten, die sehr charakte-

---

<sup>1)</sup> l. c.

<sup>2)</sup> l. c.

ristisch angeordnet sind und ein quergebändertes Aussehen hervorrufen. Entsprechend der Querscheibe treten langgestreckte Körner auf (Taf. XIV, Fig. 22), die entweder einfach sind, oder auch im Niveau der von Cajal<sup>1)</sup> nachgewiesenen Mittelmembran in zwei gespalten werden können. Durch einen sehr schmalen, aber doch ganz deutlichen Streifen von den Enden der genannten langgestreckten Körnchen geschieden, treten runde Körner auf, die sich oft intensiver färben lassen als die erstgenannten. Nicht selten sind die Körner, die dem Q entsprechen, mit flügel förmigen transversalen Fortsätzen ausgestattet. Durch die genannte Anordnung der Körnchen entstehen zwischen den Querscheiben drei helle Querstreifen und zwar ein breiter in der Mitte, durch welche die Grundmembran läuft, und an jeder Seite desselben ein sehr feiner Querstreifen, der zwischen den Enden der langgestreckten Q-Körnchen und der runden Körnchen liegt. Die trachealen Endnetze laufen, soweit ich es beurteilen kann, in der Gegend des genannten hellen, schmalen Streifens. In anderen Fällen, wo die Muskelfasern von einer grösseren Menge Flüssigkeit durchtränkt sind, können die Körnchen völlig rund sein und sind dabei von ansehnlicher Grösse, können doch dieselbe typische Anordnung zeigen. In anderen Fällen wiederum können sehr ungleich grosse Körner unregelmässig liegen. In anderen Fällen endlich und zwar bei Kontraktionszuständen können die Körner an die flügeltragenden Körner der Hymenopteren und der Dipteren erinnern. Stimmen also die Säulchen in betreff ihres Aussehens mit den gewöhnlichen Thoraxmuskeln sehr überein, so haben die Sarcosomen andererseits mit denselben der typischen „fibrillären“ Flügelmuskelfasern viel Gemeinsames. Auch Cajal<sup>2)</sup> hat auf die grosse Übereinstimmung der Säulchen der Flügelmuskelfasern der Lepidopteren mit denen der gewöhnlichen Thoraxmuskelfasern hingewiesen. Er bemerkt auch die Ähnlichkeit der Sarcosomen mit denjenigen der echten „fibrillären“ Flügelmuskelfasern. Er sagt u. a.: „Mais ces muscles (sc. Flügelmuskeln der Schmetterlinge) se distinguent encore très bien de ceux des pattes par l'épaisseur relativement grande de leurs fibrilles préexistantes (sc. die Sarcosomenreihen, nicht die

---

<sup>1)</sup> l. c.

<sup>2)</sup> l. c.

Säulchen<sup>1)</sup> qui rapellent les gros prismes des coléoptères et diptères, par l'absence de grain dans la ligue de Krause . . . .“

Die Golgi-Bilder dieser Flügelmuskelfasern erinnern gewissermassen an diejenigen der Tenthridiniden. Die Tracheen dringen in transversaler Richtung in die Muskelfasern hinein (Taf. XVI, Fig. 45). Hier teilen sie sich in feinere Zweige, die in longitudinaler Richtung umbiegen und auf weite Strecken verfolgt werden können. Aus denselben gehen die transversal angeordneten Endnetze hervor. Sie sind innerhalb der einzelnen Muskelfächer paarig, indem sie an den beiden Enden der Querscheibe ausgespannt sind. Die einzelnen Endnetze stehen sowohl innerhalb der einzelnen Muskelfächer, als auch durch die Grundmembranen hindurch durch kurze, longitudinale Fädchen in gegenseitiger Verbindung. Besonders an den zugespitzten Enden der longitudinal laufenden Tracheenröhrchen ist das direkte Hervorgehen der Endnetze aus den Tracheen sehr deutlich, ist jedoch auch an anderen Stellen ziemlich leicht zu sehen.

Unter den Schmetterlingen mit echten „fibrillären“ Flügelmuskelfasern befindet sich u. a. *Argynnis*. An Bichromat-Osmium-Material und nach Eisenhämatoxylin-Färbung zeigen sich die Sarcosomen der Fasern in fast jeder Hinsicht identisch mit denjenigen der Hymenopteren und der Dipteren. In gewissen Fällen, bei geringem Flüssigkeitsgehalt der Fasern, formieren die Körner durch flügel förmige Fortsätze an den Längsschnitten wahre Querbänder, die im Niveau der Mitte von Q durch einen deutlichen hellen transversalen Streifen voneinander geschieden sind (Taf. XIV, Fig. 23). In anderen Fällen sind die Körner mehr rundlich, ungleich gross und mehr unregelmässig verteilt. In anderen Fällen wiederum, wo das Q der Säulchen intensiv gefärbt worden ist, ist es mir fast unmöglich gewesen, zwischen den dicht aneinander gelagerten Säulchen etwaige Sarcosomen wiederzufinden. Nun sind allerdings die Säulchen bei den fraglichen Flügelmuskelfasern deutlich breiter als bei der vorher beschriebenen Form der Flügelmuskeln, doch im Vergleich mit denjenigen bei den Hymenopteren und Dipteren auffallend dünn, sodass es sehr schwierig ist, die stark abgeplatteten Körnchen zwischen den Säulchen zu sehen. Doch möchte ich glauben, dass in dem Zu-

<sup>1)</sup> Die Präexistenz der Säulchen wird bekanntlich von *Cajal* nicht anerkannt.

stand, wo die Säulchen am reichlichsten gefärbt worden sind, auch die färbbare Substanz der Körner in bedeutendem Grade reduziert worden sind. Ich lege darauf ein besonderes Gewicht, weil ich darin einen Beleg sehen will für die Wahrscheinlichkeit der Vorstellung, dass die genannte Substanz der Körner in gewissen Zuständen in den Säulchen aufgespeichert wird.

Die trachealen Endnetze liegen in der Höhe des Hensenschen Streifens, also in Übereinstimmung mit den echten „fibrillären“ Flügelmuskelfasern der Hymenopteren und Dipteren.

Die übrigen Thoraxmuskeln der Schmetterlinge bieten keine von mir beobachteten Besonderheiten.

Ich habe die Skelettmuskeln einiger Raupen (u. a. *Bombyx quercus*) etwas näher studiert in betreff der Tracheen. Auffallend grobe Zweige der letzteren dringen in transversaler Richtung bis in die Mitte der Muskelfaser hinein. Hier kann man an durch gewöhnliche technische Hilfsmittel behandelten Präparaten Tracheen-Endzellen leicht beobachten, die multipolar sind und mit auffallend grossen Kernen ausgestattet sind. Die röhrentragenden Verzweigungen dieser Endzellen biegen in longitudinaler Richtung um und verlaufen in den sarcoplasmatischen Septen zwischen den Faszikeln von Muskelsäulchen, aus denen die Muskelfasern in mehr oder weniger reichlicher Menge bestehen. — An nach Golgi gefärbten Präparaten findet man diese longitudinalen interstitiellen Tracheenzweige in kaffeebraun gefärbten Häutchen eingeschlossen. Die an der Oberfläche der Faser verlaufenden Tracheen liegen in dem ähnlich gefärbten Sarcolemma eingebettet. Aus den oberflächlichen und interstitiellen Tracheen und wohl auch aus den Häutchen, in denen sie liegen, gehen die Endnetze der einzelnen Faszikel hervor, die durchaus unregelmässig sind, ohne zu bestimmten Teilen der Muskelsäulchen in nähere Beziehung zu treten (Taf. XVI, Fig. 46).

---

#### D. Orthopteren.

Von diesen Insekten habe ich verschiedene Arten von *Locusta* und *Gryllus* untersucht. Sie scheinen in bezug auf die Muskelsäulchen und die Anordnung der Sarcosomen und der trachealen Endnetze der Flügelmuskelfasern den Schmetterlingen

mit der oben beschriebenen Zwischenform der Flügelmuskelfasern sehr nahe zu kommen.

*Locusta*. Die Säulchen der Flügelmuskelfasern ähneln am nach Carnoy konservierten Material denselben Fasern der oben genannten Schmetterlinge. Die Muskelkerne sind sehr langgestreckt und liegen teils innerhalb sarcoplasmatischer Septa der Fasern, teils dicht unter dem Sarcolemma. Dicht an der Oberfläche der Fasern treten ausserdem auffallend grosse Kerne auf in ziemlich ansehnlicher Menge. Sie gehören trachealen Endzellen an, welche sich der Oberfläche der Fasern dicht anschmiegen. Die Tracheen, die zwischen den Muskelfasern auftreten, sind sehr deutlich transversal angeordnet. Diese charakteristische Anordnung ist bei den Orthopteren deswegen leicht zu sehen, weil die Muskelfasern voneinander ziemlich weit entfernt liegen. — An Osmium-Bichromat-Material und nach Eisenhämatoxylin-Färbung treten die Sarcosomen schön hervor. Bei extendiertem Zustande begegnet man ziemlich genau ähnlicher Anordnung der Körner wie bei der oben angedeuteten Form von Flügelmuskelfasern der Lepidopteren. An der Höhe von Q treten langgestreckte Körner auf, die mitunter halbiert sein können. Sie färben sich oft deutlich schwächer als die runden Körner, die in der Nähe der Grundmembran auftreten (Taf. XIV, Fig. 24). In der Regel liegen diese Körner an beiden Seiten der genannten Membran einander viel näher als bei den entsprechenden Schmetterlingen. Infolgedessen tritt ein dunkles Querband auf, das der nächsten Umgebung der Grundmembran entspricht. Dasselbe wird durch einen hellen Streifen von dem etwas blasser gefärbten Querband geschieden, welches durch die Q-Körner bedingt wird. In anderen Fällen liegen die Körner, die sämtlich rundlich und von derselben Färbbarkeit sind, gleichförmig verteilt und zwar reihenweise zwischen den sehr feinen Säulchen. In anderen Fällen treten ausschliesslich vergleichsweise kleine und gut färbbare Körner nur an jeder Seite der Grundmembran auf. In anderen Fällen endlich sind die Körner in ihrer gegenseitigen Grösse sehr wechselnd und auch unregelmässig verteilt. Auch Körner mit flügelähnlichen transversalen Fortsätzen kann man hin und wieder sehen.

An nach Golgi gefärbten Präparaten findet man sehr allgemein die grosskernigen trachealen Endzellen wieder, die

dicht ausserhalb des Sarcolemma liegen. Die Kerne derselben sind durch Chromsilber sehr intensiv gefärbt (Taf. XVI, Fig. 47). Die verzweigten Ausläufer dieser multipolar gestalteten Zellen sind, wie auch ihre Zellkörper, in charakteristischer Weise durch sehr feine Röhren durchbohrt, deren kutikuläre Abgrenzung, im Gegensatz zu den gröberen Tracheenröhren, nicht durch ein Spiralleistchen verstärkt ist. Diese Zellenausläufer, die in longitudinaler Richtung umbiegen, liegen teilweise in dem Sarcolemma eingeschlossen, wovon man sich leicht überzeugen kann an solchen chromsilbergefärbten Schnitten, an denen das Muskelhäutchen mitgefärbt worden ist. Teilweise können sie auch, und nicht selten in grossem Umfange, in die Muskelfasern hineindringen, wo sie in dieselbe longitudinale Richtung umbiegen. Es scheint mir sehr wahrscheinlich zu sein, dass die hier aufgefundene Verbindung der extra- mit den intrazellulären Tracheen durch tracheale Endzellen in der Tat ein allgemeines strukturelles Prinzip ist, obwohl sie infolge spezieller Gründe an den oben behandelten Insektenordnungen nicht mit derselben auffallenden Deutlichkeit demonstrierbar ist. Bekanntlich vermitteln in anderen Organen oder Organsystemen der Tracheaten multipolare Tracheenendzellen immer den Übergang zwischen den groben und mit einem Spiralleistchen versehenen Tracheen und den terminalen Verzweigungen des Tracheensystems. Ich kann hierbei verweisen auf die Darstellungen von Wistinghausen<sup>1)</sup>, Prenant<sup>2)</sup> und mir.<sup>3)</sup> Zum ersten Male sind indessen durch diesen meinen Befund Tracheen-Endzellen auch an den Muskelfasern der Tracheaten nachgewiesen worden. Diese Entdeckung ist von schwerwiegender Bedeutung mit bezug auf die Auffassung der mit den trachealen Endnetzen der Muskelfasern bei den Insekten vergleichbaren Fasernetze an den Herzmuskelfasern der Säugetiere (vergl. weiter unten). — An den Stellen, wo sich die hineindringenden Tracheenzweige teilen, spannen sich oft dünne protoplasmatische Blätter zwischen den Zweigen aus (Taf. XVI, Fig. 47, 48). Der freie Saum dieser Blätter

---

1) Über Tracheenendigungen in den Sericterien der Raupen. Zeitschr. f. wiss. Zool., Bd. 49.

2) La Notion Cellulaire et les cellules trachéales. Comm. f. à la Société des Sciences, 1 mars 1900, u. a. Arbeiten.

3) Das respiratorische Epithel der Tracheen bei Raupen. Lilljeborgs Festschr., Upsala 1896.

sendet protoplasmatische Fädchen aus, die sich nach sehr kurzem Verlauf in transversaler Richtung gabelförmig teilen, mit je einem Fädchen an jeder Seite der Grundmembran (Taf. XVI, Fig. 48). Aus diesen Fädchen entwickeln sich paarige transversale Terminalnetze, die an den beiden Enden der Querscheibe der Säulchen auftreten. Auch aus den longitudinal verlaufenden intrazellulären Tracheenzweigen können sich in ähnlicher Weise Fädchen abzweigen, die sich gabelförmig teilen und Endnetze erzeugen. Diese Bilder sind geeignet, eine gute Stütze für die Auffassung zu bilden, dass die Endnetze (die Trophospongien) ausschliesslich protoplasmatische Netzbildungen darstellen, die dem trachealen Protoplasma angehören. Dass Endnetze auch direkt aus dem Protoplasma der intrazellulären Tracheen hervorgehen können, zeigen die Taf. XVI, Fig. 47 und Taf. XVII, Fig. 51. — An kontrahierten Muskelfasern haben die trachealen Endnetze äusserlich ihren paarigen Charakter verloren, was wohl auch hier — wie bei den gewöhnlichen Thorakalmuskeln — infolge einer Verschiebung der Netze vis-à-vis der Säulchen zustande kommt.

Hin und wieder trifft man aber Muskelfasern an, die mit intrazellulären, longitudinal verlaufenden Tracheenzweigen nur ausnahmsweise versehen sind, und wo fast alle Teile des trachealen Baumes, von dem Endnetze abgesehen, oberflächlich orientiert sind. Diese Muskelfasern lassen bei Chromsilberfärbung einige Details hervortreten, in betreff des Überganges der feinsten oberflächlichen Tracheenzweige in die Endnetze, die von grossem Wert sind. Diese Details komplettieren nämlich in vollendeter Weise die Bilder der gewöhnlichen thorakalen Muskelfasern, die ich oben vorgelegt habe. Ein chromsilbergefärbtes Sarcolemma tritt nicht zutage. Dagegen findet man an der Oberfläche der längsgeschnittenen Muskelfaser eine einfache Reihe gefärbter Pünktchen, die sich bei genauerer Ansicht als quergeschnittene Tracheenzweige entpuppen (Taf. XVI, Fig. 49 bei a). Jeder dieser Zweige teilt sich gabelförmig in zwei Fädchen, je eins an jeder Seite der Grundmembran, die in die Endnetze übergehen. Verfolgt man nun die Schnittserie, so gelangt man zu einem Schnitte, der die Muskelfaser tangential getroffen hat (Taf. XVI, Fig. 49 bei b). Hier treten die oberflächlichen Tracheenzweige mehr oder weniger reichlich und vollständig längsgeschnitten hervor, und man findet, dass diese Tracheenzweige in der Höhe jeder Grundmembran



in transversal angeordnete und oft zickzackförmige Fäden auslaufen, aus denen die paarigen Endnetze (je eins an jeder Seite der Grundmembran) hervorgehen (Taf. XVII, Fig. 50). Oft steigen an ähnlichen Muskelfasern die genannten oberflächlichen Tracheenzweige senkrecht von der Muskel empor und sammeln sich in einer gewissen Entfernung von der letzteren, wie es scheint, innerhalb eines gewissen sehr dünnen Häutchens (Taf. XVII, Fig. 53). Ein ähnliches Verhalten der oberflächlichen Tracheenzweige habe ich bei verschiedenen Insektenordnungen wiedergefunden, und zwar bei gewöhnlichen thorakalen Muskelfasern, jedoch bei keiner Ordnung mit derselben Deutlichkeit, wie bei den Orthopteren. Wir werden weiter unten an den Skelettmuskeln der Säugetiere ähnliche Verhältnisse wiederfinden.

In betreff der übrigen Thoraxmuskeln bei *Locusta* habe ich keine erwähnenswerten Befunde hervorzuheben.

Die Muskelfasern von *Gryllus stridulus* stimmen der Hauptsache nach mit denselben von *Locusta* überein. Jedoch scheinen mir die gröberen intrazellulären Tracheenverzweigungen der Flügelmuskeln zahlreicher zu sein als bei *Locusta*. So weit ich die Chromsilberbilder habe beurteilen können, stehen auch die von grossen gefärbten Kernen ausgezeichneten Tracheen-Endzellen bei *Gryllus* wenigstens sehr oft in sehr intimer Beziehung zu dem Sarcolemma.

---

Bekanntlich hat Ramon y Cajal<sup>1)</sup> bei seinen Studien über die Tracheen der Insektenmuskeln vermittels der Chromsilbermethode sehr wichtige Befunde auch in betreff der Innervation dieser Muskeln gemacht. Da ich bei meinen vorliegenden Studien ähnliche Befunde habe machen können, möchte ich in diesem Zusammenhange eine kleine Notiz hierüber einschalten. Cajal sagt hinsichtlich dieser morphologischen Frage: „Au lien d'une fibre continuée avec une colline de Doyère, il existe un plexus nerveux étendu autour de toute le longueur du faisceau musculaire, un plexus dont les nodosités sont formées par des cellules nerveuses multipolaires.“ Ich habe an einigen Stellen der Oberfläche der Flügelmuskeln von *Locusta* chromsilbergefärbte Netzwerke gefunden, die aus oft varicösen Fäden bestehen und deren

<sup>1)</sup> l. c.

Knotenpunkte oft gefärbte Kerne einschliessen. Meines Erachtens müssen diese oberflächlichen Fadennetze zunächst als nervös aufgefasst werden (Tafel XVII, Fig. 52). Was aber die genannten Kerne in den Knotenpunkten anlangt, so lassen sich dieselben wohl nicht ohne weiteres als Ganglienzellen angehörend auffassen. Es könnte vielleicht auch annehmbar sein, dass sie den Nervenintegumenten angehören. Ich muss die Frage über die Natur dieser Kerne bis auf weiteres dahingestellt sein lassen.

### E. Coleopteren.

Meine Erfahrung hinsichtlich dieser Tiere ist noch hauptsächlich auf *Dytiscus* beschränkt.

Die zahlreichen Tiere, über welche ich verfügt habe, sind mir zum grossen Teile im Winter in die Hände gekommen. Nur wenige Exemplare habe ich aus Aquarien erhalten.

Die Flügelmuskeln dieser Käfer gehören, wie wir oben erfahren haben, den echten „fibrillären“ oder v. Sieboldschen Muskelfasern an. An nach Carnoy konserviertem Materiale zeigen die „Fibrillen“, die Säulchen, in extendiertem Zustande regelmässige einen breiten Hensen'schen Streifen (Taf. XIII, Fig. 13). J ist breit. Z ist deutlich und tritt als drei oder vier Knötchen innerhalb der deutlichen Grundmembran hervor. Von einer Nebenscheibe ist an meinem Materiale nichts zu sehen. Man ist an sehr extendierten Säulchen mitunter in der Lage, eine Verdoppelung des Querscheibensegmentes an jeder Seite von Qh zu sehen. Man ist oft an einem und demselben Säulchen in der Lage, den sukzessiven Übergang von Extension in Kontraktion zu verfolgen (Taf. XIII, Figg. 11 und 12). Dabei tritt an mit Hämatoxylin gefärbten Schnitten zuerst eine dunkle Schattierung auch an J hervor, während Z etwas undeutlicher wird. Qh dagegen tritt noch mit derselben Deutlichkeit hervor. Bald erscheint Z als eine deutliche grobe Quermembran, während Qh immer als ein ziemlich breiter heller Streifen zutage tritt. Zwischen Qh und Z ist die Hämatoxylin-Färbung ungefähr dieselbe, hier und dort jedoch mit einer leichten Aufhellung an jeder Seite von Z. Die blassere Hämatoxylinfärbung geht danach von Qh aus bis zu Z, in dessen nächster Umgebung die Farbe sich am längsten hält. Das Cs

entspricht zunächst Z und scheint nicht dicker zu sein als an den Zwischenstadien zwischen Extension und Kontraktion.

An Osmium-Bichromat-Material habe ich nach Eisenhämatoxylinfärbung ebenfalls durchaus ähnliche Verhältnisse in betreff der Sarcosomen, wie bei den Hymenopteren, wiedergefunden. Ich habe deshalb keinen Anlass, eine Beschreibung dieser Strukturen hier zu liefern. Ich möchte nur an die fettartige Umwandlung interstitieller Körnchen sowohl bei Aquarientieren als Wintertieren erinnern, die schon Kölliker<sup>1)</sup> nachgewiesen hat. Bei den Wintertieren ist diese substantielle Veränderung der Sarcosomen ungemein hochgradig. Nach Osmium-Behandlung werden infolge dieser Veränderungen die Muskelfasern durch schwarzgefärbte Granula in reichlichster Menge ausgefüllt, während die nicht veränderten Sarcosomen vergleichsweise spärlich und auch wenig umfangreich sind.

In betreff der Golgibilder der Flügelmuskeln ist zuerst von nicht geringem Interesse zu erwähnen, dass bei den Wintertieren die intrazellulären Tracheenverzweigungen und besonders die trachealen Endnetze unvergleichlich schwieriger herstellbar sind als bei Tieren, die lebenskräftiger sind. Ja die Endnetze sind, mit sehr wenigen Ausnahmen, durch die Chromsilbermethode an Wintertieren überhaupt nicht darstellbar, was vielleicht auf ihre labile Zusammensetzung und ihren innigen Zusammenhang mit den stofflichen Umsetzungen innerhalb der Muskelfasern hindeuten könnte. Ich möchte hier noch daran erinnern, dass die Sarcosomen der Muskelfasern bei den Wintertieren einem degenerativen Prozess unterliegen, indem sie fettig metamorphosiert werden — was ihre starke Reduktion der Osmiumsäure andeutet. Nun ist es der Fall, dass die gröberen intrazellulären, sowie auch die extrazellulären Tracheen sich auch bei Wintertieren durch Osmiumsäure intensiv schwärzen lassen. Was aber bei der aufmerksamen Durchmusterung in solcher Weise gefärbter Schnitte gleich in die Augen fällt, ist, dass die Lumina der genannten Tracheen schwarz gefärbt worden sind (Taf. XVII, Fig. 54). Es muss sich hierbei ganz sicher um einen ausgefallten und gefärbten Inhalt dieser Tracheenröhren und nicht nur um ein schwarzes Präzipitat der Reagentien handeln, denn der schwarze Inhalt tritt in

---

<sup>1)</sup> l. c.

der Regel als mehr oder weniger von den Wänden der Tracheenröhren retrahiert hervor und dabei mit einer glatten Abgrenzung. Es scheint mir aus diesen Befunden der sichere Schluss gezogen werden zu können, dass bei den Wintertieren, bei denen der Organismus ruht, die Tracheen durch etwaige seröse und fett-haltige Flüssigkeit mehr oder weniger reichlich gefüllt sind. Hierzu kann noch bemerkt werden, dass ähnliche Flügelmuskelfasern auf elektrische Reizung nicht zu reagieren scheinen, wie ich infolge zahlreicher Versuche erfahren habe. Die in ähnlicher Weise gefärbten intrazellulären Tracheenröhrchen können infolge ihrer Färbung ebensoweit in peripherer Richtung verfolgt werden, wie an lebenskräftigen Flügelmuskelfasern derselben Tierspezies und der ganz ähnlich gebauten Flügelmuskelfasern der Hymenopteren, wo nur die kutikulären Teile durch die Chromsilbermethode gefärbt worden sind (Taf. XVII, Fig. 54). Und ich glaube berechtigt zu sein, aus diesen Befunden den Schluss zu ziehen, dass, so weit durch die Chromsilbermethode die kutikulären Teile der Tracheen in peripherer Richtung gefärbt werden, so weit auch die Tracheen mit Lumen versehen sind.

Die durch die Chromsilbermethode gefärbten Flügelmuskelfasern der Wintertiere sind also nicht geeignet für Studien über die trachealen Endnetze. Dagegen erhält man eine deutliche Färbung der intrazellulären Tracheenteile, die noch mit Cuticula und Lumen versehen sind. Man findet hierbei, dass an der Oberfläche der Faser gröbere, aber nicht weiter mit Spiralfaden versehene Tracheenröhren büschelförmig oder pinselförmig auseinander weichend in die Muskelfaser hineindringen. Hier verzweigen sie sich weiter und die einzelnen Zweige biegen in longitudinaler Richtung um, wobei sie zwischen den Säulchen eine weite Strecke verfolgt werden können (Taf. XIV, Fig. 54). Die Muskelfasern sind von solchen längslaufenden Tracheenröhrchen sehr reichlich durchsetzt.

Unter den Wintertieren habe ich indessen mehrere Individuen angetroffen, bei welchen sämtliche Flügelmuskelfasern ein ganz anderes und zwar sehr eigentümliches Aussehen zeigen. Die Muskelfasern sind bis zu der Hälfte oder noch mehr ihrer regelmässigen Dicke zusammengelassen. Jeder körnige Inhalt ist weg. Die Faser füllt den Sarcolemmaschlauch nicht aus, sondern liegt wie ein Zylinder im Zentrum desselben. Die extrazellulären

Tracheen liegen in einem sehr feinkörnigen serösen Präzipitat eingebettet, in dem hier und da zahlreiche Leukocyten zu sehen sind (Taf. XVII, Fig. 57). Die Lumina der Tracheen sind von keinem nachweisbaren Inhalte ausgefüllt. An diesen Tieren lassen sich vor allem die intrazellulären Tracheen, nicht aber die trachealen Endnetze durch die Chromsilbermethode leicht färben. Infolge des allgemeinen Zusammenfallens der Muskelfaser liegen die zwischen den Säulchen längslaufenden Tracheenröhrchen äusserst dicht. An den Stellen, wo diese Röhrchen in die Muskelfasern hineindringen, treten dicht an der Oberfläche des abgehobenen Sarcolemma die leicht erkennbaren grossen Kerne der Tracheen-Endzellen, durch die Chromsilbermethode gefärbt, sehr deutlich hervor. Diese eigentümlich modifizierten Muskelfasern sind deswegen von nicht geringer Bedeutung, weil an denselben — sowie an den oben beschriebenen Flügelmuskelfasern von *Locusta* — die Tracheen-Endzellen in so schöner Weise demonstrierbar sind. Die binnenzelligen Tracheenverzweigungen der Muskelfasern lassen sich also an mehreren Insektenordnungen als Ausläufer multipolarer Tracheen-Endzellen nachweisen. Nun gibt es ja, wie wir — z. B. bei den Dipteren — schon oben erfahren haben, enorm entwickelte Flügelmuskelfasern, an denen in die sarcoplasmatischen longitudinalen Septen selbst mit Spiralfaden versehene Tracheenzweige hineindringen. An solchen Muskelfasern können die Kerne der trachealen Endzellen auch innerhalb dieser Septen liegen. — Wie soll man nun diese eigentümlich modifizierten Flügelmuskelfasern bei *Dytiscus* deuten? Es ist sogleich ohne weiteres klar, dass das Zusammenfallen der Muskelfasern zu einem zylindrischen Strang in der Mitte des Sarcolemmaschlauches infolge einer durch die Konservierung hervorgerufenen Schrumpfung einer von Flüssigkeit enorm reichlich durchtränkten Muskelfaser zustande gekommen sein muss. Das diffuse feinkörnige Präzipitat, das die Zwischenräume zwischen den Muskelfasern ausfüllt, könnte möglicherweise aus den Muskelfasern stammen, könnte wohl auch auf eine un- gemein reichliche Zufuhr von Nahrungsstoffen hindeuten. Die Anwesenheit zahlreicher Leukocyten darf wohl zunächst auf eine Resorption gewisser Bestandteile aus den Muskelfasern hinweisen. Ob hier eine sich vollziehende Reparationsarbeit oder ein Zugrundegehen der Muskelfasern in der Tat vorliege, wage ich nicht zu entscheiden. Die erstgenannte Alternative scheint mir allerdings

nicht ausgeschlossen, um soviel weniger, als die Tracheenröhren keine Flüssigkeit, sondern schon Luft führen.

An vollständig lebenskräftigen Tieren gelingt die Darstellung der trachealen Endnetze sehr leicht. Aus dem Protoplasma der längsverlaufenden intrazellulären Tracheenröhrchen gehen die Endnetze hervor. Sie stellen sehr regelmässige transversale Netze dar, die die Säulchen an der Höhe des Hensenschen Streifens umfassen (Taf. XVII, Fig. 59). Es ist mir recht oft gelungen, auch an diesen Tieren durch die Chromsilbermethode die grosskernigen trachealen Endzellen nachzuweisen (Taf. XVII, Fig. 58). Sie verhalten sich zu den Muskelfasern und den intrazellulären Tracheenzweigen in übereinstimmender Weise, wie die Tracheen-Endzellen an den oben erwähnten Wintertieren.

Die übrigen Thoraxmuskelfasern sind infolge ihrer starken Entwicklung für eingehendere Studien sehr geeignet. Ich habe besonders die Muskelfasern aus dem Prothorax näher untersucht. An nach Carnoy konserviertem Material findet man nach Färbung durch Eisenhämatoxylin-Säurefuchsin-Orange die längsgeschnittenen Muskelfasern von Grundmembranen durchsetzt, die innerhalb der zentralen, sarcoplasmatischen und zahlreiche — in einer Reihe angeordnete — Kerne einschliessende Säule durch Hämatoxylin scharf gefärbt worden sind (Taf. XIII, Fig. 14). Innerhalb der kortikalen fibrillären Zone der Muskelfasern werden die durch Hämatoxylin gefärbten Grundmembranen durch die in ähnlicher Weise gefärbten Z der Säulchen unmittelbar fortgesetzt, während die Membranen selbst durch die Anilinfarben tingiert worden sind. Innerhalb der zentralen, sarcoplasmatischen Zone sind auf jeder Seite der genannten Membranen sarcoplasmatisch-körnige Anhäufungen regelmässig aufgelagert, wodurch körnige Quermembranen entstehen, in deren Mitte die Grundmembranen eingebettet liegen. Sie sind durch zwischenliegende protoplasmatisch-körnige Netze miteinander reichlich verbunden. Wo die Kerne liegen, verschmelzen die Sarcoplasmablätter miteinander. Innerhalb der kontraktilen, kortikalen Zone der Muskelfaser treten nun ähnliche körnige Fortsetzungen der Sarcoplasmablätter an jeder Seite der Grundmembranen auf, die bis an das Sarcolemma heran verfolgt werden können. Ich habe die Sarcoplasmablätter als körnig bezeichnet. In der Tat sehen sie aber an dem fraglichen Material eher wie aus krümeligen Massen aufgebaut aus.

Von distinkten Körnchen ist eigentlich nichts zu sehen. Wahre Körnchenbildungen treten bei der fraglichen Behandlung des Materiales nicht hervor. An den Säulchen findet man bei extendiertem Zustande oft ein deutliches Qh, ein breites Q, ein breites J, ein deutliches Z. Bei Übergang in Kontraktion treten die bekannten Umgestaltungen auf. An den vorliegenden Fasern weniger oft, an ihnen naheliegenden Fasern dagegen mit schmälern sarcoplasmatischen Säulen und breiteren Muskelfächern fast regelmässig treten die deutlichsten Nebenscheiben hervor (Taf. XIII, Fig. 15). Sie färben sich durch Eisenhämatoxylin deutlich schwächer als Q. Sie liegen ganz unzweideutig in den Säulchen und können um so weniger durch Sarcosomen vorgetäuscht werden, als diese an dem fraglichen Material nicht zu sehen sind. Es steht also absolut sicher fest, dass bei den fraglichen Muskelfasern wahre Rolletsche Nebenscheiben vorkommen können, die von den Sarcosomen ganz unabhängig sind, wenigstens in betreff ihrer Lokalisation. Diese Nebenscheiben scheinen mir doch etwas Zufälligeres an sich zu haben, sie können auftauchen und verschwinden, während Q mehr unverändert bleibt. Diese Eigenschaft soll ja auch den Nebenscheiben eigentümlich sein.

An Osmium-Bichromat-Material und nach Färbung durch Eisenhämatoxylin treten die Sarcosomen ausserordentlich schön und distinkt hervor, wobei auch die kontraktile Materie deutlich dargestellt wird. In der Höhe von Q treten, obwohl unregelmässig, vergleichsweise grosse Körner auf. Oft ist von denselben nichts zu sehen. Ungemein konstant wiederum sind bedeutend kleinere Körner, die zwischen den Säulchen an jeder Seite der Grundmembran auftreten (Taf. XIV, Fig. 25). Sie werden niemals vermisst und entsprechen deutlicherweise den krümeligen Massen, die man bei Carnoy-Material an entsprechenden Stellen wiederfindet. Bei extendiertem Zustande sind diese Körner vergleichsweise klein und weniger zahlreich (Taf. XIV, Fig. 25). Bei Übergang in Kontraktion werden sie etwas vermehrt und auch teilweise vergrössert, infolgedessen bei der fraglichen Färbung ein breiter dunkler Querstreifen in der Umgebung der Grundmembran entsteht, der durch einen hellen, körnchenfreien Querstreifen von Q getrennt wird (Taf. XIV, Fig. 26). Verfolgt man nun den weiteren sukzessiven Übergang in Kontraktion, so kann man sich davon leicht überzeugen, dass der körnige Querstreifen das Cs endlich bildet (Taf. XIV,

Fig. 27). Meine Beobachtungen bezüglich dieser Fasern fallen also mit Schäfers,<sup>1)</sup> Retzius<sup>2)</sup> und Heidenhains<sup>3)</sup> Ergebnissen zusammen, laut denen bei den gewöhnlichen Thoraxmuskeln der Insekten der Kontraktionsstreifen nicht auf eine Veränderung innerhalb der Säulchen, sondern auf eine Ansammlung des Sarcoplasmas in der nächsten Umgebung der Grundmembran zurückzuführen sei. Die genannten interstitiellen Körnerreihen an jeder Seite der Grundmembran sind mit den Nebenscheiben der Säulchen nicht zu verwechseln. Die beiden Bildungen zeigen nämlich ganz ungleiche Lagebeziehungen. Die Körner liegen zwischen den Säulchen, die Nebenscheiben in der Substanz der Säulchen. Damit ist indessen nicht gesagt, dass sie nicht in etwaigem kausalem Zusammenhange miteinander stehen können — was ich meinerseits für wahrscheinlich halte. Die Körnchenreihen als eine „Pseudonebenscheibe“ zu bezeichnen, scheint mir wenig passend.

In betreff endlich der trachealen Endnetze oder der Chromsilber-Bilder der gewöhnlichen Thoraxmuskeln stimmen sie völlig mit denjenigen der oben behandelten Insektenordnungen überein. Taf. XVII, Fig. 56 zeigt das Bild bei Extension, Taf. XVII, Fig. 55 bei Kontraktion. Bei Wintertieren, die nur für einen oder zwei Tage ins Zimmer gebracht worden sind, lassen sich, im Gegensatz zu den Verhältnissen der Flügelmuskelfasern, die trachealen Endnetze sehr gut färben. Auch ist keine wenigstens wesentlichere Schwarzfärbung granulärer Bestandteile zu sehen. Elektrische Reizung gelingt leicht.

#### F. Crustaceen.

Es sind besonders die Herzen von *Astacus* und *Homarus*, die Gegenstände meiner Studien gewesen sind. Ich habe auch Skelettmuskeln der gewöhnlichen Asseln untersucht. Sie ähneln, wie die Darmmuskelzellen der erstgenannten Crustaceen, den Herzmuskelfasern in vielfacher Hinsicht, obwohl sie auch ihre Besonderheiten haben. Jedoch lasse ich hier die Skelettmuskeln ausser Betracht und will nur auf die hochinteressanten quer-

<sup>1)</sup> l. c.

<sup>2)</sup> l. c.

<sup>3)</sup> Struktur der kontraktiven Materie. *Ergeb. der Anatomie u. Entw.* Bd. VIII, 1898.



gestreiften Herzmuskelfasern die Aufmerksamkeit der Leser richten.

Die Herzmuskelfasern von *Astacus fluviatilis* und *Homarus palustris* stellen breite Schläuche dar, die sich verzweigen und ineinander direkt übergehen, wodurch ein kontinuierliches syncytiales Netzwerk zustande kommt, in dessen Maschen das Blut zirkuliert. In der Mitte des Herzens öffnet sich das Maschenwerk in die gemeinsame Herzhöhle. Die Fasern sind ungemein sarcoplasmareich, ja stellen zunächst weite sarcoplasmatische Schläuche her, die durch schmalere oder breitere Faszikeln von Muskelsäulchen durchsetzt werden. Die Fasern werden von den Bluträumen durch eine bindegewebige Membran abgegrenzt, die mit ihren eigenen Kernen versehen und als Sarcocolemma zu bezeichnen ist. Wenigstens ist es nicht möglich, eine besondere Membran von dieser Hülle abzugrenzen. Aus derselben gehen die binnenzelligen Chromsilbernetze hervor, die anfangs als grobe verzweigte Blätter oder Fäden in die Muskelfasern transversal hineindringen, um vermittels ihrer peripheren Zweige ein sehr regelmässiges Terminalnetz zu bilden, das jedes Säulchen umspinnt. Durch diese Fädchennetze werden die Säulchen und die Faszikel gleichsam aufgehängt innerhalb der voluminösen Sarcoplasmamasse.

Betrachten wir sodann die Herzmuskelfasern etwas näher. Die Herzwand wird von gröberen und feineren bindegewebigen Balken durchsetzt, die endlich in die dünnen, membranösen Integumente der Muskelfasern direkt übergehen und welche gleichzeitig als Endocardium und Sarcocolemma dienen (Taf. XVII, Fig. 60 und Taf. XVIII, Fig. 66). Muskelfasern die nahe aneinander liegen, sind durch breitere oder auch lamelläre Brücken dieses Gewebes miteinander direkt vereinigt (Taf. XVIII, Fig. 67). Die Kerne, die den Integumenten angehören, zeigen in der Regel gewissermassen ein anderes Aussehen als die Kerne der Muskelfasern selbst. Die ersteren sind mehr oder weniger abgeplattet und färben sich oft vergleichsweise dunkel bei Carnoy-Konservierung und Färbung durch Eisenhämatoxylin-Säurefuchsin-Orange. Die letzteren wiederum sind bei derselben Behandlung in der Regel grösser und heller und liegen ziemlich unregelmässig im Sarcoplasma eingestreut (Taf. XVII, Fig. 60 und Taf. XVIII, Figg. 61, 65, 66, 67 und 68). Dieses letztere tritt bei der ge-

nannten Behandlung als eine feinkörnige, krümelige Masse hervor, die teils mehr oder minder reichlich vakuolisiert, teils stellenweise mehr verdichtet erscheint. Sehr allgemein dringen aus dem Sarcolemma entweder meistens kernlose oder auch selbst kernführende Lamellen oder Fäden in die Muskelfasern hinein (Taf. XVIII, Figg. 65 u. 66), wo sie sich verzweigen. Hier und da, jedoch ohne jede Regelmässigkeit, stellen solche hineindringenden lamellären Fortsätze transversal durchlaufende Membranen dar, die entweder mehr gradlinig die Fasern durchqueren (Taf. XVIII, Fig. 63), oder auch etwas wellenförmig verlaufen (Taf. XVIII, Fig. 61), oder endlich treppenförmig gestaltet sein können (Taf. XVIII, Fig. 62). Mitunter können solche Quermembranen zu zweien oder mehreren sehr nahe aneinander liegen, die eine über der andern (Taf. XVIII, Fig. 64). Wo die Fasern sich verzweigen, treten solche Membranen sehr allgemein auf und scheinen an solchen Stellen eine Umrangierung der dieselben durchbohrenden Säulchen herzustellen. Weil sie dicht aneinander liegen können, ist jeder Verdacht gegen ihre Natur als eine Art Grenzlinien zwischen verschiedenen Zellenterritorien vollkommen ausgeschlossen. So weit diese Quermembranen durch das Sarcoplasma laufen, stellen sie einfache Membranen her; wo sie aber die Faszikeln von Muskelsäulchen durchsetzen, zeigen sie einen besonderen Bau. Sie ähneln an diesen Stellen gewissermassen einer Stäbchen-Cuticula, durch deren Canaliculi die Säulchen durchlaufen. Die Fibrillen (oder die Säulchen) entbehren hier jeder Segmentierung und ähneln dabei den nicht segmentierten Enden der kontraktile Materie bei den kernreichen Regenerationsherden der quergestreiften Skelettmuskelfasern höherer Tiere. Für diese Quermembranen ist weiter ausserordentlich charakteristisch, dass aus denselben längslaufende Membranen emporwachsen können, die sich zwischen Faszikeln von Säulchen hineinschieben und mehr oder weniger weit verfolgt werden können (Taf. XVIII, Fig. 62). Durch diese längslaufenden Membranen werden die Muskelfasern der Länge nach mehr oder weniger vollständig zerklüftet. Endlich möchte ich bemerken, dass die Säulchen an beiden Seiten der genannten Quermembranen sehr oft ungleiche funktionelle Zustände zeigen können (Tafel XVIII, Figg. 62 und 63).

Wie soll man nun die Bedeutung dieser Membranen erklären? Der Nachweis sekundärer lamellärer Fortsätze aus denselben in longitudinaler Richtung, sowie auch der undifferenzierte Charakter an diesen Stellen der Muskelsäulchen haben mich zu der Auffassung geführt, in diesen Bildungen besondere Herde des intercalären Zuwachses und der Vermehrung der Muskelfasern zu sehen, welche Auffassung sehr gut mit der Tatsache harmoniert, dass die kontraktiven Fibrillen sich durch Längsspaltung vermehren. Es ist mir weiter auffallend, dass diese Membranen in jeder wesentlichen Hinsicht mit den „Kittstreifen“ oder (wie sie *Heidenhain* wesentlich passender bezeichnet hat) den „Schaltstücken“ der Herzmuskelfasern höherer Tiere identisch sein müssen, wenigstens wie diese von *Heidenhain* beschrieben worden sind. In betreff der Deutung dieser Schaltstücke sind bekanntlich die Meinungen sehr divergierend gewesen. Die bisher wahrscheinlichste Deutung derselben hat *Heidenhain*<sup>1)</sup> gegeben, der sich auf sehr gute Gründe bei der Ansicht stützt, dass sie „ihrem ursprünglichen Verhalten nach wachsende Teile sind, Teile, welche das Längenwachstum besorgen und nach beiden Segmentenden hin das Material für die Angliederung neuer Muskelfächer liefern“. Ich komme weiter unten auf diese Strukturen zurück.

Die Muskelsäulchen endlich sind in feineren oder gröberen Faszikeln angeordnet. Bei *Carnoy*-Konservierung und Färbung durch Eisenhämatoxylin zeigen sie bei Extension oft ein deutliches, aber schmales Qh, ein breites Q, kein N, deutliches Z. Die *Krause*schen Grundmembranen sind nur ausnahmsweise bis an das Sarcolemma heran verfolgbar. Sie beschränken sich regelmässig auf die Gebiete der Faszikel. Liegen die Säulchen zufälligerweise dem Sarcolemma dicht an, so kann man die Grundmembranen bis zu dem Sarcolemma verfolgen (Taf. XVIII, Fig. 68).

Von hohem Interesse sind die Bilder der Sarcosomen, die man durch Osmium-Bichromat-Konservierung und Färbung durch Eisenhämatoxylin bekommt. Bei Kontraktionszuständen sind die Fasern an Flüssigkeit ärmer als bei Extensionszuständen. Infolgedessen tritt das Sarcoplasma mehr verdichtet hervor. Die

<sup>1)</sup> l. c.

Sarcosomen sind vergleichsweise klein und dicht aneinander gelagert, ohne in der Regel in etwaiger besonderer Weise angeordnet zu sein. Bei Extensionszuständen dagegen sind die Fasern sehr reichlich vakuolisiert, und die Sarcosomen treten viel lockerer hervor. Gleichzeitig wird man auffallend grössere Körner gewahr, die zu den Säulchen in bestimmter, immer wiederkehrende Lagebeziehung treten. Trotzdem die geformten Teile der Muskelfasern bei diesen Zuständen sehr locker liegen, infolgedessen etwaige mechanische Bedingungen für eine spezielle Gruppierung der Körner kaum vorzuliegen scheinen, ordnen sich diese letzteren nichts desto weniger typisch so, dass die Querscheiben und genau nur diese von denselben mehr oder weniger vollständig bedeckt oder umfasst werden (Taf. XIX, Fig. 78). Bei solitären Säulchen, die weniger oft vorkommen, sind die fraglichen Q-Körner vergleichsweise klein, nur wenig breiter als die Querscheiben (Taf. XIX, Fig. 80), bei Faszikeln von Säulchen lagern sich entweder mehrere grössere Körner an der Oberfläche derselben nebeneinander so, dass sie die Querscheiben bedecken (Taf. XIX, Fig. 78), oder auch treten riesige Körner auf, die in querer Richtung ausgezogen sind und wie Bänder die Faszikeln in der Höhe des Q umfassen (Taf. XIX, Fig. 79). Die Ränder dieser Körner fallen mit den Enden der Querscheiben ziemlich genau zusammen sie greifen kaum auf J über. Oft schicken solche Körner an der Oberfläche der Faszikeln flügelartige Fortsätze zwischen die Säulchen hinein, wodurch die einzelnen Querscheiben vollständig umfasst werden können (Taf. XIX, Fig. 79). An zahlreichen Stellen gewinnt man den ziemlich bestimmten Eindruck, dass die färbare Substanz der Körner in die gefärbte Materie der Querscheibe direkt übergeht (Taf. XIX, Fig. 80). Jedenfalls entspricht, wie oben gesagt, die Breite der Körner immer ziemlich genau der Höhe der Querscheiben. Diese so ausserordentlich charakteristische Anordnung der Körner bei Extensionszuständen kann unmöglich durch gegenwärtig bekannte strukturelle mechanische Verhältnisse erklärt werden, sondern man wird, um eine akzeptable Erklärung dieses Phänomens zu gewinnen, zu der Annahme physikalisch-chemischer Prozesse zwischen der kontraktilen Materie und den Q-Körnern geführt. Ich meine, dass diese Befunde bei den Crustaceen eine gewisse und nicht unwichtige Stütze für meine Ergebnisse bei den Insekten liefern könnten, dass ein gewisser Teil der Materie der

Sarcosomen bei dem Extensionsstadium in die Querscheiben incorporiert wird, um bei Kontraktion verbraucht zu werden. Die durch Eisenhämatoxylin färbare Materie der Muskelfächer stammt meines Erachtens in erster Linie aus den Sarcosomen und zwar aus den Q-Körnern.

Was endlich die Chromsilber-Bilder der Herzmuskelfasern von Crustaceen betrifft, so steht es ausser jedem Zweifel, dass die größeren Zweige der durch die Golgische Methode nachweisbaren intrazellulären Netze mit den aus dem Sarcolemma in die Fasern hineindringenden und sich verzweigenden Lamellen oder Fäden identisch sind, die ich oben beschrieben habe. Aus den Verzweigungen dieser hineindringenden Bildungen gehen Endnetze hervor, die mit den trachealen Endnetzen der Insekten zusammenfallen, indem sie die Säulchen in charakteristischer, regelmässiger Weise umspinnen (Taf. XVIII, Figg. 69, 70, 71; Taf. XIX, Figg. 72, 73, 74, 75, 76, 77).

Wie bei den Insekten kann auch bei den Crustaceen die Chromsilberfärbung der Netzwerke der Muskelfasern entweder nur die tiefer liegenden Teile oder neben diesen auch die peripheren Teile dieser Netze zur Ansicht bringen. Am vollständigsten wird die Tinktion, wenn dieselbe in systematischer, kontinuierlicher Weise das Sarcolemma mit den aus demselben hervorsprossenden Verzweigungen der binnenzelligen Fadennetze hervorhebt (Taf. XVIII, Fig. 69, Taf. XIX, Fig. 75). In solchen Fällen findet man, dass das gefärbte Sarcolemma mehr oder weniger grobe Fäden oder oft membranöse Fortsätze (Taf. XVIII, Fig. 71) in die Muskelfaser hineinsendet. Hier verzweigen diese sich unregelmässig, während sie zwischen die Faszikel der kontraktile Materie hineindringen (Taf. XIX, Figg. 72—74). Aus diesen zwischen den Faszikeln oder an der Oberfläche derselben liegenden Zweigen gehen die Endnetze hervor, die vergleichsweise feinfädig sind und in regelmässiger Weise die Säulchen umweben. In der Regel stellen sie zwei Arten Querfadennetze dar und zwar grobfädigere an der Höhe der Grundmembranen und feinfädigere an der Höhe der Mitte von Q (Taf. XIX, Figg. 75, 77). Zwischen naheliegenden Faszikeln ziehen sehr feine Fädchen, die die verschiedenen Netze miteinander verbinden (Taf. XVIII, Fig. 70, Taf. XIX, Figg. 75, 77, 72, 73, 74). Oft scheinen die Chromsilberbilder darzulegen, dass die binnen-

zelligen Netze verschiedener und nebeneinander liegender Muskelfasern durch zwischenliegendes Sarcolemmagewebe mit einander innig verbunden sein können (Taf. XVIII, Figg. 69, 70, Taf. XIX, Figg. 72, 73). Oft begegnet man auch Chromsilberbildern, bei welchen ähnliche membranöse Verbindungen wahrzunehmen sind zwischen naheliegenden Muskelfasern, wie ich oben an dem Carnoy-Materiale beschrieben habe (Taf. XIX, Fig. 74). Auch die oben erwähnten Schaltstücke sind an dem nach Golgi behandelten Materiale deutlich zu sehen. Hier gewinnt man auch den bestimmten Eindruck, dass die Schaltstücke nichts anderes sind, als modifizierte Teile der binnenzelligen Membran- und Fadennetze, indem aus diesen Quermembranen Zweige abgehen, die an dem Aufbau der Terminalnetze teilnehmen (Taf. XIX, Fig. 76, 77). Indessen können aus diesen Quermembranen entweder membranöse Zweige in longitudinaler Richtung abgehen, die Zweige zu den Terminalnetzen oder Trophospongien liefern, oder auch längsverlaufende Membranen, die sich in zwei Blätter deutlich teilen (Taf. XIX, Fig. 76). Ich neige zu der Annahme, dass die erstgenannte Art solcher längsverlaufender membranöser Fortsätze der Quermembranen oder der Schaltstücke zu den allgemeinen membranösen binnenzelligen Sarcolemmafortsätzen zuzurechnen sind, während die letztgenannte Art auf eine Spaltung der Muskelfaser in zwei neue Fasern hinweist, indem sich hier aus den beiden Blättern das Sarcolemma der neuen Fasern bildet. Die Chromsilberbilder der Herzmuskelfasern der Crustaceen scheinen mir mit ziemlich grosser Sicherheit zu beweisen, dass die Schaltstücke zu dem System der binnenzelligen Fadennetze in nächste Beziehung zu setzen sind, dass sie nur eine für einen besonderen Zweck modifizierte Abteilung dieser Netze sein dürften. Wir werden gleich unten sehen, dass diese Deutung der Schaltstücke durch die an den Herzmuskelfasern der Säugetiere gewonnenen Resultate sehr wesentlich unterstützt wird.

#### G. Säugetiere.

Ich habe oben in der Einleitung bemerkt, dass es mir nur bei den Säugetieren gelungen war, eine gute und vollständigere Färbung der binnenzelligen Fadennetze der Herzmuskelfasern durch Chromsilber zu bekommen, während meine Versuche in dieser Richtung bei den Fischen, Amphibien, Reptilien und

Vögeln nur geringen Erfolg hatten. Dagegen ist es sehr leicht, solche Fadennetze an den Skelettmuskelfasern sämtlicher dieser Tierformen darzustellen. Da indessen die Netze der letztgenannten Fasern bei den niederen Vertebraten in keiner wesentlichen Weise von denjenigen der Mammalien abweichen, so beschränke ich meine vorliegende Darstellung ausschliesslich auf die Säugetiere. Unter diesen habe ich mit Vorliebe die Nager als Untersuchungsobjekte gewählt, weil die Herzmuskelfasern dieser Tiere ein vorzügliches Objekt zu sein scheinen. Auch habe ich eben diesen Fasern eine besondere Aufmerksamkeit gewidmet. In dieser Arbeit wähle ich also die Skelett- und Herzmuskelfasern von *Mus decumanus* für meine Beschreibung aus.

Die Skelettmuskelfasern (*Diaphragma*). Die Darstellung meiner Ergebnisse betreffs der binnenzelligen Fadennetze — der Trophospongien —, der Sarcosomen und der kontraktilen Materie kann ich sehr kurz machen, weil die Beobachtungen an diesen Fasern in jeder Hinsicht ziemlich genau mit meinen Befunden an den gewöhnlichen thorakalen Muskelfasern der Insekten zusammenfallen.

Die Bilder der kontraktilen Materie, die man durch Carnoy-Konservierung und Färbung durch Eisenhämatoxylin bekommt, entsprechen dem allbekannten Aussehen derselben bei Extension und Kontraktion. Bekanntlich sind die roten und weissen Fasern, die in *Diaphragma* ziemlich promiscue vorkommen, voneinander etwas verschieden. An den weissen Muskelfasern kann man hin und wieder wahre Nebenscheiben beobachten, nicht aber an den roten Fasern, deren Muskelfächer bedeutend niedriger sind. Durch Osmium-Bichromat-Konservierung und Färbung durch Eisenhämatoxylin kann man die Sarcosomen zur Ansicht bringen. Infolge der Kleinheit der Elemente ist es für mich aber nicht selten sehr schwierig, ja fast unmöglich gewesen, festzustellen, ob die Färbung in der Höhe der Querscheiben sich ausschliesslich auf die Säulchen bezieht, oder ob zwischen denselben eventuell befindliche und plattgedrückte Körner auch mitgefärbt worden sind. Solche abgeplattete Körner sind nicht selten schon bei den Insekten mit vergleichsweise viel grösseren Elementen sehr schwierig von den Säulchen abzugrenzen; um wie viel unsicherer muss es dann bei den Vertebraten sein, wo die Strukturen be-

deutend kleiner sind. Was wiederum zwischen Q und Z befindliche Körner anbetrifft, so ermöglichen die strukturellen Verhältnisse (bei den weissen Muskelfasern) bedeutend sicherere Schlussfolgerungen. Innerhalb dieser Zonen der Muskelmetameren kann man deutlich interstitielle Körnerreihen beobachten, die in jeder Hinsicht mit denen an den gewöhnlichen Thoraxmuskeln der Insekten völlig identisch sind und die den von Retzius<sup>1)</sup> beschriebenen ähneln. Bei Extension findet man ein breites Q, breites J, deutliches Z. In der nächsten Umgebung der Grundmembran treten grössere oder kleinere Körnchen auf, die ziemlich unregelmässig und auch spärlich verteilt sind (Taf. XIX, Fig. 85). In einem anderen und deutlicherweise sehr nahestehenden Stadium findet man wie vorher ein breites Q, breites J, dagegen tritt Z weniger deutlich hervor, weil die der Grundmembran zunächst liegende Gegend des Säulchens etwas diffus dunkel gefärbt erscheint, infolge einer reichlicheren Körnchenablagerung (Taf. XIX, Figg. 86 u. 87). Dieses verdichtete Sarcoplasma wird gegen die Querscheiben hin durch eine einfache Reihe grösserer Körnchen scharf abgegrenzt. Zwischen dieser Körnchenreihe und den Enden von Q tritt ein heller Querstreifen auf. Im anderen Falle findet man ein deutliches Mf, das in Q übergeht. Der Grundmembran zunächst liegt ein heller Streifen, der gegen Q hin von einer Körnchenreihe abgegrenzt wird, die jedoch kaum Q angehören kann, sondern wahrscheinlich dieselbe Körnchenreihe darstellt wie in vorigen Stadien (Taf. XIX, Fig. 88). Der oben genannte dunkle, granulierte Querstreifen in der Umgebung der Grundmembran (J-Körner) scheint mir, wie bei den Insekten, in Cs direkt überzugehen. Bei den roten Muskelfasern werden diese Körnchenreihen vermisst. Hier scheinen mir nur Q-Körner vorhanden zu sein, die paarig sind mit zwar einem Körnchen an jeder Seite des deutlichen, fast konstanten Qh. Die Muskelfächer sind vergleichsweise niedrig, und Cs scheint nur in Zusammenhang mit Z zu stehen. Doch möchte ich hierzu gleich bemerken, dass meine Erfahrung in betreff der roten Fasern noch sehr gering ist. An den weissen Muskelfasern sind also regelmässig nachweisbare interstitielle Körner (J-Körner) vorhanden, die, wie an den gewöhnlichen Thoraxmuskeln der Insekten,

---

<sup>1)</sup> l. c.



jederseits der Grundmembranen liegen, während Q-Körner, falls sie überhaupt vorkommen — was ich jedoch mit Bestimmtheit glauben möchte — vergleichsweise weit zufälligerer Natur sein müssen.

Was die Chromsilberbilder der Skelettmuskelfasern anbetrifft, so ähneln die binnenzelligen Fadennetze — wie schon oben hervorgehoben worden ist — den trachealen Endnetzen der gewöhnlichen Thoraxmuskeln in so hohem Grade, dass man dieselben als zweifellos mit den letztgenannten prinzipiell morphologisch identisch ansehen muss. Diese Behauptung gilt indessen nur für die weissen, nicht aber für die roten Fasern, deren binnenzellige Fadennetze mehr denjenigen der „fibrillären“ Flügelmuskeln gleichkommen. Die Netze der weissen Fasern, von denen hier nur die Rede sein wird, stellen quergestellte Netze dar, die paarig sind und so orientiert, dass sie an beiden Seiten der Grundmembran verlaufen. Sie entsprechen, wie schon oben bemerkt, in ihrer Lage genau den genannten Körnchenreihen an jeder Seite der Grundmembranen — wovon man sich überzeugen kann durch nachherige Färbung der Chromsilber-Präparate durch Eisenhämatoxylin, was mitunter recht gut gelingen kann. An geeigneten Stellen ist deutlich zu sehen, dass die Netzteile, die an jeder Seite der Grundmembran liegen, dicht unter dem Sarcolemma zu einem einzigen, etwas gröberen Fädchen zusammenfliessen, das in der Höhe der Membran auftritt (Taf. XIX, Fig. 89). Dieses Fädchen geht direkt in das ebenfalls gefärbte Sarcolemma über. Hier und dort steigen aus den Muskelhäutchen eine Menge vergleichsweise gröbere Fädchen empor, die sich an solchen Präparaten, wo die umspinnenden Blutkapillaren mitgefärbt worden sind, bis an diese umliegenden Gefässe heran erstrecken, um in deren gefärbte Wände direkt überzugehen (Taf. XIX, Fig. 89). Hierdurch wird eine strukturelle Kontinuität hergestellt zwischen diesen Gefässen und dem Sarcolemma, resp. den binnenzelligen Netzen (den Trophospongien). Vielleicht, dass dieser gewiss nicht seltene Befund einen Leitfaden geben könnte für künftige Untersuchungen nach der eigentlichen Genese des Sarcolemma und der Binnennetze bei den weissen Muskelfasern. Selbst bin ich noch nicht in der Lage, weitere Beobachtungen in dieser Hinsicht vorlegen zu können. Mitunter kann man aus der Muskelfaser radiär hervorsprossende Fädchen wahrnehmen, die direkt von

den peripheren Teilen der Trophospongien ausgehen (Taf. XX, Fig. 90). Bei solchen Stellen, die an ähnliche Bilder der Insektenmuskeln auffallend erinnern (s. oben!), ist das Sarcolemma ungefärbt geblieben. Diese Fädchen liegen nicht in einer peripheren sarcoplasmatischen Anhäufung eingebettet. Wie bei den Insekten zeigen die Fadennetze der fraglichen Skelettmuskeln, die bei Extension paarweise angeordnet sind, bei Kontraktion gleichen Abstand voneinander; was wohl kaum in anderer Richtung erklärt werden kann, als dass die Säulchen sich bei Kontraktion innerhalb der Trophospongiennetze verschieben.

Die binnenzelligen Fadennetze sind, also bei den fraglichen Muskel Fasern in ihrem allgemeinen Aussehen denjenigen der Insektenfasern durchaus ähnlich. Dass sie aber, wie bei diesen letzteren, als Verzweigungen multipolarer Zellen anzusehen wären, dafür habe ich leider bisher keine Anhaltspunkte gefunden. Die unter Umständen nachweisbaren direkten Verbindungen mit den umgebenden Blutgefäßen könnten jedoch darauf hinweisen, dass sie auch hier eigentlich exogener Natur sein dürften. Es wäre übrigens ein sehr merkwürdiges Verhalten, falls es sich in betreff dieser binnenzelligen Fadennetze ergeben sollte, dass morphologisch durchaus zusammenfallende intrazelluläre Strukturen einer grundverschiedenen Genese ihr Vorhandensein zu verdanken hätten. Meine Befunde von den Herzmuskelfasern derselben Tierspezies scheinen mir übrigens ein solches supponiertes Verhalten kaum annehmbar zu machen. Die Identität der Netze an den fraglichen Skelettmuskelfasern mit den trachealen Endnetzen der gewöhnlichen thorakalen Muskelfasern der Insekten wird übrigens noch vollständiger durch den Nachweis, dass dieselben während fötaler Zustände ganz unregelmässig sind (Textfigur 3, aus Diaphragma einer Maus), wie auch die trachealen Endnetze an den Muskelfasern der Raupen (s. oben) keine Spur von der



Fig. 3.

späteren so auffallenden Regelmässigkeit zeigen. Dieses Aussehen der Fadennetze bei fötalen Säugetieren ist schon vorher von Veratti<sup>1)</sup> nachgewiesen worden.

Die Herzmuskelfasern haben sich als ein ausserordentlich günstiges Objekt für die vorliegenden Studien gezeigt. An nach Carnoy oder mit Sublimat konserviertem Materiale findet man, wie allgemein bekannt, die Säulchen mehr oder weniger deutlich zu breiteren oder schmäleren, nicht selten bandähnlichen Faszikeln oder Bündeln zusammengeordnet, die hauptsächlich die corticale Zone der Muskelfasern einnehmen, während die langgestreckten und vergleichsweise recht grossen Kerne innerhalb einer zentralen körnigen Sarcoplasmasäule angeordnet sind. Wie bei den Herzen der Crustaceen sind die Herzmuskelfasern der Säugetiere zu einem syncytialen Netzwerk miteinander direkt vereinigt. Das Aussehen der Säulchen bei Extension und Kontraktion ist ja durch eine grosse Reihe von Untersuchungen, nicht am wenigsten durch diejenigen von Heidenhain<sup>2)</sup> schon sehr genau bekannt. In diesem Zusammenhange möchte ich nur auf die grosse Ähnlichkeit derselben mit den Säulchen der echten „fibrillären“ Flügelmuskelfasern der Insekten die Aufmerksamkeit richten. Sie besitzen vergleichsweise niedrige Muskelfächer, von Nebenscheiben ist kaum etwas zu sehen und Qh tritt regelmässig auf. Wie zuerst Hoche<sup>3)</sup> und Heidenhain<sup>4)</sup> gegen die landläufige Meinung gefunden haben, besitzen die Herzmuskelfasern ein deutliches Sarcolemma, das sich, wie es von Heidenhain bemerkt worden ist, sehr prachtvoll zur Darstellung bringen lässt, besonders durch Vanadium-Hämatoxylin, aber auch durch viele andere tinktorielle Methoden. Das Muskelhäutchen soll jedoch von etwas anderer Natur sein, als die elastische, fast chitinöse Oberflächenschicht, die das Sarcolemma der Skelettmuskelfasern bildet. „Es zeigt sich nämlich unter dem Bilde eines scharf differenzierten, dichten protoplasmatischen Häutchens, einer protoplasmatischen Grenzmembran.“ Bei den

---

<sup>1)</sup> l. c.

<sup>2)</sup> l. c.

<sup>3)</sup> Recherches sur la structure des fibres musculaires cardiaques. Bibliographie anatom. 1897.

<sup>4)</sup> l. c.

Vögeln soll nach Marceau<sup>1)</sup> das auch hier vorfindliche Sarcolemma in ziemlich naher Beziehung zu den feinen interfaszikulären Bindegewebshäutchen (Perimysium internum) stehen. An meinem eigenen Materiale finde ich das Sarcolemma überall wieder (Taf. XX, Fig. 91), obwohl sehr dünn und nicht so fest, und überhaupt nicht so weit differenziert wie an den Skelettmuskelfasern. Diese ursprünglichere, protoplasmatische Natur des Muskelhäutchens kann, meines Erachtens, sehr wohl mit dem unten näher erwähnten Nachweise zusammenhängen, dass das Häutchen mit protoplasmatischen Fortsätzen multipolarer Zellen direkt verbunden ist. Dass übrigens das Sarcolemma, wie Marceau bemerkt hat, wirklich in naher Beziehung zu dem interstitiellen, resp. perivaskulären Bindegewebe zu stehen scheint, finde ich an einem Materiale, das durch Sublimat-Pikrinsäure in vorzüglichster Weise konserviert war. Die angefertigten Schnitte hatte ich u. a. durch Thiazinrot-R-Toluidin gefärbt (Taf. XX, Fig. 91). Ich habe oben bei den Crustaceen angedeutet, dass eine der wichtigsten Darstellungen der „Kittlinien“ oder der „Schaltstücke“ der Herzmuskelfasern, die wir besitzen, von dem hervorragenden Morphologen Heidenhain<sup>2)</sup> stammt. Einige Details möchte ich seiner Beschreibung entnehmen, die zu meiner oben gelieferten Darstellung ähnlicher Strukturen bei den Herzmuskelfasern der Crustaceen in naher Beziehung stehen und die für den vorliegenden Zusammenhang von besonderem Werte sein dürfte. Heidenhain legt bindende Gründe dar für die Auffassung, dass die „Schaltstücke“ weder Zellengrenzen entsprechen, noch etwaige Kontraktionsphänomene sein können, desgleichen — und im Anschluss zu schon vorher bekannten Verhältnissen — hebt er hervor, dass man „bei starker Differenzierung der Schaltstücke leicht bemerkt, dass sie aus parallel gestellten bazillenähnlichen Stäbchen bestehen, welche in dem kontinuierlichen Verlauf der Muskelfibrillen eingeschaltet sind. Man kann sich auch so ausdrücken, dass hin und wieder innerhalb der Muskelfasern zwei Streifen Z näher benachbart sind als sonst, und dass die Muskelfibrillen, indem sie diesen Zwischenraum passieren, anschwellen und stärker färbbar werden und so Veranlassung zur Entstehung

<sup>1)</sup> C. R. Soc. biol. Paris, T. 53.; Bibliographie anat., T. 10.; C. R. Soc. biol. 1902.

<sup>2)</sup> l. c.

der Schaltstücke geben.“ — „Viele Schaltstücke sind sehr schmal, so schmal, dass sie nur wenigen oder gar nur einer einzelnen Muskelfibrille der Breitenausdehnung nach entsprechen.“ — „Mitunter fassen zwei benachbarte Schaltstücke nur wenige, ja nur ein einziges Muskelfach zwischen sich.“ — „Die Kontraktionswellen schneiden oft haarscharf mit einem Schaltstück ab“, (dies hatte schon Hoche gesehen), „so dass man deutlich sieht, wie das Schaltstück der Fortpflanzung der Erregung einen verhältnismässig hohen, für die (ohnehin abnormen) Kontraktionswellen des absterbenden Muskels oft unüberwindlichen Widerstand entgegensetzt“. Heidenhain erwähnt weiter längsverlaufende Spalten in der kontraktile Materie, die in Zusammenhang mit dem Auftreten der Schaltstücke entstehen können. „Die Entstehung der Spalten ist sehr leicht verständlich, wenn in Rechnung gezogen wird, dass zwischen je zwei Stufen eine Diskordanz der Querstreifung in der Art besteht, dass die kontinuierliche Querverbindung innerhalb der Faser gerade an dieser Stelle von vornherein aufgehoben ist.“ — „Durch diese Spalten wird die Mutterfaser auf eine mehr oder weniger regelmässige Weise in Unterfaszikel oder Tochterfasern zerlegt, und es sind diese Tochterfasern leicht als solche daran erkennbar, dass an ihrer Oberfläche das Sarcolemma sofort sichtbar wird.“ — „Das ursprünglich je zwei benachbarten Tochterfaszikeln gemeinsame Zwischensarcolemma spaltet sich späterhin in zwei differente Lagen, so dass nun jedes Tochterfaszikel seine eigene sarcolemmatöse Umhüllung erhält.“ Dieser auffallende Zusammenhang der Schaltstücke mit den neugebildeten Muskelhäutchen und die sekundäre Spaltung der letzteren in verschiedenen Lamellen, die ich an meinem Materiale in jeder Hinsicht wiedergefunden habe, liefern meines Erachtens die besten Stützen für eine Auffassung, die in den Schaltstücken regenerative Herde der kontraktile Materie sehen will. *Marceau*<sup>1)</sup> hat die Schaltstücke in anderer Richtung zu erklären gesucht. Er will in denselben eine Art intercaläre Sehnen sehen, welche die Herzfasern in kurze Abteilungen zerlegen, die andererseits wieder durch sie fest miteinander verbunden sind. Diese Anordnung der intercalären Sehnen soll nach dem genannten Autor dahin führen, dass das Herz sich besonders energisch und schnell kontrahieren kann, weil die Kontraktion

<sup>1)</sup> l. c.

in allen den verschiedenen Abschnitten gleichzeitig eintritt. Die treppenförmige Umgestaltung der Schaltstücke soll jedoch durch Entwicklung neuer dunkler Querstreifen bald an der einen, bald an der anderen Seite der ursprünglich geradlinigen Schaltstücke bewirkt werden.

Meine Erfahrungen in betreff dieser merkwürdigen Bildungen bei dem fraglichen Material stimmen mit den Heidenhainschen Beschreibungen im allgemeinen gut überein. Nur möchte ich bemerken, dass ich die eigentliche Natur und Herkunft der Schaltstücke in anderer Richtung habe deuten müssen. Ich kann mich kaum der Ansicht anschliessen, dass die Stäbchen der Schaltstücke nur verdickte Partien der Säulchen sind, sondern sie gehören meines Erachtens lamellären Fortsätzen an, die in innigster Verbindung mit dem Sarcolemma stehen. Ich habe meine Gründe für diese Meinung schon bei der Besprechung der Herzmuskelfasern der Crustaceen gegeben. Ich werde gleich unten weitere Gründe hierfür hervorheben bei der Beschreibung der Chromsilberbilder der Herzmuskelfasern der Säuger.

Was nun zunächst die Bilder anbetrifft, die man durch Osmium-Bichromatkonservierung und Färbung durch Eisenhämatoxylin bekommt, so sind diese von besonders grossem Interesse, indem sie gewissermassen an diejenigen der „fibrillären“ Flügelmuskelfasern der Insekten sehr erinnern. Die Sarcosomen sind ausserordentlich zahlreich und treten teils in der zentralen Sarcoplasmasäule auf, die den Kern einschliesst, teils sind sie zwischen den Säulchen eingelagert. Die letzteren Körner können entweder als besondere Q-Körner, und zwar bei lockerer Fügung der Säulchen (bei flüssigkeitsreicheren Fasern), völlig rundlich und in ihrer Grösse sehr wechselnd sein und liegen dabei mehr unregelmässig reihenweise zwischen den Kolumnen eingeschaltet; oder sie zeigen, bei ähnlicher Flüssigkeitsmenge, sämtlich ungefähr denselben Durchmesser und sind dabei sehr gross. Sie entsprechen in ihrer Dicke ungefähr der Höhe der Querscheiben und treten in regelmässigster Weise auf. Man findet nämlich an den Längsschnitten in jedem Spalte zwischen zwei Säulchenmetameren nur ein einziges Korn. Die Muskelfasern bekommen durch solche Körneransammlungen fast ein quergestreiftes Aussehen (Taf. XIX, Fig. 82). Im anderen Falle wieder, und zwar bei Kontraktionszuständen mit dichter Stellung der Säulchen, können die grossen

und sehr regelmässig angeordneten Körner durch transversale flügelartige Fortsätze sich miteinander so zusammenbacken, dass sie an Längsschnitten durch die Fasern wahre Querbänder bilden, die zwischen den Säulchen körnerförmig verdickt sind (Taf. XIX, Fig. 83). Diese sarcoplasmatischen Querbänder füllen zum grossen Teil die Spalten zwischen den Grundmembranen aus. Das Bild der Sarcosomen in diesem letzteren Falle ist dem sonderbaren Bild der Körner an den „fibrillären“ Flügelmuskeln der Insekten, und zwar bei denselben funktionellen Zuständen, auffallend ähnlich. In anderen Fällen ferner und zwar bei einer gewissen Phase der Extension treten vergleichsweise kleinere mit Flügeln nicht versehene Körner zwischen den Säulchen auf, jedoch mit derselben typischen Anordnung. Sie sind dabei langgestreckt und zeigen sehr oft in ihrer Mitte, entsprechend der Mittelscheibe naheliegender Säulchen, eine tiefe Einschnürung, so dass sie fast als Diplosomen erscheinen (Taf. XIX, Fig. 81). Inmitten solcher Stellen der Schnitte, wo die genannten grossen und mitunter so ausserordentlich regelmässig angeordneten Körner auftreten, kann man endlich Stellen antreffen, wo interstitielle Körner nicht zu sehen sind, wo aber die Säulchen mit sehr stark gefärbten Körnern versehen sind, von denen je ein Korn an jeder Seite des breiten Qh auftritt (Taf. XIX, Fig. 84, links). Es ist ja sehr merkwürdig, dass an den einzigen Stellen der Präparate, wo körnchenähnliche Gebilde in den Säulchen zu sehen sind, die an allen anderen Stellen so ausserordentlich reichlichen und leicht färbbaren interstitiellen Körner nicht weiter darstellbar sind. Ich vermeine, dass dies Verhalten die Richtigkeit meiner schon oben vorgelegten Auffassung weiter stützt, dass die färbbare Materie der Körner bei Extension von den Säulchen aufgenommen wird.

Was endlich die Chromsilberbilder der Herzmuskelfasern betrifft, so stimmen auch diese in der Hinsicht mit denjenigen der „fibrillären“ Flügelmuskelfasern der Insekten überein, dass die nach Golgi gefärbten binnenzelligen Fadennetze, die Trophospongien, niemals paarig sind. War es indessen für die genannten Flügelmuskelfasern charakteristisch, dass die Netze die Säulchen in der Höhe der Mitte von Q umfassten, so treten die Netze bei den vorliegenden Herzmuskelfasern in der Höhe der Grundmembranen auf. Diese Anordnung stimmt auch mit derjenigen

der Granulabänder bei Kontraktion überein, indem die hellen transversalen Streifen oder Spalten zwischen diesen letzteren den Grundmembranen entsprechen. Die Herzmuskelfasern werden also von transversal angeordneten binnenzelligen Fadennetzen durchsetzt, die in betreff ihrer Orientierung den Grundmembranen entsprechen. Sehr allgemein werden die verschiedenen Netze durch längslaufende Fädchen miteinander direkt verbunden (Taf. XX, Figg. 92—104). Diese Fädchen können an manchen Stellen zu mehreren benachbarten Netzen in Beziehung treten. Bei vollständigerer Färbung findet man, dass die einzelnen Netze aus dem Sarcolemma hervorgehen, oder dass sie mit demselben in innigster Verbindung stehen (Taf. XX, Figg. 93—102). Bei erwachsenen Tieren sind sämtliche Fädchen des Fadennetzes der Muskelfasern von ungefähr derselben Dicke. Von binnenzelligen Fadennetzen gibt es bei diesen Tieren nur Terminalnetze. Bei jüngeren Tieren dagegen kann man auch gröbere Fädchen aus dem Sarcolemma her in die Muskelfasern hineindringen sehen, die sich verzweigen, um mit ihren Endzweigen in die Terminalnetze direkt überzugehen (Taf. XX, Fig. 105). Was indessen bei ausgewachsenen Tieren die Aufmerksamkeit vor allem fesselt, ist, dass das Muskelhäutchen in intimsten Zusammenhange steht mit Ausläufern auffallend grosskerniger, multipolar gestalteter Zellen, deren übrige, oft ausserordentlich lang ausgezogene Fortsätze sich den die Muskelfasern umspinnenden Blutkapillaren eng anschliessen. Ich gebe in den Figg. 92, 93, 94, 96, 97, 98, 99 u. 100, Taf. XX Beispiele solcher eigenartigen Zellen. Die langen Fortsätze dieser Zellen, die längs der Blutkapillaren verlaufen, sind mit unregelmässigen, kürzeren Ausläufern versehen, die die Gefässe umklammern. Die Zweige dagegen, die in die Muskelhäutchen direkt übergehen, sind regelmässig viel kürzer und werden bei ihrer Verbindung mit den Sarcolemmata abgeplattet. Diese Zellen sind, wie gesagt, auffallend grosskernig; und die Kerne werden regelmässig durch die Chromsilbermethode intensiv gefärbt, ganz wie die auffallend grossen Kerne der multipolaren trachealen Endzellen. Durch die Golgische Methode werden also in kontinuierlicher systematischer Weise gefärbt: adventitielle grosskernige Zellen in der Umgebung der die Muskelfasern umspinnenden Blutkapillaren, deren lange Ausläufer die Gefässe umklammern, deren kurze Zweige in die Muskelhäutchen übergehen. Aus diesen Häutchen



endlich gehen die binnenzelligen Fadennetze, die Trophospongien hervor. Die Übereinstimmung mit dem Verhalten der Tracheen zu den Muskelfasern bei den Insekten ist ja sehr frappant. Mitunter färben sich die Blutkapillarwände, das epivasculäre Gewebe und die Muskelhäutchen gleichzeitig und sind dann voneinander nicht zu unterscheiden (Taf. XX, Figg. 96, 102). Welcher Natur sind die erwähnten grosskernigen Zellen? Bei meiner ersten Beobachtung dieser Zellen dachte ich zunächst an die Clasmatocten, und ich neige auch jetzt zu einer solchen Deutung derselben. Ich habe nämlich alkoholkonserviertes Material durch *Dahlia* und *Unna's polychrom.* Methylenblau gefärbt und habe dabei Zellen angetroffen, die charakteristisch durch diese Färbereagentien tingiert worden sind und die ich mit den chromsilbergefärbten Zellen identifizieren möchte. Ich halte deshalb die Vermutung für ziemlich wahrscheinlich, dass die fraglichen grosskernigen Zellen der eigentlichen Kategorie der Mastzellen zunächst zuzurechnen wären. Bekanntlich können die Verzweigungen solcher Zellen durch Stoffwechselprozesse zerfallen, was meines Erachtens eben für die Trophospongien das Charakteristische sein mag und was eben ihren Einfluss auf substanziellen Veränderungen der Zellen, in die sie hineingewachsen sind, bedingt. Das ziemlich allgemeine Vorkommen der Clasmatocten in dem Myocardium ist schon seit langem beobachtet worden.

Indessen werden durch die Chromsilbermethode wie bei den Herzmuskelfasern der Crustaceen, nicht nur die binnenzelligen Fadennetze und die Muskelhäutchen, sondern auch die Schaltstücke ebenso intensiv gefärbt. Die Bilder, die man hierbei von den Schaltstücken bekommt, weisen darauf hin, dass diese aus einer besonderen Modifikation der Fadennetze oder der Teile von solchen hervorgehen. Sie entsprechen genau diesen Endnetzen und scheinen durch eine stäbchenartige Veränderung derselben zustande zu kommen. Man findet Abbildungen derselben an den Figg. 94, 95, 96, 99, 100, 101, 102, 104, Taf. XX. An einigen Figuren (94, 95, 102) sind auch ähnliche doppelkonturierte und etwas heller gefärbte Membranbildungen zu sehen, die sich augenscheinlich aus den Schaltstücken differenzieren und die ich geneigt bin als Vorstufe der neuen Sarcolemmabildungen anzusehen, die ja aus den Schaltstücken hervorgehen. Oft kann man mehrere solcher nebeneinander finden, die von ungleicher

Höhe sind. An chromsilbergefärbten Präparaten kann man in günstigem Falle an den Spitzen der neugebildeten Muskelhäutchen das direkte Emporwachsen der Endnetze aus diesen Häutchen sehen (s. Taf. XX, Figg. 101, 104). An der Textfig. 4 habe ich meine Auffassung bezüglich der wahren Natur der Schaltstücke bildlich darzustellen versucht. An den Stellen, wo Schaltstücke sich entwickeln sollen, wachsen die Netzteile der Fadennetze, die die Säulchen ringsherum umfassen, zu kürzeren oder längeren Scheiden aus, welche die Säulchen dicht umschliessen. Diese

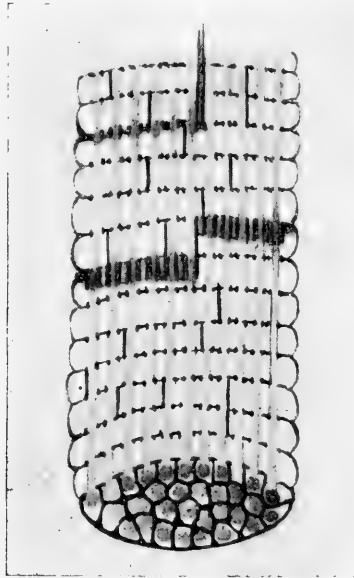


Fig. 4.

Scheiden sind sämtlich von ungefähr derselben Höhe. Je nach dem Grade der Entwicklung der Schaltstücke sind diese von sehr wechselnder Höhe. Auch kann die Breite sehr variieren. An gewissen Stellen der Gebiete der Schaltstücke wachsen indessen Membranen empor, die sich zwischen den Säulchen in die Höhe schieben, ohne dieselben scheidenförmig zu umfassen. Sie stehen wohl in etwaiger Beziehung zu den longitudinalen Verbindungsfädchen der einzelnen Fadennetze. Diese Membranen werden zu den neuen Muskelhäutchen umgestaltet. Haben die Fadennetze oder die Trophospongien, wie ich immer angenommen

habe und weiter annehmen muss, mit den Stoffwechselprozessen der resp. Zellen und hier der Muskelfasern und insbesondere der Säulchen derselben zu tun, so könnte es ja nahe liegen, anzunehmen, dass die besondere Modifikation derselben, die als Schaltstücke bezeichnet werden, auf den Zuwachs und die Neubildung der Muskelfächer von Einfluss sein könnte.

Wie aus meiner oben gelieferten Darstellung der binnenzelligen Fadennetze bei den Insekten, Crustaceen und den Herzmuskelfasern der Säugetiere hervorgehen dürfte, habe ich gute Gründe für die Bezeichnung dieser Netze als Trophospongien, die sich jedoch dadurch auszeichnen, dass sie als Ausläufer multipolarer Zellen aufzufassen wären. Indessen habe ich auch als ein grundlegendes Merkmal der Trophospongien ihre vergängliche Natur hervorgehoben, indem einzelne Netzteile während der stofflichen Umsetzungen der Zellen, wo sie auftreten, in etwaige am konservierten Material nicht darstellbare Materie übergehen, vielleicht verflüssigt werden. Einzelne Teile der trachealen Terminalnetze bei den Muskelfasern der Insekten zeigen nicht selten bei Chromsilberbehandlung ein unregelmässig variköses Aussehen. Ich halte es für nicht unwahrscheinlich, dass diese, desgleichen weniger intensiv färbbare Verdickungen der Netzfäden solchen stofflich modifizierten Stellen entsprechen.<sup>1)</sup> Hier ist noch daran zu erinnern, dass bei den Wintertieren von *Dytiscus*, wo die Sarcosomen fettig umgewandelt werden, die trachealen Endnetze nicht darstellbar sind. Gibt es nun indessen keine anderen und noch mehr überzeugenden Belege für die Richtigkeit der Meinung, dass die Trophospongien der Muskelfasern in der Tat mehr oder

---

<sup>1)</sup> Bekanntlich hält Cajal ähnliche verbreitete Stellen an den Chromsilber gefärbten Golgischen Retikelbildungen (Nervenzellen, Epithelzellen) für röhrenartige Erweiterungen — ganz im Anschluss an meine schon seit Jahren publizierten Anschauungen. Nur möchte ich die Bemerkung beifügen, dass sich Cajal geirrt hat, als er meine betreffenden Vorstellungen so aufgefasst hat, dass das ganze endozelluläre Netz Kanälchenbildungen entsprechen sollte. Meine Trophospongienlehre lautet so, dass grössere oder kleinere Teile eines ursprünglich durchaus protoplasmatischen Fadennetzes verflüssigt werden und dadurch in kanälchenartige Gebilde umgestaltet werden können. Meint dagegen Cajal, dass das ganze Netz Kanälchen entsprechen mag, so stimmen unsere Auffassungen miteinander nicht überein. In Betreff der trachealen Endnetze der quergestreiften Muskelfasern wäre übrigens eine ähnliche Anschauung, nach den in dieser Arbeit publizierten Erfahrungen bezüglich derselben, nicht wohl möglich.

weniger reichlich verflüssigt werden können? In einer schon im Jahre 1897 veröffentlichten Untersuchung über die Herzmuskelfasern der Säugetiere finde ich eine wichtige Stütze einer solchen Anschauung. Nyström<sup>1)</sup> hatte nämlich unter Leitung von Professor Erik Müller in Stockholm eine Studie ausgeführt über die Lymphbahnen des Herzens. Er hatte u. a. mit der Chromsilbermethode gearbeitet und hatte dabei Bilder bekommen, die unzweifelhaft mit den in dieser meiner Arbeit vorgelegten teilweise zusammenfallen. Nyström findet, dass „von dem intermuskulären Niederschlag zahlreiche schwarze distinkte Fäden in die Muskelfasern hineindringen“. — „Aus den Längsschnitten ersieht man deutlich, dass diese schwarzen Linien keinen Leisten entsprechen.“ — „An den meisten Stellen bemerkt man eine sehr regelmässige Anordnung derselben. Sie gehen nämlich hier mit bestimmten Zwischenräumen, der Querstreifung völlig entsprechend, vertikal in die Muskelfasern hinein.“ Vergleicht man die Bilder, die Nyström seiner Mitteilung beigelegt hat, mit den von mir gelieferten, so ist es sofort klar, dass von denselben Strukturen die Rede sein muss. Nun ist es indessen das wichtigste an der Nyströmschen Untersuchung, dass es ihm gelungen war, die oben genannten vertikal in die Muskelfasern hineindringenden und durch Chromsilber gefärbten Linien durch interstitielle Tusche-Injektion zu injizieren. Ich gebe in der Textfig. 5 eine Reproduktion einer von Nyström gelieferten Abbildung eines tusche-injizierten Präparates. „Das Injektionsbild ist also dem Golgischen Bilde völlig entsprechend.“ Ich habe meinerseits einige Versuche gemacht, Tusche-Injektionen herzustellen und habe hin und wieder Bilder bekommen, die wenigstens dartun, dass Injektionsmassen wirklich linienförmig und vertikal in die Muskelfasern hineindringen können. Jedenfalls muss es doch ein äusserst seltenes Glück sein, wertvollere Injektionen der fraglichen Art tatsächlich zu erhalten, und so vollständige Bilder, die Nyström erzielt hat, habe ich keine Hoffnung zu gewinnen. Indessen möchte ich in dem vorliegenden Zusammenhange infolge eigener Erfahrung davor warnen, bei den Längsschnitten transversale tusche-gefärbte Linien ohne weiteres als injizierte Trophospongien zu deuten; denn die Tuschemassen

<sup>1)</sup> Über die Lymphbahnen des Herzens. Arch. f. Anat. u. Physiol., Anat. Abt., 1897.

häufen sich gern bei den kontrahierten Muskelfasern in den transversalen Querfalten des Sarcolemma und könnten dabei für den weniger Erfahrenen injizierte intrazelluläre horizontale Kanälchen vortäuschen. Nun ist zu bemerken, dass Nyström bei seiner Studie von der irrigen Vorstellung ausging, dass die Herzmuskelfasern kein Sarcolemma hätten. Ich bin aber weit davon entfernt, insinuiere zu wollen, dass dieser Autor etwaigen Verwechslungen zum Opfer gefallen sei. Dies darf ich um so weniger glauben, weil, wie oben gesagt, ein erfahrener Histologe hinter ihm gestanden hatte. Nyström war der Meinung, dass die



Fig. 5.

schwarzen Linien in ihrer Lage den Querscheiben entsprechen sollten. „Ob die Kanälchen in gleicher Höhe mit den isotropen oder den anisotropen Segmenten der Muskelkolumnen liegen, ist schwer zu entscheiden; es scheint mir aber, dass sie den dunklen (anisotropen) Scheiben entsprechen.“ Wie wir oben erfahren haben, ist diese Auffassung Nyströms nicht richtig. Sie liegen in der Tat in der Höhe der Grundmembranen.

Weil man Röhrchen, nicht aber Fädchen injizieren kann, so scheint mir aus den Nyströmschen Studien der Schluss gezogen werden zu müssen, dass die Trophospongien der Herzmuskelfasern mehr oder weniger reichlich verflüssigt werden und damit in Kanälchen übergehen können.

### Rückblick.

Wenn ich endlich meine oben referierten Befunde überblicke, so stellt sich heraus, dass man in betreff der Trophosphongien oder der betreffenden binnenzelligen Fadennetze, der Sarcosomen und wohl auch der kontraktiven Materie, der Muskelsäulchen, zwei grosse Kategorien von Muskelfasern bei den Arthropoden und den Säugetieren (wahrscheinlich auch bei den übrigen Vertebraten) auseinander zu halten hat, die auch physiologisch sehr verschieden sind, nämlich einerseits die echten „fibrillären“ Flügel-muskelfasern der Insekten, die Herzmuskelfasern der Crustaceen und die Herzmuskelfasern der Säugetiere, und andererseits die übrigen Skelettmuskelfasern der Insekten und die (weissen) Skelettmuskelfasern der Säugetiere. (Die roten Skelettmuskelfasern der Säuger scheinen mir zwischen den beiden extremen Kategorien zu stehen.) Die erste Kategorie ist physiologisch durch ihre intensive und mehr andauernde, die andere durch ihre verhältnismässig zufällige Tätigkeit ausgezeichnet. Bei der ersten Art der Muskelfasern findet man, dass die binnenzelligen Fadennetze, die Trophosphongien, entweder die Mitte der Querscheiben der Säulchen umfassen (die „fibrillären“ Flügel-muskelfasern der Insekten), oder sie treten in der Höhe der Grundmembranen auf und umfassen dabei Zwischenscheiben (die Herzmuskelfasern der Säuger), oder auch endlich können sie an beiden Schichten der Säulchen vorhanden sein, wobei jedoch zu bemerken ist, dass die Netzteile, die die Mitte der Querscheiben umfassen, ausserordentlich fein sind (die Herzmuskelfasern der Crustaceen). Bei der anderen Art wiederum, bei den übrigen Skelettmuskelfasern der Insekten und den Skelettmuskelfasern (weissen) der Säugetiere treten die binnenzelligen Fadennetze paarig auf, indem sie an jeder Seite der Grundmembranen vorhanden sind und nicht selten dicht unter dem Sarcolemma zu einem einzigen Fädchen vereinigt werden, das in der Höhe der Grundmembran liegt. Die Säulchen werden also bei diesen Muskelfasern ungefähr in der Höhe der Mitte des isotropen Bandes von den Fadennetzen umfasst. Es ist aber bezüglich der Beziehung der die Säulchen umgebenden Netze zu den verschiedenen Teilen der kontraktiven Materie von grundlegender Bedeutung, zu erfahren, dass bei solchen Muskelfasern, bei denen die Netze zu

den Grundmembranen oder zu der Mitte der Querscheiben, zu den Heidenhain'schen Mittelmembranen in Lagebeziehung stehen, diese Netze dieselbe Orientierung in allen funktionellen Stadien der Fasern bewahren, während bei solchen Fasern, bei denen die Netze paarig sind und zwar mit einem Netzteil an jeder Seite der Grundmembran, die Stellung der Netze zu der kontraktile Materie veränderlich ist, indem sie bei Kontraktion nicht weiter paarig hervortreten. Hierbei ist zu bedenken, dass bei der ersten Kategorie die Netze in Beziehung zu den permanenten Membranbildungen (Mittelmembranen und Grundmembranen) stehen, die die Fasern quer durchsetzen, während sie bei der anderen Kategorie viel freier sind und deshalb beweglicher sein können.

Mit der Golgi'schen Methode wird die kontraktile Materie durch die gefärbten Fadennetze in bestimmte, bei derselben Muskelfaserart immer wiederkehrende Bezirke eingeteilt; diese Stränge der kontraktile Substanz, die von den einzelnen Netzteilen umfasst werden und an deren Oberfläche die Sarcosomen als interstitielle Körnchen auftreten, entsprechen den Säulchen der Autoren. Von dieser Einteilung ausgehend, müssen wir die so ausserordentlich dicken „Fibrillen“ der Flügelmuskeln der Insekten mit den weit dünneren Säulchen anderer Muskelfaserarten gleich setzen.

Auch in betreff der Sarcosomen sind die beiden Kategorien von Muskelfasern voneinander weit verschieden. Die erste Art mit intensiver Tätigkeit ist bedeutend sarcosomenreicher als die zweite Art. Die vergleichsweise riesigen Körner, die zu den Säulchen gehören, entsprechen in ihrer typischen Orientierung den Querscheiben. Man findet diese Q-Körner, wenn ich dieselben so bezeichnen darf, bei allen Phasen der Tätigkeit, obwohl in sehr verschiedener Gestalt, wieder. Bei Extension, wo die Muskelfasern an Flüssigkeit reich sind, infolgedessen die Säulchen locker liegen, haben die fraglichen Körner ein rundliches Aussehen, und es scheint mehr als wahrscheinlich zu sein, dass die färbbare Materie der Körner dabei von den Säulchen aufgenommen wird, um bei Kontraktion wieder eliminiert zu werden. Ich glaube meinstetils, dass die durch Eisenhämatoxylin färbbare Materie der kontraktile Substanz aus den Körnern herkommen muss. In der Kontraktion wieder, wo die Muskel-

fasern an Flüssigkeit weniger reich zu sein scheinen und infolgedessen die Säulchen viel dichter stehen und die Fasern überhaupt mehr kondensiert hervortreten, werden die Körner mit flügelartigen Fortsätzen versehen, die die Körner miteinander direkt verbinden. Durch diese Veränderung sehen die Körner an Längsschnitten durch die Fasern wie Querbänder aus, die durch helle transversale Querstreifen voneinander geschieden sind, die in ihrer Lage den terminalen Fadennetzen, den Trophosphongien, entsprechen. An Querschnitten durch die Fasern stellen die miteinander verschmolzenen Körner ein Wabenwerk her, dessen Maschen durch die Säulchen ausgefüllt werden. Bei den Herzmuskelfasern der Crustaceen, wo die strukturellen Verhältnisse ziemlich eigenartig sind, kann man bei Kontraktion nur eine vergleichsweise feine Körnelung beobachten, ohne dass es zu bandähnlichem Verschmelzen der einzelnen Körner kommt. Bei der zweiten Art der Muskelfasern treten gewiss vergleichsweise ziemlich grosse Q-Körner auf. Sie sind jedoch jedenfalls sehr unbeständig, wie auch die Tätigkeit dieser Muskelfasern keine kontinuierliche ist. Dagegen treten konstant Körnerreihen an beiden Seiten der Grundmembran auf, die bei Extension in ihrer Lage genau den terminalen Fadennetzen entsprechen. Diese Körner werden bei dem Übergang zur Kontraktion wahrscheinlich vergrößert, jedenfalls bedeutend vermehrt, wodurch ein dunkler Querstreifen in der Gegend der Grundmembranen hervorgerufen wird. Ich halte es für ziemlich sicher, dass diese Körneransammlungen, wie es ohne jeden Zweifel bei den Insekten das tatsächliche Verhalten ist, auch bei den Säugern (und zwar an den weissen Fasern) das Auftreten des sog. Kontraktionsstreifens bedingen.

In betreff endlich der kontraktiven Materie unterscheiden sich die beiden Arten Muskelfasern schon dadurch voneinander, dass die Muskelfächer bei der ersten Kategorie (Herzmuskelfasern und „fibrillären“ Flügelmuskelfasern der Insekten) regelmässig niedriger sind. Qh tritt bei denselben Fasern auffallend allgemein auf. Nicht selten, aber — wie es scheint — doch von mehr zufälliger Natur, sind wahre Rolletsche Nebenscheiben bei den Muskelfasern der zweiten Kategorie. Bei der ersten Art bemerkt man — wenigstens bei den „fibrillären“ Flügelmuskelfasern — als ein Zwischenstadium



zwischen Extension und Kontraktion eine diffuse Hämatoxylinfärbung der Säulchen zwischen dem deutlichen Qh und dem sehr distinkt gefärbten Z, die man niemals an den Fasern der zweiten Art wiederfindet. Dieses Stadium kann mitunter selbst auffallend allgemein sein. Wenigstens sicher an den „fibrillären“ Flügel-muskelfasern, wahrscheinlich auch an den Herzmuskelfasern wird der sog. Kontraktionsstreifen nicht durch etwaige nachweisbare Körnchenansammlungen bedingt, wie bei den weissen Fasern der zweiten Art, sondern scheint sich ausschliesslich auf Z zu beziehen.

Was nun endlich die Natur der binnenzelligen Fadennetze oder der Trophospongien betrifft, so scheinen die die Säulchen direkt umspinnenden Netzteile bei sämtlichen untersuchten Tierformen rein protoplasmatisch zu sein. Bei den Tracheaten lässt sich dies Verhalten leicht nachweisen, indem die Netzteile sich teilweise als Fortsätze der protoplasmatischen Umhüllungen der gröberen intrazellulären Tracheenröhren dokumentieren; und bei den Crustaceen und den Säugtieren (Herzmuskelfasern) haben wir nicht den geringsten Anlass, an eine andere Natur der Trophospongien zu denken. Bei den Herzmuskelfasern der Säuger gehen ja die Fadennetze aus dem Sarcolemma hervor, von dem wir durch Heidenhains Untersuchungen kennen gelernt haben, dass dasselbe seinen protoplasmatischen Charakter nicht ganz eingebüsst hat. Dass die Trophospongien bei den Insektenmuskeln tracheale Verzweigungen sind, hoffe ich endgültig dargetan zu haben. Da nun die Muskelfasern und die Tracheenröhren ganz verschiedenen Ursprungs sind, so muss daraus gefolgert werden, dass die Tracheen sekundär in die Muskelfasern hineindringen. Möglicherweise könnte auch das Aussehen der trachealen Endnetze bei den Raupen einen Hinweis in derselben Richtung bieten, da die Netze während junger Entwicklungsstadien, wo schon die kontraktile Materie gut differenziert hervortritt, noch keine Regelmässigkeit aufweisen. Da es sich weiter aus verschiedenen Insektenordnungen nachweisen lässt, dass die binnenzelligen Tracheenverzweigungen prinzipiell als Ausläufer multipolar gestalteter Tracheen-Endzellen aufgefasst werden müssen, die ihren kernführenden Zellkörper dicht ausserhalb der Muskelfasern haben, so stellen die binnenzelligen Fadennetze der Insektenmuskeln das schönste, fast schematisch deutlichste und handgreiflichste

Beispiel meiner Trophospongienstrukturen dar. Da die Trophospongien der Insektenmuskeln die periphersten Zweige der Tracheen ausmachen, die ja eine fundamentale Rolle bei den stofflichen Prozessen augenscheinlich zu erfüllen haben, so muss auch notwendigerweise gefolgert werden, dass die Trophospongien im Dienste der substanzialen Umsetzungen der Muskelzellen stehen, um so viel eher, als die Trophospongien die einzigen Teile der binnenzelligen Tracheenzweige sind, die in innigerer Beziehung zu den Muskelsäulchen und den dieselben dicht angelagerten speziellen Sarcosomen stehen. Sind nun durchaus ähnliche binnenzellige Fadennetze (selbst hinsichtlich des Aussehens derselben während fötalen Zuständen) auch an anderen

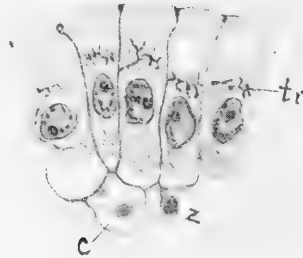


Fig. 6.

tr = Trophospongien, c = Blutkörperchen,  
z = perivascularäre Bindegewebszelle.

Tierformen als bei den Tracheaten nachweisbar, so darf es schon a priori annehmbar erscheinen, dass sie von derselben physiologischen und prinzipiell morphologischen Natur sein müssen. Kann es ferner nachgewiesen werden, dass sie teils in Relation zu den die Muskelfasern umspinnenden Blutkapillaren stehen, teils auch, dass sie unter Umständen (die Herzmuskelfasern der Säuger) mit verzweigten Zellen in intimstem Zusammenhange stehen, die sich ihrerseits den genannten Blutkapillaren eng anschliessen, so scheint es mir, dass ein so schwerwichtiges Beweismaterial herangezogen werden kann für die Richtigkeit der Meinung, dass die trachealen binnenzelligen Fadennetze tatsächlich den binnenzelligen Fadennetzen anderer Tierordnungen entsprechen müssen, dass es kaum zulässig sein kann, diese

Übereinstimmung anzuzweifeln. Hierzu kommt, dass durch Nyströms Injektionsversuche an den Herzen der Säger sehr gute Gründe für die Auffassung vorliegen, dass bei diesen Herzmuskelfasern die Fadennetze tatsächlich verflüssigt werden und in Kanälchen übergehen können. Auf die mehr zufällige Natur der Trophospongien könnten auch die Verhältnisse derselben bei den Wintertieren der Insekten hindeuten, bei denen diese binnenzelligen Fadennetze nicht darstellbar sind, während gleichzeitig die betreffenden Muskelfasern inaktiv sind.

Es könnte nun von einem nicht geringen Interesse sein, in diesem Zusammenhange daran zu erinnern, dass J. Nussbaum<sup>1)</sup> und K. Reis in einer gemeinsam ausgeführten Untersuchung über die Gasdrüse in der Schwimmblase der Teleostier nachgewiesen haben, teils dass die Epithelzellen dieser Drüse voneinander durch Membranen abgegrenzt werden, welche von den darunter liegenden Blutgefäßen oder diesen eng anliegenden verzweigten Zellen ausgehen, teils auch und zwar in völliger Übereinstimmung mit meinen eigenen vielfach ausgesprochenen Anschauungen, dass aus den genannten Membranen die Trophospongien in die Innenzonen der Epithelzellen hineindringen, wo sie unter Umständen in Kanälchen umgewandelt werden können. Die prinzipielle Übereinstimmung dieser bei den Gasdrüsen nachgewiesenen Verhältnisse mit denjenigen an den Muskelfasern ist ja offensichtlich (vergl. die Textfig. 6).

Abgeschlossen im Mai 1907.

---

<sup>1)</sup> Zur Histologie der Gasdrüsen in der Schwimmblase der Knochenfische, zugleich ein Beitrag zur Trophospongienfrage. *Anatom. Anzeiger*, Bd. 27, 1905.

---

## Erklärung der Abbildungen auf den Tafeln XIII—XX.

Die Figuren sind von Fräulein Ester Johanson gezeichnet.

### Tafel XIII.

- Fig. 1. Längsschnitt durch Muskelsäulchen einer Flügelmuskelfaser von *Bombus terrestris*. Carnoy-Konservierung. Färbung durch Eisenhämatoxylin-Säurefuchsin-Orange. Die Säulchen zeigen einen Übergang zwischen Extension und Kontraktion.
- Fig. 2. Längsschnitt durch dasselbe, wie in Fig. 1. Kontraktion.
- Fig. 3. Querschnitt durch dasselbe.
- Fig. 4 und 5. Längsschnitte durch eine Skelettmuskelfaser desselben Tieres. Behandlung wie an den obenstehenden Figuren.
- Fig. 6 und 7. Längsschnitte durch Flügelmuskelfasern desselben Tieres. Behandlung wie an den obenstehenden Figuren. Links: Wand einer Tracheenblase. In Fig. 7 ist die Faser mehr tangential ange-schnitten.
- Fig. 8 und 9. Längsschnitte durch Flügelmuskelfasern von *Asilus forcipula*. Behandlung wie an den obenstehenden Figuren. Fig. 8 gibt ein Zwischenstadium zwischen Extension und Kontraktion wieder. Fig. 9 ein Kontraktionsstadium.
- Fig. 10. Querschnitt durch eine Flügelmuskelfaser von *Asilus forcipula*. Behandlung wie an den Figg. 8 und 9.
- Fig. 11, 12 und 13. Längsschnitte durch Flügelmuskelfasern von *Dytiscus marginalis*. Behandlung wie an den obenstehenden Figuren. Fig. 13: Extension. Figg. 11 und 12 zeigen den Übergang zwischen Extension und Kontraktion.
- Fig. 14. Längsschnitt durch eine Skelettmuskelfaser desselben Tieres wie an den Figg. 11—13. Behandlung dieselbe.
- Fig. 15. Von einem Längsschnitte durch eine ähnliche Muskelfaser wie in Fig. 14. Wahre Nebenscheiben deutlich. Behandlung wie in den obenstehenden Figuren.
- Fig. 16 und 17. Längsschnitte durch eine Flügelmuskelfaser von *Bombus terrestris*. Kontraktion. Körner hergestellt durch Osmium-Bichromat-Eisenhämatoxylin.
- Fig. 18 und 19. Dasselbe. Extension.
- Fig. 20. Längsschnitt durch eine Flügelmuskelfaser von *Asilus forcipula*. Kontraktion. Behandlung wie in Fig. 16—19.
- Fig. 21. Längsschnitt durch eine ähnliche Faser wie in Fig. 20. Die hergestellten Körner füllen fast vollständig die Zwischenräume zwischen den binnenzelligen Tracheenverzweigungen aus.

### Tafel XIV.

- Fig. 22. Längsschnitt durch eine Flügelmuskelfaser von *Zygaena filipendula*. Extension. Körner hergestellt durch Osmium-Bichromat-Eisenhämatoxylin. Z gibt die Lage der Grundmembran an.

- Fig. 23. Längsschnitt durch eine Flügelmuskelfaser von *Argynnis aglaja*. Kontraktion. Behandlung wie in Fig. 22. Z gibt die Lage der Grundmembran an.
- Fig. 24. Längsschnitt durch eine Flügelmuskelfaser von *Locusta viridissima*. Extension. Behandlung wie bei den obenstehenden Figuren. Z gibt die Lage der Grundmembran an.
- Figg. 25, 26 und 27. Längsschnitte durch Skelettmuskelfasern von *Dytiscus marginalis*. Körner hergestellt durch Osmium-Bichromat-Eisenhämatoxylin. J-Körner. Fig. 25: Extension; Fig. 26: Übergang gegen Kontraktion; Fig. 27: Kontraktion.
- Fig. 28. Längsschnitt durch eine chromsilbergefärbte Flügelmuskelfaser von *Bombus terrestris*. Nur die Tracheenröhren sind gefärbt.
- Fig. 29. Querschnitt durch dasselbe wie in Fig. 28.
- Fig. 30. Längsschnitt durch dasselbe wie in Figg. 28 und 29. Auch das Protoplasma der birnenzelligen Tracheenzweige ist gefärbt. Trophospongiumfärbung.
- Fig. 31. Dasselbe. Das Sarkolemma ist mitgefärbt. In demselben große Tracheenröhren.
- Fig. 32. Dasselbe. Querschnitt.
- Fig. 33. Längsschnitt durch eine chromsilbergefärbte Skelettmuskelfaser desselben Tieres wie in Figg. 28—32.
- Fig. 34. Von einem Längsschnitte durch eine Flügelmuskelfaser von *Bombus terrestris*. Behandlung: Carnoy-Konservierung. Eisenhämatoxylin-Säurefuchsin-Orange. Links eine Tracheenblase. (Trbl.)

## Tafel XV.

- Fig. 35. Längsschnitt durch eine chromsilbergefärbte Flügelmuskelfaser von *Asilus forcipula*. Zwei Fascikel der Faser sind in der Figur gezeichnet. Sie sind durch ein sarkoplasmatisches Septum (S—S) voneinander geschieden. Besonders rechts hat der Schnitt etwas tangential getroffen, infolgedessen die an der Oberfläche der Fascikel transversell orientierten größeren Tracheenzweige ziemlich vollständig hervortreten. Aus den protoplasmatischen Platten, die die einzelnen Zweige derselben miteinander verbinden, gehen teilweise die terminalen protoplasmatischen Endnetze der Tracheen (die Trophospongien) hervor.
- Fig. 36. Längsschnitt durch eine ähnliche, chromsilbergefärbte Faser, wie in Fig. 35. In der Mitte hat der Schnitt das Sarkolemma tangential getroffen. In demselben verlaufen transversell grobe Tracheenzweige, die sich rechts in ein sarkoplasmatisches Septum hineinsenken.
- Fig. 37. Längsschnitt durch eine ähnliche Faser, wie in den obenstehenden Figuren. Rechts ist das Protoplasma der Tracheen nicht gefärbt, nur die kutikulären Röhren. Hier ist gleichzeitig das terminale Trachealnetz nicht gefärbt. Links kommt das gefärbte Protoplasma der Tracheen hinzu; gleichzeitig tritt auch das Terminalnetz deutlich hervor.

- Fig. 38. Längsschnitt durch eine chromsilbergefärbte Flügelmuskelfaser von *Teuthredo*. Oben ist das Sarkolemma mit darin eingeschlossenen groben Tracheenstämmen deutlich gefärbt. Unten ist das Sarkolemma durch den Mikrotommesser zerstückelt.
- Fig. 39. Längsschnitt durch eine chromsilbergefärbte Muskelfaser von einer *Cimbex*-Larve. An der Oberfläche der Faser gehen die trachealen Terminalnetze paarweise in extrazelluläre gröbere Tracheenzweige über. Keine in die Faser hineindringenden röhrentragenden Tracheenzweige.
- Fig. 40. Längsschnitt durch eine chromsilbergefärbte Flügelmuskelfaser von *Musca vomitoria*. Aus zwei sarkoplasmatischen Septen (S—S) treten gröbere Tracheenzweige hervor, die feinere Zweige zu den Fascikeln abgeben, die ihrerseits das terminale Trachealnetz liefern.

#### Tafel XVI.

- Fig. 41. Von einem Längsschnitte durch eine chromsilbergefärbte Flügelmuskelfaser von *Hämatoptota*. Bei S—S, sarkoplasmatische Septen, aus denen gröbere Tracheenzweige emporsteigen, die in unzweideutigster Weise die hier regelmäßigen trachealen Endnetze erzeugen. Unten ist ein Fascikel mehr tangential angeschnitten.
- Fig. 42. Dasselbe. Vergleiche oben die Kongruenz der Färbung des Protoplasma an den gröberen Tracheenzweigen und der trachealen Endnetze.
- Fig. 43. Längsschnitt durch chromsilbergefärbte gewöhnliche Thoraxmuskeln von *Asilus forcipula*. Die Muskelhäutchen (Sl) mit den darin eingebetteten Tracheenröhren sind tangential angeschnitten.
- Fig. 44. Dasselbe. Links geht der Schnitt durch die Faser, wobei die trachealen Terminalnetze hervortreten; rechts ist das Muskelhäutchen mit darin eingeschlossener Tracheenröhre tangential angeschnitten.
- Fig. 45. Längsschnitt durch eine chromsilbergefärbte Flügelmuskelfaser von *Zygaena filipendula*. Extensionsstadium, wobei die trachealen Terminalnetze paarweise angeordnet sind.
- Fig. 46. Längsschnitt durch eine chromsilbergefärbte Muskelfaser einer ausgewachsenen Raupe von *Bombyx quereus*. Zwei Fascikel, deren sehr unregelmäßigen trachealen Terminalnetze mit den Tracheen eines sarkoplasmatischen Septum (S—S) zusammenhängen.
- Fig. 47. Längsschnitt durch eine chromsilbergefärbte Flügelmuskelfaser von *Locusta*. Eine verzweigte tracheale Endzelle (TrE) mit einem auffallend großen Kern ist gefärbt. Bei den in die Faser hineindringenden Ausläufern der Endzelle treten die hellen trachealen Röhren, in dem gefärbten Protoplasma der Ausläufer eingeschlossen, sehr schön zur Ansicht. Das tracheale Endnetz geht aus dem genannten Protoplasma deutlich hervor.
- Fig. 48. Dasselbe. Zwischen zwei hineindringenden Tracheenzweigen, die in longitudinaler Richtung umbiegen, spannt sich das tracheale Protoplasma flügelförmig aus. Aus diesem Protoplasma blatte, wie

auch aus dem übrigen trachealen Protoplasma gehen kurze Zweige hervor, die sich gabelförmig teilen, um an der Bildung des Endnetzes teilzunehmen.

- Fig. 49. Zwei chromsilbergefärbte und längsgeschnittene Flügelmuskelfasern desselben Tieres. Die eine Faser (a) ist durchgeschnitten, die andere (b) mehr tangential angeschnitten. Das gefärbte Sarkolemma tritt zwischen beiden hervor. Das Bild zeigt, wie die oberflächlich orientierten Tracheenzweige in das tracheale Terminalnetz übergehen.

#### Tafel XVII.

- Fig. 50. Tangential angeschnittene, chromsilbergefärbte Flügelmuskelfaser von *Locusta*. Das Bild legt deutlich dar, wie die epizellulären Tracheenzweige sich mit dem trachealen Terminalnetze verbinden.
- Fig. 51. Längsschnitt durch eine chromsilbergefärbte Muskelfaser desselben Tieres. Das Bild zeigt an mehreren Stellen kleine tröpfchenähnliche Erweiterungen des terminalen Trachealnetzes. Es kann sehr wohl möglich sein, daß diese Erweiterungen verflüssigten Stellen der einzelnen Netzteile entsprechen.
- Fig. 52. Chromsilbergefärbtes Nervenetz an der Oberfläche einer Flügelmuskelfaser von *Locusta*.
- Fig. 53. Längsschnitt durch eine chromsilbergefärbte Muskelfaser von *Locusta*. Aus dem trachealen Terminalnetze gehen an der Oberfläche der Fasern gröbere Fäden hervor, die von der Faser geradwinklig emporsteigen.
- Fig. 54. Längsschnitt durch eine chromsilbergefärbte Flügelmuskelfaser von *Dytiscus marginalis*. Wintertier. Durch Osmium geschwärzte Sarkosomen. Die Lumina der verschiedenen Tracheenröhren durch ein osmiumgefärbtes Präcipitat ausgefüllt. Keine trachealen Terminalnetze zu sehen.
- Fig. 55. Chromsilbergefärbter Längsschnitt durch eine gewöhnliche thoracale Muskelfaser von *Dytiscus marginalis*. Wintertier. S—S entspricht der zentralen kernführenden Sarkoplasmasäule. Kontraktionszustand.
- Fig. 56. Dasselbe. Extensionszustand.
- Fig. 57. Längsschnitt durch eine chromsilbergefärbte Flügelmuskelfaser von *Dytiscus marginalis*. Das Tier war seit einigen wenigen Tagen im Zimmer eingebracht. Zwei tracheale Endzellen mit charakteristisch großen Kernen. Die Ausläufer der Endzellen dringen in die geschrumpfte Faser hinein, wo sie in longitudinale Richtung umbiegen. Die Lumina der Tracheenröhre sind nicht aus einer etwaigen färbaren Materia ausgefüllt. Keine trachealen Endnetze sind herstellbar.
- Fig. 58. Längsschnitt durch eine chromsilbergefärbte Flügelmuskelfaser von *Dytiscus marginalis*. Aquarietier. Eine sehr schöne tracheale Endzelle, deren Ausläufer in die Muskelfaser hineindringen, um hier endlich ein tracheales protoplasmatisches Terminalnetz zu bilden.

- Fig. 59. Dasselbe. Das Bild legt deutlich dar, wie das tracheale Terminalnetz aus den longitudinal verlaufenden intrazellulären Tracheenzweigen hervorsprosst.
- Fig. 60. Querschnitt durch eine Muskelfaser aus dem Herzen von *Astacus fluviatilis*. Carnoy-Konservierung. Färbung durch Eisenhämatoxylin-Säurefuchsin-Orange.

### Tafel XVIII.

- Figg. 61—64. Längsschnitte durch Herzmuskelfasern von *Astacus fluviatilis*. Carnoy-Konservierung. Färbung durch Eisenhämatoxylin-Säurefuchsin-Orange. Aus den säurefuchsingefärbten Muskelhäutchen gehen ähnlich gefärbte „Schaltstücke“ hervor. (Die Originalzeichnungen geben diese letzteren mehr stäbchensamenähnlich an, als es aus den vorliegenden Figuren zu sehen ist.)
- Figg. 65—67. Querschnitte durch Herzmuskelfasern desselben Tieres. Dieselbe Behandlung der Präparate. In Figg. 65 und 66 sieht man selbst kernführende Fortsätze der Muskelhäutchen in die Muskelfasern hineindringen. (Die Kerne klein und dunkel.)
- Fig. 68. Quer- und Längsschnitt durch dasselbe.
- Fig. 69. Zwei chromsilbergefärbte und längsgeschnittene Herzmuskelfasern von *Astacus fluviatilis*. Gefärbte Muskelhäutchen zwischen den Fasern. Aus diesen gröbere Zweige, die sich in das Terminal- oder TrophospongiaNetz auflösen.
- Fig. 70. Dasselbe.
- Fig. 71. Dasselbe. Die binnenzelligen größeren und aus dem Sarkolemma eigentlich herstammenden Netzteile zeigen ein deutliches keimförmiges Aussehen.

### Tafel XIX.

- Figg. 72—74. Querschnitte durch chromsilbergefärbte Herzmuskelfasern von *Astacus fluviatilis*. Die einzelnen Netzmaschen des Binnennetzes entsprechen den Muskelsäulchen.
- Fig. 75. Längsschnitt durch eine chromsilbergefärbte Herzmuskelfaser von *Astacus fluviatilis*. Aus dem gefärbten Sarkolemma gehen gröbere Zweige hervor, die die TrophospongiaNetze erzeugen. Größere Netzteile an der Höhe des Z, feinere an der Höhe des Musc. von Q.
- Fig. 76. Dasselbe. Das Bild gibt ein chromsilbergefärbtes Schaltstück wieder.
- Fig. 77. Dasselbe.
- Fig. 78. Säulchen einer Herzmuskelfaser von *Astacus fluviatilis*. Osmiumbichromat-Eisenhämatoxylin. Regelmäßige Q-Körner.
- Fig. 79. Dasselbe. Q-Körner mit flügel förmigen Fortsätzen zwischen den einzelnen Säulchen.
- Fig. 80. Ein sehr dünnes Säulchen desselben Präparates wie in Figg. 78 und 79. Q-Körner, deren färbbare Materia in die kontraktile Substanz wahrscheinlich übergeht.



- Figg. 81—84. Längsschnitte durch Herzmuskelfasern von *Mus decumanus*. Osmiumbichromat-Eisenhämatoxylin. Figg. 81—83 Q-Körner, gefärbt. Fig. 83. Kontraktionszustand, wobei die Substanz der Q-Körner als durchlöcherete Querscheiben hervortreten (durch die Löcher gehen die Säulchen hervor). Fig. 84 zeigt links eine Färbung der Säulchen mit deutlichen Qh, während etwaige Körner nicht zu unterscheiden sind; rechts wiederum treten Q-Körner hervor und dabei keine Färbung der kontraktiven Materia.
- Figg. 85—88. Längsschnitte durch Skelettmuskelfasern aus Diaphragma von *Mus decumanus*. Osmiumbichromat-Eisenhämatoxylin. Deutliche, von den Säulchen wohl abgrenzbare J-Körper. Inwieweit die übrigen wahrnehmbaren Körnergebilde in Figg. 87 und 88 Querscheiben der Säulchen oder Q-Körner oder beiden in der Tat entsprechen, ist dem Verfasser unsicher. In Fig. 85 und 86 gehören sie wahrscheinlich den Säulchen.
- Fig. 89. Längsschnitt durch eine chromsilbergefärbte Skelettmuskelfaser aus Diaphragma von *Mus decumanus*. Aus dem Sarkolemma gehen rechtwinkelig feine Fädchen hervor, die auch mit den Wänden der naheliegenden Blutkapillaren in Verbindung stehen.

#### Tafel XX.

- Fig. 90. Längsschnitt durch eine chromsilbergefärbte Skelettmuskelfaser aus Diaphragma von *Mus decumanus*. Der Schnitt etwas schräg getroffen.
- Fig. 91. Längsschnitt durch Herzmuskelfasern eines hingerichteten jungen Mannes. Sublimat-Pikrinsäure. Thiazinrot-R-Tolindioblau. Die Fasern mit neutral gefärbten Häutchen, die in intimer Verbindung mit den Blutkapillaren zu stehen scheinen. Deutliche Schaltstücke der Fasern, die (rechts oben) mit den Häutchen direkt zusammenhängen.
- Figg. 92—104. Längsschnitte durch chromsilbergefärbte Herzmuskelfasern von *Mus decumanus*. Figg. 92—94, Figg. 96—100 und 102—103 zeigen verzweigte grosskernige Zellen, deren Ausläufer teils die Blutkapillaren unklammern, teils direkt in die Muskelhäutchen übergehen, aus denen weiter die Trophospongien hervorsprossen. Figg. 101 und 104 zeigen gefärbte Muskelhäutchen, aus denen Schaltstücke hervorgehen. Man kann auch beobachten, (wie an Fig. 104 unten), wie das Häutchen sich in Zweige auflösen kann, die sich in die Trophospongialnetze verlieren. Figg. 94, 95 u. 102 zeigen membranöse Fortsätze, die aus den Schaltstücken emporsteigen. Bei Fig. 95 sind auch einige gefärbte Nervenfäserchen zu sehen.
- Fig. 105 Querschnitt durch chromsilbergefärbte Herzmuskelfasern eines neugeborenen Hundes.

## Über den Einfluss der Röntgenstrahlen auf die Entwicklung von Amphibieneiern.

Von

Dr. H. E. Schmidt.

---

Hierzu Tafel XXI.

---

Die Versuche, über welche im folgenden berichtet werden soll, wurden im Frühjahr 1906 teils im Universitäts-Institut für Lichtbehandlung (Dir. Geh.-Rat Prof. E. Lesser) teils im Anatomisch-biologischen Institut für Histologie und Entwicklungsgeschichte (Dir. Geh.-Rat Prof. O. Hertwig) angestellt, und ich möchte auch an dieser Stelle Herrn Geheimrat Hertwig und seinem Assistenten, dem Privatdozenten Herrn Dr. Poll für die Überlassung eines Teiles der Versuchsobjekte und für das Interesse an den Versuchen selbst meinen besten Dank aussprechen.

Als ich meine Versuche begann, lagen bereits einige Mitteilungen über die Einwirkung der Röntgen-, bezw. der Radiumstrahlen auf embryonale Entwicklungsvorgänge vor. So hatte Perthes (1) mit Eiern von *Ascaris megalocephala*, Schaper (2) mit Eiern und Larven von *Rana esculenta* und *Rana fusca* Experimente in dieser Richtung angestellt. Die von diesen Autoren gemachten Beobachtungen stimmen mit den schon früher von Bohn (3) und Gilman und Baetjer (4) an Amphibienembryonen gewonnenen Resultaten überein, in sofern, als sich immer eine Entwicklungshemmung, die bisweilen zu eigenartigen Missbildungen und schliesslich zum Absterben der Organismen führte, als Folge der Röntgen-, bezw. Radiumbestrahlung konstatieren liess.

Es fehlte aber zur Zeit, als meine Versuche begonnen wurden, noch an histologischen Untersuchungen, welche darüber Aufschluss geben, ob bestimmte Organe, und welche, von den Radium- oder Röntgenstrahlen in elektiver Weise beeinflusst werden. Schaper hatte zwar in seiner Ende 1904 erschienenen Arbeit die Veröffentlichung der histologischen Befunde an seinen Versuchsobjekten in Aussicht gestellt; sie wurden aber dann erst

nach seinem Tod von Levy (5) im April 1906 publiziert, als ich bereits ähnliche Untersuchungen wie Schaper sie mit Radiumstrahlen an Froschlarven angestellt, mit Röntgenstrahlen an Axolotl-Larven vorgenommen hatte, hauptsächlich zu dem Zwecke, um durch die histologische Untersuchung möglicherweise Aufklärung über den Angriffspunkt der Röntgenstrahlen zu bekommen.

Gerade weil die nun inzwischen mitgeteilten histologischen Befunde, welche Levy an den Schaperschen Froschlarven erheben konnte, denen sehr ähnlich sind, welche ich bei meinen Versuchen feststellen konnte, möchte ich in Kürze die Versuchsanordnung und die Resultate der mikroskopischen Untersuchung mitteilen.

#### Versuchsanordnung.

13. II. 06. 35 Axolotl-Eier von einem Laich (Entwicklungsstadium: Medullarrohr eben geschlossen) werden in einer flachen, mit Wasser gefüllten Petrischale mit einer Müllerschen Wasserkühlröhre 30 Min. lang bestrahlt. Die Entfernung des Focus von den Eiern beträgt ca. 12 cm. Die Erythemdosis (d. h. die Röntgenstrahlendosis, welche auf der menschlichen Haut in der Regel ein leichtes Erythem hervorruft) ist nach Schätzung mittels des Radiometers von Sabourand und Noiré erheblich überschritten.

31 Kontroll-Eier von demselben Laich befinden sich während der Bestrahlung in einer gleich grossen mit Wasser gefüllten Schale im gleichem Raume, nur hinter einer Bleischutzwand, also ausserhalb des Bereiches der Röntgenstrahlen.

Nach der Bestrahlung werden die Embryonen in gleich grossen Glasschalen unter gleichen Verhältnissen weiter beobachtet.

21. II. 06. Von den bestrahlten und nicht bestrahlten Embryonen werden je drei zur mikroskopischen Untersuchung eingelegt. Schon makroskopisch ist ein deutlicher Unterschied zwischen den fixierten Embryonen zu erkennen: die bestrahlten sind stark gekrümmt, die nicht bestrahlten gerade gestreckt.

23. II. 06. Von den bestrahlten und nicht bestrahlten Embryonen werden wiederum je drei zur mikroskopischen Untersuchung eingelegt. Die bestrahlten (a) sind wieder stark gekrümmt und zeigen vielfach am Schwanzende eine blasige Auftreibung, die nicht bestrahlten (b) sind gerade gestreckt (Fig. 1).
26. II. 06. Von den nicht bestrahlten Embryonen sind zwei aus der durchsichtigen Eihülle ausgeschlüpft. Auch heute werden wieder zwei Embryonen von jeder Portion fixiert. Die bestrahlten Embryonen (a), sind abgesehen von der Krümmung und der blasigen Auftreibung am Schwanzende, viel dicker, kleiner und weniger differenziert als die nicht bestrahlten (b, Fig. 2).
28. II. 06. Von den nicht bestrahlten Embryonen sind heute acht, von den bestrahlten erst einer ausgeschlüpft.
1. III. 06. Von den nicht bestrahlten Embryonen sind heute im ganzen zehn, von den bestrahlten im ganzen nur zwei ausgeschlüpft. Erstere sind lebhaft beweglich, letztere liegen unbeweglich auf der Seite.
3. III. 06. Von beiden Portionen werden je zwei Embryonen zur mikroskopischen Untersuchung eingelegt (Fig. 3).
5. III. 06. Sämtliche nicht bestrahlte Embryonen sind aus der Eihülle geschlüpft, von den bestrahlten nur fünf, die unbeweglich auf der Seite liegen.
8. III. 06. Sämtliche nicht bestrahlte Embryonen sind am Leben, sehr beweglich und weiter differenziert als die bestrahlten. Sämtliche bestrahlte Embryonen sind tot, bis auf fünf noch in den Eihüllen, der Eidotter in Zerfall begriffen, trübe, undurchsichtig.

Makroskopisch lässt sich also die Wirkung der Röntgenstrahlen in der Entwicklungshemmung, in dem Auftreten eigenartiger Missbildungen und schliesslich im Absterben der Organismen erkennen.

#### Histologische Befunde.

Mikroskopisch untersucht wurde je eine bestrahlte und eine nicht bestrahlte Larve am 10. und am 20. Tage nach der Röntgenbestrahlung.

Die Larven wurden in Paraffin eingebettet, dann in Serien geschnitten, weiter war die Schnittrichtung parallel der Längsachse. Die Schnitte wurden mit Hämatoxylin-Eosin gefärbt. Die histologische Untersuchung zeigt nun eine schwere Schädigung des Centralnervensystems, während sich an den übrigen Organen keine Veränderungen nachweisen lassen, abgesehen von der ja schon makroskopisch erkennbaren Verkrümmung, der Blasenbildung am Schwanzende (Fig. 4) und der niedrigeren Entwicklungsstufe des Gesamtorganismus.

Am schwersten betroffen ist das Hirn. Die Hirnwand ist fast vollkommen zerstört, nur wenige Zellen sind noch erhalten, der grösste Teil ist zerfallen und füllt als körnige, schlecht gefärbte Masse die Ventrikel aus. Zwischen den Zelltrümmern finden sich Leukozyten eingelagert (Fig. 5).

Auch das Rückenmark ist in ähnlicher, wenn auch nicht ganz so hochgradiger Weise geschädigt. Bei Durchsicht der Serienschnitte findet man streckenweise überhaupt nichts vom Rückenmark. Da wo noch Reste sichtbar sind, präsentieren sich diese als Teile eines dünnen Schlauches, dessen Wand von ein bis zwei Zellschichten gebildet wird, die gleichfalls Zelltrümmer, körnige, amorphe, schlecht gefärbte Massen umschliessen.

Die gleichen Befunde hat Levy an den mit Radium bestrahlten Froschlarven erhalten. Ferner konnte er aber auch in jüngeren Entwicklungsstadien (Larven mit offener Medullarrinne bis zu 7 mm Länge) eine Zerstörung des nervösen Bestandteiles des Auges, des Retinalblattes, konstatieren.

Obwohl meine Larven sich bei Beginn der Versuche ungefähr in dem gleichen Entwicklungsstadium befanden (Medullarrinne eben geschlossen), habe ich an den Zellen des Retinalblattes keine degenerativen Veränderungen nachweisen können. Die Zellen sind zwar ohne Zusammenhang und regellos gelagert, aber gut gefärbt und anscheinend intakt.

In späteren Entwicklungsstadien hat auch Levy das Retinalblatt erhalten gefunden und nur an den Zellen des Hirns und Rückenmarks degenerative Veränderungen nachweisen können.

Jedenfalls dürfte aus diesen Befunden auf eine besondere Empfindlichkeit der embryonalen Hirn- und Rückenmarkszellen für Radium- und Röntgenstrahlen geschlossen werden. Warum die nervösen Elemente des Auges das eine Mal geschädigt sind,

das andere Mal nicht, dafür ist eine sichere Erklärung nicht zu geben. Jedenfalls scheinen sie weniger empfindlich gegen die Strahlenwirkung zu sein.

Ob ferner die Hirn- und Rückenmarkszellen als solche besonders empfindlich für Röntgenstrahlen sind oder nur darum, weil die Bestrahlung zur Zeit der ersten Anlage des Zentralnervensystems erfolgte, weil es sich also um besonders junge, in lebhafter Entwicklung begriffene Zellen handelte, muss dahin gestellt bleiben.

---

### Literaturverzeichnis.

---

1. Perthes: Versuche über den Einfluss der Röntgenstrahlen und Radiumstrahlen auf die Zellteilung. Deutsche med. Wochenschr. 1904.
  2. Schaper: Experimentelle Untersuchungen über die Wirkung des Radiums auf embryonale und regenerative Entwicklungsvorgänge. Deutsche med. Wochenschr. 1904.
  3. Bohn: Influence des rayons du radium sur les animaux en voie de croissance. Compt. rend. de l'Acad. des Sciences 1903, CXXXVI.
  4. Gilman u. Baetjer: Some effects of the Röntgenrays on the development of embryos. Amer. Journ. of Physiol. 1904, X.
  5. Levy: Mikroskopische Untersuchungen zu Experimenten über den Einfluss der Radiumstrahlen auf embryonale u. regenerative Entwicklung. Arch. für Entwicklungsmechanik der Organismen, Bd. XXI, H. 1.
- 

### Figuren-Erklärung auf Tafel XXI.

---

- Fig. 1. a<sup>1-3</sup>) Axolotl-Larven am 10. Tage nach der Bestrahlung, gekrümmt, verkrüppelt, in der Entwicklung zurückgeblieben.  
b) Gleich alte, nicht bestrahlte Kontroll-Larve, normal entwickelt, weiter differenziert.
- Fig. 2. a<sup>1</sup>, a<sup>2</sup>) Bestrahlte Larven am 13. Tage.  
b) Gleich alte, nicht bestrahlte Kontroll-Larve.
- Fig. 3. a<sup>1</sup>, a<sup>2</sup>) Bestrahlte Larven am 20. Tage.  
b) Gleichalte, nicht bestrahlte Kontroll-Larve.
- Fig. 4. Schnitt durch den Schwanzteil einer bestrahlten Larve mit Blasenbildung.
- Fig. 5. Schnitt durch den Kopfteil einer bestrahlten Larve.  
A = Auge,  
H = Hirn,  
z. Z. = zerfallene Zellen.

Die Hirnwand fast vollkommen zerstört, die Ventrikel mit zerfallenen Zellen angefüllt.

Fig. 6. Schnitt durch den Kopfteil einer gleich alten, nicht bestrahlten Kontroll-Larve (gleiche Vergrößerung wie Fig. 5); Kopf im ganzen grösser, weiter differenziert.

A = Auge,

N. o. = Nervus opticus,

H = Hirn.

Hirnwand normal, aus zahlreichen Schichten wohlhaltener Zellen bestehend.

---

Aus dem histologischen Laboratorium der Kaiserlichen Medizinischen Militär-Akademie zu St. Petersburg.

## Über die sensiblen Nervenendigungen in der Harnblase der Säugetiere.

Von  
Sergius Michailow.

Hierzu Tafel XXII und XXIII.

### 1. Einleitung und Literatur.

Die Frage über die Innervation der Harnblase interessiert die Naturforscher schon seit vielen Jahrzehnten. Für die meisten von ihnen [A. Kölliker (37), Klebs (35), Gianuzzi (22), Frankenhäuser (17), Arnold (1), Tolotschinoff (69), Lawdowsky (39), Löwit (45), Lustig (47), Wolff (73), Nawrocky und Skabitschewsky (63), Ehrlich (15), Bernheim (5), Huber (28) etc.] dienten als Untersuchungsobjekt die niederen Wirbeltiere, namentlich die Amphibien. In den Fällen, wo wir eine Arbeit vor uns haben, welche der Innervation der Harnblase der Säugetiere gewidmet ist, sehen wir, dass die Autoren [Gianuzzi (22), Klebs (35), Lustig (47), Guépin (24), Courtaud et Guyon (24), H. Joris (32)] sich hauptsächlich mit den motorischen Nervenendigungen beschäftigten, während über den sensiblen Nervenapparat nur sehr spärliche Angaben existieren. Meine Untersuchungen betreffen nun fast ausschliesslich nur die letzte Frage und darum kann ich mich mit der Literatur sehr kurz fassen, — soviel ich weiss, gibt es nur vier Arbeiten, die mein Thema unmittelbar streifen.

Die erste von ihnen stammt aus dem Jahre 1868 und gehört J. Kisselew. Der Autor sagt, dass die kleinen Nervenstämmchen der Submucosa nach allen Seiten hin kleine Nervenäste, oder, noch öfter, einzelne Nervenfasern schicken, welche die Schleimhaut in verschiedenen Richtungen durchqueren und auf zweierlei Art endigen: sie laufen entweder direkt bis zur unteren Schicht des Epithels durch und gehen hier in birnförmige kernhaltige Gebilde über, oder sie vereinigen sich zunächst im



oberen Teil der Schleimhaut zu einem horizontalen Geflecht, welchem dann Fasern entstammen, die sich mit den birnförmigen Gebilden vereinigen. Diese letzteren stehen, nach der Ansicht des Verfassers, alle in direkter anatomischer Verbindung mit den Achsenzylindern der Nervenfasern, welche sich öfters, bevor sie in diese Endapparate übergehen, noch gabelförmig teilen.

Die angeführten Angaben Kisselews können keine grosse Bedeutung haben, da sie mit Hilfe von sehr primitiven Methoden (Goldchlorid, Karmin) gewonnen wurden, durch Abbildungen nicht erläutert sind und da man aus der Arbeit nicht einmal erfahren kann, was für eine Tiergattung das Untersuchungsobjekt lieferte.

Retzius (55) untersuchte die Nervenendigungen im Epithel der Harnblase des Kaninchens. An Golgi-Präparaten konnte er sehen, dass die gefärbten Nervenfasern aus der Bindegewebsschicht in das Epithel übergehen, um hier nach einer mehr oder weniger reichen Verzweigung frei zu endigen. Solche freie Endigungen vermisste aber Retzius in den äusseren Epithelschichten. Die Nervenfasern verlaufen vielmehr im Epithel unter vielfachen Biegungen tangential zur Oberfläche und geben dabei rückwärts nach unten gerichtete Zweige; solches soll nach Retzius als Ausnahme auch in anderen Epithelarten (Ösophagus u. a.) vorkommen, in der Harnblase jedoch als Regel existieren. Die beschriebenen rückwärts gerichteten Zweige endigen unweit der Grenze des Bindegewebes zwischen den Epithelzellen mit kleinen knopfartigen Verdickungen von runder, ovaler, spindelartiger, oder auch ganz unregelmässiger Form (vergl. Fig. 4—8 seiner Arbeit).

N. Grünstein (23) beobachtete im Epithel der Harnblase bei der Katze auch noch andere die Epithelzellen umgebenden perizellulären Endapparate. Ihr morphologischer Charakter ähnelt nach Grünstein den Endapparaten, welche Timofeef (68) im Epithel des Vas deferens und im Stratum Malpighii der Haut der Glans penis beim Kaninchen und Ploschko (52) im mehrschichtigen Epithel der Epiglottis beschrieben haben. Ausserdem ist es Grünstein auch gelungen, positive Resultate über die dicken markhaltigen Fasern der kleinen Nervenstämmchen zu erhalten, in welche gewöhnlich die Neurite der hier befindlichen Nervenzellen übergeben. Er zeigte, dass sie gewöhnlich mit

besonderen baumförmigen Apparaten endigen, wobei er sie aber stets nur in der Muskelschicht der Harnblasenwand, niemals im Bindegewebe der Schleimhaut finden konnte. Grünstein machte seine Untersuchungen an der Harnblase der Maus, der Ratte, der Katze und des Hundes, wobei er nur bei den zwei letzteren positive Resultate erhielt. Den Tieren wurde eine warme 1% mit physiologischer Kochsalzlösung verdünnte Methylenblaulösung durch die Aorta injiziert; fixiert wurde mit pikrinsaurem Ammonium.

Mittelst der Methylenblaumethode sind endlich auch die Untersuchungen von A. Lendorf (40) ausgeführt worden; soweit mir bekannt, ist seine Arbeit bis jetzt die letzte und die neueste in der Literatur über die sensible Innervation der Harnblase der Säugetiere.

Von einer ganzen Reihe verschiedener Säugetiere erhielt der Verfasser positive Resultate nur bei der Maus, bei der Ratte, beim Schaf, beim Ochsen und beim Schwein. Die Fixation der Methylenblaufärbung geschah auf solche Weise, dass das Präparat zuerst mit pikrinsaurem Ammonium nach A. Dogiel, dann mit einer 5% Lösung von molybdänsaurem Ammonium behandelt wurde. An solchen Präparaten sah Lendorf in der Schleimhaut Nervengeflechte von dünnen, marklosen Nervenfasern, welche nach seiner Ansicht Ausläufer von Ganglienzellen vorstellen. Diese letzteren sind bi- oder multipolar und liegen selbst unmittelbar unter dem Epithel. Ihre Ausläufer endigen auf zweierlei Art: der eine von ihnen verbindet sich mit dem entsprechenden Zweige einer anderen Zelle, während alle anderen nach einer mehr oder weniger reichen Verzweigung mit besonderen Terminalorganen endigen. Diese Ausläufer der Ganglienzellen treten in das Epithel über und schlängeln sich zwischen dessen Zellen, wobei ihre Enden mit den Terminalorganen sich zwischen den Epithelzellenschichten befinden. Die Länge dieser Zweige ist beim Schwein, beim Ochsen und beim Schaf nur unbedeutend, sodass die Terminalorgane hier im Epithel in der Nähe der zugehörigen Nervenzellen liegen, während man nach Lendorf bei Nagetieren viel längere Zweige findet.

Die von Lendorf beschriebenen Terminalorgane haben eine runde, birn- oder eiförmige Gestalt, ihre Grösse soll der Hälfte eines Epithelkernes entsprechen. Sie erscheinen mit der

zugehörigen Nervenfasern, längs der sie liegen, durch einen kurzen oder längeren Stengel verbunden. Manchmal versammeln sie sich am Ende einer Faser in Haufen, sodass traubenförmige Gebilde entstehen. Beim Schaf und beim Ochsen haben diese Trauben eine ziemlich komplizierte Form und sollen nach Lendorf den von Ehrlich (15) in der Schleimhaut der Harnblase des Frosches und von Grünstein in der Muskulatur der Harnblase beim Hund gefundenen Nervenapparaten entsprechen. Bei der Ratte und bei der Maus sind die Terminalorgane kleiner; sie liegen hier haufenweise zwischen den Epithelzellenschichten und schmiegen sich dabei eng an die untere Fläche der oberflächlichen Zellen an.

Wir sehen aus dem historischen Überblick, dass unsere Kenntnisse über die sensiblen Nervenendapparate in der Harnblase der Säugetiere ziemlich spärlich sind. Sie beschränken sich eigentlich auf die Angaben Grünsteins über die Anwesenheit von baumähnlichen Endapparaten in der Muskelschicht und auf die von Retzius, Grünstein und Lendorf beschriebenen sensiblen Endapparate im Schleimhautepithel der Harnblase.

## 2. Technische Angaben.

Als Untersuchungsobjekt diente mir die Harnblase folgender Säugetiere: Katze, Schwein, Pferd. Das erste der genannten Tiere wurde stets unmittelbar vor der Untersuchung durch Chloroform oder Leuchtgas frisch getötet, während die Harnblasen des Schweins und des Pferdes vom St. Petersburger Städtischen Schlachthaus ins Laboratorium 1,5–2 Stunden nach dem Tode des Tieres geschickt wurden.

Zur histologischen Bearbeitung benützte ich Teile der Schleimhaut und des Peritoneums aus verschiedenen Stellen der Harnblasenwand. Die Schleimhaut wurde möglichst sorgfältig von der anliegenden Muskelschicht abpräpariert, wobei jede rohe mechanische Einwirkung, Zerrung u. dergl. nach Möglichkeit vermieden wurde. Was das Peritoneum anbetrifft, so schnitt ich es meistens zusammen mit einer dünnen Muskelschicht ab.

Ich arbeitete fast ausschliesslich mit der supravitalen Methylenblaufärbung, wobei ich mich der bekannten Dogielschen Methode bediente. Diese Methode habe ich jedoch in einer Beziehung modifiziert und über diese Modifikation möchte ich hier einiges berichten. Eine ausführlichere Beschreibung derselben werde ich in einer anderen Arbeit (über die Herznerven) geben.

Seit den Arbeiten von Ringer (56) über die künstliche Ernährung isolierter Organe wissen wir, dass die gewöhnliche physiologische Kochsalzlösung keine sehr vollkommene indifferente Flüssigkeit ist und dass sie in dieser Beziehung ihren Platz einer anderen Salzlösung abtreten muss, welche eine kompliziertere chemische Mischung darstellt und die jetzt gewöhnlich Ringer-Lockesche Flüssigkeit genannt wird. Ringer hat nämlich, in-

dem er sich mit der Frage der künstlichen Ernährung der Muskeln beschäftigte, bemerkt, dass, wenn man der physiologischen Kochsalzlösung Kaliumchlorid und Kalziumchlorid hinzufügt, die Muskeln ihre Lebensfähigkeit während eines viel grösseren Zeitraumes bewahren. Die Ringerschen Beobachtungen wurden dann durch Locke (42), Cushing (12) und andere bestätigt und vervollkommen. Locke gehört auch die Zusammensetzung der jetzt allgemein gebrauchten Flüssigkeit. Sie stellt ein für das überlebende tierische Gewebe höchst günstiges Medium vor.

Es ist nun ferner längst bekannt, dass die Erhaltung der Lebensfähigkeit des Gewebes eine der wesentlichsten und entscheidenden Bedingungen für das Gelingen der Methylenblaufärbung der Nervenlemente nach Ehrlich ist.

Deswegen habe ich die Schlussfolgerung gezogen, welche mit logischer Notwendigkeit aus den zwei angeführten Sätzen hervorgeht und versuchte, das Methylenblau in der Ringer-Lockeschen Flüssigkeit zu lösen. Ich gebrauchte sie überhaupt immer statt der Kochsalzlösung während des ganzen Methylenblauverfahrens. Ich erhielt durch die genannte Modifikation sehr günstige Resultate. Die Nervenfärbung entwickelte sich entschieden rascher und vollständiger als sonst.

Es scheint mir von Interesse, zu bemerken, dass während ich also auf rein histologischem Wege zu der Schlussfolgerung kam, dass die Ringer-Lockesche Flüssigkeit auf das Nervengewebe höchst günstig im Sinne des Überlebens seiner Elemente wirkt, W. Tschagowetz gleichzeitig und unabhängig denselben Schluss zog, und zwar auf Grund seiner Untersuchungen über die künstliche Ernährung der Muskeln bei den Warmblütern; er sagt (67), dass „die Nerven unter dem Einfluss von künstlicher Ernährung (mit der Ringer-Lockeschen Flüssigkeit) länger funktionieren können, als ohne dieselbe“ (Seite 47).

Wenn die Nervenlemente genügend mit Methylenblau gefärbt waren, wurde das Gewebe mit einer 7—8—10 % Lösung von molybdänsaurem Ammonium fixiert, worauf dann gewöhnliches Auswaschen mit Wasser, Entwässerung durch Alkohol, Aufhellung und Einschluss der Präparate in Xylol-Damarharz folgte. Manchmal gebrauchte ich noch eine ergänzende Färbung mit Alaunkarmin nach der Methode von Grenacher, in diesem Fall wurde das Gewebe nach Fixation mit molybdänsaurem Ammon erst gewaschen, dann mit Karmin gefärbt, wieder gewaschen und in gewöhnlicher Weise weiter behandelt.

### 3. Eigene Untersuchungen.

An Präparaten der Säugetierharnblase, welche in der oben angeführten Weise bearbeitet worden sind, kann man eine Menge sensibler Nervenendapparate wahrnehmen, welche hier in sehr verschiedenen Formen vorkommen. Wenn wir alle diese Formen der Endapparate ohne Unterschied als „sensible“ bezeichnen, so haben wir nur ihre wahrscheinliche allgemeine physiologische Bedeutung im Sinn; zum genaueren Verständnis der Innervation

der Blase ist jedoch eine mehr detaillierte morphologische Klassifikation notwendig. Sie ist auf den Unterschieden der morphologischen Eigenschaften der Endapparate begründet.

Die sensiblen Nervenendapparate der Harnblase kann man in zwei grosse Gruppen teilen: 1. eingekapselte und 2. nicht-eingekapselte Apparate.

Jede dieser Gruppen hat noch ihre eigenen mehr oder weniger zahlreichen Unterabteilungen, wie aus dem Weiteren erhellen wird.

#### A. Die Endapparate im Bindegewebe der Schleimhaut.

Im Vergleich mit den anderen Schichten der Blasenwand sind sie hier besonders mannigfaltig. In bezug auf ihre Verteilung in der genannten Schicht kann man sagen, dass sie in ihrer ganzen Dicke zerstreut sind; man kann sie einerseits in den verschiedenen Flächen der Tunica propria selbst bis zu der unteren Fläche des Epithels, andererseits in der tunica submucosa finden; ferner sieht man oft auch Apparate, welche schon tief an der Grenze der Muskelschicht liegen. Was die Verteilung dieser Endapparate in den verschiedenen Teilen der Blase anbetrifft, so muss ich in dieser Beziehung darauf hinweisen, dass ich die grösste Zahl in dem Vertex vesicae, in den Seitenwänden, dem Fundus vesicae und endlich im Gebiet des Trigonum vesicae gefunden habe; ich fühle mich jedoch verpflichtet, darauf hinzuweisen, dass sogar in den Fällen, wo man eine sehr reiche Färbung der Nerven Elemente mit Methylenblau erhalten hat, man doch nie ganz davon überzeugt sein kann, dass wirklich alle vorhandenen Nerven vollständig dargestellt sind.

Unter den Endapparaten des Schleimhautbindegewebes muss man folgende Arten unterscheiden:

1. Einkapselte Apparate:
  - a) Modifizierte Vater-Pacinische Körperchen,
  - b) Körperchen mit platten Endigungen,
  - c) eingekapselte Nervenknäuel.
2. Uneingekapselte Apparate:
  - d) baumförmige Endapparate,
  - e) uneingekapselte Nervenknäuel,
  - f) Nervenendnetze.

### 1. Einkapselte Apparate.

a) Modifizierte Vater-Pacinische Körperchen. (Fig. 1, 2, 4, 6, 7, 8.) Die Körperchen, zu deren Beschreibung ich soeben übergehe, charakterisieren sich dadurch, dass an der Bildung ihres Nervenendapparates die Endverzweigungen der Achsenzylinder zweier verschiedener markhaltiger Fasern, einer dicken und einer dünnen, teilnehmen. Das ist bekanntlich die charakteristische Eigentümlichkeit der typischen Vater-Pacinischen Körperchen. Jedoch, wenn die Beziehung der Nervenfasern zu den beschriebenen Körperchen auch dem gleich erscheint, was von Sokoloff, Sala und Davidoff über die typischen Vater-Pacinischen Körperchen angegeben worden ist, so unterscheidet sich ihre Kapsel hier andererseits doch stark von der typischen Kapsel der Vater-Pacinischen Körperchen und deshalb bezeichne ich sie als „modifizierte“ Vater-Pacinische Körperchen.

Aus der Muskelschicht dringen in die Schleimhaut sowohl Nervenstämmchen von verschiedener Dicke, als auch einzelne markhaltige und marklose Nervenfasern ein. Hier teilen sie sich im Bindegewebe wiederholt, verflechten sich miteinander, einzelne Nervenfasern gehen von einem Stämmchen zu einem anderen über und infolgedessen entsteht ein Plexus mit Maschen von verschiedener Grösse und verschiedener Form.

Wenn man den Gang einer markhaltigen Faser verfolgt, nachdem sie sich von dem erwähnten Geflecht abgezweigt hat, so kann man auf entsprechenden Präparaten ihren Übergang in den Nervenendapparat eines modifizierten Vater-Pacinischen Körperchens sehen. Die einfach gerade verlaufende oder sich schlängelnde markhaltige Nervenfaser teilt sich öfters dichotomisch an den Stellen der Ranvierschen Einschnürungen, die Zweige teilen sich ihrerseits weiter, bis sie in die Endapparate übergehen, sodass eine einzige Faser also mit vielen Nervenendapparaten verbunden sein kann. Bei der Teilung der markhaltigen Faser an den Einschnürungen bemerkt man oft, dass beide Zweige oder nur der eine von ihnen der Myelinscheide verlustig geht; in den meisten Fällen jedoch verschwindet das Myelin erst in der nächsten Nähe des Endapparates. Nachdem der Achsenzylinder sein Mark verloren hat, stellt er ein ziemlich umfangreiches Bündel von Neurofibrillen vor, welche in einer interfibrillären protoplasmatischen

Substanz eingeschlossen sind. Nach längerem oder kürzerem Verlauf tritt er dann fast unmittelbar ins Innere des Endkörperchens über.

Die modifizierten Vater-Pacinischen Körperchen haben an meinen Präparaten meistens eine kugelige, ovale oder zylindrische Form, wie es auf den beigegeführten Zeichnungen (1, 6, 7 u. 8) zu sehen ist; manchmal können sie jedoch, abgesehen von starken Verschiedenheiten in der Grösse, auch sehr abweichende unregelmässige Formen bekommen.

Der Innenkolben der Körperchen stellt einen ziemlich begrenzten Raum vor, welcher allseitig von einer besonderen bindegewebigen Scheide umgeben ist. Ich brauche diese Kapsel nicht ausführlich zu beschreiben; sie hat das gewöhnliche Aussehen und besteht aus vielen Schichten, ihre Dicke ist aber im Vergleich mit dem Durchmesser des Innenkolbens nur unbedeutend; es ist mir zuletzt an einigen Präparaten gelungen bestimmt zu beobachten, dass die Henlesche Scheide und das Neurilemm der entsprechenden Nervenfasern unmittelbar in die Schichten der beschriebenen Kapsel übergehen.

Nachdem der Achsenzylinder der Nervenfasern in den Hohlraum des Körperchens hineingelangt ist, fängt er an, sich zu teilen und bildet den Nervenendapparat. Dabei kann er den Innenkolben zuerst umgehen und sich erst nachher teilen, wie das auf der Fig. 8 A und C sichtbar ist, oder er zerfällt sofort in zwei oder mehrere Äste, wie es zum Beispiel die Fig. 1 zeigt. Die Zweige, welche infolge dieser Teilung entstehen, verlaufen in allen möglichen Richtungen, schlängeln sich und teilen sich ihrerseits weiter. Einige von ihnen bilden dabei grössere Schlingen, indem sie von der inneren Wand der Kapsel wieder in die mittleren Teile des Innenkolbens zurückkehren; andere durchkreuzen die von diesen Schlingen umschriebenen Räume und verbinden die Schlingen scheinbar miteinander. Ausserdem entstehen durch die Verzweigungen der Achsenzylinder auch noch weitere kleine Äste, die kleinere, komplizierte Schlingen bilden, welche ebenfalls in den von den grösseren Schlingen umschriebenen Räumen gelagert erscheinen.

Die Endzweige des Achsenzylinders, welche auf die angeführte Weise den Nervenapparat des modifizierten Vater-Pacinischen Körperchens bilden, erscheinen stets als mehr

oder weniger glatte Bänder von verschiedener Dicke, nicht als drehrunde Fäden. Auch bemerkt man immer, dass diese bandähnlichen Zweige niemals der ganzen Länge nach vollständig glatt erscheinen; sondern sie weisen stellenweise Verdickungen und Verdünnungen auf, welche ineinander ganz allmählich übergehen. Wenn man solche Verdickungen mit Hilfe eines starken Immersionssystems betrachtet, so kann man manchmal deutlich sehen, dass sie eigentlich auf eine lokale Anhäufung von interfibrillärer, protoplasmatischer Substanz zurückzuführen sind. In ihrem Bereich bleibt der regelmässige gerade Verlauf des Neurofibrillenbündels stets unverändert erhalten.

Weiter versuchte ich die Frage zu klären, ob die zum Nervenendapparat herantretende dicke markhaltige Faser im Inneren des Körperchens infolge der Teilung ihres Achsenzylinders ein wirklich vollkommen ununterbrochenes Netzgeflecht bildet, oder ob es sich hier um freie Endverdickungen der Zweige von runder, eiförmiger oder spindliger Form handelt, wie das z. B. Krause (36), Aronson (3), Retzius (55), Timofeef (68) und andere beschrieben haben. Die drei letztgenannten Forscher machten ihre Untersuchungen mit Hilfe der Methylenblaufärbung und Timofeef ausserdem noch mit Hilfe des Golgischen Verfahrens, wobei als Objekt die Geschlechtsorgane von Säugetieren (Kaninchen u. a.) dienten. Aronson unterscheidet Genitalkörperchen zweierlei Art: 1. kleine, birnförmige, in denen jede Faser in zarte Endanschwellungen ausläuft und 2. grosse, zylindrische, bei denen sich diese Endanschwellungen durch dünnere Fädchen zweiter Ordnung untereinander verbinden. Retzius leugnet aber die Existenz solcher Verbindungsfäden und überhaupt jedwede Anastomose in den betreffenden Körperchen.

Indem ich meine betreffenden Präparate sorgfältig durchsah, konnte ich die erwähnten Endanschwellungen an den Zweigen des Nervenapparats des modifizierten Vater-Pacinischen Körperchens auch fast immer finden. Meiner Meinung nach stellen aber diese Anschwellungen keineswegs wirklich freie Endigungen vor: je vollständiger und intensiver die Methylenblaufärbung der Nervenapparate im gegebenen Präparate ausgefallen ist, desto geringer wird nämlich die Anzahl dieser scheinbar freien Endanschwellungen. Es ist klar, dass, wenn diese Verdickungen wirkliche freie Endverdickungen wären, ihre Anzahl von der Intensität und Voll-



ständigkeit der Färbung jedenfalls nicht abhängig sein könnte. Wenn sie nach schwacher, nur zum Teil gelungener Färbung zahlreicher zu sein scheinen, so kann das nur davon abhängen, dass in diesen Fällen ihre Verbindungszweige mit den benachbarten Teilen des Nervenendapparats unsichtbar bleiben. So muss ich also auf Grund meiner Präparate zum Schlusse gelangen, dass der Endapparat des Achsenzylinders der dicken Nervenfasern im modifizierten Vater-Pacinischen Körperchen den Charakter eines wirklichen ununterbrochenen Netzes ohne freie Endanschwellungen besitzt. Die erwähnten Endanschwellungen sind gewöhnliche Varikositäten.

Manchmal kann der Achsenzylinder, noch bevor er in den Hohlraum des Körperchens eintritt, sich ein oder mehrere Male dichotomisch teilen; mehrere Zweige können dann an der Bildung eines einzigen Endapparates teilnehmen — es entsteht dann ein einfaches Körperchen; in anderen Fällen jedoch kann jeder der einzelnen Zweige ein selbständiges Körperchen bilden.

Es kommen ferner Fälle vor, wo man nicht nur eine, sondern zwei dicke markhaltige Fasern in Verbindung mit einem modifizierten Vater-Pacinischen Körperchen findet. Wenn man in solch einem Fall dem Gange jeder dieser Fasern folgt, so erweist es sich fast immer, dass die eine oder die andere von ihnen, nachdem sie an der Bildung eines Endapparates teilgenommen hat, aus dem letzteren wieder als echter Achsenzylinder herauskommt und nach einem kürzeren oder längeren Verlauf, als echte markhaltige Nervenfasern, einen neuen Endapparat bildet (Fig. 8C und D; auf Fig. 7 ist der Gang der Faser zwischen den beiden Endapparaten wegen Raummangel nicht dargestellt).

Jetzt gehen wir zu der wesentlichsten Frage über, welche auf die Struktur der modifizierten Vater-Pacinischen Körperchen Bezug hat. Timofeef (68) hat im Jahre 1895 seine Untersuchungen über die Innervation der Geschlechtsorgane bei den Säugetieren mittelst der Methylenblaufärbung veröffentlicht; er beschrieb besondere Nervenendapparate, welche ihrer Struktur nach den klassischen Vater-Pacinischen Körperchen sehr nahe stehen. Das wesentlichste war dabei das, dass hier zum erstenmal auf die Existenz von zweierlei Nervenendigungen in ein und demselben Körperchen hingewiesen wurde. Timofeef hat gezeigt, dass in den Hohlraum eines Körperchens zwei Fasern hineintreten:

eine dicke markhaltige und eine dünne, ebenfalls markhaltige. Diese zwei Fasern sollen nach Timofeef verschiedenen Nervenzellen entstammen und er behauptet mit Bestimmtheit, dass beide Endnetze, welche durch die angeführten Fasern gebildet werden, auch im Inneren des Körperchens voneinander getrennt bleiben.

Ebensolche zweierlei Nervenendigungen sind dann auch in anderen Endapparaten konstatiert worden. So hat A. Dogiel (14) dieselben in den Herbstschen Körperchen beschrieben, Sokoloff (65) und Sala (59) in den typischen Vater-Pacinischen Körperchen, Dogiel und Willanen (72), ebenso wie Sfameni (62) — in den Grandry'schen Körperchen, Ruffini (57) — in den Meissner'schen Körperchen. In der letzten Zeit hat Dawidoff (13) die Entwicklung der Vater-Pacinischen Körperchen bei der Katze untersucht; er fand in ihnen ebenfalls zweierlei Nervenendapparate, wobei es sich herausgestellt hat, dass die beiden Netze auf verschiedene Art und in verschiedener Zeit ihre Entwicklung durchmachen und daher als vollständig verschiedenartige selbständige und nicht zusammenhängende Bildungen anzusehen sind. In einer seiner letzten Arbeiten über die Nerven der Haut (1903) hat endlich auch Dogiel ebenfalls auf das Vorhandensein von solchen zweierlei Endnetzen in den typischen und modifizierten Vater-Pacinischen und Meissner'schen Körperchen hingewiesen.

Es erhalten nun auch die modifizierten Vater-Pacinischen Körperchen der Harnblase ebenfalls zwei verschiedene markhaltige Fasern, eine dickere, deren Endverzweigungen ich bereits beschrieben habe, und eine typische dünnere.

Ebenso wie es Dogiel (1901) schon früher hervorgehoben hat, habe auch ich stets bemerkt, dass die Verzweigungen dieser dünneren markhaltigen Faser mit Methylenblau sehr schwer zu färben sind und dass sie ausschliesslich nur an besonders günstigen Präparaten und nur in einzelnen Körperchen sichtbar sind.

Die dünne (b) markhaltige Faser unterscheidet sich sehr stark von der dicken (a) (Fig. 6). Erstens entspricht ihr Durchmesser zusammen mit ihrer Markscheide dem Durchmesser des nackten Achsenzylinders einer dicken Faser, zweitens sind an ihr die interannulären Segmente viel kürzer und die Einschnürungen liegen also näher beieinander. Was ihre räumlichen Beziehungen zu der dicken Faser anbelangt, so sieht man meistens, dass sie

(wie z. B. auf Fig. 2) unmittelbar neben der dicken markhaltigen Faser in das Körperchen eindringt — ihre Endzweige sind dann meistens auch viel schwächer gefärbt als diejenigen der dicken Faser. In anderen Fällen jedoch (Fig. 6) kommt die dünne markhaltige Faser von einer ganz anderen Seite, als die dicke, an das Körperchen heran und verliert ihr Mark, sobald sie die Kapsel des Körperchens erreicht.

Der Achsenzylinder der dünneren Faser dringt in die Kapsel ein (Fig. 6) und fängt an, sich im Innenkolben zu teilen. Die Zweige teilen sich wiederholt, wodurch das ursprüngliche Fibrillenbündel des Achsenzylinders in sehr dünne, variköse Fädchen oder vielleicht sogar in die primitiven Fibrillen aufgelöst wird. Alle diese Zweige schlagen im Innenkolben des Körperchens alle möglichen Richtungen ein, beschreiben verschiedenartige Schlingen, bilden verwickelte Figuren und anastomosieren miteinander, so dass ein wirkliches Endnetz entsteht.

Was die Lage der Verzweigungen der dünnen Faser im Innenkolben betrifft, so behauptet bekanntlich Timofeef, dass sie ausschliesslich an der Peripherie des Innenkolbens liegen [auch Sokoloff (65) und Sala (59)]. Dasselbe hat auch A. Dogiel (1901) beschrieben. An meinen Präparaten konnte ich nun an den modifizierten Vater-Pacinischen Körperchen aus der Harnblase der Katze beobachten, dass der von der dünnen Faser gebildete Timofeef'sche netzförmige Fadenapparat allerdings immer die Peripherie des Innenkolbens einnimmt. Wenn man aber den Fokus der Objektive mit Hilfe der Mikrometerschraube so einstellt, dass der Durchmesser des Körperchens im optischen Schnitt zu sehen ist, so kann man sich stets bestimmt davon überzeugen, dass einige Fädchen des Apparates auch zwischen den Zweigen der dicken markhaltigen Faser in die zentralen Teile des Innenkolbens eindringen und dass also der Timofeef'sche Fadenapparat in dem modifizierten Vater-Pacinischen Körperchen ein ganz ähnliches knäuelartiges Endnetz vorstellt, wie das von den Zweigen der dickeren markhaltigen Faser gebildete; nur haben die ihn zusammensetzenden Fädchen einen anderen Charakter, da sie äusserst dünn und sehr varikös erscheinen.

Die beiden Endnetze sind unabhängig voneinander — Anastomosen gibt es zwischen ihnen nicht.

Nach der Beschreibung des Nervenendapparats in dem Innenkolben der modifizierten Vater-Pacini'schen Körperchen möchte ich noch einiger Stellen in meinen Präparaten Erwähnung tun, von denen eine auf Fig. 4 dargestellt ist. Man sieht hier eine einzige dünne markhaltige Faser ihr Mark verlieren, in den Hohlraum eines Körperchens eindringen und hier einen ziemlich lockeren knäuelartigen Apparat bilden, dessen Zweige sehr dünne variköse Fädchen vorstellen. Solche Stellen fanden sich in den Präparaten der Harnblase vom Pferd; an demselben Objekt fand ich anderseits oft Körperchen mit isolierter Färbung des Achsenzylinders einer dicken markhaltigen Faser (Fig. 1, 7). Wenn man die beschriebenen zweierlei Bilder miteinander vergleicht und den typischen Charakter der Zweige und Fädchen in beiden Fällen in Erwägung zieht, so erscheint es meiner Meinung nach am naheliegendsten, hier in diesen Fällen an eine zufälligerweise eingetretene isolierte Färbung des einen von den beiden Nervenendnetzen im modifizierten Vater-Pacini'schen Körperchen zu denken — in den ersteren Fällen des Timofeef'schen, im zweiten der dickeren Faser gehörenden.

b) Körperchen mit platten Nervenendigungen (Fig. 3). Diese eigenartigen Körperchen liegen in dem Bindegewebe der Blasenschleimhaut an denselben Stellen, wie die eben beschriebenen modifizierten Vater-Pacini'schen Körperchen. Sie werden stets ausschliesslich von dicken markhaltigen Fasern gebildet, welche von den Nervenstämmchen des oben beschriebenen Geflechtes abzweigen und liegen manchmal dicht neben diesen Nervenstämmchen. Die dicke markhaltige Faser behält das Mark gewöhnlich bis hart an die Übergangsstelle des Achsenzylinders in den Innenkolben des Körperchens; die Schwannsche und die Henlesche Scheide gehen unmittelbar in die Kapsel des letzteren über. Diese Kapsel ist hier gewöhnlich ziemlich dick, weist aber mitunter eine nur sehr undeutliche Schichtung ihrer Substanz auf, was wohl dadurch zu erklären ist, dass die einzelnen Bindegewebsschichten hier besonders dicht aneinander gelagert sind. Die Dicke der Kapsel kann übrigens in verschiedenen Stellen des Körperchens sehr verschieden sein, wobei man im grossen und ganzen sagen kann, dass sie an denjenigen Stellen die grösste Dicke erreicht, die von dem Eintrittspunkt der Nervenfasern am

weitesten entfernt sind. Die Kapsel besteht aus einzelnen Schichten, von denen man mitunter 2—6—12 zählen kann.

Die Form und die Grösse der betreffenden Körperchen können sehr verschieden sein. Man findet runde, zylindrische und birnförmige — in allen diesen Fällen bleibt aber die Struktur prinzipiell dieselbe.

Ich habe schon bemerkt, dass an das Körperchen gewöhnlich nur eine dicke markhaltige Faser herantritt; sie verliert ihre Myelinscheide, ihr Achsenzylinder tritt als ein Fibrillenbündel in den Hohlraum des Körperchens ein. Auf der Fig. 3 kann man sehen, wie er sich dabei, noch bevor er in den Innenkolben eindringt, zuerst stark verdickt und dann wieder halsförmig verjüngt. Im Innenkolben selbst wird er dann wieder etwas dicker und erscheint als ein breites Band, welches an seiner platten, breiten Fläche und an seinen Rändern mit dorn- oder zahnartigen Vorsprüngen von verschiedener Grösse besetzt ist und durch den Innenkolben zum entgegengesetzten Pol des Körperchens verläuft.

Unterwegs biegt sich das Band verschiedenartig und bildet Seitenzweige, welche sich wiederum teilen. Diese dünneren, sekundären Zweige verlaufen im Hohlraum des Körperchens in allen möglichen Richtungen und haben eine sehr verschiedene Länge: die einen von ihnen gehen bis zum distalen Pol des Innenkolbens, die anderen wieder beschränken sich auf die Mitte desselben; die meisten befinden sich jedoch an dem Pole des Körperchens, an welchem die Faser in das Innere des letzteren hineingeht. Alle die beschriebenen Zweige erweitern sich nun an ihren Enden sehr bedeutend und es entstehen auf diese Weise eigentümliche Gebilde in Form von Plättchen oder Blättern von verschiedenster Grösse und Form. Bald sind sie dreieckig, bald viereckig, bald polygonal; ihr Umriss ist nie einfach und glatt, sondern stets wellenförmig und mit verschiedenartigen bald kleineren, bald grösseren unregelmässigen Auswüchsen versehen. Ausserdem sind die Plättchen auch an ihrer breiten Fläche mit einer grossen Anzahl von kleinen, manchmal sehr spitzen Auswüchsen versehen und ferner sind sie immer auch noch selbst verschiedentlich gebogen, sodass die verschiedenen Teile des Endplättchens niemals in ein und derselben ebenen Fläche liegen.

Was jetzt die Frage anbetrifft, ob die besprochenen Plättchen frei in der Höhlung des Körperchens endigen, oder ob vielleicht

einige von ihnen auf irgendwelche Weise sich miteinander verbinden, so muss ich in dieser Beziehung sagen, dass manchmal wirklich (Fig. 3 a) einige von den Endplättchen miteinander durch besondere Nervenfädchen verbunden erscheinen; als Regel darf dies jedoch nicht gelten. Hier spielt vielleicht die meistens unvollständige Färbung eine Rolle; doch kann ich dies vorläufig nicht bestimmt behaupten.

Was jetzt noch die Frage betrifft, wie sich die beschriebenen Endplättchen zu der einen oder der anderen Achse des Körperchens räumlich verhalten, so kann man darüber nichts bestimmtes sagen. Ihre Lage ist höchst verschiedenartig. Es gibt Plättchen, welche mit ihrer leicht konvexen Seite der Basis, andere, welche mit derselben Seite dem distalen Ende des Körperchens zugekehrt erscheinen; viele liegen wieder so, dass ihre Längsachse der Längsachse des Körperchens entspricht oder auch einen Winkel mit derselben bildet.

Den Eintritt einer zweiten Nervenfasers in die beschriebenen Körperchen habe ich nie beobachten können.

Soviel ich weiss, sind die von mir beschriebenen Körperchen bis jetzt noch nicht beobachtet worden. Ähnliche Nervenendapparate sind bloss von A. Dogiel (14) beschrieben worden, nämlich in dem Str. reticulare corii, an der Basis der Hautpapillen. Der Unterschied zwischen den von mir eben beschriebenen Apparaten in der Schleimhaut der Harnblase und den erwähnten Körperchen von Dogiel ist aber folgender: Die Kapsel war in den letzteren ziemlich dünn und bestand nicht aus einzelnen distinkten Schichten, ferner ist es Dogiel noch ausserdem gelungen festzustellen, dass zusammen mit der dicken markhaltigen Faser in den Innenkolben auch noch andere dünne, variköse Fasern von unbestimmter Herkunft und Bedeutung hineinkamen.

c) **Eingekapselte Nervenknäuel.** In der Literatur gibt es ziemlich viele Arbeiten, die sich mit diesen Nervenendapparaten beschäftigen. Sie sind beschrieben worden in den Genitalorganen (in der Haut der Glans penis, der Clitoris), in der Konjunktiva, in der Hornhaut, an verschiedenen Stellen der Cutis und im Herzen und erhielten dabei verschiedene Namen. Infolgedessen herrscht in dieser Frage eine grosse Unklarheit, da die einzelnen Autoren bei der Beschreibung der von ihnen

gefundenen Apparate die entsprechenden Hinweise anderer Autoren nicht immer genügend berücksichtigten.

Die eingekapselten Nervenknäuel sind, so viel ich weiss, in den Genitalorganen und in der Konjunktiva von Krause entdeckt worden. Er nannte sie in den Genitalorganen — „Genitalnervenkörperchen“, während er dieselben Terminalkörperchen in der Konjunktiva mit keinem bestimmten Ausdruck bezeichnete; späterhin nannte man sie dann einfach „Krausesche Endkolben“.

Die Befunde W. Krauses wurden in bezug auf die Genitalorgane von einer ganzen Reihe anderer Forscher bestätigt; erstens können hier Polle (53), Finger (19), Bense (4), Izquierdo (31), Merkel (48) und Schwalbe (60) genannt werden, die mit alten Methoden arbeiteten, weiter folgen neuere Forscher, wie Aronson (3), Retzius (55), A. Dogiel (14) und Timofeef (68), welche die Nerven-elemente teils mit Methylenblau, teils nach Golgi (Timofeef) färbten.

In bezug auf die feinere Struktur des Innenkolbens der eingekapselten Nervenknäuel und der darin befindlichen Nervenendzweige gehen nun die Ansichten der Autoren weit auseinander. Einige von ihnen, wie z. B. Krause, behaupteten, dass der Innenkolben aus einer besonderen körnigen Substanz bestehe, andere, wie z. B. Izquierdo, lehrten hingegen, dass er eine zellige Struktur besitze.

Was die Anwesenheit der uns jetzt interessierenden Nervenendapparate in der Konjunktiva betrifft, so ist W. Krauses Entdeckung ebenfalls von vielen Autoren bestätigt worden; hierher gehören Frey (18), Lüddens (46), A. Kölliker (37), Ciaccio (8), Waldeyer (71), Key und Retzius (55), Merkel (48), Longworth (44), Schwalbe (60), A. Dogiel (14) und andere. Krause nahm in seiner letzten Arbeit (1881) an, dass der Innenkolben der Nervenknäuelchen in der Konjunktiva aus besonderen Zellen bestehe; mit dieser Ansicht sind Waldeyer und Longworth einverstanden. Key, Retzius und Dogiel halten hingegen an der körnigen Struktur des Innenkolbens fest. Diese letztere Ansicht wird auch von A. Smirnow (54) geteilt, welcher Krausesche Endkolben in der Haut der Planta pedis beim Menschen beschrieben hat. A. Dogiel, welcher eingekapselte Nervenknäuel und andere Nervenendapparate ebenfalls in der Haut des Menschen beobachtete,

hat jedoch nie irgend einen Nebenstoff in den Zwischenräumen zwischen den Endzweigen des Achsenzylinders gefunden; was die eingekapselten Nervenknäuelchen, welche ich in dem Bindegewebe des Visceralblattes des Pericardiums entdeckt habe, anbetrifft, so kann ich dieses meinerseits ebenfalls bestätigen.

Indem ich jetzt zur Beschreibung der eingekapselten Nervenknäuel übergehe (Fig. 5 u. 9), welche von mir in der Harnblase der Säugetiere gefunden wurden, muss ich vor allem bemerken, dass sie in Präparaten der Blasenschleimhaut, wo das Epithel nach oben gerichtet ist, gewöhnlich ziemlich oberflächlich liegen: man findet sie gewöhnlich gruppenweise, zwei bis vier Stück beisammen, manchmal liegen sie aber auch einzeln und isoliert.

Sie besitzen eine Kapsel, welche sich durch nichts von der Kapsel eines modifizierten Vater-Pacinischen Körperchens unterscheidet, wobei die Schwannschen und Henleschen Scheiden der herantretenden Nervenfasern, ebenso wie auch dort, unmittelbar in dieselbe übergehen. Die herantretenden Nervenfasern gehören immer zum Typus der dicken markhaltigen Fasern; zu einem Körperchen treten eine, zwei oder drei heran. In einer grösseren oder kleineren Entfernung von dem Nervenknäuel können sich die Fasern manchmal noch dichotomisch teilen und dann nehmen beide Zweige, welche durch diese Teilung entstanden sind, entweder an der Bildung eines Apparates teil, oder sie bilden zwei einzelne, selbständige Endapparate.

Nachdem der Achsenzylinder auf seinem Wege die Markscheide verloren hat, aber noch bevor er in den von der Kapsel begrenzten Hohlraum eingedrungen ist, verdünnt er sich bedeutend und tritt dann als dünnes, variköses Fädchen in die Kapsel ein. Hier macht er auf seinem weiteren Wege alle diejenigen Veränderungen durch, welche ich oben für die Fasern in den modifizierten Vater-Pacinischen Körperchen beschrieben habe; die einzelnen Zweige und Fädchen, welche durch seine wiederholte Teilung entstehen, durchziehen den Innenkolben in allen Richtungen, kreuzen sich und anastomosieren miteinander, sodass auf diese Weise ein manchmal ziemlich dichter Nervenknäuel entsteht.

Die äussere Form der beschriebenen Endapparate ist gewöhnlich fast rund oder elliptisch, manchmal auch birn- oder eiförmig; die Grösse derselben ist ebenfalls sehr verschieden.



Sie haben immer fast regelmässige, glatte Umrisse, was natürlich vom Vorhandensein einer Kapsel abhängt.

Was nun die Frage des Innenkolbens betrifft, die Frage, in der, wie wir gesehen haben, die Ansichten der Forscher so stark auseinander gehen, so habe ich, um ihrer Lösung etwas näher zu treten, versucht, ausser der Methylenblaufärbung meine Präparate noch mit Alaunkarmin nachzufärben, wie ich es in dem der Technik gewidmeten Abschnitte oben bereits erwähnt habe.

Es ist mir nun niemals gelungen, im Bereich des Innenkolbens eine besondere körnige (Key, Retzius, Smirnow), oder homogene (Smirnow) Substanz oder besondere Zellen (Krause, Izquierdo, Waldeyer, Longworth) zu bemerken. Mir scheint, ebenso wie es auch A. Dogiel annimmt, dass die feinen Räume, welche zwischen den Endzweigen des Achsenzylinders in dem Hohlraum der Kapsel vorhanden sind, bei Lebzeiten vielleicht mit Lymphe ausgefüllt sind, welche dann bei der Bearbeitung des Präparates gerinnt und die erwähnten Strukturen des Innenkolbens vortäuscht.

Ausser dem Achsenzylinder der dicken markhaltigen Faser treten in die beschriebenen Nervenendapparate keine andersartigen Fasern ein. Speziell fehlen die für die modifizierten Vater-Pacini'schen Körperchen typischen dünnen markhaltigen Fasern; wenn man auch manchmal tatsächlich beobachten kann (Fig. 9), dass in den von der Kapsel begrenzten Hohlraum eine dünne Nervenfaser scheinbar hereintritt, ohne mit dem Achsenzylinder der dicken markhaltigen Fasern zusammenzuhängen, so kann uns eine sorgfältige Untersuchung des Präparats in diesen Fällen belehren, dass es sich hier doch um ganz andere Verhältnisse handelt. Im Präparat, welches auf der Fig. 9 wegen Raum mangels nicht vollständig abgebildet worden ist, sehen wir eine solche dünne Faser. Es stellt sich aber heraus, dass sie eigentlich nicht in den Nervenknäuel hineintritt und nicht denselben bildet, sondern dass sie im Gegenteil aus ihm austritt und in einiger Entfernung dann in einem neuen selbständigen Endapparat endigt. Auf der Fig. 9 entsteht die Faser a vielleicht von dem einen oder dem anderen Fädchen des Knäuels, vielleicht stellt sie aber auch, und dies ist wohl wahrscheinlicher, nur die unmittelbare Fortsetzung eines von den Zweigen (b) der dicken markhaltigen Faser vor, welcher in diesem Falle also durch den

abgebildeten Knäuel bloss durchgeht und eigentlich gar keine innigere Beziehung zu ihm hat.

Auf Grund des Erörterten kann man also folgendes über die Differentialdiagnostik der modifizierten Vater-Pacinischen Körperchen und der eingekapselten Nervenknäuel sagen: 1) in die Höhlung des modifizierten Vater-Pacinischen Körperchens treten immer zweierlei markhaltige Nervenfasern, eine dicke und eine dünne hinein, während an der Bildung der beschriebenen Nervenknäuel bloss dicke markhaltige Fasern teilnehmen; 2) der Charakter der dünnen varikösen Fädchen, welche den Timofeffschen Apparat in den modifizierten Vater-Pacinischen Körperchen bilden und welche sich von den bandähnlichen Endzweigen des Achsenzylinders der dicken markhaltigen Faser scharf unterscheiden, entspricht vollkommen dem Charakter der Nervenfädchen, welche die beschriebenen Nervenknäuel bilden, nur dass die letzteren zum Unterschied von dem Timofeffschen Endapparat gerade von einer dicken markhaltigen Faser abstammen; 3) die dicken markhaltigen Fasern zerfallen in der Höhlung des modifizierten Vater-Pacinischen Körperchens in besonders charakteristische, dicke bandähnliche Endzweige, während sie in den Nervenknäueln eine grosse Anzahl von dünnen, stark varikösen Fädchen bilden.

## 2. Uneingekapselte Apparate.

d) Die baumförmigen Endapparate (Fig. 12 u. 13) werden ebenfalls ausschliesslich durch markhaltige Nervenfasern gebildet. Die letzteren können in ihre Endzweige manchmal schon direkt nach ihrem Heraustreten aus der Muskelschicht zerfallen, manchmal nehmen sie aber vorher noch an der Bildung des oben erwähnten Geflechtes Teil, um sich erst nachträglich von einem der Stämmchen des Geflechtes abzulösen und in die Endzweige zu zerfallen. Obleich es mir manchmal gelang, die baumförmigen Endapparate in den verschiedensten Flächen der Schleimhaut anzutreffen, muss es doch als Regel gelten, dass die sich vom Nervengeflecht ablösenden Fasern zuerst zur Oberfläche der Schleimhaut ziehen und dort in der Tunica propria die Endapparate bilden. Ihre Endverzweigungen schmiegen sich dabei eng an die Bündel der Bindegewebsfibrillen an.

Mit jedem baumförmigen Endapparat ist gewöhnlich nur eine oder zwei oder auch mehrere Nervenfasern verbunden; in

letzteren Fällen nehmen die einen an der Bildung des Endapparates selbst teil, während die anderen bloss zur Verbindung verschiedener Apparate miteinander dienen.

Nachdem die Nervenfaser auf einer grösseren oder kleineren Entfernung von ihren Endzweigen ihrer Markscheide verlustig gegangen ist, fängt sie plötzlich an, sich auf einem ziemlich beschränkten Flächenbezirk reichlich zu teilen und es entstehen auf solche Weise zahlreiche immer dünnere und dünnere Zweige. Man bekommt ein Bild, welches sehr an einen dicht verzweigten Baum erinnert, dessen Zweige aber fast sämtlich in einer ebenen Fläche ausgebreitet liegen. Die Enden der dünnsten Zweige sind mit besonderen blattähnlichen Gebilden versehen (Fig. 12). Diese Endverdickungen sind von sehr verschiedener Form und Grösse. In den kleineren Apparaten dieser Art liegen alle Nervenendzweige tatsächlich immer streng in einer Fläche; in den grösseren aber — und es können solche von geradezu riesigem Umfang vorkommen (Fig. 12), schmiegen sich die Endzweige mehreren Bindegewebsfasern an und dann sieht man sie in mehreren verschiedenen Flächen liegen.

Solche baumförmige Endapparate sind schon von verschiedenen Autoren im Bindegewebe gesehen und beschrieben worden. Sachs (58), Cataneo (7), Ciaccio (8) sahen sie in den Sehnen, Ranvier (54), Kölliker (37), Arnstein (2) und in der letzten Zeit A. Dogiel (14) — in der Cutis, Timofeeff (68) in der Haut der Glans penis und dem lockeren Zellgewebe, welches die Tunica albuginea penis umgibt, Iwanoff (30) in den Synovialscheiden, Smirnow (64), A. Dogiel (14) und ich selbst im Herzen und zuletzt Grünstein (23) — in der Muskelschicht der Harnblase, wie ich das in der Literaturübersicht notiert habe.

#### e. Uneingekapselte Nervenknäuel.

Ich werde mich bei der Beschreibung dieser sensiblen Endapparate (Fig. 14) kurz fassen, da sie den oben beschriebenen eingekapselten Endapparaten sehr ähnlich sind.

Ich will die Aufmerksamkeit bloss darauf lenken, dass die uneingekapselten Nervenknäuel gewöhnlich bedeutend lockerer sind als die eingekapselten, was natürlich auf die Abwesenheit der festen Kapsel zurückzuführen ist. Die erwähnten Apparate werden immer von dicken markhaltigen Nervenfasern gebildet,

welche öfters auf einer bedeutenden Entfernung von dem Endapparat ihre Myelinscheide verlieren. Auch bei den nicht eingekapselten Nervenknäueln kommen manchmal Fälle vor, wo sich von dem Endapparat eine dünne, variköse Nervenfasern wieder ablöst (Fig. 14) und dann entweder zur Verbindung zweier einzelner Apparate miteinander dient, oder auch einen neuen selbständigen Nervenknäuel bildet. Die erwähnten sensiblen Nervenendigungen sind auch schon von anderen Autoren beschrieben, so z. B. von Iwanoff (30) in den Fascien und von mir im visceralen Perikard.

---

Am Ende dieses Abschnittes, nach der Beschreibung der verschiedenen knäuelartigen Nervenendapparate in der Harnblase, möchte ich einiger eigentümlicher Befunde Erwähnung tun, die vielleicht auf den Bauplan der knäuelartigen Endapparate und der modifizierten Vater-Pacinischen Körperchen ein neues Licht werfen und auch über den Entwicklungsmodus dieser Gebilde einiges ahnen lassen könnten.

Ich spreche über Bildungen, wie sie am einfachsten in dem auf Fig. 11 dargestellten Falle auftreten und die sich durch fließende Übergangsformen, welche man in den Präparaten leicht auffinden kann, mit schon viel komplizierteren Gebilden, wie das auf Fig. 10 abgebildete, verbinden lassen. Auf Fig. 11 sehen wir, dass eine aus dem Nervenstämmchen herausgetretene, als blassblaues Band erscheinende Nervenfasern an einer ganz bestimmten, beschränkten Stelle ihres Verlaufes plötzlich einen ganz besonderen Charakter annimmt. Sie ist hier dunkler gefärbt und bildet grosse, variköse Verdickungen, die aus interfibrillärer, protoplasmatischer Substanz bestehen, dem Nervenfibrillenbündel einseitig anliegen und durch ihre gebogene, sichelförmige Gestalt dem Achsenzylinder hier ein kompliziertes wellenförmiges Aussehen verleihen. Es fällt sofort auf, dass die beschriebenen Verdickungen des Achsenzylinders den Varikositäten in den ausgebildeten knäuelartigen Nervenendapparaten äusserst ähnlich sind.

Stellen wir uns nun jetzt vor, dass eine auf die beschriebene Weise modifizierte Nervenfasern sich weiter in demselben Sinne entwickeln würde, indem die lokalen Verdickungen noch zunehmen, sich noch mehr krümmen, sich schliesslich verzweigen, anastomosieren

und netzartig anordnen würden, — so würden wir als Resultat ein Gebilde bekommen, wie es auf der Fig. 10 dargestellt ist. Die nötigen Übergangsbilder sind auch tatsächlich vorhanden. Man könnte in diesem Gebilde einen wirklichen endständigen Nervenapparat erblicken, zu welchem zwei Nervenfasern herankommen — in Wirklichkeit ist es aber eine einzige durchlaufende Faser, die nur innerhalb einer bestimmten Strecke ihres Verlaufes einen Knäuel gebildet hat.

Ich fasse also die beschriebenen eigentümlichen Bildungen als rudimentäre, auf verschiedenen Stufen ihrer Entwicklung stehen gebliebene Nervenendapparate auf. Wenn wir nun, wie es auf der Fig. 7, 8 c, 9 und 14 dargestellt ist, zwei ganz gleiche Nervenfasern mit einem Nervenendknäuel in Verbindung sehen, so muss man meiner Meinung nach in diesem Falle annehmen, dass die Entwicklung gerade in der beschriebenen Weise vor sich gegangen ist. Die beiden Fasern sind eigentlich eine einzige durchlaufende Faser, die in ihrem weiteren Verlauf dann auch tatsächlich, wie wir gesehen haben, einen oder vielleicht auch mehrere andere, selbständige Endknäuel bilden kann.

Alle knäuelartigen Nervenendapparate, auch die modifizierten Vater-Pacini'schen Körperchen können folglich zwei Typen angehören. Entweder sind sie endständig — in diesem Fall könnte ihre Entwicklung auf diejenige Weise verlaufen, wie es z. B. von London und Pesker (51) für die Nervenendapparate in den Muskeln etc. beschrieben worden ist; oder sie sind eingeschaltet in den Verlauf einer Nervenfasern — in diesem Fall könnte ihre Entwicklung in der von mir angenommenen Weise stattfinden.

f) Das Nervenendnetz (Fig. 16 u. 17), welches ich in der Harnblase der Säugetiere fand, entspricht dem Netz, welches von Arnstein (2) in der Haut der Maus und von Tretjakoff (70) unter dem Epithel des Schweinerüssels beschrieben worden ist. In der Blasenschleimhaut liegt das erwähnte Netz ebenfalls unter dem Epithel in der Tunica propria. Man kann es fast auf jedem Präparat sehen, besonders bei der Katze und dem Kaninchen. Dieses Netz ist sehr dicht, seine Fädchen teilen sich und anastomosieren miteinander und an den Kreuzungspunkten sieht man öfters längliche, ovale Zellkerne, welche wohl der Schwannschen

Scheide (Fig. 17) angehören. Das beschriebene Netz breitet sich über die ganze Blasenschleimhaut aus. Frei endigende Zweige sind nicht vorhanden, es sei denn, dass das betreffende Präparat zu schwach gefärbt oder schon zum Teil entfärbt ist. Mir wollte es auch niemals gelingen, zu bemerken, dass von dem beschriebenen Netz irgendwelche Zweige zu dem darüber liegenden Epithel abgingen.

Dieses wirkliche Endnetz wird von Verzweigungen dünner markhaltiger Fasern gebildet, was z. B. besonders deutlich auf dem Präparate, welches der Fig. 16 zu Grunde liegt, zu sehen war.

Die Fädchen des Netzes bestehen aus Fibrillen, die in einer interfibrillären, protoplasmatischen Substanz eingebettet liegen. Die letztere färbt sich mit Methylenblau bedeutend schwächer.

---

Zum Schluss möchte ich noch einiges über die Nervenendigungen im Schleimhautepithel und in dem Bindegewebe der äusseren Faserhaut sagen.

#### B. Die Nervenendigungen im Epithel der Schleimhaut.

Freie Nervenendigungen im Epithel sind ausser in der Haut [Langerhans (38), Mojsisowics (49), Arnstein (2), Ranvier (54), Merkel (48), Retzius (55), Kölliker (37), Eberth (16), van Gehuchten (21), Dogiel (14) u. a.] auch noch in vielen anderen Organen beschrieben worden. So sind sie z. B. in der Hornhaut gefunden worden (Hoyer (27), Cohnheim (9), Kölliker (37), Krause (36)], in dem Schweinerüssel [Szymonowicz (66), Tretjakoff (70)], in den Genitalorganen [Sclavunos (61), Dogiel (14), Gawronsky (20), Timofeef (68)] usw.

Im Epithel der Schleimhaut der Harnblase sind freie knopf-ähnliche Nervenendigungen, wie ich es oben erwähnt habe, von Retzius (55) und Lendorf (40) auch schon beobachtet worden. Der letztgenannte Forscher kommt jedoch in Bezug auf den Ursprung dieser Nervenendigungen zu einer Auffassung, die ich unmöglich teilen kann. Er behauptet, dass die in der Wand der Blase selbst liegenden bi- oder multipolaren Ganglienzellen sich zum Teil vermittelst besonderer Zweige miteinander verbinden — jede Zelle besitzt einen solchen Zweig; alle die anderen

Zweige oder Fortsätze jeder Zelle sollen hingegen in das Epithel hineintreten und hier freie Endigungen bilden — diese Fortsätze wären also aller Wahrscheinlichkeit nach Dendriten, da jede Zelle eine ganze Anzahl von ihnen besitzen soll.

An meinen Präparaten sieht man aber (Fig. 15), dass mit solchen freien intraepithelialen Apparaten stets dünne markhaltige Fasern endigen, während die Dendriten der in der Blasenwand liegenden sympathischen Nervenzellen niemals mit Mark bekleidet sind.

Was endlich diejenigen Nervenendigungen im Epithel der Harnblase anbetrifft, welche Grünstein (23) beschrieben und abgebildet hat und deren morphologischer Charakter nach seiner Ansicht den von Timofeef und Ploschko (52) beschriebenen Gebilden entsprechen soll, so habe ich an den Epithelzellen allerdings solche Endapparate gesehen, die sehr an die von Grünstein beschriebenen erinnerten. Aber es erwies sich in diesen Fällen immer, dass das vermeintliche perizelluläre Netz bei genügend starker Färbung einfach aus einer grösseren oder kleineren Anzahl von dünnen, gewundenen, meistens frei auslaufenden kleinen Zweigen besteht. Diese Zweige oder Fädchen sind varikös und tragen an ihren Enden Verdickungen. An Präparaten, welche besonders stark gefärbt waren, konnte man wahrnehmen, dass dieses ganze Geflecht oft nicht durch ein einziges Nervenfädchen, sondern durch mehrere gebildet wurde; dieses Geflecht ist überhaupt keine besondere Art von Nervenendigungen, sondern es stellt dieselben freien knopfähnlichen Apparate vor, nur dass dieselben hier in einer grossen Anzahl an einem Punkte gruppiert erscheinen; diese Ansicht wird auch von Lendorf geteilt. Alle diese Zweige stammen aber ebenfalls von Achsenzylindern der dünnen markhaltigen Nervenfasern.

Die Form der Endverdickungen ist sehr mannigfaltig. Bald sind sie rund, bald oval oder spindelförmig, bald haben sie die Gestalt von kleinen Blättchen, welche manchmal die wunderlichsten Umrisse haben. Einzelne dieser Endverdickungen können manchmal durch sehr dünne Fäserchen verbunden sein und so kann ein wirkliches intraepitheliales Netz entstehen. An Flächenpräparaten, in welchen das Epithel nach oben gekehrt ist, kann man die beschriebenen Endapparate über den Epithelzellen liegen sehen; ausserdem sieht man sie aber zweifellos manchmal auch

unter dem Epithel liegen; dadurch erklärt sich, meiner Ansicht nach, die Tatsache, dass auch bei völliger Entfernung des Epithels selbst die dünnsten Zweige des komplizierten Endapparates mitunter unversehrt bleiben können.

Es bleibt uns nur noch ein paar Worte über die gegenseitige Lage der beschriebenen Endapparate und der Epithelzellen zu sagen. Hensen (26), Lipman (41), Huss (29) und Botezat (6) behaupteten, dass die intraepithelialen, knopf-ähnlichen Nervenendigungen in den Epithelzellen selbst liegen, dass sie also intrazellulär sind. Dies wird von Retzius (55), van Gehuchten (21), Timofeef (68), Dogiel (14) und anderen geleugnet. Die Nervenendigungen liegen nach ihnen stets nur zwischen den Epithelzellen und dringen niemals in die letzteren ein. Mit dieser letzteren Ansicht stimmen meine Beobachtungen vollständig überein.

#### C. Die Nervenendigungen in dem Bindegewebe der äusseren Faserhaut.

In dieser Schicht der Blasenwand ist es mir ebenfalls gelungen, sensible Endapparate zu finden; in der Literatur gibt es keinerlei Angaben über ihre Anwesenheit an dieser Stelle. Diese Nervenendigungen stellen keine neuen besonderen Formen vor, es sind dieselben oben schon beschriebenen baumförmigen Endverzweigungen (Fig. 13), welche ich in der Schleimhaut der Harnblase gefunden habe; ich brauche sie also nicht mehr zu beschreiben.

---

Zum Schluss ist es mir eine angenehme Pflicht, meinen verbindlichsten Dank dem hochverehrten Herrn Prof. Dr. A. Maximow auszusprechen, sowohl für die liebenswürdige Aufnahme, die mir in seinem Laboratorium zu Teil wurde, als auch für die fördernden Ratschläge und die hilfreiche Unterstützung. Ich halte es ebenfalls für meine Pflicht, meinen aufrichtigen Dank dem Herrn Prosektor Dr. N. Tischutkin zu sagen, der sich stets für den Gang meiner Untersuchungen interessierte und mich ebenfalls mit Rat und Tat unterstützte.

---



### Literaturverzeichnis.

1. Arnold: Die Gewebe der organischen Muskeln. 1869.
2. Arnstein: Die Nerven der behaarten Haut. Sitzungsberichte der k. Akad. in Wien, Bd. 74, 1876.
3. Aronson: Beiträge zur Kenntnis der zentralen und peripheren Nervenendigungen. Diss. 1886.
4. Bense: Über Nervenendigungen in den Geschlechtsorganen. Zeitschr. f. ration. Medizin, Bd. 33, 1868.
5. Bernheim: Die Innervation der Harnblase beim Frosche und Salamander. Arch. f. Anat. u. Physiol., Phys. Abt., Suppl. 1892.
6. Botezat: Die Nervenendigungen in der Schnauze des Hundes. Morphol. Jahrbuch, Bd. 29, 4.  
Derselbe: Die Innervation des harten Gaumens der Säugetiere. Zeitschr. f. wiss. Zoologie, Bd. 69, 3.
7. Cataneo: Organes nerveux terminaux musculo-tendineux, leurs conditions normales etc. Arch. ital. de biolog., T. X, fasc. 3.
8. Ciaccio: Memorie dell' Acad. delle scienze dell' Instituto di Bologna. S. III, T. IV, 1874.  
Derselbe: Arch. ital. de biolog., 1890.
9. Cohnheim: Über die Endigung der sensiblen Nerven in der Hornhaut der Säugetiere. Centralblatt f. d. med. Wiss., 1866.  
Derselbe: Virchows Archiv, Bd. XXXVIII.
10. Courtade: Contribution a l'étude de l'innervation motrice de la vessie. Arch. de physiol. normale et pathol., 1896.
11. Crevatin: Di alcune forme di corpuscoli nervosi del connettivo sottocutaneo e della loro struttura. Bologna, 1900.
12. Cushing: Americ. Journ. of Physiol. Vol. VI, 1901.
13. Dawidoff: Material zum Studium der Entwicklung des peripheren Nervensystems, der Vater-Pacini-, Herbst- und Grandry-Körperchen. Moskau, 1903 (Russ.).
14. A. Dogiel: Die Nervenendkörperchen (Endkolben W. Krause) in der Cornea und Conjunctiva bulbi des Menschen. Arch. f. m. Anat., Bd. 37, 1891.  
Derselbe: Die Nervenendigungen in der Haut der äusseren Genitalorgane des Menschen. Arch. f. mikr. Anat. Bd. 41, 1893.  
Derselbe: Die Nervenendigungen im Lidrande und in der Conjunctiva palpebr. d. Menschen. Arch. f. mikr. Anat., Bd. 44, 1895.  
Derselbe: Die Nervenendigungen im Bauchfell, in den Sehnen, den Muskelspindeln etc. Arch. f. mikr. Anat., Bd. 59, 1901.  
Derselbe: Die sensiblen Nervenendigungen im Herzen und in den Blutgefässen der Säugetiere. Arch. f. mikr. Anat., Bd. 52, 1898.  
Derselbe: Über die Nervenapparate in der Haut des Menschen. Zeitschrift f. wiss. Zool., Bd. 75, 1903.  
Derselbe: Zur Frage über den Bau der Herbstschen Körperchen und die Methylenblaufixierung nach Bethe. Zeitschr. f. wiss. Zool., Bd. 66, 3.

- Derselbe: Die Beziehungen der Nerven zu den Grandry'schen Körperchen. *Zeitschr. f. wiss. Zool.*, Bd. 67, 3.
15. Ehrlich: Über die Methylenblaureaktion auf die lebende Nervensubstanz. *Deutsche med. Wochenschr.*, 1886.
  16. Eberth: Über Nervenendigungen in der Haut. *Sitzungsber. Naturforschende Gesellsch. Halle a. S.*, 1892.
  17. Frankenhäuser: Die Nerven der Gebärmutter und ihre Endigung in den glatten Muskelfasern. *Jena*, 1867.
  18. Frey: *Histologie und Histochemie des Menschen*. 1859.
  19. Finger: Über die Endigungen der Wollustnerven. *Zeitschr. f. rat. Med.*, 1866.
  20. Gawronsky: Über Verbreitung und Endigung der Nerven in den weiblichen Genitalien. *Arch. f. Gynäkologie*, Bd. 48, H. 2.
  21. Van Gehuchten: Les terminaisons nerveuses libres intraepidermiques. *Verhandl. d. Anat. Gesellsch. auf der sechsten Versamml. in Wien*, 1892.
  22. Gianuzzi: *Comptes rendus de l'Acad. des sciences*. Paris, 1863.
  23. Grünstein: Zur Innervation der Harnblase. *Arch. f. mikr. Anat.*, Bd. 55, 1900.
  24. Guépin: Sur l'innervation vésicale. *Journ. d'anat. et de la physiol.*, 1892.
  25. Guyon: Contribution a l'étude de l'innervation motrice de la vessie. *Arch. de physiol. norm. et pathol.*, 1896.
  26. Hensen: *Arch. f. mikr. Anat.*, Bd. IV.
  27. Hoyer: Über den Austritt von Nervenfasern in das Epithel der Hornhaut. *Reichert's und Du Bois-Reymond's Arch.*, 1866.  
Derselbe: Über die Nerven der Hornhaut. *Arch. f. mikr. Anat.*, Bd. IX.
  28. Huber: *Journal of comparative Neurology*, Vol. VII.
  29. Huss: *Zeitschr. f. wiss. Zool.* Zit. nach A. Dogiel (22).
  30. Iwanow: Über die Nervenendigungen in den Bindegewebehäutchen der Säugetiere. *Kasan*, 1893 (Russisch).
  31. Isquierdo: Beiträge zur Kenntnis der Endigung der sensiblen Nerven. 1879.
  32. Joris: L'innervation des muscles lisses dans les parois vésicales. *Bulletin de l'Acad. royale de Medecine de Belgique*, Ser. IV, T. 20, 1906.
  33. Key: *Studien in der Anatomie des Nervensystems und des Bindegewebes*.
  34. Kisselew: Über die Endigung der sensiblen Nerven der Harnblase. *Centr. f. d. med. Wiss.*, 1868, Nr. 22.
  35. Klebs: Die Nerven d. organ. Muskeln. *Centr. f. d. med. Wiss.*, 1863.  
Derselbe: *Virchows Arch.* Bd. 32, 1865.
  36. Krause: Über die Nervenendigungen. *Zeitschr. f. rat. Med.*, Bd. V, 1858.  
Derselbe: Die terminalen Körperchen der einfach sensiblen Nerven. 1860.  
Derselbe: Über Nervenendigung in der Clitoris. *Göttinger Nachr.*, 1866.  
Derselbe: Über Nervenendigung in den Geschlechtsorganen. *Zeitschr. f. rat. Medizin*, Bd. 28, 1886.  
Derselbe: *Allgemeine und mikroskop. Anatomie*, 1876.  
Derselbe: Die Nervenendigung innerhalb der terminalen Körperchen. *Arch. f. mikr. Anat.*, Bd. XIX, 1881.

37. Kölliker: Handbuch der Gewebelehre des Menschen, 1859, 1863, 1889.  
Derselbe: Sitzungsber. der med. Gesellsch. zu Würzburg, 1866.  
Derselbe: Lehrbuch der Embryologie, 1879.  
Derselbe: Über die Entwicklung der Nervenfasern. Verhandl. der Anat. Gesellsch. auf der achtzehnten Versamml. in Jena, 1904.
38. Langerhans: Über die Nerven der menschlichen Haut. Arch. f. pathol. Anat. u. Physiol. u. f. klin. Med., 1868, Bd. 44.
39. Lavdowsky: Die feinere Struktur und die Nervenendigungen in der Froschharnblase. Arch. f. Anat. u. Physiol., 1872.  
Derselbe: Archiv f. norm. und patholog. Histologie von Rudnew, T. I, 1870 (Russisch).
40. Lendorf: Beiträge zur Histologie der Harnblasenschleimhaut. Anat. Hefte, Bd. XVII, 1901.
41. Lipman: Über die Endigungen der Nerven im eigentlichen Gewebe und hinteren Epithel der Hornhaut des Frosches. Virchows Archiv.
42. F. Locke: Pflügers Archiv, Bd. 54, 1893.  
Derselbe: Zentralblatt f. Physiologie, Bd. VIII, 1894.  
Derselbe: Zentralblatt f. Physiologie, Bd. XIV, 1900.
43. London: Entwicklung des peripheren Nervensystems bei Säugetieren. Arch. f. mikr. Anat., Bd. 67, 1905.
44. Longworth: Arch. f. mikr. Anat., Bd. XI, 1875.
45. Löwit: Die Nerven der glatten Muskulatur. Sitzungsber. d. k. Akad. d. Wiss. in Wien, 1875.
46. Lüddens: Zeitschr. f. wiss. Zoologie, Bd. XII, 1863.
47. Lustig: Über die Nervenendigungen in den glatten Muskelfasern. Sitzungsber. d. k. Akad. d. Wiss. in Wien, 1881.
48. Merkel: Über die Endigungen der sensiblen Nerven in der Haut der Wirbeltiere. 1880.
49. Mojsisowics: Über die Nervenendigung in der Epidermis der Säuger. Wiener akad. Sitzungsber., Bd. 73, 1875.
50. Nawrocki: Über die motorischen Nerven der Blase. Pflügers Archiv, Bd. 48.
51. Pesker: Arch. f. mikr. Anat., Bd. 67, 1905.
52. Ploschko: Die Nervenendigungen und Ganglien der Respirationsorgane. Anat. Anzeiger, Bü. XIII, 1897.
53. Polle: Die Nerven-Verbreitung in den weiblichen Genitalien. 1865.
54. Ranvier: Traité technique d'histologie. 1889.
55. Retzius: Studien in der Anatomie des Nervensystems und des Bindegewebes. 1876.  
Derselbe: Über die Endigungsweise der Nerven in den Genitalnervenkörperchen des Kaninchens. Internat. Monatsschr. f. Anat. u. Phys., Bd. VII. 1890.  
Derselbe: Biologische Untersuchungen. Neue Folge, Bd. IV, V, VI.
56. Ringer: Journal of Physiol., Vol. VIII, 1887.
57. Ruffini: Di un nuovo organo nervoso terminale e sulla presenza dei corpuscoli Golgi-Mazzoni nel connettivo sottocutaneo dei polpastrelli delle dito dell' uomo. 1894.

- Derselbe: Ulteriori ricerche sugli organi nervosi terminali etc. Ricerche fatte nel Laboratorio di Anat. norm. della R. Univ. di Roma, ed in altri Laboratori biologici. Vol. V, Fasc. 3, 1896.
- Derselbe: Periodico del Laboratorio di Anat. norm. della R. Università di Roma. Vol. V, 1896.
- Derselbe: Sull' apparato nervoso di Timofeew ad apparato ultraterminale nei corpuscoli del Meissner della cute umane. *Bibliographie anatomique*, T. XI, 1903.
58. Sachs: *Archiv f. Anat. u. Physiol.*, 1875.
59. Sala: Untersuchungen über die Struktur der Pacinischen Körperchen. *Anat. Anzeiger*, Bd. 16, 1899.
60. Schwalbe: *Lehrbuch der Anatomie der Sinnesorgane*. 1887.
61. Selavunos: Über die feineren Nerven und ihre Endigungen in den männlichen Genitalien. *Anat. Anzeiger*, Bd. IX, 1893.
62. Sfameni: *Accademie Reale delle Scienze di Torino*, anno 1899—1900. Derselbe: *Monitore Zool. Italiano*, anno 1901.
63. Skabitschewsky: Über die motorischen Nerven der Blase. *Pflügers Archiv*, Bd. 48.
64. Smirnow: *Internat. Monatsschr. f. Anat. u. Physiol.*, Bd. X, 1893. Derselbe: Über die sensiblen Nervenendigungen im Herzen bei Amphibien und Säugetieren. *Anat. Anzeiger*, Bd. X, 1895.
65. Sokoloff: Zur Frage über die Endigungen der Nerven in den Vater-Pacinischen Körperchen. *Anat. Anzeiger*, Bd. 16, 1899.
66. Szymonowicz: *Arch. f. mikr. Anat.*, Bd. 45, 1895. Derselbe: *Arch. f. mikr. Anat.*, Bd. 48, 1897.
67. Tschagowetz: Über die künstliche Ernährung der Warmblütigen mit der Lockeschen Flüssigkeit. *Nachrichten der Kais. medicin. Militär-Akad.*, 1906 (Russisch).
68. Timofeew: *Anat. Anzeiger*, Bd. XI, 1896. Derselbe: Über die Endigungen der Nerven in den männlichen Geschlechtsorganen der Säugetiere und des Menschen, Kasan 1896 (Russisch).
69. Tolotschinoff: Über das Verhalten der Nerven zu den glatten Muskelfasern der Froschharnblase. *Arch. f. mikr. Anat.*, Bd. V.
70. Tretjakoff: Zur Frage der Nerven der Haut. *Zeitschr. f. wiss. Zool.*, Bd. 71.
71. Waldeyer: *Tageblatt d. Breslauer Naturforscher-Versamml.*, 1874. Derselbe: Über die Endigungsweise der sensiblen Nerven. *Arch. f. mikr. Anat.*, Bd. 17.
72. Willanen: Die Beziehungen der Nerven zu den Grandryschen Körperchen. *Zeitschr. f. wiss. Zool.*, Bd. 67.
73. Wolff: *Arch. f. mikr. Anat.*, Bd. 20, 1882.
-

**Erklärung der Abbildungen auf Tafel XXII u. XXIII.**

Alle Zeichnungen sind vom Verfasser mittelst des Zeichenprismas von Leitz und eines Leitzschen Mikroskopes ausgeführt worden. Ausführliche Erklärung im Text.

- Fig. 1. Modifiziertes Vater-Pacinisches Körperchen. Isolierte Färbung der Verzweigungen der dicken markhaltigen Faser. Pferd. Obj. 7. Ok. 2.
- Fig. 2. Modifiziertes Vater-Pacinisches Körperchen. Dicke (a) und dünne (b) markhaltige Faser mit ihren Verzweigungen. Pferd. Obj. 7. Ok. 2.
- Fig. 3. Körperchen mit platten Nervenendigungen. Katze. Obj. 7. Ok. 4.
- Fig. 4. Modifiziertes Vater-Pacinisches Körperchen. Isolierte Färbung des Fadenapparates von Timofeef. Pferd. Obj. 7. Ok. 2.
- Fig. 5. Eingekapselter Nervenknäuel. Pferd. Obj. 7. Ok. 2.
- Fig. 6. Modifiziertes Vater-Pacinisches Körperchen. Dicke (a) und dünne (b) markhaltige Faser. Katze. Obj. 7. Ok. 2.
- Fig. 7. Modifiziertes Vater-Pacinisches Körperchen. Es sind nur die Verzweigungen der dicken markhaltigen Faser sichtbar. Pferd. Obj. 7. Ok. 4.
- Fig. 8. Eine Gruppe von modifizierten Vater-Pacinischen Körperchen. Man sieht nur die Verzweigungen der dicken markhaltigen Fasern. Die Körperchen C und D sind durch eine markhaltige Faser (m) verbunden. Pferd. Obj. 5. Ok. 2.
- Fig. 9. Eingekapselter Nervenknäuel. Pferd. Obj. 7. Ok. 2.
- Fig. 10. Komplizierte, in den Verlauf einer Nervenfasers eingeschaltete Schlinge (s. Text). Pferd. Obj. 7. Ok. 2.
- Fig. 11. Rudimentärer Endapparat (s. Text). Pferd. Obj. 7. Ok. 4.
- Fig. 12. Baumförmiger Endapparat. Schleimhaut der Harnblase. Pferd. Obj. 7. Ok. 2.
- Fig. 13. Baumförmiger Endapparat. Äussere Faserhaut der Harnblase. Katze. Obj. 7. Ok. 2.
- Fig. 14. Uneingekapseltes Nervenknäuelchen. Pferd. Obj. 7. Ok. 2.
- Fig. 15. Komplizierter Endapparat im Epithel. Pferd. Obj. 5. Ok. 2.
- Fig. 16. Nervenendnetz, entstanden durch Verzweigung einer markhaltigen Faser.<sup>1)</sup> Katze. Obj. Zeiss B. Ok. 2 von Leitz.
- Fig. 17. Nervenendnetz. Katze. Obj. 7. Ok. 4.

<sup>1)</sup> Die auf der Zeichnung sichtbaren freien Enden der Nervenfasern (a) sind natürlich in Wirklichkeit nicht vorhanden, da die letzteren stets netzförmig ineinander übergehen.

Aus dem anatomischen Institut zu Lüttich.

## **Der Mitochondrial-Apparat in den Zellen der Wirbeltiere und Wirbellosen.**

Von

**J. Duesberg.**

Hierzu Tafel XXIV.

### **Einleitung.**

Unter obigem Titel sollen einige Mitochondrienstudien veröffentlicht werden. Ich habe mit Absicht diesen allgemeinen Ausdruck „Mitochondrialapparat“ gewählt, weil dieser über die Form dieser Gebilde keinen Vorbehalt einschliesst.

Da ausser den schönen Arbeiten von Benda und Meves nur sehr wenig Beobachtungen über diesen Teil der Zelle veröffentlicht worden sind, dürften diese Studien wohl nicht als zwecklos erscheinen. Vor allem würde es sehr wichtig sein, die Meinung von Benda, dass der Mitochondrialapparat in jeder Zelle zu finden sei, nachzuprüfen.

Aus den bereits vorliegenden Arbeiten über Mitochondrien, insbesondere aus denen von Benda und Meves, können wir einige Merkmale herausfinden, die uns den Mitochondrialapparat erkennen lassen. Wir können fünf unterscheiden:

1. die Form des Mitochondrialapparats;
2. das Verhalten desselben in der ruhenden Zelle;
3. das Verhalten während der Teilung;
4. seine Rolle im Bau der Samenfäden;
5. seine Reaktion gegen Farbstoffe.

1. Die Form des Mitochondrialapparats ist keine bestimmte. Benda hat zuerst Körner (Mitochondrien) beschrieben, die eine charakteristische Neigung haben, sich kettenförmig aneinander zu reihen. Diese Körner können verschmelzen und sich so zu Stäbchen (Chondriomiten) umbilden, wie dies bei Blaps von Benda (4), bei Paludina, wo allerdings diese Stäbchen Schlingen oder Ringe geworden sind, von Meves (13) beschrieben worden ist.

Eine andere Form des Mitochondrialapparats ist in den Spermatiden der Insekten von Meves (13) erkannt worden, indem er feststellte dass der von Ia Valette St. George entdeckte Nebenkern eine Umwandlungsform der Chondriomiten ist. Literatur und ausführliche Besprechung dieser Frage ist in Meves Arbeit zu finden. Diesen Nebenkern nennt Meves „Mitochondrienkörper“, welcher Ausdruck dem unbestimmten Namen „Nebenkern“ vorzuziehen ist. Dieser homogene Mitochondrienkörper ist eine in den Spermatiden häufig zu findende Umwandlungsform des Mitochondrialapparats der Hodenzellen der Insekten.

2. In der ruhenden Zelle sind die Mitochondrien unregelmässig zerstreut, stellenweise bilden sie kleine Anhäufungen. Eine solche Anhäufung findet man oft um das Idiozom (Benda). Der ganze Mitochondrialapparat kann um das Idiozom gesammelt sein: Sauropsiden (Benda [4]), Paludina (Meves [13]).

3. Ganz eigentümlich ist das Verhalten des Mitochondrialapparats während der Mitose: er erleidet eine „Sondermitose“ (Benda), infolge derer die Tochterzellen gleiche Teile davon erben. Dieses ergibt sich aus den Beobachtungen von Benda (*Salamandra maculosa*), von Meves (*Paludina*, *Pygaera*), von Meves und mir selbst (*Vespa crabro* und *germanica*). Ich kann behaupten, dass dasselbe für *Blaps* und *Gryllotalpa vulgaris* bei den Insekten, und, wie wir sehen werden, auch für die Säugetiere gilt. Um diese gleiche Verteilung des Mitochondrialapparats zwischen den Tochterzellen zu erreichen, muss das Verhalten desselben während der Prophasen der Mitose mit der Form dieser Gebilde sehr verschieden sein; Körner verteilen sich gleichmässig im ganzen Zellleib (Benda: *Salamandra maculosa*; ich selbst: Ratte); Fäden oder Schlingen ordnen sich so, dass die Teilungsebene sie in der Mitte trifft (Benda: *Blaps*; Meves: *Paludina*): ein mehr oder weniger homogener Körper, wie er von Meves bei *Pygaera* beschrieben, von Meves und mir bei *Vespa* beobachtet worden ist, wird auf ähnliche Weise, durch allmähliche Einschnürung, in zwei gleiche Teile getrennt.

Den Wert des „Ergastoplasmas“ (Prenant [18]) ist nicht der Ort hier zu besprechen. Doch möchte ich bemerken, dass die Beständigkeit des Mitochondrialapparats während der Mitose stark dagegen spricht, dass man diesen Teil der Zelle in Prenants

Ergastoplasma einrechnen könnte. Prenant meint nämlich, dass das „Protoplasma supérieur“ entweder eine höhere Differenzierung des Zelleibes, oder die Mitosenfiguren bilde; in keinem Falle können in derselben Zelle Differenzierungen des Protoplasmas und Teilungsfiguren, das heisst, zwei verschiedene Art-Differenzierungen des Protoplasmas zusammen gefunden werden. Was wir von dem Verhalten des Mitochondrialapparats während der Mitose wissen, stimmt mit diesen Angaben Prenants über sein Ergastoplasma gar nicht überein.

4. Benda war der erste, der das Schicksal des Mitochondrialapparats der Samenzellen der Wirbeltiere aufgeklärt hat: er bildet um den Schwanzfaden eine Mitochondrialhülle. Bei den Säugetieren ist diese durch den Spiralfaden des Verbindungsstückes des Samenfadens repräsentiert, dessen Entstehung aus Körnern v. Brunn (8) allerdings schon lange vor Benda gesehen hatte. Bei Sauropsiden erstreckt sich dieser Spiralfaden bis auf den Kopf oder auf das Hauptstück des Schwanzes. Eine deutliche Spirale ist bei den Amphibien nicht immer zu erkennen.

Bei Wirbellosen hat Meves (Pygaera, Paludina) auch eine Mitochondrialhülle um den Schwanzfaden beobachtet, doch bildet sich wahrscheinlich hier keine Spirale. Es ist kaum zweifelhaft, dass ähnliche Verhältnisse bei allen Insekten zu finden sind, wie es schon für *Apis mellifica*, *Vespa crabro* und *germanica*, *Blaps* etc., bekannt ist.

5. Der Mitochondrialapparat lässt sich durch zahlreiche Reagentien darstellen, was schon dagegen spricht, dass Mitochondrien, Chondriomiten etc., Kunstprodukte wären. Das beste Fixierungsmittel scheint die Flemmingsche Flüssigkeit zu sein, welche auch Benda gebraucht. Doch hat Meves bei *Paludina* ausgezeichnete Bilder mit Sublimat-Eisessig bekommen. Die Hermannsche Flüssigkeit scheint dagegen ein sehr wenig passendes Reagens für Mitochondrien zu sein. Von den gewöhnlich gebrauchten Farbstoffen gibt das Eisenhämatoxylin die besten Erfolge.

Eine spezielle Methode hat aber Benda (6) 1901 zum ersten Male veröffentlicht, dessen letzte Verbesserungen Meves und ich mit Bendas Erlaubnis publizieren werden<sup>1)</sup>. Nach zahl-

<sup>1)</sup> Die Beschreibung der Methode wird in unserer Arbeit: „Die Spermatozytenteilungen bei *Vespa crabro*“ in diesem Archiv bald erscheinen.



reichen Erfahrungen kann ich wiederholt behaupten, dass diese neue Bendasche Methode eine sehr sichere ist.

Doch möchte ich auf die Frage, ob diese Methode eine spezifische sei, nicht bejahend antworten. Wir wissen ja, erstens, dass der Mitochondrialapparat sich durch andere Methoden färben lässt, und zweitens, dass andere Dinge sich durch die Bendasche Färbung darstellen lassen, z. B. Centriolen. Sich auf die Färbbarkeit durch basische Teerfarben nach Bendascher Behandlung zu stützen, um die mitochondriale Natur irgend welcher Gebilde zu beweisen, wäre nach meiner Meinung unvorsichtig. Ausgeschlossen ist es aber auch nicht, dass die Methode da zutreffen kann, wo andere misslingen, und ich für meine Person halte sie für die sicherste und eleganteste zur Darstellung des Mitochondrialapparats.

---

Von diesen fünf Merkmalen müssen wir also das letzte als ungenügend ansehen. Das vierte passt selbstverständlich nur für Samenzellen. Um eventuell den Mitochondrialapparat somatischer Zellen zu erkennen, können wir nur die drei anderen brauchen, also die Form, das Verhalten in der ruhenden Zelle und das Verhalten während der Teilung. Dieses letzte Merkmal möchte ich für das wichtigste halten.

Was den Wert des Mitochondrialapparats angeht, so bin ich ganz der Meinung von Meves und Benda, die ihn für einen wichtigen Bestandteil der Zellsubstanz halten. Es fragt sich aber, ob identische Gebilde in anderen Zellen vorkommen, oder ob er nur eine Differenzierung des Protoplasmas der Samenzellen, welche die erste Anlage eines Teiles der Samenfäden darstellt, wäre, wie Lenhossék für das Idiozom meint. Diese Frage möchte ich noch nicht, wie oben gesagt, bejahend beantworten. Doch schon wegen der Beständigkeit des Mitochondrialapparates und seines Verhaltens in den Samenzellen kann kein Zweifel bezüglich seiner Wichtigkeit bestehen.

Neuerdings hat die Münchener Schule, von dem „Chromidien“-begriff R. Hertwigs beeinflusst, die Entstehung der Mitochondrien aus dem Kerne behauptet. Für Goldschmidt (10) besteht der Mitochondrialapparat aus einer besonderen Art Chromatin, dem Trophochromatin, welches aus dem Kern ausgestossen

wird, jedoch eine Rolle in der Zelle spielt. Für Wassilieff (19) soll dieses ausgestossene Chromatin „überflüssiges Chromatin“ sein. Goldschmidts Theorie des Tropho- und Idiochromatins ist hier nicht der Ort zu besprechen; auch seine Beobachtungen, noch die von Popoff (17), will ich hier nicht berücksichtigen, da die Identität des Mitochondrialapparats der Samenzellen mit dem „Chromidialapparat“ der somatischen Zellen von *Ascaris* (Goldschmidt) oder mit den Chromidien des Eies von *Paludina* (Popoff) mir nicht festgestellt zu sein scheint.

In der Arbeit von Wassilieff handelt es sich aber um Samenzellen, die von *Blatta germanica*. Seine Beobachtungen habe ich also Grund zu besprechen. Wassilieff beschreibt in den Spermatogonien und jungen Spermatozyten eine Anhäufung von Mitochondrien, die ganz dicht an dem Kern, auf der Kernmembran sogar liegen. Diese Mitochondrien entstehen nach Wassilieff aus der chromatischen Substanz des Kernes, welche durch die Kernmembran diffundiert hat. Dafür gibt Wassilieff leider gar keinen Beweis. Übrigens möchte ich bezweifeln, dass die Mitochondrien der Kernmembran angeklebt sind; man dürfte wohl hier nur von einer sehr dichten Anlage der Mitochondrien an den Kern sprechen, und es ist wohl hier ein mitochondrien-freies Feld, wie in allen anderen Fällen, vorhanden.

Während der Wachstumsperiode findet Wassilieff im Kern einen Nucleolus, der mit einem chromatischen Faden in Verbindung zu sein scheint. Dieser Chromatinfaden streckt sich nach der Mitochondrienanhäufung hin, und Wassilieff meint, dass „man den Eindruck gewinnt, als ob Teile des Nucleolus in das Protoplasma überwandern“. So soll die Hauptmasse der Nucleolus-substanz aus dem Kerne heraustreten, um Mitochondrien zu bilden.

Ich muss offen gestehen, dass ich weder von dem Text noch von den Figuren Wassilieffs denselben Eindruck wie der Autor gewinne. Den Chromatinfaden halte ich für eine der gegen einen Pol des Kernes konvergierenden Schlingen (sogenanntes Bukettstadium). Über die Weise, in welcher die Ausstossung des Chromatins stattfindet, sind keine genauen Erklärungen gegeben: nach dem Text dürfte man glauben, dass dies tropfenweise geschieht. Doch zeigen die Zeichnungen keine Lücke der Kernmembran, und übrigens gibt Wassilieff auch keine deutlichen Bilder des

Verhaltens derselben zu den Mitochondrienanhäufungen.<sup>1)</sup> Ich halte also durch die Arbeit von Wassilieff gar nicht für festgestellt, dass der Mitochondrialapparat aus dem Chromatin des Kernes entsteht, eine Meinung, die ich auch nach allem übrigen als unrichtig betrachte.

Dass Wassilieffs Beobachtungen über Mitochondrien keine besonders eingehenden sind, zeigt auch die Folge.<sup>2)</sup> In der Spermatide sollen sich die Chondriomiten nur teilweise zu einem Nebenkern verdichten, der andere Teil derselben bleibt als Körner vorhanden. Dagegen hat Meves beschrieben, dass bei Pygaera die ganze Mitochondrialsubstanz sich in dem Nebenkern umwandelt. Wären Wassilieffs Angaben richtig, so hätte er auf diesen Unterschied uns aufmerksam machen sollen. Dass seine Angaben aber richtig sind, ist mir zweifelhaft, da ähnliche Verhältnisse wie bei Pygaera bei manchen anderen Insekten, z. B. Apis, Vespa, Blaps, zu finden sind. Später nimmt nach Wassilieff dieser Mitochondrienkörper die Gestalt einer Spindel an, welche den Schwanzfaden umgibt. Diese mitochondriale Hülle soll aber allmählich verschwinden, indem sie aus der Spermatide ausgestossen würde. Hiergegen sprechen wieder die wohlbekannteren Beobachtungen von Meves, und das, was bei anderen Insekten vorkommt: in allen bekannten Fällen bildet der Mitochondrialapparat eine fortdauernde Hülle um den Schwanzfaden. Dass es bei Blatta eine Ausnahme gäbe, scheint mir kaum glaublich. Wassilieff scheint gar nicht gemerkt zu haben, dass seine Beobachtungen mit denjenigen von Meves nicht übereinstimmen, indem er solche wichtige Unterschiede selbst nicht erwähnt.

## I. Der Mitochondrialapparat der Samenzellen der Säugetiere.

Da das Verhalten des Mitochondrialapparats während der Reifungsteilungen der Säugetiere noch nicht beschrieben worden ist, so beginne ich diese Studien mit diesem Kapitel. Die Angaben von Benda über dasselbe Objekt beziehen sich nur auf die Spermio-genese, und zwar auf die Entstehung des Spiralfadens.

<sup>1)</sup> Wassilieff hat die Bendasche Methode nicht angewendet.

<sup>2)</sup> Wassilieff hat Unrecht, wenn er sich auf seine Beobachtungen der Reifungsteilungen von Blatta stützt, um die Angaben von Benda für Blaps zu bestreiten. Dass die Teilung der Chondriomiten bei Blatta so vorgeht, wie Wassilieff beschreibt, will ich gerne glauben: die langen Fäden aber, die es bei Blaps gibt, können nur, wie Benda betont, durch eine Querteilung unter die Tochterzellen verteilt werden. Tatsächlich ist dieses auch der Fall, wie ich an Präparaten, die Herr Prof. Benda mir geschenkt hat, sehen kann. Eine Abbildung dieser interessanten Stadien werde ich bei einer anderen Gelegenheit geben.

Die anderen Teile der Zelle: Kern, Idiozom, Centriolen, werden in dieser Arbeit nur gelegentlich berücksichtigt. Zum Studium des Chromatins sind meine Präparate nicht geeignet, da die Mitochondrienfärbung am besten im peripherischen Teile des Schnittes gelingt, in welcher die Kernstruktur durch die Osmiumsäure mehr oder weniger zerstört wird. Ich habe mir dasselbe Objekt wie Benda, die Ratte, gewählt und die Bendasche Methode benützt. Die Mitochondrien lassen sich aber auch durch Eisenhämatoxylin färben nach Fixierung mit Flemmingscher Flüssigkeit und sogar Sublimat, wie dieses an ausgezeichneten Präparaten, die mir Herr Prof. Meves für einen anderen Zweck geliehen hat, zu sehen ist.

#### A. Wachstums- und Reifungs-Periode.

Wie Benda beschrieben hat, besteht hier der Mitochondrialapparat aus Körnern (Mitochondrien). In den jungen Spermatoocyten sind die Mitochondrien unregelmässig im ganzen Zellleibe um einen kugelförmigen Kern zerstreut. Zwischen Kern und Mitochondrien ist ein deutliches freies Feld vorhanden (Fig. 1 u. 2).

Der Mitochondrialapparat bildet also um den Kern eine Hohlkugel. Stellenweise bilden die Mitochondrien kleine Anhäufungen, sehr oft um das Idiozom.<sup>1)</sup> Der Durchmesser der Körner ist nicht immer gleichmässig; ich halte sie für dicker als Benda sie gezeichnet hat.

Indem nun Zelle und Kern wachsen und eine länglichere Gestalt erwerben, wird die Lage der Mitochondrien in der Zelle modifiziert. Sie sind jetzt in zwei Hauptanhäufungen an beiden Polen des Kernes verteilt. Das Idiozom ist gewöhnlich, wie Lenhossék (11) beschrieben hat, in dem Teil der Zelle zu finden, welcher nach dem Lumen des Kanälchens gerichtet ist. Auf den Seiten des Kernes sind die Mitochondrien spärlich vorhanden (Fig. 3).

Diese Lage der Mitochondrien ist eine rein mechanische, die von der Gestalt der Zelle und des Kernes abhängt. Ihr Hauptinteresse liegt in dem Unterschied, den wir während der

<sup>1)</sup> Das Idiozom färbt sich intensiv durch Crystallviolett, und zwar in folgender Weise: um eine hellere medullare Zone ist eine sehr scharf gefärbte Schicht vorhanden. Eine rötliche (Alizarin-) Färbung habe ich nur nach langer Differenzierung und Entfärbung der Mitochondrien bekommen.

Mitose beobachten werden. Sobald die Kernmembran aufgelöst ist, verbreiten sich die Mitochondrien regelmässig im ganzen Zelleibe (Fig. 5). Ein zentrales Feld, welches die Chromosomen enthält, bleibt von Mitochondrien ganz frei.

In diesem Felde bildet sich nun die erste Teilungsfigur. Im Monasterstadium (Fig. 6) findet man in der Mitte der Zelle die Spindel mit den längsgespaltene Chromosomen von Mitochondrien umgeben. Dass es in der Spindelfigur keine Mitochondrien gibt, zeigen sehr gut Polansichten desselben Stadiums (Fig. 7). Ähnliche Verhältnisse hat B e n d a bei *Salamandra* beobachtet.

Im Diasterstadium (Fig. 8) hat die Zelle an Länge etwas gewonnen. Indem die Kerne sich wieder bilden (Fig. 9), entstehen durch Einschnürung die beiden Tochterzellen, welche noch einige Zeit durch einen Spindelrest verbunden bleiben. An den beiden Kernen ist in Fig. 10 eine Drehung, H e i d e n h a i n s Telokinese, deutlich zu merken. Die Mitochondrien umgeben jetzt wieder den Kern, eine Lage, die wohl mit der Einschnürung der Zellsubstanz und der Drehung des Kernes in Verbindung steht. Etwas später erscheint das Idiozom wieder in der Zellsubstanz (Fig. 12).

Nach einem kurzen Ruhestadium beginnt die zweite Reifungsteilung (Fig. 11—16), die uns ganz ähnliche Verhältnisse zeigt und auf welche wir also nicht weiter eingehen werden. Mit der Entwicklung der Spermatide beginnen wir einen neuen Abschnitt unserer Darstellung.

## B. Spermio genese.

Der wichtigste Punkt der Spermio genese, die Entstehung des Spiralfadens aus den Mitochondrien, hat B e n d a schon festgestellt; ich kann sogleich sagen, dass meine Beobachtungen mit denen von B e n d a prinzipiell übereinstimmen.

Nach der zweiten Reifungsteilung besitzt jede Spermatide eine gewisse Anzahl Mitochondrien, die den Kern umgeben. Bald wandert das Idiozom an einen Pol des Kernes, indem dieser eine exzentrische Lage in der Zelle nimmt. Wie bekannt, bilden diese Teile der Spermatide den Kopf und das Perforatorium: wir brauchen uns also mit diesen nicht mehr zu beschäftigen. Nur den Rest des Idiozoms werden wir später im Protoplasma der Spermatide wiederfinden.

Am entgegengesetzten Pol sind der chromatoïde Nebenkörper, die beiden Centriolen mit dem Schwanzfaden und die Mitochondrien vorhanden (Fig. 18). Diese zeigen bald eine Tendenz, sich, wenigstens teilweise, um den Schwanzfaden zu gruppieren: der andere Teil bleibt im Protoplasma unregelmässig verbreitet (Fig. 19).

Indem der Schwanzfaden nun wächst, nimmt der Zelleib auch an Länge zu und streckt sich um den Faden aus, so dass er um das ganze Verbindungsstück eine protoplasmatische Hülle bildet. Die Hülle wird selbstverständlich immer dünner, da sie etwa siebenmal länger wird wie in der jungen Spermatide. Zu gleicher Zeit umgeben allmählich die Mitochondrien des verengten Zelleibes den Schwanzfaden, so dass auf einem gewissen Stadium (Fig. 21) dieser schon ganz von Körnern umgeben ist, während sein distaler Teil noch keine mitochondriale Hülle besitzt. Hier sind die Mitochondrien noch in dieser wohlbekannten Anschwellung des Protoplasmas unregelmässig zerstreut, welche auch den Rest des Idiozoms und auf diesem Stadium schon Fettgranula enthält.

Etwas später ordnen sich die Mitochondrien regelmässig um den Schwanzfaden, und wie Benda und schon v. Brunn beschrieben hatten, verschmelzen sie zu einem Spiralfaden. Dieser ist aber zuerst nur in der Nähe des Kopfes zu sehen, während zur selben Zeit die Mitochondrien am distalen Ende des Schwanzfadens eine körnige Hülle bilden (Fig. 22). Der Spiralfaden entsteht also aus den Mitochondrien, bildet sich aber vorschreitend vom Kopfende des Samenfadens nach dem Schwanzende zu aus.

Fig. 23 zeigt uns eine noch nicht fertige Spermie mit vollständig ausgebildetem Spiralfaden. Doch ist damit die Sache nicht zu Ende. Bald verschmelzen die Gewinde des Fadens zu einer homogenen Hülle, und zwar entwickelt sich diese wieder vom Kopfende nach dem distalen Ende zu (Fig. 24). Diese letzte Phase, die Benda auch schon gesehen hatte, ist im Rattenhoden selbst, an ausgestossenen Spermatozoen, zu beobachten (Fig. 25).

---

Ich habe bis hier die Möglichkeit einer Vermehrung der Menge der Mitochondrialsubstanz oder einer Vermehrung der Zahl der Mitochondrien noch nicht besprochen. Doch zeigen

die Figuren deutlich, dass die Zahl der Mitochondrien in der Spermatide kleiner ist, als in den jungen Spermatocyten I. Ordnung, um während der Spermio-genese wieder zuzunehmen: zur selben Zeit wird der Durchmesser der Körner während dieser letzten Periode kleiner.

Ich dachte zunächst, dass es sich vielleicht um individuelle Abweichungen von einer Zelle zur anderen handelte, oder dass ich irgend einen Fehler in der Technik der Bendaschen Methode gemacht hätte. Nachdem ich aber mit dieser Methode für die Spermatiden immer dieselben Bilder bekam, die übrigens mit denjenigen durch Eisenhämatoxylin-Färbung nach Flemmingscher oder Sublimat-Fixierung (s. oben!) erhaltenen übereinstimmten, musste ich wohl glauben, dass ich richtige Verhältnisse vor Augen hätte. Es lässt sich dies auf folgende Weise erklären. Es ist nicht möglich, die Mitochondrien in den Spermatocyten I. Ordnung zu zählen; wir können also nicht wissen, ob diese Zahl während der Wachstums-Periode grösser wird, oder, was dasselbe wäre, da der Durchmesser der Körner während dieser Periode sich nicht ändert, ob die Mitochondrial-Substanz zunimmt. Meine Beobachtungen haben aber festgestellt, dass durch beide Reifungsteilungen eine gleiche (oder ungefähr gleiche) Zahl von Mitochondrien unter die Tochterzellen verteilt wird.

Nehmen wir also an, dass die Mitochondrialsubstanz vom Ende der Wachstums-Periode ab nicht mehr zunimmt, so wird es selbstverständlich, dass nach zwei rasch aufeinander folgenden Teilungen die Zahl der Mitochondrien in den letzten Produkten dieser Teilungen geringer ist und zwar auf ein Viertel der Zahl der Mitochondrien der Mutterzellen herabgefallen ist.

Während der Spermio-genese wird die Zahl der Mitochondrien wieder grösser. Man merkt aber, dass zur selben Zeit der Durchmesser der Körner kleiner wird.<sup>1)</sup> Es fragt sich hier, ob die Mitochondrialsubstanz während dieser Periode zunimmt, oder ob, wie ich glauben möchte, der Zerfall der Körner genügt, um ihre Vermehrung zu erklären. In jedem Falle ist diese Vermehrung und Verkleinerung nötig, um aus der ziemlich geringen Mito-

<sup>1)</sup> Diese Vermehrung der Mitochondrien hat Benda auch schon beschrieben, die Herabsetzung des Durchmessers aber nicht erwähnt.

chondrienzahl der Spermatide den dünnen, langen Spiralfaden aufzubauen.

Welcher Teil des Samenfadens umhüllt der Spiralfaden? Es wird allgemein angenommen, dass dieser in dem Verbindungsstück den Schwanzfaden umgibt. Nach Meves Schema der Säugetier-Spermien müssen wir dieselbe Meinung annehmen: denn die mitochondriale Hülle streckt sich bei der Ratte, wie in dem Schema von Meves, ebensoweit wie die protoplasmatische Hülle. Nur wäre hier das Verbindungsstück ungemein entwickelt.

### C. Sertolische Zellen.

In den Sertolischen Zellen (Fig. 26) ist eine grosse Anzahl von Mitochondrien vorhanden. Die Körner sind hier dicker und zeigen eine grössere Neigung, sich kettenförmig anzuordnen als in den Samenzellen. Die Fortsätze der Sertolischen Zellen sind an Mitochondrien besonders reich.

Ausser der gewöhnlichen Form der Mitochondrien findet man, hauptsächlich im Zellkörper, eine andere Art Mitochondrien, die etwas dicker sind und aus zwei Schichten bestehen: einer äusseren, sehr stark gefärbten, und einer medullaren, viel helleren, sodass ein optischer Querschnitt dem Beobachter ringförmige Gebilde zeigt. Solche Mitochondrien sind in den Samenzellen nicht zu finden.

Es sei hier erwähnt, dass Mitochondrien auch in den Wandzellen der Hodenfollikel der Insekten beschrieben worden sind. Für diejenigen, die den gemeinsamen Ursprung der Stütz- und Samenzellen annehmen, kann dieses keine Schwierigkeit machen. Es wäre sogar vielleicht ein Beweis dafür.

---

### Literaturverzeichnis.

---

1. C. Benda: Neuere Mitteilungen über die Histogenese der Säugetierspermatozoen. Verh. der phys. Ges. Berlin, 1896/97.
2. Derselbe: Entstehung des Spiralfadens des Verbindungsstückes der Säugetierspermien. Verh. der anat. Ges. Kiel, 1898.
3. Derselbe: Über die Spermatogenese der Vertebraten und der höheren Evertebraten. Verh. der phys. Ges. Berlin, 1897/98.
4. Derselbe: Weitere Mitteilungen über die Mitochondria. Verh. der phys. Ges. Berlin, 1898,99.



5. Derselbe: Weitere Beobachtungen über die Mitochondria und ihr Verhältnis zu Sekretgranulationen etc. Verh. der phys. Ges. Berlin, 1899/1900.
6. Derselbe: Die Mitochondriafärbung und andere Methoden zur Untersuchung der Zellsubstanzen. Verh. der anat. Ges. Bonn, 1901.
7. Derselbe: Die Mitochondria. *Ergebn. der Anat. u. Entwicklungsgesch.*, Bd. XII, 1902.
8. v. Brunn: Beiträge zur Kenntnis der Samenkörper und ihrer Entwicklung bei den Säugetieren und Vögeln. *Arch. f. mikr. Anat.*, Bd. 23, 1884.
9. v. Ebner, V.: Über die Teilung der Spermatoocyten bei den Säugetieren. *Sitzungsber. d. Akad. d. Wiss., math.-nat. Kl.*, Bd. 108, Abt. 3, 1899.
10. Goldschmidt, R.: Der Chromidialapparat lebhaft funktionierender Gewebszellen. *Zool. Jahrb., Abt. Ont.*, Bd. 21, 1904.
11. v. Lenhossék: Untersuchungen über Spermatogenese. *Arch. f. mikr. Anat.*, Bd. 51, 1897.
12. Meves, F.: Über Struktur und Histogenese der Samenfäden des Meer-schweinchens. *Arch. f. mikr. Anat.*, Bd. 54, 1899.
13. Derselbe: Über den von la Valette St. George entdeckten Nebenkern (Mitochondrienkörper) der Samenzellen. *Arch. f. mikr. Anat.*, Bd. 56, 1900.
14. Derselbe: Struktur und Histogenese der Spermien. *Ergebn. der Anat. und Entwicklungsgesch.*, Bd. XI, 1901.
15. Derselbe: Über oligopyrene und opyrene Spermien und über ihre Entstehung. *Arch. f. mikr. Anat.*, Bd. 61, 1902.
16. Derselbe: Die Spermatoxytenteilungen bei der Honigbiene, nebst Bemerkungen über Chromatinreduktion. *Arch. f. mikr. Anat.*, 1907.
17. Popoff, M.: Eibildung bei *Paludina vivipara* und Chromidien bei *Paludina* und *Helix*. *Arch. f. mikr. Anat.*, Bd. 70, 1907.
18. Prenant, A.: Sur le protoplasma supérieur (archiplasme, kinoplasme, ergastoplasme). *Étude critique. Journ. de l'Anat. et de la Phys.*, ann. 35.
19. Wassilieff, A.: Die Spermatogenese von *Blatta germanica*. *Arch. f. mikr. Anat.*, Bd. 70, 1907.

### Erklärung der Abbildungen auf Tafel XXIV.

Sämtliche Figuren sind unter Benutzung des Abbeschen Apparats (Projektion auf Objekttischhöhe) mit Zeiss' Apochromat 2 mm, Apert. 1,30, Okular 12, gezeichnet worden. Hoden nach Bendascher Methode fixiert und gefärbt: Idiozom und Mitochondrien violett, Chromatin rötlich. Doch sind die Köpfe der schon weit entwickelten Samenfäden oft noch violett erhalten.

Fig. 1—3. Drei Stadien der Wachstumsperiode.

Fig. 4—10. Erste Reifungsteilung.

Fig. 5. Auflösung der Kernmembran. Die Mitochondrien verbreiten sich gleichmässig im Zelleibe.

Fig. 6. Profilsicht der Äquatorialplatte. Idiozom noch vorhanden, jedoch nicht im Schnitt.

- Fig. 7. Äquatorialplatte: Polansicht. In der Mitte der Zelle das mitochondrienfreie Feld.
- Fig. 8. Ein weiteres Stadium.
- Fig. 9. Flemmings Zwischenkörper violett gefärbt. Erste Anlage des Kernsaftes und der Kernmembran.
- Fig. 10. Spindelrest violett gefärbt. Drehung der Tochterkerne. (Telokinese.)
- Fig. 11—16. Zweite Reifungsteilung. In Fig. 14 ein violett gefärbtes Körperchen, welches wahrscheinlich dem chromatoïden Nebenkörper entspricht.
- Fig. 17—25. Spermiogenese
- Fig. 17. Idiozom und chromatoïder Nebenkörper nicht voneinander unterscheidbar. Am Rande der Zelle oben Spindelrest.
- Fig. 18. Erste Anlage des Schwanzfadens und Perforatoriums. Rechts oben chromatoïder Nebenkörper.
- Fig. 19. Perforatorium hier nicht zu erkennen. Im Protoplasma, links vom Schwanzfaden, der Rest des Idiozoms. Schwanzmanschette.
- Fig. 20—25. Profilansichten.
- Fig. 20. Der Durchmesser der Mitochondrien ist deutlich kleiner geworden. Links Rest des Idiozoms.
- Fig. 21. Die ersten Fettgranula sind im Protoplasma sichtbar.
- Fig. 22. Erste Spur des Spiralfadens in der Nähe des Kopfes des Samenfadens.
- Fig. 23. Spiralfaden vollständig ausgebildet.
- Fig. 24. Umbildung des Spiralfadens zu einer homogenen Hülle in der Nähe des Kopfes des Samenfadens.
- Fig. 25. Ausgestossener Samenfaden.
- Fig. 26. Sertolische Zelle mit den zwei Arten Mitochondrien.

Aus dem Anat.-biol. Institut zu Berlin.

## Zur Kenntnis des Baues der Placenta von *Elephas indicus* L.

Von

**Eduard Boecker**, cand. med.

Hierzu Tafel XXV und 4 Textfiguren.<sup>1)</sup>

Zur Erkenntnis der jetzt allgemein anerkannten Tatsache, dass die Art und Weise der Placentation eines Tieres nur sehr bedingungsweise einen Schluss auf seine systematische Stellung zulässt, hat namentlich die Anatomie der Elefantenplacenta geführt.

Die erste eingehendere Arbeit dieser Art stammt von Owen (4) 1857, und es ist vielleicht von Interesse, die Hauptmomente seiner Untersuchungen, die sich allerdings fast nur auf das mit blossem Auge sichtbare erstreckten, hier anzuführen.

Das wichtigste Resultat war die Konstatierung einer ringförmigen Placenta, die als ein 2 Fuss 6 Zoll langes, 3—5 Zoll breites und 1 Zoll dickes Band den Chorionsack in seiner Mitte umzog. Hiermit war festgestellt, dass die, übrigens schon vorher bei Hyrax gefundene, ringförmige Placenta durchaus kein Charakteristikum der Carnivora ist. Wichtig war ferner die Ermittlung der Deciduatennatur des Elefanten, merkwürdig die Tatsache, dass die Anheftung der Placenta nicht auf ihrer gesamten äusseren Oberfläche vor sich geht, sondern auf eine schmale ringförmige Zone in der Mitte der Aussenfläche beschränkt bleibt. An den beiden Enden des eiförmigen Chorionsackes fanden sich kreisrunde Nebenplacenten, daher unsere Placenta in der systematischen Anordnung von der pl. zonaria der Carnivora als pl. zonaria composita geschieden wird.

Die Allantois fand Owen in drei verschieden grosse sacculi geteilt, die sich zwischen Chorion und Amnion schoben und z. T. dem Chorion als „Endochorion“ fest anlagen. Der grösste der sacculi lag an der Innenwand des Placentaringes.

Der Dreiteilung der Allantois gemäss verhielten sich die Nabelgefässe, deren Äste sich z. T. im Endochorion an der Innen-

<sup>1)</sup> Die Textfiguren sind vollständig schematisch angelegt.

seite des Chorions ausbreiteten. „Upon the endochorionic vessels are developed a number of flattened, oval or subcircular bodies, varying in diameter from an inch or more to half a line. On separating the chorion from the allantois, these bodies were found to belong entirely to the latter membrane. To the naked eye they present a compact, structureless tissue of a grey colour. On dissecting one of the branches of an umbilical vessel, upon which one of these bodies was developed, the vessel was found to pass on the chorionic side of the body without undergoing any apparent change in the passage, the body being developed from the allantois and from that part which forms the allantoic side of the sheath of the vessel. . . . . In almost every case they are developed on the course of the large vessels and are restricted, with few exceptions, to that part of the allantois which is in contact with the chorion, and which forms the endochorion of the embryologists. The free surface of these peculiar bodies is smooth and polished, not villous like the cotyledons of the Ruminantia, from which they likewise differ essentially in projecting towards the cavity of the allantois.“

Zwei weitere, allerdings auch nur die makroskopischen Verhältnisse berücksichtigende Arbeiten stammen von H. C. Chapman (1) aus den Jahren 1881 und 1899, zugleich die ersten Untersuchungen einer ausgetragenen Elefantenplacenta, da das von Owen beschriebene Material wahrscheinlich von einer Frühgeburt aus der Mitte der Tragzeit stammte. Aus letzterem Umstande erklärt es sich wohl, dass Chapman an manchen Stellen stark von Owen abweicht. Die schon von Owen konstatierten subcircular bodies bezeichnet Chapman als fibrous in structure with some interfibrous granular matters, ohne aber eine Erklärung ihrer morphologischen und physiologischen Bedeutung geben zu können.

Jedenfalls scheint mir aber aus den genannten Berichten hervorzugehen, dass es sich weder um Blutbeutel oder dergl. handeln kann, noch auch jene Gebilde etwas mit den Cotyledonen der Wiederkauer zu tun haben. Ich selbst habe mich mit ihrer Untersuchung nicht befassen können, da mir das diesbezügliche Material fehlte.

Das mir zu Gebote stehende Material stammte von einer im Dezember 1906 im Zoologischen Garten zu Berlin erfolgten, normal

verlaufenen Geburt. Leider hatte man es versäumt, die interessanten Eihäute in toto zu erhalten, und es war mehr Zufall, dass es Herrn Dr. PoII (ersten Assistenten am hiesigen Anat.-biol. Inst.) noch glückte, wenigstens einige Stücke der mehr kompakten Placenta zu retten. Von diesen Resten wurden kleinere Stückchen in Pikrin-Sublimat-Essigsäure, Sublimat-Essigsäure und Flemmingschem Gemisch, ein grosses in Formalin fixiert. Die so präparierten Blöcke wurden mir von Herrn Geheimrat Prof. Dr. O. Hertwig zur mikroskopischen Untersuchung übergeben.

Wider Erwarten hatte sich das Material verhältnismässig gut gehalten, wie z. B. in vielen Gefässen die roten Blutkörperchen überhaupt noch keine Veränderung erlitten hatten. Was die feinsten Strukturverhältnisse betrifft, so schien mir deren Konservierung teilweise doch nicht einwandfrei genug zu sein, als dass nicht die grösste Vorsicht bei der Erklärung der Bilder geboten gewesen wäre. Wenn ich trotz dieser eventuell vorhandenen Unzulänglichkeit meines Materiales nicht von einer Veröffentlichung meiner Untersuchungen abstehe, so berechtigt mich die grosse Seltenheit des Untersuchungsobjektes dazu; ausser dem vorliegenden Exemplar existieren meines Wissens nämlich sonst nur noch in London und Philadelphia derartige Präparate.

In bezug auf die Technik sei bemerkt: Die Paraffinschnitte waren 5–10  $\mu$  dick, wobei sich die ca. 7  $\mu$  dicken für die Untersuchung am meisten eigneten. Gefärbt wurde fast stets mit dem Callejaschen oder dem van Giesonschen Gemisch (möglichst rot gehalten); die mit letzterer Farblösung behandelten Präparate liessen das Bindegewebe am schärfsten hervortreten, namentlich nach vorausgegangener Osmium-Chrom-Essigsäure-Fixation. Meist wurde mit Hämatoxylin vorgefärbt.

Betrachtet man die durch die ganze Dicke der Placenta geführten und z. B. nach van Gieson gefärbten Schnitte bei schwacher Vergrösserung, so bemerkt man einen grossen Unterschied in dem Aussehen der Gewebe an den beiden freien Kanten des Schnittes: Während auf der einen, der freien Oberfläche der Placenta angehörenden Seite sich eine stets gleiche, allerdings verschieden starke, nach aussen scharf konturierte, lebhaft hellrot gefärbte Bindegewebsschicht zeigt, bietet die ihr gegenüber liegende Kante ein wechselndes Bild. Da das Gewebe bei allen Verschiedenheiten hier stets regellos zerrissen oder zerfallen ist,

gibt es sich schon dadurch, auch ohne vorherige Rekonstruktion des Schnittes in die Placenta, als diejenige Schicht zu erkennen, durch deren Zerfall die Loslösung von der Uteruswand eingeleitet wurde. Meist ist dieses Loslösungsgewebe bei normaler Färbung nur zerrissen, ohne Spuren eines eigentlichen Zerfalles zu zeigen. Wo ein solcher vor sich gegangen ist, liegt eine braun über gelb und rot bis violett gefärbte Masse vor, die nur selten noch deutlich einen fasrigen Bau zeigt, oft strukturlos ist. Augenscheinlich gingen hier neben dem Zerfall schon sehr früh, wenn nicht während des grössten Teiles der Schwangerschaft, Gefässerkrankungen vor sich, worauf ausser dem typischen Extravasathabitus mancher Stellen jenes Gewebes auch der Umstand hinweist, dass hier das embryonale Gewebe Vorrichtungen geschaffen hat, wie sie charakteristisch für die Aufnahme von Extravasatmassen sind.

Dieser Befund weist auf zwei weitere bei schwacher Vergrösserung zu erkennende Gewebsdifferenzierungen hin. Der grösste Teil des Schnittes wird von einem gestreiften, frisch gefärbten Gewebe eingenommen, das Längs- und Querschnitte gewundener Zotten zeigt, und in dem der Stoffwechsel von Gefäss zu Gefäss vor sich geht. Lebhaft kontrastieren hiermit solche Stellen, die mannigfach aussehende Extravasate, starke Epithelentwicklungen und oft Verfärbung aufweisen.

Analog den Verhältnissen bei den Carnivoren haben wir auch bei Elephas Stoffwechselbeziehungen

1. von Gefäss zu Gefäss,
2. von Extravasat durch Epithel zu Gefäss,

und es ist wohl zweckmässig, die anatomischen Grundlagen dieser beiden physiologischen Prozesse getrennt zu betrachten.

### **I. Placentagewebe für Stoffwechsel von Gefäss zu Gefäss.**

Wie bereits angedeutet wurde, geht dieser Prozess wie bei den übrigen Placenten an den embryonalen Zotten vor sich, deren physiologische Bedeutung zunächst ja darin liegt, beim Einwachsen in die mütterlichen Gewebe die fötalen Blutgefässe den uterinen zwecks Stoffaustausch möglichst nahe zu bringen.

Als Grundlage bei diesem Einwachsen dient den Zotten beim Elefanten die auf der freien, dem Embryo zugewandten Fläche der Placenta ausgebreitete kollagene Bindegewebslage von

ca. 10  $\mu$  bis 5 mm Dicke. Diese besitzt eine glänzende, von seichten Furchen durchzogene Oberfläche, deren Glätte vielleicht von einem sie bedeckenden, also nach Owen der Innenfläche des grössten Allantoissackes angehörenden, Epithel bedingt wird. Auf Querschnitten durch die Bindegewebsschicht habe ich das Epithel nur einmal in einer etwas tieferen Furche gefunden: es besteht aus niedrigen, beinahe kubischen Zylinderzellen mit ovalen, von Hämatoxylin sehr dunkel gefärbten Kernen. (Vgl. Textfig. 4.)

Die teils sehr dicht geflochtene, teils in Lamellen loser angeordnete allantoigene Bindegewebslage selbst färbt sich nach van Gieson leuchtend rot, nach Calleja hellblau, besitzt elastische Elemente und ist von verschiedenen starken Gefässen durchzogen. Diese Gefässe, die zum Verzweigungssystem der Allantoisgefässe gehören und ihre Äste in die Zotten hineinsenden, sind durch ungewöhnliche Stärke ihrer Wände ausgezeichnet: die grösseren von ihnen — sie breiten sich alle im allgemeinen flächenhaft aus — heben das Bindegewebe an seiner freien Oberfläche wulstartig empor.

Von der so geschilderten Bindegewebslage aus senkt sich das embryonale Gewebe in zwei Formen in die Placenta ein, nämlich erstens als Zotten, zweitens in Gestalt verschieden starker Bindegewebsbalken, die sich in der Placenta allmählich durch feinere Äste bis zu den Zotten aufteilen.

#### Bau der Zotten.

Was zunächst die Gestalt der Zotten angeht, so habe ich durch Aneinanderlegen der gemeinsamen Kanten zweier sich genau rechtwinklig schneidenden Schnitte (eines senkrechten und eines horizontalen) gefunden, dass die Zotten nicht, wie z. B. bei der sonst ähnlichen Hyrax-Placenta, fingerförmig sind, sondern breite Gewebsblätter vorstellen, wie solches ja auch von dem Labyrinth der Hundepiacenta bekannt ist. Da aber andererseits die Zotten auf jedem beliebig geführten Schnitt stets als gewundene Streifen sich darstellen, muss man annehmen, dass die besagten Blätter ungemein stark gefaltet und gekrümmt sein müssen, sonst würden sich ja auch Flächenausbreitungen in den Schnitten finden lassen.

Was den feineren Bau der Zotten angeht, so geben hierüber die Figuren 1, 2 und 3 auf Tafel XXV Auskunft.

Figur 1 ist nach einem mit Pikrin-Sublimat-Essigsäure fixierten und nach van Gieson gefärbten Schnitt gezeichnet; sie stellt die Zotte genau an ihrem Abgang von der oberflächlichen Bindegewebslage dar, aus welchem Umstand sich die enorme Stärke des zentralen Gewebsstranges erklärt. Die Verästelungen einer solchen Zotte besitzen weit weniger Bindegewebe, meist in so geringem Maße, dass es nur durch die Behandlung mit dem Flemmingschen Gemisch bei nachfolgender van Gieson-Färbung in Gestalt dünner Fäden sichtbar wird (Fig. 3a).

Die zentralen Bindegewebsstränge sind meist locker gefügt und entsprechen im übrigen ihrer Ursprungsschicht; namentlich sind sie wie diese und überhaupt alles embryonale Bindegewebe durch lebhafte und leuchtende Farbtöne nach der van Gieson- oder Calleja-Behandlung charakterisiert. Den gleichen Bau wie die Zotten zeigen die besagten Bindegewebsbalken, die ja eigentlich nur grösste Zotten vorstellen. Fast ausschliesslich in den Balken kommen fötale Gefässe vor, in den dickeren Zotten sind sie schon sehr selten, während die kleinen nur Kapillaren aufweisen. In dem Verhalten dieser Kapillaren macht sich nun ein bedeutender Unterschied zwischen der Elefantentplacenta und, soweit ich die Literatur kenne, allen übrigen erforschten Placenten geltend; eine einzige Ausnahme macht nur Hyrax.<sup>1)</sup> Während sich nämlich sonst überall die Zottenkapillaren im zentralen Bindegewebe halten, hat sich bei Elephas die Annäherung der fötalen Gefässe an die uterinen viel weiter ausgebildet:

Die fötalen Kapillaren sind in das Zottenepithel vorgedrungen und bilden so mit ihm eine gemeinsame Schicht, die „Gefäss-epithelschicht“.

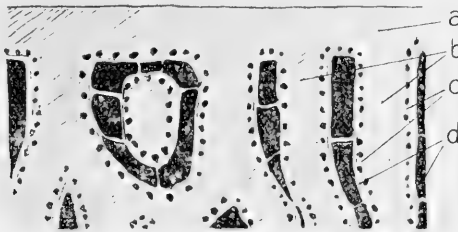
Wir erblicken dieselbe (b) in Fig. 1 auf Taf. XXV zu beiden Seiten des zentralen Bindegewebsstranges (a); weiter seitwärts liegen die stark erweiterten mütterlichen Gefässe (d). Fassen wir die besagte Schicht genauer ins Auge, so konstatieren wir in ihr zweierlei Arten von Zellkernen: Einmal liegen grossblasige,

<sup>1)</sup> Auf Grund einiger Schnitte einer Hyraxplacenta bin ich in der Lage, eine gewisse Ähnlichkeit zwischen der Elefanten- und der ebenfalls ringförmigen Hyraxplacenta festzustellen. So existiert z. B. bei Hyrax eine der im folgenden zu schildernden Gefäss-epithelschicht des Elefanten vollständig entsprechende Bekleidung der hier fingerförmigen Zotten. Die für den Elefanten gezeichnete Textfig. 1 würde ohne besondere Änderungen auch für die oberen Schichten der Hyraxplacenta passen.



hellgefärbte, manchmal biskuitförmig eingeschnürte typische Epithelkerne in mehr oder minder genau begrenzten plasmatischen Höfen, so das Bild unregelmässig gestalteter Epithelzellen bietend. Mit diesen kontrastieren lebhaft kleinere, längliche, meist viel dunkler gefärbte (in Fig. 1 kommt das leider nicht gut zum Vorschein), spitz auslaufende, oft sichelförmig gebogene Endothel- und Bindegewebskerne, die den Kapillarquerschnitten anliegen.

Wie Fig. 1 u. 3 ferner zeigen, liegen die fötalen Kapillaren (c) vollständig in einer Schicht mit den Kernen der Epithelzellen, oft dem zentralen Bindegewebe (a) näher als diese, oft aber auch weiter als die Zellen von ihm entfernt und in unmittelbarer Nähe der mütterlichen Gefässe (d). Sie bieten daher ein total anderes



Textfig. 1.

Schnitt durch die Elefantenplacenta. a = Oberflächliche Bindegewebsschicht; b = Bindegewebe der Zotten; c = Zottenepithel mit fötalen Gefässen; d) = metriale Kapillaren.

Bild als die ab und zu ebenfalls als intraepitheliale Kapillaren gedeuteten Vorstülpungen subepithelialer Gefässnetze in das Epithel des oberen menschlichen Ureter.

Die Epithelzellen zeigen je nach Fixation und wahrscheinlich auch nach dem Grade ihrer Tätigkeit verschiedenes Aussehen: sie sind fein- oder grobgekörnt, weisen maschenartige Strukturen auf u. dergl. Ob die Biskuitform der Kerne eine besondere Bedeutung hat, scheint mir zweifelhaft. Die Zelleiber bilden kein Syncytium, sondern zeigen deutliche Grenzen; oft werden sie durch bindegewebige Züge, die zu den Kapillaren in Beziehung stehen, voneinander getrennt.

Wenn ich von Kapillaren spreche, so gebrauche ich diese Bezeichnung der Einfachheit halber; ob es sich tatsächlich um

Kapillaren handelt, ist mir sehr fraglich. Während nämlich eine Kapillare aus einem blossen Endothelrohr — ich sehe hier von der vielleicht nur in pathologischen Zuständen vorhandenen membrana hyaloidea ab — besteht, ist die Zusammensetzung der betreffenden fötalen Gefässe komplizierter. Sie besitzen alle eine mehr oder minder starke Bindegewebshülle, die namentlich an den nach Fleming fixierten Präparaten (Fig. 3 auf Taf. XXV) deutlich zutage tritt, aber sich auch schon in Fig. 1 anzeigt. Sie färbt sich nach der van Gieson-Methode rot; wenn diese Reaktion auch die bindegewebige Natur der Gefässhüllen nicht absolut sicher stellt, so spricht doch der Umstand u. a. für eine solche, dass die Hüllen mit dem zentralen Bindegewebe durch verschieden starke, zwischen den Epithelzellen sich durchwindende kollagene Fäden in Verbindung stehen. Ob die Kapillaren auch eine elastica interna besitzen, wage ich nicht zu entscheiden; nach dem Ausfall der Weigertschen Methode müsste eine solche vorhanden sein.<sup>1)</sup>

Eine Erörterung, wie das interessante Verhältnis der fötalen Kapillaren zum Zottenepithel zustande gekommen sein mag, hat bei dem vollständigen Mangel von Zwischenstadien vorläufig wenig Zweck; nur soviel lässt sich mit Sicherheit sagen, dass die Kapillaren sich jedensfalls auf dem Wege, den sie uns durch ihren bindegewebigen Zusammenhang mit dem Zentralstrang der Zotten anzeigen, in das Epithel vorgeschoben haben. Auch muss dieser Vorgang schon früh eingesetzt haben, da in der reifen Placenta die Zotten im zentralen Bindegewebe fast nie Gefässe zeigen, von denen sich Äste hätten vorstülpen können. Überhaupt war bei der Erklärung der Bilder im Präparat stets daran zu denken, dass unsere Placenta einen 22 Monate langen Entwicklungsgang hinter sich hat, in dessen früheren Stadien sie vielleicht zum Teil ganz anders aussah.

Meines Wissens ist der vorliegende erst der dritte Fall, dass in einem Epithel Blutkapillaren gefunden wurden; wie wir sehen werden, bietet er insofern etwas Neues, als es sich hier um

<sup>1)</sup> An dieser Stelle sei noch auf folgendes hingewiesen: da sich im zentralen Bindegewebe der Zotte fast nie Gefässe finden lassen, muss man annehmen, dass die in den Balken und den grössten Zotten verlaufenden Gefässe sich an den Abzweigungsstellen der Zotten unmittelbar in deren Epithelkapillaren fortsetzen.

ein durchweg einschichtiges Epithel handelt, und die Gefäße im Epithel von Bindegewebszügen begleitet sind.

Zum ersten Male wurden intraepitheliale Kapillaren im Epithel des oberen Ureter und des Nierenbeckens beim Menschen gefunden; übrigens handelt es sich hier eigentlich nur um kurze Vorstülpungen von sonst subepithelial verlaufenden Gefäßen, die somit kaum als intraepithelial bezeichnet werden können. Um so mehr trifft dieses für die von F. Maurer (3) gefundenen Epithelkapillaren des Amphibienrachens zu. Hier treten im Bereiche des geschichteten Flimmerepithels zahlreiche Blutkapillaren in die tieferen und mittleren Epithelschichten, wo sie, ohne von Bindegewebe begleitet zu sein, ein dichtes Netz bilden. Der Zweck dieser Einrichtung besteht offenbar darin, die Gefäße möglichst nahe an die Oberfläche und die atmosphärische Luft zu bringen und so die Lunge, die ja nur eine modifizierte Ausstülpung der atmenden Mundhöhle ist, zu entlasten.

Einen ähnlichen Vorteil bietet die Vorstülpung der Kapillaren auch in unserem Falle, der sich aber insofern vor den übrigen auszeichnet, als hier die Annäherung der beiden in Stoffwechselbeziehung — wie dort die Atmosphäre und das Blut — stehenden Blutarten, die schon vorher nur durch ein einfaches Epithel getrennt waren, eine ganz enorme ist. Ja, wenn wir die Figuren genau betrachten, könnte man die Frage aufwerfen, ob denn die fötalen Kapillaren überhaupt noch überall durch Epithel von den mütterlichen Gefäßen getrennt werden, oder ob nicht vielmehr die Durchsetzung des Epithels von Bindegewebsfasern und vorgeschobenen Kapillaren eine derartige ist, dass von einem zusammenhängenden Epithelüberzug, wie er sonst stets zu finden ist, keine Rede mehr sein kann.

Leider liess mich bei der Erörterung dieser interessanten Frage der Konservierungszustand meiner Präparate fast ganz im Stich: namentlich war die überaus wichtige Frage, ob selbst die am weitesten vorgeschobenen Kapillaren nicht doch wenigstens einen, wenn auch noch so dünnen, von den Epithelzellen ausgehenden plasmatischen Überzug besitzen, nicht zu entscheiden. Ich, für meine Person, glaube letzteres nicht, da ich mir schwer vorstellen kann, weshalb diese physiologisch jedenfalls doch bedeutungslosen plasmatischen Ausläufer — nur um die anatomische Einheit des Epithels zu wahren — in einem doch immerhin ein-

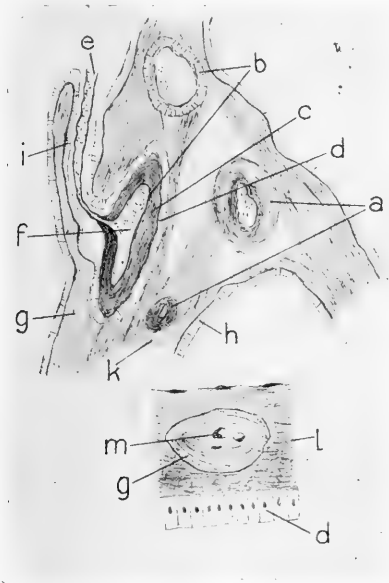
heitlichen Organ nicht in ihre zugehörigen Zellen zurückfliessen sollten, sobald sie übermässig gedehnt werden. Im folgenden sind die von Konservierungsfehlern höchstwahrscheinlich freien Hauptbefunde, die den Zusammenhang der einzelnen Zellen des Epithels an manchen Stellen zweifelhaft erscheinen lassen, zusammengestellt.

1. Fig. 1 zeigt, wie die Gefässe in allen Höhen der Gefäss-epithellage vorhanden sind, sodass sie oft (f) den mütterlichen Gefässen (d) näher liegen als die Epithelkerne (e).
2. In Fig. 2 sind die fötalen Kapillaren (c), (die in Wirklichkeit prall von Blutkörperchen gefüllt waren) derartig ausgedehnt, dass die Epithelzellen (e) nur in den Zwischenräumen in einer Höhe mit ihnen Platz haben und jedenfalls mit ihrem Plasma nicht die Oberfläche gegen die mütterliche Kapillare (d) abschliessen können.
3. Die nach einem mit Flemmingschem Gemisch fixierten und nach van Gieson gefärbten Präparate (die Kerne sind also — mit Absicht! — zu dunkel gezeichnet) angefertigte Fig. 3 zeigt, in wie hohem Grade das Epithel von Bindegewebe durchzogen ist; ferner lässt sie auch deutlich erkennen, wie weit die Gefässe (c) gegen die mütterlichen Bluträume (d) vorstossen, sodass sie wohl sicher keinen von den Epithelzellen auslaufenden plasmatischen Überzug besitzen. Auch können nach Fig. 3 meiner Ansicht nach die Epithelzellen unmöglich überall ununterbrochen zusammenhängen; man denke nur an die vielen interzellulär verlaufenden Bindegewebszüge.

Wenn nun schon obige Ausführungen das Richtige treffen sollten, so liegt auf jeden Fall in dem gelockerten Zustande des Epithelüberzuges das Endstadium einer langen Entwicklung vor; für die wachsende Placenta müssen wir unbedingt geschlossene und unversehrte Epithelien voraussetzen.

Wenn wir uns nunmehr anschicken, die Beteiligung der Uteruswand an der Ernährung von Gefäss zu Gefäss zu betrachten, so besteht dieselbe ausschliesslich in dem Verzweigungssystem der mütterlichen Gefässe. Während die fötalen Gefässe hinreichend Anlehnung und Stütze in dem Gewebe der fötalen Balken finden, besitzen die uterinen Gefässe an der fertigen Placenta keine besonderen Bindegewebssepten. Die grössten von

ihnen liegen frei im Zottengewebe, in welchem sie sich dadurch halten, dass sie in das Gewebe Kapillaren entsenden. Ferner suchen sie sich Halt zu verschaffen, indem ihre Äste sich an die embryonalen Gewebsbalken anlehnen und sich zum Teil sogar in dieselben einsenken. So finden sich Stellen (vgl. Textfig. 2),<sup>1)</sup>



Textfig. 2.

Fötale und metriale Gefässe. a = fötale Gefässe; b = metriale Gefässe; c = deren Wandungen; d = deren Epithel; e = metriale Kapillare, entspringend von einem metrialen Gefäss; f = Blut; g = Zottenepithel, identisch mit d und h; i = Bindegewebe einer Zotte, entspringend von dem Bindegewebsbalken k; l = Stück einer metrialen Gefässwand; m = eingewachsene fötale Zotte.

wo in einem solchen Balken fötale (a) neben mütterlichen (b) Gefässen liegen. Entsprechend der einfachen Überlegung, dass, wenn mütterliches Gewebe einen mit der Zotte identischen fötalen Balken durchzieht, es von dessen Gewebe durch eine dem Zottenepithel homologe Schicht getrennt sein muss, finden wir in der

<sup>1)</sup> Ich mache nochmals darauf aufmerksam, dass die Textfiguren absolute Schemata sind.

Tat jedes metriale Gefäß von einem Epithel umgeben (Textfig. 2 d). Dieses Epithel, das sich nach dem Einstülpungsvorgang irgendwo in die epithelialen Bekleidungen des Balkens oder von dessen Zotten fortsetzen muss, fehlt natürlich da, wo das Gefäß an mütterliches Gewebe angrenzt, wo es also z. B. sich in eine mütterliche Kapillare fortsetzt (f—e).

Nach dieser Erwägung sind wir leicht imstande, die beiderlei Gefäßarten zu unterscheiden. Dazu kommt noch der typische Gestaltsunterschied; ferner sind nach der van Gieson-Färbung die fötalen Gefäßwände wie alles fötale Bindegewebe leuchtend rot, die mütterlichen aber dunkelgelb über rot bis schmutziggelb gefärbt. Die besprochene Epithelhülle der mütterlichen Gefäße besteht aus zylindrischen Zellen und besitzt allem Anschein nach keine Gefäße, die ja hier auch überflüssig wären.<sup>1)</sup>

Eine nähere Beziehung zwischen dem embryonalen Gewebe und den mütterlichen Gefäßen kommt dann zustande, wenn fötale Zotten in die uterinen Gefäßwände einwachsen, sodass sie auf deren Querschnitt als rundliche Flecken sichtbar sind; hier sind also die Zotten fingerförmig. Auch hier scheint das Zottenepithel keine Gefäße zu besitzen, dafür ist aber der Bindegewebskern von zahlreichen Kapillaren durchzogen.<sup>2)</sup> Ob die vorliegende Einrichtung (Textfig. 2, m) irgend eine besondere physiologische Bedeutung hat, will ich nicht entscheiden; auf jeden Fall bietet sie eine vorzügliche mechanische Vereinigung beider Gewebsanteile.

Die mütterlichen Gefäße setzen sich in enorm erweiterte, beinahe sinusartige Kapillaren fort, deren echte Kapillarenatur mir allerdings aus den gleichen Gründen, wie bei den fötalen, zweifelhaft ist.

Ein Bild der Anordnung der Kapillaren zu den embryonalen Zotten gibt Textfig. 1. Zwischen je zwei Zotten (b) liegen die mütterlichen Kapillaren (d) meist als langgestreckte Zylinder, die in gewissen Abständen durch Gewebsbrücken eingeschnürt sind. Fig. 1 auf Tafel XXV zeigt zu beiden Seiten einer Zotte (a)

<sup>1)</sup> Wohl aber scheint mir auch dieses Epithel von Bindegewebszügen durchzogen zu sein, die hier augenscheinlich in der Hauptsache von der Gefäßwand herrühren.

<sup>2)</sup> Als Modifikation ist wohl ein — einmal konstaterter — Fall zu betrachten, wo der bindegewebige Kern gefäßlos war und sehr plasmareiche Bindegewebszellen besass.

die mütterlichen Gefäße (d), die sich durch dicke Endothelkerne, starke, nach van Gieson rot gefärbte Wände, eckiges Lumen und durch kolossale Weite auszeichnen. Sie sind durch mehr oder weniger starke Querwände voneinander getrennt, die den Gewebsbrücken in Textfig. 1 entsprechen. Während aber in Fig. 1, wo augenscheinlich längliche Kapillaren im Querschnitte getroffen sind, diese Brücken sich zwanglos als Wände bezeichnen lassen, liegt die Sache da, wo die - wie fast stets - längsgeschnittenen Kapillaren d in Fig. 2 und 3 dieselben ebenfalls zeigen, schon schwieriger. Hier erklären sie sich wohl am besten als zufällig getroffene Kanten von Verzweigungsstellen unter der gleichzeitigen Annahme, dass die fötalen Zottenblätter von einem dicht geflochtenen, einfachen Netz sich oft teilender mütterlicher Gefäße überzogen werden.

Was die Gestalt der mütterlichen Kapillaren angeht, so ist ihr Längs- oder Querschnitt in Textfig. 1 und Fig. 1 eckig. Weit häufiger haben die zwischen je zwei der besprochenen Kanten liegenden Abschnitte ein wurstförmiges Aussehen (Fig. 2, d). Grosse Ähnlichkeit mit einer in zu konzentrierter Glyzerinlösung geschrumpften Algenzelle besitzen die Kapillaren in den nach Fleming fixierten Präparaten (Fig. 3, d). Der wirklichen Gestalt der Kapillaren scheint mir am ehesten Fig. 1 zu entsprechen, während die starke Schrumpfung in Fig. 3 allem Anschein nach Fixationsprodukt ist.

Was die Befestigung der mütterlichen erweiterten Kapillaren an die Zotten betrifft, so scheint mir auch in diesem Fall Fig. 1 die Wirklichkeit am besten wiederzugeben. Hier liegt zwischen der Gefäsepithelschicht einerseits und den Kapillaren andererseits ein meist undefinierbares, selten fadige Strukturen zeigendes Gerinnsel, das in der Nähe der Kapillaren allmählich deren dunkelroten Ton annimmt. Ziemlich anders liegen die Verhältnisse in Fig. 2 und 3. In Fig. 2 liegt die Kapillare vollständig frei zwischen den ihr zugewandten Epithelien der anliegenden beiden Zotten. Eine Ausnahme machen die eingeschnürten Enden der einzelnen wurstförmigen Abschnitte. Da nämlich, wo die als vom Messer getroffene Teilungskanten gedeuteten Querbrücken, die hier das Aussehen von Gerinnseln haben, liegen, setzen sich diese Gerinnsel beiderseits bis zu den Zottenepithelien breit fort und verbinden so die Gewebe. In Fig. 3 ist diese Verbindung

auf vereinzelt vorkommende, dünne Zipfelfäden beschränkt, deren rote Färbung nach Behandlung nach van Gieson sie als vielleicht kollagener Natur charakterisiert. Die Zipfelchen liegen meist an den vorspringenden Spitzen der geschrumpften Kapillare, sodass das ganze Bild so aussieht, als ob die „Zelle“ bei der Schrumpfung an den Zipfelchen zurückgehalten worden wäre. Ab und zu dringen die Fäden in das Zottenepithel ein.

Nachdem wir im Vorstehenden erfahren haben, dass die Ernährung von Gefäss zu Gefäss bei der Elefantenplacenta physiologisch vollständig mit derjenigen anderer übereinstimmt, wenn auch auf verschiedener anatomischer Basis beruht, wenden wir uns zum zweiten Abschnitt unserer deskriptiven Betrachtungen.

## II. Stoffwechselbeziehungen von Extravasat durch Epithel zu Gefäss.

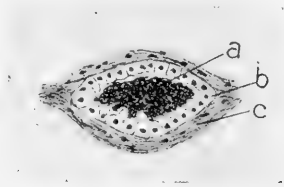
Derartige Stoffwechselbeziehungen in der Placenta sind namentlich durch die ausgezeichneten Untersuchungen H. Strahls bekannt geworden. Sie beruhen darauf, dass das embryonale Chorionektoderm sich Extravasate der mütterlichen Gefässe nutzbar macht; die Häufigkeit und Regelmässigkeit dieser Erscheinung bürgt dafür, dass wir es mit einem physiologischen Prozess zu tun haben und nicht etwa mit der Reaktion des fötalen Gewebes auf eine pathologisch entstandene Hämorrhagie. Die Bedeutung der vorliegenden Einrichtung für den Embryo, namentlich für seinen Eisenbestand, liegt auf der Hand. Die Extravasate treten in verschiedener Gestalt auf; sehr verbreitet sind die Blutbeutel, charakteristisch für die Karnivoren der „grüne Saum“; bei der Semiplacenta von *Galago agisymbanus* finden sie sich in der Nähe der uterinen Drüsen, durch deren Epithel hindurch sie dem Embryo zugeführt werden.

Wenn man allgemein von physiologischen Vorgängen der vorliegenden Art spricht, kann man zwei verschiedene Formen derselben unterscheiden, ganz abgesehen davon, dass das embryonale Gewebe sich auch zufällig durch Verletzungen etc. entstandene Extravasate nutzbar machen wird. Erstens kann man es nämlich mit einem nur einmal während der Schwangerschaft erfolgenden Bluterguss zu tun haben, während zweitens auch Einrichtungen solcher Art vorliegen können, dass nach erfolgter Zerreiſsung der Gefässe diese regenerieren, um, wenn das fötale



Gewebe die Extravasatmassen aufgezehrt hat, wieder von neuem zerstört zu werden.

In die erste Gruppe scheint mir unzweifelhaft der Fall zu gehören, den Textfig. 3 wiedergibt. Um das wahrscheinlich durch Zerreißung einer mütterlichen Kapillare entstandene Extravasat (a) hat das embryonale Gewebe eine geschlossene Bindegewebskapsel (c) gebildet, während die anliegenden Epithelien (b) sich ihrer neuen Aufgabe gemäss modifizierten. Während stellenweise die Kapsel von kubischem Epithel mit rundlichen Kernen (offenbar eine Ruheform) bekleidet wird, findet man die übrigen Zellen in Stadien grosser Tätigkeit. Fig. 4 auf Tafel XXV zeigt vier zu jenem Epithel gehörende, tätige Zellen auf einem Stück der Bindegewebswand (a) aufsitzend. Sie sind gegen das Extravasat zu, das an ihrer freien Kante liegend zu denken ist, weit



Textfig. 3.

Aufnahme eines kompakten Extravasates.

a = mütterl. Extravasat. b = fötales

Epithel. c = fötales Bindegewebe.

ausgestreckt und bieten ein Bild von Fresszellen  $Kατ'εξοχη$ . Im ersten Stadium des Fressprozesses steht die Zelle b, deren Kern in zwei Teile zerrissen ist. Der Zelleib weist mehrere Vakuolen auf, von denen drei grössere gegen das Bindegewebe zurückliegen, während zahlreiche kleinere an der Extravasatseite liegen. Diese Vakuolen enthalten meist je ein verschieden grosses Partikelchen von der Extravasatmasse, die die Zelle jedenfalls nach Art der Amöben aufgenommen hat, um sie in den Vakuolen zu verdauen. An einer Stelle (c) glaube ich gerade den Moment der Einschliessung eines Stückchens angetroffen zu haben; leider war hier das Bild im Präparat nicht ganz klar. Die scheinbar homogene braune Infiltration der Zelle d und anderer Bezirke des Plasmas rührt offenbar von der völligen Aufnahme der gefressenen Massen (nach vorheriger Verdauung in den Vakuolen) in den Zelleib her.

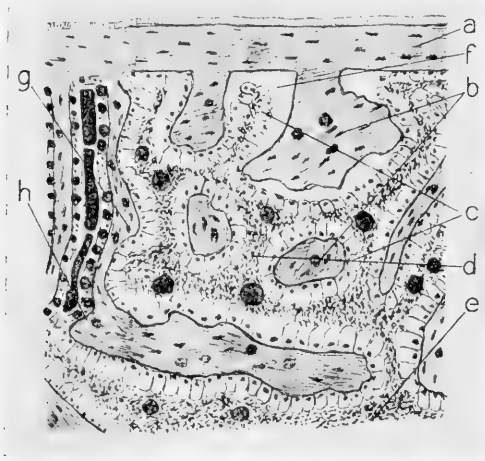
Eine genauere Betrachtung des Extravasats legt den Gedanken nahe, dass dasselbe vielleicht vor seiner endlichen Nutzbarmachung vorverdaut und so der Aufnahme ins Epithel angepasst wird, wenigstens kann ich mir die folgenden Befunde kaum anders erklären. Es finden sich nämlich in der Extravasatmasse viele kernhaltige Zellen, welche die verschiedenen Phasen des Aufnahmeprozesses darstellen. Es kommen z. B. Zellen vor, die der Zelle b in Fig. 4 vollkommen gleichen, nur liegen sie separatim im Extravasat. Ferner kann man eine ganze Reihe aus den vorhandenen einzeln liegenden Zellen bilden, die den Fressvorgang von den ersten Anfängen bis zur vollständigen Infiltration mit braunen Substanzen illustrieren. Weiterhin finden sich eigentümliche Gebilde, die einer Zelle sehr ähnlich sind, indem sie in einem hellbraunen, kolloidartigen Klümpchen, das dem Plasma gleichzustellen wäre, einen dunkelbraunen, undeutlichen Flecken besitzen, der aufs Haar einem Kerne gleichsieht: Ich glaube, nach derartigen Befunden wäre die Frage einer eingehenden Erörterung wert, ob nicht vielleicht vom fötalen Epithel aus Fresszellen in das Extravasat einwandern und dort so lange fressen, bis sie, ganz infiltriert, nicht mehr lebenskräftig sind, worauf bei ihrem Verfall das mit ihnen sich auflösende, früher aufgenommene Extravasat ihren Genossen in annehmbarer Form dargeboten wird.

Ich will noch erwähnen, dass ich, um den Eisengehalt des Extravasates zu prüfen, die bekannte Eisenprobe mit Salzsäure und gelbem Blutlaugensalz gemacht habe. Dieselbe verlief vollständig resultatlos, so dass, wenn nicht die Art der Fixation Ursache ist — es soll eigentlich vorher nur in Alkohol fixiert werden —, anzunehmen ist, dass die geprüfte Masse bereits kein Eisen mehr enthält, und ihre braune Farbe vielleicht durch hämatoidinähnliche Verbindungen bedingt wird; auf jeden Fall lag aber ein richtiges, von mütterlichen Gefässen geliefertes Extravasat vor.

Den soeben geschilderten Fall von Extravasatausnutzung, wo der Embryo sich einen wahrscheinlich nur einmal erfolgenden Bluterguss nutzbar macht, habe ich einmal angetroffen. Weit häufiger und in bedeutend grösserer Ausdehnung kommen Einrichtungen vor, die allem Anschein nach in die zweite der oben getrennten Kategorien gehören, wo also die immer wieder sich schliessenden mütterlichen Gefässe zu wiederholten Malen, vielleicht periodenweise, Blut in die Gewebe treten lassen.

Diese Art von Vorkehrungen zwecks Extravasataufnahme kommen überall in der Placenta vor; sie finden sich bereits direkt unter der oberflächlichen Bindegeweblage, in grösstem Umfange aber erst in der Nähe der Abreissfläche der Placenta. Hier treten grössere Mengen Blut als sonst irgendwo in ein Bindegewebe, das zweifellos uterinen Ursprungs ist und die mütterlichen, sich stets wieder schliessenden Kapillaren enthält.

In die so präparierte Gewebsmasse, die am Ende der Tragzeit vielleicht besonders schnell zerfällt und dadurch an den



Textfig. 4.

Aufnahme von Extravasaten seitens der Zotten.  
 a = oberflächl. Bindegewebschicht mit Allantois-epithel; b = Zotten; c = deren Epithel; d = Extravasate mit metrialen Gefässen; e = basale Extravasatmasse mit Loslösungslinie; die Loslösung bei f ist ein häufig auftretendes Kunstprodukt.

betreffenden Stellen die Placenta vom Uterus löst, schiebt das embryonale Gewebe als Fortsetzung seiner blättrigen Zotten dicke, fingerförmige, epithelbekleidete Bindegewebsarme, wie das der untere Teil von Textfig. 4 veranschaulicht.

Die Bilder, welche man von derartigen Stellen des Präparates bekommt, erinnern sehr stark an die physiologisch ähnlichen, namentlich durch H. Strahl (5) erforschten Verhältnisse vieler anderer Placenten, wo die Enden der fötalen Zotten in Drüsen-

reste einwachsen und von deren Epithel Nährstoffe geliefert bekommen. Ich habe mich durch die überraschende Ähnlichkeit lange verleiten lassen, die Verhältnisse bei Elephas auf die genannten Befunde zurückzuführen — um so mehr, als W. Turner (6) auch bei Hyrax die Verbindung der Zotten mit Drüsenresten gefunden zu haben glaubt.

Eine genauere Erwägung aller diesbezüglichen Tatsachen musste aber doch zu dem Resultat führen, dass die physiologisch ähnlichen Befunde anatomisch aus folgenden Gründen nichts miteinander zu tun haben können:

1. Während z. B. beim Hunde das Bindegewebe der fötalen Zottenenden meist durch ein doppeltes Epithel, das Chorion- und das Drüsenepithel von dem Uterusgewebe getrennt werden, besitzen die entsprechenden Einrichtungen bei Elephas nur ein einschichtiges Epithel. Allerdings findet sich auch bei den Carnivoren oft nur ein solches an den in die Krypten eingewachsenen Zottenenden, indem nach Strahl embryonales und metriales Epithel zu einem verschmolzen ist, doch geht aus dem folgenden hervor, dass trotzdem beim Elefanten die Verhältnisse ganz anders liegen müssen.
2. Dass das vorliegende Epithel nichts mit dem Epithel uteriner Drüsen zu tun haben kann, vielmehr nur ein modifiziertes Homologon der Gefässepithelschicht ist, zeigt
  - a) die Tatsache, dass eine Zotte auf der einen Seite von dem fraglichen Epithel, auf der gegenüberliegenden Seite aber von der Gefässepithelschicht bekleidet sein kann (vergl. Textfig. 4g);
  - b) der mit ziemlicher Wahrscheinlichkeit als sicher festgestellte Befund, dass beide Epithelarten ineinander übergehen können (vergl. Textfig. 4h).
3. Die in Textfig. 4 skizzierten drüsenähnlichen Einrichtungen finden sich beim Elefanten überall zerstreut in der Placenta, während die entsprechenden Drüsenderivate stets mehr an der uterinen Seite liegen.
4. Es liegen die Kerne des Zylinderepithels (vergl. Fig. 5 auf Taf. XXV) stets an den der Zotte zugewandten Enden der Zellen. Diese Tatsache wäre äusserst merkwürdig, wenn Drüsenepithel vorläge, da sich an Drüsenzellen die

Kerne meist an der Basis oder in der Mitte halten und nicht der freien, sekretausstossenden Fläche der Zelle quasi aufsitzen.

Ich glaube, aus den angeführten Gründen geht zur Genüge hervor, dass die in Textfig. 4 und Fig. 5 skizzierten Einrichtungen nicht — wie es auf den ersten Blick scheint — mit den unter Benutzung von Drüsenresten entstandenen analogen Gebilden in den Placenten von *Galago*, *Canis* etc. homolog sind. Ich lege auf diese Unterscheidung um so mehr Gewicht, als ich einerseits mich durch die grosse Ähnlichkeit habe selbst lange täuschen lassen, andererseits aber Turner bei der sonst so ähnlichen Hyraxplacenta die Verwendung von Uterusdrüsen zum Stoffaustausch konstatiert zu haben glaubt. Auf den wenigen Schnitten, die mir von einer Hyraxplacenta zu Gebote stehen, habe ich derartige Einrichtungen nicht finden können.

Betrachten wir nunmehr den Querschnitt einer in das infiltrierte Gewebe eingewachsenen Zotte bei starker Vergrösserung (Fig. 5 auf Taf. XXV).

Der zentrale Bindegewebsstrang, der die bekannte Reaktion auf die van Gieson-Färbung zeigt, zeichnet sich durch grossen Reichtum an Kernen aus. Überall zerstreut, oft eigentümlich gegen die äussere Epithelbekleidung vorgestülpt, liegen im Bindegewebe Kapillaren (c), die durch Menge und Grösse ihrer oft schön mit der Gefässwand gekrümmten Endothelkerne charakterisiert sind. Als Kunstprodukt ist es wohl aufzufassen, wenn das zentrale Gewebe sich von seinem Epithel (wahrscheinlich unter Schrumpfung) losgelöst hat (Textfig. 4f).

Das Epithel besteht aus unregelmässig gestalteten zylindrischen Zellen mit meist halbkugeligen Kernen, die oft wie Kappen der zentralen Kuppe der Zelle aufgesetzt zu sein scheinen. Das Epithel wird nicht von Kapillaren durchzogen, diese befinden sich vielmehr (oft dem Epithel sehr nahe) ausschliesslich im zentralen Gewebsstrang; ähnliches fanden wir ja bereits an den in die mütterlichen Gefässwände eingedrungenen Zotten (!) (Textfigur 2 m, g).

Jedenfalls besteht die Aufgabe des Epithels darin, von dem weiter aussen liegenden Gewebe, das stark mit Extravasaten infiltriert ist, Zerfallsprodukte aufzunehmen, sie zu bearbeiten und an die fötalen Gefässe weiterzugeben. Darauf weist die Tatsache

hin, dass die Zellen in ihr Inneres zahlreiche kleinste bis grössere gelbbraune Körnchen aufgenommen haben, die Reste von Blutkörperchen sind. Auch sonst sind die Zellen von braunen Stoffen derartig infiltriert, dass z. B. ihre Grenzen sich nicht als dunkle, sondern als braune Linien anzeigen. Da die Zellen sowohl distal wie proximal glatte Konturen zu besitzen scheinen, ist mir unklar, wie eventuell die Aufnahme der zu bearbeitenden Partikelchen erfolgen soll.

Auf das fötale Epithel folgt nach aussen ein ebenso wie dieses auch meist ganz in braun gehaltenes Gewebe, das, in verschieden dicken Septen angeordnet, die einzelnen Zotten voneinander trennt. (Fig. 5 d; Textfig. 4 d.) Dieses Gewebe, das mütterlichen Ursprungs sein muss, erscheint stellenweise ziemlich strukturlos, während es anderswo durch deutlich sichtbare Fasern kundtut, dass wir einen durch Extravasat modifizierten kollagenen Bindegewebzug vor uns haben; auch färbt es sich oft nach van Gieson noch schön rot.

In den Septen finden sich dünnwandige Gefässe, die bei praller Füllung zwar meist keine Lücken in ihrer Wandung aufweisen, aber wegen ihrer Verfärbung doch den Eindruck machen, als ob sie im Verfall begriffen wären. Dass wir in diesen Gefässen die Ursprungsstellen für die Blutergüsse suchen müssen, darauf weist die geringe Dicke ihrer Wände hin; ausserdem habe ich eines von ihnen im geplatzten Zustand angetroffen, wie das Fig. 5 bei f zeigt. Da aber so unversehrte Gefässe neben geplatzten in einem zerfallenden Gewebe nebeneinander vorkommen, nehme ich an, dass die Blutergüsse häufiger stattfinden. Diese Annahme wird auch durch die Erwägung bekräftigt, dass ein einmalig gebildetes Extravasat wohl gar bald aufgezehrt wäre.

Interessant ist übrigens der Umstand, dass weder in den mütterlichen Septen noch an den Gefässen irgend welche Kerne zu finden sind.

Wie bereits angedeutet, trifft man das eben geschilderte Gewebe in allen Höhen der Placenta, so z. B. auch direkt unter der oberflächlichen Bindegewebsschicht derselben (Textfig. 4). Dann zweigen sich von dieser die gewöhnlichen Zottenblätter in unmittelbarer Nähe neben den modifizierten Zotten ab, wobei man oft die Identität ihrer Epithelien feststellen kann. Auch

hier imponieren die Septen zwischen den Zotten als sonst in der Placenta fast fehlendes mütterliches Bindegewebe.

Ich möchte nicht unterlassen an dieser Stelle auf die interessanten Resultate der zahlreichen Eisenproben hinzuweisen, die ich nach der Berlinerblau-Methode anstellte, um auch so die Blutnatur der oben geschilderten Extravasate zu beweisen. Das Resultat war im günstigsten Falle eine schwache Grünspanfärbung der grossen zusammenhängenden Massen an der Abreissfläche der Placenta und ein schwaches Grünwerden der in die Zottenepithelien aufgenommenen braungelben Körnchen, sodass ich auch hier annehmen muss, dass die braune Farbe der Extravasate nicht von Hämatin etc. herrührt, sondern bereits von dessen eisenfreiem Zersetzungsprodukt Hämatoidin; denn dass dieses, im Vergleich zu den exakten Resultaten H. Strahls unzureichende Ergebnis nicht von der Fixation (hier gebrauchte ich auch Formalinpräparate) oder einer mangelhaften Handhabung der Versuche herrühren konnte, zeigt die Tatsache, dass das Bindegewebe der modifizierten Zotten (Fig. 4b) schön tiefblau gefärbt wurde, während ihre Umgebung, selbst die morphologisch gut erhaltenen roten Blutkörperchen, eben nur gelbgrün genannt werden konnte. Ja, von solchen Schnitten, die vor der Eisenprobe in  $H_2O_2$  gebleicht wurden, war kaum etwas anders als die blaugefärbten Zotten zu sehen. Ich glaube, diese eigentümlichen Resultate lassen nur zweierlei Deutungen zu: entweder ist anzunehmen, dass das Bindegewebe der modifizierten Zotten eine grosse Affinität zu Eisensalzen besitzt, sodass sie, als in den Extravasaten durch den Zerfall des Hämoglobins Eisen frei wurde, dieses in sich aufsogen<sup>1)</sup>, oder aber die obigen Versuche liefern wieder einen neuen Beleg für die bereits oft betonte Ungenauigkeit der Berlinerblau-Methode.

Bevor wir mit der deskriptiven Betrachtung unserer Placenta schliessen, möchte ich noch bemerken, dass sowohl fötale wie mütterliche Kapillaren gegen den Uterus an Weite zunehmen, wie z. B. Fig. 2 auf Taf. XXV nach einer Stelle in der Nähe der

---

<sup>1)</sup> Ich habe eine Reihe von Versuchen angestellt, um das Vorhandensein einer derartigen Wahlverwandtschaft zu erfahren, indem ich z. B. zu erkennen suchte, ob das betr. Bindegewebe  $Fe_2Cl_3$  schneller als das übrige Gewebe aufnahm, ob es dieses Salz, in destilliertes Wasser gebracht, länger in sich hielt, etc.; doch kam ich zu keinem Resultat.

Abreissfläche gezeichnet wurde. Dieses tritt namentlich dann zum Vorschein, wenn man zufällig ein Stückchen Placenta trifft, das ein — in meinem Fall ca. 1.3 mm dickes — Gewebsfetzchen aus der sonst zurückbleibenden Masse mitgerissen hat. Offenbar begünstigt die z. T. ganz kolossale Ausdehnung die Loslösung der Placenta.

In dem erwähnten, mitgerissenen Gewebsfetzen kommen Gebilde vor, die ich am ehesten als Modifikationen des Gewebes, in Textfig. 4 deuten möchte; sie unterscheiden sich von diesem hauptsächlich durch den grossen Plasmareichtum ihrer Epithelien. Genaueres vermag ich leider nicht wiederzugeben, besonders wo an einer so exponierten Stelle, wie die vorliegende es ist, Zerungen die Gewebe arg entstellen können.

### Zusammenfassung.

Wenn wir die komplizierten Gewebsdifferenzierungen in der Elefantenc placenta an unserem Auge vorüberziehen lassen, können wir uns wohl kaum dem Eindruck verschliessen, dass wir es mit einem höchst feinsinnig und zweckmässig, aber sehr spezifisch ausgebildeten Organ zu tun haben, das in seiner jetzigen Gestaltung jedenfalls am Ende einer grossen Entwicklungsreihe steht. Sehen wir uns aber im System nach Haltepunkten für die Phylogenie desselben um, so finden wir nichts, was Licht in dieselbe bringen könnte. So sehr auch die Placenta von *Elephas* in ihren Stoffwechselbeziehungen z. B. an die Carnivoren erinnert, die anatomischen Grundlagen sind bei beiden Ordnungen sehr, zum Teil prinzipiell verschieden. Als einzige Ausnahme wäre hier *Hyrax* zu nennen, in dessen Placenta sich manche Anklänge an den Bauplan bei *Elephas* finden lassen; das bringt zwar ein neues Glied in die oft betonten verwandtschaftlichen Beziehungen jenes eigentümlichen Tieres zum Elefanten, führt aber hier zu keinem Resultat.

Auch hinsichtlich der Ontogenie unserer Placenta sind wir vollständig auf Hypothesen angewiesen, da es wohl schwer halten wird, vom Elefanten ein derartiges Material zu bekommen, wie es z. B. H. Strahl in seinen ausgezeichneten Untersuchungen über die Placentation des Fuchses etc. verwenden konnte.

Am meisten der Wirklichkeit nähern dürfte sich wohl folgende Darstellung der genetischen Vorgänge.



Aus den bereits angeführten Gründen müssen wir annehmen, dass das Chorionektoderm zur Zeit der Anlagerung der Frucht an die Uterusschleimhaut und während der ganzen Entwicklung der Placenta von allen den Modifikationen und Differenzierungen, die es im reifen Zustande zeigt, frei war und die ersten Zotten als geschlossenes Epithel überzog. Für die weitere Entwicklung kommen nun drei Fragen als folgeschwer inbetracht. Es handelt sich nämlich darum, ob der Uterus im Moment der Anlagerung noch ein eigenes Epithel besitzt oder nicht, ob das mütterliche Epithel eventl. vernichtet wird oder ob es mit dem fötalen zu einer gemeinsamen Schicht verschmilzt.<sup>1)</sup>

Diese letztere Möglichkeit halte ich im allgemeinen für vollkommen ausgeschlossen; denn welchen Zweck sollte eine Aufnahme der alten Uterusepithelzellen in die Reihen der lebenskräftigen, teilungsfähigen fötalen haben? Beide Zellarten haben doch einen grundverschiedenen Lebenszweck! Vielleicht werden die eindringenden Zotten die etwa vorhandenen mütterlichen Epithelien eine zeitlang vor sich herschieben, aber schliesslich werden diese doch wohl absterben und dabei vielleicht den fötalen Zellen als Nahrung anheimfallen. Ich glaube diese Ansicht wird durch die Erwägung uns viel näher gebracht, dass wir ja auch für das mütterliche Bindegewebe einen derartigen Zerfall annehmen müssen, indem solches in der fertigen Placenta kaum vorhanden ist. Die fötalen Zottenepithelien zeigen keine absolut verschiedenen Kerne, was ja allerdings auch kein Beweis für ihre einheitliche Zusammensetzung ist. Wohl halte ich es aber für möglich, dass die Epithelhüllen der grösseren mütterlichen Gefässe sich aus embryonalen und uterinen Zellen zusammensetzen, da in ihnen zwischen zahlreichen rundlichen hellgefärbten Kernen ab und zu einige meist etwas dunkler gefärbte Kerne, wie sie etwa dem Zylinderepithel eigentümlich sind, liegen.

Aus diesem Grunde möchte ich annehmen, dass zur Zeit der Anlagerung des Chorions die Uterusschleimhaut noch ihr Epithel besitzt, dass dasselbe aber mit dem grössten Teil des uterinen Bindegewebes dem Verfall anheim fällt oder vielleicht auch vom embryonalen Gewebe gefressen wird; nur da, wo es an die Wand der mütterlichen Gefässe zurückgeschoben so zu

---

<sup>1)</sup> Vergl. hierüber bei Duval und Strahl.

sagen nicht mehr im Wege ist, können möglicherweise kleine Brocken erhalten bleiben.

Über die Regeneration des Uterusepithels Spekulationen anzustellen, dürfte wohl zu gewagt sein; vielleicht ist es möglich, dass in den tiefsten Uterusschichten Drüsenkrypten erhalten bleiben, mit denen eventuell sogar die Zottenenden in die bekannte physiologische Verbindung treten könnten; in der ausgeworfenen Placenta ist, soweit ich untersuchen konnte, nichts derartiges zu finden.

Wie ich bereits andeutete, geht die Loslösung der Placenta vom Uterus teilweise durch Zerreißen der Gewebe, teilweise durch Zerfall vor sich. Ich halte es durchaus für möglich, dass an vielen Stellen noch beträchtliche Mengen Placentagewebe auf dem Uterus zurückbleiben, da ja die Trennungsfäche mitten durch gut erhaltenes Gewebe gehen kann.

Im folgenden sind in kurzer Übersicht die wichtigsten Resultate dieser Untersuchung zusammengestellt:

1. Es wurde der histologische Beweis für die bereits von Owen vermutete, von Chapman als ziemlich sicher behauptete Deciduatennatur des Elefanten gebracht.
2. Wie bei vielen Karnivoren und einer Reihe von Semi-placentalia finden sich auch bei Elephas örtlich getrennte Stoffwechselbeziehungen, einmal von Gefäss zu Gefäss, sodann von Extravasat durch Epithel zum Gefäss.
3. Die fötalen Zotten stellen ungemein stark gewundene und gefaltete blattförmige Gewebsplatten vor.
4. Die Gefässe der fötalen Zotten haben sich den mütterlichen derartig genähert, dass sie in das Zottenepithel vordringen, vielleicht sogar dieses auflockerten und seine Zellen von einander trennten.
5. Der mütterliche Anteil an den Geweben der Placenta besteht, wie Duval das auch bei andern Arten konstatierte, fast ausschliesslich in dem Verzweigungssystem der uterinen Gefässe, deren grössere Äste sich vom embryonalen Gewebe durch eine dem Zottenepithel homologe Schicht absetzen.
6. Lokale zirkumskripte mütterliche Extravasate werden von den zu Phagocyten umgebildeten Zellen des Zottenepithels

- aufgenommen. Ein Teil der Epithelzellen wandert vielleicht in das Extravasat ein, um dasselbe vorzuverdauen.
7. In einem spärlichen mütterlichen Bindegewebe diffus verteilte Extravasate werden von den Zylinderepithelien fingerförmiger, gefässreicher Zotten aufgenommen.
  8. Sämtliches embryonales Bindegewebe färbt sich nach van Gieson leuchtend rot, nach Calléja kupferblau; das Bindegewebe der grösseren uterinen Gefässe zeigt eine mehr trübe und dunklere Färbung, so statt Rot meistens schmutzig Braun.
  9. Zur Darstellung dünnster Bindegewebsstränge eignet sich vorzüglich die Fixation nach Flemming mit nachfolgender van Gieson-Färbung.
  10. Der Nachweis von Eisen in Blutderivaten mittelst der Berlinerblau-Methode gelang fast nie, selbst nicht an Blutkörperchen, die morphologisch noch tadellos erhalten waren. Dagegen zeigte bei den Einrichtungen für Extravasataufnahme das fötale Bindegewebe, an dessen Gefässe die eisenhaltigen Stoffwechselprodukte abgegeben werden sollten, exquisite Blaufärbung, während die Extravasate nicht reagierten.

Zum Schluss möchte ich auch an dieser Stelle Herrn Geheimrat Prof. Dr. O. Hertwig und Herrn Privatdozent Dr. Poll, erstem Assistenten des Institutes, sowohl für das interessante Material als auch für das Interesse, das sie dem Fortgang meiner Arbeit brachten, meinen besten Dank sagen.

Gelsenkirchen, den 26. April 1907.

---

### Literaturverzeichnis.

---

1. Chapman, H. C.: The placenta and generative apparatus of the elephant. Proc. Acad. nat. Sc. Philad., Serie 2, Vol. VIII, 1881.  
Derselbe: La gestation et le placenta de l'éléphant. Compt. Rend. Soc. biol., Série 11, Tome 1er, No. 21.  
(Beide Arbeiten behandeln denselben Fall.)
2. Duval, M.: Sur les premières phases du développement du placenta du cobaye. Compt. Rend., Série 8ième, Tome 4, 1887.
3. Maurer, F.: Blutgefäße im Epithel. Morphol. Jahrb., Bd. XXV, 1898.
4. Owen, R.: Description of the foetal membranes and placenta of the elephant, etc. Phil. Trans. Roy. Soc. London, 1857.
5. Strahl, H.: Über den Bau der Placenta. Sitzungsber. Ges. Förd. d. ges. Naturw. Marburg, 1888.  
Derselbe: Untersuchungen über den Bau der Placenta. Teil I, III, IV. Arch. f. Anat. u. Physiol., 1889, 1890.  
Derselbe: Über den Bau der Placenta von Talpa europaea. Anat. Anzeiger, Bd. V, 1890.  
Derselbe: Untersuchungen über den Bau der Placenta. Teil V. Talpa europaea. Anat. Hefte, Bd. II, 1892.  
Derselbe: Frettchenplacenta. Anat. Anzeiger, Nr. 23, 1896.  
Derselbe: Der Uterus gravidus von Galaga agisymbanus. Schrift. d. Senckenb. naturf. Gesellsch., 1899.  
Derselbe: Eine neue Placentarform. Verh. Anat. Ges. Bonn, 1901.  
Derselbe: Die Embryonalhüllen der Säuger und die Placenta. Aus O. Hertwig, Handbuch der Entwicklungsgeschichte, Bd. I, Teil II, 1906.
6. Turner, Wm: On the placentation of the sloths. Trans. Roy. Soc. Edinb., Vol. 27, 1873.  
Derselbe: Note on the placentation of Hyrax. Proc. Roy. Soc. London, Vol. 24, 1876.  
Derselbe: On the placentation of Halicore dugong. Trans. Roy. Soc. Edinb., Vol. 35, 1889.  
Derselbe: On the placentation of seals. Trans. Roy. Soc. Edinb., Vol. 27, 1875.  
Derselbe: Lectures on the comparative anatomy of the placenta. Edinb. 1876.<sup>1)</sup>

---


<sup>1)</sup> Dieses Werk ist dem Verfasser unbekannt; in der Königl. Bibliothek Berlin ist es nicht vorhanden.

### Erklärung der Abbildungen auf Tafel XXV.

Sämtliche Figuren wurden mit Leitz Okular 3 und Immersion  $\frac{1}{12}$  gezeichnet. Ein Zeichenapparat wurde nur zur Festlegung der groben Umrisse verwandt. Die Originalzeichnungen wurden mit chinesischer Tusche und do. Pinsel ohne Anlage von Grundtönen auf glattem Bristol-Karton ausgeführt.

Zur Kenntnis des Baues der Placenta von *Elephas indicus* L.  
von Eduard Boecker.

- Fig. 1 stellt eine fötale Zotte mit starkem bindegewebigen Zentralstrang (a) dar. Zu beiden Seiten von a liegen, die einheitliche Gefäßepithelschicht bildend, Epithelzellen (e) und fötale Kapillaren (c). Weiter seitwärts liegen metriale Kapillaren (d). Unten teilt sich die Zotte in zwei Äste.
- Fig. 2 zeigt zwischen den zugewandten Epithelien (b) zweier Zotten eine metriale Kapillare (d) mit der sie befestigenden Brücke (f). Von beiden Zotten sieht man das zentrale Bindegewebe (a), die fötalen Kapillaren (c) und die Epithelzellen (e).
- Fig. 3 zeigt die Verteilung des roten Bindegewebes (a) an den metrialen Kapillaren (d) und in der Zotte. c sind fötale Kapillaren.
- Fig. 4 zeigt vier fötale, zu Fresszellen umgewandelte Epithelzellen auf einem Stück des fötalen Bindegewebes (a). Die tätige Zelle b zeigt viele Vakuolen mit Extravasatpartikelchen, bei c wird ein solches von der Zelle nach Art der Amöben umschlossen.
- Fig. 5 zeigt eine für die Aufnahme von Extravasaten modifizierte Zotte. Das zentrale Bindegewebe (a) enthält viele fötale Kapillaren (c). Das zylindrische Zottenepithel ist stark von Extravasatmassen infiltriert. Diese bezieht es von dem metrialen, mit Extravasaten erfüllten Bindegewebe (d). Dieses enthält dünnwandige uterine Gefäße, die z. T. geplatzt (f), z. T. noch erhalten sind (e).



Beiträge zur Kenntnis der Nebenniere der Knochenfische:  
**Über die erste Anlage  
der Stanniusschen Körperchen der Lophobranchier.**

Von

**Dr. O. V. Srdínko.**

Professor und Assistent des histologisch-embryologischen Instituts der  
böhmischen Universität in Prag.

Hierzu Tafel XXVI.

Über die Entwicklung der Stanniusschen Körperchen bei den Lophobranchiern, welche bei dieser Gruppe der Knochenfische das Nebennierensystem repräsentieren, finden wir in der umfangreichen Literatur bloss eine kurze Erwähnung von Huot<sup>1)</sup> aus dem Jahre 1898, dann meine<sup>2)</sup> Arbeit aus dem Hertwigschen Institut aus dem Jahre 1903 und die Pollsche<sup>3)</sup> Abhandlung, enthalten im III. Band des Hertwigschen Handbuches der Entwicklungslehre.

In seiner kurzen, ohne Zeichnungen eingebrachten Mitteilung, gelangt Huot zu einem ganz anderen Resultat, als jene Forscher, welche die Entwicklung der homologen Gebilde anderer Wirbeltiere studiert haben. Huot fand, dass bei jungen Embryonen vom *Syngnathus Dumerilii*, deren Alter oder Grösse er nicht angibt, sich die ersten Anlagen der Stanniusschen Körperchen in Form von Ausstülpungen der lateralen Wände beider Wolffscher Kanälchen zeigen und zwar an jenen Stellen, wo letztere sich der Harnblase nähern. Jede der beiden Ausstülpungen kommuniziert nach Huot mit dem zugehörigen Wolffschen Gange und die Nebenniere repräsentiert also nach Huot in diesem ganz jungen Stadium eine Drüse mit einem

<sup>1)</sup> Huot, M. E.: Preliminaire sur l'origine de capsules surrénales de poissons lophobranches. Com. Ren. Acad. Sc. Paris. T. 126. 1898.

<sup>2)</sup> Srdínko, O. V.: Beiträge zur Kenntnis der Nebenniere der Knochenfische: Über Bau und Entwicklung der Stanniusschen Körperchen der Lophobranchier. Arch. f. mikrosk. Anat. Bd. 62. 1903.

<sup>3)</sup> Poll, H.: Die vergleichende Entwicklungsgeschichte der Nebennierensysteme der Wirbeltiere. O Hertwigs Handbuch der Entwicklungslehre B. III. 1. pag. 480—482. 1905.

Ausführungsgang. Bei einigermassen älteren Stadien, deren Grösse Huot wieder nicht angibt, verschwindet jene Kommunikation der Ausstülpungen mit den Wolffschen Kanälchen und es bleiben dann zwei rundliche, zellige Körperchen an den Seiten der Wolffschen Gänge zurück, deren Begrenzung eine deutliche Bindegewebsmembran bildet. Die Zellen dieser Bläschenkörperchen vermehren sich und bilden im Inneren sekundäre Bläschen und Halbzellenbläschen, wie wir sie im erwachsenen Körperchen finden. Die Stanniusschen Körperchen können im ausgewachsenen Zustand ihre ursprüngliche Lage bei den Wolffschen Gängen beibehalten (*Syngnathus Dumerilii*, *S. rubens*, *Nerophys*), oder sie dringen in die Nierensubstanz ein und entfernen sich mit dem Wachstum von ihrer ursprünglichen Lage (*Hippocampus guttulatus*). Huot schliesst seine Mitteilung mit diesen Worten: „Notre étude a eu pour objet une groupe très restreint de Téléostéens. Il serait donc imprudent d'étendre nos conclusions aux autres groupes de Vertébrés. Ecartant l'idée d'une généralisation trop hâtive, nous pouvons cependant croire, que le mode d'origine de capsules surrénales chez les Lophobranches n'est pas un fait isolé et pourra être observé dans d'autres groupes de Poissons. En résumé, les capsules surrénales de Poissons lophobranches proviennent de deux diverticules creux dont chacun est un bourgeonnement de la partie postérieure d'un canale de Wolff.“

Wenn diese Behauptung Huots richtig wäre, würde diese Fischgruppe von all dem, was über die Entwicklung des interrenalen Organs bekannt ist, eine grosse Abweichung bilden. Deshalb unternahm ich vor vier Jahren in dem anatomisch-biologischen Institut in Berlin zur Kontrolle eine Forschung dieser Frage und gelangte zu ganz anderen Schlüssen. Das Material dazu war mir die Entwicklungsreihe von *Siphonostomum typhle* und einige Stadien von *Hippocampus aequoreus*. Bei dieser Arbeit kam ich zur Überzeugung, dass Huot einem Irrtum unterlegen ist, zu dem ihn der Umstand verleitet hatte, dass die Stanniusschen Körperchen in jüngeren und auch späteren Stadien sich dicht an die Wolffschen Gänge ansetzen und zwar gerade dort, wo die Gänge aus der dorsalen Lagerung nach vorn einbiegen, um in die Harnblase einzumünden. An der Biegungsstelle setzt sich regelmässig ein Körperchen an und erweckt an manchen Schnitten den Eindruck, wie wenn eine Kommunikation



zwischen den beiden Gebilden vorhanden wäre. Bei einer genauen Betrachtung kann man sich aber immer überzeugen, dass das Körperchen von dem Wolffschen Kanälchen durch eine feine Bindegewebsmembran getrennt ist, und dass von einem Lumen im Körperchen oder von einer Mündung des letzteren in das Kanälchen keine Rede sein kann.

Obleich mir kein solches Material zur Verfügung stand, das mir ermöglicht hätte, die Entwicklung der Körperchen von den ältesten Stadien bis zu ihrer ersten Anlage zu verfolgen, (mein jüngstes Stadium von *Siphonostomum* war 9 mm lang, die Organogenese des Körperchens war schon beendet und die Wucherung des Mutterbodens konnte demnach nicht festgestellt werden) vermochte ich doch im Schluss von der Zeit und Stelle der Entstehung folgendes mitteilen:

Die Zeit, in der die Stanniusschen Körperchen sich zu entwickeln beginnen, fällt bei *Hippocampus aeq.* in ein ungefähr 4 mm langes Stadium, bei *Siphonostomum* in ein 6 oder 7 mm langes Stadium. Die Organogenese der Körperchen ist bei *Hippocampus* im Stadium von 5 mm und bei *Siphonostomum* im Stadium von 9 mm Länge beendet und es beginnt die Histiogenese.

Die Stelle, von welcher aus die Körperchen ihren Ursprung nehmen, ist Splanchnopleura bei der Mesenterialwurzel, ventral- oder dorsalwärts der Wolffschen Gänge, und zwar dort, wo die Kanälchen aus ihrem, mit dem Rückenmarke parallelen Verlauf ventralwärts abweichen, um in die Harnblase einzumünden. Die Anlage der Stanniusschen Körperchen steht in keiner anderen Beziehung zu den Wolffschen Kanälchen, als durch ihre topographische Nachbarschaft.

Mit meiner Ansicht stimmt Poll in seiner Abhandlung überein und bemerkt bloss, dass man zur definitiven Entscheidung dieser Frage einerseits die Wucherung des Mutterbodens feststellen muss, welches die Körperchen entstehen lässt, andererseits muss man die Möglichkeit ausschliessen, dass die Körperchen, die wir in der embryonalen Stützsubstanz finden, vielleicht aus dieser entstehen. Poll sagt hier: „Eine weitere Seite der Frage, die der böhmische Forscher nur beiläufig erwähnt, aber nicht näher bespricht — die Ableitung der Anlage von Elementen der embryonalen Stützsubstanz, in deren Mitte er das jüngste

Interrenalkörperchen der Lophobranchier eingebettet fand, ist durch die bisher festgestellten Tatsachen noch nicht als hinreichend geklärt zu betrachten: diese Abstammungsart muss als offene Möglichkeit hingestellt, aber im Lichte der vergleichend-embryologischen Tatsachen für höchst unwahrscheinlich erklärt werden.“

Da ich die Notwendigkeit, meine Arbeit aus dem Jahre 1903 zu ergänzen, völlig anerkannte, suchte ich mir die zugehörigen jüngsten Stadien zu verschaffen. Das aus Triest im Jahre 1905 gewonnene Material enthielt gleichfalls so vorgeschrittene Stadien, wie sie mir schon in Berlin zur Verfügung standen und ich sah mich deshalb genötigt, mich nach neuen umzusehen, was mir dank der finanziellen Unterstützung der löbl. II. Kl. der Böhmisches Akademie gelungen ist; die zoologische Station in Neapel sandte mir verflossenen Jahres das gewünschte Material, welches, nebenbei bemerkt, ausgezeichnet fixiert war.

Jenes Material bezieht sich auf die Entwicklung des *Syngnathus acus* (vom Ei bis zum Stadium von 15 mm Länge) und des *Hippocampus* (vom Ei bis zum Stadium von 10 mm). Es wurde mit Sublimat fixiert und in 70—90% Alkohol eingelegt. Vor dem Einbetten der einzelnen Stadien in Parafin, wurde der Dottersack geöffnet und der verhärtete Dotter vorsichtig beseitigt. Embryonen wurden im Ganzen mit Boraxkarmin, und die angefertigten Schnitte nachträglich verschieden, größtenteils mit Lichtgrün gefärbt.

Das Suchen des ersten Entwicklungsstadiums der Stanniuschen Körperchen erforderte grosse Arbeit und nahm sehr viel Zeit ein, denn erst nach der Anfertigung zahlreicher Serien, gelang es mir überzeugende Schnitte zu finden, an denen der Zusammenhang der Körperchen mit dem Mutterboden noch zu sehen ist. Das grösste Hindernis dabei ist, dass die Embryonen sehr klein sind, die Stanniuschen Körperchen demnach noch kleiner und dass sich letztere am hintersten Ende der Leibeshöhle befinden, wo diese schon eine Spalte bildet und wo wir dann bei jungen Stadien die Körperchen von der embryonalen Substanz umschlossen finden und sie nicht deutlich erkennen können. Ausserdem trifft man das enge Körperchen bloss auf einem oder auf zwei Schnitten, selten aber auf dreien (10  $\mu$ ).

Die nachfolgende Beschreibung bezieht sich auf die Art *Syngnathus acus*, deren Stadien, nach meiner Überzeugung, den gleich langen Stadien von *Syphonostomum typhle* entsprechen, welche Art in meiner ersten Arbeit beschrieben worden ist. Bei der letztgenannten fand ich die Organogenese der Stanniusschen Körperchen in Stadien von 9 mm Länge beendigt; ihr Beginn fällt nach meiner Abschätzung in Stadien von 6—7 mm Länge. Diese Berechnung erwies sich beim *Syngnathus* als vollkommen richtig.

Im Stadium von 7 mm Länge kann man die Stanniusschen Körperchen, wenn auch mit anderer Substanz umschlossen, doch erkennen und ihren Zusammenhang mit dem Mutterboden deutlich beobachten. Aus diesem Stadium kann man aber zugleich schliessen, dass die Entwicklung schon im Stadium von 6 mm Länge begonnen hat, im Stadium 7 mm fort dauert und im Stadium 8 oder 9 mm beschlossen wird; die Körperchen treten ringsherum begrenzt hervor und kommunizieren also mit keinem der umliegenden Gebilde.

Auf der Taf. XXVI, Fig. 1, 2 und 3 sind drei, 10  $\mu$  starke, aufeinanderfolgende Querschnitte dargestellt, die einem 7 mm langen Stadium angehören.

Auf Fig. 1 sehen wir zum Teil die Harnblase (H) und daneben einen Querschnitt des linksseitigen Wolffschen Kanälchens (W.) Dorsalwärts der Blase und des Kanälchens ist die Vene (v) eingelagert. Das Wolffsche Kanälchen befindet sich also in dem von der Venenwand und der Blasenwand gebildeten Winkel. An der Stelle *s* nähern sich die Wände der beiden Gebilde und verlaufen dann gegen die Mittelleibslinie. Lateral der Wolffschen Kanälchen befindet sich eine, unbestimmt in die Umgebung sich verlierende Zellgruppe, die aber an ihrer dorsal-medialen Seite mit den Zellen an der Venenwand verbunden ist.

Auf Fig. 2 bemerkt man, dass das Wolffsche Kanälchen schon in die Blase eingemündet ist und nur bis jetzt mit der Hälfte der Wand aus ihr abweicht. Lateral von dem Kanälchen und der Blase bemerken wir eine eiförmige, von den umgebenden Zellen der embryonalen Substanz ziemlich deutlich begrenzte Zellgruppe, die so zu sagen stielförmig mit der Venenwand zusammenhängt. Aus diesem Schnitt kann man deutlich ersehen, dass jene ganze Gruppe durch die Wucherung der Zellen an der

Stelle p entstanden ist. Diese Zellgruppe, die ein Stanniussches Körperchen bildet, steht in keiner Beziehung zum Wolffschen Kanälchen, ja sie ist sogar von ihm auf diesem und besonders auf dem nachfolgenden Schnitte (Fig. 3) deutlich abgegrenzt. Man kann auch mit Bestimmtheit behaupten, dass auf allen drei Schnitten in jener Zellgruppe kein Lumen besteht. Daher steht fest, dass das Körperchen nicht als eine Ausstülpung des Wolffschen Kanälchens seinen Ursprung nimmt, und dass es auch in keiner Weise mit ihm kommuniziert, da man von einer Höhlung in ihm nicht die geringste Spur entdecken kann. Weiter kann man auch behaupten, dass das Körperchen nicht aus der ihn umgebenden indifferenten Stützsubstanz entsteht, sondern durch die Zellenproliferation an der Stelle p. In diesem Stadium treffen wir also das Stanniussche Körperchen deutlich bemerkbar noch in Verbindung mit dem Mutterboden, der aus den an der Venenwand gelagerten Zellen besteht. Nun stellt sich die Frage, ob diese Zellen der Venenwand angehören, oder ob sie anderer Art sind. Auf Fig. 2 sind an der Stelle s zweierlei Kerne deutlich sichtbar, von denen die innern der Venenwand, die äusseren aber dem Epithel der Bauchhöhle angehören, welche in diesem noch ganz jungen Stadium nur ritzförmig in diese distale Stellen hineinreicht (an den Stellen d), in dem um etwas älteren Stadium, erscheint sie erweitert und mit Epithel bedeckt. Und gerade dieses, an der vorderen Venenwand lateral der Mittelleibsebene gelegene Epithel lässt durch seine Proliferation die Stanniusschen Körperchen entstehen. Durch die Spaltform der Leibeshöhle und überhaupt durch die geringen Dimensionen werden die Verhältnisse verdeckt. Sie werden aber klar auf späterem Stadium von 7,5—8 mm Länge, oder auf Schnitten aus demselben 7 mm langen Stadium, aber um etwas weniger proximal gelegen, als dies auf Fig. 4 dargestellt ist.

Auf Fig. 3 sieht man den distalsten Schnitt des Körperchens, der dem ersten Schnitt auf Fig. 1 ähnlich ist. Das Wolffsche Kanälchen ist vollständig in die Blase eingemündet und bloss das höhere Epithel an der Stelle W zeigt an, wo die Einmündung stattgefunden hat. Die Grenze zwischen der Stelle und dem Körperchen ist teilweise durch die Spalte erkenntlich. Das Körperchen hängt bloss mit der Stelle p zusammen, von der umgebenden Substanz ist es aber in gleicher Weise deutlich

abgegrenzt. Auch auf diesem Querschnitt besitzt das Körperchen weder ein Lumen im Inneren, noch steht es in irgend einer Beziehung zu der Stelle *W*.

Am Schnitt, der dem auf Fig. 1 dargestellten vorangeht und dem auf Fig. 3 nachfolgt, sehen wir kein Stanniussches Körperchen mehr. Seine Dimension von der proximalen Seite zur distalen beträgt also in diesem Stadium ungefähr 30  $\mu$ .

Zur Orientierung ist auf Fig. 4 halbschematisch der vierte und fünfte Schnitt dargestellt, von dem angefangen, der auf Fig. 1 der Serienreihe in der Richtung gegen den Kopf zu sehen ist. Auf dieser Abbildung bemerkt man, dass vor der Chorda die Aorta sich befindet, vor dieser wiederum die Vena, der dann die Wolffschen Kanälchen teilweise symmetrisch, teilweise unsymmetrisch anliegen. Die Somatopleura bedeckt zuerst die Leibeswand, hinten breitet sie sich dann über die Vena und die Wolffschen Kanälchen aus und nähert sich in der Mittellinie zu dem gegenseitigen Blatte und geht, wobei sie sich in die Splanchnopleura verwandelt, auf das Mesenterium und den Darm über. Auf den Schnitten ist deutlich sichtbar, dass das Epithel der Bauchhöhle nicht nur medial der Wolffschen Gänge sondern auch lateral derselben der Vene anliegt. Und gerade aus dieser lateralen, auf Fig. 4 mit dem Buchstaben *p* bezeichneten Stelle, nimmt beim *Syngnathus* das Stanniussche Körperchen seinen Ursprung. Auf den weiteren Schnitten mündet der Darm nach aussen, an seine Stelle tritt aber (an der Stelle *m*) die Harnblase. Zu dieser nähern sich die Wolffschen Kanälchen und münden in sie ein.

Die mit dem Buchstaben *p* bezeichnete Stelle bildet den Ausgangspunkt der Stanniusschen Körperchen bloss beim *Syngnathus* und wahrscheinlich auch beim *Siphonostomum*; bei anderen Gattungen ist vielleicht die Entstehungsstelle das Epithel der Bauchhöhle, medial der Wolffschen Kanälchen, und das befindet sich beim *Hippocampus*, wie dies schon auf Fig. 12 und 13 meiner Arbeit aus dem Jahre 1903 dargestellt ist.

#### Schluss.

1. Die Angabe Huots, dass die Nebenniere der Lophobranchier in den ersten Stadien ein Säckchen repräsentiert, welches als eine Ausstülpung aus

der lateralen Wand des Wolffschen Kanälchens entstanden ist und mit dem Kanälchen kommuniziert, und dass also das Stanniussche Körperchen bei den Lophobranchiern die Nebenniere als eine Drüse mit einem Ausführungsgange repräsentiert, ist unrichtig, und Huot wurde zu ihr durch den Umstand verleitet, dass die Stanniusschen Körperchen bei dieser Knochenfischgruppe gerade an der Biegungsstelle der Wolffschen Kanälchen entstehen.

2. Die Stanniusschen Körperchen bei den Lophobranchiern entstehen aus dem Epithel der Bauchhöhle, lateral oder medial des Wolffschen Kanälchens und stellen sich von ihrem Ursprung an als eine Zellgruppe dar, die kein Säckchen bildet und zu den Wolffschen Kanälchen in keiner Beziehung steht.

### Erklärung der Abbildungen auf Tafel XXVI.

- Fig. 1. Ein Teil des Querschnittes vom *Syngnathus acus*, Stadium von 7 mm Länge. H = Harnblase, W = Wolffscher Gang, V = Vene. St = Stanniussches Körperchen; Zeiss komp. Ok. 8., hom. Immers, 2 mm.
- Fig. 2. Ein Teil des Querschnitts, der in der Serie dem auf Fig. 1 dargestellten nachfolgt. Dieselbe Bezeichnung und Vergrößerung.
- Fig. 3. Ein Teil des weiteren Querschnittes. Dieselbe Bezeichnung und Vergrößerung.
- Fig. 4. Halbschematische Darstellung des Querschnittes aus demselben Stadium. Dieser Schnitt ist der vierte proximal von dem auf Fig. 1 dargestellten. W = Wolffscher Gang, D = Darm, ch = Chorda, a = Aorta, v = Vena, p = die der Fig. 1—3 entsprechenden Stelle von der das Stanniussche Körperchen seinen Ursprung nimmt. m = Mesenterium, auf welcher Stelle distal die Harnblase erscheint, wobei gleichzeitig der Darm nach aussen mündet, L = Leibeshöhle.

Aus dem pathologischen Laboratorium des K. Instituts für Experimental-  
medizin in St. Petersburg.

## Zur Lehre von der Histogenese der Neurofibrillen.

Von

Dr. D. J. Pesker.

Hierzu Tafel XXVII.

Die Entwicklung der spezifischen Elemente des Nervensystems kann, streng genommen, nicht auf die Entwicklung eines, wenn auch des wichtigsten, Strukturelementes desselben zurückgeführt werden. Wie in der Nervenzelle so auch in der Nervenfaser muss die interfibrilläre Substanz, Membranen und dergl. berücksichtigt werden. Die Frage jedoch, welche uns an dieser Stelle unmittelbar beschäftigt, betrifft nur die Histogenese und die Entwicklung der Neurofibrille, d. h. des wichtigsten Strukturelementes des zentralen nervösen Apparates und der Leitungsbahnen. Alle unsere Beobachtungen beziehen sich nur auf Untersuchungen der Histogenese und der Entwicklung der Neurofibrillen des zentralen und peripheren Nervensystems. Was das letztere anbelangt, so wurde über dasselbe in einer früheren Arbeit berichtet,<sup>1)</sup> weshalb wir uns an dieser Stelle hauptsächlich mit der Entwicklung der Neurofibrillen im Gehirn, in den Ganglien, und den Nervenwurzeln befassen werden.

Unsere Untersuchungen beziehen sich auf die Embryonen weisser Mäuse, welche wir wegen der Leichtigkeit ihrer Beschaffung als Untersuchungsobjekt wählten.

Zu gleichen Zwecken wird gewöhnlich der Hühnerembryo benutzt; indem wir die weisse Maus vorzogen, gingen wir von der Erwägung aus, dass wir in Anbetracht der Eigenschaft der von uns benutzten Methode, die normale Struktur der peripheren Schicht der Objekte mehr oder weniger zu verändern, hofften, gerade an diesem Objekte günstigere Resultate zu erhalten, da einerseits die Uteruswand, andererseits die Hautschicht, die fester als bei Vögeln ist, als Schutz für das zentrale Nervensystem

<sup>1)</sup> London und Pesker: Zur Frage über die Entwicklung des peripheren Nervensystems (bei weissen Mäusen). Arch. für mikr. Anatomie, 1906.

dienen könnte. Und wir irrten nicht in unserer Voraussetzung: an Hühnerembryonen sehr früher Entwicklungsstadien erzielten wir niemals solch deutliche Bilder wie an Mäusen.

Den mit Chloroform getöteten trächtigen Mäusen wurde die Bauchhöhle eröffnet, und die Embryonen wurden entweder nach ihrer Herausnahme aus dem Uterus, in weiter vorgerückten Entwicklungsstadien, oder zusammen mit den Häuten und dem Uterus fixiert.

Es wurde folgende Fixierungsflüssigkeit angewendet:

Alkohol 96 <sup>0</sup> / <sub>100</sub> . . . . .	96—97 ccm
Ammoniak, 10 <sup>0</sup> / <sub>100</sub> wässr. Lösung	4—3 ccm.

In dieser Flüssigkeit wurden die Objekte zwei Tage belassen, wobei dieselbe nach 24 Stunden gewechselt wurde. Nach Verlauf eines Tages wurden die grösseren Embryonen durch Quer- und Längsschnitte in mehrere Stücke geteilt. Die aus der Fixierungsflüssigkeit herausgenommenen Objekte wurden in Wasser ausgewaschen und in eine 1,5<sup>0</sup>/<sub>100</sub> Lösung von Argentum nitricum gelegt, in welcher sie 3—4 Tage im Thermostat bei einer Temperatur von 36—37<sup>0</sup> C. verblieben.

Aus dem Argentum nitricum wurden die Objekte, nach sorgfältigem Abtrocknen mit Fliesspapier, in folgende Mischung von Pyrogallol und Formalin gebracht:

Pyrogallussäure . . . . .	2,0
Formalin . . . . .	5,0
Aqua destillata . . . . .	100,0

In dieser Flüssigkeit verweilten die Objekte 24 Stunden in zerstreutem Lichte. Die weitere Behandlung unterschied sich durch nichts von der gewöhnlichen Behandlungsweise histologischer Präparate. Eingebettet wurde in Paraffin. Die Schnittserien, von 3—7 Mikren Schnittdicke, wurden mit Eiweiss auf den Objektträgern befestigt. Nach Entfernung des Paraffins und gründlichem Auswaschen mit Alkohol und Wasser wurden die Schnitte mit Gold behandelt. Die Objektträger kamen auf 5—15 Minuten (abhängig von der Frische der Lösung) in eine 1<sup>0</sup>/<sub>100</sub> Lösung von Chlorgold, aus welcher sie direkt in eine 5<sup>0</sup>/<sub>100</sub> Lösung von unterschwefligsaurem Natron übertragen wurden, worin sie 10—12 Minuten, und auch mehr, verweilten; sodann wurden die Schnitte ziemlich lange in Wasser ausgewaschen



(3—4 Mal alle  $\frac{1}{4}$ — $\frac{1}{2}$  Stunde), wonach sie nach üblicher Art in Canadabalsam eingeschlossen wurden.

Diese sich durch die Leichtigkeit ihrer Ausführung auszeichnende Neurofibrillenfärbung von Ramón y Cajal gab nicht nur an ausgewachsenen Tieren positive Resultate, sondern erwies sich auch als sehr geeignet zur Erforschung der Entwicklung der Strukturen des Nervensystems bei Embryonen. Wie wir schon Gelegenheit hatten hervorzuheben, gab uns diese Methode, die wir bei unserer Untersuchung des peripheren Nervensystems andeuteten, eine elektive Färbung der feinsten Nervenendigungen, wie im Gehörorgane, so auch in der Haut, in den Muskeln und in anderen Organen; gleichzeitig gab sie uns die Möglichkeit, den feineren Bau der Zellen des zentralen und gangliösen Nervensystems deutlich darzustellen. So konnten wir also zur Erforschung der Neurofibrillen-Entwicklung in den Zellen des zentralen Nervensystems dieselben Embryonen benutzen, welche uns bei unseren Untersuchungen des peripheren Nervensystems dienten.

Um das Alter der Embryonen zu bestimmen, wurden sie gewogen und gemessen. Eine neugeborene Maus wiegt gegen 1—1,25 gr. Der entwickeltste Embryo, der zur Untersuchung kam, wog 0,9 gr. Schwieriger war natürlich die Altersbestimmung der jüngeren Embryonen, besonders da lange nicht alle mit erwünschter Genauigkeit gemessen und gewogen werden konnten, weil sie zusammen mit den Häuten und dem Uterus in die Fixierflüssigkeit getan wurden.

Der jüngste von unseren Embryonen, welcher in frischem Zustande genau gemessen werden konnte, wog 0,05 gr und hatte eine Länge von 6 mm. Die zu unseren Untersuchungen benutzte Serie von Embryonen, mit Ausnahme derjenigen, welche zusammen mit dem Uterus fixiert wurden, ergab folgende Zahlenreihe: 0,05 gr = 6 mm; 0,07 gr = 8,5 mm; 0,1 gr; 0,15 gr = 9,5 mm; 0,2 gr = 1 cm; 0,3 gr = 1,2 cm; 0,4 gr = 1,3 cm; 0,45 bis 0,5 gr = 1,5 cm; 0,6 gr = 1,7 cm; 0,85 gr; 0,9 gr; Neugeborene; zwei- bis dreiwöchentliche Mäuse.

Der jüngste Embryo von denen, welche nicht vor dem Fixieren gemessen werden konnten (er wog zusammen mit den Häuten und dem Uterus 0,07 gr), hatte auf Längsschnitten eine grösste Länge von 3 mm.

Bei diesem Embryo stellt das zentrale Nervensystem eine in ihrer ganzen Ausdehnung geschlossene Röhre dar, deren Kopfabschnitt aus drei Blasen besteht, von denen die mittlere am meisten entwickelt ist, während das Vorderhirn eine dünnwandige Blase, mit einer unregelmässigen Verdickung nur der basalen Zellschicht, ist. Die Augenanlage ist noch eine Blase, welche in einer unmittelbaren Verbindung mit der Gehirnblase steht. Das Gehörorgan stellt gleichfalls ein mehr oder weniger sphärisches Bläschen dar. Was jedoch die Rückenmarksganglien anlangt, so sind dieselben noch schwach entwickelt: nur in einzelnen, zwischen dem Rückenmarke und den Urwirbeln lagernden, Zellanhäufungen kann eine geringe Anzahl von Zellen mit ausgesprochen fibrillärer Struktur beobachtet werden; andererseits konnten wir feststellen, dass bei dem in Frage stehenden Embryo längs der Aorta inmitten der Mesodermzellen eine geringe Anzahl von Ganglienzellen mit ausgesprochen fibrillärer Struktur und mit mehr oder weniger langen Fortsätzen eingestreut ist.

Ebensolche Zellen, in sehr geringer Zahl, beobachteten wir auch in den die Darmröhre umgebenden Geweben.

Es erwies sich also, dass das sympathische Nervensystem, nach unseren Beobachtungen, wenn auch nicht früher angelegt wird als die Rückenmarksganglien, so doch besser differenziert ist als dieselben, was der herrschenden Ansicht über den Ursprung des sympathischen Nervensystems im Grunde widerspricht.

Die Rückenmarksröhre ist aus runden, dicht zusammengedrängten Zellen aufgebaut, und nur an der Peripherie sind wenige Neuroblasten zu sehen, deren Fortsätze den Nervenwurzeln ihren Ursprung geben.

Ausserhalb der Rückenmarksröhre und den mit ihr verbundenen Nervenwurzeln sahen wir in keinem anderen Organ oder Gewebe dieses Embryos, mit Ausnahme der oben genannten Organe — Darmrohr und Aorta — irgendwelche neurofibrilläre Gebilde.

Beim nächstfolgenden Embryo (dem Alter nach) war das Nervensystem in seiner Entwicklung wenig fortgeschritten. Die weisse Substanz ist noch sehr schwach angedeutet. Ebensowenig können Neurofibrillen oder Nervenendigungen in den peripheren Organen nachgewiesen werden. Man kann nur konstatieren, dass diejenigen Zellen der Rückenmarksröhre, deren Ausläufer in die

Wurzeln übergehen, deutlicher begrenzte Gruppen bilden; die Wurzeln selbst sind voluminöser, und die Zahl der sie zusammensetzenden Nervenfasern ist eine grössere. Die Rückenmarksganglien zeigen hier eine wenig befriedigende Färbung, können jedoch schon leicht erkannt werden.

Von den übrigen Embryonen, besonders vom jüngsten, welche gemessen wurden, vom Embryo C (0,05 gr = 6 mm), sei nur gesagt, dass das Nervensystem, hauptsächlich das Rückenmarksröhre, das Mittelhirn und das verlängerte Hirn, reich sind an Zellen mit gut ausgeprägter fibrillärer Struktur, sowie an Fibrillen ausserhalb der Zellen. Die graue Substanz genannter Abschnitte der Rückenmarksröhre ist von dünnsten Nervenfasern durchsetzt, welche einerseits in die Wurzeln und Nerven übergehen, andererseits in den Bestand der weissen Substanz treten, welche mit dem Alter des Embryo an Mächtigkeit immer zunimmt.

Bei diesem und dem nächstfolgenden Embryo (Embryo 0,07 gr = 8,5 mm), gleichwie beim Embryo (0,05 gr = 9,5 mm) sind die Ganglienzellen der sympathischen Kette besonders gut differenziert.

Was die Rückenmarksganglien anlangt, so haben ihre Zellen beim Embryo eine bipolare Form und eine deutlich fibrilläre Struktur, und nur bei den Embryonen D und E befinden sich die Ausläufer einiger Zellen auf dem Wege zur Vereinigung, und die Zellen selbst fangen an den ihnen eigenen unipolaren Charakter anzunehmen. Von den Nerven sind beim Embryo C am entwickeltsten die Kopfnerven, unter ihnen besonders n. trigeminus und n. pneumogastricus. Wie in der Haut von Kopf und Gesicht, so auch im Mesenterium werden ziemlich voluminöse Nervenbündel beobachtet. Über Nervelemente in anderen Organen und Geweben war schon in der Arbeit über die Entwicklung des peripheren Nervensystems die Rede.

### **Die Entwicklung der Neurofibrillen im Zentralnervensystem.**

Zur Untersuchung des feineren Baues der embryonalen Elemente des Nervenrohres benutzten wir ein Zeissches Mikroskop, mit homogener Immersion von 2 mm Brennweite und einer Apertur von 1,30, und mit dem Kompensationsokular 18 (Vergrösserung 2230). Eine Schnittdicke von 2—5 Mikren erwies

sich für unsere Zwecke am geeignetsten. Bei schwachen Vergrößerungen, welche ein allgemeines Bild geben, erscheint der Embryo gleichmässig stahlgrau gefärbt; das ist, bis in spätere Stadien der Entwicklung hinein, der allgemeine Charakter der Embryo-Färbung, wie er nach der Methode von Ramón y Cajal (mit nachfolgender Vergoldung) erzielt wird.

Das Nervenrohr desjenigen Embryos, von welchem weiter unten vorwiegend die Rede ist, besteht aus dicht nebeneinander stehenden, gleichförmigen polygonalen Zellen von epithelialem Typus, mit runden Kernen und schmalem Protoplasmasaum. Nur an der Peripherie des Nervenrohres sind an bestimmten Stellen kleine, aus der übrigen Zellenmasse hervortretende Gruppen von Zellen zu beobachten, welche eine Birnform haben und mit mehr oder weniger langen Fortsätzen versehen sind, welche aus dünnen Nervenfasern bestehen. Solche Zellen sind zahlreicher im Kopfabschnitte und fehlen fast ganz im kaudalen Abschnitte des Nervenrohres, wo sämtliche Zellen rund sind und Nervenfasern vollkommen fehlen.

Viele von den um den Zentralkanal herum gelegenen Zellen befinden sich im Zustande der Karyokinese und sind häufiger in der Hirnblase als im Rückenabschnitte. Es muss vermerkt werden, dass der ammoniakhaltige Alkohol die karyokinetischen Figuren unbefriedigend fixiert, so dass dieselben teils an der allgemeinen Konfiguration der in Teilung begriffenen Zellen, teils an der eigenartigen Veränderung der Chromatinelemente erkannt werden. An einigen Stellen konnten freilich auch auf unseren Präparaten mehr oder weniger deutliche Bilder der Karyokinese beobachtet werden, das waren aber Ausnahmefälle.

Bei einer genauen Untersuchung des inneren Baues der sich teilenden Zellen, sowie derjenigen Zellen, welche soeben die Karyokinese durchgemacht haben, kann man sich leicht überzeugen, dass ihre Leiber aus sehr dünnen und blassen, sich dichotomisch teilenden Fibrillen zusammengesetzt sind, wobei das strukturlose Plasma vollkommen durchsichtig und farblos erscheint.

Da wir es in diesem Falle mit Nervenzellen und mit embryonalen Zellen im Zustande der Teilung zu tun haben, wobei um diese Zellen herum gar keine fibrillären Gebilde beobachtet werden, halten wir uns für berechtigt, den Schluss zu ziehen, dass die ursprüngliche fibrilläre Grundstruktur sozusagen ein an-

geborener, von der ersten Mutterzelle ererbter Bestandteil der primitiven Nervenzelle ist. Von diesem Standpunkte aus muss angenommen werden, dass die fibrilläre Grundstruktur schon in der ektodermalen Zelle enthalten sein muss, welche das Ausgangselement der Nerven Elemente des Nervenrohres ist. Dieses tatsächlich zu beweisen — ist vorläufig eine sehr schwere Aufgabe; möglich aber, dass es einmal gelingen wird, diese Embryonalzelle zu erforschen.

Wie schon gesagt, stellt der Körper der in Teilung begriffenen embryonalen Zelle ein kompliziertes fibrilläres Gebilde dar, welches aus einem dünnen, engmaschigen Netze von dichotomisch sich teilenden Fädchen besteht, welche, sich vielfach überkreuzend, ein dichtes Geflecht bilden. Die Fibrillen dieses intrazellulären Netzes sind gleichmässig grauviolett gefärbt; sie sind gleichmässig verdickt, haben gleichmässige und regelrechte Konturen, und weisen nur an den dichotomen Teilungsstellen kleine, aber deutliche Verdickungen auf.

Die in Teilung begriffenen Zellen lagern, wie schon gesagt, in der Nähe des Zentralkanals. In dem Entwicklungsstadium, welches Fig. 1 zeigt, haben sie eine ovale Form und einen ziemlich breiten Protoplasmasaum, welcher zwei grosse und durchsichtige Kerne umgibt. Diese Kerne erinnern nicht an gewöhnliche karyokinetische Figuren, was, wie schon gesagt, der Einwirkung des von uns gebrauchten Fixierungsmittels zuzuschreiben ist.

Das hier beschriebene Fibrillennetz, welches wir embryonales oder primitives Fibrillennetz nennen möchten, ist in seinem reinen, elementaren Zustande nur den in Teilung begriffenen Zellen, oder den Tochterzellen, welche eben die Karyokinese durchgemacht haben, eigen (Fig. 2). Wenn die junge embryonale Tochterzelle in ihrem weiteren Entwicklungsverlaufe zu wachsen anfängt und sich allmählich in den Neuroblasten und sodann in die erwachsene Nervenzelle umgestaltet, gewinnt auch das primitive Fibrillennetz, wachsend und sich entwickelnd, allmählich den Charakter des ausgewachsenen Netzes.

---

Die Umwandlung der embryonalen Zelle in den Neuroblasten (Fig. 3) kennzeichnet sich dadurch, dass an einem Ende derselben ein zylinderförmiger Auswuchs in Gestalt einer einzigen

Fibrille herauszuwachsen beginnt, welche sich intensiver als die Fibrillen des elementaren Netzes färbt (Fig. 4, 5 und 6).

Es entsteht naturgemäss die Frage: welches ist der Entstehungsmodus dieser ersten sekundären Faser. A priori sind zwei Antworten möglich: entweder differenziert sich die zylinderförmige Faser aus einer besonderen, sozusagen fibrillogenen, in den Maschen des primitiven Netzes gelegenen Substanz, oder die erste sekundäre Faser geht aus dem primitiven Netze selbst hervor. Wenn wir den Umstand berücksichtigen, dass in allen von uns untersuchten Zellen, welche auf dieser Entwicklungsstufe standen, die zylinderförmige Fibrille in direkter Verbindung mit den Elementarfibrillen des primitiven Netzes steht, so müssen wir zum Schlusse kommen, dass sie sich unmittelbar aus den Fibrillen dieses Netzes entwickelt. Eine Zusammenstellung verschiedener, sich auf diese Entwicklungsperiode der Nervenzelle beziehender Bilder zwingt uns folgende Genese des ersten Zellfortsatzes anzunehmen: An einer bestimmten Stelle des primitiven Netzes bildet sich auf der Primitivfibrille eine Verdickung, eine Art Anschwellung, welche sich nach der Peripherie hin in einen dünnen, aber doch dickeren als die Mutterfibrille, zylinderförmigen Faden fortsetzt (Fig. 4 und 5). Indem sich dieser embryonale Zylinderausläufer den Weg inmitten der Zellen des Nervenrohres bahnt, tritt er schliesslich aus dem Bereich desselben heraus. Die jüngste, mit einem Zylinderfortsatz versehene Zelle, die wir gesehen haben, ist in Fig. 3 wiedergegeben. Wie aus der Abbildung ersichtlich, zeigt das neurofibrilläre Netz dieser Zelle noch seinen elementaren Charakter, und die Zelle selbst hat noch eine regelrechte runde, den embryonalen Elementen eigene Form. Indem sich aber der Axon ausbildet und weiterentwickelt, ändert sich auch die Form der Zelle infolge des Auftretens eines konischen Fortsatzes in der Richtung des Verlaufes des Axons. Dieser Konus entsteht hauptsächlich infolge einer Vermehrung der sekundären Fibrillen.

Es ist hier am Platze, zu zeigen, wie wir uns die Entstehung der sekundären Fibrillen in der reifenden Nervenzelle vorstellen.

A priori sind drei Annahmen möglich: die neuen Fibrillen können entweder durch Längsspaltung oder durch dichotomische Teilung, oder endlich durch Knospung aus den schon vorhandenen Fibrillen hervorgehen.

Die erste dieser Annahmen muss aus dem Grunde zurückgewiesen werden, weil wir kein einziges Mal irgendwelche Anzeichen einer Längsspaltung der Fibrillen beobachtet haben. Die zweite Annahme könnte nur in dem Falle zur Geltung kommen, wenn in der wachsenden Nervenzelle dichotomische Verästelungen angetroffen würden, deren Teilungsrichtung der Wachstumsrichtung entspräche. Wir haben aber niemals derartige Bilder angetroffen, im Gegenteil, die dichotomischen Spaltungen sind mit ihren divergierenden Ästen in der dem Wachstum entgegengesetzten Richtung gekehrt, wie die Fig. 4—9 lehren: die Zelle wächst in der Richtung ihrer Ausläufer, während die dichotomischen Spaltungen zum Zentrum der Zelle hin offen sind.

Per exclusionem — da eine vierte Annahme nicht denkbar ist — kommen wir also zum Schlusse, dass die neuen Fibrillen aus den alten durch Knospenbildung hervorgehen. Mit anderen Worten, die neuen Fibrillen entstehen aus den alten durch deren Verästelungen.

Von diesem Standpunkte aus wird es erstens verständlich, wie sich der baumartige Bau des intrazellulären Fibrillensystems herausbildet, und zweitens kann die eigenartige Lagerung der dichotomischen Figuren erklärt werden. Man kann sich leicht vorstellen, dass die von der Mutterfibrille unter einem gewissen Winkel abgehende neugebildete Fibrille die erstere im Abgangspunkte anspannt, so dass eine Figur entsteht, welche den Eindruck einer dichotomischen Spaltung macht, deren Winkel in einer der Wachstumsrichtung entgegengesetzten Richtung offen ist.

Selbstverständlich könnte man darüber mit grösserer Überzeugung reden, wenn es möglich wäre, unsere Auseinandersetzungen durch unmittelbare Beobachtungen an lebendigen, sich entwickelnden Nervenzellen zu beweisen. Da wir aber die Ausführbarkeit derartiger Beobachtungen auf Grund der gegenwärtigen Bedingungen unserer mikroskopischen Untersuchungsmethoden ausschliessen müssen, so sind wir genötigt, uns mit einer vergleichenden Zusammenstellung von Bildern zu begnügen, welche, um sich bildlich auszudrücken, wie durch eine photographische Momentaufnahme fixiert worden sind. Solche Momentaufnahmen stellen die Fig. 4—7 dar, wo der den Ausgangspunkt der Entwicklung des Axons anzeigende Winkel mit fort-

schreitender Entwicklung und Verlängerung des Axons immer schärfer wird.

Die neugebildeten Fibrillen geben ihrerseits Abzweigungen in Form sekundärer Fibrillen; diese bilden ihrerseits tertiäre Fibrillen usw. Auf den Fig. 7, 8 und 9 sind diese sekundären und tertiären Fibrillen zu sehen. Gerade vom Verlauf dieser fibrillären Abzweigungen ist die äussere Formentwicklung der Nervenzelle und der Dendriten abhängig, welche letztere nichts anderes als verdünnte Fortsätze des Zelleibes darstellen, welche dadurch zu Stande kommen, dass die Fibrillen an den betreffenden Stellen auf weite Strecken hin in gerader Richtung auswachsen.

Es fragt sich nun: was ist das endgültige Schicksal der ausgebildeten Fibrillen? Endigen sie frei in der Grundsubstanz des Zelleibes, oder verschmelzen ihre Enden mit anderen Fibrillen? Freie Endigungen der Fibrillen in der Zelle haben wir niemals angetroffen, weder bei den in Entwicklung begriffenen, noch bei den ausgewachsenen Zellen. Im Gegenteil, man trifft nicht selten Verwachsungen der Fibrillen unter verschiedenen Winkeln an, wie es z. B. auf Fig. 8 zu sehen ist. In Anbetracht dessen müssen wir zugeben, dass die neuentstehenden Fibrillen mit dieser oder jener Fibrille unter einem beliebigen Winkel verwachsen, indem sie mit ihr in Berührung kommen.

Es ist also die Entwicklung und das Wachstum des Fibrillensystems der Nervenzelle bedingt durch die Fähigkeit der Fibrillen, Abzweigungen zu bilden, welche sich mit anderen Fibrillen verbinden. Wenn wir noch hinzufügen, dass die wachsenden Fibrillen gleichzeitig sich verdicken und eine stärkere Affinität zum Silber erlangen (Fig. 2—9), so sind alle Momente erörtert, welche die Rolle und die Entwicklung der Nervenzelle bestimmen.

Alles bis jetzt Gesagte zusammenfassend, können wir die Resultate unserer Untersuchungen wie folgt formulieren: Das sekundäre Fibrillennetz der Nervenzelle entwickelt sich aus dem primären, wobei jede neue Fibrille aus einer alten entspringt, mit ihr anscheinend auf immer in Verbindung bleibend, und sich zuletzt unter einem beliebigen Winkel mit einer Nachbarfibrille verbindend.



Den Umstand im Auge behaltend, dass gleichartige Zellen des Zentralnervensystems eine gleichartige fibrilläre Struktur aufweisen, müssen wir schliessen, dass der Wachstumsprozess der Fibrillen, sowie ihre Wachstumsrichtung, gleichwie der Verschmelzungsprozess mit anderen Fibrillen, durch bestimmte Gesetze biologischer und physikalisch-chemischer Natur bestimmt werden. Wie aber diese Gesetze lauten, darüber wird man nur dann Auskunft erhalten, wenn einmal überhaupt die physikalisch-chemischen Gesetze erkannt werden, welche die embryologischen Vorgänge beherrschen. Gegenwärtig aber befindet sich die Entwicklungsmechanik noch in ihrer ersten Entwicklungsphase.

In der ausgewachsenen Nervenzelle ist ausser dem tiefer gelegenen fibrillären Geflechte noch ein oberflächlich gelegenes vorhanden, welches aus intensiv schwarz gefärbten Fäserchen zusammengesetzt ist. Dieser Teil des intrazellulären fibrillären Geflechtes entsteht durch das Heranreifen und durch eine Verdickung mehr peripher gelegener Neurofibrillen. Wie schon oben angeführt wurde, ist das Heranreifen der Neurofibrillen dadurch gekennzeichnet, dass sie nach der Behandlung mit Ramón y Cajals Methode eine stärkere Färbbarkeit mit Silber aufweisen. Allein der Reifungsprozess wird nicht nur durch irgend einen der Momente der Entwicklungsperiode des fibrillären Geflechtes gekennzeichnet, sondern umfasst die ganze Entwicklungsperiode. Die Bildung des oberflächlichen (tertiären) Geflechtes muss als ein langsam fortschreitender Prozess aufgefasst werden, welcher die Ausgestaltung des ausgewachsenen Geflechtes zu Ende führt.

Die unmittelbare organische Verbindung der dicken Fibrillen des oberflächlichen Geflechtes mit den dünnen Fibrillen des inneren Geflechtes, während der Wachstumsperiode, ist mit grösster Deutlichkeit auf der Fig. 8, besonders aber auf der Fig. 9 zu sehen.

Die Frage über die Entwicklung der protoplasmatischen Ausläufer der Zellen wird uns nicht lange beschäftigen. Wir erkennen in diesem Gebilde einfache Wachstumsstellen des zellulären Geflechtes, hervorgerufen durch ein ungleichmässiges zentrifugales Wachstum des Zelleibes im Zusammenhange mit der exzentrischen Lagerung des Ausgangspunktes der Entwicklung des neurofibrillären Geflechtes.

Unter dem Einflusse einer Lokalisierung der Wachstumsenergie ausserhalb des Zentrums der Zelle, und des Fibrillen-

wachstums in der Richtung zur Peripherie hin, werden die ursprünglichen Wechselbeziehungen von Zelleib und Kern gestört, der Kern wird immer mehr zur Peripherie hin gedrängt und wird von einer Seite mit einer geringen Neuroplasmasschicht bedeckt, während die Hauptmasse des Neuroplasmas, sich in der Richtung der wachsenden Neurofibrillen verlängernd, einen langen Fortsatz bildet. Auf diese Weise entsteht der erste protoplasmatische Fortsatz. Das Auftreten der übrigen Zellausläufer wird durch denselben Prozess bewirkt und hält Schritt mit dem den ganzen Zelleib ergreifenden Reifungsprozess der Neurofibrillen. Gleichzeitig nimmt der Kern wieder eine mehr oder weniger zentrale Lage an und die Zelle nimmt einen bi- oder multipolaren Charakter an.

Das allererste Auftreten des Nervenfortsatzes kann schon an einer runden embryonalen Zelle beobachtet werden, deren neurofibrilläres Geflecht noch vollkommen den elementaren Charakter zeigt. An einer bestimmten Stelle desselben, an der Oberfläche der Zelle, bemerkt man eine geringe Anzahl schwarz gefärbter Nervenfasern, und in Verbindung mit einem von ihnen, mehr peripher gelegenem, steht ein dünnes Nervenfädchen, welches in das umgebende Gewebe eindringt. Diese Faser stellt einen Zellausläufer dar, welcher gleichzeitig die erste extrazelluläre Abzweigung des neurofibrillären Geflechtes ist. In Anbetracht dessen, dass im Nervenfortsatze eine netzartige Anordnung der Fibrillen vermisst wird, könnte man ihn als fadenförmigen Fortsatz bezeichnen, im Gegensatz zu den protoplasmatischen Ausläufern, welche als netzförmige bezeichnet werden könnten. Diese letzte Benennung könnte einen Protest hervorrufen, da durchaus nicht alle Autoren ihnen einen netzförmigen Bau zuerkennen. Allein, nachdem wir ihre Genese verfolgt hatten, konnten wir uns davon überzeugen, dass sie eine direkte Fortsetzung des intrazellulären Geflechtes enthalten; dabei kann der netzförmige Bau dieser Zellfortsätze bei aufmerksamer Untersuchung auch an der ausgewachsenen Zelle konstatiert werden, wie es M. J. Slonim<sup>1)</sup> in seiner Arbeit bewiesen hat.

Es ist aber leicht möglich, dass ihr retikulärer Bau, dank den immer zahlreicher werdenden Verzweigungen, alsbald dem

<sup>1)</sup> Dissertation. St. Petersburg 1906.

Auge entzogen wird; es unterliegt jedoch keinem Zweifel, dass das neurofibrilläre Netz die Grundlage der protoplasmatischen Ausläufer bildet. Der retikuläre Bau ist manchmal besonders deutlich an den Verzweigungsstellen der Dendriten zu sehen.

Auf die Frage, welcher von beiden Zellausläufern, der fadenförmige oder der netzförmige, zuerst gebildet wird, glauben wir antworten zu können, dass, wie es übrigens aus dem Vorhergesagten ersichtlich ist, der fadenförmige zuerst gebildet wird. Wie wir sahen, tritt der Nervenfortsatz und sogar der oben beschriebene Konus auf, solange das intrazelluläre Netz noch im embryonalen Zustande verweilt, während die Bildung des ersten retikulären Fortsatzes zu einer starken Veränderung des elementaren Charakters des neurofibrillären Netzes führt. Deshalb halten wir uns für berechtigt anzunehmen, dass der Axon früher als die Dendriten gebildet wird, was auch mit den Anschauungen fast aller Autoren, mit nur wenigen Ausnahmen, in Einklang steht. Nur Fragnito sagt, dass zu der Zeit, wo die Kerne der die Neurofibrillen bildenden Zellketten in den protoplasmatischen Ausläufern schon verschwunden sind, sie noch in den Axonen angetroffen werden können.

Mit der Bildung der Zellfortsätze wird die Bildung der fibrillären Grundsubstanz in den Zellen des zentralen Nervensystems abgeschlossen.

Nach unseren Untersuchungen entwickelt sich das neurofibrilläre Netz aller Zellen nach ein- und demselben Typus, und alle sind sie in ihrer Entwicklung denselben Gesetzen unterworfen. Was jedoch die allgemein angenommene Einteilung der Zellen in verschiedene Typen, nach dem Charakter des Baues des neurofibrillären Geflechtes, betrifft (fibrilläre Zellen, netzförmige, gemischte), so ist dieser Unterschied nur ein äusserer, dessen Ursachen nicht im Unterschiede des Entwicklungsprozesses, sondern in einer besonderen Gruppierung der Neurofibrillen zu suchen sind wobei diese Gruppierung, einerseits von der Gruppierung der Nissl'schen Körperchen und der Holmgreen'schen Kanälchen, andererseits auch von verschiedenen anderen Bedingungen abhängig sein kann.

## **Die Entwicklung der Neurofibrillen im sympathischen Nervensystem.**

Als Untersuchungsobjekt zur Erforschung der Entwicklung des neurofibrillären Systems im Gebiete der sympathischen Ganglien diente uns hauptsächlich die Bauchkette, erstens weil sie sich im allgemeinen gut färbt, zweitens und zwar hauptsächlich, weil sie diejenigen charakteristischen Zelltypen enthält, welche für das sympathische Nervensystem überhaupt charakteristisch sind. Anbei sei bemerkt, dass je jünger der Embryo, desto besser und vollkommener die Neurofibrillen in unseren Objekten gefärbt wurden. Andererseits, wenn der Embryo eine bestimmte Entwicklungsstufe erreicht (0,15 gr = 9,5 mm), fangen vorzugsweise die perizellulären Netze, sowie die ausserhalb der Zellen liegenden Fasern an, sich zu färben, während in vielen Zellen das endozelluläre Netzwerk sehr schwach oder fast gar nicht gefärbt wird. Je älter also der Embryo ist, um so unvollkommener ist, bei einer Gleichheit der übrigen Bedingungen, die Färbung. Wir wissen nicht, wodurch das zu erklären sei; möglich, dass diese Erscheinung von der Bildung des Konus abhängig ist; möglich auch, dass hier besondere, mit der Zeit in den Fibrillen selbst auftretende Veränderungen eine gewisse Rolle spielen. Allein ungeachtet dessen, dass uns hauptsächlich Embryonen aus der ersten Hälfte der Schwangerschaft als Untersuchungsobjekte dienten, hatten wir doch die Möglichkeit, da die Zellen der sympathischen Ganglien sich nicht alle zu einer Zeit entwickeln, die Entwicklung der Neurofibrillen in ihnen mit genügender Vollständigkeit in ihren Hauptzügen zu verfolgen. Andererseits müssen wir bemerken, und das bezieht sich in erster Linie auf die perizellulären Bildungen, dass die reifste der von uns gewählten Zellformen keine Endform ist, sondern in ihrer weiteren Entwicklung neue morphologische Komplikationen erfährt. Es weisen nämlich viele Autoren bezüglich der Spiralfasern sowie der perizellulären Geflechte darauf hin, dass die Zahl der Spiralen und die Kompliziertheit der Geflechte in einer engen Beziehung zum Alter des Organismus steht.

### **Die sympathische Nervenketten.**

Die Elemente des sympathischen Nervensystems konnten mit Bestimmtheit schon beim Embryo A nachgewiesen werden,

wobei sie bei ihrem ersten Auftreten eine fibrilläre Struktur zeigen, gleichviel, ob sie Embryonalzellen darstellen oder Neuroblasten mit einem dünnen fadenförmigen Fortsatze.

Bei einer eingehenderen Untersuchung des Baues der nervösen Elemente in den Ganglien der Kette eines etwas älteren Embryos (Embryo B, 0,05 gr — 6 mm), konnten wir zwei Typen von Zellen unterscheiden: erstens Zellen mit einem gut und deutlich ausgeprägten endozellulären Netze und einem chromatinreichen Kerne und zweitens Zellen, in welchen dieses Netz kaum angedeutet ist.

Zu allererst sei bemerkt, dass die fibrilläre Substanz in den Zellen des sympathischen Nervensystems ihren Entwicklungszyklus, ihre Wachstums- und Reifungsperiode auf ganz demselben Wege durchläuft, wie wir es an den Zellen des Zentralnervensystems beobachtet hatten. In beiden Fällen ist die im Teilungsstadium sich befindende embryonale Zelle aus einem sehr feinen Netz blassegefärbter, sich dichotomisch teilender Nervenfasern zusammengesetzt, welche, sich vielfach gegenseitig kreuzend, ein sehr dichtes Geflecht bilden. Auch hier ist also das elementare intrazelluläre Netz ein von der Mutterzelle übernommener Bestandteil des Neuroblasten. Um sich davon zu überzeugen, genügt es, die Fig. 1 und 10, 2 und 11 zu vergleichen.

Was die äussere Form der Zellen, sowie den Verlauf und die Lagerung der Fibrillen und das Aussehen des Kernes betrifft, finden wir in den zum Vergleiche herangezogenen Zellen eine fast vollkommene Identität. Wir können keinen besonderen Unterschied auch zwischen den Fig. 3—6 und 13—15 auffinden. In beiden Fällen sind dieselben Merkmale vorhanden, welche den Übergang der embryonalen Zelle in einen jungen Neuroblasten charakterisieren: das Auswachsen des Axons aus einem mehr oder weniger zugespitzten Zellauswuchse und das Heranreifen der sekundären Fibrillen, welches durch eine Verdickung derselben, sowie durch eine Steigerung ihrer Affinität zum Silber gekennzeichnet ist.

Perizelluläre Bildungen haben wir im Zentralnervensystem nicht vorgefunden, wenn wir von den Purkinjischen Zellen im Kleinhirn bei mehr oder weniger reifen Embryonen absehen. Diese Geflechte finden wir also nur in den Ganglienzellen des Sympathicus und zwar schon in der frühen embryonalen Ent-

wicklungsperiode, in welcher bei unseren Embryonen die Elemente der sympathischen Kette zu allererst in Gestalt einer kleinen gangliösen Zellgruppe angetroffen werden.

Diese Zellen haben meistens eine unregelmässig-rundliche Form, einen fast durchsichtigen Kern und ein schwach entwickeltes intrazelluläres Netz von Neurofibrillen, welche grau-violett gefärbt sind. Die dicken und groben Nervenfasern, welche die Zelle mit einem verhältnismässig losen Netze umgeben, indem sie sich genau der unebenen Oberfläche der Zelle anpassen, sind so wenig dem zarten intrazellulären Netze ähnlich, dass sie beim ersten Anblick den Eindruck von heterogenen Gebilden machen, die in einer nur zufälligen Beziehung zur Zelle stehen. Wenn wir jedoch einige Zellen näher ins Auge fassen, so fällt es nicht schwer, sich zu überzeugen, dass diese groben und dicken Fasern in einem direkten organischen Zusammenhange mit dem endozellulären Netze stehen. Besonders deutlich ist diese Verbindung von ekto- und endozellulären Fasern in Fig. 16 zu sehen.

Naturgemäss taucht die Frage auf über den wahren Charakter der gegenseitigen Beziehung dieser zwei Gebilde und darüber, ob das perizelluläre Netz aus dem endozellulären entsteht, oder umgekehrt.

Die Verbindung des endozellulären Netzes mit dem perizellulären kann man sich auf zweifache Art hergestellt denken. Die dicken perizellulären Fasern, welche irgendwo anders entstanden sind, könnten die Zelle nachträglich erreicht haben und mit ihren zugespitzten Endverzweigungen in die Elemente des endozellulären Netzes eingewachsen sein.

Wenn das aber so wäre, müssten derartige Anastomosen zwischen dem endo- und ektozellulären Netze eine allgemeine Erscheinung sein; in Wirklichkeit aber beobachten wir derartige Bilder ausschliesslich in den Anfangsstadien der Entwicklung der Fasern des dicken ektozellulären Netzes, d. h. wenn streng genommen noch kein Netz als solches besteht. Als Beispiel möge eine in Fig. 16 abgebildete Zelle dienen, hier entstehen eben erst die dicken Fibrillen welche später das ektozelluläre Netz bilden werden.

Es ist nichts Unwahrscheinliches in der Annahme; dass die dicken perizellulären Fibrillen in Wirklichkeit nicht Einzelfibrillen darstellen, sondern aus mehreren dünneren, miteinander ver-

wachsenen Fibrillen zusammengesetzt sind. Zu solch einer Annahme zwingen uns Bilder, welche der Fig. 16 entsprechen: in „a“ sehen wir, wie die aus zwei Wurzeln hervorgehende Fibrille sich weiterhin im Punkte „b“ mit einer anderen, gleichfalls aus zwei Wurzeln ihren Ursprung nehmenden Fibrille vereinigt. Möglich, dass die sich so vereinigenden Fibrillen eine dickere Faser bilden, nichts hindert aber, sich vorzustellen, dass diese Fibrillen nicht miteinander verschmelzen, sondern getrennt bleiben, indem sie nur innig aneinander liegen.

Weiterhin entwickelt sich und wächst das perizelluläre Netz folgendermassen. Indem die dicken Fibrillen auf der Oberfläche der Zelle hingleiten, sich mannigfaltig an der Peripherie windend (Fig. 18) und Seitenzweige abgebend (Fig. 19), umgeben und umspinnen sie die Zelle wie mit einem netzartigen geschlossenen Ringe, von welchem alsdann Fibrillen in die interzellulären Zwischenräume abgehen (Fig. 19). An der Oberfläche benachbarter Zellen angelangt, nehmen sie Anteil an der Bildung des lokalen perizellulären Netzes. Die ununterbrochene und unmittelbare Verbindung des endozellulären Netzes einer Zelle mit dem perizellulären Geflechte einer anderen zu verfolgen, fällt es nicht schwer an der Zellgruppe, welche in der Fig. 19a dargestellt ist. Die Figur zeigt, wie die Fibrille „a“, welche aus dem endozellulären Netze der niedriger gelegenen Zelle hervorgeht, in das periphere Geflecht der höher gelegenen Zelle übergeht. Dasselbe kann auch von der Fibrille „a“ gesagt werden, welche das endozelluläre Netz der linkerseits gelegenen Zelle mit dem perizellulären Geflechte der rechts oben abgebildeten verbindet. Nicht selten stösst man auf anastomosierende Zellen (Fig. 17).

Wir wollen weiter darauf hinweisen, dass auch in den sympathischen Ganglien, an den Enden der wachsenden Fibrillen, sowie an den dichotomischen Teilungspunkten der extrazellulären Fibrillen kolbenartige Verdickungen von fibrillärem Bau vorgefunden werden. Allem Anscheine nach sind diese Bildungen so oder anders mit den Wachstums- und Entwicklungserscheinungen der Fibrillen in Zusammenhang zu bringen.

---

## Die phyletische Entfaltung der Grosshirnrinde.

Von

**B. Haller,**

a. o. Professor d. Zoologie in Heidelberg.

Hierzu Tafel XXVIII—XXXVII.

### A. Ichthyiden.

Bei Verfolgung der phyletischen Entfaltung der Grosshirnrinde haben wir naturgemäss von ihrem ersten Beginne auszugehen.<sup>1)</sup> Bei der niedersten Form der Neochordaten, dem Amphioxus, bleibt das primäre Vorhirn zeitlebens auf einem sehr niederen Entfaltungsgrad stehen, der mit der Anlage des paarigen sekundären Vorhirns bei den Kranioten überwunden wird. Wir haben somit mit den letzteren zu beginnen. Die niedersten Zustände unter diesen finden sich zweifellos bei den Cyclostomen.

Über das sekundäre Vorderhirn der Cyclostomen, speziell der Petromyzonten, waren die Ansichten zu Beginn soweit einig, als man die Auffassung Edingers teilte. Nach dieser würde das Vorderhirn der Petromyzonten, ähnlich wie jenes der Ganoiden und der Teleostier, aus je einem „basalen Stammganglion“ bestehen, wobei diese durch keine Rinde, sondern nur durch eine epitheliale Mantelanlage, einer Thela überdeckt würden.

Gegen diese Auffassung erhob seine Stimme Studnička (28) und nun hat sich auch Edinger davon überzeugen lassen, dass das Vorhirn der Petromyzonten ein Pallium besitze wie jenes der

<sup>1)</sup> Diese Methode hat sich bei der Erforschung der einzelnen Organe zu sehr bewährt, als dass sie für das Gehirn umgangen werden könnte. Sie gehört zu den Grundbedingungen einer vergleichenden Anatomie. Eben darum muss ich mich verwahren gegen ein Vorgehen, das, von der höchsten Tierform ausgehend, die Verhältnisse niederer Formen nach den Zuständen jener Form beurteilen will. So hat denn Brodmann sicherlich den unrichtigen Weg gewählt, wenn er zum Ausgangspunkte für die Vergleichung des kortikalen Schichtenbaues der Säugetiere die menschliche Grosshirnrinde wählt und zwar darum „weil die menschliche Hirnrinde sowohl hinsichtlich ihrer cytoartitectonischen Gliederung wie der topischen Lokalisation einzelner Areae besser bekannt ist, als der Cortex niederer Mammalier“ (2a pag. 277).



Selachier. Nach seiner jetzigen Auffassung (9) ist der vordere Teil des Vorderhirns der Petromyzonten dem Bulbus olfactorius, der jederseitig hintere aber je einem Lobus gleichzustellen. Aus dem Faserverlauf konnte dann Edinger feststellen, dass auch bei Petromyzon ein basales Vorderhirnbündel vorhanden sei und sein Ursprungsgebiet der kaudale Abschnitt des hinteren Gehirnabschnittes ist, das dann ein Striatum darstellt.

Dann wäre allerdings der hintere Abschnitt schon etwas mehr als ein Lobus olfactorius, denn das basale Vorderhirnbündel sammelt seine Fasern nicht allein aus dem Striatum, sondern bezieht Fasern auch aus der Rinde oder entsendet solche dorthin, dies muss Edinger gegenüber ausdrücklich betont werden.

Es teilt dann Edinger das Vorderhirn der Vertebraten neuestens ein in ein Hyposphaerium, das besteht aus „Riechlappen, Stammganglion und Ursprungsgebiet der Taenia thalami und in Episphaerium“, was identisch mit Pallium ist. Es entwickelt sich bei Petromyzon und den Teleostiern nur das Hyposphaerium kräftig, „da, wo das Episphaerium später<sup>1)</sup> entsteht, nur eine Epitheldecke ist.“ „Die Anlagen des Episphaeriums sind wohl an der Übergangsstelle des Hyposphaeriums zu diesem membranösen Abschnitte zu suchen. Das eigentliche nervöse Episphaerium — identisch mit dem Pallium — entwickelt sich erst bei den Selachiern.“<sup>1)</sup> „Denn die Elementè dessen, was bei höheren Vertebraten Dachabschnitt wird, bei Teleostiern und Ganoiden im Wesentlichen noch<sup>1)</sup> in den Seitenwänden lagert“ (10, pag. 8).

Dass sich endlich Edinger von seinem Irrtum überzeugen liess, ist mit Freude zu begrüßen, allein gegen ein Vorgehen das er in allen seinen Schriften befolgt, muss doch Einwand erhoben werden. Er meint, sein Episphaerium — oder doch besser Pallium — entstünde später bei Selachiern dort, wo früher bei den Knochenfischen und Ganoiden die epitheliale Decke sich befand oder mit anderen Worten: phyletisch älter ist das epitheliale Pallium, jünger das nervöse Pallium und zwar darum, weil ersteres sich meist bei jüngeren phyletischen Formen zeigt, letzteres bei älteren! Heisst dies nicht jeder Logik Hohn sprechen? Oder ist es Edinger am Ende unbekannt, dass die Selachier die viel älteren Formen sind?

<sup>1)</sup> Gesperrt durch mich.

Ich selbst habe mich zweimal auf das Verhalten des epithelialen Palliums eingelassen (11, 14) und ausdrücklich betont, und dies ist auch die von C. L. Herrick geteilte Auffassung, dass ich diesen einschichtigen Zustand für sekundär betrachte, aber wegen den Formen bei denen er sich einstellt. Auch habe ich ausdrücklich hervorgehoben, dass die Elemente des früheren nervösen Palliums im sogenannten Stammganglion jederseits einbezogen wurden, so dass, wenn jetzt dafür der ontogenetische Nachweis erbracht werden wird, wie Edinger es ankündigt, damit keine Überraschung bereitet werden kann. Edinger nahm aber von meiner Auslegung keine Notiz, obgleich sie genau genug formuliert war. „Das Pallium“, sagte ich (11, pag. 614), „ist jetzt noch in seinem rostralen Teil mehrschichtig, und an der Stelle, wo es den basalen Vorderhirnganglien angewachsen ist, ist seine Fortsetzung, das Ependym der basalen Ganglien, sehr dick und weist eine starke Proliferation auf. Darum ist anzunehmen, dass die Verbreiterung des Hirndaches von dieser Stelle aus erfolgt. Aus diesen Verhältnissen geht meiner Ansicht nach hervor, — wenngleich eine gewisse Cenogenese zugegeben werden muss — dass das sogenannte Pallium der Knochenfische eine spätere Bildung vorstellt, welche nicht ohne weiteres mit der Hirndecke der Selachier, aus der sich die Hirnrinde differenziert, verglichen werden kann, sondern eher anzunehmen ist, dass in dem sogenannten Pallium der Knochenfische, das ja, wie wir sehen, eine eigenartige Bildung vorstellt, bloss ein Teil des eigentlichen Palliums der Selachier sich vorfindet, nämlich der ependymale, und dass der nervöse Teil innerhalb der Basalganglien des Vorderhirns zurückgehalten wird und folglich auch diese nicht ohne weiteres mit den Basalganglien (Striatum) der Selachier, Amphibien und Amnioten, oder auch nicht mit jenen der Petromyzonten gleichgestellt werden dürfen, sondern dieses Ganglion der Teleostier ist eine eigenartige Bildung, welche das Striatum und den den Knochenfischen zukommenden Teil des Palliums in sich schliesst.“ Diese Ansicht vertrat ich auch sechs Jahre später (17, pag. 624).

Auf Grund eigener ausführlicher Arbeiten ist auch Kappers (16)

dieser Auffassung beigetreten. Er sagt, „the lobi anteriores of the teleosts contain regions which in the selachians are situated in the pallium.“ Immerhin glaube ich nicht, dass er Überzeugendes für diese Auffassung gebracht hätte, wie das vor neun Jahren geschah und doch sollen seine Präparate Edinger erst von der Richtigkeit der Auffassung überzeugt haben. Es ist dies bei den Ganoiden schon erreicht und hat sich auf die Teleostier weiter vererbt, somit sich ein Zustand bei diesen eingefunden, der einigermaßen an die Orniden erinnert, wobei es sich selbstverständlich um einen blossen Konvergenzfall handelt. Auch bei diesen, mit ihren Vorfahren, den Reptilien beginnend, ist ein Gutteil Pallium in die sogenannten Basalganglien einbezogen worden. Wenn wir somit die Phylogenese des Palliums diskutieren wollen, haben wir die Teleostier, Ganoiden und Orniden auszuschliessen.

Halten wir uns an das, was Ahlborn und Studnička über das Vorderhirn des Petromyzon feststellten, so besteht es aus zwei dickwandigen, paarigen Teilen, den Hemisphaeren. Jedes von diesen lässt einen vorderen von einem hinteren Teil unterscheiden, ersterer ist der Bulbus olfactorius, denn er wird von der Glomerulusschicht überzogen, und letzterer kann als eigentliches Hemisphaeren-Pallium gedeutet werden. An jeder Hemisphaere ist somit zu unterscheiden ein Bodenteil und ein Dachteil. Dass an letzterem schon ein Rindenteil zu unterscheiden ist und sich gleiches selbst noch an dem sekundär so veränderten Myxine-Vorderhirn findet, ist nichts neues. Darum handelt es sich hier auch nicht, sondern darum, wie weit dieses primärste Pallium sich differenziert hat. Dass ich mich hier diesbezüglich auf die Jugendform der Petromyzonten beschränke, erklärt sich aus der vielfach starken Umformung des geschlechtsreifen Tieres und aus der durchgreifenden Umformung der Myxinoiden.

Ein lateraler Längsschnitt durch das Vorderhirn eines etwa 40 cm langen Ammocoetes, welcher Sagittalschnitt die beiden Hörner der Hirnkammer getroffen hat (Fig. 1 B),<sup>1)</sup> lässt die beiden Teile der Hemisphaere erkennen. Es ist der vordere Teil ausgezeichnet durch den Glomerularüberzug (gl) und ist der Bulbus olfactorius (bof), der hintere Abschnitt (h), die eigentliche

<sup>1)</sup> Wenn die Tafelzahl nicht angegeben ist, bezieht sich die Figur immer auf die nicht lithographierten Tafeln XXX—XXXVII.

Hemisphaere. Diese ist bei den jungen Ammonoeten an angegebener Stelle noch umfangreicher als der Bulbus, hält aber dann im Wachstum ein und wird vom Bulbus allmählich übertroffen, so dass dieser dann bei *Petromyzon* der umfangreichere Teil an dem Vorderhirn ist. Dies geht am besten hervor durch einen Vergleich meines Sagittalschnittes mit einem gleichen von *Petromyzon Studničkas* (l. c. Taf. I, Fig. 8). Medianwärts zu dürften die beiden Gebiete aber auch jetzt gleich mächtig sein (Fig. 1 A).

Es besteht die Wand des ganzen Vorhirns ohne Rücksicht auf die einzelnen Abschnitte aus zwei Schichten, einer äusseren zellenarmen und einer inneren, in der die Ganglienzellen fest beisammen liegen. Auf diese folgt die Ependymlage. Es ist dabei die dorsale Wand etwas schwächer als die ventrale, aber trotzdem kann zurzeit noch nicht von einem basalen Ganglion, dem Striatum, die Rede sein, das erst später sich etwas markiert, obgleich auch jetzt das basale Vorderhirnbündel (bvhb) seine Lage angibt. Jedenfalls ist diese geringe Entfaltung des Striatums<sup>1)</sup> von phyletischer Bedeutung und zeigt deutlich, dass die „Stammganglien“ eben erst sekundär zur deutlichen Entfaltung gelangten. Dach und basale Teil der Hirnwand zeigen jetzt noch ziemlich gleiches Verhalten, die Zelllage ist ziemlich die gleiche überall und auch die äussere Rindenschicht etwa von gleicher Dicke. Nur medianwärts nimmt diese dann sowohl dorsal, als auch ventralwärts an Dicke ab (A). Da zeigt sich dann dorsalwärts in der Zellschicht eine Änderung, insofern an der Stelle, wo der Funiculus thalamo-prosencephalicus (f. th. p.) in das Vorderhirn tritt<sup>2)</sup> und dort aufhört, eine etwas ovale Stelle sich findet, in der die Zellen zwar spärlicher wie sonstwo (dk) sind, dafür aber ansehnlichere Grösse aufweisen. So gut umschrieben indessen wie an dem abgebildeten Präparate ist die Stelle zumeist nicht.

<sup>1)</sup> Bezüglich dieses Punktes deckt sich somit meine Auffassung mit jener Kappers und Thennissens (18).

<sup>2)</sup> Der Funiculus thalamo-prosencephalicus ist mit der sogenannten Taenia oder Tractus olfacto-habenularis nicht zu verwechseln, letzterer gelangt tiefer unten in die Hemisphäre und liegt in medianwärtiger Lage allerdings dem Funiculus thalamo-prosencephalicus fest an. Ob Kappers und Thennissen möglicherweise eine Verwechslung begegnete, vermag ich, da sie keine entsprechende Abbildung geben, nicht zu beurteilen.

In der äusseren zellenarmen Schichte der Hirnwand lagern bekanntlich die grossen Glomeruli (gl) fest nebeneinander, so die ganze Schichte ausfüllend. Es reicht dann die Zellschichte bis an die Glomeruli heran. Eine Differenzierung in dieser Zelllage war nicht feststellbar. Es ist die Zellschichte im Bulbus mächtiger als in der Hemisphaerenwand. Die histologische Untersuchung dieser ergab dann, dass ihre Zellschichte zwar von verschiedenen grossen, nervösen Elementen besteht, allein wenn wir von jenen bereits erwähnten Dachkernzellen (dk) absehen wollen, die Grössendifferenz keine bedeutende ist. Auch sind die Zellen nie in Schichten geordnet, somit sind verschiedene Lagen nirgends zu unterscheiden, vielmehr liegen die Zellen ziemlich wirr durcheinander.

Die Silberschwärzung ergab, dass in dieser Zellschichte bezüglich des Verhaltens der Zellfortsätze zweierlei Zellen zu unterscheiden sind. Die einen senden ausser ihren kleinen Fortsätzen, die sie im zentralen Nervennetz der Ganglienzellschichte auflösen lassen, je einen starken Fortsatz hinauf in die obere zellenarme Schichte. Es gibt so der Fortsatz fortwährend Ästchen dort ab, die Endgabelung findet aber erst in der äussersten Peripherie der zellenarmen Schichte statt. Ich habe zwei solche Zellen in die, sonst einem Tinktionspräparate entnommene Abbildung aus einem Querschnitte, eingetragen und zwar aus einem und demselben Präparat. Es ziehen diese Fortsätze nach oben, geben aber auch beim Ursprung aus solchen Zellen, die tiefer innen in der Zellschichte gelegen sind, Fortsätze in der Zellschichte selbst ab, die unter Umständen recht ansehnlich sein können. wie denn auch andere Fortsätze solcher Zellen in der Zellschichte öfter weithin verfolgbar sind. Die Zellen, die solche Fortsätze in die zellenarme Schichte entsenden, haben dann infolge der konischen Form dieses Fortsatzes pyramidenförmige Gestalt. Gewöhnlich gehören diese Zellen zu den grössten Elementen der Zellschichte, allein es gibt auch kleinere, die solche Fortsätze entsenden.

Ein anderer Fortsatz solcher Zellen ist ein Achsenzylinderfortsatz im besseren Sinne des Wortes, d. h. er gerät als dünner Faden in weiter gelegene Gegenden des Gehirns. Aus solchen bestehen dann die basalen Vorderhirnbündel, sofern ihre Fasern nicht solche sind, die aus anderen Hirnteilen kommend entweder zwischen

der Zellschichte sich auflösen oder hinaufsteigen in die obere zellenarme Schichte und sich erst dort gabeln um dann nach längerem Verlaufe als Längsfasern dort sich aufzulösen.

Es gibt aber auch Zellen in der Zellschichte der Vorderhirnwand, deren Fortsätze alle in der Zellschichte verbleiben und sich dort auflösen. Ab und zu sieht man auch direkte Verbindungen zwischen zwei Zellen, Anastomosen, doch ist die Zahl solcher nicht gross.

Es reichen die Zellen der Zellschichte bis an das Ependym heran so, dass zwischen ihnen und diesen kein Platz freibleibt, der etwa durch Fasern einer Corona radiata eingenommen wäre, denn eine solche fehlt noch.

Auch in der oberen Schichte finden sich Ganglienzellen, doch nur spärlich. Zumeist sind es spindelförmig langgestreckte, mit der Längsachse zur Hirnoberfläche parallel orientierte, mittel-grosse Zellen, deren beide Endausläufer oft auf lange Strecken in der Schichte verfolgbar sind an Golgischen Präparaten.

Fassen wir nun das hier Mitgeteilte zusammen, so ergibt sich folgendes: Bereits bei dem *Ammocoetes* differenziert sich die Grosshirnwand in zwei Schichten, die nach innen mit dem Ependym abschliessen. Die obere Schichte ist nach ihrem Verhalten zur unteren, und zu Fasern aus anderen Gehirnteilen, der plexiformen Schichte oder der obersten ersten im Schichtenbau der Grosshirnrinde der übrigen Cranioten gleichzustellen. Die Ganglienzellschichte zeigt insofern das möglichst niedrigste Verhalten, als in ihr noch zu gar keiner weiteren Schichtendifferenzierung es gekommen ist, vielmehr sie eine durchaus einheitliche Lage vorstellt, in der aber ein Teil der Zellen Pyramidenzellen sind. Zu einer Corona radiata zwischen Ependym und Ganglienzellschichte ist es noch nicht gelangt, vielmehr verlaufen die Fasern zwischen der Zellschichte und in der Plexiformschichte, doch gelangt es immerhin zu Bündelbildungen, insoferne die Hauptbahnen (basales Vorderhirnbündel u. A.) in Betracht kommen.

Es ist damit der Nachweis geliefert, dass der primärste Kortex — denn als solcher kann zweifellos die Wand des *Ammocoetes*vorderhirns betrachtet werden — sich bereits an dem ältesten sekundären Vorderhirn einstellt und eins das andere unbedingt voraussetzt. Erst

aus diesem primärsten Kortex — der dem Amphioxus wie auch das sekundäre Vorderhirn noch abgeht — erfolgte allmählich die Herausdifferenzierung der sogenannten Basalganglien.

Ohne auf weitere spätere Differenzierungen, beziehentlich Rückschritte in der Grosshirnentfaltung mich hier weiter einzulassen, möchte ich nur betonen, dass beim *Ammocoetes* ausser der umfangreichen Geruchsrinde, die das ganze sekundäre Vorderhirn beherrscht, auch schon ein Pallialteil besteht, der im Dienste anderer Funktionen ist. Damit möchte ich bis zum allgemeinen Abschnitt dieser Arbeit mich begnügen und mich hier auf die Zustände der *Selachier* einlassen.

Der Erste, welcher über die Rinde des Grosshirnpalliums etwas berichtete, war *Rohon*. Er gibt wenigstens die Abbildung eines Querschnittes aus der hintersten Partie des Vorderhirns von *Acanthias* wieder (26, Fig. 41)<sup>1)</sup> zu dem im Texte bemerkt wird (pag. 30), dass einschichtige Zellenanhäufungen im Vorderhirn der Haie dort vorkommen, wo Zellen weniger bevölkerter Randgebenden nach innen zu aufhören. Ausführlicher behandelt dann die Grosshirnstruktur der Haie *Kappers*, soweit nicht Hauptbahnen gemeint sind, die schon vor ihm die nötige Erledigung fanden. Es mögen seine Befunde an den betreffenden Stellen gewürdigt werden.

Meine eigenen Untersuchungen beschränken sich auf *Scyllium*. Es ist ja wahr, *Scyllium* bietet der Gattung *Acanthias* gegenüber schon unter den pentanschen Haien sekundäre Zustände, wie das Verwachsensein der beiden Hemisphaeren vorne, allein dieser Zustand wirkte diesmal nicht störend, wie es sich im Laufe der Beschreibung ergeben wird; dafür bot aber dies Gehirn dem von *Acanthias* gegenüber den grossen Vorteil, dass der *Tractus olfactorius* sehr kurz ist und man das geschnittene Gehirn im Zusammenhang mit dem *Bulbus olfactorius* behält. Zur Untersuchung dienten, wie auch bei den *Cyclostomen* und wie auch bei den andern Formen, mit Methylenblau tingierte (nicht vital gefärbte) Tinktions-, Golgische Präparate und Markscheidenpräparate.

Wenn man die beiden Grosshirne von *Acanthias* und *Scyllium* von oben betrachtet (Fig. 3), so erkennt man bei *Scyllium* als Abschluss dem Zwischenhirn gegenüber eine Vorwölbung

<sup>1)</sup> Es stellt diese Abbildung eigentlich den Hirnboden dar.

am Grosshirn, deren Paarigkeit eben noch angedeutet ist. Diese, aber getrennt voneinander, finden sich auch bei *Acanthias*. Es ist dies der dritte Grosshirnabschnitt, eine Eigenartigkeit des Selachiergrosshirns. Während dann bei *Acanthias* die mediane Sagittalspalte (s), bis vor diese Vorwölbungen reichend, vor ihnen, knapp vor der verdickten Schlussplatte (sp) aufhört, sind an dieser ganzen Strecke vor der Schlussplatte die beiden medianen Seiten der Hemisphären bei *Scyllium*, wie auch bei fast allen andern pentanschen Haien, mit einander verwachsen und nur als seichte dorsale Furche erhält sich noch die Sagittalspalte. Dies ist am besten auf einem horizontalen Längsschnitte zu sehen (Fig. 9). Der primärere Zustand ist jener bei *Acanthias* und findet sich auch bei den septanten Formen.

Nach diesem Verhalten können wir das Selachier-Grosshirn einteilen in einen vordern und hintern Abschnitt. Ersterer reicht bis zur Schlussplatte (Fig. 3 und 9 sp); letzterer ist der Abschnitt hinter dieser und enthält auch die *Commissura anterior* (ca). Es entspricht der Stelle diese Grenze, wo die vordere, sich in den *Tractus* verlängernde Hirnhöhle in die hintere Hirnhöhle übergeht. Vor ihr liegt oben die Medianfissur ursprünglich (*Acanthias*), nach der Verwachsung der beiden medianen Hemisphärenwänden, ein auf diese Weise aus den beiden Wänden entstandenes *Septum* (Fig. 4 s'), das wir der weiteren Beschreibung wegen das *Vorseptum* nennen wollen, seine Genese stets im Auge behaltend.

Wenn wir einen horizontalen Längsschnitt, welcher etwa durch die mittlere Höhe des Grosshirns geführt wurde betrachten, (Fig. 9), so fällt sofort die Anordnung der Ganglienzelllage in der vorderen Hirnhälfte auf. In unterbrochenen Reihen angeordnet, bildet die Zelllage eine recht dichte Zellschichte an den beiden Seiten des *Vorseptums*. So von vorne nach kaudalwärts ziehend, erreicht die Zellschichte (mn) die Grenzmarke zwischen vorderem und hinterem Grosshirnteil und indem hier die beiderseitigen Schichten nach innen biegen, vereinigen sie sich. Wenn wir uns vergegenwärtigen wie das *Vorseptum* entstand, nämlich durch Verwachsung der medianen Hirnwände, so ist es klar, dass derjenige Teil des *Vorseptums*, welcher von der eben erwähnten Zellschichte nach der Gehirnkammer zieht, die innere, die in entgegengesetzter Richtung die verwachsene äussere Seite ist.



Danach möchte ich mich denn auch halten bei der Beschreibung, wenn ich die Bezeichnungen „innen“ und „aussen“ gebrauche.

Oralwärts liegt jederseits die genannte Zellschichte am vordern Hirnpol nach aussen und setzt sich damit auf die Seitenwand des Grosshirns fort.

Auf diese Zellschichte im Vorseptum folgt nach innen eine dünne, zellenarme, aber faserreiche, sehr dünne Schichte und dann das Ependym. Nach aussen zu liegt ihr eine ziemlich zellenarme Schichte auf, worauf dann die fast zellenlose dritte folgt. Diese ursprünglich ja äusserste Schichte ist der Plexiformschichte des Ammocoetes gleich. Sie ist von der auf sie folgenden Schichte hier ziemlich gut abgegrenzt. Es besteht diese zweite Schichte im Gegensatz zur Plexiformschichte, die höchstens kleine Ganglienzellen in geringer Zahl birgt, aus solchen Zellen und sehr grossen Elementen (Fig. 4, a) von mehr weniger runder Form. Es sind dies die grössten Zellen im Grosshirn von Scyllium. Sie sind aber nur gering an Zahl.

Die nächstfolgende Rindenschichte oder die dritte, die wir schon kurz behandelt haben, besteht, wie schon angeführt, aus unterbrochenen Reihen, zumeist aber Doppelreihen, von sehr kleinen, sternförmigen Zellen (g), deren Zelleib vom verhältnismässig grossen Zellkern fast ausgefüllt wird. Die Bezeichnung Körnerzellen, die sich schon mal eingebürgert hat, ist für diese Zellen noch am passendsten. Sie sind aber nicht der einzige Bestandteil der vierten Schichte der Medianrinde. Es liegen zwischen oder in der Reihe jener auch grössere Elemente, doch in viel geringerer Zahl. Wenn auch mancher dieser Ganglienzellen einen ansehnlichen Umfang erreicht, so wird doch keine so gross unter ihnen als die grossen Zellen der zweiten Schichte.

Die innerste oder vierte Schichte (i) besteht aus sporadischen kleinen Sternzellen und längsverlaufenden Nervenfasern, also ähnlich wie die Plexiformschichte, und dürfte diese Schichte einer lokalen Entfaltung einer weissen Substanz gleich kommen. An der Umbiegungsstelle der Medianrinde in die dorsale Hirnwand ändert sich wenig an der Rinde, sodass die Dorsalrinde im Wesentlichen so beschaffen ist wie die Medianrinde. Die erste oder plexiforme Schichte führt auch hier nur kleine Ganglienzellen (Fig. 5, p), und die zweite hat sowohl kleine Sternzellen als auch etwas grössere multiforme; immerhin sind auch hier ihre kennzeich-

nendsten Bestandteile die grossen hellen Zellen (a). Die dritte Schichte, die der Körnerzellen (g) zeigt gleiche Anordnung ihrer kleinen Elemente wie vorher, zwischen denen auch hier grosse, jetzt aber zumeist viel grössere Zellen sich befinden. Die innerste Schichte zeigt eine Neigung zur Abgrenzung in eine innere und eine äussere, zellenreichere Lage (i), welcher Zustand dann auch alsbald erreicht wird. Es bildet ihre äussere Lage dann, sich an der lateralen Wand sehr verbreiternd, die Hauptschichte, indem ihre innere zellenarme Lage sehr schmal bleibt.

Im Speziellen ist das Verhalten der Schichten aber an einzelnen Grosshirnteilen ein verschiedenes. Wie schon erwähnt, erhalten sich die Schichten am vorderen Pole in der angegebenen Anordnung (Fig. 6, A), aber schon etwas hinter dem oralen Pole, am Beginn der Hirnhöhle sehen wir, dass die dritte oder die Körnerschichte der Dorsalrinde (B. g) mit dieser aufhört, d. h. sich nicht ganz auf die Lateralrinde erstreckt, sondern bloss diese oben noch erreicht. Es wird die Stelle, wo diese Schichte hier aufhört, äusserlich durch eine seichte Furche (ps) gekennzeichnet. Etwas weiter hinten aber (C) reicht die Körnerschichte weiter nach unten an der lateralen Wand und überschreitet jene äussere Marke (ps). Hier aber löst sich die Schichte allmählich in weit auseinander liegende Reihen auf und verläuft sich dann allmählich in der einheitlichen Zellenlage der lateralen Wand.

Weiter hinten, wo die Hemisphaeren in den Tractus olfactorius sich fortsetzen, setzt sich die Körnerschichte auf den Tractus fort (Fig. 7, D), und indem sie dort fest unter der Plexiformschichte gelegen ist, verdrängt sie auf dem Tractus alle anderen Schichten bis eben auf jene eine. Sie wird dann auf dem Tractus lockerer und geht in die Körnerschichte desselben über. Bei genauerem Zusehen überzeugt man sich jedoch davon, dass die zweite Schichte nicht ganz verdrängt ward und die grossen Zellen sich nur in die Körnerschichte gedrängt haben, aus der sie sich schon etwas weiter kaudalwärts wieder sondern, wodurch die zweite Schichte auch auf dem Tractus olfactorius wieder gut zur Geltung gelangt. Sie bildet dann die Zellenlage der Mitralzellen im Bulbus olfactorius (b. of.).

Gleich neben dem Seitenventrikel vor dem Tractusventrikel zieht aus der Körnerschichte, wodurch diese wie in zwei auseinander gehende Lamellen zerfallen erscheint, ein breiter Streifen

nach ventrolateral um dort mit der zweiten Zellschichte, die eine Fortsetzung der Körnerschichte des Bulbus ist, zu verschmelzen. Etwas weiter hinten löst sich dann dieser Streifen am genannten Orte in die vierte Rindenschichte vollständig auf. Auf diese Weise bildet sich hier vor dem Tractus opticus ein Kern, den Kappers (l. c.) als *Nucl. olfactorius dorsalis* (D, nod) bezeichnet. Ein klein wenig weiter nach hinten, nach innen von dem Tractus, gestaltet sich die Körnerschichte der Dorsalrinde eigenartig. Wir sehen hier, dass die im Vorseptum nach oben ziehende Schichte oben jederseits unterbrochen ist und hier mit der gleichen Schicht der Dorsalrinde somit nicht kontinuierlich zusammenhängt wie ehemals. Es ist dies gerade an der Stelle, wo die seichte dorsale Mediosagittalrinne, der oberste Rest der Spalte, aufhört. Es findet sich dann hier medianst ein unpaarer, linsenförmiger Kern (E, n. d. i.), der dieselbe Beschaffenheit hat wie die Körnerschichte und nur aus diesen sich bilden können. Kappers kannte diesen Kern nicht, obgleich anzunehmen ist, dass er eine allgemeine Verbreitung besitzen dürfte bei den verschmolzenen Selachier-Hemisphaeren. Wir wollen ihn als *Nucl. dorsalis pallii impar* bezeichnen.

Die charakteristische Körnerschichte der Median- und Dorsalrinde erstreckt sich nicht auf den hinteren Abschnitt (Fig. 3h) des Grosshirns, sondern hört gerade an der Grenze zwischen vorderem (Fig. 8, Ap) und hinterem Abschnitt (j) auf. Es ist also diese Körnerschichte eine Eigentümlichkeit des vorderen Grosshirnabschnittes.

Es erstreckt sich aber diese Schichte auch nicht auf die ventrale Seite des vorderen Hirnabschnittes.

Die laterale und ventrale Wand des vorderen Grosshirnabschnittes besitzt vor dem Tractus olfactorius (Fig. 6, B, C) nur eine schmale Plexiformschichte, worauf dann eine mächtige Lage von kleinen und grossen Ganglienzellen folgt und darauf die vierte Schichte; zweite und dritte Schichte kommen somit hier nicht zur getrennten Entfaltung, denn wie schon mitgeteilt wurde, differenziert sich ganz allmählich die Körnerschichte erst in dem obersten Teil der Lateralwand (C). In der Mitte sieht man aber hier schon ein helleres Zwischenstück zwischen den beiden Hemisphaeren im ventralen Abschnitt (B, C), und dieses Mittelstück

wird dann von den Seitenteilen durch einen etwas dichteren Zellenstreifen von nach lateralwärts konkaver Form begrenzt. Diese beiden Grenzstreifen werden vor dem Tractus olfactorius dichter und setzen sich nach lateralwärts zu in eine Zellschicht fort (Fig. 7, vr), die stets der Plexiformschicht anliegt, zwischen den beiden es also keine andere Schicht gibt, und dann in dieser Lage hinaufzieht bis auf den Tractus. Erst hier, oberhalb des Tractus lobi olfactorii oder der lateralen Riechstrahlung Edingers (foci), der in der Plexiformschicht gelegen, sich infolge seiner Mächtigkeit auch diese Schicht stark erweitert — wie denn überhaupt die Plexiformschicht in der Ventralrinde jene der Dorsalrinde um vieles an Höhe übertrifft — differenziert sich die Zellschicht. Dadurch entsteht eine äussere zweite und eine Körnerschicht. Erstere geht in die Lage der Mitralzellen, letztere in die Körnerschicht des Bulbus olfactorius über.

Mit der Differenzierung der oben beschriebenen Zellschicht ist die Ventralrinde zu höherer Entfaltung gelangt, und diese mächtige, wohldifferenzierte Zellschicht setzt sich nun fort an der Ventralseite bis zur Opticuskreuzung (vergl. Fig. 8 u. 10, vr), nur medianwärts in der Ventralgegend unterbrochen durch die Commissura anterior (ca).

Ihr Verhalten in den verschiedenen Längsregionen des Grosshirns ist folgendes. Von vorn nach kaudalwärts zu wird die Zellschicht mächtiger. Schon in der Olfactorialgegend (Fig. 7), wo ja medianwärts die Schicht auch unterbrochen ist, umgreift jede der beiderseitigen Schichten ein starkes Bündelsystem, in dem aber auch Netzwerk und grössere Ganglienzellen sich vorfinden. Das Ganze ist der Beginn des noch wenig entwickelten Streifenkörpers, des Corpus striatum, und das Bündelsystem ist das basale Vorderhirnbündel (bvhb). Es bezieht dies Fasern erstens aus der ganzen Lateralrinde (E), dann aus der ganzen Medianrinde bis weit hinauf in die Dorsalrinde und endlich aus dem hinteren Abschnitt des Palliums. Was die Medianrinde betrifft, so ist es hauptsächlich das Vorseptum (Fig. 9), das aus seiner ganzen Ausdehnung (Fig. 8, vs) Fasersysteme in das basale Vorderhirnbündel entsendet, und da ist es wieder die Körnerschicht, aus welcher dieses Fasersystem hauptsächlich sich entfaltet. Dies erklärt den oft grossen Faserreich-

tum in dieser Schichte (Fig 5), obgleich auch Fasern für andere Gebiete sich in ihm sammeln.

Es tritt dann die verdichtete Zellschichte mehrfach noch in Beziehung mit jenem Bezirk, das unter dem Namen Basalganglion und Striatum bekannt ist. Etwa an der Grenzebene zwischen vorderem und hinterem Vorderhirngebiet biegt die Zellschichte weiter nach oben hinauf medianwärts, als das sonst der Fall war und dieser Teil der Schichte (Fig. 8 B) berührt dann denselben Teil der anderseitigen Hälfte (Fig. 10 F, vr<sup>1</sup>); klein wenig weiter nach hinten, aber immer noch im Grenzgebiet, vereinigt sich dann das innere Ende der Schichte jeder Seite mit einem dichten Kern jederseits, der (G. str) der hintere Teil des Striatumgebietes (Fig. 8 str) ist. An der ventralen und lateroventralen Seite der Hemisphaere erhält sich die Schichte überall gut und reicht lateralwärts noch auf die hintere Seite des Tractus olfactorius hinauf (Fig. 10 F, vr), doch erreicht sie weiter kaudalwärts nie die Grenzmarke zwischen basalem Hirnabschnitt und dem oberen hinteren Palliumkern, sondern hört früher schon an der lateralen Wand des Basalteils auf. Von hier an wird die Schichte immer schmaler, erreicht die laterale Hirnseite im kaudalen Abschnitt der Commissura anterior gar nicht mehr (J) und hört so ganz allmählich auf.

Was den Bau dieser wichtigen Ganglienzellschichte betrifft, so ist sie wesentlich anders gestaltet, als jener der Körnerschichte in der Dorsal- und Medianrinde. Auch ihre Lage ist eine andere. Sie ist nämlich nicht die dritte, sondern die zweite Schichte der Rinde. Die Plexiformschichte der ganzen ventralen Rinde ist viel dicker als die der Dorsalrinde. Es führt die Schichte ausser Längsfasern, die sich stellenweise zu Systemen gruppieren (Riechfasersystem) u. a. nur Neurogliazellen und einzelne Ganglienzellen von geringer Grösse (Fig. 30, p). Die bisher viel besprochene zweite Schichte (a) besteht aus dichtgedrängten mittelgrossen bis fast ganz grossen Ganglienzellen von durchgehends ziemlich runder Form, doch gibt es unter ihnen auch ausgesprochene spindelförmige Zellen in geringer Zahl. Silberschwärzungen haben ergeben, dass viele der grösseren Zellen dieser Schichte sich ähnlich verhalten, wie in der Rinde von *Ammocoetes*. Sie besitzen gewöhnlich (schwarz) einen kräftigen Fortsatz, von dessen Wurzel aber gleich ein oder mehrere kräftige Äste

abgehen, und der sich dann in der Plexiformschichte auflöst, indessen die anderen Fortsätze sich in der Zellschichte verzweigen. Ein feiner glatter Fortsatz, der, so viel ich sah, immer vom entgegengesetzten Pol der Zelle abgeht, wird in der dritten Schichte (g) zum Achsenzylinder. Es erhalten auf diese Weise diese Zellen eine Pyramidenform, mit welchen Zellen der Säugetiere etc. sie auch ihrem Verhalten nach gleichzustellen sind.

Nie finden sich Körnerzellen in der zweiten Zellschichte, doch ja kleine Sternzellen, welche die Körnerlage der Dorsal- und Medialrinde hauptsächlich bilden, wobei die grösseren Ganglienzellen dort nur in der Minderzahl sind.

Die dritte Zellschichte der Ventral- oder Basalrinde ist je nach dem Orte ihres Vorkommens zwar verschieden dick, doch immer ansehnlich (Figg. 6, 7, 8). Bis zum Ende des Vorseptums verhält sich die Sache so (Fig. 8 str'), doch ändert sich dies mit dem Beginn des hinteren Striatumgebietes (str), also von der ursprünglichen Stelle der Schlussplatte an (Fig. 3 sp). — An dieser Stelle dorsalwärts endet ja auch bei Scyllium die seichte Medialsagittalfurche und dies ist ja gleichzeitig die Stelle, an der die unpaare Hirnhöhle paarig wird. — Es ist dies eben die Schlussplatte (Fig. 10 sp) und gleich hinter dieser liegt jederseits jener Kern (Fig. 10 G, str), den wir im hinteren Striatumgebiet als Striatum (s. str.) bezeichnen. Von hier an wird die dritte Schichte der Ventralrinde fast nur von dem basalen Vorderhirnbündel eingenommen (bvhb), zwischen dessen Faserbündeln die Querfaserung der Commissura anterior (ca) sich befindet.

In dieser Schichte gelangte es zu den wichtigsten Differenzierungen in der Ventralrinde, wie denn auch in der Dorsalrinde die Entfaltung des Nucleus olfactorius dorsalis in einer Schichte erfolgte, die dieser Schichte der Ventralseite gleichzustellen ist.

Soweit ich nun diese Schichte kennen zu lernen Gelegenheit hatte, zeigt sie einen überall ziemlich gleichen Bau, der hauptsächlich in der ohne merkbare Ordnung durcheinander liegenden Lage ihrer sehr verschieden grossen Elemente sich ausspricht. Dabei liegen die Zellen in der Schichte nur dort dichter zusammen, wo es zu Kernbildungen gelangt ist, wie im Striatumkern, sonst aber liegen sie überall ziemlich weit aus-

einander, vermengt mit spärlichen Gliazellen. Unter recht grossen Zellen (Fig. 11 A), die wohl zu den grössten gehören und nur von einzelnen Zellen in der zweiten Schichte der Median- und Dorsalrinde noch an Grösse übertroffen werden, liegen kleinere, bis sehr kleine. Dabei gibt es unter den letzteren sowohl Stern- als auch Spindelzellen, wie denn überhaupt alle möglichen Zellformen in dieser Schichte nebeneinander und wie gesagt ohne bestimmte Anordnung vorkommen. Durch Schwärzung habe ich öfter Zellen gefunden, die neben zwei oppositipolen kräftigen Netzfortsätzen, die sich auf weite Strecken verfolgen lassen, auch einen Achsenzylinder besitzen, der dann oben sich dem basalen Vorderhirnbündel beigesellt. Allein es gibt auch Zellen, die alle ihre Fortsätze in der dritten Schichte auflösen. Eingehendere diesbezügliche Untersuchungen werden hier unsere Kenntnisse wesentlich vermehren helfen, mir genügte es diesmal festgestellt zu haben, dass in dieser Schichte es zu keiner weiteren Differenzierung gelangte und diese dritte Schichte gewissermassen eine Mutterschichte ist, aus der die andern sich differenziert haben.

Der hintere Mantelabschnitt scheint schon bei den septanchen Formen in minderem Grade sich gesondert zu haben, wenigstens zeichnet v. Miclucho-Maclay (19, Taf. II, Fig. 8 B) bei *Hexanchus griseus* an derselben Stelle, wo bei älteren Pentanchen, wie eben *Acanthias*, sich jederseits ein runder Hügel findet, (Fig. 3 B, h) Gleiches. Es beschränkt sich dann diese Differenzierung bei *Acanthias* nicht ausschliesslich auf diesen Hügel, sondern zu diesem ist auch die ganze hintere Wand des Mantels zu rechnen. Bei *Scyllium* und andern jüngeren Pentanchen verschmelzen dann diese beiden Hügel zu einem Abschnitt (A, h). Die Grenze zwischen diesem hinteren Mantelabschnitt und dem vorderen ist bei *Scyllium* auch äusserlich gekennzeichnet, indem zwischen den beiden ein querer Streifen besteht, dessen Mitte die Stelle ist, unter welcher der *Nucleus dorsalis impar* (Fig. 7 E, n d i) gelegen ist. Auch innerlich ist die Grenze gut gezogen, indem zwischen vorderem und hinterem Mantelabschnitt ein zellenarmer, schmaler Bezirk besteht (Fig. 8 A, i), der sich dann als senkrecht, etwas von ventrodorsal nach kaudoventral geneigtes Querfeld die beiden Mantelbezirke voneinander abgrenzt. In diesem Querfeld ziehen dann jederseits je ein Bündelsystem, sich aus beiden, hauptsächlich

aber aus dem vorderen Bezirk der Körnerschichte sammelnd, in das basale Vorderhirnbündel (B, C, ib). Es ist das Medianbündel Edingers. Ein viel stärkeres Bündelsystem (hb) gelangt jederseits aus der medianen Wand des hinteren Mantelabschnittes in das basale Vorderhirnbündel.

Auch dem basalen Hirnabschnitte zu ist der hintere Mantelabschnitt durch zellenarme Streifen (Fig. 10 i') abgegrenzt.

Es ist der nun unpaare hintere Mantelabschnitt bei Scyllium auch nicht kompakt, denn es erstreckt sich die Hirnhöhle jederseits in ihn hinein (Fig. 8 A), wodurch seine ursprüngliche Paarigkeit noch gewahrt wird, doch ist die Höhlung nicht weit und die Wände sehr dick.

Es reicht die Plexiformschichte des vorderen und ventralen Mantelteiles insofern nicht auf den hinteren Mantelabschnitt, als dorsalwärts die Ganglienzellen auch diese Schichte einnehmen; es bleibt dann an ihm an der lateralen Seite ein Streifen plexiformer Schichte übrig. In diesem lagert ein Längsbündelsystem (Fig. 10 V), welches unter dem Namen Tractus pallii oder Mantelbündel durch Edinger bekannt ward (6) und welches, wie ich gezeigt habe (11), in der Commissura postoptica kreuzt.

Was nun den Bau des hinteren Mantelbezirkes betrifft, so ist dieser einförmig genug, indem ausser der niedrigen, zellenarmen letzten Schichte am Ependym, nur die einzige hohe Ganglienzellschichte besteht. Diese zeigt ebensowenig eine Differenzierung, welcher Art dieselbe auch sein mag, als die dritte Schichté in dem vorderen und ventralen Mantelbezirk; doch unterscheidet sich ihr Bau von jener Schichte noch dadurch, dass die Zellen in kleine Gruppen angeordnet sind (Fig. 11 B). Immerhin ist dies Verhalten nicht überall gleich durchgeführt und an den Rändern nicht recht zum Ausdruck gebracht. Es liegen dann grosse und kleine Zellen beisammen, zwischen denen einzelne eingestreute sich finden. Die Zellen könnte man wohl am besten multipolar nennen, ohne dass dabei eine bestimmte Form vorherrschen würde. Es sind unter diesen Zellen öfter direkte Anastomosen zu finden als sonstwo im Grosshirnmantel. Die grösseren Zellen verästeln ihre kräftigen Fortsätze alsbald, ohne dass diese eine grössere Strecke vorher zurücklegen müssten. An solchen Zellen ist ein schlanker Achsenzylinderfortsatz stets



vorhanden, der sich in das Bündelsystem des basalen Vorderhirnbündels begibt. Den kleinen Zellen geht öfter solch ein Fortsatz ab, so dass solche Zellen dann sich vollständig mit ihren Ästen im Bezirk selbst auflösen.

Zum Schlusse möchte ich noch Einiges über das Fasersystem mitteilen, dies nur insoferne, als dasselbe für die Kortextbildung im allgemeinen von Bedeutung ist.

Was zuvörderst die Faserung aus dem Bulbus olfactorius betrifft (Fig. 9 blau), so ziehen die Fasern aus dem Bulbus olfactorius den Tractus allseitig umgehend nach der gleichseitigen Hemisphaere. Ein Teil der Fasern liegt ganz peripher in einer Schichte, die sich als die Plexiformschichte der Mantelrinde erweist. Die anderen Fasern durchsetzen die Körnerschichte des Tractus, bilden eine tiefe oder innere Lage und gelangen in eine tiefere, nach innen gelegenen Schichte der Rinde, in die dritte Schichte. Somit gibt es eine äussere und eine innere Schichtenlage der Riechfaserung. Im frontalen Teil des vorderen Mantelbezirkes nimmt zwar die äussere Faserung die ganze Plexiformschichte ein (vaf) doch reicht sie nicht weit medianwärts. Dorsalwärts reicht die Faserung viel weiter medianwärts (Fig. 7 daf) und erreicht auch die sagittale Mittelebene. Es erfolgt dann sogar eine Kreuzung der beiderseitigen Faserungen hier und enden dann diese im Nucleus dorsalis impar. Diese Kreuzung hat zuerst wohl Kappers gesehen, gut abgebildet und als *Decussatio interhemisphaerium* beschrieben. Nach ihm weicht von dieser Decussation dann ein Bündelsystem ab und während das dorsalere als Tractus olfacto-epistriaticus-cruciatius nach dem Bulbus olfactorius hinzieht, gelangt das andere in den schon erwähnten Nucleus olfactorius dorsalis. Dadurch bestände dann hier eine Beziehung zwischen diesem Kern der einen Seite und dem Bulbus olfactorius der entgegengesetzten Seite. Ich zu meinem Teil kann dies Verhalten mit solcher Sicherheit bei Scyllium nicht erkennen, vielmehr scheint es mir, dass es sich als äusseres Fasersystem des Olfactorius um eine Beziehung zum Nucleus dorsalis impar handelt, und dass dann die von diesem Kern, aber auch aus der Körnerschichte der Dorsalrinde, abgehenden Fasern (Fig. 7 E. r.) diesen Kern mit der ventralen Tractusseite in Beziehung brächten. Mehr weiter nach rostralwärts ziehen Fasern aus dem Nucleus olfactorio-dor-

salis sicherlich in die Plexiformschichte der Ventralrinde (D. nod) um sich dort aufzulösen.

Der mächtigste Teil der äusseren Faserlage im Tractus ist aber ventro-lateralwärts. Hier (foc. i) sammeln sich eine grosse Menge von Fasern, die dann in dieser Lage an der Hemisphaere nach kaudalwärts zu ziehen (Fig. 9 foc. i), so verlaufend aber bald hinten in ventrale Lage geraten (Fig. 10 foc. i). Es ist dies der *Funiculus olfactorio-corticalis inferior*.

Von der inneren Faserlage des Tractus gelangt eine hintere Strahlung bis in einen verdichteten Teil der lateralen Rinde in der Gegend der Schlussplatte (Fig. 9, 10), um hier der weiteren Beobachtung sich zu entziehen. Ob dann dieses Bündel mit jenen irgend etwas zu schaffen hat, das aus dieser Stelle in das basale Vorderhinbündel (bvhb'') gelangt, möchte erst festgestellt werden.

Ein vorderes System der inneren Faserlage gelangt in jenen Teil der vorderen Lateralarinde (Fig. 9, nod) den Kappers als *Nucleus olfactorio dorsalis* bezeichnet hat und breitet sich in der dritten Schichte der Rinde aus. Bezüglich dieser Faserung bin ich nicht im Zweifel, dass wir es mit dem Homologon des *Funiculus olfactorio corticalis superior* der höheren Chordatenformen zu tun haben.

Das Ergebnis über die Selachiergrosshirnrinde ist somit das, dass mit der eigenartigen Differenzierung dieses Grosshirns auch die Rinde eigenartige Wege wanderte.

Es differenziert aus dem viel primäreren Amocoetesgrosshirn, bestehend aus einer vorderen Bulbusrinde und einem hinteren pallialen, — wobei ein sogenanntes Stammganglion ventralwärts noch nicht recht zur Geltung gelangt — etwas viel Höheres bei den Selachiern. Während dann ein vorderer paariger Abschnitt bis zur Schlussplatte reicht und auch die Geruchsphaere, Tractus plus Bulbus olfactorius, als ausgestülpte Rinde in sich fasst, erfolgt hinter der Schlussplatte oder wenn wir wollen postkommisural, die Entfaltung eines hinteren Gebietes in ein dorsales Hintergebiet und ein Ventralgebiet, wobei ersteres die Paarigkeit ursprünglich bewahrt. Erst jetzt gelangt im ventralen Gebiete das Striatumgebiet aus der ventromedianen Hirnwand zur besseren Geltung, zur morpho-

logischen Konzentrierung und erst jetzt gelangt es zur Entfaltung eines Rindengebietes dort, das sicherlich etwas Konvergentes mit der Pyriformrinde der Säugetiere ist, doch damit in keiner phyletischen Beziehung gebracht werden kann.

Darnach verhält sich denn auch die Architektur der Rinde. Im vorderen Gebiet zeigt sich eine Differenzierung in einen dorsalen und ventralen Abschnitt, der bis zum Tractus olfactorius auch äusserlich markiert ist durch eine seichte Furche. Während dann die ganze obere Rinde in vier wohlumschriebene Schichten zerfällt, wobei für sie die dritte oder Körnerschichte bezeichnend wird, ist zu Beginn an der Ventralseite eine solch hochgradige Differenzierung nicht vorhanden, und die Rinde besteht aus der Plexiformschicht, dann einer mächtigen Ganglienzellschicht, der Urschicht und einer zellenarmen basalen Lage. Dieses Verhalten ändert sich erst weiter nach hinten, wo für diese Gegend die charakteristische zweite dichte Zellage sich bildet und in der dritten Schicht sich das Striatum konzentriert, das dann aus dem vorderen ventralen Gebiet sicherlich Zuschuss erhält. Die ventrale Rindenfaltung, die charakteristische zweite dichte Zellschicht ist aber sicherlich der Beginn einer Pyriformrinde. Dass es sich um solch eine Rinde handelt, geht auch aus der zunehmenden Mächtigkeit der Plexiformschicht hervor, in die der Funiculus olfacto-corticalis inferior oder die laterale Riechstrahlung verläuft, nach hinten allmählich an Mächtigkeit abnehmend.

Die Differenzierung des dorsalen Mantelteiles hinten in das hintere Mantelgebiet, ist etwas für die Selachier Kennzeichnendes und hat mit keinem Teil höherer Formen etwas gemein. Es gehört das Riechgebiet, wie noch bei *Ammocoetes* dem vorderen Grosshirngebiet an und zwar dessem dorsalen Abschnitt. Beziehungen zu dem hinteren Gebiet sind bereits angebahnt, ohne dass es zu einer Riechrinde im höheren Sinne gelangt wäre; vielmehr ist die Beziehung zum vorderen Mantelteil eine grössere, was sich nicht nur in der Faserung ausspricht, sondern auch in Kernbildungen sich zeigt, die den Quadrupeden abgehen.

Damit ist aber die Annahme, dass das primäre Grosshirn der Selachier ein blosses Riechhirn sei, widerlegt. Gewiss werden wir dem Geruchsorgan jenen grossen Einfluss auf die Grosshirn-

bildung zuschreiben müssen, wie den paarigen Augen für hintere Hirnteile, allein schon am primärsten Grosshirn befindet sich eine Partie bei *Ammocoetes*, die als Beginn für weitere höhere Differenzierungen dient. Diese Differenzierungen gelangen dann bei den Selachiern zur höheren, doch recht eigenartigen Rindendifferenzierungen dorsal, indessen ventral es zur Differenzierung der Geruchsrinde gelangt, was jedoch ein sekundärer Zustand ist.

## B. Amphibien und die Rinde der Reptilien.

Der Anschluss bezüglich des Amphibiengehirnes an die Ichthyden erfolgt nicht an die Selachier — es müsste denn sein, dass die alten Notidaniden auch hierin Ursprüngliches aufweisen<sup>1)</sup> —, sondern mehr an die Dipnoer, wie dies besonders aus Burghardts Untersuchungen (3, 4) hervorgeht. Unter diesen sind aber zwei Typen vorhanden, wie denn *Ceratodus* und *Protopterus* auch in manch anderer Beziehung voneinander Abweichungen zeigen. Das Grosshirn von *Ceratodus* mit den weit nach vorne liegenden Bulbi olfactorii, dem ansehnlichen Tractus und der ganzen Gestalt der Hemisphaeren, mit Ausnahme der dorsalen umfangreichen Thela, die eine Eigenartigkeit von *Ceratodus* ist, schliesst sich den Selachieverhältnissen an. Demgegenüber besitzt *Protopterus* langgestreckte Hemisphaeren, denen vorne der Bulbus olfactorius direkt ansitzt. Es erinnert nicht nur die ganze äussere Form an Amphibien, sondern auch der mediosagittale Längsschnitt besonders von Tritonen erinnert nur zu lebhaft an die Verhältnisse von *Protopterus*. Ein Vergleich einer diesbezüglichen Abbildung Burghardts (3, Fig. 1) mit einem gleichen Längsschnitt von Triton, lässt nicht nur an der ganzen Schlussplatte, sondern am ganzen Gehirn Ähnlichkeiten erkennen. Die ansehnliche, doch nicht langgestielte Epiphyse, die verdickte untere Schlussplatte, mit der bei *Protopterus* und Amphibien bereits in eine obere und untere Hälfte geteilten Commissura anterior, sind gleich. Es kommt dann auch zu einer viel höheren Differenzierung der Hemisphaeren in einen ventralen oder striatalen Abschnitt

<sup>1)</sup> Wie wichtig die Bearbeitung der Notidaniden noch in manchen Punkten wäre, geht auch bezüglich des Verhaltens des Grosshirns der jungen Haie deutlich hervor. Dies war mir schon klar, allein das seltene Material aufzutreiben lag nicht in meiner Macht.

und einen dorsalen Palliumabschnitt wie bei den Selachiern, wodurch auch amphibienartige Zustände eingeleitet wurden. Auch zeigt sich eine vorgeschrittene Rindendifferenzierung im Pallium, wo wohl vier Schichten zu unterscheiden sind, deren näheres Studium aber noch aussteht.

Diese grosse Ähnlichkeit mit dem Protopterushirn und dem Amphibienhirn wurde somit mit vollem Rechte sowohl von Burghardt als Edinger betont. Freilich, darauf möchte ich sofort hingewiesen haben, ist das Protopterusstadium des Grosshirns nur ein Vorstadium für das Amphibiengehirn.

Schon Edinger (6), der wohl seither die Ansicht aufgegeben haben wird, dass „das Amphibiengehirn das einfachste Gehirn, welches in der Vertebratenreihe vorkommt, sei“, berichtet über Differenzierungen im Mantel, die er freilich mit Rindendifferenzierungen nicht identifizieren möchte, da „keine Spur von einer Hirnrinde“ hier zu sehen ist und wie bei Embryonen aller Wirbeltiere, die Wand auch des Grosshirns in eine innere, wesentlich aus Zellen bestehenden, und eine äussere, wesentlich aus Glia und Fasern bestehenden Schicht geschieden sei. Es besitzt indessen die untere oder „graue“ Schicht mehrere Vortreibungen nach aussen, die vielleicht den Anlagen künftiger Ganglien entsprechen. Eine von diesen liegt hinter den „Riechlappen“ im basalen Hemisphaerengebiet, die zweite weiter hinten, in der mittleren Höhe der Lateralwand. Dann findet sich nach Edinger eine weitere Differenzierung in der medianen Wand vor der Verdünnung in den Plexus choroideus. Es besteht diese Entfaltung darin, dass aus der Zellschichte Zellen in die Faserschichte übertreten. Diese Formation ist geschlossener beim Frosch als bei Triton. „Aus der so gebildeten, fast inselförmigen Stelle gelangen Fasern in den Bereich des Riechnervenursprunges“ und wird das Ganze sowohl median- als lateralwärts von der Faserschichte umgeben. Edinger hält es für wahrscheinlich, dass in dieser Bildung die Anfänge einer Ammonsformation gegeben sind.

Speziell mit dem Kortex pallii befasste sich Oyarzun (20), die Brüder Ramón y Cajal (23, 25) u. a. Das Resultat dieser Forschungen ist, dass die Grosshirnrinde der Amphibien aus drei Schichten besteht und zwar aus der ependymalen, der Körner- und Pramiden- und der Plexiformschichte, die, wie schon seit Strida (27) bekannt war, auch zerstreute Ganglienzellen

enthält. Die zweite Schichte hält S. Ramón y Cajal für „äquivalent mit derjenigen der Pyramiden der Reptilien und der Säugetiere“. Es erstrecken sich die mächtigen Äste dieser Zellen in die Plexiformschichte und lösen sich dort auf. Es nimmt die Grösse der Zellen von innen nach aussen ab und liegen somit die grössten von ihnen dem Ependym an. Es schicken die meisten Zellen ihren Achsenzylinder in die Plexiformschichte, wo sie dann lange Strecken hindurch als Tangentialfasern verlaufen. Doch gibt es Achsenzylinder, die, wie Oyarzun berichtet, sich nach hinten wendend, sich nach hinten verlaufenden Bündeln anschliessen. Diesen Fall möchte der erste Autor auf ein Minimum beschränken. Aber es gibt in der Ganglienzellschichte, wie P. Ramón y Cajal fand, auch Sternzellen und solche von mehr kugliger Form.

Es besteht somit nach allen Autoren bei den Amphibien noch keine Corona radiata, da sich die Elemente davon eben in der Plexiformschichte befinden.

Da trotz der grossen Literatur über das Amphibiengehirn, wie es mir scheint, noch manches unbekannt blieb, will ich versuchen, hier die Zustände des Grosshirns nach den eigenen Erfahrungen darzustellen.

Der Bulbus olfactorius (Fig. 12, bolf) liegt dem Lobus olfactorius (lof) an, dabei dient eine mehrfache Zellschichte nur lateralst als Grenze (A), mehr medianwärts gehört sie beiden Bildungen an (B und Fig. 13) bei *Rana arvalis*. Weniger gut markiert oder besser gar nicht, ist die Grenze zwischen Lobus und Bulbus bei Triton. Hier gehen als einheitliche Riechverdickung beide Bildungen kontinuierlich in die Hemisphaere über (Fig. 15) und nur innerlich lässt es sich feststellen, wie weit Bulbus und wie weit der Lobus reicht. Es schliesst dann der Bulbus (bolf) mit der dicken Glomerularlage ab, bedeckt von hinten noch von der Lage der Mitralzellen. Hierauf folgt dann jene mehrschichtige Zellenlage (lof), von der beim Anuren nicht zu unterscheiden war, wohin sie hingehört. Sie repräsentiert eben den Lobus. Seitwärts zieht dann diese Zellage in diffuser Form noch weit entlang der lateralen Seite jeder Hemisphaere hin in die Plexiformschichte und zwar weiter bei den Urodelen (auch bei *Proteus*) als bei *Rana* (vergl. Figg. 13 A mit 15 B).

Aus der Lage der Mitralzellen sammeln sich zwei Bündelsysteme jederseits. Das eine Bündelsystem zieht dorsolateralwärts in die Plexiformlage der Hemisphaere (Fig. 15 A, focs) und verliert sich hier ganz allmählich; das andere Bündelsystem zieht ventralwärts (Fig. 14 t) nach hinten und erreicht hier die Gegend des Striatums. Ein Teil von ihm hört hier auf, ein anderer zieht in die Gegend des Infundibulums und ein anderer endlich, die innerste Partie (Fig. 12 C, t), biegt nach oben und begibt sich in die Commissura posterior. Es ist also dieser Teil des Bündelsystems der Tractus cruciatus olfactorii, in dessen die beiden oberen Teile den Fasciculus olfactorio-corticalis inferior oder die laterale Riechstrahlung und den Tractus lobi olfactorii oder die mediale Riechstrahlung vorstellen. Somit sind diese Systeme zwar schon viel besser spezialisiert wie bei den Selachiern, allein hierin noch lange nicht soweit vorgeschritten, wie bei Reptilien. Es hat sich denn auch der Lobus olfactorius noch nicht höher entfaltet und gelangt ein Ganglion areae olfactoriae noch nicht zur vollen Geltung, wie bei den Reptilien. Allein ihre zukünftige Lage wird doch dadurch gut angegeben, dass ein Tractus areo-septalis oder septales Riechbündel von der medianen Hälfte des Lobus olfactorius (Fig. 13 B, rs) sich sammelt. Es zieht dann dieses Bündel in die Ammonswulst (amw) der medianen Hemisphaerenwand nach hinten, erreicht hier den in diesen Wulst (Fig. 14 amw) medianst gelegenen Ammonskern (amk) und endet teils in diesem, teils zieht es lateral von jenem Kern in den Occipitallappen (ol), um hier sich völlig aufzusplitteln. Es ist dieses Bündelsystem und der Ammonskern, wie oben erwähnt ward, zuerst von E'dinger gesehen, beschrieben und abgebildet worden. Er selbst vermutete schon in jenem Kern die ersten Anfänge der Ammonsformation. ohne den Ammonswulst als solchen erkannt zu haben. Tatsächlich ist der Ammonskern nur ein Teil jener Bildung in der medianen Hemisphaerenwand, die als erster Beginn der Ammonswindung gedeutet werden kann.

Der Ammonswulst beginnt nicht gleich mit dem Beginn der medianen Hemisphaerenwand, sondern etwas weiter nach hinten und ist seine Grenze dann dem vordern Teil der Medianwand gegenüber stets gut markiert (Fig. 13, 15 B) durch eine senkrechte Furche. Es geht dann jenes vordere Wandstück in

den unteren medianen Wandteil und jene vorn gelegene senkrechte Furche geht in eine horizontale Längsfurche über, welche dann stets die laterale Grenze zwischen Ammonswulst (Fig. 14 B amw) und der untern Medianwand (sw) bildet. Zu Beginn bildet der Ammonswulst eine Verdickung (Fig. 14 A), wird dann schmaler (B) um wieder mächtiger zu werden (C, D). Kaudalwärts nimmt er noch die ganze mediane Seite der Hemisphäre ein und endet mit einer Einkerbung, mit der dann auch die Architektur der Rinde am Occipitallappen sich verändert. Die Grenze ist somit auch strukturell bestimmt angegeben. Während ferner die obere Hälfte des Wulstes glatt ist (Fig. 13 B, rechts) zeigt die untere Hälfte (links) eine Einbuchtung und dann eine hintere, schräg nach unten und vorne ziehende tiefe Rinne. Diese Rinne findet sich in der Kommissuralgegend und geht dann hier in jene Furche über, mit der die untere mediane Wand an der Schlussplatte, also vor dem Kommissurensystem aufhört (Fig. 13 A).

Auch baulich zeigen die beiden Teile des Ammonswulstes insofern Unterschiede untereinander, als die untere Hälfte medianwärts zellenarm wird. Es zeigt der Ammonswulst entlang seiner ganzen Höhe eine mediale dichtgestellte Ganglienzelllage, auf die eine ganglienzellenarme folgt gegen die Plexiformschichte zu (Fig. 14). In der obern Hälfte nun (Fig. 13 B rechts) ist diese Lage breit und wird nach hinten immer zellenreicher, bis zum Schluss sie am Occipitallappen mit dem Ammonswulst aufhört. Diese breite Lage greift nur hier hinten auf die untere Wulsthälfte über (links), sonst aber nicht. Der von Edinger zuerst gesehene Ammonskern reicht bis zur Stelle, wo die beiden Medianwände auseinander gehen (amk) und liegt hier gerade an der Kante (Fig. 14) vom Wulste und ganz an der inneren Seite. Er reicht ziemlich weit nach rostralwärts und sind seine Zellen in kleine Haufen gruppiert. Er durchsetzt den ganzen Wulst.

Ausser dem Funiculus areoseptalis habe ich noch zwei Fasersysteme gesehen in der Ammonsformation. Das eine die Querverbindung zwischen den beiden Ammonswülsten also ein Teil der späteren Fimbria. Sie liegt in der obern Hälfte der Commissura anterior, also im Corpus callosum Osborns (D, ca'). Das andere System ist eine Längsfaserung, die hinten in zwei Bündel sich konzentriert (Fig. 15 B, cf), dann hinter den Hemi-



sphaeren nach ventralwärts zieht und als primäre *Columna fornicis* bezeichnet werden darf.

Mit der *Fimbria* in dem primären Balken vereint, findet sich auch das Querfasersystem aus dem übrigen *Pallium* und zwar besteht dies aus einer vordern und einer hintern Hälfte. Erstere (Fig. 13 A, pc) fasst Fasern in sich, die aus dem vorderen grösseren sowohl lateralen als dorsalen Abschnitt des *Palliums* herrühren. Es sammeln sich dann solche Fasern in der Mitte des *Lateralpalliums* zu einer primärsten *Corona radiata* (cr) zwischen *Ganglienzellschichte* und *Ependym*. Der hintere Abschnitt des Querbündels (hc) bezieht seine Fasern aus dem *Occipitallappen*. Erwähnen möchte ich hier kurz noch, dass der untere Teil der *Commissura anterior* (Fig. 14 D ca'') ausser der olfactorialen Querfaserung, noch Fasern aus der ventralen *Striatagegend* führt.

An dem *Striatum* möchte ich zwei Abschnitte unterscheiden, einen vorderen und einen hinteren. An dem vorderen Abschnitt wieder kann ein medianer und ein lateraler Teil unterschieden werden. Der mediane Teil (Fig. 14 C, 12 A, B, a.str) erstreckt sich am *Grosshirnboden* nach vorwärts bis zum *Bulbus olfactorius*, der *Lobus olfactorius* liegt über ihm. Ein guter Teil des basalen *Vorderhirnbündels* (bvhb) sammelt sich aus ihm, ein anderer aber aus der *Pallialrinde* (Fig. 12 A cr) derselben und der anderseitigen *Hirnhälfte*. Es endet dann das *Striatum* hinten mit einer lateralen Verdickung (Fig. 12 C, a.str), welche aber der lateralen *Mantelwand* angehört (Fig. 15 B, a.str) und wohl sekundär dem *Striatum* sich angegliedert haben mag. Es ist dies somit ein ähnlicher sekundärer *Mantelzuschuss* zum *Striatum* wie das *Epistriatum* der *Reptilien* und mag daher auch diesen Namen führen.

Der hintere Teil des *Striatum* ist eigentlich das hintere Ende des ursprünglichen *Basistriatums* (b str) wie dies Fig. 12 B am besten zeigt. Es überdeckt die *Ganglienzelllage* in ihm einen *Faserkern* (b str'). In diesen gelangen *Kommissuralfasern* aus der *Mantelkommissur* (ca') und aus dem unteren *Kommissurenteil*. In diesen Fasern handelt es sich dann um *Mantelfasern* für das basale *Vorderhirnbündel*, um gekreuzte Fasern der ventralen *Mantelhälfte* und um die Fasern des *Tractus cruciatus olfactorii*. Durch diesen Kern gehen aber auch die Fasern der sogenannten *Taenia* oder des *Fasciculus thalamo epecephalicus* (Fig. 12 C, oh).

Es zeigt die Ganglienzellschichte des Mantels nicht überall dieselbe Mächtigkeit. Vorne hinter dem Lobus olfactorius ist die Zellschichte am mächtigsten (Figg. 12 C, 13, 15 A, d), dann weist der Occipitallappen noch eine dicke Zellschichte auf (Figg. 13 A, 15 A, d'), sonst aber überall die Lage ziemlich gleich hoch ist. Dichter, aber auch niedriger, ist die Zellschichte in dem lateralen Pallium, höher, doch diffuser, im dorsalen.

Im ganzen lateralen Mantel ist die Zellenlage dicht und einheitlich, ohne Schichtenbildung (Taf. XXIX, Fig. 7, <sup>2</sup>). Gleich auf das Ependym folgt die dichte Zellenlage. Diese besteht aus gleichgrossen Zellen, deren Zellkern bekanntlich sehr gross ist und nur durch eine ganz dünne Protoplasmalage umhüllt wird. Wie bereits die anfangs angeführten Autoren, insbesondere die beiden Ramón y Cajal zeigten, entsenden diese Zellen zumeist zwei lange Fortsätze in die Plexiformschichte (<sup>1</sup>), die dann dort sich verästeln. Andere weniger mächtige Äste vom Zellkörper sowohl als auch als Seitenäste jener starken Äste lösen sich in der Zelllage auf. Wie dann S. Ramón y Cajal gezeigt hat, gelangt auch der Achsenzylinder, in dem er sich nach oben wendet (Taf. XXIX, Fig. 6) in die Plexiformschichte, und zwar, da es bei den Amphibien noch zu keiner Entfaltung einer Corona radiata, der weissen Substanz oder Marklage gekommen ist. Von dieser Regel machen die Zellen nur an der Stelle eine Ausnahme, wo in der mittleren lateralen Mantelgegend das Bündel der Fornikalkommisur sich sammelt (Fig. 13 A cr). Hier sieht man dann (Taf. XXIX, Fig. 7), dass die Zellen ihren Achsenzylinder nach innen in eine beginnende Corona radiata (cr) entsenden, von wo aus sie oben in das Bündelsystem gelangen. Es kommen aber auch Fasern aus dem Bündelsystem, die sich dann zum Teil in der Zellschichte oder in der Plexiformschichte auflösen und centripetal leitende sogenannte Projektionsfasern sind.

Die Plexiformschichte besitzt die schon bekannten spindelförmigen Zellen und ein reiches Fasersystem.

Die beschriebenen Ganglienzellen sind die verbreitetsten und könnten als Pyramidenzellen bezeichnet werden. Ausser ihnen finden sich aber auch noch solche Zellen in der Zellschichte des Grosshirnmantels der Amphibien, die alle ihre Fortsätze bald nach dem Abgange in der Zellschichte auflösen. Zwei solche habe ich aus einem Golgischen Präparat auf Fig. 6 links auf-

getragen. Sie sind kleiner wie die Pyramidenzellen aber nicht so häufig wie diese; sie sind durchaus regellos zwischen jenen zerstreut, doch liegen manchmal auch mehrere beisammen. Liegen sie am Rande der Plexiformschichte, so löst sie wenigstens einen Teil ihrer Äste dort auf.

Vorne, hinter dem Lobus olfactorius ist, wie ich bereits mitgeteilt habe, die Zellschichte des Grosshirnmantels am mächtigsten. Auch hier ist keine Schichtenbildung zu sehen, doch erkennt man eine grosse Zahl von Zellen in der Zelllage, die durch ihre sehr tief gefärbten Zellkerne auffallen. Es handelt sich in ihnen wohl um Neurogliazellen, wie solche auch sonst in geringerer Zahl sich vorfinden.

An der dorsalen Mantelwand und dann in der ganzen medianen treten viele Ganglienzellen aus der Zelllage in die Plexiformschichte, wie dies bereits mitgeteilt ward (vergl. auch Fig. 14), und eben auf diese Weise entsteht auch der Ammons-kern. Durch diese Nachaussewanderung wird dann die Zellschichte gelockert (Taf. XXIX, Fig. 6) aber nur an der äusseren Seite, indessen anliegend dem Ependym die Lage ihre frühere Dichte beibehält. Auf diese Weise entsteht dann in der Zelllage eine niedrig-dichte (3) und oben viel höhere Schichte (2), welche dann aber stellenweise die Plexiformschichte (1) fast ganz verdrängen kann.

Vergleichen wir diese Zustände mit den gleichen bei Reptilien (ich wählte wieder Emys), so sehen wir bei diesen bereits einen grossen Fortschritt angebahnt. Die laterale Rinde, die ja in die Epistriatabildung aufgeht, hier unberührt lassend, wollen wir uns jenen Teil der Rinde nur hier betrachten, welche als solche sich am besten erhielt. Es ist dies der dorsale und der mediane Mantelteil. In diesen unterscheidet S. Ramón y Cajal fünf Schichten, nachdem früher schon Etinger eine weisse Substanz oder Corona radiata nachgewiesen hatte. Erstens die oberflächlich plexiforme Schichte, zweitens die Pyramidenschichte, dann drittens die tiefe plexiforme, die weisse Substanz und das Ependym.

Die obere Plexiformschichte stimmt völlig überein mit der gleichen Schichte der Säugetiere, und finden sich in ihr ausser den typischen horizontalen Spindelzellen noch kleine Stern- und grössere dreieckige bis sternförmige Zellen.

Die Zellen der Pyramidenschichte entsenden starke Fortsätze in die äussere Plexiformschichte, sowie andere unter die Zelllage, wo diese dann zwischen der Zelllage und der weissen Substanz die innere plexiforme Schichte bilden. Der Achsenzylinder, versehen mit Collateralästen, gelangt aber in die weisse Substanz, entgegen dem Verhalten bei den Amphibien.

Die gleichen Zustände finde auch ich bei *Emys* wie meine Vorgänger bei den Lacertiliern. Die schmale drei- bis vierreihige Zellschichte (Taf. XXIX, Fig. 8, 2) besteht nur aus ziemlich gleich grossen Pyramidenzellen, denen nach aussen aber sternförmige, zumeist nur kleine Zellen anlagern. Diese verästeln sich wie bei den Amphibien, ohne längere Äste zu besitzen (links). Die Pyramidenzellen haben je nach der Höhe der Plexiformschichte verschieden lange, starke Äste für diese und dann jene kürzeren Äste, die unter der Zellenlage oder in dieser sich verästeln. Der Achsenzylinder gelangt in die primärste Corona radiata (cr) oder in die weisse Substanz.

Vergleichen wir dann die Dorsalrinde mit der dicken Ammonalrinde (Taf. XXIX, Fig. 9), so treffen wir auf dieselbe Erscheinung wie bei den Amphibien, nämlich dass, abgesehen von der dichteren Zelllage (2), viele Zellen aus dieser in die mächtige Plexiformschichte (1) übergetreten sind, doch lange nicht in dem hohen Grade wie dort. Sonst aber liess sich keine weitere Differenzierung feststellen, welche diese Rinde als ammonale im Sinne der Säugetiere kennzeichnen würde, denn es kam eben noch nicht zur Entfaltung einer Geruchs-Gedächtnisrinde trotz der grossen Ausdehnung des Riechzentrums, wie dort.

Der Fortschritt den Amphibien gegenüber besteht aber bei den Reptilien in der Entfaltung einer Corona radiata, deren erstes Auftreten schon bei den Amphibien an der medianen Lateralwand des Palliums festzustellen war. Es ist das dann ein Zustand, der gewiss schon bei den gemeinsamen Amphibien- Sauropsiden- Säugetierahnen, den Stegocephalen, begonnen hatte, vielleicht im Grade der recenten Amphibien, bei den Reptilien aber keine besonders hohe Entfaltung erreicht und bei den Vögeln überhaupt infolge der Umformung der Rinde nicht zur richtigen Geltung gelangt.

## C. Säugetiere.

### 1. Chiropteren.

Bezüglich der Chiropteren habe ich schon festgestellt (15), dass das Balkensystem bei den Mikrochiropteren zwei verschiedene phyletische Zustände aufweist, insoferne bei *Vesperugo pipistrellus* ursprünglichere Zustände der obere Balkenschenkel vertritt als bei *Vespertilio murinus*, dass somit diese letzte Form dies bezüglich jünger ist. Aber auch der Balken dieser letzten Form ist noch sehr primitiv und bleibt weit zurück hinter jenem des Macrochiropteren *Pteropus*, der etwa diesbezüglich auf gleicher Stufe steht wie der gewöhnliche Igel. Jetzt habe ich einen andern *Vesperugo*, den *V. noctua*, auf das Grosshirn hin untersucht und gefunden, dass bei ihm das Balkensystem etwa auf gleicher Stufe steht mit dem von *Vespertilio murinus*, also den noch primäreren Zustand von *Vesperugo pipistrellus* überschritten hat. Die Abbildung eines sagittalen Längsschnittes vom Balken des *V. noctua* (Fig. 19, B) verglichen mit meiner früheren Abbildung vom Balken des *V. pipistrellus* (15, Textfig. 2, A), lässt das oben Gesagte deutlich erkennen.

Andererseits zeigt die äussere Form des Grosshirns von *V. noctua* keine Ähnlichkeit mit dem von *Vespertilio murinus*, vielmehr hat dies letztere eine grössere Ähnlichkeit mit dem Grosshirn von *Vesperugo pipistrellus*. Beide sind einander dadurch ähnlich, dass die Occipitallappen von der medianen Berührungsstelle der beiden Hemisphaeren unter grossem Winkel auseinandergehen, wobei bei *V. pipistrellus* entsprechend den ursprünglichen Zuständen sogar noch die Epiphyse unbedeckt bleibt, was bei *V. murinus* nicht mehr der Fall ist. Hierin sind entsprechend den Balkenzuständen auch bei *V. noctua* die gleichen Zustände vorhanden wie bei *Vespertilio murinus* und der Unterschied besteht dann darin, dass das ganze Grosshirn schlanker und gestreckter ist (Fig. 16, A) und die beiden Hemisphaeren auf längere Strecke sich aneinander legen als dort. Hierin zeigt sich somit eher eine gewisse Ähnlichkeit mit dem *Pteropus*-glosshirn (Fig. 16 B). Entsprechend dieser Streckung ist auch die Schlussplatte sehr lang (Fig. 19, B), wie denn dies auch bei *Pteropus* der Fall ist. Diese ganze Streckung ist die Folge der Schädelform, die ja bei allen Chiropteren veränderliche Zustände aufweist und hängt weiter nicht zusammen mit jüngeren phyle-

tischen Zuständen, selbstverständlich bezeichnet es auch keine verwandtschaftlichen Zustände.

Bereits früher habe ich darauf hingewiesen, dass bei *Vesperugo pipistrellus* und *Vespertilio murinus* durch einen, das erste mal medianwärts, das zweitemal lateralwärts gelegenen und etwas besser markierten, aber immerhin ganz seichten Eindruck der Stirnpol dem grösseren hintern Teil des dorsalen Mantels gegenüber abgegrenzt erscheint. Es findet sich dann auch bei *Vesperugo noctua* ein von aussen eben noch wahrnehmbarer Eindruck (Fig. 17, f), der aber dann dadurch an Bedeutung gewinnt, dass ihm in der Zelllage der Rinde eine bedeutende Einbuchtung entspricht, und welcher dann den Stirnpol (stl) sehr gut dem hinteren dorsalen Mantelteil (hl) gegenüber abgrenzt. Es zieht dann diese muldenförmige Vertiefung nach dorsalwärts, ohne bis zur Medianfissur zu gelangen. Gleich hinter ihr zieht die *Fissura rhinalis lateralis* von unten nach oben (s rh. l), um dann in einem nach ausswärts konkaven Bogen den *Lobus pyriformis* (l. py.) abzugrenzen. Es rückt somit dieser weit hinauf lateralwärts am Mantel und nimmt hier somit einen Platz ein, den er in späteren phyletischen Stadien dem *Temporalpallium* räumen muss. Ob freilich dies bei den Chiropteren erreicht ward, ist höchst fraglich. Im dreissigsten Bande des Anatomischen Anzeigers habe ich kurz die allgemeinsten Zustände des Pteropusgehirns beschrieben, welche Beschreibung bald darauf im selben Bande des Anzeigers durch O. Hirsch ergänzt ward. Ich habe dort als beginnende *Fissura Sylvii* eine unansehnliche Furche lateralwärts gedeutet, welche (Fig. 16 B, f) ich nach Kenntnisnahme der Zustände bei *V. noctua* nicht mehr dafür halten kann. Ich glaube vielmehr, dass es sich hier eher um die oben beschriebene Mulde in etwas vertiefter Form handelt, an der dann lateralwärts die Rhinalfurche nach oben schlagen würde, die aber als solche bei *Pteropus* ohnedies nicht vorhanden ist. Die Richtung, nach welcher der *Gyrus pyriformis* nach oben abschliesst, habe ich hier auf die Figur mit unterbrochenen Linien eingetragen.

Woran ich hier festhalten will, ist der Zustand, dass der Stirnpol vom hinteren dorsalen Mantelteil in der Gegend der *Commissura anterior* begrenzt erscheint (Fig. 17). Ersterer ist dann viel kleiner (stl) als letzterer (hl). Für *Erinaceus* trifft dies ja auch zu, wie ich das bereits ausführlich begründet habe (15)

und zeigte, dass ein gut Teil des dort mächtiger als bei Mikrochiropteren entfaltetem Balkens dem Stirnpol angehört. Der Stirnpol wäre somit mit Rücksicht auf Amphibien und Reptilien jener Teil des Mantels, der dort vor dem Kommissurensystem gelegen ist, freilich mit Abzug des Pyriformisteiles.

Hat somit jene Vertiefung zwischen der vorderen und der hinteren Mantelhälfte eine tiefere Bedeutung, so geht eine solche einer vor dieser gelegenen, bei *Vespertilio murinus* nur seichten, bei *Vesperugo noctua* tieferen Furche (Fig. 17, B. f') ab.

An dem hinteren Teil des Mantels findet sich bei *Vesperugo noctua* noch eine Längsfurche, die (Fig. 16 A. s) jedoch nicht bis auf den Stirnpol hinüberreicht und auch nicht auf den occipitalsten Teil des hinteren Mantelteiles gelangt. Sie ist eine so wenig tiefe Furche, dass sie zumeist auf Totalpräparaten erst dann aufgefunden werden kann, wenn Querschnitte über ihr Dasein aufgeklärt haben. Auch in ihr verläuft ein Gefäss. Diese Furche findet sich nun auch bei *Pteropus* (Fig. 16 B, s), doch reicht sie dort bis zu dem vorderen Ende des Stirnpoles. Sie ist der allererste Beginn der Lateralfurche. Bei den beiden anderen Mikrochiropteren fehlt sie, doch ist sie bei *Vespertilio murinus* innerlich durch eine Einbuchtung in der Zellschichte der Rinde kenntlich.

Mit jener Quermulde und mit der Lateralfurche wird der dorsale Mantel abgegrenzt in einen inneren (Fig. 16 A, links punktiert) und einen äusseren, nach lateral an den Sulcus rhinalis lateralis angrenzenden Teil. Beide gelangen bis in den Occipitallappen, also auch dorthin, wohin die Lateralfurche nicht mehr reicht und beanspruchen dort ihren Teil. Vorne reicht indessen das äussere Feld nicht in den Frontalpol hinein. Gewiss hat die Lateralfurche begonnen diese beiden Felder von einander abzugrenzen und wir können wohl jetzt schon annehmen, dass mit der höheren Entfaltung der Manteldifferenzierung bei *Pteropus*, dieser Prozess dort einen gewissen Abschluss erlangte, insoferne dann das äussere Feld vorne neben dem Stirnpol bis an dessen vorderes Ende gelangt.

Die Einheitlichkeit der beiden Felder zeigt sich in der verschiedenen Architektonik der Rinde, denn der ganze Stirnpol

mit dem inneren Felde, welcher dann auch die ganze obere mediane Mantelwand in sich schliesst, haben denselben vorgeschrittenen Bau, indessen das äussere Feld eine durchaus einheitliche, wenig differenzierte, somit ursprünglichere Architektur aufweist.

Der ganze dorsale Mantel mit alleiniger Ausnahme des medianen Teiles vom Occipitallappen (Fig. 17, B, i) zeigt das Gemeinsame, dass die Ganglienzellen unter der Plexiformschichte eine sehr dichte schmale äussere Lage bilden, welche den ganzen Mantel umsäumt (Fig. 17, 2<sup>a</sup>) und dann am Gyrus pyriformis in dessen äussere dichte Zellschichte übergeht (Fig. 18, 19). Unter ihr liegt dann die viel breitere, innere Zellage (2). Diese Struktur, nach der die Rinde aus drei Zellschichten besteht, nämlich ausser der Plexiformen aus der schmalen verdichteten und der dicken, weniger dichten Zellschichte, worauf die weisse Substanz oder die Corona radiata folgt, ist für die Säugetiere als Urarchitektur zu bezeichnen. So ist z. B. der gesamte dorsale Mantel, also das ganze Pallium ohne der Pyriformisrinde, bei zwei Marsupialiern beschaffen, die, wie ich es aus eigener Erfahrung weiss, noch durchaus keine dorsalen Mantelfasern in der oberen Hälfte der Commissura führen, und diese wie bei den Monotremen eine ausschliessliche Ammonskommissur oder Psalterium ist. Es sind dies Didelphys und Hypsiprimum. Darum können wir in Anbetracht des Balkenmangels auch ohne weiteres annehmen, dass diese drei, mit der weissen Substanz vierschichtige Grosshirnrinde sich auch bei den Monotremen vorfindet und die für die Säugetiere primärste Grosshirn-Rindenarchitektur ist.

Dieser Bau bewahrt das ganze äussere Mantelfeld bei *Vesperugo pipistrellus*, *noctua* und *Vespertilio murinus*. Die Zellen der äusseren schmalen Zellschichte sind, was Form und Grösse betrifft, denen der breiten unteren Schichte durchaus gleich, die Schichte zeichnet sich oben durch die dichte Lage der Zelle der inneren Schichte gegenüber aus. In dieser lagen die Zellen ohne weitere Anordnung nebeneinander, sind ziemlich gleich gross, zwischen denen wenige kleine Zellen sich befinden. Die Zellen dieser durchaus einheitlichen Zellschichte besitzen einen verhältnismässig grossen Zellkern und einen schmalen Zelleib, wodurch man an Amphibien gemahnt wird. Die meisten, doch nicht alle unter ihnen, nähern sich jedoch wegen dem langen,



kräftigen nach der Peripherie gerichteten Fortsatz wie schon ehemals an Pyramidenzellen.

Nur am Occipitallappen, an der Stelle, wo dieser in sein inneres Stück einbiegt (Fig. 17 oc) ist insofern eine andere Anordnung der Zellen festzustellen, als die der dritten Schichte sich in zur Manteloberfläche senkrechten Reihen angeordnet sind, worauf dann nach innen zu die verdichtete zweite Schichte als solche aufhört und die ganze Zellenlage im inneren Occipitallappen einheitlich ist (i).

Im Stirnpol und dem inneren Felde, wohin wir ja auch die ganze mediane Seite der Hemisphaere zählen, hat sich nun eine Differenzierung vollzogen bei *Vespertilio murinus* und *Vesperugo noctua*, indessen bei *Vesperugo pipistrellus* der Prozess noch beginnentlich ist. Bei den zwei ersten Formen hat sich entlang der ganzen mediodorsalen Kante des Mantels in der unteren Hälfte der breiten Zellschichte eine Lage gesondert (Fig. 17, 18, 19, <sup>3a</sup>), welche, kuppelförmig sich nach aussen vorwölbend, aus kleinen spindelförmigen Zellen besteht (Fig. 20 A, <sup>3a</sup>), die sich in senkrechte Reihen angeordnet haben. Nach innen, an der medianen Mantelwand wird dann diese innerste dritte Zellage immer niedriger, ist hier aber überall vorhanden. Auswärts ändern die Zellen ihre frühere Orientierung und sind nun, zumeist wenigstens zur Oberfläche des Grosshirns in parallele Lage gestellt, zuerst drei, zum Ende zweischichtig. So erreicht die Schichte am Stirnpol den Sulcus rhinalis lateralis (Fig. 18, <sup>3</sup>) und endet mit dem Beginn der Pyriformrinde (lpy). Zu Beginn des Aussenfeldes (Fig. 19 A, af) scheint die Schichte, sehr undeutlich, in diesem Felde sich noch vorzufinden, hört aber bald darauf ganz bestimmt auf.

An der Mediankante erscheinen die Zellen der dicken zweiten Zellschichte (Fig. 20 A, <sup>2b</sup>) in schönen senkrechten, doch nach innen, beziehentlich aussen gebogene Reihen angeordnet, sonst liegen sie wie früher ohne jedwede wahrnehmbare Ordnung durcheinander. Sie sind erheblich grösser als jene der untersten Zellage und die grössten unter ihnen finden sich zweifellos überall nach innen zu, doch ist der Grössenunterschied zwischen den Zellen ein recht geringer. Inzwischen finden sich auch kleine Zellen, doch wie gesagt nur in geringer Zahl vor. Die Haupt-

form ist jedenfalls die Pyramidform; doch gibt es auch andere, die jedoch von dieser Form nur wenig abweichen.

Die Zellen der äussersten Zellenlage, der dichten, welche oben an die Plexiformschichte stösst (2a), sind ziemlich gleich gross und von ausgesprochener Pyramidenform. Eine verschiedene Chromophilie zwischen den Zellen der dorsalen Mantelrinde fehlt entschieden.

Auf ältere Zustände lassen die diesbezüglichen Verhältnisse bei *Vesperugo pipistrellus* schliessen. Die Differenzierung der untersten Zellschichte aus der breiten zweiten, hat den höheren Zustand wie bei den zwei oben beschriebenen Formen noch nicht erreicht. Selbst an der medianen Kante (Fig. 20 B), wo man allerdings schon den Unterschied in der Grösse der Zellen merkt (3), ist dieser Sonderungszustand ein beginnender und dann, besonders in dem Gebiet der äusseren Hälfte des inneren Feldes, ein immer schwerer zu erkennbarer. Auf diese Weise würde es schwer fallen, die Grenzen bei dieser Form so genau zu bestimmen, wie bei den andern. Noch eher in dem Stirnpole, weiter hinten aber, in der Gegend der Commissura anterior, also an der Stelle, wo das Claustrum in der breiten Zellenlage sich deutlicher gesondert hat (Fig. 19 A, cla) als vorher (Fig. 18), sind inneres und äusseres Mantelfeld voneinander nicht zu trennen, denn auch die Lateralrinne fehlt (vergl. 15, Textfig. 3). Eine obere geringe Furche hat mit ihr nichts zu tun.

In dieser Gegend liegt bei allen in der breiten Zellenlage jenes dicke Netz (l. c. Textfig. 3 v), das ich mit dem Inselgebiet in Beziehung brachte. Bei den zwei Formen *Vespertilio murinus* und *Vesperugo noctua* gehört diese Stelle dem äusseren Felde an und liegt etwas hinter der Quermulde zwischen Stirnpol und hinterem Mantelteil; also fast an der Grenze und somit in der Lage, welche jenem Gebiet später zukommt.

Für die Chiropteren konnte somit festgestellt werden, dass das ursprüngliche, gleichmässige Verhalten des gesamten dorsalen Mantels, wie es noch bei Formen ohne beginnender Balkenbildung, wie die *Monotremen* und die *Marsupialier Didelphys* und *Hypsiprimnus* besteht, mit *Vesperugo pipistrellus* beginnend (für uns) sich änderte, da eine Differenzierung in der unteren oder zweiten Zellschichte

aufzutreten begann in dem Stirnpol und dem hinteren Teil des inneren Feldgebietes. Damit setzte denn auch die bessere Entfaltung des oberen Teils des Balkens ein, der dorsalpalliale Fasern führt. Mit der besseren Differenzierung der Rinde der genannten dorsalen Mantelgebiete entfaltete sich dann bei *Vesperugo noctua* und *Vespertilio murinus* auch das Balkensystem besser. Aus dem Zustande des Balkens bei *Pteropus* schliessen wir dann auf eine höhere Entfaltung der betreffenden dorsalen Mantelgebiete, wofür auch die bessere Entfaltung der Lateralfurche ja eintritt.

Damit wäre somit der Beweis dafür erbracht, dass die Aufnahme der dorsalen Mantelfasern in die vorherige Ammonalkommissur, oder die beginnende Balkenbildung, mit der beginnenden Differenzierung in der Rinde des Stirnpoles beginnt.

Es setzt sich dann die weitere Entfaltung von den Mikrochiropteren auf die Makrochiropteren fortschrittlich fort, denn mit der höheren Balkenentfaltung dieser ist auch eine höhere Manteldifferenzierung zu verzeichnen. Wie weit diese geht, ist zur Zeit noch unbekannt, sicher ist es nur durch Brodmanns Untersuchungen (2a, pag. 334–337), dass eine sehr ausgedehnte *Area striata* sich vorfindet, die den ganzen Occipitalpol, wo ihre Anfänge sich zeigen bei den Mikrochiropteren (Fig. 17 oc), einnimmt und dann median- wie lateralwärts bis weit nach oralwärts zieht, hier die dorsale Hemisphaerenkante einnehmend.

## 2. Maus.

Die Oberfläche des Mäusegehirns ist, soweit die beiden Formen *Mus musculus* und *agrarius* in Betracht kommen, völlig glatt und nur bei konservierten Gehirnen lässt sich ein *Sulcus rhinalis* als ganz seichter, einem Gefäss dienenden Eindruck entlang des ganzen Grosshirns noch eben erkennen. Eine Sylvische Furche gelangt gar nicht zur Anlage. Dafür findet sich, doch nur bei der Feldmaus, eine sagittal gerichtete kurze Längsfurche, die hinten eine Gabelung zeigt, am frontalen Pole auf jeder Hemisphaere. Über diese beiden Furchen verweise ich auf zwei Abbildungen einer früheren Arbeit von mir (13, Figg. 1, 2). In der-

selben Arbeit habe ich auf Querschnitten dargestellt, dass im mittleren Palliumbereich ein Sulcus fornicatus wenigstens andeutungsweise besteht (l. c. Figg. 16—21 s), jedoch auch nur bei der Feldmaus und fehlt bei der Hausmaus (Figg. 23, 26 in vorliegender Arbeit). Dafür ist bei beiden Arten der innere Beginn einer Furche gemeinsam. Es zeigt sich dies in der mittleren und hinteren Region entlang der mediosagittalen Längsspalte als ein rinnenförmiger Eindruck in der Oberfläche der zweiten oder Pyramidenschichte (Figg. 23, 26 sl), wodurch hier die Plexiformschichte dicker ist und folglich oberflächlich kein Eindruck sich bildet. Da unter dem seichten Beginn der Fissura rhinalis sich die Pyramidenschichte ähnlich verhält, ist vielleicht die Annahme eines ersten Beginnes nicht zu gewagt.

Über die Grosshirnrinde der Nager und somit auch der Maus berichtete S. Ramón y Cajal zweimal (24). Es handelte sich in seinen Arbeiten jedesmal nicht um die Feststellung der topographischen Verschiedenheiten der Rinden-Architektonik, sondern um den feinen Bau der Rinde untersucht mit der Golgischen Methode.

Es erfährt nach Cajal die Rinde der „kleinen Säugetiere“ (23, pag. 2), wofür besser „Nagetiere“ gesetzt werden kann, und besonders bei der Maus eine besondere Vereinfachung oder richtiger, ist noch verhältnismässig einfach. Es ist die Dicke der grauen Substanz, also der Rinde, geringer als bei höheren (wohl gyrencephalen) Formen, die Zellen sind kleiner und die Zahl der Schichten übersteigt die Zahl fünf nicht. Letzteres in Folge des Fehlens einer Körnerschichte und der einfachen Formation der grossen Pyramiden. Es sind dann vorhanden von oben oder aussen nach unten oder innen: 1. die plexiforme Schicht, 2. Schicht der kleinen und mittelgrossen Pyramiden, 3. Schicht der grossen Pyramiden, 4. Schicht der polymorphen Zellen und 5. die weisse Substanz (s. Corona radiata).

Die Plexiformschichte besteht, was die Ganglienzellen betrifft, aus mehr weniger spindelförmigen, mit der Längsachse der Gehirnoberfläche parallel orientierten Zellen, oder doch Modifikationen solcher, dann dreifortsätzigen, deren Fortsätze in gleicher Orientierung, doch entgegengesetzter Richtung sich sehr weit in die Plexiformschichte erstrecken, fortwährend Äste abgebend. Es sind das die sogenannten Cajalschen Zellen. Dann

gibt es hier auch solche Ganglienzellen, die mit ihren Fortsätzen, ohne dass diese grössere Strecken durchmachen würden, also lokal sich auflösen in der Plexiformschichte. Dass in dieser Schichte sich dann, wie denn überall, die langen Fortsätze der Pyramidenzellen ihre Endauflösung erfahren, möchte ich ebenso nur beiläufig anführen als auch das Verhalten von Fasern aus der Corona radiata, die sich hier verzweigen. Es sind dies die durch Cajal auch als Projektionsfasern bezeichneten Fasern ferner Gegenden.

Für die zweite Schichte betont Cajal den relativ bedeutenden Umfang des Körpers der kleinen Pyramiden im Verhältnis zu solchen gyrencephaler Säuger. Auch fand er in dieser Schichte die auch sonst nie fehlenden neurogliformen und doppeltgebüschelten Ganglienzellen.

Die Gestalt der grossen Pyramiden in der dritten Schichte ist nicht so ausgesprochen pyramidal oder konisch wie die der gyrencephalen Säuger. In der Schichte der polymorphen Zellen sind solche die ihre „Achsenzylinder“ in die Corona radiata entsenden und wieder solche, die diesen dünnen Fortsatz in die Plexiformschichte schicken, ohne einen zweiten mächtigen Fortsatz wie die ersten Zellen haben, die bei jenen in die Plexiformschichte gelangt.

Nirgends teilt Cajal mit, auf welchen Teil des Palliums seine Angaben sich beziehen. Assoziationszentren gesteht Cajal ausser den Primaten, den Carnivoren und Solidungulaten nur in geringem Grade zu und leugnet sie bei den „Nagetieren und den übrigen Vertebraten“ (l. c., pag. 8). Es existieren indessen nach ihm bei den Nagetieren Rindenregionen, die nach Cajal frei von direkten sensorischen Bahnen sein sollen, dann aber durch assoziative Äste mit Projektionszentren verbunden sind. So wird an einer Abbildung eines Querschnittes durch das occipitale Pallium, das mit Markscheidefärbung behandelt ward und an dem jederseits eine untere Stelle als optisches Gebiet, ein davon median gelegenes als akustisches bezeichnet wird, Stellen bezeichnet zwischen diesen, beziehentlich aus- oder einwärts von diesen, welche dies demonstrieren sollen. Das vermeintlich akustische und optische Gebiet besitzen ein stark geschwärztes mit der Corona radiata zusammenhängendes Nervengeflecht, indessen die anderen erwähnten Stellen frei von einem solchen sind. Es sollen dann die letzten Stellen jene sein, die frei von direkten sensorischen

Bahnen sein sollen. Ich brauche kaum zu erwähnen, dass dieser Behauptung bloss eine Annahme zu Grunde liegt, denn es ist nicht zu bestreiten, dass auch an jenen Zwischenstellen Fasern aus der Corona eindringen, wie denn sie Cajal auch darstellt.

Ob diese Fasern an den genannten Stellen Ganglienfortsätze aus der Rinde bloss sind, dafür hat Cajal den Nachweis nicht erbracht. Es bezeichnet also Cajal jene Teile des Mäusegehirns als motorisch, die das Geflecht, welches von Verzweigungen von Fasern aus der Corona radiata entstehen, nach Behandlung von Markscheidefärbung nicht aufweisen.

An das dorsale vordere Zweidrittel des Mantels, in Form eines Dreiecks etwa, dessen ein Winkel nach ventralwärts gerichtet ist, verlegt Döllken (5) das Bewegungszentrum des Grosshirnmantels, also an eine Stelle an der es ja auch am gyrencephalen Pallium im geringeren Umfange jenes Gebiet gelegen ist. Allein den Nachweis dafür erbringt uns Döllken nicht, denn gigantozellular ist jenes Gebiet bei der Maus nicht. Döllkens Untersuchungen beruhen auf der Myelogenie und auf Voraussetzungen und Annahmen. Darum wollen wir es mit Brodmann halten, der daraufhin sich folgendermaßen äusserte: „Physiologische Begriffe, wie Sehrinde, Hörrinde, Bewegungsrinde usw. sind als topographische Bezeichnungen so lange unzulässig, als wir über die physiologische Lokalisation derartiger Zentren, wie das in hervorragendem Maße bei der Maus der Fall ist, gar nichts wissen; sie führen nur irre und machen eine Verständigung z. B. über das ganze hypothetische „Schmecksystem“ unmöglich. Anatomische erfordern anatomische, morphologische, topographische Bezeichnungen“. <sup>1)</sup>

<sup>1)</sup> Eine andere Untersuchung die gleichzeitig sich auch auf das Mäusegehirn ausdehnt, rührt von Hermanides und Köppen her (33); sie handelt über den Bau der Grosshirnrinde von Kaninchen, Ratte, Maus und Maulwurf. Diese Arbeit ist etwas zu allgemein gehalten, stellt aber überall eine grosse Pyramidenlage im Stirnpol und der mittleren dorsalen Mantelhälfte und eine Area striata in der unteren Fläche des Occipitallappens fest. Wie weit das für das Kaninchen zutrifft, lasse ich unentschieden, bei der Maus wo übrigens auch nach diesen Autoren diese Differenzierung weniger ausgesprochen sein soll, habe ich so was nicht beobachtet, wie ich denn auch nie eine „Körnerschichte“ als dritte Lage, die Plexiformschichte als erste gezählt, gesehen habe. Eine solche Lage soll aber die Area striata kennzeichnen nach den beiden Autoren. Letzte Angabe machte dann auch Brodmann stutzig.

Nach meinen eigenen Untersuchungen besteht das glatte Pallium der Maus, dessen jederseitige Hälfte durch ein bereits höchst entwickeltes Balkensystem mit einander verbunden wird, (13) aus mehreren Rindenbezirken, die sich architektonisch von einander gut unterscheiden. Es gliedert sich der Mantel erstens in ein Stirngebiet (Taf. XXVIII, Fig. 1, rot), zweitens in ein fornikales Gebiet (dunkelblau), drittens in das dorso-occipitale Gebiet (hellblau) und ein Inselgebiet (grün). Diesem ganzen dorsalen Mantel gegenüber ist der Lobus pyriformis, hier besser noch Pyriformisgebiet, auch durch eine sehr seichte Rinne, eben den Sulcus rhinalis begrenzt. Von ventralwärts aus dem Sulcus rhinalis anterior zieht dann der hintere gleichnamige Sulcus dorsolateralwärts (s. rh. p), um dann auf diese Weise am occipitalen Teil des Palliums allmählich zu verstreichen.

Die Gebiete des dorsalen Palliums sind wie gesagt voneinander äusserlich nicht abgegrenzt, wie denn das Nagetierpallium bekanntlich auch im höchstentwickelten Falle (Dolichotis) äusserlich sich nur ganz wenig in Teile abgrenzt. Es entspricht dann das Stirngebiet dem Stirnpol, und nur Längsschnitte zeigen, wie weit sich dieses Gebiet nach kaudalwärts zu ausdehnt. Es ist das ganze Stirngebiet architektonisch gut gekennzeichnet durch die Differenzierung der Pyramidenschichte in eine äussere und innere Lage und durch die dichte Stellung der Zellen in der ersteren ist die Grenzmarke genauestens nach kaudalwärts zu gegeben. Nach Längsschnitten beider Art wurde dann auch die Grenze in die Mantelkarte auf Fig. 1 eingetragen.

Es besitzt der Stirnpol die dickste Rinde im ganzen Mantel. Vorne, wo er an den Bulbus und ventralwärts, wo er dem Lobus olfactorius anliegt, ist er etwas von frontalwärts zu eingedrückt (Fig. 21). sonst aber geht er, wie gesagt, kontinuierlich in den übrigen Mantel über. So bei der Hausmaus. Während bei *Mus agrarius* lateralwärts es sich auch genau so verhält, ist das Stirnhirn bei dieser Art dorsalwärts dem hinteren Pallium gegenüber auch äusserlich markiert. In meiner Arbeit über das Mäusegehirn (13) habe ich unter der Bezeichnung Sulcus coronarius auf der dorsomedianen Seite des Palliums bei der Feldmaus eine Längsfurche beschrieben und abgebildet (l. c. Fig. 1 s cr). Von dieser Längsfurche zweigt sich nach medianwärts zu eine

kurze Furche ab, die aber sehr tief ist und wenigstens hier medianwärts den Stirnlappen sehr genau dem übrigen Pallium gegenüber abgrenzt (l. c. Fig. 7). Bis zu dieser Stelle hin ist denn auch der Stirnmantel durch seinen Bau vom übrigen Pallium verschieden.

Die Architektur des Stirnpoles stimmt so sehr überein mit jener des Fornikalmantelgebietes, dass ich beide gleichzeitig besprechen möchte. Ein Gyrus fornicatus gelangt trotz der hohen Entfaltung des Fornix bei den Mäusen nicht zur Entfaltung, d. h. ein Sulcus supracallosus, der den Gyrus einem Lateralgyrus gegenüber abgrenzen würde, ist noch nicht vorhanden. Die Ausbildung eines solchen ist vielmehr ein sekundärer Zustand und erfolgt erst, nachdem eine wenngleich noch primäre Sulcusbildung am Pallium sich bereits einstellt, oder die Primärfurchen, wie die Lateralfurche und die Fissura Silvii, sich bereits zeigen. Diesen Fall kennen wir bei dem Edentaten Choloepus (15, Textfig. 25). Es ist dann diese Furche nur die Folge von dem Auftreten des Lateralwulstes, der dann eben infolge seiner Mächtigkeit den Gyrus fornicatus gleichzeitig überwölbt und dieser somit äusserlich nicht mehr zur Sicht gelangt. Was aber bereits als der Vorläufer des Gyrus fornicatus zu betrachten ist, ist auch bei unseren Nagern gut entfaltet. Jederseits medianwärts zieht dieses Fornikalgebiet vom Stirnpol, an dessen hinterem Ende der Fornix eben beginnt, entlang des Fornix nach hinten und endet erst im Occipitalpol (Taf. XXVIII, Fig. 1, dunkelblau). Bei der Feldmaus ist nun, wie schon erwähnt, eine Andeutung eines Sulcus vorhanden (13, Figg. 16—20 s), der möglicherweise als der Vorläufer des Sulcus fornicatus gelten könnte, allein die Architektur erweist das Fornikalgebiet breiter und würde dann jene Verbreiterung der Plexiformschichte (Figg. 23 B, 26 A sl) die genaue Grenze bei der Hausmaus angeben, denn bis hierher reicht die eigenartige Architektur.

Es zeigt sich diese darin, dass direkt angrenzend an die Plexiformschichte (Fig. 22 i) eine zwar niedrige, aber sehr dichte Lage von kleinen, chromophilen Pyramidenzellen sich befindet (2a), zwischen denen nur wenig Sternzellen sind und welche Lage der Plexiformschichte zu durch eine Reihe Sternzellen abgeschlossen wird. Auf diese Lage der kleinen Pyramiden folgt jene der grossen Pyramidenzellen (2b), die weniger dicht ist und



deren Elemente sich weniger tief färben. Zwischen den ziemlich gleichgrossen Pyramiden finden sich auch sternförmige oder multipolare Zellen. Die Anordnung der Pyramiden kommt der reihenförmigen sehr nahe und erreicht diese dann dorsalwärts. Zu innerst, also oberhalb der Corona radiata (cr), zwischen dieser und der Lage der grossen Pyramiden findet sich eine Schichte von geringer Höhe, die (3) zumeist nur aus kleinen Sternzellen besteht, zwischen denen sich aber auch manche Pyramiden befinden.

Es hat somit das Fornikalgebiet (Figg. 23, 26 fg) Schichten in seiner Rinde entfaltet, die uralte Plexiform-, die Pyramiden- und die Sternzellenschichte, wobei die Pyramidenschichte sich in eine äussere kleinzellige und eine untere grosszellige sondert.

Diese drei Schichten kehren nun auch in dem Stirnpol wieder, doch mit dem Unterschiede, dass die Rinde viel dicker ist, wie selbst die dickste Stelle des Fornikalgebietes. Sie ist die dickste Rinde des ganzen Palliums (Fig. 21 stl). Es ist die Lage der kleinen Pyramiden nicht immer so dicht wie in der Fornikalgegend und sind die Elemente manchmal auch grösser, doch ist die Schichte als solche überall gut entfaltet, so dass sie sich gegen die der grossen Pyramiden deutlich abhebt. Ebenso wie in der Fornikalgegend, sind auch hier an der medianen Kante die Zellreihen in der Lage der grossen Pyramiden am besten ausgeprägt. Die Verdickung der Rinde geschieht immer zugunsten der grossen Pyramidenlage, da die der kleinen an Höhe nicht zunimmt. Nach unten, als letzte Schichte, befindet sich die der kleinen Sternzellen oder die dritte Schichte. Diese weist zwar eine ansehnliche Dicke auf (3), allein sie ist nicht so rein als die der Fornikalgegend, denn sie enthält viel mehr Pyramidenzellen und auch grössere polymorphe Elemente. Ich halte diese Zusammensetzung hier für wichtig genug, um darauf ausdrücklich hinzuweisen, denn es handelt sich hier offenbar um eine Urschichte, aus der weitere Differenzierungen im Laufe der Phylogenie erfolgen können.

Das Ergebnis wäre somit auch bezüglich des Frontalpoles, dass er aus drei Schichten besteht, wobei die zweite eine Differenzierung gleich in der Fornikalrinde einging, ferner dass diese beiden

Rindengebiete unter sich eine grosse Gleichartigkeit aufweisen.

Das Dorsooccipitalgebiet (Taf. XXVIII, Fig. 1, hellblau) zieht lateralwärts hinter dem Stirnpol hinunter bis zum Sulcus rhinalis anterior (Fig. 23 A, dlg), weiter nach hinten wird es etwas schmaler und beschränkt sich auf die dorsale Palliumseite (B, dlg) und behält diese Lage auch hinter dem Psalterium (Fig. 26 A, dlg). Charakteristisch ist dieses gut umschriebene Rindengebiet durch die volle Entfaltung der mittleren Rindenschichten.

In der Pyramidenschichte (Fig. 24 A, 2) gelangt es zu keiner Differenzierung, nur verstreicht die Lage der kleinen Pyramiden mit dem Gebietsbeginn (Fig. 21 dlg) hinter dem Stirnpol. Es besteht hier die Pyramidenschichte aus grossen, mittelgrossen und kleinen Pyramiden und einigen polymorphen Zellen. Es ziehen grosse Zellen selbst bis an die Plexiformschichte heran. Die ganze Pyramidenschichte ist wenig mächtig, doch auch nach unten der darauffolgenden Schichte gegenüber gut begrenzt. Diese untere Schichte ist die dritte oder die der kleinen Sternzellen (3). Sie ist zwar nicht sehr hoch, doch durch die sehr dichte Lage ihrer kleinen gleichförmigen Elemente sehr auffallend. Zwischen diesen lagern zwar auch Pyramidenzellen, allein diese vermögen den Charakter der Schichte doch nicht zu beeinträchtigen. Es erhält sich dann diese Schichte entlang des ganzen Gebietes, doch wird sie in dem Occipitalpol immer diffuser, bis sie sich hier in die Nachbarlagen, hauptsächlich in die vierte Schichte ganz auflöst.

Die auf die kleine Sternzellenschichte folgende ist die vierte, welche Bezeichnung ich von nun an verwenden werde. Sie zeichnet sich durch weniger dichte Zellenlage, aber zu Beginn, also rostralwärts zu, durch sehr ansehnliche Höhe aus (4). Sie besteht aus grossen und grössten Pyramidenzellen, die die grössten in dem ganzen dorsalen Pallium sind; ferner aus grossen Sternzellen und aus mittelgrossen polymorphen Zellen, sowie einzelnen kleinen Sternzellen. Dabei sind ihre Elemente durchaus gleich, doch nicht besonders chromophil. Es ändert sich dann dieser Charakter je weiter nach kaudalwärts. Schon in der Ammonalgegend finden sich jene grössten (Riesenzellen sind diese auch nicht) Zellen nicht mehr und die Schichte ist endlich durch zahlreiche kleine Sternzellen übersät in dem occipitalen Pole

(Fig. 24 B, 3 und 4), da, wie oben erwähnt wurde, die dritte Schichte sich in die vierte hier auflöst.

In der vierten Schichte findet sich ein markhaltiger Plexus, der wohl identisch mit dem ist, welcher bei gyrencephalen Pallien unter dem Namen Gennarischer Streifen bekannt ist. Es ist wohl dasselbe Geflecht, das Döllken (l. c.) dargestellt und als die Associationsfaserung der zweiten Schichte des Bewegungszentrums benannt hat. Wenn wir auch daran kaum zweifeln können, dass ein Teil des Dorsooccipitalgebietes einstens als Ausgang für das motorische Gebiet des gyrencephalen Mantels bei anderen Formen diente, so können wir dieses ganze Gebiet nicht als Bewegungszentrum bezeichnen, worüber im allgemeinen Teil noch ausführlicher gesprochen werden soll.

An der Grenzstelle mit dem Stirnpol besteht die unterste Lage zu Beginn aus zwei Schichten, einer obern aus polymorphen Zellen gebildeten Schichte (A. 5) und einer darunter gelegenen andern Schichte, die zumeist nur aus Spindelzellen besteht, welche horizontal gestellt sind; wir können somit hier von einer fünften und sechsten Schichte sprechen. Erstere nimmt dann nach hinten zugunsten der sechsten Schichte immer mehr ab, bis letztere zum Schlusse allein besteht (B 5 u. 6), doch wohl Elemente aus der andern in sich führen wird und im occipitalen Pole ansehnlich ist (Fig. 25, 5 und 6).

Lateralwärts stösst an das Dorsooccipitalgebiet ein anderer Streifen des Palliums, das anfangs so breit wie jenes Gebiet, weiter nach hinten sich verschmälert und dann im Occipitalpol allmählich in dieser Weise aufhört oder besser sich in die übrige Rinde auflöst. Es reicht somit dieses Gebiet nicht bis nach rostralwärts an den Stirnpol, wo zwischen es und dem Stirnpol den ganzen Platz das Dorsooccipitalgebiet ausfüllt (Fig. 23 A).

Es beginnt somit dieses Gebiet etwa in der Gegend der Sylvischen Furche anderer Formen, allein diese Furche wäre nicht die Grenze, denn jenes Blutgefäss, das zum ersten Anfang der Furche auch ontogenetisch den Weg vorschreibt, befindet sich noch in diesem Gebiet, wie ich dies auf Taf. XXVIII, Fig. 1 links einzeichnete. Es entsteht also die Sylvische Furche noch in diesem Gebiet, unserm Inselgebiet im weiteren Sinne des Wortes. Die Begründung hierfür kann aber erst nach

Betrachtung der Zustände bei niedern Gyrencephalen erbracht werden.

Auch das Inselgebiet ist durch seine Architektur gut gekennzeichnet, wodurch es sich der Nachbarschaft gegenüber gut abhebt (Figg. 23 B, 26 A ig).

Das Charakteristische dieses Rindengebietes ist, dass es ausser der Plexiformschichte (25, 1) aus einer sehr hohen Pyramidenschichte (p) und einer untersten besteht (5 und 6), die wohl die Summe der fünften und sechsten Schichte ist. Eine kleine Sternzellenschichte und eine vierte Schichte fehlen vollständig.

Es besteht die Pyramidenschichte aus zwar verschieden grossen, doch untereinander ziemlich gleichgrossen Elementen, unter denen, besonders nach innen zu, auch Sternzellen sich finden, wie denn solche auch an der äusseren Seite, als äusserste Zellen vorhanden sind. Auch finden sich zu innerst, an die innere Schichte angrenzend, die grössten Pyramiden in der Schichte, wie es denn auch diese Stelle ist, welche angrenzend an das Dorsooccipitalgebiet in die vierte Schichte übergeht. Es sind dann tatsächlich Stellen dort vorhanden, welche diesbezüglich als Übergang gelten können. Doch ist dieser Übergang ebensowenig ein allmählicher, als gegen das Pyriformisgebiet zu, wo die vierte Schichte dieses Gebietes gegen das Inselgebiet zu an dem sehr seichten Sulcus rhinalis (Figg. 23 B, 26 srh) sehr absticht. Die untere Schichte 5 und 6 der Figg. besteht aus Spindelzellen, die horizontal gestellt sind. Dadurch zeigt diese tiefe Lage überall in der Dorsalrinde, bis auf die Fornikal- und Stirnrinde, eine grosse Gleichmässigkeit. Aber wichtiger scheint mir doch die Tatsache zu sein, dass die Pyramidenrinde des Inselgebietes eine uniforme ursprüngliche Architektur aufweist, die darauf schliessen lässt, dass wir hier im ganzen dorsalen Pallium der Maus die ursprünglichste Rindenformation vor uns haben.

Während also der dorsale Mantel sich in jene vier wohl umschriebene Gebiete gliedert, von denen das Stirn- und Fornikalgebiet als nahe verwandt sich zu erkennen geben, ist der ventrale Mantel einheitlich, jedoch eigenartig gebaut und ausschliesslich Riechrinde. Es sind an ihr zwei Abschnitte zu unterscheiden, die Pyriformisrinde und die Ammonalrinde.

Während mit der gyrencephalen Gliederung des Grosshirnmantels auch die Entfaltung der Pyriformrinde zu einem Lobus dem *L. pyiformis* erfolgt, ist dies bei dem lissencephalen Mäusegehirn noch nicht der Fall, denn der sonst tiefe *Sulcus rhinalis* ist hier noch bloss eine ganz seichte Furche, die äusserlich nicht einmal zum deutlichen Ausdruck gelangt; darum wird die Pyriformrinde von der Dorsalrinde auch nur wenig abgegrenzt. Eine deutliche Abgrenzung ist indessen in der Struktur selbst gegeben, die die gleiche Entfaltung aufweist, wie jene des Lobus *pyiformis* der Gyrencephalen. Zu Beginn eben angedeutet (Fig. 23, 26 A, *srh*) ist die Rhinalfurche auf dem Occipitalpole nicht mehr vorhanden, sondern es findet sich an ihrer Stelle nur die rinnenförmige Vertiefung in der Oberfläche der Pyramidenschichte vor (Fig. 26 B, *srh*). Daraus, wie auch aus der Struktur selbst, ist dann ersichtlich, wie hoch hinauf die Pyriformrinde im occipitalen Gebiete sich erstreckt (s. Taf. XXVIII, Fig. 1).

Die Pyriformrinde zeichnet sich aus durch starke Höhenzunahme der Plexiformschichte, in der ja der *Fasciculus olfactorio-corticalis inferior* oder die laterale Riechstrahlung verläuft (*foci*), durch eine eigenartige Entfaltung der Pyramidenschichte und durch das Vorhandensein der vierten und das Fehlen der dritten Schichte. In ihrem Gebiet liegt ferner das Ganglion *areae olfactoriae*, das sich aus ihren tiefern Schichten entfaltet hat. Ausser dem Angegebenen weist die Plexiformschichte nichts besonderes auf. Die Pyramidenschichte (Fig. 27 A, 2) besitzt grössere Zellen als die gleiche Schichte des Dorsalmantels, und zwischen den grossen Pyramidenzellen lagern auch gleich grosse Sternzellen, ferner kleine Sternzellen. Was aber diese Lage am meisten kennzeichnet, sind die äusserst chromophilen kleinen Pyramidenzellen. Diese chromophile Eigenschaft ist an den Rindenzellen der Maus sonst ungewöhnlich. Alle diese Zellen liegen ohne bestimmter Anordnung durcheinander, wobei es zu keinen weiteren Lagen kommen kann. Dadurch nun, dass die Pyramidenschichte gleich zu ihrem Beginn an dem Lobus *olfactorius* sich wellenförmig einsenkt, entsteht bald an ihr eine Flächenvergrösserung die dort vorne beträchtlicher ist als zu Beginn des Balkens. Hier (Fig. 23 A) zeigt dann der beträchtlich grössere, äussere Teil der Schichte bei grösserer Breite (*lp*) nur eine muldenförmige Vertiefung unter dem *Funiculus (foci)*, und

medianwärts nur geringe Faltung (mp). Weiter hinten ist dann die Schichte vollends glatt (Fig. 26 A), schnürt aus sich aber nach innen der vierten Schichte zu jene Zellenhaufen ab, die ich bei der Feldmaus schon früher beschrieben habe. Erst ganz hinten, bei der Einfaltung der Pyriformisrinde in die Ammons-falte wölbt sich die Pyramidenschichte wieder sehr stark ein, wodurch in ihr eine Vertiefung, in der Plexiformschichte aber dementsprechend eine bedeutende Zunahme entsteht (Fig. 26 B, up).

Damit geht dann hier die Pyriformisrinde in eine Mantelwand über, die sich in die Ammonswindung einstülpt (ür). Es besteht dann diese Wand aus einer mächtigen Plexiformschichte, einer eigenartigen darunter liegenden Zellenschichte sowie einer dritten, sehr zellenarmen, innersten Schichte. Die mittlere dichte Zellenschichte dieser Wand zeigt einen eigenartigen Bau, denn obgleich sie die direkte Fortsetzung der Pyramidenschichte der Pyriformisrinde ist, führt sie nur kleinere, mehr weniger stark chromophile Pyramidenzellen (Fig. 27 B, 2). Diese nehmen dann an Grösse der Ammons-falte sich nähernd, immer mehr zu, bis sie schliesslich die Grösse der Pyramidenzellen jener Riechrinde erreichen und die Schichte in jene Schichte (o) übergeht. Demgegenüber ist der Übergang der Rinde des Occipitallappens in die Ammonswindung insofern ein anderer, als dort alle Schichten, sofern sie nicht die Pyramidenschichte sind, immer mehr Pyramidenzellen aufweisen (Figg. 21, 26).

Unter der Pyramidenschichte der Plexiformrinde liegt die zellenarme Lage, die nur als die vierte Schichte gedeutet werden kann. Ihre Zellen sind zum Teil grosse Sternzellen (Fig. 27 A, 4), teils grosse Pyramidenzellen, die aber sonderbarerweise sehr oft horizontal liegen. Kleine chromophile Pyramiden rücken nur ab und zu aus der Pyramidenschichte in diese Schichte. Auf die breite, faserreiche Schichte folgt die innerste (5), die als die Fortsetzung der innersten Schichte der Dorsalrinde sich erweist und wie diese aus mehr weniger spindelförmigen, horizontal liegenden Zellen besteht.

Was somit die Pyriformisrinde der Maus auszeichnet, ist in der eigenartigen Entfaltung der Pyramidenschichte gelegen, die vielfach sich zu Flächenvergrösserung anschickt und auch grosse Elemente besitzt. Die inneren Schichten zeigen, mit Verlust

der dritten, ein Bestreben, sich mehr oder weniger aufzulösen, um dann zur Formung der *Ganglia areae olfact. ant. et post.* zu schreiten.

Das allgemeine Ergebnis wäre somit, dass der völlig lissencephale Mantel selbst der niedrigsten Nagetiere, denn als solche werden wir doch die Murinen auffassen müssen, eine Differenzierung eingegangen ist, wobei mit dem Riechgebiet fünf Mantelgebiete entstanden, die, wenngleich auch unter zweien (zwischen Frontal- und Fornikalgebiet) verwandte Architektonik besteht, doch verschieden gebaut sind. Damit im Zusammenhange steht aber auch die ansehnliche Entfaltung des Balkens. Diese Differenzierung des Mantels ist aber noch nicht genügend gegliedert, oder die Rindenfunktionen haben sich noch nicht genügend spezialisiert, um eine grössere Flächenvergrösserung des dorsalen Mantels, und dementsprechend eine Mantelfaltung zu bewirken.

Selbst eine höhere Spezialisierung vermag dies bei den Nagetieren noch nicht, obgleich bei *Spermophilus*, wie Brodmann gezeigt hat, ein *Nucleus magnocellularis*, der der Abbildung und Beschreibung nach seinen Sitz im vorderen Dorsoccipitalgebiet und dem gleichen Inselgebiet haben muss, und die occipitale Differenzierung die *Area striata* bereits erreicht ist (2 a, pag. 349—353).

Aus den Befunden Brodmanns geht somit hervor, dass das dorsale Nagetierpallium bei höheren Formen eine weitere architektonische Differenzierung erreicht als das der Murinen.

### 3. *Putorius* und *Mustela*.

Indem ich die Kenntnis der von mir bereits gegebenen Schilderung des Mustelidengehirns in meiner früheren Arbeit (15, pag. 154 ff.) voraussetze und insbesondere bezüglich des Faserverlaufes auf jene Arbeit verweise, will ich hier versuchen, die Grosshirnoberfläche noch einmal zu schildern. Wie ich schon in der oben erwähnten Arbeit mitgeteilt habe, setzt sich der *Bulbus olfactorius* (Taf. XXVIII, Fig. 4, *bof*) mit einem Zwischenstück, dem *Lobus*, in dem *Gyrus pyriformis* (*gp*) fort. An den *Bulbus* stösst nach hinten der *Lobus*, an diesen der Stirnlappen. Dieser zerfällt durch eine vertikalgerichtete Furche in einen äusseren breiteren (und Fig. 28 *stl*) und einen inneren schmäleren (*stl'*) Lappen. Jene Furche

nannte ich die Interfrontalfurche. Beide fassen den Bulbus olfactorius an seinem hinteren Rande zwischen sich. Es setzt sich dann unter dem Operculum (Taf. XXVIII, Fig. 4, op.), sich immer mehr verschmälernd, der äussere Lappen nach hinten fort in den Insulargyrus, der sich dann unterhalb des Sulcus rhinalis anterior bis an die Sylvische Furche in der Tiefe erstreckt. Ein Teil von ihm liegt dann unter dem Operculum (Fig. 42, I, zr). Der innere Stirnlappen setzt sich in den Gyrus pyriformis (gp) fort. Oben, wo die beiden Stirnlappenteile ineinander übergehen (Fig. 29), befindet sich der Längswulst des Stirnlappens, der in sagittaler Richtung nach hinten ziehend (Taf. XXVIII, Fig. 4 gfr), unter spitzem Winkel nach vorne biegt und so in den Kniegyrus (kg) übergeht. Es liegt dann der vordere Schenkel des Kniegyrus vor dem Sulcus cruciatus ( $s^4$ ), der hintere hinter ihm. Letzterer wird von unten durch den Sulcus genualis lateralis ( $s^2$ ) begrenzt, und so dieser sich in den Sulcus lateralis ( $s^3$ ) fortsetzt, setzt sich auch ersterer in den Lateralgyrus (gl) fort. Allmählich hört der Sulcus lateralis am Occipitallappen (ol) auf, womit dann auch der Lateralgyrus mit in den Lappen verstreicht. Unter dem Lateralgyrus, aus dem mittleren Teil des Occipitallappens sich sondernd, zieht der Mediangyrus (gma) auswärts vom Lateralgyrus und somit medianwärts vom Sulcus lateralis begrenzt, nach vorne, biegt dann neben und hinter dem Kniegyrus nach unten und macht hier eine nach hinten und oben gerichtete Biegung, wodurch das Operculum (op) zustande kommt. Seine Fortsetzung ist der Gyrus antesylvius (gas), der vom Mediangyrus durch den Sulcus antesylvius ( $s^5$ ) geschieden und nach hinten von der Sylvischen Furche (fs) begrenzt wird. Es geht am oberen Ende dieser Furche der Gyrus in den Gyrus arcuatus (ga) über, der nach ventralwärts zu in den Gyrus postsylvius (gps) sich fortsetzt. Auf diese Weise wird die Sylvische Spalte durch einen Gyrusbogen umgeben, dessen beide Schenkel die Gyri ante- et postsylvii sind und dessen Abschluss durch den Gyrus arcuatus erfolgt. Von aussen wird dann dieser Gyrusbogen durch ein entsprechendes Bogenspaltsystem umsäumt. Der vordere Schenkel dieses ist die längere Ante- ( $s^5$ ) und der hintere die kürzere Postsylvialfurche ( $s^6$ ). Beide werden oben durch den Sulcus arcuatus verbunden (ss). Der Sulcus postsylvius bildet ausserdem die vordere Grenze eines kurzen Gyrus



(gic), des Gyrus *intercalaris*. Dieser wird oben durch die Fissura occipitalis (s<sup>7</sup>) vom Occipitallappen geschieden und bildet den hintersten Abschnitt des ventralwärtigen Palliumteiles. Innengrenzt er (gelb) an das hintere Ende des Gyrus *fornicatus* (Taf. XXVIII, Fig. 3, gf), nach unten stösst er an den Gyrus *pyriformis*, ebenso wie sein Nachbar, der Gyrus *postsylvius*.

Der Gyrus *fornicatus* (Taf. XXVIII, Fig. 3 gf) ist ansehnlich entfaltet, getrennt von dem Lateralgyrus durch die tiefe Fissura splenialis oder F. *fornicata*, die vorne, wo der Gyrus an den Stirnlobus stösst, seichter wird und dann ganz verstreicht, so dass hier ein direkter Übergang in den Stirnlappen besteht.

#### a) Architektonik des oberen Mantelgebietes.

Schon die flüchtige Betrachtung eines Stirnlappenquerschnittes bei schwacher Vergrösserung lässt erkennen, dass die einzelnen Abschnitte desselben einen verschiedenen Rindenbau besitzen. Es zeigt sich da, dass der dorsale Längswulst (Fig. 29, gfr) sowohl von den beiden unteren Lappen, dem äusseren (stl) und inneren (stl'), als auch diese untereinander verschieden gebaut sind und dass auch ihre verschiedenen Abschnitte eine eigene Zusammensetzung aufweisen.

Was den dorsalen Längswulst betrifft, so ist seine Rinde am breitesten an der dorsalen Kante. Am rostralen Ende des Wulstes folgt auf die plexiforme Schichte eine sehr breite Pyramidenlage, welche nach den beiden Seiten zu bedeutend an Dicke abnimmt. Die mächtige Pyramidenrinde (Fig. 30 A) stösst nicht mit einer aus kleinen multiformen Ganglienzellen und aus kleinen chromophilen gebildeten Zwischenschichten an die plexiforme oder ersten Schicht (1), sondern sein Anschluss an sie erfolgt unvermittelt, wenngleich an der Grenze zerstreut die kleinen multiformen Zellen sich vorfinden. Es ist die Pyramidenrinde (2) durchaus einheitlich und besteht aus mittelgrossen bis fast grossen Pyramidenzellen, die alle mässig gefärbt werden und keine chromophilen Elemente unter sich haben. Schon nach innerst befinden sich zwischen den Pyramidenzellen kleinere Elemente, die sporadische Einschaltungen der nächstfolgenden Schichte sind. Diese dritte Schichte (3) besteht aus kleinen multipolaren Zellen, an denen keine mächtigeren Fortsätze sich finden, somit also aus kleineren Sternzellen, zwischen denen

sporadisch einzelne kleinere und mittelgrossen Pyramidenzellen eingestreut sind. Es ist diese dritte Schichte gut entfaltet und mässig breit. Auf sie folgt die vierte Schichte (4) von geringer Breite. Sie besteht aus mittelgrossen Pyramidenzellen und ebenso grossen multiformen Elementen und Sternzellen. Die nun folgende Schichte (5 + 6) ist einheitlich und ansehnlich, und besteht aus verschiedenen grossen, spindelförmigen Ganglienzellen.

Der hintere Abschnitt des Stirnwulstes zeigt mit Übergängen, auf die ich nicht weiter eingehen möchte, einen veränderten Bau. Vor allem fällt es auf, dass die Pyramidenschicht auffallend niedriger geworden ist und zwar zugunsten der vereinigten fünften und sechsten Schichte, die gleich wie vorher einheitlich blieb (Fig. 31 a). Dann zeigt es sich, dass während in dem ganzen vorderen Teil des Längsgyrus, wenn von der Dicke der zweiten Schichte abgesehen wird, der Bau gleich ist, der im hinteren Abschnitt insofern sich ändert, als die lateralen Teile des Längsgyrus schon den Bau der beiden ventralen Lappen aufweisen.

Die erste oder plexiforme Schichte (Fig. 30 B, 1) besitzt, wie überall in der Rinde, nur wenige kleinere Ganglienzellen. Die zweite (2) Schichte besteht aus Pyramidenzellen die durch keine Grenzlage von der ersten Schichte getrennt sind, sondern reichen wie zuvor direkt an sie heran. Es besteht aber die zweite Zelllage nicht mehr aus so grossen Elementen wie in der vorderen Hälfte des Gyrus, sondern es sind die Pyramidenzellen kleiner und durchgehends chromophiler, obgleich nach innen zu auch grössere Zellen sich befinden. Ab und zu sieht man auch kleine multiforme Zellen in der zweiten Zelllage, doch immerhin selten.

Die dritte Zelllage (3+4) ist von der vierten nicht getrennt, obgleich die grossen, hellen, multiformen Zellen, die Elemente der vierten Zelllage (mehr in der inneren Sphaere der Schichte sich finden. Es ist diese gemeinsame Zellschichte nicht dick und von der zweiten Schichte nur schlecht abgegrenzt, indem zahlreiche Pyramidenzellen in ihr lagern. Ferner ist es auffallend, dass die kleinen Sternzellen durchgehends fehlen; sie werden vertreten durch grössere längsgestreckte und multipolare Zellen, deren sämtliche Ausläufer gleich stark sind und sich recht gut tingieren. Die auf die vereinigte Schichte folgende Schichte ist gleich wie ehemals eine einheitliche (5 + 6), besteht indessen nicht aus

grossen, sondern nur kleinen, recht chromophilen Spindelzellen. Zwischen ihnen befinden sich wenige multipolare Zellen, die sich nur blass färben. Es zeigt sich somit, dass die dorsale Stirnwulst, die äusserlich einheitlich erscheint — es kann sich sowohl bei *Mustela* als *Putorius* auf ihr ein Längseindruck eines Gefässes finden, wie ich dies schon berichtet habe — in seiner vorderen Hälfte einen von der hinteren recht veränderten Bau besitzt.

Die laterale Seite des äusseren Lappens zeigt einen ziemlich einheitlichen Bau (Fig. 29 stl), der nur im untersten Abschnitt sich umformt. Diese umformte Baumodifikation setzt aber dann auch die innere Seitenwand zusammen. Das gemeinsame der äusseren Seite ist die gute Entfaltung der Pyramidenschichte, dabei zeigt sich dann, dass die Elemente gleich wie an dem Dorsalwulste oralwärts grösser sind als kaudalwärts, dass sie hier dann, sogar jenen des Dorsalwulstes gegenüber, durch ihre mindere Grösse auffallen (Fig. 31). Im anderen Abschnitt (Fig. 29 stl) stösst die Pyramidenschichte nicht direkt an die Plexisformschichte (Fig. 32 A, 1), sondern zwischen beiden liegt eine Lage kleiner Pyramiden, untermischt mit lateralst gelegenen kleinen Stern- und multiformen Zellen (2a). Diese kleinen Pyramidenzellen sind ausserdem chromophiler als die der unteren Pyramidenzellenlage (2b). Die Zellen dieser werden der dritten Schichte zu immer grösser und manche von ihnen liegen sogar in der dritten Schichte. Diese besteht aus kleinen Sternzellen (3) und ist nicht von besonderer Breite, dafür aber den beiden Nachbarschichten gegenüber gut begrenzt. Ebenso ist die vierte Schichte gut begrenzt (4) auch nach innen zu. Sie besteht aus multiformen, grossen, doch nicht allzugrossen Zellen, denen auch Pyramiden- und zwar auch grössere, sowie gleichgrosse Sternzellen einlagern. Hierin zeigt sich etwas, was bereits an den Kniegyrus erinnert. Die fünfte Schichte (5) ist von der sechsten (6) wohl zu unterscheiden, da ihre multiformen Zellen zumeist grösser sind als die der sechsten Schichte und auch nicht dicht beisammen liegen, wie jene. Mittलगrosse bis kleine Pyramiden kommen auch in der fünften Schichte vor. Es besteht die innerste oder sechste Schichte aus kleinen, multiformen Zellen (6), die dicht beisammen lagern, wobei die innersten mehr der Spindelform zuneigen.

In der kaudalen Hälfte der äusseren Seite des Aussenlappens zeigen sich einige Veränderungen im Baue. Ausser den erwähnten, in der zweiten Schichte zeigt sich mit der Zunahme der Rindendicke eine starke Zunahme der drei inneren Lagen (Fig. 31, <sup>4</sup>, <sup>5</sup>, <sup>6</sup>). Es wird auch deutlich, dass die drei inneren Lagen in die aus Spindelzellen gebildeten, innersten Lage des Dorsalgyrus übergehen, dass somit dieser aus allen dreien dieser innersten Schichten entstand, wobei die Schichte vier auch etwas an drei abgab.

Zu hinterst über dem Kniegyrus (Fig. 42 I A z<sup>r</sup>) und dann noch weiter unter dem Operculum ändert sich die Zusammensetzung der Stirnrinde. Es beginnt dies in der Pyramidenschichte (Fig. 33 A 2) die durchaus einheitlich geworden ist, mit dem allmählichen Verdrängtwerden der Pyramidenzellen durch kleine Sternzellen, die weiter nach hinten unter dem Operculum (33 B 2) grossen Sternzellen Platz machen und die dann die Pyramidenzellen völlig verdrängen. Die dritte Schichte (A 3) hält sich, doch da ihre Elemente in die Pyramidenschichte übergriffen, ja diese zweite Schichte nun bilden, ist ihre Grenze nach oben zu verwischt. Es ist dieses Verdrängtwerden der Pyramidenzellen der zweiten Schichte durch die Sternzellen eine Erscheinung, die bei Verbindungsriden zweier benachbarten Gyri sich öfters wiederholt.

Die vierte Schichte (A 4) erhält sich zu Beginn dieses veränderten Baues, verstreicht aber dann (B), denn es finden sich hier nur zwei innere Schichten, eine grosszelligere äussere, die fünfte (5) und eine aus Spindelzellen bestehende sechste (6). Die beiden letzten Schichten waren zuvor (A) voneinander kaum getrennt (5 u. 6). Nicht ein allmählicher Übergang besteht somit zwischen dem äusseren Stirnlappen einerseits und Kniegyrus und Operculum andererseits, wie etwa zwischen dem dorsalen Stirnwulst und dem Kniegyrus, sondern der Übergang wird durch eine ganz heterogene Rinde vermittelt, wie denn diese Rinde auch zum Inselgyrus hinüberführt.

Die untere innere Seite des äusseren Lappens (Fig. 29  $\beta$ ) wird von einer Rinde gebildet, die mit dem der ganzen unteren Hälfte des Stirnlappens durchaus gleichgeformt ist. Ich kann darum diese beiden Teile der beiden Lappen gemeinsam erörtern.

An den Kanten beider Lappen, die oben den Bulbus olfactorius (Fig. 29 bof) zwischen sich fassen, verdickt sich die Rinde über der Corona radiata (cr) in ganz auffälliger Weise, um dann an der inneren Seite jedes Lappens an Dicke allmählich wieder abzunehmen, wobei die Rinde zwischen den beiden Lappen recht niedrig ist.

An der Kante des äusseren Stirnlappens zeigt sich zuerst nur eine ziemliche Durchsetzung der dritten Schichte mit Pyramidenzellen, wodurch die Grenze zwischen beiden verwischt wird. Dann aber treten mit Beginn der inneren Seite, fast plötzlich grosse, hell sich färbende blasenförmige Pyramidenzellen auf.

Die grossen blasighellen Pyramiden durchsetzen bald alle Schichten und verleihen auf diese Weise dieser Rinde ein äusserst charakteristisches Gepräge. Man kann dann hier die einzelnen Schichten nicht mehr auseinander halten. Unter der Plexiformschichte zeigen sich eine Reihe kleiner multiformer Zellen mit eingestreuten kleinen, stark chromophylen Pyramiden (a), dann folgt eine zweite breite Schichte (b) mit fast nur grossen blasigen Pyramidenzellen, denen nur sporadisch die kleinen chromophylen Pyramidenzellen einlagern. In der darauffolgenden Lage (c) sind die grossen Pyramidenzellen stärker untermischt von kleinen chromophylen Pyramiden, doch stellenweise auch nicht, wo dann der Unterschied zwischen den beiden Schichten verschwindet. In der innersten Schichte (d) finden sich wieder die grossen blasigen Pyramidenzellen, dann aber eine grosse Zahl chromophyler Polymorphzellen und zu innerst endlich Spindelzellen. Die Schichte dieser erhält sich dann ansehnlich werdend sowohl in den sich berührenden Rindenteilen der beiden Lappen, als auch in der Rinde der innern Seite des Innenlappens.

Es vermittelt diese Rinde ganz allmählich den Übergang zur Rinde des angrenzenden Gyrus fornicatus (Taf. XXVIII, Fig. 3 gf), denn auch in jenem Gyrus ist die Pyramidenschichte die vorwiegende (s. Fig. 35) und die Schichten drei ja sogar vier werden dort in die zweite eingezogen. Es ist somit dieser Teil des inneren Stirnlappens mit dem Frontalgyrus nahe verwandt, was, wie wir bei Schlussbetrachtung noch sehen werden, von einiger phyletischer Bedeutung ist, denn dieser Teil des Frontalgyrus ist der phyletisch älteste Teil des Frontallappens, wie ein Vergleich mit den Zuständen der Maus es ergibt. Dort

zeigte sich nämlich ein verwandter Bau zwischen Frontal- und Fornicalgebiet. Es kommt dann dieser Rindenformation bei Musteliden umsomehr eine grössere Bedeutung zu, als sie auch auf den Dorsalwulst des Stirnhirns übergreift (Fig. 31 is) und hier dann alle drei Gebiete eine allmähliche Vermittlung erfahren.

Es bleibt somit die äussere Seite des äusseren Lappens oben frei von dieser Rindenbildung, nicht aber unten, dem Inselgyrus (Taf. XXVIII, Fig. 2 mit braun) zu, wo sie auch diese histologische Architektur besitzt (braun punktiert). Demgegenüber reicht diese Rindenstruktur auf der freien (inneren) Seite des inneren Lappens (Fig. 29  $\beta$ ) bis hinauf zu einer seichten Querrinne (Taf. XXVIII, Fig. 3 braun punktiert), von wo aus die Rinde einen anderen Bau aufweist. Hier besteht die Rinde je nach der Dicke, welche den beiden Furchen zu (Taf. XXVIII, Fig. 3 mittelrosa) abnimmt, aus einer Pyramidenzelllage (Fig. 34, A 2), in welcher die Zellen in den Rinnen sehr sporadisch liegen, dann einer mässig dicken Sternzellenlage, der dritten Schichte (3), dann der vierten Schichte (4) mit den Sternzellen und auch einzelnen Pyramiden, einer gut ausgesprochenen fünften (5) Schichte und der sechsten Schichte, bestehend aus Spindelzellen. Diese sind ihrer Längsachse nach nicht nur hier, sondern in beiden Lappen von oben nach unten gerichtet, also parallel zur Hirnoberfläche, im Gegensatz zu der Orientierung der Spindelzellen im Längswulst des Stirnhirns, wo sie, wie schon mitgeteilt, zur Fläche vertikal gestellt sind.

Der Übergang dieser Rinde in jene des Längswulstes, in dessen vordern Abschnitt nämlich, denn mit dem hintern tritt ja weder der äussere noch der innere Stirnlappen in Konnex, erfolgt ebenso allmählich als jene des äusseren Lappens.

Ähnlich wie an dem äusseren Stirnlappen, an dessen unter Kniegyrus beziehentlich Operculum gelegenen Teile, findet sich auch an dem hinten an das Septum pellucidum und Gyrus fornicatus angrenzenden Teile, jenem, der dann unten in den Gyrus pyriformis übergeht (Fig. 42 I A, zr') eine eigenartige Rindenbildung (siehe Fig. 3 rotbraun). Es findet sich hier eine ziemlich gut ausgeprägte Lage kleiner multiformer Zellen und kleiner Pyramiden (Fig. 34 B, 2 a) zwischen der Plexiformschichte und der Pyramidenschichte (2 b). Letztere besteht aus grossen, hell sich tingierenden Pyramidenzellen, denen aber kleine stark chromophile Pyramidenzellen einlagern. Dann ist die dritte Schichte

oder jene der kleinen Sternzellen aufgelöst und ihre Elemente sind in die Pyramidenschichte eingestreut. Auf diese Weise folgt auf letztere gleich die vierte (4) Schichte. Fünfte und sechste Schichte sind voneinander zwar gut abgegrenzt, jedoch von ganz geringer Dicke, die mächtigste Schichte ist eben die Pyramidenschichte in dieser mässig dicken Rinde.

Fas en wir nun zusammen was über das Stirnhirn der Musteliden in vorliegender Arbeit ermittelt werden konnte, so ergibt sich Folgendes: Es gliedert sich das Stirnhirn in drei Abschnitte und zwar in einen dorsalen Unpaaren, dem Dorsalwulst und in zwei seitliche also paarige, dem inneren und äusseren Stirnlappen. Der Dorsalwulst (Taf. XXVIII, Fig. 2, 3 mit dunkelrosa) zeigt einen im vorderen Teil anderen Bau als im hinteren und beide Bezirke werden wenigstens am medianen Teil durch das obere Ende einer vertikalen Furche an der inneren Seite des Stirnhirns (Taf. XXVIII, Fig. 3 sg) von einander abgegrenzt. Während dann im vorderen Abschnitt des Dorsalwulstes die einzelnen der sechs Zellschichten ziemlich gut sich einander gegenüber abgrenzen, wobei die Schichte der Pyramiden etwas vorherrscht, ist im hinteren Abschnitt die vereinigte fünfte und zum Teil wenigstens auch vierte Lage die mächtigste.

Gleich dem Dorsalwulst sind auch die beiden Seitenlappen differenziert, doch sogar in noch viel höherem Grade. Es ist der äussere Lappen nicht nur in einen dorsalen (Taf. XXVIII, Fig. 2 hellrosa) und ventralen Teil gesondert (braun punktiert), welche Sondernung aber äusserlich ebensowenig bezeichnet ist, wie die andere, sondern auch in einen hinteren. Dieser hintere Rindenbau vermittelt zwischen Kniegyrus und Operculum, doch ist diese Vermittlung keine direkte, da die Rinde eigenartig und durch das Vorherrschen der Sternzellen ausgezeichnet ist. Demgegenüber vermittelt der Bau des unteren Abschnittes mit der Inselrinde (braun) allmählich.

Eine dreifache Differenzierung zeigt sich dann auch am inneren Lappen und zwar in topographisch gleicher Weise, indem der Lappen in zwei übereinander gelagerte und in ein kaudalwärts von diesem gelegenen Rindenfeld sich entfaltete, welche Entfaltung auch äusserlich durch eine wenig tiefe Sulcusbildung gekennzeichnet ist. Die Abgrenzung des oberen Feldes (Taf. XXVIII, Fig. 3, mittelrosa) vom unteren (braun punktiert) erfolgt durch eine horizontale in die schon erwähnte vertikal einmündende Furche

(su), indessen die Begrenzung gegen den Dorsalwulst durch eine andere, sich gleichverhaltende seichte Rinne (sm) erfolgt. Während dann das obere Feld einen mit dem Dorsalwulste verwandten Bau zeigt, haben die beiden unteren Felder unter sich etwas verwandtes, was sich in grossen hellen, also wenig chromophilen Pyramidenzellen offenbart. Das obere Feld vermittelt durch allmählichen Übergang mit dem Balkenwulst (*Gyrus fornicatus*).

Es setzt sich der Dorsalwulst äusserlich kontinuierlich in den Kniegyrus und dieser wieder in den Lateralgyrus fort und wir wollen gleich auf deren Bau übergehen, wobei der *Gyrus fornicatus* als mit dem Stirngebiet nächst verwandt zu allererst besprochen werden soll.

Es zieht der *Gyrus fornicatus* (Taf. XXVIII, Fig. 3, gf), als hoher Wulst über den Balken vom Balkenkopf, wo er, wie schon erwähnt, vom Frontallappen nicht abgegrenzt ist, bis zum Balkenknie, setzt sich hier dann weiter nach hinten fort und geht endlich in die obere Ammons-falte über. Dem Seitenwulst (*Lateralgyrus*) gegenüber ist der Balkenwulst durch die tiefe *Fissura fornicata* oder *splialis* gut abgegrenzt. Diese zieht kaudo-ventralwärts biegend nach hinten, um zum Schluss mit der Abgrenzung des Wulstes gegenüber dem Intercalarwulste zu enden.

Es zeichnet sich der Balkenwulst durch eine besondere Rindenstruktur aus, welche Struktureigentümlichkeit am besten an der innern, also der *Fissura media* zugekehrten Seite zum Ausdruck gelangt. Hier (Fig. 35 A) sind eigentlich nur drei deutliche Schichten zu erkennen, denn die mächtige Pyramidenschichte (2) hat die dritte und vierte absorbiert, oder besser und gewiss richtiger gesprochen, sind diese noch gar nicht zur Entfaltung gelangt. Und gerade hierin liegt das Charakteristische in dem Balkenwulst. Während die Plexiformschichte zwar sich ziemlich mächtig verhält, besteht an der Pyramidenschichte eine Differenzierung, die an die Nagetiere u. a. niedere Formen erinnert und wohl primär sein muss. Es findet sich nämlich an ihrem an die Plexiformschichte angrenzenden Rande eine sehr ausgesprochene verdichtete Lage (2a), die zum Teil aus den fast überall sich vorfindenden kleinen, multiformen Zellen, zum grössten Teil aus kleinen, sehr chromophilen Pyramidenzellen besteht, also wie bei der Maus. Schon bei schwacher Vergrösserung fällt dieser Randsaum auf.



Auf diese Lage folgt die der grossen, nicht allzugrossen Pyramidenzellen, denen ab und zu kleine chromophile Pyramidenzellen einlagern. Dieser Charakter der breiten Schichte (2b) wird nur nach innen zu insoferne gestört, als da zwischen den Pyramidenzellen zahlreiche kleine Sternzellen einlagern und sich zum Schlusse auch grosse Sternzellen vorfinden. Es bilden aber diese Zellen nirgends eine besondere Lage, die man dann als die dritte und vierte Schichte bezeichnen könnte.

Nach innen folgt dann auf die Pyramidenschichte eine schmale Lage, bestehend aus kleinen bis mittelgrossen Sternzellen sowie aus gleichgrossen multiformen Elementen, doch keiner Spindelzellige. Diese ganze Schichte (5 und 6) ist wohl den Schichten fünf und sechs gleichzustellen.

Anders verhält sich die Struktur an der Kante des Balkenwulstes. Auch hier (B) erhält sich in der Pyramidenschichte die kleinzellige chromophile Lage (2a), und an dem innern Teil der Pyramidenzellschichte (2b) finden sich ebenfalls viele kleine Sternzellen, ohne auch hier eine besondere dritte Schichte zu bilden, denn es finden sich auch hier reichlich grosse helle Pyramidenzellen vor. Demgegenüber ist die vierte (4) Schichte gut entfaltet und finden sich in ihr auch stark chromophile Elemente vor, die in der Gegend des Kniegyrus sogar ansehnliche, doch nicht besondere Grösse erlangen. Es zieht dann diese Schichte in jener Gegend entlang der ganzen lateralen Seite und verbindet sich mit der Schichte der Riesenzellen des Gyrus lateralis.

Die fünfte und sechste Schichte (5 und 6) sind auch hier voneinander nicht zu trennen. Es sind die Zellen mit ihrer Längsachse auf die Palliumoberfläche senkrecht gerichtet und es befinden sich hier auch zahlreiche Spindelzellen chromophiler Natur.

Der Übergang der Rinde des Gyrus fornicatus in die des Gyrus lateralis ist ein durchaus kontinuierlicher, da beide Strukturen verwandt sind. Es differenziert sich ganz allmählich die dritte Schichte heraus schon vor dem Rinnenboden, womit dann der Anschluss erreicht ist.

Verhält sich dies so in der Balkengegend, so treten gleich hinter dem Balkenknie etwas andere Strukturverhältnisse auf. Obgleich stellenweise noch die äussere Differenzierung in der Pyramidenzellschichte sich nachweisen lässt, so ist sie im allgemeinen überwunden. Es besteht dann die Zellschichte (Fig 36 A)

aus unter sich ziemlich gleichgrossen Pyramiden, wobei jedoch die kleineren chromophil sind, wenigstens im allgemeinen (2). Eine wesentliche Veränderung besteht nun aber darin, dass die dritte (3) Schichte, jene der kleinern Sternzellen, zur vollen Sonderung gelangt. Auch ist die vierte (4) Schichte so gut vorhanden wie in rostralen Gegenden nur an der Kantenrinde. Die fünfte und sechste Schichte (5 + 6) sind aber auch hier vereint und fassen sehr viele chromophile als auch nicht chromophile Spindelzellen in sich.

Wir können somit vom Gyrus fornicatus feststellen, dass die ursprüngliche Struktur nur an der inneren Seite in der Fornikalgegend sich erhält, auf der Kante und postfornikal aber eine Differenzierung sich einstellt.

Die Übergänge der Rinde des Balkengyrus kaudalwärts bestehen nach drei Richtungen. Erstens ist der Übergang wie früher schon in den Lateralgyrus, dann jener in die Ammonswindung und endlich der in den Occipitallappen.

Wohl der geringen Mächtigkeit der Rinde ist es zuzuschreiben, dass die Schichten infolge von Raummangel am Boden des Sulcus lateralis ineinander geschoben werden. Es erscheinen aus gleichem Grunde dann die grossen hellen Pyramidenzellen, die hier allein die Pyramidenschichte bilden (Fig. 36, B 2), von gedrungener Form, die leicht zur Verwechslung mit grossen Sternzellen führen kann. Die dritte Schichte erscheint in die zweite geschoben und die drei unteren sind ebenfalls ineinander gedrängt (4—6).

Der zweite Anschluss, jener an die Riechrinde nämlich, vollzieht sich in ganz eigenartiger Weise. Gleich am hintern Balkenende (Fig. 37, A), an dem dem Balken (cc) genäherten Gyrusende, beginnt die dritte Zellschichte, die der kleinen Sternzellen, sich sehr mächtig zu entfalten (3) und wird dann zu einer ansehnlichen Lage, die allmählich ventralwärts zu, also oberhalb vom Balken, die über ihr gelegene Pyramidenschichte (2) völlig verdrängt. So verhält es sich dann auch hinter dem Balkenende (B), dort, wo der Fornixgyrus in sein hinterstes Ende (Taf. XXVIII, Fig. 3), den Gyrus intermedius, wie ich ihn hier bezeichnen möchte, übergeht. Der Gyrus intermedius (Fig. 52, gi) bildet ja den obern Rand der Ammonsfalte d. h. stülpt sich mit dieser

ein als dessen oberer Rand. Er besitzt dementsprechend auch eine Übergangsrinde. Es ist die Stelle, an der der Gyrus fornicatus in seinen hintern Abschnitt dem Gyrus intermedius übergeht, durch eine seichte Furche bezeichnet (Taf. XXVIII, Fig. 3; Figg. 53, 35 Bx). An dieser Stelle ist durch die Schichte der kleinen Sternzellen die Pyramidenzellschichte ganz verdrängt, erstere (3) grenzt nun direkt an die Plexiformschichte und als solche nun zweite Schichte überzieht sie den ganzen Gyrus intermedius (gi). Die vierte Schichte des Fornikalgyrus (4) weist wie schon mitgeteilt wurde, hier viele grosse Zellen auf. Diese nehmen an jenen Grenzstellen allmählich überhand und indem sie alle andern Elemente der vierten Schichte verdrängen, bilden sie eine ansehnliche Lage im Gyrus intermedius unter der Schichte der kleineren Sternzellen (Fig. 38, a). Dabei liegen in ihr (b) die Zellen lose im übrigen Gewebe, d. i. sie sind ziemlich spärlich. Ihre Form ist nur selten die einer Pyramidenzelle, mehr die einer Sternzelle.

Sie ist nun die Hauptschichte in dieser Übergangsrinde, denn sowohl die fünfte (5) als auch die sechste (6) Schichte sind unansehnlich, doch sehr dicht und voneinander gut abgegrenzt. Selbst in der sechsten Schichte ist die Spindelform der Zelle nicht erreicht.

Hinter der Einstülpung und ober ihr treten allmählich niedrigere Pyramidenzellen in der zweiten Schichte auf, die grosszellige Schichte wird zusammengedrängt, ihre Zellen nehmen an Grösse ab und die zwei untern Schichten gewinnen an Höhe. Es nimmt dabei die ganze Rinde an Mächtigkeit bedeutend zu (Fig. 52 A, B, gi). In dem Teil der Fissura suprasplanialis, welcher den Interkalargyrus vom Ende des Fornikalgyrus trennt (Taf. XXVIII, Fig. 3), wird die Sternzellenschichte immer geringer, bis sie angrenzend an jenen Gyrus völlig schwindet.

Der eigentliche Fornikalgyrus, noch immer abgegrenzt durch die seichte Furche (Taf. XXVIII, Fig. 3, Figg. 52 A, B) dem Gyrus intermedius gegenüber, weist zwar noch immer eine ansehnliche Kleinsternschichte auf, doch darüber auch eine ansehnliche Pyramidenschichte und ebenso ist die vierte Schichte wieder in ihrer früheren Form da. Allmählich wird dann sowohl durch diese Rinde als auch durch die Rinde des Gyrus intermedius eine Rindenstruktur erreicht, die hinüberführt zur echten Occi-

pitalrinde. Diese Rindenstruktur ist nur ein schmaler Streifen (Taf. XXVIII, Fig. 3, blaupunktiert auf blau), der zum Schlusse den ganzen Rest des Gyrus intermedius in sich fasst. In ihm besitzt die Pyramidenschichte eine mässige Dicke (Fig. 39, A, 2), nur ihr äusserster Rand wird, wie fast überall in der Rinde, von kleinen multiformen Zellen überzogen. Die kleine Sternzellenschichte (3) ist von ansehnlicher Dicke — stellenweise dicker wie auf der Abbildung — gleichfalls gut gesondert, doch finden sich einzelne kleine Pyramiden in ihr. Die vierte Schichte (4) besteht aus kleinen Sternzellen, zwischen denen grosse, mehr weniger chromophile, zumeist Pyramidenzellen sich finden. Die fünfte Schichte (5) hat an Dicke etwas eingebüsst, ohne dass die reihenweise Anordnung ihrer Elemente verändert wäre; die sechste Lage (6) ist aber beinahe geschwunden, nur eine Reihe Spindelzellen vertreten sie.

Die Occipitalrinde kennzeichnen somit die folgenden Merkmale.

Eine nirgends in der übrigen Rinde erreichte Mächtigkeit der dritten oder Kleinsternschichte, eine schwankende Höhe der Pyramidenschichte, grosse (doch nicht grösste) Zellen in der vierten Schichte und die reihenweise Anordnung der multiformen Zellen in der fünften Schichte.

Die letzte Eigenschaft mit Zunahme der Schichtendicke erhält sich dann bei dem Übergang der Occipitalrinde in jene des Lateralgyrus. Es besteht somit bei aller Gleichartigkeit im Bau des Occipitallappens doch eine gewisse Spezialisierung der einzelnen Abschnitte, und es fragt sich, in welcher derselben das Sehgebiet zu liegen hat. Physiologisch ist dies bei den Musteliden nicht festgesetzt wie bei dem Menschen. Die Sehrinde des Menschen hat J. Ramón y Cajal (21) ausführlich untersucht und da würde dann ein Vergleich mit jenen Angaben hier vielleicht am Orte sein. Nach Ramón ist die spezielle Sehrinde sowohl beim Primaten als auch bei anderen Säugetieren nur der inneren Fläche des Occipitallappens eigen (l. c. pag. 6). An dieser Stelle unterscheidet Ramón neun Schichten. Die Plexiformschichte, kleine Pyramidenschichte, mittelgrosse Pyramidenschichte, grosse Sternzellenschichte, kleine Sternzellenschichte, kleine Pyramidenschichte, Riesenpyramidenschichte, Pyramidenschichte und spindelförmige Zellenschichte. Diese Verhältnisse und Ramóns Ab-

bildung (siehe Fig. 1) sollen wir somit mit meiner Fig. 39 B vergleichen. Wenn wir nun von der ersten oder Plexiformschichte absehen, so kann unsere zweite Schichte oder die Pyramidenschichte mit den beiden Schichten 2 und 3 oder der kleinen und mittelgrossen Pyramidenschichte beim Menschen gleichgestellt werden, wobei die geringere Mächtigkeit dieser Schichte beim Raubtier evident wird. Die grosse und kleine Sternzellenlage beim Menschen entspricht der dritten oder Kleinsternzellenlage bei Musteliden. Hier wäre also festzustellen, dass beim Menschen sich in dieser Lage eine Differenzierung in dieser Schichte eingestellt hat, und gerade auf diese grosse Sternzelle legt bei der Sehrinde Ramón besonderes Gewicht. Dann folgt bei den Menschen die Lage der kleinen und der Riesenpyramiden, die aber auch bei dem Menschen nicht als zwei Schichten aufgefasst werden können, und die zusammen der vierten Schichte der Musteliden gleich ist, die ja auch kleine Pyramiden unter sehr grossen birgt. Die sog. kleine Pyramidenschichte Ramóns entspricht der fünften bei Musteliden und in beiden Fällen zeichnet sich die Schichte durch mehr weniger reihenförmige Anordnung ihrer Zelle aus. Auch ist die Mächtigkeit gleich. Die sechste Schichte bei unseren Raubtieren entspricht der neunten beim Menschen. Überall von gleicher Mächtigkeit, wäre der Unterschied in der vertikal zur Mantelfläche gelegenen Spindelzellform der Elemente bei den Menschen gegeben. Eine Übereinstimmung in der Architektur dieser Rinde besteht somit.

Es wäre dann auch so ziemlich dieser Teil des Occipitallappens, aus dem ein Teil der Radiatio occipito-temporalis in den Thalamus opticus gelangt (s. 15, Figg. 16, 18). Freilich wird nicht die ganze Radiation als eine rein optische gedeutet werden können; gewiss handelt es sich hier auch um andere Bahnen. Wenn dem aber doch so wäre, dann freilich hätte das Sehgebiet einen grossen Rindenbesitz im Grosshirn und von sehr mannigfaltiger Architektur.

Auf der dorsalen Fläche des Occipitallappens ändert sich etwas die Struktur. Es wird die Pyramidenzellschichte (Fig. 39, C 2) breiter, stellenweise aber auch weit schmaler wie auf der Abbildung, dabei bleibt sie rein von anderen Elementen, worauf dann eine fast gleichdicke Schichte folgt, bestehend zu meist aus kleinen Sternzellen mit einzelnen eingestreuten Pyra-

midenzellen, zu unterst aber liegen grössere multiforme Zellen und Sternzellen, und darum liesse sich die obere Hälfte (3) als die dritte, die untere als die vierte (4) deuten. Mächtig entfaltet ist die fünfte (5) Schichte. Sie besteht aus reihenweise übereinander angeordneten, zumeist mittelgrossen und ziemlich gleichgrossen Sternzellen. Die sechste Schichte besteht nur aus zwei Lagen von Spindelzellen (6). Hierdurch ist diese Rinde gekennzeichnet.

Allmählich nimmt die sechste Schichte an Höhe ab, bis sie etwa auf die Hälfte ihrer früheren Dicke sich beschränkt, ohne dass dabei die Dicke der ganzen Rinde Einbusse gelitten hätte, und indem dann in den oberen Schichten eine scharfe Sonderung der Schichten voneinander erfolgt, ist schon am hintersten Biegungsende des Kniegyrus die charakteristische Occipitalrinde erreicht.

Es überzieht die Occipitalrinde nicht nur das hintere Ende des Fornikalgyrus, sondern auch das ganze breitere des Lateralgyrus und das des Mediangyrus (Taf. XXVIII, Figg. 2, 3, dunkelblau). Es gehen somit alle drei nach hinten offenen Gyrii in den auch geweblich als einheitliches Rindengebiet gekennzeichneten Occipitallappen über. Dieses Gebiet ist identisch mit jenem, welches Brodmann bei den Säugetieren als Area striata bezeichnet hat.

Der oben bloss angedeutete Übergang des Gyrus intermedius in den Occipitallappen, hier speziell in das Ende des Fornikalgyrus, erfolgt, indem (vergl. Fig. 39, A mit B) die Pyramidenschichte auf ein Minimum verringert wird (B. 2), dafür aber frei von kleinen Sternzellen ist. Dann, dass die Sternzellenschichte (3) von anderen Elementen völlig gereinigt ist, dafür aber eine bedeutende Breite gewinnt, ferner, dass in der vierten Schichte auch grössere chromophile Elemente, zumeist Pyramidenzellen (4), auftreten, ohne dass dabei die Schichte besonders umfangreich würde; dass endlich mit der Reduktion der fünften Schichte bei gleichbleibender Anordnung ihrer Elemente (5), die sechste Schichte an Mächtigkeit zunimmt (6). Dabei sind die Elemente in dieser innersten Lage nun grösser, nur ab und zu spindelförmig, aber mit der Längsachse parallel zur Palliumoberfläche gerichtet. Da sie wenige an Zahl sind, liegen sie weit auseinander.

Freilich gehört ja der ganze grosse hintere Abschnitt des Lateralgyrus seiner Struktur nach dem Occipitallappen an (s. Tafel XXVIII, Fig. 2) und erst von vorne gerechnet, von der zweiten kleinen Querfurche in dem Lateralwulst, beginnt das eben erwähnte Verhalten. Dass indessen bis hierher in dem occipitalen Lateralwulst manche Übergänge bestehen, das brauche ich nicht erst zu sagen.

An oben genannter Stelle besteht aber jene für den Lateralwulst kennzeichnende Struktur lateralwärts, denn medianwärts bestand sie schon vom Beginne des Gyryrus intermedianus an, so dass die innere Seite des Lateralgyrus auch hinten bis zu dieser Stelle nicht dem Occipitallappen zugerechnet werden kann (s. Tafel XXVIII, Fig. 2). Sowohl an der inneren Seite, als von der oben genannten Furche an auch lateralwärts, ist die Pyramidenschichte von ganz bedeutender Dicke (Fig. 40, 2) und besteht aus verschieden grossen Elementen, wobei in der inneren Hälfte der Schichte auch multiforme Zellen sich finden, wodurch die Schichte nicht mehr so rein erscheint, als in der Occipitalrinde. Die dritte und vierte Schichte sind voneinander nicht gesondert, sondern ineinander geschoben (3 + 4), wodurch die so entstandene Lage (oder die noch nicht gesonderte) aus kleinen Sternzellen, etwas grösseren solchen und multiformen, sowie grossen — doch nicht grössten — Zellen besteht. Letztere sind zum Teil Stern- oder polymorphe Zellen, zum Teil aber auch Pyramidenzellen und chromophil. Mächtig ist die fünfte Lage, bestehend aus multiformen Zellen, die reihenweise angeordnet sind (5). Die sechste Lage ist zwar an Dicke variabel, doch nur aus einer oder zwei Lagen bestehend.

Die bezeichneten Merkmale kehren wieder in der ganzen lateralen Rinde, doch hören die grossen Zellen in der medianen Seite, sowie auch in der dorsalen bald vor jener Querfurche an der lateralen Seite (Taf. XXVIII bei 7) die oben erwähnt ward, in der vereinten dritten und vierten Schichte auf, so dass diese kurze Strecke bis zum Beginn der Riesenzellen dadurch einen eigenartigen Charakter erhält. Es ist dies die Strecke zwischen 6 und 7 auf Taf. XXVIII, Fig. 2. Sie ist auch noch dadurch ausgezeichnet, dass sich hier zwischen Lateral- und Fornikalwulst in dem Boden der Lateralfurche eine besondere Rinde befindet, die sich allerdings noch

etwas weiter nach rostralwärts zu erstreckt und in einer mächtigen Entfaltung von kleinen Sternzellen in der Pyramidenschichte sich kennzeichnet. Doch soll auf diese, wie überhaupt auf die Sulcusrinde, weiter unten noch eingegangen werden. Diese Stelle entspricht genauestens jener Stelle bei *Lutra* an der die Lateralfurche unterbrochen ist! (Siehe meine Arbeit über die Phylogenese des Grosshirns Fig. 26 B). Weiter rostralwärts von dieser Stelle ändert sich der allgemeine Bau der zwei untersten Lagen und auch in der Pyramidenschichte zeigt sich ein Zustand, der früher vielfach nur stellenweise angedeutet bestand. Es ist die bereits von dem Stirnlobus und Fornikalgyrus her bekannte Differenzierung der Pyramidenschichte in eine schmalere periphere Lage von kleineren doch chromophilen Pyramidenzellen (Fig. 41, 2 a), die von aussen von den allgemein verbreiteten kleinen multiformen Zellen überragt werden, und in die untere Lage (2 b), bestehend aus hellen achromophilen Pyramidenzellen. Die erste Schichte ist an der äusseren Seite des Lateralwulstes weniger ausgeprägt, als an der inneren. Die innere Lage der Schichte stösst an die dritte Schichte (3), bestehend aus kleinen Sternzellen und einzelnen multiformen Elementen. Es ist die dritte Schichte der zweiten gegenüber gut begrenzt, doch um so weniger gut der vierten (4) gegenüber, in die sich die kleinen Sternzellen fortsetzen. Es besteht dann diese Lage aus verschiedenen Elementen. Erstens sind es kleine achromophile Sternzellen, dann grössere Sternzellen, polymorphe Zellen und Pyramidenzellen. Unter diesen, sowohl wie unter den Sternzellen, finden sich jene riesigen Elemente, die von Alters her als motorische angesprochen wurden.

Es sind diese Zellen jedesmal Elemente der vierten Schichte, ebenso wie in der Occipitalrinde, nur mit dem Unterschiede, dass sie dort diese immense Grösse nicht erreichen.

Unter den Zellen der vierten Schichte sind mit Ausnahme der kleinsten in allen Formen und Grösse solche, die eine sehr chromophile Eigenschaft aufweisen, was bei manchen soweit geht, dass bei der postmortalen Methylenblaufärbung, bei der sonst — mit Ausnahme noch zu erwähnender chromophiler Zellen anderer Rinden — sich bloss die Zelle mit ihren stärksten Fortsätzen, oft nicht einmal diese färbt, bei diesen Fortsätze auf weite



Strecken wie bei vitalen Färbungen zur Darstellung gebracht werden. In jedem der beiden abgebildeten Präparate auf Fig. 41 ist eine solche Pyramidenzelle abgebildet, denn es sind vornehmlich die Pyramidenzellen, die sich so tingieren. Dagegen können andere gleich daneben gelegene Pyramidenzellen achromophil sein, indem sie nur einen feinen blassen Ton zeigen. Gleiches Verhalten zeigt sich auch anderen Farbstoffen gegenüber. (Karmine). Manche der grössten Pyramidenzellen erreichen eine Grösse von 0,29 mm und auch Sternzellen zeigen solche Vertreter. Es liegen dann zwischen dieser chromophilen Zellreihe grosse und kleine Zellen nebeneinander. Die grössten Zellen aber sind die Sternzellen in dieser mehrfachen Zellenreihe in der Rinde der inneren, dem Sulcus lateralis zugekehrten Seite des Lateralgyrus (Fig. 42 C, D, gli), und nur diese Stelle besitzt Sternzellen von 0,29 mm Grösse. Diese grössten Zellen (Fig. 41 A bei 4) sind in verschiedenem Grade chromophil, doch nicht so sehr wie andere der grossen Zellen. Aber auch unter ihnen gibt es welche, die chromophiler sind wie die andern, und auf dem Bilde sind zwei solcher Riesenzellen abgebildet, die miteinander anastomosieren (kein sehr häufiger Fall) und von denen die eine chromophiler war als die andere.

Von dem Lateralgyrus setzen sich die grossen Zellen in der gleichen Schichte auch auf den Fornikalgyrus fort an dieser Stelle, allein die in diesem Gyrus sind schon verhältnismässig sehr klein, kaum grösser als die grossen Zellen in der Occipitalrinde und ausserdem nur auf die äussere Seite des Gyrus fornicalis beschränkt. Anfangs sind die Riesenzellen im ganzen Gyrus sporadischer, werden aber dann nach rostralwärts zu dichter (Taf. XXVIII, Fig. 2, schwarzpunktiert). In gleicher Lage setzen sie sich hier bereits sehr sporadisch auf den Gyrus medianus fort, von diesem aber noch nicht auf den Gyrus antesylvius. Erst weiter rostralwärts, wo sie dichter stehen, gehen sie vom Gyrus medianus (Fig. 42 D, gma), den sie ganz durchziehen, auf den Gyrus antesylvius (gas) über, ohne jedoch dessen obere Höhe nach ventralwärts zu überschreiten. Es ist aber dies bereits das Gebiet des Kniegyrus. Der grösste Teil des hinteren Schenkels vom Kniegyrus besitzt Riesenzellen, wobei auch hier die mächtigsten an der inneren Seite des Schenkels lagern, die grossen Stern-

zellen nämlich, und von wo aus die kleinsten auch in der angegebenen Weise sich auf den Fornikalgyrus fortsetzen. Weiter rostralwärts aber bleibt schon die dem Sulcus genualis zugekehrte Seite des äusseren Kniegyrusschenkels frei von Riesenzellen (Fig. 42 C). Auf den inneren Schenkel des Kniegyrus greift unter der Fissura cruciata die Riesenzellenlage ganz kontinuierlich auf den vorderen Schenkel über (B), hört aber dann hier auch bald darauf auf, so dass das Stirnhirn davon ganz frei bleibt.

Nach meinen Schnittserien habe ich auf Taf. XXVIII, Fig. 2 die Lage der Riesenzellen<sup>1)</sup> so eingetragen, wie dies eben die lückenlose Serie erlaubte.

Darnach würde also die Lage der Riesenzellen<sup>1)</sup> vom vorderen Ende der Lateralfurche sich fortsetzen auf den äusseren Schenkel des Kniegyrus, dann auf den Mediangyrus, anfangs mässig, dann aber durch ihn hindurch auch auf die obere Hälfte des Antesylvialgyrus. Dieses Übergreifen auf die beiden letzten Gyrii stellt aber bloss einen schmalen Streifen dar, der das Operculum nicht bedeckt. Vom hinteren Schenkel greift die Riesenzellenlage auch auf den vorderen Schenkel unter der Kreuzfurche kontinuierlich über, ohne dort grössere Strecken einzunehmen. Ein Streifen geht hier entlang der Furche, der andere etwas lateralwärts und ist viel kürzer als der erste. Hier endigt dann die Riesenzellenlage.

Im Lateralgyrus sind die beiden unteren Schichten zwar voneinander gut abgegrenzt, doch nicht mächtig. Die fünfte Schichte besteht aus multiformen, mittelstarken Elementen (Fig. 41, 5), die sechste der oberen und äusseren Gyrusseite aus zwei Lagen von Spindelzellen (A 6), auf der inneren aus mehreren Lagen kleiner polymorpher Zellen (B 6). Der Bau des Kniegyrus, der doch die Fortsetzung des Lateralgyrus nach vorne zu ist, ist am hinteren Schenkel völlig derselbe wie am Lateralgyrus, allein die beiden unteren Schichten nehmen an Höhe all-

<sup>1)</sup> Über die Entstehung solcher verweise ich auf eine ältere Arbeit von mir (16).

mählich zu, bis sie gerade an der Umbiegungsstelle der beiden Schichten ineinander die grösste Höhe erreichen. Dabei zeigen sich einige kleine Verschiedenheiten an den verschiedenen Stellen. Was den hinteren Gyrußschenkel betrifft, so ist (Fig. 43, bei m) bis zur lateralen, der Fissura lateralis zugewandten Kante des Wulstes die äussere Differenzierung der Pyramidenschichte (2a) in kleine chromophile Zellen sehr deutlich vorhanden und es besteht die untere Lage der Pyramidenschichte (2b) aus grösseren achromatophilen Pyramidenzellen. Die dritte Schichte, jene der kleinen Sternzellen (3) ist niedrig und ihre Grenze nach unten, der vierten Schichte (4) gegenüber insofern verwischt, als auch dort viele kleine Sternzellen sich vorfinden. Die beiden unteren Schichten sind mächtig entfaltet, ohne dass man angeben könnte, wo die Grenze zwischen der fünften und sechsten Lage sich befindet. Es gehen oben die beiden Schichten (5 + 6) völlig in eine auf. Ihre polymorphen Zellen sind in senkrechten Reihen angeordnet, wobei nur selten chromophile kleinere Pyramiden sich unter ihnen befinden. An der Kante, wo an dieser Stelle des Kniegyrus die Riesenzellen aufhören, ändert sich die Struktur des Gyruß sozusagen plötzlich (1). In der Pyramidenlage (2) hören die chromophilen kleinen Pyramidenzellen auf einmal auf, denn sie werden völlig verdrängt von kleinen bis mittelgrossen Sternzellen, die zum Teil sogar den grossen Pyramidenzellen den Raum rauben. Es sind dann zwischen der verschmolzenen Lage der dritten und vierten (3 + 4) Schichte, gleichfalls aus solchen Sternzellen bestehend, nur noch eine Reihe grosser Pyramidenzellen vorhanden. Die Grenze zwischen der verschmolzenen Schichte drei und vier und der fünften Schichte (5) ist dann völlig verwischt, da auch diese Schichte nach aussen zu aus denselben Zellen besteht. Indem dann unten im Spaltenboden die Pyramidenzellen völlig fehlen, bilden die Schichten zwei, drei, vier und die obere Hälfte von fünf eine einzige breite Lage von mittelgrossen und kleinen Sternzellen. Auf solche Spaltenrindenstrukturen wollen wir weiter unten noch einmal zurückkommen. Auch bezüglich der fünften und sechsten Lage sind Veränderungen plötzlich eingetreten, denn abgesehen von dem oben angegebenen Verhalten der oberen Hälfte der fünften Schichte, besteht die untere nunmehr aus verschiedenen grossen, kleinen bis stärkeren polymorphen Zellen, die unordentlich durch-

einander liegen. Die Zellen der sechsten Schichte (6) nähern sich mehr weniger der Spindelform.

Die dorsale Fläche des Kniegyrus zeigt nun die Struktur wie sie oben für die innere Seite der lateralen Kante beschrieben ward, doch treten auch hier medianwärts zu in der Nähe der Kante Veränderungen ein. Die chromophile äussere Pyramidenlage (Fig. 44 I, 2a), erhält sich bis nach der Fissura fornicata, wo sie an Höhe abnimmt. Dann sehen wir unter dieser eine Lage (y), die zum grössten Teil aus grösseren achromophilen Pyramiden, zum Teil aus kleinen Sternzellen und nach innen aus grösseren — soweit die Riesenzellen schon fehlen — stark chromophilen Pyramiden besteht. Erst nachdem nach innen zu diese Schicht sich auflöst (m), erkennt man, dass sie aus der unteren Hälfte der Pyramidenschichte (2'), der dritten oder Sternzellenschichte (3') und dann einer ansehnlichen grosszelligen vierten Schichte (4') besteht, welche nun auf diese Weise sich fortsetzt.

Eine solche Verschmelzung der Schichten ist uns ja auch an der Längskante des dorsalen Stirnwulstes begegnet (s. Fig. 30 B). Nur die beiden unteren Schichten verhalten sich hier am Knie anders. Es haben die Zellen ihre reihenweise Anordnung (s. Fig. 44, 5 + 6) aufgegeben, sind grösser geworden und liegen unordentlich durcheinander (Fig. 44 I, 5); die der sechsten Schichte bestehen zumeist aus kleinen Sternzellen (6), wodurch die beiden Schichten sich einander gegenüber abgrenzen. So verhält es sich auch an der Kante, indessen die Zellen der fünften Schichte sich der senkrecht gestellten Spindelform nähern. Nach innen von hier ist die Grenze der beiden Schichten wieder verwischt und es gehört eine gewisse Willkür dazu, die in der aus allen bisher vorhandenen Elementen bestehenden Lage zwei Schichten (5' und 6') herausfinden zu wollen.

Fassen wir nun das Gesagte über den Lateralgyrus, dessen vorderes Ende der Kniegyrus ist, zusammen, so ergibt sich folgendes: Der ganze Lateralgyrus zeigt, soweit er nicht in dem Occipitallappen aufgeht, strukturell einen ziemlich einheitlichen Bau, der gekennzeichnet ist durch seine in zwei Lagen differenzierte Pyramidenschichte, die, soweit nicht die Fissurenrinde der Lateralfurche in Betracht kommt, sich allgemein einstellt. Eine Fissurenrinde findet sich dort, wo die Riesenzellen der vierten Schichte fehlen; sowohl dadurch, als auch durch das

Fehlen grösserer Elemente in der vierten Schichte zeichnet sich die gleich vor dem Occipitallappen sich findende Partie aus, wie denn auch in den Schenkeln der Kniegyrii eigenartige Modifikationen sich befinden. Bei allem verwandtschaftlichen Bau des Lateralgyrus mit dem Kniegyrus hat sich jener bereits bei *Putorius* und *Mustela* in vier Regionen gesondert, wovon die vierte oder letzte ganz dem Occipitallappen (*Area striata*) sich anschliesst. Seine innere Seite ist es ausserdem, die vom erwähnten Zwischenstück an die grössten Ganglienzellen in ihrer vierten Zellschichte führt. Sie erweist sich also auch dadurch mit dem Kniegyrus als etwas Einheitliches, denn eine **solche** Riesenzellenlage fehlt den übrigen Gyrii. Sie umgibt die *Fissura cruciata* allein, so dass vom Stirnhirn an diese nichts herangelangt.

Im Gegensatz zur Lateralrinde erweist sich die Medianrinde (Taf. XXVIII, Fig. 4, gma + gmp; Fig. 2, violett) als etwas Heterogenes, denn abgesehen davon, dass ihr breiterer Teil seiner Struktur nach dem Occipitallappen angehört (Taf. XXVIII, Fig. 2), was schliesslich nichts zu sagen hätte, ist ihr mittlerer Teil ziemlich verschieden vom vorderen, in das Operculum übergehenden gebaut. Es entspricht der mittlere Teil jenem Gebiet, dem die Riesenzellen abgehen (Taf. XXVIII, Fig. 2).

Mit Übergängen der Architektonik mit dem hinteren occipitalen Abschnitte verbunden, besitzt der mittlere Teil des Mediangyrus eine ganz ansehnliche Dicke, die nach dem Operculum zu immer niedriger werdend, auf mittlere Dicke sinkt. In dem mittleren Teil dominiert die Pyramidenschichte so wenig wie sonst wo in diesem Gyrus. An der mässig dicken Pyramidenschichte (Fig. 45 A, 2) lässt sich eine dünne äussere (a) und eine aus mässig grossen achromophilen Pyramidenzellen bestehende innere, weit höhere Lage unterscheiden. Die äussere Lage der Schichte unterscheidet sich aber wesentlich dadurch von der gleichen Lage etwa des Lateralgyrus, dass sie nicht aus chromophilen kleinen Pyramidenzellen, sondern aus polymorphen kleineren Elementen besteht. Die dritte Schichte, jene der kleinen Sternzellen (3), ist nach aussen wie nach innen gut begrenzt und von mittlerer Höhe, die stellenweise etwas sinken kann. Die vierte Schichte (4) zeichnet sich durch grosse chromophile Pyra-

miden und einzelne polymorphe Zellen aus, von denen die Pyramiden in dem zwischen mittlerem und vorderem Gyrusstück gelegenen schmalen Abschnitte (Taf. XXVIII, Fig. 2 und Fig. 42 D) zu Riesenzellen werden. Die fünfte Lage ist hier hinten die breiteste, (5), nimmt aber dem Operculum zu an Höhe immer mehr ab. Sie besteht hier aus mehr weniger gut spindelförmigen, mässig grossen bis kleinen Zellen achromophiler Natur. Es besteht die sechste Schichte aus nur spärlichen polymorphen Zellen von nur geringer, doch schwankender Höhe.

An dem vorderen Ende des Gyrus wird mit der Abnahme der Rindenhöhe auch die Pyramidenschichte schwächer, doch auch absolut (Fig. 45 B, 2). Es fehlt ihr hier die äussere Lage vollständig, doch sind dann zu innerst in ihr auch ziemlich grosse, stark chromophile Pyramidenzellen vorhanden, die immer den Abschluss der Schichte nach innen zu bilden. Der dritten Schichte (3) kommen grössere polymorphe Elemente und die kleinen Sternzellen zu und die Schichte ist darum gut auch nach innen zu bezeichnet, da in der vierten Schichte (4) noch immer zahlreiche chromophile Elemente mässiger Grösse lagern, was ihr den früheren Charakter bewahrt.

Ganz eigenartig gestalten sich die untersten zwei Schichten, denn sie sind (5 + 6) einander gegenüber nicht begrenzt, bestehen aus verschiedenen grossen Elementen, von denen die grösseren achromophil, viele der kleineren aber sehr chromophil sind.

Entlang der ganzen Antesyvialfurche (Taf. XXVIII, Fig. 4 s<sup>5</sup>) gibt es eine Übergangsrinde, die sich bezüglich der Pyramidenschichte ähnlich verhält wie jene in der Lateralfurche. Es sind nämlich in ihr achromophile mittelgrosse Pyramidenzellen vorhanden, die aber durch ihren gedrungenen Zelleib sehr den Sternzellen ähneln, wobei die äussere Grenzlage dort, wie sie sich schon in der Medialgyrusrinde fand (Fig. 45 A, a), erhält. Dritte und vierte Schichte sind gut gesondert, in der letzteren finden sich kleinere Riesenzellen in der Längsmittle des Gyrus. Durch das erste Verhalten unterscheidet sich dieser Rinnengyrus von jenem der Fissura lateralis. Auch die fünfte und sechste Schichte sind voneinander gut geschieden. Die fünfte besteht aus grösseren multiformen, die sechste aus kleineren gleichgeformten Elementen. Letztere beginnen dann nach unten, dem Antesyvialgyrus zu, allmählich

sich in senkrechte Reihen zu ordnen, und indem im Gyrus auch die Zellen der fünften Schichte auf gleiche Grösse herabsinken und sich den unteren Reihen nach oben zu anschliessen, entsteht eine in senkrechte Reihen angeordnete, einheitliche, sehr ansehnliche Lage. Die mächtig breite Rinde des Antesyvialgyrus erhält dann ein sehr kennzeichnendes Aussehen, denn auch die Zellen der gleichfalls sehr mächtigen Pyramidenlage ordnen sich in senkrechte Reihen. Es hat die Rinde dann ein gesteiftes Aussehen (Fig. 47, g as). In der Pyramidenschichte, die zu Beginn an der Antesyvialfurche aus achromophilen grösseren und kleineren sehr chromophilen, gleichmässig vertheilten Pyramiden besteht, hört die frühere äussere Grenzlage auf. Dieser Zustand ändert sich aber mit Übergängen insofern, als die chromophilen kleinen Pyramidenzellen in der oberen Hälfte der Pyramidenlage immer häufiger werden und die grossen achromophilen zum Schlusse von hier ganz verdrängen. Es besteht dann die mächtige Zellschichte aus einer äusseren Lage, ziemlich in senkrechten Reihen gestellten kleinen chromophilen Pyramidenzellen (Fig. 46, A. 2 a), die etwa die Hälfte der Schichtenhöhe bilden. In der anderen Schichte (2 b) finden sich noch immer kleine chromophile Pyramidenzellen, doch werden die Reihen von grösseren achromophilen Pyramidenzellen gebildet, zwischen denen dann die anderen liegen.

Die dritte Schichte zeigt sich im Vorhandensein von kleinen Sternzellen, denen aber Pyramidenzellen beider Arten einlagern, aber so, dass die Reihen nicht gestört werden und diese Reihen sich denen der gemeinsamen unteren Schichte anreihen. An dieser Stelle liegen dann, soweit sie vorhanden sind, die Riesenpyramiden.

In der dem Sulcus rhinalis (Fig. 47, srh) zugekehrten Seite des Antesyvialgyrus ändert sich allmählich wieder etwas die Struktur, indem die obere Pyramidenschichte plötzlich aufhört und auch weiter unten die chromophilen Pyramidenzellen seltener werden. Es überwiegen dann die grossen achromophilen Pyramiden. Wie schon erwähnt ward, reichen die Riesenpyramiden nur bis zur oberen Hälfte des Antesyvialgyrus (Fig. 42 D). Allmählich werden nach hinten die chromophilen kleinen Pyramiden seltener, immer werden sie durch gleichgrosse, achromophile verdrängt, die in der ganzen Schichte mit den achromophilen

grossen Pyramiden sich immer mehr vermischen. Dabei nimmt die gesamte Rinde an Höhe ab und somit auch die unterste Schichte. Die reihenweise Anordnung der Zellen wird immer mehr gestört und die Grenzen zwischen den Zelllagen werden markiert. Es verschwindet der so ausserordentlich kennzeichnende Charakter des *Antesylyvialgyrus*: die Anordnung der Zellen in senkrechten Reihen, die Sonderung der Pyramidenschichte und die grosse Höhe der Rinde.

In dem *Gyrus arcuatus* herrscht dann eine andere Architektur. Es gliedert sich die Pyramidenschichte insofern in eine obere (Fig. 46 B) und eine untere (3) Lage, als in der unteren sich viele kleine Sternzellen vorfinden, die nur die dritte Schichte sein kann, denn eine solche fehlt sonst. Sie hat sich diesmal völlig emanzipiert von der vierten Schichte und sich der zweiten beigemengt. Diese Trennung ist umso auffallender, als in der vierten Schichte (4) sozusagen gar keine Sternzellen der kleinen Art vorkommen. Da liegen nur grössere polymorphe Zellen und einzelne chromophile mittelgrosse Pyramidenzellen. Sowohl in der äusseren wie in der inneren Pyramidenlage kommen die kleinen und grossen Pyramidenzellen in gleichmässiger Anordnung vor, ohne dass stark chromophile Elemente sich unter ihnen fänden. In der angegebenen Weise, durch den Zuschuss von unten, ist die Pyramidenschichte die dominierende in dem *Gyrus arcuatus*. Es besteht in ihm die fünfte Schichte (5) aus grösseren, dichtgelagerten multiformen Zellen, die jedoch keine Reihen bilden. Die fast gleich hohe sechste Schichte (6) besteht aus grösseren und kleineren Zellen, unter denen sich auch horizontal orientierte Spindelzellen befinden. Sie liegen weit auseinander.

Bezüglich der unteren zwei Schichten verhält sich der *Gyrus postsylvius* ähnlich wie der *Gyrus arcuatus*, doch ist die fünfte Schichte (Fig. 48 A, 5) etwas höher und enthält ausser chromophilen Elementen auch kleine Sternzellen. Dann hat sich die dritte Schichte mit der vierten (3 + 4) vereint, ohne dass grössere chromophile Bestandteile vorhanden wären, nur ansehnlichere chromophile Sternzellen. Die Pyramidenschichte ist mächtiger wie zuvor, wie denn auch die ganze Rinde ansehnlicher ist als der *Gyrus arcuatus*. Es zeichnet sich die Pyramidenschichte aus durch eine kleinzellige Aussenlage, in der auch



chromophile Elemente sich befinden, und durch das gleichmässige Verteiltsein mittelgrosser achromatischer und kleinerer sehr chromophilen Pyramidenzellen, die gleich wie in dem Gyrus antesylyvius durch diese Eigenschaft sich sehr hervortun, indessen ist hier keine reihenförmige Anordnung zu erkennen, wie denn eine solche auch basalwärts fehlt.

So verhält sich der grösste Teil des Postsylvialgyrus (Taf. XXVIII, Fig. 2, drittdunkelstes Grün), und nur die innere, der Sylvischen Furche zugekehrten Ecke (dunkelgrün), die ja direkt an den Gyrus pyriformis anstösst, begrenzt diesem gegenüber durch die Fossa rhinalis posterior, zeigt bei sonst gleichbleibendem Verhalten eine Modifikation, die an den Gyrus pyriformis mahnt. In der äusseren Grenzlage der Pyramidenschichte nämlich (Fig. 48 B, a), finden sich nun auch grössere langgestreckte, vertikal mit der Längsachse orientierte Zellen vor, von besonders chromophiler Natur, die gewöhnlich zwei nebeneinander liegende Fortsätze in die Plexiformschichte gelangen lassen, dadurch von Pyramidenzellen sich gut unterscheidend.

Im ventralsten Abschnitt endet zwischen Antesylyvial- und Postsylvialgyrus der Gyrus insularis im Gyrus postsylvius, wie dies am besten auf Horizontalschnitten ersichtlich ist und warum ich auf die Abbildung einer solchen in meiner Arbeit über die Phylogenese des Grosshirns verweise (Textfig. 16).<sup>1)</sup>

Als Gyrus (oder Lobus) insulae bezeichne ich die schmale hintere Fortsetzung des unteren Stirnlappens unter dem Operculum (Taf. XXVIII, Fig. 4, lsi; Fig. 2, braun), welche in schmaler Form bis zur Sylvischen Furche zieht und hier wie oben angegeben endet. Er ist nur vorne unter dem Operculum frei (Fig. 42, A, B, lsi) und versenkt sich dann zwischen Gyrus pyriformis und Gyrus antesylyvius im Sulcus rhinalis (B. C.) in die Tiefe, so dass er zum Schlusse völlig verdeckt wird. In meiner Grosshirnarbeit (pag. 191) schrieb ich: „Unter Inselgebiet ver-

<sup>1)</sup> Ich möchte hier darauf aufmerksam machen, dass, wie ich in genannter Arbeit (pag. 183) gezeigt habe, ausser dem Gyrus arcuatus und postsylvius, mächtige Faserzüge in der Radiatio temporo-occipitalis thalami mit enthalten sind. Diese Radiatio bezieht sich dann auf ein Gebiet, das sich an der Fissura Sylvii nur wenig auf den Gyrus antesylyvius erstreckt, und zu dem die ganze hintere Hälfte des Bogengyrus gehört, doch dasselbe über den Sulcus lateralis nicht hinübergeht.

stehe ich die Differenzierung innerhalb des Palliums, eines Bezirkes, das ventralwärts entlang der Fissura rhinalis lateralis anterior, vom äusseren ventralen Teil des Frontal- oder Stirnlappens bis auf den Temporallappen hinzieht, äusserlich aber so ziemlich von der Fissura genualis externa begrenzt wird, ventralwärts aber etwa bis unterhalb der Fossa rhinalis anterior reicht. Das Gebiet wird äusserlich durch eine Einstülpung, welche innere Spalte durch die ganze Fissura rhinalis anterior nach aussen mündet und die Ränder dieser Spalte unten von dem Lobus pyriformis, oben durch einen Längsgyrus, der dem Inselgebiet angehört, dem Lobus suprainularis, begrenzt.“ Indem ich diese Beschreibung mit der oben gegebenen Ergänzung wiedergebe, möchte ich hier die Bezeichnung „Lobus suprainularis“ streichen, da ja darunter das vordere Ende, dem Operculum zu, des Gyrus antesylius verstanden ward.

Des weiteren teilte ich an genanntem Orte über das engere Inselgebiet mit (l. c. pag. 191), „dass das histologische Kennzeichen des Inselgebietes die Trennung seines Marklagers, seiner Corona radiata in eine obere und untere Lage sei“. „Dadurch besitzt die Rinde des Inselgebietes eine äussere breitere Zelllage, eine darunter sich befindende, aus einem markhaltigen Netze gebildete Faserlage (vergl. Fig. 47 in vorliegender Arbeit), die Capsula lateralis (cl), eine darauffolgende dünne Zellenlage, das Claustrum (cla) und eine innere, sehr schmale Marklage, die Capsula externa (ce).“

Bezüglich der Ausdehnung, dem Faserverlauf der Insel und dem Zusammenhang durch die Faserung mit anderen Gebieten verweise ich auf meine genannte Arbeit und möchte hier nur die Rinde besprechen, um das dort Gesagte damit gleichzeitig zu ergänzen.

Es war schon die Rede davon, dass die Rinde der der Fossa rhinalis zugekehrten Seite von der des Gyrus antesylius einen insofern anderen Bau zeigt, als dass ausser dem Verhalten der unteren Schichten, die hier noch weiter besprochen werden sollen, die Pyramidenschichte mehr grosse achromophile Pyramidenzellen führt als bisher. Es ist dann das ein Übergang in den Bau des ganz eigenartigen Rindenbaus vom Inselgyrus. An dem in der Mittellinie hohen, nach den Seiten abfallenden Inselgyrus (Fig. 47, lsi) ordnen sich schon mit der Umgebung in den

Antesyvialgyrus die Zellen der Pyramidenschichte am äusseren Rande so an, dass dort eine Grenzlage entsteht (Fig. 49 A, 2a), bestehend aus kleinen polymorphen Zellen, kleineren achromophilen Pyramidenzellen und achromophilen grossen und mittelgrossen Pyramidenzellen. Die erste oder Plexiformschichte des Inselgyrus ist um ein Drittel breiter als die gleiche Schichte des Antesyvialgyrus. Neben diesen Eigentümlichkeiten ist auch das Verhalten der inneren Lage der Pyramidenschichte besonders. Sie besteht (2b) aus grossen, hellen und kleinen sehr chromophilen Pyramidenzellen, die gleichmässig verteilt und in gleicher Zahl ziemlich weit auseinander liegen und auch ziemlich reihenweise angeordnet sind. Stellenweise dichter, zum Teil aber nur so dicht, wie es die Abbildung zeigt.

Nach unten folgt auf die Pyramidenschichte eine viel schmalere, ziemlich ganglienzellarme Schichte (Fig. 49 A, B, 3 + 4). Es besteht diese Schichte aus grösseren achromophilen Sternzellen, aus kleineren polymorphen Elementen und kleineren Sternzellen. Diesen regellos durcheinander liegenden Zellen gesellen sich dann auch kleinere chromophile Ganglienzellen bei, doch wenig an Zahl. Da diese Zellen sich so äusserst intensiv färben, werden auch ihre Fortsätze zu Beginn wenigstens mitgefärbt. Gewöhnlich ist es ein dicker ventralwärtiger, reichlich Nebenäste abgebender Fortsatz und ein feinerer, am entgegengesetzten Pol sich findender, der mitgefärbt wird (B).

Diese ganze Zellschichte ist so einheitlich, dass man mit dem besten Willen keine Lagen an ihr zu unterscheiden vermag. Dass die vierte Schichte in ihm enthalten sein wird, dafür scheinen mir die grossen Sternzellen einzutreten, die ja überall eine Eigenheit dieser Schnitte sind. Am wahrscheinlichsten ist es darum, dass in dieser Lage sowohl die dritte als auch die vierte Schichte mit einbegriffen ist.

Auf diese Schichte folgt im Inselgyrus die breite, markhaltige Fasern führende Faserlage (Fig. 47, cl), die ich in meiner Grosshirnarbeit als Capsula lateralis aufführte. Es gibt in der Höhe der vierten Schichte überall in der Rinde unserer Tiere ein in der Zellschichte gelegenes Lager markhaltiger Fasern, welches wohl mit dem Gennarischen Streifen des Menschen homolog ist. Dieser Streifen ist es, dessen Fasersystem sich besonders mächtig entfaltend, die Capsula

externa bildet und den Zusammenhang des Inselgyrus mit den verschiedensten Rindengebieten des Palliums vermittelt, wie ich darüber in meiner Grosshirnarbeit ausführlich berichtet habe.

Dafür, dass dem so ist, spricht mehr als eine Tatsache. Vor allem möchte ich darauf hinweisen, dass in der Capsula lateralis sich zahlreiche kleine, zum grössten Teil spindelförmige chromophile Ganglienzellen vorfinden (Fig. 49 B cl), und dass das Claustrum (cla) dorsalwärts direkt in die unterste Zellenlage des Gyrius antesylvius übergeht (Fig. 47), die ja die vereinigte fünfte und sechste Lage ist. Auf Fig. 50 ist die Stelle im Gyrius antesylvius abgebildet, wo an der Umbiegungsstelle das Claustrum sich befindet. So verhält es sich genau im Gyrius postsylvius (siehe Textfig. 16 in meiner Grosshirnarbeit). Ventralwärts, wo der Insulargyrus an den Gyrius pyriformis stösst (Fig. 47), löst sich dann die Zellschicht des Claustrum in den Kernteil dieser eigenartigen Rinde auf.

Das Claustrum besteht aus grösseren polymorphen bis spindelförmigen Zellen, oder doch solchen Zellen, die sich dieser Form stark nähern (Fig. 49 B, cl), ferner aus Zellen, die zwischen diesen liegen, kleiner sind wie sie und ein äusserst chromophiles Verhalten zeigen. Die Schicht ist aber durchaus einheitlich, so dass etwa eine Abgrenzung in zwei Schichten nicht möglich ist.

An der Übergangsstelle in die unteren Schichten des Gyrius antesylvius (Fig. 50), je nachdem, ob der Übergang in die unterste Schicht der Übergangsrinde an der Fissura antesylvia sich befindet, deren untere Lage mit jener des Inselgyrus gleich ist, ist das Verhalten insofern ein anderes, als der Anschluss an die unterste Lage der Übergangsrinde, sogar der gleichen Elemente ein durchaus unvermittelter ist, indessen weiter nach oben die Zellen des Claustrum allmählich in jene Form und Anordnung, die an der Stelle in der unteren Schicht herrscht, sich fügen.

An dem Temporal- oder Schläfenlappen beteiligt sich, dessen Abschluss nach hinten bildend, noch ein verhältnismässig kleiner Gyrius von dreieckiger Form, mit der Basis an die Fissura occipitalis (Taf. XXVIII, Fig. 4, s7) stossend. Bei den Musteliden führt er wohl am treffendsten den Namen *Intercalargyrus* (gic und Figg. 2 und 3, gelb), erstens weil er zwischen Schläfen-

und Occipitallappen liegt, dann aber wegen seinem eigenartigen Bau, der von allen anderen Rindenbauarten abweicht.

Seine Plexiformrinde ist von gewöhnlicher Höhe, und die übrige hohe Rinde besteht nur aus zwei breiten Schichten, wobei man an der oberen noch eine periphere Differenzierung erkennen kann. Die ganze obere, mit der unteren fast gleichhohe Schichte (Fig. 51, 2), wird gebildet von schlanken Pyramidenzellen, höchstens mittlerer Grösse und von durchaus gleichem chlorophilem Verhalten; sie färben sich in einem mittleren Ton. Die oben schon erwähnte Differenzierung dieser Schichte besteht darin, dass im oberen Drittel die Zellen dichter liegen und sich hier auch mehr kleinere Elemente vorfinden (a). Sonst aber finden sich unter ihnen ebensowenig Zellen anderer Form, als in der unteren Lage der Schichte, nur wird, wie überall, diese Lage gegen die Plexiformschichte durch kleine Polymorphzellen abgeschlossen. Auf die Pyramidenschichte folgt weder eine kleine Sternschichte, noch eine solche, die als die vierte gedeutet werden könnte, sondern eine fast gleichbreite, durchaus einheitliche Schichte von vertikal gerichteter Spindelzellen (sz), etwas unter mittlerer Grösse und von gleicher Chromophilie wie die Pyramidenschichte.

Durch diese eigenartige Architektonik seiner Rinde unterscheidet sich der Intercalaryrus wesentlich von den anliegenden Gyrii; die Ähnlichkeit ist freilich mit dem Postsylvialgyrus grösser als mit dem Occipitallappen, wo ja die Kleinsternschichte die vorherrschende ist.

Im starken Vorherrschen der Pyramiden- und der unteren Schichten — denn als die fünfte und sechste Schichte zusammen, wird wohl die Spindelzellenschichte zu deuten sein — steht der Intercalaryrus am nächsten noch der Architektonik des Gyrus medianus posterior (vergl. Fig. 45 A) und tatsächlich hängt ja der Intercalaryrus mit diesem zusammen und zwar stösst er nicht nur noch oben an sein Ende zu Beginn des Occipitallappens (Taf. XXVIII, Fig. 2, 4), sondern hängt unter dem Gyrus arcuatus (Fig. 53 B. unter dem Gyrus arcuatus punktiert) durch einen schmalen langen Streifen noch zusammen. Es ist dies eine niedere Schichte, in die allmählich zwischen den beiden früheren Lagen eine hellere sich einschiebt, in der zum Schlusse auch grössere chromophile Elemente auftreten, womit dann der Anschluss erreicht wird.

Es grenzt der Gyrus intercalaris auch an den Gyrus pyriformis und da zeigt es sich denn, dass die obere Lage in der Pyramidenschichte (Fig. 54, 2) in die äusserste chromophile Lage (al) des Gyrus pyriformis übergeht, indessen die untere Lage der Pyramidenschichte sich in der mittleren Lage (ml) auflöst.

Die untere Schichte des Intercalargyrus, differenziert sich stellenweise wenigstens in der Pyriformrinde in zwei Lagen, auf diese Weise die innere Lage (il) dieses Gyrus bildend.

Fassen wir nun zusammen, was über das Inselgebiet bisher mitgeteilt wurde, so ergibt sich, dass die dem Inselgyrus benachbarten Teile, die da sind der Gyrus antet postsylvius, arcuatus, sowie die Insel selbst, eine gewisse Gleichförmigkeit im Bau aufweisen. Es zeigt sich diese Verwandtschaft in der Rindenarchitektonik im Verhalten der Pyramidenschichte und der Anordnung und Zahl der kleinen chromophilen Pyramidenzellen, die, obgleich ja auch in anderen Rinden vorhanden, in dieser Weise sonst nicht auftritt. Dabei zeigt es sich gleichzeitig, dass zwischen den einzelnen Teilen des Inselgebietes bereits Differenzierungen eigener Art eingetreten sind, was sich wohl auch in der Funktion äusseren muss.

Hier möge noch zum Schlusse der Schilderung des dorsalen Palliums, einiges über die Rinnenrinden, d. h. am Boden der Fissura liegenden, gesagt werden. Wie bereits schon kurz mitgeteilt wurde, gibt es da zwei Möglichkeiten. Im ersten Falle ist der Rinnengyrus in seiner Architektonik ein Übergangsgyrus und schliesst sich in seinem Bau einem der beiden Gyrii mehr weniger an (homologe Formation), im zweiten Falle ist die Architektonik eine eigenartige (heterogene Formation) und erstreckt sich oft bis weit hinauf, sogar auf einen der Gyrii. Diese eigenartige Architektonik besteht jedesmal im zweiten Falle aus der starken Überhandnahme der dritten oder der Kleinsternzellen-Schichte, die selbst dann, wie auf dem Occipitallappen, wo ja diese Schichte vorherrscht, auffällig erscheint.

Wie ich mitgeteilt habe, kann selbst in derselben Fissura an verschiedenen Stellen eine oder die andere Rindenformation bestehen. So ist die Rinnenrinde der Fissura lateralis zwar eine homogene, wird jedoch stellenweise heterogen (Tafel XXVIII,

Fig. 2\*, \*\*). Ebenso finden sich auch an der homogenen Formation der Fissura fornicata zwei Stellen heterogener Architektur vor. Die Stellen, an denen ich heterogene Formationen fand, habe ich auf den Abbildungen der Querschnitte punktiert (Figg. 42, 52, 53).

Reich an heterogenen Rinnenrinden ist der Occipitallappen (Fig. 52), allein hier kann man die sonst heterogene Formation wegen dem Bau der Occipitalrinde auch als Übergangsrinde deuten.

Jedenfalls kommt den beiden Rinnenrinden-Formationen eine grosse Bedeutung bei der Gestaltung der Manteloberfläche zu, wie dies in dem allgemeinen Teil dieser Arbeit noch behandelt werden soll.

#### b) Architektur des unteren Mantelgebietes.

Es sammelt sich aus dem Lobus olfactorius (vergl. in meiner Grosshirnarbeit Textfigur 18) der Tractus cruciatus olfactorii und dann zu innerst liegend (Fig. 29, tbs), zieht er mit der medialen Riechstrahlung kaudalwärts. Er wird hier dann von der Ganglienzellschicht der Bulbusrinde umgeben, worauf eine Lage eines äusserst feinen Netzes folgt ( $\gamma$ ). Diese Lage ist frei von markhaltigen Fasern. Über dieser, als dicke Schicht, liegt der Funiculus olfactorio-corticalis inferior (f. oci).

Weiter nach hinten in der Gegend des Kniegyrus (Fig. 42 A), ist in der Pyriformrinde insofern bereits eine charakteristische Differenzierung aufgetreten, als eine ansehnliche chromophile Pyramidenzelllage auf die Plexiformschicht folgt, während die unteren Zellen sich in eine zellenarme Schicht aufgelöst haben, in der die erste der oben genannten Faserzüge nach hinten strebt. Die Oberfläche der Pyramidenschicht ist nicht parallel zu jener der Gyrosoberfläche, sondern an der ventralen und medianen Seite wellig, wie auch bei der Maus. Diese Flächenvergrösserung in der obersten Zellschicht ist die Folge der Einengung der Pyriformrinde von oben nach unten durch den dorsalen Mantelteil. Dort wo die Pyriformrinde lateralwärts weit hinauf reicht, wie bei den Chiropteren, findet sich diese Faltung noch nicht, beginnt aber mit der starken lateroventralen Ausdehnung des dorsalen Mantels, so bei den Nagern, und erreicht den höheren Grad oben mit der Mantelfaltung; dass dabei die Plexiformschicht sich nicht faltet, erklärt sich wohl durch deren Dickenzunahme, die genügend-

lich Raum gewährt. Schon zu Beginn der Fornixgegend (B) findet sich an dieser Lage insofern eine Differenzierung vor, als die Schichte nur bis zur Mitte der ventralen Seite der Zelllage in der bisherigen Dichtigkeit (auf den Figuren ist dies markiert durch eine punktierte Linie unter der zusammenhängenden) reicht. Dort hört sie dann auch in der Gegend der Vorderkommissur in einer hügelartigen Auftreibung der Schichte gegen die Plexiformschichte zu auf (C, D). Von hieraus nach medianwärts zu besitzt die Schichte dann auch nur eine schütterere Pyramidenzelllage. Aber auch in der dichten Pyramidenzelllage sind verschiedene örtliche Differenzierungen aufgetreten. So ist die Lage von dem Inselgyrus an (Fig. 47  $\alpha$ ) sehr dicht, wird dann schütterer ( $\beta$ ), um dann zum Schlusse und in der nach aussen gerichteten leistenförmigen Auftreibung ( $\rho$ ) wieder dichter zu werden. So verhält es sich dann bis zur Occipitalgegend, wo der Gyrus pyriformis sich in die Ammonsrinde einrollt (Fig. 53). Hier nun, wo die ganze Rinde eine grössere Selbständigkeit aufweist (Fig. 54) und mit seiner Corona radiata direkt an die hintere Seitenkammer anstösst, wird die Architektur wieder ähnlicher der allgemeinen Rindenarchitektur. Es geht dann, wie bereits erwähnt, die breite Pyramidenschichte des Gyrus intercalaris (2) in die zwei oberen Schichten des Gyrus pyriformis über und gleich so die Spindelzellenschichte (sz) in die untere Schichte des Gyrus pyriformis. Es besteht hier dann dieser Gyrus in seiner zweiten Schichte aus einer äusseren grosszelligen Pyramidenzelllage (al), die anfangs lateralwärts nur schütter und aus kleineren Zellen bestehend, dichter und grosszelliger wird, allein solche, hügelartig nach aussen zu sich wölbende Zellstreifen wechseln mit kleinzelligen Zelltälern ab, bis schliesslich nach innen diese oberste Pyramidenzelllage einheitlich wird.

Die untere Lage der Pyramidenschichte (ml) oder die mittlere Zelllage des Gyrus besteht aus wenigen Pyramidenzellen, wodurch sie sehr hell erscheint, auch zeigt sich eine Steigerung, insofern die Schichte peripherwärts stellenweise noch zellenärmer wird.

Die unterste Schichte (il), die nicht mehr von Spindelzellen wie ihre Fortsetzung im Gyrus intercalaris, sondern von polymorphen Elementen gebildet wird, weist nur die unterste Lage, die sechste Schichte im allgemeinen, von Spindelzellen auf, die aber nun zur Gehirnoberfläche parallel gerichtet sind. Es schlägt sich



dann diese unterste Schichte in gleicher Zusammensetzung auf den Ammonsgyrus über, um dort alsbald aufzuhören. In der oberen Lage, der fünften Schichte im allgemeinen, überwiegen je mehr medianwärts um so mehr kleine Pyramidenzellen in der Zellenlage, bis diese dann am Umschlagsrande ganz aus solchen besteht. Indem dann an dieser Stelle die mittlere und äussere Zellenlage des Gyrius pyriformis sich zu einer einzigen Schichte fast gleichgrosser mittelstarker Pyramidenzellen vereinigt, gibt es am Umschlagsrande nur zwei Lagen, eine innere und eine äussere. Beide werden voneinander durch eine breite markhaltige Faserlage (gs) getrennt, welche dann im Gyrius pyriformis, allmählich schmal werdend, zum Gennarischen Streifen wird.

Schnitte, die durch den kaudalsten Umschlagsrand geführt wurden, zeigen aber, dass dort, da eben der breite Streifen nicht bis zur Peripherie reicht, beide Zelllagen des Umschlagsrandes in die Zelllage der Ammonsfalte übergehen, und dass somit die grossen niedrigen Pyramidenzellen der Ammonswindung aus allen Zellenlagen des Mantels herkommen.

Jenes Bündel aus dem Kernteil der Fascia dentata (fcd), das aus dessen Markteil kommt, wo seine Fasern zum Teil aus Ganglienzellen herkommen, ist aus sehr verschiedenen Komponenten zusammengesetzt. Ein Teil davon endet in der Zellschichte der Ammonswindung, ein anderer gelangt in den Gennarischen Streifen und endet hier oder zieht als Cingularbahn nach oralwärts, um in der wohlbekannten Weise den Balken zu durchsetzen oder an dessen Kopf als sogenanntes Riechbündel in das Ganglion areae olfactoriae zu gelangen. Ein Teil davon aber gerät in die Plexiformschichte und zieht dann als Stratum zonale (st. z) nach verschiedenen Richtungen, wie bei den Chiropteren festgestellt werden konnte, bis in den Stirnlappen. Über all das giebt Auskunft meine frühere Arbeit u. a (15), und hier möchte ich noch zum Schlusse auf den feineren Bau der Pyriformrinde eingehen.

Die dritte Rindenschichte, die so äusserst bezeichnend für den Gyrius pyriformis ist, ist, wie bereits oben erwähnt wurde, an verschiedenen Stellen in derselben Querebene von verschiedener Zusammensetzung. Die ganze dorsale Seite unterhalb des Sulcus rhinalis anterior (Fig. 47, srh) bis zur unteren Kante an dieser

Furche, besteht aus sehr grossen Pyramidenzellen, die äusserst dicht lagern (Fig. 55 A, 2a). Sie bilden wie fast überall einen Abschluss der Plexiformschichte gegenüber durch die kleinen polymorphen Zellen. Zwischen diesen grossen achromophilen Elementen eingestreut, befinden sich stark chromophile kleinere Pyramidenzellen in zwar geringerer, doch immerhin ansehnlicher Zahl. Auf diese obere Pyramidenzellenlage folgt eine untere (2b), allerdings von gleicher Zusammensetzung, aber äusserst zellenarm. Schon diese Lage der Schichte beginnt sich aufzulösen und alle anderen unteren Schichten sind in den inneren grossen Teil der Rinde aufgegangen, welcher mit der Corona radiata in eine einheitliche Lage sich vermengt, die wohl am besten Markteil genannt werden könnte. An der oberen Lateralseite des Gyrus (Fig. 47,  $\beta$ ) ist die Architektur des Rindenteiles, denn so möchte ich die Pyramidenzelllage dem Markteil gegenüber bezeichnen, insofern eine andere geworden, als die chromophilen kleineren Elemente (Fig. 55 B, 2a) sich zu einer äusseren Lage zusammengetan haben, indessen die Lage der grossen hellen Pyramiden (2b), etwas breiter wie sie, rein von chromophilen Elementen, unter ihr liegt. Hierauf folgt dann die Marklage.

Von hier an nun (Fig. 47) bis zu der erwähnten hügelartigen vorspringenden Leiste der Rindenlage ( $\gamma$ ), diese Leiste mit einbegriffen, herrscht immer mehr die chromophile Lage vor, die schon vorher (Fig. 55) ausser den Pyramidenzellen eine Anzahl solcher besass, die mehr weniger von der Pyramidenform abweichen und auch zwei Fortsätze in die Plexiformschichte entsenden. Auch sind schon an genanntem Ort zwischen diesen Zellen kleinste achromophile Sternzellen zu sehen; dafür fehlen aber die sonst grösseren Grenzzellen. An der ventrolateralen Seite sind in der oberen Lage (C, 2) nur kleine, nur selten mittelgrosse Elemente vorhanden, die obwohl öfter auch von Pyramidenform, doch zu meist schon zu multipolaren Formen sich umgestalteten, dabei sind sie bis auf die kleinen Sternzellen alle chromophil.

In der ganzen Rindenlage des Gyrus pyriformis war die gute Durchfärbung auch der achromatischen Zellen höchst auffallend, fast alle Zellen färbten sich so gut wie nur wenige in dem übrigen Pallium, oft waren die Fortsätze, wie auf der Abbildung getreu nachgebildet, bis auf grosse Strecken gut gefärbt.

Am meisten aber war dies in der letztbesprochenen Stelle der Fall, man sah dort die Zellfortsätze sich weit verzweigen und miteinander verbinden. Auf diese Weise kommt es zwischen diesen Zellen noch innerhalb der Zelllage selbst zu einer direkten Verbindung, was um so auffälliger ist, weil ich sonst in dem Pallium direkte Verbindung zwischen zwei Zellen nicht oft gesehen habe, solche aber auf den Abbildungen, soweit sie auf der abgebildeten Stelle sich fand, stets mit abgebildet wurden.

Unter dieser Zellenlage befindet sich die zweite Schichte (2 b) wieder stark umformt, doch zum grössten Teil ist die zellenarme Lage von Pyramidenzellen gebildet.

Kurz erwähnen möchte ich noch, dass die plexiforme Lage eine grosse Höhe über dieser ganzen oberen Stelle des Gyrus besitzt und oberhalb der Endstelle der dichten Rindenlage am dicksten ist. Von dieser Stelle an nimmt sie an Höhe zwar ab, bleibt aber noch stets ansehnlich. Die Rindenlage hier ist sehr zellenarm und besteht aus Pyramidenzellen.

Der Markteil des Gyrus wird nach hinten immer mächtiger, bis die stark vorgewölbte Stelle erreicht wird, hinter der Commissura anterior, die in der anatomischen Nomenklatur den Namen Ganglion areae olfactoriae führt. Es besteht hier der Markteil aus einem dichten, verhältnismässig weiten Flechtwerke mit eingestreuten, weit auseinander liegenden grossen Sternzellen, die aber von der vierten Zellenlage des Gyrus pyriformis herkommen. Aber auch an anderen Teilen des Markteiles sind grosse achromophile Zellen in vorwiegender Zahl vorhanden.

Fassen wir nun das über den Gyrus pyriformis hier Erlangte zusammen, so ergibt sich etwa folgendes:

Die ursprüngliche einheitliche normale Rinde löst sich im Gyrus pyriformis in zwei Lagen auf, in eine obere Rindenlage und eine innere Marklage. Letztere verdient schon darum diesen Namen, weil sie viel Fasersubstanz in sich birgt. Während dann die Marklage als Überzug über jene, die Pyramidenschichte des allgemeinen Pallialbaues ist, entfaltet sich der Markteil aus allen anderen Zellenlagen, die sich in der breiten Masse auflösen. Dabei spielen die grossen Sternzellen der vierten Schichte die Hauptrolle, indem sie auch die grossen Elemente für das Ganglion areae olfactoriae abgeben. Erst im hintersten Bezirk des Gyrus gewinnt die Palliumrinde einigermassen einen normalen Bau,

doch spielt auch hier die Pyramidenschichte die Hauptrolle, wie ja auch im Pallium ammonis, sowie in der Fascia dentata.

Es kommen darum, wie hierfür das Vorliegende auch einen Beweis liefert, in einer ausgesprochenen Sinnesrinde hauptsächlich die Pyramidenzelllage und die grossen Sternzellen der vierten Schichte in Betracht.

Es vermitteln letztere durch das System im Cingulum mit der Fascia dentata nicht nur, sondern durch die Fimbria hindurch auch mit der Ammonsrinde. Andererseits ist durch das Stratum zonale eine allgemeine Verbindung durch die Plexiformschichte gegeben. In der zweiten Lage des Funiculus olfactorio corticalis inferior liegen offenbar Verbindungen innerhalb der Pyramidenlage des Lobus pyriformis vor, wie denn überhaupt die Plexiformschichte nur zur Verbindung einzelner Rindenteile unter sich dient.

Es ist wohl dann die ganze Pyramidenlage im Lobus pyriformis nötig, um die erhaltene Sinnesempfindung durch die inneren Fortsätze der Zellen dem Ganglion 'areae olfactoriae wirkungskräftig zu übermitteln. Von hieraus erfolgt die Mitteilung an die Ammonsrinde und hier wird das Geruchsbild deponiert. Von dieser nimmt dann die übrige Pallialrinde scheinbar durch die Vermittlung der Fascia dentata, durch das Stratum zonale Kenntnis.

Ein Vergleich des Baues der Pyriformrinde dieser Raubtiere mit der der Nager ergibt somit, dass die bei ersteren sich zeigende höhere Rindendifferenzierung auch hier sich einstellte.

#### D. Allgemeine Betrachtungen.

Wie weiter oben gezeigt ward, ist bereits das älteste sekundäre Vorderhirn, jenes des Ammonoetes, in seiner Wandung derartig entfaltet, dass eine primärste Rinde — bestehend aus einer Plexiformschichte, einer darunter gelegenen Ganglienzelllage, sowie der innersten Lage des Ependyms — schon vorhanden ist. Es ist dies eine Rinde, aus der alle späteren Entfaltungen möglich sind, die Anlage, aus der sich allmählich im Laufe der Phylogenese das höchstentfaltete Grosshirn entwickelte.

Es ist ganz und gar das Grosshirn des Ammonoetes, ja selbst noch viel höher entfaltete Grosshirne einfach als ein

„Riechhirn“ aufzufassen und auch neuere Autoren, wie Kappers und Thennissen schliessen sich dieser Auffassung Edingers an. Dabei wird stets betont, dass bei jenen alten Grosshirnhemisphaeren der glomerulare, vordere Abschnitt nicht nur einen verhältnismässig grossen Bezirk des Mantels umfasst, sondern auch die aus dem Bulbus tretenden Fasern von allen Seiten das Grosshirn umgreifen, in alle Teile dieses gelangen, folglich es sich hier ausschliesslich um ein Riechpallium handelt.

Diese Auffassung in dieser Form ist nun freilich nicht haltbar, denn bewiesenerweise differenziert sich aus dieser niederen Rinde allmählich etwas höheres, in welchem dann das palliale Riechzentrum seine bestimmte Lokalisation erhält, während in dem übrigen Pallium, dem dorsalen, es zu weiteren besonderen Differenzierungen gelangt, die mit der Riechfunktion und den Riecheindrücken direkt nichts mehr zu tun haben. Eben dieser letzte Umstand fordert es, dass im primärsten Pallium bereits eine Anlage vorhanden sein muss, aus welcher dann diese Entfaltung eben möglich war.<sup>1)</sup> Dabei gebe ich gerne zu, dass das kortikale Riechgebiet ursprünglich das grösstmögliche Gebiet im Mantel umfasst und auch noch lange ihn beherrscht. Dies zeigt sich ja recht deutlich bei den Selachiern, wo trotz weitgehender Differenzierungen im Grossgehirn die Riechfaserung sich nach allen Grosshirngebieten ausdehnt. Denn erst von nun an erfolgt eine allmähliche bessere Umschreibung des Riechmantels, was bei den Amphibien in dem ersten Auftreten eines Ammonsbulbus sich zeigt, wodurch ein Teil der medianen Hemisphaerenwand dem Riechgebiet zugewiesen wird. Damit ist freilich noch immer eine dorsalwärtige Ausstrahlung erhalten geblieben, die zwar im Laufe der Phylogenese stark eingeschränkt, doch nie völlig aufgehoben wird; sie erhält sich im Fasciculus olfactorio-corticalis superior.

Mit der Entfaltung des Ammonsbulbus geht aber bereits auch eine histologische Differenzierung der Rinde vor sich, indem

<sup>1)</sup> Diese Auffassung deckt sich mit der Edingerschen nicht, nach der einem einfachen Riechhirn, wie es sich nach Edinger sogar noch bei den Reptilien finden soll, sich mehr und mehr andere Centren des Mantels anlagern sollen, wodurch dann die niederen Säugetierzustände erreicht sein würden. Es ist sehr schwer zu erraten, von wo jene „Anlagerung“ erfolgen soll, denn nur aus bereits vorhandenen, wenn auch nur sehr geringen Anlagen kann so eine Entfaltung möglich sein.

die Ganglienzellschichte sich in eine obere, lockere und untere, dichtere abgrenzt. Diese Differenzierung findet sich dann auch bei den Reptilien, ohne dass bei ihnen noch eine grössere Flächenentfaltung eine Einrollung verursacht hätte. Ja es gelangt bei diesen Formen, deren Sinnesperceptions-Organ bereits eine höhere Entfaltung aus früheren Zuständen der Amphibien erfuhr und sowohl die ganze obere Sinnesfläche als auch das Jacobsohnsche Organ sich höchster Entfaltung erfreut — noch zu keiner Differenzierung einer Ammonsrinde im Sinne der Säugetiere, ja nicht einmal zu einer Andeutung einer Pyriformrinde. An dieser geringeren Entfaltung der zentralen Stellen des Geruchsorganes, trägt aber in erster Linie die noch verhältnismässig geringe Entfaltung des gesamten Mantels die Schuld, denn zu einer so hohen Geruchs-Erinnerungsrinde wie sie die Säugetiere aufweisen, gehört eine höhere Anforderung des gesamten Intelligenzgebietes (der sogenannten seelischen Tätigkeit.)

Gegenüber den Amphibien mit gleichförmiger Grosshirnrinde, zeigt sich bei den Reptilien eine höhere Stufe insofern, als die Associationsbahnen sich merklich vermehrt haben, womit bis zu einem gewissen Grad das Auftreten der Corona radiata oder der weissen Substanz in der gesamten Rinde zusammenhängt, welche weisse Substanz bei den Amphibien nur den ersten Beginn zeigt. War dann bis jetzt die Plexiformschichte hauptsächlich die Stelle bestimmter Bahnen, so werden diese allmählich der Corona radiata einverleibt, obgleich auch noch bei den Reptilien Bahnen aus der Plexiformschichte direkt in das basale Vorderhirnbündel gelangen können, wie ich das für den Fasciculus corticalis anterior gezeigt habe (12, pag. 131). Es ist also bei den Reptilien der Abschluss dieses Entwicklungsvorganges nicht erreicht worden. Anderwärts zeigt sich eine eigenartige Entfaltung im lateralen Mantel, nämlich die Umgestaltung zum Epi- und Mesostriatum, die dann ihre höchste Entfaltung bis zum fast vollen Schwund des Mantels bei den Orniden erreicht. Dieser Zustand ward schon bei den Amphibien eingeleitet, wie eben oben gezeigt wurde und spielt wohl auch von dort aus eine gewisse Rolle bei der Grosshirngestaltung der Säugetiere, allein nur an basalsten Abschnitten. Völlig unabhängig, da früheren phyletischen Zeiten angehörig, führt dieser

Vorgang bei Ganoiden und Teleostiern zur völligen Einbeziehung des Palliums in die sogenannten basalen Ganglien.

Eine ventrale Manteldifferenzierung gehört dem Geruchsgebiete an und besteht im Auftreten des Nuclei areae olfactoriae, die wohl von den gemeinsamen Stegocephalenahnen auf Reptilien und Amphibien sich vererbten.

Es war also die erste Differenzierung im Pallium die zum Geruchsgebiete und zum dorsalen Pallium, welches letzterem dabei höhere weitere physiologische Zerlegung zugesichert ward.

Damit im Zusammenhang steht denn auch die Trennung der früheren Commissura anterior in eine obere Hälfte und in die sekundäre Commissura anterior. Die obere Hälfte führt bei Amphibien und Reptilien Querfaserungen höherer Potenzen, von denen nur jene der höheren Riechrinde, der Geruchserinnerungsrinde bei den niedrigsten Säugetieren, den Monotremen nämlich, die obere Kommissurenhälfte bilden.

Mit den recenten Reptilien hat sich dann ein gewisser Mantelentfaltungsprozess abgeschlossen, der bei den Säugetieren zu viel höheren Gestaltungen hinüberleitet. Bei diesen waltet dann eine bestimmtere Richtung, als in jener praereptilialer Entwicklungszeit, denn eine so absonderliche Entfaltung wie sie die Selachier aufweisen, war hier nicht mehr möglich. Viel bestimmtere Bahnen hält aber die Entfaltung auf komplizierteren Wegen ein, wie in mehr einfacheren, ursprünglicheren Zuständen. Denn wenn die älteren Selachier auch in vieler Beziehung ursprüngliche Zustände so gut wahrten, sind sie bezüglich des Grosshirns ebenso eigene Wege gewandert, als bezüglich der Gliedmassen-Flossen, und das Ursprüngliche wird wohl auch hier mit den Xenacanthinen zu Grunde getragen worden sein, übermittelt anderen Formen, den Dipnoern, von denen manche, nämlich Protopterus, an die Amphibienahnen es weiter vererbten.

Schon in der primärsten Rinde, in jener des Ammonoetes, finden sich zweierlei Ganglienzellen vor. Erstens solche, die einen Achsenzylinder in nach anderen Gegenden ziehenden Bündelsysteme abgeben und solche, die alle ihre Äste an Ort und Stelle

in das zentrale Nervennetz auflösen lassen. Zur Differenzierung in der Zellform gelangt es aber noch selbst bei den Reptilien nicht. Dies erfolgt vielmehr mit der höheren physiologischen Forderung. Die primäre Rinde zeichnet sich somit jedesmal durch eine Differenzierung der Hirnwand in eine äussere Plexiformschichte und eine innere Ganglienzellschichte aus, wobei die Associationsbahnen und andere, die Markmasse der sekundären Hirnrinde bildende, noch keine bestimmte Schichtenlage einnehmen, sondern zum Teil in der Ganglienzellschichte, zum Teil in der Plexiformschichte liegen, wobei an letzter Stelle ein Teil von ihnen auch immer verbleibt. Dass aber eine solche primäre Hirnrinde oder Cortex mit dem Auftreten des sekundären Vorderhirns Hand in Hand geht, bezeugen noch die Cyclostomen und wir sind darum völlig zu dem Schlusse berechtigt, dass ein noch so ursprünglicher Mantel ohne primärer Rindenbildung nicht möglich ist. Es folgt dies sozusagen direkt aus der Entfaltung des Gehirns der Neochordaten aus einer röhrenförmigen Bildung und insbesondere der Grosshirnpallien als Hohlkugeln. Es zeigt sich dann die Höhlung zum Teil geeignet zur Entfaltung von tumorartigen Ganglienbildungen. So gelangen diese doch dort zur Entfaltung, wo der kranialen Ausdehnung grössere Hindernisse entgegen gesetzt sind, also am Hirnboden, indessen dorsalwärts aus dem entgegengesetzten Grunde einer Entfaltung in der Ebene Gelegenheit geboten wird. Letzteres beherrscht dann die ganze palliale Entfaltung, bis dann durch die Art der Schädelentfaltung dorsalwärts der Raum eingeschränkt wird, wie dies Kappers und Thennissen (l. c.) für die Grosshirnbildung der Ganoiden, Teleostier und Orniden zur Erklärung auch verwenden. Denn tatsächlich sind der kranialen Ausdehnung dieser Formen durch mehrere Momente Einhalt getan, wobei die mächtige Entfaltung der Augen nicht in letzter Linie mitwirkt. Auch bei den Vögeln ist die Kranialausdehnung nicht mit jener der Säuger gleich umfangreich und schon die frühe Verwachsung der Schädeldeckenknöchel dürfte ein Hindernis bilden.

Der Einwand, dass wir von einer echten Rinde nur dort sprechen können, wo, entsprechend dem logischen Sprachgebrauch, sich auch ein Mark findet, dürfte in diesem Falle kaum als massgebend zu betrachten sein, da ja die Zustände der Amphibien



geradezu die Vorstufe zu den Zuständen der Reptilien mit sogenanntem „echten“ Cortex oder Hirnrinde bilden. Es wird aber mit der Bezeichnung Rinde sich hier ergehen, wie mit jener der „Zelle“, sie wird sich ohne Rücksicht auf den Sprachgebrauch als Terminus einbürgern. Aber gewiss ist es schon des Zustandes wegen vonnöten, nähere Bestimmungen gelten zu lassen und zwar die Bezeichnung primär für die Hirnrinde ohne Markmasse und die Bezeichnung sekundär für die mit *corona radiata* zu verwenden. Danach würden die Anammier eine primäre und die Amnioten eine sekundäre Grosshirnrinde besitzen, doch kann sich etwas Ähnliches wie eine weisse Substanz, wie wir weiter oben sahen, in der Dorsal- und Medianrinde der Selachier, auch lokalerweise bei Amphibien entfalten.

Es beginnt somit mit den Reptilien die sekundäre Grosshirnrinde in der geraden Richtung, ohne dass dabei innerhalb der Ganglienzelllage irgend eine höhere Entfaltung den recenten Amphibien gegenüber sich zeigen würde. Und dieses Rindenstadium werden wir wohl auch für die Stegocephalen voraussetzen müssen, denn dass erst bei den Säugetieren der Reptilienzustand erreicht worden wäre, ist doch unwahrscheinlich, denn die Zustände bei den niedersten Recenten unter ihnen, den Monotremen, sind bereits höhere, was schon aus dem Umstande hervorgeht, dass das bei einem Teil lissencephale Pallium (*Ornithorhynchus*) sich vielfach zu Gyrii zu falten vermag (*Echidna*).

Diese Rindenentfaltung nimmt somit ihren Anfang mit vorselachierartigen Formen, streift diese — wobei diese nach gleichen Gesetzen das Grosshirn formen, was sich in der Entfaltung einer ventralen Pyriformrinde und eines dorsalen Pallialgebietes ausspricht — und geht in minder ausgesprochener Form auf Amphibien über, doch erfolgt die höhere Entfaltung der geraden Richtung erst bei den Säugetieren. Es wäre darum völlig verfehlt, die Selachierzustände, das heisst dorsale und hochgradig ventrale (pyriformale), mit den ähnlichen Zuständen der Säugetiere auch in die entfernteste Beziehung bringen zu wollen, denn es fehlt diese eben bei den vielen Zwischenformen und kann somit das Verhalten bei beiden nur

als eine Konvergenzerscheinung gedeutet werden. Es wird eben die ventrale Mantelseite von Anfang an zur Riechrindendifferenzierung besser geneigt gewesen sein, doch bei Amphibien und wohl deren direkten Vorgängern morphologisch noch nicht zum Ausdruck gelangen können, was bei den Selachiern (den recenten) aus uns nicht bekannten Gründen erfolgte. Dem gegenüber zeigen aber die Amphibien eine Geruchsrindendifferenzierung an einem anderen Orte, an dem es bei den Säugetieren zur höchst komplizierten Gedächtnisrinde der Geruchswahrnehmungen, der Ammonsrinde gelangt, an der medianen Mantelwand nämlich. Wir müssen dann die letzte Differenzierung etwas höher stellen im höheren Gehirnleben oder dem sogenannten Seelenleben. Es wäre aber auch Rücksicht zu nehmen auf die Entfaltung der Area olfactoria, aus der die Entfaltung des Ganglion areae olfactoriae (Tuberculum olfactorium) erfolgt und welche erst mit den Amphibien beginnt. Hier wäre also doch ein Plus den Selachiern gegenüber gegeben.

Der Säugetierzustand zeigt schon zu Beginn die höhere Entfaltung der Corona radiata, gleichzeitig aber auch die volle Entwicklung aller Teile des Riechgebietes (Bulbus, Lobus, Ganglion areae olfactoriae, Lobus pyriformis [Pyriformrinde], Ammonswindung mit Zubehör), womit dem übrigen Pallium gegenüber dieses Gebiet sich besser abgrenzt als zuvor. Dieses Stadium, das eben mit den Säugetieren einsetzt, können wir in der Grosshirnentwicklung mit einigem Recht das primäre phyletische Säugetierstadium des Grosshirns bezeichnen. Ausser dem bereits angeführten Zustand zeichnet sich dieses Stadium durch den Mangel eines Balkensystems aus, was wieder darin besteht, dass die obere Hälfte der Vorhirnkommissur oder der Commissura anterior nur ammonale Querfasern führt, also eine bloss ammonale ist. Wir kennen es bei den Monotremen und den Marsupialiern Didelphys und Hysiprimus mit Bestimmtheit und vermuten es noch bei manchen Marsupialiern. Dieses Stadium war an der gemeinsamen Säugetierwurzel allen Säugetieren gemein, von ihm aus entfaltete sich dann das Weitere in den einzelnen Abteilungen genau nach denselben cerebrogenetischen Gesetzen.

Von nun an beginnt die Differenzierung des ganzen dorsalen Mantels, wobei auch das Geruchsgebiet höherer Differen-

zierungen fähig ist, und mit ihr setzt die Balkenbildung gleichzeitig ein. Bis hierher bestand eine gleichmässige Architektur in dem dorsalen Mantelteil, die auf das Fehlen jeder lokalen physiologischen Mantelspezialisierung schliessen lässt. Der ganze dorsale Mantel besteht in diesem Stadium ausser der Plexiformschichte aus einer dichteren, schmäleren, oberen und einer weit breiteren unteren Zelllage. Die weitere Differenzierung setzt in dieser ein, wodurch das ganze innere Feldgebiet dem äusseren gegenüber sich zu sondern beginnt (*Vesperugo pipistrellus*), dann den diesbezüglich höchsten Grad bei *Pteropus* erreicht, wo dann auch die striatale Differenzierung einen hohen Fortschritt aufweist.

Diese beiden Mantelgebiete aber sind weiterer Differenzierung fähig und gelangt es dann zu einer Entfaltung aus dem inneren Felde in das Stirnhirn-, Fornikal- und Dorsooccipital-Gebiet, indessen das äussere Feld zum Inselgebiet wird.

Damit sind dann die Zustände der Nager aus chiropteren-ähnlichen Zuständen erreicht.

Eine Differenzierung des Mantels, wie sie die Nager aufweisen, stellt schon eine recht fortgeschrittene Stufe vor und beeinflusst die Balkenentfaltung im höchsten Grade; es ist das Balkensystem bei ihnen hoch entfaltet. Es gelangen an dem dorsalen Mantel, der ventrale gehört ja dem Geruche an, zu einem Stirn-, Fornikal-, dorsooccipitalen und Inselgebiet, wobei die beiden ersteren einen verwandtschaftlichen Bau aufweisen. Erst mit diesem Stadium setzt die Sechsschichtigkeit der dorsalen Mantelrinde im allgemeinen ein und erst von hier aus hat somit Brodmanns Annahme von der Allgemeingültigkeit der Sechsschichtigkeit eine gewisse berechnete Gültigkeit, also nur für den grössten Teil der Säugetiere; für die anderen besteht aber als Vorstadium die Vierschichtigkeit (Plexiformschichte, zwei Zellenschichten und die Corona radiata). Diese letztere würde, wenn auch durchaus nicht unvermittelt, an die Zustände bei Amphibien und Reptilien anknüpfen. Es ist dann die Sechsschichtigkeit von grösster Bedeutung für die höheren Stadien des Grosshirnmantels.<sup>1)</sup> Obgleich dieses Stadium noch nicht vor-

<sup>1)</sup> Damit, dass die Sechsschichtigkeit ontogenetisch auch in denjenigen Rindenbezirken nachweisbar ist, wo später einzelne Schichten zurücktreten oder ganz verschwinden, beweist darum nichts, weil dieser ontogenetische Weg sich doch auf solche höhere Formen bezieht, welche die Sechs-

geschritten genug ist um äusserliche Abgrenzungen hervorzurufen, selbst bei Spermophilen und anderen höher stehenden nicht. so müssen wir es doch als ein Vorstadium zu einem solchen deuten. Ein solches muss auch den Vorfahren der Raubtiere eigen gewesen sein. Erhalten ist dieses Stadium aber nicht, es müsste denn sein, dass bei niederen Musteliden oder deren Nabestehenden es noch aufgefunden werden könnte. Ich habe mir dieses wichtige Stadium konstruiert und auf das Mäusepallium aufgetragen (Taf. XXVIII, Fig. 1, rechts). Dabei denke ich mir den Vorgang so, dass eine weitere Differenzierung im Dorsooccipital- und dem Inselgebiet einsetzte, wodurch hier — ich habe die Zustände der Musteliden im Auge — es zur Bildung der Lateralfurche (s3) und zur beginnenden Entfaltung des Sulcus antesylius gelangte. gleichzeitig aber auch zur Einstülpung der Sylvischen Furche (fs), von der wir sogar annehmen müssen, dass sie in manchen Fällen, wenigstens in ihrer Entfaltung, den anderen Furchen vorausging. Ich verweise bezüglich der übersichtlichen Zusammenstellung dieser Verhältnisse auf meine Arbeit über die Phylogenie des Grosshirns. Ein Stadium, das dem oben angeführten am meisten entsprechen würde, findet sich bei dem Edentaten Choloepus. In diesem Stadium wäre dann auch die Fissura fornicata s. suprasplenialis gebildet, entsprechend der kräftigeren Entfaltung des nun fertigen Gyrus lateralis. Aber auch der Gyrus medianus war schon deutlich angedeutet, als der laterale Abschnitt des Dorsooccipitalgebietes. Dabei nehme ich an, dass die Insel sich noch nicht ganz eingestülpt hat (Choloepus), in Fällen aber, in denen die Sylvische Furche früher sich zeigt, dies schon besser erfolgt ist. Jedenfalls wäre eine noch fehlende Differenzierung des Gyrus postsylvius vorauszusetzen, da selbst beim Wiesel die Fissura noch nicht voll entfaltet ist. Ob freilich jetzt schon ein Intercalargyrus sich differenziert hat, oder erst im Werden begriffen ist, lässt nichts vermuten, ich zeichnete ihn jedoch ein, um ihre spätere Stelle anzugeben. Auch darüber wird noch zu entscheiden sein, aus welchem Gebiet er sich entfaltet, ob aus dem dorsooccipitalen oder dem insularen. Dass bei den Musteliden

schichtigkeit in anderen Bezirken zeit lebens aufweisen. Es beweist diese Beobachtung nur, dass die Sechsschichtigkeit bei diesen Formen reduziert werden kann.

manches für die erste Annahme spricht, habe ich bei der Beschreibung der bezüglichen Verhältnisse angeführt.

Jedenfalls würde das eben geschilderte hypothetische Stadium dann hinüberführen zu den Verhältnissen der Musteliden, deren bezüglich der Oberflächengestaltung gewissermassen einführenden Bedeutung in die Gyrencephalie ich bereits in meiner Arbeit über die Phylogenie des Grosshirns ausdrücklich betont habe.

Hier vollzog sich dann nicht nur das in jenem hypothetischen Stadium Eingeleitete, sondern gewann der ganze dorsale Mantel auch eine höhere architektonische Gliederung, die sich freilich äusserlich noch wenig zu erkennen gibt. Es offenbart sich dies in erster Linie in der Differenzierung des Stirnhirnes in mehrere Abschnitte, in den Dorsalwulst und die beiden Lappen, Innen- und Aussenlappen, die ihrerseits wieder in drei, beziehentlich zwei architektonisch differente Bezirke sich gliedern, von denen die drei des Innenlappens auch äusserlich kenntlich geworden sind. Dann erfolgte die Gliederung des Dorsooccipitalgebietes in einen Lateralwulst und einen Gyrus medianus der zwischen jenem und dem Inselgebiet liegt, dabei gelangte es in beiden, besonders im Gyrus medianus, zu architektonischen Modifikationen, ohne dass dieselben eine äussere Gliederung jetzt schon zur Folge haben könnten. Ferner zeigt sich die Differenzierung auch in der architektonischen Abgrenzung des Occipitalgebietes. Eine besondere Entfaltung erfährt aber auch das Inselgebiet, indem es nicht nur zur Abgrenzung der Insel selbst gelangt, sondern auch der Gyrus ante- und postsylvius und arcuatus sich architektonisch verschieden verhalten, sondern im Gyrus postsylvius sich sogar eine zweifache Differenzierung einstellt. Es gelangt dann bei Caninen und Bären zur Abgrenzung eines zweiten Bogengyrus. Auch die volle Entfaltung des Gyrus intercalaris fällt in diese Zeit.

Verglichen mit den Zuständen bei der Maus, zeigt sich somit nicht nur eine bessere Entfaltung des dort schon Erreichten, vielmehr auch eine ungemein reichlichere architektonische Gliederung desselben, eine Gliederung, die aber noch lange nicht die höchste bei den Raubtieren ist. Zukünftige Untersuchungen solcher Fachgenossen, denen ein reicheres Material zur Verfügung stehen wird als mir, werden wohl diese weitere Entfaltung bei den Raubtieren verfolgen, wobei es sicher noch zu sehr wichtigen

Ergebnissen gelangen wird. Ich zu meinem Teil möchte mich damit begnügen, zu untersuchen, inwieweit die Hauptgliederung bei den Musteliden auch bei anderen Abteilungen zu finden ist und wähle dazu die Simier. Brodmann hat die ganze architektonische Zusammensetzung des Grosshirnmantels von *Cercopithecus* genauestens ergründet und darüber eine Mantelkarte zusammengestellt. Ich habe bei einem Paviangehirn im grossen und ganzen diese Angaben bestätigt gefunden und habe auch in ein solches Paviangehirn die einzelnen Gebiete ohne Rücksicht auf die feinere Spezialisierung, mit Farben eingetragen (Taf. XXVIII, Fig. 5). Ein Vergleich mit der Brodmannschen Karte (2b, Taf. XXII) wird ergeben, dass ich nichts Willkürliches eintrug.

An dem Stirnhirn hat Brodmann bei *Cercopithecus* eine sehr reiche Gliederung festgestellt, es kommen da mit die *Area magnocellularis* (oder *gigantopyramidalis*) sieben Gebiete zur Geltung. Ich habe wegen der Übersichtlichkeit nur zwei Gebiete in das Stirnhirn eingetragen (rosa und rot), ohne dabei an den Brodmannschen Angaben auch im geringsten zu zweifeln. Doch habe ich dann in einem bestimmten Punkte eigene Ansichten gelten lassen. Während bekanntlich bei den Simiern bis hinauf zu dem höchstentfalteten unter den Primaten, dem Menschen, die *Area magnocellularis* vor der Zentralfurche (*S. cruciatus*) gelegen ist, ist der grösste Teil desselben bei den Carnivoren nach Brodmanns Untersuchungen hinter ihr gelegen und so verhält es sich auch nach meinen hier niedergelegten Befunden bei Musteliden.

Ähnlich verhält es sich nach Brodmann auch bei *Macropus* unter den Marsupialiern und nur bei *Capra* liegt er zum grössten Teil vor der Zentralfurche. Bei glatten Mänteln ist es bisher aber durch den genannten verdienstvollen Forscher nur bei *Spermophilus* festgestellt worden und da hier die Zentralfurche fehlt, lässt sich der Befund weiter nicht ausnützen um festzustellen, ob die ursprünglichste Stelle für den Kern vor oder hinter der Furche gewesen ist. In Berücksichtigung des wichtigen Umstandes aber, dass der Kern bei *Macropus* zum Teil vor, zum Teil hinter der Zentralfurche gelegen ist, dürfen wir diesen Zustand einstweilen wenigstens als den ursprünglichen bezeichnen. Es war dann später der *Kniegyrus*, der geteilt von der Zentralfurche, einem Teil des Kernes an seinem vorderen,

den anderen an seinem hinteren Schenkel sowie angrenzenden Gebieten Platz anwies, wie sich dies oben bei Musteliden zeigt.

Von diesem Stadium an erhielt sich dann entweder der vor der Zentralfurche oder der hinter ihr gelegene Teil der Area magnocellularis in grösserer Mächtigkeit oder verschwand der hintere ganz, indem der vordere sich ausdehnte.<sup>1)</sup> So bei den Simiern. Darum rechne ich bei diesen jenen Teil des nunmehrigen Stirnhirns, der vor der Zentralfurche gelegen ist und den Area gigantopyramidalis, oder besser da es auch grosse Sternzellen dort gibt, A. magnocellularis enthält, noch zum Kniegyrus, und somit zum Dorsooccipitalgebiet. Damit wird dann auch der Zentralfurche ihre allgemeine Homologie zuerkannt. In dieser Weise habe ich dann bei dem Affen die Verhältnisse eingezeichnet und dem ursprünglichen Stirnhirn den vorderen Kniegyrus beigegefügt, wobei sowohl bei dem Papio als auch bei dem anderen Cercopitheciden sich lateral eine nach rostralwärts konkave Furche befindet, die Brodmann mit aa bezeichnet und welche (Taf. XXVIII, Fig. 5, s<sup>2</sup>), verglichen mit dem Hirne der Musteliden, nur die Fissura genualis lateralis sein kann; hierbei gelangt das abgesonderte laterale Ende des Kniegyrus (hellblau bei Papio) deutlich zum Ausdruck.

Es würde dann dem hinteren Schenkel des Kniegyrus nach Eliminierung des bezüglichen Teiles der Area magnocellularis bei den Affen eine höhere Bedeutung zukommen, denn er differenziert sich nach Brodmann in mehrere Abschnitte, die aber äusserlich noch nicht zum Ausdruck gelangen und erst bei den Primaten zeigt sich auch hierin ein Fortschritt. Der eigentliche Lateralgyrus reicht bis zur Fissura parieto-occipitalis (f.po); er ist somit hier schon eingeengt und wird noch mehr bei den Primaten durch die immer mächtigere Entfaltung des sekundären Stirnhirns, die hervorging aus dem primären, wie Musteliden sie

---

<sup>1)</sup> Auf diese Weise lassen sich dann auch die Verschiebungen der Area magnocellularis bei Affen und dem Menschen ohne weiteres erklären, denn es reicht nach O. Vogt (29) beim Brüllaffen die Area nur bis zur oralen Lippe der Zentralfurche, beim Menschen bis auf deren Fundus und bei Perodicticus greift sie sogar auf die kaudale Lippe über. Für die Erklärung dafür eine Durchwanderung unter dem Sulcus im Ziehenschen Sinne anzunehmen, ist somit ebenso überflüssig, wie jede andere Erklärung.

aufweisen und dem genualgyralen Zuschuss. Dann gelangt der Gyrus lateralis medianwärts nur noch als Praecuneus zur Geltung, seinen ursprünglichen Zusammenhang hier mit dem Gyrus fornicatus wählend. Ich möchte darauf hinweisen, dass bei Musteliden bereits die Fissura parieto-occipitalis angedeutet ist und genau die Grenze angibt (Taf. XXVIII, Fig. 2), wo das Occipitalgebiet, Brodmanns Area striata, beginnt. Es hat die Area striata einen grösseren Umfang bei Raubtieren als bei Simiern und wurde durch Brodmann in gleichem Umfange sogar bei höher entfaltetten Chiropteren, nämlich Pteropus, festgestellt. Ich verzichte hier auf die Berücksichtigung der medianen Ausdehnung bei Simiern und sein Verhalten zur Fissura calcarina und will bloss ihre laterale Ausdehnung näher betrachten. Da zeigt es sich denn, dass sie (blau) nach ventralwärts zu jene dorsoventral ziehende Furche, in welche die Parietooccipital-Furche mündet, und in welche ich, verglichen mit Musteliden, die Fissura arcuata (ss) erblicke und die den Namen Sulcus occipitalis anterior führt, nicht erreicht, vielmehr zwischen ihr und jener Furche ein Stück andere Rindenformation sich befindet (weiss), welche jene Rinne von beiden Seiten umgibt und die Area striata auch von dem Sulcus occipitalis lateralis in gleicher Weise trennt, indem sie auch die Spalte beiderseitig umgibt. Ich stelle diese Furche (s<sup>r</sup>) der Fissura occipitalis der Musteliden gleich und nehme wohl mit einigem Recht von ihr an, dass sie sich bei Simiern von der Fissura arcuata abgliedert hat. Dann liesse sich diese Neuformation in der Rinde wohl als eine ursprüngliche Spaltenrinde erklären, die von hinten und vorne an der Spalte hinaufwucherte, und zwar würde sie in phyletische Beziehungen zu bringen sein mit der Rinde zwischen Intercalargyrus und dem Mediangularis bei Musteliden (s. pg. 427—428), mit Hinzuziehung natürlich der nächsten Nachbarschaft.

Brodmann hat festgestellt, dass der Temporallappen des Simiers, der ja bei allen Simiern, den Menschen mitgerechnet, durch den Sulcus temporalis superior der Länge nach abgeteilt ist, in mehrere Rindenfelder sich gliedert. Vor der Furche ist ein einheitliches Feld, das an die Sylvische Furche heranreicht und zwei andere, welche nebeneinander entlang von oben nach unten hinter jener Furche gelegen sind: Jenes erste Feld



zwischen den beiden Furchen (grün auf Taf. XXVIII, Fig. 5), kann im Vergleich mit den Musteliden nur als der Gyrus postsylvius gedeutet werden, er heisst Gyrus temporalis superior in der beschreibenden Anatomie, indessen die beiden hinteren Felder (einheitlich gelb auf Fig. 5), dem Intercalargyrus entsprechen. Dieser hat sich somit hier weiter differenziert. Die Grenze ihrer beiden Felder wird auch äusserlich gekennzeichnet durch eine Längsfurche, den Sulcus temporalis inferior.

Oben setzt sich bei den Simiern die Bogenfurche (ss) nach vorne in dorsoventraler Richtung in eine Furche fort, welche in der beschreibenden Anatomie Sulcus interparietalis heisst. Vor ihr ist ein zwischen ihr und der Sylvischen Furche gelegenes, somit ein nach unten ziehendes Rindenfeld, das, soviel mir bekannt, keinen besonderen Namen hat, von Brodmann aber als besonderes architektonisches Gebiet erkannt ward. Es erreicht nicht den ventralen Beginn der Fissura Sylvii, denn es wird hier verdrängt durch ein Wulstvorsprung, in der das laterale Ende der Zentralfurche hineinreicht und welcher somit das Knie der Musteliden ist. Es fehlt das Raubtieroperculum den Simiern, denn was bei ihnen diesen Namen trägt, ist des Kniegyrus' Vorsprung. Indem wir dies feststellen, können wir auch in dem oben genannten Rindenfeld zwischen Sulcus interparietalis und Fissura Sylvii nur den Gyrus medianus erblicken und im Sulcus interparietalis der Simier den Sulcus lateralis der Musteliden u. a. Es würde somit der Gyrus antesylvius mit dem Operculum der Raubtiere, bei den Simiern fehlen. Ihr Verschwinden kann nur durch das bekannte fortwährende Versinken des Inselgebietes erklärt werden, sie werden in die Inselgyri der Simier einbezogen sein.

Mit diesem Vergleich begnüge ich mich hier und hoffe, dass ich in meiner Spekulation die erlaubten Grenzen nicht überschritten habe.

Damit glaube ich wenigstens für eine Abteilung der Simier gezeigt zu haben, dass die Ableitung ihrer Pallialverhältnisse aus jenem niedriger gyrencephaler Formen, wie es die Raubtiere in ihren älteren Formen sind, sehr gut möglich ist, sobald nur die nötige Durcharbeitung der Mantelarchitektonik gegeben ist. Dass ähnliches auch für die anderen Gyrencephalen durchführbar

sein wird, darf man wohl hoffen, sobald eben die dazu benötigten Arbeiten beendet sein werden.

Damit wird aber gleichzeitig auch unleugbar klar, dass mit der höheren Komplikation des Mantelbaues Verwerfungen, Unterbrechungen der Furchen und der Gyrii sich einstellen, womit dann die ursprünglichen Zustände auch stark Einbusse erleiden, mit anderen Worten, dass die eigenartige höhere Entfaltung beginnt. Wie weit dann „Furchen und Windungen, welche man morphologisch, nach ihrer äusseren Gestalt und Lage, als homolog bezeichnet, unter dem Gesichtspunkte des anatomischen Cortexbaues vielfach nicht als homolog gelten können“, dies wäre in jedem Falle durch genanntes Detailstudium des Mantels festzustellen.

In meiner Arbeit über die Phylogenese des Grosshirns der Säugetiere habe ich bereits, ohne von dem architektonischen Rindenbau damals noch Kenntnis gehabt zu haben wie jetzt, den Grosshirnmantel in die drei Gebiete: Stirn-, Dorsoccipital- und Inselgebiet, eingeteilt. Dabei dachte ich an einen lissencephalen Zustand und diese Annahme, die sich auf das Verhalten der Manteloberfläche, das Verhalten der Furchen im speziellen gründete, hat sich durch die Erforschung der Architektur des Mäusepalliums nicht nur als zutreffend erwiesen, sondern sich auch genauer begründen lassen. Aus diesem primären Verhalten liessen sich dann mit dem Auftreten einer wohl ausgesprochenen Gyrencephalie die Zustände auf das beste ableiten. Ich war schon dort der Meinung, dass ursprüngliche Furchenbildungen nicht immer auf eine Pallialdifferenzierung folgen müssten, dass vielmehr es auch ein gyrencephales Pallium gibt, nämlich bei *Echidna*, welches wohl durch Pallialoberflächenvergrösserung, nicht aber durch Pallialdifferenzierung sich erklären lässt. Dann habe ich es auch ausdrücklich betont, dass ich die palliale Differenzierung als den nächsten Grund für die Entfaltung des Balkensystemes betrachte, was sich denn auch in vorliegender Schrift besser begründen liess.

Gewisse Urfurchen (Ziehens *Fissurae primigeniae* der Marsupialier), so eine Kreuz- oder Zentralfurche, die Sylvische, die Bogenfurche um diese herum, dann die Andeutung einer Lateralfurche, beginnen bereits bei den Marsupialiern, allerdings bei solchen Formen, bei denen (*Macrochirus* und *Macropus*) eine

begonnene Balkenbildung sich einstellte. Immerhin können diese Furchenbeginne selbst dort noch fehlen, wo bereits eine höhere Manteldifferenzierung und mit ihr eine hohe Entfaltung des Balkensystems eingetreten ist, wie hierfür die Nagetiere ein lehrreiches Beispiel bieten. Die inneren Mantelzustände der Marsupialier sind noch nicht erforscht, und mit dieser gewaltigen Lücke in unserem Wissen ist auch ein wichtiger Punkt bei der Spekulation zurzeit noch ausständig, obgleich soviel für *Macropus* festgestellt ist durch Brodmann, dass bei diesem Marsupialier es zu einer Entfaltung der *Area magnocellularis* und der *Area striata* gelangt ist. Es wäre dann auch wohl gut möglich, dass auch die Dreigebietgliederung der Nagetiere bei *Macropus* erreicht sein wird. Allein dies ist eine blosser Annahme. Jedenfalls gehört *Macropus* zu jenen Formen unter den Marsupialiern, bei denen sich, wie oben erwähnt, die Urfurchen zu bilden beginnen und auch die Balkenbildung gut eingesetzt hat, aber allerdings noch nicht stark vorgebildet ist. Darum und in Anbetracht der Zustände bei den Nagern ist die Annahme berechtigt, dass die Manteloberflächenfaltung bei den verschiedenen Abteilungen in verschiedenen Stadien der Manteldifferenzierung einsetzte.

Jedenfalls gibt es aber dann ein Stadium, in dem die schon vorgeschrittene Gyrencephalie (*Putorius vulgaris*, Briss.) rasch grosse Fortschritte macht (*Mustela*).

Die Manteloberflächengestaltung ist somit die Folge höherer Differenzierungen in der Rinde, und da der Grosshirnmantel sich überall in ganz bestimmte Gebiete, die vier Urgebiete<sup>1)</sup>: Stirngebiet, Fornikalgebiet, Dorsooccipitalgebiet und Inselgebiet gliedert, die sich wieder in ganz bestimmter Weise weiter differenzieren,

<sup>1)</sup> Diese Rindengebiete und Brodmanns Rindfelder, *Areae cytoarchitektonicae*, decken sich nicht, vielmehr sind letztere entweder in einem meiner Gebiete entstanden, so die *Area striata* im occipitalen Teil des Dorsooccipitalgebietes, oder gehört sie mehreren an, wie die *Area gigantopyramidalis* (besser *magnocellularis*) dem Dorsooccipital- und Inselgebiet, sie sind somit Bezirke in jenen Gebieten. Darum will ich hier den Unterschied machen zwischen jenen ursprünglichen Rindengebieten und Rindefeldern.

so ist die Folge davon, dass bis zu einem bestimmten Grad die Manteloberfläche gleiches Relief gewinnt, d. h. sich Urfurchen und Windungen in gleicher Weise gestalten. Für die Furchenbildung wurde dies in meiner Arbeit über die Grosshirnphylogenese gezeigt und gleichzeitig darauf hingewiesen, dass sich das gemeinsame Verhalten nur bis zu einem bestimmten Grad erhält, dann aber eigenartige Umformungen einsetzen.<sup>1)</sup> Dass trotzdem in Fällen diese Umformungen sich von den ursprünglichen Zuständen aber ableiten lassen, das wurde für die Simier oben gezeigt. Dies konnte nur infolge der Erforschung der Mantelarchitektonik geschehen, und eben in Nichtberücksichtigung dessen war dies in meiner Arbeit über die Grosshirnphylogenese nicht durchführbar. Es sind aber noch eine grosse Zahl von gyrencephalen Grosshirnmänteln da, die erst auf die Ableitung von jenen ursprünglicheren Zuständen harren, und dies wird eben möglich sein durch die genaue Durcharbeitung der Mantelarchitektonik, darüber stimme ich mit Brodmann und O. Vogt überein, doch möchte ich noch hinzusetzen, dass in vielen Fällen, wenigstens in solchen, wo die Phylogenese wegen Mangel an recenten Zwischenformen, wie bei Hippiden, versagt, die Ontogenese befragt werden muss. Denn gewiss wird hier noch manches auf diese Weise zu ergänzen sein.

<sup>1)</sup> Dies habe ich in meiner Arbeit über die Grosshirnphylogenese ausdrücklich betont. Bekanntlich war es Gegenbaur, der dem Grosshirnmantel eine polyphile Entfaltung zuschrieb, doch hat er sich darüber nicht weiter ausgesprochen, wie er diese Polyphilie verstanden wissen wollte. Es haben Ziehen und Kükenenthal (31) die Ansicht ausgesprochen, dass für die meisten Furchen, die Hauptfurchen nämlich, durch die ganze Placentalarreihe eine Homologie sich feststellen lasse. Wenn ich auch mit so mancher Homologisierung dieser Forscher mich nicht einverstanden erklären kann, so bin ich doch der Ansicht, und für die Richtigkeit dieser tritt ja die vorliegende Arbeit ein, dass sie mit ihrer Behauptung recht hatten. Der Fehler dieser Forscher lag eben in der verfehlten Auffassung der Einzelheiten, warum sie eben nicht durchzudringen vermochten. Diese verfehlte Auffassung erklärt sich dann wieder aus dem Umstande, dass sie nicht weit genug in der Säugetierreihe herunterstiegen, um auf diese Weise die ursprünglichsten Zustände zuerst aufzudecken. Selbst das Bärengehirn, das ja noch manches Ursprüngliche aufweist, wurde durch Ziehen erst nachträglich berücksichtigt.

Es gliedert sich das Pallium nach der Erreichung eines bestimmten Normes, das etwa die Musteliden so gut gewahrt haben, des weiteren in der den betreffenden Formen entsprechenden Weise, denn so diese ihre Eigenartigkeit in ihrer ganzen Organisation ausdrücken, muss dies folgerichtig auch in der Spezialisierung ihrer Grosshirnmanteloberfläche sich ausprägen. Und gerade hierin liegt das so verschiedene Verhalten in der Gestaltung der Manteloberfläche in höher vorgeschrittenen Stadien.

Damit sind wir angelangt an den Gyri- und Sulcibildungen.

Ziehen und Kükenthal (30, 31) waren es, die bei der Aufstellung ihrer Furchenhomologie, im Falle physiologische Zentren verschoben erschienen, an ein Wandern solcher Zentren dachten, wobei die Rinnenböden als indifferent kleine Gebiete gelten sollten. Dieser Ansicht trat dann O. Vogt mit einigem Recht entgegen, indem er der Ansicht Ausdruck gab, „dass es höchst unwahrscheinlich ist, dass die Ungleichheit der Lage analoger Rindenfelder zu den Furchen ausschliesslich auf ein Wandern der Felder zurückzuführen sei“ (29, pag. 109). Vogt denkt dabei an eine örtliche Verschiebung der Elemente und hält eine Umwandlung der Elemente eines benachbarten Zentrums für unwahrscheinlich oder doch unbewiesen. Ich meinerseits glaube, dass für verschiedene Lagen eines Zentrums die Erklärung aus der Phylogenese selbst folgt. Nehmen wir an, wie es anders gar nicht denkbar ist, dass ein Gyrus, der Lateralgyrus der Musteliden etwa, ein gewisses Differenzierungsstadium zwar erreicht hat, dieses aber noch kein abgeschlossenes, vielmehr ein phyletisch noch sehr differenzierbares sei. Es werden dann in dem Gyrus verschiedene Zentren sozusagen noch ineinander geschoben sein, die bei höherer Arbeitsteilung voneinander sich zu trennen haben. Es werden also Elemente, für die eine Funktion noch im Gesamtgyrus sich findet, bei höherer Differenzierung sich örtlich konzentrieren müssen. Es ist dann diesem sich konzentrierenden Zentrum ein bestimmtes Gebiet angewiesen, an dem es je nach dem Erfordernis der betreffenden Tierform zur Lokalisation gelangt. Ein Beispiel dafür liegt ja in der Area magnocellularis, der z. B. bei den Musteliden das ganze

Gebiet einnimmt, auf dessen einem Punkte er später sich lokalisieren kann.

Damit sind wir denn auch an einen anderen Punkt gelangt, nämlich auf jenem der weiteren Differenzierungen, die äusserlich wesentlich verändernd eingreifen können. Es handelt sich hier dann nicht nur um blosser Konzentrierung früherer kleiner Gebiete, sondern von deren möglicherweise höheren Entfaltung auch, was wieder vielfach nicht nur von der Spezialisierung der Tiergruppe, sondern auch von der Spezies, ja selbst im höchsten Falle von der Individualität abhängt. Damit wird dann die Grosshirnoberfläche wesentlich verändert und können bei dem Menschen nicht nur spezialisierte Reliefbildungen sich einstellen, sondern können auch untergeordnete Verschiedenheiten auf einer Seite von dem der anderen sich einstellen.

Die Lateralfurche der Musteliden ist kontinuierlich, allein schon bei einem nahe genug stehenden Verwandten, der *Lutra*, ist jederseits die Furche etwa in seiner Längsmittle unterbrochen. Es ist dies gerade jene Stelle, an der bei *Mustela* und *Putorius*, wie ich schon weiter oben darauf aufmerksam gemacht habe, eine besondere Sulcusrinde sich befindet. Es sind die Sulcusrinden sicherlich funktionell ebenso von besonderer Bedeutung, als die Gyrrsrinden, wofür ja deutlich genug jener Umstand spricht, dass eine und dieselbe verschiedene architektonische Änderung zeigen kann, gerade wie der Gyrus. Nehmen wir nun an, dass an dieser Stelle der Sulcusrinde mit der phyletischen Entfaltung der Gattung *Lutra* eine damit genauestens zusammenhängende kleinere Lebensfunktion zur besseren Geltung gelangt, so wird hier die Sulcusrinde wuchern, die Spalte ausfüllen und sie somit in ihrer früheren Kontinuität unterbrechen.<sup>1)</sup> So erklären sich von selbst die Unterbrechungen der Mantelspalten.

---

<sup>1)</sup> Diese Unterbrechung der Lateralfurche, doch etwas weiter hinten, findet sich bekanntlich öfter, auch bei der Katze, weniger häufig bei dem Hunde. Durch ihr Auftreten wird dann der hintere Teil der Lateralfurche abgetrennt und führt dann den Namen *Fissura mediolateralis* K r u g. Die Unkenntnis der Zustände bei den Musteliden mag es mit sich gebracht haben, dass diese Abtrennung von den Autoren nicht als etwas Sekundäres erkannt ward.

Ein anderes, vielleicht noch besser einleuchtendes Beispiel folgt aus einer sehr lehrreichen Beobachtung Brodmanns. Bei den Musteliden findet sich am hinteren Balkenende an dem Gyrus fornicatus eine architektonische Modifikation beim Übergang in die Ammonspalte, die in dem mächtigen Vorherrschen der kleinen Sternzellenschichte, der dritten oder Körnerschichte besteht und die ich bei Musteliden viel weniger ausgedehnt gefunden habe als Brodmann es in der Gehirnkarte einträgt. Diese Struktur soll nun bei Capra eine mächtige Wucherung beginnen, was dann bei Tragulus eine noch gewaltigere Vorstülpungsbreite am Gyrus fornicatus verursacht, wodurch der Sulcus splenialis hier ausgeglichen wird.

Solche und ähnliche Beispiele werden sich noch gewiss zahlreich im Laufe der Zeit feststellen lassen, sie dienen gut zur Erklärung der Reliefveränderung. Allein für sich genügen sie auch nicht.

In demselben Maße wird auch die Spezialisierung der Gyri dienen zu jener Veränderung. Denn wenn ein Gyrus von mehr weniger geradem Verlaufe sich an verschiedenen Stellen höher spezialisiert und eine solche Stelle an physiologischer Bedeutung mehr gewinnend, geweblich zunimmt, ist die Folge davon eine Ausdehnung der Länge nach, was gehindert in der Längsausdehnung, eine neue Biegung, einen neuen Gyrus sekundärer Art gibt. Wie ungemein reich ist daran der menschliche, so hoch spezialisierte Grosshirnmantel und welche gewaltige Reliefveränderung musste sich dadurch einstellen! In der Spezialisierung und gleichzeitigen Massenzunahme der Rinde liegt somit die Veränderung begründet, die die Primärgestaltung so sehr verändert, dass ein Sichzurechtfinden kaum mehr möglich scheint.

Dabei braucht ja ein windungsreichstes Gehirn noch nicht den jedesmalig höchsten intelligenten Grad einer Tierform zu bekunden, denn es könnten auch nur gleiche, einseitig entfaltete Eigenschaften sich im höchsten Grade steigern, wie hierfür ja Echidna eintritt und vielleicht auch bei manchen so immens windungsreichen Gehirnen, wie jenes von Phocinen ist, dürfte Ähnliches obwalten. Denn wenn man wohl mit S. Ramón y Cajal das Stirnhirn auch nicht als ausschliesslichen Sitz der höchsten intelligenten Fähigkeiten betrachten wird, nach altem Muster, so wird man diese doch

hauptsächlich dorthin verlegen müssen, dafür sprechen Tatsachen genug, und das übrige dorsale Pallium anderen Funktionen zuweisen, wobei ja eben die Allgemeinbeherrschung vom Stirnhirne aus sich auf es in jedem Falle nach der Höhe der Intelligenz ausdehnt, denn Gedächtnis, Vorstellung und Assoziation sind Allgemeinfunktionen, indessen das Bewusstsein doch mehr lokaler Art ist, worin nur die Wahrnehmung erster Sinneseindrücke es überbieten dürften, sowie die Stellen spezieller Talente.

Dann aber möchte wohl noch ein Umstand mit in Betracht kommen bei der Reliefbildung des Grosshirnpalliums. Die Unterbrechung von Spalten liesse sich aus der Wucherung der Rinnenrinde erklären, aber wohl nur aus der der heterogenen Rinnenrinde. Der homogenen Rinnenrinde, welche mit dem einen der angrenzenden Gyri gleich ist, wie im speziellen Abschnitt des öfteren darauf hingewiesen wurde, dürfte eine andere Bedeutung zukommen. Nehmen wir den vielfach vorkommenden Fall an, dass eine Rinne dieselbe Architektonik aufweist wie die eine der angrenzenden Gyri und nehmen wir ferner an, dass die sie beherrschende Funktion durch höhere Entfaltung grössere Gewebemasse erfordert, so wird sich die Rinne entweder ausgleichen müssen, was aber bei der gegebenen Schädelkapazität unmöglich wird, oder aber, durch die kräftige Entfaltung wird die Rinne als solche auf den weniger sich mässig entfaltenden Nebengyrus verschoben. Sollte sich dann der so vermehrte erste Gyrus abermals falten müssen, so ist die neue Spalte aber etwas Neuerworbenes. Bei dieser Auseinandersetzung, denke ich speziell an die *Fissura arcuata secundaria* im Inselgebiet des Hundes und des Bärens (s. meine Arbeit ü. d. Phylog. d. Grosshirns der Säugetiere).

Wenn wir also dasjenige, was sich jetzt schon über das Palliumsrelief feststellen lässt, zusammenfassen, so dürfte man folgende Punkte formulieren:

1. Es entspricht die beginnende Faltenbildung und die damit verknüpfte Spaltenbildung einer vorgeschrittenen Differenzierung der Hirnrinde, und zwar im ursprünglichsten Falle nach der Differenzierung in die vier Gebiete, dem Stirn-, Fornikal-, Dorsooccipital- und Inselgebiet, doch kann diese Differenzierung erfolgt sein, ohne dass die beginnende Faltung sich zeigen würde (Nagetiere).



2. Eine weitere Differenzierung ruft höhere Entfaltung des ganzen Palliums und dadurch die Abgrenzung von Urgyrii durch die Urfurchen hervor: es entsteht der Lateralgyrus mit dem Kniegyrus, der Fornikalgyrus, der Mittelgyrus (G. med.) aus dem Dorsooccipitalgebiet, der Anti- und Postsylvialgyrus, sowie die Insel aus dem Inselgebiet und ein Intercalargyrus, wahrscheinlich noch vom Dorsooccipitalgebiet her. Es zeigen sich schon hochgradige Differenzierungen in den einzelnen Gyrii und Fissuren, wobei die Felder: Area magnocellularis und A. striata auch ohne Gyrencephalie zur Entfaltung kommen können (Spermophilus).
3. Die oben schon erfolgten Differenzierungen geben Anstoss zu weiteren bestimmteren, wodurch bei den einzelnen Abteilungen der Gyrencephalen, je nach der Spezialisierung von durch aussen durch die Adaption erfolgten Bedingungen spezielle Faltungen vielfach die Urzustände mehr wenig verwischen, bis sie nicht mehr kenntlich werden.
4. Dieser allgemeinen Entfaltung zu höherer intelligenter Leistung gegenüber, die durch den hohen Grad der Assoziations-Bahnnenzunahme einen gleichen Grad der Entfaltung des Balkensystems bedingt, gibt es noch eine Vergrösserung des ganzen Palliums mit entsprechendem, in das allgemeine Schema nicht hineinpassenden Mantelrelief bei Echidua, das sich nur durch den Umstand der einseitigen Entfaltung ohne grössere Zunahme von Mantelbalkenfasern, speziell Assoziationsfasern, erklären lässt, und was noch keinen Anstoss zur Balkenbildung abgibt, da die Manteldifferenzierung noch fehlt.

---

Fragen wir aber nach dem ersten Beginne der Differenzierung, so ist diese selbstverständlich auf eine beginnende Spezialisierung in der Zellenlage des Mantels selbst zurückzuführen und da müssen wir denn wieder zu den niederen Formen der Neochordaten hinunter. Solange die Zellenlehre nicht jenen ideal hochstehenden Grad des Fortschrittes erreichen wird, um in der Zellstruktur der einzelnen Ganglienzellenarten spezielle Formationen festzustellen, werden wir uns mit dem äusseren

Verhalten dieser Elemente Vorlieb nehmen müssen. Damit ist freilich noch wenig erreicht, doch muss man immerhin auch dieser Differenzierung ihr gutes Recht zugestehen müssen.

Es beginnt die Entfaltung des Grosshirnmantels mit der Differenzierung der Ganglienzelle, hat diese aber einen gewissen Grad erreicht, so erfolgen Kombinationen aus diesen Einheiten, welche dann als höhere Potenzen die einzelnen Rindenzentren bilden. Damit freilich ist der Prozess nicht zum Abschluss gelangt, und neben der fortwährenden Deposition von Erfahrungen in wenigstens einem Teil der Zellen, die dann vererbt, und die nächsten Generationen vollkommener gestalten werden, erfolgt aus den vererbten Erfahrungen ein Vorgang, der Instinkt, erfolgt mit diesem letzten Prozess auch die weitere Arbeitsteilung in den Zellen und somit ihre höhere Spezialisierung. So beiläufig war der Werdegang bis hinauf zu dem Menschen. Es wird dann aber ein Stadium geben, in dem die Spezialisierung nur innerlich sich zeigen wird, denn sonst müssten wir einen so ungemainen Formreichtum an Ganglienzellformen besitzen, wie dies selbst die kühnste Phantasie sich nicht auszumalen erdreisten wird.

Neben dieser innerlichen, uns zurzeit völlig unzugänglichen Spezialisierung wird aber auch der Kombination der Zelle zu Zelllagen eine hohe Rolle zufallen. Es ist dies dann wieder ein höheres Stadium der Vervollkommnung, wie wir dies mit Bestimmtheit aus der Erfahrung wissen. Hier werden wir dann wieder unterscheiden müssen in der Kombination, welche die einzelne Zelle zu anderen eingeht, und welches Verhalten noch in unserer Kenntnis keine Rolle spielt, und zwischen der Kombination der Rindenschichten zueinander, denn wir nehmen an, dass die funktionelle Mehrheit oder die spezialisierte Arbeitsteilung eine mannigfaltige Gestaltung der Elemente und ihrer Beziehungen zueinander verursacht. Diese Auffassung deckt sich einigermassen mit der Ansicht Meynerts (32) und wird wohl darin von jener Ansicht abweichen, dass sie eben histologische Differenzierung als eine Folge der Arbeitsteilung und höherer Entfaltung einzelner Funktionen ansieht. Denn sobald sich die Rindenschichten gebildet, bilden sie, wie wir wissen, Einheiten, deren Mächtigkeit und Verhältnis zu den anderen Schichten, beziehentlich deren Verminderung oder voller Ausfall die Architektonik der betreffenden Rinde bildet. Dass

dieser Schichtenkombination aber, neben der obigen Zellenkombination und der uns völlig verborgenen, nur voraussetzlichen Zellenspezialisierung, die höchste Rolle bei der Vervollkommnung der Grosshirnrinde und damit auch der höchsten Gehirntätigkeit beim Menschen zukommt, wissen wir aus der ungemeinen Mannigfaltigkeit der Rindenstrukturen, von deren Grösse wir zurzeit wohl noch kaum eine richtige Vorstellung haben. Es ist darum auch nicht daran zu zweifeln, dass von der genauen Erforschung dieser wir das Meiste bezüglich der Grosshirnbahnen im allgemeinsten Sinne des Wortes zu erwarten haben.

In jenem niederen Zustande der Ichthydenrinde gelangt es noch zu keiner Schichtenbildung bei den Cyclostomen, und wenn wir von Selachierzuständen absehen, ist selbst bei den Amphibien unter den Anamniern kein höherer Zustand diesbezüglich erreicht und die Formgleichheit der Zellen ist geradezu auffällig. Aber ohne eine Änderung im letzten Punkte ist ja auch keine Schichtenbildung denkbar. Diese hat zwar ihren allerersten Beginn schon erreicht, doch erfolgt hierin auch bei den Reptilien noch kein nennenswerter Fortschritt. Der einzige Fortschritt von einiger Bedeutung ist die beginnende Entfaltung der weissen Substanz, der wir aber immerhin noch keine allzuhohe Rolle beimessen werden. Von da aus aber bis zu den niedersten Säugetieren, den Monotremen, ist ein weiter Schritt. Leider fehlt uns heute noch immer die Kenntnis der Rindenstruktur dieser Formen, und bloss das allgemeine Verhalten lässt uns diesen grossen Schritt mit einiger Sicherheit annehmen.

Wir dürfen mit einiger Verlässlichkeit von dem Fehlen oder von dem Vorhandensein einer Balkenbildung auf die Mantel-differenzierung schliessen und auch von dem Grade, den die Balkenbildung erreicht, den jeweiligen Grad der Mantelentfaltung bestimmen. Dies bezeugen die hier behandelten Chiropteren.

Bei den Säugetieren zeigt der dorsale Mantel im ursprünglichsten Zustande in seiner Architektonik eine Allgemeinheit, indem ausser der Plexiformschichte und der Corona radiata es in der Ganglienzellschichte bloss zu einer Verdichtung peripherwärts gelangt. Diesen Zustand weisen alle jene Formen auf, deren oberer Kommissurenteil eine ausschliessliche Ammonalverbindung ist. So die Monotremen und ein Teil der Marsupialier. Die beginnende Balkenbildung, die in einer Aufnahme von dorsalen Mantelfasern

durch die ammonale Kommissur sich zeigt, ist die Folge beginnender Differenzierung in der breiteren unteren Zellschichte der Rinde. Es entsteht eine dritte unterste Zellschichte in einem Teil des dorsalen Mantels. hauptsächlich im Stirnpol. Von hier aus erfolgt dann die weitere Differenzierung in den Zellschichten. Darüber möchte ich kurz nur soviel sagen, dass meiner Meinung nach aus der innersten oder dritten Zellschichte der Microchiropteren die fünfte und sechste der Rodentien und Carnivoren abzuleiten sein wird, indessen ihre dritte und vierte Zellschichte eine weitere Differenzierung der breiten Zellschichte der Microchiropteren bedeutet. Zu einer noch weiteren Schichten-differenzierung gelangt es dann aber bei höheren Formen, am meisten beim Menschen. Die sich dort findenden Schichten auf die Carnivorenschichten beziehend abzuleiten, wird zukünftiger Arbeit zu überlassen sein.

Dann wäre noch zu berücksichtigen, dass mit der weiteren Differenzierung schon bei Carnivoren und anderen auch in der Grösse der Zellen sich Differenzierungsfortschritte äussern.

Einverstanden mit Brodmann weiss ich mich in dem Punkte, dass eine Vermehrung von Schichten erstens durch Spaltung einer Schichte in zwei oder mehr Lagen, zweitens durch Differenzierung besonderer Zellformen innerhalb einer Schichte erfolgt, eine Verminderung der Schichten dagegen durch Auflösung einer Schichte, durch Verschmelzung zweier oder mehrerer.

Heidelberg, im Juli 1907.

---

### Literaturverzeichnis.

---

1. Brodmann, K.: Bemerkungen über die Fibrillogenie und ihre Beziehungen zur Myogenie mit besonderer Berücksichtigung d. Cortex cerebri. Neurolog. Centralbl. von Mendel. 1907.
2. Derselbe: Beiträge zur Lokalisation der Grosshirnrinde. Journal für Psychologie und Neurologie.
  - a) Über den allgem. Bauplan des Cortex pallii bei den Mammaliern. Jahrg. 1905/1906.
  - b) Die Rindenfelder der niederen Affen. Jahrgang 1904/1905.
3. Burckhardt, R.: Das Zentralnervensystem von *Protopterus annecteus*. Berlin 1892.

4. Bing, R. und Burckhardt, R.: Das Zentralnervensystem von *Ceratodus*. Denksch. d. Med.-naturw. Gesellschaft, Jena. Bd. 4.
5. Döllken, Lage und Ausdehnung des Bewegungszentrums im Grosshirn der Maus. Neurolog. Centralblatt von Mendel. 1907.
6. Edinger, L.: Untersuchung über die vergl. Anatomie des Gehirns. I. Das Vorderhirn. Abhandlung der Senckenbergischen Naturforschenden Gesellschaft. Band XV.
7. Derselbe: II. Das Zwischenhirn. Ebend. Bd. XVIII.
8. Derselbe: Neue Studien über das Vorderhirn der Reptilien. Ebend. Bd. XIX.
9. Derselbe: Die Deutung des Vorderhirns bei *Petromyzon*. Anatom. Anzeig. Bd. XXVI. 1905.
10. Derselbe: Über das Gehirn von *Myxine glutinosa*. Abhandl. d. k. preuss. Akad. der Wiss. 1906.
11. Haller, B.: Vom Bau des Wirbeltiergehirns. I. *Salmo* und *Scyllium*. Morphol. Jahrb. Bd. XXVI.
12. Derselbe: II. *Emys*. Ebend. Bd. XXVIII.
13. Derselbe: III. *Mus*. Ebend. Bd. XXVIII.
14. Derselbe: Lehrbuch der vergleich. Anatomie, Jena 1904.
15. Derselbe: Beiträge zur Phylogonese des Grosshirns der Säugetiere. Arch. f. mikr. Anatomie. Bd. LXIX.
16. Derselbe: Beiträge zur Kenntnis der Textur d. Zentralnervensystems höherer Würmer. Arb. a. d. Zoolog. Inst. zu Wien. Bd. VIII.
17. Kappers, A.: Teleosteon and Selachian Brain. Journal of comparative Neurology and Psychologie. Vol. XIV. 1906.
18. Derselbe und Thennissen: Zur vergl. Anatomie des Vorhirns der Vertebraten. Anatom. Anzeig. Bd. XXX. 1907.
19. Miclucho-Maclay, N. Beitr. z. vergl. Neurologie der Wirbeltiere. Leipzig 1870.
20. Oyarzun, A. Über den feineren Bau des Vorderhirnes der Amphibien. Arch. f. mikr. Anat. Bd. XXXV.
21. Ramón y Cajal, S.: Studien über die Hirnrinde des Menschen. Übersetzt von J. Bresler, Leipzig. Heft I. Die Schrinde. 1900.
22. Derselbe: Heft II. Die Bewegungsrinde. 1900.
23. Derselbe: Heft V. Vergl. Strukturbeschreibung und Histogenese der Hirnrinde etc. 1906.
24. Derselbe: Sur la structure de l'écorce cérébrale de quelques mammifères. La Cellule. Tom. VII. 1891.
25. Ramón y Cajal, P. El encéfalo de los reptiles. Barcelona 1891. Zitiert nach seinem Bruder.
26. Rohon, V. Das Zentralnervensystem der Selachier. Denkschriften der Wiener Akad. d. Wiss., Naturw. math. Klasse. Bd. XXXVIII.
27. Stieda, L. Über den Bau des zentralen Nervensystems der Schildkröte. Zeitschr. f. wiss. Zoolog. Bd. XXV.

28. Studnicka, F. K. Beitr. zur Anatomie und Entwicklungsgeschichte des Vorderhirns der Cranioten. Sitzungsber. d. k. böhmischen Gesellschaft der Wissenschaften. Math. naturw. Kl. 1895.
29. Vogt, O.: Über strukturelle Hirnzentra mit besond. Berücksichtigung der strukturellen Felder der Cortex pallii. Anatom. Anzeig. Ergänzungsheft zu Bd. XXIX. 1906.
30. Ziehen, Th.: Zur vergl. Anatomie d. Hirnwindungen. Anatom. Anzeig. Bd. V. 1890.
31. Ziehen, Th. und Kükenthal, W.: Über das Zentralnervensystem der Cataceen nebst Untersuch. a. d. vergl. Anat. d. Gehirns d. Placentarier. Denkschr. d. med. naturwiss. Gesellsch. zu Jena. Bd. III. 1889.
32. Meynert, Th.: Vom Gehirne der Säugetiere. In Strickers Handbuch von der Lehre von den Geweben. Leipzig 1871, pag. 694.
33. Hermanides, S. R. und Köppen, M. Über die Furchen und über den Bau der Grosshirnrinde bei den Lissencephalen insbesondere über die Lokalisation d. motor. Zentrums und der Sehregion. Archiv für Psychiatrie. Bd. XXXVII. 1900.

## Erklärung der Abbildungen auf Taf. XXVIII–XXXVII.

### Tafel XXVIII.

- Fig. 1. Das Gehirn der Hausmaus von oben. Rechts die Formation so dargestellt, wie sie sich bei der angehenden Flächenvergrößerung des Palliums und die damit bedingte Gyri- und Sulciantfaltung erfolgt sein mochte. Rot, Stirngebiet; hellblau, das dorso-occipitale Gebiet; dunkelblau, fornikales Gebiet; grün, Inselgebiet, fs = Fissura Sylvii. Entlang der sagittalen Medianfurche jederseits das Fornikalmantelgebiet dunkelblau.
- Fig. 2. Das Grosshirn von *Putorius putorius* von der linken Seite. Die verschiedene Architektur der Hirnrinde mit verschiedenen Farben eingetragen. Für Erklärung dient Fig. 4.
- Fig. 3. Dasselbe der Länge nach mediosagittal geschnitten (rechte Hirnhälfte). sp = Septum pellucidum; gf = Gyrus fornicatus; gl = Gyrus lateralis; sg = Vertikalfurche und sm, sn die beiden horizontalen Furchen an der Innenseite des Stirnhirns.
- Fig. 4. Dasselbe von der linken Seite. s<sup>1</sup> = Fissura genualis externa; s<sup>2</sup> = Fiss. genualis lateralis; s<sup>3</sup> = Fiss. lateralis; s<sup>4</sup> = Fiss. cruciata; s<sup>5</sup> = Fiss. antesylyvia; ss = Fiss. arcuata; s<sup>6</sup> = postsylyvia; s<sup>7</sup> = Fiss. occipitalis; fs = Fiss. Sylvii; bof Bulbus olfactorius; gp = Gyrus pyriformis; gfr = dorsaler Längsgyrus des Stirnhirns; stl = äusserer Stirnlappen; kg = Kniegyrus; gl = Lateralgyrus; op = Operculum; gma = Gyrus medianus anterior und gmp posterior; gas = Anti-, gps = Postsylyvalgyrus; ga = Gyrus arcuatus; gic = Gyrus intercalaris; ol = Occipitallappen.

- Fig. 5. Das Gehirn vom Pavian von der linken Seite. Es ist dies nach einer Abbildung Leuret und Gratiolets entworfen, wobei die kleineren Furchen weggelassen wurden und die Rindenbezirke sind dann mit Farben eingetragen worden, wie Brodmann es für *Cercopitacus* angibt, jedoch ohne der feineren Details, nur so das der Vergleich mit dem Marderhirn (Fig. 2) durchgeführt werden kann. Auf allen farbigen Abbildungen bezeichnet das Schwarz-punktierte das Gebiet der Riesenzellen.

### Tafel XXIX.

Stücke von Horizontalschnitten durch die Grosshirnrinde. Die geschwärzten sind aus Golgischen Präparaten eingetragen.

- Fig. 6. *Salamandra maculata*. Aus der medianen Hemisphaerenwand (Ammonsrinde). Vergr.  $\frac{2}{4}$  Reichert.
- Fig. 7. *Salamandra maculata*. Aus der lateralen Wand des Mantels an der Stelle, wo die Fasern für die Fornixkommissur sich sammeln (s. Fig. 13 A. cr). Vergr.  $\frac{2}{4}$  Reichert.
- Fig. 8. *Emys europaea*. Aus der dorsalen Pallialrinde. cr = Corona radiata. Vergr.  $\frac{2}{4}$  Reichert.
- Fig. 9. *Emys europaea*. Aus der medianen hinteren Pallialwand (Ammonsrinde). Vergr.  $\frac{2}{4}$  Reichert.

### Tafel XXX.

- Fig. 1. *Ammocoetes*. Sagittaler Längsschnitt durch das Vorderhirn. A = der medianen Sagittalebene genähert; B = ganz lateralwärts; gl = Glomerularschichte; p = Plexiformschichte; g = Ganglienzelllage; dk = Dorsalkern in dieser; f. th. p = Funiculus thalamo prosencephalicus; bvhb = basales Vorderhirnbündel; th = Thalamocephalon; sa = Scheitelauge. Dahinter die Grenze des hintern Hirnabschnittes mit rot.
- Fig. 2. *Ammocoetes*. Stück aus einem Querschnitt durch das Vorderhirn. g = Ganglienzelllage; p = Plexiformschichte. Zwei Ganglienzellen in der ersteren aus Golgipräparaten eingetragen.
- Fig. 3. Vorderhirn von dorsalwärts. A von *Scyllium*, B = von *Acanthias*. C von *Acanthias* der Länge nach sagittomedian durchschnitten.
- Fig. 4. *Scyllium catullus*. Stück aus einem Querschnitt durch die Medianrinde; i = innerste Lage; g = innere; a = äussere Ganglienzell-Rindenlage.
- Fig. 5. *Scyllium catullus*. Ebenso durch die Dorsalwand; i = innere Lage; g = innere, a = äussere Ganglienzellrindenlage; p = Plexiformschichte.
- Fig. 6. *Scyllium catullus*. Querschnitte durch das Vorderhirn an dessen nasalem Ende; ps = plexiforme Rindenschichte; k = gangliöser Teil; a = zweite Schichte der Dorsalrinde; g = deren dritte Schichte.
- Fig. 7. *Scyllium catullus*. Zwei hintereinander liegende Querschnitte durch das Vorderhirn und dem Bulbus olfactorius (bof). D = weiter

vorn, E = mehr nach hinten; a = zweite Schichte der Medianrinde; nod = Nucleus olfactorius lateralis; r = dessen hinteres Bündelsystem; ndi = Nucleus dors. impar; hvhb = vorderer Teil des basalen Vorderhirnbündels; daf = dorsales Riechbündelsystem; foci = ventrales Riechbündelsystem (Funiculus olfactorio-corticalis inferior); vr = Ventralrinde.

- Fig. 8. *Scyllium catullus*, Sagittale Schnitte durch das Vorderhirn. A = ganz lateral; B = mediolateralwärts durch das Septum, C = noch weiter nach medianwärts, doch noch immer die Medianrinde treffend; vr = Ventralrinde; bvhb = basales Vorderhirnbündel; ca = Commissura anterior; foci = ventrales Riechbündelsystem; op = Nervus opticus; str = Striatumgebiet; h = drittes Vorderhirnbezirk.

### Tafel XXXI.

- Fig. 9. *Scyllium catullus*. Horizontaler, durch das Vorderhirn in der Höhe der Commissura anterior (ca) geführter Schnitt; dr = Dorsal, mr = Medialrinde, bvhb' = der aus der Medianrinde; bvhb'' = der aus dem Striatum stammende Teil des basalen Vorderhirnbündels boh; foci = ventrales Riechbündelsystem; op = Opticus; s' = vorderer, sp = hinterer Teil das Septum.
- Fig. 10. *Scyllium catullus*. Querschnitte durch den hintern Abschnitt des Vorderhirns, den hinteren Mantelteil (h) durchquerend; v dorso-laterales Riechbündel; vr = Ventralrinde; foci = ventrales Riechbündelsystem; ca = Commissura anterior.
- Fig. 11. *Scyllium catullus*. Querschnittstücke A = aus der dritten Rindenschichte der Ventralrinde des vordern Grosshirnabschnittes; B = aus dem hintern Grosshirnabschnitte. Jedesmal ist eine Ganglienzelle aus einem Golgischen Präparate eingetragen.
- Fig. 12. *Rana arvalis*. Längsschnitte, mit etwas von innen nach aussen gerichteter Schnittebene durch das Grosshirn. A = ganz lateral durch das laterodorsale Pallium und dem Striatum. B = weiter medianwärts und C = noch weiter medianwärts, bereits den Ammonswulst (amw) treffend; astr = äusserer; bstr = innerer Striatumteil; t = Tractus bulbaris infero posterior des untern Riechbündelsystems; bvhb = basales Vorderhirnbündel; lolf = Lobus und bolf = Bulbus olfactorius.
- Fig. 13. *Rana arvalis*. Horizontalschnitte durch das Grosshirn; A = durch den obern Abschnitt der Commissura anterior und B = entlang der beiden Ammonswülste (in diesem Falle ist die Schnittfläche etwas von rechts nach links und unten geneigt) bolf = Bulbus olfactorius; cr = Coronalfasern; pc = Pallialkommissurbündel; rs = Tractus areoseptalis im Ammonswulst (amw); ank = Ammonskern.
- Fig. 14. *Rana arvalis*. Querschnitte durch das Grosshirn. A. ganz vorne D, durch die Commissura anterior; amw = Ammonswulst; sw = Septalwulst; ca = oberer (ammonaler) Teil der Commissura an-



terior; ca'' = deren unterer Teil; bstr = hintere Abschnitt des Striatums; t = ventrales Riechbündelsystem; bvhb = basales Vorderhirnbündel.

- Fig. 15. *Triton alpestris*. A, sagitto-lateraler Längsschnitt und B, Horizontalschnitt durch den oberen Teil des Grosshirns. amw = Ammons wulst; ol = Olfactorius; bolf = Bulbus und lolf = Lobus olfactorius; astr = Epistriatum; focs = oberes, t = unteres Riechbündelsystem; cf = in der Columna fornicis nach unten gelangendes Bündel aus dem Ammons wulst.

### Tafel XXXII.

- Fig. 16. A, *Vesperugo noctua*. Grosshirn von oben. B, dasselbe von *Pteropus edulis*. srhl = Sulcus rhinalis lateralis; lpy = Lobus pyriformis; vh = Vierhügel; stl = Stirnpol; hl = Hinterlappen.
- Fig. 17. *Vesperugo noctua*. Zwei Horizontalschnitte durch das Grosshirn. A höher oben, B durch das Balkensystem. stl = Stirnpol; hl = Hinterlappen; cc = Corpus callosum; str = Striatum; ga = Gyrus ammonis.
- Fig. 18. *Vesperugo noctua*. Zwei Frontalschnitte durch das Grosshirn. A vor dem B durch den Balken. cc = Corpus callosum; ca = Commissura anterior; s. rhl = Sulcus rhinalis lateralis; lpy = Lobus pyriformis.
- Fig. 19. *Vesperugo noctua*. A Querschnitt durch das Grosshirn der Psalterialgegend. B Sagittaler Längsschnitt durch das Balkensystem. ca = Commissura anterior; ps = Psalterium; cc = Corpus callosum; s. rhl = Sulcus rhinalis lateralis.
- Fig. 20. *Vesperugo noctua*. A, aus einem Querschnitt durch die Mediankante des Grosshirns, B, dasselbe von *Vesperugo pipistrellus*.
- Fig. 21. *Mus musculus*. Horizontaler Schnitt entlang des dorsalen Grosshirnmantels. stl = Stirngebiet (Stirnpol); sp = Septum pellucidum; str = Striatum; fi = Fimbria; fd = Fascia dentata; ol = Occipitalpol.
- Fig. 22. *Mus musculus*. Stück eines Querschnittes durch die Rinde des Fornikalgebietes an der medianen Seite. 1 = Plexiformschichte; 2a = kleine Pyramidenlage; 2b = grosse Pyramidenlage; 3 = Sternzellenlage oder dritte Schichte; cr = Corona radiata.
- Fig. 23. *Mus musculus*. Zwei Querschnitte durch das ganze Grosshirn A am Balkenkopf, B im vorderen Fimbrialgebiet. cc = Corpus callosum; fi = Fimbria; sp = Septum pellucidum; srh = Sulcus rhinalis anterior; foci = Funiculus olfactorio-corticalis inferior; fg = Fornikalgebiet (vergl. Fig. 1, Taf. XXVIII mit dunkelblau); dlg = Dorsooccipitalgebiet (blau); ig = Inselgebiet (grün); str. = Striatum. Die Zahlen bezeichnen die Schichten der Rinde.

### Tafel XXXIII.

- Fig. 24. *Mus musculus*. Zwei Querschnittstücke aus der Rinde des Dorsooccipitalgebietes. 1 = Plexiform-, 2 = Pyramiden-, 3 = Kleinstern-

- oder dritte Schichte; 4 = vierte und 5 = fünfte Schichte; cr = Corona radiata.
- Fig. 25. *Mus musculus*. Querschnittstück durch die Rinde des Inselgebietes. p = Pyramidenschichte; 5+6 fünfte und sechste Schichte; cr = cr = Corona radiata.
- Fig. 26. *Mus musculus*. Zwei Querschnitte durch das linke Pallium. A von der Stelle, wo der hintere Abschnitt der Fimbria sich ventralwärts versenkt. B, durch den Occipitalabschnitt. cr = Corona radiata; fg = Fornikal-, dlg = Dorsoccipital- und ig = Inselgebiet; cla = Claustrum; srl = Sulcus rhinalis posterior.
- Fig. 27. *Mus musculus*. Querschnittstück des Gyrus pyramiformis A durch die Pyramidenrinde. B durch die untere Uebergangsrinde (1. Fig. 26 B für), doch hier ohne der ganzen Plexiformschichte.
- Fig. 28. *Putorius putorius*. Horizontaler Längsschnitt vom vorderen rechten Gehirnhälfte. bof = Bulbus olfactorius; stl = äusserer, stl' = innerer Stirnlappen; op = Operculum; str = Striatum.
- Fig. 29. *Putorius putorius*. Querschnitt durch den Stirnlobus nach der Richtung 1 auf Taf. XXVIII, Fig. 2. gfr = Längswulst; stl = äusserer, stl' = innerer Lappen; cr = Corona radiata; foci = Funiculus olfacto-corticalis inferior; t. bs = Tractus lobi olfactorii.
- Fig. 30. *Scyllium catullus*. Querschnittstück durch die Ventralrinde. g = innere, a = äussere Zellschicht; p = Plexiformschichte. Eine geschwärzte Ganglienzelle ist aus einem Golgischen Präparate eingetragen.
- Fig. 30. A = *Putorius putorius*. Querschnittstück aus der Rinde vom vordern Teil des dorsalen Stirnwulstes.
- Fig. 30. B = *Putorius putorius*. Dasselbe vom hintern Teil des dorsalen Stirnwulstes. 1 = Plexiform; 2 = Pyramidenschichte; 3 = Schichte der kleinen Sternzellen; 4 = vierte Schichte; 5 und 6 = vereinigte fünfte und sechste Schichte.
- Fig. 31. *Putorius putorius*. Oberes Ende eines Querschnittes aus dem hintern Teile des obern Stirngyrus; as = äussere; is = innere Seite; a = Kante; Die Zahlen bezeichnen die Rindenschichten. Schnitttrichtung 2 auf Taf. XXVIII. Fig. 2.

#### Tafel XXXIV.

Bezieht sich alles auf *Putorius putorius*.

- Fig. 32. Querschnittstücke A = aus der lateralen Seite des Aussenlappens vom Stirnhirne. B aus der innern, untern Seite (Taf. XXVIII, Fig. 2, 2) des Innenlappens. 1 = Plexiformschichte; 2a = kleine, 2b = grosse Pyramidenschichte; 3 = kleine Sternzellenschichte usw.
- Fig. 33. Querschnitte durch den äussern Stirnlappen. A unter dem Kniegyrus und B unter dem Operculum.
- Fig. 34. Ebenso. A durch die obere innere Seite des inneren Stirnlappens (Fig. 29 a), B aus der hintern innern Seite desselben Lappens.
- Fig. 35. Ebenso durch den vordern Teil des Gyrus fornicatus. A, durch die innere Seite, B durch die Kante.

- Fig. 36. Ebenso. A durch die innere Seite des Balkenwulstes der postcallosalen Gegend und B aus dem hintern Boden des Sulcus lateralis.
- Fig. 37. Zwei Querschnitte durch den Fornixgyrus A am hintern Balkenende (Schnittrichtung 7 auf Taf. XXVIII, Fig. 2). B etwas weiter nach hinten (8).
- Fig. 38. Querschnittstück aus dem letzten Abschnitt des Fornicalgyrus, dem Gyrus intermedius (Taf. XXVIII g).

#### Tafel XXXV.

- Fig. 39. Querschnittstücke aus der Rinde A durch den mittleren Abschnitt des Gyrus intermedius (s. Fig. 52, 53 gi), B von der innern Seite der Occipitalrinde (Ende des Gyrus fornicatus) und C durch die untere Seite des Occipitallappens (s. Fig. 52 o).
- Fig. 40. Ebenso durch den hintern Teil des Lateralwulstes.
- Fig. 41. Ebenso durch die vordere Lateralrinde A aus der innern Seite (s. Fig. 42 II. gli) und B aus der äussern Seite (ebend. gla).
- Fig. 42. Querschnitte durch die rechte Hirnhälfte. Die Schnittflächen für auf Taf. XXVIII, Fig. 2 für A mit 2, für B mit 3, für C mit 4 und für D zwischen 4 und 5 angegeben). Gf = Gyrus fornicatus; zr = dessen äussere und zr' = dessen innere Seite; Isi = Lobus insularis; kg = Kniegyrus; kgi = dessen vorderer, kga = dessen hinterer Schenkel; gli = innere und gla = äussere Seite des Gyrus lateralis; gma = Gyrus medianus anterior; gas = Gyrus antesylius; srl = Sulcus rhinalis anterior; Die Riesenzellenlage ist eingezeichnet; gp = Gyrus pyriformis.
- Fig. 43. Querschnittstück durch den hintern Schenkel des Kniegyrus an dessen laterales, dem Mediangyrus angrenzenden Seite; l = lateral; m = median.

#### Tafel XXXVI.

Bezieht sich auf *Putorius putorius* bis auf Fig. 47.

- Fig. 44. Querschnittstück durch den vordern Schenkel des Kniegyrus an dessen innerer, dem Fornicalgyrus zugewandter Kante. Es ist dies eine Stelle, wo die Reihe der Riesenzellen allmählich abgenommen hat und nur noch sporadisch welche vorkommen; l = lateral; m = medial.
- Fig. 45. Ebenso A durch die mittlere. B durch die vordere Riesenzellenlose Gegend des Gyrus medianus.
- Fig. 46. Ebenso A durch den obern Teil des Gyrus antesylius nächst dem Operculum, B durch den Gyrus arcuatus.
- Fig. 47. *Mustela foina*. Querschnitt durch die rechte Grosshirnseite in der Gegend der Commissura anterior (Richtig etwas vor 5 auf Taf. XXVIII, Fig. 2); s<sup>5</sup> = Fissura antesylyvia; srl = Fiss. rhinal. anterior; Isi = Lobus s. Gyrus insularis; cl = Capsula lateralis; ce = Capsula externa; cla = Clastrum; gas = Gyrus antesylius; foci = Funiculus olfacto-corticalis inferior; gao = Ganglion areae olfactoriae.

Fig. 48. Querschnittstück A durch den Gyrus postsylvius; B durch den Rand desselben am untersten Ende, an der Fossa Sylvii.

Fig. 49 A. Ebenso durch die Inselrinde.

**Tafel XXXVII.**

Bezieht sich auf *Putorius putorius* bis auf Figg. 50 und 55.

Fig. 49 B. Ebenso durch die untere Hälfte der Inselrinde, der Capsula (cl) und dem Clastrum (cla).

Fig. 50. *Mustela foina*. Querschnittstück von der Stelle (s. Fig. 47), wo das Clastrum (cla) in die untere Zellschichte (5 und 6) der Antesyvialrinde übergeht.

Fig. 51. Ebenso durch den Gyrus intercalaris.

Fig. 52. Querschnitte durch den Occipitallappen. Die Schnittrichtung ist aus Taf. XXVIII, Fig. 2 zu ersehen, wo A = 9, B = 10, C = hinter 10, entspricht. fsp = Fissura suprasplenialis; s<sup>3</sup> = Fiss. lateralis; gl = Gyrus lateralis; gf = Gyrus fornicatus; gi = dessen intermedianer Teil. Wo es eigene Rindenarchitektonik gibt, ist diese durch die Art der Schraffierung angegeben; die Occipitalarchitektonik ist doppelt schraffiert.

Fig. 53. Querschnitte durch die rechte Gehirnhälfte A am hintersten Ende des Balkens (Taf. XXVIII, Fig. 2, 8) und B etwas weiter kaudalwärts. gl = Gyrus lateralis; gmp = Gyrus medianus posterior; ga = Gyrus arcuatus; gps = Gyrus postsylvius; gic = Gyrus intercalaris; gi = Gyrus intermedius; gp = Gyrus pyriformis; srl. p. = Sulcus rhinalis posterior.

Fig. 54. Untere Rindenhälfte vom Querschnitt Fig. 53 A. Die Faserung ist nach Weigert'schen und Golgischen Präparaten eingetragen. gic = Gyrus intercalaris; 2 = dessen Pyramiden- und sz = dessen untere Schichte; gp = Gyrus pyriformis; il = dessen innerste, ml = dessen mittlere und al = äusserste Schichte; fcd = Funiculus fasciae dentatae von dem der äussere Teil in die Plexiformschichte des Gyrus pyriformis gelangt, ein anderer Teil (auch blau) bündelweise in die Pyramidenschichte des Gyrus ammonis zieht und dort verbleibt, während die mittleren Bündel in den Gennarischen Streifen (schwarz) des Gyrus pyriformis gelangen.

Fig. 55. *Mustela foina*. Querschnittstücke aus der zweiten oder Pyramidenschichte des Gyrus pyriformis. A von der Stelle , B von der bei <sup>2</sup> und C von jener bei <sup>3</sup> auf Fig. 47. Auf Figur C ist nicht die ganze Plexiformschichte (1) gezeichnet. In den anderen beiden Figuren ist foci die Stelle, wo der Funiculus olfactorio corticalis inferior nach hinten zu zieht.

Aus dem Laboratorium des Zool. Museums der Universität Moskau.

## **Materialien zur Histologie des Bidderschen Organs der Kröten.**

Von  
stud. **S. J. Ogniew.**

Hierzu Tafel XXXVIII.

In neuester Zeit wächst ganz bedeutend das Interesse am Studium des Hermaphroditismus, verschiedener Anomalien und Besonderheiten des Baues der Geschlechtsorgane der Amphibien. Die Erforschung dieser Besonderheiten kann Licht in das schwierige Problem der Differenzierung der Geschlechter bringen; für die Klarstellung dieser Frage hat jede neue Tatsache oft eine sehr grosse Bedeutung. Von besonderem Interesse sind die Bidderschen Organe der Kröten, sowohl wegen der Verschiedenartigkeit ihres Baues, als auch wegen ihrer noch rätselhaften physiologischen Bedeutung.

Mit dem Studium dieser Organe, die über den Geschlechtsdrüsen der genannten Tiere liegen, haben sich schon viele Forscher beschäftigt; es genügt, der ausgezeichneten Arbeit Knappes (26) und einer ganzen Reihe von Abhandlungen Cerrutis (6, 7, 8, 9, 10) zu erwähnen, die in neuester Zeit erschienen sind. Ungeachtet dessen, dass über diese Frage schon eine ziemlich umfangreiche Literatur vorhanden ist, entschliesse ich mich doch, meine Beobachtungen zu veröffentlichen, da sie die Arbeiten früherer Autoren ergänzen dürften.

Ich will in dieser Arbeit eine möglichst vollständige Übersicht der Literatur geben, indem ich Abhandlungen aufführe, die sowohl speziell sich auf diese Frage, als auch indirekt auf dieselbe beziehen.

Meine persönlichen Untersuchungen zerfallen in zwei Teile. Im ersten gebe ich eine histologische Beschreibung des normalen Bidderschen Organs, die von mir auf Grundlage meiner ziemlich zahlreichen Präparate verfasst ist und als Zusammenfassung und Ergänzung der Arbeiten früherer Autoren dienen soll, haupt-

sächlich der Arbeit von K n a p p e. Diese im allgemeinen ausgezeichnete Arbeit ist seit 1886 schon ziemlich veraltet und es macht sich das Bedürfnis fühlbar nach einer Neubearbeitung der Beobachtungen des genannten Verfassers. In solchen Fällen, wo meine Beobachtungen in einer oder der anderen Beziehung von denen K n a p p e s abweichen, betone ich das besonders. Im zweiten Teile gebe ich eine Beschreibung der Degenerationsprozesse in den Eiern und Follikeln des B i d d e r s c h e n Organs, welche Prozesse früher sehr wenig erforscht und für dieses Organ grösstenteils noch nicht beschrieben wurden.

Das Material, auf Grund dessen meine Arbeit zusammengestellt wurde, war ein recht umfangreiches. Hauptsächlich untersuchte ich *Bufo vulgaris* (frisch gefangen), von denen ich Exemplare vom April bis zum September hatte. Im Winter benutzte ich im Terrarium lebende Tiere. Die letzten Präparate fertigte ich im Januar an, da ich im Februar und März keine Kröten zur Verfügung hatte. Ausser *Bufo vulgaris* hatte ich nur ein Exemplar *Bufo viridis* zur Hand. Beide Krötenarten wurden von mir im Moskauer Gouvernement erbeutet. Ausserdem untersuchte ich zwei *Bufo calamita*, die ich in der Beloweschskaja Puschtscha (Gouvernement Grodno) fing.

Ich benutze gern die Gelegenheit, meinen herzlichsten Dank dem Direktor des Zoologischen Museums der Universität, Professor G. A. K o s h e w n i k o v auszudrücken, der mich mit gutem Rat und Hinweisungen unterstützte, sowie dem Assistenten R. S. M a g n i z k y, der in liebenswürdigster Weise die photographischen Aufnahmen meiner Präparate übernahm.

## I. Histologische Beschreibung.

Ehe ich zur histologischen Beschreibung übergehe, halte ich es für zweckentsprechend, die Fixations- sowie die Tinktionsmethoden zu erwähnen, die ich zur Klarmachung der histologischen Bilder benutzte.

Als die geeignetsten Fixationsflüssigkeiten erwiesen sich: L a n g s, G i l s o n s und Z e n k e r s c h e Flüssigkeit. Für jüngere Kröten, besonders wo mit dem B i d d e r s c h e n Organ zugleich der Hoden fixiert werden sollte, ergab H e r m a n n s Flüssigkeit gute Resultate.

Ich bediente mich folgender Tinktionsmethoden: besonders gelungene und scharfe Bilder erhielt ich bei der Färbung nach Martin Heidenhain mit Eisenhämatoxylin; ich kombinierte die Methode häufig zum Zweck einer ergänzenden Nachfärbung mit der Tinktion mit Bordeaux und Lichtgrün. Ferner ergaben gute Resultate Hämalaun und besonders Hämatoxylin von Delafield, die ich mit Eosin kombinierte. Ausser mit diesen Methoden wurden sehr gute Resultate mit Safranin erzielt, und für Doppeltinktionen mit Safranin und Lichtgrün oder Pikrinsäure. Endlich will ich noch des Boraxkarmins erwähnen (in toto), jedoch muss diese Methode im gegebenen Falle für die am wenigsten erfolgreiche angesehen werden.

Alle Stücke wurden von mir in Paraffin oder Celloidin eingebettet und serienweise mit Hilfe eines Mikrotoms geschnitten.

Indem ich an die histologische Beschreibung übergehe, will ich vor allen Dingen die Aufmerksamkeit auf eine Darstellung der peripheren Teile des Bidderschen Organs lenken. In seiner ganzen Ausdehnung ist das Biddersche Organ, ähnlich wie der Eierstock, durch das sogenannte Peritonealepithel bedeckt (siehe Fig. 8 u. 10), das in seinem Aussehen vollkommen demjenigen gleicht, welches die übrigen Teile des Abdominalraums auskleidet. Seine Zellen sind gross, sehr stark abgeflacht und polygonal.

Unmittelbar dem beschriebenen Endothel liegen kleine Eier an, dann etwas grössere, umgeben von bindegewebigem Stroma.

Ausserdem beschreibt Knappe (26) im Stroma des Organs noch eine Art Zellen von sehr variabler Form. Nach Knappes Ansicht sind sie entweder identisch mit den Leukozyten oder mit den sogenannten „Kornzellen“ von His. Wenn man nach den Abbildungen des genannten Autors urteilen soll (s. Fig. 24a, b, c, d, Taf. XXVIII), sowie nach meinen eigenen Präparaten, so bin ich geneigt anzunehmen, dass Knappe es mit Leukozyten zu tun hatte, weil His' „Kornzellen“ (Cellules interstitielles Tourneux), die in grosser Menge in der Tunica interna der höheren Wirbeltiere gefunden werden, in ihrer Form den Zeichnungen Knappes ebenso nach ihrer Lage, nicht entsprechen.

In dem bindegewebigen Stroma kann man ein ganzes Netz von Blut- und Lymphgefässen sehen, deren Entwicklung natürlich in engsten Zusammenhange mit der stärkeren oder schwächeren Entwicklung des Stroma steht. Die Blutgefässe bilden, indem sie in zahlreiche Kapillaren sich zerteilen, die Grundlage zu einem Netze, das in verschiedenen Richtungen das Bid d e r s c h e Organ durchkreuzt. Die Regelmässigkeit dieses Netzes wird nicht selten durch Ovozyten gestört, die oft sehr verschieden nach Grösse und Form sind. In den meisten Fällen ist, wie schon L a n g e r (30) bemerkte, jeder Ovozyt umspinnen von einem Ring von Blutgefässen. Zuweilen dringen die Blutgefässe in das Innere des Eies, das letztere gleichsam durchsetzend. Ähnliche Bilder beobachtete auch K n a p p e , indem er ihnen den Charakter einer Degeneration zuschrieb. In einigen Fällen erscheint diese Ansicht berechtigt, aber bei weitem nicht immer. Ich hatte oft die Gelegenheit junge Ovozyten zu sehen, die keinerlei Anzeichen von Degeneration aufwiesen und doch von höchst feinen Kapillargefässen durchsetzt waren.

Das System der Lymphgefässe hängt sehr eng mit dem der Blutgefässe zusammen. Gewöhnlich sind die Blutkapillaren von lymphatischen begleitet. Ich gehe jetzt zur Beschreibung des Stratum granulosum über (Membrana granulosa). Dieses stellt eine dünne Schicht des Follikularepithels dar, das das Ei von aussen umkleidet. Wie schon P f l ü g e r (1881) bemerkte (bei *Rana fusca*), ermangeln die jungen Ovozyten des Follikularepithels und sind von der Bindegewebemembran umkleidet, in der sich zwei bis drei Kerne vorfinden — diese Beobachtung gilt auch ganz für die jungen Eier, die an der Peripherie des Bid d e r s c h e n Organs liegen (siehe Fig. 8). Grössere Ovozyten sind von einer Lage polygonaler Zellen umkleidet, die dicht aneinander liegen und in der Form verschiedengestaltete, abgeflachte, runde Kerne besitzen, in denen man eine feine Granulation bemerken kann. Zuweilen können, wie K n a p p e beobachtete, Zellen mit eingeschnürten Kernen mit zwei grossen Nukleolen bemerkt werden, wahrscheinlich Bilder der Amitose. In einigen Fällen kann man sehen, wie einzelne Kerne des Follikularepithels in das Innere des Eies eindringen, welcher Prozess bei Besprechung der Degeneration näher beschrieben werden wird.

Ausser dem Follikularepithel kann man in den grössten



Oozyten, die im Zentrum des Bidderschen Organs liegen, zuweilen das Oolemma (Membrana vitellina) sehen, welches das Aussehen einer feinen, scharfkonturierten Hülle hat. Die kleineren Oozyten ermangeln desselben entschieden (Fig. 3, 5, 6).

Endlich verweile ich bei der Beschreibung des Epithels, welches die innerste Schicht des Bidderschen Organs auskleidet, es ist das sogenannte „Innenepithel“ Oskar Schultzes. Dieses Epithel ist in älteren Organen entwickelt, die innen einen Hohlraum besitzen. Seinem Charakter nach steht dieses Epithel dem Peritonealepithel sehr nahe. Seine Zellen, in einer Reihe gelegen, sind nicht gleichmässig polygonal und stark abgeflacht.

Ich gehe nunmehr zur Beschreibung der Eier selbst im Bidderschen Organe über. Wie schon oben gesagt, ist die Zona pellucida nur selten entwickelt, ebenso ist keine Ablagerung von Nährdotter zu bemerken. So verschieden die Oozyten in der Grösse sind, sind sie es auch in der Gestalt: es kommen unter ihnen mehr oder weniger umfangreiche, polygonale, einseitig gestreckte usw. vor (siehe Fig. 9). Das Protoplasma einer normalen Oozyte färbt sich ziemlich scharf und im allgemeinen intensiver als der Kern. Das Plasma ist fein granuliert, färbt sich aber fast immer ziemlich gleichtönig, zuweilen kann man im selben schärfer gefärbte Granulationen finden, die sich genau so färben wie das Chromatin des Kernes. Sehr verschieden in ihrem Aussehen sind die Kerne. Wie schon Knappe nachwies (26) (Taf. XXVIII, Fig. 20), sind sie in ihrer Form höchst variabel. Ihr Hauptunterschied von den normalen Keimbläschen des Eierstockes liegt in dem äusserst schwachen Turgor, infolgedessen polymorphe Kerne auftreten (siehe Fig. 9). Als zweite interessante Eigentümlichkeit erscheint die grosse Armut an Chromatinelementen und die starke Entwicklung des Lininnetzes, woher die Kerne sich viel schwächer färben als das Protoplasma.

Die Zahl der Nukleolen im Kern ist äusserst verschieden, zuweilen sind es nur sehr wenige, sie sind gross und liegen an der Peripherie, wie z. B. in älteren Eiern; zuweilen sind ihrer viele vorhanden und sie sind im ganzen Kern verteilt, was bei jüngeren Oozyten öfter vorkommt. In einigen Fällen konnte ich konzentrisch gelegene Kreise, welche aus Nukleolen von einer und derselben Grösse bestanden, beobachten, wobei das ganze komplizierte System im Zentrum des Kernes selbst lag. Ein

ähnliches Bild beobachtete Eimer (12, S. 217, 218) an Eiern der grünen Eidechse und Cerruti (10) in den Eiern eines anormalen Eierstockes von *Bufo vulgaris*. Letzterer vergleicht die Gruppen feiner Körnchen, die im Zentrum des Kernes liegen, mit Kolonien von Mikrokokken. Zuweilen zeigen die runden Nukleolen eine kompliziertere Struktur. Oft sind in denselben einige dunkel gefärbte, dicht aneinanderliegende Kugeln zu sehen, und gleichzeitig ist gleichsam eine höchst feine Granulation im Innern zu bemerken (siehe Fig. 1). Ausser diesen kommen auch einige anderer Art vor — der Nukleolus besteht gleichsam aus zwei Teilen, einem blassern und einem intensiver gefärbten (siehe Fig. 2). Sehr oft bemerkt man neben grossen Nukleolen scharfe, helle Zonen (siehe Fig. 2 und 3). Die Entstehung und der Charakter dieser Zonen lässt sich schwer erklären, aber ihre Anwesenheit bei Anwendung der verschiedensten Tinktionsmethoden und Bearbeitungsarten lässt annehmen, dass es keine Kunstprodukte sind, wie Flemming (14) glaubt, sondern etwas Natürliches und Beständiges. Endlich will ich noch bemerken, dass in einigen Nukleolen zuweilen eine oder mehrere Vakuolen zu erkennen sind. Natürlich können manche von ihnen infolge der Bearbeitung des Präparates erscheinen, aber an fixierten Präparaten sind die Vakuolen zu oft zu sehen, um sie alle ohne Ausnahme für auf künstlichem Wege entstanden anzusehen.

In einigen Fällen kann man es als fast erwiesen ansehen, dass die Nukleolen bewegungsfähig sind im Innern des Keimbläschens. Solche Bewegungen hielten ältere Autoren, wie z. B. La Valette St. George (28), für aktive Ortsveränderungen der Nukleolen. Ich wage es nicht, mich so bestimmt zu äussern, da es sehr möglich ist, dass derartige Bewegungen der Ausdruck von Veränderungen sind, die entweder in der Zusammensetzung der Nukleolen selbst, oder des Kernes der Eizelle auftreten; in diesem Falle können die Bewegungen der Nukleolen im Zusammenhange mit Veränderungen der Oberflächenspannung des Kernes sich einstellen.

Die ersten Berichte über diese Frage gab seiner Zeit schon La Valette St. George (28), er stellte die Umrissveränderungen und Formwechsel zweier Nukleolen in den Eiern des Bidder'schen Organs dar (Taf. XXXV, Fig. 76—78 und 79, 80); seinen Worten nach lassen grosse Nukleolen, wenn auch langsame, doch sehr deut-

liche Veränderungen ihrer Kontur sehr schön beobachten, denen man, da sie wie bei den Samen- und manchen jungen Eizellen, in einem Auftreten und Zurückziehen hyaliner, buckelförmiger Fortsätze bestehen, mit Fug und Recht den Namen amöboid geben kann“. Weiter beschreibt Knappe (26) verschiedene Ortsveränderungen der Nukleolen, die mit einem Zerfall der letzteren enden und — wie Knappe meint — zu einer „Auflösung der Nukleolen“ führen (Seite 516—517). Nach seinen Worten lagen statt des einen grossen Nukleolus zu Ende des beschriebenen Prozesses „dann im Kernplasma zahlreiche kleine Kügelchen, von denen viele“, wie es Knappe schien, „gänzlich verschwanden und vielleicht zerflossen“.

Bilder, die an die Abbildungen Knappes erinnern, bekam auch ich zu sehen an meinen Präparaten; aber es scheint mir wenig wahrscheinlich, dass dieser Prozess zur Auflösung der Nukleolen führen sollte. Es ist interessant, dass der physiologische Zustand der Zellen einen grossen Einfluss auf den Charakter der Nukleolen hat. So konnte ich in den Eiern des Bidderschen Organs eines ♂ von *Bufo vulgaris*, das ziemlich lange hatte hungern müssen, das Auftreten einer grossen Zahl sehr kleiner Nukleolen konstatieren. Analoge Beobachtungen wurden an Kernen in Zellen von verschiedenen Organen gemacht; so fand z. B. Nussbaum (36), dass in den Zellen der Magendrüsen bei regelrechtem Gang der Sekretion in den Kernen nur ein Nukleolus vorhanden ist, bei Hungern aber, das längere oder kürzere Zeit andauert, dieselben in sehr grosser Zahl auftreten.

Im Jahre 1880 beschrieb Nussbaum in seiner ausgezeichneten Arbeit „Zur Differenzierung des Geschlechts im Tierreich“ zuerst zweikernige Eier im Bidderschen Organ und Follikel, die je zwei Eier enthielten. „Nicht in allen Eizellen“ — schreibt Nussbaum, „ist nur ein einziges Keimbläschen enthalten: man findet zuweilen zwei bis drei darin“ (35, S. 13). In seiner Arbeit erwähnt Knappe weder die zweikernigen Eier, noch Follikel mit zwei Eiern.

Ich konnte ziemlich oft in meinen Präparaten Eier mit zwei oder mehreren Kernen finden, im letztern Falle übrigens ausschliesslich bei Degeneration der Oozyten. Wie aus Fig. 2 und 3 zu ersehen ist, unterscheiden sich die Kerne einer zweikernigen Oozyte ziemlich scharf voneinander, da der eine fein granuliert

ist, sich eintöniger färbt und viele blassgefärbte Nukleolen enthält, der andere aber färbt sich viel intensiver, was daher rührt, dass sein Chromatinnetz viel gröber ist und seine Maschen breiter sind. Ausser zweikernigen Oozyten sah ich auch zwei Oozyten, die in eine nicht abgegrenzte Schicht des Follikularepithels eingeschlossen waren. Eine genauere Beschreibung derselben gebe ich im Kapitel über Degeneration.

Es gibt verschiedene Anschauungen in bezug auf die Erklärung der Anomalien in Kernen und Follikeln. Die Mehrzahl der Autoren, Klebs (25), Pflüger (39), Quincke (42), Koelliker (27), Schottländer, meinen, dass Follikel mit vielen Eiern infolge unvollständiger Teilung der Eier bei den Embryonen und der Einschliessung mehrerer Oozyten in einen gemeinsamen Follikel entstehen können.

Die Follikel mit zahlreichen Eiern halten einige Autoren, wie z. B. Stoeckel (56), für das Resultat einer amitotischen Teilung der Kerne mit nachfolgender Teilung der Zellen selbst. S. von Schumacher, Schwarz (53) und H. Rabl (44) halten an einer ganz entgegengesetzten Meinung fest: sie halten die Vielkernigkeit der Eizellen für das Ergebnis einer Verschmelzung zweier oder mehrerer Oozyten, die in einen Follikel eingeschlossen sind. In letzter Zeit konnten P. und M. Bouin (4), bei der Untersuchung der Graaf'schen Follikel des Eierstockes vom Hunde mit einer grossen Menge von Eizellen keinerlei Degenerations- und Amitoseerscheinungen feststellen; die genannten Autoren meinen, ebenso wie Schottländer, dass vielkernige Follikel in frühe Stadien der Entwicklung infolge der Einschliessung mehrerer Ovogonien in einer Theca folliculi entstehen, teilen aber gleichzeitig mit, dass es ihnen gelungen sei, in den Eierstöcken weisser Ratten grosse Mengen von Figuren rudimentärer Karyokinese zu finden, die auch bei den Spermatogonien gefunden wurde. Es ist natürlich schwer zu sagen, welche Anschauung man für die richtige halten soll. P. und M. Bouin haben vielleicht in einigen Fällen recht, zuweilen kann man aber auch die Möglichkeit einer Verschmelzung nicht leugnen. So beobachtete Zacharias (59) an frischen Objekten direkt unter dem Mikroskop eine Verschmelzung der Teilungskügelchen von *Limnaea auricularia*. In dem einen Falle verschmolzen 24 Blastomeren, so dass in der ge-

bildeten Blastosphäre die Grenzen zwischen den einzelnen Teilungskugeln nicht erkennbar waren, doch verschmolzen ihre Kerne nicht. Diesem Fall schreibt Zacharias einen rein pathologischen Charakter zu. Seiner Ansicht nach war die eine Ursache die Zusammenpressung des sich teilenden Eies durch das Deckglas. In einem andern Falle beobachtete der Autor am vegetativen Pol vier Zellen, die angefangen hatten zu verschmelzen. Nach Verlauf von 5 Minuten konnte man feststellen, dass eine Verschmelzung sowohl der Zellen als auch ihrer Kerne stattgefunden hatte. Diesen Beobachtungen sind die Untersuchungen von Prof. E. Selenka (55) über die eigentümlichen Metamorphosen in den Eiern von *Thysanozoon Diesingii* zur Seite zu stellen.

Wie ich schon oben erwähnte, gibt es bei älteren Exemplaren von Kröten im Bidderschen Organe einen Hohlraum wie im echten Eierstock. Dieser Hohlraum wurde zuerst schon von Bidder entdeckt. Spengel (48), der 1876 zuerst das Biddersche Organ histologisch und detailliert untersuchte, bestreitet das Vorhandensein dieses Raumes: „Wie man sich an Querschnitten leicht und sicher überzeugt“ — schreibt Spengel, „besitzt dasselbe (das Biddersche Organ) keinen Hohlraum, sondern besteht aus einer dichtgedrängten Masse von Zellen, die mit den Eiern des übrigen Ovariums wesentlich übereinstimmen“. Das Verdienst, den Hohlraum im Bidderschen Organ richtig und genau beschrieben zu haben, gebührt Marshall (34). — „In the centre of the organ is a cavity, which, however, is of small size, and is traversed by trabeculae of connective tissue accompanied by blood-vessels.“ Wahrscheinlich hat Spengel den erwähnten Hohlraum nicht gefunden, weil er ausschliesslich junge Tiere untersuchte, die in der Tat den Hohlraum nicht besitzen. Bei älteren Individuen stellt derselbe gewöhnlich eine ziemlich enge Spalte dar, die sich längs dem ganzen Organ hinzieht. Nach Knappes Meinung hängt die Entstehung des Hohlraumes mit der Degeneration der Follikel zusammen. „Das Auftreten desselben (des Spaltraumes) steht wahrscheinlich in engem Zusammenhange mit der in älteren Organen zahlreicher stattfindenden Rückbildung der Eikapseln. Bei weiblichen Tieren ist in vielen Fällen eine Kommunikation des Spaltraumes im Bidderschen Organ und des Hohlraumes im Ovarium nachweisbar.“ Mir

scheint, dass diese Voraussetzung Knappe viel für sich hat. So sehen wir an der Peripherie des Organs Eizellen, die eine besonders intensive Lebenstätigkeit äussern; hier, in der sogenannten Vermehrungszone, kann man sowohl das Entstehen der Eier aus dem Geschlechtsepithel, als auch die verschiedenen Stadien der Mitose derselben sehen; mehr zum Zentrum, in der Wachstumszone, werden die Zellen grösser, die anfangs runden und chromatinreichen Kerne werden polymorph und färben sich sehr blass. Noch näher zum Zentrum sehen wir eine Masse degenerierender Oozyten; oft sieht man an einem Schnitt fast alle Arten der Degeneration. Mir scheint daher, dass man mit grosser Wahrscheinlichkeit annehmen kann, dass der Hohlraum im Bidderschen Organ als Folge von Atrophie und Degeneration von Oozyten im Zentrum des besprochenen Organs auftritt. Das wird um so begreiflicher, wenn wir weiter unten auf eine Art Degeneration zu sprechen kommen, die offenbar nur im Bidderschen Organ gefunden wird und, wie mir scheint, zur Entstehung des Hohlraumes führt, der mit Eiweissflüssigkeit gefüllt ist, die in Sublimat gerinnt.

Anfangs fand Spengel zwischen den Eikapseln Pigmentzellen, später bestätigte diese Beobachtung Knappe, der sie recht oft bei *Bufo viridis* feststellte, besonders aber bei *Bufo calamita*, während sie bei *Bufo vulgaris* nach seinen Worten nur äusserst selten vorkommen. Hierdurch wird es vielleicht erklärlich, dass ich nur sehr selten Pigmentzellen im Stroma des Bidderschen Organs zu sehen bekam, da ich hauptsächlich *Bufo vulgaris* untersuchte.

Ich gehe jetzt zur Frage über, in welcher Beziehung sich das Biddersche Organ zu den benachbarten Geschlechtsdrüsen befindet. Die ersten Bemerkungen darüber finden wir bei Wittich (58). Nach seinen Worten ist es klar, „dass keinerlei Zusammenhang zwischen den eigentlichen Hoden und jener vorderen Drüse existiert, dass vielmehr die sehr stark fibröse Kapsel des ersteren beide scharf voneinander sondert. Bei *B. variabilis* und *B. calamita*, wo die Pigmentablagerung in der Kapsel des Hodens sehr stark ist, tritt diese scharfe Sonderung beider Organe besonders deutlich hervor, und zwar folgt diese Hülle genau den zuweilen noch etwas in die Hodensubstanz hineingedrückten Eikapseln“. Im Gegensatz zu Wittich leugnet

Knappe unbedingt eine scharfe Sonderung zwischen dem Bidderschen Organ und den Geschlechtsdrüsen. Seinen Worten nach ist sehr oft der vordere Teil des Hodens bei *B. variabilis* und *B. calamita* gleichsam in das Innere des Bidderschen Organs hineingedrückt; ferner findet er einzelne Eier im Hoden selbst.

Nach meinen Beobachtungen kann man sehr oft, sogar fast immer, derartige Bilder bei jungen Krötechen sehen. Wie aus Fig. 8 zu ersehen ist, sind die Abgrenzungen zwischen dem Bidderschen Organ und dem Hoden höchst unbestimmt; das Gewebe des Hodens, seine sich bildenden Samenkanälchen mit den rundum gelagerten Spermatogonien sind vollständig mit jungen Oozyten und Ovogonien durchflochten. Im Zentrum selbst des Hodens kann man einzelne Oozyten finden, die von allen Seiten von Samenkanälchen umschlossen sind. Neuerdings fand Cerruti (10), freilich bei einem *Bufo vulgaris*-Hermaphroditen, Oozyten sogar im Innern eines Samenkanälchens. Ein ganz analoges Bild beobachtete auch Friedmann (15) bei *Rana viridis* — das sind rein anormale Fälle. Mit zunehmendem Alter tritt eine immer schärfer werdende Grenze zwischen der Geschlechtsdrüse und dem Bidderschen Organ auf. Aber man kann auch bei sehr alten Kröten ziemlich häufig Eier im Innern des Hodens finden, was seinerzeit Knappe bemerkte. In einer früheren Arbeit stellte Cerruti (6) fest, dass im Bidderschen Organ zuweilen Follikel gefunden werden, in denen sich Spermatozoen entwickeln. Cerruti beschreibt bei einem Krötenmännchen im Bidderschen Organ einen von Eiern umgebenen sphärischen Follikel, in diesen waren eingeschlossen: erstens Gruppen kleiner Zellen und grösserer, die sehr den Spermatogonien ähnelten; ferner waren Bündel von Spermatozoen bemerkbar und einzelne Fäden derselben, die für normale *Bufo vulgaris* charakteristisch sind. Der Durchmesser dieser originellen Follikel erreicht etwa 300  $\mu$ .

Eine Erklärung dieser interessanten Erscheinung ist möglich, wenn man in Betracht zieht die Entwicklung des Bidderschen Organs. Wie ich schon oben sagte, sind bei jungen Kröten das Biddersche Organ und die Geschlechtsdrüsen gleichsam durcheinander gemengt, einzelne Eier kommen zwischen Samenkanälchen vor, isoliert vom Bidderschen Organ; im gegebenen Falle haben wir eine umgekehrte Erscheinung: ein einzelnes

Samenkanälchen ist zwischen Ovozyten des beschriebenen Organs eingeschlossen.

## II. Degenerationsprozesse in den Eiern des B i d d e r s c h e n O r g a n s .

Nachdem wir eine histologische Beschreibung des normalen Bidderschen Organs gegeben, gehen wir zur Frage über, welches Schicksal die im selben eingeschlossenen Eier haben. Schon Jakobson sprach die Ansicht aus, dass die Eier des besprochenen Organs nie befruchtet werden, und Wittich und Sprengel beschrieben zuerst die regressiven Prozesse, welche die Eier im Bidderschen Organ zu überstehen haben. Ehe ich an die Beschreibung dieser Prozesse gehe, will ich einige Worte darüber sagen, an welche Jahreszeit sie besonders gebunden sind. Als ich die Degenerationsprozesse im genannten Organe untersuchte, fand ich, dass dieselben sich besonders in der Mitte des Winters bemerkbar machen, sodass zum Frühjahr das Biddersche Organ bedeutend kleiner wird, zusammenschrumpft und seine oft grelle Färbung verliert. Beginnend mit dem Ende des Mai und Juni fängt das Organ an, sich zu vergrössern und erreicht seine Maximalgrösse im August, dann beginnt wieder eine allmähliche Abnahme, und von neuem treten mit immer grösserer Intensität die regressiven Prozesse auf. So können wir leicht sehen, dass die Entwicklung des Bidderschen Organs eng mit der Entwicklung der Geschlechtsdrüsen zusammenhängt. Wenn die letzteren ruhen und keine intensive Geschlechtstätigkeit äussern, wächst und vergrössert sich das Biddersche Organ, aber sobald die Bildung von Sperma und Eiern beginnt und bis zur aktiven Geschlechtstätigkeit, die in den April und Mai fällt, wird das Organ seinerseits kleiner im Volumen. Besonders stark schrumpft das Organ bei alten Weibchen ein. Dadurch wird der Umstand erklärt, dass Knappe ein vollständiges Schwinden des Bidderschen Organs im Frühjahr beschrieb (bei alten Weibchen) und eine Regeneration, welche nach seinen Worten im Juni beginnt, wo auch die Fettkörper an Grösse zunehmen. Nach meinen Beobachtungen findet kein endgültiges Verschwinden des Organs statt, es nimmt nur bedeutend an Umfang ab und ist von der ventralen Seite aus nicht sichtbar, da es so klein ist, dass es von den Eierstöcken verdeckt wird. Wenn man die letzteren aufhebt, kann man von der dor-



salen Seite neben dem Fettkörper das kleine, blassgefärbte Biddersche Organ sehen. So sagt auch Friedmann (16): „Dass dieses Organ während des Winters verschwindet und während des Sommers sich regeneriert, kann ich Knappe keineswegs zugeben! Ich fand es in all meinen Präparaten von im Winter frisch gefangenen Tieren stets wohl ausgebildet.“ (S. 877).

Ich gehe nun zu einer Übersicht über die verschiedenen Arten der Degeneration über und beginne mit der Beschreibung des Eindringens der Zellen des Stratum granulosum in das Innere der Eizelle. Dieser Prozess wurde recht genau von älteren Autoren beschrieben, woher ich mich bemühen will, eine möglichst kurze Schilderung desselben zu geben, indem ich Ergänzungen zu den früheren Beobachtungen gebe und eine möglichst genaue Zeichnung liefere, da in den älteren Arbeiten keine Abbildungen vorhanden sind, welche diese Erscheinung in genügender Weise darstellen.

Im allgemeinen verläuft dieser Prozess folgendermassen: Anfangs verschwindet die Grenze zwischen dem Follikularepithel und dem Körper der Eizelle, neben den einzelnen Kernen des Epithels bilden sich gleichsam Vertiefungen in dem Protoplasma der Oozyten (siehe Fig. 1 und 11); die einzelnen Zellen des Epithels fangen an, allmählich in die Tiefe des Protoplasmas einzudringen, das sehr hell wird, fein granuliert und ungleich in seiner Färbung (siehe Fig. 1). Wenn wir den Prozess weiter verfolgen, können wir den Beginn von Veränderungen im Kerne des Eies nachweisen. Letzteres wird zusammengedrückt, sein Chromatin beginnt sich in der Mitte zu konzentrieren und lässt die peripheren Teile des Kernes blasser erscheinen. Wir haben hier ein Bild, das die Mitte zwischen Chromatolyse und Kernatrophie hält. Weiterhin sehen wir eine stets fortschreitende Verdünnung des Plasmas und Kernes, ein immer weiteres Eindringen der Zellen des Follikularepithels, denen sich jetzt Leukozyten beizugesellen beginnen, und zuweilen gelangen in das Innere eines so zu Grunde gehenden Eies Erythrozyten, was seinerzeit auch Knappe (26) und Prof. Georg Ruge (47) bemerkten. Die ins Innere gelangten Kerne der Epithelialzellen nehmen an Umfang zu, zu gleicher Zeit vermindert sich bedeutend das Protoplasma des Eies, so dass man annehmen kann, dass die Vergrößerung der Epithelkerne auf Kosten des letzteren geschieht.

„Fassen wir alle Instanzen zusammen,“ schreibt Ruge, „welche die Veränderungen der Zellen im Innern des sich rückbildenden Eies ausmachen. so können wir die daraus sich aufbauende Vorstellung kurz dahin formulieren, dass die Zellen zunächst mit der Aufnahme von vorhandenen Dotterplättchen, darauf mit dem Erweichen derselben in ihrem Zellinnern betraut sind; dass sie nach dieser Leistung selbst zugrunde gehen und aufgelöst werden, um im resorptionsfähigen Zustande gemeinsam mit dem erweichten Dottermateriale höchst wahrscheinlich aus dem Ei entfernt zu werden.“

Möglicherweise war die Kompliziertheit des beschriebenen Prozesses die Ursache, dass verschiedene Autoren zuweilen denselben in diametral entgegengesetztem Sinne deuteten.

Ein Teil der Autoren neigt nämlich zu der Ansicht, dass die ins Innere des Eies eingedrungenen Zellen des Follikularepithels als Nährmaterial für die Eizelle dienen. Als Anhänger dieser Meinung erscheinen His (20), Lindgren (33), Bonnet (3), Sehlen (54), Rauber (46). So schreibt Lindgren, der Begründer dieser Anschauung, ganz bestimmt: „Dass die in das Säugetierei eingewanderten Granulosazellen im allgemeinen aufgelöst werden, um Stoff zur Vermehrung des Dotters und des Inhalts desselben zu liefern, unterliegt keinem Zweifel.“

Schon 1863 sprach sich Pflüger (39) in seiner ausgezeichneten Arbeit im entgegengesetzten Sinne aus. Er beschreibt ganz bestimmt das Eindringen der Zellen des Stratum granulosum, welche in das Innere des Eies eindringend, hier „schmarotzen, etwa wie Pilze auf einem Organismus“. Pflügers Ansicht schloss sich 1879 G. R. Wagener (57) an, von Brunn (5), Schulin (52). 1889 entwickelte Professor Ruge Pflügers Ansicht, indem er mit Recht den Anhängern jener Meinung gegenüber darlegte, die die Epithelzellen dem Ei zur Nahrung dienen lassen: „Ich neige zu der Ansicht hin, dass für das Reifen der Eizelle auf andere Weise gesorgt wurde, dass das lebende normale Ei sich ganz energisch gegen jegliche Eindringlinge wehrt, welche ihm nur Beschwerden in der Verdauung bereiten würden.“

Knappe, der im allgemeinen an der Anschauung festhält, dass das Eindringen der Epithelzellen dem Ei den Untergang bringt, gelangt zu ganz unerwarteten Schlüssen. Seinen Worten nach nehmen die eingedrungenen Epithelzellen nach und nach

das Aussehen von Spermatogonien an und legen den Grund zu den Spermatozoen: „Ausser der Gestaltveränderung, welche die Granulosazellen mit ihren Kernen erfahren haben.“ — lesen wir bei Knappe — „sind ferner bei einer Anzahl mehr oder weniger deutlich diejenigen Veränderungen zu erkennen, welche auch an den Spermatumutterzellen kurz vor ihrer Umwandlung in Sperma wahrzunehmen sind. Etliche der so umgewandelten Granulosazellen haben den Bildungsprozess vollendet und haben sich in Samenkörper umgewandelt . . . . vom Ei ist nur noch ein Rest des Protoplasma, in ihm das Keimbläschen gelegen, erhalten.“

Es ist in der Tat schwer, sich vorzustellen, dass Zellen des Follikelepithels, die nichts mit den Spermatogonien gemein haben, fast unmittelbar den Grund zur Entstehung von Spermatozoen hergeben sollten! Endlich erregen die Abbildungen Knappes an sich grosse Zweifel. So sind z. B. auf Fig. 37 und 38 die Spermien im Ei von *Bufo vulgaris*, und in der Fig. 39 im Ei des Salamanders dargestellt. Auf beiden Zeichnungen sind die Spermatozoen vollkommen identisch. In der Tat aber besteht zwischen ihnen, wie bekannt, ein sehr scharfer Unterschied.

Somit komme ich auf Grund des oben Gesagten und meiner eigenen Beobachtungen zu dem Schlusse, dass wir im Eindringen der Zellen des Follikelepithels ins Innere der Eizelle einen reinen Degenerationsprozess zu erblicken haben, der zum Untergange der Eizelle selbst führt und durchaus keinen Vorgang zur Ernährung der letzteren, wie Lindgren und seine Anhänger annehmen.

Ich gehe jetzt zur Beschreibung des eigentümlichen Prozesses der Degeneration über, der, soweit mir bekannt, von den früheren Autoren nicht beschrieben worden ist. Zwischen zwei Oozyten, zuweilen auch zwischen dreien derselben, bildet sich eine linsenförmige Spalte, die in ihrem Aussehen einigermaßen an das *corps lenticulaire* (*lentille équatorial*) erinnert, das von v. Beneden in den Teilungssegmenten bei *Ascaris megalocephala* gefunden und von Erlanger (13) abgebildet wurde (siehe Taf. XVII, Fig. 7 und 8), ebenso von Kostanecki (24) auf Taf. XXIX, Fig. 1 und 13. Von dieser *lentille équatorial* unterscheidet sich die beschriebene linsenförmige Spalte dadurch, dass sie offenbar ausser allem Zusammenhange mit der Teilung der Eizelle entsteht. Auf frühen Entwicklungsstadien dieses

Prozesses kann man sehen, dass das Follikelepithel, welches die Oozyten abteilt, an einer Stelle unterbrochen (siehe Fig. 9), und zwischen den Oozyten eine längliche Spalte erschienen ist. Letztere fängt an zu wachsen in die Breite, indem sie eine sphärische Form annimmt und das Epithel zwischen zwei Oozyten verschwindet fast ganz (siehe Fig. 9 und 10). Es beginnt ferner eine fortschreitende Verdünnung des Plasma der Oozyten, die gleichsam nach verschiedenen Seiten auseinander geschoben werden durch die sich bildende sphärische Spalte. Wenn wir den Prozess weiter verfolgen, sehen wir, dass die Kerne der Oozyten ebenfalls zerfliessen (siehe Fig. 10) und von den früheren Oozyten zwei halbmondförmige Reste übrig bleiben, die einander mit den inneren Seiten zugekehrt sind (siehe Fig. 10). Zuweilen ausserordentlich anwachsend, ist die anfangs winzige Spalte mit einer Flüssigkeit erfüllt, die in Sublimat gerinnt. Zuweilen kann man in dieser Flüssigkeit dunkle Einschlüsse bemerken, die möglicherweise Reste des Kernchromatins vorstellen. In einigen Fällen kann man zwischen zwei schon vollständig voneinander gedrängten Oozyten Reste von Follikelepithel bemerken. Am Schlusse zieht dieser Prozess das vollständige Verschwinden zweier oder einiger Oozyten nach sich, an deren Stelle ein grosser Hohlraum tritt, der mit Eiweissflüssigkeit gefüllt ist (siehe Fig. 10). Wie oben gesagt, ist es möglich, dass dieser Prozess, wie auch andere Degenerationserscheinungen, im Zusammenhange mit der Bildung des Hohlraumes im Bidderschen Organe steht.

Ich gehe jetzt zur Beschreibung des Degenerationsprozesses der Oozyten, der im Bidderschen Organe sehr häufig angetroffen wird, über — ich spreche hier von der Karyorrhixis Schmaus' und Albrechts. Dieser Prozess findet in seinen ersten Stadien hauptsächlich an den Kernen der Oozyten statt. Es wird nämlich in dem Kern eine grosse Anhäufung von Chromatin beobachtet, das in der verschiedensten Weise verteilt ist. In einigen Fällen werden grosse Chromatinklumpchen, die an der Peripherie des Kernes liegen, oder die über die ganze Oberfläche des letzteren zerstreut sind, bemerkt. Recht häufig sieht man im farblosen Kern eine grosse, fast den ganzen Kern einnehmende Chromatinkugel, die gleichsam aus kleinen Kügelchen besteht. Dieser Prozess der Chromatinanhäufung im Eikern, den Schmaus und Albrecht (50) „Hyperchromatose“ nannten, ist offenbar

identisch mit Flemmings Chromatolyse. Die Sache ist die, dass sowohl bei der Karyorrhesis in diesem Stadium, als auch bei der Chromatolyse Anhäufungen von Chromatin im Kern stattfinden. Diese Anhäufungen sind derart verschieden und eigentümlich, dass man sie nicht in irgendwelche besondere Gruppen zusammenfassen kann. Stets beginnen nach den Veränderungen im Kern auch Veränderungen im Protoplasma selbst, die Karyorrhesis tritt in die nächste Phase, in die sogenannte Pyknose. Der Körper der Zelle und des Kernes beginnt stark einzuschumpfen; wie der Kern, so färbt sich auch das Protoplasma in gleichem Ton, zwischen ihnen erscheint oft eine schmale Spalte. Die zugrunde gehende Oozyte schrumpft mehr und mehr ein und verschwindet schliesslich.

Es ist möglich, dass der Degenerationsprozess, den Friedmann (15) bei *Rana viridis* beschreibt und den er auch bei *Bufo* gefunden hat, eine Modifikation der Karyorrhesis ist. Nach meinen Beobachtungen, die annähernd mit den Untersuchungen von Friedmann zusammenfallen, besteht diese sehr verbreitete Art von Degeneration im Bidderschen Organ in folgendem: die Oozyte schrumpft stark zusammen und löst sich von dem sie umgebenden Follikularepithel (siehe Fig. 4). Der Kern erscheint relativ sehr blass und erhält infolge geschwächten Turgors sehr merkwürdige Formen. Oft kann man Bilder zweifelloser Abschnürung sehen am Kern, infolge deren mehrere kleine blasse Kerne auftreten (in der zugrunde gehenden Oozyte). In den Kernen kann man, wie Friedmann richtig bemerkte, sowohl Klümpchen Chromatin, die sich sehr intensiv mit Safranin färben lassen, wie auch feine Granulationen erkennen. Sehr oft schrumpft der Kerninhalt zusammen, so dass seine peripheren Teile vollkommen hell bleiben. Besonders interessant sind die Veränderungen, die das Plasma erleidet; man kann in demselben zwei Substanzen unterscheiden, die sowohl in ihrem Verhalten gegen die Färbungsmittel, wie auch in ihrer Struktur vollkommen verschieden sind. Ein Teil des Plasma ist sehr hell, fein granuliert, der andere färbt sehr grell und diffus. Die hellen und dunklen Partien des Plasma sind durcheinander gemengt und bilden ein unregelmässiges, in seiner Eigentümlichkeit höchst verschiedenartiges Muster (siehe Fig. 4).

Die Degeneration der Oozyte erreicht ihr Ende, wenn die

letztere, mehr und mehr einschrumpfend, sich in ein fast homogenes dunkles Klümpchen verwandelt hat, wie bei der Pyknose, und aufgesogen wird.

Ich bemerke, dass Knappe als eine sehr verbreitete Degenerationsart im Bidderschen Organ eine Pigmentdegeneration der Eier mit Hineinwachsung von Blutgefäßen beschreibt. Indem ich zahlreiche Serien meiner Präparate durchmusterte, überzeugte ich mich, dass ein derartiger Prozess absolut nicht statt hat in dem beschriebenen Organe. Eine ähnliche Art von Degeneration beobachtete ich im oberen Teil des Eierstocks alter Weibchen von *Bufo vulgaris*, genau an der Grenze mit dem Bidderschen Organ, wo man diesen Prozess sehr oft beobachten kann. Somit hat Knappe entweder die Pigmentdegeneration mit der sehr oft auftretenden Pyknose verwechselt, die er, beiläufig gesagt, im Bidderschen Organe gar nicht gefunden hat, oder aber er beschrieb aus Versehen einen im Eierstock gewöhnlichen Prozess als gewöhnliche Erscheinung im Bidderschen Organ.

Ich gehe jetzt zur Beschreibung des Prozesses des Schwindens des Chromatins oder zur sogenannten Atrophie des Kernes (Paladino [38]) über. Im gegebenen Prozesse muss man zwei Phasen unterscheiden: wenn der Kern, nachdem er das Chromatin verloren, vollständig aufhört, sich zu färben und wenn der Kern vollständig verschwindet, indem er sich auflöst. Die Veränderungen, welche im Beginne des Prozesses der Atrophie des Kernes auftreten, bestehen hauptsächlich in der Verminderung des Chromatins im letzteren. Das Chromatin fängt an, sich merklich schwächer zu färben als im normalen Kerne, infolgedessen der Kern trübe wird; man sieht in ihm schwarz gefärbte Gebilde, in denen man leicht die Chromatineinschlüsse erkennen kann. Nach der Verminderung des Chromatins kann man Veränderungen im Liniennetz des Kernes sehen — es wird fast durchsichtig, nimmt ein feinkörniges, fadenförmiges Aussehen an. Ähnliche Veränderungen kann man auch im Plasma des Eies wahrnehmen. Die Grenze zwischen dem Kerne und dem Plasma ist sehr schwer erkennbar, das ganze Ei wird vollkommen durchsichtig, mit Ausnahme der Chromatinreste im Kern, die sich relativ scharf färben. Zuweilen kann man im Plasma eines derart zugrunde gehenden Eies an der Peripherie desselben eine Vakuolisierung sehen, die entweder aus kleinen Vakuolen besteht, oder aber das Ei ist von einigen

riesigen Vakuolen durchsetzt. In manchen Fällen kann man eine gröbere Körnigkeit des Plasmas erkennen. Wenn wir diesem Prozesse weiter folgen, sehen wir, dass das zugrunde gehende Ei anfängt zu schrumpfen, die Grenze zwischen Kern und Plasma geht ganz verloren, und im stark eingeschrumpften Ei, das seine Umrisse verändert hat, sieht man die letzten Chromatinreste. Wie Schmaus und Albrecht richtig bemerkten, kann die Atrophie des Eies bei der Karyorrhesis auftreten, indem sie diesen Prozess unterbricht.

Überhaupt muss hervorgehoben werden, dass die verschiedenen Fälle des Zugrundegehens von Eizellen miteinander kombiniert sein können in den allerverschiedensten Beziehungen, sodass man durchaus nicht genau feststellen kann, ob eine gewisse Ordnung in diesen Erscheinungen existiert.

Besonders in den kleineren Eiern des beschriebenen Organs, die an seiner Peripherie liegen, kann man einen Degenerationsprozess sehen, der an die Kernatrophie erinnert, sich aber von der letzteren durch einige charakteristische Eigentümlichkeiten unterscheidet. Man kann diesen Prozess als *Vakuolisierung der Ovozyten* bezeichnen. Wie in einigen Fällen der Atrophie, so erscheinen auch bei diesem Prozesse im Eiplasma Vakuolen (siehe Fig. 5), aber ihrem Charakter nach unterscheiden sie sich scharf von denen, die bei Atrophie bemerkt werden. In letzterem Falle sind der Vakuolen wenige, sie haben ihre charakteristische Verteilung (siehe Schmaus und Albrecht, Fig. 41 und 63); in diesem Falle besteht das ganze Zytoplasma aus einem Haufen aneinander liegender Kugeln. Ferner haben die Kerne nicht das durchsichtige Aussehen wie bei der Atrophie, sie sind in der Tat arm an Chromatin, aber man bemerkt in ihnen nicht die bei der Atrophie typischen Reste von Chromatinkugeln. Die Vakuolisierung geht, im Zytoplasma beginnend, auf den Kern selbst über, sodass zum Schlusse die stark eingeschrumpfte Ovozyte gleichsam gänzlich aus Vakuolen besteht.

Ich gehe jetzt zur Beschreibung der in höchstem Grade interessanten Erscheinung über, die Cerruti (7) zuerst entdeckte. Der Autor beschrieb für das Biddersche Organ der Männchen von *Bufo vulgaris* eine Reihe von Prozessen des Eindringens von Eiern in Eier, oder richtiger, einer Verschmelzung derselben. Diese Prozesse teilt er in zwei Kategorien ein: „Pene-

trazione fra du ovuli“ und „Penetrazione multipla“. Im ersteren Falle verschwindet zwischen zwei Eiern das sie trennende Epithel, und das eine Ei beginnt in das andere einzudringen (siehe Cerruti, Fig. 1, 2, 5). Als Resultat dieses Prozesses erscheint die Inkorporierung eines Eies ins andere (siehe Cerruti, Fig. 3, 4). Im Falle der „Penetrazione multipla“ geschieht dasselbe mit mehreren Eizellen (siehe Cerruti, Fig. 11, 12 und 13). Dieser Prozess geht nach Cerruti besonders intensiv nur im Frühjahr vor sich und wurde von ihm nur bei Männchen von *Bufo vulgaris* beobachtet. Schliesslich kommt Cerruti zu folgender Schlussfolgerung: Eine Verschmelzung der Eier im vollen Sinne des Wortes findet nicht statt. Bei der Untersuchung der Präparate fällt in die Augen, dass das Zytoplasma der Eier nicht verschmilzt, und dasselbe muss man auch von den Kernen sagen.<sup>1)</sup> Da alle diese Erscheinungen nur bei alten Eiern stattfinden, so kann man — nach Cerruti's Meinung — den beschriebenen Prozess als einen degenerativen ansehen. In der Tat, sagt Cerruti, ist es möglich, dass man diese Erscheinung für analog mit dem Eindringen der Zellen des Follikelepithels halten kann; dann würde das eingedrungene Ei als Parasit des Eies erscheinen, in welches es eindrang.

Indem ich zur Darlegung meiner eigenen Beobachtungen übergehe, muss ich bemerken, dass dieselben im Gegensatz zu Cerruti sich nur auf Weibchen von *Bufo vulgaris* erstrecken, dabei auf Juliexemplare junger Kröten und ein Exemplar eines sehr alten Weibchens vom Dezember. Wie man aus Fig. 6 ersehen kann, die an die Fig. 5 Cerruti's erinnert, ist die Grenze zwischen zwei Oozyten, welche vom Follikularepithel gebildet wird, unterbrochen, und der Kern der einen Oozyte beginnt in das Zytoplasma der andern einzutreten. Man muss bemerken, dass der eine Kern reicher an Chromatin ist, der andere ruhende, aber bedeutend blasser. Fig. 3 kann vielleicht die Fortsetzung des oben beschriebenen Prozesses illustrieren. Ausser dem Eindringen des Kernes in das Zytoplasma der benachbarten Oozyte beobachtete ich Bilder, die an Cerruti's Fig. 12 erinnern (siehe Fig. 7). Zwischen zwei Oozyten ist die Epithelialabgrenzung unterbrochen, und aus dem einen Ei geht ins andere gleichsam

<sup>1)</sup> Dem widerspricht die Fig. 11.



ein Fortsatz des hinüberfliessenden Zytoplasmas — die Kerne beider Ovozyten befinden sich im Ruhezustand.

Es liegt die Vermutung nahe, ob dergleichen Bilder nicht als Amytose und Knospung der Ovozyten gedeutet werden könnten? Eine solche Erklärung erscheint mir aber ganz unwahrscheinlich. Man kann den Prozess stufenweise in seiner Entwicklung verfolgen, und von einer Knospung von Ovozyten kann kaum die Rede sein. Bei der Beschreibung zweikerniger Eier und Follikel mit zwei Eiern erwähnte ich der Arbeiten Zacharias (59), Selenkas (55) und Stoeckels, die bewiesen, dass die Verschmelzung in der Tat geschieht. Geben wir diese Möglichkeit zu, so stossen wir auf die Frage, was das Endresultat dieser Verschmelzung ist. Wie wir sahen, nimmt Cerruti an, dass die eingedrungene Ovozyte gleichsam als Parasit derjenigen erscheint, in die sie eingedrungen ist. Mir scheint diese Voraussetzung ziemlich gewagt; wir müssten dann in der Tat irgend einen Kampf zulassen um das Dasein, der zwischen den Ovozyten stattfindet, eine originelle Fagozytose unter Zellen vom selben Typus. In einem solchen Falle müsste das eingedrungene Ei die Rolle eines Leukozyten spielen, der die zugrunde gehende Zelle frisst.

Eins steht ausser allem Zweifel, dass wir es hier mit einem im höchsten Grade originellen Degenerationsprozesse zu tun haben, dessen Endresultate zu untersuchen eine interessante und dankbare Aufgabe für zukünftige Forscher sein dürfte.

---

### Literatur-Verzeichnis.

---

1. Bidder: Vergleichend-anatomische und histologische Untersuchungen über die männlichen Geschlechts- und Harnwerkzeuge der nackten Amphibien. 1846.
2. Bourne: On certain abnormalities in the common frog. Quarterly Journal. microsc. Science, 1884.
3. Bonnet: Beiträge zur Embryologie der Wiederkäuer, gewonnen am Schafe. Arch. f. mikr. Anat. u. Entw., 1884.
4. Bouin, P. et M.: A propos du follicule de Graaf des mammifères. Comptes rendus de la société de Biologie, 52.
5. Brunn: Zur Kenntnis der physiologischen Rückbildung der Eierstocks-eier. Göttinger gelehrte Anzeigen, 1880.

6. Cerruti: Contribuzione per lo studio dell' organo di Bidder nei Bufonidi. II. Prosenza di spermii nell' organo. Bolletino della Società di Naturalisti in Napoli, ser. I, vol. XVII, 1903.
7. Derselbe: Di una speciale penetrazione di ovuli in ovuli adiacenti nel *Bufo vulgaris*, Laur. Atti della Accademia delle Scienze fisiche e matematiche, vol. XII, 1905.
8. Derselbe: Contribuzione per lo studio dell' organo di Bidder nei Bufonidae. Rendiconti Accadem. Scien. fisiche e matematiche, Ser. 3, vol. 9, 1903.
9. Derselbe: A proposito della penetrazione di ovuli in ovuli nell' organo di Bidder di *Bufo vulgaris*, Laur. maschino. Bolletino di Soc. naturalisti Napoli, ser. I, vol. 17, 1903. Processi verbali delle Tornate, p. 255.
10. Derselbe: Sopra due casi di anomalia dell' apparato riproduttore nel *Bufo vulgaris*, Laur. Anat. Anz., 26. Januar 1907, Bd. XXX, Nr. 2/3.
11. Ecker: Anatomie des Frosches. 1904.
12. Eimer. Th.: Untersuchungen über die Eier der Reptilien. Arch. f. mikr. Anat., Bd. 8, 1872.
13. Erlanger, R. v.: Beiträge zur Kenntnis der Struktur des Protoplasmas der karyokinetischen Spindel und des Centrosoms. Arch. f. mikr. Anat., Bd. 49, 1897.
14. Flemming: Zellsubstanz, Kern und Zellteilung. S. 152—153, 1882.
15. Friedmann, Franz: Rudimentäre Eier im Hoden von *Rana viridis*. Arch. f. mikr. Anat., Bd. 52, 1898, Heft 2.
16. Derselbe: Beiträge zur Kenntnis der Anatomie und Physiologie der männlichen Geschlechtsorgane. Ibidem, Heft 4, 1898.
17. Henneguy: Leçons sur la cellule, 1896.
18. Hertwig, Oskar: Handbuch der Entwicklungslehre der Wirbeltiere, 1906, Bd. 3, S. 702—703.
19. His: Beobachtungen über den Bau des Säugetier-Eierstockes. Arch. f. mikr. Anat., Bd. I.
20. Derselbe: Untersuchungen über das Ei und Entwicklung bei Knochenfischen. 1873.
21. Hoffmann: Zur Entwicklungsgeschichte der Urogenitalorgane bei den Anamnia. Zeitschr. f. wissensch. Zool., 1886.
22. Jacobson: Förhandlingar vid Skandinaviske Naturfoeskarne tredje Möte i Stockholm, 1842.
23. Derselbe: Det konglige Danske Videns Habernes Selskabs Naturvidenskabelige og matematiske Aufhandlingar, Tredje Deel, 1828.
24. Kastanecki: Über die Bedeutung der Polstrahlung während der Mitose und ihr Verhältnis zur Teilung des Zelleibes. Arch. f. mikr. Anat., Bd. 49, S. 651, 1897.
25. Klebs: Eierstockeier der Wirbeltiere. Virchows Arch., Bd. 21.
26. Knappe: Das Biddersche Organ. Morph. Jahrb., Bd. II, 1886.
27. Koelliker: Handbuch der Gewebelehre des Menschen, 1902, Bd. III.
28. La Valette St. George: Über die Genese der Samenkörper. Arch. f. mikr. Anat., Bd. X.
29. Derselbe: Zwitterbildung beim kleinen Wassermolch. Arch. f. mikr. Anat., 1895, p. 1.

30. Langer: Über das Lymphgefäßsystem des Frosches. Sitzungsber. d. Akad. d. Wissensch., Bd. LV, 1867.
31. Lebrun: Recherches sur de Batraciens indigènes. La Cellule, T. VII, 1891.
32. Leydig: Anatomisch-histologische Untersuchungen über Fische und Reptilien, 1853.
33. Lindgren: Über das Vorhandensein von wirklichen Porenkanälchen in der Zona pellucida. Arch. f. mikr. Anat., 1877, Bd. 1, p. 334—380.
34. Marshall: On certain abnormal conditions of the reproductive organs in the frog. The Journal of Anatomy and Physiology, 1884, p. 121—144.
35. Nussbaum: Zur Differenzierung des Geschlechts im Tierreich. Arch. f. mikr. Anat., Bd. XVIII, 1880.
36. Derselbe: Über den Bau und Tätigkeit der Drüsen. Arch. f. mikr. Anat., Bd. 21, S. 339.
37. Derselbe. Arch. f. mikr. Anat. u. Entw., Bd. 68, 1906.
38. Paladino: Ulteriore ricerche sulla distruzione e sul rinovamento continuo del parenchima ovarico dei Mammiferi. Napoli, 1887.
39. Pflüger: Die Eierstöcke der Säugetiere und des Menschen
40. Policard: Note sur les effets de l'oblation et de la greffe de l'organe de Bidder du crapaud. Comptes rendus des Séances et Mémoires de la Soc. Biologie, 1900, p. 846—847.
41. Prenant et Bouin: Traité d'Histologie, 1904, p. 793.
42. Quincke: Zeitschr. f. wissensch. Zool., Bd. 12 (cit. nach Ruge).
43. Rösel: Historia naturalis ranarum. 1758.
44. Rabl, H.: Mehrkernige Eier und mehrreihige Follikel. Arch. f. mikr. Anat., Bd. 54.
45. Rathke: Beiträge zur Geschichte der Tierwelt. Dritte Abteilung, Bd. I, Heft 4, 1825.
46. Rauber: Über den Ursprung der Milch und die Ernährung der Frucht im allgemeinen. Leipzig, 1879 (cit. nach Ruge).
47. Ruge, Prof. Dr.: Vorgänge am Eifollikel der Wirbeltiere. Morph. Jahrb., Bd. 15, 1889.
48. Spengel: Arbeiten des Zool.-zootom. Instituts Würzburg, Bd. 3, 1876.
49. Derselbe: Biol. Zentralbl., Bd. 4, p. 235—268, 1884.
50. Schmass und Albrecht: Über Karyorrhexis. Arch. f. pathol. Anat., Supplementum, Bd. 138, 1895.
51. Schottlaender: Arch. f. mikr. Anat., Bd. 37, 1891.
52. Schulin: Zur Morphologie des Ovariums. Arch. f. mikr. Anat., Bd. XIX, 1881.
53. Schwarz: Anat. Anz., Bd. 18, S. 1 (cit. nach Köllikers Handbuch der Gewebelehre etc.)
54. Sehlen: Beitrag zur Frage nach der Mikropyle des Säugetierieres. Arch. f. mikr. Anat., 1882.
55. Selenka: Biolog. Zentralbl., 1881, No. 16.
56. Stoeckel: Über Teilungsvorgänge in Primordial-Eiern bei einer Erwachsenen. Arch. f. mikr. Anat., Bd. 53, 1898.

57. Wagener: Bemerkungen über den Eierstock und den gelben Körper. Arch. f. mikr. Anat., 1879.
58. Wittich: Beiträge zur morphologischen und histologischen Entwicklung der Harn- und Geschlechtswerkzeuge der nackten Amphibien. Zeitschr. f. wissensch. Zool., Bd. IV, 1853.
59. Zacharias: Über einen Fall von Kernverschm. bei Furchungskugeln. Zool. Anz., p. 400, 1886, No. 226.

### Erklärung der Abbildungen auf Tafel XXXVIII.

Alle Zeichnungen sind mit Hilfe des Abbéschen Zeichenapparates hergestellt. Obj. 82, Okul. 2, Länge des Tubus 160, Mikr. Reichert.

- Fig. 1. Einzelne Eizelle aus dem Bidderschen Organ eines jungen Männchens von *Bufo vulgaris*. Die Eiumgrenzung ist unterbrochen und in dasselbe dringen von verschiedenen Seiten Zellen des Follikularepithels ein. Das Eiplasma ist stark verdünnt und hat sich deshalb sehr blass gefärbt. Im Kern sieht man zwei Nukleolen, von denen die linke ziemlich kompliziert gebaut ist. Fixierung mit Hermanns Flüssigkeit.
- Fig. 2. Eine zweikernige Oozyte. Biddersches Organ eines jungen Weibchens von *Bufo vulgaris*. Der linke Kern ist reich an Chromatin, in seinem Zentrum befindet sich ein sehr grosser Nukleolus. Der rechte Kern ist bedeutend chromatinärmer, man kann in ihm kleine Nukleolen sehen, die durch helle Zonen getrennt sind und einen grossen Nukleolus von kompliziertem Bau, der durch eine scharfe helle Zone abgeteilt ist. Fixierung mit Langes Flüssigkeit.
- Fig. 3. Eine zweikernige Oozyte. Biddersches Organ eines jungen Weibchens von *Bufo vulgaris*. Der linke Kern enthält mehr Chromatinelemente als der rechte. In letzterem ist ein grosser Nukleolus zu sehen. Die zweikernige Oozyte ist durch kein Follikularepithel von der links liegenden anderen Oozyte getrennt. Fixiert mit Langes Flüssigkeit.
- Fig. 4. Degenerierende Oozyte aus dem Bidderschen Organ einer alten weiblichen Kröte (*Bufo vulgaris*). Das Ei ist stark geschrumpft und hat sich vom Epithel gelöst. Das Plasma hat sich zweifarbig tingiert. Der Kern hat äusserst merkwürdige Konturen und enthält viele kleine Nukleolen. Fixiert mit Zenkerscher Flüssigkeit.
- Fig. 5. „Vakuolisierung einer Oozyte“ aus dem Bidderschen Organ eines Männchens von *Bufo vulgaris*. Der Kern ist blass, da er wenig Chromatin und Nukleolen enthält. Fixiert mit Langes Flüssigkeit.
- Fig. 6. Eindringen eines Kernes einer Oozyte (der rechten) in eine andere. Biddersches Organ eines ♀ jur. von *Bufo vulgaris*. Die Epithelialabgrenzung zwischen ihnen ist unterbrochen. Fixiert mit Langes Flüssigkeit.

- Fig. 7. Eindringen des Plasmas aus einer Ovozyte (der rechten) in eine andere. Biddersches Organ eines alten ♀ von *Bufo vulgaris*. Aus dem rechts liegenden Ei gehen gleichsam zwei protoplasmatische Fortsätze in das andere. Fixiert mit Langes Flüssigkeit. Alle Aufnahmen sind mit Hilfe der Mikrophotographie gemacht. Mikroskop Zeiss, Obj. D, Ok. 2.
- Fig. 8. Die Grenze zwischen dem Bidderschen Organ und dem Hoden eines jungen ♂ von *Bufo vulgaris*. An der Stelle des Kontaktes mit dem Hoden, dessen Zellen bedeutend kleiner sind als die Zellen des Bidderschen Organs, sind die Eier vollständig mit Spermato gonien durchmengt. Die jungen Ovozyten des Bidderschen Organs sind nicht mit Follikularepithel umkleidet. Rings um das Biddersche Organ ist in Form eines dünnen Streifens eine Schicht von Peritonealepithel zu bemerken. Fixiert mit Langes Flüssigkeit.
- Fig. 9. Inmitten normaler Ovozyten des Bidderschen Organs eines alten Männchens von *Bufo vulgaris* sind Eier sichtbar, zwischen denen die „linsenförmige Spalte“ erscheint, anfangs in Gestalt einer kleinen Ritze (im Zentrum des Präparates), die dann aber mehr und mehr sich ausdehnt. Fixiert mit Langes Flüssigkeit.
- Fig. 10. Ferneres Anwachsen der „linsenförmigen Spalte“. Man sieht zwei Stadien. In dem einen, jüngeren Stadium, sind die Reste der Eier mit ihren inneren Seiten einander zugekehrt, in Gestalt von zwei Halbmonden. Im anderen, späteren Stadium, ist von den Eizellen fast nichts übrig geblieben. Fixiert mit Langes Flüssigkeit.
- Fig. 11. Allgemeine Ansicht des Bidderschen Organs eines jungen ♂ von *Bufo vulgaris*. Im Zentrum dieses Organs liegt jene Eizelle, die in grösserem Maßstabe in Fig. 1 dargestellt ist. Von der Seite sieht man einen Teil der Niere. Fixiert mit Hermanns Flüssigkeit.

Aus der Nervenklinik der kgl. ung. Universität in Budapest.

## **Über das Vorkommen von Blutkörperchenschatten im Blutstrom und über den Bau der roten Blutkörperchen.**

Von

Dr. **Franz Herzog**, Assistent.

Hierzu Tafel XXXIX.

Zahlreiche Forscher befassten sich mit dem Entstehen der roten Blutkörperchen im entwickelten Organismus, verhältnismässig wenig Beobachtungen finden wir jedoch darüber, wo und auf welche Weise die roten Blutkörperchen zugrunde gehen. Ob dieselben im Kreislauf zerfallen oder nur in bestimmten Organen, ob ihr Zerfall erst nach Verlust des Hämoglobins beginnt oder ob er auch vor diesem erfolgt, darüber sind nur ungenügende Beobachtungen vorhanden. Der Zerfall der roten Blutkörperchen ist jedenfalls ein physiologischer Prozess (ein Beweis hierfür sind die aus dem Blutfarbstoff stammenden Farbstoffe des Urins und der Galle), ebenso wie ihre Regeneration; bei gewissen Krankheiten jedoch, wo wir eine gesteigerte Neubildung von roten Blutkörperchen beobachten, muss auch der Zerfall derselben unbedingt ein gesteigerter sein, denn ihre Zahl ist bei diesen Erkrankungen nicht vermehrt, sondern meistens vermindert. Trotzdem findet man im Blute selten Formelemente, die man für regressiv veränderte rote Blutkörperchen halten könnte. Nach Weidenreich<sup>1)</sup> schrumpfen die Erythrozyten in der Blutbahn zu höckerigen, klumpigen Körpern zusammen, die schliesslich in kleine Bröckel zerfallen; ausserdem hält er es aber für wahrscheinlich, dass ihrem Zerfall manchmal auch das Auslaugen des Hämoglobins vorangeht, denn er fand kugelige rote Blutkörperchen im strömenden Blut und schattenähnliche Gebilde in den Blutorganen. Nach dieser Ansicht erfolgt also der Zerfall der Erythrozyten schon im strömenden Blut auf beide möglichen Weisen.

<sup>1)</sup> Fr. Weidenreich: Das Schicksal der roten Blutkörperchen im normalen Organismus. *Anatom. Anzeiger*, Bd. 24, 1903.

Dass sich unter normalen Umständen nur wenige regressiv veränderte Zellen vorfinden, das kann seine Erklärung darin haben, dass solche Zellen alsbald in den hierzu bestimmten Organen zurückgehalten werden. Nach Grawitz<sup>1)</sup> zerfallen die roten Blutkörperchen nicht im strömenden Blut, sondern in der Leber und wahrscheinlich in der Milz und dem Knochenmark.

Bezüglich den Bau der Erythrozyten vertreten die Forscher auch neuestens noch ganz entgegengesetzte Meinungen. Meine Beobachtungen tragen auch zur Klärung dieser Frage bei, ihre Literatur ist bis 1903 in einer Arbeit Weidenreichs<sup>2)</sup> verzeichnet; ich verweise hierauf.

Zuerst will ich mich mit den im strömenden Blute vorkommenden Blutkörperchenschatten und mit den aus diesen entstandenen Körperchen befassen. Es gelang mir diese Formelemente bei der Untersuchung des Blutes einer anämischen Kranken zu färben. In dem Blute dieser 27jährigen Frau war die Zahl der Erythrozyten ungefähr normal, jene der weissen Blutkörperchen 10—14 Tausend. Der Hämoglobingehalt betrug nach Fleischl bestimmt 60%. Die verschiedenen Arten der weissen Blutkörperchen befanden sich zueinander in normalem Verhältnis. Die Kranke ist eine Frühgeburt von sieben Monaten, sie war schon von ihrer Kindheit an immer kränklich und bleich, seit zwei Jahren ist sie jedoch noch bleicher geworden. Vor zwei Jahren begann sie auf dem rechten Ohre schlecht zu hören und in einem Monate wurde sie auf diesem Ohre ganz taub. Vor einem halben Jahre wurde auch das Gehör des linken Ohres schlechter und alsbald verlor sie es auch auf diesem Ohre vollständig. Diese Taubheit wird nach der Untersuchung des Herrn Privatdozenten Dr. Klug durch die Anämie verursacht. Die Kranke war nie gravid und sie menstruierte seit zwei Jahren nicht. In ihrem Nervensystem (ausser der Taubheit) und in ihren inneren Organen ist nichts abnormes nachweisbar. Derzeit klagt sie über Kopfschmerzen, Schwindel, Rücken- und Gesichtsschmerzen. Ihr Zustand besserte sich weder auf Behandlung mit Eisen noch auf Arsen.

---

<sup>1)</sup> E. Grawitz: Klinische Pathologie des Blutes. 3. Aufl., 1906.

<sup>2)</sup> Fr. Weidenreich: Die roten Blutkörperchen. Ergebnisse der Anatomie und Entwicklungsgeschichte, 1903.

Das Blut der Kranken färbte ich auch mit Giemsascher Lösung (zur Romanowskyfärbung) auf folgende Weise: das Blut wurde in möglichst dünner Schichte ausgestrichen und die bestrichenen Deckgläser nach zweistündlichem Trocknen in Methylalkohol während drei Minuten fixiert. Darauf wurde mit Giemsascher Lösung gefärbt, von der 10—12 Tropfen mit 20 cm<sup>3</sup> destilliertem Wasser gemischt wurden. In dieser Farbe verblieben die Präparate 24 Stunden. Nachher wurden sie mit Wasser abgespült und in Canadabalsam eingeschlossen. Nach diesem Verfahren sind die Präparate der Figg. 1—3 hergestellt.

Anfangs fand ich in den Präparaten längliche, fast wurmförmige, gewellte, doppelt konturierte Gebilde (Fig. 1 a, b), die im Gegensatz zur gelblich-roten Farbe der Erythrozyten sich rötlich-blau färbten. Diese Körperchen konnte ich aber nur auf solchen Präparaten beobachten, wo das Ausstreichen des Blutes tadellos war, wo also die roten Blutkörperchen in einer bestimmten Entfernung voneinander lagen und nicht unmittelbar neben- oder aufeinander. Dass ihre Färbung nur auf solchen Präparaten gelingt, damit stehen die bei der Geisselfärbung der Bakterien gemachten Erfahrungen in Übereinstimmung: auch diese zarten Gebilde färben sich nur dann, wenn wir die Bakterien enthaltende Flüssigkeit genügend verdünnen, so dass die Bakterien auf dem Präparate weit voneinander zu liegen kommen. Weiter fand ich diese Körperchen nur auf solchen Präparaten, auf denen die Färbung der Blutplättchen intensiv gelang.

Zur Bestimmung des Ursprunges und des Wesens dieser Körperchen nahm ich folgendes vor. Da sie weder den weissen, noch den roten Blutkörperchen, noch den Blutplättchen ähnlich waren, konnte man auch daran denken, dass sie Parasiten seien, die die Anämie der Kranken verursachen. Um dies zu entscheiden, untersuchte ich vor allem das Blut gesunder Menschen, das ich auf dieselbe Weise färbte, und es stellte sich heraus, dass auch im normalen Blute hier und da ein solches Körperchen vorkommt. Ihre parasitäre Natur war also hierdurch ausgeschlossen. Andererseits sprach ihr häufiges Vorkommen im pathologischen Blute und ihre Seltenheit im normalen Blute dafür, dass diese Körperchen in Beziehung stehen zu der regeren Blutbildung oder dem erhöhten Zerfall der Blutkörperchen bei der Anämie. In dem Blute unserer Kranken fand ich keine Zellen, die auf erhöhte



Regeneration hindeuteten, dies sprach also nicht dafür, dass die fraglichen Körperchen mit der Regeneration des Blutes zusammenhängen würden. Andererseits fand ich bei sorgsamer Durchsicht der Präparate Körperchen, die mich in der Auffassung bestärkten, dass diese länglichen Körperchen aus den roten Blutkörperchen entstanden sind und nichts anderes sind als im Zerfall begriffene, ihres Hämoglobins verlustige rote Blutkörperchen.

Solche Körperchen sind jene, deren doppelt konturierter Rand sich kreuzt und hierdurch sozusagen eine Schlinge bildet (Fig. 1 c, Fig. 2 a). Eine solche Schlingenbildung kann am leichtesten und natürlichsten dadurch zustande kommen, dass ein Teil eines ringförmigen Körpers zu den übrigen Teilen desselben sich um  $180^\circ$  dreht. Auf Fig. 2 sind ausserdem ein längliches (e) und einige unregelmässiger, ungefähr dreieckige oder fast kreisförmige Körperchen (b, c, d) dargestellt. Ihre gleiche Färbung und die gleiche Dicke der Körperchen spricht bestimmt dafür, dass wir trotz der Vielfältigkeit der Form dieselben Gebilde vor uns haben. Die grossen Formunterschiede — es finden sich kaum zwei ganz gleiche Körperchen — können nur darauf hindeuten, dass diese Gebilde keine beständige Form besitzen, dass sie also Zerfallsprodukte sind.

Diese vielgestaltigen Körperchen und besonders jene, die eine Schlinge bilden, könnten am einfachsten durch Schrumpfung und Drehung ringförmiger Körperchen entstehen, ihre eigentliche Form wäre also ringförmig. Diese Annahme wurde durch die Beobachtung von vollkommen ringförmigen Körperchen bekräftigt (Fig. 3 a), deren Färbung und Dicke mit jener der soeben beschriebenen Körperchen vollkommen übereinstimmt. Beachtenswert ist aber, dass innerhalb des Ringes und auf der einen Seite desselben auch etwas ausserhalb die Färbung blass rötlich-blau ist, was einer innerhalb des Ringes befindlichen und zum Teil über denselben hinausreichenden Membran entsprechen würde. Bei anderen Körperchen reicht diese Färbung nicht über den Ring hinaus. Einige kreisförmige Körperchen sind ein wenig grösser als die roten Blutkörperchen. Aus der Ringform fand ich Übergangsformen zu den unregelmässigen Körperchen: durch Schrumpfung wird der Ring unregelmässig oval und die Membran liegt grösstenteils ausser ihm (Fig. 3 b), oder es verändert sich das Körperchen noch stärker und wird länglich, während die zu-

sammengeschrumpfte Membran manchmal noch an ihrem Ende sichtbar ist (Fig. 3 c). Dass diese drei Körperchen von so verschiedener Form eigentlich dieselben Gebilde sind, dafür spricht ihre gleichförmige Färbung und Dicke, und auch darüber kann kein Zweifel bestehen, welche ihre eigentliche Form ist, denn die ringförmigen Körperchen können sich zu unregelmässigen und länglichen verwandeln und auch die Membran kann zusammenschrumpfen. Das Umgekehrte dieses Vorgangs ist aber nicht denkbar. Die Originalform aller dieser Körperchen ist also die ringförmige, die eine dünne blasse Membran besitzt. Letztere färbt sich aber nur bei vollkommen gelungener Färbung.

Die beschriebenen Körperchen kommen im normalen Blut nur in sehr kleiner Anzahl vor, im Blute unserer Kranken waren sie jedoch viel häufiger zu finden. Auch in einem Fall von schwerer Chlorose waren sie in grösserer Zahl vorhanden.

Da die Originalform dieser Körperchen die Ringform ist, erscheint es zugleich wahrscheinlich, dass dieselben nichts anderes sind als veränderte, im Zerfall befindliche rote Blutkörperchen. Diesen letzteren sind sie ähnlich durch die Homogenität der Membran (nur an der geschrumpften Membran sieht man eine Zeichnung) und dadurch, dass die Grösse der ringförmigen Körperchen jener der Erythrozyten gleich ist. Es besteht jedoch ein auffallender Unterschied: die roten Blutkörperchen färben sich nämlich in einem für das Hämoglobin charakteristischen gelblich-roten Farbenton, die Körperchen hingegen färben sich rötlich-blau. Dieser Unterschied spricht jedoch nicht gegen ihre Herkunft aus den roten Blutkörperchen, sondern macht diese nur noch wahrscheinlicher, denn dieses Verhalten zeigt nur an, dass sie kein Hämoglobin mehr enthalten, nach Auslaugung des Hämoglobins jedoch kann sehr leicht eine Veränderung in der Form der Zellen eintreten. Dass einzelne runde Körperchen grösser sind als die roten Blutkörperchen, das kann durch die dem Hämoglobinaustritt vorangehende Quellung der Zelle verursacht werden. Nach alledem musste ich es für wahrscheinlich halten, dass diese mit Giemsa'scher Lösung sich rötlich-blau färbenden Körperchen ihres Hämoglobins verlustige, regressiv veränderte rote Blutkörperchen sind.

Wenn diese Annahme richtig war, so musste auch die künstliche Herstellung dieser Körperchen gelingen, und zwar

durch die Färbung der nach dem Austritt des Hämoglobins zurückbleibenden Blutkörperchenschatten. Bevor ich meine diesbezüglichen Versuche bespreche, will ich erwähnen, dass die Färbung der Körperchen weder mit den übrigen, allgemein zur Blutfärbung angewandten Farben, noch mit zahlreichen Anilinfarben, die ich anwandte, gelungen ist. Zufällig fand ich eine zur künstlichen Herstellung der Körperchen geeignete Farbe, welche zugleich das Hämoglobin auslöst, die Zellen fixiert und färbt: dies ist das Carbol-Fuchsin, in der Zusammensetzung, wie es zur Färbung der Tuberkelbazillen gebraucht wird (Fuchsin 4, Alkohol absolut 40, Acid. carbolic. 20, Aqua dest. 200), nur muss man es entsprechend verdünnen. Nach möglichst dünnem Ausstrich des Blutes (Mensch) wurden die Präparate zwei Stunden bei Zimmertemperatur getrocknet und dann ohne vorheriges Fixieren während 24 Stunden in verdünntem Carbol-Fuchsin gefärbt. Das Blut fixierte ich absichtlich nicht, da das Fixieren die Auslösung des Hämoglobins verhindert. Die besten Bilder erhielt ich, wenn ich mit einer Mischung von einem Volumen Carbol-Fuchsin und neun Volumen destilliertem Wasser färbte. Nach Abspülen und Trocknen wurden die Präparate in Canadabalsam eingeschlossen. Auf diese Weise wurden die auf Fig. 4 dargestellten Zellen gefärbt. Die grosse Mehrzahl der Zellen erscheint als eine von einem kreisförmigen, doppelt konturierten, intensiv rot gefärbten Rand umgebene blassrot gefärbte Membran (a, b). Die blasser Membran reicht manchmal etwas über den roten Rand (a), und sie weist ziemlich oft eine feinere oder gröbere Zeichnung auf, die einer Faltenbildung entspricht. An einzelnen Körperchen ist der doppelt konturierte Rand nicht gut ausgesprochen (c). Ihre Grösse stimmt ungefähr mit jener der normalen roten Blutkörperchen überein, ihre Form ist etwas unregelmässiger und nicht vollkommen rund. Diese Zellen sind fast in allem den kreisförmigen Körperchen der mit Giemsa'scher Lösung gefärbten Präparate ähnlich, nur die an ihnen vorkommenden Falten trifft man bei der Färbung mit Giemsa'scher Lösung nicht an. Dieselben Bilder erhielt ich, wenn ich die Carbol-Fuchsinfärbung getrennt vornahm, indem ich zuerst mit einer entsprechend verdünnten Carbollösung das Hämoglobin auslaugte und dann mit einer wässrigen Fuchsinlösung färbte.

Wenn man konzentriertere Carbol-Fuchsinlösungen benützt,

so erhält man ganz andere Bilder. Bei starken Konzentrationen zerfallen die roten Blutkörperchen in eine formlose Masse. Wenn man mit einer Mischung von 3—4 cm<sup>3</sup> Carbol-Fuchsin und 16 cm<sup>3</sup> destilliertem Wasser während 24 Stunden färbt, so verändert sich die Form der Erythrozyten, sie zerfallen aber wenigstens teilweise nicht. Auf diese Weise gelang es mir künstlich Körperchen herzustellen (Fig. 5), die den länglichen und unregelmässig geformten Körperchen der mit Giemsa'scher Lösung gefärbten Präparate in allem gleichen, nur die dünne Membran ist an ihnen deutlicher sichtbar. Sie besitzen denselben welligen, doppelt konturierten, stark gefärbten Rand, ihre Membran ist auch homogen und reicht oft teilweise über ihren Rand. Ihre Grösse und die Mannigfaltigkeit ihrer Form ist die gleiche.

Dass bei diesem Färbeverfahren das Hämoglobin aus den Zellen gelöst wird und dass nur der zurückbleibende Teil der Blutkörperchen gefärbt wird, davon kann man sich sehr leicht überzeugen, wenn man in Methylalkohol fixiertes Blut 24 Stunden in Carbol-Fuchsinlösung (2 : 18 destilliertem Wasser) färbt oder wenn man ein unfixiertes Präparat nur einige Minuten in dieser Farbe lässt. In beiden Fällen behalten die Blutkörperchen ihre Form vollkommen und färben sich gleichmässig intensiv rot. In ersterem Falle verhindert das Fixieren das Auslaugen des Hämoglobins, in letzterem war die Zeit dafür zu kurz. Das Hämoglobin wird also vom Carbol-Fuchsin intensiv rot gefärbt, die blassroten und nur an ihrem Rande intensiver gefärbten ringförmigen und unregelmässigen Körperchen können daher kein Hämoglobin mehr enthalten. Zu demselben Resultat gelangt man, wenn man von zwei lufttrockenen, unfixierten Präparaten das eine sogleich, das andere jedoch erst nach 24 stündigem Liegen in entsprechend verdünnter Carbolsäurelösung mit wässriger Fuchsinlösung färbt. In ersterem erscheinen die Erythrozyten intensiv rot gefärbt, in letzterem blass mit stärker gefärbtem Rand. Die Carbolsäure löst also unter entsprechenden Bedingungen (genügende Zeit, Fehlen der Fixierung) das Hämoglobin, welche Eigenschaft von ihr schon lange bekannt ist und der übrig bleibende, vielleicht etwas geschrumpfte Teil der Zellen wird vom Fuchsin gefärbt.

In den mit stark verdünnter Carbol-Fuchsinlösung (2 : 18 Wasser) gefärbten Präparaten beobachtete ich in sehr geringer Anzahl Körperchen (Fig. 4, d, e), die den länglichen und un-

regelmässigen Formen der mit Giemsa'scher Lösung gefärbten Präparaten ähnlich waren. Sie konnten nicht infolge von Schrumpfung der Zellen entstehen, denn die Form der roten Blutkörperchen wird durch eine Carbollösung von solcher Konzentration nicht verändert. Die Körperchen müssen also schon vor der Färbung in dieser Form im Blut vorhanden gewesen sein, sie sind nichts anderes wie ausgelaugte und geschrumpfte Erythrozyten. Solche Körperchen fand ich jedoch nur in mit Carbol-Fuchsin gefärbten Präparaten und niemals bei Färbung mit wässrigem Fuchsin ohne Carbolbehandlung. Daraus folgt, dass die ausgelaugten roten Blutkörperchen vom Fuchsin nur dann gefärbt werden, wenn sie auch der Einwirkung der Carbolsäure ausgesetzt sind. Da aber die Carbolsäure zugleich das Hämoglobin der normalen Erythrozyten löst, so ist das Carbol-Fuchsin zum Nachweis von Blutkörperchenschatten unbrauchbar.

Mit der Carbol-Fuchsinfärbung und der damit verbundenen Lösung des Hämoglobins ist es mir gelungen Körperchen aus den roten Blutkörperchen künstlich darzustellen, die jenen Gebilden sehr ähnlich sind, die sich in spärlicher Zahl in normalem Blute und zahlreicher im pathologischen durch Färbung mit Giemsa'scher Lösung darstellen liessen. Die konzentriertere Carbol-Fuchsinlösung verändert die Form der Zellen (Fig. 5) und es entstehen den unregelmässigen und länglichen Körperchen (Fig. 1 und 2) ähnliche Formen; das stärker verdünnte Carbol-Fuchsin lässt die Form der Zellen unverändert (Fig. 4, a, b, c) und es entstehen den ringförmigen Körperchen (Fig. 3 a) ähnliche Gebilde. Kleine Unterschiede bestehen jedoch zwischen den künstlich hergestellten und den mit Giemsa'scher Lösung gefärbten Körperchen. Die dünne Membran färbt sich im Carbol-Fuchsin stärker und oft sieht man an ihr, vielleicht eben darum, eine Zeichnung, die einer Faltenbildung zu entsprechen scheint. Der doppelt konturierte Rand, die Grösse und Form der Körperchen ist jedoch bei den beiden Färbungen so ähnlich, dass ich diese Gebilde für dieselben halten muss, umso mehr, da das Carbol-Fuchsin auch die schon im Blutstrom ausgelaugten Blutkörperchen färbt: Nach alledem muss ich die mit Giemsa'scher Lösung färbbaren länglichen, unregelmässig geformten und runden Körperchen für im Blutstrom

ausgelaugte und in ihrer Form mehr oder weniger veränderte rote Blutkörperchen halten.

Die starke Veränderung und die Mannigfaltigkeit der Form der ausgelaugten roten Blutkörperchen kann mit der Quellung der Zellen vor dem Austritt des Hämoglobins und mit der darauf folgenden Schrumpfung derselben zusammenhängen. Nach Weidenreich<sup>1)</sup> besitzen die roten Blutkörperchen eine farblose und strukturlose Membran, ihr Inneres ist strukturlos und flüssig, ein Stroma ist nicht vorhanden. Derselbe Autor stellte durch Wasserzusatz Blutkörperchenschatten her, die er mit Osmiumsäure fixierte (l. c. Fig. 10). Hierbei entstehen doppelt konturierte Scheiben, deren Entstehung Weidenreich folgendermassen erklärt: die Membran der zur Kugel gequollenen Zellen schrumpft nach dem Austritt des Hämoglobins nicht konzentrisch, sondern sie fällt zusammen, indem die zwei gegenüberliegenden Teile der Kugel sich aneinanderlegen, wodurch eine flache Schale entsteht, deren Rand wegen der Wölbung des ganzen als Ring erscheint. Auf dieselbe Weise kann die Entstehung des doppelt konturierten Randes der mit Giemsa'scher Lösung und Carbol-Fuchsin gefärbten kreisförmigen Körperchen erklärt werden. Bei ersteren vollzog sich die Veränderung im Blutstrom, bei letzteren wurde sie künstlich durch das Carbol-Fuchsin hervorgerufen. In beiden Fällen fällt die Membran der Blutkörperchen nach der Auslaugung des Hämoglobins zu einer flachen Scheibe zusammen und der Rand der Scheibe wird durch Schrumpfung und Faltenbildung dichter als die inneren Teile derselben. Dem entsprechend färbt sich der Rand um vieles intensiver. Die runden Formen verändern sich dann im Blutstrom, es entstehen aus ihnen unregelmässig geformte und längliche Gebilde, die Membran kann sich von dem dichteren Rand loslösen, teilweise über denselben hinausreichen oder zusammenschrumpfen. Der widerstandsfähigste Teil dieser Körperchen ist jedenfalls der stark gefärbte Rand. Die beträchtliche Formveränderung der mit konzentrierterer Carbol-Fuchsinlösung hergestellten Körperchen hat ihre Ursache in der deformierenden Wirkung stärkerer Carbollösungen. Schon Dehler<sup>2)</sup>

<sup>1)</sup> F. Weidenreich: Studien über das Blut und die blutbildenden und zerstörenden Organe. I. Form und Bau der roten Blutkörperchen. Arch. f. mikr. Anat. u. Entwicklungsgesch., Bd. 61, 1903.

<sup>2)</sup> A. Dehler: Beitrag zur Kenntnis des feineren Baues der roten Blutkörperchen beim Hühnerembryo. Arch. f. mikr. Anat., Bd. 46, 1895.

hat einen sich intensiver färbenden Ring am Rande der Erythrozyten beim Hühnerembryo beschrieben, Meves<sup>1)</sup> einen ähnlichen an den Blutkörperchen des Salamanders. Weidenreich<sup>2)</sup>, der die Untersuchungen dieses Autors wiederholte, kommt zu dem Schluss, dass dieser Randreif durch künstlich hervorgerufene Verdichtungen und Fältelungen des Umschlagrandes der Membran entsteht. Diese Bildungen entsprechen also dem doppelt konturierten Rand der Blutkörperchenschatten meiner Präparate.

Diese Erklärung, die den doppelt konturierten Rand der Blutkörperchenschatten durch das flache Zusammenfallen der Membran und durch die Schrumpfung ihres Randes entstehen lässt, kann natürlich nur dann richtig sein, wenn die Erythrozyten wahrhaftig eine Membran besitzen. Nach Weidenreichs Vorgehen, dem auf diese Weise die Färbung der Membran mit Eisenhämatoxylin gelang, versuchte auch ich an dünnen Schnitten blutreicher Organe die Membran der Erythrozyten nachzuweisen. In solchen Schnitten findet man oft quer durchschnittene rote Blutkörperchen, was das Erkennen der Membran bedeutend erleichtert. Ich legte frische Stückchen von Kaninchenmilz und Leber auf 24 Stunden ohne vorheriges Fixieren in verdünnte Carbol-Fuchsinlösung (5 : 15 Wasser). Aus den in Paraffin eingebetteten Stückchen wurden möglichst dünne Schnitte verfertigt, an denen ich folgendes beobachtete. Die Mehrzahl der Erythrozyten ist gequollen, fast kugelförmig. Ihre Färbung ist blassrot, nur ihr Rand scheint intensiv rot gefärbt zu sein (Fig. 6 a, b, c). Dieses Aussehen spricht dafür, dass die Blutkörperchen eine Membran besitzen, denn ein kugelförmiger, homogener Körper müsste dort am intensivsten gefärbt erscheinen, wo die ihn durchdringenden Lichtstrahlen den längsten Weg in ihm machen, also in der Mitte, während eine gefärbte kugelförmige Membran an den Rändern am stärksten gefärbt erscheinen wird, da die Lichtstrahlen hier die längste Strecke in ihr zurücklegen. Auch diese Erythrozyten haben ihr Hämoglobin verloren, ebenso wie jene der mit Carbollösung behandelten lufttrockenen Blutpräparate,

<sup>1)</sup> F. Meves: Zur Struktur der roten Blutkörperchen bei Amphibien und Säugetieren. Anat. Anz., Bd. 23.

<sup>2)</sup> F. Weidenreich: Studien über das Blut und die blutbildenden und zerstörenden Organe. III. Über den Bau der Amphibienerythrozyten. Arch. f. mikr. Anat., Bd. 66, 1905.

wovon man sich auf dieselbe Art überzeugen kann, wie ich es oben beschrieb. Schon die Färbung der kugeligen Blutkörperchen macht es wahrscheinlich, dass die Erythrozyten eine Membran besitzen, ausserdem findet man aber ziemlich oft Durchschnitte in ihrer Form weniger veränderter, ungefähr scheiben- oder schalenförmiger Blutkörperchen. An diesen sieht man unmittelbar den intensiv gefärbten, homogenen Rand des Blutkörperchenquerschnittes, der dem Querschnitt der Membran entspricht (Fig. 6 d, e, f).

Nach diesen Beobachtungen besitzen also die roten Blutkörperchen eine Membran, die Entstehung der ringförmigen Körperchen kann also mit Recht auf das Zusammenfallen der Membran zu einer flachen Scheibe und auf die Schrumpfung des Randes der Scheibe zurückgeführt werden. Diese Veränderung vollzieht sich nach dem Austritt des Hämoglobins.

Die Ergebnisse meiner Beobachtungen fasse ich in folgendem zusammen:

Die roten Blutkörperchen besitzen eine homogene Membran.

Im normalen Blute sind in geringer Anzahl Blutkörperchenschatten vorhanden, deren ursprüngliche Form scheibenförmig ist, deren doppelt konturierter Rand sich mit Giemsascher Lösung rötlich-blau färbt, während ihr Inneres blass lila gefärbt wird.

Aus diesen runden Scheiben entstehen unregelmässig geformte und längliche, sich ebenso färbende Gebilde, ihr membranöser Teil kann schrumpfen und sich von ihnen ablösen.

Im pathologischen Blute können sowohl die runden Scheiben, als die unregelmässig geformten Körperchen vermehrt sein.

Diese Körperchen können künstlich durch Carbol-Fuchsin hergestellt werden.

Ein Teil der roten Blutkörperchen zerfällt also schon im Blutstrom. Nach dem Austritte des Hämoglobins nimmt ihr übrig bleibender Teil zuerst die Scheibenform, dann verschiedene unregelmässige Formen an. Diese letzteren Formen können durch



weiteres Schrumpfen vielleicht zu Blutplättchen werden, die sich teilweise ebenso färben, doch konnte ich dies an meinen Präparaten nicht klarstellen.

### Erklärung der Abbildungen auf Tafel XXXIX.

- Fig. 1—3. Menschliches Blut mit Giemsa'scher Lösung gefärbt.
- Fig. 1. a, b = längliche Körperchen; c = unregelmässiges Körperchen, das eine Schlinge bildet; d, e, f = rote Blutkörperchen.
- Fig. 2. a = Körperchen mit Schlingenbildung; b, c, d = unregelmässig geformte Körperchen; e = längliches Körperchen mit Membran; f, g = rote Blutkörperchen.
- Fig. 3. a = scheibenförmiges Körperchen mit Membran, die teilweise über den Rand hinausragt; b = unregelmässiges Körperchen mit Membran; c = längliches Körperchen, an dessen einem Ende die geschrumpfte Membran haftet; d, e = rote Blutkörperchen.
- Fig. 4. Menschliches Blut mit stark verdünntem Carbol-Fuchsin (1 : 9 Wasser) gefärbt. a, b = ausgelaugte rote Blutkörperchen mit stark gefärbtem doppelt konturierten Rand; c = dasselbe, jedoch ist der Rand nicht ausgesprochen; d = längliches, e = unregelmässig geformtes Körperchen.
- Fig. 5. Menschliches Blut mit konzentrierterem Carbol-Fuchsin (3—4 : 16 Wasser) gefärbt. Künstlich hergestellte längliche, unregelmässige und rundliche Körperchen.
- Fig. 6. Blutkörperchen in einem Schnitte der Kaninchenleber. Carbol-Fuchsinfärbung. a, b, c = gequollene Blutkörperchen mit stark gefärbtem Rand; d, e, f = Querschnitte von Blutkörperchen, an denen der Querschnitt der stark gefärbten Membran sichtbar ist.

Aus dem histologisch-embryologischen Institute zu Innsbruck.

## Über Terminalkörperchen der Anamnioten.

Von

Dr. Hans Wunderer.

Hierzu Tafel XL—XLI.

Gelegentlich der Suche nach sensiblen Endigungen im Muskelsystem von Haien habe ich bei *Squatina* mittels Methyleneblau Nervenendknäuel aufgefunden. Weitere Untersuchungen, die mit verschiedenen Methoden bei *Acanthias*, *Squatina* und namentlich bei *Scyllium* ausgeführt wurden, hatten bei diesen Haien die Anwesenheit offenkundiger Terminalkörperchen — im Sinne Krauses (1858) — ergeben; dadurch wurde ich veranlasst, die zerstreuten Angaben über Endkörperchen bei Fischen und Anamnioten überhaupt zu sammeln, wo tunlich, nachzuprüfen, und wenigstens je einen Vertreter der mir zugänglichen Klassen und Unterklassen der Anamnioten auf das Vorkommen von Terminalkörperchen zu untersuchen. Dipneusten und Gymnophionen standen mir nicht zur Verfügung; Vertreter der Cyclostomen (*Petromyzon*) und Ganoiden (*Accipenser sturio*) habe ich nach verschiedenen Methoden, aber ohne Erfolg auf Terminalkörperchen untersucht; da ich auch in der Literatur keine Angaben über Terminalkörperchen der eben erwähnten Klassen, beziehungsweise Unterklassen aufgefunden habe, so gelangen sie im Folgenden nicht zur Besprechung. Die Erörterung der Terminalkörperchen erfolgt nach den Tierklassen und zwar in aufsteigender Reihenfolge; sie beginnt demnach mit den Leptocardiern (*Amphioxus*), dann folgen von Fischen die Selachier und Teleostier und endlich von Amphibien die Urodelen und Anuren. Die Ergebnisse der Literaturstudien enthält der erste Hauptabschnitt, die Ergebnisse meiner eigenen Untersuchung und die kritische Besprechung der vorliegenden Angaben der zweite Hauptabschnitt. Die von mir angewandten Methoden sind zu Beginn des zweiten Hauptabschnittes aufgeführt.

Es sei mir an dieser Stelle gestattet, Herrn Professor Kerschner für die vielen Anregungen und Ratschläge und für

das grosse Interesse, mit welchem er den Fortgang dieser Arbeit verfolgte, den wärmsten Dank auszusprechen. Herrn Professor Cori bin ich für die grosse Zuvorkommenheit, mit welcher er mir während meines mehrmaligen Aufenthaltes an der zoologischen Station in Triest die Beschaffung des nötigen Untersuchungsmateriales erleichterte, zu innigem Dank verpflichtet.

## A. Geschichtlicher Überblick.

### I. Branchiostomen. *Amphioxus lanceolatus*.

Quatrefages (1845) fand, dass ein grosser Teil der Nerven in der Haut des *Amphioxus* in kleinen bläschenförmigen, ovoiden Organen mit dicker Hülle endet (Taf. XIII, Fig. 8). Sie sind nach seiner Auffassung „schleimerzeugende Krypten“ (S. 229). In einer Anmerkung (S. 248) wirft er jedoch die Frage auf, ob sie vielleicht den Vater-Pacinischen Körperchen analog seien. Leuckart und Pagenstecher (1858, S. 561 u. 562) beschrieben an den Teilungsstellen der Nerven am Kopfende des *Amphioxus* Ganglienzellen; „hier und da erschien eine solche Zelle auch als Endpunkt eines der Zweiglein, welche als Endteilungen jener Äste in die Haut verfolgt werden können.“

Schultze (1861) untersuchte die Epidermis des *Amphioxus* ohne Erfolg auf das Vorkommen von Nervenendkolben. „Somit müssen hier die Nervenendkolben, wenn sie wirklich in der von Quatrefages gezeichneten Weise existieren, in der Lederhaut liegen“ (S. 301, 302).

Marcusen (1864) leugnet die Endigung der Nerven in bläschenförmige Organe und erklärt diese zum Teil für Kerne, welche an Teilungsstellen der Nerven liegen, zum Teil für schraubige Windungen von Nervenfasern.

Owsjannikow (1868) bestätigt die Angaben Marcusens insoweit, als auch er Kerne an Teilungsstellen der Nerven findet und spiralige Windungen der letzteren anerkennt; diese Bildungen seien aber keineswegs identisch mit den von Quatrefages beschriebenen „Endkolben“. Solche findet er regelmässig im Bereiche des Trigeminus an der Spitze der Ober- und Unterlippe. Dort verliert sich die Primitivfaser „in eine runde oder ovale Zelle“ (S. 298, Taf. XII, Fig. 4), welche eine derbe scharf kontourierte Hülle besitzt.

Nach Reichert (1870) sind die Nervenfasern am Kopfe und am Schwanze „durch kolben- oder auch spindelförmige Anschwellungen ausgezeichnet, von denen mit Sicherheit ausgesagt werden kann, dass ihnen die Kriterien von Nervenkörpern fehlen, und dass sie sich der morphologischen Beschaffenheit nach mit den Krauseschen Endkolben vergleichen lassen“ (S. 756).

Nach Stieda (1873) bestehen die vesikulären Organe aus „Ganglienzellen, welche in dem Teilungswinkel einer Primitivfaser oder eines kleinen Bündels von Fasern eingelagert sind“ (S. 50). Er fand deren nicht zu selten 2, auch 3, welche  $5:7 \mu$  maßen und einen deutlichen Kern zeigten.

Langerhans (1876) findet die fraglichen Gebilde nur im Bereiche des ersten und zweiten Hirnnerven und erklärt sie für periphere Ganglienzellen, die mit einer deutlichen kernhaltigen Kapsel umgeben sind (S. 299).

Merkel (1880) bestätigt die Angaben von Langerhans bezüglich der Natur der „vesikulären Organe.“ Er findet sie aber, wie Reichert, wiewohl inkonstant, auch an den Schwanznerven.

Pouchet (1880) bildet (Taf. XXIX, Fig. 7, a und b) die von Quatrefages beschriebenen Körperchen als sensible Endigungen des Trigeminus ab. In der Figurenerklärung unterscheidet er „simple terminations with three cells“, die von einer gemeinsamen kernhaltigen Hülle umgeben sind, und „compound terminations.“

Krause (1881) bezieht sich in einer Anmerkung (S. 128) auf Pouchets Abbildung (Taf. XXIX, Fig. 7, a und b). „Danach endigen bei *Amphioxus lanceolatus* sensible Fasern des Trigeminus mit den schon länger bekannten terminalen Körperchen. Sie gleichen am meisten den Leydig'schen Körperchen, zeigen aber eine dünne Hülle, die einen Kern besitzt und mehrere kernhaltige Zellen umgibt.“

Rohon (1882, S. 12, Taf. I, Fig. 1 und Taf. II, Fig. 12), welcher die fraglichen Gebilde mit der Goldmethode untersuchte, erklärt sie für vielgestaltige und verschieden grosse Ganglienzellen, die von einer membranartigen und am häufigsten mit oblongen Kernen versehenen Kapsel umgeben werden. „Einzelne der Ganglienzellen, als auch mehrere hintereinander“, befinden „sich in continuo mit der Nervensubstanz“, so dass ihm dieses

Gebilde „als ein mit der Nervenfasern innigst vereinigt Ganzes erschien, gleichviel, ob dieser Umstand die kleinsten oder die grösseren Zellen betraf (Taf. II, Fig. 14 a. g<sup>14</sup>). Dabei bildete die Nervenscheide eine Kontinuität mit der Kapsel der Zelle“ (S. 13).

Krause (1885) bezeichnet nunmehr in einer kurzen, nicht vollständigen Zusammenstellung der bis dahin für Amnioten vorliegenden Angaben über Terminalkörperchen die in den vermeintlichen Endkörperchen befindlichen Zellen als Kolbenzellen.

Krause (1888) erklärt die Körperchen von Quatrefages für Terminalkörperchen. Sie bestehen „aus einer oder zwei kernhaltigen, eiförmigen oder etwas abgeplatteten Zellen und einer Hülle, die mit der kernhaltigen Scheide der zutretenden Nervenfasern gleichwie die Zellen mit letzterer selbst zusammenhängen“ (S. 146). Sie erinnern an die seinerzeit von Kölliker (1853) beschriebenen Nervenendigungen in der Haut des Chauliodus (s. Abschn. A, IIb).

Fusari (1889) findet die Struktur der von Quatrefages entdeckten Körperchen „ziemlich einfach; sie sind aus einer, zwei, drei resp. vier mit einem stark granulierten Protoplasma und einem grossen Kern versehenen Nervenzellen zusammengesetzt. Diese sind in eine Scheide gehüllt, die ihrerseits eine Fortsetzung der besonderen Scheide der Nervenfasern ist; ferner bemerkt man zwischen diesen Zellen und der Hülle ein Endothel von schaligen Zellen. Die Nervenfasern dringt in diese Körperchen ein und steht mit den Nervenzellen in direkter Verbindung. An jenem Teile dieser Körperchen, welcher gegen die Peripherie zu sieht, nehmen eine, zwei und auch drei Nervenfasern ihren Ursprung.“ Diese „können . . . andere ähnliche kleine Körperchen enthalten und so anderen Fasern zum Ursprung dienen“ (S. 137).

Dogiel (1903, Taf. XXII—XXIII, Fig. 24, 30, Taf. XXIV und XXV, Fig. 23), welcher das periphere Nervensystem des Amphioxus mit Hilfe von Methylenblau untersuchte, konnte an den von Quatrefages entdeckten Zellen „in vielen Fällen, besonders wenn die Zellen einzeln gelagert sind, . . . wahrnehmen . . . , dass von denselben ein dünner Fortsatz abgeht, welcher unmittelbar in ein Nervenstämmchen übergeht (Fig. 24 b). Welcher Kategorie von Zellen die genannten Gebilde zugezählt werden müssen, ist vorläufig schwer zu sagen; nichtsdestoweniger muss jedoch bemerkt werden, dass dieselben durchaus den kleinen

Gebilden, welche an den Verzweigungen der dorsalen und ventralen Äste sämtlicher übrigen Spinalnervenpaare gelagert sind, ähneln.“ Letztere erklärt Dogiel für Spinalganglienzellen.

## II. Pisces.

### a) Selachier.

#### 1. Squaliden.

Über die von mir im Jahre 1903 bei Haien gefundenen Terminalkörperchen hat Professor Kerschner der wissenschaftlichen Ärztesgesellschaft in Innsbruck kurz berichtet. Das Referat des Sitzungsberichtes (15. Mai, Wien. Klin. Wochenschr. Nr. 35) lautet:

„Professor Kerschner demonstriert:

3. Vom Assistenten H. Wunderer in den Brustflossen bei *Scyllium*, *Acanthias* und *Squatina* aufgefundene (mit Goldchlorid und Methylenblau dargestellte), verschieden gestaltete (runde, ovale, cylindrische, konische) Terminalkörperchen, deren Grösse zwischen 50 und 600 Mikren schwankt, und die in Form und Bau den vom Vortragenden beschriebenen Sehnenendkolben mit marklosem Nervenknäuel, zum Teil auch den Konjunktivalendkolben gleichen.

Dieselben zeigen als Fortsetzung der Nervenscheiden:

a) Eine mitunter sehr zarte, undeutlich streifige, kernarme äussere Hülle;

b) ein inneres bindegewebiges Gerüst in Form eines echten kernreichen Retikulums, welches die zahlreichen Windungen des marklosen Geästes einschleiert. Letzteres entsteht durch wiederholte dichotomische Teilung eines oder zweier markhaltiger Nervenfasern, welche bald nach dem Eintritt ihre Markscheide abstreifen; die langen, nahe der Oberfläche verlaufenden varikösen Terminalfasern kreuzen sich vielfach, gehen aber keine Anastomosen ein und scheinen frei zu enden.“

#### 2. Rajiden.

Von den verschiedenen Formen der „Sehnenendorgane“, welche Pansini (1888) bei *Torpedo* beschrieb, kommen für die vorliegende Untersuchung zwei in Betracht.

Erstens Gebilde, welche er nicht gar häufig in der Rückenaponeurose fand, von ovaler, elliptischer oder runder Gestalt,

90—140  $\mu$  Länge und 40—85  $\mu$  Breite. „Sie sind nach Grösse, Aussehen und scharfer Abgrenzung gegen das vorliegende Sehnen- gewebe wahre Terminalkörperchen“ (S. 147). Diese Sehnenend- platten (piastre neurotendinee) entstehen durch ein- oder zwei- malige Teilung einer oder zweier Nervenfasern in zwei bis drei noch markhaltige Äste, und deren marklose Verzweigung, die derart angeordnet ist, dass die Enden der Terminalfasern bei- nahe gleich weit vom Mittelpunkte der Platte entfernt sind, welch letzterer ungefähr der ersten Teilungsstelle der Markfaser entspricht. Die marklosen Zweige tragen in ihrem Verlaufe und namentlich an ihrem Ende kleine granulierten Kerne; dem Um- fang der Platte entlang finden sich unter einer Art Hülle, welche die ganze Platte zu begrenzen scheint, grosse Kerne, ähnlich solchen von Ganglienzellen. Pansini hebt noch besonders die grosse Ähnlichkeit dieser Sehnenendplatten mit den grossen motorischen Endplatten von *Torpedo* hervor, und sieht beiderlei Platten als „histomorphologisch äquivalente“ Bildungen an.

Zweitens der vereinzelte Befund, wo an einem ovoïden Sehnenabschnitt der Brustflosse, welcher einem „Golgischen Körperchen“ (Sehnenspindel) gleich, die primären Teiläste zweier Markfasern in kernreichen Plättchen endigten.

Purvis (1890) beschreibt und zeichnet aus dem *M. sacro- lumbalis* von *Raja clavata* nach Goldpräparaten Nervenend- organe (Taf. XXXV, Figg. 1—4), die folgende Bestandteile zeigen: 1. eine meist ovale Kapsel, die Fortsetzung der äusseren Nerven- scheide; 2. einen Achsenteil, die mehr oder weniger gewundene Fortsetzung des Achsenzylinders, der mit einer gewöhnlich birn- förmigen oder kugeligen Anschwellung, bisweilen aber deutlich hakenförmig endet; 3. einen protoplasmatischen Anteil, bestehend aus hellem Protoplasma, welches den Raum zwischen Achsenzylinder und Kapsel ausfüllt. Als aussergewöhnliche Befunde werden an solchen Gebilden die Anwesenheit eines spiralig gewundenen Fadens an der Aussenseite oder unmittelbar an der Innenfläche der Endkapsel, und in einem Falle die Einmündung von drei bis vier Nerven in eine gemeinsame Kapsel angeführt.

#### b) Knochenfische.

Ich führe zuerst jene Arbeiten auf, welche die offenbar epithelialen Endorgane von *Stomias* und *Chauliodus* be- handelnder auf sie Bezug nehmen.

Kölliker (1858) beschrieb bei *Stomias barbatus* in der ganzen Haut des Rumpfes als Nervenendkörperchen, „ganz ähnliche Bildungen“ (S. 28), wie er sie früher (1853) bei dem nahe verwandten *Chauliodus* gefunden. Dieselben sind rund, länglich oder birnförmig und gewähren „mit ihren Nerven das Bild mit Blättern oder Früchten besetzter Bäumchen (Taf. I, Fig. 3, 2.). Ausnahmsweise kommen absonderliche Formen vor, die an die Verhältnisse der Pacinischen Körperchen erinnern“ (S. 29). Die Körperchen besitzen eine zarte homogene Hülle, die sich in das ähnlich beschaffene Neurilemm der Nervenfasern fortsetzt. „Innerhalb dieser Hülle und derselben fast überall dicht anliegend findet sich eine zweite zarte Blase, die mit eigentümlichen, runden oder länglichen Körpern vollgepfropft ist“ (S. 30). Kölliker glaubt diese Körper als Zellen ansprechen zu dürfen, die „eine dem Fett des Nervenmarkes sehr ähnliche Substanz zu führen“ scheinen. Die zu den Körperchen tretenden Nervenfasern „scheinen mit der inneren, die eigentümlichen Zellen enthaltenden Blase sich in Verbindung zu setzen“ (S. 30, 31). Bei *Chauliodus*, auf welchen sich Kölliker bezieht, fand er (1853) in der Gallertlage der Haut „eine grosse Zahl kugelrunder kleiner Körper ganz vom Bau einfacher Drüsenbläschen, mit einer deutlichen Membrana propria, einem mehr zylindrischen Epithel und einer runden Öffnung, die höchst wahrscheinlich nach aussen mündet“ (S. 366 und 367). Zu jedem dieser Bläschen liess sich eine äusserst dünne, marklose Nervenfasern hin verfolgen, die in der Membrana propria leicht angeschwollen endete. Kölliker glaubte diese Bildungen den „Nervenknöpfen“ in den Schleimkanälen vergleichen zu müssen, ohne die Annahme, dass sie die Bedeutung von Drüsen hätten, widerlegen zu können.

Leydig (1879) beschrieb in der Lederhaut von *Chauliodus Sloani* als „pigmentlose Organe“ geschlossene blasige Gebilde mit einer Tunica propria und einem zelligen Inhalt, der sich in eine zentrale und periphere Partie sondert. Die erstere besteht aus etwa fünf grösseren rundlichen Zellen mit blasigem Nucleus, der noch einen Nucleolus besitzt. Die peripherischen Zellen sind zu einer Reihe geordnet, um vieles kleiner und zylindrisch. „An alle Organe dieser Art geht eine Nervenfasern heran und verbindet sich mit der Blase so, dass ihr Ende auf den grosszelligen Innen-



körper stösst“ (S. 376). Eine Öffnung an diesen Gebilden hat er nicht zu erblicken vermocht. Leydig stellt diese Gebilde seinen „mit Pigment ausgestatteten Organen“ desselben Tieres an die Seite, reiht sie unter die „Organe des sechsten Sinnes“ ein und vergleicht sie mit den „Endorganen von Hautnerven der Salamandra und des Menopoma“, die er als Verwandte der Vater-Pacinischen Körperchen und der Endkolben in der Conjunctiva bezeichnet hatte (s. Abschn. A, IIIa).

Ussow (1879), welcher die „augenähnlichen Flecken“ auch von *Stomias* und *Chauliodus* untersuchte, erwähnt. Kölliker habe wohl bei genannten Fischen „gewisse Gebilde, welche offenbar Tastorgane waren“, untersucht, lasse aber die „augenähnlichen Flecken ganz bei Seite“.

Brock (1887) gegenüber, der auf die „beiden einzigen Angaben über Tastkörperchen ähnliche Nervenendigungen bei Fischen, welche von Kölliker herrühren“ (S. 310), hinwies, behauptet Leydig (1888) die Identität der von Brock erwähnten Gebilde und der von ihm beschriebenen und abgebildeten (1879, Taf. XV, Fig. 8) „Hautsinnesorgane ohne Pigment“ aus der Haut des *Chauliodus*. Alles, was daran festgestellt werden konnte, hätte zu der Annahme geführt, dass diese „hellen Organe“ und die pigmentierten oder „Nebenaugen“ verwandtschaftlich zusammengehören (S. 41).

Nun lasse ich die übrigen Angaben über Terminalkörperchen bei Teleostiern folgen:

Leydig (1883) beschrieb bei *Lobocheilus* im Knopfe von Hautpapillen „ein nervöses Endgebilde, . . . welches man wohl auf eine Gruppe von Nervenendkolben deuten darf.“ Er findet nämlich innerhalb einer äusserst feinkörnigen, mehrfach eingekerbten Masse „eine Anzahl gekrümmter stabartiger Gebilde von scharfem Umriss und mit dem einen Ende nach abwärts gegen den Nerven der Papille biegend“ (S. 11, Taf. II, Fig. 17). Der Umstand, dass ein solcher Stab und eine Partie der feinkörnigen Substanz ein Ganzes zu bilden scheinen, veranlasse ihn, von Nervenendkolben zu sprechen, deren Bau sich aber nur an den grösseren Papillen soweit, als angegeben wurde, erkennen liess.

Brock (1887) fand bei *Gasterotokeus biaculeatus*, einem Lophobranchier, in Papillen eines in der Aftergegend befindlichen Polsters, des „Tastkissens, . . . eine Menge Tast-

körperchen ähnliche Gebilde . . . . , welche in ihrer länglich elliptischen Form und durch eine deutliche Querstreifung ausgezeichnet, eine bemerkenswerte Parallele zu den Tastkörperchen der höheren Vertebraten zu bilden scheinen (S. 302). . . . Die vermutlichen Tastorgane, . . . . gehören zwei verschiedenen Formen an, wonach man sie als Tastkörperchen und Endkolben unterscheiden kann“ (S: 305). Die Tastkörperchen finden sich ausnahmslos in der Spitze der Papillen; sie sind ganz aus Zellen zusammengesetzt und man kann „eine Art äussere Hülle und einen Innenkolben unterscheiden“ (S. 306); jene besteht aus sternförmigen pigmentierten Zellen, dieser aus pigmentlosen, senkrecht zur Längsachse des Tastkörperchens aufeinander geschichteten, im Querschnitt sternförmig verästelten Zellen. Bei der Beschaffenheit des Materials konnte er zu den Tastkörperchen keine Nerven verfolgen. „Die Endkolben sind den gleichnamigen Gebilden der höheren Vertebraten ganz ausserordentlich ähnlich“ (S. 308). Sie finden sich an der Basis der Papillen und sind von ovaler, oft der Kugelgestalt sich nähernden Form. Zwischen der pigmentierten Hülle der Körperchen und dem „Endkolben“, welcher aus einer homogenen leicht granulierten Masse besteht, ist deutlich ein feiner Raum sichtbar. Öfters sah Brock „ein fadenähnliches Gebilde, welches grosse Ähnlichkeit mit einer doppelt-kontourierten Nervenfasern hatte, von der Basis der Papille her an einen Endkolben herantreten, ohne diese vermeintlichen Nerven in das Innere des Endkolbens“ (S. 309) verfolgen zu können.

Leydig (1888) erklärt die „Tastkörperchen“ von Brock für die von ihm schon im Jahre 1883 beschriebenen Lymphräume. Die Endkolben Brocks seien identisch mit den von ihm bei *Lobocheilus* (1883) aufgefundenen gleich gedeuteten Bildungen.

Krause (1888) bestreitet auf Grund der Präparate Brocks die Ähnlichkeit der von Leydig beschriebenen Lymphgefässe mit den „scharf umschriebenen Tastkörperchen von *Gasterotokeus*“. „Dass keine Nervenfasern mit Bestimmtheit nachgewiesen werden konnten, fällt an Spirituspräparaten und bei der notorischen Feinheit der sensiblen Nervenfasern in der Fischhaut überhaupt wenig ins Gewicht (S. 147).

v. Mährenthal (1892) berichtet über Tastkörperchen in höckerförmigen Erhebungen an der Oberseite der Kopfhaut der

Koppe (*Cottus Gobio* L.): sie liegen in Papillen und bestehen aus scheibenförmigen und säulenartig übereinander gelagerten Zellen; zu diesen liess sich bei einem mit Osmiumsäure behandelten Präparate ein Nervenstämmchen hin verfolgen, das zwischen den Zellen des Tastkörperchens in stark geschwärzten Platten sein Ende fand.

### III. Amphibien.

#### a) Urodelen.

Hyrtl (1865, S. 119, 120) berichtet, dass bei *Cryptobranchus* Hautnerven des Schwanzes zu vereinzelter Vater-Pacinischer Körperchen hintreten; er habe als erster deren Anwesenheit bei *Cryptobranchus* und bei den Amphibien überhaupt festgestellt.

Leydig (1876, b) glaubt Nervenendorgane im Schwanz der Larve von *Salamandra maculosa* und bei *Menopoma giganteum* gefunden zu haben. Sie stellen beim Salamander geschlossene, bindegewebige Kapseln von gleichmässig rundlicher Form dar; ihr Inhalt „scheint . . . eine gleichmässige Zellmasse zu sein“, in deren Mitte „eine grosse kugelige Partie . . . welche von zarter Beschaffenheit und feiner Körnelung ist“, unterscheiden lässt. Da sich der Nerv durch die Kapsel zu diesem „körnigen Zentralkörper“ verfolgen lässt, fasst Leydig letzteren als Endkolben oder terminale Ganglienkugel auf. Auch bei *Menopoma* nimmt er einen Zusammenhang der Gebilde mit Nerven an und meint, sie seien als „Verwandte der Vaterschen Körperchen, noch mehr vielleicht als Abänderungen der Endkolben aus der Konjunktiva der Säugetiere“ (S. 126) anzusehen.

Bei Beschreibung der Nebenaugen von *Chauliodus sloani* kommt Leydig (1879) auf diese nunmehr ganz entschieden als Endorgane bezeichneten Gebilde im Schwanz von Salamanderlarven zurück und weist auf den geringen Unterschied zwischen beiden Bildungen hin, der darin besteht, dass *Chauliodus* einen grosszelligen Innenkörper“ besitzt, während bei *Salamandra* an gleicher Stelle nur ein „körniger Zentralkörper“ zu unterscheiden ist. In einer späteren Arbeit über denselben Gegenstand fasst Leydig (1881) die „augenähnlichen Organe“ und die mit diesen in Zusammenhang gebrachten Apparate aus dem Schwanz von *Menopoma* und *Salamandra* als „pseudoelektrische oder wirklich elektrische“ (S. 92) Organe auf.

Maurer (1895) fand in der Haut eines erwachsenen *Cryptobranchus* neben „Hautsinnesorganen“ Hautpapillen, von deren Spitze eine „hornige Masse“ in die Epidermis fast bis zur freien Oberfläche sich erstreckt (Taf. VI, Fig. 6). „Dieses Bild . . . ist an sich unverständlich, es wird aber leicht erklärt, wenn man . . . es mit Fig. 5 (Abbildung eines Hautsinnesorganes) vergleicht und das Hautsinnesorgan herausgestossen denkt“ (S. 175). Dabei sollen nach Maurers Vorstellung nur die „birnförmigen Sinneszellen“ ausgestossen werden, die „Stützzellen“ aber zurückbleiben und unter Beteiligung der benachbarten Epithelzellen „jenen Hornklumpen“ bilden, der schliesslich auch ausgestossen werde, so dass „nach gänzlicher Ausstossung eines Hautsinnesorganes sich eine zarte Epidermislage darüber geschlossen hat, welche aus einer einfachen Lage plasmatischer Zellen und einer einfachen Schicht verhornter Zellen besteht (S. 180). An diesem dünnen Epidermisbezirk trete „auf einer an der Spitze sehr verbreiterten Papille weitere stärkere Zellvermehrung und Verhornung“ ein, so dass auch in die Papille hinein ein Komplex platter verhornter Zellen vorrückt, „die schliesslich unter Verschwinden der Zellgrenzen und der Kerne unregelmässige Schollen von Hornsubstanz auf der Papille aufsitzen darstellen. In gewissen Stadien zeigen solche Gebilde eine überraschende Ähnlichkeit mit den Tastkörperchen der Lederhautpapillen der Säugetiere“ (S. 180). Auf S. 195 berichtet Maurer über diesen Gegenstand weiter: „Bei *Cryptobranchus* habe ich genauer die Eliminierung von Hautsinnesorganen geschildert und dargestellt, wie an deren Stelle epidermoidale Elemente in die Tiefe rücken und sich von der Epidermis ablösen können. Solche führen zur Bildung von Tastkörperchen. Fragen wir nach der Herkunft dieser Zellen, so sind dieselben zum Teil Zellen der das Hautsinnesorgan umgebenden Epithelzellen. Dann wird kein wahres Tastkörperchen gebildet. Ein solches entsteht nur dann, wenn an einer bestimmten Stelle ein Hautsinnesorgan nicht zur Ausbildung kommt. Solche wahre Tastkörperchen können sich also nie bilden, wenn an einer Stelle ein Hautsinnesorgan ausgestossen wurde.“

Krause (1903) reiht die Endorgane Leydigs von *Salamandra* und *Menopoma* unter die Seitenorgane ein, stellt jedoch ihre Zugehörigkeit zu denselben als zweifelhaft hin.

## b) Anuren.

Von Bildungen, welche bei den Anuren als „Terminalkörperchen“ beschrieben oder mit solchen in näherem Zusammenhang gebracht worden sind, wie die Merckelschen Tastflecke, haben nur diese und die „Leydig'schen Körperchen“ (Krause, 1876, S. 525) die Aufmerksamkeit einer grösseren Anzahl von Untersuchern auf sich gelenkt: der Übersichtlichkeit halber werde ich die Angaben über diese beiden Gebilde gesondert von den übrigen Angaben über Terminalkörperchen bei Anuren in eigenen Abschnitten anführen.

## 1. Leydig'sche Körperchen.

Hensche (1856, S. 279) denkt in Berücksichtigung des Wertes, den der Daumenballen des Froschmännchens für den Begattungsprozess besitzt, an die Möglichkeit, dass die hier gelegenen Cutispapillen, zu welchen er Nerven hin verfolgen konnte, „Gefühlswärzchen“ seien.

Leydig (1856) beschrieb und zeichnete (S. 155, Taf. V, Fig. 1 B) daselbst einen ovalen „Körper, der in Lage und Aussehen nicht geringe Ähnlichkeit mit einem Tastkörperchen hat.“ Derselbe besteht aus einem „Nervenglomerulus“, einem Knäuel, welchen die Nervenfasern in der Spitze jeder Papille bildet. Häufig ist aber „in Folge der Präparation das Bild derartig verändert, dass anstatt der queren und geschlungenen Linien des Nervenknäuels sechs und mehr rundliche Klümpchen, zu einem Haufen zusammengeballt, das Tastkörperchen vorstellen“ (Taf. V, Fig. 1 d). Krause (1858, S. 40) bestätigte die Anwesenheit von Endkörperchen an den genannten Orten. „Es . . . sind knäueiförmig gerollte, äusserst feine Nervenbrillen, die immer einzeln, in ein terminales Körperchen eintreten.“

Krause (1860, S. 140—142) macht die Angabe, dass die von Leydig beschriebenen „Tastkörperchen“ nur ungefähr im zehnten Teil der Papillen vorkommen. Im Gegensatz zu Leydig fand er aber, „dass ein mehrfach sich windender Nerv in ein kleines Terminalkörperchen (Taf. I, Fig. 5 b) eintritt“, das nicht „ganz und gar aus einem Nervenglomerulus“ besteht, sondern ausserdem einige Körnchen erkennen lässt. An andern Körperstellen des Frosches ist es ihm „nur zweimal gelungen, einmal in der Nickhaut, ein anderes Mal am Rumpfe ganz kleine, un-

deutliche Knäuel am Ende einer feinen Nervenfibrille wahrzunehmen“. Die übrigen Papillen enthalten nichts „als einzelne quer und schräg gestellte Kerne“ (S. 140, Taf. I, Fig. 5 e).

Krause (1861) berichtet bezüglich der von Leydig entdeckten und von ihm bestätigten Terminalkörperchen in der Daumendrüse des männlichen Frosches, dass es weder Leydig noch ihm gelungen sei, „den eigentlichen Modus der Nervenendigung in solchem dichten Knäuel allerfeinster Nervenfasern“ (S. 49), um welchen er noch eine zarte Hülle zu sehen glaubt, nachzuweisen.

Ciaccio (1867) findet (S. 43, Fig. XXVIII—XXX) in den Papillen am Daumenballen des Froschmännchens ein Flechtwerk von Nervenfasern mit eingeschalteten und damit verbundenen bipolaren und multipolaren Nervenzellen; dasselbe steht in Verbindung mit einem unter dem Kapillarnetz gelegenen Geflecht zartester, blasser Nervenfasern. Dieses Bild finde sich während der Laichzeit; ausser derselben seien die Zellen als sehr kleine Scheiben übereinander geschichtet und einander sehr nahe gerückt.

Langer (1867, S. 598) macht darauf aufmerksam, dass im Daumenballen des Frosches möglicher Weise eine Verwechslung der Blutkapillarschlingen mit „terminalen Nervenbläschen“ stattfinden könnte.

Leydig (1868) glaubt auch in den Cutispapillen von *Bombinator igneus* „Tastkörperchen“ gefunden zu haben. Sie sind gut abgrenzbar und kernähnlich, „im Sinne wie Kern und Schale einer Frucht“ (S. 34, Anm.). An diesen Gebilden kann man bei gewöhnlichen Vergrößerungen kaum etwas weiteres erkennen, „ausser dass man im Innern eine Anzahl an Nuclei erinnernde Punkte bemerkt“. Erst bei Besichtigung mit der Tauchlinse erhält man „den Eindruck, als ob es sich um ein kleines Tastkörperchen handle; und zwar von der Art, wie sie sich in den Fingerbeeren des Menschen finden“. Dieses ovale, rundliche Körperchen ist vom Rande her gezackt und eingeschnitten, oder wie in Abständen von „etwas Faserähnlichem“ umspinnen. „In den Stiel der Papille hinein erstreckt sich eine lichte Zeichnung, welche auf das Ende eines Nerven ausgelegt werden könnte“ (S. 35, Taf. I, Fig. 1 A).

Eberth (1869, S. 13) fand einen Teil der Bindegewebszellen in den Papillen des Daumenballens vom Frosche stern-

förmig, konnte aber keine Verbindung derselben mit Nervenfasern auffinden.

Leydig (1872) kommt bei der Beschreibung von „Tastkörperchen“ der einheimischen Nattern auf die des Daumenballens beim Frosche zurück und glaubt in seiner ursprünglichen Abbildung (Fig. 1 Bb, 1856) die Oberfläche des Tastkörperchens zu erblicken, während er die queren und geschlungenen Linien, welche er seinerzeit als Windungen des Nervenknäuels deutete, nunmehr auf die Elemente des Neurilemms bezieht; in Fig. d möchten die „sechs und mehr rundlichen Klümpchen“ Teilen entsprechen, welche ihm „bei den Nattern den Eindruck von kleinen Endkolben machen“ (S. 352). Den Ausdruck „Endkolben“ gebraucht Leydig nicht im Sinne Krauses, sondern versteht darunter anscheinend nur kolbenförmige Endanschwellungen von Nervenfasern.

Leydig (1876 a) dehnt seine Angaben dahin aus, dass diese Bildungen bei allen einheimischen Arten der Gattung *Rana*, ferner bei *Bufo vulgaris*, *Bufo calaminta*, *Bufo variabilis*, *Pelobates fuscus*, und *Alytes obstetricans* am Daumenballen und an andern Stellen, so am Rücken vorkommen. Seine Bemühungen, in den feineren Bau der Tastkörperchen einzudringen, haben ergeben, dass sie sich isolieren lassen, wobei sich zeigte, dass die Binde substanz der Papille schalig das Körperchen umgiebt und daher im leeren Zustande gleich einem Becher sich ausnimmt, und dass „das herausgefallene Körperchen einem Zellenkern ähnelt, dem noch etwas von einer zelligen Substanz anhaftet“ (S. 153). Er glaubt deshalb, dass seine „Endkolben“ richtiger als „Endganglienkugeln“ zu bezeichnen seien. Derselbe Forscher (1876 b) spricht sich über die Natur der „Tastkörperchen“ auch des Frosches bestimmter aus, indem er sagt, es sei ihm „nach und nach immer wahrscheinlicher geworden, um nicht zu sagen gewiss, dass Terminalganglienkugeln den wesentlichen Teil des Tastkörperchens ausmachen“ (S. 521).

Merkel (1880, S. 110 u. 111) konnte zu dem als Leydig'sches Körperchen bezeichneten Zellhaufen in den Papillen des Daumenballens des Frosches keine Nerven hin verfolgen und schliesst sich bezüglich der Deutung der darin vorkommenden Zellen Eberth an. Er beschreibt aber an andern Hautstellen Tast-

zellengruppen, „Tastflecke“ (s. Abschn. A, III. b. 2), welche mit den Leydig'schen Körperchen nicht identisch seien.

Krause (1881) hält trotz der angeführten gegenteiligen Äusserungen an der früheren Auffassung der Leydig'schen Körperchen fest. Sie bestehen „aus einer kleinen Anzahl unregelmässig gestalteter Kerne, die vermutlich in Zellen eingeschlossen sind. Zwischen denselben windet sich eine sehr feine Terminalfaser hindurch. . . . Die Körperchen besitzen eine dünne Bindegewebshülle“ (S. 115).

Merkel (1881) konnten erneute Beobachtungen „der Krauseschen Ansicht nicht günstiger stimmen“ (S. 526 u. 527), weshalb dieser Streitpunkt einstweilen unerledigt bleiben müsse.

Mazzoni (1887) fasst die Zellen der Papillen am Daumenballen des männlichen Frosches als Tastzellen auf, an welchen die Nerven mit einer knöpfchenförmigen Anschwellung enden (S. 278).

Bunge (1892) beschreibt am Daumenballen des Froschmännchens unter Hinweis darauf, „dass Leydig in die Coriumpapillen typische Tastkörperchen verlegte, während Eberth und Merkel hier nur Bindegewebe und keine nervösen Apparate entdecken konnten“ (S. 18), Nerven, welche durch die Papillen ins Epithel verfolgt werden konnten; auf eine Deutung der „Leydig'schen Körperchen“ lässt er sich nicht ein.

Leydig (1892) hält an der Existenz von „Tastkörperchen“ in den Papillen des Daumenballens vom Froschmännchen fest, ohne neue Beobachtungen beizubringen.

Eberth und Bunge (1893) konnten mittels der Methode von Golgi feine Nervenfasern durch die Papillen ins Epithel verfolgen. Dieselben stammen entweder direkt aus dem oberflächlichen Nervenplexus, oder es schalten sich „Endzellen“ ein, von denen Fortsätze abgehen, welche in die Epidermis aufsteigen. Die Forscher neigen der Ansicht zu, dass diese Endzellen nicht nervöser Natur sind, sondern als „Scheidezellen“ (S. 198) der terminalen Fasern aufzufassen seien, ohne sich entschieden gegen die erstere Deutung auszusprechen. An den „Papillenzellen“ konnten sie trotz deren grosser Ähnlichkeit mit gewissen Sinneszellen nie Nerven finden (S. 197).

## 2. Merkselsche Tastflecken.

Merkel (1880) beschrieb beim Frosche an der Fusssohle und auf der ganzen Oberseite des Körpers, am dichtesten an



den hintern Extremitäten als „Tastflecken“ Gruppen von Zellen, welche unter dem Epithel in der Cutis liegen und einen ziemlich dicht gedrängten Haufen bilden, der an derselben entweder discusartig gestaltet keine Niveauveränderung herbeiführt, oder als flaches Kugelsegment eine papillenartige Vorwölbung bedingt. Eine Umhüllungsmembran fehlt diesen Haufen vollständig. Die einzelnen Zellen sind platte verhältnismässig dicke, durch wenig gewöhnliches Bindegewebe von einander getrennte Scheiben, mit welchen die Äste der von unten oder von der Seite zutretenden doppelt konturierten Nervenfasern in Verbindung treten. Diese letzteren verlieren in einiger Entfernung vom „Körperchen“ ihre Markscheide und senken sich unter wiederholten Teilung in den Zellhaufen ein. Merkel meint, dass sämtliche den Tastflecken bildende Zellen „zum Nervensystem zu rechnen sind“ (S. 110).

Nach Krause (1881) sei es nicht zu bezweifeln, dass die Merckelschen Tastflecken mit den Leydigischen Körperchen im wesentlichen übereinstimmen. Sie scheinen sämtlich „aus Querkolbenzellen zusammengesetzt zu sein, doch ist ihr feinerer Bau keineswegs genügend aufgeklärt“ (S. 115).

Nach Mazzoni (1887, S. 278—279) finden sich in den Merckelschen Tastflecken nur Tastzellen, an welchen, ähnlich wie in den Papillen des Daumenballens, die marklosen Nerven mit knöpfchenförmigen Anschwellungen enden.

Huber (1887), welcher die „Brunstwarzen“ von *Rana temporaria* untersuchte, findet eine auffallende Übereinstimmung derselben „mit den von Merkel bei *Rana esculenta* L. beschriebenen Tastflecken, sowohl in ihrer Anordnung wie in ihrem histologischen Aufbau. . . . Die Zellen, die in das Bindegewebsgerüst der Warze besonders peripher eingebettet sind, gleichen genau den Tastzellen Merckels sind aber bedeutend zahlreicher wie diese. Indessen gelang es . . . nicht, Nerven mit absoluter Sicherheit bis zu denselben zu verfolgen“ (S. 667). Die Osmium-Essigsäurebehandlung Merckels liess zwar in die Papillen aufsteigende Fibrillen deutlich erkennen, doch vermochte er sich weder von deren Zusammenhang mit den Zellen, noch überhaupt von ihrem nervösen Charakter zu überzeugen. Nur mit der Goldbehandlung (Taf. 35, Fig. 4) sei es ihm in einzelnen Fällen geglückt, den Zusammenhang jener Zellen mit Nerven wenigstens sehr wahrscheinlich zu machen.

Eberth und Bunge (1893) stellen die nervöse Natur der Merckelschen Tastflecken deshalb als fraglich hin, weil es ihnen nie gelungen ist, Nerven bis in die fraglichen Zellgruppen zu verfolgen, während sie doch in deren nächsten Nähe intraepitheliale Nerven auffinden konnten.

Maurer (1895) unterscheidet beim Frosch (Taf. V, Fig. 12) in einem saftreichen Polster, welches aus dem lockeren subepithelialen, zwischen Oberhaut und straffer Lederhaut gelegenen, beträchtlich verdickten Bindegewebe besteht, zwei Arten von Zellen; einmal „einige spindelförmige und verästelte Bindegewebszellen mit kugeligen oder ovalen grossen Kernen. Dieselben sind in einer homogenen glänzenden Grundsubstanz eingelagert, die nur spärliche Fasern enthält“; als zweite Art führt er beachtenswerte, dicht der Basalfläche der Epidermis angeschlossene Zellen auf. „Sie sind zum Teil kugelig und liegen dann frei nebeneinander, zum Teil liegen sie fest aneinander gepresst und platten sich gegenseitig ab“, (S. 151, 152). Nur diese letztgenannten Elemente hält er für die von Merkel beschriebenen Tastzellen. Man könne leicht einen zu ihnen hin verlaufenden Nerven nachweisen.

### 3. Angaben über andere Terminalkörperchen bei Anuren.

Will (1850) erwähnt, er habe „beim Frosche im Gekröse zweimal Gebilde gefunden, welche Vaterschen Körperchen vollkommen gleichen“. (S. 224.)

Helfreich (1870) gibt an, dass er einmal in der Konjunctiva des Frosches eine den Endkolben ganz ähnliche Bildung gesehen habe.

Sachs (1875, S. 414—416, Taf. XI, Fig. 4) beschreibt und zeichnet „Sehnenendkolben“ aus der Sternoradialsehne des Frosches, welche er nur in zwei Fällen gesehen hat. In das Körperchen dringen mehrere markhaltige Nervenfasern ein, welche als blasser Faden innerhalb des Kolbens aufsteigen und mit einer bläschenförmigen Bildung endigen. Die Umhüllung des ganzen Körperchens bestehe aus einer bindegewebigen Substanz mit Kernen und elastischen Bestandteilen.

Te Gempt (1877) konnte solche Endkolben nicht auffinden, ebensowenig Kerschner (1888).

Loewe (1879, S. 615) sah beim Frosche im „Bindegewebe, das die Beugesehen der Handwurzel bedeckt . . . . sowie an den Fingergelenken hin und wieder, immerhin aber selten einige Körperchen“ von spindeliger Gestalt; „die beiden Stiele der Spindel sind von homogener glasheller Beschaffenheit und gehen unmittelbar in das umgebende Gewebe über. Unmittelbar da, wo sich die Stiele an das Körperchen inserieren, nimmt letzteres eine faserige Struktur an . . . . In der Mitte der Spindel . . . . befindet sich eine Verdickung und Verdunklung der Substanz des Körperchens. Letztere rührt von einer Kernzone her, indem in der Mitte der Längsachse der Spindel sechs bis acht Kerne hintereinander gestellt sind, welche die ganze Dicke des Körperchens durchsetzen“. Er ist geneigt, diese Bildungen, an die er markhaltige Nervenfasern dicht heran verfolgen konnte, für Nervenendorgane, vielleicht für Gelenknervenkörperchen zu halten und wird in dieser Deutung durch die vermeintlich grosse Ähnlichkeit zwischen seinen Körperchen und den von Golgi beschriebenen „Muskelsehnenorganen“ bestärkt. Der Unterschied beider Beschreibungen läge darin, dass er die zutretenden Nerven nicht gesehen, Golgi die Kerne nicht erwähnt habe.

---

Smirnow (1888) beschrieb beim Frosche über den Muskelbalken der Lunge „Endknäuel“, die dadurch zustande kommen, „dass die myelinhaltige Nervenfasern terminale Zweige abgibt, die als feine, nackte Fäden gewunden verlaufen, Teilungen eingehen und schliesslich in ein Netz feinsten variköser Fibrillen übergehen“ (S. 259). In den Knäueln fand er eckige Zellen. Diese Endknäuel seien „mit demselben Rechte, wie die Endkolben der Conjunctiva, als Nervenendorgane“ (S. 261) aufzufassen.

Cuccati (1888) fand, unabhängig von dieser Mitteilung, dass sich von einem aus markhaltigen und marklosen Fasern bestehenden Netze einzelne Markfasern ablösen, die sich in netzförmige Plättchen „piastretti retiformi“ (Taf. XVIII, Fig. 1, 2, 3, 4, 5) auflösen. Die Platten, welche den Muskelbalken aufliegen, sind den Fasern entlang fein punktiert und da und dort mit Variositäten besetzt. Die Nervenfasern enden mit grösseren oder kleineren kugeligen Anschwellungen.

Wolff (1902) bestätigt die von Smirnow und Cuccati aufgefundene Endigungen in der Froschlunge, „vor allem ihre subepitheliale Endigungsweise in einem von Cuccati richtig gezeichneten granulärem Belage auf den glatten Muskeln“. Es handle sich aber nicht um Knäuel, wie Smirnow angibt, sondern um „ziemlich flach ausgebreitete, der glatten Muskulatur aufliegende Netze“ (S. 179). Über die in diesen Netzen vorhandenen Zellen konnte er vorläufig nichts Näheres erbringen.

## B. Eigene Untersuchungen.

### Methoden.

Zur Darstellung der Nervenendigungen wurden hauptsächlich angewandt: die Vergoldung, die Golgische Methode, die Silberimprägnation nach Cajal, die Färbung mit Methylenblau, die Behandlung mit Überosmiumsäure und das Sihlersche Verfahren.

Zur Nervenfärbung mit Goldchlorid und Überosmiumsäure verwandte ich folgende mir von Professor Kerschner empfohlene Modifikation:

**Vergoldung der Nerven:** Die zu untersuchenden Gewebsstücke, deren Durchmesser ungefähr 2 cm betragen kann, kommen bis zur zarten Braunfärbung in 5 0/0ige Ameisensäure, der auf 100 ccm etwa 10 ccm einer 2 0/0igen Osmiumsäurelösung zugesetzt wird. Nach dem Auswaschen gelangen die Gewebsstücke in eine 1 0/0ige Goldchloridlösung, worin sie im Dunkeln 2—6 Stunden, bis zur Annahme eines ausgesprochenen gelben Farbtones, verbleiben. Nach dem Abspülen werden die Stücke in 20—25 0/0ige Ameisensäure übertragen. Darin verbleiben sie vorerst im Dunkeln etwa zwölf Stunden, nach welcher Zeit die Reduktion des Goldchlorids gewöhnlich bedeutend vorgeschritten ist, und dann noch im Tageslichte bis zur vollständigen Reduktion ungefähr 24 Stunden; der Flüssigkeit wird schon hierbei von Zeit zu Zeit Glycerin zugesetzt. Schliesslich werden die reduzierten Stücke in einer Mischung von gleichen Teilen Glycerin und Wasser mit Zusatz von 1 0/0 Ameisensäure aufbewahrt; sie können dann nach beliebig langer Zeit untersucht werden.

Ausserdem erhielt ich auch gute Resultate, wenn ich die Gewebsstücke statt mit Gemisch von Osmium- und Ameisensäure mit einem solchen von je fünf Teilen 40 0/0igen Formalins und konzentrierter Ameisensäure und 100 Teilen Wasser 15—20 Minuten

lang vorbehandelte, im übrigen aber in gleicher Weise wie bei der eben angeführten Methode verfuhr.

**Behandlung mit Überosmiumsäure.** Das bei der Vergoldung angegebene Gemisch von Osmium-Ameisensäure lässt man im Dunkeln solange einwirken (ungefähr zwei Stunden), bis die markhaltigen Nerven auch in den tieferen Schichten sich schwarz gefärbt zeigen. Die so behandelten Stücke werden dann in das mit Ameisensäure versetzte Glycerin, die Aufbewahrungs- und Untersuchungsflüssigkeit, übertragen und einige Zeit im Dunkeln belassen. Sobald die Flüssigkeit eine braune Farbe angenommen hat, wird sie gewechselt.

Die Golgi-Méthode wurde stets in der von Cajal angegebenen Modifikation benutzt. Die Silbermethode von Cajal habe ich in folgender Weise angewandt:

a) Frische Gewebstücke wurden nach beiläufig 24stündiger Vorbehandlung mit 96<sup>o</sup>/oigem Alkohol mit oder ohne Zusatz von Ammoniak (1<sup>o</sup>/o) und darauf folgendem Auswaschen mit destilliertem Wasser gewöhnlich in einer 3<sup>o</sup>/oigen Lösung von Silbernitrat einer Temperatur von cirka 30<sup>o</sup> C. bei Lichtabschluss ausgesetzt. Nach 1—3 Tagen waren die Stücke in der Regel schon gut imprägniert. Nach sorgfältigem Auswaschen in destilliertem Wasser wurden sie entweder sofort mit dem Gefriermikrotom in Schnitte zerlegt, die dann in den Entwickler gebracht wurden, oder die Stücke wurden in toto reduziert und je nach der weitem Untersuchungsart behandelt; entweder wurden sie nach dem Auswaschen mit dem Gefriermikrotom in Schnitte zerlegt oder in Celloidin eingebettet, oder endlich behufs Anfertigung von Isolationspräparaten in die bei der Vergoldung angeführten Mischung von verdünnten Glycerin und Ameisensäure gebracht. In dieser Flüssigkeit tritt nach Wochen eine Maceration ein, so dass an vielen Objekten ohne weitere Behandlung die Isolation gelingt. Handelt es sich aber um die Zerlegung derberen Gewebes oder ist eine sofortige Untersuchung wünschenswert, dann empfiehlt es sich, die ausgewaschenen reduzierten Stücke zu erwärmen. Dies kann nach beliebig langem Verweilen in der erwähnten Mischung von Glycerin-Ameisensäure entweder mehrere Stunden lang bei einer Temperatur von etwa 40<sup>o</sup> C. in 25<sup>o</sup>/oiger Ameisensäure oder aber  $\frac{1}{4}$ — $\frac{1}{2}$  Minute lang in kochender 25<sup>o</sup>/oiger Ameisensäure erfolgen. Hierdurch werden die Gewebs-

stücke erweicht und zur Herstellung von Isolationspräparaten geeignet.

Zur Reduktion benützte ich stets den „Agfa-Entwickler der Aktiengesellschaft für Anilin-Fabrikation in Berlin“ (Rodinal) in 10—15facher Verdünnung. Dieser Entwickler dringt ungemein rasch ein, so dass für kleinere Stücke eine Einwirkungs-dauer von wenigen Minuten genügt und grössere Stücke jedenfalls nach  $\frac{1}{2}$ —2 Stunden vollkommen reduziert sind. Abgesehen von der schnellen und vollkommenen Reduktion wird das Gewebe derart weich, dass man an Quetschpräparaten die Stücke ohne Zeitverlust auf die Güte der Imprägnation prüfen, gegebenenfalls sogar die Untersuchung im Entwickler selbst vornehmen kann.

b) An Material, das vor längerer Zeit konserviert worden war, wurden bei Squatina und Scyllium noch sehr gute Resultate (Fig. 8) erzielt. Die Stücke waren zwei Jahre früher nach 1—2 stündigem Verweilen in eine Mischung von 10 Teilen Formalin (40%ig), 5 Teile Ameisensäure und 100 Teile Wasser in eine Mischung von konzentriertem Glyzerin und 2%iger Ameisensäure zu gleichen Teilen mit geringem Formalienzusatz übertragen und dann in der reinen Mischung aufbewahrt worden. Aus dieser Aufbewahrungsflüssigkeit gelangten sie nach mehrstündigem Auswaschen mit Brunnenwasser auf 12 Stunden in solche mit Zusatz von 1% Ammoniak, wurden dann für 12 Stunden in 96%igen Alkohol übertragen und nach abermaligem Auswaschen in destilliertem Wasser in der früher erörterten Weise mit 3%iger Silbernitratlösung behandelt. Nach 24 stündiger Einwirkung der letzteren hatte ich schon gute Resultate zu verzeichnen. Diese Methode, welche nicht so zuverlässig ist, als die für frisches Material benutzte, gelang mir auch ohne Alkoholbehandlung. Auch an Formalin-Material ergab mir die Methode (an motorischen Platten) nach vorhergehender Behandlung der Stücke mit ammoniakalischem (1%) 50% Alkohol und Alkohol-Äther (3:1) gute Resultate.

Färbung mit Methylblau: Die durch Bestreichen oder durch Injektion mit  $\frac{1}{10}$ —1%iger Methylblaulösung gefärbten Gewebstücke behandelte ich erfolgreich, wenn eine Untersuchung in konserviertem Zustande wünschenswert erschien, zumeist mit einer gesättigten Lösung von pikrinsaurem Ammoniak, welche, ähnlich dem Verfahren Dogiels mit  $\frac{1}{20}$ — $\frac{1}{10}$  Volumen

2% iger Osmiumsäure versetzt wurde, eine oder mehrere Stunden lang; hierauf wurden die Stücke in eine Mischung einer gesättigten Lösung von pikrinsaurem Ammoniak und Glycerin zu gleichen Teilen übertragen. Die Untersuchung erfolgte in dieser Flüssigkeit oder die Präparate wurden in Glycerin-Gelatine, welche mit pikrinsaurem Ammoniak versetzt wurde, eingeschlossen. Schnitte wurden nötigenfalls nur mit dem Gefriermikrotom angefertigt. Das Bethesche Verfahren kam seltener zur Anwendung.

Sihlersche Methode: Zur Auffindung der Endkörperchen hat mir diese Methode sehr gute Dienste geleistet, wenn sie auch nur über die gröberen Verhältnisse (Verteilung der markhaltigen und dickeren marklosen Nerven, Grösse und Gestalt der Körperchen, Verhalten der Scheiden) Aufschluss gibt. Ich änderte die Methode in folgender Weise ab:

Die Gewebstücke kamen auf  $\frac{1}{2}$ —2 Stunden in das früher angegebene Gemisch von Formalin 10 Teile, Ameisensäure 5 Teile auf 100 Teile Wasser und dann bis zur Färbung, welche beliebig lange hinausgeschoben werden kann, in das angesäuerte Glycerin. Zur Färbung verwandte ich verschiedene zur Kernfärbung geeignete Hämatoxylinlösungen; diesen wurde eine gleiche Menge Glycerin, welchem 1% Ameisensäure beigefügt werden kann, zugesetzt; in diesem Gemische verblieben die Stücke etwa 24 Stunden. Aus der Farbe wurden die Objekte in die öfters zu wechselnde Aufbewahrungs- und Untersuchungsflüssigkeit, Glycerin und Wasser zu gleichen Teilen mit 1% Alaun, übertragen.

### I. Branchiostomen. *Amphioxus lanceolatus*.

Von *Amphioxus* stand mir nur Alkoholmaterial zur Verfügung, das ich in Hämalaun durchfärbte und in Glycerin untersuchte.

Am vorderen Körperende so behandelter Exemplare konnte ich leicht die Hautnerven jener Gegend und die in deren Verlauf vorhandenen Körperchen von *Quatrefages* auffinden. Ich sehe aber entgegen den Angaben von *Quatrefages* (1845), *Owsjannikow* (1868), *Reichert* (1870), *Krause* (1888) und den Zeichnungen von *Pouchet* (1880, Taf. XXIX, Fig. 7a und b) sowohl die Nervensubstanz, welche vom Zentrum her zu den fraglichen Körperchen herantritt, als auch die den Nerven einhüllende Scheide sich peripherwärts fortsetzen. Um typische

Terminalkörperchen im Sinne Krauses kann es sich also keinesfalls handeln; gegen eine „Homologisierung mit Durchgangskörperchen“ spricht der häufige Sitz an Gabelungsstellen und das Verhalten der Scheide. An meinen Präparaten tritt besonders diese Scheide deutlich hervor, welche erweitert die Hülle der Körperchen bildet, um sich dann wieder gegen den peripherwärts verlaufenden Nerven hin zu verengen; wenn im Körperchen eine Teilung des Nerven stattfindet, besitzt jeder abgehende Ast seine eigene Scheide. Über die in der Scheide gelegenen Substanz kann ich auch nicht mehr aussagen, als schon Stieda (1873), Langerhans (1876), Rohon (1882) und Fusari (1889) mitgeteilt haben. Dogiel (1903) jedoch hat mittelst Methylenblau festgestellt, dass wenigstens in den meisten Fällen der Inhalt der Nervenscheide den Wert eines Nervenstämmchens (Fig. 30) und nicht einer Nervenfasers besitzt. Einzeln gelagerte Zellen von *Quatrefages* glaubte er auch „endständig und in unmittelbarem Zusammenhang mit Nervenstämmchen“ (Fig. 24 b) gesehen zu haben. Mir aber scheint gerade die herangezogene Abbildung nach einem nicht vollkommen gelungenen Methylenblaupräparat angefertigt zu sein; denn die Zelle könnte sich wohl nur in eine einzelne Faser „des Stämmchens“ — was allerdings eine Deutung der fraglichen Zellen als Ganglienzellen zuliesse — nicht aber in ein ganzes Stämmchen „unmittelbar“ fortsetzen.

Nach alledem, was wir über die Körperchen von *Quatrefages* wissen, können wir also wohl sagen, dass sie keine Terminalkörperchen sind, um aber über den histologischen Wert der in diesen Körperchen gelegenen Zellen ein endgiltiges Urteil zu fällen, sind erneute Untersuchungen mit elektiven Methoden unerlässlich, welche die Beziehung der Einzelfasern der Nervenstämmchen zu diesen Zellen und zur Umgebung klarzulegen hätten.

## II. Pisces.

### a) Selachier.

#### 1. Squaliden.

Die Terminalkörperchen, auf welche sich die folgende Beschreibung bezieht, habe ich bei den fünf von mir untersuchten Haien: *Mustelus laevis*, *Scyllium canicula*, *Acanthias vulgaris*, *Centrina Salviani* und *Squatina angelus*



und zwar in den Flossen aufgefunden. Ich konnte sie in allen von mir untersuchten Flossen nachweisen. Zur Untersuchung gelangten sämtliche Flossen von *Scyllium* und *Squatina*; die Brustflosse, die Schwanzflosse und eine Rückenflosse von *Mustelus*; die Brustflosse von *Acanthias*, und die Brust-, Bauch- und Schwanzflosse von *Centrina*. Nach dem Vorkommen der Terminalkörperchen in sämtlichen Flossen von *Scyllium* und *Squatina* dürfte die Anwesenheit ähnlicher Gebilde bei sämtlichen Haien in allen Flossen zu erwarten sein, zumal sie bei *Squatina*, der Uebergangsform der Haie zu den Rochen, sehr häufig sind. Die Häufigkeit scheint in den einzelnen Flossen ziemlich gleich zu sein.

Der ergiebigste Fundort der Endkörperchen ist das lockere Bindegewebe in der Umgebung der Radien und Hornfäden, welche letztere auf beiden Seiten der Flosse eine ebenfalls durch lockeres Bindegewebe vom Corium der Haut getrennte Lage bilden. Die Nervenendkörperchen finden sich in diesem und dem zwischen den einzelnen Hornfäden gelegenen Bindegewebe und im grossen Bindegewebslager, das zwischen beiden Hornfädenschichten liegt und sich zwischen die distalen Enden der Radien und die proximalen der Hornfäden hinein fortsetzt. Häufig, namentlich bei *Squatina*, habe ich sie im Bindegewebe, das die Radien umhüllt, seltener in der Nähe anderer Knorpel des Flossenskelettes gefunden. Meine Bemühungen, die Körperchen auch an andern Körperstellen aufzufinden z. B. in der äusseren Haut, blieben bis jetzt erfolglos.

Die Endkörper lagern an den genannten Orten entweder in einiger Entfernung von einem grösseren Nervenstämmchen, mit dem sie zumeist nur durch einen längeren oder kürzeren Stiel in Verbindung stehen (Fig. 2, 3, 4), oder aber sie liegen, was sehr selten ist, in der Perineuralscheide des Stämmchens.

Die Grösse der Endkörperchen unterliegt beträchtlichen Schwankungen. Die geringste Länge, die ich beobachtet habe, beträgt  $50 \mu$ , die geringste Breite  $30 \mu$ , die grösste Länge  $720 \mu$ , die grösste Breite  $250 \mu$ . Die Dicke der Körperchen, die gewöhnlich nur etwas geringer als die Breite ist, kann in seltenen Fällen im Verhältnis zu dieser sehr gering sein. Der bessern Übersicht wegen will ich bei den Terminalkörperchen drei Grössen unterscheiden und sie einteilen: in kleine von der Länge bis  $125 \mu$

und gleicher Breite, in mittlere von der Länge 125—250  $\mu$ , und der Breite 40—250  $\mu$ , endlich in grosse, deren Länge 250  $\mu$  und deren Breite 80  $\mu$  überschreitet. Es finden sich dann unter 92 untersuchten Endkörpern von *Scyllium canicula* 31 kleine, 40 mittlere und 25 grosse, während sich eines von 400:30  $\mu$  nicht einreihen lässt; unter 59 Terminalkörperchen von *Squatina angelus* 32 kleine, 18 mittlere und 1 grosses, während ich eines von mittlerer Länge 170:30  $\mu$  und 7 von grosser Länge (worunter ein Körperchen von 720:40  $\mu$  am meisten auffiel) nicht einfügen kann.

Bzüglich der Gestalt sind die Terminalkörperchen entweder annähernd regelmässig, nämlich kugelig (Figg. 6, 7, 8), oval (Figg. 1, 5), birnförmig oder annähernd konisch (Fig. 10), zylindrisch (Figg. 3, 9) oder aber gelappt und in anderer Weise unregelmässig geformt (Fig. 11). Bei der Bestimmung der Gestalt konnte auf den Tiefendurchmesser, durch dessen Verkürzung notwendig eine Abplattung verursacht wird, keine weitere Rücksicht genommen werden, da eine Abplattung durch den Druck des Deckgläschens meist nicht ausgeschlossen werden konnte. Jedoch habe ich, wenn auch selten, entschieden platte Körperchen namentlich zwischen den Hornfäden und Sehnen auffinden können. Von ovalen Körperchen spreche ich, wenn die Länge, als welche ich stets den grösseren Durchmesser des Körperchens ohne Rücksicht auf den Nerveneintritt bezeichne, im Verhältnis zur Breite auffällig überwiegt, ohne jedoch das Dreifache derselben zu überschreiten; im letzteren Falle zähle ich die Gebilde bereits zu den zylindrischen. Birnförmig oder konisch nenne ich jene Körperchen, welche die Durchmesser ovaler Körperchen besitzen, an der Seite des Nerveneintrittes oder an der entgegengesetzten Seite spitz zulaufen und an dem der Spitze gegenüberliegenden Ende abgerundet sind. Alle übrigen Formen, welche stets eine Mischform zweier oder mehrerer der eben genannten darstellen, zähle ich zu den unregelmässig gestalteten. Häufig wird die unregelmässige Gestalt dadurch verursacht, dass nach irgend einer Seite eine Ausladung des Umrisses erfolgt, oder marklose Teilästchen des eintretenden Nerven, jedes für sich, eigene Knäuel bilden, die miteinander innig zusammenhängen, ähnlich, wie es z. B. Dogiel (1893) in Taf. XXXIII, Fig. 15 an einem Endkolben aus der *glans penis* des Menschen zeichnet; bei Körperchen mit

mehreren zutretenden Nervenfasern kommen ausserdem verwickelte Formen dadurch zustande, dass die einzelnen markhaltigen Fasern gewissermassen das Bestreben zeigen, mit einem grossen Teil der Äste einen eigenen Knäuel zu bilden, während nur ein kleiner Teil derselben die Verbindung der Knäuel untereinander vermittelt (Fig. 11). Treten mehrere Nervenfasern in ein Körperchen ein, so bleibt die Form in der Regel dann unbeeinflusst, wenn die Markfasern nahe beieinander zutreten (Figg. 3, 9, 10). Was die Zahl der einzelnen Formen anbelangt, so sind die ovalen weitaus die häufigsten, indem sie 40 % der 156 daraufhin untersuchten Endkolben ausmachen, während die runden mit 26 %, die zylindrischen mit 24 % vertreten sind und der Rest von 10 % gleichmässig den birnförmigen und unregelmässig gestalteten zufällt. Zur Zeit dieser Zusammenstellung bezüglich der Grösse und Gestalt der Endkolben und der Zahl der zutretenden Nerven standen mir 92 Terminalkörperchen von *Scyllium*, 59 von *Squatina* und fünf von *Acanthias* zu Gebote. Obwohl mir heute wohl dreimal soviel Endkörperchen zur Verfügung stehen, habe ich die seither neu aufgefundenen für die Zählung nicht weiter verwertet, weil sich nach ungefährender Schätzung für das Gesamtergebnisse keine wesentliche Veränderung ergeben hätte. Über die Herkunft der zu den Endkörperchen tretenden Nervenfasern konnte ich Folgendes ermitteln: Letztere sind in einen grobmaschigen, aus dicken Ästen bestehenden Plexus zurück zu verfolgen, der im Bindegewebe zwischen den letzten Knorpelstücken und der Basis der Hornfäden liegt. Proximalwärts geht dieser Plexus in die geflechtartig verbundenen Nerven über, von denen auch Muskeläste abgehen, distalwärts löst er sich in ein ebenfalls weitmaschiges, aber aus dünneren Stämmchen zusammengesetztes, zwischen und über den Hornfäden gelegenes Geflecht auf (Fig. 1). Aus diesem entspringen nun ausser den Nerven der Endkolben jene Äste, welche anderweitig im Bindegewebe enden, ferner jene, welche für die Gefässe, die Placoidschuppen und die Haut der Flossen bestimmt sind.

Von den Markfasern der dickeren und dünneren Stämmchen des Plexus, die von einer ein- bis dreischichtigen Perineuralscheide umgeben sind, lösen sich an Schnürringen einzelne markhaltige Nervenfasern ab (Figg. 3, 4). Einige der sekundären Teiläste gehen nach längerem oder kürzerem Verlauf

in ein Terminalkörperchen über, andere aber zerfallen dichotomisch (Fig. 3) und trichotomisch (Fig. 2, 5) in tertiäre Äste, die dann sofort oder erst nach weiteren Teilungen in einen Endkolben eintreten.

Die von der letzten Teilungsstelle abgehenden Äste, welche die Terminalkörperchen tragen, sind gewöhnlich kürzere oder längere Markfasern (Figg. 3, 4 B), die meistens aus einem einzigen Segment bestehen, oder in vereinzelt Fällen kurze marklose Fasern (Fig. 4 A).

Die Körperchen erhalten entweder je einen (Figg. 6, 7, 8) oder mehrere Nerven (Figg. 2 A, 3, 4, 9, 10, 11). Im ersten Falle tritt die markhaltige Nervenfasern bei den ovalen Formen häufiger in der Verlängerung der langen Achse ein (längsovale Körperchen), viel seltener senkrecht zu letzterer (querovale Körperchen); an die zylindrischen Gebilde tritt sie an einem Pole, weniger häufig seitlich, mehr oder weniger einem Pole genähert, heran.

Körperchen mit mehr als einem zutretenden Nerven sind verhältnismässig selten und zwar finden sich solche in etwa gleicher Anzahl bei den grossen und kleinen Körperchen. Unter den 156 hierauf untersuchten Endkolben habe ich nur 16 mit mehr als einer Nervenfasern angetroffen und zwar mit zwei Nerven acht bei *Scyllium* und sechs bei *Squatina*, mit drei Nerven einen bei *Squatina* (Fig. 2 A), mit fünf Nerven einen bei *Scyllium* (Fig. 11). Dass die in Mehrzahl zutretenden Nervenfasern von derselben Markfasern abstammen, konnte ich bei 11 Körperchen feststellen. Die Teilung erfolgte bei fünf derselben so, dass sich die Fasern an einem Schnürring in zwei markhaltige Äste teilte, bei einem war der eine Teilast markhaltig, der andere marklos (Fig. 10); bei dreien zerfiel eine Markfasern an einem Schnürring in drei Teiläste, wovon zwei in ein Körperchen eintraten, der dritte aber weiterzog (z. B. Fig. 3) und, wenn nicht abgerissen, sich in ein zweites Endkörperchen verfolgen liess. Besondere Beachtung verdient der in Fig. 4 abgebildete Fall: Die von einem dickeren Stämmchen abgegebene Markfasern zerfällt in zwei beinahe unter rechtem Winkel auseinander weichende Äste. Der eine (I) zerfällt nach längerem Verlaufe in der Höhe von a in zwei tertiäre Teilfasern, eine marklose, die in das Terminalkörperchen A eingeht, und eine markhaltige, welche unweit ihres Ursprungs in die Richtung

ihrer Stammfaser umbiegt, so dass also die rückläufige tertiäre Faser hart neben die sekundäre zu liegen kommt, und es den Anschein hat, als ob das Körperchen A von zwei Nerven versorgt würde. An der Teilungsstelle der Stammfaser schliesst sich die rückläufige Faser dem anderen Aste (II) an, um mit diesem das zweite Körperchen B zu bilden. Bei einem anderen Endkolben machte es die Nähe der beiden Fasern sehr wahrscheinlich, dass sie dergleichen Markfaser entstammen, obwohl zentralwärts ihr Zusammenhang nicht mehr nachweisbar war (Fig. 9). Die Körperchen mit drei, beziehungsweise mit fünf mit selbständiger Henlescher Scheide versehenen Nervenästen zeigen ein ähnliches Verhalten: An einem Endkolben von *Squatina* (Fig. 2A) zerfällt eine Markfaser trichotomisch in annähernd gleich lange Äste, welche alle in das Körperchen eintreten. Bei einem Körperchen von *Scyllium* (Fig. 11) kann man zwei abgerissene Nervenfasern hart nebeneinander verfolgen; die eine (I) teilt sich kurz nach dem Auseinanderweichen der Fasern in zwei markhaltige Teiläste, welche sich beide an dem einen Ende des Körperchens einsenken; die zweite (II) Markfaser läuft gegen das andere Ende des Körperchens, teilt sich in zwei Äste, von denen der eine (1) hier eintritt, der andere (2) durch abermalige Gabelung in zwei weitere Teiläste, einen markhaltigen (a) und einen marklosen (b) zerfällt, welche sich in die seitliche Partie des Körperchens verlieren. Nur bei drei Körperchen mit zwei Nervenfasern, die an verschiedenen Seiten eintreten und auf längere Strecken, weit von einander entfernt, zu verfolgen sind, konnte ich keinen Anhaltspunkt dafür finden, dass die beiden Fasern aus derselben Markfaser entspringen.

Die Markfasern, welche die Terminalkörperchen tragen, besitzen einen Durchmesser von etwa  $5 \mu$  und weisen in Entfernungen von 50 bis  $300 \mu$  Ranviersche Schnürringe auf.

Die ovalen Kerne der Schwannschen Scheide sind an einem Segment gewöhnlich in der Mehrzahl vorhanden und besitzen einen meist deutlichen protoplasmatischen Saum.

Die weite Henlescheide ist an der Innenfläche mit platten Kernen versehen und geht in die sehr zarte Hülle des Körperchens über.

Die Markscheide wird zumeist kurz vor Eintritt des Nerven ins Körperchen abgestreift; selten erhält sie sich

noch nach dem Eintritt eine ganz kurze Strecke weit, und sehr selten sind grössere Teile einer Windung oder ganze Windungen markhaltig: bei *Scyllium* habe ich nur einmal die Markscheide an einer Windung in einer Ausdehnung, welche dem halben Umfange des Körperchens gleichkommt, verfolgen können; bei *Mustelus* und *Squatina* habe ich je einmal zwei bis drei markhaltige Windungen im Körperchen angetroffen.

Die Schwannsche Scheide scheint sich nach dem Aufhören der Markscheide ins Innere des Körperchens fortzusetzen, denn die Kerne, welche den marklosen Nervenfasern anliegen, gleichen vollkommen jenen der markhaltigen. Der Protoplasmasaum der zahlreichen Scheidenkerne gewinnt jedoch an den marklosen Fasern eine solche Ausdehnung, dass er deren alleinige Umhüllung zu bilden scheint.

Der zwischen Markfaser und Henlescher Scheide vorhandene Spalt lässt sich in ein später zu erwähnendes Lückenwerk innerhalb des Körperchens verfolgen.

Im Körperchen zerfällt die vor oder nach Eintritt marklos gewordene Nervenfasern durch wiederholte dichotomische Teilungen in eine Anzahl längerer oder kürzerer glattrandiger Äste, welche schliesslich nach abermaliger Gabelung an Gold- und Methylenblaupräparaten in variköse Fäden übergehen (Figg. 7, 10). Diese letzteren stammen von Teilästen verschiedener Ordnung ab; manchmal wird ein Ast schon nach der zweiten Gabelung varikös, während der andere noch weitere Teilungen eingeht und noch in zahlreiche glattrandige Äste zerfällt. Die Gabelungen folgen einander entweder schnell und regelmässig, so dass das Anfangsstück der Verzweigung der „gabeligen Dichotomie“ der Botaniker vollkommen gleicht, oder aber das Geäste ist ein ganz ungleichmässiges, indem die Gabeläste verschiedene Länge aufweisen, wobei es vorkommen kann, dass der eine sehr kurz ist, der andere aber eine ganze Windung im Körperchen beschreibt. Das gesamte Geäste ist mit seinen vielen Windungen und Schlingelungen zu einem Knäuel zusammengeballt. Die dickeren Äste verlaufen hierbei vorwiegend in den inneren Partien des Körperchens, während die dünneren und varikösen Fäden vorzüglich oberflächlich liegen. In der Anordnung der Fasern lässt der Knäuel auch insofern eine gewisse Regelmässigkeit erkennen, als die dickeren Äste zumeist annähernd parallel in der Längs-

richtung des Körperchens verlaufen, was namentlich bei ovalen und zylindrischen sehr deutlich hervortritt und ihnen ein längsgestreiftes Aussehen verleiht (Figg. 3, 11). Das Umbiegen der Fasern findet fast regelmässig an den Polen statt, während die Gabelung und das Auseinanderweichen der Teiläste gegen beide Pole in der ganzen Länge des Körperchens erfolgt. Auch an runden Körperchen ziehen die Nervenäste annähernd parallel, der Kugelgestalt entsprechend sind jedoch die Umbiegungen an der ganzen Peripherie anzutreffen.

Die Nervenäste verdünnen sich mit jeder Gabelung; an den Gabelungen selbst tritt eine dreieckige an Goldpräparaten und schwarz imprägnierten Silberpräparaten (nach Cajal) meist sehr dunkel gefärbte Verbreiterung auf. Braun imprägnierte Silberpräparate zeigen diese dreieckige Verbreiterung entweder ganz hell, so dass die Imprägnation im Hauptaste und dessen Teilästen an dieser Stelle unterbrochen ist, oder aber die Imprägnation der Ästchen lässt sich am Rande der dreieckigen Verbreiterung ohne Unterbrechung in die der Teilästchen verfolgen, so dass nur im Teilungswinkel ein kleines Dreieck heller gefärbt bleibt. Gute Gold- und Silberpräparate zeigen an den dickeren marklosen Fasern eine Differenzierung in zwei Substanzen eine heller gefärbte von fast homogenem Aussehen und eine dunklere, welche bald aus mehreren Körnchenreihen, bald aus Fäserchen zusammengesetzt erscheint, die letzteren liegen innerhalb der hellen Substanz, welche sie einhüllt und zusammenhält. An den Gabelungsstellen scheint sich dieses Bündel von Fibrillen derart zu spalten, dass letztere, ohne eine Teilung zu erfahren, annähernd zur Hälfte in jeden Teilast übergehen. Diese Zusammensetzung der dicken marklosen Fasern ist an Goldpräparaten selten, an braun imprägnierten Silberpräparaten aber fast durchgehends wahrnehmbar. Ich glaube die helle Substanz als Neuroplasma und die dunkle als Neurofibrillen auffassen zu müssen.

Auch an jenen Gabelungsstellen, an denen die varikösen Fäden, wie sie Gold- und Methylenblaupräparate zeigen, ihren Ursprung nehmen, finden sich die oben erwähnten dreieckigen Verbreiterungen. Einen Zerfall der varikösen Fäden, welche bedeutend dünner sind als die glattrandigen, habe ich nicht beobachtet; ich möchte sie daher alle als die Endfäden ansehen. Ihre rundlichen und dunklen Varikositäten lassen sich an gut

imprägnierten, aber nicht ganz tadellos konservierten Präparaten noch in vier bis fünf dunkle Körnchen auflösen. Die dünnen Verbindungsstücke der einzelnen Varikositäten nehmen eine gleichdunkle Färbung an. Die varikösen Fasern sehe ich gewöhnlich mit einem Knöpfchen von annähernd gleicher Grösse, wie die Varikositäten selbst, enden, so dass ich es dahingestellt sein lasse, ob jenes überhaupt das äusserste Faserende darstellt. An Silberpräparaten sind selbst an den dünnsten Fasern keine Varikositäten wahrzunehmen; erstere enden an guten Präparaten, bei welchen die Imprägnation schwarz ausgefallen ist, mit einem grösseren, runden, von einem hellen Hofe umgebenen Knöpfchen. Die Länge dieser knöpfchenförmig endenden Fasern des Silberpräparates und der varikösen Fasern des Goldpräparates macht oft eine in der grössten Ausdehnung des Körperchens beschriebene Windung aus, wobei Überkreuzungen mit anderen Fasern häufig vorkommen. Anastomosen zwischen den Endfäden konnten in keinem Falle nachgewiesen werden. Bei der Verschiedenheit der Imprägnation der Endfäden liegt es nahe, in Erwägung zu ziehen, ob die glatten knöpfchenförmig endenden Fäden des Silberpräparates sich mit den varikösen Fäden des Goldpräparates decken, oder ob vielleicht erstere bloss den letzten glattrandigen Fasern des Goldpräparates entsprechen und die knöpfchenförmige Anschwellung mit der letzten dreieckigen Verbreiterung, jener Teilungsstelle, aus welcher die varikösen Fäden hervorgehen, auf gleiche Stufe zu stellen wäre. Wenn ich annähernd gleichgrosse, mit der Silberbeziehungsweise Goldmethode dargestellte Terminalkörperchen vergleiche, so ist die Zahl der glattrandigen und knotigen Windungen des Goldpräparates ungefähr gleichgross als die sämtlicher glattrandiger Windungen des Silberpräparates, was jedenfalls für die Gleichwertigkeit der als Endfäden erscheinenden, jedoch verschieden gestalteten Faserformen spricht. Ferner ist das Endknöpfchen des Silberpräparates meist zu gross, als dass es einer dreieckigen Verbreiterung entsprechen könnte, und an allen derartigen Präparaten gleichartig rund gestaltet, auch von einem hellen Hofe umgeben; aus alledem dürfte wohl der Schluss zu ziehen sein, dass in diesen Knöpfchen die durch Silbernitrat darstellbare Substanz des Nerven ihr Ende findet. Der Unterschied des Silberbildes vom Goldgebilde, das Fehlen knotiger Verdickungen dürfte, wie ich auch aus dem Vergleiche anderer entsprechend behandelter



Nervenendigungen schliesse, wohl auf die verschiedene Empfänglichkeit des Neuroplasma für beide Metallsalze zurückzuführen sein.

Das innere Gerüst, welches als Träger der Nervenendverzweigung den ganzen Binnenraum der Endkörperchen von der Nerven Eintrittsstelle an durchzieht und sich an die Innenfläche der äusseren Hülle anheftet, gleicht bei *Scyllium* (Fig. 12) besonders an Goldpräparaten völlig einem zelligen Reticulum; es ist ein von dünneren und dickeren, häufig verzweigten, stellenweise zu Platten verbreiterten Bändern und von Fäden gebildetes Netzwerk, welches enge längliche und rundliche Maschenräume einschliesst und kleinere kernlose und grössere kernhaltige Knotenpunkte vom Aussehen sternförmiger Zellkörper aufweist. Die meisten Knoten erscheinen ebenso wie die von ihnen ausgehenden Balken und Fäden feinkörnig. Von der Anwesenheit eines fibrillären Bestandteiles des Gerüsts vermochte ich mich an meinen, allerdings durchgehends mit Säuren behandelten Präparaten nicht zu überzeugen.

In den grösseren vielstrahligen Knoten, welche vorwiegend mit stärkeren Balken zusammenhängen, finden sich innerhalb der körnigen Masse grosse Kerne, über deren Zahl weiter unten berichtet wird; sie erscheinen in der Aufsicht am häufigsten rund, mit einem Durchmesser von ungefähr  $10 \mu$ , in der Seitenansicht oval; viel spärlicher sind nierenförmige oder stäbchenförmige Kerne. Nicht selten findet man zwei stark genäherte Kerne, welche an den einander zugekehrten Polen abgeplattet, stets aber noch von einer dünnen Schichte fein granulierter Substanz getrennt sind. Die Kerne besitzen eine deutliche Membran, ein gut ausgeprägtes Gerüst und mehrere kleine Kernkörperchen.

In die viel zahlreicheren kleineren, kernlosen Knotenpunkte des Netzes strahlen meist nur wenige dünnere Fäden und Balken ein.

Über das Verhältnis der Nervenfasern zu dem Gerüste geben gelungene Gold- und Silberpräparate Aufschluss, in welchen sich die Nervenfasern durch ihre dunkle Färbung deutlich von dem blassen Reticulum abheben. Die kernhaltigen, häufig zu Paaren vereinten Knotenpunkte des Netzes sind am Übergang der kernhaltigen Faser in die kernlose, in der Nähe der Teilungswinkel und an den Kreuzungsstellen der kernlosen Fasern dichter gelagert. Ein Teil derselben schmiegt sich einer und selbst

mehreren benachbarten Nervenfasern, an diesen hügelige Erhebungen bildend, dicht an, die Mehrzahl aber liegt in den Zwischenräumen zwischen benachbarten Fasern. Eine entsprechende Lagebeziehung bleibt auch bei den stärkeren und längeren Fortsätzen der beiderlei Knoten, die miteinander durch kürzere Bälkchen in Verbindung stehen, erhalten. So schliessen sich lange Ausläufer der kernhaltigen Verdickungen, welche den Nervenfasern anliegen, diesen allseitig als breite Säume an, während die längeren Fortsätze jener Knoten, welche nicht in unmittelbare Berührung mit den Nervenfasern kommen, die Zwischenräume zwischen den letzteren durchziehen, und hierbei nach allen Seiten Zweigbälkchen abgeben. Erst diese letzteren treten, sofern sie sich nicht mit ähnlichen Bälkchen der Nachbarschaft verbinden, an die nächsten Nervenfasern heran und gehen, zumeist vermittels einer dreieckigen Verbreiterung, in die vorerwähnten Säume über. Auch einzelne der kürzeren, unmittelbar von den Knoten selbst ausgehenden Bälkchen setzen sich in ähnlicher Weise mit benachbarten Nervenfasern in Verbindung. Alle diese die Nervenfasern begleitenden und an sie herantretenden Fortsätze verschmelzen zu einer einheitlichen, die eingeschlossene Faser an Breite übertreffenden, feinkörnigen Hülle. So weit ich sehen konnte, ist diese Scheide eine vollständige; optische Querschnitte zeigen nämlich den Achsenzylinder, wenigstens an den dickeren Fasern, in der körnigen Masse meist exzentrisch gelagert, aber von ihr vollkommen umhüllt. Im Bereich der anliegenden kernhaltigen Verdickungen besorgen diese selbst die Umhüllung.

Diese Scheiden werden durch zahlreiche kurze Bälkchen an die äussere Hülle und an die in den Zwischenräumen zwischen den Nervenfasern liegenden Gerüstteile angeheftet und innerhalb der die genannten Bildungen trennenden Maschenräume in Schwebelage gehalten; die letzteren liessen sich dem Lückenwerk eines Schwammes vergleichen, während das Reticulum samt den darin eingeschlossenen Nervenfasern dem Schwammgerüst entspricht.

Da die Maschenräume des Gerüsts, wie oben erwähnt, mit dem Spaltraume zwischen Schwannscher und Henlescher Scheide zusammenhängen, welche letztere ich stets nur in die Hülle des Körperchens verfolgen konnte, muss ich das Reticulum als modifizierte Fortsetzung der unterhalb der Perineuralscheide befindlichen Hüllen ansehen, vorwiegend der Schwannschen

Scheide, die an meinen Präparaten allein deutlich nachweisbar ist, und deren Kerne den Gerüstkernen in jeder Richtung gleichen. Für eine sichere Deutung des Gerüsts, welche wohl auch die Lösung der Frage nach dem Wesen der Schwannschen Scheide fördern dürfte, sind noch weitere, mit besonderen Methoden anzustellende Untersuchungen, welche auch die Endoneuralscheide (Fibrillenscheide) eingehend berücksichtigen, sowie Studien über die Entwicklung der in Rede stehenden Endkörperchen erforderlich. Es ist somit auch die Frage nach dem Verhältnis, welches zwischen dem eben besprochenen Gerüste und dem retikulären Gewebe, das Fritsch als innere Scheide des elektrischen Nerven von *Malopterurus* beschreibt, den Salaschen Zellen, ferner Smirnows (1895) „sensibler Unterlage“ und Dogiels (1898) sternförmigen Zellen in den sensiblen Plexus des Herzens bestehen könnte, noch nicht spruchreif.

Ein auffälliger Unterschied im Aussehen der eben besprochenen Terminalkörperchen von *Scyllium* und der sonst im wesentlichen gleich gebauten von *Squatina* wird durch das Verhältnis der Kernzahl zur Grösse der Körperchen bedingt, und zwar ist diese Zahl, auf annähernd gleich grosse Körperchen bezogen, bei *Squatina* ungefähr 1,5 mal grösser als bei *Scyllium*. Diese Verschiedenheit dürfte, da, wie namentlich Silberpräparate zeigen, die Körperchen von *Squatina* auch mehr Nervenschlingen besitzen als gleichgrosse Endkolben von *Scyllium*, hauptsächlich darin ihre Erklärung finden, dass die Knäuel bei ersteren dichter gewunden sind (Figg. 8 u. 9). Zur Veranschaulichung dieser Verhältnisse stelle ich je acht nach der Zahl der Kerne geordnete Körperchen beider Gattungen nebeneinander:

Scyllium:	Squatina:
70 : 150 $\mu$ . . 12 Kerne	60 : 60 $\mu$ . . 22 Kerne
150 : 90 „ . . 19 „	80 : 60 „ . . 30 „
120 : 80 „ . . 25 „	130 : 70 „ . . 34 „
170 : 90 „ . . 29 „	230 : 75 „ . . 40 „
180 : 110 „ . . 35 „	110 : 60 „ . . 41 „
150 : 140 „ . . 38 „	130 : 80 „ . . 42 „
250 : 100 „ . . 43 „	300 : 50 „ . . 60 „
500 : 120 „ . . 70 „	450 : 50 „ . 100 „

Die kernhaltigen Verdickungen des Reticulums sind bei *Scyllium* ausgesprochen sternförmig, bei *Squatina* erscheinen

sie sehr häufig spindelförmig und liegen den Nervenfasern meist eng an; bei *Scyllium* sind die Anastomosen zwischen den Knotenpunkten sehr zahlreich, während sie bei *Squatina* viel spärlicher sind. Diese Unterschiede geben namentlich in Gold-, aber auch an Silber-, Osmium- und Hämatoxylinpräparaten den Körperchen ein so eigentümliches Aussehen, dass es dem Geübten leicht fällt, auf den ersten Blick festzustellen, welcher der beiden Gattungen ein Terminalkörperchen angehört. *Mustelus*, *Acanthias* und *Centrina* stehen bezüglich des Gerüsts, namentlich hinsichtlich des Kernreichtums der Endkörperchen *Squatina* näher als *Scyllium*.

Die sehr zarte, manchmal streifige Hülle, die, wie erwähnt, die Fortsetzung der Henleschen Scheide ist, schliesst sich eng an die Windungen der äussersten vom Gerüste eingeschiedeten Nerven an und ist mit spärlichen Kernen versehen.

Hier möchte ich noch einer recht häufigen Beziehung Erwähnung tun, welche die Terminalkörperchen der Haie zu dünnen markhaltigen und marklosen Nervenfasern aufweisen. Diese letzteren finden sich in dünneren und dickeren Nervenstämmchen der früher erwähnten Geflechte und begleiten die zu den Terminalkörperchen verlaufenden Markfasern nach ihrer Ablösung vom Stamme oft bis in die Nähe des Körperchens, von welchem sie sich dann zu demselben Stamme zurück oder zu einem andern hin verfolgen lassen; mitunter treten sie an die Terminalkörperchen so nahe heran, dass man bei dichtem Knäuel und ungünstiger Lagerung nicht mehr entscheiden kann, ob sie sich innerhalb oder ausserhalb des Körperchens befinden. Von einer anderen Stelle solcher Endkolben lassen sich meist gleichgestaltete Nervenfasern weiterverfolgen (Fig. 4 b u. b'), welche meistens zu einem naheliegenden Nervenstämmchen hinziehen; wo dies nicht gelingt, sieht man stets mehr als eine Faser an das Körperchen herantreten. Da ich nie eine Aufsplitterung solcher Fasern im Körperchen gesehen habe, sie aber öfters ungeteilt jenseits des Körperchens weiter verfolgen konnte, scheinen sie längs des Körperchens und seiner Nervenfasern zu ihren schon eingangs erwähnten Verbreitungsbezirken hin zu ziehen.

Die im Vorstehenden angewandte Bezeichnung der eben behandelten Endigungen der Haie als Terminalkörperchen, Endkolben, Nervenkörperchen usw., ist wohl schon durch die vor-

liegende Beschreibung begründet. Diese Nervenendigungen sind unter die corpusculären Endorgane im Sinne Waldeyers einzureihen und als Terminalkörperchen im ursprünglichen Sinne Krauses aufzufassen. Wie schon in der vorläufigen Mitteilung hervorgehoben wurde, zeigen diese Bildungen mit gewissen Terminalkörperchen der Säuger und des Menschen in Form und Grösse, namentlich aber in der Art der Nervenverästelung grosse Ähnlichkeit. Die Nervenverzweigung der Terminalkörperchen von Haien steht jener der Meissnerschen Körperchen, der Genitalnervkörperchen, namentlich jedoch jener der kugelförmigen Endkolben der Conjunctiva und den von Kerschner (1888) zuerst nachgewiesenen marklosen Knäuelbildungen unter den Rauberschen Sehnenendkolben, welche vielfach als Golgi-Mazzonische Körperchen bezeichnet werden, sehr nahe. Auch das gelegentliche Hinzutreten von mehreren Nervenfasern, die Art der Astfolge und der Knäuelbildung haben sie mit den genannten Körperchen gemein. Ein Netzwerk, wie es Dogiel bei letzteren beschrieb, konnte ich bei Haien ebensowenig als an guten Silberpräparaten Meissnerscher Körperchen (nach Cajal) auffinden, sondern sah durchwegs nur freie Endigungen der Nerven. Die dünneren Fasern, welche die Terminalkörperchen der Haie nur als Weg zu ihren Verbreitungsbezirken benützen, dürften wenigstens zum Teil jenen Fasern an die Seite zu stellen sein, welche, wie Dogiel fand, oftmals zwei Terminalkörperchen miteinander in Verbindung setzen oder aus einem Endkolben austreten und anderweitig enden; vielleicht aber gehört ein Teil zu den „sekundären Endigungen“, die nunmehr bei den meisten Terminalkörperchen nachgewiesen sind. Die dem Achsenzylinder zunächst liegende Substanz, das reticuläre Gerüst der Terminalkörperchen der Haie, welches einem verzweigten Innenkolben der bereits bekannten Terminalkörperchen an die Seite gestellt werden muss, ist relativ kernreich und steht in dieser Beziehung dem Innenkolben von Terminalkörperchen niederer Amnioten (Schlangen und Vögel) und der Embryonen der Säuger nahe. Was nun die Hülle betrifft, so ist sie ausserordentlich zart, ähnlich wie dies bei den Kolbenkörperchen der Eidechsen (Merkel, 1880; Krause, 1881) der Fall ist. Auch durch ihre Lagerung an Stellen, welche dem Drucke besonders ausgesetzt sind, zeigen die Terminalkörperchen der Haie mit einigen

der genannten Endkörperchen eine gewisse Übereinstimmung: besonders entsprechen sie hierin den „Vaterschen Körperchen tiefer Lagerung“ Raubers und jenen Endkolben, die der genannte Forscher, dann Golgi u. a. in engster Beziehung zu Sehnen antrafen. Die gelegentlich festgestellte Beziehung der Endkörperchen der Haie zu den Hornfäden, liesse sich auch jener an die Seite stellen, welche die Herbstschen Körperchen zu gewissen Federn, so zu den Schwungfedern, den Steuerfedern des Schwanzes (Will), sowie zu den „Tastfedern“ (Küster), aufweisen.

Die vielen Analogien des Baues zwischen den Terminalkörperchen der Haie und den Endkolben, namentlich denen des Menschen, legen den Gedanken nahe, dass Terminalkörperchen phyletisch ein uralter Besitz seien; allein der Mangel entsprechender Bildungen bei anderen Gruppen der Anamnien, namentlich bei Amphibien, lässt andererseits das Auftreten von Endkörperchen bei Haien eher als eine Konvergenzerscheinung deuten.

Der Sitz der Terminalkörperchen bei Haien scheint mir, wie oben bereits angedeutet, eine Vermutung hinsichtlich der Funktion zu gestatten, welche durch die angeführten, die Lagerung betreffenden Analogien mit solchen Endkörperchen gestützt wird, deren Erregung man bereits mit einiger Berechtigung mechanischen Einwirkungen zuschreibt; sie dürften demnach, ehe der Versuch das entscheidende Wort gesprochen, wohl als Organe aufzufassen sein, welche zur Aufnahme von Druckreizen dienen.

## 2. Rajiden.

Bei den untersuchten Rochen, *Torpedo marmorata*, *Raja miraletus* und *Raja clavata*, vermisste ich an jenen Stellen der Flossen, wo bei den Haien die eben beschriebenen Endkolben vorkommen, letztere Endigungsart, konnte daselbst aber anders gestaltete Nervenendapparate auffinden. Zur Untersuchung gelangten die Brust- und Bauchflossen aller drei genannten Rochen und die Rückenflossen von *Torpedo*, wobei mir in allen untersuchten Flossen der Nachweis solcher Endapparate gelungen ist. Bei ihrem ständigen und reichlichen Auftreten an den genannten Orten dürften weitere Untersuchungen wohl ihr

Vorkommen in sämtlichen Flossen der genannten Arten, vielleicht auch sämtlicher Rochen geben. Einem eingehenderen Studium wurden nur die Endapparate von *Torpedo marmorata* unterzogen, welche der folgenden Beschreibung zu Grunde gelegt sind; bei *Raja miraletus* und *Raja clavata* habe ich mich von der Anwesenheit der gleichen Endigungen überzeugt.

Die wenigen auffallend dicken, im Osmium- und Goldpräparat sehr dunkel gefärbten Markfasern, welche diese Endigungen versorgen, entstammen einem vorwiegend aus dünneren Fasern bestehenden Nervenplexus, welcher über dem Knorpelskelett der Flossen, namentlich den Radien gelegen ist. Die grösseren Stämmchen des letzteren besitzen eine aus mehreren Blättern bestehende Perineuralscheide, deren Blätterreichtum in dem Masse abnimmt, als die Stämmchen dünner werden. Die von diesen Nervenstämmchen einzeln abgehenden Markfasern (Fig. 13) zerfallen seltener nach spärlicher, häufiger nach oftmaliger, meist ungleichmässiger dichotomischer, seltener trichotomischer Teilung in eine kleinere oder grössere Anzahl markhaltiger Endäste, deren jeder eine marklose Verzweigung trägt. An solchen markhaltigen Einzelfasern konnte ich bei deren Verfolgung in die Stämmchen auch innerhalb dieser wiederholt Teilungen auffinden.

Von markhaltigen Endästen habe ich an einer und derselben Stammfaser solche zweiter bis fünfter Ordnung beobachtet. Dadurch, dass die Teiläste nach den verschiedensten Richtungen auseinander streben, ist das Gebiet der Endausbreitung einer Stammfaser ein ausgedehntes. Häufig greift das Verbreitungsgebiet einer Markfaser auf das einer Nachbarfaser über.

Der Durchmesser der letzten markhaltigen Teilfasern beträgt etwa  $4 \mu$ , jener der dicksten Stammfaser etwa  $10 \mu$ . Die zwischen zwei Teilungen gelegenen markhaltigen Stücke besitzen eine Länge von ungefähr  $0,3-2,5$  mm und weisen in Entfernungen von ungefähr  $0,3-1$  mm Ranviersche Schnürringe auf.

Die an einem Segment in der Mehrzahl vorhandenen Schwannschen Kerne erscheinen in der Flächenansicht von einem schmalen Protoplasmahof umgeben.

An der weiten Henleschen Scheide, die an ihrer Innenfläche platte Kerne besitzt, sind häufig zwei durch einen sehr engen Spalt von einander getrennte Blätter wahrnehmbar.

Die markhaltigen Endfasern gehen vorerst in eine längere oder kürzere glattrandige, marklose Faser über; an dieser tritt dann eine Gabelung auf, der noch eine zweite und eine dritte folgen kann. Einmal habe ich beobachtet, dass ein sekundärer markloser Gabelast auf eine kurze Strecke weit wieder markhaltig wurde. Die Teiläste gleicher Ordnung weisen verschiedene Dicke und eine Länge von 50—250  $\mu$  auf. Tertiäre Äste der glattrandigen marklosen Fasern erscheinen in der Regel varikös, seltener ist dies schon bei Teilästen der nächst höheren oder nächst niederen Ordnung der Fall. Die dickeren varikösen Fasern zerfallen durch meist rasch aufeinander folgende Gabelungen in eine grössere Anzahl durchaus getrennter, zumeist erst nach längerem Verlaufe frei entweder knöpfchenförmig oder spitz endender dünner variköser Fäden (Figg. 14, 15, 16). Die zumeist geradlinig verlaufenden marklosen Äste und Ästchen nehmen nach der Teilung entweder stark genähert einen nahezu parallelen Verlauf oder aber sie wenden sich nach den verschiedensten Richtungen, wobei manchmal einige Fäserchen noch enger benachbart und parallel verlaufen. Im ersten Falle bietet die ganze Verzweigung das Bild eines Pinsels (Fig. 14), im zweiten Falle kommt es nur an den letzten Verzweigungen oder überhaupt nicht zur Pinselbildung und die ganze Endigung weist dann eine buschähnliche Gestalt auf.

An den Gabelstellen der marklosen Fasern sowohl der glatten wie der varikösen, finden sich an Goldpräparaten dunkle, kleine dreieckige Verbreiterungen. Die Varikositäten sind durch gleich dunkle, dünne Zwischenstücke miteinander verbunden.

Die marklosen Fasern tragen Kerne, welche in gleicher Flucht mit den Schwannschen Kernen der Markfaser liegen, letzteren ähnlich gestaltet sind und auch mit den Gerüstkernen der Terminalkörperchen der Haie in Gestalt und Anordnung grosse Ähnlichkeit aufweisen. Der diesen Kernen zugehörige Plasmasaum lässt sich mitunter in einen homogenen Contour verfolgen, der namentlich längs der dickeren marklosen Fasern von diesen mehr oder weniger abstehend, oft auf weitere Strecken beiderseits wahrnehmbar ist; häufiger jedoch scheint er in eine feinkörnige Substanz sich fortzusetzen, die man namentlich den dünneren marklosen Fasern auf weite Strecken aufgelagert findet. An den dünnsten marklosen Fasern treten solche Kerne



zahlreicher auf und bedingen mit dem ihnen anhaftenden Protoplasma an den dünnen varikösen Fäden spindelige Verdickungen (Fig. 16). Da die Henlesche Scheide, soweit sie nachweisbar ist, gewöhnlich durch einen Spalt von den marklosen Fasern und den eben erwähnten, wohl als Scheiden aufzufassenden Bildungen getrennt ist, muss ich letztere als Fortsetzung der Schwannschen Scheide ansehen.

Die Henlesche Scheide der zutretenden Nervenfasern ist bei den Büschen und kleineren Pinseln mit stärker divergierenden Fasern mit Sicherheit eine Strecke weit in die marklose Verzweigung hinein zu verfolgen, wo sie einige aufeinanderfolgende Teiläste einzeln einhüllt. Bei den grösseren Pinseln mit stärker genäherten Endfasern erhält man den Eindruck, als bestünde für das ganze Geäst eine gemeinsame Umhüllung. Das endliche Schicksal dieser Scheide, welche distalwärts immer zarter und undeutlicher wird, liess sich nicht feststellen.

Die eben beschriebenen Nervenendigungen der Rochen müssen, so lange bezüglich der Einscheidung, namentlich der Pinselbildungen, ein endgiltiges Urteil aussteht, zu den einfachen freien Endigungen im Sinne Waldeyers gezählt und den zahlreichen pinsel- und buschförmigen Endigungen mit varikösen Terminalfasern an die Seite gestellt werden, welche in verschiedenen bindegewebigen Bildungen bei Vertretern aller Wirbeltierklassen, bei Anamnioten zuerst in den Rollettschen Nervenschollen der Amphibiensehne von Sachs und Te Gempt, in neuerer Zeit in der Schwimmblasenwand der Knochenfische von Deineka, aufgefunden wurden. Es bedingt jedoch die wenigstens teilweise Zusammendrückung der marklosen Teiläste namentlich an den grossen Pinseln (Fig. 14) und deren weit gegen das Ende verfolgbare, anscheinend gemeinsame Umhüllung eine gewisse Annäherung an Terminalkörperchen, zu denen die Endigungen gezählt werden müssten, falls an ihnen eine gemeinsame von der Henleschen Scheide ausgehende, am distalen Ende geschlossene Hülle sicher nachzuweisen wäre. Da ausserdem bei den untersuchten Rochen trotz eifrigen Nachforschens ein jenem der Haie entsprechendes Terminalkörperchen oder eine andere, einem solchen vergleichbare, Endigung nicht aufgefunden werden konnte und die in Rede stehenden Endigungsarten der einander so nahe stehenden Unterordnungen den gleichen Sitz haben, wird der

Gedanke an deren engere Verwandtschaft nahegelegt und die Besprechung der zuletzt beschriebenen Endigung im Rahmen dieser Arbeit gerechtfertigt. Jedenfalls muss vorläufig mit der Möglichkeit gerechnet werden, bei den Selachiern Übergänge zwischen den beiden Endgebilden aufzufinden und die Terminalkörperchen der Haie auf ähnliche Nervenendigungen, wie sie bei Torpedo vorkommen, zurückzuführen.

Beschreibungen von Nervenendigungen bei Rochen, welche die Möglichkeit nicht ausschliessen, dass sie entweder Terminalkörperchen oder Endigungen betreffen, wie ich sie eben von den Rochen beschrieb, liegen von seiten Pansini's und Purvis' vor. Es wäre demnach die Stellung der grossen in der Rückenaponeurose gelegenen „Sehnenendplatten“ und der „Golgischen Körperchen“ (Sehnenispindeln), welche Pansini (1888) von Torpedo beschreibt, und der von Purvis (1890) bei Raja als Terminalkörperchen aufgefassten Bildungen zu den von mir aufgeführten Endigungen, insbesondere zu jenen der Rochen, zu erörtern.

In der Rückenaponeurose von Torpedo konnte ich die von Pansini beschriebenen grossen „Sehnenendplatten“, welche er nach „Grösse, Aussehen und scharfer Abgrenzung vom umliegenden Gewebe“ als Terminalkörperchen deutete, nicht auffinden. Da nun die Gebilde, wie Pansini selbst hervorhebt, eine grosse Ähnlichkeit mit motorischen Endplatten besitzen und es in nächster Nähe jenes Fundortes, wie ich mich überzeugt habe, auch grosse motorische Platten gibt, welche hinsichtlich der von Pansini aufgeführten Merkmale den Sehnenendplatten (Figg. 11 u. 12), entsprechen, liegt der schon von Perroncito (S. 408) bezüglich Pansinis Sehnenendplatten von Torpedo geäusserte Verdacht sehr nahe, dass es sich hier um wirkliche motorische Endplatten handle, welche erst durch Verlagerung in nähere Beziehung zum Sehngewebe geraten sind. Es muss somit die Frage, ob die grossen „Sehnenendplatten“ von Torpedo Terminalkörperchen sind, vorläufig offen bleiben.

Bezüglich der von Pansini aus den Sehnen der Flossen beschriebenen und mit „Golgischen Körperchen“ verglichenen Nervenendigung lässt sich nur soviel aussagen, dass es wohl möglich ist, jener Forscher habe den markhaltigen Anteil der von mir bei Torpedo beschriebenen Endapparate gesehen;

dafür spräche der Fundort in der Flosse und die Dicke der Markfasern (Fig. 13); allerdings habe ich die Endigungen stets nur im lockeren Bindegewebe, nie im Sehngewebe gefunden.

Die von Purvis als Terminalkörperchen aufgefassten Bildungen haben mit den von mir beschriebenen Terminalkörperchen der Haie nichts gemein, wie ein Blick auf die Zeichnungen von Purvis (Taf. XXXV, Figg. 1—4) und meine Abbildungen besonders bei Berücksichtigung der Vergrößerung zeigt. Die nichts weniger als überzeugenden Zeichnungen legen vielmehr den Verdacht nahe, dass sie überhaupt keine Terminalkörperchen, sondern eingeschleuderte, am Ende meist geschlängelte, künstlich abgesetzte Nervenfasern wiedergeben, welche kaum über die Markfaser hinaus imprägniert sind. Ähnliche Bilder, wie sie Purvis zeichnet (Figg. 1, 2, 4), habe ich bei *Torpedo* z. B. in der Rückenmuskulatur öfter gesehen. Es handelte sich hier um eine abgerissene, am Ende zusammengeschnurte dickere markhaltige oder marklose Faser innerhalb eines meist noch aus mehreren dünneren Fasern bestehenden Stämmchens; die Endoneuralscheide war an der Schlängelung beteiligt, während die Perineuralscheide die durch die geschlängelte Faser verdickte Stelle umkleidete, ohne sich selbst an der Windung zu beteiligen. Wenn Purvis solche Kunstprodukte vor sich gehabt hat, dann wäre vielleicht der als aussergewöhnlicher Befund erwähnte spiralig gewundene Faden an der Innen- oder Aussenfläche der Kapsel als eine ebenfalls gewundene dünnere Nervenfaser eines etwa nur aus zwei Fasern bestehenden Stämmchens zu deuten. Der in Fig. 3 abgebildete Fall, wo drei bis vier Nerven in eine gemeinsame Kapsel einmünden, dürfte entweder einen Teil eines dichotomisch oder trichotomisch verzweigten Geästes einer Markfaser oder ein Stück eines aus wenigen Fasern bestehenden Plexus vorstellen. Auch mit den von mir aufgeführten Endigungen der Rochen haben nach dem Gesagten die von Purvis beschriebenen „Endkolben“ nichts zu tun.

#### b) Knochenfische.

Da es mir trotz zahlreicher Untersuchungen mit Methylblau, Goldchlorid, Überosmiumsäure und Silbernitrat (nach Cajal) nicht gelungen ist, bei Knochenfischen irgendwelche Endkörperchen aufzufinden, so beschränkt sich meine Aufgabe darauf, die wenigen

Angaben über Terminalkörperchen, welche zumeist mir unzugängliche Teleostier betreffen, auf ihre Beweiskraft zu prüfen.

Über die „Nervenendkörperchen“ von *Stomias barbatus* ist mir keine andere Mitteilung als die von Kölliker (1858) bekannt. Alles, was zur Beurteilung dieser Gebilde von den verschiedenen Autoren herangezogen wurde, ist dem nahe verwandten *Chauliodus* entnommen. So hat ja Kölliker selbst auf die grosse Ähnlichkeit der „Nervenendkörper“ des *Stomias* mit den von ihm gefundenen „kugelrunden, kleinen Körpern“ von *Chauliodus* hingewiesen. Leuckart (1865), welcher sowohl bei *Chauliodus* als auch bei *Stomias* „mutmassliche Nebenaugen“ auffand, spricht sich gegen die Identität dieser Organe mit den von Kölliker (1853) beschriebenen, den „Nervenknöpfen in Schleimkanälen“ vergleichbaren Bildungen aus: Leydig (1888) aber behauptet die Identität der von Kölliker bei *Chauliodus* gefundenen Gebilde mit den von ihm (1879) bei demselben Fische beschriebenen „Hautsinnesorganen ohne Pigment“, die wiederum mit den zuerst von Leuckart beschriebenen „Nebenaugen“ verwandtschaftlich zusammengehören. Wenn diese Behauptung Leydigs trotz der verschiedenen Beschreibung zutrifft, so wäre es naheliegend, anzunehmen, dass auch für die „Nervenendkörperchen“ des *Stomias* eine verwandtschaftliche Beziehung zu den „pigmentierten Nebenaugen“ bestehe, da derselbe ja solche ähnlich wie *Chauliodus* besitzt. In diesem Falle kämen jene Gebilde als Terminalkörperchen überhaupt nicht mehr in Betracht. Krause (1888) sagt aber in einer Anmerkung (S. 146) über die „Endkörperchen“ von *Stomias*, dass sie einen ganz anderen Charakter hätten als die von Kölliker (1853) beschriebenen Nervenendigungen des *Chauliodus*, welche letztere Krause mit den „Terminalkörperchen des *Amphioxus*“ in Beziehung zu bringen sucht. Die Untersuchungen anderer Forscher erbrachten also keine Stütze für die Ansicht, dass die von Kölliker bei *Stomias* beschriebenen Gebilde wirklich „Nervenendkörperchen“ seien; ebensowenig aber geht dies aus der ursprünglichen Beschreibung Köllikers hervor. Der sehr dünne zutretende Nerv und der ganze Bau der Gebilde, welche mit jenen des *Chauliodus* grosse Ähnlichkeit besitzen, die ihrerseits „ganz vom Bau einfacher Drüsenbläschen mit . . . einer runden Öffnung“ sein sollen, sprechen vielmehr dafür, dass es sich

bei diesen Bildungen entweder um Drüsen, versorgt von sekretorischen Nerven, oder vielleicht um Analoga der Endhügel oder Seitenorgane handelt.

---

Was nun die „Nervenendkolben“ betrifft, die Leydig (1883) bei *Lobocheilus* beschrieb und zeichnete (Taf. II, Fig. 17), so lassen sich auch diese nicht in die Gruppe der Terminalkörperchen einreihen; denn dass die „Stäbe“ in der feinkörnigen Partie gegen den Nerven der Papille biegen, beweist nicht einmal den Zusammenhang jener Gebilde mit Nerven; solange aber dieser nicht nachgewiesen ist, fehlt uns die erste Bedingung, um vom Nervenendkolben zu sprechen. Die äussere Ähnlichkeit dieser Bildungen mit Endkolben höherer Wirbeltiere allein kann uns nicht veranlassen, die fraglichen Gebilde den Terminalkörperchen zuzurechnen. An dem in Fig. 17 abgebildeten „Endkolben“ scheint mir aber auch eine äussere Ähnlichkeit mit irgend einem Terminalkörperchen höherer Wirbeltiere zu fehlen.

Gleiches gilt auch von den „Terminalkörperchen-ähnlichen Organen“ von *Gasterotokeus*, welche Brock (1887) beschrieben hat. Er selbst sagt über seine „Terminalkörperchen“: „Die vollkommene Unklarheit, welche über die Beteiligung des nervösen Elementes an dem Aufbau unserer Terminalkörperchen herrscht, dürfte wohl als schlimmste derselben empfunden werden. Nicht nur, dass über den Verlauf und die Endigungsweise der Nerven in den Terminalkörperchen selbst kein Aufschluss zu gewinnen war, es war auch in keinem einzigen Falle überhaupt die Verbindung eines Terminalkörperchen mit einem peripherischen Nerven nachzuweisen.“ (S. 302.) Der mangelnde Nachweis eines Zusammenhanges dieser Gebilde mit Nerven und das Fehlen einer genaueren Darlegung ihres Baues verbietet vorläufig die Einreihung der genannten Gebilde unter die Terminalkörperchen, um so mehr, als man heute weiss, dass die Querstreifung, die Hauptähnlichkeit, welche der Bau der Körperchen des *Gasterotokeus* mit dem Bau jener bei höheren Vertebraten darbietet, bei diesen hauptsächlich durch den Verlauf der Nerven bedingt ist, dass also dieses Unterscheidungsmerkmal der Tastkörperchen von den im übrigen ähnlich gebauten Endkolben und Genitalnervenkörperchen an sich die Bezeichnung jener Gebilde als Terminalkörperchen nicht rechtfertigt.

In der Kopfhaut der Koppe, wo v. Mährenthal in ungewöhnlich hohen, spitz zulaufenden Papillen „Tastkörperchen“ beschrieben hat, konnte ich weder mittels Osmiumsäure, noch mit Hilfe der elektiven Nervenfärbungsmethoden nach Ehrlich, Golgi und Cajal corpusculäre Endorgane, oder andere Bildungen, für welche die von v. Mährenthal gegebene Beschreibung zutreffend hätte, auffinden. Der Bindegewebskörper der meist breiten, selten schmalen Papillen — jene, welche Endknospen tragen, kommen hier nicht in Betracht — ist sehr oft reichlich von Pigmentzellen durchsetzt, so dass eine Verfolgung der Nerven, die ich aus den breiten Erhebungen öfter ins Epithel eintreten sah, recht schwierig ist; ob aber alle diese Fasern, auch jene der schmalen Papillen, welche relativ kernreich sind, intraepithelial enden, konnte ich nicht entscheiden. Durch Vermittlung Prof. Kerschners gab mir Herr Prof. v. Mährenthal in letzter Zeit freundlichst Gelegenheit, in seine Präparate Einsicht zu nehmen. An diesen konnte ich mich überzeugen, dass die Spitze meist schwächerer Bindegewebspapillen, der Beschreibung von Mährenthals entsprechend, einen umschriebenen Haufen von quergestellten, auch säulenartig übereinander gelagerten Kernen enthält, der samt seiner Zwischensubstanz viel Ähnlichkeit mit den Ilderschen Körperchen der Vögel, mit den „Merkelschen Tastflecken“ bei Reptilien und Amphibien, ja sogar mit Meissnerschen Tastkörperchen besitzt, wie man sie an Präparaten ohne Färbung der marklosen Fasern zu sehen gewohnt ist. Osmiumpräparate zeigen zwischen den Zellen dieser Bildungen dunkle Kontouren, welche v. Mährenthal als Tastscheiben deutet; auch markhaltige Nervenfasern können gegen die fraglichen Gebilde hin verfolgt werden.

Den Terminalkörperchen der Haie können die von v. Mährenthal beschriebenen Bildungen also nicht an die Seite gestellt werden, wohl aber gleichen sie in vieler Beziehung den Leydig'schen Körperchen des Frosches. Ehe der Verlauf und das Endziel der Nerven der schwächeren Papillen nicht klar gelegt ist, muss es unentschieden bleiben, ob die Deutung der Tastscheiben v. Mährenthals berechtigt ist und ob das ganze Gebilde den Wert eines Terminalkörperchens besitzt, oder ob die Nerven, ähnlich wie bei den Leydig'schen Körperchen und Merckelschen Tastflecken (s. Abschn. B. III., b 1 und 2), nur in einer nachbar-

lichen Beziehung zu den Zellen der Papillen stehen, mögen sie nun in letzteren oder im Epithel enden.

### III. Amphibien.

#### a) Urodelen.

Zur Untersuchung der von Leydig (1876) im Schwänze von *Salamandra* und *Menopoma* als Nervenendorgane beschriebenen Gebilde benützte ich Larven von *Salamandra atra*, da mir solche in allen Grössen zur Verfügung standen: bei den Larven von *Salamandra maculosa* begnügte ich mich, festzustellen, dass diese Bildungen, was Lage und Bau betrifft, mit denen des Alpensalamanders vollkommen übereinstimmen. Zur Untersuchung gelangten in Paraffinserien die Schwänze 40, 32, 22 und 18 mm langer Larven. Bei der von 40 mm Länge, die in ihrer Ausbildung einer bereits geborenen entspricht, fand ich an Gebilden, die den Leydigschen entsprechen könnten, nur die Anlagen der Giftdrüsen, die mit einem sehr dünnen, hohlen Stiel mit der Körperoberfläche verbunden sind; ihre Grösse betrug 600 : 450  $\mu$ . Die Drüse der Larve von 32 mm Länge erreichte nur die Grösse von 250 : 220  $\mu$  und stand ebenfalls durch einen kurzen Ausführungsgang mit der Epidermis in Verbindung. Bei der Larve von 22 mm Länge waren diese Gebilde in der Grösse von 50 : 60  $\mu$  noch in breiter Ausdehnung mit dem Epithel verbunden und vollständig über der untersten Coriumschichte gelegen; an der 18 mm langen Larve stellten sie nur eine 40  $\mu$  dicke und 50  $\mu$  breite linsenförmige Verdickung der Epidermis vor. Diese Drüsenanlagen der beiden jüngsten Larven entsprechen in ihrer Ausbildung und Lage usw. vollkommen Leydigs (1868) „Organen eines sechsten Sinnes“, wie er sie vom Schwänze der Salamanderlarven beschrieb und zeichnete (Taf. II, Fig. 10). Die aus dem Epithelverbande losgelösten und mit der Epidermis nur mehr vermittle eines Ausführungsganges verbundenen Drüsenanlagen erscheinen, wie dies Leydig (1876) von seinen Gebilden angibt, „aus einer gleichmässigen Zellmasse“ zusammengesetzt, in deren Mitte „eine grosse kugelige Partie . . . von zarter Beschaffenheit und feiner Körnelung“ hervortritt; auch ist das ganze Gebilde von einer „bindegewebigen Kapsel“ umschlossen. Ein wesentlicher Unterschied aber zwischen den von Leydig (1876) beschriebenen und den von mir eben vorgeführten

Bildungen besteht darin, dass jener von geschlossenen Kapseln spricht, während meine Schnittserien keinen Zweifel darüber bestehen lassen, dass es sich um offene, vermittels eines dünnen Ausführungsganges mit der Epidermis verbundene Bläschen, wie A n c e l die Drüsenanlagen der Salamanderlarven beschreibt, und zwar um die Anlagen von Giftdrüsen handelt; A n c e l muss ich nach den oben erwähnten Befunden betreffs des ektodermalen Ursprungs dieser Gebilde, trotz der Angaben von M m e. P h i s a l i x - P i c o t, selbstverständlich beipflichten. L e y d i g untersuchte aber, wie er selbst angibt, die fraglichen Gebilde nur an Isolationspräparaten. Bei Ablösung der Schwanzhaut bleibt ein Teil der Giftdrüsen an der Epidermis haften, ein anderer Teil bleibt im lockeren Bindegewebe des Flossensaumes zurück, in dem ja L e y d i g seine „Nervenendorgane“ fand; dieser letztere Umstand mag es erklären, dass L e y d i g von geschlossenen Kapseln sprechen konnte, ferner vielleicht auch, dass er die Zahl der Bläschen bloss auf ein Dutzend schätzte, während ich deren über zwanzig fand. Die von L e y d i g angegebene Grösse trifft nur für jüngere Larven zu; der Unterschied in der Grösse, der sich nach dessen Angaben für die Organe älterer Larven ergibt, spricht nicht gegen die Identität beider Bildungen, da von L e y d i g die Länge der untersuchten Larven nicht angeführt wurde, und die Hautdrüsen ein sehr rasches Wachstum zeigen. Im übrigen stimmen ja L e y d i g s Angaben mit meinen Befunden überein. Die „bindegewebige Kapsel“ ist also nicht als die Hülle eines Terminalkörperchens, sondern als Anlage der Membrana propria und Muscularis der Drüsen anzusehen. Der zellige Inhalt entspricht den kernhaltigen basalen Abschnitten der Drüsenzellen und die „grössere kugelige Partie“ in der Zellmasse dem dem Lumen zugewandten kernlosen, von Sekret erfüllten Teile der Zellkörper. Die zutretenden Nerven sind als sekretorische und, soweit es sich um Nerven der glatten Muskelzellen handelt, als motorische zu deuten.

Kurz, L e y d i g (1868) hat offenbar die Anlagen der Giftdrüsen am Schwanz der Salamanderlarven, welche anfänglich linsenförmige circumscrip te Epithelverdickungen vorstellen, als zu den „Organen eines sechsten Sinnes“ gehörige Bildungen angesehen. Die späteren bläschenförmigen, in der Cutis liegenden



Stadien, wurden von Leydig (1876) als Verwandte gewisser bei höheren Wirbeltieren vorhandener Terminalkörperchen gedeutet.

Leydigs Auffassung, bezüglich der Zusammengehörigkeit der eben behandelten Gebilde von Salamandra und der Neben-Augen von Chauliodus hat sich insofern als berechtigt erwiesen, als beide Gebilde heute als Drüsen aufgefasst werden müssen.

Leydigs Vergleich seiner Körperchen mit Hyrtls (1865) „vesiculae . . . cellulis granulisque repletae“ (Fig. 119) bei Menobranchnus und den „Vater-Pacinischen Körperchen“ (S. 120) bei Cryptobranchnus trifft, insoweit Hyrtls Beschreibung einen Schluss gestattet, nur für Menobranchnus zu; demnach wären jene mit Zellen und Körnchen erfüllten Bläschen auch Hautdrüsen. Die „Vater-Pacinischen Körperchen“ Hyrtls bei Cryptobranchnus entziehen sich vorläufig mangels einer genaueren Beschreibung vollkommen der Deutung.

Maurer unterscheidet bei Cryptobranchnus zwei Arten von „Tastkörperchen“: wahre und falsche. Da er nun von den „wahren Tastkörperchen“ weiter nichts aussagt, als was im Abschnitt A III. a angeführt wurde, und Tastkörperchen bei Urodelen wenigstens im Sinne Maurers von niemand gesehen wurden, liegt die Vermutung nahe, dass er die Merckelschen „Tastflecke“ meinte; allein da Maurer ihre Entstehung mit der Ausstossung eines „Hautsinnesorganes“ in Zusammenhang bringt, die Tastkörperchen aber dort entstehen lässt, wo ein Hautsinnesorgan nicht zur Ausbildung kommt, kann man diese Vermutung nicht aufrecht halten.

Es bleibt somit unklar, was Maurer unter den „wahren Tastkörperchen“ bei Cryptobranchnus versteht. Was aber die „falschen Tastkörperchen“ betrifft, so sind sie schon durch Maurers eigene Bezeichnung als Bildungen gekennzeichnet, welche mit Terminalkörperchen nichts zu tun haben. Es bliebe nur noch die Frage zu erörtern, wie Maurer trotzdem dazu kam, sie mit Tastkörperchen in Zusammenhang zu bringen. Nach den im Absatz A III. a mitgeteilten Sätzen tut er dies offenbar deshalb, weil er die als falsche Tastkörperchen bezeichneten, verhornten Epidermisbezirke von der Umgebung jener Bildungen herleitet, die er für „Hautsinnesorgane“ hält. Es hätten somit diese Bildungen die Bestimmung, den durch die Ausstossung eines Hautsinnesorganes gesetzten Defekt in der Epidermis zu decken,

wären also sozusagen Narben. Abgesehen davon, dass die sensible Natur der in Frage kommenden Hautsinnesorgane nicht erwiesen ist und keine Belege für den genetischen Zusammenhang beider Bildungen vorliegen, wie auch Keibel (1896) hervorhebt, schiene mir selbst in dem Falle als die Bildung jener „Schollen von Hornsubstanz“ in der von Maurer angenommenen Weise erfolgte, kein genügender Grund für die gewählte Bezeichnung vorzuliegen.

Es entbehrt somit die Aufstellung sowohl „wahrer“ als auch „falscher“ Tastkörperchen einer genügenden tatsächlichen Grundlage und es verliert demnach auch Maurers Theorie vom genetischen Zusammenhang der Tastkörperchen mit Hautsinnesorganen, in welche übrigens Maurer offenbar auch andersartige Gebilde, ohne in den meisten Fällen ihre nervöse Natur geprüft zu haben, einbezieht, wenigstens soweit sie sich auf die Amphibien stützt, ihren Halt.

#### b) Anuren.

##### 1. Leydigsche Körperchen.

Die Zellgruppen in den Papillen des Daumenballens vom Frosch haben die verschiedensten Deutungen erfahren (s. Abschn. A. III. b 1), die ich im Folgenden noch kurz zusammenfasse: Leydig und Krause hielten die erwähnten Bildungen wegen ihrer Ähnlichkeit mit Tastkörperchen und ihrer vermeintlichen Verbindung mit Nerven für Terminalkörperchen. Ciaccio sprach sie für Gruppen von peripheren Ganglienzellen an und sein Schüler Mazzoni modifizierte diese Deutung in der Weise, dass er die Zellen für Tastzellen erklärte, an welchen die Nerven mit Knöpfchen enden. Nach Eberth und Merkel gehören die Zellen dem Bindegewebe an und zeigen keine Beziehung zu den Nerven. Eine Mittelstellung nehmen Eberth und Bunge ein, indem sie zweierlei verschiedenwertige Zellen unterscheiden: die „Endzellen, Terminalzellen“ finden sie an den ins Epithel tretenden Nervenfasern und vermuten in ihnen „Scheidenzellen“ der Terminalfasern, sprechen ihnen also doch eine gewisse Beziehung zu den Nervenfasern zu; an der anderen Art, den „Papillenzellen“, konnten sie nie Nerven finden.

Ich selbst habe die Leydigschen Körperchen an Präparaten, welche in verschiedener Weise fixiert und beliebig gefärbt worden

waren, untersucht. Stets fand ich in der Spitze der Papillen über der Kapillarschlinge mehrere Kerne, welche bald übereinander geschichtet, bald unregelmässig verteilt, den oberen Teil der Papille fast ganz erfüllten. Im ersten Falle liessen sich die zu den einzelnen Kernen gehörigen Zellkörper nicht abgrenzen, im letzteren waren sie gewöhnlich von spindel- oder sternförmiger Gestalt. Diese sternförmigen Zellen unterscheiden sich, wie namentlich Osmiumpräparate zeigen, in nichts von den in den obersten Schichten der Cutis gelegenen Zellen, mit denen auch sie durch ihre Fortsätze zusammenhängen. Gelegentlich sind gleichgestaltete Zellen auch seitlich in den Papillen gelegen und zwischen die beiden obgenannten, sich nur durch ihre Lage unterscheidenden Zellennetze eingeschaltet.

Präparate, welche von Objekten stammten, die nach der Cajalschen Silbermethode behandelt, aber vor der Reduktion mit dem Gefriermikrotom geschnitten und erst nachträglich mit Rodinal behandelt worden waren, zeigten gelegentlich in den Papillen und der ganzen Cutis deutlich eine grosse Anzahl von hellen Lücken, die zum grossen Teil untereinander in Verbindung standen; diese waren an einem Teil der Präparate unmittelbar vom umliegenden hellgelben Gewebe begrenzt, an anderen zeigte sich, der Lücke eng anliegend, zwischen ihr und dem umliegenden Gewebe ein schwarzer Grenzsaum. War letzterer vorhanden, sah man ihn in die schwarzen Grenzlinien von Nachbarlücken übergehen, auch dann, wenn eine Verbindung der hellen Lücken nicht sichtbar war. In solchen Präparaten liegen die Kerne den schwarzen Begrenzungslinien von aussen dicht an, während sie dort, wo der schwarze Saum nicht imprägniert ist, in das Lumen hineinzuragen scheinen.

An Präparaten, an welchen ich durch Einstich eine Injektion der Lymphgefässe und Lymphspalten vorgenommen hatte, zeigte die Injektionsmasse ein schwer entwirrbares Bild von injizierten Kanälchen und Lücken, von denen sich zum Teil namentlich in der Papillenspitze Fortsätze durch die Basalmembran hindurch in ein zwischen den Epithelzellen gelegenes injiziertes Netz von Kanälchen, wie es schon von Arnold (1875) und Key und Retzius (1881) beschrieben worden ist, verfolgen liess. Von diesem Netze drangen kurze seitliche als Ausguss von Kanälchen erscheinende Fortsätze in die Zellen ein, welche in einen den

Kern umgreifenden Spalt verfolgt werden konnten. Diese den Kern umgebende Lücke — als solche erscheint sie nicht nur an Injektion, sondern auch an Silberpräparaten — dürfte wohl den Saftkanälchen in den Nervenzellen an die Seite zu stellen sein und scheint nach meinen bisherigen Befunden in allen nicht verhornten Zellen geschichteter Pflasterepithelien vorzukommen; wenigstens gelang es mir, sie auch an vielen anderen Stellen der Haut des Frosches und in der Zungenschleimhaut des Kaninchens durch Injektion darzustellen.

An Golgipräparaten war in der obersten Schichte der Cutis ein über den Kapillaren gelegenes helles Maschenwerk von grober Körnelung sichtbar, das sich oft bis in die Spitze der Papillen fortsetzte und in ihnen eine periphere Lage einnahm. Es setzte sich aus netzartig verbundenen bandartigen Streifen von wechselnder Breite zusammen, deren Breitseite parallel der Grenze zwischen Epidermis und Cutis eingestellt war. Dass die beschriebene Körnelung kein natürliches Pigment ist, geht schon daraus hervor, dass sie sich dort, wo solches vorkommt, von diesem durch die helle Farbe unterscheidet, und dass der zur einen Hälfte nach Golgi, zur anderen in beliebiger Weise behandelte Daumenballen nur im Golgipräparat das Maschenwerk zeigt. Die Kerne sah ich diesen grobkörnigen Strängen oft eng anliegend, gerade so, wie sie sich im Silberpräparat zu den hellen Lücken verhalten; in keinem Falle konnte ich mich aber davon überzeugen, dass sie auch innerhalb des Niederschlages, etwa an einer körnchenfreien Stelle, vorhanden seien. Die Form des Maschenwerkes selbst hat mit den untereinander verbundenen Lücken des Silberpräparates grosse Ähnlichkeit und gleicht zum Teil dem durch Asphaltinjektion dargestellten Netze.

Ausser dem hellbraunen Maschenwerke finde ich, gleich wie Eberth und Bunge, namentlich dort, wo dieses nicht imprägniert ist, in den Papillen dunkle sternförmige Niederschläge, in Gestalt und Verbindung ganz ähnlich den sternförmigen Zellen im Osmiumpräparat; in der Mitte der imprägnierten Gebilde ist manchmal ein ovaler rötlicher Fleck wahrzunehmen. Ein Teil der Ausläufer dieser sternförmigen Bildungen tritt ins Epithel, ein anderer verliert sich in der Papille oder tritt mit anderen gleichen Gebilden in Verbindung. Wenn solche dunkel imprägnierte Fortsätze, was jedoch selten vorkommt, bis zu dem hellen grob-

körnigen Netz heranreichen, so sehe ich beide Bildungen nicht ineinander übergehen, sondern ohne merklichen Zwischenraum nebeneinander liegen. Ausser diesen beiden Bildungen liessen sich von anderen unregelmässig gestalteten Niederschlägen aus, welche in der Papillenspitze gelegen waren, viele Fortsätze ins Epithel verfolgen, die ganz das Aussehen der vermittels Asphaltinjektion dargestellten feinen Kanälchen zeigten. Im Epithel selbst waren auch Niederschläge vorhanden, die ähnlich aussahen, wie das als Ausguss feiner Kanälchen erscheinende Asphaltnetz.

Wenn ich nun die Deutung der mit den verschiedenen Methoden dargestellten Bildungen versuche, so stimmen, wie ich schon hervorgehoben, die nach Golgi dargestellten dunkeln sternförmigen Niederschläge in ihrer Gestalt und Grösse und auch im Verhalten ihrer Ausläufer mit den sternförmigen Zellen der Papillen überein. Der rote Fleck innerhalb dieser schwarzen sternförmigen Gebilde wäre dann wohl als Kern zu deuten, wie es schon Eberth und Bunge getan. Allein, da ausserdem noch Gebilde imprägniert sind, die mit den injizierten Kanälchen vollkommen übereinstimmen, liegt die Vermutung nahe, dass sich neben zelligen Elementen auch Kanälchen und Hohlräume geschwärzt haben, wobei allerdings die Möglichkeit zu erwägen wäre, dass die Imprägnation nicht den Inhalt der Kanälchen, sondern eine die letzteren umgebende Substanz betrifft. Zwischen Zellen und Kanälchen besteht also an derartig imprägnierten Golgipräparaten keine scharfe Grenze und die Möglichkeit, dass jene sternförmigen Gebilde zum Teil auch Lücken entsprechen, muss in Betracht gezogen werden.

Weiter drängt sich die Frage auf, in welchem Verhältnis der dunkle sternförmige Niederschlag zu den hellen, grobkörnig imprägnierten Maschen steht. Da beide Bildungen äusserst selten nebeneinander vorkommen, läge es, zumal ihre Gestalt unter Umständen sehr ähnlich ist, nahe, sie für gleichwertige Gebilde zu halten, welche, unter anderen Bedingungen imprägniert, nur eine verschiedene Farbe angenommen hätten. Jene wenigen Stellen aber, wo beide Bildungen, die sich wohl berühren, aber nicht decken, nebeneinander vorkommen, lassen ihre Verschiedenartigkeit erkennen. Ziehen wir ferner in Erwägung, dass das grobkörnige Maschenwerk sich in seiner Gestalt und Beziehung zu den Kernen gleich verhält, wie die hellen Lücken des Silberpräparates, sich

überdies mit einem Teil der mit Asphalt gefüllten Lücken deckt, so lässt sich mit diesen Tatsachen kaum eine andere Deutung in Einklang bringen, als die, dass dieses helle Netz Saftspalten entspricht. Aus der nahen Beziehung dieser Gewebsspalten — mögen sie nun in Form des Asphaltnetzes, oder des grobkörnigen nach Golgi dargestellten Maschenwerkes, oder als helle Lücken des Silberpräparates erscheinen — zu den Zellkörpern ergibt sich, dass die Spalten den Zellen und deren Ausläufern entlang sich finden und diesen unmittelbar anliegen.

Die zwischen den grossen Drüsen aufsteigenden Nerven des Daumenballens, die in der obersten Schichte der Cutis ihr Mark verlieren, konnte ich sowohl an Methylenblau- und Golgipräparaten, als auch an Silberpräparaten nach Cajal ins Epithel hinein verfolgen. Nur ein Teil der Nervenfasern benützt die Papillen, in denen gelegentlich eine Nervenschlinge wahrnehmbar ist, als Weg zum Epithel, während der andere direkt zwischen den Papillen eintritt: die letzteren Fasern treten annähernd senkrecht ein, biegen über der untersten Schichte der Epithelzellen um und bleiben sich schlängelnd auf längere Strecken in dieser Höhe, indem sie aufstrebende, frei endigende Ästchen in die oberen Schichten abgeben. Die auf dem Wege der Papillen ins Epithel tretenden Nerven zeigen oft auch ein ähnliches Verhalten, wie die ausserhalb derselben eintretenden, meistens aber ziehen sie geradenwegs in die höheren Lagen des Epithels. Nerven, welche in den Papillen selbst ihr Ende gefunden hätten, habe ich nicht gesehen. Die Nervenfasern erscheinen im Golgipräparat oft nicht bloss mit den als Lückenwerk aufzufassenden grobkörnig imprägnierten Maschen und den dunkleren sternförmigen, als imprägnierte Zellen der Papillen gedeuteten Gebilden innig verbunden, sondern sie lassen sich auch von den imprägnierten Kanälchen der Cutis und des Epithels nicht sondern. Wie aber die anderen Methoden zeigen, handelt es sich nicht um eine so innige Verbindung der Nerven mit den sternförmigen Zellen, wie Eberth und Bunge und auch Giacomini (1898) angeben sondern wohl nur um Nachbarschaft selbständiger Gebilde. Der scheinbare Zusammenhang stammt wohl daher, dass in den Spalten zwischen den sternförmigen Zellen und den Nervenfasern, die vielleicht gerade die Saftspalten als Weg zum Epithel benützen, ein Niederschlag erfolgt ist, oder dass die engen Zwischenräume

deshalb verschwunden sind, weil, wie überhaupt im Golgi-Präparat, die Imprägnation der verschiedenen Gebilde über deren Grenzen hinausreicht.

Alle Nervenfasern also, welche ich an Methylenblau- und Silberpräparaten (nach Cajal) gesehen habe, und ich glaube, alle in den Papillen vorhandenen durch diese Methoden zur Darstellung gebracht zu haben, sind ausser Zusammenhang mit den sternförmigen Zellen. Aber auch Golgi-Präparate lassen zum Teil eine Abgrenzung von Zellausläufern und Nervenfasern zu; so zeigt z. B. auch Eberth und Bunge (1893) Fig. 4 ein doppeltes System von Ausläufern, von denen die einen durch Zartheit, Verlauf usw. mit meinen eigenen Bildern rein imprägnierter Nervenverzweigungen übereinstimmen, während die breiten, welche mit den als Zellkörper gedeuteten kernhaltigen Knotenpunkten innig zusammenhängen, den Bildern entsprechen, die ich zum Teil als Zellausläufer, zum Teil als Saftlücken deuten musste. Die Nervenendigungen „mittels besonderer Endzellen“ dürften also wenigstens zum Teil nicht als intraepitheliale Nervenendigungen, sondern als geschwärzte Saftkanälchen, vielleicht auch als Zellfortsätze aufzufassen sein.

Mit den eben erörterten Befunden lässt sich eine Reihe von Beobachtungen früherer Forscher in Einklang bringen; so sind die in den Papillen befindlichen Kerne, ohne als solche erkannt worden zu sein, offenbar schon von Leydig (1856) als „sechs und mehr rundliche Klümpchen“ und von Krause (1860) als „Körnchen“, welche die Terminalkörperchen ausser dem Nervenglomerulus erkennen lassen, gesehen worden. Bezüglich der Auffassung der fraglichen Gebilde als Zellen, die von Ciaccio stammt, stehen meine Befunde mit den Ergebnissen aller späteren Untersucher im Einklang. Was aber die Deutung der Zellen selbst betrifft, hinsichtlich deren nur zwischen Eberth (1869) und Merkel (1880) eine Übereinstimmung besteht, so kann meine Auffassung als eine Erweiterung jener der beiden Forscher gelten.

Bezüglich des Verhaltens der Nerven, mit Ausnahme ihrer Beziehung zu den „Endzellen“, stimmen meine Ergebnisse im wesentlichen mit jenen von Eberth und Bunge überein, den einzigen Forschern, welche hier eingehend mit einer elektiven Nervenfärbungsmethode gearbeitet haben und deshalb auch bis

jetzt allein über das Verhalten der marklosen Fasern, um welche es sich hier handelt, Aufschluss geben konnten.

Die Unterschiede zwischen den Ergebnissen früherer Beobachter und den meinen betreffen hauptsächlich die Deutung der sternförmigen Zellen. Die Abbildungen (Figg. XXVIII und XXIX) der letzteren bei Ciaccio, der wohl die genauesten Beobachtungen über deren Gestalt und Verbindung gemacht hat, entsprechen zwar vollkommen dem von mir beschriebenen Zellnetz; der Auffassung des genannten Forschers aber, welcher in den sternförmigen Zellen Ganglienzellen sehen will, vermag ich nicht beizupflichten, sondern ich halte sie für Bindegewebszellen, welche wenigstens teilweise zu Saftlücken in Beziehung stehen. Das „Geflecht von Nervenfasern“, von dem Ciaccio spricht, ist, wenn überhaupt, nur zum geringsten Teil von Nervenfasern gebildet; vielmehr besteht es aus langen Fortsätzen der verästelten Zellen, welche letztere wohl, der Angabe dieses Forschers gemäss, während der Laichzeit die grösste Ausbildung zeigen, sicherlich aber auch ausser der Laichzeit, in der wärmeren Jahreszeit überhaupt, sternförmig sind.

Eine Unterscheidung der Zellen in „Endzellen“ und „Papillenzellen“, wie sie Eberth und Bunge vornehmen, kann ich nicht als begründet ansehen; denn es zeigen die „Endzellen“ die gleiche Gestalt und Lage, wie die sternförmigen Zellen in den Papillen und bieten andererseits in ihrer Struktur (vergl. z. B. den Kern in der Abbildung Taf. XI, Fig. 2 E der genannten Forscher) kein einziges charakteristisches Merkmal, das eine Trennung berechtigt erscheinen liesse. Ich muss also beide Zellarten sowohl untereinander als auch mit den über den Kapillaren gelegenen Zellen für gleichwertig halten. Übrigens scheint es mir, wie früher hervorgehoben wurde, fraglich, ob die „Endzellen“ in ihrer ganzen Ausdehnung als einheitliche Zellkörper anzusehen sind. Die Möglichkeit, dass die „Endzellen“ Scheidezellen der Nervenfasern seien — wofür sie Giacomini, der sie in einer kurzen Bemerkung für Bindegewebszellen erklärt, zu halten scheint — glaube ich auch ausschliessen zu können, da diese, soweit sie nachweisbar sind, ersteren an Grösse weit nachstehen und in meinen Präparaten nie sternförmig erscheinen.

Die Deutungen, welche diese Zellgruppen von seiten Leydigs und Krauses als Terminalkörperchen und von seiten Mazzonis



als Tastzellengruppe erfahren haben, werden gegenstandslos, weil einerseits für die Auffassung der in den Papillen befindlichen Zellen eine andere, sicherere Grundlage in deren Beziehung zu den Saftlücken gewonnen wurde, andererseits im Verhalten der Nerven weder von Eberth und Bunge, noch von mir etwas gefunden werden konnte, was auf deren Endigung in Terminalkörperchen innerhalb der ohnedies winzigen Papillen schliessen liesse. Bei der engen Auseinanderlagerung der in den Papillen gelegenen Zellen allerdings und der damit hervorgerufenen äusseren Ähnlichkeit mit Tastkörperchen lag wohl der Gedanke nahe, dass die Zellgruppe im Dienste des Tastsinnes stehen könnte, zumal bei den angewandten Methoden eine Klarheit bezüglich des Verhaltens der Nerven nicht erzielt werden konnte. Diese enge Auseinanderlagerung ist kein ständiges Merkmal, sondern tritt hauptsächlich zur Winterszeit in den Vordergrund, während namentlich zur Laichzeit die sternförmigen und bis zu einer Anzahl von 20 oder 30 in einer Papille vermehrten Zellen, locker gefügt erscheinen. Der Vorgang ist (s. Abschn. B III. b 2) der gleiche, wie er sich bei der Umwandlung der „Merkelschen Tastflecken“ in die Cutispapillen der „Brunstwarzen“ abspielt, und damit ist eine grosse Analogie zwischen diesen Hauterhebungen namentlich des Weibchens und den Papillen des Daumenballens gegeben, die sich auch auf das Verhalten der Nervenfasern selbst bezieht; nur ist deren Zahl in den kleinen Daumenpapillen verhältnismässig grösser als in den grossen Hautwarzen.

## 2. Merkelsche Tastflecken.

Für die nervöse Natur der „Tastflecken“ hat sich (vergl. Abschn. A III. b 2) hauptsächlich ihr Entdecker Merkel eingesetzt, der zu ihnen Nerven hinzutreten sah, ohne diese aus den Gebilden hinaus, etwa ins Epithel verfolgen zu können; da er ferner den Zusammenhang der blassen Fasern mit der fraglichen Zellgruppe zu sehen glaubte, fasste er diese als einen in sich abgeschlossenen Tastapparat auf, der sich im wesentlichen nur durch das Fehlen einer Hülle von gewissen Terminalkörperchen (Grandyschen Körperchen, Meissnerschen Tastkörperchen) der höheren Wirbeltiere unterscheidet. Diese Auffassung, welche in den Tastflecken sozusagen eine Vorstufe der Terminalkörperchen sieht, erfordert es, die Besprechung auch auf diese Zellgruppe

auszudehnen, zumal sie Maurer (1895) geradezu als Tastkörperchen bezeichnet, nachdem sie schon Krause (1881) als den Leydig'schen Körperchen im wesentlichen gleichgebaute Bildungen, also auch als Terminalkörperchen angesprochen hatte. Merkel wendet die Bezeichnung „Tastflecken“ nur auf die unter dem Epithel gelegene Zellgruppe, nicht wie Huber und Maurer auf die ganze Hauterhebung an, von welcher ja diese „Tastflecken“ nur den der Cutis angehörigen Teil ausmachen. Der Anschauung Merckels über die Natur dieser Gebilde haben sich Mazzoni, Huber und Maurer angeschlossen. Mazzoni hat den Grundgedanken Merckels, dass die Nervenfasern mit den Zellen unmittelbar zusammenhängen, der damals herrschenden Anschauung angepasst und von einem blossen Kontakt gesprochen. Huber will es sehr wahrscheinlich gemacht haben, dass die Nervenfasern an den Zellen einer auf der Höhe der Cutispapille der „Brunstwarze“ gelegenen Zellgruppe, welche er für eine Tastzellengruppe Merckels ansieht, enden. Maurer endlich spricht sich über die Endigungsweise der Nerven in den Tastflecken nicht aus, sondern gibt nur an, dass man erstere leicht zu den „Tastzellen“ hin verfolgen könne.

Die Hauterhebungen von *Rana temporaria*, in welchen die Merckelschen Tastflecken vorkommen, zeigen, wie ich finde, ein sehr verschiedenes Aussehen. An der Fusssohle des Männchens sind sie klein und setzen sich aus einer umschriebenen Verdickung der Epidermis und einer Gruppe von wenigen platten Zellen der Cutis zusammen; ein solcher Zellhaufen bedingt, wie Merkel hervorhebt, entweder keine Niveauveränderung der Cutis, oder aber, er wölbt diese papillenartig vor. Am Seitenrande des Fusses sind diese Gebilde beim Männchen im allgemeinen gleich gebaut aber grösser, die Zellgruppe ist aus einer grösseren Anzahl von Elementen zusammengesetzt. Beim Weibchen (ich untersuchte solche kurze Zeit vor der Laichzeit) sind die kleinsten der dort vorkommenden Hautwarzen und auch der darin gelegene Zellhaufen grösser als beim Männchen und im allgemeinen so gebaut, wie dies Merkel beschreibt und in Taf. IX, Figg. 5 u. 6 abbildet. Solche Hauterhebungen sind nun mit den grössten, welche in ihrem Baue mit den von Huber beschriebenen „Brunstwarzen“ übereinstimmen, durch alle Übergänge verbunden. Die platten, übereinander geschichteten Zellen, wie sie Merkel

als Bestandteile der Tastflecken beschreibt, sind an den grösseren Hauterhebungen durch grössere Zwischenräume voneinander getrennt, als es an den kleineren der Fall ist und erscheinen im Flachschnitt ausgesprochen sternförmig; an den grössten Erhebungen endlich findet sich zwischen den Zellen reichliches Gewebe von fibrillärer Struktur. Diese Tatsachen, wie auch Hubers Angaben, dass nach der Laichzeit die Warzen niedriger werden und die Cutispapille sich verflacht, lassen es ausser Zweifel, dass aus den Hautwarzen, welche „Tastflecken“ enthalten, zur Laichzeit durch Vergrösserung und Umbildung jener zellreichen Erhebungen die Papillen der „Brunstwarzen“ hervorgehen. Demzufolge sind nicht, wie Huber meint, nur die namentlich an der Spitze der Papillen gelegenen, sondern alle dort befindlichen Zellen der Brunstwarzen der „Tastzellengruppe“ Merckels gleichzustellen. Genauere Angaben darüber, wie diese Ausbildung im Einzelnen erfolgt, wie sie sich zu den verschiedenen Jahreszeiten verhält und ob auch die kleinen Hauterhebungen des Männchens eine ähnliche Umwandlung erfahren, wie jene des Weibchens, kann ich vorläufig nicht beibringen; auch gehörten sie nicht in den Rahmen vorliegender Untersuchung. Eine Angabe, ob Merkel die von ihm beschriebenen und gezeichneten Gebilde bei Männchen oder Weibchen von *Rana esculenta* gefunden hat, liegt nicht vor. Vielleicht ist bei dieser Art eine solche Unterscheidung auch nicht notwendig, da dort, wie es scheint, die Warzen nicht zu bedeutender Höhe gelangen: wenigstens haben Huber und Swirski (1900) die grösseren Hauterhebungen als eine Eigentümlichkeit des Weibchens von *Rana temporaria* bezeichnet. Der Umstand aber, dass die von Merkel beschriebenen Hautwarzen der *Rana esculenta* mit den kleineren von *Rana temporaria* übereinstimmen und letztere sich als kleinere Form oder als Vorstufe der „Brunstwarzen“ erweisen, welche letztere in ihrer Verteilung mit den von Merkel beschriebenen Erhebungen der Haut vollkommen übereinstimmen, lässt es trotz der Grössenverschiedenheit wohl zweifellos erscheinen, dass wir es da und dort mit gleichwertigen Gebilden zu tun haben.

An den „Tastflecken“ und an den Cutispapillen der „Brunstwarzen“, welche also offenbar gleichwertige Bildungen vorstellen, konnte ich in Goldpräparaten und noch besser in Silberpräparaten nach Cajal Nervenfasern zwischen den Zellen hindurch zumeist

bis an die Epidermis verfolgen, öfters auch in diese hineintreten sehen. Mit der Bestätigung des Vorhandenseins von Nervenfasern in den „Tastflecken“ wird zwar der gegen ihre nervöse Natur vorgebrachte Einwand von Eberth und Bunge, dass an sie niemals Nerven herantreten, hinfällig. Allein die Beziehung der Nerven zu den Zellen der Tastflecken erwies sich in meinen Präparaten entgegen der Ansicht Merckels nur als eine nachbarliche. Der Nervenreichtum dieser Hauterhebungen ist allerdings nicht grösser als der anderer Hautpartien und berechtigt deshalb nicht, den ersteren eine besondere Bedeutung zuzuschreiben, etwa die von Wollustorganen, wie Huber meinte.

Alle anderen Beobachtungen Merckels über diese Gebilde kann ich nur bestätigen. Was diese einzige allerdings für die vorliegende Frage wesentliche Differenz zwischen Merckels und meinen Ergebnissen betrifft, so musste ja diesem Forscher bei den von ihm mit Erfolg angewandten Untersuchungsmethoden — die Goldmethode hat ihm keine Resultate ergeben — das Durchtreten der in der Zellgruppe sich wiederholt teilenden Nerven durch erstere und deren intraepitheliale Endigung bei der Feinheit der Fasern entgehen. Gegenüber Huber muss ich bemerken, dass ich in der Papille der „Brunstwarzen“ in keinem einzigen Falle habe Ganglienzellen wahrnehmen können und dass von Kernen, die ich mit Nervenfasern in Verbindung sah, nur solche der Schwannschen Scheide vorlagen. Nach den Abbildungen Hubers scheint es mir wahrscheinlich, dass er sternförmige Bindegewebszellen für Ganglienzellen angesehen hat; die vermeintlichen von diesen Zellen ins Epithel abgehenden Nervenfasern fallen wohl mit Fortsätzen der sternförmigen Zellen zusammen, die, zum Epithel ziehend, wie im Daumenballen des Frosches mit Saftkanälchen in Beziehung stehen dürften. An allen „Brunstwarzen“, die ich untersucht habe, sah ich im Gegensatz zu Huber und in Übereinstimmung mit Leydig das Epithel 4 bis 5 Mal höher als an anderen Stellen der Haut.

### 3. Untersuchungen über andere „Terminalkörperchen“ bei Anuren.

Das Vorkommen von Vater-Pacinischen Körperchen im Gekröse des Frosches, von dem Will berichtet, und von Endkolben in der Conjunktiva von Rana, die Helfreich ein-

mal gesehen zu haben glaubt, hat von keiner Seite eine Bestätigung erfahren. Auch die von Sachs beschriebenen und gezeichneten „Sehnenendkolben“ konnten Te Gempt u. a. nicht wiederfinden. Mir war es trotz vielfacher Untersuchungen gleichfalls nicht möglich, die drei eben erwähnten angeblichen Terminalkörperchen aufzufinden.

An den von Löwe angegebenen Orten vermochte ich ebensowenig als Kerschner Nervenendorgane, welche auf die von ersterem beschriebenen „Gelenknervenkörperchen“ bezogen werden könnten, darzustellen.

Die von Smirnow (1888) aus der Froschlunge beschriebenen und den Endkolben der Conjunctiva an die Seite gestellten „Endknäuel“ hat Wolff, der sich der Beschreibung Cuccatis angeschlossen hat, Smirnows Vergleich entgegen als „ziemlich flach ausgebreitete der Muskulatur aufliegende Netze“ gekennzeichnet. Auch meine Präparate zeigten die „piastretti retiformi“ Cuccatis in der von diesem Forscher gezeichneten Gestalt, wenn ich mich auch des Eindruckes nicht erwehren konnte, dass es sich vielleicht nur um eine unvollkommen gefärbte Endigung handle, deren Terminalfasern möglicherweise in dem oft recht hohen Epithel der Froschlunge ihr Ende finden.

---

### Literaturverzeichnis.

---

- Ancel, P.: Recherches sur le développement des glandes cutanées de la salamandre terrestre. C. R. Soc. biol. Paris, Bd. LII, S. 959—961. 1900.
- Derselbe: A propos de l'origine des glandes cutanées de la salamandre. Ebenda, Bd. LII, S. 1059—1060. 1900.
- Derselbe: Étude du développement des glandes de la peau des batraciens et en particulier de la salamandre terrestre. Arch. biol., Bd. XVIII, S. 257—289. 1901.
- Arnold, J.: Über die Kittsubstanz der Epithelien (Anatomischer Teil). Virchows Arch., Bd. LXIV, S. 203—243. 1875.
- Brock, J.: Über Terminalkörperchen ähnliche Organe in der Haut von Knochenfischen. Intern. Monatsschr. Anat. u. Phys., Bd. IV, S. 301—311. 1887.
- Bunge, R.: Die Nervenendigungen in der Froschhaut. Hallenser Diss. Guben 1892.
- Ciacchio, G. V.: Intorno alla minuta fabbrica della pelle della rana esculenta. Palermo 1867.

- Cuccati, G.: Sopra il distribuzione e la terminazione delle fibre nervee nei polmoni della rana temporaria. Intern. Monatsschr. Anat. u. Phys., Bd. V, S. 194—203. 1888.
- Deineka, D.: Zur Frage über den Bau der Schwimmblase. Zeitschr. Zool., Bd. 78, S. 149—164. 1904.
- Dogiel, A. S.: Die Nervenendigungen in Meissnerschen Tastkörperchen. Intern. Monatsschr. Anat. u. Phys., Bd. IX, S. 76—85. 1891.
- Derselbe: Die Nervenendigungen in der Haut der äusseren Genitalorgane des Menschen. Arch. mikr. Anat., Bd. XLI, S. 585—612. 1893.
- Derselbe: Die Nervenendigungen im Lidrande und der Conjunctiva palpebr. des Menschen. Arch. mikr. Anat., Bd. XLIV, S. 15—25. 1895.
- Derselbe: Die sensiblen Nervenendigungen im Herzen und in den Blutgefässen der Säugetiere. Arch. mikr. Anat., Bd. LII, S. 44—70. 1898.
- Derselbe: Die Nervenendigungen im Bauchfell, in den Sehnen, den Muskelspindeln und dem Centrum tendineum des Diaphragmas beim Menschen und bei Säugetieren. Arch. mikr. Anat., Bd. LIX, S. 1—31. 1902.
- Derselbe: Das peripherische Nervensystem des Amphioxus. Anat. Hefte, Bd. XXI, S. 145—213. 1903.
- Eberth, C. J.: Untersuchungen zur normalen und pathologischen Anatomie der Froschhaut. Leipzig 1869.
- Derselbe und Bunge, R.: Die Endigungen der Nerven in der Haut des Frosches. Anat. Hefte, Bd. II, S. 173—203. 1893.
- Ecker, A. u. Wiedersheim, R.: Anatomie des Frosches. Neu bearbeitet von Dr. E. Gaupp, 2. Aufl., VI. Abt. Braunschweig 1904.
- Fritsch, G.: Die elektrischen Fische. 1. Abt.: Malopterurus electricus. Leipzig 1887.
- Fusari, R.: Beiträge zum Studium des peripheren Nervensystems von Amphioxus lanceolatus. Intern. Monatsschr. Anat. u. Phys., Bd. VI, S. 120—140. 1889.
- Giacomini, E.: Sulla terminazioni nervose nella pelle delle dita di Spelerpes (Geotriton) fuscus e di Hyla arborea. Atti R. Accad. fisiocritici Siena, Ser. 4, Vol. 10, 29 Jan. S. A. 1898.
- Golgi, C.: Untersuchungen über den feineren Bau des zentralen und peripherischen Nervensystems (X. Über die Nerven der Sehnen des Menschen und anderer Wirbeltiere und über ein neues musculo-tendinöses Organ, S. 203—216). Übers. von Dr. R. Teuscher. Jena 1894.
- Helreich, F.: Über die Nerven der Conjunctiva und Sclera. Würzburg 1870.
- Hensche, A.: Über die Drüsen und glatten Muskeln in der Haut von Rana temporaria. Zeitschr. wiss. Zool., Bd. VII, S. 273—282. 1856.
- Huber, O.: Über Brunstwarzen bei Rana temporaria L. Zeitschr. wiss. Zool., Bd. XLV, S. 664—668. 1887.
- Hyrtl, J.: Cryptobranchus Japonicus. Wien 1865.
- Keibel, Fr.: Ontogenie und Phylogenie von Haar und Feder. Ergebn. Anat. Entw.-Gesch., Bd. V, S. 619—719. 1896.
- Kerschner, L.: Beitrag zur Kenntnis der sensiblen Endorgane. Anat. Anz., Bd. III, S. 288—296. 1888.

- Key, A. u. Retzius, G.: Studien in der Anatomie des Nervensystems und des Bindegewebes. II. Stockholm 1876.
- Dieselben: Zur Kenntnis der Saftbahnen in der Haut des Menschen. Biol. Unters., S. 105—107. 1881.
- Kölliker, A.: In Gegenbauer, Kölliker und Müller, Bericht über einige im Herbst 1852 in Messina angestellte vergleichend-anatomische Untersuchungen. Zeitschr. wiss. Zool., Bd. IV, S. 299—370. 1853.
- Derselbe: Nervenkörperchen in der Haut von *Stomias barbatus*. Verh. Phys.-med. Ges. Würzburg, Bd. VIII, S. 28—31. 1858.
- Derselbe: Handbuch der Gewebelehre des Menschen, 6. Aufl., I., Bd. 1. Leipzig 1889.
- Krause, W.: Über Nervenendigungen. Zeitschr. ration. Med., 3. R., Bd. V, S. 28—43. 1858.
- Derselbe: Die terminalen Körperchen der einfach sensibeln Nerven. Hannover 1860.
- Derselbe: Anatomische Untersuchungen. II. Die Nervenendigungen beim Frosch. S. 49—62. Hannover 1861.
- Derselbe: Handbuch der menschlichen Anatomie. I. Allgemeine und mikroskopische Anatomie. Hannover 1876.
- Derselbe: Die Nervenendigungen innerhalb der Terminalkörperchen. Arch. mikr. Anat., Bd. XIX, S. 53—136. 1881.
- Derselbe: Handbuch der menschlichen Anatomie. Nachträge zur allgemeinen und mikroskopischen Anatomie. Hannover 1881.
- Derselbe: Nervenendigung in der äusseren Haut und den Schleimhäuten. III. Nervenendigungen bei Anamnioten. Biol. Zentralbl., Bd. IV, S. 210—211. 1885.
- Derselbe: Die Retina der Fische. Intern. Monatsschr. Anat. u. Phys., Bd. V, S. 132—148. 1888.
- Derselbe: Die Entwicklung der Haut und ihrer Nebenorgane. Hertwigs Handb. d. vergl. u. exper. Entwicklungsg. d. Wirbeltiere, 6.—8. Lief., S. 253—348. 1903.
- Küster, E.: Die Innervation und Entwicklung der Tastfeder. Morphol. Jahrb., Bd. 34, S. 126—148. 1905.
- Langer, C.: Über das Lymphgefässsystem des Frosches. Sitz.-Ber. Akad. Wiss. Wien, math.-nat. Kl., Bd. LV, S. 593—636. 1867.
- Langerhans, P.: Zur Anatomie der *Amphioxus lanceolatus*. Arch. mikr. Anat., Bd. XII, S. 290—348. 1876.
- Leuckart R. und Pagenstecher, A.: Untersuchungen über niedere Seetiere. *Amphioxus lanceolatus*. Arch. Anat. u. Phys., S. 558—569. 1858.
- Leuckart R.: Über mutmassliche Nebenaugen bei einem Fische (*Chauliodus Sloani*). Amtl. Ber. Vers. deutsch. Naturf. u. Aerzte in Giessen 1864, S. 153—155. Giessen 1865.
- Leydig, Fr.: Über Tastkörperchen und Muskelstruktur. Arch. Anat. u. Phys., S. 150—159. 1856.
- Derselbe: Über die Organe eines sechsten Sinnes. Verh. Leopoldino-Carolin. Akad., Bd. XXXIV. 1868.

- Derselbe: Zur Kenntniss der Sinnesorgane der Schlangen. Arch. mikr. Anat., Bd. VIII, S. 317—357. 1872.
- Derselbe: Über die allgemeine Bedeckung der Amphibien. Arch. mikr. Anat., Bd. XII, S. 119—242. 1876.
- Derselbe: Über die Schwanzflosse, Tastkörperchen und Endorgane der Nerven bei Batrachiern. Ebenda, S. 513—527. 1876.
- Derselbe: Nebenaugen von Chauliodus. Arch. Anat. u. Phys., Anat. Abt., S. 365—382. 1879.
- Derselbe: Die augenähnlichen Organe der Fische. Bonn 1881.
- Derselbe: Untersuchungen zur Anatomie und Histologie der Tiere. Bonn 1883.
- Derselbe: Nervenendkörperchen in der Haut der Fische. Zool. Anz., Bd. XI, Nr. 270, S. 40—44. 1888.
- Derselbe: Integument brünstiger Fische und Amphibien. Biol. Zentralbl., Bd. XII, S. 205—221. 1892.
- Loewe, L.: Über eine eigentümliche Art von Gelenknervkörperchen beim Frosch. Arch. mikr. Anat., Bd. XVI, S. 615—618. 1879.
- v. Maehrenthal, F. C.: Tastkörperchen in der Haut von Cottus Gobio. Verh. deutsch. zool. Ges., S. 138—139. 1892.
- Marcusen, M. J.: Sur l'anatomie et l'histologie du Branchiostoma lumbricum. C. R. Acad. sc. Paris, Bd. LVIII, S. 479—483, Bd. LIX, S. 89—90. 1864.
- Maurer, Fr.: Die Epidermis und ihre Abkömmlinge. Leipzig 1895.
- Mazzoni, V.: Della terminazione dei nervi nella pelle della rana rubra. Mem. R. Accad. sc. Istit. di Bologna. Ser. IV, Bd. VIII, S. 271—282. 1887.
- Merkel, Fr.: Über die Endigungen der sensiblen Nerven in der Haut der Wirbeltiere. Rostock 1880.
- Derselbe: Bemerkungen zu Herrn Krauses Aufsatz über „die Nervenendigungen innerhalb der terminalen Körperchen“. Arch. mikr. Anat., Bd. XIX, S. 523—527. 1881.
- Mönckeberg, G. und Bethe, A.: Die Degeneration der markhaltigen Nervenfasern der Wirbeltiere unter hauptsächlichlicher Berücksichtigung des Verhaltens der Primitivfibrillen. Arch. mikr. Anat., Bd. LIV, S. 135—183. 1899.
- Owsjannikow, Ph.: Über das Zentralnervensystem des Amphioxus lanceolatus. Bull. Acad. sc. St. Petersburg, Bd. XII, S. 287—302. 1868.
- Pansini, S.: Delle terminazioni dei nervi sui tendini dei vertebrati. Boll. Soc. Nat. di Napoli, Ser. I, Bd. II, S. 135—160. 1888.
- Perroncito, A.: Études ultérieures sur la terminaison des nerfs dans les muscles à fibres striées. Arch. ital. Biol., Bd. XXXVIII, S. 393—412. 1902.
- Phisalix-Picot, C.: Recherches embryologiques, histologique et physiologiques sur la glandes à venin de la salamandre terrestre. Thèse. Paris 1900.
- Dieselbe: Origine et développement des glandes à venin de la salamandre terrestre. C. R. Soc. biol. Paris, Bd. LII, S. 479—481. 1900.



- Dieselbe: Remarques sur la note précédente. Bd. LII, S. 1060—1061. 1900.  
Ebenda.
- Pouchet, G.: On the Laminae of Amphioxus. Quart. Journ. micr. Sc., Bd. XX, S. 421—430. 1880.
- Purvis, G. C.: Notes on certain terminal organs resembling touch-corpuscles or endbulbs in connective-tissue of the skate (*Raja clavata*). Quart. Journ. micr. Sc., Bd. XXX, S. 515—518. 1890.
- Quatrefrages, M. A.: Mémoire sur le système nerveux et sur l'histologie du Branchiostome ou Amphioxus. Ann. des sc. nat. III. Ser., Zool., Bd. IV, S. 197—248. 1845.
- Rauber, A.: Untersuchungen über das Vorkommen und die Bedeutung der Vater'schen Körperchen. München 1867.
- Derselbe: Über die Endigung sensibler Nerven in Muskel und Sehne. Stuttgart 1882.
- Reichert, C. B.: Zur Anatomie des Branchiostoma lumbricum. Arch. Anat. u. Phys., S. 755—758. 1870.
- Retzius, G.: Über die Endigungsweise der Nerven in den Genitalnervkörperchen der Kaninchen. Intern. Monatsschr. Anat. u. Phys., Bd. VII, S. 323—333. 1890.
- Rohon, J. O.: Untersuchungen über Amphioxus lanceolatus. Denkschr. Akad. Wiss. Wien, math.-nat. Kl., Bd. XLV, 2. Abt., S. 1—64. 1882.
- Rollett, A.: Über einen Nervenplexus und Nervenendigungen in einer Sehne. Sitz.-Ber. Akad. Wiss. math.-nat. Kl., Bd. 73, 3. Abt., S. 32—53. 1876.
- Sachs, C.: Die Nerven der Sehne. Arch. Anat. u. Phys., S. 402—416. 1875.
- Sala, L.: Contribution à la connaissance de la structure des nerfs périphériques. Arch. ital. Biol., Bd. XXIV, S. 387—393. 1895.
- Schultze, M.: Die kolbenförmigen Gebilde in der Haut von Petromyzon und ihr Verhalten im polarisierten Lichte. Arch. Anat. u. Phys., S. 228—247 und 281—303. 1861.
- Schwalbe, G.: Lehrbuch der Anatomie der Sinnesorgane. Erlangen 1887.
- Smirnow, A.: Über Nervenknäuel in der Froschlunge. Anat. Anz., III. Jahrg., Nr. 9, S. 258—261. 1888.
- Derselbe: Über die sensiblen Nervenendigungen im Herzen bei Amphibien und Säugetieren. Ebenda, Bd. X, Nr. 23, S. 750—760. 1895.
- Stieda, L.: Studien über den Amphioxus lanceolatus. Mém. Acad. sc. St. Petersburg, VII. Ser., Bd. XIX. 1873.
- v. Swirski, G.: Über ein wenig beachtetes Merkmal zur Geschlechtsbestimmung der *Rana temporaria* (autorum). Centralbl. Phys., S. 412 u. 413. 1900.
- Te Gempt, D.: Ein Beitrag zur Lehre von den Nervenendigungen im Bindegewebe. Diss. Kiel 1877.
- Ussow, M.: Über den Bau der sogenannten augenähnlichen Flecken einiger Knochenfische. Bull. soc. natural. Moscou. S. 79—115. 1879.
- Waldeyer, W.: Über die Endigungsweise der sensiblen Nerven. Arch. mikr. Anat., Bd. XVII, S. 367—382. 1880.

- Will, J. G.: Einige Bemerkungen über die Vaterschen Körperchen der Vögel. Sitz.-Ber. Akad. Wiss. Wien, math.-nat. Kl., Bd. IV, 1. Abt., S. 213—225. 1850.
- Wolff, M.: Über die Ehrliche Methyleneblaufärbung und über Lage und Bau einiger peripherer Nervenendigungen. Arch. Anat. u. Phys., Anat. Abt., S. 155—188. 1902.

### Erklärung der Tafeln XL und XLI.

- Fig. 1. Nervenplexus mit zwei Terminalkörperchen aus dem zwischen den beiden Hornfädenschichten gelegenen Bindegewebe. Unter dem Plexus sind Muskeln (a), Sehnen (b) und Hornfäden (c) sichtbar. Afterflosse von *Scyllium*. Osmiumbehandlung; 40f. Vergr.
- Fig. 2. Teil eines Nervenplexus mit drei Terminalkörperchen, von welchen eines (A) eine Dreiteilung der zutretenden Nervenfasern aufweist, aus dem an der Oberseite der Radialen gelegenen Bindegewebe. Brustflosse von *Squatina*. Osmiumbehandlung; 75f. Vergr.
- Fig. 3. Zylindrisches Terminalkörperchen aus der Brustflosse von *Scyllium* mit zwei seitlich zutretenden Nervenfasern. Nervenfärbung mit Goldchlorid; 110f. Vergr.
- Fig. 4. Zwei Terminalkörperchen aus der Brustflosse von *Squatina*. In das eine Körperchen (A) tritt eine marklose, in das andere (B) treten zwei markhaltige Nervenfasern ein. Silberbehandlung nach Cajal; 250f. Vergr.
- Fig. 5. Ovaler Endkolben aus der Brustflosse von *Squatina*, welcher noch mit einem vorbeiziehenden Nervenstämmchen mittelst eines kurzen Stieles in Verbindung steht, durch welchen mehrere marklose Nervenfasern durchtreten. Hämatoxylinfärbung; 250f. Vergr.
- Fig. 6. Kugeliges Terminalkörperchen aus der Brustflosse von *Scyllium*. Behandlung mit Goldchlorid; 250f. Vergr.
- Fig. 7. Kugeliger Endkolben aus der Brustflosse von *Scyllium*. Nach einem Goldpräparate; 320f. Vergr.
- Fig. 8. Kugeliger Endkolben aus der Brustflosse von *Squatina*. Silberbehandlung nach Cajal (Material zwei Jahre früher in Formalin konserviert); 250f. Vergr.
- Fig. 9. Zylindrisches Körperchen mit zwei langen zutretenden Nervenfasern aus der Schwanzflosse von *Scyllium*. Silberbehandlung nach Cajal; 500f. Vergr.
- Fig. 10. Birnförmiges Endkörperchen von *Scyllium* mit zwei kurzen zutretenden Nervenfasern, einer markhaltigen und einer marklosen (nach unten hin zeigte das Körperchen noch eine hier nicht gezeichnete Vorwölbung). Behandlung mit Goldchlorid; 250f. Vergr.

- Fig. 11. Grosses unregelmässig gestaltetes (gelapptes), grösstenteils plattes Terminalkörperchen mit fünf zutretenden Nervenästen aus der Brustflosse von Scyllium. Behandlung mit Goldchlorid; 250f. Vergr.
- Fig. 12. Retikuläres Gerüst und Nervenzweige aus einem Endkolben von Scyllium. Behandlung mit Goldchlorid; 715f. Vergr.
- Fig. 13. Geäste einer in viele Nervenpräparate auslaufenden dicken Markfaser aus der Brustflosse von Torpedo. Nach einem Goldpräparat; 40f. Vergr.
- Fig. 14. Zwei pinselförmige Endigungen aus der Brustflosse von Torpedo. Behandlung mit Goldchlorid; 250f. Vergr.
- Fig. 15 u. 16. Markloses Geäst aus einem Nervenendapparat der Brustflosse von Torpedo. Goldpräparat; in Fig. 15 490 f., in Fig. 16 270 f. Vergr.

Faint, illegible text, possibly bleed-through from the reverse side of the page. The text is arranged in several lines and is mostly obscured by noise and low contrast.

# Die Spermatozytenteilungen bei der Hornisse (*Vespa crabro* L.).

Von

**Friedrich Meves** in Kiel und **Jules Duesberg** in Lüttich.

Hierzu Tafel XLII und XLIII.

## Einleitung.

Der eine von uns, Meves, hat 1903 zuerst vorläufig mitgeteilt<sup>1)</sup> und weiter in diesem Jahr (1907) ausführlich beschrieben<sup>2)</sup>, dass die Spermatozytenteilungen bei der Honigbiene und der Hummel nach Art einer Richtungkörperbildung verlaufen. Aus den Teilungen resultieren zwei „Richtungskörper“ und nur eine einzige funktionierende Spermide, welche sich zu einem Spermium umwandelt. Von den beiden Richtungskörpern besteht der erste ausschliesslich aus Cytoplasma; nur der zweite besitzt einen Kern.

Es lag nun nahe, zu untersuchen, ob ähnliche Vorgänge auch bei den übrigen, gesellig lebenden Hymenopteren vorkommen.

Bei den Wespen verläuft die erste Spermatozytenteilung, wie Meves bereits 1903 in einer Nachschrift seiner vorläufigen Mitteilung angegeben hat, im wesentlichen ebenso wie bei der Biene und Hummel; die zweite dagegen führt zur Bildung zweier gleichgrosser und gleichbeschaffener Tochterzellen, welche sich beide zu Spermien entwickeln.

Die Richtigkeit dieser Beobachtung ist durch eine soeben erschienene Mitteilung von Mark und Copeland<sup>3)</sup> bestätigt worden.

<sup>1)</sup> Meves, Fr.: Über „Richtungkörperbildung“ im Hoden von Hymenopteren. Anat. Anz., Bd. 24, 1903—1904.

<sup>2)</sup> Derselbe: Die Spermatozytenteilungen bei der Honigbiene (*Apis mellifica* L.), nebst Bemerkungen über Chromatinreduktion. Arch. f. mikr. Anat. u. Entwicklsgesch., Bd. 70, 1907.

<sup>3)</sup> Mark, E. L. und Copeland, M.: Maturation Stages in the Spermatogenesis of *Vespa maculata* Linn. Proc. of the American Academy of Arts and Sciences, vol. 43, 1907.

Ganz die gleichen Verhältnisse wie bei den Wespen haben wir bei den Ameisen gefunden, von denen die grösste deutsche Art, die Rossameise, *Camponotus herculeus*, untersucht wurde. Jedoch sind die Hodenzellen hier ganz ausserordentlich klein, sodass sie einem genauen Studium grosse Schwierigkeiten bieten.

Von Wespen haben wir die deutsche Wespe (*Vespa germanica* L.) und die durch ihre Grösse ausgezeichnete Hornisse (*Vespa crabro* L.) zu untersuchen angefangen, haben uns aber schliesslich ganz auf letzteres Tier beschränkt, da seine Hoden wesentlich grösser sind und auch die Zellen sich als etwas grösser erwiesen als diejenigen von *Vespa germanica*. Der im folgenden gegebenen Beschreibung liegt ausschliesslich die Hornisse zu Grunde.

### Material und Methode der Untersuchung.

Die Spermatozytenteilungen gehen bei der Wespe ebenso wie bei der Honigbiene auf einem bestimmten Abschnitt des Puppenstadiums vor sich: bei den Puppen der Wespe um diejenige Zeit, wo die Augen sich zu bräunen beginnen. Die männlichen Puppen sind an ihren langen Fühlern sehr leicht kenntlich.

Unser Material stammt aus einer Anzahl Hornissennester, welche in den Jahren 1903 - 1906 im Spätsommer (derjenigen Jahreszeit, zu welcher die Männchen in den Wespenestern auftreten) ausgenommen wurden. Die Nester wurden uns durch Herrn Lehrer J. Janssen in Ascheberg i. Holst., der uns dadurch zu grossem Dank verpflichtet hat, in der Umgegend seines Wohnorts nachgewiesen. Da wir Wert darauf legen mussten, die Puppen lebend zu bekommen, haben wir es unterlassen, die in den Nestern befindlichen alten Tiere durch irgendwelche Dämpfe vorher abzutöten, haben uns vielmehr durch eine Kappe, welche als Visier ein Drahtgeflecht hatte, und durch dicke Lederhandschuhe gegen Stiche geschützt.

Bei der Präparation der Hoden wurde ebenso verfahren, wie der eine von uns es für die Honigbiene geschildert hat.

Zur Fixierung dienten hauptsächlich Hermannsches und Flemmingsches Gemisch (1<sup>0</sup>/<sub>0</sub>iges Platinchlorid bez. 1<sup>0</sup>/<sub>0</sub>ige Chromsäure 15 ccm, 2<sup>0</sup>/<sub>0</sub>ige Osmiumsäure 2 ccm, Eisessig 1 ccm), welche mit dem gleichen Quantum destillierten Wassers verdünnt waren. Die von diesem Material hergestellten, 6—7<sup>1</sup>/<sub>2</sub>  $\mu$  dicken

Schnitte wurden vorwiegend mit Eisenhämatoxylin nach M. Heidenhain gefärbt.<sup>1)</sup>

Ein Teil der Hoden wurde für die Mitochondriendarstellung nach Benda in Flemmingschem Gemisch von folgender Zusammensetzung eingelegt: 1%ige Chromsäure 15 ccm, 2%ige Osmiumsäure 4 ccm, Eisessig 3 Tropfen; und dann nach der von Benda gegebenen Vorschrift weiter behandelt:

1. nach einstündiger Wässerung auf 24 Stunden in Acet. pyrolygnos. rectificat. + 1%ige Chromsäure ää;
2. auf 24 Stunden in Sol. Kal. bichrom. 2:100;
3. ca. 24 Stunden wässern, Alkohol in steigender Konzentration, Paraffindurchtränkung.

Die Färbung des auf diese Weise vorbehandelten Materials geschieht nach Benda durch Eisenalizarin und Krystallviolett mit nachfolgender Säuredifferenzierung. Das dabei befolgte Verfahren ist von Benda seit 1901 unablässig weiter vervollkommen worden. Wir haben bei unserer Arbeit verschiedene von Benda selbst getroffene, aber noch nicht mitgeteilte Modifikationen anwenden können, welche die Konstanz der Resultate erheblich sichern. Wir sagen Herrn Professor Benda unsern herzlichsten Dank dafür, dass er uns mit diesen Verbesserungen bekannt gemacht und uns erlaubt hat, sie an dieser Stelle zu publizieren.

Die modifizierte Benda'sche Färbungsmethode zum Nachweis der Mitochondrien besteht in folgendem:

1. Die ca. 5  $\mu$  dicken Schnitte kommen zunächst auf 24 Stunden in eine 4%ige Lösung von Eisenalaun (bei Zimmertemperatur).
2. Nach Abspülen in destilliertem Wasser werden sie auf 24 Stunden in eine Lösung von sulfalizarinsaurem Natron hineingebracht, welche durch Verdünnung von 1 ccm einer gesättigten wässrigen Lösung mit 80—100 ccm destillierten Wassers hergestellt wird.
3. Nach Abspülen in destilliertem Wasser wird jedes Deckgläschen bzw. jeder Objektträger in einem Krystallviolettlösung enthaltenden Schälchen (Uhrglas bzw. Porzellanschälchen) erwärmt, bis Dämpfe aufsteigen und

<sup>1)</sup> Näheres über die Art und Weise, wie bei dieser Färbung verfahren wurde, findet sich bei Meves (07, S. 417) angegeben.

- noch 3—5 Minuten darin belassen. Die Krystallviolett-lösung ist eine 3<sup>0</sup>/<sub>0</sub>ige alkoholische Lösung, welche mit dem gleichen Quantum Anilinwasser verdünnt wird.
4. Nunmehr wird in 30<sup>0</sup>/<sub>0</sub>iger Essigsäure 1—2 Minuten differenziert. Die Farblösung kann vorher in destilliertem Wasser kurz abgespült werden.
  5. Dann wird längere Zeit (5—10 Minuten) in fließendem Leitungswasser ausgewaschen, um jede Spur der Säure zu entfernen. (Dabei wird der durch die Alizarinfärbung bewirkte Farbenton wieder rötlich).
  6. Die Schnitte werden mit Fliesspapier abgetrocknet und nach momentanem Eintauchen in absolutem Alkohol in Bergamottoel hineingebracht; nachdem dieses wieder durch Xylol entfernt ist, werden sie in Kanadabalsam eingeschlossen.

### Die erste Teilung.

(Figg. 1—13; vergl. auch Figg. 25—32.)

#### Figur 1.

Zum Ausgangspunkt unserer Beschreibung wählen wir Zellen wie Fig. 1, welche die Vermehrungsperiode erst ganz kurz hinter sich haben. Es sind rundliche Zellen mit einem gleichfalls rundlichen Kern, welcher so stark exzentrisch verlagert ist, dass er an einer Stelle die Zelloberfläche berührt.

Der Kern zeigt in seinem Innern ein blassfärbbares Gerüst und zwei Nukleolen, einen grösseren und einen kleineren. Der grössere ist an seiner Peripherie mit Chromatinkörnern besetzt.

An derjenigen Stelle, wo der Kern an die Zelloberfläche anstösst, gewahrt man ein mit Eisenhämatoxylin intensiv schwarz färbbares Doppelkörnchen, welches an der Kernmembran fixiert und zwischen ihr und der Zellwand eingeklemmt ist. Jedes von beiden Einzelkörnchen trägt ein kurz gestieltes extrazelluläres Bläschen. Beide Bläschen haben häufig eine etwas verschiedene Grösse.

Man kann zunächst glauben, in diesem Doppelkorn die beiden Centriolen der Zelle vor sich zu haben. Es zeigt sich aber, dass ein zweites ebensolches Doppelkorn an einer Stelle der Zelloberfläche, meistens dem an der Kernmembran fixierten gegenüber, gelegen ist. Jedes Doppelkorn entspricht demnach einem



Centriol. Beide Centriolen sind schon jetzt auseinandergerückt, trotzdem die Zelle erst eben in die Wachstumsperiode übergetreten ist und das Chromatin sich noch vollständig im Ruhezustand befindet. Die beiden anscheinend voneinander unabhängigen Einzelkörnchen, aus denen sich jedes Centriol zusammensetzt, stellen offenbar die beiden Hälften eines früher stäbchen- oder häkchenförmigen Centriols dar, welches in der Mitte durchgebrochen ist.

Um die beiden Paare von Doppelkörnern bequem untersuchen zu können, wollen wir das eine, am Kern fixierte, als dasjenige des Kernpols, das andere als dasjenige des Cytoplasmapols (sc. der ersten Teilung) bezeichnen; das erstere bleibt bei der ersten Teilung in der Mutterzelle zurück, das letztere wird mit der Knospe abgeschnürt.

Der Kern zeigt häufig schon jetzt, regelmässig auf etwas späteren Stadien, eine Zuspitzung gegen diejenige Stelle, an welcher die Centriolen des Kernpols an ihm fixiert sind.

Die Zellsubstanz besitzt an Präparaten aus Flemmingschem oder Hermannschem Gemisch ein körnig-fädiges Aussehen. In demjenigen Teil der Zellsubstanz, welcher zwischen dem Kern und den Centriolen des Cytoplasmapols gelegen ist, lassen sich durch geeignete Methoden zahlreiche Mitochondrien bezw. Chondriomiten nachweisen, über welche weiter unten das Nähere beigebracht wird.

Schliesslich ist noch die Existenz eines oder auch mehrerer Spindelrestkörper zu erwähnen, welche zwei Nachbarzellen miteinander verbinden und an derjenigen Stelle, wo sie die Zellwand durchsetzen, von einem ringförmigen Zwischenkörperchen umfasst werden.

#### Figuren 2--5.

Das Herannahen der ersten Reifungsteilung macht sich dadurch bemerkbar, dass im Kern in der Umgebung des grösseren Nukleolus immer mehr Chromatinkörner auftreten. Der Nukleolus selbst wird dabei immer kleiner. Man gewinnt den Eindruck, dass seine Substanz in diejenige der Chromatinkörner übergeht. Wenn die Chromatinkörner zahlreicher werden, reihen sie sich zu kurzen Fädchen von gewundenem Verlauf aneinander, welche in der unmittelbaren Nachbarschaft des Nukleolus, zum Teil im Kontakt mit ihm, liegen bleiben. Die Fäden werden in der Folge

immer länger, gleichzeitig beginnen sie von dem Nukleolus, in dessen Umgebung sie zuerst aufgetreten sind, abzurücken.

Der zweite, anfangs kleinere Nukleolus nimmt währenddessen merkwürdigerweise an Grösse zu.

Mit dem Beginn der eben beschriebenen Erscheinungen, welche das Chromatin betreffen, erhebt sich diejenige Stelle der Zelloberfläche, an welcher die beiden bläschentragenden Centriolen des Cytoplasmapols gelegen sind, zu einem kleinen Kegeln, dessen Spitze von den beiden Centriolen eingenommen wird. Das Kegeln schliesst noch 2—3 weitere Körnchen ein, über deren Herkunft wir nichts ermitteln konnten. Sie entsprechen augenscheinlich den „Nebencentriolen“, welche der eine von uns bei der Biene beschrieben hat.

#### Figuren 6—9.

Etwa vom Stadium der Fig. 6 an beginnt die anfangs kugelige Zelle sich in die Länge zu strecken. Dabei nimmt sie gewöhnlich Birnform an.

An dem verschmälerten Ende der Zelle, an einer Stelle der Oberfläche, hat die Centriolengruppe des Cytoplasmapols ihre Lage: in geringer Entfernung davon findet man den oder die Spindelrestkörper.

Der Kern liegt im breiteren Ende der Zelle. Es kommt häufig vor, dass er seine periphere Lage aufgibt und etwas ins Zellinnere hineinrückt (Figg. 8, 10). Dabei nimmt er das an seiner Oberfläche fixierte Centriolenpaar mit sich. Dieses zieht seinerseits die an ihm befestigten extrazellulären Bläschen hinter sich her; man kann dann zuweilen konstatieren, dass die Bläschenstiele (event. auch die ganzen Bläschen) in einer trichterförmigen Einstülpung der Zelloberfläche gelegen sind.

Im Kerninnern haben die Chromatinfäden sich auf dem Stadium der Fig. 6 auf einen grösseren Raum verteilt. Sie lassen jetzt mitunter deutliche Längsspaltung erkennen. Auf einem späteren Stadium (Fig. 8) haben die längsgespaltenen Fäden sich verkürzt und verdickt; die längeren unter ihnen scheinen sich der Quere nach segmentiert zu haben. Die auf diese Weise entstandenen, im Kernraum verstreuten Doppelstäbchen wandeln sich durch weitere Verkürzung zu Doppelkugeln um. In Fig. 9 (und ebenso in Fig. 10) weisen allerdings nur ein Teil der Chromatin-

elemente eine derartige Form auf; andere zeigen eine mehr unregelmässige Gestalt.

Auf einem Stadium, welches zwischen demjenigen der Figg. 6 und 8 dazwischen liegt, finden wir die Chromosomen in unseren Präparaten häufig in der Kernmitte zusammengeballt; wir glauben, dass es sich hier um eine durch das Fixierungsmittel bewirkte Schrumpfung handelt, welche eintritt, weil die Kerne zu diesem Zeitpunkt ausserordentlich empfindlich gegen Reagentien sind.

Über die Zahl der Chromosomen haben wir sicheres nicht feststellen können; jedenfalls ist sie höher als in den Spermatozyten der Honigbiene, wo sie 16 beträgt.

Um diejenige Zeit, wo die Chromosomen im Begriff stehen, sich abzukugeln, wächst von den Centriolen, welche an der Kernmembran fixiert sind, ein kegelförmiges Bündel von Lininfasern, eine Halbspindel bildend, in den Kernraum hinein. Die Chromosomen liegen teils zwischen den Halbspindelfasern, teils sind sie an diesen angeheftet.

Gleichzeitig, möglicherweise unter der Wirkung der auswachsenden Halbspindelfasern, nimmt der Kern, dessen Volumen sich anscheinend etwas verkleinert, eine ausgesprochen längliche Form an; sein längster Durchmesser fällt mit demjenigen der ganzen Zelle zusammen.

Mittlerweile sind auch im Cytoplasma Fasern aufgetreten, welche sich von den Centriolen des Kernpols aus, den Kernmantelförmig umgebend, bis in den verschmälerten Teil der Zelle hineinerstrecken.

### Figuren 10—13.

Die Längsstreckung der Zelle hat auf dem Stadium der Fig. 10 ihren stärksten Grad erreicht.

Die 4—5 Körnchen, aus denen die Centriolengruppe des Cytoplasmapols sich zusammensetzte, sind um diese Zeit auseinander gewichen. Ein oder zwei Körnchen (wahrscheinlich die früher bläschentragenden, welche ihrer Anhängsel verlustig gegangen sind) haben ihre oberflächliche Lage beibehalten. Man findet sie, an dem verschmälerten Teil der Zelle, am äussersten Ende, welches leicht zugespitzt ist. Die übrigen zwei oder drei Körnchen dagegen sind ins Innere des Cytoplasmas hineingerückt: hier liegen sie in geringem Abstand voneinander, ein jedes von einem hellen Hof umgeben.

Gleich darauf erfährt das verschmälerte, in den Figuren obere Ende der Zelle eine Einschnürung, durch welche ein Teil des Cytoplasmas, welcher den oder die Spindelrestkörper enthält, von dem übrigen Zelleib abgegrenzt wird. In die entstehende Knospe erstrecken sich die Cytoplasmafäden, welche von den Centriolen des Kernpols ausgehen, eine Strecke weit hinein. Durch den Fortgang der Einschnürung werden sie immer stärker zusammengedrängt. An diesen Fäden, welche auf einem Querschnitt kreisförmig angeordnet sind, treten nun in der Höhe der Knospbasis knötchenförmige Verdickungen auf. Diese verschmelzen später zu einem ringförmigen Zwischenkörperchen, aber erst nachdem die zweite Reifungsteilung ihren Anfang genommen hat.

Die entstandene Knospe ist sehr viel grösser als diejenige der ersten Reifungsteilung bei der Honigbiene. Sie besteht ausser aus Cytoplasma aus 4—5 Centriolen und aus der Substanz eines oder mehrerer Spindelrestkörper, welche aber in ihr nicht mehr erkennbar sind; ausserdem enthält sie Mitochondrien bezw. Chondriomiten (vergl. unten).

Während die eben geschilderten Vorgänge, welche zur Abgrenzung der Knospe führen, sich abspielen, gehen am Kern folgende Veränderungen vor sich. Die Chromosomen verlieren meistens das Aussehen von Doppelkugeln. Sie häufen sich als der Hauptsache nach rundliche Körper in derjenigen (in den Figuren unteren) Hälfte des Kerns, welche den Centriolen des Kernpols zunächst liegt, an einer Stelle zusammen. Gleichzeitig wird die Halbspindel rückgebildet. Einzelne Fasern derselben bleiben zwar vielfach noch erhalten, lassen sich aber nicht mehr bis an die Centriolen des Kernpols heran verfolgen.

Die Kernteilung gelangt demnach bei der ersten Spermatozytenteilung der Hornisse nicht über das Stadium einer Halbspindel hinaus; bei der Honigbiene dagegen ergänzt sich die Halbspindel zu einer ganzen, in deren Äquator sich die Chromosomen einordnen.

Wir weisen darauf hin, dass Halbspindeln, welche in Rückbildung übergehen können, bereits 1895 von R. Hertwig an den Kernen reifer Seeigelleier, nach Strychninbehandlung, aber auch ohne diese bei langem Liegen in Seewasser, beobachtet worden sind.<sup>1)</sup>

<sup>1)</sup> Hertwig, R.: Über Centrosoma und Zentralspindel. Sitzungsber. d. Ges. f. Morphologie u. Physiologie zu München, 1895.

## Die zweite Teilung.

(Figg. 14—24; vergl. auch Figg. 33—40.)

### Figuren 14—19.

Die zweite Teilung schliesst sich an die erste unmittelbar an. Im Beginn derselben bewegen sich die beiden Centriolen des Kernpols von einander fort, wobei sie anfangs auf der Kernoberfläche entlang gleiten; später rücken sie, zuerst das eine, dann auch das andere, von ihr ab.

Die an den Centriolen festsitzenden, gestielten Bläschen sind mitunter noch bis zum Stadium der Fig. 15 (vergl. auch Fig. 33) nachweisbar: meistens sind sie jedoch schon vorher untergegangen.

Nachdem die Centriolen sich eine Strecke weit von einander entfernt haben, umgeben sie sich mit einer Cytoplasmastrahlung. Zwischen ihnen tritt ein im Bogen verlaufender, stark färbbarer Strang auf, welcher in ganzer Länge gleich breit ist; wenn die Centriolen weiter auseinander rücken, geht dieser Verbindungsstrang wieder zu Grunde.

Schliesslich liegen beide Centriolen an der Zellperipherie oder in der Nähe derselben einander gegenüber.

Währenddessen gehen im Kern folgende Veränderungen vor sich. Die Chromosomen, welche zu einem Komplex zusammengehäuft waren, verteilen sich auf einen grösseren Raum. Dabei nehmen sie allmählich wieder die Doppelkugelform an, welche sie schon auf dem Stadium der Fig. 9 und 10 der ersten Reifungsteilung besaßen.

Gleichzeitig treten achromatische Fasern auf, aus denen sich innerhalb der erhalten bleibenden Kernmembran eine Spindelfigur bildet. Jeder Spindelpol wird anfangs breit angelegt; später konvergieren die Fasern immer stärker und treffen schliesslich an einem Punkt zusammen. Die Zuspitzung der Pole geht mit einer solchen des gesamten Kerns Hand in Hand.

Die Achse der Spindel bildet mit der Achse der ersten Reifungsteilung einen rechten Winkel, während bei der Honnise die Achse der zweiten Teilung mit derjenigen der ersten zusammenfällt. Die Chromosomen nehmen im Äquator der Spindel Aufstellung.

Die auseinandergerückten Centriolen findet man in einiger Entfernung von den Spindelpolen im Cytoplasma, aber nicht auf

der verlängerten Spindelachse, sondern seitlich davon, und zwar meistens beide auf derjenigen Seite, welche der ausgestossenen Knospe zugekehrt ist. Ihre Verbindungslinie läuft ausserhalb der Kernmembran neben dieser her, parallel mit der Spindelachse. Andere Male liegen beide Centriolen auf entgegengesetzten Seiten des Kerns; ihre Verbindungslinie kreuzt dann die Spindelachse unter spitzem Winkel (man vergl. im voraus Fig. 21). Zwischen die Centriolen ist das Mitochondriom eingeschoben (die dunkle, gelblich gefärbte Masse in den Figg. 19—23; näheres vergl. unten).

Die bei der ersten Teilung gebildete Knospe sitzt der Mutterzelle noch immer an der Ausstossungsstelle breit an.

#### Figuren 20—24.

Auf einem weiteren Stadium rücken die Tochterchromosomen (Hälften der Doppelkugeln) innerhalb der erhalten bleibenden Kernmembran auseinander, wobei sich zwischen ihnen Verbindungsfasern ausspannen. Die achromatische Figur besteht nunmehr aus drei Teilen: Zwei polaren Kegeln, welche die Tochterchromosomen als Basis haben, und einer zentralen zylindrischen Partie, welche von den Verbindungsfasern gebildet wird. Die Verbindungsfasern nehmen immer mehr an Länge zu; umgekehrt werden die polaren Kegel immer kürzer. Die letzteren sind ganz geschwunden, wenn die Tochterchromosomen die Spindelpole erreicht haben.

Die beiden Gruppen von Tochterchromosomen machen dann aber noch nicht Halt, sondern entfernen sich noch weiter von einander. Die intakt bleibende Kernmembran nimmt dabei die Form eines Schlauches an, der sich im weiteren Verlauf sichel- oder auch S-förmig krümmt.

Mittlerweile hat die ganze Zelle eine starke Längsstreckung erfahren, ohne dass die Centriolen erheblich weiter als auf dem Stadium der Äquatorialplatte auseinander gewichen wären.

Bei der äquatorialen Durchschnürung des Zelleibs wird der Kernschlauch mitten durchgeteilt; in den Tochterzellen scheint er sich bald aufzulösen.

Zwischen den Tochterkernen sind in Fig. 24 (an der Peripherie des Chondriomitenbündels, s. u.) Fasern aufgetreten, welche der Teilungsachse parallel laufen; sie weisen im Äquator knötchenförmige Anschwellungen (Halbierungsknötchen) auf.

Die Knospe der ersten Teilung bleibt während der Anaphase der zweiten Teilung an den Mutterzellen adhären (Fig. 22, 35). Man kann sie gar nicht selten auch noch nach dem Auftreten der äquatorialen Einschnürungsfurche einer von beiden Tochterzellen ansitzen sehen. —

Der Verlauf der eben beschriebenen zweiten Reifungsteilung ist deswegen von besonderem Interesse, weil er in auffallender Weise an die Kernteilungsvorgänge bei Protozoen erinnert, bei denen die Kernmembran ebenfalls während der ganzen Dauer der Mitose erhalten bleibt; ferner deswegen, weil er an einem weiteren Beispiel zeigt (vergl. Meves und v. Korff: Zur Kenntnis der Zellteilung bei Myriopoden, dieses Archiv, Bd. 57, 1901), dass aus dem Fehlen von Centriolen an den Spindelpolen nicht, wie es vielfach geschieht, auf ihre Nichtexistenz in der Zelle geschlossen werden darf.

### **Verhalten der Mitochondrien bei den Teilungen.**

(Figuren 25—40.)

Die jüngsten Zellen, welche auf Mitochondrien untersucht wurden (Figg. 25 u. 26), sind solche, welche auf dem Übergangsstadium zwischen Wachstums- und Reifungsperiode stehen; sie entsprechen etwa Fig. 2 u. 3 auf Taf. XLII. Das Mitochondrium in ihnen besteht aus voluminösen Körnern und aus Fäden, Chondriomiten<sup>1)</sup>, welche meistens sehr kurz und dick, andere Male länger und feiner sind und sich in allen Richtungen kreuzen. Ausserdem sieht man einen oder mehrere abgeplattet scheibenförmige Körper mit verdicktem Rand, welche sich bei Anwendung der Benda'schen Methode ebenso wie die Mitochondrien färben, von denen es aber dahin gestellt bleiben möge, ob sie tatsächlich mitochondrialer Natur sind. Das Mitochondrium ist stets auf einer Seite des Kerns gelegen, welchen es kalottenförmig bedeckt, zwischen dem Kern einerseits, dem Spindelrestkörper<sup>2)</sup> und den Centriolen des Cytoplasmapols andererseits.

<sup>1)</sup> Anm. bei der Korrektur. Meves (Anat. Anz., Bd. 31, 1907, S. 401) hat neuerdings vorgeschlagen, Stäbe oder Fäden wie die vorliegenden, die ihrer ganzen Länge nach aus Mitochondriensubstanz gebildet werden, als Chondriokonten zu bezeichnen.

<sup>2)</sup> Ein solcher ist das in Fig. 25 rechts oben dargestellte Element, welches gleichfalls violett gefärbt ist.

Im Anfang der ersten Reifungsteilung beobachtet man in der Anordnung des Mitochondrioms keine Veränderungen. Man muss warten bis zum Auftreten der Spindel, nachdem die Zelle sich deutlich in die Länge gestreckt hat, um zu sehen, dass die Chondriomiten sich ausziehen und sich in der Richtung des langen Durchmessers der Zelle orientieren. Jedoch haben diese ersten Veränderungen, welche mit den Chondriomiten vor sich gehen, wenig charakteristisches.

Wenn die Einschnürung auftritt, welche zur Abtrennung der Knospe führt, bietet das Mitochondriom folgendes Bild (Fig. 31). Die Chondriomiten sind stark ausgezogen. Man findet in der Zelle nur noch lange Fäden, die an ihren dem Kern zugekehrten Enden häufig leicht verdickt sind; einige von ihnen stecken mit ihren entgegengesetzten Enden in der Knospe. Die Richtung der Chondriomiten ist an der Einschnürungsstelle deutlich parallel; weiter nach unten breiten sie sich fächerförmig um den Kern herum aus.

Die in der Knospe steckenden Enden der Chondriomiten finden nebst zahlreichen Körnern, die durch die Benda'sche Methode violett färbbar sind, bei der Abgrenzung der Knospe in dieser Aufnahme. Die Hauptmenge der Chondriomiten dagegen bleibt in der Mutterzelle zurück. Diese führen, zum Teil noch vor Beendigung des Knospungsprozesses, eine Rotation um ungefähr  $90^\circ$  aus; während sie vorher der langen Achse der Zelle (oder der Achse der ersten Reifungsteilung) parallel lagen, werden sie jetzt so verlagert, dass sie mit dieser Linie einen rechten Winkel bilden; anders ausgedrückt, sie kommen der Achse der zweiten Reifungsteilung, welche (vergl. oben) mit derjenigen der ersten einen rechten Winkel bildet, parallel zu liegen. Dieses Rotationsstadium der Chondriomiten ist in Figg. 32 und 33 dargestellt; man sieht hier einige Fäden sich in diejenigen der Knospe fortsetzen, während andere mit diesen einen rechten Winkel bilden; die meisten nehmen eine mittlere Stellung ein.

Auf dem Stadium der Fig. 34 (Äquatorialplatte der zweiten Reifungsteilung) haben die Chondriomiten ihre Rotation beendet.

Weiter lagern sie sich, während die Tochterchromosomen auseinanderrücken, zu einer Art Bündel zusammen, dessen einzelne Fäden einen geschlängelten Verlauf zeigen, im allgemeinen aber trotz einiger Verflechtung parallele Richtung innehalten (Figg. 35, 36).



Dieses Fadenbündel liegt zwischen den auseinandergerückten Centriolen, so dass seine Längsachse mit der Verbindungslinie der Centriolen zusammenfällt. Wenn die Centriolen auf gegenüberliegenden Seiten der Kernspindel liegen, bildet das Chondriomitenbündel mit der Spindelachse einen Winkel. Ausser dem Chondriomitenbündel findet man um diese Zeit in der Zelle noch violett gefärbte Körner, dagegen keine Spur mehr von den oben erwähnten scheibenförmigen Körpern mit verdicktem Rand, welche auf den vorhergehenden Stadien niemals fehlten.

Im Lauf der Zelleibsteilung kommt ein Moment, wo die beiden zukünftigen Spermatiden der Hauptsache nach nur durch das Chondriomitenbündel, welches noch mit einer dünnen Cytoplasmahülle bekleidet ist, verbunden sind (Fig. 38). Die Teilung desselben geht nicht auf dem Wege einer einfachen Durchschnürung vor sich, sondern in der Weise, dass die Chondriomiten sich in der Mitte verdünnen, um an den Enden immer dicker zu werden. Schliesslich hat sich die gesamte Substanz der Chondriomiten bis auf dünne Fäden, welche zwischen den Spermatiden zunächst noch übrig bleiben, im Innern der Zellen angehäuft (Figg. 39, 40).

### **Bemerkungen zu der Mitteilung von Mark und Copeland.**

Obige Darstellung der Spermatozytenteilungen bei der Hornisse weicht in den Einzelheiten vielfach von derjenigen ab, welche Mark und Copeland (l. c.) von denselben Teilungen bei *Vespa maculata* L. gegeben haben. Die Differenzen dürften unseres Erachtens kaum durch die Verschiedenheit des Untersuchungsmaterials zu erklären sein.

Mark und Copeland beschreiben zunächst, dass das Chromatin in den ruhenden Kernen zum grössten Teil zu einem einzigen, etwas unregelmässig gestalteten Körper zusammengehäuft sei; sie scheinen demnach nicht erkannt zu haben, dass die Mitte dieses Körpers von einem Nukleolus eingenommen wird, welcher die Hauptmasse derselben bildet.

Nach der Schilderung der amerikanischen Autoren findet ferner im Beginn der Prophase der ersten Reifungsteilung eine Teilung eines „Centrosoms“ statt, welches im Kontakt mit der

Zellmembran gelegen ist; die beiden „Tochtercentrosomen“ rücken auseinander, bis sie entgegengesetzte Pole der Zelle erreicht haben; der Kern bleibt an dem einen von ihnen liegen.

An dieser Darstellung ist zunächst der Ausdruck „Centrosom“ unzutreffend. Die Cytocentren in den Zellen der Wespe sind keine Centrosomen, sondern Centriolen. Diese sind ferner von vornherein in der Zweifzahl vorhanden und schon in der ruhenden Zelle auseinandergerückt. Dass jedes von ihnen noch wieder ein Doppelkorn darstellt, haben Mark und Copeland nicht erkannt: ebensowenig haben sie die Existenz der extrazellulären Bläschen konstatieren können.

Mark und Copeland meinen, dass die Bilder, welche auf den Eintritt der Prophase folgen, genau denjenigen bei der Honigbiene entsprechen; was wir nicht zugeben können.

Mit Bezug auf das Verhalten des Chromatins beschränken die beiden Autoren sich auf die Bemerkung: „The chromatin, after passing through a spireme condition, gives rise to chromosomes which lie scattered irregularly through the nucleus. We have not as yet succeeded in determining the exact number of the chromosomes, but believe that it is not less than sixteen“.

Weiter heisst es bei ihnen: „The nucleus now elongates, finally becoming more or less spindle shaped, but apparently fails to reach the proximal pole of the cell. Intranuclear spindle fibres staining in iron haematoxylin have meanwhile made their appearance, extending from the chromosomes first to the distal centrosome, and later in the opposite direction, to a region near the proximal end of the nucleus, it being now difficult to determine the exact extent of the nuclear membrane. Thus the proximal ends of the spindle fibres often appear to converge to a point at some distance from the corresponding centrosome; unlike the corresponding stage in the honey bee, there seems to be no evidence that these fibres connect with the proximal centrosome; however, numerous extranuclear fibres extend from the distal centrosome in the direction of the proximal one. — At this stage the interzonal body already lies near the proximal centrosome“.

Nach Mark und Copeland wird demnach die zuerst entstandene Halbspindel später in eine ganze übergeführt; man vergleiche auch die Figur 3 von Mark und Copeland. Nach

unseren Beobachtungen bleibt dagegen die erste Spermatozytenteilung von *Vespa crabro* sowohl als auch von *Vespa germanica* bei der Bildung einer Halbspindel stehen.

Die Entstehung der Knospe wird von Mark und Copeland wie folgt beschrieben: „The proximal end of the cell now elongates, and there is formed a small bud of cytoplasm containing the interzonal body and the proximal centrosome. This bud remains for a time connected with the cell by a neck-like process of cytoplasm, through which may be traced extranuclear fibres. This connecting process of cytoplasm becomes more and more attenuated until a complete detachment of the protoplasmic globule is effected.

This ‚Richtungskörper‘ consists chiefly of the interzonal body, but in most cases the interzonal body is surrounded by more of the unmodified cell protoplasm than exists in the corresponding globule of the honey bee. Like the latter, it contains no chromatin . . . .

During the period of the abstriction of the interzonal body and accompanying cytoplasm, which closely resembles that of the honey bee, the development of the spindle figure is arrested, as in the bee, not being carried beyond the beginning of the metaphase. It is difficult to determine the fate of the chromosomes and spindle fibres at this time. The former appear to be aggregated to a greater or less extent, and their individuality seems thereby to be obscured.“

Im Gegensatz zu Mark und Copeland, welche die Knospe sich unmittelbar nach ihrer Entstehung vollständig abtrennen lassen, finden wir, dass sie ihren Zusammenhang mit der Mutterzelle bis in die Anaphasen der zweiten Teilung hinein bewahrt. Wie gross der Anteil ist, den der Spindelrestkörper am Aufbau der Knospe nimmt, ist an der Knospe selbst nicht festzustellen, weil der Spindelrestkörper in dieser nicht mehr erkennbar ist. Offenbar hat seine Substanz sich gelöst und sich mit derjenigen des umgebenden Cytoplasmas gemischt. Betrachtet man aber Zellen früherer Stadien (mit deutlichem Spindelrestkörper), so erkennt man sofort, dass der Spindelrestkörper unmöglich den Hauptteil der Knospe ausmachen kann, wie Mark und Copeland annehmen.

Die Schilderung, welche Mark und Copeland von dem Verlauf der zweiten Reifungsteilung geben, lautet folgendermassen: „After the formation of the non-nucleated ‚Richtungskörper‘ the chromatin is found to occupy the equator of the spindle, where it has regained the appearance of more or less distinct chromosomes. Thus is formed a fairly characteristic spindle figure in the metaphase. Division of the chromosomes now takes place, and the daughter chromosomes migrate toward the poles of the spindle, leaving stretched between them interzonal filaments. As the cell enters on the telophase it elongates, and a constriction is then formed at the equator. The constricting process is continued until the daughter cells remain connected to each other by only an attenuated neck of cytoplasm, through which can be traced the interzonal filaments.“ Diese Schilderung enthält keinen Hinweis auf die von uns beschriebenen Besonderheiten (Intaktbleiben der Kernmembran, Lage der Centriolen), welche den Verlauf auch der zweiten Spermatozytenteilung bei der Wespe so bemerkenswert erscheinen lassen. Die von Mark und Copeland erwähnten Fasern (interzonal filaments), welche die Tochterzellen verbinden, sind nach unserer Meinung Neubildungen, also nicht mit den „Verbindungsfasern“, welche sich zwischen den auseinander rückenden Chromosomen ausspannen, identisch.

Der Mitochondrien geschieht bei Mark und Copeland keine Erwähnung.

### Schluss.

Die Gründe, welche dazu geführt haben, dass die erste Spermatozytenteilung bei den Wespen (und, wie wir in der Einleitung mitgeteilt haben, auch bei den Ameisen) im wesentlichen ebenso wie bei der Honigbiene, unter Bildung eines kernlosen Richtungskörpers, verläuft, sind offenbar in beiden Fällen dieselben.

Mit Bezug auf die Honigbiene hat Meves die Meinung ausgesprochen, dass die Kernteilung bei der ersten Spermatozytenteilung deshalb unterbleibt, weil die Drohne aus einem parthenogenetisch sich entwickelnden Ei entsteht, welches zwei Richtungskörper ausgestossen hat. Sämtliche Zellen, welche von diesem Ei abstammen, (also auch die Spermato gonien) müssen demnach reduzierte Kerne (d. h. solche mit der halben Chromatinmasse und Chromosomenzahl) erhalten. Durch die Unterdrückung der Kernteilung bei der ersten Spermatozytenteilung wird ver-

hindert, dass eine nochmalige Reduktion der Chromatinmasse stattfindet. Ebenso unterbleibt eine nochmalige Reduktion der Chromosomenzahl, indem in den Spermatozyten wieder dieselbe Anzahl von Chromosomen auftritt wie in den Spermatogonien.

Dagegen sind bei der Honigbiene für den Verlauf der zweiten Reifungsteilung, welche die Ausstossung eines kernhaltigen Richtungskörpers im Gefolge hat, nach Meves (l. c. S. 437) ausschliesslich Zweckmässigkeitsgründe massgebend gewesen, und zwar die gleichen, welche die Bildung der Richtungskörper bei den Eiern veranlasst haben. Für diese Auffassung war mitbestimmend der Umstand, dass die zweite Reifungsteilung bei den Wespen und Ameisen zur Bildung zweier gleichgrosser Tochterzellen führt.

Aus der Tatsache, dass die erste Spermatozytenteilung bei den Wespen und Ameisen in prinzipiell gleicher Weise wie bei der Honigbiene vor sich geht, wird man den Schluss ziehen dürfen, dass die Männchen sich auch bei diesen Tieren aus unbefruchtet bleibenden Eiern, welche zwei Richtungskörperchen ausstossen, entwickeln müssen.

## Erklärung der Abbildungen auf Tafel XLII u. XLIII.

Samenzellen der Hornisse (*Vespa crabro* L.) mit Zeiss' Apochromat 2 mm (Apertur 1,30 bzw. 1,40) und Komp.-Ok. 18 unter Benutzung des Abbeschen Zeichenapparates bei Projektion auf Objektischhöhe entworfen.

### Tafel XLII (gezeichnet von Fr. Meves).

Fixierung mit Hermannschem Gemisch (1%iges Platinchlorid 15 ccm, 2%ige Osmiumsäure 2 ccm, Eisessig 1 ccm), welches mit dem gleichen Quantum destillierten Wassers verdünnt war. Färbung mit Eisenhämatoxylin.

Fig. 1—13. Wachstumsperiode und erste Reifungsteilung.

Fig. 14—24. Zweite Reifungsteilung.

### Tafel XLIII (gezeichnet von J. Duesberg).

Fixierung mit starkem Flemmingschen Gemisch (1%ige Chromsäure 15 ccm, 2%ige Osmiumsäure 4 ccm, Eisessig 3—4 Tropfen). Weiterbehandlung nach Benda, Färbung nach der modifizierten Bendaschen Methode.

Fig. 25—32. Wachstumsperiode und erste Reifungsteilung.

Fig. 33—40. Zweite Reifungsteilung.

## Drüsenstudien.

### III. Die Unterkieferdrüse des Igels und der weissen Ratte.

Von

**N. Loewenthal,**

a. Prof. der Histologie an der Universität Lausanne.

Hierzu Tafel XLIV und XLV.

Die vorliegende Untersuchung knüpft an meine früheren Drüsenarbeiten an und bezweckt insbesondere die in meiner älteren kurzen Mitteilung (I., 1894) über Gl. Submaxillaris enthaltenen Angaben zu vervollständigen und zu erweitern.

#### I. Gl. Submaxillaris des Igels.

##### Historisches.

Die topographischen Angaben von Kultschitzky (1885) über diese Drüse sind nicht recht verständlich. In betreff der feineren Struktur unterscheidet er an derselben eine „reine Schleimdrüse“ und eine „gemischte seröse Schleimdrüse“, die sich aber anatomisch nicht trennen lassen. In der Schleimdrüse findet Verfasser nur Schleimzellen, keine anderen Zellkomplexe. In der gemischten serösen Schleimdrüse beschreibt Kultschitzky zwei Arten Zellen: Die eine entspricht der serösen Zellart, die andere Art wird als „mucinoide“ bezeichnet, weil diese Zellen „ihrer Verteilung nach, den Schleimzellen der gemischten Drüsen“ entsprechen, unterscheiden sich aber von denselben durch den Umstand, dass sie energisch Karmin aufnehmen. Nach doppelter Färbung mit Hämatoxylin und Karmin färben sich nach Kultschitzky die serösen Zellen violett, die mucinoiden rot. In betreff der gegenseitigen Beziehung dieser beiden Zellarten gibt Kultschitzky an, dass die serösen Zellen „erscheinen nicht in Form von Halbmonden, wie in gemischten Drüsen anderer Tiere, sondern nehmen einen bestimmten, bisweilen ziemlich grossen Teil des Drüsenröhrchens ein“ (p. 105).

Es erhellt aus dieser Beschreibung, dass nach Kultschitzky die serösen Zellen in der gemischten Drüse des Igels vielmehr nach aussen von den mucinoiden Zellen sich befinden sollen.

Diese Deutung ist aber kaum annehmbar; wie weiter unten gezeigt werden wird, sind die Karmin fixierenden Zellen zentralwärts gerichtet und entsprechen den serösen Zellen, während die nach aussen gewendeten Zellen der Tinktionsfähigkeit gemäss den Schleimzellen sich nähern.

Ranvier (1886) schildert folgendermassen die topographischen Verhältnisse der eigentlichen Submaxillaris und der Retrolingualis: In der Winkelgegend des Unterkiefers findet man zwei grosse Drüsen von unregelmässig hemisphärischer Form, die mit den abgeflachten Flächen in Beziehung treten. Die eine, nach aussen liegende, ist ein wenig kleiner als die andere. Beide haben nahezu dasselbe Aussehen, so dass ohne Heranziehen der schon (an anderen Tierarten) gewonnenen Resultate, es schwierig wäre, zu sagen, welche von diesen Drüsen die Submaxillaris sei. Wie bei anderen Arten, so ist auch beim Igel die Retrolingualis nach aussen von der Submaxillaris gelegen und hat den Bau einer Schleimdrüse, während die Submaxillaris eine seröse Drüse darstellt. Wie ersichtlich, legt Ranvier einen grossen Wert auf die Lage der Schleimdrüse (Retrolingualis) nach aussen von der Submaxillaris, in welcher Hinsicht aber die Befunde von späteren Forschern am Igel noch weit auseinandergehen.

Lawdowski (1888) berichtet über die Untersuchungen von Ranvier und Kultschitzky betreffs der Struktur der Unterkieferdrüse des Igels, ohne eigene Beobachtungen mitzuteilen.

Bei Hoyer (1890) findet man folgende gelegentliche Bemerkung betreffs der Submaxillaris des Igels: „Auch bei einem nicht völlig ausgewachsenen Igel erhielt ich mit Thionin nur eine ganz schwache rotviolette Färbung in einzelnen Schnitten der Unterkieferdrüse, während andere ganz ungefärbt blieben, obschon ihre Sekretionszellen ganz das Aussehen von Schleimzellen darboten. Auch die Randzellen waren relativ schwach entwickelt“ (l. c. p. 344).

Nach Zumstein (1891), der ebenfalls zwei Drüsen unterscheidet, die Retrolingualis und die Submaxillaris, sind die beiden Drüsen an Grösse ungefähr gleich. „Die Retrolingualis liegt lateral von der Submaxillaris (in Übereinstimmung also mit den Befunden von Ranvier), wird von ihr zum Teil noch etwas umlagert (l. c. p. 15). Die Vereinigung der beiden Drüsen ist

eine ziemlich innige. Von aussen stösst die Parotis an die Retrolingualis an.“ In betreff der Ausführungsgänge gibt Zumstein an, dass der Ductus submaxillaris enger und kleiner ist als der Ductus retrolingualis (l. c. p. 16). Sofort nach dem Austritte treten beide Gänge zusammen. Die gegenseitige Lage der Gänge ändert sich im ferneren Verlaufe derselben: Der Ductus retrolingualis ist dorsal von dem Ductus submaxillaris gelegen nach hinten von der Glandula sublingualis, während nach vorn von derselben die Gänge wieder beieinander liegen. Die Mündung findet „vor dem Zungenansatze an der unteren Fläche einer papillenförmigen Erhebung“ statt.

Ich selbst (1894) beschrieb an der Submaxillaris (des Igels), als eine einzige Drüse zusammengefasst, wie es doch anatomisch auch den Beschreibungen von Ranvier und Zumstein gemäss der Fall ist, eine grössere Abteilung (die eigentliche Submaxillaris der Autoren) von gemischt-serösem Bau und eine kleinere Abteilung von hauptsächlich (aber nicht ausschliesslich) schleimigem Bau (die also der Retrolingualis entspricht). Der schleimige Lappen bildet ungefähr den dritten Teil der ganzen Drüse, wie es aus der Fig. 3 meiner zitierten Mitteilung ersichtlich ist. Man findet jedoch in der Schleimdrüse auch kleine Inselchen von Alveolen, die nach dem serösen Typus beschaffen sind (l. c. p. 228). In betreff der Ausführungsgänge habe ich allerdings angegeben, dass die zuerst getrennten Gänge eine Strecke weit ausserhalb des Drüsenparenchyms sich vereinigen, wie es bei der Untersuchung mit blossem Auge der Fall zu sein scheint; die mikroskopische Untersuchung des Drüsenstieles habe ich damals leider nicht vorgenommen.

Nach Sig. Mayer (1895) findet man bei vielen Tierarten, wie Maus, Ratte, Fledermaus, Igel u. a. in der Submaxillaris nicht zwei, sondern drei Drüsen von durchaus verschiedenem Bau: eine rein mucinöse Drüse (Gl. retrolingualis, Gl. admaxillaris-Klein), eine rein seröse und eine dritte Drüse, in welcher die Zusammensetzung aus Schläuchen viel schärfer hervortritt als in den vorigen. „Die Schläuche selbst sind nach dem sogenannten gemischten Typus gebaut, indem an Stücke, welche mit serösem Epithel ausgekleidet sind, sich Abschnitte anschliessen, in denen das Epithel mehr den Charakter mucinöser Drüsen zeigt“ (l. c. p. 179). Nähere Angaben über die Lage der fraglichen dritten Drüse fehlen leider



gänzlich. Es ist nicht zu ermitteln, ob es um eine völlig abgesonderte Drüse, oder um einen besonderen Drüsenlappen, oder noch um zerstreut liegende Drüsenteile ankommt. Nach der knappen Beschreibung zu urteilen, handelt es sich vielmehr um einen abgesonderten Drüsenteil, denn der Verfasser bemerkt, dass die schlauchige gemischte Drüse in frischem Zustande in matter Farbe erscheint, während die beiden übrigen grau-rötlich oder grau erscheinen. Damit ist aber nicht viel gesagt, denn bei der Ratte z. B. unterscheidet sich auch die Retrolingualis durch die weissliche Farbe (an erhärteten Präparaten). Übrigens sind die fraglichen Angaben nur allgemein gehalten, so dass auch nicht zu ermitteln ist, ob das Resultat auf alle oder nur auf einige von den erwähnten Tiergattungen sich bezieht.

Rud. Krause (1895) beschreibt eingehend die Drüse des Igels, wobei er nach dem Vorgange von Ranvier ebenfalls zwei Drüsen — die Submaxillaris und die Retrolingualis — unterscheidet. Die vorherigen Angaben von Ranvier, Hoyer, Löwenthal und S. Mayer über den histologischen Bau dieser Drüsen bezeichnet er als „ganz unwesentlich“. Obwohl R. Krause, wie gesagt, die Nomenklatur von Ranvier annimmt, hebt er dennoch ausdrücklich hervor, dass er in 20 Fällen die topographische Beschreibung von Ranvier niemals bestätigen konnte (l. c. p. 36). Die Retrolingualis namentlich ist, nach Krause, niemals nach aussen (wie es nicht nur Ranvier, sondern bemerkenswerterweise auch Zumstein angegeben hat), sondern „median-dorsalwärts und etwas kaudal von der Submaxillaris“ gelegen. Aber wenn man den inneren Rand der letzteren nach aussen umschlägt, gewahrt man die Retrolingualis. Die Drüsen sind durch anatomische Präparation leicht zu trennen und sind mit eigenen Ausführgängen ausgestattet. Die Retrolingualis ist meist halb so gross wie die Submaxillaris und unterscheidet sich von derselben durch das mehr opak-graue Aussehen. In betreff der Textfigur von Krause lässt sich sagen, dass sie entweder unverständlich ist, oder der Beschreibung nicht völlig entspricht. Man sieht in der Tat aus der Textfigur, dass die Retrolingualis ganz nach vorn gelegen ist, während nach hinten noch mehrere Drüsenläppchen ersichtlich sind, die augenscheinlich der Submaxillaris angehören, während der Beschreibung gemäss die Retrolingualis etwas kaudal von der Submaxillaris gelegen sein soll.

Die Retrolingualis bezeichnet Krause als eine reine Schleimdrüse, welche niemals Halbmonde aufweist. Wohl gibt er an, und in dieser Hinsicht übereinstimmend mit meinen früheren Angaben, dass in dieser Drüse auch ganze Komplexe von Tubulis, die aus protoplasmatischen, teilweise körnchenhaltigen Zellen zusammengesetzt sind (p. 102), kommt aber zum Schluss, dass es sich um Schleimzellen handelt, die ihr Sekretionsprodukt ganz oder teilweise entleert haben.

In der eigentlichen Submaxillaris unterscheidet Krause zwei Arten Zellen: stark granulierten Zellen (acidophile, rote, weil sie in der Biondischen Mischung rot sich färben), und „blaue“ oder basophile (weil sie in der genannten Mischung blau gefärbt werden).

In seiner zweiten Arbeit gibt auch Krause zu, dass diese Zellen „mit Schleimzellen eine grosse Ähnlichkeit haben, aber kein Mucin sezernieren“ (p. 453). Krause nimmt ferner an, dass diese Zellart (also basophile) die anorganischen Salze und in Sonderheit das kohlen-saure Natron sezerniert, während den roten Zellen die Absonderung des Eiweisses und der Kalksalze zukommt. Trotzdem kommt er merkwürdigerweise zum Schluss, „dass wir es in den beiden auf den ersten Blick so verschiedenartig aussehenden Zellkomplexen der Submaxillaris im Grunde genommen doch nur mit denselben Zellen zu tun haben“ (p. 128 der ersten Arbeit von Krause); somit hat er die gemischte Natur des Epithels der Submaxillaris in Abrede gestellt, obwohl er selbst, wie erwähnt, jeder Zellart die Absonderung eines besonderen Teiles des fertigen Sekretes zuschreibt.

In der unlängst erschienenen ausführlichen Dissertation von G. Illing (aus dem physiologischen und histologischen Institute von Prof. Dr. Ellenberger [1904]) findet man keine auf den Igel sich beziehenden Angaben. Es soll daher an dieser Stelle nur folgendes hervorgehoben werden. Betreffs der Benennung Gl. retrolingualis findet der Verfasser, dass sie nicht recht zutreffend ist, denn, je nach den Tierarten, der Drüsenkörper bald, wie es Ranvier angibt, nach hinten von der Kreuzungsstelle des Ausführungsganges und des Nervus lingualis zu liegen kommt, bald aber auch prälingual, wie beim Rind, Schaf und der Ziege. Zu betonen ist der Unterschied zwischen den Befunden von Ranvier und von Illing in betreff der Glandula retrolingualis

des Schafes. Nach Ranvier soll diese Drüse dem Schafe fehlen: „A côté d'elle (de la sous-maxillaire) — liest man in seiner Anatomischen Studie 1886 — on ne trouve rien qui ressemble à la rétrolinguale“ (l. c. p. 23). Illing findet hingegen, dass „eine Gl. retrolingualis besitzen: Hund, Katze, Rind, Schaf, Ziege und Schwein“ (l. c. p. 58). Dieses entgegengesetzte Resultat von Illing rührt von der Tatsache her, dass beim Schaf (wie auch beim Rind und der Ziege) die der Glandula retrolingualis homologe Drüse nicht retrolingual, sondern prälingual zu liegen kommt. In Anbetracht dieser wechselnden Lage der Gl. retrolingualis schlägt Illing vor, dieser Drüse die Benennung Gl. sublingualis monostomatica beizulegen, weil dieselbe mit einem einzigen Ausführungsgange mündet. Wohl bildet Ranvier beim Schaf nach vorn von dem Nervus lingualis eine längliche Drüse ab, die mit einem einzigen Ausführungsgange mündet, deutet aber dieselbe als die eigentliche Gl. sublingualis, während nach Illing diese Drüse der Gl. retrolingualis entspricht.

Fasst man die Ergebnisse der zitierten Arbeiten zusammen, so kommt man zum Schluss, dass in betreff sowohl der topographischen Verhältnisse, als des feineren Baues der Submaxillaris und der Retrolingualis die Angaben noch weit auseinandergehen.

Was den ersten Punkt anlangt, so erscheint am merkwürdigsten der Unterschied zwischen den Angaben von Ranvier und Zumstein einerseits und R. Krause andererseits: Den ersteren zufolge ist die Retrolingualis nach aussen, nach Krause dorsalswärts und kaudal von der Submaxillaris gelegen. Ferner ist nach Ranvier die Retrolingualis nur ein wenig kleiner als die Submaxillaris; nach Zumstein sind die Drüsen ungefähr von gleicher Grösse; nach Krause ist die Retrolingualis halb so gross wie die Submaxillaris.

In betreff des feineren Baues der fraglichen Drüsen sind folgende Hauptkontroverse zu betonen: Ist die Retrolingualis des Igels eine reine Schleimdrüse (Kultschitzky, Ranvier, R. Krause) oder enthält sie auch Drüsenteile anderer Natur? Ist die Submaxillaris des Igels eine rein seröse Drüse, eine einzige Zellart enthaltend, oder eine Drüse mit gemischtem Epithel oder sogar eine Drüse von heterogenem Bau? Diese Fragen werden in dieser Untersuchung eingehender behandelt werden. Es hat sich ferner herausgestellt, dass in dem Drüsen-

stiel. in Zusammenhang mit den Hauptgängen, noch akzessorische Drüsenkomplexe vorhanden sind, die in der zitierten Literatur bis jetzt keine Erwähnung gefunden haben. Um der Frage von der Zusammensetzung der Submaxillaris näher zu treten, ist es notwendig, auch diese akzessorischen Drüsen in Betracht zu ziehen.

#### **Eigene Beobachtungen.**

**Topographische Verhältnisse.** Nach Blosslegung der Drüse von der ventralen Seite her sieht man eigentlich nur die seröse Abteilung, während die mucinöse von der vorigen bedeckt ist und ohne besondere Präparation, in natürlicher Lage, unsichtbar ist. Der vordere Rand der blossgelegten, aber nicht verschobenen Drüse, erreicht die Ebene des Unterzungbeinknochens. Ein Lymphganglion liegt gewöhnlich an der vorderen Grenze des sichtbaren Teiles der Drüse. Von den Beziehungen, die in den weiter oben zitierten Arbeiten eine besondere Erwähnung nicht gefunden haben, sind diejenigen zu der Vena jugularis externa hervorzuheben. Die ansehnliche Vene liegt an der äusseren Grenze des sichtbaren Teiles der Drüse, ein Venenästchen verliert sich in der Drüse in der Nähe des vorderen Randes. Natürlich kann die Verletzung dieses venösen Gefässes sehr unangenehm werden, wegen der Überschwemmung des Präparates mit Blut. Nach aussen von der genannten Vene findet man die Ohrspeicheldrüse.

Die mucinöse Drüsenabteilung (die sogen. Gl. retrolingualis) kann in zweifacher Weise freigelegt werden und zwar von aussen und von innen her. Die Blosslegung von aussen her ist durchaus nicht ratsam infolge der erwähnten Beziehungen zu der Jochvene. Schlägt man aber die seröse Drüse stark nach aussen um, so bemerkt man an der Innenfläche derselben einen Lappen von mehr rötlicher (oder bräunlich rötlicher) Farbe, der sich in die Tiefe erstreckt. Trotzdem, was man erwarten könnte, ist es nicht leicht, am frischen Präparate die topographische Lage des mucinösen Drüschens genau anzugeben; auch sehen wir, dass in dieser Hinsicht die Angaben von Ranvier und Zumstein einerseits, von R. Krause andererseits weit auseinandergehen. Um diese Kontroverse zu lösen, würde es am sichersten sein, topographische Schnitte durch die in situ gehärtete Drüse an-

zufertigen; doch ist diese Untersuchungsmethode sehr umständlich. Bei der Präparation aber an frischer Leiche kommen natürlicherweise Verschiebungen zustande und die isolierten Drüsenteile verändern mehr oder weniger ihre natürliche Lage. Über ein reichliches Material habe ich allerdings nicht verfügt; doch habe ich in keinem Falle, ebenso wie Krause, die Schilderung von Ranvier und Zumstein in betreff der topographischen Lage der Gl. retrolingualis als zutreffend finden können. Auch weisen die topographischen Verhältnisse der Drüsen ansehnliche Abweichungen auf, je nach den Individuen und sogar rechts und links bei demselben Individuum. In Wirklichkeit ist die Lage der mucinösen Abteilung ziemlich kompliziert und lässt sich mit einem Worte nicht charakterisieren. Einen sehr wesentlichen Unterschied findet man in dieser Hinsicht zwischen dem Igel und der weissen Ratte, wovon weiter unten die Rede sein wird. Dass der mucinöse Lappen der Unterkieferdrüse des Igels in einigen Fällen nach aussen und vorne die seröse Drüse etwas mehr überragt, ist wahrzunehmen; dass aber der Hauptteil der Retrolingualis sich nach aussen von der serösen Drüse erstreckt, ist nicht zutreffend. Geht man von dem äusseren Rande der Submaxillaris aus, so erstreckt sich die Retrolingualis in die Tiefe, d. h. dorsalwärts, nach innen und nach hinten. An einigen Drüsen ist der mucinöse Lappen mehr nach aussen und vorn verschoben, an anderen mehr nach innen und hinten: in allen untersuchten Fällen war die Retrolingualis nie ventral von der eigentlichen Submaxillaris, wie es bei der weissen Ratte der Fall ist, sondern dorsalwärts gelegen. An einer Drüse, an welcher ich die in einer vorläufigen Notiz (5) beschriebenen akzessorischen Drüschchen an den Ausführgängen beschrieben habe, war der mucinöse Lappen besonders weit nach hinten verschoben; doch gebe ich gern zu, dass diese besonders nach hinten verschobene Lage nicht der Mehrzahl der Fälle entspricht.

Es ergibt sich somit, dass die Lage der mucinösen Abteilung der Unterkieferdrüse (Gl. retrolingualis) ansehnlichen Schwankungen unterworfen ist und dass man zwischen zwei extremen Lagen zu unterscheiden hat: In einer Reihe von Fällen ist die Drüse mehr nach vorn-aussen verschoben, in einer anderen Reihe mehr nach innen-hinten: in dem einen wie in dem anderen Falle erstreckt sich die Retrolingualis dorsalwärts von der serösen

Drüsenabteilung; die ventrale Fläche der letzteren bleibt von der Gl. retrolingualis unbedeckt.

Die Form des mucinösen Drüsenlappens ist ebenfalls Schwankungen unterworfen, die sich aber kaum präzisieren lassen. In der Figur, die ich in meiner älteren kurzen Mitteilung (Anat. Anzeiger, 1894) von dieser Drüse gegeben habe, ist dieselbe von innen her dargestellt, wobei die mucinöse Abteilung nach vorn umgeschlagen wurde.

Um den Abgang der Drüsengänge blosszulegen, hat man die Drüsen nach aussen umzuschlagen. Bei schwacher Vergrößerung lassen sich durch die Dissection zwei Gänge blosslegen, die aber von Gefässen und Nerven begleitet sind; der eine begibt sich zu der serösen, der andere zu der mukösen Abteilung der Drüse. Die Gänge nähern sich bald aneinander, um in einem gemeinschaftlichen Drüsenstiel zu verlaufen. In dieser Zwischenregion findet man akzessorische Drüschchen, die weiter unten eine eingehende Beschreibung finden werden. Der Drüsenstiel senkt sich nun in die Tiefe. Nach vorn von der Kreuzung mit dem Nerv. lingualis legt sich der Drüsenstiel an die Schleimhaut der Mundhöhle an und verläuft nach innen von dem Unterkiefer. Bei Lupenvergrößerung kann man den Drüsenstiel nahezu bis zu der Mündung verfolgen, die, wie es Zumstein angegeben hat, im Bereiche einer papillenförmigen Erhebung der Schleimhaut nach vorn und seitlich von der Zungenbasis stattfindet.

#### Feinerer Bau der serösen Drüsenabteilung (seröse Submaxillaris).

Die Drüse hat keine durchaus homogene Struktur. Es lassen sich allerdings, erstens, Teile, die aus Drüsensäckchen sich zusammensetzen, an welchen zwei Arten Epithelzellen vorkommen, unterscheiden, und zweitens, Teile, die aus viel kleineren sprossenförmigen Alveolen, eine einzige Zellart enthaltend, sich zusammensetzen. In dieser Hinsicht, also in betreff des allgemeinen Baues, weichen meine Befunde sehr wesentlich von denjenigen von R. Krause ab, der nur die zuerst genannten Drüsenteile mit zwei Zellarten, welche er übrigens als eine einzige Zellform auffasst, beschrieben hat. Es kommen ferner noch andere etwas abweichende Drüsenformen vor.

I. Drüsenteile mit gemischtem Epithel (Taf. XLIV, Figg. 1 u. 2). Diese Drüsenteile gestalten sich als Säckchen von ansehnlicher Dicke, obwohl sie mit engen Laminen ausgestattet sind. Will man diese Form auf die tubulo-acinöse zurückführen und die Drüseneinheiten als acinös erweiterte Tubuli betrachten, so kann auch diese Benennung zutreffen. Am wenigsten zutreffend ist die Benennung „Tubuli“, der sich Krause bedient, um die Drüseneinheiten zu bezeichnen. Es wird weiter unten noch von anderen Drüsenteilen die Rede sein, wo in der Tat eine mehr gewunden tubulöse Form vertreten ist. Was die Drüsenteile mit gemischtem Epithel anlangt, so mag wohl hier und da auch die tubulöse Form zur Anschauung gelangen, in der Regel ist es gewiss nicht der Fall. Besonders feine Schnitte eignen sich vielleicht weniger für die Aufklärung dieser Frage als mässig dünne Schnitte. Es ist ferner ratsam, Stellen zu untersuchen, wo der Zusammenhang der Ausführungsgänge mit den Drüseneinheiten zur Anschauung gelangt und wo die letzteren sich eine grössere Strecke weit verfolgen lassen. Man kann sich unter solchen Bedingungen überzeugen, dass distalwärts von den engeren Schaltstücken das Rohr rasch an Dicke zunimmt und in ein unregelmässig gestaltetes Säckchen oder in einen bald mehr bald weniger ausgebuchteten, also acinösen Schlauch übergeht. Häufig sieht man einige Drüsensäckchen fast von derselben Stelle etwa palmenblattähnlich abgehen. Blindsackförmige Teilungen der Drüsensäckchen sind wahrzunehmen; dass aber ein Säckchen mehrere Male nacheinander sich teilt, scheint mir, dem Gesehenen zufolge, sehr fraglich zu sein. Die ansehnliche Dicke der Drüsensäckchen ist von der Epithelbekleidung bedingt, das Lumen ist immer sehr eng, aber, wo sichtbar, scharf gezeichnet.

An den fraglichen Drüsensäckchen sind zwei Arten Drüsenzellen wahrzunehmen. Die eine Zellart unterscheidet sich durch das trübkörnige Aussehen und die Affinität zu aciden Anilinfarben, namentlich zu Säurefuchsin, ferner auch zu Karmin. Die andere Zellart sieht nicht so trübkörnig aus und fixiert basische Anilinfarben, wie Thionin, Gentianaviolett, Methylgrün, Methylenblau u. a.; mit Karmin wird diese Zellart nicht gefärbt; sie hat eine ausgesprochene Affinität zu den schleimfärbenden Lösungen, wobei eine recht deutliche metachromatische Färbung entsteht. Diese zwei Zellarten entsprechen augenscheinlich den „roten“ und

den „blauen“ Zellen von Krause. Bezeichnen wir die zuerst genannte Art als trübkörnige oder acidophile; die andere — als basophile, auch mucinoide, wegen der Affinität zu Schleimfarben, insbesondere zu Vesuvín. Diese mucinoiden Zellen sind aber mit den mucinoiden Zellen von Kultschitzky nicht zu verwechseln, weil nach demselben diese Zellen auch Karmin fixieren. Bemerkenswerterweise gibt auch Krause an, dass die blauen Zellen, trotz den ähnlichen Reaktionen, von den Schleimzellen sich dadurch unterscheiden, dass ihr Protoplasma mit Karminlösungen energisch tingiert wird (l. c. p. 124). In meinen Präparaten sehe ich, im Gegenteil, dass nicht diese Zellart, sondern die trübkörnige, acidophile, mit Karmin sich färbt. Die gegenseitigen Beziehungen dieser zwei Zellarten können je nach den Drüsensäckchen etwas verschieden sein, wovon mehr weiter unten. Es hat sich ferner herausgestellt, dass wenn auch in gewissen Zuständen resp. Bedingungen der Unterschied zwischen den Zellen weniger ausgesprochen war, die fraglichen Zellarten immer voneinander zu unterscheiden sind. Weil in dieser Beziehung meine Befunde von denjenigen von Krause wesentlich abweichen, muss ich die betreffenden Verhältnisse eingehender auseinandersetzen.

Was zunächst die gegenseitige Lage der beiden Zellarten anlangt, so findet man, dass die trübkörnigen (acidophilen) Zellen sozusagen die Hauptschicht der betreffenden Drüsensäckchen bilden, das heisst, sie umgeben das Lumen des Drüsensäckchens. Da, wo die Verbindung mit den Schaltstücken zu sehen ist, lässt sich feststellen, dass diese Zellen dem Epithel der Übergangsregion folgen. Die basophilen, auch mucinösen Zellen kommen nach aussen von den vorigen zu liegen und könnten aus diesem Grunde als Belegzellen oder Randzellen bezeichnet werden. In betreff der Lage, der Ausdehnung und der Gestaltung der Belegzellenkomplexe sieht man eine grosse Mannigfaltigkeit. Dass diese Zellen den Endteilen der Drüsensäckchen ansitzen, wie es Krause angibt, ist in vielen Fällen zutreffend; es ist dies aber durchaus nicht die ausschliessliche Lage dieser Zellkomplexe. Man findet sie auch an den Seitenteilen der Drüsensäckchen und in der Nähe der Schaltstücke. Der trübkörnige Zellüberzug der Drüsensäckchen kommt an vielen Stellen frei zu Tage; die Belegzellenkomplexe bilden somit keine kontinuierliche, sondern eine stellenweise unterbrochene Schicht. Die Dicke derselben ist eine sehr verschiedene.



indem die fraglichen Zellen auch sprossenförmige oder schlauch- resp. säckchenförmige Verlängerungen bilden können. Nur in dieser Weise lassen sich die so mannigfaltigen Bilder in betreff der Verteilung der Belegzellenkomplexe erklären. Zwischen den Drüsensäckchen, die beide Zellarten enthalten, kommen nicht selten Reihen von Zellen zweiter Art vor, die bald zu gewundenen Strängen, bald zu kurzen schlauch- oder säckchenförmigen Konglomeraten angeordnet sind; in letzterem Falle lässt sich ein feines spaltförmiges Lumen im Innern des Tubulus erkennen. Wie könnten solche Bilder entstehen, wenn die Zellen nur eine Belegschicht bildeten? Strangförmige Reihen ohne Lumen können infolge einer tangentiellen Schnittführung entstehen; die Anwesenheit eines zentralen Lumens lässt sich aber in dieser Weise nicht erklären.

**Eigenschaften der trübkörnigen Zellen.** Wie erwähnt, färben sich diese Zellen mit aciden Anilinfarben; es treten dabei im Zelleibe gröbere, dicht gedrängte Granula hervor. Die Zellen färben sich aber auch mit basischen Anilinstoffen, namentlich mit Methylenblau, auch mit Thionin, es entsteht aber dabei keine metachromatische Farbe: darin besteht der Unterschied zwischen der trübkörnigen und der zweiten Art, welcher Unterschied es erlaubt, beide Zellarten auseinander zu halten. Ferner färben sich die trübkörnigen Zellen auch mit Karmin und mit Kongorot. Bei der grobkörnigen und dichten Granulierung wird es nicht leicht, zu entscheiden, ob die Zellen noch eine besondere Struktur aufweisen oder nicht. Die Kerne sind gewöhnlich bei der Membrana propria gelegen.

Man gewinnt an den Präparaten zwei verschiedene Ansichten von den trübkörnigen Zellen. In einer Reihe von Säckchen erweisen sich die trübkörnigen Zellen als lebhaft gefärbt mit allen weiter oben erwähnten Färbemitteln; die Kerne tingieren sich ebenfalls lebhaft, sowohl mit Kernfärbemitteln als auch mit basischen Anilinfarben. Die Zellen sind dabei durchschnittlich vielmehr etwas kleiner, so dass der trübkörnige Anteil der Drüsensäckchen im Vergleich zu den Belegzellenkomplexen wie verringert erscheint. An anderen Säckchen sind die trübkörnigen Zellen nur schwach gefärbt, behalten aber immer noch das trübkörnige Aussehen und die Affinität zu aciden Anilinfarben, doch ist die Färbung, wie gesagt, weit weniger intensiv. Die Zellen sind

dabei vielmehr vergrössert und bilden eine mächtigere Schicht im Vergleich zu den Belegzellenkomplexen. Bemerkenswert ist noch der Umstand, dass die Kerne die Affinität zu basischen Farbstoffen zu verlieren scheinen. Ferner scheinen die Kerne an Grösse etwas zugenommen zu haben; die Gestaltung ist eine regelmässig abgerundete. Dass es sich um dieselbe Zellart, die sich aber in verschiedenen Zuständen darstellt, handelt, ergibt sich ausserdem aus der Lage der Zellen in bezug auf das Lumen der Drüsensäckchen und den Beziehungen zu den Belegzellenkomplexen; eine Verwechslung ist somit ausgeschlossen. Von der eventuellen Deutung dieser Unterschiede wird noch weiter unten die Rede sein.

**Eigenschaften der Belegzellen** (der basophilen Zellen). Wie schon an mehreren Stellen weiter oben erwähnt war, unterscheiden sich diese Zellen durch die nicht so trüb-körnige Beschaffenheit des Zelleibes und die Affinität zu schleimfärbenden Farbmischungen, wobei eine metachromatische Färbung entsteht. Ausser den schon genannten Farbstoffen sind noch Safranin und Magenta zu erwähnen, die in gewisser Hinsicht eigentümliche Färbungen hervorrufen. Mit Karmin wird diese Zellart nicht gefärbt. Nach Fixierung in Chromgemischen liefert die doppelte Färbung mit Gentianaviolett und Säurefuchsin sehr instruktive und haltbare Färbungen, die eine scharfe Differenzierung der beiden Zellarten hervorrufen: die Färbung der vorher besprochenen Zellen schwankt zwischen blass-rot und rot-bläulich; die Färbung der letzteren, zwischen blau und tief violett. Die Thioninfärbung ist zwar sehr instruktiv in betreff der metachromatischen Schattierung der Belegzellen, verblasst aber, allerdings zum Teil, beim Auswaschen der Präparate in Alkohol. Nach Formolfixierung liefert die Biondische Mischung recht differenzierte Färbungen. Nach Färbung mit Safranin entsteht ebenfalls eine metachromatische rot-bräunliche Schattierung der Belegzellen, recht gut sichtbar nach Formolfixierung. Die Färbung erinnert an diejenige der Schleimzellen. Nach Färbung mit Safranin, Lichtgrün und wieder mit Safranin ist die bräunliche Färbung der Belegzellen besonders ausgesprochen und sieht bemerkenswerter Weise wie fleckig aus, indem an vielen Zellen viel tiefer gefärbte Teile wahrzunehmen sind, als wären hier besondere Granula oder Granulakomplexe vorhanden.

Bei den meisten Färbungen tritt im Zelleibe eine deutliche Netzstruktur hervor, besonders massiv nach doppelter Färbung mit Gentianaviolett und Säurefuchsin. Die fragliche Netzstruktur ist massiver als diejenige der echten Schleimzellen. Nach Formolhärtung färben sich die Zellen intensiv mit Vesuvium.

Wie ersichtlich, nähert sich diese Zellart, den Tinktionen gemäss, besonders den Schleimzellen. Wenn ich also in meiner älteren kurzen Mitteilung von Schleimzellen ähnlichen Zellen gesprochen habe, so war hierzu ein triftiger Grund vorhanden. Sind die aufgezählten Tinktionen nicht stichhaltig, so beweist es nur, dass bis jetzt keine sicheren Methoden für Schleimfärbung an Schnittpräparaten bekannt sind. Einige von den angeführten Färbungen eignen sich nach den üblichen Angaben auch für Färbung der Amyloidsubstanz. Der Hauptbeweis von Krause gegen die Deutung dieser Zellen als Schleim liefernde Elemente stützt sich auf die Untersuchung des vermittels einer Kanüle bezogenen Sekretes der Drüse: das Sekret derselben soll keine durch Essigsäure nachweisbaren Spuren von Mucin enthalten und leicht fliessend, nicht fadenziehend erscheinen. Man könnte allerdings einwenden, dass entweder das von den Belegzellen gelieferte Sekret dem Schleime sehr nahe steht, oder dass die Reaktionen auf Schleim im fertigen (vollen) Sekrete nicht mehr darzustellen sind. Es könnten vielleicht Infusionsversuche mit der frischen Drüse in dieser Hinsicht von Nutzen sein. Zu bemerken ist noch, dass Krause (in seinem zweiten Aufsätze) an den Drüsen-schläuchen der Mangusten (*Herpestes*) Halbmonde, die aus Schleimzellen sich zusammensetzen, beschreibt und stützt sich dabei auf nichts anderes als das Verhalten der Zellen gegen die angeführten Farbstoffe.

Es lässt sich nicht bestreiten, dass in rein morphologischer Hinsicht die Belegzellenkomplexe mit den typischen Schleimzellen aus der mucinösen Abteilung der Submaxillaris sich nicht decken. Die Form der Zellen ist nicht so gestreckt und nicht so aufgeblasen wie in den typischen Schleimzellen; auch sind die Zellen durchschnittlich kleiner. Die Netzstruktur, wie schon erwähnt, scheint dichter und massiver zu sein als in den aufgeblähten Schleimzellen.

In betreff der Lage und der Form der Kerne sind an den Belegzellenkomplexen Abweichungen wahrzunehmen. Die Kerne

sind bald exzentrisch oder sogar ganz wandständig, häufig aber auch im mittleren Zellteile gelegen. Auch bei wandständiger Lage sind die Kerne nicht so stark abgeplattet als in den aufgeblähten typischen Schleimzellen.

Ebenso wie für die Zellen erster Art sind auch an den zuletzt genannten Zellen zwei verschiedene Ansichten wahrzunehmen (Fig. 1 und 2, Taf. XLIV). In einem Zustande sind die Zellen heller, die Tinktionsfähigkeit geringer (ebenso wie die metachromatische Schattierung); die Kerne treten scharf hervor und tingieren sich ziemlich intensiv. Durchschnittlich sind die Zellen in diesem Zustande vielmehr etwas vergrössert. In dem anderen Zustande färbt sich der Zelleib merkbar intensiver (wobei die metachromatische Schattierung besonders schön hervortritt); die Färbung kann so massiv ausfallen, dass der Kern mehr oder weniger verdeckt wird; die Zellen scheinen an Grösse etwas abgenommen zu haben. Es sei noch in betreff der Beschaffenheit der Kerne überhaupt bemerkt, dass sowohl die Färbbarkeit als auch die Gestaltungsveränderungen unterworfen sind. In vielen Zellen ist der Kern scharf gezeichnet und färbt sich intensiv mit Hämalaun und basischen Farbstoffen; die Form ist bald oval oder elliptisch, bald aber auch etwas eckig, wie zusammengezogen. An anderen Zellen erscheint der Kern sehr blass, als entbehrte er die chromatischen Bestandteile; er ist dabei merkbar geschrumpft. Noch an anderen Zellen bemerkt man eine merkwürdige Umkehrung der Kernfärbbarkeit; der Kern fixiert nun nicht basische, sondern acide Farbstoffe, so dass z. B. nach doppelter Färbung mit Gentianaviolett und Säurefuchsin die Kerne sich rot färben. Die fragliche Änderung tritt namentlich besonders deutlich hervor an den Zellen, die den Zustand der intensiven metachromatischen Färbung aufweisen.

Man erkennt ferner eine gewisse Opposition in betreff der Färbbarkeit der beiden Zellarten. An den Drüsensäckchen, wo die körnigen Zellen tief gefärbt sind, ist die metachromatische Färbung der Belegzellen relativ gering und umgekehrt; da, wo die körnigen Zellen kleiner erscheinen, sind die Belegzellen vergrössert. Chrompräparate, die mit Gentianaviolett und Säurefuchsin gefärbt wurden, eignen sich besonders gut für die Demonstration der fraglichen Verhältnisse. An den Drüsensäckchen, wo die zentralen körnigen Zellen tief rot-bläulich tingiert

sind, sind die Belegzellen schwach blau mit einem Stich ins Lila gefärbt; an anderen Säckchen sind die zentralen Zellen schwach rötlich, die Belegzellen intensiv violett, mit einem Stich ins Rötliche, gefärbt. Analoge Unterschiede sind auch an Thioninpräparaten wahrzunehmen: An einer Anzahl Drüsensäckchen weisen die zentralen Zellen eine blau-grünliche, die Belegzellen eine leichte Lilafärbung auf, an anderen Säckchen sind die zentralen Zellen leicht grünlich, die Belegzellen tief blau-rötlich gefärbt.

Es war schon von vornherein zu erwarten, dass für jede Zellart auch ein Zwischenstadium vorhanden sei, und so ist es auch in der Tat. Weil aber die Unterschiede zwischen den Zellen weniger ausgesprochen werden, so wird es desto notwendiger, die angemessene Färbungsmethode zu treffen. Sowohl die Gentianaviolett-Säurefuchsin-, als die Thioninfärbung eignen sich für diesen Zweck, während die Hämalaun-Säurefuchsinfärbung ungenügende Resultate liefert, weil bei der zuletzt genannten Färbung die beiden Zellarten im Zwischenstadium weniger gegeneinander abstechen. Die Färbbarkeit der körnigen Zellen hat abgenommen und erscheinen dieselben heller, während die zweite Zellart durch keine besonderen Merkmale bei der fraglichen Färbung (Hämalaun-Säurefuchsin) sich kennzeichnet. Man kann unter solchen Bedingungen irrigerweise zu dem Schluss gelangen, dass es sich nicht um zwei Zellarten, sondern nur um zwei verschiedene Sekretionsstadien handelt. So schreibt Krause in betreff der gereizten Drüse: „Die roten Zellen stossen zum Teil ihre Granula aus und färben sich dann hellrot, die blauen dagegen zeigen keine rein blaue Farbe mehr, sondern nehmen eine mehr ins Rote spielende Nuancierung an“, und ferner: „Das geschilderte Verhalten zeigt uns deutlich, dass wir es in den beiden auf den ersten Blick so verschiedenartig aussehenden Zellkomplexen der Submaxillaris im Grunde genommen doch nur mit denselben Zellen zu tun haben“ (l. c. p. 128). In Wirklichkeit aber bleiben die beiden Zellarten auch in dem fraglichen Zwischenstadium, bei geeigneter Färbung, unterscheidbar. Bei der Thioninfärbung z. B. bleiben die beiden Zellarten dadurch erkennbar, dass nur die zweite (basophile) Art eine metachromatische Schattierung aufweist und einen deutlichen Stich in Lilafärbung erkennen lässt, während die körnigen Zellen leicht blau-grünlich gefärbt sind. Noch sicherer vielleicht bleiben die Zellen unterscheidbar nach

Gentianaviolett-Säurefuchsinfärbung, weil der Kontrast zwischen den Färbungen noch ausgesprochener ist (rötlich für die körnigen Zellen, blau-violett für die anderen Zellen).

Wie weiter oben geschildert wurde, gibt es für jede Zellart noch einen anderen Zustand, in welchem der Unterschied zwischen den beiden Zellarten wieder deutlicher wird, aber in umgekehrter Richtung, wenn also die trübkörnige (acidophile) Art noch mehr an Färbbarkeit verliert, während die basophile Art besonders tief und metachromatisch sich tingiert, wobei auch einige Veränderungen sowohl an der Beschaffenheit des Zelleibes als des Kernes wahrzunehmen sind.

Es ist noch hervorzuheben, dass der zuletzt erwähnte Zustand am deutlichsten an den Randteilen der Läppchen hervortritt, während der entgegengesetzte Zustand (tief tingierte acidophile Zellen, hellere und geringer gefärbte basophile Zellen) in den zentralen Teilen der Läppchen vertreten ist. Es ist allerdings kein zufälliger Befund, denn er lässt sich an einer Anzahl von Läppchen bestätigen. Man könnte auch an die Wirkung der Fixierungsflüssigkeit denken, indem es von vornherein natürlich erscheint, dass die Randteile rascher durchdrungen und folglich auch fixiert werden als die zentralen Teile der Läppchen. Es ist bekannt, dass ein längeres Verweilen in Chromflüssigkeiten die Färbbarkeit der Zellen mehr oder weniger beeinträchtigt. Man könnte also erwarten, dass infolgedessen die Färbung der Randteile überhaupt schwächer ausfallen werde, als diejenige der zentralen Teile. Warum sieht man aber, dass die metachromatische Färbbarkeit der zweiten Zellart an den Randteilen vielmehr zugenommen hat; dass ferner an vielen Drüsensäckchen aus den zentralen Teilen die tief tingierten körnigen Zellen verkleinert und die Belegzellen vergrößert erscheinen, während an den Randteilen das entgegengesetzte Verhalten wahrzunehmen ist? Es handelt sich augenscheinlich um zwei verschiedene Zustände, die an den beiden Zellarten in entgegengesetzter Richtung ablaufen. Will man annehmen, dass diese Unterschiede vor der Fixierung noch nicht vorhanden waren, so lässt sich denken, dass infolge des Eindringens der Reaktive ein Reiz auf die sezernierenden Teile ausgeübt wurde, infolgedessen die fraglichen verschiedenen Zustände zustande kommen.

Vergleichen wir die an dieser Stelle beschriebenen Befunde

mit denjenigen von Krause an pilokarpinisierten Tieren, so lassen sie sich in mehrerer Beziehung recht gut vereinigen, bis zu dem Zustande, in welchem der Unterschied zwischen den beiden Zellarten abnimmt, wobei bei ungenügender Differenzierung der Färbung auf die Identität der beiden Zellarten geschlossen werden kann. Man vermisst aber in den Beobachtungen von Krause den folgenden entgegengesetzten Zustand, wo namentlich die Belegzellenkomplexe mit basophiler Farbe intensiv metachromatisch sich tingieren, während die zentralen Zellen nur ganz schwach die acidophile Farbe aufnehmen, welcher Zustand den ständigen Unterschied zwischen den beiden Zellarten noch beweiskräftiger macht. Vielleicht ist dieser Umstand auf die abweichenden Untersuchungsmethoden zurückzuführen.

2. Gehen wir nun zu der Beschreibung der Drüsenteile über, wo nur eine Zellart und namentlich die basophile vertreten ist (Fig. 3, Taf. XLIV).

Man könnte zunächst denken, dass die fraglichen Teile eigentlich keine besonderen Drüsenteile darstellen und nur dadurch zustande kommen, dass die Schnitte ausschliesslich die Belegzellenkomplexe der sub I geschilderten Drüsensäckchen betreffen. Es ist dies aber durchaus nicht der Fall. Es fällt zuerst auf, wenn man Serienschritte durchmustert, dass ganze, allerdings nur kleinere Läppchen, nur aus basophilen Zellen zusammengesetzt sind, ohne dass Zellen der acidophilen Art sich beimengen. Der Befund lässt sich mit Sicherheit auf einer Reihe von aneinanderfolgenden Schnitten bestätigen. Es würde gewiss ein seltsamer Zufall sein, wenn inselweise die gesamten Drüsensäckchen mit gemischtem Epithel nur an den Stellen, wo Belegzellenkomplexe vorkommen, getroffen wären, denn die Drüsensäckchen sind regelmässig ausgebuchtet und nicht überall von Belegzellenkomplexen bedeckt. Die letzteren bilden allerdings, wie beschrieben, auch längere Ausstülpungen, doch können sie von verschiedenen Stellen der Drüsensäckchen abgehen, nicht nur von den Endteilen, wie es Krause angibt. Bei einer solchen Anordnung der Belegzellenkomplexe lässt sich die eventuelle Deutung der Inseln mit nur basophilen Zellen als Konglomerate von basophilzelligen Ausstülpungen der Drüsensäckchen mit gemischtem Epithel nicht aufrecht erhalten. Diese Deutung kann nur für die kleineren, zwischen den Drüsensäcken vorkommenden

Inselchen von basophilen Zellen, nicht für die grösseren, durch eine Anzahl von Schnitten hindurch ziehenden Inseln, zutreffen. Würde aber dennoch ein Zweifel darüber bestehen können, so wird er durch den einfachen Befund gehoben, dass namentlich die fraglichen Konglomerate von basophilen Zellen direkt mit den Verzweigungen der Ausführungsgänge in Verbindung treten. Was die Wahrnehmung von diesen Verbindungen erschwert, ist die Feinheit der Lumina der Schaltstücke und der betreffenden Drüsenausstülpungen. Das Sachverhältnis gestaltet sich in folgender Weise:

Mitten in den fraglichen Drüseninseln verlaufen grössere Zweige von Ausführungsgängen, die mit Zylinderepithel bekleidet sind. Weil von der feineren Struktur der Ausführungsgänge später die Rede sein wird, so lassen wir dieselben zurzeit beiseite, um zu den feineren Zweigen, die sich mit den Drüsenkörnern verbinden, überzugehen. An diesen feineren Zweigen resp. Schaltstücken wird das Epithel abgeplatteter; ebenso verhalten sich auch die Kerne, deren Längsdurchmesser nun parallel dem Lumen orientiert sind. Ich bediene mich in diesem Falle des Ausdrucks Schaltstück in provisorischer Weise, um damit zu sagen, dass die Beschaffenheit des Epithels an diesen feinen Röhren, die mit einer Anzahl von Drüsenkörnern knospenartig besetzt sind, sich verändert hat. Sind diese Röhren im Längsschnitt getroffen, so erscheint das Lumen als ein feiner, aber scharf gezeichneter Schlitz, der auf jeder Seite von platt-ovalen Kernen begleitet ist. Das Rohr geht Teilungen ein. Von diesen Röhren gehen seitwärts feinste Kanälchen ab von ganz kurzem Verlaufe, und die zu den Drüsenkörnern führen. Die begleitenden Kerne treten bis ganz nahe an die Drüsenkörner heran. In günstigen Fällen lässt sich mit voller Sicherheit die Verbindung dieser feinsten Kanälchen mit feinen Interstitien zwischen den Drüsenzellen verfolgen. Diese Interstitien sind den Bildungen, die als Sekretkapillaren bezeichnet wurden, sehr ähnlich. Das Lumen der Drüsenkörner erscheint als ein feiner Schlitz, der in die genannten feinsten Interstitien zwischen den Drüsenzellen führt.

Die Röhren, die zu den Drüsenkörnern führen, sollen natürlich mit den Verzweigungen der begleitenden Gefässe nicht verwechselt werden. Hat man sich mit der Form, Grösse und Färbbarkeit der Kerne des Epithels an den fraglichen Röhren



familiarisiert, so können Verwechslungen in dieser Richtung nahezu ausgeschlossen werden

Die Drüsenkörner sind aus einer knappen Anzahl von Epithelzellen zusammengesetzt. Der Beschaffenheit gemäss sind diese Zellen den Belegzellen an den sub I beschriebenen Drüsen-säckchen sehr ähnlich. Die Gestaltung der Zellen ist pyramidenförmig - abgestutzt oder prismatisch - kubisch, nicht hoch; es kommen auch Zellen von mehr ovoider Gestaltung vor. Der Zelleib färbt sich metachromatisch mit basischen Farben und weist eine dichte Netzstruktur auf. Der Kern ist meist regelmässig gestaltet und in den mittleren Zellteilen oder etwas exzentrisch gelegen.

3. Man findet ferner noch andere Drüsenteile, die sowohl von den sub 1 als von den sub 2 beschriebenen sich unterscheiden (Fig. 4, Taf. XLIV). Es handelt sich um kleine Konglomerate von gewundenen bauchigen Schläuchen oder Säckchen, die von dem umgebenden Drüsenparenchym sich recht deutlich abheben. Sie kommen ziemlich vereinzelt vor und unterscheiden sich von den sub 1 beschriebenen Drüsensäckchen durch folgende Merkmale: Der Form nach handelt es sich mehr um Schläuche als um typische Säckchen. Die Schläuche sind wie zusammengeballt und bauchförmig erweitert. Der Querdurchmesser ist weit und durch die Dicke des Epithels, nicht durch die Weite des Lumens bedingt. Man sieht an diesen Schläuchen nur eine einzige Zellart. Belegzellen scheinen zu fehlen; man vermisst allerdings die charakteristischen basophilen Zellen. Der Zelleib ist trübkörnig, färbt sich aber vielmehr leicht und diffus mit Säurefuchsin; in meinen Präparaten wenigstens ist an diesen Zellen die intensive Färbung der Granula nicht wahrzunehmen. Auch an den Kernen ist ein gewisser Unterschied zwischen diesen Zellen und den trübkörnigen Zellen in den vorher beschriebenen Drüsensäckchen wahrzunehmen; es ist namentlich die lebhaftere Färbbarkeit der Kerne mit Hämatoxylin in den fraglichen bauchigen Schläuchen; infolgedessen, sowie auch infolge der geringeren Färbbarkeit der Granula, treten die Kerne an diesen Schläuchen viel deutlicher hervor, als an den zuerst beschriebenen trübkörnigen Drüsensäckchen. Ein anderer, wenn auch relativer Unterschied, bezieht sich auf den durchschnittlich weiteren Querdurchmesser der fraglichen bauchigen Schläuche, an den er-

weiterten Stellen derselben wenigstens. Der Querschnitt dieser Schläuche erscheint nicht als ein Kanal mit zentralem Lumen, welches nur mit einer Zellreihe umgeben sein würde, sondern erweist sich als eine ganze Fülle von Zellen enthaltend (Fig. 4). Zwischen den Zellen sieht man helle spaltförmige Interstitien, die bald quer, bald in Längsrichtung getroffen sind und je nachdem als runde oder rinnenförmige Kanälchen sich darstellen.

Verfolgt man diese gewundenen Schläuche resp. Bälkchen an sich aneinanderfolgenden Schnitten, so kann man die direkte Verbindung derselben mit Zweigen der Ausführgänge erkennen, ohne dass Segmente von anderem Baue zwischen den einen und den anderen eingeschaltet sein sollten.

Die beschriebenen Drüsenkonvolute nähern sich also, der Beschaffenheit der Zellen nach, den trübkörnigen sub I beschriebenen Drüsensäckchen, nehmen dennoch infolge der allgemeinen Form und des Fehlens von Belegzellen eine besondere Stellung ein.

4. Man findet endlich noch etwas anders beschaffene Drüsenteile, die noch seltener und zerstreuter vorkommen als die zuletzt erwähnten Drüsenformen (Fig. 5, Taf. XLIV). Es handelt sich um schlauchförmige (vielleicht auch säckchenförmige) Teile von ziemlich regelmässig abgerundetem Querschnitte, und deren Durchmesser durchschnittlich kleiner ist als derjenige der soeben beschriebenen bauchigen Schläuche. An den fraglichen Schläuchen sieht man nur eine Art Epithelzellen von ziemlich regelmässiger prismatischer Gestaltung, eine einzige Reihe bildend. Das Lumen ist zwar eng, aber scharf gezeichnet. Was die Beschaffenheit der Zellen anlangt, so ist eine gewisse Ähnlichkeit zwischen diesen Zellen und mucinösem Epithel nicht abzuspochen; doch beschränkt sich dieselbe nur auf die äussere Form, nicht auf die mikrochemischen Reaktionen. Der Zelleib färbt sich leicht rötlich mit Säurefuchsin, während Thionin, Methylenblau und Gentianaviolett keine charakteristische Tinktion bewirken. Die Zellkonturen sind ziemlich scharf gezeichnet. Die Kerne sind oval-abgeplattet und bei der Membrana propria gelegen; sie färben sich ziemlich lebhaft mit Hämatoxylin.

Es sollen noch die Unterschiedsmerkmale zwischen diesen Drüsenteilen und den vorher beschriebenen betont werden. Von den Drüsensäckchen mit gemischtem Epithel unterscheiden sich

dieselben durch die allgemeine Form, durch das Vorhandensein von nur einer Zellart, auch durch die Beschaffenheit der Zellen. Von den trübkörnigen bauchigen Schläuchen, die ebenfalls nur eine Zellart enthalten, unterscheiden sie sich durch den durchschnittlich geringeren Durchmesser, durch die schlankere Zellform und die hellere Beschaffenheit der Zellen, durch die regelmässige Anordnung derselben um ein enges zentrales Lumen.

Die Stellung der zuletzt genannten Drüsenteile bedarf einer ferneren Aufklärung.

Die sub 2, 3 und 4 beschriebenen Drüsenteile haben in der Arbeit von Krause keine Berücksichtigung gefunden; durch diese Befunde aber wird der heterogene Bau der Drüse begründet. Krause kennt nur die sub 1 erwähnten Teile mit gemischtem Epithel.

Ausführgänge. An den in den Läppchen sich verzweigenden Ausführgängen sind bemerkenswerte Strukturverhältnisse wahrzunehmen, die gewiss nicht als künstliche, zufällige Artefakte gedeutet werden können, sondern mit der Funktion des Epithels verbunden sein müssen. Um so mehr ist es angemessen, diese Strukturverhältnisse eingehender zu betrachten, als R. Krause Veränderungen solcher Art fast gänzlich vermisst hat. In betreff der von Merkel beschriebenen Veränderungen an der Stäbchenzone des Epithels schreibt R. Krause: „Doch auch die Beobachtung von der Veränderung der Stäbchenepithelien während der Sekretion scheint mir nicht unanfechtbar zu sein . . . . Ich selbst habe bei meinen Reizungsversuchen an der Retrolingualis niemals ähnliche Bilder erhalten. Ich kann auch nicht sagen, dass ich bestimmte, konstant zu beobachtende Veränderungen der Stäbchenzellen gesehen hätte. Man bemerkt ja wohl, dass hier und da einmal die in den Fädchen liegenden Körnchen in einer gereizten Drüse etwas weniger dicht stehen wie in einer ungereizten, oder dass im ersteren Falle die zentrale, mehr homogene Zone etwas breiter ist, als im letzteren, aber im grossen und ganzen sind diese Unterschiede doch so vager Natur, dass ich sie nicht als feststehende, sekretorische Veränderungen gelten lassen kann“ (p. 113).

Wie ersichtlich, \*scheint Krause Funktionsveränderungen am Epithel der Speicheldrüsen beinahe vollständig in Abrede zu stellen. Dass man aber berechtigt ist, auf solche Veränderungen

zu schliessen, erweist sich ganz bestimmt aus der Untersuchung der Submaxillaris der weissen Ratte, wovon weiter unten eingehender die Rede sein wird; aber auch beim Igel lassen sich am Epithel der Drüsengänge der serösen Abteilung der Submaxillaris bestimmte Veränderungen wahrnehmen, die, allem Anscheine nach, dieselbe Deutung zulassen.

Die Veränderungen am Zelleibe beschränken sich hauptsächlich auf die innere, dem Lumen zugekehrte Region, die durch die hellere Beschaffenheit sich kennzeichnet. Obwohl eine gewisse Ähnlichkeit mit den Bildern, die man an Schleimzellen im Beginne der Schleimmetamorphose wahrnimmt, nicht abzusprechen sei, bleibt dennoch das Bild verschieden. An einigen Zellen ist die aufgehellte Region ziemlich scharf gezeichnet und dringt tief hinein; die Zelle ähnelt z. B. dem Epithel an den Trichtern der Magendrüsen; an anderen Zellen erscheint die innere Zellregion wie vakuolisiert oder zerklüftet, ohne dass die hellere Region einen gut umgrenzten becherförmigen Teil bildete. Die fragliche Veränderung ist in verschiedenem Maße an den Zellen ausgesprochen; an einigen Zellen kaum angedeutet, an anderen den grössten Teil des Zelleibes einnehmend, nur eine schmale äussere Zellzone ersparend. An den weniger veränderten Zellen ist die äussere gestrichelte Zone (Stäbchenzone) gut zu sehen; an den zuletzt erwähnten Zellen scheint auch die äussere Zone eine Veränderung erlitten zu haben, wobei die streifige Struktur nicht so regelmässig und wie verschwommen erscheint.

An denselben Zellen sind auch bemerkenswerte Kernveränderungen wahrzunehmen (Fig. 1, Taf. XLIV). Man findet namentlich zwei Arten Kerne. Die eine Art färbt sich sehr intensiv mit Hämatoxylin und anderen Kernfärbemitteln. Die Kerne haben keine bestimmte Lage; oft sind sie ganz nach innen (gegen das Lumen des Speichelrohres), bald auch in der äusseren Zellregion gelegen. Auffällig ist schon der Umstand, dass die Kerne an diesen Speichelröhren so durcheinander geworfen sind; an anderen Speichelgängen hingegen sind die Kerne ziemlich regelmässig und beinahe auf derselben Höhe gelegen (einige hier und da zerstreut vorkommende Kerne ausgenommen). Ferner sind die Kerne nicht nur intensiv, sondern auch diffus verfarbt; sie scheinen ausserdem auch etwas kleiner zu sein, als an den Speichelröhren mit ganz unverändertem Epithel.

Nun sieht man aber an den Epithelzellen noch andere Kerne, oder, genauer gesagt, kernähnliche Gebilde von anderer Beschaffenheit. Auffällig ist der Umstand, dass ihre Färbbarkeit überhaupt nur sehr gering ist. Bei doppelter Färbung mit einem Kernfarbstoffe und einem plasmatischen Farbstoffe nehmen die fraglichen kernähnlichen Gebilde die Farbe des plasmatischen Farbstoffes an. Die Form ist meist regelmässig oval oder elliptisch. Zu betonen ist noch der Umstand, dass diese Kerne in der Regel von einer hellen Zone umgeben sind. Von eigentlichen chromatischen Kernbestandteilen kann hier nicht die Rede sein, doch sieht man in den Kernen ziemlich dicht angelegte dunklere Granulationen.

Die fraglichen kernähnlichen Gebilde liegen vorwiegend in den äusseren Zellteilen, in der Nähe der Membrana propria; sie sind zahlreich vertreten und bilden stellenweise eine fast kontinuierliche Lage.

Die Deutung dieser kernartigen Gebilde bleibt allerdings mehr oder weniger problematisch. Man könnte sie zunächst als in Entartung begriffene Kerne betrachten; für diese Annahme scheinen die Eigenschaften und die Form dieser Körper zu sprechen. Es bleibt aber dabei zu erklären, warum die atrophischen oder veränderten Kerne so zahlreich vertreten sind. Es müssen auch bei der fraglichen Annahme noch andere Fragen beantwortet werden. Ist die beschriebene Kernveränderung eine vorübergehende oder eine bleibende? Wie verhalten sich fernerhin die sehr zahlreichen Zellen, in welchen die in Rede stehenden Gebilde wahrzunehmen sind? Gehen die Zellen zu Grunde oder können sie wieder regenerieren? Zu betonen ist dabei, dass in vielen solchen Zellen ein anderer Kern (ausser dem veränderten) an den Schnittpräparaten nicht zu erkennen ist. Würde die Kernveränderung eine bleibende sein, so liesse sich die Regeneration der Zellen, bei der Abwesenheit eines anderen Kernes, nicht erklären. Es könnte aber auch auf eine vorübergehende Kernveränderung ankommen, wie z. B. Verminderung des chromatischen Kernanteiles und der Kerngrösse, welche letztere Veränderung das regelmässige Vorkommen eines spaltförmigen Raumes um den Kern herum erklären würde. Die Beteiligung der Kerne bei der Sekretion der Drüsenzellen war in der letzten Zeit von mehrerer Seite betont.

Auch ist der Umstand in Betracht zu ziehen, dass in dem Lumen der Speicheldrüsen ziemlich zahlreiche Körperchen, die sich mit Kernfärbemitteln tingieren, vorkommen. Was ihre Herkunft anlangt, so könnten sie entweder von Epithelzellen (resp. Kernen), die der Zerstörung anheimfallen, oder von wandernden Lymphkörperchen abstammen.

Die erwähnten kernähnlichen Gebilde könnten aber auch in anderer Weise gedeutet werden, und namentlich als Einschlüsse oder Nebenkerne. Natürlich ist damit nicht viel gesagt, bis die Abstammung und das fernere Schicksal derselben aufgeklärt wird.

Die geschilderten Beobachtungen betreffs der Veränderungen, die am Epithel der Speicheldrüsen wahrzunehmen sind, reichen allerdings nicht aus, um die Deutung derselben als funktioneller Art darzutun. Nur eines ist sicher, es handelt sich nicht um Artefakte zufälliger Natur. Wenn ich nichtsdestoweniger annehme, dass die fraglichen Veränderungen mit der Tätigkeit der Zellen verbunden sein müssen, so geschieht dies in Hinsicht auf die Analogie mit den Vorgängen bei der Ratte, von denen weiter unten die Rede sein wird.

Interstitielles Bindegewebe. In betreff desselben ist hervorzuheben, dass eine Anzahl von Mastzellen in dasselbe eingestreut ist. Die Zellen färben sich metachromatisch mit Thionin, Gentianaviolett und Safranin

#### Akzessorische Drüsenkonglomerate am Ausführungsgange der serösen Abteilung der Submaxillaris (Fig. 6, Taf XLIV).

Ganz ausserhalb des Parenchyms der Drüse findet man noch akzessorische Drüschchen, die mit dem Ausführungsgange im Zusammenhang stehen. Um diese Drüschchen, sowie diejenigen, die dem Ausführungsgange der mucinösen Abteilung der Submaxillaris ansitzen, aufzufinden, ist es am zweckmässigsten, die Region der Drüsenstiele bis zu ihrer Vereinigung in Serienschnitte zu zerlegen. Die betreffenden Befunde habe ich in einer vorläufigen Mitteilung, auf die ich verweise, kurz beschrieben. Die feinere Struktur dieser in der zitierten Literatur unberücksichtigt gebliebenen Drüschchen soll hier an der Hand einiger Zeichnungen eingehender beschrieben werden.

Untersucht man die Schnitte des Drüsenstieles von proximaler in distaler Richtung, so findet man, dass vom Ausführgang ein Seitenzweig abgeht, der zuerst dem Hauptgange an Grösse nur wenig nachsteht; der Durchmesser des Ausführzweiges nimmt aber rasch ab, indem die Drüsenkörner zahlreicher auftreten.

Am Hauptgange erkennt man eine bindegewebige Hülle und das Epithel. In die erstere sind platte Kerne eingebettet.

Das Epithel bildet eine ziemlich dicke Schicht und enthält eine wechselnde Zahl von Kernreihen, bald nur zwei bis drei, bald drei bis vier, vielmehr ausnahmsweise fünf. Natürlich braucht die Zahl der Kerne in keiner Weise der Zahl der Zellen zu entsprechen, denn die Kerne sind ja nicht in allen Zellen auf derselben Höhe gelegen. Es bildet jedoch das Epithel, da wo einige Kernreihen zu zählen sind, zottenähnliche Verdickungen, infolge deren der innere Epithelrand wellig erscheint.

Am Epithel des genannten Zweiges des Hauptganges zählt man zwei bis drei, stellenweise sogar bis vier Kernreihen. Die dem Lumen zugewendeten Kerne sind länglich und seitwärts abgeplattet, die äusserste Reihe enthält abgerundete Kerne.

Die Drüsenkerne sitzen zum Teil dem Aste des Ausführganges unmittelbar auf, zum Teil und namentlich im ferneren Verlaufe desselben, gruppieren sie sich in der Nähe.

Man erkennt zwei verschiedene Arten Drüsenkörner: grössere und kleinere ( $Dr^1$  und  $Dr^2$ , Fig. 7 a, b, Taf. XLIV).

1. Die grösseren Drüsenkörner sind zu knollenförmigen Inseln angeordnet. Die Unterabteilungen, die den Drüsenalveolen entsprechen, sind durch Reihen von abgeplatteten Kernen gekennzeichnet. Das Epithel ist trübe und dichtkörnig. Die Kerne sind regelmässig gestaltet und enthalten intensiver sich färbende chromatische Teile; sie liegen meist bei der Membrana propria. Was die Natur dieses Epithels anlangt, so lässt sich bestimmt sagen, dass es nicht auf mucinöses Epithel ankommt, denn die Schleimtinktionen geben kein Resultat, auch die rein morphologischen Eigenschaften sowohl des Zelleibes als der Kerne sprechen dagegen. Es lag auf der Hand, diese Drüsenkörner mit den trübgranulierten Säckchen der Hauptdrüse zu identifizieren. Man findet aber Unterschiede auch zwischen den einen und den anderen. Die trübkörnigen Drüsenkörner der akzessorischen Drüse enthalten nur eine Art Epithel, während an den Drüsen-

säckchen der Hauptdrüse zwei Arten Zellen vertreten sind. Ein anderer Unterschied besteht in der Beschaffenheit der trüb-körnigen Zellen selbst, indem nach doppelter Färbung mit Hämalaun und Säurefuchsin die rote Färbung des Zelleibes und der Granula in den akzessorischen Drüsenkörnern nicht darzustellen war. Man könnte erwidern, dass in diesem Falle alle Zellen im Stadium sich befanden, wo die Färbbarkeit und die Zahl der Granula abnimmt. Obwohl diese Deutung in Betracht gezogen werden muss, scheint es doch ziemlich sonderbar, dass in keinem von den fraglichen Drüsenkörnern, die acidophile Färbung nicht zu bewirken war. Man findet aber allerdings eine gewisse Ähnlichkeit zwischen diesen Drüsenkörnern und denjenigen trüb-körnigen Schläuchen, an welchen ebenfalls nur eine Zellart vertreten ist.

2. Die zweite Art Drüsenkörner enthält Schläuche oder Blindsäckchen von weit geringerem Durchmesser. Das Lumen ist eng aber scharf gezeichnet. Die Zellen sind prismatisch-kubisch oder abgestutzt-pyramidenförmig gestaltet. Der Kern ist in der mittleren Zellregion gelegen, von regelmässig abgerundeter Form. Im Zelleibe sieht man feine Körnchen, für welche es mir aber nicht gelingen wollte, eine spezifische Färbung zu finden.

Übergänge zwischen den beiden Arten von Drüsenkörnern sind durchaus nicht aufzufinden

Die Anordnung der beiden Arten von Drüsenteilen ist je nach den Stellen verschieden. Bald überwiegen die trüb-körnigen knollenförmigen Teile und sind von den kleinzelligen Drüsenteilen nur umgeben; stellenweise scheint es, als ob die letzteren den zuerst genannten Drüsenteilen aufsässen; doch kann die schräge Schnittführung Täuschungen Raum geben. Bald bilden die kleinzelligen Blindsäckchen kompaktere Inselchen, in welchen die anderen Teile gar nicht vertreten sind.

Die Frage, ob die genannten verschieden gebauten Drüsenkörner unabhängig voneinander sind oder nicht, ist notwendigerweise mit den Verhältnissen derselben zu den Ausführgängen verbunden. Der direkte (also unabhängige) Zusammenhang der trüb-körnigen Drüsenkörner mit dem Aste des Ausführganges scheint ausser Zweifel zu sein. Die Vermittlung wird durch feine Zwischengänge, deren Wandung mit abgeplattetem Epithel



bekleidet ist, hergestellt. Bei der Feinheit des Lumens sowie der Wandung dieser Zwischenstücke, ist es natürlich nicht leicht, in derselben Ebene die Abgangsstelle des Zwischenstückes und seine Verbindung mit den Drüsenkörnern wahrzunehmen.

Aber auch die helleren kleinzelligen Drüsenkomplexe scheinen in unabhängiger Weise mit dem Aste des Ausführanges sich zu verbinden. Man kann wenigstens zu einer anderen Deutung der Befunde nicht gelangen wenn man die Drüsenteile untersucht, wo nur die letzte Art von Drüsenkomplexen vertreten ist; denn man findet zwischen denselben ein Ästchen des Ausführanges, dessen Verbindungen mit den Drüsensäckchen stellenweise wahrgenommen werden können.

Der Beschaffenheit nach sind diese zuletzt genannten Drüsenzellen nicht nur von den acidophilen Zellen der Hauptdrüse, sondern auch von den basophilen durchaus verschieden. Die Zellen sind durchschnittlich kleiner und weisen die charakteristische metachromatische Färbung mit basischen Farbstoffen nicht auf.

Eine kleine Strecke fernerhin in distaler Richtung, tritt ein zweites Drüsenkonglomerat auf, welchem ein neuer Zweig des Hauptganges entspricht. Dieser Zweig ist kleiner als der vorige. Dieses Drüschchen ist ebenfalls von zwei Arten von Drüsenteilen zusammengesetzt, die aber durchaus dieselbe Beschaffenheit aufweisen wie in dem vorigen Drüschchen.

Alles in allem handelt es sich um agglomerierte Drüschchen mit heterogen gebauten Teilen, deren Epithelbekleidung von den Epithelien der serösen Hauptdrüse abweicht. Wenn für die trüb-körnigen Drüsenzellen eine gewisse weiter oben besprochene Ähnlichkeit mit der acidophilen Zellart nicht abzusprechen ist, so ist die kleinzellige Art sowohl von den acidophilen, als den basophilen Zellen der Hauptdrüse durchaus verschieden.

Bemerkenswert ist dabei die ansehnliche Anschwellung des Ausführanges im Bereiche der akzessorischen Drüsenkonglomerate.

Ausser den beschriebenen akzessorischen Drüschchen findet man noch in dem Stiel der serösen Drüsenabteilung der Submaxillaris einen Blindsack mit besonderer Epithelbekleidung, welcher proximalwärts (also in der Richtung nach der Hauptdrüse hin) von den akzessorischen Drüschchen, in der Nähe des Hauptganges gelegen ist (Fig. 8 und 9a, b, Taf. XLIV).

In den Schnittpräparaten erscheint der in Rede stehende Blindsack als ein kreisrunder Gang von beträchtlicher Weite, der in einer Anzahl von Schnitten einerseits des Ganges zu verfolgen ist und blind endet. Auffällig ist der Umstand, dass das Epithel an diesem Blindsacke wesentlich anders beschaffen ist, als an dem Ausführ gange; es bildet eine weniger dicke Schicht und setzt sich aus kubischen oder platten Zellen zusammen. An der inneren Grenze des Epithelüberzugs findet man langgestreckte Pflasterzellen, die einen abgeplatteten Kern enthalten.

Feinerer Bau der mucinösen Drüsenabteilung  
(*Glandula retrolingualis*: Schleimdrüse).

Wie in der historischen Übersicht auseinandergesetzt wurde, ist diese Drüse als eine reine Schleimdrüse aufgefasst. Typische Halbmonde oder Randzellenkomplexe sind in dieser Drüse nicht zu erkennen. In welcher Hinsicht ein deutlicher Unterschied zwischen dem Igel und der weissen Ratte besteht. Zwar sind an manchen Alveolen etwa sichelförmig gestaltete, nach doppelter Färbung mit Hämalaun und Säurefuchsin rot erscheinende Randteile wahrzunehmen, es handelt sich aber nicht um gesonderte Randzellen, sondern nur um die tiefen plasmatischen Teile der Schleimzellen, die den Kern beherbergen und etwas dicker als an anderen Stellen sind. Es kann dies sowohl durch ein weniger vorgeschrittenes Stadium der Schleimmetamorphose, als auch durch eine schräge Schnittrichtung bedingt sein. Von eigentlichen gesonderten Randzellen unterscheiden sich die falschen Halbmonde oder vielmehr Sicheln schon durch den Umstand, dass die Kontinuität der letzteren mit den aufgehellten Teilen der Zellen unschwer sich erkennen lässt. Wohl weisen die Schleimzellen einige, wenn auch nicht wesentliche Bauabweichungen auf in betreff der Grösse, der Färbbarkeit und der Netzstruktur. An einigen Zellen sieht man eine intensivere diffuse Färbung als an anderen (Hämalaun, Vesuvin, Magenta). Die Färbung mit Magenta ist vielleicht besonders angemessen, um gewisse Differenzen betreffs der Netzstruktur hervortreten zu lassen. Bemerkenswert ist dabei, dass man bei dieser Färbung im Zellleibe zahlreiche gefärbte Körnchen unterscheiden kann, so dass die Netzstruktur vielmehr in eine granuläre Struktur sich aufzulösen scheint. An Hämalaun-Säurefuchsin-Präparaten sieht man ebenfalls Unter-

schiede in betreff der Intensität der Färbung, an den heller erscheinenden Zellen ist die Netzstruktur nicht so deutlich gezeichnet als an den dunkleren. An den mit Säurefuchsin etwas überfärbten Zellen treten die plasmatischen Züge der Netzstruktur durch die rötliche Farbe hervor.

In betreff der Form der sezernierenden Teile lässt sich auch hier bei günstiger Schnittführung die Säckchenform erkennen. Die bauchigen Säckchen oder auch acinös erweiterten Tubuli verbinden sich mit den Speicheldrüsenröhren mittelst engerer Schaltstücke, die mit kubisch-plattem Epithel bekleidet sind. Im Bereiche der Übergangsstelle werden die platten Zellen durch grössere, nach dem Drüsensäckchen hin rasch anwachsende Zellen versetzt. Bei günstiger Schnittführung lässt sich erkennen, dass z. B. zwei, drei Säckchen fast an derselben Stelle abgehen.

Die mucinöse Abteilung der Submaxillaris des Igels (also die Gl. retrolingualis) enthält aber noch zerstreut vorkommende Inselchen von anderer Beschaffenheit. Von diesen letzteren Drüsenteilen sind zwei Abarten zu unterscheiden: Die eine enthält Alveolen, die in betreff des Durchmessers mehr oder weniger den mucinogenen Säckchen nachstehen und die aus stark körnigen Zellen sich zusammensetzen; die andere Art enthält bedeutend kleinere Alveolen, deren Zellen ebenfalls ganz klein sind und charakteristische Granula zu entbehren scheinen.

1. Drüsenteile, deren Zellen acidophile Granula enthalten (Fig. 12, Taf. XLIV). Die Alveolen bilden kleine Inselchen, die sich den mucinösen Teilen beimengen, ohne von denselben durch breitere Bindegewebsscheiden getrennt zu sein. Die Drüsenzellen stehen in betreff der Grösse den Schleimzellen ein wenig nach. Die Form der Zellen ist pyramidenförmig oder prismatisch. Der Zelleib enthält stärkere, dicht angeordnete Granula, die sich insbesondere mit Säurefuchsin färben. Die Kerne sind von regelmässig abgerundeter Gestalt und liegen meist in der äusseren Region der Zelle. Die Granula sind recht deutlich zu sehen nach Fixierung mit Formol. An Schnittpräparaten weisen die Alveolen bald nur diese einzige Zellart auf, in vielmehr selteneren Fällen mengen sich den körnigen Zellen helle Zellen ohne färbbare Granula bei, die den Schleimzellen allerdings ähneln. Es kommen dabei Bilder zustande, die an Halbmonde oder Randzellenkomplexe erinnern. Diese Zellart hat augen-

scheinlich auch Krause gesehen und abgebildet. Seinen Angaben gemäss enthält die Retrolingualis nach künstlich erzeugtem Winterschlaf nur Schleimzellen. Nach Fütterung hingegen findet man nicht selten „ganze Komplexe von Tubulis, aus protoplasmatischen, teilweise körnchenhaltigen Zellen zusammengesetzt“. „Die Zellen enthalten tief tingierbare Granula, die an die von Nussbaum an den Pylorusdrüsen beschriebenen und Überosmiumsäure reduzierenden Granula erinnern“ (l. c. p. 102). In betreff der Deutung dieser körnigen Zellen gibt Krause an, dass alle Übergänge zwischen ihnen und den reinen Schleimzellen sich leicht beobachten lassen, und kommt zum Schluss, „dass wir es in den protoplasmatischen Zellen mit Schleimzellen zu tun haben, welche ihr Sekretionsprodukt, den Schleim, ganz oder teilweise entleert haben“ (l. c. p. 102).

Ob aber die Deutung von Krause in endgültiger Weise begründet sei, scheint noch mehr oder weniger fraglich zu sein, um so mehr, dass Krause nicht nur die Selbständigkeit und die Spezifität der Randzellen an anderen Drüsen anerkennt, sondern auch das Vorkommen in der Submaxillaris des Menschen von Tubulis gemischten Charakters, die zum Teil mit Schleimzellen, zum Teil mit serösen Zellen bekleidet sind, hervorhebt. Es fragt sich aber, warum Krause in einem Falle (Mensch) den gemischten Charakter der Drüsentubuli zugibt, während er in einem anderen Falle (Igel) die Selbständigkeit der körnigen protoplasmatischen Zellen verneint und dieselben als sekretleere Schleimzellen auffasst. In betreff der objektiven Beweise für die zuletzt erwähnte Annahme findet man bei Krause hauptsächlich nur die Angabe, dass Übergänge zwischen beiden Zellvarietäten leicht zu finden sind. Die Frage ist allerdings noch ungenügend aufgeklärt, weil die Evolutionsphasen der Schleimdrüsenzellen noch nicht in allen Einzelheiten bekannt sind, weil es ferner trotz der Anzahl dieser Frage gewidmeten Arbeiten an sicheren Merkmalen fehlt, an welchen man die Schleimzellen nach längerer Reizung von den serösen Zellen unterscheiden könnte.

Gegen die Definition der körnigen (Granula enthaltenden) Zellen in der Gl. retrolingualis des Igels als „Zellen, welche ihr Sekretionsprodukt, den Schleim, ganz oder teilweise entleert haben“ (Krause, Nr. 1, pag. 102), lassen sich allerdings Einwände formulieren. Es ist angemessener, um der Lösung dieser

Frage näher zu treten, ein Untersuchungsobjekt zu wählen, an welchem das Stadium der Schleimentleerung in sicherer Weise kontrolliert werden kann; die Becherzellen des Frosches sind in dieser Hinsicht ein wohlbekanntes Untersuchungsobjekt. Untersucht man also die Becherzellen an der Schleimhaut des Munddaches, sowohl nach Behandlung mit Drittelalkohol als an Schnittpräparaten, so lässt es sich doch sicher nachweisen, dass die Zellen, die den Schleim ausgestossen haben, in keiner Weise mit protoplasmatischen Zellen verwechselt werden können. Gerade in diesem Stadium, wo der Schleim durch den Porus entleert ist und nach aussen von demselben als Schleimpfropfen erkannt werden kann, ist ja die Becherzelle von einer protoplasmatischen Epithelzelle besonders verschieden: Der scharf gezeichnete, helle, becherförmige Raum, die Abwesenheit von Granulis, der wandständige Kern, — charakterisieren in genügender Weise die Zellen, die den Schleim soeben entleert haben. Überträgt man diese Befunde auf die Speicheldrüsen, so wird es schwer begreiflich, wie die körnigen, mit Granulis überfüllten Zellen als Schleimzellen, die ihr Sekretionsprodukt ganz oder teilweise entleert haben, gedeutet werden könnten. Wollte man auch der Deutung von Krause sich anschliessen, so müsste man seine Definition abändern. Man könnte vermutlich sagen, dass die körnigen Zellen Schleimzellen entsprechen, die im Stadium der Ladung begriffen sind, d. h. in einem der Schleimentleerung folgenden Stadium, als die Zellen sich teilweise wieder regeneriert haben und sowohl der Zelleib als der Kern eine andere Beschaffenheit bekommen haben. Aber gerade hier beginnt die Schwierigkeit und sind die bekannt gewordenen Beobachtungen noch lückenhaft. Erst wenn die morphologischen Vorgänge an den Schleimzellen in dem fraglichen Regenerationsstadium eine völlige Aufklärung erhalten werden, wird auch die Frage, ob die körnigen Zellen in der Gl. retrolingualis des Igels selbständigen Zellen oder nur einem Entwicklungsstadium der Schleimzellen entsprechen, nicht beantwortet werden können.

2. Drüsenteile mit kleineren Zellen, in denen die acidophilen Granula vermisst werden (Fig. 13, Taf. XLIV). Diese Drüsenteile sind mit den vorigen nicht zu verwechseln. Sie sind besser abgegrenzt, häufig sogar vollständig von den umgebenden mucinösen Teilen durch breitere Bindegewebscheiden getrennt und

auch mit gesonderten Zweigen der Ausführungsgänge versehen. Sie erscheinen somit als abgesonderte kleine Läppchen im Drüsenparenchym. Der Durchmesser der Alveolen, die an queren Schnitten als Tubuli sich darstellen, ist besonders klein im Vergleich mit dem Durchmesser der Schleimsäckchen; das gleiche gilt auch für die Zellen. Die letzteren sind nur wenig hoch, von abgestutzt-pyramidenförmiger oder prismatisch-kubischer Gestaltung. Besondere Granula waren in diesen Zellen nicht aufzudecken. Nach doppelter Färbung mit Hämalaun und Säurefuchsin nimmt der Zelleib eine geringe rötliche Färbung an. Die Kerne sind meist regelmässig gestaltet. Die Drüsenalveolen erscheinen als Seiten- oder Endauswüchse der Verzweigungen der Ausführungsgänge. An den Röhren, die sich zu den Drüsensäckchen begeben, erkennt man ein ganz feines Lumen und eine relativ dicke kernhaltige Wandung. Bei günstiger Schnittführung kann man das Lumen des Speichelröhrchens bis zu dem Lumen des Drüsenalveolus verfolgen; ferner lassen sich noch rinnenförmige Interstitien, die von dem Lumen abgehend, zwischen die Zellen eindringen, erkennen.

In diesen Drüsenteilen waren keine Übergänge zu den schleimigen Drüsensäckchen wahrzunehmen.

Die Deutung dieser abgesonderten Läppchen als Konglomerate von Schleimsäckchen, die ihren Inhalt entleert haben, ist sehr problematisch. Man sieht wirklich nicht ein, wie man diese Deutung durchführen könnte, so sehr sind die Grössenverhältnisse und die Beschaffenheit der Zellen von denjenigen der Schleimzellen verschieden.

Es bleibt kaum anderes übrig, als anzunehmen, dass diese Drüsenteile dem serösen Typus angehören. Dass es nicht auf obliterierte und verkümmerte Drüsenteile ankommt, ergibt sich aus dem Umstande, dass sie mit den Ausführungsgängen in Verbindung stehen.

Einige von diesen Inselchen könnten noch vielleicht als blind endende Konvolute von Ausführkanälchen gedeutet werden. Als einen Beweis für diese Auslegung könnte man die Beobachtung anführen, dass an solchen Stellen in der Tat vielmehr tubulöse Komplexe, nicht Alveolen, zur Anschauung gelangen. Diese Auslegung lässt sich aber jedenfalls nicht auf alle in Rede stehenden Inseln ausdehnen; denn man sieht an anderen Stellen deutlich angelegte Alveolen oder Drüsensäckchen.

In betreff des interstitiellen Gewebes sei hervor-  
gehoben, dass an der Drüsenoberfläche Inseln von lymphadenoidem  
Gewebe vorkommen.

Akzessorische Drüsenkonglomerate am Ausführ-  
gange der mucinösen Abteilung der Submaxillaris.

(Fig. 10, Taf. XLIV.)

Die akzessorischen Drüsen bilden hier grössere Konglo-  
merate als in dem Stiel der serösen Drüsenabteilung und setzen  
sich ebenfalls mit dem Hauptausführgang in Verbindung.

Was die feinere Struktur dieses Ausführganges ganz ausser-  
halb des Drüsenparenchyms anlangt, so weicht sie nur sehr wenig  
von derjenigen des Ausführganges der serösen Drüse ab. Die  
innere Umrandung des Ausführganges der Schleimdrüse erscheint  
an Schnittpräparaten etwas weniger wellig gestaltet als in dem  
anderen Ausführgange: die zottigen Verdickungen des Epithels  
sind weniger entwickelt. Die Zahl der Kernreihen schwankt  
ziemlich regelmässig von zwei bis drei, nur ausnahmsweise mehr.

Die Drüsenkörner treten zuerst auf, in der Drüse wenigstens,  
die ich eingehender untersucht habe, auf der Seite des Ganges,  
die dem anderen Drüsenstiele zugewendet ist; im ferneren Ver-  
laufe des Ausführganges — auf beiden Seiten desselben; noch  
fernerhin, in der Gegend, wo beide Stiele zusammentreffen,  
gruppieren sich die Drüsenkomplexe auf der der Schleimdrüse  
zugewendeten Seite und bilden hier ein kompakteres Konglomerat.  
Die Drüseninselchen münden zum Teil direkt in den Ausführgang,  
zum Teil in Seitenäste desselben: in dem zuletzt erwähnten  
grösseren Drüsenkonglomerate, am distalen Teile des Drüsenstieles,  
sieht man ein Ästchen des Ausführganges mit einer Anzahl von  
Seitenzweigen das Drüsen versorgen.

In den fraglichen Drüsenkonglomeraten sind zwei Arten  
Drüsenkörner vertreten:

1. Die eine Art setzt sich aus Drüsensäckchen zusammen,  
die den mucinösen Teilen der Hauptdrüse durchaus ähnlich sind,  
sowohl in betreff der Grössenverhältnisse, als der Beschaffenheit  
des Epithels.

2. Die andere Art enthält Tubuli resp. Säckchen von viel  
kleinerem Durchmesser, die ihrer Beschaffenheit gemäss sich dem  
serösen Typus nähern. Sie ähneln sehr sowohl den kleinzelligen

Drüsenkomplexen in dem Stiel der serösen Drüse, als den höher oben beschriebenen in der mucinösen Hauptdrüse; während sie aber in der letzteren nur ganz zerstreute Inselchen darstellen, sind sie in der akzessorischen Drüse verhältnismässig zahlreicher, an einigen Stellen sogar überwiegend vertreten.

Sowohl für die mucinösen, als die anderen Drüseninseln lassen sich getrennte Verbindungen mit den Ausführungsgängen erkennen.

Auch in diesem Drüsenstiel findet man Gefässe, Nerven und Nervenganglien. Die begleitende Hauptarterie ist hier kleiner als in dem Stiel der serösen Hauptdrüse. Wie aus den Serienschnitten ersichtlich ist, teilt sich die Arterie, die aus dem gemeinschaftlichen Drüsenstiele herrührt, in zwei Äste, von welchen der eine in den Stiel der serösen Drüse, der andere in denjenigen der mucinösen Drüse sich begibt.

**Endausführungsgänge.** In dem gemeinschaftlichen Drüsenstiele findet man zwei Gänge von einer gemeinschaftlichen derberen Bindegewebshülle umgeben; der eine ist ein wenig grösser als der andere. In der Region, wo die Gänge der Mundschleimhaut anliegen, sind sie hart beieinander gelegen, abgeplattet in dorso-ventraler Richtung; die einander zugewendeten Teile sind besonders abgeplattet und sogar spitz ausgezogen. Kleine Gefäss- und Nervenstämmchen begleiten die Hauptgänge.

In der Nähe der Mündung findet man die beiden Gänge immer beieinander gelegen, sie sind aber anders gestellt und mit einer breiten Fläche zueinander gewendet. Die Mündung findet am Boden der Mundhöhle an einer blattförmigen Papille statt und namentlich an der unteren der Schleimhaut zugewendeten Seite. Der eine Gang mündet etwas früher als der andere (Fig. 11 a und b).

**Inhalt der Hauptgänge.** Man findet in denselben eine durch die Reagentien geronnene Substanz, in welcher zerstreute Kerne wahrzunehmen sind. Der Inhalt des Ganges der mucinösen Drüsenabteilung färbt sich diffus mit schleimfärbenden Tinktionen.

## II. Gl. submaxillaris der weissen Ratte.

### Historisches.

Nach Bermanns älterer Angabe (1878) findet man in keinem Teile der Submaxillaris der Fledermaus, Maus, Ratte und des Meer-schweinchens die Granuzzischen Halbmonde. Er fügt aber



hinzu, dass die Ursache dieses negativen Befundes vielleicht an die geringe Grösse der Alveolen und Speichelzellen bei diesen Tieren gebunden ist. Diese Angabe ist desto sonderbarer, dass in betreff der Randzellenkomplexe ein Unterschied zwischen der Ratte und dem Meerschweinchen vorhanden ist. Wahrscheinlich hat auch die ungenügende Erhaltung der Drüsen zu diesem Resultate beigetragen, denn man liest z. B. bei *Bermann*: „Mit Alkohol, Müllerscher Flüssigkeit etc. behandelt, verändert sich der Inhalt der ganzen Drüse so rasch, dass man vollständige Zerrbilder, die von der Struktur der Drüse nur noch sehr wenig erkennen lassen, erhält“ (l. c. p. 15).

Die Angabe von *Bermann*, dass sich „inmitten des serösen Teiles der Drüse ein oder zwei Läppchen, welche ganz nach dem Typus der Schleimdrüse gebaut sind“, bezieht sich auf die Maus. Es ist höchst wahrscheinlich, wie es die Fig. V auf Taf. I seiner Abhandlung veranschaulicht, dass *Bermann* die von *Ranvier* benannte *Gl. retrolingualis* vor sich hatte.

In der ersten Abhandlung von *Ranvier* (1886) findet man in betreff der feineren Struktur der Drüse nur die Angabe, dass die eigentliche Submaxillaris eine seröse, die *Gl. retrolingualis* eine Schleimdrüse darstellt.

Ich entnehme der Darstellung von *Oppel* folgende Angaben aus den späteren Arbeiten von *Ranvier* betreffs der Struktur dieser Drüsen: „Die Submaxillarisdrüse ist bei *Mus decumanus* eine seröse Drüse. Sie enthält keine Schleimzellen; auch Zellen, welche solchen ähnlich sehen, sind nicht als solche aufzufassen“ (l. c. p. 701).

Die *Retrolingualis* ist eigentlich eine gemischte Drüse: „sie ist eine Schleimdrüse, die auch seröse Zellen enthält, nicht in Halbmondform, sondern die serösen Zellen liegen im Grund der Blindsäcke in Keilform. Die keilförmigen Zellen reichen bis zum Drüsenlumen.“ Die serösen Zellen „dürfen nicht als Ersatzzellen im Sinne *R. Heidenhains* aufgefasst werden. Nach der Reizung bleiben die gekörnten Zellen am Platze, sie enthalten meist sehr feine und zahlreiche Fettkörnchen, welche sich in der nicht gereizten Drüse nicht finden. Die Kerne der Schleimzellen sind rund geworden, das Protoplasma derselben hat zugenommen und ist in den Zellen in die Höhe gestiegen“ (l. c. p. 702).

In der zweiten Auflage des *Traité technique d'histologie* von Ranvier findet man u. a. auch einige Angaben über die Gl. submaxillaris der Ratte, die wieder als eine rein seröse Drüse bezeichnet wird, im Gegensatze zu der Gl. retrolingualis. In betreff der Beschaffenheit der serösen Drüsenzellen gibt Ranvier an, dass nach längerer Reizung die Zellen eine vakuolisierte Beschaffenheit annehmen; den Vakuolen gebührt eine Rolle in der Absonderung (p. 219).

In betreff der Ausführgänge gibt Ranvier an, dass es schwierig ist, beim erwachsenen Tier die Gänge auf anatomischem Wege zu isolieren; bei jungen Tieren, wo das Bindegewebe weniger derb beschaffen ist, gelingt es leichter.

Bei Hoyer (1890) finden wir die gelegentliche Bemerkung, dass die mit Stäbchenepithel ausgekleideten Speicheldrüsen der serösen Drüse relativ sehr stark entwickelt sind; die Zellen enthalten zahlreiche Granula, die mit dem Biondischen Gemische rot sich färben.

Zumstein (1891) beschreibt eingehend den Verlauf und die Mündung der Ausführgänge. Der Ductus retrolingualis ist anfangs an der lateralen Seite des Hauptausführganges gelegen, im ferneren Verlaufe tritt er auf die dorsale Seite des letzteren (des Duct. submaxillaris); „kurz vor der Ausmündung rückt der durch kleineres Kaliber erkennbare Ductus retrolingualis wieder lateral an den Hauptausführungsgang“. Die Gänge münden „auf einer papillenförmigen Erhebung im vordersten Teile des Bodens der Mundhöhle. Zuerst derjenige der Retrolingualis und alsbald auch der Ductus submaxillaris“ (p. 8). Ferner beschreibt Zumstein am Ductus submaxillaris unweit von seiner Mündungsstelle ein weites Divertikel, welches nach rückwärts eine Strecke weit (etwa 1 mm) verläuft.

Ich selbst (1894) habe an der Gl. submaxillaris der weissen Ratte, dem anatomischen Befunde gemäss als eine einzige Drüse aufgefasst, zwei ungleich grosse Abteilungen, die sich durch die Dissektion leicht trennen lassen, beschrieben.

Von den zwei Drüsenabteilungen ist die kleinere am vorderen lateralen Teil der ventralen Fläche der ganzen Drüse gelegen; sie hat den Bau einer Schleimspeicheldrüse und entspricht der Gl. retrolingualis von Ranvier. An vielen Alveolen derselben sind die sogenannten Halbmonde von Granuzzi recht schön

zu erkennen. In der Hauptdrüse, die den Bau einer serösen Speicheldrüse hat, erkennt man aber, meinen Angaben gemäss, noch zerstreut gelegene Alveolen, die durch die hellere Beschaffenheit des Epithels und durch die randständigen Kerne sich unterscheiden. Das Epithel der Hauptausführgänge ist zwei- oder dreischichtig, eine etwas dickere Schicht in dem Gang der serösen Drüse bildend. Der Ausführgang der Schleimdrüse steht nur wenig in betreff der Grösse demjenigen der serösen Drüse nach.

Die allgemein gehaltenen Angaben von Sig. Mayer fanden schon weiter oben in betreff des Igels Berücksichtigung.

Andere auf die Ratte sich beziehende Arbeiten neueren Datums, wenn vorhanden, sind mir unbekannt geblieben.

In der folgenden Beschreibung soll der gemischte Charakter des sezernierenden Epithels in der eigentlichen Submaxillaris dargetan werden.

#### **Eigene Beobachtungen.**

Die topographischen Verhältnisse bedürfen keiner näheren Erläuterung, weil in dieser Beziehung keine Kontroverse sich kundgegeben haben. In meiner älteren Mitteilung ist die Drüse naturgetreu abgebildet.

#### **Seröse Abteilung der Submaxillaris der weissen Ratte.**

In dieser Drüse sind folgende Teile eingehender zu beschreiben: 1. Ein System von Schläuchen, die eine direkte Fortsetzung der Ausführgänge darstellen, aber dadurch von denselben sich unterscheiden, dass das Epithel reichliche Granula enthalten kann und als sezernierendes Epithel sich kennzeichnet. 2. Die eigentlichen serösen Drüsenteile, die den Hauptteil der Drüse bilden. 3. Viel spärlicher vertretene Drüsenteile, die eine ausgesprochene Ähnlichkeit, sowohl in morphologischer als tinktorieller Beziehung, mit mucinösen Teilen aufweisen. 4. Noch andere, weiter unten näher zu bezeichnende Teile.

1. Gänge mit Granula enthaltendem Epithel (Fig. 14, Taf. XLIV). Diese Gänge bilden ein mächtig entwickeltes System im Innern der Läppchen, welches sich direkt an die Ausführgänge mit gestricheltem Epithel anschliesst. Diese Schläuche von gewundenem Verlaufe erhalten dadurch ein besonderes Gepräge, dass das Epithel Veränderungen eingeht, infolge deren die Zellen von dem gewöhnlichen gestrichelten Epithel der Ausführgänge

in hochgradiger Weise verschieden werden. Weil zwischen den einen und den anderen keine besonderen Schaltstücke zu finden sind, so wird hierdurch die Beantwortung der Frage, ob es auf besondere, an die Ausführungsgänge sich anreihende Drüsenschläuche, oder auf durch den Sekretionsvorgang veränderte intralobuläre Segmente der ersteren ankommt, erschwert.

Das Epithel der fraglichen Schläuche hat eine mehr oder weniger abweichende Form, am häufigsten vielleicht die Form einer abgestutzten Pyramide oder eines Kegels, wobei die Seitenränder häufig nicht geradlinig, sondern gebogen erscheinen. Die Beschaffenheit des Zelleibes ist von dem Reichtum an Granulis abhängig. Die Granula färben sich lebhaft mit aciden Anilinstoffen und namentlich mit Säurefuchsin, auch mit Rubin und Eosin (obwohl im letzteren Falle die Färbung nicht so haltbar ist); man kann sie noch intensiv dunkel mit dem Eisenhämatoxylin nach Heidenhain färben. Die Granula sind von verschiedener Grösse, teils fein, teils mittelgross; es kommen auch besonders starke kugelfunde Granula vor. Viele Zellen sind mit ziemlich dicken Granulis ziemlich prall gefüllt und erscheinen in diesem Falle lebhaft tingiert; man erkennt dabei gewöhnlich oder oft eine äussere, die Granula entbehrende Zone. Der regelmässig gestaltete Kern ist an der Grenze zwischen der äusseren plasmatischen und der körnigen Zone gelegen; er ist vielmehr reich an chromatischer Substanz (Nucleolen oder Knotenpunkte des Kernnetzes).

Andere Zellen enthalten viel feinere, aber ebenfalls zahlreiche Granula, die bis in die äussere Zellzone sich erstrecken; diese Zellen sind aber von den vorher genannten in mehrerer Hinsicht verschieden: Der protoplasmatische Anteil der Zelle ist äusserst reduziert, weshalb der Zelleib trotz der vorhandenen Granulis heller erscheint. Die äussere, in den vorher genannten Zellen blau-rötlich (Hämalaun-Säurefuchsinfärbung) tingierte Zone ist gar nicht mehr zu unterscheiden. Auch in betreff der Beschaffenheit des Kernes weichen diese Zellen von den vorigen ab: Der Kern ist merkbar kleiner, abgeplattet, noch mehr wandständig gelegen; er färbt sich intensiver und auch diffuser.

Noch andere Zellen unterscheiden sich durch das besonders helle Aussehen des Zelleibes; die Granula sind nicht mehr oder nur in ganz knapper Zahl vorhanden; statt einiger feiner und

ganz zerstreuter Granula können auch einige grössere zurückbleiben. Der helle Raum des Zelleibes ist von sehr feinen, mit Säurefuchsin rot sich färbenden Bälkchen durchzogen, die bald eine mehr areoläre, bald mehr netzförmige Struktur hervorbringen. Die zierliche areoläre Struktur lässt sich durch den Umstand erklären, dass die Granula nicht mehr vorhanden sind und die ihnen entsprechenden Räume nun hell erscheinen, während die interstitiellen plasmatischen Züge rot gefärbt sind. Der Kern ist sehr abgeplattet, intensiv-diffus gefärbt und wandständig gelegen. Die Zellkonturen sind in diesem Zustande scharf gezeichnet. Die Zellen sind ausserdem häufig wie aufgebläht. Es ist nicht abzuspreehen, dass manche von denselben den Schleimzellen sehr ähnlich sind. Der basale, den Kern beherbergende Zellteil ist bald sehr schmal, bald etwas dicker und färbt sich ziemlich lebhaft mit Säurefuchsin. Man kann auch in diesem Zellteile feine acidophile Körnchen wahrnehmen.

Überblickt man die geschilderten verschiedenen Zustände der Epithelzellen in den fraglichen Schläuchen, so kommt man zum Schluss, dass es auf verschiedene Sekretionsstadien ankommt. Die hierher gehörenden Veränderungen kennzeichnen sich durch die Bildung von fuchsinophilen Granulis und deren spätere Entleerung, ferner noch die Veränderung der tinktoriellen Eigenschaften des protoplasmatischen Anteiles des Zelleibes und die Veränderung der Beschaffenheit des Kernes.

Welcher Natur könnten nun diese Granula sein? Wie erwähnt, färben sie sich mit Säurefuchsin, Eosin und Eisenhämatoxylin nach Heidenhain. Wenn man andere Organe in Betracht zieht, so findet man analoge Granula in dem Drüsenanteile der Hypophyse des Menschen, die mit den genannten Tinktionen in derselben Weise sich färben. Wollte man nach der Analogie urteilen, so könnte man die fraglichen Granula als kolloider Natur ansehen. Zu bemerken ist noch bei dieser Gelegenheit, dass Vera Dantschakow in der Submaxillaris des Kaninchens Granula beschreibt, die sich mit Eisenhämatoxylin nach Heidenhain färben; sie weisen folglich dieselbe Reaktion auf wie die Granula im Epithel der beschriebenen Schläuche in der Unterkieferdrüse der weissen Ratte.

Als eine Vorstufe der Schleimsekretion könnten die fraglichen Granula doch schwierig gedeutet werden: denn in letzterem

Falle sollte man analog beschaffene Granula auch in der mucinösen Abteilung der Drüse (Gl. retrolingualis) wenigstens stellenweise finden. Es waren aber solche Granula in keinem Teile der letzteren aufzufinden. Wenn ich dennoch die zuletzt erwähnte Deutung anführe, so geschieht dies aus dem Grunde, dass man in der Schleimdrüse des Igels, wie an betreffender Stelle beschrieben wurde, Inselchen von Alveolen, deren Zellen fuchsino-phile Granula enthalten, zu finden sind, und dass R. Krause auch diese Zellen als Schleimzellen gedeutet hat.

Noch eine andere Frage knüpft sich an die beschriebenen Granula an, ob sie namentlich von vornherein solid, oder aus einer flüssigen, aber durch die Reaktive geronnenen Substanz zusammengesetzt sind?

Um der Lösung derselben näher zu treten, ist es zu betonen, dass zahlreiche analog gefärbte Granula auch nach aussen von dem Epithel in einem dasselbe umgebenden Spaltraume, ferner auch im Lumen der Schläuche wahrzunehmen sind. Das Vorkommen von Granulis im Lumen der Schläuche lässt sich auch mit der Annahme, dass die Granula feste Bestandteile sind, vereinigen; indem sie als solche bei der Sekretion aus dem Zelleibe ausgestossen werden könnten. Das Vorkommen hingegen von Granulis in dem äusseren Spaltraume macht die fragliche Annahme weit weniger wahrscheinlich, weil die Ausstossung der Granula nach aussen mit dem Sekretionsakte nichts zu tun hätte. Die erwähnten Befunde werden aber verständlicher, wenn man die dickflüssige Natur der Granula annimmt: Die färbbaren Granulationen im äusseren Spaltraume könnten bei dieser Vorbedingung postmortalen Ursprungs sein und durch osmotische Vorgänge oder die Retraktion der Zellen infolge der Wirkung der Härtingsreaktive bedingt sein. Diese Erklärung scheint wenigstens die einfachere zu sein.

Ausser den beschriebenen Zellen und den an ihnen wahrnehmbaren Differenzen in betreff der Beschaffenheit des Zelleibes und des Kernes findet man noch in den fraglichen Schläuchen kleinere Zellen von abweichender Struktur und deren Stellung zu den anderen schwieriger zu ermitteln ist. Die fraglichen Zellen sind nicht so breit wie die anderen; die Seitenkonturen sind häufig konkav. Dem breiteren basalen Zellteile folgt ein schmaler spitz-kegelförmiger Teil, der zwischen den vorigen Zellen

wie eingeklemmt erscheint. Der Zelleib färbt sich sehr ansehnlich mit Säurefuchsin, aber in mehr diffuser Weise; die stärkeren in den vorigen Zellen vorhandenen Granula fehlen. Der Kern ist bald im Basalteile, bald im mittleren Teile der Zellen gelegen, in letzterem Falle ist er meist seitlich abgeplattet. In der Regel ist er bei weitem nicht so abgeplattet, wie in den aufgeblähten hellen (granulaleeren) Zellen voriger Art. Manche von den in Rede stehenden Zellen sind vom Lumen des Schlauches wie abgedrängt; die Zellspitze wird wenigstens so fein, dass sie nicht mehr bis zum Lumen mit Sicherheit zu verfolgen ist. Andere Zellen derselben Art sind seitlich weniger abgeplattet und von ziemlich regelmässig-kegelförmiger Gestaltung. Die fraglichen Zellen unterscheiden sich somit, auch abgesehen von den kleineren Dimensionen, sowohl von den granulagefüllten, als von den granulaleeren Zellen voriger Art. Von den zuerst genannten Zellen unterscheiden sie sich vor allem durch das Fehlen von stärkeren Granulis, von den anderen durch die dichte, feinkörnige Beschaffenheit des Zelleibes und das Fehlen der alveolären Struktur, sowie noch durch den weit weniger abgeplatteten Kern und dessen Lage. Handelt es sich nun um eine besondere Zellart, oder um ein Stadium der Evolution der vorigen Zellen? Ohne diese Frage in befriedigender Weise beantworten zu können, muss ich mich nur auf einige Bemerkungen beschränken. In einer Hinsicht lassen sich diese Zellen an die granulaleeren Zellen voriger Art anknüpfen, namentlich in betreff der Affinität zu Säurefuchsin. Es war weiter oben angegeben, dass die plasmatischen Bälkchen in den granulaleeren Zellen mit Säurefuchsin rot sich färben, dass ferner dieselbe Färbung noch an dem basalen den Kern umgebenden Teil des Zelleibes wahrzunehmen ist. Man könnte vielleicht annehmen, dass die granulaleeren Zellen in einem ferneren Stadium sich verkleinern, dass der protoplasmatische Anteil der Zelle wieder anwächst, wobei die areoläre Struktur durch eine viel dichtere Struktur ersetzt wird; dass der Kern ebenfalls regeneriert, und dass in dieser Weise die sekretleeren Zellen in kleinere granulierten Zellen sich umwandeln. Aber, wie gesagt, in endgültiger Weise kann ich diese Annahme weder verneinen noch bejahen. In betreff der Lage der kleineren Zellen mit acidophilem Protoplasma sei noch bemerkt, dass man dieselben nicht nur zwischen den aufgeblähten granulaleeren

Zellen, sondern noch an der Übergangsstelle zu dem nicht transformierten Epithel der Ausführungsgänge findet (Fig. 14c).

2 Seröse Drüsenteile (Fig. 1, Taf. XLIV und Fig. 3, Taf. XLV, ser.). Die meist abgestutzt-pyramidenförmig gestalteten Zellen färben sich vielmehr bläulich nach doppelter Färbung mit Hämalaun und Säurefuchsin. Spezifische Granula waren in diesen Zellen nicht aufzufinden, weder nach Färbung mit aciden als basischen Farbstoffen. Stellenweise findet man im basalen Teile des Zelleibes ein Büschel von dickeren Fäden (analog den Befunden von Solger). Hellere Kanälchen, welche den als Sekret-röhrchen beschriebenen Gebilden ähnlich sind, sind an manchen Zellen deutlich wahrzunehmen: man kann sie im Innern des Zelleibes bis in die Nähe des Kernes verfolgen; sie sind nicht geradlinig, sondern etwas gewunden und nach einer Seite hin mit Ausbuchtungen versehen, analog den Befunden an den Nebenhörseicheldrüsen, von welchen weiter unten die Rede sein wird.

Sehr bemerkenswert ist der Umstand, dass an den Kernen dieser Zellen reichliche Einschnürungen und Teilungen wahrzunehmen sind. Die stattfindende Teilung der Kerne kann sicher festgestellt werden und vollzieht sich in folgender Weise: Der Kern wird grösser und tingiert sich lebhafter (mit Hämalaun) als die umgebenden Kerne; die Kernbestandteile werden dabei weniger sichtbar, so dass die Färbung auch diffuser erscheint. Häufig lässt sich aber ein tiefer gefärbter, einem Nukleolus ähnlicher Punkt, unterscheiden. Der Kern ist dabei häufig nicht regelmässig abgerundet, sondern etwas unregelmässig gestaltet. Man könnte natürlich an eine Veränderung infolge einer mangelhaften Fixierung denken; dem ist aber nicht so. Es kommt auf eine Veränderung an, die einer Kernteilung vorangeht. Die reichlich vorkommenden Hantelformen heben jeden Zweifel auf; es wird hiermit auch der Beweis geführt, dass es auf eine Abart der sog. direkten Teilung ankommt. Die beiden Kernmassen, sowie auch die Verbindungsbrücke, sind immer noch lebhafter tingiert. Ein heller Hof kann um die Hantelfigur wahrgenommen werden. Ferner findet man Zellen, die zwei kleinere beieinander liegende Kerne enthalten, die immer noch durch die intensivere Färbung und nicht selten durch die etwas unregelmässig-eckige Form sich unterscheiden; einem Nukleolus ähnliches Gebilde ist dabei durchaus keine Seltenheit.



Die intensivere Färbbarkeit und die gewisse Unregelmässigkeit der Kerngestaltung erweisen, dass die Kernteilungen von Veränderungen an der chromatischen Substanz begleitet werden. Man könnte manchmal auch an schlecht erhaltene karyokinetische Figuren, oder an solche, deren Bestandteile nicht genügend getrennt sind, denken. Wenn auch diese Möglichkeit für einige Fälle nicht ausgeschlossen ist, so handelt es sich bei weitem viel häufiger um die Abart der sogenannten direkten Teilung, die man als metabolische bezeichnen könnte (die sogenannte indirekte Segmentierung nach Arnold).

Im Einklang mit diesen zahlreichen Kernteilungen findet man namhafte Unterschiede zwischen den Grössenverhältnissen der Zellen, wobei in den kleineren Zellen auch kleinere, denjenigen aus der Teilung hervorgegangenen, entsprechende Kerne enthalten sind.

Man findet ausserdem in einer Anzahl von grösseren Zellen einige etwa perlschnurartig angereihte Kerne, deren Entstehung bei der reichlich vorkommenden Kernteilung leicht erklärlich wird.

Wenden wir uns nun zu den Beziehungen der serösen Drüsensäckchen zu den Ausführgängen.

Es wurde weiter oben auseinandergesetzt, dass die Schläuche mit granulaenthaltendem Epithel eine unmittelbare Verlängerung der interlobulären Gänge darstellen. Wie verhalten sich nun die serösen Drüsensäckchen den Schläuchen mit granuliertem Epithel gegenüber, ob namentlich die Vermittlung durch besondere Schaltstücke hergestellt wird oder nicht?

Die Beantwortung der Frage ist schwieriger, als es auf den ersten Blick erscheinen könnte, und zwar aus dem Grunde, dass die genannten Drüsenteile nicht in derselben Ebene zu liegen kommen. Der vermutliche Zusammenhang der Teile muss somit, insofern es auf Schnittpräparate ankommt, aus fragmentarischen Befunden eruiert werden.

Es kann zunächst festgestellt werden, dass die serösen Säckchen mit engeren Schaltstücken in Verbindung stehen. Die Schaltstücke sind mit kubisch-plattem Epithel bekleidet; die gestrichelte Zellzone der Ausführgänge ist nicht mehr zu erkennen. Es scheinen aber leichte Unterschiede in betreff der Beschaffenheit dieses Epithels vorzukommen. An manchen Schnitten (Fixierung mit Zenkerscher Flüssigkeit) erscheint

das Epithel der Schaltstücke als deutlich abgeplattet; ebenso die Kerne. An anderen Schnitten (Formolfixierung) erweist sich dieses Epithel als weniger abgeplattet, vielmehr kubisch; die Kerne sind von rundlicher Gestaltung. Übereinstimmend in beiden Fällen ist der Befund, dass die Schaltstücke enger sind als die eigentlichen Speichelröhren, dass die Epithelzellen nur wenig hoch sind und die gestrichelte Zone entbehren; dass ferner in diesen Zellen die fuchsinophilen Granula fehlen. An der Übergangsstelle zu dem Drüsenepithel sieht man gewöhnlich, dass das Epithel des Schaltstückes noch eine Strecke weit in das Drüsensäckchen eindringt. Eine Verwechslung der Epithelzellen der Übergangszone mit denjenigen der Drüsensäckchen ist kaum möglich, weil die ersteren kleiner sind und heller aussehen als die Drüsenzellen; auch in betreff der Beschaffenheit des Kernes sind Unterschiede zwischen den einen und den anderen zu erkennen.

Die Beziehungen des entgegengesetzten Endes der Schaltstücke (in der Richtung nach den Ausführungsgängen) ist schwieriger zu eruieren. Häufig sieht man das engere Schaltstück mit einem vielmehr etwas weiteren Gang sich verbinden, dessen Epithelschicht dicht angereihte ovale und abgeplattete Kerne enthält. An dieser Stelle ist der Gang gewöhnlich abgeschnitten und weiter nicht mehr zu verfolgen, augenscheinlich wegen der Knickung des Ganges. Untersucht man andererseits genau das distale Ende der Schläuche, deren Epithel die beschriebenen fuchsinophilen Granula enthält, so erkennt man in günstigen Fällen, dass der Schlauch plötzlich an Dicke abnimmt, während ein anders beschaffenes Epithel auftritt. In demselben sieht man ovale abgeplattete Kerne, die ziemlich dicht angelegt sind und eine kappenförmige Schicht an dem erweiterten Schlauchende bilden. Der Beschaffenheit nach zeigen sich diese Kerne denjenigen der Anfangsstadien der Schaltstücke sehr ähnlich.

Überblickt man die beschriebenen Befunde, so gelangt man zu dem allerdings sehr wahrscheinlichen, wenn nicht sicheren Schlusse, dass an den Stellen, wo die erwähnten Kernanhäufungen vorkommen, die Verbindung zwischen den granulierten Schläuchen und den Schaltstücken, die zu den serösen Drüsensäckchen führen, stattfindet. Das vermittelnde Verbindungsstück gelangt aber nur selten in seinem ganzen Verlaufe zur Anschauung.

3. Drüsenteile, die von der mucinösen Art nicht zu unterscheiden sind (Figg. 1 und 2, Taf. XLV). Diese Drüsenteile sind nur als zerstreut liegende kleine Drüsenkörner vertreten. Die deutlichsten Bilder hat mir in dieser Hinsicht die dreifache Färbung mit Hämalaun, Vesuvin und Säurefuchsin nach Formolfixierung gegeben. Die zerstreuten mucinösen Teile heben sich von den serösen Drüsenteilen durch die orange-gelbe Farbe scharf ab. Am überzeugendsten sind die Schnitte, die durch die beiden Drüsenabteilungen der Submaxillaris zugleich (die seröse und die mucinöse, oder (Gl. retrolingualis) geführt werden. Die hart beieinander liegenden Drüsenabteilungen stechen scharf voneinander durch die verschiedene Färbung ab. Die Schleimdrüse ist lebhaft gelb-orange, die seröse Drüse blau-rötlich gefärbt; aber auch in der letzteren findet man schon bei schwacher Vergrößerung zerstreute gelb-orange gefärbte Inselchen. Bei der Untersuchung mit stärkeren Linsen zeigen dieselben eine durchaus analoge Beschaffenheit wie die Drüsenteile der anliegenden mucinösen Abteilung der Unterkieferdrüse.

Sehen wir nun diese mucinösen Teile näher an. Sie gestalten sich in den Schnitten bald als recht gut umschriebene Drüsen-säckchen, bald nur als Konglomerate von Zellen, die an Zellen anderer Beschaffenheit angrenzen. Die mucinösen Säckchen erreichen dieselbe Weite wie die Säckchen in der schleimigen Abteilung der Unterkieferdrüse und sind mit einem engen, aber deutlich gezeichneten Lumen ausgestattet. Die Zellen haben die Beschaffenheit der Schleimspeichelzellen und verhalten sich in analoger Weise gegen Schleimtinktionen. Die Zellen sind hoch, scharf umrandet: im Zelleib tritt eine Netzstruktur hervor; die Kerne sind stark abgeplattet und bei der Membrana propria gelegen. In betreff der Färbbarkeit wurde schon erwähnt, dass die Zellen sich lebhaft mit Vesuvin färben. Thionin bewirkt eine deutliche blau-rötliche metachromatische Färbung, die derjenigen der Schleimspeichelzellen gleich steht. Nach doppelter Färbung mit Hämalaun und Säurefuchsin (Formolfixierung) weisen die Zellen eine bläuliche Färbung auf. Die Intensität der Färbung mit Vesuvin (auch mit Thionin) ist nicht an allen Zellen gleich: an einigen Zellen ist sie besonders lebhaft, an anderen schwächer und auch vergänglicher; analoge Unterschiede lassen sich aber auch an der mucinösen Drüsenabteilung wahrnehmen.

Ich kann somit meine frühere Angabe in betreff des Vorfindens in der serösen Abteilung der Unterkieferdrüse der weissen Ratte von Teilen, die den mucinösen sehr ähnlich sind, nach erneuter Prüfung voll bestätigen und auch erweitern.

Die genannten mucinösen Teile sind durchaus nicht an eine besondere Region der Drüse gebunden, sondern, wie schon erwähnt, in ganz zersprengter Weise angelegt. Man orientiert sich vielleicht am besten in betreff der Verteilung derselben an Längsschnitten durch die Unterkieferdrüse. Man sieht an solchen Schnitten, dass die mucinösen Teile durch die ganze Dicke der serösen Drüsenabteilung durcheinander geworfen sind. Man findet solche Teile in der Nähe der Ausführungsgänge, wie auch mitten im Drüsenparenchym; an der ventralen, der sogenannten Gl. retro-lingualis zugewendeten Fläche, sowie an der entgegengesetzten (dorsalen) Drüsenfläche.

Die Beziehungen dieser mucinösen Teile zu den Ausführungsgängen und den serösen Drüsenteilen bedürfen einer besonderen Besprechung. In dieser Hinsicht sind folgende Fragen zu erörtern: Bilden die mucinösen Teile ganz abgesonderte Drüsenkörner, die direkt in die Ausführungsgänge münden, oder nur Segmente von Drüsensäckchen von gemischtem Baue, indem also eine Region des Drüsensäckchens mucinös, eine andere serös beschaffen sein sollte? Im letzteren Falle, welche Region des Drüsensäckchens ist den Ausführungsgängen zugewendet?

Es kann zunächst keinem Zweifel unterliegen, dass die mucinösen Zellen längere Strecken der Drüsensäckchen bekleiden können und dass auch Teilungen solcher Säckchen vorkommen, denn man sieht in diesen Fällen das Lumen vollständig von den fraglichen Zellen umgeben.

Es kann ferner festgestellt werden, dass die mucinösen Teile unmittelbar mit den Schaltstücken sich verbinden. Das Schaltstück ist merkbar enger als das entsprechende mucinöse Drüsensäckchen und mit plattkubischen Zellen bekleidet. Am Eintritt in das Drüsensäckchen werden die plattkubischen Zellen des Schaltstückes durch grössere, die Vesuvinreaktion aufweisende Zellen verdrängt. Bemerkenswert ist dabei, dass das Epithel des Schaltstückes noch eine kleine Strecke weit in das Lumen des Drüsensäckchens sich fortsetzt.

Es wurde andererseits schon weiter oben hervorgehoben, dass ausser säckchenförmigen Teilen, die nur die mucinöse Zellart enthalten, noch Konglomerate von solchen Zellen, denen aber Zellen von anderer Beschaffenheit sich beimengen, wahrzunehmen sind. Die mucinösen Zellen stossen in diesem Falle an Zellkomplexe an, die den serösen Drüsenzellen sehr ähnlich sind, so dass das betreffende Säckchen zwei verschiedene Zellarten zu enthalten scheint. Bei der schon erwähnten dreifachen Vesuvinfärbung stechen die beiden Zellarten scharf voneinander ab, und kommen dabei Bilder vor, die den Halbmonden sehr ähnlich sind (Fig. 1b, Taf. XLV). Die Zellen dieser halbmondförmigen Bildungen weisen die gelb-orange Vesuvinfärbung nicht auf; der Zelleib ist dicht granuliert; der Kern nimmt die mittlere Region der Zelle ein. Diese Zellen lassen sich von denjenigen der serösen Drüsen-säckchen nicht unterscheiden. Von dem dicken Halbmonde sieht man hier und da eine Verlängerung abgehen, die bis zum Lumen des Säckchens sich erstreckt; die Randzellen erscheinen in diesem Falle wie zwischen den mucinösen eingekeilt. Die Gestaltung der Inseln von serös beschaffenen Zellen, den mucinösen Zellkomplexen gegenüber, ist übrigens sehr verschieden; sie kann keilförmig, sichelförmig oder halbmondförmig ausfallen. Die dunkelen Zellen können auch zu beiden Seiten des Durchschnittes eines Drüsen-säckchens sich vorfinden, zwei länglich sichelförmige Komplexe bildend, während die mucinösen Zellen die zentrale Zone des Durchschnittes einnehmen und das Lumen umgeben. An noch anderen Durchschnitten finden sich die mucinösen Zellen nur in ganz knapper Zahl vor, während die anderen in bei weitem überwiegender Mehrzahl vertreten sind.

Wie sollen nun diese verschiedenen Bilder gedeutet werden? Säckchendurchschnitte, wo nur die mucinösen Zellen vertreten sind; andere Säckchendurchschnitte, wo ausser den mucinösen, Zellen mit feinkörnigem Protoplasma in verschiedenem Verhältnisse sich vorfinden.

Man könnte zunächst annehmen, dass an gewissen Stellen zwischen den Schaltstücken und den serösen Drüsen-säckchen Segmente mit mucinösen Zellen eingeschaltet sind und dass an der Übergangsstelle von den einen zu den anderen die mucinösen Zellen von der Membrana propria durch die serösen Zellen verdrängt werden, wobei die beiden Zellarten in verschiedener Weise

durcheinander geworfen werden. Bei dieser Annahme liessen sich die beschriebenen verschiedenen Verhältnisse zwischen den mucinösen und den serösen Zellen in recht befriedigender Weise erklären. Ausser den reinen serösen Drüsensäckchen würden also noch andere von gemischter Zusammensetzung vorkommen.

Man könnte noch einwenden, dass die mucinös aussehenden Zellen vielleicht dennoch von den eigentlichen Schleim liefernden Zellen verschieden sind und nur einige Eigenschaften mit den letzteren gemeinsam haben. Diese Einwendung ist aber durchaus hypothetisch in Hinsicht auf die weiter oben beschriebene sehr ausgesprochene Ähnlichkeit, sowohl in morphologischer, als tinktorieller Beziehung zwischen den mucinösen Zellen der serösen Drüsenabteilung und den Zellen der schleimigen Abteilung der Unterkieferdrüse oder der sogenannten Retrolingualis. Wenn ich dennoch die fragliche Einwendung hervorhebe, so geschieht es aus zweifachem Grunde. Erstens, weil nach Ranvier die Submaxillaris der Ratte keine Schleimzellen enthalten soll (vergl. die historischen Vorbemerkungen); zweitens, weil in der Submaxillaris des Igels Zellen sich vorfinden, die in gewisser Beziehung den Schleimzellen ähnlich sind, sezernieren aber, nach R. Krause, kein Mucin. Diese Frage wurde schon höher oben eingehend besprochen; es soll an dieser Stelle nur noch beigefügt werden, dass in morphologischer Beziehung die basophilen Zellen in der Submaxillaris des Igels mehr von den schleimsezernierenden Speichelzellen abweichen, als es für unsere mucinösen Zellen in der Submaxillaris der weissen Ratte der Fall ist.

Fasst man nun die ziemlich verwickelte Frage des Vorkommens von mucinösen Teilen in der serösen Abteilung der Submaxillaris der Ratte und der Beziehungen derselben zu den serösen Drüsensäckchen zusammen, so kommt man zum Schluss, dass mucinös beschaffene Teile, den morphologischen und tinktoriellen Eigenschaften gemäss, bestimmt vorkommen, dass sie in gesonderter Weise mit den Schaltstücken in Verbindung stehen und dass sich ihnen andere serös aussehende Zellkomplexe in verschiedener Proportion beimengen. Ob die letzteren als seröse Fortsätze der mucinösen Teile, oder als Bildungsherde der mucinösen Zellen gedeutet werden müssen, bleibt zwar nicht vollständig aufgeklärt; wie dem auch sein mag, in beiden Fällen erweist sich der Bau der serösen Drüsenabteilung als heterogen: Einerseits

führen Schaltstücke in rein seröse Drüsensäckchen, andererseits in mucinöse oder gemischte Drüsensäckchen. Dem beschriebenen Sachverhalte gemäss scheint mir dieser Schluss unanfechtbar zu sein.

Ausser den beschriebenen vollständig ausgebildeten und als mucinöse anzusprechenden Drüsenteilen findet man inselweise Konglomerate von viel kleineren Zellen, an denen die Vesuvinreaktion auftritt, und welche, allem Anscheine nach, Bildungszellen der mucinösen Drüsenzellen darstellen (Fig. 2, Taf. XLV). Am deutlichsten vielleicht treten diese Inselchen an Formolpräparaten, die doppelt mit Hämalau und Vesuvin gefärbt wurden, hervor. Von den eigentlichen serösen Zellen unterscheiden sich die in Rede stehenden Zellinseln durch folgende Merkmale: Die kleinsten Zellen dieser Art sind durchschnittlich kleiner als die serösen und nahezu von derselben Grösse. Der Zelleib ist merkbar heller und ärmer an Granulationen; der Kern ist von regelmässig abgerundeter Umrandung und weist weder die Grössenunterschiede, noch die Unterschiede der Färbbarkeit, die an den serösen Zellen wahrzunehmen sind. An diesen kleinsten Zellen ist die Vesuvinreaktion noch nicht nachweisbar. Die grösseren Zellen dieser Art sind mehr aufgebläht; der Zelleib färbt sich nur leicht gelblich mit Vesuvin; der Kern erhält eine mehr exzentrische Lage. Von diesen Zellen sind die Übergänge zu den typischen und grossen vesuvinophilen Zellen mit aller Sicherheit aufzufinden. Auch wie es an den voll ausgebildeten mucinösen Teilen der Fall ist, sieht man auch hier an die vesuvinophilen Zellen seröse Zellen sich anreihen.

Dieser Sachverhalt bedient eine besondere Erwägung. Auffällig ist allerdings der Umstand, dass man alle Übergänge zwischen den grösseren vesuvinophilen und viel kleineren Zellen, an denen die Färbung gar nicht oder nur kaum hervortritt, und die also als Bildungszellen der ersteren gedeutet werden müssen. Es ist nicht zu verneinen, dass dieser Umstand vielmehr wenig geeignet ist, die Deutung der Drüsensäckchen mit vesuvinophilen Zellen als mucinösen zu verstärken. Warum vermisst man in der Tat analoge Verhältnisse z. B. in der mucinösen Abteilung der Unterkieferdrüse desselben Tieres? In einer ganzen Reihe von Schnitten aus derselben Drüse sieht man nur voll ausgebildete mucinöse Zellen und die viel kleineren Zellen der Randzellen-

komplexe, an welchen man die Vesuvinfärbung vermisst. Wie kommt es, dass in der serösen Abteilung derselben Drüse die allmähliche Ausbildung durchaus analog beschaffener Zellen auf Kosten von viel kleineren Bildungszellen ohne Schwierigkeit sich verfolgen lässt? Und dennoch ist eine andere Deutung der fraglichen Zellen als mucinösen kaum zulässig, denn wie weiter oben beschrieben wurde, sind diese Zellen sowohl in morphologischer als tinktorieller Beziehung von den mucinösen Zellen der anliegenden Schleimspeicheldrüse nicht zu unterscheiden.

4. Es bleibt noch übrig, über Drüsenteile zu berichten, die sowohl von den serösen, als den mucinösen sich unterscheiden (Fig. 3, Taf. XLV). Die fraglichen Teile kommen ebenfalls nur zerstreut vor, stellenweise bilden sie aber kompaktere Inselchen. Sie gestalten sich an Schnittpräparaten bald als Säckchen, bald als Röhrchen, die mit einem niedrig-prismatischen oder abgestutzt-pyramidenförmigen Epithel bekleidet sind. Die Zellen sind merkbar heller als die Zellen der serösen Drüsensäckchen und enthalten keine spezifischen Granulationen. Der Kern ist abgerundet und regelmässig gestaltet. Das Lumen ist sehr eng, aber meist scharf gezeichnet. Von den Ausführgängen unterscheiden sie sich u. a. durch das Fehlen der streifigen Struktur. Im Gegenteil hat das Epithel eine gewisse Ähnlichkeit mit demjenigen der Schaltstücke, doch ist das Epithel dicker und dementsprechend ist der Durchmesser der fraglichen Tubuli oder Säckchen grösser. Gegen die eventuelle Deutung als Ausführgänge spricht ausserdem noch der Umstand, dass die fraglichen Tubuli stellenweise zu kompakteren Inselchen vereinigt sein können; sie liegen also in diesem Falle dicht beieinander. Es scheint somit weit wahrscheinlicher zu sein, dass es sich ebenfalls um sezernierende Drüsenteile handelt.

Schon der allgemeinen Form nach unterscheiden sich die fraglichen Drüsenteile von den eigentlichen serösen; die letzteren sind mehr aufgebläht oder knollig-säckchenförmig, die anderen vielmehr tubulös gestaltet. In den serösen Säckchen ist das Lumen durchschnittlich noch enger. Die Beschaffenheit der Zellen weicht von derjenigen der benachbarten serösen Zellen wesentlich ab: der Zelleib ist heller, die Kerne sind regelmässiger gestaltet, haben beinahe denselben Durchmesser und färben sich sehr elektiv, während an den serösen Zellen der



Kern häufig Unregelmässigkeiten und eine diffusere Färbung aufweist (vgl die Fig. 3, Taf. XLV).

Die fraglichen Drüsenteile stehen in direktem Zusammenhange mit den Ausführgängen. Bemerkenswert ist es, dass der Ausführungszweig, um welchen herum diese Drüsenteile angeordnet sind, häufig besonders erweitert ist und Klumpen amorpher Substanz, die mit Vesuvin gelb sich färben, enthalten. An einigen Stellen der Figur 3 (Taf XLV) ist der Zusammenhang der Säckchen mit einem grösseren Ausführungsgange mit Sicherheit zu erkennen. Eine andere Eigentümlichkeit betrifft die Beschaffenheit des Epithels am betreffenden Ausführungsgange. Man findet hier eine Übergangsform zwischen Zylinderepithel und plattem Epithel. Die Zellen sind etwa zwei- bis dreireihig und vielmehr kubisch gestaltet; stellenweise kommen auch abgeplattete Zellen vor. Von der gestrichelten Struktur des Zellleibes ist an diesen Zellen nichts zu sehen. Analog beschaffene Drüsenteile, die mit Ausführgängen, deren Epithelbekleidung die erwähnten Eigentümlichkeiten aufweisen, versehen sind, sind an mehreren Stellen an den Schnitten durch die Submaxillaris aufzufinden.

Die beschriebenen Drüsenteile sind durchaus nicht vollständig von den eigentlichen serösen getrennt; man findet im Gegenteil, dass den ersteren die anderen Drüsenteile sich beimesen (wie es an zwei Stellen der Figur zu sehen ist). An einer Stelle sieht man das seröse Drüsensäckchen in ein feines, einem Schaltstücke ähnliches Kanälchen auslaufen, welches man bis in die Nähe des Epithels des Ausführungsganges verfolgen kann.

Was die Deutung dieser Drüsenteile anlangt, so kann man an folgende Möglichkeiten denken: Diese Drüsenteile könnten in irgend welcher Beziehung zu den serösen, oder zu den mucinösen Drüsenteilen stehen, oder noch eine unabhängige Drüsenart darstellen. Die erste Möglichkeit scheint am wenigsten zulässig zu sein. Trotz einer gewissen Ähnlichkeit, die zwischen den einen und den anderen existiert, bleiben dennoch die fraglichen Drüsenteile durchaus verschieden; Übergänge von den einen zu den anderen konnte ich nicht auffinden. Die Beziehungen der fraglichen Drüsenteile zu den mucinösen resp. den vesuvinophilen Teilen scheint schon wahrscheinlicher zu sein. Es ist durchaus nicht abzusprechen, dass in mehrerer Hinsicht eine ausgesprochene

Ähnlichkeit zwischen den in Rede stehenden Drüsenteilen und den kleinzelligen Inseln, in welchen die vesuvinophilen Zellen sich bilden, vorhanden ist. Diese Annahme scheint noch durch den Umstand gestützt zu werden, dass der Inhalt der betreffenden Ausführungsgänge mit Vesuvin sich färbt.

Trotzdem möchte ich auch die dritte Möglichkeit, dass es auf eine unabhängige spezifische Drüsenart ankommt, durchaus nicht zurückweisen.

Ferner kann man noch an den beschriebenen Drüsenteilen Regressionserscheinungen wahrnehmen. Die Regression findet am Epithel des Ausführungszweiges statt, welcher in den fraglichen Inseln verläuft und besteht in folgenden Veränderungen: Das Epithel nimmt eine homogene Beschaffenheit an; die Zellgrenzen werden undeutlich, so dass streckenweise der Epithelüberzug als homogene Schicht erscheint, in welche ziemlich tief tingierbare Kerne eingebettet sind. Das in dieser Weise veränderte Epithel färbt sich weit insensiver mit Säurefuchsin, als das normale Epithel. An den betreffenden Stellen ist das Epithel atrophisch geschrumpft und disloziert. In weniger vorgeschrittenen Stadien sind die Zellgrenzen noch erkennbar, die Zellen aber zum Teil disloziert. In unmittelbarer Nähe des degenerierenden Epithels sieht man Anhäufungen von lymphoiden Körperchen. An denselben ist der Zelleib nur knapp entwickelt, der Kern meist regelmässig gestaltet. Anhäufungen von solchen Lymphkörperchen sind auch an mehreren Stellen in der Nähe der Ausführungsgänge in den fraglichen Drüsenteilen wahrzunehmen.

#### Mucinöse Abteilung der Submaxillaris der weissen Ratte.

In betreff des feineren Baues dieser Drüse lässt sich zu dem schon Bekannten nicht viel Neues hinzusetzen. Es ist eine mucinöse Speicheldrüse, die recht gut geeignet ist für die Demonstration der Randzellenkomplexe oder Halbmonde. In den von mir untersuchten Drüsen waren sie nie zu vermissen, gleichviel in welcher Weise die Fixierung vorgenommen wurde. Mag die Drüse dem frisch getöteten Tier oder mehrere Stunden nach dem Tode entnommen sein, in betreff der Verteilung der mucinösen Zellen und der Randzellen ist das Resultat nicht wesentlich verschieden. Es besteht somit bezüglich des Vorhandenseins von

Randzellenkomplexen ein wesentlicher Unterschied zwischen der weissen Ratte und dem Igel.

Diese Randzellenkomplexe hat Ranvier nicht als eine Übergangsform der mucinösen Zellen, sondern als eine unabhängige seröse Zellart gedeutet. Die Angabe von Ranvier, dass nämlich die serösen Zellen in der Retrolingualis der Ratte keine Halbmonde bilden, sondern im Grund der Blindsäcke in Keilform liegen (vergl. die historischen Vorbemerkungen), bedarf einer eingehenderen Besprechung. Ohne die betreffende Angabe von Ranvier zu kennen, habe ich in meiner kurzen Mitteilung angegeben, dass in dieser Drüse die sogenannten Halbmonde von Gianuzzi recht schön zu erkennen sind. Diese Benennung hat aber bis jetzt keine besonders genaue Definition erhalten und man unterscheidet unter diesem Namen in üblicher Weise Komplexe von körnigen (auch protoplasmatischen oder serösen) Zellen, die sich den mucinösen Zellen beimengen und eine mehr oder weniger halbmondförmige Anordnung aufweisen, obwohl die Grössenverhältnisse und die Gestaltung der Halbmonde bedeutenden Schwankungen unterliegen. v. Ebner z. B. unterscheidet zwischen seitenständigen und endständigen Halbmonden: die letzteren entsprechen augenscheinlich den Keilformen von Ranvier (v. Koellikers Handbuch, 6. Aufl., S. 51), denn sie liegen am Ende eines Blindsackes und reichen mit einer ausgezogenen Spitze bis zum Lumen. Übrigens treten auch die seitenständigen Halbmonde, nach v. Ebner, in Beziehung zu dem Drüsenlumen.

Was die mucinöse Drüse der weissen Ratte insbesondere anbelangt, so weisen die Halbmonde an Schnittpräparaten grosse Formverschiedenheiten auf. Es kommen sowohl halbmondförmige oder vielmehr sichelförmige, als auch keilförmige Bildungen vor. Die Sicheln können eine ansehnliche Ausdehnung haben und scheinen in vielen Fällen von dem Lumen ganz abgedrängt zu sein. Es lässt sich allerdings einwenden, dass in diesen Fällen die Sicheln durch den Schnitt an der Randregion getroffen wurden und dass die dickere Region und die Fortsetzung des Halbmondes bis zum Lumen in einer anderen Ebene geblieben sind. Aber auch in entgegengesetztem Falle, also bei der Voraussetzung, dass die Sicheln mit keinem Teile ihrer Innenfläche direkt bis zum Lumen reichen, bleiben dennoch die Verbindungen mit dem-

selben in keiner Weise ausgeschlossen: sie könnten auch vermittelt Interstitien oder Spalten zwischen den benachbarten Zellen stattfinden. Wie dem auch sein mag, kommen halbmond- oder sichelförmige Bildungen in der mucinösen Drüse der Submaxillaris der weissen Ratte bestimmt vor. Was die Keilformen der Randzellenkomplexe anlangt, so haben sie vielmehr die Form eines Sektors, dessen Spitze bis ans Drüsenlumen heranreicht, während die Seitenränder konkav ausgeschnitten sind; man denke sich eine Sichel, die im Mittelteil besonders verdickt und zipfelartig ausgezogen ist. Auch bei der Keilform findet man am Halbmonde durchaus nicht selten mehrere Randzellen, von denen in der Regel nur eine das Lumen erreicht, während die seitwärts gelegenen Zellen an Höhe immer mehr abnehmen und vom Lumen durch die mucinösen Zellen abgedrängt werden. Ein absoluter Unterschied zwischen der sichelförmigen und keilförmigen Anordnung der Randzellenkomplexe existiert somit nicht.

Die so sehr strittige Frage, ob die Randzellenkomplexe ein Evolutionsstadium der mucinösen Zellen oder, was wahrscheinlicher erscheint, eine unabhängige Zellart darstellen, lasse ich zurzeit bei Seite, weil ich neue oder gewichtige Beweise weder für die eine noch für die andere Anschauungsweise führen kann. Was sich in dieser Hinsicht aus der Vergleichung der mucinösen Drüse bei der weissen Ratte und beim Igel schliessen lässt, davon wird in den Schlussbetrachtungen die Rede sein.

Ausführgänge der Unterkieferdrüse der weissen Ratte. Die zwei zuerst voneinander entfernten Terminalgänge (der eine entspringt aus der mucinösen, der andere aus der serösen Drüsenabteilung) verlaufen fernerhin in einem gemeinschaftlichen Stiel ganz nahe beieinander. Der aus der mucinösen Drüse ziehende Gang ist etwas kleiner als der andere. Das Epithel ist zylindrisch mit zwei Kernreihen. Beim Austritte aus der Drüse liegen die Gänge übereinander, der Gang aus der mucinösen Drüse ist ventralwärts gerichtet. An der Austrittsstelle sind die Gänge von nervösen Ganglien begleitet.

An Serienschnitten durch die Mündungsregion der Terminalgänge findet man, dass der grössere Gang in einen sinusartig erweiterten Raum führt, der noch eine Strecke weit nach hinten (also rückwärts) zieht und blind endet. Dieser erweiterte Kanal entspricht wohl dem von Zumstein beschriebenen Divertikel

an dem Terminalgange der serösen Drüse. Die Figuren 4 a und 4 b auf Taf. XLV veranschaulichen die gegenseitige Lage der Terminalgänge des Divertikels, sowie auch die Vereinigung des grösseren Ganges mit dem letzteren (Fig. 4 b). Am Epithel der Terminalgänge erkennt man zwei bis drei Kernreihen. In der Nähe der Mündung wird die oberflächliche Epithelschicht immer platter und die niedrigen Zylinderzellen zuerst durch kubische, dann durch Pflasterzellen ersetzt. Am divertikelartig erweiterten Gange findet man Übergänge von geschichtetem Zylinderepithel (nur wenige Kernreihen enthaltend) zu geschichtetem Pflasterepithel. Noch näher zu der Mündungsstelle nimmt der divertikelartige Gang an Weite ab und geht endlich in einen viel engeren Gang über. Der kleinere Gang A<sup>1</sup> nähert sich immer mehr der Oberfläche, wo er auch frei mündet. Der andere grössere Gang hingegen mündet an der unteren Fläche einer Falte der Schleimhaut.

### III. Äussere Orbitaldrüse (Nebenohrspeicheldrüse) der weissen Ratte.

Indem ich in betreff der Lage und des allgemeinen Baues dieser Drüse, des Verlaufes und der Mündung der Ausführungsgänge auf meine vorige Arbeit in diesem Archiv verweise, habe ich noch über einige feinere Strukturverhältnisse eingehender zu berichten.

Vorkommen von karyokinetischen Teilungen. Es kommen in den Drüsenzellen dieser in mancher Beziehung so eigentümlichen Drüse ziemlich zahlreiche Teilungen vor. Die chromatischen Bestandteile haben die Form von kurzen Schleifen oder Stäbchen. An denselben kann man günstigenfalls die Zusammensetzung aus Mikrochromosomen erkennen. Kinetische Teilungen können sowohl an den kleineren, als den grösseren Drüsenzellen wahrgenommen werden. Wie gewöhnlich ist die chromatische Kernfigur mit einem hellen Hofe umgeben. Die Stadien von Aster und Dyaster waren in meinen Präparaten am häufigsten anzutreffen (Figg. 5 a, 5 b und 5 c).

Dass nicht nur Kernteilung, sondern auch Zellteilung stattfindet, lässt sich aus dem Umstande schliessen, dass die Drüsenzellen (und die Kerne) sehr abweichende Grössenverhältnisse aufweisen. Natürlich können auch Wachstumserscheinungen bedeutende Grössenunterschiede verursachen: die durchaus nicht

seltenen kinetischen Teilungen weisen aber darauf hin, dass die fraglichen Grössenunterschiede noch einen anderen Grund haben müssen.

Andere Befunde an den Kernen des Drüsenepithels. Schon in meiner vorigen Arbeit habe ich angegeben, dass die Kerne eine bedeutende Polymorphie aufweisen und dass Riesenkernformen vorkommen. Diese Befunde mögen an der Hand einiger Zeichnungen verdeutlicht werden. Figur 7b zeigt eine Zelle mit einem länglichen, etwa wurstähnlichen Kerne. Figur 7a veranschaulicht eine Zelle, die ausser einem etwa hackenförmig gekrümmten Kern noch zwei andere abgerundete Kerne enthält. In den Figuren 7c und d sieht man buckelige, gelappte (sprossende) Kerne von ansehnlicher Grösse. An anderen Zellen sieht man drei oder mehrere Kerne, die perlschnurartig angeordnet sind. Die polymorphen Kerne sind meist lebhaft gefärbt.

Bemerkenswert ist an diesen Befunden, dass in denselben Läppchen kinetische Teilungen und polymorphe Kerne (auch Riesenkerne) wahrzunehmen sind. Die eine Erscheinung schliesst somit die andere durchaus nicht aus. Man könnte vielleicht geneigt sein, das Vorkommen von polymorphen Kernen und von mehrkernigen Zellen als den Ausdruck eines degenerativen Prozesses anzusehen, von der Vermutung ausgehend, dass die Drüse vielleicht ein ancestrales der Regression anheimfallendes Organ darstelle, weil die Ausführungsgänge dieser Drüse, obwohl sie bei der Parotis gelegen ist, wie ich es dargetan habe, nicht in die Mundhöhle, sondern in die Orbitalhöhle münden. Die durchaus nicht seltenen kinetischen Figuren sind aber da, um zu beweisen, dass das Drüsenepithel noch recht lebensfähig ist.

Chromatische und plasmatische Nukleolen. Nach Fixierung in Zenkerscher Flüssigkeit und Färbung mit Hämalaun und Eosin tritt der Unterschied zwischen diesen beiden Arten Nukleolen deutlich hervor: die chromatischen Nukleolen sind tief blau, die anderen rot gefärbt.

An der plasmatischen Nukleolenart kann man durchaus nicht selten folgende Veränderungen wahrnehmen: Der Nukleolus ist vergrössert, so dass die Eosinfärbung besonders deutlich zu sehen ist. Der Kern scheint ebenfalls vergrössert zu sein. Indem der Nukleolus an Grösse zunimmt, wird er heller und verliert endlich

die Affinität zu Eosin. Es bildet sich endlich auf Kosten des plasmatischen Nukleolus eine Vakuole, die den grössten Teil des Kernraumes einnimmt. In diesem Stadium ist die Vakuole häufig etwas exzentrisch gelegen. Der zurückgebliebene Teil des vergrösserten Kernes ist ebenfalls verändert; die Färbbarkeit desselben ist erhöht; in seinem Innern findet man stark tingierbare Körner, die bald eine verschiedene, bald eine mehr gleichmässige Grösse besitzen. Es bleibt endlich von dem vergrösserten Kerne eine grosse Vakuole übrig; nur an der Wandung derselben haften noch einige zerstreut liegende färbbare Körnchen (Fig. 6a—c).

Diese eigentümliche Veränderung kann kaum anders als eine *Kerndegeneration* gedeutet werden, die in der Umbildung des Kernes in eine Vakuole ihr Ende findet. Auffällig ist dabei der Umstand, dass die Veränderung von einem plasmatischen Nukleolus ausgeht.<sup>1)</sup>

Man findet ferner in den Drüsenalveolen scharf umgrenzte vakuolenähnliche Räume, an welchen tief tingierbare Kerne anliegen (Fig. 5a und d); bald handelt es sich um einen einzigen, bald um einige perlschnurartig angereihte Kerne, die sich sehr lebhaft färben.

Die Vakuolisierung der Zellen habe ich schon in einer früheren Arbeit (II, p. 546) erwähnt, dass aber grosse Vakuolen auf Kosten des Kernes sich bilden können, ist mir damals entgangen. Der Inhalt der vakuolenähnlichen Räume ist nicht fettiger Art, denn er bleibt nach Behandlung mit Überosmiumsäure ungeschwärzt.

*Zelleibstruktur.* Am Zelleib von vielen Zellen kann man eine Insel von besonders scharf gezeichneten Streifen wahrnehmen, die an die „Basalfäden“ von Solger (am Epithel der Submaxillaris des Menschen) erinnern. Analoge Fäden wurden auch von Garnier unter dem Namen von „filaments ergastoplastiques“ oder auch von „protoplasma supérieur“, obwohl mit diesem Namen nicht viel gesagt wird. Die Fäden sind in der Regel auf einen Teil des Zelleibes beschränkt und namentlich desjenigen, der gegen die Membrana propria gerichtet ist. Die Anordnung der Fäden weist gewisse Verschiedenheiten auf

<sup>1)</sup> Ich habe die günstige Gelegenheit gehabt u. a. auch einige hierauf bezügliche Präparate auf dem Anatomenkongress zu Genf zu demonstrieren. Vergl. C. R. de l'Association des Anatomistes. Genève 1906, p. 210.

(Figg. 2, 3 und 8, Taf. XLV). Bald sind die Fäden besonders dick und nur in winziger Zahl vorhanden; bald sind sie feiner, zahlreicher und dichter angelegt. In betreff der Richtung sieht man die Fäden bald in Längsrichtung, bald quer bogenförmig in bezug auf die Basalfläche verlaufen. Die Fäden können bis an den Zellkern heranreichen und es scheint manchmal, als ob einige von ihnen gegen den Kern hinströmten. Da, wo die Fäden dicht angelegt sind, scheinen sie sich, trotz dem parallel-konzentrischen Verlaufe, mehr oder weniger zu durchflechten (Fig. 8). Die Fäden haben eine ausgesprochene Affinität zu Hämalaun.

Sekretkanälchen, Saftkanälchen (?). Die Gebilde, die als Sekretkapillaren beschrieben wurden (Erik Müller u. a.), sind in dieser Drüse deutlich zu sehen. Man hat zwischen Spalträumen, die zwischen den Epithelzellen sich vorfinden und anderen, die in den Zelleib eindringen, zu unterscheiden. Die ersteren erscheinen an Schnittpräparaten als helle Interstitien (Röhrchen oder vielmehr Spalträume?) zwischen den Zellen. Diese Spalträume sind bald von parallel verlaufenden Konturen begrenzt, bald sieht man an diesen interzellulären Interstitien etwas erweiterte und unregelmässig ausgeschnittene Hohlräume, deren innere Umrandung in den Zelleib eindringt. Anstatt Interstitien mit geradlinigen Konturen, findet man aber auch solche, deren innere Umrandung wellig oder buchtig ausgeschnitten erscheint.

Die Kanälchen, die im Inneren des Zelleibes verlaufen, scheinen, in einer Anzahl von Fällen wenigstens, von den interzellulären Spalträumen sich abzuzweigen. Im Innern des Zelleibes haben die Kanälchen einen gewundenen Verlauf; sie können bis an den Kern heranreichen. An den tiefer gelegenen Kanälchen ist der Zusammenhang mit den interzellulären Spalträumen nicht immer zu erkennen, doch ist dieser Befund wegen der Feinheit und des gewundenen Verlaufes der Kanälchen nicht beweiskräftig. Die fraglichen Kanälchen sind schon ohne besondere Behandlung an feinen Schnitten wahrzunehmen (Fixierung mit Zenkerscher Flüssigkeit, Paraffineinbettung, Färbung mit Hämalaun und Eosin oder Säurefuchsin).

Gegen die alleinige Deutung dieser zwei Systeme von Interstitien, der interzellulären und intrazellulären, als Sekretbahnen, lassen sich indessen einige Einwände erheben.



Viele von den zwischenzelligen Interstitien, die namentlich mit parallel verlaufenden regelmässigen Konturen umrandet sind, entsprechen vielmehr nicht Kanälchen, sondern Spalträumen, wie man solche zum Beispiel in geschichteten Epithelien findet; man kann sie bis an die Gegend der Membrana propria verfolgen. Gegen die Vergleichung dieser Spalträume mit denjenigen in geschichteten Epithelien lässt sich nur anführen, dass zwischen den fraglichen Drüsenzellen keine plasmatischen Brücken zu sehen sind, doch ist dies kein genügender Grund, um die erwähnte Vergleichung ohne weiteres zurückzuweisen. Für diese Deutung als zwischenzelliger Interstitien kann man insbesondere den Umstand anführen, dass in denselben Lymphkörperchen angetroffen werden können, wie es an Epithelien überhaupt häufig wahrzunehmen ist. Den betreffenden Befund habe ich schon in einer anderen Arbeit, auf die ich verweise, behandelt (*Des granulations chromatiques*, *Journal de l'Anatomie* 1906).

Man könnte vielleicht den die Drüsenzellen umgebenden Spalträumen eine zweifache Rolle zuschreiben: als Saftlücken und als Sekretbahnen.

Bei dieser Gelegenheit möchte ich noch hervorheben, dass von Sekretkapillaren und der eventuellen Rolle derselben bei der Absonderung schon in einer älteren Untersuchung von v. Ebner die Rede ist (1, 1872). Doch konnte dieser Forscher von der Existenz in den Speicheldrüsen eines abgesonderten Systems von Sekret Röhrchen sich nicht überzeugen. „Ich glaube gezeigt zu haben, dass ein regelmässiges Netz von drehrunden Sekret Röhrchen in den Alveolen der Speicheldrüsen nicht existiert, und dass Injektionen mit Berlinerblau in dieser Frage überhaupt nichts beweisen können. Die positive Seite der Frage konnte nur vermutungsweise beantwortet werden, ich suche die Anfänge der Speichelgänge in Räumen ohne selbständige Form, welche zwischen dem intraalveolaren Netze und den teilweise mit dem Netze in Verbindung stehenden Drüsenzellen übrig bleiben“ (l. c. p 510). Bemerkenswert sind die dort angegebenen Resultate in betreff der Injektionen mit Berlinerblau. Auf Seite 504 liest man: „Bei stärkerem Drucke (50—70 mm Quecksilber) drang aber die Masse auch häufig zwischen die Zellen ein und erzeugte dann die mannigfaltigsten Bilder. Nicht selten sieht man Alveolen, in welchen die Masse, den Balken des intraalveolaren Netzes folgend,

entweder in scheinbar drehrunden Kanälen, oder in mehr diffusen Bahnen hier und da bis unter die Membrana propria gedrunge ist und dort entweder flächenartig sich ausgebreitet hat, oder noch streckenweise in scheinbar drehrunden Kanälen fortfließend. Andeutungen von Netzen erzeugt hat. Am leichtesten scheint die Masse dort unter die Membrana propria zu dringen, wo sich die sogenannten Halbmonde befinden; manchmal sieht man dieselbe auch zwischen den Zellen des Halbmondes und den Schleimzellen. Häufig sieht man das Berlinerblau in Form von Tropfen in die Zellenmosaik eindringen, oft beobachtet man Bilder, die für vollständig injizierte Zellen imponieren können.“

Es ist nicht abzuleugnen, dass die zuletzt zitierten Beobachtungen von v. Ebner mit den neueren Ergebnissen in betreff der Sekretvakuolen und Sekret Röhrchen bei einem gewissen Grade in Einklang gebracht werden können. Was seine Ansicht betreffs des Vorhandenseins von Spalträumen zwischen den Drüsenzellen anlangt, so glaube ich für dieselbe in meinen weiter oben beschriebenen Beobachtungen über die Nebeno hrspeicheldrüse der weissen Ratte eine Stütze finden zu können.

Von den neueren Forschern ist Stöhr der Meinung, dass die Mehrzahl der Sekretkapillaren pericellulär liegen und dass sie meist wahrscheinlich nur zeitweise existierende Bildungen sind (l. c. p. 458—459).

### **Allgemeine Ergebnisse. Schlussbetrachtungen.**

Es ergibt sich aus den mitgeteilten Beobachtungen, dass wenn wir auch mit Ranvier die Unterkieferdrüse als aus zwei verschiedenen Drüsen, die eigentliche Submaxillaris und die Retrolingualis, sich zusammensetzend betrachten, die Submaxillaris im engeren Sinne des Wortes, beim Igel und bei der weissen Ratte, dennoch keine einheitlich gebaute seröse Drüse, sondern eine heterogene Drüse darstellt.

Beim Igel ist der heterogene Bau der eigentlichen Submaxillaris durch folgende Befunde begründet:

Erstens, weil in der Drüse abweichend gebaute Teile sich vorfinden.

a) Die einen enthalten Drüsensäckchen, an welchen zwei Epithelarten vertreten sind: Zellen, die acidophile Granula enthalten und Zellen, die mit basophilen, auf Schleim reagierenden

Färbemischungen sich metachromatisch tingieren. Das gegenseitige Verhältnis dieser zwei Zellarten ist je nach den Stellen ein etwas verschiedenes, indem die acidophilen, zentralwärts (gegen das Lumen hin) gerichteten Zellen von den anderen Zellen bald gar nicht, bald wie mit einer Belegschicht bedeckt sind; bald bilden auch die letzteren (basophilen) Zellen grössere Ausstülpungen, die mit einem engen spaltförmigen Lumen versehen sind.

b) Andere Drüsenteile setzen sich aus kleinen Alveolen zusammen, die den sich verzweigenden Speichelröhrchen etwa knospenartig direkt aufsitzen. Die Alveolen enthalten nur eine Zellart und namentlich die basophile, die mit schleimfärbenden Mischungen sich metachromatisch tingiert.

c) Es kommen ferner noch andere Drüsenteile vor in Form von bauchigen, gewundenen Schläuchen oder Säckchen, an welchen man in der Regel eine längere Strecke weit ebenfalls nur eine Zellart wahrnimmt; die Zellen haben eine ausgesprochene Ähnlichkeit mit den sub a) erwähnten acidophilen Zellen, doch bleiben sie in gewisser Beziehung von denselben verschieden.

Ausserdem findet man noch anders beschaffene schlauchförmige Teile, deren Epithel von dem soeben genannten ansehnlich abweicht.

Zweitens, weil ausserhalb des Drüsenparenchyms akzesorische Drüsenkörner sich vorfinden, deren feinerer Bau von demjenigen der Hauptdrüse wesentlich abweicht. In diesen akzesorischen Drüsen, die mit dem Ausführgang der serösen Drüse in Verbindung treten, findet man ebenfalls Drüsenteile von verschiedenem Baue.

Bei der weissen Ratte ist der heterogene Bau der eigentlichen Submaxillaris durch folgende Befunde begründet:

Weil in der Drüse ausser den typischen serösen Drüsenteilen noch andere vorkommen, und zwar: a) Teile, die mit einem Epithel bekleidet sind, welches in morphologischer und tinktorieller Beziehung von mucinösem Epithel mit Sicherheit nicht zu unterscheiden ist. b) Teile, die sich sowohl von den eigentlichen serösen, als den mucinösen unterscheiden.

Sollte sich dennoch herausstellen, dass unseren mucinösen Teilen eine andere Deutung zukommt, so würde hierdurch der Schluss in betreff des heterogenen Baues der serösen Abteilung

der Unterkieferdrüse der weissen Ratte noch nicht beeinträchtigt sein; denn man sieht nicht ein, in welcher Weise die Drüsenteile, die dem mucinösen Drüsenepithel so nahe stehen, mit den serösen Drüsenteilen in Zusammenhang gebracht werden könnten, so sehr sind die einen von den anderen in morphologischer und tinktorieller Beziehung voneinander verschieden. Als eine fernere Stütze dieser Anschauung kann der Umstand gelten, dass die vesuvinophilen Zellen auf Kosten einer besonderen kleinzelligen Art, die von der eigentlichen serösen Zellart verschieden ist, sich bilden.

Ferner ist noch die sezernierende Rolle des Epithels der intralobulären Gänge in Betracht zu ziehen, die sich dadurch kennzeichnet, dass das Epithel eine Reihe von Veränderungen eingeht, die an die Bildung von besonderen Granulationen gebunden sind.

Die mucinöse Abteilung der Submaxillaris (die Gl. retro-lingualis) des Igels ist ebenfalls nicht in allen Teilen einheitlich gebaut. Der heterogene Bau dieser Drüse ist durch folgende Befunde begründet:

Erstens, weil im Drüsenparenchym ausser den typischen mucinösen Teilen noch zwei anders beschaffene Drüsenteile inselweise sich vorfinden:

a) Teile, die aus besonders kleinen Alveolen sich zusammensetzen, denen gewöhnlich besondere Zweige der Ausführungsgänge zugeordnet sind. Übergänge zwischen diesen Drüsenteilen und den mucinösen sind mir nicht aufgefallen; dass diese Drüsenteile vielleicht Inselchen von Bildungszellen oder unentwickelten mucinösen Zellen darstellen, scheint sehr fraglich zu sein. Untersucht man z. B. Unterkieferdrüsen von neugeborenen Kätzchen, so hat man keine Schwierigkeit, den mucinösen Charakter der Zellen zu erkennen. Die fraglichen kleinzelligen Alveolen in der Schleimdrüse des Igels unterscheiden sich ebensowohl von den mucinösen Säckchen dieser Drüse, als von denjenigen der neugeborenen Katze.

b) Teile, deren Epithel acidophile Granula enthält. Zwar hat Rud. Krause diese Zellen als mucinöse, die den Schleim ganz oder teilweise entleert haben, gedeutet. Dass aber diese Anschauungsweise als eine endgültig erwiesene zu betrachten sei, scheint aber noch fraglich zu sein, wie es weiter oben an betreffender Stelle auseinandergesetzt wurde.

Zweitens, weil an den akzessorischen Drüsenkonglomeraten ausserhalb des Parenchyms der Hauptdrüse, im Zusammenhang mit dem Ausführungsgange, ebenfalls zwei Arten von Drüsenkörnern vertreten sind: mucinöse und andere kleinzellige von seröser Beschaffenheit; verhältnismässig sind die letzteren zahlreicher vertreten als in der Hauptdrüse.

Die mucinöse Abteilung der Unterkieferdrüse der weissen Ratte (*Gl. retrolingualis*) unterscheidet sich von derjenigen des Igels durch das regelmässige Vorkommen in den Drüsenäckchen von Randzellenkomplexen. Zieht man aber den Umstand in Betracht, dass in der mucinösen Drüse des Igels gesonderte Inselchen von kleinzelligen Alveolen vorkommen, die den serösen Zellen wenigstens ähnlich sind, so wird hierdurch der Unterschied zwischen den genannten Drüsen vermindert, in der Voraussetzung jedoch, dass die Randzellenkomplexe mit den kleinzelligen Komplexen der Igeldrüse zu parallelisieren sind, was ich weder bejahen, noch verneinen kann.

Es ergibt sich aus den mitgeteilten morphologischen Daten, dass zwischen der Unterkieferdrüse des Igels und der weissen Ratte weitgreifende Unterschiede vorhanden sind, dass diese Unterschiede in erster Linie auf die seröse Abteilung dieser Drüse sich beziehen, dass sie aber auch die mucinöse Drüse (die *Retrolingualis*) betreffen; dass ferner Unterschiede nicht nur in der Beschaffenheit des Epithels, sondern auch in der Anordnung der Drüsenteile vorhanden sind. Die bisher üblichen Ausdrücke: eine seröse oder eine mucinöse Drüse sind somit ungenügend, um die zuweilen gut ausgesprochenen Abweichungen des Drüsenbaues zu charakterisieren, sogar in bezug auf den engeren Kreis der Speicheldrüsen. Wenn wir mit Ranvier sagen, dass die *Submaxillaris* des Igels und der Ratte eine seröse, die *Retrolingualis* eine mucinöse Drüse ist, so ist es nur ganz allgemein genommen richtig; der feineren Struktur und den Bauunterschieden dieser Drüsen ist damit aber keine Rechnung getragen. Auch Rud. Krause schliesst auf die einheitliche Struktur der eigentlichen *Submaxillaris* des Igels. Von diesem Standpunkte ausgehend, könnte man doch unmöglich so sehr abweichende Strukturverhältnisse zwischen der eigentlichen *Submaxillaris* des Igels und derjenigen der weissen Ratte von vornherein erwarten. Schon die sogenannten serösen Zellen allein weisen bei diesen

Tierarten merkbare Unterschiede auf, abgesehen von den anderen Zellarten von minder sicherer Deutung, und es kommen noch ansehnliche Unterschiede in betreff des Baues der Drüseneinheiten hinzu. So finden wir beim Igel Drüsensäckchen, die aus zwei verschiedenen und in mehr oder weniger wechselnder Weise angeordneten Epithelarten sich zusammensetzen. Welche von denselben, die trübkörnige, acidophile Granula enthaltende Art, oder die andere, basophil reagierende Art soll nun als „seröse“ angesprochen werden? Für Rud. Krause, der zu dem Schlusse kommt, dass es sich im Grunde genommen nur um eine einzige Zellart handelt, würden also die einen wie die anderen als seröse gedeutet werden müssen. Wie weiter oben auseinandergesetzt wurde, ist die Ansicht von Rud. Krause nicht annehmbar und zwar aus dem Hauptgrunde, dass die basophilen mucinoiden Zellen inselweise allein vertreten sind und zu kleinen knospenartig um die Verzweigungen der Ausführungsgänge angeordneten Alveolen vereinigt sind. Den tinktoriellen Eigenschaften zufolge (Affinität zu Thionin, Vesuvin und anderen schleimfärbenden Stoffen) würde man vielmehr geneigt sein, die zuletzt erwähnte Zellart in der Igeldrüse mit den mucinösen Drüsenteilen in der serösen Abteilung der Submaxillaris der weissen Ratte zu vergleichen, obwohl an den letzteren die mucinösen Eigenschaften viel deutlicher ausgesprochen sind. Wie dem auch sein mag, können sowohl die acidophilen als die basophilen Zellen aus der Submaxillaris des Igels mit den serösen Zellen der Submaxillaris der weissen Ratte in keiner Weise zusammengeworfen werden. Es handelt sich also um verschiedene Abarten der sogenannten serösen Zelle.

Es kommen ferner die kleinzelligen Alveolen in den akzesorischen Drüsenkomplexen der Ausführungsgänge beim Igel in Betracht. Diese Zellart, die von mucinösem Epithel in sehr prägnanter Weise sich unterscheidet, würde man ebenfalls geneigt sein, als eine seröse zu bezeichnen; der Struktur gemäss ist sie aber sowohl von den serösen Zellen der Submaxillaris des Igels als von denjenigen der weissen Ratte verschieden.

Wie ersichtlich, findet man in der Submaxillaris des Igels und der weissen Ratte mindestens drei deutlich verschiedene Arten von Drüsenzellen, die man üblicherweise als seröse bezeichnen würde, ohne die Zellen von weniger sicherer Deutung mitzuzählen. Es wäre von vornherein nicht zu erwarten, dass

verschieden gebaute seröse Zellen dasselbe Sekret lieferten; sind wir doch gewöhnt, und mit Recht, aus strukturalen Verschiedenheiten auf funktionelle zu schliessen. Es bleibt natürlich zukünftigen Forschungen vorbehalten, in der Gruppe der serösen Drüsenzellen, wo möglich, genauere Unterabteilungen aufzustellen und die Bauunterschiede mit der chemischen Zusammensetzung des Sekretes in Einklang zu bringen.

Die mitgeteilten Beobachtungen über den feineren Bau der Unterkieferdrüse beim Igel und der weissen Ratte liefern neue Belege für die Begründung der Kategorie der gemischten und heterogenen Drüsen. Die in der letzteren Zeit schon häufiger gebrauchte Benennung „gemischte“ Drüsen bedarf aber einer genaueren Definition. Mehrere Histologen bezeichnen die Drüsen mit gemischtem Epithel als gemischte Drüsen, wenn auch alle Drüsenteile in derselben Weise beschaffen sind. Man hat aber zu unterscheiden zwischen den Drüsen mit gemischtem Epithel und den eigentlichen heterogenen Drüsen. Betrachten wir z. B. die Labdrüsen der Magenschleimhaut, so finden wir an denselben, wie bekannt, zwei Arten Drüsenzellen, die Hauptzellen und die Belegzellen: es handelt sich hier um Drüsen mit gemischtem Epithel: als heterogen gebaute Drüsen im eigentlichen Sinne des Wortes können die Labdrüsen noch nicht gelten. Die Belegzellen sind in der Tat an keinen bestimmten Teil des Drüsen-schlauches oder der sekundären Schläuche gebunden: man findet sie sowohl in der Nähe des Drüsenhalses als in der tiefen Region der Tubuli, wenn auch etwas zahlreicher bald an einer, bald an einer anderen Region der Schläuche. Erst dann, wenn die eine oder die andere Zellart an eine bestimmte Region oder ein bestimmtes Segment der Drüsentubuli gebunden wäre, hätte man mit einer wirklich heterogenen schlauchförmigen Drüse zu tun. Allerdings ist die Trichterregion der Labdrüsen mit einem anders beschaffenen Epithel bekleidet, doch wird diese Region nicht mehr dem spezifisch sezernierenden Teile der Drüse zugerechnet, sondern als ein rudimentärer Ausführgang betrachtet.

Nehmen wir ein anderes Beispiel aus der Abteilung von zusammengesetzten Drüsen. In den Drüsensäckchen der mucinösen Abteilung der Unterkieferdrüse der weissen Ratte (also in der Gl. retrolingualis) findet man zwei Arten Zellen: die typische mucinöse Art und die Zellen der sogenannten Halbmonde. Diese

Anordnung findet man, von einigen Abweichungen in betreff der Form und der Ausdehnung der Halbmonde abgesehen, an allen Drüsenteilen. Die Drüsensäckchen sind also als homomorphe zu betrachten. Was das Epithel anlangt, so ist die Einteilung desselben von der Deutung der fraglichen Zellarten abhängig. Sind die Zellen der Halbmonde als eine unabhängige, ein besonderes Sekret liefernde Art anzusehen, dann ist das Epithel der Drüsensäckchen als ein gemischtes zu bezeichnen; in entgegengesetztem Falle ist das Epithel derselben Art; aber weder die eine noch die andere Alternative ändern nichts an der homomorphen Struktur der Drüsensäckchen. Wenn auch die Randzellenkomplexe eine besondere Zellart, nicht eine Evolutionsstufe der mucinösen Zellen darstellen, wird die Drüse hierdurch noch nicht heterogen, weil dieselbe Struktur an allen Drüsenteilen sich vorfindet. Um aber dieser Eigentümlichkeit, d. h. der Zusammensetzung der Drüsensäckchen aus zwei Zellarten, Rechnung zu tragen, würde man die Drüse als eine homomorphe mit gemischtem Epithel zu bezeichnen haben. Bezeichnet man aber eine solche Drüse als eine gemischte (*glande mixte*), so bleibt nicht klar, ob es sich um eine Drüse handelt, wo zwei Epithelarten in jedem Drüsenalveolus oder Säckchen vertreten sind, oder um eine Drüse, wo verschiedene Epithelarten an verschiedene Drüsenteile gebunden sind. Es kann dabei vorkommen, dass in den verschieden gebauten Drüsenteilen nur je eine Epithelart oder gemischte Epithelien vertreten sind.

Ein Beispiel ersterer Art liefert uns die Hardersche und die Nickhautdrüse des Igels. Wie ich es in meiner ersten Drüsenmitteilung angegeben habe, findet man in diesen Drüsen, erstens acinös erweiterte Schläuche, deren Epithel ein fetthaltiges Sekret absondert, und, zweitens, Alveolen mit serös beschaffenem Epithel (vergl. die Notiz über die Hardersche Drüse des Igels, *Anat. Anz.*, VII, 1892); in den einen wie in den anderen Drüsenteilen ist nur eine Epithelart vertreten. Analoge Beispiele habe ich ferner in der Harderschen Drüse des Schweines, in der Gl. infra-orbitalis der weissen Ratte und in dem Drüsenstiel der Cowperschen Drüse desselben Tieres gefunden (*Anat. Anz.*, 1895 und *Bibliographie anatomique*, 1896).

Ein Beispiel zweiter Art liefert uns die seröse Abteilung der Unterkieferdrüse des Igels. Wir finden hier einerseits längere



Drüsensäckchen, die zwei Epithelarten, also gemischtes Epithel, enthalten, andererseits knospenförmige Alveolen, die nur eine Zellart enthalten: Die Drüse ist also zur selben Zeit eine heterogene und eine Drüse mit gemischtem Epithel (oder eine gemischte heterogene Drüse).

In meiner „Nomenclature histologique“ habe ich den Versuch gemacht, einige Unterabteilungen in der Gruppe von heterogenen (oder gemischten) Drüsen aufzustellen und habe dabei zwei Faktoren in Betracht gezogen: den allgemeinen Drüsentypus (also den Bau der elementaren Drüsenkörner, ob Acinus, Tubulus, Saeculus oder eine gemischte Form) und die Beschaffenheit des Drüsenepithels. Natürlich ist in einer heterogenen Drüse nicht überall dieselbe Epithelart vertreten; es kommen aber ausser der Verschiedenartigkeit des Epithels noch mehr oder weniger ausgesprochene Differenzen in betreff der Gestaltung der Drüsen-einheiten hinzu. In einigen Drüsen, wie in der Harderschen Drüse des Igels und in der Intraorbitalis der weissen Ratte, tritt das zuletzt erwähnte Moment sogar in den Vordergrund, so dass die Abweichungen des Drüsentypus es sind, die am meisten auffallen, wobei auch die Natur der Epithelien eingreifenden Unterschieden unterworfen ist. An anderen heterogenen Drüsen, wie in der serösen Abteilung der Unterkieferdrüse beim Igel und der weissen Ratte sind die Abweichungen des Drüsentypus, je nach den Teilen, von nur untergeordneter oder unbedeutender Natur, so dass man an Schnittpräparaten überhaupt über diesen Punkt nicht recht genau kommen kann. So finden wir beim Igel, in der serösen Abteilung der Unterkieferdrüse, längliche beutelförmige Säckchen; Teile, die die Form von bauchigen, gewundenen Schläuchen aufweisen; kleine knospenförmige Alveolen. Alle diese Drüsenteile haben aber als gemeinsames Merkmal — ein ganz enges Lumen. Der Unterschied zwischen den bauchig-säckchenförmigen und bauchig-schlauchförmigen Teilen ist allerdings kein besonders scharfer; in beiden Fällen handelt es sich um Formen, die mit Ausbuchtungen und Anschwellungen versehen sind, nicht um typische Schläuche, wie solche z. B. im Hoden oder in der Niere zur Anschauung gelangen. Trotz dem gewundenen Verlaufe der Tubuli Contorti oder der Hodenkanälchen bleibt dennoch die typische Schlauchform unverändert, während in der Submaxillaris des Igels, auch da, wo die mehr schlauchähnliche

Form zum Vorschein kommt, acinöse Anschwellungen oder Ausbuchtungen vorkommen: das Lumen bleibt sehr eng. Die kleinen knospenförmigen Alveolen unterscheiden sich allerdings durch den ansehnlich geringeren Längsdurchmesser; der Gestaltung nach gleichen sie bald Ampullen oder Acinis mit engem Lumen, bald sind sie mehr säckchenförmig beschaffen. Denkt man sich dieselben mehr ausgewachsen und verlängert, so würde man Übergangsformen zu den vorher genannten Drüsenformen finden können.

In der serösen Abteilung der Unterkieferdrüse der weissen Ratte findet man ebenfalls, einige durchaus knapp vertretene Teile ausgenommen, nur Drüsenformen mit engem Lumen; es sind etwa beutelförmige oder knollenförmig angeschwollene Säckchen für die rein serösen Teile; verlängerte oder mehr schlauchförmige Säckchen für die mucinösen Teile. Wenn auch die letzteren hier und da Schläuchen ähneln, so wird dennoch die am häufigsten vertretene Form kaum anders als diejenige eines länglichen Säckchens zu bezeichnen sein. Kommt ferner noch die wieder etwas abweichende Form der kleinzelligen hellen Drüsenteile, deren reines Querschnittsbild nahezu tubulös erscheint, es kann aber hieraus auf die wirkliche Gestaltung dieser Teile noch nicht geschlossen werden. Im Zusammenhang mit diesen Drüsenteilen findet man besonders erweiterte Gänge und auch Residuen von Regressionsvorgängen. Es ist ebenfalls ein Beispiel einer heterogenen Drüse, wo aber die Abweichungen des Drüsentypus (im Sinne des allgemeinen Baues der Drüseneinheiten) wenig eingreifend sind.

Die Unterkieferdrüse des Igels liefert ferner ein neues Beispiel der Tatsache, dass akzessorische, ausserhalb des Drüsenparenchyms gelegene Drüsenkonglomerate zu der heterogenen Beschaffenheit einer Drüse beitragen können. Einen analogen Befund habe ich in meiner Untersuchung über die Hardersche Drüse beschrieben; beim Kaninchen namentlich, findet man ein kleines akzessorisches Drüschen von ganz anderer Beschaffenheit als die eigentliche Hardersche Drüse, welches in den Ausführgang derselben direkt mündet.

In betreff der Beschaffenheit der serösen Abteilung der Unterkieferdrüse (also der eigentlichen Submaxillaris der Autoren) beim Igel und der weissen Ratte bin ich also zu einem wesentlich anderen Resultate geführt worden als meine Vorgänger.

Merkwürdig kann es erscheinen, dass Rud. Krause, trotz seinem reichen Materiale, die heterogene Struktur der Submaxillaris des Igels nahezu gänzlich übersehen hat. Wohl beschreibt er in dieser Drüse zwei verschiedene Zellarten, die Tatsachen aber, dass in der Drüse Teile vorkommen, die nur eine Zellart enthalten, dass ferner akzessorische Drüsenkomplexe von anderem Baue und im Zusammenhange mit dem Ausführungsgange sich vorfinden, haben in der Arbeit von Krause keine Erwähnung gefunden. Der Umstand aber allein, dass in den Drüsensäckchen (oder Tubulis nach Krause) zwei Arten von Epithelzellen vorhanden sind, würde übrigens noch nicht genügen, den weiter oben entwickelten Auseinandersetzungen gemäss, um den heteromorphen Bau einer Drüse zu begründen. Es war dies übrigens auch nicht die Absicht von R. Krause gewesen, denn er hat sogar den gemischten Charakter des Epithels in Abrede gestellt.

Zu demselben Schlusse ist R. Krause auch in betreff der mucinösen Abteilung der Unterkieferdrüse (der Gl. retrolingualis) des Igels gekommen. Er findet in dieser Drüse nur schleimbildende Teile. Die in gewöhnlichem Zustande nur spärlich vertretenen, mit acidophilen Granulis infiltrierten Epithelien deutet er als schleimbildende Elemente in einem Vorstadium der Schleimsekretion; die aber in dieser Drüse ausserdem noch vorkommenden Inseln von besonders kleinzelligen Drüsenteilen und die analog beschaffenen akzessorischen Drüsenkomplexe im Zusammenhange mit dem Ausführungsgange haben in der Untersuchung von R. Krause keine Erwähnung gefunden.

Ich glaube somit die in meiner älteren kurzen Mitteilung geäusserte Ansicht über den heterogenen Bau der Unterkieferdrüse des Igels und der weissen Ratte in eingehender Weise begründet zu haben. Wie schon weiter oben hervorgehoben wurde, sind die auf diesen Gegenstand sich beziehenden morphologischen Daten unabhängig von der Frage, ob die Gl. retrolingualis als eine besondere Drüse, oder als eine Abteilung der Unterkieferdrüse zu betrachten sei; denn der heterogene Bau ist an der serösen Abteilung dieser Drüse allein zu erkennen. Inwiefern nun die Ansicht, dass die Gl. retrolingualis des Igels, der weissen Ratte und des Meerschweinchens eine besondere Drüse und nicht einen gesonderten anders beschaffenen Teil der

Unterkieferdrüse darstellt, als bewiesen zu betrachten sei, ist noch eine offene Frage. Die von Ranvier für die zuerst erwähnte Alternative aufgeführten Belege, namentlich die besondere Beschaffenheit der Retrolingualis im Vergleich zu der eigentlichen Submaxillaris (Schleimdrüse und seröse Drüse) und die Mündung der Ggl. retrolingualis mit einem getrennten Ausführungsgange, sind für die Begründung der fraglichen Ansicht noch nicht ausreichend. Was den ersten Punkt anlangt, so kennen wir nun mehrere Drüsen, die sich nicht nur durch die verschiedene Beschaffenheit des Epithels, sondern noch durch den abweichenden Drüsentypus sich auszeichnen; die Submaxillaris im engeren Sinne des Wortes ist ebenfalls keine einheitlich gebaute Drüse. In betreff des zweiten Punktes, also der Mündung der Unterkieferdrüse mit zwei Ausführungsgängen, wobei der eine der Gl. retrolingualis, der andere der Gl. submaxillaris im engeren Sinne des Wortes entspricht, kann man erwidern, dass dieser Umstand noch nicht genügt, um die Selbständigkeit der fraglichen Drüsen zu begründen, denn man kennt mehrere Beispiele von Drüsen, die nicht nur mit zwei, sondern mit einigen Ausführungsgängen münden: das Pankreas, die Nickhautdrüse, die Tränendrüse, die Rivinische Drüse. Den entwicklungsgeschichtlichen Angaben von Chievitz gemäss, die ich schon in meiner älteren kurzen Mitteilung hervorgehoben habe, entwickelt sich die Anlage der Sublingualis (oder Retrolingualis nach Ranvier) beim Schwein als eine Seitenausbuchtung des Ausführungsganges der Submaxillaris; bei der Maus hingegen entsteht sie aus einer von der Submaxillaris unabhängigen Anlage (Reichel). Ob man aber berechtigt ist, aus der getrennt entstehenden Anlage der sogenannten Retrolingualis auf eine besondere Drüse zu schliessen, bleibt dennoch dahin gestellt. Sehen wir doch, den Angaben von Chievitz gemäss, dass z. B. beim Schaf die eigentliche Sublingualis oder Gl. sublingualis polystomatica s. Rivini nach Illing aus mehreren Anlagen in der Form von kurzen ungetheilten Zapfen angelegt wird; es sind die Gl. alveololingualis von Chievitz. In dem Handbuche der vergleichenden und experimentellen Entwicklungslehre der Wirbeltiere von O. Hertwig, wo diese Resultate besprochen sind, findet man keine eingehenderen Angaben über die Entwicklung dieser Drüsen bei anderen Säugetieren; die Frage entbehrt noch einer weiteren tatsächlichen Grundlage.

Die Kenntnis der heterogenen Drüsen hat die Folgerung befördert, dass in mehreren Fällen verschiedene Teile einer Drüse verschiedene Bestandteile des fertigen Sekretes absondern. Wenn für eine Reihe von gleichmässig gebauten Drüsen anzunehmen ist, dass jede Zelle alle Bestandteile des fertigen Sekretes liefert, so gilt das Gegenteil für andere, gemischtes Epithel enthaltende oder zugleich auch heteromorphe Drüsen. Die genaue Kenntnis der mikrochemischen Eigenschaften der Epithelien kann von vornherein Anhaltspunkte in dieser Richtung liefern. Ein demonstratives Beispiel in dieser Hinsicht liefert uns die Hardersche Drüse des Igels, wie ich es schon in meiner ersten hierher gehörenden Mitteilung hervorgehoben habe (1892). Dem rein histologischen Befunde gemäss lässt sich in diesem Falle eruieren, dass das Sekret teils fettige, teils seröse Bestandteile enthalten muss, denen sich noch der von den Becherzellen des Ausführungsganges gelieferte Schleim sich beimengt. Die Frage, ob mucinöse Epithelien mit Sicherheit nach den morphologischen und mikrochemischen Eigenschaften immer erkannt werden können, war schon weiter oben an mehreren Stellen berührt. Die Beantwortung dieser Frage ist komplizierter, als man es auf den ersten Blick erwarten könnte. Betreffs der serösen Abteilung der Unterkieferdrüse des Igels war von einer Zellart die Rede, über deren Deutung Kontroversen entstanden sind, weil diese Zellart einigen Eigenschaften gemäss der mucinösen sich nähert, einigen anderen zufolge von derselben abweicht. Betreffs der mucinösen Abteilung derselben Drüse war von Zellkomplexen die Rede, die acidophile Granula enthalten und die von R. Krause ebenfalls als mucinöse Zellen gedeutet wurden. Man findet andererseits und z. B. in der serösen Abteilung der weissen Ratte, Epithel, welches reichlich vertretene acidophile Granula enthält und sich in gewisser Hinsicht dem mucinösen nähert und dennoch mit demselben nicht verwechselt werden kann; es handelt sich um das Epithel der Schläuche, die eine direkte Fortsetzung der Ausführungsgänge darstellen. Wenn wirklich, wie es R. Krause angibt, das Auftreten solcher Granula in einem gewissen Stadium der Schleimsekretion die Regel ist, so wird in Anbetracht des Umstandes, dass analog sich färbende Granula in anderen durchaus nicht mucinösen Epithelien vorkommen, die Unterscheidung der mucinösen von anderen Epithelien in Schnittpräparaten besonders

erschwert. Sollte es nur eine Zufallserscheinung sein, dass analog sich färbende (acidophile) Granula auch in Organen, in welchen man colloide Substanz findet, wie z. B. in dem Drüsenanteil der Hypophyse, vertreten sind?

Noch weniger bestimmt sind bis jetzt die Verschiedenheiten der mikrochemischen Eigenschaften zwischen den verschiedenen Arten der serösen Zellen in betreff der daraus zu schliessenden Natur der abgesonderten Bestandteile des Sekretes, und dennoch lassen sich morphologische Unterschiede zwischen den serösen Zellen feststellen, wenn wir sie auch nur in der Unterkieferdrüse des Igels und der weissen Ratte vergleichen.

In betreff der Frage, ob den in den Läppchen sich verzweigenden gestrichelten Segmenten der Ausführgänge eine Rolle bei der Absonderung zukommt, kann man, nach den Befunden bei der weissen Ratte zu urteilen, zu einem positiven Resultate gelangen; denn die Veränderungen an den Epithelzellen sind in diesem Falle so ausgesprochen, dass eine andere Deutung ausgeschlossen ist. Bei diesen Veränderungen kommt es zur Bildung von acidophilen Granulis, die in einem vorgerückteren Stadium schwinden. Die negativen Befunde von R. Krause, am Igel, können also allerdings nicht verallgemeinert werden. Wenn auch die Natur der von diesen Zellen gelieferten Absonderung unbestimmt bleibt, so kann man dennoch in den fraglichen Veränderungen eine Stütze für die Merckelsche Ansicht finden, dass namentlich den gestrichelten Segmenten der Ausführgänge eine Rolle bei der Absonderung zukommt.

Die Befunde an der serösen Abteilung der Unterkieferdrüse der weissen Ratte beweisen, dass an den serösen Zellen lebhaftere Kernteilungen vorkommen. Die ansehnlichen Abweichungen der Grössenverhältnisse der Zellen erlauben auch auf die stattfindenden Zellteilungen zu schliessen. Wie bekannt, haben Bizzozero und Vassale (1887) die Speicheldrüsen derjenigen Kategorie der Drüsen zugezählt, in welchen keine kinetischen Teilungen vorkommen (in erwachsenem Zustande). Die Resultate dieser Untersuchung stützen sich aber lediglich auf die Untersuchung von Alkoholpräparaten, während doch, wie bekannt, diese Fixierungsmethode nicht besonders geeignet ist für die Darstellung von karyokinetischen Teilungen. Man würde aber ausserdem Unrecht haben, wollte man aus dem Fehlen von kinetischen

Teilungen auf das Fehlen von Kern- und Zellteilungen überhaupt schliessen. Was wenigstens die Submaxillaris der weissen Ratte anlangt, so findet man in derselben ausser echten amitotischen Teilungen noch eine vermittelnde Form von Kernteilung (die sogenannte indirekte Segmentierung von Arnold), die von Veränderungen an der chromatischen Substanz des Kernes begleitet wird. An einer anderen serösen Drüse, die der Parotis anliegt (die äussere Orbitaldrüse), ebenfalls bei der weissen Ratte, findet man typische kinetische Teilungen und ausserdem auch zahlreiche polymorphe und Riesenkerne.

Ausser diesen auf Kernwucherung und Wachstum hindeutenden Erscheinungen findet man in der serösen Abteilung der Unterkieferdrüse der weissen Ratte, auch entgegengesetzte, also Involutionvorgänge. In den der Rückbildung anheimfallenden Herden findet man erweiterte Kanäle, die durch die Reaktive geronnenes Sekret enthalten. Reichliche Lymphkörperchen sind in das umgebende Bindegewebe eingebettet, und man findet auch auseinandergesprengte epitheliale Inseln die von Lymphkörperchen umgeben sind.

In betreff der sogenannten Sekretkapillaren resp. Röhren oder Bildungen, die als solche gedeutet wurden, ist zu bemerken, dass ausser denselben in serösen Drüsen interzelluläre Saftlücken sich vorfinden, die vielleicht mit denjenigen in geschichteten Epithelien zu parallelisieren sind; in diesen interzellulären Spalträumen können Lymphkörperchen angetroffen werden.

### Literaturverzeichnis.

- Bermann: Über die Zusammensetzung der Gl. submaxillaris aus verschiedenen Drüsenformen und deren funktionelle Strukturveränderungen. 1878.
- Bizzorero und Vassale: Über die Erzeugung und die physiologische Regeneration der Drüsenzellen bei den Säugetieren. Virchows Archiv, Bd. 110. 1887.
- Chievitz: Beiträge zur Entwicklungsgeschichte der Speicheldrüsen. Arch. f. Anat. u. Physiol., Anat. Abt. 1885.
- Dantchakow: Über die Entwicklung und die Resorption experimentell erzeugter Amyloidsubstanz in den Speicheldrüsen von Kaninchen. Virchows Archiv, Bd. 187. 1907.
- von Ebner: 1. Über die Anfänge der Speichelgänge in den Alveolen der Speicheldrüsen. Arch. f. mikr. Anatomie, Bd. 8. 1872.  
2. v. Koellikers Handbuch der Gewebelehre des Menschen. Sechste Auflage, Bd. 3, pag. 51.
- Garnier: De quelques détails cytologiques concernant les éléments séreux des glandes séreuses du rat. Bibliographie anatomique 7. 1899.
- Handbuch der vergl. und experim. Entwicklungslehre der Wirbeltiere. Herausgeg. von O. Hertwig. Lief. 6—8. 1902.
- Hoyer, H.: Über den Nachweis des Mucins in den Geweben mittelst der Färbemethode. Arch. f. mikr. Anatomie, Bd. 36. 1890.
- Illing, G.: Vergleichende makroskopische und mikroskopische Untersuchungen über die submaxillaren Speicheldrüsen der Haussäugetiere. Inauguraldissertation Wiesbaden 1904.
- Krause, Rudolf: 1. Zur Histologie der Speicheldrüsen. Arch. f. mikr. Anatomie, Bd. 45. 1895.  
2. Beiträge zur Histologie der Speicheldrüsen. Ibid. Bd. 49. 1897.
- Kultschitzky: Zur Lehre von feinerem Bau der Speicheldrüsen. Zeitschr. f. wiss. Zoologie, Bd. 41. 1885.
- Loewenthal, N.: 1. Zur Kenntnis der Gl. submaxillaris einiger Säugetiere. Anat. Anzeiger, Bd. 9. 1894.  
2. Historisch-kritische Notiz über die Gl. submaxillaris. Ibid. Bd. 10. 1895.  
3. Drüsenstudien I. Intern. Monatsschrift f. Anatomie, Bd. 13. 1896.  
4. Drüsenstudien II. Arch. f. mikr. Anatomie, Bd. 56.  
5. Note sur la glande sus-maxillaire du Hérisson. Bibliographie anatomique 16. 1907.  
6. Nomenclature histologique. XV. Congrès internat. de Médecine. Lisbonne 1906.
- Mayer, S.: Adenologische Mitteilungen. Anat. Anzeiger, Bd. 10. 1895.
- Merkel: Die Speichelhörchen Leipzig 1883 (Im Original nicht zugänglich).
- Mikroskopische Anatomie von Lawdowski und Obsjannikow (russisch). Bd. 2, p. 568. 1898.
- Müller, E.: Über Sekretkapillaren. Arch. f. mikr. Anat., Bd. 45. 1895.



- Oppel: Lehrbuch d. vergleich. mikroskop. Anatomie, Bd. III. 1900.  
 Reichel: Beitrag zur Morphologie der Mundhöhlendrüsen der Wirbeltiere.  
 Morphol. Jahrbuch, Bd. 8. 1882.  
 Solger: Zur Kenntnis der sezernierenden Zellen der Gl. submaxillaris des Menschen. Anat. Anz., Bd. 9. 1894.  
 Stöhr: Über Randzellen und Sekretkapillaren. Arch. f. mikr. Anat., Bd. 47. 1896.  
 Zumstein: Über die Unterkieferdrüsen einiger Säuger. Marburg 1891.

## Erklärung der Abbildungen auf Tafel XLIV u. XLV.

Die Figuren 1—13 beziehen sich auf die Unterkieferdrüse des Igels.

Die Figuren 14—15 auf Tafel XLIV beziehen sich auf die Unterkieferdrüse der weissen Ratte.

- Fig. 1. Teil eines Lobus aus der serösen Drüsenabteilung der Unterkieferdrüse des Igels. Gentianaviolett und Säurefuchsin. Vergr. 425. Ausführungszweig, tangentiell getroffen; an der Wandung sind die im Text beschriebenen zwei Arten von Kernen und die aufgehellten Zelleibregionen zu sehen. Schaltstücke, mit abgeplattetem Epithel; an einer Stelle ist der Übergang des Schaltstückes in ein Drüsensäckchen zu sehen. Drüsensäckchen mit den zwei Arten von Epithelzellen. Zwischen den zentralen fuchsinophilen Zellen sieht man feine helle Interstitien, die in das axiale ebenfalls sehr enge Lumen münden. Bemerkenswert ist die Tatsache, dass in den gentianophilen Belegzellen die Kerne meist rot gefärbt sind. An zwei Stellen sind die acidophilen Zellen von den anderen nicht bedeckt.
- Fig. 2. Eine andere Ansicht derselben Drüsensäckchen; die acidophilen Zellen sind nur schwach rötlich, die anderen hingegen intensiv blau-rötlich gefärbt; an einer Stelle kommen die acidophilen Zellen frei zu Tage. Dieselbe Vergrößerung.
- Fig. 3. Drüsenteile, in denen nur die basophile Zellart vertreten ist. e = Endstücke der Ausführungsgänge. k = Kerne an der Wandung derselben. Al = Knospenartige Alveolen. Dieselbe Vergrößerung.
- Fig. 4. Die im Text sub III beschriebenen Drüsenteile, nur die trüb kernige Zellart enthaltend. Dieselbe Vergrößerung.
- Fig. 5. Die im Text sub IV beschriebenen Drüsenteile. Dieselbe Vergrößerung.
- Fig. 6. Accessorische Drüsenkonglomerate im Drüsenstiel der serösen Abteilung der Unterkieferdrüse (Igel). Vergr. 100. A = Ausführung der genannten Drüsenabteilung; in demselben eine durch die Reaktive geronnene Masse, in welcher zerstreute Kerne enthalten sind. A' = Ast des Ausführungsganges in der Nähe seiner Abzweigung; man sieht noch die Verbindungsbrücke im tangentialen Durchschnitt.

- Dr<sup>1</sup> = Knollenförmige grosszellige Drüsenkörner. Dr<sup>2</sup> = kleinzellige Drüsenkörner. G = Gefässe.
- Fig. 7 a und b. Die zwei Arten Drüsenkörner bei stärkerer Vergrößerung. Dr<sup>1</sup> = grosszellige Art. Dr<sup>2</sup> = kleinzellige Art. Vergr. 425.
- Fig. 8. Schnitt durch den Ausführung der serösen Drüsenabteilung und den anliegenden schlauchförmigen Blindsack. Vergr. 80. A = Ausführungsgang. B = Schlauchförmiger Blindsack.
- Fig. 9 a und b. Epithel der genannten Gänge bei stärkerer Vergrößerung (370).
- Fig. 10. Accessorische Drüsenkonglomerate im Drüsenstiel der mucinösen Drüsenabteilung. Vergr. 27. A = Teile des Ausführungsganges. m Dr = Mucinöse Drüsenläppchen. s Dr = Seröse Drüsenläppchen.
- Fig. 11 a und b. Endteile der Ausführungsgänge der Unterkieferdrüse in der blattförmigen Papille am Boden der Mundhöhle. Vergr. 27. A<sup>1</sup> = Grösserer Gang A<sup>2</sup> = Kleinerer Gang. In der Figur 11 b nähert sich der kleinere Gang der Mündungsstelle.
- Fig. 12. Aus der mucinösen Drüsenabteilung der Unterkieferdrüse des Igels. Formol. Hämalaun-Säurefuchsin. Vergr. 370. m Z = Mucinöse Zellen. k Z = namhaft kleinere Zellen, die acidophile (Säurefuchsin) Granula enthalten.
- Fig. 13. Aus der mucinösen Drüsenabteilung der Unterkieferdrüse des Igels. Formolfixierung. Hämalaun-Säurefuchsin. Vergr. 370. Dr<sup>1</sup> = Mucinöse Drüsenläppchen. Dr<sup>2</sup> = Drüsenkonglomerate von serösem Aussehen.
- Fig. 14 a—c. Aus der serösen Abteilung der Unterkieferdrüse der weissen Ratte. Die Schläuche, deren Epithel mit fuchsinophilen Granulis infiltriert ist, sind in verschiedenen Stadien. Zenkersche Flüssigkeit. Hämalaun-Säurefuchsin. Vergr. 640.
- Fig. 14 a. Die Zellen sind mit reichlich vertretenen, vielmehr dicken Granulis infiltriert; nur der äusserste Randsaum der Zellen ist granulfrei; die Kerne sind von ovoider Gestaltung und an der Grenze zwischen den granulierten und granulfreien Zonen gelegen.
- Fig. 14 b. Zwei von den dargestellten Epithelzellen sind mit feineren Granulis infiltriert; die Kerne sind abgeplattet und bei der Membrana propria gelegen; eine von den Zellen ist zweikernig. Die drei anderen Zellen aus demselben Querschnitte unterscheiden sich durch die helle Beschaffenheit des Zelleibes; nur in einer von denselben sind einige Granula zurückgeblieben, von welchen zwei besonders gross sind. In den zwei anderen Zellen sind nur besonders feine zerstreut liegende Körnchen wahrzunehmen; die Kerne sind besonders abgeplattet und randständig. Endlich sieht man noch eine viel schmalere Zelle, die zwischen zwei hellen eingeklemmt ist; der Zelleib ist diffus-rötlich gefärbt; der Kern ist ovoid-länglich und zwischen den benachbarten Zellen eingeklemmt (z).
- Fig. 14 c. Bei s prismatisches gestreiftes Epithel; eine von den Zellen ist zweikernig. Ferner eine grössere helle Zelle mit zierlicher areolärer Struktur; der ganz abgeplattete tief gefärbte Kern ist ganz wand-

ständig gelegen. Ausserdem noch zwei andere Zellen von der Grösse des gestrichelten Epithels, die sich aber durch die rote (fuchsinophile) Färbung des Zelleibes unterscheiden. Diese Zellen sind aber mit denjenigen in der Figur 14b nicht zu verwechseln, sowohl in betreff der Beschaffenheit des Zelleibes als des Kernes und auch in betreff der Grössenverhältnisse.

- Fig. 15. Teil eines serösen Drüsensäckchens der Submaxillaris. Formolfixierung. Hämalaun, Vesuvin. Vergr. 370. In drei Drüsenzellen sind die sogenannten Basalfäden zu sehen, ferner noch eine Art Aufhellung des Zelleibes (Vakuolisierung). In einer Zelle zwei aneinanderhaftende etwas höckerige Kerne. Bei s Übergang eines Schaltstückes in das Drüsensäckchen: kleine helle Zellen bis hart an die Grenze der Drüsenzellen.

### Tafel XLV.

Alle Figuren beziehen sich auf die weisse Ratte.

- Fig. 1a und b. Aus der serösen Drüsenabteilung der Unterkieferdrüse der weissen Ratte. Vergr. 425. Drüsensäcken mit mucinösen (vesuvino-philien) Zellen. Formolfixierung. Hämalaun, Vesuvin, Säurefuchsin. S = Schaltstück und das betreffende kubische Epithel. In der Fig. 1b insbesondere Drüsensäckchen mit gemischtem Epithel, wobei halbmondenähnliche Bildungen zustande kommen.
- Fig. 2. Aus derselben Drüse; dieselbe Behandlung. Doppelte Färbung mit Hämalaun und Vesuvin. Vergr. 370. Ausser den Drüsensäckchen mit gut ausgebildetem mucinösen Epithel noch andere Teile, wo die Zellen kleiner sind und die Vesuvinfärbung viel schwächer ausgesprochen ist; daneben noch kleinere Zellkomplexe, an deren Zellen die Vesuvinfärbung gänzlich vermisst wird (k). Bei ser = Seröse Drüsenzellen mit Plasmafäden.
- Fig. 3. Aus derselben Drüse. Dieselbe Behandlung und Vergrößerung. A = Ausführgangszweig, das Lumen enthält einen klumpigen homogenen Inhalt. k = Kleinzellige Säckchen (oder Tubuli). ser = Seröse Säckchen.
- Fig. 4a. Schnitt durch die Ausführgänge der Unterkieferdrüse der weissen Ratte unweit der Mündung. Vergrößerung 27. A<sup>1</sup> = Kleinerer Ausführgang. A<sup>2</sup> = Grösserer Gang. D = Ausgebuchteter weiter Gang, in welchen der Ausführgang A<sup>2</sup> mündet.
- Fig. 4b. Einige Schnitte mehr nach vorn. Mündung des Ausführganges A<sup>2</sup> in den Gang D. Dieselbe Vergrößerung.
- Die Figuren 5–8 beziehen sich auf die Gl. orbitalis externa (adparotica) der weissen Ratte. Vergr. je nach den Figuren 240–600.
- Fig. 5a. Bei k ein Drüsensäckchen, eine typische kinetische Figur aufweisend.  
Bei h die im Text beschriebene Vakuolen- oder Höhlenbildung; an der Höhle sind an zwei Stellen wandständige Kerne wahrzunehmen. Daneben eine mehrkernige Zelle.

Fig. 5 b. Dyasterform in einer ebenso grossen Zelle

Fig. 4 c. Komplizierte kinetische Figur in einer viel grösseren Zelle. Zu betonen ist dabei, dass die Chromosomen viel feiner und zahlreicher sind in dieser Zelle als in den zwei vorher beschriebenen Zellen.

Fig. 5 d. Ebenfalls Höhlenbildung und daneben kranzförmig angeordnete Kernreihe; die Kerne färben sich intensiv.

Fig. 6 a—d. Bildung von Vakuolen resp. Höhlen im Innern von vergrösserten Kernen; N = vergrösserter eosinophiler Nucleolus.

Fig. 7 a—d. Drüsenzellen mit polymorphen Kernen.

Fig. 8. Grosse Drüsenzelle mit zwei ebenfalls grossen und chromatinreichen Kernen; an einer Stelle scharf gezeichnete Plasmafäden (Basalfäden).

Aus dem Anatomischen Institut und der Gynäkologischen Klinik der Universität  
Freiburg i. B.

## Weitere Ergebnisse des Studiums eines jungen menschlichen Eies in situ.

Von

Dr. L. Frassi.

Assistent an der Universitäts-Frauenklinik in Parma.

Hierzu Tafel XLVI und 17 Textfiguren.

Es ist mir inzwischen möglich geworden, meine Studien an dem sehr jungen durch Totalexstirpation des Uterus gewonnenen menschlichen Ei, über das ich bereits in dieser Zeitschrift, Bd. 70, unter dem Titel: „Über ein junges menschliches Ei“ berichtet habe, wieder aufzunehmen, und da mir diese Studien einige weitere interessante Resultate ergeben haben, erlaube ich mir, sie im Anschluss an meinen vorigen Aufsatz hier mitzuteilen. Für die Krankengeschichte, die Konservierung und Gewinnung des Präparates, verweise ich auf das schon Gesagte. Meine Untersuchungen habe ich jetzt nicht auf die Implantationsstelle beschränkt, sondern auf den ganzen Uterus ausgedehnt.

Derjenige Teil der Uterusschleimhaut, an der später die Decidua vera entsteht, war überall mit zahlreichen Leukozyten infiltriert. Eine sonstige Veränderung der Schleimhaut, vor allem eine typische Bildung von Decidualzellen ist noch nicht deutlich, sondern die Schleimhaut behält ihren ursprünglichen Charakter. Das Epithel im Fundus und in der Nachbarschaft der Tuben ist gut erhalten. An anderen Teilen des Uterus ist es nicht überall gut nachzuweisen. Die Schleimhaut ist wie geschwollen, und in ihr ist der Unterschied zwischen der Compakta und der Spongiosa gut zu erkennen. Hier und da finden sich Blutaustritte von geringer Ausdehnung. Die Drüsen sind gut erhalten, und ihr Epithel ist regelmässig.

Deutlichere Veränderungen finden sich in der Nachbarschaft der Einbettungsstelle des Eies; dort sind die Drüsen stärker erweitert, das Uterusepithel ist zwar noch erhalten, aber in beginnender Degeneration.

Ich bespreche die Rand-Decidua gesondert von der *Decidua basalis*, denn ein Unterschied zwischen beiden ist nicht nur durch verschiedene Dicke, sondern auch durch das Verhalten der Drüsen gegeben. Die typischen Decidualelemente sind in der Randdecidua, im Gegensatz zu den weiter entfernten Teilen der Uterusschleimhaut, sehr deutlich. Der Unterschied zwischen der Spongiosa und der Compakta und auch die leukozytäre Infiltration ist sehr auffallend. Die Compakta hat verschiedene Dicke. Manchmal ist sie nur von einer dünnen Lage, bestehend aus zwei oder drei Reihen von Deciduazellen, gebildet, und an solchen Stellen macht sie den Eindruck, als ob ihr Gewebe von fötalen Elementen arrodirt worden ist. Die leukocytaire Infiltration ist allgemein ausgebreitet und an manchen Stellen besonders intensiv. Die Degenerationserscheinungen der *Decidua* sind hier, in dieser Zeit der Entwicklung schon vorhanden.

In der Spongiosa treten die Drüsen sehr in den Vordergrund, ihr Epithel ist gut erhalten, nur hier und da bemerkt man einen Anfang von Degeneration. Auch in der Compakta finden sich Drüsen, darunter einige, die das Epithel bewahrt haben, andere aber haben entweder die Epithelbekleidung verloren oder zeigen sie stark degeneriert. Das Drüsenlumen ist vom Detritus des Epithels eingenommen. Wenden wir uns zur *Decidua basalis*, so sind in ihr arrodirtete Drüsen, welche in direktem Zusammenhang mit der Eihöhle stehen, sowie mit Blut gefüllte Drüsen, wie ich sie im seitlichen Teil der *Decidua* in meiner vorigen Arbeit beschrieben habe, ebenfalls nachzuweisen.

Die Weigertsche Methode lässt nur geringe Spuren von Fibrin erkennen; diese liegen in der Nachbarschaft des fötalen Überzugs über die *Decidua*.

Vollständig im Decidualgewebe eingehüllt, mit oder ohne Berührung mit Gefäßen finden sich syncytiale Massen, wie sie Pfannenstiel in Fig. 18—20. pag. 238 und 240 des Handbuchs von Winkel erwähnt. Über ihre Bedeutung und ihre Verhältnisse werde ich später berichten.

Ebenso wie die Randdecidua, weist auch die *Decidua basalis* typische deciduale Zellen auf, auch die schon berichtete leukocytaire Infiltration ist vorhanden. Die Drüsen sind zahlreich, und man kann sie teilweise bis zu ihrer Mündung in die Uterushöhle verfolgen.

Einzelne Drüsen sind mit Blut gefüllt, und stark ausgedehnt, ausserdem zeigen sie Zerstörung ihrer epithelialen Elemente.

Ich habe schon erwähnt, wie diese Zerfallsprodukte als Embryotrophe aufgefasst werden können. Gerade hier beobachtet man, wie die Drüsenlumina weit mit der Eihöhle kommunizieren, und wie diese Kommunikation abhängig ist von der Zerstörung der einen Wand der Drüsen durch die fötalen Elemente. Die arrodierten Drüsen sind zahlreich, und ich kann daraus schliessen, dass das Vordringen der fötalen Elemente zu dieser Zeit der Entwicklung sehr kräftig ist.

Ich weise noch einmal darauf hin, dass die Eikammer durch die seitlichen arrodierten Drüsen des Randteils der Decidua indirekt mit der Uterushöhle in Verbindung steht. Diese Beobachtung hat vielleicht nicht nur eine Bedeutung für die Entwicklung des Eies, sondern sie kann zugleich einige ovuläre Krankheiten erklären. Es können aus der Uterushöhle auf diesem Wege Keime in die Eihöhle gelangen. Wenden wir uns zur Reflexa, so sind auch in ihr deutliche Deciduazellen nachzuweisen. Drüsen und Gefässe sind im seitlichen Teil der Reflexa gut sichtbar, im mittleren Gebiet sind sie nicht zu finden. Das Epithel dieser Drüsen ist fast überall degeneriert und die Degenerationserscheinungen sind deutlicher als in den Drüsen der Decidua basalis (Serotina). Die Deciduazellen, die auch starke Degenerationserscheinungen aufweisen, bilden eine mehrzellige dicke Lage, die gegen die Eikapsel hin nicht überall von fötalen Elementen bekleidet ist, während solche, wie ich beschreiben werde, gleichmässig neben die Basalis (Serotina) verteilt sind.

Fibrinspuren sind im Gebiet der Decidua capsularis deutlich sichtbar, die leukozytäre Infiltration ist an einigen Stellen sehr stark. An der Polseite ist die Degeneration am stärksten. Eine Narbe liess sich nicht nachweisen.

Das Uterusepithel bekleidet die Decidua capsularis (Reflexa) auf grosse Strecken, und in einigen Schnitten konnte ich erkennen, dass das Epithel bis an die Polzone reichte.

Aus dem Gesamtverhalten der Decidua capsularis, (Reflexa), glaube ich ganz bestimmt die alte Annahme der Capsularisbildung ausschliessen zu können, und sehe in ihm eine Bestätigung der Speeschen, Hubrechtschen und Petersschen Annahme von dem Eindringen des Eies in die Uterusschleimhaut. Die schon

erwähnten Degenerationserscheinungen in der *Decidua capsularis*. (Reflexa) sind in ihrem Polteil am stärksten ausgesprochen, dort ist auch am meisten Fibrin nachzuweisen.

### **Anlage und Verhalten der Gefäße in der Decidua.**

Von nicht geringem Interesse ist das Verhalten der mütterlichen Gefäße in der Nähe der Einbettungsstelle und in den an die *Decidua basalis* (*Serotina*) angrenzenden Regionen.

Einige meiner Präparate sind besonders geeignet für das Studium dieser interessanten Frage, da man in ihnen die Gefäßlumina sehr gut verfolgen kann. Eines der zur Beobachtung gekommenen Gefäße ist vor allem bemerkenswert, da es zur Seite der Eikapsel liegt, und auf einem Schnitt verfolgbar die ganze Dicke der modifizierten Uterusschleimhaut durchläuft, sein Lumen nimmt gegen die Oberfläche an Weite zu und es mündet direkt in die Eikapsel. Betrachten wir die Struktur der Blutgefäße, so ist diese von sehr grosser Wichtigkeit. Es erheben sich da im Anschluss an sie folgende Fragen: Spielt das Endothel eine Rolle bei der Bildung des Syncytiums und bei der Auskleidung der intervillösen Räume oder nicht: findet man Arterien und Venen in dem Oberflächenteil der *Decidua* oder nur Kapillaren (Webster, Clarence); oder sind Kapillaren und Arterien zu finden (Siegenbeck, v. Heukelom); greift überhaupt eine Bildung von Syncytium auf Kosten des Endothels oder vielleicht auch des Bindegewebes der Gefäße Platz: nehmen die Kapillaren und Venen an der Bildung der intervillösen Räume (Pfannestiel) teil, und welches sind die Zusammenhänge zwischen den intervillösen Räumen und den Gefässen; wie verhalten sich die fötalen Elemente in der Nachbarschaft der Mündung der Gefäße in die Eikammer; endlich weiter, nehmen die Riesenzellen ihren Ursprung vom Endothel (*D'Erchia*, *Sfameni*)? All diese Fragen knüpfen sich an die Struktur der mütterlichen Gefäße während der Schwangerschaft.

Die Gefäße der *Decidua* verhalten sich ganz verschieden in dem Teil der Uterusschleimhaut, die später zur *Decidua vera* wird, in der *Decidua basalis* (*Serotina*) und in der *Decidua capsularis* (*Reflexa*).

Im Gebiete der späteren *Decidua vera*, sind die Gefäße gar nicht modifiziert. Sie finden sich ebensogut in den tiefen wie in



den oberflächlichen Schichten der Mucosa, und man kann Arterien, Venen und Kapillaren finden. Ein Verschwinden des Gefässendothels tritt nicht ein, ebenso beobachtete ich keinen Wechsel in der Struktur des Endothels, auch konnte ich in den Gefässen der Vera nie Riesenzellen finden, oder Überreste von Zellsäulen. Die Gefässe sind regelmässig verteilt.

Nur um wenige Gefässe bemerkt man eine leukozitäre Infiltration, die sich von der regelmässigen Infiltration des ganzen Gewebes hervorhebt. Gegen die Einbettungsstelle hin verändern sich die Gefässe der Uterusschleimhaut, und diese Veränderung besteht gewöhnlich in einer Erweiterung. Die Infiltration ist sehr deutlich und das Endothel sehr gut erhalten.

In der Decidua basalis (Serotina) sind die Modifikationen viel weitgehender, und verdienen eine ausserordentlich genaue Untersuchung. Unter der Spongiosa in ihrer direkten Nachbarschaft sieht man zahlreiche blutgefüllte Arterien durchschnitte Gruppen bilden, Arterienfelder; diese Arterienfelder kann man auch sonst in der Uterusschleimhaut gut erkennen, aber an anderen Stellen treten sie nicht so deutlich hervor. In der Spongiosa kann man Arterien, Venen und Kapillaren unterscheiden. An manchen Stellen konnte ich auch die Einmündung der Gefässe in die Eikammer finden. Die Venen zeigen fast überall eine sichtbare Erweiterung des Lumens, sie sind von Blut gefüllt, und in ihnen ist sehr leicht die Gegenwart von fötalen Elementen, Riesenzellen, reich an Kernen mit oder ohne Vakuolen zu erkennen. Doch davon werde ich später mehr sprechen.

Manchmal finden sich an der Mündung der Venen keine fötalen Elemente, an anderen Stellen dagegen ist der Eindruck von Syncytium sehr deutlich und man kann ihn sicher verfolgen und sehen, wie es sich gegenüber den Wandelementen der Gefässe verhält. Von noch grösserem Interesse ist das Studium des Endothels. Ich kann bestätigen, dass es zu Grunde geht.

Wenn wir eine Vene in der Kompakta der Decidua basalis (Serotina) verfolgen, so können wir sehen, dass das Endothel sie nicht mehr regelmässig auskleidet, sondern dass es an einigen Stellen gänzlich fehlt, während es an anderen deutliche Degenerationserscheinungen zeigt. Das Endothel verschwindet zuerst in der Wand, die der Eihöhle zunächst liegt, dagegen ist es in der gegenüberliegenden Wand meist erhalten. Neben den Ge-

fässen bemerkt man grosse Zellen mit einem deutlichen, umfangreichen Kern, der die Farbe stark annimmt, diese ordnen sich in einer Reihe an und kommen zuletzt in nahe Berührung mit dem Endothel.

Je grösser die Degeneration des Endothels ist, desto mehr treten diese Zellen hervor. Die Abbildung (Textfig. 1, Fig. 1, Taf. LXVI) zeigt, dass das Verschwinden des Endothels dort vollständig ist, wo die Zellen das Gefässlumen erreicht haben, und wo sie noch entfernt sind, ist das Endothel entsprechend der geringeren oder der grösseren Entfernung dieser epitheloiden Zellen mehr oder weniger degeneriert. Dass diese Zellen vom Endothel abstammen, ist vollkommen ausgeschlossen. Sie sind schon deutlich entfernt von denselben, während das Endothel, wenn auch in Degeneration, seine histologische Individualität noch behalten hat. Man könnte vielleicht vermuten, dass diese Epitheloiden nach den Gefässwänden hin wandern. Ihr Ursprung scheint mir sicher decidual zu sein, denn man kann ihn nur in der Nähe der Gefässe der Compakta finden. Da, wo es möglich war, die Kapillaren bis in die tiefsten Schichten zu verfolgen, konnte man sehen, dass dort die Degeneration des Endothels und die epithelialen Zellen fehlten, auch an den Stellen der Gefässwand, welche sich schon in der Spongiosa befand. In anderen Präparaten konnte ich sehen, dass die Wand des Gefässes, welches neben der Eikammer liegt, nur von fötalen Elementen gebildet war, und an solchen Stellen fehlten die Epitheloidzellen vollständig, und umgekehrt waren sie ganz deutlich vorhanden da, wo das Deciduagewebe anfang.

Diese Beobachtungen über die fortschreitende Zerstörung des Endothels, spricht, wie mir scheint, deutlich für das Vorhandensein von Reizungszuständen.

Die eigentümlichen epitheloiden Zellen müssen aus Decidualzellen entstammen, eine Herkunft aus Endothel ist, wie wir eben ausgeführt haben, undenkbar, noch weniger kann man annehmen, dass sie aus Leukozythen hervorgehen.

Das Vorhandensein der verschiedenen epitheloiden Zellen ist gebunden an die Gegenwart von Kapillaren: sie ist typisch für die Kapillaren der Decidua in diesem Entwicklungsstadium.

In der Decidua Capsularis finden wir Venen, Arterien und Kapillaren nur in der Übergangzone. In dem übrigen Teil der

Capsularis fehlen die Arterien vollständig. Ebenso werden die Kapillaren und Venen sehr selten und fehlen in der Kuppel vollständig. Eine Bildung von Epitheloidzellen, wie wir sie in der Nähe der Kapillaren der Compakta in der Decidua basalis (Serotina) gefunden, fehlt vollständig.

Untersuchen wir jetzt, wie sich die fötalen Elemente nahe der Kapillarmündung verhalten, und in welchem Verhältnis sie zu dem Endothel stehen. An einigen Stellen münden die Gefässe direkt in die Eihöhle, ohne besondere Beziehungen zu fötalen Elementen zu zeigen. Diese können aber auch in direkten Zusammenhang mit der Gefässwand treten, und dringen auf verschiedene Weise in sie ein.

Bald sehen wir, dass an der Mündung der Gefässe sich die Zellsäulen direkt an die die Gefässe umgebenden Zellen anschliessen, bald beobachten wir syncytiale Sprossen, die tief in die Gefässe eindringen und sich dicht an die Endothelien anlegen. Die Endothelien zeigen dann sehr deutliche degenerative Erscheinungen und gehen zugrunde, vielleicht durch die arrodierende Tätigkeit der fötalen Elemente. Aber auch da, wo das Syncytium sich direkt an das Endothel anlegt, kann man bei vorsichtiger Beobachtung unter Anwendung stärkerer Vergrösserungen sehen, dass nur Kontiguität, niemals Kontinuität vorliegt, und dass Formen fehlen, welche die Hypothese der Abstammung des Syncytiums aus dem Endothel stützen. An der Mündung einiger Gefässe können sich die Riesenzellen in grosser Menge anhäufen. Riesenzellen findet man auch ganz frei im Gefässlumen selbst ziemlich weit von der Eikapsel; manche Riesenzellen, die sich tief in den Gefässen in Berührung mit deren Wand befinden, zerstören am Berührungspunkt das Endothel und bleiben so an der Gefässwand haften. Wenn die erste Tatsache die Verschleppung der fötalen Elemente erklärt, würde die zweite annehmen lassen, dass diese ihre aggressive Eigenschaft auch ausserhalb der Eikapsel behalten, so dass sie sich an das Gefäss-Endothel anlegen und es zerstören können. Ich habe mit grosser Aufmerksamkeit einige dieser Stellen geprüft und kann daraus schliessen, dass das Endothel an der Bildung der Riesenzellen teilnimmt. Eine Bildung der Riesenzellen aus dem Endothel erscheint auch ausgeschlossen durch die einfache Beobachtung von dem Vorhandensein zahlreicher Riesenzellen in Gefässen, dort, wo das Endothel

vollständig erhalten ist. Das Wichtigste aber ist, dass da, wo das Verhältnis zwischen Endothel und Riesenzellen klar ist, sicher eine Zerstörung des Endothels erfolgt. Die Textfig. 1 und die

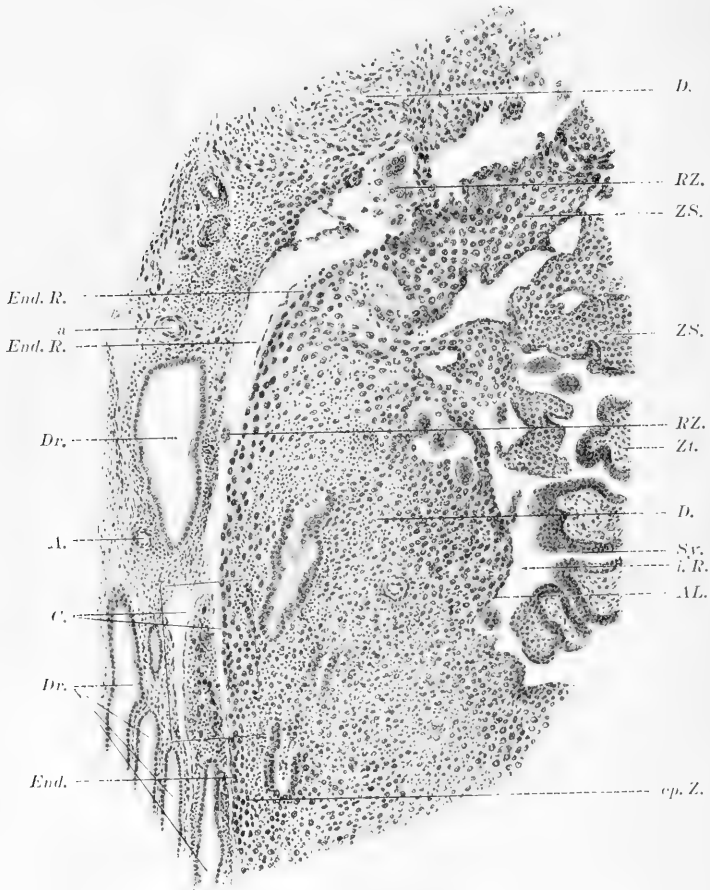


Fig. 1.

Tafelfig. 1, welche eine Stelle der Textfigur stärker vergrößert darstellt, mögen zur Erläuterung der eben gegebenen Schilderungen dienen.

### Leukozytäre Infiltration und Deciduazellen.

Die Uterusschleimhaut, (die später zur Decidua vera wird, zeigt wie die Decidua basalis (Serotina) und die Decidua capsularis (Reflexa), wie schon hervorgehoben, eine deutliche leuko-

zytäre Infiltration. Diese Infiltration erreicht, wenn sie auch deutlich ist, nicht den Grad wie in der Serotina und Capsularis. Da und dort in der Basallage beobachtet man Zonen von sehr starker Infiltration. Diese leukozytäre Infiltration hat viele Autoren an die Möglichkeit einer Herkunft der Decidualelemente von ausgewanderten Leukozyten glauben lassen. Solche Auslegungen kommen auch sicher daher, dass in verschiedenen Fällen fast ausschliesslich mit pathologischem Material gearbeitet wurde. Ein Ursprung der Deciduazellen von Leukozyten ist aber beim Studieren normaler Präparate mit Sicherheit auszuschliessen. Der grösste Teil der Leukozyten lässt eine Zerklüftung des Kernes sehen, aber sie behalten immer ihren deutlich von decidualen Elementen verschiedenen Charakter. Die leukozytäre Infiltration ist wohl das Resultat der Gegenwirkung des mütterlichen Organismus gegen das Eindringen des Eies, das sich wie ein Fremdkörper verhält, wächst und wie ein Parasit vordringt.

Die leukozytäre Infiltration schliesst auch die Spongiosa ein und endigt schroff an der Muscularis.

### **Unterschied und Abgrenzung zwischen fötalen und mütterlichen Elementen.**

Wenn es mir im allgemeinen, wie ich schon im Vorhergehenden gesagt habe, möglich war, einen Unterschied zwischen den fötalen und den mütterlichen Geweben zu erkennen, da in diesen eine gut sichtbare leukozytäre Infiltration zu erkennen war, welche im fötalen absolut fehlte, war es schwerer, mit voller Sicherheit den Ursprung der einzelnen Elemente dort zu unterscheiden, wo sie sich am innigsten zusammenlagern. Wer einmal ein menschliches Ei in den ersten Entwicklungswochen studiert hat, und sich an solchen Stellen die Frage vorgelegt hat, wo die Grenze der mütterlichen und der fötalen Elemente zu suchen ist, wird sich vor einer fast unlösbaren Schwierigkeit gesehen haben. Es ist bekannt, wie in der Eikammer und besonders als Bekleidung von kleinen Strecken der Decidua, von verschiedenen Verfassern eine deutliche Epithellage beschrieben wurde, welche manchmal gut erhalten, das andere Mal in verschiedenen Stadien der Rückbildung begriffen war. Auf solche anatomische Beobachtungen, die ich für meinen Fall mit Bestimmtheit unterstützen kann, wurde eine Theorie der Eieinbettung aufgebaut, die annahm, dass

das Ei von der Uterusschleimhaut überbewachsen wurde, weil in der Eikammer Epithelreste, welche man als Reste des Uterus-

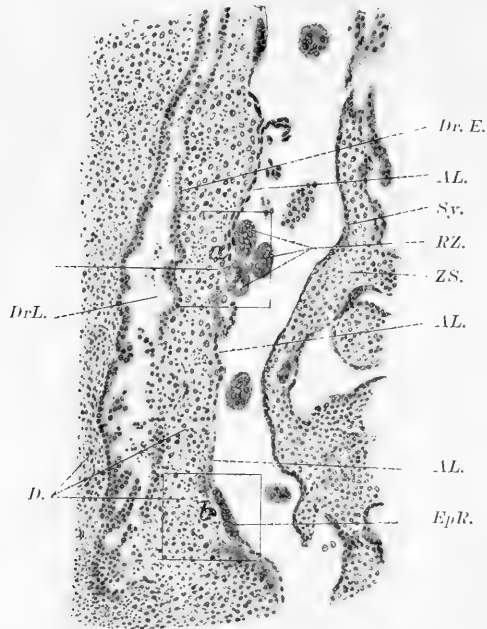


Fig. 2.

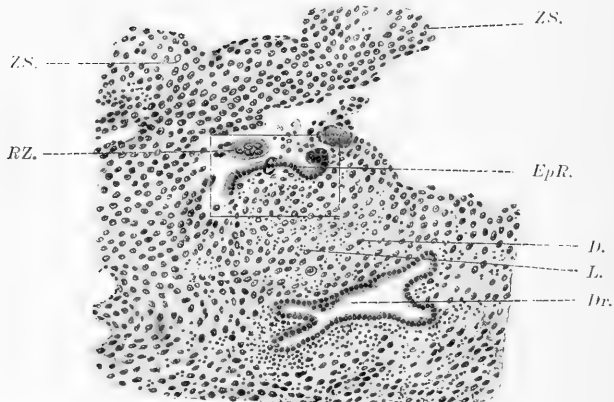


Fig. 3.

epithels auffasste, sich nachweisen liessen. Die Textfigg. 2 und 3 zeigen solche Epithelreste in der Auskleidung der Eikapsel, und

in den Tafelfigg. 2, 3 und 4 sind die entsprechenden Stellen bei stärkerer Vergrößerung wiedergegeben. An anderen Stellen fehlte das Epithel völlig, dagegen waren andere Elemente vorhanden, über deren Natur, ob decidual oder fötal, man im Zweifel sein konnte.

Ich werde nun kurz berichten, wie in meinen Präparaten die Decidua basalis (Serotina) sich in der Nähe der Eikammer verhielt. Die Decidua capsularis (Serotina), die ausser der berichteten leukozytären Infiltration an verschiedenen Stellen sich

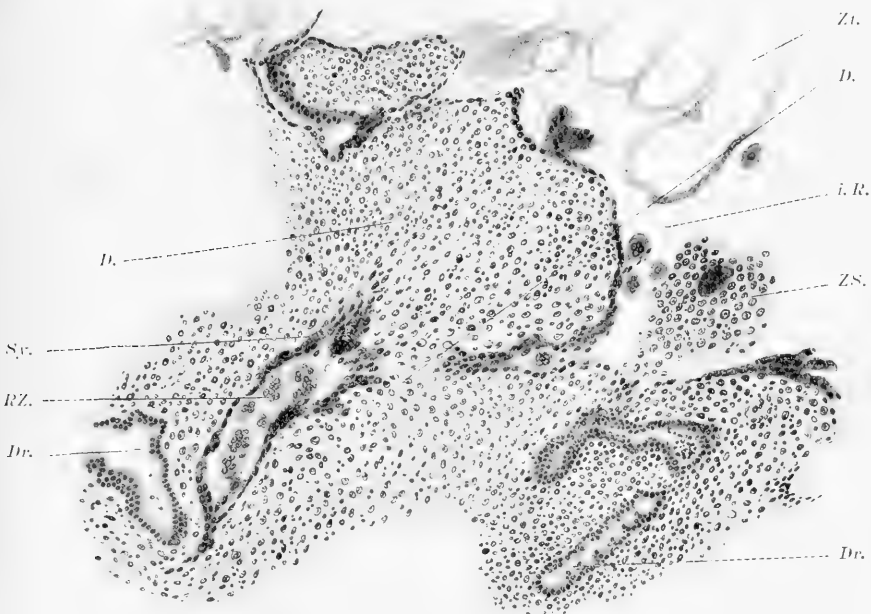


Fig. 4.

durch ihren Farbenton von den fötalen Elementen abhebt, zeigt fast immer eine deutliche Grenze gegen die Eihülle. Hier findet sich eine einfache Lage von Elementen, welche sie in einer fast zusammenhängenden Schicht bekleiden und sich durch ihren Charakter von den Deciduazellen abheben. Der Kern dieser Elemente ist grösser und nimmt stärker und regelmässiger die Farbe an. Mit stärkerer Vergrößerung kann man einen deutlichen Unterschied zwischen der endonuklearen Substanz solcher Elemente und derjenigen der Deciduazellen erkennen. — Manchmal kann

man zwischen dieser einfachen Zelllage und der Decidua, Spuren von Fibrin sehen, welche sie emporheben und sie von den Decidua-zellen entfernen. An verschiedenen Stellen zeigt sich die Bekleidung so, als wenn sie in zwei bis drei verschiedene Lagen übereinander geschichtet wäre, aber das Studium der Serie zeigt, dass die Schichtung nur scheinbar und durch die Schnittrichtung bedingt ist. Nur an sehr wenigen Stellen fehlt diese Bekleidung, und an andern sieht man, wie schon oben erwähnt, Reste von epithelialen Elementen. In der Abbildung Tafelfig. 3 bemerkt man z. B. wenige, aber deutliche epitheliale Elemente, und seit-

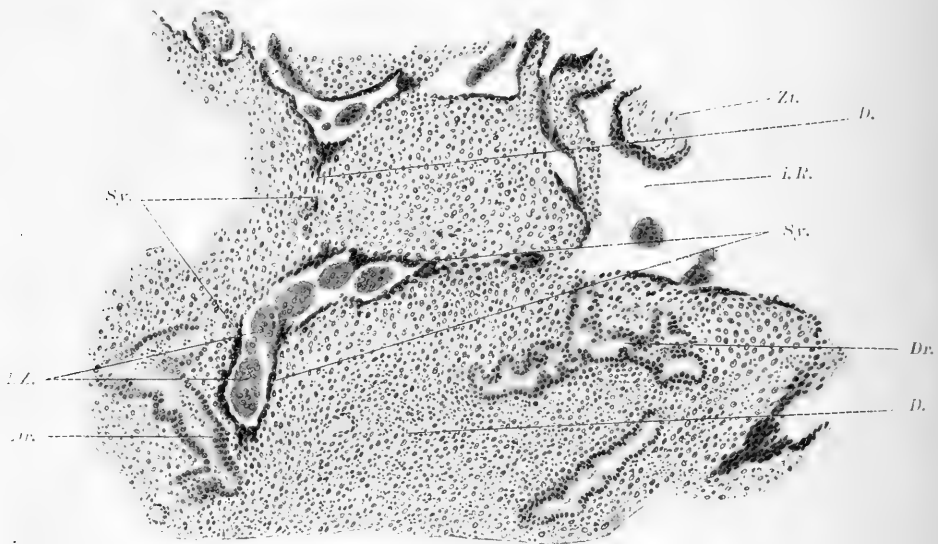


Fig. 5.

lich davon Reste von degenerierten Elementen, zweifelhafter Natur, und dann wieder die beschriebene Bekleidung.

Welche Abkunft haben nun die Zellen, welche diese Bekleidung bilden? Pfannenstiel nimmt sie für Syncytium und lässt sie vom Endothel der Gefäße abstammen. Über die Abbildungen von Pfannenstiel und über den Ursprung des Syncytium werde ich jedoch später sprechen. Die Beobachtung der Stellen, wo die Zellsäulen (Reste von noch nicht umgewandelten Trophoblast, syncytiale Massen und Langhansschen Zellen) in Beziehung mit der Decidua kommen, gab keine bestimmte Aus-



kunft. Auf einigen Schnitten sieht man, dass die beschriebenen Bekleidungs-elemente für kurze Strecken zwischen die Zellsäulen und die Deciduazellen vordringen, sie bilden hier eine mehr oder weniger deutliche Grenze, zwischen den Zellsäulen und den Deciduazellen, eine Grenze, welche, wie schon gesagt, sich auch in der Färbung zeigte. An andern Stellen dagegen gingen die Bekleidungs-elemente über die Zellsäulen hin, bis sie mit dem oberflächlichen Syncytium zusammentrafen, und noch an andern Stellen lagen sie zwischen den Zellsäulen und der Decidua und erzeugten so eine sehr deutliche Grenze. Eine sichere Übergangs-

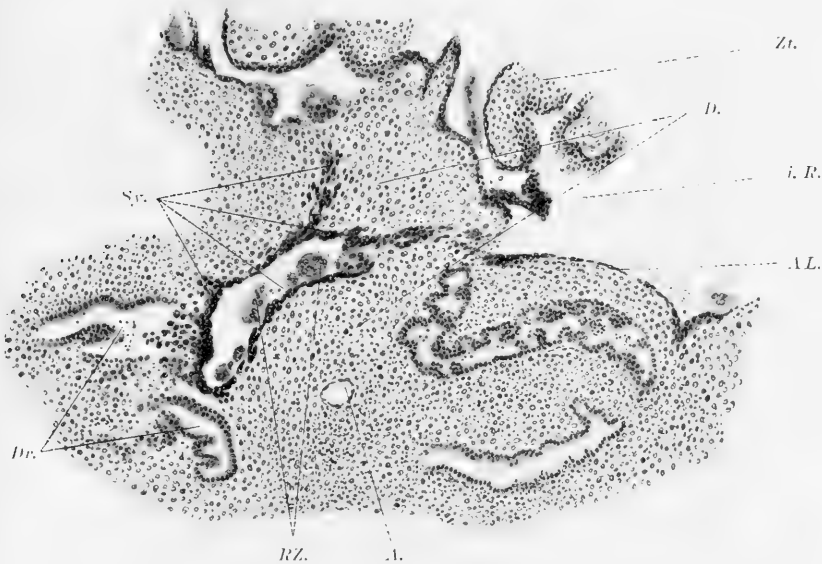

Fig. 6.

form zwischen solchen Bekleidungs-elementen und Deciduazellen konnte ich trotz aufmerksamster Untersuchung nie beobachten. Das Studium der aufeinanderfolgenden Schnitte der Serie kann, glaube ich, die Frage dahin entscheiden, dass die Bekleidung einen typischen fötalen Ursprung hat. Die hier gegebenen Abbildungen, die Tafelfigg. 5, 6 und 7, lassen einen bestimmten, deutlichen, abgestuften Übergang von fötalen Elementen zu den Bekleidungs-elementen sehen. Tafelfig. 5 gibt den Schnitt 75 der Serie II. In den der Nr. 75 der Serie II vorhergehenden Präparaten zeigt sich die Bekleidungs-lage fortgesetzt und sehr deutlich

differenziert vom darunterliegenden Deciduagewebe, besonders in der Elementenstruktur, und in der Verschiedenheit der Färbung. — In dem Präparat Nr. 75, Tafelfig. 5 beobachtet man eine Sprossung, die von sehr wenigen Elementen gleich den beschriebenen gebildet ist; in den Präparaten 72 und 70 (Tafelfig. 6) legen sich die in Frage stehenden Elemente seitlich an, und gehen in Zellen über, die wir als Langhanssche Zellen erkennen können, denn das Präparat 67 (Tafelfig. 7) zeigt einen deutlichen

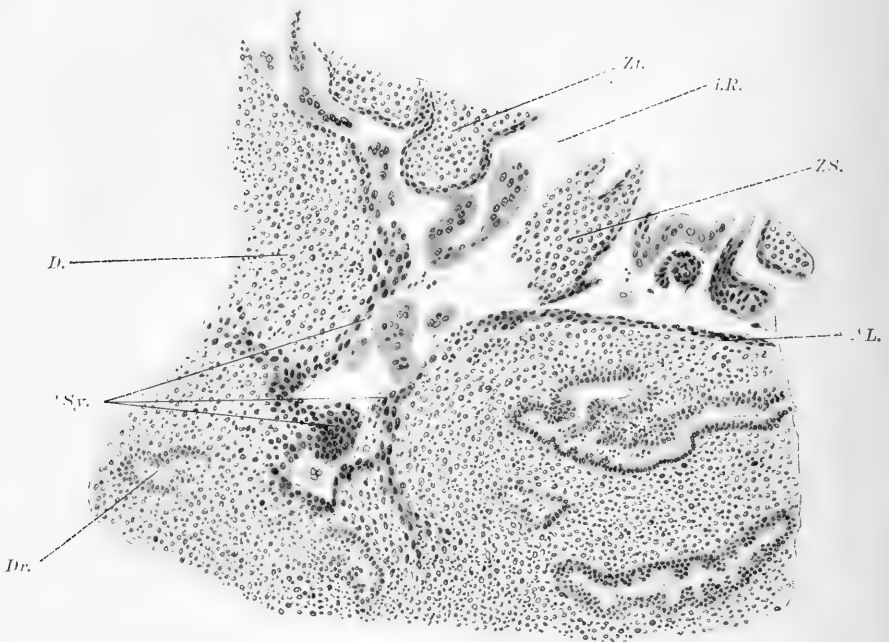


Fig. 7.

Zusammenhang mit den fötalen Elementen, die in den nächsten Präparaten die Zotten umkleiden. Aus dieser Beobachtung darf ich schliessen, dass die Lage, die sich fast regelmässig und fast überall als oberflächliche Bekleidung des Deciduagewebes findet, und sich von ihm in Zellen und Kernform unterscheidet, einen fötalen Ursprung hat, und die Grenzen des fötalen Gewebes bildet. Diese einfache begrenzende Zelllage hebt sich in Form und Struktur auch von dem Syncytium ab; aber sie geht allmählich in dasselbe über (cf. Tafelfig. 6).

Freilich muss ich darauf aufmerksam machen, dass die Decidua nicht überall so deutlich von den fötalen Elementen abgegrenzt war, aber da, wo man die beschriebene Bekleidungs-lage findet, existiert kein Zweifel über den Ursprung und die Natur der Elemente.

Die Decidua verhält sich ganz verschieden von den Zellsäulen; besonders an den Stellen, an denen sie gegen die Decidua-grenzen, ist die Grenze immer deutlich, da sieht man den Unterschied, die Verschiedenheit der Reaktion gegen die Farben, in der Struktur, eine verschiedene Lagerung der zelligen Elemente, und in der Decidua die Leukozyten. An andern Schichten in der Tiefe von solchen Zellsäulen bemerkt man in der Grenzzone an Kernen reiche Riesenzellen, selten findet man Vakuolenbildung in den Riesenzellen, wenn sie sich in Berührung mit der Decidua befinden, meist nur, wenn sie in Berührung mit ektoblastischen Elementen sind. Riesenzellen mit zahlreichen Vakuolen finden wir auch in den Gefässen und dann, wenn sie vereinzelt mit mütterlichen Elementen in Berührung kommen, oder auch, wenn sie nahe an der syncytialen Bekleidung der Zotten liegen. Ob diese Vakuolenbildung aber ein Zeugnis der Funktion der Riesenzellen ist, lässt sich nicht bestimmt sagen. An andern Stellen stösst die Differenzierung der mütterlichen und fötalen Elemente auf sehr grosse Schwierigkeiten. Ich spreche von den Stellen, wo die Zellsäulen, bevor sie in Berührung mit der Decidua kommen, sich in Lamellen teilen, die Lakunen einschliessen. Diese sind dann von Detritus und degenerierten Elementen erfüllt; und von den Stellen, an denen der Trophoblast mit den Resten mütterlicher Elemente innig durchmengt liegt. Auch hier aber werden wir eine deutliche und sichere Grenze aufstellen können, wenn wir die verschiedenen Elemente, welche auch an andern Stellen die Differenzierung erlaubten, verfolgen, nämlich wenn wir auf die zelluläre Struktur, auf das Fehlen der leukozytären Infiltration, und auf das Fehlen der andern Elemente, die wir gewöhnlich in der Decidua dieses Stadiums finden, wie Kapillaren, Drüsen etc. acht geben. Das Vorhandensein von Riesenzellen, die ich für fötalen und für aus dem Syncytium stammend halte, kann auch manchmal für die Unterscheidung der Elemente wichtig sein, besonders da, wo sie vollständig von Decidua umgeben sind.

Wenn wir die Literatur überblicken, und wenn wir daran denken, auf wie grosse Schwierigkeiten die Frage gestossen ist, wird mein Schluss kühn scheinen. Man sieht ein, dass die grössten Schwierigkeiten sich da finden, wo der Trophoblast und die Zellsäulen mit der Decidua in Berührung kommen. Das aufmerksame Studium der Präparate hat mich aber auch hier zu einer festen Ansicht geführt. Über dieselbe Frage äussert sich Pfannenstiel so: „Aber mit Merttens u. a. bin ich der Ansicht, dass es wohl möglich ist, die fötalen und die mütterlichen Zellen zu unterscheiden. Die Trophoblastzellen sind kleiner, im übrigen stets von gleicher Grösse mit relativ grossem Kern und zartem, wenig gefärbten Protoplasma und ohne jede Zwischensubstanz. Die decidualen Zellen sind im allgemeinen grösser infolge von grösserem Plasmagehalt und meist auch grösserem Kern, aber von sehr verschiedener Grösse und Gestalt, und haben, wenn auch in geringerer Menge, eine feinfaserige Interzellulärschicht. An Präparaten, die nur mit Kernfarbstoffen behandelt sind, erscheinen sie im ganzen blasser als der Trophoblast; verwendet man Farbstoffe, für welche die Grundsubstanz und das Protoplasma empfänglich sind, so erscheint umgekehrt der Farbenton der decidualen Zellschicht dunkler. Die Grenze zwischen dieser mütterlichen und fötalen Zellschicht ist oft sehr scharf, zuweilen wiederum undeutlich.“

### **Epitheliale Reste auf der Wand der Eikammer.**

Eine interessante Tatsache, die sich an dem von mir studierten Ei nachweisen lässt, ist das Vorhandensein von epithelialen Resten auf der Wand der Eikammer. Sie zeigen sich auf verschiedene Weise. Einmal sind die Zellen gut erhalten, zeigen bestimmt einen Kern, und die Zellgrenzen heben sich gut hervor. Nahe solchen Resten sieht man andere, deren Formelemente vollständig zerstört sind. Diese Beobachtungen bestätigen andere zahlreiche von verschiedenen Verfassern, und haben eine wichtige Bedeutung für das Studium der Eientwicklung. Es erhebt sich die Frage, ist das beobachtete Epithel als Uterusepithel zu deuten, und wie kann es sich in solchen Fällen im Innern der Eikammer befinden, wenn man die Theorie des Eindringens des Eies durch die Schleimhaut annimmt? Ich muss noch hinzufügen, dass das Epithel von anderen Elementen voll-

ständig gut abgegrenzt war, und nur eine Strecke der Decidua gegen die Eihöhle bekleidete. Ich habe eine solche Stelle in der Textfig. 2 und in den Tafelfigg. 2 und 3 dargestellt.

Die Erklärung, die ich nach vorsichtigem Studium der verschiedensten Stellen, wo ähnliche Verhältnisse vorlagen, glaube geben zu können, scheint mir die, dass das Epithel, welches die Decidua gegen die Eihöhle hin bekleidet, nicht anders darstellt als Reste vom Epithel einer Drüse, welche von vordringenden fötalen Elementen zerstört wurde. In meiner früheren Arbeit habe ich schon betont, dass die fötalen Elemente die mütterliche verzehren können, und mit Hülfe eines Modells mir von diesen Verhältnissen eine vollkommen sichere Anschauung verschafft.

Das Epithel, das man an der Wand der Eihöhle beobachten kann, ist nicht Bekleidungssepithel der Uterushöhle, sondern das Bekleidungssepithel der distalen Wand einer Drüse, deren proximaler Teil durch die Arrosionstätigkeit der fötalen Elemente zerstört wurde.

Ich gebe noch eine andere Abbildung (Abb. 61, Ser. I, Textfigur 3 und Tafelfig. 4). Schon in vorhergehenden Schnitten (von 58 bis 60) konnte man an entsprechenden Stellen das Vorhandensein von Epithel beobachten, es war aber nicht so gut erhalten wie in Präparat 61, S. II. Die Epithelreste finden sich an der Oberfläche der Decidua serotina am Basalteil. Das gut erhaltene Epithel ist auch hier als Rest einer Drüse aufzufassen.

Solche Befunde zeigen ausserdem, dass, wie ich schon oben in meiner früheren Arbeit hervorhob, die Drüsen am Basalteil der Decidua in ihrem gegen die Eihöhle grenzenden Teil zu Grunde gehen.

Fasse ich zusammen, so betrachte ich als embryonal die zellige Bekleidungsschicht, die Säulen, das Syncytium, die Langhanssche Zellschicht und natürlich den Mesoblast des Chorion; die vier erstgenannten epithelialen Bildungen wären als Trophoblast zu bezeichnen, oder man könnte sich auch so ausdrücken, der primäre, ektoblastische Trophoblast differenziert sich in Syncytium, Langhanssche Zellschicht, Zellsäulen und Bekleidungsschicht, die Bekleidungsschicht behält den ursprünglichen Trophoblastcharakter bei und dringt fortdauernd gegen das mütterliche Gewebe vor.

Degenerative oder regressive Erscheinungen kann man in dieser Bekleidungsschicht niemals beobachten, trotz der genauesten Untersuchung ist es mir nie gelungen, Leukozyten zwischen den Elementen der Bekleidungsschicht oder Gefäße in ihr zu finden.

Die Langhansschen Zellen bekleiden die Zotten regelmässig, und gehen in die Zellen der Zellsäulen über. Die Rekonstruktion erlaubte mir zu sehen, dass die Zellsäulen sich immer am Distalende der Zotten befinden, und dass die zu verschiedenen Zotten gehörigen Zellsäulen sich miteinander verbinden. Die Langhansschen Zellen sind von den anderen Zellen sehr deutlich verschieden, man findet Kernteilungen in ihnen.

Das Syncytium ist in diesem Entwicklungsstadium gut ausgebildet. Man findet es als äussere Bekleidungslage über den Langhansschen Zellen.

Dass es nicht aus dem Endothel der Gefäße oder aus anderen Gefässelementen hervorgehen kann, zeigen unsere oben für die Gefäße mitgeteilten Beobachtungen.

Der Ursprung der Riesenzellen ist, meiner Meinung, nach der gleiche wie der des Syncytiums, ich halte also die Riesenzellen für modifizierte Syncytialbildungen.

Das Syncytium zeigt in meinen Präparaten die verschiedensten von Verfassern beschriebenen Formen. An vielen Stellen halte ich mich, nach genauer Beobachtung, mit starker Vergrösserung und besonders nach dem Studium der Serie für berechtigt stufenweise Übergangsformen der Bekleidungsschicht zum Syncytium anzunehmen. Die Bekleidungsschicht hat, wie ich schon hervorhob, die Eigenschaft des primitiven Trophoblast behalten, sich in die mütterlichen Gewebe einzufressen und tief in sie einzudringen.

Ich komme jetzt auf die Figur von Pfannenstiel zurück, die das Vorhandensein von Syncytialmassen, weit von der Eihöhle und gänzlich von der Decidua eingehüllt, dargestellt. Wenn es möglich wäre zu beweisen, dass, wie die Figur zeigen soll, das Gefässendothel hier schon in das Syncytium umgewandelt ist, ohne dass es die direkte Beziehung zu den fötalen Elementen hat, glaube ich, würde die Frage im Sinne von Pfannenstiel als gelöst anzusehen sein, und er hätte das entscheidende Stadium für die Erklärung dieser dunklen Vorgänge getroffen, die Bildung des Syncytiums vom Endothel der mütterlichen Gefäße und das

Vordringen dieser Elemente gegen die Eikammer wäre bewiesen. Aber beim Studium in meinen Präparaten finde ich zunächst, dass syncytiale Massen unabhängig von den Gefässen sind. Das Studium meiner Serien und meine Rekonstruktionen hatten mich dann zu der Überzeugung gebracht, dass diese syncytialen Massen, die sich auf Schnitten in der Tiefe und von Deciduagewebe überall umhüllt finden, immer in Beziehung zu fötalen Elementen der Eikammer (Syncytium, Trophoblast und Langhanssche Zellen) stehen.

Ich gebe hier noch vier Abbildungen aus einer Serie, die Textfigg. 4–7, welche zeigen, wie das Syncytium, auch wenn es weit von der Eihöhle angetroffen wird und in Schnitten von mütterlichem Gewebe rings umschlossen erscheint, doch mit den fötalen Elementen in Zusammenhang stehen kann. In der Textfig. 4, die dem Präparat 77 der II. Serie entspricht, beobachtet man ausserdem eine Riesenzelle, die in Kontakt mit dem Syncytium steht. Ich glaube, dass hier sicher eine Verbindung vorliegt, aber ich darf nicht verschweigen, dass in der Auslegung einige Zweifel bestehen bleiben, ob man es nicht mit einer Sprosse der Riesenzellen zu tun hat, die nur an das Syncytium angrenzt.

Das Chorion ist durch eine dünne Bindegewebelamelle dargestellt, welche regelmässig von Langhansschen Zellen und von Syncytium bekleidet ist, von ihm geht der mesodermale Teil der Zotten, in dem Blutgefässe noch fehlen, aus.

Fasse ich all das zusammen, was sich über die Art der Einbettung des Eies und über sein Wachstum, über den Wechsel des Ernährungsstoffes zwischen dem mütterlichen Gewebe und dem Ei, über die Funktion des Syncytium, über den Ursprung der verschiedenen Elemente, aus meinen Beobachtungen ergibt, so glaube ich folgende Schlüsse ziehen zu können.

Das Ei dringt in die vorher im wesentlichen unveränderte Schleimhaut, d. h. in eine Schleimhaut, welche noch keine Deciduazellen zeigt, ein. Eine Hyperämie und eine hydropische Schwellung der Schleimhaut dürfte vorhanden sein.

Der Trophoblast, welcher als fötaler Ektoblast zu betrachten ist, wuchert stark, dringt mit grosser Arrosionskraft in das Gewebe hinein. Die Gegenwart des Eies ruft wie die eines Fremdkörpers, die leukozytäre Infiltration hervor, während die eigenen Elemente der Schleimhautbindegewebe sich in Deciduazellen um-

wandeln. Dort, wohin der Trophoblast vordringt, werden alle Teile des mütterlichen Gewebes zerstört.

Bei seiner weiteren Entwicklung bilden sich im Trophoblast Lakunen, in welche das mütterliche Blut sich ergießt, da vom Trophoblast auch die mütterlichen Blutgefäße angefressen werden. Die Lakunen entstehen weder durch eine Degeneration der Trophoblastzellen, für sie fehlt jede mikroskopische Beobachtung, noch kann man sich denken, dass ihre Bildung durch den Blutdruck allein bedingt wird. Die primären intervillösen Räume sind also vollständig fötalen Ursprungs, aber es zirkuliert in ihnen mütterliches Blut. Der Trophoblast macht in seiner weiteren Entwicklung mehrere Wandlungen durch; seine peripherische Schicht behält als Bekleidungsschicht ihren ursprünglichen Charakter, aus den proximalen Teilen entstehen das Syncytium samt Riesenzellen, die Zellsäulen und die Langhanssche Zellschicht.

Ich wiederhole, dass es unmöglich ist, das Syncytium und die Riesenzellen von dem Endothel mütterlicher Gefäße abzuleiten.

Die verschiedenen Formen und Modifikationen des Syncytiums müssen in Beziehung mit seiner Funktion stehen. Die Riesenzellen sind keine Bindegewebserzeugnisse, d. h. sie können nicht von der Decidua abstammen, ebensowenig lassen sie sich von der Gefäßmuscularis ableiten, und noch weniger vom Endothel der Gefäße, sie entspringen vielmehr allein vom Syncytium, sie sind mit demselben verbunden, und finden sich auch in den intervillösen Räumen, sowie im Innern der Gefäße. Auch dort behalten sie ihre gleichfalls auf ihre Herkunft vom Trophoblast hinweisende Eigenschaft, d. h. die Fähigkeit, mütterliche Elemente zu durchdringen und zu zerstören, bei. So helfen sie die Eikammer erweitern, oder bereiten ihre Erweiterung vor. Die Abstammung der Riesenzellen vom Syncytium erklärt auch, warum sie in einigen pathologischen Fällen, wo das Syncytium eine enorme Entwicklung durchgemacht hat, so zahlreich sind. (Blasennole).

Zum Schluss meiner Arbeit möchte ich noch einmal auf das interessante Embryonalgebilde zurückkommen, welches das von mir bearbeitete Ei barg. Seine kurze Beschreibung und seine Masse habe ich bereits in meiner vorigen Arbeit gegeben. Ich wiederhole hier nur, dass der Keim schild zwischen denen des



Eies von Herff und Gläveke des Grafen Spee steht, dass der Primitivstreifen etwa die Hälfte des Embryonalgebildes ein-

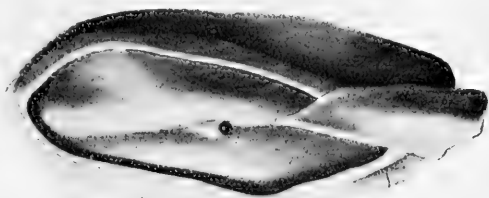


Fig. 8.




Fig. 9.

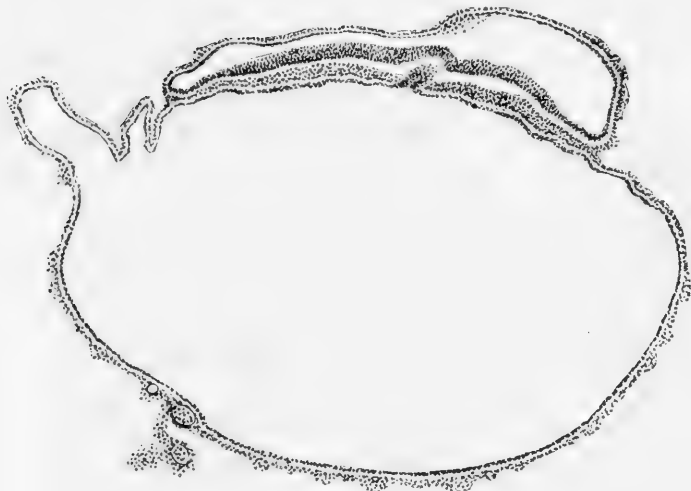


Fig. 10.

nimmt und noch nicht abgeknickt ist. Zwei Abbildungen eines von Herrn Curt Elze hergestellten Plattenmodells (die Textfigg. 8 u. 9) und einige Schnittbilder (die Textfigg. 10—14) mögen die früher



Fig. 11.

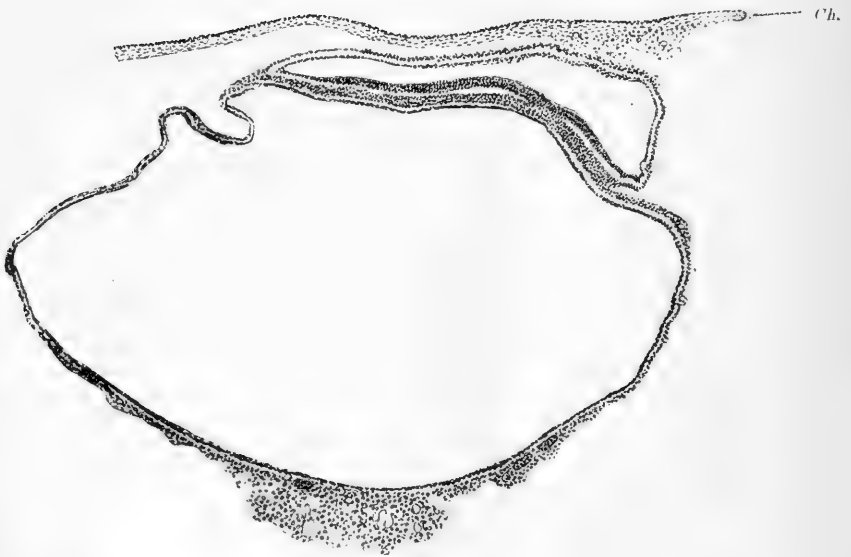


Fig. 12.

gegebene Beschreibung jetzt ergänzen. Zum Verständnis der Abbildungen und des Plattenmodells werden die Figurenerklärungen und das früher Gesagte genügen. Für die Schnitte bringe ich

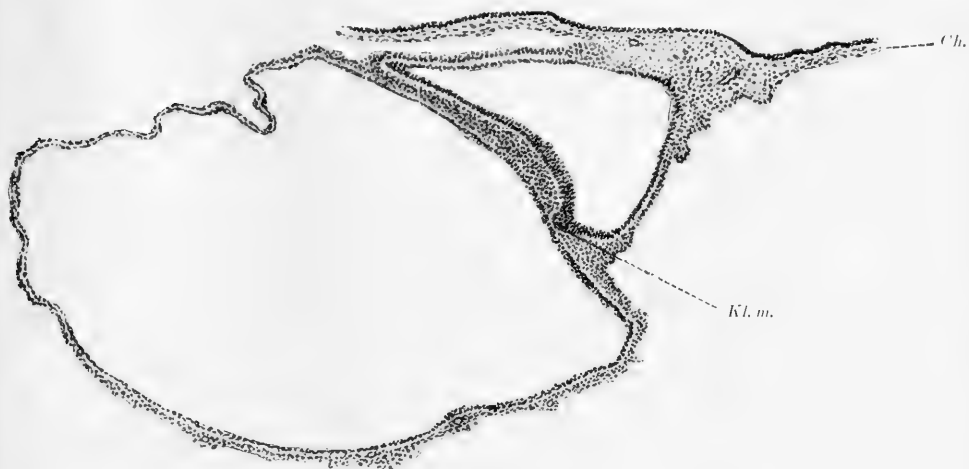


Fig. 13.

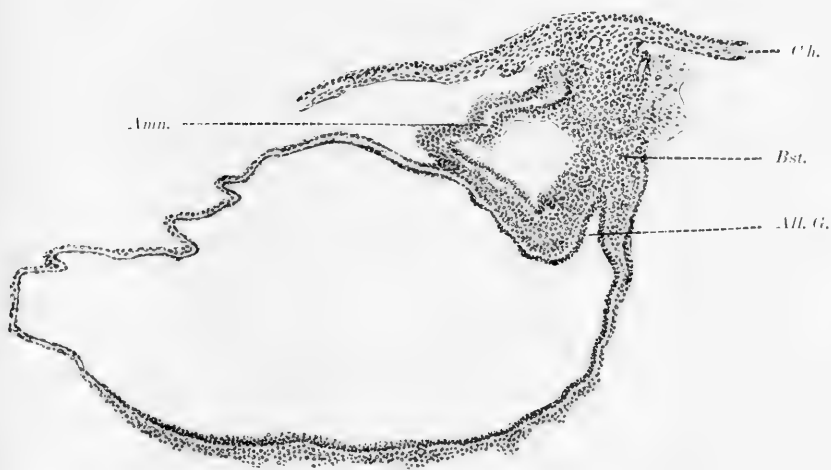


Fig. 14.

in Erinnerung, dass die Schnittrichtung schräg zur Längsachse des Embryo ist. Der erste der abgebildeten Schnitte (Textfig. 8) durchschneidet das Embryonalschild ein wenig (3 Schnitte) vor der dorsalen Öffnung des Canalis neurentericus; wir sehen den

schräg getroffenen Kopffortsatz und es scheint so, als wenn hier die ventrale Öffnung des canalis neurentericus noch tangiert ist,

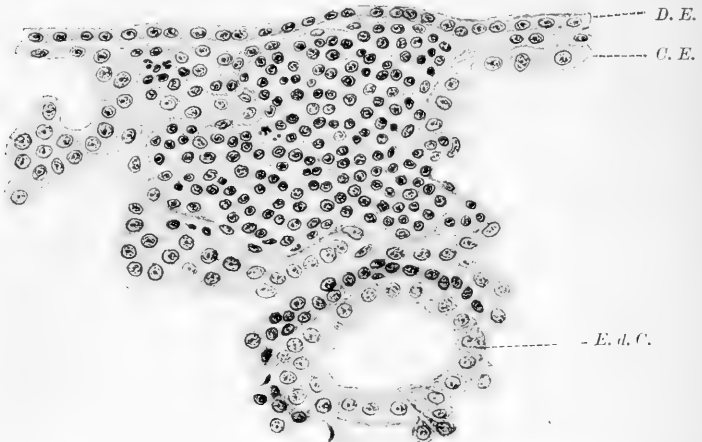


Fig. 15.

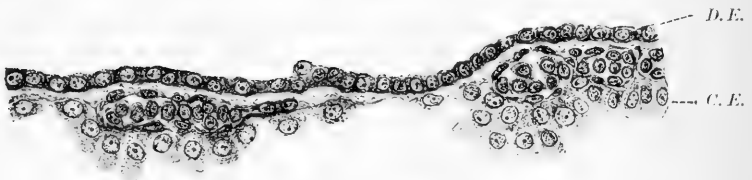

Fig. 16.

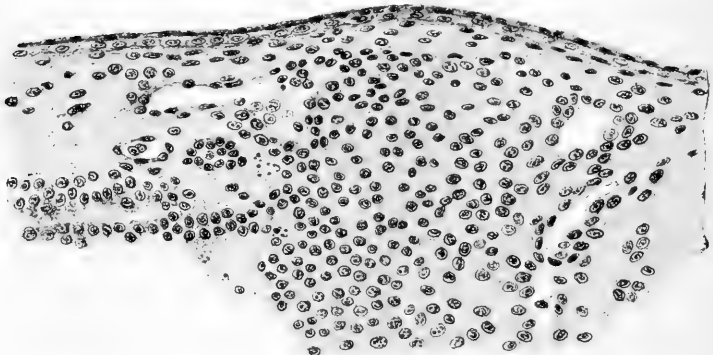


Fig. 17.

der Kopffortsatz ist in das Entoderm eingeschaltet, das Mesoderm rechts und links kann man gegen ihn abgrenzen. Der zweite

Schnitt geht durch die dorsale Öffnung (Fig. 9) des canalis neurentericus; der dritte (Fig. 10) durch die Mitte des Primitivstreifens, der vierte (Fig. 11) zeigt die Kloakenmembran, ein fünfter (Fig. 12) trifft den Bauchstiel mit dem Allantoisgang und das kaudale Ende der Amnionhöhle. Auch für diese Schnitte kann auf die Figurenerklärung verwiesen werden. Ausser diesen Übersichtsschnitten gebe ich in den Textfiguren 13 und 14 bei starker Vergrößerung durch die Blut- und Blutgefässanlagen auf dem Dottersack; in der Textfig. 13 ist dabei auch die eigentümliche Cyste am Gegenpol des Dottersackes getroffen, welche ich bereits in meiner vorigen Arbeit beschrieben habe. Die Textfig. 15 endlich gibt einen Schnitt, der einen Teil des Bauchstieles und die dort vorhandenen Gefässe zeigt.

### Die Literatur.

Im Verlaufe meiner Darstellung habe ich bis jetzt eine Berücksichtigung der Literatur vermieden. Sie würde die Darstellung ausserordentlich erschwert haben, ohne wesentliche Vorteile zu bieten. Hier gebe ich jetzt in tabellarischer Weise angeordnet, die Ansichten, welche man sich bis dahin über die uns bei unserem Ei interessierenden Fragen gebildet hat.

Wie in der ersteren Arbeit so möchte ich auch hier noch einmal Herrn Geheimrat Prof. Dr. Wiedersheim für die freundliche Überlassung eines Arbeitsplatzes, H. Prof. Krönig für das kostbare Material und Prof. Keibel für seine unermüdliche, wissenschaftliche Unterstützung, meinen herzlichen Dank aussprechen.

### Erklärung der Textfiguren.

- Fig. 1. Übersichtsfigur. Verhältnismässig deutliche Abgrenzung der mütterlichen und fötalen Gewebe infolge der leukozytären Infiltration der mütterlichen Gewebe. Links kann man eine Kapillare (C.) gut verfolgen, deren Endothel (End. u. End. R.) zum Teil zugrunde gegangen ist. Der der Eikammer zugekehrte Teil des Gefässlumens ist von fötalen Elementen umgeben, es mündet in den intervillösen Raum (i. R.). Die besonderen Verhältnisse des Gefässendothels (End. u. End. R.) sowie der epitheloïden Zellen (ep. Z.) und der Deciduazellen (D.) und Leukozyten sind im Gebiete der gekennzeichneten Stelle in der Tafelfig. 1 bei stärkerer Vergrößerung wiedergegeben. A. = Arterie; AL. = Auskleidungslage; C. = Kapillare; D. = Decidua; Dr. = Drüse; End. = Endothel; End. R. = Endothelrest; ep. Z. = epitheloïde Zellen; i. R. = intervillöser Raum; RZ. = Riesenzellen, eine von ihnen in dem Gefäss gelegen; Sy. = Syncytium; Zt. = Chorionzotte; ZS. = Zellsäule. Vergr. 100:1.
- Fig. 2. Übersichtsfigur, welche das Eindringen der fötalen in die mütterlichen Gewebe und das Vorhandensein von Epithelresten (EpR.) in der Wand der Eikammer zeigen soll. Die Stellen a und b der Figur sind in den Tafelfigg. 2 und 3 bei stärkerer Vergrößerung wiedergegeben. AL. = Auskleidungslage; D. = Decidua; Dr. E. = Drüsenepithel; DrL. = Drüsenlumen; EpR. = Epithelrest; RZ. = Riesenzelle, eine der Riesenzellen arrodirt das mütterliche Gewebe (im Felde a); Sy. = Syncytium; ZS. = Zellsäulen (resp. Trophoblast). Vergr. 100:1.
- Fig. 3. Übersichtsfigur, welche das Vorhandensein von Epithelresten auf der Wand der Eikammer zeigt, es ist ein Teil des basalen Teiles der Eikammerwand dargestellt. In der Tafelfig. 4. ist die Stelle c stärker vergrössert wiedergegeben. D. = Decidua; Dr. = Drüse; EpR. = Epithelrest; RZ. = Riesenzelle; ZS. = Zellsäulen (resp. Trophoblast). Vergr. 100:1.
- Figg. 4—7. Die in den Textfigg. 4—7 abgebildeten Präparate stellen den 75., 77., 79. und den 81. Schnitt einer Serie dar; sie sind alle gleich orientiert und zeigen, dass die tief gelegenen, rings vom mütterlichen Gewebe umgebenen Syncytialbildungen der Fig. 4 (sie entsprechen Bildungen, wie sie Pfannenstiel in Fig. 18—20, pag. 238 und 240 des Handbuches von Winkel abbildet und bespricht), in direkter Verbindung mit fötalen Elementen und in keiner Beziehung zum mütterlichen Gefässendothel stehen. A. = Arterie; AL. = Auskleidungslage; D. = Decidua; Dr. = Drüse; i. R. = intervillöser Raum; RZ. = Riesenzelle; Sy. = Syncytium; ZS. = Zellsäule; Zt. = Zotte. Vergr. 150:1.
- Figg. 8 u. 9. Zwei Abbildungen des Keimes nach einem von Herrn cand. med. Elze gearbeiteten Plattenmodell gezeichnet. In Fig. 8 ist die Schnittrichtung durch einen Pfeil angegeben. In beiden Figuren

liegt der Bauchstiel mit dem Stück des Chorion, an das er angeheftet ist, rechts, der Dottersack und das Amnion sind entfernt. Vergr. 25 : 1.

In Fig. 8 sieht man von oben her auf den Keimschild; etwa in der Mitte erkennt man die dorsale Öffnung des Canalis neurentericus, links davon die flache, von nicht deutlich begrenzten Wülsten flankierte Medullarrinne, rechts davon den Primitivstreifen mit der Primitivrinne.

Fig. 9. Gibt den Keim von der linken Seite. Im Bauchstiel ist der Allantoisgang freigelegt; man erkennt seine Abgangsstelle vom Dottersack.

Figg. 10—14. Diese stellen Schnitte durch den Keim, das Amnion und den Dottersack dar. Die Schnittrichtung ist in Fig. 15 eingetragen. Vergr. 50 : 1.

Fig. 10. Gibt den Schnitt zwei Schnitte von 15  $\mu$  kranial von der dorsalen Öffnung des Canalis neurentericus, der Schnitt dazwischen, der wohl die ventrale Öffnung gezeigt haben würde, war leider zerstört. Auf dem Dottersack Blutgefäße.

Fig. 11. Zeigt den Schnitt, der durch die dorsale Öffnung des Canalis neurentericus gegangen ist. Am Gegenpol des Dottersackes besonders grosse Blut- und Blutgefässanlagen. Ausserdem eine kleine Cyste. Das Epithel, welches diese Cyste auskleidet, stammt zweifellos vom Coelomepithel ab, wie die Betrachtung der Figg. 15 und 16 lehren wird. Über dem Amnion ist noch ein Stück Chorion (Ch.) mit dem Ursprung einer Zotte getroffen.

Fig. 12. Stellt einen Schnitt durch typisches Primitivstreifengebiet dar. Das Amnion hat sich dem Chorion (Ch.) dicht angelegt.

Fig. 13. Gibt einen Schnitt, welcher die Kloakenmembran (Kl. M.) getroffen hat; das Amnion ist mit dem Chorion (Ch.) verbunden. In dem mesenchymatischen Gewebe, durch welches diese Verbindung hergestellt ist, erkennt man die Anlagen von Blutgefässen.

Fig. 14. Zeigt einen Schnitt hinter der Kloakenmembran; der Ursprung des Allantoisganges (All. G.) aus dem Dottersack, das kaudalste Ende der Amnionhöhle und der Bauchstiel (B. st.) mit Gefässanlagen ist getroffen. Amn. = Amnion.

Fig. 15. Gibt den Gegenpol des Dottersackes des in Fig. 18 dargestellten Schnittes mit der Anlage eines Blutgefässes mit Blut und der kleinen Cyste dar. D. E. = Dottersackepithel; C. E. = Coelomepithel; E. d. C. = Epithel der kleinen Cyste. Vergr. 300 : 1.

Fig. 16. Ein Stück der Dottersackwand, des kaudal von dem in Fig. 18 dargestellten Schnittes. D. E. = Dottersackepithel; C. E. = Coelomepithel, zwischen dem Coelomepithel, das an den betreffenden Stellen erhöht und vollsaftig ist und dem Dottersackepithel die Anlagen von Blutgefässen und Blut. Das Epithel des Coeloms über den Blutgefässanlagen gleicht vollkommen dem Epithel der kleinen Cyste am Gegenpol des Dottersackes und ist von dem Dottersackepithel deutlich verschieden. Vergr. 300 : 1.

Fig. 17. Ein Schnitt durch die Haftstelle des Bauchstieles am Chorion. Auf dem Chorion eine doppelte Epithelschicht. In dem Mesenchymgewebe des Bauchstieles Gefässanlagen. Vergr. 200:1.

### Erklärung der Figuren auf Tafel XLVI.

- Fig. 1. Die Figur stellt die in der Textfig. 1 näher gekennzeichnete Stelle bei stärkerer Vergrößerung dar. Wir sehen zwei Kapillaren, deren Endothel zum Teil zugrunde gegangen ist. Dort, wo das Endothel geschwunden ist, helfen epitheloide Zellen das Gefässlumen begrenzen, dort, wo das Endothel noch erhalten, liegen solche Zellen noch tiefer in der Decidua. In der Decidua zahlreiche Leukozyten. C = Kapillare; D = Decidua; End. = Endothel; End. R. = Endothelrest; ep. Z. = epitheloide Zelle; L. = Leukozyt. Zeiss' Immers.  $\frac{1}{12}$ ; Ok. 1, Vergr. 300:1.
- Fig. 2. Die Stelle a der Textfig. 2 bei stärkerer Vergrößerung. Rechts gegen den intervillösen Raum, oben die Auskleidungslage (AL), dann Riesenzellen (RZ.), unten ein Epithelrest (EpR.) von einer Drüse stammend. Links eine zusammenhängende Lage von Drüsenepithel (Dr. E.). In der Mitte Decidua (D.) mit Leukozyten (L.). Zeiss' Immers.  $\frac{1}{12}$ ; Ok. 4. Vergr. 300:1.
- Fig. 3. Die Stelle b der Textfig. 2 bei stärkerer Vergrößerung. Rechts ein Epithelrest (EpR.) und die Auskleidungslage (AL). Links Drüsenepithel (Dr. E.). Dazwischen Decidua (D.) mit Leukozyten (L.). Zeiss' Immers.  $\frac{1}{12}$ ; Ok. 4. Vergr. 300:1.
- Fig. 4. Die Figur stellt die in der Textfig. 3 näher gekennzeichnete Stelle bei stärkerer Vergrößerung dar. Unten auf mit Leukozyten (L.) durchsetzter Decidua (D.) ein von einer Drüse herkommender, die Eikammerwand auskleidender Epithelrest (EpR.), oben ein Teil einer Zellsäule (ZS.), dazwischen eine Riesenzelle (RZ.). GlZ. = eine glycogenhaltige Zelle. Zeiss' Immers.  $\frac{1}{12}$ ; Ok. 1. Vergr. 300:1.
- Fig. 5—7. Die Figg. 5—7 zeigen die Auskleidungslage der Eikapsel (AL.) in direkter Verbindung mit den fötalen Elementen (FZ.) der Zellsäulen (ZS.) resp deren Syncytium (Sy.) und ihre Abgrenzung gegen die decidualen Elemente (D.) AL.\* in Fig. 5 eine Stelle, an der die Elemente der Auskleidungslage (AL.), wie die entsprechenden Stellen der Figg. 6 und 7 zeigen, in eine Zellsäule (ZS.) übergehen. RZ. = Riesenzellen; LghZ. = Langhanssche Zellschicht; L. = Leukozyten. Zeiss' Immers.  $\frac{1}{12}$ ; Ok. 1. Vergr. 300:1.



Autor	Langhanssche Zellschicht	Syncytium	Intervillöse Räume u. Zotten	Art der Festsetzung	Decidua	Riesenzellen	Drüsen	Blutgefäße	Fibrin	Bemerkungen
Cova, E.: Di un nuovo umano della seconda settimana. Atti della società Italiana di ost. e Ginec. (Inzwischen ist eine ausführliche Arbeit im Archiv f. Gynakol., Bd 83, 1907, erschienen.)	Langhanssche Zellen, fast Ektoblast	Syncytium fetal vorhanden.	Zotten schon vorhanden. Keine Gefäße. Blut in dem intervillösen Raum. Sehr deutliche Verbindung zwischen denselben und den Lakunen der Umlagerungszone, welche mit mütterlichen Blutgefäßen in Verbindung sind.	Eindringen des Eies in der Mucosa	Deciduazellen in Decidua Vera schon vorhanden, gerade in der Spongiosa; das spricht für die Entstehung derselben aus Bindegewebszellen. In der Decidua basalis kein Epithel. Die Drüsen sind nach der Eihöhle gerichtet, und obliterieren in der Nähe der Eikapsel. In der Capsularis ist ein Äquatorial- und ein Polarteil vorhanden, dort kein Epithel sichtbar.	Als Syncytialzellen vorhanden.	Keine Einmündung der Drüsen in den intervillösen Raum.			Ei mit der ganzen Uterusschleimhaut ausgestossen. Letzte Menstruation vor 15 Tagen.
Rossi, Doris, E.: Über die Einbettung des menschlichen Eies, studiert an einem kleinen Ei der zweiten Woche. Archiv f. Gynak., Bd. 76, H. 2, 1905	Langhanssche Zellen Ektoblaste. Die Zellknoten entstehen nur durch Wucherung d. Langhansschen Schicht.	Syncytium ektod. Der Bürstensaum soll sich durch den Syncytium anhängende Erythrozyten erklären. Vakuolen des Syncytium betrachtet Verf. als pathologisch.	Nicht die Zotten zerreißen die Kapillaren, sondern diese zerreißen von selbst. Die erste Ernährung ändert auf Kosten von nicht zirkulierendem Blute statt. In den Zotten keine Kapillaren. Zotten rings um das Ei. Intervillöse Räume nur aus Syncytium umkleidet. Die intervillösen Räume sind fetal.	Verf. kann mit Bestimmtheit behaupten, dass die Decidua Reflexa wirklich aus einer fortschreitenden Wucherung der Decidua vera circumbasal, mit dem Wachsen des Eies um dasselbe herum sich erhebend, entsteht. Dazu erfolgt ein Eindringen infolge des intrauterinen Druckes.	Decidua entsteht aus bindegewebigen, besonders eingewanderten Elementen (epitheliale nehmen keinen Anteil), besondere Lymphonkellen sollen die Deciduazellen entstehen lassen.			Zwischen Decidua u. Trophoblast fast überall der Nitabische Fibrinstreif, der durch Coagulation aus dem Blutplasma entstanden ist.	Abortivi mit ganzer Schleimhaut ausgestossen. Letzte Menstruation 30. Jan. bis 3. Febr. Abort 23. Febr. Abort in Wasser abgemacht. Ei eröffnet, erbsengross. Decidua mit Ei 8,9 mm. Eikammer 6,5 mm. Alter 7-8 Tage geschätzt. Fix. Sublimat-Felobolin, 20 µ. Schmitz. Hämatoxylin-Eosin. Das Ei ist sicher stark pathologisch.	
D'Erchia: Contributo allo studio dell'utero gravide e puerpera. Atti della Soc. Ital. di Ost. e Ginec. Roma 1899	Als Chorionepithel bezeichnet (Fotaler Ursprung.)	Vom Uterinepithel abgeleitet			Die Decidubalken „mütterliche Decidua zotten“ sollen bis zum Chorion gehen.	Zweiher Ursprung: 1. von Uterusepithel; 2. in Bindegewebe der Mucosa in loco. 3. Endothel der Gefäße.				
D'Erchia, Fl.: Le strato cellulare del Langhans ed il sinizio del villi coriali di un giovane nuovo umano. Annali di Ost. e Ginec. Milano 1901.	Karyokinetische Figuren. Zellschicht fetal-ektodermal	Niemals karyokinetische Figuren mütterlich, bindegewebig								Abortivi der 4. Woche, 3,3 mm lang
Pitard: Des premiers stades de l'œuf humain. Compt. rend. de l'Association des Anatomistes. VII Sess., 1905	Fetal (Ektoblast-Trophoblast)	Fotal (Ektoblast-Trophoblast)	Innerhalb des Trophoblast. Das Blut soll eindringen zur Zeit der ersten ausgebildeten Menstruation	Das Ei dringt ein.	Decidua mütterl. Bindegewebe					
Friend und Thomé: Eierstockschwangerschaft. Virchows Archiv, Bd 183, 1906	Syncytium und Langhanssche Zellschicht b. typischer Ovarialschwangerschaft vorhanden. Mitosen in den Langhansschen Zellen	Deutlicher Bürstensaum (vergl. auch vorige Rubrik)	Blut im intervillösen Raum.	Verbindung der Zotten mit der Eikapsel nur durch Fibrin, keine Zellbalken, keine Decidua zellen.	Eine Decidua nicht vorhanden kommt unterhalb der Placenta, sie gleichen nicht den Riesenzellen der normalen Placenta, sie scheinen durch Verschmelzung von Zellen zu entstehen	Wenige Riesen zweifelhafter Herkunft unterhalb der Placenta, sie gleichen nicht den Riesenzellen der normalen Placenta, sie scheinen durch Verschmelzung von Zellen zu entstehen		Das Blut im intervillösen Raum soll aus atrodierten Gefäßen stammen. In den Gefäßen gut erhaltenes Embryo in syncytium	Embryo tot. Die letzte Periode von 3 Monaten (Schwangerschaft mindestens 8 Wochen). Dass die Eihöhle noch lebend, wird aus dem wohl erhaltenen Bürstensaum des Syncytium geschlossen.	
Giacomini: Un nuovo umano di 11 giorni. Giornale della R. Accademia di medic. di Torino, Vol. III, anno 1907	Langhanssche Zellschicht überall sehr deutlich	Syncytium scheint stellenweise zu fehlen, wird aber dort durch eine dünne Protoplasmaalage mit vereinzeltem Kern vertreten, welcher einem Endothel ähnlich sieht	Ringsum Zotten von 1 mm Länge. Keine Gefäße darin. Das Mesoderm des Chorion noch nicht fibrillar, nimmt Blut in den intervillösen Räumen an	Das Syncytium am Ende der Zellstadien verbindet das Ei mit dem mütterlichen Gewebe						Abort 11 Tage nach der Conception allein in Betracht kommen kann. Alter nach Giacomini wohl 9 Tage.

Autor	Langhanssche Zellschicht	Syncytium	Intervillöse Räume u. Zotten	Art der Festsetzung	Decidua	Riesenzellen	Drüsen	Blutgefäße	Fibrin	Bemerkungen
Guleriardi: A proposito di un caso di aborto a 10 giorni. Annali di Obst. e di Ginecol. Anno 26 - 1902.			Blut und Detritus in den intervillösen Räumen. Einmal ist es von Fibrin bedeckt.	Verf. nimmt (cf. Decidua) die Umwandlung von Riesenzellen in Epithel an.	Blutgefäße und Drüsen in der Compacta. Die Riesenzellen sind in beiden die lakunösen Epithel.		Drüsen auch in Reflexa (Capsularis). Eine Anzahl der Drüsen in Epithel sind gestreckt.			Abort. Letzte Menstruation gering. Abort 25. Tag mit reichlich Fibrin.
Mennige: Implantation des menschlichen Eies im Uterus. Münchenr. mediz. Wochenschrift. H. 31 - 1902.			Mächtige Trophoblastschale. Intervillösen Räume und Zotten entsprechen wie beim Peterschen Ei.	Wie beim Peterschen Ei.						Erste Woche nach der Befruchtung.
V. H. K. (1898) 2. 1. k. Über die menschliche Placentation. Arch. f. Anatomie u. Phys., Anat. Abteilung - 1898. S. 2-36. 2 Taf.	Langhanssch. Zell-schicht. Epithel. Intervillöse Räume. Syncytium. Ektoblasten. Keine Mitosen. Die Ektoblasten bilden die Trophoblastschale.	Keine Mitosen. Die Ektoblasten bilden die Trophoblastschale.	Keine Mitosen. Die Ektoblasten bilden die Trophoblastschale.	Die Zotten bilden sich, nachdem das Ei bereits eingebettet ist. Bei dem Ei des Verf. Zotten ringsum.	Keine Drüsenzellen in der Compacta. Die Riesenzellen sind in beiden die lakunösen Epithel.	Keine Drüsenzellen in der Compacta. Die Riesenzellen sind in beiden die lakunösen Epithel.	Drüsen in Reflexa. Eine Anzahl der Drüsen in Epithel sind gestreckt.	Blutgefäße in den intervillösen Räumen. Die Riesenzellen sind in beiden die lakunösen Epithel.	Fibrin in den intervillösen Räumen. Die Riesenzellen sind in beiden die lakunösen Epithel.	Tafel über die menschliche Placentation. 14 Tafeln. 14. Tafel zeigt die menschliche Placentation. 14. Tafel zeigt die menschliche Placentation.
L. S. Bmann und Lindenthal: Das Wachstum der Placenta. Zentralbl. f. Gynäk. 1902. S. 1167. Vergl. auch Hofmeier, Verh. d. deutsch. Naturf. u. Arzt. 21-27 Sep. 02.			Debitiva Zahl der Chorionzotten schon früh angelegt.	Wie beim Peterschen Ei angenommen.						
Hofmeier, M.: Die menschliche Placenta. Beiträge zur normalen u. pathologischen Anatomie derselben. Herausgegeben von M. Hofmeier unter Mitwirkung von Klein und Steffelk. 1899.			Schon im zweiten Monat fand Hofmeier grosse Venenöffnungen in dem intervillösen Raum. Bei einer durch Verblutung gestorbenen Frau am Ende der Schwangerschaft war der intervillöse Raum absolut blutleer. Die mütterlichen Blutgefäße sollen dadurch eröffnet werden, da die Decidua, indem sie sich die Achtefingerringe vergrössert, sich spaltet.	Die Achtefingerringe vergrössern sich durch Spaltung der oberflächlichen Scheid der Decidua. Dabei werden auch die Blutgefäße eröffnet und so soll das Blut in die intervillösen Räume kommen. Dieser Spaltungprozess würde im Wesentlichen wohl solange andauern, als das Ovarium nach gleichem innerhalb der Decidua liegt, d. h. noch nicht völlig in die Uterushöhle polydenartig vorgewandert ist.						
Hofmeier: Beiträge zur Anatomie und Entwicklung der menschlichen Placenta. Zeitschrift f. Geburt u. Gynäk. 1. 35, H. 3, 1896.		Halt Vakuolenbildung für pathologisch. Das Syncytium soll möglicherweise von den Zellen der Corona radiata stammen (S. 27), jedenfalls stammt es nicht vom Uterusepithel (S. 23). Auch das Uterusepithel soll sich syncytial umwandeln.	Bei einem Ei von 2-3 Wochen (Embryo von 2,5 mm) fehlen die Zotten nach Serotinalastie; ebenso bei einem Ei von 1,9 mm mit zerfallenen Embryo.	Das Ei soll sich direkt und primär mit der Oberfläche des Uterus verbunden haben. (Schluss aus dem Mangel der Zotten bei mehreren Eiern nach der Serotina hin.)	Die grosszelligen Inseln hat Hofmeier früher auf Deciduazellen zurückgeführt, er hat sich seither überzeugt, dass sie vielfach auch durch Wucherung der Langhansschen Zellschicht entstehen. Er hält sie für pathologisch, später sollen sie fibrin degenerieren. Bestreitet die bis zum Chorion reichenden Deciduaeuten.		Drüsen kommunizieren mit den intervillösen Räumen und mit dem Uterusinnern.	Schon in 2-3 Schwangerschaftswochen in breiter Verbindung mit dem intervillösen Raum.		

Autor	Langhanssche Zellschicht	Syncytium	Intervillöse Räume u. Zotten	Art der Festsetzung	Decidua	Riesenzellen	Drüsen	Blutgefäße	Fibrin	Bemerkungen	
<b>Kossmann:</b> Zur Histologie der Extrauterin- schwangerschaft, nebst Bemerkungen über ein sehr junges mit der uterinen Decidua gelöstes Ei. Zeitschr. f. Geburtsh., Bd. 27, 1893 S. 266. Verh. Gesellsch. f. Geburtsh. u. Gynäk. z. Berl. Di-k. Ruge, Gottschalk		Soll vom Uterusepithel stammen.	Die intervillösen Räume sind die Raume, welche zwischen den sich ent- gegenwachsenden Deciduaalkanten in frühen Stadien, den befeierten Wolken ballen der Decidua und den Zotten umhüllig bleiben. Das Blut aus den auf- gehockerten Wolkenballen bricht schon ganz früh (Ende der ersten Woche) in die intervillösen Räume ein. Zotten entstehen fast bis Ende der Schwangerschaft; in einer Syncytium- anordnung wächst Mesenchym an	Die intervillösen Räume sind die Raume, welche zwischen den sich ent- gegenwachsenden Deciduaalkanten in frühen Stadien, den befeierten Wolken ballen der Decidua und den Zotten umhüllig bleiben. Das Blut aus den auf- gehockerten Wolkenballen bricht schon ganz früh (Ende der ersten Woche) in die intervillösen Räume ein. Zotten entstehen fast bis Ende der Schwangerschaft; in einer Syncytium- anordnung wächst Mesenchym an	Zwischen Zotten und Decidua Fibrin als Bindemittel eingeschaltet. Zunächst noch keine Haftzotten, an ihren Berührungsstellen wuchert dann die Decidua (Wolkenballen), die Zotten schließen, soweit sie von der Decidua umgeben werden die Epithel und wachsen so zu Haftzotten. Das Ei liegt auf der Decidua ... wird überwachsen	Durchaus bindgewebige Decidua- balken bis zum Chorion haben. Arterien, venöser Abfluss am Grunde jeder ein- zelnen Cotyledo soll n. s. g. sein. eigenes Zirkulationsssystem haben, das bei Ei von 7-8 Tagen als Decidua- zellen betrachtet	Dieserationalen Riesenzellen, welche in grosser Menge zwischen den Drüsen- resten liegen, sind Bindegewebszellen, Riesenzellen am Boden der Eikapsel, aber bei Ei von 7-8 Tagen als Decidua- zellen betrachtet	Drüsen in der Tiefe der Basals bleiben bis zum Schwangerschafts- ende bestehen. Das Reste von Uterus- epithel in der Eikapsel vorkommen. hat Leopold später wiederstrafen.	Bei einem Ei von 7-8 Tagen in den Zotten beginnende Gefässentwick- lung. Zotten wuchern nicht in die Drüsen ein. Drüsen in der Decidua capsularis. Die arteriellen Gefässe der Mutter gelangen mit dem Decidua- balken bis dicht unter das Chorion, münden zum Teil dort, zum Teil schon tiefer; Venen am Grunde der Decidua bis die	Zunächst keine Verklebung der Zottenenden mit der Decidua. Das kanalisierte Fibrin (Nitambuch) entsteht durch einen botrischen Prozess des Syncytiums	Material. 1. Ei von 7-8 Tagen. Vaginale Exstirpation wegen Partu- carcinom. Embryo nicht gefunden. Eikammer R 4,5 mm. Ei 4,3,7 mm Zotten 1 mm. Zottenfreier Pol mit Decidua capsularis verklebt. Bereits Blut in den intervillösen Räumen 2. Ei von zirka 11 Tagen. Selbst- müderin. Eikammer 7,7 mm. Chorionblase 12,5-14 mm. Embryo mit starker Rückenkrümmung 2-3 mm
<b>Leopold.</b> Uterus und Kind von der ersten Schwangerschaftswoche bis zum Be- ginn der Geburt Geburtschilflicher anatomischer At- las. Spr. S. Herzel 1897 Darin: Gayer, IV. Zur Entwick- lung der Placenta	Wird vom Mesenchym der Zotten gebildet	Syncytium als fetal angegeben	Die intervillösen Räume sind die Raume, welche zwischen den sich ent- gegenwachsenden Deciduaalkanten in frühen Stadien, den befeierten Wolken ballen der Decidua und den Zotten umhüllig bleiben. Das Blut aus den auf- gehockerten Wolkenballen bricht schon ganz früh (Ende der ersten Woche) in die intervillösen Räume ein. Zotten entstehen fast bis Ende der Schwangerschaft; in einer Syncytium- anordnung wächst Mesenchym an	Zwischen Zotten und Decidua Fibrin als Bindemittel eingeschaltet. Zunächst noch keine Haftzotten, an ihren Berührungsstellen wuchert dann die Decidua (Wolkenballen), die Zotten schließen, soweit sie von der Decidua umgeben werden die Epithel und wachsen so zu Haftzotten. Das Ei liegt auf der Decidua ... wird überwachsen	Durchaus bindgewebige Decidua- balken bis zum Chorion haben. Arterien, venöser Abfluss am Grunde jeder ein- zelnen Cotyledo soll n. s. g. sein. eigenes Zirkulationsssystem haben, das bei Ei von 7-8 Tagen als Decidua- zellen betrachtet	Dieserationalen Riesenzellen, welche in grosser Menge zwischen den Drüsen- resten liegen, sind Bindegewebszellen, Riesenzellen am Boden der Eikapsel, aber bei Ei von 7-8 Tagen als Decidua- zellen betrachtet	Drüsen in der Tiefe der Basals bleiben bis zum Schwangerschafts- ende bestehen. Das Reste von Uterus- epithel in der Eikapsel vorkommen. hat Leopold später wiederstrafen.	Bei einem Ei von 7-8 Tagen in den Zotten beginnende Gefässentwick- lung. Zotten wuchern nicht in die Drüsen ein. Drüsen in der Decidua capsularis. Die arteriellen Gefässe der Mutter gelangen mit dem Decidua- balken bis dicht unter das Chorion, münden zum Teil dort, zum Teil schon tiefer; Venen am Grunde der Decidua bis die	Zunächst keine Verklebung der Zottenenden mit der Decidua. Das kanalisierte Fibrin (Nitambuch) entsteht durch einen botrischen Prozess des Syncytiums	Material. 1. Ei von 7-8 Tagen. Vaginale Exstirpation wegen Partu- carcinom. Embryo nicht gefunden. Eikammer R 4,5 mm. Ei 4,3,7 mm Zotten 1 mm. Zottenfreier Pol mit Decidua capsularis verklebt. Bereits Blut in den intervillösen Räumen 2. Ei von zirka 11 Tagen. Selbst- müderin. Eikammer 7,7 mm. Chorionblase 12,5-14 mm. Embryo mit starker Rückenkrümmung 2-3 mm	
<b>Leopold, Bott u. Marchesi</b> Zur Entwicklung und dem Bau der menschlichen Placenta Arch. f. Gynäk., Bd. 59, pag. 516 1899	Jetzt aus Ektoderm abgeleitet	Aus totalem Ektoderm.	Wie 1897 (1) auch Decidua.	Gibt zu, dass die Festsetzung so möglichst wie Petrus annimmt Vielleicht Variationen. Vorhandensein von Uterusepithel in der Eikapsel zurückgenommen	Die Decidua (serotina) basalis wird in den späteren Stadien von den Haftzotten aus von Syncytium bedeckt, so dass dann die inter- villösen Räume rings von Syncytium umgeben sind		Drüsen am Grunde der Serotina bis Ende der Schwangerschaft er- halten. Wie 1897	Wie 1897	Fibrinausscheidung auf der Ober- fläche der Serotina im 2. Monat.	Arbeit bezieht auf den 1897 bereits beschriebenen Ei von 7-8 Tagen und einigen älteren Eiern.	
<b>Marchand</b> Münchener S.-Ber., 1898, II, 7 Mikroskopische Präparate von zwei frühzeitigen menschlichen Eiern und einer Decidua		I. Ei syncytium aus stark entwickelt je mehr die Zellschicht zurücktritt und umgekehrt. Sichere Anhaltspunkte für eine etwaige Ent- stehung aus mütterlichen Elementen nicht gefunden.			III. Ei. Kernteilungen in einer ausgeschalteten Decidua in d. Decidua- zelle					1. Ei. Erbsengross. Aus- bildung 2. Ei. 10:3 mm. Abort 3. Decidua. Aus- schalt	
<b>Marchand</b> Demonstration eines menschlichen Eies im Uterus Vereinsbeilage der deutsch. mediz. Wochenschr. H. 27, 1902											
<b>Minot, Ch. S.</b> Uterus and Embry. Journ. of Morph., Vol. II, H. 3, 1899	Die Langhanssche Zellschicht total ist bis auf die Zellknoten im 4. Monat verschwunden. Uterus laeve besteht nur die Zellschicht	Das Syncytium fetal. Soll in Chorion laeve fehlen (ref. v. Franquet)		Die Fortsetzung des Ries soll von der Menstruation abhängig sein	Die Menstruation bildet aus werden keine Deciduaellen gebildet. Die Deciduaellen stammen von den Binde- gewebszellen der Uterusschleimhaut		Fig. 29 S. 417. Arterienfelder in der Schleimhaut eines einen Monat schwangeren Uterus		Das kanalisierte Fibrin entsteht aus dem Ektoderm des Chorion (Syn- cytium und Zellschicht), es beginnt im Syncytium und liegt, wenn Syn- cytium und Zellschicht noch erhalten sind, zwischen beiden Schichten. Es stammt nicht vom Blut	Grosse Bibliographie, c. Pestalozza, Frassl.	

Autor	Langhanssche Zellschicht	Syncytium	Intervillöse Räume u. Zotten	Art der Festsetzung	Decidua	Riesenzellen	Drüsen	Blutgefäße	Fibrin	Bemerkungen
Minot, Ch. S.: On the Fate of the human decidua reflexa. Anat. Anz., Bd. 5. 1890					Die Decidua reflexa geht von 2 Monat an durch hyaline Degeneration zugrunde. Im 6. Mt. ist sie verschwunden. An der Resorption beteiligen sich Leukozyten. Das ganze beruht auf einem nervösen Reflexvorgang.					Ganz Peter.
Minot, Ch. S.: The Implantation of the human ovum in the uterus. Transact. of the amer. gynec. soc 1904.	Vom fötalen Ektoderm (Trophoderm)	Vom fötalen Ektoderm (Trophoderm).	Entstehen in gewuchertem Ektoderm (Trophoderm), bevor noch das Mesoderm der Zotten eingewachsen ist.	Einfressen durch die Trophodermzotten	Decidua reflexa schon Ende des 5. Monats degeneriert.					Ganz Peterscher Standpunkt.
Paladino: Sur la genèse des espaces intervilloux du placenta humain et de leur premier contenu comparativement à la même partie chez quelques mammifères Arch. Ital. d. Biolog., T. 32. 1898.			In den Zotten eines auf 13 bis 14 Tage geschützten Eies Blutgefäße. Der intervillöse Raum, der Rest des Zwischenraumes zwischen Chorion und Uterusschleimhaut. Intervillöse Räume im ersten Monat nicht mit den Blutgefäßen in Verbindung. Der Inhalt wird gebildet durch ein zusammengesetztes Material, das von der Decidua und zerfallenden Epithelzellen der Drüsen geliefert wird.							
Paladino: De la genèse et du temps dans lequel apparaissent les cellules géantes dans la placenta humaine Arch. Ital. d. Biolog., T. 33 1900.						3 Arten. I. Riesenzellen in Decidua serotina capsularis und verschmelzen sich aus Decidua zellen. II. Riesenzellen in den Gefäßen stammen vom Endothel. III. Riesenzellen in der Gefäßwand von den glatten Muskelfasern. Riesenzellen treten mit Beginn der Schwangerschaft auf.				
Paladino: De la caduque et de sa fonction nutritif durant les premiers temps du développement ou avant la circulation placentaire en l'absence du vitellus nutritif dans l'œuf de mammifères. Arch. Ital. d. Biolog., T. 35. 1901.				Die Festsetzung der Zotten findet statt durch eine Verschmelzung der Syncytialschicht mit der Oberfläche der Decidua und durch eine Umbildung der beiden Lagen in eine homogene, hyaline Masse						
Paladino, G. Per la genesi degli spazi intervilliosi e del loro primo contenuto nella donna. (Ulteriori studi). Rendic. R. Accademia Scienze. fis. e mat. in Napoli 1902. 115	Vermehrung durch Mitose. Die Zellsäulen entstehen durch Vermehrung der Elemente der Langhansschen Zellschicht.	Bürstensaum nur stellenweise Vermehrung durch Knospung und amitotische Teilung der Kerne.	Von 13-14 Tagen das ganze Chorion mit Zotten bedeckt. Die Differenzierung zwischen Ch. frondosum und Ch. laeve Ende der 3. oder Anfang der 4. Woche. Kein stratum limitans auf den Zotten. Intervillöse Räume. Reste des Raumes zwischen Chorion und Uterusoberfläche. Die direkte Verbindung der Decidua-gefäße mit den intervillösen Räumen kommt nicht vor dem 1. Monat zustande; solange intervillöse Räume mit besonderer Emulsion angefüllt	Die Uterusschleimhaut hat in dem Moment, in welchem sich das Ei auf ihr festsetzt, schon ihre Verwandlung in die Decidua durchgemacht und das Deckepithel ist schon verloren gegangen. Das Ei wird ungewachsen						

Autor	Langhanssche Zellschicht	Syncytium	Intervillöse Räume u. Zotten	Art der Festsetzung	Decidua	Riesenzellen	Drüsen	Blutgefäße	Fibrin	Bemerkungen
<p>Praxinosel: Handb. d. Anat. v. H. v. 1891.</p>	<p>Als Interstitium der Zellschicht betrachtet. Kann seine Entstehung auch gegen das Bindegewebe des Chorion und die Zellen annehmen.</p>	<p>Es ist epithel. Das Syncytium wird nicht als syncytium, sondern als syncytium angesehen. Die Zellen sind durch die Einwandlung des Gewebes betr. anscheinend sowohl das Endothel als auch das Bindegewebe. Plasmogelbes Überzeugung nach sind die Trophoblasten neugebildete Kapillaren der Decidua, deren Wandlung sei ex das Endothel oder das umliegende Bindegewebe sich in syncytium umgewandelt hat. In Syncytium Erscheinungen von Kernabschürfung und Fragmentierung. Keine indirekten Kernteilungen. Das Syncytium des Chorion und der Zotten als mütterlichen Ursprung aus dem Chorion.</p>	<p>Arterio. Neben Blutgef. Kapillare und Venen werden epithel. Intervillöse Räume u. Zotten. Es sind zu erst im Anfang an gezeigter intravasculärer Kreislauf.</p>	<p>Das Ei dringt ein, nicht durch das feste Ei-Schwerk, sondern durch die Zellen, welche das Ei umgeben. Die Zellen sind im Anfang an gezeigter intravasculärer Kreislauf.</p>	<p>Keine syncytialen Zellen in Decidua. Die Decidua entsteht aus dem Bindegewebe der Zellen. Die Zellen sind im Anfang an gezeigter intravasculärer Kreislauf.</p>	<p>Riesenzellen im Bindegewebe Blutgefäßapparat der Decidua. Die Zellen sind im Anfang an gezeigter intravasculärer Kreislauf.</p>	<p>Das Epithel geht im 4. Monat ganz zugrunde bis auf Reste in der Linn. bei Muskelschicht. Nicht Plattenepithel im Drüsenmündungen in der Frucht kapsel.</p>		<p>In der Blastozellen Nerven. Koagulationsnekrose durch Endothel-Ektoblasten. Auch in der Decidua basalis Bildung von Fibrin durch Koagulationsnekrose, immer Resorption durch Leukozytose und wieder Neubildung.</p>	<p>Zeit der Festsetzung 6-8 Tage</p>
<p>Comiti: sull'anatomia dell'utero gravidato. Mont. Zool. italiano, II, 1. 1890</p>	<p>Aus Uterus resp. Tubenepithel.</p>	<p>Das Syncytium entsteht aus Uterus resp. Tubenepithel. Auch der Trophoblast aus dem Syncytium und Langhanssche Zellschicht entstehen von Uterus resp. Tubenepithel.</p>	<p>Verf. berichtet von Pseudozellen, welche nur aus epithel. Elementen (des Uterus) entstehen sollen; nachträglich soll Mesoderm einzuweisen.</p>	<p>Das Uterus-epithel überwächst das Ei und umschließt es von allen Seiten.</p>	<p>Decidua entsteht aus Bindegewebe und sekundär auch aus Leukozyten. Bei Kannen nehmen auch die Zellen der Gefäßwand an der Bildung der Decidua teil.</p>					
<p>Stamoni: Sulla origine comune della decidua del sinetio e del trofoblasto dall'epitelio uterino e sul modo di ammidarsi dell'uovo. Giornale Italiano delle scienze Mediche II, 2-6, 1904</p>	<p>Aus Uterus resp. Tubenepithel.</p>	<p>Das Syncytium entsteht aus Uterus resp. Tubenepithel. Auch der Trophoblast aus dem Syncytium und Langhanssche Zellschicht entstehen von Uterus resp. Tubenepithel.</p>	<p>Verf. berichtet von Pseudozellen, welche nur aus epithel. Elementen (des Uterus) entstehen sollen; nachträglich soll Mesoderm einzuweisen.</p>	<p>Das Uterus-epithel überwächst das Ei und umschließt es von allen Seiten.</p>	<p>Decidua entsteht aus Bindegewebe und sekundär auch aus Leukozyten. Bei Kannen nehmen auch die Zellen der Gefäßwand an der Bildung der Decidua teil.</p>					
<p>Geat Spree: Neue Beobachtungen über sehr frühe Entwicklungsstufen des menschlichen Eies. v. H. v. Arch. f. Anat. u. Physiol., Anat. Abteilung 1896</p>	<p>Aus Uterus resp. Tubenepithel.</p>	<p>Das Syncytium entsteht aus Uterus resp. Tubenepithel. Auch der Trophoblast aus dem Syncytium und Langhanssche Zellschicht entstehen von Uterus resp. Tubenepithel.</p>	<p>Verf. berichtet von Pseudozellen, welche nur aus epithel. Elementen (des Uterus) entstehen sollen; nachträglich soll Mesoderm einzuweisen.</p>	<p>Das Uterus-epithel überwächst das Ei und umschließt es von allen Seiten.</p>	<p>Decidua entsteht aus Bindegewebe und sekundär auch aus Leukozyten. Bei Kannen nehmen auch die Zellen der Gefäßwand an der Bildung der Decidua teil.</p>					<p>Ei v. H. Alter 13-14 Tage</p>
		<p>Vom mütterlichen Bindegewebe abgeleitet. (Zwitterbildung von muskul. Knochenmark?) Kleine Vakuolen im Syncytium, in denen wahrscheinlich Fett oder Glykogen war. Bei dreimonatlichen Ei, das mit Osmiumsäure behandelt war, fand er an entsprechenden Stellen Fetttropfen. (Färbung des Eies) zarter als beim Embryo. Von Ektoblast des Fötus abgeleitet. Zwischen Ektoblast und Syncytium epithel. Elemente. Die Zellen des Chorion trophoblast vermehren sich durch mitotische Teilung.</p>	<p>In den Zotten außer den typischen Ektokapsel hat kein Epithel. Ei Mesoblastzellen eigentümliche Zellen, welche glatten Muskelfasern gleichen. (ref. Meerschweinchen)</p>	<p>Das Uterus-epithel überwächst das Ei und umschließt es von allen Seiten.</p>	<p>Decidua entsteht aus Bindegewebe und sekundär auch aus Leukozyten. Bei Kannen nehmen auch die Zellen der Gefäßwand an der Bildung der Decidua teil.</p>		<p>Drüsen münden nicht in die Ektokapsel</p>			

Autoren	Langhanssche Zellschicht	Syncytium	Intervillöse Räume u. Zotten	Art der Festsetzung	Decidua	Riesenzellen	Drüsen	Blutgefäße	Fibrin	Bemerkungen
Strassmann: Über Placenta previa. Zeitschr. f. Geburtsh. u. Gynäk., Bd. 44, 1901				Prädilectionsstellen angenommen, aber nur allgemein als vordere und hintere Fläche angegeben. Einsied- lung ist aktiv und findet an präfor- mierter Stelle statt						
Van Tussenbroek, C.: Die Decidua uterina bei ectop. Schwangerschaft etc. Vereh. Arch., Bd. 134, 1893			Der Placentarraum entspricht dem ursprünglichen Lumen zwischen Cho- rion frondosum und Uterus, er stellt einen extravasculären Raum dar.				Verf. spricht von einer Decidua fötalis und Decidua materna, die Decidua fötalis leitet sie von der Lang- hansschen Zellschicht, die Decidua materna vom Bindegewebe.	Arterien dringen bis nahe unter die Oberfläche vor. Die Blutlakunen hinsichtlich den Venen ihren Ursprung verdanken.	Der Beweis erbracht, dass der Fibrinstreifen die Grenzlinie zwischen fötalem und mütterlichem Gewebe bildet	
Verh. Über die Placenta von Chorion- zotten Zeitschr. f. Geburtsh. u. Gynäk., Bd. 44, 1900.	Die Placenta ist ein fötal		Bei Tuben schwangerschaft inter- villöse Blutkapillaren Venen durch Zotten auszuweisen, aber nicht in die intervillösen Raum über	Die Frage, ob und ob nicht eine Blutkapillare gebildet wird, wird nicht ent- schieden. Ein Locken des Eros findet nicht statt. Fötal und Uterus wachsend übereinstimmend	Deiduabildung in der Tube	Die serösen Riesenzellen wohl nicht in Syncytium	Verf. hat die Drüsen 3 mal studiert. Die Drüsen sind 2 mal größer als die Drüsen zwischen Chorion- zotten, und in der Grenze der Drüsen nicht überschreiten. (S. 290)	Verf. fand in Blutgefäßen auch Venen Zotten, die zerissen sind Zellen der Langhansschen Schicht trotzdem keine koagulativen Webster. Eröffnung der Kapillare Orle. Hy- pemie nicht Phagocytose.		Verf. geht von einem Fall von un- gestörter Tubenschwangerschaft aus Embryo 8 cm. Strassmann lang
Waller, E.: Die Placenta beim Menschen. Berlin 1905.		Syncytium von beiden Epiblast- Epiblast. Kein Syncytium in der Vera der 6. Woche.	Nur selten Drüsen zur Bildung von Zotten zotten	Wie Pflanz. Der Epiblast, der placentalen Kapsel ist	Die Decidua entspricht dem Bindegewebe der Mucosa		Nur selten Drüsen zur Bil- dung von Zwischenzotten	In der Oberfläche nicht die De- cidua, sondern Arterien und Venen Nur Kapillaren. Auch in die inter- villösen Räume münden nur Kapillaren.	In der Decidua von einer fibrinösen Dermatone. Fibrin höchstens aus Blutergüssen. An der Serotina stellt der Fibrinstreifen Nitabach meist aber nicht immer die Grenze zwischen mütterlichem und fötalem Gewebe dar	

Aus dem zoologischen Institut in München.

## Beiträge zur Kenntnis der Gymnophionen.

### I. Über das Schlundspaltengebiet.

Von

Dr. Harry Marcus.

Hierzu Tafel XLVII—L und 12 Textfiguren.

#### Inhalt.

Einleitung.

I. Spezieller Teil.

1. Anlage der Schlundtaschen.
2. Entwicklung der Kiemen und ihre Rückbildung.
3. Ultimobranchialer Körper.
4. Erste Anlage der Lungen.
5. Thyreoidea.
6. Thymus.

II. Allgemeiner Teil.

1. Systematische Stellung der Gymnophionen.
2. Homologie der Kiemen.
3. Thymuszellen und Sexualzellen.

Literaturverzeichnis.

Tafelerklärung.

Das Material, dem diese Arbeit als erste einer Reihe von Studien über Gymnophionen seine Entstehung verdankt, stammt von Brauer. Dieser schenkte es Herrn Prof. R. Hertwig, der es mir zur Bearbeitung anbot, was ich mit Freuden annahm und wofür ich ihm auch hier bestens danken möchte. Herr Prof. Brauer hatte die ausserordentliche Liebenswürdigkeit, mir ausser dem unverarbeiteten Material noch seine sämtlichen Schnittserien, die er von Gymnophionen für seine bekannten Arbeiten angefertigt hatte, zu übersenden. Dadurch konnte das Material sehr geschont werden und ich konnte mir vieles Schneiden ersparen. Für die Erlaubnis zur freien Benutzung seiner Serien möchte ich Herrn Brauer auch an dieser Stelle meinen herzlichsten Dank sagen.

Das Material besteht aus zwei Spezies einer und derselben Gattung, nämlich aus *Hypogeophis rostratus* und *H. alternans*. Dieselben unterscheiden sich durch ganz unwesentliche Merkmale.

Boulenger (95) charakterisiert sie folgendermaßen:  
 „*Hypogeophis rostratus*: Tentacle much nearer the nostril than the eye; 105—130 folds.

*Hypogeophis alternans*: Tentacle not, or but little nearer the nostril than the eye; 175 folds.“

Die letztere Form ist kleiner als die erste, deren längstes bekanntes Exemplar 28 cm misst.

In der Ontogenese verhalten sich diese beiden Arten völlig gleich und sind nur durch die Grösse und in späteren Stadien eventuell durch die Segmentzahl zu unterscheiden. Ich werde daher im Laufe der folgenden Arbeit die beiden Arten bei der Beschreibung nicht scharf trennen, sondern gerade das deutlichste Bild auswählen, unbekümmert um die Spezies.

Über die Gewinnung des Materials, seine Fixierung etc. verweise ich auf Brauers erste Arbeit (97). Die Benennung der Stadien erfolgt nach Brauers Muster: Die Zahlen, mit denen ich die verschiedenen Stadien bezeichne, entsprechen den Nummern der Figuren in Brauers Arbeit: „Über die äusseren Körperformen“ (99).

So wünschenswert es wäre, dass alle Fragen, die sich bei diesem seltenen und so vorzüglichen Material aufwerfen lassen, gleichmässig eingehend untersucht würden, so muss ich doch gestehen, dass sich gewisse Probleme vordrängten und so gewisse Ungleichmässigkeiten in der Bearbeitung entstanden sind. Manches von dem, was ich unberücksichtigt gelassen habe, hoffe ich in einer späteren Studie nachholen zu können, z. B. die weitere Entwicklung des Hyoid und Kieferbogens, die Beteiligung des Mesoderms etc.

Die Probleme, welche ich in dieser ersten Studie behandeln will, sind folgende:

Das erste Problem behandelt die Frage, ob die Kiemen ektodermal oder entodermal seien, ob also Haut- oder Darmatmung existiere.

Ersteres war die allgemeine Auffassung, letzteres wurde von Greil vertreten.



Die zweite Frage, die mich besonders interessierte, galt der Thymus. In einem Vortrage beim Anatomen-Kongress in Würzburg (1907) führte ich die Hauptgedankengänge aus, die hier näher begründet werden sollen.

In der Gesellschaft für Morphologie und Physiologie in München demonstrierte ich einen Fall von paariger Thyreoidea-Anlage, der trotz seines atypischen Vorkommens, glaube ich, von weitgehender Bedeutung ist.

Angesichts der zahlreichen zusammenfassenden Arbeiten der letzten Jahre bin ich nicht erschöpfend auf die Literatur eingegangen. Im Verzeichnis stehen also nur die direkt zitierten Arbeiten, doch werde ich in den einzelnen Abschnitten auf die zusammenfassenden Arbeiten verweisen.

Ich beginne mit der

### **Entwicklung der Schlundtaschen.**

Eine Literaturübersicht findet sich bei Peter (01) und Maurer (02).

Von den Gymnophionen speziell ist wenig bekannt. Die Vettern Sarasin geben an, dass sich fünf Schlundtaschen auf die gewohnte Weise anlegen. Ferner gibt Brauer (99) eine vortreffliche Schilderung der Kiemenbogenbildung nach Oberflächenbildern. Ich werde dieselbe hier wiedergeben und durch Schnittbilder vervollständigen. Wegen der Oberflächenbilder muss ich freilich auf die Originalarbeit verweisen. Brauer schildert die Bildung der Hyomandibulartasche folgendermaßen Seite 490:

„Wie der innere kleinere Hof, welcher den Embryo umgibt, es anzeigt, erstreckt sich das Mesoderm seitlich der Chorda. Anfangs in Form zweier hinten breiter, nach vorn sich verschmälernder Platten bis in den vorderen Abschnitt des Embryos. Während von der hinteren Grenze des letzteren an, etwas kaudalwärts das Mesoderm in die Ursegmente geteilt wird, bleibt es vorn unsegmentiert. Aber wenn die Sonderung der Hirnabschnitte begonnen hat und der Embryo sich vorn von dem Dotter abzuheben anfängt, tritt auch in diesem Mesoderm eine Anordnung in hintereinander liegenden Abschnitten auf. Der Teil des Urdarms, welcher in den vorderen Abschnitt des Embryos als Divertikel eindringt, der spätere Vorderdarm, beginnt seitliche Aussackungen zu treiben: Anfangs nur eine, die erste Schlundfalte. Indem diese sich in das Mesoderm einkeilt und bis zur Epidermis vordringt, wird die Kontinuität des ersteren unterbrochen. Dieser Vorgang, mit dem zugleich eine Vermehrung des Mesoderms eintritt, tritt äusserlich in der

Weise hervor, dass seitlich am Kopfteil die vorderste Partie des Mesoderms wulstartig erhoben wird und durch eine Einsenkung von der übrigen Mesodermmasse getrennt wird. Dieser Wulst bezeichnet die Anlage des Mandibularbogens, die Einsenkung entspricht der Stelle, wo die erste Aus-sackung des Vorderdarms die Epidermis berührt.“

Fig. 1 zeigt ein Querschnittbild dieses Stadiums. Es ist ein Embryo von vier abgeschnürten Urwirbeln, dessen Neuralrohr noch weit offen steht. Die Mesodermsschicht ist noch sehr wenig mächtig, sodass nur eine geringe Ausbuchtung des Entoderms genügt, um das äussere Blatt zu berühren. Freilich sehen wir auch eine leichte Einbuchtung des Ektoderms, sodass dieses nicht ganz passiv bei der Schlundtaschenbildung erscheint. Ein ähnliches Verhalten finden wir bei einem etwas älteren Embryo, dessen Neuralrohr fast geschlossen ist (Fig. 2) und ebenfalls bei schon geschlossenem Neuralrohr (Fig. 3). Das Mesoderm ist etwas, aber unwesentlich, vermehrt. Der Embryo, von dem Fig. 3 stammt, hat auch nur vier bis fünf Segmente. Dies zeigt, dass die Entwicklung der einzelnen Teile nicht völlig gleichmässig erfolgt, dass die Urwirbelzahl kein absolutes Kriterium für das Alter ist, was ja schon oft hervorgehoben worden ist. Ich fahre fort, Brauers Schilderung zu zitieren:

„Bald nachher wiederholt sich derselbe Vorgang und es bildet sich eine zweite Einsenkung im Mesoderm, die von der ersten durch einen zweiten Wulst, die Anlage des Hyoidbogens getrennt ist. Anfangs liegen diese Bogenanlagen ziemlich flach dem Dotter auf, dann aber erheben sie sich teils durch eigene Verdickung, teils durch Erhebung des Embryos über den Dotter und kommen so allmählich mehr und mehr in eine schräge Lage zum Kopfteil.

Und zwar ist der Winkel, den der Hyoidbogen mit der Längsachse des Embryos kranialwärts bildet, spitzer als der des Mandibularbogens und daher ist es möglich, auf einem Querschnitt ausser der ersten der Mandibulartaschen auch die Hyoidfalte zu treffen, wie es Fig. 4 zeigt. Es ist dies von einem Embryo vom Stadium 7 mit 16 Segmenten. Die ursprünglich so minimale Berührungsfläche der beiden Blätter bei der ersten Schlundtasche ist sehr vergrössert; wir sehen wie das jetzt stark gebuchtete Entoderm breit dem gestreckten Ektoderm anliegt. Die seitliche kleinere Falte im Entoderm ist die Hyoidtasche, die weiter kaudal verfolgt bis an das Ektoderm gelangt (Fig. 5). In den zwischen Fig. 4 und 5 liegenden Schnitten hat sich die entodermale Mandibularfalte vom Ektoderm losgelöst und die beiden Mesoderm-

abschnitte sich vereinigt. In dem seitlichen Mesoderm haben sich die Zellen epithelial angeordnet und umschliessen eine weite Höhle: das Schlundbogencoelom.

Nun erfolgen tiefgreifende Lageveränderungen durch die Anlage und Ausbildung des Pericardialraumes und des Herzens.

„Die den Bogenanlagen seitlich anliegenden Teile des inneren Hofes, welche zuerst wie jene (Schlundbogen) flach auf dem Dotter ausgebreitet waren, beginnen sich ebenfalls vom Dotter abzulösen, aufzurichten, medianwärts einzukrümmen und zu einer Bildung sich zu vereinigen. Sie erscheint dann als eine bruchsackartige, zentrale Vortreibung des Embryos. Durch ihre Entwicklung sind auch die Visceralbogen vom Dotter getrennt und weiter aus der schrägen Lage in eine fast vertikale zum Embryo übergeführt, sodass, von oben gesehen, sie nur als zwei seitliche Wulste noch erscheinen und ihre weitere Entwicklung nur in Profilsichten verfolgt werden kann. Was die Form der beiden Bogenanlagen betrifft, so macht auch sie manche Veränderung durch. Die Anlage des Mandibularbogens erscheint von Anfang an breiter als diejenige des Hyoidbogens. Beide sind medianwärts am stärksten verdickt und am schärfsten umschrieben, seitlich verschwinden sie anfangs in das übrige Mesoderm; erst allmählich bildet sich für beide eine schärfere Form aus, besonders nachdem am Hinterrand des Mandibularbogens die Anlage der hinteren Portion des Trigeminalganglions und am Hyoidbogen diejenige des Gehörorgans sich ausgebildet; sie erscheinen dann als ziemlich plumpe, fast gleich breite Wulste. Auch ihre Stellung ändert sich im Laufe der Entwicklung. Auf den frühesten sind sie fast parallel schräg von hinten nach vorn gestellt, dann bemerkt man, dass allmählich die Anlage des Mandibularbogens in die entgegengesetzte, von vorn nach hinten zeigende Stellung übergeht, sodass bald die beiden Bogen gegeneinander mit ihren zentralen Enden konvergieren. Später verlagert sich aber auch der Hyoidbogen etwas und zwar in ähnlicher Weise wie das erste, und dadurch kommen beide wieder einander fast parallel zu liegen.“ (Brauer S. 492.)

Aus den Oberflächenbildern geht also hervor, dass die beiden ersten Visceralbogen zweierlei Bewegungen ausführen; erstens medianwärts durch die Erhebung des Embryos, zweitens von vorn nach hinten. Diese letztere Verlagerung können wir auf das Wachstum des Embryos nach vorne zurückführen, während die distalen Enden der Bogen auf dem Dotter fixiert sind. Falls diese unsere Annahme richtig ist, müssen wir, glaube ich, notwendigerweise eine dritte Bewegung der Bogen postulieren, nämlich eine Rotation um ihre Längsachse. Der Stamm des Embryos ist nach vorn und oben vom Dotter verschoben. Stamm und Dotter sind die im ganzen stabilen Elemente, während die sie verbindenden Bogen als die leicht modifizierbaren Gebilde erscheinen, an denen die Bewegung ihre Spuren hinterlassen

wird. Da die Bogen auf beiden Seiten, distal auf dem Dotter, wenigstens anfangs, fixiert sind, muss bei der Vorwärts- und Aufwärtsbewegung des Stammes auf dem passiven Dotter eine Rotation der Schlundbogen eintreten. Es fragt sich nun, nach welcher Richtung diese Rotation verläuft; findet eine Pronation oder eine Supination statt, wenn ich den Schlundbogen mit einer Extremität in Analogie setze und die für letztere gebräuchlichen Termini verwende? Leider ist diese Frage mit Bestimmtheit nicht zu entscheiden, da noch kein Nerv differenziert ist, an dessen gewundenem Verlauf man einen Rückschluss hätte machen können. Es bleibt daher nur der unsicherere Verlauf der Gefässe zur Beurteilung dieser wichtigen Frage. Und da will ich voreilend auf Figg. 6 und 7 verweisen; wir sehen in Fig. 6 (Embryo-Stadium 12; 29 Segmente) das Gefäss im Mandibularbogen seitlich oben, während es in Fig. 7 (44 Segmente) in der Mitte oben verläuft. Beide Schnitte gehen durch die Mitte der Gehöranlage. Wir sind hier, glaube ich, berechtigt, eine Supination des Bogens anzunehmen, weniger auf den Gefässverlauf als auf die übrigen Verhältnisse gestützt. Denn bei Verkürzung des Verbindungsstranges zwischen den beiden Bogen, wie es die beiden Figuren zeigen, erfolgt ausser der Annäherung eine Drehung um die Längsachse des Mandibularbogens.

Aus der schrägen seitlichen Stellung gelangt er in die ventrale horizontale. Die gleichen Prozesse finden wir beim Hyoidbogen.

Eine Drehung um die Längsachse ist für die Schlundbogen schon beschrieben worden, besonders von Dohrn für *Petromyzon* und *Selachier*. Bei letzteren tritt es äusserst deutlich zutage, wie ich mich selbst habe überzeugen können. Die ersten Kiemenknospen entstehen nämlich am unteren Rand der Bogen und treten im Lauf der Entwicklung mehr nach aussen. Hier besteht also eine äussere Marke und man kann mit Bestimmtheit behaupten, dass eine Pronationsbewegung stattgefunden hat. Diese Rotation verläuft in entgegengesetzter Richtung wie die oben für *Gymnophionen* geschilderte. Das wesentliche ist, dass überhaupt eine Rotation stattfindet. Die Pronationsbewegung bei den *Selachiern* tritt ja nach der Kiemenbildung auf (ist also garnicht mit der von mir bei *Hypogeophis* beschriebenen Supination vergleichbar) und es ist mir sehr wahrscheinlich, dass ihr eine

Supination der Bogen vorhergeht, da diese bei Selachiern ebenfalls ganz ähnliche Lageveränderungen durchmachen wie die beiden ersten Bogen der Gymnophionen.

Es wäre sicher möglich, durch experimentelle Eingriffe auch bei Amphibien nachzuweisen, ob eine Drehung stattfindet. — Auf diese Frage werde ich später zurückkommen und möchte hier in der Schilderung der Schlundtaschenanlage weiter fortfahren.

Nachdem die beiden ersten Schlundtaschen gebildet sind, tritt eine Pause in der Schlundtaschenbildung ein. In Fig. 8 ist die erste Schlundtasche, in Fig. 9 die zweite eines Embryos mit 19 Segmenten dargestellt; erstere ist schon im Bereich des geschlossenen Darms, letztere nicht. Der Embryo erhebt sich von der Unterlage und der Darm schliesst sich in craniocaudaler Richtung. Die Schlundtaschen sind bei diesem Prozess völlig unbeteiligt, ein Beweis, dass sie durch lokale stärkere Zellteilung (Peter), nicht durch eine Faltenbildung (His) zustande gekommen sind. Das Entoderm zeigt sich kaudal noch weit offen und hat demgemäss einen langgestreckten geraden Verlauf: cranialwärts gelangen wir an eine Stelle, die sich deutlich absetzt. Es kommt zu einer Knickung des Entoderms (Fig. 9), wobei der Winkel zwischen den Entodermschenkeln immer spitzer wird. Wenn diese Abknickung erfolgt ist, kann durch einseitiges Wachstum des auf dem Dotter liegenden Entoderms der mittlere schon gewölbte Darmabschnitt zum geschlossenen Darmrohr werden. Dafür spricht auch, dass man häufig Mitosen im Dotterentoderm findet. Dieser Prozess der Faltung und Abschnürung des Darmes könnte auch das ursächliche Moment für die Erhebung des Embryos sein. Denn gerade, dass die Schlundtaschen gar nicht von diesem Faltungsprozess beeinflusst werden, spricht für eine gewisse Starre innerhalb des Zellverbandes des Entoderms, dessen Zellen auch wie in einem Gewölbe gelagert sind. Die Seitenplatten und das Ektoderm scheinen mir viel weniger starre Verbände zu sein, die sich den Formen des Entoderms anschmiegen.

Erst nachdem die Gehörgruben sich fast geschlossen haben, beginnen neue Darmfalten sich zu bilden und damit neue Bogen, die eigentlichen Kiemenbogen, sich anzulegen. Während die Anlage der beiden ersten ziemlich langsam erfolgte, treten die Kiemenbogen rasch nacheinander auf; der Embryo der Fig. 13a zeigt den ersten, der in Fig. 14 dargestellte den zweiten, weiter nach einer kleinen Pause tritt der dritte und allerdings im

Oberflächenbild wenig scharf abgesetzt auch der vierte hervor. Die Gestalt der vier Bogen ist die gleiche, schlank, zylindrisch, mit ihren ventralen Enden nähern sie sich einander, sie sind im Vergleich mit den ersten beiden Bogen etwas tiefer gelagert und hinten durch eine bogenförmig von der Gehörgegend zum Perikardialsack herabziehende Leiste begrenzt, welche auf älteren Stadien wieder verschwindet. Die weitere Umbildung der Kiemenbogen ist äusserlich wenig zu verfolgen, man sieht nur, dass sie zentralwärts sich einkrümmen und einander entgegenwachsen.“

Wie wir sehen, hat Brauer im Gegensatz zu Sarasin, die nur fünf Schlundtaschen angeben, sechs gesehen. Die dritte Schlundtasche fand ich zuerst bei einem Embryo vom Stadium 12

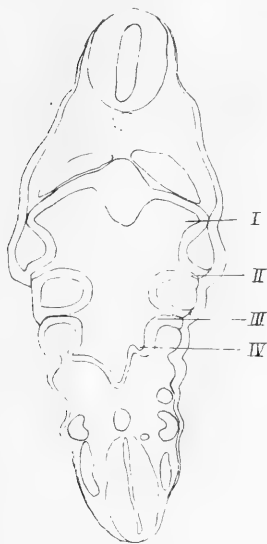


Fig. A.



Fig. B.



Fig. C.

mit 29 Segmenten angelegt. Fig. 6 zeigt die erste, Fig. 10 die Hyoid-, Fig. 11 die dritte Schlundtasche von diesem Embryo. Letztere wird also erst nach Schluss des Darmes angelegt. Die Anlage der vierten Schlundtasche sehen wir auf dem Horizontalschnitt, Textfigur A, Stadium 18. Auch sehen wir hier sehr deutlich eine ektodermale Tasche. In Textfigur B, Stadium 25, hat die fünfte Tasche das Ektoderm erreicht, während wir die erste Anlage der sechsten erblicken. Auch bei dieser Tasche verhält sich das Ektoderm nicht ganz passiv, wie wir aus Textfigur C, Stadium 30, ersehen.

Diese sechste Tasche bricht eben noch durch. Es wird zwar keine klaffende Spalte sichtbar, aber die Zellen sind in den Epithelverband des Kiemenbogens eingetreten, sodass die Trennung offenbar, wenn auch nur auf kurze Zeit, stattfindet (Fig. 17, Stadium 39). Auf der Figur 16 sehen wir endlich noch die siebente Schlundtasche nur auf der einen Seite angelegt, da es kein ganz exakter Horizontalschnitt ist. Diese entodermale Tasche kommt nicht mehr in Berührung mit dem Ektoderm, sondern bildet sich um zum ultimobranchialen Körper, dessen Entwicklung wir später verfolgen werden. Dass es in der Tat

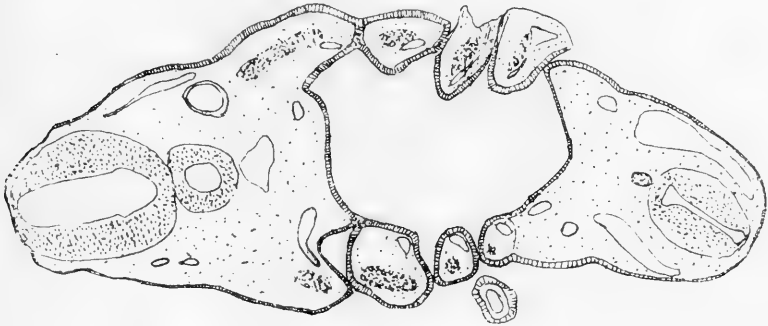


Fig. D.

eine Schlundspalte ist, kann kein Zweifel sein, denn sie kommt konstant vor und zeigt die gleichen Eigenschaften wie die übrigen Taschen.

Ein Durchbruch der Schlundtaschen erfolgt bei den ersten sechs. Ein Spritzloch ist also geraume Zeit geöffnet, wie Brauer schon hervorgehoben hat. Bei der sechsten Tasche tritt eine sehr enge Vereinigung der beiden Blätter statt, die Epithelien des Ektoderms gehen in die des Entoderms in zwei Reihen über, und wenn man auch einen deutlichen Spalt nicht beobachten kann, muss ich doch auf Grund eines Präparates vom Stadium 39, das auf Fig. 17 dargestellt ist, annehmen, dass sie vorübergehend doch zum Durchbruch kommt.

Das Spritzloch bricht ungefähr während der Stadien 24—35 durch. Es finden mancherlei Schwankungen hierbei statt. Die Öffnung ist im dorsalen Teil der Mandibulartasche (Textfig. D, Stadium 25).

Bemerkenswert für die Gymnophionen und charakteristisch für ihr primitives Verhalten ist also erstens die Bildung eines Spritzloches und zweitens die Zahl der Schlundtaschen, die sieben beträgt, während bisher nur fünf bis sechs bei ihnen, sowie den übrigen Amphibien beschrieben wurden.

Die Gefäße des Kopfes wird Herr Prof. Tandler (Wien) bearbeiten; ich beschränke mich hier daher nur auf das für die Kiemen notwendigste.

Besonders interessant und wichtig ist die Tatsache, dass ein deutlicher zweiter Aortenbogen in den Hyoidbogen zieht.

In Fig. 12, Stadium 17, sieht man die drei ersten Aortenbogen kaudal von der zentralen Mesodermmasse verlaufen. Die vierten Schlundtaschen sind noch nicht in Berührung gekommen. Auch hier sehen wir eine deutliche ektodermale Tasche.

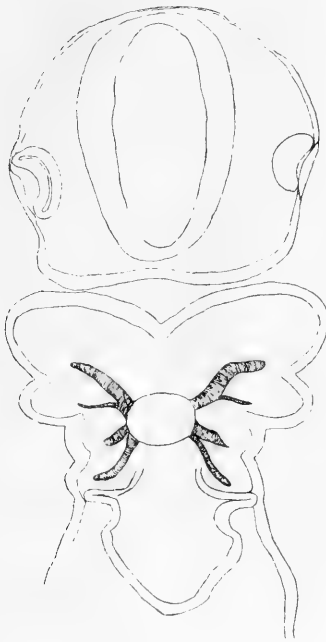


Fig. E.

Textfig. E ist durch graphische Rekonstruktion aus acht Horizontalschnitten eines älteren Embryos, Stadium 23, gewonnen. Hier sehen wir vier Aortenbogen ausgebildet. Die Hyoidarterie ist freilich schwächer als die übrigen Aortenbogen, aber doch deutlich nachweisbar. Der fünfte Kiemenbogen ist noch nicht gebildet. Auf Fig. 17 sehen wir den vierten, fünften und sechsten Aortenbogen. Durch die Schnittführung ist die zweite und dritte Kieme

abgetrennt. Es werden also sechs Aortenbogen angelegt, ein Verhalten, das wiederum die primitive Stellung der Gymnophionen bezeugt. Bei den übrigen Amphibien soll der zweite Bogen nach Maurers Angaben fehlen. Dagegen wird von Marshall und Bles behauptet, dass er zwar angelegt, aber sehr bald wieder rudimentär wird. Die Anlage dieses zweiten Aortenbogens ist auch für die Frage nach der Abstammung der Columella von Wichtigkeit.



Der Stapes wird von einer Arterie durchbohrt. Gelingt es, dieselbe auf diesen zweiten Bogen zurückzuführen, so ist damit endgültig bewiesen, dass die Columella vom Hyoidbogen ihren Ursprung nimmt. Doch gelange ich hier auf Fragen, die ausserhalb des Rahmens meiner Arbeit liegen, und die dem Arbeitsgebiete des Herrn Tandler angehören. Ich beschränke mich daher auf diese etwas aphoristischen Mitteilungen über die Gefässe.

Auf das Mesoderm der Visceralbogen kann in diesem Zusammenhang noch nicht eingegangen werden.

### Die Entwicklung der Kiemen.

Bis vor wenigen Jahren herrschte eine fast einheitliche Auffassung in bezug der Kiemen: Die inneren Kiemen der Batrachier wurden früher den Fischkiemen homologisiert, doch ist diese Auffassung wohl fast allgemein nach den Untersuchungen von Maurer aufgegeben worden, der ihre Abstammung von der Hautkieme darlegte. Im Gegensatz zu den „inneren“ entodermalen Kiemen der Fische standen die „äusseren“ der Amphibien als ektodermale Bildungen (Rathke). Und zwar sollten diese Hautkiemen der Amphibien einen neuen Erwerb darstellen; sie sollten in gar keinem Zusammenhang mit den Darmkiemen der Fische stehen. Am schärfsten vertrat wohl Gegenbaur und Goette diese Auffassung. Nun ist es ja von vornherein unwahrscheinlich, dass die Fischkieme völlig zurückgebildet werden sollte, um einer neuen völlig analogen Bildung Platz zu machen. Und dieser angenommene Dualismus der Kiemen wurde noch unwahrscheinlicher als man Übergangsformen fand bei den Dipnoern. Die akzessorische Aussenkieme wurde nun der Amphibienkieme homologisiert, während die innere Kieme einer entodermalen Fischkieme gleich gesetzt wurde (Clemens und Wiedersheim). Die Gegensätze waren auf ein Tier vereinigt, die Kluft zwischen Darmatmung der Fische und Hautatmung der Amphibien blieb bestehen. Diese zu überbrücken, gibt es zwei Möglichkeiten, die auch beide vertreten wurden: Goette hält die Kieme der Gnathostomen für eine ektodermale Bildung; Greil die Amphibienkieme für entodermal.

Somit war die Homologie in der Anammierreihe hergestellt, vollständig von Greil, der überall entodermale Kiemen beschrieb, unvollständig von Goette (1875, 1901). Denn dass Amphioxus

und Cyclostome Darmkiemen besitzen, steht fest. Bei Selachiern sollte nur die Spritzlochkieme der der Cyclostomen homolog sein, während Goette für die übrigen eine ektodermale Abkunft beschrieb. Bei Ganoiden und Teleostiern sind nach Goette die Kiemen ebenfalls sämtlich Hautkiemen. Die Befunde Goettes bei Knochenfischen wurden von Moroff (02) bestätigt. Letzterer wandte sich jedoch gegen die Auffassung Goettes in bezug der Spritzlochkieme der Selachier, für deren ektodermale Abstammung er in einer zweiten Arbeit eintrat (Moroff [04]). Greil (06) pflichtet Moroff bei, dass bei Selachiern das Epithel der Spritzlochkieme dieselbe Herkunft haben muss, wie das der übrigen Kiemen; für ihn ist es aber ausser Zweifel, dass alle Selachierkiemen Darmkiemen sind (pag. 268). Wie kann Greil jedoch die entodermale Natur der Amphibienkieme vertreten, da diese sich nach aussen hin anlegt, während die „Verschlussmembran“ der Schlundtaschen noch erhalten ist? Greil behauptet, dass die Entodermzellen von den Seiten her sich „an der Innenseite des Ektoderms vorschieben, wobei sie dessen Innenschicht verdrängen. Die Entodermzellen kommen so unmittelbar unter die Deckschicht des Ektoderms zu liegen“. Wenn jetzt also der äussere Teil des Kiemenbogens die Kiemen bildet, sind es Darmkiemen, denn die ektodermale Deckschicht ist sehr dünn und kommt daher nicht in Betracht, die ektodermale Sinneschicht ist verdrängt, die eigentlichen Kiemenbildner sind die vorgeschobenen Entodermzellen.

Die gleiche Auffassung vertritt Greil für die Teleostier, sowie für Ceratodus.

Ehe wir unsere Befunde mitteilen und zu dieser Streitfrage Stellung nehmen, müssen wir erörtern, ob diese Gegensätze auch tatsächlich so schroff existieren. Dass die Frage, ob Haut-, ob Darmatmung vorliegt, von fundamentaler Bedeutung ist, darüber kann kein Zweifel sein. Es handelt sich vielmehr um die Frage, ob die Zellen der beiden Keimblätter nicht völlig gleichwertig sind, wenn sie zum einheitlichen Epithel eines Kiemenbogens vereinigt sind? Oder anders ausgedrückt: Besitzen die Epithelzellen eines Kiemenbogens nicht gleichmässig die Fähigkeit zu Kiemen auszuwachsen, oder ist diese „prospektive Potenz“ nur den Zellen ektodermaler oder entodermaler Provenienz eigen?

Diese Fragen kann man aufwerfen; ihre Beantwortung wird

je nach der allgemeinen Auffassung jedes Einzelnen verschieden sein. Eine positive Entscheidung ist heute nicht möglich.

Wir können nur konstatieren, dass wir keine Unterschiede in den einzelnen Epithelzellen nach ihrer Abstammung wahrnehmen können.

Ferner wissen wir durch experimentelle Eingriffe, dass die Zellen viele Möglichkeiten in sich tragen; ich erinnere nur an die Linsenregeneration von der Iris aus.

In der Tat findet bei der Kiemenbildung eine so pedantische Trennung in die Keimblätter nicht statt. So z. B. schreibt Clemens: „Was die Herkunft dieser sogenannten äusseren Kiemen anbelangt (bei Selachiern), so ist es ja von vornherein zweifellos, dass sie dieselbe ist, wie die der inneren Kiemen. Diese letzteren nun werden allgemein für rein entodermale Bildungen gehalten — nicht ganz mit Recht, wie ich sehe. Aus Präparaten geht zweifellos hervor, dass auch das Ektoderm zum Epithel der periphersten Partien der Kiemenregion einen Beitrag liefert.“ (pag. 59). Ebenso müssen bei der Amphibienkieme auch nach Greils Auffassung einige Ektodermzellen beteiligt sein.

Um einen Einblick in die tatsächlichen Befunde zu gewinnen, habe ich einige Horizontalserien durch Selachierembryonen in Kiemenbildung gemacht und ich muss gestehen, dass ich bei den ersten Anfängen mir nicht getraue mit Bestimmtheit zu sagen, die Anlage sei ektodermal oder entodermal, so sehr befindet sie sich an der Grenze. Späterhin findet eine Pronationsbewegung des Bogens statt und dann entstehen Bilder, die sehr für die Anschauung Goettes und Moroffs sprechen.

So extrem und fundamental auch die Gegensätze Haut- und Darmatmung sind, so kann doch die Frage aufgeworfen werden, ob nicht die eine aus der anderen sich entwickelt haben kann. Denn die alte Auffassung, dass die Kiemen der Fische zugrunde gehen und die Amphibien ihre Kiemen neu erwerben, ist nach den Arbeiten von Goettfe und Moroff und Greil zum mindesten unwahrscheinlich. Ehe ich zu dieser Frage Stellung nehme, will ich über meine Befunde berichten. Die äusseren Kiemen bei Gymnophionen wurden von Sarasin zuerst beobachtet.

Eine eingehende Schilderung der äusseren Form gibt Brauer, den ich wiederum zitiere. Bei *Ichtyophis* sind die Kiemen stärker entwickelt als bei *Hypogeophis*. Drei Paar Kiemen kommen zur

Ausbildung. „Die ersten zwei Kiemen erscheinen kurz nacheinander (Fig. 20), die dritte dagegen viel später (Fig. 34). Der Angabe der beiden Forscher (Sarasin), dass die Kiemen als direkte Verlängerung des Bogens anzusehen sind, kann ich nicht beistimmen. Wie die Figg. 20, 22 zeigen, entstehen sie als knopfförmige Wucherungen seitlich auf den Bogen. Die erste Kieme ist entsprechend der früheren Anlage etwas stärker als die zweite (Figg. 22—26), indessen nur auf den ersten Stadien, später holt infolge rascheren Wachstums die zweite die erste nicht nur ein (Figg. 27—30), sondern es tritt sogar das umgekehrte Verhältnis in bezug auf die Länge ein: die zweite wird die längste, die erste ist etwas kürzer. Als die grösste Länge habe ich gefunden bei einem 4 cm langen Embryo für die zweite 7 mm und für die erste 5 mm. Die dritte Kieme entsteht, wie schon erwähnt wurde, sehr viel später. Meist ist sie von den beiden ersten bedeckt, so dass man diese erst entfernen muss, um sie zu erkennen. Sie entsteht auch als kleiner Auswuchs am dritten Kiemenbogen. Sie macht von Anfang an einen rudimentären Eindruck, sie erfährt nur eine sehr geringe Weiterentwicklung und selbst im Stadium der grössten Entwicklung fällt sie im Gesamtbild wenig auf. In bezug auf die Ausbildung der Form ist folgendes zu bemerken. Bei ihrer Anlage sind es kleine, knopfförmige Anschwellungen, die zweite Kieme scheint durch eine Furche in zwei geteilt, so dass man bei flüchtiger Betrachtung zu der Ansicht kommen kann, dass auch die dritte Kieme schon angelegt sei; die Furche schneidet indessen nur wenig tief ein und verstreicht früh wieder und die Oberfläche erscheint dann glatt wie die erstere.“

Der Knoten, der die erste Entwicklungsstufe einer Kieme darstellt, kommt zur Anlage ehe die Schlundspalten durchgebrochen sind. Wir wollen nun untersuchen, aus was für Zellen dieses äussere Kiemenbogenepithel gebildet wird: sind es die ursprünglichen Ektodermzellen oder sind diese von vorgeschobenen Entodermzellen verdrängt?

Zuvor muss ich einige Bemerkungen über die Formelemente machen. Die Zellen und Kerne bei *Hypogeophis* sind sehr gross. Sie sind mit Dottermaterial beladen, aber nicht in dem Maße wie bei den Anuren. Bei meinem Objekt sind die Zellgrenzen scharf sichtbar und die Zellverbände sehr klar und deutlich.

Dagegen hat Greil seine Beobachtungen an einem Material angestellt, bei dem der Darm übermässig mit Dotterpartikeln beladen ist. Nur durch Anwendung elektiver Färbungen (z. B. Parakarmin-Bleu de Lyon) bestimmte er die Grenze zwischen den entodermalen und ektodermalen Zellschichten. Greil gelangt zu seiner Auffassung von der entodermalen Natur der Amphibienkieme auf Grund folgender Beobachtungen: Er findet ursprünglich ein Stadium, bei dem der Dotter gleichmässig in beiden Keimblättern verteilt ist; in einem älteren Stadium weist das Ektoderm weniger Dotterkörner auf. Schliesslich finden sich am äusseren Kiemenbogenepithel wieder stark dotterhaltige Zellen. Greil schliesst daraus, dass die ursprünglichen ektodermalen Zellen von den dotterreichen Darmzellen verdrängt seien. Als Stütze für seine Auffassung führt er noch einige Teilungsfiguren und die Pigmentverteilung an. Ich kann ihm hierin nicht folgen. An seinen tatsächlichen Befunden kann kein Zweifel herrschen; diese zu deuten, will ich später versuchen<sup>1)</sup> (siehe Seite 718).

Ich habe die entscheidenden Stadien der Kiemenentwicklung bei *Rana esculenta* gerade zur Kontrolle dieser Streitfrage in Horizontalserien zerlegt und muss gestehen, dass ich dort dasselbe fand wie bei *Hypogeophis*, freilich war es dort viel undeutlicher.

In dieser Frage muss das Hauptgewicht auf die Zellverbände gelegt werden, denn der Dottergehalt kann ebensogut durch physiologische Vorgänge innerhalb der Zelle modifiziert werden. Wir können aber mit absoluter Sicherheit eine Zelle als entodermale ansprechen, wenn sie noch deutlich im Entodermverband sich befindet; dagegen ist es nur eine Wahrscheinlichkeitsannahme, aus dem Dottergehalt auf die Zugehörigkeit zum Darm zu schliessen.

Bei dieser Frage kommen ausschliesslich Horizontalschnitte in Betracht und ich beginne mit einem sehr jungen Embryo von *Hypogeophis rostratus*. Wir sehen in Fig. 27 drei Schlundtaschen auf jeder Seite getroffen. Sowohl an der ersten wie auch der dritten Schlundtasche ist eine scharfe Trennung der beiden Blätter

<sup>1)</sup> Herr Kollege Greil und ich haben uns gegenseitig unsere Präparate gezeigt; dabei äusserten wir beide die Ansicht, dass die tatsächlichen Befunde bei der Entwicklung der Kiemen die gleichen wären sowohl bei *Ceratodus* wie bei sämtlichen Amphibien. Über die Deutung dieser überall im Prinzip gleichen Tatsachen konnten wir uns freilich nicht einigen.

möglich, dagegen bei der zweiten Schlundtasche gehen die Zellen des Entoderms in die des Ektoderms über. Dies Verhältnis bleibt bis unmittelbar vor der Kiemenbildung und dem Durchbruch der Spalten bestehen. Auf Fig. 18 ist der vierte und fünfte Kiemenbogen von einem Embryo des Stadium 22 dargestellt. Sämtliche Kerne sind mittels der Camera lucida bei starker Vergrösserung eingetragen. Der dritte Bogen, der deutlich schon die Kiemenanlage zeigt, ist nicht mitgezeichnet, da es hier ausschliesslich auf den vierten Bogen ankommt. Dieser zeigt nun ein für die uns hier beschäftigende Frage entscheidendes Verhalten, wie ich glaube. Denn kranialwärts gehen die Zellen des Entoderms in die des Ektoderms ohne jede Grenze über, während an der kaudalen Seite die Entodermzellen noch absolut scharf dem Verbinde des Darmes angehören. Ich muss hervorheben, dass die Zeichnung die Wirklichkeit nicht übertreibt, sondern dass die Trennung von Ektoderm und Entoderm absolut sicher erfolgen kann. Die Entwicklung erfolgt bekanntlich in kraniokaudaler Richtung; wir sehen aber auf der oralen Seite des Kiemenbogens ein der kaudalen folgendes, älteres Stadium.

Und zwar muss die Weiterentwicklung der kaudalen Seite so erfolgen, dass der entodermale Verband aufgelöst wird und die Zellen mit den Ektodermzellen in innige Beziehung treten, wie dies schon auf der kranialen Seite des Bogens der Fall ist. Ich glaube, diese Annahme ist zwingend. Dann aber muss das äussere Epithel des Kiemenbogens ektodermal sein, denn die Annahme, dass von der kranialen Seite das Entoderm einseitig vorwächst und das Ektoderm verdrängt, ist wohl ausgeschlossen.

Bei unvoreingenommener Würdigung der Tatsachen muss notwendigerweise bei unserem Objekt das äussere Epithel, wo die Kiemen sich bilden, als ektodermal angesprochen werden. Das Verhalten, wie es Fig. 18 zeigt, wiederholt sich regelmässig bei jedem Kiemenbogen und bei jedem Individuum (Fig. 27). In dem unmittelbar darauf folgenden Stadium kommt es zur Kiemenbildung und dem Durchbruch der Schlundspalten. Diesen letzteren Vorgang wollen wir nun beschreiben.

Bei der Verschmelzung der beiden Blätter kommen viele kleine Varianten vor, je nachdem das Entoderm sich zum Ektoderm lagert. Manchmal finden wir statt der geraden breiten Vereinigung,

dass das Darmepithel schief nach der einen oder der anderen Seite sich vordrängt. Das Ektoderm fällt dann die Lücken ein. So kommt es auch vor, dass es seitlich an dem Entoderm etwas herabreicht und so das Oval an der Innenseite des Kiemenbogenepithels zur Vollendung bringt.

Bis zum Durchbruch verlaufen dann zwei Prozesse nebeneinander. Einmal löst sich der Keimschichtenverband: die Zellen des Ektoderms und Entoderms sind dann nur durch die gewöhnlichen Zellgrenzen getrennt und beeinflussen sich gegenseitig, da sie nun gemeinsam eine Einheit darstellen; und zweitens ordnen sich die Zellen an der Durchbruchsstelle, parallel zu dieser mit ihrer Längsachse sich richtend, an (Fig. 29).

Manchmal, glaube ich, war der erste Prozess noch nicht vollendet, als der zweite einsetzte. In Fig. 29 glaube ich noch die Zellen ihrem ursprünglichen Verband zuordnen zu können, während die Stelle, wo der Durchbruch erfolgen wird, schon sehr deutlich ist. Doch gebe ich gerne zu, dass hier ein subjektives Moment mit hineinspielt und dass ich vielleicht nur bei der Lagerung der Zellen eine Trennungslinie für die Keimblätter herauskonstruiert habe, die kurz vorher, es ist dasselbe Stadium 18, noch mit aller Bestimmtheit zu erkennen ist (Fig. 28). Von diesem eben geschilderten Haupttypus kommen, wie schon oben erwähnt, kleine Abweichungen vor. Das Entoderm spaltet sich vorher und ragt dann wie zwei Keile in das Ektoderm (Fig. 12). Oder der Zwickel, der das Oval des Bogens beschliesst, ist vom Entoderm gebildet. Diesen Befund verwertet Greil bei seiner Unterwachsungshypothese. Meiner Ansicht ist es nur eine der vielen Varianten, wie zwei Gruppen von Zellen sich bei ihrer Verschmelzung zu einem Verband lagern können.

Was den Durchbruch bei der Spaltenbildung betrifft, so ist mir der Vorgang mechanisch völlig unerklärlich. Dass ein grober mechanischer Zug das Kausalmoment abgeben soll, ist, wie Peter schon angibt, ausgeschlossen. — Ebenso wenig wird eine ektodermale Lamelle wie ein Keil eingetrieben bei meinem Objekt. Bei *Ceratodus* und *Anuren* soll dieser nach Greil die Trennung bewirken. „Die Schlundtasche wird durch eine keilförmig eindringende Ektodermfalte gewissermassen entzweitgeteilt“ (pag. 468 [05]). Das mechanische Moment ist mir durch diese Komplikation ebensowenig verständlich. Ich glaube, wir

haben einen bis jetzt unerklärlichen Vorgang vor uns, wie wir ihn häufig finden. Als Analogie möchte ich z. B. die Mesenchymzellen von Seeigeleiern anführen, die sich in bestimmte Gruppen anordnen und das Kalkskelett bilden. Auch hier können wir nicht einmal eine Vermutung, wie dies mechanisch geschieht, ausfindig machen. Ich halte es für richtiger, unsere Unkenntnis zu erklären und dadurch die Probleme zu präzisieren, als mit Schweigen darüber hinwegzugehen.

Nachdem wir nun eine Beteiligung des Entoderms im Sinne Greils in der äusseren Kiemenbogenwand ausschliessen konnten, wollen wir das Heranwachsen der Kieme betrachten.

Wie wir schon oben sahen, schildert Brauer das erste Auftreten der Kieme als eine knopfförmige Anschwellung, die durch eine Furche geteilt ist.

Wir sehen nun beim Horizontalschnitt, dass diese Furche dadurch entsteht, dass zuerst zwei Knötchen kranial und kaudal am Bogen sich bilden. Es findet also nicht einfach eine Vorwölbung statt, die weiter zur Kieme auswächst, sondern es entwickeln sich primär paarige Ausbuchtungen seitlich am Kiemenbogen (Fig. 19), aus denen erst sekundär eine stabchenförmige Kieme (Fig. 22) herauswächst. Ob dann die Kuppe der späteren Kieme nur einer dieser primären Anlagen entspricht, wie es Figg. 21 und 22 wahrscheinlich machen, wage ich nicht mit Bestimmtheit zu entscheiden. Diese Frage ist auch nicht weiter von Belang. Dagegen erscheint mir diese doppelte primäre Kiemenanlage von Wichtigkeit zu sein.

Greil hat (pag. 267, 06) ein Schema gegeben, in dem er die phylogenetische Umwandlung der Kiemen demonstrieren will. Er zeigt, wie das Kiemenseptum allmählich unterdrückt wird und leitet die stabförmige Tritonkieme von der paarigen des Polypterus und Chondrotus ab „durch eine sehr weitgehende, totale Verschmelzung und nachherige Verlängerung der dorsalsten Kiemenfäden“. Greil selbst glaubte nicht auf eine Bestätigung durch die Entwicklungsgeschichte hoffen zu können und doch spielt sich ein Teil dieses phylogenetischen Prozesses in der Ontogenese wieder. Diese erste Kiemenanlage bei Gymnophionen entspricht einem primitiveren Zustand, wie er dauernd bei Polypterus angetroffen wird. Dass ich in bezug auf den Anteil, den die Keimblätter bei der Kiemenbildung nehmen, anderer



Ansicht als Greil bin, ist für diese Frage belanglos, da es sich hier um vergleichend-anatomische Vorgänge handelt, ohne Rücksicht auf embryologische Entstehung.

Diese paarige primäre Kiemenanlage bildet sich besonders deutlich bei der zweiten Kieme aus, ist aber auch bei der ersten nachweisbar, wie ja auch dort die Furche am Oberflächenbild zeitweilig zu erkennen ist. Die Kieme wächst dann in die Länge und zwar sowohl nach aussen als nach innen, was sehr klar aus dem Vergleich der Figg. 19 und 22 hervorgeht.

Das Mesoderm ist gleichmässig als ganz lockeres Gewebe im Innern des Bogens verteilt. Dieses kann sicherlich nicht das primäre Moment beim Wachstum darstellen, ebensowenig wie die Gefässe.

Doch ehe wir weiter die feineren histologischen Details bei dem Kiemenwachstum verfolgen, wollen wir unser Augenmerk auf einzelne Knötchen auf den beiden ersten Visceralbogen richten. Brauer beschreibt sie folgendermassen: „Ausser den drei besprochenen Kiemen findet man noch kleine Bildungen an den beiden ersten Visceralbogen, welche meiner Ansicht nach nur als Kiemenanlagen aufzufassen sind. Zu derselben Zeit, in welcher die Anhänge der definitiven Kiemen sichtbar werden (S. 20—28, 30), bemerkt man am hinteren Rande des Hyoidbogens und etwas später, nachdem das Spritzloch sich gebildet hat, auch an gleicher Stelle am Mandibularbogen einen kleinen Auswuchs. Derjenige des Kieferbogens bleibt nur unbedeutend und verschwindet früh wieder, der andere dagegen wird so gross, dass er schon bei schwacher Vergrösserung in die Augen fällt. Er wächst nach hinten etwas aus, lagert sich der Anlage der definitiven Kieme eng an und wahrscheinlich infolgedessen bildet sich zuweilen zwischen beiden eine schmale Brücke aus.“

Eine solche Brücke ist in Fig. 13 ersichtlich. Ich vermute, sie ist dadurch entstanden, dass nach der Verschmelzung die erste Kieme sehr viel schneller gewachsen ist, als die rudimentäre Hyoidbogenkieme. Dass es sich tatsächlich um eine Kiemenbildung handelt, dafür spricht, wie Brauer schon hervorhob, Zeit und Ort der Anlage. Und nach dem histologischen Befund muss ich seine Vermutung bestätigen. Es handelt sich, wie Fig. 23 zeigt, beim Hyoidbogen um eine Ausstülpung des Epithels, in die sowohl das Mesoderm, als auch ein Gefässast hineinreicht.

An der Kiemennatur dieses Auswuchses kann man hiernach, glaube ich, nicht zweifeln. Sehr bald werden die Zellen dieser rudimentären Kieme blasig und entwickeln sich nicht weiter. Doch bleiben sie, wie ich glaube, noch lange erhalten, länger als das Oberflächenbild es vermuten lässt. Der Hyoidbogen wächst nämlich ungleichmässig und zwar so, dass in der Aussen- seite die ektodermalen Zellen sich stark vermehren. Wenn das Ektoderm nun stationär bleibt, muss eine Verschiebung des ganzen Bogens stattfinden, die sich in einer Supinationsbewegung ausdrücken wird. Wenn nun der äussere Kiemenstummel an den beiden ersten Visceralbogen verschwunden ist, finde ich konstant eine tränenförmige Epithelperle an der Innenseite des Hyoid- sowie Mandibularbogens (Fig. 24). Dass es sich nicht um eine gewöhnliche Falte im Epithel handelt, geht aus dem Charakter der Zellen deutlich hervor. Die Zellen des Anhanges sind heller, konzentrisch angeordnet und zeigen manchmal Vakuolen als Einlagerung. Wenn es auch bei dem geringen dabei beteiligten Zellmaterial nicht möglich ist, mit absoluter Sicherheit diesen Anhang im Innern des Hyoidbogens von der äusseren rudimentären Kieme abzuleiten, besonders da dieser Bogen wegen seiner Schiefstellung sich so eng an die erste wahre Kieme drängt, so ist mir doch die Identität dieser beiden Gebilde äusserst wahrscheinlich. Erstens herrscht eine zeitliche Übereinstimmung. — das innere Gebilde kommt stets zum Vorschein sowie das äussere verschwunden — und dann zweitens findet tatsächlich ein sehr viel stärkeres Wachstum der ektodermalen Seite statt, wie es ja allbekannt ist bei der Kiemendeckelbildung von Knochenfischen und Dipnoern. So stark ist das Heranwachsen in unserem Falle nicht, aber doch genügend, um eine Verlagerung der „äusseren“ Kieme in eine „innere“ zu bewirken.

Und hierin liegt die Bedeutung dieses Befundes. Denn wir ersehen daraus, dass der Ort der Anlage auch durch die Zeit bestimmt wird. Das heisst, die gleichen Zellen, die im Stadium 26 die „äussere“ Kieme bilden, würden, wenn die Anlage erst im Stadium 34 einsetzte, eine „innere“ Kieme produzieren. Die weitere Ausführung dieser Gesichtspunkte gehört in den allgemeinen Teil.

Hier muss ich nur noch nachholend bemerken, dass der Unterschied in der Anlage der definitiven und der rudimentären

Kiemen, der darin besteht, dass erstere auf der Seite, letztere dagegen am Hinterrande des Bogens entstehen, nicht ins Gewicht fällt. Denn die Bogen sind ganz anders orientiert, wie man auch aus Figg. 12 und 13, 16, 21, 24 ersehen kann. Das Mesoderm kann uns die Richtung angeben, stellen wir dies in den beiden ersten Bogen parallel zu den Kiemen, so müssen wir die beiden ersten Bogen pronieren und es gelangt dann die Kiemenanlage genau in die Mitte seitlich wie bei den übrigen Bogen.

Bemerkenswert ist die Analogie mit der Selachierkiemen-Anlage, die schon Brauer hervorgehoben hat. Bei den Selachiern sind die Kiemenbogen ebenfalls stark nach hinten gerichtet, sodass aus der verschiedenen Richtung der Bogen der Unterschied der Kiemenanlage von Selachiern (unten am Rand) und von Amphibien (in der Mitte des Bogens) eine Erklärung finden kann.

Nachdem wir also die Existenz einer Spritzloch-, wie auch Kiemendeckelkieme, wenn auch in rudimentärem Zustand, konstatieren konnten, kehren wir zu den definitiven Kiemen zurück, deren weitere Entwicklung wir zu verfolgen haben.

Ich zitiere wiederum Brauer: „Nachdem die Kiemenanlagen auszuwachsen begonnen haben, treten in zwei parallelen Längsreihen neue Knötchen auf, welche die Anlagen der Fiedern der Kiemen bezeichnen (S. 26—28, 30). Sie bilden sich durch allmähliches Auswachsen in schlanke Äste um, deren Enden abgerundet sind (S. 34—45). Am auswachsenden Ende der Kiemen bilden sich successive neue, sodass die distalen die jüngsten, die proximalen die ältesten sind. Ihre Zahl variiert nicht nur bei verschiedenen Embryonen desselben Alters, sondern auch bei den Kiemen desselben Embryos, und sogar in den zwei Längsreihen derselben Kieme. Auch an der dritten Kieme treten Fiedern in derselben Weise als kleine Knötchen auf, doch bleiben sie wie der Schaft nur klein, und ihre Zahl bleibt nur gering; über vier habe ich nicht gefunden.“

Nach dieser erschöpfenden Darstellung Brauers brauche ich nur noch wenige Bemerkungen zu machen, und zwar über die Gefäße und das Mesoderm und dann über das Wachstum der Kieme.

In die Kieme führt eine ziemlich starke Arterie, die an der Kuppe umbiegt und in ein ungefähr ebenso mächtiges, abführendes Gefäß übergeht. Von diesem Hauptstamm gehen

Nebenäste in die Kiemenfeder, die sich analog verhalten. Ausserdem gehen von diesen Stammgefässen feinere Äste ab, die als Kapillaren an der Peripherie der Kieme verlaufen; diese treten durch nicht übermässig zahlreiche Anastomosen miteinander in Verbindung. In dem peripheren Kapillarnetz verlaufen die Blutkörperchen in einer Reihe. Da das Kiemenepithel aus sehr platten Zellen besteht, sind äusserst günstige Bedingungen für den Gasaustausch vorhanden. Aus diesem morphologischen Befund muss man die Hauptfunktion der Kieme ohne Zweifel in der Respiration erblicken. Ob die Kiemen auch Resorptionsorgane sind, wie die Sarasin es für *Ichthyophis* angeben, erscheint mir sehr zweifelhaft. Nach den Sarasin sollen die Kiemen zur Resorption von Nährstoffen dienen, die das brütende Weibchen als Sekret ihrer Hautdrüsen aussondert. Dass die Kiemen in der Eiflüssigkeit sich hin- und herbewegen, spricht ebensogut für ihre respiratorische Funktion. Durch die Bewegung wird dasselbe erzielt, wie bei anderen Formen durch eine Bewimperung, die hier fehlt. — Auch das Heranwachsen des Eies auf den doppelten Durchmesser sowie das vervierfachte Gewicht im Lauf der Embryonalentwicklung beweist diese Hypothese nicht. Denn durch Wasseraufnahme, Dotterzersetzung und Respiration sind so komplizierte Vorgänge gegeben, dass man ohne weiteres nichts aussagen kann. Zum Beweise ihrer Behauptung hätten diese Forscher eine Wägung der Trockensubstanz vor und nach der Entwicklung machen müssen, sowie eine Analyse des eventuell getrockneten Drüsensekrets des Muttertieres. Ich habe im Kiemenblut gesucht, ob ich eventuell durch die Fixation gefällte Nährstoffe sehen könnte, doch fand ich nichts derartiges. Dass so zarten Geweben, wie es die Kiemen sind, die Fähigkeit zur Aufnahme von gelösten Stoffen zukommt, ist sehr verständlich, aber ehe wir Resorptionsorgane in ihnen erblicken, muss die Existenz von Nährstoffen in der Eiflüssigkeit nachgewiesen sein. Ihrer morphologischen Struktur nach scheinen sie nur typische Respirationsorgane zu sein.

Das Mesoderm in den Kiemen bildet ein zartes, lockeres Gewebe, das desto spärlicher ist, je weiter die Kieme heranwächst. Auf dem Höhepunkt ihrer Entwicklung ist es fast völlig verschwunden. Dieses zeigt ein Blick auf die Figg. 31 und 32, welche die äusserste Kuppe einer Kiemenspitze darstellen. In

Fig. 31 ist es die wachsende Kieme eines Embryos vom Stadium 41: in Fig. 32 hat die Kieme ihren Höhepunkt der Entwicklung erreicht (Stadium 48). Im ersten Fall sehen wir lockeres, mesenchymatöses Gewebe zwischen der Gefässschlinge, das beim älteren Stadium verschwunden ist. Beide Zeichnungen sind nach gefärbten Totalpräparaten gemacht, an denen man alle Verhältnisse sehr deutlich sehen kann. Wir beobachten also, wie die voll ausgebildete Kieme ausschliesslich aus Bluträumen und dünnem Plattenepithel besteht, also für die Respiration äusserst günstige Formverhältnisse.

Wenn wir nun auf das Kiemenepithel eingehen, so haben wir eine bemerkenswerte Tatsache zu registrieren, die uns für das Verständnis des Wachstums der Kieme von Wichtigkeit erscheint.

In der voll ausgewachsenen Kieme, wie sie Fig. 32 zeigt, sehen wir ein sehr plattes, einschichtiges Epithel ganz gleichmässig die Kieme begrenzen. Höchstens erblicken wir an einzelnen Spitzen den „Schatten“ eines Kernes, wie er in Fig. 32 zwischen dem äusseren Epithel und dem Gefäss sichtbar ist. Solange dagegen die Kieme im Wachstum begriffen ist, findet man ganz regelmässig auf der Kuppe jeder Kiemenfieder eine dunkle, halbmondförmige Kappe unter dem Epithel (Fig. 30). Diese Kappe ist im gefärbten Präparat durch dicht aneinander gelagerte Kerne vorgetäuscht, wie man sich durch stärkere Vergrösserung leicht überzeugt. In Fig. 31 ist eine solche wachsende Kieme vom Stadium 41 dargestellt. Über der Gefässschlinge und unter dem Epithel erblicken wir eine Reihe von dicht nebeneinander gepressten Kernen. Ihre Längsachsen treffen verlängert alle in einem Punkt zusammen. Ein Zelleib ist seitlich bei der engen Lagerung der Kerne kaum vorhanden; er muss an die beiden Enden der Zelle in der Längsachse des Kerns ausgewichen sein. Wenn wir nun bedenken, dass diese Zellenkappe stets und ausschliesslich bei der wachsenden Kiemenspitze sich findet, so wird es nicht zu gewagt erscheinen, wenn wir diesem gewölbeartigen Komplex dichtgedrängter Zellen eine Expansionsfähigkeit zuschreiben, die ihren Ausdruck im Längenwachstum der Kieme findet. Wir erblicken also nicht im Mesoderm oder in den Gefässen, sondern in dieser „Wachstumskuppe“ des Epithels das kausale morphologische Moment zum Kiemenwachstum. Diese

Verhältnisse scheinen ganz allgemein gültige zu sein, denn Goette schildert die erste Kiemenentwicklung als eine Epithelfalte ohne Gefässbeteiligung sowohl bei Selachiern als Teleostiern.

Woher stammt nun diese „Wachstumskuppe“? Sie ist der letzte Rest der sog. Sinnesschicht des Ektoderms, die in jungen Entwicklungsstadien der Kieme dieselbe gleichmässig überdeckt: dort wo eine Kiemenknospe entsteht, sehen wir diese Sinnesschicht stärker ausgebildet, zweischichtig, die Kerne dicht nebeneinander liegend (Fig. 30). Sind sämtliche Fiedern entstanden, finden wir diese Zellen nur jeweils an der Spitze jeder wachsenden Kieme und wenn diese den Höhepunkt ihrer Entwicklung erreicht hat, treffen wir höchstens vereinzelte Kernschatten (Fig. 32).

Das Auswachsen der Kiemenfieder ist sehr unregelmässig und daher die von Brauer hervorgehobene Inkonstanz der Zahl leicht erklärlich. Ein Blick auf Fig. 30 genügt, um sich davon zu überzeugen. Da ist z. B. die vierte Fieder, links von der Spitze aus gerechnet, ganz unverhältnismässig schwach, nur eine feinste Capillare führt in sie hinein. Aus diesem Befund kann man schliessen, dass die distalen Sprossen nicht immer die jüngsten sein müssen. Auf der entgegengesetzten Seite sieht man eine dicke Fieder, die nachträglich in zwei geteilt wird. Überall an den Spitzen bemerkt man das verdickte Epithel.

Als Wachstumskuppe deute ich auch die dotterhaltigen Zellen am äusseren Rand des Kiemenbogens der Anuren, die Greil als Entodermzellen anspricht. Wenn diese Zellen tatsächlich das Wachstum der Kieme zu leisten haben, so ist eine Nahrungsaufnahme in Gestalt von Dotter leicht einzusehen. Während also im übrigen Ektoderm das Dottermaterial verbraucht ist, nehmen nur diejenigen Ektodermzellen neuen Dotter in sich auf, die zur „Wachstumskuppe“ gehören.

Nachdem wir so die Entwicklung der Kiemen verfolgt haben, wollen wir die Rückbildung derselben betrachten. Es ist dies ein äusserst interessantes Gebiet, doch verbietet der Rahmen dieser Arbeit, sowie eine kleine Lücke im Material die detaillierte Ausführung dieses Problems. Brauer hat gezeigt, wie vom Stadium 47 an die Kiemen wieder kürzer werden: „Die Länge der zweiten Kieme beträgt beim Embryo der Figur 48, welcher eine Länge von 6 cm hat, 6 mm, bei dem 6,5 cm langen Embryo der Fig. 49 4,5 mm. Die dritte Kieme wird zuerst rückgebildet,

bei dem Embryo der Fig. 49, welcher die zwei ersten Kiemen noch stark entwickelt zeigt, war von der dritten Kieme keine Spur mehr zu finden. Wenn ich auch nicht die allerletzten Stadien der Rückbildung der Kiemen erhalten habe, so glaube ich doch, dass kein Zweifel aufkommen kann, dass die Reste nicht abgeworfen (wie die Sarasin angegeben hatten), sondern successive resorbiert werden.“ Diese Annahme Brauers kann ich wiederum durch den histologischen Befund bestätigen.

Es sind die jüngsten distalen Kiemenfiedern, die zuerst die regressive Metamorphose eingehen. Die früher so schlanken zarten Fiedern werden zu knolligen, unregelmässigen, derben Auswüchsen. Figur F zeigt die Umrisse der Spitze einer solchen Kieme vom Stadium 49. Während die proximalen Fiedern kaum eine Veränderung zeigen (sie sind nicht mitgezeichnet), sehen wir an der Spitze statt der eleganten zierlichen Fiedern ganz verkrüppelte, derbe, durch die Verkürzung dicht aneinander gelagerte Knoten und knollige Stäbe.




Fig. F.

Äusserst interessant sind die cytologischen Veränderungen bei dieser Rückbildung.

Die ursprünglich so platten, langgestreckten Epithelzellen sind blasig aufgetrieben und weisen einen grossen Kern bei mächtigem Protoplasmaleib auf (Fig. 32). Offenbar existiert eine äussere formgebende Schicht, welche durch ihre Starre die glatte Oberfläche der Kiemenfieder bewirkt. Ist diese Lamelle nun bei der regressiven Metamorphose zerstört, so wird die Zelle die einer Flüssigkeit entsprechende Gestalt annehmen: sie wird mit ihrer freien Oberfläche sich der Kugelform nähern. Diese äussere Grenzschicht scheint bei dem Kiemenepithel von Ascidienlarven und zum Teil auch von Cyclostomen zu fehlen, wie ich gelegentlich beobachten konnte. In diesen Fällen sah ich die Begrenzung als eine Wellenlinie. Diese Zellen waren also nur an der proximalen Wand durch eine starre Lamelle zu einem Epithel vereinigt,

wogegen das distale Ende der Zelle eine Kuppelform zeigte. Zur Veranschaulichung könnte man vielleicht die Maiskörner am Maiskolben als Vergleich anführen. Ausser diesen grossen blasigen Epithelzellen in der äussersten Spitze finden wir dort ausser dem Detritus zerfallener Zellen und zerbröckelter Kerne ein System von Blutlakunen. In diesen finden sich die Blutkörperchen in allen Stadien der Degeneration. Bei der Verkürzung der Kieme muss der Blutkreislauf natürlich ununterbrochen von statten gehen; die Hauptgefässe dürfen nicht arrodirt werden. Dies wird dadurch bewerkstelligt, dass proximal von der Umbiegestelle des Gefässes eine Anastomose sich bildet. Ist diese zustande gekommen, so wachsen seitlich Zellen der Wand gegen die Mitte hin zu und schliessen so das distale Kiemenende von der Blutzufuhr ab; die eingeschlossenen Gefässe und Blutelemente gehen dann zu Grunde, wie es Fig. 33 zeigt.

In dem Stadium der Rückbildung von Figur F ist die Degeneration so weit fortgeschritten, dass man die Formelemente gar nicht mehr erkennen kann. Dunkle Massen wechseln mit helleren, körnigen ab, letzte Stadien der Kernzerstörung kann man wahrnehmen (Fig. 34). Fettartige Substanzen scheinen beim Zerfall gebildet worden zu sein. Näher kann ich hier auf diese Prozesse nicht eingehen; nur eines ist absolut sicher: Die Kiemen werden nicht abgestreift, sondern resorbiert.

Wir hätten nun die äusseren Kiemen von ihrem Anfang bis zu ihrem Ende verfolgt. Bei *Hypogeophis* schliesst das Spiraculum sehr frühzeitig. Dagegen haben die Sarasin bei *Ichtyophis* „innere“ Kiemen beschrieben und „neigen trotz mancher Bedenken zu der Ansicht, dass diese an den Knorpelbogen sitzenden Flügelchen als Rudimente echter innerer Fischkiemen aufzufassen seien“ (pag. 236). Da diese Forscher wie damals allgemein die Fischkieme für entodermal hielten, setzten sie die inneren *Ichtyophis*kiemen in einen schroffen Gegensatz zu den äusseren. Gegen ihre Auffassung wandte sich Clemens (94), der diese inneren Kiemen den Kiemenplatten der Salamanderlarven gleichsetzte, nur dass sie nie ein Kiemendeckel bedecke. Diesem Forscher muss ich mich anschliessen. Ich halte es ausgeschlossen, dass nachträglich sich noch entodermale Kiemen bilden. Vielmehr glaube ich, dass diese inneren Kiemen durch



seitliche Sprossung aus den ursprünglichen äusseren Kiemen entstehen. Eine solche seitliche Wucherung konnte ich bei einem älteren Embryo vom Stadium 49, dessen äussere Kiemen in Rückbildung begriffen waren, beobachten (Fig. G). Ich halte dies für ein Rudiment einer inneren Kieme. Beweisen kann ich das natürlich nicht, doch liesse sich bei *Ichthyophis* die Entstehung der inneren Kieme sicher leicht feststellen.

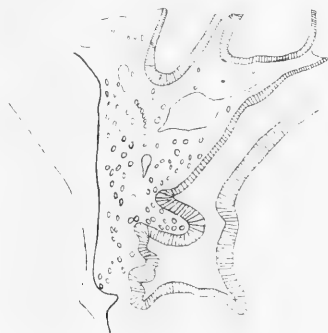

Fig. G.

Wir wollen nun die Umwandlung der siebenten Schlundtasche in den ultimobranchialen Körper verfolgen.

v. Bemmelen hat als erster dieses Gebilde bei Selachiern entdeckt und Suprapericardial-Körper benannt und für ein Produkt der letzten siebenten Schlundtasche erklärt. Diese Bezeichnung wurde von Maurer in „postbranchialer Körper“ umgeändert, da die topographischen Bezeichnungen bei Amphibien und Amnioten so verändert sind, dass der ursprüngliche Name nicht mehr angewandt werden konnte. Maurer hält dies Gebilde für ein hinter der Schlundspaltenregion auftretendes selbständiges Organ. Dass in diesen Körpern Colloid gefunden wird (Maurer bei *Echidna*; Livini [02] bei *Salamandra*), bestärkt ihn in seiner Auffassung, dass es kein Schlundspalenderivat sei. Greil (05) hat die alte Auffassung von Bemmelen wieder sich angeeignet und auf Grund von Plattenmodellen, wie ich glaube einwandfrei nachgewiesen, wie aus der sechsten Schlundtasche, der letzten, der anuren Amphibien die „ultimobranchialen“ Körper hervorgehen.

Bei *Ceratodus* leitet Greil (06) diesen Körper von der siebenten Schlundtasche ab. Kürzlich hat H. Rabl (07) die Ansicht v. Bemmelen-Greil bei Vögeln bestätigt. Hier ist es ebenfalls die letzte Schlundtasche, die sechste, welche den ultimobranchialen Körper bildet.

Bei *Hypogeophis* sahen wir oben, dass die sechste Schlundtasche eben noch durchbrach, dass dagegen die siebente das Ektoderm nicht mehr erreichte (Stadium 34). In einem späteren Stadium 36 sehen wir die Taschen zu beiden Seiten des Larynx medialwärts verlaufen (Fig. H). Sie wachsen dann zu einem immer längeren Schlauch aus, trennen sich vom Mutterboden ab

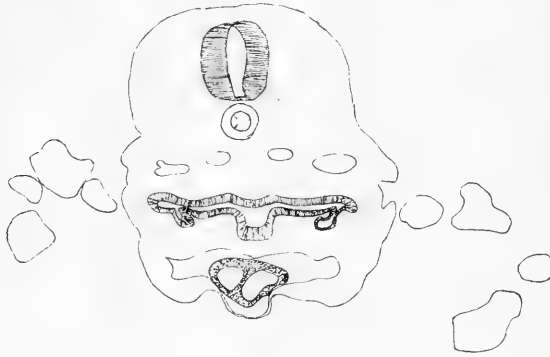


Fig. H.

und zerfallen schliesslich in kleine Bläschen. So gewinnen sie tatsächlich ein der Thyreoidea ähnliches Aussehen, besonders da im Inneren der Bläschen eine Sekretmasse sich vorfindet, die vielleicht Colloid ist. Ich habe die dafür typischen Reaktionen nicht angestellt, weil mir die Serien dafür zu kostbar erschienen. Denn wenn diese ultimobranchialen Körper auch tatsächlich die gleiche Funktion wie die Thyreoidea besitzen, so ist für die Homologisierung nichts gewonnen. Diese analoge Funktion scheint nicht allgemein gültig zu sein und ist dieselbe bei diesem winzigen Körperchen wohl kaum von Belang. Die Ähnlichkeit mit der Thyreoidea scheint mir vielmehr auf eine Gesetzmässigkeit hinzuweisen, dass grössere epitheliale Schläuche und Hohlkugeln bei wachsendem Alter in kleinere Bläschen zerfallen, wie ich es bei der Thyreoidea, der Paraphyse und den ultimobranchialen Körpern bei meinem Objekt beobachten konnte.

Ich traf die ultimobranchialen Körper konstant und stets paarig an, auch bei ganz alten ausgewachsenen Individuen. Dass sie aus der siebenten und nicht der sechsten Schlundtasche entstehen, kann ich mit Sicherheit behaupten, denn ich habe die Serien daraufhin sehr genau untersucht und dann vor diesen ultimobranchialen Körpern die sechste Schlundtasche nachweisen können.

Die sechste Schlundtasche scheint völlig rückgebildet zu werden.

Dadurch, dass bei Gymnophionen die siebente Tasche zu den ultimobranchialen Körpern wird, wird wiederum ihre primitive Stellung dokumentiert, denn sie stehen in einer Reihe mit den Selachiern und dem *Ceratodus* und im Gegensatz zu den übrigen Amphibien, bei denen diese Körper aus der sechsten Tasche entstehen.

Ob hinter den ultimobranchialen Körpern noch Rudimente von Schlundtaschen angelegt werden, erscheint mir denkbar, doch möchte ich es nicht wagen, einige Schleimhautfalten, die ich beobachtete, als achte Schlundtasche zu deuten.

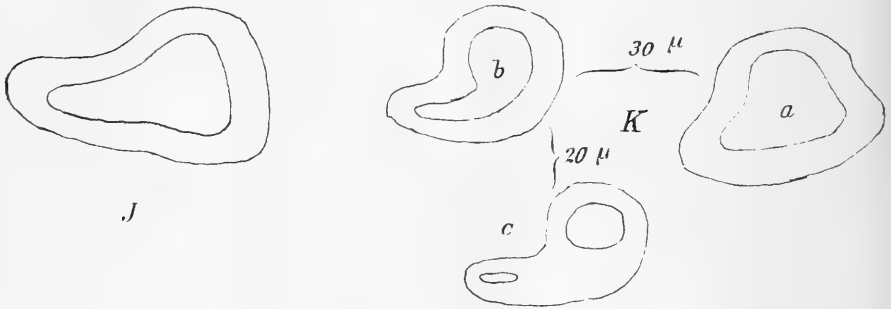
In diesem Zusammenhang wollen wir auch die

#### Lungenanlage

kurz skizzieren, da ja bekanntlich *Goette* und darauf *Spengel*, dieser freilich ohne eigene Untersuchungen, die Lungen als Schlundtaschenderivate auffasst.

*Goette* (75) hatte ursprünglich gesagt, die Lungen entstünden aus hinteren Kiementaschen, später präziserte er (05) seine Angabe und behauptete, die Lunge der Amphibien entspreche dem sechsten Schlundtaschenpaare von *Petromyzon*. Gegen diese Behauptung im speziellen, sowie gegen die Theorie im allgemeinen wandte sich *Greil* (05). Er wies eine sechste Schlundtasche nach und ihre Umbildung zu den ultimobranchialen Körpern; damit war die spezielle Behauptung *Goettes* widerlegt. Damit ist der Hypothese natürlich kein Abbruch getan, wie *Oppel* schon hervorhob, da die Lungen ja aus den achten oder neunten Schlundtaschenpaaren gebildet sein können. Gegen die Hypothese der branchialen Natur der Lunge bringt *Greil* folgende Tatsachen noch heran: Die Lungenanlagen haben eine andere Stellung als die Schlundtaschen, sie treten vor der Anlage der vierten und

fünften Schlundtasche auf, und drittens die Intervalle zwischen der sechsten Schlundtasche und der Lungenanlage sind bedeutend grösser, als zwischen je zwei Schlundtaschen. Diese Gründe, einzeln betrachtet, halte ich nicht für stichhaltig: denn die frühere Anlage einer Tasche, die ein wichtiges Organ zu bilden übernommen hat, ist sehr wahrscheinlich. Dass der Abstand der Lungen grösser ist als die Intervalle zwischen den Schlundtaschen, erklärt sich leicht aus dem Ausfall von Taschen. Wie wir sahen, haben wir bei Gymnophionen eine siebente Tasche, die bei den Anuren ausgefallen ist. Die topographische Lagerung ist schliesslich auch nicht von so fundamentaler Bedeutung, denn die ultimobranchialen Körper sind ebenfalls später anders zum Darm



Figuren J und K.

orientiert. Ich glaube, dass durch keinen dieser Momente die Hypothese Goettes widerlegt sei. Freilich durch die Summierung dieser kleinen Abweichungen wird der Charakter der Lungenanlage ein von den Schlundtaschen etwas verschiedener, und wenn man dann im Auge behält, zu was alles die Schlundtaschen haben herhalten müssen, so ist eine gewisse Skepsis sicherlich angebracht.

Die erste Lungenanlage tritt bei Hypogeophis nicht übermässig frühzeitig auf. Wir finden sie zuerst im Stadium 22, in dem schon die fünfte Schlundtasche angelegt ist. Die Lungenanlage zeigt nichts bemerkenswertes. Wir treffen zwei seitliche Aussackungen ventral am Darm: die „Lungenrinnen“. Diese schnüren sich später kaudalwärts ab und zwar als unpaarer Schlauch, der sich späterhin gabelt. Bei diesem Prozess spielt

die Kaenogenese eine grosse Rolle. Die linke Lunge ist nämlich bei Gymnophionen rudimentär.<sup>1)</sup>

Nun sehen wir in der Ontogenese sehr schön den Einfluss dieses sicherlich sekundären Verhaltens darin sich ausdrücken, dass man oft statt der paarigen Aussackungen nur eine rechtsseitige Lungenanlage antrifft (Fig. J). Auf der linken Seite ist eine deutliche Lungenrinne bei diesem Embryo vom Stadium 22 nicht nachweisbar. Sehr schwach ist sie auch bei einem Individuum vom Stadium 23 ausgeprägt, von dem Fig. K drei Querschnittsbilder zeigt (der Abstand von a zu b ist  $30\ \mu$ ; von b zu c  $20\ \mu$ ), aus denen hervorgeht, dass die rechte Lunge auch zeitlich ungeheuer im Vorsprung ist.

Das typischere Bild gibt Fig. L (Stadium 22) wieder. Die erste Anlage ist gleichmässig paarig, gleich nach der Abschnürung

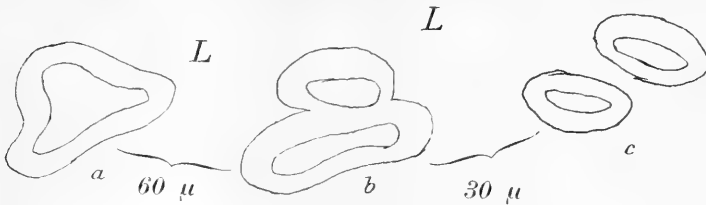
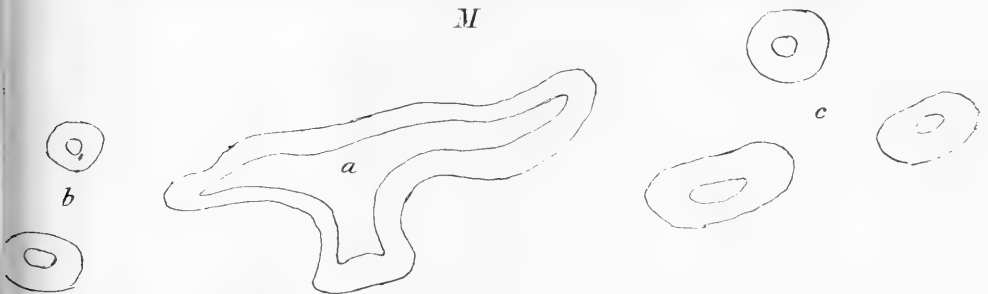


Fig. L.

(b) hört die linke Anlage auf und nur die rechte setzt sich kaudalwärts fort (c). Der Abstand zwischen Schnitt a und b beträgt  $60\ \mu$ , der zwischen b und c  $30\ \mu$ . Diese rechte Lungenanlage setzt sich noch für  $70\ \mu$  weiter fort. Auf späteren Stadien sehen wir dann auch die linke Lungenanlage (Fig. M). Die drei



Figur M.

<sup>1)</sup> In Gegenbaur (Vergleichende Anatomie, Bd. II, S. 302) ist rechts und links vertauscht.

Zeichnungen illustrieren die Verhältnisse bei einem Embryo vom Stadium 26.

In a sehen wir im Gebiet der sechsten Schlundtasche die ventrale Ausstülpung, die sich zur Trachea (b) abschnürt und kaudalwärts in die beiden Lungensäcke sich teilt. Der linke ist kleiner und bedeutend kürzer als der rechte. Histologische Differenzierungen des Darmepithels haben noch nicht stattgefunden. Der Abstand von a zu b beträgt  $375 \mu$ , von b zu c  $210 \mu$ .

Diese kurzen Angaben mögen hier genügen, da die ausführliche Lungenentwicklung besser mit dem Darm abgehandelt wird.

Hier wollte ich nur die Daten der ersten Anlage geben, um zu sehen, ob durch die Befunde bei Gymnophionen die Frage nach der phylogenetischen Entstehung der Lunge geklärt werden könnte. Greil hatte, wie oben erwähnt, die Ansicht Goettes widerlegt, dass die Lungen aus der sechsten Schlundtasche bei Amphibien hervorgehen. Vorher hatte Goette jedoch „bei Neunaugen beschrieben und durch Abbildungen illustriert, dass bei ganz jungen Ammocoeten auf beiden Seiten eine Ausbuchtung der letzten (achten) [!] Kiementasche anfangs frei in das Cölom hineintragt, andererseits mit dem Anfang der Speiseröhre breit zusammenhängt, also durchaus mit der jungen Lungenanlage der Amphibien übereinstimmt und ihr im allgemeinen homolog erscheint. Allerdings gingen die beiderlei Befunde darin auseinander, dass im ersten Fall (Amphibien) eine sechste Darmkiementasche, im anderen Fall (Neunaugen) bloss eine Ausbuchtung der achten Tasche als Vorläufer der Lunge erscheint.“ Dieser letztere Satz erscheint nach meinen Befunden überflüssig. Wir sahen bei *Hypogeophis* sieben deutliche Schlundtaschenpaare, also würde auch bei diesen primitiven Amphibien die Lunge aus der achten Schlundtasche hervorgehen. Wir hätten somit eine vollständige Homologie auch in bezug der Zahl der Kiementaschen. Der grössere Abstand der Lungenanlage von der sechsten letzten Kiementasche bei Anuren wird durch den Ausfall der siebenten Kiementasche leicht verständlich.

Von entwicklungsgeschichtlicher Seite kann nunmehr der Hypothese Goettes kaum Abbruch geschehen. Freilich werden die Befunde bei *Ceratodus* dagegen angeführt. Wie ich glaube

mit Unrecht. Die Lunge von *Ceratodus* wird als unpaare Ausstülpung ventral am Darm schräg von links nach rechts hin verlaufend angelegt (Neumayer [04], Kellicot [05], Greil [06]). Dieser schräge Verlauf der Anlage kann, wie aus Greils Abbildung F (Seite 130) hervorgeht, sicher nicht durch grobmechanische Ursachen (z. B. Leber) erklärt werden. Höchstens könnte als Moment der Schiefstellung der Anlage die zukünftige Wanderung der Lunge auf die Dorsalseite herangezogen werden.

Viel plausibeler erscheint mir folgende Deutung der Tatsachen. Ich erinnere an meine Figuren J und K. Dort sahen wir bei *Hypogeophis* ebenfalls eine rechtsseitige Lungenanlage, die ihre Erklärung in der schwachen Entwicklung der linken Lunge bei Gymnophionen ungezwungen fand. Das Gleiche tritt, meiner Ansicht nach, bei *Ceratodus* ein. Freilich findet hier keine paarige primäre Lungenanlage statt, da die Ontogenie caenogenetisch zu sehr abgeändert, d. h. abgekürzt ist. Aber ein Rudiment einer linken Lunge ist deutlich vorhanden. Ich zitiere Neumayer (pag. 407): „ein Rudiment eines linken (sekundären Lungenganges) könnte in der nach links gelegenen Aussackung des zu einer kleinen Ampulle erweiterten primitiven Lungenganges gesehen werden.“ Durch die Liebenswürdigkeit des Herrn Kollegen Neumayer konnte ich mich an seinem Modell von diesem ansehnlichen Gebilde überzeugen. Ich zögere daher nicht, es auszusprechen: Die *Ceratodus*lunge ist nur der rechten Lunge homolog. Sie ist sekundär unpaar, dadurch, dass die linke Lunge rudimentär geworden ist. Diesen Rückbildungsprozess der linken Lunge können wir in allen Stadien bei Gymnophionen verfolgen. „Bei *Ichthyophis*, *Siphonops* und *Coecilia* ist die linke Lunge nur wenige Millimeter, die rechte dagegen 6—8 cm lang; bei *Siphonops indistinctus* ist die rechte Lunge 10 cm und bei *Coecilia lumbricoides* gar 23 cm lang.“ (Wiedersheim, pag. 84 [79]). Bei *Ceratodus* ist dieser Rückbildungsprozess der Lunge noch weiter fortgeschritten. Sie ist beim erwachsenen Tier überhaupt verschwunden. Nur in der Ontogenie lässt sich eine bald vergängliche linke Lunge nachweisen. —

Für diese meine Auffassung sprechen auch die Verhältnisse bei *Protopterus*, der bekanntlich paarige, dorsal vom Darm gelegene

Lunge besitzt, die sich vorn zu einem gemeinsamen Abschnitt vereinigen, der ventral in den Vorderdarm mündet. Im Gegensatz zu Gegenbaur (01) [pag. 267] und Neumayer halte ich diese Verhältnisse für primitiver als die beim Ceratodus. Denn erstens ist bei Protopterus noch die ventrale Einmündungstelle vorhanden, wie sie Neumayer ja zuerst als primitive Lungenanlage bei Ceratodus geschildert hat, die sekundär dorsalwärts verlagert wird. Zweitens hat Protopterus noch paarige Lungen, während Ceratodus nur vorübergehend ein Rudiment einer linken Lunge zeigt. Protopterus ist also weniger modifiziert als Ceratodus. Beide jedoch weisen, wie Gegenbaur schon hervorgehoben hat, keinen primitiven Zustand auf wegen des Verhalten des Luftganges, d. h. der dorsalen Verlagerung der Lunge.

Die Befunde bei Dipnoern sind also, wie wir gesehen haben, sehr wohl mit der Hypothese Goettes von der branchialen Natur der Lunge in Einklang zu bringen, da wir eine ursprünglich paarige, ventrale Lungenanlage annehmen dürfen. Die Entwicklungsgeschichte von Protopterus wird hier wohl Aufschluss geben können.

#### Die Thyreoidea.

Auch dieses Organ wurde von Kiementaschen abgeleitet und zwar sollte es eine zwischen der ersten und zweiten gelegenen Kiementaschenpaar sein, das median vereinigt, die Thyreoidea bilden sollte (Dohrn). Diese Hypothese hat sich als unhaltbar erwiesen und bleibt es trotz der Befunde Stockards bei Bdellostoma, der den Ausfall von zwei Kiementaschen vorne beschreibt.

Zuerst ist die Thyreoidea bei Gymnophionen von Leydig (53) gefunden worden bei *Coecilia annulata*. „Die Thyreoidea ist stark stecknadelkopfgross, liegt hinter dem hinteren Zungenbeinhorn an den die Lunge versorgenden Blutgefässen, und wie sie schon dem freien Auge ein körniges Aussehen darbietet, so zeigt sie sich auch mikroskopisch aus geschlossenen Blasen bestehend in einem gemeinsamen Bindegewebsstratum“ (pag. 63).

Dieses Organ hat Wiedersheim (79) in der Monographie kurz erwähnt und abgebildet. Er sagt nur, die Glandula thyreoidea sei „aus zahlreichen kleinen Bläschen komponiert“



und ihre Lage sei am Vorderrand des *Musc. Levator arcuum branchiale*. „Bei *Siphonops annulatus* liegt dieses Organ genau an der Kreuzungsstelle des Hypoglossus mit dem Vagus“ (pag. 69).

Die erste Anlage der Thyreoidea ist sehr frühzeitig schon im Stadium 14 erkennbar. Wie überall, finden wir auch bei *Hypogeophis* eine unpaare ventrale Anlage am Vorderdarm über dem Herzen. Die Textfigur N möge dies Verhalten illustrieren. Es ist ein nicht ganz medialer Sagittalschnitt durch einen Embryo

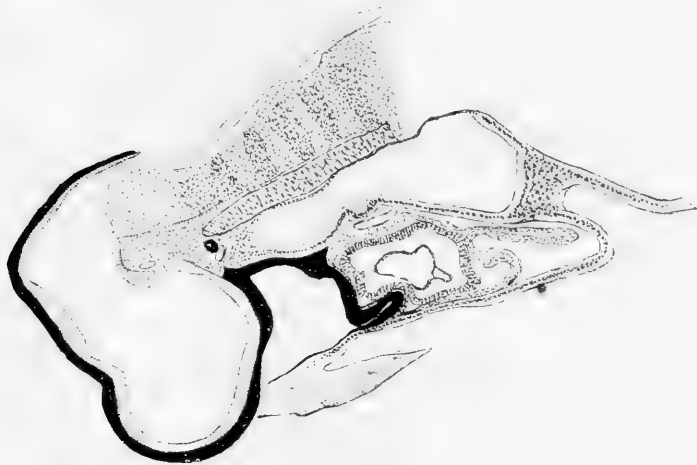

Fig. N.

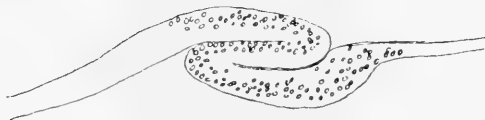


Fig. O.

vom Stadium 17. Man sieht die Ausbuchtung der Thyreoideaanlage an der ventralen Darmwand. Es entspricht diese Lage auf dem Querschnitt der Teilungsstelle des *Truncus arter.* Die ventrale Darmwand ist überall gleich stark. An der kranialen Umschlagstelle ist sie dagegen stark verdickt. Es ist dies der „praeorale Darm“, die dorsale Wand ist dagegen sehr schmal. Die Chorda endigt spitz aus. Im Rückenmark ist eine gewisse Segmentation erkennbar. Die Hypophysenanlage ist sehr deutlich. Unter der Thyreoidea ist das Herz, an dem schon zwei Schichten

als Endo- und Myocard getrennt werden können. Um das Herz herum sehen wir das Pericard.

Die Thyreoidea wächst als hohler Schlauch nach hinten (Textfig. O). Während bei den übrigen Amphibien eine solide Thyreoideaanlage besteht (de Meuron [86], Maurer), sehen wir bei *Hypogeophis* sehr lange eine Lichtung (Fig. 35, Stadium 22). Freilich die ältesten Untersucher, W. Müller (71) und Goette (75), geben auch für Frosch und Unke eine hohle Anlage an. Ein direkt kompaktes solides Gebilde wird die Thyreoidea bei *Hypogeophis* nie, wenn auch in späteren Stadien nur ein Spalt oder auch nur die Kernanordnung auf die ursprüngliche Röhrenform hinweist. Eine histologische Differenzierung findet erst später statt. Die Zellen werden dann blasig aufgetrieben. Die Thyreoidea wächst verhältnismässig schwach. Im Stadium 22 sehen wir (auf der Fig. 35), dass die Muskeln sich heraus zu differenzieren beginnen. Für die Thyreoidea sind sie, sowie die Bildung des Zungenbeins wegen der Lageverschiebung von Bedeutung. Denn wenn der Körper des Zungenbeins sich anlegt, wird die Thyreoidea zwischen diesem massigen Vorknorpelgewebe und dem *Musculus mylohyoideus* eingepresst. Dieses zeigt Figur 36, Stadium 36. Zwei Schnitte weiter kaudalwärts stossen wir auf eine paarige Thyreoidea, während sie oralwärts immer weniger abgeplattet erscheint. Dass es sich um eine sekundäre Teilung, bedingt durch äussere mechanische Momente, handelt, erscheint mir sehr wahrscheinlich, da das rapide Wachstum des Zungenbeines einen Druck ausübt, der sich auch in der Hervorwölbung des Darmepithels dokumentiert. Nach Döhrn (86) soll die paarige Amphibien-Thyreoidea für eine primär paarige Anlage aus zwei Kiementaschen sprechen. Nachdem die Thyreoidea einmal paarig geworden ist, wandert sie seitlich und nach oben. Wir können sie in allen diesen Perioden verfolgen; zwischen den beiden Thyreoidea ist der *Mylohyoideus* eingeschaltet und man bekommt unwillkürlich den Eindruck, dass durch dessen Wachstum die beiden Thyreoidea auseinander geschoben werden. Denn auch beim erwachsenen Tier liegen diese Gebilde auf dem oberen Rand dieses Muskels, wie aus der Figur 37 und der Abbildung von Wiedersheim (76), Taf. VII, hervorgeht. Figur 37 ist von einem 7 cm langen Tier, das jedoch in dieser Beziehung genau die gleiche Topographie aufweist wie ein erwachsenes Tier von

25 cm Länge. Letzteres habe ich, um Platz zu sparen, nicht zur Zeichnung gewählt, da schon Figur 37 mit dem Sucherobjektiv a<sup>2</sup> gezeichnet werden musste. Die Verknöcherung ist beim ausgewachsenen Tier natürlich eine ungemein viel stärkere.

Wir sehen die Thyreoidea also in Fig. 37 in ihrer definitiven Lage zu beiden Seiten des Darmes, etwas dorsaler als dessen seitlicher Rand. Bis an sie heran reicht von unten der Mylohyoideus, nach aussen hin ist sie vom Intermaxillaris bedeckt. Ventral und etwas medial unter dem Darm sehen wir den Knorpel des Hyoids. In der Mitte unter dem Darm den Larynx mit seinen Knorpeln. Das Hirn ist durch den Schnitt in der Rautengrube getroffen. Seitlich sehen wir das Gehörorgan, unter welchem der Vagus heraustritt. Nachdem er sein Ganglion gebildet hat, verläuft er nach einem scharfen Knie abwärts zur Thyreoidea zu. Ferner ist auf dem Schnitt jederseits eine der vier Thymusknoten getroffen, auf die wir später zurückkommen werden. Bei dem ausgewachsenen Tier von 25 cm Länge konnte ich die Thyreoidea auf 50 Schnitten verfolgen, was bei einer Schnittdicke von 15  $\mu$  für das Organ 0,75 mm ausmacht. Bei dem 7 cm langen Tier, auf welches sich die Zeichnung bezieht, maß ich sie mit 0,3 mm. Diese Maße gelten jedoch nur für fixiertes und eingebettetes Material.

Die histologische Differenzierung zeigt nichts Bemerkenswertes. Es bilden sich Komplexe von Bläschen, nachdem die Zellen ein blasiges Aussehen bekommen haben. Innerhalb dieser Blasen wird Colloid abgesondert. Bei Pikrokarmine- oder Delafield-Hämatoxylin- und Eosin-Doppelfärbung leuchtet das Colloid grell heraus.

Bei einem abnormen Embryo traf ich einmal eine paarige Thyreoidea-Anlage. In Fig. 14 sehen wir, wie ventral am Darm über dem Herzen, gerade an der Gabelung der Aorten, zwei Ausbuchtungen erfolgen. Einige Schnitte weiter kaudal sehen wir die beiden Anlagen als abgeschnürte Rohre unter dem Darm liegen (Fig. 15). Es ist durch den Querschnitt der kaudale Teil der Gehöranlage getroffen; auf beiden Abbildungen sehen wir durch die schiefe Schnittführung alternierend die zweite Schlundspalte. Es handelt sich um einen Embryo vom Stadium 20, der auch sonst manche Missbildungen zeigt, z. B. eine grosse Cyste links anstatt der Urniere und ganz hinten eine unvollständige

Spina bifida. Im Vorderdarmgebiete fand ich jedoch keine weitere Abnormität als die paarige Thyreoidea. Dass es sich bei der beschriebenen Anomalie um eine primäre paarige Thyreoidea-Anlage handelt, kann keinem Zweifel unterliegen. Ich habe meine sämtlichen Präparate daraufhin durchgemustert, habe aber keinen weiteren Fall gefunden. Es ist also sicher eine Anomalie. Man könnte diese Missbildung als Atavismus auffassen und im Sinne Dohrn's für eine paarige Kiementaschen-Abstammung verwerten. Ich halte es für wahrscheinlicher, dass hier ein Fall vorliegt, der in analoger Weise wie bei der Spina bifida zu einer Verdoppelung eines primär unpaaren Organs führt.

Während man im letzteren Fall eine Anomalie der Gastrulation als Ursache kennt, ist bei der Thyreoidea eine solche Ursache nicht ersichtlich.

Ob es sich um Spaltung der primären Anlage oder um vereitelte Verschmelzung ursprünglich paariger Anlagen im Sinne der Concrescenztheorie handelt, möge dahin gestellt bleiben.

Seit W. Müller (73) ist man gewohnt, die Thyreoidea mit der Hypobranchialrinne des Amphioxus und dem Endostyl der Tunikaten zu homologisieren. Dohrn vertrat dann besonders diese Auffassung und baute sie noch weiter aus, indem er die „Thyreoidea“ des Ammocoetes von einer Schlundtasche zwischen der Mandibular- und Hyoidspalte ableitete. Diese letztere Auffassung erwies sich als unhaltbar. Die erste Hypothese stützt sich hauptsächlich auf die Verhältnisse bei Ammocoetes. Dort entsteht das Endostyl aus einer unpaaren Ausstülpung des Vorderdarms. Es steht im weiten Zusammenhang mit dem Darm. Geisselzellen am Grunde der Rinne weisen auf die fortbewegende Funktion dieses Organs hin. Ausserdem wurde seitens Calberla eine Schleimsekretion angenommen und kürzlich von Goette (01) bestätigt. Somit wäre es eine Drüse und leichter mit der Thyreoidea der übrigen Wirbeltiere zu vergleichen, während die Geisselzellen und die Schleimsekretion die Ableitung vom Endostyl der Tunikaten sicherten. Die Angaben von Calberla sind äusserst dürftige. Er hat Farbstofffütterungen gemacht und dann einen gefärbten Schleimfaden sich bewegen sehen. Das ist ebensowenig ein Beweis für die Schleimsekretion der Thyreoidea, wie die Notiz von Goette, dass junge Ammocoeten sich von Protozoen nähren, die sie in Schleimballen umhüllen. Nach

neuen Untersuchungen von Renaut und Policard (05) kommt dem Gebilde ausschliesslich eine motorische Funktion zu. Es seien keine Drüsenzellen vorhanden, was dafür angesprochen wurde, sei Artefakt durch schlechte Fixation bedingt, in Wahrheit wären es Geschmacks- oder Gefühlsknospen. Es ist mir völlig unverständlich, wie aus dieser Rinne mit stark differenzierten Zellen die typische bläschenförmige Thyreoidea der erwachsenen Petromyzonten hervorgehen kann, ohne dass erstere zu Grunde gehen.

Auch Dohrn, der ja Amphioxus und Tunikaten von den Cyclostomen ableitet, schreibt in Studie VIII, pag. 74: „Und dann möge man bedenken, wie viel Wahrscheinlichkeit für die Behauptung bestehe, die Hypobranchialrinne, diese höchst spezialisierte Einrichtung des Tunikaten-Organismus, habe sich in dem Amphioxus fortgesetzt, sei bei Cyclostomen im Ammo-coetes-Stadium noch vorhanden und werde in der Thyreoidea der höheren Tiere noch heute aufbewahrt!“

Wenn also die Doppelfunktion des Endostyls der Ammo-coeten nicht besteht, so bleibt für die Homologie der Thyreoidea resp. Endostyl in der Chordatenreihe so gut wie nichts bestehen. Denn die Lagebeziehungen und die Art des Wachstums sind so wenig übereinstimmend, dass daraufhin Goldschmidt vor der Homologie warnt.

„In der Entwicklung des Amphioxus treffen wir ja das Endostyl zuerst als einen Flimmerdrüsenstreifen, der der rechten Darmwand angehört und sich hier von der Ventral- zur Dorsal-seite erstreckt. Den gleichen Zustand fanden wir bei Amphioxides vor, wo wir auch das Verständnis für diese Anordnung in Beziehung zur seitlichen Lage des Mundes und der Sonderung einer dorsalen Pars nutritoria des Darmes finden konnten. Von einem derartigen Endostyl können wir aber die Thyreoidea der Cyclostomen nur schlecht ableiten. Und bedenken wir weiterhin die Umbildung dieses Streifens zur Hypobranchialrinne des Amphioxus. Die Rinne ist durch den ventral zwischen den beiden Kiemenspaltrreihen frei bleibenden Raum gegeben, und in diesem wächst dann der Drüsenstreifen nach hinten aus. Auch bei den Tunikaten entsteht das Endostyl als ein senkrecht stehender Drüsenstreifen, der erst nachträglich seine ventrale Lage erlangt und nach hinten wächst“ (pag. 77).

Also sind

1. die topographischen und morphologischen Verhältnisse der Entstehung und des Wachstums sehr verschiedene bei Tunikaten, Amphioxus und Cyclostomen andererseits.
2. Die physiologische Bedeutung des fraglichen Gebildes scheint bei Tunikaten, Amphioxus und Cyclostomen grundverschieden zu sein.

Bei Tunikaten sondert das Endostyl Schleim ab, mit dem die Nahrung eingehüllt und festgehalten wird; die im Schleimfaden eingeballten Tierchen werden durch Flimmerbewegung dorsal zum verdauenden Darm geschafft (Fol u. a.).

Beim Amphioxus ist die Hypobranchialrinne offenbar ebenso wie die Epibranchialrinne der verdauende Darmabschnitt.

Beim Ammocoetes soll nach neuesten Angaben überhaupt kein Schleim produziert werden. Die als Drüsenzellen angesprochenen Gebilde sollen sensoriiellen Charakters sein (Renaut und Policard).

Beim erwachsenen Petromyzon sowie den übrigen Cranioten finden wir die typische bläschenförmige Thyreoidea mit ihrem Colloidsekret.

3. Sowohl in morphologischer wie in physiologischer Hinsicht ist zwischen dem Organ des Ammocoetes und des erwachsenen Petromyzon ein so gewaltiger Unterschied, dass ein direkter Übergang schwer verständlich ist.

Die spärlichen diesbezüglichen Angaben W. Müllers machen eine erneute Untersuchung bei Petromyzon sehr erwünscht, denn auch wenn die definitive Thyreoidea des Petromyzon sich von dem fraglichen Gebilde des Ammocoetes ableiten lässt, so muss die histologische Umwandlung sehr interessant sein.

#### Die Thymus.

Auch dieses Organ hat Leydig (53) als erster bei Gymnophionen und zwar ebenfalls bei demselben Exemplar von *Coecilia annulata* beschrieben und abgebildet. „Die Thymus erscheint nach Wegnahme der äusseren Haut im Nacken an derselben Stelle, wo sie bei allen vorausgegangenen Batrachiern

ruhte. hinter und ober dem Unterkieferwinkel. Sie ist dann noch umhüllt von einer etwas pigmentierten Bindegewebsschicht, welche auch die zunächst gelegenen Muskelgruppen überzieht. Die Drüse war braun-gelblich und bestand aus vier hintereinander liegenden Blasen, mit körniger Masse gefüllt, die in der Mitte jedes Follikels intensiv gelb gefärbt war.“ (pag. 63.)

Auch über die histologischen wichtigsten Daten der Thymus gibt dieser geniale Forscher vollkommen richtigen Aufschluss und trotz der gewaltigen Literatur und den technischen Hilfsmitteln sind wir in über 50 Jahren nicht um vieles weiter gekommen.

Nachdem Leydig nämlich die dicht gedrängten kleinen Thymuszellen beschrieben hat, sagt er pag. 63: „Zwischen diesen die Hauptmasse darstellenden Körpern waren andere, wenn auch weit minder zahlreich eingestreute Gebilde, welche meist grösser als die vorhergehenden, um ein helles Zentrum Schichten einer klaren Substanz hatten.“ Es sind dies unzweifelhaft die sogenannten Hassallschen Körperchen.

(Einige Forscher halten es aus formalen Gründen für unstatthaft, diese Bezeichnung auch auf die morphologisch etwas abweichenden Degenerationsprodukte der Fische und Amphibien anzuwenden. Aber da Übergänge der morphologischen Struktur vorhanden sind und die Gebilde bei allen Formen wesensgleich sind, finde ich es praktischer, den Begriff „Hassallsche Körper“ umfassender zu verstehen, sodass auch die einzelligen Gebilde mit grossem meist hyalinem Protoplasma und oft einer konzentrischen Schichtung darin eingeschlossen werden. Dass diese intrazelluläre Schichtung mit der durch umlagernde Zellen bedingten bei den „echten“ Hassallschen Körpern nichts gemeinsames hat ist wohl selbstverständlich.)

Wiedersheim (79) geht in seiner Monographie nur auf die Topographie und Zahl der Thymusknoten ein. Sie liegen in einer Art von Bucht zwischen dem Musculus Omo-humero-maxillaris und dem Levator arcuum branchialium. „Die Gestalt der Thymus wechselt bei den verschiedenen Gattungen und Arten der Gymnophionen sehr bedeutend. So stellt sie z. B. bei *Epicrium* (= *Ichthyophis*) eine einzige grosse, an ihren Rändern sehr stark gelappte Masse dar. Bei *Coecilia lumbricoides* wird sie — ebenso wie bei unserer *Hypogeophis* — durch vier ziem-

lich gleichmässig gestaltete Kugeln repräsentiert. Bei *Siphonops annulatus* besteht sie aus fünf bis sieben grösseren oder kleineren birnförmigen Läppchen“ (pag. 68). Bei *Hypogeophis* konnte ich nachweisen, dass die vier Thymusknoten aus den Thymusknospen der zweiten bis fünften Schlundtasche abzuleiten sind, die also dauernd selbständig bleiben. Dies ist natürlich das primitive Verhalten, während bei *Ichtyophis* die Vereinigung der Thymusknospen ein sekundäres Verhalten ist. Es wäre interessant, zu untersuchen, ob die fünf bis sieben Läppchen von *Siphonops* von fünf bis sieben Schlundtaschen abzuleiten wären. Ich halte dies für äusserst unwahrscheinlich, vielmehr wird es sich um eine Parzellierung der ursprünglichen vier Knospen handeln. Dies ist mir um so wahrscheinlicher, als ich öfters eine Furche in einer der vier Thymusknoten beobachten konnte, die durchgeführt die eine Kugel in zwei geteilt hätte. Es würde also *Coecilia* und *Hypogeophis* in bezug auf die Thymus das primitivste Verhalten zeigen, während *Ichtyophis* und *Siphonops* in zwei divergenten Richtungen abgeleitet wären. Diese Auffassung wird durch die Angabe von *Bola u* bestätigt, der bei *Siphonops annulatus* vier Thymuspakete beschreibt und auf einem Holzschnitt abbildet.

Bei der Organogenie der Thymus kann ich mich kurz fassen. An jeder dorsalen Wand der entodermalen Schlundtasche ordnen sich die Zellen halbkreisförmig an. Dieser Buckel ist die erste Anlage der Thymus. Später wölbt sich die Ausbuchtung immer mehr, bis ein Hohlbläschen entsteht, das noch geraume Zeit mit dem Darmepithel im Zusammenhang bleibt (bis zum Stadium 39/40), während die erste Anlage schon sehr bald nach Durchbruch der Schlundtaschen erfolgte. Während dieser langen Zeit wachsen die Thymusknospen also fast gar nicht. Die Abschnürung von richtigen Thymusknospen findet nur an der zweiten bis fünften Schlundtasche statt, an der ersten und sechsten findet lokale Zellwucherung schon statt, aber diese entwickelt sich nicht weiter, sondern die Zellen werden bald blasig und diese Rudimente werden dann bald zurück gebildet. Ähnliches beobachtete *de Meuron* (86) bei *Acanthias vulgaris*: la cinquième fente ne présente qu'un simple épaississement de son épithélium; cet épaississement s'arrête bientôt et n'aboutit pas à la séparation de la partie épaisse. In Fig. 26 habe ich eine solche rudimentäre



Thymusanlage der sechsten Schlundtasche gezeichnet. Sehr gut sieht man hier auch die ektodermale Tasche. Ebenso verhält sich die Thymusanlage bei der ersten Tasche. Es werden also sechs Thymusanlagen an den sechs ersten Schlundtaschen gebildet, die erste und letzte bleiben rudimentär und werden rasch rückgebildet, die vier mittleren dagegen entwickeln sich weiter und bleiben dauernd voneinander getrennt und selbständig. Sie wandern nach oben und oralwärts. In letzterer Beziehung also entgegengesetzt wie die Thyreoidea, die, wie wir oben sahen, freilich auch dorsal vom Darm zu liegen kommt, aber die kaudalwärts verlagert ist, so dass auf einem Querschnitt, wie Fig. 42 zeigt. Thymus wie Thyreoidea schliesslich zusammen getroffen werden. Durch ihre Verlagerung und ihr Wachstum nähern sich die einzelnen Thymusknoten so sehr, dass sie sich berühren und nur durch ihre bindegewebige Hülle voneinander getrennt sind. Wenn man die Haut von einem Mediaschnitt aus abwärts präpariert, sieht man sie wie vier aufgereihete weisse Perlen sich von den oben bezeichneten Muskeln abheben.

Wenn ich auf die Histogenese dieses Organs nun eingehen, so muss ich weiter ausgreifen und auf rein cytologische Probleme eingehen. Den Grundgedanken habe ich schon beim Anatomenkongress in Würzburg ausgeführt und ich verweise daher auf die Verhandlungen (07). Hier muss ich die damaligen Behauptungen mit Abbildungen belegen. Wiederholungen werden sich dabei nicht vermeiden lassen. Ich werde den Lebenslauf einer Thymuszelle schildern. Natürlich ist die Reihenfolge der Stadien nur durch das Alter resp. die Ausbildung der Embryonen gegeben. Denn man kann eine Thymuszelle nicht wie ein lebendes Protozoon in seinen Entwicklungsphasen unter dem Mikroskop verfolgen. Daher kann der „Lebenslauf“ meiner Thymuszelle keinen Anspruch auf absolute Exaktheit machen, aber ich glaube, dass meine Ableitung, da in Harmonie mit der zeitlichen Folge, sich ungezwungen als tatsächlich bestehend ergeben wird.

Zuerst will ich als Überblick eine kurze Schilderung der Veränderungen in der Thymus geben. Im Stadium 39 lösen sich die Thymusbläschen von der Darmwand los und werden bald zu kompakten Gebilden, die rasch heranwachsen und zwar so lange bis die larvale Entwicklung dauert, also bis zum Verlust der Kiemen im Stadium 50. Bis zu dieser Zeit (oder bis kurz vor-

her; individuelle Verschiedenheiten kommen vor) finden wir nur eine Art Thymuszellen und zwar sind dieselben mit zunehmendem Alter immer kleiner geworden. Dabei hat das Plasma in viel stärkerem Maße abgenommen als die Kerne. Wenn *Hypogeophis rostratus* das Spiraculum schliesst, ist es etwa 7 cm lang. Bei jungen Tieren von 9—12 cm findet man das typische Bild der Thymus: grosse Zellen mit dunklen und hellen Kernen; kleine „lymphoide“ Zellen und Hassallsche Körper in stärkster Ausbildung.

Einzelne Thymusknoten dieses Stadiums zeigen äusserst zahlreiche mehr oder minder pathologische Mitosen und Kernzerfallsbilder und gerade in diesen sind erst verhältnismässig spärliche grosse „epitheloide“ Zellen sowie Hassallsche Körper. Die Chromosomen haben ganz bestimmte Veränderungen im Laufe der Entwicklung gemacht, wie ein Blick auf Taf. L, Fig. 61—65 zeigt, sie sind kürzer, breiter und plumper geworden.

Bei ausgewachseneren Tieren von 17—25 cm Länge findet man die Thymus noch prall mit „lymphoïden“ Zellen erfüllt, daneben die „epitheloiden“ Zellen und wenige Hassallsche Körper. Noch ist keine Vaskularisation eingetreten. Eine Einwanderung oder Auswanderung von Zellen findet nicht statt, denn wenn eine solche in nennenswerter Weise erfolgte, könnte sie mir bei lückenlosen Serien durch den Kopf in allen Stadien nicht entgangen sein, da ich eifrig danach gesucht habe. Bei sehr dicken Individuen von 25 cm, die ich als die ältesten betrachte, fanden sich kaum Hassallsche Körper, die grossen Zellen waren ebenfalls erst nach langem Suchen hier und da zu finden, die kleinen „lymphoïden“ Zellen waren nicht mehr so dicht gedrängt wie bei jüngeren Individuen. Eine richtige Vaskularisation war auch hier nicht zu beobachten. Doch war die bindegewebige Hülle verdickt und einzelne Züge und mit ihnen kleine Gefässe zogen ins Innere. Der erste Charakter den ich bekam, war, dass ich nicht die Thymus, sondern aus Versehen ein Gefäss herauspräpariert und geschnitten hatte. Selbstverständlich überzeugte ich mich bald, dass ich die Thymus vor mir hatte und erhielt von einem zweiten Individuum analoge Bilder. Ich muss noch erwähnen, dass bei diesen alten Individuen die Fixation nicht so gut war wie bei den jungen; aber für meine Zwecke völlig ausreichend.

Bei der ersten Anlage der Thymus kann ein Unterschied zwischen ihren Zellen und denen des benachbarten Darmes nicht nachgewiesen werden: Es ist ein hohes einschichtiges zylindrisches Epithel, dessen langgestreckte Zellen einen ovalen Kern aufweisen. Fig. 38 zeigt einen Abschnitt einer solchen Thymusanlage bei einem Embryo vom Stadium 23.

Histologische Details der Zellen habe ich in der Zeichnung nicht ausgeführt; ich möchte nur auf das Verhältnis der Kerne zum Protoplasma aufmerksam machen. Die „Kernplasmarelation“ (R. Hertwig), d. h. der Quotient von Kern durch Protoplasma, ist klein. Während langer Zeit wächst die Thymus sehr wenig und langsam. In Fig. 39 sehen wir wiederum einen Thymusabschnitt von einem Embryo des Stadiums 36. Noch ist das Bläschen nicht abgeschnürt. Die Kerne sind nicht kleiner geworden, sondern eher grösser; das Plasma dagegen hat schon gewaltig abgenommen. Das Zylinderepithel ist niedriger geworden, es ist nicht mehr rein einzeilig. Das Verhältnis zwischen Kern und Plasma hat sich zu Ungunsten des letzteren verschoben. Sehr bald im Stadium 39 lösen sich die Thymusbläschen vom Darmepithel los und nun beginnt ein ungemein intensives Wachstum, wie es sich durch überaus häufige Mitosen und rasche Vergrößerung des Organs ergibt. Sehr bald sind die Bläschen zu kompakten Zellhaufen geworden, die an Grösse sehr stark zunehmen und im Verhältnis zu den übrigen Organen übermässig schnell wachsen. Dieses Wachstum erfolgt durch rasch aufeinander folgende Zellteilungen. Es fällt dabei das Ruhestadium der Zellen fort, sodass das Heranwachsen der Tochterzelle zur Grösse der Mutterzelle nicht erreicht wird, sondern die Zellen sehr bald beträchtlich kleiner werden. Aber nicht nur an Grösse sind diese Zellen verschieden, auch ihre Kernplasmarelation hat sich verändert. Während die Kerne am Ende der rapiden Zellteilungen etwa die halbe Oberfläche des Anfangsstadiums besitzen, ist die Verminderung des Plasmas eine viel gewaltigere, eine fast unendliche im wahrsten Sinne des Wortes, denn meist können wir in den kleinen Thymuszellen überhaupt kein Protoplasma mehr nachweisen, mussten also den Anfangswert durch 0 dividieren. In einigen günstigen Fällen kann man einen Zipfel Protoplasma nachweisen wie in Fig. 40, doch ist das ein Ausnahmefall. In früheren Zeiten glaubte man „freie Kerne“

vor sich zu haben. Auch ohne exakte Maße, die hier leider nicht durchführbar sind, lehrt der blosse Augenschein, dass im Laufe der Entwicklung die Kernplasmarelation sich zu Ungunsten des Plasmas verschoben hat. Ist die Verschiebung übermässig, wird der Kern allzu gross im Verhältnis zum Protoplasma, so tritt eine „Depression“ (Calkins) der Zelle ein. Protozoen in diesem Zustand zeigen bei diesem Missverhältnis von Kern und Plasma ein trübes, dunkleres Aussehen; sie ziehen die Pseudopodien ein, die oft verdickt und verklumpt sind; sie nehmen keine Nahrung auf, vermehren sich nicht. In der Depressionskultur der Infusorien gehen viele Individuen zu Grunde, die übrigen erholen sich wieder und werden wieder ganz normale Tiere, bis sie einer neuen Depression anheimfallen. Von den Ursachen, die zur Depression führen, interessiert uns vor allen besonders die der „ununterbrochenen Funktion“, die R. Hertwig (05) an die Spitze der Einflüsse setzt, die imstande sind, die Kernplasmarelation zu verschieben. Bei unausgesetzter Fütterung einer Protozoen- resp. Hydrakultur erzielt man durch die ununterbrochene assimilatorische Tätigkeit ein solches Anwachsen des Kernes auf Kosten des Protoplasma, dass die Tiere in „Depression“ verfallen; sie sind unfähig zu assimilieren und sich zu teilen.

Auch bei der Thymuszelle ist eine übermässige Funktion bei dem rapiden Zellwachstum gegeben und wir sehen auch hier die Kernplasmarelation so sehr zu Gunsten des Kernes verschoben, dass die Zelle bis auf weiteres nicht mehr teilfähig ist. Das rapide Wachstum hat plötzlich ein Ende: wir haben in dieser Zelle den einen Bestandteil der Thymus vor uns, die sogenannte „lymphoide“ Zelle (Fig. 40) der Autoren.

Nicht nur die Grösse der Kerne hat im Verhältnis zugenommen im Laufe der Entwicklung, sondern auch die Färbbarkeit. Während in den jungen Stadien die Kerne blass waren, speichern die endgültigen Thymuszellen äusserst intensiv die Kernfarbstoffe auf. Wenn man z. B. einen in toto gefärbten Kopf mit blossem Auge in der Serie betrachten, so fallen die Thymusballen durch ihre intensive Färbung sofort besonders auf. Das hängt nicht nur von der Dichtigkeit der Kerne, sondern auch von ihrer Hyperchromasie ab. Auch ein Vergleich der Figuren 38, 39 und 40, sowie der Figuren 59 und 60 zeigt diese Intensitätsunterschiede in der Farbe. Man könnte die Ursache davon in

einem verschiedenen Flüssigkeitsgehalt der Kerne annehmen. Doch ist, glaube ich, eine andere Erklärung vorhanden. Die Grösse der Kerne ist von der Zahl der Chromosome abhängig, wie Boveri (05) überzeugend nachgewiesen hat. Wir sahen, wie die Kerne allmählich an absoluter Grösse abnahmen, daraus folgt, dass auch das Volumen der Chromosome abgenommen haben muss. Das kann man auch direkt beobachten und messen (Figg. 61 u. 62). Ich habe schon in einer früheren Arbeit (06a) darauf hingewiesen, dass es die Unfähigkeit eines schnellen Wachstums der Chromosome wäre (die bei so komplizierten Gebilden ja nicht verwunderlich), die einerseits bei der Furchung einen sofortigen Ausgleich der Kernplasmaspannung verhindere, andererseits eine Verkleinerung der Kerne bei rasch folgender Teilung bewirken müsse. Denn die Masse der Chromosome ist direkt proportional der Kernoberfläche. Diese ist bei der Thymuszelle infolge der rapiden Teilungen auf die Hälfte herabgesunken, also müssen wir auch annehmen, dass das Volumen des Chromosoms auf die Hälfte reduziert sei. Dass dies tatsächlich der Fall ist, lehrt der Vergleich der Figuren 61 und 62, die bei gleicher Vergrösserung Mitosen von Thymuszellen vom Stadium 34 und 45 zeigen. Das Tochterchromosom wächst also hier nicht auf die Grösse des Mutterchromosoms heran, wie Boveri annimmt und wie es im allgemeinen bei gleichbleibender Zellgrösse auch sein wird. Es kann daher auch das Anwachsen des Chromosoms auf die doppelte ursprüngliche Grösse nicht das zur Teilung auslösende Moment sein. Dieses liegt viel früher in der „Kernplasmaspannung“ (R. Hertwig), d. h. eine Kernplasmarelation, bei der der Kern übermässig klein im Verhältnis zum Plasma ist, was durch Assimilation von Nahrung bewirkt sein kann. Ich kann hier auf diese Momente nicht näher eingehen und verweise auf die Originalarbeiten von R. Hertwig und Popoff. Hier wollte ich nur den Standpunkt präzisieren, dass die Kernverkleinerung ihre Ursache in der Verkleinerung der Chromosomen hat, die bei rasch aufeinander folgenden Teilungen nicht auf ihre ursprüngliche Grösse heranwachsen können. Freilich könnte der Einwand erhoben werden, dass bei der Thymus nicht ähnlich wie bei der Furchung die grosse Kernplasmaspannung als treibendes Moment angesprochen werden könnte. Denn die ursprünglichen Thymuszellen unterscheiden sich in nichts von den

übrigen Darmzellen. Für die rasch folgenden Teilungen muss also eine andere Ursache vorhanden sein, die wir nicht kennen. Für die Folgeerscheinungen aber, die wir hier ja nur besprochen haben, ist das ursächliche Moment der Zellteilung ohne Belang.

Haben wir die Grösse des Kernes nun von der Masse der Chromosome abgeleitet, so wollen wir nun versuchen, die Färbbarkeit ersterer ebenfalls auf Veränderungen innerhalb der Chromosome zurückzuführen.

Wenn wir eine Mitose der Thymuszelle beim Stadium 45 betrachten, so können wir zierliche schlanke Stäbe als Chromosome bewundern (Fig. 62). Dieselben sind scharf voneinander zu trennen, da sie gleichmässig gebaut sind. Sie sind aber schon bedeutend kleiner als die vom Stadium 34 (Figg. 61a und b). Die Spindel zeigt ihr gewohntes Aussehen, Centrosome an den Polen aufweisend. Die Äquatorialplatte gewährt ein klares, helles Bild. Nach diesem Stadium setzt die geschwulstartige Proliferation der Zellen ein und sehr bald (Stadium 48) haben die Chromosome ihre schlanke Stabform eingebüsst (Fig. 63). Zwar sind sie noch scharf voneinander zu trennen, aber sie zeigen eine verquollene, in der Mitte leicht tonnenförmig aufgetriebene Gestalt. Im Laufe der Entwicklung werden diese Charaktere immer ausgesprochener, sodass wir entsprechend der Entwicklung der Reihe nach alle Übergänge antreffen bis zu einem Punkte, wo die stabförmigen Chromosome zu plumpen Vierecken und Kugeln geworden sind (Fig. 64). Fast der ganze Plasmaleib ist erfüllt von diesen stark chromatischen Gebilden. Ein Vergleich zwischen Figg. 61—65 zeigt besser als viele Worte die ungeheure Veränderung, die zwischen den Chromosomen einer jungen und einer alten Thymuszelle besteht.

Diese Formveränderung innerhalb des Chromosoms muss auf die unharmonische Vermehrung einer der aufbauenden Substanzen zurückgeführt werden, da eine Aufnahme eines fremden Körpers, z. B. Wasser, zur vollen Erklärung des Bildes nicht ausreicht.

Die Chromosome sind nun kompliziert organisierte Gebilde. Wir können sie weiter analysieren und beobachten, dass sie aus Chromatinkörnern, den „Chromiolen“, bestehen, welche durch eine

schwach färbbare Kittmasse, die „Nucleoarsubstanz“ (R. Hertwig) zur Chromosomeneinheit verbunden werden.

Diese Nucleoarsubstanz (auch Platin genannt) „steht in sehr nahen Beziehungen zum Chromatin“. Meist ist es mit diesem vereinigt, d. h. in ihm enthalten; doch kommt es auch einzeln vor, z. B. in den echten blassen Nucleolen oder als Teil der Doppelnucleolen, die ein blasses Zentrum und einen chromatischen Ring aufweisen. Ferner sieht man sie bei gewissen Tetraden, die eine achromatische Brücke im Chromosom aufweisen.

Diese Substanz schwindet bei der Bildung der Chromosome und daher spricht ihr R. Hertwig eine formative Funktion für die Chromosome zu; andererseits können die Chromosome aber die Nucleolarsubstanz im Tochterkern produzieren. Es bestehen also sehr nahe Wechselbeziehungen zwischen Chromatin und Nucleolarsubstanz; ihr Hauptunterschied besteht wohl in der Reaktion Farbstoffen gegenüber. Die Nucleolarsubstanz entspricht einer Art Vorstufe des Chromatins und ist so nahe verwandt mit ihm, dass wir sie als Einheit hier behandeln wollen. Als drittes Substrat der Chromosome kommt (oder als zweites, wenn man die vorhergehenden nicht trennt), das „Liningerüst“ der Autoren in Betracht. Dies ist nichts anderes, als die eventuell verdickten und solidifizierten Wabenwände des allgemeinen Zellprotoplasmas, welches ich als das formgebende Element, das auch die Grösse des Chromosoms bestimmt, auffassen möchte. Es ist das Element, auf das Häcker seine Achromatin-Hypothese aufgebaut hat.

Dieses Liningerüst scheint auch mir das speziell organisierte Gebilde zu sein, während Chromatin und Nucleolarsubstanz mehr den Eindruck einer ungeformten Substanz machen. Das organisierte Liningerüst braucht mehr Zeit zum Heranwachsen, als ihm bei der raschen Proliferation der Thymuszellen gewährt wird, daher nimmt es ab und wird absolut kleiner im Laufe der Entwicklung. Man vergleiche die mit gleicher Vergrößerung gezeichneten Chromosome von Figg. 61 und 62. — Durch lebhafte Funktion wird der Chromatingehalt erhöht und zwar unbeschränkt (Goldschmidt [05]). Es vermehrt sich also im Laufe der Entwicklung Chromatin (mit Nucleolarsubstanz?) im Übermaß. Diese zähflüssige Substanz speichert sich auf dem mehr festen.

formgebenden Liningerüst auf, das im Verhältnis zum Chromatin zwischen zwei Teilungen nur wenig gewachsen ist. Durch dieses Missverhältnis von chromatischer und achromatischer Substanz verliert das Chromosom seine schlanke Stabform (Fig. 63) und gewinnt schliesslich die Kugelform (Fig. 64). Dieselbe Formveränderung entsteht, wenn um ein solides, stabförmiges Gerüst ein Flüssigkeitstropfen wächst.

Wir sehen also, wie die Hyperchromasie der Kerne einer „Hyperchromasie“ der Chromosome bei der Mitose entspricht. Das „überschüssige“ Chromatin bildet natürlich einen Teil des Volumens des Chromosoms, hat jedoch keinen Einfluss auf die Kerngrösse. Es ist also das Volumen der Chromosome = Oberfläche der Kerne nicht absolut richtig, sondern es gilt nur für normale Fälle. Wenn dagegen abnorme Zustände innerhalb des Chromosoma herrschen, wenn die „Chromolinin-Relation“ verschoben ist, so ist das massgebende für die Kernoberfläche das formgebende Liningerüst, während das Chromatin nur die Intensität der Farbreaktion beeinflusst, also hier die Hyperchromasie bewirkt.

Wenn die eben geschilderten Vorgänge durch die stetig anhaltende gesteigerte Funktion eine gewisse Grenze erreicht haben, muss eine Stockung eintreten. Durch die Verschiebung der Kernplasmarelation zugunsten der Kerne trat, wie wir oben sahen, ein Depressionszustand der Zelle ein, der dieselbe bis auf weiteres teilunfähig macht: ruhende „lymphoide“, kleine Thymuszellen. Durch die übermässige Vermehrung von Chromatin resp. Nucleolarsubstanz verkleben und verklumpen die Chromosome untereinander (Fig. 65). Tritt dieser Prozess vor Eintritt der Depression ein, so wird die Auslösung zur Zellteilung noch erfolgen. Die zu unförmigen Klumpen geballten Chromosome sind aber einer exakten Teilung nicht mehr fähig: daraus resultiert notwendigerweise eine pathologische Mitose, die nicht zu einer vollkommenen Zellteilung führen kann. Und in der Tat wimmelt es in diesem Stadium der Thymusentwicklung von pathologischen Kernteilungsfiguren. Man sieht von den noch einigermaßen normalen (Fig. 64) alle Übergänge bis zu richtigen Kerndegenerationsbildern: Heteropole Teilungen, einzelne verklumpte Chromosome (Fig. 65) bis zu einheitlichen Chromatinballen.



Bisher in der Thymus trafen wir nur eine Art von Zellen an: Das Organ ist rein epithelial. Nun finden wir unmittelbar nach diesen pathologischen Mitosen ausser den kleinen Thymuszellen grosse „epitheloide“ Zellen an (Fig. 41). Wie können wir uns ihr plötzliches zahlreiches Auftreten in diesem Stadium erklären?

Eine Einwanderung von aussen kann ich mit aller Bestimmtheit aus meinen zahlreichen Serien durch ganze Köpfe ausschliessen.

Um zu einer befriedigenden Erklärung dieser Tatsachen zu gelangen, muss ich etwas weiter ausholen und auf die Zellteilung eingehen. R. Hertwig hat zuerst ein funktionelles Kernwachstum von einem Teilungswachstum unterschieden. Ein frisch geteiltes Infusor assimiliert aus der Nahrung Protoplasma und zwar wächst der Zelleib auf das Doppelte, während der Kern nur minimal sich vergrössert (Funktionswachstum). Durch dieses ungleichmässige Wachstum hat sich die Kernplasmarelation so sehr zu Gunsten des Plasmas verschoben, bis die „Kernplasmaspaltung“ eintritt, welche die Zellteilung auslöst. Dieser letztere Prozess beginnt mit dem Teilungswachstum des Kernes, der rapide auf seine doppelte Grösse heranwächst. Für die exakte Begründung dieser eben angedeuteten Prozesse verweise ich auf Popoff<sup>1)</sup> der diese Auffassung auch experimentell gestützt hat. Hier interessiert uns nur das Faktum: Bei Auslösung der Zellteilung setzt das Teilungswachstum des Kernes ein, oder anders ausgedrückt, wachsen die Chromosome auf das Doppelte heran. Diese Auffassung steht im Gegensatz zu der von Boveri (05), der im beendeten Wachstum („Reifen“) des Chromosoms auf die doppelte Grösse den Auslösungsprozess der Zellteilung erblickt. Wenn also, um zu unserer Thymuszelle zurückzukehren, die Auslösung zur Zellteilung erfolgt, wenn die Veränderungen innerhalb der Chromosome schon weit fortgeschrittene sind, so wird zwar noch ein Teilungswachstum eintreten, aber eine Trennung der verquollenen Chromosome durch den Längsspalt findet nicht mehr statt.

<sup>1)</sup> Diese Arbeit erscheint im neuen Archiv für Zellenlehre, herausgegeben von R. Goldschmidt.

Nach der Rekonstruktion des Kernes ist dieser ein Diplokaryon (Boveri): er hat die doppelte Masse von Chromosomen als normal; die Kernoberfläche hat sich verdoppelt.

Dies entspricht den tatsächlichen Befunden bei der Thymus ganz genau. Der durchschnittliche Durchmesser der kleinen Zellen  $5,25 \mu$  zu dem der grossen  $7,5 \mu$  verhält sich wie 7:10; die Oberfläche also im Quadrat dieser Werte wie 1:2. Der Vergleich von Figg. 40 und 41 zeigt auf den ersten Blick diese Verhältnisse am deutlichsten.

Diese „diplokaryotischen“ Zellen der Thymus, wie ich die „epitheloïden“ der Autoren nennen werde, sind also Abkömmlinge der ursprünglichen Epithelzellen. Sie sind aber keine „Mutterzellen“ für die kleinen Thymuszellen, sondern aus diesen durch eine unvollständige Kernteilung entstanden.

Diese diplokaryotischen Zellen unterscheiden sich unmittelbar nach der Rekonstruktion der Kerne nur durch die doppelte Grösse von den kleinen Thymuszellen. Die Färbbarkeit und die Struktur der Kerne ist die gleiche geblieben. Einen Zelleib sieht man meistens nicht oder nur in schmalen Säumen und Fetzen wie in Fig. 41.

Durch die „unvollkommene“ Teilung ist die Zelle in ganz abnorme Bedingungen gekommen; sie ist nicht mehr teilfähig; es treten aber verschiedene Prozesse auf, die das Gleichgewicht in der Zelle wieder herzustellen streben. So erhalten wir eine grosse Mannigfaltigkeit von Bildern, die schliesslich alle zur Degeneration führen, da die Veränderungen von der Norm zu tiefgreifende waren.

Unter den Reparationsprozessen nimmt die erste Stellung die Chromidienbildung ein. Unter diesem Begriff versteht man nach R. Hertwig mit den gewöhnlichen Kernfarbstoffen sich färbende Gebilde im Plasma. Ihre Herkunft aus dem Kern erscheint für Protozoen gesichert, da man einerseits Kerne sich in Chromidien auflösen sah, anderseits die Bildung von Kernen aus dem Chromidialnetz beobachtete. Ausserdem werden oft in der Literatur Chromidien beim Passieren der Kernmembran geschildert und abgebildet, eine Tatsache, die freilich auch oft vorgetäuscht sein kann, die aber in gewissen Fällen nicht zu bezweifeln ist (z. B. bei Depressionszuständen von *Aktinosphaerium*). Eine solche Chromidienbildung findet man nun sehr reichlich in den

diplokaryotischen Thymuszellen. Einmal konnte ich einen chromatischen Strang vom Nucleolus ins Plasma hinein verfolgen (Fig. 42a). Dasselbe Verhalten ist von Zweiger (06) und Wassilieff (07) bei Spermatogenesen von Insekten beobachtet worden. Meistens findet man jedoch die Chromidien als grössere oder kleinere Brocken und Klumpen im Protoplasma liegen (Fig. 42b und 43). Durch diese Chromatinausscheidung aus dem Kern wird dieser bedeutend blasser, so dass er in scharfen Gegensatz zu den kleinen Thymuszellen tritt (Fig. 59).

Ferner setzt nun ein mächtiges Anwachsen des Zelleibes ein. Während früher nur ein schmaler, kaum erkennbarer Plasmasaum auch bei den diplokaryotischen Zellen zu erkennen war (Fig. 41), sehen wir nun bei den blasserem Kernen einen grossen deutlichen Zelleib (Fig. 55).

Ebenso wie Protozoen in Depression durch Chromidienbildung sich zu normalen Tieren erholen, analog gewinnt die Thymuszelle dadurch ihre Funktionsfähigkeit zum Teil wieder: sie ist nun imstande zu assimilieren.

Durch das Heranwachsen des Protoplasmas einerseits, sowie durch die Kernverminderung durch Chromidienbildung andererseits, wird die normale Kernplasmarelation wieder herzustellen versucht, aber die unvollkommene Teilung hat so grosse Veränderungen bewirkt, dass eine normale Weiterentwicklung nicht möglich ist. Ich halte es aber nicht für ausgeschlossen, dass bei anderen Objekten die Zellen sich so weit erholen, dass nochmals eine Zellteilung ausgelöst wird. Diese wird wahrscheinlich ebenfalls nicht zu einer vollkommenen Teilung, sondern zu einem vierfachen Kern führen. Vielleicht lassen sich auf diese Weise gewisse Riesenkerne erklären.

Die oben geschilderten Prozesse gehen dabei, da es zur Zellteilung nicht kommt, immer weiter nebeneinander fort. Der Kern wird immer blasser, oft wird er völlig achromatisch (Fig. 44), der Zelleib wächst immer stärker heran und auch der Kern wird bedeutend grösser. Diese Erscheinungen können wir so deuten, dass die Zelle in Depression durch Chromidienbildung die Kernplasmarelation erhält, die zur Assimilation und Bildung von Cytoplasma befähigt. Durch diese Funktion wächst wiederum der Kern. Da durch die Chromosomenveränderung die Zellteilung als Regulativ ausgeschaltet ist, steigern sich Kern und Proto-

plasma gegenseitig zu immer grösseren Gebilden. Schliesslich haben wir ganz grosse blasse Kerne mit mächtigem Zelleib vor uns. Aber beide zeigen schon Spuren der Degeneration (Fig. 56). Der Kern weist kaum noch Chromatin auf, seine Nucleolen haben nur noch einen feinen Chromatinring, während ihr Zentrum sich intensiv mit Eosin färbt. In anderen Fällen ist der Kern fragmentiert in 2—6 Teile zerfallen (Fig. 50 a und b).

Drittens sehen wir um den Kern eine meist halbmondförmige, aber oft unregelmässige helle Substanz. Natürlich ist das keine durch Schrumpfung entstandene Lichtung, sondern diese stark lichtbrechende Masse scheint vom Kern ausgeschwitzt zu sein (Figg. 48 u. 49). Ganz analoge und viel deutlichere Bilder zeigen degenerierende Seestern- oder Seeigeleier. Wahrscheinlich handelt es sich hier um ein Herausschaffen von übermässig gebildeter Nucleolarsubstanz.

Endlich möchte ich noch eine merkwürdige Kernform anführen, die bei verhältnismässig sehr kleinen Zellen, also vor der unvollkommenen Teilung, zur Beobachtung gelangt (Fig. 51 a, welche bei gleicher Vergrösserung wie Fig. 40 gezeichnet ist, zeigt dies sehr deutlich). Das Chromatin ist ganz auf einer Seite am Rande angesammelt, nicht in nucleolenartiger homogener Masse, sondern unregelmässig hellere und dunklere Streifen erkennen lassend. Von dieser Hauptchromatinansammlung ziehen einzelne oft doppelte Fäden zur entgegengesetzten Peripherie. Der Rand des Kernes ist ebenfalls chromatisch. Der grösste Teil des Kernes ist dagegen hell, völlig frei von Chromatin. Aus dieser Schilderung, sowie den Bildern Figg. 51 u. 52 geht die Ähnlichkeit dieser Kerne mit denen vom Synapsisstadium der Geschlechtszellen zur Genüge hervor. Freilich will ich nicht verhehlen, dass in manchen dieser Kerne die hellen Partien vakuolenartigen Eindruck machten, auch der dicke chromatische Rand erinnert an pyknotische Kerne, bei anderen dagegen glichen sie völlig der typischen Synapsis. Bei dem Vergleich von Thymus- und Sexualzellen werden wir auf die Bedeutung dieser Tatsachen eingehen.

Ehe wir auf die degenerativen Veränderungen eingehen, wollen wir kurz ein biologisches Moment der diplokaryotischen Thymuszellen erörtern. Die grossen Zellen vereinigen sich mit ihrem Zelleib zu zweit oder zu mehr miteinander (Fig. 58).

Dann sieht man einen grossen Protoplasmaleib mit zwei oder mehr Kernen. Die Zellgrenzen sind völlig verschwunden. Häufig verschmelzen die Zellen nicht breit miteinander, sondern nur mit einem Zellfortsatz. Dies ist leicht erklärlich wenn man berücksichtigt, dass zu der Vereinigungstendenz die kleinen Thymuszellen als zwischen den grossen Zellen eingelagerte hindernde Massen in Betracht kommen.

Die nahe beieinander liegenden diplokaryotischen Zellen werden also einen einheitlichen Protoplasmaballen mit so viel Kernen als Zellen verschmolzen sind, bilden; die weiter getrennt voneinander liegenden Zellen vereinigen sich aber wegen der dazwischen liegenden übrigen Zellen nur mit ihren Fortsätzen und bilden somit ein Reticulum.

Dass diese Verschmelzungstendenz besteht, ist ein Beweis mehr, dass hier Depressionszellen vorliegen. Bei Protozoen ist es eine alltägliche Erscheinung, dass in der Depression „Plasmogamie“ eintritt. Diese Vereinigung zweier Zellen kann nur durch die abnorme Veränderung der Oberflächenschichte zustande kommen, die nunmehr unfähig geworden ist, die Selbständigkeit des Individuums zu wahren. Über die Bedeutung dieser Erscheinung weiss man so gut wie nichts. Man kann sich vorstellen, dass es eine analoge, wenn auch weit geringere Bedeutung hat, wie die Amphimixis der Kerne. Durch letztere wird das konjugierende Tier wieder „verjüngt“; vielleicht ist die Vermischung von Plasma eines artgleichen Individuums ebenfalls von einem gewissen Nutzen für die Zelle.

Von den Veränderungen des Protoplasma wollen wir nur Einzelheiten herausgreifen, um nicht gar zu tief in die Pathologie der Zelle hineinzugeraten. Wir wollen nur die für die Thymus charakteristischen Gebilde betrachten.

Da kommt nun in erster Linie die konzentrische Streifenbildung im Protoplasma in Betracht (Figg. 55 u. 56). Unmittelbar um den Kern ist meist ein hellerer Streifen, der von einem dunkleren Rand umgeben ist. Dann finden sich konzentrisch um den Kern dunklere Bänder im Protoplasma. Eine Struktur konnte ich darin nicht wahrnehmen, da der gesamte Zelleib ein eigentümlich hyalines Aussehen zeigt. Die konzentrischen und homogenen dunklen Kreise haben denselben Charakter, wie die bei einer eintrocknenden Salzlösung entstandenen. Sie werden wohl eine

Ausfällung aus dem langsam absterbenden Protoplasma sein. Diese Körper hat, wie aus obigem Zitat hervorgeht schon Leydig gesehen und beschrieben. Diese „Hassallschen Körper“ sind bei den niedrigen Wirbeltieren allgemein zu finden; während bei höheren die Degenerationserscheinungen etwas modifiziert sind.

Ausser diesen einzelligen konzentrischen Körperchen kommen Konglomerate aus vielen verschmolzenen Zellen vor (Fig. 59). Es sind dies die typischen allbekannteren Hassallschen Körperchen. Das Zentrum ist in der Degeneration am meisten fortgeschritten, von aussen lagern sich immer neue diplokariotische Zellen an, die somit einen Ring bilden. Wenn das Zentrum degenerativ zerbröckelt, entsteht dadurch ein hohler Ring, der eine verdickte Gefässwand vortäuschen kann, besonders da häufig noch im Detritus degenerierende, aber eben durch den Zerfall der anderen freie Zellen (eventuell mit allem Chromatin zu einem Ballen verklumpt) als Blutzellen gedeutet werden können. (Nusbaum und Machowsky, Fig. 60).

Ein weiteres konzentrisches Gebilde sieht man auf den Figuren 45 und 46 abgebildet. Das Ganze ist ganz achromatisch. Das Zentrum dunkel, etwas unregelmässig in Form und auch anscheinend schwach strukturiert, während der helle und dann der dunkle Ring völlig homogen erscheinen. Mit Bestimmtheit kann ich diesen Körper nicht ableiten. Wahrscheinlich geht ein Stadium wie in Figur 47 vorher, wo sich um einen grossen Mittelpunkt eine chromatische Zone sich ausbreitet. Auf der einen Seite sehen wir einen chromatischen Punkt, auf der anderen eine helle Zone. Es ist nun die Frage, ob dies das Degenerationsprodukt eines Kernes oder aber eines Chromidiums wie von Figur 43 sei. Ich halte ersteres für wahrscheinlicher, doch ist letztere Möglichkeit nicht ausgeschlossen. Dieses Gebilde erscheint mir deshalb so interessant, weil es morphologisch eine so grosse Ähnlichkeit mit den Dotterkernen gewisser Spinneneier aufweist.

Hierher gehört auch ein Gebilde, das Figur 57 darstellt. Um eine helle Vakuole ist geschichtetes Plasma gelagert, der Kern ist metachromatisch rot (bei Hämatoxylinfärbung nach Delafield). Das Ganze ist von einer diplokaryotischen Zelle umschlossen.

Zum Schluss möchte ich noch eine eosinophile Zelle schildern. Am Rande des Zelleibes treten grössere Brocken auf, die sich mit Plasmafarben also Eosin, Pikrinsäure, Bleu de Lyon etc.

intensiv färben (Fig. 53). Allmählich nimmt diese Körnelung zu, bis die ganze Zelle mit diesen Brocken erfüllt ist (Fig. 54). (In der Zeichnung sind die leuchtend roten Brocken in grauer Farbe eingetragen). Diese Zellen stammen sicherlich nicht aus dem Blute, da das Organ noch nicht vascularisiert ist. Wahrscheinlich haben sie mit dem Blute absolut nichts zu tun. Ich halte dies vielmehr für einen neuen Beweis für den Depressionszustand der Thymuszellen: sie sind unfähig zu assimilieren und speichern daher ebenso wie die Geschlechtszellen im gleichen Zustand die Nahrungsstoffe als Dottermaterial auf, da sie es nicht verarbeiten können. Wahrscheinlich sind die eosinophilen Leukozyten ebenfalls Zellen in Depression, wofür auch ihr gelappter Kern spricht, aber mit unseren Thymuszellen brauchen sie auch dann nur diesen Depressionszustand gemein zu haben.

Alle diese geschilderten Vorgänge spielen sich am intensivsten bei jungen Tieren von 9—12 cm Länge ab. Später bei alten ausgewachsenen Tieren finden sich nur spärlichere Hassallsche Körper, aber ganz fehlen sie nie. Rudimentär fand ich die Thymus fast nie, denn bei den völlig ausgewachsenen alten Exemplaren von 24 cm Länge finden sich die vier grossen Thymusknoten voll von kleinen Thymuszellen und wie gesagt spärliche diplokaryotische Kerne und sonstige Degenerationsprodukte. Nach der Periode der intensiven Proliferation trat eben das Depressionsstadium für die kleinen Zellen ein, wodurch die Teilung gehemmt wurde. Später erholte sich der überwiegende Teil und beim gemässigten Wachstum, das jetzt einsetzt, bleiben sie völlig funktionsfähig, teilen sich normal und nur ein ganz geringer Prozentsatz kommt in Depression und Degeneration. Die Hassallschen Körper, die nach der intensiven Wachstumsperiode und durch die darauf folgende tiefe Depression entstanden waren, sind degenerativ zerfallen ohne Spuren zu hinterlassen.

Wir müssen nun auch auf das Bindegewebe und die Vascularisation der Thymus eingehen, nachdem wir sämtliche eigentliche Thymuselemente einheitlich von ursprünglichen Epithelzellen abgeleitet haben.

Jeder der vier Thymusknoten hat eine bindegewebige Hülle, in dieser verlaufen zahlreiche Kapillaren. Solange das Tier wächst, also bis zu Individuen von 24 cm Länge, ist kein Bindegewebe, kein Gefäss ins Innere der Thymus gedrungen. Bei

einem der ältesten Exemplare (ich schliesse auf das Alter von der Dicke des Tieres, denn die Länge schwankt stets um 25 cm, bei ausgewachsenen Tieren, dagegen ist der Querdurchmesser ein wechselnder), fand ich eine schwache Bindegewebeinwucherung und hier war die Thymus auch etwas kleiner als gewöhnlich, doch immerhin ganz stattlich und voll von kleinen Thymuszellen. Ein eigentliches Rudimentärwerden war dies nicht, höchstens eine senile Atrophie, wie sie in so manchen Organen vorkommen kann. Dass also meine diplokaryotischen Zellen nicht vom Mesoderm her eingewandert sind, kann ich mit Sicherheit behaupten.

Ebensowenig wandern, meiner Ansicht nach, die Thymuszellen aus und werden zu Blutelementen. Die Ähnlichkeit von Lymphozyten und Thymuszellen sowie das Rätsel der Lymphozytenquelle hat manchen Morphologen veranlasst, sie zu identifizieren, aber keinem ist der Beweis geglückt. Es lassen sich gegen diese Auffassung sehr gewichtige Bedenken erheben und ich verweise auf die Arbeit Stöhrs hierfür. Unbedingt widerlegt erscheint mir diese Hypothese schon durch die vortreffliche Arbeit von Watney (82) zu sein, der die Grössenverhältnisse von Thymus- und Blutzellen vergleicht. Die Unterschiede sind bei Säugtieren freilich kaum gegeben, bei Rochen aber ganz gewaltige. Auch bei Fröschen und Vögeln ist ein merklicher Unterschied in der Grösse vorhanden, wenn auch nicht so in die Augen springend wie beim Rochen, bei dem die weisse Blutzelle einen zweieinhalb mal so grossen Durchmesser als die Thymuszelle hat, also kann durch eine blosse Wanderung aus letzteren kein Blutelement werden. Bei *Hypogeophis* sind die Grössenunterschiede unerheblicher und daher nicht beweisend. Eine Auswanderung oder Verminderung von Thymuszellen konnte ich niemals beobachten. Über die Funktion der Thymus kann ich nichts angeben; diese Frage muss auf physiologischem Wege durch das Experiment gelöst werden. Mit der Blutbildung hat sie, glaube ich, nichts zu tun. Die funktionierenden Elemente werden die kleinen Thymuszellen sein, nicht die diplokaryotischen oder gar die Degenerationsprodukte, die Hassall'schen Körperchen. Durch vergleichende Studien überzeugte ich mich, dass die oben für *Hypogeophis* geschilderten Vorgänge nicht auf diese beschränkt werden, sondern eine allgemeinere Gültigkeit beanspruchen dürfen.



Ich untersuchte andere Amphibien (Frosch, Kröte), Säugtiere (Schafembryo) und Selachier (*Cephaloscyllium umbratile*).<sup>1)</sup>

Überall fand ich die gleichen Bilder mit geringen Modifikationen, die sich sämtlich mit meiner Auffassung in Einklang bringen liessen. Freilich bei Säugetieren ist das ganze Bild viel undeutlicher und komplizierter durch die Vascularisation. Ich möchte nochmals hervorheben, das ich auch bei Selachiern diplokaryotische Zellen mit grossem Kern und konzentrisch gestreiftem Zelleib angetroffen, trotz der gegenteiligen Behauptung von Beard (02), dass keine Hassallschen Körper oder ähnliches vorkäme, was schon von Primak (02) bestritten wurde. Wie Beard die Thymus „als die erste und einzige Quelle der Leukozyten“ bei *Raja batis* ansehen kann, ist mir unverständlich, da bei demselben Objekt nach Watney (82) die enormen Grössenunterschiede zwischen Leukozyt und Thymuszelle bestehen.

Es würde wenig Zweck haben, wollte ich eingehend auf die Literatur eingehen. Ich verweise auf die Arbeiten von Hammar (05) und Stöhr (06). Die Fragen, welche die Forscher beschäftigten, waren hauptsächlich:

1. Ist die Thymus epithelial oder sind die grossen oder kleinen Zellen vom Mesoderm eingewandert?
2. Ist die Thymus ein blutbildendes Organ?
3. Woher stammen die Hassallschen Körperchen, was ist ihre Bedeutung, ihr Schicksal?

Meine Stellungnahme zu diesen Fragen ergibt sich zur Genüge aus den obigen Ausführungen.

Nur auf einige Angaben muss ich eingehen, die im Widerspruch mit meiner Schilderung sind.

Falls die Thymus nicht epithelial ist, sondern die kleinen oder grossen Zellen mesodermale Eindringlinge, so fällt meine ganze „Hypothese“ zusammen.

Für diese Immigration sind in letzter Zeit nur wenige Forscher eingetreten. Capobianco (92) schreibt: „on peut surprendre cette migration in actu.“ Gullard (91) sagt von den Leukozyten: „they beginn to invade the epithelium.“ Die-

<sup>1)</sup> Die Thymus dieses 80 cm langen Tieres stammt vom Dofleinschen Material aus Japan und wurde von Dr. Luther bei einer Bearbeitung dieses Tieres gewonnen. Für die gütige Überlassung sage ich beiden Herren auch hier meinen besten Dank.

selbe Ansicht vertritt Ver Eecke (99) für den Frosch. Der Fehler dieser sonst sehr exakten Arbeit liegt, glaube ich, daran, dass dieser Forscher mit einem zu alten Stadium begonnen hat. Er beginnt mit einem in Metamorphose begriffenen Frosch, der noch einen Schwanz hat. „A ce moment dans la substance médullaire encore pour ainsi dire exclusivement épithéliale, se remarquent déjà bon nombre de corpuscules de Hassall typiques.“ (pag. 68.) Hätte Ver Eecke ein etwas jüngeres Stadium untersucht, so würde er nur kleine „lymphoïde“ Zellen gefunden haben. Dagegen sind seine Beobachtungen und Bilder über die Bildung der Hassallschen Körper und ihr Zerfall sehr gut.<sup>1)</sup>

Die überwiegende Mehrzahl der neueren Forscher ist für einen rein epithelialen Aufbau der Thymus; freilich wird dann meist angenommen, dass die grossen Kerne Reste des ursprünglichen Epithels sind, aus denen die Lymphozyten entstehen.

Prymak (02) hat „nie das Eindringen der lymphoiden Zellen aus dem umgebenden Bindegewebe in den Thymuskörper gesehen.“ Freilich dafür auch ein „massenhaftes Auswandern von Leukozyten“. Letzteres vertritt auch Maurer, Nusbaum und Machowsky (02) und besonders Beard und viele andere.

<sup>1)</sup> Anmerkung bei der Korrektur. Inzwischen ist eine Arbeit von A. Maximow in *Folia haematologica*, IV. Jahrgang, Nr. 5, 1907 erschienen. Der Verfasser behauptet, dass „in Umgebung der noch rein epithelialen Thymusläppchen kleine histiogene Wanderzellen im Mesenchym entstehen. — Sie dringen in das Epithel ein und verwandeln sich dabei in typische grosse Lymphozyten, die sich in den Epithelzellen in immer wachsender Menge ansammeln. Dadurch wird hier also auf die unzweideutigste Weise die Identität der histiogenen Wanderzellen und der Lymphozyten bewiesen.“ Ich kann diesen Optimismus nicht teilen und sehe mit Spannung der definitiven Arbeit entgegen, in der Maximow seine Auffassung von der Einwanderung und Verwandlung belegen wird. „Die grossen Lymphozyten in den Thymusläppchen“ — heisst es weiter — „vermehrten sich mit der Zeit so ausserordentlich, dass sie das Epithel, besonders in der Rinde, ganz zurückdrängen und als Resultat bekommen wir dann Massen von typischen kleinen Lymphozyten, die . . . aus den Läppchen austreten und in das umgebende Gewebe gelangen. Die Thymuslymphozyten sind also echte Lymphozyten und das Epithel dieses Organs stellt für sie bloss einen sehr günstigen, die Vermehrung ausserordentlich fördernden zeitweiligen Aufenthaltsort vor.“ Die ausserordentliche Vermehrung der grossen Lymphozyten kann nur durch zahlreiche normale Mitosen derselben vor Vaskularisation der Thymus wahrscheinlich gemacht werden und nach meinen bisherigen Erfahrungen muss ich an ihrem Vorkommen zweifeln.

Gegen diese Auffassung, dass die Thymus ein blutbildendes Organ sei, ist Stöhr (06) sehr energisch eingetreten. „Die kleinen Zellen sind keine „lymphoiden Elemente“, keine Lympho- oder Leukozyten, sie sind Abkömmlinge von Epithelzellen und bleiben Epithelzellen, solange sie bestehen. Die Thymus ist und bleibt ein epitheliales Organ, das mit der Bildung von Leukozyten nichts zu tun hat.“ Dies unterschreibe ich vollständig, nicht aber folgenden Satz, dass „im Mark viele, aber keineswegs alle ursprünglichen Epithelzellen zu grossen typischen, mit einem deutlichen Kernkörperchen versehenen Epithelzellen herangewachsen sind“. Nach Stöhr tritt also eine zwifache Entwicklung der Epithelzellen ein; zum Teil „wandeln sie sich durch wiederholte mitotische Teilung in sehr kleine um, während die zentralen Epithelzellen allmählich grösser werden und so die Marksubstanz bilden“. Der Grund für dieses divergente Verhalten bleibt unerörtert. — Im Gegensatz zu dieser Meinung glaube ich, dass ein Stadium existiert, bei dem es überhaupt keine grossen Zellen gibt, sondern nur kleine „lymphoide“, aus denen dann plötzlich ohne Übergänge die grossen hervorgehen.

Über die Bildung der Hassallschen Körperchen sind die meisten Autoren einig, dass sie von den grossen Zellen stammen. Eine davon abweichende Auffassung vertreten Afanassiew (77) (der die Hassallschen Körperchen injiziert zu haben glaubte und sie aus dem Endothel der Blutgefässe ableitet), und in neuester Zeit Nusbaum und Machowsky (02). Diese letzteren Forscher halten die Hassallschen Körper für umgebildete verschlossene Gefässe, bei denen die Endothelzellen und die Membrana accessoria gewuchert ist. Ich zweifele keinen Augenblick an der Exaktheit ihrer Bilder, doch ist meine Deutung eine grundverschiedene, wie ich es oben auf Seite 750 schon angeführt habe: ich halte diese Gebilde für Hassallsche Körper von weit fortgeschrittener Degeneration im zentralen Teil. Degenerierende Zellen scheinen Blutzellen zu sein und ihre Unterscheidung ist um so schwieriger, als auch letztere Zerfallserscheinungen aufweisen sollen. Ich verweise nochmals auf meine Figg. 62 und 63 und bitte sie mit denen der genannten Forscher zu vergleichen.

Nun möchte ich für einige Tatsachen, die für meine Aus-

führungen von besonderer Wichtigkeit sind, einige Bestätigungen und Belege aus der Literatur anführen.

Dass die Thymus rasch wächst und dass sie ursprünglich aus einer einzigen Zellart besteht, ist allbekannt.

Ich kann es mir nicht versagen, Prenant auch hier ausführlich zu zitieren, weil ich mir keinen besseren Beleg für meine Ausführungen denken kann. Prenant (94) sagt Seite 40: Il est hors de doute que les élégantes cinèses que l'on trouve dans les premiers temps du développement du thymus appartiennent à des cellules épithéliales, puisque la structure de l'organe est encore à cette époque complètement épithéliale. Dès les premiers indices de la transformation lymphoïde, et lorsque plus tard cette transformation est centrale, surgit une difficulté. Que sont les divisions cinétique que l'on a sous les yeux et dont les caractères sont du reste autres que ceux des cinèses observées précédemment? Doit-on les attribuer exclusivement à des lymphocytes? Prenant hat das Problem nicht lösen können, aber die Tatsachen hat er äusserst exakt beobachtet, wie aus folgendem Zitat hervorgeht (Seite 141), in dem er die zweierlei Mitosen schildert. Sie besitzen bei den „Lymphozyten“ nach dem „Transformationsstadium“ „caractères négatifs: ainsi l'absence de l'auréole claire, la brèveté, l'épaisseur des chromosomes et leur agglomération en une masse compacte à détails le plus souvent indistincts, l'absence de fuseau. Les mitoses des cellules épithéliales dans le thymus plus jeune avaient des caractères inverses: présence d'un fuseau, le plus souvent court, mais net; chromosomes distincts, fréquemment tortueux et alors coupés en plusieurs tronçons; auréole claire; corpuscules centraux et corpuscules polaires, les premiers représentés par deux ou même trois grains juxtaposés (ces corpuscules n'étant pas visible dans les mitoses du thymus lymphoïde)“. Von den Tatsachen hat Prenant im wesentlichen nur den allmählichen Übergang der einen Mitose in die andere übersehen. Prenant deutet seine Befunde folgendermaßen: Die Epithelzellen werden ausschliesslich zum Gerüst; die kleinen Mitosen gehören den Lymphozyten an, die eingewandert sind. Dass nach meiner Ansicht diese pathologischen Mitosen zu den diplokaryotischen Zellen führen, brauche ich wohl kaum zu erwähnen.

Die pathologischen Mitosen, der Angelpunkt unserer Aus-

führungen, sind noch von einer Reihe von Forschern beobachtet worden. Schon Schedel (85) konnte in der Thymus die Mitosen nur zum Teil in ihre Phasen auflösen. Hammar (05) schreibt: „Von dem ersten Auftreten der Lymphozyten an kann man im Drüsenparenchym zwei Arten von Mitosen unterscheiden“:

1. grosse Mitosen mit relativ langen und dicht liegenden Chromosomen;

2. kleinere und dunkler gefärbte Mitosen;

„sie zeigen kurze und dicke gewöhnlich miteinander verklebte Chromosome“. Auch die Chromidienbildung hat dieser Forscher, wie auch mancher andere, beschrieben; er schreibt Seite 52: „Mit einer vorhergehenden Hyperchromatose oder ohne eine solche werden dabei Chromatinkügelchen nicht selten in grosser Menge in das Protoplasma ausgestossen.“

Stöhr sah ebenfalls die unvollkommenen Teilungen gerade im Stadium vor der Bildung der Hassallschen Körperchen. „Bei einem viermonatlichen Fötus sind die Kerne fragmentiert. Häufig liegen die Fragmente so dicht beieinander, dass man im ersten Augenblick Mitosen vor sich zu haben vermeint; erst Anwendung stärkerer Objektive (Immersion) und der Befund einzelner klarer Bilder führen zu einer richtigen Auffassung. Es handelt sich um einen Zerfall der Kerne, um Rückbildungsvorgänge im epithelialen Mark, die schon in diesem früheren Stadium gar nicht selten — oft ist das ganze Gesichtsfeld mit solchen Bildern übersät — auftreten. Hassallsche Körper fehlten in diesem Stadium [!]. Sie erscheinen erst bei  $4\frac{1}{2}$ —5 Monate alten Föten und sind sehr klein“ (S. 440).

Es ist selbstverständlich, dass viele Zellen bei der pathologischen Teilung auch ganz zugrunde gehen und nur ein Teil sich zum Diplokaryon rekonstruiert.

Bell (05) unterscheidet richtig die drei Kernarten: large pale nuclei, large dark nuclei and small dark nuclei. Freilich behauptet er, es seien Übergangsformen vorhanden, was vielleicht durch Variabilität in der Grösse der kleinen Zellen bedingt sein mag. The large dark nuclei are intermediale forms between the pale nuclei and the lymphoblasts. Dabei nimmt Bell den entgegengesetzten Entwicklungsgang als ich an.

Schliesslich sei noch Lewis (05) erwähnt, der den Zerfall und die Resorption des zentralen Teiles des Hassallschen

Körpers ausführlich beschreibt. Der somit entstandene Hohlraum mit Resten der zentralen Trümmer würde nach meiner Auslegung den verdickten Gefäßen von Nusbaum und Machowsky, wie oben schon erwähnt, entsprechen.

Diese Literatúrausweise werden genügen, um die Allgemeingültigkeit meiner tatsächlichen Befunde zu belegen. In diesen ist nur wenig Neues: Die allmähliche Veränderung der Chromosome und das plötzliche Auftreten der diplokaryotischen Zellen unmittelbar nach der pathologischen Teilung. Dass diese eine unvollkommene Teilung sei, die zur diplokaryotischen Zelle führt, ist sicherlich kein gewagter Schluss. Und so darf ich wohl hoffen, durch meine Ausführungen die Fragen, die über die Natur der Thymuselemente schwebten, einer einheitlichen Lösung zugeführt zu haben.

### Allgemeiner Teil.

Die systematische Stellung der Gymnophionen ist neuerdings strittig geworden. Während früher die lebenden Amphibien in drei Ordnungen, die Urodelen, Anuren und Apoden, geteilt wurden, hat Cope die Gymnophionen mit den Urodelen vereinigt. Die Vetter Sarasin gehen einen Schritt weiter, indem sie die Gymnophionen mit den Amphiumiden zu einer Unterordnung Caeciloidea vereinigen, die mit der Salamandroidea die Ordnung Urodela bildet. Somit wären die Gymnophionen zu einer Familie herabgesetzt; sie wären sehr stark modifizierte Formen, die für die Phylogenie nicht in Betracht kämen. „Würde Amphiuma sich verwandeln, so bekämen wir ein in der Erde wühlendes Geschöpf wie *Ichtyophis*“ (S. 241). Amphiuma wird als neotenische Form der Caeciliiden aufgefasst, würde es sich völlig entwickeln, so hätten wir „einen Repräsentanten der Caeciliiden etwa aus der Tertiärzeit vor uns“. Gegen diese Auffassung wendet sich Boulenger (95): „I still think it desirable to reclaim the Apoda as an order distinct from the caudata, in spite of views exposed by Prof. Cope and the Drs. Sarasin. If the absence of limbs and the reduction of the tail were the only characteristics of the group, I should not hesitate to unite the Caecilians with the Urodeles; but to say nothing of the scales, the Caecilians skull presents features, which are not shared by any of the tailed Batrachians, and the order

can be defined by the cranial characters alone“. Ferner bezeichnet er die Ähnlichkeit von *Amphiuma* und larvaler *Ichtyophis* als eine oberflächliche.

Brauer hat in allen seinen „Beiträgen“ die gleiche Stellungnahme wie die vorhergehende vertreten. Er hatte die Absicht, nach Bearbeitung einer Reihe von Organsystemen ausführlich auf die Frage einzugehen. Auch ich halte es nicht zweckmässig, vor der Bearbeitung des Schädels näher diese Frage zu erörtern, möchte nur betonen, dass ich mit Boulenger und Brauer die Gymnophionen für die primitivsten lebenden Amphibien halte, die wahrscheinlich von den Stegocephalen ableitbar sind. Von diesen kämen natürlich nicht die grossen Formen in Betracht, sondern am ehesten z. B. das *Dolichosoma Frickei*, ein schlangenähnliches 40 cm grosses Amphibium, das keine Extremitäten besitzen soll.

Ich verspare mir, wie gesagt, die näheren Ausführungen auf einen späteren Beitrag und möchte hier nur alle die in dieser Arbeit gefundenen Momente aufzählen, die für das primitive Verhalten der Gymnophionen sprechen.

1. Es werden sieben Schlundtaschen gebildet, bei den übrigen Amphibien sechs. Der ultimobranchiale Körper, der sich aus der letzten entwickelt, ist also nur bei den Gymnophionen direkt homolog mit dem der Selachier und des *Ceratodus*.
2. Durch diese Zahl ist es möglich, im Sinne der Goetteschen Hypothese die Lungenanlage bei *Hypogeophis* direkt mit der Aussackung der achten Schlundtasche von *Petromyzon* zu vergleichen.
3. Der zweite Aortenbogen wird angelegt.
4. Das Spritzloch bricht durch und bleibt eine geraume Zeit offen.
5. Die erste Anlage der Kiemen besteht aus paarigen Vortreibungen, ein Zustand, wie er bei *Polypterus* gefunden wird.
6. Sowohl ein Spritzloch wie eine Kiemendeckelkieme werden als Rudimente angelegt.
7. Wie bei Selachiern, bildet jede Schlundtasche eine Thymusanlage; freilich nur die zweite bis fünfte Spalte bringt

wie bei *Lepidosiren* (Bryce [05]) es zu abgeschnürten Thymusknoten, die andauernd selbständig bleiben, während sonst bei den Amphibien weniger Anlagen vorhanden sind und diese sekundär verschmelzen.

Die Streitfrage nach der Homologie der Kiemen ist durch die Arbeiten von Goette, Moroff und Greil wieder entfacht. Gegen Greil habe ich schon im speziellen Teil in dieser Frage Stellung genommen: Ich halte die Amphibienkieme, entsprechend meinen Befunden bei *Hypogeophis*, für rein ektodermale Bildungen. Damit ist die Homologie der Kiemen als Darmkiemen hinfällig in der Anammierreihe.

Wenn wir nun die Amphibienkieme nach abwärts in der Wirbeltierreihe verfolgen, so erscheint ihre Homologisierung mit der Teleostier- und Selachierkieme auf guter Grundlage zu stehen. Nach den übereinstimmenden, exakten Arbeiten von Goette und Moroff ist ein Zweifel über die ektodermale Natur der Teleostierkieme nicht gestattet ohne eine eingehende Widerlegung der von ihnen geschilderten und abgebildeten Vorgänge. Dasselbe gilt für die Selachierkieme im allgemeinen. Freilich divergieren diese beiden Forscher in bezug auf die Spritzlochkieme. Goette beschreibt diese Spritzlochkieme als einen medianwärts gerichteten Auswuchs, dessen entodermale Natur nach den drei abgebildeten Schnitten unzweifelhaft ist, da man einem so geübten Beobachter eine Täuschung durch schiefe Schnittführung nicht zumuten darf (wie Moroff, pag. 195, es tut). Moroff (04) hat nun gegen Goette polemisiert und gezeigt, dass die Spritzlochkieme ebenso wie die übrigen also ektodermal entsteht. Diese Behauptung ist ebenfalls durch eine Abbildung überzeugend belegt. Moroff hebt ferner mit Recht hervor, dass eine verschiedenartige Entwicklung der an verschiedenen Visceralbogen sitzenden Kiemen bei einem Tier unwahrscheinlich wäre; er sieht darin eine Stütze für seine Auffassung von der ektodermalen Abstammung der Spritzlochkieme. Diese Argumentation greift Greil auf und von der entodermalen Spritzlochkieme Goettes ausgehend, sagt er, alle übrigen müssten auch Darmkiemen sein. Meiner Ansicht nach stehen die Beobachtungen von Goette und Moroff nur in einem scheinbaren Widerspruch; sie lassen sich, glaube ich, un-



gezwungen vereinigen, sodass beide Angaben zu Recht bestehen bleiben. Die Spritzlochkieme der Selachier wird wie die übrigen ektodermal angelegt (Moroff) und gelangt späterhin durch Verlagerung im Laufe der Entwicklung in eine so veränderte Position, dass sie als entodermales Gebilde imponiert (Goette). Diese Vermutung gewinnt an Wahrscheinlichkeit durch den analogen Fall, den ich bei Hypogeophis beschrieben habe. Den Epithelfortsatz meiner Figur 24 muss jeder Unbefangene als rein entodermales Gebilde ansprechen, während ich es von dem Rudiment der ektodermalen Kieme von Figur 23 ableiten konnte. Die gleichen Prozesse werden sich bei Selachiern abspielen und ich bitte zu beachten, dass Moroff die jüngste Anlage beschreibt, während Goette von einem älteren Stadium seine Abbildung gibt.

Meiner Deutung zufolge werden also die Selachierkiemen alle nach gleichem Prinzip angelegt. Dadurch fällt die von Goette versuchte Homolisierung der Spritzlochkieme der Selachier mit denen der Cyclostome, und es fällt was mir noch viel Wesentlicher erscheint, jedes Moment hinweg, das für ein zu Grunde gehen einer Kiemenart spricht. Amphioxus und Cyclostome haben bekanntlich Darmatmung. Diese war also die ursprüngliche, folgert Goette: sie ging bei den Gnathostomen zu Grunde und nur bei den Selachiern erhielt sie sich in der Spritzlochkieme und dann bei den Amphibien in den Lungen. Die Hautkiemen wären ein neuer Erwerb. Die Selachier würden also das Übergangsstadium von der Darm- zur Hautatmung darstellen. Diese Auffassung Goettes kann ich nicht teilen. Dadurch dass ich mit Moroff, freilich unter Respektierung von Goettes Befund, die Spritzlochkieme mit den übrigen Kiemen der Selachier gleich setze, fehlt jegliches Faktum, das die Hypothese stützen könnte, dass Darmkiemen zu Grunde gegangen seien und als Ersatz und Neuerwerb die Hautatmung aufgetreten sei.

Wir haben einfach die nackten Tatsachen: Amphioxus und Cyclostome haben Darmatmung, die übrigen Wirbeltiere Hautatmung. Können wir nun letztere von ersterer ableiten? Diese Frage müssen wir mit „Nein“ beantworten. Und da wir nicht mit Dohrn Cyclostome und Amphioxus als von Proselachiern abeleitet ansehen wollen, scheint die Kluft bei der Kiemen-

ableitung in der Anamnierreihe unüberbrückbar zu bestehen. Trotzdem glaube ich nicht an einen allzu schroffen Gegensatz zwischen der Selachier- und Cyclostomenkieme, sondern möchte ähnlich wie Dohrn eine mehr vermittelnde Stellung einnehmen. Freilich ging Dohrn von ganz anderen Gesichtspunkten aus. Er hielt das Mesoderm mit den Blutgefässen für das Wesentliche bei der Kiemenbildung, wobei es also gleichgültig sei, ob gerade ektodermales oder entodermales Epithel vorgestülpt würde. Die gleiche Ansicht vertritt Moroff (04). Ich bin dagegen im speziellen Teil der Ansicht Goettes gefolgt, dass das Primäre bei der Kiemenbildung die Epithelvorstülpung sei, der die Gefässe folgen. Aber ich finde, dass der Befund, dass eine ektodermale Kieme durch ungleichmässiges Wachstum ihrer Umgebung zu einem scheinbar rein entodermalen Gebilde werden kann, muss zu denken geben, ob nicht durch gewissermassen rein mechanische Ursachen während der Entwicklung solche divergente Bildungen wie Haut- und Darmkiemen erklärt werden könnten. Und so möchte ich die Vermutung aussprechen, dass die Kiemen von Amphioxus und Cyclostomen durch analoge Vorgänge, wie wir sie bei der Kiemendeckel- und Spritzlochkieme der Gymnophionen resp. letzterer der Selachier geschildert haben, aus ursprünglichen Hautkiemen Darmkiemen entstanden sind.

Freilich ontogenetisch wird dieser Prozess sich nicht mehr ausdrücken, weil die Gruppe Amphioxus, Cyclostome sehr stark caenogmetisch modifizierte Tiere sind.

Die Hautatmung halte ich aus folgenden Gründen für die Primäre.

Bei den Wirbellosen übernimmt überall das Integument die Funktion des Atmens. Bei Würmern, Crustaceen und Mollusken finden wir überall Hautkiemen. Bei Coelenteraten übernimmt die äussere Zellreihe den Gasaustausch mit dem äusseren Medium, wie bei Protozoen das Exoplasma.

Es kann keinem Zweifel unterliegen, dass bei der Gruppe, die Darmatmung aufweist (Balanoglossus, Tunicaten, Amphioxus und Cyclostome) sehr starke Modifikationen eingetreten sind. Ich erinnere nur an die Kiemen von Myxine, an den Peribranchialraum von Amphioxus. Bei den Ascidienlarven findet man alle Übergänge bei der Kiemenspaltbildung. In einigen Fällen ist fast ausschliesslich das Ektoderm, in anderen das Entoderm

daran beteiligt: So schreibt Fechner (07) von *Polycyclus renieri* pag. 545 „an der Bildung der Spalten ist das Ektoderm fast ausschliesslich beteiligt, während dem Entoderm ein nahezu verschwindender Anteil zuerkannt werden kann“. Meistens ist das Ektoderm der aktive Teil: „Den ersten Anstoss zur Faltenbildung gibt auch hier (bei *Polycyclus renieri*) eine Faltenbildung im Ektoderm, die gegen das sich völlig passiv verhaltende Entoderm vorwächst.“ (pag. 543.) Im Gegensatz hierzu wird bei *Ecteinascidia turbinata* (Herdmann) „die Spaltenanlage ausschliesslich durch die Vorstülpung des Entoderms bedingt, während das Ektoderm platt über die Kuppe dieser Vorstülpung hinwegzieht“ (pag. 531). Bei diesen Ascidien kommt es nicht zur eigentlichen Kiemenbildung; doch das ist gleichgültig, ob das Epithel in glatter Lage ausreicht oder zur Oberflächenvergrösserung zur Kieme auswächst, um seiner Funktion der Atmung zu genügen. Bei der einen Ascidie hätten wird fast ausschliesslich Darmatmung, bei der nahen Verwandten fast reine Hautatmung. Hier existiert tatsächlich kein Gegensatz: Haut- und Darmatmung beweisen durch alle Übergangsformen, dass sie aus einer gemeinsamen Quelle stammen.

Und als solche fassen wir das Ektoderm auf, weil es das physiologisch gegebene ist und weil wir es fast ausschliesslich bei Wirbellosen so antreffen.

### Vergleich der Thymus und der Sexualzellen.

Zum Schluss möchte ich noch einen Vergleich der eigentümlichen Zellvorgänge in der Entwicklung der Thymus mit den Vorgängen bei der Entwicklung der Geschlechtszellen geben.

Durch die Lehre von der „Kontinuität des Keimplasma“ und ihrer Spezialisierung der „Individualität der Chromosome“ sind die Geschlechtszellen in einen solchen Gegensatz zu den Soma-zellen gesetzt worden, dass sie kaum noch zum Individuum zuzugehören scheinen. Der Vorteil dieser Hypothesen war zweifellos eine sehr genaue Durchforschung der cytologischen Veränderungen, welche die Sexualzellen durchzumachen haben. Es wurden eine Menge Tatsachen entdeckt, aber meistens wurden diese als spezielle Eigenschaften der Geschlechtszellen aufgefasst

denen eine allgemeine Verbreitung nicht zukomme. Aber auch wenn in den Körperzellen eine an Masse geringere (*Ascavis*) oder auch qualitativ verschiedene Substanz als in den Geschlechtszellen angenommen wird, so darf man nicht aus dem Auge verlieren, dass letztere doch in erster Linie Zellen sind und den gleichen Gesetzen wie die übrigen Zellen unterworfen sind. Es ist daher gar nicht einzusehen, weshalb nicht unter gleichen Bedingungen Körperzellen Veränderungen eingehen könnten, die bisher als charakteristisch für Sexualzellen angesprochen wurden, also z. B. das Synapsisstadium. Und in der Tat sah ich entsprechende Bilder in der Thymus, freilich nicht so deutlich als in den klarsten Bildern der Sexualzellen, aber sicherlich nicht undeutlicher als in vielen anderen Geschlechtszellen.

Wir wollen nun betrachten, ob nicht in beiden Fällen eine gleiche Ursache vorliegen kann. Die Reifung der Geschlechtszellen geschieht in drei Perioden. In der Vermehrungsperiode nehmen die Ovogonien durch rasche Teilungen an Zahl stark zu, an Grösse ab. Dann kommt die Wachstumsperiode, auf welche die zwei Reifeteilungen folgen. R. Hertwig hat einmal im Gespräch mit uns, seinen Schülern, die Ansicht ausgesprochen, dass durch unterdrückte unvollständige Teilungen das Heranwachsen des Kernes während der Wachstumsperiode zum Keimbläschen erklärt werden könnte. Man könnte die stets beobachtete Längsspaltung in den chromatischen Schleifen (im Leptotène- und Diplotène-Stadium als Teilungsversuch deuten. Auf diese Anregung hin hat Popoff die Reifeerscheinungen näher studiert und ist zu Resultaten gelangt, die ein völlig neues Licht auf diese Vorgänge werfen. In seiner noch unveröffentlichten Arbeit fährt Popoff etwa folgendes aus. Am Schluss der Vermehrungsperiode ist die Ovogonie in starker Depression, der Kern sehr gross und chromatinreich. Das Chromatin ist stark osmotisch wirkend und dadurch ist eine starke Wasseraufnahme in den Kern bedingt. Das Resultat dieser durch die osmotischen Druckunterschiede entstandenen Wirbelströmungen ist die Synapsis. Nach dem ersten stürmischen Verlauf gelangt der Prozess in ruhigere Bahnen. Die Synapsis löst sich. Doch ist das Anwachsen des Kernes so gross, dass ihr die Kernmembran nicht folgen kann: sie reisst an einer Stelle ein. Ein Teil des Kerninhaltes strömt heraus: Chromidien-(Mitochondrien-)Bildung. Durch die

dabei entstehenden Strömungen werden die Chromatinschleifen in der für das „Bouquetstadium“ charakteristischen Weise angeordnet. Es stimmt in der Tat überein, dass die Chromatinschleifen immer auf einen Punkt gerichtet sind, wo ausserhalb des Kernes die chromatischen Massen liegen. Beobachten kann man das Loch in der Kernmembran natürlich nicht. — Durch den Austritt von Kernsubstanz ist das Verhältnis von Kern und Plasma wieder der Norm genähert und es erfolgt die Auslösung zur Teilung. Popoff hat zwei unvollkommene Teilungen bei der Reifung der Geschlechtszellen nachweisen können. Nach dieser Auffassung zeigen die Sexualzellen Erscheinungen, die wir im gewöhnlichen Zelleben als pathologisch aufzufassen gewohnt sind, die aber für sie typisch und normal sind. Popoff vergleicht sie mit Protozoen in Depression, die ja auch nur in diesem Zustande sich geschlechtlich fortpflanzen.

Ich möchte nun noch einen Schritt weitergehen und die zwei Reifeteilungen von diesem Gesichtspunkt aus beleuchten. Vor den Reifeteilungen treten die Tetrader auf. Die Chromosome sind durch die zwei unvollkommenen Teilungen ebenfalls stark von der Norm verändert; sie sind paarweise vereinigt und so ist die Reduktion der Zahl eingetreten. Wo diese Vereinigung stattfindet, ist in diesem Zusammenhange nicht von Belang; dass sie überhaupt stattfindet, kann auch als ein Depressionszeichen gedeutet werden, dass die Chromosome eben miteinander verkleben oder sich nicht wie normal trennen können. Der Anblick der Tetraden bestätigt unsere Auffassung. Meistens sind es runde, unförmliche Chromatinkugeln, während in jüngeren Stadien die Chromosome schlanke Stäbe waren. Die Zelle selbst weist vor den Reifeteilungen eine hohe Kernplasmaspannung auf; eine geringer Reiz genügt, um eine Zellteilung zur Auslösung zu bringen. Erfolgt dieser, so setzt die Reifeteilung ein. Die Chromosome sind vor allem so modifiziert, dass sie unfähig sind, wie sonst auf ihre doppelte Grösse heranzuwachsen, dadurch werden bei der trotzdem erfolgenden Teilung ganze Chromosome auf die beiden Tochterzellen verteilt. Genau der gleiche Prozess findet auch in der zweiten Reifeteilung statt. Mit anderen Worten: Die beiden Reifeteilungen vollenden das, was die beiden unterdrückten, unvollkommenen Teilungen während der Wachstumsperiode versäumt hatten. Während der ersten unvollkommenen Teilung

hatte jedes Chromosom sich verdoppelt, bei der zweiten jedes dieser Tochterchromosome wiederum, sodass aus dem einen nun vier geworden sind. Die Oozyte erster Ordnung ist somit eine tetrakaryotische, die zweiter Ordnung eine diplokaryotische Zelle!

Definitive Ei- und Samenzelle dagegen sind wieder normale Zellen. Die Reduktion der Zahl hat, wie schon oben erwähnt, mit dieser Frage gar nichts zu tun, wo es sich nur um Massen handelt, deren Anordnung in Verbände unwesentlich ist. Ich kann also auch hier die schon früher von mir (06b) vertretene Ansicht, dass beide Reifeteilungen wesensgleich wären, aufrecht erhalten. Mag man nun diesen ganzen Chromosomen, die bei den Reifeteilungen an die Tochterzellen verteilt werden, eine Bedeutung im Sinne Weismanns zumessen oder nicht, jedenfalls, glaube ich, kann man diese mehr physikalisch-chemische Deutung der Reifeerscheinungen nicht gegen Weismann ausspielen.

Wenn wir nun nach dieser Abschweifung zur Thymus zurückkehren, so können wir leicht einen Vergleich mit den Geschlechtszellen durchführen. In beiden Fällen kommt zuerst eine Vermehrungszone, durch welche die ursprünglich sehr spärlichen Zellen an Zahl ungeheuer zunehmen. Durch die rapide Proliferation gelangen beide Zellarten in Depression.

Beide Zellarten wachsen durch unvollkommene Zellteilung heran. Die Ursache ist die gleiche. In beiden Fällen kommt es zur Dotterbildung, aus Unfähigkeit, zu assimilieren. Ein dotterkernartiges Gebilde fanden wir in der Thymus, das dem vieler Eizellen völlig entsprach. Es ist selbstverständlich, dass gleiche Ursachen auch gleiche Wirkung haben werden; daher sehen wir bei der Thymuszelle vor der unterdrückten Teilung ein Synnasisstadium. Wegen der Erklärung verweise ich auf das oben gesagte und besonders auf die Arbeit Popoffs, doch möchte ich nochmals betonen, dass es sich bei diesen Zellen vielleicht nur um pyknotische Kerne handelt.

Der Hauptunterschied zwischen den beiden Zellarten liegt darin, dass die Sexualzelle durch die zwei Reifeteilungen sich zur Norm erholt, dass dagegen bei der Thymuszelle eine solche Kompensation nicht eintritt. Dadurch ist letztere dem Untergange geweiht, trotz mannigfacher Restitutionsversuche. Verwandt mit diesen sind auch die Metaplasien der Zellen. Ähnlich wie

bei Embryomen oder Dermoidzysten das pathologische Gewebe alle möglichen histologischen Differenzierungen aufweist, wie z. B. Knochen, Haare, Zähne, Sinnesorgane etc., so werden ebenfalls für die Thymus Schleimzellen und besonders quer-gestreifte Muskelzellen, ja sogar Ganglienzellen beschrieben. Letztere Angabe von Fleischl (69) bedarf freilich der Bestätigung, doch sind die Befunde über Muskelzellen über jeden Zweifel erhaben. Ein Eindringen dieser Muskelzellen von aussen ist in den meisten Fällen auszuschliessen (Weissenberg) und diese Metaplasie der Thymuszellen hat nichts wunderbarereres als die von Geschwulstzellen, denn beide sind abnorm.

### Literaturverzeichnis.

- Afanassiew (77): Über die konzentrischen Körper der Thymus. Arch. f. mikr. Anat., Bd. XIV.
- Ammann (82): Beiträge zur Anatomie der Thymus. Basel.
- Beard (94): The development and probable function of the thymus. Anat. Anz., Bd. 9.
- Derselbe (00): Thymus elements of the Spiracle in Raja. Anat. Anz., Bd. 18.
- Derselbe (02): The Origin and Histogenesis of the Thymus in Raja batis. Zool. Jahrb. Anat., Bd. XVII.
- Beil (05): The development of the thymus. Amer. Journ. Anat., Vol. 5.
- Bolau (99): Glandula thyreoidea und Glandula Thymus bei den Amphibien. Zool. Jahrb. Anat., Bd. XII.
- Born (83): Über die Derivate der embryonalen Schlundbogen und Schlundspalten bei Säugetieren. Arch. f. mikr. Anat., Bd. XXII.
- Boulenger (95): A Synopsis of the Genera and Species of Apodal Batrachians etc. Proceedings Zool. Soc. London.
- Boveri (05): Zellstudien V. Jena.
- Brauer (97): Beiträge zur Kenntnis der Entwicklungsgeschichte und der Anatomie der Gymnophionen I. Zool. Jahrb. Anat., Bd. X.
- Derselbe (99): Beitrag II. Über die äussere Körperform. Ebenda, Bd. XII.
- Bryce (05): A contribution on the origin of the embryonian leucocytes. 72nd annual meeting, Brit. med. Assoc. of Anat. Brit. med. Journ. Ref. Centralblatt f. Anat. und mikr. Technik II. Nov. 1904.
- Calberla (77): Zur Entwicklungsgeschichte des Petromyzon. Berichte Deutscher Naturforscher und Ärzte, 50. Vers. in München, S. 188.
- Clemens (95): Die äusseren Kiemen der Wirbeltiere. Anat. Hefte, Abt. I, Bd. V.
- Capobianco (92): Contribution à la morphologie du thymus. Arch. de biologie ital. Bd. XVII.

- Cope (86): On the structure and affinities of the Amphiumidea. Proc. Amer. Philos. Soc. Philadelphia, Bd. 23.
- Dohrn (84—87): Studien zur Urgeschichte des Wirbeltierkörpers IV—XII. Mittel. d. Zool. Station Neapel, Bd. V—VII.
- Drüner (01): Studien zur Anatomie der Zungenbein-, Kiemenbogen- und Kehlkopfmuskeln bei Urodelen. Teil I. Zool. Jahrb. Anat., Bd. XV.
- Derselbe (04): Teil II. Ebenda, Bd. XIX.
- Faussek (02): Beiträge zur Histologie der Kiemen bei Fischen und Amphibien. Arch. f. mikr. Anat., Bd. 60.
- Fechner (07): Beiträge zur Kenntnis der Kiemenspaltbildung der Ascidien. Zeitschr. f. wiss. Zool., Bd. 86.
- Fischelis (85): Beiträge zur Kenntnis der Entwicklung der Glandula thyreoidea und Glandula thymus. Arch. f. mikr. Anat., Bd. 25.
- Fleischl (69): Über den Bau einiger sogen. Drüsen ohne Ausführgänge. Sitzungsber. Wiener Akad., Bd. 60, II. Abt.
- FoI, A. (76): Über die Schleimdrüsen oder den Endostyl der Tunicaten. Morph. Jahrb., Bd. I.
- Gegenbaur (01): Vergleich. Anat. d. Wirbeltiere, Bd. II.
- Goette (75): Die Entwicklungsgeschichte der Unke.
- Derselbe (90): Entwicklungsgeschichte des Flussneunauges. Hamburg und Leipzig.
- Derselbe (01): Über Kiemen der Fische. Zeitschr. f. wiss. Zool., Bd. 69.
- Derselbe (05): Über den Ursprung der Lungen. Zool. Jahrb., Abt. f. Anat., Bd. 21.
- Goldschmidt (04): Der Chromidialapparat lebhaft funktionierender Gewebszellen. Zool. Jahrb. Anat., Bd. XXI.
- Derselbe (06): Amphioxides. Deutsche Tiefsee-Exped., Bd. XII.
- Goodall (05): The postnatal changes in the thymus of Guinea-pigs, and the effect of castration on thymus structure. Journ. Phys., Cambridge. Vol. 32.
- Greil (05, a): Über die Anlage der Lungen, sowie der ultimobranchialen Körper bei anuren Amphibien. Anat. Hefte, Bd. 29.
- Derselbe (05, b): Über die Genese der Mundhöhlenschleimhaut der Urodelen. Verhdl. Anat. Gesellsch. 19. Vers. in Genf.
- Derselbe (06, a): Über die Entstehung der Kiemendarmderivate von *Ceratodus* F. Ebend. 20. Vers. in Rostock.
- Derselbe (06, b): Über die Homologie der Anammierkiemen. Anat. Anz., Bd. 28.
- Gulland (91): The development of Adenoid Tissue etc. Laboratory Reports, iss. by Royal Coll. of Physicians. Edinburgh, Vol. III.
- Hammar (05): Zur Histogenese und Involution der Thymusdrüse. Anat. Anz., Bd. 27.
- Derselbe (07): Über Gewicht, Involution und Persistenz der Thymus. Arch. f. Anat. u. Phys., Anat. Abt. Suppl.
- Hassall (52): Mikroskopische Anatomie. Deutsche Übersetzung von Kohl-schütter. Leipzig.



- Hertwig, R. (98): Über Kernteilung, Richtungskörperbildung und Befruchtung von Actinosphärium Eichhorni. Abhandlg. k. bayr. Akad. d. Wiss., II. Cl., Bd. XIX, III. Abt.
- Derselbe (05): Über das Problem der sexuellen Differenzierung. Verhdl. der zoolog. Gesellsch.
- His (89): Schlundspalte und Thymusanlage.
- Hoffmann (86): Weitere Untersuchungen zur Entwicklungsgeschichte der Reptilien. Morph. Jahrb., Bd. XI.
- Derselbe (90): Reptilien. Bronns Klassen und Ordnungen des Tierreichs.
- Katschenko (87): Das Schicksal der embryonalen Schlundspalten bei Säugetieren. Arch. f. mikr. Anat., Bd. 30.
- Kellicot (05): The development of the vascular and respiratory systems of Ceratodus. New-York Academy of Sciences Mem., Vol. 2.
- Kerr (00): The external features in the development of *Lepidosira paradoxa* Fitz. Philos. Trans. R. Society London, Ser. B., Vol. 192.
- Lewis (05): The avian thymus. Journ. Phys., Cambridge, Proc. Vol. 32.
- Leydig (53): Untersuchungen über Fische und Reptilien. Berlin.
- Liessner (88): Ein Beitrag zur Kenntnis der Kiemenspalten und ihrer Anlagen bei amnioten Wirbeltieren. Morph. XIII.
- Livini (02): Organi del sistema timo, tiroideo nella Salamandrina perspicillata. Arch. ital. Anat. e Embriol., Vol. I.
- Mall (87): Entwicklung der Branchialbogen und -Spalten des Hühchens. Arch. f. Anat. u. Phys., Anat. Abt.
- Marcus (06a): Über die Wirkung der Temperatur auf die Furchung bei Seeigeleiern. Arch. f. Entw.-Mech., Bd. 22.
- Derselbe (07): Über die Thymus. Verhdl. d. anat. Gesellsch. in Würzburg.
- Derselbe (06b): Ei und Samenreife bei *Ascaris*. Arch. f. mikr. Anat., Bd. 68.
- Marshall und Bles (90): The development of the blood vessels in the frog. Studies biol. Labor. Owens College. (Zitiert nach Hochstetter in O. Hertwigs Handbuch der Entwicklungsgeschichte.)
- Maurer (86): Schilddrüse und Thymus der Teleostier. Morph. Jahrb., Bd. XI.
- Derselbe (88): Schilddrüse, Thymus und Kiemenreste bei Amphibien. Ebenda, Bd. XIII.
- Derselbe (88): Die Kiemen und ihre Gefäße bei anuren und urodelen Amphibien. Ebenda, Bd. XIV.
- Derselbe (99): Die Kiemen, ihre Gefäße und andere Schlundspaltenderivate bei der Eidechse. Ebenda, Bd. XXVII.
- Derselbe (99): Die Kiemen, ihre Gefäße und sonstige Schlundspaltenderivate bei *Echidna* III. Jenaische Denkschr. VI, Semon, Zool. Forschungsreisen.
- Derselbe (02): Handbuch von O. Hertwig.
- Mayer, S. (88): Zur Lehre von der Schilddrüse und Thymus bei den Amphibien. Anat. Anz., Bd. III.
- de Meuron (86): Recherches sur le developpement du thymus et de la glande thyroïde. Recueil Zool. Suisse III.
- Moroff (02): Über die Entwicklung der Kiemen bei Knochenfischen. Arch. f. mikr. Anat., Bd. 60.
- Derselbe (04): Über die Entwicklung der Kiemen bei Fischen. Ebenda, Bd. 64.

- Moser (02): Beitrag zur vergleichenden Entwicklungsgeschichte der Wirbeltierlunge etc. Arch. f. mikr. Anat., Bd. 60.
- Müller, W. (71): Über die Entwicklung der Schilddrüse. Jenaische Zeitschrift, Bd. VI.
- Derselbe (73): Über die Hypobranchialrinne der Tunicaten und deren Vorhandensein bei Amphioxus und den Cyclostomen. Ebenda, Bd. VII.
- Nusbaum und Machowsky (02): Die Bildung der konzentrischen Körperchen etc. Anat. Anz., Bd. 21.
- Neumayer (04): Die Entwicklung des Darmkanals von Lunge, Leber, Milz und Pankreas bei *Ceratodus Forsteri*. Semon, Zool. Forschungsreisen.
- Oppel (05): Ergebnisse der Anatomie und Entwicklungsgeschichte (Merkel und Bonnet). Bd. XIV, 1904.
- Pensa (05): Osservazioni sulla struttura del timo. Anat. Anz., Bd. 27.
- Peter (01): Die Entwicklung der Schlundspalten bei der Eidechse. Arch. f. mikr. Anat., Bd. 57.
- Piersol (88): Über die Entwicklung der embryonalen Schlundspalten und ihre Derivate bei Säugetieren. Zeitschr. f. wiss. Zool., Bd. 47.
- Platt (94): Ontogenetische Differenzierung des Ektoderms in *Necturus*. Arch. f. mikr. Anat., Bd. 49.
- Dieselbe (96): The development of the thyreoid gland and of the suprapericardial body in *Necturus*. Anat. Anz., Bd. XI.
- Prenant (94): Contribution à l'étude du développement organique et histologique du thymus, de la glande thyreoïde et de la glande carotidienne. La Cellule Tom. X.
- Prymak (02): Beiträge zur Kenntniss des feineren Baues der Involution der Thymusdrüse bei den Teleostiern. Anat. Anz., Bd. 21.
- Rabl (89): Theorie des Mesoderms I. Morph. Jahrb., Bd. XV.
- Rathke (32): Anatomisch-philosophische Untersuchungen über den Kiemenapparat und das Zungenbein der Wirbeltiere. Dorpat.
- Reese (02): Structure and development in Thyreoid gland in *Petromyzon*. Proc. Acad. natur. Sciences Philadelphia. Bd. 54.
- Renaut und Policard (05): Etude histologique et cytologique sommaire de l'organe de *Ammocoetes branchialis*, improprement nommé corps Thyreoïde. Compt. Rend. Assoc. d. Anatom. 7 Rév. Genève.
- Roud (00): Contribution à l'étude de l'origine et de l'évolution de la thyroïde laterale et du thymus chez le campagnol. Bull. Société Vandoise d. Sciences nat., Vol. XXXVI, No. 137, Lausanne.
- Sarasin (87—90): Zur Entwicklungsgeschichte und Anatomie der ceylonesischen Blindwühle *Ichtyophis glutinosus* L. Ergebn. naturw. Forschungen auf Ceylon. Bd. II.
- Schaffer (93): Über den feineren Bau der Thymus und deren Beziehung zur Blutbildung. Sitzungsber. Akad. Wissensch. Math.-naturw. Klasse. Wien. Bd. 102, Abt. III.
- Derselbe (94): Über die Thymusanlage bei *Petromyzon Planeri*. Ebenda Bd. 109.

- Schedel (85): Studien über die Regeneration der Gewebe. Zellvermehrung in der Thymus. Arch. f. mikr. Anat., Bd. XXIV.
- Seessel (77): Zur Entwicklungsgeschichte des Vorderdarms. Arch. f. Anat. u. Phys., Anat. Abt.
- Spengel (04): Über Schwimmblasen-, Lungen- und Kiementaschen der Wirbeltiere. Festschrift f. Weismann. Zool. Jahrb., Suppl. VII.
- Stockard (06): Development of the mouth et gills in *Bdellostoma stouti* Amer. Journ. of Anat. Vol. II.
- Stöhr (06): Über die Natur der Thymuselemente. Anat. Hefte. I. Abt. Bd. 31.
- Schwalbe, E. (07): Die Morphologie der Missbildungen des Menschen und der Tiere. II. Teil. Die Doppelbildungen. Jena.
- Sultan (96): Beitrag zur Involution der Thymusdrüse. Virchows Archiv. Bd. 144.
- Verdun (98): Derivés branchiaux chez les vertébrés supérieurs Toulouse.
- Van Bemmelen (85): Über vermutliche rudimentäre Kiemenspalten bei Elasmobranchiern. Mitt. a. d. Zool. Station Neapel. Bd. VI.
- Derselbe (89): Über die Suprapericardialkörper. Anat. Anz., Bd. 4.
- Van Wiyhe (83): Über die Mesodermsegmente und die Entwicklung der Nerven des Schlachierkopfes. Verh. d. Akad. Wetenschappen Amsterdam. Bd. XII.
- Ver Eecke (99): Structure et modification fonctionelles du Thymus de la grenouille. Bull. Acad. roy. med. Belgique.
- Waldeyer (90): Die Rückbildung der Thymus. Sitzungsber. Akad. d. Wiss. Berlin. Nr. 25.
- Wallis̄ch (04): Zur Bedeutung der Hassallschen Körperchen. Arch. f. mikr. Anat. Bd. 63.
- Watney (82): On the minute anatomy of the Thymus, Philos. Transactions Roy. Society. Part III, Vol. 173.
- Weber u. Buvignier (03): L'origine des ébranches pulmonaires chez quelques vertébrés supérieurs. Bibliogr. anat. Tom 12.
- Weysse (95): Über die ersten Anlagen der Hauptanhangsorgane des Darmkanals beim Frosch. Arch. f. mikr. Anat. Bd. 46.
- Wassilieff (07): Die Spermatogenese von *Blatta germanica*. Arch. f. mikr. Anat., Bd. 70.
- Weissenberg (07): Über die quergestreiften Zellen der Thymus. Arch. f. mikr. Anat., Bd. 70.
- Wiedersheim (79): Die Anatomie der Gymnophionen. Jena.
- Derselbe (04): Über das Vorkommen eines Kehlkopfes bei Ganoiden und Dipnoern. Zool. Jahrb., Festschr. Weismann.
- Ziegler, E. u. F. (92): Beiträge zur Entwicklungsgeschichte von *Torpedo*. Arch. f. mikr. Anat., Bd. 39.
- Zweiger (06): Die Spermatogenese von *Forficula auricularia*. Zool. Anz., Bd. XXX, Nr. 7.

## Erklärung der Abbildungen auf Tafel XLVII—L.

Sämtliche Figuren sind mit Hilfe des Abbeschen Zeichenapparat entworfen

### Tafel XLVII.

Vergröss. 106 fach. Ok. 2, Obj. AA, von Zeiss auf  $\frac{2}{3}$  verkleinert.

- Figg. 1—3. Erste Mandibular-Schlundtasche. Querschnitt durch Embryonen von 4—5 Segmenten.
- Fig. 4. Erste Schlundtasche. Querschnitt. 16 Segmente. Stad. 7.
- Fig. 5. Zweite „ „ Dasselbe Präparat weiter kaudal.
- Fig. 6. Erste „ „ Querschnitt. 29 Segmente. Stad. 12.
- Fig. 7. „ „ „ 44 „ „
- Fig. 8. „ „ „ 19 „ „ Stad. 11.
- Fig. 9. Zweite „ „ Dasselbe Präparat kaudalwärts.
- Fig. 10. „ „ } Dasselbe Präparat wie Fig. 6.
- Fig. 11. Dritte „ „ }
- Fig. 12. Die ersten vier Schlundtaschen. Bei der vierten haben sich die entodermale und ektodermale noch nicht erreicht. Bei der ersten und dritten ist der epitheliale Verband des Entoderms ununterbrochen, scharf abgrenzbar vom Ektoderm. Bei der zweiten reicht dagegen das Entoderm wie zwei Keile in das Ektoderm. Drei Aortenbogen; der im Hyoidbogen ist ebenfalls ein starker Stamm. Horizontalschnitt. Stad. 17.
- Fig. 13. Zellbrücke zwischen Hyoidbogen und erster Kieme. Horizontalschnitt. Stad. 30.
- Fig. 14. Paarige Anlage der Thyreoidea (abnorm). Zweite Schlundtaschenregion. Querschnitt. Stad. 20.
- Fig. 15. Dasselbe Präparat kaudalwärts.

### Tafel XLVIII.

- Fig. 16. Links zweite bis sechste Schlundspalte; rechts auch siebente Schlundtasche. Durch die starke Kopfkrümmung zweimal Nervensystem getroffen. Horizontalschnitt. Vergröss. 35fach. Ok. 2, Obj. a<sup>2</sup>.
- Fig. 17. Sechste Schlundspalte (6 Ksp). Zweite und dritte Kieme durch Schnittrichtung abgetrennt. Horizontalschnitt. Vergröss. 106 fach. Ok. 2, Obj. AA.
- Fig. 18. Vierter und fünfter Kiemenbogen. Rechts (oral), Entoderm und Ektoderm gehen ineinander über, links (kaudal) sind sie scharf getrennt. Vergröss. 450 fach. Ok. 2, Obj. DD auf  $\frac{1}{2}$  verkleinert.
- Figg. 19—22. Entwicklung der ersten Kieme. Vergröss. 106 fach. Ok. 2, Obj. AA. Horizontalschnitte.
- Fig. 19. Jüngste paarige Anlage der ersten Kieme. Stad. 20.
- Figg. 20 u. 21. Stad. 22.
- Fig. 22. Stad. 25.
- Fig. 23. Rudimentäre Kiemendeckelkieme (rK). Stad. 26. Horizontalschnitt. Vergröss. 106 fach. Ok. 2, Obj. AA.

- Fig. 24. Anhang am Hyoidbogen. Horizontalschnitt. Stad. 34. Vergröss. 106 fach. Hb = Hyoidbogen; 1 Brb = erster Branchialbogen.  
 Fig. 25. Dasselbe Präparat weiter ventral, auf der anderen Seite.  
 Fig. 26. Anlage der sechsten Thymus an der sechsten Schlundtasche. Stad. 38. Vergröss. 450 fach. Ok. 2, Obj. DD auf  $\frac{1}{3}$  verkleinert.

### Tafel LXIX.

Alle Bilder auf  $\frac{1}{2}$  verkleinert.

- Fig. 27. Die drei ersten Schlundtaschen: Beziehungen des Ektoderm und Entoderm zueinander. Horizontalschnitt. Ok. 2, Obj. AA auf  $\frac{1}{2}$  verkleinert. Vergröss. 106 fach.  
 Figg. 28 u. 29. Vorbereitung zum Durchbruch der Schlundspalten. Stad. 18. Horizontalschnitte. Vergr. 450 fach. Ok. 2, Obj. DD.  
 Fig. 30. Distales Ende einer Kieme. Totalpräparat. Stad. 39. Embryo 2,6 cm. Vergröss. 35 fach. Ok. 2, Obj. a<sup>2</sup>.  
 Figg. 31—34. Spitzen einer Kiemenfieder. Totalpräparate. Vergröss. 450 fach. Ok. 2, Obj. DD.  
 Fig. 31. Stad. 41.  
 Fig. 32. Stad. 48.  
 Fig. 33. Stad. 49. Embryo 6,2 cm.  
 Fig. 34. Spitze von Textfig. F.  
 Fig. 35. Thyreoidea unter dem Darm. Stad. 22. Vergröss. 106 fach. Ok. 2, Obj. AA. Querschnitt durch Gehöranlage; auf  $\frac{1}{2}$  verkleinert.  
 Fig. 36. Thyreoidea hantelförmig zwischen M. mylohyoideus (m) und Kehlkopf M. intermaxillaris (i). Vergröss. 106 fach; auf  $\frac{1}{2}$  verkleinert.  
 Fig. 37. Querschnitt durch den Kopf eines 7 cm langen jungen Tieres. Thymus (tm); tr (Thyreoidea); musc. intermaxillaris (i); X Vagus; musc. mylohyoideus (m); Zungenbein (z). Muskeln insoweit schematisiert, als die Faserrichtung unberücksichtigt ist. Vergröss. 35 fach.  $\frac{1}{2}$  verkleinert.

### Tafel L.

Thymuszellen bei 1070 facher Vergrößerung, wenn nichts anderes angegeben ist.

- Fig. 38. Stad. 23.  
 Fig. 39. Stad. 36.  
 Figg. 40 u. 41. 12,2 cm langes Tier.  
 Fig. 42. 10,2 cm langes Tier.  
 Fig. 43. Stad. 49. 6,8 cm langes Tier.  
 Fig. 44. 10,2 cm langes Tier.  
 Fig. 45. 10,2 " " "  
 Fig. 46. 10,2 " " " Vergröss. 1900 fach.  
 Fig. 47. 10,2 " " "  
 Fig. 48. 9,6 " " "  
 Fig. 49. 9,6 " " "  
 Fig. 50. 10,2 " " "  
 Fig. 51 a. 25 cm langes Tier gleich 51 b.  
 Figg. 51 b u. 52. 25 cm langes Tier. Vergröss. 1900 fach.

Figg. 53 u. 54. 12 cm langes Tier. Die grau gezeichneten Körner sind im Präparat intensiv mit Eosin gefärbt.

Figg. 55—58. 10,2 cm langes Tier.

Fig. 59. 9 $\frac{1}{2}$  cm langes Tier. Hassallscher Körper und benachbarte Thymuszelle zum Vergleich von Färbung und Grösse.

Fig. 60. 12 cm langes Tier.

Figg. 61—65. Äquatorialplatten bei 1900 facher Vergrößerung.

Figg. 61a u. b. Stad. 34.

Fig. 62. Stad. 45.

Fig. 63. Stad. 48.

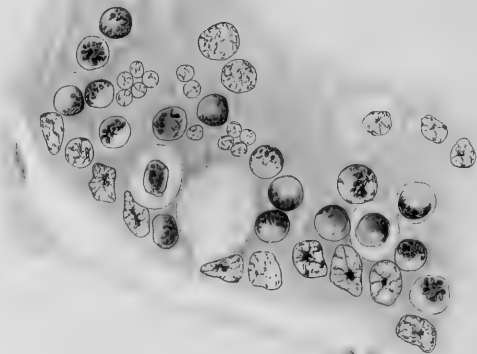
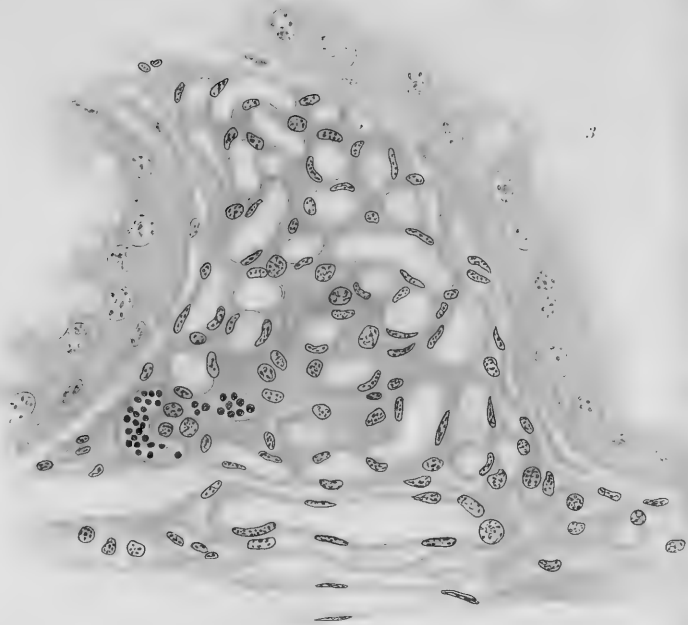
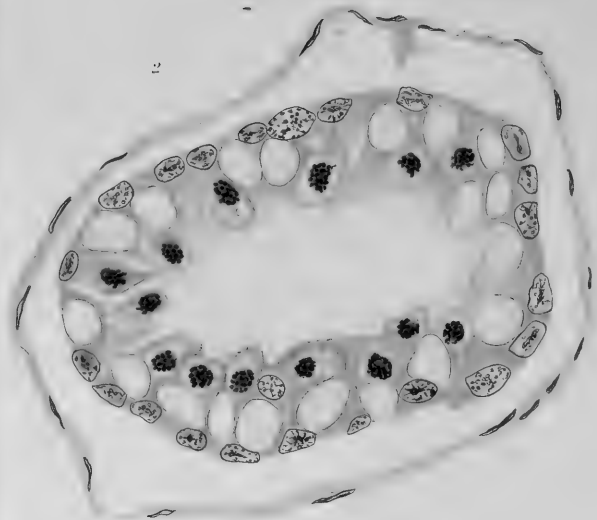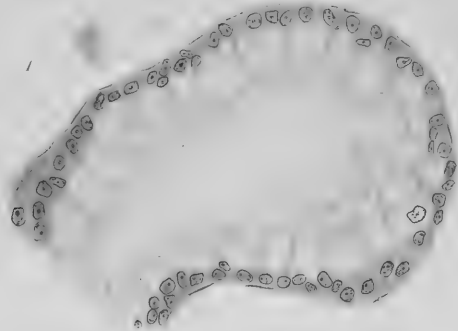
Figg. 64 u. 65. 9,6 cm langes Tier.

Die Farbe der Zeichnungen entspricht nicht der Färbung der Präparate, doch ist die Intensität möglichst entsprechend.





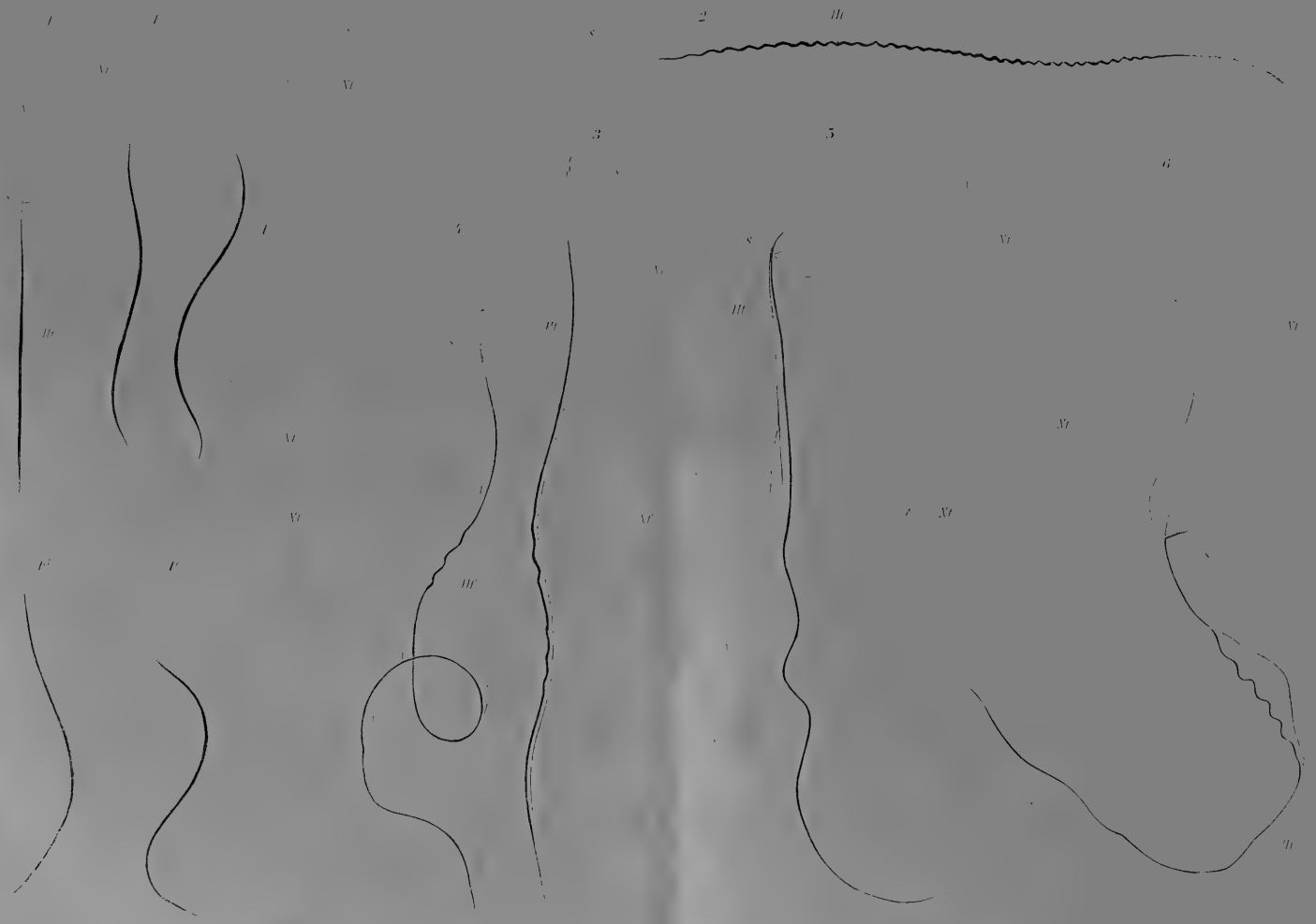


















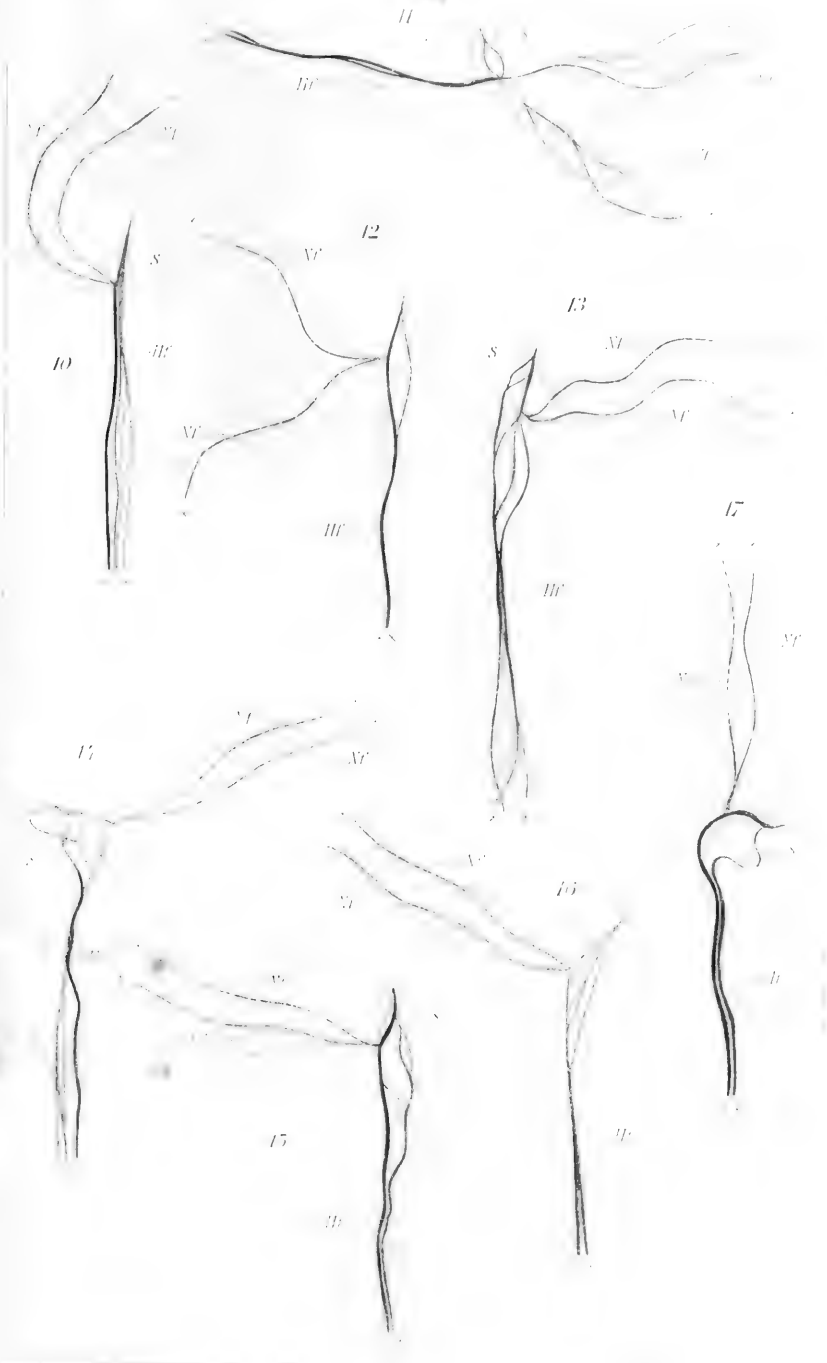






1870

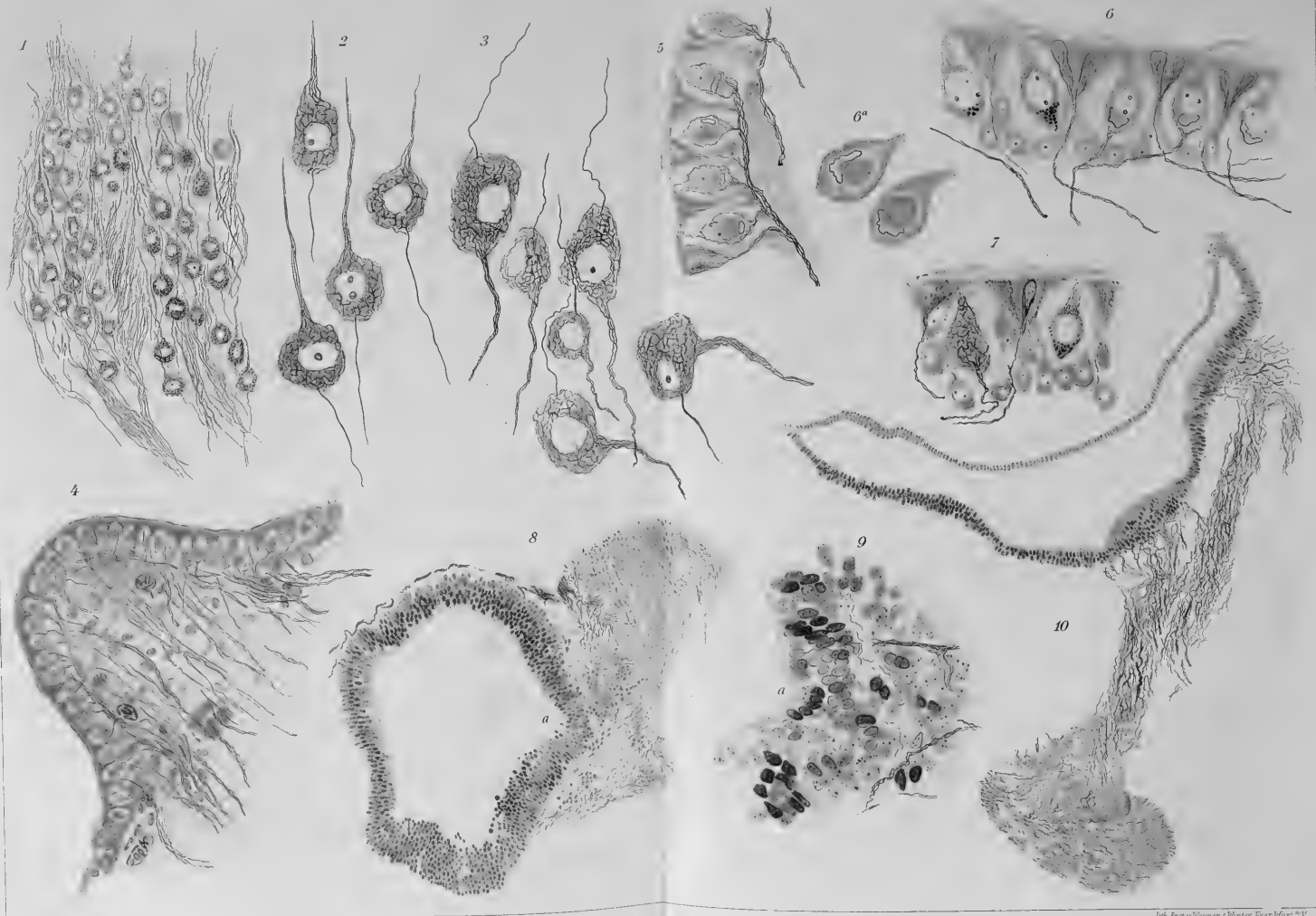1870










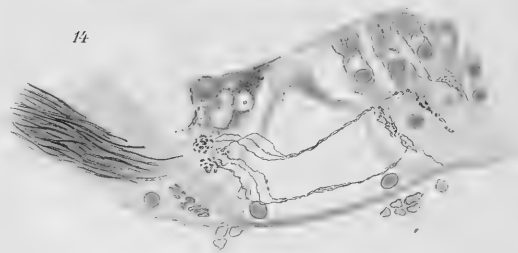
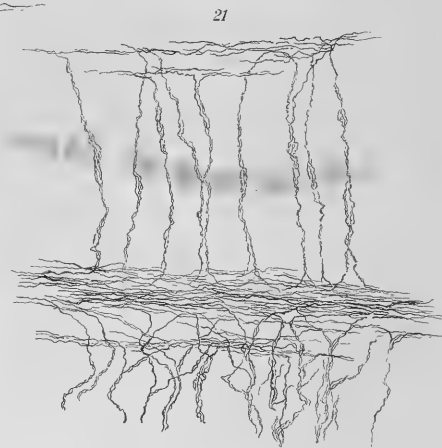
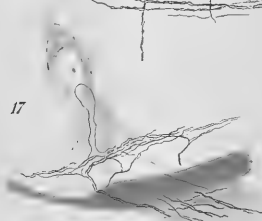
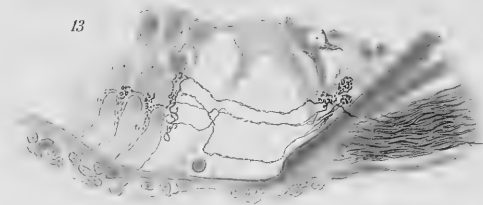
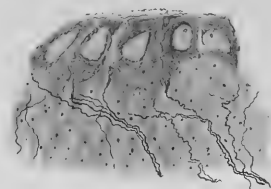
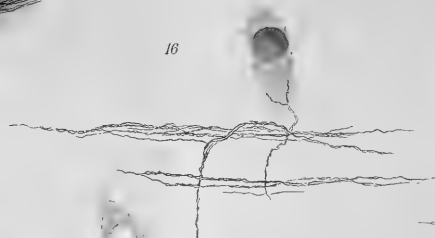
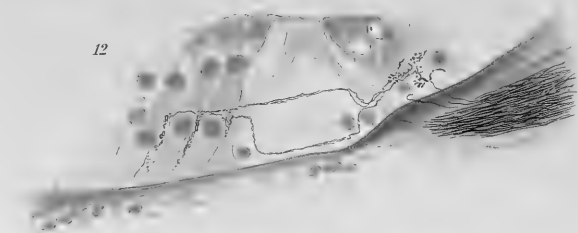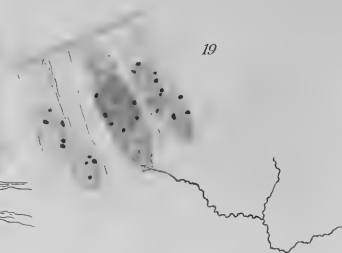
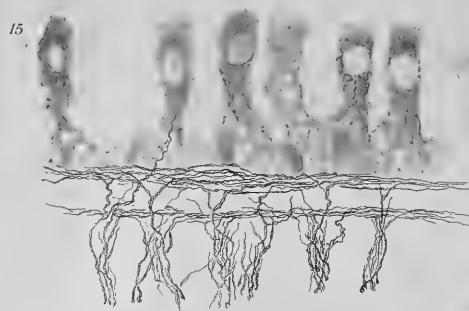
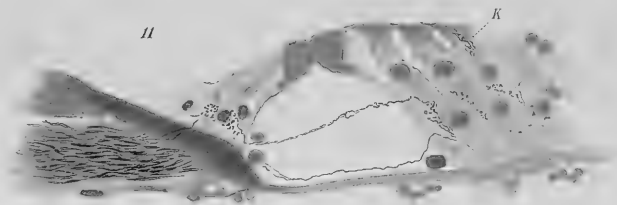








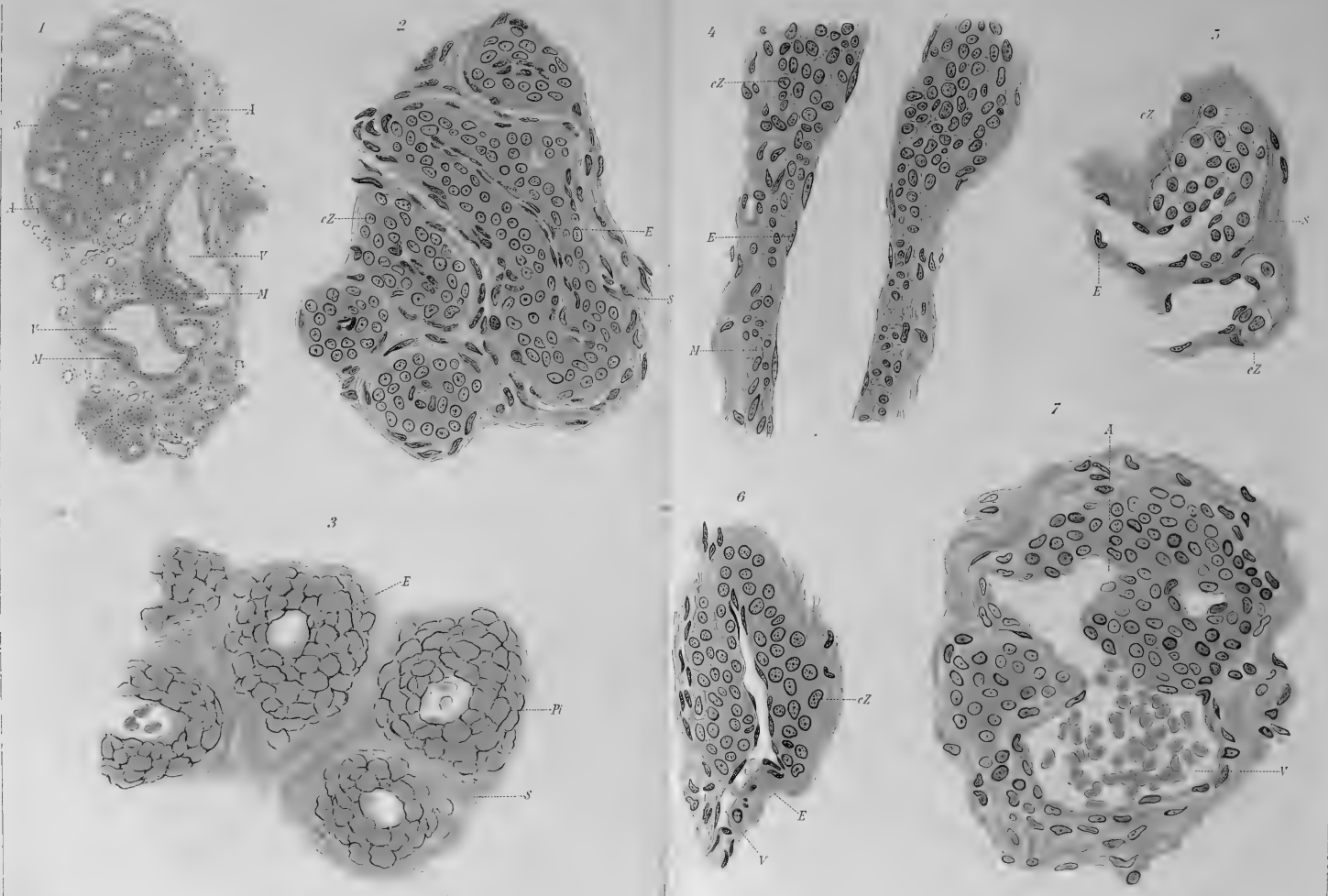










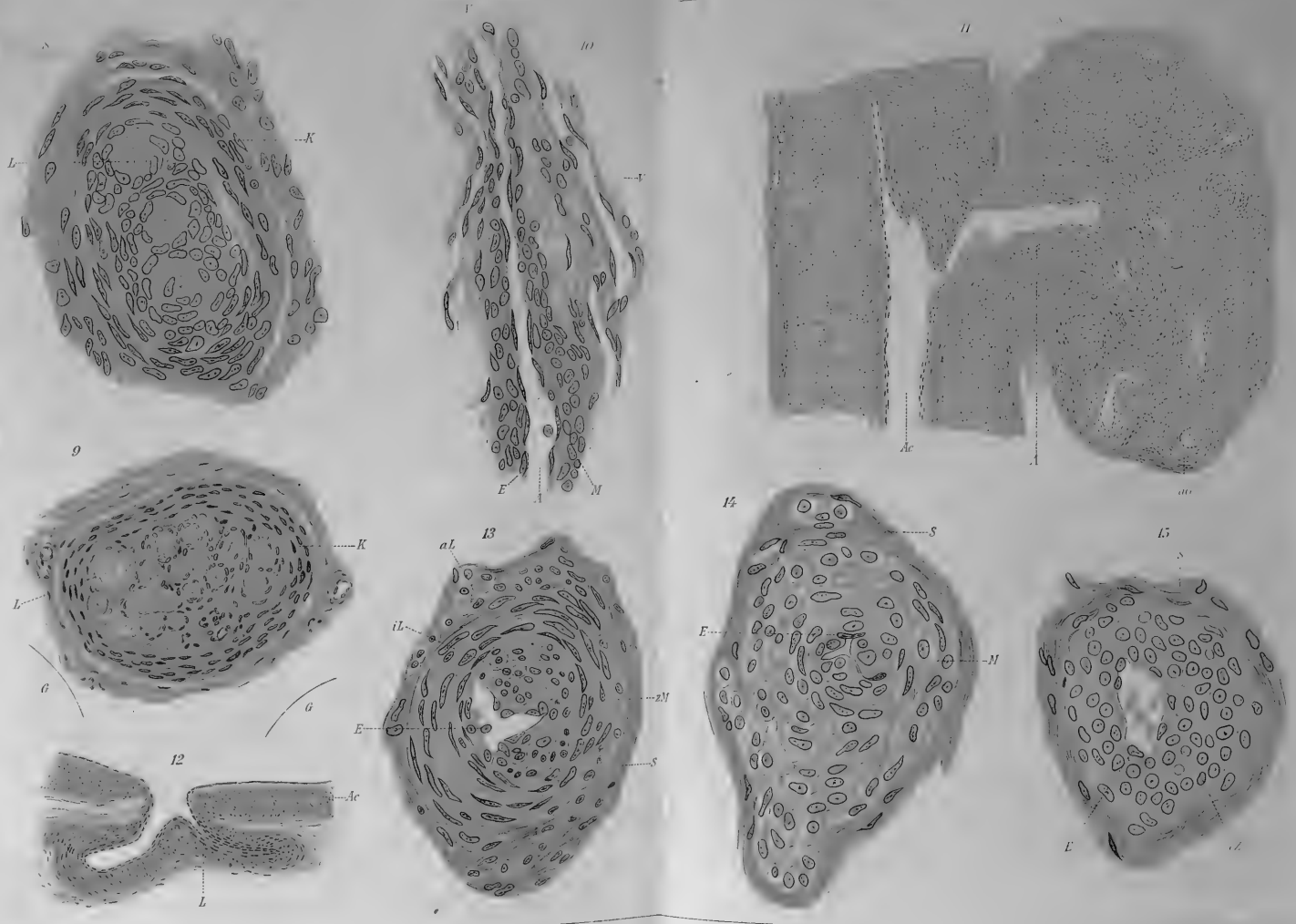





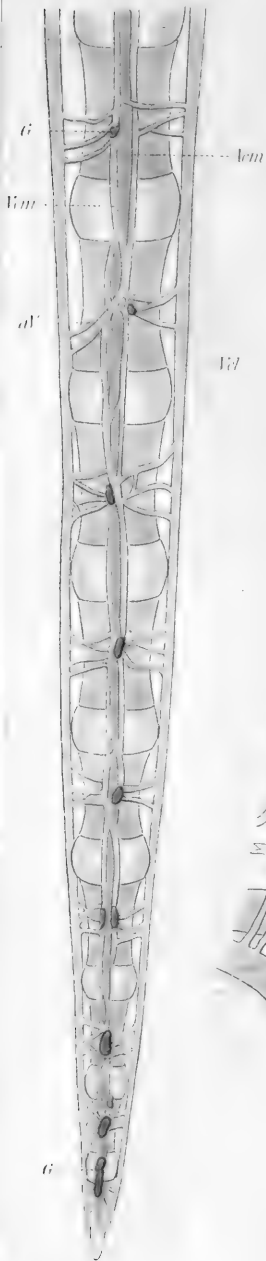




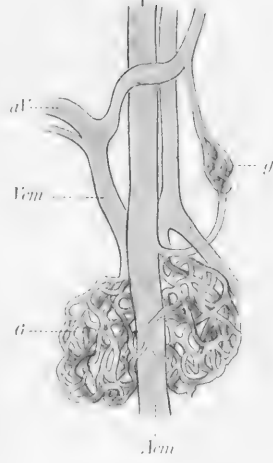




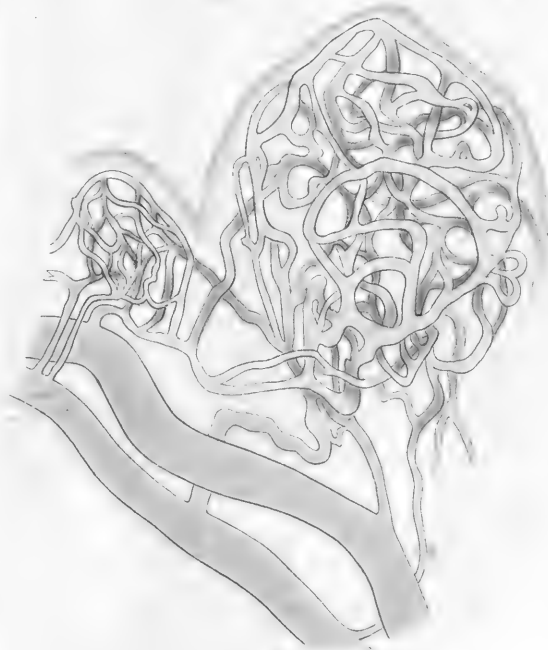
17




18



16

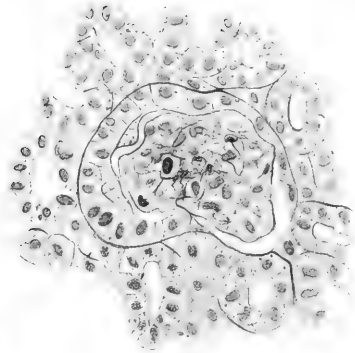




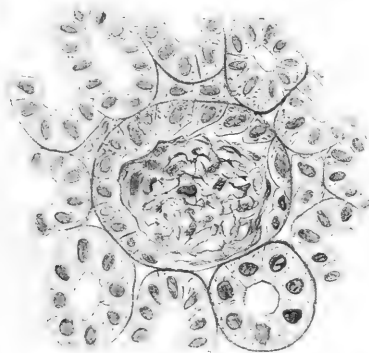
2. Schnitt



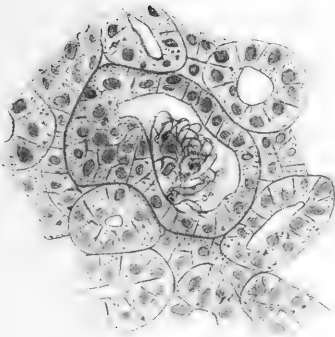
3. Schnitt



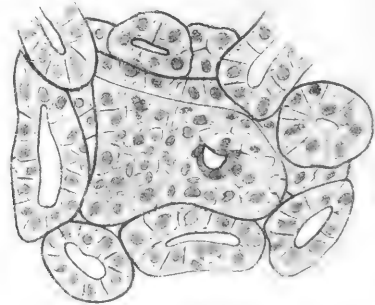
1. Schnitt



4. Schnitt



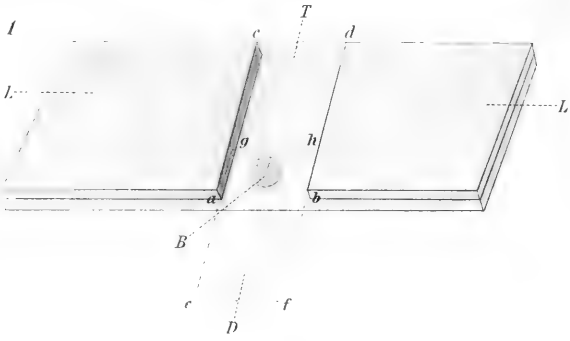
5. Schnitt



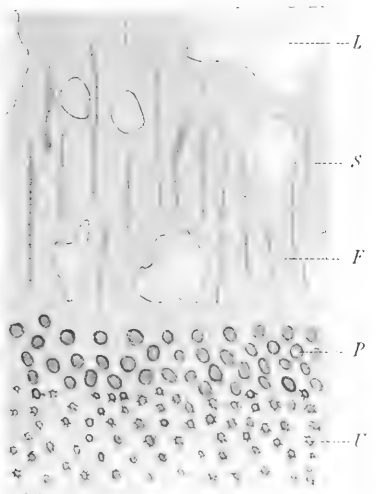




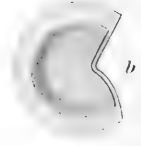




2



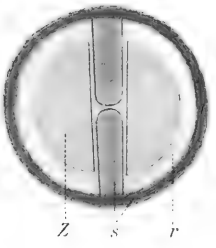
6



3



7



12



4



5



8



9



10



11



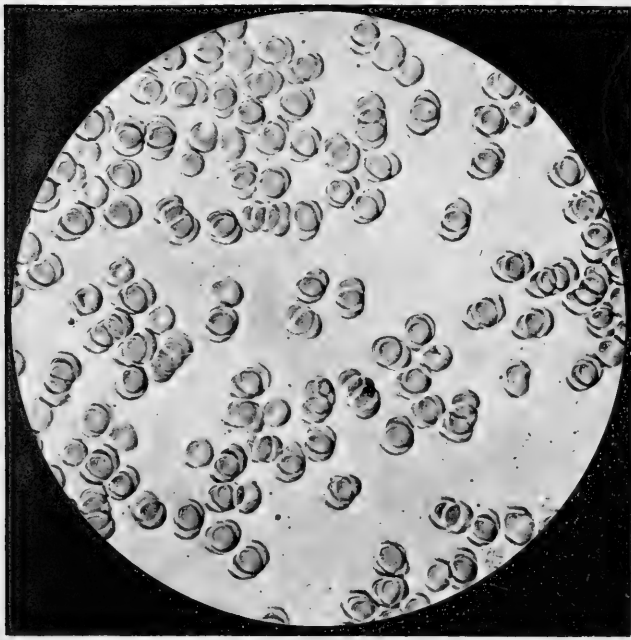
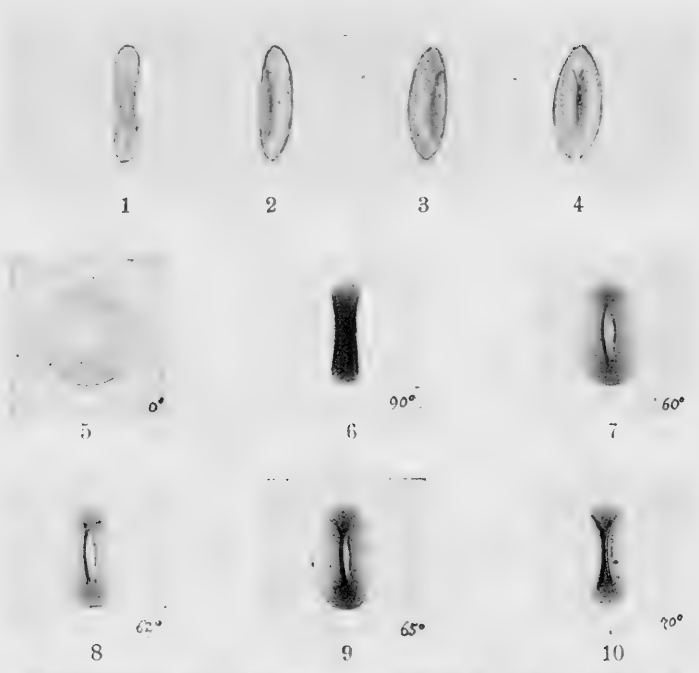
13



14








11




















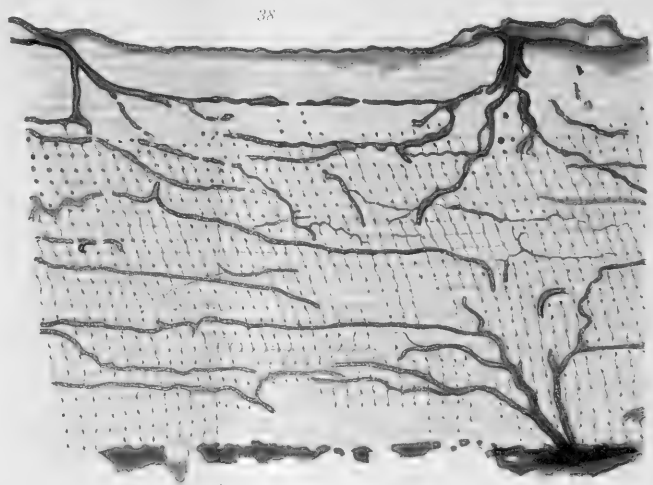
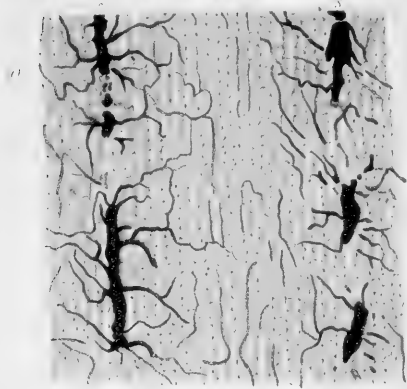
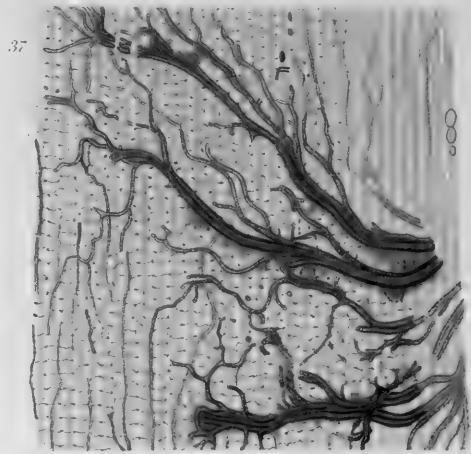
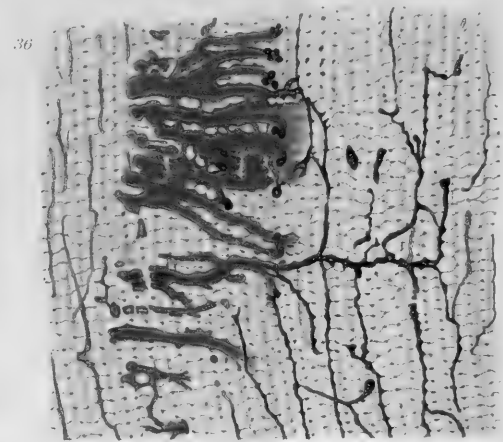
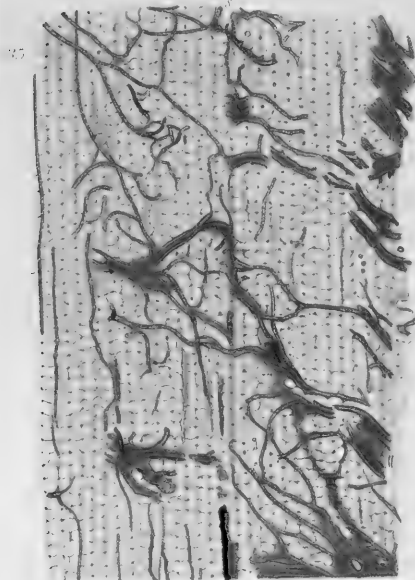








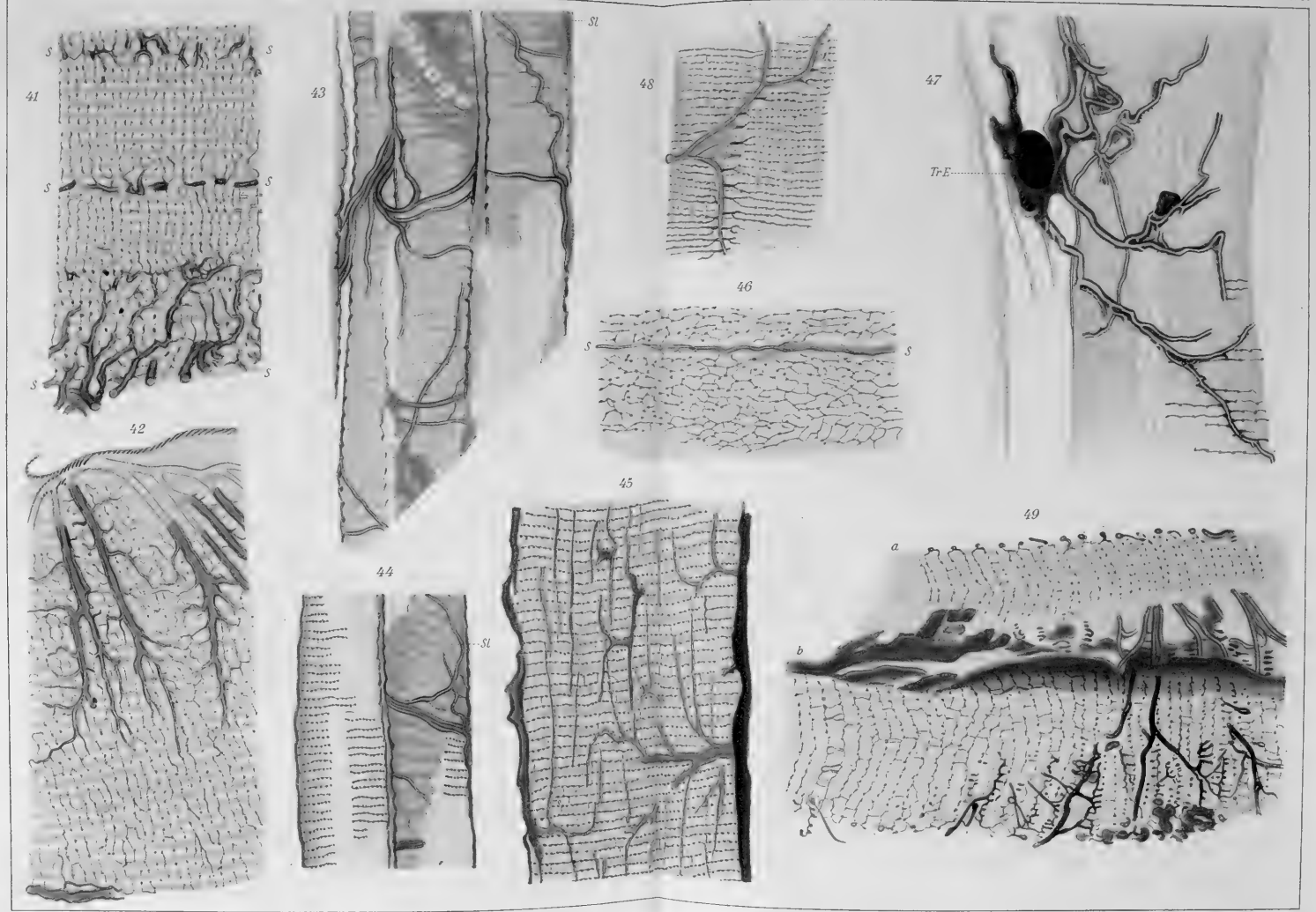










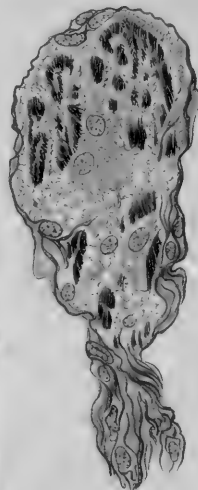
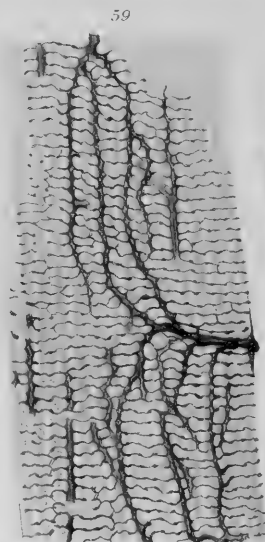
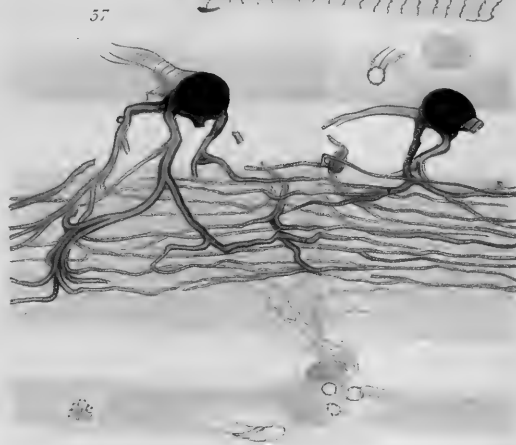
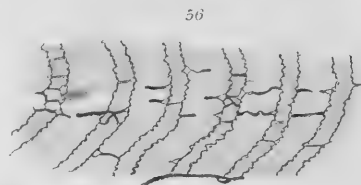
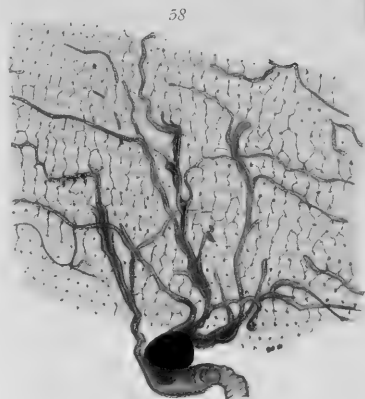
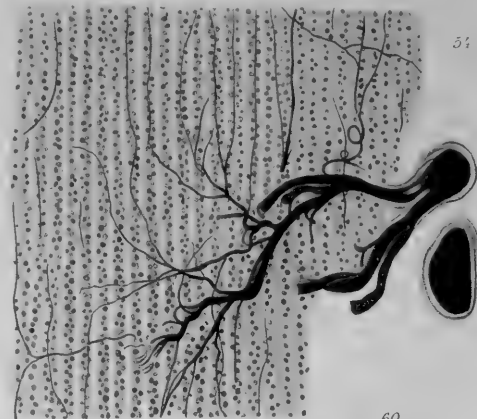
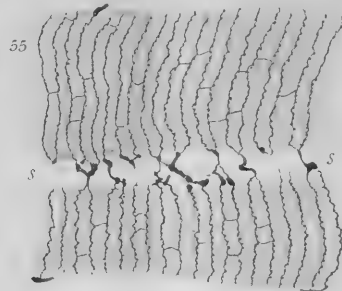
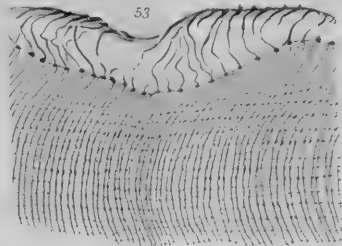
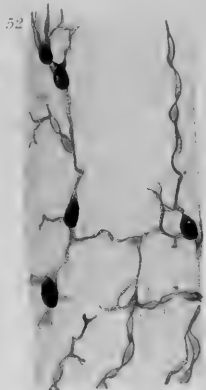
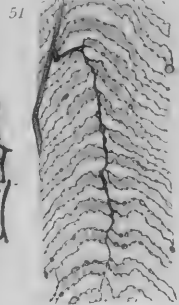
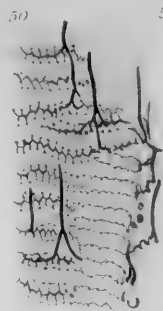









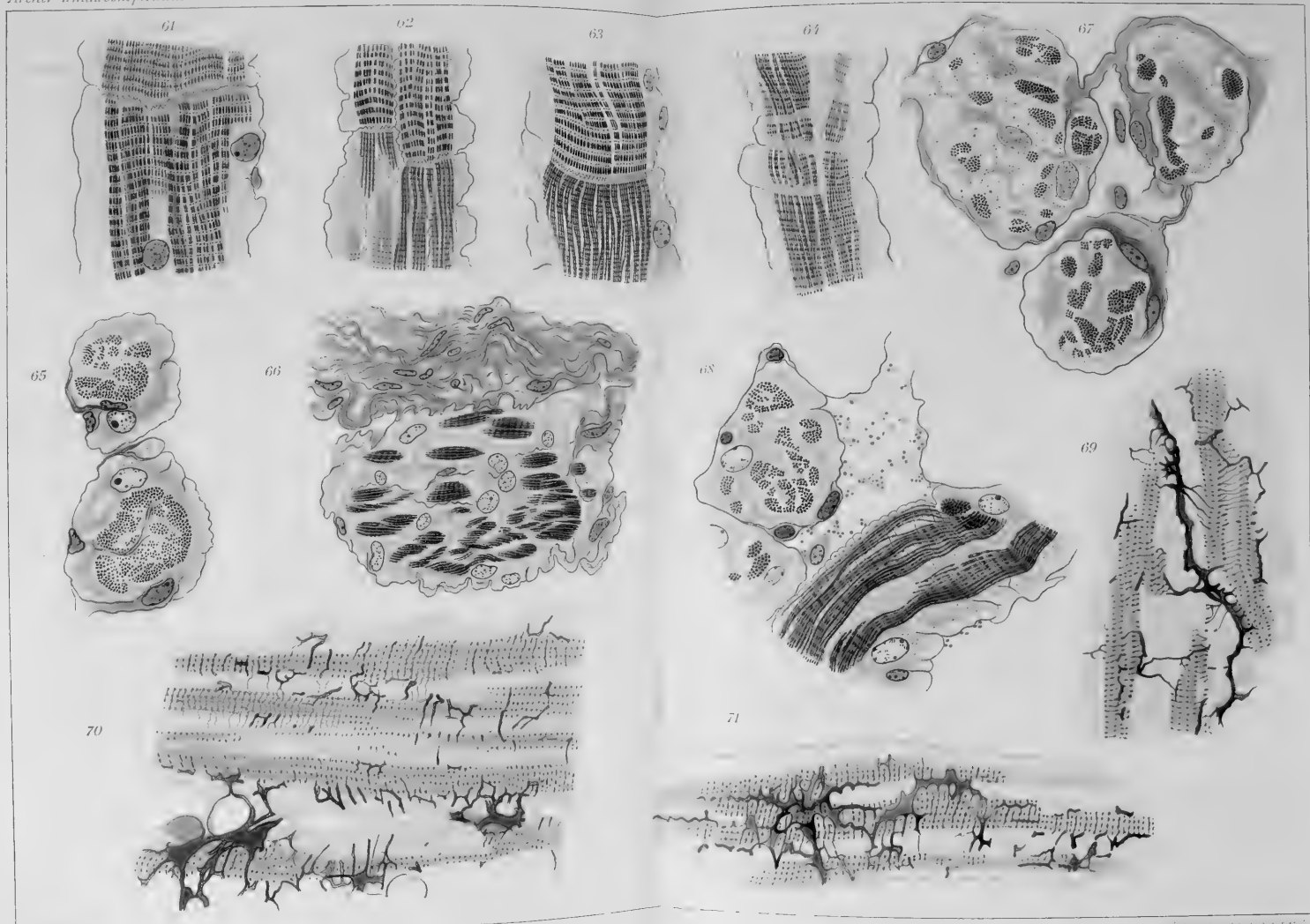


























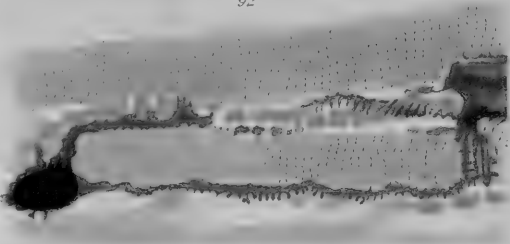





91




92



93



94



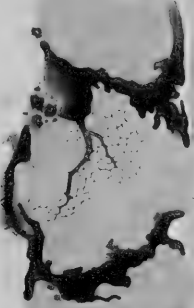
96




104




105



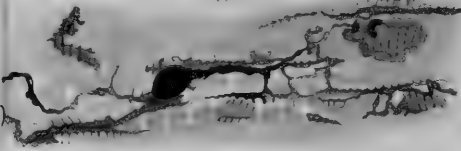
97



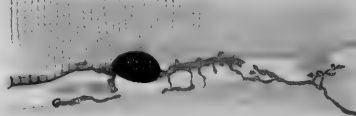
98




97



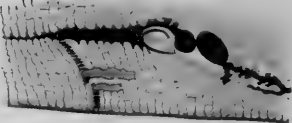
98



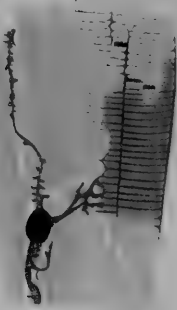
99




102



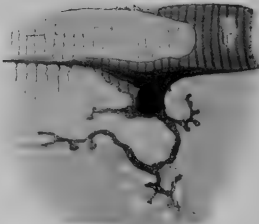
100



101



102



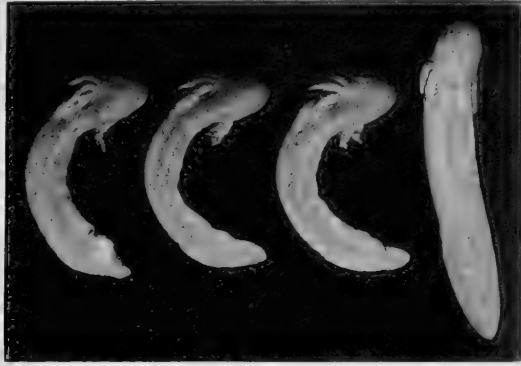






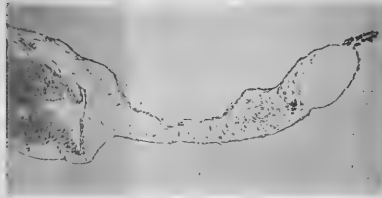
1

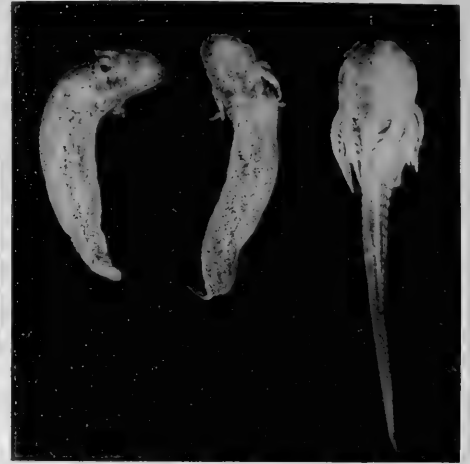

a¹      a²      a³      b

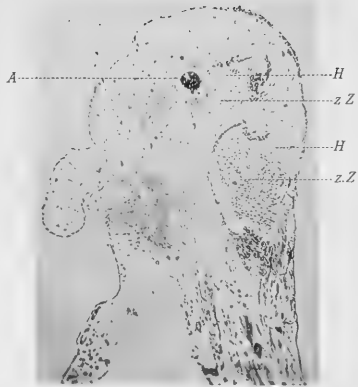
4



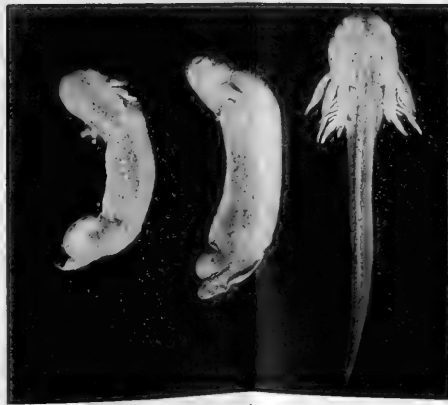3



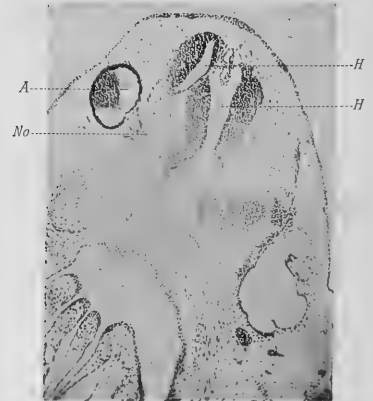a¹      a²      b



5



a¹      a²      b

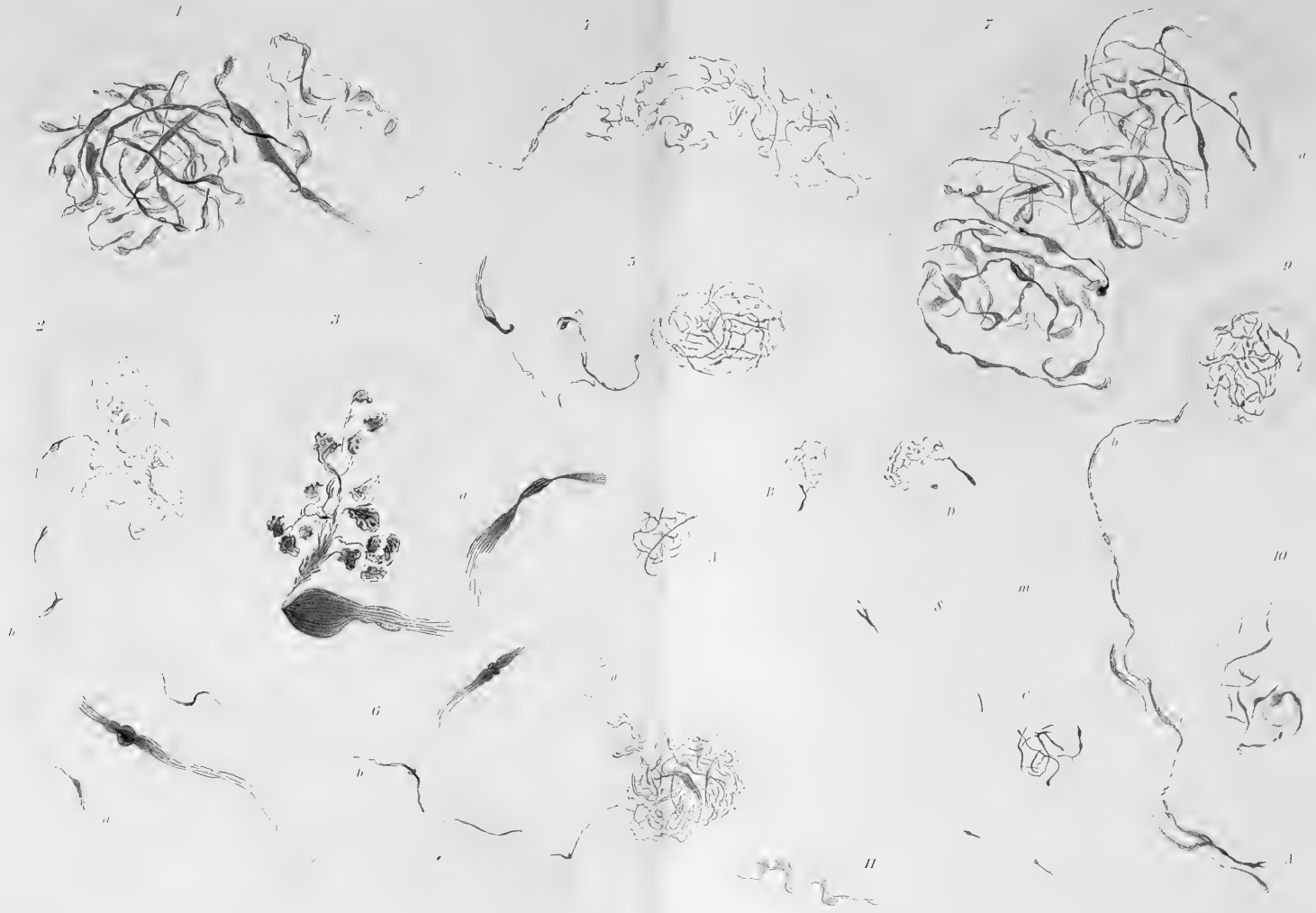



6









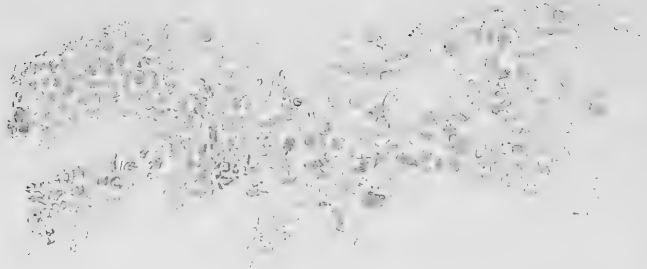









12



13



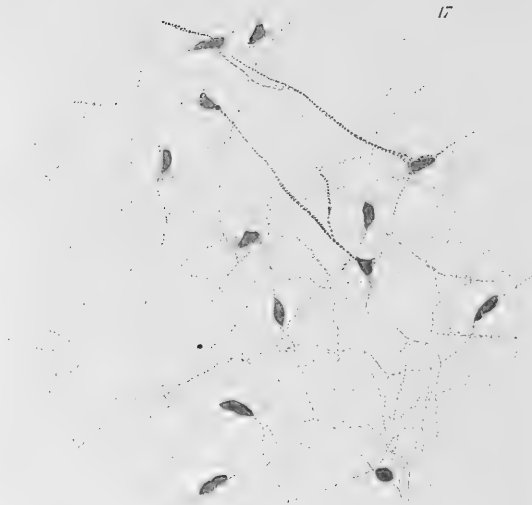14



15



17



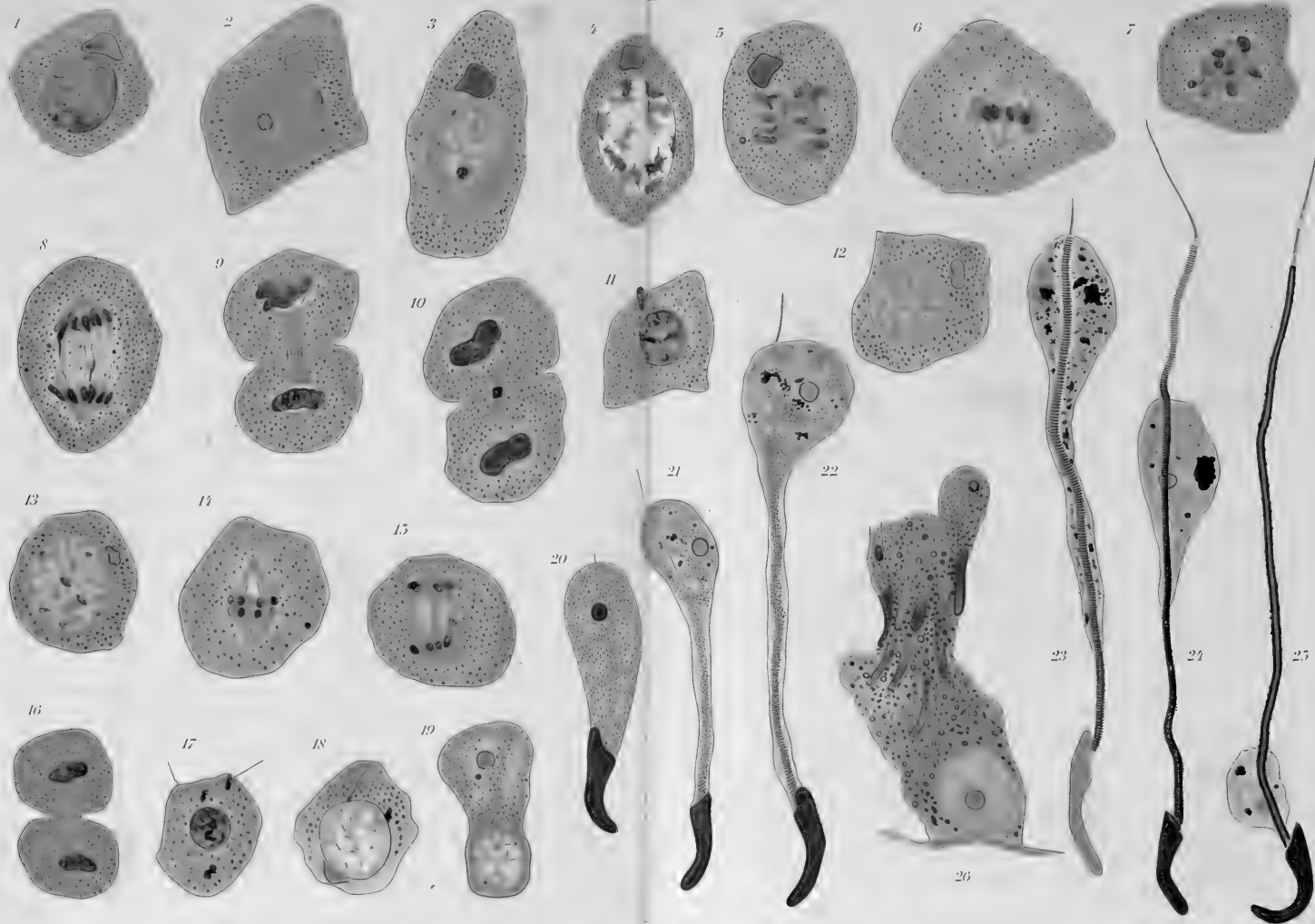
16

















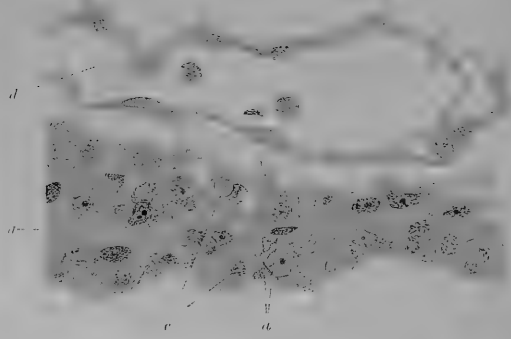




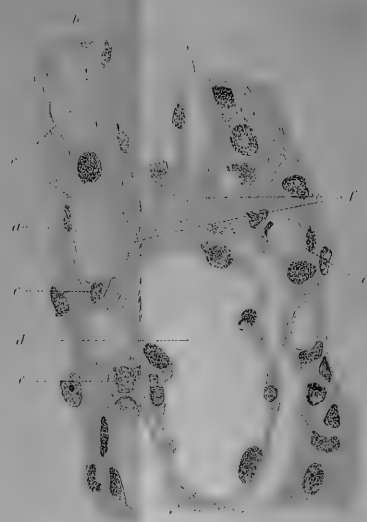
1



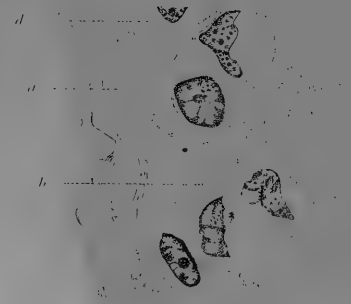
2




3



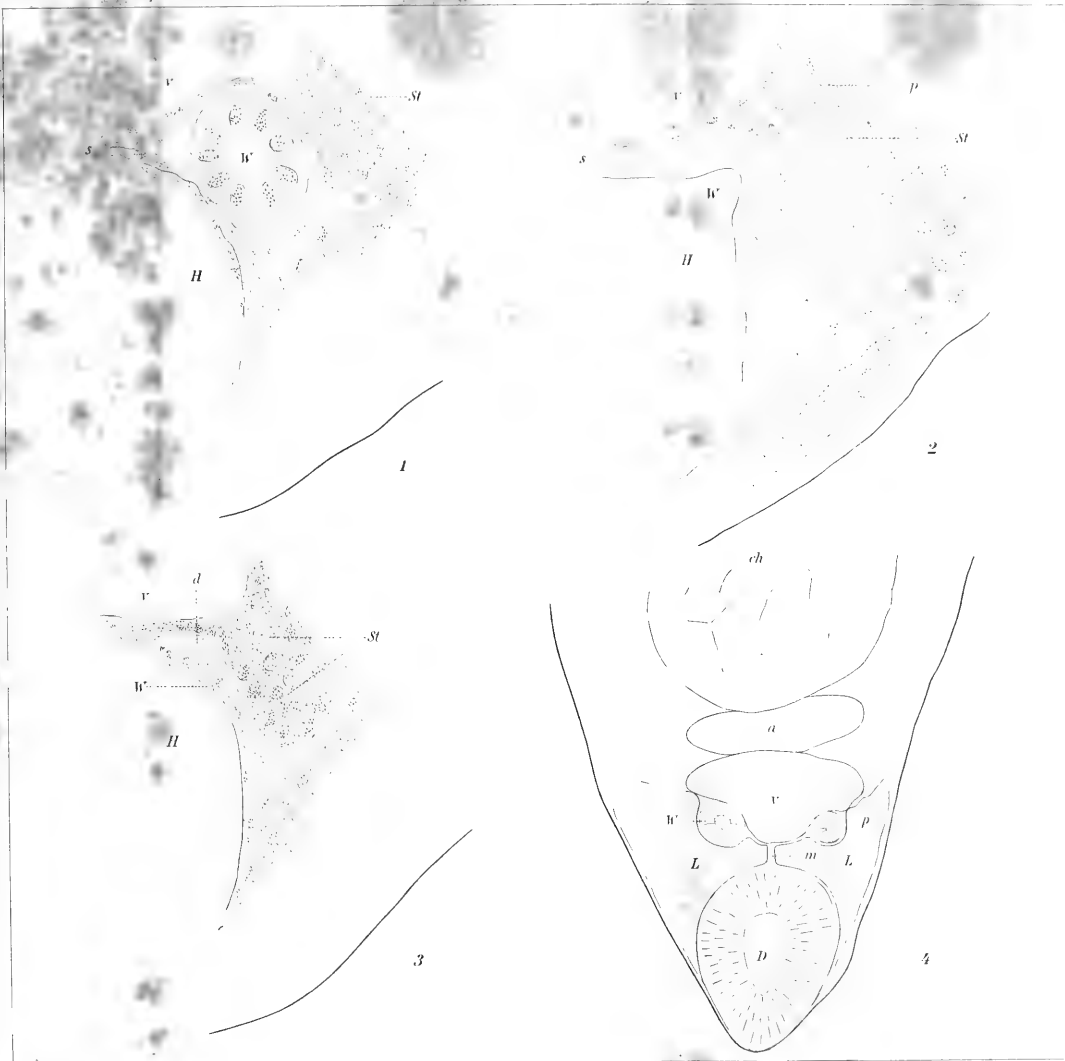
4




5










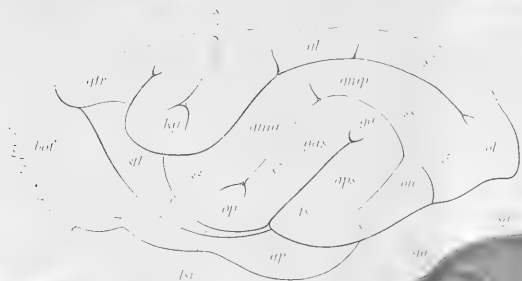
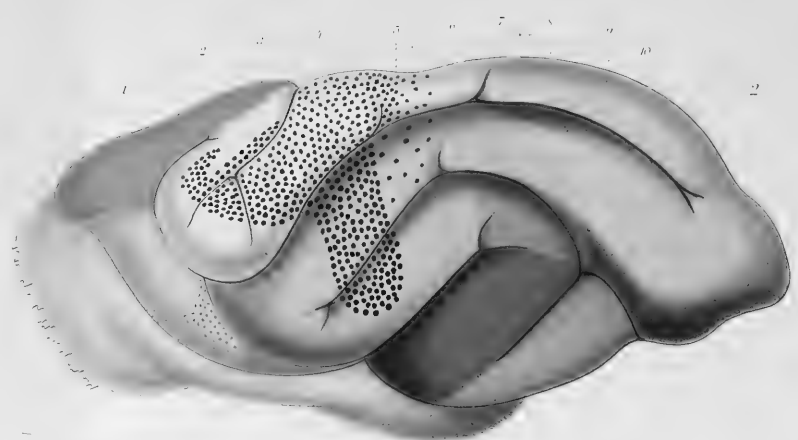
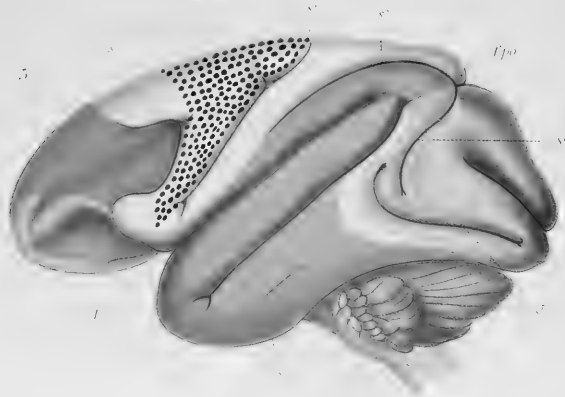









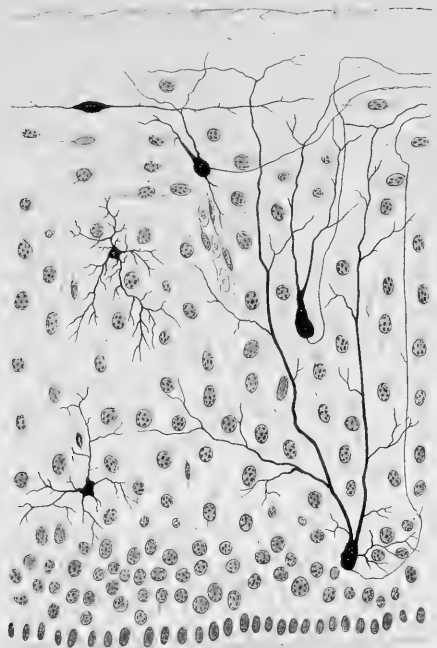




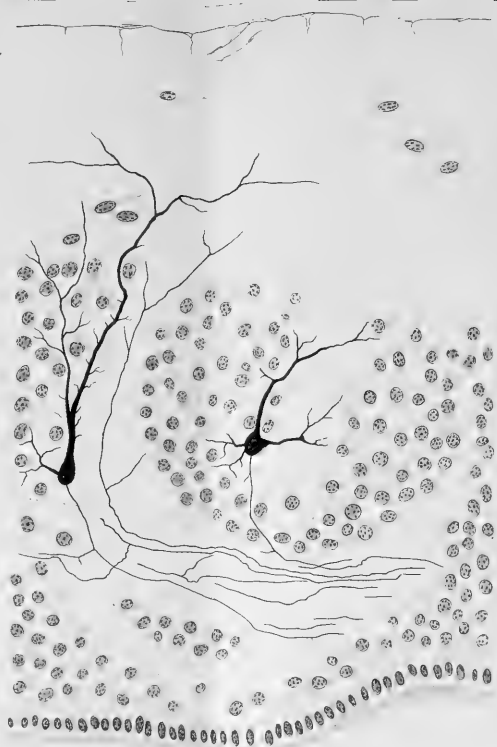



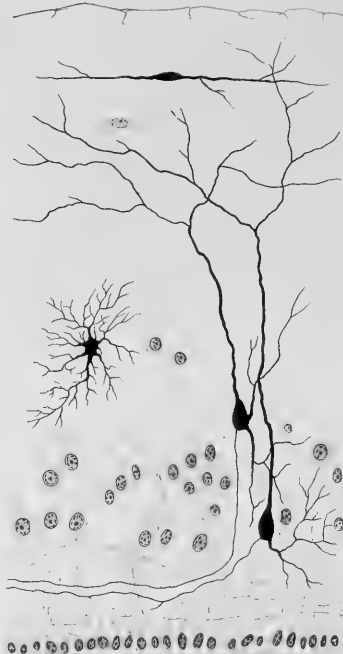
6



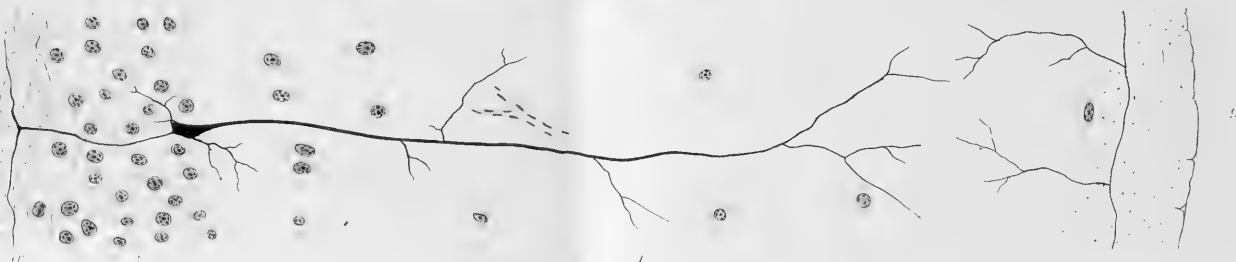7



8



9



9



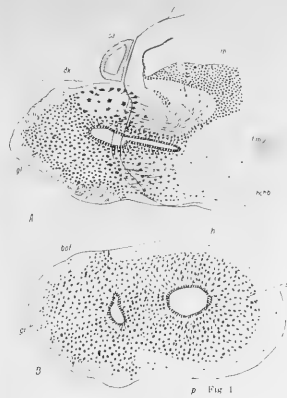


Fig. 1



Fig. 2




Fig. 3



Fig. 4

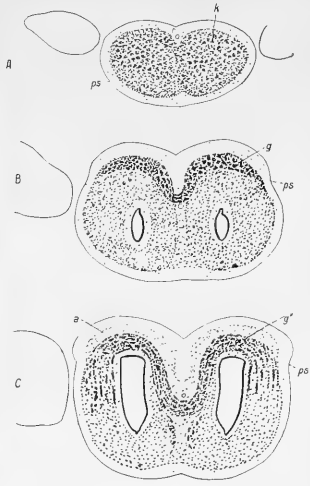


Fig. 5

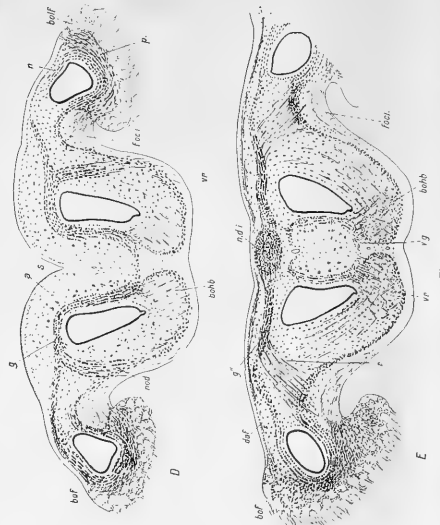


Fig. 6

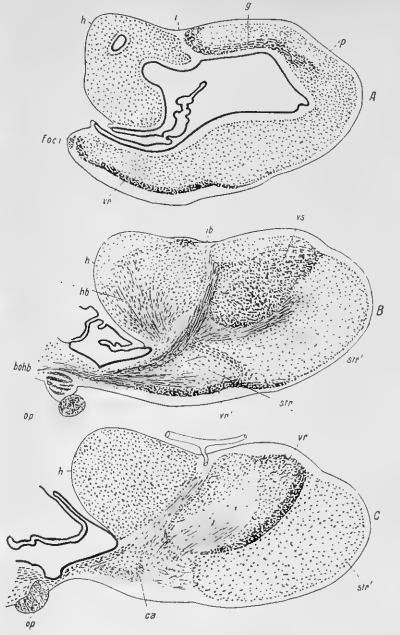


Fig. 7

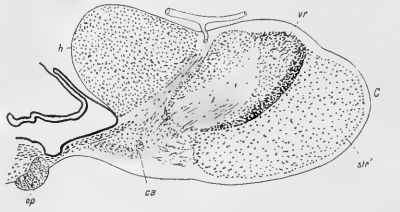



Fig. 8





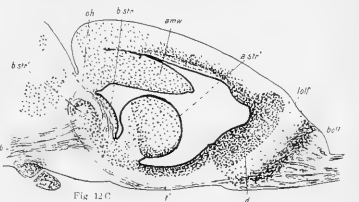
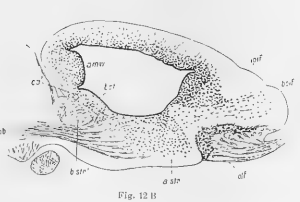
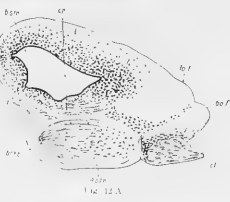
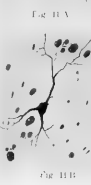
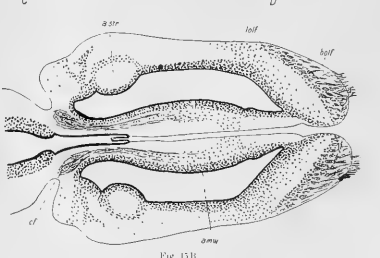
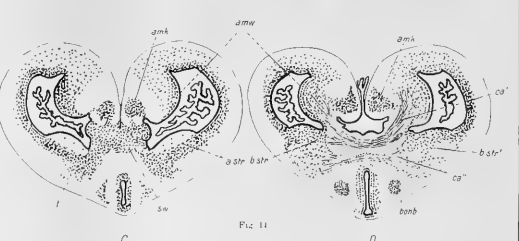
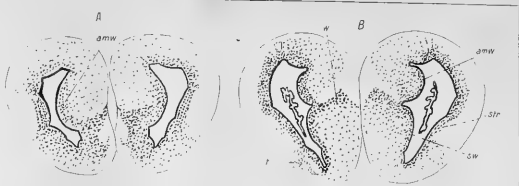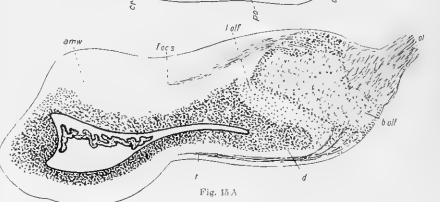
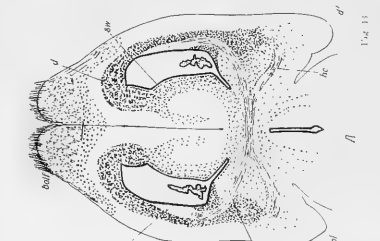
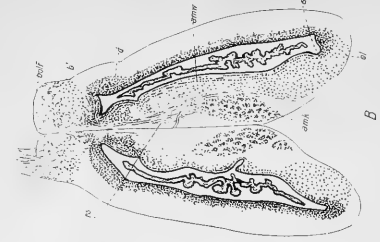
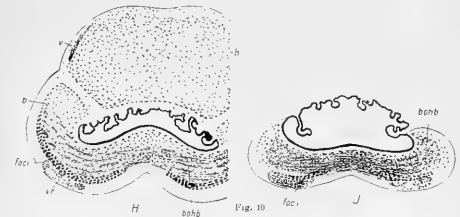
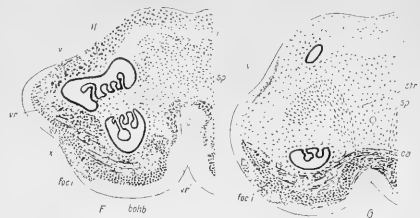
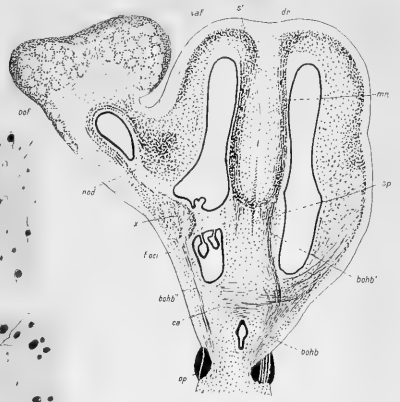


Fig. 15 A

Fig. 15 B


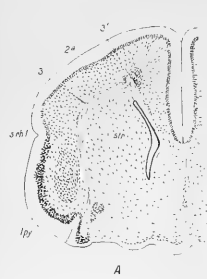




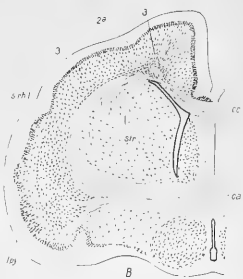
Fig. 16 A



Fig. 16 B



A



B

FIG. 14

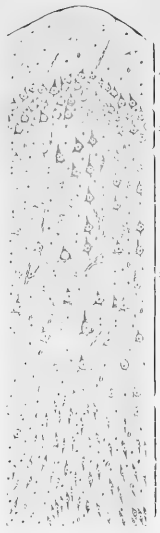


FIG. 18 A



FIG. 18 B



FIG. 22

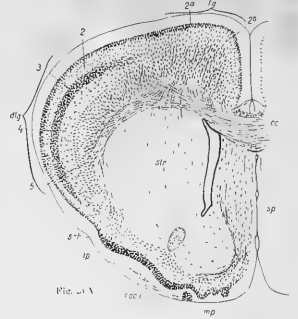


FIG. 17 A

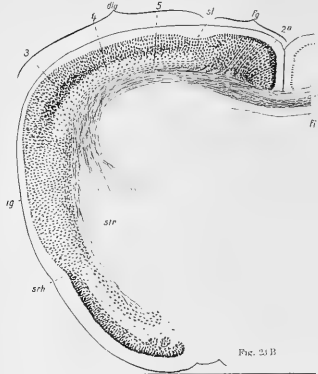


FIG. 21 B

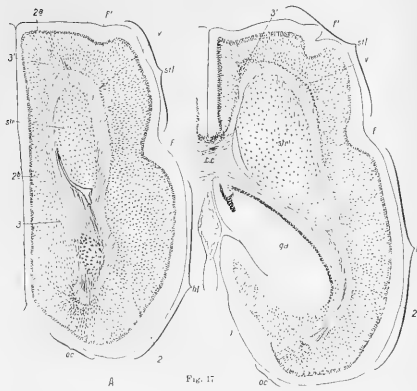
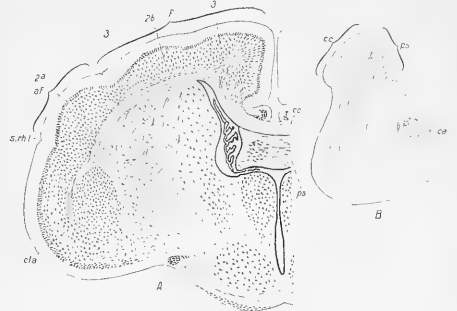
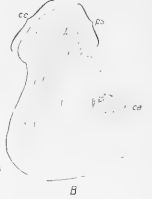
FIG. 17



A



B

FIG. 19

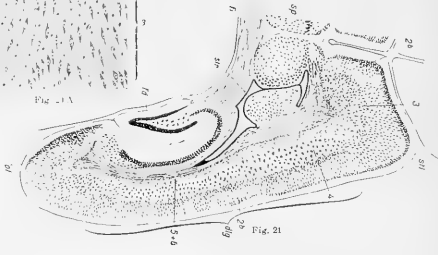



FIG. 21 A

FIG. 21



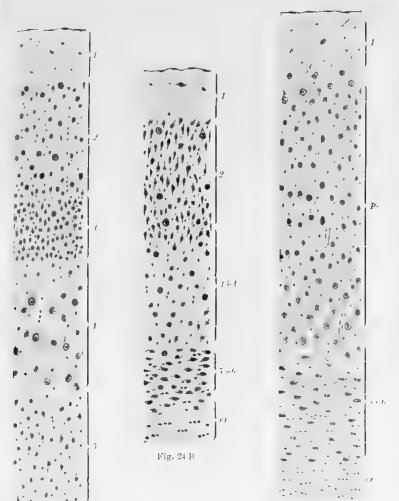


Fig. 24 B

Fig. 24 A

Fig. 24 C

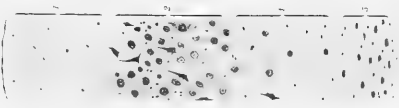


Fig. 27 A



Fig. 27 B

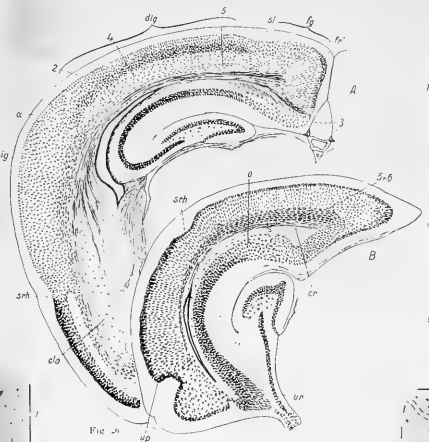

Fig. 28

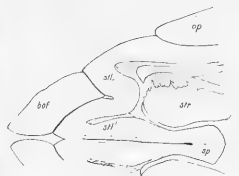

Fig. 29




Fig. 30

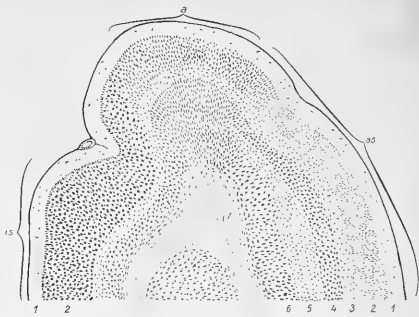


Fig. 31

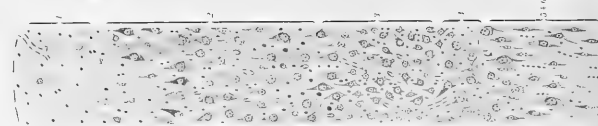


Fig. 32 A

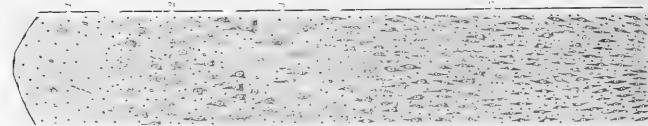


Fig. 32 B

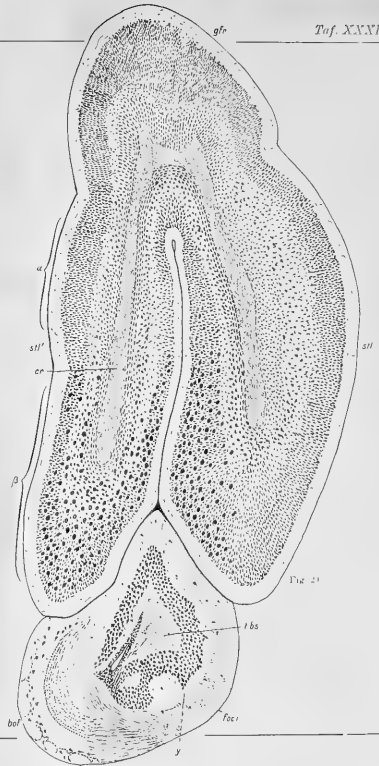


Fig. 33






Fig. 31




Fig. 32 B




Fig. 31 B

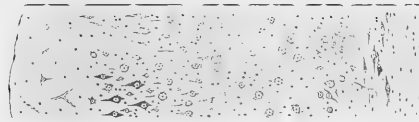


Fig. 31 A




Fig. 31 C

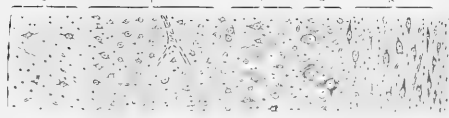


Fig. 33 A

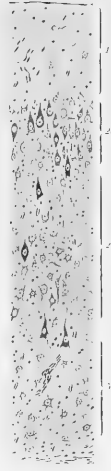


Fig. 35 A




Fig. 35 B



Fig. 35 A



Fig. 31 B

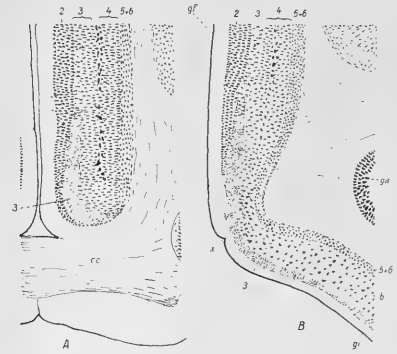


Fig. 36





Fig. 38








Fig. 37



Fig. 38

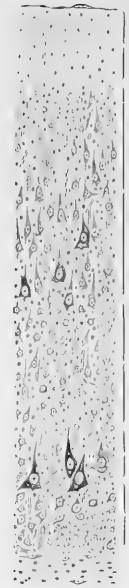

Fig. 39



Fig. 40




Fig. 41 A




Fig. 41 B

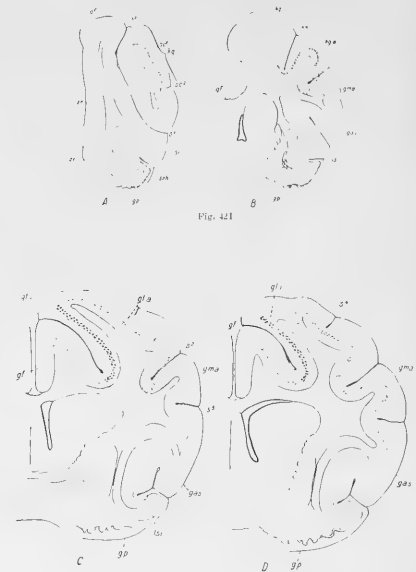


Fig. 42 I

Fig. 42 II

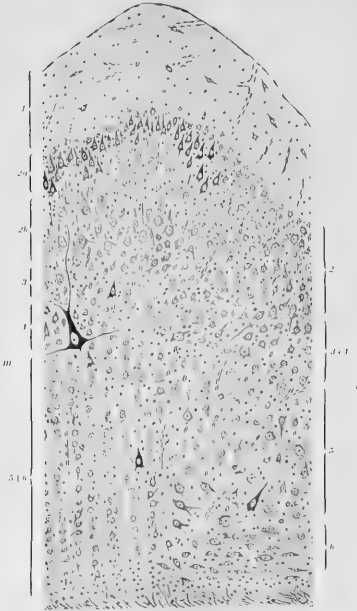


Fig. 43









Fig. 49B

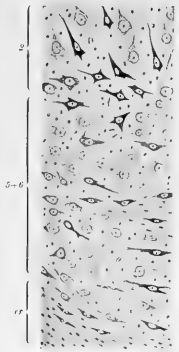


Fig. 50



Fig. 51

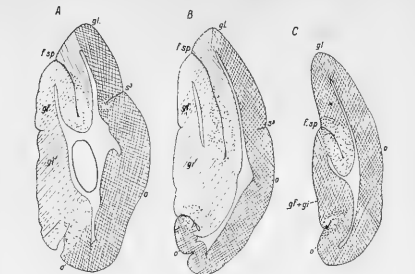


Fig. 52

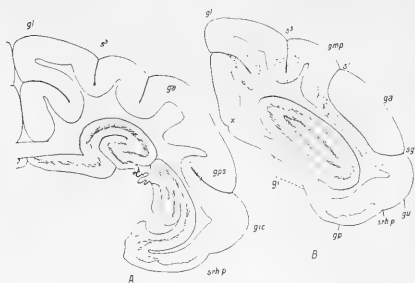


Fig. 53

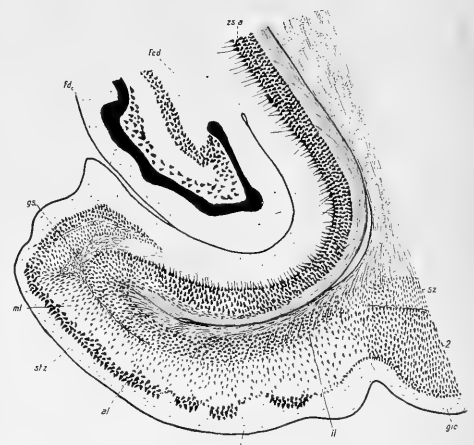


Fig. 54




Fig. 55 A


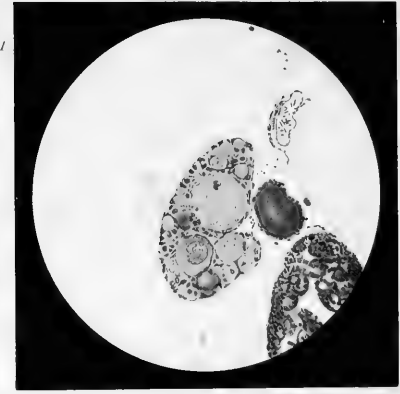
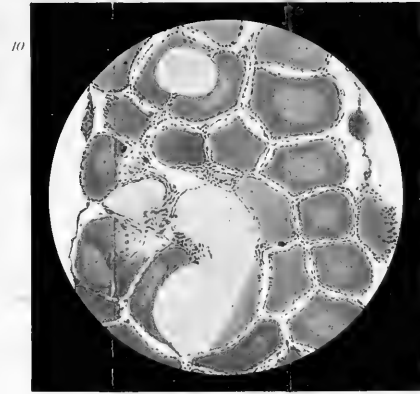
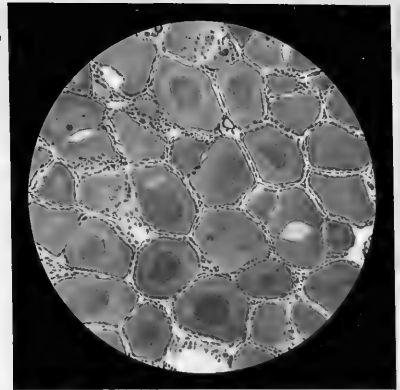
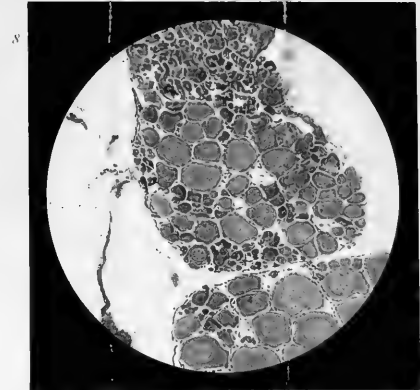
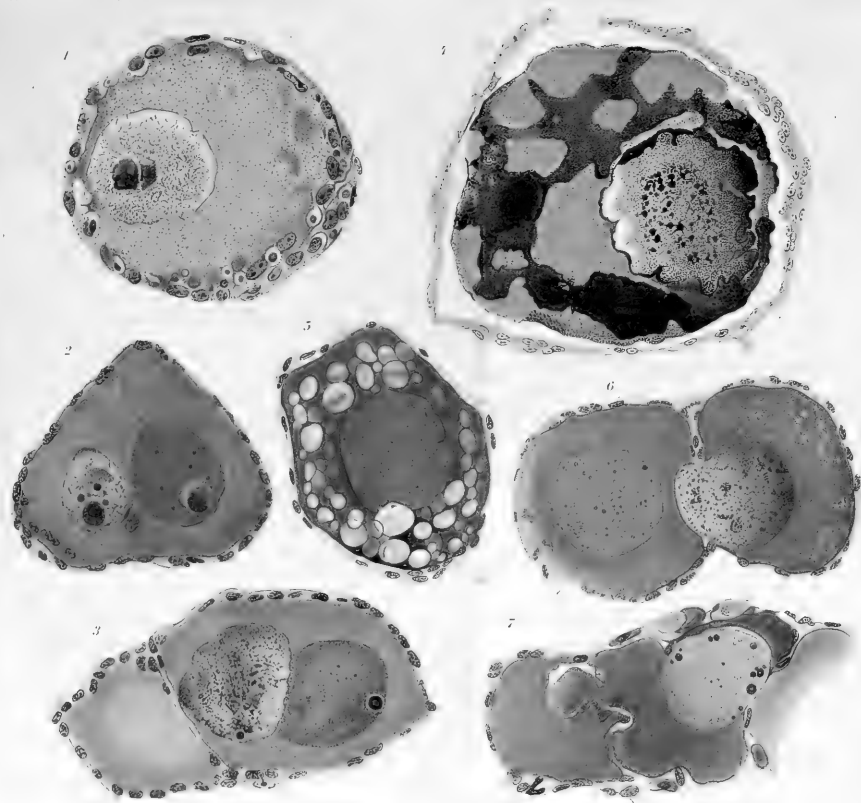



Fig. 55 B

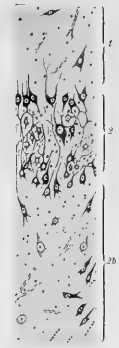

Fig. 55 C

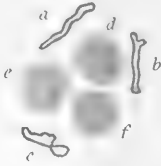



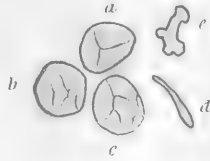




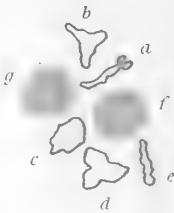1



4



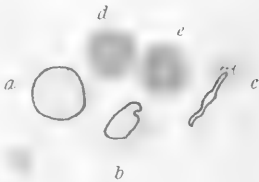
2



5



3



6









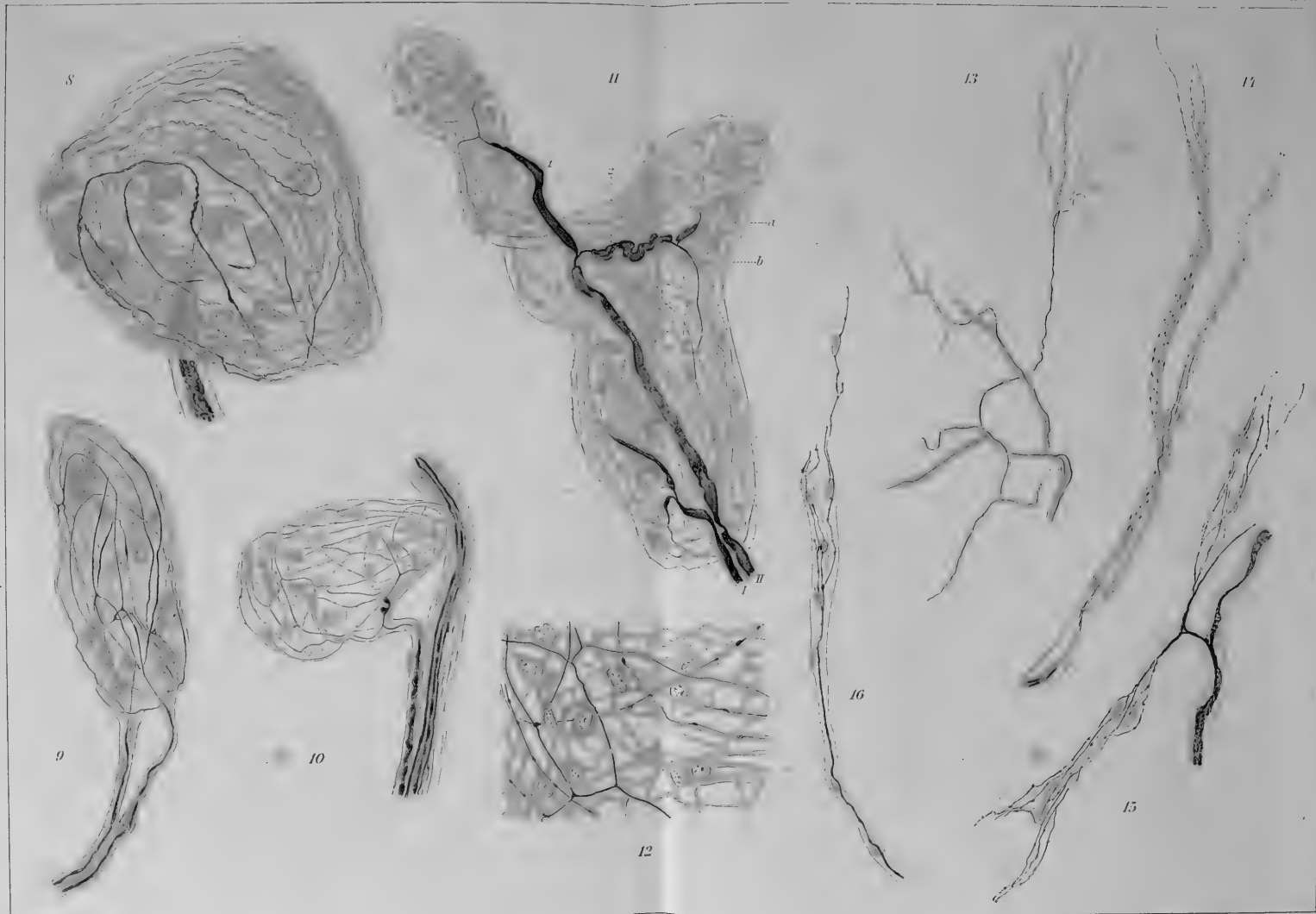




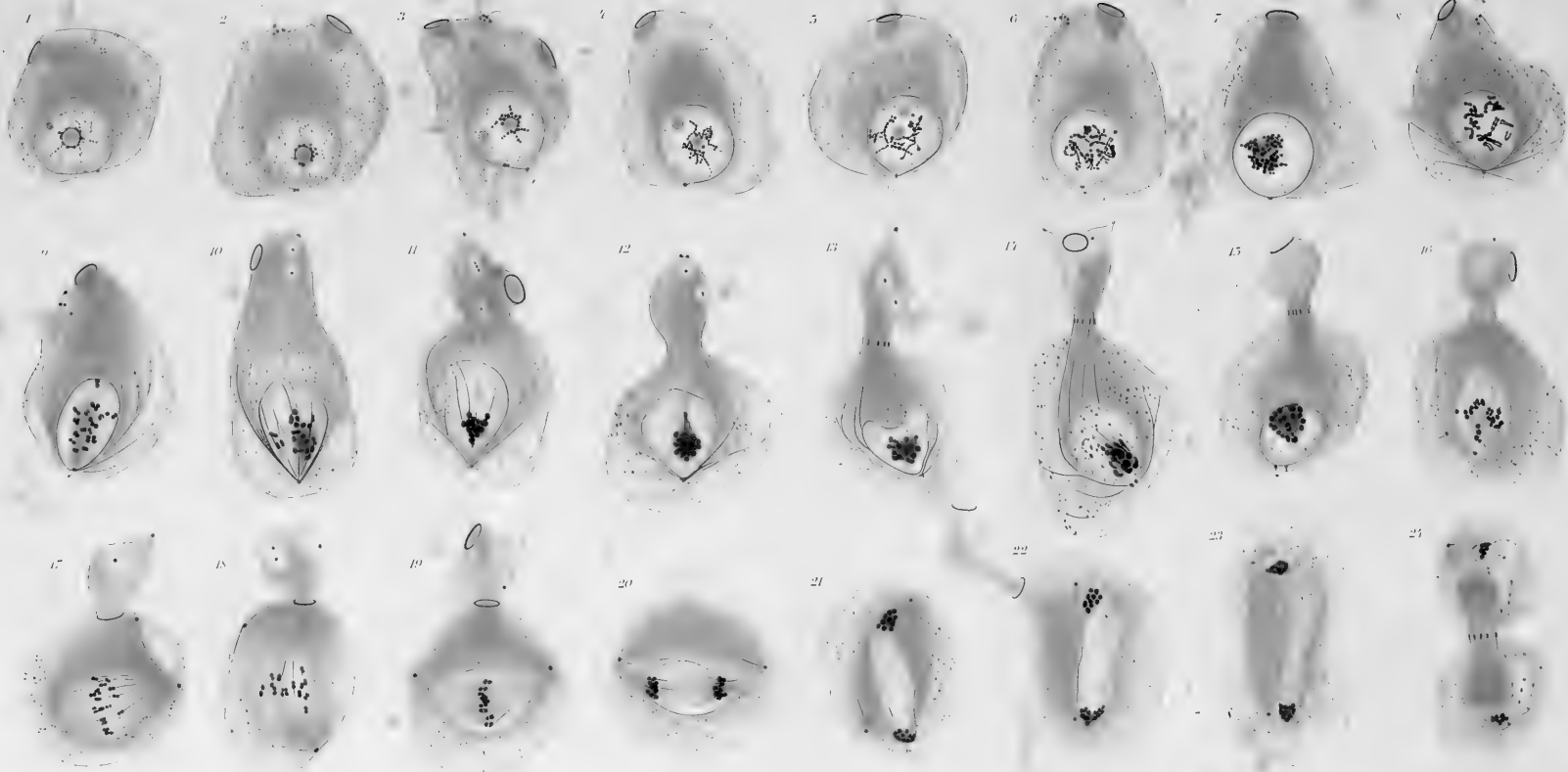








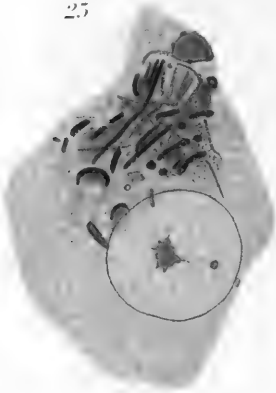








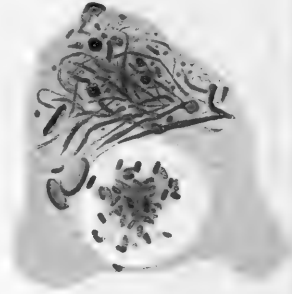
25




26



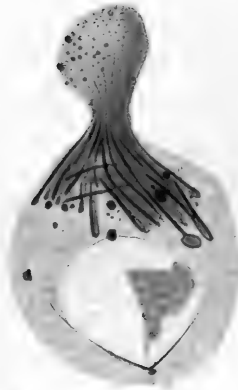27



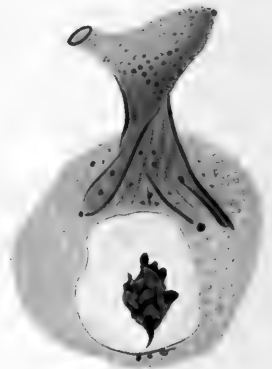
31




32



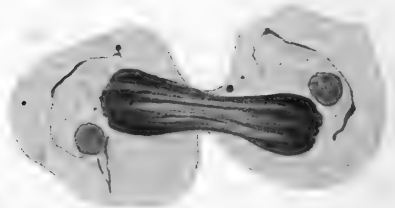
33



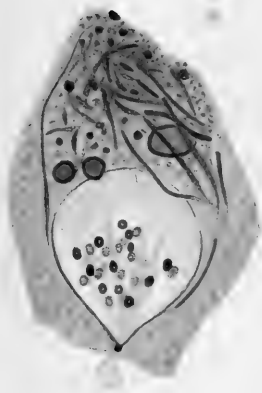
37




38



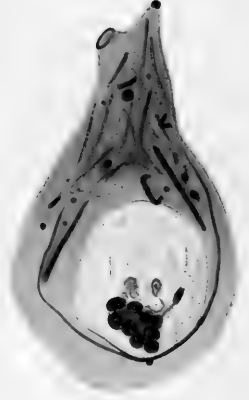
28



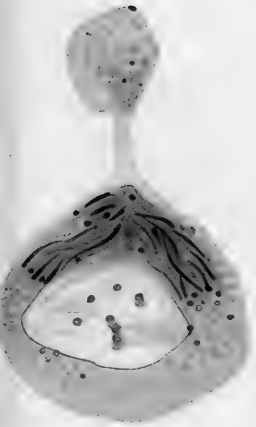
29



30




34



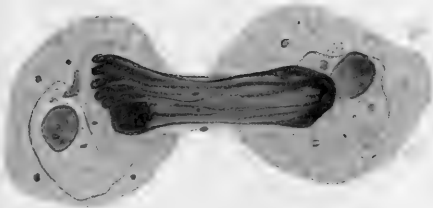
35



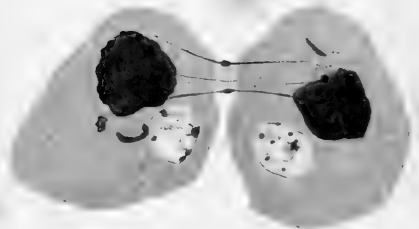
36



39



40

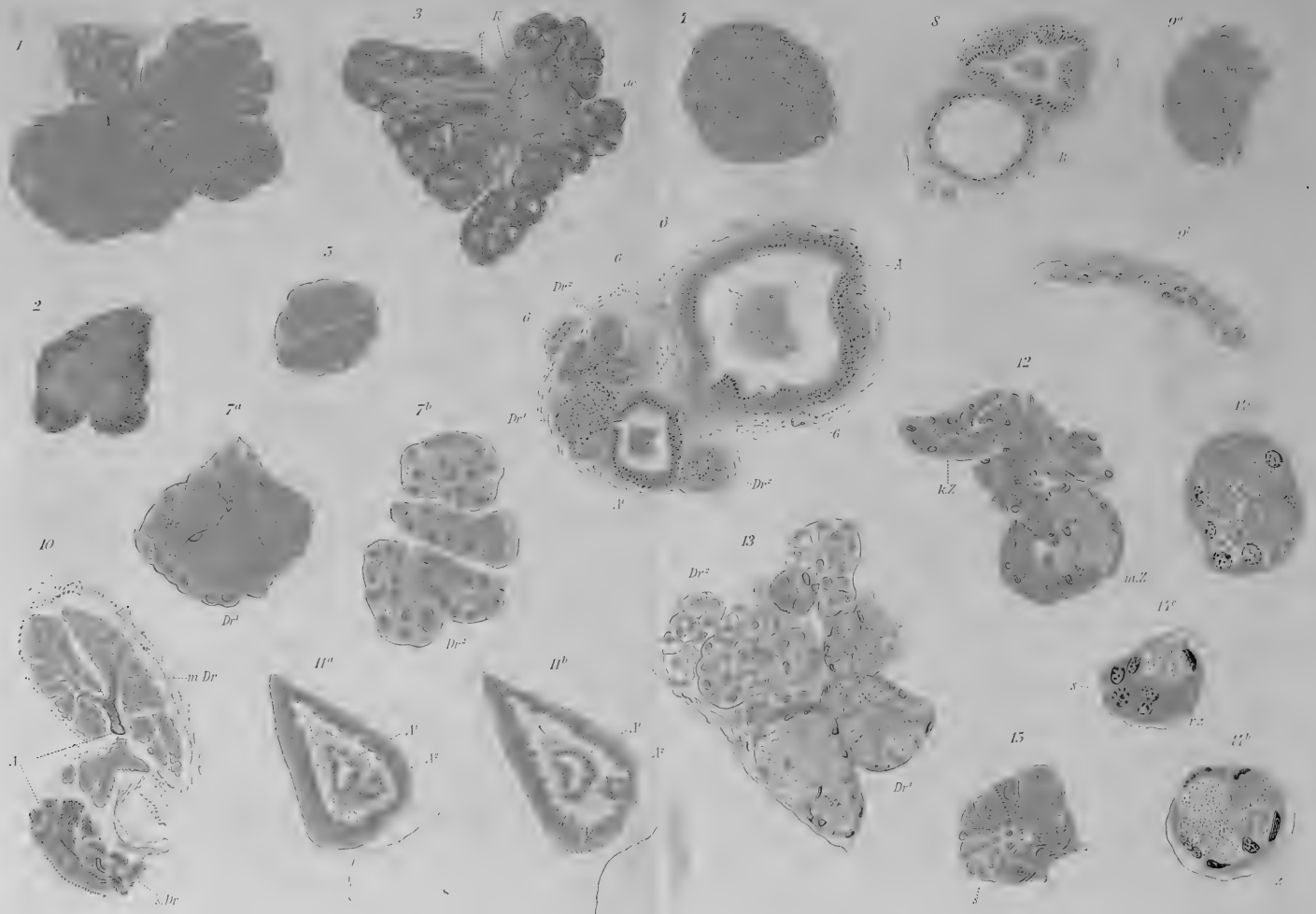



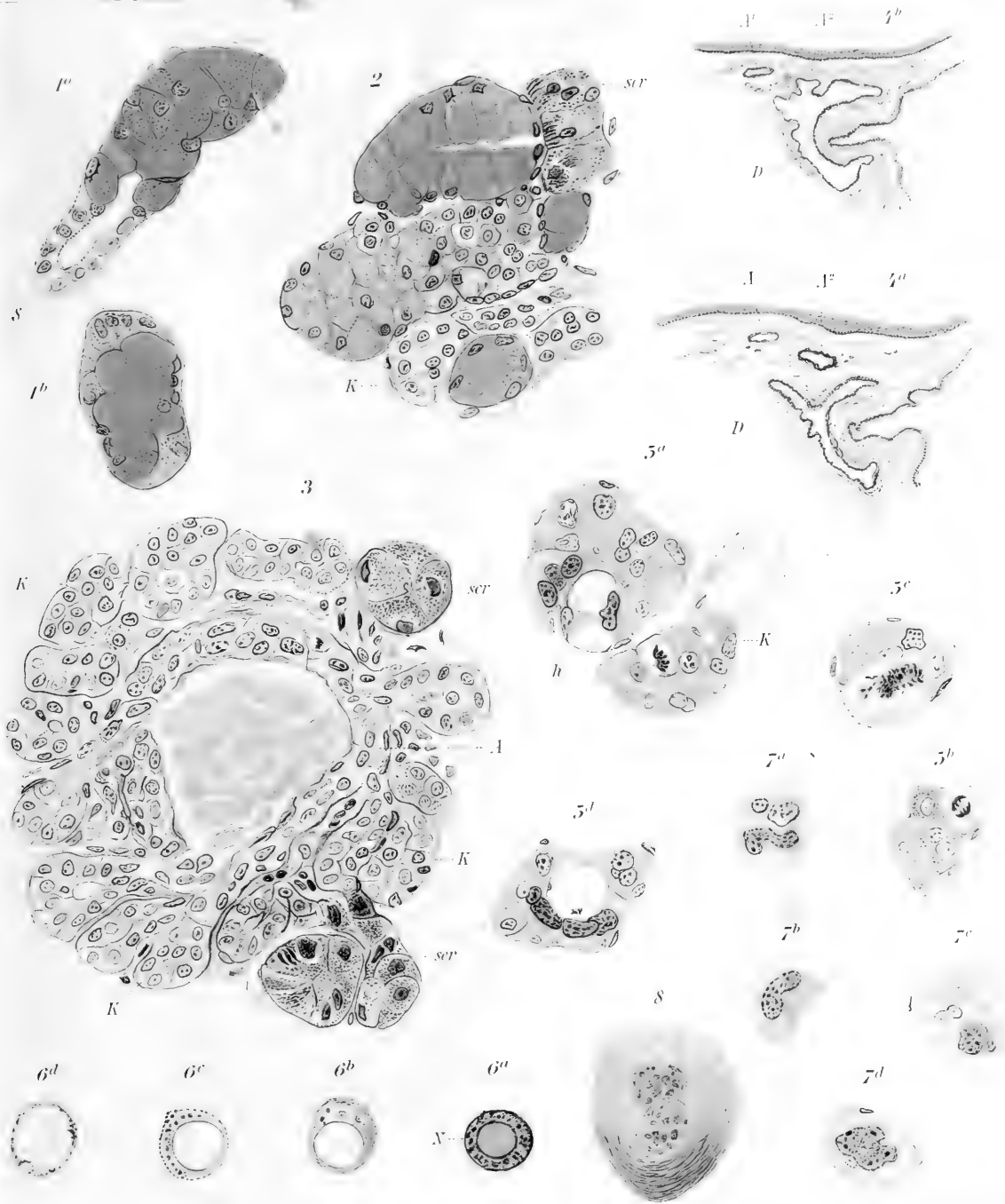










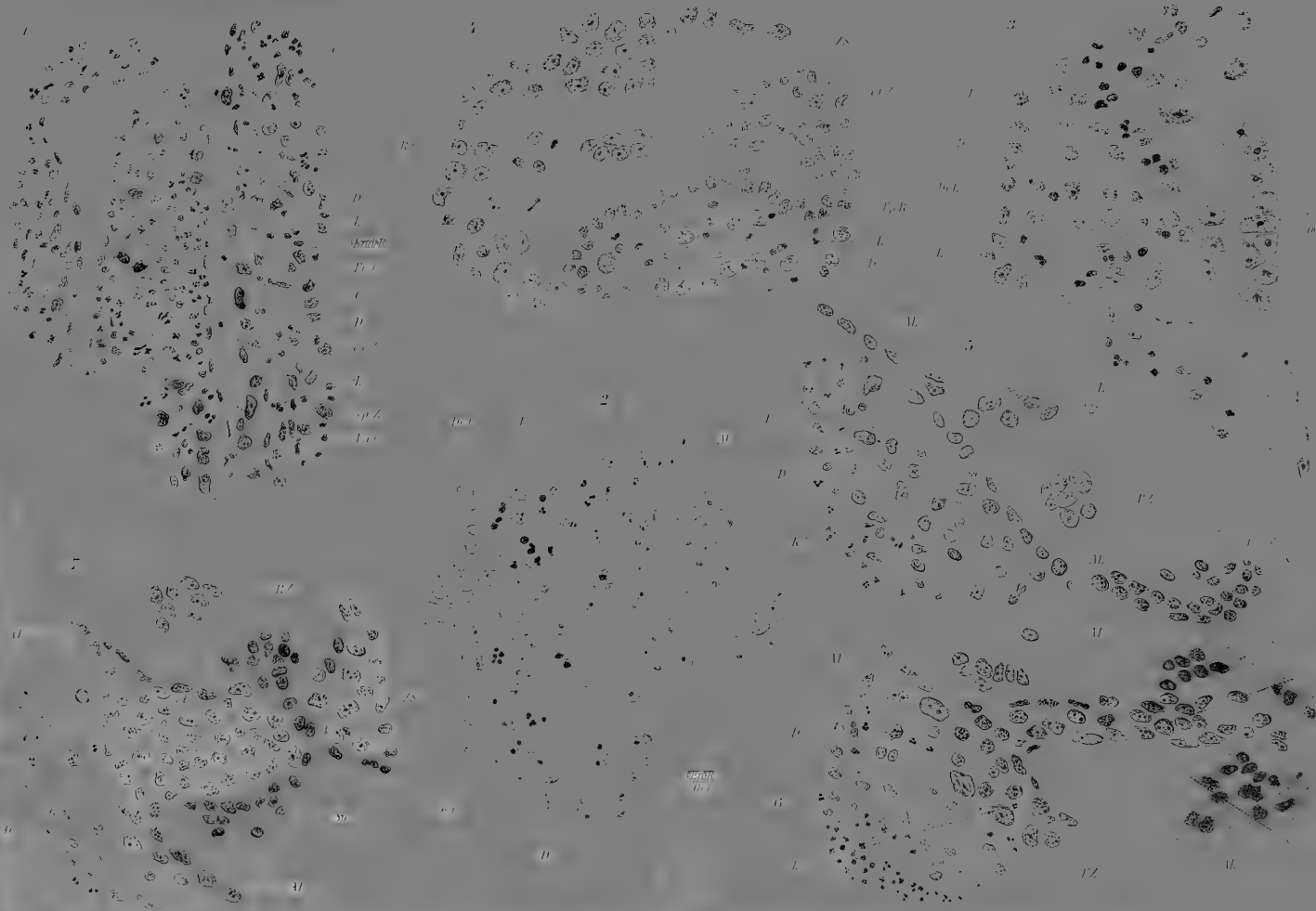








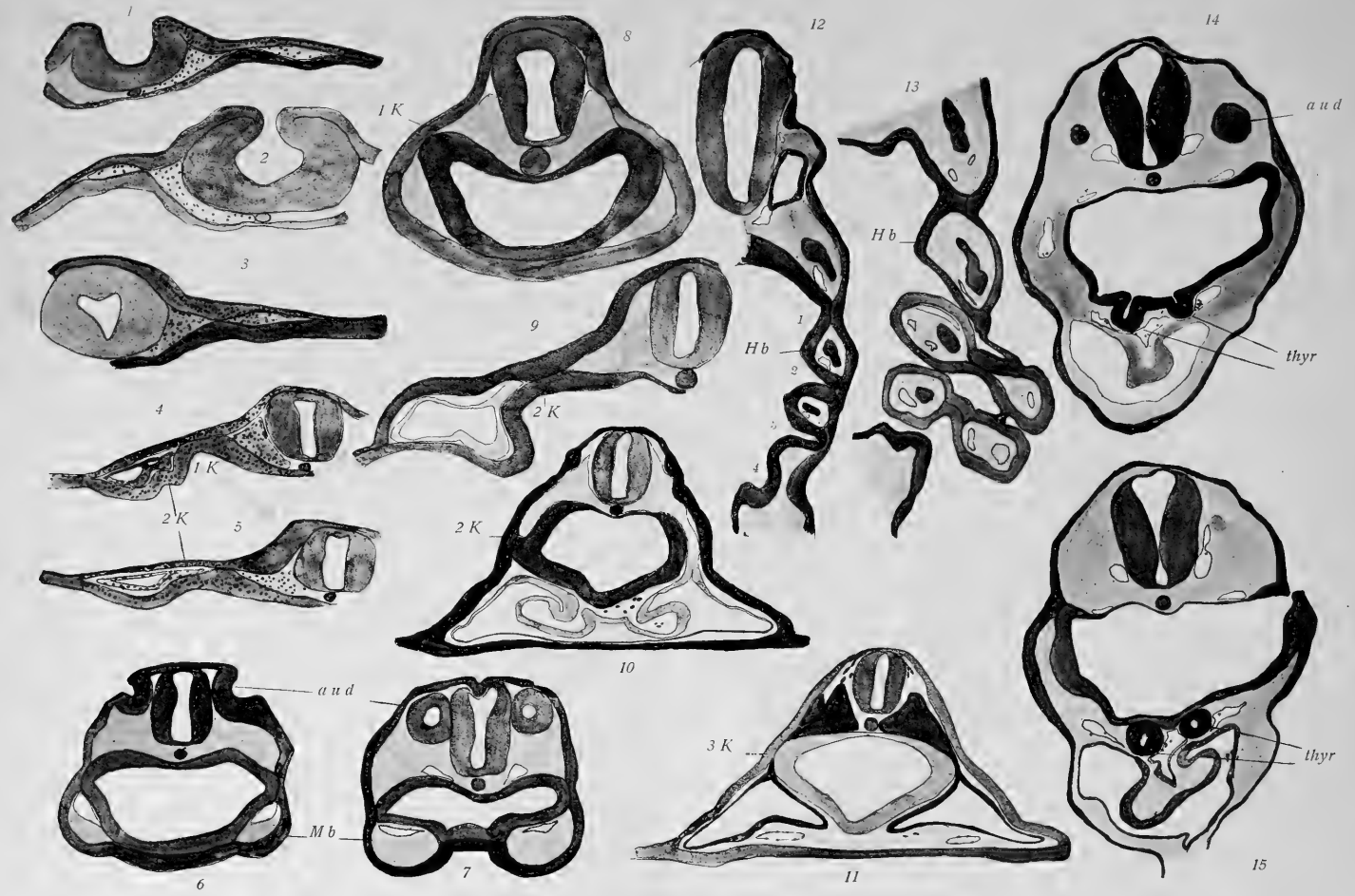











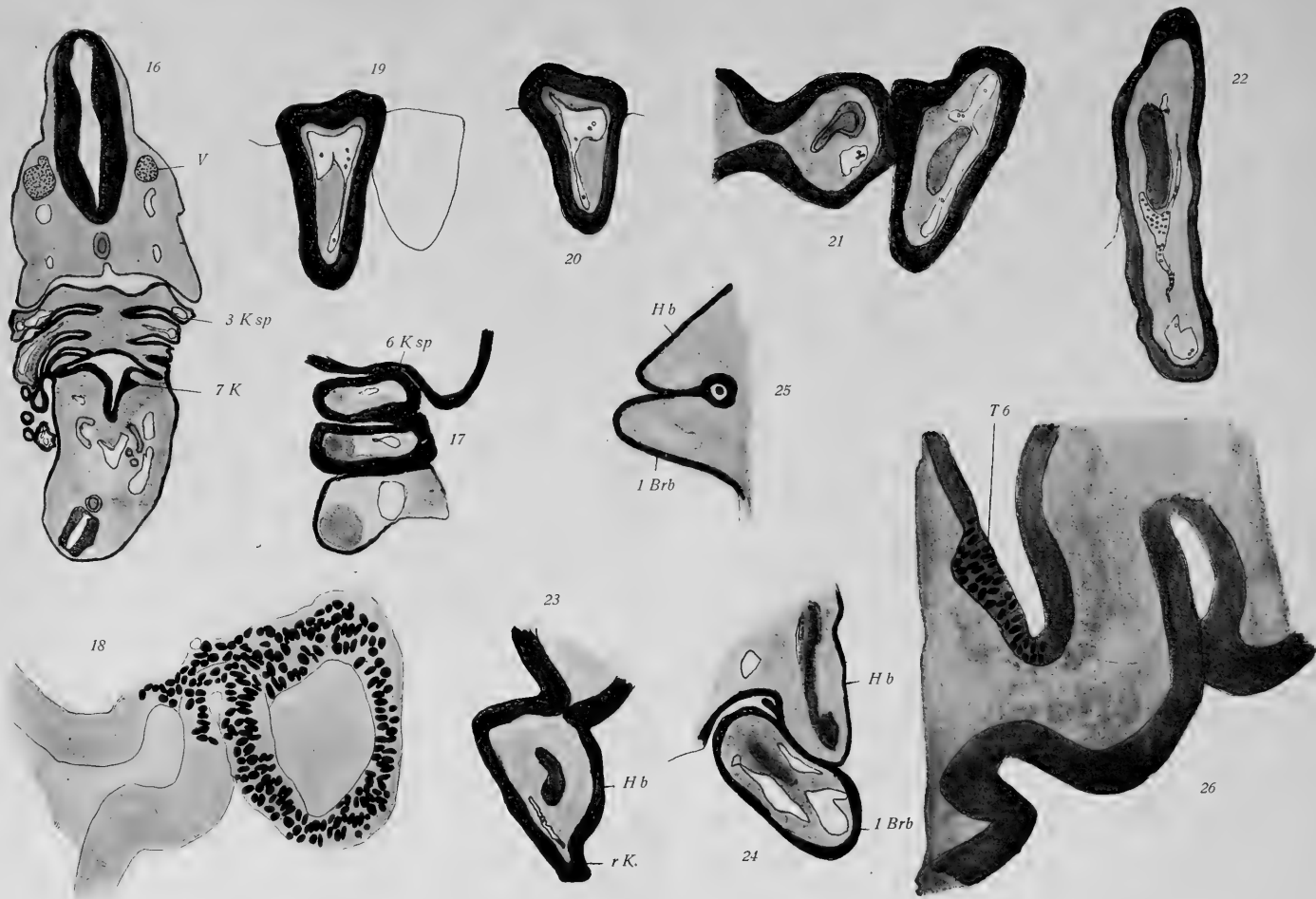













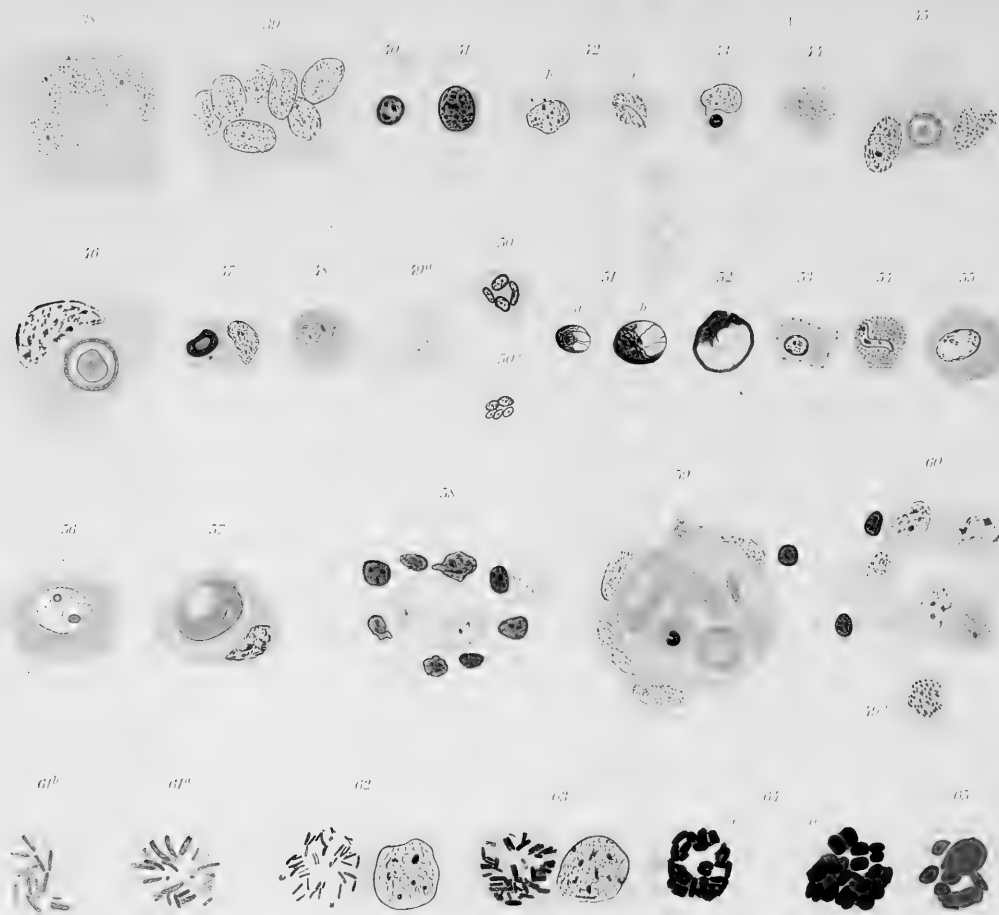


























MBL WHOI Library - Serials



5 WHSE 00852

1449

