



MBL WHOI Library - Serials




5 WHSE 00856











# Archiv

für

# Mikroskopische Anatomie

und

# Entwicklungsgeschichte

herausgegeben

von

**O. Hertwig** und **W. Waldeyer**

in **Berlin.**

Fortsetzung von Max Schultze's Archiv für mikroskopische Anatomie

**Vierundsiebzigster Band**

Mit 49 Tafeln und 90 Textfiguren



**Bonn**

Verlag von Friedrich Cohen

1909.

E 157  
12

1452



# Inhalt.

	Seite.
Kinematographie der Befruchtung und Zellteilung. Von Dr. med. Julius Ries, Assistent am physiolog. Institut der Universität Bern. Hierzu Tafel I. IA und 12 Textfiguren . . . . .	1
Beitrag zur Histologie der menschlichen Spermien und zur Lehre von der Entstehung menschlicher Doppel(miss)bildungen. Von Dr. P. A. Hoefler. (Aus dem Laboratorium der Medizinischen Klinik zu Leipzig.) Hierzu Tafel II—IV . . . . .	32
Über die morphologischen Veränderungen der Pankreaszellen unter der Einwirkung verschiedenartiger Reize. Von B. P. Babkin, W. J. Rubaschkin und W. W. Ssawitsch. (Aus dem physiolog. Laboratorium von Prof. J. P. Pawlow und dem histologischen von Prof. A. A. Maximow an der Kaiserlichen Militär-Medizin. Akademie in St. Petersburg.) Hierzu Tafel V—VII . . . . .	68
Die Verbreitung und Anordnung des elastischen Gewebes in den einzelnen Wandschichten des Dünndarms der Haussäugetiere. Von Dr. A. Trautmann, I. Assistent des physiologischen Instituts der Tierärztlichen Hochschule zu Dresden. (Aus dem physiologischen Institute der Tierärztlichen Hochschule in Dresden [Geheimer Medizinalrat Prof. D. Ellenberger].) Hierzu Tafel VIII . . . . .	105
Beobachtungen an dem Epithel der Descemetischen Membran. Von Alexis Zawarzin. (Aus dem anatomisch-histologischen Laboratorium der Universität St. Petersburg.) Hierzu Tafel IX und X und 5 Textfiguren . . . . .	116
Über die interzellularen Verbindungen im Chordagewebe. Von Dr. med. Friedrich Krauss in Charlottenburg. (Aus dem anatomisch-biologischen Institut der Universität Berlin) . . . . .	139
Morphologische und experimentelle Untersuchungen über Bedeutung und Herkunft der Zellen der serösen Höhlen und der sogenannten Makrophagen. Von Eduard Schott. (Aus dem anatomischen Institut in Strassburg.) Hierzu Tafel XI und XII . . . . .	143
Über die Lage der Ganglienzellen des menschlichen Herzens. Von Dr. Max Lissauer. (Aus dem patholog. Institut der Universität Königsberg i. Pr.) Hierzu Tafel XIII . . . . .	217
Über das Verhalten der Langerhansschen Inseln des menschlichen Pankreas im fötalen und postfötalen Leben. Von Professor A. Weichselbaum und Dr. J. Kyrle, Wien. (Aus dem pathol.-anatomischen Institute in Wien.) Hierzu 11 Textfiguren . . . . .	223
Histologische Studien am Labyrinth mit besonderer Berücksichtigung des Menschen, der Affen und der Halbaffen. Von Walter Kolmer. (Aus dem Institut für Anatomie und Physiologie der Hochschule für Bodenkultur in Wien.) Hierzu Tafel XIV—XVII . . . . .	259

## IV

Anatomie und Histologie der Hypophysis cerebri einiger Säuger. Von Dr. Alfred Trautmann. I. Assistent am physiolog. Institut der Tierärztlichen Hochschule zu Dresden. (Aus dem physiolog. Institute der Tierärztlichen Hochschule zu Dresden. Direktor: Geheimer Rat Prof. Dr. Ellenberger.) Hierzu Tafel XVIII und XVIIIa . . . . .	311
Die phyletische Entfaltung der Sinnesorgane der Säugetierzunge. Von B. Haller. Hierzu Tafel XIX—XXI und 36 Textfiguren . . . . .	368
Theodor Schwann zum Gedächtnis. Von O. Hertwig und W. Waldeyer. Hierzu eine Abbildung des Schwann-Denkmal in Neuss . . . . .	469
Die Blutbildung in der embryonalen Leber des Menschen und der Säugetiere. Von S. Mollier, München. Hierzu Tafel XXII—XXV und 8 Textfiguren . . . . .	474
Untersuchungen über Blut und Bindegewebe. II. Über die Histogenese der Thymus bei Säugetieren. Von Dr. Alexander Maximow, Professor der Histologie und Embryologie an der Kaiserlichen Medizinischen Militär-Akademie zu St. Petersburg. Hierzu Tafel XXVI—XXVIII . . . . .	525
Über die Nervenendigungen in den Haaren des Menschen. Von Ladislaus Szymonowicz. (Aus dem histol.-embryologischen Institut der Universität Lemberg.) Hierzu Tafel XXIX und XXX . . . . .	622
Das Nervensystem von Ammocoetes. II. Gehirn. Von D. Tretjakoff. (Aus dem anatomisch-histologischen Laboratorium der Universität St. Petersburg. Vorstand: Prof. Dr. A. S. Dogiel.) Hierzu Tafel XXXI—XXXIX und 3 Textfiguren . . . . .	636
Berichtigung zu der Arbeit von Franz Weidenreich in diesem Archiv, Band LXXIII, Heft 4. Von A. Pappenheim . . . . .	780
Die Entwicklung des Zahnbeins bei Säugetieren. Von G. Heinrich, Zoologisches Institut München. Hierzu Tafel XL und XLI . . . . .	781
Über die Hypophyse niederer Placentalier und den Saccus vasculosus der urodelen Amphibien. Von B. Haller. Hierzu Tafel XLII und XLIII und 8 Textfiguren . . . . .	812
Zur Entwicklungsgeschichte und Anatomie des Utriculus prostaticus beim Menschen. Von Prof. Dr. Robert Meyer. (Aus dem Laboratorium der Universitäts-Frauenklinik der Kgl. Charité zu Berlin.) Hierzu 4 Textfiguren . . . . .	844
Über die Entwicklung des Knochenmarks bei den Vögeln und über dessen Veränderungen bei Blutentziehungen und Ernährungsstörungen. Von Dr. med. Wera Dantschakoff. (Aus dem zoologischen Museum an der Kaiserl. Universität zu Moskau.) Hierzu Tafel XLIV und XLV . . . . .	855
Über die Lymphgefäße des Zahnfleisches und der Zähne beim Menschen und bei Säugetieren. III. Topographie, IV. Feinerer Bau bei Säugetieren, nebst Beiträgen zur Kenntnis der feineren Blutgefässverteilung in der Zahnpulpa und Zahnwurzelhaut. Von Georg Schweitzer, Assistent am zahnärztlichen Institut der Königlichen Universität Berlin. (Aus der Anatomischen Anstalt der Königlichen Universität Berlin.) Hierzu Tafel XLVI und 3 Textfiguren . . . . .	927
Mitochondrien, Chondriomiten und Faserepithel der Tricladen. Von Prof. A. Korotneff, Direktor der Zool. Station in Villafranca. Hierzu Tafel XLVII und LXVIII . . . . .	1000

# Kinematographie der Befruchtung und Zellteilung.

Von

Dr. med. **Julius Ries**

Assistent am Physiolog. Institut der Universität Bern.

---

Hierzu Tafel I, IA und 12 Textfiguren.

---

Als ich im März des Jahres 1907 an der Zoologischen Station zu Neapel das erste Mal die Befruchtung am klassischen Objekte, dem Seeigeli, beobachtete, war ich von dem Anblicke dieses wunderbaren Vorganges und der sich daran anschliessenden Segmentierung ganz überwältigt.

Man kann die Zell- und Kernteilung noch so gut in den Vorlesungen gehört haben oder aus den Büchern herausstudieren, so stellt man sich diesen Vorgang doch niemals klar vor.

Unvergleichlich besser ist schon die direkte, subjektive Beobachtung im Mikroskope: doch geht einerseits manches im lebenden Objekte zu schnell vor sich, während andererseits die fortschreitende Segmentierung die Aufmerksamkeit des Beobachters stundenlang in Anspruch nimmt.

Auf diese Weise verwischen sich die Eindrücke und man ermüdet. Versucht man aber einzelne Bilder durch Zeichnen festzuhalten, so erhält man zum Schlusse doch nur Kompositionen aus Erinnerungsbildern. Die Segmentierung geht eben so schnell vor sich, dass auch der schnellste Zeichner mit dem Vorgange nicht Schritt halten kann. Wenn man aber bedenkt, dass die Zelltheorie doch eines der Fundamente der Biologie und überhaupt jedes medizinischen Denkens ist, so kann man es nur bedauern, dass es so wenigen Medizinern vergönnt ist, während ihrer Universitätsstudien die Vorgänge in der lebenden Zelle beobachten zu können: und so bleiben die meisten Errungenschaften der Forschung auf diesem Gebiete für den Studenten Wahrheiten, an die er glauben muss, ohne sich selbst davon überzeugen zu können.

Daher ging mein Bestreben schon damals dahin, gerade die Segmentierung auch weit weg vom Meere, in Gegenden, wo keine so günstigen Objekte vorhanden sind, zeigen zu können.

Ich verlangte von der Verwaltung der Station einen Kinematographen, doch war ein kinematographischer Aufnahmeapparat in Neapel nicht zu bekommen.

Ich fixierte daher möglichst viele Furchungsstadien und bekam auf diese Weise die schönsten Dauerpräparate vom Momente der Befruchtung an bis zur Morulabildung. Doch ist ein gewaltiger Unterschied noch zwischen dem besten fixierten Präparat und dem lebenden. Ausser den vielen Kunstprodukten, die dem toten fixierten Präparate anhaften, unterscheidet es sich noch vom lebenden durch die Bewegungslosigkeit. Als ich im Herbst 1907 in Villefranche Herrn Professor Kronecker die Befruchtung im Mikroskope demonstrieren konnte, riet er mir, diese Bewegungsvorgänge im Institut Marey kinematographisch aufzunehmen und zu reproduzieren. Das Institut Marey in Boulogne s. Seine bei Paris hat spezielle Einrichtungen zum Studium von Bewegungen. Dort erhielt ich den Schweizerischen Arbeitsplatz, wofür ich schon an dieser Stelle dem Hohen Bundesrate meinen ergebensten Dank aussprechen möchte.

Während der Osterferien 1908 ging ich hin. Am schwierigsten war die Beschaffung des nötigen Materials. Das Maritime Laboratorium am nahen Atlantischen Ozean sandte mir zwar täglich Seeigel, doch kamen sie immer entweder in unreifem Zustande oder verdorben an.

In den Zentralmarkthallen von Paris bekam ich endlich ziemlich gutes Arbeitsmaterial und so gelang es mir nach vielen Versuchen und Änderungen die ersten kinematographischen Aufnahmen der Befruchtung anzufertigen.

Da aber die Eier wahrscheinlich von der Eisenbahnfahrt und dem Wassermangel gelitten, fand erstens die Befruchtung nicht an jedem Ei statt und zweitens war die Segmentation nicht nur stark verlangsamt, sondern in den meisten Fällen auch pathologisch verändert.

Nachdem ich im Institut Marey die nötige Übung im Umgange mit dem Kinematographen erlangt und endlich die einfachste Art der Aufnahme gefunden hatte, zudem die Leitung des Institutes mir die Apparate für kurze Zeit überliess, ent-

schloss ich mich zur Reise nach der in Südfrankreich an der spanischen Grenze gelegenen Maritimen Station in Banyuls s. Mer. Diese Station gehört der Pariser Universität und ist ausgezeichnet eingerichtet. Die Meeresfauna in Banyuls ist ungemein reich.

Hier hatte ich Echinodermen im Überflusse und konnte meine Arbeit erfolgreich fortsetzen.

Die Direktion des Laboratoire Arago in Banyuls sur Mer überliess mir in freundlichster Weise den für meine Zwecke ausserordentlich gut geeigneten mikrophotographischen Pavillon. Dieser Bau ist für mikrophotographische Arbeiten geradezu ideal

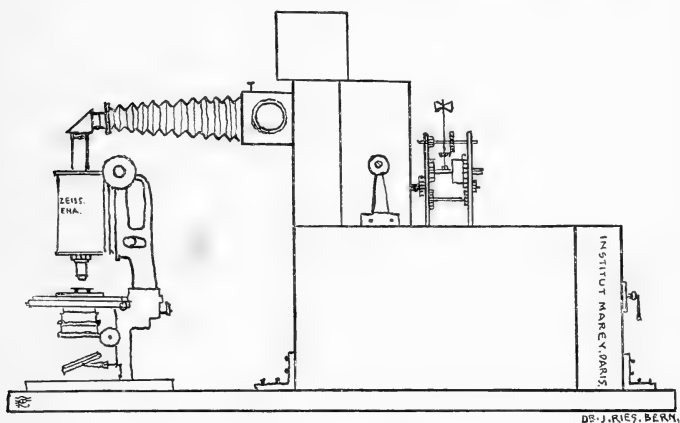


Fig. 1.

eingerrichtet. Er steht von allen übrigen Gebäuden getrennt auf einem Felsen und ist völlig erschütterungslos. In diesem Baue sind die besten mikrophotographischen Apparate von Zeiss untergebracht.

Leitungen für Süss- und Seewasser, Elektrizität und Acetylen sind vorhanden.

Ich will versuchen, die Anordnung der Apparate für meine kinematographischen Aufnahmen zu beschreiben. Auf einer schweren horizontalen Tischplatte befindet sich das Mikroskop in vertikaler Stellung. Damit die Segmentation möglichst normal vor sich gehe, brachte ich die Versuchsobjekte in eine feuchte

Kammer, welche ziemlich viel Seewasser enthielt. Wie aus der obenstehenden schematischen Zeichnung (Textfig. 1) ersichtlich, ist über dem Okular ein Prisma befestigt, welches dem horizontalen Kinematographen das mikroskopische Bild zuwirft. Um scharf einstellen zu können, reflektierte ich durch einen um  $45^{\circ}$  drehbaren Spiegel, welcher in einem Kästchen zwischen Balg-auszug und Kinematograph angebracht war, das mikroskopische Bild auf eine runde Glasscheibe. Wenn sich das Ei zur Teilung anschickte, wendete ich den Spiegel und liess die Strahlen aus dem Mikroskop wieder direkt auf den Film im Kinematographen fallen. Von Zeit zu Zeit kontrollierte ich das Fortschreiten der Teilung im Spiegel. Dieser Spiegel bewährt sich auch gut zur Zentrierung beim Einstellen.

Den kinematographischen Apparat selbst will ich nicht näher beschreiben, es war der gewöhnliche Lumier'sche.

Zur regelmässigen Bewegung des Mechanismus im Kinematographen wendete ich ein Uhrwerk an.

Während die rotierende Kinematographenverschlusscheibe das mikroskopische Bild nicht zuliess, wurde an Stelle des bereits vorher benützten Films immer wieder eine frische unbelichtete Stelle gebracht. Auf diese Weise bewegte sich der Filmstreifen nur absatzweise, so das während der Belichtung der Film ruhig stand. —

Das Uhrwerk drehte die Kurbel des Kinematographen siebenmal in der Minute um. Zwar genügen sieben Aufnahmen in einer Minute durchaus nicht; ich konnte aber bei der mangelhaften Beleuchtung (elektr. Metallfadenlampe) nicht schneller arbeiten. Es wird jetzt im Institut Marey mit Berücksichtigung der von mir gemachten Erfahrungen ein spezieller Kinematographenapparat für mikroskopische Aufnahmen bei Sonnen- und Bogenlicht ausgeführt, welcher die Verwendung starker Objektive gestatten und die fortwährende (auch während der Aufnahme) Beobachtung erlauben wird. Ein grosser Vorteil des neuen Apparates ist die Möglichkeit, die Zahl der Aufnahmen in der Sekunde beliebig regulieren zu können. Wenn dieser Apparat noch durch einen Heliostat komplettiert würde, bin ich überzeugt, dass es ein leichtes sein wird, alle mikroskopischen Bewegungen zu fixieren.

Mich interessieren hierbei besonders die kinematographischen Momentbilder der Spermien-Bewegungsarten verschiedener Tierklassen.

Zu solchen Versuchen gehören aber grössere Filmvorräte als die beschränkten, die mir zur Verfügung standen, ich musste immer sparen und konnte nur photographieren, während ausgesprochene Bewegungserscheinungen sichtbar waren.

Beim Befruchtungs- und Furchungs-Vorgang kann man zwei Phasen unterscheiden: eine, in welcher man deutliche Veränderungen sieht — die andere, wo das Ei (bei schwacher Vergrösserung) scheinbar unbeweglich ist. Diese Phasen wechseln sehr regelmässig ab. Das Einbohren des Spermium und die Bildung der Befruchtungsmembran dauert einige Minuten — worauf bis zur Bildung der ersten Teilungsfurche eine Stunde vergeht. Die Einschnürung geht wieder sehr rasch von statten und dann vergeht wieder eine Stunde bis zur zweiten Teilung usw., wobei aber, je kleiner die Teilzellen werden, die Ruhepausen sich verkürzen.

Da ich mir bei der subjektiven Beobachtung im Mikroskop die Zeitabstände der periodisch wiederkehrenden Teilungen merkte, so konnte ich bei den Aufnahmen fast mit Sicherheit den Gang des Uhrwerkes im richtigen Momente entweder in Bewegung setzen oder unterbrechen.

Selbstverständlich musste ich nichts destoweniger fortwährend das sich verändernde mikroskopische Bild und dessen Einstellung durch den oben beschriebenen Spiegel kontrollieren.

Was in der kurzen Zeit, die mir zur Verfügung stand, mit dem unvollkommenen Kinematographen und der ungenügenden Beleuchtung zu erreichen war, sollen die Abbildungen auf Taf. I zeigen.

Gewiss sind das nur die ersten Versuche, ich glaube aber, dass die Figuren doch schon beweisen, wie brauchbar diese Methode für die weitere mikroskopische Forschung ist.

In der beigegebenen Tafel sind nur die wichtigsten Abschnitte meiner (manchesmal bis zu zwanzig Meter langen) Films abgebildet.

Doch gewähren diese Bilder keine richtige Vorstellung von dem, was ich erreichen wollte, ich hoffe aber, dass die Zeit nicht ferne ist, in welcher ein Kinematograph zur Ausrüstung eines naturwissenschaftlichen Institutes gerade so unentbehrlich sein wird, wie jetzt ein Projektionsapparat.

Der Vorteil eines Kinematographen liegt doch auf der Hand; man kann mit demselben erstens wie mit einem gewöhnlichen Projektionsapparat die einzelnen Momentbilder dem Auditorium zeigen und zweitens, und das ist die Hauptsache, aus all diesen Einzelbildchen den wirklichen Bewegungsvorgang rekonstruieren.

Sogar bei der Demonstration meiner nur zwanzig Meter langen Films, deren Abwicklung höchstens zwei Minuten in Anspruch nahm, war der Effekt ein überraschender: am gleichen Ei ist die Bildung der Befruchtungsmembran und die fortschreitende Segmentierung bis zur Morula sichtbar. Man glaubt förmlich ein lebendes sich entwickelndes Ei vor sich zu haben.

Was das Eindringen des Spermium in das Ei, die Bildung der Astrosphären und die sonstigen merkwürdigen Bewegungen

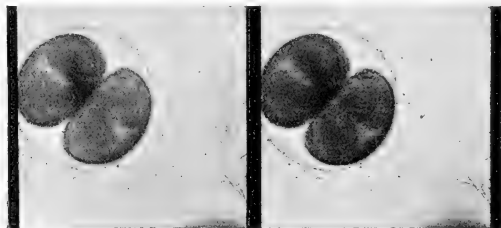


Fig. 2.

Zweimal vergrößerte Bildchen aus Streifen 18 der Taf. I.  
Spermienköpfe sichtbar.

der Spermien anbelangt, so war die Vergrößerung, die ich anwendete (Kompensat.-Okul. 4, Apochromat Zeiss 16), zu gering. Doch war dieselbe durch die mangelhafte Lichtquelle bedingt.

Stärkere Objektive waren bei der Kürze der einzelnen Aufnahmen nur mit Sonnenlicht verwendbar, und ein Heliostat fehlte, wie gesagt. Die Bilder der Streifen Nr. 17 u. 18 zeigen in der Umgebung der Befruchtungsmembran viele kleine Pünktchen, das sind die Spermienköpfe.

Zum besseren Verständnis der durch den Kinematographen gewonnenen Abbildungen will ich hier eine Beschreibung des Befruchtungsvorganges folgen lassen. Wie gesagt, sind die Aufnahmen nur bei schwacher Vergrößerung gemacht, während die



meisten genaueren Untersuchungen ich mit den stärksten Objektiven ausgeführt habe.

Das unreife Ei von *Strongylocentrotus lividus* ist von einer glasigen Zona radiata umgeben, ausserdem ist das Ei in einer siebartigen Membran eingeschlossen. Im Ooplasma selbst konnte ich beim reifen Eie mehrere Schichten nachweisen:

- |  |                 |
|--|-----------------|
| a) eine die Hauptmasse des Eies bildende zentrale dotterreiche Schicht, in der das Kernbläschen liegt; | } Rindenschicht |
| b) eine hellere Schicht, welche eigentümlich glänzende Granula einschliesst;                           |                 |
| c) eine äussere, dünne Lage, in der die Granula radiär angeordnet sind.                                |                 |

Meiner Ansicht nach ist diese Schichtung von hoher physiologischer Bedeutung. Das Ei, als Zelle, wächst, nimmt Nahrungsstoffe auf, speichert Dotter an und gibt Stoffwechselprodukte ab. Nun denke ich, dass die Rindenschicht der Ausscheidungsapparat des Eies ist.<sup>1)</sup>

Ähnliche Schichtungen hat Waldeyer am Teleostierei beschrieben, wobei er nachgewiesen hat, dass die hellglänzenden Granula in der Rindenschicht nicht Dotterkörnchen sind, da sie im Wasser stark quellen. Diese Granula bilden sich im Ei, sammeln sich an der Peripherie und werden durch die äussere radialstreifige Lage der Rindenschicht und durch die siebartige Eimembran ausgepresst, wodurch die jetzt quellenden Massen ein radiärgestreiftes Aussehen bekommen und die Zona radiata bilden.

Bei der Eireife verschwindet allmählich die Zona radiata; durch weiteres Aufquellen der ausgeschiedenen Massen verliert die Streifung immer mehr an Deutlichkeit und wie aus umstehender Textfig. 3 ersichtlich, tritt an Stelle der Zona ein aus ihr hervorgegangener breiter Hof. Das reife Ei ist also von einer durch längeres Verweilen im Wasser gequollenen durchsichtigen homogenen Masse umgeben, die, wie oben gezeigt, durch allmähliches Auflösen der Zona radiata entstanden ist. Diese Schleimhülle ist bei der mikroskopischen Beobachtung unsichtbar und wurde ich auf deren Vorhandensein nur dadurch aufmerksam

<sup>1)</sup> Näheres siehe in meinem Buche: Beiträge zur Histophysiologie der Befruchtung und Furchung. Bern 1908. Verlag d. Akadem. Buchhandlung von Max Drechsel.

gemacht, dass reife Eier sich niemals berührten. Sie bewahrten immer einen gewissen Abstand voneinander (Fig. 4).

Lebende Spermien können diese Schleimhülle durchdringen; man sieht aber, dass sie in der Umgebung des Eies sich doch langsamer bewegen, anscheinend müssen sie einen Widerstand überwinden. Verunreinigungen des Wassers bleiben ausserhalb dieser Hülle liegen. Auch Löwenstein<sup>1)</sup> hat nachweisen können, dass tote Spermien in einer gewissen Entfernung vom Eie liegen bleiben, während um abgestorbene Eier diese Zone fehlte und die Spermien in der Nähe des Eies gleichmässig verteilt waren. Es ist mir gelungen, diese Schleimhülle auch intravital zu färben und dadurch sichtbar zu machen.

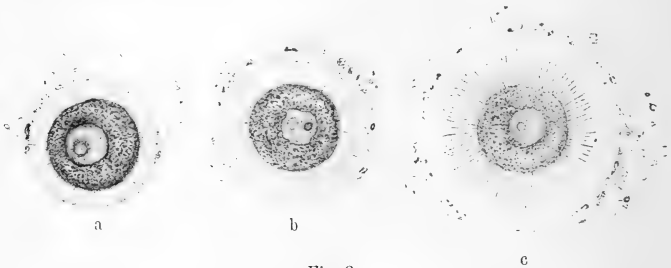


Fig. 3.

An intravital gefärbten Eiern sieht man, wie die Schleimhülle sich von aussen her allmählich auflöst, dabei behält sie lange Zeit ihren Umfang unverändert, woraus ich den Schluss ziehe, dass durch die Eimembran immerfort, solange das Ei lebensfähig, diese quellende Substanz abgeschieden wird.

Nach Zusatz von lebenden Spermien zu reifen Eiern sieht man wie die Spermien sofort von allen Seiten zu den einzelnen Eiern hin schwimmen. Bei der Schleimhülle angelangt, müssen die meisten das Vordringen aufgeben und nur relativ wenige können diese Gallerte überwinden und bis zur Eimembran vordringen. Nachdem sich die Spermien bis zur Eimembran

<sup>1)</sup> Arnold Löwenstein: Versuche über Beziehungen zwischen Eiern und Samenfäden bei Seeigeln. Archiv für Entwicklungsmechanik der Organismen 1907. XXIV. Bd.

durchgearbeitet haben, heften sie sich an dieselbe an und beginnen eine merkwürdige Bewegung: man sieht den Kopf an einem Punkte festsitzen, während der Schwanz mit grosser Schnelligkeit kreisende Bewegungen ausführt.<sup>1)</sup> Man kann diese Bewegung mit einem leicht herzustellenden Modelle nachahmen, indem man einen Holzkreisel, wie ihn die Schulknaben zum Spielen benützen, mit einem Strohhalm versieht und ihn auf dem eingedrückten Pole einer Metallkugel rotieren lässt (Fig. 9, B).

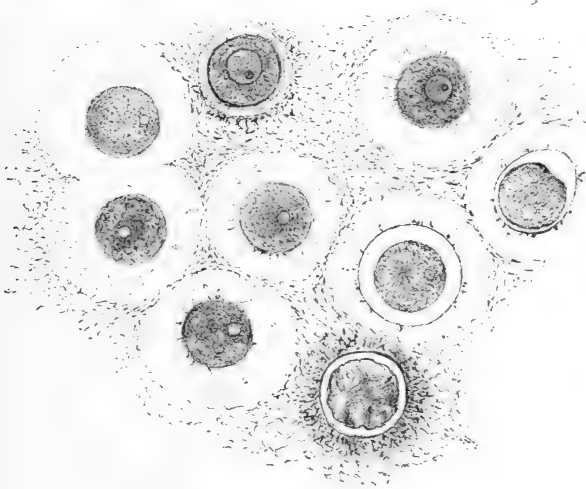


Fig. 4.

Den schnell sich drehenden Kreisel photographierte ich in kurzen Intervallen (20 bis 40 mal)  $\frac{1}{100}$  Sekunde lang nach Mareys Methode auf eine Platte. Das so gewonnene Bild lässt Strahlen erkennen, die von einem Punkte ausgehen.

Nur dasjenige Spermium, dem es als erstem gelingt, die Membran zu durchbohren, kann eindringen. An der Stelle, wo der Spermienkopf eingedrungen ist, buchtet sich die Eioberfläche ein und presst eine homogene durchsichtige Masse aus, welche

<sup>1)</sup> In meinem Buche „Zur Histophysiologie etc.“ bringe ich eine Anzahl Mikrophotographien dieses Vorganges.

das Spermium umfließt. Diese Masse, welche die Eimembran abhebt, quillt immer stärker und verbreitet sich an der ganzen Eioberfläche zwischen Membran und Dotter. Auf diese Weise entsteht der perivitelline Raum.

Alles Nähere über diese so oft unstrittene Frage der Membranabhebung werde ich bei der Beschreibung der kinematographischen Fixierung dieses Vorganges mitteilen.

Im Gegensatz zu den bisherigen Beobachtungen konnte ich bei Anwendung stärkster Vergrößerungen (Zeiss' Apochromat 2 mm) nachweisen, dass das ganze Spermium in das Seeigeelei eindringt und nicht, wie früher angenommen wurde, der Spermien-schwanz beim Eindringen abgestossen wird.

Es wäre auch sonderbar, wenn dieses so widerstandsfähige eigentliche Fortbewegungsorgan gerade im notwendigsten Momente versagen sollte.

Dasjenige, was bisher in der ausgeschiedenen glashellen Masse für den abgeworfenen Schwanz gehalten wurde, ist die abgestreifte Spermienhülle.

Auf diese Weise gelangt das Spermium, bestehend aus Kopf, Zentrosomen und Achsenfäden, hüllenlos ins Eiinnere.

Mit diesem Befunde übereinstimmend ist das Eindringen des ganzen Spermium ins Ei auch bei anderen Tierklassen von Gerlach, van der Stricht, Rubaschkin und Kostanecki beobachtet worden. Es sei mir an dieser Stelle gestattet, in Kürze auch die Ergebnisse meiner Spermien-Untersuchungen hier wiederzugeben, damit meine Hypothese der Kern- und Zellteilung auch von dieser Seite eine Stütze erhält.

Die Erscheinungen des mitotischen Druckes, die so schön an den kinematographischen Abbildungen der Segmentierung fixiert sind, werden ganz besonders verständlich nach Annahme der Funktionstheorie, die ich den Spermienzentrosomen zuschreibe.

Eine gemeinsame Hülle überzieht Kopf, Hals und Schwanz der Spermien (Textfig. 5, 1). Der Vorderteil des Kopfes ist hell, der hintere dunkel; mit den zwei Zentralkörperchen im Halsteil ist das dunkle Kopfende durch zwei Brücken verbunden, die wohl zu unterscheiden sind von den zwei Achsenfäden, aus denen der Schwanz besteht. Um eine deutliche Vorstellung von der Struktur des Spermienkopfes zu erhalten, habe ich einen Tropfen Sperma

zwischen zwei Deckgläschen gebracht und dieselben auseinander gezogen. Durch diesen Zug werden stets einige Köpfe aus den Hüllen gerissen. In Textfig. 5 (Abbildungen 1—5) sieht man die einzelnen Phasen dieses Prozesses. In Abbildung 2 (Textfig. 5) sieht man den Kopfsack, das heisst den Kopfteil der Gesamthülle, an einer Stelle durchrissen, und der helle Vorderteil (Schneide des Perforatorium) tritt unverändert heraus, während der dunkle Teil, da er rückwärts an die Zentralkörper befestigt ist, in die Länge gezogen erscheint. Präparat 3 (Textfig. 5) zeigt ein weiteres Stadium des Kernaustritts. Wir sehen die jetzt grösser erscheinende Schneide, sowie die noch mehr gedehnte dunkle Masse. Vom Schwanze ist die Hülle verschwunden, und die beiden Achsenfäden liegen getrennt. In Abbildung 4 (Textfig. 5) unterscheidet man eine vordere Scheibe, die, entblösst, fast so gross ist wie sonst der ganze Kopf.

Diese Scheibe lässt sich mit Protoplasmafarbstoffen tingieren. Bei ihrem Vordringen aus der schmalen Sacköffnung wird die sonst auf dem hinteren Ende liegende weiche Masse abgestreift. Da sie aber, wie aus Textfigur 5 (4a) ersichtlich, an die Scheibe vermittelt einer Brücke befestigt ist, kann sie sich nicht abtrennen, sondern wird nachgezogen. Dort wo sie die Hüllenöffnung passiert, ist die Masse am dünnsten, davor und dahinter verdickt. Daraus und aus dem Umstande, dass nach dem vollendeten Austritte der Kopf wieder die ursprüngliche Form hat Fig. 5 (5), schliesse ich, dass diese Masse, im Gegensatze zur Scheibe, elastisch und dickflüssig ist. Diese Masse färbt sich intensiv mit Kernfarbstoffen. Daher ist sie als das Chromatin des Spermienkernes anzusehen. Das Chromatin ist in normalen Spermienköpfen verschieden verteilt, wie die

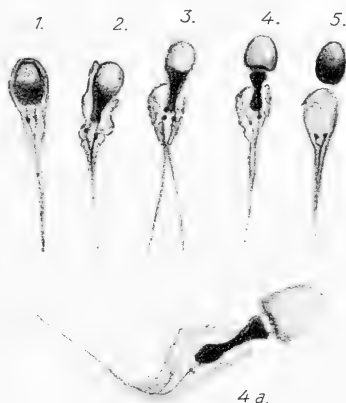


Fig. 5.

in normalen Spermienköpfen verschieden verteilt, wie die

schematischen en face-Zeichnungen 6 und 7 und die Profilzeichnungen 6a und 7a in der Textfig. 6 zeigen. Das Chromatin ist entweder mehr am rückwärtigen Teile der Scheibe angesammelt

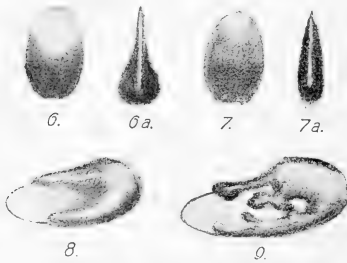


Fig. 6.

oder mehr gleichmässig auf der ganzen Scheibe ausgebreitet. Ich stelle mir das Chromatin bei ein und demselben Spermium bald mehr vorgeflossen, bald mehr zurückgezogen vor. Textfig. 6 (8) zeigt grobschematisch das regelmässige Vorfließen der Chromatinmasse auf der Scheibe, Textfig. 6 (9) dagegen unregelmässige Stromfäden. Einzelne Stromzweige können sich wieder vereinigen und dann entstehen Lücken, durch welche man die Scheibe sieht.

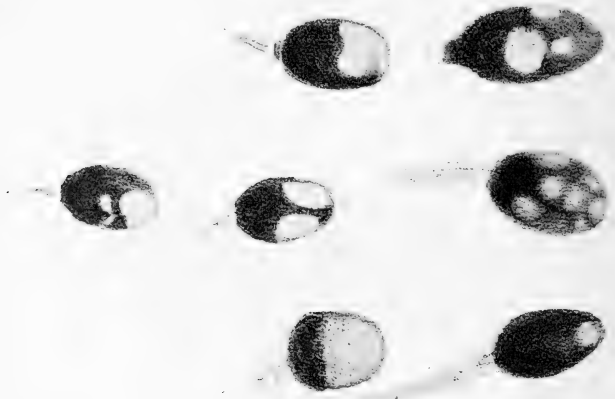

Fig. 7.

Diese hellen runden Stellen, die sich sehr häufig in Spermienköpfen vorfinden und auch an lebenden Spermien deutlich sichtbar sind, wurden von verschiedenen Autoren für Einschlüsse oder Vakuolen gehalten. Die Textfig. 7 zeigt solche Spermienköpfe,

die unter Anwendung von Zeiss' Apochromat 2, Kompensationsokular 18, mit Abbés Zeichenapparat hergestellt sind.

Meiner Meinung nach sind diese hellen Flecke leer gebliebene Stellen der Protoplasmascheibe, die durch das unregelmässige Vorströmen des Chromatins bedingt sind, und nicht Einschlüsse

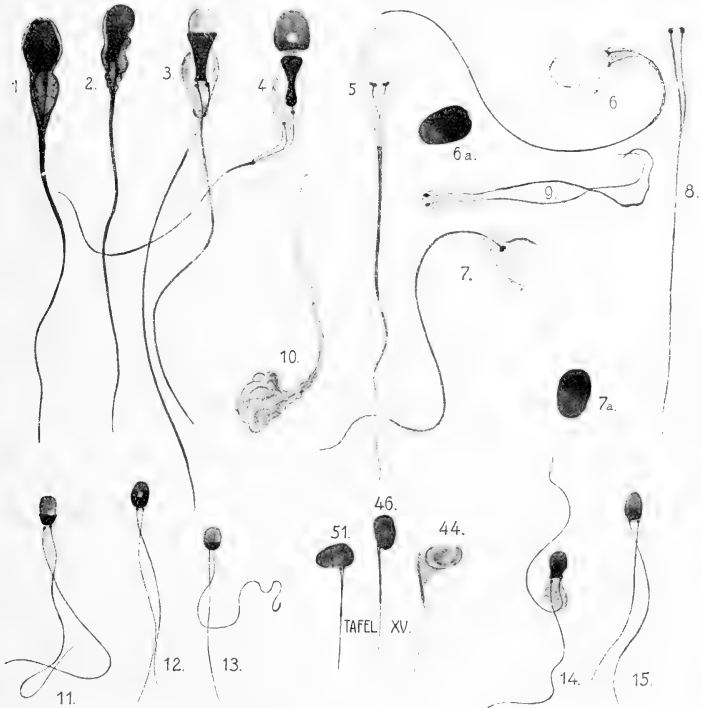


Fig. 8.

besonderer Massen oder Vakuolen. Bei der Befruchtung dringt also nicht nur chromatische, sondern auch eine ganz erhebliche Menge achromatischer Substanz in das Ei. Ich denke mir, dass das Protoplasma der Scheibe besonders feste Beschaffenheit hat.

Wenn die Brücken, die den rückwärtigen dunkeln Kopfteil mit den beiden (bei der Erklärung von Textfig. 5 beschriebenen)

Zentralkörperchen verbinden, reissen, der Kopfsack aber intakt bleibt, so kann der Kopf im Sacke sich verlagern und Ansichten geben, in welchen der Kopf seitlich auf dem Verbindungsstück sitzt. Mit andern Worten: der Kern balanciert in der gemeinsamen Hülle auf den Endknöpfen der Achsenfäden. Fig. 8 (Abbildungen 44, 46, 51 aus Retzius).

In jedem Sperma-Präparate findet man viele Bruchstücke, in welchen Zentralkörperchen und Achsenfäden vereint geblieben sind und nur der Kopf abgetrennt erscheint. Dies Verhalten zeigen die Abbildungen 5, 6, 7, 8 und 9 der Textfig. 8 auf das deutlichste. Man sieht, wie entweder der Kopf mit dem Kopfsacke abgerissen (8, 9), oder aber der Kopf aus dem Sacke nur herausgeschlüpft ist (5, 6, 7). Aus solchen Bildern glaube ich schliessen zu dürfen, dass zwischen Mittelstück und Schwanz eine festere Verbindung besteht als zwischen Mittelstück und Kopf. Es ist bekannt, dass bei der Befruchtung, vor der Vereinigung der Ei- und Samenkerne, das Mittelstück sich vom Kopfe trennt. Nun sieht man aber solche Bruchstücke (Zentralkörperchen und Achsenfäden) auch im frischen Sperma, und zwar in gerade so lebhafter Bewegung wie die ganzen Spermien. Die Bewegung einer Spermie geht also aus von dem Protoplasma des Mittelstückes, bedarf hierzu des Köpfes nicht (Eimer).

Abbildung 10 der Textfig. 8 zeigt den leeren Protoplasma-mantel einer Spermie, in dem weder Kopf, Zentralkörperchen noch Achsenfaden sichtbar sind. Man sieht manchmal an lebenden Spermien einen unbewegten schwanzartigen Anhang, welcher der Länge nach durchrissen und als Hülle aufzufassen ist. Aus diesem ragt kopfwärts der bewegliche Schwanz heraus. Der Spermien Schwanz ist ein aus zwei Achsenfäden zusammengesetztes Gebilde, das von der gemeinsamen Spermienhülle überzogen ist. An Präparaten, die durch schnelle Fixierung lebender Spermien hergestellt wurden, sieht man selten etwas von der zusammengesetzten Struktur des Schwanzes und Mittelstückes. Präparate von länger gestandenem Sperma hergestellt, zeigen dagegen fast konstant zwei Zentralkörperchen, von denen zwei Achsenfäden zusammenlaufen.

Die ungemein häufigen zweischwänzigen Spermien halte ich nicht für Missbildungen, sondern entstanden durch extraovine,



vorzeitige Teilung des Schwanzes, nachdem die Hülle abgefallen ist. Die Abbildungen 3, 9, 11—15 der Textfig. 8 zeigen einige doppelschwänzige Spermien.

Zweischwänzige Spermien konnte ich im Sperma aller von mir untersuchten Tiere nachweisen. Ich stelle mir vor, dass der Samenfadens stets doppelt angelegt nur durch die Hülle zusammengehalten wird. Bei der Befruchtung von Seeigeln sah ich die ganze Spermie in das Ei eindringen. Nur die Hülle bleibt zurück. Es ist bekannt, dass im befruchteten Ei das vom Kopfe gelöste Mittelstück der Spermie zwei Zentrosome enthält, die nun auseinanderrücken.

Wie ich gezeigt zu haben glaube, sind diese Zentrosome fest mit den Spermienachsefäden verbunden und dringen letztere bei der Befruchtung mit ins Ei. Im folgenden werde ich diese Gebilde Geisselzentrosome nennen.

Sobotta beschreibt die weiteren Veränderungen des Spermium im Ei folgendermassen: „Bald nach dem Eindringen des Spermatozoon in das Ei gehen seine einzelnen Bestandteile Veränderungen ein. Der Schwanzfaden, soweit er mit eingedrungen war, entzieht sich bald spurlos den Blicken des Beobachters und wird wahrscheinlich im Eiplasma aufgelöst. Aus dem Kopf bildet sich ein chromatisches Körperchen, das allmählich Kerngestalt annimmt und dann den Samenkern darstellt; aus dem Verbindungsstück bildet sich ein meist von einer dichten Strahlung umgebenes Zentrosom. Während letzteres anfangs am hinteren Ende des Spermatozoon liegt, erfolgt alsbald eine Drehung, so dass das Zentrosom nun dem Eiinnern zugekehrt ist, ein Vorgang, der bei mehreren Vertebraten bereits in Übereinstimmung mit vielen Evertebraten konstatiert worden ist“.

Diese Drehung des Spermium im Eiinnern ist für meine Hypothese der Astrosphärenbildung von grosser Bedeutung. Denn diese Rotation des Mittelstückes in Verbindung mit dem vorhandenen Samenfadens lässt die Entstehung der Aureola verständlicher erscheinen.

Bei der Beobachtung der Astrosphärenbildung im lebenden Ei, aber auch an fixierten Präparaten aus der ersten Zeit nach der Befruchtung, sieht man wie die Dotterkörnchen sich allmählich zur Strahlung ordnen. Doch ist es keine vollständige Aureola, sondern ein spitzer Strahlenkegel, der stumpfer werdend gleichzeitig sich vorwärts und dadurch von der



Zeichnung Fig. 9.

Peripherie zum Zentrum rückt (Textfig. 9). In O. Hertwigs Handbuch der Entwicklungslehre Fig. 165 III, S. 507, sieht man ein Stadium, in welchem die Strahlen schon fast eine Sphäre bilden; doch fehlt noch ein zum Eizentrum gerichteter Kegel. Erst nachdem auch in diesem Kegel sich Strahlen gebildet, sieht man das Sonnenstadium. Auch in anderen Abbildungen vieler Autoren konnte ich solche Kegelbildungen finden, ohne dass dieselben irgendwie beschrieben werden, für meine Anschauungen aber sind dieselben von grosser Wichtigkeit.

Wer sich die Möglichkeit der Entstehung der Strahlung durch die Rotation des Spermien-schwanzes und die damit verbundene Bildung solcher Kegelfiguren leicht verständlich machen will, kann dies mit Hilfe eines leicht herstellbaren Modelles erreichen. Eine Modellierwachs-kugel stellt das Ei vor, eine lange Nadel mit Doppelknöpfchen vertritt das Spermium, wobei also die beiden Knöpfchen Kopf und Zentrosom, die Nadel den Spermienfaden darstellt. Wenn die Nadel mit dem Knöpfchen voran von einem Pole (Nord) bis zum Mittelpunkte der Kugel vorgestossen wird, so dass die Nadelspitze an der Einstichöffnung noch herausragt, so kann man die bei der Befruchtung beschriebene Drehung des Kopfes und Zentrosoms ausführen. Mit der Spitze der Nadel beschreiben wir vom Nordpole ausgehend eine Spirale an der Oberfläche der Kugel über den Äquator zum anderen Pole. Die an der Nadel befestigten Knöpfchen (die wir uns im Zentrum wie in einem Kugelgelenke bewegt denken können) haben der Nadelbewegung folgen müssen, haben eine Drehung vollführt und das Zentrosom ist jetzt dem Südpole zugekehrt.

Wenn wir durch die von dieser Schraubens-bewegung im Wachs hinterlassene Spur einen Quer-schnitt machen, erhalten wir eine Strahlenfigur.

War die Drehung in irgend einem Stadium unterbrochen, so resultiert eine den oben beschriebenen ähnliche Kegelfigur. Daher sind die Astrosphären meiner Ansicht nach nichts anderes als die im dickflüssigen Dotter hinterlassenen Spuren der Schwanzbewegung.

Im unfixierten Ei verschwindet allmählich die Strahlung, wie jede Spur in einem dickflüssigen Medium durch Zusammenfließen.

Wenn man die Astrosphären bei starker Vergrößerung längere Zeit beobachtet, so sieht man deutlich, dass die einzelnen Strahlen keine bleibenden Gebilde sind, sondern einen Höhepunkt der Deutlichkeit besitzen, worauf die Kontur eines Strahles immer verschwommener wird, um endlich ganz zu verschwinden. In seiner Umgebung erscheinen neue Strahlen, die allmählich auf gleiche Weise verblässen wie der vorher beobachtete. Das Auftreten erfolgt plötzlich, das Verschwinden allmählich.

Der Vorgang spielt sich in folgender Weise ab: Im körnigen Dotter werden die Kügelchen durch zentrifugal verlaufende, bandförmige, leicht wellige, homogene Strahlen auseinandergedrängt. Dieselben stehen mit dem Kerne im Zusammenhange. Bald verändert sich Länge und Form des Bandstrahls. Die Wellen werden flacher und schmaler, indem die Plasmagranulationen wieder zusammenfließen. Der gerade gestreckte Strahl wird durch die andringenden Dotterkügelchen ausgelöscht.

Die achromatischen Fasern der Astrosphären sind nur der Ausdruck von Bewegungsvorgängen.

Ist dem so, dann hat es keinen Sinn, von wirklichen Fasern oder Fibrillen zu reden, denn solchen müsste irgend eine Art morphologischer Selbständigkeit zukommen. Die Strahlen besitzen diese aber zweifellos nicht.

Nach den Untersuchungen von Hertwig, Wilson, Teichmann, Bethe etc. ist es bekannt, dass die Astrosphären bei Abkühlung oder Narkotisierung vollkommen verschwinden. Wenn die Strahlen ausgefälltes Material wären, so würde dies Verschwinden recht unverständlich sein, denn wir kennen sehr wenig Ausfällungen, die z. B. beim Abkühlen sich im Fällungsmittel wieder lösen. Ganz unverständlich wäre aber, dass die Fäden beim Erwärmen oder Aufheben der Narkose wieder sichtbar werden, wie die genannten Forscher bemerkt haben.

Bei Annahme meiner Hypothese von der Bildung der Astrosphären durch die Rotation des Spermischwanzes werden auch diese Erscheinungen erklärbar.

O. Hertwig hat nämlich beobachten können, dass die Spermien äusseren Eingriffen gegenüber sehr widerstandsfähig sind. Wenn man z. B. Samen gefrieren lässt und wieder auftaut, kehrt die Bewegung der Samenfäden wieder. Narcotica in starker Konzentration und bei längerer Einwirkung machen die Fäden bewegungslos, ohne sie aber zunächst abzutöten; denn durch Entfernung des schädigenden Mittels kann man sie wiederbeleben.

Wir sehen also, dass das Verschwinden und Wiederauftreten der Strahlungen übereinstimmt mit den Bewegungserscheinungen der Spermien.

Nach der vollständigen Drehung des Spermienkopfes befindet sich derselbe in der Nähe des Eikernes. Zwischen männlichem und weiblichem Kerne ist das Halsstück des Spermium eingelagert. Es löst sich jetzt vom Spermiumkopfe ab und teilt sich in die zwei von Anfang an doppelt angelegten Zentrosome. Mit dieser Teilung geht auch die Spaltung des Spermischwanzes Hand in Hand.

Die beiden Achsenfäden bleiben mit den dazu gehörigen Zentrosomen vereint und bilden so die Geisselzentrosome. Der Spermienkopf wandelte sich mittlerweile zu einem Kernbläschen um und dieses vereinigt sich nunmehr mit dem Eikerne zum ersten Furchungskerne.

Die frühere ausgebildete Astrosphäre ist verschwunden und an Stelle derselben bemerkt man an den Polen des Furchungskernes das Auftreten zweier frischer Strahlungen. Meiner Meinung nach rühren dieselben von der fortgesetzten Rotation der getrennten Achsenfäden her.

Das Chromatin des Kernes ist in Form von Chromosomen einem Netzwerke feiner Lininfäden aufgelagert; an die Fäden dieses Netzes setzen sich die beiden polständigen, von einer Strahlung umgebenen Geisselzentrosome fest. Und indem diese mit ihren Geisseln spiralförmige Bewegungen ausführen (deren Folge die Strahlung ist), ziehen sie die Lininfäden und die Chromosomen zu den Kernspindeln aus.

Durch eine besondere Färbungsmethode ist es mir gelungen, den Unterschied der achromatischen Fasern in der Kernspindel

und den Fasern der Polstrahlungen besonders deutlich hervorzuheben. Während auf der beigegebenen Mikrophotographie (Fig. 10) die Polstrahlungen farblos erscheinen, sind die Fasern des mittleren Kernspindelbezirkes deutlich gefärbt (diese Mikrophotographie ist mit Zeiss' Apochromat 2, Kompensations-Okular 2 aufgenommen, gefärbt: erstens Hämatoxylin Benda, Lichtgrün und zum Schluss Jennersche Lösung von Grübler. Alle Schnitte durch gleiche Kernteilungsstadien zeigten die oben beschriebene ausgesprochene Färbbarkeit des erwähnten Abschnittes).<sup>1)</sup>

Nach der Ausbildung der Kernspindel beginnt auch das Protoplasma sich einzuschnüren, auf diesen Vorgang jedoch will ich erst bei der Besprechung der zugehörigen kinematographischen Aufnahmen zurückkommen.

Sobald die Durchschnürung vollendet, bilden sich in den Tochterzellen die Ruhekerne aus, auch die Polstrahlungen verschwinden.

Die ganze Tochterzelle (Protoplasma, Kern und Geisselzentrosom) bedarf eben der Ruhe. Das Wiedereinsetzen der Tätigkeit beginnt auch in der Tochterzelle damit, dass das einfache Geisselzentrosom sich spaltet; die auf diese Weise

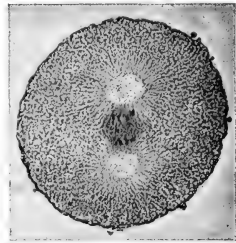


Fig. 10.

entstandenen Geisselfäden beginnen zu rotieren. Auf dieselbe Weise wie früher bilden sich die Polstrahlungen und die Kernspindel!

Meine Hypothese behauptet daher, dass nicht nur die Astrosphären im befruchteten Ei Spuren bewegter Geisseln sind, sondern dass überall wo bei der Karyokinese Astrosphären auftreten, auch Geisselzentrosome sein müssen.

Dass solche Geisselzentrosome als physiologisch vorhandene Zellorgane vorkommen, wurde von Professor K. W. Zimmermann<sup>1)</sup> bei ausserembryonalen Zellen mit Bestimmtheit nachgewiesen. Als Beispiel sei nur angeführt, dass die Zellen sämtlicher Nierenkanälchen, des Pankreas-Ausführungsgangsystems und der Samenblasen solche Geisselzentrosome zeigen. Zimmermann kommt

<sup>1)</sup> Dieses Archiv, Bd. 52, 1898. Beiträge zur Kenntnis einiger Drüsen und Epithelien.

zu dem Schlusse, dass diese Geisselzentrosome das motorische Zentrum, also das Kinozentrum der Zelle sind.

Auf Abbildungen, die Zimmermanns Arbeit beigegeben sind, sehe ich Zentralkörperchen, die von einer Astrosphäre umgeben sind und solche, die geschwänzt sind, keine Sphäre besitzen. Diese Bilder widersprechen anscheinend meiner Ansicht, doch denke ich mir, dass in einer ruhenden Zelle die Zentralgeissel auch bewegungslos ist, wie z. B. ohne chemischen Anreiz der Samensäfte (Prostata-saft etc.) die Spermien im Hoden ruhig daliegen. Wenn aber beispielsweise die Zelle reif wird, die Kernmembran platzt — so tritt der Kernsaft aus und dient den Zentralgeisseln als Reiz; die Bewegung beginnt, es bilden sich durch dieselbe Sphären, und wir bekommen das Bild der Kernteilung.

Bei der Befruchtung vereinigen sich die von den zwei Geschlechtsdrüsen ausgearbeiteten Vererbungstoffe, ausserdem aber hat der Hoden die spezielle Funktion übernommen, den motorischen Apparat (Geisselzentrosom) zu bilden, welcher für die nachfolgenden Zellteilungen notwendig ist, während das Ovarium in der Eizelle, wie bekannt, das Nahrungsmaterial aufspeichert. Die Geisselzentrosome der unbefruchteten Eizelle sind für selbständige normale Teilungen zu schwach und können nur durch reizende Einwirkungen in Tätigkeit gesetzt werden. Bis zu einem gewissen Grade schreitet dann die Teilung vor sich (künstliche Parthenogenese). Viele Eier sind aber auch hierzu nicht befähigt; durch die wiederholte Spaltung der abgeschwächten Geisselzentrosome kommt es nur zur Bildung von Astrosphären, die aber zu keiner Protoplasma-Einschnürung führen. Bei der natürlichen Parthenogenese genügt eine Kopulation zweier verschiedener Geschlechtszellen für mehrere Generationen; in diesem Falle müsste die Geschlechtsdrüse des männlichen Tieres die Fähigkeit besitzen, Geisselzentrosome mit einem hierfür genügenden Energievorrat auszubilden. Ich wiederhole nochmals, dass jede teilungsfähige Zelle: Kern, Protoplasma-masse und Geisselzentrosom besitzt, die von der ersten Furchungszelle in direkter Linie abstammen. Die Zellen des Organismus sind verschieden differenziert und jede derselben hat spezifische Funktionen. Ich habe oben versucht, die Funktionen der Hodenzelle anzudeuten.

Man kann meiner Kern- und Zellteilungstheorie auch die Erscheinungen der normalen Polyspermie entgegenstellen. Bei

einer Mehrzahl von Geisselzentrosomen sollte doch, wenn meine Auffassung richtig ist, der Kern nach vielen verschiedenen Seiten gezogen werden.

Bei den meisten Eiarten, die viel Dotter enthalten, ist es nachgewiesen worden, dass bei der Befruchtung in der Regel mehrere Spermien ins Ei dringen (physiologische Polyspermie); hierbei haben Rückert und Opperl die interessante Beobachtung gemacht, dass von allen eingedrungenen Samenfäden mit dem Eikern nur ein Spermium kopuliert, die übrigen bleiben im Dotter liegen. Es darf also angenommen werden, dass der normale Eikern irgend eine Schutzvorrichtung besitzt. Dass der Kern einen ungemein komplizierten Bau besitzt, ersieht man aus der Mikrophotographie Nr. 11. Die Figur stellt ein unreifes Ei mit grossem Kernbläschen dar. Der Nukleolus wurde bisher meines Wissens bei Seeigeleiern immer als dunkler homogener Fleck dargestellt. Hier dagegen sieht man erstens eine vierfache Schichtung und ausserdem noch fünf kleine helle Gebilde.

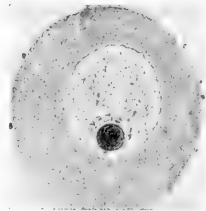


Fig. 11.

Bei dotterarmen Eiern hat, wie dies O. Hertwig nachwies, nicht der Kern, sondern das ganze Protoplasma die Fähigkeit, überschüssige Spermien aufzuhalten. Bei diesen

Eiern dringt normalerweise nur ein Spermium ins Ei.

Durch mechanische, chemische und thermische Schädigungen ist es Hertwig gelungen, die Schutzvorrichtungen des Plasmas dieser Eier zu zerstören, und er stellte den Satz auf, dass, je stärker die Schädigung, desto mehr Spermien ins Ei eindringen können.

Nun können aber auch dotterreiche Eier oder die von ihnen abstammenden Zellen geschädigt werden, in diesem Falle verliert der Kern die Fähigkeit, die vorhandenen überzähligen Geisselzentrosome fern zu halten.

An den Lininchromatinknäuel heften sich nicht wie normalerweise zwei Zentrosome, sondern drei, vier, fünf, so dass die Chromatinsubstanz nach drei (Triaster) oder mehreren Richtungen ausgezogen wird. Selbstverständlich geht dann die Kernteilung

immer schneller vorwärts. Diese Bilder sehen wir bei den malignen Tumoren: Carcinom etc.

Die nun folgende Besprechung der

### **kinematographischen Abbildungen**

beginne ich mit der Beschreibung des Streifens Fig. 12, auf welchem die Membranabhebung fixiert ist.

Gleich nach dem Eindringen des Spermium fängt die Membranabhebung an. Diese Abhebung der Eihaut rührt her von einem Druck, der vom Ei aus wirkend, die Haut ausspannt. Dieser Druck kann nur von einer Absonderung aus dem Eiinnern her rühren. Der Prozess der Absonderung wird ausgelöst durch die Perforation der Eihaut. Beim Passieren der Eihaut wird die Spermiumhülle, wie oben beschrieben, abgestreift.

Diese Hülle bildet für einen Moment einen Porenkanal in das Innere des Eies hinein und durch diesen ist ein Eintritt von Wasser ermöglicht. Bis dahin war das Ei durch die Zellhaut gegen das umgebende Wasser vollständig abgeschlossen. Unterhalb der Eihaut liegt die Schicht der hellen glänzenden Körnchen. Diese besitzen die bemerkenswerte Eigenschaft, im Wasser sofort mächtig aufzuquellen.


Diese Eigenschaft der Granula unterscheidet dieselben von den Dotterkörnchen im Innern des Eies, die im Wasser nicht quellen.

Wie ich soeben ausführte, gelangt nach Eintritt des Spermium ein kleines Quantum Wasser durch den so entstandenen Porenkanal in die Granulaschicht.

Dieses Wassertröpfchen genügt vollkommen, um die Granula vor allem in diesem Bereiche zum Aufquellen zu veranlassen. So entsteht an der Eiperipherie dieser bestimmten Stelle unterhalb der Membran eine plötzliche Volumzunahme, die einen erhöhten Druck nach allen Seiten zur Folge hat. Dieser Druck macht sich sichtbar einerseits durch eine Einbuchtung des Eihaltendes und andererseits durch eine beträchtliche Ausweitung der Eimembran (an der Eintrittsstelle).

Diese Verhältnisse sind nun im kinematographischen Streifen Fig. 12 abgebildet. Auf dem ersten Bildchen, das kurz nach dem Eintritte des Spermium aufgenommen ist, tritt deutlich hervor, wie an einer lokalen Stelle links unten eine Quellung eingetreten ist.





Rechts

Die Volumzunahme ist schuld, dass die Eimembran an dieser bestimmten Stelle abgehoben erscheint, ebenso zeigt die Gestalt des Eies, verglichen mit dem Habitus des unbefruchteten Eies, eine wesentliche Veränderung; es erscheint links unten abgeplattet oder leicht eingedrückt.

Auch dieses Aussehen ist, wie ich oben schon angedeutet, auf die Quellung der Granula zurückzuführen. Die Eihaut besitzt eben eine gewisse Zähigkeit, die eine Ausdehnung erlaubt, sie aber vor allzu grosser Überspannung schützt. Der Druck verteilt sich auf diese Weise sowohl auf die Membran (nach aussen) als auch direkt auf das Ei selber (nach innen).

Wenn wir die weiteren Vorgänge ununterbrochen mikroskopisch verfolgen, so bemerken wir, wie nach und nach von dieser Stelle aus die Quellung nach allen Seiten sukzessive fortschreitet. Damit geht natürlich Hand in Hand auch das Abheben der Eihaut. Schon Bildchen 2 deutet dieses Abheben an, indem der Raum zwischen Membran und Ei nicht nur links unten erscheint, sondern dieser Zwischenraum ist auch an etwas mehr rückwärts gelegenen Stellen bemerkbar. Bildchen 3 zeigt nun ganz deutlich wie die Membran sich ringsum infolge der Quellung von der Eiperipherie gelöst hat, allerdings ist hier und in den zwei folgenden Bildern die primäre Stelle noch gut erkennbar, weil hier der Abstand von der Membran zur Eiperipherie auf den ersten Blick noch grösser erscheint, als an den übrigen Stellen. In den folgenden Bildern, z.B. Bildchen 6, fällt dieser grosse Abstand nicht mehr so sehr auf, da sich die Membran mittlerweile auch an den anderen Stellen weiter von der Eiperipherie abgehoben hat. Auf diese Weise hat sich die Quellung in der Granulaschicht

Fig. 12.

Links

gleichmässig auf die ganze Oberfläche des Eies verteilt. Diese Tatsache erscheint auf der Photographie besonders gut in den beiden letzten Bildern dieses Streifens durch einen durchgehenden genau gleichgrossen Abstand der Membran von der Eiperipherie illustriert.

Diese gleichmässige Quellung hat selbstverständlich auch eine gleichmässige Verteilung des Druckes auf die ganze Eioberfläche zur Folge, ein einseitiger Druck, wie wir ihn in Bild 1 vorfinden, der dann die Abplattung des Eies bewirkte, ist hier aufgehoben. Deshalb empfindet man es als natürliche Folge, wenn nach und nach die eingedrückte Eifläche wieder ihre frühere kreisrunde (kugelige) Gestalt einnimmt.

Mit diesem kinematographischen Streifen Textfig. 12 ist eine genaue einwandfreie Darstellung der sukzessiven Abhebung der Eimembran gegeben.

Es folgen zwei Tafeln, auf denen 18 kinematographische Streifen abgebildet sind (auf Taf. I vereinigt).

Die Streifen 1—14 sind aus einer fortlaufenden Aufnahmenreihe eines Films ausgewählt. Man sieht auf denselben ein Ei, welches in den vier ersten Bildchen des ersten Streifens noch unbefruchtet alle Phasen des Befruchtungsprozesses und der Segmentierung bis zur Morulabildung durchmacht.

Hierauf folgen Streifen 15 und 16, in denen zum Vergleiche mit den Streifen 7 und 8 die Segmentierung der zwei ersten Tochterzellen eines anderen Eies noch einmal abgebildet sind.

Die nächsten Streifen 17 und 18 sind einem Film entnommen, welcher leider sehr kurz ist, aber an welchem verschiedene Details besonders scharf sichtbar sind. So z. B. sieht man die eigentümliche sogenannte Hantelfigur des sich teilenden Kernes hell im dunklen Protoplasma hervortreten. Auch die abgehobene Eimembran und die veränderliche Form des perivitellinen Raumes, auf deren Bedeutung ich später noch zurückkommen werde, sind sehr deutlich abgebildet.

In der Umgebung der Membran sind viele kleine Pünktchen sichtbar, welche die Spermienköpfe vorstellen.

Streifen 1. Wie gesagt, stellen die vier ersten Bildchen das Ei im unbefruchteten Zustande dar.

Das Ei des Bildchen 5 zeigt rechts unten eine kleine Abflachung, die ich bei der Besprechung der Abhebung der Eimembran näher erläutert habe.

Diese Abplattung wird im nächsten Bildchen etwas breiter, um in den folgenden drei letzten Bildern wieder allmählich zu verschwinden. Leider war bei der Aufnahme dieses Streifens die Einstellung nicht auf die Eiperipherie gerichtet, so dass die Abhebung der Eihaut selbst unsichtbar ist. Ich glaube aber doch, dass die Veröffentlichung dieses Streifens durch die Abbildung des noch unbefruchteten Eies, dessen Grösse zu vergleichenden Messungen verwendet werden kann, eines gewissen Wertes nicht entbehrt.

In den vier ersten Figuren des zweiten Streifens ist keine merkliche Veränderung der äusseren Gestalt, sowohl des Eies wie auch des perivitellinen Raumes samt der diesen überkleidenden Einmembran zu bemerken. Im Inneren des Eies hingegen kann ein geschultes Auge eine Veränderung in der früher eintönigen Fläche des Eiinhaltes feststellen.

Es zeigt sich nämlich schon in Streifen 2 Bildchen 1 im Inneren des Eies eine hellere Figur, die sich bei näherem Zusehen in zwei einander gegenüberstehende helle Flecken auflöst. Der enge Raum zwischen diesen beiden hellen Partien erscheint naturgemäss dunkler als die übrige Eimasse.

Diese beiden im lebenden Ei bei schwacher Vergrösserung durch die hellere Färbung hervortretenden Stellen entsprechen der in fixierten Präparaten sichtbaren Kernspindel.

Die im lebenden Ei sichtbare Figur hat eine gewisse Ähnlichkeit mit den beim Turnen gebrauchten Eisenhanteln und wird häufig nach diesen genannt.

Diese Hantelfigur steht auf einem Durchmesser des Eies, den wir in den vorliegenden Abbildungen von links unten nach rechts oben ziehen können.

Die beiden entgegengesetzten Punkte dieses Durchmessers stellen die Eipole dar. In den letzten vier Figuren des zweiten Streifens zeigt sich in der Gestalt der Eimasse eine immer deutlicher werdende Veränderung.

Die Kugelgestalt des Eies, die wir in den früheren Stadien antreffen, erfährt hier von zwei Seiten her eine Abplattung. Diese abgeflachten Seiten laufen mit dem vorhin angegebenen Durchmesser der Kernspindel parallel. Bei genauen Messungen ergibt sich nun, dass dieser Durchmesser verglichen mit demselben Durchmesser in den früheren Figuren eine Verlängerung

erfahren hat. Messen wir aber den Durchmesser der auf den vor-  
genannten senkrecht zu stehen kommt von rechts unten nach  
links oben und vergleichen wir dieses Maß mit der früheren  
Grösse, so zeigt sich, dass dieser zweite Durchmesser im Laufe  
der Entwicklung eine Verkürzung erfährt. Das heisst also, der  
Eikörper hat seine regelmässige Kugelform verlassen und den  
einen Durchmesser auf Kosten des anderen verlängert.

Messen wir aber in gleicher Weise die aufeinander senkrecht  
stehenden Durchmesser des gesamten Eies (Eikörper, perivitelliner  
Raum und Membran) und vergleichen ihre Längen miteinander,  
so finden wir in den beiden Maßen keinen Unterschied. Die  
Eimembran als äusserste Begrenzung des Eies hat mithin im Gegen-  
satze zum Eikörper im Inneren die Kreisform nicht verlassen!

Die Ausdehnung des Eikörpers in der Richtung des einen  
Durchmessers, die wir oben durch Messung bewiesen, erfolgt an  
den beiden Polen hinaus in den perivitellinen Raum. In den  
Figuren des Streifens 3 sieht man, dass dieser Raum an diesen  
beiden Stellen eine Verengung erfährt. Durch dieses lokale  
Vordringen des Eikörpers wird natürlich an den beiden bestimmten  
Stellen auf die Gallerte des perivitellinen Raumes ein erhöhter  
Druck ausgeübt. Dieser Druck wird sich durch diese gequollene  
Masse selbstverständlich bis zur Eimembran fortpflanzen. Da  
aber diese äusserste Hülle nach den vorhin angegebenen Messungen  
konstant in ihrer Kreisform beharrt, so ergibt sich  
daraus, dass sie diesen Druck aushält, das heisst, ihn einzig auf  
die Gallertschicht zurückleitet.

Der Inhalt des perivitellinen Raumes ist vermöge seiner  
gallertartigen Beschaffenheit einer allfälligen Umlagerung sehr  
zugänglich, deshalb muss wohl die Gallerte durch den Druck an  
den beiden Polen veranlasst werden, die Lokalität des Druck-  
maximums zu verlassen. Es wird sich in der Gallertschicht eine  
Strömung bemerkbar machen, die von den beiden Punkten des  
Druckmaximums nach den gegenüberliegenden Stellen des Druck-  
minimums tendiert, um so in den Spannungsverhältnissen Gleich-  
gewicht herzustellen.

Wir finden demnach an den beiden abgeplatteten Seiten  
des Eikörpers eine Anhäufung von Gallerte, die hier wieder  
sowohl auf die Eimembran als auch auf das Ei selbst einen  
Druck ausübt. Aber auch hier verbleibt die Eimembran in ihrer

ursprünglichen Kreisform und der Druck wird einseitig auf die Masse des Eies konzentriert. Deshalb verstehen wir es, wenn die vorhin erwähnte Abplattung, die zuerst in einer Ebene lag, immer mehr eine konkave Gestalt annimmt.

Die minimale grubchenartige Vertiefung in der Äquatorgegend wird nach und nach immer tiefer. Sie wird in den letzten Bildern des Streifens 4 zu einer recht erheblichen Einschnürung.

Der Durchmesser der Äquatorialgegend wird dadurch Stück für Stück bis zur völligen Abschnürung der beiden Tochterzellen verringert (letztes Bild im Streifen 5).

In diesem Streifen ebenso wie im entsprechenden Streifen 18 sieht man, wie an den Polen der Eikörper die Eimembran berührt; die ganze Gallerte ist von diesen Stellen nach der Äquatorialgegend verdrängt.

Textfig. 9 Zeichnung A zeigt schematisch die Druckverhältnisse und die Strömungsrichtungen im perivitellinen Räume durch Pfeile angegeben.

Nachdem die Abschnürung vollzogen, sieht man in den Figuren des Streifens 6 die beiden Tochterzellen sich in der Äquatorialebene wieder nähern und gegenseitig abplatteten. Dieser Vorgang ist natürlich durch die inneren Vorgänge im Eikörper, die Einstellung der beiden neuen Kernspindeln hervorgerufen und bedingt neuerdings eine Umlagerung der Gallertmassen.

Auf diese Weise sieht man im Streifen 7 (dasselbe auch im Streifen 15) einen Teil der in der Äquatorgegend angesammelten Gallerte von hier wegströmen und sich zu der Gegend des jetzigen Druckminimums hinziehen. Die zwei Tochterzellen werden gerade so wie die Mutterzelle durch die Gallertmasse eingeschnürt, welche zu deren Äquatorialgegend hingeströmt ist. Der mitotische Druck ist, wie ich bei der Beschreibung meiner Kernteilungshypothese näher ausgeführt habe, durch die an den Kern ansitzenden und in entgegengesetzter Richtung sich fortbewegenden Geisselzentrosome hervorgerufen. Die so eingetretene Gallertverteilung bringt es mit sich, dass auch zwischen den vier kugeligen Furchungszellen ein mit Gallerte ausgefüllter Raum sich ausbildet (vergl. die letzten drei Figuren des Streifens 7 und alle Figuren der Streifen 8 und 16).

Die nun folgenden weiteren Teilungen in den Streifen 9 bis 14 will ich nicht näher erläutern, ich mache nur auf das Bestehenbleiben der immer kugelig bleibenden Membran bis ins Morulastadium aufmerksam. Zwar ist die Wiedergabe derselben auf diesen Bildern sehr schlecht gelungen, aber an einzelnen Stellen, wie z. B. bei den Bildern 3—6 des Streifens 13 ist sie schwach angedeutet. Bei der subjektiven Beobachtung ist es mir gelungen, diese Membran auch bei der Blastula nachzuweisen.

Ich sah beim Eintrocknen des Objektes um dasselbe die kreisförmige Membran, bei Wasserzusatz quollen wieder die Zellen bis zur Membran und dieselbe wurde wieder unsichtbar.

Auf diesen 14 Streifen, welche die fortlaufende Entwicklung eines Eies zeigen, wird man unwillkürlich zu einem Vergleiche der Grössen des unbefruchteten Eies und der Morula hingeleitet.

Dass die Ausdehnung der Eihaut nicht beträchtlich zugenommen hat, ist leicht nachzuweisen. Ich glaube auch, dass die Zellmasse wenig an Volumen zunahm.

Was man aber in den Bildern dieser 14 Streifen sieht, ist ein allmähliches Hellerwerden der Furchungszellen. Bei verschiedener Einstellung der Mikrometerschraube sieht man natürlich entweder mehr oder weniger vom im Inneren gelegenen Gallertkern (Sclenka), aber auch in den Figuren des Streifens 14 sieht man in der Mitte der einzelnen Bilder diesen Gallertkern durchschimmern.

Bis hierher habe ich die Segmentierung kinematographisch verfolgen können, in einer späteren Arbeit hoffe ich mit einem besseren Apparate und grösserem Filmvorrate diese Untersuchungen weiterzuführen.

An dieser Stelle erfülle ich die angenehme Pflicht, den Direktionen des Institutes Marey, Paris, und des Laboratoire Arago, Banyuls s. Mer für deren Unterstützung meiner Arbeiten herzlichsten Dank auszusprechen. Meinem Freunde, Herrn Dr. L. Bull, Assist. des Institutes Marey, der mich in liebenswürdigster Weise die Handhabung des kinematographischen Apparates lehrte, sei hiermit auch nochmals gedankt.

Bern, 28. Dezember 1908.

---

### Nachtrag.

Die vorstehende Arbeit über die „Kinematographie der Befruchtung und Zellteilung“ konnte ich anfangs Januar 1909 der Redaktion dieser Zeitschrift übergeben. Die Veröffentlichung der Arbeit kann aber, wie mir der Verlag mitteilt, erst im Mai oder Juni 1909 erfolgen. Es sei mir daher gestattet, diese Verzögerung dahin zu benutzen, dass ich einzelne Ergebnisse meiner seither angestellten Untersuchungen insoweit hier im Nachtrage mitteile, als dieselben meine Astrosphärenbildungshypothese berühren.

Es lag mir daran, meiner Arbeit einige Abbildungen von mit Fäden versehenen (geschwänzten) Diplosomen verschiedener somatischer Zellen beizugeben. Das Vorhandensein solcher geschwänzter Diplosome ist unbedingtes Erfordernis meiner Hypothese.

Ich wandte mich daher an Herrn Prof. K. W. Zimmermann (Berner Anat. Inst.) mit der Bitte, mir Präparate mit deutlichen Zentralgeisseln resp. geschwänzten Diplosomen zu demonstrieren. Es kostete mich aber anfangs grosse Mühe, diese feinsten Gebilde wahrzunehmen, und erst nachdem Prof. Zimmermann meine Aufmerksamkeit auf die einzelnen Stellen lenkte, sah ich die Fäden. Nachdem ich dieselben aber einmal gesehen, war es mir unbegreiflich, wie ich früher diese Fäden übersehen konnte, denn sie erschienen als zwar ungemein feine, aber dennoch scharf gezeichnete Gebilde. Das Präparat, welches mir Prof. Zimmermann demonstrierte, war ein Schnitt durch eine Meerschweincheniere. Herr cand. med. Dalbkermeier, welcher dieses Präparat im Zimmermannschen Laboratorium anfertigte, wird in einer demnächst erscheinenden Publikation genaueres hierüber veröffentlichen.

Ich erlaubte mir daher nur, zwei Stellen des Präparates abzuzeichnen. Die Abbildung 1, Taf. IA zeigt einen Schnitt durch ein Sammelröhrchen der Niere, der eingezeichnete Pfeil deutet auf die Zelle, in welcher das Diplosoma mit den beiden Fäden getroffen wurde. Selten sind am Diplosom beide Fäden so schön wie in diesem Schnitte sichtbar, denn gewöhnlich liegen sie in verschiedenen Ebenen. Ich habe mir die grösste Mühe

gegeben, mit dem Abbé-Zeichenapparat die Geisseln möglichst getreu wiederzugeben und glaube, dass es mir, was Form und Lage betrifft, gelungen ist. Aber auf der Zeichnung erscheinen sie noch viel zu dick. Mikrophotographisch ist es mir nicht gelungen, — trotz vieler Versuche — die Geisseln genügend scharf auf die Platte zu bekommen.

Fig. 2 bei stärkerer Vergrößerung eine andere Zelle des-  
selben Präparates.

Prof. Zimmermann ist es gelungen, nicht nur in allen möglichen Drüsenzellen (Thyreoidea, Pankreas etc.) und Epithelien Geisselzentrosome zu finden, sondern auch in Bindegewebszellen. Diese Zeichnungen mit den Zimmermannschen Geisselzentrosomen sollen also den Typus normaler, teilungsfähiger Zellen darstellen, in dem meiner Ansicht nach, in jeder Zelle, so wie ich es auf S. 19 dargestellt habe, anfänglich ein Geisselzentrosom vorkommt, welches sich später in zwei spaltet (Diplosoma). An dieser Stelle erlaube ich mir, Herrn Prof. Zimmermann für die gütige Erlaubnis zur Veröffentlichung dieser Präparate zu danken. Aber ich fühle mich noch zu weiterem Danke Prof. Zimmermann gegenüber verpflichtet, denn nachdem ich an seinen Präparaten gelernt habe, auf solche feinste Gebilde zu achten und dieselben zu sehen, ist es mir gelungen, in Präparaten, die ich vorher unzähligemal geprüft hatte, ohne etwas weiteres zu bemerken, neues zu finden.

Ich untersuchte neuerdings Paraffinschnitte von *Strongylocentrotus liv.*-Eiern, die ich bei meinem Neapeler Aufenthalte in Pikrin-Essigsäure-Sublimat 8 Minuten nach der Befruchtung fixiert hatte. Zum Färben benutzte ich Benda-Hämatoxylin mit nachfolgender Tingierung in der Jennerschen Lösung (Grübler). Zunächst beobachtete ich Eier mit vielen schwarzen Körnchen, deren Beschaffenheit mir unklar war. Einige dieser Körnchen lösten sich bei genauerem Zusehen in Doppelkörner auf. Einzelne hatten ganz kurze, fadenförmige Fortsätze. In einem Ei konnte ich zwölf solcher Körnchen mit diesen kurzen Geisseln zählen. Dann traf ich auch Schnitte an, in welchen man das ganze eingedrungene Spermium sah. Der Spermienkopf ist in diesen Schnitten stark gequollen und um denselben sind die Dotterkörnchen weggedrängt, so dass der Kopf von einem hellen Hofe umgeben ist. In einiger Entfernung vom



Kopfe sieht man das abgelöste Zentrosom mit dem gestreckten oder manchmal gewundenen Schwanze. Wenn man bei solchen Eiern auch auf die Verteilung und Anordnung der Dotterkörnchen achtet, so sieht man häufig auch die Strasse, auf welcher das Spermium eingedrungen; der körnchenfreie Hof um den Kopf wird am Halsteile immer schmaler und verschwindet allmählich ungefähr in der Mitte des Schwanzes. Die hinterlassene Spur wird dann durch eine stärkere Körnchenansammlung gebildet, welche deutlich vom eigentlichen Faden unterscheidbar ist.

Fig. 3 der Taf. IA stellt ein Ei vor, in welchem der Spermienkopf stark vergrößert ist und um denselben ein körnchenfreier Hof sichtbar ist. Das Zentrosom ist geradeso wie der Schwanz gespalten. Da häufig, eben wie in diesem Eie, weder um das Spermium noch sonst eine Astrosphäre sichtbar ist, nehme ich an, dass das Spermium in diesen Eiern aus irgend einem Grunde in Ruhe verharret.

Interessante Bilder zeigen die Eier Nr. 4 und 5 der Taf. IA. In beiden Figuren sind um das eingedrungene Spermium Astrosphären ausgebildet. — Aber keine vollständigen, sondern mit strahlenlosen Kegeln. In den hellen Strahlen sieht man in beiden Eiern die Spermigeisseln zum Zentrosom hinziehen.

Auf was ich hier besonders aufmerksam machen will, ist die Tatsache, dass die Geisseln sich dort befinden, wo der strahlenlose Kegel beginnt. Diese Bilder stimmen diesbezüglich mit den schematischen Zeichnungen der Fig. 9 gut überein und halte ich diese Präparate für eine wichtige Stütze meiner Strahlenbildungshypothese.

Fig. 6 der Taf. IA stellt ein Ei nach der ersten Furchung dar. Die Kerne in den beiden Tochterzellen schicken sich zur zweiten Teilung an. Besonders in der unteren Tochterzelle sind beide Sphären gut im Schnitte getroffen. Im Zentrum der rechten Astrosphäre ist ein Geisselzentrosom vorhanden.

Bern, 10. April 1909.

---

Aus dem Laboratorium der Medizinischen Klinik zu Leipzig.

## Beitrag zur Histologie der menschlichen Spermien und zur Lehre von der Entstehung menschlicher Doppel(miss)bildungen.

Von

Dr. P. A. Hoefler.

Hierzu Tafel II—IV.

### I.

Gelegentlich der Untersuchung des Ejakulates eines 23jährigen Sexualneurasthenikers wurde ich auf atypische Formen der menschlichen Spermien aufmerksam. Einige besondere Bildungen, die ich auch im Sperma von gesunden Individuen regelmässig nachweisen konnte, und ebenso Befunde bez. der Struktur normaler Spermien, veranlassten mich dazu, meine Untersuchung weiter fortzuführen, über deren Ergebnisse ich in dieser vorläufigen Mitteilung in Kürze berichten will. Vorausschicken will ich noch, dass ich meine Untersuchung aus äusseren Gründen abschliessen musste, noch bevor es mir möglich war, die Literatur über atypische Spermien eingehender durchzusehen, sodass ich einige Punkte nur kurz gestreift habe, die ich sonst ausführlicher untersucht haben würde.

Die Literatur über atypische Spermien ist ausführlich von Broman (10, 11) und Retzius (27) zusammengestellt und besprochen worden. Ausserdem verweise ich noch auf das von Waldeyer bearbeitete Kapitel über „Die Geschlechtszellen“ in O. Hertwigs Handbuche der vergleichenden und experimentellen Entwicklungslehre der Wirbeltiere (35). Ich darf mich deshalb bei der Besprechung der Literatur kurz fassen, und brauche nur auf die letzten Arbeiten von Broman und Retzius näher einzugehen.

Broman (10, 11) unterscheidet beim Menschen vier Hauptformen der atypischen Spermien:

- a) Spermien, die nur durch die Grösse von den anderen, normalen, differieren: Riesen- und Zwergspermien.
- b) Spermien mit einfachem Kopfe aber zwei oder mehr Schwänzen.
- c) Spermien mit zwei oder mehr Köpfen, die ein- oder mehrschwänzig sein können.
- d) Spermien, die einfach und normal gross sind und nur durch abnorme Form abweichen.

Die mehrschwänzigen und -köpfigen Spermien entwickeln sich nach Broman aus Spermatiden, die durch anormal verlaufende Mitosen entstanden sind. Bilder, die diese Annahme beweisen könnten, sah er an Hodenschnitten. Im Anschluss an Bromans Arbeiten hat dann Retzius (27) alte und neue eigene Beobachtungen veröffentlicht. Nach seiner Meinung entstehen die zweisechwänzigen Spermien durch Teilung des Achsenfadens; wenigstens in der Regel. Doch will er Bromans Ansicht nicht unbedingt abweisen, wenn sie auch nicht hinreichte, das so zahlreiche Vorkommen nur teilweise gespaltener „Doppelschwänze“ zu erklären. Nach Broman und Retzius haben noch andere Autoren atypische Spermien bei verschiedenen Tieren nachgewiesen. z. B. Schminke (30) unter den Ruminantierspermien. Formen mit mehr als zwei Köpfen resp. Schwänzen konnte er aber nie sehen.

Von den Angaben bez. des färberischen Verhaltens der Spermien führe ich nur die mir am wichtigsten erscheinenden an und verweise im übrigen auf Waldeyers Darstellung. Ballowitz (2—4), Bardeleben (7) und andere Autoren haben bei Säugetierspermien das verschiedene Verhalten des vorderen und hinteren Kopfabschnittes Farbstoffen gegenüber bez. der Intensität der Färbung, und die Refraktionsunterschiede zwischen beiden Abschnitten hervorgehoben. Pappenheim (23) gelang der Nachweis, dass bei menschlichen Spermien der hintere, stärker lichtbrechende Abschnitt des Kopfes andere Färbung annehmen kann als der vordere. Er erhielt bei Anwendung der Nochtschen Modifikation der Romanowsky-Färbung folgende Resultate: das Mittelstück des Spermium färbte sich rein dunkelblau, das Endstück des Schwanzes eher blau als rosa. Am Kopfe erscheint der dem Geisselschwanz unmittelbar knospenförmig aufsitzende basale Binnenkegel rot mit einem leichten Stich ins

Violette, die restierenden Teile des Kopfes in reinem Mattblau. Bei Anwendung des Methylgrün-Pyroningemisches färbte sich das Köpfchen in toto grün, nur erschien der Innenkegel dunkler, die Kappe matter; das Mittelstück leuchtend rot, der Rest der Schwanzgeißel blieb ungefärbt. „Irgendwie weittragende Folgerungen daraus ziehen zu wollen“ lehnte er aber ab. Eine andere Differenzierung am Spermienkopfe bei Wirbeltieren fanden Grohe (13), später Miescher (22) und Jensen (16): sie unterschieden eine hellere Aussenschicht von einer dunkleren Binnenmasse (Färbungen mit Säurefuchsin und Goldchlorid).

Ich untersuchte die Spermien ausser im lebenden Zustande — ev. noch unter Zusatz von Azur II —, hauptsächlich an verschieden gefärbten Ausstrichpräparaten. Für die Durchsicht meiner ersten Präparate bin ich Herrn Geh.-Rat Marchand zu Danke verpflichtet.

Zur Färbung benutzte ich zunächst Jenners Farbstoff, dann zum Vergleiche noch Leishmanns und May-Grünwalds Farbstoff, Giemsas Lösung für Romanowsky-Färbungen, Ehrlichs Triacid, Eosin-Hämatoxylin, Methylgrün-Pyronin (Pappenheim) und Methylblau-Eosin (Mann). Mittels einiger von diesen Methoden ist es mir gelungen, einige bisher nicht bekannte Strukturverhältnisse bei normalen und atypischen menschlichen Spermien nachzuweisen. Die besten Resultate erhielt ich bisher bei Anwendung der Jennerschen Flüssigkeit, und auf Färbung mit dieser beziehen sich die weiteren Angaben, falls nicht ausdrücklich andere Färbemethoden angegeben sind<sup>1)</sup>.

Ich beschreibe zunächst meine Befunde bei den normalen Spermien.

### Der Kopf.

Schon in meinen ersten Präparaten fiel es mir auf, dass sich ein hinterer, mittlerer Kopfabschnitt bläulich färbte — entsprechend den Leucocytenkernen —, während der vordere Teil und schmale seitliche Streifen des Kopfes eine mehr rosa Färbung annahmen. Durch Modifikation der Jennerschen Färbung nach Zeitdauer, Wasserzusatz etc. gelang es mir im Spermiumkopf einen Körper nachzuweisen, der sich durch scharfe Konturen und

<sup>1)</sup> Anm. währ. d. Korr.: Inzwischen habe ich auch nach Giemsa recht gute Resultate erhalten (s. unten).

seine distinkte Färbbarkeit von der umgebenden Substanz des Kopfes scharf absetzte. Ich will im folgenden — gestützt auf noch andere, weiter unten zu erwähnende Befunde — diesen Innenkörper als den „Kern“ im Spermiumkopfe bezeichnen, obgleich die Ergebnisse der Methylblau-Eosin-, und Methylgrün-Pyronin-Färbung (siehe unten) auch noch eine andere Deutung zulassen.

Der „Kern“ erschien bei dieser Färbung zart hellblau, meistens homogen, ohne Andeutung einer weiteren Innenstruktur. Doch sah ich bisweilen in oder auf ihm noch weitere Einzelheiten. So (Fig. 47 und 48) einen ihn gürtelförmig umgebenden Kranz von 5—8 feinsten, dunkelblau-violett gefärbten Körnchen<sup>1)</sup>. Diese umgeben ihn an seinem „Äquator“, oder noch etwas mehr nach dem vorderen Kernpole zu, jedenfalls immer in gleicher Anordnung und in derselben Richtung, nämlich senkrecht zur Längsachse des Spermium. Es war mir noch nicht möglich, sicher festzustellen, ob sie randständig im Kerne selbst liegen oder aber ihm nur aufgelagert sind. Jedenfalls dürften sie in Anbetracht ihres konstanten Verhaltens nicht ohne Bedeutung sein. Sie decken sich nicht mit den bisher beschriebenen körnchenförmigen Einlagerungen im Spermiumkopfe. Bei Färbungen mit Methylblau-Eosin (Mann) sind sie leichter darstellbar (s. unten). (Die Körnchen färben sich nach Giemsa (s. unten) leuchtend rot bis rot-violett: gehören also zur chromatischen Substanz der Zelle. Auch der Bewegungsapparat der Trypanosomen färbt sich leuchtend rot nach Giemsa. Die Körnchen könnten also, falls sie nicht zum Kerne selbst gehören (Nukleolen?) oder zu Vorgängen im Kerne in Beziehung stehen (Chromosomen?), auch zum Bewegungsapparat des Spermium gehören.)<sup>2)</sup> Einmal sah ich dabei eine deutliche streifige Struktur des „Kernes“ (Fig. 47), einigemale auch nur zwei, ebenso gefärbte, aber etwas grössere Körnchen (Fig. 49); oder auch zwei unscharf umrissene, etwas dunkler als der „Kern“ gefärbte Gebilde (Fig. 50).

Der „Kern“ zeigt nach Lage, Form und Grösse ein wechselndes Verhalten. Meist liegt er im hinteren Kopfabschnitt — der stark lichtbrechende „Innenkegel“ der lebenden Spermien. Während er nach dem Halse zu fast stets abgerundete Konturen

<sup>1)</sup> Die genaue Zahl, und ob diese konstant ist, konnte ich bisher noch nicht feststellen.

<sup>2)</sup> Anmerkung während der Korrektur.

zeigt — seltener läuft er spitz nach hinten aus —, weist sein vorderer Pol öfters einen flachen herzförmigen Einschnitt auf (Fig. 4). Bisweilen ist der vordere Rand gezackt und geflammt (Fig. 6, 8, 9), was vielleicht auf einen Kernzerfall hindeutet, sich aber vielleicht auch so erklären lässt, dass der Kern, wenn er nach vorn zu — entsprechend der normalen Kopfform — in eine spitzere Schneide ausläuft, dabei an verschiedenen Stellen verschieden schnell an Dicke abnimmt. Jedenfalls sieht man zwischen diesen Zacken eine bläulichere Färbung und nicht die übliche rosa Färbung der Wandschicht „des Protoplasmas“. Andere Formen des Kernes — Birn- oder Mandelform — zeigen die Fig. 2, 3, 5, 7 etc. Sehr häufig ist der Kern so gross, dass er allein den Kopf darzustellen scheint, und nur noch ein ganz schmaler Protoplasmasaum übrig bleibt. Dies findet man besonders bei den Spermien mit gut erhaltener Birnform des Kopfes (bei Seitenansicht), die sich auch bei Färbungen mit Methylgrün-Pyronin fast in toto gleichmässig dunkelgrün färben.

Es liesse sich nun einwenden, dass die Unterschiede in der Färbbarkeit der verschiedenen Kopfteile auch schon durch Dicken- oder sonstige Unterschiede innerhalb einer gleichartigen, den Kopf darstellenden Substanz bedingt sein könnten. Dass dies nicht der Fall ist, sondern dass es sich um einen gesonderten Innenkörper im Spermienkopf handelt, den ich unter Vorbehalt als „Kern“ bezeichne, beweisen, abgesehen von der charakteristischen Färbung und scharf umrissenen Form, besonders auch Bilder, wie sie in Fig. 43 und 44 dargestellt sind. Fig. 44 zeigt einen Kopf, dessen vorderer Pol beim Ausstrich abgequetscht worden ist und man sieht nun, wie die beiden länglich-ovalen Kerne (auf die Bedeutung der Duplizität komme ich unten zu sprechen) mit ihren Spitzen eben aus dem Protoplasmaleib des Kopfes hervorragen. Noch deutlicher wird es in Fig. 43, wo offenbar ebenfalls durch Druck bei der Präparation der Kern aus dem Kopfe zum grössten Teile herausgepresst worden ist. In seinen vordersten Partien ist der Kern etwas beschädigt und zeigt keine scharfen Konturen; der geringeren Dichte entspricht hier eine blässere Färbung. Im Kopfe zeigen einige hellere Stellen den Platz an, den die Masse des Kernes bisher ausfüllte. Am hinteren Kernpole sieht man einige rötliche Granula auf dem Kerne liegen. Diese Tatsache, dass aus dem Spermiumkopfe dieser Körper

isoliert auszutreten vermag, veranlasst mich dazu, hier von einem „Kerne“ zu reden.<sup>1)</sup>

Neben diesen Spermien mit einem sich bläulich färbenden Kerne findet man aber hin und wieder auch solche, die ein anderes färberisches Verhalten zeigen. Bei ihnen färbt sich ein unscharf begrenzter Innenkörper oder auch der ganze hintere Kopfabschnitt leuchtend rot, bisweilen mit einem Stich ins Violett. Der hintere Kopfabschnitt setzt sich manchmal mit einem nach vorne zu konkaven Rande gegen den vorderen, zart rosa gefärbten Kopfabschnitt ab, sodass sich eine Eichelform des Kopfes ergibt. Andere Erscheinungen am Spermium, die einen sicheren Schluss auf degenerative Vorgänge in ihm zuliessen, konnte ich dabei nicht finden. Doch möchte ich glauben, dass es sich hier um „überreife“ Spermien handelt, die sich einem Degenerationsstadium nähern, und in deren Kernsubstanz chemische Umsetzungen vor sich gegangen sind. Entsprechende Befunde ergaben sich auch, wenn andere Färbungen angewendet wurden. So nahmen bei Methylgrün-Pyronin-Färbung immer einzelne Spermien das Pyronin an und nicht, wie die überwiegende Mehrzahl, das Methylgrün. Bei Anwendung des Methylblau-Eosin (Mann), wo sich der Regel nach der Kern rot färbt, zeigten immer einige Kerne grössere Affinität zum Methylblau (s. unten). Bei diesen abweichenden Formen waren die Kerngrenzen meist unscharf, das Gefüge des Kernes scheinbar lockerer, weniger dicht als üblich. Daneben gibt es aber auch noch Übergangsformen zwischen beiden Arten, die bei der Mannschen Färbung besonders leicht aufzufinden sind, bei denen der Kern in einem bläulichen Rot erscheint, die Blau-Componente sich verschieden stark geltend macht. Die Zahl der so abweichenden Spermien ist eine wechselnde. Sollte es sich um ältere, degenerierende Formen handeln, so wäre die Erklärung dafür leicht zu geben. Immerhin wäre aber auch an die Befunde von Auerbach (1) bez. der Erythrophilie und Cyanophilie der Eikerne bez. der Spermienköpfe zu erinnern (vergl. dazu Pappenheims Ausführungen [23]) und an den

---

<sup>1)</sup> Denn durch diese Befunde (s. auch unter: „Mehrkernigen Spermien“) wird der „Kern“ nicht nur durch sein färberisches, sondern auch durch sein morphologisches Verhalten als Kern charakterisiert.

von verschiedenen Autoren angenommenen Dimorphismus der Spermien (Bardleben, Beard [8]).

Die den Kern umgebende Substanz des Kopfes nimmt bei Färbung mit Jenner eine blässere oder intensivere rosa Farbe an. Sie macht meist einen homogenen Eindruck, doch sieht man auch hin und wieder in ihr feinere oder gröbere Granula von gleicher Tinktion.

Färbung mit Methylblau-Eosin (Mann): Nach Mann (17) wird bei dieser Färbung in den Nervenzellen das Chromatin des Kernes tiefblau gefärbt, die Nukleolen rot oder violett. Ich erhielt bei ihrer Anwendung (lange färben!) im blauschwarz gefärbten Spermienkopfe einen leuchtend rot gefärbten Innenkörper von ähnlicher Färbung, wie die dem Präparate experimenti causa beigefügten Erythrocyten. Die Schwanzgeißel war rötlichviolett tingiert, die Kerne der Lymphocyten und Leucocyten intensiv blau, die eosinophilen Leucocytengranula leuchtend rot innerhalb eines bläulichen Maschenwerkes, das Plasma der Leucocyten zum Teil zart bläulich. Der rote Innenkörper weist starke Schwankungen der Grösse nach auf; bisweilen füllt er fast den ganzen Kopf aus, und dies scheint mir, abgesehen von anderen Momenten, gegen die Auffassung zu sprechen, dass es sich hier um einen Nukleolus handle. Auch hinsichtlich der Farbennuance finden sich starke Unterschiede, vom leuchtenden Eosinrot bis zu einem matten Violett. Bisweilen scheinen sich Schichten einer bläulich gefärbten Substanz um einen roten Kern zu lagern. (Vergl. das oben über färberisch abweichende Formen gesagte.) Die den Kern kranzartig umgebenden Körnchen (s. oben) lassen sich manchmal auch mit der stärksten Vergrößerung nur mit Mühe als distinkte, feinste Körnchen unterscheiden: ihre Gesamtheit imponiert dann als eine feine dunkelblaue Linie — vielleicht dieselbe, die an lebenden Spermien bisweilen als Grenze der Kopfkappe erscheint. (Anm. währ. d. Korrektur: Die Färbung nach Giemsa liefert folgendes Ergebnis: Ausser selteneren, degenerierenden Formen, deren Köpfchen sich in toto rosa färbt, findet man 1. einmal Bilder wie bei der Färbung nach Jenner, nämlich einen bläulichen Kern mit schmalem oder breiterem, rosa Protoplasmasaum [entsprechend etwa Fig. 58 oder 66]. Hier sieht man häufig einen Kranz von feinen, roten bis violetten Körnchen den Kern umgeben [s. d. Anm. oben auf S. 35]. Sie sind nicht



immer rund sondern bisweilen länglich, stäbchenförmig. Nur einmal schienen sie mir schleifenförmig geknickt zu sein. Daneben sieht man aber, ebenso häufig wie die unter 1. beschriebenen Formen, 2. Spermien, deren Kopf in toto eine rot-violette Färbung angenommen hat, und zwar entweder im hinteren Kopfabschnitte intensiver als im vorderen oder gleichmässig im ganzen Köpfchen. Ob auch hier der Ring von feinen Körnchen nachweisbar ist, kann ich zurzeit noch nicht mit Sicherheit angeben. Bei diesen Formen erscheint der Kopf nicht homogen, sondern man hat eher den Eindruck eines lockeren Gefüges resp. Knäuels der sich rot-violett färbenden Substanz. Nur einmal hatte ich bisher folgenden Befund: Die chromatische Substanz war an den beiden Polen des Kopfes in etwa gleichgrosser Menge als zwei rot-violett gefärbte Knäuel angehäuft, zwischen denen ein blassblauer Streifen in einer Breite von etwa einem Fünftel des Längendurchmessers des Kopfes freigeblichen war. Ein rosa gefärbter Plasmasaum war nicht zu bemerken.)

Färbung mit Methylgrün-Pyronin: Diese gibt wieder andere Resultate: Der hintere Kopfabschnitt ist dunkelgrün gefärbt, der vordere entweder ganz zart hellgrün bis farblos, oder mit einer zart rosa Nuancierung. Selten umgibt ein roter Saum den Kopf. Verbindungs- und Hauptstück erscheinen zart rosa gefärbt, fast farblos — ein Randsaum ist intensiver rot; bisweilen erhielt ich aber auch die Schwanzgeissel deutlicher rosa. Der Kranz feiner Körnchen um den Kern wird nicht gefärbt, statt dessen finden sich bisweilen in gleicher Anordnung eine Reihe von etwas heller grün erscheinenden, entsprechend grossen Stellen („Vakuolen“?). Den vorderen Kopfabschnitt sah ich einige Male von dunkelgrünen, von der Grenze zwischen vorderem und hinterem Kopfabschnitt ausgehenden, nach vorne zu divergierenden Strahlen durchzogen — wohl Produkte der beim Trocknen des Präparates entstehenden Schrumpfung. Wie schon oben erwähnt, finden sich auch hier abweichende Formen, deren Kopf sich mit Pyronin intensiv rot färbt. Färbt man ausserdem noch mit Eosin nach, so nimmt der vordere Kopfabschnitt meist noch eine deutliche rosa Färbung an. Doch erhält man sehr oft auch schon bei Methylgrün-Pyroninfärbung eine deutlich andere Farbnuance im vorderen Kopfabschnitt.

## Zentrosomen.

Hinsichtlich der Lage der Zentralkörperkörner im Halse und der Lage zueinander konnte ich ebensowenig wie hinsichtlich ihrer Zahl ein konstantes Verhalten wahrnehmen. Die proximalen fand ich zum Teil dem Kerne dicht angelagert oder seitlich von ihm, oder sie lagen an der Grenze zwischen Kopf und Hals oder auch im Halse selbst. Öfter sah ich nur ein einfaches proximales Zentrosom, das allerdings bisweilen grösser war als gewöhnlich. Waren zwei Zentralkörperkörner vorhanden, so lagen sie nicht immer seitlich neben-, sondern bisweilen auch hintereinander (Fig. 52, 55); sie waren dann auch nicht immer gleich gross, sondern das eine, das vordere oder das hintere, war grösser als das andere. Auch sah ich öfter drei vordere Zentrosomkörner, z. B. am hinteren Kernpole (Fig. 64, 65) oder auch am hinteren Kopfende (Fig. 66, 67) in einer Kreislinie angeordnet liegen, zum Teil untereinander durch Fäden verbunden. Ebenso sah ich vier vordere Zentrosomkörner in einem normalen Spermium, das keine anderen Zeichen von Veränderung aufwies, und zwar je zwei links und rechts seitlich am hinteren Kernpole (Fig. 54). Hier waren die Körnchen ziemlich klein, hatten keine runde, sondern länglich ovale Form, und lagen sehr dicht, aber doch deutlich getrennt, nebeneinander. Sie waren anscheinend aus einer Teilung hervorgegangen. Ebenso glaube ich Fig. 56 deuten zu dürfen. Hier lag das eine Paar der vorderen Zentrosomkörner noch nahe beieinander, während von dem anderen Paare das distalere Körnchen schon weiter nach dem Verbindungsstück zu hinabgerückt war. Fig. 63 zeigt das einfache proximale Zentrosom mit zwei hinteren Zentrosomkörnern (= proximales Stück des hinteren Zentrosoms) in Verbindung. Ebenso sah ich auch am Ende des Verbindungsstückes ein oder zwei Körner (= distales Stück des hinteren Zentrosoms). Es können also sowohl das vordere als auch das proximale und distale Stück des hinteren Zentrosoms einfach oder mehrfach vorhanden sein und — wenigstens das vordere Zentrosom — verschiedene Lage haben.

Verbindungsfasern zwischen den Zentrosomkörnern waren nicht immer mit gefärbt. Solche Fasern sind bei Tieren schon mehrfach beobachtet und verschieden erklärt worden. Eimer und Ballo witz (zitiert nach Waldeyer) nahmen an, dass der Hals stets vom Achsenfaden durchsetzt sei, der sich oft mit einem

deutlichen Endknöpfchen versehen, am hinteren Kopfpole inseriere. Ballowitz konnte bei verschiedenen Säugetieren doppelte und dreifache Fäden nachweisen und hielt diese für die von ihm gefundenen Fibrillen des Achsenfadens. Jensen dagegen bestritt, dass bei anderen Säugern, z. B. Ratte, solche Fäden im Halse nachzuweisen seien. Meves endlich konnte zeigen, dass, wenn Fäden vorhanden waren, sie die einzelnen Zentrosomstücke miteinander verbanden. Er erklärt sie deshalb für eine Bildung *sui generis*. Waldeyer schliesst sich seiner Deutung an und nennt sie Zentrosomfäden. Beim Menschen haben sie Broman und Retzius erwähnt, doch geben die bisher vorliegenden Abbildungen keinen sicheren Aufschluss über ihr Verhalten. Ich gehe deshalb ausführlicher darauf ein.

Ich sah diese Zentrosomfäden meist von deutlich gefärbten vorderen Zentrosomkörnern ausgehen (Fig. 51, 52, 63, 64 etc.), doch war das an ihrem Ausgangspunkte am Kern oder an der Kopfgrenze zu vermutende Zentrosom nicht immer mitgefärbt (Fig. 53, 60).<sup>1)</sup> Bisweilen liess sich auch der eine Faden nicht soweit bis zum Kopfe hinauf verfolgen wie die andern und schien plötzlich mitten im Halse zu endigen (Fig. 62), oder ein Zentrosomkörnchen stand nicht mit Zentrosomfäden in Verbindung. Dies findet seine Erklärung in Mängeln der Färbung etc., spricht aber nicht gegen einen engeren Zusammenhang zwischen den Zentrosomen und den Zentrosomfäden. Die Zentrosomfäden verbanden in einer gerade oder gebogen verlaufenden Linie die proximalen Zentralkörperkörnchen untereinander; sie verbanden andererseits auch die Körner des vorderen Zentrosoms mit den proximalen des hinteren Zentrosoms. Doch endigten die Fäden nicht immer hier, sondern führten eventuell noch weiter bis zu Körnern, die am Ende des Verbindungsstückes lagen, also bis zum „distalen Abschnitt des hinteren Zentrosoms“. Ja, ich sah sie bisweilen noch darüber hinaus bis in das Hauptstück hinein verlaufen (Fig. 61). Ebenso waren bisweilen die vorderen Zentrosomkörner direkt mit dem distalen Abschnitte des hinteren Zentrosoms verbunden, ohne dass ein vorderer Abschnitt des hinteren Zentrosoms mitgefärbt war. Und schliesslich konnten die Fäden vom

<sup>1)</sup> Man beachte das Verhalten des Zentrosomfadens in Fig. 11, der noch ein Stück über das vordere Zentrosom hinaus nach dem Kerne zu verläuft!

vorderen Zentrosom direkt ohne Zwischenschaltung von hinteren Zentrosomabschnitten bis in das Hauptstück verfolgt werden (Fig. 64). Die Fäden verliefen nicht immer geradlinig, sondern auch geschlängelt (Fig. 50, 53, 64) oder parallel den geschwungenen Konturen des Halses und Verbindungsstückes. Oft konnte man die Fäden getrennt bis in das Hauptstück verfolgen (Fig. 61), oder bei zweischwänzigen Spermien je einen Faden in jeden Schwanz hineinlaufen sehen (Fig. 63). Anderen Teiles aber sah man sie zur Vereinigung kommen (Fig. 64), etwa im Verbindungsstück, und dann als einen Faden zum distalen Abschnitt des hinteren Zentrosoms ziehen (Fig. 67) oder aber sie vereinigten sich erst dort (Fig. 65, 66). In Fig. 52 sieht man von den zwei hintereinander gelegenen vorderen Zentrosomkörnern nur einen Faden abgehen. Meist sind es sehr zarte Fäden, doch sieht man sie öfter auch unscharf, verschwommen gefärbt, so dass die Körnchen wie in einem Bande eingebettet liegen (Fig. 65). Bisweilen hat man auch den Eindruck, als ob feine Körnchen in den Verlauf der Fäden eingestreut wären (Fig. 61); oder der Faden besteht direkt nur aus einer Reihe feiner Körnchen (Fig. 58—60). Im letzteren Falle kann, bei einer seitlichen Lage des Fadens, leicht die Meinung hervorgerufen werden, als handle es sich um eine Reihe von Spiralfadendurchschnitten (Fig. 58, 59, 41; vgl. dagegen Fig. 60, 42) oder als gehe der Faden in den Spiralfaden über, d. h. dass das Zentrosom mit einem Spiralfaden in Verbindung stünde. Ich will mich eines Urteils über die Bedeutung dieser Fäden und ihre Beziehung zum Achsenfaden, resp. zu dessen Fibrillen, enthalten. Doch will ich nochmals darauf hinweisen, dass ich sie vom vorderen Zentrosom direkt bis in das Hauptstück verlaufen sah, und dass anderenfalls, wenn noch die Körner des hinteren Zentrosoms in den Verlauf eingeschaltet waren, kein wesentlicher Unterschied zwischen den Teilen des Fadens im Hals, Verbindungs- und Hauptstück zu bestehen schien. Bisweilen waren die Fäden im Hauptstück bedeutend feiner als im Verbindungsstück. Überhaupt schien mir der Faden immer nach dem Hauptstück zu feiner zu werden.

Bei den atypischen Spermien konnte ich ein gerade für sie charakteristisches Verhalten der Zentrosomen nicht nachweisen. Leider waren gerade bei ihnen die Zentrosomen häufig nicht

distinkt gefärbt, sondern es war nur eine diffuse bläulich-violette Verfärbung von Hals und Verbindungsstück eingetreten.

Ähnliche Befunde bezüglich der Zentrosomen und Zentrosomfäden erhielt ich auch bei der Untersuchung von lebenden Spermien nach Zusatz von Azur II. In Fig. 40 und 41 sieht man zwei Zentrosomkörner am Anfang des Verbindungsstückes; in Fig. 41 auch einen „Schlussring“ am Ende des Verbindungsstückes und seitlich am Verbindungsstück eine fein punktierte Linie, von der hier am ungefärbten Präparat schwer zu sagen ist, wie sie aufgefasst werden muss. In Fig. 42 liegen die Zentrosomen an der Kopfhalsgrenze, ein Hals ist nicht deutlich zu sehen; von den Zentrosomen gehen Fäden aus, von denen der eine, bevor er ganz aufhört, in eine Reihe feiner Körnchen zu zerfallen scheint.

#### Achsenfaden.

Während aus den eben angegebenen Befunden ein näherer Zusammenhang zwischen Zentrosomen, Zentrosomfäden und Achsenfaden hervorzugehen schien, sah ich an anderen Präparaten — allerdings nur in wenigen Fällen — im Verbindungs- und im Anfangsteile des Hauptstückes einen feinen, hellblaugefärbten, zentralen Faden, der sich bis zum Kerne verfolgen liess, von dem man ihn gut abgrenzen konnte. Einmal schien er mir direkt mit dem Kerne in Zusammenhang zu stehen — das Bild erinnerte an das in Fig. 54 abgebildete, wo ein Ausläufer des Kernes sich in das Verbindungsstück hineinzieht. Einmal konnte ich diesen zentralen Faden noch ein wenig bis unter den Kern verfolgen. Meine Beobachtungen sind nicht zahlreich genug, um irgend welche Schlüsse hieran knüpfen zu können. Jedenfalls stehen diese Befunde wohl nicht in Widerspruch zu den Ergebnissen der histogenetischen Untersuchungen über den Ursprung des Achsenfadens.

#### Verbindungsstück.

Eine Spiralhülle war in meinen Präparaten mit Sicherheit nicht nachzuweisen. Das Verbindungsstück war häufig stark vergrössert und verbreitert. Das Halsstück in den gefärbten Präparaten nicht so gut nachweisbar als bei frischen Spermien.

#### Atypische Spermien.

Auf den Bau der atypischen Spermien brauche ich im einzelnen nicht näher einzugehen, da meine Befunde im wesent-

lichen nicht von den von Broman und Retzius beschriebenen abweichen. Ich werde deshalb nur einige Besonderheiten hervorheben, die ich noch nicht erwähnt gefunden habe.

Alle Arten der atypischen Spermien fand ich in meinen Präparaten relativ häufig. Allerdings bestanden auch ziemlich grosse individuelle Schwankungen. Spermien mit mehr als zwei Köpfen konnte ich nicht finden; solche mit drei und vier Schwänzen konnte ich aber öfter sehen. Doch waren dies immer zweischwänzige Spermien, bei denen sich der eine oder beide Schwanzfäden noch einmal bis zum Verbindungsstück gespalten hatten. Dass drei oder mehr Schwänze direkt vom Kopfe abgingen, oder dass mehr als zwei Verbindungsstücke vorhanden waren, konnte ich nie konstatieren. Bei mehrschwänzigen Spermien fand ich die Zentrosomen nicht entsprechend vermehrt. Zwischen normalen Spermien, Zwergspermien und Riesenspermien findet man die verschiedensten Übergangsformen und Grössenstufen. Fast alle die von mir beobachteten atypischen Formen bewegten sich langsamer als die normalen.

#### Zwergspermien.

Die kleinsten Formen der „Zwergspermien“ (Broman) scheinen mir mit der von Bardeleben beschriebenen Nebenform der menschlichen Spermien identisch zu sein. Bei einer Färbung mit Hämatoxylin-Eosin fand er die Köpfehen der „Nebenform“ rosa, die der Hauptform blauviolett gefärbt. Auch bei der von mir angewendeten Färbemethode nahm der Kopf der kleinsten Formen fast immer in toto eine blasse rosa Färbung an, und es gelang mir nicht, einen Kern in ihnen nachzuweisen. Hierauf beruhen wohl die Unterschiede in der Färbung. Ich habe sie deshalb zuerst, bevor ich Bromans Ansicht über die Entstehung der atypischen Spermien kannte, als degenerierte Formen aufgefasst, besonders auch deshalb, weil mir die Konturen des Kopfes meist nicht glatt erschienen, und man den Eindruck hatte, als ob der Kopf geschrumpft wäre. Daneben gibt es aber auch Zwergspermien, in denen sich ein Kern nachweisen lässt. Bilder von deutlichem Kernzerfall habe ich bei ihnen nicht gefunden. Dass es sich bei solchen, die keine Spuren von Degeneration zeigen, um atypische Bildungen handelt, scheint mir nicht ausgeschlossen. Sie würden dann ein Gegenstück

bilden zu den von Meves (19) bei Pygära gefundenen oligo- und apyrenen Spermien. Der Kopf hat im allgemeinen die normale Form, auch Verbindungsstück und Hauptstück zeigen meist keine Abweichungen.

#### Einfache Riesenspermien.

Das auffallendste an ihnen ist die Grösse des Kopfes, der mehr als dreimal so gross sein kann als normal. Diese grössten Formen sieht man aber nur seltener, häufiger dagegen solche mit weniger stark vergrössertem Kopfe. Der Kern ist fast immer erheblich vergrössert, kann fast den ganzen Kopf ausfüllen, so dass nur ein schmaler Protoplasmasaum übrig bleibt. Das Verbindungsstück ist fast immer dicker als normal, meist fast doppelt so dick. Der Schwanz hat zwar im allgemeinen die normale Länge, erscheint aber ebenfalls fast immer verdickt. Dies ist bisweilen so auffallend, dass man glaubt, zwei eng zusammenliegende Schwänze vor sich zu haben. Doch lässt es sich an gut gefärbten Präparaten leicht nachweisen, dass dies nicht der Fall ist. Dagegen findet man bisweilen das letzte Ende des Schwanzes aufgespalten, ja man kann den Beginn der Spaltung auch mitten im Hauptstück eintreten sehen (Fig. 23), während dies sonst noch ungeteilt geblieben ist.

Ich halte diese Formen für Übergangsformen von den einschwänzigen Riesenspermien zu den zweischwänzigen.

#### Zweischwänzige Spermien.

Über zweischwänzige Spermien liegen ebenfalls ausführliche Beschreibungen besonders von Broman und Retzius vor. Der Kopf dieser Formen ist sehr häufig grösser als normal. Ausser den „Doppelschwänzen“ (Retzius), bei denen sich entweder nur das Hauptstück oder Hauptstück und Verbindungsstück verdoppelt findet, sah ich auch solche, bei denen noch keine völlige, sondern nur eine auf bestimmte Strecken beschränkte Teilung eingetreten war (vergl. auch das oben über die Riesenspermien gesagte). Solche Befunde beschreibt auch Retzius bei normalen Spermien. Er zog daraus den Schluss, dass die Doppelschwänze wohl aus solchen Spermien hervorgingen, bei denen die Aufspaltung des Achsenfadens bis zum Ende fortgeschritten sei; ohne aber die Ansicht Broman's über die Entstehung zweischwänziger Spermien

gänzlich abweisen zu wollen. In meinen Präparaten sah ich ausser Bildern, wie sie Retzius beschreibt, auch solche, bei denen sich eine beginnende Zweiteilung nicht am oberen Ende des Hauptstückes, sondern auch in der Mitte oder am Endstücke nachweisen liess. Diese beginnende Zweiteilung fand sich ebenso auch bei den einschwänzigen doppelköpfigen Spermien, seltener bei Spermien, die man nach Form und Grösse des Kopfes den normalen zuzählen musste.

Da es sich also zeigte, dass dieser Aufspaltungsprozess von kleinsten Anfängen bis zu verschiedenen Graden weit fortschreiten kann und sich fast immer nur bei Spermien findet, die sich nach Form und Grösse des Kopfes von den normalen unterscheiden, und deren Schwanz dicker ist als der der normalen Spermien oder die Schwänze der völlig ausgebildeten Doppelschwänze, so lag der Schluss nahe, dass es sich bei allen diesen Formen nur um Glieder einer Kette, um verschiedene Entwicklungsstufen ein und desselben Prozesses handle.

### Zweiköpfige Spermien.

Nun konnte ich aber auch unter den zweiköpfigen Spermien Bildungen nachweisen, die man wohl mit den bei den Doppelschwänzen beobachteten Formen, die als verschiedene Stadien eines Zweiteilungsprozesses erscheinen, in Parallele setzen darf.

Die beiden Köpfe unterscheiden sich nicht wesentlich von den Köpfen der normalen Spermien, weder nach Form und Grösse, noch nach Beschaffenheit des Kernes und Protoplasmas. Ihre Längsachsen laufen nicht parallel, sondern schliessen einen spitzen bis stumpfen Winkel ein. Meist sind beide Köpfe annähernd gleich gross, selten ist einer grösser als der andere; in letzterem Falle besteht dann meist auch ein Unterschied in der Grösse der Kerne. Doch fand ich da kein konstantes Verhalten.

Was aber hauptsächlich ohne weiteres auffällt, wenn man eine grössere Anzahl dieser zweiköpfigen Spermien miteinander vergleicht, ist, dass die Köpfe nicht immer gleich weit oder völlig voneinander getrennt sind. Ebenso wie es unter den zweischwänzigen Spermien Formen gibt, deren Achsenfaden nur zum Teil erst aufgespalten ist, gibt es auch unter den zweiköpfigen Spermien solche, deren Köpfe noch zur Hälfte oder noch mehr miteinander verbunden sind, neben solchen, deren



Köpfe bis zum Hals oder Verbindungsstück getrennt sind. Die Schwanzfäden können einfach oder auch doppelt sein: eventuell sieht man an ihnen die ersten Anzeichen einer beginnenden Aufspaltung. Das Verbindungsstück ist entweder einfach, homogen, oder es lässt sich auch an ihm die beginnende Zerteilung nachweisen, oder es ist schon völlig in zwei Stücke zerfallen.

So kann man Doppelformen sehen, die eben nur noch durch eine letzte Protoplasmabrücke zwischen den Köpfen oder den Verbindungsstücken zusammenhängen, während sie im übrigen schon völlig getrennt sind (Fig. 27—29). Bei solchen Spermien, deren zwei Köpfe noch zum grösseren Teile miteinander verbunden sind, kann man bisweilen eine deutliche Scheidewand zwischen den Köpfen eventuell bis zum Halse hin wahrnehmen. Bei anderen, wo die Spaltung nur das vordere Kopfende betrifft, kann man eine solche Grenze nicht immer finden.

Die Möglichkeit, dass es sich dabei etwa um dicht aneinander gelagerte, selbständige Spermien handelt, lässt sich bei guter Färbung leicht ausschliessen, ganz abgesehen von dem Beweise, der im Vorkommen der verschiedenen Übergangsformen liegt.

### Mehrkernige Spermien.

Durch diese Befunde war ich, noch bevor ich die Arbeiten von Broman und Retzius kannte, zu der — zunächst befremdenden — Ansicht gekommen, dass der Aufspaltungsprozess, dessen verschiedene Stadien sich an Kopf, Hals, Verbindungs- und Hauptstück nachweisen liessen, eventuell auch zu einer völligen Zweiteilung der Spermien führen könne. Es kam mir deshalb darauf an, das Verhalten des Kernes bei diesen Vorgängen näher zu untersuchen, besonders darauf hin, ob etwa auch am Kerne Veränderungen nachzuweisen wären, die sich mit den Zerspaltungsvorgängen in Zusammenhang bringen liessen.

Ich untersuchte deshalb an besonders günstig gefärbten Präparaten die Kerne der grösseren Riesenspermien und fand, zunächst nur bei diesen, später aber auch bei weniger grossen Formen, dass sich bisweilen zwei Kerne im Kopfe nachweisen liessen (Fig. 18 bis 23). Solche zweikernigen Spermien findet man verhältnismässig nicht so selten. Die Kerne haben durchschnittlich dieselbe Grösse wie die der gewöhnlichen Spermien. Sie haben längliche, ovale, seltener breite, flache Form und

liegen so im Kopfe, dass ihre Längsachsen — untereinander meist parallel — mit der des Kopfes zusammenfallen. Sie sind entweder voneinander durch einen deutlichen Protoplasmastreifen getrennt, oder sie stossen ganz dicht aneinander, sodass man eben gerade nur die Grenzlinie zwischen ihnen unterscheiden kann. Bisweilen schiebt sich auch der eine Kern mehr oder weniger weit über den anderen herüber. Doch kann man bei der Zartheit der Objekte die untere Grenzlinie sehr gut durch den darüber liegenden Kern hindurch verfolgen.

### Dreikernige Spermien.

Nur zweimal habe ich mehr als zwei Kerne im Kopfe gesehen, nämlich drei (Fig. 46).

Sie waren ungefähr gleich gross, rund und scharf begrenzt. Der eine der Kerne liegt zum Teil über den anderen. Der Kopf zeigt am vorderen Pole einen herzförmigen Einschnitt. Zentrosomen sind nicht distinkt gefärbt, sondern Hals und Verbindungsstück haben eine diffuse dunkelblauviolette Färbung angenommen. Das Hauptstück war zwar einfach, aber stärker als normal. In Fig. 45 aber sieht man den grossen Kern deutlich in drei noch nicht völlig getrennte Teilstücke sich zerspalten. Die in den Spalten liegende Masse war dunkelviolettfärbt. Auch hier zeigt die Plasmahülle seitlich eine deutliche Einkerbung, als ob sie durch den zerfallenden Kern zersprengt würde. Hals, Verbindungs- und Hauptstück verhielten sich ebenso wie bei Fig. 46.

Bei den mehrkernigen Spermien boten Hals und Schwanzgeissel keinen typisch abweichenden Befund. Hals und Verbindungsstück waren selten deutlich voneinander abgesetzt. Das Verbindungsstück war meist stark verbreitert, besonders in den vorderen Abschnitten.

### Übergangsformen.

Als Übergangsformen zwischen den zweikernigen Spermien und den zweiköpfigen glaube ich solche Formen betrachten zu dürfen, bei denen man am vorderen Kopfpole eine kleine Einkerbung im Protoplasma sieht, — wie mir scheint ebenfalls eine Andeutung von beginnender Zweiteilung des Kopfes (Fig. 17, 22, 23). So ist bei dem in Fig. 23 b abgebildeten Spermium

ein deutlicher, herzförmiger Einschnitt am vorderen Kopfpole wahrzunehmen. Das Protoplasma umgibt seitlich in schmalen Streifen, vorn und hinten in breiterer Ausdehnung, die beiden Kerne. Am vorderen Pole zieht sich, den Konturen der Kerne parallel laufend, ein herzförmiger Einschnitt in das Protoplasma herein, ohne jedoch tiefer in das Innere des Kopfes hineinzuführen. Auch ist zwischen den Kernen noch keine Andeutung einer Zellgrenze wahrzunehmen. Und zwar war dieser Einschnitt nur bei der Einstellung eines bestimmten optischen Querschnittes sichtbar, wobei unter ihm noch die konvexe Kontur der darunter liegenden Teile des vorderen Kopfpoles hervorsahen, während bei tieferer Einstellung nur eine ganz flache Einkerbung wahrzunehmen war; ein Zeichen dafür, dass die Einkerbung eben erst am vorderen, oberen Ende des Kopfes begonnen hatte. Unwahrscheinlich ist es mir, dass diese Einkerbung nur dadurch zu stande gekommen sein sollte, dass die beiden grossen Kerne das Zellplasma vorgebuchtet haben. Denn erstens hat das Protoplasma wohl nicht so starre Konsistenz, und zweitens beginnt die Einkerbung eben nur an der einen Stelle des Kopfes.

### Entstehung der mehrkernigen Spermien.

Die zweikernigen Spermien entstehen, wie ich glaube, durch Teilung eines einfachen Kernes. Ganz sichere Beweise kann ich für diese Annahme freilich noch nicht erbringen<sup>1)</sup>.

In Fig. 10, 11 und 12 bilde ich Spermien ab, in deren Kerne ich Vorgänge wahrnehmen konnte, die den einer Mitose vorangehenden ähneln. Es sind Riesenspermien mit so stark vergrössertem Kerne, dass sich, besonders bei den in Fig. 11 und 12 abgebildeten Spermien, nur stellenweise ein ganz schmaler Protoplasmasaum vorfand.

In Fig. 10 sieht man eine einfache dunkelgefärbte Schlinge auftreten. In Fig. 11 finden sich drei untereinander parallele Fäden, die distalwärts stärker beginnen und nach vorne zu fein auslaufen. Im Verbindungsstück liegen zwei miteinander ver-

<sup>1)</sup> Vergl. hierzu auch die Bemerkungen auf S. 35 und 39 bezüglich der äquatorial gelegenen chromatischen Körnchen und der Verteilung der chromatischen Substanz nach den beiden Kopfpolen.

bundene Zentrosomkörner; der Verbindungsfaden läuft noch ein Stück über das vordere Zentrosom hinaus nach dem Kopfe zu! Deutliche Kerngrenzen waren weder hier noch in Fig. 12 zu sehen. Der Kopf war bläulich gefärbt, das Verbindungsstück hatte eine mehr rötliche Färbung angenommen. In Fig. 12 sieht man einen mehrfach verschlungenen, feinen, zarter gefärbten Faden mit vielen eingestreuten, stärker tingierten Körnchen: Lininfaden mit Chromatinkörnern. Die Zentrosomen von Fig. 10 und 12 waren leider nicht distinkt gefärbt.

Dagegen möchte ich die in Fig. 13 und 14 dargestellten Kernveränderungen nicht ohne weiteres auf mitotische Vorgänge beziehen. Ähnliche Bilder könnten sich auch bei einem Kernzerfalle ergeben.

Andererseits könnten Bilder wie Fig. 15—17 an Amitosen denken lassen. Man sieht hier deutlich eine verschieden weit in das Innere führende Einkerbung des Kernes, die aber noch nicht zu einer völligen Zweiteilung geführt hat. An den Zentrosomen ist dabei keine Veränderung wahrzunehmen. Fig. 17 zeigt noch einen sogen. „Schlussring“. Ebenso ist bei Fig. 45 eine deutliche Zerspaltung des einfachen grossen Kernes in drei Teile zu sehen. Es handelt sich hier wohl um eine Kernzerschnürung, wie sie ähnlich an den Leukozytenkernen auftritt.

Die Möglichkeit einer Mitose oder Amitose kann von vornherein wohl nicht abgelehnt werden.

Ich erinnere auch an die Befunde von mehrkernigen Eizellen beim Menschen (B. Schultze, Kölliker, Franqué [12], Stöckel [34], H. Rabl [25], Schwarz und von Schumacher [32] u. andere). Stöckel hatte geglaubt für ihre Entstehung Amitosen annehmen zu müssen, da er keine Mitosen fand. Andererseits sind auch Mitosen, sogar mit beginnender Furchung, an den Eiern atretischer Follikel gesehen worden. Doch erübrigt es sich hier auf diese Frage näher einzugehen, bevor nicht weitere Befunde vorliegen.

Ob es sich bei diesen Teilungsvorgängen um degenerative Prozesse handelt — analog den oben erwähnten Vorgängen in atretischen Follikeln, oder ob solche Teilungen auch physiologischer Weise vorkommen können, kann ich nach meinen Befunden nicht entscheiden. Dass es sich in einzelnen Fällen um Kernzerfall handelt, ist zweifellos. Es ergeben sich dann aber nicht scharf

und glatt konturierte Kerne, sondern zackige Teilstücke. Jedenfalls ist kein Anhaltspunkt dafür vorhanden, dass es sich immer um pathologische Vorgänge handelt. Denn die Tatsache, dass sich alle solche Spermien in der Regel langsamer bewegen als die normalen, findet ihre ausreichende Erklärung schliesslich auch schon in den veränderten Form- und Grössenverhältnissen und eventuell vorsichgehenden Teilungsprozessen. Andererseits liegt auch kein Grund vor, warum die Spermien, die schliesslich doch nichts anderes sind, als „zum Zweck der Lokomotion histogenetisch umgeformte Spermatiden“ (Waldeyer), die den vielen Generationen ihrer Vorläufer zukommende Befähigung zu einer physiologischen Teilung verloren haben sollten. O. Schultze (31) spricht gelegentlich der Erörterung von Ursachen für Doppelbildungen von „überreifen“ Eiern, mit der Tendenz zur Fragmentation in zwei Hälften. Ganz entsprechend könnte man sich auch die Teilungsvorgänge bei den Spermien erklären.<sup>1)</sup>

Es würden sich ja schliesslich auch alle die von mir beschriebenen abweichenden Formen als von vornherein atypisch entstandene und nicht weiter veränderliche Formen ansehen lassen. Ohne Zweifel ist ein Entstehen der atypischen Spermien in der von Broman angenommenen Weise sehr wohl möglich. Doch wäre, wenn man diese Entstehungsweise als die einzig mögliche annimmt, dann die Mannigfaltigkeit der Übergangsformen auffällig, und vor allem scheinen mir die an den Kernen gefundenen Strukturveränderungen und einige gleich noch zu besprechende Vorgänge an lebenden Spermien dagegen zu sprechen.

Die oben beschriebenen Vorgänge am Kerne sah ich fast immer nur an den vergrösserten Kernen von Riesenspermien. Hält man daneben noch die Befunde von den verschiedenen Übergangsformen von den einfachen, typischen Spermien zu den Spermien mit vergrössertem Kerne = „Riesenspermien“, und von den einkernigen Riesenspermien zu den zweikernigen, und von

---

<sup>1)</sup> Es ist wohl der Hinweis nicht ohne Interesse, dass sich bei einigen Trypanosomenarten die physiologischen Teilungsvorgänge in ganz analoger Weise vollziehen: Es erfolgt entweder zuerst eine Verdoppelung des Geisselfadens oder des Kernes. (Rabinowitsch-Kempner [24], Wassielewsky und Senn [36]). Es färbt sich nach Giemsa der Kern der Trypanosomen rot-violett, der Bewegungsapparat rot, die den Kern umgebende Zellsubstanz bläulich, die undulierende Membran mehr rosa.

den zweikernigen, einschwänzigen Riesenspermien zu den zweiköpfigen, zweischwänzigen Spermien und schliesslich bis zu den Doppelspermien (Fig. 28, 29), deren Teilspermien eben nur noch durch eine feine Protoplasmabrücke miteinander verbunden sind — so kann man die Möglichkeit eines Teilungsprozesses, der ja vielleicht nicht immer bis zur völligen Auseinanderlösung der Teilungsprodukte führt, nicht a limine abweisen.

Andererseits wäre ja freilich auch die Auffassung möglich, dass es sich nicht um Teilung handele, sondern nur um das Auseinanderlösen zweier innig verschmolzen gewesener Spermien. Es blieben dann aber die von mir beobachteten besonderen Kernstrukturen (Fig. 10—17) und ebenso das Vorkommen dreikerniger Spermien zu erklären.

#### Beobachtungen an lebenden Spermien.

Es lag nun der Gedanke nahe, ob es nicht möglich sei, unter dem Mikroskope eine solche Aufspaltung sich vollziehen resp. vollenden zu sehen, oder überhaupt irgendwelche Formveränderungen eintreten zu sehen. Meine Untersuchungen hierüber sind zwar noch nicht abgeschlossen, doch will ich kurz schon hier über einige Beobachtungen berichten.

Es gelingt nicht immer an lebenden Spermien deutlich einen Kern zu sehen, auch wenn man sich vorher schon eingehend an gefärbten Präparaten über die Kernformen unterrichtet hat. Nicht alle normalen Spermien zeigen eine Birnform des Kopfes. Man sieht an Spermien, die sich um ihre Längsachse drehen, sehr häufig, dass der Kopf immer dieselbe länglichovale Form beibehält. Vielleicht ist dies auf eine Kernvergrösserung zurückzuführen. In Fig. 33 a und b habe ich ein Spermium gezeichnet, das, selbst bewegungslos, durch Strömungen, die durch ein benachbartes Spermium verursacht wurden, um seine Längsachse gedreht wurde. Dabei erschien der Kern bei seitlicher Ansicht (Fig. 33 a) durch eine tiefgehende Einschnürung in zwei ungleich grosse, durch eine schmale Substanzbrücke verbundene Teile zertrennt, während sich nach einer Drehung um  $90^{\circ}$  ein Bild wie in Fig. 33 b ergab. Da nun der vorn gelegene Teil des Kernes weniger stark lichtbrechend war, so hatte man den Eindruck,

dass ein feiner zentraler Faden, etwa als Verlängerung des Achsenfadens — wie es Eimer und Bardeleben beschrieben haben —, oder als „Zentralstäbchen“ (Miescher) durch den Kopf verlief. Ähnliche Bilder ergaben sich auch bei zweikernigen Spermien, wo bei bestimmter Einstellung der zwischen den Kernen gelegene Protoplasmastreifen als hellglänzender Faden imponiert. Einige Male konnte ich auch eine Art von Syzygie (Ballowitz) bei den menschlichen Spermien sehen. Es können Bilder von zweiköpfigen zweischwänzigen oder auch solche von einköpfigen zweischwänzigen Spermien vorgetäuscht werden, so genau können sie übereinander gelagert sein. Ein leichter Druck lässt sie jedoch auseinanderweichen, sodass auch das darunterliegende Spermium zum Vorschein kommt (s. Fig. 38 a—d). Ähnliche Bilder fand ich im gefärbten Präparat, wo sie nur schwer als zwei getrennte Individuen zu erkennen sind (Fig. 31). Bei einer anderen Färbung hätte man hier unbedingt den Eindruck eines vierschwänzigen Spermiums mit atypischer Kopfbildung gehabt. Aber vielleicht handelt es sich in solchen Fällen auch um die Endstadien einer Zerteilung.

Es ist mir nun zwar nicht gelungen, eine Teilung vom Anfang bis zum Ende unter dem Mikroskope verfolgen zu können, aber ich konnte doch verschiedene Veränderungen und Umformungen an den Spermien eintreten sehen (Fig. 35—37, 39). So sah ich bei einem zweischwänzigen Spermium beide Hauptstücke sich nacheinander teilen (vgl. auch Fig. 35). Ebenso sah ich Umformungen an Kopf und Kernen, doch konnte ich diese nie bis zum Ende verfolgen. Doch hoffe ich, dass mir dies unter günstigeren Versuchsbedingungen (heizbarer Objektisch etc.) noch gelingen wird. Z. B. sah ich in einem zweischwänzigen Riesenspermium mit grossem, unregelmässig geformten, nicht homogenem Kerne nach Verlauf von einiger Zeit zwei Kerne sichtbar werden (Fig. 39 a und b). Weitere Veränderungen sah ich dann nicht mehr eintreten; inzwischen waren aber auch die Schwanzgeisseln bewegungslos geworden. Andere nicht leicht zu deutende Umformungen zeigen die Fig. 35 a und b. Dass es sich hier nicht etwa um zwei innig aneinandergelagerte, von Schleim eingehüllte Spermien handelt, beweist die scharfe Kontur dieser schwachlichtbrechenden Hülle und der Umstand, dass sie in den Umformungsprozess mit einbezogen wurde. Und der letztere Punkt

bliebe auch zu erklären, falls man annehmen wollte, es handle sich um einen bei der Umbildung des Spermium aus der Spermatische hängen gebliebenen Protoplasmarest. Auffällig ist auch das Verhalten der Achsenfäden; und ebenso ist hervorzuheben, dass die in Fig. 35 b deutlich vorhandene spitze Schneide des vorderen Kopfpoles auch in Fig. 35 a erhalten ist. Überhaupt ist es bisweilen unmöglich, mit Sicherheit anzugeben, ob es sich um eine Kernteilung oder nicht vielmehr um eine vorübergehende Verschmelzung zweier Spermien handelt. Andere Umformungen zeigen auch die Fig. 36 und 37. Beachtenswert ist das Verhalten der Zentrosomen in Fig. 36. Eine besonders auffällige Kopfform, bedingt durch das Auftreten zweier ungleich grosser Kerne, zeigt Fig. 32 a und b; nach W. Krause soll die eine Seite des Hinterstückes des Kopfes nicht selten stärker konvex sein als die andere (zitiert nach Waldeyer). Fig. 34 zeigt einen stark lichtbrechenden Ring um die Mitte des Kopfes herum, wie er schon als „Grenze der Kopfkappe“ beschrieben worden ist. Ein Kern war hier nicht wahrzunehmen. Möglicherweise besteht ein Zusammenhang zwischen diesem Ringe und dem oben beschriebenen Kranze feiner Körnchen.

## II.

### Zur Entstehung der Doppel(miss)bildungen.

Es ist ein naheliegender Gedanke, das Vorkommen atypischer Spermien mit der Entstehung atypischer Früchte in Verbindung zu bringen, sobald einmal das konstante Vorkommen der ersteren nachgewiesen ist. Und dieser Nachweis ist nicht schwer zu führen, wenn man über das nötige Untersuchungsmaterial verfügt.

Schon Cutler, Maddox und Bertachini (zitiert nach Broman) erwogen diese Möglichkeit und bringen die atypischen Spermien in Zusammenhang mit teratologischen Bildungen. Maddox bespricht auch — allerdings in ablehnendem Sinne — die Möglichkeit, dass Doppelbildungen aus zweischwänzigen Spermien hervorgingen. Auch Ballowitz hat die Ansicht ausgesprochen, dass atypische Spermien wohl Missbildungen, Riesenwuchs und Doppelbildungen etc. veranlassen könnten (5 und 6).



Doch, meint er, würden diese Annahmen vage Vermutungen bleiben, solange nicht bei einem geeigneten Tiermaterial unter dem Mikroskope kontrollierbare Befruchtungsversuche mit atypischen Spermien möglich sind. Broman hat sich in verschiedenen Arbeiten eingehend über eine mögliche Bedeutung der atypischen Spermien geäußert. Indem er sich auf Beobachtungen Boveris stützt, glaubt er das Hauptgewicht bezüglich der „Befruchtungsfähigkeit“ der Spermien auf das Vorhandensein normaler Zentralkörperderivate legen zu dürfen (11, S. 517 ff.). Darum wäre es ihm „auch nicht undenkbar, dass ein Ei von einer ganz kopflosen Spermie befruchtet werden könnte“, insofern noch unverletzte Zentralkörperderivate dem Schwanze aufsitzen (11, S. 518). Den mehrköpfigen Spermien schreibt er keine grössere Bedeutung für die Befruchtung zu, für den Fall, dass sich bei ihnen eine Behinderung in der Bewegung herausstellen sollte. Dagegen vermutet er, dass die zwei- und mehrschwänzigen Spermien, die nach Broman immer eine entsprechend vermehrte Anzahl von Zentralkörperderivaten haben, zur Bildung von Mehrfachbildungen Anlass geben könnten, „denn es ist möglich, dass die Chromatinmenge keine wesentliche Rolle für die Befruchtung spielt“ (S. 523). Da er aber auf Grund seiner Annahme über die Entstehung zweisechwänziger Spermien (nicht vollzogene Chromosomenverteilung in den Spermatocyten, siehe oben), vielen von ihnen eine vermehrte Chromatinmenge zuschreiben zu dürfen glaubt, so meint er, könnten sie auch dann noch als Ursache für die Entstehung von Doppelbildungen in Betracht kommen, wenn sich eine bestimmte Chromatinmenge als zur Befruchtung notwendig herausstellen sollte. Doch meint er, dass die Befruchtungsfähigkeit einer sich normal bewegenden Spermie viel mehr von den Zentralkörpern als von ihrer Chromatinmenge abhängt. Die Riesen- bzw. Zwergspermien aber könnten, wenn man das Chromatin als Erblichkeitsträger betrachtet, zu einer gesteigerten resp. herabgesetzten Vererbung väterlicher Eigenschaften führen. Ebenso könnte die anfängliche Grösse des werdenden Embryo von der Kopfgrösse der befruchtenden Spermie zum Teil abhängen. Auch für die Entstehung von Missbildungen könnten die atypischen Spermien die Veranlassung geben.

Bevor ich die Schlussfolgerungen mitteile, die, wie es mir scheint, die von mir gefundenen Tatsachen erlauben, will ich kurz

die verschiedenen bisher gegebenen Deutungsversuche für die Entstehung eineiiger Zwillinge besprechen, wobei ich im allgemeinen der Darstellung Sobottas (23) folge.

Dass eineiige Zwillinge wirklich aus einer einzigen Eizelle entstehen, dafür sprechen verschiedene Anzeichen: das ausnahmslos gleiche Geschlecht, die weitgehende Ähnlichkeit, die sich angeblich sogar auf geistige Eigenschaften erstrecken soll, und ferner das Verhalten der Eihäute: das Amnion ist bisweilen, das Chorion aber stets gemeinsam.

### I. Die Entstehung von Doppeldbildungen durch Polyspermie.

Gegen die Möglichkeit einer Dispermie, also Befruchtung durch mehr als ein Spermium, lässt sich einwenden, dass nach den bisherigen Erfahrungen „das Eindringen mehrerer Samenfäden entweder wie bei den kleinen dotterarmen Eiern schwere Entwicklungsstörungen hervorruft und jede weitere Entwicklung der Eizelle überhaupt verhindert, oder bei grossen, dotterreichen Eiern, bei denen die Polyspermie zumeist mehr oder weniger physiologisch ist, doch nur stets ein einziger der eingedrungenen Samenfäden mit dem Eikerne kopuliert“ (Sobotta). Dagegen fand Boveri, dass sich bei künstlicher Überbefruchtung mit mehreren Spermien sich auch mehrere Spermakerne mit dem Eikerne vereinigen. Jedes Spermazentrosom liefert zwei Tochterzentrosomen und es entsteht statt der zweipoligen Teilungsfigur eine vier- oder mehrpolige. Freilich sah er nie aus einem so befruchteten Ei eine Entwicklung weiter als bis zur Zellenblase vor sich gehen. „Wo immer in einer Zelle mehrpolige Teilungsfiguren entstehen, ist das Produkt ein pathologisches.“ Dabei ist aber, wie mir scheint, daran zu erinnern, dass solche Überbefruchtungsversuche, soweit sie an Eiern vorgenommen werden, die vorher, um die Überbefruchtung an ihnen zu ermöglichen, mit Narkoticis oder Giften künstlich geschwächt sind, nicht als eindeutig anzusehen sind, und die Entwicklungshemmung nicht ohne weiteres der Polyspermie zur Last fällt. Aber die Möglichkeit einer Dispermie auch zugegeben, so würde sich dadurch die Entstehung von Zwillingen mit den oben angegebenen Eigenschaften doch nicht erklären lassen.

## II. Entstehung aus zweikernigen Eizellen.

Schon B. Schultze nahm an, dass alle menschlichen Doppelbildungen aus zweikernigen Eiern entstehen. Auch Kölliker besprach diese Möglichkeit in seiner Entwicklungsgeschichte. Neuerdings hat Franqué (12) nach Befunden von zweikernigen Eiern im Ovarium von Erwachsenen diesen Gedanken wieder aufgenommen. Dagegen meinte Stöckel (34), der auf Veranlassung von Marchand ein Ovarium untersuchte, das mehrfach solche Bildungen enthielt, dass die zweikernigen Eier für die Entstehung von eineiigen Zwillingen nicht in Betracht kämen, weil er fand, dass aus ihnen noch zwei getrennte Follikel hervorgehen konnten. Es zwingt aber nichts, anzunehmen, dass eine solche Eiteilung immer vor vollendeter Eireifung eintreten müsse. Andere Forscher (H. Rabl u. a.) haben zweikernige Eier noch in sprungreifen Follikeln gesehen. (Nach Rabl waren sie übrigens durch Verschmelzung zweier Eier entstanden.)

Jedenfalls stehen aber dem Versuche, die Entstehung von Doppelbildungen aus solchen Eiern zu erklären, noch andere Bedenken entgegen. Die Schwierigkeit ist, wie Sobotta ausführt, gleich gross, ob man nun annimmt, dass ein solches Ei von einem, oder dass es von zwei Spermien befruchtet wird. Im Falle einer Dispermie wäre es nach Sobotta kaum denkbar, wie sich eine doppelte normale Furchungsspindel in einem Ei ausbilden und eine regelrechte gleichzeitige Teilung des Eies in vier einkernige Tochterzellen erfolgen könne. (Die neueren Versuche Boveris [s. oben] lassen ein solches Vorkommnis schon eher möglich erscheinen.) Aber, diese Möglichkeit auch zugegeben, so würde eine Dispermie ja gerade eben das nicht erklären können, was für eineiige Zwillinge charakteristisch ist: das gleiche Geschlecht und die grosse geistige und körperliche Ähnlichkeit. Wollte man aber annehmen, dass nur ein Spermium bei der Befruchtung in Frage käme, so könnte doch in dem Falle auch nur der eine Kern befruchtet werden, während sich der andere parthenogenetisch entwickeln müsste. Überdies würden die gleichen Schwierigkeiten wie im anderen Falle bestehen bleiben.

Broman glaubt nun, dass bei der Annahme einer Befruchtung solcher Eier durch zweischwänzige Spermien sich solche Schwierigkeiten nicht ergeben würden. Da man aber im Chromatin den Träger der Vererbung sieht, so müsste dann doch

noch die weitere Annahme gemacht werden, dass in solchen Fällen das Spermium jedesmal auch die den beiden Eikernen äquivalente Chromatinmenge führt, was aber eben erst an den Spermien noch nachzuweisen wäre. In dem Falle würde dann auch das ausschlaggebende Moment nicht in der Zweischwänzigkeit resp. in dem der Mehrschwänzigkeit entsprechenden Vorhandensein vermehrter Zentralkörperderivate zu suchen sein, sondern darin, dass sich hier eine doppeltäquivalente Chromatinmenge im Spermiumkopf vorfände, abgesehen von den anderen, vielleicht auch schon entsprechend vermehrten Zellbestandteilen.

### III. Entstehung aus isolierten ersten Blastomeren.

Dass Doppelbildungen auch aus isolierten ersten Furchungszellen entstehen könnten, könnte man auch aus den Versuchen schliessen, die ersten beiden Blastomeren zu trennen resp. eine von ihnen abzutöten. Nach Driesch kann aus jeder der ersten Furchungszellen des Seeigeleies eine Ganzlarve entstehen, während Roux auf Grund seiner Versuche am Froschei zu dem Resultate gelangte, dass jede der ersten beiden Furchungszellen nur einen Halbembryo zu erzeugen imstande sei. Auch Boveri hat durch neuere Untersuchungen festgestellt, dass auch die ersten Blastomeren des Seeigeleies nur unter gewissen Bedingungen äquipotent sind. Nach R. Hertwig (15, S. 586) hat „eine auf dem Zweizellenstadium isolierte Blastomere zwar die Fähigkeit, einen ganzen Organismus aus sich heraus zu erzeugen, dagegen im Moment der Isolierung die Anordnung der Zellteile, welche nötig ist, um die für die Hälfte eines Organismus bestimmte Gruppierung des Zellmaterials hervorzurufen. Was nun tatsächlich aus der Blastomere werden wird, hängt ausschliesslich von der Stabilität des Zellgefüges ab“. Boveri (zitiert nach Waldeyer) konnte den sicheren Nachweis führen, dass bei *Ascaris megalcephala* schon bei der ersten Zweiteilung des Eies eine Differenzierung der Art eintritt, dass ausschliesslich in der einen Furchungszelle (Stammzelle I Ordnung) die Anlage der späteren Geschlechtszellen, der männlichen wie der weiblichen, ihren Sitz hat, während aus der anderen Zelle (somatische Urzelle) nur Gewebszellen des Embryo hervorgehen.

Beweise für oder gegen eine solche Äquipotenz der ersten Blastomeren bei den Säugetieren besitzen wir natürlicherweise

nicht. Aber selbst bei der Annahme einer Äquipotenz würden, wie Sobotta ausführt, andere Tatsachen es verbieten, aus einer Trennung der beiden ersten Furchungszellen die Entstehung von Doppelbildungen abzuleiten. Man hätte, abgesehen von anderen Bedenken, dann nämlich ausser doppelten Amnien auch doppelte Chorien zu erwarten. Möglich dagegen wäre es, dass eineiige Zwillinge nicht aus eigentlich isolierten ersten Blastomeren entstehen, sondern so, dass nur das zur Embryonalbildung dienende Material völlig getrennt wird, nicht aber dasjenige, welches die Eihäute bildet.

#### IV. Entstehung aus doppelter Embryonalanlage.

Es besteht auch die Möglichkeit, dass Doppelbildungen aus Störungen im Verlaufe der späteren Furchung oder während des Keimblasenstadiums entstehen können. Fälle von mehrfacher Embryonalanlage auf einer Keimblase — also aus einem Ei entstanden, sind bei Säugetieren schon beobachtet worden. Doch ist die Ursache, die eine solche doppelte Anlage entstehen lässt, noch unbekannt. Dass die Ursache auf einem früheren Stadium zu suchen ist, als wo die Doppelbildung der direkten Beobachtung zugänglich ist, d. h. im Gastrulastadium, daran ist nach Sobotta nicht zu zweifeln. Es könnten etwa im Zweizellen- oder späteren Furchungsstadium Störungen eintreten, die zu einer Zellverlagerung führen, und dies könnte die Ursache für das Auftreten eines doppelten Embryonalfleckes auf der Keimblase sein.

#### Schlussfolgerungen.

Eineiige Zwillinge sind beim Menschen relativ häufig: einmal auf 600—700 Geburten (Sobotta). Es müsste sich also auch um ein verursachendes Moment handeln, das recht häufig zur Einwirkung gelangen kann, also, bei der geschützten Lage des Eies, vermutlich keine äussere, eine Zellverlagerung bewirkende Ursache. Andererseits darf man annehmen, dass die Ursache schon in den frühesten Stadien zu suchen ist, eventuell schon im Zweizellenstadium. Nach Marchand (18) ist die Verdoppelung der Anlage auf Zustände zurückzuführen, welche noch vor den Beginn der Furchung fallen, also entweder auf Zustände des Eies vor der Befruchtung oder auf die Befruchtung selbst.

Die anatomische Grundlage der eine Doppelbildung verursachenden Vorgänge, glaube ich, wenigstens für eine grosse Anzahl von Fällen, in den von mir beschriebenen zweikernigen Spermien und andererseits auch in den zweikernigen Eiern sehen zu dürfen.

Die zweikernigen Spermien und die Formen, aus denen, wie ich vermute, die zweikernigen hervorgehen, sind beim Menschen nicht so selten. Und auch die zweikernigen Eier sind von neueren Untersuchern doch häufiger gefunden, als man im Anfange geglaubt hatte. Dass solche Eier aber auch wirklich eine normale Reife in bezug auf beide Kerne erreichen können, darf man wohl annehmen. Rubaschkin (28), der zweikernige Eier bei Meer-schweinchen häufiger sah, beschreibt bei ihnen die Bildung multipolarer Richtungsmitosen und das Auftreten zweier Richtungs-spindeln in einem Ei. Auch fand man solche Eier beim Menschen in sprungreifen Follikeln. Andererseits ist es aber auch nicht unmöglich, dass eine Kernteilung auch noch zur Zeit des Follikel-sprunges eingeleitet wird, oder vielleicht auch noch nachher. Auch O. Schultze (31) vermutete, dass die Ursache für Doppel-bildungen möglicherweise in der Anwesenheit von zwei Kernen bezüglich zweier Richtungsspindeln im Ei, oder in der Überreife des Eies mit Tendenz zur Fragmentierung in zwei Hälften, die sich kurz vor der Befruchtung teilen, gelegen sei.

Nehmen wir nun zuerst den Fall an, dass ein zweikerniges Ei durch ein zweikerniges Spermium befruchtet würde.<sup>1)</sup> Das Eindringen eines solchen Spermium in ein zweikerniges gesundes Ei ist selbstverständlich möglich. Eine Dispermie im gewöhnlichen Sinne liegt hier nicht vor, dieser Befruchtungsvorgang brauchte deshalb auch nicht als ein pathologischer betrachtet zu werden. Die Weiterentwicklung von Eiern niederer Tiere bei Polyspermie bis zu einem bestimmten Grade ist von Boveri (siehe oben) u. a. beobachtet worden. Doch handelte es sich da um pathologische Vorgänge. In unserem Falle aber liegen die Verhältnisse ganz anders, und die aus solchen Versuchen gezogenen Schlüsse können auf Vorgänge, wie ich sie eben andeutete, nicht ohne weiteres übertragen werden. Die Weiterentwicklung eines so befruchteten Eies erscheint also nicht als unmöglich.

---

<sup>1)</sup> Vgl. hierzu auch die ähnlichen Ausführungen B r o m a n s:

Es ist nun müssig zu fragen, wie die Vorgänge bei einer solchen Befruchtung zu denken wären: ob Verschmelzung der vier Kerne zu zwei Furchungskernen, Bildung von zwei Furchungsspindeln, oder Verschmelzung zu einem Furchungskern mit nachfolgender Bildung einer einfachen oder mehrpoligen Spindel etc. Aber eines darf man wohl als sicher annehmen, dass die so etwa entstandenen zwei oder vier ersten Teilungsprodukte den normalerweise entstehenden ersten Blastomeren nicht gleichgesetzt werden dürften. Denn es würde hier, abgesehen von den übrigen Zellbestandteilen, doppelt so viel Kernsubstanz zur Vereinigung kommen als gewöhnlich. Es wären also die etwa entstehenden zwei Furchungskerne oder Furchungsspindeln, als aus gleichwertigen Bestandteilen hervorgegangen, einander gleichwertig, und ebenso müssten die aus ihnen hervorgehenden Tochterzellenpaare einander gleichwertig sein. Es hätten sich also nicht die vier ersten Blastomeren ergeben, sondern zwei Paare der ersten zwei Blastomeren. Diese Paare wären dann äquipotent, und es würden sich aus ihnen — einen normalen Entwicklungsverlauf vorausgesetzt — zwei Früchte entwickeln. Entsprechend würden, wenn es etwa zunächst nur zu einer Zweiteilung des Eies käme (wie es in anderen Fällen [s. unten] vielleicht möglich wäre), zwei äquipotente Tochterzellen entstehen, aus denen erst die gewöhnlichen ersten Blastomeren hervorgehen würden.

Eine völlige Isolierung dieser ersten Zellen braucht nicht einzutreten: dafür liegt einerseits gar kein Grund vor, und es würde auch andererseits die Zona pellucida einer solchen Isolierung doch einen gewissen Widerstand entgegensetzen, sondern sie könnten auch im weiteren Verlaufe der Furchung noch miteinander vereinigt bleiben und zum Teil gemeinsame Eihäute bilden: nur ist eben von vornherein eine Doppelbildung angelegt, und es wird die dauernde Tendenz zu einer Trennung bestehen, die dann in einem späteren Entwicklungsstadium erfolgen kann, etwa infolge spezieller Wachstums- oder Grössenverhältnisse. Die Zona pellucida, die anfänglich einer Trennung einen gewissen Widerstand entgegensetzte, kommt ja späterhin auch zum Schwinden.

So entstandene eineiige Zwillinge würden alle bekannten charakteristischen Merkmale aufweisen.

Nimmt man nun ferner an, dass die Trennung der beiden entstehenden Embryonen aus irgend einem äusseren, etwa Raum-

mangel, oder inneren Grunde nicht vollständig erfolgen kann, sondern dass etwa eine grössere oder geringere Verschiebung und Verlagerung von Zellen aus beiden Zellhaufen stattgefunden hat: so wären hiermit die Bedingungen zur Entstehung von mehr oder weniger miteinander verbundenen und verstümmelten Doppelmissbildungen gegeben.

Freilich lassen sich gewiss nicht alle Doppelmissbildungen so erklären. Und ebenso ist die angezeigte wohl kaum die einzige Möglichkeit für das Entstehen von Doppelbildungen. Immerhin glaube ich doch wenigstens eine Möglichkeit nachgewiesen zu haben, wie man sich die Entstehung eineiiger Doppel(miss)bildungen erklären könnte.

Es erübrigt sich, diese Hypothesen, denen keine anatomischen Befunde entsprechen, weiter auszuführen. Es soll nur noch darauf hingewiesen werden, dass sich ähnliche Verhältnisse, wie die eben beschriebenen, ergeben können, wenn bei der Befruchtung Eier und Spermien zusammentreffen, deren Kern sich in den Vorstadien der Teilung befindet, oder „überreife“ Eier und Spermien mit der Tendenz zur Teilung; oder auch solche Eier bezw. Spermien mit zweikernigen Spermien bezw. Eiern usf.

Noch zwei Schlussfolgerungen möchte ich kurz anführen. Es erscheint nicht ausgeschlossen, dass in solchen Fällen, wo nicht, wie gewöhnlich, äquivalente, sondern verschieden grosse Mengen von Kernsubstanz im Oospermium zusammentreffen, diese Mengendifferenz zur Vererbung von vorwiegend väterlichen oder mütterlichen Eigenschaften führt.

Und ebenso wäre es möglich, dass diese Mengendifferenz oder der Unterschied im Zustande der Reife bezw. „Überreife“ von Ei und Spermium (s. oben) einen Einfluss hinsichtlich der Geschlechtsbestimmung ausüben könnten<sup>1)</sup>. Dies würde dann

<sup>1)</sup> Die Frage, ob die z. Zt. der Befruchtung schon „überreif“ gewordenen, sich einem Degenerationsstadium nähernden Geschlechtszellen an Einfluss auf die Geschlechtsbestimmung verlieren, würde sich vielleicht durch eine statistische Untersuchung z. T. aufklären lassen. Es wäre zu eruieren, wieviel Zeit zwischen befruchtendem Coitus und Befruchtung einerseits und zwischen der vermutlich in Betracht kommenden Ovulation und Befruchtung andererseits vergangen ist; und zu untersuchen, ob unter gleichen Verhältnissen sich eine gleichartige Beeinflussung der Geschlechtsentwicklung zeigt. (Über ähnliche Untersuchungen s. bei Rauber [26].) Es wäre freilich zu berück-



möglich sein, wenn eine eingeschlechtliche Potenz der reifen Sexualzellen bestünde, sei es nun, dass sie die Anlage zum entgegengesetzten Geschlecht in sich schliessen oder aber die zum gleichen. Letzteres kann, wie mir scheint, in Anbetracht des innigen Zusammenhanges zwischen Ausbildung der Geschlechtszellen einerseits und der Geschlechtscharaktere andererseits nicht ohne weiteres abgelehnt werden, wenn sich auch nicht, wie für den umgekehrten Fall, Beispiele aus der Tierwelt dafür anführen lassen. Ferner müssten dann von den zwei Arten geschlechtsbestimmender Faktoren — repräsentiert durch irgend einen Zell- resp. Kernbestandteil —, die bei der Befruchtung dem Oospermium zugeführt werden, der eine im Verlaufe der Heranbildung der Sexualzellen eliminiert werden oder funktionell zurücktreten. Und hierfür könnten dann — unter anderen — auch die oben angeführten Momente Veranlassung geben.

Mit diesen Ausführungen würden sich auch die wichtigen Befunde von Rückert und Häcker (29, 14a u. b) in Einklang bringen lassen. Häcker konnte eine Fortdauer der Selbständigkeit der väterlichen und mütterlichen Kernsubstanz vom befruchteten Ei bis zu den Fortpflanzungszellen nachweisen. Und da er fand, dass in den Urogenitalzellen von Cyclops die Chromatinsubstanz der beiden Kernhälften eine ungleiche physiologische Beschaffenheit annahm, so schloss er, dass die beiden Kernhälften „in einer Art von Konkurrenz hinsichtlich der Beherrschung des Zellebens“ stünden, was auch hinsichtlich des Problems der Geschlechtsbestimmung von Interesse wäre. Ferner kommt er (14b) zu dem Schlusse: „dass es im Kerne männliche und weibliche Untereinheiten gibt, und dass jeweils die Majorität derselben ausschlaggebend ist“, ohne auf das Zustandekommen einer solchen Majorität weiter einzugehen.

Einen ähnlichen Gedanken enthält auch die Balfour-, Minot-, van Benedensche Theorie vom Hermaphroditismus sichtigen, dass sich in jedem Ejakulate neben reifen auch schon degenerierende Spermien finden. Entsprechend würde sich ein Beweis bei künstlicher Befruchtung im Tierexperiment führen lassen.

Ebenso wäre es denkbar, dass sich auch Schädigungen für das entstehende Individuum ergeben können, wenn bei der Befruchtung Ei oder Spermium sich schon einem Degenerationsstadium nähern, wobei die Möglichkeit zum Zustandekommen einer Befruchtung noch nicht aufgehoben zu sein braucht. (Vergl. auch: Zeugung im Alkoholrausch.)

der Zelle, nämlich dass die „hermaphroditen“ Kerne der unreifen Geschlechtszellen während des Heranreifens ihre männlichen bezw. weiblichen Hälften austossen (womit dann die Vorgänge der Richtungskörperbildung in Zusammenhang gebracht wurden).

Die Erscheinungen der Parthenogenese und des Hermaphroditismus würden, wie mir scheint, der oben kurz ausgeführten Hypothese nicht widersprechen. Und ebenso würde sich das gleichzeitige Vorkommen von männlichen und weiblichen Eiern im Ovarium mancher Tiere entweder so erklären lassen, wie oben angedeutet wurde, oder durch die Annahme einer Differenzierung der in den früheren Stadien zugleich enthaltenen zwei Arten von geschlechtsbestimmenden Faktoren auf die zwei Arten von Eiern. Vergl. Raubers (26) Annahme einer asymmetrischen Zellteilung geschlechtlich indifferenter Voreier bei *Dinophilus* und Weismanns Theorie der erbungleichen Zellteilung.

Diese Fragen können jedoch hier nur kurz gestreift werden, eine weitere Erörterung derselben würde aus dem Rahmen der vorliegenden Untersuchung fallen.

---

### Literaturverzeichnis.

---

1. Auerbach, Leopold: Über einen sexuellen Gegensatz in der Chromatophilie der Keimsubstanzen. Sitzungsber. d. Akad. d. Wissensch., Berlin 1891.
2. Ballo witz, E.: Die innere Zusammensetzung des Spermatozookopfes der Säugetiere. Zentralbl. f. Physiol., 1891.
3. Derselbe: Untersuchungen über die Struktur der Spermatozoen. Arch. f. mikrosk. Anat., Bd. XXXII, 1888.
4. Derselbe: Weitere Beobachtungen über den feineren Bau der Säugetierspermatozoen. Intern. Monatsschrift f. Anat. u. Phys., Bd. VII, 1890.
5. Derselbe: Notiz über Riesenkerne. Anat. Anz., Bd. XVII.
6. Derselbe: Über das regelmässige Vorkommen zweischwänziger Spermien im normalen Sperma der Säugetiere. Anat. Anz., Bd. XX, 1902.
7. Bardeleben, K. v.: Über den feineren Bau der menschlichen Spermatozoen. Verh. d. Anat. Gesellschaft, München 1891.
- 7a. Derselbe: Beiträge zur Histologie des Hodens und zur Spermatogenese beim Menschen. Arch. f. Anat. u. Entwicklungsgesch., 1897.
8. Beard, J.: The determination of sex in animal development. Anat. Anz., Bd. XX, 1902.
9. Boveri: Das Problem der Befruchtung. 1902.

10. Broman, J.: Über Bau und Entwicklung von physiologisch vorkommenden atypischen Spermien. Anat. Hefte, Bd. XVIII, 1902.
11. Derselbe: Über atypische Spermien (spez. beim Menschen) und ihre mögliche Bedeutung. Anat. Anz., Bd. XXI, 1902.
- 11a. Eberth, C. J.: Die männlichen Geschlechtsorgane. Bardelebens Handb. d. Anatom. d. Menschen, Bd. VII.
12. Franqué, v.: Beschreibung einiger seltener Eierstockspräparate. Zeitschrift f. Geburtshilfe und Gynäkol., Bd. XXXIX, 1898.
13. Grohe, F.: Über die Bewegung der Samenkörper. Virchows Archiv f. pathol. Anat., Bd. XXXII, 1865.
- 14a. Haecker, V.: Über die Autonomie der väterlichen und mütterlichen Kernsubstanz vom Ei bis zu den Fortpflanzungszellen. Anatom. Anz., Bd. XX, 1902.
- 14b. Derselbe: Über das Schicksal der elterlichen und grosselterlichen Kernanteile. Jenaische Zeitschr. f. Naturwissensch., 1903, Bd. 37; N. F., Bd. 30.
15. Hertwig, R.: Eireife und Befruchtung. Handb. d. vergl. u. experim. Entwicklungslehre d. Wirbeltiere. I. 1. a, Kap. II.
16. Jensen, O. S.: Die Struktur der Samenfäden. Bergen 1879. (Berlin b. Friedlaender.) Zit. nach Waldeyer.
17. Mann, G.: Über die Behandlung der Nervenzellen f. exper.-histol. Untersuchungen. Zeitschr. f. wissenschaftl. Mikroskopie, Bd. 11, 1894.
18. Marchand: Missbildungen. Eulenburgs Realencyklopädie, Bd. XV, 1897.
19. Meves: Über oligopyrene und apyrene Spermien. Arch. f. mikr. Anat. u. Entwicklungsgesch., Bd. 61, 1903.
20. Derselbe: Zur Entstehung d. Achsenfäden menschl. Spermatozoen. Anat. Anz., Bd. 14, 1897.
21. Derselbe: Über Struktur und Histogenese der Samenfäden des Meerschweinchens. Arch. f. mikr. Anat., Bd. 54, 1899.
22. Miescher, Fr.: Die Spermatozoen einiger Wirbeltiere. Histochem. u. physiol. Arbeiten, Bd. II, 1897.
23. Pappenheim, A.: Färbetechnisches zur Kenntnis d. Spermiosomata hominis. Biolog. Zentralbl., Bd. XX, 1900.
24. Rabinowitsch und Kempner: Rattentrypanosomen. Zeitschr. f. Hyg., Bd. 30, 1899.
25. Rabl, H.: Mehrkernige Eizellen und mehreiige Follikel. Arch. f. mikr. Anat. u. Entwicklungsgesch., Bd. 54, 1899.
26. Rauber, A.: Der Überschuss an Knabengeburt und seine biologische Bedeutung. 1900.
27. Retzius: Zur Kenntnis der Spermatozoen. Biolog. Untersuch., 1881.
28. Rubaschkin, W.: Über die Reifungs- und Befruchtungsprozesse des Meerschweincheneies. Anat. Hefte, H. 89, Bd. 29, 1905.
29. Rückert, J.: Über das Selbständigbleiben der väterlichen und mütterlichen Kernsubstanz während der ersten Entwicklung des beobachteten Cyclops-Eies. Arch. f. mikr. Anat., Bd. 45, 1895.
30. Schmink, A.: Über Ruminantierspermien und ihre Bewegung. Arch. f. mikr. Anat., Bd. 63.

31. Schultze, O.: Entwicklung der Doppelbildungen. Zentralbl. f. allg. Pathol., Bd. X, 1899.
32. v. Schumacher und Schwarz: Mehrkernige Eizellen und mehreiige Follikel. Anat. Anz., Bd. 18, 1900.
33. Sobotta: Neuere Anschauungen über die Entstehung der Doppel(miss)-bildungen Würzburger Abhandlg. a. d. Gesamtgeb. d. prakt. Med., 1901.
34. Stoeckel: Über Teilungsvorgänge in Primordialeiern bei einer Erwachsenen. Arch. f. mikr. Anat., Bd. 53.
35. Waldeyer: Die Geschlechtszellen. Hertwigs Handb. d. Entwicklungsgeschichte d. Wirbeltiere, I. 1. a, Kap. I, 1901.
36. Wassielewsky und Senn: Flagellaten d. Rattenblutes. Zeitschr. f. Hyg., Bd. 33, 1900.

### Erklärung der Abbildungen auf Tafel II—IV.

Fig. 32—42 wurden nach lebenden Spermien gezeichnet, Fig. 40—42 nach vorhergehendem Zusatz von Azur II, die übrigen Figuren nach mit Jenners Farbstoff gefärbten Ausstrichpräparaten (Zeiss' Apochrom.-Immersion, Komp.-Ok. 8—12, vereinzelt 18).

Anmerk.: Die Schwanzfäden der Spermien sind nicht bis zum Endstück ausgezeichnet. Die Kopfgrösse ist nicht immer in demselben Maßstabe wiedergegeben.

#### Tafel II.

- Fig. 1—9 Verschiedene Kernformen.  
 Fig. 10—12. An Mitose erinnernde Vorgänge im Kern von Riesenspermien.  
 Fig. 13—14. Ähnliche Befunde.  
 Fig. 15—17. An Amitose erinnernde Kerneinschnürungen.  
 Fig. 18—23. Zweikernige Spermien. Fig. 22 u. 23 zeigen am vorderen Kopf-pole eine seichte Einkerbung. Fig. 23a und b sind bei verschiedener Einstellung gezeichnet; 23a zeigt eine beginnende Aufspaltung des Schwanzes, 23b eine Einkerbung des vorderen Kopfpoles.

#### Tafel III.

- Fig. 24—26. Übergangsformen von den zweikernigen zu den zweiköpfigen Spermien. Fig. 24 durch Farbstoffniederschläge zum Teil überlagert.  
 Fig. 27—30. Zweiköpfige Spermien, verschieden weit auseinander gelöst.  
 Fig. 31. Zwei dicht übereinander gelagerte Spermien, die zunächst den Eindruck eines vierschwänzigen Riesenspermium machten.  
 Fig. 32—39. Zeichnungen nach lebenden Spermien.  
 Fig. 32a u. b. Zweikerniges Spermium bei verschiedener Einstellung.  
 Fig. 33a u. b. Spermium mit Kerneinschnürung bei seitlicher und Flächenansicht.

Fig. 34. Ringbildung.

Fig. 35—39. Unter dem Mikroskope beobachtete Umformung an Spermien.

Fig. 68. Zweiköpfiges Spermium. Verdicktes Verbindungs- und Hauptstück, wie in beginnender Aufspaltung. (Photogramm. In Grösse des Photogr.)<sup>1)</sup>

#### Tafel IV.

Fig. 40—42. Beobachtungen an lebenden Spermien nach Zusatz von Azur II.

Fig. 43—67. Färbung nach Jenner.

Fig. 43. Spermium mit herausgepresstem Kerne.

Fig. 44. Zweikerniges Spermium.

Fig. 45. Spermium mit dreifach eingeschnürtem Kerne.

Fig. 46. Dreikerniges Spermium.

Fig. 47 u. 48. Spermium mit Kranz feiner Körnchen; Fig. 47 zeigt eine streifige Figur des Kernes.

Fig. 49. Kern mit zwei grösseren Körnchen.

Fig. 50—67. Zentrosomen und Zentrosomfäden.

Fig. 59 u. 61. Am vorderen Kopfpole Körnchen von gleichem Verhalten wie die Zentrosomen.

---

<sup>1)</sup> Photogramme für die Figuren 10, 21, 23 a u. b, 43 stelle ich gerne zur Verfügung.

Aus dem physiologischen Laboratorium von Prof. J. P. Pawlow und dem histologischen von Prof. A. A. Maximow an der Kaiserlichen Militär-Medizinischen Akademie in St. Petersburg.

## Über die morphologischen Veränderungen der Pankreaszellen unter der Einwirkung verschiedenartiger Reize.

Von

B. P. Babkin, W. J. Rubaschkin und W. W. Ssawitsch.

Hierzu Tafel V—VII.

### I.

Die Untersuchung der morphologischen Veränderungen des Pankreas während der Sekretion betrifft in der Mehrzahl der Fälle die Erscheinungen, welche am Pankreas während der normalen Verdauungstätigkeit beobachtet wurden. Die Tiere wurden grösstenteils mittels gemischter Kost genährt und darauf zu verschiedenen Zeiten das Pankreas untersucht. Daher bleiben auch bis auf den heutigen Tag die klassischen Untersuchungen Heidenhains (1), Kühnes und Leas (2), die als erste die Veränderungen dieses Organs während der Verdauung beleuchteten, von grundlegender Bedeutung. Das wichtigste Faktum, welches von den angeführten Verfassern konstatiert worden war, nämlich, dass das Pankreas während der Sekretion seine sogen. zymogenen Körnchen verliert, wurde auch von anderer Seite bestätigt, wobei das Hauptaugenmerk auf den Prozess der Körnerausscheidung selbst, auf die Rolle, die dabei das Protoplasma spielt, und auf die Neubildung der Körnchen gerichtet war. In bezug auf die Speicheldrüsen ergab die experimentelle Analyse schon viel mehr. Es wurden Veränderungen beobachtet, die nicht nur durch den Akt des Essens hervorgerufen werden, sondern auch durch den Reiz beider Gruppen von Nerven, der sekretorischen und trophischen, wie sie Heidenhain genannt hat. Eine diesbezügliche Analyse des Pankreas ist nicht ausgeführt worden, wenn man nicht die wenig zahlreichen Versuche der letzten Zeit

rechnen will. Laguesse (3) erwähnt die Veränderungen des Pankreas, welche durch die Sekretion auf Säure hervorgerufen werden. Mankowsky (4) untersuchte systematisch die Veränderungen des Pankreas unter verschiedenen Bedingungen (verschiedene Speisearten, Fette, Säuren, Nervenreiz). Das Hauptgewicht legte er übrigens auf die Langerhansschen Inseln. Vor nicht langer Zeit erschien die Arbeit Scaffidis (5), der die Frage untersuchte, wieweit die sekretorischen Veränderungen des Pankreas vom Nervus sympathicus und vagus abhängen; aber die Methodik seiner Versuche ist in physiologischer Hinsicht nicht einwandfrei.

Die Arbeit des Pankreas ist sehr kompliziert. Die Sekretion ändert sich wesentlich je nach der Art des Reizmittels. Daher war es von grossem Interesse, die Sekretion unter dem Einfluss der verschiedensten elementaren Reizmittel vom morphologischen Standpunkt aus zu beobachten. Derartige Reize üben aus: 1. Säuren (6), 2. Fette (7) resp. Seifen (8). Die Säure muss als natürlicher Erreger des Pankreas betrachtet werden, denn im Magensaft ist Salzsäure enthalten. Fett dagegen vermindert die Absonderung des Magensaftes; wenn es aber in das Duodenum getreten ist, wirkt es von hier aus auf das Pankreas, sei es als solches, sei es als Seife. Die Eigenschaften der Säfte, die auf Säure und Seifen ausgeschieden werden, sind sehr verschieden: auf Säure scheidet das Pankreas einen Saft aus, arm an Ferment, mit einem geringen Gehalt an festen Bestandteilen, auf Fette und Seifen dagegen einen Saft, reich an Ferment (10, 11) und festem Rückstand (11a). Andererseits ist die Alkalacenz (9) des Pankreas-saftes, welcher auf Säuren ausgeschieden wird, fast doppelt so gross, als des auf Fette sezernierten. Dieser Umstand, der übrigens unabhängig von der Schnelligkeit der Sekretion ist, wird, so muss man annehmen, durch die verschiedenen Sekretionsmechanismen in dem einen und dem anderen Falle bewirkt. In der Tat unterscheidet sich die Sekretion auf Säuren von der auf Seifen, abgesehen von den Eigenschaften des Saftes, noch dadurch, dass sie nach intravenöser Einführung von Atropin (12) nicht ausbleibt, während Seifen in solchem Fall schon nicht mehr wirken (11). Für die Sekretion auf Säuren liessen Bayliss und Starling (13) den sogen. humoralen Mechanismus zu: infolge der Wirkung der Säure auf die Darmschleimhaut wird eine be-

sondere Substanz, Sekretin, erzeugt, welches ins Blut gelangt und somit direkt, unabhängig von den Nerven auf die Pankreaszellen wirkt. Die Mehrzahl der Autoren sind mit dieser Erklärung (14) einverstanden. Es wurde sogar versucht (14), alle Fälle der Pankreassekretion vom humoralen Standpunkt aus zu erklären und den Nerven jede Einwirkung dabei abzusprechen, obgleich die sekretorische Wirkung der Nn. vagi, auf das Pankreas durchaus ausser Zweifel steht (15).

Vom Standpunkt des humoralen Mechanismus allein kann man das bekannte Faktum nicht erklären, dass mitunter proportional der Schnelligkeit der Pankreassekretion auch das Quantum der festen Bestandteile steigt. Schon Heidenhain (16) hat gezeigt, dass bei Reizung der Medulla oblongata zugleich mit der Schnelligkeit der Sekretion auch das Quantum der festen Bestandteile vermehrt wird. Der Nervenreiz bedingt eine höhere Konzentration der Fermente, obgleich die Schnelligkeit der Sekretion eine grössere sein kann, als z. B. auf Säure. Von Wichtigkeit ist der Umstand, dass die durch Nervenreiz (Nn. vagus [15] oder sympathicus [11]) hervorgerufene Pankreassekretion nach Atropinisation unterbleibt, was bei Sekretion auf Säuren nicht der Fall ist. Da die Sekretion auf Seifen einen Saft, reich an festen Bestandteilen, gibt und nach Atropin sistiert, so muss man zugeben, dass der Mechanismus der Sekretion auf Seifen von dem auf Säuren differiert, und ferner, dass die Nerven bei Sekretion auf Seifen resp. Fette eine bedeutende Rolle spielen.

Bei normaler Sekretion auf gewöhnliche Speise (Fleisch, Brot und Milch) werden Säfte ausgeschieden, die bezüglich des Gehalts an Ferment und festen Bestandteilen sich bald den auf Säure bald den auf Fette resp. Seifen ausgeschiedenen Säften nähern. Daher kann man bei gewöhnlicher Nahrung von Reizmitteln eines Säuretypus und eines Seifentypus (10) sprechen. Hier jedoch sind die Erscheinungen komplizierter: die Reizmittel beider Typen wirken gleichzeitig, nur prävalieren in einem Falle diese, im anderen jene.

Da wir die Absicht hatten, die morphologischen Veränderungen des Pankreas unter dem Einfluss der Sekretion zu untersuchen, mussten wir natürlicherweise diese Erscheinungen in möglichst einfacher und prägnanter Form zu beobachten streben. Da die Eigenschaften der pankreatischen Säfte, die auf Säure



ausgeschieden werden, sich am meisten von denen, die infolge eines Nervenreizes gebildet werden, unterscheiden, versuchten wir ein allgemeineres Faktum zu konstatieren, nämlich: gibt es irgend welche morphologische Unterschiede in den Pankreaszellen bei Sekretion auf Säure und auf Nervenreiz. Erst daraufhin unternahmen wir es zu untersuchen, ob die Veränderungen in den Pankreaszellen bei Sekretion auf Seife sich denen auf Nervenreiz nähern, oder denen bei Sekretion auf Säure, und versuchten auf diesem Wege den Mechanismus der Wirkung von Seifen zu erklären.

Es schien uns bequemer zu sein, anfangs im allgemeinen die Veränderungen zu beschreiben, welche bei Sekretion auf Säure und bei Nervenreiz beobachtet werden, indem wir zuerst darauf Gewicht legten, ob die Zellen Körnchen enthielten, und erst darauf die Details der Sekretion zu untersuchen, welche ihren Mechanismus erklären.

### Methodologische Bemerkungen.

Wir benutzten ausschliesslich Hunde, welche vor dem Versuche 36 bis 44 Stunden gehungert hatten. Unter Chloroformnarkose wurde schnell die Tracheotomie ausgeführt, um die künstliche Atmung zu ermöglichen, und dann die Medulla spinalis dicht unter der Medulla oblongata durchschnitten. Dieses Moment ist von grösster Wichtigkeit, denn nur damit ist es Pawlow (15) gelungen, die sekretorische Bedeutung der Nn. vagi zu beweisen. Darauf wurde mittels eines Bauchschnitts in der linea alba das Pankreas aufgesucht; der Ductus Wirsungianus freigelegt und in ihn eine Glaskanüle eingeführt. Bei den Versuchen mit Einführung einer 0,5% Salzsäurelösung oder einer 10% Lösung von Natrium oleicum in den Zwölffingerdarm wurde in letzteren noch die Kanüle einer Spritze eingeführt. Bei den Versuchen mit Nervenreizung wurde ausserdem die dritte bis vierte rechte Rippe reseziert, in der Brusthöhle beide Nn. vagi, und wenn es nötig war auch der rechte N. sympathicus freigelegt und unterbunden und durch den Strom eines Schlittenapparates gereizt. Der Saft wurde in ausgekochten graduierten Zylindern gesammelt und physiologisch-chemisch untersucht. Da alle Fermente des pankreatischen Saftes parallel ausgeschieden werden (10, 11), untersuchten wir nur die fettspaltende Fähigkeit der Säfte. Dazu benutzten wir eine 1% Monobutyrolösung und titrierten die sich bildende Buttersäure mit Lauge von bestimmter Konzentration. Mit jeder Portion des Saftes wurden zwei Bestimmungen gemacht; dazu nahm man in ein Probierglas 0,3 ccm Pankreassaft und 10,0 ccm Monobutyrolösung (P.), in ein anderes 0,3 ccm Saft, 0,1 ccm Galle und 10,0 ccm Monobutyrolösung (P. + G.). Beide Mischungen wurden auf 20 Minuten in ein Wasserbad (38° C.) gestellt. Um nun die Wirkung des Ferments aufzuheben, wurden die Probiergläser auf zwei Minuten in stark

kochendes Wasser gestellt. Die Fixierung vollführten wir mit Zenker-Formol (Müllersche Flüssigkeit, Sublimat 5% und Formalin 5%). In der bei weitem grössten Anzahl der Fälle vollführten wir die Fixierung mit Injektion in die Art. pancreatico-duodenalis. Diese Methode hat unter anderem den grossen Vorteil, dass das ganze Pankreas gleichmässig fixiert wird und man die Möglichkeit erhält, das ganze Pankreas zu untersuchen und nicht nur die peripheren Schichten, wie es bei Fixierung ohne Injektion der Fall ist. Die einzelnen Schnitte wurden darauf in Spiritus gespült und in Celloidin gebettet. Auch diese Methode hat ihren Vorteil darin, dass die Zellen viel weniger schrumpfen und ihre feine Struktur verändern, als bei Einbettung in Paraffin. Darauf klebte man gewöhnlich die Schnitte von 6—7,5 „ Dicke auf den Objektträger nach Rubaschkin (17) und befreite sie vom Celloidin. Manchmal jedoch wurde letzteres nicht entfernt, wenn wir nämlich nicht geklebte Schnitte benutzten. Von Färbungen wurden folgende gebraucht: 1. nach Galleotti — mit Fuchsin-Pikrinsäure und Methylengrün; 2. nach M. Heidenhain — mit Eisenhämatoxylin und 3. nach Dominici — mit Jodeosin-Orange-Toluidinblau. Die Präparate wurden in Balsam gebettet.

In einigen Fällen wurde am Anfang des Versuches, aber schon nach Durchschneidung der Medulla spinalis ein Kontrollstück des Pankreas genommen, um sich von seinem Zustande zu überzeugen. Diese Kontrollstücke boten das Bild einer hungernden Drüse, wie dieses Fig. 1 auf Taf. V zeigt. Die Körnchen füllten fast die ganze Zelle, indem sie nur einen geringen Teil an der Peripherie frei liessen.

### Versuche mit Infusion einer HCl-Lösung in den Zwölffingerdarm resp. Magen.

Im ganzen unternahmen wir drei Versuche mit Infusion mit einer HCl-Lösung; zwei davon sind akute Versuche, der dritte wurde an einem Hunde mit permanenter Magenfistel unternommen.

Versuch I. 6. März 1907. Hund, Gewicht 19 kg, hungerte 42 Stunden. Beginn der Operation 11 Uhr, Ende 12 Uhr. Von 12 bis 12.30 wurde das Pankreas nicht gereizt. Spontane geringe Absonderung (Fig. 2, Taf. V).

Bei diesem Versuche, wo im ganzen 43,4 ccm Saft ausgeschieden wurden und das Pankreas 3 Std. 10 Min. gearbeitet hatte, konnten nur geringe Veränderungen der Zellen beobachtet werden. Wenn man das mikroskopische Bild, das dieser Versuch zeigt (Fig. 2, Taf. V), mit dem auf Fig. 1 vergleicht, welches das Pankreas eines hungernden Tieres darstellt, so findet man eine grosse Ähnlichkeit. Das Quantum der Körnchen in den Lobuli eines Pankreas, welches auf in den Zwölffingerdarm eingeführte Säure reagiert, ist kaum geringer als das Quantum im Pankreas eines hungernden Tieres. Die Zellen sind dicht mit Körnchen gefüllt und werden an der Peripherie von einer fast gleichbreiten körnerfreien Zone umgeben. Nur hin und wieder findet man einzelne Lobuli, in denen das Quantum der Körnchen verringert ist. Solche Lobuli im Pankreas dieses Hundes gehören zur Ausnahme.

Quantum des Saftes in ccm	Dauer der Absonderung in Min.	Steapsin in mg HCl		Bemerkungen
		P.	P. + G.	
8,2	30	0,467	4,020	12 h 30' 30 ccm 0,5% HCl in den Zwölf- fingerdarm eingeführt.
9,8	40	0,374	3,740	1 h 30' 50 ccm 0,5% HCl in den Zwölf- fingerdarm eingeführt.
9,8 4,2	30 15	0,374	3,553	1 h 40' 50 ccm 0,5% HCl in den Zwölf- fingerdarm eingeführt.
7,3	30			
4,1	10	0,280	3,553	
Ganzes Quantum des Saftes				43,4 ccm. Ende des Versuches 3 h 40'.

Versuch 2. 17. April 1907. Hund, Gewicht 16,5 kg. Beginn der Operation 11 h 10', Ende 11 h 40' (Fig. 3, Taf. V).

Zeit	Quantum des Saftes in ccm	Dauer der Abson- derung in Minuten	Steapsin	
			P.	P. + G.
11 h 40' — 12 h —'	3,6	20	1,309	4,862 <sup>1)</sup>
12 h —' — 12 h 40'	12,0	40	0,561	3,927 <sup>2)</sup>

Zeit	Quantum des Saftes in ccm	Abson- derung in Minuten	Steapsin	
			P.	P. + G.
12 h 40' — 1 h 20'	9,0	40	0,467	3,927
1 h 20' — 1 h 50'	8,2	30	0,280	3,646 <sup>3)</sup>
1 h 50' — 2 h 10'	6,5	20	0,280	3,740
2 h 10' — 2 h 50'	10,0	40	0,374	3,927
2 h 50' — 3 h 50'	13,5	60	0,467	4,301 <sup>4)</sup>

<sup>1)</sup> Spontane Absonderung.

<sup>2)</sup> 12 h u. 12 h. 30' 30 ccm 0,5% HCl in das Duodenum eingeführt.

<sup>3)</sup> 1 h 30' 50 ccm 0,5% HCl in den Zwölfingerdarm eingeführt.

<sup>4)</sup> 2 h 50' 100 „ 0,5% „ „ „ „ „ „

In diesem Versuch (Fig. 3, Taf. V), wo die Sekretion 4 Std. 10 Min. dauerte und 62,8 ccm ausgeschieden wurden, waren die Erscheinungen der Sekretion deutlicher ausgeprägt, dessen ungeachtet fand sich in den Lobuli noch eine grosse Menge Körnchen. In den meisten Lobuli nahmen die Körnchen noch die Hälfte der Zellen ein, doch kamen auch Zellen vor, wo eine Verminderung der Körnchen gar nicht konstatiert werden konnte, und die Lobuli grosse Ähnlichkeit mit den Lobuli des Pankreas eines hungernden Tieres hatten. Somit verminderte sich das Quantum der Körnchen in beiden akuten Versuchen mit Säureinfusion in das Duodenum nicht bedeutend, trotzdem die Sekretion verhältnismässig stark und andauernd war (4<sup>h</sup> 10' in Versuch 2). Wenn auch Körnchen ausgeschieden wurden, so war die Ausscheidung doch gering. Dieselben Resultate erzielte Lagnesse (3), dem es nicht gelang, bei Sekretion auf Säure, Verminderung des Quantums der Körnchen zu erhalten; daher nimmt er sogar an, dass zymogene Körnchen bei Säure überhaupt nicht ausgeschieden werden.

Etwas anderes sehen wir bei Mankowsky (4), der das Pankreas zwecks Bedeutung der Langerhansschen Inseln experimentell untersuchte und nur beiläufig die Lobuli beobachtete. Mankowsky fand bei Sekretion auf Säure eine bedeutende Körnchenausscheidung.

Daraufhin und um die Frage aufzuklären, ob bei starker Sekretion auf Säure die zymogenen Körnchen der Zellen quantitativ abnehmen, stellten wir einen Versuch mit einem Hunde an, dem zwei Wochen vorher eine chronische Magenfistel angelegt worden war; durch sie wurde die Säure eingeführt.

Versuch 3. 11. Februar 1908. Um 9 h 40' wurde dem Hunde in den Magen per fistulam 300 ccm 0,25% HCl-Lösung eingeführt. Um 10 h 55' trat die Lösung aus dem Magen; es wurden von neuem 300 ccm 0,25% HCl eingeführt. Um 12 Uhr, nachdem der Magen nochmals sich entleert hatte, wurden 100 ccm 0,5% HCl-Lösung eingeführt. 12 h 45' wurde der Hund durch Aderlass getötet, das Pankreas injiziert. Im ganzen waren im Laufe von 3 Std. 5 Min. in den Magen eingeführt und in den Darm weiterbefördert worden 600 ccm 0,25% und 100 ccm 0,5% HCl-Lösung.

Da bei diesem Hunde keine Pankreasfistel angelegt worden war, so können wir auch nicht direkt die Intensivität der pankreatischen Sekretion beurteilen. Aber durch analoge Beobachtungen an Hunden mit chronischer Pankreasfistel wissen wir, dass in solchen Fällen die Sekretion äusserst gesteigert ist.

So erhielt Walther (9) im Durchschnitt auf 200 ccm 0,5% HCl-Lösung 133 ccm Pankreassaftes. Es unterliegt keinem Zweifel, dass in unserem Falle, wo dem Hunde das doppelte Quantum Säure eingeführt war, als im Versuch Walthers, die Sekretion noch bedeutend intensiver sein musste, und es versteht sich von selbst, dass sie die Sekretion auf Säure in den akuten Versuchen bei weitem übertraf (cf. oben).

In diesem Falle erzielten wir eine bedeutende Verarmung an Zellenkörnchen. Die Körnchenschicht betrug nicht mehr als  $\frac{1}{3}$  des Zellenvolumens; mitunter nahm sie nur die Peripherie der Zellen ein. Mit anderen Worten, wir konnten hier eine starke Ausscheidung der zymogenen Körnchen beobachten.

Wenn wir nun alle diese Versuche vergleichen, könnfen wir zu dem Schlusse, dass nur eine sehr intensive Sekretion auf Säure zur Verarmung der Zellen an Körnchen führt. Bei weniger intensiver, aber doch noch starker Sekretion (43,4 ccm und 62,8 ccm) wird keine bedeutende Verminderung der Körnchen beobachtet. Daher müssen wir annehmen, dass die Sekretion auf Säure im allgemeinen von einer langsamen und unbedeutenden Ausscheidung der Körnchen begleitet ist. Anfangs (cf. Versuch 6. März. 1907) lässt sich die Ausscheidung sogar schwer feststellen: erst bei sehr intensiver Sekretion tritt zum Schluss Verminderung der Körnchen auf.

### Versuche mit Reizung der Nn. vagi.

(Fig. 4, 5, 6. Taf. V.)

Unsere Versuche mit Reizung der Nn. vagi zerfallen in zwei Gruppen. In der ersten waren sowohl das Quantum des ausgeschiedenen Saftes, als auch die morphologischen Veränderungen unbedeutend. In der zweiten, wo das Quantum des ausgeschiedenen Saftes grösser und die Dauer der Sekretion länger waren, wurden in den Pankreaszellen deutliche morphologische Veränderungen gefunden.

Versuch 4. 19. März 1907. Hund, Gewicht 15 kg. Beginn der Operation 10 h 15', Ende 11 h 30'. Von 11 h 35' bis 2 h 28' wurden abwechselnd der rechte und linke N. vagus in der Brusthöhle 3'—5' lang mit Unterbrechungen von 3' gereizt. Der Abstand der Rollen (RA) wurde allmählich verringert: um 11 h 35' — 11 cm, 12 h 9' — 10 cm, 12 h 38' — 9,5—9 cm, 1 h 48' — 8 cm, 2 h 30' — 7 cm. Ende des Versuches 2 h 38'. Im ganzen wurden ca. 7,0 ccm Saft ausgeschieden.

Portion des Saftes	Steapsin	
	P.	P. + G.
I	2,618	4,488
II	3,179	6,171
III	3,553	6,171

Versuch 5. 11. April 1907. Hund, Gewicht 26 kg. Beginn der Operation 10 h 30', Ende 12 h. Abwechselnd wurden der rechte und linke N. vagus in der Brusthöhle mit Induktionsstrom 4—5 Min. lang mit Unterbrechungen von 3—5 Min. gereizt.

Zeit	Quantum des Saftes in ccm	Dauer in Stunden und Minuten	R A in cm	Steapsin	
				P.	P. + G.
11 h 42' — 12 h 51'	1,5	1,09	14—13,5	3,366	5,984
12 h 51' — 1 h 57'	2,4	1,06	13,5	3,179	5,984
1 h 57' — 3 h 08'	2,9	1,11	13,5 13	2,805	5,797
3 h 08' — 3 h 43'	3,0	35	12	2,618	5,797
3 h 43' — 4 h 15'	1,0	32	12—9	Ununterbrochene Reizung des rechten N. vagus (der linke N. vagus wirkt nicht mehr).	

Quantum des Saftes 10,8 ccm.

In diesen Versuchen war das Quantum des ausgeschiedenen Saftes einmal 7,0, das andere 10,8 ccm. Morphologische Veränderungen bezüglich der Körnchen gibt es wohl in beiden Versuchen, doch sind sie im allgemeinen schwach ausgeprägt; dabei aber in Versuch 5 bedeutend prägnanter, als in Versuch 4. In letzterem Fall nimmt die körnige Schicht ca.  $\frac{1}{2}$  des Zellenvolumens ein. Allerdings verteilt sich eine solche Verminderung der Körnchen nicht auf alle Lobuli: es kommen auch Zellen vor mit grossem Körnchengehalt. In Versuch 5 ist die Körnchensekretion viel deutlicher ausgeprägt, die körnige Schicht sichtbar vermindert: sie nimmt in der Mehrzahl der Lobuli nicht mehr und manchmal sogar weniger als  $\frac{1}{2}$  des Zellenkörpers ein.

In zwei anderen Fällen mit bedeutend stärkerer Sekretion tritt die Verminderung der Körnchen viel deutlicher zutage.

Versuch 6. 25. Oktober 1907. Hund, Gewicht 22 kg; hungerte 42 Stunden; am 24. Oktober um 4 Uhr nachm. war ihm Wasser gegeben

worden. Beginn der Operation 9 h 15', Ende 10 h 20'. Abwechselnd wurden der rechte und linke N. vagus 5—4' lang mit Unterbrechungen von 5—3' gereizt. RA allmählich verringert (Fig. 4, Taf. V).

Zeit	Quantum des Saftes in ccm	Dauer in Stunden und Minuten	RA in cm	Steapsin	
				P.	P. + G.
10 h 27' — 12 h 15'	1,4	1,48	18—15	2,431	4,488
12 h 16' — 1 h 29'	2,4	1,13	14—13,5	2,431	4,114
1 h 29' — 2 h 25'	3,2	56	13,5	—	—
2 h 26' — 2 h 55'	2,7	29	13,5	—	—
2 h 55' — 3 h 57'	4,1	1,02	13—10	1,309	3,553
3 h 48' — 3 h 57'	ununterbrochene Reizung des rechten N. vagus RA 10 cm.				

Quantum des ausgeschiedenen Saftes 13,8 ccm.

Versuch 7. 13. März 1907. Hündin, Gewicht 17 kg. Beginn der Operation 11 h 30', Ende 12 h 47'. Abwechselnd wird der rechte und linke N. vagus 3—5 Min. lang mit Intervallen von 3 Min. gereizt (Fig. 5, Taf. V).

Zeit	Quantum des Saftes in ccm	Dauer in Minuten	RA in cm	Steapsin	
				P.	P. + G.
12 h 47' — 1 h 40'	1,0	53	15	2,244	3,927
1 h 40' — 2 h 05'	2,2	25	15—14	2,431	4,673
2 h 05' — 2 h 46'	2,9	41	14,5	2,244	4,675
2 h 46' — 3 h 27'	6,4	41	14,5—13,5	1,870	4,675

Im ganzen 12,5 ccm Saftes.

Das ganze Quantum des Saftes, welcher in diesen beiden Versuchen ausgeschieden wurde, ist etwas grösser, als in den vorbergehenden: 13,8 und 12,5 gegen 7,0 und 10,8 ccm. Fast alle Lobuli zeigen in diesen Versuchen eine bedeutende Verarmung an Körnchen. Die Körnchen nehmen entweder weniger als  $\frac{1}{2}$  der Zellenkörper ein (Versuch 6), oder man findet sie bloss in minimier Anzahl an der Apikalzone (cf. Fig. 5 und 7). In Versuch 7 ist diese Verarmung deutlicher und gleichmässiger ausgeprägt, es gibt hierbei kaum Zellen, in denen die körnige Schicht  $\frac{1}{2}$  des Volumens einnimmt; in der bei weitem grössten Anzahl

der Zellen nimmt sie nicht mehr als  $\frac{1}{3}$ — $\frac{1}{4}$  des ganzen Zellkörpers ein. Somit haben wir zweierlei Arten von morphologischen Veränderungen der pankreatischen Zellen unter dem Einfluss der Reizung der Nn. vagi gesehen: einerseits (Versuch 6 und 7) eine bedeutende Verarmung der Zellen an Körnchen, andererseits eine kleine (Versuch 5) oder wenig bemerkbare (Versuch 4) Verminderung der Körnchen.

Der Unterschied in den mikroskopischen Bildern, die wir erhalten haben, steht in engem Zusammenhang mit dem Umstand, dass wir es einerseits mit dem Resultat der überwiegenden sekretorischen Prozesse (Verarmung der Zellen an Körnchen), andererseits wieder mit Prävalieren der trophischen Einflüsse im Sinne Heidenhains zu tun hatten. Welche Rolle hierbei die Reizung der trophischen Nerven spielte, und was wir auf Rechnung der Hemmungsnerven zu setzen haben, die, wie bekannt, ihre Wirkung bei künstlicher Reizung früher als die sekretorischen verlieren, übernehmen wir nicht zu bestimmen, da diese Frage noch weiterer Untersuchungen bedarf. Ausserdem muss noch hervorgehoben werden, dass wir zu Beginn des Versuches einen schwachen Strom benutzten und ihn allmählich steigerten. Es ist möglich, dass anfänglich bei schwächerer Reizung der Nn. vagi trophische Prozesse prävalierten, bei stärkerem Strom traten jedenfalls die sekretorischen Erscheinungen mehr zutage. So wurden z. B. in Versuch 6 im Laufe der ersten Stunde und 48 Min. 1,4 ccm Pankreassaftes ausgeschieden, in der nächsten Stunde und 13 Min. 2,4 ccm, darauf in 56 Min. 3,2 ccm, weiter in 29 Min. 2,7 ccm und schliesslich in der letzten Stunde und 20 Min. 4,1 ccm Saft. Die Rollen des Apparates wurden von 18 auf 10 cm genähert. In Versuch 7 wurden in den ersten 53 Min. 1,0 ccm Saft ausgeschieden, in der folgenden Stunde und 6 Min. 5,1 ccm und endlich in den letzten 41 Min. 6,4 ccm. RA wurde von 15 auf 13,5 cm vermindert. In Versuch 5 wurden in der ersten Stunde und 9 Min. 1,5 ccm Saft ausgeschieden, in der folgenden Stunde und 6 Min. 2,4 ccm und in einer Stunde 11 Min. 2,9 ccm, schliesslich in der letzten Stunde und 7 Min. 4,0 ccm. RA von 14 auf 12 und schliesslich auf 9 cm vermindert. In Versuch 4 wurden drei Portionen Saft gesammelt, doch ist die Zeit leider nicht vermerkt; im ganzen sind 7 ccm gesammelt worden, die ganze Sekretionsdauer betrug ca. 3 Stunden.



Wenn wir nun diese Resultate vergleichen, so können wir sagen, dass zum Schluss des sechsten und siebenten Versuches, zu welcher Zeit die Schnitte des Pankreas zur mikroskopischen Untersuchung genommen wurden, das Pankreas sich auf der Höhe der sekretorischen Tätigkeit befand. Dementsprechend ist auch die Verminderung des Körnchenquantums in diesen Versuchen ganz besonders deutlich ausgeprägt. In Versuch 7 trat das Überwiegen der sekretorischen Prozesse besonders früh ein, schon zu Anfang der zweiten Stunde wurde der Saft in reichlicher Menge ausgeschieden; dementsprechend ist hier die Verminderung des Körnchenquantums am deutlichsten ausgeprägt. In Versuch 5 sehen wir das Pankreas, wie es soeben in die zweite, sogenannte sekretorische Periode seiner Tätigkeit eingetreten ist: im Laufe der ersten drei Stunden vermehrte sich die Saftausscheidung nur unbedeutend, und nur in der letzten Stunde ging die Sekretion in beschleunigtem Tempo vor sich. Im vollen Einklang hiermit ist auch die Verminderung des Körnchenquantums hier schwächer ausgeprägt, als in den zwei vorhergehenden Versuchen. Versuch 4 bezieht sich offenbar auf die erste Arbeitsperiode, wo die trophischen Prozesse im Sinne Heidenhains vorwiegen. Darauf weisen hin sowohl das ganz unbedeutende Quantum des Saftes (7,0 ccm), als auch möglicherweise die kurze Dauer des Versuches (drei Stunden). Nach Analogie mit dem vorigen Versuche (5) kann man annehmen, dass hier das Pankreas zur mikroskopischen Untersuchung ungefähr zu Ende der ersten Periode seiner Tätigkeit genommen worden ist: dementsprechend sehen wir unterm Mikroskop eine sehr schwache Körnchenausscheidung. Auch muss vermerkt werden, dass der Saft in Versuch 6 und 7, was die Konzentration der Fermente anbetrifft, schwächer ist, als in Versuch 5 und 4 (cf. die entsprechenden Tabellen).

Somit muss man in der Tätigkeit des Pankreas unter Reizung der Nn. vagi in unseren Versuchen zwei Perioden unterscheiden: die eine wird physiologisch durch langsame Sekretion und morphologisch durch unbedeutende Körnchenausscheidung charakterisiert: die andere zeichnet sich durch stärkere Sekretion und stark ausgeprägte Verarmung der Zellen an zymogenen Körnchen aus. Der Unterschied in diesen zwei Perioden tritt noch deutlicher zutage, wenn wir näher auf die unten zu be-

schreibende morphologische Eigenart in der Sekretion eingehen, die für die eine und die andere Periode verschieden ist.

Es ist durchaus notwendig, diese zwei Perioden in der Tätigkeit des Pankreas unter Reizung der Nn. vagi in Betracht zu ziehen, und die Unkenntnis dieses Umstandes erklärt uns, warum es Scaffidi (5) nicht gelungen ist, die sekretorische Bedeutung der Nn. vagi in seinen Versuchen (mit hungernden Tieren) zu beobachten. Scaffidi reizte die Nn. vagi kurze Zeit (ca.  $\frac{1}{2}$  Stunde) und nahm folglich zur mikroskopischen Untersuchung ein Pankreas, in dem die sekretorischen Prozesse noch nicht deutlich ausgeprägt sein konnten.

Somit ist festgestellt, dass der Unterschied in der Sekretion auf Säure einerseits und bei Reizung der Nn. vagi andererseits, der durch physiologische Beobachtungen konstatiert ist, auch in morphologischen Verschiedenheiten, welche die eine und die andere Sekretion begleiten, seinen Ausdruck findet. Die Sekretion eines Saftes, welcher auf Säure ausgeschieden wird und arm an Fermenten und festen Bestandteilen ist, geht Hand in Hand mit langsamer und unbedeutender Körnchenausscheidung, und nur bei sehr starker Sekretion tritt Verminderung der Körnchen ein. Umgekehrt, die Sekretion eines an Fermenten und festen Bestandteilen reichen Saftes, der bei Reizung der Nervi vagi in geringer Menge ausgeschieden wird, führt zu stark ausgeprägter Verarmung der Zellen an Körnchen.

### Versuche mit Reizung des N. sympathicus.

Die Reizung des anderen sekretorischen Nerven des Pankreas — des N. sympathicus — ergab wenn auch weniger prägnante morphologische Veränderungen der Zellen, so doch vollkommen denjenigen analoge, die wir bei den Versuchen mit Reizung der Nn. vagorum erhalten hatten.

Versuch 8. 15. Januar 1908. Hündin, Gewicht 19 kg. Beginn der Operation 10<sup>h</sup> morg., Ende 11 $\frac{1}{2}$  h. Ausser den gewöhnlichen: Tracheotomie, Durchschneidung des Rückenmarks unter der Medulla oblongata und Anlegung der Pankreasfistel, wurde noch rechtsseitige Rippenresektion ausgeführt und der rechte N. sympathicus freigelegt und auf Ligatur genommen. Von 11<sup>h</sup> 27' bis 12<sup>h</sup> 36' wurde der Nerv mit dem Tetanomotor Heidenhains dreimal je 4 Min. gereizt (11<sup>h</sup> 45', 12<sup>h</sup> 13' und 12<sup>h</sup> 29'), wobei jedesmal sowohl die Sekretionswirkung, als auch die Sekretionsnachwirkung beobachtet wurde. Von 12<sup>h</sup> 36' bis zum Ende des Versuches um 4<sup>h</sup> 15' wurde der Nerv mit

Induktionsstrom gereizt, nämlich von 12 h 36' bis 12 h 46', RA — 14,5 cm; 1 h 2'—1 h 12', RA — 14,5 cm; 1 h 41'—1 h 53', RA — 14,5 cm; 2 h 16' bis 2 h 26', RA — 14 cm; 2 h 41'—2 h 51', RA — 13 cm; 3 h 11'—3 h 21', RA — 13 cm; 3 h 36'—3 h 52', RA — 12 cm; 4 h—4 h 7', RA — 12 cm. Im ganzen wurden 2 ccm sehr dicken Saftes ausgeschieden, mit grossem Eiweissgehalt (Kochprobe). Fettferment ohne Galle 2,618, mit Galle 5,797 mg HCl.

Das Quantum des ausgeschiedenen Saftes ist sehr gering (2 ccm). Dementsprechend finden wir auch keine deutlich ausgeprägte Verminderung der Körnchen in den Pankreaszellen. Im allgemeinen erinnert das histologische Bild hierbei an ein solches, wie wir es bei der sogen. trophischen Wirkung des N. vagi (cf. Versuch 4) sahen. Die körnige Schicht nimmt in der Mehrzahl der Lobuli etwas mehr als  $\frac{1}{2}$  des Zellenkörpers ein, obgleich ein gewisser Teil der Lobuli Zellen enthält mit deutlicherer Verminderung des Quantum der zymogenen Körnchen.

### Versuche mit Infusion einer Seifenlösung in den Zwölffingerdarm.

(Fig. 7 und 8, Taf. V).

Der Pankreassaft, der nach Einführung von Fett oder Seife in den Zwölffingerdarm resp. Magen ausgeschieden wird, hat bekanntlich grosse Ähnlichkeit mit dem Pankreassaft, den man bei Reizung der Nn. vagi erhält: in beiden sind viel Fermente und feste Bestandteile enthalten; die Sekretion sistiert in beiden Fällen nach Atropininjektion. Daher liegt die Annahme nahe, dass in der Sekretion des Pankreas auf Seifen die Nerven eine bedeutende Rolle spielen müssen. Daraufhin unternahmen wir Versuche mit Infusion einer Seifenlösung in den Zwölffingerdarm (10,0 Natrii oleinici auf 100,0 Wasser).

Versuch 9. 21. Januar 1908 (Fig. 7). Hund, Gewicht 14 kg. Beginn der Operation 9 h 40', Ende 10 h 5'. Um 10 h 17' wurden in den Darm 50 ccm 10% Seifenlösung eingeführt, gleichfalls um 11 h 13' und um 12 h; endlich um 12 h 45' 60 ccm. Ende des Versuches 1 h 45'. Der Saft wurde die ganze Zeit sehr träge ausgeschieden, wahrscheinlich infolge eines mechanischen Hindernisses, im ganzen 1,5 ccm. Fettferment ohne Galle 3,927, mit Galle 5,610 mg HCl.

In diesem Versuche waren die morphologischen Veränderungen bei einer Sekretionsdauer von 3 St. 28 Min. denen analog, welche wir bei Reizung der Nn. vagi in der ersten Periode beobachteten. Die Mehrzahl der Lobuli weist eine deutliche Verminderung des

Körnchenquantums auf; die Körnchen nehmen etwas weniger als  $\frac{1}{2}$  des Zellenkörpers ein. Übrigens ist die Verminderung der Körnchen in einer unbedeutenden Anzahl der Lobuli weniger deutlich ausgeprägt: sie nehmen  $\frac{1}{2}$  der Zelle ein.

In einem anderen Versuche mit Seifen bei andauernderer und stärkerer Sekretion erzielten wir ein sehr prägnantes Bild.

Versuch 10. 31. Oktober 1907. Hund, Gewicht 20 kg. Beginn der Operation 9 h 25', Ende 9 h 45' (Fig. 8, Taf. V).

Zeit	Quantum des Saftes in cem	Dauer in Stunden und Minuten	Steapsin	
			P.	P. + G.
9 h 45' — 10 h 30' <sup>1)</sup>	5,5	45	2,244	4,488
10 h 30' — 11 h 40'	4,9	1,10	1,870	4,301 <sup>2)</sup>
11 h 40' — 12 h 20'	3,4	40	—	— <sup>3)</sup>
12 h 20' — 12 h 55'	5,5	35	1,496	4,114
12 h 55' — 1 h 40'	5,9	45	1,402	4,114 <sup>4)</sup>
1 h 40' — 2 h 32'	5,2	52	—	— <sup>5)</sup>
2 h 32' — 3 h 15'	6,3	43	1,683	—

Ende des Versuches 3 h 25'. Quantum des Saftes nach der Seifeninfusion 31,2 cem.

Die Lobuli enthalten, wie Fig. 4 zeigt, ein sehr geringes Quantum von Körnchen, die im Gebiete der früheren körnigen Schicht geblieben; man trifft kaum Lobuli, deren Zellen ein mehr oder weniger bedeutendes Körnchenquantum aufweisen; nur hier und da kommen ausnahmsweise Zellen vor, in denen die sekretorischen Veränderungen weniger deutlich ausgeprägt und die Körnchen in relativ grösserer Menge vorhanden sind.

Somit sind die histologischen Veränderungen des Pankreas während der Sekretion auf Seifen denen am ähnlichsten, die bei Reizung der sekretorischen Nerven beobachtet werden, und unterscheiden sich in hohem Maße von dem mikroskopischen Bilde, welches die Sekretion auf Säure ergibt. Vom physiologischen

<sup>1)</sup> Spontane Sekretion.

<sup>2)</sup> 10 h 30' 50 cem Seifenlösung in den Zwölffingerdarm eingeführt.

11 h 50 " " " " " "

<sup>3)</sup> 11 h 45' 50 " " " " " "

<sup>4)</sup> 1 h 10' 50 " " " " " "

<sup>5)</sup> 2 h 15' 50 " " " " " "

Standpunkt erinnert der Saft, der auf Seife sezerniert wird — was den Gehalt an Fermenten und festen Bestandteilen anbetrifft — an den Saft, der durch Nervenreiz erhalten wird und unterscheidet sich bedeutend von dem auf Säure ausgeschiedenen.

Somit müssen auf Grund sowohl der histologischen, als auch der physiologischen Befunde zwei verschiedenartige Mechanismen in der Sekretionstätigkeit des Pankreas anerkannt und dabei den Nerven in der Sekretion auf Fette eine bedeutende Rolle zugeschrieben werden.

## II.

Betrachten wir nun genauer die Erscheinungen der Sekretion, die unter verschiedenen Bedingungen nicht übereinstimmen.

Da die stärksten Sekretionsveränderungen in dem Pankreas unter dem Einflusse der Reizung der Nn. vagi oder einer Seifeninfusion in den Zwölffingerdarm auftreten, wenden wir uns zuerst den Eigentümlichkeiten zu, welche diese Arten der Sekretion begleiten.

Sowohl in den Zellen des Pankreas, das den Saft unter dem Einflusse der Nervenreizung sezerniert, als auch bei der Absonderung des Saftes auf Seife, entdecken wir eigenartige Körperchen von vorherrschend sphärischer Form, die ihrer äusseren Gestalt nach Flocken, oder richtiger Tropfen einer Substanz gleichen. Sie sind von einer hellen Zone umgeben, sind scheinbar in einer Vakuole eingeschlossen und in ungefärbtem Zustande stark lichtbrechend. In den Zellen sind sie in verschiedener, bald grösserer, bald geringerer Anzahl vorhanden, gewöhnlich jedoch trifft man sie in den Zellen vereinzelt. Meistens verteilen sich diese Körperchen auf die peripheren Teile der Zelle, doch kann man sie öfters an der Grenze der körnigen Schicht, ja sogar in derselben, sehen. Sie sind ihrer Form und Dimensionen nach, wie auch ihrer Fähigkeit nach, sich zu färben, verschieden. Einige von ihnen färben sich mit einer, andere wieder mit anderer Farbe. So nehmen z. B. einige Körperchen bei Färbung mit Eisenhämatoxylin nach M. Heidenhain eine intensiv schwarze (cf. Fig. 9 und 11, Taf. VI), andere eine hellere (Fig. 12), graue, wieder andere überhaupt keine Färbung (Fig. 12) an. Allem Anscheine nach haben wir es in diesen Körperchen mit solchen Gebilden zu tun, welche

häufig, besonders bei den niederen Wirbeltieren beobachtet und unter dem Namen „Nebenkerne“, „Parasome“, „Corpusculus paranucléaires“, „Noyau accessoire“ etc. beschrieben worden sind.

Eine bedeutende Anzahl Forscher, welche das Pankreas nach Nussbaum (1881) untersuchten, lenkten ihre Aufmerksamkeit auf diese Nebenkerne, die sich nach Nussbaum in verschiedener Anzahl bei der Sekretion zeigen und verschieden geartet sind. Dabei sprachen sie die verschiedenartigsten Ansichten über die Natur und Bedeutung dieser Gebilde aus. Nach einigen Verfassern<sup>1)</sup> z. B. beteiligen sich die Nebenkerne fraglos am Sekretionsprozess, wobei sie sich vermehren (Nussbaum [18], Ogata [19], Platner [20] u. and.); nach anderen vergrößert sich ihre Anzahl wohl, doch nehmen sie keinen Anteil am Sekretionsprozess (Ebert und Müller [21]); wieder andere hielten sie für künstliche Produkte (Ebner [23]); ferner gibt es die Meinung, dass es Gebilde zufälligen Charakters sind, welche als Ausdruck von Degenerationsprozessen auftreten, die in der Zelle unter dem Einfluss gesteigerter Funktion entstehen (Tschassownikow); endlich ist noch die Ansicht vertreten, dass die sogen. „Nebenkerne“ nichts anderes als parasitäre Einschlüsse in den Pankreaszellen sind (Steinhaus [22]).

Aber auch unter denjenigen Autoren, welche in der Beteiligung der Nebenkerne am Sekretionsprozess übereinstimmen, herrschen bedeutende Widersprüche, was die Art dieser Beteiligung anbelangt. Von der Tatsache ausgehend, dass innerhalb dieser Bildungen häufig Gruppen von Körnchen beobachtet werden, erkennen einige Verfasser (Ogata, Mouret [24], Platner) ihre Bedeutung für die Bildung von Körnchen an, indem sie annehmen, dass die „Nebenkerne“ schliesslich in Körnchen zerfallen. Andere (wie z. B. von Ecke [25] und Ogata, welcher eine zweifache Bedeutung dieser Bildungen anerkennt) geben an, dass die „Nebenkerne“ an Stelle der Kerne treten, die nach ihrer Meinung bei der Sekretion zugrunde gehen. Laguesse nimmt an, dass diese Gebilde sich bloss mittelbar an der Sekretion beteiligen:

<sup>1)</sup> Eine ausführliche Besprechung der hierzu gehörigen Literatur siehe bei Oppel: „Lehrbuch der vergleich. mikr. Anatomie der Tiere“, 1900, III; Laguesse: „Revue générale d'histologie“, 1904—05, Bd. 1; S. G. Tschassownikow: „Über den Bau und die Funktionsveränderungen der Pankreaszellen“, 1900, Warschau (russisch).

sie lösen sich in der Zelle auf und bilden einige Substanzen, die zur Entwicklung von Fermenten nötig sind. Ebenso verschieden sind die Ansichten der Verfasser über die Entstehung dieser Gebilde. Ogata fand, dass der Kern der Pankreaszelle zwei Arten von Gebilden enthält. Einige von ihnen färben sich mit Hämatoxylin — das Karyosom; ausserdem ist in dem Zellkern noch ein Körperchen enthalten, welches sich mit Eosin färbt; dieses Körperchen nannte er das Plasmosom. Ogata beschreibt, wie das Plasmosom den Zellkern verlässt und sich in den „Nebenkern“ verwandelt. Der Ansicht Ogatas schliessen sich mehrere Verfasser an (Nicolaides und Melissinos [26], v. Eecke, Carlier [27]), welche auch die Auswanderung der Plasmosome aus dem Zellkern anerkennen. Andere (Platner, Eberth und Müller, Mouret, Tschassownikow) verneinen diesen Emigrationsprozess der Plasmosome und erkennen die Entstehung der Nebenkerne aus dem Zellkern nicht an, indem sie die beschriebenen Emigrationsvorgänge für einen künstlichen Vorgang halten. Nach Nicolaides und Melissinos können diese Gebilde verschiedener Herkunft sein. Einige von ihnen können aus dem Zellkern entstehen, andere bilden das Produkt einer Absonderung des Protoplasmas, wieder andere sind weisse Blutkörperchen, die in die Zelle eingedrungen sind.

So sehen wir aus dieser kurzen Übersicht über die verschiedenen Auslegungen der in Rede stehenden Gebilde, wie unzulänglich die vorhandenen Daten zur endgültigen Lösung dieser Frage sind. Mit vollem Rechte können wir die Worte Oppels [28] anführen: „so sind alle Möglichkeiten, die Herkunft (fügen wir noch hinzu — „und Bedeutung“) des Nebenkernes zu erklären, erschöpft, und es ist zur Zeit unmöglich zu sagen, ob eine von ihnen, bzw. welche der Wirklichkeit entspricht“ (S. 760).

Fügen wir noch hinzu, dass die grösste Anzahl der Beobachtungen an niederen Wirbeltieren gemacht worden sind, bei denen diese Gebilde, allem Anscheine nach, bedeutend häufiger auftreten.

Was die Säugetiere anbetrifft, so konnte man diese Gebilde in den meisten Fällen nicht konstatieren (Mathers [29], Zimmermann [30]), oder sie traten als seltene Ausnahmen auf. So gelang es Tschassownikow, sie nur in zwei Fällen zu sehen — einmal an einem Igel und ein anderes Mal an einer alten Katze.

Bloss Nicolaidis und Melissinos fanden sie zahlreich bei Säugetieren und beschrieben dieses Faktum sehr genau. Da nun dasselbe in vielem mit unserem Befunde übereinstimmt, wollen wir diese Beobachtungen etwas ausführlicher wiedergeben.

Nach den oben genannten Verfassern unterscheiden sich diese „extranukleären Gebilde“ durch verschiedenen Bau, Form und ihr Verhalten zu den Färbungsreagentien. Sie können die Gestalt von Kugeln verschiedener Grösse haben und gleichartig sein, können Körnchen enthalten, die ihren Färbungsfähigkeiten nach sich den zymogenen Körnchen nähern. In den verschiedenen Teilen sehen sie zuweilen anders aus, wobei diese Teile bezw. deren Färbungsfähigkeit verschieden geartet sind. Dieser Polymorphismus der „extranukleären Gebilde“, welcher, wie wir weiter unten sehen werden, auch durch unsere Beobachtungen bestätigt wird, führte Nicolaidis und Melissinos zur Annahme ihrer verschiedenen Entstehung.

Was nun unsere Beobachtungen anbetrifft, so weisen sie auf den engsten Zusammenhang zwischen dem Auftreten der Körperchen und der Sekretion hin. Doch ist hierbei von Wichtigkeit, dass beide Typen der Sekretion, auf Säure und auf Seifen, sich auch in dieser Hinsicht streng voneinander unterscheiden.

Bei der Sekretion auf Säure treffen wir die beschriebenen Körperchen nur ausnahmsweise und in äusserst beschränkter Anzahl. In Versuch 2 zeigten sich die Körperchen in den Zellen bloss als seltene Ausnahme. Bei hungernden Tieren haben wir sie gar nicht beobachtet.

Bei Reizung der Nerven, die zum Pankreas führen, erscheinen diese Körperchen in weit grösserer Anzahl. Hierbei erfordert der Umstand Beachtung, dass die Anzahl der Körperchen bei den verschiedenen Versuchen äusserst ungleich ist. Manchmal sind sie so zahlreich, dass man fast in jedem Lobulus eine Zelle, welche Körperchen enthält, finden kann. In anderen Fällen trifft man sie seltener, nur in einigen wenigen Lobuli. Wie dem auch sei, bei jedem Versuch mit Nervenreizung kann man Lobuli finden, in denen die beschriebenen Körperchen enthalten sind.

Ebenso werden sie auch bei Sekretion auf Seife beobachtet.

Weiter oben wurde darauf hingewiesen, dass diese Körperchen ihrer Fähigkeit nach, sich zu färben, verschieden sind.



Überhaupt kann man sagen, dass sie in dieser Hinsicht entweder mehr den zymogenen Körnchen gleichen oder sich von ihnen verschieden färben. So können z. B. einige beim Färben mit Eisenhämatoxylin dieselbe schwarze Färbung annehmen, während andere ungefärbt bleiben. Bei Färbung nach Dominici (Eosin-Orange-Thionin), wobei die Körnchen sich rot färben, nehmen einige Körperchen dieselbe Färbung an, während andere sich orange färben (Fig. 18, Taf. VII). Es muss hervorgehoben werden, dass bei komplizierten Färbungen diese Körperchen sich in hohem Grade vom Protoplasma unterscheiden. So nehmen z. B. bei Färbung nach Dominici, wobei das Protoplasma sich blau färbt, diese Körperchen niemals dieselbe Farbe an.

Diejenigen Körperchen, welche der Färbung nach sich den zymogenen Körnchen nähern (schwarze Färbung mit Eisenhämatoxylin, rote nach Dominici) erweisen sich manchmal als aus Granula bestehend. Dann sieht man, dass das ganze Körperchen aus einer grösseren oder kleineren Anzahl von Körnchen besteht, die von einer hellen Zone umgeben sind, d. h. in einer Vakuole liegen (Fig. 10, Taf. VI und Fig. 18, Taf. VII).

Somit sehen wir, dass die beschriebenen Körperchen in zwei extremen Formen auftreten: einige nähern sich ihrer Zusammensetzung und ihrer Färbungsfähigkeit nach den Körnchen, die anderen haben andere Eigenschaften. Zwischen diesen zwei Extremen gibt es eine Menge Übergangsformen. So trifft man z. B. Körperchen, bei denen ein grosser Teil die Eigenschaften der Körnchen zeigt, d. h. sie färben sich z. B. zum grössten Teil mit Eisenhämatoxylin schwarz, während der übrige Teil diese Färbung nur schwach annimmt. Diese Körperchen entsprechen auf unseren Präparaten denjenigen, welche Nicolaides und Melissinos auf Fig. 14 darstellten. Ferner kann man Körperchen beobachten, in denen dieser Unterschied schon auf grössere Teile übergegangen ist, und dann hat es den Anschein, als ob das Körperchen aus zwei untereinander vermengten Substanzen verschiedenen Charakters besteht, wobei man den Eindruck gewinnt, dass man es hier mit veränderten, deformierten Zellkernen zu tun hat. Dieser letzte Umstand war auch der Grund, dass Nicolaides und Melissinos, die solche Formen der Körperchen genau beschrieben hatten, diese für Erscheinungen von Chromatolysis des Zellkernes ansahen. Ferner gibt es Körperchen,

die sich noch mehr verändert haben. Die Möglichkeit, dieselben zu konstatieren, gibt uns die Färbung mit Eisenhämatoxylin. Sie erscheinen auf dem hellen Fond des schwach gefärbten Protoplasmas als graue Flocken, von etwa dunklerer Färbung, als das Protoplasma (Fig. 12). Endlich beobachten wir die oben angeführte Endform, bei der das Körperchen sich vollkommen scharf von den übrigen Zellenteilen abhebt, indem es bei Färbung mit Eisenhämatoxylin vollkommen farblos bleibt (bei Färbung nach Dominici färbt es sich orange). Dass diese verschiedenen Formen keine zufälligen sind und nicht von einer ungleichmässigen Färbung (resp. Differenzierung) abhängen, folgt daraus, dass man nicht selten in einer und derselben Zelle Körperchen von verschiedenen Merkmalen antrifft (Fig. 12 und 18), worauf übrigens auch Nicolaides und Melissinos hingewiesen. Wir müssen zugeben, dass wir es hier mit verschiedenartigen Zuständen der Körperchen zu tun haben, und dass diese Unterschiede von irgendwelchen Veränderungen abhängen, denen sie in der Zelle unterworfen sind.

Somit können sich die beschriebenen Körperchen in der Zelle in verschiedenen Zuständen befinden. Sie können aus Körnchen bestehen, und dann dieselben Eigenschaften, wie diese letzteren, besitzen: sie können keinerlei körnige Beschaffenheit zeigen, indem sie ihre frühere Färbungsfähigkeit beibehalten: ferner können sie gewissen Veränderungen unterworfen sein, unter deren Einfluss sie derartig ihren Bestand ändern, dass sie vollkommen verschieden von dem Zustande sind, in dem sie sich befanden, als sie noch körnig waren.

Was sind das nun für Gebilde und wodurch sind sie entstanden?

Wie gesagt, bringen einige Verfasser (Ogata und andere) den Ursprung dieser Gebilde in Zusammenhang mit der Emigration der Plasmosomen aus den Zellkernen. Doch wir können sagen, dass eine solche Emigration von Bestandteilen des Zellkernes von uns kein einziges Mal beobachtet worden ist. Es ist übrigens möglich, dass hierbei der Umstand von Bedeutung ist, dass alle unsere Präparate in Celloidin eingebettet wurden, wodurch die Möglichkeit ausgeschlossen ist, dass Teile des Zellkernes künstlich herausgerissen werden. Auf die Möglichkeit dieser künstlichen Entstehung der Emigrationserscheinungen der Plasmosomen, welche bei Anfertigung von Pa-

raffinschnitten vorliegt, weist auch Tschassownikow hin, der unter anderem konstatiert, dass die Gegner der Entstehung der beschriebenen Körperchen aus dem Zellenkerne gerade diejenigen Verfasser sind, welche zur Einbettung Celloidin benutzten (Platner, Eberth und Müller). Auf unseren Präparaten konnten wir manchmal sehen, dass kleine Körperchen in der Nähe des Zellenkernes liegen, aber irgendwelche Emigrationsvorgänge der Körperchen aus dem letzteren konnten wir nicht beobachten. Wir nehmen an, dass die Zellenkerne in keiner Beziehung zur Entstehung der Körperchen, die im Protoplasma liegen, stehen. Ebenso wenig haben wir die Möglichkeit, anzunehmen, dass sie aus dem Protoplasma, aus verschmolzenen Fäden der sogen. präzymogenen Substanz entstehen (Mouret). Obgleich diese Körperchen bei Färbung mit Fuchsin (nach Altmann und Galeotti) dieselbe Farbe wie die dünnen Protoplasmafäden annehmen, so weisen doch eine ganze Reihe von bunten Färbungen auf einen wesentlichen Unterschied zwischen dem Protoplasma und den beschriebenen Körperchen hin. Bei Färbung nach Dominici unterscheiden sie sich, wie gesagt, überaus deutlich vom Protoplasma. Auch werden in den Körperchen keine Fäden beobachtet, aus welchen sie nach Meinung Mourets gebildet werden. Sie können entweder gleichartig gebaut sein oder aus Flocken bestehen, die sich verschieden färben, doch zeigen sie keine Faserbildung, die auf ihre Entstehung aus verschmolzenen Protoplasmafäden hinwies. Ebenso wenig teilen wir die Ansicht Tschassownikows, der die Körperchen für degenerative Bildungen, als Produkt gesteigerter Zellenarbeit, hält. Schon die Tatsache, dass diese Körperchen während einer bestimmten Periode aus Körnchen bestehen, widerspricht dem, sie für degenerative, sozusagen pathologische Zellenprodukte zu halten, und weist darauf hin, dass sie in einem gewissen Zusammenhange mit dem Sekretionsprozess stehen, d. h. entweder die Körnchen bilden, oder selbst aus ihnen entstehen.

Um diese letztere Frage zu lösen, müssen wir das Schicksal der beschriebenen Körperchen verfolgen. Hierbei erweist es sich, dass der Zustand, in dem diese Körperchen sich befinden, nachdem sie einer Reihe von Veränderungen unterworfen waren, nicht der letzte ist, und ihr Schicksal nicht auf diese Veränderungen beschränkt bleibt.

Die Körperchen können, wie gesagt, von verschiedener Grösse, manchmal recht gross sein. Diese grossen Körperchen entstehen auf folgende Weise: entweder bildet sich von Anfang an ein Körperchen von bedeutendem Umfange, oder einige kleine Körperchen verschmelzen (Fig. 19), und als Resultat haben wir ein Körperchen von bedeutender Grösse, welches seinem Umfange nach sogar den Zellkern übertrifft (Fig. 14). Das auf diese oder jene Weise gebildete umfangreiche Körperchen grenzt an die Peripherie der Zelle, indem es von letzterer bloss durch einen schmalen Protoplastastreifen getrennt ist. Allmählich wölbt das Körperchen die freie Zellenwand immer mehr und mehr vor, bis es schliesslich dieselbe durchreisst und seinen Inhalt nach aussen entleert. So entsteht in der Zelle eine Vakuole, welche sich nach aussen öffnet (Fig. 12, 13, Taf. VI, Fig. 21, Taf. VII).

Wenn es in der Zelle mehrere solcher Körperchen gibt, so sind sie alle demselben Prozess unterworfen, d. h. sie erreichen die Peripherie der Zelle, durchreissen die Zellenwand und ergiessen ihren Inhalt nach aussen. In solchen Fällen nimmt die Zelle ein ganz eigenartiges Aussehen an, indem sie von mehr oder weniger tiefen Gruben zerrissen erscheint, welche von der Peripherie in den Zellenkörper reichen. Sonach besteht das Schicksal der beschriebenen Körperchen darin, dass sie ihren Inhalt nach aussen ergiessen, der sich mit dem Sekret in den Ausführungsgängen vermengt. Dadurch kann man die Aufeinanderfolge der verschiedenen Zustände konstatieren, in welchen sich die Körperchen in der Zelle befinden können. Diese Folgerichtigkeit erscheint uns folgendermassen.

Im Gebiet der zymogenen Schicht, besonders, wenn dieselbe noch dick ist, umgeben sich einzelne Körnchengruppen mit einer hellen Zone; damit beginnt die Veränderung des die Körnchengruppe umgebenden Protoplasmas, welches hierbei scheinbar der Auflösung unterworfen ist. Die Körnchengruppen erweisen sich als in einer Vakuole eingeschlossen. In der Vakuole, die die Körnchen einschliesst, beginnen diese letzteren zu verschmelzen. An diesem Prozess beteiligt sich auch das die Körnchen umgebende Protoplasma. Es bildet sich ein gleichartiger Tropfen, welcher aus verschmolzenen Körnchen und Protoplasma besteht. Anfangs hat dieser Tropfen dieselben Eigenschaften, wie die zymogenen Körnchen, darauf fängt er an, sich zu verändern.

Sein Inhalt beginnt, sich anders zu Farbstoffen zu verhalten, wobei derselbe sich in dieser Hinsicht immer mehr und mehr von den zymogenen Körnchen unterscheidet. Die einzelnen Tropfen können miteinander verschmelzen, grössere Tropfen bilden und eine bedeutende Grösse erreichen. Dann erreichen sie die Peripherie der Zelle, durchreissen die Zellenwand und ergiessen sich in die Zwischenräume zwischen den Zellen, worauf wir in der Zelle an Stelle der Tropfen Vakuolen finden.

Somit beobachten wir bei der Sekretion auf Nervenreizung überaus eigenartige Erscheinungen, welche auf die Verarbeitung der zymogenen Körnchen mit engster Beteiligung des Protoplasmas hinweisen. Die Körnchen sind einer Veränderung unterworfen, gehen in einen anderen Zustand über, nicht nur ihrer äusseren Gestalt nach, sondern, wie man annehmen muss, auch ihrer chemischen Zusammensetzung nach, und werden in diesem anderen Zustande aus der Zelle gestossen.

Nun entsteht die Frage, stellt die Bildung der intrazellulären Tropfen eine konstante Erscheinung von allgemeiner Bedeutung dar, d. h. sind alle Körnchen einem solchen Prozesse der intrazellulären Verarbeitung unterworfen, oder sind diese Tropfen mehr oder weniger Ausnahmererscheinungen?

Es gibt in der Literatur Hinweise darauf, dass das Quantum dieser Tropfen in den verschiedenen Sekretionsperioden schwankt. So fanden Nicolaidis und Melissinos, dass solche „extranukleäre Gebilde“, wie sie sie nennen, am zahlreichsten zirka 3 Std. nach der Fütterung (eines Hundes) oder 15 Min. nach einer Pilocarpininjektion auftreten.

In unseren Versuchen mit Nervenreizung beobachteten wir auch eine bedeutende Schwankung in der Anzahl der Tropfen, welche sich in den Pankreaszellen befanden. In Versuch 4 (Fig. 18, Taf. VII) enthielt fast jeder Lobulus Zellen mit Tropfen; in anderen Versuchen fand man letztere in geringerer Anzahl, z. B. in Versuch 6 traf man sie verhältnismässig selten. Aber trotzdem die Bildung der Tropfen beschränkt war, wurde Saft ausgeschieden, und war die Verringerung der Körnchen deutlich ausgeprägt. Dieser Umstand lässt den Gedanken aufkommen, dass die Verschmelzung der Körnchen in grössere Gruppen keine konstante Bedingung der Sekretion bildet. Wir müssen annehmen, dass nicht alle Körnchen den beschriebenen Veränderungen unterworfen sind.

Auf welche Weise werden nun die übrigen Körnchen ausgeschieden?

Bei genauer Besichtigung der Zellen eines Pankreas, welches den Saft auf Nervenreizung ausscheidet, finden wir, dass viele Körnchen, welche am Rande der zymogenen Schicht liegen, von einer hellen Vakuole umgeben sind (Fig. 10—14, Taf. VI). Diese sind bedeutend kleiner, als die übrigen, die von keiner solchen Vakuole umgeben sind. Wir erhalten den Eindruck, als ob das Körnchen sich allmählich auflöst, indem es sich immer mehr und mehr verkleinert und in ein kleines Tröpfchen verwandelt. Ob es sich hierbei tatsächlich um die Auflösung des Körnchens oder um seine Verwandlung in einen anderen Zustand handelt, in dem es nicht mehr die für die Körnchen charakteristischen Farben annimmt, ist natürlich schwer zu entscheiden. Diese Erscheinung wird immer beobachtet, ergreift jedoch alle Körnchen in ungleichem Maße. Aus diesem Grunde sehen wir auch in einer und derselben Zelle kleine helle Vakuolen, in welchen man keine Körnchen mehr bemerkt, ferner Körnchen, die von einer Vakuole umgeben sind, und endlich unveränderte Körnchen. Wir sind der Ansicht, dass man in diesen Erscheinungen nichts anderes als eine intrazelluläre Körnchenverarbeitung erblicken muss. Allem Anscheine nach gehen diese Erscheinungen ihrer Auflösung ihrer Ausscheidung als Sekret voraus.

So wird die Sekretion der Pankreaszelle auf Nervenreiz in morphologischer Hinsicht von zwei besonderen Erscheinungen begleitet: einerseits werden die zymogenen Körnchen, welche in der Zelle enthalten sind, jedes einzelne einer Veränderung unterworfen und darauf aus der Zelle ausgestossen; andererseits können die einzelnen Körnchen vor ihrer Veränderung zu grossen Gruppen verschmelzen, an welchem Prozess auch das zwischen ihnen liegende Protoplasma sich beteiligt; es bilden sich grosse, intrazelluläre Sekrettröpfchen, welche darauf innerhalb der Zelle einer Verarbeitung unterworfen sind und endlich ausgestossen werden.

Trotzdem diesen beiden Prozessen dieselbe Erscheinung der intrazellulären Körnchenverarbeitung zugrunde liegt, kann man sie doch nicht für gleichbedeutend halten. Darauf weist ein Vergleich der morphologischen und physiologischen Beobachtungen. Die Bildung der grossen Sekrettröpfchen geht nicht immer gleich-

mässig während der ganzen Sekretionsdauer vor sich, sondern nimmt bald mehr, bald weniger zu. So ist in Versuch 4 und 5 das Quantum der Zellen, welche grosse Tropfen enthalten, ziemlich bedeutend: in Versuch 6 und 7 sind ihrer viel weniger und trifft man sie in einer geringen Anzahl von Lobuli.

Hier kann man das Zusammenfallen der reichlichen Bildung von intrazellulären Tropfen mit der ersten Phase der Tätigkeit der Nn. vagi konstatieren, wenn besonders dicker Saft, reich an Eiweiss und festen Bestandteilen ausgeschieden wird (Ssa witsch). In der zweiten Periode der Tätigkeit der Nn. vagi fliesst der Saft schneller und reichlicher, wobei seine Dickflüssigkeit abnimmt. Unsere Versuche 4 und 5 gehören auch, wie oben gesagt, zu der ersten Periode der Tätigkeit der Nn. vagi. Es floss dicker Saft, der reich an Eiweiss und Fermenten war. Damit fällt die reichliche Bildung grosser intrazellulärer Sekrettropfen in beiden Versuchen zusammen. In den Versuchen 6 und 7, wo ein flüssigerer, weniger Eiweiss enthaltender Saft ausgeschieden wurde, sank auch die Anzahl dieser Tropfen. Man muss also zulassen, dass die Bildung intrazellulärer Sekrettropfen in Zusammenhang mit der Dicke des Saftes steht: je dicker der Saft, desto zahlreicher die Tropfen. Es ist dies um so wahrscheinlicher, als wir im Vorgange der Tropfenbildung schon die Bedingung haben zur Erhöhung des Eiweissgehaltes im ausgeschiedenen Sekret. Bei der Tropfenbildung ist ausser den Körnchen auch das Protoplasma beteiligt, was natürlich zu einem grösseren Eiweissgehalt in diesen Tropfen führen muss.

Bekanntlich hat eine schwache Reizung des Nn. vagi eine sogen. trophische Wirkung auf das Pankreas, d. h. sie wird von einer wenig reichlichen Ausscheidung eines überaus dicken, viel Eiweiss enthaltenden Saftes begleitet (Ssa witsch). Wir unternahmen solche Versuche mit schwacher Reizung des Nn. vagi; einen derselben erlauben wir uns hier anzuführen.

Versuch 11. 18. Oktober 1907. Hund, Gewicht 20 kg. Der Gang des Versuches ist der gewöhnliche. Beginn der Operation 2<sup>h</sup>, Ende 2<sup>h</sup> 25'. Um 2<sup>h</sup> 30' wurde ein Kontrollstück des Pankreas genommen, eine Pankreasfistel angelegt und in der Brusthöhle die Nn. vagi freigelegt. Schwache Reizung von 2<sup>h</sup> 55' bis 4<sup>h</sup> je 5 Min. lang mit Unterbrechungen von 3 Min. RA von 17,5 bis 16 cm verringert. Quantum des Saftes 1 ccm.

In den Zellen bemerkt man umfangreiche, grösstenteils offene Vakuolen, welche mit den interzellulären Zwischenräumen

kommunizieren, teilweise jedoch schon geschlossene, welche aber ohne Inhalt sind. Auch trifft man, wenn auch selten, Zellen, die noch Sekrettropfen in den verschiedenen Stadien ihrer Verarbeitung enthalten.

Im Kontrollstück, das bei Beginn des Versuches genommen wurde, befand sich die Drüse im ruhenden Zustande; die Zellen waren dicht mit Körnchen angefüllt; Erscheinungen von Tropfenbildung wurden nicht beobachtet.

Auf Grund dieser Befunde muss man annehmen, dass die Pankreassekretion bei Reizung der Nn. vagi auf zweifache Weise vor sich geht. Die gewöhnliche Art der Körnchenabsonderung ist ihre Auflösung, resp. die Verarbeitung eines jeden einzelnen Körnchens. Die gewöhnliche Art geht sowohl in der ersten, als auch in der zweiten Periode der Nerventätigkeit vor sich. Zu dieser kommt noch eine andere Art der Sekretion, nämlich die Bildung grosser intrazellulärer Sekrettropfen. In der ersten Periode der Tätigkeit der Nn. vagi, wenn dicker Saft in geringer Menge ausgeschieden wird, tritt diese zweite Art auf den ersten Plan, und wird das Sekret hauptsächlich auf dem Wege intrazellulärer Tropfenbildung, an welchem Prozess sich auch die zymogenen Körnchen und das Protoplasma beteiligen, ausgeschieden. In der zweiten Periode, wenn der Saft flüssiger wird, d. h. wenn in physiologischer Hinsicht die sekretorischen Erscheinungen die sogen. trophischen überwiegen, verringert sich die Bildung der grossen intrazellulären Sekrettropfen, und die Sekretion geht hauptsächlich auf die gewöhnliche Art vor sich.

Mit diesen Erscheinungen der intrazellulären Körnchenverarbeitung steht sowohl in der ersten, als auch in der zweiten Art der Sekretion die Tatsache in Verbindung, dass das Sekret, welches in den Ausführungsgängen während der Funktion des Pankreas unter Nervenreizung enthalten ist, sich streng von den zymogenen Körnchen unterscheidet. Das Sekret erscheint in Gestalt gleichartiger Flocken, welche sogar in den engsten Ausführungsgängen keine körnige Beschaffenheit zeigen. Ferner sind die eigenartigen mikrochemischen Eigenschaften des Sekrets von Bedeutung, d. h. sein von den Körnchen verschiedenes Verhalten zu den Farben. Besonders deutlich tritt dieses Verhalten bei Färbung mit Eisenhämatoxylin hervor. Das Sekret nimmt in diesem Falle keine Färbung an und bleibt farblos (cf. Fig. 6),



während die Körnchen sich schwarz färben. Auch die anderen Färbungen zeigen, wenn auch nicht so scharf, diesen Unterschied. Bei Färbung nach Dominici wird das Sekret, welches während der Nervenreizung des Pankreas in den Ausführungsgängen enthalten ist, orange gefärbt, die Körnchen dagegen rot (Fig. 16). Die Färbung des Sekretes gleicht hier derjenigen der Tropfen, welche in der Zelle vorhanden sind. Dieses begründet noch mehr unsere Behauptung, dass bei Sekretion auf Nervenreizung die intrazelluläre Verarbeitung der zymogenen Körnchen vorausgeht, und dass diese schon in verarbeitetem Zustande in die Ausführungsgänge treten.

Betrachten wir nun, wie die Sekretion auf Säure vor sich geht.

Vorhin sagten wir schon, dass die Sekretion auf Säure anders als auf Nervenreizung vor sich geht. Diese Sekretion zeichnet sich von der Sekretion auf Nervenreizung durch eine langsame und unbedeutende Körnchenabsonderung aus und gibt die Möglichkeit, anzunehmen, dass hier auch wesentliche Unterschiede in dem Mechanismus der Absonderung vorliegen können. Tatsächlich gibt es einen solchen Unterschied, und prägt sich derselbe vor allem darin aus, dass es bei Säure fast gar keine Bildung intrazellulärer Sekrettropfen gibt, wie solche bei Sekretion auf Nervenreizung beobachtet werden. Ebenso weisen in einem gewissen Grade die besonderen Eigenschaften des Sekretes, welches sich bereits in die Ausführungsgänge ergossen hat, auf einen anderen Mechanismus der Sekretion hin: während bei der Sekretion auf Nervenreizung der Inhalt der Ausführungsgänge sich seinen Eigenschaften nach streng von den zymogenen Körnchen unterscheidet, haben wir hier im Gegenteil den Hinweis auf seine grosse Ähnlichkeit mit den Körnchen. Das Sekret, welches in den Ausführungsgängen, besonders in den Kapillaren, enthalten ist, zeigt dasselbe Verhalten zu den Farbstoffen, wie die zymogenen Körnchen (cf. Fig. 3, Taf. V, und Fig. 22, Taf. VII); z. B. sie färben sich mit Eisenhämatoxilin gleich den Körnchen schwarz. Diese Färbung ist dauerhaft und wird, wie auch in den zymogenen Körnchen, bei starker Differenzierung des Präparates beibehalten. Wir sind nicht geneigt, diesen Färbungseigentümlichkeiten des Saftes eine zu grosse Bedeutung beizumessen für den Unterschied des auf Säure und Nervenreizung sezernierten Saftes,

erstens, weil die von uns angewandten Farbstoffe keine genauen Reagentien vorstellen und zweitens, weil das in die Ausführungsgänge getretene Sekret unter dem Einflusse bis jetzt noch ziemlich unerforschter Ursachen seine Eigenschaften schnell verändern kann (Delezenne [33], Launoy [31]). Jedenfalls lenkt der in unseren Fällen vollkommen deutlich ausgeprägte Unterschied die Aufmerksamkeit auf sich, indem er auf die Möglichkeit eines verschiedenen Mechanismus bei der Sekretion auf Säure und der auf Nervenreizung deutet.<sup>1)</sup>

Die Untersuchung der feinsten Ausführungsgänge, der sekretorischen Kapillare, weist darauf hin, dass ihr Inhalt auch in morphologischer Beziehung ein anderer ist, als bei Sekretion auf Nervenreiz: während bei dieser letzteren in den Ausführungsgängen sich gleichartige Massen befinden, kann man hier eine körnige Beschaffenheit dieser Massen konstatieren. In den sekretorischen Kapillaren sieht man, dass ihr Inhalt aus einer grösseren oder kleineren Menge von Körnchen besteht, welche teils im Begriff sind, zu verschmelzen, teils vollkommen getrennt in einiger Entfernung voneinander liegen (Fig. 15, Taf. VI). Diese Körnchen färben sich ebenso, wie die zymogenen. In den grösseren Ausführungsgängen sieht man schon nicht mehr diese körnige Beschaffenheit, und das Sekret erscheint gleichartig, obgleich auch hier manchmal dasselbe Verhalten zu den Farbstoffen beobachtet wird.

Charakteristisch für die Sekretion auf Säure ist die Ausscheidung einer reichlichen Menge von Flüssigkeit: der Saft ist sehr flüssig. Es wäre wünschenswert, zu finden, auf welche Weise die Ausscheidung dieser Bestandteile des Saftes vor sich geht.

Viele Autoren suchten die Frage der Ausscheidung von Wasser durch Drüsenzellen zu lösen, indem sie diese Rolle den Vakuolen zuschrieben, welche in der Zelle sich während der Sekretion bilden (Mouret, Laguesse, Rubaschkin [32] u. and.). Übrigens muss darauf hingewiesen werden, dass man gewöhnlich diejenigen Vakuolen, die an Stelle der Körnchen bei deren Auflösung entstehen, nicht von denen unterschied, die weit von den Körnchen im Gebiet der Protoplasmaschicht erscheinen und unabhängig von ihnen sich bilden.

<sup>1)</sup> Dieser Unterschied in den Färbungseigentümlichkeiten des Saftes tritt deutlich bei Fixierung in Zenker-Formol und bei Färbung mit Eisenhämatoxylin zutage.

Was nun die sekretorischen Vakuolen resp. diejenigen Tropfen, welche sich bei der Auflösung der Körnchen an ihrer Stelle bilden, anlangt, so muss man sagen, dass es Gebilde von äusserst kurzer Dauer sind, und dass sie bloss solange existieren, als sie einen Inhalt haben, d. h. die Produkte der Verwandlung der Körnchen in sich schliessen. Sie werden bei der körnigen Schicht beobachtet und zwar dort, wo, wie beschrieben, die Auflösung resp. Verarbeitung der Körnchen vor sich geht. Im Protoplasma der Zelle findet man sie fast gar nicht, trotzdem dort seinerzeit Körnchen waren, die eigentlich auch hätten Tröpfchen, Vakuolen, bilden müssen. Besonders fällt dieser Umstand dort auf, wo die körnige Schicht stark verringert, die Protoplasmaschicht dagegen breit ist, d. h. während der späteren Stadien der Sekretion unter Reizung der Nn. vag. Man sollte glauben, dass im Protoplasma an Stelle der Körnchen zahlreiche Vakuolen sein würden: de facto jedoch fehlen diese. Augenscheinlich fallen solche sekretorische Vakuolen nach Entleerung ihres Inhalts zusammen und verschwinden. Dementsprechend sehen wir, dass die Protoplasmaschicht der Zelle bei Sekretion auf Nervenreizung in ihrem grossen peripheren Teile gleichartig erscheint und fast keine Vakuolen enthält. Daraus folgt, dass die Bildung solcher sekretorischer Vakuolen an Stelle der Körnchen im engsten Zusammenhange mit der Verwandlung der Körnchen steht, und dass diese Vakuolen nur insoweit existieren, als es für die Verarbeitung und Ausscheidung des Sekrets, welches sich aus den Körnchen bildet, von Notwendigkeit ist.

Natürlich kann man die Möglichkeit zulassen, dass die Auflösung der zymogenen Körnchen in Anwesenheit von Wasser vor sich geht, und dass die Vakuolen, die an ihrer Stelle gebildet werden, unter Beteiligung von Wasser, welches bis zu den Körnchen dringt, entstehen. Doch ist die Bildung solcher Sekrettropfen nicht der Hauptweg, auf welchem die flüssigen Bestandteile des Saftes gebildet werden. Es gibt eine Menge solcher sekretorischer Vakuolen, die sich an Stelle der Körnchen bilden, und sie entstehen vorherrschend dann, wenn das Wasser im geringsten Quantum durch die Zelle geführt wird. Man sieht sie gerade bei der Sekretion auf Reizung der Nn. vag. und auf Seifen, wenn ein äusserst dicker Saft ausgeschieden wird. Umgekehrt beobachtet man diese Vakuolen nicht, wenn ein flüssiger.

wasserreicher Saft bei Sekretion auf Säure sezerniert wird. Daraus kann man schliessen, dass die flüssigen Bestandteile des Saftes nicht auf diesem Wege ausgeschieden werden.

Die Spuren der durch die Drüsenzelle strömenden flüssigen Bestandteile des Saftes findet man im Protoplasma selbst. Bei der Sekretion der verschiedenen Drüsenzellen (Halbmondzellen, Belegzellen) beobachtet man im Zellenkörper, wie es schon 1906 Rubaschkin beschrieb, helle Streifen, welche ihn in allen Richtungen durchdringen und, wie man es damals annahm, als feine Ströme einer flüssigen Substanz erscheinen, die durch die Zelle strömt. Die Entwicklung dieser feinen Ströme, ihre Menge während der verschiedenen Stadien der Sekretion ist nicht gleich. Ähnliche Erscheinungen haben wir auch in unseren Versuchen beobachtet, wobei die Stufe ihrer Entwicklung in Verbindung mit dem Charakter der Absonderung stand. Beim hungernden Tiere ist die periphere Zone in den Zellen des Pankreas nicht gleichartig: auf dem Fond des gefärbten Protoplasmas (Färbung nach Dominici) unterscheidet man helle enge Spalten, welche von der Peripherie aus die Zelle in allen Richtungen durchziehen, in die Schicht der zymogenen Körnchen dringen und sich hier verlieren. Bei Sekretion auf Nervenreizung werden solche feine Spalten, welche die von Körnchen freie Protoplasmaschicht durchdringen, in einer sehr beschränkten Anzahl beobachtet. Bloss in einigen wenigen Zellen zeigen sich solche Eigentümlichkeiten, die jedoch jedenfalls schwach ausgeprägt sind. Daher hat die ganze Protoplasmaschicht ein mehr oder weniger gleichartiges Aussehen. Dagegen erweist sich bei Sekretion auf Säure der ganze Protoplasmagürtel als von solchen frischen Streifen durchzogen (Fig. 22, 23). Sie sind hierbei sehr zahlreich, viel zahlreicher als bei einem hungernden Tiere. In jeder Zelle sind diese Gebilde vorhanden, bald stärker, bald schwächer ausgeprägt. Manchmal jedoch ist der ganze periphere Teil dicht von solchen feinen Strahlen durchzogen, die sich bald vereinigen, bald auseinandergehen und sich in der körnigen Schicht verlieren.

Das Zusammenfallen der reichlichen Bildung von hellen Streifen, sozusagen intrazellulärer Kanälchen, mit der reichlichen Ausscheidung eines dünnen Saftes, ihr Fehlen oder ihre schwache Entwicklung bei Sekretion eines dicken Saftes lässt uns in ihnen den Weg erkennen, auf welchem die Ausscheidung der flüssigen

Bestandteile des Saftes vor sich geht. Dies sind die Ströme der Flüssigkeit, die durch die Zelle fließt. Ihr Vorkommen bei einem hungernden Tiere wird zur Genüge durch die Anhäufung der Bestandteile des Sekretes in der Zelle, die sich im Zustand der Ruhe befindet, oder auch vielleicht durch die periodische Arbeit der Drüse eines hungernden Tieres erklärt (W. N. Boldyreff [34]).

Wenn wir nun alles bisher Gesagte zusammenfassen, so kommen wir zu folgenden Resultaten.

Es gibt zwei Typen der Sekretion, auf Säure und auf Nervenreizung.

Die Sekretion auf Säure wird charakterisiert: 1. physiologisch durch die reichliche Absonderung eines flüssigen, an Eiweiss und Fermenten armen Saftes. 2. morphologisch durch langsame und im allgemeinen unbedeutende Körnchenausscheidung; ferner durch die Erscheinungen, die auf den Durchtritt von Flüssigkeit durch die Zelle (Ströme eines flüssigen Sekretes) hinweisen; endlich durch die Absonderung von Körnchen als solche in den Ausführungsgang. Aus letzterem Grunde weist auch der Inhalt der Ausführungsgänge mikrochemische Eigenschaften auf, die sich den Eigenschaften der zymogenen Körnchen nähern.

Die Sekretion auf Nervenreizung wird charakterisiert: 1. physiologisch durch die Ausscheidung einer geringen Menge eines dicken, an Fermenten und Eiweiss reichen Saftes. 2. morphologisch durch die Verarmung der Zelle an zymogenen Körnchen und durch die Erscheinungen ihrer intrazellulären Verarbeitung, wobei diese letztere auf zwei Arten vor sich geht: entweder ist jedes Körnchen einzeln einer Veränderung, allem Anscheine nach der Auflösung, unterworfen, oder grosse Körnchengruppen verwandeln sich mit dem zwischen ihnen liegenden Protoplasma in Sekrettropfen von verschiedener Grösse, welche nach einer Reihe von Veränderungen augenscheinlich in ihrer chemischen Konstitution als Sekret aus der Zelle ausgeschieden werden. Die Bildung der grossen Sekrettropfen fällt mit der Periode der Tätigkeit der *Nn. vagi* zusammen, wenn besonders dicker Saft ausgeschieden wird. Deshalb lässt sich diese Erscheinung mit der Ausscheidung von Eiweiss resp. festen Bestandteilen aus der Zelle verbinden. Entsprechend den Erscheinungen der Verarbeitung der zymogenen Körnchen zeigt sich ein Unterschied zwischen dem Inhalt der Ausführungsgänge und den in der Zelle enthaltenen zymogenen

Körnchen in bezug auf ihre mikrochemischen Eigenschaften. Der Saft in den Ausführungsgängen besitzt andere Eigenschaften, als die zymogenen Körnchen.

Auf Grund dieser Befunde bilden wir uns nun folgende Vorstellung über den Mechanismus der Sekretion in dem einen und dem anderen Falle.

Bei Sekretion auf Säure fließt durch die Zelle in reichlicher Menge Wasser und sieht man, wie die Zelle von feinen Strahlen flüssiger Absonderung durchzogen wird. Diese Flüssigkeit entführt auf ihrem Wege durch die Zelle aus dieser die Körnchen und trägt sie in die Ausführungsgänge. Hier lösen sie sich bald auf, wobei sie sich in chemischer Hinsicht unbedeutend verändern; mit anderen Worten, wir erhalten in den Ausführungsgängen eine Lösung von wenig veränderten zymogenen Körnchen. Die Sekretion auf Säure trägt gewissermassen einen passiven Charakter. Das Wasser fließt durch die Zelle und schwemmt die Körnchen mit sich fort. Die geringe Veränderung der Körnchen, die unbedeutende Beteiligung des Protoplasmas am Sekretionsprozess kann man in Verbindung bringen mit der physiologischen Tatsache — der Armut des Saftes an Eiweiss und seiner Zymogenität (Unfähigkeit auf geronnenes Eiweiss ohne Kinase im Laufe von 10 Std. zu wirken).

Bei der Sekretion auf Nervenreizung verhält sich die Sache anders. Die zymogenen Körnchen werden von der Zelle verarbeitet und verlassen dieselbe in einem anderen Zustande, als bei der Sekretion auf Säure. Der Saft auf Nervenreizung ist das Resultat einer aktiven, energischen Zellenarbeit. Die Zelle verarbeitet die Körnchen, führt sie in einen anderen Zustand über und gibt selbst dem Saft einen Teil ihres Protoplasmas. In physiologischer Hinsicht ist ein solcher Saft reich an Eiweiss und Fermenten und zeichnet sich durch seine Aktivität aus (Fähigkeit geronnenes Eiweiss ohne Hilfe von Kinase im Laufe von 10 Std. zu verdauen).

Zum Schluss erlauben wir uns darauf hinzuweisen, dass wir die Ansicht Delezennes (33) und Launoys (31), welche annehmen, dass die weissen Blutkörperchen den Saft aktiv machen, nicht teilen können. Bei der Sekretion eines in hohem Grade aktiven Saftes auf Nervenreizung konstatierten wir keine Anhäufungen von weissen Blutkörperchen weder in den Lobuli noch

in dem Inhalt der Ausführungsgänge. Manchmal stiess man, wie es auf Fig. 9 dargestellt ist, auf einzelne weisse Blutkörperchen, deren Anwesenheit einen zufälligen Charakter trug. Fügen wir noch hinzu, dass die Sekretion nach Pilokarpin, dessen diese Verfasser sich bei ihren Versuchen bedienten, einen von der Norm zu weit entfernten Prozess darstellt, der auch von pathologischen Erscheinungen begleitet werden kann.

### **Anhang.**

Wir hatten ausserdem die Absicht, das Verhalten der „fädigen Bildungen“, die in den peripherischen Zonen der Pankreaszellen, sogenanntem Ergastoplasma, zu den verschiedenen Sekretionsbedingungen zu verfolgen.

In dieser Beziehung haben wir jedoch bisher keine positiven Resultate bekommen. Weder in den Pankreaszellen der hungernden Tiere, noch auch in den Zellen bei der Sekretion auf Säure, auf Nervenreizung und Seife lässt sich ein klarer Unterschied in der Verteilung und der Menge der fädigen Bildungen konstatieren.

In allen Fällen finden wir mehrere Fäden, die sich nach der Galeottifärbung intensiv rot färben und die ganze Protoplasmaschicht durchdringen. Die zwei Abbildungen (Fig. 24 u. 25, Taf. VII), die wir hier geben möchten, von denen die eine die Pankreaszellen bei Säuresekretion, die andere solche bei Nervenreizung darstellt, zeigen keinen auffallenden Unterschied in den beiden Fällen.

### **Literaturverzeichnis.**

1. Heidenhain, R.: Beiträge zur Kenntnis des Pankreas. Archiv f. gesamte Physiologie 1875 und Hermanns Physiologie 1880.
2. Kühne und Lea: Beobachtungen über die Absonderung des Pankreas. Untersuchungen d. physiol. Instituts d. Universität Heidelberg, 1882.
3. Laguesse: Revue générale d'histologie 1904—1905.
4. Mankowsky, A. Th.: Über die Mikrophysiologie des Pankreas. Kiew 1900.
5. Scaffidi: Über die zytologischen Veränderungen im Pankreas nach Resektion und Reizung des Vagus und Symp. Archiv f. Anatomie und Physiologie, 1907.

6. Dolinsky, J. L.: Über die Wirkung der Säuren auf die Sekretion des Pankreassaftes. St. Petersburger Dissertation, 1894.
7. Damaskin, N. J.: Arbeiten der Gesellschaft russischer Ärzte in St. Petersburg, 1895—96. Februar.
8. Babkin, B. P.: Einfluss der Seifen auf die Sekretion des Pankreas. Archiv f. Biologie, 1904, Bd. XI, H. 3.
9. Walter, A. A.: Die Sekretion des Pankreas. St. Petersburger Dissertation, 1897.
10. Babkin, B. P.: Zur Frage über die Sekretion des Pankreas. Mitteilg. der Mil.-Med. Akademie, 1904, Bd. IX.
11. Ssawitsch, W. W.: Material zur Physiologie der Pankreassekretion. Ibidem 1908. Januar.
- 11a. Babkin und Ssawitsch: Zur Frage über den Gehalt an festen Bestandteilen in dem auf verschiedene Sekretionserreger erhaltenen pankreatischen Saft. Hoppe-Leylers Zeitschr. f. phys. Chemie, Bd. 56, H. 4.
12. Wertheimer et Lepage: Sécrétion pancréatique et atropine. Comptes rendus de la S-té de Biologie, 1901, S. 759.
13. Bayliss and Starling: The mechanism of pancreatic secretion. The Journal of Physiology, Vol. XXVIII, 5.
14. Dieselben: Die chemische Koordination der Funktionen des Körpers. Ergebnisse der Physiologie, 1906, Bd. V.
15. Pawlow, J. P.: Innervation des Pankreas. Klinische Wochenschr., 1888.
16. Handbuch der Physiologie Hermanns, Bd. V, T. 1.
17. Rubaschkin, W. J.: Eine neue Methode zur Herstellung von Celloidinserien. Anatom. Anzeiger, 1907.
18. Nussbaum: Über den Bau und die Tätigkeit der Drüsen. Archiv f. mikr. Anatomie, 1882, Bd. XXI.
19. Ogata: Die Veränderung der Pankreaszellen bei der Sekretion. Archiv f. Anatomie u. Physiologie, Phys. Abt., 1833.
20. Platner: Über die Entstehung des Nebenkernes und seine Beziehung zur Kernteilung. Archiv f. mikr. Anatomie, 1886, Bd. XXVI.
21. Eberth und Müller: Untersuchungen über das Pankreas. Zeitschr. f. wissensch. Zoologie, Bd. LIII, Suppl. 1892.
22. Steinhaus: Über parasitäre Einschlüsse in den Pankreaszellen und deren Morphologie. Beiträge z. patholog. Anatomie u. allgem. Pathologie, 1890, Bd. VII.
23. Ebner-Köllikers Handbuch der Gewebelehre, 1899.
24. Mouret: Contribution à l'étude des cellules glandulaires (pancréas). Journal de l'anatomie et de la physiologie, 1895.
25. v. Eecke: Modifications de la cellule pancréatique pendant l'activité sécrétoire. Archive de biologie, 1895.
26. Nicolaidis und Melissinos: Untersuchungen über einige intra- und extranukleare Gebilde im Pankreas etc. Archiv f. Anatomie und Physiologie, 1896.



27. Carlier: Of the pancreas of the hedgead during hibernation. *Journal of Anatomy and Physiology*, 1896.
28. Opperl: Lehrbuch der vergleichenden mikroskop. Anatomie, 1900, Bd. III.
29. Mathew: The changes in structure of the pancreas cell. *Journal of Morphology*, 1899. Suppl. angef. nach Laguesse.
30. Zimmermann: Beiträge zur Kenntnis einiger Drüsen und Epithelien. *Archiv f. mikroskop. Anatomie*, 1898, Bd. 52.
31. Launoy: Diapédèse et sécrétion pancréatique active. *Comptes rendus de la S-té de Biologie*, 1904, Bd. 56.
32. W. J. Rubaschkin: Von den Kanälen des Drüsenepithels. *Anatom. Anzeiger*, 1905.
33. Delezenne, C.: Sur la présence dans les leucocytes et les ganglions lymphatiques d'une diastase favorisant la digestion tryptique des matières albuminoïdes. *Comptes rendus de la soc. de Biologie*, 1902, Bd. 54, S. 283. Sur l'action protéolytique des sucs pancréatiques de la pilocarpine. *Ibidem*, S. 890. Cf. *Ibidem*, S. 281, 693 u. 590.
34. Boldyreff, W. N.: Die periodische Arbeit des Verdauungsapparates bei leerem Magen. *St. Petersburger Dissertation*, 1904.

## Erklärung der Abbildungen auf Tafel V—VII.

—

Sämtliche Abbildungen sind mit dem Zeichenapparat nach Abbé (Leitz) gemacht worden.

Die Präparate, von denen die Abbildungen 1—5 gemacht worden sind, sind mit Eisenhämatoxylin nach Heidenhain gefärbt. Die Präparate 16—23 sind mit Eosin-Orange-Toluidinblau nach Dominici und die 24—25 nach Galeotti gefärbt.

- Fig. 1. Pankreas vom hungernden Hund. Zeiss' Obj. E, Ok. 3.
- Fig. 2. Pankreas vom Hund nach Säuresekretion (Versuch 1). Zeiss' Obj. E, Ok. 3.
- Fig. 3. Pankreas vom Hund nach Säuresekretion (Versuch 2). Zeiss' Obj. E, Ok. 3.
- Fig. 4. Pankreas vom Hund nach Reizung der Nn. vagi (Versuch 6). Zeiss' Obj. E, Ok. 3.
- Fig. 5. Pankreas vom Hund nach Reizung der Nn. vagi (Versuch 7). Zeiss' Obj. E, Ok. 3.
- Fig. 6. Ein Läppchen des Pankreas vom Versuch 5. Zeiss' Obj. E, Ok. 3.
- Fig. 7. Pankreas nach Seifensekretion (Versuch 9). Zeiss' Obj. E, Ok. 3.
- Fig. 8. Pankreas nach Seifensekretion (Versuch 10). Zeiss' Obj. E, Ok. 3.
- Fig. 9. Zwei Pankreasläppchen vom Versuch 6 nach Vagusreizung. In den Zellen sind verschiedene Körperchen zu sehen. Zeiss' Obj.  $1/12$ , Ok. 3.

- Fig. 10. Pankreaszellen nach Vagusreizung vom Versuch 5. Zeiss' Obj.  $\frac{1}{12}$ , Comp.-Ok. 12.
- Fig. 11 u. 12. Pankreaszellen vom Versuch 5. Zeiss' Obj.  $\frac{1}{12}$ , Comp.-Ok. 12.
- Fig. 13. Pankreaszelle mit den leeren Vakuolen nach Vagusreizung. Zeiss' Obj.  $\frac{1}{12}$ , Comp.-Ok. 12.
- Fig. 14. Pankreaszelle nach Vagusreizung (Versuch 5). Zeiss' Obj.  $\frac{1}{12}$ , Comp.-Ok. 12.
- Fig. 15. Apicalzonen von Pankreaszellen nach Säuresekretion. Das Zusammensetzen des Sekrets aus den Körnern (Versuch 2). Zeiss' Obj.  $\frac{1}{12}$ , Comp.-Ok. 12.
- Fig. 16. Pankreas nach Vagusreizung (Versuch 4). Zeiss' Obj.  $\frac{1}{12}$ , Ok. 3.
- Fig. 17. Pankreaszelle vom Versuch 5. Zeiss' Obj.  $\frac{1}{12}$ , Ok. 3.
- Fig. 18—20. Pankreaszellen vom Versuch 4. Zeiss' Obj.  $\frac{1}{12}$ , Ok. 3.
- Fig. 21. Pankreaszellen vom Versuch 11. Zeiss' Obj.  $\frac{1}{12}$ , Ok. 3.
- Fig. 22 u. 23. Pankreas nach Säuresekretion (Versuch 2).
- Fig. 24. Pankreaszellen nach Vagusreizung (Versuch 6). Zeiss' Obj.  $\frac{1}{12}$ , Ok. 3.
- Fig. 25. Pankreaszellen nach Säuresekretion (Versuch 2). Zeiss' Obj.  $\frac{1}{12}$ , Ok. 3.

Aus dem physiologischen Institute der Tierärztlichen Hochschule in Dresden.  
(Geh. Medizinalrat Prof. Dr. Ellenberger.)

## **Die Verbreitung und Anordnung des elastischen Gewebes in den einzelnen Wandschichten des Dünndarms der Haussäugetiere.**

Von

**Dr. A. Trautmann,**

I. Assistent des physiologischen Instituts der Tierärztlichen Hochschule  
zu Dresden.

Hierzu Tafel VIII.

Die Wand des Darmkanales besteht aus einem Stützgerüst und den in dieses eingelagerten spezifischen Elementen verschiedener Art (Muskelementen, Drüsen). Als Stützgewebe fungiert ein bindegewebiges Gerüst, welches mit einem elastischen Netze mehr oder weniger stark durchwebt ist.

In der von mir durchgesehenen, den Bau des Darmkanales betreffenden, sehr reichhaltigen Literatur wird des elastischen Gerüstes im Dünndarme der Haussäugetiere nur stets beiläufig Erwähnung getan, trotzdem zweifellos die Kenntnis des elastischen Gerüstes der Darmwand für den Physiologen, Pathologen und Therapeuten von grosser Wichtigkeit ist. Ausser einer Abhandlung Dobbertins, die die Verbreitung und Anordnung des elastischen Gewebes in den Schichten des Darmtraktes beim Menschen behandelt, finden sich nur speziellere Angaben über die Verteilung der elastischen Substanz im Darmtraktus bei Tschaussow. Dieser hat an spezifisch gefärbten Schnitten die Verteilung des elastischen Gewebes in sämtlichen Abschnitten des Darmkanales (vom Beginne des Ösophagus bis zum Ausgange des Rektums) und in allen Schichten von dessen Wandungen genau untersucht. Seine Untersuchungen und Beschreibungen beziehen sich jedoch nur auf Hund und Katze, während die anderen Haussäugetiere unberücksichtigt geblieben sind. Leider muss ich verzichten, hier näher auf die von Tschaussow gewonnenen Resultate einzugehen, da es mir trotz

grösster Bemühung nicht gelungen ist, diese Abhandlung im Originale zu erhalten. Ich musste mich mit dem kurzen Referat (Schwalbes Jahresbericht 1898) begnügen.

Zur Gewinnung und Herstellung der Präparate entnahm ich der Darmwand der verschiedenen Tiere lebenswarmes Material und zwar von sehr zahlreichen und den verschiedensten Stellen des Dünndarmes, sowohl von der Mesenterial- als auch der Antimesenterialseite. Nach der Fixierung der betreffenden Stücke in heissgesättigter, wässriger Sublimatkochsalzlösung und deren Härtung in Alkohol färbte ich die nach Celloidineinbettung hergestellten Schmitte neben Orcëin vornehmlich mit Resorcinfuchsin, weil ich mit dieser Färbung die besten Resultate erzielte.

Der elastische Apparat des Dünndarmes ist bei Pferd, Rind, Schaf, Ziege und Schwein einerseits und andererseits bei Hund und Katze so ähnlich, dass ich im Nachstehenden das Verhalten der elastischen Substanz bei diesen Tieren gemeinschaftlich besprechen kann, wobei auch die kleinen Verschiedenheiten, die zwischen den genannten Tierarten in einiger Richtung bestehen, geschildert werden sollen. Ich bespreche sonach das elastische Gerüst der Dünndarmwand<sup>1)</sup> zunächst bei den Carnivoren und dann bei den übrigen Hausäugetieren.

Vorausschicken möchte ich, dass ich auf der Antimesenterialseite und der Mesenterialseite der Dünndarmwand bei allen von mir untersuchten Tieren ein gleiches Verhalten gefunden habe.

Das elastische mit dem Bindegewebsgerüste gemischte Netz des Darmes besteht aus elastischen Fasern von recht verschiedener Stärke. Mit Dobbertin möchte ich eine Unterscheidung der elastischen Fasern bezüglich ihres Kalibers in 1. feine, 2. mitteldicke, 3. dicke Fasern machen. Als dünnste Faser bezeichnet Dobbertin solche, die etwa die Stärke der Gallenkapillaren haben, und als stärkste solche, deren Querschnitt ungefähr dem eines roten Blutkörperchens entspricht. Natürlich finden sich zwischen den feinen bezw. mitteldicken und dicken Fasern alle möglichen Übergänge. In der nachfolgenden Schilderung

<sup>1)</sup> Das elastische Gewebe der Wand des Oesophagus, Magens, Caecums, Colons und Rectums ist in gleichem Institute von Helm, Seber, Schumann und Mladenowitsch in ähnlicher Art bearbeitet worden.

werde ich die genannten Ausdrücke in dem definierten Sinne gebrauchen.

Ich bemerke, dass die feinen elastischen Fasern an den Stellen, an denen ich sie fand, meist in einem wirren Durcheinander verliefen, während die dicken Fasern meist einen mehr geraden, wenn auch etwas geschlängelten Verlauf hatten. Die mitteldicken Fasern bildeten vorwiegend weitmaschige Netze und stellen Verbindungen zwischen den Muskelschichten her. Im grossen und ganzen stellt aber die elastische Substanz ein mehr oder weniger zusammenhängendes Netz und Geflecht<sup>1)</sup> dar, das sich vom Endothel der Serosa bis zum Epithel der Mucosa erstreckt.

### Carnivoren.

Die Verbreitung und Anordnung des elastischen Gewebes ist bei Hund und Katze fast ganz gleich, im übrigen aber am ausgeprägtesten unter allen Haussäugetieren.

Nach der Spitze der Zotte zu wird die elastische Substanz immer spärlicher, sodass ich in der Spitze der Zotte bei Hund und Katze elastische Fasern überhaupt nicht mehr nachweisen konnte (Fig. 1, a). Im übrigen findet man in den Zotten des Dünndarmes nur feine, fast nur bei starken Vergrösserungen (<sup>1</sup>/<sub>12</sub> Zeiss) gut sichtbare, elastische Fasern und zwar in reichster Menge an der Zottenbasis. Namentlich dicht um den Zentralchyluskanal ganz nahe am Endothel liegen feinste Netze von elastischen Fasern. Da bei allen Tierarten um den Zentralchyluskanal der Zotte herum mehr oder weniger Muskelbündel gelagert sind, so nehme ich an, dass die elastischen Fasern namentlich die Muskulatur der Zotte umspinnen; doch fand ich auch im Stroma der Zotten feine, elastische Fasern und deren Netze, die für die im Stroma liegende Muskulatur be-

---

<sup>1)</sup> Ich möchte hier betonen, dass ich von einem wahren Netz spreche, wenn die Fäden bzw. deren Äste an den Berührungspunkten ineinander übergehen, wobei an den Übergangsstellen der einen Faser in die andere meist Verbreiterungen entstehen, während ich unter einem Geflecht oder einem falschen Netz eine netzartige Verflechtung von Fäden bzw. Fasern verstehe, die über- und untereinander fortlaufen und sich ohne substantielle Vereinigung einfach überkreuzen.

stimmt sein dürften. Die Fasern verlaufen, wie ich an Längs- und Querschnitten der Zotten mit Sicherheit feststellen konnte, zum Teil quer zur Zottenachse und zum Teil mit dieser, also in der Längsrichtung der Zotte. Die Querfasern dürften teilweise den Spannfasern Mall's und anderer Autoren entsprechen.

In der Drüsenschicht der Dünndarmschleimhaut (Fig. 1, b), also zwischen und um die Propriadrüsen, sind die elastischen Fasern etwas stärker als in den Zotten. Die Fasern legen sich zum grössten Teil den Darmeigendrüsen eng an, sodass die Drüsen mantelartig von einem feinen Netz elastischer Fasern umgeben werden. Während im Anfangsteile des Dünndarmes die zwischen den Darmeigendrüsen liegende elastische Substanz ziemlich gleichmässig verteilt ist, ist die Menge der elastischen Fasern jedoch gegen Ende des Dünndarmes an diesen Stellen recht verschieden. An einzelnen Stellen liegen nur einzelne Fasern zwischen den Darmeigendrüsen, an anderen Stellen sind sie massenhaft zwischen ihnen zu finden.

Verfolgt man die feinen, elastischen Fasern um die Drüsen in ihrem Verlaufe gegen die Basis der Mucosa zu, so stösst man basal, also unter und zum Teil noch zwischen den blinden Enden der Drüsen auf ein breites Lager von zirkulär- und längsverlaufenden, elastischen, netzartige Verbindungen herstellenden Fasern (Fig. 1, c). Dobbertin bezeichnet dieses auch beim Menschen vorkommende Lager von feinen bis mitteldicken elastischen Fasern als elastisches Band. Er hat dieses auch im Magen des Menschen gefunden und festgestellt, dass es sich in den Dünndarm fortsetzt. Ich finde diese Bezeichnung nach meinem Befunde vollkommen gerechtfertigt und möchte meinerseits diese Bezeichnung akzeptieren, weil sich diese Bildung bei schwacher Vergrösserung tatsächlich als ein homogenes, gleichartiges Band darstellt, doch mit stärkeren Vergrösserungen in Wirklichkeit ein dichtes elastisches Netzwerk und Geflecht ist, und somit als eine *Lamina elastica subglandularis* bezeichnet werden kann. Dieses elastische Band verläuft vornehmlich in dem Raum, der zwischen dem Fundus der Darmeigendrüsen und der Submucosa liegt. Von diesem Bande, das in bezug auf seine Breite Schwankungen unterworfen ist, gehen mit grosser Regelmässigkeit Züge elastischer Fasern von

verschiedener Stärke zu den Propriadrüsen ab, indem sie beim Hund und bei der Katze auch das Stratum compactum und granulosum passieren. Beim Hund erscheint bei starker Vergrößerung die Lamina elastica subglandularis mehr auseinandergezogen, also grossmaschiger, während sie bei der Katze dichter erscheint, weil die einzelnen Fasern dichter aneinander liegen und die Netze enger, die Maschen kleiner sind. Je mehr man weiter in den Darm caecumwärts vorschreitet, desto mehr bemerkt man, dass die Lamina elastica subglandularis an der Basis der Propriadrüsen wenigstens beim Hunde stellenweise an Mächtigkeit zunimmt. Es macht auch den Eindruck, als ob die Dichtigkeit der Lagerung der Fasern erheblicher werde. Bei der Katze hält sich das elastische Band in gleichen Grenzen und ist, wie beim Hunde, bis kurz vor das Caecum nachzuweisen.

Gegenüber der Zartfaserigkeit der subglandulären, elastischen Netze, die sich vom blinden Drüsenende bis zur submucosa-seitigen Fläche der Muscularis mucosae erstrecken, sind die elastischen Fasern in der Submucosa (Fig. 1, d) erheblich dicker und in den verschiedensten Richtungen verlaufend. Sie sind hier weniger reichlich vorhanden, verlaufen einzeln, selten in Bälkchen und bilden ganz weitmaschige Netze. Bei dem Hunde ist in der Submucosa massenhaft elastisches Gewebe wahrzunehmen, während bei der Katze die elastischen Fasern weniger zahlreich vorhanden sind. Bezüglich des Kalibers der submukösen Fasern wechseln feine mit dicken ab. Ihr Verlauf ist ein ganz unregelmässiger, neben zirkulär- und longitudinal verlaufenden kommen Fasern der verschiedensten Richtungen vor. Allerdings scheint bei der Katze die longitudinale Richtung vorzuherrschen. Auch weist die Submucosa im Ileum bei der Katze nicht mehr so viele elastische Elemente auf, als es in den früheren Darmabschnitten der Fall ist, während mir beim Hund das Gegenteilige obzuwalten schien.

Die in der Submucosa liegenden Duodenaldrüsen werden ähnlich wie die Propriadrüsen und ferner ihre Läppchen und Endstücke von feinen elastischen Netzwerken umschlossen und durchzogen. Ebenso umspinnen und durchsetzen elastische Fasern in Form dichter Netze die solitären und aggregierten Follikel.

In der *Tunica muscularis* der Darmwand (Fig. 1, e, f, g), die sich bei Hund und Katze nach meinen Untersuchungen stets aus drei Schichten aufbaut, halten die verschieden starken elastischen Fasern im allgemeinen die Richtung der Muskelfasern ein. Es finden sich daneben auch anders gerichtete. So fand ich z. B. in der Längsmuskelfaserschicht bei Hund und Katze ausser den vorwiegend längsverlaufenden Fasern auch zirkuläre. Hier und da finden sich noch einzelne aufsteigende, d. h. senkrecht zur Darmsoberfläche verlaufende elastische Fasern in der Muskelschicht. Die *Tunica muscularis* wird von einem echten elastischen Netzwerk durchzogen, dessen Längsmaschen den Muskelbündeln parallel angeordnet sind. Da im Ileum die Darmwandmuskulatur bei den Carnivoren eine besondere Dicke aufweist, so zeigt auch das elastische Gewebe ein dementsprechendes Verhalten. Namentlich in der *Intermuscularis* (Fig. 1, h) und an der der *Submucosa* zugewandten Seite lassen sich dichte Lagen elastischer Fasern nachweisen. Letzteres ist namentlich deutlich im Jejunum der Katze zu sehen. Auf das deutliche Hervortreten der Muskelscheiden in meinen mit den entsprechenden Färbemitteln auf elastisches Gewebe tingierten Präparaten möchte ich noch besonders hinweisen.

In der *Serosa* (Fig. 1, i) finden sich Netze elastischer Fasern mit der Achse des Darmes vorzugsweise parallel gerichtetem Verlaufe.

### **Herbivoren und Omnivoren.**

Die Verbreitung und Anordnung der elastischen Substanz bei Pferd, Rind, Schaf, Ziege und Schwein ist nahezu die gleiche. Zwischen diesen Tieren und den Carnivoren bestehen aber einige Verschiedenheiten. Im grossen und ganzen ist die Schleimhaut des ganzen Dünndarmes bei den erstgenannten Tieren ärmer an elastischer Substanz als bei den Carnivoren.

Wie bei den Carnivoren, so wird auch bei den Herbivoren und Omnivoren die Zotte (Fig. 2, a) durchsetzt von längs- und zirkulärverlaufenden Fasern.

Die zwischen den Darmeigendrüssen (Fig. 2, b) und um sie herum lagernden elastischen Fäden verbinden sich netzartig und sind sehr dünn.



Eine so ausgesprochene, bei schwacher Vergrößerung als gleichförmiges Band erscheinende Lamina elastica subglandularis, wie wir es bei den Carnivoren an der Basis der Propriadrüsen sahen, ist hier meist nicht nachzuweisen, nur im Anfangsteile des Dünndarmes liegen bei Rind, Pferd und Schwein (Fig. 2, c) dünne Lagen elastischen Gewebes an der Basis der Mucosa, die bei schwacher Vergrößerung als eine feine Linie erscheinen. Bei Rind und Pferd verschwinden diese Lagen dünnster, elastischer Fasern ileumwärts bald, während sie sich beim Schweine weiter nach dem Enddarm zu hinziehen und vornehmlich aus längsverlaufenden Fasern sich zusammensetzen. Gegen das Ileum zu werden beim Schweine diese Lagen feinsten, elastischer Fasern dünner, sodass sie am Ende desselben nur noch schwer zu sehen sind, ja an manchen Stellen überhaupt gänzlich fehlen. Schaf und Ziege besitzen derartige Züge elastischer Substanz an der Basis der Mucosa nicht, selbstverständlich kommen hier einzelne elastische Fasern und Netze vor, es fehlt nur das den Carnivoren zukommende, oben geschilderte, deutliche und relativ breite Band.

Die Submucosa ist beim Pferd, den Wiederkäuern und dem Schweine (Fig. 2, d) in unregelmässiger Weise von dünnen bis mitteldicken Fasern durchspannen. Beim Pferd ist die elastische Substanz in der Submucosa ziemlich beträchtlich; ebenso ist die Submucosa des Schweines relativ reich an elastischem Gewebe. Wie beim Pferde, so sind auch beim Schweine die Fasern von beträchtlicher Dicke; allerdings sind auch feine Fasern vorzufinden, die Netze bilden. Die dicken Fasern verlaufen vorzugsweise allein in den verschiedensten Richtungen. Beim Schweine sah ich ferner in der Submucosa dicht an der Kreisfaserschicht der Tunica muscularis elastische Fasern, die ein geschlängeltes Aussehen hatten, vorherrschen. Die Submucosa des Rindes weist bei weitem nicht so viel elastische Elemente auf wie die vom Pferd und Schwein. Auch bezgl. ihrer Stärke können sie nicht mit denen des Pferdes und des Schweines in Vergleich gestellt werden. An einzelnen Stellen waren in der Submucosa beim Rinde allerdings starke Anhäufungen elastischer Fasern zu sehen, doch erreichten nur ganz vereinzelt Fasern ein solches Kaliber, wie wir es beim Pferde

und Schwein fast durchgängig in der Submucosa bemerkten. Bei Schaf und Ziege möchte ich mich betreffs der Verteilung der elastischen Substanz in der Submucosa dahin aussprechen, dass dieselbe im Verhältnis stärker entwickelt ist, als es beim Rinde der Fall war. Namentlich im Ileum sind viele und für das Schaf und die Ziege verhältnismässig dicke elastische Fasern zu finden.

Die meist submukös liegenden Duodenaldrüsen sind beim Pferd, den Wiederkäuern und dem Schwein stets von einem Geäste feinsten Fädchen, das besonders am Rand von ansehnlicher Dichtigkeit ist, durchzogen.

In der Tunica muscularis (Fig. 2, e, f) und deren Lamina intermuscularis (Fig. 2, g) des Pferdes, der Wiederkäuer und des Schweines findet man massenhaft elastische Fasern von verschiedenster Anordnung und Dicke.

Die Serosa (Fig. 2, h) zeigt stets dasselbe Bild, nur dass hier die Menge und Dicke der elastischen Fasern nach der Stärke des Mesenteriums Schwankungen unterworfen ist. Die Serosa zeigt in sämtlichen Darmabschnitten eine kontinuierliche Lage longitudinaler Fasern von teilweise recht beträchtlichem Kaliber; selbstverständlich fehlen auch zirkuläre keineswegs.

### Zusammenfassung.

Im Dünndarm der Haussäugetiere kann man eine Unterscheidung zwischen feinen, mitteldicken und dicken Fasern machen. Die dünnsten Fasern haben etwa die Stärke der Gallenkapillaren, während den stärksten der Querschnitt eines roten Blutkörperchens entspricht. Die feinen, elastischen Fasern verlaufen meist in einem wirren Durcheinander, während die dicken Fasern einen mehr geraden, wenn auch etwas geschlängelten Verlauf nehmen. Die mitteldicken Fasern bilden vorwiegend weitmaschige Netze.

Die Carnivoren haben in ihrer Mitteldarmwand ein viel ausgeprägteres, elastisches Gewebssystem als Pferd, Rind, Schaf, Ziege und Schwein.

Das elastische Gewebe ist bei allen Haustieren mit wenigen und geringen Verschiedenheiten in den einzelnen Dünndarmabschnitten (Duodenum, Jejunum, Ileum) gleichmässig verteilt.

Die Schleimhaut verhält sich in bezug auf ihren Gehalt an elastischen Elementen bei den einzelnen Haussäugetieren ver-

schiedenartig. Ihre elastischen Fasern sind aber durchgängig dünner als die der anderen Darmwandschichten. Bei den Carnivoren liegt an der Basalseite der *Propria mucosae* zwischen dem Grunde der Darmeigendrüsen und der *Submucosa* im ganzen Dünndarme ein dichtes elastisches Netzwerk und Geflecht bezw. eine *Lamina elastica subglandularis*, die in den mikroskopischen Schnitten bei schwacher Vergrößerung als ein homogenes, gleichartiges Band erscheint. Pferd, Rind und Schwein besitzen an gleicher Stelle nur dünne Lagen elastischen Gewebes, die gegen Ende des Mitteldarmes sogar fast ganz verschwinden und bei schwacher Vergrößerung als feine Linien erscheinen. Ihre *Lamina elastica subglandularis* ist also sehr dünn und weitmaschig. Bei Schaf und Ziege ist diese elastische Lage noch dünner und bei schwachen Vergrößerungen nicht zu sehen.

Die *Lamina elastica subglandularis* bildet unter den blinden Drüsenenden meist eine schwache grubige Vertiefung, in die die Drüsenenden hineinragen. Vom Rande der Gruben ziehen Fasern ab, die zu den Propriadrüsen verlaufen. Es sind also die blinden Drüsenenden von einem elastischen Körbchen umgeben.

Die Drüsentubuli der Darmeigendrüsen werden bei allen Haustieren bald mehr, bald weniger von feinen elastischen Fasernetzen umspinnen.

Bei allen Haustieren sind in der Zotte sowohl quer- als längsverlaufende, dünnste elastische Fasern zugegen, die teilweise Netze um die Kanäle bezw. um die Gefässe und Muskelbündel in den Zotten bilden, zum Teil quer von den Muskelbündeln zur Zottenoberfläche ziehen.

Die *Muscularis mucosae* ist relativ reich an elastischem Gewebe, das gleiche gilt von den *Laminae subglandulares*. Die *Lamina elastica subglandularis* liegt bei den Tieren, bei denen sie dick ist, zum Teil in beiden Schichten.

In der *Submucosa* aller Dünndarmabschnitte sind bei allen Haustieren neben feinfaserigen, elastischen Elementen in der Mehrzahl erheblich dickere Fasern vorhanden. Diese verlaufen in allen Richtungen; der Faserverlauf ist also unregelmässig. Die dicken elastischen Fasern treten mehr vereinzelt auf, während die weniger dicken zu mehr oder weniger dichten Bälkchen besonders nahe der *Tunica muscularis* vereinigt sind. Letzteres beobachtet man besonders deutlich im Jejunum der Katze.

Die stärkste Entwicklung der elastischen Substanz in der Submucosa zeigt sowohl in bezug auf Menge als Dicke neben den Carnivoren vor allem das Pferd. Ihm schliessen sich Schwein, Schaf, Ziege und endlich das Rind an.

Die Duodenaldrüsen werden ähnlich wie die Noduli solitarii und aggregati von der elastischen Substanz in Form von feinen Netzwerken umspinnen und durchzogen.

In der Tunica muscularis halten bei allen Haustieren die verschieden starken elastischen Fasern im allgemeinen die Richtung der Muskelfasern ein. Sie liegen vor allem in stärkeren Zügen bezw. dünnen Längsnetzen in den die Muskelfasern in Bündel zerlegenden Bindegewebszügen, den Strängen des Perimysium internum. Es finden sich daneben auch anders gerichtete Fasern. Entsprechend der Dicke der Muskelschichten ist auch das elastische Gewebe entwickelt. Sowohl gegen die Submucosa wie gegen die Serosa ist die Muscularis durch stattliche Stränge elastischer Fasern abgegrenzt.

In der Lamina intermuscularis bildet das elastische Gewebe ein hautartig ausgebreitetes elastisches Netz, eine Lamina elastica intermuscularis. Namentlich beim Pferde ist in der Intermuscularis ein mächtiges Lager elastischer Fasern vorhanden.

Die Serosa zeigt bei allen Tieren eine kontinuierliche Lage elastischer Fasern von vorzugsweise mit der Achse des Darmes gerichtetem Verlaufe. Es sind aber auch zirkulärverlaufende Fasern und Verbindungsfasern bezw. Äste zwischen den Hauptfasern zu finden.

---

### Literatur.

---

- Dobbertin: Über die Verbreitung und Anordnung des elastischen Gewebes in den Schichten des gesamten Darmkanals. Gekrönt. Preisschrift d. mediz. Fakultät Rostock 1896.
- Mall: Die Blut- und Lymphwege im Dünndarme des Hundes. Abhandlg. d. math.-phys. Kl. d. K. Sächs. Gesellsch. d. Wiss., Bd. 14, 1888.
- Tschaussow: Zur Frage nach der Verteilung der elastischen Substanz im Darmtraktus von Hund und Katze. Diss. Charkow 1898.

**Erklärung der Abbildungen auf Tafel VIII.**

- Fig. 1. Darstellung des elastischen Gewebes der Dünndarmwand des Hundes. Längsschnitt aus dem Jejunum. (Resorcin-Fuchsin.) a) Zotte; b) Stratum glandulare; c) Lamina elastica subglandularis; d) Submucosa; e) schrägverlaufende Schicht der Tunica musc. (findet sich auch bei der Katze); f) Kreisfaserschicht; g) Längsfaserschicht der Tunica muscularis; h) Intermuscularis; i) Serosa.
- Fig. 2. Darstellung des elastischen Gewebes der Dünndarmwand des Schweines. Querschnitt aus dem Jejunum. (Resorcin-Fuchsin.) a) Zotte; b) Stratum glandulare; c) Lamina elastica subglandularis; d) Submucosa; e) Kreisfaserschicht; f) Längsfaserschicht der Tunica muscularis; g) Intermuscularis; h) Serosa.

Aus dem anatomisch-histologischen Laboratorium der Universität St. Petersburg.

## Beobachtungen an dem Epithel der Descemetschen Membran.

Von  
**Alexius Zawarzin.**

Hierzu Tafel IX und X und 5 Textfiguren.

Ungeachtet des grossen Interesses, welches das Epithel der Descemetschen Membran darbietet, ist dasselbe, gleichwie sämtliche Plattenepithelien, noch recht unvollständig untersucht worden. Die interessanten Beobachtungen von Smirnoff (3, 5) sowie von Nuel und Cornil (4) über den Bau des Protoplasmas dieser Epithelzellen haben in den Arbeiten der letzten Jahre keine Bestätigung gefunden; ferner bleibt die Frage über die Teilungserscheinungen daselbst vollkommen offen, wobei von der Arbeit von Schottländer (2), welcher verschiedene Formen der Mitose und Amitose unter pathologischen Bedingungen in den Zellen der membrana Descemeti des Frosches beobachtet hat, abzusehen ist. Desgleichen unaufgeklärt ist auch die Frage über den Bau und die Bedeutung der interessanten Gebilde, welche vor nicht langer Zeit von Ballowitz (15) als „Centrophormia“ beschrieben worden sind.

Ich gedenke im Folgenden die Ergebnisse einer Untersuchung des Epithels der Descemetschen Membran hauptsächlich hinsichtlich der Teilungsprozesse und der Bedeutung und des Baues der „Centrophormien“ mitzuteilen.

### I. Kurze Literaturübersicht.

Ich werde hier nicht die gesamte Literatur über das Epithel der membrana Descemeti anführen, da bereits H. Virchow (33) in diesem Jahr eine ausgezeichnete Zusammenstellung derselben gegeben hat; ich will nur diejenigen Arbeiten besprechen, welche unmittelbar die mich interessierenden Fragen berühren.

Hierher gehört zunächst eine Reihe von Arbeiten von Ballowitz aus dem Jahre 1900. In ihnen (15, 16, 17, 18) beschreibt Ballowitz seine interessanten Beobachtungen an dem Epithel der Descemetschen Membran von verschiedenen Säugern, hauptsächlich Katzen. In den Zellen dieses

Epithels hat Ballowitz zuerst die Centrosomen gefunden und beschrieben, sowie eigenartige Gebilde, welche im Zentrum gelegen die Centrosomen umgeben und welche von ihm als „Centrophormia“ bezeichnet werden. Diese „Centrophormien“ erscheinen korbformig und sind aus feinen miteinander durchflochtenen und anastomosierenden Fäden aufgebaut, welche mit dem Mitom des Protoplasma zusammenhängen. Ihrer Lagerung nach erinnern sie sehr an die von Ballowitz beschriebenen Sphären im Salpenepithel (12) und bei Amphioxus (11), infolgedessen dieser Forscher die „Centrophormien“ für „Zellsphären“ hält.

Ballowitz beobachtete ausserdem, dass die Kernform des Epithels der Descemetschen Membran keine beständige ist, sondern sich allmählich mit dem Alter des Tieres ändert, dass hier somit nach den Worten des Autors eine „Kernmetamorphose“ stattfindet. Die runden oder ovalen Kerne der Zellen junger Tiere nehmen allmählich mit dem Alter derselben Bohnenform an, alsdann werden sie halbmondförmig und schliesslich unter beständiger weiterer Krümmung hufeisenförmig. Diese „Metamorphose“ vollzieht sich gleichzeitig an allen Zellen des Epithels beider Augen, sodass bei jedem Tiere sämtliche Kerne des Epithels beider Descemetschen Membranen sich in gleichen Stadien der „Metamorphose“ befinden und folglich gleiche Form haben.

Die Kerne verändern nach der Ansicht von Ballowitz ihre Form unter dem Einfluss der von ihm beschriebenen Centrophormien, wobei dieser Einfluss sowohl mechanischer (Druck) als auch chemischer (Verschmelzung) Natur ist. Für besonders klare und überzeugende Beweise seiner Annahme hält Ballowitz die sogenannten S-förmigen Kerne, wobei er ihre Entstehung durch Verlagerung (Hinüberkriechen) der Centrophormien erklärt, sowie die von ihm beschriebenen ausgezähnten und durchlochten Kerne, welche seiner Meinung nach infolge Auflösung der Kernsubstanz durch die Sphäre resp. das „Centrophormium“ entstehen. Ausser den gewöhnlichen Zellen hat Ballowitz (18) im Epithel der Descemetschen Membran noch grössere Zellen mit sogenannten Riesenkernen beschrieben: diese erleiden die gleiche Metamorphose, wie die gewöhnlichen Kerne, wobei sie jedoch von einer grösseren Anzahl von Centrosomen, 3—4 statt der gewöhnlichen 2—3, begleitet werden.

Diese Erscheinungen sind besonders deutlich in dem Epithel der membrana Descemeti von Katzen. Bei anderen Tieren sind die Kernmetamorphose und die mit derselben zusammenhängenden Erscheinungen entweder nicht so deutlich (Rind) oder überhaupt nicht beobachtet worden (Mensch).

Was nun die Vermehrung der Zellen anbelangt, so hat Ballowitz ungeachtet dessen, dass er eine grosse Zahl von Tieren verschiedenen Alters untersucht hat, eine Kern- und Zellteilung (Mitose) nur bei Embryonen und bei Tieren in der ersten Zeit nach der Geburt (Katzen) beobachtet. Bei erwachsenen Tieren sind die Zellen der membrana Descemeti nicht mehr imstande sich zu vermehren und vergrössern ihre deckende Fläche dadurch, dass sie flacher werden. Das Allgemeinbild des Epithels eines jungen Tieres unterscheidet sich daher vor allem von demjenigen eines älteren dadurch, dass dessen Kerne dichter beieinander gelegen sind als die Kerne des letzteren.

Im Jahre 1902 bestätigte Totsuka (21) in einer kleinen Mitteilung die Beobachtungen von Ballo witz an dem Epithel der Descemetschen Haut des Rindes, wo er desgleichen das Vorhandensein von „Centrophormien“ und einer schwach ausgeprägten Kernmetamorphose bestätigte; ausserdem beobachtete er jedoch Zellen mit mehreren Kernen (2—4). Derartige Zellen waren bereits früher von Smirnoff (3) bei Vögeln beschrieben worden.

Die von Ballo witz beschriebenen Centrophormien erweckten das Interesse der Forscher und riefen eine Reihe von Versuchen hervor, ihre Bedeutung klarzustellen und sie in Zusammenhang mit anderen von Golgi, Heidenhain und anderen beschriebenen Gebilden zu bringen.

Ballo witz selber hält in seiner Hauptarbeit (15) die Centrophormien für Sphären und bezeichnet sie auch als „Zellsphären“ und nur unter anderem als „ein neues Zellorgan von unbekannter Bedeutung“.

Gleichzeitig mit Ballo witz beschreibt Golgi seinen „apparato reticolare int.“, worauf ersterer (19) in Anbetracht der grossen Ähnlichkeit dieses mit dem „Centrophormium“ beide miteinander vergleicht und fast identifiziert.

Anderer Meinung ist M. Heidenhain (20), welcher in demselben Jahre 1900 in den Spermatocten von Proteus unter dem Namen „Zentralkapseln“ Gebilde beschrieb, welche desgleichen ausserordentlich den „Centrophormien“ gleichen: Die „Zentralkapseln“ sowie die „Centrophormien“ haben nach Heidenhain mit den Sphären nichts gemein und gehen aus Mitochondrien hervor. Die Sphäre oder das Idiozom liegen innerhalb der Kapseln: Ballo witz hat nach Heidenhain dieselben nicht gesehen.

Bei Anwendung hauptsächlich der Methode von Kopsch hat Bergen (26) 1904 in vielen Drüsen- und Epithelzellen ebensolche Netzapparate wie die Centrophormien gefärbt, nur mit dem Unterschied, dass der Netzapparat kein beständiges Gebilde ist (dasselbe erscheint und verschwindet), während die Centrophormien (welche Bergen nach Kopschs Verfahren zu imprägnieren nicht gelang) und der „apparato reticolare interno“ konstante Gebilde sind, infolgedessen Bergen dieselben für Gebilde sui generis hält.

Einar Sjövall (28) färbte nach dem Verfahren von Kopsch Netzchen in den embryonalen Nervenzellen, welche ihrer Lagerung nach (sie umgeben das Centrosoma) ungemein an die Centrophormien erinnern, sowie die Centrophormien selber. Indem er beide Gebilde für gleichartige hält, gibt er für dieselben keine theoretische Erklärung, sondern vergleicht sie vorsichtig mit dem Chromidialapparat, wobei er ihnen die wichtige Bedeutung eines neuen Zellorgans zuspricht.

Noch bestimmter und sicherer schreibt M. Popoff (29) den erwähnten Gebilden wie Centrophormien, Mitochondrien, dem Netzapparat eine chromidiale Natur zu.

## II. Material und Untersuchungsmethoden.

Als Material für meine Untersuchungen dienten mir hauptsächlich die Augen des Pferdes, dessen Epithel der Descemetschen Membran bisher fast nicht untersucht worden ist. Ausser Pferde-



augen (von denen ich 60 Paar untersucht habe) standen mir noch Augen vom Rinde und dessen Embryonen, von Katzen und Hunden zur Verfügung.

Für meine Untersuchungen bediente ich mich des Verfahrens von Kocetov (32), welches sich von demjenigen von Ballowitz in einigem unterscheidet und in folgendem besteht: die nach der Fixierung (die besten Resultate erzielte ich mit einer gesättigten Lösung von Sublimat in physiologischer Kochsalzlösung) vorsichtig ausgeschnittene Hornhaut wird mit der Innenfläche nach aussen gekehrt und allmählich in Alkohol von steigender Konzentration übergeführt; alsdann gelangt sie für 24 Stunden in absoluten Alkohol und darauf für einige Stunden in ein Gemisch von Alkohol und Äther. Die konvexe Fläche der umgestülpten Hornhaut, auf welcher sich die Descemetische Membran mit ihrem Epithel befindet, wird ferner mit einer 4<sup>o</sup>igen Lösung von Kollodium übergossen. Nach einiger Zeit beginnt das Kollodium anzutrocknen, worauf im geeigneten Moment<sup>1)</sup> die Kollodiumschicht mit dem ihr anhaftenden Epithel vorsichtig abgelöst wird. Die abgerissenen Fetzen werden in ein Gemisch von Alkohol und Äther eingelegt, worin das Kollodium aufgelöst wird; die Epithelstückchen werden alsdann in beliebiger Weise gefärbt.

Ich benutzte hauptsächlich das Eisenhämatoxylin nach Heidenhain und bisweilen das gewöhnliche Hämatoxylin nach Böhm er.

Zum Studium des Baues der Centrophormien wandte ich die intravitale Methyleneblaufärbung (mit einer Lösung von  $\frac{1}{110}$  %) und Neutralrotfärbung mit nachfolgender Fixierung in molybdänsaurem Ammonium an.

### III. Erscheinungen der Metamorphose.

Das Epithel der membrana Descemeti vom Pferde besteht aus polygonalen, recht ungleich grossen Zellen, deren Grenzen nach Heidenhains Verfahren, wenn auch nicht immer, so doch genügend häufig sich darstellen lassen, um nicht Zuflucht zu andern Verfahren nehmen zu müssen. Es verdient berücksichtigt zu werden, dass die Zellgrenzen sich häufiger und schärfer bei jungen Tieren als bei alten darstellen lassen; diese Tatsache

<sup>1)</sup> Es ist hierbei zu beachten, dass im Falle das Kollodium zu sehr eintrocknet und schrumpft, das Epithel leidet, im Falle das Kollodium jedoch ungenügend trocken geworden, das Epithel nicht an demselben haftet.

kann meiner Meinung nach damit zusammenhängen, dass die Zellen in der Jugend dicker sind.

Jede Zelle enthält einen oder mehrere Kerne, eine Gruppe von Centrosomen und das von Ballowitz als „Centrophormium“ beschriebene Gebilde. Bisweilen, jedoch äusserst selten, sind einige Zellen mit gelben Körnchen angefüllt, wobei die von dem „Centrophormium“ eingenommene Stelle freibleibt. Diese Körnchen werden

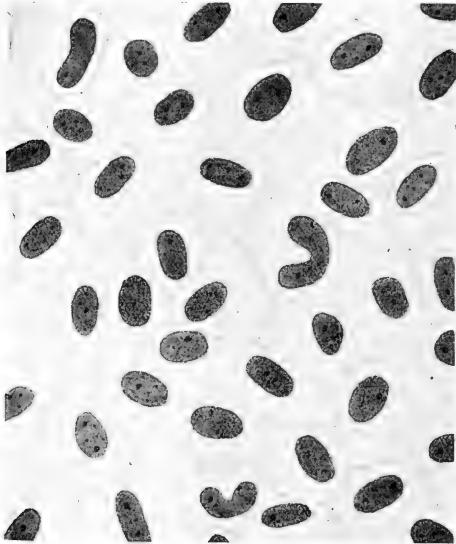


Fig. 1.

Epithel der membrana Descemeti vom Pferde mit vorwiegend ovalen Kernen. Vergrößerung 640.

durch Osmiumsäure geschwärzt und werden durch Alkohol und Äther nicht gelöst. Eine derartige Zelle ist auf der Fig. 6, Taf. IX abgebildet.

Die Erscheinungen der Metamorphose bestehen, wie bereits oben erwähnt worden ist, darin, dass sämtliche Kerne der Descemetischen Membran im Verlauf des Lebens der Tiere gleichzeitig ihre Form von einer runden bis zu einer hufeisenförmigen ändern.

Besonders wichtig und interessant ist nach Ballowitz die Tatsache der gleichzeitigen Veränderung. Sämtliche Kerne eines Epithels werden ungefähr auf gleichen Stadien der Metamorphose angetroffen. Nachdem Ballowitz diese Erscheinungen an der Katze und am Schafe studiert hat, gibt er hinsichtlich der anderen Tiere nur kurze Angaben; so schreibt er vom Pferde, dass er in dessen membrana Descemeti sämtliche Kernformen von runden bis zu hufeisenförmigen gesehen hat. Nach meinen Beobachtungen ist

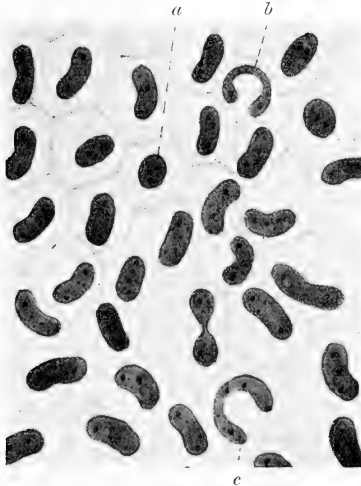

Fig. 2.

Epithel der membrana Descemeti vom Pferde mit vorwiegend nierenförmigen Kernen. Vergrößerung 640.

jedoch im Epithel des Pferdes keine derartige Gesetzmässigkeit nachweisbar, wie sie Ballowitz an anderen Tieren beobachtet hat. Fast auf jedem Präparate habe ich jegliche Kernformen gefunden. In der Textfig. 2 sind z. B. fast sämtliche Kernformen von runden bis zu hufeisenförmigen zu erkennen.

Aus derselben Textfig. 2 ist jedoch ersichtlich, dass die Hauptmasse der Kerne dennoch annähernd eine Form aufweisen und zwar eine Nieren- oder Bohnenform, welche somit auch den allgemeinen Charakter des Epithels bestimmt; diese vor-

wiegende Form verändert sich nur wenig und zwar von einer ovalen (Textfig. 1) bis zu einer nierenförmigen (Textfig. 2).

Da die Metamorphose nur nach dieser vorwiegenden Kernform beurteilt werden kann, so ist folglich „die Metamorphose“ beim Pferde nur sehr schwach ausgeprägt. Ungefähr dasselbe lässt sich auch vom Epithel der Descemetischen Membran des Rindes aussagen.

Noch eine interessante Tatsache wäre hier hervorzuheben, dass nämlich häufig die bohnenförmigen Kerne (d. h. die älteren) dichter beieinander gelagert sind als die runden und ovalen (jüngeren), wie es ein Vergleich der Fig. 1 und 2 augenscheinlich

dartut im Widerspruch zu der Ansicht von Ballowitz, welcher annimmt, dass die Zellen mit dem Alter dünner werden, der Fläche nach zunehmen, wodurch in einem gewissen Maße das Fehlen einer Fortpflanzung kompensiert wird.

Wie bereits oben erwähnt, für einen Faktor, welcher die Veränderungen der Kernformen hervorruft, hält Ballowitz die Einwirkung des „Centrophormiums“, welches seiner Meinung nach eine Sphäre ist. Als einen besonders beweiskräftigen Beweis dafür erkennt er (15, 17) die sogenannte „Kernarrosion“ und „Kernfensterung“ an, welche darin besteht, dass die Kerne häufig durchlocht oder arrodirt erscheinen. Seiner Meinung nach ist diese Arrosion das Resultat einer Auflösung der Kernsubstanz an der Berührungsstelle derselben mit der Sphäre, d. h. mit dem „Centrophormium“.

Im Epithel der membrana Descemeti vom Pferde habe ich desgleichen häufig diese arrodirtten Kerne (Fig. 3) beobachtet, dieselben hatten jedoch das Aussehen von schlecht fixierten und daher geplatzen Kernen. Ich bin der Meinung, dass ein grosser Teil derartiger „Kernarrosionen“ als Kunstprodukt anerkannt werden muss, umsomehr, als die Risse häufig sich nicht auf den

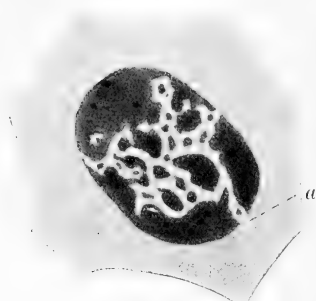


Fig. 3.

Ein sog. arrodierter Kern aus der membrana Descemeti vom Pferde.

Vergrösserung 1300 mal.

Kern beschränken, sondern sich auch in das Protoplasma erstrecken (bei a in Fig. 3).

Aus einer Reihe anderer Überlegungen, z. B. aus der Analogie mit dem Epithel von Amphioxus, daraus endlich, dass das Centrophormium, wie aus dem weiteren hervorgehen wird, durchaus keine Sphäre ist, ergibt sich, dass die Einwirkung des Centrophormiums auf die Veränderung der Kernform nicht so gross sein kann und dass der Grund für diese Erscheinung in einer Veränderung der allgemeinen, wahrscheinlich rein physikalischen Bedingungen für die ganze Zelle im speziellen und für das ganze Epithel im allgemeinen zu suchen ist. Darauf weist die Gleichzeitigkeit der Veränderungen (wenigstens der Kerne der vorwiegenden Form) sowohl im Epithel der Descemetischen Membran als auch im Epithel von Amphioxus hin.

#### IV. Erscheinungen der Teilung.

Ohne mich weiter bei der Metamorphose aufzuhalten, gehe ich zu dem Hauptteil meiner Untersuchung, und zwar zu den Teilungserscheinungen im Epithel der membrana Descemeti, über.

Bis dahin ist eine Zellteilung hier nicht sicher festgestellt worden<sup>1)</sup>; von einigen Autoren (Ballowitz) wird dieselbe sogar vollkommen geleugnet.

In dem Epithel der membrana Descemeti vom Pferde wird eine Zellteilung recht häufig beobachtet; dieselbe ist hier meistens eine direkte; nur in dem Descemetischen Epithel von Embryonen wird Karyokinese angetroffen.

Die direkte Teilung tritt entweder in Form einer regelmässigen Amitose, wobei sich der Kern in zwei gleiche Hälften teilt, oder in Form einer Knospung oder Fragmentierung auf, wobei der Kern in mehrere häufig ungleich grosse Kerne zerfällt. Eine scharfe Grenze lässt sich zwischen diesen beiden Erscheinungen nicht ziehen, da sie gewissermassen durch Übergangsstufen miteinander verbunden sind.

Bevor ich zur Beschreibung dieser Teilungsprozesse übergehe, halte ich es noch für wichtig zu erwähnen, dass in dem Descemetischen Epithel des Pferdes sowie anderer Tiere (Nuel et Cornil [4], Schottländer [2], Ballowitz [18],

<sup>1)</sup> Die von Schottländer beschriebenen verschiedenen Fälle von Zellteilungen beim Frosch sind mehr oder weniger pathologisch.

Evetsky<sup>1)</sup> [1]) ausser Kernen gewöhnlicher Grösse noch sogenannte Riesenkerne angetroffen werden. Beim Pferde sind diese Kerne häufiger als bei der Katze (Ballowitz), sind jedoch wie auch bei dieser von einer grösseren Anzahl von Centrosomen (3—4) als gewöhnlich (2—3) begleitet. Diese Riesenkerne entstehen augenscheinlich aus den gewöhnlichen durch ein verstärktes Wachstum der letzteren unter Zunahme an Chromatin, sodass häufig auf einem Präparate die volle Serie von Kernen aller Übergangsgrössen beobachtet wird.

Eine regelmässige Amitose wird fast ausnahmslos an den gewöhnlichen Kernen beobachtet.

Ungeachtet des Mangels einer klar zutage tretenden Kernmetamorphose werden in dem Descemetschen Epithel des Pferdes, wie bereits oben erwähnt, dennoch Kerne verschiedener Form, von einer vollkommen runden bis fast ringförmigen, angetroffen.

Eine Teilung können sämtliche Kernformen eingehen, wobei in Abhängigkeit von der Kernform und von der Lagerung des Kernes in der Zelle auch die Teilungsfigur steht. Auf den Zeichnungen der Taf. IX habe ich verschiedene Stadien der Teilung dreier typischer Kernformen, der ovalen (Fig. 1a, 2, 3, 4, 9, 11), der halbmondförmigen (Fig. 1b, 13, 20) und der hufeisenförmigen, fast ringförmigen (Fig. 14, 21, 15), abgebildet.

Der ovale (sowie runde) Kern liegt in der Zelle entweder seitwärts (Fig. 1a), oder in der Mitte. Liegt der Kern nicht in der Mitte, während den zentralen Teil der Zelle das sog. Centrophormium mit den Centrosomen und den Sphären einnimmt, so tritt die Einschnürung am Kern bei der Teilung nicht symmetrisch auf: der Einschnitt an der dem Centrum der Zelle zugewandten Seite ist tiefer als an der entgegengesetzten Seite, wie es die Fig. 3 zeigt. Auf derselben Figur ist ausserdem sichtbar, dass das Centrophormium gleichsam in den tieferen Einschnitt hineinragt, was ungemein an die von Löwit, Sabatier, vom Rath und P. Bonin<sup>2)</sup> beschriebenen Bilder in den Spermatischen verschiedener Tiere, wo die Sphären gleichfalls in den Kern einzudringen scheinen, erinnert.

Ist jedoch der Kern vor der Teilung in der Mitte der Zelle gelegen, so entstehen die Einschnürungen symmetrisch, wobei

<sup>1)</sup> Zitiert nach Virchow (33).

<sup>2)</sup> Zitiert nach Prenant, Bonin et Maillard (27).

das Centrophorium den Kern an dieser Einschnürungsstelle durchsetzt, welches Verhalten aus den Fig. 2, 4 und 9 ersichtlich ist. Die Kerne anderer Formen (halbmondförmige, hufeisenförmige und ähnliche) liegen in der Zelle stets exzentrisch, sodass die Möglichkeit einer symmetrischen Teilung bereits durch die Lagerung des Kernes ausgeschlossen ist.

Im übrigen verläuft der Teilungsprozess hier genau ebenso wie in dem ersten Falle. Die Fig. 1 b, 13, 20 illustrieren die Teilung eines halbmondförmigen, die Fig. 14, 21, 15 eines hufeisenförmigen Kernes. Das Resultat einer derartigen Teilung ist somit eine zweikernige Zelle im ersten Falle mit runden Kernen, im zweiten (halbmondförmiger Mutterkern) mit ovalen und im dritten schliesslich mit halbmondförmigen Kernen. Die Kernform wird somit bei der Teilung deutlich vereinfacht<sup>1)</sup>, wodurch teilweise die unregelmässige Kernmetamorphose beim Pferde, auf die ich weiter oben hingewiesen habe, erklärt werden kann.

Das Resultat einer derartigen regelmässigen Amitose ist somit die Entstehung einer zweikernigen Zelle, die grösser ist als die einkernige Mutterzelle (Fig. 2, 10, 13, 20). Die Centrosomenmenge nimmt in einer derartigen Zelle desgleichen zu und erreicht die Vierzahl.

Eine eigentümliche Ausnahme stellt nur der letzte Fall dar, wenn der mütterliche Kern hufeisenförmig ist: hier nimmt die Zelle augenscheinlich nach der Kernteilung an Grösse nicht zu (Fig. 14, 21, 15).

Erreicht nun ein derartiger Teilungsprozess sein Ende? Teilt sich eine derartige zweikernige Zelle in zwei Tochterzellen? Die Tatsache der Teilung der Zelle nachzuweisen, ist hauptsächlich deswegen äusserst schwer, weil die Zellteilung nicht gleichzeitig mit der Kernteilung vor sich geht. Der Beweis muss jedoch gerade hier besonders sorgfältig sein, da gewöhnlich die Frage der Zellteilung den Stein des Anstosses für eine Anerkennung der Amitose als einen Vorgang regenerativen Charakters bildet. Wie viele Forscher in anderen Fällen von Amitose, so kann auch ich keinen direkten Beweis zugunsten einer Zellteilung in dem von mir untersuchten Fall anführen. Einige Tatsachen leiten jedoch auf eine Anerkennung einer Zellteilung hin. Es nimmt nämlich einerseits die Zelle nach der Kernteilung und nach der

<sup>1)</sup> Hinsichtlich der Kernmetamorphose.

Zunahme der Centrosomen an Grösse zu (Fig. 20, 10), anderseits werden auf vielen Präparaten häufig Zellenpaare (wie die in Fig. 8 und 5 abgebildeten) mit Kernen gleicher Form (z. B. runder) zwischen einer Menge von Zellen mit Kernen vollkommen anderer Form (z. B. ovaler) angetroffen.

Da nun die Mehrzahl der Kerne des Epithels einer jeden Descemetschen Membran annähernd die gleiche Form hat (conf. oben Textfig. 1 und 2), z. B. eine ovale oder nierenförmige, und da nach der Teilung eine gewisse Vereinfachung der Kernformen (die ovalen und nierenförmigen Kerne ergeben bei der Teilung runde, Fig. 1a, 2, 3, 4, 9, 10) beobachtet wird, so ist das Vorhandensein zweier nebeneinander liegenden Zellen (Fig. 5, 8 mit derartigen runden Kernen zwischen einer Menge ovaler Kerne zweifellos ein Hinweis auf eine stattgefundene Zellteilung. Ein Zellenpaar mit ovalen Kernen ist fast unmöglich zu erkennen, da die Kerne sich durch ihre Form nur wenig von den sie umgebenden Kernen unterscheiden; ein Zellenpaar mit halbmondförmigen Zellen habe ich nur äusserst selten beobachtet. Die während dieses Vorganges erfolgenden Veränderungen der Centrophormien, sowie die Art der Verteilung der Centrosomen zwischen den Tochterzellen ist mir nicht gelungen aufzuklären.

In der beschriebenen Weise teilen sich fast ausschliesslich die gewöhnlichen Kerne. Die sogenannten Riesenkerne teilen sich bisweilen in annähernd gleiche Teile (Fig. 19), jedoch äusserst selten, wobei die Tochterkerne stets nicht vollkommen gleich gross sind.

In dem Epithel der Descemetschen Membran beim Pferde erfolgt eine Kernteilung desgleichen auch in einer anderen Weise, und zwar auf dem Wege einer Knospung oder Fragmentation. An den gewöhnlichen Kernen wird eine Knospung verhältnismässig selten beobachtet; dieselben teilen sich meist in zwei gleiche Teile.

Die Knospung selber geht folgendermassen vor sich: An einer Stelle der Kernperipherie tritt allmählich ein Höcker auf, welcher stetig an Grösse zunimmt und sich schliesslich von dem Mutterkern ablöst (Fig. 11, 28). Derartige Knospen können gleichzeitig an mehreren Stellen der Kernperipherie entstehen; bisweilen schnürt sich auch der Mutterkern selber in zwei ungleiche Teile durch. Das Resultat einer derartigen Teilung ist eine kleine vielkernige Zelle; die Zahl der Kerne übersteigt selten die Zahl 10.



Die Anzahl der Centrosomen nimmt desgleichen zu, wenn auch unbedeutend. Diese kleinen, sich auf dem Wege einer Knospung teilenden Kerne werden gewöhnlich von dem Hämatoxylin nach Heidenhain sehr intensiv und diffus gefärbt, sodass sie den Eindruck von absterbenden, anormalen Kernen erwecken.

Die Knospung der Riesenkerne verläuft etwas anders und ergibt andere Resultate. Ihrer Grösse nach unterscheiden sich die Riesenkerne nicht scharf von den gewöhnlichen und sind mit denselben durch Übergangsformen verbunden. Hieraus folgt, dass die Riesenkerne aus gewöhnlichen Kernen durch Wachstum und Zunahme an Chromatin entstehen. Die Riesenkerne teilen sich ausschliesslich durch Knospung oder Fragmentation, sodass ich annehme, dass die Bildung der Riesenkerne selber bereits den Anfang einer normalen Fragmentation darstellt (worauf unter anderem die Zunahme der Centrosomenzahl hinweist), während die Knospung des kleinen Kernes eine anormale Erscheinung ist und den Untergang der Zelle nach sich zieht.

Eine Reihe sich teilender Riesenkerne ist auf den Fig. 7, 12, 19<sup>1)</sup> abgebildet; aus diesen ist es ersichtlich, dass der Kern zunächst eine gelappte Form annimmt und darauf allmählich in mehrere Kerne zerfällt. Das „Centrophormium“ liegt hierbei meistens im Zentrum der Zelle; die Teilkerne sind alle zusammen auf einer Seite der Zelle angeordnet (Fig. 7, 31). Die Kerne rücken darauf allmählich auseinander und umgeben allseitig das „Centrophormium“ mit den Centrosomen (Fig. 29, 32, Textfig. 4).

Auf diese Weise kann sich ein Riesenkerne in eine verhältnismässig sehr grosse Zahl (ich beobachtete 27) von Kernen teilen, wobei diese letzteren sich stets in Form eines Ringes an der Zellperipherie anordnen.

Mit der Zunahme der Kernzahl nimmt gleichzeitig auch die Zahl der Centrosomen zu, wobei die Zahl der letzteren der Anzahl der Kerne ungefähr gleichkommt: in einer dreikernigen Zelle sind beispielsweise 3—4, in einer neukernigen 9—11, in einer 15kernigen 15—18 Centrosomen usw. vorhanden. Besonders klar ist dieses Verhältnis jedoch beim Rinde, bei welchem die Centrosomen grösser und das Verhältnis gesetzmässiger ist.

---

<sup>1)</sup> Die angegebenen Figuren sind bei einer geringeren Vergrösserung gezeichnet als sämtliche übrigen.

Ich führe einige Zahlen an:

Zahl der Kerne . . . 3, 5, 7, 9, 10, 14.

Zahl der Centrosomen 3, 6, 8, 10, 10, 14.

Diese Centrosomen liegen entweder zu einer Gruppe vereinigt, oder zerfallen in mehrere nahe beieinander gelegene Haufen. Dieses Verhalten stellt die Fig. 4 dar.

Die „Centrophormien“ sind in diesen Zellen nicht immer sichtbar, ich denke deswegen, weil sehr häufig die grossen vielkernigen Zellen bei der Isolation des Epithels teilweise beschädigt werden. In Ausnahmefällen sind jedoch bei besonders günstigen Umständen die Konturen dieser Gebilde infolge ihrer intensiveren Färbung deutlich erkennbar (Textfig. 5).

Ihrem Bau nach (Anordnung des Kernes, Verhalten ihrer Centrosomen) ähneln diese vielkernigen Riesenzellen des Epithels



Fig. 4.

Centrosomengruppen vielkerniger Zellen aus dem Epithel der membrana Descemeti des Ochsens: a) einer dreikernigen Zelle, b) einer siebenkernigen Zelle, c) einer neunkernigen Zelle, d) einer zehnkernigen Zelle, e) einer 14kernigen Zelle. Vergrösserung 1300.

der Descemetischen Membran auffallend den vielkernigen Riesenzellen, welche Heidenhain in den Lymphknötchen des Meerschweinchens beschrieben hat (9, 10).

Irgendwelche bestimmte Aussage über das weitere Schicksal dieser Zellen zu machen, halte ich für gewagt; irgendwelche Bilder, welche als weitere Stadien eines Teilungsprozesses angesehen werden könnten, habe ich nicht beobachtet, mit Ausnahme einer Anordnung einkerniger Zellen, die auf die Herkunft derselben aus einer vielkernigen hinweisen könnte, doch kann eine derartige Anordnung auch leicht zufällig entstehen.

Die vielkernigen Zellen der Descemetischen Membran vom Pferde haben einen recht komplizierten Bau (ringförmige Anordnung der Kerne, Centrosomengruppe), welcher sich beim Zerfall einer derartigen Zelle in einkernige verändern müsste, wobei die Centrosomen auf die einzelnen Zellen verteilt werden müssten

oder dergleichen mehr; ich habe jedoch keine Anzeichen einer derartigen Anordnung feststellen können. In vielen anderen Epithelien, wie z. B. im Epithel der Harnblase (Dogiel [6]), des Pericardiums (Tonkoff [14]), im Epithel der Retina (Kocetov [39]), im Epithel der Schwimmblase (Deineka [23]), werden dergleichen vielkernige Zellen beobachtet. Diese Zellen sind einfacher gebaut (ihre Kerne sind regellos angeordnet, Centrosomata fehlen usw.); nach der Ansicht der betreffenden Autoren teilen sich diese

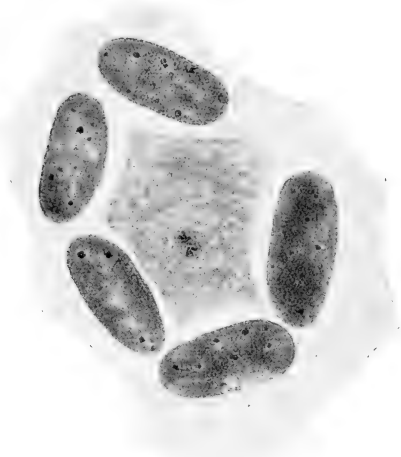

Fig. 5.

Eine vielkernige Zelle aus dem Epithel der Descemetschen Membran vom Ochs. Vergrößerung 1000:1.

Zellen weiterhin in gewöhnliche einkernige Zellen. Dergleichen Ansichten beruhen jedoch auf mehr oder weniger indirekten Beweisen, welche trotzdem die Möglichkeit einer anderweitigen Auslegung nicht ausschliessen.

Hinsichtlich einer möglichen Teilung der Zellen der Descemetschen Membran kann ich jedoch nichts bestimmtes angeben.

Zum Schluss der Besprechung einer direkten Teilung erübrigt es, noch einige Worte über die Bildung ringförmiger Kerne zu

sagen. Im Epithel der membrana Descemeti vom Pferde habe ich geschlossene Ringkerne gefunden. Dieselben werden nicht häufig angetroffen, haben fast stets eine auffallend regelmässige Form, als wären ihre Konturlinien vermittelt eines Zirkels ausgezeichnet (Fig. 26, Taf. IX). In dem erwähnten Epithel kann die Bildung dieser Kerne nur eine zweifache sein: erstens können die ringförmigen Kerne aus gewöhnlichen runden Kernen entstehen durch Resorption oder durch einfaches Eindrücken der Mitte dieser, wie es z. B. Göppert<sup>1)</sup> (7), Nemiloff (22) in der lymphoiden Schicht der Salamanderleber beschrieben haben; zweitens durch Verwachsen der Enden hufeisenförmiger Kerne, wie es Ballo witz (12, 13) im Salpenepithel beschrieben hat. Meiner Ansicht nach entstehen die ringförmigen Kerne im Epithel der Descemetischen Haut auf die erste Weise, da erstens die Enden hufeisenförmiger Kerne häufig aufeinander gelagert sind, ohne dass eine Verklebung derselben beobachtet wird und zweitens häufig Bilder wahrgenommen werden, welche ausgezeichnet die Entstehung der ringförmigen Kerne auf die erste Art, durch Eindrücken ihrer Mitte, erklären.

In den beigegebenen Figuren ist unter anderem zu erkennen, wie ein runder, scheibenförmiger Kern durch den Druck des auf ihm gelagerten „Centrophormium“ in der Mitte allmählich dünner wird (Fig. 24) und schliesslich durchreisst (Fig. 25); an der Stelle des Durchrisses liegt das „Centrophormium“ mit den Centrosomen sowie abgelöste Fetzen der Kernsubstanz. Der entstandene Ringkern nimmt allmählich eine regelmässiger Form an. Hinsichtlich einer Teilung der Ringkerne fehlen mir jegliche Beobachtungen, wenngleich nach Analogie mit anderen Kernen die Möglichkeit einer derartigen Teilung nicht in Abrede gestellt werden kann.

Eine zweifellose Karyokinese habe ich nur im Epithel der Descemetischen Membran der Embryonen des Rindes beobachtet: dieses Teilungsverfahren ist hier die einzige Fortpflanzungsweise der Zellen.

Die ersten Stadien dieser Teilung verlaufen in vollkommen typischer Weise, wie bei jeder Karyokinese: der Kern wird allmählich chromatinreicher, die Chromatinkörner sammeln sich

-----  
Zitiert nach W. Karpoff (25).

zu Gruppen an (Fig. 22, Taf. IX), verwandeln sich darauf in Chromosomen, welche jedoch sehr kurz sind und daher stäbchenförmig erscheinen (Fig. 32, Taf. IX). Darauf verschwindet die Kernmembran; die Chromosomen ordnen sich dicht beieinander an, wobei ein Stadium entsteht, welches dem Mutterstern gleichgestellt werden kann (Fig. 15, Taf. IX). Darauf werden die Chromosomen gespalten und gehen in zwei Gruppen auseinander, in zwei Tochtersterne, welche alsdann in umgekehrter Reihenfolge in ruhende Kerne übergehen (Fig. 18, Taf. IX). In dieser Zeit teilt sich auch die Zelle, wobei zwischen den Tochterzellen ein sogenannter „Zwischenkörper“ entsteht.

Im Epithel der Descemetischen Haut des erwachsenen Pferdes habe ich nur einige Male Bilder beobachtet, welche mit einer gewissen Reserve als Figuren einer indirekten Teilung aufgefasst werden konnten.

Bei der Untersuchung von 60 Augenpaaren vermittelt eines äusserst vollkommenen Verfahrens, welches die Isolierung fast des gesamten Epithels ermöglicht, habe ich derartige Bilder nur zehnmal beobachten können. Der Prozess befand sich hierbei überall annähernd auf einem und demselben Stadium (in der Art des auf Fig. 17, Taf. IX abgebildeten). Der zentrale Teil der Zelle ist gewöhnlich mit unregelmässig angeordneten stäbchenförmigen Chromatingebilden angefüllt. Ihrem äusseren Anblick nach ähneln diese Stäbchen den kurzen Chromosomen im Epithel von Embryonen: irgendwelche andere Anzeichen, welche dieses Verhalten einer Karyokinese gleichzustellen ermöglichten, habe ich nicht beobachtet. Einmal freilich sah ich eine Längsspaltung dieser stäbchenförmigen Gebilde. Auf Fig. 27, Taf. IX ist eine derartige Zelle abgebildet: hier ist es ersichtlich, dass viele dieser stäbchenförmigen Gebilde paarweise einander parallel gelegen sind, als würden sie soeben aus der Teilung eines dickeren Stäbchens hervorgegangen sein. Das ist auch alles, was ich von dieser interessanten Erscheinung habe beobachten können; ich habe auf dieselbe hauptsächlich deswegen hingewiesen, weil unlängst Kocetov (32) etwas ähnliches in den Pigmentzellen der Retina unter der Bezeichnung „Teilung vermittelt Zerstäubung des Chromatins“ beschrieben hat. Der Kern (dessen Chromatin) wird in den erwähnten Zellen in eine Menge feinsten Teilchen zerstäubt, worauf diese Teilchen sich in

Gruppen sammeln und zweien oder mehreren neuen Tochterkernen den Ursprung geben.

Die lückenhaften Bilder, welche ich soeben beschrieben habe, können natürlich mit gleichem Recht einerseits mit der Karyokinese in dem Epithel der Descemetschen Membran von Embryonen (Spaltung der „Chromosomen“), andererseits mit einer derartigen Zerstäubung des Chromatins verglichen werden.

Eine endgültige Entscheidung bleibt in dieser Frage weiteren Beobachtungen vorbehalten.

Es scheint mir äusserst wichtig, noch einmal auf die grosse Bedeutung der Amitose im gegebenen Falle hinzuweisen. Bei dem fast vollkommenen Mangel der direkten Teilung spielt die Amitose die Hauptrolle bei der Fortpflanzung der Kerne und wahrscheinlich auch der Zellen des Epithels der Descemetschen Membran. Wenn auch gar keine Zellteilung stattfindet, so erfolgt mit der Kernteilung jedenfalls eine Vergrösserung des Zellkörpers, somit eine Vergrösserung der deckenden Fläche des Epithels, wodurch jedenfalls ein Ersatz für untergehende Zellen gegeben ist. Dasselbe bezieht sich in grösserem Maße auf vielkernige Zellen. Die Amitose hat hier somit die Bedeutung eines regenerativen Prozesses und entspricht in dem gegebenen Falle der Karyokinese. Die Amitose wird hier in zwei Formen angetroffen: in der Form einer regelmässigen Amitose und in der Form einer Knospung oder Fragmentation. Dieses Verhalten ist offenbar für Plattenepithelien charakteristisch, da z. B. auch in dem Pigmentepithel der Retina (Kocetov) annähernd das nämliche beobachtet wird, wobei diese Teilungsweise hier sogar mannigfaltiger und gewöhnlicher ist.

Auf Grund der Untersuchungen von Tonkoff (14) muss angenommen werden, dass auch im Perikardialepithel zwei Hauptformen der Amitose wie im Epithel der Descemetschen Haut vorkommen. Dasselbe Verhalten ist auch hinsichtlich anderer Plattenepithelien wie z. B. des Epithels des Omentum maius, woselbst desgleichen vielkernige Zellen angetroffen werden, zu erwarten.

Sämtliche einschichtigen Plattenepithelien verdienen in dieser Hinsicht besondere Aufmerksamkeit und können zweifellos viele wichtige Befunde zur Klarlegung der Streitfragen über die Amitose ergeben.

## V. „Centrophormien“.

Ich wende mich nun zu den interessanten Gebilden, welche Ballowitz unter der Bezeichnung „Centrophormia“ beschrieben und als Sphären anerkannt hat. Diese Ansicht von Ballowitz hat jedoch keinen Anklang gefunden und war, wie es die Literaturübersicht dartut, sofort von einer Reihe von Forschern, angefangen von M. Heidenhain und beschlossen von Popoff, nicht anerkannt worden. Diese Forscher behaupten sämtlich, dass das Centrophormium keine Sphäre, sondern ein komplizierteres<sup>1)</sup> Gebilde sei, welches einerseits die Sphäre mit den Centrosomen enthält, andererseits das, was Ballowitz unter der Bezeichnung „Centrophormium“ versteht, d. h. ein gewisses netzförmiges Gebilde; in der Ansicht über die Bedeutung dieses letzteren Gebildes gehen nun die Forscher stark auseinander: einige (Heidenhain) halten es für ein den Mitochondrien ähnliches Gebilde, andere (Sjöwall, Popoff) erkennen demselben einen chromidialen Charakter an, wiederum andere schliesslich (Arnold [30]), zum Teil (Bergen [26]) sprechen sich nicht so bestimmt aus und erwarten weitere Forschungen.

An meinen mit Hämatoxylin nach Heidenhain gefärbten Präparaten ist die Struktur dieser Gebilde leider recht schlecht erhalten, so dass in der ungeheuren Mehrzahl der Fälle nur ihre Konturen festgestellt werden können; auf Grund dieser Präparate kann ich zu den vorhandenen Befunden keine weiteren hinzufügen. Äusserst wertvolle Resultate ergab jedoch das von mir angewandte Verfahren einer intravitalem Färbung. Ich habe zu dem Zweck Neutralrot und Methylenblau angewandt. Der Färbungsprozess dauert 5—10 Minuten, das Auge bleibt hierbei unberührt (die Farbstofflösung wird mittelst einer Spritze in die vordere Augenkammer eingeführt), so dass irgendwelche postmortale Veränderungen fast nicht stattfinden, da das Epithel unverändert sogar auf der ausgeschnittenen Hornhaut ungefähr eine Stunde verbleibt.

Bei der Färbung wird zunächst intensiv der Kern tingiert, worauf derselbe allmählich abblasst und die „Centrophormia“

<sup>1)</sup> Im Folgenden habe ich überall die Bezeichnung von Ballowitz „Centrophormia“ angewandt, obgleich ich natürlich nur die Sphäre im Auge gehabt habe; ich habe den ersteren Ausdruck nur in Berücksichtigung der bequemeren Darstellung benutzt.

gefärbt werden. Ein abgelöstes Stück der Descemetschen Membran mit dem gefärbten Epithel auf ihr kann in physiologischer Kochsalzlösung auf das Objektglas gelegt und mit einem Deckglase zudeckt sogar mit Immersionssystemen betrachtet werden.

Die gefärbte Hornhaut kann ausserdem in molybdänsaurem Ammonium fixiert werden, wobei die Struktur der Centrophormien vollkommen ungestört erhalten bleibt.

Auf solchen „intravital“ gefärbten Präparaten unterscheidet sich die Struktur der Centrophormien wesentlich von der von Ballowitz und anderen Autoren beschriebenen. Die „Centrophormia“ kommen in der Tat äusserlich Netzen oder Körben gleich, welche jedoch durchaus nicht so einfach gebaut sind, wie es Ballowitz annimmt.

Das Gerüst eines derartigen „Centrophormiums“ bildet ein feines, kaum wahrnehmbares Netz, welchem alsdann mehr oder weniger grosse Körnchen, die sich mit Neutralrot intensiv orangefarbt, mit Methylenblau rötlich-violett färben, aufsitzen.

Auf den Fig. 30 und 35 (Taf. X) sind zwei derartige „Centrophormia“ aus dem Descemetschen Epithel des Pferdes, auf Fig. 34 aus demjenigen der Katze abgebildet. In der auf Fig. 30 abgebildeten Zelle sind die „Centrophormia“ mit Methylenblau, bei denjenigen der Fig. 34 und 35 mit Neutralrot gefärbt. In der ersteren sowie in der anderen tritt der körnige Bau der Centrophormien in gleicher Weise hervor; auf vielen Präparaten, welche nach dem Verfahren von Heidenhain gefärbt worden sind, haben die „Centrophormien“ annähernd denselben Bau (Fig. 33, Taf. X), derselbe tritt nur nicht dermassen scharf hervor.<sup>1)</sup> Derartige „Centrophormia“ sind in allen Zellen und augenscheinlich konstant vorhanden. Diese Konstanz der „Centrophormia“ veranlasste Bergen (26), dieselben dem von ihm in vielen Drüsenzellen gefundenen Netzapparat nicht zuzuzählen, da diese letzteren inkonstant sind: dieselben entstehen bald, bald verschwinden sie augenscheinlich in Abhängigkeit von der Sekretion der Zelle. Mir scheint jedoch, dass die Konstanz der „Centrophormia“ kein Hindernis für einen Vergleich derselben mit dem Netzapparat abgeben kann.

<sup>1)</sup> Ein Hinweis auf einen körnigen Bau ist auch bei Ballowitz zu finden.



Ich beobachtete auf meinen Präparaten, dass einige „Centrophormia“ grösser und reicher an Körnchen sind als andere und dass überhaupt ihre Grösse und die Zahl der sie zusammensetzenden gefärbten Körnchen recht beträchtlichen Schwankungen unterworfen sind. Auf Grund dieser Beobachtungen kann ich jedoch nicht behaupten, dass die „Centrophormia“ inkonstante Gebilde seien, wie die Netze von Bergen. Die Untersuchungen von J. Arnold (30) über die intravitale Färbung der Sekretionsgranula<sup>1)</sup> geben andererseits desgleichen die Möglichkeit an die Hand, sie mit den „Centrophormia“ zu vergleichen (es ist wichtig zu verzeichnen, dass zu der intravitale Färbung beide sich in gleicher Weise verhalten).

Diese rätselhaften „Centrophormia“ können somit als Gebilde gedeutet werden, welche mit der Sekretion der Zelle in Zusammenhang stehen. Diese Annahme hoffe ich in nächster Zukunft an einem ausgedehnteren Material nachzukontrollieren.

Zum Schluss bitte ich meinen hochverehrten Lehrer, Herrn Prof. Dr. A. S. Dogiel, sowie meine Herren Kollegen, seine Assistenten, meinen verbindlichsten Dank entgegenzunehmen für die zahlreichen Hinweise, die sie mir im Verlauf meiner Arbeit zuteil werden liessen.

St. Petersburg, November 1908.

### Literaturverzeichnis.

1. Evezky, Th. von (1875): Über das Endothel der Membrana Descemetii. Untersuchungen aus dem pathologischen Institut in Zürich, Heft 3.
2. Schottländer, J. (1888): Über Kern- und Zellteilung in dem Endothel der entzündeten Hornhaut. Arch. f. mikr. Anat., Bd. 31.
3. Smirnoff, A. (1889): Über die Zellen der Descemet'schen Haut der Cornea bei Vögeln. Arbeiten der Naturforscherges. an der K. Universität Kasan, Bd. 20. (Russisch.)
4. Nuel, J. P. et Cornil, F. (1890): De l'endothelium de la chambre antérieure de l'oeil, particulièrement de celui de la cornée. Arch. Biolog., T. 10.

<sup>1)</sup> Diese Granula sind häufig desgleichen in Gestalt von feinen Netzen angeordnet, was unzweifelhaft auf einen Zusammenhang derselben mit dem Netzapparat von Bergen hinweist.

5. Smirnow, A. (1890): Über die Zellen der Descemetschen Haut bei Vögeln. *Internat. Monatsschr. f. Anat. u. Phys.*, Bd. 7.
6. Dogiel, A. S. (1890): Zur Frage über das Epithel der Harnblase. *Arch. f. mikr. Anat.*, Bd. 35.
7. Göppert (1891): Kernteilung durch indirekte Fragmentierung in der lymphoiden Randschicht der Salamanderleber. *Arch. f. mikr. Anat.*
8. Flemming (1893): Entwicklung und Stand der Kenntnis über Amitose. *Merckel-Bonnets Ergebnisse.*
9. Heidenhain, M. (1894): Neue Untersuchungen über Zentralkörper. *Arch. f. mikr. Anat.*, Bd. 43.
10. Derselbe (1897): Über die Mikrozentren der mehrkernigen Riesenzellen usw. *Morph. Arbeit.*, Bd. 7.
11. Ballowitz (1898): Über Kernformen und Sphären in den Epidermiszellen der Amphioxuslarven. *Anat. Anz.*, Bd. 14.
12. Derselbe (1898): Zur Kenntnis der Zellsphären. *Arch. f. Anat. u. Phys.*, Anat. Abt., Heft 2--3.
13. Derselbe (1898): Über Ringkerne und ihre Entstehung und Vermehrung. *Biol. Zentralblatt*, Bd. 18.
14. Tonkoff (1899): Über die vielkernigen Zellen des Plattenepithels. *Anat. Anz.*, Bd. 16.
15. Ballowitz (1900): Über das Epithel der Membrana elastica posterior. *Arch. f. mikr. Anat.*, Bd. 56.
16. Derselbe (1900): Kernmetamorphose in dem Hornhautendothel während ihres Wachstums und im Alter. *Arch. f. Ophthalmologie*, Bd. 50.
17. Derselbe (1900): Über Kernarrosion und Kernfensterung unter dem Einfluss der Zellsphäre. *Virch. Arch.*, Bd. 160.
18. Derselbe (1900): Notiz über Riesenkerne. *Anat. Anz.*, Bd. 17.
19. Derselbe (1900): Eine Bemerkung zu dem von Golgi und seinen Schülern beschriebenen „Apparato reticolare interno“. *Anat. Anz.*, Bd. 18.
20. Heidenhain, M. (1900): Über die Zentralkapseln und Pseudochromosomen in den Samenzellen von Proteus, sowie über ihr Verhältnis zu den Idiosomen, Chondromiten und Archoplasmaschleifen. *Anat. Anz.*, Bd. 18.
21. Totsuka (1902): Über die Centrophormien in dem Descemetschen Epithel des Rindes. *Internat. Monatsschr. f. Anat. u. Phys.*
22. Nemiloff, A. (1903): Zur Frage der amitotischen Kernteilung bei Wirbeltieren. *Anat. Anz.*, Bd. 23.
23. Deineka, D. (1904): Zur Frage über den Bau der Schwimmblase. *Zeitschr. f. wiss. Zool.*, Bd. XXVIII.
24. Tonkoff (1904): Zur Kenntnis des Pericardialepithels. *Arch. f. mikr. Anat.*, Bd. 63.
25. Karpoff, W. (1904): Untersuchungen über direkte Zellteilung. *Diss.*, Moskau. (Russisch.)

26. Bergen (1904): Zur Kenntnis gewisser Strukturbilder („Netzapparate“, „Saftkanälchen“, „Trophospongien“) im Protoplasma verschiedener Zellarten. Arch. f. mikr. Anat., Bd. 64.
27. Prenant, A., Bonin, P. et Maillard, L. (1904): *Traité d'Histologie*. T. I, Paris.
28. Sjöwall-Einar (1905): Über Spinalganglienzellen und Markscheiden. Anat. Hefte, Abt. 1, Heft 91.
29. Popoff, M. (1907): Eibildung bei *Paludina vivipara* usw. Archiv für mikr. Anat., Bd. 70.
30. Arnold, J. (1907): Plasmosomen, Granula, Mitochondrien, Chondromiten und Netzfiguren. Anat. Anz., Bd. XXXI.
31. Heidenhain, M. (1907): Plasma und Zelle. 1. Lief.
32. Kocetov, N. (1908): Untersuchungen über das Pigmentepithel der Retina im Zusammenhange mit der Frage über die Teilung der Zellen. Arb. der Kaiserl. St. Petersburger Naturforscherges., Bd. XXIX, Lief. 1.
33. Virchow, H. (1908): Mikroskopische Anatomie der äusseren Augenhaut und des Lidapparates. IV. Descemetische Haut und Epithel derselben. Graefe-Sacmischs Handbuch der gesamten Augenheilkunde. 2. Aufl. Lief. 126 u. 127.

### Erklärung der Abbildungen auf Tafel IX und X.

- Fig. 1 a, 1 b, 2, 3, 4, 9, 13, 14, 15, 20, 21. Verschiedene Teilungsstadien verschiedener gewöhnlicher Kerne. Epithel der Descemetischen Membran aus dem Auge des Pferdes. Sublimat, Hämatoxylin nach Heidenhain. Vergr. 1300.
- Fig. 5 und 8. Ein offenbar durch Amitose entstandenes Zellenpaar. Epithel membr. Descemeti vom Pferde. Hämatoxylin nach Heidenhain. Vergr. 1300.
- Fig. 6. Gelbe (Pigment?) Einschlüsse in den Zellen des Epithels der Descemetischen Haut aus dem Auge des Pferdes. Hämatoxylin nach Heidenhain. Vergr. 1300.
- Fig. 11, 28. Knospung von Kernen gewöhnlicher Grösse in einer Epithelzelle der Descemetischen Membran vom Pferde. Hämatoxylin nach Heidenhain. Vergr. 1300.
- Fig. 7, 12, 19. Knospung von Riesenkernen. Pferd. Hämatoxylin nach Heidenhain. Fig. 7 Vergr. 1300, Fig. 12, 19 Vergr. 1000.
- Fig. 24, 25, 26. Entstehung eines Ringkernes. Pferd. Hämatoxylin nach Heidenhain. Vergr. 1300.
- Fig. 22, 23, 16, 12. Karyokinetische Figuren in dem Epithel membranae Descemetii aus dem Auge eines Rindsembryo. Hämatoxylin nach Heidenhain. Vergr. 1300.

- Fig. 17, 27. Kernzerfall (Teilung?). Pferd. Hämatoxylin nach Heidenhain. Vergr. 1300.
- Fig. 31, 32, 29. Vielkernige Riesenzellen mit zahlreichen Centrosomen (c) aus dem Epithel der Descemetschen Membran des Pferdes. Hämatoxylin nach Heidenhain. Vergr. 1000.
- Fig. 30. „Centrophormium“ aus dem Epithel der Descemetschen Haut. Pferd. Intravitale Methylenblaufärbung. Molybdänsaures Ammonium. Vergr. 1300.
- Fig. 35. Dasselbe. Intravitale Färbung mit Neutralrot. Molybdänsaures Ammonium. (Kern nicht sichtbar.) Vergr. 1300.
- Fig. 33. Zelle mit „Centrophormium“ aus dem Epithel der Descemetschen Haut des Katzenauges. Hämatoxylin nach Heidenhain. Vergr. 1300.
- Fig. 34. Drei Zellen mit „Centrophormia“ aus dem Epithel der Descemetschen Membran der Katze. Intravitale Färbung mit Neutralrot. Molybdänsaures Ammonium. Hämatoxylin nach Böhm er. Vergr. 1300.

Aus dem Anatomisch-biologischen Institut der Universität Berlin.

## Über die interzellularen Verbindungen im Chorda-Gewebe.

Erwiderung auf eine von F. K. Studnička veröffentlichte Abhandlung:  
„Die Natur des Chorda-Gewebes“ (Anat. Anzeiger, Bd. 34, Nr. 3 u. 4, 1909).

Von

Dr. med. **Friedrich Krauss** (Charlottenburg).

So erfreulich es für mich war, aus Studničkas Abhandlung zu ersehen, dass er meinen Untersuchungsergebnissen über die Chondrogenese innerhalb der Chorda der Urodelen sich anschliesst, so geben mir doch seine Ausführungen über die Natur des Chordagewebes Anlass, in Kürze darauf zu erwidern. Studnička hält an seiner früheren, in mehreren, zum Teil recht ausführlichen Arbeiten dargelegten Ansicht von der epithelialen Natur des Chordagewebes fest und findet es „ziemlich unbegreiflich“, dass ich bei Amphibien die Interzellularlücken und -brücken zwischen den vakuolisierten Chordazellen nicht habe nachweisen können. Auch vermisst er, dass ich die Argumente, welche er zum Beweise der epithelialen Natur der Chorda geltend gemacht hat, nicht ausführlicher angeführt habe.

Demgegenüber möchte ich an dieser Stelle nochmals hervorheben, dass ich auf die Interzellularlücken und -brücken stets mein Augenmerk gerichtet und auch neuerdings noch meine Präparate daraufhin durchgesehen habe, indessen muss ich bei meiner Ansicht bleiben, dass, so leicht beim Hecht diese Interzellularverbindungen nachzuweisen sind, dies bei den Amphibien und speziell bei den Urodelen nicht gelingt. Beim Axolotl, Triton und Salamander liegen die Wände der blasigen Chordazellen entweder glatt aneinander oder sind durch eine dünne Lage einer meist homogenen Interzellularsubstanz abgedrängt in der Art, dass je zwei Zellen durch eine doppelt konturierte Linie geschieden erscheinen. Nur in den Zwickeln, welche durch drei aneinanderstossende Zellen gebildet werden, sieht man zuweilen noch feine,

meist parallel mit den Zellwandungen verlaufende Interzellularfasern.

Ein anderes Bild entsteht jedoch, sobald die Chondrogenese in der Chorda eintritt. Alsdann kann man an vielen Stellen, besonders dort, wo die Zwischenwände zwischen den Zellen stärker verdickt sind, regelmässig angeordnete Interzellularlücken und -brücken beobachten, wie ich solche auch in meiner unten zitierten Arbeit besprochen und auf Tafel VI, Fig. 25, 33, 34, 41, 43, 44 wiedergegeben habe. Diese Abbildungen stimmen auch mit den von Studnička in seiner letzten Abhandlung dargestellten Fig. 1 und 2 b (S. 84, resp. 85) vollständig überein.

Die Verschiedenheit meiner Befunde und derjenigen von Studnička dürfte nun möglicherweise darin ihren Grund haben, dass Studnička zufällig vielleicht Gewebspartien untersucht hat, wo bereits die Chondrogenese im Gange war, welche, wie ich in meiner Arbeit ausgeführt habe, schon verhältnismässig früh in den vertebralen Partien der Chorda sich vorbereiten kann. Besonders beim Salamander und Triton, wo die Knorpelbildung in der Chorda sich oft in mehr unregelmässiger Weise verbreitet, können solche Stellen leicht für ursprüngliches Chordagewebe angesehen werden. Ich hoffe, noch Gelegenheit zu finden, durch Demonstration<sup>1)</sup> meiner Präparate die Richtigkeit des Gesagten zu erweisen.

Anfänglich vermutete ich auch, dass die von Studnička angewandten Fixierungsmittel (Alkohol, absol. sowie Pikrin-Salpetersäure) als eine mögliche Ursache der von ihm erhaltenen Strukturbilder in der Chorda der Amphibien angesehen werden könnten. Ich habe deshalb kürzlich mit beiden Mitteln einen 4<sup>1</sup>/<sub>2</sub> cm langen Axolotl fixiert und zwar mit der Pikrin-Salpetersäure in der von Paul Mayer 1881 angegebenen Weise. Ich erhielt aber die gleichen Bilder, wie mit den früher von mir angewandten Fixierungsmethoden.

Studnička hebt weiter hervor, dass er auch früher schon in seinen Arbeiten den von mir nicht genügend zitierten Befund von Interzellularlücken und -brücken zwischen den Chordazellen der Amphibien angeführt habe und macht hierfür hauptsächlich

<sup>1)</sup> Dieselbe hat inzwischen auf der 23. Versammlung der Anatom. Gesellsch. in Giessen (21.—24. April d. J.) stattgefunden.

auch eine meiner Kenntnisnahme leider entgangene, kleinere Arbeit über interzellulare Verbindungen im Chordagewebe im Zoologischen Anzeiger, Jahrg. 1897, namhaft. Hierauf möchte ich erwidern, dass ich aus Studničkas sonstigen Arbeiten und besonders aus der sehr ausführlichen, die früheren Untersuchungen zusammenfassenden vom Jahre 1903 im allgemeinen den Eindruck gewonnen habe, dass Studnička bei Amphibien die Interzellularlücken und -brücken nicht häufig hat nachweisen können. Wenn Studnička sich jetzt in seiner letzten Abhandlung im Anatomischen Anzeiger (Seite 82) auf die frühere Untersuchung des Amblystoma beruft, wo „er sehr leicht dieselbe Bauweise wie bei Petromyzon gefunden habe“ (s. Verhandlungen der Königl. Böhm. Gesellschaft d. Wissensch. in Prag 1897), so möchte ich dieser Äusserung seine auf Seite 87 derselben Abhandlung abgegebene Erklärung entgegen halten, wo er bezüglich der Chondrogenese in der Chorda sagt: „Den von Krauss jetzt untersuchten Axolotl habe ich damals nicht näher untersucht; es stand mir nur geringes Material zur Disposition, an dem ich, wie ich offen sagte, die schwierigen Verhältnisse nicht genauer verfolgen konnte.“

Im übrigen lag es nicht im Plan meiner Arbeit, alle auch von Studnička untersuchten Tiere auf das Vorkommen von Interzellularbrücken zwischen den Chordazellen zu untersuchen. Ich will beiläufig nur noch erwähnen, dass ich selbst auch bei jungen Forellen solche Interzellularverbindungen nicht mit Sicherheit zu finden vermochte.

Meines Erachtens würden auch die Interzellularlücken und -brücken zwischen den Chordazellen, selbst, wenn ihr Vorkommen bei allen in Betracht kommenden Tieren als ein regelmässiges sicher nachgewiesen würde, noch nicht genügen, um die Chorda als ein epitheliales Gewebe zu bezeichnen. Und dasselbe gilt auch von den weiteren Argumenten Studničkas: den Protoplasmafasern und der Art der Differenzierung der Chordazellen in Exoplasma und Endoplasma, worauf ich hier nicht weiter eingehen kann.

Bei meiner Arbeit kam es mir vielmehr im wesentlichen darauf an, die Chondrogenese in der Chorda der Urodelen zu studieren. Die Art und Weise, wie in der Chorda durch einfache, chemisch-strukturelle Metaplasie der Knorpel entsteht, hat mich dazu geführt, die Chorda als ein dem Knorpel nahe

verwandtes Gewebe aufzufassen. In diesem Sinne habe ich auch die Chorda als einen Larvalknorpel bezeichnet, ohne aber dabei den alten Namen „Chorda“ durch den neuen Namen „Larvalknorpel“ ersetzen zu wollen.

Charlottenburg, den 2. März 1909.

---

### Literaturverzeichnis.

- Krauss, Friedrich (1908): Über die Genese des Chordaknorpels der Urdelen und die Natur des Chordagewebes. Arch. f. mikrosk. Anatom., Bd. 73, H. 1, Taf. IV—VI.
- Mayer, Paul (1881): Über die in der zoologischen Station zu Neapel gebräuchlichen Methoden zur mikroskopischen Untersuchung. Mitt. zool. Station, Bd. 2, pag. 1—27.
- Studnička, F. K. (1897): Über das Vorhandensein von interzellularen Verbindungen im Chordagewebe. Zool. Anzeiger, Jahrg. 1897.
- Derselbe (1897): Über das Gewebe der Chorda dorsalis und den sog. Chordaknorpel. Verhandl. d. Königl. Böhm. Ges. d. Wissensch. in Prag.
- Derselbe (1903): Histologische und histogenetische Untersuchungen über das Knorpel-, Vorknorpel- und Chordagewebe. Anatom. Hefte, Bd. 21.
- Derselbe (1909): Die Natur des Chordagewebes (Bemerkungen zu einer Arbeit von Friedrich Krauss). Anatom. Anzeiger, Bd. 34, Nr. 3 u. 4.



Aus dem anatomischen Institut in Strassburg.

## Morphologische und experimentelle Untersuchungen über Bedeutung und Herkunft der Zellen der serösen Höhlen und der sogenannten Makrophagen.

Von

Eduard Schott.

### VII. Fortsetzung der „Studien über das Blut und die blutbildenden und -zerstörenden Organe“.

Von

Franz Weidenreich.

Hierzu Tafel XI und XII.

### Inhaltsverzeichnis.

I. Begriff der Makrophagen und ihre morphologische Bewertung nach den Ansichten der Autoren . . . . .	144
Spezielle Literaturübersicht . . . . .	151
II. Eigene Untersuchungen:	
Untersuchungsmethoden . . . . .	169
A. Die Zellen des normalen Transsudates der serösen Höhlen:	
1. Morphologie der Zellen . . . . .	171
2. Bewertung der Zellen . . . . .	175
B. Die Zellen der experimentell erzeugten Exsudate der Bauch- höhle . . . . .	178
C. Die Bedeutung des Netzes für die Beurteilung der Trans- sudat- und Exsudatzellen:	
1. Normales Netz . . . . .	187
2. Entzündetes Netz . . . . .	189
D. Zusammenfassung der Untersuchungsergebnisse . . . . .	195
III. Kritische Betrachtung der Literatur und Vergleich der Resultate mit den Angaben der Autoren . . . . .	197
IV. Schlussbetrachtung . . . . .	207
Literaturverzeichnis . . . . .	212
Tafelerklärung . . . . .	214

## I. Begriff der Makrophagen und ihre morphologische Bewertung nach den Ansichten der Autoren.

Der Phagozytismus, die Fähigkeit gewisser Zellarten, korpuskuläre Bestandteile mannigfaltigster Natur, wie Bakterien, Fremdkörper verschiedenster Herkunft sowie zellige Elemente in ihren Zelleib aufzunehmen und hier unschädlich zu machen, ist zuerst von Metschnikoff (18) in seiner hervorragenden Bedeutung für den Haushalt des Körpers erkannt und gewürdigt worden.

Metschnikoff gab ursprünglich jeder Zelle, welche mit phagozytärer Fähigkeit ausgestattet ist, den Namen „Phagozyt“. Späterhin klassifizierte er die Phagozyten, und zwar in solche, deren Fresstätigkeit sich nur auf Bakterien und unorganisierte Körper erstreckt — diesen gab er den Namen „Mikrophagen“ — und in solche, die imstande sind, neben kleinen Partikeln grössere organisierte Bestandteile, Zellen aller Art, insbesondere auch Mikrophagen selbst, in ihren Protoplasmaleib aufzunehmen und sie hier zu verdauen. Alle Zellen dieser Art bezeichnete Metschnikoff als „Makrophagen“ und kennzeichnete mit diesem Namen sowohl den im Vergleich zu den Mikrophagen relativ grossen Zellumfang der Makrophagen wie die Grösse der Objekte, denen gegenüber die Makrophagen ihre phagozytäre Fähigkeit entfalten.

Eine solche Art der Benennung und Klassifizierung von Zellen, welche lediglich ausgeht von einer gemeinsamen physiologischen Eigenschaft, besagt natürlich durchaus nichts über die Morphologie und die genetischen Beziehungen der verschiedenen Zellarten, denen die phagozytäre Eigenschaft zukommt. Trotzdem hat die Literatur Metschnikoffs Nomenklatur vielfach sich zu eigen gemacht, und bis heute hat sich die Einteilung der phagozytierenden Elemente in Mikrophagen und Makrophagen, zum Teil wenigstens, aufrecht erhalten.

Morphologische und pathologisch-anatomische Untersuchungen haben nun späterhin zu dem Ergebnis geführt, dass die Mikrophagen, wo immer sie sich finden, zu identifizieren sind mit den „polymorphkernigen“ oder den eosinophilen Leukozyten Ehrlich-

scher Nomenklatur, und man hat sich daran gewöhnt, unter Mikrophagen schlechtweg granulierten Leukozyten zu verstehen. Auch Metschnikoff gebraucht späterhin den Ausdruck „Mikrophag“ immer in diesem Sinne.

Zu einer solchen Auffassung über das Wesen der Mikrophagen konnte man erst kommen, nachdem Cohnheims Theorie von der Auswanderungsfähigkeit der farblosen Blutelemente aus der Gefässbahn sich allgemeine Geltung verschafft hatte. Zuvor basierte man auf der durch Virchow, Stricker und dessen Schüler vertretenen Ansicht, dass die Zellen, welche bei der Einwirkung eines schädlichen Reizes auf irgend eine Stelle des Organismus in dem durch den Reiz hervorgerufenen Exsudate zu beobachten sind, sämtlich ihren Ursprung nähmen aus einer „eitrigen Einschmelzung“ der Gewebelemente am Orte der Entzündung. Nachdem jedoch Cohnheim direkt mikroskopisch nachgewiesen hatte, dass jeder Entzündungsreiz die Emigration von Leukozyten aus der Blutbahn und ihre Immigration in das von der Entzündung betroffene Gewebe zur Folge hat, kam man zu einer anderen Auffassung von der Natur der Exsudatzellen. Man sprach den am Orte der Entzündung präexistierenden Elementen jegliche Beteiligung an der Bildung der Exsudatzellen ab und sah alle Zellen der Exsudate nunmehr als immigrierte Leukozyten an.

Allerdings konnte diese ihrerseits wieder sehr einseitige Auffassung nicht auf die Dauer in vollem Umfang aufrecht erhalten werden. Die Beobachtung von Mitosen in der Umgebung des Entzündungsherdes, die Vermehrungs- und Wanderfähigkeit präexistierender Zellelemente des Bindegewebes wurden neben der Immigration von Leukozyten von so vielen Untersuchern festgestellt und immer wieder bestätigt, dass man schliesslich dazu kam, die Exsudatzellen in Gruppen verschiedener Herkunft zu trennen. Dieser Auffassung wurde man auf dem Berliner intern. med. Kongress 1890 gerecht, wo über die Frage der Provenienz der Exsudatzellen von drei Autoren referiert wurde. Alle drei Referenten, Grawitz (8), Marchand (11) und Ziegler (36) äusserten sich übereinstimmend dahin, dass immigrierte Leukozyten und in loco präexistierende Zellelemente an der Zusammensetzung der Gesamtmasse der Exsudatzellen beteiligt seien. Die Funktion, welche jeder der beiden Zell-

gruppen zukomme, sei jedoch eine verschiedene: die Abkömmlinge der präexistierenden Zellelemente hätten hauptsächlich die Aufgabe, für die Regeneration der zu Verlust gegangenen Gewebsbestandteile zu sorgen. Die immigrierten Leukozyten, die spezifischen „Eiterkörperchen“, die den „polymorphkernigen“ Leukozyten Ehrlichs entsprächen, suchten vor allem den schädigenden Reiz zu eliminieren. Sie betätigten sich phagozytär, nahmen kleinste Teilchen der entzündungserregenden Substanz in sich auf, um sie an Orte — besonders in die Lymphdrüsen — zu befördern, wo sie unschädlich gemacht werden könnten. Diese Auffassung vom Wesen der Mikrophagen hat sich auch späterhin als unanfechtbar erwiesen.

Anders liegt die Sache bei den Makrophagen. Makrophagen, Zellen also, die andere zellige Elemente zu phagozytieren vermögen, sind ebenso wie die Mikrophagen in allen Exsudaten anzutreffen und sind auch von allen Autoren, welche sich mit der Morphologie der Exsudatzellen befassten, beschrieben worden. Die Deutung, die ihnen zuteil wurde, die Frage nach ihrer Herkunft und nach ihren genetischen Beziehungen hat jedoch bis jetzt bei weitem noch nicht eine so einheitliche Beantwortung erfahren, wie dies bei den Mikrophagen der Fall ist.

Metschnikoff (20) selbst, dem es bei seinen biologischen Experimenten weniger auf eine exakte morphologische Bewertung der Makrophagen ankommt, teilte sie später nach der Örtlichkeit, an der sie sich jeweils vorfinden, ein: einerseits in fixierte Makrophagen der Milz, der Endothelien und des Bindegewebes, und andererseits in freie Makrophagen des Blutes und der Lymphe. Über etwaige genetische Beziehungen der beiden Gruppen zueinander sagt Metschnikoff nur: „die fixierten und die freien Makrophagen sind einander oft so ähnlich, dass eine Differenzierung kaum noch möglich ist“. Andere Untersucher dagegen haben sich, besonders auf Grund von Beobachtungen pathologisch-anatomischer Natur, sehr eingehend mit der Morphologie der Makrophagen befasst, ohne jedoch zu einem einheitlichen Resultate zu gelangen.

Auf der einen Seite stehen Autoren, welche strikte alle Makrophagen analog den Mikrophagen einfach angesehen wissen wollen als Elemente des strömenden Blutes, in der Hauptsache als ungranulierte Leukozyten und zwar als kleine oder heran-

gewachsene grössere Formen der Lymphozyten, die aus der Blutbahn an den Ort der Entzündung immigriert seien. Andererseits sind in den letzten Jahren mehr und mehr Stimmen laut geworden, welche den Makrophagen eine andere Stellung im morphologischen System zuschreiben und sie von anderen Zellarten ableiten. Und zwar werden am Orte der Entzündung präexistierende bindegewebige Zellelemente herangezogen als Bildungsstätten und Mutterboden für die Makrophagen der Exsudate. Jedoch bestehen unter den Untersuchern, welche dieser Ansicht zuneigen, noch weitgehende Meinungsverschiedenheiten darüber, welche Zellarten unter den präexistierenden Elementen überhaupt für die Bildung der Makrophagen in Betracht kommen können.

Die Verschiedenartigkeit in der Beurteilung der Entstehung von Makrophagen aus Zellen des Gewebes, in dem die Entzündung sich abspielt, steht im Zusammenhange damit, dass zum Studium der Makrophagen von den verschiedenen Autoren Exsudate in sehr verschiedenen Geweben experimentell erzeugt worden sind. Die Folge davon war, dass die einen Untersucher Zellen zur Deutung der Makrophagen heranziehen konnten, die anderen, weil sie eben nicht in nennenswertem Umfange in loco präexistierten, belanglos schienen.

Die Örtlichkeiten, an denen zum Studium der Exsudatzellen experimentell Entzündung erregt wurde, lassen sich in zwei Gruppen teilen: auf der einen Seite das Bindegewebe der verschiedensten Körpergegenden, auf der anderen die serösen Höhlen und zwar Pleura- und Peritonealhöhle.

Im Exsudate, das seinen Sitz im Bindegewebe hat, kommen zur Erklärung des Auftretens der Makrophagen — wir folgen hier der Klassifizierung der Zellformen des normalen Bindegewebes, die Maximow (16) aufgestellt hat — Fibroblasten, „ruhende Wanderzellen“ und „kleine amöboide Wanderzellen“ in Frage. Direkte Beweise für ihre Fähigkeit zur Makrophagenbildung erbringt Maximow nur für die beiden letzteren Gruppen, die er in den Begriff der „Polyblasten“ einreihet. Die Polyblasten sind aber nach Maximow sämtlich ursprünglich dem Blutgefäßsystem eigene Lymphozyten, die nach Emigration aus der Gefäßbahn im Bindegewebe als Bindegewebelemente allenthalben zur Beobachtung gelangen. Darnach sieht Maximow die

Makrophagen als direkt dem Bindegewebe entstammende, ursprünglich und primär jedoch dem Gefässsystem eigene Elemente an. Maximow spricht aber wiederholt von der Fähigkeit der Polyblasten, sich soweit zu modifizieren, dass man sie von den spezifischen Fibroblasten nicht mehr unterscheiden könne, ohne dass sie dabei aber ihre Wanderfähigkeit verlören, so dass also bei einem Entzündungsreiz Exsudatzellen aus ihnen werden könnten. Die Ansicht, dass aus eigentlichen Bindegewebszellen Makrophagen entstehen, findet sich wiederholt in der Literatur. Vor allem spricht sich Dominici (5) für die vollkommene Identität von Fibroblasten und Makrophagen aus. Einen anderen Weg schlagen die Autoren ein, welche die Makrophagen als eine Erscheinungsform der „leukozytoiden“ Zellen ansehen. „Leukozytoide“ Zellen seien amöboider Bewegung fähige Elemente, die normalerweise ihren Sitz im Bindegewebe hätten. Von da aus könnten sie sowohl in das Blut gelangen — wo sie, ohne eigentliche Leukozyten zu sein, als farblose Elemente erschienen — als auch bei Entzündungsvorgängen in das Exsudat, um sich hier als Makrophagen zu betätigen. Marchand (12, 13), der den Begriff der leukozytoiden Zellen in die Literatur eingeführt hat, betrachtet als den spezifischen Mutterboden dieser Zellart die regelmässig den Gefässen anliegenden zum Bindegewebe gehörigen Adventitialzellen. Diese sollen bei der Entzündung zum Teil selbst in das Exsudat einwandern, zum Teil mitotisch sich vermehrend Wanderzellen liefern, die als Makrophagen in den Exsudaten erscheinen. Unter die leukozytoiden Zellen liessen sich also im weiteren Sinne auch Maximows Polyblasten einreihen; und schliesslich gehören hierher auch die Clasmatozyten Ranviers. Nach Ranvier (22, 23) nämlich entstehen die Makrophagen aus „Clasmatozyten“; dies seien Zellen, die allenthalben im Bindegewebe vorkämen und sich vor den übrigen Bindegewebszellen durch eine besondere Körnelung sowie durch ihre Wanderfähigkeit auszeichnen sollen.

Die Möglichkeiten, die zur Erklärung des Auftretens der Makrophagen in Exsudaten mit dem Sitz im Bindegewebe in Betracht gezogen werden müssen, sind also in Kürze folgende:

a) Die Makrophagen sind ebenso wie die Mikrophen Blutelemente, welche auf den Entzündungsreiz hin aus den Blutgefässen emigriert und in den Bereich der Entzündung eingewandert

sind; sie stellen grosse und kleine Lymphozyten dar. (Die Makrophagen sind hämatogene Elemente.)

b) Die Makrophagen entstehen am Orte der Entzündung aus präexistierenden Bindegewebelementen (histiogene Theorie der Entstehung der Makrophagen). Die an der Bildung der Makrophagen beteiligten präexistierenden Elemente sind entweder 1. Fibroblasten, 2. im Bindegewebe normalerweise anzutreffende und von den Fibroblasten verschiedene lymphozytäre Wanderzellen, oder 3. die Fibroblasten und die sonstigen Elemente des Bindegewebes sind einander äquivalent; Übergänge zwischen Fibroblasten und lymphozytären Wanderzellen des Bindegewebes sind möglich und aus beiden entstehen Makrophagen.

c) Vereinigung der hämatogenen und histiogenen Erklärungsweise der Makrophagen: Normalerweise wandern aus dem Gefässsystem Lymphozyten in das Bindegewebe ein. Nach der einen Auffassung werden sie hier sessil, sind aber in Gestalt der „ruhenden Wanderzellen“, „Clasmatozyten“ usw. different von den Fibroblasten und auch späterhin noch in ihrem Typus als Wanderzellen zu erkennen. Nach der anderen Auffassung können immigrierte Lymphozyten vollkommen den Habitus und die Funktion von Fibroblasten annehmen. So entwickeln sich die Makrophagen nach diesen Ansichten entweder aus emigrierten Lymphozyten und zwar durch das Stadium der „ruhenden Wanderzellen“ hindurch oder die emigrierten Lymphozyten werden zu fixen Elementen des Bindegewebes, auch zu Fibroblasten, und aus diesen entständen dann ebenfalls Makrophagen.

d) Die Makrophagen sind „leukozytoide Zellen“: sie haben einen spezifischen Mutterboden, die Adventitialzellen der Gefässe, die jederzeit grosse Mengen von Makrophagen zu liefern imstande sind.

Noch komplizierter gestaltet sich die Frage nach der Bedeutung und Herkunft der Makrophagen auf Grund der Untersuchungen von Exsudaten, die ihren Sitz in den serösen Höhlen, speziell in der Pleura und im Peritonealraum haben. Auch hier fehlt es nicht an Stimmen, die die sämtlichen Exsudatzellen einschliesslich der Makrophagen einzig und allein von immigrierten Blutelementen abgeleitet wissen wollen. Andererseits lassen viele Autoren wieder alle Arten von Bindegewebszellen eine bedeutende Rolle bei der Bildung der Makrophagen spielen. All die Fragen.

die im Anschluss hieran über das Wesen der Bindegewebelemente im allgemeinen und ihre Fähigkeit oder Unfähigkeit, Exsudatzellen zu liefern, aufgeworfen und so verschieden beantwortet wurden, müssen auch bei Exsudaten der serösen Höhlen sich wieder aufdrängen. Die Elemente, die von dem Entzündungsreiz betroffen werden, sind ja grossenteils wieder bindegewebiger Natur. Was aber neu hinzukommt, das ist die Frage nach der eventuellen Beteiligung der Deckzellen, welche die Wände der serösen Höhlen auskleiden. Dass die Deckzellen phagozytäre Eigenschaft besitzen, ist eine Tatsache, die übereinstimmend von fast allen Untersuchern anerkannt wird. Ob sie aber imstande sind, Zellen aus ihrem Verbande abzugeben, die dann im Exsudate als Makrophagen auftreten, darüber gehen die Meinungen noch diametral auseinander.

Es spielt hier die grundlegende, noch immer nicht einheitlich beantwortete Frage nach der Spezificität der Deckzellen mit herein. Die Autoren, die sie als streng differenzierte, spezifische Epithelzellen betrachten, lehnen damit jede Frage nach den Beziehungen der Deckzellen zu anderen Zellarten und speziell die Möglichkeit ihrer Umwandlung in Zellen anderer Art von vornherein ab, so Kolossoff (10), v. Brunn (2), Mönckeburg (21). Nun sind jedoch seit der Aufstellung der Theorie von der Entstehung der Deckzellen des Pleuroperitonealraumes aus dem mittleren Keimblatt durch O. Hertwig eine ganze Reihe von Autoren für die Möglichkeit postfetaler Beziehungen zwischen diesen Zellen und den Bindegewebelementen eingetreten. Und zwar gehen manche so weit, dass sie Bindegewebs- und Deckzellen der serösen Höhlen für durchaus identisch erklären (Cornil [4], Dominici [5], Roloff [25]). Die Deckzellen sollen darnach nichts anderes darstellen als die oberste Zelllage des Bindegewebes, deren einzelne Elemente infolge ihrer oberflächlichen Lage und infolge der mechanischen Verhältnisse mehr plattenförmig geworden seien. So bekämen die Deckzellen bei vollständiger Artgleichheit ein etwas differentes Aussehen gegenüber den Fibroblasten; Übergänge zwischen Deck- und Bindegewebszellen kämen jedoch in der einen wie in der anderen Richtung vor. Bei Entzündungen, die sich in den serösen Höhlen abspielen, liefere die Serosa freie Zellen von einem einheitlichen Makrophagentypus, die ihren Ursprung sowohl von den Deck-



zellen wie von den eigentlichen Bindegewebszellen nähmen. Deckzellen, Bindegewebszellen und Makrophagen wären demnach Zellen ein und derselben Art (bes. Dominici [5]).

Die bisherigen Untersuchungen, die an Exsudaten in den serösen Höhlen angestellt worden sind, lassen also noch viele Unklarheiten über die Natur der Makrophagen, und folgende Fragen bedürfen noch exakter Beantwortung:

1. Sind die Zellen des die Wände der serösen Höhlen auskleidenden Gewebes imstande, autochthon bei einem Entzündungsreiz Elemente zu liefern, welche in den Exsudaten als Makrophagen imponieren?
2. Sind speziell die Deckzellen einer Umwandlung in Makrophagen fähig?
3. Sind die Deckzellen aus Elementen spezifischer Art zusammengesetzt oder stehen sie in genetischer Beziehung zu Bindegewebszellen?
4. Bestehen Beziehungen zu den farblosen, ungekörnten Elementen des Blutes und welcher Art sind diese?

Zum Verständnis der Vorgänge im Bindegewebe unter entzündlichen Verhältnissen ist eine genaue Kenntnis der normalen präexistierenden Zellformen unerlässlich. Wir verdanken Maximow (14, 16) hierüber genaue Angaben. Weniger gut sind wir dagegen bisher informiert über die Art und Bedeutung der Zellen, die im normalen Transsudate der serösen Höhlen angetroffen werden. Die meisten Autoren, die künstlich Exsudate in ihnen hervorgerufen haben, schenken den normalen Zellformen überhaupt keine oder nur eine sehr flüchtige Beachtung, und doch ist es eigentlich selbstverständlich, dass bei der Erörterung der Frage nach der Herkunft bestimmter Zellen unter pathologischen Verhältnissen die Kenntnis der normal am Orte der Entzündung vorhandenen Elemente Voraussetzung sein muss. Unseren experimentellen Untersuchungen liessen wir daher eine eingehende Prüfung des normalen Zellgehaltes der Transsudate vorangehen.

### **Spezielle Literaturübersicht.**

Die grosse Mehrzahl der Untersuchungen, welche über die uns interessierenden Fragen angestellt worden sind, stützten sich auf Experimente, die in der Erzeugung entzündlicher Exsudate

in den serösen Höhlen (Pleura- und Peritonealraum) bestanden. Mit dem Zellgehalt von Exsudaten, welche ihren Sitz im Bindegewebe haben, hat sich in neuerer Zeit nur ein Autor, Maximow (14, 15), mit grösster Gründlichkeit und ausführlich befasst. Er musste dabei natürlich auch die Frage nach der Herkunft der Makrophagen behandeln. Die Resultate, zu denen Maximow bei seinen Untersuchungen über die entzündliche Neubildung von Bindegewebe in betreff der Makrophagen gekommen ist, sind folgende: die Makrophagen sind nichts anderes als „Polyblasten“, Zellen, welche normalerweise überall in den Geweben anzutreffen sind, teilweise als ruhende, im Bindegewebe besonders unter dem Typus der „Clasmatozyten“ zu beobachtende Elemente, zum Teil in der Wanderung begriffen. Ihrer Herkunft nach sind sie Lymphozyten des strömenden Blutes, welche sowohl normalerweise als auch ganz besonders bei der Entzündung aus der Gefässbahn emigrieren. Maximow hat Polyblasten mit grosser Regelmässigkeit in die Zelloidin- und Glaskammern einwandern sehen, welche er als Reizkörper zur Erregung der Entzündung in Verwendung gezogen hat. Sie vernichten hier auf phagozytärem Wege die an erster Stelle in die Kammern gelangten feingranulierten Leukozyten, sind also echte Makrophagen. Den spezifischen Bindegewebszellen, den Fibroblasten, spricht Maximow die Fähigkeit, Wanderzellen mit phagozytärer Eigenschaft zu bilden, nur in geringem Maße zu. Wohl sollen die Fibroblasten sich sehr gut bewegen und vorwärts schieben können, ohne sich aber dabei abzurunden und in „Wanderzellen“ überzugehen. Nur die kleinen runden Wanderzellen und die Clasmatozyten sowie die clasmatozytenähnlichen Adventitialzellen der Gefässe beteiligen sich bei der Entzündung an der Bildung von echten Wanderzellen, Polyblasten, die übergrosse Mehrzahl aber sind auf den Entzündungsreiz hin direkt aus den Gefässen in den Bereich der Entzündung immigrierte Lymphozyten.

Was die Beziehungen der Polyblasten zu den Bindegewebszellen anlangt, so nimmt Maximow als erwiesen an, dass aus den emigrierten Lymphozyten im Bindegewebe sowohl ruhende Wanderzellen wie sessile Clasmatozyten werden können. Dass aber echte Fibroblasten aus den Polyblasten entstehen, dafür kann nach Maximow ein direkter Beweis nicht erbracht werden. Maximow sagt selbst, dass die Polyblasten in dem bei der

Entzündung neugebildeten Bindegewebe in fixe clasmatozyten-ähnliche Elemente sich umwandeln können und „vielleicht nachher, wahrscheinlich unter dem Einfluss der sie umgebenden Fibroblasten, zum Teil in Zellen übergehen, die mit den Fibroblasten identisch sind, von denselben wenigstens nicht mehr unterschieden werden können“. Die Möglichkeit eines Überganges von Polyblasten, ursprünglich also Lymphozyten, in Fibroblasten wird demnach von Maximow als wahrscheinlich, jedenfalls als durchaus möglich hingestellt.

Umgekehrt schreibt Maximow auch den Fibroblasten die Fähigkeit zu, sich abzurunden, sich zu isolieren und als wandernde Phagozyten zu fungieren; jedoch nur dann, wenn ein besonders starker entzündlicher Reiz hinzukommt und ausserdem noch positiv chemotaktisch wirkende Einflüsse sich geltend machen. Maximow stützt sich hierbei auf seine Versuche mit Agar-Zelloidinkammern. Bei der Einheilung derartiger Kammern sah er nämlich im entzündeten Gewebe die Fibroblasten innerhalb der ersten 10 Tage sich sehr intensiv mitotisch vermehren, sich von der Unterlage ablösen, sich abrunden und mobil werden. Sie ähneln dabei den Polyblasten, welchen bei allen anderen Versuchen allein die Rolle der Wanderzellen, Phagozyten, Makrophagen zukommt, in so hohem Grade, dass Fibroblasten und Polyblasten nur mit Mühe oder auch gar nicht voneinander unterschieden werden können! Trotzdem nimmt Maximow nicht an, dass den Fibroblasten eine grosse Bedeutung für die Bildung von „wirklichen Polyblasten“, also auch von Makrophagen, zukommt. Einmal eben deshalb, weil er nur bei dieser Art besonders starker entzündlicher Reizung die Fibroblasten an der Bildung von phagozytierenden Wanderzellen sich beteiligen sah und ferner aus dem Grunde, weil diese „histiogenen Wanderzellen“ den hämatogenen Wanderzellen gegenüber im allgemeinen nur einen sehr geringen Prozentsatz der in den Entzündungsbereich immigrierten Zellen ausmachen. Ausserdem sollen die aus Fibroblasten entstandenen Wanderzellen sehr bald nach ihrer Emigration wieder ihren ursprünglichen Typus erlangen, Ausläufer aussenden und sich abplatten, während ihr Kern sein normales helles Aussehen wiederbekommt (14). Jedenfalls ist aus Maximows Darstellung zu entnehmen, dass die Möglichkeit einer Umwandlung von Fibroblasten in Polyblasten nicht geleugnet wird.

Maximow hat seine Beobachtungen über die Beziehungen von Blut- und Bindegewebszellen zueinander neuerdings (17) durch embryologische Untersuchungen gestützt. Er kam dabei — soweit seine Forschungen in den Rahmen unserer Betrachtungen gehören — zu folgenden Ergebnissen: Lymphozyten und histiogene Wanderzellen sind zwei ganz gleichwertige Zellarten; sie entwickeln sich beide durch Kontraktion und Abrundung einzelner Mesenchymzellen. So liefern zum Beispiel bei der Entwicklung der Lymphknoten [indifferente fixe Elemente des Bindegewebes, die grossenteils dem Endothel der benachbarten Blutgefässe angehören, sowohl direkt Zellen vom Typus der grossen und kleinen Lymphozyten als auch histiogene Wanderzellen. Der Polyblast ist die Wanderzelle des Bindegewebes, der Lymphozyt die Wanderzelle des Blutes. Blut und Bindegewebe tauschen ihre Wanderzellen, die einander völlig gleichwertig sind, ständig aus. Aus histiogenen Wanderzellen können direkt durch Emigration Lymphozyten, aus Lymphozyten histiogene Wanderzellen entstehen. Über die weiteren Verhältnisse der amöboiden Wanderzellen, der histiogenen sowohl wie der lymphozytenähnlichen zu den fixen Elementen des Bindegewebes sagt Maximow wörtlich: „In den späteren Embryonalstadien werden nun diese amöboiden Wanderzellen allmählich im Bindegewebe zwischen den Fibroblasten sessil: sie verlängern sich, bekommen eine spindlige Form oder ästige Ausläufer, andere platten sich ab — sie verwandeln sich in die sogenannten Klasmatozyten (Ranvier) oder wie ich sie nenne in die „ruhenden Wanderzellen“. Ein Teil von ihnen, besonders die im intermuskulären Bindegewebe gelegenen, entwickelt sich aber noch weiter — der Zelleib breitet sich aus, das Protoplasma wird heller, seine Umrisse werden undeutlich, der Kern wird grösser, erhält feine, staubförmige Chromatinteilchen — kurz und gut, die Wanderzellen nehmen allmählich mehr oder weniger vollständig den Charakter von echten Fibroblasten an.“ Für die erste Zeit des embryonalen Wachstums tritt Maximow für vollständige Artgleichheit der fixen Elemente des Bindegewebes, der Wanderzellen des Bindegewebes und der Lymphozyten sowie für die Übergangsmöglichkeit dieser drei Zellarten ineinander in jeder Richtung ein. Allmählich soll sich jedoch der Prozess der Wanderzellenbildung aus fixen Elementen mehr und mehr lokalisieren und

sich schliesslich auf die Stellen beschränken, wo sich aus dem indifferenten Bindegewebe die blutbildenden Organe entwickeln; beim erwachsenen Tier endlich soll er vollständig sistieren. Nur „der Stamm der indifferenten Wanderzellen, der Lymphozyten“ behält für immer die Fähigkeit zur Entwicklung in den verschiedensten Richtungen.

Im einzelnen müssen wir nun die Untersuchungen aller der Autoren besprechen, welche ihre Experimente in den serösen Höhlen angestellt haben, da unsere eigenen Beobachtungen grösstenteils auf solchen in der Peritonealhöhle fussen, und wir daher über die Fragen, die hierauf sich beziehen, viel besser ein Urteil gewinnen können. Die älteren Autoren beschäftigt hier vor allem die Frage nach der Spezifität oder Identität der „Endothel“- und Bindegewebszellen.

Kolosow (10) tritt mit aller Entschiedenheit für eine absolute Spezifität des Pleuroperitonealepithels ein und leugnet strikte jedwede Beziehung zwischen Endothelzellen und Bindegewebszellen. Er stützt sich dabei auf die bei den verschiedensten Tierarten von ihm beobachteten normalhistologischen Eigentümlichkeiten der Serosadeckzellen: Bei Färbung von überdehnten Netz- und Mesenteriallamellen mit Osmiumsäure und Tannin erkenne man zwischen den einzelnen Deckzellen typische „Kittleisten“, die Deckzellen seien charakterisiert durch das Vorhandensein einer „Deckplatte“ nach der freien Oberfläche zu und ausserdem wären bei vielen Tierarten die Endothelzellen mit einem spezifischen „Härchensaume“ besetzt.

Ganz anderer Ansicht ist Roloff (25), der sich auf Vorgänge bei der Entzündung stützt. Roloff legte Seidenfäden in die Bauchhöhle von Kaninchen ein und beobachtete, dass die Fäden im Verlaufe von etwa 14 Tagen vollständig an die Bauchwand angelötet wurden, d. h. schliesslich von glänzender spiegelnder Serosa überdeckt erschienen. Die Zellen, welche die Einhüllung und Durchsetzung des Fadens bewirken, sind zweierlei Art. Erstens polymorphkernige hämatogene Leukozyten und zweitens grosse protoplasmareiche Zellen, die einen grossen bläschenförmigen Kern mit einem oder zwei Kernkörperchen haben. Roloff ist der Ansicht, dass diese letzteren Zellen zumeist lokomobile gewordenen Endothelzellen der Serosa entsprechen. Die Endothelzellen aus der Nachbarschaft der implantierten Seidenfäden sollen

aufquellen, eine rundliche Form annehmen, sich aus ihrer Umgebung isolieren und in grosser Zahl den Faden durchsetzen. Sie erscheinen dann hier in dem den Faden umgebenden Bindegewebe in der morphologischen Erscheinungsform typischer Fibroblasten. Roloff nimmt also eine direkte Übergangsmöglichkeit von Endothelzellen in Fibroblasten als erwiesen an. Die Entstehung des neuen spiegelnden Endothels über dem zunächst nur bindegewebig durchsetzten Faden geht nach Roloff derart vor sich, dass ein Teil der in den Faden immigrierten Endothelzellen, welche also zunächst als Fibroblasten erschienen sind, wieder ihren ursprünglichen Zellcharakter annehmen: „Der Epithelbelag (über dem bindegewebig durchsetzten Faden) entsteht durch Differenzierung aus der obersten Fibroblastenschicht heraus“. Roloff kommt auf Grund seiner experimentellen Untersuchungen zu dem Ergebnis, dass die Zellen des Pleuroperitonealepithels nur als differenzierte Bindegewebelemente anzusehen sind, und dass Übergänge von Bindegewebszellen und Endothelzellen untereinander in der einen und der anderen Richtung vorkommen.

Dem gegenüber trennt v. Büngner (3) bei seinen Versuchen, die in der Einheilung von terpentindurchtränkten Schwammstückchen in die Bauchhöhle sowie in Injektionen von Jodoform und Staphylokokkenkultur in den Peritonealraum bestanden, scharf zwischen „Exsudatzellen“ und „Granulations“- oder Bildungszellen. Die ersteren sind polymorphkernige Leukozyten, die letzteren bestehen aus Abkömmlingen des Bindegewebes, Fibroblasten und aus Endothelzellen. Beide Zellarten dringen schon 16 Stunden nach Einverleibung des Fremdkörpers in diesen ein. v. Büngner unterscheidet beide Arten von Zellen nach ihren morphologischen Erscheinungsformen: diejenigen, welche von präexistierenden Bindegewebelementen sich ableiten, sind von spindelförmiger Gestalt oder mit Ausläufern versehen, oft auffallend langgestreckt, fein fibrillär gestreift, im allgemeinen nur undeutlich abgrenzbar. Diejenigen von den immigrierten Zellen, welche auf proliferierte Endothelzellen zu beziehen sind, charakterisieren sich durch einen ganz unregelmässig geformten, eckig-polyedrischen, ovalen, rundlichen, kurzspindeligen oder keulenförmigen Kern und oft eigentümlich geschweiften, deutlicher begrenzten Protoplasmaleib, dem die fibrilläre Streifung fehlt. Er fügt neben den schon oben beschriebenen spezifischen Merk-

malen der Endothelzellen noch die folgenden morphologischen Momente an, welche eine Unterscheidung von Endothel- und Bindegewebszellen ermöglichen sollen: „Die Deckzellen zeichnen sich im Zustand der Reizung und Wucherung stets durch bedeutende Grösse und verhältnismässig plumpe Gestalt aus. Ihr Protoplasma ist locker, von wabenartigem oder schaumigem Aussehen. Oft hat man den Eindruck, als seien kleinste Hohlräume durch ein feines Maschenwerk voneinander geschieden. Nach v. Gieson-Färbung nimmt das Protoplasma eine hellbraune Farbe an. Liegt eine derartige Zelle in einem festen Zellverbände, so sind ihre Grenzen scharf; ist sie aus ihrem Verbände losgerissen, so kommt es vor, dass ein Teil der Peripherie sich in kurze plumpe Fortsätze auffasert. Der Kern ist gross, blass und mit mehreren Kernkörperchen versehen. Im Gegensatz hierzu zeigen die jungen Bindegewebszellen ein mehr homogenes, dichteres Protoplasma, schlankere Gestalt, Neigung zur Bildung langer, schlanker und kräftiger Fortsätze und einen deutlichen Stich ins Rötliche (bei Färbung nach v. Gieson). Die Kerne sind etwas kleiner als bei den Abkömmlingen der Deckzellen und färben sich etwas intensiver“.

v. B ü n g n e r hebt die hohe Bedeutung hervor, welche den Endothelzellen bei entzündlichen Vorgängen durch ihre Proliferation zukommt, er hält jedoch im Gegensatz zu R o l o f f an dem prinzipiellen Unterschied zwischen Endothel- und Bindegewebszellen auf Grund obiger histologischer Charakterisierung fest. Für unsere Zwecke wichtig ist die Hervorhebung der Tatsache, die v. B ü n g n e r anerkennt, dass auf den entzündlichen Reiz hin jedenfalls sowohl Deckzellen wie Fibroblasten wanderungsfähige Elemente aus sich hervorgehen lassen.

A b r a m o w (1) beschreibt bei seinen zum Zwecke der Erzeugung von akuter fibrinöser Entzündung angestellten Experimenten, die in der Injektion von Jodjodkali in die Pleurahöhle bestanden, an den Endothelien ebenfalls Veränderungen verschiedener Art. Neben der Abhebung von Endothelfetzchen in toto, die unter dem Typus der Koagulationsnekrose grösstenteils zugrunde gingen, sah A b r a m o w Endothelzellen mitotisch sich vermehren und amöboide Beweglichkeit erlangen. Diese letzteren verliessen zum Teil ihren Standort und lagerten sich längs der inzwischen entstandenen Fibrinfäden. Über etwaige Beziehungen

der losgelösten Endothelzellen zu andersartigen Zellelementen spricht sich Abramow nicht aus.

Auch alle französischen Autoren, welche mit diesen Fragen sich befassten, betonten die Fähigkeit der Endothelzellen zur Ortsveränderung und weiteren Entwicklung.

Cornil (4) verband unter aseptischen Kautelen die Serosa zweier Darmwandstücke durch zwei bis drei Nähte und verfolgte in Abständen von je 24 Stunden im Verlaufe von 14 Tagen die Entstehung der bindegewebigen Adhäsionen zwischen den beiden Serosafächen. Die ersten Veränderungen, welche er an den beteiligten zelligen Elementen feststellen konnte, waren die, dass die Endothelzellen der Serosa sich vergrösserten, die Kerne an Volumen zunahmen, das Protoplasma Ausläufer aussandte, und auf diesem Wege durch das inzwischen ausgeschiedene Fibrin hindurch eine Verbindung zwischen den beiden aneinandergelagerten Darmwänden hergestellt wurde. Die Endothelzellen vermehrten sich dabei mitotisch. Die unter den Endothelzellen gelegenen Bindegewebszellen beteiligten sich in ganz analoger Weise an der Herstellung der bindegewebigen Verbindungsbrücke der Darmwände. In den Adhäsionen konnten späterhin keine Unterschiede zwischen ehemaligen Endothelzellen und Bindegewebszellen getroffen werden. Cornil setzt seine Beobachtungen in Parallele zu den Feststellungen, die er gemeinsam mit Ranvier bei entzündlichen Veränderungen im Bauchraume machen konnte.

Ranvier (22) gibt eine von den üblichen Darstellungen abweichende Beschreibung der Struktur des Netzes sowohl im normalen Zustande wie bei der Entzündung. Nach Ranvier sind die Endothelien des Netzes absolut nicht wie es bei Betrachtung von Präparaten, die mit Silbernitrat behandelt sind, scheinen könnte, voneinander isoliert. Vielmehr anastomosieren die Zellen untereinander durch lange Protoplasmaausläufer. Das Netz stellt in toto ein anastomosierendes Siebwerk dar, dessen Balken radiär von den Zellkernen ausgehen. Bei Entzündung, welche durch Injektionen mit verschiedenem Material, hauptsächlich von *Argentum nitricum* in mässig konzentrierter Lösung, in der Bauchhöhle hervorgerufen wurde, sah Ranvier die Zellen des Netzes hypertrophieren, ihre Ausläufer einziehen, sich abrunden und frei werden. Sie gelangten dadurch in das Exsudat, welches mittlerweile im Bauchraume entstanden war und



bildeten einen Hauptbestandteil seiner zelligen Elemente. Ranvier setzt die Endothelzellen des Netzes mit den Bindegewebszellen vollständig in Parallele und glaubt, dass der Ersatz des zu Verlust gegangenen Endothels auf die Weise geschieht, dass die zurückgebliebenen bindegewebigen Elemente mitotisch sich vermehren und sich dann in die früher beschriebenen mit Protoplasmaausläufern ausgestatteten Endothelzellen umwandeln. Die Hauptphagozyten bei der Entzündung sind nach Ranvier die „Clasmatozyten“, wandernde Elemente, die sich allenthalben im Bindegewebe finden. Ranvier wie Cornil vertreten also die Ansicht, dass weitgehende morphologische Beziehungen zwischen Endothelzellen, Bindegewebszellen und den grosskernigen Elementen der Exsudate bestehen.

Am prägnantesten kommt diese Anschauung der französischen Autoren bei Dominici (5, 6) zum Ausdruck. Dominicis Untersuchungen führten ihn zu der These: „En un mot, cellules endothéliales, cellules vaso-formatives, cellules adipeuses, cellules connectives, Macrophages de Metschnikoff, sont des modalités d'une même espèce cellulaire: la cellule conjonctive“. Dominici gründete diese Ansicht ursprünglich nur auf die normalmorphologische Beobachtung, dass all jene Zellarten im postembryonalen Leben im Netz einem einzigen Zelltypus entsprechen, den kleinen, in Gruppen zusammenliegenden Rundzellen, welche den zelligen Bestandteil der von Ranvier zuerst beschriebenen „taches laiteuses“ des Netzes ausmachen. Aus diesen Zellen sah Dominici all jene Zellformen, die er in seiner These zusammenfasst, durch Volumzunahme und weitere Differenzierung hervorgehen. In einer späteren Arbeit (6) stützt er seine Ansichten, insbesondere die Zugehörigkeit der Makrophagen zum Typus der „cellule conjonctive“, durch weitere Daten teils entwicklungsgeschichtlicher, teils normal-anatomischer und pathologisch-anatomischer Natur. Von der Struktur des normalen Netzes gibt Dominici folgende Darstellung: das Zellgefüge des Netzes stellt Syncytien verschiedener Zelltypen dar: das Syncytium der Deckzellen, das der Bindegewebszellen, der Fibroblasten, das der Adventitialzellen der Gefässe und das der Fettzellen. Alle diese Syncytien sind jedoch nicht absolut voneinander isoliert, sondern allenthalben bestehen zwischen den einzelnen Syncytien Anastomosen. Neben den in Syncytienform vereinigten Zellen existieren im Netz sowohl in allen jenen Typen

als auch noch indifferent, freie, nicht in Syncytien eingereihte Zellen, und das sind die Makrophagen. Die Makrophagen sind demnach kein einheitlicher Typus, sondern sie setzen sich aus verschiedenartig differenzierten Elementen zusammen, welche jedoch sämtlich der Reihe der Bindegewebszellen zugehören. Dominici nimmt als Beweis für seine Anschauungen die Vorgänge zu Hilfe, die nach Entzündungserregung mit injizierten Bakterien sich beobachten lassen. Er sieht dabei Makrophagen entstehen einerseits aus frei im Netz liegenden Zellen, welche er als „Lymphozyten“ anspricht, andererseits liefern die noch undifferenzierten Zellen der taches laiteuses Makrophagen. Die Hauptmasse der Makrophagen entsteht nach Dominici jedoch durch Abrundung und Loslösung einzelner Zellen aus den oben aufgeführten Syncytien. Eine Hauptrolle spielt bei der Produktion der Makrophagen das Syncytium des Endothels, welches nach ihm ein modifiziertes Bindegewebe ist. Die schon normalerweise im Netz vorhandenen aus dem Syncytialverbände ausgeschlossenen Zellen, welche wie Lymphozyten aussehen, und sich ebenfalls phagozytär betätigen, sind nach ihm ebenfalls derartige aus dem Syncytialverbände ausgeschiedene ursprünglich bindegewebige Elemente. Umgekehrt kommt es auch vor, dass mobile, den taches laiteuses entstammende Zellen sich in eines der verschiedenen Syncytien einreihen, derart, dass Protoplasmaausläufer der mobilen Zellen mit dem Protoplasma der Syncytien verschmelzen. Die Genese der Makrophagen ist nach Dominici also ziemlich vielgestaltig, insofern aber eine einheitliche als nur Elemente, die bindegewebigen Charakter haben, — und zum Bindegewebe gehört nach ihm auch das Endothel — als Quelle der Makrophagen in Betracht kommen. Morphologisch ist darnach die Identität der Makrophagen mit den Bindegewebszellen an der Form des Kernes, seiner Grösse, der Art der Färbbarkeit, dem Vorhandensein mehrerer Kernkörperchen, stets festzustellen. Bei der Phagozytose, hauptsächlich bei der Entzündung, ändert sich die Struktur der einzelnen Makrophagen insofern als sie nach allen Richtungen hin Veränderungen ihrer Form durch ihre amöboide Beweglichkeit erleiden; das Protoplasma erscheint vakuolisiert und ihre Färbbarkeit nimmt zu.

Dem gegenüber erblickt Marchand (12, 13) den Mutterboden für die grossen phagozytierenden Zellen, welche er nach

der Injektion von Lycopodium, Stärkekörnern oder Karmin in die Bauchhöhle von Kaninchen im Exsudate beobachtete, in einer spezifischen Zellform des Bindegewebes: den Adventitialzellen der Gefässe. Marchand sah diese normalerweise immer reichlich vorhandenen Zellen bei der Untersuchung des entzündeten Netzes ihre Form verändern, anschwellen und schliesslich nur noch durch feinste, stielartige Fäden in Verbindung mit der Wand der Gefässe. Die Kerne dieser Zellen sind gross, länglich rund oder rund mit grösseren Chromatinkörnern. Da bald darauf im Exsudat ganz gleiche Elemente in grosser Zahl phagozytierend zu beobachten sind, hält Marchand die Identität beider Zellarten und die Abstammung der Makrophagen in der Bauchhöhle von den Adventitialzellen der Gefässe für erwiesen. Die gleichen Zellformen können nach ihm aber auch in das Blutgefässsystem gelangen, wo man sie dann als ungekörnte farblose Elemente des Blutes vorfindet. Da sie aber weder im Blut eigentliche Blutelemente noch im Bindegewebe spezifische fixe Bindegewebszellen repräsentieren, gab ihnen Marchand den Namen „leukozytoide Zellen“.

Über die Veränderungen, welche zu gleicher Zeit an den Deckzellen des Netzes vor sich gehen, ist nach Marchand folgendes festzustellen: die Deckzellen schwellen frühzeitig an, werden körnig, vakuolär und ballen sich zu rundlichen Körpern zusammen, während andere in spindelförmige und sternförmig verästelte Formen übergehen. Derartige Zellen können ihren Standort verlassen und sich an die Lycopodiumkörner anschliessen, welche sie in mehrkernigen Klumpen umgeben. Marchand spricht also den Deckzellen die Fähigkeit zur Ortsveränderung, zur amöboiden Beweglichkeit sowie zur Phagozytose zu. Er trennt sie jedoch ihrer Spezifität nach stets von den „grosskernigen Wanderzellen“ (Phagozyten), den Adventitialzellen, obwohl er die Unterscheidung beider Zellarten im Exsudat als sehr schwierig bezeichnet. Die Deckzellen sollen sich im allgemeinen durch die beträchtliche Grösse ihrer Kerne und der Nukleolen sowie der Mitosen, die im Exsudat bei beiden Zellarten vorkommen, von den aus den Adventitialzellen hervorgegangenen Makrophagen unterscheiden.

Im Gegensatz zu den meisten bisher zitierten Autoren sind nun viele neuere Beobachter zu dem Ergebnis gelangt, dass

erstens den fixen Elementen bei der Entzündung in den serösen Höhlen keine bedeutende Rolle für die Bildung der Exsudatzellen zukommt und dass zweitens Endothel- und Bindegewebszellen als Typen verschiedener Spezifität stets streng voneinander zu trennen sind. Diese Ansicht vertritt im extremstem Grade v. Brunn (2).

Dieser Autor geht wie Kolossow von den morphologischen Kennzeichen aus, welche für die spezifische Epithelnatur der Serosadeckzellen sprechen sollen und führt als solche das Vorhandensein eines feinen Härchensaumes bei vielen Tierarten an sowie die physiologische Tendenz der Deckzellen in zusammenhängender Lage freie Flächen zu bedecken und vor Verwachsungen zu schützen. Er beobachtete nach Einverleibung von Hollundermarkplättchen in die serösen Höhlen an den Deckzellen ein Verschwinden des Härchensaumes und der Zellgrenzen. Er sah auch die von Ranvier schon früher beschriebenen Anastomosen zwischen den einzelnen Deckzellen, die Loslösung von Endothelzellen von ihrer Grundlage, den Zerfall von Leukozyten in ihnen sowie die Vakuolisierung, die bei der Entzündung in den Serosaendothelien statthat. v. Brunn deutet jedoch alle diese Vorgänge anders wie Ranvier. Die Bildung von Ausläufern an den Deckzellen und die Loslösung aus dem Zellverband soll in der Art zustande kommen, dass passiv durch immigrierende Leukozyten sowie durch flüssiges Exsudat und Fibrin, welche sich zwischen die Zellen und ihre Unterlage drängen, die Endothelzellen abgehoben werden, bis sie nur mehr mit einzelnen stielartigen Protoplasmaausläufern an der Unterlage haften. Nach Einreißen der Ausläufer würden die Zellen frei und könnten so, passiv, in die seröse Höhle gelangen. Fortsatzbildungen an den Endothelzellen sollen ferner gleichfalls passiv durch die Einwirkung des Exsudationsstromes auf das Protoplasma bei der Ausscheidung des Fibrins zustande kommen.

Der Zerfall von Leukozyten im Zellinnern der Endothelien und die Bildung von Vakuolen ist nach v. Brunn kein Beweis für eine phagozytäre Betätigung der Serosadeckzellen. Leukozyten zerfallen nach ihm überall da, wo sie bei ihrem aktiven Vordringen aufgehalten und unter ungünstige Ernährungsbedingungen versetzt werden, also auch dann, wenn sie in's Innere der Endothelzelle gelangt sind. Die Art und Weise, auf welche die Leukozyten in das Protoplasma der Deckzellen

kommen, ist die der aktiven Immigration von seiten der Leukozyten, nicht etwa der Phagozytose von seiten der Endothelien. Denn „wie sollte man es sich erklären, dass plötzlich diese (die Leukozyten) zu der passiven Rolle verurteilt werden, während die von dem schädigenden Reize betroffenen Deckzellen, die nur mit Mühe noch ihren Platz behaupten, die aktive Rolle (der Phagozytose) übernehmen?“

Die Vakuolisation ist nach v. Brunn der Ausdruck der Schädigung und der verschlechterten Lebensbedingungen, in die das Endothel infolge der entzündlichen Reizung versetzt wird. Die in Endothelzellen im Verlaufe der Entzündung auftretende Vakuolisation ist nach ihm ein degenerativer Prozess, wahrscheinlich eine Anfüllung der Zelle mit einer sehr eiweissarmen Flüssigkeit, ein hydropischer Zustand der Zelle. Den Umstand, dass er das Auftreten von Vakuolen immer nur in Deckzellen, nicht in Fibroblasten beobachtete, benutzt v. Brunn als physiologisches Unterscheidungsmerkmal zwischen beiden Zellarten.

Auch in der Anordnung der Mitosen sollen beide Zellarten sich unterscheiden, indem die Deckzellen verhältnismässig lockere, über einen grossen Raum ausgebreitete Kernteilungsfiguren hervorbringen, deren Chromatinfäden das Hämatoxylin nicht besonders intensiv aufnehmen, während die Mitosen der Bindegewebszellen kleiner und gedrungener sind und sich sehr intensiv färben.

So kommt v. Brunn zu dem Schlusse, dass die Serosadeckzellen in die Gruppe der Epithelien gehören und dass ein Übergang zwischen Deckzellen und Fibroblasten in der einen wie in der anderen Richtung auszuschliessen sei.

Mönckeberg (21) befasst sich in seiner Arbeit über das Verhalten des Pleuroperitonealepithels bei der Einheilung von Fremdkörpern hauptsächlich mit der theoretischen Frage der durch Gewebsläsionen bedingten Aufhebung von Wachstumswiderständen. Er gibt jedoch auch eine Darstellung der in den entzündlichen Exsudaten nach Einverleibung von Lycopodiumkörnern in die Pleurahöhle auftretenden Zellformen. Die erste Folge der Injektionen ist nach ihm neben der Immigration von hämatogenen polymorphkernigen Leukozyten der Verlust von Epithelien, der an der Serosaauskleidung stattfindet. Zu der Frage, was aus den auf diese Weise primär ins Exsudat gelangten Epithelzellen wird, äussert er sich dahin, dass sie zum Teil unter

den Erscheinungen der Koagulationsnekrose, zum Teil unter dem Bilde der Vakuolenbildung, die er mit v. Brunn für einen hydropischen Zustand der Zellen hält, sämtlich zugrunde gehen. Sekundär sollen dann an den Epithelzellen weitere Veränderungen auftreten, welche in einer Volumenzunahme und allmählichen Loslösung der einzelnen Zellen aus dem Zellverbande bestehen. Eine Deutung dieses letzteren Vorganges und eine Auskunft über das weitere Schicksal dieser Epithelzellen vermag Mönckeberg nicht zu geben, und zwar deshalb, weil diese sekundär ins Exsudat gelangten Epithelzellen — im Gegensatz zu den primär abgelösten Epithelien — ihren nach Mönckeberg spezifischen Härchensaum verloren haben und dann „in so hohem Grade den in zwischen zahlreich aus der Pleura eingewanderten einkernigen Wanderzellen (Polyblasten?)“ ähneln, dass sie von diesen nicht mehr unterschieden werden können. Phagozytäre Eigenschaft schreibt Mönckeberg den Epithelzellen im Exsudate nicht zu, vielmehr sind es die „aus der Pleura ins Exsudat ausgewanderten einkernigen Zellen“, welche hauptsächlich Lycopodiumkörner und die zerfallenden immigrierten polymorphkernigen Leukozyten aufnehmen. Was ihre Herkunft anlangt, so äussert sich Mönckeberg nur dahin, dass er ihre Abstammung von Bindegewebszellen der Pleura für wahrscheinlich hält, ohne des weiteren auf eine genauere Definition dieser Makrophagen einzugehen. Mönckeberg spricht sich ferner sehr entschieden gegen die Äquivalenz von Bindegewebszellen und Deckzellen der Serosa aus. Er belegt diese Ansicht mit Gründen teils embryologischer, teils morphologischer Natur, teils mit Beobachtungen bei pathologischen Vorgängen: das Cölon sei zwar aus dem mittleren Keimblatt hervorgegangen, aber eben sowohl epithelialer Natur wie z. B. das Nieren- oder Hodenepithel. Ferner zeigten die Serosadeckzellen bei verschiedenen Tierarten ein ganz spezifisches Charakteristikum: den Härchenbelag an der freien Oberfläche. Also sei eine Beziehung zwischen Deckzellen und Bindegewebszellen so gut wie ausgeschlossen, sie stellten ganz verschiedene Zelltypen dar. Bei der Entzündung hätten die Epithelzellen die Tendenz, sich auf neugeschaffenen Oberflächen fortzubewegen und diese in zusammenhängender Lage zu bedecken, eine Eigenschaft, die den Bindegewebszellen nicht zukäme. Die Epithelzellen sollen ferner früher Mitosen aufweisen wie die

Bindegewebszellen, und zwar sei die Teilungsachse der Mitosen immer parallel zu der Oberfläche der Serosa, während sie in den Bindegewebszellen in beliebiger Richtung verläuft. Schliesslich sollen Adhäsionsbildungen in den serösen Höhlen immer erst nach Verlust der Epithelzellen an den betreffenden Stellen zustande kommen.

Helly (9) legt seinen Untersuchungen über die Morphologie der Exsudatzellen Experimente zugrunde, die in der Injektion verschiedener Bakterienarten in die Pleurahöhle von Kaninchen bestanden. Er kommt bei allen Versuchen übereinstimmend zu dem Resultat, dass die in den ersten 24 Stunden nach der Injektion im Exsudat auftretenden Zellen sämtlich hämatogener Natur sind, und zwar sowohl die granulierten polymorphkernigen Leukozyten, die den Typus der Mikrophagen repräsentieren, wie die kleinen und grossen Lymphozyten, die Makrophagen. Die fixen Gewebelemente beteiligen sich nach Helly in den ersten 24 Stunden absolut nicht an der Exsudatzellenbildung. Als „fixe Gewebelemente“ bezeichnet Helly die „Epithelien, Endothelien, Bindegewebszellen usw.“, nicht jedoch die „Adventitialzellen (leukozytoide Zellen, Polyblasten)“. Ansammlungen von Zellen letzterer Art will Helly unter die hämatopoetischen Organe eingereiht wissen und zwar auf Grund folgender Beobachtungen und Überlegungen: die grosskernigen Zellen, die er als Makrophagen in den Exsudaten beobachtet, finden sich normalerweise und bei der Entzündung, auch im strömenden Blute. In die Exsudate gelangen diese grossen Lymphozyten auf dem Wege der Emigration durch die Gefässwand hindurch. Der Ort, an dem sie entstehen, die Adventitialzellen der Gefässe und die Ansammlungen von Wanderzellen, Polyblasten, liegen nun zwar im Bindegewebe; normalerweise jedoch liefern diese Zellbildungsstätten Elemente, die in das strömende Blut gelangen und hier als grosse Lymphozyten zu beobachten sind. Die genannten Bindegewebsbestandteile sind demnach wirkliche Bildungsstätten für Blutelemente, hämatopoetische Organe. Sobald die Elemente, die in diesen hämatopoetischen Organen gebildet werden, in das Blutgefässsystem eingewandert sind und im Blute zirkulieren, sind sie keine Bindegewebszellen mehr, sondern echte Blutzellen. Wandern sie auf einen Entzündungsreiz hin aus dem Gefässsystem in das Exsudat ein, so hat man das Recht, sie hier, wo sie als Makrophagen fungieren, als hämatogene Zellen oder als Zellen,

die dem hämatopoetischen System — dazu gehören auch die Adventitialzellen — entstammen, zu bezeichnen. Die Makrophagen sind also nach Helly grosse Lymphozyten, für deren Abstammung mehrere Möglichkeiten in Betracht kommen. Von den gewöhnlichen, kleinen Lymphozyten bis zu den grössten Lymphozyten, den Makrophagen, sollen sich unschwer Übergangsformen finden lassen, die eine vollständig geschlossene Reihe zwischen beiden Typen herstellen.

Eine Beteiligung der Pleuraendothelien an der Bildung der grossen einkernigen Zellen der Exsudate, der Makrophagen, schliesst Helly ausdrücklich vollkommen aus und zwar aus folgenden Gründen: neben den typischen Exsudatzellen, den gekörnten Leukozyten, den Lymphozyten und den grossen Lymphozyten-Makrophagen finden sich im Exsudate stets in geringer Anzahl Zellen, die deutlich als abgeschilferte Endothelzellen erkennbar und von den übrigen Zellen abzugrenzen sind: sie haben einen gewöhnlich regelmässig oval geformten Kern, ein sehr blasses häufig undeutlich gefärbtes Protoplasma, welches entweder gänzlich strukturlos erscheint oder ganz kleine Vakuolen erkennen lässt, sodass es siebförmig durchbrochen aussieht. Zellige Einschlüsse, Ausübung phagozytärer Tätigkeit oder sonstige Anzeichen erhöhter Lebenstätigkeit wie Mitosen usw. konnte Helly an derartigen Zellen niemals beobachten. Im Gegensatz hierzu gibt er von den grossen Lymphozyten, den Makrophagen, folgende Schilderung: das Protoplasma färbt sich eigentümlich grünlich-grau und weist sehr verschieden grosse Vakuolen auf. Der Kern, der gewöhnlich exzentrisch liegt, ist meist oval und mehr oder minder stark eingebuchtet, seltener grob gelappt, manchmal zeigt auch er Vakuolen im Innern. Im Protoplasma finden sich Einschlüsse verschiedener Art, die auf die Ausübung phagozytärer Tätigkeit von Seiten dieser Zellen hinweisen. Die Makrophagen können auch „Erscheinungen darbieten, welche auf eine Schädigung durch die eingepflichten Bakterien und deren Toxine schliessen lassen, wie z. B. eine Verquellung des Kernes, das bereits genannte Auftreten von Vakuolen in ihm und noch mehr in dem Protoplasma der Zellen, welche dadurch ein löcheriges Aussehen gewinnen“.

Neben dem Umstande, dass derartige wohlcharakterisierte, in keinerlei Fortentwicklung begriffene Endothelzellen nur in sehr



spärlicher Zahl in den Exsudaten sich finden, führt Helly als weitere Beweisgründe gegen die Beteiligung der Endothelien an der Bildung von Makrophagen noch an: das Fehlen von Übergangsformen zwischen den Endothelementen und den Makrophagen, während es solche zwischen Makrophagen und Lymphozyten in grosser Zahl geben soll, und Beobachtungen an Pleuraschnitten: „Wohl sieht man stellenweise eine Abschilferung der Pleurazellen sowie an anderen Stellen ein deutliches Angeschwollensein derselben; aber während die abgeschilferten Zellen . . . sämtlich platt sind und keine Anzeichen erhöhter Lebenstätigkeit erkennen lassen, befinden sich die in Schwellung begriffenen fast durchwegs noch im Zusammenhang mit ihrem Mutterboden und unterscheiden sich überdies sowohl durch die Farbe des Protoplasmas als auch durch die Form ihrer Kerne deutlich von den genannten Makrophagen. Es dürfte also vollkommen gerechtfertigt sein, wenn den Pleuraendothelien eine Anteilnahme an der Bildung dieser Zellen abgesprochen wird“.

Helly bezieht seine Angaben sämtlich nur auf die ersten 24 Stunden nach der Injektion. Erwähnt sei ferner, dass Kontrollversuche in der Pleurahöhle von Meerschweinchen „wesentliche Abweichungen von den beim Kaninchen erzielten Bildern ergaben“.

Stschastnyi (28) hat in seiner Arbeit über die Histogenese der eosinophilen Granulationen die Methodik intraperitonealer Injektion artfremder Erythrozyten angewandt, die weiter unten des näheren erörtert wird. Er bezeichnet die Fresszellen des Peritonealexsudates als „grosse mononukleäre Leukozyten (Makrophagen, Endothelzellen)“. Die Makrophagen vergrössern sich nach Stschastnyi bei der Phagozytose immer mehr und erscheinen nach zwei- bis dreimal 24 Stunden als äusserst voluminöse Zellen mit Vakuolen im Protoplasma. „Allmählich zerfallen sie, verschwinden und werden durch frische Makrophagen ersetzt“. Den Ersatz der Makrophagen konnte Stschastnyi an ausgespannten Netzlamellen in der von Dominici (5, 6) beschriebenen Art der Loslösung einzelner Endothelzellen aus dem Zellverbände beobachten.

Von ganz anderen Gesichtspunkten gehen die Untersuchungen aus, welche Renaut (24) über die Natur der in den serösen Höhlen zu beobachtenden Makrophagen angestellt hat. Die Makrophagen sind nach Renaut nur ein Übergangsstadium aus der

Entwicklungsreihe der „rhagiocrinen Bindegewebszelle“ (cellule connective rhagiocrine). Er bezeichnet als rhagiocrine Zellen Elemente, welche die Fähigkeit der Sekretion von Flüssigkeits-tröpfchen in der Art einer Drüse haben und die sämtlich der Bindegewebsreihe angehören. Die rhagiocrinen Zellen sollen charakterisiert sein durch eine spezifische Art der Vakuolenbildung und durch charakteristische körnige Einschlüsse in ihrem Protoplasma. Der Entwicklungsgang einer rhagiocrinen Zelle ist folgender: ursprünglich ist die rhagiocrine Zelle in ihrem morphologischen Typus und in der Lokalisation ihrer Bildungsstätten identisch mit den Lymphozyten. Im ersten Stadium der Differenzierung unterscheidet sich die rhagiocrine Zelle von einem Lymphozyten nur durch das Auftreten weniger Sekretionströpfchen in ihrem Protoplasma. Diese Vakuolenbildung wird allmählich stärker, und zwar beschränkt sie sich auf den Teil des Protoplasmas, der den Kern unmittelbar umgibt. Die Randzone des Protoplasma (Kinoplasma) dient der Aussendung von Pseudopodien, die der Zelle amöboide Beweglichkeit verleihen. So ausgestattet nimmt die Zelle ihren Weg in die serösen Höhlen. Hier betätigt sie sich, zunächst in der Flüssigkeit schwimmend, in ausgesprochenem Maße phagozytär, sie stellt einen Makrophagen dar und äussert zu gleicher Zeit in hohem Grade ihre sekretorische Funktion in der Form der Vakuolenbildung und -Ausscheidung. Aus derartigen Zellen, die frei in der Flüssigkeit suspendiert sind, werden nun auf folgende Weise stabile Bindegewebelemente: auf dem Netz z. B. — ebenso aber auf allen Endothelien der serösen Höhlen, Peritoneum, Pleura, der Gelenkhöhlen und Sehnen-scheiden — lagern sich rhagiocrine Zellen auf. Sie senden aus ihrem Kinoplasma Ausläufer aus, die durch die Endothellamelle hindurchdringen und in Anastomosen mit Ausläufern der darunter-gelegenen Bindegewebszellen treten. Nach und nach dringt die ganze Zelle durch das Endothel in das bindegewebige Innere der Netzlamelle vor und bildet mit gleichartigen Zellen eine „tache laiteuse“. Von hier aus differenziert sie sich weiter zu einer echten Bindegewebszelle, die zum Teil noch sekretorische Funktion besitzt, zum Teil diese verliert. Bei entzündlichen Prozessen können die rhagiocrinen Zellen aus dem Zellverbände wieder austreten und, den umgekehrten Weg einschlagend, wiederum zu rhagiocrinen Makrophagen sich umwandeln. Die Endothelzellen

fasst Renaut ebenso wie die Mehrzahl der früher zitierten französischen Autoren als modifizierte Bindegewebelemente, wozu ja auch die rhagiocrinen Zellen gehören, auf.

## II. Eigene Untersuchungen.

### Untersuchungsmethoden.

Zum Studium der Zellen der serösen Höhlen diente vornehmlich der Peritonealraum von Meerschweinchen und Kaninchen, es wurden jedoch zum Vergleiche auch die Flüssigkeiten aus der Pleura dieser Tiere und aus der Bauchhöhle von Ratten herangezogen.

Die Entnahme der serösen Flüssigkeit muss steril vorgenommen werden, da bei längerer Versuchsdauer an einem und demselben Tier alle Stadien kontrolliert werden müssen. Man geht dabei folgendermassen vor: man desinfiziert die Haut und durchsticht sie mit einem sterilen Troicar; durch die übrigen Bauch- bzw. Pleuradecken kann man dann mit einer sterilen, am besten frisch ausgezogenen Glaskapillare leicht in die seröse Höhle eindringen. In der Kapillare sammelt sich dann fast regelmässig Transsudat wie Exsudat in einer Menge, die zur Herstellung mehrerer Präparate genügt.

Nach jeder Entnahme wurde die gewonnene Flüssigkeit zunächst frisch untersucht und sodann Präparate nach der Weidenreichschen Modifikation der Deetjenschen Agarmethode (34) angefertigt. Zur Kontrolle dienten Trockenpräparate nach Weidenreich: Ausstreichen eines Tropfens Untersuchungsflüssigkeit auf einem Objektträger, der zuvor Osmium- oder Formalindämpfen ausgesetzt gewesen ist. Fixation in Osmium- oder Formalindämpfen  $\frac{1}{2}$  Minute lang. Gefärbt wurden alle Präparate mit Giemsa lösung für die Romanowsky-färbung.

Das Netz wurde nach der von Maximow (14) angegebenen Methode untersucht: man spannt einen Teil des Netzes straff über das abgeschnittene obere Ende eines Reagenzrohres, befestigt ihn hier mit einem zirkulären Bindfaden, trennt das Präparat aus der Verbindung mit dem übrigen Netze los und lässt es in diesem Spannrahmen bis zum Ende der weiteren Behandlung.

Diese besteht in 24stündiger Fixation in absolutem Alkohol, sodann kurzes Abwaschen in destilliertem Wasser, 24stündiges Färben in frischer stark verdünnter (ca. 1 Tropfen Farbe auf 2 ccm Wasser) G i e m s a Lösung, abermaliges Abwaschen, rasches Entwässern in reinem Aceton und Überführen in Xylol. Erst auf dem Objektträger wird das Netzstück, das sich nun nicht mehr in Falten legt, in einem Tropfen Kanadabalsam von der Glasröhre getrennt, indem man die platte Membran an der Umschlagsstelle um das Ende des Reagenzrohres mit einem Messer ringsum loslöst.

Als Entzündungserreger kamen einerseits Aleuronat-, Kochsalz- und Zinnoberaufschwemmungen in Anwendung, andererseits hauptsächlich für die häufig an einem Tier wiederholten Injektionen Aufschwemmungen von artfremden Erythrozyten in physiologischer Kochsalzlösung nach dem Vorgang von Stschastnyi (28): das Blut des Tieres, dessen Erythrozyten zur Injektion Verwendung finden sollen, wird nach voraufgegangener Desinfektion der Haut des Halses und Durchschneidung der grossen Halsgefässe steril aufgefangen und durch Schlagen defibriert. Die Absonderung der Erythrozyten vom Serum und den Leukozyten geschieht durch Zentrifugieren und Abhebern des Serums und darauffolgendes Vermengen der übriggebliebenen Erythrozyten mit steriler physiologischer Kochsalzlösung, sodann noch zweimaliges Zentrifugieren und Abhebern der schliesslich ganz klaren Reinigungsflüssigkeit. Die so gewonnenen reinen roten Blutkörperchen werden in der Pravazspritze mit zirka drei Teilen steriler physiologischer Kochsalzlösung vermennt, sodass das Injektionsmaterial eine sterile 20—30% Aufschwemmung von Erythrozyten in physiologischer Kochsalzlösung darstellt. Hiervon wurden den Meerschweinchen jeweils in Abständen von acht zu acht Tagen 2 ccm Ratten- oder Taubenerythrozytenaufschwemmung, den Kaninchen je 4 ccm Meerschweinchen-, Tauben- oder Hammelerythrozytenaufschwemmung injiziert.

Die Tiere vertrugen alle diese Massnahmen — mitunter waren im Verlaufe der Versuche, die sich je über vier bis fünf Wochen hinzogen. 15—20 Einstiche in die Bauchhöhle notwendig — zum grössten Teile sehr gut und ohne dass es zur septischen Entzündung kam; in letzterem Falle wurde das betreffende Tier aus der Versuchsreihe ausgeschaltet.

## A. Die Zellen des normalen Transsudates der serösen Höhlen.

Wie schon in den einleitenden Ausführungen hervorgehoben wurde, ist es noch durchaus unentschieden, ob und inwieweit die Zellen aus der Umgebung der Örtlichkeit, welche ein Entzündungsreiz trifft, sich an der Bildung der in den Exsudaten zu beobachtenden Zellen beteiligen. Wenn man aber an die morphologische Bewertung der Exsudatzellen herantritt und zu einer Verständigung darüber gelangen will, welcher Art etwaige Beziehungen zwischen Exsudatzellen und präexistierenden Zellen des Reizortes sein können, ist es vor allem notwendig, sich eine genaue Kenntnis von den normalerweise vorhandenen Zellen zu verschaffen.

Für die Untersuchungen über entzündliche Vorgänge im Bindegewebe hat Maximow (16) eine genaue Klassifizierung der im normalen Bindegewebe vorkommenden Zellformen vorgenommen. Eine ähnliche systematische morphologische Betrachtung des Zellgehaltes der normalen Flüssigkeiten der serösen Höhlen findet sich aber bei keinem der vielen Autoren, die diese Örtlichkeit zum Studium der Vorgänge bei der Entzündung benutzt haben. Und doch ergibt eine Prüfung dieser Zellen sowie ein morphologisches Studium der Serosa der Bauchhöhle, speziell eine solche des Netzes, sowohl für die Beurteilung des normalen Zellgehaltes wie für die der Exsudatzellen eine Anzahl von Gesichtspunkten, die von vornherein dazu nötigen, unter ganz anderen Voraussetzungen an die Frage nach der Entstehung oder Einwanderung der Zellen der serösen Flüssigkeiten heranzutreten, als es bisher geschehen ist.

### 1. Morphologie der Zellen.

Eine der Bauchhöhle des normalen Meerschweinchens entnommene Transsudatprobe stellt eine fast wasserklare, serös gefärbte Flüssigkeit dar, die in frischem Zustande unter dem Mikroskop untersucht, einen mässig reichlichen Gehalt an Zellen aufweist. Die Zellen schweben isoliert in der Flüssigkeit und sind untereinander von sehr verschiedener Grösse. Eine genaue morphologische Charakterisierung lässt sich besser am gefärbten Präparate (Fig. 1) vornehmen.

Zunächst erkennt man hier sofort, dass es sich um mehrere verschiedene Zelltypen handelt: ein Teil ist granuliert, ein anderer nicht. Die granulierten Zellen sind zumeist kleiner wie die Mehrzahl der ungekörnten Elemente. Ihr Kern ist entweder kompakt (ea), rundlich oder etwas in die Länge gezogen (eb), oder aber er hat Hantel- (ec) bis Zwergsackform (ed); er tingiert sich dunkelblau und lässt das Kerngerüst mehr minder deutlich erkennen. Das reichliche Protoplasma ist erfüllt von einer grossen Anzahl grober rundlicher Granulationen, die indessen häufig die Gestalt kurzer Spindeln aufweisen und sich intensiv rot färben. Die Ähnlichkeit dieser Zellen in Bezug auf Kern- und Granulationscharakter mit den grobgranulierten (eosinophilen) Leukozyten des strömenden Blutes ist unverkennbar. Auffallend ist jedoch der Umstand, dass die eosinophil granulierten Zellen des Bauchhöhlentranssudates des Meerschweinchens im Gegensatz zu den eosinophilen Leukozyten des Meerschweinchenblutes zu einem sehr hohen Prozentsatz aus kompaktkernigen Formen - Myelozyten Ehrlich'scher Nomenklatur — bestehen.

Die ungranulierten Zellen lassen sich von vornherein wieder in zwei Gruppen sondern: einerseits in sehr grosse Elemente, andererseits in solche, deren Grösse die eines Erythrozyten kaum übertrifft. Diese letzteren (e) haben einen etwas exzentrisch gelegenen, runden oder bohnenförmigen, dunkelblau gefärbten Kern. Das spärliche Protoplasma umgibt ihn in Form eines schmalen basophilen Saumes. Es unterliegt keinem Zweifel, dass diese Zellen identisch sind mit den kleinen Lymphozyten Ehrlich'scher Nomenklatur des Blutes und der Lymphe. Die grossen Zellen (m) machen fast die Hälfte des Gesamtzellgehaltes im Peritonealtranssudate des Meerschweinchens aus. Sie bedürfen einer genaueren Beschreibung, da sie sich nicht eben so leicht wie die beiden anderen Gruppen mit einem bestimmten Zelltypus identifizieren lassen. Die Mehrzahl dieser Zellen ist so gross oder auch beträchtlich grösser als die granulierten Elemente. Das Protoplasma ist schwach basophil und sehr reichlich vorhanden. Der relativ sehr grosse Kern ist rund, oval oder bohnenförmig; er liegt meist mehr zentral und färbt sich intensiv mit Kernfarbstoffen.

Die Betrachtung bei stärkerer Vergrösserung (Fig. 2) lässt folgende Details hervortreten: das Protoplasma ist nicht homogen,

sondern zeigt hier und da ungefärbte vakuolenartige Stellen, sodass das Bild einer Wabenstruktur entsteht. Der periphere Rand des Protoplasma ist oft ganz regelmässig, oft aber auch in der Art von Pseudopodien ausgezogen, manchmal zackig gefranzt (a, b). Diese Zackung kommt folgendermassen zustande: die Vakuolen entstehen zumeist mehr zentral und sind anfänglich ganz klein. Je grösser sie werden, desto mehr nähern sie sich der Peripherie der Zelle. Schliesslich erscheint besonders der Protoplasmarand der Zellen von grossen Vakuolen durchsetzt (a). Reisst der äusserste Protoplasmasaum ein und wird damit der Inhalt der Vakuole frei, so bezeichnen noch zwei Protoplasmaausläufer — die Reste des die Vakuolen umschliessenden Saumes — die Stelle, an der zuvor die Vakuole gelegen hatte. Die Unregelmässigkeiten an der Peripherie des Protoplasmas, die durch die Vakuolisierungen bedingt sind, dürfen also keineswegs ohne weiteres als Degenerationserscheinung der betreffenden Zelle aufgefasst werden, sie sind im Gegenteil nur ein Beweis für ihre Funktions- und Lebenstüchtigkeit, die auch noch aus weiteren Befunden hervorgeht.

Die Kerne dieser Zellen haben ziemlich regelmässige Konturen und zeigen ein schön ausgebildetes Chromatingerüst von mittlerer Dichte, aber keine Spur von Pyknose, Hyperchromatose oder sonstigen degenerativen Veränderungen. Nicht ganz selten findet man auch solche Zellen, die zwei vollständig voneinander getrennte, in der Grösse und allen sonstigen Eigenschaften einander entsprechende Kerne aufweisen (b).

Das Zentrum dieser Zellen besteht aus zwei Mikrozentren, die von einem hellen ovalen Hof umgeben sind. Es liegt bald näher beim Kerne, bald in einiger Entfernung davon im Protoplasma; Zellen mit zwei Kernen haben auch zwei getrennte Zentren (Fig. 2b).

Für die morphologisch-histologische Rubrizierung dieser zuletzt beschriebenen Zellform des Peritonealtranssudates beim Meerschweinchen lassen sich aus der einfachen mikroskopischen Betrachtung zunächst keine hinreichenden Anhaltspunkte gewinnen. Nur soviel lässt sich ohne weiteres sagen, dass wir in diesen Zellen einen Typus vor uns haben, der jedenfalls lebens- und funktionstüchtig ist, da keinerlei degenerative Veränderungen an ihnen festgestellt werden können.

Als Analogon für diesen Typus kämen von den Zellen des Blutes nur die grossen Lymphozytenformen in Betracht, die sich regelmässig, wenn auch nur in geringer Zahl, im Blutstrom nachweisen lassen. Ehe wir jedoch näher auf die morphologische Deutung dieser Zellen eingehen, ist zu untersuchen, ob und wie sie sich noch bei anderen Tieren finden.

Untersucht man Transsudatproben aus der Bauchhöhle der Ratte, so ergibt sich im gefärbten Präparate wiederum ein ziemlicher Gehalt an zelligen Elementen, von denen ein Teil mit Granulationen beladen ist, während ein anderer Teil frei ist von jeglicher Granulation. Die gekörnten Zellen sind meist sehr gross, ihr Kern und das Protoplasma färben sich basophil. Die grobe Körnelung tingiert sich in exquisit blauem Tone. Es sind das die bekannten Mastzellen aus der Peritonealflüssigkeit der Ratte. Für unsere Zwecke ist es wichtig, hervorzuheben, dass diese Mastzellen bei der Ratte nur im Bindegewebe und in der serösen Flüssigkeit vorkommen, dass sie im strömenden Blute dagegen vollständig fehlen (vgl. Weidenreich, 32).

Neben einer geringen Anzahl kleiner Lymphozyten machen auch in der Peritonealflüssigkeit der Ratte wieder sehr grosse kompaktkernige Zellen den Hauptbestandteil der ungranulierten Zellelemente aus. Ihr Protoplasma färbt sich schwach, der Kern intensiv basophil. Der Kern ist gross, rund bis oval, liegt meist zentral und zeigt das Chromatingerüst sehr deutlich; der Zentralkörper ist immer vorhanden und liegt in der Nähe des Kernes, also: die ungekörnten grossen kompaktkernigen Zellen sind in der Bauchhöhlenflüssigkeit der Ratte ebenso vorhanden wie beim Meerschweinchen und zeigen bei beiden Tierarten dieselben morphologischen Eigenschaften.

Und diese selben Zellen finden sich entweder allein (wie beim Kaninchen) oder neben anderen Zellen, immer aber als ein Hauptbestandteil des Gesamtzellgehaltes, in den serösen Flüssigkeiten sowohl des Peritoneums wie der Pleura bei allen anderen Tieren (Katze, Hund, Macacus), die wir noch daraufhin untersucht haben. Überall erscheinen sie durchaus lebenskräftig und weisen keinerlei Anzeichen auf, die etwa auf eine Degeneration hindeuten könnten. Ganz besonders beweisend in dieser Hinsicht war die Untersuchung des Pleuratranssudates beim normalen Kaninchen. Hier gelang es nämlich (Fig. 3 a), in diesen Zellen



nicht nur deutliche mitotische Kernteilungen nachzuweisen, sondern auch Einschlüsse festzustellen, die ihrem ganzen Charakter nach als phagozytierte Zellreste zu deuten sind (Fig. 3 b). Solche Einschlüsse finden sich, wenn auch nicht gerade häufig, in allen diesen Zelltypen.

## 2. Bewertung der Zellen.

Auf Grund dieser Beobachtungen wird die Annahme, dass die grossen Zellen keine degenerierende, sondern in hohem Grade lebensfähige Elemente sind, zur absoluten Gewissheit; sie sind mitotischer Teilung fähig und besitzen ausgesprochen phagozytäre Eigenschaft. Wir sind also auf Grund der Untersuchungen der normalen Pleura- und Peritonealfüssigkeiten verschiedener Tierarten zu folgenden Schlüssen berechtigt:

1. Die Zellen in den Flüssigkeiten der serösen Höhlen variieren nach der Art ihrer Zusammensetzung bei den verschiedenen Tieren. Während bei allen gleichmässig die beschriebenen grossen Formen vorkommen, sind beim Kaninchen z. B. nur diese Elemente nachzuweisen, beim Meerschweinchen finden sich daneben kleine Lymphozyten sowie in grosser Zahl eosinophile Zellen — und darunter wieder ein hoher Prozentsatz kompaktkerniger, sogenannter Myelozyten — und bei der Ratte Mastzellen.

2. Die grossen Zellen stellen funktionstüchtige und weiterer Entwicklung fähige Elemente dar (mitotische Vermehrung, Phagozytismus, Sekretionstätigkeit).

Wenn man nach diesen Feststellungen an die morphologische Bewertung der grossen Transsudatzellen herantritt, erscheint es von vorneherein unwahrscheinlich, dass die Deutung, die ihnen von den Autoren, welche ihren Beobachtungen bei der Entzündung in den serösen Höhlen überhaupt eine Untersuchung der normalen Verhältnisse vorangeschickt haben, richtig ist. Es wird angegeben, dass es sich bei diesen normalerweise vorkommenden Zellen lediglich um abgestossene und ins Transsudat gelangte Endothelzellen handle, welche keinerlei Lebensfähigkeit mehr besitzen sollen und unter den Erscheinungen der Degeneration im Transsudate zerfielen. Sie sollen ferner mit den bei der Entzündung auftretenden Makrophagen nichts gemein haben und von ihnen stets abzutrennen sein. Wir müssen demgegenüber nochmals hervor-

heben, dass wir im normalen Transsudate an diesen Zellen niemals Zerfallerscheinungen feststellen konnten, dass insbesondere die Kerne niemals die bekannten Degenerationsmerkmale aufwiesen. Im Gegenteil, wir konnten alle Zeichen voller Lebenstätigkeit an den Zellen nachweisen: die Fähigkeit amöboider Bewegung, die Fähigkeit zur Phagozytose, die Sekretions- und Stoffwechsellätigkeit, die in dem Auftreten und Austreten von Vakuolen sich kundgibt, endlich die Fähigkeit, sich durch Mitose zu vermehren.

Da wir gefunden haben, dass für einen grossen Teil der in den Transsudaten vorkommenden Zellen im strömenden Blute ähnliche, teilweise sogar vollkommen identische Elemente existieren, haben wir uns zunächst die Frage vorzulegen, ob nicht die Transsudatzellen Elemente repräsentieren, die einfach aus der Blutbahn in die serösen Höhlen immigriert sind. Dieser Vermutung widersprechen jedoch unsere Befunde in verschiedener Hinsicht durchaus. Vor allen Dingen kommen in den serösen Höhlen, wie wir gesehen haben, Zellen vor, die im strömenden Blute überhaupt nicht anzutreffen sind: die Mastzellen im Peritonealraume der Ratte. Ferner haben die grobgranulierten Zellen des Bauchhöhlentranssudates des Meerschweinchens zwar weitgehende Ähnlichkeit mit den eosinophilen Leukozyten des Blutes dieser Tiere, aber ein überaus grosser Prozentsatz zeichnet sich sehr charakteristisch dadurch aus, dass sie einen kompakten Kern, also Myelozytencharakter, besitzen, während die eosinophilen Leukozyten des Blutes fast ausschliesslich gelapptkernig sind. Weiter finden sich im Blute Zellen vom Typus der grossen kompaktkernigen ungranulierten Elemente zwar regelmässig, aber doch nur in spärlicher Anzahl. Jede Transsudatprobe dagegen weist solche Zellen in ganz beträchtlicher Menge auf, ja beim Kaninchen sind sie die allein vorkommende Zellart. Die Annahme, dass die spärlichen grossen Blutelemente in verhältnismässig so enormer Zahl für sich allein aus dem Blutgefässsystem in die serösen Höhlen auswandern, dürfte wohl auszuschliessen sein. Andererseits kommen feingekörnte Elemente, die im Blute sämtlicher Säugetiere die Hauptmasse aller Leukozyten bilden, überhaupt nicht in den Transsudaten vor. Dazu kommt, dass bei den verschiedenen Tierarten, wie bereits früher beschrieben, die Zusammensetzung der Transsudatzellen eine variable, für die betreffende Tierart jeweils spezifische ist und durchaus nicht Hand in Hand geht mit Ver-

schiedenheiten in der Zusammensetzung der farblosen Blutelemente jener Tierarten. Es bestehen also zwischen den Transsudatzellen und den im strömenden Blute vorkommenden Zellen weitgehende qualitative und quantitative Verschiedenheiten.

Demnach erscheint es vollständig unmöglich, die Transsudatzellen einfach als emigrierte Blutelemente anzusprechen. Unsere Beobachtungen, speziell auch die mannigfaltigen Differenzen in der Zusammensetzung des Zellgehaltes der Transsudate gegenüber dem Blute, weisen uns vielmehr direkt auf die Wahrscheinlichkeit autochthoner Entstehung der Transsudatzellen hin. Wir haben uns dann weiterhin im Hinblick auf die Angaben in der Literatur die Frage vorzulegen, ob zwischen den besonders charakteristischen grossen ungekörnten Transsudatzellen und den Deckzellen der Serosa Beziehungen bestehen, und welcher Art diese Beziehungen sind.

Um die Möglichkeit direkter morphologischer Vergleichung der in der Bauchhöhlenflüssigkeit suspendierten Zellen mit isolierten Deckzellen der Serosa zu erreichen, kann man folgendermassen vorgehen: man schabt mit einem Messer die Bauchwand ab, vermengt die abgekratzte Zellmasse mit physiologischer Kochsalzlösung und stellt von der so gewonnenen Aufschwemmung Präparate nach der Agarmethode her. Die in dieser Art behandelten Deckzellen der Serosa präsentieren sich dann (Fig. 4) folgendermassen: Es sind grosse etwas basophile platte Zellen mit relativ grossem, länglichem Kern und deutlich erkennbarem Zentrum, das in dem wabig strukturierten Protoplasma liegt. Die Zellen haben in ihrem Gesamthabitus weitgehende Ähnlichkeit mit den grossen kompaktkernigen Zellen der Transsudate: beide Zellarten haben etwa dieselbe Grösse, die gleiche wabige Struktur des Protoplasma, gleiche Art der Färbbarkeit, sie stimmen in der Lage und im Aussehen des Zentrums überein. Dagegen ist der Kern der Serosazellen mehr längsgestreckt — bei 4a etwas gefaltet — und die Chromatinstruktur tritt nicht so deutlich hervor. Hier ist jedoch zu berücksichtigen, dass die auf die eben beschriebene Weise hergestellten Präparate Serosadeckzellen enthalten, die gerade frisch und dazu gewaltsam aus dem Zellverbände isoliert worden sind und demnach in ihrem ganzen Habitus, vor allem in der mehr langgestreckten Form

auch der Kerne noch deutlich die Anpassung an die Spannungsverhältnisse der Serosa erkennen lassen.

Die Untersuchung der Zellen des Netzes an Flächenpräparaten vom Netz — vgl. Fig. 15, die abgesehen von den in den Zellen enthaltenen Zinnoberpartikeln ungefähr ein normales Bild des Netzes darstellt — ergibt, was die Grösse, Form, Struktur und Färbbarkeit der Zellkerne anlangt, eine relativ grosse Übereinstimmung der Netzzellen mit den grossen Zellen der Transsudate. Die Netzzelle im ganzen hat jedoch ein etwas differentes Aussehen. Besonders das Protoplasma präsentiert sich anders. Die Zellen des Netzes lassen im Zellverbände nämlich nach allen Seiten hin lange, untereinander anastomosierende Ausläufer ihres Protoplasmaleibes erkennen; zum Teil ist das Protoplasma auch in Fibrillen differenziert, und auf diese Weise bietet die Zelle in ihrer grösseren unregelmässigen Flächenausdehnung ein anderes Bild wie die isolierten, kuglig kontrahierten, freien Zellen der Transsudate.

Besonders hervorgehoben werden muss, dass in den Zellen des Netzes und in den Deckzellen der Serosa oft zwei Kerne vorkommen, wie dies auch schon Marchand (12) gezeigt hat; das gleiche Verhalten zeigen aber, wie oben beschrieben wurde, auch die grossen Transsudatzellen.

Weiteren Aufschluss über die Beziehungen der Deckzellen zu den grossen Transsudatzellen gibt aber die experimentell auszulösende Bildung eines Exsudates.

## B. Die Zellen der experimentell erzeugten Exsudate der Bauchhöhle.

Die entzündlichen Vorgänge, die man nach der Injektion steriler körniger Massen in die Bauchhöhle von Kaninchen, Meerschweinchen oder Ratten zu beobachten Gelegenheit hat, scheinen im allgemeinen in den ersten Stadien sehr wenig abhängig von der Art des Injektionsmaterials. Aleuronat, Tusche, Zinnoberaufschwemmung oder rote Blutkörperchen, in steriler Kochsalzlösung eingespritzt, ergeben im Prinzip immer die gleichen Veränderungen. Die Injektionen von Erythrozyten in die Bauchhöhle bieten jedoch gegenüber anderweitigem Material zur Erregung aseptischer Entzündung den Vorteil, dass es nicht nur

möglich ist, die Erscheinungen der Entzündung, speziell die Aufnahme der Entzündung erregenden Partikel auf phagozytärem Wege nach einer solchen Injektion zu beobachten, sondern dass man auch Gelegenheit hat, die Vorgänge während der Verdauung des in diesem Falle assimilierbaren aufgenommenen Materials direkt zu verfolgen. Die Grundlage für unsere Betrachtungen über die Vorgänge in den Exsudaten bildet eine sehr grosse Versuchsreihe fortgesetzter Erythrozyteninjektionen in die Bauchhöhle von Meerschweinchen und Kaninchen, die zur Lösung der Frage nach der eventuellen autochthonen Entstehung von eosinophilen Zellen bezw. Granulationen in der Peritonealhöhle unternommen wurde. Auch das Netz wurde in allen Stadien nach der Injektion von Erythrozyten untersucht.

Als Typus der Veränderungen, welche in den Flüssigkeiten der serösen Höhlen nach der sterilen Injektion korpuskulärer Elemente vor sich gehen, sollen zunächst die Beobachtungen ausführlich beschrieben werden, die an den Exsudatproben aus der Leibeshöhle von Meerschweinchen gewonnen wurden, denen jeweils in Abständen von 8 zu 8 Tagen 2 ccm ca. 25%iger Rattenerythrozyten-Aufschwemmung in steriler physiologischer Kochsalzlösung intraperitoneal einverleibt worden waren. Die Versuche mit Tauben- und Hammelerythrozyten beim Meerschweinchen und mit Hammel- und Meerschweinchenerythrozyten beim Kaninchen ergaben im wesentlichen vollständig übereinstimmende Resultate.

Drei bis vier Stunden nach der Injektion weist eine Flüssigkeitsprobe, die dem Peritonealraume des Meerschweinchens entnommen ist, folgende Besonderheiten auf: Das Exsudat ist im ganzen rötlich gefärbt; diese Färbung rührt von dem Gehalte der Flüssigkeit an injizierten Erythrozyten her, die zum Teil frei und in ihren Formen noch wohl erhalten in der Flüssigkeit schwimmen, zum Teil in Geldrollenbildung begriffen sind.

Alle Zellformen, die wir im normalen Transsudate beschrieben haben, finden sich auch nach der Injektion wieder. Ihre absolute Zahl, wie ihr prozentuales Verhältnis zueinander scheint sich nicht wesentlich geändert zu haben. Das Verhalten der Eosinophilen wie der kleinen Lymphozyten bietet keine Besonderheiten. Dagegen haben die grossen ungranulierten Zellen, die wir als dritte Gruppe unter den Zellen des normalen Transsudates beschrieben haben,

bereits ihre phagozytäre Fähigkeit entfaltet. Ein grosser Teil von ihnen hat nämlich einzelne von den eingespritzten Erythrozyten in den Protoplasmaleib aufgenommen. Die Erythrozyten liegen, noch deutlich in ihrer Form erhalten, im Innern der grossen Zellen und haben sich in dem bei der Romanowskyfärbung nach Osmiumfixation den roten Blutkörperchen eigenen gelbgrünlichen Farbton tingiert. Der Plasmaleib der grossen Zellen färbt sich intensiver basophil, wie dies vor der Injektion der Fall gewesen war.

Neu hinzugekommen sind zu den drei Zellarten des normalen Transsudates aber ausser den injizierten Erythrozyten noch granuliert Elemente, die in ihrem ganzen Habitus, der feinen Körnelung und der Lappung des Kernes vollständig mit den im strömenden Blute des Meerschweinchens beschriebenen sogenannten amphiphilen Leukozyten übereinstimmen.

Viel deutlicher tritt der Exsudatcharakter hervor, wenn längere Zeit seit der Injektion verflossen ist. So bietet sich 24 Stunden nach der Einspritzung folgendes Bild (Fig. 5). Flüssigkeit ist aus der Leibeshöhle in diesem Stadium in verhältnismässig sehr reichlicher Menge zu erhalten. Ihr Farbton ist nurmehr ganz leicht rötlich. Der Zellgehalt ist im ganzen ein höherer. Im einzelnen lässt sich folgendes feststellen: Injizierte Erythrozyten (e) sind noch immer frei in der Leibeshöhle schwimmend aufzufinden, ihre Zahl ist sehr stark verringert. Gekörnte Elemente vom Typus der feingranulierten (amphiphilen) Leukozyten des strömenden Blutes sind nun in grosser Masse in der Bauchhöhlenflüssigkeit vorhanden (a1). Sie bieten untereinander ein sehr differentes Aussehen. Ein Teil von ihnen unterscheidet sich in nichts von den normalen amphiphilen Leukozyten des Blutes. Einige haben auf phagozytärem Wege injizierte Erythrozyten aufgenommen. Wieder andere, und zwar ein sehr grosser Prozentsatz, weisen deutlich die Erscheinungen beginnenden Zerfalls auf: der Kern (a1') ist in einzelne Fragmente zerfallen, eine Struktur ist in den einzelnen Stücken des Kernes nicht mehr zu erkennen, diese stellen vielmehr nur noch intensiv blau gefärbte Massen dar. Ein grosser Teil der feingranulierten ist aber von den grossen ungekörnten Zellen, die wir als normalen Bestandteil der Bauchhöhlenflüssigkeit schon beschrieben haben, phagozytiert

worden und zeigt in deren Plasmaleib alle Grade der Degeneration (ml).

An den drei Gruppen des normalen Zellbestandes der Leibeshöhlenflüssigkeit sind Veränderungen verschiedener Art vor sich gegangen. Die kleinen Lymphozyten weisen in ihrem Aussehen und ihrer absoluten Zahl nach keine wesentlichen Abweichungen von der Norm auf, sie sind also im Verhältnis zu der Gesamtzahl nicht vermehrt, eher sogar vermindert. Die Zahl der Eosinophilen (e1) hat sich ebenfalls nicht geändert, sehr viele von ihnen zeigen deutliche Zerfallserscheinungen (e1').

Wesentliche Veränderungen ergeben sich jedoch an den grossen, ungekörnten Elementen. Vor allem ist ihre Zahl im ganzen beträchtlich vermehrt. Ihnen ist zusammen mit den neu hinzugekommenen Amphophilen die Erhöhung des Zellreichtums der Bauchhöhlenflüssigkeit zuzuschreiben. Sehr viele von diesen Zellen enthalten korpuskuläre Einschlüsse; einerseits haben sie sich der injizierten Erythrozyten bemächtigt (me), andererseits haben sie viele der amphophilen und eosinophilen Elemente in ihren Protoplasmaleib aufgenommen (ml). Also nicht nur korpuskuläre Elemente wie sie die Erythrozyten in diesem Falle darstellen, vermögen die grossen ungranulierten Zellen zu phagozytieren, sondern auch granulierten Leukozyten. Die grossen Elemente dokumentieren sich dadurch als „Makrophagen“. Die bei entzündlichen Vorgängen in der Leibeshöhlenflüssigkeit vorkommenden und oft beschriebenen Makrophagen erweisen sich demnach als nichts anderes als die ihrer Zahl nach stark vermehrten grossen ungranulierten Zellelemente des normalen Peritonealtranssudates. Ein Vergleich der Fig. 5 mit Fig. 1 zeigt, dass mit der lebhaften phagozytären Tätigkeit dieser Zellen einige Veränderungen in ihrem Aussehen Hand in Hand gehen. Die Zellen sind im ganzen etwas vergrössert, der Protoplasmaleib färbt sich intensiver basophil und ist zum Teil undeutlich granuliert (Fig. 6 b), zum Teil vakuolisiert oder wabenförmig gebaut (Fig. 6 c). Wie im einzelnen diese Veränderungen zustande kommen, lässt sich bei stärkerer Vergrösserung sehr deutlich erkennen. In Fig. 6 ist eine solche Entwicklung in drei Stadien zur Anschauung gebracht. Die Zelle a hat drei Erythrozyten phagozytiert. Zwei dieser Erythrozyten sind in ihren Konturen noch wohl erhalten; der dritte Erythrozyt ist in seinen Grenzen nur mehr unscharf zu

erkennen. Die phagozytierende Zelle hat noch das Aussehen der normalen grossen ungekörnten Elemente; nur der Kern ist durch die Einschlüsse an den Rand gedrängt und eingedellt. Die Zelle b hatte ebenfalls Erythrozyten aufgenommen, hat sie aber zum grössten Teile schon verdaut, sodass von dem phagozytierten Material nur noch einzelne granuläre Reste übrig geblieben sind. Dass diese Körner Reste von Erythrozyten darstellen, das beweist unzweideutig ihre gelblichgrüne Färbbarkeit, die in unseren Präparaten die Erythrozyten charakterisiert. Die sonst in der Zelle noch nachweisbaren Granulierungen sind offenbar der Ausdruck besonders gesteigerter Plasmstätigkeit. In der Zelle e hat die Verdauungstätigkeit bereits ihren Höhepunkt erreicht; es ist dies das Bild, das sehr viele Makrophagen darbieten. Auffallend ist hieran besonders die starke Vakuolisierung des Zelleibes, die aber schon im Stadium b angedeutet ist. Wir haben sie als den Folgezustand der überaus starken Umsetzungen im Plasmaleibe anzusehen. Niemals aber können diese Strukturen als Degenerationserscheinungen gedeutet werden; wie Weidenreich (32, 34) gezeigt hat, gehen solche stets auch mit Veränderungen des Kernes Hand in Hand; aber die Kerne der Zellen b und c zeigen durchaus das normale Chromatingerüst ohne eine Spur von Pyknose, Hyperchromatose oder Abnahme der Färbbarkeit. Dazu kommt, dass man in diesen Zellen gar nicht selten Mitosen findet bei mehr oder weniger stark ausgebildeter Vakuolisierung des Zelleibes; eine derartige Zelle ist in Fig. 6 d wiedergegeben.

Unter der grossen Zahl der grossen ungranulierten Zellen trifft man, wie wir schon im normalen Transsudat beschrieben haben, wieder nicht selten solche mit zwei Kernen von ungefähr gleicher Form und Grösse. Wie diese Mehrkernigkeit zustande kommt, darüber gibt die vergleichende Betrachtung vieler Zellen Aufschluss. In der Mehrzahl der Zellen (Fig. 8) hat der Kern seine normale, runde oder längsovale, zuweilen auch bohnenförmige Gestalt. In manchen Fällen aber ist er stärker eingedellt (8 a), nimmt dann Hufeisenform an (b) und erhält schliesslich die Gestalt einer Hantel oder eines Zwertsackes (c); die beiden Kernstücke hängen dann nur noch durch einen feinen Verbindungsfaden miteinander zusammen; reisst dieser durch, so resultiert eine Zelle mit zwei untereinander ganz gleichartigen Kernen (d).



Dass derartige Zellen keinen besonderen Zelltypus darstellen, vielmehr nur Abkömmlinge der grossen ungekörnten Elemente sind, dürfte nach dem Gesagten unzweifelhaft sein. Es ist interessant, dass in ihrem Verlauf ganz ähnlich geartete Vorgänge sich bei den eosinophilen Leukozyten abspielen, wie dies Weidenreich (34) eingehend beschrieben hat; auch hier entstehen zunächst zwerchsackartige Kerne. Allein der Kern und besonders die beiden nach der Trennung entstandenen Teilstücke weisen hier alle Zeichen der Kerndegeneration auf (vgl. in der Weidenreichschen Abhandlung Taf. VIII, Fig. 12 und 13), während in unserem Falle die Chromatinstrukturen durchaus den Charakter des normalen ruhenden Kernes besitzen (Fig. 2 b und 8 d).

Exsudatproben, welche längere Zeit als 24 Stunden nach der Injektion der Peritonealhöhle entnommen sind, geben uns von dem weiteren Verlauf der Entzündungserscheinungen folgendes Bild: Die injizierten Erythrozyten fallen nach und nach sämtlich der Phagozytose anheim. Der Zufluss von amphophilen Elementen hört allmählich auf. Die in der Flüssigkeit noch vorhandenen Amphophilen gehen ausnahmslos zugrunde: ein Teil von ihnen zerfällt, noch frei in der Flüssigkeit schwimmend, die übrigen werden durch Phagozytose von den Makrophagen verdaut und so vernichtet.

48—72 Stunden nach der Injektion sind in den Flüssigkeitsproben keine injizierten Erythrozyten und keine amphophilen Elemente mehr zu finden. Der Zellgehalt der Peritonealflüssigkeit bietet qualitativ keine Abweichungen mehr von der normalen Leibeshöhlenflüssigkeit. Nur die Zahlenverhältnisse der drei normalerweise vorhandenen Zellgruppen sind untereinander etwas verschoben. Die grossen ungranulierten Elemente sind in einer gegenüber der Norm vermehrten Zahl vorhanden. Die Eosinophilen dagegen und die kleinen Lymphozyten erscheinen in ihrer absoluten Zahl wenig verändert, relativ demnach also vermindert.

Die Injektionen von Taubenerythrozyten in die Peritonealhöhle des Meerschweinchens ergeben im Prinzip genau dieselben Folgeerscheinungen wie die Einspritzungen von Rattenerthrozyten. Die kernhaltigen Taubenerythrozyten werden ebenfalls phagozytiert und restlos verdaut. Dabei liess sich ein merkwürdiges Verhalten konstatieren. Auch hier beteiligen sich die einwandernden amphophilen Leukozyten an der Phagozytose (Fig. 7 a), allein sie gehen

dabei in auffallender Weise zugrunde. Das Hämoglobin diffundiert nämlich in den Plasmaleib des Phagozyten und färbt ihn dadurch gleichmässig hämoglobinfarbig (b, c); dabei erleidet der Leukozytenkern die charakteristischen pyknotischen Umänderungen, die Weidenreich (34) geschildert hat. Man sieht daraus, dass die Vernichtung der Erythrozyten in der Hauptsache Aufgabe der Makrophagen ist, die ohne jede Schädigung die Blutkörperchen in sich aufnehmen und verdauen können.

Zusammengefasst sind also die Erscheinungen, die sich nach einer einmaligen Injektion von Erythrozyten in die Bauchhöhle von Meerschweinchen beobachten lassen, folgende: Der durch die Injektion gesetzte Reiz verursacht das Auftreten einer sehr grossen Zahl granulierter Zellen vom Typus der amphophilen Leukozyten des strömenden Blutes. Diese amphophilen Elemente nehmen nur in geringem Umfang injizierte Erythrozyten auf phagozytärem Wege in sich auf und verschwinden im Verlaufe von 48—72 Stunden samt und sonders wieder aus der Bauchhöhlenflüssigkeit, indem sie teils unter dem Zeichen der Degeneration frei in der Flüssigkeit zerfallen, teils von den Makrophagen phagozytiert und verdaut werden. Von den in der Peritonealhöhle präexistierenden Zellformen erleiden die Eosinophilen und die kleinen Lymphozyten keine wesentlichen Veränderungen. Die grossen ungekörnnten Elemente dagegen vermehren sich alsbald nach der Injektion in erheblichem Grade und wandeln sich zu typischen Makrophagen um. Nach Ablauf der Reizerscheinungen lässt sich noch eine Zeit lang eine Erhöhung des Zellgehaltes, bedingt durch die Zunahme der Zahl der Makrophagen, nachweisen.

Zum Zwecke der experimentellen Erzeugung von Eosinophilie wurden die Injektionen von Ratten-, Tauben- und Hammel-Erythrozyten an ein und demselben Tier, Meerschweinchen und Kaninchen, in Abständen von 8 zu 8 Tagen wiederholt. Die genauere Beschreibung dieser Versuchsreihen und die Wiedergabe der zugehörigen Abbildungen soll später erfolgen; die Resultate sind von Weidenreich (33) bereits mitgeteilt worden. Hier sei nur das erwähnt, was sich in betreff der Makrophagen aus diesen Versuchen ergab.

Der Verlauf der Entzündungserscheinungen nach der zweiten und dritten Injektion ist im grossen und ganzen völlig dem nach

einer einmaligen Injektion beschriebenen analog. Nur geht der Prozess rascher und lebhafter vor sich; vielleicht, weil nach der ersten Injektion ein erhöhter Gehalt der Leibeshöhlenflüssigkeit an Makrophagen zurückbleibt. Sobald man nun wieder Erythrozyten einspritzt, entfalten die Makrophagen diesen gegenüber sowie gegenüber den alsbald wieder auftretenden Amphophilen ihre phagozytäre Tätigkeit. Man kann diese Vorgänge unter dem Mikroskop direkt beobachten: Bringt man einen kleinen Tropfen Bauchhöhlenflüssigkeit eines Meerschweinchens, bei dem die Folgeerscheinungen zweier Injektionen bereits abgeklungen sind, auf einen Objektträger und fügt ein Tröpfchen Erythrozytenaufschwemmung, wie sie zu den Injektionen benutzt wurde, hinzu, so sieht man — auch bei Zimmertemperatur — folgendes: die Makrophagen senden aus ihrem Protoplasmaleibe Ausläufer aus und bewegen sich mit Hilfe dieser Pseudopodien im Präparate vorwärts. Wo sie auf Erythrozyten, die meist zu kleineren oder grösseren Haufen agglutiniert sind, treffen, umfliessen sie diese samt und sonders mit ihren Protoplasmaausläufern. Man sieht so nicht selten Makrophagen, die 10—12 rote Blutkörperchen in sich aufnehmen; natürlich nimmt der Zellumfang der Makrophagen dabei oft in einer Weise zu, dass er den eines normalen Makrophagen, der noch keine Gelegenheit zur Phagozytose gehabt hat, um ein Vielfaches übertrifft. Dass diese erhöhte Inanspruchnahme ihrer Funktion aber die Makrophagen nicht nur nicht schädigt, sondern sie noch zu vermehrter Lebenstätigkeit anregt, das beweisen die zahlreichen Mitosen, die sich nach den Injektionen stets in ihnen nachweisen lassen (s. Fig. 6 d).

Nach der vierten oder bisweilen auch erst nach der fünften Injektion, die an ein und demselben Tier in Zwischenräumen von jeweils 8 Tagen vorgenommen wird, sind die Folgeerscheinungen der Injektion andere wie die bisher beschriebenen. Das Serum der Versuchstiere gewinnt nämlich durch die öfter wiederholten Injektionen artfremder Erythrozyten in die Bauchhöhle die Fähigkeit, Hämolytine zu bilden, welche imstande sind, die betreffende Erythrozytenart aufzulösen. Man kann dies unter dem Mikroskop wieder direkt beobachten: Setzt man zu einer Probe der Bauchhöhlenflüssigkeit eines durch wiederholte Injektionen präparierten Meerschweinchens auf dem Objektträger einen kleinen Tropfen Erythrozyten in Kochsalzlösung, wie sie

zu den Injektionen Verwendung fanden, hinzu, so sieht man die einzelnen Erythrozyten aufquellen; dann verlieren sie plötzlich ihre gelbe Farbe, das Hämoglobin tritt aus, und als einziger Überrest des Erythrozyten flottiert die Membran in der Flüssigkeit. Hat man Taubenerythrozyten zu der Versuchsreihe verwandt, so sieht man den nämlichen Vorgang, nur mit dem Unterschiede, dass die Kerne der Erythrozyten dabei frei und alsbald in grosser Zahl von den einzelnen Makrophagen phagozytiert werden.

Wesentlich ist aber, dass nach oft wiederholten (4—5) Injektionen das nach den ersten Einspritzungen als eine hauptsächlichste Folgeerscheinung beschriebene Auftreten massenhafter amphophiler Elemente in der Bauchhöhlenflüssigkeit fast vollständig ausbleibt. Es ergibt sich vielmehr 24 Stunden nach der Injektion in einer Exsudatprobe folgender Befund (Fig. 9): der Zellgehalt der Flüssigkeit ist ganz bedeutend erhöht; und zwar beschränkt sich die Vermehrung der Zellen nicht wie bei früheren Injektionen nach Ablauf der ersten entzündlichen Erscheinungen auf die grossen Elemente, die Makrophagen (m), sondern auch die beiden anderen Zellarten des normalen Transsudates, die Eosinophilen (el) und die kleinen Lymphozyten (l), haben gleichmässig beträchtlich zugenommen. Die Zahlenverhältnisse der drei Gruppen zueinander sind annähernd dieselben wie im normalen Transsudat. Die Makrophagen, ebenso aber auch die kleinen Lymphozyten weisen (entsprechende Abbildung hat Weidenreich [35] schon gegeben) in grosser Zahl Mitosen auf (l'). Auf welchem Wege die Vermehrung der eosinophilen Elemente zustande kommt, soll an anderer Stelle erörtert werden. Nach der Injektion am präparierten Tier sind also in der Bauchhöhlenflüssigkeit keinerlei Arten von Zellen nachweisbar, die sich nicht schon normalerweise im Peritonealtranssudate finden. Diese Zellarten sind also allein imstande, die injizierten Reizerreger zum Teil durch Phagozytose, zum Teil mit Hilfe hämolytischer Fermente zu vernichten. Es ist demnach durch die Wahl von Erythrozyten als Injektionsmaterial die Möglichkeit gegeben, die Tätigkeit der Makrophagen in der Bauchhöhle zu beobachten, ohne dass das Bild durch das Hinzutreten von amphophilen Leukozyten verwischt wird, wie dies bei allen anderen Arten von Entzündungserregung der Fall ist. Das Blut ist also bei diesen Vorgängen überhaupt

nicht mehr beteiligt; seine sonst stets nachweisbare Reaktion auf entzündliche Reize, die in der Emigration feingranulierter Leukozyten besteht, bleibt aus und statt dessen findet nur eine lebhaft Vermehrung der auch normalerweise im Transsudat vorhandenen Zellelemente statt, von denen die ungranulierten sich stark mitotisch vermehren. An der Identität zwischen den normal vorhandenen Zellen und den Zellen dieser besonderen Exsudate kann nicht gezweifelt werden.

### C. Die Bedeutung des Netzes für die Beurteilung der Transsudat- und Exsudatzellen.

Der durch die Injektion korpuskulärer Elemente in die Leibeshöhle gesetzte Reiz wirkt auf die gesamten Wände, die den Bauchraum auskleiden, entzündungserregend. Besonders reagiert aber das Netz, das sich ausserdem deswegen in hohem Grade zur Untersuchung eignet, weil man hier an Flächenpräparaten einen ausgezeichneten Überblick über sämtliche auftretenden Veränderungen gewinnen kann und nicht wie bei der Schnittmethode gewissermassen nur Ausschnitte des Entzündungsbildes erhält. Unsere Untersuchungen am Netz ergaben in der Tat bedeutsame Aufschlüsse über den gesamten Ablauf des Entzündungsprozesses.

#### 1. Normales Netz.

Der Bau des normalen Netzes wird im allgemeinen in der Art dargestellt, dass man sagt, das Netz stelle Schichten von kollagenen und elastischen Fasern mit Bindegewebszellen dar, welche beiderseits von einer Lage Deckzellen überzogen seien. Man bezieht sich dabei zumeist auf Präparate, bei denen mit Silbernitratlösung die Zellgrenzen sichtbar gemacht wurden. Man sieht in diesem Falle schwarzumgrenzte polygonale Figuren, welche Kern und Protoplasma der einzelnen Zellen umfassen. Da das Silbernitrat sich aber überall da niederschlägt, wo zwei Zellen aneinanderstossen, einerlei welcher morphologischen Kategorie die betreffenden Zellen angehören, ist es nicht angängig, die schwarz umsäumten Zellen ohne weiteres als besondere Deckzellen zu charakterisieren, da bei dem dünnen Membrancharakter des Netzes sämtliche Zellkonturen zur Darstellung gebracht werden können.

Unsere Flächenpräparate einzelner Netzpartien lassen eine scharfe Trennung der Netzsichten in Bindegewebszellen und Deckbelag völlig ungerechtfertigt erscheinen. Bei der Durchmusterung solcher Präparate vom normalen Netz kann man an dünnen Stellen, an denen die Verhältnisse am leichtesten zu übersehen sind, immer wieder die gleichen Beobachtungen machen. Die Fig. 15 gibt eine solche charakteristische dünne Netzstelle wieder, die durchaus mit dem normalen Befunde übereinstimmt; hier war nur durch Zinnobereinspritzung eine Entzündung ausgelöst worden, die aber wieder völlig abgelaufen ist; nur die Ablagerung des Zinnobers und die Mitose erinnern an den überstandenen Prozess; um Abbildungen zu sparen, wurde eine Stelle aus normalem Netz nicht besonders wiedergegeben. — Scharfe Abgrenzungen zwischen den einzelnen Zellen, aus denen die Netzlamellen zusammengesetzt sind, gibt es hier nicht. Vor allem lässt sich aber keinerlei Unterschied im morphologischen Charakter der Zellen erkennen, der eine Trennung in Bindegewebszellen und Deckzellen rechtfertigen könnte. Die Kerne haben überall das gleiche Äussere, und auch die etwas verschiedene Grösse und Form einzelner gestattet nicht eine darauf begründete Trennung.

Aus der Anordnung der Zellen lässt sich ebensowenig eine besondere morphologische Bewertung einzelner Elemente ableiten. Die wiedergegebene Mitose (m) z. B. gehört einer Zelle an, die man nach der Art ihrer Verbindung mit den Nachbarzellen als Fibroblast zu bezeichnen geneigt sein könnte. Welche Zellen entsprechen dann aber den Deckzellen, die nach den Silberpräparaten und der bisherigen Deutung doch in zusammenhängender Lage auf jeder Seite der Membran angeordnet sein sollen? Da es sich in Fig. 15 um die Wiedergabe eines Flächenpräparates handelt mit allen in allen Ebenen überhaupt sichtbaren Zellelementen, so kann hier nicht wie bei einem Schnittpräparate der Einwand erhoben werden, die Deckzellen lägen vielleicht in einem anderen Schnitt. Ferner steht die Mehrzahl der Zellen durch mehr oder weniger feine Ausläufer miteinander in Verbindung; die wenigen Elemente, bei denen das nicht der Fall ist, sind Lymphozyten oder „ruhende Wanderzellen“ (l).

Andersartige Zellelemente haben aber die dünneren Netzmembranen nicht aufzuweisen. Sie bestehen demnach meist aus

einer einzigen Schicht, deren ganze Dicke man sogar ohne besondere Zuhilfenahme der Mikrometerschraube überblicken kann. Stets sieht man dabei in den verschiedenen Gesichtsfeldern immer wieder Kerne von gleichartigem Typus, gleiches Protoplasma und gleiche fibrilläre Differenzierung. Eine Trennung in Bindegewebszellen und Deckzellen ist daher nicht durchzuführen, da eben alle Zellen die gleichen morphologischen Charaktere besitzen.

## 2. Entzündetes Netz.

Ganz anders präsentieren sich die Präparate des Netzes, wenn ein Reiz in Form einer Injektion von Zinnober oder Erythrozyten in die Bauchhöhle auf das Netz eingewirkt hat.<sup>1)</sup> Auf dem Höhepunkt der entzündlichen Reaktion, der etwa 24 Stunden nach der Injektion erreicht wird, bietet das Netz ein ganz anderes Bild (Fig. 10) als im normalen Zustande. Man erkennt zwar allenthalben die Elemente wieder, welche normalerweise das Netz zusammensetzen, aber einerseits ist eine grosse Zahl von Veränderungen an den normalen Netzbestandteilen vor sich gegangen, andererseits bemerkt man überall zwischen den Zellen des Netzes neue zellige Elemente (f l) eingelagert, die einen Typus repräsentieren, welcher normalerweise in den Netzpräparaten nur äusserst spärlich zu beobachten ist. Es sind diese letzteren Zellen wieder solche vom Typus der feingranulierten — beim Kaninchen pseudo-eosinophilen — Leukozyten des strömenden Blutes, wie wir sie auch in den Exsudaten der Bauchhöhle vom Meerschweinchen in reichlicher Menge zu sehen Gelegenheit hatten. Die dort ausgesprochene Annahme, dass es sich bei diesen Zellen um Blutelemente handle, wird bei der Untersuchung solcher Stellen der Präparate, an welchen Blutgefässe, besonders Kapillaren, vorhanden sind, gesichert. Man sieht hier nämlich alle Stadien der Emigration von feingranulierten Leukozyten aus den Gefässen, und zwar in sehr grosser Zahl. Ein Teil dieser Zellen gelangt weiterhin in die freie Bauchhöhle, wo wir ihr weiteres Schicksal schon kennen lernten. Was aus den feingranulierten Elementen im Netze selbst

<sup>1)</sup> Die Präparate des Netzes, bei denen die Entzündung durch Zinnober-einspritzung ausgelöst wurde, entstammen zum Teil von Kaninchen, die Herr Dr. Rose zu seinen gleichzeitigen Untersuchungen über die Funktion des Netzes (26) benutzt hat.

weiter wird, lässt sich an Übersichtsbildern wie Fig. 10 nicht in alle Einzelheiten verfolgen; wohl aber sind die Veränderungen, die an den Netzzellen selbst vor sich gegangen sind, schon mit schwacher Vergrößerung leicht festzustellen. Das Netz weist nämlich in grosser Zahl Zellen auf, die sowohl injiziertes Material als auch Körperzellen phagozytiert haben, — sie sind also als Makrophagen zu bezeichnen (mph und mph'). Solche Zellen liegen ganz regellos zwischen den Elementen des Netzes, und es fällt sofort auf, wie gross die Ähnlichkeit ihres Kernes mit den Kernen der normalen Netzzellen ist: die gleiche Grösse, gleiche Form und gleiche Struktur des Kernes. Woher stammen nun die so rasch nach der Injektion — man kann solche Zellformen schon wenige Stunden nachher nachweisen — und in so grosser Zahl auftretenden Makrophagen?

Ein Studium der Details der Netzpräparate gibt die Antwort auf diese Frage. Die Fig. 11 und 12 mögen als Beispiele für die Bilder dienen, welche das Netz in seinem grössten Teile bei der Entzündung bietet. Es ist auch hier alles eingezeichnet worden, was das Netz an Zellen in der ganzen Dicke des Objekts an der betreffenden Stelle enthält.

Fig. 11 weist zunächst Bestandteile auf, welche noch den Typus des Normalen repräsentieren: neben faserigen Differenzierungen eines der charakteristischen Netzelemente (a) mit dem typischen, grossen, ovalen Kerne, dem weitverzweigten, zum Teil wabenförmig strukturierten, leicht basophilen Protoplasma, das nach der ganzen Art seiner Ausdehnung dafür spricht, dass wir es hier mit einer sessilen Zelle zu tun haben, die man nach Belieben als Bindegewebszelle oder Deckzelle bezeichnen kann. Bei fl ist ein eingewanderter feingranulierter Leukozyt wiedergegeben. Daneben finden sich andere Netzelemente, welche in hohem Grade auf den Entzündungsreiz reagiert haben. Von ihnen gleichen die Zellen b und c der Zelle a in Kernstruktur und Struktur und Anordnung des Protoplasma vollständig, sodass an der Identität dieser Zellen mit jener wohl kein Zweifel sein kann. Aber in dem Protoplasma der beiden Zellen sind nicht nur Zinnoberkörnchen (z) enthalten, sondern in der Zelle b liegt auch ein phagozytierter feingranulierter Leukozyt (fl'), und es hat ganz den Anschein, als seien die Ausläufer, welche das Protoplasma nach der einen Seite hin aussendet, im Begriff, eben



den noch freiliegenden Leukozyten (fl) in sich einzuschliessen. Die zwei weiteren Zellen (d, e), die man ihrem ganzen Typus nach wiederum als charakteristische Netzzellen erkennen muss, haben gleichfalls Leukozyten phagozytiert; diese liegen zum Teil noch fast unversehrt (e) in den grossen Zellen, zum Teile aber zeigen sie Zerfallerscheinungen, welche in allmählichem Übergange bis zu kleinsten blau oder rot tingierten Granula hinführen. Weidenreich (32) hat schon darauf hingewiesen, dass die basophile Granulierung, die man vielfach in Bindegewebszellen findet, und die zum Teil mit zu der Aufstellung der „Klasmatozyten“ als besondere Zellelemente geführt hat, als Reste aufgenommener Leukozyten etc. zu deuten ist.

Die zelligen Elemente des Netzes sind also imstande, sowohl korpuskuläre Stoffe wie Zinnober als auch Leukozyten auf phagozytärem Wege in den Zelleib aufzunehmen und, soweit sie organisches Material darstellen, zu verdauen. Die Zellen des Netzes entsprechen also vollständig der Definition, mit der wir früher nach ihrer physiologischen Eigenart die Makrophagen charakterisiert haben.

Noch deutlicher tritt dies in Fig. 12 hervor, die ebenfalls ein immer wiederkehrendes Bild aus den Präparaten vom entzündeten Netz darstellt. An einer Stelle liegen wieder mehrere vom Entzündungsreiz nicht nachweisbar betroffene Netzzellen (a) und freie Leukozyten (fl). Ausserdem sieht man aber Zellen (b), deren Kerne mit denen der Netzzellen vollständig übereinstimmen, die aber nicht nur wie die in Fig. 11 Zinnoberkörner und halbverdaute Leukozyten enthalten, sondern auch isoliert erscheinen. Die Zellen im ganzen sind abgerundet, das Protoplasma zeigt keinerlei Ausläufer oder Anastomosen mit Nachbarzellen, der Kern ist an den Rand der Zelle verdrängt. Wenn man diese Zellen frei in der Bauchhöhle schwimmend in einem Exsudatpräparate findet, wird man keinen Anstand nehmen, sie als grosse Phagozyten der Bauchhöhle, als Makrophagen, anzusprechen. Wie ist diese Tatsache des Vorkommens ganz gleichartiger Makrophagen im Netz und in der Bauchhöhlenflüssigkeit zu erklären? Die Antwort lässt sich wieder aus den Präparaten ablesen.

Zwei von den in Fig. 11 wiedergegebenen Zellen (d und e) weisen eine Differenz gegenüber den beiden anderen Zellen

insofern auf, als das Gesamtprotoplasma sich in ihnen mehr um den Kern herum konzentriert hat. Es bestehen zwar noch anscheinend Verbindungen mit der Umgebung, aber die Protoplasmaausläufer sind viel weniger zahlreich und mächtig und auch nicht so weithin ausgezogen wie in der Norm. Auch in Fig. 12 finden sich derartige Zellen (c und d); besonders bei d ist dieses Verhalten stark ausgeprägt. Das Protoplasma ist hier fast vollständig um den Kern herum konzentriert; bis zur vollständigen Lösung der Protoplasmaausläufer aus dem Netzverband, wie bei den Zellen Fig. 12 b, ist nur mehr ein ganz kleiner Schritt.

Kehren wir nach diesen Betrachtungen wieder zu dem Übersichtsbilde der Fig. 10 zurück, so sind jetzt die dort wiedergegebenen Verhältnisse besser zu beurteilen. Wir können jetzt mit Bestimmtheit sagen, dass die Makrophagen (mph), die wir dort beobachtet haben, Netzzellen sind, welche ihre Protoplasmaausläufer eingezogen haben, damit eine runde Gestalt gewannen und sich so von ihrer Nachbarschaft isolierten. Sie phagozytieren (mph') die aus den Blutgefässen immigrierten Leukozyten oder auch die an manchen Stellen vorkommenden Plasmazellen (pl), und verdauen diese, ebenso aber beteiligen sie sich an der Aufgabe, den injizierten Reizkörper unschädlich zu machen indem sie injizierte Partikel in ihrem Protoplasmaleib aufnehmen.

Besonders schön zu übersehen sind diese Verhältnisse in Fig. 13. Der grösste Teil der Zellen hat sich hier schon abgerundet und isoliert und so zu typischen Makrophagen (mph und mph') umgewandelt. Man erkennt aber auch an diesem Präparate unschwer, dass es sich dabei wirklich um ursprünglich sessile Elemente des Netzes handelt. Auch hier sind sämtliche an der betreffenden Stelle überhaupt vorhandenen Zellelemente eingezeichnet worden; die etwas höher oder tiefer gelegenen wurden dabei durch schwarze Schraffierung der Kerne markiert. Bedenkt man nun, dass die Mehrzahl der dargestellten Zellelemente eingewanderte granulierten Leukozyten sind (fl), so bleibt gar keine andere Möglichkeit, als die Makrophagen als autochthone Netzzellen anzusehen, ganz abgesehen davon, dass sich ihre Entwicklung Schritt für Schritt verfolgen lässt. Im anderen Falle wären an solchen Stellen überhaupt keine Fibroblasten und Deckzellen nachweisbar.

Aus diesen Befunden ergibt sich also, dass autochthone sessile Zellen des Netzes auf den Entzündungsreiz hin zu Phagozyten werden und zum Teil, sich aus dem Zellverbände lösend, zu freien Elementen. Es lässt sich dabei aber wiederum nicht feststellen, dass diejenigen Zellen, an welchen diese Veränderung vor sich geht, etwa eine bestimmte Art darstellen. Oberflächlichere und tiefere Zellen beteiligen sich in ganz derselben Weise an der Bildung von Makrophagen. Und wie wir schon bei der Betrachtung des normalen Netzes feststellen konnten, dass es nämlich unmöglich ist, eine generelle Unterscheidung zwischen Bindegewebszellen (Fibroblasten) und Deckzellen durchzuführen, ebensowenig ist man dann natürlich imstande zu sagen, die Makrophagen entwickeln sich nur aus der einen oder der anderen Art. Man vergleiche nur die verschiedenen Abbildungen, Fig. 10, 11, 12, 13 mit der schon beschriebenen Fig. 15! Aus den untereinander morphologisch gleichartigen Elementen des Netzes, die entweder mehr den Charakter von Bindegewebszellen haben oder — die oberflächlicheren — als Deckzellen imponieren, gehen wahllos Makrophagen durch Abrundung und Lösung aus dem Zellverbände hervor. Ein Teil der Makrophagen bleibt im Netze liegen, wo man sie nach Ablauf der Entzündungserscheinungen noch findet. Ob sie wieder, einmal mobil geworden, sessilen Charakter annehmen können, konnte nicht mit Sicherheit festgestellt werden. Die nicht verdauten Körper, wie Zinnober, bleiben jedenfalls noch lange im Netz deponiert; wie Rose (26) gezeigt hat, sind sie noch nach einem halben Jahre dort zu finden. Das Netz nimmt dabei wieder völlig normalen Charakter an, der Zinnober liegt dann entweder in freien Elementen (l) oder in sessilen (ez), wie die Fig. 15 unschwer erkennen lässt.

Ein sehr grosser Teil der mobil gewordenen Netzelemente gelangt nun aber auch in die Bauchhöhle, wo er die Makrophagen des Exsudates darstellt. Einem Kaninchen war eine Zinnoberaufschwemmung in die Bauchhöhle eingespritzt worden. Acht Stunden nach der Injektion wurde das Tier getötet. Das Netz erwies sich besetzt mit einigen, mikroskopisch kleinen, bläschenförmigen Erhebungen (Fig. 14): die Untersuchung ergab, dass es sich nicht etwa um Cysticerken

handelte. Die dem Netz aufgelagerten Bläschen zeigten als Begrenzung einen kontinuierlichen Belag protoplasmareicher, oval- oder rundkerniger Zellen, die an einzelnen Stellen deutliche Ablösungserscheinungen erkennen liessen (za). Zum Teil sind sie schon ganz frei, andere hängen noch mit einem Fortsatz an der Unterlage fest. Abgesehen von diesem speziellen Falle, der die Verhältnisse besonders deutlich demonstriert, gelangen nun bei der Entzündung die mobil gewordenen Elemente aus dem Netz ebensogut in das Exsudat wie die feingekörnten Leukozyten, die, wie wir sahen, auf den Reiz hin aus den Gefässen emigrieren, zunächst natürlich in das Gewebe des Netzes und von da weiter in die Bauchhöhle. Die freien Makrophagen der Exsudate stimmen in ihren morphologischen Charakteren völlig mit denen des Netzes überein. Weidenreich hat schon früher eine solche besonders grosse Exsudatzelle aus andersartigen Exsudaten (34; Taf. XII, Fig. 32) abgebildet, die eine ganze Anzahl von Leukozyten enthielt, und die fast die nämliche zu sein scheint, wie die Zelle m ph' unserer Fig. 13.

Die hier beschriebene Bildung der Makrophagen lässt sich in allen Stadien etwa 48 Stunden lang nach Einwirkung des durch die Injektion gesetzten Reizes beobachten. Dann beginnen die entzündlichen Erscheinungen abzufallen, und die Regenerations-tätigkeit setzt stärker ein. Die durch den Verlust der Zellelemente geschädigten Gewebsbestandteile beginnen für den Ersatz der Zellen, die sich lösten, zu sorgen. Das Präparat der Fig. 15 zeigt eine Netzstelle drei Tage nach der Injektion. Von dem hauptsächlichsten Symptom der Entzündung, der Einwanderung und dem Zerfall von Leukozyten, ist nichts mehr nachzuweisen. Die Anordnung der Netzelemente unterscheidet sich nicht wesentlich von der Norm. Das injizierte Material ist zum Teil in dem Protoplasmaleib der Netzzellen deponiert, aber es ist wiederum vollständig ausgeschlossen eine Entscheidung in dem Sinne zu treffen, dass nur gewisse Arten von Netzzellen imstande wären, die Zinnoberkörner aufzunehmen. Wie es sich schon früher bei Betrachtung des normalen Netzes als unmöglich erwies, morphologische Differenzen zwischen Deckzellen und Zellen einer bindegewebigen Grundsubstanz des Netzes festzustellen, so lässt sich jetzt konstatieren: in funktioneller Hinsicht besteht gleichfalls kein Unterschied, etwa dahingehend, dass nur

Deckzellen oder nur Fibroblasten des Netzes Zinnoberkörner in sich deponieren könnten; es ist auch hier nie zu sagen, ob die Zellen, die Zinnober in sich aufgestapelt haben, Deckzellen oder Fibroblasten sind. Es sei dabei nochmals daran erinnert, dass die sämtlichen Elemente des betreffenden Netzstückes in Fig. 15 eingezeichnet wurden.

Der Ersatz für die abgelösten Netzelemente wird durch mitotische Vermehrung der vorhandenen geschaffen; daher findet man schon sehr früh Mitosen in den Netzzellen, die unter Umständen ausserordentlich häufig angetroffen werden können. Die Teilungsachse verläuft oft parallel zu der Oberfläche des Netzes, oft auch senkrecht oder schief dazu. Die in Fig. 15 unter m abgebildete Mitose ist ein typisches Beispiel. Wenn wir diese Zelle definieren wollten, so könnten wir — und ebenso ist es bei allen übrigen Mitosen der Fall — nur sagen: wir haben eine der grosskernigen Netzzellen vor uns; aber es ist unmöglich, die sich teilende Zelle als Deckzelle oder als Fibroblasten zu bezeichnen. Also auch die regenerativen Vorgänge liefern keinerlei Anhaltspunkte für eine Differenzierung der Netzelemente in spezifische Deckzellen und solche spezifisch bindegewebigen Charakters. Ebenso wie die Gesamtheit der Netzelemente sich an der Bildung der Makrophagen beteiligt, so geschieht auch die Restitution der zu Verlust gegangenen Bestandteile durch mitotische Vermehrung des Gesamtzellgehaltes des Netzes.

#### D. Zusammenfassung der Untersuchungsergebnisse.

Die Folgerungen, zu denen unsere Beobachtungen uns führen, lassen sich demnach folgendermassen zusammenfassen:

a) Das Netz wird von den entzündlichen Erscheinungen, die nach Injektion sterilen Materials in die Bauchhöhle auftreten, in hohem Grade betroffen. Es beteiligt sich an der Vernichtung der Entzündungserreger in verschiedener Weise:

Erstens emigrieren aus den Gefässen des Netzes zahlreiche Leukozyten, besonders feingranulierte.

Zweitens nehmen die zelligen Elemente des Netzes auf phagozytärem Wege sowohl Partikel der schädigenden Substanz wie auch die durch den Entzündungsreiz angelockten Leukozyten

in sich auf. Nicht resorbierbare Teile der phagozytierten Substanzen deponieren sie in ihrem Protoplasmaleibe, wo diese noch sehr lange nach den Injektionen nachzuweisen sind.

Drittens sind die Netzzellen imstande, freie phagozytäre Elemente durch Abrundung, Isolierung und Loslösung aus dem Zellverbände aus sich hervorgehen zu lassen.

Viertens. Bei diesen Vorgängen sind sämtliche sessile Elemente des Netzes beteiligt; eine Differenzierung in Deckzellen und Fibroblasten lässt sich bei den entzündlichen Veränderungen ebensowenig durchführen wie bei der rein morphologischen Betrachtung des normalen Netzes oder bei den regenerativen Vorgängen nach Ablauf der Entzündung.

b) Die Beobachtungen, die wir über die „Makrophagen“ in den Exsudaten und am entzündeten Netz machen konnten, bilden eine zusammenhängende Reihe, die völligen Aufschluss über die Herkunft dieser Zellen gibt. Ursprünglich sind sie fixe Elemente des Netzes (oder der Serosa). Wir konnten feststellen, dass sie als solche bei der Entzündung im Zellverbände schon alle Eigenschaften, durch die ein „Makrophag“ sich charakterisiert, aufweisen können: sie phagozytieren kleine Partikel wie Zinnober und Erythrozyten, aber auch Zellen, die selbst phagozytäre Eigenschaften besitzen; sie haben ferner die Fähigkeit der Lokomotion oder amöboiden Beweglichkeit, denn sie können ihre im Verbände des Netzes weit verzweigten Ausläufer einziehen, sich von ihrer Nachbarschaft isolieren und dann als freie, selbständige Elemente erscheinen. Als solche treffen wir sie dann in grossen Mengen im entzündlichen Exsudat. Die Identität dieser in freiem Zustand in Bauchhöhlenexsudaten schon oft beschriebenen Makrophagen mit den Netzzellen lässt sich aber auch nachweisen durch die weitgehende morphologische und funktionelle Ähnlichkeit beider Erscheinungsformen.

Nun haben wir aber bereits früher festgestellt, dass die im Exsudate vorkommenden Makrophagen wieder identisch sind mit den normalerweise in allen Transsudaten der serösen Höhlen vorkommenden grossen ungranulierten kompaktkernigen Zellen. Über deren Provenienz hatten wir bei der Untersuchung normaler Transsudate noch nichts definitives aussagen können, wir hatten nur ihre Herkunft aus dem Blute mit Sicherheit auszuschliessen

vermocht und ihre autochthone Entstehung, vor allem auch durch die Beobachtung von Mitosen, für unabweisbar gehalten.

Diese Auffassung erfährt durch die Ergebnisse der experimentellen Untersuchungen volle Bestätigung. Die Bildung jener Zellen geht im wesentlichen im Netz vor sich, es sind abgelöste Netzelemente; diese decken auch ihrerseits selbst durch mitotische Vermehrung den Verlust an Zellen; berücksichtigt man dann noch die schon normalerweise nachzuweisende morphologische Ähnlichkeit zwischen den Transsudatmakrophagen und den Netzzellen, so kommt man zu dem Schlusse: auch normalerweise werden die grossen ungekörnten kompaktkernigen Zellen der serösen Flüssigkeiten aus den Elementen des Netzes bzw. der Serosa gebildet; sie sind durchaus lebens- und funktionsfähige Elemente.

### III. Kritische Betrachtung der Literatur und Vergleich der Resultate mit den Angaben der Autoren.

Unsere Betrachtungen stimmen nun zum Teil mit den Ergebnissen früherer Untersuchungen überein, zum Teil stehen sie auch im Widerspruch zu denselben. Zunächst konnten wir Metschnikoffs (20) Angabe „die fixierten und freien Makrophagen sind einander oft so ähnlich, dass eine Differenzierung kaum noch möglich ist“ nicht nur vollständig bestätigen, sondern es war uns auch möglich, die Identität beider Erscheinungsformen sowie die Entstehung von freien Makrophagen der Transsudate und Exsudate aus fixen Bindegewebeelementen, die auch im Zellverbände schon Makrophagencharakter haben können, direkt zu beobachten. In dieser Beziehung stimmen unsere Beobachtungen mit den Resultaten überein, zu denen Cornil (4), Ranvier (22), Roloff (25), Abramow (1) und Dominici (5, 6) — wir erinnern noch einmal an die These des letzteren: „En un mot, cellules endothéliales, — cellules connectives, Macrophages de Metschnikoff, sont des modalités d'une même espèce cellulaire: la cellule conjonctive“ — zum Teil auch Marchand (12, 13) und v. Büngner (3) gekommen sind. Bei allen diesen Autoren wird die Möglichkeit autochthoner Entstehung freier Makrophagen aus fixen Bindegewebeelementen oder doch aus Elementen, die im Bindegewebe unter normalen Verhältnissen sessilen Charakter

haben, anerkannt. Während nun aber die zuerst genannten Untersucher, mit deren Ansicht wir vollständig in Einklang stehen, die Bindegewebszellen im allgemeinen, wozu auch die Deckzellen der Serosa und des Netzes zu rechnen sind, als Mutterboden für die einen einheitlichen Typus darstellenden Makrophagen ansehen, schreibt Marchand nur einer bestimmten Art von Bindegewebs-elementen die Fähigkeit der Makrophagenbildung zu, und v. Büngner trennt die freien Makrophagen in solche, die aus eigentlichen Bindegewebszellen, Fibroblasten, hervorgegangen sind, und in Makrophagen, die die Deckzellen der Serosa zum Mutterboden haben.

Marchand (12, 13) hält die Makrophagen für eine Erscheinungsform der „leukozytoiden Zellen“, solcher Zellen also, die ursprünglich im Bindegewebe ihren Sitz haben, von da aus bei entzündlichen Vorgängen in die Exsudate emigrieren und auch in die Blutbahn gelangen können, wo man sie als farblose Blut-elemente beobachtet. Nach unseren Beobachtungen scheint diese Vorstellung nur zu einem Teile berechtigt. Gewiss können die dem Bindegewebe entstammenden lokomotionsfähigen Makrophagen ebenso gut wie sie in die Transsudate und Exsudate emigrieren, auch direkt oder durch die Lymphe in die Blutbahn gelangen. Aber dass, wie Marchand annimmt, nur eine bestimmte spezifische Art von normalerweise sessilen Bindegewebs-elementen, nämlich die Adventitialzellen der Gefässe, instande wäre, zu Makrophagen zu werden, dafür ergaben unsere Untersuchungen keinen Anhalt. Im Gegenteil, wir konnten in unseren Präparaten immer wieder feststellen, dass es im Netz neben den typischen einheitlichen Bindegewebs-elementen ausser Lymphozyten und Plasmazellen auch in der Umgebung der Gefässe keine besonders charakterisierten Zellen gibt. Und ferner liess sich die Isolierung und Loslösung von Makrophagen aus der Reihe der sessilen Bindegewebszellen auch an solchen Stellen direkt verfolgen, an denen in weitem Umkreise keinerlei Gefässe, auch keine Kapillaren, nachweisbar waren; wir verweisen nur auf unsere Abbildungen 10—13, die mit Absicht gerade solchen gefässlosen Stellen der Präparate entnommen sind. Gewiss können auch die Bindegewebs-elemente, die unmittelbar den Gefässen anliegen, Makrophagen liefern; aber das ist eine Fähigkeit, die nicht diesen Zellen allein und als besondere Eigentümlichkeit zukommt, sondern es handelt



sich nach unseren Beobachtungen hierbei um eine Eigenschaft der Bindegewebszellen des Netzes und der Serosa ganz im allgemeinen.

In anderer Beziehung weichen die Angaben v. B ü n g n e r s (3) von der Ansicht der erstgenannten Autoren und auch von unserer Auffassung ab. v. B ü n g n e r gibt an, dass eine Bildung von Exsudatmakrophagen sowohl aus Bindegewebszellen wie auch aus den Deckzellen der Serosa vor sich geht. In funktioneller Hinsicht, in der Modifikationsfähigkeit und der Fähigkeit zu weiterer Entwicklung sollen zwischen beiden Makrophagentypen keine Unterschiede bestehen, morphologisch jedoch sollen sie im Exsudate stets voneinander zu trennen und zu unterscheiden sein. Die Unterscheidungsmerkmale, die v. B ü n g n e r als charakteristisch bezeichnet, und die sich hauptsächlich auf die Art der Färbbarkeit und die fibrilläre Differenzierung des Protoplasma beziehen, sind in der Literaturübersicht wiedergegeben. Wir konnten prinzipielle morphologische Unterschiede der Exsudatmakrophagen, wie sie v. B ü n g n e r beschreibt, in keinem Falle feststellen. Alle Verschiedenheiten, die sich beobachten lassen, sind lediglich funktioneller Natur, vor allem durch die erhöhte Plasmätätigkeit, besonders durch die Phagozytose, bedingt. Übrigens hat auch kein anderer Untersucher sich v. B ü n g n e r s Deutung angeschlossen; auch M ö n c k e b e r g (21) gibt, obwohl er die Trennung zwischen Deckzellen und Bindegewebszellen streng durchgeführt wissen will, doch an, dass die sekundär ins Exsudat gelangten Deckzellen gegenüber den eingewanderten „leukozytoiden“ Elementen, den eigentlichen Makrophagen, im Exsudate nur so wenig charakteristische Unterscheidungsmerkmale aufweisen, dass „die Unterscheidung beider Zelltypen zur Unmöglichkeit wird“.

Mit M ö n c k e b e r g halten hauptsächlich K o l o s s o w (10) und v. B r u n n (2) die Deckzellen für spezifische Epithelzellen ohne weitere Differenzierungsmöglichkeit. Sie stützen sich dabei vor allem auf das von K o l o s s o w zuerst beschriebene angeblich charakteristische Merkmal der Serosadeckzellen, den Härchensaum. Nun ist aber ein solcher Saum nach den Angaben der Autoren selbst nicht bei allen Tieren vorhanden und soll zudem sofort bei entzündlichen Vorgängen wieder verschwinden. Schon auf Grund dieser Angaben kann er also nicht als ein für die Serosadeckzellen spezifisches oder charakteristisches Kennzeichen angesehen werden,

dessen Vorhandensein eine weitere Differenzierung der Zelle ausschloesse. Wir haben nun aber den Härchensaum weder an den Deckzellen im Zellverband noch auch an isolierten Deckzellen nachweisen können, und zwar weder an frischen noch an fixierten und gefärbten Präparaten. Ganz abgesehen davon aber wäre es denkbar, dass die oberflächlichen Bindegewebszellen Fortsatzbildungen, die unter Umständen als Härchensaum imponieren können, produzieren, ohne dass hierdurch ein spezifischer Epithelcharakter dieser oberflächlichsten Zellen bedingt wäre.

Nun haben noch sowohl v. Brunn wie Mönckeberg die Beobachtung gemacht, dass bei Entzündungsreizen Deckzellen der Serosa aus dem Zellverband sich lösen, in das Exsudat gelangen, und dass in ihrem Innern der Zerfall von feingranulierten Leukozyten, die auf den Entzündungsreiz hin in das Exsudat immigriert sind, vor sich geht. Um den Epithelcharakter der Serosadeckzellen trotzdem aufrecht erhalten zu können, gehen beide Autoren in der Deutung dieser Vorgänge verschieden vor. Mönckeberg unterscheidet zwischen primär und sekundär in das Exsudat gelangten Epithelzellen; was mit den letzteren geschieht, soll weiter unten erörtert werden; die ersteren, die gleich nach dem Setzen des Reizes sich lösen, zerfallen alsbald im Exsudat. In diesem Punkte befindet sich Mönckeberg in Übereinstimmung mit den Angaben Hellys (9) und v. Brunns (2). Nun zeigen aber die losgelösten Elemente nach unseren Befunden niemals Merkmale, die auf eine Degeneration hinweisen. Besonders findet man nie irgend welche Anzeichen von Kerndegeneration. Die Vakuolisierung des Protoplasmaleibes aber als einen degenerativen Prozess, einen hydropischen Zustand der Zellen zu deuten, wie dies v. Brunn und Mönckeberg tun, ist nicht angängig. Nach unseren Beobachtungen — wir verweisen nochmals auf Fig. 6 — ist die Vakuolisierung im Gegenteil ein Beweis für die Lebensfähigkeit und Funktionstüchtigkeit der betreffenden Zellen, denn sie kommt infolge der lebhaften Assimilationsprozesse zustande, die in den Zellen nach der Aufnahme assimilierbaren Materials sich vollziehen. In diesem Sinne sprechen auch die Angaben, die W. Dantschakoff (37) in einer eben erschienenen Abhandlung über die Plasmastruktur der bei den Blutinselnbildungen beteiligten Mesodermzellen gemacht hat; diese sind nämlich stark vakuolisiert — wohl eine Folge der Stoffwechselumsetzungen

bei der Verarbeitung der Dotterplättchen — aber das gleichzeitige Vorkommen von Mitosen in ihnen beweist zur Genüge ihre Lebensfähigkeit. Also kann Protoplasma-Vakuolisierung niemals ohne weiteres als Degenerationszeichen gedeutet werden. Wir können als weiteren Beweis gegen die Ansicht Mönckeberts und v. Brunns auch die Beobachtungen Renauts anführen. Renaut (24) sieht in der Bildung von Vakuolen innerhalb der Zellen der Bauchhöhlenexsudate den Ausdruck der wichtigsten Funktion dieser Zellen und vergleicht diese direkt mit der Ausscheidungstätigkeit einer Drüse. Die Möglichkeit, dass es sich bei der Vakuolenbildung um einen Degenerationsprozess handle, zieht Renaut überhaupt nicht in Betracht. Nach v. Brunn sollen nun noch Deckzellen, die absolut keine aktive Rolle hätten, nur passiv durch den Exsudationsstrom von ihrer Nachbarschaft getrennt oder durch Leukozyten, die zwischen die Deckzellen und ihre Unterlage auf dem Wege aktiver Immigration eindringen, aus dem Zellverbände losgelöst und in das Exsudat geschwemmt werden. Unsere Präparate zeigen das Gegenteil. An Stellen, an denen massenhaft Makrophagen aus dem Zellverbände sich lösen, sind oft überhaupt keine Leukozyten zu bemerken (Fig. 14). Auch von der intensiv aktiven Rolle, die den gekörnten Leukozyten im Exsudat nach v. Brunn zukommt, konnten wir uns nicht überzeugen. Die gekörnten Leukozyten zerfallen vielmehr äusserst rasch. Dass ferner der Zerfall von Leukozyten im Innern der Serosazellen so vor sich gehen soll, dass die Leukozyten nicht von den Serosazellen phagozytiert werden, sondern aktiv in sie immigrieren, hier in ungünstige Ernährungsbedingungen kommen und deshalb der Degeneration anheimfallen müssen, erscheint uns vollends ausgeschlossen. Selbst zugegeben, dass die Leukozyten, die im Besitze selbständiger Lokomotionsfähigkeit sind, in die Serosazellen einwandern, wie erklärt sich dann die Beobachtung von Zinnoberpartikeln und Erythrozyten, also vollständig lokomotionsunfähigen Gebilden, im Innern der sogenannten Deckzellen? Wir müssen aber andererseits auf Grund unserer Flächenpräparate vom Netz, die besser wie die Schnittmethode die Verhältnisse klarlegen, unbedingt an der Fähigkeit der Deckzellen sowohl zur aktiven Phagozytose wie zur Isolierung und Loslösung aus dem Zellverbände festhalten; in Fig. 10 lässt sich zudem das

aktive Umfliessen von Plasmazellen durch die Netzzellen auch noch direkt vom fixierten Bilde ablesen (pl' und mph').

Sogar Mönckeberg, der doch ein strikter Anhänger der Spezifitätstheorie der Deckzellen ist, schreibt ihnen die Fähigkeit aktiver Phagozytose, allerdings nur den sekundär ins Exsudat gelangenden, zu; die etwa 17 Stunden nach Beginn der Einwirkung des Entzündungsreizes sich aktiv isolierenden und loslösenden Deckzellen haben nämlich nach Mönckeberg im Gegensatz zu den primär, d. h. gleich nach der Injektion ins Exsudat gelangenden Deckzellen, die sofort degenerieren sollen, die Eigenschaft, sich weiter zu entwickeln und sich phagozytär zu betätigen. Sie ähneln nach ihm in so hohem Grade morphologisch den eigentlichen Makrophagen, deren Herkunft Mönckeberg unbestimmt lässt, das man sie nicht mehr von diesen trennen könne. Trotzdem glaubt er sie in funktioneller Hinsicht von den dem Bindegewebe entstammenden Makrophagen unterscheiden zu müssen und zu können; er sagt, dass die losgelösten Deckzellen sich immer wieder als Epithelzellen charakterisieren, indem sie an Oberflächen sesshaft werden, sich reihenweise auf Fibrinfäden anordnen, Fibrinspalten auskleiden, einzelne Fremdkörper umschliessen usw. Wir können dem entgegenhalten, dass es, wie Mönckeberg für die sekundär ins Exsudat gelangten Deckzellen ja selbst zugibt, völlig unmöglich ist, im Exsudat die den Deckzellen entstammenden Makrophagen von denjenigen morphologisch zu trennen, die ihren Ursprung aus anderen Elementen nehmen. Ferner können wir hier unsere Versuche an Tieren anführen, die durch mehrfache Injektionen präpariert waren: bei erneuter Einspritzung ergab sich da weder eine Ausscheidung von Fibrin, noch waren die Gewebe derart geschädigt, dass Deckzellen zum Bedecken von irgend welchen durch Gewebläsionen entstandenen neuen Oberflächen nötig gewesen wären, noch waren Fremdkörper da, die einer Bedeckung mit Epithel bedurft hätten, und trotzdem beteiligten sich die Deckzellen in grosser Masse an der Bildung von Makrophagen.

Wenn wir demnach auch in Einzelheiten der Frage nach der Beteiligung des Bindegewebes und der Deckzellen an der Bildung der Exsudatzellen von den bisher genannten Untersuchern abweichen, so stehen wir prinzipiell doch im Einklang mit ihnen, insofern als sie alle die Möglichkeit autochthoner Bildung für

die ungekörnten grossen Zellen anerkennen. Im Gegensatz hierzu steht das Resultat, zu dem Helly (9) bei seinen Untersuchungen über die Morphologie der Exsudatzellen kam: die während der ersten 24 Stunden erscheinenden Exsudat- und Eiterzellen sind nach ihm sämtlich hämatogener Natur. Helly spricht die Makrophagen als Elemente an, die ursprünglich dem Blutgefässsystem angehört haben, Lymphozyten darstellen, und auf den Entzündungsreiz hin aus der Blutbahn in das Exsudat eingewandert sind. Wir wollen all die Gründe, die sich im Laufe unserer Untersuchungen gegen die Auffassung der Makrophagen als ausschliessliche Blutelemente ergeben haben, noch einmal zusammenfassen. Vor allem führte uns die Beobachtung der normalerweise in den Transsudaten der serösen Höhlen vorkommenden Zellformen dazu, deren Herkunft aus dem Blute als vollkommen unmöglich abzulehnen. Nun sind aber die Makrophagen der Exsudate, wie früher bewiesen, identisch mit den grossen ungranulierten kompaktkernigen Zellen der serösen Transsudate. Bei den entzündlichen Vorgängen haben Makrophagen in grosser Zahl in Tätigkeit zu treten, und da sie normalerweise nicht so massenhaft vorhanden sind, werden sie nach unserer Auffassung aus präexistierenden Elementen autochthon neu gebildet; nach den Angaben von Helly aber kommen die Makrophagen dadurch in das Exsudat, dass Lymphozyten aus den Gefässen des Entzündungsbereiches emigrieren und im Exsudate sich zu Makrophagen entwickeln. In Präparaten vom entzündeten Netz finden sich nun zwar neben äusserst zahlreichen Emigrationsbildern feingekörnter Elemente auch solche Stellen, an denen ungranulierte Leukozyten (Lymphozyten) aus der Blutbahn auswandern. Aber deren Zahl ist verhältnismässig gering und genügt bei weitem nicht um das massenhafte Auftreten der Makrophagen zu erklären. Nun kommen ja allerdings auch in jedem Netz mehr oder weniger reichlich Lymphozyten vor, die unter Umständen typische Haufen (*taches laiteuses*) bilden; diese Elemente könnten sich gleichfalls in Makrophagen umwandeln. Sicher beteiligen sich auch sowohl emigrierte wie autochthon im Netz vorhandene Lymphozyten an der Bildung der Makrophagen, allein man sieht diese auch an Stellen vor sich gehen, die in weiter Entfernung von jedem Gefäss liegen und auch keinerlei Lymphozytenhaufen enthalten. Dagegen ist die Isolierung und Loslösung

von Makrophagen aus der Mitte der Netzelemente allenthalben in den Präparaten in grossem Umfange direkt zu verfolgen (vgl. Fig. 10—14). Weiter ist daran zu erinnern, dass nach Ablauf der entzündlichen Erscheinungen massenhaft in den Netzzellen Mitosen anzutreffen sind, die doch nur den Zweck haben können, Ersatz zu schaffen für die Netzelemente, die als Makrophagen in das Exsudat einwanderten. Und schliesslich konnten wir feststellen, dass bei oft wiederholten Injektionen von Erythrozyten überhaupt jegliche Immigration von Blutelementen, auch von feingekörnten Leukozyten, vollständig ausbleibt, und trotzdem lassen sich die Makrophagen in ausserordentlich grosser Zahl im Exsudate nachweisen. Von einer Immigration sämtlicher Exsudatzellen aus der Blutbahn kann also keine Rede sein.

Aber die Autoren, die an der Entstehung der Makrophagen aus Blutlymphozyten festhalten, tun dies auch nur, indem sie einerseits den Begriff des „Lymphozyten“ beträchtlich erweitern, andererseits Beziehungen zwischen den Blutlymphozyten, die sich zu Makrophagen entwickeln, und Bindegewebelementen, nicht ganz leugnen. Renault (24) sieht die Makrophagen als Elemente an, die sowohl normalerweise wie bei entzündlichen Vorgängen in den Flüssigkeiten der serösen Höhlen zu beobachten sind. Sie stellen nach ihm ursprünglich Lymphozyten dar; die Lymphozyten sollen aus der Blutbahn in die serösen Höhlen einwandern und sich als „rhagiocrine“ Zellen betätigen, d. h. sie sind Elemente, die nach Art drüsiger Gebilde die Aufgabe haben, bestimmte Stoffe zu sezernieren. Die Sekretionstätigkeit gibt sich in der Ausbildung von Vakuolen kund. In den Transsudaten halten sich diese aus Lymphozyten entstandenen „rhagiocrinen“ Zellen nur vorübergehend auf; sie wandern unter normalen Verhältnissen in das Netz und in die Serosa ein und werden hier, ohne aber ihre Sekretions- und Wanderfähigkeit zu verlieren, zu sessilen Elementen des Bindegewebes. Sobald Bedarf an Makrophagen vorhanden ist, besonders also bei entzündlichen Vorgängen, nehmen die „rhagiocrinen“ Zellen wieder den Charakter von Wanderzellen an, sie lösen sich aus dem Zellverband, gelangen in das Exsudat und werden zu Makrophagen. Den Hauptbestandteil aber liefern direkt aus dem Gefässsystem emigrierte Lymphozyten. Wenn man die Abbildungen, die Renault hierzu gibt, mit den Bildern ver-

gleich, die wir in unseren Präparaten sahen, so ergibt sich eine weitgehende Übereinstimmung. Aber die Deutung, die wir jenen Vorgängen geben müssen, ist eine andere. Die Makrophagen, die halbgelöst, halb im Zellverband in den Netzpräparaten zur Beobachtung gelangen, sind nicht im Begriffe in das bindegewebige Gefüge des Netzes einzuwandern, sondern sie sind dabei, sich aus der Verbindung der Netzelemente loszulösen. Wenn man z. B. von dem in Fig. 15 wiedergegebenen, den normalen Verhältnissen — abgesehen von den Zinnobereinlagerungen — entsprechenden Bilde ausgeht, dann die Abbildungen 10—13 zum Vergleiche heranzieht, so kann man schrittweise, wie früher beschrieben, die Entwicklung freier Makrophagen aus den fixen Netzelementen verfolgen. Würden bei der Entzündung wirklich so viele Lymphozyten in das Exsudat aus dem Blute auswandern, um dann nach Ablauf der Entzündungserscheinungen in die Serosa zu immigrieren, so müsste man darnach im Netz einen grossen Reichtum von Lymphozyten feststellen können. Statt dessen zeigt sich zwei bis drei Tage nach der Injektion im Netze keine nennenswerte Vermehrung, aber eine grosse Zahl von Mitosen sessiler Elemente. Dies erklärt sich eben dadurch, dass gerade in umgekehrter Richtung, als es Renault annimmt, die Entwicklung der Makrophagen vor sich geht: die Netzelemente senden eine grosse Zahl von Zellen als losgelöste Elemente in das Exsudat; diese werden zu Makrophagen; für die zu Verlust gegangenen Elemente aber beschafft das Netz selbst durch mitotische Vermehrung seiner zelligen Bestandteile Ersatz.

Anders stellt Maximow (14, 15) die Beziehungen des Lymphozyten zum Makrophagen dar. Zwar gelangen nach Maximow bei der Entzündung Lymphozyten reichlich direkt aus der Blutbahn in das Exsudat, ein Teil der phagozytierenden ungranulierten Elemente aber entsteht nach ihm aus einer besonderen Form der Lymphozyten, die unter Umständen weitgehende Ähnlichkeiten mit Bindegewebszellen haben sollen, nämlich aus den „Polyblasten“. Nach Maximows Auffassung wandern normalerweise schon zahlreiche Lymphozyten aus der Gefässbahn in das Bindegewebe aus; sie erscheinen hier unter dem Typus der ruhenden Wanderzelle, des Polyblasten. Der Polyblast ist nach ihm histologisch meist gegenüber den Bindegewebszellen differenziert und als solcher von den Fibroblasten zu unterscheiden:

jedoch sei oft ihre Ähnlichkeit mit den eigentlichen spezifischen Bindegewebszellen, den Fibroblasten, so gross, dass es zur Unmöglichkeit werden könne, beide Zellformen im Bindegewebe zu trennen. Maximow sagt selbst (14, S. 248): „Dass sie (die Polyblasten) sich wirklich in echte Fibroblasten verwandeln . . . ist vorläufig nicht direkt zu beweisen, aber jedenfalls durchaus möglich“ und ferner (14, S. 250): „Die Polyblasten vermögen, wahrscheinlich unter dem Einfluss der sie umgebenden Fibroblasten zum Teil in Zellen überzugehen, die mit den Fibroblasten identisch sind — von denselben wenigstens nicht mehr unterschieden werden können“. Die Zellen behielten aber stets ihre Lokomotionsfähigkeit; bei der Entzündung emigrierten sie und würden zu Makrophagen. Der letzte Teil der Entwicklung, die Maximow den Makrophagen zuschreibt, wonach also die Makrophagen Elementen entstammen, die im Bindegewebe sessilen Charakter, aber unter Umständen mit der Fähigkeit der Lokomotion, hätten und im höchsten Grade, ja bis zur vollkommenen Identität, den Fibroblasten ähnelten, deckt sich auch mit unserer Auffassung. Dass aber diejenigen Bindegewebelemente, aus denen Makrophagen entstehen, alle ursprünglich von Lymphozyten abzuleiten wären, oder dass nur solche Bindegewebelemente zur Makrophagenbildung befähigt sein sollten, die auf autochthone oder emigrierte Lymphozyten zurückzuführen sind, lässt sich nicht erweisen. Vielmehr erscheinen auch sessile Bindegewebszellen, in denen man sonst spezifizierte Fibroblasten oder „Endothelien“ sieht, uneingeschränkt dazu befähigt, sich in Makrophagen umzuwandeln. Diese Eigenschaft der Bindegewebelemente tritt besonders deutlich am Netze hervor; es ist möglich, dass sie in dem lockeren intermuskulären Bindegewebe, das Maximow hauptsächlich zu seinen Untersuchungen verwendete, sich weniger ausgesprochen bemerkbar macht, sodass Maximow die Beteiligung der Bindegewebszellen an der Makrophagenbildung als unerheblich oder nur nach sehr starker Reizwirkung (s. Literatur) einsetzend bezeichnen konnte.

Auch Helly (9) betrachtet die Makrophagen bildenden Zellen nur zum Teil als unmittelbar aus der Blutbahn emigrierte Elemente, insofern er auch den Adventitialzellen und den Polyblasten die Fähigkeit zu jener Umwandlung zuerkennt. Aber er bezeichnet diese Zellen doch als solche „hämatogener Natur“, und begründet dies dadurch, dass er sagt, diese leukozytoiden



Zellen bekäme man in der Regel nur unter dem Bilde von Blutzellen zu Gesicht, sie ähnelten in hohem Grade „einem Teile sicherer Blutzellen“ und wären demnach als wahre Blutelemente, als Elemente „hämatogener Natur“ zu bezeichnen. „Da wir ferner jene Organe, in welchen die Bildung wahrer Blutzellen vor sich geht, als hämatopoetische Organe bezeichnen, so ist es selbstverständlich, dass wir auch die Ansammlungen von Adventitialzellen unter die genannten Organe einzureihen haben“. Mit dieser Auffassung könnte man sich nach unseren Beobachtungen vielleicht einverstanden erklären, wenn man auch die fixen Gewebselemente der Serosa und des Netzes mit in diese Art „hämatopoetischer Organe“ einbezöge und wenn andererseits es aus allgemeinen Gründen gerechtfertigt wäre, gerade die Elemente, die wir als weisse Blutkörperchen bezeichnen und besonders wieder die Lymphozyten, in erster Linie dem Blute und nicht dem Bindegewebe zuzurechnen; das aber ist die Frage, ob die Lymphozyten wirklich „wahre Blutzellen“ sind. Nun schliesst aber Helly die bindegewebigen fixen Elemente der Serosa und des Netzes mit Bestimmtheit von der Exsudatzellen-, also auch von der Makrophagenbildung aus. Nach Hellys Angaben gehen die ins Exsudat gelangten Deckzellen sofort zugrunde ohne irgend welche Zeichen erhöhter Lebenstätigkeit. Ferner sagt Helly bei der Besprechung seiner Befunde: „Pleura und Peritoneum (Netz) boten keine Befunde dar, die eine besondere Beschreibung rechtfertigten“. Da unsere Beobachtungen das Gegenteil beweisen, scheint uns doch eine andere Begriffsbestimmung der hämatopoetischen Organe geboten als die, der Helly zuneigt.

#### IV. Schlussbetrachtung.

So verschieden also auch die Deutung der Exsudatzellen bei den verschiedenen Autoren ist, so kommen doch alle zu dem Schlusse, dass sich die Beteiligung von Bindegewebeelementen oder auch allgemein von Elementen, die ihren Sitz im Bindegewebe haben, nicht ausschliessen lässt. Nur in der Beurteilung dieser Elemente gehen die Ansichten auseinander. Es ist selbstverständlich, dass die normalerweise im Bindegewebe, besonders auch im Netz, vorkommenden lymphozytären Elemente durchaus den im Blute zirkulierenden entsprechen. Die Möglichkeit, dass

jene eben so wie diese in die Exsudate gelangen und zu Makrophagen werden, ist gegeben. Ob jene Gewebslymphozyten dabei auch einmal aus der Blutbahn emigrierten oder seit der ersten Entwicklung dort ansässig sind, ist gleichgültig; es genügt festzustellen, dass jedenfalls Lymphozyten als normales Bindegewebeelement allenthalben vorkommen, ihre Anwesenheit also keineswegs auf eine durch eine Reizwirkung verursachte unmittelbare Emigration aus der Blutbahn zurückgeführt werden kann.

Nun haben aber unsere Untersuchungen ergeben, dass die grossen ungranulierten Exsudatzellen und nicht nur diese, sondern auch die grossen Elemente des normalen Transsudates, Abkömmlinge fixer oder sessiler Gewebsbestandteile sind. Ursprünglich fixe Gewebelemente lösen sich aus dem Zellverbände, runden sich ab und werden zu freien Zellen der serösen Höhlen. Wir wissen aber schon längst, dass diese Höhlen, speziell die Bauchhöhle, in direkter Kommunikation mit den Lymphbahnen stehen; nicht nur experimentell in die Bauchhöhle eingeführte korpuskuläre Elemente, sondern auch Exsudatzellen selbst, besonders auch die Makrophagen gelangen ohne weiteres — wir haben uns wiederholt von dieser Tatsache überzeugen können — in den Ductus thoracicus und von hier aus natürlich auch in das Blut. Sind die grossen ungranulierten Elemente mit Zinnober beladen, oder enthalten sie phagozytierte Erythrozyten oder Leukozyten, so sind sie an diesen Einschlüssen natürlich leicht von den übrigen grossen Formen der Lymphzellen, die Weidenreich (35) in der vorhergehenden Abhandlung beschrieben hat, zu unterscheiden. Sonst aber, d. h. in ihrem morphologischen Gesamthabitus, sind solche eingeschwemmte Makrophagen nicht zu trennen von jenen grossen Formen der Lymphe und natürlich erst recht nicht, wenn Einschlüsse vollständig fehlen. Damit aber kommen wir zu dem Ergebnis, dass die grossen ungranulierten Zellen der serösen Höhlen auch mit den grossen Formen der Lymphozyten, wie wir sie in Lymphe und Blut finden, identifiziert werden müssen. Sie sind gleichfalls als Lymphozyten zu bezeichnen.

Geschieht das, dann reihen wir das Gewebe, das die serösen Höhlen begrenzt, in das lymphoide Gewebe eben der Ursprungsstätten der Lymphozyten ein. Es wurde schon darauf hingewiesen,

dass Helly (9) auch eine ähnliche Gruppierung vornahm, indem er das Lymphozyten umschliessende Gewebe als „hämatopoetisch“ charakterisierte. Betrachtet man wirkliche „hämatopoetische“ Organe, so kann man konstatieren, dass auch hier die freien Zellen und speziell die Lymphozyten aus fixen und sessilen Bindegewebeelementen ihre Entstehung nehmen, die man dort sowohl als „Retikulum-“ wie als „Endothelzellen“ bezeichnet. Diese Verhältnisse hat Weidenreich (35) erst eingehend erörtert, sodass wir uns hier mit diesem Hinweis begnügen können. In diesem Sinne ist aber besonders das Netz zu bewerten, das Weidenreich (31) direkt als einen „in der Fläche entfalteten lymphoiden Apparat“ charakterisierte. Die „Retikulum-“ und die „Endothelzellen“ sind eben nicht anders aufzufassen als die gleichen Bildungen der Lymphknoten, sowohl im eigentlichen lymphoiden Gewebe wie in den Lymphbahnen. Die Untersuchungen Roses (26) haben in Übereinstimmung mit den Angaben fast aller Untersucher gezeigt, dass auch in seiner Funktion das Netz durchaus einen solchen lymphoiden Apparat darstellt, es ist ebenso wie jede Lymphdrüse ein „Bakterienfänger“ oder stellt ein Depot zur dauernden Ablagerung in den Organismus gelangter korpuskulärer Elemente dar. In der Hauptsache und bei den meisten Tieren sind es besonders die den grossen Formen der Lymphenelemente entsprechenden Zellen, die das Netz liefert; aber auch die kleinen Lymphozyten Ehrlichscher Nomenklatur haben in ihm eine Bildungsstätte — diese Stellen entsprechen dem eigentlichen lymphoiden Gewebe der Lymphknoten und werden im Netz seit Ranvier bekanntlich als „taches laiteuses“ bezeichnet.

Nach dieser Auffassung erscheint auch die Makrophagenbildung des Netzes als nichts besonderes. Von den Lymphdrüsen ist schon lange bekannt, dass sowohl die „Retikulum-“ wie die „Endothelzellen“ in hohem Grade phagozytäre Eigenschaften entfalten, also sessile Makrophagen darstellen; speziell für die Blutlymphdrüsen ist diese schon längst bekannte Tatsache von Weidenreich (29) eingehender beschrieben worden (siehe darüber auch v. Ebner [7]; S. 701 und 712). Aber auch diese sessilen Makrophagen vermögen sich in den Lymphorganen loszulösen und so zu freien Makrophagen zu werden; oder freie grosse Lymphozyten werden dort durch Phagozytose direkt zu

Makrophagen — kurz es spielen sich hier genau die gleichen Vorgänge ab, wie wir sie beim Netz gefunden haben.

Die engen Beziehungen, die demnach zwischen lymphozytären Elementen und fixen oder sessilen Bindegewebszellen bestehen, finden eine Erklärung durch die Tatsachen der Entwicklungsgeschichte. Stöhr (27) hat es als sehr wahrscheinlich bezeichnet, dass in den frühesten Entwicklungsperioden die Leukozyten, und zwar solche von lymphozytärem Charakter ihre Entstehung aus dem Cölomepithel der Vormierengegend nehmen, wenn Stöhr auch diese These zunächst mit aller Vorsicht ausspricht. Bestimmter äussert sich in dieser Hinsicht Maximow (17) auf Grund seiner eingehenden Untersuchungen über die erste Entstehung der Blut- und Bindegewebszellen beim Säugetier. Er sagt: „Es ist unzweifelhaft, dass aus fixen Zellen sowohl direkt lymphozytenähnliche Zellen entstehen können, die sich dann später zum Teil vielleicht in wirkliche histiogene Zellen wieder verwandeln als auch typische histiogene Wanderzellen, die sich im Folgenden ihrerseits wieder entweder direkt oder durch Wucherung in Lymphozyten verwandeln. Die histiogenen Wanderzellen und die Lymphozyten sind also ein und dieselbe Zellart“. Und ferner sagt Maximow: „Die Mesenchymzellen sind im Grunde genommen fixe Elemente . . . Sie haben aber während einer bestimmten Entwicklungsperiode die Fähigkeit, sich zum Teil in runde mobile Zellen zu verwandeln. Diese Wanderzellen im weitesten Sinne des Wortes sind im Prinzip alle gleichwertig . . . Besonders fähig zur Abrundung und zum Wandern sind diejenigen Mesenchymzellen, die die Blutgefässräume als Endothelien umschliessen. Am frühesten fängt dementsprechend der Prozess der Wanderzellenbildung an den Mesenchymzellen der Area opaca an, wobei die primitiven Blutzellen entstehen . . . Weiter greift der Prozess auch auf das umgebende Mesenchym über, und aus dem Endothel, dem Perithel der Gefässe, schliesslich auch sonst aus den gewöhnlichen Mesenchymzellen entstehen die histiogenen Wanderzellen . . . Mit der Zeit wird aber der Prozess immer mehr lokalisiert und endlich beschränkt er sich nur auf die Stellen, wo sich . . . die blutbildenden Organe entwickeln. Auch hier wird aber beim erwachsenen Tier die Bildung neuer Wanderzellen aus fixen Zellen wahrscheinlich doch zur Unmöglichkeit — wenigstens unter normalen Verhältnissen, —

der Stamm . . . der Lymphozyten besitzt eben ein genügendes selbständiges Regenerationsvermögen“.

Diese Auffassung Maximows steht nur in ihren Schlüssätzen mit unseren Ergebnissen in Widerspruch. Die fixen Bindegewebszellen verlieren keineswegs im erwachsenen Zustande die Fähigkeit der Bildung freier lymphozytärer Elemente, weder in den blutbildenden Organen, wie Weidenreich (35) in der vorhergehenden Abhandlung ausgeführt hat, noch auch sonst im Bindegewebe. Die grossen ungranulierten Zellen der serösen Höhlen sind auch unter normalen Verhältnissen als freigewordene ursprüngliche fixe Bindegewebelemente zu deuten, und erst recht trifft das unter pathologischen Umständen zu, wenn ein entzündlicher Reiz das Bindegewebe betroffen hat. Also die embryonal besonders ausgebildete Befähigung der sessilen Bindegewebelemente zur Lieferung freier lymphozytärer Zellen erlischt auch beim erwachsenen Organismus niemals vollständig; es mag sein, dass der Grad abhängig ist von der Örtlichkeit: jedenfalls gehört das Netz zu den Organen, in denen der Prozess dauernd beobachtet werden kann.

Nun haben uns unsere Untersuchungen auch dazu geführt, die Makrophagen oder grossen Lymphozyten aus solchen fixen Gewebelementen herzuleiten, die von einer Anzahl von Autoren für „spezifisch“ erklärt werden. Besonders gilt dies für die Deckzellen der serösen Häute. Nach der Lehre der Entwicklungsgeschichte, namentlich nach den Untersuchungen O. Hertwigs, sind diese Zellen „epitheliale“ Bildungen des mittleren Keimblattes und aus dieser Feststellung wird nun von manchen gefolgert, dass die Deckzellen nichts mit den Fibroblasten zu tun hätten und noch weniger, lebensfähige freie Zellen aus ihnen hervorgehen könnten. Derartige Annahmen verbiete die „Spezifität“ der Gewebe. Dem gegenüber ist zunächst zu betonen, dass die morphologischen und experimentellen Untersuchungen, besonders des Netzes, gar keinen Zweifel darüber aufkommen lassen können, dass Deckzellen und Fibroblasten ein und dieselbe Zellart sind und ferner, dass diese beiden Elemente sich aus dem Zellverbände loszulösen und freie lebens- und fortpflanzungsfähige Zellen zu bilden vermögen — Tatsachen, die von den französischen Forschern wie Cornil, Ranvier und Dominici schon längst festgestellt wurden. Weiter aber ist es

heute nicht mehr angängig ohne weiteres zu glauben, dass Zellen, deren Gewebsanlage ursprünglich „epithelialen“ Charakter hat, nun stets und unter allen Umständen wieder nur „epitheliale“ Elemente aus sich hervorgehen lassen können. Es sei daran erinnert, dass Stöhr (27) trotz der „Spezifität“ an die Entstehung der Leukozyten aus den Zellen des Cölomepithels denkt. Besonders aber muss darauf aufmerksam gemacht werden, dass O. Hertwig selbst ein entschiedener Gegner dieser Spezifitätslehre ist; in seiner „Allgemeinen Biologie“ sagt er wörtlich (S. 434): „So ist auch jetzt das Dogma von der Spezifität der Zelle im Prinzip durch die Entdeckung der Linsenregeneration vom Irisepithel aus nachhaltig erschüttert worden, und es brauchen in Zukunft nur noch mehr derartige Gewebismetamorphosen auf experimentellem Wege, was wohl nicht ausbleiben wird, hervorgerufen zu werden, um auch die letzten Zweifler zu bekehren“. Ein solcher von Hertwig vorhergesehener experimenteller Nachweis ist von uns nun für die Ableitung eines Teiles der grossen Lymphozyten geliefert worden.

---

Es ist mir eine angenehme Pflicht, Herrn Professor Dr. Schwalbe für die Überlassung eines Arbeitsplatzes und die Erlaubnis zur Benutzung der Hilfsmittel des anatomischen Instituts ebenso wie für sein Interesse an meinen Arbeiten meinen ergebensten Dank abzustatten.

### Literaturverzeichnis.

---

1. Abramow: Über die pathologisch-anatomischen Veränderungen der serösen Häute bei der experimentellen akuten fibrinösen Entzündung. Beitr. z. patholog. Anat. u. allg. Patholog., Bd. 23, 1898.
2. v. Brunn, M.: Über die Entzündung seröser Häute mit besonderer Berücksichtigung der Serosa-Deckzellen. Beitr. z. patholog. Anat. u. allg. Patholog., Bd. 30, 1901.
3. v. Büngner, O.: Über die Einheilung von Fremdkörpern unter Einwirkung chemischer und mikroparasitärer Schädlichkeiten. Beitr. zur patholog. Anat. u. allg. Patholog., Bd. 19, 1896.

4. Cornil, V.: Des modifications que subissent les cellules endothéliales dans les inflammations et en particulier dans les adhérences des membranes séreuses et dans la pneumonie. Arch. de méd. exp., T. 9, 1897.
5. Dominici, M.: Macrophages et cellules conjonctives C. r. de la Soc. de Biolog., Bd. 53, 1901.
6. Derselbe: Polynucléaires et macophages. Arch. de méd. exp., Bd. 14, 1902.
7. v. Ebner, V.: A. Koellickers Handbuch der Gewebelehre des Menschen. Bd. 3, 1902.
8. Grawitz, P.: Ref. über die Beteiligung der Leukozyten an der Gewebeneubildung. Verh. d. 10. intern. med. Kongr. z. Berlin, Bd. 2, Abt. 3, 1890.
9. Helly, K.: Zur Morphologie der Exsudatzellen und zur Spezifität der weissen Blutkörperchen. Beitr. z. path. Anat. u. allg. Patholog., Bd. 37, 1905.
10. Kolossow, A.: Über die Struktur des Pleuroperitoneal- und Gefäss-epithels. Arch. f. mikrosk. Anat., Bd. 42, 1893.
11. Marchand, F.: Ref. über die Beteiligung der Leukozyten an der Gewebeneubildung. Verh. des 10. intern. med. Kongr. zu Berlin, Bd. 2, Abt. 3, 1890.
12. Derselbe: Über die bei Entzündungen in der Peritonealhöhle auftretenden Zellformen. Verh. d. deutsch. patholog. Ges., I., 1899.
13. Derselbe: Der Prozess der Wundheilung. Deutsche Chirurgie, Lief. 16, 1901.
14. Maximow, A.: Experimentelle Untersuchungen über die entzündliche Neubildung von Bindegewebe. Beitr. z. patholog. Anat. u. allg. Patholog., 5. Suppl.-Bd., 1902.
15. Derselbe: Beiträge zur Histologie der eitrigen Entzündung. Ebenda, Bd. 38, 1905.
16. Derselbe: Über die Zellformen im lockeren Bindegewebe. Arch. für mikrosk. Anat., Bd. 67, 1906.
17. Derselbe: Über die Entwicklung der Blut- und Bindegewebszellen beim Säugetierembryo. Fol. hämat., Jahrg. IV, 1907.
18. Metschnikoff, E.: Sur la lutte des cellules de l'organisme contre l'invasion des microbes. Ann. de l'Inst. Pasteur, I., 1887.
19. Derselbe: Leçons sur la pathologie comparée de l'inflammation. Paris, 1892.
20. Derselbe: Immunität bei Infektionskrankheiten. Jena, 1902.
21. Mönckeberg, J. G.: Über das Verhalten des Pleuroperitonealepithels bei der Einheilung von Fremdkörpern. Beitr. z. path. Anat. u. allg. Pathol., Bd. 34, 1903.
22. Ranvier, L.: Les clasmatoocytes, les cellules fixes du tissu conjonctif et les globules du pus. C. r. hebd. des séances de l'Académie, Bd. 116, 1893.
23. Derselbe: Des clasmatoocytes. Arch. de l'anat. microsc., Bd. 3, 1899—1900.
24. Renault, J.: Les cellules connectives rhagiocrines. Arch. d'anat. microsc., Bd. 9, 1907.
25. Roloff, F.: Über die Rolle des Pleuroperitonealepithels bei der Entstehung bindegewebiger Adhäsionen. Arb. a. d. patholog. Inst. z. Tübingen, Bd. 2, 1896.

26. Rose, C.: Das Verhalten des grossen Netzes nach intraperitonealen Injektionen körniger Stoffe. Inaug.-Dissert., Strassburg 1907.
27. Stöhr, Ph.: Über die Natur der Thymuselemente. Anat. Hefte, Bd. 31, 1906.
28. Stschastnyi, M.: Über die Histiogenese der eosinophilen Granulationen im Zusammenhang mit der Hämolyse. Beitr. z. path. Anat. u. allg. Pathol., Bd. 38, 1906.
29. Weidenreich, Fr.: Über Blutlymphdrüsen etc. Anat. Anzeiger, Bd. 20, 1901.
30. Derselbe: Über die Entstehung der weissen Blutkörperchen im postfetalen Leben. Verh. d. anat. Ges. Genf, 1905.
31. Derselbe: Über die zelligen Elemente der Lymphe und der serösen Höhlen. Verh. d. anat. Ges., Würzburg, 1907.
32. Derselbe: Zur Kenntnis der Zellen mit basophilen Granulationen in Blut und Bindegewebe. Fol. hämat., Jahrg. V, 1908.
33. Derselbe: Morphologische und experimentelle Untersuchungen über Entstehung und Bedeutung der eosinophilen Leukozyten. Verh. der anat. Ges. Berlin, 1908.
34. Derselbe: Beiträge zur Kenntnis der granulierten Leukozyten. Arch. f. mikrosk. Anat., Bd. 72, 1908.
35. Derselbe: Zur Morphologie und morphologischen Stellung der granulierten Leukozyten — Lymphozyten — des Blutes und der Lymphe. Arch. f. mikrosk. Anat., Bd. 73, 1909.
36. Ziegler, E.: Ref. über die Beteiligung der Leukozyten an der Gewebsneubildung. Verh. d. 10. intern. med. Kongr. z. Berlin. Bd. 2, Abt. 3, 1890.
37. Dantschakoff, W.: Untersuchungen über die Entwicklung des Blutes und Bindegewebes bei den Vögeln. I. Die erste Entstehung der Blutzellen beim Hühnerembryo und der Dottersack als blutbildendes Organ. Anat. Hefte, Bd. 37, 1908.

## Erklärung der Abbildungen auf Tafel XI und XII.

Die hier dargestellten Präparate sind alle mit Giemsa lösung für Romanowsky färbung gefärbt. Die Art der Darstellung ist jedesmal kurz angedeutet; im übrigen muss auf den Abschnitt: Untersuchungsmethoden verwiesen werden. Die Zellen sind sämtlich mit Zeichenapparat bei Objektivhöhe aufgenommen.

Fig. 1. Zellen des normalen Peritonealtranssudates beim Meerschweinchen. Übersichtsbild. Agarmethode. Zeiss Apochr. 4 mm, Ok. 4. m = grosse ungranulierte Zellen (Makrophagen); l = kleine Lymphozyten Ehrlich'scher Nomenklatur; ea—ed = grobgranulierte (eosinophile) Leukozyten.



- Fig. 2. Aus dem Präparate wie Fig. 1. — Einzelne grosse ungranulierte Zellen (Makrophagen) bei starker Vergrösserung. Apochr. 2 mm, Ok. 6.
- Fig. 3. Grosse ungranulierte Zellen (Makrophagen) aus dem normalen Pleuratranssudate des Kaninchens. Agarmethode. Apochr. 2 mm, Ok. 8. a = Mitose; b = Phagozytose.
- Fig. 4. Mechanisch durch Abkratzen isolierte Deckzellen der Serosa von der Bauchwand des Meerschweinchens. Agarmethode. Apochr. 2 mm, Ok. 6.
- Fig. 5. Exsudatzellen aus der Bauchhöhle des Meerschweinchens, 24 Stunden nach der Einspritzung von Rattenerythrozyten entnommen. Agarmethode. Apochr. 4 mm, Ok. 4. m = Makrophagen; ml = dieselben mit phagozytierten Leukozyten; me = dieselben mit phagozytierten Erythrozyten; e = injizierte Rattenerythrozyten; al = feingranulierte (amphophile) Leukozyten; a' = dieselben in Degeneration; el = grobgranulierte (eosinophile) Leukozyten; e' = dieselben in Degeneration.
- Fig. 6. Makrophagen aus dem Bauchhöhlenexsudate vom Meerschweinchen. 6 Stunden nach der Injektion von Rattenerythrozyten. Agarmethode. Apochr. 2 mm, Ok. 6. Verschiedene Phasen der Verdauung, bes. von phagozytierten Erythrozyten; d = Mitose bei gleichzeitiger Phagozytose (Ok. 8).
- Fig. 7. Feingranulierte (amphophile) Leukozyten aus dem Peritonealexsudate vom Meerschweinchen nach Einspritzung von Taubenerythrozyten. Agarmethode. Apochr. 2 mm, Ok. 8. Phagozytierte Erythrozyten; b und c in Degeneration.
- Fig. 8. Grosse ungranulierte Zellen (Makrophagen) aus dem Peritonealexsudate vom Meerschweinchen. Agarmethode. Apochr. 2 mm, Ok. 6. a—d = Bildung zweikerniger Zellen.
- Fig. 9. Zellen des Peritonealtranssudates vom Meerschweinchen nach fünfmaligen Injektionen von Rattenerythrozyten. Agarmethode. Apochr. 4 mm, Ok. 4. m = Makrophagen; l = kleine Lymphozyten; l' = dasselbe in Mitose; e = Erythrozyten; el = grobgranulierte (eosinophile) Leukozyten.
- Fig. 10. Netz vom Kaninchen; 24 Stunden nach der Injektion von Zinnober in die Bauchhöhle. Flächenpräparat. Übersichtsbild. Apochr. 4 mm, Ok. 6. mph = Makrophagen; mph' = dieselben mit deutlichen phagozytierten Einschlüssen; fl = feingranulierte (pseudoeosinophile) Leukozyten; pl = Plasmazellen.
- Fig. 11. Detailbild aus einem in gleicher Weise wie Fig. 10 gewonnenen Präparat. Apochr. 2 mm, Ok. 8. Phagozytierende und in Loslösung begriffene Netzzellen; z = Zinnoberkörnchen; fl = feingranulierte Leukozyten.
- Fig. 12. Präparat wie Fig. 11 (bzw. 10). b und d = frei gewordene Makrophagen.

- Fig. 13. Netz von Kaninchen; 24 Stunden nach der Einspritzung von Zinnober in die Bauchhöhle. Flächenpräparat. Apochr. 2 mm, Ok. 4. mph und mph' = Makrophagen; fl = feingranulierte Leukozyten. Sämtliche in höheren oder tieferen Ebenen gelegenen Kerne sind eingezeichnet und durch schwarze Schraffierung kenntlich gemacht.
- Fig. 14. Netz vom Kaninchen; 8 Stunden nach Einspritzung von Zinnober in die Bauchhöhle. Flächenpräparat. Apochr. 4 mm, Ok. 6. Eine dem Netz aufliegende von Deckzellen in „epithelialer“ Anordnung begrenzte Blase; za = Deckzellen in Ablösung.
- Fig. 15. Netz vom Kaninchen; 72 Stunden nach einer Einspritzung von Zinnober in die Bauchhöhle. Flächenpräparat. Apochr. 2 mm, Ok. 6. m = Mitose in einer Netzzelle; nz = zinnoberhaltige Netzzellen; l = Lymphozyt mit Zinnoberkörnchen.

Aus dem pathologischen Institut der Universität Königsberg i. Pr.

## Über die Lage der Ganglienzellen des menschlichen Herzens.<sup>1)</sup>

Von

Dr. **Max Lissauer**, I. Assistent des Instituts.

Hierzu Tafel XIII.

Über die Ganglienzellen des Froschherzens, auch was ihre Lage betrifft, sind wir genügend unterrichtet durch eine Reihe von Arbeiten, von denen ich nur auf die bekannten Untersuchungen von Ludwig, Bidder und Koelliker hinweisen will. Was dagegen unsere entsprechenden Kenntnisse von den Ganglienzellen des menschlichen Herzens betrifft, so sind sie noch lückenhaft und besonders über ihre Lage sind die Autoren noch nicht einer Ansicht. Und doch ist diese Frage für die Deutung bestimmter physiologischer Vorgänge von Wichtigkeit. Ich möchte hier nur kurz daran erinnern, dass ein Teil der Physiologen in den Ganglienzellen den Sitz für die automatische Herzbewegung sieht, während ein anderer Teil, vor allem Engelmann, eine direkte Erregung der Muskelsubstanz annimmt; es ist ohne weiteres ersichtlich, dass die Lage der Ganglienzellen mit dieser physiologischen Frage eng zusammenhängt.

Remak (1) fand Ganglienzellen auf der Oberfläche des Kalbsherzens, aber auch in der Muskelsubstanz der Kammern und Vorkammern. Seine Angaben wurden von Koelliker bestätigt, welcher hinzufügte, dass sie auch für andere Tiere und für den Menschen Gültigkeit haben.

Mit dem vorliegenden Thema beschäftigt sich dann eine Doktordissertation von Koplewsky (2), welche in Petersburg erschien und mir nicht zugänglich war; ich zitiere sie nach Schwartz, dessen Arbeit mich noch beschäftigen wird. Kop-

<sup>1)</sup> Nach einem am 28. Januar 1909 in der biologischen Sektion der physikalisch-ökonomischen Gesellschaft in Königsberg gehaltenen Vortrag mit Demonstrationen.

Iewsky fand beim Menschen zwei Gruppen von Ganglienzellen in der Gegend des Sulcus zwischen den Vorhöfen unter dem Pericard. Die Zellen besitzen eine bindegewebige Kapsel und haben häufig zwei Kerne; sie haben ferner einen einzigen dicken Fortsatz, oder zwei feinere. Niemals sah er Ganglienzellen im Myocard.

Nach Eisenlohr (3) finden sich Ganglienzellen in der Scheidewand der Vorhöfe, und zwar unter dem Pericard, nicht aber in der Muskulatur selbst. Ausserdem beschreibt er Ganglienzellen im Sulcus coronarius transversus. Zu ähnlichen Resultaten kam Ott (4). Im übrigen beschreiben beide Autoren das Aussehen der Ganglienzellen ebenso wie Koplewsky.

J. Dogiel (5) untersuchte ausser Herzen niederer und höherer Tiere auch menschliche Herzen. Seine Untersuchungsmethode bezweckte, wie er selbst angibt, hauptsächlich das Erkennen der Nerven und Ganglien mit dem unbewaffneten Auge. Allerdings kontrollierte er dann noch seine Ergebnisse mit dem Mikroskop. Er kommt zu dem Resultat, dass bei verschiedenen Tieren und bei dem Menschen die Ganglien an den Einmündungsstellen der grossen Venen in das Herz und an der Grenze von Vorhöfen und Ventrikel gelegen sind.

Kasem-Beck (6) untersuchte dann die Herzen von Fischen, Fröschen, Schildkröten und Kaninchen, nicht dagegen von Affen oder Menschen. Seine Untersuchungen sind nur auf die Struktur der Ganglienzellen gerichtet, über ihre Lage macht er keine Angabe. Dagegen finden wir dahingehende Untersuchungen bei v. Openchowsky (7), welche sich ausser auf die Herzen von Fischen, Eidechsen, Meerschweinchen und Kaninchen auch auf Kinderherzen erstrecken. Dieser Autor gibt an, dass er in den drei unteren Vierteln des Ventrikels keine Ganglienzellen mehr finden konnte.

Die sehr wichtigen Untersuchungen von His jun. (8) an Embryonen von Fischen, Fröschen, Hühnern, Katzen und Menschen ergaben dagegen, dass Ganglienzellen nur im Gebiete der Vorhöfe, und zwar auf den hinteren Abschnitten unter dem Epicard, vorkommen, während sie über den Ventrikeln niemals gefunden wurden.

Nach Jacques (9) finden sich bei Ratten, Mäusen und anderen kleinen Säugetieren die Herzganglien im Sulcus atrio-ventricularis, auf den Vorhöfen und auf den oberen zwei Dritteln der Ventrikel.

Valedinsky (10) untersuchte die Herzen vom Kalb und vom Hunde; er beschreibt Ganglien, welche beim Kalb in allen Teilen des Herzens, sogar in der Spitze liegen, während er sie beim Hunde nur bis in das obere Drittel des Ventrikels hinabreichend fand. Diesen Anschauungen schliesst sich Smirnow (ibid.) vollständig an.

Schliesslich habe ich noch die Arbeit von Schwartz (11) zu erwähnen, welcher die Lage der Herzganglien an Rattenherzen studierte. Nach ihm finden sich die Ganglien nur auf den hinteren Abschnitten der Vorhöfe und im Sulcus coronarius transversus unter dem Epicard.

Dieser Überblick über die Literatur zeigt, dass sich zwei Ansichten über die Lage der Herzganglien gegenüberstehen: nach der Angabe eines Teiles der Forscher finden sie sich nur im Gebiete der Vorhöfe, während ein anderer Teil auch ihr Vorkommen im Gebiete der Kammern behauptet. Weiter zeigt aber die literarische Übersicht, dass viele Autoren sich bei ihren Arbeiten ganz oder zum grössten Teil auf die Untersuchungen von Tierherzen beschränkten. Aber selbst wenn sie menschliche Herzen untersuchten, scheint es mir doch, dass die Methode deshalb mangelhaft ist, weil nur immer einzelne Abschnitte des Herzens zur mikroskopischen Untersuchung gelangten; nur His untersuchte seine menschlichen Embryonen an Serienschnitten.

Ich bin nun seit einiger Zeit mit Untersuchungen beschäftigt, bei denen ich menschliche Herzen von Erwachsenen nach der von Krehl eingeführten Serienschnittmethode zerlege. Diese Methode besteht darin, dass das Herz systematisch in Querscheiben zerlegt wird, dann werden die einzelnen Scheiben wieder zerschnitten, worauf nach der Einbettung von jedem Block eine Reihe von Präparaten angefertigt wird. Auf diese Weise erhält man eine gute Übersicht über die histologischen Verhältnisse des ganzen Herzens. Albrecht hat diese Methode insofern modifiziert, als er das Herz nicht in Quer-, sondern in Längsscheiben zerschneidet, also die Schnitte parallel der Längsachse des Herzens führt. Nach dieser modifizierten Methode untersuchte ich nun vier, nach der ursprünglichen Krehlschen Methode zwei Herzen; im ganzen erstrecken sich also meine Untersuchungen auf sechs Herzen. Dieses Material stammt zum Teil aus dem Rudolf Virchow-Kranken-

haus in Berlin, und ich bin meinem früheren Chef, Herrn Geh. Rat v. Hansemann, für die Überlassung zu Dank verpflichtet.

Ich färbte die Präparate nach Paraffineinbettung teilweise mit Hämatoxylin-Eosin oder van Gieson, teilweise benutzte ich die Färbung mit Thionin, welches von v. Lenhossék als spezielle Ganglienzellenfärbung angegeben worden ist.

Ich fand nun die Ganglienzellen nur im Gebiete der Vorhöfe und zwar an der Hinterwand, in dem zwischen beiden Herzohren liegenden Abschnitt. Sie liegen auch noch in der hinteren Atrio-ventricularfurche, sowohl auf der rechten wie auf der linken Seite. Die Ganglienzellen bilden 3—4 unter dem Epicard gelegene Haufen; dazwischen finden sich auch einzeln gelegene Ganglienzellen in spärlicher Zahl. Die Ganglienzellen folgen dem Verlauf der epicardialen Nerven; niemals aber sah ich Ganglienzellen in der Muskulatur oder im Endocard.

Die Ganglienzellen erscheinen bei Färbung mit Thionin als sehr grosse Zellen von ovaler, runder oder birnenförmiger Gestalt, welche, wie schon erwähnt, meist gruppenförmig zusammenliegen und von Nervenbindegewebe eingeschlossen sind. Der Zelleib ist fein gekörnt und enthält ein oder zwei sehr grosse, runde, helle Kerne, in welchem ein oder zwei tiefblau gefärbte Kernkörperchen zu sehen sind. An meinen Präparaten konnten die Nisslschen Körper oder wie v. Lenhossék sie bezeichnet, die Trigroide, nicht dargestellt werden, weil diese Gebilde bekanntlich nur in ganz frischem Material gefunden werden, während ich das Material erst etwa 20 Stunden nach dem Tode erhalten konnte. Bei einzelnen Zellen konnte ich deutlich einen Fortsatz sehen. Bei der Färbung mit Hämatoxylin-Eosin ist der feingekörnte Zelleib violett gefärbt, der Kern ist hellblau und die Kernkörperchen sind blauschwarz. Die Ganglienzellen sind von einer Kapsel umgeben, welche sehr zart ist und sich mit Thionin hellblau, mit Hämatoxylin-Eosin gar nicht färbt. Dagegen besitzt diese Kapsel eine Anzahl Kerne, welche sich nach beiden Methoden färben; das Vorhandensein einer Kapsel kann somit auch bei der gewöhnlichen Färbung mit Hämatoxylin erkannt werden.

Schwartz, welcher unter Waldeyers Leitung arbeitete, macht nun noch auf eine andere Art von Zellen aufmerksam, die über das ganze Herz zerstreut sind; er nennt diese Zellen „granulierte Herzzellen“. In der Tat habe ich auch häufig diese Zellen,

von denen Schwartz in seiner Arbeit eine gute Abbildung gibt, in meinen Präparaten gefunden. Diese Zellen sind oval, rundlich, teilweise auch zugespitzt. Bei der Thioninfärbung zeigt sich, dass das Protoplasma dicht durchsetzt ist von runden, dunkelblau gefärbten Körnchen. Diese liegen so dicht, dass schon bei schwachen Vergrößerungen die Zellen wegen ihres dunklen Aussehens auffallen. Der Kern ist oval und hell. Die Grösse dieser Zellen bleibt hinter den Ganglienzellen zum Teil nur wenig, teilweise aber auch beträchtlich zurück. Ich fand sie nicht nur unter dem Epicard, sondern auch im Myocard, wo sie in den Bindegewebssepten liegen. Diese Zellen finden sich meist vereinzelt, besonders gern, wie mir scheint, in der Umgebung der Gefässe.

Über die Natur dieser „granulierten Herzzellen“ kann Schwartz nichts aussagen; er glaubt, dass sie den Ehrlichschen Mastzellen nahe stehen, eine Ansicht, die nach dem Aussehen dieser Zellen in der Tat begründet erscheint. Schwartz ist der Meinung, dass diese Zellen häufig für Ganglienzellen gehalten worden sind und will so die verschiedenen Resultate der Autoren erklären. Eine solche Möglichkeit scheint mir auch zu bestehen, andererseits muss ich Schwartz beistimmen, wenn er sagt, dass man selbst bei der gewöhnlichen Hämatoxylin-Färbung die Ganglienzellen des Herzens sehr gut erkennen kann.

Meine Untersuchungen führten zu dem Ergebnis, dass die von Schwartz an Rattenherzen gemachten Beobachtungen über die Lage der Ganglienzellen auch für das menschliche Herz zutreffend sind, dass insbesondere das Gebiet der Ventrikel vollkommen frei ist von Ganglienzellen.

---

### Literaturverzeichnis.

---

1. Remak: Neurologische Erläuterungen. Müllers Arch. 1844.
2. Koplewsky: Dissertation. Petersburg 1881, cit. nach Schwartz.
3. Eisenlohr: Über die Ganglienzellen und Nerven des menschlichen Herzens. Dissertation. München 1886.
4. Ott: Zur Kenntnis der Ganglienzellen des menschlichen Herzens. Prager med. W. 1885.
5. Dogiel, J.: Die Ganglienzellen des Herzens bei verschiedenen Tieren und beim Menschen. Archiv f. mikroskop. Anatomie. Bd. 14.

6. Kasem-Beck: Zur Kenntnis der Herznerven. Archiv f. mikroskop. Anatomie. Bd. 24.
7. v. Openchowsky: Beitrag zur Kenntnis der Nervenendigungen im Herzen. Archiv f. mikroskop. Anatomie. Bd. 22.
8. His jun.: Die Entwicklung des Herznervensystems bei Wirbeltieren. Abhandl. der math.-phys. Klasse der Kgl. Sächs. Ges. der Wissensch. 1893.
9. Jacques: Recherches sur les nerfs du coeur etc. Journal de l'anatomie. 1894.
10. Valedinsky: Zur Frage über die Nervenknotten im Herzmuskel einiger Säugetiere. Anatomische Hefte. 1904.
11. Schwartz: Über die Lage der Ganglienzellen im Herzen der Säugetiere. Archiv f. mikroskop. Anatomie. Bd. 53.



Aus dem pathologisch-anatomischen Institute in Wien.

## Über das Verhalten der Langerhansschen Inseln des menschlichen Pankreas im fötalen und post-fötalen Leben.

Von

Prof. A. Weichselbaum und Dr. J. Kyrle, Wien.

Hierzu 11 Textfiguren.

Den Ausgangspunkt unserer Untersuchungen bildete die Frage nach den Beziehungen der Langerhansschen Inseln zum übrigen Pankreasgewebe, insbesondere die Frage, ob die Tubuli, wie von einer Seite behauptet wird, aus den Langerhansschen Inseln, oder ob etwa umgekehrt letztere aus den Tubuli hervorgehen. Diese Frage hängt indes mit einer anderen innig zusammen, nämlich mit der Frage, ob die Langerhansschen Inseln Gebilde sui generis seien, oder bloss variable Bestandteile des Pankreas darstellen. Zur Lösung der erstgenannten Frage war es aber vor allem notwendig, die Entstehung der Langerhansschen Inseln zu studieren. Hierüber liegen allerdings schon bedeutsame Untersuchungen vor, aber doch nur in recht spärlicher Zahl, weshalb eine Nachprüfung der bisher vorliegenden Ergebnisse uns nicht als überflüssig erschien.

Von den Autoren, die derlei Untersuchungen ausgeführt haben, soll zunächst Pearce<sup>1)</sup> erwähnt werden, welcher die Entstehung der Inseln beim Menschen in eingehender Weise studiert hatte; es standen ihm hierbei 21 menschliche Embryonen im Alter von 47—210 Tagen zur Verfügung. Im Alter vor 73 Tagen fand Pearce noch keine Entwicklungsstadien von Inseln, während er bei einem 73 Tage alten Fötus bereits neben den Drüsengängen und mit diesen in Zusammenhang runde oder ovale Gruppen von 10—15 Zellen beobachtete, die einen runden, blassgefärbten Kern und ein verhältnismässig breites, feinkörniges

<sup>1)</sup> Americ. journ. of anat., II, 1903.

und durch Eosin stark gefärbtes Protoplasma hatten. Diese Zellgruppen waren durch eine Art von Kapsel vom umgebenden Bindegewebe abgegrenzt. Bei einem 94 Tage alten Fötus waren die Inseln bereits grösser, aus 20—40 Zellen und darüber bestehend, aber noch in innigem Zusammenhang mit Drüsengängen; sie zeigten schon die ersten Zeichen von Vaskularisation, indem zwischen ihren Zellen teils einzelne rote Blutkörperchen, teils ein feines Kapillargefäss zu erkennen waren. Die Inselzellen selbst zeigten auch schon die Neigung zur Bildung von solchen zwischen den Kapillaren liegenden Säulen und Gruppen, wie sie für die späteren Entwicklungsstadien charakteristisch sind. Ebenso waren die Inseln von einer deutlichen Kapsel, aus einer oder zwei Zelllagen bestehend, umgeben. Die Abtrennung der Inseln von den Drüsengängen konnte ungefähr im dritten Monate des Fötallebens beobachtet werden, und zwar erfolgte sie in der Weise, dass das Bindegewebe gegen den Stiel, mit welchem die Insel noch mit dem Drüsengang zusammenhing, vordrang, ihn allmählich verdünnte und schliesslich zum Schwinden brachte. In diesem Alter sah Pearce auch, dass die Inseln ein viel stärker entwickeltes Kapillarnetz besitzen als die Tubuli. In den späteren Altersstufen ordnen sich die Tubuli immer mehr und mehr um die Inseln herum, und bei den 200—210 Tage alten Embryonen fand Pearce, dass die Inseln bereits jene Lagerung besitzen wie im Pankreas von Erwachsenen, nämlich im Zentrum der Läppchen.

Auch Küster<sup>1)</sup> hatte sehr eingehende Untersuchungen über die Entwicklung der Inseln beim Menschen ausgeführt, deren wichtigste Ergebnisse folgende sind: Im späteren Embryonalleben oder gleich nach der Geburt findet eine Vermehrung der Inseln nicht mehr statt, auch die Grösse der Inseln bleibt konstant. Die ganz enorme Grössenzunahme des Pankreas von der Geburt bis zur Zeit, wo es ausgewachsen ist, ist nur durch Vermehrung und Wachstum der drüsigen Elemente bedingt. In Präparaten aus der 32. und der 24. bis 25. Woche des Fötallebens findet man weder im Aufbau der Drüse noch in dem der Inseln gegenüber dem Verhalten beim Neugeborenen eine auffallende Änderung. Die Inseln sind von den Nachbargebilden

---

<sup>1)</sup> Archiv f. mikrosk. Anat. und Entwicklungsgesch., Bd. 64, 1904.

gut abgegrenzt, wobei aber eine besondere Vorliebe zur Anlagerung an die Ausführungsgänge auffällt, wie sie sich auch nach der Geburt oft noch nachweisen lässt. In Präparaten aus der 20. Woche ändert sich aber das Bild: die Inseln liegen nicht mehr zwischen den Acini, sondern neben ihnen, aber häufig in der Nähe der Gänge, und sind kleiner als in den vorigen Präparaten. Hin und wieder sieht man, dass Fortsätze von Epithelzellen von den Gängen bisweilen in der Richtung auf die Inseln zu ausgehen, ohne sie zu erreichen, und andererseits sieht man noch stielähnliche Zellstränge in den Inseln enden, während das andere Ende den Drüsengang nicht mehr erreicht. Die Inseln heben sich vom übrigen Bindegewebe deutlich ab, ohne dass aber eine eigentliche Kapsel zu sehen ist.

In den Präparaten aus der 17. Woche besitzt das Bindegewebe einen grossen Anteil an der Masse der Drüse und dürfte etwa die Hälfte ausmachen. Vergebens sucht man die Inseln frei im Bindegewebe liegend, wie sie noch im vorigen Stadium zu sehen waren. Der drüsige Teil baut sich aus Komplexen epithelialer Zellen auf, die aus zwei verschiedenen Elementen bestehen. Man sieht nämlich zunächst Drüsenschläuche, querschief- oder längsgetroffen, mit gut ausgebildetem Zylinderepithel und einem bald weiten, bald engen oder nicht sichtbaren Lumen. Eng an diese drüsigen Elemente sich anlehnend, aber scharf von ihnen getrennt, finden sich noch andere, verschieden grosse Zellkomplexe, von runder oder ovaler Form und meist gut abgesetzt gegen das umgebende Bindegewebe durch Kapillaren, welche aussen entlang ziehen und Zweige in das Innere zwischen die Zellen schicken. Das Protoplasma dieser Zellen unterscheidet sich nicht wesentlich von dem der Drüsenzellen, während die Kerne vorwiegend oval sind. Über die Form der Zellen gewinnt man nur an günstigen Stellen Anschluss; hier und da gelingt es aber doch, kubisch oder zylindrisch abgeteilte Zellen zu sehen. Mitosen finden sich sowohl hier wie in den Drüsenzellen. Sehr auffallend ist die Neigung der Zellen, sich zu Bändern oder Reihen zu ordnen. Es besteht kein Zweifel, dass es sich hier um eine Entwicklungsstufe der Inseln handelt. In der 14. Woche kann man in den Schnitten Drüsenschläuche in ziemlich beträchtlicher Länge verfolgen und sehen, wie sie sich teils verzweigen, teils in kolbig aufgetriebenen, traubig angeordneten Drüsenbläschen endigen.

Es fallen aber ausserdem Gebilde auf, die sicher keine Drüsen-schläuche sind, obwohl sie mit diesen kontinuierlich zusammenhängen und ihnen auch ähnlich sind. Sie unterscheiden sich aber dadurch, dass die Zellkerne nach der Mitte zu liegen und das Protoplasma als breiter Saum die Kerne umgibt, und dass letztere zu Bändern oder Reihen gestellt erscheinen. Von einer Abgrenzung der Zellen gegeneinander war im allgemeinen nichts zu sehen. An günstigen Stellen erkennt man aber deutliche Zellgrenzen und überzeugt sich, dass es hohe, zylindrische Zellen sind. Die eben beschriebenen Gebilde hängen stets mit dem Epithel der Drüsengänge zusammen, und zwar ist der Zusammenhang stets stielartig, nie in einer breiten Fläche; man sieht teils grössere, teils kleinere Gebilde von dieser Art und findet alle Stadien bis zu dem, wo ausserhalb der Drüsenwand erst 2—3 Kerne liegen, deren Protoplasma aber schon die charakteristische Lage um die Kerne herum zeigt. Man kann daher mit voller Sicherheit behaupten, dass die beschriebenen Zellbänder ihren Ursprung von den Epithelien der Drüsengänge nehmen. Sehr bald treten erstere in enge Beziehungen zu Gefässen; an ihrem äusseren Rande erscheinen nämlich Kapillargefässe und fast gleichzeitig auch zwischen den Zellbändern.

Die Inseln wachsen durch Vermehrung der Zellen bis in die letzten Monate des Fötallebens; von da an ändern sie sich nicht mehr, bleiben also während des ganzen Lebens unverändert bestehen. Über die Art der Abtrennung der Inseln von den Drüsengängen erlaubt sich Küster kein Urteil, gibt aber an, an Präparaten aus der 17. und 20. Woche, in denen noch ein blind endigender Fortsatz eine frühere Verbindung zwischen Insel und Gang ahnen liess, bisweilen beobachtet zu haben, dass die Trennung sehr scharf hervorgehoben wurde durch eine Kapillare, welche gerade zwischen Insel und Drüsenfortsatz verlief.

Was die wenigen vor Pearce und Küster bei Menschen angestellten Untersuchungen über die Entstehung der Inseln betrifft, so wollen wir auf die diesbezüglichen Literaturangaben bei Pearce und Küster verweisen.

Von den späteren Untersuchern soll hier Karakascheff angeführt werden. Wie aus einer im Jahre 1904 erschienenen Arbeit<sup>1)</sup> hervorgeht, fand er bei Untersuchung des Pankreas

<sup>1)</sup> Deutsch. Arch. f. klin. Medizin, Bd. 82, 1904.

einesluetischen Kindes von 42 cm Länge, wie sich ziemlich grosse Langerhanssche Inseln an ausgebildete Drüsengänge anschlossen, indem sich die letzteren vielfach direkt in die Zellreihen der Inseln fortsetzten. In einer späteren Arbeit<sup>1)</sup> berichtet er über die Untersuchung des Pankreas von fünf Föten. Bei einem Knaben von 54 cm Länge mit kongenitaler Syphilis beobachtete er die Entwicklung der Inseln aus den Drüsengängen, und zwar ging sie in der Weise vor sich, dass letztere Zapfen aussenden, „welche sehr stark in die Länge wachsen und von Blutkapillaren begleitet, aus einer Reihe von polygonalen Zellen gebildet werden, sie verzweigen sich weiter und indem sie sich untereinander und mit Blutkapillaren verflechten, bilden sie eine Insel. An Serienschritten liess sich sehr gut verfolgen, dass den Ausgangspunkt für die Entwicklung der meisten Inseln ein Drüsengang bildete.“ Die so entstandenen Inseln vergrössern sich sehr stark, wobei aber ihre mehr peripherisch liegenden Zellschleifen weiter eine Umbildung in Drüsenacini eingehen: „Die Zellen nehmen Zymogengranula auf, indem sie sich zugleich vermehren und so entsteht eine ungleichmässige Verdickung und an den Enden kölbchenförmige Auftreibung der Inseln. In diesen ordnen sich dann die Zellen mehr radiär um ein in dem Zentrum entstehendes Lumen und so ist der Acinus ausgebildet. Durch die fortgesetzte Bildung von immer neuen Acini, die sich an der Peripherie einer Insel anhäufen, umgibt sich die Insel ringsum mit Drüsenacini. Dadurch erklären sich auch jene mit grosser Regelmässigkeit von allen beobachteten Bilder, wonach in den primären Läppchen stets im Zentrum eine Langerhanssche Insel angetroffen wird.“

Bei drei anderen Föten von 40, 42 und 45 cm Länge, welche sämtlich mit kongenitaler Lues behaftet waren, fand Karakascheff gleichfalls sehr oft die soeben beschriebenen Erscheinungen der Umbildung von Inseln in Drüsenacini, konnte aber stellenweise auch noch den Zusammenhang einzelner Inseln mit Drüsengängen verfolgen. Auch deutliche Kernteilungsfiguren waren zu sehen.<sup>2)</sup> Bei einem Fötus von 34 cm Länge waren die Inseln im Vergleiche mit den vorhergehenden Fällen sehr weit an Grösse zurück-

<sup>1)</sup> Deutsch. Arch. f. klin. Medizin, Bd. 87, 1906.

<sup>2)</sup> Es fehlt leider die Angabe, ob die Kernteilungsfiguren in den Acini oder den Inseln oder den Gängen zu sehen waren.

getreten. Sie hatten sich schon zum grössten Teile in Drüsenacini umgewandelt, und auch ihr Zusammenhang mit den Drüsengängen war nicht mehr nachzuweisen, da sie sich von ihnen schon durch das fortwährende Vorrücken neuer Acini getrennt hatten.

Was die Entwicklung der Inseln bei Tieren betrifft, so sei hier nur kurz erwähnt, dass Laguesse<sup>1)</sup> auf Grund von Untersuchungen an Schafembryonen und Helly<sup>2)</sup> durch Untersuchungen an Meerschweinchenföten auch zum Schlusse kommen, dass die Inseln aus den gleichen Epithelgebilden wie das eigentliche Drüsenparenchym entstehen.

Nach Laguesse gilt dieser Modus nur für die in der Fötalperiode zuerst entstehenden Inseln, die aber sehr vergänglich sind. Auch die später bereits aus dem differenzierten Drüsenparenchym entstehenden Inseln sind nicht bleibend, indem sie sich in Drüsenparenchym zurückbilden und dafür neue Inseln aus dem Drüsenparenchym entstehen, so dass während des ganzen Lebens ein fortwährendes funktionelles und morphologisches Balancement stattfindet.

Nach Helly treten schon sehr frühzeitig zwischen den Zellen der Pankreasanlage einzelne hervor, welche sich durch eine Verdichtung des Protoplasma in der Nähe des Zellkernes von den übrigen unterscheiden; sie sind die Vorläufer der Inseln und bilden zunächst an den primären Drüsengängen eine vielfache, unterbrochene, äussere Zelllage des mindestens doppelreihigen Epithels der Gänge. Die Abdrängung einzelner Langerhansscher Zellen aus dem eigentlichen Pankreaszellenverbände und ihre gegenseitige Aneinanderlagerung führt zur ersten Bildung der späteren Zellhaufen, in denen es schliesslich durch Einwuchern von Blutgefässen zur Entstehung des für die fertigen Inseln charakteristischen Gefässsystemes kommt.

Über das Verhalten der Langerhansschen Inseln und ihr Verhältnis zum Drüsenparenchym in der postfötalen Periode liegen aus der neueren Zeit — bezüglich der früheren Literatur sei auf Sauerbeck, Virchows Archiv, Bd. 177, 1904, verwiesen — nicht viele Mitteilungen vor.

<sup>1)</sup> Journ. de l'anat. et de la physiol., Bd. 30, 31 u. 32 (1894, 1895 und 1896); Verhandl. d. deutsch. anat. Gesellsch. XI. (1897).

<sup>2)</sup> Archiv f. mikr. Anat., Bd. 67, 1906.

Pearce<sup>1)</sup>, welcher einige Stunden oder Tage alte Kinder untersucht hatte, gibt nur an, dass die Inseln mit jenen des Erwachsenen in ihrem Baue übereinstimmen. Küster<sup>2)</sup> sprach sich, wie schon früher angeführt wurde, bloss dahin aus, dass die Inseln, vom Ende des Fötallebens angefangen, während des ganzen Lebens in Grösse und Bau unverändert bleiben. Nach Karakascheff<sup>3)</sup> kommt es in der postembryonalen Zeit durch Wucherung der Inselzellschleifen und Umwandlung derselben in Drüsenacini zur definitiven Ausbildung der Drüse. Im Pankreas eines neugeborenen Kindes beobachtete er die schon früher beschriebenen Erscheinungen der Umwandlung von Inselzellschleifen in Acini. In dem Pankreas eines dreiwöchentlichen Kindes waren die Inseln sehr stark gewuchert, besonders in der Umgebung der Drüsengänge; sie hatten selten eine Kapsel, sondern stiessen unmittelbar an die Drüsenacini an, indem ihre Zellschleifen direkt in die letzteren übergingen. Sehr oft tauchen zwischen den einzelnen Zellschleifen in den Inseln Drüsenacini auf, welche mit den benachbarten Zellschleifen direkt zusammenhängen. Ganz besonders deutlich war nachzuweisen, dass die Ausführungsgänge zuerst in den Kölbchen entstehen und erst nachträglich in Verbindung mit den Drüsengängen treten. Im Pankreas eines vierjährigen Kindes waren neben wohlbegrenzten ruhenden Inseln auch solche zu sehen, welche die Umbildung in Drüsenacini zeigen, indem sie teils gross, teils sehr klein sind und ihre Schleifen ohne Abgrenzung direkt in die Drüsenacini übergehen. Karakascheff schliesst aus seinen Untersuchungen, dass die in der Fötalperiode von den Drüsengängen entspringenden Sprossen und Zapfen entweder bald nach ihrer Entstehung zu Kölbchen anschwellen, um sich in Drüsenacini oder weiter in Drüsengänge zu differenzieren, oder dass sie stark in die Länge wachsen, indem sie sich verzweigen und untereinander oder auch mit solchen von benachbarten Gängen ausgegangenen verflechten, um so Inseln zu bilden. Letztere differenzieren sich weiterhin auf die oben beschriebene Weise zu Acini, welche sich um die Inseln gruppieren und zusammen ein Läppchen bilden. Nach vollendeter Entwicklung des Pankreas bleiben die noch erhaltenen

---

<sup>1)</sup> l. c.

<sup>2)</sup> l. c.

<sup>3)</sup> l. c.

Inselreste als ruhende Inseln bestehen, die imstande sind, bei Abnützung und Zugrundegehen von Drüsenparenchym einen Ersatz für dasselbe durch Bildung neuer Acini zu schaffen. Sie stellen gewissermassen Vorstufen der Entwicklung des Drüsenparenchyms im späteren Leben — Reserveorgane — dar.

Einer von uns (Weichselbaum) hat in einer kürzlich erschienenen Abhandlung<sup>1)</sup> darauf hingewiesen, dass Herxheimer<sup>2)</sup> bezüglich der Entstehung der Inseln wenigstens bei Diabetes insofern eine der Karakascheffschen entgegengesetzte Anschauung vertritt, als er einen Übergang von Drüsenacini in Inseln annimmt, ohne aber eine Umwandlung von Inseln in Drüsenparenchym leugnen zu wollen, und dass ferner Marchand in seiner Schlussbemerkung zur zweiten Abhandlung Karakascheffs<sup>3)</sup> der Ansicht des letzteren über die Entstehung der Inseln zwar zustimmt, aber auch die Möglichkeit einer Umwandlung von Drüsenacini in Inseln nicht in Abrede stellt und in diesen beiden Entstehungsarten den Beweis dafür erblickt, dass die Inseln keine Gebilde sui generis, sondern von wechselndem Bestande und grosser Wandelbarkeit sind.

Einen Gegensatz zu dieser Anschauung bilden die Sätze Hellys in seiner früher erwähnten Abhandlung<sup>4)</sup>, welche dahin lauten, dass die allen Wirbeltiergruppen zukommenden Langerhansschen Inseln Organe sui generis darstellen, dass Übergänge zwischen ihnen und den echten Pankreaszellen zu jeder Zeit ihrer Entwicklung sowohl wie auch im reifen Zustande bei sämtlichen Tieren ausgeschlossen sind, und dass daher die Ansicht, die Inseln stellen eine Art Reservematerial zur Regeneration der Pankreaszellen dar, als irrig fallen zu lassen ist.

Swale Vincent und Thompson<sup>5)</sup>, die über die Beziehungen zwischen den Inseln und den Tubuli des Pankreas bei Säugetieren, Vögeln, Reptilien, Amphibien und Fischen Untersuchungen angestellt hatten, kommen zu ähnlichen Schlüssen wie

<sup>1)</sup> Über die Regeneration der Langerhansschen Inseln im menschlichen Pankreas. Sitzungsberichte d. k. Akad. d. Wiss. in Wien, Bd. 117, Abt. III, 1908.

<sup>2)</sup> Virchows Archiv, Bd. 183, 1906.

<sup>3)</sup> Deutsch. Archiv f. klin. Medizin, Bd. 87, 1906.

<sup>4)</sup> l. c.

<sup>5)</sup> Internat. Monatsschrift f. Anat. u. Physiol, Bd. 24, 1908.



Marchand. Nach ihnen stehen die Zellschleifen der Inseln oft in einem vollständigen, anatomischen Zusammenhang mit den umgebenden Tubuli, wobei alle Arten von Übergängen zwischen diesen beiden Geweben vorkommen. Sie beobachteten ferner, dass bei Hunden, Katzen, Tauben und Fröschen, wenn diese einige Tage gehungert hatten, eine deutliche Vergrösserung und Vermehrung der Inseln auf Kosten der Tubuli eintrat, wobei die Übergänge zwischen Inseln und Tubuli noch deutlicher als sonst zu bemerken waren. Sobald die Hungerperiode vorüber war, und die Tiere zum normalen Ernährungszustande zurückkehrten, nahm auch die Grösse und Zahl der Inseln ab, und das Pankreas wurde wieder normal. Es fand also zuerst eine Neubildung von Inseln aus Tubuli und später eine Neubildung von Tubuli aus Inseln statt. Die genannten Autoren weisen darauf hin, dass schon Statkewitsch (Archiv für exper. Pathol., Vol. 34, 1893) diesen Einfluss des Hungers auf die Inseln beobachtet hatte, während Jarotsky (Virch. Archiv, Bd. 156, 1899) ihn leugnete, Dale (Phil. Trans., Ser. B, Vol. 197, London 1904) jedoch ähnliche Befunde erhob wie Swale Vincent und Thompson. Letztere meinen, dass man den nach dem Aufhören des Hungers eintretenden Zustand entweder durch die Annahme erklären könne, dass aus den Inseln neue Tubuli sich bildeten, oder dass die Inseln einfach verschwanden, während die neuen Tubuli aus den alten sich entwickelten. Sie halten aber die erste Annahme für die wahrscheinlichste, obwohl sie bei einigen dieser Tiere nicht nur in den zurückbleibenden Inseln, sondern auch in den umgebenden Tubuli Mitosen fanden. Sie machen übrigens aufmerksam, dass Rennie (Quart. journ. microsc. sci., Vol. 48, 1904) bei Knorpelfischen das ganz konstante Vorkommen von eingekapselten Inseln beschrieb, deren Zusammenhang mit den Tubuli ein äusserst geringer war, und dass er auch keine Zeichen von Übergängen zwischen Inseln und Tubuli beobachtete. Sie selbst konnten, wie sie an einem anderen Orte (Transactions of the royal soc. of Canada, 3. ser. 1907—1908, vol. 1, sect. IV) angeben, bei *Rhina squatina* ebenfalls die Inseln durch eine Kapsel abgegrenzt sehen. Sie bemerken schliesslich, dass Diamare auch in seiner neuesten Arbeit (Arch. ital. de biol., T. 44, 1905) an seiner ursprünglichen Ansicht, die Inseln seien Organe sui generis, festhält, und dass er bei den verschiedensten Tieren die von anderen

beschriebenen Übergänge zwischen Inseln und Tubuli nicht beobachten konnte. Sie selbst teilen jedoch nicht diese Ansicht, vermuten jedoch, dass die Inseln nichtsdestoweniger ein inneres Sekret liefern.

In einer im Jahre 1908 erschienenen Arbeit<sup>1)</sup> hatte einer von uns (Kyrle) nachgewiesen, dass im Pankreas von Tieren (Hund und Meerschweinchen) nach traumatischen Läsionen oder Zugrundegehen von Pankreasgewebe die Drüsentubuli und die Inseln teils aus sich selbst, teils aus den Ausführungsgängen sich regenerieren können, wobei aber der zweite Modus in viel höherem Maße in Betracht kommt wie der erste. Dagegen konnte eine Entstehung von Drüsenparenchym aus Inseln oder umgekehrt niemals beobachtet werden; gegen die früher zitierte Ansicht Karakascheffs von der Entstehung der Tubuli aus den Inseln sprach übrigens auch der bei sehr jungen Hunden erhobene Befund von sehr zahlreichen Mitosen im Drüsenparenchym und im Epithel der Ausführungsgänge, während die Inseln sehr spärlich und klein sind. Weiters wurde in einer schon früher erwähnten Abhandlung<sup>2)</sup> von einem von uns (Weichselbaum) ausgeführt, dass auch im menschlichen Pankreas in der Extrauterinperiode nicht nur eine Neubildung von Inseln stattfinden, sondern dass sie von den Ausführungsgängen erfolgen kann, dass aber die Inseln sehr wahrscheinlich auch aus sich selbst sich zu regenerieren vermögen. Dagegen wurde eine Entstehung von Inseln aus Drüsenparenchym oder der umgekehrte Vorgang als nicht wahrscheinlich, zu mindest als vorläufig unbewiesen hingestellt.

Mit der Frage, ob tatsächlich Übergänge zwischen Inseln und Tubuli vorkommen, hängt eine andere innig zusammen, nämlich ob die Inseln immer oder wenigstens sehr häufig durch eine sogenannte Kapsel von der Umgebung, beziehungsweise von den Tubuli, abgegrenzt sind. Auch hierüber gehen die Beobachtungen der verschiedenen Autoren auseinander. Wir wollen hier nur einige Angaben zitieren. v. Ebner<sup>3)</sup> sagt diesbezüglich,

<sup>1)</sup> Über die Regenerationsvorgänge im tierischen Pankreas. Arch. f. mikr. Anat., Bd. 72, 1908.

<sup>2)</sup> Über die Regeneration der Langerhansschen Inseln im menschlichen Pankreas. Sitzungsbericht d. k. Akad. d. Wiss., Bd. 117, Abt. III, 1908.

<sup>3)</sup> Koellikers Handbuch der Gewebelehre des Menschen. 6. Auflage, Bd. 3, Leipzig 1899.

dass die Inseln „in der Regel, namentlich beim Menschen von dem umgebenden secernierenden Parenchym durch eine dünne Bindegewebshülle abgegrenzt sind, und nur durch die in das Innere des Zellenhaufens eindringenden Blutgefäße mit der Umgebung in innigerer Verbindung stehen; bisweilen sieht man aber die Zellen des Haufens an einer Stelle in direktem Kontakt mit benachbarten Drüsenschläuchen, ohne dass eine trennende Membrana propria zwischen den Drüsenzellen und den anstossenden Zellen des Haufens zu entdecken wäre“.

Nerlich<sup>1)</sup>, welcher seine Untersuchungen an Tieren vornahm, gibt an, dass „die Begrenzung der Inseln gegen ihre Nachbarschaft auch da, wo trennendes Bindegewebe fehlt, deutlich ist; ein allmählicher Übergang zwischen Inseln und Acini ist nicht vorhanden. Es kommt jedoch, wenn auch selten, der Fall vor, dass Inselgewebe zusammen mit Acinuszellen ohne trennendes Bindegewebe in einer gemeinsamen, bindegewebigen Hülle liegt, derart, dass eine Trennung beider Gewebsarten schwer ist.“

Mac Callum<sup>2)</sup> fand in einem Falle von Diabetes mellitus Inseln, welche nicht durch eine Membran oder eine Bindegewebsschicht abgegrenzt waren, wie sie „oft, wenn nicht immer, die normalen Inseln einschliesst,“ und die Zellbalken dieser Inseln standen fast überall in deutlichem Zusammenhang mit den angrenzenden Tubuli. Er hält es für wahrscheinlich, dass diese Inseln durch Neubildung aus dem Drüsenparenchym entstanden waren. Nebst diesen Inseln fand er aber auch solche, welche wenigstens an den meisten Stellen durch eine Bindegewebshülle scharf abgegrenzt waren; diese scharfe Abgrenzung der Inseln fand er auch in einem zweiten, von ihm mitgeteilten Falle von Diabetes.

Nach M. Fränkel<sup>3)</sup> sind die Inseln vom Drüsenparenchym durch eine sie nur scheinbar überall umhüllende Bindegewebskapsel geschieden; in Wirklichkeit lässt aber letztere Lücken und Unterbrechungen erkennen, und es sind Übergänge von

<sup>1)</sup> Untersuchungen über Bau und Funktion der Langerhansschen Inseln, Inaugural-Diss., Breslau 1906.

<sup>2)</sup> Americ. Journ. of the med. scienc., March 1907.

<sup>3)</sup> Die Bedeutung der Langerhansschen Inseln, ihre Stellung zum übrigen Pankreasgewebe und ihre Beziehung zum Diabetes. Würzburger Abhandlungen aus dem Gebiete der praktischen Medizin, Würzburg 1908.

Drüsenparenchym zu den Inseln nachweisbar, weshalb er deren Entstehung aus den Tubuli annimmt.

Indem wir nun zur Beschreibung unserer eigenen Untersuchungen übergeben, so sei bemerkt, dass sich dieselben zunächst auf den Entstehungsmodus der Inseln in der Embryonalperiode erstreckten. Es standen uns hierfür 13 menschliche Föten zur Verfügung und zwar von 5 cm bis 35 cm Länge; die Untersuchungen wurden stets an Serienschnitten vorgenommen.

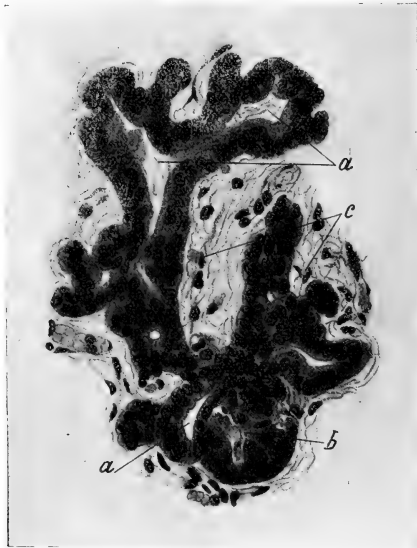


Fig. 1.

In den Schnitten von einem 5 cm langen Fötus konnten noch keine Inseln gesehen werden; das jüngste Stadium ihrer Entwicklung finden wir bei einem 8 cm langen Embryo.

Hier war noch viel Binde substanzgewebe in Form von Schleimgewebe und relativ wenig Drüsengewebe vorhanden. Letzteres erscheint in Form von meist kurzen Gängen mit einem deutlichen Lumen und einem zylindrischen Epithel (Fig. 1 u. 2, a). Sie haben gewöhnlich nur kurze Äste, mitunter so kurze, dass

diese dem Hauptgange wie kolbige Auftreibungen aufsitzen. Gebilde, die man mit Sicherheit als Inseln ansprechen kann, sind nur ganz spärlich vorhanden. An geeigneten Stellen sieht man ihre Entstehung in der Weise vor sich gehen, dass an einem Punkte der Wand eines Drüsenganges durch Wucherung des Epithels eine Verdickung auftritt, die allmählig grösser wird, die Form einer Halbkugel und schliesslich einer Kugel annimmt und wie eine solide Knospe aussieht (Fig. 1 u. 2, b). Die Zellen dieser

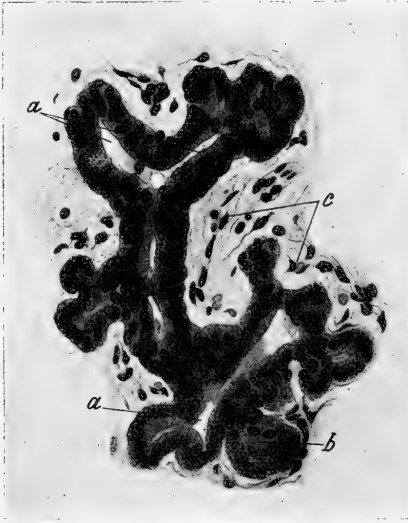


Fig. 2.

Knospe zeigen noch ihre Übereinstimmung mit dem Mutterepithel insofern, als die Kerne oval sind und mitunter auch palissadenförmig angeordnet erscheinen; aber das Protoplasma färbt sich etwas weniger stark als jenes der Mutterzellen. Weiterhin sieht man Blutkapillaren zu diesen Knospen ziehen, die sich mitunter in zwei, die jungen Inseln zum Teil umgreifende Äste teilen.

In den Schnitten von einem  $10\frac{1}{2}$  cm langen Fötus ist das Parenchym schon etwas reichlicher vorhanden. Es besteht aber noch grösstenteils aus Gängen mit einem deutlichen

Lumen oder auch ohne ein solches und mit einem zylindrischen Epithel (Fig. 3, a). Die Gänge treiben kurze Äste oder kolbige Anschwellungen mit und ohne Lumen. Ausserdem sieht man neben den Gängen und Ästen, scheinbar ohne Zusammenhang mit ihnen, rundliche Gebilde von der Grösse und Beschaffenheit der kolbigen Anschwellungen mit oder ohne Lumen, die offenbar nur infolge der Schnittrichtung vom Gangsysteme abgetrennt erscheinen. Inseln sind zwar schon etwas zahlreicher als im vorigen Falle, aber im ganzen doch spärlich und klein (Fig. 3, b und c). Sie stehen zumeist in direktem Zusammenhange mit den Gängen,

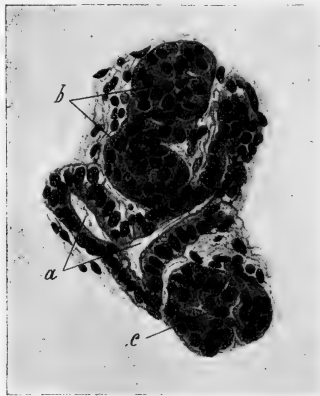

Fig. 3.

indem man sieht, wie das Epithel der letzteren unmittelbar in die Zellen der Inseln übergeht; diese haben mittelständige, häufig auch ovale und mitunter selbst palisadenartig angeordnete Kerne (Fig. 3, c), während das Protoplasma durch Eosin etwas weniger stark gefärbt erscheint als jenes der Gangepithelien. Die freiliegenden Inseln zeigen entweder, wenn man sie in der Schnittserie verfolgt, an einer Stelle noch einen Zusammenhang mit einem Gange, oder sie haben sich von diesem schon überall vollständig abgeschnürt und sind dann von der Umgebung scharf abgegrenzt. Wie die Abschnürung vor sich geht, lässt sich zwar nicht mit Bestimmtheit angeben, doch ist es möglich, dass sie

durch Blutgefässe erfolgt. Man sieht nämlich mitunter bei Inseln, die noch an einer Stelle mit einem Gange zusammenhängen, wie sich zwischen diese beiden Gebilde ein feines Blutgefäss hineinschiebt und sich gewissermassen an den kurzen Stiel, der die Insel mit dem Gange noch verbindet, herandrängt. (Ähnliche Bilder kann man auch bei einem später zu beschreibenden. 31 cm langen Fötus sehen.)

Die Untersuchung eines 13 cm langen Fötus lehrt, dass die Parenchym- und Inselbildung weitere Fortschritte gemacht hat, da man jetzt schon von kleinen Läppchen sprechen kann. Obwohl in diesen bereits Tubuli vorhanden sind, so überwiegen noch immer die Gänge mit ihren Ästen. Auch die Inseln sind noch nicht reichlich, da man sie nur in der Minderzahl der Läppchen antrifft. Sie sind auch noch klein, teils noch im Zusammenhange mit Gängen oder bereits ganz frei und dann von der Umgebung gut abgegrenzt. Im Innern derselben sieht man häufig einzelne rote Blutkörperchen, offenbar innerhalb von schwer sichtbaren Kapillaren. Die Epithelien der Inseln zeigen im übrigen dieselbe Beschaffenheit wie im vorigen Falle.

In den Schnitten von einem 21 cm langen Fötus treten die Parenchymläppchen noch deutlicher hervor als im vorigen Falle. In denselben dominieren aber nicht mehr die Gänge, sondern die Tubuli und Inseln. Man sieht zwar im Zentrum der Läppchen gewöhnlich noch einen verzweigten Gang, aber die Hauptmasse der Läppchen besteht aus Tubuli und Inseln. Von letzteren finden sich also schon mehrere in den meisten Läppchen und zwar sehr häufig in der nächsten Umgebung der Drüsengänge, mit denen einzelne auch noch zusammenhängen. Ihre Grösse ist aber schon sehr verschieden, und einige sind sogar 5—6 mal so gross wie die Inseln im vorigen Falle; die ganz grossen Inseln liegen dann gewöhnlich in der Peripherie der Läppchen. In den grösseren Inseln kann man in der Regel zwei Arten von Epithelien unterscheiden, indem die peripheren Partien von Zellen mit kleinen, stark gefärbten Kernen und schmalen Protoplasma, die zentralen Partien der Inseln von Zellen mit einem grösseren, weniger stark gefärbtem Kerne und reichlicherem Protoplasma eingenommen werden. Beide Arten von Zellen bilden aber nicht selten regelmässige Reihen oder Bänder, wobei die Zellkerne mittelständig und mehr weniger deutlich oval sind. Mitunter

kann man zwischen zwei aneinander stossenden Zellbalken einen Spalt oder selbst ein deutliches Lumen erkennen. Ferner sieht man, wie einzelne ganz frei liegende Inseln in einen Fortsatz oder Stiel übergehen, der aus denselben Zellen wie die Inseln selbst besteht. Die freiliegenden Inseln sind von der Umgebung stets scharf abgegrenzt.

Die Schnitte von einem 25 cm langen Fötus zeigen ähnliche Verhältnisse wie die eben beschriebenen.

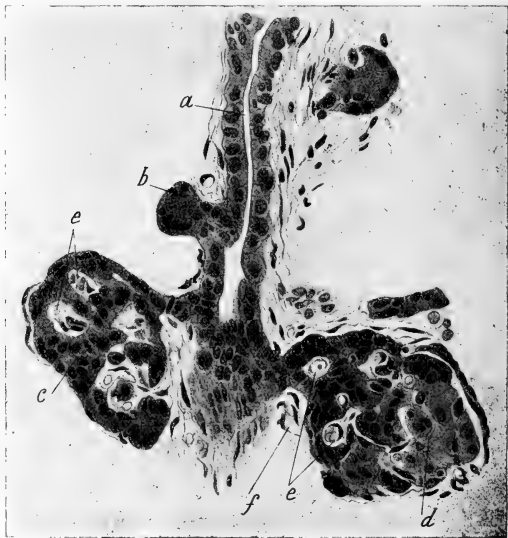


Fig. 4.

In den Schnitten von einem 27, 30, 31 und 32 cm langen Fötus sind die Pankreasläppchen nicht nur kompakter, sondern meist auch näher aneinander liegend, d. h. es ist zwischen ihnen häufig kein so reichliches Binde substanzgewebe mehr vorhanden wie in den früheren Präparaten, welches auch nicht überall mehr den Charakter eines ausgeprägten Schleimgewebes erkennen lässt. Die Läppchen bestehen schon zum grösseren Teile aus Tubuli, doch sind auch ziemlich zahlreiche Inseln vorhanden; ebenso



findet man im Zentrum der Lappchen hufig noch einen mehr oder weniger stark verzweigten Drusengang mit einem kurz-zylindrischen oder kubischen Epithel (Fig. 4, a). Die Inseln liegen gewohnlich in der Nahе von Gangen und hangen manchmal noch mit ihnen zusammen und zwar entweder unmittelbar oder durch einen deutlichen Stiel (Fig. 4, c und d), gegen welchen man mitunter in ahnlicher Weise, wie es fruher bei einem 10<sup>1</sup>/<sub>2</sub> cm langen Fotus beschrieben wurde, feine Blutgefae heranziehen

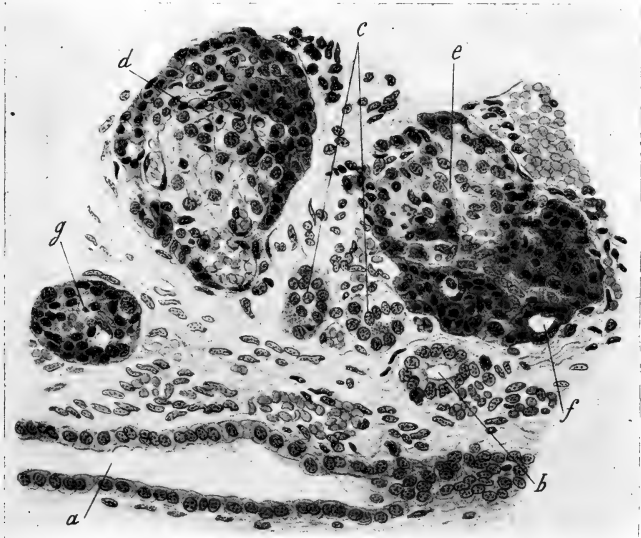


Fig. 5.

sieht, wodurch der Eindruck entsteht, als wurde durch sie die Abschnurung der Inseln bewirkt (Fig. 4, f).

Die Inseln sind von verschiedener Grose, wobei die groseren schon den Umfang der Inseln eines erwachsenen Menschen erreichen konnen. Die groseren Inseln bestehen auch hier (Fig. 5. d u. e) hufig aus zweierlei Epithelien, namlich in ihrer Peripherie aus kleinen Zellen mit stark gefarbten Kernen, die durch ihre Beschaffenheit an das kubische Epithel der Drusengange erinnern,

im übrigen aus Zellen mit grösserem, nicht stark gefärbtem Kerne und breiterem, durch Eosin ebenfalls nur bloss gefärbtem Zelleibe. Beide Arten von Epithelien zeigen häufig eine regelmässige Anordnung in Reihen oder Bändern mit mittelständigen, ovalen oder länglichen Kernen, die selbst palisadenartig angeordnet sein können. Hier und da kann man in den Inseln sogar ein deutliches Lumen sehen, um welches die Zellen ganz regelmässig wie das Epithel eines Ganges angeordnet sind (Fig. 5, f). Die kleineren Inseln sind in der Regel nur aus der kleinen Zellform zusammengesetzt (Fig. 5, g). Die Inseln, so weit sie nicht mehr mit Gängen in Verbindung stehen, erscheinen von der Umgebung stets scharf abgegrenzt und zwar entweder durch feine Blutgefässe oder durch ein dünnes Stratum von zarten Fasern mit spindeligen Kernen. Ein Übergang in Tubuli ist nirgends zu sehen.

In den Präparaten eines 31 cm langen Fötus, welcher fast unmittelbar nach dem Abortus in Fixierungsflüssigkeit eingelegt wurde, konnten auch sehr zahlreiche Mitosen sowohl in den Gängen als in den Tubuli und Inseln beobachtet werden (Fig. 6, a, b und d), und zwar erhielt man den Eindruck, dass sie am reichlichsten in den Gängen und am wenigsten reichlich in den Inseln vorhanden waren.

Die Schnitte von einem 34 und 35 cm langen Embryo zeigen ähnliche Verhältnisse wie die eben beschriebenen. Die Läppchen liegen meist einander sehr nahe, zeigen im Zentrum häufig noch einen einfachen oder etwas verzweigten Drüsengang, in dessen Umgebung Inseln liegen und zwar in manchen Läppchen in auffallend grosser Zahl, so dass sie dann den grössten Teil des Läppchens ausmachen, während es im übrigen aus Tubuli besteht. Bezüglich der Grösse der Inseln und der Beschaffenheit ihrer Zellen gilt dasselbe, was zuvor gesagt wurde; einzelne Inseln hängen noch mit einem schmalen Drüsengange zusammen oder gehen in einen stielartigen Fortsatz über, welcher aber die gleiche Beschaffenheit zeigt wie letzterer. Auch die Abgrenzung der freiliegenden Inseln von der Umgebung ist eine ähnliche, wie sie früher beschrieben wurde; an einzelnen Stellen kommen die Inselzellen allerdings unmittelbar neben Epithelien von Tubuli zu liegen, aber im übrigen besteht zwischen beiden Zellformen ein scharfer Unterschied.

Ausser von Embryonen wurde noch von vier totgeborenen Kindern das Pankreas untersucht; in einem dieser Fälle konnten im Pankreas mikroskopisch kleine Gummata nebst einer geringgradigen, interstitiellen Entzündung nachgewiesen werden. Im übrigen war der Befund in den vier Fällen von jenem bei den zuletzt beschriebenen Embryonen nicht wesentlich verschieden. In vielen Läppchen waren auffallend zahlreiche, kleinere oder grössere Gruppen bildende Inseln vorhanden, die dann gewöhnlich das Zentrum des Läppchens einnahmen, während die Peripherie

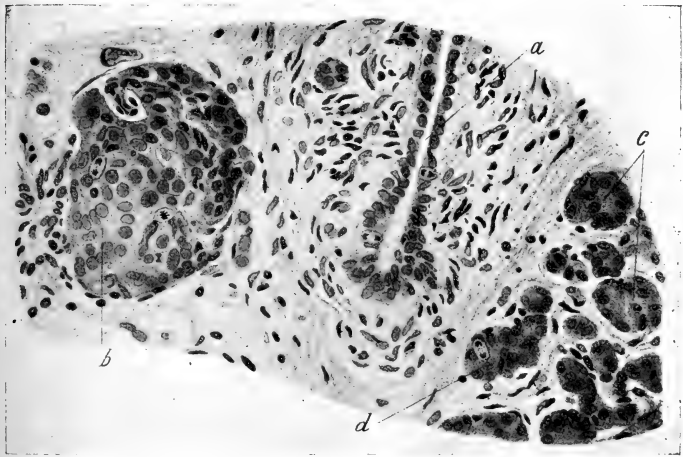


Fig. 6.

aus Tubuli bestand. An anderen Stellen kamen aber auch in der Peripherie der Läppchen oder im interlobulären Bindegewebe Inseln vor. Bei einzelnen Inseln kann man noch einen Zusammenhang mit Gängen beobachten, während die freiliegenden Inseln von ihrer Umgebung scharf abgegrenzt erscheinen. Im übrigen ist die Grösse der Inseln sehr wechselnd, wobei die grösseren Inseln auch noch die früher beschriebenen zwei Arten von Zellen unterscheiden lassen. Die Zellbalken der Inseln sind nicht selten bandförmig, die Epithelien mitunter selbst zylindrisch, die Kerne oft deutlich mittelständig und oval. In

einer Insel konnte man in der Peripherie sogar ein von einem kurzzyklindrischen Epithel umsäumtes Lumen wahrnehmen.

Wenn wir die Ergebnisse unserer Untersuchungen an menschlichen Föten überblicken, so sehen wir, dass sie im wesentlichen mit den Mitteilungen von Pearce und Küster übereinstimmen. Es geht aus ihnen hervor, dass die Inseln sich stets aus den primären Drüsengängen entwickeln, indem durch umschriebene Wucherungen des Epithels der letzteren solide Knospen entstehen, die sich allmählich vergrössern und schliesslich durch Abschnürung frei im Bindegewebe zu liegen kommen. Bevor sie sich abschnüren, hängen sie mitunter noch durch einen stielartigen Fortsatz mit dem Drüsengange zusammen. Die Epithelien der Inseln bewahren noch eine Zeitlang in Form und Anordnung eine mehr oder minder grosse Ähnlichkeit mit dem Epithel der Drüsengänge; sie können nämlich eine zylindrische oder kubische Form und mittelständige, ovale oder längliche Kerne aufweisen und sich in Reihen oder Bändern anordnen. Die freiliegenden Inseln sind von der Umgebung stets scharf abgegrenzt, was auch Küster und Pearce hervorheben, und zwar durch Blutgefässe oder eine aus zarten Fasern und spindeligen Kernen bestehende Kapsel; während Küster bloss von einer scharfen Abgrenzung spricht, führt Pearce auch das Vorhandensein einer deutlichen Kapsel an.

Wir sahen aber noch andere, von den genannten Autoren nicht beschriebene Eigentümlichkeiten. Wir sahen nämlich, dass die Inseln nicht nur eine sehr wechselnde Grösse aufwiesen, sondern dass die grösseren Inseln sehr häufig aus zweierlei Zellen bestanden, indem in ihrer Peripherie kleinere, im Zentrum grössere Epithelien vorkamen, wobei erstere mit dem Epithel der kleineren Drüsengänge sehr grosse Ähnlichkeit besaßen. Hatten diese Inseln einen stielartigen Fortsatz, so bestand auch dieser aus den gleichen, kleinen Zellen. Dass der Stiel einmal mit einem Gange zusammengehangen war, darüber kann kein Zweifel bestehen, weil man ja in manchen Schnitten diesen Zusammenhang noch beobachten kann. Es ist also möglich, dass die Abschnürung der Inseln nicht immer dicht an der Grenze von Inseln und Gang erfolgt, sondern dass mitunter auch noch ein Teil des Ganges, aus welchem die Insel hervorging, abgeschnürt wird, welcher sich dann später an die Insel anlegt und mit ihr verschmilzt.

Es können somit die an der Peripherie der grösseren Inseln liegenden, aus kleinen Zellen bestehenden Balken die abgeschnürten Gangstücke sein, oder es sind diese kleineren Zellen als die jüngsten Abkömmlinge der Epithelien der abgeschnürten Gangstücke oder des Gangepithels überhaupt anzusehen, während die grösseren Zellen in den zentralen Partien der Inseln etwas ältere und in der Entwicklung mehr vorgeschrittene Elemente darstellen. Für die erstere Annahme würde auch die Tatsache sprechen, dass man manchmal in der Peripherie der grösseren Inseln noch ein von einem regelmässigen Epithel umsäumtes Lumen beobachten kann, also Abschnitte von Gängen, die noch ihr Lumen bewahrt haben. Mitunter sahen wir auch zwei nebeneinander befindliche, sonst ganz frei liegende Inseln durch einen stielartigen Fortsatz untereinander verbunden, welchen Befund man durch die Annahme erklären kann, dass mit diesen Inseln zugleich jenes Gangstück, aus welchem erstere hervorgingen, abgeschnürt wurde.

Auch mit den Untersuchungen Karakascheffs stimmen unsere Befunde insofern überein, als der genannte Autor ebenfalls die Entstehung der Inseln aus dem Epithel von Drüsengängen beobachtete. Dagegen konnten wir eine weitere Beobachtung dieses Autors, nämlich dass sich die Inseln sehr häufig in Drüsenacini umwandeln, nicht bestätigen. Wir werden übrigens auf diesen Punkt noch später zurückkommen.

Schliesslich ist noch zu bemerken, dass unsere Untersuchungen an menschlichen Embryonen insofern auch mit denen von Laguesse und namentlich von Helly an tierischen Embryonen erhobenen Befunden übereinstimmen, als diese Autoren gleichfalls die Entstehung der Inseln aus dem Epithel der Drüsengänge beobachteten, und nach Helly auch ein Übergang von Inseln in Drüsenacini nicht statthat.

Was nun unsere Untersuchungen über das Verhalten der Langerhansschen Inseln und insbesondere über ihre Beziehungen zu dem übrigen Pankreas in der postfötalen Periode betrifft, so wurden diese sowohl an Kindern als an Erwachsenen angestellt und zwar zunächst an einem neugeborenen Kinde unmittelbar nach der Geburt (nach Craniotomie), ferner an 1, 2, 3, 4, 6, 7, 10, 12, 14, 24, 26, 27 Tage alten Kindern, dann an einem Kinde mit 3 Monaten, mit 105 Tagen, mit 4 Monaten und 5 Tagen.

an Kindern zwischen 2 und 8 Jahren und schliesslich an erwachsenen Personen verschiedenen Lebensalters.

Der mikroskopische Befund im menschlichen Pankreas, unmittelbar nach der Geburt, sowie auch innerhalb der ersten Wochen, zeigt, abgesehen von dem Auftreten von centroacinären Zellen, keine wesentlichen Unterschiede gegenüber den Befunden in den letzten Monaten des Fötallebens. Die Inseln sind noch immer, wenn auch nicht in allen Läppchen, recht zahlreich und

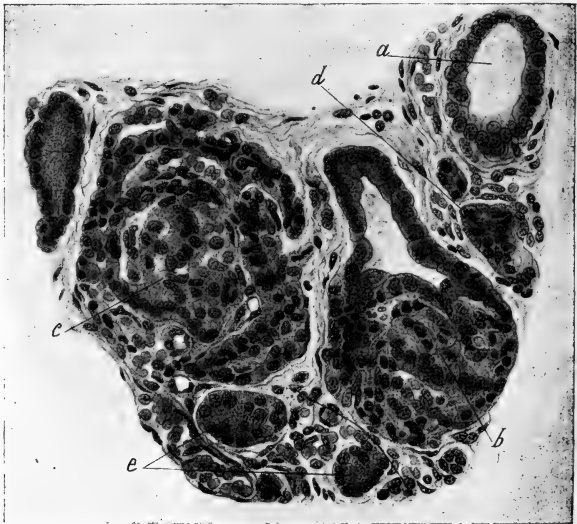

Fig. 7.

liegen zumeist im Zentrum der Läppchen, wo sie mitunter sogar grössere Gruppen bilden. Man stösst hierbei auch auf Inseln, welche untereinander zusammenzuhängen scheinen. Die Läppchen mit sehr vielen Inseln sind stets bedeutend grösser als die übrigen. Die Inseln liegen ferner häufig in der Nähe von Drüsengängen, die aber jetzt in geringerer Zahl anzutreffen sind als beim Embryo. Einige von den Inseln stehen sogar noch in einem direkten Zusammenhange mit dem Epithel von Drüsengängen (Fig. 7, b).

Hier und da findet man aber auch Inseln in der Peripherie von Läppchen oder im interlobulären Bindegewebe, in letzterem Falle dann gleichfalls in der Nähe von Ausführungsgängen. Die Form der Inseln ist stets eine kugelige, die Grösse aber auch sehr wechselnd, wobei in den grösseren Inseln ebenfalls noch jene zwei Arten von Zellen beobachtet werden können, wie sie bei den Embryonen vorkommen (Fig. 7, c). Desgleichen zeigen die Inselepithelien in Form und Anordnung häufig noch eine mehr

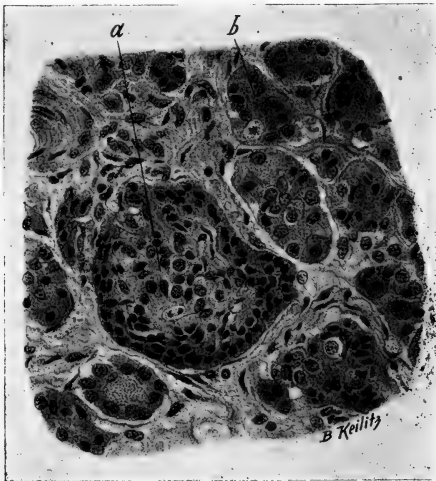


Fig. 8.

oder minder grosse Ähnlichkeit mit dem Epithel der Drüsengänge, indem sie zu Reihen oder Bändern angeordnet, ihre Kerne mittelständig und oval (Fig. 7, b und c), die Zellen selbst sogar zylindrisch sein können. Bei einem sechs Tage alten Kinde konnten wir in einer Insel sogar ein von einem regelmässig gestellten Epithel umsäumtes Lumen nachweisen.

Die Inseln waren in der Regel von ihrer Umgebung ebenso scharf abgegrenzt wie beim Embryo und zwar durch eine aus zarten Fasern und spindeligen Kernen bestehende Kapsel.

Da wir in fünf Fällen, und zwar bei einem Neugeborenen, ferner bei zwei Tage alten Kindern und dann bei einem zehn Tage und einem 14 Tage alten Kinde das Pankreas sehr bald nach dem Tode in Fixierungsflüssigkeit einlegen konnten, so untersuchten wir die diesbezüglichen Schnitte auch auf Mitosen. Tatsächlich fanden sich auch in allen diesen Fällen Kernteilungsfiguren (Fig. 8, a und b) und zwar ziemlich reichlich in den Tubuli, viel weniger reichlich dagegen in den Ausführungsgängen und Inseln. Im Pankreas des 12 und 14 Tage alten Kindes hatte die Zahl der Kernteilungsfiguren im allgemeinen schon merklich abgenommen, aber das relative Verhältnis derselben blieb dasselbe wie in den vorigen Fällen, indem die Mitosen auch hier in den Inseln und Gängen viel spärlicher waren als in den Tubuli.

Was den histologischen Befund in den weiteren Lebenswochen betrifft, so zeigt es sich, dass sich die Zahl der Inseln allmählich vermindert, wenn man auch in diesem oder jenem Läppchen noch ziemlich vielen Inseln begegnen kann. Sie liegen ferner in jenen Läppchen, in welchen sie noch in etwas grösserer Zahl vorkommen, häufig nicht mehr dicht nebeneinander, indem sich zwischen sie Tubuli eingeschoben haben. Sie sind dann auch nicht immer kugelig, sondern unregelmässig, dabei von verschiedener Grösse, mitunter selbst nur aus wenigen Zellbalken bestehend. Viele von den Inseln liegen aber noch immer in der Nähe von Gängen. Auch kann man in den grösseren Inseln mitunter noch die früher erwähnten zwei Arten von Epithelien unterscheiden, sowie diese noch stellenweise jene Beschaffenheit aufweisen, welche sie dem Epithel der Drüsengänge in Form und Anordnung mehr weniger ähnlich erscheinen lassen. Die Abgrenzung der Inseln von der Umgebung ist ebenfalls an den meisten Stellen eine scharfe.

Bei Kindern zwischen zwei und acht Jahren war die Zahl der Inseln sehr wechselnd, indem Stellen mit ziemlich vielen und Stellen mit nur wenigen Inseln vorkamen. Die Inseln lagen zwar gewöhnlich im Zentrum der Läppchen, manchmal sogar noch in grosser Nähe von Gängen, konnten aber hier und da auch im interlobulären Bindegewebe angetroffen werden. Ihre Epithelien zeigten in Form und Anordnung bereits jenen Typus, welchen man bei Erwachsenen antrifft und als normalen bezeichnet, d. h. es kamen nicht mehr die früher beschriebenen einreihigen oder



bandförmigen Zellbalken mit ovalen, palisadenartig angeordneten Kernen vor. Freilich gibt es hiervon Ausnahmen, welche wir sowohl bei Kindern als bei Erwachsenen gelegentlich antrafen.

Einer von uns hatte in einer im vorigen Jahre veröffentlichten Abhandlung<sup>1)</sup> mitgeteilt, dass auch in der Extrauterinperiode eine Neubildung, beziehungsweise Regeneration, von Inseln aus Drüsengängen vorkommt, und zwar wurde sie am häufigsten nach einer vorausgegangenen Schädigung von Inseln konstatiert, obwohl sie gelegentlich auch ohne eine solche beobachtet werden konnte.

Seit dieser Zeit sind uns noch öfter Fälle untergekommen, in welchen wir im Pankreas auf Inseln stiessen, die wir als neugebildete, und zwar von Drüsengängen abstammende, bezeichnen mussten, ohne dass eine evidente Läsion von Inseln nachgewiesen werden konnte.

Ferner fanden wir in vier Fällen in den Inseln eigentümliche, pathologische Veränderungen, welche man nur dann richtig deuten kann, wenn man weiss, dass auch im postfötalen Leben Inseln aus Drüsengängen sich bilden können. Diese vier Fälle betrafen ein 4jähriges Mädchen, einen 20jährigen Mann, eine 24jährige und eine 38jährige Frauensperson; die Todesursache war im ersten Falle akute Osteomyelitis, in den drei anderen Fällen chronische Lungentuberkulose. In den betreffenden Fällen fanden wir in einzelnen Inseln, die sonst den gewöhnlichen normalen Typus aufwiesen, einen oder auch mehrere Hohlräume von verschiedener Grösse, welche entweder eine ganz homogene oder von Rissen durchsetzte, durch Eosin gar nicht oder nur leicht rosa gefärbte Masse enthielten (Fig. 9 und 10, b) oder einen Inhalt aufwiesen, wie er in Ausführungsgängen angetroffen werden kann, nämlich körnige oder fädige oder konzentrisch geschichtete, durch Eosin leicht rötlich gefärbte Massen. Mitunter nahmen die Hohlräume einen so grossen Teil einer Insel ein, dass von dieser nur mehr kleine Reste übrig blieben. Die Begrenzung der Hohlräume ist nicht immer die gleiche und konnte selbst in einer und derselben Serie wechseln. Sie wurde nämlich

---

<sup>1)</sup> Weichselbaum. Über die Regeneration der Langerhansschen Inseln im menschlichen Pankreas. Sitzungsber. d. k. Akad. d. Wissensch. Wien, Bd. 117, Abt. III (1908).

entweder von einem einreihigen, kurzzyklindrischen (Fig. 10, c) oder kubischen Epithel gebildet oder von gewöhnlichen Inselzellen, die aber, wenn der Hohlraum sehr gross war, komprimiert erschienen (Fig. 9, c). Die Begrenzung der Hohlräume durch ein Epithel, welches in Form und Anordnung ganz und gar dem Epithel von Ausführungsgängen des Pankreas entspricht, sowie der Umstand, dass der Inhalt mancher Hohlräume mit jenem

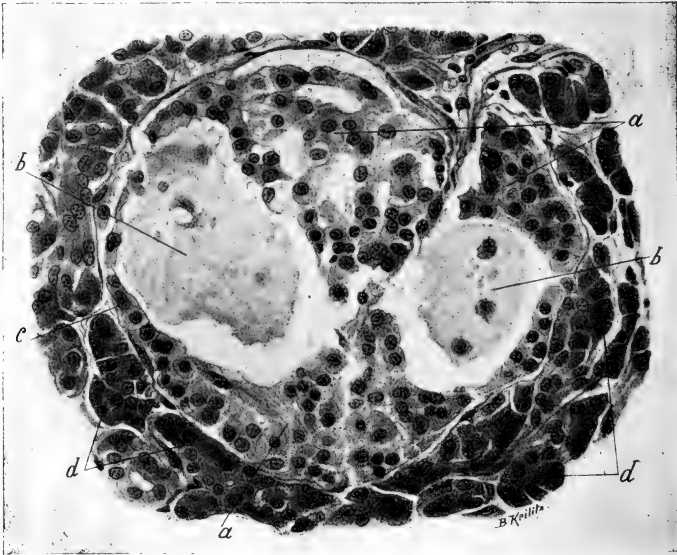

Fig. 9.

von Ausführungsgängen übereinstimmt, nötigen zu der Annahme, dass die Hohlräume Reste von jenen Ausführungsgängen seien, aus welchen die betreffenden Inseln entstanden sind. In dieser Annahme wird man noch durch die Tatsache bestärkt, dass die Inseln, in denen die beschriebenen Hohlräume gefunden wurden, häufig in unmittelbarer Nähe von Ausführungsgängen lagen, und dass in einer dieser Inseln überdies ein leerer, nicht erweiterter, quer getroffener Gang vorhanden war, welcher sich in gar nichts

von einem Ausführungsgange des Pankreas unterschied. Die Vermutung, dass die Hohlräume etwa durch ein Exsudat oder ein Blutextravasat entstanden seien, muss mit Rücksicht auf ihre Begrenzung durch ein kubisches oder zylindrisches Epithel und die Abwesenheit von roten Blutkörperchen oder Pigment fallen gelassen werden. Man muss sich also vorstellen, dass die betreffenden Inseln vor einer bestimmten Zeit aus Ausführungsgängen des Pankreas sich gebildet hatten, dass aber bei der Abschnürung dieser Inseln zugleich Stücke oder Reste des zugehörigen Ganges mitabgeschnürt wurden, welche durch An-

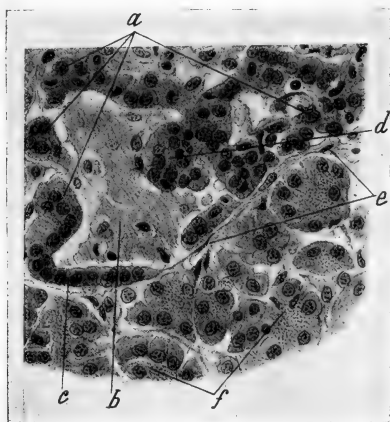


Fig. 10.

sammlung und Stagnation des Sekretes sich allmählich erweiterten und schliesslich zu den früher beschriebenen Hohlräumen wurden, wobei das ursprüngliche Epithel der Gangstücke anfangs noch erhalten blieb, später aber sich abplattete oder schliesslich ganz verschwand, sodass nun die Hohlräume unmittelbar an die Inselzellen stiessen, die weiterhin auch noch eine Abplattung erfahren konnten. Wir können somit die beschriebenen Hohlräume als Retentionscysten bezeichnen, welche aus den in den betreffenden Inseln eingeschlossenen Resten von Ausführungsgängen entstanden sind.

Wenn wir nun die Ergebnisse unserer Untersuchungen über das Verhalten der Inseln im postfötalen Leben prüfen, so ersehen wir, dass auch noch nach der Geburt eine Neubildung von Inseln erfolgt, und zwar in der ersteren Zeit sogar in ziemlich reichlicher Menge, und dass hierbei die Ausführungsgänge in gleicher Weise beteiligt sind wie beim Embryo. Letzteres wird sowohl durch die Tatsache bewiesen, dass wir bei mehreren Inseln noch den direkten Zusammenhang mit Ausführungsgängen sehen konnten, als auch durch die so häufig zu beobachtende Lagerung der Inseln in der Nähe von Gängen; der Nachweis von Mitosen in den in der Nähe von Inseln gelegenen Ausführungsgängen spricht ebenfalls dafür.

Aber nicht bloss in den ersten Wochen und Monaten nach der Geburt findet eine Neubildung von Inseln aus Gängen statt, sondern auch noch später, und zwar nicht nur, wenn ganz evidente Läsionen von Inseln vorangegangen waren, sondern auch unter anderen Verhältnissen. Es ist zu vermuten, dass während des ganzen Lebens Inseln fort und fort gewissermassen durch Abnützung zugrunde gehen und durch neue ersetzt werden; diese Neubildung kann dann, wie wir früher dargetan haben, ebenso von den Ausführungsgängen erfolgen wie in der ersten Zeit nach der Geburt.

Bei dieser Gelegenheit soll darauf hingewiesen werden, dass in neuerer Zeit von mehreren Autoren (siehe die diesbezügliche Literatur bei Helly und bei Swale Vincent und Thompson<sup>1)</sup>) bei den Knorpelfischen, von welchen man früher geglaubt hatte, dass ihr Pankreas der Inseln entbehre, jetzt auch unzweifelhaft Inseln nachgewiesen wurden, aber in der Form von Zellkomplexen, die sich gewöhnlich unmittelbar an kleine Ausführungsgänge anschliessen, also in einer Form, wie sie bei höheren Tieren und beim Menschen in der Regel nur im ersten Entwicklungsstadium der Inseln zu sehen ist. Swale Vincent und Thompson fanden übrigens in gleicher Weise wie Laguesse auch bei Reptilien in einigen Inseln deutliche Lumina.

Wenn wir zuvor gesagt hatten, dass die Neubildung der Inseln von den Ausführungsgängen erfolgt, so soll hiermit aber die Möglichkeit, dass die Bildung neuer Inseln sowohl unmittelbar

---

<sup>1)</sup> l. c.

nach der Geburt als in der späteren Zeit auch aus den schon vorhandenen erfolgt, durchaus nicht in Abrede gestellt werden; denn abgesehen davon, dass einer von uns (Kyrle<sup>1</sup>) in einer Abhandlung nachgewiesen hatte, dass sich die Inseln bei Tieren auch aus sich selbst zu regenerieren vermögen, konnten wir, wie oben erwähnt wurde, bei einem neugeborenen sowie bei einem zwei, zehn und vierzehn Tage alten Kinde auch in den Inseln Mitosen auffinden; selbst in den Inseln des Erwachsenen stösst man gelegentlich auf Mitosen. Die Proliferationsfähigkeit der Insel-epithelien ist also jedenfalls erwiesen, und es wird sich jetzt nur um die Entscheidung der Frage handeln, ob die Inseln in der fötalen und postfötalen Periode sich ausschliesslich oder wenigstens vorwiegend aus den Drüsengängen entwickeln, oder ob auch Neubildung von Inseln aus schon vorhandenen ein sehr häufiger Vorgang ist. Wir möchten aber das letztere bezweifeln, da wir keine Bilder gesehen haben, welche die grosse Häufigkeit dieser Entstehungsart beweisen könnten.

Bezüglich des Bildungsmodus der Tubuli müssen wir annehmen, dass diese in der Fötalperiode ebenso wie die Inseln zunächst aus den Gängen entstehen, und dass die Möglichkeit dieser Entstehungsart auch im postfötalen Leben vorhanden ist. Da wir aber sowohl vor als nach der Geburt in den Tubuli Kernteilungsfiguren nachweisen konnten, so müssen wir annehmen, dass eine Neubildung von Tubuli auch aus schon vorhandenen möglich ist. Es fragt sich nun, welcher der beiden Bildungsmodi der vorherrschende oder häufigere ist. Da wir in der späteren Zeit des Fötallebens sowie nach der Geburt, also in einer Periode, in welcher die Entwicklung des Drüsenparenchyms eine besonders reichliche ist, niemals, von pathologischen Verhältnissen abgesehen, Bilder beobachteten, welche in ebenso überzeugender Weise für eine Entstehung der Tubuli aus den Gängen sprechen, wie es bei den Inseln der Fall ist, und da ferner beim Neugeborenen die Kernteilungsfiguren in den Tubuli um vieles reichlicher waren als in den Gängen, so glauben wir annehmen zu können, dass in dem früher erwähnten Zeitraume die Neubildung von Tubuli vorwiegend aus den schon vorhandenen erfolgt. Über das Verhältnis der Tubuli zu den Inseln soll erst später gesprochen werden.

<sup>1</sup>) l. c.

Wenn wir unsere Untersuchungsergebnisse mit jenen der früher zitierten Autoren vergleichen, so dürfen wir zunächst die Angabe Küsters, dass die Inseln, vom Ende des Fötallebens angefangen, während des ganzen Lebens in Grösse und Bau unverändert bleiben, nicht ganz wörtlich nehmen. Es ist ja richtig, dass die Inseln während dieser Zeit keine durchgreifenden Veränderungen mehr erfahren, aber jedenfalls findet, wie wir früher beschrieben haben, in der ersten Zeit nach der Geburt noch eine ziemlich reichliche und in der späteren Zeit eine gelegentliche Neubildung von Inseln statt, die ja immer mit Veränderungen in der Grösse und dem Bau der Inseln verbunden ist. Aber auch davon abgesehen, stossen wir mitunter bei Erwachsenen auch auf ausserordentlich grosse Inseln, ohne dass man in bestimmten, pathologischen Verhältnissen einen Grund hierfür finden könnte. Eine viel wichtigere Differenz als die eben erwähnte besteht aber zwischen uns und jenen oben angeführten Autoren, welche eine Neubildung von Inseln, wenigstens in der postfötalen Periode, aus den Tubuli, oder umgekehrt die Bildung von Tubuli aus Inseln oder sogar das gleichzeitige Vorkommen dieser beiden Entstehungsmodi behaupten. Sie berufen sich zum Beweise ihrer Auffassungen, obwohl diese untereinander verschieden sind, hauptsächlich auf einen und denselben Befund, nämlich dass die Inseln sehr häufig von den Tubuli nicht abgegrenzt sind, und dass sehr oft Übergänge zwischen den Zellen der Inseln und den Epithelien der Tubuli vorkommen.

Was nun diesen Befund betrifft, so haben wir demselben bei unseren Untersuchungen eine besondere Aufmerksamkeit zugewendet, können ihn aber nicht bestätigen. Wir konnten zunächst beim Fötus, wie schon oben angegeben wurde, in Übereinstimmung mit den Untersuchungen von Pearce und Küster die Inseln gegenüber den Tubuli fast immer scharf abgegrenzt sehen; es konnte aber auch bei Personen der späteren Altersstufen in den meisten Fällen eine scharfe Abgrenzung der Inseln durch eine Kapsel beobachtet werden. Allerdings begegnet man in diesem oder jenem Falle einzelnen oder auch mehreren Inseln, welche an ihrer Peripherie entweder nirgends oder nur teilweise eine deutliche Kapsel erkennen lassen, so dass an solchen Stellen die Inselzellen unmittelbar neben den Epithelien der Tubuli zu liegen kommen. Ebenso stösst man hier und da

auf Inseln, zwischen deren Zellbalken einzelne Tubuli oder Stücke von solchen zu sehen sind. Dagegen konnten wir in diesen Fällen niemals wirkliche Übergänge zwischen den Epithelien der Inseln und jenen der Tubuli in vollkommen einwandfreier Weise beobachten, d. h. Inselzellen, welche bereits Zymogenkörnchen enthielten oder Epithelien von Tubuli, die sowohl durch ihre Form und Anordnung als durch die Abwesenheit von Zymogenkörnchen den Inselzellen sich näherten. Bezüglich unserer Beobachtung des sehr häufigen Vorhandenseins einer Kapsel, welche die Inseln von den Tubuli abgrenzt, und des Fehlens von Übergängen zwischen beiden sind wir auch in Übereinstimmung mit anderen Autoren, so mit v. Ebner, Nerlich, Mac Callum, Rennie, Diamare, Helly, welche ihre Beobachtungen teils bei Menschen teils bei Tieren angestellt hatten.

Es entsteht nun die Frage, ob man aus dem teilweisen Mangel einer Kapsel oder der unmittelbaren Aneinanderlagerung von Epithelien der Inseln und Tubuli mit voller Bestimmtheit den Schluss ziehen darf, dass die Tubuli aus den Inseln oder die Inseln aus den Tubuli entstehen. Wir glauben diese Frage aus folgenden Gründen verneinen zu müssen.

Wir konnten erstens in manchen Fällen, in denen Tubuli und Inseln unmittelbar nebeneinander zu liegen schienen, bei sehr aufmerksamer Betrachtung zwischen beiden doch eine, wenn auch sehr dünne, Lage von Fasern wahrnehmen. Weiter ist zu bedenken, dass in jenen Fällen, in welchen die Inseln in Vergrößerung begriffen sind, sie keine Kapsel haben können, beziehungsweise an jenen Stellen ihrer Oberfläche, wo innerhalb kurzer Zeit eine Neubildung von Zellen Platz greift, die früher vorhanden gewesene Kapsel durch Druck schwinden wird, und daher die Inselzellen unmittelbar neben den Epithelien der angrenzenden Tubuli zu liegen kommen. Ferner ist zu erwägen, dass sehr viele Inseln keine kugelige, sondern eine mehr weniger unregelmässige Form besitzen und sich mit verschiedenen langen Fortsätzen zwischen die angrenzenden Tubuli hineinschieben; in solchen Fällen kann man sich leicht Schnittrichtungen denken, bei welchen man Tubuli oder Stücke von ihnen scheinbar im Inselgewebe eingeschlossen findet, und wenn es sich hierbei um wachsende Inseln handelt, der Art, dass die Epithelien der Insel und der Tubuli sich unmittelbar berühren.

Hierzu kommt noch die Tatsache, dass der Mangel einer Abgrenzung zwischen Insel und Drüsenparenchym, wenigstens nach unseren Beobachtungen beim Menschen, im ganzen doch nur selten vorkommt und, was besonders wichtig ist, gerade in jener Zeitperiode, in welcher die Hauptmasse der Tubuli entsteht, nämlich in der späteren Zeit des Fötallebens und in der ersten Zeit nach der Geburt, von uns und anderen Autoren fast niemals oder doch nur in sehr geringem Maße beobachtet werden konnte.

Es gibt aber nach unserer Meinung noch viel wichtigere Momente, welche wir zugunsten unserer Ansicht anführen können. Hierher gehört die Tatsache, dass, wie einer von uns (Kyrle<sup>1</sup>) nachgewiesen hat, bei Tieren nach traumatischen Läsionen oder Zugrundegehen von Pankreasgewebe nicht nur in den Inseln, sondern auch in den Tubuli Mitosen auftreten, und dass eine Neubildung von Drüsenparenchym aus Inseln oder von Inseln aus Tubuli niemals zu beobachten ist.

Ferner gehört hierher die Tatsache, dass wir auch beim Menschen sowohl in der Fötalperiode als auch in den ersten zwei Wochen nach der Geburt nicht nur in den Gängen und Inseln, sondern auch in den Tubuli Kernteilungsfiguren fanden und zwar in letzteren nach der Geburt absolut und relativ reichlicher als in den übrigen Bestandteilen des Pankreas, während beim Embryo die Gänge die zahlreichsten Mitosen enthielten. Es zeigte sich also, dass die Tubuli nicht nur proliferationsfähig sind, sondern dass sie gerade in einer Zeitperiode, in welcher das Drüsenparenchym in besonders starkem Maße zunimmt, auch die zahlreichsten Kernteilungsfiguren aufweisen.

Da das uns zur Verfügung gestandene menschliche Untersuchungsmaterial etwas spärlich war, und wir aus demselben allein keinen weitgehenden Schluss ziehen wollten, so dehnten wir unsere Untersuchungen auf Mitosen im Pankreas auch noch auf Tiere und zwar auf Hunde und Meerschweinchen aus. Von Hunden wurden ein Embryo und sieben Junge untersucht, letztere im Alter von einer halben Stunde, von 29 und 48 Stunden, von 5, 9 und 22 Tagen und von fünf Wochen. Von Meerschweinchen kamen zwei Embryonen (ein ganz junger und ein Embryo unge-

---

<sup>1</sup>) l. c.



fähr drei Wochen vor dem Wurf) und drei Junge im Alter von einem halben Tage, von drei und zehn Tagen zur Untersuchung. Das Resultat in bezug auf die Mitosen war bei beiden Tiergattungen das gleiche. Bei den Embryonen fanden sich ausserordentlich zahlreiche Kernteilungsfiguren, aber derart verteilt, dass sie in den Ausführungsgängen relativ am reichlichsten waren, was wieder bei dem jüngsten Meerschweinchenembryo am deutlichsten konstatiert werden konnte. Nach dem Wurf ändert

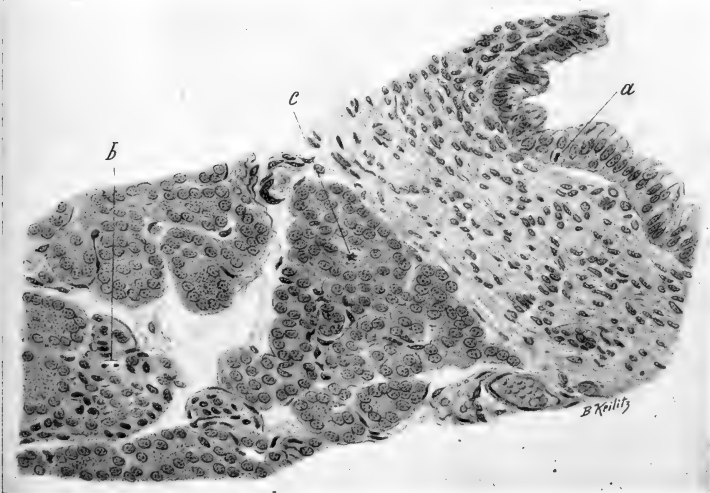


Fig. 11.

sich das Zahlenverhältnis insofern, als die Gesamtzahl der Mitosen mit dem Zeitraume, welcher seit dem Wurf verfloßen war, abnimmt, dabei aber die Kernteilungsfiguren in den Tubuli absolut und relativ reichlicher sind als in den Gängen und den Inseln. Dieser Unterschied wird um so deutlicher, je älter das Tier ist. So muss man bei dem 22 Tage alten Hunde (Fig. 11) oft eine grössere Zahl von Gesichtsfeldern durchmustern, bis man in einem Gange eine Kernteilungsfigur antrifft (bei dem Embryo waren fast in jedem Gange Mitosen vorhanden), während in den

Tubuli nicht selten zwei bis drei Mitosen im Gesichtsfelde zu sehen sind; auch in den Inseln sind die Mitosen entschieden seltener anzutreffen als in den Tubuli. Bei dem fünf Wochen alten Hunde konnten in den Tubuli zwar noch Kernteilungsfiguren gefunden werden, aber nicht mehr so reichlich wie bei den jüngeren Hunden, während in den Gängen nur ein einzigesmal eine Mitose beobachtet wurde, und von den Inseln nur recht wenige Kernteilungsfiguren aufwies.

Aus diesen Untersuchungen an Hunden und Meerschweinchen ergibt sich somit in bezug auf das Vorkommen von Mitosen ein ähnliches Resultat wie beim Menschen. In allen drei Hauptbestandteilen des Pankreas waren sowohl beim Embryo als bei den Jungen Mitosen vorhanden, und zwar am reichlichsten in der Fötalperiode und sehr kurze Zeit nach dem Wurf, um dann allmählich an Zahl abzunehmen; während sie aber beim Embryo in den Gängen am reichlichsten waren, überwogen sie nach dem Wurf, also in einer Zeit, in welcher namentlich das Drüsenparenchym an Masse zunimmt, ganz entschieden in den Tubuli.

Ist nun die letzte Tatsache darnach angetan, die von mehreren Autoren aufgestellte Auffassung, dass das Drüsenparenchym aus den Inseln entstehe, zu stützen? Wir glauben nicht; denn wenn dieser Bildungsmodus wirklich bestünde, wie könnten wir uns erklären, dass zur Zeit, in welcher die Hauptmasse des Drüsenparenchyms entsteht, nicht in den Inseln, sondern in den Tubuli die meisten Mitosen vorhanden sind?

Was die andere Behauptung betrifft, dass nämlich die Inseln aus den Tubuli sich entwickeln, so würde, falls sie für die Fötalperiode aufgestellt werden sollte, gegen dieselbe die Tatsache anzuführen sein, dass man in dieser Zeit die Entstehung der Inseln aus den Gängen direkt beobachten kann, sowie auch in dieser Periode die meisten Mitosen in den Gängen anzutreffen sind. Sollte aber die Entwicklung der Inseln aus den Tubuli erst für die postfötale Periode behauptet werden, so ist dagegen anzuführen, dass man auch in diesem Zeitraume die Entstehung der Inseln direkt aus Gängen beobachten kann; das spärliche Vorkommen von Mitosen in den Gängen nach der Geburt spricht nicht gegen den zuletzt erwähnten Entstehungsmodus, da in dieser Zeitperiode die Bildung von Inseln schon viel weniger reichlich ist als im Fötalleben.

Es soll hier noch darauf hingewiesen werden, dass Swale Vincent und Thompson <sup>1)</sup> bei jenen Tieren, in deren Pankreas durch Einfluss des Hungers die Inseln auf Kosten der Tubuli sich vergrössert und vermehrt hatten, aber nach dem Aufhören des Hungers wieder zur Norm zurückgekehrt und aus ihnen neue Tubuli entstanden waren, nicht nur in den zurückgebliebenen Inseln, sondern auch in den sie umgebenden Tubuli Mitosen fanden. Die genannten Autoren lassen sich in eine Deutung der letzteren Tatsache nicht ein; diese kann aber sicherlich nicht als ein Beweis für ihre Auffassung, dass die neuen Tubuli aus den Inseln entstanden seien, angesehen werden, sondern eher als ein Beweis dafür, dass die neuen Tubuli aus den alten sich entwickelten.

Wenn man nun alle bisher angeführten Tatsachen zusammenfasst, so kann man wohl sagen, dass dermalen kein einziger zwingender Grund vorliegt, anzunehmen, dass die Langerhansschen Inseln aus den Tubuli oder letztere aus den Inseln entstehen, oder dass beide Entstehungsmodi vorkommen, weshalb auch dermalen keine wirklichen Beweise für die Behauptung gegeben sind, dass die Langerhansschen Inseln bloss variable Gebilde darstellen.

<sup>1)</sup> l. c.

### Erklärung der Textfiguren.

- Fig. 1. Pankreas eines 8 cm langen, menschlichen Fötus. Vergr. 350. a = verzweigter Drüsengang. b = junge Insel, mit dem Epithel eines Drüsenganges innig zusammenhängend, sonst aber scharf abgegrenzt; die Kerne ihrer längsgetroffenen Epithelien sind oval. c = aus Schleimgewebe bestehendes Stroma.
- Fig. 2. Pankreas eines 8 cm langen, menschlichen Fötus. Vergr. 350. Ein Schnitt von derselben Serie, aus welcher Fig. 1 stammt. Bezeichnungen wie in Fig. 1. Die junge Insel b hängt nur an einer kleinen Stelle mit dem Epithel eines Drüsenganges zusammen.
- Fig. 3. Pankreas eines 10<sup>1</sup>/<sub>2</sub> cm langen, menschlichen Fötus. Vergr. 350. a = verzweigter Drüsengang. b = zwei untereinander zusammenhängende, junge Inseln, von denen eine auch mit dem Epithel eines Drüsenganges in Verbindung steht. c = eine junge Insel, ohne Zusammenhang mit Gängen, von der Umgebung scharf abgegrenzt; die Kerne ihrer Epithelien zum Teile oval und palisadenartig angeordnet.

- Fig. 4. Pankreas von einem 31 cm langen, menschlichen Fötus. Vergr. 350. a = Gang mit zylindrischem Epithel. b = kolbige Auftreibung des Ganges, wahrscheinlich einen in Entstehung begriffenen Ast darstellend. c und d = zwei Inseln, durch einen kurzen Stiel mit dem Gange in Verbindung stehend; in der Insel d zweierlei Epithelien, indem die einen kleine, stark gefärbte, die anderen grössere, schwächer gefärbte Kerne besitzen. e = feine Blutgefässe innerhalb der Inseln. f = ein gegen den Inselstiel ziehendes, feines Blutgefäss.
- Fig. 5. Pankreas von einem 32 cm langen, menschlichen Fötus. Vergr. 350. a = Gang mit kurzzyllindrischem Epithel. b = quer getroffener Gang. c = Tubuli. d und e = zwei grössere, von der Umgebung scharf abgegrenzte Inseln, aus zwei Arten von Epithelien bestehend. f = ein gangähnliches Gebilde mit einem deutlichen Lumen. g = kleine Insel.
- Fig. 6. Pankreas eines 31 cm langen, menschlichen Fötus. Vergr. 350. a = Gang mit kurzzyllindrischem Epithel und zwei Mitosen. b = Insel, aus zwei Arten von Epithelien bestehend, mit zwei Mitosen. c = Tubuli. d = ein Tubulus, mit einer Mitose.
- Fig. 7. Pankreas eines 12 Tage alten Kindes. Vergr. 350. a = quergetroffener Gang. b = Insel, noch in direkter Verbindung mit dem Epithel eines Ganges, im übrigen aus zwei Arten von Epithelien bestehend. c = eine grössere Insel, auch aus zwei Arten von Epithelien bestehend. d = eine kleinere Insel. e = Tubuli.
- Fig. 8. Pankreas eines 14 Tage alten Kindes. Vergr. 350. a = Insel, von der Umgebung scharf abgegrenzt, mit einer Mitose. b = ein Tubulus mit einer Mitose.
- Fig. 9. Pankreas eines 24 jährigen Mädchens. Vergr. 350. a = Insel, von der Umgebung durch eine deutliche Kapsel abgegrenzt. b = Hohlräume, eine homogene, etwas geschrumpfte Masse enthaltend, auf welcher einige Zellen oder Kerne liegen. c = komprimierte Insel-epithelien. d = Tubuli.
- Fig. 10. Pankreas eines vierjährigen Mädchens. Vergr. 350. a = ein Teil einer Insel. b = Hohlraum, von einer homogenen, rissigen und etwas geschrumpften Masse erfüllt. c = Inselzellen in Form eines regelmässigen, einreihigen, kurzzyllindrischen Epithels. d = gewöhnliche Inselepthelien. e = Kapsel der Insel. f = Tubuli.
- Fig. 11. Pankreas eines 22 Tage alten Hundes. Vergr. 350. a = Mitose im zylindrischen Epithel eines Ausführungsganges. b = Mitose in einer Insel. c = Mitose in einem Tubulus.
-

Aus dem Institut für Anatomie und Physiologie der Hochschule für Bodenkultur  
in Wien.

## **Histologische Studien am Labyrinth** **mit besonderer Berücksichtigung des Menschen, der Affen** **und der Halbaffen.**

Von  
**Walther Kolmer.**

Hierzu Tafel XIV—XVII.

Bei keinem anderen Sinnesorgan beruhen die Vorstellungen, die wir uns über seine Funktion bilden, so ausschliesslich auf der Kenntnis seines anatomischen Aufbaues, wie beim Gehörorgan. Alle älteren und neueren Theorien über die Funktion der Schnecke und des Vorhofsapparats der Säugetiere und der Vögel schliessen sich eng an die anatomischen Ermittlungen an und verwenden die aus diesen ableitbaren mechanischen Vorstellungen. Trotzdem würde man fehlgehen, wenn man annehmen wollte, dass die diesbezüglichen Verhältnisse beim Menschen genau bekannt wären, trotzdem die funktionelle Untersuchung des Hörapparates bisher eigentlich nur beim Menschen eingehender sich durchführen liess. Unsere Kenntnisse vom menschlichen Labyrinth beruhen heute noch auf den klassischen Untersuchungen von Retzius und die histologische Forschung hat seit diesen, das sind fast schon dreissig Jahre, das Labyrinth des Menschen nicht eben viel berücksichtigt. Die neueren Methoden der Technik, die seither ausgebildet wurden, sind fast nur an Tieren verwendet worden, und es ist jedenfalls wichtig, die Strukturen in den Sinneszellen und Stützzellen, welche durch sie zutage gefördert wurden, und durch die wir erst eine richtige Vorstellung von deren Wesen erhalten haben, auch beim Menschen nachzuweisen. Der Grund, warum dies bisher nicht geschehen ist, liegt wohl darin, dass das menschliche Material aus Gründen, die nicht erst auseinandergesetzt zu werden brauchen, nur in sehr seltenen Fällen in genügend frischem Zustand in unsere Hände gelangt, um mit Aussicht auf Erfolg mit diesen Methoden

untersucht zu werden. Es scheint mir in dieser Hinsicht bezeichnend, dass wohl oft Radiärschnitte durch die Schnecke verschiedenster Tiere abgebildet wurden, nirgends aber eine nicht schematisierte Wiedergabe eines Schnittes durch die ganze menschliche Schnecke in der Literatur zu finden ist. Ich habe mich auch selbst überzeugt, dass es fast zu den Unmöglichkeiten gehört, ein menschliches Labyrinth zu erhalten, das in allen seinen Teilen vollständig tadellos konserviert ist und so Verhältnisse zeigt, wie wir sie bei Tieren leicht demonstrieren können. Aber nicht nur der Mensch, sondern auch seine nächsten Verwandten, die Affen, sind in den Untersuchungen über das häutige Labyrinth bisher nur wenig berücksichtigt worden. Die Affen hat zwar Tafani in einer nun auch schon einige Zeit zurückliegenden Abhandlung untersucht, die Anthropoiden sind meines Wissens überhaupt in dieser Hinsicht noch unbekannt. Auch über das Labyrinth der Lemuren habe ich keinerlei Angaben finden können. Bei all diesen Objekten war es wohl die Materialfrage, die die Untersuchungen hinderte. Affen und besonders die kostbaren Menschenaffen, werden nicht gerne geopfert und das zufällig aus Tiergärten erhältliche Material ist für unseren Zweck meist nicht mehr verwendbar.

Die vergleichende Untersuchung des Gehörorgans ist überhaupt bei den Säugern noch wenig durchgeführt worden, besonders wenn man sie mit den zahlreichen Untersuchungen vergleicht, deren Gegenstand das Auge bei den Säugern, speziell auch bei Affen und Anthropoiden gewesen ist. Gerade letztere Untersuchungen haben besonders interessante Resultate geliefert, die auf die nahe Verwandtschaft des Menschen mit dem Affen hinweisen, andererseits haben sie auch Beiträge zu manchen physiologischen Fragen geliefert. Für das Gehörorgan sind wir nur auf wenige Angaben angewiesen, und es ist bisher noch gar nie versucht worden, einen Vergleich der Säugetier-Labyrinth in bezug auf ihre feinsten Strukturverhältnisse durchzuführen. Es wird in dieser Hinsicht von vornherein interessant sein, die Einzelheiten des Labyrinths der Affen mit denen des Menschen zu vergleichen. Lässt sich ja vorläufig nicht einmal die Frage beantworten, ob das Primat des Menschen, das den Affen gegenüber allein schon durch die Sprache gegeben ist, ausschliesslich auf einer weitgehenderen Differenzierung des zentralen Hör-

apparates beruht, oder ob auch in bezug auf den peripheren Apparat eine in dieser Hinsicht deutbare Differenz zu finden ist.

Die verhältnismässig geringe Variation und Beeinflussbarkeit der Formverhältnisse durch äussere Faktoren, die am Säugerb labyrinth auffällt, erlaubt vielleicht mehr als bei manchen anderen Organen, gefundene Übereinstimmungen im Sinne einer Verwandtschaft zu deuten.

Auch aus einem anderen Grund ist es wichtig, sich über die feineren Verhältnisse des Affenlabyrinths und den Grad von deren Übereinstimmung mit denen des Menschen zu unterrichten. Es ist wohl möglich, dass Untersuchungen physiologischer Natur, wie sie speziell durch die interessanten Versuche von Wittmaak inauguriert worden sind, um Schlüsse auf Verhältnisse beim Menschen zu ermöglichen, an einem möglichst menschenähnlichen Material werden ausgeführt werden müssen. Natürlich kommen da in erster Linie die Affen und Anthropoiden in Betracht.

### Material und Technik.

Nur besonders günstige Umstände erlaubten es mir, verschiedene Arten von Primaten zu untersuchen. Da man kaum in die Lage kommt, Affen und die kostbaren und seltenen Anthropoiden anatomischen Zwecken zu opfern, andererseits aber für die feinere Untersuchung des Labyrinths die möglichst gute Konservierung absolut frischen Materials Vorbedingung ist, muss man Gelegenheit haben, die Objekte sehr rasch nach dem Tode zu präparieren. Durch die Liebenswürdigkeit Herrn Professors Lorenz v. Liburnau, Kustos am naturhistorischen Museum in Wien, wurde ich in die Lage versetzt, Gehörorgane der in der kaiserlichen Menagerie Schönbrunn verstorbenen Affen nach wenigen Stunden zu präparieren. Es konnten auf diese Weise untersucht werden: *Simia Satyrus*, ein besonders grosses, 140 cm langes, angeblich 20 Jahre altes Männchen, *Hylobates leuciscus*, ein ausgewachsenes Weibchen und ein jüngeres Männchen von *Cebus albifrons*.

Zur Klarstellung mancher Verhältnisse, die erfahrungsgemäss nur an möglichst gut konserviertem überlebendem Material sich untersuchen lassen, wurden zwei Exemplare von *Macacus rhesus*, Männchen und Weibchen, und ein Weibchen von *Lemur*

macaco verwendet. Diese Tiere wurden in Narkose mit der Fixierungsflüssigkeit durchspült, nachdem ihr Blut aus den Gefässen durch körperwarme Ringersche Flüssigkeit verdrängt worden war. Die Details dieses Verfahrens, das sich ausserordentlich bewährte, habe ich in einer früheren Mitteilung geschildert, auf welche ich hier verweisen möchte. Es muss hier hervorgehoben werden, dass die Fixierung durch Injektion der Lösungen in das Gefässsystem noch einen anderen, sehr wesentlichen Vorteil bietet. Man erhält nämlich bei einiger Übung die Gefässlumina ganz so erweitert, wie sie im Leben bei erhaltener Zirkulation sind. Es wird dadurch bei sehr gefässreichen Geweben oft ein wesentlich anderes und viel richtigeres histologisches Bild erhalten, als bei der üblichen Art der Fixierung, bei der nur manchmal die Venen gefüllt sind. Im Schneckenkanal zeigten mir speziell solche Präparate eine andere Konfiguration der so gefässhaltigen Stria vascularis und dadurch des Sulcus spiralis externus.

Als Fixierungsflüssigkeit diente das, in der erwähnten Arbeit schon beschriebene, zuerst von Held empfohlene Gemisch: gesättigte Lösung von Kaliumbichromat, zwei bis drei Teile, 10% Lösung des käuflichen Formols, zwei Teile, ein Teil Eisessig. Dieser Flüssigkeit wurden in einzelnen Fällen noch Trichlormilchsäure oder Trichloressigsäure und Uranylacetat nach Friedentals Empfehlung, bei kleineren Objekten auch Osmiumsäure zugefügt. Die Fixierungsflüssigkeit wirkte je nach der Grösse des Objektes drei bis zehn Wochen ein. Dann wurde mit 5% Salpetersäure entkalkt, einen Tag in 4% igem Lithiumsulfat gewaschen, dann in fliessendem Wasser gründlich ausgewaschen und die Stücke durch steigenden Alkohol und Alkohol-Äther in Zelloidin übertragen, das über metallischem Calcium stand. Hier blieben die Objekte bis zu acht Wochen. Die Schnittdicke betrug meist 10—15  $\mu$ , zur Färbung diente Eisenhämatoxylin, nach Beizung in einer Lösung von Eisenaalaun, Alsol und Chromalaun; zur Nachfärbung wurde Rubin verwendet. Je länger die Chromierung gedauert hatte, desto besser gelang die Differenzierung der Stützsubstanz.

Da es nötig war, die seltenen Objekte in möglichster Weise auszunutzen, wurde beim Schneiden in einer Weise vorgegangen, die sich vielleicht auch bei Untersuchung einzelner pathologischer



Labyrinth als zweckmässig erweisen dürfte, da es bei so grossen Objekten kaum möglich ist, vollständige Zelloidinserien zu machen. Zuerst wurde die Schnecke parallel zum Modiolus geschnitten und unter Kontrolle mit dem Mikroskop die Schnitte, welche das Cortische Organ in tangentialer Richtung trafen, in Serie mit Alkohol-Äther aufgeklebt, in weiterer Einhaltung der gleichen Schnittrichtung wurden die folgenden Schnitte in der Schale behandelt, bis die zweite, respektive die dritte Windung in tangentialer Richtung getroffen wurde, deren Schnitte gleichfalls aufgeklebt wurden. Auch alle mittleren radialen, die ganze Modiolusachse enthaltenden Schnitte wurden in Serie aufgeklebt. Dann wurde das Objekt umgebettet und von der Spitze beginnend senkrecht auf den Modiolus geschnitten, wobei unter Kontrolle mit der Lupe das Cortische Organ so orientiert wurde, dass das Messer möglichst parallel zu seiner Oberfläche geführt wurde. Auf diese Weise lassen sich Schnitte in allen Richtungen durch das Cortische Organ erhalten; zum Schluss eine Reihe von Schnitten jeder Windung der anfangs halbierten Schnecke, die die Oberfläche der Papilla basilaris, die Lamina reticularis zeigten. Diese ersetzen in vollkommener Weise die Totflächenpräparate, an denen man sonst die Verteilung der Haarzellen und andere Fragen studiert hat. Zum Studium der Grenzzelle, der Innenphalange und vor allem der Hörhaare sind solche Schnitte unerlässlich.

Auch das menschliche Material wurde in der gleichen Weise behandelt. Ganz frisches Material zu untersuchen, war mir nicht möglich, das frischeste stammte von einem intra partum gestorbenen Kind von 3600 Gramm. Durch die Liebenswürdigkeit Professor Schaffers, dem ich dafür zu grossem Dank verpflichtet bin, gelangte ich in den Besitz eines Gehörorgans, das er nach einer Hinrichtung vor Jahren in Flemmingscher Flüssigkeit konserviert hatte. Das übrige Material stammte von Sektionen und gelangte meist erst nach vier bis sieben Stunden post mortem in meine Hände, zeigte also immer schon einzelne Zerfallserscheinungen. Für dessen Überlassung bin ich Herrn Professor Ghon und Dr. Landsteiner zu Dank verpflichtet. Zur Untersuchung gelangte je ein  $\frac{1}{4}$ ,  $1\frac{1}{4}$ , 25, 27, 30, 50, 51, 75, 84 Jahre altes Individuum und mehrere Neugeborene. Um beim Menschen möglichst gut erhaltene Epithelien zu bekommen, ist

es immer nötig, einen Tropfen gesättigter Lösung von Osmiumsäure in Ringerscher Flüssigkeit mit einer Pravazspritze, einerseits durch die Stapesplatte, andererseits durch den Acusticus zu injizieren. Bei einiger Vorsicht lässt sich damit viel erreichen, indem die Dämpfe der konzentrierten Lösung sich in der Endo- und Perilymphe verteilen.

#### Mensch.

Es war natürlich beim menschlichen Labyrinth nicht zu erwarten, dass die neueren Untersuchungsmethoden ein anderes Bild von seiner Konfiguration und seinen Zellformen liefern würden, als es die besten früheren Untersuchungen ergeben hatten. Immerhin aber war es von Wichtigkeit, auch die in neuerer Zeit am Tiermaterial aufgefundenen, feineren zytologischen Details am menschlichen Material nachzuweisen. Insbesondere sind die Stützapparate des Labyrinths beim Menschen noch nicht vollkommen eingehend dargestellt worden. Auch die Sinneszellen müssen nochmals einer genauen Betrachtung unterzogen werden. Wenig Berücksichtigung hat auch der Bau der Membrana tectoria bisher beim Menschen gefunden und es divergieren die Angaben der Autoren ziemlich stark darüber. Deshalb sollen hier im folgenden kurz die zytologischen Eigentümlichkeiten des menschlichen Labyrinths geschildert werden, besonders da dies erst einen Vergleich dieser Verhältnisse mit denen der anderen Primaten, deren Details nach in der gleichen Weise konservierten Präparaten besprochen werden sollen, möglich macht. Die feineren Verhältnisse der Innervation zu untersuchen, ist, wie ich mich leider bald überzeugte, am menschlichen Material nur in den seltensten Fällen möglich, da es fast nie die erforderliche Frische besitzt.

Stützelemente: Unsere Kenntnisse von den Stützelementen im Cortischen Organ sind beim Menschen geringer als bei den Tieren. Die Carnivoren und die Nager sind in dieser Hinsicht in ausgezeichneter Weise von Held geschildert worden, bei Nagern hat Joseph viele Details aufgeklärt, ich selbst habe eine Darstellung von ihrem Verhalten bei den Haustieren gegeben, van der Stricht hat sie jüngst bei den Fledermäusen beschrieben. Vom Menschen und von den Affen besitzen wir nur Beschreibungen dieser Elemente in den älteren

Arbeiten von Retzius und Tafani. Retzius hat zuerst auf Grund von Osmiumpräparaten die Struktur der Pfeiler und den Faden in den Deitersschen Zellen geschildert, später hat er die Einschlusskörper der letzteren an Eisenhämatoxylinpräparaten entdeckt, diese aber nur bei den Carnivoren nachgewiesen.

Die Pfeiler des Menschen entsprechen in ihrer Form durchaus der Beschreibung von Retzius. Von der Basis bis zur Spitze der Schnecke erfahren sie eine fortwährende Längenzunahme, werden dabei schlanker; der Winkel, den sie einschliessen, wird stumpfer und sie zeigen immer mehr eine leichte Krümmung. An gut fixierten Objekten, lange Einwirkung von Chromsalzen ist dabei von Wichtigkeit, lassen sich die Stützfasern in ihnen ausgezeichnet differenzieren. Im inneren Pfeiler finden wir eine grosse Anzahl von Fasern, die, einen Konus bildend, an der Membrana basilaris sich ansetzen. Zwischen ihnen zeigt sich ein ebenfalls sehr intensiv färbbarer, kegelförmiger Füsseinschluss. Im Mittelteil des Pfeilers vereinigen sich die Fibrillen, ohne ganz miteinander zu verschmelzen. Man kann im schmalsten Teil immer noch sieben bis acht Fasern unterscheiden, im Kopf weichen sie wieder auseinander, ihre oberen Enden inserieren teilweise an der konkaven äusseren Fläche des Kopfes, teilweise ziehen sie in den der Innenphalange zugewendeten Innenschnabel, der beim Menschen immer deutlich ausgebildet zu finden ist, die meisten aber endigen mit minimalen Verbreiterungen an dem der ersten Haarzellenreihe anliegenden Rand der Kopfplatte des Pfeilers. Die in dieser befindlichen, schon von Spee geschilderten Diplosomen fand ich in allen Fällen, wo genügend frisches Material vorlag. Es ist nicht uninteressant, dass diese Gebilde auch bei einem 75 Jahre alten Mann deutlich waren, ein Beweis, dass sie sich durch das ganze Leben hindurch auch in Zellen erhalten, bei denen Teilungsvorgänge aller Wahrscheinlichkeit nach vollkommen abgeschlossen sind.

Der äussere Pfeiler ist von seinen Nachbarn nicht immer durch gleiche Abstände getrennt, sondern bildet zu mehreren Gruppen, wie man dies besonders deutlich an Tangentialschnitten erkennt. Das Verhalten der Stützfasern ist in dem äusseren Pfeiler analog wie in dem inneren, auch ein basaler Einschlusskegel ist oft vorhanden, in halber Höhe des Pfeilers lassen sich

noch bis zu 27 getrennte Fasern zählen. Der Kopf ist dadurch charakterisiert, dass an seinen seitlichen Flächen cuticulare Verdichtungen ausgebildet sind, die eine halbmondförmige, in der Basalwindung schmale, in den oberen Windungen etwas breitere Platte bilden, die sehr stark die Farbe zurückhält. Bei schwacher Vergrößerung könnte man deshalb meinen, dass irgend ein Einschluss wie bei Rodentien oder Carnivoren vorhanden sei. Derselbe fehlt aber vollkommen. In den Phalangenfortsatz gehen noch sieben Fibrillen hinein, wir finden darin meist schief zur Längsrichtung die zuerst von Spee demonstrierten Diplosomen in einer Area. Das Protoplasma, das den Pfeiler umhüllt, zeigt zweierlei Arten von Körnchen, besonders im Kopfteil unter dem Phalangenfortsatz. Solche, die durch Osmium intensiv geschwärzt werden und andere, die durch Eisenhämatoxylin kenntlich gemacht werden können. Auffallend ist, dass gerade beim Menschen nicht selten ein Verhalten des Kerns der Pfeilerzellen beobachtet wird, das bei anderen Objekten mir aufzufinden nicht möglich war. Es kommt nämlich vor, dass der Kern nicht im Tunnelraum in dem Protoplasmadreieck des Pfeilers sich findet, sondern in einer Anhäufung von dessen Protoplasma, die nach aussen gegen die erste Deiterssche Zelle liegt. Selten findet man den Kern der inneren Pfeilerzelle dicht am Kopfe gelegen. Bei guter Fixierung zeigen die Kerne ein deutliches Fadengerüst und mehrere Nukleolen. Was die Deitersschen Zellen betrifft, so finden sich auch beim Menschen die verschiedenen Typen dieser Zellen in den einzelnen Höhen der Schnecke. Die Form dieser Zellen ist von den älteren Autoren auch beim Menschen schon ziemlich richtig beschrieben worden. Nur wurde der Phalangenfortsatz meist etwas zu schmal dargestellt. Im Beginn des Schneckenkanals präsentieren sich die Deitersschen Zellen mit einem auffallend starken, intensiv färbbaren Retziusschen Faden. Dieser entspringt in der Mitte der Zellbasis mit einem kleinen Fibrillenkonus und erhebt sich mit einer leichten Krümmung zur Mitte der Zelle. Hier teilt sich das Faserbündel und ein Teil der Fibrillen zieht in einem Bogen in spiraler Richtung abbiegend in den Phalangenfortsatz, wo die Fasern in der bisquitförmigen Platte desselben mit minimalen Verbreiterungen in deren cuticularen Rand übergehen. Das andere Faserbündel weicht auseinander und bildet den Stützelch der Haarzellen im

unteren Kopf des Stützelementes. Dieser Kelch erscheint um so deutlicher, kompakter, je näher dem Anfang der Basalwindung wir uns befinden, weiter oben schon gegen das letzte Drittel der Basalwindung sind die Kelche weniger deutlich, aber ihre Zusammensetzung aus Fasern, die gegen den Rand des Kelches zu abgeschrägt sind, tritt klarer hervor. Gegen den Anfang der zweiten Windung finden sich nur mehr Stützpolster in den Zellen, d. h. einige Stützfasern bilden in einem Vorsprung der Deitersschen Zelle eine Vorwölbung, welcher der untere Pol einer Haarzelle anliegt. Dagegen sind die Phalangenfortsätze in den oberen Schneckenteilen viel stärker entwickelt, sie bilden längere Bögen, besonders die zu äusserst gelegenen bilden, ähnlich wie Held es bei den Nagern beschrieben hat, einen typischen Stützbogen, nur nicht mit einer so auffallenden Ausladung. Da in dieser Höhe immer mehrere Reihen solcher Elemente entwickelt sind, so entsteht ein zierliches Bild, in dem sich bei guter Differenzierung der Stützfasern blumenkelchartige Bildungen zeigen, weil auch der Phalangenfortsatz noch eine Menge Fasern, bis zu zwanzig, enthält. Im Protoplasma der Deitersschen Zelle finden wir ausser den schon von den Autoren beschriebenen Körnchen, die in der Nähe der Oberfläche gelegen sind, die Einschlusskörper von Retzius. Während dieser Autor aber Körnchenhaufen beschreibt, die nicht im Zusammenhang mit dem Stützfaden stehen, habe ich ganz konstant andere Bilder erhalten. Es sind bis  $3 \mu$  grosse, scharfkonturierte, intensiv gefärbte Schollen, die immer eine typische Krümmung aufweisen und durch feine Fortsätze mit den Stützfäden zusammenhängen. Die Gebilde erinnern manchmal an den hakenförmigen Kopfteil eines Spermatozoons vom Hund oder der Ratte. Die Vermutung von Retzius, dass es sich hier um etwas den Sphären Analoges handeln könnte, ist seit der Auffindung der Diplosomen an der Oberfläche der Phalangenplatte unwahrscheinlich geworden, es liegt vielmehr nahe, sie als den Stützsubstanzen zugehörig aufzufassen. Zum Kern stehen sie sicher in keiner Beziehung. Ein Auseinanderweichen der Stützfasern in dem mehr peripheren Teil der Zelle, wie dies besonders bei Nagern in Form eines breiten Bündels zu sehen ist, habe ich bei Primaten überhaupt nie gesehen. Es sei auch betont, dass niemals die Fasern der Stützzellen in die der Basilaris übergehen, wie dies neuerdings wieder

van der Stricht zu meinen scheint. Letztere lassen sich schon färberisch leicht von den anderen unterscheiden. Die Stützelemente in der Gegend der inneren Haarzelle sind wohl schon von den früheren Untersuchern gesehen worden. Nachdem aber durch Held die Details ihrer Anordnung bei Tieren festgestellt worden sind, bietet es Interesse, diese Objekte beim Menschen zu untersuchen, da die bisherigen Darstellungen mit den Angaben von Held nicht in allen Details übereinstimmen. Die innere Haarzelle wird beim Menschen von einer Reihe von Zellen umgeben, die sich bei guter Konservierung in ihrem oberen Teil leicht zur Darstellung bringen lassen. Dagegen ist es mir nur in einem einzigen Fall geglückt, ihren Mittelteil halbwegs unverändert zu sehen. Er unterliegt offenbar sofort nach dem Aufhören der Zirkulation dem Zerfall. Zwischen je zwei innere Haarzellen eingeschoben findet sich eine schmale Zelle, die der Innenphalange von Held entspricht. Ihr Kopf ist dreieckig, gegen den Pfeiler zu sehr schmal und stösst mit dem Innenschnabel der inneren Pfeiler zusammen. Nach Innen zu gegen den Modiolus ist die Haarzelle von ein bis drei Reihen von schmalen, in radiärer Richtung zusammengepressten Elementen begrenzt, die offenbar den Grenzzellen Helds entsprechen. Wo die Haarzellen, wie beim Menschen nicht selten, in zwei Reihen stehen, ist das Gefüge dadurch ein wenig komplizierter. In allen Köpfen dieser Zellen finden sich Diplosomen. Stütz fibrillen dagegen gelang es mir nicht darin nachzuweisen. Gegen die Schneckenachse zu schliesst sich an diese Elemente eine breitere Epithelzelle an, dann folgen die flachen Zellen, die den Canalis cochlearis internus auskleiden und besonders an der Spitze ganz niedrig sind. In bezug auf die Konfiguration der Stützzellen der inneren Haarzelle herrscht in verschiedenen Windungshöhen insofern ein Unterschied, dass basal auf dem Radiärschnitt nur eine Grenzzelle sich findet, höher oben aber dachziegelförmig geschichtet dieser noch mehrere schmale Zellen aufliegen.

Sinneszellen: Die innere Haarzelle ist das hinfälligste Element des Cortischen Organs, ja vielleicht des gesamten menschlichen Körpers. Es ist daher auch ausserordentlich selten möglich, ganz unveränderte Zellen zu Gesicht zu bekommen, auch wenn es gelungen ist, alle übrigen Zellelemente gut zu fixieren. Dies rührt offenbar von einem besonders hochgradigen Wasser-

gehalt dieser Zelle her. Ihre Kontur aber ist häufig erhalten und entspricht durchaus der Beschreibung der Autoren. Etwas dem Hensenschen Körper Analoges habe ich in dieser Zelle nie gefunden. Der Kopf besitzt einen stark verdickten ovalen Randraifen und eine cuticulare Platte, welche nur einen geringen Dickendurchmesser zeigt. Auf ihr sitzen die Haare auf, die meist etwas nach innen gegen den Modiolus zu gerichtet sind. Während immer bisher von einer Reihe von Haaren die Rede war und die Abbildungen der Autoren, insbesondere die von Retzius, nur eine etwas gekrümmte Reihe von solchen zeigen, fand ich zwei Reihen von diesen Haaren und manchmal noch einzelne in einer dritten Reihe stehen. Auf Radiärschnitten ist es nur schwer möglich, sich vom Vorhandensein dieser Reihen zu überzeugen, dagegen ist dies leicht in der Ansicht von oben, wie sie uns der Horizontalschnitt bietet. Die nach aussen gegen den Pfeiler zu stehenden Haare sind länger, die anderen sehr kurz, 1—2  $\mu$  lang. Im ganzen dürfte eine Zelle zwischen 30 und 40 Haare besitzen. Auf der Seite des Pfeilers ist am Rande der cuticularen Kopfplatte ein heller Raum mit einem Zentralkörper leicht aufzufinden, wie Spee habe ich immer nur einen solchen gefunden. Die äusseren Haarzellen sind schon aus der Darstellung von Retzius genügend bekannt. Ihre zylindrische Form ist nicht allzu schwer zu konservieren. Ihr Protoplasma bietet einen verschiedenen Anblick, je nach der angewendeten Konservierungsmethode. Osmiumsäure und schwach chromhaltige Gemische zeigen dasselbe ganz homogen. Stärkere Chromierung macht ein Oberflächenhäutchen derselben deutlicher und unter diesem einen Belag von feinsten Körnchen, den Retzius schon abgebildet hat. Lange Einwirkung dieser Lösungen mit nachträglicher Eisenhämatoxylinfärbung zeigt eine Andeutung feinsten fibrillärer Strukturen im Zellkörper, die mit der verdichteten unteren Partie, dem Retziusschen Körper, zusammenhängen. Diesen möchte ich als Verdichtung eines Fibrillennetzwerkes auffassen, wie ich es schon in einer früheren Mitteilung getan habe. Jedenfalls ist eine vollkommene Homogenität des Zellprotoplasmas nicht anzunehmen, was ich besonders gegenüber der Ansicht von Held betonen möchte. Ganz besondere Schwierigkeiten bietet die Deutung eines anderen Teiles der äusseren Haarzelle, der sogenannte Hensensche Körper. Vielleicht an keinem anderen

Objekt lässt sich der Einfluss der verwendeten Technik auf das Bild, das man erhält, so deutlich zeigen, wie bei diesem. Während man das eine Mal ausser einigen Körnchen gar nichts besonderes im Kopfe der Haarzelle sieht, findet man z. B. nach Fixation mit Flemmingscher Flüssigkeit bald einen kurzen kleinen Kegel mit nach abwärts gerichteter Spitze, bald aber auch einen intensiv gefärbten, kompakten, auf dem Querschnitt runden Körper mit mehreren nach unten gerichteten Ausläufern. Bei lange währender Chromierung findet man wohl auch einige feinere Fäserchen darin, dagegen ist mir nie gelungen, den Körper so darzustellen, wie ihn Hensen auch wieder in einer neueren Publikation abbildet. Wie die innere Haarzelle, so enthält auch die äussere einen Zentralkörper in einer hellen Area ihrer cuticularen Kopfplatte. Ganz besonderes Interesse bietet beim Menschen das Verhalten der Hörhaare. Schon Retzius war es aufgefallen, dass der Mensch mehr Hörhaare zu haben schien, als die anderen von ihm untersuchten Säuger. Während er z. B. beim Kaninchen ganz deutlich sieben Haare auf den äusseren, acht auf den inneren Zellen abbildet, fand er beim Menschen mehr als zwanzig auf den inneren, noch mehr auf den äusseren Haarzellen. Es war mir oft aufgefallen, dass auf feinen Radiärschnitten die Haare scheinbar an ihrem basalen Anteil eine Verdickung zeigten, oder dass dieser Anteil verdoppelt schien. Dies lenkte meine Aufmerksamkeit auf die Querschnitte der Hörhaare, wie man sie erhält, wenn man parallel zur Fläche der Membrana reticularis schneidet. Dabei gelingt es Bilder zu finden, in denen ein Querschnitt durch die Haare dicht über den Köpfen der Haarzellen zu sehen ist. Man entdeckt dabei, dass viel mehr Haare vorhanden sind. Auch der Raum im Innern der Hufeisenfigur, welche die Haare bilden, ist von 1—2  $\mu$  langen Härchen eingenommen, sodass auf dem Querschnitt ein ganz dichtes, sehr regelmässiges Punktmosaik entsteht. Die Zahl dieser Punkte beträgt 50—60 und mehr. Da die Haare äusserst dicht nebeneinander stehen, erscheint ein isoliertes Schwingen, wie es Held in Erwägung gezogen hat, nur für die äussersten, die die anderen weit überragen, möglich. Es soll noch später darauf zurückgekommen werden, dass diese Vermehrung der Haare für den Menschen und die höchststehenden Primaten charakteristisch zu sein scheint. Bei anderen daraufhin von mir untersuchten Ord-



nungen, Carnivoren, Rodentien, Insectivoren, Chiropteren, fehlt dieselbe.

Was die Reissnersche Membran betrifft, möchte ich eines zwar nicht häufigen, aber besonders charakteristischen Befundes gedenken. Während man für gewöhnlich in ihr Fettkörnchen, Pigment in Körnern und Schollen, und einzelne grosse Pigmentzellen, die der Bindegewebsschichte angehören, findet, fielen mir noch andere, in fast jeder Zelle befindliche Einschlüsse auf, deren Deutung grosse Schwierigkeiten macht. Es sind dies lange spindelförmige, dunkelbraun gefärbte Stäbchen, die bald einzeln, bald bis zu sieben, in dem Protoplasma der flachen Zelle eingelagert sind. Die kleinsten sind 3—4  $\mu$  lang, die grössten über 20  $\mu$ . Alle zeigen eine knopfartige Verdickung in der Mitte. Sie fanden sich beim Neugeborenen.

Der Verlauf des Acusticus im Bereich des Cortischen Organs ist beim Menschen nicht vollständig zu übersehen, da gerade die Nerven in den meisten Fällen durch die postmortalen Veränderungen bald leiden. Es ist überhaupt in den meisten Fällen schwer, nicht gequollene Tunnelfasern zu Gesicht zu bekommen. Bei genügend frischer Konservierung finden wir unter der Reihe der inneren Haarzellen einen kräftigen spiralen Faserzug, der meist in zwei Bündel geteilt, den Stützzellen der inneren Haarzelle anliegt. Von diesen wenden sich einzelne Fasern nach oben zu der inneren Haarzelle, während die anderen weiter verlaufen und zugleich mit Fasern, die direkt aus den Löchern der Habenula perforata kommen, zwischen den inneren Pfeilern hindurch in den Tunnelraum ziehen. An der Aussenseite der inneren Pfeiler finden wir in jener Höhe, wo der Protoplasmakörper des Pfeilers an dem Faserbündel mit seinem oberen Ende abschliesst, einen zweiten spiralverlaufenden Strang, der die Dicke des erstbeschriebenen besitzt, auch von diesem biegen nach kurzem Verlauf die Fasern durch den Tunnel ab. Jenseits des Tunnels, das die Fasern bald näher der Basilaris, bald höher oben unter den Pfeilerköpfen überqueren, finden sich fast immer vier, nur selten drei Faserstränge, die äusseren Spiralstränge, deren Anordnung für den Menschen ganz charakteristisch ist. Während wir bei allen anderen Tieren die Fasern der Spiralstränge auf dem Radiärschnitt als eine an der inneren Fläche der einzelnen Deitersschen Zellen verlaufende Punktreihe finden und nur selten mehrere

Fasern in einem Niveau gelegen sind, vermischen wir eine solche Anordnung beim Menschen, vielmehr sind die Fasern zu kompakten Strängen von elliptischem Querschnitt angeordnet, die unter den Köpfen der Deiter'schen Zelle gelegen sind. Nur an dem ersten inneren Spiralstrang finden sich einzelne Fasern, deren Querschnitte gegen die Basilarmembran zu in einfacher Reihe angeordnet sind. Die von diesen Strängen zu der Basis der Haarzellen aufsteigenden Fasern zu beobachten, war mir am menschlichen Material nicht möglich. Doch sah ich oft deutlich den Neurosomen Helds analoge Pünktchen an der Basis der Haarzellen innerhalb des Kelches. Dort, wo eine fünfte Reihe von Haarzellen vorhanden ist, finden sich auch einzelne Fasern in einem fünften Strang. Soweit es sich beurteilen liess, da ich nicht mit ganz spezifischen Achsenzylinderfärbungen arbeiten konnte, scheint es mir ausgeschlossen, dass Fasern, wie man es noch auf älteren Darstellungen sieht, direkt zur Basis der drei äusseren Haarzellen ziehen. Tatsächlich machen alle Fasern einen mehr minder langen spiralen Lauf und winkelige Knickungen durch, ehe sie zur Basis ihrer Endzellen gelangen, was sich dadurch erklärt, dass eine Verbindung schon in einem Embryonalstadium vorhanden ist, indem das Längen- und Spiralwachstum des Schneckenkanals noch unvollendet ist.

Was die übrigen Zellen im Bereich des Cortischen Organs betrifft, so zeigen die Hensenschen Zellen ein recht dichtes und mit Eisenhämatoxylin ziemlich dunkel sich färbendes Protoplasma, das in Osmiumpräparaten, wie alle übrigen Zellen der Papilla basilaris dunkle, offenbar fettartige Körnchen im oberen Anteil enthält. In diesen Zellen sind auch die Diplosomen meist in den Ecken der polygonalen, oberflächlichen Grenzfläche besonders deutlich zu sehen, sie scheinen in einzelnen Fällen kurz stabförmig. Wie man besonders an Tangentialschnitten deutlich erkennt, reichen all diese Zellelemente bis an die Basilaris, wenn auch eine Schichtung derselben auf dem Radiärschnitt durch die stark verzogenen Zellkörper vorgetäuscht wird. Die den Canalis cochlearis nach aussen hin auskleidenden Zellen lassen sich zwanglos in drei Arten einteilen. An die Hensenschen Zellen reihen sich die niedrigen Claudiusschen Zellen, dann folgen weiter nach aussen Zellen, welche dieselbe Gestalt wie die Claudiusschen Zellen zeigen, sich aber von diesen dadurch

unterscheiden, dass sie nicht nur einzelne, gelegentlich mit Osmium färbbare Körnchen, sondern wie gut chromierte Präparate zeigen, immer eine Menge gleichmässig grosser, an Sekretkörnchen erinnernde Granula, die sich mit Eisenhämatoxylin färben, enthalten. Eine weitere Reihe von Zellen zeigt das gleiche Verhalten des Protoplasmas; es sind Zellen, deren ins Bindegewebe weithineinreichende verzweigte Fortsätze schon oft die Aufmerksamkeit der Untersucher auf sich gelenkt haben.

Auch das Epithel der Stria ist schwer in gut konserviertem Zustande zu sehen; seine feinsten Strukturen sind ebenso vergänglich als die der Haarzellen. Immerhin liessen einzelne Präparate erkennen, dass diese Zellen dieselbe basale Streifung besitzen, wie sie bei den anderen Tieren leicht darzustellen ist. Die basalen Zellen Böttchers konnte ich in der typischen Ausbildung beim Menschen niemals auffinden.

Die Membrana tectoria soll in ihrem Verhalten später einer besonderen Besprechung unterzogen werden. Hier sei nur bemerkt, dass sowohl das auf der vestibularen Seite befindliche Randfadennetz als auch die freie über der äusseren Region des Cortischen Organs befindliche Randfadenmembran bei guter Konservierung stets nachzuweisen ist. Am freien Rande sind mehrere Maschenreihen zu finden, die mit einzelnen spitzen Ausläufern enden. An der tympanalen Fläche finden sich neben dem sehr deutlichen dicken Hensenschen Streifen, der ein wenig prominirt und selbst etwas konkav ist, noch einzelne, andere feinere Streifen.

Die Untersuchung der Maculae und Cristae ergab wenig Neues. Wie bei den Tieren lässt sich in den Stützzellen ein feiner Kegel von Stützfibrillen nachweisen, die an der freien Oberfläche der Zelle, an dem cuticularen Rande inserieren und nur in seltenen Fällen bis zur Zellbasis zu verfolgen sind. Die Sinneszellen sind unverändert nur bei direkter Einwirkung von Osmiumsäure auf das eröffnete Labyrinth zu konservieren. Die Sinneshaare trifft man bald getrennt, bald verklebt. Zentralkörper konnte ich in den Sinneszellen nicht finden. Was die Innervation derselben betrifft, möchte ich auf frühere Mitteilungen verweisen. Das Vorkommen von Pigment entspricht durchaus der Schilderung, die Alexander davon gegeben hat. In den zylindrischen Epithelzellen, die das Planum semilunatum

neben den Cristae auskleiden, finden sich eigenartige scharf abgegrenzte, mit sauren Farbstoffen färbbare Schollen. Häufig bildet das Epithel jener Gegend zylindrische Einbuchtungen, wie sie schon bei niederen Wirbeltieren beobachtet worden sind. Diese drüsenähnlichen Kanälchen enthalten hyaline, färbbare Pfröpfe.

Die besterhaltene Cupula beobachtete ich bei einem Neugeborenen, der 1<sup>h</sup> post partum verstorben war und von den Gefässen aus fixiert wurde, die Länge der Cupula war 1040  $\mu$ , die in ihr bis zur abgestumpften Kuppe verlaufenden Kanäle zirka 3  $\mu$  weit; die Haare der Haarzellen liessen sich genau abgrenzen, über ihnen lag in manchen Kanälen ein zarter hyaliner Faden. Die Struktur der Cupula entsprach dem, was bei *Macacus* des näheren geschildert wird.

#### Orang-Utan.

Das Gehörorgan dieses Menschenaffen gelangte leider nicht in ganz frischem Zustand in meine Hände. Es waren schon über zwölf Stunden vergangen, seit das Tier verendet war. Deshalb war auch die Erhaltung des Objektes keine ganz vollkommene mehr. Immerhin liessen sich, wie aus den Abbildungen ersichtlich, viele wichtige Details an diesem seltenen Objekt erkennen. Die häutige Schnecke ist an der Basis 7200  $\mu$  breit und 3200  $\mu$  hoch. Die grösste Weite des knöchernen Kanals beträgt in der Basalwindung 1840  $\mu$ , in der zweiten 1400  $\mu$ . Die Membrana basilaris hat eine Breite von 136  $\mu$  im Anfang, von 160  $\mu$  in der Mitte der Basalwindung, von 288  $\mu$  in der Mitte der zweiten Windung, von 432  $\mu$  in der Gegend der Hamulus. Die Dicke derselben ist bezw. 4  $\mu$  am Anfang, 1  $\mu$  an der Spitze der Schnecke. Die tympanale Belegschicht ist am stärksten in der Mittelwindung, 15—20  $\mu$  dick, entwickelt. Die Konfiguration der den Ductus cochlearis zusammensetzenden Teile ist der menschlichen sehr ähnlich. Es ist die Höhe des Hörzahns über der Basilaris in der ersten Windung 51  $\mu$ , in der zweiten 42  $\mu$ , in der dritten 33  $\mu$ . Wie beim Menschen nimmt die Breite des Sulcus spiralis internus von der Basis an zu. Sie ist 66 resp. 99 und 105  $\mu$ . Auch die Höhe des Cortischen Organs nimmt zu. Dasselbe misst 66  $\mu$  an der höchsten Stelle, den Hensen'schen Zellen und 50  $\mu$  am

Pfeilergelenk, in der zweiten Windung 70 bzw. 54, in der dritten 81 bzw. 57  $\mu$ .

Die Gegend der inneren Haarzelle war über Erwarten gut erhalten, Grenzzelle und Innenphalange deutlich abzugrenzen. Auch die runde Basalkontur der inneren Haarzelle selbst war unverändert. Die Zellen waren vielleicht etwas gequollen, denn ihre Breite betrug 10  $\mu$ , die der Kopfplatte nur 9  $\mu$ . Die Länge der Zelle war in den einzelnen Querschnitten der Schnecke nur wenig von 30  $\mu$  verschieden. Die Haare der Zelle messen basal 6  $\mu$ , an der Spitze über 10  $\mu$ .

Die Pfeiler sind den menschlichen zum Verwechseln ähnlich. Der Innenpfeiler zeigt im Fuss bisweilen einen zweiten Einschlusskegel, rings um den ein kleineres, schief mit dem anderen sich vereinigendes Bündel von Stützfasern entspringt. Die Kopfplatte zeigt noch neun Fasern und die Diplosomen. Die Entfernung der Pfeilerbasen beträgt in den verschiedenen Windungen 33 resp. 51  $\mu$ .

Der äussere Pfeiler enthält auch einen basalen Einschlusskegel; um diesen herum sind schon im Radiärschnitt 14 Fasern zu sehen, im ganzen also wohl viel mehr vorhanden. Die im Mittelstück nicht aufzulösenden Fäden weichen ganz wie beim Menschen im Kopf auseinander. Ein starkes Bündel, das im Winkel zu den übrigen Fasern steht, zieht in den Phalangenfortsatz, in dessen ruderförmiger Endplatte noch sieben Fasern gewöhnlich zu unterscheiden sind.

Die äusseren Haarzellen waren schon starken postmortalen Veränderungen unterworfen. Ich fand sie fast überall in drei Reihen, nur an einzelnen Stellen der Spitzenwindung auch noch eine vierte Reihe. In der gleichen Gegend kommt auch eine fünfte Reihe von Zellen vor. Die Länge der Haarzellen ist in der Basalwindung 20, in der zweiten Windung 24, in der Spitzenwindung 36  $\mu$ . Die Kopfplatte hat einen Querdurchmesser von 8  $\mu$ , der Kern misst 5  $\mu$ , die Haare nehmen von 4,5  $\mu$  an der Basis bis zu 8  $\mu$  an der Spitze zu. Die Anzahl der Haare ist sehr gross. Jede Zelle scheint deren über 60 zu besitzen; sie stehen in einem Büschel mit halbmondförmigem Querschnitt. Die Deitersschen Zellen waren gut abzugrenzen, sie besitzen deutliche Stützkelche in der Basalwindung, weiter oben Stützpolster, ihr unterer Kopf enthält viele Granula, daneben auch

reichlich entwickelte, stark färbare, teilweise mit dem Stützfadenapparat in Zusammenhang stehende Einschlusskörper. Die Phalangenplatten sind mit ganz besonders starken Randleisten versehen, haben gestreckte Bisquitform und sind im Längsdurchmesser  $20 \mu$  lang. Die Phalangenplatten der ersten Reihe sind etwas breiter. Sie messen  $24 \mu$ . Die Hensenschen Zellen präsentieren sich in vier bis fünf Reihen. Sie überlagern sich teilweise, haben einen polyedrischen Querschnitt, feinkörniges, stark färbbares Protoplasma,  $4 \mu$  grosse Kerne. Auf dem Oberflächenbild sieht man ganz wie beim Menschen die verschiedenen Zentralkörper der Zellen, die Diplosomen in den Phalangenplatten der Pfeiler der Deitersschen Zellen und in den Hensenschen Zellen, sowie in den verschiedenen Haarzellen, das einzelne von einer Area umgebene Körperchen.

Die Stria vascularis zeigt keinerlei Besonderheiten. Ihre epithelialen Elemente führen gelbliches, die darunter gelegenen bindegeweblichen Elemente gelbbraunes Pigment.

Was die übrigen Teile des Labyrinths betrifft, so sind auch diese in Form und Grösse durchaus menschenähnlich. Die Nervenendstellen des Utriculus und Sacculus zeigen ein  $23 \mu$  hohes Epithel, die Haarzellen darin messen  $13 \mu$ , ihre Haare sind etwas länger. Auf einer Zelle können sich bis 15 Haare finden, die zwischen ihnen gelegenen Stützzellen haben starke Kittleisten und kräftige Stützfaser, die selten bis zur Basis ziehen. Die in und auf der Gallertschichte der Maculae gelegenen Otoliten zeigen deutliche Kristallform und liegen in acht bis elf Schichten übereinander. Die Ampullen zeigen nichts von menschlichen Verhältnissen abweichendes. Die Membrana tectoria lag den Haaren der Haarzellen an, ohne mit anderen Teilen des Cortischen Organs in Berührung zu kommen; sie hat an der Unterseite eine vollkommen glatte Oberfläche, von der sich nur der Hensensche Streif abhebt, dagegen besitzt sie auf der Oberseite besonders in der Basalwindung deutliche Streifen, die von dem aufgelagerten Fasernetz herrühren. Sie misst am Anfang der Basis  $240 \mu$ , davon sind  $80 \mu$  frei. An der Spitze aber  $303 \mu$ , davon sind  $136 \mu$  frei. Auch ein deutliches Randfasernetz, das stellenweise zwei- und einhalb Maschenreihen an der Randfadenmembran zeigt, ist vorhanden. Auch hier scheinen die runden Fasern der Randfadenmembran den Haaren der äusseren Haarzellen anzuliegen.

Die Dicke der Tectoria nimmt stark gegen die Spitze zu. Sie beträgt  $18 \mu$  am Anfang der Basalwindung,  $24 \mu$  in deren Mitte und  $42 \mu$  an der zweiten Windung, an der Spitze  $56 \mu$ . Es sei auch erwähnt, dass das Vas spirale nicht selten Anastomosen unter dem Cortischen Organ bildet, sodass man gelegentlich auf dem Radiärschnitt zwei und drei Querschnitte desselben finden kann. Es sei noch einiger auffälliger Befunde gedacht. So treten grobe, sich stark färbende Klumpen im Striaepithel auf, offenbar Produkte einer hyalinen Degeneration in dieser Region und eine ganz auffallende Rarefizierung des Bindegewebes des Ligamentum spirale, Dinge, die auch aus Befunden bei Menschen bekannt sind. Sie dürften vielleicht als Alterserscheinungen zu deuten sein, da das Tier angeblich 20 Jahre alt war.

#### Gibbon.

Während die Grössenverhältnisse und die Details der Konfiguration des Labyrinths beim Orang-Utan eine fast vollkommene Übereinstimmung mit denen des Menschen zeigen, ist diese bei einem anderen Anthropoiden, den ich zu untersuchen Gelegenheit hatte, nicht mehr so auffällig. Das Labyrinth vom Hylobates zeigt schon den geringeren Grössenverhältnissen des Tieres entsprechende kleinere Dimensionen. Natürlich ist bei dem wesentlich kleineren Schädel das Labyrinth in viel zartere Knochen eingebettet und tritt deutlich aus demselben hervor. Die Breite der häutigen Schnecke misst  $6400 \mu$ , die Höhe  $3400 \mu$ . Sie ist auch etwas länger als beim Menschen und Orang-Utan, da sie genau drei Windungen besitzt. Der Anfangsteil der Basalwindung ist von der übrigen Schnecke auffallend stark abgebogen, die zweite Windung fast vollkommen von der ersten eingeschlossen. Die grösste Weite des knöchernen Kanals beträgt in der Mitte der Basalwindung  $1280 \mu$ , am Anfang der zweiten Windung  $1200 \mu$ , in der dritten  $1080 \mu$ . Die Basilarmembran besitzt am Anfang der ersten Windung eine Breite von  $129 \mu$ , eine Dicke von  $8 \mu$ , in der Mitte derselben Windung  $165$  resp.  $3 \mu$ , Anfang der zweiten  $261$ , Anfang der dritten  $315$  resp.  $2 \mu$ , am Hamulus  $350 \mu$  und  $1 \mu$ . So ist die Breite fast verdreifacht, die Dicke dagegen bei dieser Membran gegen die Spitze zu fast um das Achtfache vermindert. Die tympanale Belegschichte ist an der Basis nur  $1 \mu$  dick und erreicht in der zweiten Windung mit  $30 \mu$  ihre mächtigste Ent-

wicklung. Die Höhe des Hörzahns über der Basilaris weicht von  $60 \mu$  am Anfang und am Ende des Schneckenkanals nur wenig ab. Der Sulcus spiralis internus misst  $51 \mu$  am Anfang,  $84 \mu$  in der zweiten Windung,  $105 \mu$  in der dritten Windung der Schnecke. Das Cortische Organ erreicht seine grösste Höhe in den Hensenschen Zellen in der Basalwindung mit  $45 \mu$ , in der zweiten mit  $76$ , in der dritten mit  $87 \mu$ . Dementsprechend ist die Höhe der Pfeilerverbindung  $33$ ,  $54$  und  $67 \mu$ . Dieses zeigt eine ziemlich bedeutende Schiefstellung der Membrana reticularis zur Basilaris. In betreff der Elemente des Ductus cochlearis sei noch ein auffälliger Befund erwähnt, auf den ich speziell beim Gibbon aufmerksam wurde. Er dürfte wohl auch bei anderen Objekten sich wiederfinden. In Schiefschnitten und Horizontalschnitten durch die Oberfläche des Limbus spiralis fällt in den flachen Köpfen der hier versenkten Epithelzellen eine eigentümliche Zeichnung auf. Sie besteht aus ringartigen, mit Eisenhämatoxylin sich färbenden Gebilden, die manchmal eine kleine Verzweigung aufweisen. Sie fehlen in keiner der betreffenden Zellen. Da ich mit Hilfe der ersten Silbermethode von Cajal an den Zellen des grossen Wulstes bei Embryonen in der Kopfregion trophospongienartige Gebilde nachweisen konnte, ist es nicht unwahrscheinlich, dass diese Elemente Reste von solchen vorstellen. Sie zeigen eine grosse Ähnlichkeit mit den sogenannten Sphären, wie sie z. B. Ballowitz in der Membrana Descemetii des Auges bei Katzen nachgewiesen hat. Bestimmte Beziehungen zu den Zentralkörpern, die ja auch gleichfalls in der Kopfplatte dieser Zellen gelegen sind, oder solche zu den Fasern der Membrana Corti waren nicht zu erkennen.

Die innere Haarzelle ist in der Basalwindung  $18 \mu$  lang, in der zweiten Windung  $24 \mu$ , in der dritten  $27 \mu$ . Die Breite der Haarzellen nimmt von  $8 \mu$  am Anfang auf  $12 \mu$  am Hamulus zu. Die Länge der Haare auf ihnen wächst von  $3$  auf  $10 \mu$  am Hamulus. Der basale Abstand der beiden Pfeiler beträgt  $28 \mu$  in der Mittelwindung. Der innere Pfeiler stimmt im Bau mit dem des Menschen und des Orang ganz überein und besitzt wie diese eine starke Cuticularkappe. Wie beim Orang treffen wir nicht selten neben dem eigentlichen Faserkegel einen unabhängigen Einschlusskörper und Stützfäden daneben. An Nerven finden wir einen zarten ersten inneren Spiralstrang unter den inneren Haarzellen,



im Tunnel, dem Innenpfeiler anliegend, einen zweiten, inneren, jenseits desselben drei äussere Spiralzüge. Die äusseren Haarzellen stehen in allen Windungen meist nur in drei Reihen. Sie haben in der Basis  $21 \mu$  und verlängern sich bis zur Spitze bis auf  $31 \mu$  und sind etwa  $7 \mu$  breit. Auf ihren Köpfen sind zirka 20 bis 30 Haare vorhanden, also auffallend weniger als beim Orang und beim Menschen. Diese Haare stehen in der typischen Form des Hufeisens, ihre Länge nimmt von  $3 \mu$  anfangs der Basalwindung auf  $9 \mu$  an der Spitze zu. Die Deitersschen Zellen zeigen in den verschiedenen Abschnitten der Schnecke drei ineinander übergehende Typen von wechselndem Aussehen. Im Bereich der ersten Windung finden wir an dem kurzen, geraden, kräftigen Faserbündel des Retziusschen Fadens stark hervortretende Stützkelche ausgebildet, die zum Faden in einem Winkel von  $45^\circ$  stehen. Wenig unterhalb des Kelches entspringt aus dem Faserbündel die Portion, welche zur Phalangenplatte zieht. In der zweiten Windung finden wir in dem basalen Kopf der Zelle nur Stützpolster ausgebildet, die aus wenigen Fasern sich zusammensetzen. In der dritten Windung fehlen auch diese, dagegen zeigt der Phalangenfortsatz eine grössere Ausladung und eine stärker gegen Innen gerichtete Krümmung, so dass er einen starken Stützbogen bildet. Die Hensenschen Zellen sind zwiebel-schalenförmig angeordnet; in den unteren eineinhalb Windungen breiter und niedriger mit hellem Protoplasma, in den übrigen Schneckenanteilen schmaler mit dichterem Protoplasma; ihre Kerne sitzen wie überall in den obersten Teilen der Zelle. Die Claudiuschen Zellen sind im Basalteil der Schnecke kubisch, im oberen flach. Böttchersche Zellen habe ich nicht gefunden.

Die Stria besitzt viele dicht mit Pigment erfüllte Zellen. Das Ligamentum spirale erscheint vollkommen gleichmässig, nur in den basalen Teilen ausgebildet. In den oberen Windungen finden sich Erscheinungen der Rarefizierung.

Die übrigen Labyrinthendstellen besitzen ein  $30 \mu$  hohes Epithel. Die Cristae tragen  $18 \mu$  lange Sinneszellen, deren Haare über  $40 \mu$  lang sind. Die Cupula entspricht durchaus im Bau der Schilderung, die beim *Macacus* gegeben wird. Auffallend deutlich war die Struktur der Zellen, welche in der Längsrichtung die Cristae umgeben. Sie entspricht der der sogenannten Reiserbesenzellen der Amphibien durch ihre deutliche basale Stäbchen-

struktur. In diesen Zellen fand sich auch Pigment; sie erinnern auch in mancher Hinsicht an die Epithelien der Stria vascularis, was vielleicht darauf hinweist, dass sie gleich diesen eine sekretorische Funktion besitzen. Die Zellen des Planum semilunatum hingegen sind dadurch auffallend, dass sie mit kleinen Fortsätzen in das kleinste Papillen unter jeder Zelle bildende Bindegewebe der Basalmembran eingelassen erscheinen.

Die Tectoria ist vom untersten Anteil abgesehen überall stark gewölbt, ihre Breite ist am Anfang der Basalwindung  $135 \mu$ , davon sind  $48 \mu$  frei, in der zweiten Windung  $279 \mu$ , davon  $99 \mu$  frei, in der dritten  $318 \mu$ , davon  $150 \mu$  frei. Auch die Dicke dieser Membran nimmt um etwa das Dreifache zu. Ausser den Zellen in der Umgebung der Nervenendstellen weisen auch die der Reissnerschen Membran, sowie viele Ganglienzellen des Spiralganglions Pigment auf.

#### Macacus rhesus.

Das Gehörorgan der Affen war bisher Gegenstand einiger weniger Untersuchungen. Speziell war es ein italienischer Autor, Tafani, der sich mit dem Studium desselben beschäftigte und die Meerkatze *Cercopithecus viridis* untersuchte. Dabei hat er die früher übliche Methodik der Fixation und Färbung angewendet und ist zu Resultaten gekommen, die im wesentlichen der Beschreibung, die Retzius vom menschlichen Labyrinth gegeben hat, nahekommen. Er untersuchte das Cortische Organ auf Radiärschnitten, hat aber auch Flächenpräparate und Isolationspräparate verwendet. Als charakteristisch erwähnt er die Konfiguration der Membrana reticularis. Er hat drei Reihen Haarzellen, manchmal vier, selten eine fünfte Haarzelle bei den Affen gefunden. Auf diesen fand er acht Haare in Hufeisenform angeordnet, den Hensenschen Körper sah er als Ansammlung von Körnchen, an den Stützelementen bemerkte er nur das, was ohne Beizfärbungen nach Osmiumeinwirkung gesehen werden kann. Unter den inneren Pfeilern will er zweierlei Formen gefunden haben, die sich dadurch unterscheiden, dass sie sich bald bei der Bildung von ein oder zwei gelenkartigen Verbindungen mit den äusseren Pfeilern beteiligen, und dann ihre Köpfe dementsprechend verschieden geformt sind. Die Anordnung der Nerven fand er

ähnlich wie bei der Katze, eine einfache bandförmige Lagerung der äusseren Spiralfaserzüge zwischen den Deitersschen Zellen.

Das Pigment im Labyrinth der Affen hat schon Alexander genügend berücksichtigt.

Als Repräsentanten der Ostaffen untersuchte ich zwei Exemplare von *Macacus rhesus*. Beide wurden in der in der Einleitung geschilderten Weise durchspült und stellten ein besonders guterhaltenes Material dar.

Die Schnecke dieses Affen ist an der Basis  $4320 \mu$  breit, die Höhe beträgt  $3200 \mu$ . Sie besitzt genau drei Windungen. Misst man auf einem genau radiären Schnitt, der den ganzen Modiolus trifft, die Breite des knöchernen Schneckenkanals, so findet man  $1280 \mu$  in der Basalwindung, gegen Ende derselben  $1120 \mu$ , am Anfang der zweiten Windung  $880 \mu$ , am Anfang der dritten  $800 \mu$ ; es nimmt also der knöcherne Kanal konstant an Breite ab. Anders verhält sich der Ductus cochlearis, für dessen Dimensionen die Membrana basilaris einen Maßstab abgibt. Deren Breite, vom Ansatz am Ligamentum spirale bis zum äusseren Fussrand des inneren Pfeilers gemessen, beträgt am Anfang der Basalwindung  $105 \mu$ , in deren Mitte  $180 \mu$ , Anfang der zweiten Windung  $220 \mu$ , Anfang der dritten  $255 \mu$ , am Hamulus  $306 \mu$ . Es ist also die Breite des Cortischen Organs fast verdreifacht, aber die Zunahme ist etwas geringer als die von den Autoren für den Menschen angegebene. Bei der Wichtigkeit, die in theoretischer Hinsicht der Dimension der Membrana basilaris beigelegt wurde, seien hier auch deren Dickenmaße angeführt. Diese sind in den angeführten Höhen der Schnecke, bzw.  $6 \mu$ ,  $4 \mu$ ,  $3 \mu$ ,  $2 \mu$  und  $1,5 \mu$ . Es nimmt die Dicke also um mehr als das Dreifache ab, so dass wir in der Spitzenwindung die schwingungsfähigste Partie der Membrana basilaris sehen. Dies trifft auch dann noch zu, wenn wir zur Dicke der Basilaris die der tympanalen Belegschicht hinzurechnen, die recht variabel ist. Sie beträgt am Anfang der Basalwindung  $2 \mu$ , Mitte derselben  $33 \mu$ , Anfang der zweiten Windung  $21 \mu$ , Anfang der dritten  $18 \mu$ , am Hamulus  $7 \mu$ . Die Konfiguration des inneren Abschnittes des Ductus cochlearis wird durch die Breite des Sulcus spiralis internus und die Höhe des Hörzahns gegeben. Erstere beträgt am Anfang der Basalwindung  $60 \mu$ , Mitte derselben  $63 \mu$ , Anfang der zweiten Windung  $99 \mu$ , Anfang der dritten  $105 \mu$ , am

Hamulus 120  $\mu$ . Letztere anfangs der Basis 54  $\mu$ , in deren Mitte 51  $\mu$ , in der zweiten Windung 48  $\mu$ , in der dritten 45  $\mu$ , so dass dieser Kanal nach der Spitze hin immer breiter und niedriger wird.

Die Papilla basilaris zeigt einen ungefähr trapezförmigen Querschnitt, indem das Cortische Organ auf dem Durchschnitt in der Basalwindung fast als gleichschenkliges Trapez abfällt. In den höheren Schneckenanteilen wölben sich die Hensenschen Zellen mehr vor, so dass ein kleiner Wulst nach aussen zu entsteht. Die Oberfläche der Papilla basilaris ist etwas gegen die Basilmembran geneigt, diese Neigung nimmt mit der Höhe zu, wie es aus den Maßen der höchsten Hensenschen Zelle, des höchsten Punktes der Papille und der Höhe des Pfeilergelenkes hervorgeht. So ist die erstere am Anfang der Basalwindung 33  $\mu$ , in deren Mitte 75  $\mu$ , an der Spitze 93  $\mu$ . Die Verbindung der Pfeilerköpfe bezw. 27  $\mu$ , 45  $\mu$  und 63  $\mu$  hoch. Aus diesen Zahlen geht auch hervor, dass das ganze Cortische Organ mit allen Elementen, die es zusammensetzen, von der Basis zur Spitze kontinuierlich in der senkrechten Richtung an Länge zunimmt.

Die Zellelemente, die den Schneckenkanal auskleiden, sind im Sulcus spiralis internus flache endothelartige Epithelien, die wenig färbbares Protoplasma enthalten und ausser den kleinen Diplosomen keinerlei Details aufweisen. An diese schliessen sich die schief liegenden, langgestreckten, meist etwas nach aussen konkaven Grenzzellen an. Es sind zwei bis drei Reihen von Elementen, deren äusserste, die eigentliche Grenzzelle von Held, an ihrem Kopf einen deutlichen Schlussrahmen trägt. An die Grenzzelle stossen die Köpfe der inneren Haarzellen und der sich zwischen diese einschiebenden Innenphalangen. Das Protoplasma der letzteren war deutlich abzugrenzen und enthielt manchmal einen feinen, eine Strecke weit durch die Länge der Zelle verlaufbaren Stützfaden. Der Kopf bildet ein kleines Dreieck, in dessen Inneren man die winzigen Diplosomen findet. Die sich anschliessende, innere Haarzelle ist ein Element, welches in den verschiedenen Höhen der Schnecke an Gestalt wenig variiert. Der Zellkörper ist zylindrisch, basalwärts abgerundet und bei guter Konservierung immer von einer deutlichen Randschichte umgeben. Die dendritische Aufsplitterung der Basis, die hier von manchen Autoren beschrieben wurde, ist leicht als ein durch Schrumpfung nach vorhergegangener Vakuolisierung entstandenes

Kunstprodukt zu erkennen, da man von der runden Zellkontur alle Übergänge bis zur dendritischen Einkerbung, die allerdings auch bei den besten Fixierungen vorkommt, auffindet. Der Kopf der Zelle ist oval, in radiärer Richtung gemessen  $6 \mu$ , in spiraler  $10 \mu$  breit. Er enthält einen Einschluss, der mit dem Schlussrahmen durch zarte Fädchen verbunden erscheint. Der Kern ist oval,  $6-7 \mu$  gross. In dem gegen aussen gerichteten Rand der Kopfplatte findet man das einfache Centrosom von einem kreisrunden hellen Raum umgeben. Das Protoplasma der Haarzelle sieht meist homogen aus, zeigt aber zuweilen die Andeutung der fibrillären Struktur. Die Hörhaare inserieren auf der Zelloberfläche, wie es seit den Untersuchungen von Held bekannt ist, mit einer feinen Spitze, die kaum zu unterscheiden ist. Da dieselben sehr gut konserviert waren, war es oft möglich, sie zu zählen. Es finden sich zwischen 15 und 18 Haare auf jeder Zelle. Sowohl in der Ansicht von oben, als in der Seitenansicht des Radialschnittes sieht man, dass zu jedem Haar ein kleineres, vor diesem stehendes zweites gehört, das nur um vieles kürzer ist. Diese bis jetzt unbekannte Einrichtung habe ich in einer früheren Arbeit falsch gedeutet und das kleine Haar als untere Verdickung der langen Haare aufgefasst. Man findet aber manchmal beide auseinandergebogen. Irgend eine Beziehung der Haare zum Zentralkörper war nicht zu finden, was mit den Angaben von van der Stricht in gutem Einklang steht. Sowohl die Länge der Haarzellen als die ihrer Haare nimmt mit der Windungshöhe zu, wie bei allen bisher daraufhin untersuchten Tieren. Sie sind an der Basis 21, in der Mitte der zweiten Windung 24, in der dritten  $25 \mu$  lang, die Haare dementsprechend 3, 7 und  $9 \mu$ . Der innere Pfeiler zeigt wenig Besonderheiten. Kurz und gedrungen an der Basis, nimmt er mit der Windungshöhe an Länge, Krümmung und Neigung zu. Der Fussteil enthält einen deutlich abgrenzbaren, kurzen, kegelförmigen Einschlusskörper, der sich stark mit Eisenhämatoxylin färbt. Die vielen, im Fussteil entspringenden Stützfäden sind im Mittelteil nicht getrennt zu unterscheiden, im Kopf weichen sie auseinander, wobei ein kleinerer Teil in den Innenschnabel zieht, der Hauptteil aber in die Kopfplatte ausstrahlt. Das Protoplasma, das den ganzen Pfeiler überzieht, ist kaum färbbar; es enthält feinste Körnchen. Der am Fuss gelegene Kern ist kreisrund und misst  $6 \mu$ . Wie bei den

anderen Tieren liegt das Diplosom des Pfeilers nahe dem Rande der Kopfplatte von einer wenig deutlichen Area umgeben.

Der äussere Pfeiler ist immer länger als der innere, auch er hat einen basalen kegelförmigen Einschluss, manchmal finden sich auch zwei solche in der unteren Verbreiterung. Die Stützfibrillen vereinigen sich in kegelförmiger Anordnung und bilden im Mittelteil einen nicht aufzulösenden Faden, im Kopfteil weichen sie wieder stark auseinander. Dabei krümmen sich die nach aussen gelegenen am meisten und schliessen sich mit kleinen dreieckigen Verbreiterungen an die cuticulare Kappe auf der Oberfläche des Kopfes an. Bei schwächerer Vergrösserung scheint es, als enthielte der Aussenpfeilerkopf einen Einschlusskörper, wie z. B. bei den Rodentien und Carnivoren. Das ist aber nicht der Fall und eine solche Bildung wird nur dadurch vorgetäuscht, dass die seitlichen Teile der Kopfkappe besonders stark ausgebildet und verdickt sind. Dieses Verhalten tritt sehr deutlich in tangentialen Schnitten durch die Köpfe hervor. Hier sieht man dann immer einen Punkt, der sich in Fibrillenquerschnitte auflösen lässt, die Fasern des Aussenschnabels, und diesen von beiden Seiten eingesäumt von einer kräftigen dunklen Linie, dem Durchschnitt durch die seitliche Verdickung der Kopfkappe. Der Aussenschnabel oder Phalangenfortsatz der Pfeilerzelle enthält drei bis fünf Fasern und gegen den Rand meist asymmetrisch die Diplosomen. Das Faserbündel desselben trennt sich schon weit unten von den anderen Fasern und steht zu ihnen in einem spitzen Winkel.

Die äusseren Haarzellen stehen beim Affen in drei Reihen; nur stellenweise tritt noch eine vierte Reihe dazu, eine Anordnung in fünf Reihen habe ich beim *Macacus* nicht gesehen. Die Lage der äusseren Haarzellen ist durch ihre Befestigung gegeben und zwar einerseits durch die Verkittung des Kopfes mit den Phalangenplatten der Pfeiler und der Deitersschen Zellen, andererseits durch die Verbindung mit den unteren Köpfen der Deitersschen Zellen, in der Basalwindung deren Kelchen, in der zweiten deren Stützpolster. Auf diese Weise beeinflusst jede noch so geringe Schrumpfung der Deitersschen Zellen die Lage der Haarzellen. Nur dort, wo beide ganz gestreckt erscheinen, liegen die Köpfe der Haarzellen und ihre Haare in der normalen Lage zur Tectoria. Die Haarzellen sind zylindrisch, zeigen eine

deutliche Oberflächenschicht, die allerdings an der Basis sehr verdünnt erscheint. Der  $6 \mu$  breite Kopf enthält einen stark mit Eisenhämatoxylin färbbaren Einschlusskörper, der mit dem kräftigen Schlussrahmen durch deutliche Stränge verbunden ist und auf der der Aussenwand zugekehrten Seite ein deutliches Zentralkörperchen in einer hellen Area zeigt. Das Protoplasma der Zellen erscheint nur bei Osmiumfixierung ganz homogen, mit den Formol-Bichromatgemischen fixiert aber zeigt es fibrilläre Streifung und manchmal der Wand anliegende rundliche Körnchen, der Retziussche Körper war immer deutlich ausgesprochen, der Hensensche kaum angedeutet. Der Kern ist rund, in der Basalwindung kleiner ( $3 \mu$ ) als in der Spitzenwindung ( $5 \mu$ ). Die äusseren Haarzellen nehmen von der Basis an an Länge zu. Sie messen von Anfang der Basis  $18 \mu$ , Anfang der zweiten Windung  $35 \mu$ , Anfang der dritten Windung  $46 \mu$ . Es nimmt also ihre Länge fast um das Dreifache zu, ganz ebenso die ihrer Haare von  $3 \mu$  auf  $9 \mu$  an der Spitze. Auch hier stehen einzelne aber viel weniger kleine Haare im Innern der trapezförmigen Figur, welche die langen Haare auf der Oberfläche bilden.

Die Deitersschen Zellen sind das Element des Cortischen Organs, das in den verschiedenen Windungshöhen am meisten seine Form ändert, so dass eigentlich drei ganz verschiedene Typen dieser Zellen sich unterscheiden lassen, wie seit Held bekannt ist. Die Basalteile der Zellen stehen dicht nebeneinander und grenzen sich nur durch sehr zarte Linien gegenseitig ab. In der Mitte der Zelle entspringt basalwärts ein kleiner Kegel von Stützfasern, die sich zu dem anscheinend kompakten Retziusschen Faden vereinigen. Von diesen wieder zweigt in der Basalwindung im ersten Drittel der Zellenhöhe der Phalangenfortsatz mit seinem Faden ab, während der Hauptteil des Fadens sich in Fibrillen spaltet, die durch eine, etwas weniger färbare Zwischensubstanz verbunden, im unteren Kopf der Zelle den Stützkelch bilden, der die Basis der Haarzelle umfasst. Das Verhalten dieser merkwürdigen Zellen ist noch immer nicht deutlich genug beschrieben. Erst beim genauen Studium dünner Radiär- und Tangentialschnitte mit starken Vergrösserungen wird man sich darüber klar, dass, wenn der basale Teil des Retziusschen Fadens in der Schnittebene des Radialschnittes liegt, der Kelch schon in einer tiefer gelegenen Ebene sich befindet, also

in der Richtung des Auswachsens des Schneckenkanals steht und sich dabei schief nach oben wendet. Deshalb ist es nicht möglich, auf einem dünnen Schnitt in der üblichen Richtung einen richtigen Längsschnitt des Kelches zur Ansicht zu bekommen. Wie bekannt, weicht noch viel mehr von der Ebene der obere Kopf der Phalangenfortsatz der Zelle ab, der um drei bis vier Haarzellen weiter weg nach oben in die Figur der Membrana reticularis sich einfügt. Diese Verhältnisse sind am deutlichsten in der Spitzenwindung, etwas weniger ausgeprägt in der Basis zu sehen, da hier die Elemente relativ kürzer sind. Vom Ende der Basalwindung an finden wir im unteren Kopf der Zelle keinen Kelch mehr ausgebildet, sondern die Fibrillen des wesentlich zarteren Fadens weichen unter leichter Krümmung nach aussen nur wenig auseinander und bilden mit dem Protoplasma der Stützzelle einen Vorsprung, an den sich die Basis der Haarzelle anschmiegt. In der dritten Windung ist auch dieses nicht mehr zu finden, sondern der Faden zieht ungeteilt zum Phalangenfortsatz. Hier spaltet er sich in bekannter Weise in drei bis sieben Fibrillen, die am verdickten Schlussrahmen der bisquitförmigen, in der Basalwindung eckigen Phalangenplatte ansetzen. Einen eigentlichen äusseren Stützbogen in der oberen Windung, wie ihn Held bei Nagern, etwas weniger prägnant bei Carnivoren fand, und wie ich ihn auch bei Wiederkäuern gesehen habe, konnte ich beim Affen nur selten sehen. Seine Ausladung nach aussen hin ist viel geringer. In der Basalwindung läuft der Phalangenfortsatz der äussersten Zelle frei durch den Nuelschen Raum, während er in der Spitzenwindung ihn begrenzt. Die für die Nager charakteristische, auch bei anderen Tieren zuweilen gesehene Aufsplitterung der Stützfäden in der Mitte der Zelle ist bei unserem Objekt nicht nachweisbar. In der zweiten Windung findet man auch die bei Nagern und anderen Säugetieren schon beschriebenen Einschlusskörper im unteren Kopf der Zelle. Sie scheinen hier nicht mit dem Stützfaden verbunden zu sein. Wie aus dem Gesagten hervorgeht, ergibt sich, dass es nur in nicht zu dünnen Tangential-schnitten möglich ist, zugleich alle Teile einer Deitersschen Zelle zu übersehen. Deswegen sind auch fast alle, auch die neueren Darstellungen des Cortischen Organs auf Radiär-schnitten insofern unrichtig, als Teile, die sich optisch über-



lagern, immer nebeneinander dargestellt wurden. Ich habe versucht, dies in meinen Abbildungen nach Möglichkeit zu vermeiden.

Die Hensenschen Zellen sind die höchsten Elemente der Papilla basilaris; sie stehen überall nur in einer Reihe auf der Basalmembran auf, auch dort, wo sie durch unregelmässige Überlagerung den Eindruck einer Schichtung geben. In der Basalwindung sind sie breiter, nur in drei bis vier Reihen vorhanden, in der oberen Schneckenpartie nimmt ihre Zahl zu; sie werden schmaler, höher, überlagern sich wie bei den Wiederkäuern zwiebelschalenförmig, wobei die innersten Zellen am wenigsten gekrümmt erscheinen. Ihre Kerne sind in der Basalwindung rund, oben elliptisch, ca.  $5 \mu$  gross, das Protoplasma ist in der Basalwindung wenig, in den oberen Partien wegen seiner grösseren Dichtigkeit mit sauren Farbstoffen stark färbbar. Unter die Hensenschen Zellen sind etwas über die erste Windung hinaus drei bis fünf Reihen von Böttcherschen Zellen eingeschoben. Diese reichen oft bis an das Ligamentum spirale. Ihr Kern färbt sich auffallend dunkel und ist wenig strukturiert. Die Claudiuschen Zellen des Sulcus spiralis externus bilden in der Basalwindung drei bis fünf Reihen, in der oberen Windung, wo dieser viel breiter wird, eine grössere Anzahl von Reihen; irgendwelche Stützelemente in denselben, wie sie von der Stricht bei Fledermäusen beschrieben hat, war ich nicht imstande zu finden. Was die übrigen Teile des Ductus cochlearis betrifft, zeigt die sehr zarte Reissnersche Membran keinerlei Besonderheiten, die Stria besitzt ein zweischichtiges, ca.  $28 \mu$  hohes Epithel, dessen Zellen deutlich gestreiftes Protoplasma besitzen. In ihm sind mit Eisenhämatoxylin färbbare mitochondrienähnliche Gebilde vorhanden, Pigment kommt in den Zellen und auch im Bindegewebe zwischen denselben vor. Die Prominentia spiralis ist in allen Höhen deutlich, auch die unter ihr gelegenen langgeschwänzten, tief ins Bindegewebe reichenden Epithelien. Das Ligamentum spirale setzt sich basalwärts aus dichteren, protoplasmareichen Elementen zusammen, in den oberen Windungen ist es lockerer gefügt. Es soll hier betont werden, dass bei vollkommener Injektion aller Gefässe der Stria vascularis die Lage der ganzen Prominentia spiralis anders erscheint, als bei nur teilweiser Durchspülung derselben. Durch die Erweiterung der hauptsächlich arteriellen Gefässe

dieser Gegend und der Stria wird die Eminentia viel weiter vorgebuchtet und überlagert geradezu den Sulcus spiralis teilweise. Dabei erscheinen die erwähnten, geschwänzten Epithelzellen stark gestreckt und ihre basalen Fortsätze deutlicher. Diese Bilder zeigen Objekte, bei denen kein Merkmal auf irgend eine Überdehnung von Gefässen über die Norm hinaus oder eine Spur von Ödem hinwies. Es darf daher angenommen werden, dass gerade diese Lage der Prominentia spiralis so ziemlich derjenigen entspricht, die sie im Leben einnimmt oder wenigstens einem Grenzzustand bei maximaler Gefässfüllung. Sollten die geschwänzten Epithelzellen wirklich, wie einzelne Autoren vermuteten, kontraktile Eigenschaften besitzen, so wäre eine Wechselbeziehung zwischen deren Kontraktionszustand und dem Füllungsgrad der Gefässe, durch welchen die Stria verschieden stark prominert, denkbar und wir könnten darin einen Mechanismus erblicken, der die Pression innerhalb des Ductus cochlearis von den Einflüssen wechselnder Blutfüllung unabhängig erhält. Die Membrana basilaris selbst war bei den lange mit chromhaltigen Gemischen behandelten Objekten deutlich in ihre Schichten aufzulösen, sie weist eine obere, sehr zarte homogene Lage auf, dann die radiären Fasern, ferner eine untere homogene Schichte und in dieser vereinzelte, stark färbbare, spiralverlaufende Fasern, die an die tympanale Belegschichte angrenzen. Auch die Membrana tectoria war speziell in den von den Gefässen aus fixierten Präparaten gut erhalten. Sie war nur ganz wenig abgehoben und auch dieses nur in der Basalwindung. Sonst lag sie durchweg den gestreckten Hörhaaren an, so dass ihr Randstreifen an der zweiten Haarzelle lag und die Haare der äussersten Reihe mit den Fäden der Randfadenmembran in Berührung standen. Der Hensensche Streifen war etwas von den Haaren der inneren Haarzelle abgehoben. Überall stand er durch deutliche, gallertige Stränge mit den Köpfen der Stützzellen der inneren Haarzelle in Verbindung.

Was die histologischen Verhältnisse in den übrigen Teilen des Labyrinths betrifft, so ist das Epithel der Macula utriculi und Macula sacculi ca. 30  $\mu$  hoch, davon entfallen 15—18  $\mu$  auf die Haarzellen. Die Haare derselben sind länger als die Zellen, zumindest 21  $\mu$ . Die Otolithenmembran ist 30  $\mu$  dick, sie zeigt sich aus einer streifigen gallertartigen Masse zusammengesetzt.

Die Otolithen selbst sind klein, die grössten von ihnen liegen immer in der Mitte der Macula.

Die Ampullen besitzen eine Crista, deren Epithel dem der Maculae sehr ähnlich ist. Auf einer  $4 \mu$  breiten Basalmembran erhebt sich das  $28 \mu$  hohe Epithel, die Köpfe der Haarzellen sind mit dem Schlussrahmen der Stützzellen durch kräftige Kittleisten verbunden und haben die Form von  $7 \mu$  dicken Scheibchen. Die Länge der Haarzellen ist  $16 \mu$ , die Köpfe enthalten einen  $3 \mu$  breiten, stark färbbaren Einschlusskörper, auf dem die Haare aufsitzen, welche sieben bis zehn an der Zahl über  $25 \mu$  lang sind, die mittleren sind gewöhnlich die längsten. Ob die Haare im Leben getrennt sind und bei der Fixierung sich zusammenlegen, oder aber das Auseinanderweichen, das im Präparat zu sehen ist, nicht wirklich besteht, sondern auf Kosten des Verschwindens einer die Haare zusammenhaltenden Kittmasse bei der Fixation zu setzen ist, war mir nicht möglich zu entscheiden. Die Stützzellen des Epithels haben einen polygonalen Kopf und enthalten im oberen Teil Fäden, die aber meist nicht bis zur Zellbasis verfolgt werden können.

Über der Crista befindet sich die Cupula, deren Längsschnitt etwa als glockenförmig bezeichnet werden kann, die Substanz der Cupula war bei der angewendeten Fixation ziemlich gut färbbar. Sie war von einer zarteren Substanz, offenbar einem Niederschlag aus der Endolymphe umgeben. Ihre Höhe betrug  $520 \mu$ , sie ist von senkrecht zur Cristaoberfläche stehenden Kanälen durchzogen, die bis an die Spitze der Cupula reichen. Die in diesen Kanälen steckenden Haare hören scharf gefärbt deutlich im unteren Drittel der Kanäle auf, so dass gar keine Wahrscheinlichkeit besteht, dass sie in vivo weitergereicht hätten und bloss an der Spitze verquollen wären. Die ganze Substanz der Cupula zeigt eine fast vollkommen gleichmässige Querstreifung und scheint bei starker Vergrösserung aus einem feinen schichtenweise angeordneten Faserwerk zu bestehen. Von dem Epithel ist sie durch einen Spaltraum getrennt, in dem selten zarte Fäden zwischen die Haare herunterreichen, immer dagegen homogene oder körnige Sekretröpfchen auch bei bester Fixierung sichtbar sind. Auf Grund dieser Bilder hat man sich wohl die Entstehung der Cupula und ihrer Schichtung so zu erklären, dass deren gallertige Substanz von den Stützzellen, die um je

eine Sinneszelle angeordnet sind, ausgeschieden wird und ein schichtenweises Vorrücken der gallertigen Ausscheidung stattfindet, auf diese Weise wird in der Substanz gerade über jeder Haarzelle ein Kanal freigelassen, der eben den Haaren Raum gewährt und es kommt dabei das Bild einer Schichtung der Gallerte parallel zur Oberfläche des Epithels zustande. Auch für die Gallerten der Otolithenmembranen der Maculae gilt ganz dasselbe. Was das Vorkommen von Pigment betrifft, so habe ich dunkles Pigment nur spärlich in der Nähe der Cristae gefunden. An den Maculae habe ich nur wenig davon sehen können, die Stria enthielt gelbliche und dunkle kleine Körnchen.

#### *Cebus albifrons.*

Als Repräsentanten der Westaffen untersuchte ich ein Exemplar von *Cebus albifrons*. Leider gelangte dieses nicht in so frischem Zustand in meine Hände, wie es nötig gewesen wäre, um eine genaue Analyse der Elemente des Labyrinths zu gestatten. Es ist mir daher nur möglich, einzelne wichtige Punkte zu berücksichtigen. Man erkennt ohne weiteres, dass dieses Labyrinth sich von den bisher besprochenen dadurch unterscheidet, dass dreieinviertel Windungen der häutigen Schnecke vorhanden sind. Die Breite der Schnecke an der Basis beträgt  $4800 \mu$ , ihre Höhe  $2900 \mu$ . Der knöcherne Schneckenkanal misst am Anfang der Basalwindung  $1320 \mu$ , am Anfang der zweiten Windung  $1000 \mu$ , am Anfang der dritten  $960 \mu$  und am Hamulus  $930 \mu$ , nimmt also verhältnismässig wenig an Breite ab. Die Breite der Basilaris ist an deren Anfang  $158 \mu$ , am Anfang der zweiten Windung  $273 \mu$ , am Hamulus  $310 \mu$ . Die Dicke der tympanalen Belegschicht nimmt von  $9 \mu$  in der Basalwindung auf  $48 \mu$  gegen das Ende der zweiten Windung zu und dann wieder etwas ab. Die Konfiguration des Cortischen Organs ist ganz dem der Ostaffen ähnlich. In den obersten Windungen zeigt sie wenig Modifikation. In der ganzen ersten Windung herrscht die charakteristische Basalformation vor, indem die starken Stützelche der Deitersschen Zellen hervortreten, auch deren Einschlusskörper waren aufzufinden. Die Haarzellen stehen im allgemeinen in drei Reihen, nur ganz selten findet man in der zweiten und dritten Windung eine vierte Haarzelle.

Die Pfeiler sind dadurch gegenüber denen der Ostaffen charakterisiert, dass sie einen anders geformten Kopf besitzen, indem die stark färbbare cuticulare Randschicht des Kopfes nach aussen hin einen kleinen Fortsatz besitzt.

Die Membrana tectoria lag fast in allen Windungen an und zeigte ein deutliches, aus langen Maschen zusammengesetztes Fasernetz, auf der vestibularen Seite ein starkes Netz der Randfadenmembran und auf der tympanalen Fläche den Hensen'schen Streifen.

#### Lemur macaco.

Nachdem ich das Labyrinth einiger Vertreter der Anthropoiden und der Affen untersucht hatte, schien es von Interesse, auch einen Vertreter der Halbaffen kennen zu lernen, um festzustellen, inwieweit dessen Labyrinth einerseits mit den Affen in bezug auf Struktureigentümlichkeiten übereinstimmt, andererseits um zu sehen, ob dessen Merkmale auf eine Verwandtschaft mit anderen Säugerordnungen, deren Labyrinth näher bekannt ist, hinweisen. Es schien besonders hier ein Vergleich mit Rodentien, Insectivoren und Carnivoren interessant, da über das Labyrinth der Lemuren überhaupt keine histologischen Angaben bekannt zu sein scheinen. Zur Untersuchung gelangte ein Weibchen von Lemur macaco, von den Gefässen aus fixiert. Schon das knöcherne Labyrinth dieses Tieres zeigt besondere Ähnlichkeit mit dem der Affen, die Lage der Labyrinthpartien im Felsenbein, das Hervortreten der Bogengänge zeigt ganz den Typus, wie wir ihn vom Felsenbein der Affen kennen. Auch die Dimensionen der einzelnen Teile stimmen im wesentlichen mit denen der Affen überein. Ganz wie bei den Anthropoiden hat der Schneckenkanal zweieinhalb Windungen. Die Breite der häutigen Schnecke beträgt an der Basis 4800  $\mu$ , ihre Höhe 3620  $\mu$ . Die grösste Breite des knöchernen Kanals misst in der Basalwindung der Schnecke 1720  $\mu$ , in der zweiten Windung 1120  $\mu$ , in der dritten 880  $\mu$ . Die Membrana basilaris hat am Beginn der Basalwindung eine Breite von 128  $\mu$ , in der Mitte dieser Windung von 208  $\mu$ , anfangs der zweiten Windung 218  $\mu$ , in deren Mitte 288  $\mu$ , am Hamulus 344  $\mu$ , verbreitert sich also fast ums Dreifache. Die Dicke derselben nimmt von 5  $\mu$  im Anfang der Basalwindung auf 1  $\mu$  am Hamulus ab. Eigenartig

war das Verhalten der tympanalen Belegsschicht derselben, ein Detail, das vielleicht nicht ohne ein gewisses theoretisches Interesse ist. Während nämlich diese Schichte in der Basalwindung kaum nachzuweisen ist, ist sie in den oberen Windungen der Schnecke so mächtig entwickelt, wie wir es sonst bei anderen Tieren nicht finden, so beträgt ihre Dicke in der zweiten Windung  $48 \mu$ , am Hamulus  $54 \mu$ , dabei besteht sie fast nur aus genau in der Spiralrichtung verlaufenden unverzweigten, sehr langen Bindegewebszellen, die sehr dicht beisammen liegen. Jedenfalls muss sie als ein recht massiges Gewebe bezeichnet werden.

Die Konfiguration der Teile des Schneckenkanals entspricht jener der Affen, wie aus den im folgenden angeführten Maßen hervorgeht. Die Breite des Sulcus internus misst in der Basalwindung  $63 \mu$ , in der zweiten  $96 \mu$ , in der dritten  $132 \mu$ . Die Höhe des Hörzahns über der Basilaris ist  $60$ , resp.  $56$  und  $54 \mu$  in den anderen Windungen. Das Cortische Organ erreicht seine grösste Höhe in der zweiten Windung mit  $87 \mu$ , am Wulst der Hensenschen Zellen, während es basal  $51$ , an der Spitze  $75 \mu$  zeigt. Die Höhe der Pfeilerverbindung nimmt dagegen mit der Höhe der Windungen konstant zu, von  $36 \mu$  in der Basalwindung auf  $60 \mu$  in der Spitzenwindung.

Der Sulcus spiralis internus ist von ganz flachem Plattenepithel ausgekleidet. In der Gegend der Grenzzelle finden sich mehrere Reihen von schmalen, dachziegelförmig übereinander gelagerten Zellen. Die Innenphalange ist wie bei den anderen Tieren auf dem Radiärschnitt nur an ihrem Kern und dem zarten Protoplasmastreifen, der diesen umgibt, nachzuweisen, dagegen ihr Kopf auf Horizontalschnitten leicht zu finden. Die inneren Haarzellen haben in der Basalwindung eine Länge von  $14 \mu$ , in der zweiten Windung von  $24 \mu$ , in der dritten Windung von  $30 \mu$ . Die Haare derselben stehen in zwei Reihen, deren eine schwer zu sehen ist, da die Haare nur ca.  $2 \mu$  lang sind. Die längeren Haare nehmen von  $3 \mu$  basal zur Spitze bis zur Länge von  $7 \mu$  zu. In einer Reihe stehen 14 Haare.

Der innere Pfeiler erscheint in allen Windungen gedrunken und gestreckt, basale Einschlusskörper vermisste ich, im Mittelteil lassen sich acht bis zehn getrennte Fasern unterscheiden.

Der äussere Pfeiler ist leicht nach aussen konkav, besitzt einen Basalkegel, um den sich mindestens 40 Stützfäden anordnen.

Die Kopfplatte enthält im Phalangenfortsatz noch sieben Fasern und ebenso wie im inneren Pfeiler die Diplosomen, die vielleicht durch ein zartes Fädchen verbunden sind. Was die Nerven betrifft, war wohl ein erster, aber kein eigentlicher zweiter innerer Spiralzug nachzuweisen, an dessen Stelle nur ganz vereinzelt, äusserst zarte Fasern. Dagegen sind die durch den Tunnel tretenden Nerven ganz auffallend dick und bilden Stränge, die bis zu  $6 \mu$  stark sein können. Nach aussen vom Tunnel bilden sie unter der ersten Deitersschen Zelle einen besonders deutlichen Spiralzug. Die äusseren Haarzellen zeigen in ihrem Bau keinerlei Besonderheiten. Sie messen in der Basalwindung  $13 \mu$ , in der zweiten Windung  $30 \mu$ , in der dritten  $35 \mu$ . Auch ihre Breite nimmt gegen die Spitze hin von  $5 \mu$  auf  $7 \mu$  zu, auch die Haare verlängern sich von  $1 \mu$  an der Basis auf  $7 \mu$  in der Gegend des Hamulus. Die Kopfplatte der Haarzellen zeigt in der Basalwindung einen mehr dem Fünfeck entsprechenden Kontur, in der Spitzenwindung nimmt sie dreieckige Form an, erscheint fast ganz homogen und enthält in einem hellen Hof das Zentrosom. Trotz bester Konservierung war ein dem Hensenschen Körper entsprechendes Gebilde im Kopf der Zelle nicht zu finden. Die Haare stehen in Hufeisenform auf der Zelle, genau wie bei Carnivoren oder Insectivoren. In der Spitzenwindung konnte ich deren 25 auf einer Zelle finden. Es sind meist nur drei Reihen von Haarzellen ausgebildet, das Vorkommen einer vierten gehört zu den Seltenheiten in der Spitzenwindung. Die Deitersschen Zellen haben, besonders in der Basalwindung, sehr kräftig entwickelte dicke Stützfäden, von denen ein nicht sehr massiver Kelch ausgeht. Der Phalangenfortsatz zweigt unterhalb des Kelches ab und ist in den unteren Windungen kurz. Ein äusserer Stützbogen ist erst in der zweiten, noch typischer in der dritten Windung ausgebildet, Stützfäden und Kelche lassen sich leicht deutlich in ihre Fibrillen auflösen. Der Phalangenfortsatz enthält noch acht bis vierzehn einzelne Fäden, die sich mit Verbreiterungen an seinem Randreif ansetzen. Das Verhalten der Diplosomen ist wie bei den anderen besprochenen Formen. Die Deitersschen Zellen zeigen Besonderheiten, die ich bisher nur bei Lemur konstatierte. So zeigen sie im unteren Kopf, wo die Haarzelle aufsitzt, sehr viele unmessbar kleine, mit sauren Farbstoffen intensiv färbbare Granula, und es sind ferner ihre

Kerne auffallend viel grösser als die aller anderen Elemente des Cortischen Organs und zeigen dabei ein sehr deutliches Kerngerüst.

Die Hensenschen Zellen sind eigentlich nur in den oberen Schneckenpartien in der Weise entwickelt, wie wir sie sonst zu sehen gewohnt sind. In der Basalwindung aber finden wir einen Typus, der einen Übergang zwischen den Hensenschen und Claudiuschen Zellen bildet. Die innerste der Zellen, die sich mit der äussersten Phalange der Deitersschen Zellen verbindet, ist gewöhnlich stark gekrümmt und konkav, so dass eine den Stützbogen der oberen Windung entsprechende Bildung entsteht. Wir finden dieses Verhalten auch in der Basalwindung der Insectivoren und Chiropteren ebenso ausgeprägt, auch den manchmal angedeuteten, minimal gestrichelten freien Saum dieser Zellen bei diesen Tieren. Die Claudiuschen Zellen des Sulcus spiralis externus zeigen nur ein homogenes Protoplasma, die teilweise unter ihnen gelegenen Böttcherschen Zellen sind in vier Reihen angeordnet, auffallenderweise auch noch in der zweiten Windung zu finden. Eine Prominentia spiralis ist nur in der unteren Windung deutlich ausgebildet. Die Stria enthält in ihren Epithelzellen spärliche Pigmentkörnchen, ihre Zellen zeigen eine basale streifige Struktur, die man als Mitochondrien deuten könnte und die auch an die Reiserbesenzellen der Ampullen und die Basalstrukturen, wie wir sie in Nierenzellen finden, erinnern. Die Macula utriculi besitzt ein 29  $\mu$  hohes Epithel, dessen Haarzellen 18  $\mu$  messen. Die Haare sind mindestens 14  $\mu$  lang, die Otolithenmembran 12—15  $\mu$  dick, die derselben aufgelagerten Otolithen 1—4  $\mu$  lang und besitzen einen gut abgrenzbaren färbbaren Kern und eine Rindenschichte. Die Macula sacculi zeigt ein etwas niedrigeres Epithel, aber ebenso lange Haarzellen, die Haare sind 15  $\mu$  lang. Die Kerne der Sinneszellen und Stützzellen unterscheiden sich auffällig dadurch, dass erstere vier und mehr, letztere meist nur zwei ins Auge fallende Nukleolen enthalten. In den Ampullen ist das Cristaepithel 33  $\mu$  dick, die Zellen und die Cupula zeigen das gewöhnliche Verhalten, die Haare sind sehr lang, bis zu 50  $\mu$ . Pigment ist in Sacculus reichlich, im Utriculus weniger, nur besonders im Bindegewebe um die Sinnesendflächen vorhanden.

Die Membrana tectoria zeigt, wie bei anderen durch Fixierung von den Gefässen aus konservierten Objekten, in beiden



Schnecken gleiche Lage und Maße. Ein Detail, das dafür spricht, dass sie wirklich in situ erhalten wurde, da es kaum anzunehmen ist, dass sie ganz gleichmässig auf beiden Seiten schrumpfen könnte. Sie misst an der Basis  $195 \mu$ , davon sind  $45 \mu$  frei, in der zweiten Windung  $249 \mu$ , davon sind  $138 \mu$  frei, in der dritten  $291 \mu$ , davon  $165 \mu$  frei. Auch ihre Dicke nimmt von  $15 \mu$  auf  $36 \mu$  zu. Der Hensensche Streifen ist nur angedeutet. Auch das Randfadennetz war schwer zu sehen, in der Basalwindung, am freien Rand als verdickter Randfaden zu unterscheiden. Die Fläche des Limbus spiralis zeigte in dem Mosaik der Epithelzellenköpfe die Diplosomen und eigenartige, wohl den beim Hylobates erwähnten entsprechende stäbchenförmige Einlagerungen. Es sei noch einiger Eigentümlichkeiten der Ganglien des Acusticus gedacht. Es ist beim Lemur das Ganglion spirale nur in der oberen Windung gegen die Scala tympani hin durch eine Knochenlamelle gedeckt, in den beiden unteren Windungen fehlt diese ganz. Das Vorhandensein der Markscheiden ist durch Neurokeratinstrukturen um die Zellen angedeutet. Die Ganglienzellen selbst enthalten fast ausnahmslos einen, in den Cochlearganglien kleineren, in den Vestibularganglien ziemlich grossen, mit sauren Farben stark tingierbaren Einschlusskörper, der in einer gewöhnlich an einem Pol der Zelle gelegenen Vakuole liegt. Diese höchst auffallende Bildung am Achsenzylinderabgang, die über  $5 \mu$  gross wird, habe ich nie sonst bei einem anderen Tier beobachtet, und lässt sich mit keiner der bisher in Ganglienzellen von Säugern beschriebenen Bildungen identifizieren.

### Vergleichende Betrachtung der festgestellten Eigentümlichkeiten.

Ein Vergleich der verschiedenen Gruppen von Säugern in bezug auf den feineren Bau ihres häutigen Labyrinths ist meines Wissens in ausgedehnterem Maße bisher nicht unternommen worden, wohl deshalb, weil die nötigen Angaben darüber zu lückenhaft waren. Man hat die verschiedensten anatomischen Organsysteme einer vergleichenden Betrachtung unterzogen, um zu ermitteln, inwieweit deren anatomische Details für eine Verwandtschaft zwischen Mensch und Anthropoiden einerseits, zwischen

Menschen und Affen, Anthropoiden und Ostaffen und Westaffen, und dieser wieder mit den Halbaffen zu ermitteln sei. Gerade aber die Sinnesorgane sind, wenn man von einzelnen Angaben über das Auge absieht, in dieser Hinsicht noch wenig berücksichtigt worden. Man dürfte aber nicht fehlgehen in der Annahme, dass gerade das häutige Labyrinth bei seiner verhältnismässig geringen Variabilität bei allen Säugern ein besonders günstiges Objekt sein muss, um Verwandtschaftsverhältnisse erkennen zu können. Da gerade dieses Organ vermöge seiner Lage tief im Innern des Körpers, infolge seiner frühen embryonalen Anlage und seines recht geringen Wachstums in postembryonaler Zeit (Zellteilungen scheinen schon im späten Fötalleben sehr selten, gewiss nicht im Extrauterinleben vorzukommen, das Wachstum beruht nur auf Vergrösserung der einzelnen Zellen) in seiner Ausbildung wohl kaum durch äussere Faktoren beeinflusst ist, lassen sich Übereinstimmungen im feineren Bau mit grösserem Recht als Zeichen von Verwandtschaft deuten. Auch muss hier angeführt werden, dass kaum an einem anderen Organ die ontogenetische Wiederholung phylogenetischer Formstufen in solcher Klarheit sich nachweisen lässt.

Es wäre naheliegend, einen Vergleich der Maße der verschiedenen untersuchten Objekte mit denen des Menschen in tabellarischer Form zu geben. Dies hätte aber nur seine Berechtigung, wenn die Maße an einem viel umfangreicheren Material von Objekten, die in ganz gleicher Weise von den Gefässen aus fixiert worden wären, sich hätten ermitteln lassen können. Bei der verhältnismässig geringen Anzahl von untersuchten Objekten einer Art muss ich leider vorläufig davon absehen.

Die im vorstehenden gegebene Darstellung des Anthropoidenlabyrinths ergibt ohne weiteres, dass dieses beim Orang-Utan einen sehr hohen Grad von Ähnlichkeit mit dem des Menschen besitzt. Diese Ähnlichkeit erstreckt sich sogar bis auf Details der Grössenverhältnisse im Cortischen Organ, so dass ich glaube, dass auch ein Geübter kaum imstande sein dürfte, gleichmässig konserviertes Material vom Menschen und Orang-Utan zu unterscheiden, wenn auch kleine Differenzen in der Form der einzelnen Schneckenwindungen einem aufmerksamen Beobachter nicht entgehen.

Das Labyrinth des Gibbon ist schon etwas weniger dem menschlichen ähnlich. (Dabei spielen schon die viel geringeren Dimensionen des Tieres eine Rolle, was sowohl auf die Grösse des Objekts als auch auf die Dimensionen der das Labyrinth umschliessenden Knochenteile von Einfluss ist. Offenbar sind diese letzteren besonders bei den leichtbeweglichen Affenarten auffallend zart, so dass durch die geringe Menge des vorhandenen Knochens, der auch mehr spongiösen Anteil besitzt, die Gestalt fast aller Teile des Labyrinths deutlich aus dem Felsenbein hervortritt. Irgend eine Wechselbeziehung zwischen der Ausbildung des häutigen Labyrinths und des dasselbe umhüllenden Knochens ist wohl nicht nachzuweisen, wenn auch gewisse Analogien mit dem Verhältnis des Gehirns zum Schädel an eine solche denken liessen.) In den histologischen Charakteren des Gibbonlabyrinths aber sehen wir deutlich gewisse Eigentümlichkeiten ausgesprochen, die es mit den anderen Anthropoiden und dem Menschen gemeinsam hat, die es aber von den übrigen Affen unterscheiden. Es ist dies die relative Vermehrung der Haarzellen und der Hörhaare auf den Haarzellen, sowie die Anordnung der Nerven zu dickeren Strängen, die wir bei den anderen Affen, wie bei den übrigen bisher untersuchten Säugern vermissen.

Ein allgemein für die Affen charakteristisches Merkmal anderen Ordnungen gegenüber ist die Formation des Pfeilerkopfes, die mit der des Menschen und der Anthropoiden identisch ist. Sie ist ebenso charakteristisch für die Affen als der Einschlusskörper der Carnivoren oder der Nager für diese Tiere. Auch in bezug auf die relative Ausbildung der einzelnen Typen der Stützelemente innerhalb der Schnecke zeigen die Affen eine grössere Übereinstimmung mit den Menschen als mit den übrigen Tieren. Was die Westaffen anbetrifft, so ist es kaum möglich, auf Grund des vorliegenden Materials irgend ein Urteil in bezug auf deren Verwandtschaftsbeziehungen auszusprechen. Aber schon der grössere Windungsreichtum der Schnecke ist vielleicht ein Hinweis darauf, dass sie den Menschen und den Anthropoiden nicht besonders nahestehen.

Was schliesslich die Lemuren betrifft, so ist die Ähnlichkeit von deren Labyrinth mit dem der Affen eine auffallende, wenn es sich auch durch einige charakteristische Merkmale von diesen unterscheiden lässt.

Legen wir uns die Frage vor, mit welchen Typen des Labyrinths, die bisher im Detail untersucht sind, das Labyrinth, speziell die Schnecke der Lemuren, besondere Ähnlichkeit besitzt, so finden wir, dass weder eine besondere Analogie zu den Carnivoren noch zu den Rodentien besteht, dagegen dürfte eine genauere Analyse, zu der natürlich eine grössere Zahl von Typen beider Ordnungen untersucht werden müssten, eine auffallende Ähnlichkeit, speziell in bezug auf die Konfiguration der Basalwindung, mit den bei den Insektivoren bestehenden Verhältnissen ergeben.

### **Bemerkungen über die Membrana tectoria.**

Vielleicht kein anderer Teil des Canalis cochlearis war in dem Maße Gegenstand von Kontroversen, als die Lage, Form und Zusammensetzung der Membrana tectoria. Zwar ist ihre Genese, wie es scheint, heute durch eine Reihe von entwicklungsgeschichtlichen Untersuchungen so weit geklärt, dass man kaum mehr daran zweifeln kann, dass sowohl der grosse als der kleine Epithelwulst an ihrer Bildung beteiligt sind. Aber sonst ist diese Bildung ihrem Wesen nach doch noch ganz unaufgeklärt, da wir bis zu gewissen Ausscheidungsprodukten wirbelloser Tiere hinabsteigen müssen, um eine Zellausscheidung zu kennen, die so deutliche fibrilläre Einschlüsse in so eigentümlicher Orientierung zur Achse der Zellen, die sie geliefert haben, zeigt. Noch weniger als über die Zusammensetzung der Membran sind die Ansichten der Autoren über ihre Lage übereinstimmend. Diese Frage hat in den letzten Jahren auch Anlass für mehrere physiologische Erörterungen gegeben. Während ein Teil der Autoren sich dafür ausgesprochen hat, dass die Cortische Membran im Leben jene Lage einnimmt, die sie im Präparat bei einigermaßen guter Konservierung zeigt, haben andere die Ansicht vertreten, dass sie durch die ganze Breite des Ductus cochlearis ausgespannt sei und nur unter der Einwirkung der fixierenden Reagentien durch Schrumpfung von der äusseren Wand des Schneckenkanals abgelöst werde und dann eine ganz zufällige Lage im Kanale einnehme, wie man dies aus den vielen meistens recht stark schematisierten Abbildungen entnehmen kann, die in der Literatur vorhanden sind. Nicht weniger strittig ist es, ob ein Zusammenhang der Membran beim entwickelten Tier mit einzelnen Teilen des

Cortischen Organs bestehe. In dieser Hinsicht finden sich auch oft Angaben in Arbeiten über pathologisch veränderte Labyrinth.

Wenn ich auf Grund des von mir untersuchten Materials, das sich ausser auf die Primaten noch auf eine Anzahl anderer Tiere bezieht (Sus, Bos, Capra, Lepus, Cavia, Erinaceus, Talpa, Vesperugo, Pteropus, Canis, Felis, von den beiden erstgenannten abgesehen alle durch Durchspülung fixiert), Beiträge zu dieser Frage bringen möchte, so geschieht das besonders deshalb, weil durch eine Mitteilung von Kreidl und Yanase die Frage wieder in den Vordergrund des Interesses gestellt wurde. Es haben diese Autoren darauf hingewiesen, dass bei Ratten in dem Momente durch das Auftreten eines charakteristischen Hörreflexes auf die Erlangung der Hörfähigkeit geschlossen werden darf, wenn das histologische Präparat zeigt, dass in der postembryonalen Entwicklung der Zusammenhang zwischen der Tectoria und dem Cortischen Organ sich gelöst hat. — Ich versuchte über den Bau und die Lage der Membrana Corti mir an dreierlei Serien von Präparaten eine Vorstellung zu bilden. Erstens bei Labyrinth, welche durch gute Fixierungsflüssigkeiten uneröffnet in der üblichen Weise fixiert waren, zweitens Präparaten von Macacus, Lemur, Felis, Lepus, Capra, Erinaceus, Pteropus, die durch Fixierung des überlebenden Tieres von den Gefässen aus hergestellt worden waren, drittens Präparaten embryonaler und postembryonaler Entwicklungsstadien von Hund, Katze, Ratte und Maus. Dabei zeigte es sich, dass in der ersten Serie von Objekten nur ganz selten die Membrana tectoria vom Cortischen Organ nicht abgehoben erscheint, dass es aber auch hier vorkommt, dass man sie an durch günstigen Zufall besonders schonend fixierten Objekten in allen Windungen anliegend findet. In der zweiten Serie erscheint sie dort, wo die Gefässe sich als vollkommen durchspült, d. h. klaffend zeigen, dem Cortischen Organ anliegend, oder, das ist meistens in der Basalwindung der Fall, ganz minimal abgehoben, immer mit der unteren Fläche, den gestreckten Haaren der Sinneszellen ohne Krümmung gegenübergestellt. Im dritten Falle liegt sie, wie ja längst bekannt ist, in allen Windungen an. In den postfötalen Entwicklungsstadien liegt sie immer in jenen Teilen an, in welchen sowohl die inneren als die äusseren Haarzellen vollkommen gut fixiert erscheinen. Es kostet besonders in den älteren Stadien besondere Mühe, im

Anfang der Basalwindung (alle Entwicklungsvorgänge schreiten ja von der Basis zur Spitze fort) gut fixierte Haarzellen zu sehen, wo diese geschrumpft erscheinen, finden wir auch die Membrana tectoria abgehoben. In den letztgenannten Präparaten sind überall zwischen der Unterfläche der Membrana tectoria und der Oberfläche der Stützelemente des Cortischen Organs fädige Verbindungen, die einen gallertig-schleimigen Charakter haben, aufzufinden. Wie man bei entsprechender Vergrößerung deutlich sieht, setzen sich diese Fäden nur an die Phalangenplatten der Deitersschen Zellen an, im Bereiche des grossen Wulstes an die inneren Stützzellen (Grenzzeile und Innenphalange). Es ist nicht unwahrscheinlich, dass aber in noch früheren Stadien auch die sich zu den Sinneszellen differenzierenden Elemente mit der Tectoria durch eine Gallerte verbunden waren und die Hörhaare in diese hineinwachsen. Beim erwachsenen Tier finden sich derartige Fäden oder Reste von solchen zuweilen, wie verschiedene Autoren erwähnt haben. Allerdings sind hier nur ganz wenige Angaben zu verwerten, da bei den wenigsten Veränderungen durch die Fixation auszuschliessen sind. Ich habe auch beim Menschen in Präparaten, die gut fixiert waren, im Bereich der äusseren Deitersschen Zellphalangen solche ziemlich derbe, meist abgerissene Verbindungsfäden gesehen. Ganz konstant aber beim Hingerichteten, unversehrte bis zu  $6\ \mu$  breite zwischen den Grenzzellen und der Tectoria (der Ansatzpunkt lag in der Nähe des Hensenschen Streifens) ausgespannte Stränge. An der ebenerwähnten Stelle habe ich ganz dementsprechend auch bei einem von den Gefässen aus fixierten *Macacus* die von den Grenzzellen ausgehenden Gallertfäden im Bereich der ganzen zweiten Windung gefunden.

Wie kommt es nun zustande, dass so verschiedene Bilder von der Cortischen Membran erhalten werden? Entfernt man bei der Fixation des ganzen Labyrinths mit möglichster Vorsicht kleinste Streifen des knöchernen Kanals, oder verdünnt die Wandung desselben, wie oft empfohlen wurde, mit Skalpell und Feile, so erhält man in den diesen Stellen zunächst liegenden Windungsabschnitten besonders auffallende Verlagerungen der Tectoria. Wenn man dagegen an dickwandigen Labyrinth den Acusticus entfernt und durch vorsichtiges Wegschaben der Wände des Meatus acusticus internus von dieser Stelle aus der

Fixierungsflüssigkeit einen leichteren Zutritt zum Schneckenkanal verschafft, oder die Fixierungsflüssigkeit unter leichtem Druck mit einer Pravazspritze in den Acusticusstamm injiziert, tritt viel seltener eine Verlagerung der Deckmembran auf. Ich glaube daraus schliessen zu dürfen, dass die gewöhnliche Abhebung der Membran vom Cortischen Organ damit zusammenhängt, dass zu den einzelnen Teilen des Schneckenkanals zu verschiedenen Zeiten die Fixierungsflüssigkeit gelangt, und gewöhnlich die zarten dünnen Aussenpartien der Cortischen Membran zuerst intensiv fixiert werden. Bei der Fixierung, die mit Durchspülung der Gefässe bewerkstelligt wird, tritt dagegen die Flüssigkeit einerseits durch die Capillaren der Stria, andererseits auch durch die axial gelegenen Capillaren und das Vas spirale aus und es kommt dabei zu einer besseren Fixation der Teile in situ. Ich will hier erwähnen, dass ich bei den verschiedensten Organen konstatiert habe, dass durch die Durchspülung viel richtigere Lagebeziehungen aller Teile an ihnen erhalten werden. Es ist also nur logisch, dass man die Lage der Tectoria, die man an vollkommen durchspülten Objekten trifft, als die der natürlichen ähnlichste ansieht, d. h. es stimmt diese Lage mit der Angabe von Hensen überein. Die Unterfläche der Cortischen Membran steht der Fläche des Cortischen Organs vollkommen parallel, die Haare der Haarzellen sind vollkommen gestreckt und berühren sie in einem nach aussen zu offenen spitzen Winkel, welcher sich in der Basalwindung dem rechten nähert. Die Membran reicht nur wenig über die Haarzellen hinaus, deren äusserste nur mit dem verdünnten Teil der Cortischen Membran, der sogenannten Randfadenmembran der Autoren, im Konnex steht. In einzelnen Fällen gewinnt man den Eindruck, dass besonders in der Spitzenwindung einzelne Haare der äussersten Zellreihen in die Löcher der Randfadenmembran hineinragen. Natürlich würde durch eine solche Anordnung auch die geringste Lageveränderung der Maschen der Deckmembran in besonders starkem Grade die Haare der äusseren Reihen verlagern. In unfixiertem Zustand die Lage der Cortischen Membran zu sehen, erscheint leider mit den heutigen Hilfsmitteln ganz ausgeschlossen. Versuche bei Meerschweinchen mit Hilfe des Vertikalilluminators unter Anwendung von Bogenlicht und Benützung der binoculären Zeisschen Lupe zeigten bald die

Undurchführbarkeit dieses Vorhabens, aber es gibt noch einen anderen Weg, sich eine Vorstellung über die Lage der Membran zu verschaffen und zwar das vergleichende Studium embryonaler und postembryonaler Bilder der Membran, wie sie besonders bei der Katze gut zu beobachten sind. Bei diesem Objekt finden wir an Stellen, wo die Membran abgehoben erscheint, die Zellen des grossen Wulstes in regressiver Metamorphose begriffen und immer gleichzeitig Schrumpfungerscheinungen in den Haarzellen auch bei Anwendung der besten Fixierungsflüssigkeiten. Dort, wo die Membran gut anliegt, sind sicher auch die Haarzellen vorzüglich erhalten. Man wird kaum fehlgehen, wenn man diese Befunde, die an Präparaten erhoben wurden, welche unter allen Kautelen hergestellt waren, dadurch erklärt, dass man annimmt, dass gerade während der Vorgänge der letzten Entwicklung gewisse Teile des Schneckenkanals ganz bedeutende Mengen von Wasser aufnehmen: dadurch bilden sich in den Zellelementen, die den Kanal auskleiden, Zustände aus, die dann konstant fürs ganze Leben bestehen bleiben. Es zeigen dann die Haarzellen und die Stützzellen der verschiedenen Sinnesflächen des Labyrinths wohl von allen Zellen des Wirbeltierkörpers den grössten Wassergehalt, weshalb sie auch so besonders schwer zu konservieren sind. Ja, es scheint mir fast unabweisbar, dass manche Zellelemente in solchem Maße Wasser aufnehmen, dass sie direkt sich verflüssigen, wenigstens kann man sich das eigenartige Verschwinden der Zellen des grossen Wulstes kaum anders erklären.

Der Zeitpunkt, den Kreidl und Yanase gefunden haben, in welchem gleichzeitig mit dem Auftreten des Hörreflexes bei der Ratte im histologischen Bild die Tectoria frei abgehoben erscheint, dürfte wahrscheinlich mit dem Moment zusammenfallen, wo einerseits die Haarzellen und die übrigen Elemente des Ductus cochlearis, sowie ja auch viele andere Teile des Gehörorgans durch die erwähnte hochgradige Wasseraufnahme funktionsfähig geworden sind, andererseits aber auch gleichzeitig, eben infolge der Wasseraufnahme Retraktion der Tectoria bei der Fixierung auftritt.

Durch die Bilder des postembryonalen Organs werden aber auch andere, sonst schwer zu übersehende Verhältnisse klargelegt. So sieht man hier die Membrana tectoria nicht über die dritte Haarzellenreihe hinausreichen, es ist daher durchaus unwahrschein-



lich, dass die Bilder, in denen wir sie noch weiter hinausreichend finden, der Norm entsprechen, wie neuerdings wieder Kishi und Shambaugh meinen. Tatsächlich habe ich dies nur dann gefunden, wenn die Membran unter Verlagerung der Teile des Cortischen Organs diesem angepresst war. Es zeigen die post-embryonalen Bilder auch deutlich, wie die Faserschicht zustande kommt, die an der Oberseite durch das Randfadennetz die Tectoria verstärkt und deren Fasern in das Maschenwerk der Randfadenmembran übergehen. Es gelingt nämlich, diese Teile durch geeignete Färbung als eigene abgegrenzte Schichte darzustellen, die der eigentlichen Substanz der Membrana tectoria, die aus feinen Fasern und einer homogenen Zwischensubstanz besteht, aufgelagert sind. Dieses, offenbar frühere Ausscheidungsprodukt des grossen und kleinen Wulstes, verschmilzt dann mit dem späteren zur einheitlichen Tectoria und ist dann von dieser nicht mehr abzugrenzen. Dass alle diese Teile durch Wasseraufnahme und sonstige Stoffaufnahme noch wachsen können (als Metaplasmen im Sinne Heidenhains), halte ich nicht für unwahrscheinlich. Das aufgelagerte Netzwerk ist in der Basalwindung am leichtesten, auch auf dem Radiärschnitt der Membran zu sehen, in den höheren Windungen ist es zarter ausgebildet und tritt nur bei ausgiebiger Chromierung deutlich hervor, ist aber bei allen Primaten nachzuweisen. Auch auf der Unterseite der Membran kommen manchmal einzelne solche Fäden vor, konstant ist der Hensensche Streifen, welcher sich nicht selten von der Unterfläche im Präparat ablöst. Für die Primaten ist charakteristisch, dass derselbe meist wenig prominert und immer etwas konkav ist.

### Zusammenfassung.

Das häutige Labyrinth der Halbaffen, Affen, Anthropoiden und des Menschen zeigt grosse Ähnlichkeit. Das Labyrinth des Menschen steht dem des Orang-Utan in jeder Beziehung sehr nahe, dem des Gibbon schon viel weniger. Jedenfalls können Mensch und Anthropoiden auch in dieser Hinsicht als besonders charakterisierte Gruppe zusammengefasst werden. Ein wichtiger Unterschied zwischen diesen drei Labyrinthformen besteht überhaupt nicht.

Das Labyrinth der Ostaffen und der Halbaffen ist gleichfalls nahe verwandt.

Das Labyrinth der Halbaffen zeigt in gewissen Eigentümlichkeiten verwandtschaftliche Charaktere mit dem der Insectivoren.

Was den Bau des Cortischen Organs betrifft, finden sich beim Affen dieselben drei Typen, die Held bei Nagern und Fleischfressern als charakteristisch beschrieben hat. Hauptsächlich ist die Bildung der Stützelemente für diese Typen ausschlaggebend. Der basale Typus mit Kelchen erstreckt sich gewöhnlich über die ersten zwei Drittel der Basalwindung, der zweite Typus mit Stützpolstern beherrscht das letzte Drittel der ersten und die ganze zweite Windung, der dritte den obersten Abschnitt des Schneckenkanals.

Die zytologischen Details entsprechen durchaus den bisher von Spee, Joseph, Held, van der Stricht und mir selbst bei anderen Tieren beschriebenen Befunden. Nur in bezug auf einzelne zytologische Unterschiede bestehen geringgradige Verschiedenheiten bei den untersuchten Objekten.

Fragen wir uns, ob bestimmte Fortbildungstendenzen in der Entwicklung des Cortischen Organs der Halbaffen, Affen, Anthropoiden und des Menschen ausgesprochen sind, so glaube ich diese Frage in bejahendem Sinn beantworten zu dürfen. Die Länge des Ductus cochlearis wird nicht vergrössert, die Windungszahl etwas geringer, dagegen vermehrt sich die Zahl der Haarzellen in einem bestimmten Windungsabschnitt, so dass bei Affen selten vier, ganz ausnahmsweise fünf, bei Anthropoiden und Menschen ganz regelmässig in den oberen Schneckenabschnitten vier Haarzellenreihen, häufig eine fünfte Reihe zu finden sind. Auch die Zahl der Hörhaare nimmt von den Halbaffen zu den Affen, noch mehr zu den Anthropoiden und zum Menschen hin, zu. Auch die Nerven des Cortischen Organs gehen schrittweise in dem Sinn eine Veränderung ein, dass erstens die Zahl der Nervenfasern vermehrt ist, zweitens deren Lage sich in dem Sinn ändert, dass aus der bandförmigen Anordnung der Spiralstränge die Fasern zu kompakten Strängen zusammenrücken, eine Anordnung, die beim Menschen am deutlichsten ausgeprägt ist. Man kann also vielleicht sagen, dass, wenn das menschliche Gehörorgan in irgend einer Hinsicht eine Vervollkommnung gegenüber dem niedriger stehender Säuger zeigt, die nicht ausschliesslich auf Eigenschaften der Nerven und der Zentren beruht, nicht nur in der Menge und Anordnung der Zellen, sondern sogar in der Ausbildung einzelner

Details an den Zellen (Zahl der Hörhaare) eine messbare Fortentwicklungstendenz nachzuweisen ist.

Unter den Details, die in funktioneller Hinsicht unsere Aufmerksamkeit verdienen, seien hervorgehoben:

Die Pfeiler sind fest durch Kittsubstanz verbunden, eine echte Gelenkverbindung derselben besteht nicht.

Alle Elemente der Papilla basilaris ändern ihre Dimensionen von Anfang bis zu Ende des Schneckenkanals, es kann also jeder Radiärschnitt des Cortischen Organs als ein verschieden abgestimmter Resonator mit eben demselben Recht aufgefasst werden, als dies von den Fasern der Basilarmembran angenommen wurde. Dabei soll betont werden, dass die verschiedene Höhe und Ausbildung der einzelnen Elemente jedes Querschnittes an sich schon eine verschiedene Belastung und dadurch verschiedene Spannung der Fasern der Basilarmembran in dem von der Resonatorenhypothese verwendeten Sinne anzunehmen gestattet. Auch die Cortische Membran erfährt gleichzeitig mit den anderen Teilen eine Veränderung in ihrer Breite und wenn wir den Bildern der besten Präparate Glauben schenken dürfen, auch in ihrer Form.

Wenig beachtet war bisher die tympanale Belegsschichte. Wir haben gesehen, dass sie ein Faktor ist, der doch etwas mehr Berücksichtigung finden sollte, als ihm bisher zu teil wurde. Wenn dieselbe auch oft am Anfang der Basilarwindung kaum nachzuweisen ist, war sie doch andererseits in den mittleren und oberen Windungen so mächtig ausgebildet, dass ihr Volum fast dem der ganzen Papilla basilaris gleichkommt. Dies kann also für die Schwingungsfähigkeit der Basilarmembran durchaus nicht gleichgültig sein. Solche Erwägungen unterstützen gewiss die Zweifel, die verschiedene Beobachter, in neuerer Zeit wieder Kishi und Shambaugh, über die Funktion der Basilarmembran ausgesprochen haben. Es ist vielmehr wahrscheinlich, dass die Membrana tectoria eine Art von Schwingungsmembran darstellt, auch wenn sie so orientiert ist, wie sie die meisten Präparate zeigen, d. h., dass sie durch minimale schleimartige Fädchen festgehalten und einseitig befestigt, doch schwingungsfähig, die gestreckten Hörhaare berührt. Vielleicht gibt das Studium von Schwingungen eines Modells einer entsprechend gebauten geschichteten Membran Anhaltspunkte über die Rolle derselben bei der Übertragung der Schallwellen auf die Haarzellen.

Dass die Haare der Haarzellen von der Cortischen Membran eben berührt werden, erscheint mir kaum mehr als zweifelhaft, ebenso, dass beim Erregungsvorgang diese Haare verlagert werden müssen. Es muss in Erwägung gezogen werden, dass die Randfadenmembran, die nunmehr auch beim Menschen und den Affen als konstant in allen Windungen nachgewiesen ist, vielleicht bei besonders starken Verlagerungen der Tectoria speziell die äussersten Haarzellen reizt.

Auf die verschiedene Lage der Oberfläche der Stria und der Eminentia spiralis infolge wechselnder Füllung ihrer Gefässe sei hingewiesen, vielleicht ergeben Untersuchungen über diesen Punkt Hinweise auf die funktionelle Bedeutung dieser Einrichtungen.

Betreffs der anderen Labyrinthendstellen hat die vorliegende Untersuchung bloss gezeigt, dass die Durchspülung sich speziell eignet, um die Cupula und die Otholitenmembran vollkommen in situ und gut in ihrer Struktur erhalten, zur Darstellung zu bringen. Der Aufbau dieser Gallerten aus zur Oberfläche des Sinnesepithels parallelen Schichten tritt dabei deutlich hervor und es ist dadurch sehr wahrscheinlich gemacht, dass nur die Stützzellen schichtenweise an ihrer Oberfläche dieses Gebilde absondern und so über jeder Haarzelle Kanäle ausgespart bleiben. Dadurch wird eine Beteiligung des übrigen indifferenten Epithels des Labyrinths an diesem Bildungsprozess, von frühen embryonalen Stadien abgesehen, sehr unwahrscheinlich. Dass die Haare weit in die Cupula hineinragen, wie manche Autoren es behaupteten, konnte ich nie beobachten. Die eben geschilderte Bildungsweise der Cupula erklärt das sonst schwerverständliche Vorhandensein der die Haare vielfach an Länge übertreffenden Kanäle.

Trotz fortgesetzter Bemühungen ist es mir nicht gelungen, eine Technik auszubilden, die es mir erlaubt hätte, an den in dieser Arbeit besprochenen Objekten die feineren Verhältnisse der Innervation der Sinneszellen zu studieren. Nur soviel konnte ich ermitteln, dass wahrscheinlich, von der Menge und Verteilung der Nervenfasern abgesehen, kaum irgendwelche prinzipielle Verschiedenheiten zwischen Primaten und Nagern in bezug auf diese Verhältnisse bestehen dürften und dass wir wohl ohne weiteres die bei den Mäusen gefundenen Verhältnisse im Prinzip als den menschlichen vollkommen analog annehmen dürfen. Ich habe in einer früheren Mitteilung den kontinuierlichen Zusammenhang der

Fibrillen des Acusticus mit den im Protoplasma der Sinneszellen befindlichen Neurofibrillennetzen geschildert. Bei der theoretischen Wichtigkeit dieser nur mit grosser Mühe zu konstatierenden Tatsache, und da einige Autoren in Mitteilungen, die nach dieser Arbeit publiziert wurden, zu differenten Resultaten gekommen sind, möchte ich hier die Gelegenheit ergreifen, um ausdrücklich zu betonen, dass fortgesetzte Untersuchungen am Labyrinth der Mäuse mir seither, wenn auch nur in einigen Fällen, viel vollkommenere und klarere Präparate geliefert haben als die, deren Abbildungen ich in der angeführten Arbeit veröffentlichen konnte. Sie zeigen in allen inneren und äusseren Haarzellen des Cortischen Organs Netzwerke von dicht unter der Oberfläche der Zelle gelegenen Fibrillen, die direkt mit den Fibrillen der Acusticusfaser in Zusammenhang treten. Gegen den Kopf der Zelle finden sich unverkennbare Maschen von Fibrillen ohne Zusammenhang mit den Gebilden des Kopfes (Einschlusskörper. Haare). Trotz eifrigen Suchens aber konnte ich niemals irgendwelche Beziehungen von Nerven zu den Stützzellen, weder im Cortischen Organ, noch in sonst einer Nervenendstelle auffinden, wie sie Bielschowsky anzunehmen geneigt ist.

Es sei noch erwähnt, dass ich beim Menschen als Erscheinungen des Alters die Zunahme verschiedener mit Osmium schwärzbarer Körnchen, in allen Zellen des Ductus cochlearis, die Rarefizierung des Bindegewebes im Ligamentum spirale, sowie Vermehrung des Pigmentes gefunden habe, dass aber diese Erscheinungen, sowie auch die geringste Atrophie der Nervenfasern unter Umständen bei Greisen vollkommen, fehlen können.

Wien, 10. März 1909.

---

### Literaturverzeichnis.

---

- Alexander: Das Labyrinthpigment des Menschen und der höheren Säugetiere. Arch. f. mikrosk. Anat., Bd. 58, 1901.
- Ayers: On the membrana basilaris, the membrana tectoria and the nerv endings of the human ear. The journal of morphology, Bd. 6, 1892.
- Böttcher: Weitere Beiträge zur Anatomie der Schnecke. Arch. f. path. Anat. u. Phys., 1858.
- Bielschowsky und Brühl: Arch. f. mikrosk. Anat., 1907.

- Dupuis: Anatomische Hefte, Bd. 3, pag. 504.
- Ebner-Kölliker: Handb. d. Gewebelehre d. Menschen, 1903.
- Held: Untersuchungen über den feineren Bau des Ohrlabyrinths der Wirbeltiere. Abh. d. math.-phys. Klasse d. sächs. Ges. d. Wiss., Bd. 28, Leipzig.
- Hensen: Zur Morphologie der Schnecke des Menschen und der Säugetiere. Zeitschr. f. wissenschaft. Zoologie, Bd. 18, 1862, und Pflügers Arch., 1907.
- Joseph: Zur Kenntnis vom feineren Bau der Gehörschnecke. Anat. Hefte, Bd. 46, 1900.
- Ichita-Kishi: Über den Verlauf und die periphere Endigung des Nervus cochlearis. Arch. f. mikrosk. Anat., Bd. 56, pag. 144.
- Kreidl und Yanase: Physiolog. Centralb., 1907.
- Kolmer: Beiträge zur Kenntnis des feineren Baues des Gehörorgans mit Berücksichtigung der Haussäugetiere. Arch. f. mikr. Anat., Bd. 70, 1907.
- Löwenberg: Etude sur les membranes et les canaux du limaçon. Gazette hebdomadaire 1864, pag. 694.
- Derselbe: La lame spirale du limaçon de l'oreille de l'homme et des mammifères. Journal de l'anatomie et de la Physiologie 1866 und 1868.
- Pritchard: The Development of the Organ of Corti. Journ. of Anat. a. Phys. norm. and pathol. Vol. XIII, Part. I, 1878.
- Retzius: Das Gehörorgan der Wirbeltiere. Stockholm 1881.
- Derselbe: Biologische Untersuchungen I, III, V, IX, XII.
- Shambaugh: Americ. journal of anatomy, Bd. 6, pag. 80; Bd. 7, pag. 245.
- Steinbrügge: Über die zelligen Gebilde des menschlichen Cortischen Organs. Zeitschr. f. Ohrenheilk., Bd. 12, 1883.
- Graf Spee: Mitteilungen zur Histologie des Cortischen Organs etc. Verhandlungen der anat. Gesellschaft., Bonn 1901.
- Van der Stricht: L'histogenèse des parties constituantes du neuro-epithelium acoustique des taches et des crêtes acoustiques et de l'organe de Corti. Arch. de biologie, Bd. 23, pag. 541.
- Tafani: L'organe de Corti chez les singes. Arch. ital. de biologie, 1884.
- Derselbe: L'organo dell'udito. Firenze 1885
- Wittmaak: Pflügers Arch., 1908.
- Vernieuwe: Le développement embryonnaire et postembryonnaire du limaçon des mammifères et de l'homme. 1905.

### Erklärung der Abbildungen auf Tafel XIV—XVII.

- Fig. 1. Mensch, Pfeiler und innere Haarzellen, Basalwindung. Apochr. 2 mm, Apert. 1,40, Ok. 6.
- Fig. 2, 3, 4. Köpfe von äusseren Haarzellen. Anordnung der Haare und des Zentralkörpers beim Menschen. Zeiss Apochr. 2 mm, Apert. 1,40, Ok. 12.
- Fig. 5. Mensch. Kopf einer äusseren Haarzelle mit Hensen schem Körper. Apochr. 2 mm, Apert. 1,40, Ok. 8.

- Fig. 6. Äussere Haarzelle vom Hingerichteten, Hensenscher Körper. Apochr. 2 mm, Apert. 1,40, Ok. 8.
- Fig. 7. Mensch, Kopf der Innenphalange. Apochr. 2 mm, Apert. 1,40, Ok. 8.
- Fig. 8. Hylobates, Deiterssche Zellen und Kelche der Basalwindung. Apochr. 2 mm, Apert. 1,40, Ok. 6.
- Fig. 9. Mensch, Sacculus, Stützzelle. Apochr. 2 mm, Apert. 1,40, Ok. 6.
- Fig. 10. Lemur, Kelch der Deitersschen Zelle. Apochr. 2 mm, Apert. 1,40, Ok. 8.
- Fig. 11. Lemur macaco, Köpfe von drei inneren Haarzellen im Tangentialschnitt, die zweite Reihe der kürzeren Haare. Apochr. 2 mm, Apert. 1,40, Ok. 18.
- Fig. 12. Tangentialschnitt durch die Verbindung der Pfeilerköpfe, Querschnitt der Fasern der Phalangenfortsätze, *Macacus rhesus*. Apochr. 2 mm, Apert. 1,40, Ok. 6.
- Fig. 13. Einschlusschollen im Zylinderepithel des Planum semilunatum der Ampulle des Menschen. Apochr. 2 mm, Apert. 1,40, Ok. 6.
- Fig. 14. Lemur, Teil der Lamina reticularis der Basalwindung. Apochr. 2 mm, Apert. 1,40, Ok. 6.
- Fig. 15. Mensch, Kontrast zwischen den granulierten Zellen des Sulcus spiralis internus und nicht granulierten Claudiuschen Zellen. Apochr. 2 mm, Apert. 1,40, Ok. 6.
- Fig. 16. Hylobates, sphärenartige Gebilde in den Köpfen der im Limbus spiralis versenkten Zellen. Apochr. 2 mm, Apert. 1,40, Ok. 6.
- Fig. 17. Struktur der Cupula. Halbschematisch.
- Fig. 18. Mensch, doppelzeilige Stellung der inneren Haarzellen, Köpfe der Innenphalangen und Grenzzellen, mehrreihige Anordnung der Haare. Apochr. 2 mm, Apert. 1,40, Ok. 12.
- Fig. 19. Orang-Utan, Deiterssche Zellen und Einschlusskörper im Tangentialschnitt. Apochr. 2 mm, Apert. 1,40, Ok. 8.
- Fig. 20. Stäbchenförmige Gebilde bei Lemur, in der Lage den von Hylobates in Fig. 16 gezeichneten entsprechend. Apochr. 2 mm, Apert. 1,40, Ok. 6.
- Fig. 21. Lemur, Stria vascularis, basale Streifung. Apochr. 2 mm, Apert. 1,40, Ok. 8.
- Fig. 22. Mensch, Randfadenmembran und Randfadennetz, Basalwindung. Apochr. 3 mm, Apert. 1,40, Ok. 8.
- Fig. 23. Lemur, Randfadenmembran und Randfadennetz der zweiten Windung. Apochr. 3 mm, Apert. 1,40, Ok. 8.
- Fig. 24. Lemur, Radiärschnitt des Cortischen Organs, Basalwindung, dem Organ der Insectivoren ähnlicher Typus. Apochr. 2 mm, Apert. 1,40, Ok. 6.
- Fig. 25. Mensch, Stützpolster, Ende der ersten Windung. Apochr. 2 mm, Apert. 1,40, Ok. 6.
- Fig. 26. *Macacus rhesus*, Cortisches Organ, radiär, zweite Windung. Apochr. 3 mm, Apert. 1,40, Ok. 8.

- Fig. 27. Mensch, Stützelemente und Einschlusskörper in der Spitzenwindung. Apochr. 2 mm, Apert. 1,40, Ok. 8.
- Fig. 28. Katze, drei Tage alt, Entstehung des Randfadennetzes und der Randfadenmembran. Apochr. 3 mm, Apert. 1,40, Proj.-Ok. 2.
- Fig. 29. Orang-Utan, Pfeiler und innere Haarzelle. Apochr. 3 mm, Apert. 1,40, Ok. 4.
- Fig. 30. Hylobates, Anfang der Basalwindung. Apochr. 2 mm, Apert. 1,40, Ok. 6.
- Fig. 31. Mensch, Hingerichteter, Radiärschnitt des Cortischen Organs, Anfang der Basalwindung. Apochr. 2 mm, Apert. 1,40, Ok. 8.
- Fig. 32. Macacus rhesus, Radiärschnitt, Struktur des Pfeilerkopfes, Lage der Membrana tectoria, die Beziehung der Randfadenmembran zu den Haaren. Apochr. 2 mm, Apert. 1,40, Proj.-Ok. 2.
- Fig. 33. Orang-Utan, Randfadenmembran horizontal. Apochr. 4 mm, Ok. 4.
- Fig. 34. Lemur, Einschluss in Ganglienzelle des Ganglion vestibulare. Apochr. 2 mm, Apert. 1,40, Proj.-Ok. 2.
- Fig. 35. Orang-Utan, Querschnitt der Hörhaare. Apochr. 2 mm, Apert. 1,30, Proj.-Ok. 2.
- Fig. 36. Weisse Maus, acht Tage alt, Neurofibrillen bilden Netzmaschen im oberen Teil der äusseren Haarzellen. Cajals zweite Methode. Apochr. 2 mm, Apert. 1,40, Ok. 4.
- Fig. 37. Stäbchenbildungen im Epithel der Reissnerschen Membran beim Menschen. Apochr. 2 mm, Apert. 1,40, Proj.-Ok. 2.
- Fig. 38. Schema des Cortischen Organs vom Menschen, der Stützzellen und Sinneszellen, sowie des Faserverlaufs, dem Ende der ersten Windung entsprechend.

Fig. 32—37 sind Mikrophotogramme.

Alle Elemente sind halbdurchsichtig gedacht.

#### Erklärung der Buchstaben und Zahlenbezeichnungen:

G = Grenzzelle, IS = innere Haarzelle, P = Kopf der Innenphalange, IP = Innenpfeiler, AP = äusserer Pfeiler, D = Deiterssche Zelle, AS = äussere Haarzelle, SP = Stützpolster der Deitersschen Zelle, das das untere Ende der Sinneszellen aufnimmt, H = Hensensche Zelle, PF = Phalangenfortsatz der Deitersschen Zelle, I und II = erster und zweiter innerer Spiralfaserzug, 1, 2, 3, 4 = erster bis vierter äusserer Spiralfaserzug, EK = Einschlusskörper der Deitersschen Zellen, HS = Hensenscher Streifen, RFN = Randfadennetz, RFM = Randfadenmembran, SF = verbindender Schleimfaden, FN = in der zunächst liegenden Haarzelle ist das Maschenwerk des Neurofibrillennetzes in Verallgemeinerung der Befunde bei Mäusen eingetragen. Die Fibrillen bilden unter der Zelloberfläche Maschen, ganz an der Zellbasis bilden ihre engeren Maschen den Retziusschen Körper, die zutretende Nervenfasern geht in sie über.



Aus dem physiologischen Institute der Tierärztlichen Hochschule zu Dresden.  
 Direktor: Geheimer Rat Prof. Dr. Ellenberger.

## Anatomie und Histologie der Hypophysis cerebri einiger Säuger.

Von

Dr. **Alfred Trautmann,**

I. Assistent am physiologischen, Institut der Tierärztlichen Hochschule  
 zu Dresden.

---

Hierzu Tafel XVIII und XVIII a.

---

Die Hypophysis<sup>1)</sup> liegt bei unseren Haustieren (Pferd, Esel, Rind, Kalb, Schaf, Ziege, Schwein, Hund und Katze) in der Medianebene des Körpers symmetrisch in der mehr oder weniger vertieften Fossa hypophyseos und wird von einer festen, von der Dura mater stammenden Kapsel umgeben, an die sich bei den Wiederkäuern, Schwein und Carnivoren kaudal und seitlich gut oder schwach ausgeprägte Arteriengeflechte anlegen. Die Gestalt, Grösse und das Gewicht der Hypophyse ist nach Tierart und Individualität verschieden. Die grösste und schwerste Hypophysis besitzt das Rind, die kleinste und leichteste die Katze. Im allgemeinen lässt sich sagen, dass die Grösse und das Gewicht mit dem Alter bzw. mit dem Körperwachstum zunehmen. Allein auch bei ausgewachsenen Tieren, mitunter gleichen Alters, bestehen individuelle Verschiedenheiten. Das Gewicht der Hypophyse steht in keinem Zusammenhange mit dem Gehirngewicht. Die Verbindung mit dem Gehirn vermittelt das bei allen Haustieren vom Tuber cinereum aus in kaudoventraler Richtung zur Hypophyse ziehende Infundibulum. Die Hypophysen sämtlicher Haustiere lassen gleichwie die des Menschen deutlich einen Aufbau aus verschiedenen Substanzen wahrnehmen, die sich durch eine verschiedene Farbe erkennbar machen. Man hat zu unterscheiden einen festeren, in der Regel grau-weißen Hirnteil, der sich als knollenartig verdickter Endteil

<sup>1)</sup> Die ausführlichen makroskopischen Befunde sind im Archiv f. wiss. u. prakt. Tierheilkunde 1909 nachzulesen.

des Infundibulums präsentiert (cerebraler Lappen) und einen weicheren Darmteil, der sich aus dem sehr gefässreichen, rot-graugelben, oft dunkelfleckigen Drüsenteil und dem gelblich-weißen, ungleichmässig starken Epithelsaum (Pars intermedia) zusammensetzt. Letzterer ist fast ausnahmslos zwischen dem Drüsenteil und Hirnteil zu finden und überzieht letzteren in mehr oder weniger grosser Ausdehnung. Bei Rind, Kalb, Schaf und Ziege liegt der Hirnteil dorsokaudal (Infundibulum dorsal, cerebraler Lappen kaudal) in dem ventronasal (ventral vom Infundibulum, nasal vom cerebralen Lappen) sich ausbreitenden Darmteil, in einer mehr oder weniger ausgeprägten grubigen Vertiefung des letzteren, der den Hirnteil an den Seiten teilweise umfasst. Bei Pferd, Hund und Katze stülpt sich der Hirnteil kaudoverventral in den Darmteil ein, sodass ersterer von letzterem umschlossen wird. Esel und Schwein zeigen dasselbe Verhalten wie die Wiederkäuer, nur mit dem Unterschiede, dass sich der Darmteil (kurz vor der Anschwellung zum cerebralen Lappen) über das in der Hypophyse liegende, zum cerebralen Lappen anschwellende Infundibulum isthmusartig schlägt, d. h. der in die Hypophyse eintretende Trichter durchsetzt auf eine kurze Strecke den Darmteil, ehe er zu dem kaudal gelegenen, beim Schwein fast rechtwinklig umbiegenden cerebralen Hypophysenlappen wird. Beim Pferd finden sich mitunter gleiche Verhältnisse wie beim Esel. Der Darmteil überwiegt an Masse fast immer den Hirnteil. Letzterer ist mit dem Epithelsaum (Pars intermedia) stets innig verbunden, während zwischen dem Epithelsaum und dem Drüsenteil bei Rind, Kalb, Schaf, Ziege, Schwein, Hund und Katze eine Spalte, die Hypophysenhöhle, besteht, die sich mehr oder weniger weit ausdehnt und verschiedenartig verläuft. Bei Pferd und Esel fehlt die Hypophysenhöhle; Drüsenteil und Epithelsaum sind hier miteinander verbunden, jedoch scharf abgesetzt. Nur an der Insertion des Trichters in der Hypophyse gehen bei allen Haustieren Drüsenteil und Epithelsaum ineinander über und bilden so den Umschlagsteil des Darmteiles, der also bei Rind, Kalb, Schaf, Ziege, Schwein, Hund, Katze nasal von der nasalen Anfangsstelle der Hypophysenhöhle liegt. An anderen Stellen (z. B. am kaudalen Ende der Hypophysenhöhle bei Rind, Kalb, Schaf, Ziege, Schwein) ist wohl ein

Aneinanderliegen der genannten Substanzen zu beobachten, allein ein Ineinanderübergehen scheint nicht zu existieren.

Der Epithelsaum setzt sich auf den ausserhalb der eigentlichen Hypophyse liegenden Stiel bei den einzelnen Tierarten verschieden weit, sich allmählich verjüngend und die Circumferenz des Trichters nicht immer gleichstark umfassend, fort (mitunter bis über das *Tuber cinereum* hinaus). Ausser der Hypophysenhöhle ist eine *Infundibularhöhle*, d. h. eine sich im cerebralen Lappen findende Höhlung, die sich als Fortsetzung des Lumens des Trichters repräsentiert, bei der Katze und dem Hund regelmässig, beim Schwein sehr häufig zu finden. Die Höhle endet verschiedengestaltig. Bei Pferd, Esel, Rind, Kalb, Schaf, Ziege ist eine *Infundibularhöhle* niemals vorhanden. Die Trichterhöhlung endet, sich trichterförmig verjüngend, bei diesen Tieren kurz vor der Einpflanzungsstelle des *Infundibulum*s in die Hypophyse oder kurz nach dieser (Fig. 20, b).

### Untersuchungstechnik.

Als Untersuchungsobjekte dienten die Hypophysen von Pferd, Fohlen, Esel, Rind, Kalb, Schaf, Lamm, Ziege, Zickel, Schwein, Hund und Katze. Von jeder Tierart wurden durchschnittlich zwölf Hypophysen verschiedensten Alters mikroskopisch verarbeitet.

Die Hypophysen, die ich zum Teil sagittal, zum Teil horizontal oder segmental zerlegte, wurden in ganz frischem Zustande in verschiedene *Fixationsflüssigkeiten* gebracht. Es kamen zur Anwendung: 10% Formalin, heissgesättigte, wässrige *Sublimatkochsalzlösung*, *Orth'sches Gemisch*, Alkohol, *Flemmingsche*, *Zenkersche*, *Tellyesniczky'sche*, *Rablsche*, *Carnoysche Flüssigkeit*, *Gilsonsches* und *Harveysches Gemisch*, (3% ige wässrige *Kaliumbichromatlösung*, heissgesättigte, wässrige *Sublimatlösung*, *Formol* und *Aq. dest.* zu gleichen Teilen). Ausserdem wurden die von *Benda*, *Scaffidi*, *Cagnetto* für den *Hirnanhang* speziell angegebenen *Fixationen*, wie auch die, welche zur *Darstellung bestimmter Elemente* (*Altmann etc.*) vorgeschrieben sind, hinzugezogen. Ich habe konstatieren können, dass sich zur *Fixation des Hirnanhangs* recht gut *Orth'sches*, *Harveysches Gemisch* und *Carnoysche Flüssigkeit* eignen, während mich die übrigen, ausser *Sublimatkochsalzlösung*, das durchweg weniger gute Resultate lieferte, im grossen und ganzen zufriedenstellten.

Fast durchweg wurden die Hypophysen, für die sich betreffs *Härtung* ein möglichst schnelles Durchlaufen durch die steigende *Alkoholserie* warm empfiehlt, in *Paraffin* eingebettet. In *Celloidin* wurde nur selten und ferner da, wo es die *Methodik* erheischte, eingeschlossen. Über eine von verschiedenen Autoren angegebene schlechte *Schneidbarkeit* der in *Paraffin* eingebetteten Hypophysen habe ich nie zu klagen gehabt.

Die eingebetteten Hypophysen bezw. Hypophysenstücke wurden teils in Einzelschnitte (2—6  $\mu$ ), teils in Serien (5—10  $\mu$ ) mit dem Hennebergschen Kettenmikrotom zerlegt. Von jeder Tierart fertigte ich eine vollständige Serie der Hypophyse in sagittaler, segmentaler und horizontaler Richtung an. Es ist schwer zu sagen, welcher Richtung als der günstigsten, d. h. die grösste Übersicht bietenden, der Vorzug zu geben ist, da jede eben einen gewissen Vorteil, je nachdem was man zu untersuchen gewillt ist, bietet. Vielleicht gestattet der etwas ventral von der Mitte geführte horizontale Schnitt die beste und ausgedehnteste Übersicht über alle Bestandteile der Hypophyse.

Die Paraffinschnitte wurden mit Eiweissglyzerin, die Celloidinschnitte, falls es sich um Serien handelte, nach der Oltschen Methode, die sich jedoch nach meinen Untersuchungen infolge zu starken Mitfärbens der Gelatine weniger gut bewährte, auf den Objektträger befestigt. Mit dem Gefriermikrotom arbeitete ich, wenn es darauf ankam, fettlösende Substanzen zu umgehen.

Die entparaffinierten Schnitte wurden den verschiedensten Färbungen unterworfen. Um die verschiedenen Zellelemente im Darmteil der Hypophyse drastisch zu Gesicht zu bringen, haben sich vornehmlich nach meinen Befunden folgende Doppelfärbungen recht gut bewährt: Hämatoxylin bezw. Hämalaun-Eosin bezw. Kongorot oder Säurefuchsinpikrinsäure, Safranin-Lichtgrün nach Fixierung nach Flemming; auch Färbungen mit Parakarmin bezw. Boraxkarmin-Pikrinsäure, Karmalaunindigokarmin, Magentarot-Pikrinsäure-Indigokarmin nach Ramón y Cajal (namentlich bei Fixierung nach Zenker), Triacidgemisch geben gute Bilder.

Hervorragendes leistete auch bezüglich der Fixation wie Färbung der Gewebsteile in der Hypophyse die mir von Herrn Professor Dr. Held gütigst genannte Methode, die ich allerdings nur bei kleinen Tieren gebrauchte:

1. Fixation durch Injektion von Müllerscher Flüssigkeit, der 0,5% Formol, 3% Essigsäure, 3% Sublimat zugesetzt wird, nach vorheriger Ausspülung der Gefässe mit Ringerscher Lösung, der man Amylnitrit beifügt.
2. Härtung in Alkohol von steigender Konzentration (Jod) und Einbettung durch die trockene Celloidinmethode.
3. Schnitte (5  $\mu$ ) beizen mit 5% Eisenalaun 5', worauf man mit Aq. dest. (öfters wechseln) gut abspült.
4. Schnitte in eine Hämatoxylinlösung bei 50° 12—24 Stunden. (Einige Tropfen von einem vier Wochen lang gereiften Gemisch [Hämatoxylin 1,0, 70% Alkohol 100,0, Molybdänsäure den Boden des Gefässes bedeckend] in Aq. dest.)
5. Differenzierung mit Eisenalaun.
6. Abspülen, Entwässern, Einschliessen.

Sehr gute Resultate gab auch die Färbung durch Eisenalaun-Hämatoxylin nach Heidenhain mit Nachfärbung von Erythrosin oder Säurefuchsinpikrinsäure. Letztere diente mir auch zum Nachweis des Bindegewebes in der Hypophyse.

Durch die von Scaffidi, Benda, Cagnetto vorgeschlagenen Färbungsmethoden habe ich ausser der von Benda keine gelungenen, zufriedenstellenden Bilder erhalten.

Zur Darstellung des elastischen Gewebes wandte ich Resorcinfuchsin mit Nachfärbung von Lithionkarmin an.

Mucikarmin, Bismarckbraun, Muchamatein, Thionin, Toluidinblau dienten dazu, mucinhaltige Substanzen nachzuweisen, während Glykogen durch Jodzusatz darzustellen versucht wurde, welch letzteres in keinem Falle gelang.

Osmiumsäuregemische (Flemming), Färbungen mit Sudan III, Scharlachrot gaben Aufschluss über den Fettgehalt des Hirnanhanges.

Ganglienzellen wurden durch die Methoden von Nissl, Lenhossek, Golgi darzustellen versucht.

Zur Darstellung der Nerven kamen die Methoden von Golgi, Bielschowsky, Joris, Cajal zur Anwendung. Letztere lieferte die besten Resultate auch in bezug auf Zellstrukturen, namentlich bei vorheriger Fixierung in 70% Pyridinlösung.

Das Neurogliagewebe des Hirnteiles des Hirnanhanges kam zum Nachweis vornehmlich durch Golgis rasche Methode, womit sich allerdings zum grössten Teile die Neurogliaelemente des cerebralen Lappens sehr schwer färbten. Man musste die Objekte reichliche Zeit in den einzelnen Lösungen belassen, ehe man zu brauchbaren Resultaten gelangte. Es fiel mir auf, dass relativ schnell die Präparate verdarben und unbrauchbar wurden. Gute Dienste leistete mir auch die von Rubaschkin angegebene, wie auch die von Huber modifizierte Bendasche Methode. Die Weigertsche Methode hat mich bei Anwendung bei unseren Haustieren nicht zufriedenstellen können.

Durch Injektionen mit gefärbten Leimmassen (von der Carotis aus) wurden der Blutgefässapparat, durch Einstichinjektionen mit Berlinerblau oder mit wässriger Silberlösung (1:1000) der Lymphgefässapparat zur Darstellung gebracht. Letzteres fiel stets negativ aus.

## Feinerer Bau.

### A. Darmteil.

#### 1. Drüsenteil.

Der Drüsenteil der Hypophyse unserer Haussäugetiere baut sich auf aus dem Stützgerüst und dem Parenchym. Das Stützgerüst entstammt der die Hypophyse umgebenden Kapsel. Letztere hat bei unseren Haustieren eine verhältnismässig grosse Dicke und besteht aus vornehmlich gestreckt verlaufenden Bindegewebsfasern, in die Blutgefässe und Fettzellen eingelagert sind. Die Kapsel entsendet von den verschiedensten Stellen stärkere wie dünnere Bindegewebszüge, die in das Innere des Drüsenlappens hinein ziehen, sich verästeln, verbinden und dadurch ein verschiedenartiges Netz herstellen, in dem das Parenchym des

Drüsentheils gelagert ist. Das die einzelnen Maschen voneinander trennende Bindegewebe ist bei Pferd, Esel, Schaf, Ziege, Hund und Katze so zart und fein, dass man bei Betrachtung der mikroskopischen Schnitte mit den gewöhnlichen Vergrösserungen den Eindruck hat, als handele es sich um Anhäufungen von Parenchymelementen, die regellos beisammenliegen. Nur Schwein und Rind bzw. Kalb haben ein stärker ausgeprägtes, deutlich sichtbares Interstitialgerüst. Letzteres scheint in der Peripherie des Drüsentheiles bei allen Tieren am deutlichsten ausgeprägt zu sein. Das Bindegewebsgerüst enthält vornehmlich an seinen Kreuzungsstellen in den verschiedensten Richtungen verlaufende Blutgefässe. Dort, wo die Gefässe liegen, ist das Bindegewebe stärker und dichter. Beim Esel hat man den Eindruck, als sei ein Gerüstwerk nicht vorhanden. Die Parenchymelemente liegen scheinbar den ungemein zahlreichen, verschieden grossen Blutgefässen an bzw. zwischen ihnen (Fig. 11). Die Maschen zeigen die verschiedensten Formen. Elastisches Gewebe kommt in der Kapsel sowohl wie im Interstitium der Hypophyse nur äusserst selten bei den Haustieren konstatiert werden, und dann handelte es sich um dünnste Fasern; glatte Muskelfasern fehlen gänzlich. Mit zunehmendem Alter, d. h. in späteren Lebensjahren, wird stets bei allen Haustieren ein mehr in die Augen fallendes, resistenteres und mächtigeres Stützgerüst angetroffen, wodurch die Abgrenzung der einzelnen Maschenräume samt ihrem Inhalt deutlich und scharf abgesetzt von den benachbarten erscheint (Fig. 19).

Das in den Maschen des Bindegewebsgerüsts liegende Parenchym besteht aus Zellen, die die verschiedenste Anordnung zeigen. Es wechseln die mikroskopischen Bilder auf den verschiedenen Schnitten oft. Auch die Bilder, die man an ein und demselben Schnitte sieht, sind mannigfaltig. Die Zellen ordnen sich vornehmlich zu Strängen (Ketten, Schläuchen [Fig. 19, b]). Man findet im mikroskopischen Bilde natürlich oft Schräg- und Querschnitte der Zellstränge, also Zellhäufchen, Zellgruppen von mehr oder weniger rundlicher Gestalt, die somit an Durchschnitte von Alveolen, Follikeln (Acini, Bläschen) erinnern. Die Länge, Breite, Gestalt und Zusammensetzung der Zellstränge kann eine sehr verschiedene sein. Es herrscht eine sehr grosse Unregelmässigkeit. Gewöhnlich bestehen die Zellstränge aus einer zwei- bis achtfachen Zellage; ihre Durchschnitte, die scheinbaren oder

wirklichen Alveolen, dagegen können 3—25 Zellen und mehr herbergen. Auf Median- bzw. Sagittalschnitten der Hypophyse treten mehr schräg und gewunden verlaufende Zellstränge hervor, die nach dem Stiel zu ziehen (Esel, Schaf, Schwein) und anastomosieren. Auf Segmentalschnitten dagegen findet man mehr alveolenartige Zellhäufchen. Die sich zu Strängen oder Alveolen gruppierenden Zellen des Drüsenteiles werden von dem bindegewebigen Stützgerüst eingeschlossen. Die Zellen sitzen einer feinen, mit länglichen Kernen besetzten Membrana propria auf. Die einzelnen Zellen liegen in den Alveolen oder Zellsträngen meist dicht nebeneinander und erfüllen sie ganz. Nur manchmal ist ein Lumen vorhanden, das dann mit einer sich verschieden färbenden, homogenen Masse fast immer prall angefüllt ist, wodurch die Zellen mehr oder weniger auseinander gedrängt werden, eine Beobachtung, die ich oft bei Hunden und Schweinen machte. Ausnehmend oft wurde auch beobachtet, dass die Zellen den sich im Drüsenlappen findenden zahlreichen zwischen den Epithelsträngen und Alveolen laufenden Blutgefäßen direkt anlegen, zwischen sich das Endothel der Gefäße lassend oder, wie später näher dargelegt werden wird, direkt mit dem Lumen der Gefäße in Verbindung stehend. Man findet jedoch die Zellen des Drüsenteils nicht sämtlich in Zellsträngen oder Alveolen angeordnet; nicht selten trifft man auch vereinzelte Zellen verschiedenster Formen und kleine Zellhäufchen in dem sich an der Begrenzung der Alveolen beteiligenden Bindegewebe. Auch ist in den zentralen Partien die Gruppierung zu Strängen nicht mehr scharf ausgesprochen.

Betrachtet man die Zellen des Drüsenteils näher, so wird man sich bald von der Verschiedenartigkeit der einzelnen Zellen bezüglich ihres Aussehens und ihrer Struktur klar werden.

Schon den ältesten Forschern, die sich mit der Histologie der Hypophyse beschäftigten, ist die Verschiedenartigkeit der Zellen des Drüsenteils beim Menschen nicht entgangen. So sprechen Hannover, Ecker von sich in runden Kapseln befindlichen, granulierten Zellen mit Kernen und von freien Kernen. Virchow findet am vorderen Lappen beim Menschen einen follikulären Bau und beobachtet verschieden grosse Zellen. Luschka beschreibt rundliche, polygonale, zart granulierten Zellen mit einem, seltener zwei Kernen, die ihre Lage in schlauchartigen bis runden Blasen haben. In letzteren kommen ausserdem noch eine feine, nackte Kerne einschliessende körnige Substanz vor und mit Cilien besetzte Zellen. Ausserhalb der Blasen findet er noch freie Kerne im

interstitiellen Bindegewebe. Ähnliche Befunde wie Virchow hatte Langen zu verzeichnen; er konstatierte das Vorherrschen grösserer Zellformen. Von verschiedenen grossen Zellen mit feinkörnigem Protoplasma spricht auch Henle, der den vorderen Lappen der Hypophyse des Menschen dem Aussehen nach mit der Marksubstanz der Nebenniere vergleicht. Nach Peremeschko, Frey liegen beim Menschen und Säugern in den Drüsenbläschen protoplasmareiche Zellen mit undeutlichem, exzentrischen Kern, feinkörnige Massen und Colloidsubstanz. Die Zellschläuche sind nach Müller und Krause mit verschiedenen granulierten Epithelien ausgekleidet und zwar haben die peripher liegenden eine mehr kurz zylindrische Gestalt, die zentralen dagegen mehr polygonale Formen. Flesch und sein Schüler Lothringer weisen dann zuerst auf den tinktoriellen, chemischen Unterschied der Hypophysiszellen bei Mensch und Haussäugern hin und teilen dieselben ein in chromophobe und chromophile Zellen. Letztere sind die grösseren mit granuliertem Aussehen und zeigen grosse Affinität zu Osmiumsäure, Eosin, Indigo, erstere dagegen tingieren sich mit diesen Farben nicht, sind kleiner, weniger deutlich abgegrenzt und werden bei dem Vergleich mit den Labdrüsen des Magens von Flesch bzw. Lothringer mit den Namen „Hauptzellen“ belegt. Etwa zu gleicher Zeit kommt Dostojewsky beim Rind zu gleichen Resultaten wie Lothringer. Rogowitsch findet ausser den gleichen Zellen später beim Kaninchen in einer bestimmten Zone, die auf Horizontalschnitten im mittleren, vorderen Abschnitte des Drüsenteils einen dreieckigen Raum mit nach hinten gerichteter Spitze darstellt, Kerne in einer mehr oder weniger gleichmässigen Grundsubstanz, die er wegen ihres Mangels an scharfen Konturen als „Kernhaufen“ bezeichnet und mit unfertigem, embryonalen Gewebe vergleicht. Durch Stieda werden dann die Kernhaufen Rogowitschs nach stattgehabter Kontrolle als „wohl differenzierte Zellen, welche die Merkmale der Hauptzellen an sich tragen,“ erkannt. Hofmeister kommt zu gleichen Resultaten wie Stieda. Wolff hält die Kernhaufen Rogowitschs für Zellen, deren Grenzen durch die unregelmässige Anordnung und Form häufig verwischt sind. Schönemann machte die wichtige Beobachtung, dass die grossen gekörnten Zellen nicht sämtlich einer Art sind, sondern dass bei Hämalaun-Eosinfärbung die chromophilen Zellen den einen oder anderen Farbstoff mehr annehmen, weshalb er die chromophilen Zellen in eosinophile und cyanophile s. basophile einteilt. Als erster sieht Saint-Remy die sich in der Hypophyse findenden verschiedenen Zellen als verschiedene Funktionsphasen einer Zellart an und findet die in grosser Menge in den chromophilen Zellen vorkommenden acidophilen Granula spärlicher in den aus ihnen hervorgehenden Hauptzellen wieder. Ähnliche Resultate hatten auch Claus und v. d. Stricht. Zimmermann findet bei Anwendung der Eisenhämatoxylinfärbung verschiedenartig gefärbte Zellen, von denen die einen eine deutliche, grosse Attraktionssphäre zeigen, während die anderen frei von solcher waren. Er glaubt an die Verschiedenartigkeit dieser Zellen und erwähnt ausserdem noch eine dritte Zellart, die viel kleiner als die anderen und ohne Zentralkörper ist. Benda hält an der Einheit der Hypophysiszellen (Mensch) fest und glaubt, dass die körnchenarmen, unregelmässigen schwach basophilen, chromophoben Zellen das Vorstadium (Jugendform) der grösseren, rundlichen



mit acidophilen Granula vollen chromophilen Zellen darstellen. Aus letzteren gehen dann die grossen, an acidophilen Granula armen, amphophilen als Endstadium hervor. Neumayer unterscheidet kleinere kolloidale Zellen nach Fleisch und grössere chromophile nach Lothringer. Aus den Untersuchungen Thoms geht hervor, dass chromophile und chromophobe Zellen je ein verschiedenartiges Sekret liefern, das sich zu einem dünnen Colloid vermischt. Er ist deshalb nicht der Meinung, dass die Hypophysiszellen einen Zelltypus darstellen. Im übrigen hält er an der Einteilung in eosinophile und cyanophile Zellen einerseits und in chromophobe, von welcher letzteren er ausser ähnlichen schwach eosinophilen und cyanophilen nur die ungefärbten als wirkliche Hauptzellen ansieht, andererseits fest und findet wie Stieda, dass beim Menschen die Kernhaufen nichts anderes als chromophobe Zellen im Ruhestadium sind. Erdheim, Sternberg bestätigen im wesentlichen die Befunde früherer Autoren. Fast alle übrigen Forscher (Guerrini, Collina, Haller, Gemelli, Launois, Sterzi, Rossi, Pirrone, Livon, Morandi, Thaon) beharren unter Modifikationen auf der Einteilung in chromophobe und chromophile (acidophile und basophile) Hypophysiszellen und namentlich auf der Einheit derselben. Collina unterscheidet zwei Arten von grossen und zwei Arten von kleineren Zellen. „Die erste Art der kleinen entspricht den chromophilen Zellen von Fleisch, den Hauptzellen Lothringers und den basophilen Bendas, die zweite Art vielleicht auch den Hauptzellen. Die erste Art der grossen (identisch mit den eosinophilen Zellen Schönemanns und den acidophilen Bendas) vermehrt sich im Funktionszustande und scheint ihr Protoplasma aus umgewandelten roten Blutkörperchen zu verjüngen (positive Phosphorreaktion). Die zweite Art der grossen Zellen (identisch mit den cyanophilen Zellen Schönemanns) vermehrt sich während der Ruhe und vermindert sich während der Tätigkeit. Gemelli findet chromophobe, acidophile, Übergangs- und basophile Zellen. Nach Launois gehen eosino-siderophile und eosinobasophile, die schliesslich chromophob werden, die Bildung der Zellstränge ein. Thaon teilt die eosinophilen (wohl auch die basophilen) in kleine und grosse ein. Scaffidi endlich sieht in neuerer Zeit in der Hypophyse unter Anwendung eines besonderen Farbgemisches von Orange-G. und Säurefuchsin zwei fundamentale Zellarten, die man als scharf voneinander getrennt ansehen muss, die mit Orange-G. und die mit Säurefuchsin färbbaren Zellen. Cyanophile Zellen und Kernhaufen gehören letzteren zu.

Ich fand, dass die Färbung eines Schnittes mit Hämatoxylin- bzw. Hämalaun-Eosin in gewissem Sinne vollständig genügt, um sich von dem verschiedenen tinktoriellen Verhalten und der gröberen Struktur der Zellen klar zu überzeugen. Allein auch Hämalaun-Säurefuchsinpikrinsäure und ferner Karmalaunindigokarmin, Safranin-Lichtgrün wie andere Färbungen geben die gleich gute Möglichkeit, sich deutlich über die chemische Verschiedenartigkeit der Zellen zu orientieren.

Bei sämtlichen untersuchten Haustieren finde ich in der Hauptsache folgende Zellarten:

1. stark chromophile Zellen
2. schwach chromophile Zellen
3. chromophobe Zellen.

Die ad 1. und 2. genannten Zellen sind wieder zu trennen in

- $\alpha$ ) acidophile
- $\beta$ ) basophile Zellen.

Bei Hämatoxylin-Eosinfärbung tingiert sich das Protoplasma der acidophilen deutlich durch Eosin rot (eosinophil), das der basophilen mit dem basischen Farbstoff Hämatoxylin (Hämalaun) blau, weshalb man auch die sich blau färbenden Zellen als „cyanophil“ (Schönemann) bezeichnet hat. Färbungen mit Hämalaun-Van Gieson (Acid. Z. = gelb, basoph. = rotbraun), H.-Kongorot (Acid. Z. = leuchtend rot, basoph. = blau), Karmalaunindigokarmin (Acid. Z. = blau, basoph. = rotbraun), Safranin-Lichtgrün (Acid. Z. = grün, Basoph. = rotbraun) bestätigen die Zellunterschiede bezüglich ihres tinktoriellen und chemischen Verhaltens.

Die eosinophilen s. acidophilen Zellen sind bei Pferd, Esel, Rind, Kalb, Schaf, Ziege, Schwein, Hund und Katze stets gleich gut zu erkennen. Besonders deutlich und klar treten sie bei den Einhufnern, Fleischfressern und der Ziege hervor. Man findet bei allen genannten Säugern, wie erwähnt, vornehmlich zwei Arten acidophiler Zellen, solche, deren Cytoplasma sich stärker durch Eosin und deren Kern sich tiefer durch Hämatoxylin tingiert (Fig. 1, b), ferner solche, die durch den gegenteiligen Befund auffallen, d. h. bezüglich des Kernes wie Protoplasmas schwächer gefärbt sind (Fig. 1, a). Der Kern der stärker acidophilen Zellen ist stets kleiner als der der anderen. Ausserdem unterscheiden sie sich deutlich durch das Aussehen der Kernstruktur. Bei den stärker acidophilen Zellen ist der Kern abgesehen von der stärkeren Färbbarkeit zackig, gelappt, zeigt die mannigfaltigsten Formen und ist mit einem ganz groben Chromatingerüst ausgestattet. Bei den schwächer tingierten acidophilen Zellen kann um den Kern immer deutlich eine Kapsel wahrgenommen werden. Alsdann besitzen letztere stets wahrnehmbare Kernkörperchen, die ihre Lage entweder randständig oder mehr zentral haben. Es lässt sich ein feineres Netzwerk

in dem Kern beobachten, in dem die Kernkörperchen ihre Lage haben. Im übrigen zeigen die Kerne eine gewisse Armut an Chromatin und sind ungleich gross. Der Kern der acidophilen Zellen liegt zentral, oft exzentrisch, in vielen Fällen ist er dicht an der Peripherie des Zelleibes zu sehen. Das Protoplasma umlagert in geringerer oder stärkerer Ausdehnung den Kern und erstreckt sich von da aus netzartig zwischen die in ihm liegenden Körner, die sich durch eine gewisse Gleichheit und Regelmässigkeit in der Verteilung auszeichnen, und bildet einen dünnen Zellmantel. Die Gestalt der acidophilen Zellen ist eine sehr verschiedene. Vorherrschend findet man kubische, rundliche und längliche Formen. Daneben finden sich dreieckige, polyedrische und andere mehr. Es ist natürlich, dass auch die Grössen in den verschiedenen Durchmesser durchaus wandelbar sind. Die stärker acidophilen Zellen sind in der Regel kleiner als die schwächer acidophilen und zeigen besonders die vielgestaltigsten Formen. Die Durchschnittswerte des Durchmessers sind bei den an den einzelnen Tierhypophysen gefundenen Zellen folgende: Pferd 14  $\mu$ , Esel 15  $\mu$ , Rind 15  $\mu$ , Kalb 16  $\mu$ , Schaf 12  $\mu$ , Ziege 14  $\mu$ , Schwein 17  $\mu$ , Hund 14  $\mu$ , Katze 15  $\mu$ .

Die acidophilen Zellen sind gut begrenzt und scharf abgesetzt. Zwischen diesen befinden sich deutliche Zwischenräume, die mitunter jedoch auch undeutlich werden können. Ausserdem finden sich bei allen untersuchten Tieren selten auch acidophile Zellen und zwar sind es nur die schwach acidophilen, deren Grenzen vermischt sind, d. h. die in das Protoplasma der benachbarten übergehen, sodass man vor sich eine eosinophile, weniger stark granulirte Protoplasmanasse hat, in der die Kerne eingebettet liegen, also ein Zellsyncytium. In den acidophilen Zellen sind nur selten und dann fast nur relativ kleine Vakuolen sichtbar. Nur bei älteren Tieren, bei denen man öfters Vakuolen findet, können diese auch von beträchtlicher Grösse sein (Hund, Pferd). Auf die Natur dieser Gebilde wird später eingegangen werden. Erwähnt möge noch sein, dass die schwach und stark acidophilen Zellen regellos durcheinander liegen, und dass erstere immer in der Mehrzahl bei Katze, Hund und Schwein angetroffen wurden.

Die cyanophilen s. basophilen Zellen (Fig. 2) sind bei allen untersuchten Tieren, wenn auch mitunter weniger deutlich, zu finden. Am klarsten treten sie bei Hund, Ziege und Schwein

hervor. Bei Schaf und namentlich bei Lämmern werden sie nur blass gefärbt. Die basophilen Zellen sind in der Regel grösser als die acidophilen, sowohl bezüglich ihres Zelleibes als ihres Kernes. Auch hier trifft man bei Anwendung der verschiedensten Farben in der Tinktion des Protoplasmas der basophilen Zellen alle möglichen Nuancen. Der schon bei den acidophilen Zellen erwähnte Unterschied in der Struktur der Kerne zwischen stärker und schwächer gefärbten Zellen kann auch hier konstatiert werden. Je heller die Tinktion, desto deutlicher tritt die Kernstruktur hervor. Der Kern hat ein mehr grobes Netzwerk aufzuweisen. Die Kernkörperchen liegen an den verschiedensten Stellen und sind mitunter auffallend gross. Hinsichtlich der in dem Protoplasma sich vorfindenden Granula ist zu bemerken, dass dieselben ziemlich grob, unregelmässig verteilt und ungleich gross sind. Mitunter findet man wirkliche Brocken. Zwischen den am häufigsten vorhandenen basophilen Granula können auch acidophile vorkommen. So findet man bei Katze und Esel mitunter deutlich Zellen, die an einem Pol Basophilie, am anderen Acidophilie zeigen. Bei anderen Tieren (Schaf, Schwein) beobachtete ich acidophile Körner, wenn auch relativ wenige, in dem vornehmlich basophilen Protoplasma, was auch Benda und Thaon beim Menschen konstatieren. Um den Kern ist nicht selten eine ganz helle ungefärbte Zone sichtbar. Ausserdem stösst man auf basophile Zellen, die in ihrem Inneren zwei Kerne beherbergen. Wieder andere Zellen zeigen eine so dichte Anfüllung mit Granula, dass der Kern vollkommen verdeckt ist. Die Gestalt der basophilen Zellen ist mehr abgerundet, abgeschlossen. Die stärker basophilen Zellen erscheinen kleiner als die schwächer basophilen. Auch der verschieden gestaltete, undurchsichtige Kern ist bei ersteren in der Regel kleiner als bei letzteren. Die schwächer basophilen verlieren mitunter ihre scharfen Grenzen (Fig. 5, e'). Das Ineinanderübergehen der Zellen habe ich viel öfter gefunden, als bei den acidophilen Zellen. Die Kerne sind dann mehr oder weniger verschwommen. Das Protoplasma findet sich auch hier vakuolisiert und zwar häufiger als bei den acidophilen. Die von Neumayer, L. Comte, Thaon beim Menschen betonte Verwandtschaft der chromophilen Zellen mit den mukösen Zellen bezüglich der Affinität zu Schleimfarben (Bismarckbraun, Mucikarmin, Toluidinblau, Thionin) habe ich nur bei den basophilen

Zellen gefunden. Es sind namentlich die des Schweines, die die Schleimfarben immer intensiv annehmen. Bei den anderen Haustieren ist die Affinität teils schwach, teils stärker, oft aber nur kaum nachweisbar.

Die Granula der chromophilen Zellen erinnern an die Sekretgranula anderer Drüsen; allerdings kann man die Wanderung der Granula nach der lumenseitigen oder basisseitigen Zellpartie und das Zusammenfliessen oder Auflösen der Granula kaum beobachten.

Pirrone konnte im Kerne der Zellen des Drüsentheiles nach der von Galéotti bei der Thyreoidea angewandten Methode fuchsinophile Granulationen beobachten, die in das Protoplasma übergehen. Ein solcher Befund bot sich mir nie dar.

Die chromophoben Zellen (Fig. 3) sind mir bei allen Tieren gleichgut entgegengetreten. Die chromophoben Zellen sind in der Regel kleiner als die chromophilen, nehmen öfter aber auch grosse Dimensionen an und zeichnen sich durch ihr nicht differenziertes Protoplasma aus, das sich nur schwach entweder mit Hämatoxylin oder Eosin (selten) färbt, sehr oft aber auch ganz untingiert bleibt und dann homogen und hell erscheint. Es birgt in sich oft „basophile Brocken“, wie Benda sich ausdrückt. Das Protoplasma zeigt oft deutliche zackige Grenzen, oder breitet sich zu einer unbegrenzten Masse aus. Die Kerne mit ihren Kernkörperchen liegen entweder in dem vielgestaltigen, gut begrenzten Protoplasma oder erscheinen regellos in der unbegrenzten Protoplasmamasse eingelagert. Die Kerne zeigen etwa die gleiche Grösse wie die der acidophilen Zellen, vielleicht sind sie etwas kleiner, und bergen in sich ein feines Chromatingerüst, das aber nicht immer deutlich ist. Die „Kernhaufen“ Rogowitschs fasse ich gleich Stieda, Hofmeister, Thaon als chromophobe Zellelemente auf. Ich finde sie bei Pferd, Schwein und Wiederkäuern. Sie treten jedoch bei dieser oder jener Hypophyse eines Individuums besser oder schlechter begrenzt zutage. Ich habe auch Kerne gesehen (Pferd, Schaf), die die Grösse der Kerne der acidophilen Zellen um das Drei- bis Vierfache überstiegen und nur von ganz wenig Protoplasma umgeben waren. Endlich können auch freie Kerne beobachtet werden, die scheinbar ohne jedes Protoplasma vorkommen.

Im Protoplasma der chromophoben Zellen treten nicht selten Vakuolen von meist rundlichen Formen auf (Fig. 3). Die Vakuolen der

chromophoben wie aber auch die der oben erwähnten acidophilen resp. basophilen Zellen sind nach meinen Untersuchungen nichts anderes als durch die Behandlungsmethoden mit Xylol, Chloroform, Äther etc. hervorgerufene Kunstprodukte. An ihrer Stelle ist Fett in Form von grösseren oder kleineren Tropfen vorhanden, gegen die sich das Protoplasma scharf abgrenzte. Das Fett tritt in den verschiedensten Formen im Zellprotoplasma auf, durch die erwähnten Reagentien wird es aufgelöst und verschwindet aus den Zellen. Da, wo es sich in grösseren Tropfen fand, bleiben Hohlräume zurück, die Vakuolen. Färbt man unter Vermeidung der Behandlung der Zellen mit fettlösenden Substanzen z. B. Gefrierschnitte der Hypophyse mit Sudan III, Scharlachrot, oder wendet man Osmiumsäuregemische an, so kann man sich leicht von dem Fettgehalt der verschiedenen Zellen überzeugen (Fig. 4). Ich muss die sich in den Zellen vorfindenden Fettgranula (Fettkörnchen und -tröpfchen) als einen normalen Bestandteil der Hypophysiszellen halten, da ich dieselben bei allen von mir untersuchten Tieren, wenn auch nicht immer gleich deutlich gefunden habe. Auch bei im mittleren Lebensalter stehenden Individuen fehlte Fett in den Zellen niemals. Nur bei jüngsten Individuen (Kätzchen, Fohlen, Kalb) konnte ich Fett in den Zellen nicht konstatieren. Bezüglich der Menge des Fettes ist zu bemerken, dass bei älteren Individuen das Fett in reichlicherer Menge eingelagert ist als bei jüngeren. Die Gestalt der einzelnen Fettkörner ist eine vornehmlich kugelige, tropfenartige. Die Grösse der Fettröpfchen wechselt ungemein. So finden sich in einer Zelle grössere und kleinere verteilt. In den chromophoben Zellen (c) sind die Fettkörner von mir am reichlichsten beobachtet worden, während in den acidophilen (a, b) der Fettgehalt am geringsten ist. Grosse bis kerngrosse Fetttropfen konnte ich in den basophilen Zellen feststellen. Bezüglich der Zahl der Fettkörner finde ich bei mitteljährigen Hunden, Rindern und Pferden z. B. in einer Zelle 4—10 und mehr von verschiedenster Gestalt. Die Fettkörner liegen besonders in der Nähe des Kernes der Zelle. Sie kommen aber auch im ganzen Zellprotoplasma vor. Es lässt sich füglich behaupten, dass mit zunehmendem Alter die Grösse und die Menge des Fettes in den Zellen zunehmen.

Rogowitsch sah als erster beim Kaninchen in den Kernhaufen, die meiner Ansicht nach aus Hauptzellen bestehen, kleine, runde Löcher, die

den Eindruck machten, als habe man das Gewebe mit dem Locheisen durchschlagen. Rogowitsch bezeichnet die im normalen Gewebe seltener vorkommenden Löcher als Vakuolen; Stieda, Thom bestätigen den Befund Rogowitschs. Wolff sah später in den Vakuolen Blutkörperchen, die zerstört und aufgesaugt wurden. Dass sich in den Vakuolen normaliter jedoch Fett befindet, wurde erst später entdeckt. Benda, Pisenti-Viola, Erdheim, Mulon, Esmonet, Loeper, Thaon, Launois beobachteten diese Tatsache beim Menschen, letzterer auch bei Katze, Hund, Schaf. Guerrini und Pirrone leugneten das Vorhandensein von Fettgranula in der Hypophyse; Pirrone hält die Vakuolen für Degenerations- oder kadaveröse Erscheinungen. Launois fand in den Vakuolen der acidophilen Zellen Massen, die sich siderophil färben. Gemelli fand in den chromophoben Zellen des Drüsenteils fettähnliche Tropfen, die sich durch Osmiumsäure wenig, durch Sudan nicht färben; er hält diese Substanz vielleicht für Lecithin. Ich kann diesen Befund Gemellis trotz wiederholter Nachprüfung nicht bestätigt finden. Ich traf immer auf Osmiumsäure wie auf Sudan die ausgeprägte charakteristische Reaktion des Fettes in jedem Falle in den chromophoben Zellen bei den Haustieren an.

Die Frage, ob in den Zellen des Drüsenteils der Hypophyse Kernmitosen vorkommen, möchte ich nicht ohne weiteres im bejahenden oder verneinenden Sinne beantworten. Wenn ich auch ausgesprochene Kernteilungsfiguren niemals gesehen habe, so könnten mich aber bei Schwein, Hund und Katze mitunter gesehene Bilder dazu berechtigen, den Zellen der Hypophyse ein Teilungsvermögen zuzusprechen. Stieda (Kaninchen), Thaon, Pirrone (Mensch) sprechen sich für das Vorhandensein eines solchen aus; andere Forscher wie Benda, Scaffidi bestreiten dies.

Sekretkapillaren habe ich niemals in den Zellsträngen des Drüsenteils angetroffen.

Was die Anordnung und Verteilung der einzelnen Zellarten in den verschiedenen Tierhypophysen anlangt, so möge folgendes Erwähnung finden. In den Hypophysen aller untersuchten Tiere findet man die Zellstränge bzw. Alveolen aus den verschiedensten Zellelementen zusammengesetzt. So lassen sich Zellstränge beobachten, die in sich alle Arten der gefundenen Zellen beherbergen. Das eine Mal können die acidophilen, das andere Mal die basophilen oder chromophoben überwiegen. Man kann ferner Stränge oder Alveolen sehen, in denen neben chromophilen nur eine chromophobe Zelle anwesend ist. Auch das Umgekehrte kommt vor. Weiter lässt sich feststellen, dass Zellstränge auf der einen Seite oder an dem einen Ende nur chromophile, auf der anderen Seite oder am entgegengesetzten Endteile nur

chromophobe enthalten. Es kommen ferner Zellstränge vor, die nur aus acidophilen oder basophilen oder chromophoben oder nur scheinbar nackten Kernen bestehen. In anderen Fällen finden sich die Zellen einer Art in der Mitte und werden von denen einer anderen Art umgeben. Wieder an anderen Stellen findet sich eine Zellart der anderen kuppen- oder halbkreisartig angelagert. Kurz, man findet alle möglichen Kombinationen. Ein gleiches Verhalten zeigen auch die Zellstränge bzw. Alveolen bezüglich der Menge der in ihnen enthaltenen Zellen. Zellgruppen mit einer Anzahl von zwei, andere mit einer Anzahl von 20 und mehr wechseln fortwährend. Dass dadurch naturgemäss auch die Grösse der einzelnen Zellstränge beeinflusst wird und eine verschiedenartige sein muss, ist klar.

Die Verteilung der chromophilen und chromophoben Zellen in den Hypophysen von Pferd, Esel, Rind, Kalb, Schaf, Ziege, Schwein, Hund und Katze ist eine verschiedene. Immerhin lassen sich aber gewisse Regelmässigkeiten beobachten, die bestimmte Schlüsse zulassen. Beim Pferd habe ich den Eindruck gehabt, als ob sich nicht viele acidophile Zellen fänden, jedenfalls sind sie nicht in der Überzahl über die anderen Zellen vorhanden. Die acidophilen Zellen liegen mehr in den zentralen Partien, den sich beim Pferd findenden vornehmlich aus chromophoben Zellen bestehenden dreieckigen Raum begrenzend; natürlich fehlen sie auch peripher nicht ganz. Die basophilen Zellen liegen mehr zu Gruppen in allen Teilen des Drüsenteiles zusammen. Chromophobe Elemente haben ihre Lage ausser in dem in den vorderen und mittleren Partien liegenden dreieckigen Raum Rogowitschs auch peripher. Beim Esel liegen die acidophilen Zellen vorzugsweise nur in grösserer Menge in den ventrokaudalen Partien, finden sich aber auch wie die basophilen und chromophoben in allen Gegenden. Bezüglich Rind und Kalb schliesse ich mich der Beobachtung Dostojewskys an, dass der Drüsenteil der Hypophyse dieser Tiere von den chromophoben Zellen in den zentralen Partien (dreieckiger Raum), von den chromophilen dagegen in den peripheren Gebieten eingenommen wird. Es soll damit jedoch nicht gesagt sein, dass in den peripher gelegenen vornehmlich von chromophilen Zellen eingenommenen Zellsträngen nicht auch chromophobe Zellen vorkommen und umgekehrt. Bei Schaf und Ziege habe ich vornehmlich die an die



Hypophysenhöhle angrenzenden und die ventralen und mittleren Partien ziemlich frei von acidophilen und basophilen Zellen gefunden. Letztere beide Arten sind ähnlich wie beim Rinde in den Seitenteilen gelagert und herrschen über alle anderen vor. Basophile Zellen liegen zwischen den acidophilen regellos. Bei manchen Ziegen (älteren) kann ein Vorherrschen der basophilen Elemente beobachtet werden. Beim Schwein liegen die acidophilen Zellen mehr in den Seitenteilen, die basophilen sind mehr nach der Mitte des Drüsenteiles gelegen und treten mehr inselweise auf. Die chromophoben Elemente habe ich überall gefunden, streckenweise in Zügen, die sich durch die zentralen Teile des Drüsenteiles zogen. Bei Hund und Katze endlich wurde ein sehr starkes Vorherrschen der acidophilen Zellen konstatiert. Dieselben nehmen immer vorzugsweise die dorsalen Seitenteile der Hypophyse ein, sehr oft aber auch die an der Hypophysenhöhle liegenden Strecken. Die basophilen und chromophoben Zellen liegen mehr kaudal, erstere wie beim Schwein oft inselweise, vermischt mit acidophilen.

Die vorstehende Darstellung der Verteilung der Zellelemente im Drüsenteil der Hypophyse gibt im grossen und ganzen die von mir gefundenen Verhältnisse wieder. Es handelt sich jedoch nur um die Regel und nicht um eine feststehende Norm. Ich habe bei einzelnen Individuen jeder Tierart auch eine andere Beschaffenheit, als der Regel entspricht, wenn auch seltener, gefunden. Eine grössere Regelmässigkeit des Bildes fand ich bei Rind, Kalb, Schwein, Hund und Katze, weniger bei den anderen Tierarten. Ich möchte nicht unterlassen zu betonen, dass die sämtlichen Zellarten überall, also an allen Stellen in dem Drüsenteil der Hypophyse vorkommen, wenn auch je nach der Stelle die eine oder andere Zellart vorherrschend (in der Mehrzahl) oder zurücktretend (in der Minderzahl). Eine Ausnahme machen die zentralen Partien beim Rind und Kalb, wo ich wiederholt in Serienschnitten nur chromophobe Zellen fand. Die acidophilen Zellen sind meiner Ansicht nach immer (exklusive Pferd, Esel, manchmal auch Ziege) vorherrschend, die basophilen Zellen dagegen zum kleineren Teile vertreten. Der von Schönemann für die menschliche Hypophyse ausgesprochenen Ansicht, dass nur ein geringer Gehalt an chromophilen Zellen der normale sei, kann ich für die von mir untersuchten Haus-

säuger nicht beitreten. Den von Rogowitsch beim Kaninchen gefundenen dreieckigen Raum, der auf Horizontalschnitten die vorderen mittleren Partien mit nach hinten gerichteter Spitze einnimmt und fast nur aus chromophoben Zellen besteht, finde ich deutlich bei Rind, Kalb, Schaf, Ziege, Schwein (manchmal unklar) und Pferd, weniger scharf ausgeprägt bei Esel, Hund und Katze. Gleich Fichèra (Hahn, Kaninchen, Ochse) stellte ich bei kastrierten Tieren (Esel, Pferd, Schwein) einen ungewöhnlichen Reichtum an eosinophilen Zellen fest. Auch Schwangerschaft und die Menstruation soll die Hypophysiszellen nicht unwesentlich beeinflussen (Launois, Mulon, Thaon), eine Tatsache, die nachzuprüfen mir leider wegen Mangels an Material nicht möglich war. Schliesslich sei noch erwähnt, dass in einer Hypophyse die eosinophilen, in einer anderen eines Individuums der gleichen Tierart die basophilen Zellen überwiegen können, wie auch das Überwiegen der schwach und stark acidophilen Zellen wechseln kann; dies scheint sich nach dem Funktionsstadium zu richten.

Der schon in meinen Ausführungen über die makroskopischen Verhältnisse der Hypophyse<sup>1)</sup> erwähnte Unterschied bezüglich der Färbung der frischen Schnittfläche des Drüsenteiles der Hypophyse hat mich nach der mikroskopischen Untersuchung zu der Überzeugung geführt, dass es sich dabei nicht etwa um ungleiche Fettverteilung (Virchow) oder ungleiche Pigmentierung (Lothringer, Dostojewsky) oder ungleichmässige Blutverteilung (Luschka) handelt, sondern dass dies auf die Anwesenheit bestimmter Zellelemente zurückzuführen ist. Die durch den Drüsenteil der Hypophyse bei einigen Tierarten (Rind, Kalb, Schwein, Schaf, Ziege) ziehenden dunkelgrauen, speckig erscheinenden Züge sind durch die Anwesenheit chromophober Elemente, die mehr weisslichen, helleren Partien im Drüsenteil durch das Vorhandensein der in Konglomeraten liegenden eosinophilen s. acidophilen Zellen bedingt.

Wie vorher schon erwähnt wurde, liegen die Zellen oft direkt an Blutgefässen und zwar erscheint es dann, wie Lothringer sagt, als ob das Gefäss gleichsam von einem Epithel umgeben sei. Ein derartiges Verhalten ist oft von mir konstatiert worden.

<sup>1)</sup> Siehe Seite 311 und Literaturverzeichnis.

Gleich zahlreich sind mir aber auch im mikroskopischen Bilde Stellen entgegnetreten, wo das betreffende Gefäss entweder an einer ganzen Seite oder auf eine kleinere Strecke vollkommen ohne Wand erscheint. Es fehlt sowohl die Endothelschicht als auch die letztere umgebende schmale Bindegewebslage. Die Zellen stehen also in direktem Zusammenhange (Fig. 5) mit dem Lumen des Gefässes, eine Tatsache, die Rogowitsch beim Kaninchen andeutet, Thaon beim Menschen als sicher annimmt. Fast stets bestehen dann die mitunter ziemlich weit in das Lumen hineinragenden Zellen (b) aus einem schwach gefärbten und manchmal schwach granulierten Protoplasma, das einen grossen Kern enthält. Die Granula der Zellen scheinen in kolloide Massen zu zerfliessen. In der Umgebung der Gefässe sind dann immer zusammenfliessende (e') wie auch gut abgegrenzte chromophile Zellen (c, e) in grosser Anzahl zu finden. Chromophobe Elemente (a) fehlen jedoch nächst der Blutgefässöffnung nie. An einem Gefäss liegen vorzugsweise acidophile, an anderer Stelle basophile Zellen. Ich habe zuerst angenommen, dass es sich hier um ein Artefakt handeln müsse. Allein da die fragliche Erscheinung an denselben Schnitten mitunter sehr oft, ferner bei allen untersuchten auf die verschiedenste Weise fixierten Tierhypophysen mit konstanter Regelmässigkeit auftrat, so wurde ich vor die Notwendigkeit gestellt, es als einen normalen Befund des Drüsenteils der Hypophyse anzusehen. Ferner habe ich an meinen zahlreichen Präparaten geprüft, ob sich etwa oft durch künstliche Verschleppung beim Schneiden der Hypophysen mit dem Mikrotom infolge der weichen zelligen Beschaffenheit des Drüsenteils der Hypophyse Parenchymzellen in den Blutgefässen finden und dieses etwa als eine regelnässige Begleiterscheinung aufzufassen sei; allein dieser Befund tritt äusserst selten zutage und ist dann ganz verschieden von dem von mir beschriebenen.

Das Vorkommen von gelblichem Pigment im Drüsenteil der Hypophyse der Wiederkäuer (oft bei Kalb) möchte ich nicht unerwähnt lassen. Das Pigment liegt sowohl innerhalb der Zellstränge, wie auch zwischen den Bindegewebsbälkchen.

Dostojewsky findet im Drüsenteil der Rinderhypophyse mit Flimmerepithel ausgekleidete Höhlen. Wie Dostojewsky konnte auch ich namentlich bei älteren Rindern im Drüsenteil der Hypophyse Höhlen konstatieren, aber ich habe niemals eine Auskleidung derselben mit Flimmerepithel wahrgenommen.

Launois erwähnt die Existenz embryonaler Reste in der Hypophyse, die aus mit Cilien versehenen und in Bläschen liegenden Zylinderzellen und aus dachziegelartig übereinander liegenden abgeplatteten Epidermiszellhaufen bestehen. In meinen zahlreichen, jüngsten wie älteren Tieren entstammenden Präparaten habe ich nie derartige Befunde machen können. Auch den Befund Torris, das Vorhandensein eines vom Drüsenteil vollkommen verschiedenen drüsigen Abschnittes nahe der Basis cerebri, der sich aus Epithelschichten zwischen Pia und Arachnoidea zusammensetzt, habe ich in keinem Falle finden können.

Meiner Ansicht nach gehören alle im Drüsenteil sich findenden Zellen mit Ausnahme der acidophilen Zellen einer Art an; ihr verschiedenartiges Aussehen entspricht nur dem jeweiligen Funktionsstadium. Die Hypophysiszellen arbeiten ununterbrochen. Die fast ganz bis auf den Kern reduzierten Zellen halte ich für vollständig sekretleere, erschöpfte Zellen, die wohl zu einem kleinen Teile zugrunde gehen mögen, während die Mehrzahl sich wieder zu vollen sekretgefüllten Zellen ausbildet; es entsteht zuerst neues Cytoplasma, das bald bei andauerndem Wachstum neues Sekretmaterial bildet, bis die sekretgefüllte, auch Fettkörnchen enthaltende Zelle den Gipfel der Füllung und Ausbildung erreicht hat. Dies sind die am tiefsten sich färbenden basophilen Zellen, in denen die meisten und am dichtesten gelagerten Granula gefunden werden. Die Granula rücken oft an die Peripherie des Cytoplasmas, sodass man um den Kern oft eine helle Zone sieht. Die Zelle fängt nun an, ihre Produkte zu entleeren, aus den dunklen, undurchsichtigen Kernen werden grössere mit deutlicher Kernstruktur, wobei das Retikulum zarter und feiner ist. Das Protoplasma wächst bei Abgabe der Granula und tingiert sich dann weniger, die Zellgrenzen nehmen undeutliche Konturen an, bis die einzelnen Zellen dann scheinbar zusammenfliessen. So entstehen die chromophoben Zellen, die sich bekanntlich durch undeutliche Abgrenzung und mitunter grosse Dimensionen auszeichnen. Ihr Protoplasma, das sich anfangs leidlich gut färbt, wird immer weniger deutlich. Es entsteht ein Zustand, in dem nur Kerne in einer schwachgefärbten protoplasmatischen Masse liegen (Kernhaufen). Endlich verschwindet das Protoplasma ganz und der Kern bleibt übrig.

Es ist wahrscheinlich, dass die acidophilen Zellen denselben Werdegang nehmen; es konnten an diesen wenigstens auch helle und dunkle Zellen und ein Zusammenfliessen der helleren beobachtet werden. Es ist aber verwunderlich, dass die wirklich chromophoben Zellen mit schwach acidophiler Reaktion in verschwindend geringer Anzahl vorhanden sind gegenüber denen mit schwach basophiler Reaktion. Dass aus den acidophilen Zellen die basophilen entstehen, ist schwer verständlich, obwohl ich zweifellos in basophilen Zellen acidophile Granula gesehen habe, wenn auch nur selten.

Auch glaube ich mit Scaffidi, dass man schwerlich aus der oft sehr unregelmässigen Verteilung der chromophilen Zellen, wie auch aus dem Überwiegen der einen oder anderen Zellart auf eine Umwandlung der acidophilen Granula in basophile schliessen darf.

Mir ist es nicht unwahrscheinlich, dass von den acidophilen wie basophilen Zellen je eine bestimmte Substanz geliefert wird, die zusammen das Sekret der Hypophyse darstellt.

## 2. Hypophysenhöhle.

Eine Hypophysenhöhle findet sich bei Rind, Kalb, Schaf, Ziege, Schwein, Hund und Katze; Pferd und Esel sind ohne eine solche. Die Hypophysenhöhle hat ihre Lage stets zwischen dem Drüsenteil und Epithelsaum (Pars intermedia). Sie erstreckt sich bei den verschiedenen Tieren verschieden weit, erreicht aber nie die Kapsel der Hypophyse und trennt Epithelsaum und Drüsenteil niemals vollständig. Auch bezüglich ihrer Breite finden sich konstante Unterschiede bei den einzelnen Tierarten. Da ich mich bei der Schilderung der makroskopischen Verhältnisse der Hypophyse<sup>1)</sup> über diesen und jenen Punkt der Höhle schon verbreitet habe, so verweise ich ergänzend auf diese Stelle. Hier werde ich nur die mikroskopischen Verhältnisse besprechen.

Bei Rind und Kalb ist die Hypophysenhöhle stets glattwandig. Sie endet kaudal wie nasal spitzwinklig zulaufend. Die grösste Breite beträgt beim Rinde 450  $\mu$ , beim Kalbe 250  $\mu$ . Fast regelmässig ist das Lumen der Höhle mit einer homogenen, sich durch Eosin entweder rot oder durch Hämatoxylin blau

<sup>1)</sup> Siehe Literaturverzeichnis.

tingierenden Masse, dem Colloid, ausgefüllt, das entweder die Höhle prall anfüllt oder nur in einer bestimmten Gegend gelegen ist. Beim Kalbe findet sich fast nur eosinophiles Colloid vor, während beim Rinde vorzugsweise eine Colloidsubstanz vertreten ist, die sich mehr blaurot, violett färbt. Drüsenteil- wie epithelsaumseitig findet sich eine Epithelauskleidung, die sich ungefähr gleichverhält. Man findet ein einschichtiges Epithel, das sich aus zylindrischen Zellen zusammensetzt, deren Höhe etwa  $11 \mu$ , deren Breite  $7-8 \mu$  beträgt. Die Zellen ruhen auf einer verhältnismässig dicken bindegewebigen Grundlage. Die einzelnen Zellen heben sich gut voneinander ab. Sie besitzen einen deutlichen kugeligen Kern mit sehr deutlichem Kernkörperchen. Der Kern liegt am Übergang vom zweiten zum basalen Drittel der Zelle. Die Zellen nehmen epithelsaumseitig die Färbung in der Regel stärker an als auf der entgegengesetzten Seite. Die vorzugsweise zylindrischen Zellen sind mitunter mehr kubisch, ja sogar platt. Letzteres ist vornehmlich der Fall, wenn viel Colloidsubstanz die Höhle füllt. Oft habe ich das Epithel überhaupt kaum wahrnehmen können. An anderen Stellen wieder erschien es mir deutlich zweischichtig, wobei aber die Gestalt der Epithelzellen eine mehr polymorphe war.

Bei Schaf (Fig. 20, d) und Ziege finden sich ähnliche Verhältnisse wie bei Rind und Kalb. Auch hier wird in der Hypophysenhöhle fast regelmässig (Ziege) eine verschieden sich färbende Colloidmasse angetroffen. Häufig birgt das Colloid in sich zelliges Material, Fett (Ziege) und Blut. Bei Schaf und Ziege findet sich die Höhle nicht immer in ganzer Ausdehnung. Es liegen dann Drüsenteil und Pars intermedia an den betreffenden Stellen aneinander. Die grösste Breite der Höhle beträgt beim Schafe etwa  $200 \mu$ , bei der Ziege  $225 \mu$ . Beim Schafe ist die Höhle an ihrem nasalen Ende oft ausgebuchtet, bei der Ziege treten hier oft 1—3 bis an die Insertion des Trichters laufende geschlängelte Ausläufer auf. Auch bei Schaf und Ziege findet sich ein sehr deutliches Epithel. Beim Schafe hat man oft den Eindruck, als ob es zweischichtig sei. Bei diesem Tiere sind die drüsenteilseitigen Epithelzellen von meist quadratischer Form ( $9 \mu$  hoch und breit). Sie besitzen einen grossen, zentral liegenden Kern mit feinem Gerüst und wandständig oder zentral liegenden 2—3 Kernkörperchen. Eine

bindegewebige Grundlage scheidet die Epithelzellen vom Drüsen-  
teilparenchym. Bei der Ziege baut sich das drüsen-  
teilseitige Epithel aus hohen zylindrischen Zellen auf (18  $\mu$  hoch, 5  $\mu$  breit),  
die einen grossen kugeligen, seltener länglichen Kern in ihrer Mitte  
haben (Fig. 6, a). An manchen Stellen ist das Epithel niedriger,  
d. h. kubisch mit plattgedrücktem Kern. Verschiedene Male habe  
ich zwischen den Zellen eine durch Hämatoxylin sich tiefblau  
färbende homogene Masse gesehen, die zum Teil sich über bzw.  
unter dem Epithel tropfenartig ausbreitete. Was die gegenüber-  
liegende Seite anlangt, so hat das Schaf ein ähnliches Epithel  
wie drüsen-  
teilseitig. Wir finden kubische, manchmal zylindrische  
Zellen, nur eine dünne bindegewebige Lage trennt sie von dem  
benachbarten Gewebe. Bei der Ziege sind hier die Zellen nicht  
so ausgesprochen zylindrisch, oft mehr breit als länglich.

Beim Schweine finden wir in der an der weitesten Stelle  
390  $\mu$  breiten Höhle immer eosinophile (junge Tiere) oder  
cyanophile, mit Zellen und Blut vermischte Colloids-  
substanz im Lumen, und zwar ist die nicht überall gleichweite Höhle meist  
ganz voll von dieser Masse. Hier und da gibt die Höhle epithel-  
saumseitig blind endende Zweige ab. Eine Abzweigung besteht  
fast immer an der scharf, fast rechtwinkligen Umbiegungsstelle  
des Hirnteiles bzw. Epithelsaumes. Das dorsonasale Ende der  
Höhle ist spitz auslaufend, das entgegengesetzte mehr oder  
weniger gabelig. Einen Zusammenhang der Hypophysenhöhle  
mit der Infundibularhöhle, wie ihn Peremeschko finden konnte,  
habe ich in keinem Falle konstatieren können. Das drüsen-  
teil-  
seitige Epithel besteht aus einer Lage 13  $\mu$  hoher zylindrischer  
Zellen, die mitunter über die Oberfläche kuppelartig sich vor-  
wölben. Mitunter schienen mir die Zellen mit Flimmerhaaren  
besetzt zu sein, allein bestimmt möchte ich dies nicht behaupten.  
Der grosse bläschenförmige Kern liegt zentral in der Zelle.  
Manchmal ist ein wirkliches Epithel nicht erkennbar. In anderen  
Fällen legen sich die meist dicht am Epithel liegenden chromo-  
philen Zellen zwischen die Zellen des Höhlenepithels und helfen  
so das Lumen begrenzen. Epithelsaumseitig liegt ein niedriges,  
stellenweise undeutliches, kubisches Epithel, das durch die ver-  
schiedensten Formen bezüglich Höhe und Breite charakterisiert  
ist. Das Epithel wird auf beiden Seiten höher nach dem nasalen

Ende der Höhle zu und verläuft nasal von letzterem noch eine Strecke weit nebeneinander.

Beim Hunde ist die immer zu findende Hypophysenhöhle oft nur wenig ausgebildet. In solchen Fällen liegen Drüsenteil und Epithelsaum dicht aneinander, jedoch immer deutlich voneinander abgesetzt. Die Höhle findet man oft leer, ihre grösste Breite beträgt in einem solchen Zustande gewöhnlich  $65 \mu$ . Doppelte ja dreifache Werte lassen sich feststellen, wenn Colloidsubstanz in ihr liegt, die die Höhle prall anfüllt und somit ausdehnt. An beiden Enden der Höhle tritt eine deutliche, mitunter aussergewöhnlich zahlreiche Verästelung zutage und zwar ist letztere am grössten an der ventral von der Insertion des Trichters gelegenen Stelle. Die durchweg englumigen Verzweigungen (Ausläufer) erstrecken sich bis in die lateralsten Teile des Drüsenteiles und bis auf den Stiel. Ich habe in Sagittalschnitten Stellen beobachten können, wo ein Ausläufer des einen Endes der Höhle in gewundenem Verlaufe zum anderen Ende zog, um daselbst wieder in die Höhle einzumünden. Die Auskleidung der Höhle drüsenteilseitig besteht aus Epithelzellen, die eine Höhe von  $10-14 \mu$  und eine Breite von  $6-8 \mu$  besitzen. Diese Zellen liegen in einer Lage auf einer mitunter relativ starken, dichten, bindegewebigen Grundlage. Ihr Protoplasma färbt sich wie bei den anderen untersuchten Tieren nur ganz wenig mit Hämatoxylin, dagegen tritt der gut gefärbte Kern klar zutage. Unter dem Epithel liegen zahlreiche Blutgefässe, die nicht selten eine beträchtliche Weite besitzen. Oft liegen Zellen, die hinsichtlich ihrer chemischen Beschaffenheit sich mit den chromophilen Zellen des Drüsenteiles identifizieren lassen, zwischen den Epithelzellen direkt am Lumen der Hypophysenhöhle. Die die Höhle epithelsaumseitig begrenzenden Zellen sind von verschiedenster Form. Vornehmlich finden sich solche von kubischer Gestalt ( $13-14 \mu$  hoch,  $12 \mu$  breit). Ich habe den Eindruck gehabt, als ob es sich hier um die oberste Zelllage des Epithelsaumes handelte. Ihr sehr chromatinreicher, grosser, bläschenartiger Kern beherbergt meist ein zentrales Kernkörperchen. Nach den Enden der Höhle zu wird das Epithel beiderseitig nach und nach höher, stäbchenförmig mit langem Kern. Als solches zieht es in die Verzweigungen und begrenzt dieselben in einer Lage. Die von Lothringer in diesem Epithel beobachteten



Becherzellen und den Grenzsaum habe ich niemals festzustellen vermocht.

Die Verhältnisse der Hypophysenhöhle der Katze gleichen im grossen und ganzen denen des Hundes. Die stets voll ausgebildete, etwa  $\frac{5}{6}$  eines Kreises einnehmende 90—100  $\mu$  breite Höhle habe ich nie mit Colloidsubstanz ausgefüllt gesehen. Auch ist die Verästelung an den Höhlenenden nur eine sehr geringe, sie kann aber auch ganz fehlen. Was das Epithel anlangt, so ist nur zu bemerken, dass drüsenteilseitig die Zellen oft ganz breit und niedrig sind. Auch hier fällt ein unter diesem Epithel liegender Blutgefässreichtum auf. Im übrigen decken sich die beim Hunde erlangten Befunde mit denen bei der Katze.

Die von Haller behauptete Kommunikation der Hypophysenhöhle mit der Cranialhöhle habe ich in keinem Falle bei den untersuchten Tieren feststellen können. Auch davon, dass sich die Drüsenschläuche um den sogenannten Sammelraum, die Höhle, allseitig mit Ausnahme der hinteren Wand in verschiedener Stärke und Länge anordnen und sämtlich in die Höhle münden, habe ich mich bei keinem der untersuchten Tiere überzeugen können.

Peremeschko und Thaon sahen Flimmerepithel in der Hypophysenhöhle des Menschen, was aber bei unseren Haustieren (vielleicht beim Schwein) nicht anzutreffen ist.

### 3. Epithelsaum und Umschlagsteil.

Der Epithelsaum oder die Pars intermedia ist von dem Drüsenteil, abgesehen von der sich bei verschiedenen Tieren findenden Hypophysenhöhle, allein schon durch die nach Anwendung verschiedener Farben sich ausprägende dunklere Tinktion ausgezeichnet. An den Stellen, wo Drüsenteil und Epithelsaum aneinanderliegen, z. B. bei Pferd, Esel und vor und hinter den Hypophysenhöhlen der anderen Tiere, sind beide voneinander scharf abgesetzt. Nur dicht neben der Insertion des Stieles der Hypophyse, d. h. am Umschlagsteile des Darmteiles gehen beide miteinander eine mehr oder weniger ausgeprägtere Verbindung ein (Fig. 20, e). Dass es aber hier zu einer wirklichen Verschmelzung kommt, möchte ich nicht behaupten. Vielmehr springen öfters Halbinseln der einen Substanz in die andere vor, sodass die vorher bestehende, meist ziemlich geradlinige Absetzung undeutlich wird. Bei makro-

skopischer Betrachtung der Verhältnisse hat es aber den Anschein, als ob wirklich eine Vermischung stattfände. Gegen den Hirnteil ist der Epithelsaum nur durch eine mehr oder weniger dicke Lage von Bindegewebe abgegrenzt (Fig. 8, e). Hier findet sich bei allen Tieren eine reichliche Vaskularisation. Von hier aus ziehen ferner in den Epithelsaum bei den einzelnen Tieren Bindegewebssepten ein, die oft radiär verlaufen, sich teilen, verbinden und so die Pars intermedia in ein Maschenwerk mit oft follikelartigen Räumen teilen (Einhufer, Wiederkäuer, Schweine), in denen die Zellelemente liegen.

Was den Epithelsaum der Katze (Fig. 8) anlangt, in dem wir das am zartest ausgeprägte, kaum sichtbare Bindegewebe sehen, so habe ich durch Messungen feststellen können, dass derselbe am häufigsten an der schmalsten Stelle ca. 100  $\mu$ , an der breitesten ca. 325  $\mu$  beträgt; allerdings gibt es auch Stellen, die eine geringere bzw. stärkere Pars intermedia besitzen; allein diese sind seltener. Die grösste Mächtigkeit wird stets an der Stelle gefunden, an der sich der Trichter zum cerebralen Lappen verdickt. Mitunter wurden auch Präparate beobachtet, an denen sich der Epithelsaum in seiner ganzen Ausdehnung bezüglich der Dicke annähernd gleichblieb, an anderen wieder, wo dünne und dicke Stellen abwechseln. Durch künstliche Injektion habe ich nachweisen können, dass sehr feine Blutgefässe stets, wenn auch in geringer Anzahl, in und durch den ganzen Epithelsaum ziehen, und zwar zweigen sich dieselben von den unter ihm liegenden grösseren Blutgefässen ab (f). Bei schwacher Vergrösserung betrachtet, erscheint der Epithelsaum der Katze wie ein mehrschichtiges Epithel; er besteht gewöhnlich aus einer 7—15 fachen Zellage. Die Zellen zeigen keine so ausgesprochene Differenzierung wie die im Drüsentheil, lassen die verschiedensten Formen erkennen und ihre Grenzen sind meist sehr deutlich. Es finden sich Zellen von fünfeckiger, länglicher, platter, rundlicher und polyedrischer Gestalt. An den der Hypophysenhöhle zunächst liegenden Zellen treten mehr zylindrische bis kubische Formen auf. Mitunter sind die Zellgrenzen etwas verwischt. Das Protoplasma der Zellen färbt sich bei Anwendung von Hämatoxylin-Eosin blassblau, auch dunkler und enthält oft starke Granula, vereinzelt auch Fettröpfchen. Der kugelige bis längliche, deutlich sichtbare Kern enthält ein zartes Netzwerk, in dem deutliche Kernkörperchen liegen. Es

lässt sich ein Unterschied machen zwischen Zellen mit der ebenbeschriebenen Kernstruktur und solchen, in denen die Kerne durch ihre stärkere Tinktion vollkommen undurchsichtig erscheinen und kleiner sind (Fig. 8, b). Auch das Protoplasma zeigt in geringerem Grade dementsprechende Unterschiede. Zwischen den eben erwähnten Zellen finden sich bei der Katze durch die ganze Breite des Epithelsaums ziehende, fadenartige, durch die Golgische Methode gut darstellbare Gebilde in grosser Menge (Fig. 9). Sie verlaufen von der Basis des Epithelsaumes, an welcher sie sich oft mit einer kleinen konischen Verdickung anheften, in entweder ziemlich geradem oder etwas zackigem Verlaufe nach der Peripherie, vor welcher sie eine zellkörperähnliche Form annehmen. Mitunter sind sie an der Basis auch gabelig geteilt. Nach Retzius soll der Epithelsaum bei Hund und Katze nur aus letzteren Gebilden bestehen. Berkley schreibt gleich mir, dass „die den nervösen Anteil umgebende Schicht aus rundlichen Zellen mit zwischenliegenden säulenartigen Balken“ bestehen. Bei den gleichen Tieren ist nach Gents der Epithelsaum nicht drüsiger Natur, sondern aus gestricheltem Zylinderepithel, ähnlich manchen Sinnesepithelien, zusammengesetzt. Vielleicht entsprechen die von mir gefundenen und oben beschriebenen Gebilde den Stützzellen Gemellis, die er neben zylinderförmigen Epithelzellen erwähnt. Im Epithelsaum der Katze konnte ich ferner durch die Golgische Methode zwischen den obengenannten fadenartigen Zellgebilden verästelte Gebilde darstellen, die verschiedenartig zu den ersteren verlaufen, mannigfaltige Gestalten aufweisen und weder Basis noch Peripherie erreichen. Im Epithelsaum sind weiter fast immer bei diesem Tiere sehr spärlich rundliche und längliche Hohlräume von verschiedenem Durchmesser eingelagert, die man mit dem Namen „Cysten“ belegt hat (Fig. 8, g). Diese Cysten ähneln sehr den sich in der Schilddrüse findenden Follikeln. Sie liegen entweder mehr basal oder mehr gegen die Oberfläche des Epithelsaumes zu. Die sie begrenzenden Zellen sind abgestutzt, ca.  $8 \mu$  hoch. In dem Lumen dieser Cysten findet sich ausnahmslos ein homogener Inhalt, der sich durch Hämatoxylin-Eosin blau bzw. rot färbt. Dieser Inhalt gleicht vollkommen der schon im Drüsenteil gefundenen Colloidsubstanz. Die Cystenräume werden zahlreicher gegen das vordere Ende der Hypophysenhöhle, d. h. dem Umschlagsteile des Darmteiles zu. Hier finden wir

oft Lumina, um die sich regelmässig angeordnete Zellen von mehr zylindrischer Gestalt ( $13 \mu$  hoch) legen. Es werden also nach dem Umschlagsteil zu die die Cysten umgebenden Zellen höher. Auch ist hier das interstitielle Bindegewebe stärker ausgebildet. Der Teil des Drüsenteils, der kaudal in schmaler Ausdehnung dem Epithelsaum anliegt, ähnelt sehr der Epithelsaumschubstanz.

Das Cystenepithel hat am Umschlagsteile ein helles, granuliertes Protoplasma mit kugelig bis länglichen, mehr basal liegendem Kern. In den Cysten kann hier ein körniger, aber zuweilen auch homogener Zellinhalt konstatiert werden. Der homogene, das Colloid darstellende Inhalt färbt sich hell- bis dunkelblau (Hämatox.-Eosin); es kann auch eine dunkelblaue Zone zentral liegen und von einer viel helleren umgeben werden. Oft hat sich das Colloid vom Rande der Epithelzellen zurückgezogen oder füllt das Lumen nur halb aus oder zeigt zackige Formen. Bei vollkommener Anfüllung der Cysten gewahrt man verschieden hohe Epithelzellen. Gegen den Drüsenteil ist das Gewebe des Umschlagsteils nur schwer abzugrenzen. Es ist aber sehr reich an Blutgefässen, um und zwischen die sich auch viele Zellen der Art des Epithelsaumes legen. Das Gewebe des Umschlagsteiles setzt sich auf den Stiel der Hypophyse in dünner Lage fort bis zum *Tuber cinereum*. Das Gewebe besteht hier aus sehr gefässreichem, stark entwickelten Bindegewebe und aus Zellsträngen, die häufig lumenhaltig sind. In den Lumen findet sich eine durch Eosin sich rot färbende Masse. Es legt sich um die ganze Circumferenz des Trichters und endet dicht neben der Insertion des Trichters am *Tuber cinereum*, sich allmählich verjüngend.

Ähnliche Verhältnisse wie bei der Katze bestehen auch beim Hunde. Der Epithelsaum ist in der Regel dünner. Er misst selten über  $60-70 \mu$  in der Breite. Oft ist er äusserst schmal. Der Unterschied zwischen der verschiedenen Färbbarkeit und dem Aussehen der Kerne und des Protoplasmas der sich hier findenden Zellen ist deutlich bemerkbar. Nicht selten sieht man in den dunkler gefärbten Zellen um den undurchsichtigen Kern eine ganz helle ungefärbte Zone. Die bei der Katze erwähnten langgestreckten Zellgebilde zwischen den eigentlichen Epithelsaumzellen sind beim Hunde häufiger anzutreffen. Sie

liegen überall verstreut, sind aber in der Nähe der Insertion des Trichters seltener oder gar nicht darstellbar. Die mit Colloid gefüllten Cysten fehlen nie, sind aber im allgemeinen grösser und zahlreicher als bei der Katze und haben nach Lothringer einen Durchmesser von 20—60  $\mu$ . Unter der Pars intermedia finden sich nicht allzu zahlreiche Gefässe. Sie dringen aber (entgegen Lothringer) in dieselbe verschieden weit ein.

Der Umschlagsteil der Hypophyse des Hundes bietet im mikroskopischen Bilde eigentlich nur verschieden gestaltete Räume dar, um die sich verschieden gestaltete Zellen ordnen und in denen regelmässig Colloid liegt. Die die rundlichen bis länglichen Räume umkleidenden Zellen sind am häufigsten zylindrisch mit einer Höhe von 13  $\mu$  und einer Breite von 5  $\mu$ . Ihr bläschenförmiger Kern liegt im basalen Drittel. Mit diesem Gewebe sind die ungemein sich verästelnden Ausläufer der Hypophysenhöhle vermischt, so dass oft hier ein recht kompliziertes Bild zutage tritt. Zwischen den von den Zellen umkleideten Räumen und den Durchschnitten der Verzweigungen der Hypophysenhöhle liegen zahlreiche Blutgefässe, um und zwischen die sich auch Zellen, haufenweise beisammenliegend, gruppieren. Diese Substanz des Umschlagsteiles, d. h. das sich aus lumenhaltigen Zellsträngen und stark gefässhaltigem Bindegewebe zusammensetzende Gewebe, setzt sich bis auf den Trichter bis zu seiner rechtwinkligen Umbiegungsstelle fort. Auf dessen dorsaler Seite ist diese Substanz weniger stark ausgebildet. Häufig werden auch im Umschlagsteile des Hundes nicht selten recht grosse Kerne mit rundlicher Struktur und hellem Hof angetroffen.

Beim Pferd und Esel habe ich eine viel stärkere Differenzierung der einzelnen Zellen des Epithelsaumes bemerkt, als bei Hund und Katze. Namentlich beim Esel (Fig. 7) tritt der Unterschied zwischen zwei Zellarten deutlich in die Erscheinung, man findet einmal Zellen mit ungefärbt bis blassblauem, verschieden granulierten, helleren Cytoplasma mit bläschenförmigem, rundlichen, ein Fädchennetz zeigenden Kerne (a), sodann Zellen mit dunkelblauem bis violetterem Protoplasma mit kleinerem, zackigen, oft gelappten, undurchsichtigen Kern (b). Beide Zellarten liegen ungleichmässig verteilt durcheinander: man hat oft den Eindruck, als ob die dunkleren polymorphen Zellen überwiegen. Spindel-förmige, lang zylindrische und anders gestaltete dunklere Zellen

wechseln. Man hat den Eindruck, als ob die Form der Zellen durch gegenseitigen Druck nicht unbeträchtlich beeinflusst wird. Die Zellgrenzen sind oft undeutlich. Der Kern der Epithelsaumzellen ist verschieden gelagert, nicht selten hat er einen homogenen, ganz hellen Hof. Auf Bismarckbraun und Mucikarmin reagieren diese Zellen in verschiedenem Maße stark oder gering. Auch kleinste Fettkörner kommen in ihnen vor. Das den Epithelsaum durchziehende Gerüst (c) ist gut ausgeprägt. Von der den Hirnteil abgrenzenden bindegewebigen, gefässhaltigen Schicht ziehen dickere, recht oft radiär zum Hirnteil stehende Balken in den Saum, die sich in nur mit stärkeren Vergrößerungen sichtbare Fasern auflösen, in deren Maschen die Zellen follikelartig liegen. Bei schwacher Vergrößerung hat man an breiteren Stellen des Saumes des Eindruck einer deutlich läppchenartigen Substanz, die namentlich beim P f e r d e ein der Substanz der Thymusdrüse nicht unähnliches Aussehen hat. Auch trifft man häufig Stellen an, die ein lymphknötchenartiges Aussehen besitzen. Der Epithelsaum des P f e r d e s (Fig. 10) ist reicher an Gefässen als der des E s e l s. Rotblaues, verschieden dunkles Colloid habe ich sowohl zwischen den Zellen als auch von mehr gleichförmigen Zellen (cystenartig) begrenzt angetroffen. Auch in Blutgefässen findet man nicht selten eine colloidartige Substanz. Namentlich an recht breiten Stellen gibt es zahlreiche mit Colloid gefüllte Cysten (Fig. 10, a). Der Epithelsaum der Einhufer ist ausserordentlich ungleich bezüglich der Breite, aber wohl stellenweise am dicksten von allen anderen untersuchten Tieren. Beim E s e l gibt es Stellen von 240—850  $\mu$  Breite.

Am Umschlagsteil des P f e r d e s und E s e l s bietet sich uns eine Substanz dar, die aus einer Mischung von Epithelsträngen und Gefässverzweigungen besteht. Colloid enthaltende Cysten von mehr zylindrischen Zellen begrenzt, sind namentlich zahlreich und deutlich beim P f e r d e. Dieses Gewebe wie auch die Cysten setzen sich fort auf den Stiel der Hypophyse beim P f e r d e als dickerer, beim E s e l als dünnerer Belag bis in die um das Tuber cinereum angrenzenden Gehirnteile auf eine Strecke von  $\frac{1}{4}$ —1 mm. Die Abgrenzung des Umschlagsteiles ist drüsenteilseitig wie auch hirnteilseitig nicht immer deutlich ausgeprägt. Ich schreibe dies, wie auch Lothringer, dem hier reich entwickelten Bindegewebe zu.

Der durchschnittlich  $160 \mu$  breite, sich fast immer gleichbleibende Epithelsaum des Schweines zeigt nur vor dem nasalen Ende der Hypophysenhöhle wie an der Anschwellung des Trichters zum cerebralen Lappen eine grössere Mächtigkeit. Die bindegewebige, nicht allzu gefässreiche Grundlage ist ziemlich dick und sendet relativ dicke Balken ins Innere des Epithelsaumes. Letzterer birgt in sich nicht viel Gefässe. Die sich schwächer und stärker färbenden Zellen sind sehr scharf ausgeprägt. Nur sind die sich mehr dunkelblau-violett (Hämatoxylin-Eosin) färbenden Zellen mit ihren verschieden gestalteten Kernen nicht sonderlich zahlreich. Auch erscheinen die Epithelsaumzellen oft nicht scharf begrenzt. Cysten finden sich in reicher Menge.

Am Umschlagsteil setzt sich das Gewebe aus Strängen zusammen, die Epithelzellen von  $13-15 \mu$  Höhe und  $7 \mu$  Breite enthalten. Auch hier ist ein Reichtum an Gefässen und Bindegewebe zu konstatieren. Im Umschlagsteil wie auch in dem den Stiel umfassenden gleichen Gewebe begegnet man Zellen, die die charakteristischen Reaktionen des Drüsenteils geben. Das den Stiel der Hypophyse begleitende Gewebe ist ventral wie an den Seitenteilen stärker als dorsal und endet neben dem Tuberculum cinereum auf der Gehirnssubstanz bei den einzelnen Tieren verschieden weit. Hier sieht man auf Querschnitten durch den Stiel oft in den Zellsträngen Lumina, die mit basophiler Colloidsubstanz angefüllt sind.

Die Wiederkäuer (Rind, Kalb, Schaf, Ziege) bieten bezüglich des Epithelsaumes ein gleiches Bild dar, sodass sie zusammen besprochen werden können (Fig. 20, c). Von dem Hirnteile dringen verschieden dicke Septen (am stärksten beim Rind) in den blutgefässhaltigen Epithelsaum. Die sich wie bei Pferd und Esel auch hier findenden Zellen legen sich an dickeren Stellen des Saumes mehr zu follikelartigen Gruppen zusammen. Je weiter man sich von dem Eintritt des Trichters in die Hypophyse entfernt, also im Bereiche des cerebralen Lappens, ist eine mehr radiäre Anordnung der Zellgruppen vorzufinden. Die Zellgrenzen der helleren Zellen sind mitunter bei Schaf und Ziege recht undeutlich. In solch verschwommenen Massen sind von mir oft runde, scheinbar leere Räume konstatiert worden. Ob dieselben mit Fett ausgefüllt sind, habe ich nicht festzustellen vermocht. Recht prägnant sind die Färbungsunterschiede des Gewebes beim Rind, weniger scharf beim Kalbe. Bei ersterem fiel mir die

grosse Ähnlichkeit der stärker gefärbten Zellen mit den basophilen Elementen des Drüsenteils auf. Colloidhaltige Cysten fand ich seltener bei Kalb und Ziege, häufiger dagegen bei Rind und Schaf. Das sich hier findende durchschnittlich  $13 \mu$  hohe und  $8 \mu$  breite Epithel ist stets deutlich. Das sich verschieden tingierende Colloid erfüllte das Lumen oft prall, dagegen war an anderen Stellen nur wenig Inhalt zugegen, der im geronnenen Zustande verschiedene Formen zeigte und oft mit Blutkörperchen vermischt war. Zellen, die um den Kern eine helle Zone haben, fehlen auch den Wiederkäuern nicht. Wie beim Schweine, so erreicht auch bei Rind, Kalb, Schaf und Ziege meist der Epithelsaum seine grösste Breite dort, wo sich der cerebrale Lappen zu bilden anfängt, und ferner gegen den nasalen Anfang der Hypophysenhöhle, d. h. nahe dem Umschlagsteile. Beim Schafe bleibt sich der Epithelsaum mit  $240 \mu$  Breite gleich, nur nasal schwillt er oft um das Doppelte an (Fig. 20, c). Bei der Ziege finden sich breite Stellen von  $300-1000 \mu$ , beim Kalbe solche von  $500-1300 \mu$  Dicke; beim Rinde können sie mitunter eine noch grössere Dicke erreichen. Bei allen von mir untersuchten Wiederkäuern liegt der Epithelsaum vor dem Anfang der Hypophysenhöhle noch auf eine Strecke scharf abgesetzt von dem Drüsenteil neben diesem, um sich dann mit ihm zum Umschlagsteil zu verbinden. Beim Schaf gehen allerdings Drüsenteil und Epithelsaum eine Verbindung kaum ein, sondern bleiben deutlich abgesetzt, um dann auf dem Stiele sich erst mehr zu vermischen und ihn zu bekleiden. Beim Schaf sowohl als auch bei Rind, Ziege und Kalb ist der Umschlagsteil charakterisiert durch das Vorhandensein sehr zahlreicher und weiter pialer Gefässverzweigungen (Fig. 20, g), in denen sich häufig bei Ziege, Schaf und Kalb besonders deutlich Colloidmassen mit Blutkörperchen vermengt finden. Die Zellen des Epithelsaumes ordnen sich zu Strängen, die, je mehr sie sich dem Hypophysenstiel nähern, desto deutlicher werden. Das den Stiel umkleidende Gewebe (Fig. 20, h) zeigt typische Zellstränge, die wie bei den anderen Tieren, aber ganz speziell bei den Wiederkäuern einen der Achse des Stieles annähernd parallel gerichteten Verlauf nehmen. Man wird deshalb auf Segmentalschnitten bezw. auf Querschnitten durch die Trichterwand diese Stränge quergetroffen als mehr oder weniger rundliche, verschieden grosse Gebilde vor-



finden (Fig. 21 a, 22 a). Man beobachtet in einem solchen Schnitte Lumina, die von einer mehrfachen Zelllage umgeben werden. Die verschiedengestalteten Zellen besitzen einen deutlichen bläschenförmigen Kern mit stets zentralliegendem Kernkörperchen und färben sich schwach mit Eosin. In dem Lumen dieser Zellstränge oder besser Zellschläuche liegt eine Masse, die sich mit Eosin rot tingiert (Fig. 22, a). Es handelt sich wohl um Colloidsubstanz, wenn auch immerhin ab und zu das Bild einen Anblick gewährt, als ob in dem Lumen rote Blutkörperchen gelegen wären, ein Befund, der aber schwer zu erklären wäre. Die einzelnen Schläuche werden durch starke Züge von Bindegewebe, in denen zahlreiche und mitunter recht beträchtlich grosse Blutgefässe (Fig. 21 b, 22 b) liegen, voneinander getrennt. Dieser Belag endet schon vor der Insertion des Stieles am *Tuber cinereum* oder neben dieser ganz unregelmässig. Nicht unerwähnt möge bleiben, dass beim Schaf ab und zu Zellen mit bläschenförmigen Kernen gefunden wurden, deren Cytoplasma deutlich acidophile und basophile Reaktion aufweist und Vakuolen enthält, die sich bei dementsprechender Behandlung mit Osmiumsäure als Lagerstätten von Fettkügelchen entpuppen. Bei Schaf, Ziege und Kalb fand ich gleich *Launois* Gebilde, die am meisten Ähnlichkeit mit den *Hassalschen* Körperchen der Thymus haben. Sie sind im Epithelsaum wie Umschlagsteil gelegen. Zerfallene, schwer diagnostizierbare Massen werden von anderen Gebilden zwiebelschalenartig umlagert. Beim Kalbe habe ich in der Gegend der Anschwellung des Trichters zum cerebralen Lappen in zwei Fällen die der Höhle zunächst liegenden zwei Drittel des Epithelsaumes deutlich aus der Substanz des Drüsenteiles, d. h. aus chromophilen und chromophoben Zellen zusammengesetzt gefunden. Dieses Gewebe grenzt sich vom Epithelsaumgewebe durch eine dünne Lage Bindegewebes ab.

Erwähnenswert ist noch, dass in den Cysten beim Menschen *Henle*, *Müller*, *Krause*, *Launois*, beim Kaninchen *Lothringer* und *Rogowitsch* Flimmerepithel sahen. Ich konnte dies niemals bei den Haustieren konstatieren.

Der Gehalt der *Pars intermedia* der Hypophyse der Haustiere an helleren oder dunkleren Zellen kann verschieden sein. In einer Hypophyse überwiegen die helleren, in einer anderen die dunkleren Zellen.

Oft trifft man auch die Colloidsubstanz bei verschiedenen Tieren mit Fett und mit von einem hellen Hof umgebenen Zellen vermischt, oder die Cysten sind mit feinkörnigen Massen erfüllt.

Gentès, Pirrone fand in der Wand der Cysten nervöse Elemente, die ich durch keine der angewandten Methoden darzustellen vermochte.

#### 4. Colloidsubstanz.

In den histologischen Schnitten der Hypophyse begegnet man allenthalben bei Pferd, Esel, Rind, Kalb, Schaf, Ziege, Schwein, Hund und Katze colloidnen Massen. Dieselben treten jedoch verschiedenartig in die Erscheinung. Regelmässig wird das Colloid in den Cysten des Epithelsaumes und Umschlagsteiles angetroffen (Fig. 8, 10). Es kann entweder das Lumen derselben vollkommen oder nur teilweise ausfüllen. Recht oft treten gerade hier im Inhalte sowohl wie randseitig kreisförmige bezw. halbkreisförmige glanz-, farb- und inhaltlose Ausschnitte hervor, die, wenn sie im Innern des Colloids sich finden, bläschenartige Vakuolen (Hohlräume) darstellen, am Rande aber als Ausschnitte erscheinen, die die Peripherie der geronnenen Masse mehr oder mehr weniger zackig erscheinen lassen. Die Deutung dieser peripheren Ausschnitte und inneren Vakuolen ist bezüglich der Schilddrüse eine verschiedene gewesen. Gegenwärtig neigt man immer mehr der Ansicht zu, dass es sich um durch Fixation hervorgerufene Schrumpfungsercheinungen handelt. Dass dem so ist, scheint mir die Beobachtung zu beweisen, die ich im mikroskopischen Bilde nach Blutgefässinjektionen mit Leimmasse machte. Mit konstanter Regelmässigkeit treten nach erfolgter Fixierung (12% Formalin, 96% Alkohol, Carnoysche Flüssigkeit) der Gewebstücke im angefertigten Schnitte in der das Lumen der Gefässe erfüllenden Leimmasse, die ja in gewissem Sinne mit dem Colloid zu vergleichen ist, die eben genannten halbkreisförmigen Ausschnitte an der Peripherie sowohl wie die Vakuolen im Innern auf, während bei Herstellung von Gefrierschnitten oder mit dem Rasiermesser angefertigten Schnitten dieselben regelmässig fehlten. Dieselben Erscheinungen konnte ich auch an anderen injizierten Organen (Prostata, Schwellkörper) machen. Der meist homogene Colloidinhalt der Cysten ist nicht selten mit geschrumpften Kernen und Fett vermischt. Man beobachtet

auch Stellen, an denen sich um Zellreste das Colloid zwiebelschalenähnlich gruppiert.

Colloidsubstanz findet sich ferner an den verschiedensten Stellen des Drüsenteils teils zwischen den Zellen eingelagert, teils im interstitiellen Bindegewebe (Fig. 19, d). Im ersteren Falle bildet es mehr abgeschlossene, von den Zellen umgrenzte, rundliche Massen (intrafollikulär), im letzteren dagegen tritt es dem Beschauer fast pfützenartig entgegen, d. h. die Hauptmasse sendet entlang dem interstitiellen Bindegewebe (interfollikulär) mehr zwischen die Zellgruppen verschieden verlaufende und gestaltete Ausläufer. In solchen Fällen erscheint das Colloid nicht immer homogen, sondern die Lichtbrechung ist infolge der massigeren bzw. weniger dichteren Zusammenlagerung verschiedenartig.

Die Hypophysenhöhle wird fast stets mehr oder weniger angefüllt mit Colloidmassen angetroffen. Auch hier finden sich recht häufig Zelleinlagerungen (namentlich beim Schwein), Blutkörperchen und Fett (Ziege, Hund) in und zwischen den colloidnen Massen.

Bei jungen wie alten Individuen jeder Tierart habe ich endlich Colloid in den Blutgefässen (Fig. 11 a, 19 a') konstatieren können. Entweder füllt dasselbe das Lumen der Gefässe vollständig aus oder die Colloidsubstanz liegt in der Mitte, umgeben von Blutkörperchen, worunter stets eine grosse Anzahl von Leukozyten zu bemerken ist. Oder die Gefässe waren zur Hälfte mit Blutkörperchen, zur anderen mit Colloid gefüllt. Oder endlich das Lumen war in der Mitte angefüllt mit Blutkörperchen, rund um diese Masse fand sich Colloid. In Längsschnitten der Blutgefässe begegnet man nicht selten Gefässen, die in ihrer Mitte säulenartig das Colloid, an den Rändern die Blutkörperchen haben; auch das Umgekehrte kommt vor. Ebensolche Schnitte zeigen auch die Colloidsubstanz mit Blutkörperchen abwechselnd in einer manchmal langen Reihe hintereinander. Nicht weniger oft liegen auch einzelne Blutkörperchen in der Colloidmasse mit ihr vermischt (Fig. 11, b). Diese verschiedenen Verhältnisse kann man oft in einer einzigen Schnittserie einer Hypophyse, z. B. Schaf, Ziege, Kalb zur Anschauung bringen. Namentlich im Umschlagsteil genannter Tiere tritt das Beschriebene deutlich zutage. Man wird auch immer bei Verfolgung eines vollkommen mit Colloid gefüllten Gefässes auf Blutkörperchen stossen, die scheinbar

durch dasselbe zurückgedrängt sind. Die oben beschriebenen Ausschnitte und Vakuolen treten auch hier häufig auf (Fig. 11). Es sind auch Fetttropfen in mit Colloid gefüllten Gefässen beim Menschen (Thaon) gefunden worden. Es ist ferner noch erwähnenswert, dass aussen an der Wand der Gefässe oft in der ganzen Circumferenz Colloidmassen in mehr oder weniger grosser Ausdehnung angetroffen werden. Dieselben drängen dann die Zellen auf eine gewisse Strecke zurück. Auch die kaudal und seitlich an der Hypophyse liegenden Arteriengeflechte werden häufig voll von Colloid gefunden, wie derselbe Befund auch an den abführenden Venen zu konstatieren ist.

Was die Färbung des Colloids anlangt, so treten die mannigfachsten Bilder zutage. Bald zeigt es schwache, bald starke Eosinophilie. Auch findet man Colloidmassen von schwacher wie solche von starker (Hämatoxylin) basophiler Reaktion mit tiefblauer Färbung. An anderen Stellen wieder sieht man mehr voneinander gesonderte blaurote Töne, die oft auch zu einem violetten Tone werden. Dann treten wieder Bilder auf mit einer Colloidmasse, deren Zentrum tiefblau erscheint, das von einer helleren, blassblauen peripheren Zone umgeben ist. Das Colloid erscheint meist homogen, selten auch fadig. Auch auf die bekannten Schleimfarben (Bismarckbraun, Mucikarmin, Thionin) habe ich die Colloidmassen oft, namentlich beim Schwein, aber auch bei den anderen Tieren, die charakteristische Reaktion geben sehen. Ferner tingiert sich das Colloid auch durch Anwendung von Eisenalaun-Hämatoxylin grauschwarz. Auch ist endlich darauf hinzuweisen, dass das Colloid mitunter den Farbstoff gar nicht annimmt, also ungefärbt bleibt. Das Cystencolloid wie das zwischen den Zellen liegende zeigt meist basophile Reaktion.

Wenn man sich die Tinktion der Colloidsubstanz näher betrachtet, so wird man unmöglich leugnen können, dass eine Beziehung zu den Zellen des Drüsenteiles vorhanden ist, was schon Lothringer aufgefallen ist. Man findet tinktoriell im grossen und ganzen am Colloid dieselben Verschiedenheiten, wie an den Zellen, weswegen man füglich auch zwischen acidophilem und basophilem Colloid unterscheiden kann.

Die Färbung des namentlich basophilen Colloides mit Schleimfarben lässt es sicher erscheinen, dass sich im Colloid auch

mucinähnliche, mukoide und dergleichen Stoffe finden, ein Tatsache, die einen gewissen Aufschluss über die chemische Natur des Colloids geben kann. Bei jüngeren und jüngsten Tieren habe ich weniger Colloid als bei älteren gefunden. Ferner ist bei letzteren die eosinophile Colloidsubstanz immer reichlicher vertreten als die basophile.

Die Colloidsubstanz ist von sämtlichen Autoren in der Hypophyse erkannt worden. Ältere Forscher (Ecker, Virchow, Langen, Luschka, Peremeschko, Krause, Müller, Flesch, Lothringer u. a.) fanden sie schon in den Cysten des Epithelsaumes und Umschlagsteiles wie auch im Drüsenteil. Virchow und Langen hielten das Colloid für das Produkt einer direkten Umwandlung der Hypophysiszellen und deuten, wie auch Lothringer, Peremeschko, Delamare, Thaon u. a., hinsichtlich der Färbung auf eine Beziehung zwischen dem Colloid und den Zellen des Drüsenteles hin. Auch Thom, der ein Cysten-, ein konzentriertes intra- und dünneres interfollikuläres Colloid unterscheidet, bemerkte gleich Wolff die verschiedene Färbbarkeit des interfollikulären (hellblau oder ungefärbt) und intrafollikulären (dunkelblau-lila) Colloides bei Hämatoxylin-Eosintinktion. Rogowitsch sieht Colloid auch in Blutgefäßen und glaubt, dass dasselbe dem Blutstrom übergeben wird. Stieda bestreitet dies und hält das von Rogowitsch in den Gefäßen gefundene Colloid gleich Hofmeister für ein Produkt einer durch die Härtungsfüssigkeiten bedingten Gerinnung, findet aber in anderen Teilen (Cysten) auch Colloidmassen. Auch Benda steht dem Vorhandensein von Colloid in Gefäßen ablehnend gegenüber. Pisenti-Viola stellen jedoch Colloid in den Gefäßen fest, wie auch spätere Autoren (de Coulon, Studnička, Thaon u. a.) es in ihnen sehen. Pisenti-Viola z. B. nehmen einen Übergang des Colloides in die Gefäße aus den interfollikulär gefundenen Lymphräumen an, während andere, z. B. Thaon, Sterzi, sich für einen direkten Übergang des Colloides aus den Zellen in das Blut, wie Rogowitsch es schon andeutete, aussprechen. Ich habe letzteres nur bestätigen können. Die meisten der Forscher, wie auch ich, halten das Colloid für das Sekret der Zellen des Darmteiles der Hypophyse, wofür das Auftreten desselben schon tief in der phylogenetischen Reihe, wie auch die Ontogenese, wie auch noch zu erwähnende Punkte sprechen. Allein über die Art und Weise der Entstehung des Colloides weiß man nichts. Wolff, Caselli sind der Ansicht, dass die von ihnen in den cyanophilen Zellen gefundenen Blutkörperchen der Colloidsubstanz ihren Ursprung geben. L. Comte glaubt, dass das Colloid aus cyanophilen Elementen gebildet wird, während Pirrone den eosinophilen Zellen diese Tätigkeit zuspricht. Herring scheint nur der aus gekörnten Epithelzellen bestehenden, gefässarmen Pars intermedia die Absonderung eines colloidnen Sekretionsproduktes zuzusprechen. Benda, Sterzi u. a. halten das Colloid für eine Exkretion, eine Degenerationserscheinung. Benda fand nie einen Übergang zwischen Zellen und Colloid, er beobachtet eine von der Colloidexkretion unabhängige Körnersekretion. Guerrini teilt die Sekretion ein in eine granuläre und eine vom

Plasmosomentypus, welch letztere das Colloid darstelle. Gemelli unterscheidet ein durch die cyanophilen Zellen geliefertes granuläres Sekretionsprodukt, das wichtiger ist, als das, welches von den acidophilen Zellen geliefert wird. Nach ihm ist das Colloid nicht das Produkt des Drüsenteiles und kein normaler Bestandteil der Hypophyse. Colloidmassen in den Bindegewebsmaschen statt der Zellen leitet Collina aus einer degenerativen Umwandlung eosinophiler Zellen her. Die mit Colloid ausgefüllten, sich im Drüsenteil findenden Bläschen sind nach Joris Überreste der Rathkeschen Tasche oder entstehen durch Degeneration und örtlichen Zerfall der Zellen oder bedeuten eine Verhinderung der Absonderung mit anomaler Ansammlung der Sekretionsprodukte zwischen den Drüsenzellen.

An eine Verwandtschaft des Hypophysencolloides mit dem Colloid der Schilddrüse hat man von jeher geglaubt, zumal die Cysten im Epithelsaum und Umschlagsteil den Schilddrüsenfollikeln nicht unähnlich sind und Untersuchungen von Rogowitsch, Stieda, Hofmeister, Cimorani, Calderara, Tizzoni und Centanni u. a. die vermutete Beziehung der Hypophyse zu der Schilddrüse bekräftigen. Auch die von v. Eiselsberg über den Follikelgehalt der Schilddrüse unter Berücksichtigung der gesamten Literatur gegebene Charakterisierung: „Das Colloid bricht das Licht stärker als das Wasser, hat eine Konsistenz, welche an gekochte Sagokörner erinnert und zeigt keinerlei Struktur, nur manchmal findet man in ihm ein Netzwerk, das wahrscheinlich erst durch Härtung entstanden ist. Ebenso werden die an der Peripherie des Follikelcolloides gelegenen Vakuolen als Schrumpfungerscheinungen infolge ungleichmässiger Gerinnung des Follikelinhaltes erklärt,“ kann nach meinen Befunden ohne weiteres auf das Hypophysencolloid übertragen werden. Auch besitzt das Colloid der Schilddrüse das gleiche Tinktionsvermögen wie das Hypophysencolloid (Thaon).

Auch in chemischer Beziehung ist die Zusammensetzung beider Colloide eine gleiche, was durch den Nachweis des Thyreojodins auch in der Hypophyse durch Schnitzler-Ewald, Oliver-Schäfer bestätigt wird. Pirrone findet in der Hypophyse, wie Galéotti in den Follikeln der Schilddrüse, eine basophile Substanz, die Mucin, und eine eosinophile, die das Colloid darstellt. Dass sich Mucin, wie man auf Grund der Tinktion mit Schleimfarben schliessen kann, im Colloid der Hypophyse tatsächlich findet, führte ich schon oben aus; es bestätigen dies auch Thaon, L. Comte, Neumayer. Letzterer rechnet deswegen das Colloid in der Hypophyse zur Gruppe der Mucine und glaubt nicht an eine Identität mit dem Schilddrüsencolloid. Die Reaktion auf Schleim gibt nur die sich basophil färbende Colloidsubstanz. Über die sonstige Natur der Colloidsubstanz ist nur wenig bekannt. Ob aber tatsächlich auf Grund dieser Übereinstimmungen mit der Thyreoidea die Hypophyse funktionell in engem Zusammenhange mit dieser steht, bleibe dahingestellt, da ein nach allen Seiten hin zufriedenstellendes Verständnis über die funktionelle Beschaffenheit der Hypophyse noch nicht erzielt ist. Man rechnet in neuerer Zeit, wie schon früher, die Hypophyse unter die sogenannten „Blutgefässdrüsen“, über deren Funktionen aber kaum mehr als Hypothesen existieren. Die bei der Hypophyse speziell angestellten

Untersuchungen, wie die äusserst schwierig ausführbare Zerstörung und Exstirpation, die elektrische Reizung derselben, ferner die intravenöse Injektion von wässrigem Hypophysenextrakt, die Verabreichung von Hypophysensubstanz bei der sogenannten Akromegalie etc. haben widersprechende und keinesfalls allgemein gültige Resultate gezeigt. Forscher wie Gatta, Caselli, Pirrone, Vassale und Sacchi, Kreidl und Biedl u. a. halten die Hypophyse für ein für den Organismus notwendiges Organ, andere dagegen (Dalla Vedova, Lo Monaco und van Rynberk, Gaglio, Friedemann und Maas u. a.) sind gegenteiliger Ansicht.

### 5. Blutgefässe.

Der Drüsenteil der Hypophyse macht bei mikroskopischer Betrachtung den Eindruck eines kavernösen Organes. Im Verhältnis zu seiner Grösse ist er sehr reich an Blut und Blutgefässen. Letztere sind Zweige der Arteria carotis interna. Die Arterien steigen am Infundibulum in ziemlich geschlängeltem Verlaufe herab und lösen sich im Drüsenteil schnell in ein System äusserst dünnwandiger Kapillaren auf, die grösstenteils im Interstitialgerüst, zum Teil aber auch direkt an den Parenchymzellen und Zellsträngen liegen. Bei ersteren liegt um das Endothelrohr der Kapillaren oder um die dünnsten terminalen Arterienzweige eine dünne bindegewebige, zum Interstitialgewebe gehörige Hülle. Auch die intraparenchymatösen Kapillaren besitzen teilweise nur eine sehr dünne bindegewebige Scheide. Nicht selten liegen aber die Zellen des Drüsenteiles dem Endothelschlauch der Kapillaren epithelartig an. Ausserdem stehen bei allen von mir untersuchten Tieren die Parenchymzellen mit dem Lumen der Gefässe nicht selten in direkter Verbindung, d. h. an einzelnen Stellen fehlt oft auf kürzere oder längere Strecken die Wand der Gefässe. Endothel sowie bindegewebige Umlagerung der Gefässwände haben also Lücken, in die sich Parenchymzellen einschieben. Den Inhalt der Gefässe des Drüsenteiles der Hypophyse bildet oft Colloidsubstanz, die entweder das Lumen ganz ausfüllt oder vermischt mit Blut und Blutkörperchen angetroffen wird. Auch Fett habe ich in einigen Fällen in den Gefässen beobachtet.

Am stärksten und regelmässigsten erschien mir die Vaskularisation bei Pferd und Esel. Die sich am Trichter findenden zahlreichen Gefässe zeigen mehr oder weniger deutlich noch den Aufbau einer Arterie mit Intima, Media und Adventitia.

Am Eintritt des Trichters in die Hypophyse lösen sich diese Arterien in kleinste Zweige und dann rasch in Kapillaren auf, die fast untereinander parallel kaudoventral ziehen. Man findet also auf Sagittalschnitten der Hypophyse vornehmlich längsgetroffene, auf Segmentalschnitten in der Hauptsache querschnittene Gefässe. Am Umschlagsteil finden sich in den durch den Drüsentheil geführten Schnitten die grössten und meisten Gefässlumina. Die Seitenteile sind weniger stark mit Gefässen durchzogen. Im Verhältnis zum Drüsentheil ist der Epithelsaum arm an den hier meist sehr kleinen Gefässen. Mitunter finden sich im Saum noch ausgesprochene Arterien mit dickerer Wand. Die Bindegewebslage unter dem Epithelsaum ist gefässreich.

Bei den Wiederkäuern (Rind, Kalb, Schaf, Ziege) beobachtete ich relativ weite und zahlreiche Gefässe in dem den Hypophysenstiel umkleidenden Darmteilgewebe (Fig. 21, b) wie vornehmlich im Umschlagsteile (Fig. 20, g). Dieselben ziehen dann kaudoventral etwa bis zur Mitte des Drüsentheils, indem sie kleiner werden, oft untereinander parallel, wenn auch geschlängelt verlaufen. Von hier ab nehmen die Gefässe dann die verschiedensten Richtungen ein. Rind und Kalb weisen eine stärkere Vaskularisation auf als Schaf und Ziege. Der Epithelsaum fällt auch hier durch seine Armut an Gefässen auf, während seine bindegewebige Unterlage reicher an solchen ist. In den im Umschlagsteil liegenden Gefässdurchschnitten habe ich sehr häufig zahlreiche mit Colloid gefüllte Lumina angetroffen bei Schaf, Ziege und Kalb. Die seitlich an der Hypophyse liegenden Gefässgeflechte bestehen aus ausgesprochenen Arterien, die oft Colloidsubstanz beherbergen. Beim Rind habe ich auch einige Blutgefässe aus dem zarten der Pia mater des Infundibulums angehörigen Netzwerke in den Drüsentheil der Hypophyse eintreten sehen. Beim Schweine durchziehen den Drüsentheil der Hypophyse die Kapillaren in sehr geschlängeltem Verlaufe in den verschiedensten Richtungen. Im Umschlagsteil finden sich auch hier die weitesten und zahlreichsten Gefässe, während der Epithelsaum wieder durch seine Armut an Gefässen auffällt. Im übrigen herrschen gleiche Verhältnisse wie bei den Wiederkäuern.

Die Vaskularisation des Drüsentheiles des Hundes und der Katze ähnelt der des betreffenden Organes des Schweines. Im Verhältnis zu der geringen Grösse dieses Organes ist der



Blutgefässreichtum ein sehr bedeutender, woraus wohl die überaus weiche Konsistenz dieses Abschnittes resultiert. Die Gefässe durchziehen in verschiedenem Verlaufe den Drüsenteil und sind auch im Umschlagsteile am reichlichsten und weitesten, im Epithelsaum am seltensten und schwächsten. Bei der Katze sind die Gefässe häufig mit Colloid gefüllt. Was mir gerade bei den Fleischfressern auffiel, ist die Tatsache, dass der Gefässreichtum bei den einzelnen Tieren individuell recht verschieden ist.

Die Venen, die aus dem Kapillarsystem hervorgehen, münden entgegen Thacon (Mensch) in den Sinus cavernosus (Ridleyi), was andere Forscher (Müller, Luschka u. a.) bestätigen.

### 6. Lymphgefässe.

Die von mir öfter bei verschiedenen Tieren ausgeführten Lymphgefässinjektionen und -imprägnationen haben mir in keinem Falle so klare und positive Resultate geliefert, dass ich mir ein Bild vom Vorkommen von Lymphgefässnetzen in der Hypophyse machen könnte. Da solche von Caselli in grosser Anzahl gefunden wurden und da auch Piseni-Viola, Thom, Launois von der Existenz interfollikulärer bzw. perifollikulärer Lymphräume beim Menschen sprechen, so möchte ich nicht ohne weiteres ein Fehlen solcher behaupten. Allein die Tatsache, dass das Sekret der Hypophysiszellen nach meinen Präparaten direkt ins Blut ergossen wird, lässt es wahrscheinlich erscheinen, dass die Hypophyse nicht gerade reich an Lymphgefässen sein wird. Auch Thacon fand durch Einstichinjektionen beim Menschen keine Lymphgefässe und bringt das Fehlen von solchen in Zusammenhang mit der auch von ihm gefundenen Tatsache, dass das Colloid direkt ins Lumen der Gefässe ergossen wird. Wie letzterem Autor, so sind auch mir mitunter im interstitiellen Bindegewebe mit Colloid gefüllte Spalten aufgefallen, die aber nach serienweiser Verfolgung sich schliesslich doch als Blutgefässe durch ihren Gehalt an Blutkörperchen, die nur durch Colloid zurückgedrängt waren, entpuppten. Ein Fehlen der Lymphgefässe in der Hypophyse erscheint mir aus obengenanntem Grunde wahrscheinlich, doch möchte ich solches nicht positiv behaupten, da die bisher bekannte Technik zur Darstellung von Lymphgefässen launisch, unsicher und nur zu sehr von Zufälligkeiten abhängig ist.

## 7. Nerven.

Ältere Autoren (Littre, Lieutaud, Borden) haben festgestellt, dass zur Hypophyse des Menschen von gewissen Hirnnerven Nervenfasern ziehen. Andere haben angenommen, dass das karotische Geflecht des Sympathicus Zweige in den Hirnanhang entsendet (Girardi, Hirzel, Bock). Auch Krause und zuerst auch Arnold, Bourguery, Gall und Tiedemann glauben an ein Vorhandensein sympathischer Nerven in der Hypophyse, die aus dem Plexus caroticus kommen; ja letztere vergleichen die Hypophyse sogar mit einem Ganglion des Sympathicus. Andere leugnen das Vorkommen sympathischer Nervenfasern in der Hypophyse. So will Weber bei Säugetieren niemals eine Verbindung der Hypophyse trotz eifrigsten Forschens mit dem Sympathicus gesehen haben. Luschka dagegen hält später mit Bestimmtheit daran fest, dass aus dem Plexus caroticus zum Drüsenteil des Hirnanhanges zwei bis drei sympathische Faserbündelchen gehen und sich in diesen einsenken. Über ihre Endigung weiss er nichts zu sagen. In neuerer Zeit hat man die Frage der Feststellung der Nerven des Darmteiles der Hypophyse recht kümmerlich behandelt. In der mir zugänglichen Literatur habe ich einige wenige Mitteilungen bei Thoaon bezüglich des Menschen gefunden. Meine Untersuchungen haben mich auf Grund der Methoden von Nissl, Lenhossék, Ramón y Cajal, Bielschowsky, Golgi und Joris zu der Überzeugung geführt, dass im Darmteil der Hypophyse unserer sämtlichen Haustiere Ganglienzellen niemals vorkommen, dass sich aber im Drüsenteil nur wenige, im Epithelsaum dagegen zahlreichere Nervenfasern finden, die mitunter neben den Gefässen verlaufen. Im Drüsenteil habe ich bei Ziege, Schwein und Esel die Nervenfasern bis an ihr Ende verfolgen können. Es ist mir erschienen, als ob in der Nähe der Zellelemente die Nerven sich stark verästelnd Terminalnetze bilden und zum Teil auch knopfartig anschwellend endigen. In den Epithelsaum habe ich bei Esel, Hund und Rind häufig aus dem Hirnteil Nervenfasern gehen sehen. Nach Gemelli stammen alle Nervenfasern des Darmteiles aus dem Hirnteile. Narbut endlich findet die Nervenlemente der Hypophyse beim Menschen weniger deutlich als bei Tieren (Hund, Katze, Rind).

## B. Hirnteil.

Der cerebrale Lappen der Hypophyse wird in neuerer Zeit von verschiedenen Autoren (Salviolo und Carraro, Joris, Herring) entgegen der meist verbreiteten Ansicht, dass es sich hier um einen verödeten, entarteten Teil handele, der eine Funktion nicht besitze und nur wenig Interesse beanspruche, für den aktivsten Teil der Hypophyse gehalten. So glaubt Joris, dass der cerebrale Lappen eine echte Drüse sei, weil er Sekretionsbläschen (Hund, Katze) in demselben gefunden habe. Den Epithelsaum rechnet Joris nicht dem Darmteil, sondern dem Hirnteil zu. Ebenso fasst Herring den cerebralen Lappen als drüsiges Organ auf, dessen Sekret von der Pars intermedia (Epithelsaum) geliefert wird. Epithelsaumgewebe findet Herring inselartig im cerebralen Lappen, ebenso eine colloidähnliche Substanz. Colloidähnliche Massen wie auch Epithelsaumsbstanz sahen hier auch Howell, Erdheim (Mensch im Alter), Berkley, Thäon (Hund, Schlaf), Thom. Nach Rossi baut sich der Cerebrallappen aus einem nervösen und drüsigen Teile auf. Letzterer (wohl der Epithelsaum) entspricht nach ihm der Glandula infundibularis. Über die Struktur des cerebralen Lappens geben ältere Forscher (Hannover, Ecker, Virchow, Luschka, Henle, Peremeschko, Müller, Frey, Schwalbe, Schäfer, Toldt, Rauber) nur wenig an. Sie beschreiben neben weniger zahlreichen Gefässen bindegewebige Faserbündel, die sich verflechtend und durchkreuzend ein Maschensystem bilden, in denen mit sich verzweigenden und verbindenden Fortsätzen ausgerüstete Zellen liegen. Multi- bzw. bipolare grössere Zellelemente mit Pigmentmassen ausgestattet deuten sie als ganglienzellähnliche Gebilde; von wirklichen Ganglienzellen spricht Krause. Nervenfasern finden sie teils gar nicht, teils in beschränkter Zahl. Schwalbe z. B. nimmt an, dass die Nervelemente durch das Bindegewebe zur Atrophie gebracht würden. Luschka und Hannover sahen auch epitheliale Zellgebilde. Lothringer deutet als erster das in den bindegewebigen Maschen liegende Gewebe als dem Gliagewebe zugehörig. Ramón y Cajal hat später eingehende Untersuchungen angestellt und findet spindelförmige dreieckige und sternförmige Zellen mit kurzen Dendriten. Ausserdem beobachtet er im cerebralen Lappen Endaufzweigungen von Achsenzylindern, die hinter dem Chiasma entspringen, am Infundibulum sich schon verästelnd herabziehen und dann nach ihrer Verzweigung im Lappen in den Epithelsaum eindringen. Berkley beschreibt ausser Gliaelementen und Pyramidenzellen mit moosähnlichen Verzweigungen bipolare und multipolare Ganglienzellen bei Hund und Maus. Retzius findet und bildet verschiedene Formen von Gliaelementen (Hund) ab. Nervenfasern glaubt er gesehen zu haben, aber keine Ganglienzellen. Nach Kölliker enthält der cerebrale Lappen weder Ganglienzellen noch Nervenfasern, dagegen finden sich letzteren ähnliche Gebilde im Infundibulum und Cerebrallappen, ferner Gliaelemente und Ependymzellen. Gemelli findet ein nach dem Epithelsaum zu fächerförmiges Auseinandergehen der Nervenfasern. Das Gliagewebe zeigt nach Rubaschkin embryonalen Charakter und erfüllt den cerebralen Lappen vollständig. Nach Benda ist die Neuroglia des cerebralen Lappens weniger entwickelt, als die des Gehirns; seine Ganglien-

zellen zeigen einen rudimentären Zustand, sind pigmentiert und ohne die bekannten Nissl'schen Körperchen. Auch Haller, Stöhr sind die Gliaelemente nicht entgangen, sie finden ferner auch den Ganglienzellen ähnliche multi- und bipolare Gebilde. Nach Thaon herrscht die Neuroglia über das Bindegewebe vor; er leugnet aber wie auch Caselli einen Gehalt an Ganglienzellen. Ausser Herring ist es noch Gentès, der eine beträchtliche Menge Neuroglia-Gewebe, ferner Gefässe, Ependymzellen und -fasern und Bindegewebe vorfindet. Nach Gentès kommen gleich Ramón y Cajal Nervenfasern aus einem Ganglion hinter dem Chiasma, steigen untereinander parallel im Stiel herab und verzweigen sich im cerebralen Lappen. Nervenzellen existieren hier nicht.

Die vorstehende Literatur beschäftigt sich fast ausschliesslich mit der Hypophyse des Menschen.

Der cerebrale Lappen wird bei allen Haussäugetieren durch eine gefässhaltige, nicht überall gleich starke bindegewebige Schicht vom Epithelsaum getrennt. Von dieser Schicht, die man gleichsam als Hülle des cerebralen Lappens bezeichnen könnte, zweigen sich relativ dünne Septen ab, die in das Innere des Lappens ziehen und diesen in verschieden gestaltete Räume zerlegen. Das Bindegewebe, das sich mit Säurefuchsinpikrinsäure ganz spezifisch tingiert, ist bei Rind, Schwein, Pferd und Esel besonders gut ausgeprägt. In ihm sind die Blutgefässe des Lappens eingelagert. Nahe der Übergangsstelle des Trichters in den cerebralen Lappen durchsetzt das Interstitialgewebe den letzteren in grösserer Menge, während der in der Hypophyse liegende Teil des Trichters relativ arm daran ist, mitunter überhaupt ohne bindegewebige Fasern bleibt. In dem zwischen dem Bindegewebe und den Gefässen liegenden dichten Gewebe des cerebralen Lappens lassen sich durch Anwendung der Golg'schen Methode bei allen Haustieren eine grosse Menge mit Fortsätzen ausgestatteter Zellen darstellen, die infolge ihrer Anordnung und nach ihrem Aussehen dem Gliagewebe zuzurechnen sind. Aber auch in der gesamten Wand des Trichters lassen sich durch Anwendung der gleichen Methode typische Neurogliaelemente nachweisen, die zum Teil als Ependymzellen aufzufassen sind.

Die Trichterwand zeigt, namentlich soweit der Trichter lumenhaltig ist, bei den Haustieren schon bei der Tinktion mit den gewöhnlichen Farbstoffen ein durch die Fortsätze der Ependymzellen bedingtes streifiges Aussehen. Letzteres erstreckt sich bei den Wiederkäuern und dem Schwein auf die periphere Hälfte

der Trichterwand (Fig. 21, c), während bei Pferd, Esel und Fleischfressern die ganze Wand den erwähnten Anblick gewährt. Dies resultiert daraus, dass sich beim Schwein und den Wiederkäuern in der lumenseitigen Partie der Wand durch Golgis Methode vornehmlich voluminöse, langgestreckte Zellen darstellen lassen, die peripher ein oder mehrere, oft mit stachelförmigen Ausläufern versehene Fortsätze aufweisen, lumenwärts dagegen gar keine oder selten wenige kurze Fortsätze besitzen. Mitunter sind die Verbindungen der Fortsätze mit dem Zellkörper nicht zu sehen. Die peripher gerichteten teilen sich bald wiederholt und zeigen dann, dünner werdend, bei den Wiederkäuern (Fig. 12) in ihrem ganzen Verlaufe tropfenförmige kleinere und grössere Varikositäten, beim Schwein stachelförmige Aufsätze (Fig. 13). Im letzten Drittel verlaufen diese Fortsätze im grossen und ganzen untereinander parallel und enden dann an der Peripherie mit einer dreieckigen oder konischen Verdickung, die beim Schwein oft am deutlichsten ist, wie auch bei diesem Tiere eine viel stärkere Verästelung der Fortsätze zu konstatieren ist, als bei anderen Tieren. Das ganze Bild der Fortsätze gewährt einen lyraähnlichen Eindruck. Bei den Fleischfressern und Einhufnern durchziehen die Neurogliazellen die ganze Wand und zwar ordnen sie sich im grossen und ganzen senkrecht zur Oberfläche. Ihr kegelförmiger Zellkörper liegt lumenseitig. Die peripheren Fortsätze können sich mitunter gabelig (besonders bei den Einhufnern) teilen oder ungeteilt bis zur Oberfläche des Trichters verlaufen. Die Teilung geht in der Regel nicht vor der Mitte der Trichterwand vor sich. Die Fortsätze wie auch die Zellkörper sind in der Trichterwand in der Gegend des Tubercinereum am stärksten. Die Teilung ist bei weitem nicht so stark ausgeprägt als bei Wiederkäuern und Schwein. Ab und zu lassen sich allerdings auch ähnliche Verhältnisse wie dort beobachten. Ein Anastomosieren der einzelnen Fortsätze habe ich nie beobachten können. Jedoch enden die Fortsätze auch bei den Einhufnern und Fleischfressern peripher mit meist knopfartigen Verdickungen. Diese Struktur erhält sich soweit, als sich ein Lumen im Trichter vorfindet. Diese Zellen, die mit ihren Fortsätzen bei den Haustieren den streifigen Anblick bedingen, sind Ependymzellen, die nicht immer das Lumen des Trichters zu begrenzen brauchen, sondern oft auch etwas

entfernt davon gelegen sind. Man kann sagen, dass mit dem Eintritt des Trichters in die Hypophyse der erwähnte Bau bei allen Haustieren undeutlicher wird und sich mehr und mehr verliert. Nur bei Hund und Katze erhält sich die gegen die bei diesen Tieren im cerebralen Lappen findende Infundibularhöhle zugelegene Partie mehr oder weniger deutlich in ihrem durch die Fortsätze der Ependymzellen bewirkten streifigen Aussehen. Der in der Hypophyse liegende Teil des Trichters zeichnet sich, abgesehen von der erwähnten, auf die Ependymzellen bezüglichen Verschiedenheit, durch seine Armut an Neurogliaelementen aus, während der eigentliche Stiel des Hirnanhanges mannigfaltige Arten von Neurogliazellen erkennen lässt. So finde ich hier bei den Wiederkäuern, Einhufern, Schwein und Fleischfressern Zellelemente, die mit kurzen oder langen, glatten oder moosartigen Fortsätzen ausgestattet sind, die sich wieder stark oder weniger stark verästeln, oder auch grössere Strecken unverzweigt durchlaufen können. Der Verlauf der Fortsätze kann geradlinig oder gewunden sein. Das Verhalten der Gliazellen ist nach der Tierart recht verschieden. Zwischen den lyraartigen Fortsätzen der oben erwähnten Zellen (Wiederkäuer, Schwein) und zwar nahe der freien Oberfläche des Hypophysenstieles konnte ich zahlreiche Kurzsternstrahler (ich richte mich hierbei nach der von Retzius bezügl. der Neuroglia aufgestellten Nomenklatur) beobachten, deren Fortsätze häufig grössere wie kleinere Varikositäten zeigen (Fig. 12, b). Auch deutliche Doppelschwanzstrahler, die jederseits gewöhnlich mit fünf bis sechs und mehr moosartigen Fortsätzen versehen sind, kommen vor. Bei Rindern und Kälbern konnte ich durch die Golgische Methode im Trichter auch Langsternstrahler mit vielen, oft sehr grossen Varikositäten besetzt, zu Gesicht bekommen (Fig. 15, b). Auch Fusssternstrahler, deren Fortsätze sich an Gefässwänden knopfartig inserieren, fehlen nicht (Fig. 15, a). Beim Schwein weist der Stiel des Hirnanhanges zahlreiche mit glatten oder moosartigen Fortsätzen ausgestattete Langsternstrahler auf, während Kurzsternstrahler nur in der Minderheit, Schwanzstrahler überhaupt nicht aufgefunden werden können. Beim Pferd und Esel liegen Langsternstrahler mit schlichten wie moosartigen Fortsätzen in grösserer Anzahl unter der Lumenfläche des Trichters, während in den mittleren Wandpartien vor-

nehmlich moosartige Doppelschwanzstrahler (Fig. 16) und auch Kurzschwanzstrahler mit glatten Fortsätzen aufzufinden sind. Die peripheren Wandpartien nehmen hauptsächlich die bei den Wiederkäuern zu findenden Kurzsternstrahler ein. Was endlich die Fleischfresser anlangt, so finden sich im mittleren Drittel des Trichters Neurogliazellen, die sich am ehesten unter die moosartigen Kurzsternstrahler einreihen liessen.

Die Neuroglia des cerebralen Lappens setzt sich vornehmlich aus mitunter ganz anders gearteten als den oben erwähnten Elementen zusammen, die untereinander nicht anastomosieren, aber ein dichtes Flechtwerk zustande bringen. Sie werden durch Chromsilber schwerer gefärbt, als die des Trichters wie auch des Gehirns. Sämtlichen Haustieren ist gemeinsam, dass sich direkt unter dem Epithelsaum Neurogliazellen finden, die sich durch ihre geringe Ausdehnung und sehr mannigfaltigen Verlauf der meist moosartigen Fortsätze auszeichnen (Fig. 17). Sie haben die verschiedensten Gestalten und sind nur schwer unter eine der von Retzius aufgestellten Kategorien zu bringen. Den grössten Gehalt an Neurogliaelementen im cerebralen Lappen habe ich bei den Wiederkäuern und dem Schwein wahrgenommen. Den Langsternstrahlern ähnliche Elemente sind hier vertreten, jedoch fehlten auch hier Zellen mit mehr kurzen Fortsätzen nie. Die Fortsätze zeichnen sich durch ihren grossen Gehalt an Varikositäten aus, sind im übrigen aber auch glatt. Flächenartig um die Gefässe gekrümmte Neurogliazellen, wie sie Lloyd Andriezen an anderen Stellen im Gehirn gesehen hat, habe ich auch hier wahrgenommen (Fig. 17, b). Die Einhüfer beherbergen im cerebralen Lappen zumeist Kurzsternstrahler mit grossen voluminösen Körpern und sehr kurzen Fortsätzen, die meist nie Varikositäten oder moosartiges Aussehen aufweisen (Fig. 18). Auch Fusssternstrahler mit sich an Gefässwänden inserierenden Fortsätzen und verschieden gestaltete Elemente habe ich hier auffinden können. Die Neurogliazellen der Fleischfresser ähneln denen, die in der Randzone sämtlicher Haustiere zu finden sind.

Im grossen und ganzen habe ich den Eindruck gehabt, dass die Neuroglia im cerebralen Lappen bei den Fleischfressern viel weniger reichlich ist, als im Gehirn. Auch bei den anderen Haustieren liegt nach meinen Befunden dasselbe Verhältnis vor,

wenn auch nicht in demselben erheblichen Grade, wie bei den Fleischfressern. Am ähnlichsten der Neuroglia des Gehirns ist die des Hypophysenstieles. In diesem finden sich Neurogliaelemente, die sich in die verschiedenen Kategorien der Neurogliazellen des Gehirnes einreihen lassen. Immerhin ist ihre Gestaltung oft nicht so typisch wie die der Gehirnelemente. Im eigentlichen cerebralen Lappen weichen sie sogar erheblich von denen des Gehirns ab.

Ganglienzellen habe ich im cerebralen Lappen niemals nachweisen können, dagegen finde ich bei Pferd und Kalb im Anfangsteile des Stieles in der Hypophyse nahe dem Tubercinereum deutliche bipolare Ganglienzellen, die in grösserer Menge, namentlich beim Kalbe beieinander liegen. Die von den meisten Autoren im cerebralen Lappen gefundenen ganglienzellähnlichen Gebilde mit deutlicher Pigmentation habe ich namentlich beim Esel oft und deutlich beobachten können.

Der Gehalt an Nervenfasern (dargestellt nach den Methoden von Cajal, Bielschowsky, Joris) ist bei den Haustierarten im Hirnteile der Hypophyse ein verschiedener. Beim Schwein finde ich sie am zahlreichsten, bei der Katze am seltensten. Im Infundibulum finden sich bei allen Haustieren viel mehr Nervenfasern als im cerebralen Lappen. Sie verlaufen in ersterem entlang der Längsachse und zwar mehr oder weniger parallel zueinander und bündelbildend vom Tubercinereum aus hypophysenwärts (Fig. 23, b). In dem in der Hypophyse liegenden Abschnitte machen sie die Hauptmasse der Substanz aus. Je näher sie dem Cerebrallappen der Hypophyse kommen, desto mehr nehmen sie an Stärke und Zahl ab. Nach ihrem Eintritte in den cerebralen Lappen lösen sich die Faserbündel strahlenförmig in einzelne verschieden gerichtete Züge, in denen die einzelnen Fasern geflechtartig durcheinanderlaufen, auf (Fig. 23, c). Bei schwacher Vergrößerung betrachtet, bietet das mikroskopische Bild ein den cerebralen Lappen durchsetzendes Netzwerk dar, das beim Schwein und den Wiederkäuern am deutlichsten ausgeprägt ist. In den peripheren Randpartien des Lappens sind die Nervenfasern in grösseren Massen zusammengelagert, namentlich in der Nähe des Epithelsaumes, in den sie in grösseren Mengen eindringen. Die ventralen Partien weisen dagegen weniger, mehr vereinzelte Nervenfasern auf, mit Ausnahme der Fleischfresser und



des Schweines, bei welchen sie die Infundibularhöhle in grösserer Zahl umspinnen. Bei den Wiederkäuern fällt auch der Reichtum an Nervenfasern in den hinteren Partien des cerebralen Lappens auf. Bei Pferd und Esel enthält das Infundibulum weniger Nervenfasern als bei den anderen Tieren. Die Nervenfasern des Infundibulums sind relativ dick und straff.

Die bei Hund, Katze und Schwein sich vorfindende Infundibularhöhle hat eine bei den einzelnen Tieren stets wechselnde Gestalt. Sie besitzt die verschiedensten Ausbuchtungen und erscheint auf dem mikroskopischen Schnitte oft unregelmässig sternförmig. Ihr Lumen wird von Ependymzellen begrenzt und enthält stets ungefärbte, granulirte Massen, die einen krümeligen Anblick darbieten. Das Schwein besitzt mitunter im Lappen einige selbständige Höhlen, die aber nicht mit dem Lumen des Trichters in Verbindung stehen.

Epithelsaumschubstanz, ferner colloide Massen (Schwein, Esel, Rind) und Pigmentanhäufungen habe ich bei alten Tieren oft im cerebralen Lappen inselweise verstreut gefunden (Pferd, Esel, Ziege, Hund).

Die Blutgefässe liegen im cerebralen Lappen in grösserer Anzahl direkt in dem unter dem Epithelsaum liegenden Bindegewebe. Im übrigen wird der Lappen in allen Richtungen von den meist nur ein geringes Lumen besitzenden Gefässen durchzogen. Einhufer, Schwein und Fleischfresser zeigen stärkere Vaskularisation als die Wiederkäuer. Der Blutgefässreichtum steht hier in keinem Verhältnis zu dem des Drüsenteiles, der ungemein reich an Gefässen ist. Lymphgefässe konnte ich durch die von mir angewandten Methoden im Hirnteile nicht darstellen.

### C. Altersveränderungen.

Die Hypophyse erleidet mit zunehmendem Alter mancherlei Veränderungen. So findet sich stets bei allen Haustieren mit zunehmenden Jahren eine Bindegewebsvermehrung, die mitunter erheblich werden kann (Pferd, Hund, Ziege, Rind). Auch auf die Zellen übt nach Morandi bezüglich ihres Aussehens und Verhaltens das Alter einen Einfluss aus. In der That sind, wie ich fand, was Erdheim (Mensch) bestätigt, im mittleren Lebensalter die chromophilen Zellen reichlicher und deutlicher als in älteren Jahren. Bei älteren Individuen verliert sich die Granulation, die Tinktion der Zellen ist nur gering (Benda, Thom), ihre Menge nimmt ab. Der Fettgehalt der

Zellen ist bei jüngeren Tieren sehr gering, nimmt mit dem Alter jedoch mitunter beträchtlich zu, was Erdheim beim Mensch auch sieht. Bei jüngeren Kaninchen beobachtet Stieda recht oft Mitosen, bei älteren selten. Scaffidi findet im Alter Zellen, die einem degenerativen Prozess anheimfallen, Erdheim solche, die ein kleines, nicht granuliertes Aussehen besitzen, jedoch nicht identisch mit den Hauptzellen sind. Die Colloidsubstanz finde ich bei alten Individuen bedeutend reichlicher als in jüngeren Jahren, in denen sich vornehmlich entgegen Thanon eosinophiles Colloid in weniger zahlreichen Cysten vorfindet, während in mittleren Jahren befindliche oder ältere Tiere vorzugsweise Colloid mit mehr basophiler Reaktion erkennen lassen. Im Alter kommen ferner häufig Gewebspartien des Darmteils im Hirnteile (Esel, Hund, Schwein) vor, was Erdheim beim Menschen bestätigt. Lecithin begegnet im Alter Collina, ebenso glaubt Erdheim, dass es bei den sich mit Osmiumsäure schwärzenden, im Alter auftretenden morulaförmigen Gebilden in den Zellen um eine dem Lecithin ähnliche Substanz handele.

---

Meinem hochverehrten Chef, Herrn Geheimen Rat Professor Dr. Ellenberger, der mir wie stets so auch bei vorliegender Arbeit in hohem Maße seine fördernde und tatkräftige Unterstützung zu Teil werden liess, sei auch an dieser Stelle mein ergebenster und herzlichster Dank ausgesprochen.

---

### Literaturverzeichnis.

- Arnold: Handbuch der Anatomie des Menschen. Freiburg i. B. 1851.  
 Benda: Über den normalen Bau und einige pathologischen Veränderungen der menschlichen Hypophysis cerebri. Phys. Abt. d. Arch. f. Anat. u. Phys., 1900.  
 Derselbe: Beiträge zur normalen und pathologischen Histiologie der menschlichen Hypophyse. Berliner klin. Wochenschr. 37, Nr. 52.  
 Derselbe: Pathologische Anatomie der Hypophysis. 39. Kapitel d. Handb. d. pathol. Anat. d. Nervensystems, 1903.  
 Berkley: The finer Anatomy of the Infundibular Region of the Cerebrum, including the Pituitary Gland. Journ. Brain, Vol. 17.  
 Derselbe: The Neuroglia cells of the walls of the middle ventricle in the adult dog. Anatom. Anz., Bd. IX.  
 Böhm und Opperl: Taschenbuch der mikroskopischen Technik. 1908.  
 Bock: Beschreibung des V. Hirnnerven. Leipzig 1817.  
 Bourgeroy: Mémoire sur l'extrémité céphalique du grand sympathique. Compt. rend. de l'acad. d. scienc., Tome XX.

- Burdach: Vom Bau und Leben des Gehirnes. Leipzig 1822. Bd. II.
- Cagnetto: Per la colorazione delle cellule cromofile dell'Hypophysis cerebri. Zeitschr. f. wissensch. Mikroskopie, Bd. XXII, 1905.
- Calderara: Mixedema da atrofia della tiroide con ipertrofia della ipofisi. Gior. R. Accad. Med., Torino 1908, III.
- Carrière: Structure et fonctions du corps pituitaire. Arch. clin. d. Bordeaux, Tome II, 1893.
- Cimorani: Sur l'hypertrophie de l'hypophyse cérébrale chez les animaux thyroïdectomisés. Arch. ital. de Biol., Bd. 48, 1907.
- Civalleri: L'hypophyse pharyngienne chez l'homme. C. R. Assoc. des anat. X réun., Marseille 1908.
- Claus et van der Stricht: Contribution et à l'étude anatomique et clinique de l'acromegalie. Ann. et Bollet d. l. soc. de med. d. Gaud, 1893.
- Comte, L.: Thèse Lausanne 1898.
- Collina: Sulla minuta struttura della glandola pituitaria allo stato normale et patologica. Riv. di patol. ment. e nerv., 1903.
- de Coulon: Über Thyreoidea und Hypophysis der Cretinen, sowie über Thyreoidealreste bei Struma nodosa. Virchows Archiv, Bd. 147.
- Dalla Vedova: Per la funzione dell'ipofisi. Boll. R. Acc. Med. di Roma, 1903.
- Delamare: Coloration de l'hypophyse par le triacide d'Ehrlich. Compt. rend. Soc. biol. Paris 1904.
- Dostojewsky: Über den Bau des Vorderlappens des Gehirns. Arch. f. mikr. Anat., Bd. XXVI.
- Ecker: Handwörterbuch der Physiologie, Bd. IV.
- Ellenberger: Handbuch der vergleichenden Histiologie und Physiologie der Haustiere. Bd. I, Histiologie. Berlin, Parey 1888.
- v. Eiselsberg: Die Krankheiten der Schilddrüse. Deutsche Chirurgie 1901, Lieferung 38.
- Erdheim: Zur normalen und pathologischen Histiologie der Gland. thy., parathyr. u. Hypophysis. Beiträge z. pathol. Anat. u. allg. Path., 1903.
- Fichèra: Sur l'hypertrophie de la glande pituit. consécutive à la castrat. Arch. ital. de Biol., 1905.
- Fischer: Die Hypophyse bei kastrierten Tieren. Deutsche med. Wochenschrift, 1905. (In dieser Zeitschrift nicht auffindbar.)
- Flesch: Über den Bau der Hypophyse. Tagebl. d. 57. Naturforschervers. in Magdeburg, 1884, S. 195.
- Derselbe: Über einige Beobachtungen an dem Hirnanhang der Säugetiere. Mitt. d. naturw. Ges. in Bern, 1. Heft, Sitzg. v. 17. I. 1885.
- Derselbe: Über die Hypophyse einiger Säugetiere. Tagebl. d. Naturforscherversammlung in Strassburg, S. 411, 1885.
- Friedemann und Maas: Zur Totalexstirpation der Hypophysis cerebri. Berliner klin. Wochenschr., 1900.
- Gaglio: Recherches sur la fonction de l'hypophyse du cerveau chez les grenouilles. Arch. ital. de Biol., 1902.
- Gatta: Sulla distruzione della glandola pituitaria e tiroide. Gazz. degli Ospedali e delle Cliniche, 1896.

- Gemelli: Contributo della conoscenza della struttura della ghiandola pituitaria. Bull. d. Soc. med. chir. di Pavia, 1900.
- Derselbe: Nuove ricerche sull'anatomica e sull'embriologia dell'ipofisi. Bull. Soc. med. chir. di Pavia, 1903.
- Derselbe: Nuove contributo alla conoscenza della struttura dell'ipofisi dei mammiferi. Riv. Fisica, Mat. e Sc. nat. Pavia, Anno 6, N. 68, 1904.
- Derselbe: Ulteriori osservazioni sulla struttura dell'ipofisi. Anatom. Anz., Bd. 28 u. 30.
- Derselbe: I processi della secrezione dell'ipofisi nei mammiferi. Arch. Scienc. Med., Bd. XXX, 1908.
- Gentès: Sur les rapports et la situation de la tige pituitaire. Gaz. hebd. Sc. méd., N. 14, Bordeaux 1903.
- Derselbe: Les artères de l'hypophyse. Gaz. hebd. Sc. méd., Bordeaux 1903.
- Derselbe: Note sur la structure du lobe nerveux de l'hypophyse. Compt. rend. Soc. biol., Paris 1903.
- Derselbe: Structure du feuillet juxta-nerveux de la portion glandulaire de l'hypophyse. C. R. Soc. biol., T. 55, N. 4, Paris.
- Derselbe: Note sur la structure du lobe glandulaire de l'hypophyse. Journ. méd., Bordeaux 1904.
- Derselbe: Recherches sur l'hypophyse et le sac vasculaire des vertébrés. Soc. scient. d'Arcachon, 1907.
- Derselbe: Structure du lobe nerveux de l'hypophyse. C. R. Assoc. des anat. IX. Réun., Lille, mars 1907.
- Girardi: De nervo intercostali. Florent 1791.
- Gley: Compt. rend., 1892, pag. 666.
- Grandry: Mémoire sur la structure de la capsule surrénal de l'homme et de quelques animaux. Journ. d'Anat. et de la physiol., publié par Robin 1867.
- Guerrini: Über die Funktion der Hypophyse. Centralbl. f. allg. Pathol. u. pathol. Anat., 1905.
- Derselbe: Sulla funzione della ipofisi. Riv. di patol. nerv. e ment., Vol. 9, 1904.
- Haller: Untersuchungen über die Hypophyse und die Infundibularorgane. Morphol. Jahrbuch, Bd. 25.
- Hannover: Recherches microscopiques. Paris 1844.
- Hassall: The microscop. anatomy of the human body, 1849.
- Henle: Über das Gewebe der Hypophyse und Nebenniere. Zeitschr. f. ration. Med., XXIV, III. Reihe.
- Herring: The histological appearances of the mammalian pituitary body. Quarterly Journ. of Exper. Physiol., Bd. I, 1908.
- Howell: The physiological effects of extracts of the hypophysis cerebri and infundibular body. Journ. of experim. Medicine.
- Hirzel: Nexus nervi sympathici cum nervis cerebralibus. Inaug.-Diss., Heidelberg 1824.
- Joris: Contribution à l'étude de l'hypophyse. Mém. cour. et autres publ. par l'Acad. roy. de Médic. de Belgique, 1907.

- Derselbe: A propos de la nature glandulaire de la neurohypophyse. Bull. de la soc. roy. de sc. med. et nat. de Bruxelles, Heft IV, 1908.
- Derselbe: Le lobe postérieur de la glande pituitaire. Mém. couronnés et autres Mém. publ. par l'Acad. roy. de Med. de Belgique, 1908.
- Derselbe: De l'existence d'une glande infundibulaire chez les mammifères. Bibl. anat., T. XVII, 1908.
- Kölliker: Gewebelehre des Menschen. II. Teil, 1896.
- Krause: Mikroskopische Anatomie. Hannover 1876.
- v. Kupffer: Die Deutung des Hirnanhanges. Sitzungsber. d. Ges. f. Morph. u. Physiol., München 1894.
- Kreidl und Biedl: Wiener klin. Wochenschrift, 1897.
- Landzert: Über den Canalis craniopharyngeus am Schädel des Neugeborenen. Petersb. med. Zeitschr., Bd. XIV, 1868.
- Langen: De hypophysis cerebri. Disquisitiones microscopicae. Diss., Bonn 1864.
- Launois: Recherches sur la glande hypophysaire de l'homme. Th. Sc. Doct. Univ., Paris 1904.
- Derselbe: Sur l'existence de restes embryonnaires dans la portion glandulaire de l'hypophyse humaine. C. R. Soc. biol., T. 55, N. 36.
- Derselbe: Sur la sécrétion gastrique de la glande hypophysaire. Assoc. anat. IV. réun., Toulouse.
- Derselbe: Sur une sécrétion graisseuse de l'hypophyse chez les mammifères et ex particulier chez l'homme. Compt. rend. l'Assoc. des anat., Toulouse 1904.
- Derselbe: Les cellules sidérophiles de l'hypophyse chez la femme enceinte. C. R. Soc. biol., T. 55, N. 13.
- Launois et Mulon: Les cellules cyanophiles de l'hypophyse chez la femme enceinte. C. R. Soc. biol., T. 55, N. 13.
- Dieselben: Études sur l'hypophyses humaine à la fin de la gestation. C. R. l'Assoc. anat., Sess. 5, Liège 1903.
- Launois, Loeper, Esmonet: La sécrétion graisseuse de l'hypophyse. Compt. rend. Soc. biol., Paris 1904.
- Lieutand: Zergliederungskunst, Leipzig 1782, Bd. II.
- Littre: Mémoire de l'Académie 1707.
- Livon: Note sur les cellules glandulaires de l'hypophyse du cheval. Compt. rend. de la soc. de biol., 1906.
- Lloyd Andriezen: On a system of fibre-cells surrounding the blood-vessels of the Brain of Man and Mammals, and its Physiological Significance. Intern. Monatsschr. f. Anat. u. Physiol., Bd. X, 1893.
- Lo Monaco e van Rynberk: Sulla funzione della ipofisi cerebrale. Rend. d. r. Acc., Lemei 1901.
- Dieselben: Ric. sulla funz. delle ipofisi cerebrale. Riv. mens. di Neuropat. e Psychiat., 1901.
- Lothringer: Über die Hypophyse des Hundes. Diss., Bern 1886.
- Derselbe: Untersuchungen an der Hypophyse einiger Säugetiere und des Menschen. Arch. f. mikrosk. Anat., Bd. XXVIII, 1886.

- Luschka: Der Hirnanhang und die Steissdrüse. Berlin 1860.
- Morandi: Ricerche sull'istologia normale e patologica dell'ipofisi. Giornale della R. Acad. d. Med. d. Torino, Vol. 67, 1904.
- Moussu: Compt. rend. 1892/93.
- Müller: Über Entwicklung und Bau der Hypophyse. Jenaische Zeitschr. f. Medizin, VI, 1871.
- Murray: Observationes anatomicae de infundibulo cerebri.
- Narbut: Die Hypophysis cerebri und ihre Bedeutung für den Organismus. Diss., Petersburg 1903.
- Neumayer: Zur Histologie der menschlichen Hypophysis. Sitzungsber. Ges. Morph. u. Physiol., Bd. 16, München 1900.
- Oliver und Schäfer: Journal of Physiol., 1895, Vol. XVIII, pag. 277.
- Paulescu: Beiträge zur Morphologie der Gehirnhypophyse. Revista Stüretelor medicale II. (Bulgarisch.)
- Peremeschko: Über den Bau des Hirnanhanges. Virch. Arch., Bd. 38.
- Pirrone: Contributo sperimentale allo studio della funzione dell'ipofisi. Riforma Med. 1903.
- Derselbe: Sulla fine struttura e sui fenomeni di secrezione dell'ipofisi. Arch. d. Fisiologica, Vol. 2, 1905.
- Pisenti-Viola: Beiträge zur normalen und pathologischen Histologie der Hypophyse. Centralbl. f. d. med. Wissensch., Bd. XXVIII, 1890.
- Ramón y Cajal: Nuevo concepto de la Histologia de les centres nervioses. (Deutsch im Arch. v. His, 1893.)
- Derselbe: Hypofisis in: Algunas contribuciones al conocimiento de los ganglios du encephalo. Annales de la soc. espan. de Historia natural., 1894.
- Rauber: Lehrbuch der Anatomie des Menschen, 1894.
- Retzius: Biologische Untersuchungen, Bd. VI, Neue Folge.
- Rogowitsch: Zur Physiologie der Schilddrüse. Centralbl. f. med. Wiss., 1886.
- Derselbe: Sur les effets de l'ablation du corps thyroïde chez les animaux. Arch. de phys. norm. et path., 1888.
- Derselbe: Die Veränderungen der Hypophyse nach Entfernung der Schilddrüse. Zieglers Beiträge, Bd. IV, 1889.
- Rossi: Sulla struttura della ipofisi e sulla esistenza di una ghiandola infundibulare nei mammiferi. Monit. Zool. ital., 1904.
- Rubaschkin: Studien über Neuroglia. Arch. f. mikrosk. Anat., Bd. 64.
- Saint-Remy: Contribution à l'histologie de l'hypophyse. Arch. de biol., 1892.
- Salviolo und Carraro: Sur la physiol. de l'hypophyse. Arch. ital. de biol., Bd. 49, 1908.
- Santorini, Joh. Dom.: Observ. anat. Venet., 1724.
- Scaffidi: Über den feineren Bau und die Funktion der Hypophyse des Menschen. Arch. f. mikrosk. Anat., Bd. 64.
- Schäfer: Quains Elements of Anatomy. Vol. 3, 10th Edition, 1893.
- Schnitzler und Ewald: Über das Vorkommen des Thyreoiodins im menschlichen Körper. Wiener klin. Wochenschr., 1897, S. 657.
- Schönemann: Hypophyse und Thyreoidea. Virch. Arch., Bd. 129.

- Schwalbe: Lehrbuch der Neurologie. II. Bd. v. Hoffmanns Lehrb. d. Anat. d. Menschen, 1881.
- Sternberg: Die Akromegalie. Spec. Pathol. u. Ther. v. Nothnagel, Bd. 7.
- Sterzi: Intorno alla struttura dell'ipofisi nei vertebrati. Padova. Tip. Prosperini 1904.
- Derselbe: Intorno alla struttura dell'ipofisi nei vertebrati. Atti Acad. sc. Veneto-Trentino-Istrian, Cl. sc. nat., fis. e mat., Vol. I, 1904.
- Derselbe: Morfologia e sviluppo della regione infundibulare dell'ipofisi nei Petrimizonti. Arch. ital. anat. e embriol., Vol. III, 1904.
- Derselbe: Osservazioni al lavaro del Frato Agostino Dott. Gemelli dal titolo: Ulteriori osservazioni sulla struttura dell'ipofisi. Anat. Anz., Bd. 29.
- Derselbe: Commenta alla replica di Frato Agost. Dott. Gemelli. Anat. Anz., Bd. 29.
- Stieda: Über das Verhalten der Hypophyse des Kaninchens nach Entfernung der Schilddrüse. Zieglers Beiträge, Bd. VIII, 1890.
- Studnička: Einige Bemerkungen zur Histiologie der Hypophysis cerebri. Sitzungsber. d. k. böhm. Ges. d. Wiss. z. Prag, 1901.
- Suchanek: Ein Fall von Persistenz des Hypophysenganges. Anat. Anz., Bd. II, 1887.
- Thaon: Note sur la sécrétion de l'hypophyse et ses vaisseaux évacuateurs. C. R. Soc. Biol., Paris 1907.
- Derselbe: L'hypophyse à l'état normal et dans les maladies. Thèse de Paris, 1907.
- Thom: Untersuchungen über die normale und pathologische Hypophysis cerebri der Menschen. Arch. f. mikrosk. Anat., Bd. 57.
- Tizzoni und Centanni: Sugli effetti remoti della tiroidectomie nel cane. Arch. p. l. Science Med., 1890.
- Tiedemann: Journ. complémentaire du dictionnaire des sciences médicales, Tome XXIII, Paris 1825.
- Torri: Contributo allo studio della alterazioni dell'ipofisi consecutive all'ablazione dell'apparecchio tiroparatireoideo. Nuovo Ercolani 1904.
- Trautmann: Die makroskopischen Verhältnisse der Hypophyse der Haus-säugetiere. Arch. f. wiss. und prakt. Tierheilkunde, 1909. (Im Erscheinen.)
- Vassale e Sacchi: Sulla distruzione della glandola pituitaria. Riv. sperim. di Freniatria 1892.
- Dieselben: Sur la destr. de la glande thy. Arch. d. phys., 1892.
- Virchow: Untersuchungen über die Entwicklung des Schädelgrundes. Berlin 1857.
- Weber: Handbuch der Anatomie des Menschen. Stuttgart 1833.
- Weigert: Beiträge zur Kenntnis der normalen menschlichen Neuroglia. Abhandlg. d. Senckenb. naturf. Ges. Frankfurt a. M., Bd. XIX.
- Wenzel: Beobachtungen über den Hirnanhang fallsüchtiger Personen. Mainz 1820.

Wolff: Zur Histologie der Hypophyse des normalen und paralytischen Gehirnes. Inaug.-Diss., Würzburg 1877.

Zimmermann: Beiträge zur Kenntnis einiger Drüsen und Epithelien. Arch. f. mikrosk. Anat., Bd. 52, 1898.

Die ausländische Literatur war mir nur zum Teil im Original zugänglich.

## Erklärung der Abbildungen auf Taf. XVIII u. XVIII a.

- Fig. 1. Acidophile Zellen. a = hellere Zelle; b = dunkle Zelle.
- Fig. 2. Basophile Zelle (hellere).
- Fig. 3. Chromophobe Zelle mit zwei Vakuolen.
- Fig. 4. Querschnitt eines Zellstranges des Drüsenteiles der Ziege. a = basophile Zellen; b = acidophile Zelle; c = chromophobe Zellen; d = Bindegewebe. (Fix. nach Flemming.)
- Fig. 5. Schnitt aus dem Drüsenteil des Esels. a = Lumen einer Kapillare; b = mit dem Lumen des Gefäßes in Verbindung stehende Zellen; c = eosinophile Zelle; d = chromophobe Zelle; e = basophile Zelle; e' = zusammenfließende basophile Zellen.
- Fig. 6. Epithel der Hypophysenhöhle der Ziege. a = Drüsenteilseitiges Epithel der Hypophysenhöhle; b = subepitheliales Bindegewebe; c = Kapillaren; d = Parenchym des Drüsenteiles.
- Fig. 7. Schnitt aus dem Epithelsaum des Esels. a = helle Zellen; b = dunkle Zellen; c = interstitielles Bindegewebe; d = Kapillare.
- Fig. 8. Epithelsaum der Katze. a = die das Lumen der Hypophysenhöhle begrenzenden Zellen; b = dunkle Zellen; c = helle Zellen; d = durch den ganzen Epithelsaum ziehende fadenartige Gebilde; e = das unter dem Epithelsaum liegende Bindegewebe; f = Kapillare; g = Cyste mit Inhalt.
- Fig. 9. Die durch Golgi darstellbaren fadenartigen Elemente im Epithelsaum der Katze. a = Zellen des Epithelsaumes; b = die den Epithelsaum durchziehenden fadenartigen Zellelemente; c = unter dem Epithelsaum liegendes Bindegewebe.
- Fig. 10. Schnitt aus dem Epithelsaum des Pferdes. a = Cyste mit Inhalt; b = helle Zelle mit verschwommenen Grenzen; c = helle Zellen mit scharfer Grenze; d = dunkle Zellen; e = interstitielles Bindegewebe.
- Fig. 11. Schnitt aus dem Drüsenteil des Esels. a = Kapillare mit Colloid gefüllt; b = Kapillare mit Colloid und Blutkörperchen; c = Parenchym des Drüsenteiles; d = Bindegewebe.
- Fig. 12. Verhalten der Ependymzellen in der Trichterwand des Kalbes (durch Golgi dargestellt). a = Ependymzellen; b = Kurzsternstrahler.



- Fig. 13. Verhalten der Ependymzellen in der Trichterwand des Schweines (durch Golgi dargestellt).
- Fig. 14. Verhalten der Ependymzellen in der Trichterwand des Hundes. (Durch Golgi dargestellt.)
- Fig. 15. Neurogliazellen aus dem Trichter des Rindes (Golgi). a = Podasteroide Zelle, deren Fortsätze sich mit konischen Verdickungen an der Wand eines Gefässes inserieren; b = Langsternstrahler.
- Fig. 16. Neurogliazelle (Doppelschwanzstrahler) mit moosartigen Fortsätzen aus dem Trichter des Pferdes (Golgi).
- Fig. 17. Neurogliazellen aus der Randpartie des cerebralen Lappens des Schafes (Golgi). a = Gefäss; b = sich um das Gefäss legende Neurogliazelle (Lloyd Andriezen); c = Neurogliazellen.
- Fig. 18. Sich in grösserer Menge im cerebralen Lappen des Pferdes findende Neurogliazellen (Golgi).
- Fig. 19. Schnitt aus dem Drüsenteil (zentrale Region eines Horizontalschnittes) der Ziege. a = Kapillare; a' = mit Colloid gefüllte Kapillare; b = Zellstränge bezw. deren Querschnitte; c = interstitielles Bindegewebe; d = Colloid im interstitiellen Gewebe.
- Fig. 20. Kraniale Partie eines Sagittalschnittes durch die Hypophyse des Schafes. a = Trichter (Stiel); b = Trichterhöhle; c = Epithelsaum; d = Hypophysenhöhle (nasales Ende); e = Umschlagsteil des Darmteiles; f = Drüsenteil; g = Kapillaren in der Gegend des Umschlagsteiles (häufig mit Colloid gefüllt); h = das den Stiel begleitende Gewebe des Darmteiles.
- Fig. 21. Querschnitt der Wand des Trichters (Stiel) des Rindes. a = das den Stiel begleitende Gewebe des Darmteiles; b = Gefässe; c = Gewebe des Trichters.
- Fig. 22. Das den Trichter (Stiel) begleitende Gewebe des Rindes. (Vergrößerung einer Stelle aus Fig. 21.) a = mit Colloid angefülltes Lumen, um das sich eine mehrschichtige Zellage gruppiert (Querschnitt eines Zellschlauches); b = Abschnitt eines Blutgefässes; c = Interstitielles Gewebe.
- Fig. 23. Sagittalschnitt aus dem Hirnteil der Hypophyse des Schweines. (Übergang des Trichters in den Lappen.) a = Epithelsaumschicht; b = die im Trichter untereinander parallel laufenden Nervenfasern; c = die sich strahlenförmig in Züge auflösenden Nervenfasern.

## Die phyletische Entfaltung der Sinnesorgane der Säugetierzunge.

Von

**B. Haller.**

---

Hierzu Tafel XIX—XXI und 36 Textfiguren.

---

Trotz der zahlreichen Errungenschaften über den Bau der Sinnesorgane des Geschmackes der Säugetiere, die seit der Entdeckung der Geschmacksknospen an den Wall- und Pilzpapillen durch Loven und G. Schwalbe erzielt wurden, bleiben manche Fragen bezüglich der Phylogenese unbeantwortet. Es ist festgestellt worden, dass die pilzförmigen Papillen gleich von Anfang an an der Säugetierzunge in grosser Zahl sich finden und besonders durch die vorletzte Veröffentlichung Oppels (18) steht es ausser Zweifel, dass sich die Wallpapillen überall, bei allen Abteilungen sich vorfinden, und dass auch die Papillae foliatae, deren Gesamtheit das Randorgan darstellt, bereits bei den Monotremen auftreten. Es ist somit die Säugetierzunge, so wie sie sich diesbezüglich bei den Monotremen findet, schon etwas bis zu einem gewissen Grade fertiges und die beginnenden Zustände finden sich unter den rezenten Säugetieren nicht mehr.

Jene Fragen, die ich zurzeit für unbeantwortet bezeichne, beziehen sich somit zum Teil auf die Weitergestaltung aus Monotremenzuständen, an die der Anschluss bei anderen höher stehenden, aber immerhin noch niederen Säugetieren bekannt ist. Es sind dies die Fragen nach der Gruppierung der Pilzpapillen, später die Entstehung der Wallpapillen und die Vergrösserung beziehentlich Verminderung des Randorganes bei den verschiedenen Abteilungen. Mit der Beantwortung dieser Fragen ist aber die Phylogenese der Zungenoberfläche geklärt und wirft sich dann die andere Frage, die nach den vorsäugetierlichen Zuständen, auf.

Sind auch bezüglich des Entstehens neuer Wallpapillen aus anderen Papillen Vermutungen schon öfter ausgesprochen worden, so ist es doch die Errungenschaft der neuesten Zeit und das

Verdienst J. Beckers (2), diese Erklärungen bestimmter gefasst zu haben. Er fasst seine Anschauung wie folgt zusammen: „Die Papillae vallatae haben sich aus den präexistierenden Zungenspapillen, in erster Linie aus den Papillae fungiformes durch das Hinzutreten von Geschmacksdrüsen gebildet. Ihrer Zusammensetzung nach kann man sie in drei Ordnungen einteilen: Eine Wallpapille I. Ordnung ist hervorgegangen aus einer einfachen Papilla fungiformis, eine Wallpapille II. Ordnung ist hervorgegangen aus drei oder mehreren Papillae fungiformes, eine Wallpapille III. Ordnung ist hervorgegangen aus der Vereinigung von Papillae filiformes oder fungiformes. Eine Papille der dritten Ordnung kann auch als ein durch einen tiefen Graben abgesetztes Teil der Zungenschleimhaut angesehen werden. Übergangsformen von den Papillae fungiformes zu den Papillae vallatae kommen vor.

Die serösen Drüsen sind ureigene Gebilde und entstehen nicht in Abhängigkeit oder als ein Produkt von Papillen. Sie vereinigen sich aber mit solchen aus Zweckmässigkeitsgründen.

Das Randorgan (Papilla foliata) ist, soweit es sich um die hier untersuchten Tiere handelt, nicht aus der Papilla vallata hervorgegangen, auch nicht aus der Papilla fungiformis, sondern dieses Organ stellt ausschliesslich einen unter dem Einfluss der zugehörigen serösen Drüsen veränderten Schleimhautteil der Zunge dar. Die Leisten sind keine veränderten Pilz- oder Wallpapillen, sondern entsprechen dem Wall der Wallpapillen . . . Die Furchen entstehen zunächst durch zapfenförmige Tiefenwucherung des Oberflächenepithels, durch welches das Drüsensekret, einen Sekretkanal bildend, nach aussen sich Bahn bricht. Durch Verschmelzung dieser Sekretkanäle entstehen dann Sekretbehälter in Form von Gräben und Furchen. In der Wand der Sekretkanäle, nicht in der der Ausführgänge, die ja an ersteren ihr Ende erreichen, entstehen Geschmacksknospen.

Das Vorkommen von Randorganen, die aus mehr oder weniger veränderten Pilzpapillen hervorgegangen sind und eine den Wallpapillen mehr oder weniger ähnliche Form zeigen, ist nicht ausgeschlossen, und es ist anzunehmen, dass in diesen Fällen bezw. bei den betreffenden Tierfamilien zur Zeit der Entstehung der serösen Drüsen an der Stelle des Randorgans noch gut erhaltene Pilzpapillen vorhanden waren“ (l. c. pag. 614—615).

Wie weit es Becker gelungen ist, seine Auffassung zu stützen oder zu erhärten, möge am Schluss besprochen werden, nachdem das, was mir an Einzelbeobachtungen festzustellen gelang, mitgeteilt ward.

Es sollen die diesbezüglichen Verhältnisse getrennt für die einzelnen Abteilungen behandelt werden, bei denen die Bearbeitung insofern ungleich ausfiel, als ich nicht von allen Abteilungen schnittfähiges Material besass.<sup>1)</sup>

Das frische Material wurde in 10% Formalinlösung gehärtet und entweder mit Eosin-Hämatoxylin oder mit Methylenblau gefärbt. Letzteres wurde zum Schlusse ausschliesslich verwendet, da Methylenblau die Schleimdrüsen tiefblau, die serösen Drüsen aber nur ganz hellblau (meergrün) färbt und so eine Doppelfärbung völlig ersetzt. Bevor die Schnitte in Methylenblau gebracht wurden, wurden sie zuvor in eine Alaunlösung (3—4 gr Alaun in 100 ccm Wasser) gebracht, dann ausgewaschen.

#### A. Monotremen.

Bezüglich der Monotremen fehlen mir eigene Beobachtungen, und sollen hier hauptsächlich die Ergebnisse Poultons (21) und Oppels (l. c.) wiedergegeben werden.

Zuerst möchte ich hier die Zustände der Zunge von *Ornithorhynchus* besprechen, da meiner Meinung nach sich hier in mancher Beziehung ursprünglichere Zustände zeigen als bei *Echidna*. Bekanntlich zerfällt die *Ornithorhynchus*-Zunge in einen vorderen und einen hinteren Abschnitt. Der hintere muskulösere, von oben gesehen runde Abschnitt endigt nach vorne zu mit zwei Hornpapillen und ist ausserdem der Träger der Geschmacksorgane. Der vordere Abschnitt ist dagegen, besonders der Spitze zu, weniger muskulös, und nach Oppel mehr von drüsigem Bau, indem Schleimdrüsen ihn hauptsächlich ausfüllen.

Die Geschmacksorgane bestehen je aus einer grossen Papilla vallata auf jeder Seite, die gleich hinter dem vorderen Ende des hinteren Abschnittes, nahe beieinander hinter den Hornpapillen, gelegen sind. Die hinteren Sinnesorgane sind die Randorgane (*Papillae foliatae*) und liegen auf jeder Seite „am hintersten Teil

<sup>1)</sup> Für die makroskopische Untersuchung standen mir die Präparate der hiesigen anatomischen Sammlung zur Verfügung, wofür ich hier bestens danken möchte!

der Zunge, dort, wo sich die Schleimhaut der Zunge auf die des Gaumens umschlägt“.

Über die beiden Wallpapillen, die tief versenkt sind, keinen erhabenen Wall aufweisen und an ihrer Dorsalfäche keine Geschmacksknospen tragen, sagt O p p e l, der diesbezüglich in das Wesen der Gebilde tiefer eindrang als P o u l t o n: „Es ist richtiger, die die Geschmacksknospen tragenden Organe als Kämme oder Leisten, denn als Papillen zu bezeichnen, da es sich um mehr in der Längsrichtung als in der Breite ausgedehnte, am Anfang und Ende weniger als in der Mitte emporragende Erhebungen handelt. Doch erscheinen dieselben bei *Ornithorhynchus* einheitlicher, also weniger stark gelappt als bei *Echidna*“.

Bezüglich der viel kleineren Papillen des Randorganes, deren Zahl bei *Ornithorhynchus* jederseits eins, bei *Echidna* aber jederseits 3—5 beträgt, ist O p p e l s Ergebnis, dass sie ihrer Form nach kleine versenkte, den Wallpapillen anderer Säuger ganz ähnliche, seitwärts (*Echidna*) oder „auf ihrer Oberfläche“ (*Ornithorhynchus*) mit Geschmacksknospen versehene Gebilde sind.

Die serösen Drüsen der Schnabeltierzunge gruppieren sich entsprechend den ihnen zugehörigen Sinnesorganen in drei Gruppen. Eine mittlere Gruppe umgibt die beiden grossen Wallpapillen, je eine kleinere oberflächlichere Gruppe das Randorgan. Eigenartig und in ihrer Art einzig bei Säugetieren wäre nach O p p e l das Verhalten der Schleimdrüsen — wodurch *Ornithorhynchus* auch von *Echidna* sich stark entfernen würde —, denn sie bestehen „aus zwei Gruppen, einer hinteren und einer vorderen, welche miteinander nicht in Verbindung stehen“. Die hintere Gruppe ist die Fortsetzung der Drüsen des Pharynx und ist erheblich geringer als die vordere Schleimdrüsengruppe. Ihre Lage ist somit zwischen den Gruppen der serösen Drüsen in ganz rückwärtiger Stellung. Die vordere gleichfalls unpaare Schleimdrüsengruppe „erfüllt nahezu den ganzen Raum des vorderen Teiles der Zunge“. „Dabei liegen die Drüsen so dicht, dass für die übrigen Gewebsteile, so auch für die Muskulatur, nur wenig Raum bleibt.“ Die Schleimdrüsen münden sowohl an der dorsalen als auch an der lateralen Seite der Zunge auf der ganzen Ausdehnung des Drüsenbezirkes und somit auch an der Zungenspitze.

Die Oberfläche des vorderen Zungenteiles ist, wie von jeher bekannt, im hinteren Abschnitte durch haarähnliche Papillen, am

vorderen durch breitere Papillen überdeckt. Im bindegewebigeren Teil dieser Papillen an der Zungenspitze hat nun Poulton eigenartige, subepitheliale Nervenendigungen beschrieben, die sonst in der Säugetierzunge nirgends bekannt sind, denn sicher sonst nirgends vorkommen, und die sich am ehesten mit den Tastorganen der Zunge und Schnabelspitze in der Wachshaut gewisser Vögel vergleichen liessen.

Der Ornithorhynchus-Zunge gegenüber zeigt die Echidna-Zunge bekanntlich grosse Modifikationen, was ja zum Teil aus der Verlängerung des Kieferapparates nach vorne erklärlich ist. Der lange wurmförmige vordere Zungenabschnitt verbreitert sich hinten zu einem kurzen dicken Abschnitt. An diesem sitzen an dessen breitem Rande medianst die beiden versenkten grossen Wallpapillen, an den seitlichen Teilen jederseits die Reihe der Papillae foliatae. Die Oberfläche dieses verdickten hinteren Abschnittes wird von grösseren stachelförmig auslaufenden Papillen bedeckt, deren Reihen von innen und hinten nach aussen und vorn verlaufen und somit die Reihen der beiden Seiten miteinander einen nach vorne zu offenen Winkel bilden. Allmählich aber gehen sie in querverlaufende Reihen über und die Papillen nehmen damit an Grösse ab. Auch diese Anordnung verliert sich aber allmählich, wodurch dann der grössere Teil der Zungenoberfläche von dicht gestellten, kleinen und stachelförmigen Papillen bedeckt wird.

Auffällig ist, dass weder Poulton noch Ooppel, die doch mit moderner Technik untersuchten, von Sinnesknospen oder pilzförmigen Sinnespapillen etwas erwähnen, und doch lässt sich vermuten, dass jene abgerundeten, an der Zungenspitze beim Schnabeltier sich findenden, durch Poulton auf einem Längsschnitt abgebildeten, angeblich kontraktile Papillen Papillae fungiformes sind. Nachdem solche Papillen bei den Säugetieren durchgehends vorkommen, so wäre es auch geradezu unverständlich, warum sie bei Monotremen fehlen sollten und werden wohl zukünftige Untersuchungen darauf zu achten haben.

Was die Verteilung der Zungenoberflächendrüsen betrifft, so bilden nach Ooppel die serösen um die beiden Wallpapillen mit den Randorganen ein ganz einheitliches Feld, demgegenüber die Schleimdrüsen sehr in den Hintergrund treten sollen. Immerhin war es Ooppel wegen dem Fehlen jenes Schleimhautteiles

seiner Präparate, welcher zwischen hinterem Zungenende und Pharynx gelegen ist, nicht möglich, die Ausdehnung des Schleimhautgebietes festzustellen und es dürfte aus seinen Angaben nur so viel feststehen, dass die Schleimhautdrüsen sich bloss auf dieses Gebiet beschränken, dem gesamten vor den Sinnesorganen gelegenen Zungengebiet aber fehlen.

### B. Marsupialier.

Über die Zunge der Marsupialier liegt eine umfangreichere Literatur vor und auch ich war in der Lage, Beutelföten von *Hypsiprimum* (spec.?) und eine leider zu mikroskopischen Zwecken nicht geeignete Zunge einer erwachsenen *Didelphys virginiana* und eines *Halmaturus* zu untersuchen.

Vor allem möchte ich hier die schon durch Opperl hervor gehobene Tatsache betonen, dass die Dreizahl der Wallpapillen bei Marsupialiern als bewiesen erachtet werden kann, wodurch eine Zunahme in Rücksicht auf die Monotremen feststeht. Ferner geht aus den Angaben sämtlicher Autoren hervor, dass das Randorgan in reduziertem beziehentlich beginnendem Zustande sowohl, als auch in höherer Entfaltung vorkommt. Fehlen soll es nach W. Thompson (29) bei *Tarsipes*, gering entfaltet ist es nach Tuckerman (28), Poulton (21) und Gmelin (8) bei *Halmaturus*, bei *Petrogale* nach Parsons (19). Besser entwickelt ist es indessen bei *Macropus*, *Phascolarctus*, *Phalangista*, *Belideus*, *Acrobatus* und *Didelphys* nach Tuckerman und Poulton. Opperl konnte bei *Dasyurus* bloss eine geringe Anlage sehen und gering ist es nach ihm auch bei *Petaurus* und *Phascolarctus*, bedeutender bei *Phalangista*.

Papillae fungiformes mit oft bis sechs Sinnesknospen wurden von allen diesen Autoren gesehen, ebenso verhornte Zähnchen- und Kronenpapillen an der dorsalen Zungenoberfläche.

Dies wären die wichtigsten uns hier interessierenden Ergebnisse und indem ich darum für die übrige Literatur auf Opperls Werk verweisen will, möchte ich hier vor der Schilderung meiner Erfahrungen noch die hier für diese Arbeit wichtige Tatsache erwähnen, dass Opperl bei *Dasyurus hallucatus* sogar auf der einen Seite zwei vordere paarige Wallpapillen gesehen hat.

Und nun will ich hier versuchen, durch die eigenen Beobachtungen das bereits Bekannte ergänzend, zu einem Allgemeinbild der Marsupialierzunge zu gelangen.

Auf einer Längsschnittserie eines Beutelfötus von *Hypsiprimnus* (spec.?) konnte festgestellt werden, dass die Zunge der Länge nach in mehrere Abschnitte bezüglich der Schleimhaut sich einteilen lässt. Der hinterste Abschnitt (Textfig. 1, III) begann am Pharynx und reichte bis zu den beiden paarigen Wallpapillen (pv.). Ausgezeichnet war er durch die zahlreichen Mündungen der noch gering entfalteteten Schleimdrüsen. Von den

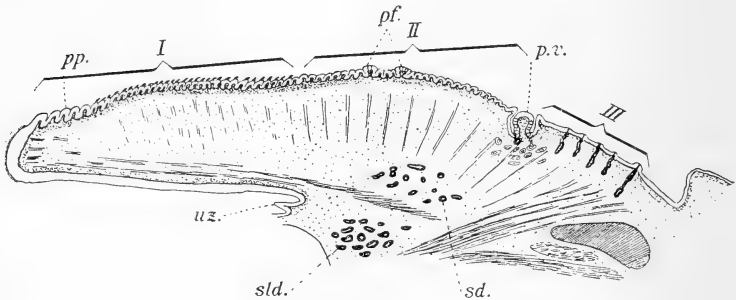


Fig. 1.

*Hypsiprimnus*. Beutelfötus. Längsschnitt durch die Zunge. Schwache Vergrösserung. I, II, III = erstes, zweites und drittes Zungengebiet. pv. = paarige Wallpapille; pf. = Pilzpapillen; pp. = Zungenspitze; uz. = Unterzunge; sld. = Sublingualdrüse; sd. = seitliche Schleimdrüsen.

paarigen Wallpapillen an ist ein grösseres Gebiet (II), das bis zum Gebiet der Zähnchenpapillen (I) reicht. Hier hatten, jetzt wenigstens, die Papillen runde Oberfläche ohne Hornaufsatz und fanden sich bereits einzelne Pilzpapillen mit Sinnesknospenanlagen (pf.) vor. Das vorderste Gebiet zerfiel in einen hinteren und einen vorderen kleineren Abschnitt. Der hintere dieses hatte Zähnchenpapillen bereits mit eingestreuten Pilzpapillen zwischen ihnen; der vordere, die Zungenspitze umfassende Teil (pp.) bestand aus grossen, runden Papillenanlagen mit zum Teil bereits deutlichen Sinnesknospen.



Wallpapillen waren drei, eine mittlere und zwei seitliche weiter vorne liegende vorhanden, das Randorgan bestand aus einer Epitheleinsenkung.

Die serösen Drüsen umgaben diese Sinnesorgane, doch ob in einer zusammenhängenden Lage, wie Opper für *Petaurus*, *Sminthopsis*, *Phalangista*, *Phascolarctus* und *Aegyprimum* angibt, wüsste ich nicht zu sagen. Dafür konnte ich für die Schleimdrüsenlage feststellen, dass sie hinten vor dem Kehlkopf beginnend, jederseits nach vorne zieht, dann das Gebiet der drei Wallpapillen umgreift und dann lateralst bis zur Gegend der Sublingualis (sld.) gelangt (sd.), dort aufhörend. Es reicht somit das Schleimdrüsengebiet bei *Hypsiprimum* etwa so weit nach vorne wie bei *Phalangista* nach Opper und erreicht nicht fast die Zungenspitze, wie demselben Autor nach bei *Phascolarctus*.

Dieses aus einem Längsschnitt gewonnene Bild ergänzt ein Totalpräparat von *Didelphys virginiana*. Die Zunge hat hier eine anfangs gleich breite (Fig. 9), dann sich allmählich verjüngende Form, die an der Spitze sich plötzlich wieder verbreitert. Das hinterste Feld (III) beginnt am Pharynx und reicht bis etwa vor die beiden paarigen Wallpapillen. Es ist auf der Zunge durch Längsfalten gekennzeichnet, welche mit dem Gebiete nach vorne zu enden. In der Mitte des Feldes liegt hinten die unpaare Wallpapille, von ovoider Form mit nach sagittal gestellter Längsachse; im vorderen Teil liegen die beiden paarigen Wallpapillen, von denen die linke eine Doppelpapille ist, d. h. der ansehnliche Wall umfasst zwei getrennte, eine grössere und eine kleinere Papille. An der lateralen Seite des Feldes lag jederseits das Randorgan. Dieses dürfte wohl das grösste sein, das bisher bei den Marsupialiern beschrieben ward. Auf der rechten Seite waren es sechs, auf der linken acht Grübchen, die je in eine sog. *Papilla foliata* (ro.) führten. Wie ich weiter unten noch ausführlicher begründen will, fasse ich jedes solche Grübchen als ein „Element“ des Randorganes auf und somit möchte ich jetzt schon der Kürze halber von sechs bis acht Elementen des Randorganes sprechen. Es fiel somit die Ausdehnung des Randorganes auf jenes Feld, welches ich als das dritte oder letzte der Zunge bezeichnete und in welchem auch die drei Wallpapillen gelegen sind.

Das nach vorne zu nächstfolgende Feld (II) bestand zu Beginn aus Fadenpapillen, die allmählich grösser werdend, in Zähnchenpapillen übergingen, mit welchen das erste und grösste Feld der Zunge (I) überzogen ist. Diese verhornten Zähnchenpapillen sind in Querreihen angeordnet, ohne dass in der Mitte der Zunge, wie Ooppel meint, die allen Marsupialiern eigene Längsfurche vorhanden gewesen wäre. Doch war in der Mitte des Feldes eine etwa rhombenförmige Vertiefung (v.), in der dann die Zähnchenpapillen am kräftigsten waren.

Auf diesem ganzen grossen ersten Felde der Zunge sind pilzförmige, ansehnlich grosse Papillen vorhanden und zwar in ziemlich gleichmässiger Anordnung, ohne dass dabei eine reihenförmige Stellung so recht zum Ausdruck gelangen würde. Es erstrecken sich diese Papillen auf das zweite Feld nicht, auch bei *Halmaturus* nicht. An dem vorderen Zungenende, der verbreiterten Zungenspitze, sind die Papillae fungiformes zwar etwas kleiner, doch zahlreicher, und somit stehen sie viel dichter beisammen.

Was das Randorgan von *Halmaturus* betrifft, so fand ich dasselbe genau so vor, wie Gmelin es beschreibt und abbildet (l. c. Fig. 5). Es waren fünf bis sechs punktförmige Öffnungen vorhanden, womit noch keine allzu grosse Reduktion angedeutet ist. Kleine punktförmige Öffnungen seitwärts vom Randorgane sind zweifellos Mündungen von Schleimdrüsen, wie sie sich auch bei anderen Säugetieren vorfinden. Solche Mündungen finden sich zwischen den Epithelfalten des ersten Feldes der Zunge nicht nur, sondern reichen solche bis zum Pharynx, dann finden sie sich in den Seitenwänden der Mundhöhle bis hinauf zur Tonsille (t), überall durchaus gleichmässig verteilt. Wie weit indessen die Schleimdrüsen seitlich in der Zunge nach vorne zu reichen, konnte ohne Schnittserien selbstverständlich nicht festgestellt werden.

Es kann somit über die Zunge der Beuteltiere heute soviel mit Sicherheit festgestellt werden, dass die Zungenschleimhaut sich auf der dorsalen Zungenfläche in drei hintereinander gelegene Felder gliedert, von denen das hinterste Feld vom Pharynx an und bis zu den Tonsillen hinauf die Mündungen der Schleimdrüsen trägt, dass aber ein Teil dieser an der lateralen Seite der Zunge bis zur Unterzunge (Textfig. 1) sich nach aussen

öffnet. Dass ferner die Wallpapillen in der Dreizahl vorhanden sind, wobei ich freilich auf die Doppelpapille links bei *Didelphys* schon jetzt einiges Gewicht legen möchte, wie denn dieser Zustand bei *Dasyurus hallucatus* nach *Oppel* (18, pag. 128) sogar zu einer vollständigen Verdoppelung der Papille führen kann, und, dass das Randorgan bei den einzelnen Formen, in Erinnerung an die Verhältnisse bei *Monotremen*, in sehr ursprünglicher geringer Entfaltung sich zeigt, bei anderen wieder, und in extremster Weise wohl bei *Didelphys* eine Entfaltung erreicht, welche schon konvergenterweise an manche Nagetiere und höhere Simier erinnert, und somit aus vielen grossen Elementen besteht. Die Pilzpapillen mit dorsalständigen Sinnesknospen haben bei den Marsupialiern eine grosse Verbreitung, doch ob auch immer der Fall besteht wie bei *Didelphys*, wo sie sich auf das erste Zungenfeld beschränken, wäre schon darum unwahrscheinlich, weil sie bei *Hypsiprinnus* auch weiter nach hinten zu finden sind gerade so wie bei *Halmaturus*.

### C. Edentaten.

Die untersuchte Zunge von *Myrmecophaga jubata*, die leider sich zur mikroskopischen Untersuchung nicht mehr eignete, wies einige wesentliche Verschiedenheiten von dem über die Edentatenzunge Bekannten auf. Allgemein werden für die xenarthren Edentaten zwei Wallpapillen angegeben, so für *Tamandra di- und tridactyla*, *Chlamyphorus truncatus*, *Dasyus villosus* und *peba* von *Tuckerman* (27), der bei *Chlamyphorus* und *Dasyus* auch zwei Randorgan-Elemente beschreibt.

Demgegenüber hat die *Nomarthre Manis javanica*, deren Zunge auch formell viel Ähnlichkeit mit der Zunge von *Myrmecophaga jubata* hat, nach *Oppel* drei in nach vorne zu offenes Dreieck gestellte Vallatae. Diese laufen dorsalwärts spitz aus und sind umwallt. Sie liegen etwa in der Mitte der langen, wurmförmigen Zunge, genauestens vor einer medianen Längsrinne, die in der bekannten knopfförmigen Verdickung der Zungenspitze endet. Es beschränken sich nach *Oppel* die Schleimdrüsen auf das hintere Zungenende vor dem Pharynx. Seröse Drüsen liegen nur um die drei Wallpapillen herum und da von anderen solchen der Autor nichts erwähnt, so ist wohl anzunehmen, dass er keine Randorgane bei *Manis* gefunden hat.

Die von mir untersuchte, viel längere Zunge von *Myrmecophaga* besitzt gleichfalls die bei *Manis* beschriebene Scheide (Textfigur 2, A, s.) am hinteren Zungenende. Hier öffnen sich auch die Schleimdrüsen, aber nur eine Gruppe von ihnen noch am hinteren Zungenende vor dem Pharynx; die anderen (sdm.) sind in drei Quergruppen angeordnet, von denen die kleinere vor der Tonsille,

die zwei grossen seitwärts von der Zunge in die Mundwand sich ergiessen. Die ganze Zunge, der das Randorgan fehlt, ist glatt bis auf die Wallpapillen. Die Wallpapillen liegen wie bei *Manis* und anderen myrmecophagen Formen in der Zungenmitte (pv.), von wo aus eine Längsrinne zum knopfförmig verdickten vorderen Zungenende führt.

Ich fand sechs ungleichgrosse Wallpapillen vor. Alle lagen in einem weiten Ringgraben und besaßen den durch Ooppel für *Manis* festgestellten dorsalen Fortsatz, ohne dass ein Wall erkenntlich gewesen wäre. Ohne Oppels Er-

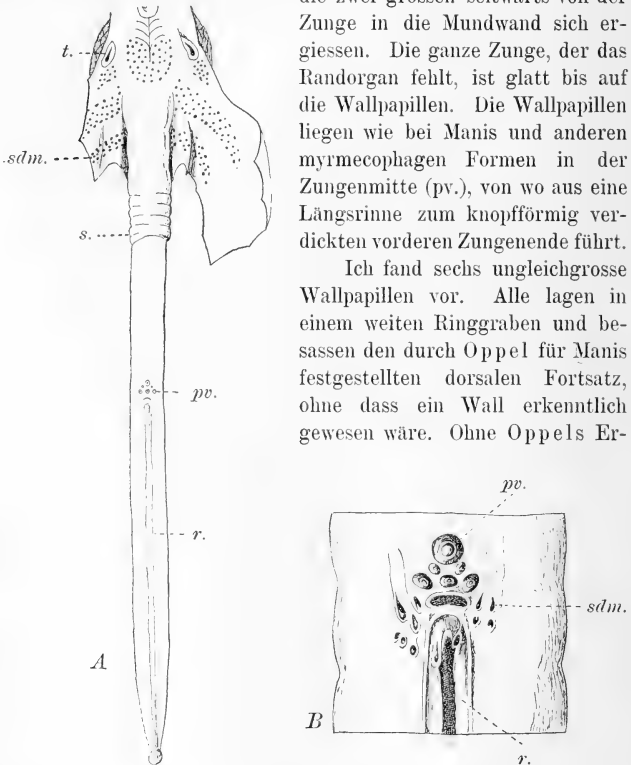


Fig. 2.

*Myrmecophaga jubata*. A die ganze Zunge von oben, B das Gebiet der Wallpapillen bei Lupenvergrößerung. t. = Tonsille; sdm. = Schleimdrüsenmündungen; s. = Zungenscheide; pv. = Wallpapillen; r. = Rinne zum Knopfe der Zungenspitze.

fahrung hätte man irrtümlich Doppelgräben vermuten können. Die hinterste Wallpapille lag mittelständig und ist sehr gross (B, pv.), vor ihr lag jederseits eine kleine Wallpapille, dann vor dieser wieder eine unpaare etwas grössere, worauf seitlich von dieser je eine noch grössere Wallpapille sich befand. Die Stellung der Papillen war also jener anderer Edentaten gleich, d. h. dreieckige. An der nach vorne zu gekehrten Basis des gleichschenkligen Dreieckes befand sich eine quergestellte, bewallte Grube und neben dieser auf jeder Seite zu Beginn der Medianrinne (r.) befanden sich eine Zahl ansehnlicher Gruben (sdm.) vor. Rechts waren sechs ungleich grosse, links vier fast gleich grosse vorhanden. Zwei solche Öffnungen lagen ausserdem, je eine auf jeder Seite, in der Längsrinne selbst. Gewiss gibt es keine Papillen innerhalb dieser Gruben und sie können nur die Mündungen jener Drüsen sein, die ihr Sekret ergiessend, die Zungenoberfläche klebrig machen zur Festhaltung der Ameisen. Dass diese Drüsen der mechanisch und nicht taktil wirkenden Zunge von Schleimdrüsen sich ableiten lassen, ist wohl anzunehmen, wobei eine Veränderung des Sekretes als Voraussetzung gilt. Liegen doch an gleicher Stelle neben den Wallpapillen auch bei anderen Formen von Säugetieren Mündungen von Schleimdrüsen.

Sicher wäre somit, dass bei *Myrmecophaga jubata* eine Vermehrung der sonst bei Edentaten nur in geringer Zahl sich findenden Wallpapillen sich einstellte.

#### D. Chiropteren.

Von Chiropteren untersuchte ich die einheimischen Formen, halte mich indessen bei der Beschreibung an *Vesperugo noctua* und an reifer, dem Austragen nahestehende Föten-Zungen von *Pteropus edulis*. Es steht nach allen Autoren fest, dass die Makrochiropteren, die Frugivoren drei Wallpapillen besitzen, die in der Y-Form am hinteren Ende der Zunge liegen. Demgegenüber fehlt nach allen Beobachtern die unpaare Zentralpapille bei den insectivoren Formen, den Mikrochiropteren. Randorgane von geringerer Entfaltung werden bei den Mikrochiropteren wenigstens auch vielfach festgestellt.

Es zeigt die Zunge von *Vesperugo noctua* (Fig. 10) von oben betrachtet zwei Felder, nämlich ein hinteres (II), das vorne

durch eine nach vorne zu konvexe Rinne begrenzt, als Tuberculum von ovoider Gestalt sich erhebt und vom Pharynx an bis zu seinem vordersten Drittel durch eine mediane Längsfurche geteilt ist, und ein vorderes Feld. Von jener Querrinne an wird auch das vordere Feld durch eine mediane Längsfurche durchzogen, welche jedoch nicht bis in die gut abgesetzte Zungenspitze hineinreicht. Diese zwei Felder sind voneinander auch dadurch unterschieden, dass das vordere mit ungemein dicht stehenden verhornten haarförmig nach hinten zu gerichteten Papillen besät ist (Textfig. 3, A, I), indessen das hintere Feld verhornte Koronalpapillen (II) trägt. Während dann an Totalpräparaten, mit der Lupe betrachtet, kein weiterer Unterschied zu machen ist, zeigt der vergrösserte Längsschnitt, dass die Koronalpapillen nur bis zu den Wallpapillen reichen, von da bis zum Pharynx aber weiche Schleimpapillen die Zungensoberfläche bedecken (III). Somit sind auch hier die drei Felder an der Zunge deutlich. Ausserdem ist die Zungenspitze von dem anderen Teil des ersten Feldes dadurch verschieden, dass die Zähnchenpapillen, d. i. ihr verhorntes Oberende, sich in viele Stacheln zersplittert (Textfig. 3, A und 11, A, z.).

Demgegenüber zeigt die Zunge von *Pteropus* eigenartige Modifikationen.

Das zweite Feld (Fig. 11, II) ist hier dem ersten gegenüber zwar durch keine Randfurche abgegrenzt wie bei den einheimischen Formen und gelangt es auch zu keiner Tuberkelbildung am zweiten Felde, doch ist die Grenze zwischen erstem und zweitem Feld durch die Schleimhautbildung gegeben. Das zweite Feld wird durch hohe, beim Fötus noch nicht völlig fertige Papillen gebildet, die noch kein Hornzahn besitzen und über die die später abzustreifende embryonale Epithellage hinwegzieht (Textfig. 3, B, II). Demgegenüber ist das erste Feld von Anlagen kleinster Zahnpapillen überzogen, die nur in der Mitte des Feldes völlig entwickelt und sehr grosse, nach hinten zu gerichtete Zahnpapillen sind (I). Es ist da in der Mitte des Feldes eine etwas rhombisch längliche Mulde vorhanden, die nicht bis zur Zungenspitze reicht und von grossen Zahnpapillen überzogen wird (Fig. 11). Eine seitliche Reihe runder und flacher Randpapillen umsäumt das erste Feld und jede dieser zeigt die auf der dorsalen Fläche gelegene Anlage je zweier Geschmacksknospen. Zum Teil ragen diese Papillen noch gar nicht hervor, da nur der bindegewebige

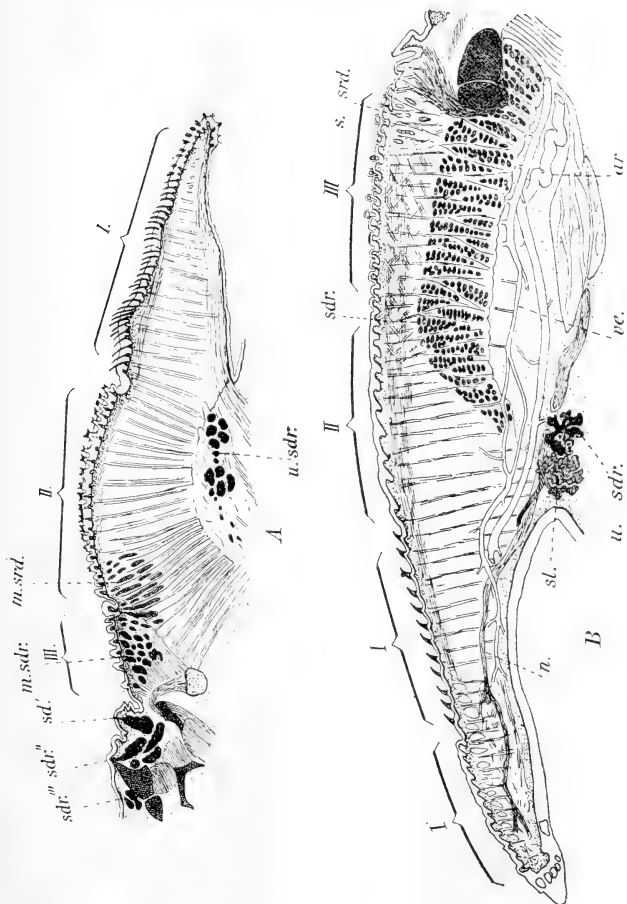


Fig. 3.

Laterale Längsschnitte durch die Zunge: A von *Vesperugo noctua*, B von *Pteropus edulis*. I, II, III = erstes bis drittes Feld. m. srd. = mittleres, s. srd. = seitliches, seröses Drüsengebiet; m. sdr. = mittleres, s. sdr. = seitliches Schleimdrüsengebiet; sdr', sdr'', sdr''' = die am Pharynx mündenden grossen Drüsen des mittleren Schleimdrüsengebietes; u. sdr. = unterster, vorderster Teil des seitlichen Schleimdrüsengebietes; sl. = Sublingualdrüse; ar. = Arterie; ve. = Vene; n. = Nerv.

Teil sich vorwölbt, das Epithel aber glatt darüber hinwegzieht. An der Spitze der Zunge (Textfig. 3, B, I') sind dann die bindegewebigen Teile dieser Papillen noch höher und die mit Sinnesknospenanlage versehene Papillen stehen viel dichter, ja sie finden sich sogar in zwei Reihen an der unteren Zungenspitzenfläche. Die Sinnesknospenanlagen reichen noch nicht bis zur Oberfläche des Epithels.

Das dritte Feld der Zunge ist auf Längsschnitten dadurch deutlich (III), dass die Papillen hier schon entwickelt sind.

Bei unseren einheimischen Formen sind zwar nur zwei Wallpapillen, doch in ansehnlicher Entfaltung, vorhanden. Sie sind von oben betrachtet ovoid und liegen an dem hinteren Zungende in gleicher Querebene mit den Randorganen. Sie sind mit ihrer Längsachse so gestellt, dass sie einen nach vorne zu offenen Winkel bilden und werden allseitig von Papillen umgeben. Anders sind die Zustände bei *Pteropus*, denn bei diesem sind drei Wallpapillen (Fig. 11, po.) vorhanden, wie dies aus einer Abbildung Ludwig Ferdinands Prinzen von Bayern (14) schon bekannt war, von denen zwei ziemlich fest beisammen liegen (Fig. 3 pv.), eine dritte unpaare aber hinter ihnen lagert und zum Teil zwischen sie eingeschoben ist. Vor den drei Wallpapillen liegt ein kleines, nach vorne zu sich zuspitzendes papillenfrees Gebiet und hinten folgt das hintere Ende des dritten Feldes (III). Dieses ist durch Längsfalten ausgezeichnet, welche sich dann nach hinten auf das *Frenulum pharyngis* festsetzen, die mittelste Falte aber in den Wall der mittleren Wallpapille übergeht. Während die gut entfalteten Wälle bei *Vesperugo* ganz glatt sind, sind jene von *Pteropus* vielfach eingekerbt.

Vor den Wallpapillen findet sich bei *Vesperugo* jederseits eine mit je zwei Sinnesknospen versehene Pilzpapille (Fig. 10 schwarz). Anders bei *Pteropus*. Hier finden sich solche, aber noch nicht völlig entfaltete Pilzpapillen, fünf an der Zahl, seitwärts von den Wallpapillen, umgeben von den anderen Papillen (Fig. 3 pf.).

Die Verteilung der übrigen Pilzpapillen bei *Vesperugo* wurde an Schnittserien festgestellt und dann erst schwarz in das fertige Bild eingetragen. Es liegen da in der Rinne zwischen dem zweiten und ersten Feld in ziemlich gleichmässigen Abständen voneinander eine Reihe von Pilzpapillen (Textfig. 4 pf.) und über



der Reihe auf dem zweiten Felde finden sich auch noch solche in gleicher Anordnung. Dann zieht eine unregelmässige Doppelreihe jederseits entlang der Sagittalrinne des ersten Feldes nicht ganz bis zur Zungenspitze. Eine regelmässige Doppelreihe umsäumt das erste Feld, wobei Zähnchenpapillen auch auf die seitliche Zungenfläche noch gelangen. Die beiden lateralen Doppelreihen treffen sich an der Zungenspitze und vereinigen sich hier zu einem dichten Pilzpapillenbesatz, der sich selbst auf die Ventralseite noch umschlägt, gleich wie bei *Pteropus*.

Bemerkenswert ist es, dass während die hinteren Pilzpapillen nur je eine allerdings sehr grosse Sinnesknospe führen (Textfig. 4,

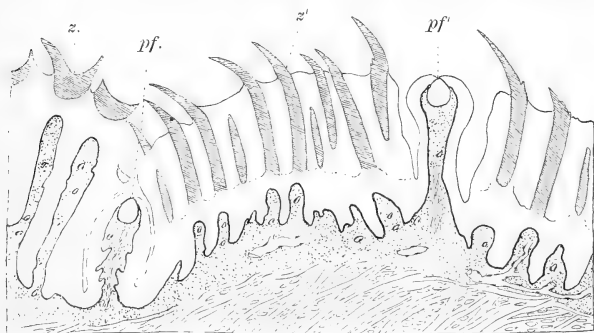


Fig. 4.

*Vesperugo noctua*. Längsschnitt durch die Zunge zwischen erstem und zweitem Feld. pf. = Pilzpapille in der Rinne; pf' = solche im ersten Feld; z. = Koronalpapille; z' = Zähnchenpapille.

pf., pf'), die mit ihrem unteren Teil weit in den bindegewebigen Teil der Papille einragt, die vorderen Papillen und besonders die auf der Zungenspitze gelegenen, immer zwei Sinnesknospen haben (Textfig. 11, A, pf.). Diese Beobachtung steht mit den Angaben *Tuckermans* (25) bezüglich *Vespertilio tabulatus* insofern in Einklang, als er auch Pilzpapillen mit nur einer Knospe gesehen hat, aber gerade an dem breiten Teil des Zungenrückens solche antraf, die sogar drei Knospen aufwiesen und die er geradezu darum als Übergänge zu Wallpapillen auffasst.

Von diesen grossen Sinnesknospen möchte ich hier bemerken, dass sie nicht gleich anderen Sinnesknospen im allgemeinen, mit

ihrer Mündung von der Epitheloberfläche weit entfernt und durch den Toldt'schen Gang an der Oberfläche sich öffnen, sondern nur etwas eingesenkt unter der Epitheloberfläche gelegen sind. Es mag dieser Zustand wohl dadurch bedingt sein, dass die

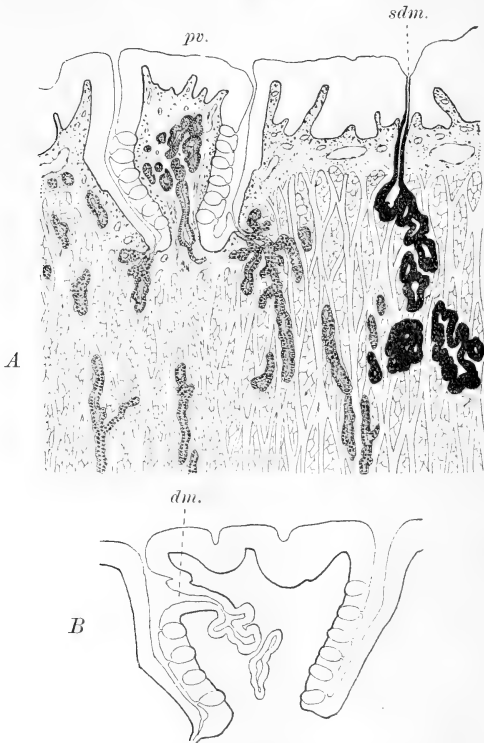


Fig. 5.

*Vesperugo noctua*. Querschnitte durch eine Wallpapille. pv. = Wallpapille; dm. = Mündung einer in der Papille gelegenen serösen Drüse; sdm. = eine Schleimdrüse.

Papille möglicherweise kontraktile ist, wie dies Poulton von jenen der Monotremen schon behauptete. Dadurch nun, dass bei diesem Prozesse die Knospen in die Bindegewebspapille sich tiefer versenken mit ihren Basalenden, dürfte ihnen nach der Oberfläche

zu ein gewisser Schutz geboten sein. Ich will darauf noch bei der Maus zurückkommen. Da die Höhe dieser grossen Sinnesknospen jene der Epithellage übersteigt, ragen sie naturgemäss in die Bindegewebspapille beträchtlich vor. Ein anderer Umstand, den ich hier gleichfalls erledigen möchte, besteht darin, dass jeder Sinnesknospe ein ovales Ganglion unten anliegt (gl.). Ob freilich in allen Pilzpapillen sich solche Ganglien vorfinden, oder die Ganglienzellen wie für gewöhnlich diffus dem Nerven anliegen, möchte ich unentschieden lassen. Bekanntlich kann es zu solchen Ganglienkonzentrierungen, wenn auch nur ausnahmsweise, in den Wallpapillen kommen, wo Poulton bei dem Marsupialier *Perameles* ein solches beschrieben und abgebildet hat.

Was nun die Wallpapillen betrifft, so zeigen sich bezüglich des Vorkommens der Geschmacksknospen unter den beiden hier behandelten Chiropteren Unterschiede von phyletischer Bedeutung.

Die Wallpapillen von *Vesperugo* (Textfig. 5) sind hoch, ziemlich schlank und oben flach, im Gegensatz zu den runden von *Vespertilio tabulatus* (nach Tuckerman [25]) und *Vespertilio murinus* (nach Ooppel [17]), wobei sie in gleicher Höhe mit dem Walle enden. Geringe Einkerbungen ihrer dorsalen Oberfläche zeigen sich zwar (B), ohne dass es zu fortsatzartigen Bildungen kommen würde. Die Sinnesknospen liegen um die Seiten der Knospe und finden sich solche in der Seite des Walles nie. Es erreichen die Knospen nach oben nie die obere Fläche, sondern hören eine gute Strecke früher schon auf. Die meisten serösen Drüsen münden unten im Boden des Wallgrabens und liegen rings um die Papille. Allein es finden sich seröse Drüsen auch in der bindegewebigen Papille selbst, ein Verhalten, das ziemlich vereinzelt dasteht, denn in der Literatur finde ich ähnliche Befunde ausser einer Angabe Ooppels<sup>1)</sup> nicht und auch mir ist ein solches Verhalten sonst nicht bekannt geworden. Auch diese Drüsen münden zum Teil unten im Boden des Wallgrabens (Textfig. 5, A), doch sind unter ihnen auch solche vorhanden, die oberhalb des durch die Geschmacksknospen besetzten Wandringes.

<sup>1)</sup> Ooppel (17) hat diese Drüsen gesehen, doch nur in einem Falle, und da er keine Serie besass, blieb er über sie im Unklaren. Mündungen erkannte er darum nicht und am ehesten möchte er sie für Ausführgänge von serösen Drüsen halten, wie ja solche auch an der dorsalen Fläche der Papille ausnahmsweise beim Menschen münden können.

gleich unterhalb der dorsalen Oberfläche der Wallpapille, sich in den Graben öffnen (Textfig. 5. B, dm.). Immerhin ist diese Art der Mündung nicht die Regel, vielmehr bloss die Ausnahme.

Diesem Verhalten gegenüber ist das der bei den untersuchten Föten von *Pteropus* völlig entfalteten Wallpapillen ein ursprünglicheres. Die unpaare Wallpapille (Textfig. 6, A) ist niedrig und umfangreich und zeigt eine Längsfurche auf ihrer dorsalen Fläche (lf.). Die Geschmacksknospen finden sich nicht

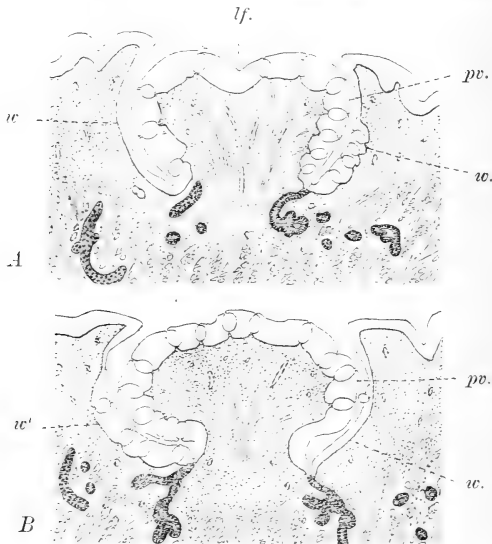


Fig. 6.

*Pteropus edulis*. Querschnitte. A durch die unpaare, B durch eine der paarigen Wallpapillen.

nur an den Seiten der Papille, sondern auch an der dorsalen Oberfläche. Auch finden sich an den Grabenseiten der Wälle in von oben nach unten ziehenden Streifen Geschmacksknospen, wie das ja auch schon bei manchen anderen Säugetieren bekannt ist (w.), doch bleiben zwischen diesen Streifen im niederen Epithel Stellen frei (w') von Sinnesknospen. In der Papille finden sich weder in den unpaaren

noch in den paarigen Wallpapillen seröse Drüsen wie bei *Vesperugo*. Bezüglich der Lagerung der serösen Drüsen um und unter der Papille möchte ich bemerken, dass diese in eine rechte und eine linke Gruppe zerfallen und dass unter der Papille die Muskellage frei von Drüsen ist (Textfig. 10, A), ein Umstand, der möglicherweise mit dem Verwachsen zweier Wallpapillen zu einer unpaaren in Zusammenhang zu bringen ist, und wohl die Verfolgung der Ontogenese solch einer Papille (z. B. bei der Hausmaus) darüber Klarheit schaffen könnte.

Die paarigen Wallpapillen sind auf ihrer dorsalen Oberfläche uneben, doch fehlt die Längsfurche (Textfig. 6. B): bezüglich der Anordnung der Geschmacksknospen herrscht indessen keine Verschiedenheit, denn auch die paarigen Wallpapillen sind allseitig und somit auch an der dorsalen Fläche von ihnen überzogen. Opperl berichtet von dorsal den Wallpapillen aufsitzenden Geschmacksknospen bei dem Beuteltiere *Aepyprymus*, und Geschmacksknospen in der der Grabenseite zugekehrten Wallwand sah er bei *Sminthopsis*. Diese Stellen führen auch an den paarigen Wallpapillen von *Pteropus* Geschmacksknospen (w), doch in gleicher Weise wie in der unpaaren Wallpapille. Nie finden sich seröse Drüsen auch in den paarigen Wallpapillen in der Papille.

Jedenfalls ist das Vorhandensein von Geschmacksknospen auf der dorsalen Fläche einer Wallpapille von grosser phyletischer Bedeutung, wie ich darauf noch weiter hinten zurückzukommen gedenke, sollte auch der Zustand von *Pteropus* nur ein vorübergehender sein und sich herausstellen, dass bei dem völlig entwickelten Tiere jene dorsalständigen Knospen fehlen, denn auch dann würde damit festgestellt sein, dass einstens Knospen auch dorsalwärts lagen, ähnlich wie heute noch bei den Pilzpapillen es der Fall ist. Damit wird aber eine gewisse genetische Beziehung dieser beiden Sinnespapillenarten zu einander festgestellt, wie es denn durch F. Hermann (10) bewiesen ist und seither glaube ich auch u. a. durch Stöhr erkannt wurde, dass in der ontogenetischen Anlage der Wallpapillen Knospen an der dorsalen Fläche vorkommen.

Die Randorgane der untersuchten Chiropteren sind ungleich entfaltet, denn während jene von *Pteropus* aus sechs Elementen bestehen, werden jene von *Vesperugo* von nur ein bis zwei Elementen gebildet. Trotzdem ist bei *Vesperugo* damit kein

physiologischer Rückschritt erzielt, denn was an Elementenzahl verloren geht, wird an Mächtigkeit der einzelnen Elemente eingeholt.

Entsprechend der Mächtigkeit der

Elemente Letzterens sind die Mündungen ansehnlicher wie bei *Pteropus*. Es liegen die Querschlitz so weit am Zungenrande, dass seitwärts von ihnen keine Schleimdrüsen mehr zur

Mündung gelangen (Textfig. 7, A). Es besteht jedes Element aus einer tiefen und längeren Epitheleinsenkung, deren Wände ganz glatt sind. Sind zwei Elemente vorhanden, so liegen sie etwas weiter auseinander als bei *Pteropus*. Auf einem Zungenquerschnitte lassen sich im ganzen

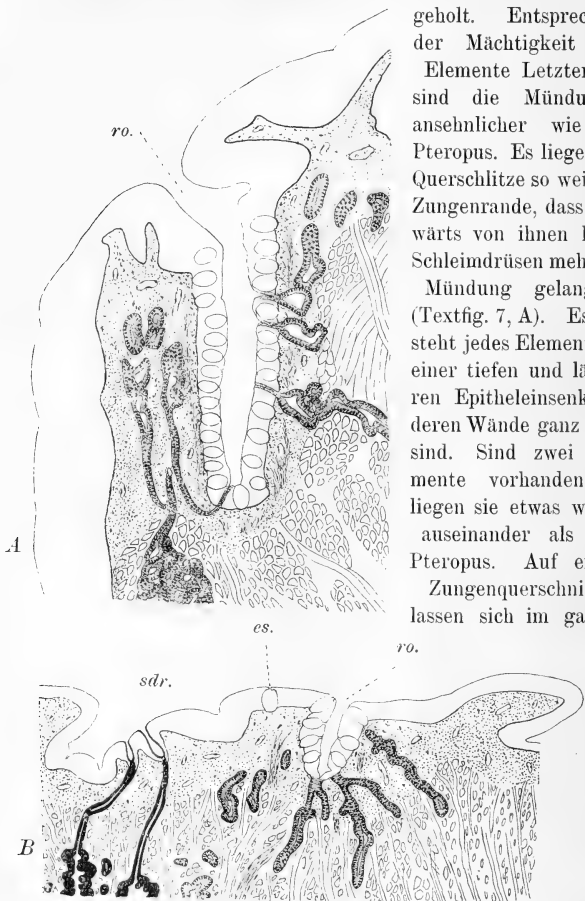


Fig. 7.

Querschnitte durch je ein Randorganelement. A von *Vesperugo noctua*, B von *Pteropus edulis*. ro. = Mündung der Grube; sdr. = zwei Schleimdrüsen; es. = eine einzelne Sinnesknospe ausserhalb des Randorgans.

27 bis 30 Geschmacksknospen feststellen, die dicht übereinander gelagert und auch den Boden der Einsenkung einnehmend, nicht ganz bis zu der Mündung hinaufreichen. Diese, mit dickerem Epithel überzogen, ist somit frei von Knospen (ro.). Es lagern die serösen Drüsen um die ganze Spalte herum und münden nicht nur an dem Boden der Spalte, sondern auch entlang der ganzen inneren Seite zwischen den Sinnesknospen und darüber bis weit hinauf.

Demgegenüber liegt die Elementenreihe des Randorganes bei *Pteropus* etwas weiter nach innen, so, dass Schleimdrüsen auch lateral von der Grubenreihe noch zur Mündung gelangen (Textfig. 7, B, sdr.).

Die einzelnen Elemente des Randorganes sind hier ganz kleine Gruben (ro.), obgleich es keinem Zweifel unterliegen kann, dass die Ontogenese des Randorganes abgeschlossen ist. Eine weitere Entfaltung könnte schliesslich nur darin liegen, dass sich noch weitere Teile des Randes mit einstülpen würden, wodurch die Grube sich noch etwas vertiefen würde und was an der Sache wenig ändern würde. Zwei Umstände sprechen allerdings für diese Möglichkeit. Erstens der Umstand, dass die Geschmacksknospen bis zur Mündung hinaufreichen und dann jener, dass nach seitwärts zu eine einzige Geschmacksknospe (es.) ausserhalb der Grube gelegen ist. Doch könnte letzterer Umstand vielleicht auch ein bleibendes Verhalten darstellen in Berücksichtigung jener Tatsache, dass Gmelin (l. c. pag. 548) bei dem völlig entwickelten Pferde einmal noch eine seröse Drüse ausserhalb des Randorganelementes zwischen zwei Elementen münden sah.

Die Randorganelemente von *Pteropus* besitzen auf Schnitten nicht mehr als 7 bis 10 Geschmacksknospen. Zumeist am Boden der Grube, aber auch weiter aufwärts, bis an der Grubenmündung münden die serösen Drüsen.

Wir gelangen somit bei den Chiropteren zu dem Ergebnis, dass hier eine Verminderung der Zahl der Randorganelemente, wie sich bei *Vesperugo* zeigt, durch eine Vergrösserung der einzelnen Elemente physiologisch kompensiert wird.

Es ist eine längstbekannte Tatsache, dass einzelne Sinnesknospen, erinnernd noch an ursprüngliche rezent nicht mehr vorhandene Zustände, sich auch einzeln in der Schleimhaut der Mund-

höhle vorfinden können, ähnlich wie bei den Amphibien. Bei den Säugetieren liegen sie an der vorderen Epiglottiswand, an der solche einzelne Sinnesknospen von H. Rabl (23) sogar bei dem Menschen gefunden wurden. Merkel (15) hat aber solche auch an der hinteren Wand entdeckt. Bei den Chiropteren verhält sich dies etwas anders. Jederseits lateralwärts an der vorderen Epiglottiswand, vor den Mündungen der Epiglottisschleimdrüsen (Textfig. 8, *sdr''*, *sdr'''*), welche noch dem mittleren Schleimdrüsengebiet der Zunge, als deren hintere Fortsetzung angehören (Textfigur 3, A), befindet sich ein Streifen höheren Epithels, der

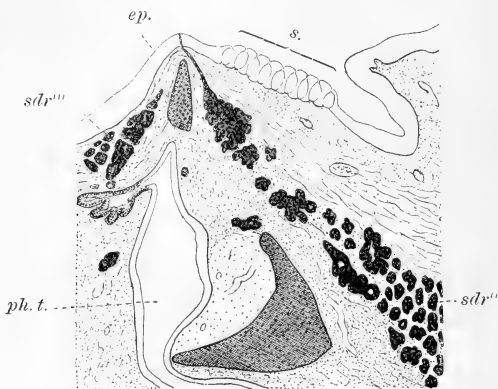


Fig. 8.

*Vesperugo noctua*. Latero-sagittaler Längsschnitt durch den Kehlkopf. s. = Geschmacksknospenreihe; ep. = Epiglottis; *sdr''* = vordere, *sdr'''* = hintere Schleimdrüsen der Epiglottis; ph. t. = Pharyngealtasche.

durch eigenartige Zellgruppenreihen im Epithel mir schon beim Pteropusfötus auffiel. Bei *Vesperugo* fand ich dann, dass dieser hohe Epithelstreifen durch nebeneinander verlaufende Sinnesknospenreihen (Textfig. 8, s.) gebildet wird. Jeder Reihe gehören neun fest beisammen liegende Geschmacksknospen an, die völlig im Epithel gelegen sind und einen deutlichen Toldt'schen Gang nach der Oberfläche zu aufweisen. Bei *Pteropus* waren sie noch im Werden begriffen und dürfte ihre Zahl dort vielleicht noch etwas grösser sein. Seröse Drüsen finden sich hier aber



keine, so dass die Knospen gleich wie die auf den Pilzpapillen ohne jener funktionieren.

Damit wären wir angelangt bei der topographischen Verteilung der Zungendrüsen. Was die Schleimdrüsen betrifft, so lassen sich bei *Vesperugo* jederseits zwei Gebiete unterscheiden.<sup>1)</sup> Das seitliche Gebiet zieht von der lateralen Epiglottiswand zwischen dem Frenulum und der Tonsille nach vorne auf die Zunge (Textfigur 9, A, s. sd.), liegt hier laterodorsal, wird dann am Randorgan ganz schmal, um nachher in lateraler Lage wieder mächtiger zu werden (B, s. sd.). Bis zu dieser Stelle münden die einzelnen Drüsen an der dorsalen Zungenfläche auf Schleimpapillen oder zwischen diesen. Dabei schlägt sich die Epithellage des oft langen Ausführungsganges auf die Keimlage des Epithels über, indessen der dünne Mündungsgang durch ein Plattenepithel in der dicken Schleimhautepithellage gebildet wird, welches die direkte Fortsetzung der äussersten Zellschichte ist und mit Beginn des Drüsenanges aufhört. Vor dem Randorgan aber ändert sich die Sache und die einzelnen Drüsen münden übereinander in der lateralen Wand der Zunge bis tief hinunter zur Anwachsungsstelle der Zunge (C, s. sd'). In dieser Weise erreicht das seitliche Schleimdrüsengebiet die Gegend der Sublingualdrüse und hört hier auf (Textfig. 9, s., sdr.). Auf Figur 10 habe ich dies Verhalten mit Blau eingetragen, wobei die unterbrochene blaue Linie jenen Teil der Schleimdrüsen darstellt, die lateralwärts münden.

Das mittlere Schleimdrüsengebiet zieht von der vorderen Wand der Epiglottis, mit dem der anderen Seite sich berührend (Textfig. 9, A, m. sd.) und zuvor die Epiglottisdrüsen bildend (Textfig. 3, A), etwas bis hinter die Wallpapillen und wird dann hier ganz schmal (Textfig. 9, B, m., sd.). Dies geht dann vor den Wallpapillen soweit, dass nur noch je eine Drüse das Mittelgebiet darstellt (C, m., sd). Damit hört dann, wie aus Fig. 10 ersichtlich, dieses Gebiet vor dem mittleren Gebiet der serösen Drüsen auf. Alle Schleimdrüsen münden auf Schleimpapillen oder zwischen solchen.

Wesentliche Modifikationen erfuhr das Schleimdrüsengebiet bei *Pteropus*, denn hier fehlt das mittlere Drüsengebiet, dafür ist das

<sup>1)</sup> Das Verhalten der Schleimdrüsengebiete bei *Plecotus auritus* würde nach Oppels Beobachtungen (17) mehr mit den Verhältnissen bei *Vesperugo* stimmen, als mit denen von *Pteropus*, was ja zu erwarten war.

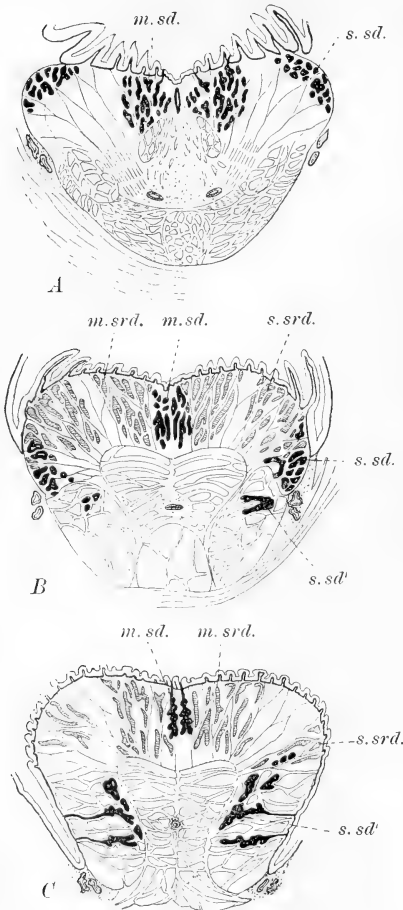


Fig. 9.

*Vesperugo noctua*. Drei Querschnitte durch die Zunge. A hinter den serösen Drüsenfeldern, B hinter den Wallpapillen, C vor den Wallpapillen. m. sd. = mittleres, s. sd. = seitliches Schleimdrüsengebiet; m. srd. = mittleres, s. srd. = seitliches Gebiet der serösen Drüsen.

seitliche um so mächtiger. Es beginnt das

Schleimdrüsengebiet auf der ganzen lateralen Seite des Pharynx (Fig. 11 mit blau) zieht dann, das Frenulum völlig freilassend, lateralwärts, erreicht so das Randorgan, schlägt sich hier auf die ventrale Hälfte der Zunge um (Textfig. 10 schwarz, Fig. 11 mit unterbrochener blauer Linie) und erreicht so in mächtiger Lage

(Textfig. 10, B, schwarz und Textfig. 3, B, sdr.) die Gegend der Sublingualis (sl.) um hier zu enden. Vom Randorgan an münden nur noch wenig Schleimdrüsen

aber an der dorsalen Zungenfläche (Textfigur 10, A, sdr.), von da an nur noch an der lateralen, wie bei *Vesperugo*. Es sind diese Drüsen hier nichts anderes, als die Homologa der sogen. Sublinguales minores der höheren Säugetiere.

Allein auch diesbezüglich zeigt *Pteropus Vesperugo* gegenüber fortschrittliche Modifikationen. Anfangs sieht man nämlich zwar noch

einzelne Drüsen für sich münden, dann aber nicht mehr. Vielmehr vereinigen sich mehrere Ausführungsgänge zu einheitlichen Gängen (Textfig. 10, g.), die dann eine Strecke als Längsgänge nach vorwärts ziehen, um dann nach aussen bieugend zu münden. So verringert sich die Zahl der Mündungen und werden Verhältnisse geschaffen, die an jene höherer Säugetiere erinnern.

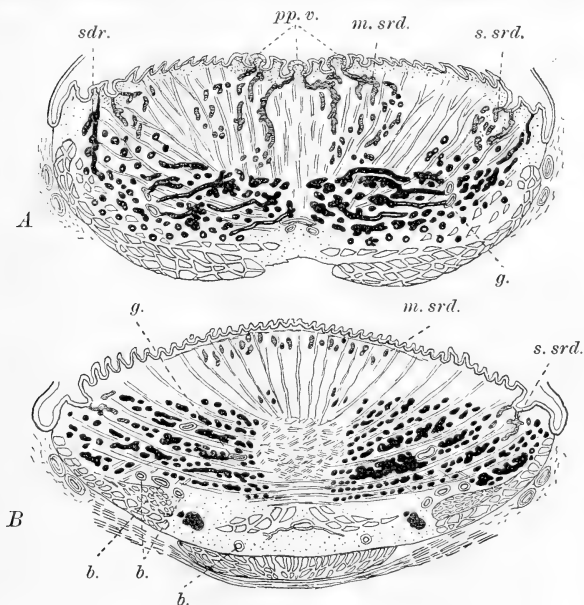


Fig. 10.

*Pteropus edulis*. Zwei Querschnitte durch die Zunge. A durch die Gegend der Wallpapillen, B vor derselben. Bezeichnungen wie zuvor. g. = Drüsengänge; b. = Blutgefässe.

Die erste Drüse liegt sogar der Sublingualis an, seitwärts von der (Textfig. 3, B, sl.) dort mündend (u., sdr.).

Entsprechend den Sinnesorganen, in deren Diensten sie stehen, gruppieren sich folgerichtig die serösen Drüsen. Bei *Vesperugo* sind die beiden Gebiete der Wallpapillen (Fig. 10, rot) durch die mittleren Schleimfelder voneinander getrennt (Textfigur 9, m., srd.) und berühren nirgends die seitlichen Gebiete der

serösen Drüsen (s., srd.). Beide Gebiete umgeben ihre Sinnesorgane. Anders bei *Pteropus*, denn da bei diesem das mittlere Schleimdrüsengebiet fehlt, liegen die beiden mittleren serösen Gebiete fest aneinander, mit Ausnahme unter der unpaaren Wallpapille, wo die Drüsen dieser sich auf jeder Seite den angrenzenden serösen Drüsen anschließen, wodurch inmitten ein

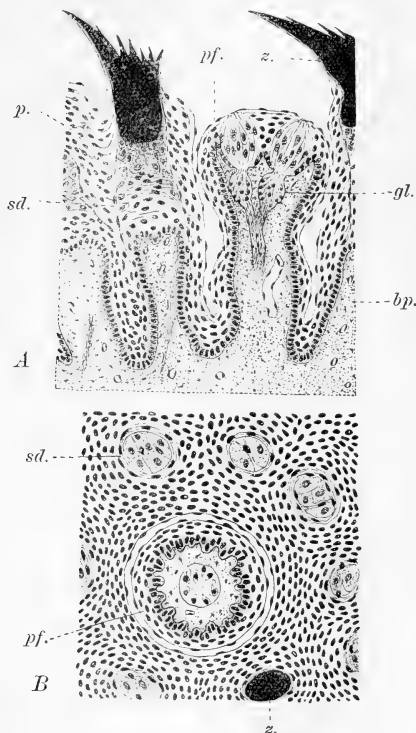


Fig. 11.

*Vesperugo noctua*. A Längsschnitt aus der Zungenspitze, B Horizontalschnitt etwas weiter hinten. pf. = Pilzpapille; z. = horniger Teil der Zähnchenpapille; p. = Papillenpolster; sd. = Papillenscheide; bp. = Bindegewebspapille; gl. = Ganglien.

drüsenfreies Gebiet entsteht (Textfig. 10, A). Auch hier treffen sich die beiden Gebiete der gleichen Seitenhälfte nicht.

Hier möchte ich noch die Struktur der mechanischen Zungenpapillen besprechen. Ich halte mich aus leicht begreiflichen Gründen an die Zustände bei *Vesperugo*. Wie wir schon gesehen haben,

ist das vordere Zungenfeld mit Zähnchenpapillen überzogen, deren Hornteil nach hinten gebogen ist, und wurde auch erwähnt, dass sie dort auf der Zungenspitze ausgefranst sind.

Das zweite Feld wird überzogen durch verhornte Koronarpapillen und endlich das dritte Feld durch unverhornte Schleimpapillen, von denen die lateralsten in der

hinteren Zungenhälfte enorm gross sind und manchmal gelbbraun pigmentiert erscheinen. Im wesentlichen unterscheiden sich diese Hornzähne nur darin von den anderen auf dem ersten Zungenfelde, so dass ihre Struktur gemeinsam behandelt werden kann. Dass indessen im wesentlichen die Zähnchenpapillen von denen anderer Säugetiere sich nicht unterscheiden, und dass besonders die Zustände, wie sie Poulton (20) für Marsupialier beschrieben hat, mit denen der Chiropteren übereinstimmen, brauche ich kaum zu versichern, wie denn auch die Nager, wie weiter unten gezeigt werden soll, gleiches aufweisen. Wenn ich mich hier trotzdem auf die ausschliessliche Berücksichtigung der Chiropteren beschränke, so geschieht dies, da weiter unten doch die Resultate verknüpft werden sollen. Es liegen die Papillen sehr fest nebeneinander, wobei sie nur mit ihren scharfen Enden aus dem Epithel herausragen, was am besten ein bei schwacher Vergrösserung betrachteter Längsschnitt vergegenwärtigt (Textfig. 4). An der eigentlichen Papille lassen sich drei Teile unterscheiden, der bindegewebige (Textfig. 11, A, bp.), der darüber gelegene epitheliale (p., sd.) und der aus dem den epithelialen Teil in sich bergenden Epithel hervorragende hornige (z). Es kann der bindegewebige Papillenteil abgerundet oder oben eingekerbt sein, je nach der Mächtigkeit des ihm aufsitzenden epithelialen Teils. Die Papille ist hier sehr nervenreich und Gefässschlingen treten in sie. An dem epithelialen Papillenteil lassen sich drei Lagen unterscheiden: erstens die Keimschichte, dann eine darüber liegende indifferente Schichte, und dann eine darauffolgende Lage, der der hornige Teil aufsitzt. Diese Epithellage sitzt der anderen etwa kuppelförmig auf und ihre Form richtet sich je nach der des hornigen Teiles. Es ist dies jene Lage, die Poulton bei Marsupialiern als dicke, mit Pikrokarmin sich nicht färbende und stark granuliert beschreibt und abbildet. Sie umgreift dann gewissermassen schalenförmig den hornigen Teil und obgleich die lateralsten Zellen ihre Ränder nach oben biegen, konnte ich doch nie den Eindruck einer zwiebelschalenförmigen Lage gewinnen. Tatsache aber ist es, dass die äusseren Zellen unter ihnen mit ihrem äusseren Rande, besonders die obersten, nach oben biegen, so die Papillenscheide (sd.) mitbilden helfend. Diese Zellen sind stark granuliert, grösser als die anderen darunter liegenden Epithelien und unterscheiden sich von diesen noch dadurch, dass ihre

Kerne sich, wie seit Poulton für Pikrokarmine bekannt, mit Karminen und Methylenblau weniger tief färben. Der Zellkörper macht am ehesten den Eindruck von Drüsenzellen, was sie aber nicht sind. Ich glaube, der Name Papillenpolster passt am besten auf diese Zellkuppel.

Oben, unter dem hornigen Teil der Papille, bilden diese Zellen das Polster allein, unten aber schieben sich zwischen sie andere Epithelien ein, was auf Papillenquerschnitten (Textfig. 11, B) am besten zu beobachten ist. Sowohl die lateralsten dieser Zellen, als auch die lateralsten der darunter liegenden, mit Ausnahme der der Keimschichte, besitzen lateralst schalenförmig nach oben gerichtete Fortsätze, wie dies auch Poulton für die Marsupialier gesehen, und indem sich dann diese Fortsätze aneinander legen und durch solche die der Papille anliegenden Epithelien noch vermehrt werden, entsteht um die epitheliale Papille eine Papillenscheide (sd.), die dann auch noch an dem hornigen Papillenteil zu erkennen ist. Diese Scheide reicht hinunter bis zwischen zwei Papillen und oft genug hat man den Eindruck, als wenn sie hier auf die der angrenzenden Papille umböge. In der Papillenscheide lassen sich die Fortsätze einzelner Zellen nicht erkennen, sondern bloss der Eindruck ineinander gelagerter Ringe ist es, den man erhält.

Das Papillenpolster kann nicht drüsig sein, denn der hornige Teil der Papille ist aus verhornten Zelllagen des Epithels hervorgegangen und diese ist somit keine kutikulare Bildung, ausserdem kommt ja dieses Polster auch dort vor, wo die Papillenoberenden nicht verhornt sind, wie unter anderem bei den Musteliden, wie wir das weiter unten sehen werden. Seine physiologische Bedeutung muss somit eine andere sein. Meines Dafür-

haltens nach dürfte seine Bedeutung wohl darin liegen, den durch den Bissen auf die Hornzähnen ausgeübten Druck zu mildern.

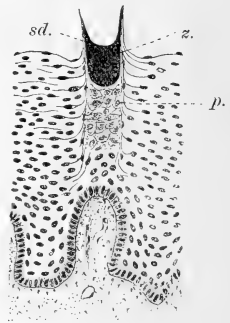


Fig. 12.

*Vesperugo noctua*. Querschnitt durch das zweite Zungenfeld. z. = horniger Teil der Papille; p. = Papillenpolster; sd. = Papillenscheide.

Die Koronalpapillen des zweiten Drüsenfeldes sind nur bezüglich der Form des verhornten Endes modifizierte Zähnenpapillen und zeigen infolgedessen auch denselben Bau. Ihr Zähnen kann zwei- oder dreizackig sein, ist aber nie ausgefranst wie jene der Zungenspitze. Es lässt sich an ihm das Papillenpolster (Textfig. 12, p.) als auch die Papillenscheide (sd.) gut erkennen.

Mit der Näherung an das dritte Feld sind die Hornzähnen immer weniger verstreut, runden sich allmählich ab und hören damit als solche auf. Hand in Hand damit wird das Papillenpolster immer geringer und an den völlig abgerundeten Schleimpapillen sind sie nicht mehr vorhanden. Doch gibt es da allmähliche Übergänge. Dann gibt es auch noch rundumwölbte Schleimpapillen, besonders aber spitz zulaufende, deren Kuppel oder Spitze noch einen geringen Grad einer Verhornung zeigt, wie besonders die schon erwähnten Randpapillen vor dem Randorgane.

Fassen wir nun das zusammen, was bisher über die Chiropterenzunge bekannt ist und vergleichen es mit den Zuständen der Marsupialier, so gelangen wir zu folgendem Ergebnis:

Eine Vermehrung der Wallpapillen hat nicht stattgefunden, ja nicht einmal die Tendenz zu einer solchen, die doch bei manchen Marsupialiern schon gegeben ist (*Didelphys virginiana*, *Dasyurus hallucatus*), ist nicht vorhanden. Eher zeigt sich eine Verminderung, indem bei *Vesperugo* u. a. die unpaare Wallpapille fehlt. Bezüglich des Randorganes ist aber auch der gleiche Zustand wie bei den Marsupialiern erhalten, kein primärster, wie auch dort nicht mehr, sondern es gibt Randorgane mit vielen Elementen oder solche mit wenigen, wobei aber die funktionelle Energie kompensiert wird, erhöht wird durch mächtigere Entfaltung. Bezüglich der Filzpapillen ist nur darin eine Änderung zu erblicken, dass dieselben eine reihenweise Anordnung sich errangen.

Das erste Zungenfeld gewinnt zwar dadurch mehr an sensibler Bedeutung, hat an Ausdehnung aber zugunsten des zweiten Feldes verloren, das nun besser zur Geltung gelangt. Die Mitte des

ersten Feldes zeigt sich auch hier zu mechanischen Funktionen geeignet und können sich auch an ihm Hornzähnen kräftiger entfalten, wie eben bei *Pteropus*. Die Zungenspitze behält ihren früheren hohen sensiblen Charakter.

#### D. Insektivoren.

Die Zunge von *Erinaceus europaeus* zeigt Verhältnisse, die sie an die der Marsupialierzunge anreihen. Die kräftige Zunge verschmälert sich allmählich an ihrer Spitze (Fig. 12), um dann spitz zu enden. Eine Grenze zwischen einem ersten und zweiten Feld gibt es nicht, beide bilden zusammen die Zungenoberfläche vor den bekannten drei Wallpapillen, die sehr weit nach hinten liegen (pv.) und hinter denen sich das Schleimdrüsengebiet durch seinen Oberflächenüberzug abhebt. Die Grenze des dritten Feldes beginnt somit mit den Wallpapillen.

Jene ganze grosse Zungenoberfläche wird durch äusserst zarte Zahnpapillen bedeckt, die im hintersten Gebiet mehrzackig sind. Es greift der Papillenbesatz auf die untere Zungenfläche nicht über.

Die Pilzpapillen ordnen sich in ganz bestimmter Weise an. Vor den Wallpapillen besetzen sie auch die Mitte der Zungenoberfläche, von dieser Gruppe an aber ist die ganze mittlere Zungenoberfläche bis auf die Zungenspitze von Pilzpapillen völlig frei.

An den Seitenteilen der Zunge stehen die Pilzpapillen in Längsreihen. Zu äusserst am Rande befindet sich eine Reihe, die in der Mitte der Randorganslänge beginnt und hier hinten die grössten Pilzpapillen aufweist (pf.). So diese Reihe nach vorne zieht, werden die Pilzpapillen immer kleiner, bis sie an der Zungenspitze in den dicksten Pilzpapillenbesatz übergehen, der aber von sehr kleinen Papillen gebildet wird. Eine zweite (pf'') und dritte (pf''') Reihe zieht parallel zur äusseren Zungenspitze und hängt mit der vorderen Gruppe zusammen, aus mittelgrossen Papillen bestehend.

Die drei sehr grossen Wallpapillen (pv.) stehen in nach vorne zu offenem Winkel und ist die unpaare Zentralpapille nur ein wenig grösser als die paarigen Wallpapillen. Ihre dorsale Oberfläche ist quergerunzelt wie die der zwei bei *Talpa*. Obgleich diese Papillen tief



versenkt sind, gelangt doch kein Wall zur Entfaltung. Das Randorgan (ro.) besteht nur aus einem unvollkommenen Element, einer halben, in Form einer längsovalen, zur sagittalen Achse der Zunge quergestellten grossen Papille, die auf der vorderen Seite von einem Graben begrenzt wird. Die Papille (Textfig. 13) hat oben eine unterbrochene Längsfurche (f.) und der hintere Graben ist nur noch angedeutet (g'), aber auch nicht überall so gut entwickelt. Unter ihm sieht man noch einige, in der Rückbildung begriffene Drüsenacini (punktiert), die jedoch keinen Ausführungsgang mehr besitzen

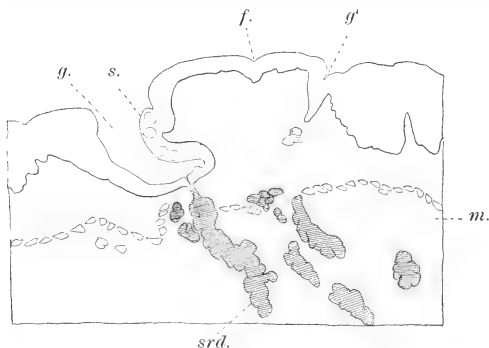


Fig. 13.

*Erinaceus europaeus*. Querschnittenes Randorgan.  
g. = erhaltene, g' = rudimentäre Spalte; s. = Sinnesknospen; m. = Muskulatur; srd. = seröse Drüsen.

und sich viel heller färben als jene der mündenden serösen Drüsen (sdr.). Der Graben umgibt somit die Papille nur von vorne und um die beiden Enden. Eines dieser Enden hatte Opper auf dem Schnitte getroffen, an dem dann die Geschmacksknospen die Papille umringeln, sonst aber nur an der dem Graben zugekehrten Seite in drei oder vier Lagen sich finden (s.). Die Papille selbst ist somit nur teilweise versenkt. In den Boden des Grabens münden die Drüsen. Gmelins Befund ist ähnlich.

#### E. Simier.

Unter den Simiern zeigen sich bei den niedersten Formen Zustände, die eher bei den Halbaffen vermutet werden konnten,

und welche Zustände nur zu lebhaft an die niedrigen Zustände der Zunge der Insektivoren erinnern. Von diesen Zuständen der Zungenoberfläche bis zu jenen des Menschen ist ein so schöner Übergang selbst durch die wenigen Formen, die ich zu untersuchen Gelegenheit hatte feststellbar, wie sonst in keiner höheren Säugetierabteilung, wie den bei den Simiern mit den Prosomiern beginnend, die doch an Insektivoren anschliessen, auch in anderen anatomischen Beziehungen die Deszendenz sich ja sehr lebhaft ausprägt. Dabei zeigen, wie wir sehen werden, manche Lemuriden<sup>1)</sup> Zustände an der Zungenoberfläche, die wohl bezüglich des Phyletischen besser zwischen niederste Simier und Cercopitheciden hineinpassen würden, allein wir dürfen nicht vergessen, dass bei der phyletischen Entfaltung nicht alle Organe gleichen Schritt einhalten. Ich beginne somit mit der Zunge von *Hapale penicillata*.

Die wie bei allen Affen abgestutzt beginnende Zunge lässt die drei Felder von der Oberfläche aus betrachtet nicht erkennen und nur das dritte Feld (Fig. 22, III) ist dem grossen vorderen Felde gegenüber gut bezeichnet, indem mit ersterem beginnend, die Zähnchenpapillen aufhören und dann das dritte Feld grosse, breite, abgeflachte, zum Teil miteinander verwachsene Schleimpapillen führt. Immerhin ist an dem vorderen Feld dadurch ein hinteres kleineres Stück abgegrenzt, dass in diesem sich gar keine Pilzpapillen finden. In diesem Gebiet hätten wir es dann doch mit einem zweiten Felde niederer Säugetiere zu tun. In dem ersten Felde sind zwischen den Zähnchenpapillen eine grosse Zahl verschieden grosser Pilzpapillen eingestreut, ohne dass eine bestimmte Anordnung dieser erkennbar wäre. Sie stehen recht dicht beisammen. Eine Verdichtung an der Zungenspitze ist mir nicht aufgefallen.

Genaustens an der Grenze zwischen dem dritten und zweiten Feld liegt in der Zungenmitte die einzige überaus grosse, äusserlich als solche erkennbare Wallpapille, deren Wall nach hinten zu in zwei Wülste ausläuft, von denen der rechte ganz kurz, der linke aber ansehnlich lang ist und bis zum Frenulum reicht, wo er mit einer der mittelgrossen Schleimpapillen verschmilzt. Dieser Wulst (w.) hat, wie wir sehen werden, eine gewisse phy-

<sup>1)</sup> Die richtige Bestimmung der Formen in der hiesigen anatomischen Sammlung vorausgesetzt.

letische Bedeutung und möge er jetzt schon der Sagittalwulst genannt werden.

Bei genauer Betrachtung fällt es auf, dass zwei grosse Papillen am hinteren Ende des ersten Feldes, die grössten unter sämtlichen Pilzpapillen, zwar keinen Wall besitzen, doch deutlich mit einem Ringgraben umsäumt sind. Nachdem dies festgestellt

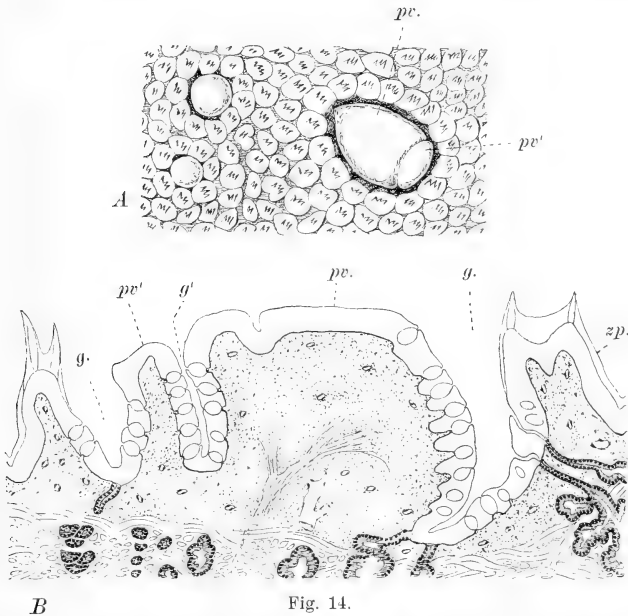


Fig. 14.

*Hapale penicillata*. A die auf Fig. 22 sich bei p. findende eine Papille bei starker Lupenvergrösserung. B ein Querschnitt dadurch. pv. = Haupt-, pv' = Tochterpapille; g. = Grabenwall; g' = Teilungswall.

wurde, konnte an der rechtsseitigen mit starker Lupenvergrösserung auch beobachtet werden (Textfig. 14, A), dass er durch eine Quersfurche in eine innere kleinere (pv.) und eine äussere grössere Hälfte (pv.) abgeteilt ist. Dabei ist wie gesagt diese ganze Papille nur von den gewöhnlichen Zähnchenpapillen umgeben, die allerdings zu einem Ringe sich verdichteten. Ähnliches zeigte sich auch

an den beiden seitwärts liegenden kleinere Papillen, was sonst an den anderen Papillen dieser Art nicht der Fall ist.

Zum Glück war diese Zunge noch geeignet zum Schneiden und das Epithel erhalten. Ich machte also Querschnitte durch diese Papille. Da ergab sich dann folgendes wichtige Verhalten. Der grosse Teil der Papille zeigt neben der Grenzfurche (Textfig. 14, B, g') zwischen ihm (pv.) und dem kleinen Abschnitt (pv.') noch eine ganz kurze seichte Furche. Es teilt die tiefe Grenzfurche (g'), die bis auf die Bodenhöhe des Wallgrabens (g.) reicht, die zwei Abschnitte der Papille vollständig voneinander. Die Seitenwände der gesamten Papille wie der Tochterpapille tragen Geschmacksknospen, die weit hinauf bis an die dorsale Papillenfläche reichen, ohne, dass an derselben sich solche befinden würden. Auch die Grabenseiten der angrenzenden Zähnchenpapillen (zp.) führen Geschmacksknospen. Die beiderseitigen grossen Papillen sind zwar nicht sehr dicht, wie wir das gewöhnt sind, doch immerhin genügendlich mit serösen Drüsen umgeben, und diese münden in den Boden des Wallgrabens (g), zum geringen Teil aber auch weiter oben an der Wallseite der angrenzenden Zähnchenpapillen, hier zwischen den Geschmacksknospen. In der Furche zwischen den beiden Teilen der Papille (g') münden keine Drüsen, nur dort, wo diese Furche sich mit dem Wallgraben vereinigt, also an diesen zwei Stellen.

Die beiden kleinen Pilzpapillen auswärts von der oben beschriebenen grossen Papille (Textfig. 14, A) sind wie gesagt gleichfalls mit einem noch seichten Wallgraben umgeben, doch fehlten seröse Drüsen vollständig. Die Geschmacksknospen liegen in ansehnlicher Zahl auf der dorsalen Fläche der Papille, so dass sie noch auf den Rand der Seitenwände übergreifen, ohne diese besetzt zu haben.

Aus diesem Befund lässt sich die Schlussfolgerung ziehen, dass die beiden seitlichen kleinen Papillen zwar noch Pilzpapillen, da ohne seröse Drüsen, von den anderen sich dadurch unterscheiden, dass die Zahl ihrer Geschmacksknospen zugenommen und infolgedessen auf die Seitenwände der Papille sich fortzusetzen beginnt und dass ein Wallgraben im Beginne der Bildung sich befindet. Demgegenüber sind die grossen Papillen schon zu einer ausgesprochenen Wallpapille geworden, deren Wall allerdings noch aus getrennten Zähnchenpapillen besteht. Von diesen möchte

ich aber noch mitteilen, dass nicht überall in der Schnittserie Geschmacksknospen an ihren Grabenseiten sich befinden und dass somit nur einige von diesen wallbildenden Papillen an der genannten Stelle Sinnesknospen führen, was wieder annehmen lässt, dass diese letzteren ursprünglich Pilzpapillen waren und nur nach ihrer zum Wall erfordernten Umbildung Zähnchenaufsatz erwarben. So liegt denn die Genese einer Wallpapille hier vor uns. Sie ist aus einer Pilzpapille geworden, dafür sprechen u. a. noch die Übergänge an den kleinen seitlich gelegenen Papillen; sie erwarben die serösen Drüsen spontan — wofür bei den Ungulaten der direkte Nachweis erbracht werden soll — wobei dann sowohl zufällig angrenzende Pilz- als Zähnchenpapillen das Material zu einem zukünftigen Wall liefern. Damit erringen diese ersteren den Forderungen entsprechend andere Bedeutung.

Diesem indirekten Entstehen von Wallpapillen gegenüber zeigt vorliegender Fall aber auch das Entstehen einer Wallpapille durch Teilung, also direkt, denn die Nebenwallpapille (pv') kann nur als Teilstück der grösseren Papille gedeutet werden. Hier brauchen nun keine serösen Drüsen spontan zu entstehen, denn nachdem die senkrechte Teilfurche den Boden der Wallfurche erreicht, umwachsen die Drüsen den neuen Wallgraben. Indem ich auf diesen wichtigen Fall noch zurückkommen werde, möchte ich nur noch bemerken, dass der Prozess der Teilung einer Wallpapille hier noch nicht als abgeschlossen betrachtet werden kann.

Es besitzt die Hapalezunge auch Randorgane, deren Elemente zwar mächtig aber gering an Zahl sind. Ich zählte an jeder Seite vier (Fig. 22, ro.), bei *Stenops gracilis* nur zwei. Es sind die Randorganelemente hier tiefe Furchen, die nach aussen durch einen Wall umsäumt und somit nach dieser Seite abgeschlossen erscheinen, während die Wälle nach innen dem dritten Felde zu offen sind und als Längsfalten dort sich allmählich verlieren. Nur links war das zweite mit dem dritten Element insofern in Beziehung, als ihre angrenzenden Wälle ineinander umbogen.

Im dritten Feld münden die Schleimdrüsen, wo grosse, breite und abgeflachte Schleimpapillen vielfach mit angrenzenden zu

längeren Wällen verschmelzen können. Dieses Feld ist klein und erinnert somit an niedere Säugetierzustände.

Die Zunge von *Lemur varius* (Fig. 23) zeigt bei sonst gleichbleibenden Zuständen an dem ersten Feld wie bei *Hapale* an dem hinteren Zungenende solche Verhältnisse, die als phyletisch jünger bezeichnet werden müssen. Das Schleimdrüsengebiet hinten ist gross und scheint im Vergleich mit *Hapale* das dritte Feld (III) das zweite völlig dadurch verdrängt zu haben, dass hier kleinere Schleimpapillen aus den Zähnchenpapillen wurden, die ganz allmählich nach hinten zu in grössere bis sehr grosse übergehen. Alle Schleimpapillen sind zugespitzt und schauen nach hinten. An der einzigen untersuchten Zunge waren neun Wallpapillen vorhanden, von denen fünf zu einer, vier zu einer anderen Gruppe sich zusammen fanden. Fünfe standen in einer ganz geraden mediosagittalen Reihe, also genauestens in der Mitte des Schleimdrüsenfeldes (pv.). Dabei gingen ihre ansehnlichen, glatten Wälle so ineinander über, wodurch dieser Wallwulst einheitlich ward, wobei der Wall der hintersten Papille in zwei geringere Wülste auslief wie bei *Hapale*.

In diesem ganzen Wulst haben wir es somit mit dem Sagittalwulst jenes Affen zu tun und diese ganze Wallpapillenreihe kann nur von der Einzelwallpapille des *Hapale* abgeleitet werden. Die hinterste Papille ist gross, doch nicht so gross wie bei *Hapale*, die zweite anliegende etwas kleiner, die dritte wieder grössere liegt etwa in der Mitte des Sagittalwulstes, dann folgen zwei entferntere kleinere. Die erste ist die kleinste. Ähnliche Zustände bestehen nach Münch (16) auch bei *Lemur mongoz*, *rufifrons*, *melanocephalus* bei zwischen fünf bis zehn variierender Papillenzahl. Die vorderen, nicht wie bei *L. varius* quer, sondern in nach vorne zu offenem Winkel gestellten also paarigen haben die grössere Zahl, die sagittal orientierten die geringere, zwei bis drei. Somit sind letztere für *Lemur* bezeichnend.

Die andern vier Wallpapillen sind quergestellt und gleichweit voneinander entfernt, ohne dass ein Zusammenhang unter ihnen bestünde. Die zwei äusseren sind grösser als die beiden inneren. Die Reihe liegt genauestens an der vorderen Grenze der Schleimpapillen. Diese nicht ovalen, wie die der sagittalen Reihe, sondern gleichmässig runden Papillen besitzen zwar gute Wälle, allein nur nach hinten zu sind diese einheitlicher, auch

dort laufen sie in Schleimpapillen aus, nach vorne zu bestehen sie aus kleinen fest beisammen liegenden Schleimpapillen. Das Verhalten der Wälle ist für die beiden Wallpapillenreihen, der sagittalen und queren, höchst bezeichnend bei Würdigung des Verhaltens zu den Verhältnissen von Hapale und weisen auf ihre Genese hin. Ich glaube nicht zu weit zu gehen, wenn ich behaupte, dass die sagittale Wallpapillenreihe aus der grossen Wallpapille des Hapalezustandes, die quere aber von jenen Wallpapillen im Zähnnähpapillengebiet abzuleiten sind.

Die beiden Randorgane (ro.) waren besser entwickelt als bei Hapale und auch hierin zeigt sich ein Fortschritt dieser gegenüber. Ich zählte rechts dreizehn, links elf Elemente. Die Rinne ist an den drei hintersten Elementen nach hinten gerichtet und offen, die der mittleren grössten Elemente nach innen und hinten, indessen die vordersten fünf, beziehentlich sechs Elemente, die nach vorne zu immer kleiner werden, auch nach innen zu geschlossen. Die Wände der grösseren Elemente sind mächtig und eingekerbt.

Wir können bezüglich der geschlossenen vorderen kleinen Elemente hier nicht von einer Rückbildung, eher von einer begonnenen Vermehrung sprechen, da die höheren Simier zahlreiche Elemente besitzen.

Unter den drei untersuchten Gattungen der Familie der Cercopitheciden, *Cercopithecus*, *Semnopithecus* und *Macacus* bestand insofern ein Unterschied, als die erste Gattung mehr Ursprüngliches aufweist, die zwei anderen miteinander sehr übereinstimmenden Späteres.

Bei *Cercopithecus sabaenus* ist der hinterste Teil, das dritte Feld (Fig. 24, III), nicht mit Schleimpapillen besetzt, sondern hat die Oberfläche ein netzförmiges Relief mit tiefen und weiten Zwischenmaschenräumen, in denen mit der Lupe viele kleine Öffnungen von Schleimdrüsen zu erkennen sind. Die Zwischenmaschenräume werden nach vorne zu immer enger, bis sie schliesslich nur noch einer oder nur wenigen Drüsen zur Mündung dienen. Das vorderste Gebiet des dritten Feldes wird durch kleine Schleimpapillen überzogen. Inmitten des dritten Feldes zieht mediosagittal der breite Sagittalwulst nach vorne, wird dann breiter und teilt sich in zwei Äste, von denen jeder

nach der entsprechenden Seite und nach vorne zu gerichtet ist, um dann etwas hinter dem breiteren Ende des Randorganes, doch weit nach innen von ihm, mit je einer grossen, wohl umwallten Papille zu enden. Ausser diesen beiden Wallpapillen fanden sich an der Gabelungsstelle des Wulstes noch zwei gleichgrosse gut umwallte Wallpapillen von gleicher Grösse wie die vorderen. Es waren also im ganzen vier Wallpapillen vorhanden und eine mittlere unpaare fehlte. Der ganze Wall war von Schleimdrüsenmündungen durchlocht und waren die Papillenwälle ihm gegenüber gut abgesetzt.

Die kleinen zum Teil hier nicht mehr verhornten Papillen des vorderen Zungenteiles überragen den ganzen dreieckigen Raum zwischen den Schenkeln des Wulstes, ohne dass zwischen ihnen sich Pilzpapillen befunden hätten. Diese in gleichmässiger Verteilung auf dem ersten Felde hören vielmehr vor diesem dreieckigen Felde unter nach hinten gerichtetem Winkel auf. Dieses dreieckige Gebiet ist dann wohl der einzige Repräsentant des zweiten Zungenfeldes. Das Randorgan (ro.) hat 16 Elemente, die als schmale Spalten nach hinten und aussen gerichtet sind, wobei die drei letzten je in eine Rinne auslaufen, die sich aber auf die Seitenwand der Mundhöhle fortsetzen. Die Elemente sind sonst nur klein.

Die Zunge von *Semnopithecus entellus* war der von *Macacus* (spec.?) gleich, wie dies auch für andere *Macacus*-Arten nach Münch (16) gilt, so dass ich mich bis auf das Randorgan, das bei *Macacus* etwas anders gestaltet war, bei der Beschreibung an die erste Form halten kann.

Die gleich breite Zunge (Fig. 25) verschmälert sich gegen das vordere Ende etwas, um dann an der abgestutzten Zungenspitze wieder die frühere Breite zu erlangen, wodurch die Zungenspitze bezeichnet wird. Das erste Zungenfeld (I) zeigt sich dem zweiten gegenüber gut begrenzt, denn erstens hörten mit ihm die zarten Zähnchenpapillen auf, und das zweite Feld (II) zeigt in seiner Mitte ein deutliches Tuberculum. Auf diesem Tuberculum befinden sich zwar abgerundete, nicht verhornte Papillen, allein an den beiden Seiten des Feldes besitzt die Schleimhaut äusserst zarte Querfurchen, die etwas nach vorne geneigt an die Zungenseite hinziehen. Demgegenüber befinden sich bei *Macacus* auch hier kleine Papillen, die jedoch sich in



kleine Felder gruppieren (Fig. 8). Die Pilzpapillen sind an dem ganzen ersten Zungenfelde gleichmässig verteilt, setzen sich aber auch auf das Tuberculum des zweiten Feldes (II) fort, ohne indessen die Wallpapillen zu erreichen.

Das dritte Feld (III) besteht aus einem hinteren und einem vorderen Abschnitt. Ersterer ist abermals von netzförmigem Relief, doch ist das Netz nicht so schön geformt als bei *Cercopithecus* und sind auch die Gruben viel kleiner. Ganz hinten vor dem Pharynx laufen die Netzmaschen in Längsfalten aus. Der vordere Teil des dritten Feldes ist mit kleinen Schleimpapillen bedeckt.

Eigenartig, schon an die Anthropoidenzustände mahnend, ist das Verhalten der Wallpapillen. Sie zeigten die Anordnung in einen nach vorne offenen Winkel wie bei *Cercopithecus*, allein nicht nur ist der Sagittalwall bis auf einen breiten hinteren Abschnitt verschwunden, sondern es zeigt sich auch eine starke Vermehrung der Zahl der Wallpapillen.

Eine, allerdings kleine unpaare Wallpapille, deren Wall nach hinten offen ist und die beiden Enden nach hinten auslaufen, erinnert noch an die Zustände von *Hapale*, darauf folgen aber am vorderen Ende des Sagittalwalles zwei grösste, nebeneinander lagernde, gleichfalls gut umwallte Papillen, welcher Zustand an *Cercopithecus* erinnert. Auch des weiteren leiten sich die Zustände von dieser Form ab, da von hier ab die zahlreichen Wallpapillen sich in zwei Schenkeln anordnen, die ein nach vorne offenen Winkel bilden. Im rechten Schenkel waren drei gleich weit voneinander entfernte grössere Wallpapillen und neben dem ersten dieser lag ein ganz kleiner, auch gut umwallter ersterer fest an. Auf der linken Seite (pv.) begann der Schenkel von hinten mit zwei kleinen Wallpapillen und hierauf folgten drei grössere.

In der Anordnung der Wallpapillen vereinigen sich somit *Hapalezustände* mit *Cercopithecuszuständen*, das Dreieck mahnt an letztere, die unpaare Papille an erstere.

Das Randorgan besteht aus je 17 Elementen, von denen die vordersten an beiden Enden des Schlitzes in Furchen auslaufen, die grössere Zahl aber, die vordere nämlich, nur an einem Ende. Diese verlaufen sich in zarte Furchen, die auf das zweite Feld hineinlaufen.

An Zahl der Elemente weist auch *Macacus Semnopithecus* gegenüber keine grosse Überlegenheit auf, allein die einzelnen Elemente sind kräftiger. Bei starker Lupenvergrösserung (Fig. 8) erscheinen an den vorderen mächtigeren Elementen (e.) auf jeder Seite des Schlitzes stark eingekerbte, verhältnismässig mächtige Wülste, die sowohl nach aussen, dem geschlossenen Ende des Schlitzes zu, als auch nach innen plötzlich abschneiden. Hierdurch entsteht eine äusserst bezeichnende Schlitzform. Diese Form änderte sich an den vordersten, allmählich kleiner werdenden Elementen (e') dadurch, dass bei ihnen der vordere Wulst im Schlitz fehlt, der hintere aber um so kräftiger ist.

Die Zunge des Anthropoiden, ich habe eine Orangzunge vor mir gehabt, leitet sich direkt von der *Semnopithecus*-zunge ab.

Mächtig und breit ist die Zunge hier (Fig. 26), wobei ein erstes Feld von einem zweiten nicht abgegrenzt ist, vielmehr bildet die ganze grosse vordere Zungenhälfte eine einheitliche Fläche. Ein schwach sich vorwölbendes Tuberculum ist indessen vorhanden. Diese ganze Fläche ist von kleinen, wenig verhornten Papillen überzogen, somit samtartig, zwischen denen eine grosse Zahl von Pilzpapillen eingelagert und zwar in durchaus unregelmässiger Anordnung, doch ziemlich gleich weit voneinander. An der Zungenspitze sind sowohl die kleinen Papillen als auch die Pilzpapillen kleiner, letztere nehmen dafür aber ganz enorm an Zahl zu. Ein weiterer Unterschied zwischen der Zungenspitze von *Semnopithecus* und des Orang besteht dann noch darin, dass die Papillen bei ersterem an der unteren Zungenfläche nur einen dünnen Saum bilden und zwar ohne Pilzpapillen, indessen beim Orang der Papillenbesatz die ganze ventrale Zungenspitzenfläche einnimmt. Es sind hier unten aber nur grosse, verschieden grosse runde Papillen vorhanden, von denen manche eine sehr deutliche Öffnung an der Kuppel haben. Man denkt dabei unwillkürlich an Schleimdrüsenmündungen, doch sind solche erst auf mikroskopischen Schnitten festzustellen, wie denn auch das Vorhandensein oder Fehlen von Pilzpapillen. Dafür war das untersuchte Exemplar ungeeignet.

Das dritte Zungenfeld (III) ist mit ungleich grossen abgeplatteten Papillen besetzt, von denen viele enormen Umfang erreichen. Diese liegen mehr im hinteren Abschnitt, vorne sind

kleine vorhanden, die in Längsreihen angeordnet, in Längswülstchen übergehen können. Viele aller Papillen führen in der Mitte ihrer Kuppel die Mündung je einer Schleimdrüse.

Die kleinsten Papillen ordnen sich am Randorgan in Reihen, die dann zu den Elementen hinführen.

Ähnlich wie bei *Cercopithecus* zieht der Sagittalwall in der Mitte des dritten Zungenfeldes vom *Frenulum pharyngis* an entlang des ganzen Feldes nach vorne, um dann am vorderen Ende des Feldes sich in zwei nach aussen und vorn ziehende Schenkel teilend (w.), das dritte Feld nach vorne abzuschliessen und vor diesem ein Dreieck zu bilden.

Der ganze Wulst ist durch Längsfurchen durchsetzt, in die zum Teil Schleimdrüsen münden und fransen sich seine Ränder in spitz auslaufende Wülstchen aus. Solche Schlitzte, wie diejenigen sind, welche Schleimdrüsenmündungen bergen, schliessen auch manche einzelne Wallpapille ein oder Längsreihen von dreien solcher, dadurch deren Wälle bildend. Grössere Wallpapillen haben zwar auch eigene Wälle, doch gehen diese nach vorne und hinten doch in den Wulst über. Nur die vordersten der Wallpapillen zeigen zum Teil Wälle, die aus Papillen gebildet werden, wenigstens nach vorne zu. In dieser Weise entsteht eine so unendliche Mannigfaltigkeit, wie mir das sonst nirgends begegnete.

Manche Wallpapille ist in der Kuppenmitte durchbohrt, ob durch Drüsen muss erst entschieden werden, doch kommt ja ähnliches beim Menschen vor.

Die Grösse und Anordnung der Wallpapillen im Wulste ist somit sehr veränderlich, doch lässt sich feststellen, dass die hinterste, gut umwallte Wallpapille der unpaaren Zentralpapille niederer Formen entspricht.

Wenn mehrere Wallpapillen in gemeinsamer Umrahmung hintereinander stehen, kann wohl angenommen werden, dass dieselben durch Teilung entstanden, doch lagern Wallpapillen auch in der inneren Seite des Dreieckes halbbewallt nach vorne zu offen im Wulste und da sich hier fast angrenzend auch Pilzpapillen befinden, so ist auch die Annahme vollberechtigt, dass die immense Zahl der Wallpapillen des Orang — die Zahl beträgt an der untersuchten Zunge 27 — auch durch Umwandlung von Pilzpapillen erfolgte.

Das Randorgan ist enorm entfaltet — wohl nur noch bei der *Hystrix* so stark — es sind 29 Elemente jederseits. Obgleich die meisten quergestellt sind, sind die vordersten drei oder vier nach innen offen und verlaufen dann in Längsrinnen, welche an einer ansehnlichen Längsfalte (f.) an der lateralen Mundhöhlenwand nach hinten führen. Diese Falte findet sich ja auch bei niederen Simiern, doch nie so mächtig wie bei den Anthropoiden und dem Menschen, denn auch bei dem Gorilla zählte Ehlers (7) jederseits 15 tiefe Schlitze.

Das Schleimhautrelief der Menschenzunge schliesst trotz mancher Eigenarten doch an das der Anthropoiden an. Grossen Schwankungen ist bekanntlich die Zahl der Wallpapillen unterworfen, denn nach Angabe sämtlicher Autoren variiert sie sehr. Nach diesen Angaben wäre die kleinste Zahl 6 (Kölliker) und die grösste 20 bis über 20 (A. v. Haller).

Die Beschreibung, die einstens Henle in seinem klassischen Handbuch (9. pag. 133) für diese Zungengegend gegeben, ist so zutreffend, dass ich sie hier wörtlich wiedergebe. „Die wallförmigen Papillen gleichen an ihrer freien Oberfläche den pilzförmigen. Die zahlreichen sekundären Papillen derselben, sowie der Säume, von welchen sie umschlossen werden, sind in der Regel in eine äusserliche glatte Epithelbekleidung aufgenommen, und ebenso finden sich als Varietät wallförmige Papillen mit gesondert überzogenen sekundären Spitzen. . . . Die freie Oberfläche ist eben und selbst grubenförmig vertieft; nur die kleinsten Papillen dieser Gattung haben eine sanftgewölbte Oberfläche. Die grössten zerfallen durch tiefere Einschnitte in zwei und mehrere Papillen, was sich auch so ausdrücken lässt, dass eine Anzahl von Papillen von einem gemeinsamen Walle umgeben werden.<sup>1)</sup> Nicht selten ist der Wall unvollkommen entwickelt, niedrig, einseitig oder er fehlt ringsum; dadurch geht der Unterschied der wallförmigen von den pilzförmigen verloren. Umgekehrt kommen hier und da zwischen wohlgebildeten wallförmigen Papillen enge ringförmige Säume ohne Papille vor, deren Öffnung sich wie die Mündung einer Drüse ausnimmt. Das Foramen coecum kann von einer breiten abgestutzten Papille so vollkommen ausgefüllt sein, dass es sich in nichts von einer gewöhnlichen wall-

<sup>1)</sup> Diese sah J. Becker auch bei dem Hunde (l. c. Fig. 36).

förmigen Papille unterscheidet. Ebenso oft beherbergt es nur eine oder einige kleinere Papillen, die die äussere Mündung nicht erreichen.“ Immer sind aber die Wallpapillen in nach vorne zu offenem, mehr weniger spitzen Winkel gestellt, der seinen Abschluss nach hinten mit dem Foramen coecum, in dem von mir abgebildeten Falle (Fig. 27) mit einer schönen grossen Wallpapille findet.

Sind die Reihen der Schenkel oft auch sehr verworfen, manchmal auch nicht, so zeigen die vorderen Schenkelenden immer die durch die Phylogenese vorgeschriebene Lage im Dreieck.

Der beim Orang sich noch findende Sagittalwulst mit den beiden Schenkeln besteht nicht mehr und eher ist von einer gleichgelegenen Rinne zu sprechen, welche das dritte oder Schleimdrüsenfeld (III) nach vorne abschliesst. Dieses Feld erinnert mit seinen grossen, von Schleimdrüsen durchsetzten niedrigen Papillen nur zu sehr an den Orang.

Die zahlreichen Pilzpapillen verbreiten sich ohne regelrechte Anordnung an der ganzen Zungenoberfläche wie beim Orang und nur in der Zungenmitte verdrängen sie einigermassen die grossen durch Verwachsung entstandenen eigenartigen Fadenpapillen (fp.).

Die laterale Zungenfläche wird bekanntlich durch Querfurchen durchsetzt, die aber nicht weit nach innen reichen. Diese grenzen dann an die Elemente des Randorgans (ro.) nach hinten.

So wie die Zahl der Wallpapillen individuell schwankt, so ist auch jene der Randorgan-elemente verschieden.

In der hiesigen anatomischen Anstalt befindet sich ein älteres Alkoholpräparat, das das Randorgan in ganz auffallender Entfaltung zeigt, es ist das von mir abgebildete. Die Elemente sind verschieden mächtig, rechts die letzten drei sehr kräftig, dann folgen acht schwächere, dann wieder ein mächtiges, darauf wieder drei schwächere und endlich zwei ganz geringe, die entgegen den andern, die nur nach aussen abgeschlossen sind, durch ihren Wall auch nach innen begrenzt sind und nur zwei nebeneinander gelegene Öffnungen vorstellen. Im ganzen sind also 20 Elemente vorhanden. Eine ansehnliche Zahl. Links war die Sache anders. Die vier hintersten Elemente waren die grössten und zeigten in die Schlitze vorspringende starke Wülste, etwa wie bei *Macacus* (Fig. 8), doch noch kräftiger. Die folgenden

acht waren etwa so gering wie die mittleren rechts, die drei letzten waren nur kleine Gruben. Also auch hier sind es 15 Elemente.

Fast durchgehends wird das Randorgan des Menschen als rudimentär betrachtet. Und dies rührt daher, weil solche mächtige Randorgane wie die oben beschriebenen, nicht häufig sind. In einem anderen extremen Falle waren nur vier, allerdings kräftige und ein vorderes geringeres Element vorhanden, die alle ganz hinten lagen. Solche Fälle sind dann zumeist zur Darstellung verwendet worden. Auf die Struktur brauche ich hier nicht einzugehen, die ist genügend bekannt.

#### F. Plantigraden.

Hier diene mir die Zunge vom Steinmarder zur genauen Untersuchung, andere Vertreter ergänzen das gewonnene makroskopische Bild.

An der Marderzunge, die gleichweit vorne, an der Spitze aber etwas verschmälert ist (Fig. 17), lassen sich nur zwei Felder unterscheiden. Das vordere bildet den grössten Teil der Zunge (I) und entspricht dem ersten und zweiten Feld der niederen Formen, das hintere ist das dritte und ganz im Dienste der Schleimdrüsen. Diese münden an seiner ganzen Ausdehnung von der Epiglottis an bis zur Tonsille (t). Vorne stösst das Schleimgebiet (blau) auf das innere, nach aussen auf das äussere kleinere seröse Drüsengebiet (rot).

Das ganze Vorderfeld (I) wird von nicht mehr verhornten, ganz gleichmässigen, sehr dicht beisammen stehenden Zahnpapillen überzogen, die in von innen nach aussen und vorne ziehenden Parallelreihen angeordnet sind. Sie reichen genauestens bis an die Längsfalten des dritten Feldes und manche von ihnen zeigen sich als die Vorderenden solcher Falten (Fig. 3). Diese Papillen laufen fast alle in eine einheitliche Spitze aus, die aber nach hinten zu gerichtet ist (Fig. 4). An der Zungenspitze werden diese Papillen etwas kleiner (Fig. 17, zs.), sind weniger dicht gestellt, doch sind sie von denen des übrigen Vorderfeldes hauptsächlich dadurch unterschieden, dass sie zwei- bis drei- und sogar sechszackig sind (Textfig. 15, z.). Zwischen den Zähnchenpapillen liegen die Pilzpapillen in bestimmte Reihen angeordnet, wie bei den Insektivoren u. a. Ganz hinten an den Wallpapillen liegen

Pilzpapillen auch in der Mitte der Zunge, nahe an ersteren (Fig. 3, pf.), dann ordnen sie sich aber auf jeder Zungenhälfte in zwei bestimmte Reihen. Die innere Reihe liegt zwar medianwärts, doch entfernt von der sagittalen Längsfurche des Zungenrückens (Fig. 17), die äussere zuerst ganz lateral, dann etwas weiter nach vorne nach innen zu. Hinten, wo sie lateralst liegen (pf., pf'), sind sie am grössten und sind ziemlich gleich weit

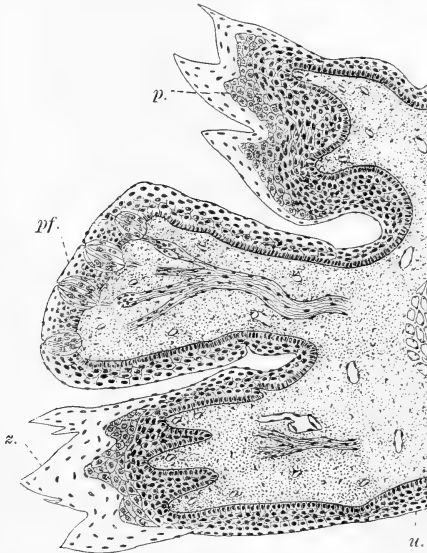

Fig. 15.

*Mustela foina*. Sagittaler Längsschnitt durch die Zungenspitze. pf. = Pilzpapille; z. = Zahnpapille; p. = Papillenkörper; u. = untere Zungenseite.

voneinander entfernt. Neben ihnen an der unteren Reihe, ausserhalb des Papillenbesatzes, verläuft vom dritten Felde her eine Längsfurche (r.), deren Bedeutung mir unbekannt blieb.

Die beiden Pilzpapillenreihen treffen sich vorne an der Zungenspitze jederseits an einer grössten Pilzpapille. Diese beiden grossen Pilzpapillen scheinen als Kompensation für eine Verdichtung der Pilzpapillen an der Zungenspitze zu gelten, denn

sie sind nicht nur ungemein mächtiger als die übrigen, sondern haben auch viel mehr Geschmacksknospen an ihrer oberen Fläche. Auf Längsschnitten kann man vier solche zählen (Textfig. 15), doch beträgt ihre Zahl 7—9. Die übrigen Pilzpapillen haben nur zwei Geschmacksknospen und zwar auch nur an ihrer oberen Fläche. Auch konnte an den grossen zwei Papillen erkannt werden, dass die Nerven, bevor sie die Knospen erreicht hätten, sich zu kleinen Ganglien verdicken.

Auf die ventrale Zungenfläche setzen sich keine Papillen fort (Textfig. 15 u).

Die Struktur der Zähnchenpapillen leitet sich von jener der verhornten Zähnchenpapillen ab, da jedoch hier die Verhornung der Fortsätze fehlt, gelangt auch keine Papillenscheide zur Entfaltung. Die Bindegewebspapille (Textfig. 15) zerlegt sich in so viele Zapfen, wie viel freie Fortsätze die Papille besitzt. Dann folgt auf die Hornschichte eine mehrschichtige Epithellage, worauf, wie bei den verhornten Zähnchenpapillen anderer Säugetierformen, das Zähnchenpolster (p.). Dieses hat so viele Höcker, wie viele freie Zacken grösserer Art vorhanden sind und ist genauestens aus so grossen gekörnten Zellen gebildet, wie jenes verhornter Zähnchenpapillen.

Hinten, an dem dritten Felde, wo diese Zähnchenpapillen in die Längsfalten des dritten Feldes übergehen, rundet sich ihre Oberfläche allmählich ab und damit schwindet auch das Papillenpolster.

Das Relief des dritten Drüsenfeldes ist ein ganz eigenartiges, wie es sonst in dieser Weise weder *Lutra* noch *Meles* oder *Nasua* aufweisen. Es sind die Schleimpapillen in Längsfalten vereinigt (Fig. 17, II) und indem dann diese Längsfalten durch andere Falten zusammenhängen, entsteht ein langgestrecktes Netzrelief, wobei zwischen Pharynx und Tonsille dies Netz zu einem quergestellten wird. Medianwärts ist das Netz weniger ausgeprägt, doch walten die Längsfalten vor, deren Enden auf Einzelpapillen stossen (Fig. 3), aus welchen sie ja hervorgegangen sind. Viele stossen mit ihrem spitzen Ende auf die Spitzen von die Wälle der Wallpapillen bildenden Einzelpapillen.

Lateralwärts ist das Netz vollkommen, doch erkennt man überall an den Kanten der Falten noch stellenweise Papillen.



Am besten ist dies freilich an den mittleren auf die Wallpapillen hinziehenden Längsfalten zu erkennen.

Im letzten oder vorletzten lateralsten Netzraum befindet sich eine spaltförmige Vertiefung, es ist das einzige Element eines Randorganes (ro.).

Die Struktur der Schleimhaut dieses Faltensystems ist genauestens dieselbe wie auch sonst im Schleimdrüsengebiet, es münden die Schleimdrüsen zwischen den Falten dichtgestellt (Textfig. 16, m, m'), zum Teil mit erweitertem Endstück des Drüsenganges, und ich würde weiter darauf nicht eingehen, wenn ein Umstand mich dazu nicht veranlassen würde. Schon Poulton sah im Epithel der Zungenschleimhaut der Marsupialier Blutkapillaren, die allerdings Ooppel nicht wieder finden konnte.

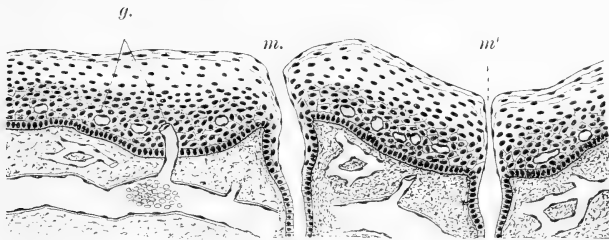


Fig. 16.

*Mustela foinea*. Längsschnitt durch das dritte Zungenfeld.  
m., m' = Mündungen von Schleimdrüsen; g. = Blutkapillaren.

Mir sind solche bis auf das dritte Feld der Marderzunge auch nicht begegnet. Hier sind sie indessen sehr deutlich. Man sieht hier überall Gefäße bis in das Epithel aufsteigen (g.), doch bleibt das Kapillarnetz oberhalb der Keimlage und nie sieht man in den oberen Schichten solche.

Die Zahl der Wallpapillen beträgt bei dem Steinmarder vier und diese Zahl scheint recht konstant, wenigstens habe ich in fünf Fällen es immer so gefunden. Doch schon bei nächstverwandten Formen vermehrt sich die Zahl und Gmelin hat bei *Putorius vulgaris* 6—7 Wallpapillen gefunden, was ich insofern bestätigen kann, als ich bei einem Exemplar links zwei, rechts drei gefunden habe, die beiden vorderen durch Teilung entstanden, also in einem gemeinsamen Wall.

Eine unpaare Zentralpapille gibt es indessen auch bei dem Steinmarder nicht, sondern die vier Papillen stehen so, dass sie den bekannten offenen Winkel nach vorne bilden (Fig. 3, 17, pv.). Sie sind aber weit entfernt von dem hinteren Zungenende und der frühe Verlust der unpaaren Papille geht darum schon daraus hervor. Alle Papillen sind von einem gut entfalteteten Walle umgeben, wie aber die sehr genau nach dem Präparat gezeichnete Abbildung auf Fig. 3 zeigt, ist der Wall nur bei einer Papille des Exemplares vollkommen einheitlich (pv.), doch auch hier nach hinten offen; die anderen drei Papillen aber, insbesondere die gleichseitige, setzt sich sehr deutlich aus Papillen (aus sechs) zusammen, so deutlich wie dies bisher nur für eine Wallpapille einer Ziege durch J. Becker beschrieben und abgebildet ward.

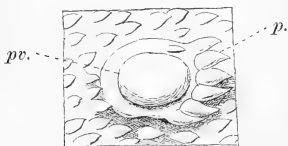


Fig. 17.

*Canis aureus*. Eine einzelne Wallpapille (pv.) mit noch gut erhaltenen wallbildenden Papillen (p.).

Bei den anderen zwei Papillen waren schon Verschmelzungen vorhanden und der Wall der unteren linksseitigen war seitwärts durch einen Längswulst geschlossen. Doch besser als die Beschreibung vergegenwärtigt dies die Abbildung. Ähnliche Zustände finden sich ja bei den Caninen auch und nebenan ist eine Abbildung (Textfig. 17), welche deutlich zeigt, dass der sonst gut geschlossene Wall eines

*Canis aureus* nach vorne durch sechs zugespitzte Papillen geschlossen wird.

Diese wallbildenden Papillen sind zum Teil Pilzpapillen gewesen, denn sie führen noch an der dem Wall zugekehrten Seite Sinnesknospen (Textfig. 18 k').

Die Oberfläche der Wallpapillen ist nicht ganz glatt, doch auch nur wenig rauh, dann aber legen sich die Seiten bis zum Sinnesring in Falten (pv.). Die Sinnesknospen reichen somit nicht allzuweit auf die Papille hinauf, doch ist der durch die Summe der vielen Knospen gebildete Ring um die Papille herum immerhin breit (k.), etwa 12—14 Lagen hoch. Die serösen Drüsen münden nur zum Teil im Boden des Wallgrabens, zum Teil in der Wand des Walles in den Graben (sd.). Doppelpapillen in einem Walle habe ich keine beobachtet.

Das Randorgan hat jederseits nur ein Element (Figg. 3, 17, ro.) und auch dies ist äusserlich bloss eine unansehnliche Spalte, und so verhält es sich auch bei *Lutra*, *Meles* und *Nasua*. Was eben an grosser Zahl von Elementen eingebüsst wurde, das ist zum geringen Teil wenigstens ersetzt durch die mächtige Entfaltung des einzigen Elementes in die Tiefe. Es bildet das Element (Textfig. 19, B, ro.) einen vielfach an seinem Boden gefalteten Beutel, wie etwa auch bei *Procyon lotor*, nach Tuckerman, von grosser Oberflächenvergrösserung und dieser

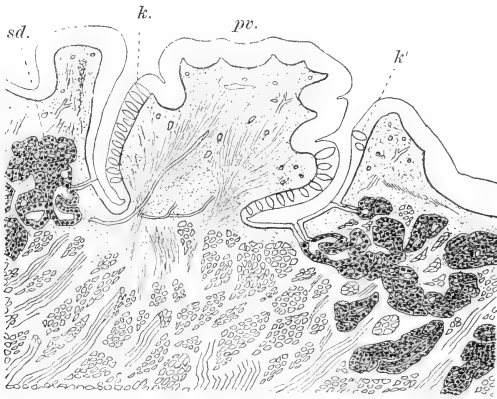


Fig. 18.

*Mustela foina*. Querschnitt durch eine äussere Wallpapille (pv.).  
sd. = seröse Drüse; k. = Geschmacksknospen der Papille; k' = solche  
des Walles.

ganze Beutel bis weit hinauf an die Mündung ist mit dicht beisammen liegenden Geschmacksknospen versehen. Zwischen Boden und den Wänden münden dann in den Sack etwa 6—8 sehr grosse, reich verästelte acinöse Drüsen, die recht kompakten seröse Drüsen (sd., sd'). Der Mündungsgang selbst ist weit und verzweigt sich entsprechend dem Umfange der Drüsen reichlich. Sonst münden nirgends Drüsen in den Sack. Es liegt das Element völlig randständig, von anderen etwa rudimentären Elementen war wenigstens beim Steinmarder nichts zu sehen.

Zwei dem Marder nahe stehenden Formen, nämlich *Lutra* und *Meles* zeigen, obgleich sie unzweifelhaft jüngere Formen sind, doch ursprünglichere Zustände bezüglich der Anordnung der Wallpapillen als jener und sonderbarerweise *Meles* ursprünglichere als *Lutra*. Ein Beweis wieder dafür, dass jüngere Formen nicht in allen Einrichtungen gleichen Schritt aufweisen.

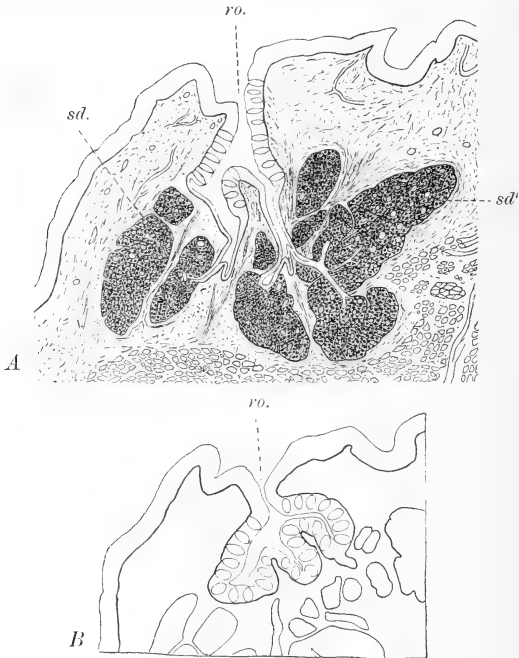


Fig. 19.

*Mustela foina*. Zwei Querschnitte durch das einzige Randorganelement.  
ro. = Mündung des Elementes; sd. = seröse Drüse.

Bei *Meles fossor* befindet sich eine unpaare Zentralpapille ganz hinten am hinteren Zungenrande (Fig. 18). Ihr Wall ist nach hinten offen und die beiden Wallenden laufen in zwei Längswülste aus, die zwei anderen Wülste zwischen sich fassend. Dann folgen rechts zwei kleine, fest beisammen liegende

Wallpapillen mit eigenen Wällen, hierauf in gleicher Entfernung ein einziger etwa gleich grosse und in gleicher Entfernung wird der rechte Schenkel des Dreiecks durch eine grosse Wallpapille geschlossen. Links liegt einer grossen Papille eine kleine Doppelpapille an, also zwei in demselben Wall, dann in gleicher Entfernung wie drüben eine mittelgrosse Papille, deren Wälle in Falten nach hinten auslaufen. Dieser nach innen liegt eine kleine Wallpapille mit aus Papillen gebildetem Walle an. Den Schluss nach vorne macht auch hier eine grosse Wallpapille. Das dreieckige Feld innerhalb des Wallpapillen-Dreiecks enthält einzelne kleine Papillen mit einem deutlichen Wall von gesonderten Papillen, von denen wir wohl annehmen können, dass sie Übergangspapillen sind. Sonst endigen die walllosen Pilzpapillen schon vor dem Dreieck. Sie waren im ersten Zungenfelde nicht nach Reihen angeordnet, so etwas äusserte sich erst gegen die Zungenspitze zu.

Hier liegt somit zweifellos eine Vermehrung der Wallpapillen sowohl durch Teilung als durch Neubildung vor.

Bei *Mustela* sahen wir, dass das Netzrelief des Schleimdrüsengebietes sich bis auf die äussere Seite der Epiglottis und bis unter die Tonsille (Fig. 17, t.) fortsetzt und dass der Hinter- rand der Zunge keine deutliche Abgrenzung zeigt. Demgegenüber grenzt die Zunge sich sowohl bei *Meles* (Fig. 18) als auch bei *Lutra* auch durch ihr Schleimhautrelief jenem zwischen Tonsillen und Pharynx gelegenen Gebiet gegenüber gut ab. Bei *Meles* ziehen von den Wallpapillen her dicht aneinander gelagerte Schleimhautfalten etwas weiter nach hinten und gehen dann am hinteren Zungenrande in fest aneinander liegende flache Papillen über. Zwischen Falten und Papillen, aber auch auf diesen münden die zahlreichen Schleimdrüsen. Die Schleimhaut bildet dann vor den Tonsillen ein nach lateralwärts dem übrigen Mundhöhlenrand gegenüber stark abgesetztes Falten- system (sf.) und zwischen den Wülsten münden die Schleimdrüsen. Bei *Lutra* (Fig. 19) ist es ähnlich (sf.) doch sind dann Papillen in jenem Bezirk vorhanden, die sich auf den hinteren Zungenrand fortsetzen. Von hier ziehen dann Längsfalten zu den Wallpapillen. Diese liegen bei *Lutra* viel weiter nach vorne als bei *Meles*, also ähnlich wie bei *Mustela*. Die unpaare Zentralpapille ist zwar klein, doch deutlich entfaltet. Auffallenderweise liegt vor ihr gleich eine

andere gleich starke Papille, doch lagen sie nicht fest beisammen. Die Annahme, dass sich die Zentralpapille geteilt hätte, könnte darin somit keine Stütze finden. Jederseits neben der Zentralpapille befand sich je eine etwa gleich grosse Wallpapille, mit denen jederseits die beiden Schenkel des nach vorne zu offenen Dreiecks begannen. Links folgt eine gleich grosse Wallpapille und zum Schluss eine viel grössere. Die dieser letzteren entsprechende gleich grosse Wallpapille war auch rechts vorhanden, doch fehlte dann die Zwischenpapille.

Die Zunge von *Nasua socialis* zeigt bei mustelidenähnlichen Zuständen Eigentümlichkeiten. Es ist die Zunge, entsprechend den verlängerten Kiefern, länger als bei den Musteliden (Fig. 16). Sie ist vorne auch abgestutzt. Das vor den Wallpapillen gelegene grosse Zungenstück (I) zeigt keine Abgrenzung in zwei Felder. Überall sind kleine, nicht verhornte Zahnpapillen vorhanden, zwischen denen wie bei *Lutra* und *Meles* die Pilzpapillen in gleich weiten Entfernungen eingestreut sind. So etwa in der Mitte der Zunge gibt es aber ein rundes Gebiet, ein Zentrum, an dem die Pilzpapillen vollständig fehlen. Vor diesem Gebiet sieht man dann Längsfurchen, die jedoch die Zungenspitze nicht erreichen und auch am Zungenrande fehlen.

Die nach vorne im offenen Dreieck angeordneten Wallpapillen sind zahlreich. Eine unpaare Zentralpapille fehlt und an ihrer Stelle liegt eine Gruppe von Schleimpapillen. Den linken Schenkel bilden sechs, den rechten fünf Wallpapillen.

Das Schleimdrüsengebiet der Zunge (III) ist durch weit auseinander gelegene Falten überzogen, zwischen denen zwei äusserst charakteristische Reihen von kleinen Pilzpapillen auf jeder Seite sich befinden. Die beiderseitigen hinten bilden einen vorne und hinten offenen Ring, die beiden vorderen ziehen nach aussen und hinten und sind kürzer.

Die Schleimhautfläche zwischen Pharynx und den Tonsillen wies zarte Falten auf, die vorne vor der Tonsille in eine Grube (sf.) ausliefen, die genauestens jenem starken Falten-system der früheren Formen ihrer Lage nach entsprach.

*Procyon lotor* besitzt drei Wallpapillen und somit eine unpaare Zentralpapille, doch kann die erste paarige Papille eine Doppelpapille sein.

An einer Zunge von *Phoca vitulina* fand ich vier Wallpapillen. Zwei standen hinten hintereinander, die beiden anderen seitwärts und vorn davon im Dreieck. Der Fuchs hat sechs Wallpapillen. Alle diese hatten nur je ein Randorgan-element, so auch *Hyaena*.

Eine grosse Vermehrung der Wallpapillen soll nach Hönigschmied (12) beim Bären (*Ursus fuscus*) sich eingestellt haben, da dort 19—20 vorhanden sein sollen. Es wäre dann dies die höchste Zahl bei den Carnivoren, da der Tiger nach meiner Erfahrung nur 10—12 solcher besitzt und eine ganz jugendliche Löwenzunge wies bloss neun auf. Damit im Zusammenhange scheint das Verkümmern des Randorgans der Felinen zu stehen. Beim Löwen sind nur zwei ganz unansehnliche Elemente jederseits vorhanden und beim Tiger fehlen auch diese. Auch *Felis lynx* soll nach Hönigschmied ohne Randorgan sein.

Überhaupt zeigen die Katzensungen jenen der übrigen Carnivoren mit ausgesprochenem Mustelidenzungenotypus gegenüber eigenartige Umwandlungen. Eine ausführliche Beschreibung der Schleimhaut der gewöhnlichen Katzenszunge gab J. Becker. Nach ihm stehen die vier bis sieben Wallpapillen „auf dem hinteren Teile der Zunge in zwei nach hinten konvergierenden Reihen, die gewöhnlich nicht an die Mittellinie der Zunge hererreichen“. Somit gebe es also keine unpaare Zentralpapille. In der lateralen Seite des dritten Feldes finden sich enorm lange Schleimpapillen. Die Pilzpapillen umgeben den ganzen Zungenrand des ersten Feldes und ist eine dritte Gruppe auch vor den Wallpapillen vorhanden. Vor dieser Pilzpapillengruppe liegt median auf der vorderen Zungenhälfte eine weite Stelle, an der die Pilzpapillen fehlen, und welche von grossen Hornzähnen besetzt ist. Ähnlich ist die Zunge nach meinen Erfahrungen auch beim Löwen und Tiger.

Das Randorgan kann bei der Katze nach Becker auf beiden Seiten fehlen, einseitig oder beiderseitig vorhanden sein. Sowohl dieser Umstand als auch ein von Becker abgebildeter Schnitt durch das Randorgan, bezeugen nur zu deutlich, dass bei den Felinen nicht ein stark vergrössertes Element wie etwa bei Musteliden sich findet, sondern bloss ein Rudiment.

## G. Glires.

Schon seit F. J. C. Mayer her ist es bekannt, dass *Cricetus* bloss eine Wallpapille besitzt und Hönigschmied fand bei *Mus sylvaticus* auch nur eine Wallpapille, wie denn auch bei sehr vielen anderen. Beidesmal handelte es sich nur um eine Zentralpapille. Demgegenüber sind aber durch den letzten Autor bei *Mus avellanarius* drei Wallpapillen gefunden worden. Und drei solche in Winkelstellung finden sich ausserdem noch bei *Tamias*, *Sciurus* u. a. Aber auch fünf können mit einer centrelen in der Mitte vorkommen, so bei *Arctomys* nach Hönigschmied. Bei dem Hasen und Kaninchen sind jedermann die beiden weit auseinanderstehenden Wallpapillen bekannt.

Bezüglich des Randorgans gibt schon Hönigschmied für *Cricetus* fünf bis sechs Elemente an. Sind bezüglich der Zahl der Wallpapillen veränderliche Zustände vorhanden, so zeigt auch die gesamte Zunge bei den einzelnen Formen weitgehende Verschiedenheiten, wie dies schon aus der Beschreibung der Zungen auch nur weniger Vertreter wie *Hystrix*, *Mus musculus* und dem Feldhasen klar werden wird. Zuvor möchte ich aber die kurze Mitteilung hier über die Zunge von *Dasyproca aguti* machen, die viele Pilzpapillen unregelmässig auf dem ersten Zungenfelde verteilt hat und die am dichtesten an der Zungenspitze stehen. Die Randorgane sind kräftig entfaltet. Bei fehlenden Randorganen weist *Phascogale penicillata* drei in Dreieck gestellte Wallpapillen, eine zentrale und zwei andere auf; bei dem *Aguti* fehlt die zentrale Wallpapille.

Die Zunge von *Hystrix* dürfte nach der Beschreibung von Brücher und Brian (5) einer Ergänzung bedürfen, da letzterer nur einen Teil derselben berücksichtigt hat. Ich hatte dieselbe Zunge vor mir. Wie aus der Brians Schrift beigegebenen schönen Abbildung des Institutszeichners Herrn Vierling (l. c. Fig. 1) hier hervorgeht, ist die ziemlich lange Zunge etwa biskuitförmig. Weiter vorne engt sie sich dann etwas ein, um sich dann hinten wieder zu verbreitern. Diese Biskuitform der Zunge ist eine Eigentümlichkeit der Nager und erklärt sich aus deren Zahnformel. Zwischen den Schneidezähnen und den Mahlzähnen liegt eben eine lange zahnlose Stelle im Kiefer und an dieser kann sich die Zunge infolgedessen verbreitern; so kommt die



vordere Verbreiterung zustande, indessen der enge Zungenabschnitt an die Molares stösst.

Die ganze Hystrixzunge ist bis an die Wallpapillen mit kleinen verhornten Zahnchenpapillen überzogen, von denen, wie uns oben Brian zeigte, an dem vorderen Ende der Zunge jederseits an einer ovalen Stelle enorme quergestellte Hornzahnreihen sich entwickeln.

Etwas vor den Wallpapillen (Fig. 15 pv.) hören die Zahnchenpapillen auf und beginnen unverhornte rund endende Papillen, die hinter den Wallpapillen zu breiten, zumeist durch Schleimdrüsengänge durchbohrten Schleimpapillen werden. Diese erhalten sich dann in der Gegend bis zum Pharynx und das ganze stellt das dritte Zungenfeld (III) oder das Schleimdrüsengebiet dar. Über die Verteilung der Pilzpapillen vermag ich nichts zu sagen, da sie ohne der mikroskopischen Untersuchung nicht feststellbar waren und dazu eignete sich die untersuchte, schlecht konservierte Zunge nicht. Nur drei grössere Pilzpapillen konnte ich auch so erkennen, sie liegen in der Zungenmitte weit vor den Wallpapillen, zwei links hintereinander, eine links. Ob es sich in diesen (p.) um Übergangspapillen handelt, weiss ich nicht zu sagen. Bei dem Brücherschen Exemplar scheinen viel mehr solche Papillen gewesen zu sein.

Wallpapillen gibt es dreie (pv.), eine mittelständige kleine Zentralpapille und zwei grosse vordere. Sie stehen in einem nach vorne offenen Winkel. Diese Papillen sind dadurch ausgezeichnet, dass ihre ziemlich flachen Wälle weit über sie zusammengreifen und nur einen geringen Teil der dorsalen Papillenfläche unverdeckt lassen, weshalb diese kleiner erscheinen als sie wirklich sind. Meine Angaben bezüglich der Zahl der Wallpapillen stimmen somit nicht mit jenen der Autoren, die alle nur zwei grosse Wallpapillen gesehen haben, überein. Entweder besteht hier somit auch dieser Fall, oder ist die mittlere Wallpapille — so etwas geschieht ja nicht zum ersten Male — infolge der Zusammenlegung ihrer Wallränder übersehen worden. Übrigens ist die Brüchersche Abbildung auch sehr ungenau und lässt auch die von Carus und Otto (die Wiedergabe in Opperl) viel zu wünschen übrig.

Ungemein entfaltet ist das Randorgan (ro.), hierin würde Hystrix sogar den Orang übertreffen. Ich zählte jederseits

29 Elemente. Gut umwallt und nach innen zu geschlossen liegt die lange Reihe entlang des Innenrandes. Die hintersten zwanzig sind nach seitwärts offen und die vordersten in der Reihe eben so klein wie die hintersten. Jene zwischen fünf und fünfzehn sind die mächtigsten. Unter dem Randorgane befindet sich eine ansehnliche Längsfalte (lf.), die bei allen langen Randorganen, wie auch bei dem Orang, sich vorfindet.

Die Zunge des Hasen (Fig. 14) zeigt die Biskuitform noch deutlicher als jene von Hystrix.

Das erste Feld (I) reicht bis zum Randorgan (ro.), das zweite (II) beginnt vor den Wallpapillen (pv.) und ist in Form eines nach vorne zu sich verschmälernden Tuberkels in den hinteren schmalen Abschnitt des ersten Feldes eingeschoben.

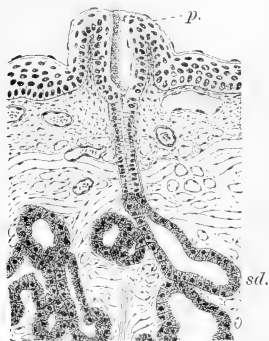


Fig. 20.

*Mus musculus*. Querschnitt. sd. = Schleimdrüse; p. = deren Mündung in einer Schleimpapille.

Während dann das erste Feld nur zarte, wenig verhornte Papillen führt, ist das zweite mit kleinen Kronpapillen überzogen und besitzt keine Pilzpapillen. Diese verteilen sich vielmehr auf das erste Feld und sind da überall bis zu den Randorganen in durchaus gleichmässig, nicht in Reihen angeordneter Weise verteilt. Sie sind

vielmehr auf das erste Feld und sind da überall bis zu den Randorganen in durchaus gleichmässig, nicht in Reihen angeordneter Weise verteilt. Sie sind gross. An der runden Zungenspitze sind die Pilzpapillen un- gemein viel kleiner, dafür aber um so zahlreicher, und bilden einen ganz dichten Bestand.

An der Stelle, wo nach hinten das zweite Feld endigt, beginnt das dritte Feld (III) in der Mitte in Form einer niedrigen weiten Rundfläche (f.), deren Hals das Frenulum pharyngis ist. Dieser innere Teil des Schleimdrüsenfeldes ist quergefurcht; das Seitengebiet vom Randorgan bis zum Pharynx besitzt Längsfurchen, die sich vielfach verbinden. Das ganze Furchensystem, in das die Schleimdrüsen münden, ist indessen unansehnlich.

Auf jeder Seite, dort wo das dritte das zweite Feld berührt, befindet sich eine Einbuchtung und genau in diesem seitlichen stumpfwinkligen Einschnitt liegt je eine grosse, gut umwallte

Wallpapille (pv.) So in den meisten Fällen, doch fand ich in zwei Fällen auch rechts zwischen Wallpapille und dem Randorgan noch eine dritte kleine Wallpapille. Es fehlt beim Hasen somit eine unpaare Zentralpapille.

Das Randorgan liegt bekanntlich auf einer länglichen Scheibe, deren äusserer Rand der grossen Randfalte von *Hystrix* entspricht. Die 8—9 Elemente sind nur geringe Spalten, die Geschmacksknospen liegen im oberen Teil der Wände ohne die Spaltenmündung zu erreichen und die serösen Drüsen münden im Boden der Furche.

Wie genügend bekannt, macht der sagittale Längsschnitt ganz den Eindruck von hintereinander gelegenen Wallpapillen, und diesem Verhalten angepasst ist die Bezeichnung *Papillae foliatae*.

Die Biskuitform der Mäusezunge ist um so vollkommener, als die Zunge auch hinten gut abgerundet ist (Fig. 13). Das zweite Feld (II) ragt in Form eines ovalen Tuberkels in das erste (I) Feld hinein, wobei eine geringe ausgleichbare Rinne es nach vorne umgrenzt. Das Tuberkel ist mit gut verhornten niedrigen Kronpapillen (Textfig. 24) überzogen, die dann nach hinten zu mit Beginn der Schleimgebiete (blau) allmählich die Verhornung einbüßend, in Schleimpapillen übergehen. All dies lässt sich freilich mit der Lupe bei der Kleinheit der Gebilde nicht beobachten und wurde auf Schnittserien ermittelt. Erst hinter der Wallpapille (Fig. 13, pv.) und somit zwischen hinterem Zungenrand und Pharynx lässt sich das Schleimdrüsengebiet auch mit der Lupe erkennen. Es zerfällt hier in einen mittleren, schmäleren Abschnitt (f.) der dem Frenulum entspricht und in je ein seitliches, scheibenförmig rundes Gebiet daneben. Diese drei Teile sind mit Papillen überzogen, die sehr niedrig aber um so breiter sind.

Das erste Zungenfeld (I) ist mit haarförmigen, nach hinten gebogenen Hornpapillen bedeckt, die an der Zungenspitze viel niedriger werden und dann auch einen Nebenzacken besitzen können.

Die Pilzpapillen finden sich nur im ersten Felde, das zweite Feld entbehrt solcher. Sie sind dort in bestimmter Weise angeordnet. Da die Pilzpapillen in das Epithel versenkt sind und nur an der Zungenspitze sich daraus etwas hervorheben, so

konnten sie erst nach Durchsicht von Längs- und Querschnitten in das fertige Bild der Zunge eingetragen werden.

Eine Reihe von Pilzpapillen umgreift, ähnlich wie bei unseren einheimischen Chiropteren, das Tuberkel vor dessen Rinne,

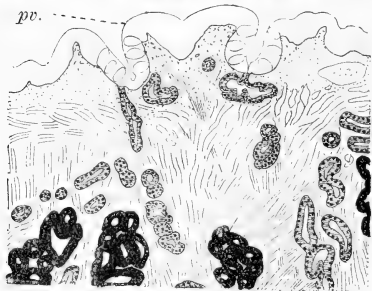



Fig. 21.

*Mus musculus*. Zwei Querschnitte durch die Wallpapille (pv.), seröse Drüsen grau, die Schleimdrüsen schwarz.

eine zweite und dritte Parallelreihe ziehen bis in die abgerundete Zungenspitze und endigen in der dichtgestellten Pilzpapillengruppe dort.

Je eine Längsreihe jederseits zieht median entlang der Zunge vom Tuberkel aus und erreicht die am vorderen verbreiterten Teil des ersten Zungenfeldes gelegene mediosagittale Furche, um mit deren Beginn zu endigen.

Die einzige median gelegene Wallpapille (pv.) liegt in einer geringen Vertiefung, die als Foramen coecum gelten darf, mit kräftigem, glatten Wall umgeben, deren beide hinten sich nicht be-

berührende Enden, wie überall, in bezeichnender Weise in Längswülsten, hier der Frenulumoberfläche (f.) übergehen. Seitwärts jederseits, doch vor der Wallpapille und genauestens am Zungenrande, liegt das Randorgan (ro.) mit drei bis vier Elementen. Im abgebildeten Falle waren rechts vier kleinere und links drei aber etwas grössere Spalten vorhanden. Die serösen Drüsengebiete richten sich wie denn überall nach ihren Sinnesorganen. Um die Wallpapille gibt es jederseits je ein Drüsengebiet (rot) und die beiden berühren sich

medianwärts nicht (Textfig. 21). Sie beginnen hinter der Wallpapille (Fig. 13, rot), verbreitern sich dann etwas, um dann wieder schmaler zu werden und so noch weit vor der Wallpapille für sich zu enden. Das äussere seröse Drüsengebiet umgibt das Randorgan (rot) und ist weit vom inneren entfernt.

Das Schleimdrüsengebiet zerfällt in drei Untergebiete. Das mittlere Gebiet umfasst das Frenulum und zieht mit ihm bis zur Wallpapille, vor dieser aber teilt sich das mittlere Schleimdrüsengebiet (Fig. 13, blau) in zwei Portionen, von denen jede getrennt von der anderen vor der Wallpapille, doch nicht so weit wie das seröse Mittelgebiet und auswärts von diesem endet.

Das seitliche Schleimdrüsengebiet reicht nicht auf die Epiglottis hinauf wie das mittlere, sondern umfasst jene schon erwähnte scheibenförmige jederseitige Fläche, wird dann recht schmal, bis einreihig, und endet (blau) vor dem seitlichen Gebiet der serösen Drüsen. Zu *Glandulae sublinguales minores* kommt es somit bei der Maus nicht. Die Schleimdrüsen münden zum Teil wie überall in Papillen und zwar in einer Weise, wie ich das sonst nicht beobachtet habe. Die ampullenartige Erweiterung findet sich nämlich nicht zu Beginn des einschichtigen Mündungsstückes der Schleimdrüse — sie kann auch fehlen — sondern der sonst enge Gang im Epithel der Schleimhaut ist ampullenartig erweitert (Textfig. 20). Damit gewinnen diese kleinen breiten Papillen ein eigenartig trichterförmiges Aussehen auf den Schnitten.

Wie der Querschnitt der Wallpapille zeigt, ist diese trotz ihrer verhältnismässigen Grösse recht niedrig (Textfig. 21, pv.), ihr Wall nicht hoch und damit der Graben von geringer Tiefe. Auf den Schnitten erkenntlich, ist der Sinnesring nur drei Knospenlagen hoch und die Knospen erreichen bloss den Rand, nie aber die dorsale Papillfläche. Auch die Innenseite des Walles trägt Papillen, die die gleiche Höhe wie an der Papille erreichen.

Für wichtig erachte ich eine Längsfurche auf der dorsalen Papillfläche, wenn ich dies Verhalten mit jenem in Zusammenhang bringe, dass die serösen Drüsen, die ausschliesslich am Boden des Wallgrabens münden, in zwei seitliche Gruppen zerfallen und, dass diese mittleren serösen Drüsengebiete, wie schon angegeben, sich nie berühren, ferner dass hinten und vorne in Einklang

damit keine Drüsen in den Wallgraben münden. Es liesse sich dies am ehesten so deuten, gleiches haben wir ja schon bei *Pteropus* erwähnt, dass die unpaare Papille durch Vereinigung zweier nebeneinander gelegener Papillen entstand, worüber die Ontogenie das entscheidende Wort hätte.

Die Elemente der Randorgane sind glattwandige Spalten, an deren Wänden ohne den Boden zu berühren, wo ausschliesslich die serösen Drüsen münden, die Sinnesknospen liegen. Auf einem abgebildeten Längsschnitt (Textfig. 22) waren zwei Elemente getroffen; an der hinteren Seite des hinteren (ro') fanden sich keine

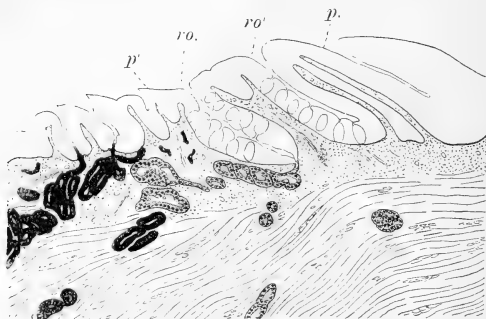


Fig. 22.

*Mus musculus*. Längsschnitt, der zwei Randorganelemente traf.  
ro. = vorderes, ro' = hinteres Randorganelement. Die serösen  
Drüsen grau, schwarz die Schleimdrüsen.

Sinnesknospen und der Wall hier war eine grosse Schleimpapille, indessen der vordere Wall des ersten Elementes (ro.) durch eine Zahnchenpapille ohne Verhornung gebildet war. Dieses Bild machte dann ganz den Eindruck von einer Wallpapille mit dem umgebenen Wallgraben.

Hier möge noch einiges über die Zahn- und Pilzpapillen gesagt werden.

Wie ich schon mitgeteilt habe, sind die Pilzpapillen am dichtesten an der Zungenspitze angeordnet und mit den übrigen Papillen greifen sie für eine ganz kurze Strecke auch auf den Zungenboden über.

Sehr bezeichnend ist es für die Pilzpapillen der Maus, dass sie, mögen sie wo immer vorkommen, nur eine Sinnesknospe besitzen, denn wenn Gleiches bei *Vesperugo* und *Vespertilio* sich auch zeigte, so galt es doch nur für einen Teil der Pilzpapillen.

Diese Sinnesknospen der Hausmaus sind sehr grosse Gebilde (Textfig. 23) und da sie die Höhe des Epithels an der Papillenkuppe um vieles übertreffen, so ragen sie nach unten weit in die Bindegewebpapille hinein. Über die Papillen ziehen die obersten Lagen des Schleimhautepithels (e.) so hinweg, dass nur die Hornzähne herausragen und somit die Pilzpapille (pv.) völlig überdeckt ist; nur die Mündung der Sinnesknospe erreicht die Oberfläche. Es stehen die Sinnesstifte (Textfig. 23, B) nur in einer flachen Mulde und der Toldt'sche Gang konnte sich nicht entfalten.

Nur an der Zungenspitze ist das oberste Ende jeder Pilzpapille, bis etwa zur halben Höhe der Sinnesknospe,

erhoben über die Schleimhautoberfläche und hier ist denn auch eine tiefere Mulde über den Sinnesstiftchen, ohne aber, wie gesagt, dass es zu einem Gange käme. Auf diese Weise würden die Sinnesstiftchen äusseren Insulten preisgegeben werden, wenn

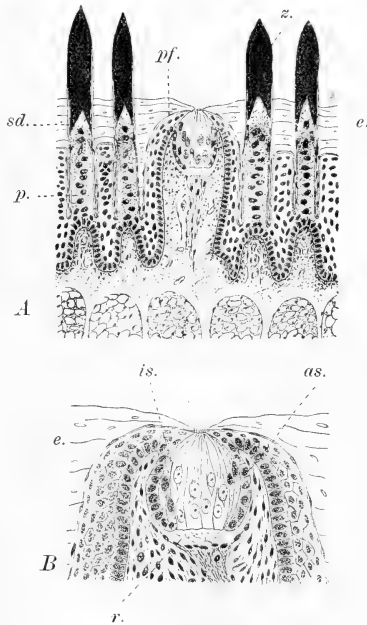


Fig. 23.

*Mus musculus*. A Querschnittstück durch die Mitte des ersten Zungenfeldes. pf. = Pilzpapille; z. = Hornzahn; sd. = Papillenscheide; p. = Papillenpolster der Zahnpapille. B oberes Ende einer Pilzpapille stärker vergrössert. as. = äussere, is. = innere Deckzellenscheide der Sinnesknospe.

nicht eine andere Einrichtung, auf die ich bereits bei den Chiropteren hinwies, bestehen würde. Es findet sich nämlich unter jeder dieser grossen Sinnesknospen ein Raum vor (B, r.), dessen ungemein lockere Füllung nur die feinen Nervenfasern enthält, und somit bei der Retraktion der Knospe den nötigen Raum gewährt. Dann würde sich die Mulde über den Sinneshaaren vertiefen und der nötige Schutz wäre durch einen provisorischen Kanal geboten.

Wo die Knospe sich in den bindegewebigen Teil der Papille versenkt, schlägt sich die Keimlage des Epithels auf sie um und bildet für ihren versenkten Teil eine aus kubischen Zellen gebildete äussere Scheide (B, as.). Es biegt dann diese in die äussersten Zellen der Knospe um, die besser färbbar wie die Sinnes- und Stützzellen der Knospe, ihre innere Scheide (is.) vorstellen.<sup>1)</sup> Diese wird bei Geschmacksknospen an anderen Stellen und bei allen Säugetieren von einer bisher nicht beachteten plattenepitheligen Hülle ersetzt, die direkt in die oberste Lage des Epithels der Schleimhaut übergeht und als dessen Vertreter zu betrachten ist.

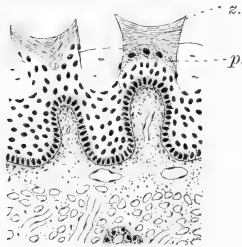


Fig. 24.

Mus musculus. Querschnittstück aus dem hinteren Teil des zweiten Zungenfeldes. z. = Hornzahn; p. = Papillenspolster.

Dem bereits bei *Vesperugo* Gesagten über den Bau der Zähnchenpapillen habe ich hier eigentlich wesentliches nicht anzufügen. Gleich wie dort sitzt der Hornzahn (Textfigur 23) einem immer der Höhe des Zahnes entsprechend hohen Epithelpolster (p.) auf, das aus eben solchen Zellen gebildet wird wie dort. Ebenso ist die Papillenscheide gut erkennbar (sd.).

Gleiches zeigt sich denn auch bei den Kronpapillen des zweiten Feldes (Textfig. 24). Auch diese Papillen sind in das Epithel versenkt bis auf den zwei- und dreispitzigen Hornzahn (z.) und dieser erweist sich wie überall aus Lamellen gebildet, ohne dass die Zellkerne noch sichtbar wären. Die Papillenscheide ist

<sup>1)</sup> Diese beiden Scheiden sind nach W. Barth (1) an den Geschmacksknospen der Vögel und der Crocodilinen gleichfalls vorhanden und erreicht die innere öfter eine immense Entfaltung.



erkennbar; das Polster (p.) ist entsprechend seinem Aufsatz bloss einschichtig.

Erst im Schleimgebiet erheben sich die Papillen über die Schleimhautoberfläche mit allmählichen Übergängen von den Kronpapillen her. Ihnen fehlt da das Polster.

Da meines Erachtens nach das hier über die Nagerzunge Mitgeteilte für den allgemeinen Überblick, der doch hier leitend sein soll, genügt, habe ich mich auf genauere Studien anderer Nagerzungen nicht eingelassen.

### H. Huftiere.

Besonders auf die Huftiere beziehen sich die Untersuchungen J. Beckers. Hier möchte ich jedoch seine speziellen Ergebnisse nur insoweit besprechen, als sie sich eben auf die betreffende Tierform beziehen, die ich untersuchte, oder aber als Referat seiner Ergebnisse über von mir nicht untersuchten Formen.<sup>1)</sup> Vor allem möge die von mir nicht untersuchte Einhuferzunge in dieser Weise besprochen werden.

Die Pilzpapillen des Pferdes ziehen nach Becker in zwei bis vier Reihen entlang der Seitenfläche nach der Zungenspitze vom Randorgane an, auch finden sich wenige von ihnen in der Nähe der Wallpapillen, sonst aber ausser an der Zungenspitze nirgends an der Rückenfläche der Zunge. Wallpapillen sind in der Regel nur zwei vorhanden, doch können auch drei, dann eine zentrale, und viere sein. Sie stehen im Dreieck. Die Papillen sind schlecht umwallt.

Die Zahl der Randorganelemente schwankt zwischen sechs und zwölf und diese Spalten können miteinander sich auch unter spitzem Winkel vereinen oder durch eine Querfurche miteinander in Zusammenhang stehen. Es kommt auch vor, dass seröse Drüsen auf dem Wall zwischen zwei Spalten münden, wobei die Geschmacksknospen sich bloss an den Wandungen der Spalten finden. Es gehört somit das Pferd zu denjenigen Huftieren, bei denen eine Vermehrung der Vallatae ausbleibt.

<sup>1)</sup> Die Angabe Br ü c h e r s (6), dass bei Hyrax es keine Wallpapillen gebe, können wir wohl mit demselben Rechte übergehen wie alle derartigen negativen Befunde.

Ich will nur nebenbei bemerken, dass Gmelin bei Tapirus ein gut entfaltetes Randorgan mit bis elf Elementen abbildet. Auch bei Hyrax ist das Randorgan bekannt.

Fadenförmige Papillen bedecken nach Becker auch die ganze Rückenfläche und die vordere Hälfte der Seitenfläche der Rinderzunge. Die Pilzpapillen finden sich gewöhnlich in vier grösseren Gruppen „und zwar zu beiden Seiten des Zungenkörpers und der Zungenspitze“. Bei Kälber- und Fötenzungen erkannte dann Becker, „dass die Pilzpapillen nicht planlos über die Zungenrückenfläche verstreut sind, sondern in Reihen geordnet stehen, die beiderseits vom Zungenrande in spitzem Winkel gegen die Mittellinie der Zunge verlaufen“. „Dieser von den beiderseitigen Papillenreihen gebildete Winkel ist auf dem Zungenteile hinter der Querfurche, also auf dem Zungenkörper, gegen den Zungengrund, vor der Querfurche, also auf der Zungenspitze, gegen das freie Zungenende gerichtet. Die einzelnen Papillenreihen einer sagittalen Zungenhälfte laufen parallel, und zwar hinter der Querfurche, dann nach dem Rande gegen die Mittellinie nach hinten, vor der Querfurche vom Rande nach der Mittellinie nach vorne.“ Die grössten Pilzpapillen finden sich am Zungenkörper, die kleinsten an der Spitze.

Leider ist die Betrachtung dieser Zustände durch keine Abbildung begleitet.

„Die Wallpapillen liegen in zwei Gruppen beiderseits am Rande des Zungenkörpers vor der Einpflanzungsstelle des Arcus palatoglossus.“ „Das ganze Papillenfeld zieht sich, vorn am äussersten Zungenrande mit einzelnen Papillen schon mehr auf der Seitenfläche beginnend, nach hinten medianwärts, kann aber doch als am Zungenrande liegend betrachtet werden.“ Es legen sich die Wallpapillen nicht als Doppelreihen an, sondern diese Doppelreihen sind aus drei bis fünf Reihen hervorgegangen, „die hintereinander liegend, parallel zu den Pilzpapillenreihen verlaufen“. „Die hinterste Reihe kann noch durch eine einzelne, meist ziemlich grosse Papille angezeigt sein.“ Nach hinten zu nehmen die Wallpapillen an Grösse zu und die medianen sind zumeist grösser als die lateralen.

Die Wallpapillen haben die mannigfaltigste Form, sie können auf der dorsalen Fläche einen spitzen Papillenfortsatz aufweisen, oder es münden dort seröse Drüsen in eine Längs-

furche. Am wichtigsten aber ist jener Befund Beckers, wonach Papillen einseitig bewallt sein können, wobei der einseitige Wall sich dort befindet, „wo die vorderste Papillenreihe auf die Grenze vom Eiweissdrüsenbezirk zu stehen kommt“. Es liegt dann der Wallteil der Papille gegen die serösen Eiweissdrüsen zu, auf welcher Seite auch die Geschmacksknospen in der Seitenwand der Papille liegen. In den Halbgraben münden seröse Drüsen.

Solche Papillen nennt Becker Übergangspapillen von Pilz- zu Wallpapillen. Doch fehlen auf diesen Papillen dorsalwärts Geschmacksknospen, was doch zu berücksichtigen wäre.

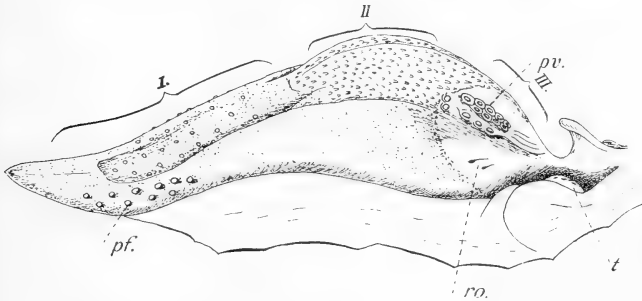


Fig. 25.

Kalbszunge von der linken Seite. I, II, III = erstes, zweites und drittes Zungenfeld; t. = Tonsille; pv. = Papillae vallatae; pf. = Pap. fungiformes; ro. = Randorgan.

Die Randorgane können in wenigen Fällen ganz oder einseitig fehlen, zumeist aber kommen sie auf beiden Seiten vor. „Es stellt gewöhnlich eine mehr oder weniger tiefe Grube dar, die entweder ganz oder nur an der lateralen, unteren Seite von einer wallähnlichen Erhebung der Schleimhaut umgeben ist.“

Nach meinen Untersuchungen an der Kälberzunge überziehen die Fadenpapillen, die von den Zähnchenpapillen niederer Formen sich ableiten, nur die Seitenfläche bis zu den Randorganen (Textfig. 25, ro.) und dann die ganze dorsale Fläche bis etwas hinter der Zungenhälfte, wo sich dorsal eine Quersfurche befindet. Die ganze dorsale Fläche von hier aus, welche auch tuberkelähnlich sich erheben kann (II), wird von grösseren

Schleimpapillen bedeckt, die sich auch auf das hinterste Gebiet (III) vor dem Pharynx erstrecken. Man kann also hier von einem ersten (I), zweiten (II) und dritten (III) Zungenfeld reden.

Auf der dorsalen Zungenfläche des ersten Feldes liegen auch grössere Pilzpapillen in der von Becker angegebenen

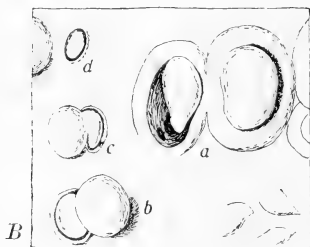
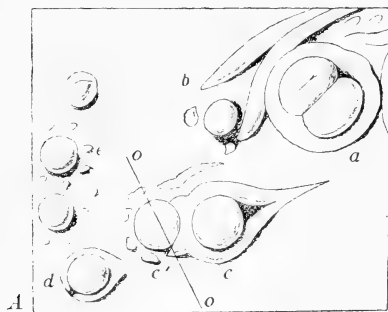


Fig. 26.

Kalb. Das vordere Ende der Wallpapillenreihen zweier verschiedener Tiere. a = Doppelpapille der beiden inneren Reihen; c = Einzelpapille mit anliegender Übergangspapille der dritten Reihe; e = Übergangspapillen.

Anordnung. Ebenfalls finden sich solche auf der Zungenspitze sehr dicht beisammen, wie es Becker angibt, sind aber von ganz besonderer Kleinheit (auf der Figur nicht eingezeichnet). Die grössten Pilzpapillen liegen seitlich, hinter der Zungenspitze, etwa zehn bis zwölf an Zahl. Randorgane fand ich entweder nur aus einem oder aus zwei Spalten bestehend. Becker hat darüber ausführlichere Beobachtungen gemacht, aus denen nur zu deutlich erhellt, dass wir es hier mit einem starken Rückbildungsprozess zu tun haben.

Die zahlreichen Wallpapillen liegen in der von Becker angegebenen Weise in drei Längsreihen angeordnet, seitlich an der Zunge weit hinten (pv.) und die Reihenrichtungen konvergieren miteinander nach hinten zu.

Ich finde zwei ganz dicht beisammen liegende Reihen, die vorne mit einer unpaaren Papille enden können. Doch liegt

hier zumeist eine Doppelpapille (Textfig. 26, A, B, a.). Die dritte Reihe der Wallpapillengruppe liegt weiter lateralwärts und berühren sich die Wälle nicht immer.

Von Wichtigkeit ist das vordere Ende der Wallpapillengruppe. Einmal lag eine, die oben erwähnte, in ganz einheitlichem Wall gelegene Doppelpapille (A, a.) zuvorderst. Davor eine kleine walllose Papille (b.). Seitwärts davon befand sich eine gutumwallte Papille, deren vordere Wallseite die anliegende kleine Randpapille (c') zu umgreifen begann. Andere kleinste Papillen lagen um diese. Dann folgte nach aussen zu eine kleine, gutumwallte Papille (d.), der innen noch drei nichtumwallte (e.) folgten.

Im zweiten Falle (B) war die erste Doppelpapille nur insofern als solche zu bezeichnen, als die sich berührenden Wallseiten verwachsen waren (a.). Davor lagen vier Übergangspapillen. Innen eine nichtumwallte, dahinter gleich eine kleine versenkte (d.), dann folgte nach aussen eine Doppelpapille, von der nur der kleine hintere Abschnitt umwallt war (c.). Die auswärtigste Doppelpapille (b.) kehrte das umwallte Stück nach vorne.

Die Struktur dieser Papillen soll erst weiter unten mit der des Schafes gemeinsam erörtert werden.

Von der Schafzunge berichtet Becker, leider wieder, ohne ein Gesamtbild von der Zunge beizugeben, dass die Fadenspapillen ähnlich seien wie beim Rinde, doch sind Hornfortsätze an ihnen vorhanden, die nach hinten zu an Höhe und Stärke zunehmen. Hinten am Rückenwulst (Tuberkel) der Zunge befinden sich dreizackige, runde und knopfförmige Papillen. Die Pilzpapillen sollen sich so verhalten wie beim Rinde, doch lässt sich erkennen, dass die „auf der Zungenmitte zwischen den beiderseitigen Wallpapillen stehenden Pilzpapillen die mediane Fortsetzung der Wallpapillenreihen bilden“. Dieser Satz blieb mir darum völlig unverständlich, da an angegebener Stelle sich überhaupt keine Pilzpapillen befinden.

Die Wallpapillen, deren Zahl zwischen 30 und 60 variiert, liegen auf jedem Rande in vier bis sechs Reihen und vereinigen sich die beiden Reihengruppen miteinander. Unter diesen nicht grossen Wallpapillen gibt es auch Doppelpapillen. Ein Randorgan fehlt.

Letzteres fand ich in jedem Falle, was um so leichter zu erkennen ist, da an dem ganzen Gebiet zwischen hinterem Zungen-

rand und Pharynx, welches Gebiet in gleicher Form auch auf die Stelle, wo die Randorgane zu liegen hätten, sich erstreckt, völlig glatt ist. Es ist das ursprüngliche dritte Gebiet (Fig. 21, III). Es ist somit die ganze Zunge aus diesem Gebiet nach vorne zu herausgerückt und der vordere Teil des ganzen Schleimdrüsengebietes schiebt sich nach vorne auf das langgestreckte Tuberculum, das wie bei dem Rinde das zweite Zungenfeld ist (II). Gleiches gilt bezüglich dieser Drüsen auch für das Rind und in beiden Fällen haben sich seitlich von dem seitlichen Schleimdrüsengebiet, in der bei Chiropteren und Insektivoren vorgeschriebenen und begonnenen Weise vorderste Drüsen gesondert, die nun in der Nähe der Sublingualis als *Glandulae sublinguales minores* sich erhalten.

Die eigentliche Zunge der Cavicornier besteht somit aus einem ersten (I) und zweiten Zungenfeld (II). Die Zunge des Schafes selbst ist im zweiten Feldgebiet breiter, wird dann etwas von dem Tuberculum eingeengt, um sich dann an der Spitze, die im Gegensatz zur Rinderzunge abgestutzt ist, wieder etwas zu erweitern. Hierdurch entsteht eine biskuitförmige Gestalt. Die Haarpapillen verhalten sich wie dies Becker gefunden und erstrecken sich auch auf das Tuberculum wie auch seitwärts davon, doch verlieren sie bald am vorderen Tuberkelende ihren Hornaufsatz und machen grossen, zwar verschieden gestalteten, doch zumeist spitz auslaufenden Schleimpapillen Platz, welche dann die ganze Tuberkelmitte einnehmen, mit Ausnahme einer länglichen zentralen Stelle, die bei der Ziege fehlt. An der hinteren Hälfte des zweiten Feldes sind überhaupt nur noch Schleimpapillen vorhanden, die ganz hinten und lateralst zu langen, fast mit ihrer ganzen Länge festsitzenden Gebilden werden. Es erstrecken sich bei manchen Individuen aber für kurze Strecken die Schleimpapillen in einem medialsten schmalen Streifen auch auf das erste Zungenfeld.

Die Pilzpapillen sind jederseits in eine lateralste, nicht gut eingehaltene Reihe angeordnet und greifen auch viele auf die untere Zungenfläche noch über, wie dies Becker angibt. Am Tuberkel angelangt, setzt sich die Reihe innen von den Wallpapillenreihen, zwischen diesen und den Schleimpapillen, auch auf das Tuberkel fort, ohne dessen Hinterende zu erreichen. Manche von ihnen sind die Vorderenden der inneren Wallpapillenreihen.

Vorne an der Zungenspitze, die durch eine mediosagittale Furche oben halbiert wird, vereinigen sich die beiderseitigen Papillenreihen mit dem dichten Pilzpapillenbesatz, der, wie denn auch die sie umgebenden Papillen, auch auf die Unterseite umgreifen. Die ganze dorsale Fläche der Zunge ist somit frei von Pilzpapillen.

In mehreren, bis vier, Reihen besetzen die vielen Wallpapillen die Zungenseiten des zweiten Feldes, den lateralen Tuberkelrand begrenzend (pv'). So ziehen sie nach hinten und vereinigen sich bei manchen Tieren vor dem hinteren Zungenrande oder bleiben die Reihen offen, wie in dem abgebildeten Falle. In diesem Falle, ich habe in sieben Fällen dies dreimal gefunden, befindet sich zu hinterst zwischen ihnen, doch etwas vor ihrem Ende, eine kleine gut bewallte Wallpapille (pv.) als

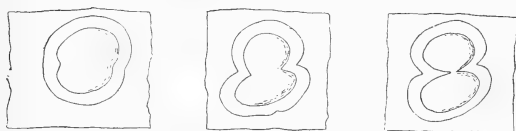

Fig. 27.

Schaf. Drei Doppel-Wallpapillen.

Papilla vallata centralis. Somit ist wenigstens bei dem Schafe das ursprüngliche Verhalten noch angedeutet, was doch beim Rinde nicht mehr der Fall ist.

Nur die innerste Reihe der Wallpapillen ist gut erhalten, die anderen vielfach ineinander geschoben, und zu lateralst der ventralen Seite genähert, finden sich, die Reihen nicht mehr einhaltend, kleine Einzel- und Doppelpapillen, die versenkt aber ohne Wall sind und wie wir sehen werden, für die Entstehung von Wallpapillen als Wegweiser dienen.

Die übrigen unwallten Wallpapillen können vollständige Wälle besitzen, nach hinten, offen sein (Fig. 6), wann denn die Wallenden in Längsfalten auslaufen oder mit einem Rande mit dem Rand einer benachbarten Wallpapille sich verlöten. Dann gibt es so viele aus diesen Zuständen sich herleitende Modifikationen, dass man fast alle für sich beschreiben müsste. Auch gibt es viele in einen Wall eingeschlossene Doppelpapillen und

dann solche Doppelpapillen, die zwar einen einheitlichen Wall haben, dieser beginnt aber zwischen den beiden Papillen von zwei Seiten einzuwuchern und diesbezüglich gibt es alle Übergänge bis zum vollständigen Getrenntsein der beiden Papillen. Es sind dann solche fest aneinander liegende Wallpapillen an der einen Wallseite miteinander verwachsen. Ich habe auf Textfig. 27 drei solche Doppelpapillen aus den verschiedensten Gegenden der Wallpapillenreihen ausgesucht und zusammengestellt.

Am vorderen Ende der Wallpapillenreihen, aber auch lateralst, finden sich auch solche, deren Wall entweder ganz oder doch teilweise von Einzelpapillen gebildet wird. Am ersten Ort gibt es neben solchen oft ganz kleine Wallpapillen (Fig. 7, c.), auch solche, die nur in der angegebenen Weise einseitig bewallt sind (b.) und daneben Pilzpapillen (a.). Auf diese Verhältnisse komme ich später noch zurück.

Aus Brüchers (6) Beobachtungen an den Zungen von *Camelopardalis* geht es hervor, dass diese Zunge sich vielmehr dem Typus der Cavicornierzunge anschliesst als die der Cerviden und dass die Tylopodenzunge einen ursprünglicheren Zustand darstellt, aus dem sich die Bovidenzunge ableitet, der gegenüber, zwar fest anschliessend, die der Oviden, von *Capra* und der Antilopiden, welche drei letzteren die grösste Übereinstimmung zeigen, ein jüngerer Erwerb ist. Die Cervidenzunge hat mehr Anschluss an die der Oviden, wenn wir von den eigenartigen Zuständen von *Moschus* absehen. Hier liegen nach Blücher die Wallpapillen in je einer umwallten Spalte, die ganz hinten liegend von oben nach unten und vorne zieht, damit die ursprüngliche Dreieckform noch zeigend.

Die Schweinszunge ist verschieden von der der Cavicornier und erinnert an ursprünglichere Zustände, da sich ja auch ein gut entfaltetes Randorganpaar daran vorfindet, etwa wie beim Tapir. Die Zungenverhältnisse des Hausschweines sind durchaus bezeichnend für die Familie der Suiden, wie aus der Beschreibung Brüchers von der Zunge von *Dicotyles* deutlich hervorgeht.

Die Zahl der Wallpapillen ist von jeher auf zwei festgestellt worden, die mit ihren Längsachsen nach hinten konvergieren, doch fand Becker manchmal noch eine kleinere dritte neben



der einen oder sogar eine Zentralpapille. Diese konnte ich nur einmal beobachten. Die Fadenpapillen bedecken den Zungenrücken, lassen jedoch die Gegend der Randorgane frei.

„Die Pilzpapillen“, schreibt Becker, „sind auf dem vorderen Drittel der Zunge des Schweines gleichmässig verteilt, weiter nach hinten setzen sie sich, in zwei Schenkel gegen die Ränder hinziehend, auf die Seitenflächen fort, wo sie in einem nach unten geschweiften Bogen bis in die unmittelbare Nähe des Randorganes reichen. Ganz vereinzelt findet man solche auch noch auf dem Randorgane selbst. Ein grösseres Feld dieser Papillen liegt vor und zwischen den Papillae vallatae bis an die zottenförmigen Fadenpapillen hin.“ Rückgebildete Pilzpapillen sollen auch um das Frenulum herum sich noch vorfinden.

Ähnlich sind meine Befunde. Die längliche, vorne abgestutzte, doch sich hier verjüngende Schweinszunge wird an ihrer dorsalen Seite bis zum dritten Feld (Fig. 20, III) von feinen Fadenpapillen überzogen, die aber das Randorgangebiet (Fig. 1, ro.) frei lassen, so auch zu Beginn hinter der Seitenfläche. Dabei zeigt sich, dass jenes Gebiet, welches das zweite Feld (II) vorstellt, in seichte Querfalten gelegt ist, die konstant sind. Mit den Wallpapillen (Fig. 1, 20, vp.) gehen diese Fadenpapillen in allmählich sich vergrössernde grosse Schleimpapillen über, die das dritte Feld in nach hinten gerichteten Längsreihen bis an das Frenulum bedecken und einige kleinere gehen auch auf dies über. Ihre Reihen, sehr niedrig werdend, setzen sich am Randorgan lateralwärts in rinnenbildende Falten fort, in welche Rinnen die Randorganelemente (ro.), soweit sie nach innen zu offen sind, sich mit ihrer Spalte fortsetzen. Die Pilzpapillen verhalten sich, wie es Becker angibt. Sie überziehen, von der Zungenspitze an grösser werdend, den Zungenrücken in gleichmässiger, recht dichter Anordnung, um dann in der Mitte der Zunge, in je einen seitlichen Schenkel nach den Seiten weichend, den Zungenrücken frei zu lassen. Dieses pilzpapillenlose Gebiet, das kein Tuberkel bildet, würde dem zweiten Zungenfelde (Fig. 20, II) entsprechen. Seitlich reichen die Pilzpapillen in verschiedener Grösse fast bis zu dem Randorgan (Fig. 1). Becker erwähnt eine Gruppe von Pilzpapillen, die vor den grossen Wallpapillen auf dem Zungenrücken liegen. Ich konnte um diese Papillen schon mit der Lupe sehr gut einen Wall erkennen

(Figg. 1, 20, pv'). Es handelt sich hier um Übergangspapillen zu Wallpapillen.

Die beiden sehr grossen Wallpapillen (pv.) konvergieren nach hinten mit ihren Längsachsen, sie sind gewiss Urformen, obgleich sie auch Doppelpapillen sein können (Fig. 1), wie dies Becker feststellte. Aber sie können auch sonst Unebenheiten auf ihrer Dorsalfäche aufweisen (Fig. 2). Ihrem gut entfalteten Wall sitzen Fadenpapillen auf.

Becker will im Schleimfeld in der Nähe des Frenulums rückgebildete Pilzpapillen beobachtet haben. Ich habe auf jeder Seite je eine runde Papille zwar gesehen (Fig. 20, p.), aber es waren auch nur Schleimpapillen. Ich möchte überhaupt vor dem Bestreben warnen, dort Pilzpapillen zu suchen, wo phyletisch kein Ort für sie vorgezeichnet ward. Anders verhält es sich aber auch mit der vermeintlichen, durch Becker abgebildeten „rudimentären Pilzpapille“ hinter den Wallpapillen bei dem Hunde, denn diese hat im Walle Mündungen seröser Drüsen und ist folglich keine Pilzpapille. Es wird sich hier um die bei Raubtieren rückenfaltete Zentralpapille handeln.

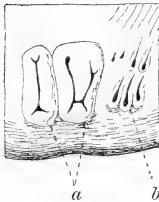


Fig. 28.

Hausschwein.

Rechtes Randorgan. a = vergrössertes, beziehentlich aus zwei entstandene Elemente; b = Einzelemente, die sich zur Verwachsung anschicken.

Die beiderseitigen Randorgane liegen an dem überall gleichen Orte vor dem Arcus palatoglossus (Figg. 1, 20, ro.) in gleicher Querebene mit den grossen Wallpapillen. Nach Becker „tritt jedes der Organe in die Erscheinung als eine grössere oder kleinere Anzahl gleich oder verschieden grosser Furchen oder Spalten in der Schleimhaut mit dazwischen liegenden, mehr oder weniger über das Niveau der Schleimhaut hervortretenden Leisten“. Ihre Form soll mehr weniger länglichoval sein. Ich kann diese Angaben nur zum Teil bestätigen. Wenn es sich um so etwas handelt, betrifft es nur einen Teil des Randorganes. Auch in einem von mir abgebildeten Falle (Textfig. 28) waren die beiden vordersten Elemente (a.) — die, oder wenigstens das zweite, durch Verwachsung mit einem angrenzenden Element entstanden, zeigten hohe Wälle und tiefe Furchen, beim zweiten

die beiden Elementfurchen durch eine Querfurche verbunden — da, doch lagen hinter ihnen noch andere. Es waren in diesem Falle zwei umwallte, nach innen offene Elemente immer vor drei anderen ähnlicher, doch etwas grösserer (b.) gelegen. Schon auf der anderen Seite sah die Sache anders aus. Hier (Fig. 1, ro.) lag eine Reihe von stark umwallten äusserlich birnförmigen, am verjüngten inneren Ende offenen Elementen, von denen die hintersten drei die grössten waren, in einer Reihe, sieben an der Zahl. Allmählich kleiner werdend, waren die beiden ersten die kleinsten. Innen von den fünf ersten lagen diesen fest an,

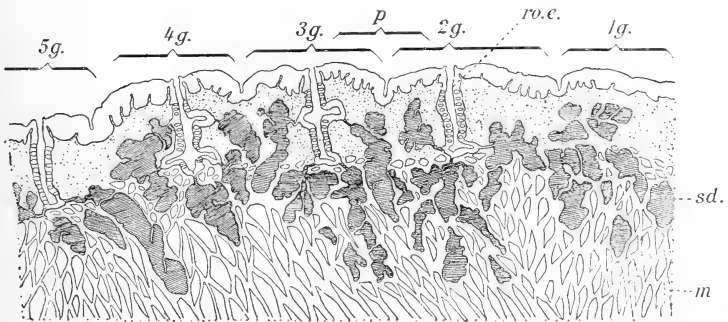


Fig. 29.

Schwein. Sagittaler Längsschnitt durch die Elementenreihe des Randorganes. 1g. bis 5g. = erstes bis fünftes Element; sd. = seröse Drüsen; m. = Muskellage.

mit ihnen aber alterierend, fünf andere, auch allmählich nach vorne zu kleiner werdende Elemente.

Es haben sich also hier die zwei Reihenenden der ursprünglichen Reihe übereinander geschoben. Wenn wir dann dies Verhalten mit dem der anderen Seite vergleichen, erhalten wir den Modus der Umgestaltung. Die vordersten Elemente werden grösser durch Wachstum oder dadurch, dass sie mit einem benachbarten Element durch einen Quergang verwachsen, auch verschliessen sie sich. Die anderen Elemente beginnen sich rückzubilden. In gleicher Weise mag das einzige Element bei den Musteliden entstanden sein.

Ein Längsschnitt über die beschriebene Elementenreihe (Textfig. 29), es sind die fünf ersten getroffen, zeigt, dass es sich hier um einfachere Zustände handelt als bei *Mustela*. Die kleinen Elemente (5 g.) sind einfache Spalten bis kleine Grübchen, im letzten Fall nur mit ganz wenigen Sinnesknospen, und stets münden die serösen Drüsen, wie bei der Maus etwa, in den Boden der Spalte. An den tieferen grösseren Elementen münden sowohl weiter oben (4 g. bis 2 g.) als am Boden Drüsen und an der Mündung erweitert sich die Spaltenwand ampullenartig, in der nie Geschmacksknospen münden. In so eine Erweiterung können 4—8 Drüsen münden, je nach der Grösse des Elementes. Die kleinsten besitzen nur eine Drüse.

Obgleich also bei dem Schweine die Rückenfaltung der Randorgane begonnen hat, sind diese noch kräftig entfaltet.

Überhaupt ist die Zunge des Schweines ein Übergang von niederen Zuständen zu jenen der *Cavicornier* und würden dann bezüglich der Mächtigkeit des Randorganes noch höhere Zustände walten als beim *Tapir*, die höchsten aber bekanntlich bei *Hyrax*. Allmählich hat sich somit das Randorgan rückgebildet, bis es den *Oviden* völlig fehlt.

---

Hier soll nun im Zusammenhang das feinere Verhalten der Wallpapillen und ihre Phylogenese bei den untersuchten Huftieren besprochen werden.

Die Pilzpapillen haben je nach dem Orte ihres Vorkommens bei den *Cavicorniern* verschiedene Form, welche Verschiedenheit hauptsächlich in ihrer Höhe begründet ist. Die hintersten Papillen dieser Art sind jedoch fast alle niedrig und breit, dabei von gleichmässig rundem Umfang. Auch kann sich bekanntlich öfter um die Papille ein ganz seichter Ringgraben befinden, so, dass letzterer Umstand nichts an der allgemeinen Bedeutung ändern würde. Dafür ist ein anderer Umstand an den hinteren, dem vorderen Ende der Wallpapillengruppen sich nähernden Pilzpapillen auffällig: sie, wie alle bis auf die der Zungenspitze, besitzen viele kleine Geschmacksknospen auf ihrer Dorsalfäche, während diese aber gewöhnlich gleichmässig verteilt sind, sind sie hier so angeordnet, dass ein kleiner runder Platz im Zentrum von ihnen freibleibt (Textfig. 30, A).

Solche Papillen, die fertigen Wallpapillen anlagern und, wie es schon weiter oben erwähnt wurde, in einem Falle — die Fälle stehen aber nicht einzeln da —, deren Wall sie zu umwachsen beginnt (Textfig. 26, c'), zeigen vorgeschrittenere Verhältnisse. Der früher geringe Ringgraben um die Pilzpapille (Textfig. 30, A) ist nun bedeutend tiefer geworden (B, g.) und infolge davon ist die Pilzpapille nun höher. Auch auf diesen Pa-

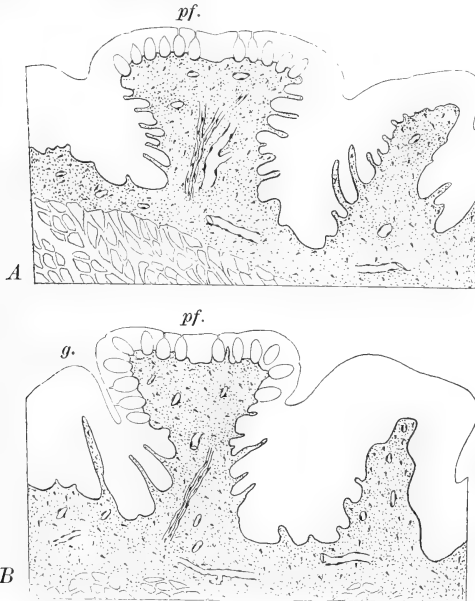


Fig. 30.

K a l b. Querschnitte über zwei Übergangspapillen ersten Grades vor der Wallpapillengruppe.

pillen, — in deren immer noch geringen Graben noch keine seröse Drüsen münden, sie folglich nur Pilzpapillen sind, — ist die Anordnung der Sinnesknospen auf der dorsalen Seite dieselbe wie an den oben beschriebenen, allein ein Unterschied besteht nun darin, dass diese Geschmacksknospen auch auf die Seitenwände der Papille sich fortsetzen. Ganz

ähnlich sind diese Papillen am vorderen Ende der Wallpapillenreihe des Schafes, so dass die Beschreibung, die ich hier für das Kalb gegeben, auch auf dasselbe genauestens passt. Solche Papillen nenne ich Übergangspapillen ersten Grades.

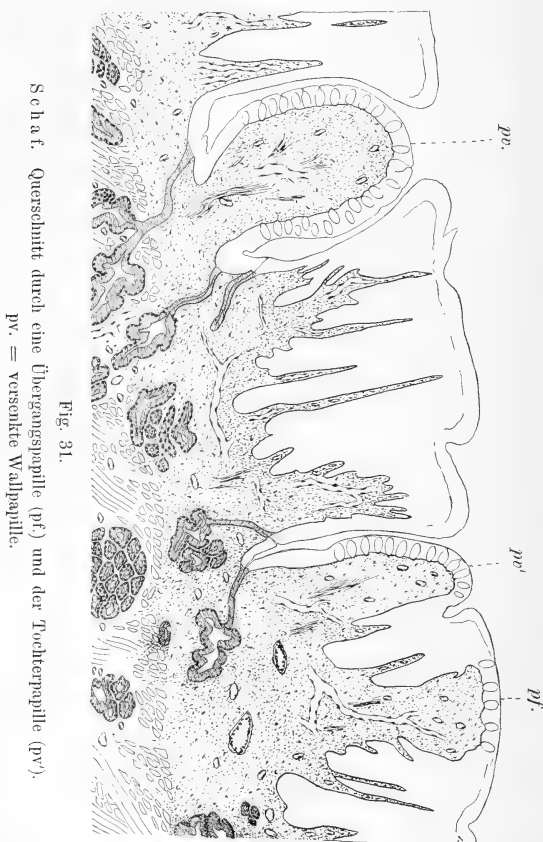


Fig. 31.

Schaf. Querschnitt durch eine Übergangspapille (pf) und der Tochterpapille (pv').  
pv. = versenkte Wallpapille.

Ein weiteres Stadium zeigt sich bei ähnlichen Papillen, die einen halben Wall um sich haben (Fig. 7, b.). Der Querschnitt über solche Papillen wies entweder Zustände auf, wie sie

bereits von den halbunwallten Papillen vom Rind durch Becker bekannt wurden (l. c., Fig. 16). Es mündeten seröse Drüsen in den Halbgraben, während die Papille doch sonst Pilzpapille ist. Ich fand dann die Sinnesknospen immer an der dorsalen Fläche der Papille, doch schon auf die bewallte Seite überbiegend. Dieser Schritt bezeichnete schon eine weitere Stufe der Umgestaltung. Auf Textfigur 31 ist so eine Papille mit halbem Wallgraben (pf.) abgebildet. Die Papille war diesmal ganz niedrig, der halbe Wallgraben sehr tief, mit Mündungen nur weniger seröser Drüsen am Wallgrabengrunde, und jener Teil der Papille, der im Wallgraben versank, fing an sich durch eine dorsale

Furche von der Mutterpapille abzugrenzen. Diese Tochterpapille hatte überall Sinnesknospenüberzug bis hinunter in den Wallgraben. Darin lag ihre Bedeutung. Dieses Stadium könnte einstweilen als indirekte Übergangspapille zweiten Grades gelten.

In vielen Fällen blieb es bei dem beschriebenen Verhalten, in anderen aber, so auch in den beschriebenen, war ein weiterer Fortschritt dadurch erzielt, dass die Tochterpapille, wie weitere Schnitte durch diese Papille zeigten (Textfig. 32, pv'), sich an dem einen Ende des Halbgrabens von der Mutterpapille (pf.) völlig abgetrennt hatte. Dadurch sank an dieser bezeichneten Stelle die Mutterpapille zum blossen Wall herab.

Solchermassen gestaltete Doppelpapillen, halb Wall-, halb Pilzpapille, sind an dem vorderen Ende der Wallpapillenreihe auch häufig und wurden schon weiter oben erörtert. Die Textfigur 26, B) zeigt drei verschiedene, aufeinander folgende Stadien

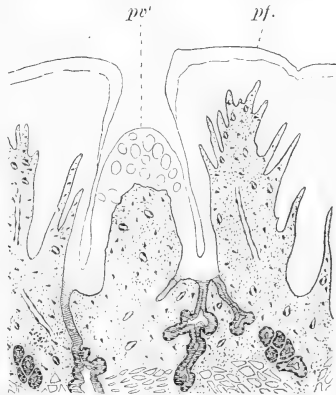

Fig. 32.

Schaf. Ein weiterer Schnitt durch dieselbe Tochterpapille wie auf der vorigen Figur rechts. pf' = Mutterpapille.

(b., c., d.), in der dann die kleine versenkte Wallpapille sich von der anderen abgetrennt hätte, was folglich nur eine Modifikation bedeuten würde. Denn solche versenkte kleinste Wallpapillen sind besonders an der lateralsten Seite der Wallpapillenreihe häufig. Ihr Wall gelangt bei oberflächlicher Betrachtung nicht in Sicht und ist erst auf Schnitten sichtbar. Gleich an demselben Schnitt, der oben erörtert wurde (Textfig. 31), ist eine solche Papille zu sehen (pv.). Sie liegt in einem tiefen Wallgraben, in den spärliche sersöse Drüsen münden und hat von der der grösseren Wallpapillen insofern eine verschiedene Form, als sie

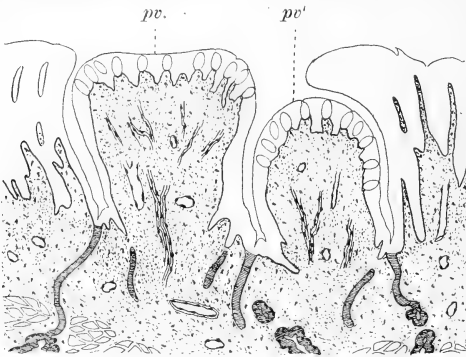


Fig. 33

Schaf. Querschnitt durch eine seitliche Doppelpapille.  
pv. = Mutter-, pv' = Tochterpapille.

oben nicht abgeplattet ist. Dazu kommt noch, dass ihre ganze Oberfläche, also auch die Seiten, mit Sinnesknospen überzogen ist.

Solche versenkte Wallpapillen können aber auch Doppelpapillen sein, doch sind solche auch bei dem Schafe seltener. In diesen Fällen ist es dann ganz auffällig, dass die eine der Papillen eine oben kuppelförmig runde, die andere eine oben abgeflachte Papille ist. Beide sind mit Geschmacksknospen überzogen, während diese aber bei der inneren kleineren Randpapille (Textfig. 33, pv.) stets auf die Seitenränder, wie immer, tief hinunter greifen, bedecken sie die abgeplattete grössere Papille (pv.) nur von oben, allerdings über die Ränder noch etwas abwärts



biegend. Wie wäre die Genese solcher Doppelpapillen anders denkbar, als dass eine Übergangspapille ersten Grades sich zu einer Wallpapille gestaltete und dass dann diese so entstandene Wallpapille eine Tochterpapille von sich abschnürte.

Aber auch grosse fertige Wallpapillen können sich durch Teilung vermehren, solche sogenannte Spaltpapillen hat ja auch Becker vielfach beobachtet, so auch bei dem Hunde, und weiter oben glaube ich gezeigt zu haben, dass nach erfolgter Teilung der Wall an den beiden Grenzrändern einwuchert und dann in dieser Weise die Teilung beendet. Dabei können die Tochterpapillen gleich gross sein oder es erfolgt nur eine knospenartige Abschnürung (Hapale).

Demnach sind folgende Arten gangbar bei der Vermehrung von Wallpapillen:

1. Es wandelt sich eine Pilzpapille durch Ausbildung eines Walles und nach erfolgter Erwerbung der serösen Drüsen zu einer Wallpapille um. Es ist dies die ursprüngliche Entstehungsart, die aber auch noch bei höheren Formen, wie eben die Ungulaten sind, fort dauert.
2. Nur ein Teil einer Pilzpapille gestaltet sich zur Wallpapille, sie aber wird zu einem Teil des Walles.
3. Es kombinieren sich diese beiden Arten der Vermehrung, indem eine Pilzpapille, nachdem sie zur Wallpapille eigener Art wurde, aus sich eine Tochterpapille sprossen lässt, wodurch versenkte Doppel-Wallpapillen entstehen. Ob sich solche völlig dann voneinander abtrennen, weiss ich nicht.
4. Eine völlig fertige Wallpapille teilt sich in zwei oder bildet eine Tochterpapille.

Durch diese Arten der Wallpapillenvermehrung entstanden die zahlreichen Wallpapillen der Ungulaten, wobei beim Schwein durch den ersten Modus eine grosse Zahl von Wallpapillen, besser Übergangspapillen, sich vor den beiden Wallpapillen bildeten.

Aber auch bei den Simiern beherrschen alle diese Arten die Vermehrung, und gilt dies für alle andern Fälle, wo eine grössere Zahl von Wallpapillen sich findet wie beim Bären. Mit der Versenkung der Wallpapillen ist eigentlich nur der Wallgraben gegeben, doch kann allerdings bei der zweiten Vermehrungsart ein einseitiger Wall entstehen. In der weiteren Entfaltung nun gelangen angrenzende Papillen bis an den Grabenrand und vereinigen sich dann zu dem sekundären Wall, wie dies in vorliegender Arbeit des öfteren gezeigt wurde. Dabei beteiligen sich nicht bloss indifferente Papillen an der Wallbildung, sondern auch zufällig angrenzende Pilzpapillen. Hieraus erklärt sich dann der Geschmacksknospenbesatz des Wallgrabenrandes, da ein Teil der sekundären Wallwand bei Vertiefung des Grabens weit mit eingezogen wird.

Hier möchte ich noch den Umstand hervorheben, dass bei allen solchen Übergangspapillen, die bereits seröse Drüsen besitzen, diese sich in geringerer Menge vorfinden als bei fertigen Wallpapillen, mag die Grösse der Papille auch dieselbe sein. Dies geht freilich aus einzelnen Schnitten nie so deutlich hervor, dass es sofort überzeugen würde, dazu bedarf es der ganzen Serie von Schnitten über dieselbe Papille. Auch habe ich öfter die Beobachtung gemacht, dass die Drüsen bei Übergangspapillen seitlich weniger verzweigt sind.

Nur nebenbei möchte ich bemerken, dass die Sinnesknospen auch bei vielen grösseren Doppel-Wallpapillen der Cavicornier bis weit hinauf reichen auf die Papille, ja sich sogar stellenweise für eine kurze Strecke auf die dorsale Seite umschlagen können. Dies ist der Fall bei den vordersten Papillen der Wallpapillenreihe der Cavicornier und erklärt sich aus dem Umstande, dass diese Wallpapillen noch verhältnismässig phyletisch junge Wallpapillen sind. Die Einzelwallpapillen zeigen dies nicht.

Dass der Fortgang der Wallpapillenbildung im Gange ist, wäre bewiesen und wird wohl bei jugendlichen Tieren eine grössere Rolle spielen, als bei den alten, denn nach dem physiologischen Bedürfnis vermehren sich eben die Wallpapillen auch bei dem Individuum und manche Menschenzunge weist mehr Wallpapillen auf, als die eines anderen.

Noch möchte ich hier auf einen Punkt hinweisen, den ich schon bei der Maus erwähnt habe. Bei der Besprechung der Deckzellen der Knospen der Pilzpapillen sagte ich, dass statt

ihrer bei allen anderen Geschmacksknospen sich ein Plattenepithel befände, welches oben die Knospe allseitig umgibt und in die oberste Zellschicht des Epithels übergeht. Diese Decke (Textfig. 34, C) finde ich überall. Die sich sehr tief tingierenden Zellkerne fallen auf auch auf quergetroffenen Knospen und dann erst.

Die Schleimdrüsen sind die ursprünglichsten der beiden Drüsenarten der Zungenschleimhaut, daran wird nicht gezweifelt, besitzen doch die Amphibien nur solche (einzellige) und die serösen treten erst auf, nachdem die schon bei den Amphibien vorhandenen Geschmacksknospen der

Mundhöhle sich zu Gruppen konzentrieren, mit den Wallpapillen und dem Randorgane. Diesen beiden müssen phyletisch die Pilzpapillen vorgesetzt werden. Diese müssen also schon damals bestanden haben, als seröse Drüsen sich noch nicht gebildet haben. Erst nachdem der Graben sich gebildet, musste durch den chemischen Reiz im Graben die erste Veranlassung

zur Bildung der serösen Drüsen gewesen sein. Von diesem Gesichtspunkte ausgehend, suchte ich an den Übergangspapillen eine Stelle der nach innen gerichteten Epithelfortsätze ab, die an gleicher Stelle lag, wo später bei der Wallpapille für gewöhnlich die serösen Drüsen in den Wallgraben mündeten.

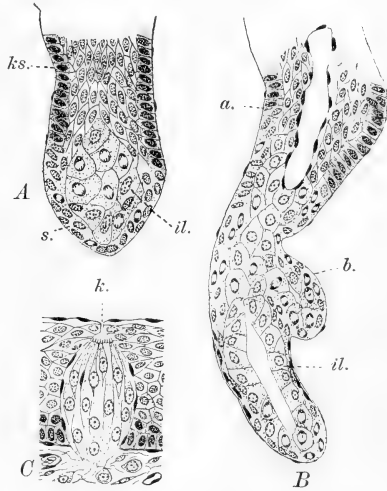


Fig. 34.

Schaf. A und B Schnitte durch Epithelstränge, die an versenkten Pilzpapillen, den Übergangspapillen an jener Stelle am Wallgrabenboden sich in das Bindegewebe ausstrecken, wo später die serösen Drüsen liegen. Zwei verschiedene Entwicklungsstadien. ks. = Kleinschicht; s. = deren Fortsetzung; il. = innere Zellschicht. C eine Einzelknospe aus einer Wallpapille des Kalbes. k. = Toldt'scher Gang.

Es zeigte sich dann wirklich, dass dort Drüsen in der Bildung begriffen sind. An einem der kürzeren Fortsätze (Textfigur 34, A) ist erkenntlich, dass der Epithelfortsatz — nicht jeder der sich dort befindenden Fortsätze ist Drüsenanlage — an seinem Ende anders gestaltet ist, als weiter oben. Von hier aus setzt sich die Keimschichte des Epithels (ks.) auf die Knospe fort, allein die Zellgrenzen schwinden, die Zellkerne liegen durcheinander und das Plasma ist nicht mehr so intensiv tingierbar. Manche Kerne sind in Teilung begriffen. Unter dieser Zelllage (s.) ist das Epithel auch völlig verschieden von dem im oberen Abschnitt des Epithelfortsatzes. Es sind die Zellen (il.) gross, stark gekörnt und viele Kerne in regster Teilung begriffen. Ein anderer längerer Fortsatz (B), der schon eine Anlage eines Drüsenacinus zeigte (b.), hatte bereits an zwei Stellen Lumina, die aber noch nicht zusammenhingen. Oben (bei a.) war das Lumen durch eine Plattenepithellage überzogen, die später in die oberste Lage des Wallpapilleneithels sich fortsetzt. Die grossen Drüsenzellen (il.) bilden die innerste Schichte des Fortsatzes und die äussere Lage, die die der Drüsenzellmutter-schichte ist, die Fortsetzung der Keimlage war auch hier in reger Proliferation.

Einzig wie die vereinsamte Abteilung steht die Sirenenzunge, die ich hier nicht etwa darum anschliesse, weil ich eine Verwandtschaft mit der der Huftiere annehme, sondern wegen der starken Vermehrung der Wallpapillen. Hierüber hat Beddard (3) zuletzt berichtet. Es liegen hier Wallpapillen in sehr grosser Zahl nicht nur am hinteren Zungenrücken, die ursprünglich V-förmige Anordnung vollständig einbüssend, sondern selbst an der lateralen Seite der Zunge, und zwar entlang der Anheftungsstelle. Sie ziehen hier von einem durchlöcherten Wulst, dem sogenannten Mayerschen Organ — der von dem hinteren Zungenrand nach aussen vorn, seitwärts und unten zieht, und nur das eigentümlich umformte Randorgan sein kann — in verwerfener Reihe bis nahe an die Zungenspitze. Diese zeigt einen Zahnpapillenbesatz.

### Allgemeine Betrachtungen.

Wenn die phyletische Entfaltung der Zungenschleimhaut, speziell der Sinnesorgane, diskutiert werden soll, so muss natur-

gemäss die Sache dort beginnen, wo die ersten Anfänge einer Zunge vorliegen. Dies ist bei den Ichthyden noch nicht der Fall und setzt die Zungenbildung erst bei den Amphibien ein. Sind die rezenten Amphibien auch nur eine Astspitze jenes mächtigen Astes, von dem die Säugetiere nach der einen und die Sauropsiden nach der anderen Seite sich abzweigten, der Stegocephalen nämlich, so sind bezüglich der Zungenverhältnisse bei den Urodelenlarven noch Zustände erhalten geblieben, die mit einiger Vorsicht bei der Spekulation verwendet werden können.

Bei diesen nun, bei denen die höhere Zunge sich oben in der allerersten Anlage zeigt, besteht die Zunge bekanntlich aus zwei Anlagen: aus der Vorderzunge (Textfig. 35, A, vz.), die bei dem erwachsenen Tier zum drüsigen Vorderteil der bleibenden Zunge wird, und von Anfang an als dicke Drüsenlage sich zu erkennen gibt, und aus jenem Teil des durch den Hyoidbogen (Hy.) nach vorne zu abgeschlossenen Vorsprunget, in dessen Mitte jetzt noch die Copulae des Kiemenbogenapparates gelegen sind (Gaumen). Dieser ganze Vorsprung dient zur Begründung der späteren Zunge, soweit eben die Schleimhaut in Betracht kommt und wenn wir den vorderen drüsigen Abschnitt der definitiven Amphibienzunge als etwas Eigenartiges auffassen. Die Muskularisierung dieses hinteren Abschnittes ist ein späterer Prozess, wobei ich mich mit der Frage der phyletischen Zungenentwicklung hier nicht weiter beschäftigen möchte. Uns interessiert die Schleimhaut auf diesem Abschnitt, da ihr Verhalten direkt als Grundlage für spätere Zustände gelten kann. Diese Anlage würde somit nur aus einer bindegewebigen Unterlage und dem Epithel bestehen und, wie gesagt, nur bezüglich der Zungenschleimhaut in Betracht kommen. Diese Hinterzungenanlage (hz.) ist vorne der Vorzunge (vz.) gegenüber bei alten Larven bekanntlich durch eine Querspalte abgegrenzt, in welcher das Epithel fast einschichtig und völlig indifferent ist, das heisst weder Drüsenzellen noch Sinnesorgane trägt. Auf der dorsalen Fläche der „Hinterzunge“ ist das Epithel am dicksten und besteht jetzt aus einer zweischichtigen unteren Lage und einer darüberliegenden flimmernden Zylinderzellenlage (Textfig. 35, B). Den Abschluss bildet ein feiner cuticularer Saum. In dieser oberen Lage nun finden sich oft recht dicht gestellt Drüsenzellen, sogenannte Becherzellen (sz.), die mit ihrem oberen offenen Ende den Cuticularsaum durchbrechen. Der

Sekretinhalt der Theca färbt sich so tief blau oder rot durch die angewandten Färbemittel wie der Schleim und ist somit auch solcher.

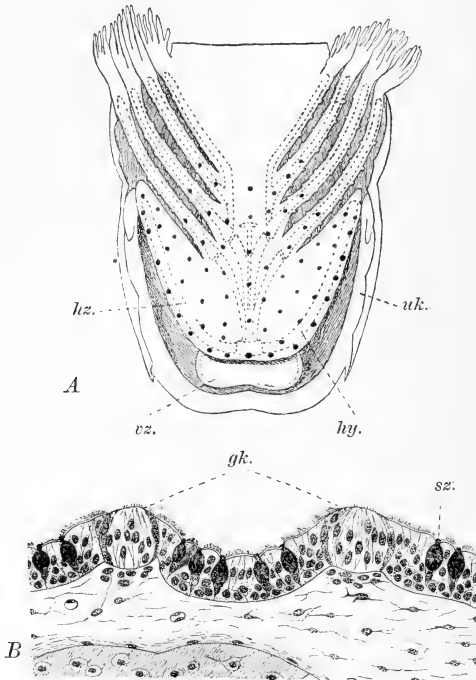


Fig. 35.

Salamander-Larve (alt). A die untere Mundhöhlenwand von oben gesehen. vz. = Vorzunge; hz. = Hinterzunge; uk. = Unterkiefer; hy. = Hyoidbogen. Die Geschmacksknospen schwarz. B Längsschnitt durch die Schleimhaut der Hinterzunge. gk. = Geschmacksknospen.

Es überziehen diese Schleimzellen bekanntlich nicht nur die „Hinterzunge“, sondern auch die Seitenwände der Mundschleimhaut und reichen bis zum dritten Kiemenbogenpaar, wo sie über dem Herzen mit Beginn des Ösophagus wie abgeschnitten

aufhören. Sie sind die Vorgänger der vielzelligen Schleimdrüsen der Mundhöhle der Sauropsiden und der Säugetiere.

In der Schleimhaut dieser „Hinterzunge“ gibt es eine Menge kleiner Papillen, auf denen je eine Geschmacksknospe (gk.) aufлагert. Diese sind etwas höher als die Epithellage, was gleichfalls zu ihrer Hügelform beiträgt. Umgeben von Deckzellen ist die Sinneshaare tragende freie Fläche recht breit. Sie sind somit ähnlicher den Geschmacksknospen der Säugetiere in ihrer Form, als den von Merkel (15), F. E. Schulze (24), Holl (11), Retzius (22) und anderen beschriebenen breiten Sinnesknospen der Zunge und Mundhöhle der Batrachier, und mehr denen der erwachsenen Salamander ähnlich.

Ich habe die Verteilung der Sinnesknospen auf Textfigur 35, A mit schwarz eingetragen.<sup>1)</sup> Sie sind auf der ganzen Oberfläche der „Hinterzunge“ gleichmässig verteilt, genau bis dorthin, wo hinten die Schleimdrüsen aufhören und erstrecken sich auch zu Beginn der Kiemenbogen auf diese, wie denn bekanntlich auch auf die seitlichen Abschnitte der Mundhöhle.

Die Verteilung der Geschmacksknospen, abgesehen von jenen an verschiedenen anderen Stellen der Mundhöhle und Lippen,

<sup>1)</sup> Es kam dieses Bild auf die Weise zustande, dass, nachdem ich einer gehärteten Larve den Unterkiefer samt dem Kiemenapparat abgetragen und mit Methylenblau gefärbt habe — das ja den Knorpel tief blau färbt —, das so gewonnene Präparat in Xylol aufhellte und dann bei schwacher Vergrößerung mit der Camera zeichnete. In dieses Bild wurden dann nach Längs- und Querschnittserien die Geschmacksknospen eingetragen.



Fig. 36.

Zunge von *Crocodilus sclerops*  
von oben. vz. = Vorderzunge, z. =  
Zunge.

sind bei den Reptilien im allgemeinen wegen manch eigenartigen Umbildungen der Zunge, wie auch bei den Vögeln, nicht mehr ursprünglich und gleichmässig verteilt. Nach Merkel (14) besetzen sie bei *Anguis* und *Lacerta* die Zungenspitze, weiter reichen sie nach hinten bei Chaloniern. Die am Mundboden ihrer ganzen Länge nach angewachsene Zunge von *Crocodylus sclerops* (Textfig. 36, z.) ist vorne an ihrer Spitze durch eine Querfurche von einer Vorzunge (vz.) völlig getrennt. Ob letztere drüsig-Baues ist, weiss ich nicht. Ihre Oberfläche besitzt Querfalten mit dichtem Papillensaum. Jedenfalls ist sie, wenn nicht analog, so doch homolog einer Vorzunge der Urodelenlarven und somit eine primäre Einrichtung.

Die Zunge zeigt in ihrer hinteren, breiteren und grösseren Hälfte eine raue Oberfläche mit zahlreichen runden aber niedrigen Papillen, die nur in der Mitte fehlen. Diese reichen lateralwärts nicht ganz bis zum Pharynx und lassen die vorpharyngeale Umgebung, die aus einem halbringförmigen Faltensystem besteht, frei. Die vordere Zungenhälfte war quergefaltet und der Rand der Falten ausgekerbt, was von niedrigen Papillen herrührt. Auf den Falten sassen die niedrigen runden Papillen etwas dichter, und überall an der Zungenfläche, also an der hinteren Zungenhälfte. Ein guter Teil dieser Papillen ist durchlöchert von den Mündungen der Schleimdrüsen, die sich somit auf die ganze Zunge erstrecken. Die anderen zeigten diese Durchbohrung nicht. Trotz des wenig gut erhaltenen Materials verfertigte ich einige Schnitte, die ausser den Schleimdrüsen eben noch erkennen liessen, dass auf den nicht durchbohrten Papillen im Epithel Knoten waren, die auffallend Geschmacksknospen auch in ihrem defekten Zustande ähnlich sahen. Immerhin bin ich wegen ungeeignetem Material nicht in der Lage, hierüber Bestimmtes aussagen zu können. Dadurch, dass W. Barth (1) bei den Crocodylinen, gleich wie Botezat (4) und er bei Vögeln, zerstreute Geschmacksknospen jederseits seitlich an der Zungenwand gruppiert fand, ist damit noch nicht gesagt, dass sie nicht auch auf den von mir angegebenen Papillen auf der Zunge sich fänden, denn Barth hat an jener Stelle gar nicht gesucht.

Jedenfalls ist diese Krokodilzunge geeignet dazu, um mit Berücksichtigung der „Hinterzunge“ der Urodelenlarve die ursprüngliche Gestaltung der Zungenoberfläche der Säugetiervorfahren sich vorzustellen.



Es wird diese Zunge ein einheitliches Gebilde gewesen sein, das aus den Zuständen der Urodelenlarvenzunge durch Verlängerung nach vorne wie bei dem Krokodil entstand. Es durchzogen die ganze Zunge die Schleimdrüsen, worauf nach Oppels Untersuchungen heute noch *Ornithorhynchus* direkt hinweist, und die Sinnespapillen, primärste Pilzpapillen, verbreiterten sich auf die ganze dorsale Zungenschleimhaut. Seröse Drüsen fehlten noch.

Diese Auffassung deckt sich mit jener von Opper (17, pag. 196) schon vor neun Jahren ausgesprochenen Anschauung, nach der aus vorher schon vorhandenen Geschmackspapillen durch sekundäre Bildung von Eiweissdrüsen an denselben die Wallpapillen und das Randorgan sich entfalteten. „Er sieht in den Geschmacksdrüsen der Säuger ganz neue Erwerbungen, in den Geschmacksknospen tragenden Papillen der Säuger dagegen ältere, schon von niederen Wirbeltieren übernommene Bildungen.“ Hierin wären wir also gleicher Meinung. Anders in einem anderen Punkte. Opper glaubt nämlich nicht, dass heutzutage Wallpapillen aus Pilzpapillen hervorgingen und zwar darum, weil Übergangsformen, als welche er Pilzpapillen mit spärlichen Geschmacksdrüsen betrachtet, vollständig fehlen. Dieser Einwand ist nun durch vorliegende Arbeit wohl behoben, liesse sich aber auch sonst noch wankend machen, durch den Einwand nämlich, dass ja die Natur in ihrer Weiterentwicklung auch heutzutage nicht innehält und dann durch die begründete Tatsache, dass bei verschiedenen Individuen, so auch bei dem Menschen, die Zahl nicht nur der Wallpapillen, sondern auch die Grösse des Randorgans Schwankungen unterworfen ist, die doch auf Vermehrungen (oder auch Reduktionen) beruhen. Münch (16), der die Vermehrung der Wallpapillen entweder durch Teilung vorhandener oder durch Neubildung aus Pilzpapillen sich denkt, glaubt auch nur an eine embryonale Vermehrung, aber an keine postembryonale mehr, oder hält letzteres für nicht erwiesen. Diese Auffassung ist nach dem schon bei den Huftieren Mitgeteilten nicht haltbar, denn bei jungen Individuen sind Übergangspapillen mit Drüsenanlage zu finden, nicht aber bei dem alten Tiere, wenigstens ist es mir da nicht gelungen. Ich glaube vielmehr, dass nach der Laktationszeit die Neubildung nach allen Modi kräftig einsetzt und da

werden dann wohl andere Umstände schuld sein, die bei dem einen Individuum früher, bei dem anderen später Halt gebieten. Ob dabei die Nahrung eine Rolle spielt, nehmen wir an, eine üppigere Weide beim Rind, die abwechselnden Nahrungsmittel eines Kulturmenschen, eines nur mit gewissen Volksnahrungsmitteln sich ernährenden wild oder halbwildem bis halbkultivierten Volkes, das sind Fragen, die nicht ohne weiteres umgangen werden können. Zum Beispiel möchte ich nur anführen den äusserst feinen Geschmack für Weinsorten bei gewissen Leuten, der oft geradezu verblüffend wirkt und wozu die Vorbedingung im Geschmacksorgane gegeben sein muss, wenngleich die Übung unerlässlich ist. Sollte dann diese Übung des fachmännischen Weinversuchers nicht als Reiz gelten dafür, dass die Drüsenbildung und Teilungen der Wallpapillen einsetzen?

Ich übergehe diejenigen Autoren, welche die drüsenbesitzenden Papillen nicht aus anderen ableiten wollen, sie sind in dem grossen Werke Oppels und bei Becker ausführlich angeführt und möchte hier mit Beckers Ansichten mich etwas beschäftigen. Dieser Autor nimmt an, wie ich zu Beginn dieser Schrift erwähnt habe, dass ausser dem Entstehen von Wallpapillen aus einer Pilzpapille, Wallpapillen auch aus mehreren Papillen verschiedener Art entstehen könnten, dafür glaube ich aber hat er den Beweis nicht erbracht. Es kann eine Wallpapille nach ihm auch aus der Vereinigung einer Fadenpapille mit einer Pilzpapille hervorgehen. So weit ich es ersehe, schliesst er dies daraus, dass an der oberen Fläche einer Wallpapille sich auch ein spitzer Fortsatz befinden kann, wie er es auf einem Schnitte auf seiner Fig. 13 abbildet. Allein dies beweist nichts, denn die freie Oberfläche kann bei Wallpapillen oft zugespitzt enden, wie dies ja für das Rind auch Becker abbildet (Fig. 54) und wie einen solchen mittelständigen Fortsatz Ooppel (18, Fig. 59) bei der Wallpapille von *Manis javanica* dargestellt hat. Es ist ja bekannt, dass die Oberfläche von Wallpapillen öfter uneben ist, d. h. viele kleine Wülste oder Hügelchen besitzt. Mit dem Abrücken der Sinnesknospen von der dorsalen Fläche der fertigen Wallpapille ist bei jenen das Tastvermögen eben nicht geschwunden und können sich somit sekundär dort papilläre Bildungen einstellen.

Bezüglich der Pilzpapillen meint Becker, dass je höher die umgebenden Fadenpapillen wären, um so höher würden sich

die dazwischen befindenden Pilzpapillen gestalten, da erstere ihnen Schutz gewähren. Trifft dieser Fall auch manchmal zu, so kann dies doch nicht verallgemeinert werden, ich verweise diesbezüglich auf die Zustände bei der Maus, bei der an der Zungenspitze doch niedrige Zähnchenpapillen sich befinden und die früher zwischen den hohen Papillen in das Epithel versunkenen Pilzpapillen aus ihrer früheren Lage sich hervorheben.

Überhaupt möchte ich auch den Wallgraben um die Wallpapille herum nicht als eine Schutzausrüstung betrachten, vielmehr als eine solche, die dazu dient, dem Sekret Raum zu schaffen und damit auch den aufgelösten, zur Perception gelangenden Stoffen. Gibt es doch ungeschützte Geschmacksknospen bei Amphibien (und hier noch dazu mit grosser freier Oberfläche), Reptilien und Vögeln, wie ja, wie wir seit Botezat (4) nun wissen, letztere der Sinnesknospen auch nicht ermangeln. Freilich könnte dagegen eingewendet werden, dass mit dem Kaugeschäfte der Säugetiere sich auch andere Zustände einstellten, allein bei ihnen gibt es gerade genug völlig ungeschützte Pilzpapillen. Ihr Schutz liegt dann vielmehr in der ursprünglich nur temporären, später bleibenden Versenkung der Sinnesknospe, wodurch der bleibende Toldtsche Kanal zustande kommt.

Richtig ist es ja jedenfalls, dass der Zungenrücken vielfach, und dies gilt besonders dort, wo das Kauen stark einsetzt, oder doch das zweite Zungenfeld, wo öfter das Tuberculum sich entfaltet, von Pilzpapillen frei bleibt, allein hier handelt es sich um viel stärkere Druckwirkungen.

Ferner möchte ich bemerken, dass aus einer Fadenpapille nie eine Pilzpapille hervorgehen kann, wie dieses Becker bewiesen zu haben glaubt (l. c. pag. 588), und zwar aus dem triftigen Grunde nicht, weil ersterer die Sinnesorgane fehlen, ganz abgesehen von den ursprünglichen Zuständen.

Damit möchte ich wieder zurückkommen auf jenen hypothetischen Zustand der Zungenoberfläche der Säugetierzunge, in welchem der Zunge noch Wallpapillen und das Randorgan fehlten und ausser den mechanischen Papillen und den Schleimpapillen nur Pilzpapillen als die einzigen Träger des Geschmackssinnes eigen waren.

Das Entstehen von Wallpapillen aus solchen braucht hier nunmehr nicht mehr erörtert zu werden, bloss ihre ursprüngliche Zahl und dann die Phylogense des Randorganes.

Oppel meint, „jede Anknüpfung an die Verhältnisse bei niederen Vertebraten fehlt zur Zeit noch für die grössere Geschmacksknospen tragenden Papillen, wie die *Papillae vallatae* und *foliatae*“ (17, pag. 166). Dies ist aber auch nicht zu erstreben, denn so eine Anknüpfung kann durch diese, speziell für die Säugetiere zur Zeit geltenden hohen Bildungen nicht gefunden werden, sondern wir müssen die mit Geschmacksknospen versehenen, aber der serösen Drüsen noch ermangelnden Pilzpapillen zur Verknüpfung heranziehen und dies ist jedenfalls möglich. Hier kämen dann in erster Linie jene Pilzpapillen der Säugetiere in Betracht, die nur eine Geschmackspapille haben.

Solche sind durch die Erhebung der nächsten Umgebung einer Sinnesknospe der Zunge eines Amphibs ganz gut denkbar und tatsächlich sind schon seit Leydig her Papillen von pilzförmiger Gestalt auf dem hinteren Zungenabschnitt der Anuren bekannt und in neuerer Zeit durch Holl (11) wieder genauer beschrieben worden. Wir werden dann bei einem Stegocephalen-Ahnen der Säugetiere diese so gleichmässig auf der Zunge verteilt denken müssen, wie sie sich bei *Crocodylus sclerops* heute noch finden.

Ein Teil dieser Papillen blieb denn auch bei dem niedersten Säugetier auf dieser niedrigen Stufe als ihre Pilzpapillen, indessen die übrigen in der hintersten Zungengegend sich mit Erwerb der serösen Drüsen zu höheren Funktionären der Geschmacksempfindung gestalteten. Bezüglich der Randorgane, deren Phylogense noch erörtert werden soll, ist die ursprünglich paarige Anlage entschieden und nur bezüglich der Wallpapillen wäre hier eine Frage zu erörtern, ihre Umformung aus Pilzpapillen als erledigt betrachtend.

Die Monotremenzunge zeigt sehr viel eigenartig Erworbenes und vieles in ihrer Anatomie, was die beiden rezenten Vertreter zweien Endästen zuweist. So zeigt auch ihre Zunge dies Verhalten, allein in einem Punkte sind sie sich bezüglich der Zungenschleimhaut gleich und wenn zwei sonst auseinander liegende Formen einer Abteilung in einem Punkte übereinstimmen, dann können wir diesen als ein gemeinsames Erbe, somit als etwas

Primäres auffassen. Sie haben beide nicht nur paarige Randorgane, sondern auch paarige Wallpapillen. Diese sind ursprünglich, denn sie sind auf ihrer ganzen Fläche mit Geschmacksknospen überzogen, wie es ihr Werdegang in der Phylogenie erfordert und wie dies die Ontogenie heute noch (bei jungen Säugetieren) wiedergibt.

Bezüglich dieses Punktes glaube ich somit von keiner Seite auf Widerspruch zu stossen. Die Wallpapillen sind ursprünglich paarig und ihre Dreizahl, womit eine neue Ära für die gesamten Säugetiere mit den Marsupialiern einsetzt, ist diesbezüglich jüngerer Erwerb.

Hieran soll weiter unten angeknüpft werden, doch zuvor möge die Phylogenie des Randorganes besprochen werden.

Die Auffassung, dass das Randorgan aus nebeneinander gelegenen Wallpapillen durch deren Verwachsung sich entfaltetete, dürfte von vielen schon angenommen worden sein.

Dieser Auffassung gegenüber sind zwei andere zu nennen, die Poultons und Gmelins, nach welcher die Randorganelemente mit Geschmacksknospen versehene Drüsenausführungsgänge seien. Diese Auffassung bedarf kaum einer Widerlegung. Die andere rührt von Becker her.

Zum Ausgange seiner Auffassung diene Becker das Randorgan des Schweines, wobei er aber bloss die rudimentären Teile desselben in Betracht zog. Darnach würde sich das Randorgan nicht aus vorgebildeten Wallpapillen entfalten, „sondern sich bilden, indem über ein Eiweissdrüsenfeld das Oberflächenepithel in die Tiefe dringt, um mit den Ausführungsgängen der serösen Drüsen in Verbindung zu treten. Durch den Druck des Drüsensekretes spaltet sich dann das Epithel, die obersten Zellschichten der Wand der entstehenden Rinne werden abgeplattet, und in demselben Maße, wie dies von der Tiefe nach der Oberfläche fortschreitet, lagern sich in die den Sekretstrom umgebenden Epithelmassen der Grabenwand Geschmacksknospen ein“ (l. c. pag. 605). Ferner sagt Becker, diese vermeintliche „Bildung des Randorganes beim Schwein beweist, dass die Entstehung eines Geschmacksorganes nicht von dem Vorhandensein wahrer Papillen abhängig ist, sondern sich überall da bilden kann, wo seröse Drüsen sich entwickeln, und dass diese Drüsen demnach nicht,

wie Ooppel annimmt, in Abhängigkeit, d. h. als ein Produkt von Papillen entstehen, sondern als selbständige Gebilde unabhängig von bestimmten äusseren Reizen“.

Vor allem betrachten wir einmal das Randorgan dort, wo es sich am ursprünglichsten zeigt, also bei den Monotremen. Nach Ooppel (18) besteht das einzige Randorganelement bei *Ornithorhynchus* aus einer einzigen, wenig tief versenkten runden Papille mit Geschmacksknospen auf ihrer lateralen Fläche, in dem Graben mit Mündungen seröser Drüsen. Bei *Echidna* finden sich links fünf, rechts drei solcher „Geschmackspapillen“. Sie liegen oberflächlicher als die Wallpapillen, was doch keinen grundsätzlichen Unterschied bedeutet. Es handelt sich hier somit um Einzelpapillen mit Grabenring und dadurch unterscheiden sie sich wesentlich vom Randorgan anderer Säugetiere. Nichts spricht aber besser für die Einzelpapillennatur als die Abbildung des der Beschreibung beigegebenen Schnittes (Fig. 18).

Bezüglich der Ontogenese des Randorganes sind, soweit mir bekannt, ausser den F. Hermannschen Angaben (10) keine weiteren da. Nach diesen Angaben sind es nebeneinander gelegene Epithelleisten die ersten Anlagen, deren beide Ränder allmählich in das bindegewebige Stroma einzumünden beginnen, in Form von Zapfen, wie ich hinzufügen möchte. Es sind dies die ersten, noch soliden Anlagen der serösen Drüsen, wie sie für die Ontogenese der menschlichen Wallpapillen auch Graberg (30) gefunden hat. Indem sich nun die die Leisten begrenzenden Furchen zu vertiefen beginnen, erhalten die soliden Drüsenanlagen Lumina und münden in jenen Graben. Der erste Zustand gilt für Embryone von 70 mm Länge. Ich habe nun über diese Anlage solcher Kaninchen-Embryonen der Richtung der Leisten nach Schnitte geführt, also Querschnitte durch den Embryo, und finde, dass in diesem Stadium die Leisten durch Querfurchen in sieben bis neun Partien abgegrenzt sind, doch schwinden diese sehr seichten Querfurchen schon bei Embryonen, die etwa 80—85 mm messen.

Diesen Befund halte ich für die Erklärung des Randorganes vom Kaninchen und Hasen von einiger Bedeutung, denn er zeigt, dass die einzelnen Leisten, (deren Querschnitt bekanntlich auch bei dem erwachsenen Tiere einer Wallpapille völlig ähnlich ist, und so ein Querschnitt durch die Reihen, —

also sagittal zur Zungenlängsachse — einer Zahl von fest nebeneinander gelegenen Wallpapillen völlig ähnlich ist), des Randorganes aus serial angeordneten Wallpapillen abzuleiten sind. Damit würde aber der Zustand bei den Monotremen eine andere Erklärung finden als Opperl meint, der jenen Zustand für sekundär halten geneigt ist. Die primären Pilzpapillen ordneten sich, soweit nicht wie bei *Ornithorhynchus* bloss eine jederseits für die Bildung des Randorganes Verwendung fand, bei dem Säugetierzunge in eine Reihe (*Echidna*) oder in nebeneinander verlaufenden Reihen wie bei den Hasen und wurden zu Wallpapillen. Dieser Zustand ist uns rezent nur bei *Echidna* zur Stunde bekannt.

Aus solchen Papillenreihen wäre somit das Randorgan entstanden, wofür noch die Ontogenie, soweit sie bekannt, auch Beweise liefert. Allein dabei bleibt es nicht. Entlang jeder Papillenreihe bildet sich eine mediane Furche, die sich mit der der benachbarten Reihe an dem geschlossenen Ende der Spalten vereinigt und so die Elemente des Randorganes einander gegenüber markiert (Fig. 8, e, e'). Jedes Randorganelement bildet sich somit von den beiden dem Graben zugekehrten Seiten zweier benachbarter, verwachsener Papillenreihen (Textfig. 29, g.) und entspricht somit nicht einer Papille (p.).

Der einheitliche Zusammenhang eines Elementes spricht sich dann darin aus, dass bei Abtrennung von Randorganeinheiten stets ein solches sich von der Reihe abhebt (Textfig. 7, A). Bei starken Reduktionen kann sich ein halbes Element erhalten wie bei *Erinaceus* (Textfig. 13) oder ein oder mehrere ganze. Entweder vertieft sich der Graben sehr, womit die Höhe der Geschmacksknospen zunimmt, im Falle keine Rückbildung des betreffenden Elementes sich einstellt oder es vereinigen sich zwei Elemente miteinander, wie u. a. manchmal beim Schwein und im einzigen Element der Musteliden (Textfig. 19). Man könnte in diesem Falle dann von sekundären Elementen sprechen.

Eine einzige Geschmacksknospe ausserhalb der Spalte (Textfigur 7, B, es.) würde als Überbleibsel auf der ursprünglichen Papille zu deuten sein.

Sind diese phyletischen Zustände auch einleuchtend, so bleibt doch noch ein Punkt unklar, nämlich jener betreffs der

Vermehrung der Randorganelemente, wie sich dies bei manchen Nagern (Hyrax) und dann in der ganzen Reihe der Simier zeigt. Wie entstehen neue Elemente, etwa aus Pilzpapillen? Diese Frage wird wohl durch die Verfolgung der Ontogenese bei irgend einer Affenart zu beantworten sein.

Hier möchte ich noch auf jene Frage zu sprechen kommen, wie verhält sich die Grösse des Randorganes zur Wallpapillenzunahme. Werfen wir einen Blick auf die einzelnen Säugetierabteilungen. Bei den Monotremen gibt es nur ein Paar Wallpapillen und ein primärstes Randorganpaar. Die Marsupialier zeigen schon eine Zunahme. Die Zahl der Wallpapillen hat um eine unpaare, der zentralen, zugenommen, denn die Zweizahl der Wallpapillen als ursprünglich anzunehmen, dafür haben wir einen triftigen Grund. Nicht den etwa, dass die Monotremen solches aufweisen, sondern weil konzentrierte Sinnesorgane sich bei allen Bilaterien dieser Bauart nach verhalten, wie dafür ja auch die Paarigkeit der Randorgane spricht. Die Dreizahl der Wallpapillen ist für die Masupialier geradezu kennzeichnend.

Bezüglich des Randorganes zeigen sich verschiedene Zustände, denn während Phalangista, Didelphys, Belideus u. a. hochentwickelte, d. i. Elemente aufweisende Randorgane haben, können bei anderen solche angeblich fehlen, wie bei Phascolomys, jedenfalls aber sehr reduziert sein, beziehentlich ursprüngliche Zustände aufweisen wie bei Aepyprimnus, Phascolactos, Sminthopsis. Da bei Halmaturns allem Anschein nach reduzierte Zustände bestehen, können wir behaupten, dass sowohl Fortschrittliches wie Rückschrittliches hier das Randorgan bei gleichbleibender Wallpapillenzahl aufweist.

Die Pilzpapillen zeigen eine gleichmässige Anordnung und reichen nach hinten bis an die Wallpapillen und dem Randorgan herum, auch letzterem vielleicht zur weiteren Vermehrung dienend.

Die Chiropteren zeigen entweder den Urzustand bezüglich der Wallpapillen, deren Zahl bei den Mikrochiropteren zwei beträgt, oder des fortschrittlich dreizahligen, der den jüngeren Formen unter ihnen, den Makrochiropteren zukommt, indessen die Randorgane auf einer beginnentlichen Mittelstufe stehen bleiben und die Mikrochiropteren auch hierin sich ursprünglicher erweisen. Bezüglich der Pilzpapillen zeigt sich jetzt zuerst eine reihen-



weise Anordnung, wobei die Zungenspitze einen reichen Besatz von ihnen aufweist. Eine sinnespapillenlose hintere Zungenfläche ist nur bezüglich der Marsupialier neu, indessen das Vorderfeld bezüglich der mechanischen Papillen einen Neuerwerb bei *Pteropus* aufweist, der bei der Ergreifung der Nahrung Dienste leistet und schon bei *Ornithorhynchus* sich in anderer Weise zeigt und in jeder Abteilung der Säugetiere sich einstellen kann, mit Ausnahme der Ungulaten.

An die Chiropteren schliessen sich auch bezüglich dieser Zungenverhältnisse die Insektivoren an und gleich wie bei den Fledermäusen kann der Dreier- oder Zweierzustand der Wallpapillen auftreten. Dabei ist das Randorgan auf ein Minimum reduziert, selbst den Marsupialiern gegenüber, indem sich nur die Hälfte eines Elementes jederseits erhält (Igel) oder vielleicht bei den anderen auch diese fehlt.

Die Zustände bei den Edentaten sind nur insofern von Wichtigkeit, als sich hier neben dem Urzustand von zwei Wallpapillen auch der Marsupialierzustand zeigt, aus der heraus sogar eine Vermehrung zum ersten Male einstellt bei *Myrmecophaga jubata*, damit aber schwinden die Randorgane vollständig.

Bei den Simiern zeigen sich Zustände, die in ihrer beginnentlichen Form an niedere Zustände der Marsupialier erinnern, mit drei Wallpapillen und einer geringeren Zahl von Randorganelementen und mit der Anordnung von Pilzpapillen. Aus diesem niederen Zustand dann mit den möglichsten Übergängen wird der Anthropoiden-Zustand mit vermehrter Wallpapillenzahl, welche die Dreieckanordnung durchgehends überall wahren, und mit einer grossen Zahl von Randorganelementen erreicht, wobei die Vermehrung beider nebeneinander eine Eigentümlichkeit der Gruppe ist. Gleiches gilt für den Menschen, bei dem aber das Randorgan variable Zustände aufweist.

Die Carnivoren zeigen ein Verhalten, das aber auch schon an diejenigen der Insektivoren erinnert, wobei eine grosse Gleichmässigkeit vorherrscht. Wie bei den Insektivoren reduziert sich ihr Randorgan, zwar weniger bei Plantigraden, aber vollständig bei den Felinen. Dabei zeigt sich das Bestreben, die Wallpapillen bis zu einem gewissen, sogar hohen Grade (Bär) in Simierart zu vermehren.

Der seltene Zustand einer einzigen Wallpapille ist eine Eigentümlichkeit eines Teiles der Nager, während die anderen entweder den Dreierzustand aufweisen oder die Zentralpapillen einbüßend, einen scheinbaren Monotremenzustand erreichen. Dabei zeigt sich die Konservierung des Randorganes nicht nur, sondern sogar eine hohe Entfaltung desselben bei *Hystrix*.

Die eigenartigste Umwandlung erfahren aber zweifellos die Ungulaten. Hier zeigt sich das Bestreben von niederen Zuständen an die Zahl der Wallpapillen ins Ungeheuerliche zu vermehren, womit mit Einbusse der unpaaren Zentralpapille neue topographische Anordnung sich einstellt. Obgleich bei ihren Ahnen, den Klippschiefern ein hochentfaltetes Randorgan besteht, tritt dieses allmählich mit der Vermehrung der Wallpapillen zurück und verschwindet endlich ganz.

Trotzdem dürfen wir das Verschwinden der Randorgane nicht mit der Vermehrung der Wallpapillen in Verbindung bringen, wie dies unter anderen die *Simier* deutlich bezeugen.

Es kommen sicherlich den drei Sinnesorgangruppen, den Pilz- und Wallpapillen und dem Randorgan, drei verschiedene Geschmacksfunktionen zu, worauf denn auch der Umstand hinzuweisen scheint, dass bei Omnivoren sich das Randorgan gut erhält. Diese waren undifferenziert bei den Ahnen der Säugetiere in den Pilzpapillen vereinigt, von denen mit deren weiteren Entfaltung zu Wallpapillen und Randorgan sie sich in vervollkommener Weise trennten. Hier wird sich das Experiment naturgemäss immer nur auf den Menschen beschränken müssen.

Ein sehr einfacher Versuch beweist dann deutlich, dass den beiden hinteren Geschmacksorganen, — vielleicht auch den Geschmacksknospen auf dem Kehldeckel — eine andersartige Geschmacksfunktion zukommt, als den Pilzpapillen.

Giesst man in zwei Becher, die den Inhalt dem Auge entziehen, in einen Wein, den anderen ein gleich hochgradige Alkohol-Wassermischung, so wird der davon nichts Ahnende bei Berührung der Flüssigkeiten mit der Zungenspitze nur den Alkohol herausfinden, den Wein aber erst erkennen, wenn er davon etwas auf den hinteren Zungenabschnitt gelangen lässt. Becker gelangte dann zu gleichem Ergebnis, indem er den Pilzpapillen nur die

Prüfung der festen und flüssigen Nahrungsmittel lässt, während er den Randorganen und den Wallpapillen, befähigt durch das Sekret der serösen Drüsen, gasförmige Schmeckstoffe wahrnehmen lässt, also bei unserem Experiment flüchtige Öle.

Heidelberg im April 1909.

### Literaturverzeichnis.

1. Barth, W.: Die Geschmacksknospen der Vögel und der Krokodile. Arch. f. Biologie (Berlin), Bd. 1, 1906.
2. Becker, J.: Über Zungenpapillen. Jenaische Zeitschr. f. Naturwiss., Bd. 43, 1908.
3. Beddard, F. E.: Notes upon the Anatomie of a Manatee etc. Proc. of the Zool. Soc. of London. 1897.
4. Botezat, E.: Geschmacksorgane und nervöse Endapparate im Schnabel der Vögel. Biolog. Zentralbl., Bd. 24, 1904
5. Brian, O.: Beiträge zur Kenntnis der Hornzähne auf der Zunge von *Hystrix cristata*. Morphol. Jahrb., Bd. 37, 1907.
6. Brücher, C.: Verteilung und Anordnung der Geschmackspapillen auf der Zunge der Huftiere. Deutsche Zeitschr. f. Tiermed. u. vergl. Pathol., Bd. 10, 1884 (Inaug.-Diss.).
7. Ehlers, E.: Beiträge zur Kenntnis des Gorilla und Schimpanse. Abt. d. Königl. Gesellsch. d. Wiss. zu Göttingen, Bd. 29, 1881.
8. Gmelin: Zur Morphologie der Papilla vallata und foliata. Arch. f. mikr. Anat., Bd. 40, 1892.
9. Henle, J.: Handbuch d. system. Anatomie. Bd. 2, 1873.
10. Hermann, F.: Beiträge zur Entwicklungsgeschichte der Geschmacksorgane beim Kaninchen. Arch. f. mikr. Anat., Bd. 24, 1885.
11. Holl, M.: Über das Epithel in der Mundhöhle von *Salamandra maculosa*. Sitzungsber. d. Wiener Akad. d. Wiss., 3. Abt., Bd. 92, 1885.
12. Hönigschmid: Kleine Beiträge, betreff. die Anordnung der Geschmacksknospen bei den Säugetieren. Zeitschr. f. wiss. Zool., Bd. 47, 1888.
13. Derselbe: Ebendort, Bd. 29, 34, 1877, 1880.
14. Ludwig Ferdinand K. Prinz von Bayern: Zur Anatomie der Zunge. München 1884.
15. Merkel, F.: Über die Endigungen der sensiblen Nerven in der Haut der Wirbeltiere. Rostock 1880.
16. Münch, F.: Die Topographie der Papillen der Zunge des Menschen und der Säugetiere. Morphol. Arb., Bd. 6, 1896.
17. Opperl, A.: Lehrbuch d. vergl. mikroskop. Anatomie d. Wirbeltiere, Bd. 3, Jena 1900.

18. Derselbe: Über die Zunge der Monotremen, einiger Marsupialier und von *Manis javanica*. Semon's Zool. Forschungsreisen in Australien etc., Bd. 4, Lief. 15, 1899.
19. Parsons, F. G.: On the Anatomy of *Petrogate xanthopus* etc. Proc. Zool. Soc. of London, 1896.
20. Poulton, E. B.: The Tongue of *Perameles nasuta* etc. Quarterly Journal of microscop. Sc., N. S., Vol. 23, 1883.
21. Derselbe: The Tongue of *Ornithorhynchus paradoxus*. Ibid.
22. Retzius, G.: Die Nervenendigungen in den Geschmacksorganen der Säugetiere und Amphibien. Biolog. Untersuch., N. F., Bd. 4, 1892.
23. Rabi, H.: Notiz zur Morphologie der Geschmacksknospen an den Epiglottis. Anat. Anz., Bd. 11, 1896.
24. Schulze, F. E.: Die Geschmacksorgane der Froschlarve. Arch. f. mikr. Anat., Bd. 6, 1870.
25. Tuckerman, F.: Observation of the structure of the gustatory organs of the bat (*Vespertilio tabulatus*). Journ. of Morphology, Vol. 2, 1888.
26. Derselbe: On the gustatory organs of *Arctomys monax*. Anat. Anz., 1889.
27. Derselbe: On the gustatory organs of Edentata. Internat. Monatschr. f. Anat. u Phys., 1890.
28. Derselbe: On the gustatory organs of some of the Mammalia. Journ. of Morphol., 1891.
29. Thomson, W.: Note on the viscera of *Tarsipes*. Stud. from the Museum of Zoology in University College Dundee, 1890.
30. Graberg, J.: Beiträge zur Genese des Geschmacksorgans des Menschen. Morphol. Arb., Bd. 8, 1898.

## Erklärung der Abbildungen auf Tafel XIX—XXI.

### Allgemeine Bezeichnungen.

- |               |   |               |
|---------------|---|---------------|
| I = erstes    | } | Zungengebiet. |
| II = zweites  |   |               |
| III = drittes |   |               |
- pv. = Papilla vallata.  
 ro. = Randorgan.  
 w. = Sagittalwulst, beziehentlich dessen beide Schenkel.  
 t. = Tonsille.  
 sf. = Schleimdrüsen-Falten.  
 apg. = Arcus palatoglossus.

### Tafel XIX.

- Fig. 1. *Sus scrofa*. Hinterer Teil der rechten Zungenhälfte von oben.  
 Fig. 2. *Sus scrofa*. Eine grosse Wallpapille von oben.  
 Fig. 3. *Mustela foina*. Grenze zwischen drittem und viertem Zungengebiet von oben.

- Fig. 4. *Mustela foina*. Grosse Papillae fungiformes der Seitenreihe.  
 Fig. 5. *Pteropus edulis* (alter Fötus). Hinterer Zungenteil von oben.  
 Fig. 6. Schaf. Wallpapillen-Gruppe.  
 Fig. 7. Schaf. Übergänge zwischen Pilz- und Wallpapillen.  
 Fig. 8. *Macacus* (spec.?). Auf dem Etikette der Sammlung: *Simia macacus*. Randorgan der linken Seite.

### Tafel XX.

- Fig. 9. *Didelphys virginiana*. Ganze Zunge von oben.  
 Fig. 10. *Vesperugo noctua*. Ebenso. Da die Pilzpapillen mit der Lupe nicht erkannt werden konnten, wurden sie schwarz nach Schnittserien eingetragen. Rot das Gebiet der serösen, blau das der Schleimdrüsen.  
 Fig. 11. *Pteropus edulis* (Fötus). Ebenso.  
 Fig. 12. *Erinaceus europaeus*. Ebenso. pf = erste, pf' = zweite und pf'' = dritte Pilzpapillenreihe.  
 Fig. 13. *Mus musculus*. Ebenso.  
 Fig. 14. *Lepus timidus*. Ebenso.  
 Fig. 15. *Hystrix cristata*. Hinteres Zungenende.  
 Fig. 16. *Nasua socialis*. Zunge von oben.  
 Fig. 17. *Mustela foina*. Zunge von oben und etwas rechts. r = Rinne; Schleimdrüsengebiet blau, das der serösen Drüsen rot.  
 Fig. 18. *Meles fessor*. Hinteres Zungenende von oben.

### Tafel XXI.

- Fig. 19. *Lutra vulgaris*. Ebenso.  
 Fig. 20. Hausschwein. Zunge von oben.  
 Fig. 21. Schaf (jung). Ebenso.  
 Fig. 22. *Hepale penicillata*. Hinteres Zungenende von oben.  
 Fig. 23. *Lemur varius*. Ebenso.  
 Fig. 24. *Cercopithecus sabaenus*. Ebenso.  
 Fig. 25. *Semnopithecus entellus* (Simia s. der Sammlung). Ganze Zunge von oben.  
 Fig. 26. *Satyrus orang*. Ebenso.  
 Fig. 27. *Homo*. Ebenso. kp. = Koronalpapillen.







Denkmal Theodor Schwann's in Neuss.



## Theodor Schwann zum Gedächtnis.

Am 6. Juni d. J. wurde in Neuss das Denkmal enthüllt, welches die Stadt ihrem grössten Sohne, Theodor Schwann, gewidmet hat. Wie unser Archiv seinerzeit<sup>1)</sup> über die Feier der Enthüllung des Denkmals für Johannes Müller in Koblenz berichtet hat, so ziemt es sich, in seinen Spalten auch der gleichen Feier für Theodor Schwann zu gedenken.

Für den Lebensgang Schwanns soll auf den Nachruf verwiesen werden, den sein verewigter Freund und einstmaliger Kollege an der Berliner Anatomie, Jakob Henle, in diesem Archiv veröffentlicht hat.<sup>2)</sup> Über die Feier selbst mag im nachfolgenden kurz berichtet sein.

Der Enthüllung des Denkmals voraus ging ein Festakt in der Aula der Oberrealschule zu Neuss, an welchem ausser dem Bürgermeister der Stadt, Herrn Gielen, den Mitgliedern des Magistrats und zahlreichen Vertretern der Bürgerschaft, der Rektor der Rheinischen Universität Bonn, Prof. Dr. Schultze, Prof. Dr. Ebstein (Göttingen), Privatdozent Dr. Lühe als Delegierter der Physikalisch-ökonomischen Gesellschaft zu Königsberg i. Pr., die Herren Professoren Hochhaus, Bardenheuer und Tilmann von der Kölner und Lubarsch von der Düsseldorfer medizinischen Akademie, Dr. Pfalz als Vertreter der Ärztekammer für Westfalen und Rheinland und einer der Unterzeichneten, Prof. Waldeyer, teilnahmen. Durch einen unliebsamen Zufall waren die Einladungen, welche Bürgermeister Gielen an die Universität Lüttich hatte ergehen lassen, nicht an ihren Bestimmungsort gelangt, sonst wäre Belgien sicherlich nicht unvertreten geblieben. Prof. Eduard van Beneden (Lüttich) hat Prof. Waldeyer persönlich noch sein Bedauern darüber ausgedrückt, dass es ihm aus diesem Grunde nicht möglich gewesen

<sup>1)</sup> Bd. 55, S. 1—10, 1900.

<sup>2)</sup> Theodor Schwann: Nachruf. Bd. XXI, S. 1—49.

sei, der Feier beizuwohnen. Von den Universitäten Freiburg i. B., Halle-Wittenberg, Heidelberg, Rostock, Strassburg, Stockholm und Tübingen waren Adressen eingegangen.

Nach einer Begrüssungsansprache des Bürgermeisters entwickelte Oberlehrer Dr. Hünseler von der Oberrealschule in Neuss in seiner Festrede den Lebensgang und das Lebenswerk Schwanns. Die Versammlung begab sich hierauf im Zuge zu dem nahegelegenen Festplatze. Hier hielt nach dem Gesange eines für die Feier eigens gedichteten und komponierten Liedes, den der Männerchor der grossen Schwannschen Buchdruckerei trefflich ausführte, Sanitätsrat Dr. Rheins (Neuss), der sich mit seinem verstorbenen Freunde, Redakteur Schmitz, die grössten Verdienste um das Zustandekommen des Denkmals erworben hat, in dichterischer Form eine begeisterte Weiherede und liess die Hülle fallen. Bürgermeister Gie len übernahm darauf das Denkmal in den Schutz der Stadt, worauf Prof. Waldeyer zu folgender Ansprache das Wort ergriff:

„Vor einem Jahrzehnt hatte ich die Ehre, in Koblenz, als Vertreter der medizinischen Fakultät der Universität Berlin, bei der Enthüllungsfeier des Denkmals, welches die Rhein- und Moselstadt ihrem grössten Sohne, Johannes Müller, einem Giganten der biologisch-medizinischen Wissenschaften, errichtet hatte, Worte der Erinnerung und des Dankes für das, was wir diesem Manne schulden, zu sprechen. Mir wurde diese Ehre zuteil, da ein gütiges Geschick mich auf den Lehrstuhl Johannes Müllers berufen hatte.

Ich dachte bei dieser Feier, ob es nicht gerecht wäre, auch einem anderen Sohne des Rheinlandes, der seinerzeit Assistent Johannes Müllers in Berlin gewesen war und dessen Name in nicht minder lichtem Glanze leuchtet, als der seines grossen Meisters, ob es nicht gerecht wäre, auch Theodor Schwann ein Denkmal zu errichten. Dieser Gedanke muss manchem rheinischen Arzte und Naturforscher, muss manchem Neusser Sohne gekommen sein, denn heute stehen wir an dieser Stätte vor dem Denkmale Theodor Schwanns, das ihm seine treue Vaterstadt errichtet hat und dessen Hülle soeben gefallen ist.

Und wiederum danke ich es der Gunst des Geschickes, welche mir in meinem Leben treu geblieben ist, dass ich auch an diesem Denkmal Worte ehrender und — ich betone es —

pietätvoller Erinnerung sprechen darf. Dafür richte ich meinen Dank an den Bürgermeister dieser Stadt und an das Denkmal-Komitee, vor allem an Herrn Sanitätsrat Dr. Rheins, dessen grosse Verdienste um die Errichtung dieses Werkes wir hoch anerkennen.

Wenn ich sagte, dass ich Worte pietätvoller Erinnerung sprechen möchte, so werden mir alle, die das Glück gehabt haben, Schwann persönlich zu kennen, zustimmen. — Selten wohl, oder nie, könnte man sagen, hat es einen Mann gegeben, der bei den grössten Verdiensten, die er sich noch dazu schon in jungen Jahren erwarb und bei aller Anerkennung, die sich auf ihn häufte, bescheidener gewesen und geblieben wäre. Wenn man Schwann in das freundliche, gütige und liebe Auge blickte, so musste man sich sagen, dieses Auge spiegelt eine reine Seele wider, die nicht sich zumisst, was sie im Dienste der Menschheit erarbeitete, sondern es als eine gütige Gabe ansieht, die sie weiter geben durfte. Ich vergesse nicht dieses liebe Auge, in welches ich als Abgesandter der Universität Strassburg zu einer Ehrung Schwanns in Lüttich, der Stätte seiner späteren Wirksamkeit, blicken durfte, und es ist mir in diesem Augenblicke, als fühle ich den Druck seiner Hand, die ich damals in der meinen halten durfte. Nie wird diese Erinnerung in mir verblassen!

Nun ruht dieser treue, liebe und grosse Mann seit Jahren in der heimischen rheinischen Erde; aber heute wecken wir in der ihm so lieb gewesenen Vaterstadt die Erinnerung an ihn vor seinem Standbilde. Möge dieses Denkmal den fernsten Zeiten verkünden, was der schlichte Mann, den es darstellt, Grosses im Dienste der Wissenschaft geleistet hat. Zu oft spricht man von Schwann nur als von dem Begründer der Zellenlehre und vergisst dabei, dass er schon vor dem Abschlusse seines Werkes über die Zelle Entdeckungen gemacht hat, die allein ausgereicht haben würden, seinen Namen nicht nur im Gebiete der Wissenschaft, sondern auch als den eines Wohltäters der Menschheit in ihren Leiden unsterblich zu machen.

Durch die Entdeckung des Pepsins hat er das beste Licht in die Vorgänge der Magenverdauung gebracht und für die erfolgreiche Behandlung vieler Magenleiden ein wichtiges Hilfsmittel uns kennen gelehrt; durch seine Untersuchungen über die Gährungs- und Fäulnisvorgänge gab er ein festes Fundament

für alle späteren Untersuchungen auf den grossen Gebieten der Seuchenlehre und der Bakteriologie, Gebiete, welche die wichtigsten Rollen in der Heilkunde und in der Hygiene einnehmen.

Was soll ich noch nach dem lichtvollen Vortrage des heutigen Festredners von der Bedeutung des Schwannschen Zellenwerkes sprechen? Nur Einiges sei darüber hier angesichts des Denkmals und vor der grösseren Versammlung der Mitbürger des Gefeierten gesagt: Schwann ist nicht der Entdecker derjenigen mikroskopisch kleinen Gebilde, welche wir mit dem Namen „Zellen“ belegen; sie waren lange vor ihm insbesondere den Botanikern bekannt. Aber Schwann lehrte uns erst ihre Bedeutung verstehen, ihre geradezu unermessliche Bedeutung! Im Verein mit dem Botaniker Schleiden zeigte er durch jahrelang fortgesetzte mühevollen und sorgfältigen Untersuchungen, dass die Zellen die wesentlichste Grundlage sämtlicher organischer Gebilde auf unserer Erde sind. Das kleinste Pflänzchen bis hinauf zu den Baumriesen unserer Wälder, das winzigste Tierchen, wie wir sie unter den Rhizopoden, Monaden und Infusorien zu Milliarden finden, bis hinauf zu den Riesengeschöpfen des Meeres und des Festlandes, bis hinauf zu dem Menschen, besteht aus Zellen, die in allem wesentlichen gleich sind. Das Haar unseres Hauptes, die Knochen und die Muskeln unserer Glieder, wie das Gehirn, der Sitz unseres Willens, Empfindens und Denkens, alles dies besteht aus derselben Grundlage, aus den Zellen. In den Zellen ruht im wesentlichen das Leben. Dieses alles in seinen Grundzügen erkannt und dargetan zu haben, ist das Werk Theodor Schwanns!

Man vergegenwärtige sich nur einen Augenblick die ungeheure Tragweite dieser Erkenntnis! Alle unsere biologische Wissenschaft beruht darauf: alles was wir in der Medizin seit Schwann neu errungen haben und noch erringen werden, wurzelt irgendwo in der Zellenlehre, ruht irgendwo in der Lebensarbeit des Mannes, zu dessen Denkmal wir heute in warmer, pietätvoller Verehrung aufblicken.

Ja, Koblenz und Neuss, die beiden rheinischen Städte, waren wohl im Rechte, als sie ihren grossen Söhnen, den beiden rheinischen Männern der Wissenschaft, erzene Erinnerungszeichen errichteten; sie ehrten sich damit selbst. Mögen aber auch diese Denkmale, die ich wohl beide zusammenbringen darf, das bewirken, was wir erreichen wollen, wenn wir solche Denkmale

errichten: mögen sie den Sinn für treue Pflichterfüllung im Dienste der Menschheit, den Sinn für Hochschätzung der Wissenschaft dauernd wachhalten; damit werden die Männer, denen sie gelten, am besten geehrt. — Ich schliesse mit dem Wunsche: Möge das frische, frohe Geschlecht an den Ufern des Rheins, welches solche Männer hervorbringt, wie wir sie heute feiern, niemals aussterben!“

Es folgte die Niederlegung von Kränzen am Fusse des Denkmals seitens der Deputationen; Gesang des Schwannschen Männerchors schloss die schlichte würdige Feier, an der noch eine hochbetagte Schwester des Gelehrten, Fräulein Katharina Schwann, hatte teilnehmen können. Das Denkmal selbst stellt Schwann in ungezwungener natürlicher Haltung sitzend dar; die Züge sind belebt, von sprechender Ähnlichkeit; Meister Hammerschmidt (Düsseldorf) hat damit ein schönes Werk geschaffen, das der Stadt Neuss zur Ehre und Zierde gereicht. Es sei nicht vergessen, dass von der Festtafel aus an unseren allverehrten Altmeister Eduard Pflüger, der dem Werke wärmstes Interesse gewidmet hat, ein Danketelegramm abgesendet wurde.

O. Hertwig.      W. Waldeyer.

## Die Blutbildung in der embryonalen Leber des Menschen und der Säugetiere.

Von

S. Mollier, München.

Hierzu Tafel XXII—XXV und 8 Textfiguren.

Durch zahlreiche Arbeiten ist in letzter Zeit unsere Kenntnis über die Entwicklung der Leber erweitert worden. Namentlich über die erste Anlage und über die weitere Ausbildung der Form und Struktur des epithelialen, entodermalen Lebergewebes sind wir gut unterrichtet, während über die gesamte Histogenese dieses Organs aus den bisher vorliegenden Arbeiten keine ganz befriedigende Vorstellung gewonnen werden kann.

Das mag an zwei Beispielen erläutert sein: Wie bekannt, tritt die Leber während einer lang dauernden Entwicklungszeit zur Blutbildung in enge Beziehung und wie neueste Forschungen lehren, vermag die Leber auch nach der Geburt, vielleicht zu jeder Zeit, diese Beziehungen wieder aufzunehmen. Welche Teile der Leber es aber sind, welche bei dieser Leistung mitarbeiten und in welcher Weise die Gewebe der Leber an der Bildung von Blutzellen Anteil nehmen, ist noch nicht einwandfrei aufgeklärt, ja es ist merkwürdig, wie wenige Beobachtungen über diese wichtige Zeit aus der Leberentwicklung überhaupt vorliegen. Und doch ist es wahrscheinlich, dass die Folgen dieser vorübergehenden Leistung in der Leber auch in dem Aufbau des fertigen Organs noch ablesbar sind, um so wahrscheinlicher, da die Leber jederzeit diese blutbildende Tätigkeit wieder zu beginnen vermag.

Aber auch der histologische Bau der fertigen reifen Leber des Erwachsenen gibt noch Rätsel auf. Wir wissen, dass die Leberzellen von den Kapillarendothelien durch die sogenannten Gitterfasern Kupffers getrennt sind. Wir müssen ferner, nach unseren jetzigen Vorstellungen über die Bildung faseriger Teile; entschieden Bildungszellen für diese Gitterfasern annehmen. Aber wir kennen sie nicht — und nirgends finde ich auf diesen Mangel unseres Wissens aufmerksam gemacht. Es können doch die

Leberzellen hierfür nicht in Frage kommen, also müssen es die Endothelzellen sein — warum aber dann der lange Streit, ob Endothelien Fasern bilden können. Oder sind am Ende in der Leber noch andere Zellen vorhanden, die bisher übersehen wurden?

Diese beiden Beispiele genügen, um zu zeigen, dass ein aufmerksames Studium der Histogenese der Leber mit besonderer Berücksichtigung auch der nicht epithelialen Teile derselben neue Ergebnisse verspricht.

Bevor ich über die Resultate meiner Untersuchungen berichte, soll kurz zusammengefasst werden, was sich aus den bisherigen Arbeiten über die Entwicklung der Leber für die Histogenese des Organs gewinnen lässt.

Die ersten zutreffenden Angaben über die Blutbildung in der Leber stammen von Fahrner und Kölliker, dann von Neumann.

Namentlich die Arbeit Neumanns muss als grundlegend bezeichnet werden. Schon im Jahre 1874 war derselbe durch seine meisterhaften Beobachtungen zur Anschauung gekommen, dass in der Leber während der ganzen Dauer des embryonalen Lebens eine auf Ausbildung des Kapillarnetzes hinziehende Gefässe Neubildung und in Verbindung mit derselben eine Blutzellenbildung stattfindet. Er erkannte ferner die eigenartige Lagerung der jungen Blutzellen einzeln oder in grösseren und kleineren Nestern zwischen den Leberzellen. Er beschreibt das Einlagern dieser Blutzellen in Nischen und Buchten der Leberzellen und vergleicht das Bild mit den Howshipschen Knochenlakunen oder Resorptionsgrübchen. Diese Nester sind entweder als divertikelartige Erweiterungen der Kapillaren in die Leberbalken aufzufassen, oder aber sie sind von eigenen grösseren blasigen Mutterzellen umfasst, die mit ihrem dünn ausgezogenen Protoplastmakörper dieselben umfassen.

Er neigt dazu, diese Mutterzellen von dem Kapillarendothel abzuleiten.

Wie er sich durch endogene Zellbildung innerhalb grosser Protoplastmassen dieser Mutterzellen die Entwicklung junger Blutzellen denkt, ist freilich für die damalige Zeit begreiflich, aber bei einem Beobachter wie Neumann doch nur durch den Einfluss E. Kleins denkbar, dessen verworrene Arbeit über die Gefäss- und Blutbildung beim Hühnchen eben erschienen war.

Van der Stricht unterscheidet bei der Entwicklung der Säugtierleber zwei Stadien, das primitive und das sekundäre Stadium. Das erstere ist dadurch gekennzeichnet, dass die Leberbalken zum Netz angeordnet Maschenräume freilassen, die von den Kapillaren erfüllt sind; diese besitzen stets eine deutliche geschlossene, endotheliale Wand. Die Elemente des Blutes sind also überall von den Leberzellen durch die Kapillarwand geschieden. Von Blutzellen unterscheidet er schon in diesem Stadium zwei Arten, kernhaltige rote Blutkörperchen, Erythroblasten und zweitens sehr fein granulierte, basophile, hämoglobinfreie Zellen mit rundem, seltener irregulärem Kern, die er Leucoblasten nennt. Beide vermehren sich durch Karyokinese im strömenden Blut, doch sind in der Leber stets mehr Teilungsfiguren zu sehen als in jedem anderen Teil des embryonalen Körpers und insofern kann schon in diesem Stadium die Leber als ein blutbildendes Organ aufgefasst werden, als die gut ernährte Drüse diesen Einfluss auf das Wachstum ausübt.

Im zweiten oder sekundären Stadium der Entwicklung wird die Leber zum echten blutbildenden Organ, wie die Milz und das Knochenmark. Dies geschieht dadurch, dass einerseits die Endothelwand der Kapillaren stellenweise sich verdünnt und verschwindet, so dass den Blutzellen der Austritt aus den Gefäßen zwischen die Leberzellen ermöglicht wird, wo sie unter den günstigsten Ernährungsverhältnissen sich rasch vermehren.

Diese Art des Eindringens der Blutzellen zwischen die Zellen der Leberbalken ist aber nicht die einzige. Die zweite Art geschieht unter Bildung kurzer Kapillarsprossen der interparenchymatösen Gefäße in die Leberbalken hinein. Sie enden blind. Der Autor nennt sie blutbildende Kapillaren. Die Blutzellen, die in diese Gefäßsprossen eindringen, sammeln sich am blinden Ende derselben an. Hier vermehren sie sich und erzeugen so einen Haufen von Zellen, der die Leberzellen auseinanderdrängt und in eine Höhlung der Balken zu liegen kommt. Das Endothel der blutbildenden Kapillaren verschwindet vorübergehend und wird durch sich abplattende oberflächlich gelegene Zellen dieser Haufen (Blutinseln) später neu gebildet und im Anschluss an die interparenchymatösen Kapillaren gebracht. Dann gelangen die im Zentrum der Blutinsel mittlerweile sichtbar gewordenen fertigen roten Blutkörperchen in den Kreislauf.



Mit fortschreitender Entwicklung des Embryo kompliziert sich dieser Bau der Leberblutinseln. Es wird zwischen den Blutzellen ein Netzwerk adenoiden Gewebes sichtbar, das hier aus chromatinarmen Zellen besteht, die durch protoplasmatische Ausläufer zusammenhängen. Van der Stricht glaubt, dass dieses Gewebe aus den Leucoblasten hervorgeht. Die Maschenräume des Netzes sind entweder so eng, dass nur ein Blutkörperchen darin Platz hat, oder weiter, so dass sich viele darin finden, und zwar Erythroblasten, Leucoblasten, freie Kerne und fertige rote Blutkörperchen. Das Blut zirkuliert also auch in den Maschen dieses adenoiden oder retikulären Gewebes.

Die Leucoblasten schildert der Autor als Zellen, die sich durch Chromatinarmut ihres Kernes auszeichnen, der rund oder von irregulärer Form ist. Das Chromatin ist in kleinen Häufchen angesammelt, die durch sehr feine chromatische Fäden verbunden sind und manchmal Unterbrechungen zeigen. Die Kernmembran ist chromatisch und färbt sich ebenso intensiv wie die feinen Chromatinfäden im Innern des Kernes. Das reichliche Protoplasma ist sehr fein granuliert. Gerade in den Blutinseln aus adenoidem Gewebe finden sich besonders zahlreiche Leucoblasten.

Nach van der Stricht liegt also das Wesen des blutbildenden Vorganges in der Leber der Säugetiere in einer raschen Entwicklung eines neuen Kapillarnetzes, das aus soliden Zellsträngen hervorgeht. Diese Blutinseln wandeln sich wie die Blutinseln auf dem Dotter dadurch zu Gefäßen um, dass die oberflächlichen Zellen zur Gefäßwand, die umschlossenen zu Blutzellen werden.

Ein wesentlicher Unterschied ist aber darin gegeben, dass die erste Anlage der soliden Inseln aus Zellen des kreisenden Blutes gebildet wird, nicht, wie am Dotter, aus indifferenten Elementen.

Darnach ist also ein Teil der endothelialen Kapillarwand von früher kreisenden Blutzellen abzuleiten, wenn auch ein längerer Zeitraum dazwischen liegt und vielleicht eine jüngere Generation dieser Zellen in Frage kommt.

Kostanecki, der fast gleichzeitig die embryonale Säugetierleber in ihrer Beziehung zur Blutbildung untersuchte, erwähnt nichts von einer vorübergehenden Unterbrechung der endothelialen

Kapillarwand. Er findet stets die zwischen dem Leberbalken sich verästelnden Kapillaren durch eine deutliche kontinuierliche Schicht platter Zellen abgegrenzt. Während nun die Leberbalken sich verlängern, teilen und zum Netz verbinden, findet gleichzeitig eine ausgedehnte Neubildung von Kapillaren statt. Diese beginnen als feine deutlich hohle Sprossen, die sich in das Leberparenchym eindringen und mit nachbarlichen verschmelzen. Diese Blutbildungskapillaren haben mehr unregelmässigen Verlauf, indem sie mit vielfachen Ausbuchtungen und blind endigenden Ausstülpungen versehen sind, während die fertiges Blut führenden älteren Kapillaren ziemlich gerade verlaufen.

Beachtet man nun die in den Gefässen früher Stadien vorhandenen Erythroblasten, so sieht man in allen reichliche Mitosen. Die in Teilung begriffenen Zellen nehmen aber dabei vorwiegend eine wandständige Lage ein, während die reiferen, hämoglobinreicheren Erythroblasten axial liegen.

Diese geschütztere Lage der jungen roten Blutzellen wird in nächster Zeit noch ausgeprägter, weil sie sich dann nur in bestimmten Kapillaren ansammeln, die er wie van der Stricht Blutbildungskapillaren nennt und sie eben als junge durch Sprossung neugebildete Kapillaren ansieht, die sich durch ein sehr enges Lumen und äusserst dünne Endothelwand auszeichnen, so dass stellenweise die Blutzellen den Leberzellen unmittelbar angelagert zu sein scheinen. Dabei drängen sich die Erythroblasten gegen die an die Kapillarwand angrenzenden Leberzellen so vor, dass sie deren äussere Form beeinflussen und man Leberzellen sieht, die den Eindruck machen, als ob ein Teil ihrer Wand ausgehöhlt wäre. Und man könnte beim Anblick derartiger Bilder leicht versucht sein, die Bildung der Erythroblasten ausserhalb des Gefässes in das Leberparenchym selbst zu verlegen.

Van der Stricht und v. Kostanecki sind also verschiedener Anschauung. Der erstere nimmt einen zum Teil offenen Kreislauf in der embryonalen Leber an, indem das Blut in den Maschen des retikulären Gewebes innerhalb der Blutinseln fliesst, während der zweite Autor einen geschlossenen Kreislauf vertritt.

Es ist merkwürdig, dass hier mit der Diskussion der Frage über die blutbildende Tätigkeit der Leber sofort der alte Streit beginnt, der für die anderen zur Blutbildung in Beziehung stehenden Organe Knochenmark und Milz noch immer fort dauert.

Im übrigen aber sind beide der Ansicht, dass die Blutbildung in engem Zusammenhang mit der Neubildung von Gefässen erfolge; nur vertritt Kostanecki eine rein intravaskuläre Blutbildung, während van der Stricht neben dieser auch eine extravaskuläre, intraparenchymatöse gelten lässt.

Eine besondere Auffassung hat der dritte Autor, der im selben Jahre seine Untersuchungen über die Blutbildung in der embryonalen Leber veröffentlichte, Martin B. Schmidt. Er unterscheidet zunächst deutlich intravaskuläre Blutzellenherde in erweiterten, ektatischen Kapillaren, die sich in die Leberzellbalken eindrängen. Eine Entstehung derselben durch eine allmähliche Ansammlung von Zellen aus dem Blutstrom hält er aber für ausgeschlossen. Die beobachtete Gestaltveränderung der Leberzellen durch die Blutzellenherde lässt sich nur durch ein Wachstum derselben an Ort und Stelle erklären.

Es geht die Gefässsprossung zunächst von den Endothelien der vorhandenen Kapillaren aus: dadurch, dass die Teilung einer Endothelzelle nicht nach dem Lumen zu, sondern in den angrenzenden Leberzellenbalken hinein erfolgt und die Tochterzellen sich weiter teilen, wird an der Wand der Kapillare ein Zellherd gebildet, welcher sich einen seiner Grösse entsprechenden Raum auf Kosten der Parenchymzellen schafft.

Ausserdem muss aber auch noch angenommen werden, dass unabhängig von einer Gefässneubildung im Innern fertiger Kapillaren eine Zellbildung von seiten des Endothels stattfindet. Dafür spricht die Einlagerung von Zellherden in scharf begrenzte kugelige Ektasien der mit einer Kapillarwandung oder wenigstens mit einem Endothelbelag versehenen Blutbahnen.

Die Blutzellherde umgeben sich hierauf mit einer endothelialen Hülle, während die umschlossenen Zellen als Blutzellen abgeschwemmt werden. So wächst einerseits das Kapillarnetz, andererseits werden grosse Mengen zunächst farbloser Blutzellen geliefert, die der Autor weisse Blutkörperchen nennt. Sie vermehren sich durch Karyokinese und bilden sich zum Teil durch Aufnahme von Hämoglobin in rote Blutkörperchen um.

Schmidt lässt also alle in der embryonalen Leber gebildeten Blutzellen Abkömmlinge des Endothels der Kapillaren sein. Er wiederholt in modernerer Weise die alte Anschauung von Neumann.

Van der Stricht und von Kostanecki hingegen beschreiben nur die Art der Vermehrung und Differenzierung neuer Zellgenerationen in der Leber aus den schon früher vorhandenen Blutzellen, welche vor der Entwicklung der Leber gebildet, auf dem Wege des Blutstromes in dieselbe gelangen. Von einer Beteiligung des Endothels an der Blutbildung sagen sie nichts.

Die Angabe von Schmidt wäre ja von grösster Bedeutung und es müsste ihr die grösste Aufmerksamkeit geschenkt werden, wenn sie nicht gar so wenig zuverlässig begründet wäre. Leider gibt der Verfasser auch nicht eine einzige Abbildung, und dadurch verliert die Arbeit noch mehr an Wert.

Auch Kuborn beschreibt ein in der embryonalen Leber auftretendes gefässbildendes Netzwerk, das von dem Endothel der Kapillaren ausgeht und dazu bestimmt ist, einerseits das Gefässnetz zu erweitern und das andererseits gleichzeitig rote Blutzellen zu liefern.

Würde der Autor nicht die Bildung der Riesenzellen mit der Lieferung dieses blutbildenden Gefässnetzes zusammenwerfen und auch die Blutzellen durch Knospung von denselben ableiten, so könnte seine Anschauung einer Nachprüfung wert sein.

Zu ganz anderen Vorstellungen über die Blutbildung in der Leber ist Saxer gekommen und hat sie in seiner inhaltreichen Arbeit über die Entwicklung der Lymphdrüsen veröffentlicht.

Sein Gedankengang ist folgender: Frühzeitig findet man bei Säugetierembryonen im Mesenchym (Bindegewebe) Herde von Zellen, welche aus der Vermehrung wandernder Elemente hervorgehen, die der Autor „primäre Wanderzellen“ nennt und die er in letzter Linie wahrscheinlich aus einer gemeinsamen Blut- und Gefässanlage entstehen lässt.

Solche primäre Wanderzellen gelangen nun auch bei der ersten Entwicklung der Leber in diese hinein, indem die ersten Leberschläuche in ein vorgelagertes Mesenchymgewebe (Septum transversum) eindringen und so Gelegenheit haben, aus diesem Gewebe freie wanderfähige Elemente in sich aufzunehmen.

Diese Zellen werden die Bildungszellen jener Zellherde, die in der embryonalen Leber als Blutinseln beschrieben sind. Sie übernehmen also die hämatopoetische Funktion, indem sie eine Reihe charakteristischer Veränderungen eingehen und sich durch Mitose vermehren.

Ausser auf diesem Wege gelangen dieselben Zellen aber auch auf dem Blutwege in die Leber und wandern dann aus den Kapillaren aus, denn das erweist sich für Saxer ausser jedem Zweifel, dass die Blutzellenherde ausserhalb des Gefässlumens und ohne jeden Zusammenhang mit Gefässwandelementen mitten zwischen den Leberzellen erfolgt.

Saxer ist also der einzige, der die Blutbildung ganz unabhängig von der Gefässneubildung vor sich gehen lässt.

Doch lässt er später die Blutzellenherde (Blutinseln) in offene Kommunikation mit der Gefässbahn treten.

Er gibt keine weitere Erklärung dieses Befundes; er hebt nur das eine hervor, dass für die van der Strichtsche Behauptung, dass die peripheren Zellen dieser Herde sich in Endothel umwandeln sollen und so ein neues Gefäss gebildet wird, jede Spur eines Anhalts fehlt.

Das ist aber eine der schwachen Stellen der Saxerschen Lehre — die zweite ist sein Operieren mit dem Begriff „primäre Wanderzelle“.

Er kann das Wanderungsvermögen dieser Zelle nicht beweisen und arbeitet mit so vielen Ähnlichkeitsbestimmungen, um seine Wanderzelle an die richtige Stelle zu bringen, dass die so fein durchdachte Darstellung doch keinen überzeugenden Eindruck machen kann.

Was jeder Beobachter zugeben kann, ist nur das, dass in den Blutinseln grössere und kleinere, gut charakterisierte Elemente vorkommen, die sehr verschiedene Namen erhalten haben. Saxer nennt sie: Wanderzellen und Übergangszellen I. und II. Ordnung.

Indem aber Saxer für seine primären Wanderzellen die für die späteren Leucocyten charakteristische wechselnde Kernform annimmt, und sich diese Zellen, wie er sagt, in nichts von den bekannten Leucocytenformen des erwachsenen Organismus unterscheiden, leitet er in der ersten Zeit der Entwicklung ausschliesslich rote Blutkörperchen von ihnen ab.

Die Zwischenstufe der Wanderzelle hätte also nur den Zweck der Lokomotion im Embryo. Leider bleibt aber dieses Wandervermögen der primären Wanderzellen zunächst eine Hypothese des Autors.

Auch im entwickelten Organismus behält nach Saxer ein Teil der Leucocyten die Fähigkeit, rote Blutkörperchen zu bilden

und so muss also eine Neuaufnahme der Blutbildung in der Leber beim Erwachsenen auf einem neuen Auswanderungsprozess solcher Leucocytenstammzellen (primäre Wanderzellen) in das Lebergewebe beruhen.

In ihren letzten Konsequenzen hat die Lehre Saxers nicht allzuviel Wahrscheinlichkeit für sich.

Hilton berichtet eingehend über die allererste Anlage der Leber, namentlich des epithelialen Anteils.

Über die Beziehung der ersten Bluträume zu dem sich entwickelnden Drüsengewebe sagt der Autor: dass gleich von Anfang an das Proton (protonic wall) von dem Blutraum durch ein zwischengelagertes Mesenchymgewebe getrennt ist, und das gleiche ist in bezug auf die erstentstandenen Balken der Fall. Ist später das Balkennetzwerk gebildet, so sieht man am Rande desselben gleichfalls zwischen Leberzellenbalken und den anliegenden Gefässen Mesenchym, während näher am Proton die Blutgefässe sich enger an die Leberzellenbalken anzuschliessen scheinen.

Er ist ferner zur Überzeugung gekommen, dass nicht die Gefässe es sind, welche durch ihr Einwachsen in die kompakte Leberanlage den Anstoss zur Netzbildung geben, sondern dass diese Bildung ein ganz selbständiger Prozess des Drüsengewebes ist. Dieses umwächst die Gefässe und nimmt sie zwischen die Zellbalken auf.

In diesen jungen Stadien der Leberentwicklung findet er ausser den Erythroblasten in den Gefässen keine weiteren Blutelemente.

In den letzten Jahren ist die Frage, wie die Blutbildung in der Leber zustande kommt, namentlich von seiten der pathologischen Anatomen und Kliniker behandelt worden.

So spricht Nägeli in einem Vortrag auf dem Kongress für innere Medizin die Vermutung aus, dass in der embryonalen Leber wahrscheinlich aus den Bildungszellen der Gefässanlagen die zentralen Zellen zu roten Blutkörperchen und die peripheren zu Endothelien werden, dass aber die roten Zellen nicht aus Endothelien selbst hervorgehen. Endothelien und Erythrocyten stehen im Verhältnis von Schwester zu Schwester, nicht von Mutter zu Tochter.

Die Leukopoëse der fetalen Leber ist nach seiner Auffassung von grösster Bedeutung und von langer Dauer. Die Herkunft der Leucocyten verlegt er in das perivaskuläre Bindegewebe.

Die hier entstehenden Leucocyten sind Myelocyten. Die Leber ist ausschliesslich myeloides Organ. Lymphatische Bildungen fehlen.

Nägeli Schüler Wain bestätigt die Angaben seines Lehrers, sagt aber, dass die grosse Mehrzahl der in der embryonalen Leber vorhandenen Zellen in ihrem Bau zunächst den kleinen und grossen Lymphocyten entsprechen. Trotzdem kommt er aber nach langem Hin und Wider doch zu der Auffassung, dass die weissen Blutkörperchen der embryonalen Leber eher ungranulierten Knochenmarkszellen gleichen, also den Myeloblasten Nägeli gleichzusetzen wären. — Sein Schlusssatz lautet: Mit Sicherheit liegt der Leucocytenbildung der embryonalen Leber nicht lymphatisches, sondern myeloides Gewebe zugrunde.

In seinem bekannten Lehrbuch spricht sich Nägeli über die Art und Weise der Blutbildung in der embryonalen Leber nicht weiter aus, er sagt nur, dass die Erythropoëse ausschliesslich intrakapillar erfolge und jede Beziehung zwischen Endothelien und Blutzellen fehle. Es sei also vorläufig eine histogenetische Erklärung nicht möglich.

Schridde ist hierüber ganz anderer Meinung. Er findet, dass die Leber bei einem menschlichen Embryo von 8 mm Länge nur aus Leberzellenbalken und den Gefässwandzellen besteht. Nirgends finden sich andere Zellen, weder Mesenchymzellen noch Blutzellen zwischen Kapillarwand und Leberzellen.

Erst bei einem Embryo von 12,5 und 13 mm Länge werden hier kleinere und grössere Zellenherde sichtbar, die entweder aus kleinen Zellen mit homogenem basophilem Protoplasma und kleinen runden Kernen bestehen, die den Erythroblastenkernen des postembryonalen Lebens absolut gleichen. Deshalb nennt er sie auch Erythroblasten, und zwar im Gegensatz zu den in Zirkulation befindlichen grösseren Erythroblasten des Dottersackes „sekundäre“.

Neben diesen Zellen gibt es weitere Zellansammlungen, deren Elemente absolut mit den Myeloblasten des extrauterinen Lebens identisch sind. Gekörnte Zellen sind aber in diesem Stadium nicht vorhanden.

Die Genese dieser extravaskulär auftretenden Zellen in der Leber hat Schridde nicht beobachten können, er stellt sie aber durch folgenden Schluss fest: „Eingewandert können sie natürlich nicht sein, da ja im übrigen Embryo und in seinen Anhängen

zu dieser Zeit keine einzige derartige Zelle anzutreffen ist. Aus besonderen Mesenchymzellen können sie ebenfalls nicht entstehen, da in diesen Stadien solche Elemente in der Leber überhaupt noch nicht vorhanden sind. Und da die Leberzellen selbstverständlich als ihre Mutterzellen auszuschliessen sind, so ist nur der eine Schluss möglich, dass sie von den Gefässwandzellen herkommen. Dafür habe ich auch gewisse histologische Belege gefunden. Man sieht nämlich gar nicht so selten, dass sich von den Gefässwandzellen einzelne Elemente abzweigen und oft auch von ihnen losgelöst zwischen den Leberzellen liegen. Wenn auch manche von ihnen nur dazu da sind, Gefässsprossen zu bilden, so glaube ich doch, dass ein gewisser Teil, vor allem die losgelösten Zellen, aus sich Blutzellen hervorgehen lässt.“

Weiter sagt Schridde, dass zur Zeit der Entstehung dieser Zellen nirgends im Embryo Lymphocyten vorhanden sind.

In der Diskussion über seinen Vortrag erklärt Schridde, dass er der Ansicht sei, dass auch im späteren Leben unter den Endothelien undifferenzierte Gefässwandzellen sich finden, aus denen dann selbstverständlich unter gewissen Umständen Blutzellen werden können. Er erklärt ferner, dass er bei seinen Untersuchungen niemals Saxersche Wanderzellen gesehen habe und er die Existenz derselben ableugne.

Auf dem letzten Anatomenkongress hat Maximow seine Ansicht über die Blutbildung innerhalb der embryonalen Säugtierleber ausgesprochen. Er sagt: „Die ersten Spuren der Blutbildung in der Leber bemerkt man bei einem Kaninchenembryo von  $11\frac{1}{2}$  bis 12 Tagen. Es tauchen extravaskulär zwischen den Leberzellen an der äusseren Oberfläche der Gefässe kleine blasse Wanderzellen auf. Sie stammen aus dem Mesenchym des Septum transversum und gelangen zwischen die Leberzellenstränge bei deren Einwucherung in dasselbe. Sie verwandeln sich weiter (Kaninchenembryo 13— $13\frac{1}{2}$  Tage) zum grössten Teil in echte grosse Lymphocyten, die ganz so aussehen, wie in dem blutbildenden Gefässnetz der Dottersackwand und die, ebenso wie dort, zum Ausgangspunkt für die Erythropoëse werden. Durch ihre Wucherung entstehen extravaskuläre Herde von Megaloblasten, Normoblasten und Erythrocyten, die nachträglich in das Gefässlumen durch Auflockerung der Endothelwand gelangen.“

Andere von den kleinen blassen Wanderzellen bekommen



einen unregelmässig gefalteten Kern, arbeiten amphophile Körner im Protoplasma aus und werden so zu Myelocyten und Leucocyten.

In geringem Grade gibt Maximow auch eine Umwandlung von Lymphocytenstammzellen in Erythrocyten innerhalb der Gefässe zu.

Die neueste Arbeit stammt von Lobenhoffer. Er untersuchte menschliche Embryonen aus dem sechsten, siebenten und achten Fetalmonat.

Er findet eine Blutbildung erstens in deutlich ausgeprägten blindsackartigen Buchten des Kapillarsystems wie M. B. Schmidt; zweitens ausserhalb des Kapillarendothels, als kleinere oder grössere Zellherde, die durch Auflockerung der vorgebuchteten Kapillarwand und Einreissen derselben in die Gefässlichtung geraten.

In beiden Blutbildungsherden sind basophile junge Erythroblasten und Übergänge zu hämoglobinhaltigen Erythroblasten vorhanden. Ausserdem noch Myeloblasten.

Drittens fand Lobenhoffer noch Blutbildungsherde gleicher Art im periportalen Bindegewebe. Er leitet diese Zellen mit Neumann und M. B. Schmidt von Gefässwandzellen ab, ohne auf einen Beweis dieser Annahme einzugehen. Er fasst die intravaskuläre Erythropoëse als eine Fortsetzung der extravaskulären auf, indem er annimmt, dass die ersten extravaskulären Zellherde gegen die Leberzellen eine endotheliale Abgrenzung erhalten und nach Einreissen des gegen die Gefässlichtung gelegenen Abschnittes des Endothels zu den bekannten Ausbuchtungen der Kapillaren werden.<sup>1)</sup>

Stellt man nun die Hauptfragen zusammen, die uns zurzeit auf morphologischem, physiologischem und klinischem Arbeitsgebiet über die Blutbildung in der Leber besonders interessieren und versucht man dieselben aus der bisherigen Literatur zu beantworten, so ist folgendes Resultat zu erreichen:

<sup>1)</sup> Ich möchte hier bemerken, dass die vorliegenden Untersuchungen schon vor mehr als anderthalb Jahren zum Abschluss gebracht waren. Ihre Veröffentlichung verzögerte sich durch die Herstellung der Zeichnungen, so dass ich das Manuskript erst am 14. März d. J. einsenden konnte. Fast gleichzeitig erschien die Arbeit Maximows und ich nahm sofort in einer Nachschrift zu derselben Stellung. Als aber dann die Drucklegung durch die schwierige Tafelreproduktion sich so sehr verzögerte und mittlerweile die Arbeiten von Nägeli, Pappenheim, Weidenreich und Dominici erschienen sind, habe ich auch diese Nachschrift weggelassen und werde bei einer weiteren Gelegenheit alle diese neuesten Arbeiten berücksichtigen.

1. Werden in der embryonalen Leber der Säugetiere aus indifferenten Zellen Blutzellen gebildet in dem Sinne, wie dies zum ersten Male auf dem Dotter geschieht?
  - Ja — Neumann, Schmidt, Kuborn, Schridde, Lobenhoffer.
  - Nein — van der Stricht, Kostanecki, Saxer, Maximow.
2. Aus welchem Material gehen die Blutzellen hervor?
  - Aus dem Endothel — Mehrere Autoren (aber kein Autor bringt einen Beweis dafür).
  - Aus eingeschwemmten primären Blutzellen des Dottersackes durch Teilung — van d. Stricht, Kostanecki.
  - Aus Wanderzellen des Mesenchyms des Sept. transv. — Saxer, Maximow.
  - Man kann zurzeit nicht sagen, woher sie stammen — Nägeli (Lehrbuch).
3. Erfolgt die Blutzellenbildung in den Gefäßen oder ausserhalb derselben?
  - Intravaskulär — Neumann, Schmidt, Kuborn, Kostanecki, Nägeli.
  - Extravaskulär — van d. Stricht, Schridde, Maximow, Lobenhoffer.
4. Wie gelangen die Blutzellen, falls extravaskulär gebildet, in die Blutbahn?
  - Durch aktive Wanderung — Maximow, Lobenhoffer.
  - Durch Einreissen der Kapillarwand — Neumann, Schmidt, Lobenhoffer.
5. Was für Blutzellen werden in der Leber gebildet?
  - Gibt es eine Erythropoëse? Alle Ja.
  - Gibt es eine Leukopoëse? Nein und Ja.
  - Ist die Leber myeloides Organ? Ja — Nägeli, Schridde, Maximow.
  - Ist die Leber lymphatisches Organ? Ja — Maximow.
6. Gehen die Erythropoëse und Leukopoëse von der gleichen Stammzelle aus?
  - Nein — Dualisten.
  - Ja — Unitarier.

## 7. Welchen Charakter hat die Stammzelle?

Sie ist lymphocytenähnlich — Wain, (Nägeli), Maximow.  
Sie ist ein Lymphocyt — Maximow.

## 8. Gibt es in der ersten Leberanlage von vornherein zwischen Leberzellenbalken und Gefässendothel ein Mesenchym?

Ja — Hilton, Saxer.

Nein — die meisten Autoren. Ausdrücklich nein sagt  
Schridde.

## 9. Woher stammen dann die Gitterfasern, wenn kein Mesenchym vorhanden ist?

Bloss aus Endothel möglich — dies nehmen auch Rössle  
und Jutaka Kon an.

## 10. Woher stammt das übrige kollagene Bindegewebe der Leber?

Keine Angaben in der Literatur.

## 11. Von welchem Gewebe geht bei regenerativer Blutbildung dieselbe aus?

Keine bestimmte Antwort in der Literatur.

Man sieht aus dieser Zusammenstellung, wie mangelhaft und unsicher unsere Kenntnisse über die histogenetischen Vorgänge innerhalb der Leber noch sind und dass weitere Beobachtungen nötig sind, um diese Fragen einer Beantwortung näher zu bringen.

Ich gehe nun zur Darstellung meiner Untersuchungsergebnisse über.

Der jüngste menschliche Embryo, der mir zur Verfügung stand, war etwa 7,5 mm lang und entspricht dem Embryo 28 der Normentafel Kaibels. Er war ausgezeichnet erhalten, gut fixiert, und wurde in eine Querschnittsserie zerlegt.

Die Leber zeigt in ihrem kranialsten Abschnitt deutlich die drei von Brachet erwähnten Lappen, von denen die beiden kleinen dorsalen sich von dem grossen medioventralen durch Furchen scheiden.

Ferner erkennt man bei schwacher Vergrösserung (Fig. 1), dass die Leber einen dichteren inneren Kern, umgeben von einer schmäleren lockeren Randzone, besitzt. Nur in letzterer ist das Netz der weiten Blutgefässe deutlich.

Bei starker Vergrößerung ist zunächst erkennbar, dass die Gefässe alle noch embryonalen kapillaren Bau besitzen und dass dieselben in der Randzone weit und mit kernhaltigen Blutzellen erfüllt sind. Im übrigen scheint die Leber, wie die meisten Untersucher bisher angeben, nur aus solchen Kapillaren und den kräftigen Leberbalken zu bestehen, umfasst von dem aus kubischen Zellen gebildeten Peritoneum.

Betrachtet man aber die an das Peritoneum oder an das Septum transversum angrenzende Randzone der Leber, so ist hier folgendes zu beobachten: Das Peritoneum (P.) ist fast überall

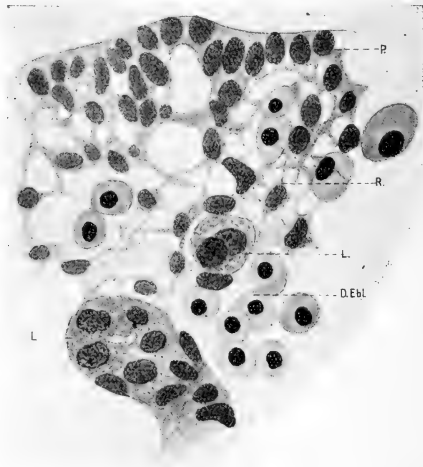


Fig. 1.

keine glatte scharf begrenzte Zelloberfläche, sondern nimmt im Verein mit tiefer gelegenen Stellen an der Bildung eines Netzwerkes (R.) Anteil, in dem alle diese Zellen mit protoplasmatischen Ausläufern zusammenhängen und grössere und kleinere Maschenräume abgrenzen (Textfig. 1).

Man braucht nicht lange zu suchen, um an vielen Stellen durch die Richtung der Spindel sich teilender Zellen die Überzeugung zu bekommen, dass das Peritoneum an der Lieferung dieses Netzwerkes teilnimmt. Auch die Zellstellung, wie sie auf

der Textfig. 1 zu sehen ist, ist für den Vorgang der Retikulumbildung von seiten des Peritoneums bezeichnend.

Dieses Netzwerk hat ganz das Aussehen des ersten embryonalen Bindegewebes, nur sind die protoplasmatischen Verbindungsfäden der Zellen kräftiger, gröber und kürzer als sonst gewöhnlich beim Mesenchym.

Ich halte es aber für besser, zunächst dieses Gewebe nicht Mesenchym zu nennen, sondern nur von dem entstandenen zelligen Netz zu sprechen, für welches die Bezeichnung „Retikulum“ aus weiteren Gründen von Vorteil sein wird.

Dieses zellige Retikulum steht zu den Blutkapillaren (K) und den Leberzellbalken (L.) in eigenartiger Beziehung. Das Kapillarnetz reicht mit weiten die Leberzellbalken begleitenden Bahnen bis nahe an das Peritoneum heran und kommt damit in den Bereich des Retikulums (Textfigur 2).

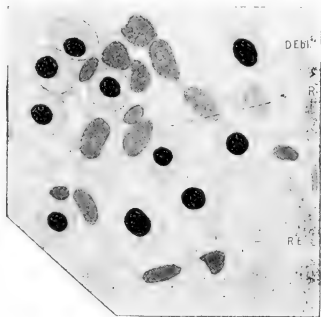


Fig. 2.

Gegen dieses grenzen sich die Kapillaren aber vielfach nicht scharf ab und erhalten stellenweise ihre räumliche Abgrenzung durch das Retikulum selbst. Es steht das Lumen der Kapillaren dann in unmittelbarer Verbindung mit den Maschenräumen des Retikulums (Textfigur 1 und 2).

In diesem Randbezirk ist also keine geschlossene Blutbahn vorhanden und die Maschenweite des Retikulums gestattet mitunter den Durchtritt der Blutzellen (D. Ebl.) aus den Gefäßen (Textfigur 2).

Das Leberzellenbalkennetz, zentrifugal auswachsend, dringt mit sich gabelnden Sprossen gleichfalls in das Retikulum ein (Textfig. 1 und 3) und erhält dadurch an seiner Oberfläche einen dicht anliegenden Überzug desselben (Textfig. 4).

Dieser Überzug ist aber wieder nichts anderes als die retikuläre Kapillarwand, von der wir eben gesprochen haben.

Man muss sich die Bildung der Kapillaren so vorstellen, dass man sich die Räume zwischen den Leberzellbalken zunächst gleichmässig vom retikulären Gewebe erfüllt denkt. Dann ver-

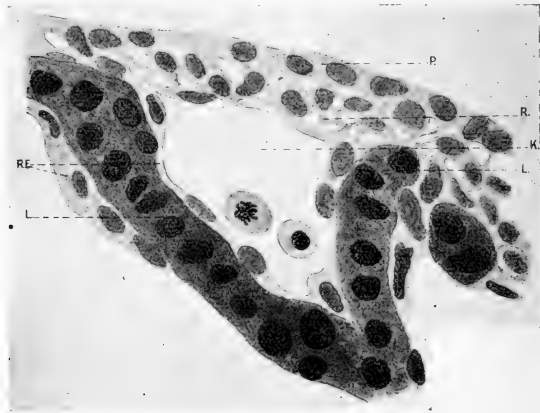

Fig. 3.

ichtet sich das letztere auf den Leberzellbalken, während es gleichzeitig einen zentralen Kanal als Kapillarlumen freigibt. Das letztere geschieht offenbar schon unter dem Einfluss des strömenden Blutes, welches aus soeben gebildeten Kapillaren in dieses erste ausfüllende Retikulum zwischen den Leberzellbalken vordringt.

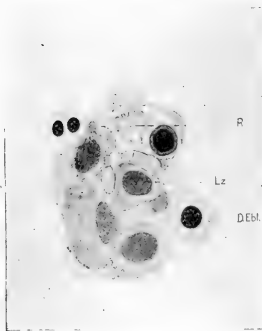


Fig. 4.

Es ergibt sich also, dass nicht die Gefäße es sind, welche die netzförmige Bildung der Drüsen- substanz veranlassen, sondern dass Hilton Recht hat, wenn er dieselbe als ganz selbständige Eigen- bildung des Drüsengewebes ansieht.

Es ergibt sich ferner, dass die Drüsen- substanz in ein zelliges

Retikulum einwächst, und dass dieses Retikulum auf den Leberzellbalken die Kapillarwand darstellt.

Es war nun zu entscheiden, ob die retikuläre erste Anlage der Kapillaren sofort in die zweite Form mit geschlossener endothelialer Zellwand übergeht. Es war also die Grenze zu suchen, wie weit von der Peripherie nach innen zu das Retikulum auf den Leberzellbalken sich verfolgen lässt. Dabei war zu überlegen, dass eine retikuläre Kapillarwand auf Schnitten nur dann zu erkennen sein wird, wenn sie flächenweise getroffen ist.

Eine sorgfältige Durchsicht sämtlicher Schnitte durch die Leber mit stärksten Systemen brachte das Ergebnis, dass mit Ausnahme des grossen die Leber durchsetzenden Gefässes und vielleicht kurzer Stücke der grösseren davon abgehenden Zweige, das ganze übrige Gefässnetz keine geschlossene endotheliale, sondern eine durchbrochene retikuläre Wand besitzt.

Es hat keinen Zweck, hier den Gang der mühevollen und zeitraubenden Untersuchung zu schildern, und wie erst nach vielen Irrtümern dieses Resultat sich ergab, welches nunmehr die Erklärung für alle scheinbar noch so verschiedenen histologischen Bilder nachbarlicher Stellen eines Schnittes gibt.

Ich werde in der folgenden Beschreibung Gelegenheit haben, das Vorhandensein und die Form des Retikulums ausser an der Textfig. 4 noch an weiteren Abbildungen zur Darstellung zu bringen.

Schwer war es, über den Unterschied zwischen dem dichteren Kern und der Randzone des Leberquerschnittes ins klare zu kommen. Ich glaube nicht zu irren, wenn ich ihn darauf zurückführe, dass im Innern der Leber die Blutbahnen enger zusammengedrückt erscheinen, nur wenige Blutzellen enthalten und dass das Retikulum zellreicher ist und engere Maschen besitzt.

Es scheint also der Kreislauf im Innern der Leber nicht so lebhaft zu sein, wie in der Randzone, wo die Gefässe deutlich sichtbar sind und stets zahlreiche Blutzellen enthalten.

Die in den Gefässräumen vorhandenen Blutzellen stammen alle von der ersten Blutbildungsstätte am Dotter ab und sind in Form und Grösse sehr verschieden. Ebenso ihr Hämoglobingehalt. Es gibt einerseits hämoglobinarmer oder hämoglobinfreie Zellen mit stärker oder schwächer basophilem Protoplasma und grösserem, nicht sehr chromatinreichem Kern (die Leucoblasten

van der Strichts) und andererseits ebenso grosse, stark hämoglobinhaltige Zellen mit einem kleineren und dichter gefärbten Kern. Beide Formen findet man in Teilung. Irreguläre Kernformen, Kernzerschnürung, Kernknospung, doppelte Kerne sind innerhalb der hämoglobinhaltigen Zellen häufig.

Zwischen diesen beiden Grenzformen sind Übergangsformen vorhanden. Zu bemerken wäre noch, dass bei vielen Zellen der Kern stark exzentrisch liegt. Primäre Wanderzellen (Saxer) sind in den Blutbahnen nicht nachweisbar, aber ebensowenig im ventralen Gekröse der Leber, das nach Saxer der Hauptweg für diese Zellen in die Leber herein sein soll.

Bei gewöhnlicher Hämatoxylin-Eosinfärbung war an Schnitten dieser Leber nichts besonderes mehr zu sehen. Als ich aber einen Schnitt nach der Methode von Giemsa nachfärbte, fielen schon bei schwacher Vergrösserung dunkler gefärbte Zellen auf, die im Lebergewebe verteilt sind. In Fig. 2 sind vier derselben bei starker Vergrösserung gezeichnet. Diese Zellen sind noch Teile des Retikulums und stehen durch protoplasmatische Fortsätze mit nachbarlichen Zellen in Verbindung. Das Protoplasma sowohl wie der Kern dieser Zellen sind stärker gefärbt als bei allen anderen fixen Zellen. Das Protoplasma ist charakterisiert durch zahlreiche kleine, scharf begrenzte oder mehr verwaschene hellere Stellen, die wie Vakuolen aussehen. Die Zellen sind einzelt in Teilung und zeichnen sich dann durch ihre plumpen chromatischen Elemente aus.

Beobachtet man solche in Teilung begriffene Zellen, so gewinnt man den Eindruck, als ob dabei ihr Zusammenhang mit dem Retikulum gelöst würde, wenigstens scheinen kleinere Zellen desselben Charakters schon manchmal frei im Retikulum zu liegen.

Diese eben beschriebenen grossen fixen basophilen und hämoglobinfreien Zellen des Retikulums sind die Stammzellen kommender Blutelemente. Ich will sie Hämogonien nennen.

Die beiden nächst älteren menschlichen Embryonen von 10—11 mm Länge waren nicht so tadellos fixiert wie der Erstbeschriebene, aber liessen doch überall in den Epithelien noch wohlerhaltene Teilungsfiguren erkennen. Ein Querschnitt durch die Leber ist in Fig. 3 abgebildet. Der Hauptunterschied gegen das Bild der Fig. 1 beruht auf der starken Vergrösserung der Leber durch die Überfüllung mit Blut. Das Retikulum ist an



die Leberzellenbalken angepresst und beide sind stark gedehnt. Man erkennt das leicht an den gestreckten Formen der Leberzellen und vor allem der Retikulumzellen und Hämogonien (Fig. 4).

Die gleiche plötzliche Überfüllung mit Blut ist auch bei der Katze in derselben Zeit zu sehen (Fig. 5) und hier wurde bei einem Embryo von 1,2 cm Länge dadurch das Retikulum in deutlichster Weise sichtbar (Fig. 6).

Nach raschem Rückgang dieser Blutüberfüllung wird die Leber wie früher wieder ein Organ mit geschlossenerem Bau, das sich aber durch zunehmenden Zellreichtum auszeichnet.

Betrachten wir einen Schnitt durch die Leber eines menschlichen Embryo von zirka 3 cm Länge bei schwacher Vergrößerung, so erhalten wir bei gewöhnlicher Färbung mit Hämatoxylin und Eosin das Bild der Fig. 7. Die Leberzellenbalken sehen wie bestäubt aus mit kleinen dunklen Kernen, die aber nicht überall gleich dicht liegen, sondern in kleine Häufchen oder Stränge zusammengedrängt erscheinen. Auch in den Gefäßen zwischen den Leberbalken scheinen sie vorhanden zu sein, aber hier jedenfalls weniger zahlreich.

Mit starker Vergrößerung findet man diese Zellinseln und -stränge aus einer wechselnd dichten Zusammenlagerung sehr verschieden grosser und verschieden geformter Zellen gebildet.

Zeichnet man sich zunächst diese Zellen zum Grössenvergleich heraus, so ist leicht festzustellen, dass es zwischen einer maximalen und minimalen Grösse alle Übergänge gibt (Fig. 8, Nr. 1—8).

Diese Zellen sind häufig in Teilung, und zwar scheint die Vermehrung schubweise in einzelnen Gruppen zu erfolgen, wenigstens kann man auf den Schnitten oft Häufchen gleichgrosser Zellen finden, von denen die meisten (ich sah mehrmals 12—22 nachbarliche Zellen) in Teilung stehen.

Vergleicht man eine grössere Zahl dieser in Teilung befindlichen Zellen ihrer Grösse nach mit den ruhenden Zellen, so ergibt sich die Folgerung, dass alle auf Fig. 8, Nr. 1—8 abgebildeten Zellformen sich teilen können, denn auch hier finden wir wieder dieselben Übergangsstufen zwischen der kleinsten und grössten teilungsfähigen Zelle.

Bevor wir nun daran gehen, die Struktur und die Färbbarkeit dieser Zellen genauer zu beschreiben, soll im voraus

bemerkt sein, dass dies hier nur soweit geschehen soll, dass eine bestimmte Charakterisierung dieser Zellen möglich wird, während ich den Versuch einer genaueren farbtechnischen Untersuchung dieser Zellen verschieben möchte.

Die grösste der in Frage kommenden Zellen (Nr. 1 auf Fig. 8) besitzt ein ausgesprochen basophiles Protoplasma,<sup>1)</sup> das in unregelmässig dicker Schichte den Kern umgibt und häufig in den dickeren Lagen von randständig angeordneten kleinsten und grösseren, bald scharf umrandeten, bald verwaschenen hellen rundlichen Flecken durchsetzt erscheint, die wie Vakuolen aussehen. Das Protoplasma ist stärker basophil als dasjenige aller in der Leber vorhandenen Zellen und gibt mit basischen Farbstoffen den dunkelsten Ton im Bilde (Fig. 9, Nr. 1—9).

Eine genauere Untersuchung der Struktur des Protoplasmas bei verschiedenster Fixierung und Färbung hat ergeben, dass alle wechselnden Bilder sich auf das der Fig. 9, Nr. 9 beziehen lassen, welches das Protoplasma deutlich schaumig oder wabig gebaut zeigt, und zwar so, dass die grösseren Wabenräume nahe an der Zelloberfläche liegen und nach innen gegen den Kern in immer kleinere übergehen. Bei manchen Fixierungen und Färbungen sind dann nur mehr diese grössten Wabenräume sichtbar, Fig. 4 und 6, indem nur hier sich der Wabeninhalt gegenüber den Wänden verschieden stark färbt. Es hängt das vielleicht mit der Grösse derselben zusammen.

Der Kern ist blass, aber stärker gefärbt als der Kern der Leberzellen und der Retikulumzellen. Das Chromatin ist als feines Netzwerk vorhanden, das namentlich an der Kernoberfläche grössere Chromatinteilchen besitzt, während im Innern nur einzelne Züge und Inseln massiger gebaut erscheinen.

<sup>1)</sup> Ich möchte mich hier wegen dieser Bezeichnung rechtfertigen. Es hat ja eigentlich keinen rechten Sinn, von einem basophilen Protoplasma schlechtweg zu reden, da ja dasselbe wohl in den allermeisten Fällen auch mit sauren Farben unter bestimmten Bedingungen gefärbt werden kann und ausserdem diese Doppelfärbbarkeit sehr von dem verwendeten Fixierungsmittel und der Färbemethode abhängt. Man sollte also eigentlich immer nur von dem Erfolg einer bestimmten Färbung nach bestimmter Fixierungsmethode sprechen. In diesem Sinne soll auch weiters die Bezeichnung basophil für eine Fixierung mit Formol und Sublimat und eine Färbung nach Dominici, Giemsa und Pappenheim gelten.

Stellt man den Anschnitt eines Kernes ein, so sieht man, dass dieses Netzwerk hier regelmässige Maschen von gleicher Weite besitzt. Auf den Schnitten durch den Kern erscheinen deshalb die Maschenfäden als regelmässige Zähnelung an der Oberfläche der Kerne.

Diese Zelle ist wieder die schon erwähnte Hämogonie und man trifft sie in allen Stadien der Teilung (Fig. 10, Nr. 1 bis 5) an.

An den abgebildeten Teilungsfiguren (Fig. 10) ist die auffallend plumpe Form der Chromosomen beachtenswert und ihr dichtes Aneinanderliegen, das manchmal fast als Verklumpung bezeichnet werden könnte. Das Protoplasma verliert während der Teilung die ausgeprägt wabige Zeichnung und erscheint eher fein granuliert oder fast homogen. Häufig sondert sich dabei eine mehr grob granuliert aussenschichte von einer homogenen Innenzone ab.

Die Hämogonie erscheint in verschiedenen Grössen, und ich habe die kleinste Form, die noch sicher diesen Charakter erkennen liess, in Fig. 9, Nr. 8b abgebildet.

Ganz verschieden von dieser Zelle ist die kleinste der vorhandenen basophilen Zellen. Der Kern derselben ist kugelig und sehr dunkel gefärbt (Fig. 8, Nr. 7). Diese starke Färbung des Kernes beruht nicht so sehr auf einer stärkeren Färbbarkeit des Chromatins und auch nur zum geringeren Teil auf einer Vermehrung und Zusammendrängung des Chromatins, sondern hauptsächlich auf einer starken Färbung der übrigen Kernmasse (vielleicht des Karyoplasmas).

Das Protoplasma dieser Zellen ist viel blasser gefärbt als das der Homogonien und erscheint homogen. Ob dieses homogene Protoplasma wirklich alle Struktur verloren hat, ist schwer zu sagen, aber jedenfalls gelingt es bei diesen Zellen schwer, zweierlei Substanzen morphologisch zu differenzieren.

Häufig sieht man in diesen Zellen vom Kern rundliche, kleinere oder grössere Teilstücke abgeschnürt. In seltenen Fällen zerfällt hierdurch der Kern in zwei gleichgrosse Stücke, die manchmal noch durch eine schmale Brücke zusammenhängen. Das Bild ist dann einer Amitose äusserst ähnlich (Textfig. 5). Andererseits habe ich öfters Bilder gesehen wie das auf Fig. 8, Nr. 7 wiedergegebene, das an eine echte Teilungsfigur erinnert,

aber durch eine breitere oder wie hier schmale chromatische Substanzbrücke auf die eben erwähnten Zerschnürungsbilder hinweist.

Während nun die Abschnürung kleinerer Kernknospen sicherlich niemals zu einer Teilung der Zelle führt, sondern die Kernfragmente von Retikulumzellen phagozytiert werden, so bin ich mir über den Ablauf des Vorgangs innerhalb der Zelle, der zum Bilde der Fig. 8, Nr. 7 führt, unklar geblieben. Ich glaube, man sollte die Möglichkeit einer Zellteilung hier nicht von vornherein ausschliessen und es werden Untersuchungen auf breiter Basis nötig sein, um über das Wesen und die Folgen dieser

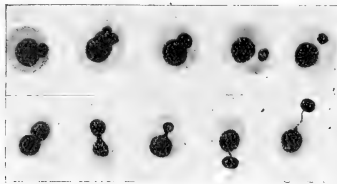


Fig. 5.

Kernveränderung in den Zellen Einblick zu gewinnen. Dann muss auch die Art und Weise der späteren Entkernung zur Sprache kommen. Ich werde hierüber gesondert berichten.

Zwischen diesen beiden geschilderten Zellformen gibt es alle Übergangsstufen (Fig. 8, Nr. 1—7), sodass man also eine fortlaufende innere Umgestaltung der Zellen in dem Sinne feststellen kann, dass das Protoplasma mit basischen Farben immer weniger färbbar wird, während umgekehrt der Kern sich immer stärker färbt. Diese Veränderung des Färbevermögens der Zellen ist im gleichen Sinne an Präparaten zu sehen, die nach Giemsa, May-Grünwald, Dominici, Pappenheim (Pyronin-Methylgrün), Biondi etc. gefärbt sind.

Während dieses Umbildungsprozesses bleibt, wie wir sahen, das Teilungsvermögen aller Zellen erhalten und erzielt einmal eine rasche Vermehrung der Zellen und zweitens eine Verkleinerung derselben. Dass die innere Umbildung mit einer bestimmten Grösse der Zelle Hand in Hand geht, konnte ich in dem Sinne feststellen, dass die Charaktere der kleinsten Zellform

niemals an den grössten Zellen erscheinen, dass also der innere Umgestaltungsvorgang in gewissem Sinne mit der Zellgrösse in Beziehung steht.

Was das Mengenverhältnis der geschilderten Zellen anlangt, so ist aus dem über die Teilung Gesagten klar, dass wir es mit Zellgenerationen zu tun haben, die ihren Ausgang von der Hämogonie nehmen. Wir müssen also umsomehr Zellen finden, je kleiner sie sind. Wie viele Zellteilungen aber ablaufen, bis aus einer Hämogonie die kleine Zellform wird, das kann nicht bestimmt werden. Ich glaube aber, dass die innere Differenzierung mit der Vermehrung überhaupt in keinem geraden Verhältnis steht. Jedenfalls aber ist der oft versuchte Vergleich mit der Spermio-genese so wenig zutreffend, dass er besser ganz vermieden wird.

Ich will im folgenden alle die aus der Teilung der Hämogonien hervorgehenden Zellen, soweit sie noch, wenn auch zuletzt nur mehr sehr schwach basophiles Protoplasma haben — Hämoblasten — nennen, und ich schlage weiter vor, die mittelgrosse Zelle mit noch kräftig basophilem Protoplasma und nicht sehr dunkel gefärbtem Kern, also die Zelle Nr. 3 und 4 der Fig. 8 als Hämoblast I, die kleinste Zellform (Nr. 7) als Hämoblast II zu bezeichnen.

Dabei wäre zu bemerken, dass der Hämoblast II bei gewöhnlicher Färbung ein homogenes Protoplasma zeigt, das bei geeigneter vorsichtiger Färbung sich jedoch immer noch als feinswabig gebaut erweist.

Wir wollen also in der folgenden Beschreibung von Hämogonien, Hämoblasten I und Hämoblasten II sprechen. Um den Hämoblast I von der Hämogonie zu unterscheiden, benützt man am besten die Färbung des Kernes. Ist das Innere desselben heller gefärbt als das Protoplasma, so ist die Zelle eine Hämogonie zu nennen.

Bei sehr vorsichtiger Färbung mit Eosin und Methylorange neben basischen Farben kann man aber in den Schnitten durch die Leber des 3 cm langen menschlichen Embryo einzelt auch noch andersartige Zellen auffinden (Fig. 8. Nr. 9 und 10). Der Kern ist von derselben Grösse und starken Färbbarkeit, wie jener der Hämoblasten II und lässt hier und da jene Anordnung des Chromatins erkennen, die zu der Bezeichnung

Radkern geführt hat. Das meist homogene Protoplasma um den kugeligen Kern ist schwach rötlich gefärbt. Es sind also wohl hämoglobinhaltige Zellen, und sie sollen deshalb Erythroblasten genannt werden. Dass diese Zelle durch weitere innere Umgestaltung aus dem Hämoblast II hervorgegangen ist, lässt sich durch die Übergangsform Fig. 8, Nr. 8 leicht zeigen, denn diese Zelle besitzt den charakteristischen Kern und einen etwas breiteren Saum von Protoplasma, das sich mit basischen und saueren Farben so gut wie gar nicht färbt, eher aber noch etwas basophil ist. Man kann die Breite des Saumes meist nur an dem hellen Raum bemessen, der den Kern dieser Zellen von nachbarlichen Teilen trennt (Fig. 11).

Diese beiden Zellformen sah ich niemals in Karyokinese, doch mitunter zeigen die Kerne die gleichen Zerteilungserscheinungen, wie sie eben besprochen wurden.

Als ich die Entstehung der Leber an einer Serie von Kaninchenembryonen des 10. bis 27. Tages untersuchte, vermisste ich die eben beschriebene, kleine, schwach basophile Zelle, den Hämoblast II. An dessen Stelle schien stets ein ebenso grosser, schwach rötlich gefärbter Erythroblast vorhanden zu sein, der in gleicher Zahlenmenge zu sehen war und der, wie der kleine blasse Hämoblast, sehr häufig die erwähnten Kernzerschnürungsbilder zeigte (Fig. 12).

Ich dachte zunächst an eine Fälschung des Bildes beim menschlichen Embryo, so dass infolge schlechter Konservierung die kleinen blassen Hämoblasten ihr Hämoglobin verloren hätten, dieselben also vielleicht wie beim Kaninchenembryo als Erythroblasten zu gelten hätten.

Als ich aber dann an allen menschlichen Embryonen verschiedensten Alters, die mit sehr verschiedenen Mitteln, und auch sehr verschieden gut konserviert waren, die gleiche Beobachtung machte, erschien mir diese Erklärung nicht mehr ausreichend, und ich kam auf den Gedanken, dass die Ursache dieser Differenz vielleicht in der ausserordentlich verschiedenen Entwicklungszeit der Embryonen beim Menschen und Kaninchen zu suchen sein könnte. 280 Tage stehen 28 Tagen gegenüber. Es ist anzunehmen, dass der verkürzten Bildungszeit eine intensivere Blutbildung entspricht.

Es wäre dann nicht unwahrscheinlich, dass die zeitlich weiter auseinander gelegten Vorgänge bei der Blutzellenbildung in der menschlichen Leber nacheinander zur Beobachtung kommen, während sie in der Leber des Kaninchens zusammengedrängt und zum Teil ineinander geschoben ablaufen. Es wäre also anzunehmen, dass die Hämoglobinbildung beim Kaninchen früher einsetzt und die Abnahme der Basophilie des Protoplasmas der Zellen verdeckt. Dafür spricht auch die Beobachtung, dass in diesen kleinen Erythroblasten der Kaninchenleber ächte Teilungen vorkommen, wie im Hämoblast II der menschlichen Leber.

Ich werde später noch zu erwähnen haben, dass auch beim Menschen in älteren Stadien in hämoglobinhaltigen Zellen die Bilder der Kernzerschnürung häufiger sichtbar werden, also die Hämoglobinbildung früher einsetzt.

Ich untersuchte hierauf Schweineembryonen, welche bis zum Wurf eine Entwicklungszeit von ca. 126 Tagen besitzen, also in der Mitte stehen zwischen Mensch und Kaninchen und fand hier ein dementsprechendes Verhalten. Die kleinen basophilen Hämoblasten II sind wie beim Menschen vorhanden, sie blassen aber nicht so sehr ab, verlieren also ihr basophiles Färbungsvermögen nicht so sehr, bis zu der Zeit, in welcher das erste Hämoglobin in denselben nachweisbar wird.

Der Vorgang der Kernzerschnürung ist sowohl in basophilen Hämoblasten, wie schwach hämoglobinhaltigen Erythroblasten zu sehen.

Nach diesen Beobachtungen entdeckte ich dann auch in der Kaninchenleber des 14. bis 16. Tages unter den Gruppen zusammenliegender kleiner Erythroblasten mit blass violetter Protoplasma immer Zellen der gleichen Form und Grösse mit deutlich schwach basophilem Protoplasma.

Ich glaube darnach annehmen zu müssen, dass die Hämoglobinbildung mit der Erscheinung einer verminderten basophilen Färbbarkeit des Protoplasmas nicht unmittelbar zusammenhängt.

Das entspricht auch der Beobachtung beim Menschen, denn hier kann man in der Leber Zellen von der Grösse Fig. 8, Nr. 5 und 6 schon mit ganz schwach gefärbtem Protoplasma finden und andererseits wieder Zellen sehen, die von der Grösse der kleinen Erythroblasten noch deutlich basophiles Protoplasma besitzen

wie der Hämoblast II, und doch schon auf einer Hälfte desselben meist am Aussenrand Hämoglobinfärbung geben.

Weidenreich spricht die Ansicht aus, dass die hämoglobinhaltigen Zellen stets homogenes Protoplasma besitzen. Das mag für frisch untersuchte Zellen gelten. An fixierten Präparaten bleibt jedoch nichts übrig, um einen Vergleich mit anderen Zellen zu ermöglichen, als eine eventuell vorhandene Struktur, mag sie auch eine Fällungserscheinung sein, zu beschreiben.

Ich habe an meinen beiden Präparaten folgendes beobachten können. Von der Hämogonie ab wird der hier grobe Wabenbau des Protoplasmas immer feiner und ist auch in dem Hämoblast II noch erkennbar. Beim Sichtbarwerden der ersten Hämoglobinfärbung sieht man zwischen rötlichen Zügen helle Flecken und auch noch feine blaue Züge. Es sieht aus, als ob die azidophile Substanz zwischen der basophilen nachweisbar wird und diese letztere die Ursache des Strukturbildes ist. Mit dem Verschwinden der letzteren wird die Zelle auch im fixierten Präparat homogen.

Eine weitere Beobachtung ist mir noch in der Kaninchenleber aufgefallen. Die meisten Teilungsfiguren der Hämogonien und Hämoblasten zeigen viel schmalere, scharf begrenzte Chromosomen, im Vergleich zu den plumpen zusammengedrängten und verschwommenen Formen in den Zellen der menschlichen Leber und der des Schweines.

Ich habe früher angegeben, dass in den Erythroblasten des Dottersackes, die in den Leberkapillaren liegen, sehr häufig Kernzerschnürungsbilder zu sehen sind. Diese sind nun in der Kaninchenleber vom 14. bis 16. Tag besonders auffallend und zeigen, wie auch hier Teilstücke des Kernes die Zellen verlassen, um von dem endothelialen Retikulum aufgenommen zu werden. Es ist erstaunlich, welche Massen von Kernteilen aus den Dottersackerythroblasten und aus den Hämo- wie Erythroblasten der Leber sich in den phagozytierenden Retikulumzellen im Stadium vom 14. Tag ansammeln. Die Kernfragmente verlieren rasch ihre Struktur und werden zu einem homogenen blassblauen Tropfen, der auch in viele kleinere zerfallen kann. Sie entschwinden mit weiterer Entfärbung der Beobachtung.



Übrigens werden auch zahlreiche kleine Hämoblasten phagozytiert und verschwinden unter der gleichen Form blasser Tropfen in den Retikulumzellen.

Weidenreich wirft die Frage auf, ob wohl alle Kernfragmente die Zelle verlassen, also die endgültige Entkernung auf diese Weise zustande kommt. Obwohl er selbst bestimmt dieser Ansicht ist, drückt er sich doch vorsichtig aus, weil er keine beweisenden Beobachtungen mitzuteilen vermag.

Ich habe das an den von mir beobachteten Zellen niemals gesehen, sondern immer kehrten die Bilder der Textfig. 5 S. 496 an den Dottersackerythroblasten wieder, welche dafür sprechen, dass die Zellen sich bloss von einem Teil ihrer Kernmasse frei machen, sich aber nicht ganz entkernen.

Wenn Weidenreich ferner annimmt, dass die durch den Kernaustritt erfolgte Volumverringerung den Übergang zur Napfform bedingt, so mache ich darauf aufmerksam, dass diese Anschauung nicht Geltung finden darf, weil wir in den Embryonen zahllose Erythroblasten von Napfform trotz des vorhandenen Kernes sehen.

Ich kann deshalb auch die von Albrecht ausgesprochene, von Weidenreich übernommene Ansicht, dass sich die Erscheinungen der Kernausstossung als Auftrieb in einem suspendierten Tropfen infolge veränderter Oberflächenspannung auffassen lassen, noch nicht als ausreichend zur Erklärung des ganzen Vorgangs der Entkernung ansehen.

Im folgenden haben wir uns nun über die topographische Lagerung dieser zahlreichen Blutzellen innerhalb des Lebergewebes zu unterrichten.

Hier muss zunächst daran erinnert werden, dass die Leberzellenbalken von dem früher beschriebenen Retikulum überdeckt sind und die Hämogonien aus diesem Retikulum sich herausbilden.

Es ist deshalb auch leicht verständlich, dass die ganze Zellschar, die aus den Stammzellen hervorgeht, zunächst in den Maschen des Retikulums Platz nimmt und dementsprechend an der Oberfläche der Leberzellenbalken liegt.

Diesen Eindruck bekommt man schon bei der Betrachtung eines Schnittes mit schwacher Vergrößerung, wie er in Fig. 13 abgebildet ist, denn man sieht hier die Leberbalken, wenn sie voll getroffen sind, als blassblaue Züge mit glatten Konturen

verlaufen und zwischen ihnen die dunkler gefärbten Blutzellen sich lagern.

Der Eindruck wird aber noch verschärft, wenn man die Leberzellenbalken bei stärkster Vergrößerung untersucht, und ich möchte nun an der Hand einiger Abbildungen zeigen, wie die Blutzellen wirklich in dem Retikulum stecken, das die Leberzellenbalken überzieht.

In der Textfigur 6 ist ein Leberzellenbalken voll getroffen und zwar quer durchschnitten. Man sieht die Hämoblasten (Hbl.), welche nach aussen auf den Leberzellen liegen und von einer

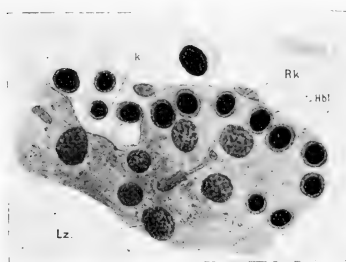

Fig. 6.

engmaschigen Lage des Retikulums gedeckt sind, welche auf dem Schnitt wie ein geschlossenes endotheliales Blatt aussieht, das seine eigenen Kerne (Rk.) besitzt. Seitlich davon bei der mit einem \* bezeichneten Stelle ist aber der Balken angeschnitten und hier wird das Retikulum klar sichtbar, in welches das vermeintliche

Endothel übergeht. In den Maschen des Retikulums liegen gleichfalls Hämoblasten.

Die Textfiguren 7 und 8 bringen das Anschnittsbild des Retikulums, wie es auf eine längere Strecke einen Leberbalken überzieht. Im Retikulum sind Hämoblasten und die blassen Retikulumkerne zu unterscheiden.

Besonders klar ist auf der Fig. 14 das Retikulum (R.) auf einem Leberzellenbalken zu sehen. Die Maschenweite entspricht dem Durchmesser der in den Maschen liegenden Hämoblasten I. Auf der gegenüberliegenden Seite des Leberbalkens ist das Retikulum senkrecht zu seiner Oberfläche durchschnitten und deshalb nicht klar zu erkennen.

Wenn zwischen voll durchschnittenen Leberbalken ein weiterer im Anschnitt getroffen ist, so wird hier regelmässig ein Bruchstück des Retikulums mit seinem Inhalt sichtbar, so auf Fig. 14 und auf Fig. 19. Dadurch ist das Bild der Fig. 13 bei

schwacher Vergrößerung zu erklären, bei dem die Blutzellen zwischen den Leberbalken zu liegen scheinen.

Die Abbildungen 14, 15 und 16 lehren, ohne viel Erklärung zu brauchen, das Lagerungsverhältnis der verschiedenen Zellen im Retikulum.

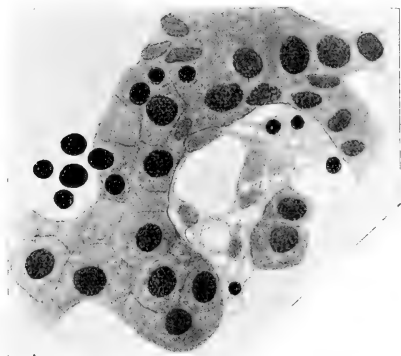


Fig. 7.

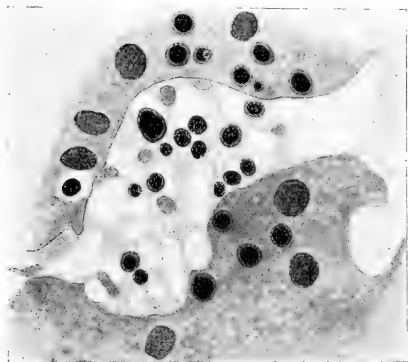

Fig. 8.

Man bemerkt auch deutlich die gruppenweise Zusammenlagerung der einzelnen Zellformen. Wie dies stellenweise besonders auffallend wird, illustriert am besten die Fig. 16.

Um eine richtige Vorstellung von der Mächtigkeit des Retikulums und über sein Verhalten als abgrenzende Schichte des zentralen Gefässraumes zu gewinnen, ist folgendes zu berücksichtigen: Das die Leberzellbalken überziehende Retikulum ist eine sehr dünne Schichte, in der die Zellkerne in einer oder in zwei Lagen angeordnet sind. In der tieferen Schichte bilden sich die Hämogonien vor allem aus und lagern durch Teilung in die Maschen des Retikulums die Hämoblasten ein. Dieselben kommen dadurch dicht an die Leberzellen zu liegen und drücken sich manchmal in dieselben ein, während sie andererseits vom Gefässraum durch die oberflächliche Schichte des Retikulums abgetrennt sind.

Ist nur eine einschichtige Lage des Retikulums vorhanden, so werden die gebildeten Blutzellen stets wiederum so nach aussen geliefert, dass eine oberflächliche ununterbrochene Lage des Retikulums gegen den Gefässraum stehen bleibt.

Die Schichtenfolge ist also: oberflächliches Retikulum, Blutzellen, Leberzellen.<sup>1)</sup>

Die Gefässräume sind in diesem Stadium schon weite Gänge mit engmaschiger retikulärer Wand, von der aber noch häufig durch das Lumen ziehende netzige Spangen ausgehen. Die Maschen des Retikulums sind an den weiteren Gefässbahnen meist länglich und mit ihrem Längsdurchmesser in die Verlaufsrichtung der Gefässlichtung eingeordnet.

Die Blutzellen scheinen in den Maschen des Retikulums festzusetzen, wenigstens werden in diesem frühen Stadium nur wenige Blutzellen vom Blutstrom aus dem Netz in die Gefässlichtung weggeschwemmt, und dies betrifft meistens die kleineren Zellformen. Es könnte folglich der Eindruck gewonnen werden, als ob das engmaschige Retikulum, das die Blutzellen von der Gefässlichtung trennt, wie ein Sieb wirkt, durch dessen Maschenlöcher erst die Zellen von einer gewissen Grösse ab hindurchkönnen. Doch scheint mir dabei viel eher ein verschieden festes Anhaften der Zellen am Retikulum eine Hauptrolle zu spielen. Vielleicht ist dieser feste Halt bei manchen Zellformen, vor allem den Häm-

<sup>1)</sup> Beim Kaninchenembryo ist das Retikulum im Stadium von 13 und 14 Tagen gut zu sehen, dann aber durch die enorm rasche Vermehrung der Zellen und ihre dichte Lagerung verdeckt.

gonien, sogar in einem synzytialen Zusammenhang durch Zellfortsätze zu suchen.

Andererseits kommt es aber schon in diesem Stadium vor, dass vereinzelte Hämogonien frei werden und in das Blut geraten. Sie scheinen zugrunde zu gehen, wenigstens sprechen Degenerationsbilder dafür, die ich in allen Stadien fand und von diesem Embryo in Fig. 17 abgebildet habe.

Wie die Blutzellen durch das Retikulum in den Blutstrom gelangen, ist schwer zu sagen. Ich glaube aber nicht, dass dies durch ein Wandern derselben geschieht, weil man niemals an den Zellen Erscheinungen einer aktiven Ortsveränderung sehen kann. Ich meine vielmehr, dass das Retikulum sich ausdehnt und das Bestreben hat, sich dicht auf die Leberzellen zu legen. Das Retikulum rückt über die Blutzellen hinweg, die ins Lumen gelangen. Dies ist aber erst dann möglich, wenn eine festere Verbindung der Zellen mit dem Retikulum aufgehört hat.

Im Blutstrom ist das gruppenweise Beisammenliegen dieser jungen Blutzellen auffallend, als ob sie verklebt wären.

In diesem Stadium finde ich aber, wie gesagt, nur vereinzelte Lebererythroblasten und hämoglobinfreie Hämoblasten im Leberblut und dies auch nur innerhalb der Leberkapillaren mit retikulärer Wand. Es gibt in der Leber aber jetzt auch Gefäße mit geschlossener Endothelwand und in diesen sind fast ausnahmslos bloss die reifen Erythroblasten des Dottersackes vorhanden (Fig. 7); es ist bemerkenswert, dass unter dem Endothel solcher Gefäße niemals mehr eine Erythropoëse statt hat, also mit dem Übergang des Retikulums in eine geschlossene endotheliale Röhre die Bildung von roten Blutzellen regelrecht aufhört. Es wird demnach sehr frühzeitig eine bestimmte Astfolge von Leberkapillaren zu geschlossenen Gefäßen umgewandelt und von der Blutbildung in dem besprochenen Sinne ausgeschlossen. Es sind das die späteren Pfortaderäste.

Es liefert also in diesem Stadium die Leber noch keinen wesentlichen Beitrag an Blutzellen in den allgemeinen Kreislauf.

Bei einem Embryo von 4 cm Länge ist die Entwicklungsreihe von der Hämogonie zum Erythrocyten um eine Stufe weiter gediehen. Wir finden jetzt innerhalb der Blutbahn, wie Fig. 18 zeigt, vereinzelte kleinere Erythroblasten als jene des Dottersackes und die Vorstufen derselben, das sind Zellen mit einem

breiteren und noch deutlich basophilen Protoplasmaleib; ferner ebensolche, bei denen die saure Farbe eben die basische deckt. Endlich begegnen wir dem Bilde der Figur 11 und 19 jetzt viel öfter als früher auf den Schnitten durch die Leber, und die Abbildungen 19 und 20 geben auch für diesen Embryo ein gutes Bild von der Einlagerung der Blutzellen ins Retikulum und von der Grösse und inneren Umgestaltung derselben.

Es beginnt damit jetzt ein geringer Zuschuss von Erythroblasten aus der Leber zu den noch tätigen Erythroblasten des Dottersackes. Es weist dies auf eine verminderte Leistung der letzteren hin. Diese drückt sich einmal darin aus, dass Zellteilungen nur ganz selten mehr beobachtet werden können und zweitens, dass eine Phagocytose zerfallener Erythroblasten von seiten der ans Lumen angrenzenden Retikulumzellen (Endothelzellen) nachweisbar wird.

Ob in diesem Entwicklungsstadium schon kernlose rote Blutkörperchen vorhanden sind, vermag ich nicht sicher zu sagen, da ich nur Schnittbilder untersucht habe. Von seiten der Leber werden aber zunächst nur kernhaltige rote Blutkörperchen in den Kreislauf gebracht.

Es scheinen, wie schon gesagt, auch hämoglobinfreie Hämoblasten im Blute noch zu Erythroblasten reifen zu können, aber sicher sehen wir die Entwicklung allmählich darauf hinzielen, diese Ausreifung der Zellen innerhalb des Retikulums vor sich gehen zu lassen.

Würde mit den gebräuchlichen Methoden der klinischen Hämatologie ein Tropfen des Leberblutes untersucht, so würden folgende Zellformen aufgezählt werden müssen:

1. Orthochromatische Erythroblasten (grösstenteils Megaloblasten).
2. Polychromatische Erythroblasten (grösstenteils Megaloblasten).
3. Lymphocyten:
  - a) kleine,
  - b) grosse.

Es ist aber klar, dass wir diese Lymphocyten anders zu nennen haben, nämlich a) Hämoblasten und b) Hämogonien, und man sieht daraus wieder, wie notwendig es ist, den Begriff „Lymphocyt“ so eng zu fassen, dass er nur für die Zelle reserviert

bleibt, die aus dem zellbildenden Retikulum der lymphoiden Organe stammt. Freilich wird darüber zu entscheiden sein, ob eine solche Zelle entfernt von ihrer Bildungsstätte Eigenheiten bewahrt, die ihre Erkennung jedesmal verbürgt.

Zunächst aber haben wir keinen Grund, anzunehmen, dass die hämoglobinfreien kleinen lymphzellenähnlichen Hämoblasten sich nicht alle in Erythroblasten umwandeln und es würde deshalb eine falsche Vorstellung erwecken, wenn wir trotzdem sagen wollten, im Lebergewebe kämen schon zu dieser Zeit weisse Blutkörperchen, speziell Lymphocyten vor. Diese Lymphocyten bleiben eben keine Lymphocyten, sondern werden Erythroblasten. Nennen wir die im Blut junger Embryonen vorhandenen hämoglobinfreien Zellen Lymphocyten, wie dies neuerdings Maximow und Dantschakoff tun, so müssen wir sofort wieder formulieren, dass die Lymphocyten sich in Erythroblasten, später Erythrocyten umwandeln. So schreibt auch Dantschakoff, welche die erste Blutbildung auf dem Dotter des Hühnerkeimes untersuchte: „Sobald sich aber die Blutinseln in einzelne Elemente auflösen, bekommen diese Zellen bald das typische Aussehen von echten Lymphocyten und brauchen eigentlich nicht mehr primitive Blutzellen genannt zu werden. Es ist allerdings nicht zu leugnen, dass sich die aus den Blutinseln direkt stammenden Zellen in bezug auf ihre physiologische Tätigkeit in gewissem Grad von den späteren Lymphocyten verschieden verhalten, indem sie abweichende, vielleicht weniger vollkommene Erythroblasten — und Erythrocytenformen liefern, als die späteren Lymphocyten; es wäre aber meines Erachtens unzweckmässig, deswegen zwei völlig verschiedene Zellarten zu unterscheiden.“

Die Namengebung führt also hier zu einem Schluss, der nicht auf einwandfreien Prämissen, sondern auf einer willkürlichen Annahme sich gründet und die Lehre von der Abstammung der Blutzellen wird dadurch vom richtigen Weg abgelenkt. Dass spätere reife Lymphocyten sich in Erythrocyten umwandeln, ist eben noch nicht erwiesen, auch nicht, dass diese ersten hämoglobinfreien Zellen des Blutes den späteren Lymphocyten gleichwertig sind; sondern erwiesen ist nur, dass in den beiden ersten Blutbildungsorganen, Dotterkeim und Leber, die hämoglobinhaltigen Zellen aus hämoglobinfreien basophilen Vorstufen hervorgehen, die den späteren Lymphocyten ähnlich sehen. Ich nenne

sie Hämogonien und Hämoblasten. Es liegt folglich bisher kein Beweis vor zur Annahme, dass um diese Entwicklungszeit im Blut schon hämoglobinfreie Zellen vorhanden sind, die gleich den späteren Lymphocyten auch so zu nennen wären.

Sollte der Beweis erbracht werden können, dass die späteren Lymphocyten durchwegs jugendliche Zellen sind, die alle unter gegebenen Bedingungen imstande sind, Hämoglobin zu bilden und zu roten Blutkörperchen zu werden, während sie als unausgebildete Zellen eine andere Funktion haben, oder sollte der Beweis gelingen, dass sich aus diesen jugendlichen indifferenten Zellen auch die Leukocyten entwickeln, dann, ja dann meine ich, wäre es erst recht besser, sie nicht mehr Lymphocyten zu heissen.

Haben wir so die Vorgänge innerhalb der Leber zur Entwicklung roter Blutkörperchen kennen gelernt, so erübrigt noch, zu sagen, dass diese Erythropoëse bis zur Geburt andauert, jedoch manchmal kurz vorher, manchmal ein wenig später aufhört.

Die Blutzellenbildung erfolgt während dieser ganzen langen Zeit stets nach demselben Prinzip der Vermehrung und Ausgestaltung von Zellen, die aus der Hämogonie ihren Ausgang nehmen.

Für einzelne Stadien sei noch folgendes bemerkt: Bei einem Embryo von 7,5 cm Länge sind im Pfortaderblut schon mehr kernlose Erythrocyten als kernhaltige Erythroblasten vorhanden. Die letzteren sind aber zum grössten Teil noch die Abkömmlinge der Dottersackerythroblasten. Es erfolgt also die Entkernung der jungen Erythroblasten meist noch innerhalb des Retikulums und werden aus demselben ausgereifte Erythrocyten ins Blut gebracht.

Dieselben besitzen wechselnde Grösse zwischen den beiden in Fig. 8, Nr. 11 und 12 abgebildeten äussersten Massen.

Daneben geraten aber stets auch noch basophile Hämoblasten aus dem Retikulum ins Blut, und sie scheinen mir zum Teil mindestens auch hier noch ausreifen zu können, denn es sind unter ihnen auch immer Zellen zu finden, die durch ihren geringen Farbeindex sich als werdende Erythroblasten erweisen.

Es wird also auch jetzt noch angezeigt sein, diese lymphocytenähnlichen basophilen Zellen nicht Lymphocyten zu nennen.

Übernimmt also von diesem Stadium ab die Leber als zweites erythropoëtisches Organ die Lieferung der roten Blutkörperchen für den Embryo, so drückt sich dies auch in der raschen Entfernung der alten Dottersackerythroblasten aus dem



Blute aus. Dies geschieht, soweit die Leber daran beteiligt ist, durch Phagocytose von seiten der Retikulumzellen, in viel geringerem Maße auch durch die Hämogonien. Ich bemerke dazu, dass ich wiederholt Hämogonien in Teilung fand, die im Protoplasma ein wohlerhaltenes rotes Blutkörperchen liegen hatten. Über die Entkernung sei hier nur erwähnt, dass die beschriebene Kernknospung und Kernverteilung, die beim Embryo von 3 cm vor allem in hämoglobinfreien Hämoblasten sich fand, nun auch in den Erythroblasten zu sehen ist. Darnach scheint sich die Ausarbeitung von Hämoglobin in der Entwicklungsreihe der Zellen langsam etwas früher einzustellen. Dafür spricht auch der Befund, dass häufiger auch die grösseren Hämoblasten vom Typus Nr. 4 und 5, Fig. 8 Hämoglobinfärbung zeigen. Es hängt also die Erscheinung der Kernzerteilung nicht direkt mit der Hämoglobininbildung zusammen, aber wohl auch nicht unmittelbar mit der Entkernung, wie sich dies aus der Beobachtung schliessen lässt, dass bei diesem Embryo neugebildete Erythroblasten mit wohlerhaltenen Kernen neben massenhaften Hämoblasten mit veränderten Kernen vorhanden sind. Es führt aber dieser Prozess der Kernzerschnürung und Kernknospung in letzter Linie doch zur Entkernung, wenn er auch anfänglich nicht zu dieser Aufgabe ursächlichen Zusammenhang besitzt.

Bei einem Embryo von 9 cm Länge sind im Pfortaderblut nur mehr sehr wenige Erythroblasten vorhanden, während wir in den Leberkapillaren mit retikulärer Wand noch zahlreiche Hämoblasten und Erythroblasten finden und Teilungsfiguren auf ihre Lebensfähigkeit innerhalb der Blutstromes hinweisen.

Bei 11 cm Länge ist in den Leberkapillaren das Zahlenverhältnis zwischen roten und weissen Blutzellen zugunsten der ersteren weiter verschoben, und man erkennt bei Eosinfärbung an den viel röteren Zellinseln die längere Ausreifung der roten Blutzellen im Retikulum.

Die basophilen einkernigen Zellen im Blute, die bisher alle als Hämoblasten angesprochen wurden, haben ihren Charakter nicht geändert, doch sind von nun ab immer häufiger Degenerationserscheinungen auch an ihnen bemerkbar. Erythroblasten sind stets im Blute noch vorhanden.

Über weitere Embryonen von 15, 18, 25, 31 cm Länge habe ich nichts wesentliches Neues zu sagen. Ich will zum

Schlusse nur noch aus der Untersuchung der Leber eines Fetus aus dem Ende des siebenten Monats und eines aus dem zehnten Monat mitteilen, dass auch hier noch die gleichen Zellformen wie bisher zu finden sind. Namentlich die Leber eines zehnmönatlichen Fötus gibt sehr lehrreiche Bilder, denn wie die Fig. 21 zeigt, sind jetzt nur mehr ganz vereinzelt retikuläre Blutzelleninseln vorhanden. Sucht man diese ab, so findet man die gruppenweise Entwicklung der zelligen Elemente hier besonders schön zum Ausdruck kommen, denn es besteht die eine Zellinsel fast nur aus Hämogonien (Fig. 22), die andere fast nur aus Hämoblasten I (Fig. 23), eine dritte wieder aus Hämoblasten II und Erythroblasten (Fig. 24).

Die fünf Abbildungen (Fig. 25 bis 29) ermöglichen einen Überblick über den Ablauf der Blutbildung in der embryonalen Leber. Etwa bei einem Embryo von 30 bis 35 cm Länge ist der Höhepunkt dieser Tätigkeit vorbei.

Schon im siebenten Monat haben viele Leberkapillaren mit der Abgabe von Hämogonien aus ihrem Retikulumbestand aufgehört und an solchen Stellen ist die retikuläre Gefässwand zum bleibenden Endothelrohr geschlossen. Die Zellen desselben sind dann langgestreckt und deutlich in die Längsrichtung des Gefässes eingeordnet.

Ob das Retikulum bei seiner Verdichtung zum geschlossenen Endothelrohr sofort in einzelne Endothelzellen zerfällt oder noch eine Zeitlang syncytialen Charakter bewahrt, habe ich mit den angewandten Methoden nicht zu entscheiden vermocht.

Am auffallendsten ist in diesem Stadium der allmählichen Einschränkung der erythropoëtischen Funktion die überwiegend grosse Zahl von Erythroblasten im Retikulum. Es scheint darnach dieser Vorgang der Hämoglobinbildung längere Zeit anzudauern. Sie reifen hier auch meistens bis zu kernlosen Erythrocyten heran, doch findet man auch jetzt noch wie früher einzelne Erythroblasten innerhalb der Leberkapillaren, die ihre weitere Reifung wohl im strömenden Blute vollenden. Auch wohlerhaltene Hämoblasten sieht man im Blute der Kapillaren neben solchen, die alle Anzeichen einer degenerativen Veränderung zeigen.

Teilungsfiguren sind wie früher in Erythroblasten ein überaus

seltener Befund, während Hämogonien und Hämoblasten (vor der Kernveränderung) überall sich noch lebhaft vermehren.

Zum Schlusse sei noch einer letzten Frage gedacht, ob die beschriebenen Zellen das Vermögen amöboider Eigenbewegung besitzen und dasselbe äussern.

Es muss hier wieder ganz besonders betont werden, wie das Studium von Schnitten fixierter Gewebe nur in mühsamster und doch immer noch unsicherer Weise ein Urteil hierüber gestattet.

Eins ist aber wohl klar, dass die Abschnürung von Hämogonien aus dem Retikulum, die Vermehrung und Teilung derselben im Retikulum, die Abschwemmung der Zellen ins Blut eine Bewegung darstellt, die sich am ganzen geweblichen Bestand der Leber äussern muss.

Das Retikulum sucht immer wieder einen gewissen Gleichgewichtszustand anzustreben, sobald es aus demselben durch die erwähnten Ursachen gebracht worden ist. Dabei spielt einerseits eine Teilung der Retikulumzellen und andererseits eine Bewegung des Retikulums eine Hauptrolle.

Ich glaube, die häufigen langgezogenen, ganz verzerrten Kernformen in den Retikulumzellen deuten an, wie lebhaft innerhalb des Retikulums diese Massenverschiebung sein muss.

Die ins Retikulum eingelagerten Zellen machen aber diese fortwährende Änderung der Maschenform des Retikulums mit und es ist hieraus begreiflich, dass auch sie oft Formen besitzen müssen, die für ein aktives Wandern derselben zu sprechen scheinen. Ich glaube aber nur für die Hämogonie eine solche amöboide Bewegung eventuell zugeben zu müssen, doch kann ich auch für diese Annahme keine einwandfreien Beobachtungen erbringen.

Aus den mitgeteilten Beobachtungen lässt sich, wie ich glaube, die Erythropoese der embryonalen Leber genügend begründen.

Dieselbe nimmt ihren Ausgang aus einem indifferenten Zellmaterial, dem Retikulum, das sich einerseits zu Blutzellen, andererseits zum Endothel differenziert.

Hierin stimmt der Vorgang mit dem gleichsinnigen bei der ersten Blutbildung auf dem Dotter gut überein. Der Unterschied, dass auf dem Dotter die Gefässe gleich als geschlossene Endothel-

röhren, in der Leber aber zunächst als Röhren mit retikulärer Wand auftreten, ist kein wesentlicher, denn wir sehen z. B. die grossen Gefässe des Embryo, wie Herz, Aorta, Kardinalvene zunächst gleichfalls in retikulärer Form (mesenchymatöses Stadium) angelegt, die erst später in das geschlossene Endothelrohr übergeht.

Beide Formen sind also nur als zwei verschiedene technische Verwendungsmöglichkeiten gleichwertigen Materials aufzufassen.

Übrigens haben viele Autoren darauf aufmerksam gemacht, dass auch das Gefüge der ersten Blutinseln auf einen syncytialen Zusammenhang hinweist, also hier auch der Begriff des Retikulums in Frage kommt.

Der Grund für die längere Notwendigkeit der retikulären Gefässwand in der Leber ist wohl darin zu suchen, dass auf dem Dotter die Blutzellen innerhalb der Rohrwand, in der Leber aber ausserhalb derselben sich bilden, also intravaskuläre Blutbildung der extravaskulären gegenübersteht.

Die extravaskuläre Blutbildung muss aber aus der einfacheren Form der intravaskulären durch die Notwendigkeit hervorgegangen sein, trotz fortdauernder Zirkulation Blutzellen zu bilden und reifen zu lassen.

Zwei Vorgänge müssen dabei in Betracht kommen, einmal eine Verlegung der Örtlichkeit der Blutzellenbildung ausserhalb des Blutstromes und zweitens eine möglichste Verlangsamung des Blutstromes selbst (Querschnittsgrösse, Retikulum).

Die Herabsetzung der Strömungsgeschwindigkeit des Blutstromes könnte dann aber auch noch in anderem Sinne von Wert sein.

Nehmen wir an, dass die Zellen des werdenden Embryos das Dottermaterial verarbeiten, so spielt, solange keine Zirkulation besteht, die Lage der Zellen zum Dotter für ihre Differenzierung vielleicht eine gewisse Rolle (erste Blutinseln auf dem Dotter).

Ist der Kreislauf im Gange, so könnte nunmehr das Blut die gleiche Aufgabe übernehmen und es scheint — die nachbarliche Lage der werdenden Blutzellen an einem möglichst verlangsamten Blutstrom — hierfür von Wert zu sein.

Immerhin wäre auch noch daran zu denken, dass vielleicht die Leberzellen zunächst noch eine ähnliche Rolle für die Differenzierung von Blutzellen spielen könnten, wie anfangs der

Dotter, während beim Knochenmark z. B. wohl nur mehr der Blutstrom allein in Frage kommen wird.

Für den unmittelbaren Einfluss der Substanz des Lebergewebes auf die reifenden Blutzellen könnte man die Tatsache sprechen lassen, dass die Leber neugeborener Tiere zehnmal so viel Eisen enthält als die Leber erwachsener Tiere und dass schon innerhalb sechs Wochen nach der Geburt der hohe Eisengehalt auf die spätere bleibende Grösse herabsinkt, eine Erscheinung, die mit dem Erlöschen der Blutbildung zusammenfällt.

Es ist jetzt an der Zeit, auch die Entwicklung des Retikulums in der Leber zu besprechen. Schon die genauere Beobachtung des jüngsten menschlichen Embryos hat eine Beteiligung des Peritoneums, also des viskeralen Blattes der Leibeshöhlenwand an der Lieferung des Retikulums erwiesen.

Wie jüngere embryonale Stadien der Katze, des Schweins und Kaninchens zeigen, stammt aber das gesamte Retikulum aus dieser Quelle, mag es nun bei der allerersten Leberknospe schon als Grundlage des Septum transversum in etwas reichlicherem Maße vorhanden sein oder im übrigen beim weiteren Wachstum der Leber sich fortgesetzt entwickeln.

Das Bild der Fig. 30, entnommen einem Schnitt durch die Leber des 3 cm langen menschlichen Embryo, zeigt den Vorgang der Entstehung und Abgrenzung der Hämogonien aus dem Retikulum, welches mit dem Peritoneum zusammenhängt.

Es ist deutlich die allmähliche Ansammlung einer grösseren Protoplasmamasse um einen Kern zu beobachten, welche gleichzeitig sich stärker basophil zu färben beginnt. Dann drängt sich die entstandene Hämogonie meist so aus dem Gefüge des Retikulums, dass keine Unterbrechung des Maschenbaues erfolgt. Die der Figur beigegegebene Skizze erklärt diesen Vorgang. Es kommt so die selbständige Hämogonie in eine Retikulummasche zu liegen.

Bemerkenswert ist der freilich seltenere Befund, dass Hämogonien sich schon im epithelialen Blatt des Peritoneums nachweisen lassen.

Das Retikulum liefert aber nicht nur das Endothel der Gefässe und die Blutstammzellen, sondern auch noch das Stützgewebe der Leber.

Untersuchen wir Schnitte der Leber des menschlichen Embryo von 3 cm Länge, die nach Bielschowski-Maresch versilbert wurden, so finden wir um diese Zeit schon ein dichtes Fasernetz gebildet. Dasselbe besteht aus sehr feinen, scharf geränderten Fibrillen von verschiedenem Kaliber. Die Verlaufsrichtung der Fasern wiederholt genau die Bahnen des protoplasmatischen Retikulums, in welchem sie zunächst zur Anlage kommen. Doch werden diese Fasern bald selbständig, sodass dann zelliges und faseriges Retikulum getrennt und nebeneinander vorhanden ist.

Im vorliegenden Stadium ist diese Abtrennung aber nur teilweise erfolgt.

Die Maschenweite des zelligen und des faserigen Retikulums ist die gleiche.

Auf Fig. 31 ist das Faserretikulum aus der Leber eines Katzenembryo von 1,2 cm und in Fig. 32 aus der menschlichen Leber abgebildet.

Die letztere ist so ausgesucht, dass das dichtere Retikulum, in dem die Hämoblasten stecken, flächenhaft durchschnitten erscheint. Hier sehen wir, wie die Hämoblasten durch das protoplasmatische Netzwerk gehalten werden, welches durch ein Fasernetz gestützt wird.

Dieses Fasernetz ist die erste Anlage des späteren Gitterfasernetzes der Leber.

Wie sehr Iutaka Kon irrt, wenn er sagt, dass man schon bei viermonatlichen Feten eine Andeutung von Gitterfasern sehen kann und dass eine lineare Imprägnation der Fasern erst bei sechsmonatlichen Feten gelingt, brauche ich nicht weiter zu beweisen. Sein „interessanter Fall“, wo bei einem fünfmonatlichen Fetus (25 cm lang) die Gitterfasern ausnahmsweise stark ausgebildet waren, verliert an Interesse, wenn man sieht, dass schon bei 3 cm langen menschlichen und 2,1 cm langen Katzen-Embryonen die Gitterfasern angelegt und als spätere „umspinnende Fasern“ deutlich vorhanden sind.

Die späten Stadien Kons können uns auch über die erste Entwicklung der Fasern selbstverständlich keinen Aufschluss mehr geben.

Die weitere Entwicklung der Gitterfasern, die Ausbildung der Radiärfasern und die Änderung der Maschenform mit der

Ausbildung von geschlossenen Leberkapillaren braucht hier nicht besprochen zu werden.

Es genügt darauf hingewiesen zu haben, wie das Retikulum die in ihm entstandenen Blutzellen nicht bloss durch sein protoplasmatisches Gefüge zusammenhält, sondern zu dieser Aufgabe auch ein Faserretikulum ausbildet, das nach Beendigung der blutbildenden Funktion sich als stützendes Gewebe in der Leber dauernd erhält.

Diese Tätigkeit des primären Retikulums, ausser Endothel- und Blutzellen auch noch ein faseriges Stützgewebe auszubilden, scheint dasselbe wesentlich von dem Zellmaterial der ersten Blutinseln auf dem Dotter zu unterscheiden, und es wird damit die Annahme wahrscheinlich, dass die Gitterfasern ein Produkt des Endothels sind und diese auch in Fällen späterer Neubildung von ihm ausgehen.

Doch ist diese Frage nicht so einfach zu entscheiden, denn wir könnten ja auch den Gedanken aussprechen, dass in dem primären Retikulum nach Abgabe der Blutstammzellen noch ein Endothel bildender und ein Stützgewebe liefernder Anteil morphologisch untrennbar vereint doch nebeneinander vorhanden wäre.

Ich habe nun, um dieser Frage nachzugehen, zunächst Reptilien- und Vogelembrionen auf den Punkt hin untersucht, ob gleich bei der allerersten Leberanlage zwischen Blutkapillaren und Leberzellenbalken ein zelliges Zwischengewebe sich findet, das für die Säugetiere von so vielen Autoren gelehrt wurde. Es hat sich ergeben, dass die embryonale Leber der Sauropsiden in der Tat keinen Anteil an der Blutbildung nimmt und auch keine retikulär offene, sondern von Anfang an Kapillaren mit geschlossener Endothelwand besitzt. Trotzdem ist zwischen Endothel und Leberzellenbalken ein spärliches zelliges Retikulum vorhanden, welches aber nur Stützgewebe liefert.

Diese Beobachtung spricht also für die Möglichkeit, im Retikulum der Säugetierleber einen endothelialen und, sagen wir meinetwegen, einen mesenchymatösen Anteil anzunehmen.

Weiters lässt sich für diese Auffassung auch noch die Beobachtung verwerten, dass Hämogonien, wie erwähnt, manchmal noch im epithelialen Gefüge des Peritoneums zur Ausbildung gelangen, was auf eine frühzeitige, primäre und selbständige Differenzierung derselben hinweist.

Endlich ist noch ein dritter Punkt beachtenswert: Wie die Genese der Säugerleber lehrt, sind die Gitterfasern und das ganze spätere interlobuläre kollagene Bindegewebe bloss verschiedene Differenzierungsformen des ersten gleichen Retikulums.

Man müsste folglich alles periportale interlobuläre Stützgewebe in letzter Linie vom Endothel ableiten, wenn man keinen eigenen stützgewebigen Anteil des primären Retikulums zugibt.

Andererseits kommt man aber durch diese Annahme in ein anderes Dilemma, denn es gibt in der fertigen Leber zwischen Leber- und Endothelzellen keine anderen Zellen, soviel ich weiss, die zu den Gitterfasern in jener Beziehung stünden, wie sonst die Zellen des Stützgewebes zu dem von ihnen gelieferten Faser-material.

Die Gitterfasern sind also scheinbar zellenfrei. Es muss aber erst eine genaue histogenetische Untersuchung lehren, ob dies wirklich der Fall ist, denn es ist klar, dass diese Zellen so dicht am Endothel liegen müssen, dass ihr Vorhandensein nur unter bestimmter Daraufachtung wird erkannt werden können.

Es liegt also nahe, anzunehmen, dass in der Leber die Gefäss- und Blutbildung einerseits, die Bildung von Stützgewebe andererseits ursprünglich selbständige Leistungen bestimmter Zellengruppen waren, doch könnte man sich wohl denken, dass diese frühzeitige Differenzierung allmählich so verspätet eintritt, dass noch das ganze in der Säugetierleber eingebaute primäre Retikulum indifferenten Charakter behält und sich erst später in seine Komponenten gliedert.

Sollte aber der histogenetische Nachweis gelingen, dass fertige Endothelzellen, die als Wandlungselemente von Gefässröhren zu gelten haben, doch noch Gitterfasern zu bilden imstande sind, so müsste freilich dadurch die Anschauung, dass indifferent bleibende Retikulumzellen an der äusseren Oberfläche der Endothelien gelegen (und bisher vielleicht zu diesen gerechnet) das Ersatzmaterial zur Differenzierung nach allen drei Endstufen (Endothel — Blutzellen — Stützgewebe) liefern, ihre Berechtigung verlieren.

Dann wäre anzunehmen, dass die einmal geschlossene endotheliale Röhre wieder zur Retikulumform zurückkehren kann und dann einerseits Gitterfasern, andererseits neuerdings Blutzellen zu liefern vermag.



Eine in meinem Institut in Angriff genommene experimentelle Untersuchung wird versuchen, diese Fragen zu entscheiden.

### Vergleichendes.

Ist uns der Nachweis gelungen, dass in der Leber der Säugetiere die Blutbildung von dem Vorhandensein des Retikulums abhängt, so wird die Leber dadurch in eine Reihe mit den zeitlich folgenden Organen für die Blutbildung gebracht. Also mit Milz, Knochenmark und lymphatischen Organen. Auch in diesen ist stets ein Retikulum vorhanden und wird von allen jenen Autoren, die für einen intermediären Kreislauf eintreten, in Beziehung zur Blutbildung gebracht. Die Entwicklung der Leber hat aber diese Beziehungen klar erkennen lassen. Das Retikulum bildet die Blutstammzellen und das Endothel der dazu gehörigen Gefäße. Es ist also das Material, welches wie am Dotter sich in Gefäßwand und Blutzellen differenziert. Nur liegen die Blutzellen ausserhalb der Gefäßwand und wir sehen wohl gerade deshalb bei extravaskulärer Blutbildung keine geschlossene, sondern eine retikuläre Gefäßwand gebildet, die so lange anhält als die Blutbildung dauert.

In einem weiteren Punkt stimmen ferner alle blutbildenden Organe überein, wie aus meinen Untersuchungen hervorgeht, darin nämlich, dass aus dem Retikulum die Hämogonie als Blutstammzelle frei wird, mag das Organ nun als erythropoëtisches, myeloides oder lymphatisches tätig sein. Es geht also die Entwicklung der Erythrocyten, Leucocyten und Lymphocyten in letzter Linie auf die Hämogonie zurück.

Die Entwicklungsreihe der Hämogonie zum Erythrocyten haben wir in dieser Arbeit als wesentliches Resultat derselben besprochen.

Durch weitere Arbeiten werden nun die beiden anderen Reihen festzustellen und es wird zu entscheiden sein, in welchem Sinne dieser monophyletische Stammbaum aufzufassen ist.

Ob die drei Entwicklungsreihen der Hämogonie zum Erythrocyten, Leucocyten und Lymphocyten als getrennt und dauernd selbständige Reihen aufzufassen sind oder nicht?

Vergegenwärtigen wir uns nochmals, dass die Hämogonien zunächst das Bestreben haben, sich zu vermehren und dass sie dabei eine Verkleinerung erfahren, die in der Erythrocytenreihe

und der Lymphocytenreihe fast genau zu den gleichen Werten führt. Dass ferner gleichzeitig aber in gewisser Beziehung unabhängig davon die Zelle ihren Kern und das Protoplasma verändert und wieder in der Erythrocyten- und Lymphocytenreihe fast genau die gleiche Zellform erreicht wird, so ist der basophile kleine Hämoblast wohl kaum von einem Lymphocyten sicher zu unterscheiden. Während aber in einem erythropoëtischen Organ diese Zellform sich zum Erythrocyten weiter entwickelt, bleibt sie im lymphatischen Organ auf dieser Stufe stehen. Es ist sehr wahrscheinlich, dass für diesen Unterschied zum Teil mindestens eine ausserhalb der Zelle liegende Ursache anzunehmen ist, dass die Entwicklung vom Hämoblasten zum Erythrocyten von gewissen äusseren Bedingungen abhängt. Darnach wäre vielleicht eine nachträgliche Fortentwicklung eines Lymphocyten, der ausserhalb seines Entstehungsortes in einem anderen Organ diese Bedingungen findet, zum Erythrocyten denkbar.

Diese kardinale Frage muss durch histogenetische und experimentelle Untersuchungen gelöst werden.

Erweist sich dieser Übergang als unmöglich, dann ist die Entwicklungsreihe der Hämogonie zum Erythrocyten und Lymphocyten von vornherein jede als selbständige aufzufassen, und der Lymphocyt muss dann wie der Erythrocyt als erstrebte Endform der betreffenden Reihe aufzufassen sein.

Wie steht es nun mit der Entwicklung der Hämogonie zum Leucocyten.

Hier ist die bemerkenswerteste Beobachtung die, dass schon die Hämogonie in der Leber durch Umgestaltung ihres Protoplasmas und Kernes zum mononukleären Leucocyten (eosinophilen und neutrophilen) werden kann. Dass ferner die gleiche Umwandlung aber auch von den kleineren Abkömmlingen der Hämogonie geleistet werden kann, sofern sie nicht eine zu weitgehende Änderung ihres Baues erfahren haben. So kann eine Zelle, die dem Hämoblast I der Erythrocytenreihe entspricht, im myeloïden Gewebe sich noch zum Granulocyten umwandeln.

Es werden also auch hier ausserhalb der Zelle gelegene Ursachen bei der Umwandlung derselben zum Granulocyten eine Rolle spielen, und es muss das Bestreben jedes Untersuchers sein, soweit als möglich diese Beziehungen zwischen der speziellen

Entwicklung der Zellen und der Örtlichkeit, in der sie erfolgt, klarzulegen.

Ich hoffe in der nächsten Arbeit, welche über die Leuko-poëse der embryonalen Säugetierleber handeln wird, einiges darüber sagen zu können.

### Zusammenfassung.

Versuchen wir nun die am Schlusse der Literaturübersicht aufgestellten Fragen (Seite 486) zu beantworten, so mag dies auch als kurze Zusammenfassung der Resultate gelten:

1. In der embryonalen Leber der Säugetiere werden Blutzellen gebildet aus
2. einem indifferenten Material, dem Retikulum, das vom visceralen Blatt des Mesoderms gebildet sich zu Endothelien, Blutzellen und Stützgewebe differenziert.
3. Die Blutzellenbildung erfolgt ausserhalb der Gefässlichtung im Retikulum. Die blutbildenden Gefässanlagen haben alle retikuläre Wand.
4. Die Blutzellen wandern nicht selbständig durch geschlossenes Endothel in die Blutbahn ein, es reisst das Endothel zu diesem Zwecke auch nicht ein, sondern es bleibt die retikuläre Gefässwand solange bestehen, als die Blutbildung anhält. Die Zellen gelangen durch die offenen Maschen des Retikulums in die Gefässlichtung. Das Retikulum wiederholt lange Zeit (bis zur Geburt) in einzelnen periodischen Schüben die Lieferung von Blutzellen. Ist dieselbe beendet, dann verdichtet sich die retikuläre Gefässwand zur geschlossenen Endothelröhre.
- 5., 6., 7. Die Leber beginnt fast unmittelbar nach ihrer ersten Anlage mit der Blutbildung und zwar ist dieselbe zunächst vorwiegend ein erythropoëtisches Organ.

Die Bildung roter Blutkörperchen geht von der Blutstammzelle der Hämogonie aus, die aus dem Retikulum frei wird. Es ist das eine grosse, mononukleäre stark basophile Zelle, deren feinerer Bau auf Seite 494 beschrieben ist. Soviel ich weiss, entspricht sie eigentlich keiner der bisher in der klinischen Hämatologie beschriebenen Zellformen.

Die Stammzellen vermehren sich durch Teilung. Die Zellen werden kleiner, ändern ihre Struktur und gehen durch die Form

des Hämoblasten in eine Endform über, welche sich endlich durch Bildung von Hämoglobin und nach Verlust des Kernes zum reifen Erythrocyten umwandelt.

Die Stammzelle ist, wenn man will, wegen der Basophilie ihres Protoplasmas, Lymphocyten ähnlich, doch ist sie von einem reifen Lymphocyten der lymphoiden Organe so sehr verschieden, dass dieser Ähnlichkeitshinweis gar keinen Zweck hat.

Sehr ähnlich gebaut wie ein Lymphocyt ist hingegen der kleine basophile Hämoblast II mit seinem stark gefärbten, fast pyknotischen Kern und dem geringen Protoplasmanmantel. Es ist deshalb auch unmöglich zu sagen, ob in der Leber alle diese kleinen basophilen Zellen zu Erythrocyten werden oder zum Teil Lymphocyten bleiben. Mit anderen Worten: Es kann hier nicht entschieden werden, ob nicht die Lymphocyten und Hämoblasten die gleichen Zellen sind und vielleicht nur unter wechselnden äusseren Umständen einerseits Lymphocyten mit ihren spezifischen Leistungen werden, andererseits zu Erythrocyten reifen.

Die wichtige Frage, in welchem Verhältnis die Hämoblasten und Lymphocyten zueinander stehen, kann erst nach genauer Untersuchung der Blutzellenbildung in lymphatischen Organen zur Sprache kommen. Soviel will ich hier nur mitteilen, dass auch in den Lymphdrüsen id est in jedem Lymphfollikel die Bildung der Lymphocyten von denselben grossen Stammzellen, den Hämogonien ausgeht, die aus dem zelligen Retikulum frei werden. Ob man diese aber speziell als Lymphogonien bezeichnen darf oder ihnen den allgemeineren Namen lassen muss, das wird einer meiner Schüler in einer folgenden Arbeit zu entscheiden versuchen.

Ich kann also die Frage, ob die Leber auch lymphatisches Organ ist, nicht beantworten, ich glaube jedoch, soweit meine bisherigen Erfahrungen reichen, dass sie es nicht ist.

Hingegen ist die Leber gleich mit dem ersten Beginn der Blutbildung in derselben entschieden myeloïdes Organ. Es entstehen in ihr Leucocyten, und zwar zunächst vor allem eosinophile Leucocyten.

Sie gehen gleichfalls aus einer Umwandlung der Hämogonien hervor, und zwar in dem Sinne, dass einmal die Hämogonie selbst ihr Protoplasma durch Ausarbeitung von eosinophilen groben Granula zu verändern vermag und ferner auch, dass die aus der

Teilung der Stammzellen hervorgehenden kleineren basophilen Zellen diese besondere Ausgestaltung durchzuführen vermögen.

Anfänglich sind alle Leucocyten mononukleäre Zellen, die erst mit weiterer Umformung zu polymorphkernigen werden.

Die genaueren Angaben über die Genese der Leucocyten in der Leber verschiebe ich auf eine weitere Mitteilung, die vor allem auch auf die topographische Lage der Leucocytenstammzellen Rücksicht zu nehmen haben wird und welche dabei mit der Entwicklung des Leberstützgewebes in Zusammenhang zu bringen ist.

Es ist die Leucocytenbildung aber nicht so zu denken, dass etwa die grossen und kleinen Zellen der Erythrocytenentwicklungsreihe, solange sie noch basophiles Protoplasma besitzen, alle auch zu Leucocyten werden können, sondern es scheint unter bestimmten Bedingungen die Hämogonie von Anfang an die Ausbildung von Leucocyten oder Erythrocyten anzustreben. Wie weit ein Wechsel dieser Beziehungen einen anderen Enderfolg bringen kann, das wissen wir nicht. Die Zellreihe für die Erythropoëse und Leukopoëse scheint, von der Hämogonie ausgehend, getrennt und selbständig zu bleiben. Doch wird diese Frage nach durchgeführter histogenetischer Untersuchung aller blutbildenden Organe nochmals zur Diskussion kommen müssen.

8., 9. und 10. Von Anfang an ist in der Leber das Retikulum enthalten, das ausser den Blutstammzellen auch noch Gefässendothel und das gesamte Stützgewebe der Leber (collagenes interlobuläres Gewebe und Gitterfasern) liefert.

11. Hier kann, da experimentelle Untersuchungen noch fehlen, bloss eine Vermutung ausgesprochen werden. Es scheint, dass für eine regenerative Wiederaufnahme der Blutbildung in der Leber, wie sie in Fällen schwerer Anämie von E. Meyer und Heineke, ferner nach experimentellen Anämien in der Leber von Kaninchen von v. D o m a r u s beschrieben sind, nur ein zweifaches Bildungsvermögen vorliegen kann. Entweder geben die neu zu liefernden Hämogonien von einem in der Leber übrig gebliebenen indifferenten Retikulummaterial aus, das an der äusseren Oberfläche der Leberkapillaren zu suchen wäre, oder es gehen die Kapillaren mit ge-

geschlossenem Endothel neuerdings in ein Retikulum über, das die Blutstammzellen liefert und die Möglichkeit für die notwendige extravaskuläre Lage der Blutzellen und ihr Einbringen in den Blutstrom gibt.

---

### Literaturverzeichnis.

---

- Dantschakoff, Wera: Über das erste Auftreten der Blutelemente im Hühnerembryo. *Folia haematologica*, IV. Jahrg. Suppl. Nr. 2, 1907.
- Dieselbe: Über Blutbildung beim Hühnerembryo. *Verhandl. d. anat. Gesellsch.*, 22. Vers. in Berlin, 1908.
- Fahrner, J. C.: *De globulorum sanquinis in mammalium embryonibus atque adultis origine.* Diss. inaug., 1845.
- Howell, W. H.: The Life-history of the formed elements of the blood, especially the red blood corpuscles. *Journal of Morphology*, Vol. IV.
- Kon, Iutaka: Das Gitterfasergerüst der Leber unter normalen und pathologischen Verhältnissen. *Arch. f. Entwicklungsmech.*, Bd. 25.
- Kostanecki: Die embryonale Leber in ihrer Beziehung zur Blutbildung. *Anat. Hefte*, Bd. 3.
- Kuborn: Du développement des vaisseaux et du sang dans le foie embryon. *Anat. Anz.*, 1890.
- Lobenhoffer, W.: Über extravaskuläre Erythropoëse in der Leber unter pathologischen und normalen Verhältnissen. *Zieglers Beiträge f. pathol. Anat. u. allg. Path.*, Bd. 43, 1908.
- Maximow, A.: Über embryonale Entwicklung der Blut- und Bindegewebezellen bei den Säugetieren. *Verhandl. d. anat. Gesellsch.*, 22. Vers. in Berlin, 1908.
- Nägeli: *Blutuntersuchungen und Blutdiagnostik.* Leipzig 1908.
- Neumann: Neue Beiträge zur Kenntnis der Blutbildung. *Arch. f. Heilkunde*, Bd. 15, 1874.
- Saxer: Über die Entwicklung und den Bau der normalen Lymphdrüsen etc. *Anat. Hefte*, Bd. 6.
- Schmidt, M. B.: Über Blutbildung in Leber und Milz. *Zieglers Beiträge*, Bd. 11.
- Van der Stricht: Le développement du sang dans le foie embryonnaire. *Archiv de Biologie*, Tome XI.
- Derselbe: Nouvelles recherches de la genèse des globules rouges etc. *Ibid.* Tome XII.
- Wain: Über die Bildung der roten und weissen Blutzellen in der embryonalen menschlichen Leber. *Inaug.-Diss.*, Zürich 1906.
- Weidenreich: Die roten Blutkörperchen. *Ergebnisse d. Anat. u. Entwicklungsgeschichte*, Bd. 14.
-

**Erklärung der Abbildungen auf Tafel XXII—XXV.**

Alle Figuren mit Ausnahme von Fig. 5, 6, 12 und 31 sind der Leber menschlicher Embryonen entnommen.

- Fig. 1. Querschnitt durch die Leber eines Embryo von 0,75 cm Länge.  
 Fig. 2. Vier Hämogonien dieser Leber. Eine in Teilung.  
 Fig. 3. Querschnitt durch die Leber eines Embryo von 1 cm Länge.  
 Fig. 4. Ein Leberbalken bei starker Vergrößerung, um die Zusammensetzung desselben aus Leberzellen, Retikulumzellen und Hämogonien zu zeigen.  
 Fig. 5. Schnitt durch die Leber eines Katzenembryo von 1,2 cm Länge.  
 Fig. 6. Ein Teil desselben Schnittes bei starker Vergrößerung zeigt das Retikulum.  
 Fig. 7. Schnitt durch die Leber eines 3 cm langen Embryo. Es sind Blutzellen in verschiedenen Grössen im Lebergewebe zu sehen.  
 Fig. 8. Eine Reihe von 14 Zellbildern (Nr. 1—14). Nr. 1 = Hämogonie, Nr. 3 und 4 = Hämoblast I, Nr. 7 = Hämoblast II, Nr. 8 = Übergangszelle, Nr. 9 und 10 = Erythroblasten, Nr. 11 und 12 = kleiner und grosser Erythrocyt, Nr. 13 = grosser Erythroblast des Dottersackes, Nr. 14 = Erythroblast, umgeben von Hämoblasten I.  
 Fig. 9. Nr. 1—9. Färbungsbilder der Hämogonie. Nr. 1—5 = Giemsa, Nr. 6 = Biondi, Nr. 7 = Hämatoxylineosin, Nr. 8 = Pappenheim. Nr. 9 = Dominici.  
 Fig. 10. Nr. 1—5. Teilungsbilder der Hämogonie.  
 Fig. 11. Schnitt durch die Leber des 3 cm langen Embryos. Zeigt Übergangsformen von Hämoblasten zu Erythroblasten und Kernzerschnürungsbilder.  
 Fig. 12. Erythroblasten aus der Leber des Kaninchens vom 16. Tage.  
 Fig. 13. Leber des 3 cm langen Embryo. Übersicht über die Einlagerung der Blutzellen im Lebergewebe.  
 Fig. 14, 15 und 16. Schnitte aus derselben Leber. Sie zeigen das Retikulum und die gruppenweise Einlagerung der Blutzellen bei starker Vergrößerung.  
 Fig. 17. Drei Degenerationsbilder der Hämogonien.  
 Fig. 18. Zellen des in den Leberkapillaren strömenden Blutes eines Embryo von 4 cm Länge. Grosse (Dottersack-) und kleine (Leber-) Erythroblasten neben Hämoblasten II.  
 Fig. 19. Schnitt dieser Leber bei starker Vergrößerung. Das Retikulum ist mehrfach der Fläche nach angeschnitten. Die einzelnen Zellformen sind alle vorhanden.  
 Fig. 20. Eine Gruppe von Zellen desselben Präparates. Zwei Retikulumzellen, ein Erythroblast, drei Übergangszellen und ein Hämoblast II.  
 Fig. 21. Schnitt durch die Leber eines zehnmonatlichen Fetus zur Darstellung der letzten Blutinseln vor dem Erlöschen der blutbildenden Tätigkeit der Leber.

- Fig. 22, 23 und 24. Drei Stellen desselben Schnittes bei starker Vergrößerung. Der erste zeigt eine Gruppe von Hämogonien, der zweite eine von Hämoblasten I, der dritte von Hämoblasten II. Hier auch zahlreiche Kernzerschnürungsbilder.
- Fig. 25—29. Fünf Bilder durch die Leber eines 9 cm, 15 cm, 30 cm, 40 cm und eines reifen Fetus zur Darstellung des Ablaufes der Blutbildung in der Leber. Zwischen 15 und 30 cm ist dieselbe am grössten, also etwa im fünften Monat.
- Fig. 30. Schnitt durch die Randschichte der Leber eines Embryo von 3 cm, um die Entstehung der Hämogonien aus dem Retikulum zu zeigen.
- Fig. 31. Schnitt durch die Leber eines Katzenembryo von 1,5 cm Länge. Darstellung der Gitterfasern nach Bielschowsky-Maresch.
- Fig. 32. Schnitt durch die Leber des Embryo von 3 cm Länge. Darstellung der Gitterfasern.

---

Zu den Abbildungen benutzte Abkürzungen:

Ebl. = Erythroblast.	K. = Kapillare.
D. Ebl. = Dottersackerythroblast.	L. = Leberzellenbalken.
L. Ebl. = Lebererythroblast.	Lz. = Leberzelle.
H. E. = Übergangsformen zwischen basophilem Hämoblast und azidophilem Erythroblast.	P. = Peritoneum.
Hbl. = Hämoblast.	R. = Retikulum.
Hg. = Hämogonie.	Rk. = Retikululkern.
	K. E. = Retikuläres Endothel.

---



# Untersuchungen über Blut und Bindegewebe.

## II. Über die Histogenese der Thymus bei Säugetieren.

Von

Dr. Alexander Maximow

Professor der Histologie und Embryologie an der Kaiserlichen Medizinischen  
Militär-Akademie zu St. Petersburg.

---

Hierzu Tafel XXVI—XXVIII.

---

### I. Einleitung und Literatur.

Die embryonale Histogenese der Thymus bedarf dringend einer endgültigen Klärung. Dies Organ mit vollständig rätselhafter Funktion zeichnet sich auch morphologisch vor allen anderen Teilen des Wirbeltierkörpers durch überaus eigentümliche Wechselbeziehungen zwischen Epithel und Bindegewebe aus, Beziehungen, wie sie sonst in dieser Art wohl nirgends mehr wiederkehren. Zuerst rein epithelial, ein echtes drüsenartiges Derivat der Kiementaschen, besteht die Thymus später zum grössten Teil aus einem Gewebe, welches histologisch dem adenoiden sehr nahe zu stehen scheint und massenhaft lymphozytenähnliche Zellen enthält.

Die genaue Kenntnis dieser Verwandlung ist gewiss nicht nur für das Verständnis der Bedeutung der Thymusbestandteile selbst, sondern auch für die viel allgemeinere Frage der Spezifität der Keimblätter von der grössten Wichtigkeit. Denn lymphoide, bindegewebige Elemente einerseits und Epithelzellen andererseits sind wir sonst wohl überall gewohnt, als streng geschiedene, niemals ineinander übergehende Gebilde anzusehen: sollten sie bei der Entwicklung der Thymus tatsächlich in innigsten genetischen Beziehungen zueinander stehen, wie es so allgemein behauptet wird, so wären dadurch unsere geläufigsten und scheinbar am besten begründeten Vorstellungen von der Spezifität der Keimblätter stark ins Wanken gebracht.

Es erscheint eigentlich verwunderlich, dass die Meinungen der Autoren über die Histogenese der Thymuselemente noch so stark auseinandergehen. Verfügen wir doch heutzutage über Untersuchungsmethoden, die die zytologischen Unterschiede der

mesodermalen Wanderzellen und der Epithelzellen sonst immer deutlich genug hervortreten lassen und handelt es sich doch im gegebenen Fall nicht um Feststellung des Ursprungs der Elemente eines weit verbreiteten, unscharf abgegrenzten Gewebes, wie etwa des Blutes, sondern lediglich um ein kleines, scharf abgegrenztes Organ. Im folgenden hoffe ich auch zu zeigen, dass unsere heutigen histologischen Untersuchungsmethoden bei passendem Material tatsächlich eine ziemlich erschöpfende und sichere Lösung der Hauptfragen der Thymushistogenese ermöglichen.

In der vorliegenden Arbeit berücksichtige ich ausschliesslich die Thymus der Säugetiere, und die hier gewonnenen Resultate möchte ich keineswegs auf die Thymus der anderen Wirbeltiere ausdehnen, da mir eigene Erfahrungen in dieser Beziehung vorläufig fehlen.

Von der Literatur werde ich hauptsächlich die neuere zitieren, da wir genügend erschöpfende kritische Zusammenstellungen der älteren Literatur in anderen Arbeiten bereits besitzen.

Die Feststellung der Tatsache, dass die Thymus epithelialer Herkunft ist, dass sie sich aus dem entodermalen Schlundtaschenepithel entwickelt, verdanken wir Kölliker. Stieda, His und Born haben dann nachträglich noch genauer bewiesen, dass es sich dabei um die dritte Schlundtasche handelt.

Die Angaben der neueren Autoren, die sich mit der Morphologie und Topographie der Schlundspalten und ihrer Derivate bei den Säugetieren beschäftigten, lauten zwar nicht in allen Beziehungen gleich, immerhin kann man sich aber ein allgemeines Bild über die Hauptbeziehungen der betreffenden Teile entwerfen.

Die Hauptmasse der Thymus, der sogenannte Körper oder die Cauda, entsteht nach den übereinstimmenden Angaben aller Autoren zweifellos aus einem ventral gerichteten epithelialen Divertikel der dritten Schlundtasche, ist also entodermalen Ursprungs. So beschreiben es Kastschenko (18) beim Schwein, Prenant (29) beim Schaf, Soulié und Verdun (35) bei Kaninchen und Maulwurf, Verdun (38) bei Schaf, Katze, Maulwurf und Mensch, Bell (4) bei Schwein, Katze, Meerschweinchen, Ratte und Mensch, Zuckerkandl (42) bei der Ratte, Fox (8) bei Schwein, Katze und Kaninchen usw. Auch Maurer (25) steht in seinem die Schlundspalten-derivate behandelnden Artikel im Hertwigschen Handbuch auf demselben Standpunkt.

Diese paarige epitheliale Anlage stellt zuerst einen einfachen, länglichen, dickwandigen, mit schmalem Lumen versehenen Gang oder ein Säckchen vor; später wächst ihr ventrales Ende in kaudaler Richtung weiter, so dass der Epithelschlauch eine kraniokaudale Stellung einnimmt.

Das Lumen verschwindet, die Anlage verwandelt sich unter fortwährendem Wachstum in eine kompakte Epithelmasse, an deren Oberfläche schon sehr früh Unebenheiten, höckerförmige Auswüchse erscheinen, die sich immer mehr entwickeln. Der zuerst einfache epitheliale Schlauch wird dadurch zu einem verästelten, in Läppchen zerteilten, drüsenähnlichen Gebilde. Dies Wachstum des Thymuskörpers ist bei vielen Tieren mit einer bedeutenden Verlängerung des ganzen Organs verbunden. Das kaudale, besonders stark verdickte Ende der Anlage senkt sich dabei schliesslich meistens in die Thoraxhöhle hinein und dringt bis hart an die obere Wand der Perikardhöhle vor. Zugleich nähern sich die beiderseitigen Anlagen allmählich einander, besonders in ihren kaudalen Abschnitten und können hier zuletzt mehr oder weniger vollkommen zu einem unpaaren Organ verschmelzen, welches zwischen und vor den grossen aus dem Herz heraustretenden Gefässen gelagert ist.

Während die ventrale Ausbuchtung der dritten Tasche die Hauptmasse der Thymus bildet, entsteht zugleich an ihrer dorsalen Wand eine kompakte Epithelwucherung, die ein jedenfalls ganz anderes, wenn auch noch nicht ganz aufgeklärtes Schicksal hat. Es ist ein Gebilde, welches von den verschiedenen Autoren die verschiedensten Bezeichnungen bekommen hat. Von Stieda als Carotisdrüse beschrieben, wurde es von allen späteren Autoren wiedergefunden, doch nur Fox (8) allein scheint die Bezeichnung als Carotisdrüse beizubehalten. Wie Kastschenko (18) bewiesen hat, entsteht nämlich die richtige Carotisdrüse auf ganz andere Weise, in der Wand der Carotis selbst aus mesodermalen Elementen und hat also mit dem Entoderm nichts zu tun. Die dorsale Epithelwucherung der dritten Tasche nennt Kastschenko *nodulus thymicus*, Prenant (29) *glandule thymique*, Zuckerkandl (42) und Maurer (25) bezeichnen sie einfach als Epithelkörperchen der dritten Tasche. Diese nichts präjudizierende Bezeichnung wird wohl auch die zweckmässigste sein.

Dass das Epithelkörperchen der dritten Tasche in der ersten Zeit seiner Existenz zur Carotis tatsächlich in sehr nahen topographischen Beziehungen steht, wird übrigens von allen Autoren zugegeben. Was aus ihm jedoch weiter wird, steht noch nicht fest. Nach Kastschenko (18), Prenant (29) und Bell (4) soll es mit dem Thymuskopf für immer fest verbunden bleiben. Nach anderen Autoren trennt es sich aber von der Epithelmasse der dritten Tasche ganz ab. Soulié und Verdun (35) haben es beim Maulwurf später gar nicht wiederfinden können, beim Kaninchen soll es sich aber mit dem lateralen Lappen der Thyreoidea verbinden. Dieselbe nachträgliche Anlagerung des Epithelkörperchens an den lateralen Flügel der Schilddrüse ist auch von Zuckerkandl (42) und Fox (8) beobachtet worden.

Ausser dem Epithelkörperchen erscheint wohl bei allen Säugetieren mit der dritten Schlundtasche noch ein anderes epitheliales Gebilde ektodermalen Ursprungs verbunden. Wie es schon von Kastschenko (18) seinerzeit beschrieben und erst vor kurzem wieder von Fox (8) in treffender Weise bildlich dargestellt worden ist, erscheint nach der Ausbildung der

inneren und äusseren Schlundfurchen der laterale Rand der dritten entodermalen Schlundtasche mit dem ektodermalen Epithel der am hinteren Rande der Kopf- und Halsgegend gelegenen tiefen Grube, des Hischen sinus praecervicalis verklebt. Auch in der Folge löst sich die dritte Tasche hier nicht ganz vom Ektoderm ab, sondern der sinus praecervicalis wird im Gegenteil immer tiefer und tiefer eingezogen, bis seine tiefste trichterförmige Einsenkung, der fundus praecervicalis von Kastschenko, sich endlich als ein epitheliales Bläschen vom übrigen Ektoderm ganz abschnürt und zusammen mit der dritten Tasche, ihrer dorsolateralen Seite fest anliegend, tief unter die Körperoberfläche rückt. Die Lage dieses Epithelbläschens ektodermaler Herkunft, des Sinusbläschens, ist in gewisser Beziehung recht typisch: einerseits mit der dritten Tasche verklebt, befindet es sich andererseits immer in innigster Verbindung mit dem unteren Ganglion des Vagus, seine laterale Oberfläche tief eindrückend (Prenant [29], Zuckerkandl [42], Fox [8]).

Was die dritte Schlundtasche selbst anbelangt, so schnürt sie sich allmählich in toto von dem Pharynx ab; nach Soulié und Verdun (35) ist dies bei einem Maulwurfembryo von 9 mm und bei einem Kaninchenembryo von 12 mm schon geschehen, während nach Fox (8) die Verbindung zwischen Schlund und dritter Tasche bei einem Schweineembryo von 20 mm sich noch immer nachweisen lässt.

Nach ihrer Ablösung vom Schlund stellt die dritte Tasche ein mit entodermalem Epithel ausgekleidetes Säckchen oder eine epitheliale Masse (dorsal plate von Fox) vor, welche ventral und kaudal durch einen längeren oder kürzeren Gang mit dem beschriebenen Thymuskörper zusammenhängt, dorsal aber das Epithelkörperchen und den abgeschnürten Teil des sinus praecervicalis trägt.

Das ganze komplizierte epitheliale Gebilde kann jetzt folglich mit Prenant (29) und Fox (8) in drei Teile zerteilt werden: 1. der kaudale, nach dem Thorax gerichtete und weiter wachsende, massive, keulenförmig anschwellende und sich lappig zerteilende Abschnitt — der Hauptteil oder der Körper der Thymus; 2. der mehr oder weniger lange, dickere oder dünnere Gang, der diesen ersten Abschnitt mit dem dritten verbindet, das frühere Lumen viel länger bewahrt und von Fox cervical cord, von Prenant cordon intermédiaire genannt worden ist. Nach Prenant soll dieser Zervikalstrang beim Schaf in der Mitte noch eine Anschwellung besitzen und dadurch seinerseits in zwei Teile zerfallen; 3. der kraniale Abschnitt, bestehend aus dem Rest der dritten Tasche, dem Epithelkörperchen und dem Sinusbläschen. Dies ist der sogenannte Kopf der Thymus, dessen Zusammensetzung und morphologische Bedeutung mithin viel komplizierter wären, als die der beiden übrigen Teile.

Gerade über die Zusammensetzung und die weiteren Veränderungen des Kopfes der Thymus, besonders des Sinusbläschens, sind die Anschauungen noch recht widersprechend. Über das Epithelkörperchen habe ich bereits gesprochen. Was das Sinusbläschen anbelangt, so lässt z. B. Kastschenko einen Teil desselben sich wieder abschnüren und sich in die sogenannte

Thymus superficialis verwandeln, während der ganze übrige Rest des Organs als die eigentliche Thymus profunda zu bezeichnen wäre. Prenant, der das Sinusbläschen überhaupt nicht für ein Derivat des Ektoderms, sondern für einen Teil der dritten Schlundtasche selbst hält, lässt es (beim Schaf) zusammen mit dem Epithelkörperchen als Thymuskopf sich mit der Zeit mächtig entwickeln, wobei das Gewebe hier dieselben histogenetischen Veränderungen durchmachen soll, wie im Zervikalstrang und in dem Körper der Thymus. Nach Bell (4) soll das Sinusbläschen bei Schwein, Katze, Meerschweinchen, Ratte und Mensch bald verschwinden, nach Fox (8) soll dies hingegen nur bei Katze und Kaninchen der Fall sein, während es beim Schwein wuchert, lange erhalten bleibt und sich, wie es schon Kastschenko gesehen hat, zum Teil sogar abschnürt, um als selbständige Bildung, als die Thymus superficialis aufzutreten. Nach Zuckerkandl (42) geht das Sinusbläschen bei der Ratte im Gewebe des kranialen Teiles der Thymus auf.

Wir müssen also in der Thymus im allgemeinen drei Hauptabschnitte unterscheiden — den Kopf, den Zervikalstrang und den Körper. Wie ich aber aus der Literatur ersehe und auch nach meinen eigenen Objekten schliessen muss, ist die äussere Form und die Lage der Thymus, trotz ihrer immer gleichen morphologischen Zusammensetzung, bei den verschiedenen Säugetieren doch recht verschieden und die genannte Einteilung nicht immer durchführbar. Bei der Ratte z. B. stellt nach Zuckerkandl (42) die Thymus bereits bei einem 15 mm langen Embryo einen kompakten, gefässreichen Körper vor, den ich tief im Thorax, über der Perikardhöhle liegen sehe. Dasselbe scheint nach Soulié und Verdun (35) auch beim Maulwurf der Fall zu sein. Hier ist also jedenfalls der Zervikalstrang schon von Anfang an sehr kurz gewesen und später als solcher auch vollständig verschwunden. Beim Schaf (Prenant) und beim Schwein (Kastschenko, Fox, Bell) stellt die Thymus hingegen ein sehr langes, die drei oben genannten Abschnitte sehr deutlich zeigendes Gebilde vor; der Zervikalstrang ist stark entwickelt und man kann deshalb einen zervikalen und einen thorakalen Teil der Thymus unterscheiden. Als ziemlich langer Körper wird die Thymus von Fox (8) auch bei der Katze beschrieben und ebenso finde ich es auch an meinen Präparaten von der Katze. Der Zervikalstrang besitzt hier auch kleine Lappchen und geht ganz allmählich in den langen, stark baumförmig verästelten thorakalen Teil des Organs über. Ganz anders sind wieder die Verhältnisse beim Meerschweinchen, über dessen Thymus nur kurze Notizen von Goodall (10), Maziarski (27) und Anikieff (1) vorliegen. Hier ist es ein kompakter, in verzweigte Lappchen zerteilter Körper ohne Spur von Zervikalstrang, der für immer paarig bleibt und sich in kaudaler Richtung gar nicht verschiebt, sondern zeitlebens seine ursprüngliche oberflächliche Lage am Halse nahe der glandula submaxillaris bewahrt.

Bekanntlich löst sich auch von der vierten Schlundtasche bei manchen Tieren, z. B. beim Schaf und bei der Katze (Verdun [38]), eine kleine akzessorische Thymusanlage ab. Bei der Katze soll sie sich nachträglich mit der Schilddrüse verbinden. Wie ich gleich an dieser Stelle bemerken will, habe ich tatsächlich bei einem Katzenembryo von 7 cm Länge tief im

lateralen Teil der Schilddrüse ein Epithelkörperchen und eine Insel von typischem Thymusgewebe eingeschlossen gefunden.

Die mikroskopische Struktur der fertig entwickelten Thymus der Säugetiere ist sehr oft Gegenstand eingehender Untersuchungen gewesen und damit brauche ich mich hier nicht ausführlich zu beschäftigen. Sowohl im Mark, als auch in der Rindensubstanz des fertigen Organs sind sehr verschiedenartige Gewebsbestandteile zu unterscheiden: erstens äusserst polymorphe fixe Elemente, zweitens anscheinend freie, runde Zellen von Lymphozyten- resp. Leukozytencharakter und drittens Blutgefässe mit den sie begleitenden mehr oder weniger deutlichen Bindegewebszügen, die ihrerseits entweder nur aus Fasern oder auch noch aus Zellen bestehen können. Im Mark sind bekanntlich die fixen Zellen in der Mehrzahl vorhanden; sie bilden hier zum Teil ein Netz- und Balkenwerk, zum Teil synzytiale Massen und Riesenzellen, zum Teil die sog. Hassalschen Körper, endlich verschiedene zystenartige Gebilde usw. Die Lymphozyten und Leukozyten sind hier verhältnismässig spärlich, die Gefässe stark entwickelt. Die Rinde besteht hingegen fast ausschliesslich aus kolossalen Mengen von freien, kleinen, dunkelkernigen, sehr protoplasmaarmen Zellen, welche histologisch den sog. kleinen Lymphozyten vollkommen gleichen. Ausser den Gefässen lässt sich hier zwischen den Lymphozyten ein nur sehr schwach entwickeltes, zum Teil faseriges, zum Teil zelliges kernführendes Retikulum nachweisen.

Die allgemeine Frage der Histogenese der Thymus umfasst also eine ganze Reihe von sekundären Fragen über die Entstehungsweise der verschiedenen aufgezählten Gewebsbildungen an Stelle der ursprünglichen, rein epithelialen Thymusanlage. Wie kommt es zu einer Scheidung der letzteren in Mark und Rinde? Sind es Gewebe von gleicher oder von verschiedener Abstammung? Woher stammt das Retikulum der Rinde, ist es epithelialer oder bindegewebiger Natur? Wie entstehen die kleinen lymphozytenähnlichen Rundzellen der Thymus und in welchen Beziehungen stehen sie zu den Lymphozyten des Blutes und Bindegewebes? Was stellen die Hassalschen Körper vor? usw.

Die beiden Hauptfragen, von deren richtiger Entscheidung eigentlich auch die Lösung der anderen abhängt, sind die Fragen von der Natur und Herkunft der Rundzellen und von der morphologischen Bedeutung des Retikulums der Rindensubstanz.

Diese beiden Gewebsbestandteile sind ja allein charakteristisch für die eigentümliche lymphoide Verwandlung der ursprünglichen epithelialen Anlage.

Kölliker, der die Beziehung der Thymusanlage zu den Schlundspalten zuerst erkannte, hielt neben sicherlich vorkommendem Einwachsen von Gefäßen und Bindegewebe auch die direkte Verwandlung der Epithelzellen in die lymphoiden Elemente für möglich.

Später gewann aber für eine Zeitlang eine andere Vorstellung die Oberhand. Es erschien jedenfalls in Anbetracht der Lehre von der Spezifität der Keimblätter viel plausibler, die lymphoiden Gewebsbestandteile, die Lymphozyten und das Retikulum nicht aus dem Epithel, sondern aus dem umgebenden Bindegewebe hervorgehen und in die epitheliale Anlage erst sekundär hineinwachsen und die Epithelzellen verdrängen zu lassen. Das war die sogenannte Theorie der „Pseudomorphose“. In ihrer ursprünglichen Fassung, die in mehr oder weniger deutlicher und einheitlicher Weise von His, Stieda, Gulland (11) und auch Maurer (in seinen ersten Arbeiten 22 und 23) vertreten wurde, wollte sie die ganze ursprüngliche epitheliale Anlage allmählich durch echtes mesenchymatisches, adenoides Gewebe verdrängt wissen; vom Epithel sollten bloss im Mark Reste in Form der Hassalschen Körper bleiben. Eine genaue Beschreibung dieser Verdrängung und Substitution wurde aber von niemanden gegeben.

In etwas modifizierter Form finden wir diese ursprüngliche Theorie der Pseudomorphose bei v. Ebner (7) wieder. Alle fixen Elemente des Markes mit den Hassalschen Körperchen usw. sollen nach ihm direkt aus der ursprünglichen epithelialen Anlage hervorgehen. Der ganzen Rindensubstanz mit ihrem Retikulum und den Lymphozyten schreibt er hingegen, ebenso wie den Blutgefäßen, dem Bindegewebe und den Leukozyten des Markes eine bindegewebige Herkunft zu. Die Rindensubstanz soll nach ihm die epithelialen Elemente der ursprünglichen Thymusanlage nicht verdrängen, sondern sie soll sich der letzteren bloss von aussen auflagern. Auch Ver Eecke (39) lässt die Lymphozyten der Rinde (bei Amphibien) mit Bestimmtheit aus dem Bindegewebe eindringen, während er sich über die Natur des Retikulums nicht genauer äussert. Lewis (19) vertritt die Theorie der Pseudomorphose für die Thymus der Vögel. In der sehr umfangreichen, aber mit ganz veralteten Methoden ausgeführten Arbeit von Watney (40) wird das ausführlich beschriebene Retikulum auch für bindegewebig erklärt.

Die Theorie der Pseudomorphose wurde bald durch eine andere abgelöst, die die Theorie der „Transformation“ genannt werden kann. Sie war die weitere Entwicklung der ursprünglichen Ansicht Köllikers, der eine Einwanderung fremder Elemente in die epitheliale Anlage nicht sicher konstatieren konnte. Unter ihren Vertretern wären hier Tournoux und Herrmann (37), Prenant (29), Maurer (in seinen späteren Arbeiten 24 und 25) und Bell (4) zu nennen.

Alle diese Autoren leugnen auf das entschiedenste die Einwanderung von Lymphzellen aus dem Bindegewebe in die epitheliale Thymusanlage.

Im Bindegewebe und den Gefässen soll es zur Zeit des Beginns der lymphoiden Verwandlung der Thymus überhaupt keine Wanderzellen geben, also können auch keine solchen ins Epithel einwandern. Das Auftreten von lymphoiden Zellen in der Thymusanlage hängt einzig und allein von einer besonderen Entwicklung der Epithelzellen selbst ab. Sie sollen sich intensiv vermehren und in einem grossen Teil der Tochterzellen sollen sich dabei die ursprünglich grossen, blasigen, hellen Kerne verkleinern, ein kompaktes, dunkles Aussehen bekommen, während die Protoplasmamenge abnimmt, so dass echte freie Lymphoblasten oder Lymphozyten entstehen. Ausser der Mitose soll nach Prenant (29) dabei noch eine besondere Art von Amitose, die „Stenose“, eine wichtige Rolle spielen.

Die übrigen, sich in die Lymphozyten nicht verwandelnden Epithelzellen sollen in der Rinde in Form der Retikulumzellen (Prenant), im Mark u. a. auch in Form der Hassalschen Körper verbleiben.

Jedenfalls ist es sehr wichtig hervorzuheben, dass alle die eben genannten Anhänger der Transformationstheorie die kleinen Rundzellen der Thymus trotz ihrer epithelialen Abstammung augenscheinlich doch als echte, richtige Lymphozyten betrachten, die also auch in das Bindegewebe und in das Blut als deren vollwertige Bestandteile übertreten können. Prenant nennt sie wenigstens direkt „Lymphoblasten“ und „Lymphozyten“ (was auch Bell tut) und vergleicht die Thymus sogar mit einem Lymphknoten, während er das Mark für eine Art Keimzentrum erklärt. Nach Maurer (25, S. 142) bildet sich bei den Säugetieren adenoides Gewebe in der Thymus auch direkt aus der epithelialen Anlage. Beard (2, 3) endlich hat, wie bekannt, die Thymus (bei Raja) sogar als die früheste und wichtigste Quelle der Leukozyten überhaupt hingestellt.

Eine andere Gruppe von Autoren, die der Transformationstheorie huldigt, lässt die Rundzellen der Thymus ebenfalls aus dem Epithel der ursprünglichen Anlage entstehen, sie weichen aber von den vorhergenannten in der wichtigen Beziehung ab, dass sie diese Rundzellen nicht mehr für echte Lymphozyten, sondern bloss für lymphozytenähnliche, frei gewordene Epithelzellen erklären, die mit den Lymphozyten des Blutes ausser einer rein äusserlichen, histologischen Ähnlichkeit nichts gemeinsames haben und auch nicht aus der Thymus ins Blut ausgeschwemmt werden. Die Thymus wäre also in keiner Beziehung ein blutbildendes Organ. Es wäre ja auch ein viel zu schroffer Widerspruch im Vergleich mit fast allen anderen histogenetischen Tatsachen, würden sich Zellen, die nachgewiesenermassen aus dem Epithel stammen, noch in verhältnismässig späten embryonalen Stadien in Leukozyten verwandeln. Trotz aller berechtigten Einwände, die man gegen ein zu starres Festhalten am Begriff der Spezifität der Keimblätter erheben könnte, stünde diese Tatsache denn doch ganz einzig da und wäre mit keiner anderen bekannten zu vergleichen.

Der Hauptvertreter dieser Richtung ist Stöhr (36). Nach seinen Untersuchungen, die an anuren Amphibien und an verschiedenen Säugetieren ausgeführt wurden, ist die Thymus, abgesehen von den sehr früh eindringenden Gefässen mit Bindegewebe, ein rein epitheliales Gebilde. Lymphzellen werden



in der Thymus nicht erzeugt. Die kleinen Zellen entstehen in loco durch vielfach wiederholte Teilung der Epithelzellen. Andererseits können sie sich durch Vergrößerung wieder in typische Epithelzellen zurückverwandeln. Es wandern ebensowenig Leukozyten in die Thymus ein, wie etwas von den kleinkernigen Zellen die Thymus verlässt, auch die von der Thymus wegführenden Blutgefäße sollen keine solchen Zellen enthalten. Vom Menschen haben Stöhr augenscheinlich nur ziemlich späte Stadien vorgelegen; sein frühester Embryo war drei Monate alt. In dem die Thymus umgebenden Mesenchym sah Stöhr hier nur sehr spärliche Saxersche Wanderzellen, während in der Thymus Leukozyten schon massenhaft vorhanden waren. Vermehrung nach Einwanderung konnte nicht angenommen werden, da Zellgruppen mit Mitosen und auch Amitosenbilder fehlten. In gewissem Grade lässt Stöhr aber doch Immigration von echten Leukozyten in die epitheliale Thymusanlage zu. Gerade im Mark sollen die echten Leukozyten sehr zahlreich sein und hier „allerdings von aussen einwandern“. Dies soll aber erst dann eintreten, wenn das ursprünglich von der Rinde ganz umschlossene Mark sich später an vielen Stellen entblösst, was meistens in der Tiefe der die Läppchen trennenden Einschnitte geschieht. Es muss speziell notiert werden, dass aus der Schilderung Stöhrs nicht klar hervorgeht, was eigentlich der histologische Unterschied der ins Mark eindringenden „echten“ Leukozyten und Lymphozyten und der in der Rinde autochthon entstandenen lymphozytenähnlichen Zellen sein soll und wie es möglich ist, falls solche Unterschiede überhaupt nicht existieren, einen verschiedenen Ursprung für die beiden hart nebeneinander liegenden und ganz gleich aussehenden Zellarten anzunehmen.

In genau demselben Sinne wie Stöhr plädieren weiterhin H. Marcus (20, 21), Cheval (6) und Gamburgzeff (9).

H. Marcus untersuchte allerdings nicht die Säugerthymus, sondern die Thymus von Gymnophionen. Er findet, dass die Entstehung der verschiedenenartigen Zellformen aus der ursprünglichen epithelialen Anlage der Thymus, auch der „kleinen Lymphozyten“, sich ungezwungen erklären lässt, wenn man die Kernplasmarelationstheorie von R. Hertwig berücksichtigt. Er sah weder Ein- noch Auswanderung von Lymphozyten, sondern hält die Rundzellen der Thymus für infolge gestörter Kernplasmarelation veränderte Epithelzellen, keineswegs für echte Lymphozyten. Ebenso, wie manche frühere Autoren, wie Prenant (29), Schedel (32) u. a. in der Thymus verschiedene Mitosenarten gesehen haben, schenkt auch er gewissen Mitosenformen, die er für pathologische hält, eine besondere Aufmerksamkeit.

Cheval (6) hat zwar die embryonale Entwicklung der Thymus gar nicht untersucht, sondern studierte bloss die in Regression befindliche Thymus beim erwachsenen Hund, er hält sich aber doch für berechtigt, über die morphologische Bedeutung der kleinen Thymuszellen ein ganz bestimmtes Urteil zu fällen. Sie stellen nach ihm in besonderer Weise modifizierte, bloss äusserlich lymphozytenähnliche Epithelzellen vor. Bei Regression der Thymus sollen sie sich, ebenso wie es auch Stöhr annimmt, in grosse protoplasmareiche Epithelzellen wieder zurückverwandeln können. Er kommt

zu diesem Schluss auf Grund von Übergangsbildern, die er auch abbildet. Seine Figuren sind aber sehr mangelhaft und zeigen meiner Meinung nach gerade die nötigen Übergangsstufen nicht.

Gamburzeff (9) stellt sich ganz auf den Standpunkt Stöhrs. Immigration von lymphoiden Elementen in die epitheliale Thymusanlage sei bei Schweineembryonen zwar möglich, sie verlaufe aber in so geringem Grade, dass sie die typischen Rundzellen der Rinde nicht liefern kann. Diese letzteren sollen direkte Abkömmlinge der ursprünglichen Epithelzellen sein und entstehen im Sinne von H. Marcus infolge von besonderer, pathologischer Karyokinese. Sie können sich aber wieder in gewöhnliche Epithelzellen zurückverwandeln und so soll u. a. auch das Mark mit den Hassalschen Körpern entstehen.

Der eben zitierten Autorengruppe sind schliesslich auch Fox (8) und Mietens (28) anzureihen. Fox äussert sich allerdings nur sehr flüchtig über die histogenetischen Fragen der Thymusentwicklung. Mietens untersuchte auch eigentlich nur die Natur des Thymusretikulums bei Embryonen verschiedener Säugetiere. Er kam zum Schluss, dass das Thymusretikulum in Rinde und Mark direkt aus der ursprünglichen epithelialen Anlage hervorgeht durch Auseinanderrücken der Epithelzellen. Das Bindegewebe dringt in die Thymusanlage nur in Form von Septen ein, von welchen nur einzelne feine Fasern weiter ins Parenchym, meist in Begleitung der feinen Gefässe eindringen. Weiterhin sollen aber diese Fasern, wenn ich den Autor recht verstehe, in die Balken und (epithelialen) Zellen des Retikulums eindringen und dort als bindegewebige Fasern auf Kosten des (epithelialen?) Protoplasmas weiter wachsen. Über den Ursprung der Rundzellen spricht sich Mietens nicht näher aus, doch lässt er in einer Fussnote auf Seite 175 durchblicken, dass ihm die gleiche Natur sowohl der fixen Retikulumzellen, als auch der beweglichen Rundzellen für wahrscheinlicher gilt.

Wir haben gesehen, dass die meisten Anhänger der Transformations-theorie die kleinen Rundzellen der Thymusrinde unter Umständen sich wieder in protoplasmareiche Epithelzellen zurückverwandeln lassen (Stöhr, Bell, Cheval, Marcus, Gamburzeff). In Verbindung mit dieser Vorstellung steht dann auch eine bestimmte Anschauung über die Entstehungsweise der späteren Marksubstanz der Thymus.

Während z. B. v. Ebner (7), der die ganze Rinde für mesodermal erklärt, das Mark gewissermassen als den Rest der ursprünglichen epithelialen Anlage, also als etwas Primäres ansieht und die Rinde sich auf das Mark sekundär auflagern lässt, stellen die eben genannten Vertreter der Transformationstheorie sich die Sache gerade umgekehrt vor, indem sich nach ihnen das Mark erst sekundär aus den erhalten gebliebenen Epithelzellen der Rinde herausdifferenzieren soll (Bell u. a.). Nach Gamburzeff (9) wächst das Mark hauptsächlich auf Kosten der kleinen Rundzellen der Rinde, die sich dabei wieder in grosse helle Epithelzellen verwandeln. Auch Prenant (29) drückt sich in ähnlichem Sinne aus. In seiner Schilderung vermisste ich zwar die Beschreibung einer Rückverwandlung der Thymus-lymphozyten in echte Epithelzellen; er fasst aber jedenfalls auch das Mark

als etwas sekundär entstehendes auf, denn er schreibt auf Seite 138 ausdrücklich, dass das Mark in der Thymus, die bis dahin ganz die Struktur der künftigen Rinde hat, erst sekundär erscheint.

Ausser speziell für die Beurteilung der morphologischen Bedeutung der verschiedenen Zellarten der Thymus sind also die verschiedenen Theorien der Histogenese dieses Organs auch massgebend für die Vorstellung über das Zustandekommen der auffallenden, schon makroskopisch sichtbaren Trennung des Gewebes in zwei Abschnitte, in das Mark und die Rinde.

Die geschilderte Theorie der Transformation muss heutzutage, besonders in dem Sinne der zweiten Gruppe von Autoren, nach welchen die aus dem Epithel entstandenen Thymusrundzellen überhaupt keine echten Lymphozyten sind, als die herrschende bezeichnet werden. In den Lehrbüchern der Embryologie von *Schultze* (33), *Bonnet* (5), *Maurer* (25) wird sie als die allein richtige hingestellt. Nur im Lehrbuch von *O. Hertwig* (16) wird die Einwanderung der Lymphzellen zwischen die Epithelzellen als die Ursache der lymphatischen Verwandlung der epithelialen Thymusanlage bezeichnet — eine Anschauung, die sich, wie wir weiter unten sehen werden, auch wirklich als die richtige erweist.

Bis jetzt habe ich aber den wichtigsten Autor in der Frage der Thymushistogenese nicht genannt — *Hammar* (12, 13, 14, 15). Seit Jahren studiert er die Thymus in allen möglichen Lebensbedingungen und stets ist er dabei zu Resultaten gekommen, die sich mit der geschilderten herrschenden Theorie der Thymushistogenese durch Transformation nicht vereinigen lassen. In seiner ersten Arbeit (12) über die Thymus berichtet er über die Histogenese dieses Organs bei den Säugetieren. Das Epithel der ursprünglichen Anlage wird allmählich retikulär; viele von den Epithelzellen werden dabei kleiner und bekommen rundliche dunkle Kerne, sodass sie bei nicht genügend genauer Betrachtung lymphozytenähnlich scheinen können. Dann treten zwischen diesen epithelialen Retikulumzellen echte Lymphozyten auf. Von diesem Moment an findet man zwei Arten von Mitosen — grosse, den Epithelzellen und kleine, den Lymphozyten angehörende. Durch Vergrösserung der mehr zentral gelegenen Retikulumzellen wird die Marksubstanz mit den *Hassalschen* Körpern gebildet. Durch immer wachsende Ansammlung der Lymphozyten zwischen den Retikulumzellen in der peripherischen Schicht entsteht die Rinde.

Dass das Thymusretikulum epithelialen Ursprungs ist, hält *Hammar* für zweifellos bewiesen. Was die Entstehung der Thymuslymphozyten anbelangt, so liegen hier nach ihm die Verhältnisse schwieriger, insofern es ihm nicht gelingen wollte, solche Entwicklungsstadien herauszufinden, wo man die Immigration der Lymphozyten von aussen ins Epithel direkt beobachten könnte. Die epitheliale Natur der Thymuslymphozyten ist aber jedenfalls nach *Hammar* ganz unwahrscheinlich. Die Frage der Abstammung derselben ist übrigens seiner Meinung nach mikroskopisch überhaupt nicht zu entscheiden; es gibt nur viele indirekte Gründe, die für ihre bindegewebige Natur sprechen. Erstens fand er bei allen Tieren Lymphozyten und Leukozyten schon überall in den Geweben vorhanden, bevor sie in der

Thymus erscheinen. Zweitens sind die vermeintlichen Übergangsbilder von Epithelzellen zu Lymphozyten höchst zweifelhaft und hängen wahrscheinlich zum Teil von unzweckmässigen Untersuchungsmethoden ab, bei welchen die Epithelzellen schrumpfen, zum Teil von wirklich vorkommenden degenerativen Veränderungen der letzteren. Beim Auspinseln findet man ferner immer glatte Grenzen an den Retikulumzellen.

In einer weiteren Arbeit sucht Hammar (14) der Lösung der Frage über die morphologische Natur der kleinen Thymuszellen durch sorgfältiges Studium ihrer allgemeinen biologischen und histologischen Eigenschaften näher zu kommen. Er fand, dass sie genau so aussehen und sich (z. B. nach May-Grünwald) genau so färben, wie die echten Lymphozyten des Blutes; auch die Fähigkeit zur amöboiden Bewegung ist die gleiche. Sein Schüler Rudberg (30) konstatierte ferner, dass sie auch auf ganz spezifische Reize, wie z. B. auf Röntgenbestrahlung, genau in derselben Weise reagieren. Also sind die kleinen Rundzellen der Thymus echte Lymphozyten.

Die neueste Arbeit Hammars (15) über die Thymus der Knochenfische bringt weitere Beweise für die Richtigkeit seiner Theorie der Thymushistogenese. Denn auch bei den Knochenfischen erweist sich die letztere, trotz abweichender makroskopischer Verhältnisse, im Grunde ganz identisch mit den Befunden bei den Säugern. Die Thymus liegt bei den Fischen eigentlich intraepithelial und stellt eine lokale Verdickung des Epithels der Kiemenhöhle vor. Aus dem darunter liegenden Bindegewebe dringen in die dicke Epithelschicht Bindegewebszüge ein. Ausserdem wandern aber aus dem Bindegewebe ins Epithel auch zahlreiche einkernige Wanderzellen, die sich hier weiter mitotisch vermehren und die Epithelzellen auseinanderdrängen und verdecken. In den oberflächlichen Schichten verwandelt sich das Epithel infolgedessen in ein Retikulum; in den basalen Schichten hypertrophieren die Epithelzellen hingegen und bilden ein Analogon der Marksubstanz. Also hat man auch hier dieselben Verhältnisse wie bei den Säugern — das Epithel liefert die fixen Zellen des Organs, das Mark und das Retikulum der Rinde, während die Lymphozyten alle aus dem Bindegewebe ins Epithel eingewandert sind.

Die histologischen Schlüsse, zu denen Hammar gekommen war, hat er dann selbst (12, 13, 14) und durch seine Schüler Rudberg (30), Jonson (17), Söderlund und Backmann (34) auch von experimenteller und physiologischer Seite zu bekräftigen gesucht. Namentlich wurde die Involution, der die Thymus unter verschiedenen natürlichen und experimentellen Bedingungen leicht verfällt, genauer untersucht. Es stellte sich heraus, dass bei jeder Involution die Volumenabnahme des Organs hauptsächlich von einer Abnahme der Lymphozytenzahl abhängt. Die Lymphozyten degenerieren zum Teil an Ort und Stelle, zum Teil werden sie aus der Thymus in die Lymphgefässe und Venen entfernt. Das Retikulum bleibt übrig und kann dabei seinen ursprünglichen epithelialen Charakter zum Teil wiedergewinnen, andererseits aber auch degenerieren. Bei Regeneration nach Involution wird die normale Struktur des Gewebes dadurch wieder hergestellt, dass in das Organ aus

den Lymphgefäßen neue Lymphozyten eindringen und sich dann hier, ebenso wie die epithelialen Retikulumzellen, wieder mitotisch vermehren.

Die Hammarsche Lehre vom Aufbau der Thymus ist in allen ihren Einzelheiten eingehend durchgearbeitet und durch schwerwiegende Beweise gestützt. Nur das eine fehlt noch — wie es auch Hammar selbst zugeht — der direkte Nachweis der Immigration der ersten Lymphozyten bei der embryonalen Histogenese der Säugetierthymus. Die Möglichkeit einer direkten Entscheidung dieser Frage auf histologischem Wege hielt Hammar, wie gesagt, für wenig wahrscheinlich.

Trotz ihrer überzeugenden Argumente ist die Hammarsche Lehre bis jetzt noch von niemandem bestätigt. Im Gegenteil, wir haben gesehen, dass fast alle anderen Autoren der Transformationstheorie huldigen.

Unter solchen Umständen halte ich es für angemessen, die Resultate meiner Untersuchungen über die embryonale Histogenese der Thymus bei Säugetieren an dieser Stelle mitzuteilen. Sie bestätigen in allen wesentlichen Zügen die Hammarsche Lehre und füllen, wie ich glaube, auch die sehr wichtige Lücke aus, die Hammar in der Reihe seiner Beweise noch gelassen hat. Es ist mir ohne besondere Schwierigkeit gelungen, die Immigration der ersten Lymphozyten in die epitheliale Thymusanlage, wie ich glaube, ganz unzweideutig nachzuweisen und diese Erscheinung in ihrer weiteren Entwicklung Schritt für Schritt zu verfolgen.

## II. Material und Methoden.

Mein Material besteht aus Embryonen von Kaninchen, Ratte, Maus, Meerschweinchen und Katze; von jeder Tierart verfüge ich über eine ganz lückenlose, lange Serie verschiedenster Stadien, von den frühesten bis zu den spätesten.

Die histologische Bearbeitung erfolgte in derselben Weise, wie in meinen früheren hämatologischen Arbeiten; diese Methodik hat sich auch bei der vorliegenden Untersuchung über die Thymus bestens bewährt.

Fixiert wurde im allgemeinen mit dem sog. Zenker-Formol (Helly). Die kleinen Embryonen bis 12 mm Körperlänge kamen in die warme Flüssigkeit in toto, den etwas grösseren wurde von der einen, gewöhnlich der rechten Seite, ein Stück Bauch und Thoraxwand und gewöhnlich auch der obere Teil des Schädels entfernt, damit die Flüssigkeit leichter eindringen könnte. Von ganz grossen Embryonen wurde nur die in passender Weise umschnitene Hals- und obere Thoraxgegend, oder sogar nur die herauspräparierte Thymus selbst fixiert.

Die Fixation dauerte drei bis fünf Stunden und die Objekte wurden nach Auswässern, Behandlung mit steigendem jodhaltigen Alkohol und Entwässern sämtlich in Zelloidin eingebettet.

Die jüngeren Embryonen bis 15 mm Länge wurden stets in lückenlose Quer- oder Sagittalschnittserien (Schnittdicke 6—7  $\mu$ ) zerlegt, wobei

ich mich der bei uns jetzt üblichen Rubaschkinschen Methode des Aufklebens der Zelloidinschnitte bediente. Von grösseren Embryonen wurde nur die entsprechende Hals- und Thoraxgegend oder nur die Thymus selbst in Quer- oder Sagittalschnitte zerlegt, wobei ich bei ganz grossen Objekten, um Zeit und Material zu sparen, nur jeden fünften bis zehnten Schnitt aufklebte.

Zur Färbung gebrauchte ich, wie früher, mit bestem Erfolg die Eosin-Azur-Färbung, eventuell auch die Giemsa-Färbung. Dabei werden die verschiedenen bei der Thymushistogenese in Aktion tretenden Zellarten sehr gut differenziert. Eisenhämatoxylinfärbung erwies sich als viel weniger zweckmässig.

### III. Die primäre epitheliale Thymusanlage, vor dem Auftreten der ersten Lymphozyten.

Die Schilderung meiner eigenen Befunde beginne ich mit dem Stadium, wo die dritte Schlundtasche mit dem Pharynx noch durch einen offenen oder schon verschlossenen Epithelgang kommuniziert, aber schon kurz vor dem vollständigen Abschnüren steht. Ventral setzt sich die Tasche in die Thymusanlage fort, dorsal steht sie mit dem Epithelkörperchen der dritten Tasche und mit dem Sinusbläschen in mehr oder weniger inniger Verbindung. Von dem letzteren zieht sich zum Ektoderm des sinus praecervicalis ein meist lumenloser Epithelstrang hin. Die Thymusanlage steht also auch mit dem Ektoderm in Verbindung. Solche Verhältnisse trifft man z. B. bei Kaninchenembryonen von etwa 11 mm, bei Rattenembryonen von 5—7 mm, Mäuseembryonen von 6 mm, Meerschweinchenembryonen von 9 mm, Katzenembryonen von 9—11 mm.

Alle die drei genannten Teile der dritten Schlundtasche können voneinander nicht scharf abgegrenzt werden. Die Thymusanlage selbst, das Epithelkörperchen und das Sinusbläschen haben bei den verschiedenen untersuchten Tieren eine ziemlich ähnliche Struktur. Die vorhandenen Unterschiede sind zu unbedeutend, als dass sich eine besondere Beschreibung für jede Tierart lohnen würde und so werde ich für alle fünf Arten eine gemeinsame Beschreibung geben. Die Hauptsache ist der Umstand, dass sich zu dieser Zeit in der Thymusanlage mit ihren Anhängen noch keinerlei Zellen befinden, die man als Wanderzellen deuten könnte — sie ist also rein epithelial.

Das Epithelkörperchen der dritten Tasche ist anfangs bei allen untersuchten Tieren sehr ähnlich gebaut, so dass man es

an der Beschaffenheit seiner Zellen sofort erkennt, selbst wenn es sich um einen zufällig herausgegriffenen Schnitt handelt. Es besitzt kein Lumen und stellt ein scharf begrenztes Konglomerat von Epithelzellen vor, deren Grenzen nicht deutlich definiert werden können; man sieht vielmehr eine mehr einheitliche, fein retikuläre, meist leicht basophile protoplasmatische Masse mit zahlreichen in ziemlich gleichen Abständen voneinander eingestreuten Kernen. Diese letzteren sind stets kleiner, als die Kerne der Thymusanlage, von runder, ovaler oder unregelmässiger Form, oft mit Einschnürungen versehen und enthalten meist nur einige, sechs bis acht, kleine Chromatinstückchen, die der Membran von innen kalottenförmig anliegen; der ganze übrige Kernraum erscheint ganz blass, gleichmässig fein staubförmig granuliert, ohne Nukleolen. Nur bei der Katze sind die hier meist etwas eckigen oder zerschnürten Kerne in der Mitte mit einem Nukleolus versehen; abgesehen von diesem scheinen sie ebenfalls nur eine blasse staubförmige Körnung zu enthalten. Die Kerne trifft man oft in Mitose. Im synzytialen Protoplasma des Epithelkörperchens findet man (Meerschweinchen, Katze) auch Vakuolen in wechselnder Menge, viel seltener hingegen solche Einschlüsse, wie sie weiter unten für das Epithel des Sinusbläschens beschrieben werden. Das Epithel des Körperchens geht auf einer grösseren oder kleineren Strecke allmählich und ohne scharfe Grenze in das Epithel der dritten Tasche und der Thymusanlage über.

Bei Kaninchenembryonen von 11 mm, bei Katzenembryonen von 13—16 mm sieht man auch schon das von einigen Autoren (z. B. Prenant) beschriebene Eindringen von Gefässen und Bindegewebszügen in die Epithelmasse, wodurch die letztere in Epithelstränge und -trabekel zerteilt wird. Eindringen von Wanderzellen habe ich nicht beobachtet.

Bei Katzenembryonen werden die Zellgrenzen im Epithelkörperchen allmählich wieder deutlicher und die Zellen füllen sich mit hellen Vakuolen an, sodass sie durch gegenseitigen Druck schliesslich polyedrische Formen annehmen. Bei Katzenembryonen von 16 mm erscheint das Epithelkörperchen schon kugelförmig und von der Thymusanlage ganz isoliert.

Was das weitere Schicksal des Epithelkörperchens der dritten Tasche anbelangt, so finde ich, entgegen den Angaben von Prenant und mit den meisten übrigen Autoren, dass es

sich bald von der dritten Tasche und ihren anderen Derivaten ganz isoliert und mit der Thymus weiter nichts zu tun hat. Es scheint sich nachher tatsächlich mit dem lateralen Flügel der Thyreoidea zu verbinden.

Das Sinusbläschen, der sich abschnürende und in die Tiefe abrückende Teil des sinus praecervicalis, ist als solches leicht zu erkennen, solange es mit dem Ektoderm durch einen Epithelstrang noch zusammenhängt. Ausserdem liegt es, wie gesagt, dem Ganglion des Nervus vagus in typischer Weise meistens sehr eng an. Es stellt ein dickwandiges Epithelbläschen mit spaltförmigem Lumen vor. Dies Lumen ist in dem uns jetzt interessierenden Stadium schon ganz abgeschlossen, da der mit dem Ektoderm in Verbindung gebliebene Epithelstrang bereits massiv ist. Von dem Lumen der dritten Tasche und der Thymusanlage ist es ebenfalls isoliert, wie es auch die Autoren angeben; nur bei einem Meerschweinchen von 10 mm Länge habe ich eine augenscheinlich zweifellose Verbindung des Lumens des Sinusbläschens mit dem Lumen der Thymusanlage gesehen, aber auch in diesem Fall nur auf der einen Seite.

Das Epithel des Sinusbläschens erscheint dem Epithel der dritten Tasche und auch der Thymusanlage im allgemeinen sehr ähnlich, obzwar es ektodermaler Herkunft ist. Es kann als ziemlich hohes ein- oder mehrschichtiges Zylinderepithel bezeichnet werden, dessen Regelmässigkeit und Dicke aber an verschiedenen Stellen grossen Schwankungen unterliegen. Die Kerne, unter welchen man etwas hellere und dunklere unterscheiden kann, liegen stets in mehreren Reihen übereinander und gleichen in ihrer inneren Struktur den weiter unten beschriebenen Kernen des Thymusepithels; in ihnen kommen zahlreiche Mitosen vor. Die Abgrenzung des Epithels vom Mesenchym ist deutlich, eine membrana propria fehlt aber.

Was das Epithel des Sinusbläschens besonders auszeichnet, ist die grosse Anzahl von besonderen Einschlüssen im Protoplasma, die sogar die Kerne und die Zellgrenzen oft verdecken. Es sind Einschlüsse von derselben Natur, wie ich sie in einer früheren Arbeit (26) in den Mesenchymzellen bestimmter Körperteile bei jungen Säugetierembryonen beschrieben habe. Sie kommen auch überhaupt im Epithel verschiedener anderer Körperstellen vor, so z. B. im Epithel des Pharynx, der äusseren Kiemenfurchen,



des Nervenrohrs usw. und scheinen sich besonders an den Stellen anzuhäufen, wo Epithelschichten oder -falten sich abschnüren oder verschmelzen.

Bei flüchtiger Betrachtung der betreffenden Stellen im Epithel scheint es sich um Phagozytose oder um degenerativen Zerfall der Zellen zu handeln. Bei genauerer Betrachtung sieht man aber zahlreiche runde Körnchen und Schollen im Protoplasma intakter Zellen, meist in besonderen, oft sehr grossen Vakuolen liegen. Nach Eosin-Azur-Färbung erscheinen die Körner meistens tiefblau gefärbt, obwohl auch rote und sogar gemischte vorkommen. Manchmal findet man Blasen mit hellem Inhalt und tiefblauer Wand, die degenerierenden Kernen täuschend ähnlich sind. Es handelt sich dabei sicherlich um Sekretionsprodukte, die in den Zellen angehäuft werden. Oft scheint dabei das Heraustreten von Chromatinteilchen aus dem Kern auch eine Rolle zu spielen. Die Zellen können sich stark aufblähen, der Kern wird dann zusammengedrückt und eckig, trotz eifrigen Suchens habe ich aber richtige degenerierende Exemplare unter solchen mit Schollen beladenen Zellen nur selten gefunden. Im Gegenteil, in ihnen kommen sogar Mitosen vor. Einzelne blaue Körner findet man wohl in den meisten Epithelzellen des Sinusbläschens, stellenweise häufen sich aber die Einschlüsse in sehr grosser Menge an, so z. B. am Nervus vagus und vor allem am Übergang des Bläschens in den zum Ektoderm des sinus praecervicalis ziehenden Epithelstrang.

Es ist interessant, dass in der ganzen Umgebung des sinus praecervicalis auch im Mesenchym gerade sehr viele Zellen mit Einschlüssen vorhanden sind. An der Epithelgrenze häufen sie sich mit besonderer Vorliebe an, besonders an den bezeichneten Stellen, wo auch im Epithel die Einschlüsse zahlreich sind. Die mit bunten Schollen beladenen Mesenchymzellen schmiegen sich dabei der unteren Fläche des Epithels eng an und scheinen manchmal sogar tief in das letztere hineinzuragen. Bei der Maus habe ich diese Erscheinung merkwürdigerweise in noch stärkerer Entwicklung in dem Divertikel der zweiten Schlundtasche gefunden. Ob es sich bei solchen Erscheinungen um Übergabe besonderer Stoffe von seiten der Mesenchymzellen an die Epithelzellen handelt, oder ob die Befunde irgendwie anders gedeutet werden müssen, will ich nicht entscheiden. Jedenfalls habe ich in den jetzt

beschriebenen Stadien ein Eindringen von Wanderzellen oder von Gefässen und fixen Mesenchymzellen in das Epithel des Sinusbläschens niemals gesehen.

Wie gesagt, lassen die meisten Autoren das weitere Schicksal des Sinusbläschens unentschieden. Ich kann leider auch nichts Bestimmtes darüber aussagen. Das eine ist sicher, dass das Epithel des Sinusbläschens in das Epithel der Thymusanlage auf einer grösseren oder geringeren Strecke ohne jede scharfe Grenze übergeht und ihm auch sonst von Anfang an, wie gesagt, sehr ähnlich sieht. Besonders deutlich tritt seine Verschmelzung mit dem kranialen Thymusteil beim Meerschweinchen hervor (Embryonen von 10—12 mm). In etwas späteren Stadien gelingt es dann bei den meisten Tieren, ausser dem Meerschweinchen, überhaupt nicht mehr, das Sinusbläschen als deutlich umschriebene Bildung aufzufinden. Ich glaube mich deshalb zur Annahme berechtigt, dass das Bläschen sich mit der Thymusanlage ganz vereinigt und in ihrem kranialen Teile, im Thymuskopfe aufgeht. Diese Ansicht ist bereits von Zuckerkandl (42) geäussert worden. Dass Spuren von besonders gearteten Epithelabschnitten, die man eventuell als Reste des Sinusbläschens deuten könnte, im kranialen Teil der Thymus auch in späteren Stadien hervortreten, werden wir weiter unten sehen.

Was die äussere Form der Thymusanlage selbst und ihre Lageverhältnisse zu den anderen Teilen betrifft, so sind darüber von den verschiedenen Autoren bereits genaue Angaben gemacht worden (z. B. Fox [8] und viele andere). Sie stellt ein ziemlich dickwandiges epitheliales Säckchen mit unregelmässigem, spaltförmigem oder eckigem Lumen vor. Das zylindrische, ziemlich regelmässige Epithel erscheint an dem ventralen oder kaudalen, vorwärts wachsenden Ende des Säckchens besonders hoch und mehrschichtig; an anderen Stellen kann es zuerst auch einschichtig sein, jedenfalls liegen aber die Kerne immer in mehreren Reihen übereinander. Das Protoplasma der Epithelzellen hat eine lockere retikuläre Struktur, die Zellgrenzen sind ziemlich deutlich. Die Grösse der ovalen, aufrecht stehenden Kerne kann etwas variieren, sie sind aber jedenfalls immer grösser, als die Kerne des Epithelkörperchens und enthalten mehrere grobe Chromatinteilchen und ein zierliches deutliches Linnetz. Bei der Katze tritt in der Mitte eines jeden Kernes ein eckiges echtes Kern-

körperchen hervor. Schon in den frühesten Stadien können einige Epithelkerne dadurch auffallen, dass sie zwischen den anderen wie zusammengepresst erscheinen und sich dunkler färben. Hin und wieder sind in den Epithelzellen auch blaue schollige Einschlüsse vorhanden, sie sind aber im Vergleich mit dem Sinusbläschen nur spärlich; am zahlreichsten finde ich sie bei der Maus.

Im Epithel der Thymusanlage sieht man stets Karyokinesen; die Figuren liegen fast immer am Lumen des Säckchens. Sie haben ein ganz gewöhnliches Aussehen, besondere abweichende Mitosentypen findet man nicht.

Die das Lumen begrenzenden Enden der zylindrischen Zellen können eine ganz ebene, regelmässige Linie bilden; in anderen Fällen sieht man die Zellenden in das Lumen zapfenförmig vorspringen. Sehr oft, besonders in etwas späteren Stadien, wo die Epithelwand des Thymussäckchens immer dicker wird, erscheinen am Lumen aus dem regelmässigen Verbande des Zylinderepithels ausgeschiedene Zellen, einzeln oder gruppenweise; sie können sich an der inneren Oberfläche der Epithelwand abplatteln, oder sie bilden unregelmässige, ins Lumen vorspringende Haufen, oder endlich sie isolieren sich und gelangen als freie Zellen in das Lumen, wo sie alsbald der Degeneration unter Vakuolenbildung etc verfallen. Solche freigewordene Epithelzellen können Veranlassung zur Verwechslung mit Wanderzellen geben.

Bemerkenswert sind die Besonderheiten der äusseren Epithelgrenze. Die basalen Teile der Zylinderzellen schliessen sich keineswegs überall in einer Ebene eng aneinander, sondern an vielen Stellen ragen einzelne Zellen mehr, andere weniger hervor und die Grenze zwischen Epithel und Mesenchym erscheint dadurch als wellige Linie. Eine *membrana propria* scheint vollkommen zu fehlen. Mit der Zeit, beim fortgesetzten Wachstum der Thymusanlage, werden diese Unebenheiten der äusseren Oberfläche der Epithelwand noch deutlicher.

Bei allen untersuchten Säugetieren, ausser der Katze, treten die ersten Wanderzellen in der epithelialen Thymusanlage schon sehr früh auf; das weitere Wachstum der Anlage und die Veränderungen des Epithels werde ich deswegen im folgenden Abschnitt behandeln.

Bei der Katze hingegen erscheinen die Wanderzellen in der Thymus viel später, erst bei Embryonen von etwa 25 mm Länge.

Bis dahin bleibt die Thymusanlage rein epithelial und sie hat also Zeit, sich schon in diesem Zustande stark zu entwickeln und zu wachsen und weit in den Thorax bis an die Perikardhöhle vorzudringen. Die Veränderungen des Epithels bei der Katze müssen also an dieser Stelle beschrieben werden.

Das Epithel der Thymusanlage, welches zuerst, z. B. bei Katzenembryonen von 9–10 mm, die gewöhnliche, oben beschriebene Beschaffenheit aufweist, zeigt bei einem Embryo von 11 mm schon manche für die Katze typische Besonderheiten. Überall im Protoplasma der wohl abgegrenzten Zelleiber erscheinen helle Vakuolen in grosser Zahl. Dieselbe Erscheinung bietet übrigens auch das Entodermepithel, welches die Pharynxhöhle und auch die anderen Teile des Darmrohres bekleidet. Das Epithel wird ausserdem dicker, besonders an der medialen Seite und am blinden Ende des Thymussäckchens. An der äusseren Oberfläche des letzteren erscheinen bald buckelförmige Erhabenheiten; diese entstehen infolge der intensiven Wucherung der Epithelzellen, die immer weiter in das lockere Mesenchym vordringen. Im Gegensatz zu der Angabe von Fox (8), der bei einem Katzenembryo von 10,7 mm Länge in der Thymusanlage kein Lumen mehr findet, ist bei dem jetzt beschriebenen Stadium an meinen Präparaten darin noch ein sehr grosses, ganz unverändertes Lumen vorhanden. Die Thymus ist auch noch mit dem Pharynx durch einen dünnen Epithelstrang verbunden.

Bei einem Embryo von 13 mm stellt die Thymus schon einen ziemlich langen, dickwandigen Schlauch vor, der sich bis an die obere Grenze des Perikards erstreckt und jede Verbindung sowohl mit dem Pharynx, als auch mit dem Ektoderm verloren hat. Auch jetzt finde ich das Lumen noch überall gut erhalten; in den kranialen Teilen hat es auf dem Querschnitt eine spaltförmige, in kaudalen eine rundliche oder eckige Form.

Das Epithel verliert immer mehr und mehr den früheren regelmässigen zylindrischen Charakter. Es wird mehrschichtig, Zylinderform bewahrt dabei nur die äusserste Zelllage, während die inneren Schichten aus polygonalen Zellen bestehen. Überall, und besonders an der Peripherie des Epithels, am Mesenchym, sieht man das Protoplasma hell, vakuolär werden. Der helle Inhalt dehnt die Zellkörper aus, drückt sie aneinander, sodass sie polygonal oder (an der Peripherie) rechteckig, prismatisch werden

und verändert in demselben Sinn auch die Kernform; sehr viele Kerne bekommen jetzt eine polygonale Gestalt. Sie besitzen (Fig. 7—10 Ep. und Epk.) im Zentrum ein grosses, nach Eosin-Azur rosafarbenes Kernkörperchen und eine äusserst feine, blasse Granulierung, in welcher nur einzelne spärliche, tiefblau gefärbte winzige Chromatinstückchen hervortreten. Die Mitosen im Epithel sind sehr zahlreich und werden besonders in den zentralen, das Lumen begrenzenden Partien gefunden, wo die Zellen weniger Vakuolen und mehr Protoplasma enthalten.

Die buckelförmigen Auswüchse an der Oberfläche des Thymusschlauches entwickeln sich inzwischen immer weiter, besonders in den kaudalen Partien. Sie springen weiter vor und werden voneinander durch Einschnitte abgegrenzt. Sobald an der äusseren Oberfläche der Epithelwand ein solcher Buckel entsteht, ordnen sich in demselben die Epithelzellen sofort in sehr typischer Weise an. Die konvexe Peripherie wird von den hellen, blasigen, basalen Teilen der zylindrischen Epithelzellen eingenommen, die Kerne liegen mehr nach innen, ungefähr in gleicher Höhe, in Form eines Kranzes, das Zentrum des halbkugelförmigen Vorsprungs wird aber von den inneren Zellenden eingenommen, deren Protoplasma keine Vakuolen enthält und sich mit Eosin-Azur rosa färbt. Mitotische Figuren nehmen, wenn sie vorhanden sind, immer diesen zentralen vakuolenfreien Teil der Zellgruppe ein. Auf die beschriebene Weise entstehen rosettenförmige Zellgruppen, die für die Katzenthymus in diesem Stadium überaus charakteristisch sind. Wo die Epithelwand sehr dick wird, bilden sich solche rosettenförmige Zellgruppen auch in der Tiefe des Epithels.

Bei noch älteren Embryonen (z. B. 16 mm) ist die schon lang ausgezogene Thymus in der deutlichsten Weise in ihre typischen drei Teile gegliedert — Kopf, langer schmaler Zervikalstrang (cervical cord von Fox) und Körper. Dieser letztere reicht bis tief an das Perikard herab.

Alle diese Teile haben einen ganz gleichen Bau und sind rein epithelial, ohne Wanderzellen. Vom Sinusbläschen ist nichts mehr zu sehen. Das Lumen ist nur stellenweise mehr vorhanden — es erscheint auf der Schnittserie hie und da an einzelnen Schnitten auf verschiedenem Niveau in Kopf, Zervikalstrang und Körper, um auf den folgenden Schnitten immer gleich wieder zu verschwinden. Die Oberfläche des Thymuskopfes und des Zervikal-

stranges ist mit zahlreichen buckelförmigen Erhabenheiten besetzt. Am Körper haben sich dieselben aber schon soweit entwickelt und verlängert, dass sie jetzt kurze, dicke, gebogene und verzweigte lumenlose Epithelzapfen vorstellen, die dem ganzen Gebilde immer mehr die Ähnlichkeit mit einem Baume verleihen.

Der blasige vakuoläre Charakter der Epithelzellen hat sich noch mehr entwickelt. Die Zellen sind eng aneinander gedrückt (Fig. 7—10 Ep.), ihre Grenzen sind nur mit Mühe von den intrazellulären protoplasmatischen Scheidewänden zwischen den Vakuolen zu unterscheiden. Die peripherischen Zellen sind regelmässig zylindrisch, ihre basalen Teile sind hell, durchsichtig; die tiefer gelegenen Zellen sind polygonal. Die Kerne (Fig. 7 Epk.) liegen in den Zellen oft exzentrisch, manchmal sind sie der Wand des blasigen Zellkörpers angedrückt. Überall und besonders in den Auswüchsen sieht man jetzt an Schnitten viele typisch ausgebildete rosettenförmige Gruppen von radiär angeordneten Zellen, mit heller, blasiger Peripherie, Kernkranz und rosafarbenem Protoplasmazentrum. Die inneren Zellenden umgrenzen dabei mit ihrem rosafarbenen Protoplasma oft ein feines, rot umsäumtes Lumen — welches natürlich nicht als der Rest des früheren Lumens der Thymusanlage aufgefasst werden darf, denn dieses letztere ist jetzt, wie gesagt, fast ganz verschwunden. Eine membrana propria, welche im Schnitt als kontinuierliche distinkte Linie an der Peripherie der Epithelmassen imponieren würde, fehlt.

Bei noch älteren Embryonen (etwa 25 mm), bei welchen die weiter unten beschriebene Einwanderung der Lymphozyten sich allmählich zu entwickeln beginnt, ist die ganze Thymus in ein baumförmiges, sich kaudal im Thorax stark verbreiterndes Gebilde verwandelt, welches aus gewundenen und gebogenen, verästelten, massiven Epithelsträngen besteht. Die dünneren Seitenäste, besonders ihre abgerundeten Enden, bewahren das frühere typische Aussehen — die radiär gestellten Zellen mit heller, blasiger Basis an der Peripherie und die dunkleren, polygonalen, an Vakuolen ärmeren Zellen im Inneren. Die oben beschriebenen rosettenförmigen Zellgruppen werden mit dem weiteren Wachstum allmählich undeutlicher.

Was aber für das dem Auftreten der ersten Wanderzellen bei der Katze unmittelbar vorausgehende Stadium besonders charakteristisch ist, sind jetzt die Veränderungen in dem zentralen

Stamm der Thymus und seinen dickeren Hauptästen. In ihrem Inneren sieht man grosse Gruppen von Epithelzellen rasch den höchsten Grad der vakuolären Verwandlung erreichen. Jede einzelne Zelle (Fig. 7 Ep. rechts) wird durch helle Flüssigkeit derart ausgedehnt, dass sie zu einer dünnwandigen Blase mit spärlichem weitmaschigem protoplasmatischem Netzwerk und mit eckigem, an der Wand plattgedrücktem Kerne wird. Diese blasigen Zellen liegen eng beisammen, platten sich gegenseitig ab und solche Felder von vakuolisierten Zellen fallen schon bei schwacher Vergrösserung durch ihre sehr helle Färbung auf. Die Felder reichen entweder bis an die Peripherie des Epithelstranges und grenzen dann unmittelbar ans Mesenchym oder sie sind von einer dickeren oder dünneren Schicht weniger vakuolierter Zellen umhüllt.

Wie aus der gegebenen Schilderung erhellt, ist es mir in den beschriebenen Stadien, die dem ersten Auftreten der Wanderzellen unmittelbar vorausgehen, nicht gelungen, eine primäre selbständige Verwandlung des Epithels in ein epitheliales Retikulum zu konstatieren, wie sie von Hammar (12) für menschliche Embryonen beschrieben worden ist. Wie wir weiter unten sehen werden, erscheint das Retikulum bei den von mir untersuchten Säugern viel später und als rein sekundäre, von dem Eindringen der Lymphozyten abhängige Bildung. Solange in der Thymus keine Wanderzellen existieren, bewahrt das Epithel seinen typischen histologischen Charakter unverändert.

Es ist von grösster Wichtigkeit, das Augenmerk auch auf die Beschaffenheit des Mesenchyms zu richten, welches die Thymusanlage während der beschriebenen frühen Stadien umgibt. Es besteht aus saftigen, spindel- oder sternförmigen, zuerst immer relativ kleinen Zellen, die an der Oberfläche der Thymusanlage an Schnitten konzentrisch geordnet erscheinen (Fig. 1 Mz.). Bei den einen Tieren, z. B. bei Kaninchen, Ratte, Maus und Meerschweinchen, ist dies Mesenchym sehr dicht und die Zellen liegen sehr nahe beieinander. Bei der Katze hingegen ist das Gefüge des Gewebes viel lockerer, besonders an dem kaudalen, verzweigten Teil der Thymus (Embryonen von 13—16 mm). Da, wie gesagt, eine membrana propria an der Oberfläche des Thymusepithels fehlt, so liegen die Mesenchymzellen (Fig. 1 Mz') den basalen Teilen der Epithelzellen unmittelbar an. Wo die Epithelgrenze

wellig erscheint, kuppelförmige Erhabenheiten mit mehr oder weniger tiefen Einschnitten abwechseln, sieht man gerade in den letzteren oft dichtgedrängte Mesenchymzellen liegen, welche sich dem Epithel besonders innig anschmiegen. Auch zahlreiche Blutgefässe mit dünner Endothelwand sind bereits unmittelbar an der Oberfläche der Thymus vorhanden.

Alle Autoren, ausser Hammar (12), heben, wie wir gesehen haben, speziell hervor, dass sie in diesem, die Thymus umgebenden Mesenchym vor dem Auftreten der ersten Lymphozyten in der Thymus keine Wanderzellen haben finden können. Nur nach Hammar sollen Lymphozyten und Leukozyten überall im Körper schon vorhanden sein, bevor sie in der Thymus erscheinen. Auf Grund meiner Untersuchungen muss ich mich in dieser Beziehung mit aller Entschiedenheit auf die Seite Hammars stellen. Wie ich es in einer anderen speziellen Arbeit (26) ausführlich geschildert habe, entstehen im Körper und in den Hüllen des Säugetierembryo wandernde mesenchymatische Elemente schon in sehr frühen Stadien. Bei Embryonen, welche eine Thymusanlage von der oben beschriebenen Beschaffenheit besitzen, sind Wanderzellen überall im Mesenchym vorhanden, wenn auch in sehr ungleichmässiger Verteilung. Das wichtigste ist aber, dass sie gerade in der Umgebung der Thymus, an der Carotis und an der Vena jugularis verhältnismässig sehr oft zu treffen sind.

Man sieht an vielen Stellen, wie sich einzelne Mesenchymzellen kontrahieren, wie sie sich von der Verbindung mit den benachbarten Zellen loslösen und in Wanderzellen verwandeln — ein Vorgang, den ich in meiner zitierten Arbeit (26) ausführlich beschrieben habe (Fig. 1 Mza). Diese jungen, eben entstandenen Wanderzellen sehen hier ebenso mannigfaltig aus, wie an den anderen Stellen des Körpermesenchyms; meistens sind es zuerst kleinere Formen mit unregelmässig gebuchtetem, hellem oder dunklem Kern und schwach basophilem Protoplasma. Gleich bei der ersten Entstehung und Abschnürung der Thymusanlage kommen in ihrer Umgebung aber auch grosse lymphozytenähnliche Wanderzellen vor. In der Umgebung der Carotis findet man ausserdem, besonders beim Meerschweinchen, auch schon ziemlich viele Granulozyten, von Myelozyten- oder Leukozytentypus.

Um alle diese jungen Wanderzellen erkennen zu können, ist es aber unbedingt nötig, die Objekte in passender Weise zu



fixieren und zu färben. An Zenker-Formol-Präparaten sind sie nach der Eosin-Azur-Färbung bei Betrachtung mit Immersions-system ohne jede Schwierigkeit zu demonstrieren, während man sie an mit Flemmingscher oder Hermannscher oder auch Zenkerscher Flüssigkeit fixierten Präparaten, wo das Protoplasma, besonders nach Paraffineinbettung, viel weniger naturgetreu konserviert erscheint, vielleicht erfolglos suchen würde. Speziell ist hier die Eisenhämatoxylinfärbung, die sonst so vorzügliches leistet, durchaus nicht am Platze.

Es ist also Tatsache, dass zur Zeit, wo die Thymus rein epithelial ist, im umgebenden Mesenchym Wanderzellen bereits existieren und fortwährend noch neu entstehen.

#### **IV. Die ersten Wanderzellen (Lymphozyten) in der Thymus und ihre weitere Entwicklung.**

Die Frage des ersten Auftretens der Lymphozyten in der bisher rein epithelialen Thymus ist die wichtigste der vorliegenden Arbeit. Da dieser Vorgang, obwohl prinzipiell überall gleich, bei den verschiedenen untersuchten Tierarten gewisse histologische Besonderheiten darbietet, wird es zweckmässig sein, ihn bei jeder Tierart besonders zu beschreiben.

##### **1. Kaninchen.**

Das Kaninchen ist ein überaus günstiges Objekt für die Lösung der uns interessierenden Frage.

Ich beginne die Beschreibung mit einem Embryo von 14,5 mm Länge (15<sup>1</sup>/<sub>2</sub> Tage). Die histologischen Bilder in der Thymus sind hier so deutlich, dass eigentlich dies Stadium allein schon genügen könnte, um den Ursprung der Thymuslymphozyten vollkommen klarzustellen

Die Thymus hat sich hier schon bedeutend verlängert. Ihr kraniales Ende ist mit dem Epithelkörperchen der dritten Tasche noch eng verbunden. Das Körperchen liegt ungefähr auf dem Niveau des Kehlkopfs und geht kaudal ohne scharfe Grenze in einen dickwandigen, zwischen Vagus und Carotis eingekeilten Epithelschlauch mit schmalen spaltförmigem Lumen und unregelmässiger höckeriger Oberfläche, den Kopf der Thymus über. Distinkte Reste des Sinusbläschens sind nicht mehr mit Bestimmtheit zu unterscheiden. Weiter legt sich der Epithelschlauch auf

die ventrale Seite der Carotis, wird dünner (Zervikalstrang) und das Lumen erscheint auf dem Querschnitt als kleine eckige Öffnung. Dann verdickt er sich aber sehr bald wieder und der kaudalste Teil der Thymus, ihr Körper, erscheint als eine schon ziemlich umfangreiche Epithelmasse mit nur stellenweise erhaltenem spaltförmigem Lumen und mit zahlreichen grossen, runden Vorwölbungen an der Oberfläche. Dieser kaudale Teil der Thymus liegt ventral von den Aortenbögen und reicht bis hart an das kraniale Ende der Perikardhöhle herunter. In kaudaler Richtung nähern sich die rechte und linke Thymus allmählich einander, aber auch am Perikard ist der Abstand zwischen beiden noch bedeutend.

Was die histologische Struktur des Epithelkörperchens betrifft, so ist sie eigentlich dieselbe geblieben, wie früher, nur ist der Prozess des gegenseitigen Durchwachsens von Epithel und gefässhaltigem Bindegewebe weiter gediehen. Die synzytiale, etwas basophile Epithelmasse mit den kleinen, regelmässig feingekörnten Kernen bildet am Schnitt einen dicken, mannigfaltig gebogenen Strang, der von spindligen Bindegewebszellen und Kapillargefässen umsäumt und durchdrungen erscheint.

Die drei soeben beschriebenen Teile der Thymus bieten alle dasselbe mikroskopische Bild, nur erscheinen die im folgenden beschriebenen histogenetischen Prozesse im Thymuskörper, besonders in seinem kaudalsten Teil, stets weiter vorgeschritten, als in den kranialen Abschnitten des Organs. Derselbe quantitative Unterschied zwischen den einzelnen Thymusteilen wird uns auch bei den anderen Tieren entgegentreten und sogar in noch schärferer Form.

Im Bereich des Thymuskopfes erscheint das spaltförmige Lumen von einem ziemlich unregelmässigen, mehrschichtigen, zum Teil auch nur mehrreihigen Epithel umsäumt, welches an verschiedenen Stellen eine sehr wechselnde Dicke besitzt. Das Protoplasma der Epithelzellen hat einen deutlichen retikulären Bau, die Kerne sind gross, oval, zumeist senkrecht gestellt und enthalten ein zierliches Liningergüst mit einem oder zwei grossen, eckigen, nach Eosin-Azur rosafarbenen Nukleolen und vielen kleinen dunklen Chromatinkörnchen; die Zellgrenzen sind deutlich. Nicht selten wird aber das Protoplasma, besonders in der Nähe des Lumens, durch helle unregelmässige Vakuolen aufgelockert.

Am Lumen, wo sich fast ausschliesslich die zahlreichen Mitosen befinden (Fig. 1 Ep'), springen die Oberflächen der Zellen verschieden weit vor. Die basalen Teile zeigen dies aber in noch höherem Grade — eine membrana propria ist nicht vorhanden und das Protoplasma der Epithelzellen ist an den einen Stellen vorgewölbt, an den anderen hingegen durch eng anliegende Mesenchymzellen eingedrückt. Oft erscheint die ursprüngliche regelmässige Anordnung der Zellen auch ganz verwischt. An einigen Stellen öffnet sich das Lumen merkwürdigerweise als feiner Spalt direkt nach aussen, ins Mesenchym; an der Öffnung des Spaltes findet man dann meistens eine kleine Insel von Epithelzellen liegen, die ihrer Struktur nach an das Epithelkörperchen der dritten Tasche erinnern.

Im Bereich des kurzen Zervikalstranges sind die Epithelzellen etwas kleiner, dichter gedrängt und unregelmässiger.

Im Körper sieht man dieselben Epithelzellen (Fig. 1 u. 2 Ep.), nur sind sie um das sehr schmale, unregelmässig spaltförmige oder eckige, stellenweise auch schon unterbrochene Lumen in einer viel dickeren Schicht angeordnet. Nur die peripherischen Zellen bewahren hier einigermaßen die regelmässige palisadenförmige Anordnung, die übrigen bilden unregelmässige, grosse Haufen, wo die einzelnen Zellen polygonal oder, am Lumen, sogar abgeplattet erscheinen. Auch die Vakuolenbildung ist hier intensiver, besonders am Lumen (Fig. 2 Thl.). Die hellen unregelmässigen Lücken scheinen mitunter auch zwischen den Zellen aufzutreten, wodurch die Bestimmung der Zellgrenzen sehr erschwert wird. Ein Epithelretikulum gibt es aber ebensowenig, wie vorher. Hie und da sieht man auch noch schollige Einschlüsse (Fig. 2) im Protoplasma, wenn auch viel seltener als früher.

Schon in diesem Stadium sind an einigen Stellen, gewöhnlich an der Peripherie, einzeln zerstreute Epithelzellen zu finden, die sich von den übrigen durch eine etwas abweichende Beschaffenheit, besonders durch ihren Kern unterscheiden. Der Zellkörper erscheint ein wenig kontrahiert, zwischen den anderen Epithelzellen wie zusammengedrückt, der Kern ist länglich und enthält etwas mehr Chromatin, als sonst und dunkleren Kernsaft, während die Nukleolen im Gegenteil kleiner sind. Diese Zellen werden in den späteren Stadien beim Kaninchen noch viel zahl-

reicher. Sie sind deswegen wichtig, weil sie von den meisten Autoren für den ersten Übergang zu Lymphozyten gehalten worden sind. An unserem Objekt ist es aber im gegenwärtigen Stadium ganz unmöglich, diese Elemente in irgendwelche Beziehung zu den Lymphozyten zu bringen; eine Verwechslung mit den letzteren ist auch absolut unmöglich. Es ist wahrscheinlich bloss ein vorübergehender Funktionszustand, der einzelne Epithelzellen betrifft. Auch finde ich im Epithel keine besonderen, vom normalen Typus abweichende Mitosen. Alle Mitosen, und sie sind sehr zahlreich, sehen ganz gewöhnlich aus und sind von den unten beschriebenen Lymphozytenmitosen stets mit Leichtigkeit zu unterscheiden.

Auch im Thymuskörper sieht man an einigen Stellen an der Oberfläche und zwischen den gewöhnlichen Epithelzellen kleine Zellballen liegen, die zum Teil ganz wie winzige Epithelkörperchen (Fig. 1) aussehen.

Infolge der intensiven Wucherung der Epithelzellen im Thymuskörper erscheint die Oberfläche desselben, wie gesagt, überall mit runden Vorwölbungen versehen, zwischen welchen mehr oder weniger tief in die Substanz des Epithelgewebes einschneidende Furchen entstehen, die bald so eng sind, dass sie nur als feine Linie zwischen zwei Reihen von Epithelzellen erscheinen, bald aber breiter sind und in diesem Falle Raum für einige Mesenchymzellen lassen. In der Tiefe der Furchen ist die Grenze zwischen Epithel und Mesenchym ganz undeutlich (Fig. 2), weil hier die Epithelzellen meistens in unregelmässiger Anordnung liegen und ihr Protoplasma besonders oft stark vakuolisiert erscheint.

In dem die Thymus umgebenden Mesenchym sind die Zellen sehr dicht aneinander gelagert (Fig. 1 u. 2 Mz.). Sie bestehen aus einem relativ grossen, ovalen Kern und aus einem spärlichen, spindel- oder sternförmigen Protoplasmakörper, der sich mit den benachbarten Zellen durch Ausläufer verbindet. Mitosen sind sehr zahlreich. Stellenweise sind an Eosin-Azur-Präparaten auch feinste purpurne Fäserchen zwischen den Zellen sichtbar, die indessen wohl kaum als kollagene Fasern, sondern eher als geronnene schleimartige Zwischensubstanz gedeutet werden müssen. An der Oberfläche der Thymus erscheinen die Mesenchymzellen in konzentrischen Schichten angeordnet und am Epithel schmiegen

sie sich, wie gesagt, dem Protoplasma des letzteren eng an (Fig. 1 u. 2). Besonders eng ist die Berührung in den Einsenkungen der Thymusoberfläche; hier erscheinen auf einem ganz kleinen Raum meistens mehrere Mesenchymzellen eng zusammengepresst. Sie haben oft spindelähnliche Form, stehen senkrecht zur Oberfläche der Thymus und scheinen infolgedessen an solchen Stellen in das Epithel aktiv einzuwachsen. Diese Bilder können aber auch auf andere Weise gedeutet werden, denn hier wird es sich wohl eher nur um ein passives Hineinziehen der Mesenchymzellen in die zwischen den wachsenden Epithelvorwölbungen entstehenden Furchen handeln. Von einem aktiven Einwachsen fixer Mesenchymelemente in das Thymusepithel kann also noch kaum die Rede sein. Was die Blutgefäße betrifft, so sind sie in der Umgebung der Thymus in diesem Stadium beim Kaninchen noch nicht sehr zahlreich und weit. Hie und da liegen sie aber der Thymusoberfläche auch schon an und an einzelnen, allerdings noch sehr seltenen Stellen sieht man sogar, wie von ihnen junge Sprossen abgehen, die sich zusammen mit Mesenchymzellen in die beschriebenen Furchen der Oberfläche hineinsenken. Es wird also auch die Vakuolisierung der Thymus eben angebahnt.

Das wichtigste für uns ist der Umstand, dass überall in diesem Mesenchym jetzt sehr zahlreiche Wanderzellen entstehen (Fig. 1 u. 2). Sie sind hier, in unmittelbarer Nähe des Thymusepithels, viel zahlreicher, als an anderen Körperstellen. Man kann sich der Vorstellung nicht erwehren, dass das Thymusepithel bei seinem Wachstum auf das Mesenchym einen besonderen Reiz ausübt und die fixen Zellen des Mesenchyms veranlasst, sich in wandernde amöboide Elemente zu verwandeln. Diese Wirkung scheint gerade nur das Thymusepithel auszuüben, denn in der Umgebung des Epithelkörperchens sind die Wanderzellen viel spärlicher.

Ich brauche hier den Prozess der Wanderzellenbildung nicht ausführlicher zu beschreiben, da ich es in einer anderen Arbeit (26) bereits getan habe. Genau wie an den anderen Körperstellen, so entstehen auch in der Umgebung der Thymus sowohl kleine, blasse Wanderzellen mit polymorphem, dunklem oder blassem Kern (Fig. 1 und 2 Wz.), als auch grössere, lymphozytoide, basophile Formen (Fig. 1 u. 2 Lm.), mit allen Übergängen zwischen den beiden Extremen. Im Vergleich mit den früheren Stadien sind

es jetzt vornehmlich gerade die grossen und grössten Lymphozyten (Fig. 1 u. 2 Lm.), die unter unseren Augen, in loco, aus den Mesenchymzellen entstehen. Es sind grosse, amöboide Zellen mit stark basophilem, nach Azurfärbung tiefblauem Protoplasma, typischem, während der Bewegung sich mannigfaltig deformierendem Kern mit grossen Nukleolen und meist deutlicher heller Sphäre. Sie gleichen vollkommen den Lymphozyten, die in dem Blute der Gefässe überall gefunden werden können. In der Umgebung der Thymus sieht man auch alle nur wünschenswerten Übergangsformen von den fixen Mesenchymzellen zu diesen grossen basophilen Lymphozyten.

Diejenigen Mesenchymzellen, die den Epithelzellen unmittelbar anliegen, verwandeln sich besonders gern in lymphozytoide Wanderzellen (Fig. 1 Mz' und Lm. rechts). Man trifft sowohl in dem gegenwärtigen, als auch in den späteren Stadien (Fig. 4 Mza.) spindelförmige, das Epithel umsäumende Mesenchymzellen im Zustande der Kontraktion und Anschwellung, wobei die langen Ausläufer eingezogen werden, das Protoplasma stark basophil wird und der Kern den für die grossen Lymphozyten charakteristischen Typus annimmt. Mit ganz besonderer Vorliebe geschieht dies an den Stellen, wo Mesenchymzellen in den Furchen der Thymusoberfläche liegen.

Nach ihrer Entstehung aus den fixen Zellen können sich sowohl die kleinen Wanderzellen, als auch die grossen Lymphozyten, so wie es auch anderorts geschieht, selbständig mitotisch vermehren. Man findet in ihnen Mitosen, die sich von den Mitosen der fixen Mesenchymzellen sofort durch den scharf umschriebenen, mit Pseudopodien versehenen Zellkörper unterscheiden (Fig. 2 Lm').

Wenn das Epithel die umgebenden Mesenchymzellen zur Abrundung und zur Verwandlung in Wanderzellen veranlasst, so übt es andererseits zweifellos auch eine positiv chemotaktische Wirkung auf diese Wanderzellen aus. Denn gleich nach ihrer Entstehung kriechen die Wanderzellen zur Oberfläche des Thymusepithels und dringen dann in dasselbe ein.

Dies geschieht mit allen Wanderzellen, sowohl mit den kleinen, blassen, als auch mit den ganz grossen Lymphozyten; diese letzteren bilden beim Kaninchen jedenfalls die Mehrzahl.

Wenn ein solcher Lymphozyt an die äussere Epithelgrenze herangekommen ist, sieht man, wie seine Pseudopodien sich dann einen Weg zwischen die Protoplasmakörper der Epithelzellen bahnen (Fig. 1 und 2 Lma.). Die Zelle kann sich dabei stark deformieren, in die Länge ziehen oder grosse lappige Vorstösse bilden. Die Epithelzellen werden auseinandergeschoben, ihr Protoplasma wird dabei vielleicht sogar aufgeweicht und vakuolisiert, obwohl ich Degeneration von Epithelzellen und Erscheinungen der Phagozytose niemals beobachten konnte. Der Lymphozyt (Fig. 1 Lma.) gräbt sich zuerst eine Grube an der Thymusoberfläche, dann, beim weiteren Vordringen, schliessen sich die Ränder der Grube hinter oder über ihm wieder zu. Die basalen Teile der Epithelzellen erlangen wieder ihre ursprüngliche Form und Lage und dann kann man einem solchen, schon mitten im Epithel liegenden Lymphozyt (Fig. 1 Lmb.) freilich nicht mehr ansehen, ob er von aussen gekommen oder in loco entstanden ist. Übergangsformen von Epithelzellen zu Lymphozyten fehlen indessen vollständig. Andererseits sind die überall und in allen Phasen vorhandenen Einwanderungsbilder so überaus unzweideutig, dass an der beschriebenen Entstehungsweise der intraepithelial gelegenen lymphozytoiden Wanderzellen gar kein Zweifel aufkommen kann.

Nicht selten dringt ein Lymphozyt zwischen die Epithelzellen so rasch ein, dass das zurückgewichene Protoplasma der letzteren sich nicht sofort wieder zusammenschliesst. In einem solchen Fall erscheinen die grossen blauen Lymphozyten von schönen hellen Höfen mit zerfressenen, unregelmässigen Wänden umgeben (Fig. 2 und 3 s.) und manchmal bleibt für eine Zeitlang eine helle Strasse bestehen, die den Weg anzeigt, den der Lymphozyt bei seinem Vordringen aus dem Mesenchym ins Epithel gegangen ist (Fig. 3 t.).

Ich habe bereits gesagt, dass alle Arten der im umgebenden Mesenchym vorhandenen Wanderzellen in das Thymusepithel einwandern können, sowohl die grossen blauen Lymphozyten, als auch die kleinen blassen Wanderzellen und alle Übergangsformen zwischen ihnen. Auch die kleinen Wanderzellen zwingen sich auf dieselbe Weise zwischen die Epithelzellen hinein. Während aber die grossen Lymphozyten schon bei schwacher Vergrösserung sofort in die Augen fallen, bemerkt man die anderen erst bei

genauer Untersuchung mittels Immersionssystems. Wenn man sie aber einmal gefunden hat, ist auch bei ihnen der Unterschied von den Epithelzellen ganz leicht zu demonstrieren, wenigstens beim Kaninchen.

Bei diesem Tier wird die Untersuchung der Thymuswanderzellen auch noch dadurch erleichtert, dass die kleinen blassen Wanderzellen, sobald sie in das Epithel eingedrungen sind, sofort anwachsen, stark basophiles Protoplasma bekommen und sich somit samt und sonders in grosse Lymphozyten verwandeln.

Wie gesagt, verwandeln sich die in den Einsenkungen der Thymusoberfläche eingeklemmten Mesenchymzellen mit besonderer Vorliebe in Wanderzellen. Die Einschnitte zwischen den Höckern werden auf diese Weise zu den bevorzugtesten Eingangspforten für die Lymphozyten, wie man es besonders in den kaudalen Abschnitten der Thymus, in ihrem Körper beobachten kann. Das am Grunde der Furchen lockere, vakuolisierte Protoplasma der Epithelzellen bietet den eindringenden Lymphozyten einen noch geringeren Widerstand als anderswo und man kann oft ganze Haufen (Fig. 2) oder Reihen von grossen basophilen Lymphozyten sehen, die aus den Furchen in das Epithel einwandern und bis an das Lumen vordringen. Die von ihnen durchwanderte Strecke erkennt man an den hellen Lücken zwischen den unregelmässig verschobenen Epithelzellen.

Am Lumen findet man im Thymuskörper zwischen den unregelmässig gelagerten, vakuolisierten Epithelzellen schon jetzt sehr zahlreiche Lymphozyten angehäuft. Einzelne von ihnen können auch in das Lumen selbst gelangen, wo sie von den beim Kaninchen übrigens sehr spärlichen freigewordenen degenerierenden schaumigen Epithelzellen ohne jede Schwierigkeit unterschieden werden können.

In allen Stadien der Einwanderung können sich die Lymphozyten mitotisch teilen. Im Epithel finden sie augenscheinlich gerade besonders günstige Vorbedingungen dazu. Diese Mitosen der eingewanderten Lymphozyten sind von den daneben befindlichen Epithelmitosen ohne jede Schwierigkeit an dem basophilen scharf abgegrenzten Zelleib zu unterscheiden; die Möglichkeit einer Verwechslung ist absolut ausgeschlossen. Auch in den Lymphozyten sehen die Mitosen immer normal aus, abweichende Teilungsformen habe ich nicht gefunden.



In dem beschriebenen Stadium findet man jetzt also tatsächlich zwei Mitosenarten in der Thymus. Sie gehören aber zwei genetisch ganz verschiedenen Zellarten an und stellen also nichts besonders Auffallendes vor.

Der beschriebene Vorgang der Einwanderung von lymphozytoiden Wanderzellen aus dem Mesenchym in die epitheliale Thymusanlage spielt sich, wie ich es nochmals wiederholen will, beim Kaninchen in den angegebenen Stadien in allen seinen Einzelheiten auf so deutliche Weise ab, dass die Hauptfrage der Thymushistogenese schon dadurch allein ihre Entscheidung finden könnte. Die Lücke, welche Hammar (12) in seinen Schlussfolgerungen wegen Mangel an passenden Stadien lassen musste, erscheint dadurch ausgefüllt. Die ersten Thymuslymphozyten entstehen nicht durch besondere Differenzierung der Epithelzellen, sondern sie wandern aus dem Mesenchym ein und diese Einwanderung kann an passenden Objekten jederzeit mit Leichtigkeit demonstriert werden. Sie sind also echte Lymphozyten. Die ersten Thymuslymphozyten gehören beim Kaninchen sämtlich dem Typus der sog. „grossen Lymphozyten“ an; auch die zuerst vorhandenen kleinkernigen Wanderzellen mit blassem Plasma wachsen rasch an und werden basophil.

Wie wir aus der folgenden Schilderung sehen werden, beginnt mit diesem Auftreten der ersten Lymphozyten in der epithelialen Thymusanlage die sog. „lymphoide Verwandlung“ des Organs. Sie besteht aus zwei parallel verlaufenden Entwicklungsprozessen — der weiteren Differenzierung der Lymphozyten einer- und der Epithelzellen andererseits. Aus den grossen Lymphozyten entstehen mit der Zeit unter kolossaler Vermehrung die kleinen. Aus der ursprünglichen kompakten Epithelmasse entstehen die fixen Zellen des Rindenretikulums und des Markes.

Das weitere Stadium der Thymusentwicklung, zu dessen Beschreibung ich jetzt übergehe, findet man bei Kaninchenembryonen von 17,5—18 mm.

Der Kopfteil des Organs liegt hier etwas unterhalb des Kehlkopfes; er berührt das Epithelkörperchen der dritten Tasche, sein Gewebe ist aber von dem letzteren durch Bindegewebe scharf abgegrenzt. An Querschnitten erscheint er als ein Epithelsäckchen mit unregelmässigem spaltförmigem Lumen und einer Wand von sehr wechselnder Dicke an verschiedenen Stellen.

Während an den einen, dünneren Stellen der Wand das Epithel verhältnismässig regelmässig zylindrisch mehrschichtig erscheint, sieht man an anderen Stellen grosse Verdickungen, die nach aussen höckerartig vorragen und aus ganz unregelmässig verteilten, polygonalen Epithelzellen bestehen.

In kaudaler Richtung wird die Wand immer dicker und unregelmässiger. Ein Zervikalstrang ist also eigentlich nicht mehr vorhanden, denn der kraniale Teil der Thymus setzt sich ohne jede Verjüngung allmählich in den stark verdickten kaudalen Hauptteil fort, der sich jetzt zwischen und vor den grossen Gefässen bis an die Perikardhöhle erstreckt. Übrigens ist die äussere Form des ganzen Organs ohne Rekonstruktionen kaum deutlich zu definieren.

Im kaudalen Hauptteil der Thymus ist das Lumen ganz geschwunden. Er besteht aus kompaktem Epithelgewebe. Die schon im vorhergehenden Stadium beschriebenen halbkugelförmigen Vorsprünge an seiner Oberfläche haben sich jetzt infolge fortgesetzter Wucherung des Epithels weiter entwickelt und stellen lange, an den Enden keulenförmig verdickte, zapfenförmige Auswüchse vor (Fig. 4), die mit dem zentralen Strang durch eine etwas verjüngte Basis zusammenhängen. Der Thymuskörper zerteilt sich jetzt also in Läppchen und erhält dadurch im Querschnitt eine rosettenförmige Gestalt. An der konvexen Oberfläche der ersten Läppchen treten wieder neue Auswüchse hervor und auf diese Weise wird die äussere Form des Organs immer komplizierter. Zwischen den Läppchen sieht man dünnere und dickere Bindegewebssepten tief bis an den zentralen Epithelstrang hineinschneiden (Fig. 4).

Die Struktur der Epithelzellen hat sich wenig verändert (Fig. 3, 4 u. 5 Ep.). Die Zellgrenzen sind jetzt in den tieferen Partien der Läppchen und im zentralen Epithelstrang schlecht zu unterscheiden; die Zellkörper haben eine sehr unregelmässige Form und ihr Protoplasma erscheint hier stark aufgelockert, von vielen Vakuolen durchsetzt und hell. An der Peripherie der Läppchen, besonders an ihrer konvexen, äusseren Oberfläche sind die Epithelzellen hingegen meist regelmässig palisadenähnlich angeordnet. Das Protoplasma ist hier kompakter und die Grenze zwischen Epithel und Bindegewebe ist schärfer geworden, als sie es früher war; sie erscheint als eine gebogene Linie, obwohl eine membrana

propria nach wie vor fehlt. Mitosen sind im Epithel überall, sowohl in den tieferen, als auch in den oberflächlichen Schichten zahlreich vorhanden (Fig. 4 u. 5 Ep') und stets sehr leicht als solche zu erkennen. Das Protoplasma der sich teilenden Zellen färbt sich schwächer und stellt einen hellen Hof mit unscharfer Grenze vor. Die Chromosomen sind schlank und deutlich, ebenso die achromatische Figur. Die früheren scholligen Einschlüsse finden sich jetzt im Epithel nur äusserst selten.

Der Prozess der Lymphozyteneinwanderung dauert in verstärktem Maße fort. Am intensivsten verläuft er in dem kaudalen Thymusteile, während er in kranialer Richtung immer schwächer bleibt. Im Thymuskopf findet man demgemäss genau dieselben Erscheinungen, wie ich sie für das vorige Stadium beschrieben habe. Im Mesenchym in der Nähe des Epithels entstehen an vielen Stellen aus fixen Mesenchymzellen einzeln oder in kleinen Gruppen basophile wuchernde Wanderzellen, die zwischen die Epithelzellen eindringen und bis an das hier noch erhaltene Lumen gelangen, wo sie sich allmählich ansammeln. Besonders oft trifft man Wanderzellenbildung in der Umgebung der Gefässe, die dem Epithel anliegen (Fig. 3).

Das Mesenchym, welches den kaudalen, gelappten Abschnitt der Thymus umhüllt, ist jetzt lockerer, gleichsam ödematös geworden. Es enthält grössere, saftigere, sternförmige Mesenchymzellen (Fig. 3, 4 u. 5 Mz.) und viele dünnwandige, weite Gefässe (Fig. 3 und 4 L. und Erz.), die der Oberfläche der Thymus stellenweise eng anliegen (Fig. 3). Mit den Bindegewebssepten gelangen die Gefässe in grosser Anzahl auch in die tiefen Furchen zwischen den Läppchen und man findet sie auch schon hart am zentralen Epithelstrang; ihre Wand besteht aus saftigen Endothelzellen.

Am Thymuskörper sind jetzt im Mesenchym noch viel zahlreichere Wanderzellen von dem verschiedensten Aussehen vorhanden, als früher.

Man sieht alle Übergänge von kleinen Exemplaren mit blassem, an vielen Stellen eingedrücktem Kern zu ganz grossen, oft riesigen Lymphozyten mit dunklem, blauem, amöboidem Protoplasma, grossem, scharf konturirtem, bohnenförmigem Kern mit dicken Nukleolen und heller Sphäre. Man sieht sowohl neue Wanderzellen aus den fixen Mesenchymzellen entstehen, als auch die vorhandenen sich teilen. Ausser den beweglichen Wander-

zellen sieht man im Mesenchym gelegentlich auch schon Elemente vom Charakter der ruhenden Wanderzellen.

Die Neubildung und Wucherung der Wanderzellen geschieht besonders in der Umgebung der zahlreichen Gefässe. Die der Endothelwand von aussen anliegenden Mesenchymzellen werden besonders leicht amöboid (Fig. 3). Sobald sie beweglich geworden sind, verlassen sie die Gefässwand und kriechen nach allen Seiten auseinander.

Hart am Epithel, an der konvexen Oberfläche der Läppchen sieht man ebenfalls zahlreiche, stark basophile Mesenchymzellen, die sich in Lymphozyten verwandeln (Fig. 4 Mza.); auch Mitosen sind in ihnen recht zahlreich (Mza. unten). In den Bindegewebssepten aber erscheinen oft beinahe alle vorhandenen Mesenchymzellen in grosse oder kleine lymphozytoide Wanderzellen verwandelt (Fig. 4 unten). Man sieht hier Reihen von dunkelblauen Zellen, die zwischen den Läppchen in die Masse der Thymus tief einschneiden. Die hier vorhandenen Gefässe sind von Lymphozyten und kleinkernigen Wanderzellen dicht umlagert.

An jedem Schnitt findet man ferner weitere vollkommen überzeugende Bilder der Einwanderung der beschriebenen Wanderzellen ins Epithel (Fig. 3 und 4 Lma.). Jetzt ist dies an der konvexen Oberfläche der Läppchen relativ selten der Fall, hier erscheint die Grenze meistens intakt. In den zwischen den Läppchen befindlichen Furchen aber sieht man überall massenhaft zwischen die Epithelzellen eindringende blaue Lymphozyten und (seltener) kleine blasse Wanderzellen, die sich übrigens im Epithel auch sofort in grosse blaue Lymphozyten verwandeln (Fig. 4 Wz. rechts).

Sehr intensiv ist die Einwanderung in den Bindegewebssepten zwischen den Läppchen (Fig. 4), besonders in deren tiefsten Teilen, wo die Septen an den zentralen Epithelstrang herantreiben. Hier ist die Grenze zwischen Epithel und Bindegewebe oft ganz verwischt. Um die dünnwandigen Gefässe herum sind grosse Mengen von Lymphozyten angehäuft und sie kriechen von hier nach allen Richtungen in das aufgelockerte vakuolisierte Epithel hinein.

Die Hauptmasse der einwandernden Lymphozyten sammelt sich auf diese Weise zuerst in den tieferen Teilen der Thymus, im zentralen Verbindungsstrang und in den inneren, basalen

Partien der Läppchen an, in Form von unregelmässig begrenzten, grösseren und kleineren Haufen. Hier erhalten durch die zwischen ihnen herumwandernden Lymphozyten auch die vakuolisierten Epithelzellen eine besonders unregelmässige Form und Lagerung und zwischen ihnen sind hier an vielen Stellen schon grössere helle Lücken vorhanden, während an der Peripherie der Läppchen, wo zwischen den Epithelzellen relativ nur spärliche Lymphozyten liegen, die regelmässige, dichte Anordnung der zylindrischen Epithelzellen, wie gesagt, mehr oder weniger erhalten bleibt (Fig. 4).

Die im Epithel liegenden grossen Lymphozyten wuchern energisch weiter. Ihre Mitosen haben viel kürzere, plumpere Chromosomen, die Sterne sehen verklumpt aus, der Zelleib ist basophil und scharf begrenzt. Von den Epithelmitosen (Fig. 4 und 5 Ep') sind diese Mitosen (Fig. 6 Lm') stets ohne jede Schwierigkeit zu unterscheiden. Etwas Abnormes ist an den Mitosen auch jetzt nirgends zu bemerken. Auch in den noch kleinen, eben erst eingewanderten, noch schwach basophilen Wanderzellen sieht man gelegentlich Karyokinese; diese Figuren sind aber relativ selten.

Auch in diesem Stadium gibt es noch nirgends ein richtiges Epithelretikulum; gewiss sind an den Stellen, wo die Lymphozyten sich haufenweise ansammeln, die Epithelzellen auseinandergeschoben, zusammengedrückt usw. Dies ist aber noch keine ständige Formveränderung der Zellen.

Die ausgezeichnete Klarheit und Unzweideutigkeit der beschriebenen histologischen Bilder wird nur durch einen Umstand etwas getrübt.

Im kaudalen, gelappten Teil der Thymus sieht man nämlich in dem behandelten Stadium an einigen ganz bestimmten Stellen, nämlich am äusseren Rande der konvexen Oberfläche der keulenförmig verdickten Läppchen eigentümlich veränderte Epithelzellen (Fig. 4 und 5 x.). Das Epithel bewahrt hier, wie gesagt, mehr oder weniger die regelmässig palisadenförmige Lagerung; das Protoplasma der Zellen ist feinretikulär, hell, in den nach innen gerichteten Partien oft etwas vakuolisiert (Fig. 4 und 5 Ep.). Der Kern enthält ein zierliches Lininnetz mit spärlichen Chromatinkörnchen und ein paar dicke Nukleolen. Die veränderten Zellen (x.) erscheinen nun sehr schmal, zwischen den übrigen wie zusammen-

gedrückt. Ihr Protoplasma hat ein viel dichteres Gefüge, färbt sich dunkler und ist meistens in Form eines langen Zipfels nach dem Zentrum des Läppchens ausgezogen. Der Kern ist auch deutlich verkleinert, enthält ein weniger deutliches Lininnetz, zahlreichere dunkle Chromatinkörnchen, dunkler gefärbten Kernsaft, dafür aber nur kleine Nukleolen. Solche schmale dunkle Epithelzellen fallen sofort, schon bei schwacher Vergrösserung auf, zumal die zwischen ihnen liegenden Epithelzellen gewöhnlich um so grösser und heller, manchmal sogar blasig aufgetrieben erscheinen (Fig. 4). Von gewöhnlichen Epithelzellen zu den dunklen sieht man alle Übergänge.

Diese dunklen Epithelzellen sind in der Beziehung wichtig, dass sie Veranlassung geben könnten, an die Verwandlung der Epithelzellen in Lymphozyten zu denken. Bell (4), Prenant (29) und andere Autoren haben ja gerade, wie wir gesehen haben, diese Vorstellung gewonnen, weil sie an vielen Epithelzellen der Thymusanlage Verkleinerung, Dunklerwerden des Kerns usw. beobachtet haben. Tatsächlich kann es auch an unserem Objekt mitunter scheinen, dass die gedunkelten Epithelzellen sich nachträglich kontrahieren, isolieren und in lymphozytoide Zellen verwandeln (Fig. 5 x.); solche Stellen sind aber nur selten, ganz vereinzelt zu finden und müssen anders gedeutet werden.

Die betreffenden Zellen sind von den richtigen eingewanderten Lymphozyten doch grundverschieden. Es muss zugestanden werden, dass, wenn man beim Kaninchen nur die beschriebenen besonderen Epithelzellen und nicht die schönsten und unzweideutigsten Einwanderungsbilder in solcher Fülle vor sich hätte, man sich allerdings veranlasst fühlen könnte, die epitheliale Entstehung der Lymphozyten in Erwägung zu ziehen. Aus diesem Grunde ist, wie wir noch sehen werden, auch das Meerschweinchen ein besonders ungünstiges Objekt, weil dort die kontrahierten Epithelzellen besonders häufig, die einwandernden Lymphozyten aber niemals so deutlich basophil und nicht so typisch ausgebildet sind, wie beim Kaninchen. Unter den obwaltenden Verhältnissen aber, beim Vorhandensein so unzähliger, in höchstem Grade überzeugender Einwanderungsbilder in der Kaninchenthyamus, kann man den beschriebenen Epithelzellen keine grosse Bedeutung zuschreiben.

Den Grund ihrer besonderen Veränderung kann ich allerdings nicht angeben. Degenerierende Zellen sind es gewiss nicht, denn Zerfallserscheinungen habe ich an ihnen niemals bemerken können und ausserdem findet man in ihnen gelegentlich auch Mitosen (Fig. 4x'). Da sie mit den gewöhnlichen Epithelzellen durch Übergänge verbunden sind, entstehen sie auch zweifellos aus ihnen. Dieselben Übergangsformen könnten aber auch eine rückwärtige Verwandlung bedeuten — die Wiederkehr der veränderten Zellen in den ursprünglichen, gewöhnlichen Zustand. Dann wären es eben nur Epithelzellen, die sich zeitweilig in einem besonderen funktionellen Zustande befinden und ein entsprechendes besonderes Aussehen erlangt haben. Meiner Meinung nach wäre dies auch die einfachste und natürlichste Erklärung. Die dunklen Epithelzellen verwandeln sich nicht in Lymphozyten, sondern sie kehren später wieder in den ursprünglichen Zustand zurück. Tatsächlich verschwinden diese Zellen in den späteren Stadien auch wieder allmählich.

Bei einem Kaninchenembryo von 23—25 mm Länge liegt der grösste Teil der Thymus in der Thoraxhöhle. Der kraniale Teil, der in Kopf und Zervikalstrang nicht deutlich eingeteilt werden kann, stellt einen wurstförmigen, dicken Epithelschlauch mit engem Lumen vor, dessen ventrale Wand stark verdickt und mit vielen Höckern versehen erscheint. Der Körper der Thymus liegt ganz im Thorax, sein kaudales Ende ist auf einer grossen Strecke mit der Perikardwand verbunden und wölbt dieselbe sogar in die Perikardhöhle etwas vor. Der Körper stellt jetzt ein umfangreiches Konvolut von massiven, lumenlosen, baumförmig verzweigten, an den Enden keulenförmig aufgetriebenen Epithelzapfen vor, die durch dünnere und breitere gefässführende Mesenchymstreifen voneinander abgegrenzt erscheinen.

Der kraniale schlauchförmige Teil hat sich im Vergleich mit dem vorhergehenden Stadium wenig verändert. Im Epithel sieht man überall einzeln oder in kleinen Gruppen zerstreute basophile eingewanderte Lymphozyten, auch Einwanderungsbilder der gewöhnlichen Art sind an der äusseren Oberfläche überall zu finden.

Die histologische Struktur im Körper der Thymus hat hingegen einen weiteren Schritt zur lymphoiden Verwandlung gemacht.

Die Epithelzellen selbst sind unverändert geblieben (Fig. 6 Ep.); nach wie vor sieht man in ihnen viele Mitosen (Ep'); sie wuchern also weiter und degenerierende Exemplare sind nicht zu finden. Ein einigermaßen regelmässiger Epithelverband ist jetzt aber nur an der äussersten Oberfläche der keulenförmigen Läppchen zu finden. Sonst sind die Epithelzellen im grössten zentralen Teil der Läppchen und in den tief gelegenen, sie verbindenden Hauptzweigen überall durch zahllose eingedrungene Lymphozyten auseinander geschoben, verzerrt, deformiert. Die Verbindung zwischen den einzelnen Zellen ist aufgelockert, die Vakuolen im Protoplasma sind von den zwischen den Zellen befindlichen hellen Räumen nicht mehr zu unterscheiden. Viele Epithelzellen erhalten dadurch eine eckige, sehr unregelmässige Form und bleiben mit den benachbarten nur durch dickere oder dünnere Protoplasmabrücken in Verbindung.

Das Mesenchym, welches die Thymus umhüllt, und ganz besonders die tief einschneidenden Septen zwischen den Läppchen enthalten viele, breite, dünnwandige, mit Blut strotzend gefüllte Gefässe (Fig. 6 L.) und sind geradezu überschwemmt von zahllosen wuchernden grossen und mittelgrossen basophilen Lymphozyten und blassen Wanderzellen mit dunklem oder hellem, unregelmässigem Kern (Fig. 6 Lm. und mLm.). Auch jetzt findet man noch fixe Mesenchymzellen (Mz.) und ruhende Wanderzellen (Wz.); sie sind aber spärlich, weil eben die allergrösste Mehrzahl der mesenchymatischen Elemente sich in wandernde freie Zellen verwandelt hat. Die Gefässe (L.), besonders die in der Tiefe der Septen gelegenen, sind von besonders dichten Scharen von Wanderzellen umringt.

Überall sieht man auch jetzt eine massenhafte Invasion dieser Wanderzellen in das Epithel. In der Tiefe der Septen ist infolgedessen die Grenze zwischen Epithel und Bindegewebe meist undefinierbar (Fig. 6); ganze Scharen von Lymphozyten bahnen sich hier den Weg zwischen die Epithelzellen.

Stellenweise sind die Lymphozyten in der Thymus schon zahlreicher geworden, als die Epithelzellen, obwohl sie im allgemeinen doch noch sehr ungleichmässig verteilt sind; das bezieht sich vornehmlich auf die tieferen Teile der Läppchen und auf den Hauptstamm. Relativ arm an Lymphozyten sind die peripheren konvexen Teile der Läppchen (Fig. 6 unten); hier sieht man im



Epithel, welches aussen durch eine regelmässige, scharfe Linie abgegrenzt erscheint, nur einzelne, meist sehr grosse Lymphozyten zwischen den Epithelzellen. Einwanderung kommt hier auch verhältnismässig nur mehr selten vor (Fig. 6 Lma. rechts). Im Gegenteil, an die äussere Oberfläche des Epithels kriechen von innen aus den zentralen Teilen der Läppchen einzelne Lymphozyten heran. Sie fügen sich dabei der äusseren Epithelreihe ein und können sich in derselben Weise, wie die Epithelzellen, an der Peripherie abplatteln. Solche Zellen könnte man, wenn man nicht auf Grund von Untersuchung der frühesten Stadien ihre Entstehung genau kennen würde, sehr wohl für Lymphozyten halten, die sich aus peripheren Epithelzellen herausdifferenzieren.

Durch die kolossale Anhäufung der Lymphozyten im Epithel der tieferen Teile der Thymus erscheint das letztere, wie gesagt, an vielen Stellen stark aufgelockert; die Zellen sind unregelmässig, eckig geworden und bleiben gegenseitig nur durch ihre Ausläufer in Verbindung. Es ist also jetzt an solchen Stellen zur Ausbildung eines epithelialen Retikulums gekommen. Das Thymusretikulum entsteht folglich, wie wir sehen, nicht primär, sondern sekundär, als einfache mechanische Folge der Lymphozyteninvasion.

Ausser den beschriebenen sind jetzt noch drei weitere neu hinzugekommene Erscheinungen zu beachten.

Erstens sieht man jetzt an vielen Stellen, sowohl im Mesenchym und in den Septen, als auch im Thymusgewebe selbst Lymphozyten, welche sich schon deutlich dem Typus der „kleinen Lymphozyten“ nähern (mLm.). Sie entstehen dadurch, dass ein Teil der Nachkommenschaft der wuchernden grossen Lymphozyten die ursprüngliche Zellengrösse nicht wieder erreicht, sondern klein bleibt. Diese Zellen haben einen kleineren Kern mit zahlreichen dunklen Chromatinstückchen und ohne deutliche Nukleolen, das Protoplasma bildet einen nur sehr schmalen basophilen Saum. Auch in diesen kleinen oder vielmehr „mittleren“ Lymphozyten findet man zahlreiche Mitosen — die sich von den Mitosen der grossen Lymphozyten hauptsächlich nur durch ihre kleineren Dimensionen unterscheiden. Sie bewahren auch die Fähigkeit der amöboiden Bewegung und nehmen dabei oft sehr bizarre Formen an, werden z. B. wurstförmig ausgezogen u. dergl.

Zweitens sieht man an einigen Stellen bereits das erste Auftreten der zukünftigen Marksubstanz. Hie und da, in den zentralen, tiefsten Teilen der Läppchen und vor allem in dem zentral gelegenen Hauptstamm, von welchem die Läppchen entspringen, sieht man kleine, unscharf begrenzte Inseln von grossen, meistens synzytienartig verbundenen Epithelzellen entstehen; ihr Protoplasma ist sehr locker, grob retikulär, ihre Kerne sind sehr gross, ganz blass und chromatinarm und haben ein blasiges Aussehen; nach aussen setzen sich diese Zellen in die gewöhnlichen Epithelzellen unmittelbar fort.

Im Bereich der Inseln findet man relativ nur spärliche Lymphozyten, während die letzteren sonst im umgebenden Thymusgewebe schon grosse, dunkelblaue Infiltrate bilden; deswegen fallen diese Epithelinseln schon bei schwacher Vergrösserung durch ihr helles Aussehen auf. Es scheint, dass die betreffenden Stellen für die Lymphozyten aus irgend einem Grunde unzutraglich geworden sind und von ihnen infolgedessen gemieden werden.

An der äussersten konvexen Peripherie der Läppchen sind die Lymphozyten, wie gesagt, auch spärlicher. Hier tritt das Epithel deswegen ebenfalls deutlich hervor. Es hat hier aber eine ganz andere Beschaffenheit, als in den eben beschriebenen ersten Andeutungen der Marksubstanz. Die kontrahierten dunklen Epithelzellen sind hier wieder spärlicher geworden.

Auf die geschilderte Weise differenziert sich also das Thymusgewebe in drei Zonen — das Mark, die lymphozytenreiche Rinde und den äussersten lymphozytenarmen Epithelsaum.

Drittens treten jetzt die Blutgefässe in besonders innige Beziehungen zum Thymusgewebe. Bisher war das letztere eigentlich gefässlos, denn die dünnwandigen weiten Gefässschlingen lagen bloss der äusseren Epitheloberfläche eng an. Jetzt sieht man, wie in der Tiefe der Bindegewebssepten, wo die Epithelgrenze durch die Lymphozyteninvasion ganz verwischt ist (Fig. 6 links oben), viel seltener an der Peripherie der Läppchen, einzelne Gefässschlingen tief in das Thymusgewebe selbst einsinken; sie werden dabei manchmal von einzelnen Mesenchymzellen begleitet, meistens verwandeln sich aber diese letzteren früher oder später in Lymphozyten und dann erscheint das Endothelrohr unmittelbar in dem mit Lymphozyten infiltrierten Epithelgewebe gelegen.

Zu allererst werden also auf die beschriebene Weise die am tiefsten gelegenen Teile der Thymus, der zentrale Hauptstamm und die basalen Teile der Läppchen, seine Hauptäste, vaskularisiert. Erst nachher dringen Gefässe auch in die mehr peripherisch gelegenen Teile der Läppchen ein.

## 2. Ratte und Maus.

Bei diesen beiden Tieren verlaufen die Erscheinungen der Thymushistogenese in ziemlich gleicher Weise, sodass man sie zusammen beschreiben kann. Im allgemeinen ist die Ratte ein günstigeres Objekt als die Maus, da die Wanderzellen sich bei ihr von den Epithelzellen schärfer unterscheiden, als bei der letzteren.

Die ersten Wanderzellen in der Thymusanlage findet man bei einem Rattenembryo von 8 mm und bei einem Mäuseembryo von 7,5 mm Länge. Bei der Ratte hängt die Thymus mit dem Ektoderm durch Vermittlung des Sinusbläschens noch zusammen. Die Verbindung mit dem Pharynx hat sich eben gelöst. Bei der Maus sind beide Verbindungen noch vorhanden.

Das Epithel der Thymusanlage geht an ihrer kranialen und dorsalen Seite ohne scharfe Grenze in das Epithel des in das Vagusganglion tief eingedrückten Sinusbläschens und in das Epithelkörperchen der dritten Tasche über. Diese beiden letzten Gebilde haben die oben beschriebene Struktur; speziell findet man im Zylinderepithel des Sinusbläschens sehr viele schollige Einschlüsse im Protoplasma.

Die Thymusanlage selbst, deren topographische Beziehungen bei der Ratte erst vor kurzem von Zuckerkandl (42) genauer beschrieben worden sind, stellt in dem genannten Stadium bei beiden Tierarten ein noch kleines, sehr dickwandiges Epithelsäckchen mit spaltförmigem Lumen vor. Das Epithel ist ein unregelmässiges mehrschichtiges Zylinderepithel ohne deutliche Zellgrenzen, mit grossen, hellen, netzigen, oft in Karyokinese befindlichen Kernen. Am kaudalen Ende des Säckchens erscheint das Epithel besonders mächtig verdickt und das Lumen geschwunden. Schollige Einschlüsse sind in den Epithelzellen fast nirgends vorhanden. Die äussere Epithelgrenze stellt eine sehr unebene, zackige oder wellige Linie vor.

Das umgebende Mesenchym ist äusserst dicht und vielzellig. Die dichtgedrängten spindligen Mesenchymzellen bilden an der Oberfläche des Epithels parallele Schichten mit zahlreichen dünnwandigen Blutgefässen dazwischen. Viele von den Mesenchymzellen und gerade die dem Epithel am nächsten liegenden kontrahieren sich, werden rund, ihr schwach basophiles Protoplasma wird amöboid, der Kern wird kleiner und dunkler, erhält eine unregelmässig gefaltete Oberfläche — auf diese Weise entstehen typische, meist kleine embryonale Wanderzellen. Besonders zahlreich entwickeln sie sich an der Wand der daneben liegenden Gefässe, der Aortenbögen, der Carotis etc.

Überall sieht man ferner, wie sich diese Wanderzellen von aussen an das Epithel anschmiegen, wie sie sich besonders gern in die Einsenkungen an seiner Oberfläche legen und wie sie sich dann durch aktive amöboide Bewegungen den Weg in das Innere der epithelialen Thymusanlage bahnen, wo sie sich am Lumen, welches übrigens bald schwindet, anhäufen. Es geschieht hier also genau dasselbe, was wir beim Kaninchen gesehen haben, nur sind die Bilder infolge des dichten kleinzelligen Gefüges des Gewebes und der schwächeren Basophilie der Wanderzellen auf den ersten Blick nicht so demonstrativ, wie dort. Es ist interessant zu notieren, dass in das Epithel des Sinusbläschens, ebenso wie in das Epithelkörperchen, keine Wanderzellen eindringen.

Auch die weiteren Erscheinungen entsprechen im Prinzip denjenigen beim Kaninchen. Bei Rattenembryonen von 13 mm und Mäuseembryonen von 10—11 mm finden wir ungefähr entsprechende Zustände.

Das stark vergrösserte, von Bindegewebe und Gefässen durchwucherte Epithelkörperchen der dritten Tasche ist von der Thymus fast überall scharf abgegrenzt oder erscheint sogar durch Bindegewebe ganz abgetrennt. Vom Sinusbläschen sieht man bloss einen ganz unscheinbaren Rest. Es ist dies, wie auch Zuckerkandl angibt, eine kleine, kugelförmige, von regelmässigem zylindrischem Epithel umsäumte Blase, die mit dem kranialen Thymusteil an dessen dorsaler Seite eng verbunden erscheint. Dies Bläschen fällt sofort auf, weil es darin keine eingewanderten Lymphozyten gibt.

Die Thymus reicht mit ihrem kaudalen Ende bis an die Perikardhöhle herunter; bei der Ratte von 13 mm hat sie eine

längliche Form, wobei man einen kranialen Teil, den Kopf, einen mittleren, kurzen, leicht verjüngten, den Zervikalstrang und einen kaudalen, dicken, stark keulenförmig aufgetriebenen, den Körper, unterscheiden kann. Bei den entsprechenden Mäuseembryonen ist diese Gliederung des Organs weniger deutlich.

In der Thymus kann ein Rest des Lumens fast nirgends mehr nachgewiesen werden. Das Gewebe besteht aus einer kompakten Epithelmasse, deren Zellen ganz unregelmässige, zum Teil sogar unscharf begrenzte Formen und dichtes, retikuläres Plasma haben. Die Kerne sind von verschiedenem Umfang, meist sehr gross, rund oder oval, mit deutlichem, lockerem Lininnetz, zahlreichen feinen und einigen grossen, eckigen, dunklen Chromatinteilchen versehen. Überall findet man typische Epithelzellenmitosen.

Die äussere Oberfläche der Epithelmasse ist sehr uneben. Sie bildet überall grössere und kleinere, mehr oder weniger entwickelte abgerundete Höcker mit Furchen dazwischen. Die Lappchenbildung hat also schon begonnen.

Im umgebenden, sehr dichten Mesenchym sieht man weniger Wanderzellen, als beim Kaninchen. Dafür sind aber besonders zahlreiche, sehr weite, dünnwandige Blutgefässe vorhanden.

In der Thymus selbst sind die Wanderzellen jetzt schon sehr zahlreich; sie haben sämtlich den Charakter von grossen amöboiden Lymphozyten angenommen. Die zuerst kleinen, blassen Wanderzellen haben sich also nach ihrer Einwanderung ins Epithel in diesem Sinne verändert. Bei der Ratte sind diese grossen Lymphozyten stark basophil, dunkelblau, mit grossen unregelmässig gefalteten nukleolenhaltigen Kernen. Bei der Maus hingegen ist die Basophilie ihres Protoplasmas beinahe der Basophilie der Epithelzellen gleich, sodass hier die Lymphozyten von den Epithelzellen viel schwieriger zu unterscheiden sind.

Bei der Ratte liegen die dunkelblauen Lymphozyten meist in besonderen, grossen, vakuolenartigen hellen Räumen zwischen den blassen, auseinandergeschobenen unregelmässigen Epithelzellen. Diese letzteren nehmen infolgedessen schon jetzt an vielen Stellen ein sternförmiges Aussehen an, bleiben miteinander nur durch ihre Ausläufer verbunden und bilden dadurch ein sehr schönes und deutliches Retikulum, dessen Maschen von den Lymphozyten eingenommen werden. Die Mitosen, die man in

den Lymphozyten findet, unterscheiden sich aufs schärfste von den Mitosen der Epithelzellen. Die Lymphozyten nehmen vornehmlich die tieferen Partien der Epithelmasse ein, während die Peripherie der letzteren von ihnen relativ frei ist.

Bei der Maus sind die Lymphozyten in der Thymus gleichmässiger verteilt.

Überall an der Peripherie der Thymus sieht man jetzt, ebenso wie beim Kaninchen, zwischen den Läppchen Bindegewebszüge mit breiten dünnwandigen Blutgefässen in das Innere des Organs eindringen.

Dass die beschriebenen grossen Lymphozyten in das Epithel der Thymusanlage von aussen eingewandert sind, ist auch bei der Ratte über alle Zweifel erhaben. In dem vorliegenden Stadium sieht man ganz überzeugende Einwanderungsbilder, die meist in der Tiefe der Furchen zu finden sind, in der Umgebung von Gefässen, wo sich immer neue Mesenchymzellen in lymphozytoide Wanderzellen verwandeln. An der Peripherie der Läppchen sind die Einwanderungsbilder jetzt viel seltener geworden, auch im umgebenden Mesenchym ist die Zahl der Wanderzellen geringer, als beim Kaninchen. Das rasche Wachstum der Lymphozytenzahl in der Thymus hängt also vor allem von der Wucherung der schon eingedrungenen Wanderzellen ab.

Da bei der Maus die Lymphozyten heller gefärbt erscheinen und von dem Epithel infolgedessen schwieriger zu unterscheiden sind und da ausserdem das Gewebe ein dichteres Gefüge besitzt, als bei der Ratte, so kann es hier manchmal den Anschein gewinnen, als verwandelten sich die Epithelzellen selbst durch Kontraktion und Isolierung des Zellkörpers und durch Zunahme der Basophilie in grosse Lymphozyten. Vergleicht man aber solche Bilder mit den früheren Stadien, wo auch bei der Maus nur ganz unzweideutige Einwanderungsbilder vorkommen und mit den entsprechenden Stadien bei Ratte und Kaninchen, so kommt man zur sicheren Überzeugung, dass die grossen Lymphozyten auch hier nur durch Wucherung der zuerst eingewanderten kleinen Wanderzellen entstanden sein können.

Bei Rattenembryonen von 14—15 mm und bei Mäuseembryonen von 11,5 mm beginnt bereits die eigentliche „lymphoide Verwandlung“ des Thymusgewebes mit den ersten Andeutungen von Mark- und Rindensubstanz. Die Thymus liegt in der Thorax-

höhle am Perikard und stellt einen kompakten Körper vor, der durch tief einschneidende Bindegewebssepten in mehrere grosse, rundliche, gegenseitig abgeplattete Läppchen zerteilt erscheint. Die Zahl der Läppchen ist viel geringer, als beim Kaninchen und sie liegen viel enger aneinandergedrückt. Die Thymus kann hier also nicht mit einem Baum verglichen werden.

Von dem thorakalen Teil der Thymus zieht bei der Ratte eine längliche verjüngte Fortsetzung in kranialer Richtung. Das Epithelkörperchen der dritten Tasche hat jede Beziehung zur Thymus verloren und liegt der Thyreoidea an. Der Rest des Sinusbläschens kann vielleicht noch in einer kleinen, am kranialen Thymusteil sichtbaren Epithelblase erkannt werden.

Das Gewebe der Thymus ist jetzt in den tieferen Teilen der Läppchen und überhaupt in den zentralen Abschnitten des Organs von Lymphozyten ganz überschwemmt. Es sind zum grössten Teil noch immer basophile, amöboide, grosse Lymphozyten; es kommen aber auch schon durch Teilung der grossen entstehende und ihrerseits weiter wuchernde kleinere, ebenfalls amöboide Lymphozytenformen vor. Ausserdem findet man schon jetzt in den kaudalsten Thymusteilen auch die weiter unten beschriebenen sesshaften, polyblastenähnlichen Lymphozyten. Endlich kommen bei der Ratte von 15 mm zwischen den gewöhnlichen Lymphozyten im Zentrum der Läppchen auch einzelne kleine, mit dunklem, polymorphem Kern versehene Zellen vor, deren Protoplasma mit azidophilen, roten Körnern erfüllt erscheint — es sind dieselben primitiven Myelozyten resp. granulierten Leukozyten, wie sie auch sonst an vielen Stellen des Körpermesenchyms aus den lymphozytoiden Wanderzellen entstehen. Sie kommen auch in den Septen der Thymus vor.

Die Epithelzellen zwischen den Lymphozyten sind vollständig umgestaltet, zusammengedrückt und bilden ein sehr deutliches Epithelretikulum. Trotzdem sind aber degenerierende Epithelzellen sehr selten. Mitosen sind in ihnen hingegen sehr häufig.

Was die Einwanderung neuer Lymphozyten betrifft, so ist sie jetzt viel schwächer geworden — die Vergrösserung der Lymphozytenzahl geschieht vornehmlich auf Kosten der Wucherung der in der Thymus bereits vorhandenen. Nur in der Tiefe der Septen sieht man noch hie und da Gruppen von Lymphozyten

an der Umgebung der Gefässe in das Thymusgewebe eindringen. Im umgebenden Mesenchym sind die Wanderzellen immerhin in ziemlich bedeutender Anzahl vorhanden; es kommen verschiedene Typen vor, von den grossen Lymphozyten bis zu den ruhenden Wanderzellen.

Sehr stark sind jetzt in dem die Thymus umgebenden Mesenchym die Gefässe entwickelt; sie liegen sowohl an der Peripherie der Läppchen, als auch besonders in den Bindegewebssepten. Mit diesen letzteren dringen sie jetzt tief in das Innere der Thymus ein. Auch in den Läppchen selbst sieht man übrigens einzelne, dünne Gefässe (Fig. 12 Erz.). Das sind Gefässschlingen, die aus dem Bindegewebe ohne begleitende Bindegewebszellen in das Thymusgewebe eingedrungen sind, ohne dass also dadurch die Bildung neuer Läppchen veranlasst worden wäre.

An der konvexen Peripherie der Läppchen sind im Thymusgewebe immer viel spärlichere Lymphozyten vorhanden, als in den tieferen Teilen; an vielen solchen Stellen fehlen sie überhaupt ganz. Auf diese Weise kommt wieder der besonders für die Ratte sehr typische periphere lymphozytenfreie Epithelsaum zustande, wo die polygonalen, zum Teil auch zylindrischen Epithelzellen relativ unverändert geblieben sind, sich eng aneinander schliessen, sodass ihre Grenzen oft undefinierbar werden und vom Mesenchym durch eine regelmässige scharfe Linie abgegrenzt erscheinen. Einwanderung neuer Lymphozyten wird hier gar nicht mehr beobachtet.

Wie erwähnt, tauchen in den beschriebenen Stadien bei Ratte und Maus die ersten Spuren der zukünftigen Marksubstanz auf. Dies geschieht auf dieselbe Weise, wie beim Kaninchen, indem an einzelnen, vorläufig noch nicht zusammenhängenden Stellen in den tiefsten, zentralen Bezirken des Organs aus den zwischen den Lymphozyten befindlichen Epithelzellen Inseln von grossen, synzytial verbundenen Elementen entstehen, die sich durch besonders grosse, ganz helle, blasige Kerne auszeichnen. In diesen Epithelinseln sieht man nur spärliche Lymphozyten; die meisten haben sich aus dem Bereich der veränderten Epithelzellen entfernt; die übriggebliebenen erscheinen oft deformiert, stark in die Länge gezogen, nicht selten findet man hier auch degenerierende Lymphozyten mit pyknotischen Kernen.



### 3. Meerschweinchen.

Beim Meerschweinchen tauchen die ersten Wanderzellen in der Thymus sehr früh auf; dies Objekt ist aber für die Entscheidung der Herkunft der Thymuslymphozyten nicht günstig.

Wie oben bereits erwähnt, zeichnet sich die Thymus beim Meerschweinchen dadurch aus, dass sie fast gar nicht in die Länge wächst und nicht in den Thorax hinabsteigt, sondern zeit lebens als kompakter Körper ihre oberflächliche Lage in der Halsgegend beibehält.

Bei Embryonen von 10—12 mm ist die Thymusanlage sowohl mit dem sinus praecervicalis, als auch mit dem Schlund durch Epithelstränge noch in Verbindung. Das Sinusbläschen, das Epithelkörperchen der dritten Tasche und das eigentliche Thymussäckchen sind sehr schön zu unterscheiden; sie sind rein epithelial und haben die oben beschriebene Struktur. Das Epithel des Sinusbläschens fällt gerade beim Meerschweinchen durch eine besonders grosse Anzahl von roten und blauen scholligen Einschlüssen und Vakuolen in seinen Zellen auf. Das mehrschichtig zylindrische Epithel des dickwandigen Thymusbläschens hingegen entbehrt der Einschlüsse fast vollständig. Seine äussere Oberfläche ist besonders an der ventralen Seite uneben, an vielen Stellen ausgebuchtet und vom Bindegewebe sehr unscharf abgegrenzt; die basalen Oberflächen der Zellen ragen mehr oder weniger hervor.

Das umgebende, kleinzellige Mesenchym enthält schon sehr viele, obzwar sehr unscheinbare, nur bei starker Vergrösserung deutlich hervortretende kleine Wanderzellen; man sieht überall auch ihre Entstehung aus den fixen Mesenchymzellen. Besonders deutlich tritt dies unmittelbar an der ventralen Oberfläche des Thymussäckchens hervor; hier liegen ganz kleine Wanderzellen mit unregelmässigen, eingebuchteten Kernen und spärlichem blassem Protoplasma oft reihenförmig am Epithel. Wo das letztere Einbuchtungen besitzt, scheinen auch die Wanderzellen mehr oder weniger tief in das Epithel eingedrückt.

In etwas weiterer Entfernung von der Thymusanlage, an den grossen Gefässen, sieht man auch zahlreiche junge Granulozyten mit polymorphen Kernen.

In diesem Stadium liegen die Wanderzellen dem Thymus-

epithel also schon von aussen eng an, obwohl die Einwanderung noch nicht begonnen hat.

Bei Embryonen von 14—16 mm existieren die Verbindungen mit Ektoderm und Entoderm nicht mehr. Das Epithelkörperchen verliert allmählich seine Verbindung mit der Thymusanlage. Das Sinusbläschen bleibt hingegen beim Meerschweinchen bis in die spätesten Stadien als solches erkennbar. Es liegt jetzt lateral und dorsal an der Thymus in Form eines Bläschens mit tief eingedrückter Wand und sein Epithel ist mit dem Thymusepithel verschmolzen. Zum Unterschied vom letzteren enthält dies Epithel aber stets viele Einschlüsse im Protoplasma, einzelne degenerierende, vakuolisierte Zellexemplare, und die im folgenden beschriebene Einwanderung der Lymphozyten berührt es in keiner Weise — die Wand des Sinusbläschens bleibt auch für die Zukunft rein epithelial. Auch in diesem Stadium schien mir das Lumen des Sinusbläschens in einigen Fällen mit dem Lumen des Thymusbläschens direkt zu kommunizieren.

Das Thymusbläschen hat jetzt ein schon sehr kleines, unregelmässig eckiges Lumen. Seine Wand erscheint stark verdickt, besonders an der medioventralen Seite und treibt ins umgebende Mesenchym dicke rundliche Knospen. Das Epithel behält nur noch am Lumen eine einigermaßen regelmässige zylindrische Lagerung. Die Hauptmasse der Wand besteht aus einem ganz regellos zusammengesetzten Epithel, sogar ohne distinkte Zellgrenzen. Das Protoplasma hat eine lockere retikuläre Beschaffenheit, enthält zahlreiche kleine Vakuolen, hin und wieder auch blaue Schollen. Die Kerne sind von sehr verschiedener Grösse, hell, mit zartem Lininnetz und mehreren dunklen Chromatinstückchen versehen; sie liegen sehr dicht beisammen und sind sehr oft im Zustande der Teilung anzutreffen.

Im beschriebenen Epithel sieht man nun schon ziemlich zahlreiche Wanderzellen einzeln zerstreut. Sie haben hier ein sehr verschiedenes Aussehen. Die einen sehen ganz wie grosse, typische, basophile, amöboide Lymphozyten mit nukleolenhaltigem Kerne aus; andere, seltenere, sind viel kleiner, besitzen aber auch ein stark basophiles blaues Protoplasma und einen kleinen Kern mit dunklen Chromatinkörnchen; die meisten sehen endlich gar nicht wie Lymphozyten aus, sondern haben mittelgrosse oder kleine, helle Kerne ohne deutliche Nukleolen und mit gefalteter

Membran und ein sehr blasses, undeutlich konturiertes Protoplasma. Alle diese Wanderzellen sind im Epithel sehr ungleichmässig verteilt; sie erscheinen manchmal stark in die Länge gezogen, oft sieht man sie dem Lumen zustreben und sich dort zusammen mit abgefallenen, degenerierenden Epithelzellen anhäufen.

Beim Meerschweinchen ist es nun recht schwierig, die Frage über die Herkunft dieser Wanderzellen zu entscheiden.

Vor allem ist in dieser Beziehung natürlich wieder die zellige Zusammensetzung des umgebenden Mesenchyms von Wichtigkeit. In diesem letzteren ist die Zahl der Wanderzellen, besonders in der Umgebung der grossen Gefässe, inzwischen noch bedeutend gestiegen. Grosse, lymphozytenähnliche Zellen sind ziemlich selten; man sieht aber viele Wanderzellen mit kleinem, unregelmässigem, dunklem oder hellem Kern und mit relativ breitem, vakuolärem oder, im Gegenteil, schmalem und fast homogenem, blassem Protoplasma. Sie sehen ganz ebenso aus, wie die innerhalb der Thymus befindlichen.

Wenn wir aber nach solchen überzeugenden Einwanderungsbildern, besonders von typischen grossen Lymphozyten suchen, wie wir sie beim Kaninchen und zum Teil auch bei der Ratte und Maus auf jedem Schritt und Tritt finden, so erweist es sich, dass sie beim Meerschweinchen zu den grossen Seltenheiten gehören. Es gewinnt eher den Anschein, als ob die basophilen Lymphozyten direkt aus den Epithelzellen entständen, die sich, vielleicht im Anschluss an eine Karyokinese, kontrahieren, von den übrigen ablösen und amöboid werden. Noch zahlreicher als beim Kaninchen sind an der Peripherie der Thymus die zusammengedrückten, dunklen Epithelzellen vorhanden, die von Lymphozyten oft kaum unterschieden werden können. Nicht, dass die Epithelzellen zuerst (Bell, Prenant u. a.) ein Retikulum bilden würden, von dem sich die Wanderzellen dann nachträglich ablösen — ähnliches habe ich nirgends bemerken können. Es könnte sich eben nur um eine direkte Verwandlung im besagten Sinne handeln. Und doch bin ich nach fleissigem Studium dieser Verhältnisse zur Überzeugung gekommen, dass sich das Thymusepithel auch beim Meerschweinchen bei der Lymphozytenentwicklung völlig passiv verhält und dass die letzteren von aussen stammen.

Die Grenze zwischen Epithel und Mesenchym ist nämlich äusserst undeutlich; besonders in den Einschnitten zwischen den

hervorspringenden Knospen erscheint sie oft ganz verwischt. Hier schmiegen sich die Mesenchymzellen in dichten Haufen dem Epithel so eng an, dass das Protoplasma der beiden Zellarten zu verschmelzen scheint; da die Kerne des Epithels und der Mesenchymzellen dabei auch eine ganz ähnliche innere Struktur haben und die Vakuolen im Protoplasma interzelluläre Lücken vortäuschen können und umgekehrt, so ist es nicht immer möglich, von einem bestimmten Zellexemplar zu sagen, ob es eine Mesenchymzelle oder eine Epithelzelle ist. Gerade in diesen, in die Thymussubstanz mehr oder weniger tief einschneidenden Furchen runden sich aber besonders zahlreiche Mesenchymzellen zu kleinen Wanderzellen ab. Da diese letzteren, wie gesagt, meist auch zuerst ein spärliches und ganz blasses Protoplasma haben, so sind sie bei ihrem weiteren Vordringen ins Epithel nur selten deutlich zu verfolgen. Nur wenn der Kern der jungen Wanderzelle von Anfang an dunkler wird, oder wenn ihr Protoplasma von dem Epithel durch einen hellen vakuolären Hof abgegrenzt erscheint, gelingt es leichter, die Wanderzellen gleich bei ihrer Einwanderung zu erkennen. Stellen, wo die aktive Immigration solcher Wanderzellen aus dem Mesenchym ins Epithel unzweifelhaft zu konstatieren war, habe ich aber immerhin in genügender Anzahl doch finden können.

Wenn man also einerseits über solche unzweifelhafte, wenn auch verhältnismässig spärliche Befunde verfügt und sie andererseits mit den oben geschilderten Befunden beim Kaninchen und den anderen Säugern vergleicht, so wird man, wie ich meine, auch für das Meerschweinchen die bindegewebige Abstammung der Thymuslymphozyten gelten lassen müssen.

Nach dem Eindringen ins Epithel werden die Wanderzellen bald viel deutlicher: ihr Protoplasma wird basophil, sie wachsen und treten dann als grosse oder mittlere Lymphozyten oder wenigstens als deutlich begrenzte Wanderzellen hervor. Dadurch, dass sie also nur tief im Innern der Thymus deutlich hervortreten, werden eben die erwähnten Übergangsformen vom Epithel zu den Wanderzellen vorgetäuscht.

Sobald in der Thymus die ersten Wanderzellen erschienen sind, findet man auch gleich Mitosen in ihnen, die sich von den Epithelmitosen meist ohne Schwierigkeiten unterscheiden lassen.

Wenn wir jetzt zu einem Embryo von 17 mm übergehen, so finden wir, dass an der lateralen Seite der Thymus nach wie vor das Sinusbläschen als eine noch ziemlich grosse, dickwandige, eingestülpte Epithelblase liegt: seine Wand enthält keine Wanderzellen, sondern besteht aus Zylinderepithel mit vielen Einschlüssen und einigen degenerierenden Zellen.

Vom ursprünglichen Lumen sind in der Thymus nur spärliche Reste in Gestalt einzelner, nicht mehr zusammenhängender unregelmässiger Spalträume übrig geblieben. Der zentrale Teil des Organs stellt einen kompakten Körper mit sehr unregelmässiger, höckeriger Oberfläche vor, in welchen tiefe Bindegewebssepten, oft bis an die Lumenreste hineindringen; sie sind hier vom Epithel oft nur mit Mühe abzugrenzen. Mit dem Bindegewebe dringen jetzt auch einzelne, noch dünne Gefässe in die Thymus ein. Einige von den höckerartigen Vorsprüngen an der Oberfläche haben sich aber inzwischen weiter entwickelt und stellen fingerförmig ausgespreizte, an den Enden kolbenförmig verdickte, sich auch sofort weiter verzweigende und verlängernde Epithelzapfen vor. Zwischen diesen letzteren sieht man breite helle Mesenchymstreifen, die von den oben erwähnten, in den zentralen Thymusteil selbst hineinschneidenden, schmalen und zum Teil ganz unscharf begrenzten Mesenchymsepten unterschieden werden müssen.

Die epithelialen Elemente bilden dasselbe blasse protoplasmatische Synzytium wie früher, mit unregelmässigen, oft deformierten, dicht gedrängten Kernen. Nur an den Lumenresten und ferner in den keulenförmigen Verdickungen der wachsenden Läppchen sieht man regelmässige, wohl abgegrenzte Epithelzellen. Am Rande der Läppchen ist das Protoplasma der Epithelzellen kompakter und erhält eine dunklere blaue Färbung. Mitosen kommen im Epithel überall in grosser Anzahl vor.

Jetzt sind die Wanderzellen in der Thymus sehr zahlreich, sie gehören zu denselben verschiedenen Formen wie früher. Auch jetzt sind die grössten basophilen Lymphocyten mehr in den zentralen Partien angehäuft. Sie bilden hier kleinere und grössere Streifen und Haufen. Auch in den Lumenresten sieht man Ansammlungen grosser Wanderzellen. In den keulenförmigen Zapfen, den wachsenden Läppchen, sind die Wanderzellen hauptsächlich nur in den basalen, verjüngten Stielen vorhanden. Die

keulenförmig aufgetriebenen Endabschnitte enthalten sie nur in sehr geringer Anzahl.

Das umgebende Mesenchym ist ziemlich reich an Wanderzellen. Die Zahl der Gefässe an der Thymusoberfläche hat sich bedeutend vergrössert. Es mag ausserdem noch notiert werden, dass in diesem Stadium, ebenso wie auch später, an der Thymus oft mikroskopische Extravasate vorkommen, die dann die Entstehung von Erythrophagozyten aus den Mesenchymzellen veranlassen.

Was die Einwanderungsbilder anbelangt, so sind sie jetzt in grösserer Anzahl und leichter zu finden, als früher. Sie kommen an den konvexen Enden der wachsenden Läppchen allerdings nur selten vor. Dafür findet man sie aber in genügender Anzahl in den breiten Bindegewebsstreifen zwischen den Läppchen und besonders in den dünneren Mesenchymstreifen, die sich in den zentralen Abschnitt des Organs hinein fortsetzen und oft bis an die Reste des ursprünglichen Lumens heranreichen. Viele gewöhnliche fixe Mesenchymzellen verwandeln sich hier, besonders in der Umgebung der Gefässe, in kleine blasse Wanderzellen, oder gleich in basophile Lymphozyten und diese bahnen sich dann den Weg in das Innere des Organs. Wenn man auf Querschnitten der Thymus in ihrer Mitte, z. B. am Lumenrest, Haufen von wuchernden blauen Lymphozyten anscheinend ohne jeden Zusammenhang mit der Peripherie des Organs findet, so kann man überzeugt sein, dass bei weiterer Durchsicht der Serie diese Lymphozytengruppe doch bis an ein unzweifelhaftes Bindegewebsseptum wird verfolgt werden können.

Was also beim Meerschweinchen die Frage in erster Linie erschwert, ist die auch in diesem Stadium bestehen bleibende undeutliche Abgrenzung der bindegewebigen Elemente der Septen von den epithelialen Elementen.

Die Epithelzellen erhalten, wie gesagt, durch die zwischen ihnen herumkriechenden Wanderzellen und die eindringenden gefässführenden Bindegewebszüge oft sehr unregelmässige Formen, sie werden z. B. oft in die Länge gezogen, geknickt — dann können sie aber von den ebenfalls länglichen und ganz ähnlich strukturierten Kernen der noch fixen oder sich schon in Wanderzellen verwandelnden Mesenchymzellen kaum unterschieden werden.

Das blasser Protoplast der Epithelzellen wird dabei derart aufgelockert, dass seine Umrisse nicht mehr deutlich zu definieren sind.

Bei Embryonen von 20—24 mm hat sich die Thymus äusserlich in der Beziehung weiter verändert, dass die fingerförmigen gestielten Läppchen länger, an den Enden dicker und etwas verzweigter geworden sind; auch die zentrale Masse des Organs, an welcher die Läppchen sitzen, hat an Umfang etwas zugenommen und enthält jetzt ziemlich viele dünne Gefässe. Lateral ist an der Thymus der Rest des Sinusbläschens an seinem regelmässigen Zylinderepithel und dem Fehlen der Lymphozyten noch immer deutlich zu unterscheiden.

Die keulenförmigen Enden der Läppchen erscheinen sehr scharf und regelmässig begrenzt; augenscheinlich hat sich hier zwischen Epithel und Bindegewebe eine Art *membrana propria* entwickelt. Demgemäss sind hier auch Einwanderungserscheinungen nur ausnahmsweise zu konstatieren — manchmal habe ich hier die kleinen in das Epithel doch noch eindringenden Wanderzellen in der Mitte hantelförmig eingeschnürt gefunden, als wenn sie durch eine Gefässwand hindurchkriechen würden. In den peripheren Teilen der Läppchen sind die Wanderzellen spärlich, hier sieht man ein dichtes, an der Peripherie zum Teil zylindrisches Epithel. Wenn hier grosse Lymphozyten vorhanden sind, so erscheinen sie an der äusseren Epithelgrenze abgeplattet, ebenso, wie ich es oben für das Kaninchen erwähnt habe; das darf natürlich, ebenso wie dort, keineswegs als ein Beweis für ihre Entstehung aus dem Epithel angesehen werden, sondern diese Bilder entstehen lediglich dadurch, dass die Lymphozyten, aus dem Innern des Läppchens kommend, an der äusseren Epithelgrenze von einer *membrana propria* oder von den platt anliegenden Mesenchymzellen angehalten werden. Es muss ferner notiert werden, dass an der konvexen Epithelgrenze die schon oben erwähnten zusammengedrückten dunklen Epithelzellen noch immer vorkommen, wenn auch schon in spärlicher Anzahl.

Die tiefen Teile der Läppchen und die Stiele, an denen sie sitzen, sind ebenso wie die zentrale Thymusmasse mit ihren stellenweise noch sichtbaren Lumenresten von verschiedenartigen Wanderzellen zum Teil schon förmlich überschwemmt. Auch jetzt sieht man noch überall mehr oder weniger deutlich das oben beschriebene Eindringen neuer Wanderzellen aus den Mesenchym-

septen. Der Hauptzuwachs erfolgt jetzt aber natürlich infolge der intensiven Wucherung der bereits eingewanderten Wanderzellen.

Die grösste Mehrzahl der Wanderzellen hat jetzt den Charakter von echten basophilen Lymphozyten angenommen. Man kann unter ihnen sowohl typische grosse, als auch schon kleinere, mittelgrosse Formen unterscheiden; typische „kleine Lymphozyten“ fehlen aber noch. Blasse, undeutlich begrenzte, meist kleine Wanderzellen sind zahlreich vorhanden.

Trotz der grossen Zahl der Wanderzellen tritt aber auch in diesem Stadium noch keine deutliche Retikulumbildung von seiten des Epithels hervor. Das Protoplasma der letzteren ist eben so blass und schwach begrenzt, dass das Epithel seine synzytiale Beschaffenheit vorläufig noch beibehält. Stellenweise treten in ihm aber eigentümlich angeordnete Zellgruppen auf, die sehr an die oben für die noch rein epitheliale Katzenthymus beschriebenen Rosetten erinnern. Es entstehen nämlich an einzelnen Stellen kleine runde Blasen mit winzigem Lumen, deren Wand aus einer Reihe regelmässig radiär orientierter, wohl begrenzter Epithelzellen besteht, zwischen welchen keine Lymphozyten liegen. Die inneren, das zentrale Lumen begrenzenden Teile der Zellen färben sich mit Eosin-Azur deutlich rosa. Diese kleinen Höhlen sind keineswegs Reste des ursprünglichen Lumens, sondern Neubildungen. Es ist bekanntlich durch verschiedene Autoren, vor allem durch Hammar, bewiesen worden, dass während der späteren Existenz der Thymus aus ihren epithelialen Bestandteilen verschiedene zystenartige Bildungen entstehen können. Diesen speziellen Differenzierungsprodukten des Thymusepithels möchte ich auch die von mir eben beschriebenen Gebilde anreihen.

In dem jetzt beschriebenen Stadium tritt in den zentralen Abschnitten der Thymus zum erstenmal mit einiger Deutlichkeit auch die zukünftige Marksubstanz hervor, vorläufig nur in Form von ganz unbestimmt begrenzten, nicht zusammenhängenden Inseln. An den betreffenden Stellen bleiben die hier vorhandenen Wanderzellen relativ spärlich, resp. sie entfernen sich wieder von hier; die übrig gebliebenen bekommen meistens ein sehr blasses, schlecht begrenztes Protoplasma, erlangen nicht das Aussehen von basophilen grossen Lymphozyten und ihre Kerne haben eine unregelmässige, polymorphe Gestalt. Sehr oft sind lange, strang-



förmig ausgezogene, geknickte Kerne vorhanden. Ein Teil der Wanderzellen verfällt hier auch der Degeneration und hinterlässt pyknotische, schollig zerfallende Kernreste. Das epitheliale Synzytium enthält besonders dicht gedrängte, blasse, ebenfalls polymorphe Kerne, die von den Kernen der Wanderzellen nicht immer leicht unterschieden werden können. Dazwischen verlaufen Gefässe, die wahrscheinlich auch von Mesenchymzellen begleitet werden, deren Kerne aber von den Epithelkernen ebenfalls nicht unterschieden werden können. Da alle diese in den beschriebenen Gewebsinseln vorhandenen Kerne und auch die protoplasmatische Substanz blass erscheinen, basophile Lymphozyten aber nahezu fehlen, so fallen diese ersten Spuren der Marksubstanz schon bei schwacher Vergrösserung als helle Flecken in der Tiefe der Thymus auf.

#### 4. Katze.

Wie wir oben bereits gesehen haben, bleibt die Thymus bei der Katze bis zu verhältnismässig späten Stadien (25 mm) rein epithelial. Die ersten Wanderzellen treten in ihr zu einer Zeit auf, wo sie schon sehr umfangreich ist und aus einem thorakalen, dickeren, oberhalb der Perikardhöhle gelegenen und einem schwächeren, langen, zervikalen Teil besteht. Ihre Zusammensetzung aus baumförmig verästelten, gebogenen und gewundenen massiven Epithelsträngen und die Beschaffenheit und Anordnung der Zellen in diesen letzteren habe ich bereits oben geschildert. Typisch für die Katze ist, wie wir gesehen haben, der blasige Charakter der Epithelzellen, ihre radiäre, ziemlich regelmässige Anordnung an der Peripherie der Epithelstränge und die Massen von in höchstem Grade vakuolisierten, polygonalen, hellen Zellen in den zentralen Partien, in den dickeren Hauptstämmen. Das Protoplasma aller Epithelzellen hat einen feinen retikulären Bau, es bildet in den blasigen Zellen die äussere, dünne Hülle und die feinen, netzigen Trabekeln im Inneren (Fig. 7 bis 10 Ep.). Der Kern (Epk.) hat ebenfalls ein sehr typisches Aussehen — er ist meistens rundlich oder oval, in den am stärksten vakuolisierten Zellen sogar eckig, abgeplattet oder sichelförmig. In seinem Inneren sieht man ein, selten mehrere grosse blasse Kernkörperchen, sehr spärliche feinste dunkelblaue Chromatinkörnchen und eine ganz blasse, feine, dem Liningergüst einverleibte Körnung. Diese Epithelzellenkerne sind bei der Katze immer,

auch in den spätesten Stadien (Fig. 11 Epk.), an ihrem ganz blassen Aussehen zwischen den anderen Elementen sofort zu erkennen. Die Entscheidung der Frage über die Herkunft der Lymphozyten wird hier dadurch wesentlich erleichtert.

Die beschriebenen Epithelzellen, auch die am stärksten vakuolisierten, sind aber alle durchaus lebenskräftige Elemente, denn man findet in ihnen überall Mitosen und von ihrer Wucherung hängt ja auch ausschliesslich, vor dem Anfang der lymphoiden Umwandlung, das Wachstum des ganzen Organs ab.

Das die Thymus umgebende und zwischen den Epithelsträngen in Form breiter Streifen befindliche Mesenchym ist sehr locker und relativ arm an Zellen. Ausser gewöhnlichen grossen stern- oder spindelförmigen fixen Zellen findet man bei Embryonen von 22—30 mm nur ziemlich spärliche Wanderzellen. Es sind zum Teil typische mittelgrosse und grosse Lymphozyten, mit schwach basophilem amöboidem Protoplasma, zum Teil kleinkernige Wanderzellen mit reichlichem vakuolisiertem Protoplasma. Ferner sieht man auch viele dünnwandige Blutgefässe, an welchen überall Sprossenbildung zu beobachten ist.

Da die Epithelzellen der Katzenthymus sämtlich mehr oder weniger vakuolär verändert sind, so fällt es immer sehr leicht, sie von den angrenzenden Mesenchymzellen zu unterscheiden, obwohl auch hier, ebenso wie bei den anderen Tieren, an der Oberfläche der Epithelstränge eine membrana propria fehlt. Die Mesenchymzellen liegen als längliche spindelförmige Elemente den basalen, hellen, mehr oder weniger regelmässig zylindrischen Teilen der Epithelzellen meistens sehr eng an und umsäumen an Stelle einer membrana propria die Peripherie der Epithelstränge.

Bei Embryonen von 25, noch mehr bei solchen von 28 und 30 mm Körperlänge sieht man schon an einzelnen Stellen lymphozytoide Wanderzellen im epithelialen Thymusbaum auftreten. Am schönsten tritt jedoch der Prozess der Infiltration mit Wanderzellen in der Thymus von Embryonen hervor, die zwischen 33 und 38 mm stehen. Diese Embryonen werden meiner folgenden Beschreibung als Grundlage dienen.

Alle Differenzierungsprozesse in der Thymus, auch die Infiltration mit Wanderzellen, beginnen am frühesten immer im kaudalen, thorakalen Abschnitt. Zurzeit (wie z. B. bei Embryonen von 38 mm), wo hier im Hauptstamm schon grosse und dichte

Lymphozytenherde existieren, sieht man im Zervikalstrang nur die ersten spärlichen Lymphozyten erscheinen.

Das epitheliale Substrat des Organs wächst inzwischen weiter, die Stränge werden dicker, erscheinen an den Enden, besonders am Perikard, keulenförmig aufgetrieben und bilden neue, zuerst kurze, höckerförmige, später sich verlängernde, zapfenförmige Äste.

Im umgebenden Mesenchym sieht man sich zweierlei Erscheinungen entfalten.

Die erste Erscheinung besteht darin, dass sich eine immer grössere Anzahl der wuchernden spindligen Mesenchymzellen in Wanderzellen verwandelt. Dies geschieht hauptsächlich gerade mit denjenigen Zellen, die dem Epithel von aussen eng anliegen (Fig. 7, 9 und 10 Mza.). Zwischen den Epithelsträngen tauchen infolgedessen, ihrer Oberfläche angeschmiegt, zahlreiche mesenchymatische Wanderzellen auf, die ein sehr verschiedenartiges Aussehen besitzen. Zum grösseren Teil sind es typische mittelgrosse und grosse, manchmal sogar riesengrosse Lymphozyten, mit schönem himmelblauem amöboidem Protoplasma, grossem kugel- oder nierenförmigem hellem Kern mit grossen Nukleolen und deutlicher heller Sphäre (Fig. 7—10 Lm. und Lma.). Diese Lymphozyten unterscheiden sich wieder voneinander durch alle möglichen Modifikationen ihrer histologischen Eigenschaften — durch die mehr oder weniger ausgeprägte Basophilie des Protoplasmas, durch die grössere oder geringere Polymorphie und den wechselnden Chromatinreichtum des Kernes usw. Zum kleineren Teil sind es amöboide Wanderzellen von „histogenem“ Typus, wie sie auch sonst überall im Mesenchym des Körpers zu dieser Zeit und auch schon früher erscheinen — Zellen mit ziemlich unbestimmten histologischen Eigenschaften. Ihr amöboides Protoplasma ist immer hell, oft vakuolisiert, reichlich oder sehr spärlich, der Kern ist klein, meistens mit unregelmässig gefalteter Oberfläche, ohne deutliche Nukleolen und färbt sich dunkler oder heller. Diese Wanderzellen sind mit den Lymphozyten durch verschiedene Übergänge verbunden; sie können sich hier, wie auch anderswo, unmittelbar in echte Lymphozyten verwandeln.

Die zweite Erscheinung besteht darin, dass die dünnwandigen, zwischen den vom Hauptstamm abzweigenden Epithelsträngen verlaufenden Gefässe (Fig. 8 L.) sich erweitern und sich der Oberfläche des Hauptstammes der Thymus zwischen den Abgangsstellen

der Seitenäste, der künftigen Läppchen, eng anschmiegen; sie drücken dabei sogar die Oberfläche des Epithels mehr oder weniger tief ein, und wenn durch den Zufall der Schnittrichtung die Verbindung eines solchen Gefäßes mit dem Mesenchym zwischen den gewundenen Epithelsträngen nicht getroffen ist, so kann es scheinen, als liege das Gefäß tief in der Masse des Hauptstammes, allseitig von Epithelgewebe umringt. Die Mesenchymzellen, die aussen am Endothel der Gefäße liegen (Fig. 7 und 9 Mz.), ihre Perithelzellen, wie man sie nennen könnte, erscheinen immer bedeutend geschwollen. Man findet in ihnen viele Karyokinesen und sie verwandeln sich mit besonderer Vorliebe in zahlreiche amöboide Zellen vom Charakter der Lymphozyten oder der kleinkernigen Wanderzellen, die ihrerseits weiter wuchern (Fig. 7 Lm. und Lm'). In der Umgebung solcher in die Thymusmasse eindringenden Gefäßschlingen erscheinen die Epithelzellen des Hauptstammes gerade besonders stark vakuolisiert und bilden hier die oben beschriebenen hellen Höfe.

Durch die geschilderten Beziehungen der Blutgefäße zum Hauptstamm der Thymus wird dieser letztere noch immer mehr verbogen und an den Seiten eingedrückt.

Wie beim Kaninchen, so kann man sich auch bei der Beobachtung der beschriebenen Bilder bei der Katze des Eindrucks nicht erwehren, dass das Thymusepithel auf die umgebenden Mesenchymelemente eine besondere Reizwirkung ausübt und sie veranlasst, sich wie bei einem Entzündungsprozess abzurunden und mobil zu werden. Und wie beim Kaninchen die eben entstandenen Wanderzellen in das Epithel eindringen, so geschieht dies auch bei der Katze; auch hier müssen also im Epithel Stoffe in Wirkung treten, die die Wanderzellen in positiv chemotaktischer Weise beeinflussen und sie anlocken.

Schon bei schwacher Vergrößerung fallen in dem durchschnittlich sehr hellen und hellkernigen Thymusepithel (Fig. 7—10 Ep.) einzelne dunklere Zellgebilde auf; man könnte zuerst an eine besondere Veränderung der Epithelzellen selbst denken, zumal sehr viele Autoren, wie wir gesehen haben, gerade das erste Auftreten der Lymphozyten in der Thymus auf eine besondere Verdichtung und Verdunkelung des Kernes und auf die Kontraktion und Isolierung des Zelleibes einzelner Epithelzellen zurückführen. Bei genauer Untersuchung erweist es sich aber immer, dass man

an den betreffenden Stellen in Wirklichkeit isolierte, zwischen den vakuolisierten Epithelzellen als etwas ganz Fremdes liegende typische Wanderzellen, echte Lymphozyten vor sich hat (Fig. 7 bis 10 Lmb.). Wenn man weiter ihre Beziehungen zu den in den Mesenchymsepten befindlichen Wanderzellen verfolgt, so kommt man zur festen Überzeugung, dass diese intraepithelialen Lymphozyten von aussen in die Thymus eingewandert sind, dass sie aus dem Mesenchym stammen und mit den im letzteren entstehenden, eben beschriebenen Wanderzellen identisch sind. Auch bei der Katze findet man in dieser Beziehung nicht minder überzeugende Bilder, als beim Kaninchen. Die Eigenart dieser histologischen Bilder (Fig. 7—9 Lma.) hängt hier bloss davon ab, dass, während beim Kaninchen das Protoplasma sämtlicher ins Epithel eingedrungener Lymphozyten stark basophil, tiefblau ist, die Wanderzellen hier ein relativ helles Protoplasma behalten und ferner, dass die Epithelzellen bei der Katze alle mehr oder weniger vakuolär verändert erscheinen.

Die Einwanderung erfolgt sowohl überall an der Oberfläche der Epithelstränge in Form einzelner Exemplare, als auch ganz besonders in der Umgebung der beschriebenen, sich dem Hauptstamm und seinen Hauptästen anschmiegenden Gefässe.

Im ersten Fall handelt es sich meistens schon von Anfang an um grosse Lymphozyten, die an die Oberfläche des Epithels von weitem herankriechen oder an dieser Oberfläche selbst aus den hier befindlichen spindelförmigen Mesenchymzellen entstehen (Fig. 9 und 10 Mza., Lm. und Lma.). Durch seine amöboiden Pseudopodien schiebt sich dann der Lymphozyt zwischen die Epithelzellen hinein. Man findet überall Stellen mit mehr oder weniger tief zwischen peripherischen Epithelzellen steckenden Lymphozyten (Fig. 8 und 9 Lma.). Beim weiteren Vordringen des Lymphozyten schliessen sich die Epithelzellen hinter ihm bald zusammen, manchmal bleibt hier aber für längere Zeit ein breiterer oder engerer Spalt (Fig. 8 Lma.) bestehen, der den vom Lymphozyt gegangenen Weg anzeigt. Dem ersten eingewanderten Lymphozyt kann gleich ein zweiter an derselben Stelle folgen (Fig. 8) usw.

An vielen Stellen sieht man auch kleinkernige, blasse Wanderzellen in das Epithel eindringen (Fig. 7 Wz.).

Die in das Epithel eingedrungenen Lymphozyten liegen zuerst einzeln zwischen den Epithelzellen; hier sind sie, wie gesagt, sofort an dem unregelmässiger und dunkler konturierten und mit mehr Chromatin ausgestatteten Kern von den Epithelzellen zu unterscheiden, ausserdem gelingt es stets auch den schmalen himmelblauen Protoplasmasaum hinreichend genau von dem Protoplasma der Epithelzellen abzugrenzen (Fig. 7—10 Lmb.). Die letzteren erscheinen dabei naturgemäss oft eingedrückt und deformiert, besonders wenn viele Lymphozyten nebeneinander liegen.

Die kleinen, in das Epithel eingedrungenen Wanderzellen (Fig. 7 u.) sind aus dem Grunde schwieriger zu bemerken, weil ihre blasse Zellsubstanz von den Protoplasmauänden der vakuolisierten Epithelzellen oft nur mit Mühe zu unterscheiden ist. Der Kern ist aber in der Regel doch durch seine dunklere Färbung und unregelmässig gefaltete Membran verhältnismässig leicht zu identifizieren.

Sehr bald erlangen übrigens alle eingedrungenen Wanderzellen, auch die kleinen (Fig. 7 u.), samt und sonders den histologischen Habitus von richtigen mittleren oder grossen Lymphozyten mit typischem nukleolenhaltigem Kern und basophilem himmelblauem Protoplasma. Die Mitosen der im Epithel liegenden Lymphozyten (Fig. 7 Lm' links) sind bei der Katze trotz der helleren Färbung ihres Protoplasmas von den Epithelmitosen doch meist ohne besondere Schwierigkeiten zu unterscheiden.

Der beschriebene Prozess der Einwanderung einzelner Lymphozyten spielt sich, wie gesagt, hauptsächlich an der Oberfläche der Seitenäste der Thymus ab; er geht verhältnismässig langsam vor sich und da das Epithel ausserdem weiter wuchert, bleibt die Zahl der hier im Epithel verteilten Lymphozyten während längerer Zeit gering. Sie liegen einzeln, oft weit voneinander zerstreut.

Die in den Hauptstamm hineinsinkenden Gefässe werden hingegen zu Ausgangspunkten einer sehr rasch verlaufenden intensiven Infiltration der Thymus mit Lymphozyten. Ein solches, in einem tiefen Winkel zwischen Epithelsträngen liegendes Gefäss (L.) mit allen umgebenden Teilen habe ich auf Fig. 7 mit möglichst genauer Beibehaltung aller feinsten zytologischer Besonderheiten der einzelnen Elemente dargestellt. Nach aussen vom Endothel (Ed.) sieht man in der hellen, halbflüssigen, noch faserlosen Zwischensubstanz saftige spindlige Mesenchymzellen (Mz.) — das

Perithel des Gefässes. Diese Zellen wuchern und runden sich überall ab und verwandeln sich in weiter wuchernde ( $Lm'$ ) Wanderzellen von zuerst sehr verschiedenem Aussehen ( $Lm.$  und  $Wz.$ ). Alle diese intensive Bewegungen ausführenden Wanderzellen kriechen nach allen Seiten auseinander und dringen in das vakuolisierte Epithel ein ( $Lma.$ ), dessen Grenze infolgedessen stellenweise stark aufgelockert erscheint. Auf der Zeichnung sind alle Stadien der Einwanderung ohne weiteres sichtbar. Die bereits im Epithel liegenden Wanderzellen ( $Lmb.$ , u.,  $Wz'$ ) sehen auch noch etwas verschieden aus, besonders was die Beschaffenheit des Kernes und die Basophilie des Protoplasmas betrifft. Sie wuchern hier weiter ( $Lm'$  links,  $Wz'$ ) und verwandeln sich bald sämtlich in grosse basophile Lymphozyten.

Wie ich oben gesagt habe, befinden sich solche von Wanderzellen umgebene Gefässe hauptsächlich in den tiefsten Teilen der Mesenchymsepten, am Hauptstamm der baumförmig verästelten Thymus. Das Epithel, in welches die Lymphozyten massenhaft eindringen, bildet hier die oben beschriebenen stark vakuolisierten hellen Inseln. Diese letzteren scheinen also gerade die hauptsächlichste Anziehungskraft auf die Lymphozyten auszuüben. Sehr bald erscheinen sie durch und durch mit Lymphozyten infiltriert, während die gewundenen Seitenäste nur vereinzelte Lymphozytenexemplare aufweisen. Die Verteilung der Lymphozyten ist jetzt also eine noch sehr ungleichmässige. Alle Lymphozyten in der Thymus, oder fast alle, gehören dabei dem Typus der grossen Lymphozyten an — dasselbe, was wir auch beim Kaninchen beobachtet haben.

In sehr spärlicher Anzahl findet man zugleich hier und da auch polymorphkernige Spezialleukozyten zwischen den Epithelsträngen der Thymus, wie ich sie in früheren Entwicklungsstadien bei der Katze auch an anderen Stellen des Mesenchyms beobachtet habe (26). Sie können auch an der Einwanderung teilnehmen, wenn auch nur in ganz vereinzelter Exemplaren.

Auch bei der Katze lässt sich also kein primäres Epithelretikulum vor Beginn der Lymphozyteninvasion nachweisen. Ein solches Epithelretikulum kann bei der Katze vielleicht nur in dem Falle vorgetäuscht werden, wenn man die hellen Vakuolen in den Zellen für interzelluläre Räume, die zentralen kernhaltigen Protoplasmanmassen in den Zellen aber mit ihren zur Membran

ausstrahlenden Fäden für sternförmige Zellen mit Ausläufern hält. Auch in den hellen, besonders stark vakuolisierten Epithelinseln, die von den Lymphozyten rasch überschwemmt werden, bleiben die Epithelzellen noch während längerer Zeit unverändert. Sie werden von den zwischen ihnen liegenden wuchernden Lymphozyten bloss immer mehr und mehr zusammengedrückt und deformiert, wobei schliesslich eine wirklich grosse Ähnlichkeit mit einem echten Retikulum entstehen kann (Fig. 7 Ep. rechts). Die Kerne der Epithelzellen liegen an solchen Stellen den Lymphozyten oft sehr eng an.

Die Beschreibung der Lymphozyteninvasion in der Katzen-thymus wäre nicht vollständig, würde ich nicht gewisser histologischer Bilder Erwähnung tun, die als zweifelhaft bezeichnet werden müssen und den Anhängern der Transformationstheorie als willkommene Beweise für die Richtigkeit ihrer Anschauungen erscheinen könnten.

Es kommen nämlich Fälle vor, wo man scheinbar mitten drin in einer vakuolisierten Epithelzelle statt des blassen zentralen Protoplasmahofes mit dem typischen Epithelkern und den ausstrahlenden Protoplasmafäden einen grossen basophilen Lymphozyt liegen sieht (Fig. 7 und 10 y.). Es hat tatsächlich den Anschein, als entstände dieser Lymphozyt durch Kontraktion und Verdunkelung des Protoplasmas der Epithelzelle selbst und durch eine entsprechende Veränderung ihres Kernes. Vom Rande des Lymphozytenkörpers scheinen feine verästelte Ausläufer zur Membran der Epithelzelle zu ziehen.

Es ist aber erstens zu bemerken, dass solche Stellen sehr selten sind. Ausserdem finden sie, wie ich glaube, eine andere, ganz natürliche Erklärung. Bei ihrer Wanderung zwängen sich nämlich die Lymphozyten zwischen die Epithelzellen hinein und drücken dieselben oft an ihrer Oberfläche ein, so dass sie schalenförmig werden und der zentrale Protoplasmahof mit dem Zelleib des Lymphozyten in innigste Berührung kommt. Je nach der Schnittrichtung liegt dann die Epithelzelle dem Lymphozyt entweder sichelförmig an oder sie umgibt ihn wie ein Ring; das Protoplasma der beiden Zellen wird dann voneinander nur schwer abzugrenzen sein und der zweite Fall wird gerade Veranlassung zur Entstehung der eben beschriebenen zweifelhaften Bilder geben. Bei genauem Nachschauen, eventuell in den Nachbarschnitten,



findet man auch meistens den richtigen, der Epithelzelle angehörenden Kern unter oder über dem Lymphozyt. In einem solchen Fall, wo der Lymphozyt mitten in einer Epithelzelle zu liegen scheint, braucht diese letztere in Wirklichkeit auch gar nicht aus einem einzigen Zellkörper zu bestehen — es kann sich dabei sehr wohl auch um zwei durch einen dazwischen, also extrazellulär liegenden Lymphozyt auseinander geschobene und halbmondförmig zusammengedrückte Epithelzellen handeln, in welchen bloss infolge etwas schräger Schnittrichtung die peripherischen Zellmembranen von den protoplasmatischen Scheidewänden zwischen den Vakuolen nicht gut unterschieden werden können. Endlich kann es sich auch tatsächlich um ein aktives Eindringen eines Lymphozyten in eine Epithelzelle handeln, wobei die dünne äussere Protoplasmaschicht leicht zerreist und der Lymphozyt dann den Raum einer von den intrazellulären Vakuolen einnimmt, wobei die Epithelzelle gar nicht zu degenerieren braucht. Wie wir noch sehen werden, verwandeln sich ja die vakuolisierten Zellen mit der Zeit sämtlich in retikulär angeordnete sternförmige und dies kann wohl kaum auf andere Weise geschehen, als durch Eröffnen der Vakuolen.

Gewisse Schwierigkeiten bereiten endlich die ab und zu, meist einzeln und im ganzen selten, scheinbar in den Epithelzellen vorkommenden kleinen, oft geschrumpften dunklen Kerne. In den einen Fällen dieser Art handelt es sich wohl einfach um kleine dunkelkernige Wanderzellen mit sehr blassem und schmalen Protoplasmasaum (Fig. 7 u.). In anderen Fällen gehören aber die Kerne wahrscheinlich doch den Epithelzellen selbst an — sie sind manchmal zackig, klein, viel dunkler als die gewöhnlichen (Fig. 7 z., Fig. 10 w.). Was aus ihnen weiter wird, kann ich nicht angeben; möglich, dass es degenerierende Zellexemplare sind. Der Degeneration können übrigens mitunter, obzwar sehr selten, auch die eingewanderten Lymphozyten verfallen — man erhält dann in Vakuolen liegende grosse schalenförmige oder schollige Kernüberreste (Fig. 10 r.).

Bei einem Embryo von 40 mm sehen wir die weitere Entwicklung der beschriebenen Vorgänge. Einerseits werden die gewundenen verästelten Thymusstränge immer dicker; sie erweitern sich an ihren Enden zu keulenförmigen Läppchen.

Andererseits wächst die Zahl der Lymphozyten in der Thymus immer mehr und mehr.

An der Peripherie der Lappchen bleibt noch immer die regelmässig zylindrische Zellschicht mit den hellen basalen Teilen. Im Hauptstamm aber, der besonders stark an Dicke zugenommen hat, ist jetzt die Mehrzahl der Zellen vollständig vakuolisiert.

In den Strängen und Lappchen sind die Lymphozyten meistens in den tieferen Teilen, an der Achse angesammelt. Der Hauptstamm ist durch und durch mit dichten Haufen grosser, blauer Lymphozyten infiltriert, die sich besonders an die von den hellen vakuolisierten Zellen eingenommenen Bezirke halten. Die am Grunde der Bindegewebssepten verlaufenden Gefässe sind noch immer Ausgangspunkte einer sehr intensiven Lymphozyteninfiltration. An der übrigen Oberfläche der Thymus, speziell an den aufgetriebenen Enden der Lappchen, hat hingegen die Einwanderung neuer Zellen fast ganz aufgehört. Die hauptsächliche Ursache der weiteren Vermehrung der Lymphozyten in der Thymus ist von nun an in ihrer selbständigen Wucherung zu suchen.

Die Mesenchymsepten zwischen den Lappchen sind jetzt wieder ärmer an Lymphozyten geworden.

Bei einem Embryo von 45 mm finde ich einen plötzlich sehr weit vorgeschrittenen Zustand. Alle die früheren gewundenen, durch breite Mesenchymstreifen voneinander abgegrenzten Epithelstränge und besonders der Hauptstamm sind sehr bedeutend verdickt. Die wichtigste Folge davon ist, dass die Mesenchymstreifen zwischen den Lappchen viel dünner geworden sind und ferner, dass die in den Septen am Hauptstamm verlaufenden Gefässe, die schon früher mehr oder weniger tief in das Thymusgewebe hineingesunken schienen, jetzt schon mitten drin im Hauptstamm verlaufen und weitere Sprossen treiben, die sich auch in die basalen Teile der Lappchen fortsetzen. Das Perithel dieser Gefässe besteht auch jetzt noch immer aus zahlreichen wuchernden Lymphozyten, während gewöhnliche fixe spindlige Mesenchymzellen selten sind.

Alle Teile der Thymus, sowohl der tiefer gelegene Hauptstamm, als auch dessen Zweige bis in die keulenförmig aufgetriebenen endständigen Lappchen hinein sind überschwemmt von fast gleichmässig über das ganze Organ verbreiteten unzähligen Lymphozyten. Grosse Lymphozyten sind nur mehr spärlich vorhanden. Die Mehrzahl

gehört dem mittelgrossen Typus an. Viele haben sich unter fortgesetzter Wucherung schon so verkleinert, dass sie dem Typus der kleinen Lymphozyten ziemlich nahe stehen. Es sind kleine, kugelige, immer amöboide Zellen mit rundem, dunklem chromatinreichem Kern ohne deutliche Nukleolen und mit schmalem basophilem Protoplasmasaum.

Von den Lymphozyten relativ frei sind nur die äussersten, kuppelförmig an der Thymusoberfläche hervorragenden Endabschnitte der Läppchen. Hier sieht man noch das frühere Epithel mit den an der Peripherie radiär angeordneten Zellen. Die grossen dichten Lymphozytenmassen dringen also in die peripheren Teile der Läppchen, ebenso wie wir es bei den anderen Tieren gesehen haben, hauptsächlich von innen, von den tieferen Partien, vom Hauptstamm aus vor.

Zwischen den eng beisammen liegenden wuchernden Lymphozyten sieht man überall die zusammengedrückten deformierten Epithelzellen mit ihren unveränderten, typischen Kernen. Zum Teil haben sie auch jetzt noch ihr früheres vakuoläres Aussehen bewahrt. Die meisten stellen jetzt aber schon ein retikuläres Gerüst vor, in dessen Maschen die Lymphozyten eingebettet liegen. Die Lymphozyten müssen also die äussere Wand der Epithelzellen stellenweise zerstört, eingerissen haben und auf diese Weise haben sich die grossen blasigen Zellen schliesslich in ein lockeres Retikulum verwandelt.

Was ferner in diesem Stadium als besonders wichtig erscheint, ist die Tatsache, dass hier zum erstenmal der umgekehrte Prozess, nämlich die Ausschwemmung der in der Thymus gewucherten Lymphozyten in das Bindegewebe und in die Lymphräume beginnt. Gerade in den tiefsten Teilen der Bindegewebssepten, in der Umgebung der grossen Gefässe, die früher und zum Teil auch noch jetzt der Ausgangspunkt der Lymphozytenwanderung waren, sieht man jetzt kleine Häufchen von fertigen, kleinen Lymphozyten aus dem ganz aufgelockerten Epithelretikulum in das Bindegewebe gelangen.

Noch viel deutlicher tritt dies bei älteren Embryonen von etwa 60 mm hervor. Hier haben sich die Läppchen noch mehr verdickt, die Septen mit den Gefässen sind noch enger und aus dem mit mittelgrossen und kleinen Lymphozyten überfüllten

Thymusgewebe treten ganze Scharen von kleinen Lymphozyten in die die Blutgefässe umgebenden Lymphscheiden über.

In diesem Stadium, mit welchem ich das vorliegende Kapitel abschliesse, tritt endlich auch die erste Andeutung der Marksubstanz auf, bei der Katze also relativ spät. In dem zentralen Teil des Hauptstammes und seiner Hauptäste sieht man die Epithelzellen stellenweise wieder grösser werden. Ihr Protoplasma enthält nicht mehr die früheren Vakuolen, sondern hat ein lockeres, retikuläres Gefüge und erscheint stellenweise durch Verschwinden der Zellgrenzen in eine Art Synzytium verwandelt. Die Kerne sind ganz blass, chromatinarm und blasenförmig. Aus solchen inselförmigen Epithelzellenherden entfernen sich die Lymphozyten fast vollständig, deswegen fallen die Inseln durch ihr helles Aussehen sofort in die Augen.

---

Wir sehen aus der in diesem Abschnitt angeführten ausführlichen Beschreibung, dass bei allen untersuchten Säugern die Lymphozyten der Thymus auf ein und dieselbe Weise entstehen. Sie dringen mittels aktiver Bewegungen aus dem Mesenchym in die primäre, rein epitheliale Anlage ein, vermehren sich hier durch Teilung und verwandeln das Epithel auf rein mechanische Weise, durch Auflockerung und Auseinanderschieben der Zellen, in ein Retikulum. Ein primäres, vor dem Erscheinen der Lymphozyten vorhandenes Retikulum liess sich nicht nachweisen.

## **V. Über die weitere Differenzierung des Thymusgewebes, über Entstehung und Struktur der Rinden- und Marksubstanz.**

Da diese späteren Entwicklungsstadien von verschiedenen Autoren schon genauer untersucht worden sind, kann ich mich dabei viel kürzer fassen und nur diejenigen Fragen ausführlicher behandeln, die in der Literatur noch nicht genügend aufgeklärt erscheinen.

Wie sich die ursprüngliche sack- oder schlauchförmige Thymusanlage mit der Zeit unter Verlust des Lumens in ein System von massiven, mehr oder weniger reichlich verzweigten, an den Enden keulenförmig verdickten Epithelsträngen verwandelt, haben wir in den vorhergehenden Abschnitten gesehen. Das baum-

ähnliche Aussehen des ganzen Organs tritt besonders deutlich beim Kaninchen und noch mehr bei der Katze hervor, wo die Thymus eine bedeutende Länge erreicht. Beim Meerschweinchen und auch bei Ratte und Maus stellt sie hingegen einen mehr kompakten, ovalen oder unregelmässig polyedrischen Körper vor, der schon von Anfang an in viel weniger zahlreiche, plumpere, keulenförmige, in der Tiefe miteinander breit verbundene Abteile zerfällt.

In den Stadien, bis zu welchen ich in meiner bisherigen Schilderung gekommen bin, waren die peripherischen, vom zentral gelegenen Hauptstamm abgehenden Äste noch verhältnismässig dünn, bloss an den Enden keulenförmig aufgetrieben und die zwischen ihnen verlaufenden Bindegewebssepten relativ breit. Diese Äste wachsen nun weiter und bekommen dabei an ihrer Oberfläche neue Auswüchse, die sich ihrerseits weiter zu Epithelzapfen ausbilden. Diese Differenzierung der äusseren Form des Organs hängt, wie es auch Mietens (28) annimmt, in erster Linie von dem aktiven Wachstum der epithelialen Grundmasse des Gewebes ab, keineswegs nur von einem Eindringen von Bindegewebssepten in das Thymusgewebe.

Schliesslich erreicht diese fortschreitende Zergliederung der Organmasse ihr Ende, was bei Ratte und Maus ziemlich früh geschieht. Im folgenden werden trotz des an vielen Stellen erfolgenden Eindringens von Gefässen keine neuen Äste mehr gebildet, sondern die vorhandenen vergrössern und verdicken sich, besonders an ihren Enden, immer mehr und mehr und auf diese Weise entstehen die für das ausgebildete Organ so typischen Läppchen, die an mehr oder weniger verzweigten, längeren oder kürzeren, in den zentralen Hauptstamm übergehenden Stielen sitzen. Zuerst von rundlicher oder keulenartiger Form, erhalten die Läppchen später durch gegenseitigen Druck polyedrische Formen. Die Septen zwischen ihnen werden immer dünner und stellen zuletzt nur schmale, helle, die polygonalen Felder der Läppchen voneinander abgrenzende gefässführende Streifen vor.

Mit dieser allmählichen Ausbildung der äusseren Form geht auch die gewebliche Differenzierung Hand in Hand. Die zentralen Partien der Läppchen und des Hauptstammes und seiner Zweige verwandeln sich in die sogenannte Marksubstanz, während an der Peripherie der Läppchen eine dicke Schicht ganz anders gebauten, viel dunkleren und dichteren Gewebes, die sogenannte Rinden-

substanz, entsteht. Der frühere epitheliale Lymphozytenlose Saum an der Peripherie der Läppchen verschwindet dabei allmählich.

Wie sich die Autoren die Entstehung und Zusammensetzung des Markes und der Rinde erklären, habe ich im ersten Abschnitt erläutert. Meine eigenen Resultate decken sich im grossen und ganzen mit den diesbezüglichen Ausführungen Hammars (12, 13, 14, 15).

In den bisher beschriebenen Stadien haben wir, abgesehen von den Gefässen, zwei Zellarten am Aufbau des Thymusgewebes sich beteiligen sehen — die Epithelzellen der primären Thymusanlage und die von aussen, aus dem Mesenchym sekundär eingewanderten Lymphozyten. Die weitere Differenzierung des Thymusgewebes, die Entstehung des Markes und der Rinde sind gleichfalls das Resultat der parallelen, einander beeinflussenden Entwicklung dieser beiden Zellarten.

Zuerst werde ich über die Entstehung der Rindensubstanz berichten.

Wie wir schon gesehen haben, finden die in das Thymusepithel eingewanderten Lymphozyten hier sehr günstige Existenzbedingungen. Die Einwanderung neuer Zellen aus den Bindegewebssepten, aus der Umgebung der Blutgefässe, kann zwar noch ziemlich lange fort dauern (beim Kaninchen bis zum Stadium von 50 mm, beim Meerschweinchen bis zum Stadium von 35 mm, bei der Katze bis zum Stadium von 50 mm), sie nimmt jedoch allmählich ab und hört schliesslich ganz auf. Die in der Thymus zwischen den Epithelzellen liegenden Lymphozyten entfalten aber dafür eine ganz gewaltige Vermehrungsfähigkeit und sind nach verhältnismässig kurzer Zeit in zahllosen Mengen vorhanden.

Bei diesem Eindringen der Lymphozyten zwischen die Epithelzellen und bei ihrer weiteren Vermehrung werden die letzteren natürlich überall auseinandergeschoben, zusammengedrückt, die Zellverbindungen werden an vielen Stellen aufgelockert — und anstatt der früheren synzytialen oder aus polyedrischen Zellkörpern zusammengesetzten Epithelmasse bekommt man schliesslich ein epitheliales Retikulum, welches aus sternförmigen, durch verzweigte, meist platte und breite oder schmale, flügelartige Ausläufer miteinander in Verbindung stehenden Epithelzellen besteht (Fig. 11 Epk., Fig. 12 und 13 Ep.). Auch im retikulären Zustande kann man die Verbindung der Epithelzellen miteinander meistens

als eine synzytiale bezeichnen. Die Maschen des Retikulums beherbergen die Lymphozyten und nehmen mit der Zeit, bei der fortdauernden Vermehrung der letzteren, bedeutend an Weite zu. Auf die beschriebene Weise entwickelt sich also die fixe Grundlage der Rindensubstanz, das Retikulum. Wie wir sehen, entsteht es nicht primär, sondern sekundär, als einfache und natürliche Folge der mechanischen Wirkung der zwischen die Epithelzellen eingedrungenen und wuchernden Lymphozyten. Es hat mit dem Retikulum des adenoiden Gewebes der Lymphknoten, der Milz usw., trotz des von vielen Autoren versuchten Vergleichs, genetisch absolut nichts zu tun und auch die histologische Ähnlichkeit ist nur sehr allgemein und oberflächlich. So stark entwickelte Fasergerüste, wie sie neuerdings Mietens (28) im Thymusretikulum beschreibt, habe ich an meinen Objekten in der embryonalen Periode nicht gefunden, obwohl ich auch nach Mallory färbte. Fasern waren dabei eigentlich fast nur den Gefäßen entlang und in den feinen Bindegewebssepten zu entdecken, wo ihre Anwesenheit ja selbstverständlich von vornherein zu erwarten war und wo sie mit dem epithelialen Retikulum genetisch nichts gemeinsam zu haben brauchen. Selbständige, aus den Bindegewebssepten in das Epithelretikulum der Rinde unmittelbar übergehende Fasern, wie sie Mietens beschreibt, gelang es mir nicht zu unterscheiden. Auch die Kerne der Retikulumzellen (Fig. 11 Epk.) unterscheiden sich meist deutlich von den Mesenchymzellkernen (Fig. 11 Mz.) und bewahren den ursprünglichen Charakter der Epithelkerne. Besonders typisch sind sie z. B. bei der Katze (Fig. 11).

Die Lymphozyten erfüllen die Maschen des Retikulums in den späteren Stadien in so dichten Mengen, dass an gewöhnlichen, nicht geschüttelten Schnittpräparaten meist nur die hellen Kerne der Epithelzellen (Fig. 11 Epk.) zwischen den Lymphozyten (mLm. und kLm.) deutlich hervortreten, während das Protoplasma nahezu ganz verdeckt ist. Nur die Rattenthymus stellt in gewissen, nicht zu späten Stadien ein für das Studium des Retikulums sehr günstiges Objekt vor (Fig. 12 u. 13). Bei Embryonen von 20—25 mm sind hier die Lymphozyten noch nicht sehr zahlreich, das Epithel erscheint aber schon sehr aufgelockert und in ein schönes, deutliches Retikulum mit hellen, weiten Maschen verwandelt.

Trotz der für Epithelzellen so ungewöhnlichen Form bewahren die Retikulumzellen aber doch ihre volle Lebenskraft. Wenn sie sich auch nicht so intensiv vermehren, wie die Lymphozyten, so findet man in ihnen doch immer Mitosen, sogar in den spätesten embryonalen Stadien (Fig. 11 u. 12 Ep'), während degenerierende Exemplare äusserst selten sind. Die Mitosen haben stets ein ganz gewöhnliches Aussehen, was ich besonders Marcus (20, 21) und Gamburgzeff (9) gegenüber hervorheben möchte. Wir wissen ja ausserdem aus den Untersuchungen von Hammar (12—15) und seinen Schülern (17, 30, 34), dass das Epithelretikulum der Thymus auch noch im extraembryonalen Leben aus lebenskräftigen Elementen besteht. Denn bei Involution des Organs entfernen sich die Lymphozyten und die Epithelzellen rücken dann wieder näher zusammen und können ihr früheres epitheliales Aussehen mehr oder weniger vollständig wiedererlangen.

An der Peripherie der Läppchen fügen sich die epithelialen Retikulumzellen in dem voll entwickelten Organ, am Ende der Schwangerschaft, meistens zu einer dünnen, mehr oder weniger deutlichen Membran zusammen (Fig. 11 o.). Es ist aber keine membrana propria und als scharfe Linie tritt sie an Schnitten überhaupt nur stellenweise an der konvexen Oberfläche der Läppchen hervor. In den tiefen Teilen, zwischen Rinde und den Bindegewebssepten, besonders im Fall der Ausschwemmung der reifen kleinen Lymphozyten, existiert überhaupt keine ununterbrochene Grenze.

Bis aber dieser endgültige Zustand in den letzten Stadien der Schwangerschaft erreicht ist, findet man während langer Zeit, auch bei schon vollständig entwickelter, von kleinen Lymphozyten durch und durch erfüllter Rinde, an der äussersten Peripherie der Läppchen oft eine besonders geartete helle Randzone, deren erstes Auftreten ich im vorhergehenden Kapitel geschildert habe (Meerschweinchen bis zu 29—30 mm, Kaninchen bis zu 55 mm, Katze bis zu 70 mm Körperlänge). Sie ist auch schon von anderen Autoren, besonders von Prenant (29), bemerkt worden. Der letztgenannte Autor, der die Thymuslymphozyten für Derivate der Epithelzellen erklärt; erblickt in ihr, ebenso wie in der Marksubstanz, ein Analogon der Keimzentren in den Lymphdrüsen und lässt aus den Epithelzellen der Randzone durch fortwährende



differenzierende Wucherung die dunkelkernigen Lymphozyten der Rinde entstehen. Wie aber aus meiner ganzen Schilderung erhellt, kann diese Vorstellung dem wirklichen Sachverhalt keineswegs entsprechen. Der äussere helle Saum besteht aus eng anliegenden, oft zum Teil synzytial verbundenen, polygonalen oder zylindrischen Epithelzellen, die sich nach innen unmittelbar in die Retikulumzellen fortsetzen und zwischen sich entweder gar keine oder nur sehr spärliche Lymphozyten enthalten. Daher das helle Aussehen der Schicht. Was ihren Ursprung und ihre Bedeutung anbelangt, so entsteht sie, wie ich es schon vorher angedeutet habe, in der einfachsten Weise dadurch, dass die dichte, das Epithel infiltrierende und überschwemmende Lymphozytenmasse hauptsächlich von innen, von dem Hauptstamm der Thymus und von den Stielen der Läppchen aus in die letzteren vordringt. Die Einwanderung neuer Lymphozyten aus dem Bindegewebe an der konvexen Oberfläche der Läppchen hört indessen sehr bald auf. Die vordringenden Lymphozytenmassen lassen nun also einfach für eine bei Ratte und Maus kürzere, bei Katze, Meerschweinchen und Kaninchen längere Zeit die äusserste Epithelschicht frei und diese imponiert dann als helle Randzone. Schliesslich wird aber auch sie von den eindringenden Lymphozyten infiltriert und geht in der Rinde spurlos auf. Es ist sehr möglich, dass bei Involutionsprozessen, falls die Lymphozyten sich zuerst aus den peripherischen Teilen der Läppchen entfernen sollten, diese helle Randzone von neuem auftauchen könnte.

An der Grenze von Rinde und Mark geht das Retikulum unmittelbar in die Epithelmasse des Markes über (Fig. 12 unten). Dies wird jetzt von allen Autoren angenommen, ausser denjenigen natürlich, die, wie Ebner (7), die ganze Rinde, also auch ihr Retikulum, für mesodermal erklären.

Die Lymphozyten, die in den Maschen des Epithelretikulums liegen, gehören zuerst, wie wir gesehen haben, sämtlich dem Typus der sog. „grossen Lymphozyten“ an. Es brauchen dies natürlich nicht alles wirklich grosse Zellen zu sein, denn die Bezeichnung „grosser Lymphozyt“ bezieht sich bekanntlich in erster Linie auf die qualitativen Besonderheiten dieser Elemente; es kann bekanntlich auch mittelgrosse, ja kleine „grosse Lymphozyten“ geben. Die typischen Merkmale dieser Zellen sind ein relativ schmaler, basophiler, amöboider Protoplasmasaum, ein heller, aber scharf

und dunkel konturierter, grosser, runder oder bohnenförmiger Kern mit grossen Nukleolen und eine mehr oder weniger deutliche Sphäre. Alle diese Merkmale können aber in der Thymus, wie auch anderswo, stark variieren, so kann z. B. der Kern tiefe Falten an seiner Membran bekommen und polymorph werden u. dergl. mehr.

Die grossen Lymphozyten haben bei allen untersuchten Tieren in der Thymus so ziemlich das gleiche Aussehen; was ihre Verteilung im Organ betrifft, so habe ich darüber bereits gesprochen. Sie vermehren sich sehr intensiv, wobei ihre Mitosen, wie ich oben erörtert habe, sehr charakteristisch aussehen und mit den Epithelzellenmitosen keineswegs verwechselt werden können.

Im Laufe der nachfolgenden Generationen ändert sich nun der grösste Teil der Lymphozyten in der Beziehung, dass die Zellen immer kleiner und kleiner werden und dem Typus der sog. „kleinen Lymphozyten“ immer näher kommen. Es entstehen zuerst mittelgrosse Lymphozyten mit schon etwas chromatinreicherem Kern und schmalerem Plasmasaum (Fig. 6, 11 und 12 mLm.). Schliesslich bekommt man zahllose Mengen von typischen kleinen Lymphozyten — es sind die gewöhnlichen Zellen mit sehr dunklem und chromatinreichem, rundlichem, oft eingebogenem Kern ohne deutliche Nukleolen und mit einem äusserst schmalen, kaum sichtbaren Protoplasmasaum (Fig. 11, 12 und 13 kLm.). In den letzten Stadien der Schwangerschaft ist die Rinde der Thymus durch und durch von solchen kleinen Lymphozyten erfüllt (Fig. 11); zwischen ihnen sieht man aber immer, auch in den spätesten Stadien, doch einzelne mittelgrosse und sogar ganz grosse hellkernige Lymphozyten zerstreut (Fig. 11 mLm.).

Es wird bekanntlich heutzutage von den Hämatologen angenommen, dass die kleinen Lymphozyten in den Blutbildungsorganen immer nur durch Teilung der grossen Lymphozyten entstehen und dass sie selbst, als reife kleine Lymphozyten, jedenfalls nicht mehr teilungsfähig sind. Diese Vorstellung muss jedoch auf Grund vieler neuer Erfahrungen bedeutend geändert werden. Über die Bildung der kleinen Lymphozyten im adenoiden Gewebe werde ich in einer anderen Arbeit berichten, was aber die Lymphozyten in der Thymus anbelangt, so ist es Tatsache, dass man in den späteren Stadien, wo die ganze Rinde von zahllosen kleinen Lymphozyten überschwemmt ist, Mitosen nicht nur in den jetzt

sehr spärlichen grossen Lymphozyten, sondern gerade besonders häufig in den kleineren Formen findet. Diese Mitosen der kleineren dunkelkernigen Lymphozytenformen haben ein sehr charakteristisches Aussehen (Fig. 11 und 13 kLm') — der kleine Zellkörper ist fast homogen und basophil, die kleinen plumpen Chromosomen liegen so eng beisammen, dass die Figuren verklumpt erscheinen. Diese Lymphozytenmitosen sind den Mitosen derselben Zellen in den anderen blutbildenden Organen, wo sie neuerdings auch von Weidenreich (41) beschrieben worden sind, vollkommen ähnlich und stellen jedenfalls nichts aussergewöhnliches oder gar pathologisches vor. Eine bestimmte Lokalisation der Lymphozytenmitosen lässt sich nicht ermitteln — sie sind ganz gleichmässig über alle Bezirke der Rinde verteilt.

Wie wir gesehen haben, kommen während des ersten Auftretens der Lymphozyten in der bis dahin rein epithelialen Thymusanlage manchmal Bilder vor, die Veranlassung geben können, an eine Entstehung der Lymphozyten aus dem Epithel zu denken und als Übergangsformen in diesem Sinne gedeutet zu werden. Diese kontrahierten, dunklen Epithelzellen (Kaninchen und Meerschweinchen) oder scheinbar innerhalb der vakuolisierten Epithelzellen liegenden Lymphozyten (Katze) verschwinden aber bald vollständig und während der stärkeren Infiltration des Epithels mit Lymphozyten ist es fast ausnahmslos möglich, jede einzelne Zelle immer mit voller Bestimmtheit entweder als Lymphozyt, oder als Epithelzelle zu identifizieren. Übergänge zwischen beiden, sogar scheinbare, kommen nicht mehr vor.

Bei der Ratte kann sich indessen ein Teil der Rinde in seiner Struktur vorübergehend so verändern, dass eigentümliche Bilder entstehen, die vielleicht doch wieder manchen an die epitheliale Entstehung der Lymphozyten und an die Rückverwandlung der letzteren in Epithelzellen glauben lassen könnten. Es werden wohl gerade solche oder ähnliche Befunde gewesen sein, die manche Autoren, z. B. Stöhr (36) oder Cheval (6) in ihrem Glauben an die Transformationstheorie bestärkten und bei ihnen auch den Gedanken an die Möglichkeit einer rückwärtigen Verwandlung der aus Epithelzellen entstandenen Lymphozyten wieder in Epithelzellen wachriefen.

Bei Rattenembryonen von 18—25 mm ist das Thymusgewebe (Fig. 12) sehr deutlich in eine Rindenzone und in grössere

und kleinere helle Markinseln (M.) differenziert. Das Rindengewebe hat ein sehr lockeres Gefüge. Das Epithelretikulum tritt mit seinem protoplasmatischen Gitterwerk und seinen hellen Kernen sehr deutlich hervor (Fig. 12 und 13 Ep.), in seinen weiten Maschen liegen die verhältnismässig noch spärlichen, meist grösseren Lymphozyten (Fig. 12 Lm. und mLm.). Da sie die Maschen bei weitem nicht vollständig ausfüllen, könnte man hier tatsächlich, wenn auch nicht an eine selbständige primäre Entstehung des Epithelretikulums, so doch an die nachträgliche Erweiterung der zuerst durch die eingedrungenen Lymphozyten verursachten Lücken zwischen den Epithelzellen infolge Flüssigkeitsabsonderung von seiten der letzteren denken.

Sehr interessant sind nun die Veränderungen, welche an sehr vielen von den in den Maschen liegenden mittelgrossen und grossen Lymphozyten bemerkt werden können. Bei schwacher Vergrösserung scheint es, als ob es überall im Retikulum Übergangsformen zwischen den Epithelzellen und den Lymphozyten gäbe. Bei genauerem Studium mittels starker Vergrösserungen (Fig. 13) erweist es sich aber, dass hier ein Teil der Lymphozyten vorübergehend den Charakter von fixen, sessilen Elementen angenommen hat (Fig. 13 f.). Die betreffenden Zellen sind den breiten protoplasmatischen Ausläufern der Epithelzellen (Ep.) aufgelagert: sie platten sich ebenso wie diese ab, verbreitern sich in Form einer zackig konturierten, aus dunklem, retikulärem, oft vakuolisiertem Protoplasma bestehenden Platte und die Ränder der letzteren können von den helleren protoplasmatischen Teilen des Epithelretikulums nicht immer gut abgegrenzt werden. Nur der Kern behält seine typische Struktur und seine meistens dunklere Färbung.

Die Lymphozyten erhalten an solchen Stellen ein Aussehen, welches sehr an die sogenannten „ruhenden Wanderzellen“ des normalen Bindegewebes oder an die sesshaften Polyblasten im vernarbenden Granulationsgewebe erinnert. Auch dort kann man ja bekanntlich alle Übergänge von mobilen Lymphozyten oder Polyblasten zu solchen temporär in sessilem Zustande verharrenden Elementen sehen. Hier in der Thymus geht aber dieser Zustand bald wieder vorüber, denn bei etwas älteren Rattenembryonen von 28—30 mm findet man die Maschen des Retikulums überall dicht erfüllt mit typischen kleinen Lymphozyten, zwischen welchen

die grösseren Formen nur mehr sehr selten sind. Die abgeplatteten Lymphozyten runden sich also wieder ab und wuchern in gewöhnlicher Weise weiter.

Die beschriebene Veränderung der Lymphozyten ist also überhaupt nur in der Beziehung wichtig, dass sie die abweichenden Schlussfolgerungen anderer Autoren vielleicht einigermassen erklären könnte.

Was wird nun mit den kleinen Lymphozyten, die in der Thymusrinde in so grossen Mengen produziert werden? Das ist eine Frage von grosser Wichtigkeit, denn damit hängt erstens die Frage der Funktion dieses rätselhaften Organs zusammen, und dann wieder auch die Frage des Ursprungs und der Natur der Thymuslymphozyten.

Wie aus der oben angeführten kurzen Literaturübersicht erhellt, nahmen die meisten von den älteren Autoren, die der Transformationstheorie huldigten, an, dass die Thymuslymphozyten doch echte Lymphozyten sind, und dass sie aus der Thymus in die Lymphe und in das Blut abgeführt werden (Beard [2, 3], Prenant [29] u. a.). Dabei kamen sie also zum merkwürdigen und befremdenden Schluss, dass es im Blute zweierlei histologisch und physiologisch ganz ähnliche Lymphozyten geben müsse, die einen, die aus dem Epithel, die anderen, die nachgewiesenermassen aus dem mesenchymatischen adenoiden Gewebe stammen. Um dieser höchst unwahrscheinlichen Schlussfolgerung auszuweichen, lehren jetzt, wie wir gesehen haben, die neueren Vertreter der Transformationstheorie, Stöhr (36) und seine Anhänger, dass die kleinen Thymuszellen gar keine Lymphozyten seien, sondern bloss ihnen ähnliche Epithelzellen. Als solche sollen sie aber auch die Thymus nicht verlassen und in diesem Organ für immer bleiben.

Nun ist es aber schon von vielen älteren Autoren bemerkt worden, dass in den Bindegewebssepten zwischen den Thymusläppchen, besonders in den tiefsten, an den Hauptstamm grenzenden Teilen, oft grosse Mengen von kleinen Lymphozyten liegen, die sicherlich aus dem Thymusgewebe stammen müssen und dass sie von hier durch die Lymphspalten abgeführt werden. Wenn die Thymuslymphozyten von aussen eingewanderte echte Lymphozyten sind, so wäre das auch ein ganz natürlicher Vorgang.

In der neuesten Zeit hat besonders Hammar (12—15) wieder die Aufmerksamkeit auf die Ausschwemmung der Lymphozyten aus der Thymus gelenkt. Er hat sogar experimentell beweisen können, dass bei durch verschiedene Eingriffe hervorgerufener künstlicher Involution die Lymphozyten die Thymus in kürzester Zeit in Mengen verlassen und dass sie dabei in die Blut- und Lymphgefässe abgeführt werden, während nur ein verhältnismässig kleiner Teil an Ort und Stelle degeneriert.

Diese die Bindegewebssepten infiltrierenden Lymphozytenmassen hat natürlich auch Stöhr (36) gesehen; er erklärt sie aber, wie wir gesehen haben, ganz anders — während in der Rinde die Lymphozyten auf besondere Art veränderte Epithelzellen sein sollen, handle es sich bei diesen in der Tiefe der Septen liegenden Lymphozytenhaufen tatsächlich um echte Lymphozyten, die aber in das Mark aus dem Bindegewebe einwandern. Ich habe schon erwähnt, dass Stöhr nicht angibt, wodurch sich diese echten Lymphozyten von den epithelialen Pseudolymphozyten unterscheiden.

Auf Grund meiner Befunde muss ich mich natürlich mit aller Entschiedenheit auf die Seite Hammars stellen. Wir haben aus der ganzen vorhergehenden Schilderung gesehen, dass die Thymuslymphozyten genetisch mit dem Thymusepithel nichts zu tun haben. Sie dringen in das letztere von aussen ein und vermehren sich bloss darin ausserordentlich rasch und stark. Schliesslich werden sie früher oder später in der Tat aus der Thymus in den allgemeinen Blut- und Lymphkreislauf ausgeschwemmt.

Es kann allerdings die Frage gestellt werden, wie es möglich sei, die Ausschwemmung der Lymphozyten aus der Thymus von einer Einwanderung derselben in die Thymus, wie sie oben beschrieben worden ist, zu unterscheiden. Diese Frage ist aber ganz leicht zu beantworten. In der Regel sind nämlich die beiden Prozesse, der frühere, die Einwanderung der Lymphozyten in die bis dahin rein epitheliale Anlage und der spätere, die Ausschwemmung der Lymphozyten aus der Thymus in das Bindegewebe der Septen, wo sie durch die Lymphspalten entfernt werden, schon zeitlich scharf voneinander getrennt. Nur bei der Katze scheinen sie sich ineinander zu schieben, sodass man z. B. bei Embryonen von 45—50 mm neben unzweifelhafter Aus-

schwemmung kleiner Lymphozyten stellenweise auch noch Einwanderung von grossen, hellkernigen Lymphozyten bemerken kann. Ausserdem, und das ist das Wichtigste, sind die beiden entgegengesetzten Prozesse auch histologisch total verschieden. Während der ersten Periode hat man, wie wir oben gesehen haben, in der Thymus selbst zuerst nur wenige und immer nur grosse Lymphozyten oder lymphozytoide Wanderzellen, während sich im Mesenchym der Prozess der Neubildung von Wanderzellen in der klarsten Weise abspielt: man sieht also im Mesenchym die Entstehung der Lymphozyten aus fixen Zellen und ausserdem sind überall auch unzweifelhafte Einwanderungsbilder direkt zu demonstrieren. Während der zweiten Periode ist das Rindengewebe der Thymus überschwemmt mit reifen, zum grössten Teil ganz typischen kleinen Lymphozyten; das umgebende Mesenchym ist hingegen, wenn auch nicht absolut, so doch jedenfalls relativ, an Wanderzellen viel ärmer geworden. An vielen Stellen sieht man aber, wie die kleinen Lymphozyten, die die Rinde erfüllen und zweifellos auch in gewissem Grade amöboid sind, durch Auflockerung der peripheren Retikulumschicht scharenweise in die Bindegewebssepten hineingeraten (Fig. 11). Sie bilden hier, vornehmlich den Blutgefässen entlang, ganze dichte Strassen und Haufen und werden von hier durch den Lymphstrom entfernt. Es sind also Bilder, die auch Stöhr vorgelegen haben müssen, nur sehe ich mich gezwungen, sie in ganz anderer Weise zu deuten.

Die Lymphozyten, die aus der Thymus ausgeschwemmt werden, gehören alle zu den kleinen Lymphozyten und haben ein ganz typisches Aussehen (Fig. 11 kLn). Ebenso, wie in den Lymphknoten, scheinen diese reifen, in die Zirkulation herausgeschickten Lymphozyten, wohl infolge der besonderen, durch die langdauernde Wucherung geschaffenen Kernplasmarelation (vergl. Weidenreich [41]), für eine gewisse Zeitlang ihre Teilungsfähigkeit eingebüsst zu haben — Mitosen findet man in ihnen nur äusserst selten. Es ist aber jedenfalls mit Sicherheit anzunehmen, dass diese kleinen Lymphozyten doch einer weiteren Entwicklung fähige Zellen vorstellen und dass sie, nachdem sie in den Blutstrom gelangt sind, ebenso wie die aus dem adenoiden Gewebe stammenden, bei passenden äusseren Bedingungen zum Ausgangspunkt neuer Entwicklungsreihen, auch der Hämatopoese werden können. Einige von ihnen, die nach dem Austritt aus

dem Thymusgewebe in den Septen oder im umgebenden lockeren Bindegewebe zufällig für längere Zeit verbleiben, können sich auch an Ort und Stelle, wie auch anderswo, durch Hypertrophie usw. wieder in wucherungsfähige, grosse, hellkernige Lymphozyten zurückverwandeln.

Soviel man nach mikroskopischen Präparaten urteilen kann, verläuft der Prozess der Ausschwemmung der reifen kleinen Lymphozyten aus der Thymus in sehr ungleichmässiger Weise, wahrscheinlich schubweise, denn von mehreren Embryonen gleichen Alters findet man bei den einen die Septen zwischen den Läppchen von kleinen Lymphozyten geradezu überschwemmt, während sie bei anderen darin nur spärlich vorkommen. Deswegen ist es auch unmöglich, genau festzustellen, wann die Ausschwemmung zuerst beginnt. Sie gehört jedenfalls zu den vorgeschrittenen Stadien der embryonalen Entwicklung. So finde ich sie z. B. sehr stark ausgeprägt bei Katzenembryonen von 65 mm, bei Meerschweinchenembryonen von 45—50 mm.

In betreff der Funktion der Thymus existiert in der Wissenschaft seit langer Zeit die Vorstellung, dass dieses Organ eventuell auch eine Beziehung zur Blutbildung haben könnte und zwar nicht nur im Sinne der Bildung von Lymphozyten, was ja für die Autoren, die die Thymuslymphozyten für echte Lymphozyten erklärten, ohne weiteres klar sein musste, sondern auch im Sinne einer erythro- und granulopoetischen Funktion. Bei vielen Autoren kehrt die Angabe über den Befund von gekerntem roten Blutzellen, von Erythroblasten in der Thymus wieder. Was die Granulozyten anbelangt, so hat bekanntlich zuerst Schaffer (31) in der Thymus eosinophile Leukozyten nachweisen können.

Die von mir gebrauchten Untersuchungsmethoden sind gewiss instande, alle zelligen Elemente des Blutes und speziell die hämoglobinhaltigen in tadellos fixiertem und gefärbtem Zustande im Präparat darzustellen. Trotzdem habe ich aber in meinen Präparaten keine Beweise für eine erythropoetische Funktion der Thymus im embryonalen Leben finden können. Ebenso, wie Hammar (12), vermisste auch ich im eigentlichen Thymusgewebe Erythroblasten vollständig. Es ist wahr, dass die kleinsten dunkelkernigen Lymphozyten oft eine gewisse Ähnlichkeit mit reifen Normoblasten haben, besonders wenn das Chromatin im Kern in Form regelmässig angeordneter, gleichgrosser



Stückchen erscheint (Fig. 12 kLm). Bei genauem Vergleich mit den sicheren Normoblasten desselben Embryo an anderen Stellen, z. B. in der Leber, sogar in demselben Präparat, lässt sich aber doch feststellen, dass es bloss eine Täuschung ist und dass vor allem der schmale Protoplasmasaum der kleinen Thymuszellen niemals Hämoglobin enthält. Auch fehlen typische, bei Vorhandensein richtiger Normoblasten sonst immer anwesende Megaloblasten.

Dass man an Abstrichpräparaten der Thymus Erythroblasten bekanntlich (Schaffer u. a.) oft finden kann, erklärt sich, wie ich glaube, auf andere Weise; wie es nämlich an Schnittpräparaten sehr leicht festzustellen ist, kommen in dem die Thymusläppchen umgebenden Mesenchym, auch in den Septen zwischen denselben, ebenso, wie an zahlreichen anderen Körperstellen, nicht aber im Thymusgewebe selbst, oft grössere und kleinere erythropoetische Herde vor. Ich finde das z. B. beim Meerschweinchen (20 mm), bei der Ratte (19 mm) und der Katze (36 mm). An den betreffenden Stellen sieht man Häufchen von runden Zellen im Mesenchym, mit allen von mir (26) und anderen beschriebenen Übergängen von Lymphozyten zu grossen hellkernigen Megaloblasten und kleinen, dunkelkernigen, hämoglobinreichen Normoblasten.

Im eigentlichen Thymusgewebe habe ich hingegen, wie gesagt, Erythroblasten nicht gefunden.

Was die Granulozyten anbetrifft, so habe ich bereits in der vorhergehenden Schilderung gelegentlich notiert, dass bei den meisten untersuchten Arten schon in den frühen Entwicklungsstadien, während der Einwanderung der Lymphozyten, einzelne seltene von den kleineren Formen der Wanderzellen sich sowohl in dem die Thymus umgebenden Mesenchym, als auch in dem Thymusgewebe selbst durch Ausarbeitung von Körnchen in Myelozyten resp. Leukozyten verwandeln.

Bei Kaninchen, Meerschweinchen und Katze sind es sicherlich Spezialzellen. In den späteren Stadien sind sie besonders beim Kaninchen (Embryonen von 60—75 mm) recht zahlreich. In den Septen und in der Rinde der Läppchen, hauptsächlich in deren tiefen Teilen, am Mark, findet man hier ziemlich viele Zellen mit hellem, rundem oder ovalem Kern und mit mehr oder weniger zahlreichen Körnchen im Protoplasma, die sich nach Eosin-Azur rot, nach Alkohol-Thionin rotviolett färben, somit

die für die jungen pseudoeosinophilen Granula typischen Reaktionen geben. Es sind also pseudoeosinophile Myelozyten, die aus einem Teil der lymphozytoiden Wanderzellen in loco entstanden sind, so wie es auch an verschiedenen anderen Körperstellen, z. B. im Mesenchym selbst oder in der Leber usw., zu gleicher Zeit und in derselben Weise geschieht. Auch reifere Formen mit polymorphem Kern sind leicht zu finden, wenn auch in geringer Anzahl.

Beim Meerschweinchen sind pseudoeosinophile Myelozyten im Thymusgewebe sehr selten.

Bei der Katze habe ich hingegen wieder bei Embryonen von 35—50 mm unter den in die Thymus einwandernden Zellen ziemlich oft typische Spezialmyelozyten und Leukozyten gefunden. Hier haben diese Zellen bekanntlich keine ohne weiteres sichtbaren Granula im Protoplasma und sie sind bloss am polymorphen Kern und am roten Grundton der Zellsubstanz als solche zu erkennen.

Bei den drei genannten Tieren habe ich echte eosinophile Zellen nur äusserst selten und nur in den Septen gesehen.

Bei Rattenembryonen von 19 mm habe ich, wie oben notiert, im Thymusgewebe unter den zahllosen Lymphozyten auch spärliche Myelozyten gesehen. Der eine Teil enthält hier nach Eosin-Azur rote Körnchen, der andere, mit typischem polymorphem Kern ist granulalös. Die ersten Zellen werden wohl echte eosinophile, die zweiten spezialgekörnte Myelozyten und Leukozyten sein.

Auch Mastzellen findet man in der embryonalen Thymus, besonders bei Kaninchen und Katze.

Beim Kaninchen können sie wegen ihrer Wasserlöslichkeit natürlich nur an Alkohol-Thionin-Präparaten studiert werden, müssen hier aber dabei noch immer von den pseudoeosinophilen Myelozyten und Leukozyten genau unterschieden werden, die ja auch rotviolette Granula enthalten. Die echten Mastmyelozyten und Mastleukozyten sind hier in der Thymus sehr selten und sehen genau so aus, wie ich es an anderen Stellen bei demselben Tier beschrieben habe. Sie befinden sich vornehmlich in den Septen, viel seltener in den Läppchen selbst.

Bei der Katze sind die Mastzellen in der Thymus von Embryonen von 120—130 mm Länge sehr zahlreich. Sie erscheinen als hellkernige amöboide Zellen mit nach Alkohol-Thionin rot-

violetten Körnern im Protoplasma und befinden sich ausser den Septen hauptsächlich in den tieferen Teilen der Rinde, am Mark.

Der Befund von verschiedenen Granulozyten im Thymusgewebe, wo sie sicherlich in loco aus lymphozytoiden Wanderzellen durch Ausarbeitung von Körnchen im Plasma entstehen, ist in der Beziehung von Wichtigkeit, dass dadurch die Natur der kleinen Thymuszellen als echter, denen des Blutes gleichwertiger Lymphozyten noch einmal bewiesen wird.

Über die Entstehung und Struktur der Marksubstanz kann ich mich sehr kurz fassen. Wie ich schon oben gezeigt habe, erscheinen ihre ersten Andeutungen schon recht früh, dadurch, dass in den tieferen Teilen der sprossenden Läppchen und im Hauptstamm Herde von hypertrophischen, meist synzytial verbundenen Epithelzellen entstehen, aus deren Bereich die Lymphozyten sich mehr oder weniger vollständig entfernen (Fig. 12 M.).

Diese Epithelzellen erhalten stets sehr grosse, chromatinarme, ganz blasse, blasige Kerne, ihr Protoplasma besitzt eine lockere, retikuläre Struktur und die Zellgrenzen sind meist nicht deutlich zu definieren. Unter diesen Epithelzellen findet man (besonders bei Ratte und Maus) oft degenerierende, blasig aufgetriebene und mit scholligen Zerfallsprodukten angefüllte Exemplare. Andererseits findet man aber trotz der Chromatinarmut der Kerne immer auch Mitosen und durch diese Wucherung sowohl, als auch durch die Hypertrophie und Anlagerung immer neuer Retikulumzellen der Rinde wachsen die kleinen und ursprünglich einzeln zerstreuten Markinseln zu grossen, hellen, die tieferen Teile der Thymusmasse durchziehenden Streifen an.

Im Epithel des Markes entstehen früher oder später die bekannten Hassalschen Körper. Sie sind so oft Gegenstand genauester Untersuchung gewesen (Bell, Hammar u. a.), dass ich darüber gar nichts mehr zu berichten brauche. Es ist natürlich selbstverständlich, dass sie mit Blutgefässen und bindegewebigen Elementen überhaupt, wie es manche früher annahmen, nichts zu tun haben. Es sind lediglich Ansammlungen von in besonderer Weise veränderten, zum Teil degenerierten, zum Teil hypertrophischen, konzentrisch geschichteten Epithelzellen.

Die erste Bildung der Hassalschen Körper finde ich beim Kaninchen erst gegen Ende der Schwangerschaft, bei der Ratte

im Stadium von 19 mm, beim Meerschweinchen bei 29—30 mm, bei der Katze bei 70 mm.

Dass die Epithelzellen des Markes sich später in recht mannigfaltiger Weise weiter differenzieren können, wobei myoide Elemente, Zysten und andere Gebilde entstehen, ist hinlänglich bekannt (Hammar u. a.).

Es ist eine sehr interessante Erscheinung, dass die ins Thymusgewebe eingewanderten und dort äusserst stark gewucherten Lymphozyten die zentralen Teile des Organs, wo das Mark entsteht, entweder von Anfang an meiden (Meerschweinchen), so dass an den betreffenden Stellen sofort lymphozytenarme, also helle Inseln entstehen, oder jedenfalls später mehr oder weniger vollständig verlassen. Die wenigen Exemplare, die im Marke bleiben, zeigen fast durchweg anormale, degenerative Veränderungen: oft kommen hier Lymphozyten mit pyknotischen Kernen oder lang ausgezogene, wurstförmige, ebenfalls degenerierende Lymphozytenkerne vor (Meerschweinchen).

Wie die Vaskularisierung der Thymus vor sich geht, darüber habe ich bereits gesprochen. Ein einfaches Einwachsen oder Eindringen der Gefässe schlechthin ist es nicht. Die schliessliche Tatsache, dass an sehr vielen Stellen der Thymusoberfläche, hauptsächlich aber in der Tiefe der Septen, am Hauptstamm, zahlreiche Blutgefässe in das Gewebe eindringen, wird nicht nur durch ein aktives Einwachsen von Gefässsprossen herbeigeführt, sondern sie hängt in gleichem Masse auch von einem nachträglichen Umwachsen der dem Epithel zuerst von aussen bloss eng anliegenden Gefässschlingen durch dies Epithel mit den darin befindlichen wuchernden Lymphozyten ab.

Die dünneren in der Rinde und im Mark verlaufenden Gefässe vom Charakter der Kapillaren scheinen an Schnitten nur aus einer einfachen Endothelwand zu bestehen. Ob sie auch von fixen Mesenchymzellen begleitet werden, ist schwer zu entscheiden, denn diese letzteren würden bei dem so überaus dichten Gefüge des Gewebes in den späteren Stadien von den daneben liegenden Epithelzellen des Retikulums und des Markes kaum zu unterscheiden sein. Da ich aber, wie gesagt, wirkliche Bindegewebsfasern, wenigstens in den von mir untersuchten embryonalen Stadien, nur in sehr geringer Menge in die Rinde eindringen sehe, glaube ich annehmen zu können, dass die

dünnen Gefässe, wenn überhaupt, so doch nur von äusserst spärlichen bindegewebigen Elementen begleitet werden. Das bezieht sich natürlich keineswegs auf die grösseren Gefässe, welche in den Bindegewebssepten verlaufen. Diese Gefässe werden überall von breiteren oder schmälere, zell- und faserreichen, meist mit kleinen ausgeschwemmten Lymphozyten infiltrierten Bindegewebszügen umsäumt. Diese letzteren sind die Reste der früheren, breiten, die wachsenden Epithelstränge voneinander abgrenzenden Mesenchymstreifen, die durch das Dickenwachstum der Stränge und der Lappchen schliesslich in dünne, schmale Septen verwandelt wurden.

## VI. Schluss.

Die Hauptergebnisse der vorliegenden Arbeit können folgendermassen rekapituliert werden.

Die primäre, rein epitheliale Thymusanlage entsteht aus der dritten entodermalen Schlundtasche mit ihrem ventralen Divertikel. Am Anfang sind mit ihr noch das Epithelkörperchen der dritten Tasche und das ektodermale Sinusbläschen eng verbunden. Später trennt sich das Epithelkörperchen ab und lagert sich wahrscheinlich dem lateralen Teil der Thyreoidea an. Das Sinusbläschen geht im kranialen Teil der Thymus auf und kann hier, besonders beim Meerschweinchen, noch während langer Zeit als eine kleine Höhle mit einer regelmässigen, keine Lymphozyten enthaltenden Epithelwand nachgewiesen werden.

Die Thymusanlage besitzt ein enges, spaltförmiges Lumen und eine dicke Wand aus mehrschichtigem, mehr oder weniger regelmässigem Zylinderepithel. Die äussere Epithelgrenze entbehrt einer membrana propria, die unregelmässigen, wellenförmig hervortretenden Basalteile der Epithelzellen grenzen unmittelbar an die Mesenchymzellen.

Im umgebenden Mesenchym sind schon von den frühesten Stadien an zahlreiche Lymphozytoide und kleinkernige, sehr polymorphe Wanderzellen mit Bestimmtheit nachzuweisen. Sie entstehen im Mesenchym in loco durch Abrundung der gewöhnlichen fixen Mesenchymzellen.

Die folgende Entwicklung besteht auf der einen Seite darin, dass das Thymusepithel stark und ungleichmässig wuchert, wodurch das Lumen bald zum Verschwinden gebracht wird und die

äussere Form der nunmehr massiven, lumenlosen, rasch wachsenden Epithelmasse sich in komplizierter Weise verändert. An der äusseren Oberfläche entstehen höckerartige, runde Vorsprünge, die zu mehr oder weniger langen, verschieden geformten Epithelzapfen auswachsen, welche sich ihrerseits weiter verästelten können und an den Enden keulenförmige Verdickungen tragen, die künftigen Läppchen. Dabei wächst die ganze Anlage entweder stark in die Länge und kommt mit ihrem kaudalen, umfangreicheren, baumförmig verzweigten Teile in den Thorax oberhalb des Perikards zu liegen (Kaninchen und Katze), oder sie erhält eine gedrungene Form und wird bei den einen Tieren (Ratte, Maus) ebenfalls kaudal verschoben, während sie bei den anderen (Meerschweinchen) oben am Halse bleibt. Schliesslich kann man in der Thymus einen tiefer gelegenen, zentralen Teil, den Hauptstamm unterscheiden und die von diesem entspringenden, mehr oder weniger verästelten Zweige, an deren Enden die Läppchen sitzen. Zwischen den Zweigen und den Läppchen befinden sich meist breite, gefässführende Mesenchymstreifen, welche bei der nachträglichen Verdickung und dem Zusammenrücken der ersteren schliesslich zu dünnen Septen werden.

Auf der anderen Seite geht mit dem Wachstum der epithelialen Anlage ihre gewebliche Differenzierung einher. Sie besteht vor allem in dem Auftreten von freien wandernden Zellen zwischen den ursprünglichen Epithelzellen. Diese Wanderzellen stellen aber nicht etwa veränderte Epithelzellen im Sinne der Transformations-theorie vor, sondern es sind echte, aus dem umgebenden Mesenchym stammende und in das Thymusepithel durch aktive Bewegung eingedrungene mobile lymphoide Elemente. Sie sind sehr polymorph, erscheinen zum Teil sofort als richtige grosse Lymphozyten, zum Teil als kleinkernige blasse Wanderzellen, oder als verschiedene Übergangsformen zwischen diesen Extremen — in genau derselben Weise, wie es auch an anderen Stellen des Körpermesenchyms überall der Fall ist. Nach der Einwanderung in die Thymusanlage nehmen sie jedenfalls alle sehr bald den histologischen Charakter von typischen grossen Lymphozyten an, von Zellen mit hellem, nukleolenhaltigem Kern und schmalem, basophilem, amöboidem Protoplasma.

Die Einwanderung der Lymphozyten beginnt bereits in sehr frühen Stadien und dauert sehr lange fort. Einzelne Zellen

können an verschiedenen Stellen der Thymusoberfläche eindringen, vornehmlich erscheinen jedoch die grösseren, in der Tiefe der Bindegewebssepten verlaufenden und dem Thymusgewebe hier eng anliegenden Blutgefässe als Ausgangspunkte für die Lymphozyteninvasion. Die Perithelzellen dieser Gefässe verwandeln sich mit besonderer Vorliebe in amöboide Lymphozyten und infiltrieren die tieferen Teile der Thymus in grossen Mengen.

Die Zahl der Lymphozyten in der Thymus vergrössert sich ausser durch den lange andauernden Einwanderungsprozess immer neuer Zellen hauptsächlich und besonders rasch infolge ihrer eigenen intensiven Wucherung. Die Lymphozyten finden im Epithel augenscheinlich sehr günstige Existenzbedingungen und auf diese Weise schreitet die Infiltration des Thymusgewebes mit Lymphozyten rasch vorwärts, bis es von denselben ganz überschwemmt wird. Nur der peripherische Saum der wachsenden Epithelzapfen, wo die Einwanderung früh aufhört, kann längere Zeit relativ lymphozytenfrei bleiben, bis die Lymphozyten schliesslich auch hierher vordringen.

Bei ihrer Wucherung werden die Lymphozyten allmählich immer kleiner und schliesslich treten die grossen Lymphozyten an Zahl ganz zurück, während die grösste Mehrzahl der zahllosen Thymusrundzellen dann dem Typus der kleinen dunkelkernigen Lymphozyten angehört.

Die Epithelzellen der Thymusanlage werden durch die zwischen ihnen eingedrungenen und wuchernden Lymphozyten auseinandergeschoben, ihre Verbindung miteinander wird an vielen Stellen aufgelockert und so entsteht auf rein mechanische Weise ein epitheliales Retikulum aus sternförmig verästelten, miteinander durch Ausläufer verbundenen Epithelzellen. Die Maschen des Retikulums werden von den Lymphozyten eingenommen. Ein primäres epitheliales Retikulum vor dem Erscheinen der ersten Lymphozyten habe ich nicht gefunden.

Auf die beschriebene Weise entsteht die Rindensubstanz.

Die Marksubstanz entsteht relativ spät in dem zentralen Hauptstamm und in den tieferen Teilen der Läppchen dadurch, dass an einigen begrenzten Stellen die Epithelzellen hypertrophieren und sich zu synzytialen, gross- und blasskernigen Massen verbinden, während sich die Lymphozyten aus diesen Bezirken entfernen oder an Ort und Stelle degenerieren. Es entstehen auf solche Weise

im dunklen, von den kleinen Lymphozyten überschwemmten Gewebe zuerst kleine, isolierte, dann grössere, zusammenfliessende Streifen von hellem Markgewebe. Später entstehen hier durch besondere Veränderung der Epithelzellen die Hassalschen Körper. Das Retikulum der Rinde geht unmittelbar in die Epithelzellen des Markes über.

Die Rindensubstanz der Thymus darf also keinesfalls als ein Gewebe betrachtet werden, welches sich sekundär auf die Marksubstanz aufgelagert hat. Beide Substanzen entstehen vielmehr aus derselben ursprünglichen einheitlichen Epithelmasse, eigentlich nur durch ungleichmässige Verteilung der eingewanderten Lymphozyten.

Schon früh tauchen in der Masse der Thymus auch Blutgefässe auf; ihr Auftreten hängt hier zum Teil von dem aktiven Eindringen der Gefässschlingen und Gefässsprossen mit dem begleitenden Bindegewebe in das Thymusgewebe ab, zum Teil aber sicherlich auch umgekehrt vom Umwachsen der in den tieferen Teilen der Septen befindlichen Gefässe durch das Thymusgewebe.

Die Theorie der Transformation entspricht nicht den Tatsachen. Auch die ältere Theorie der Pseudomorphose muss geändert werden, in dem Sinne, wie es von Hammar gefordert wird. Die Thymuslymphozyten sind echte Lymphozyten, nicht bloss in besonderer Weise veränderte lymphozytenähnliche Epithelzellen. Das Retikulum der Rinde ist hingegen epithelial.

Der direkte Beweis der Einwanderung der Lymphozyten, der Hammar noch fehlte, kann nunmehr als erbracht gelten, während sich zugunsten der Transformationslehre gar keine Tatsachen auffinden liessen. Das angebliche Vorhandensein besonderer pathologischer Mitosenformen, die die eigenartige Verwandlung der Epithelzellen in Lymphozyten erklären und in gewissem Sinne als einen degenerativen Vorgang deuten sollten, hat sich nicht bestätigt. Auch Amitose (Prenant) kommt nicht vor. Seit dem Moment des Auftretens der ersten Lymphozyten zwischen den Epithelzellen der Thymusanlage kann man allerdings zwei Mitosenformen unterscheiden — es sind aber ganz gewöhnliche, den Epithelzellen einer-, den Lymphozyten andererseits angehörende Formen, die durchaus normal aussehen. Beweisende Übergänge von Epithelzellen zu Lymphozyten liessen sich nirgends vorfinden und es bleibt die Annahme übrig, dass die vermeint-



lichen pathologischen Mitosen und die Übergangsformen nur von der unzweckmässigen Bearbeitung der Präparate abhängen mussten. Auch der umgekehrte, von Stöhr, Cheval und anderen angenommene Vorgang der Rückverwandlung der Thymuslymphozyten in Epithelzellen liess sich nicht bestätigen. Es ist, wie wir gesehen haben, möglich, dass solche Bilder durch die oben beschriebenen, in den Retikulumaschen temporär in sessilem, ruhendem Zustande verharrenden Lymphozyten vorgetäuscht wurden. Ausserdem sind von einigen Autoren, die die Transformationstheorie verteidigten, entschieden viel zu späte Stadien untersucht worden, in welchen die Lymphozyten, die, wie wir gesehen haben, sehr früh auftreten, schon massenhaft vorhanden sein mussten.

Dass die Thymuslymphozyten echte Lymphozyten sind und nicht bloss veränderte Epithelzellen, wird auch noch durch zwei weitere Tatsachen bewiesen. Erstens dadurch, dass sich ein Teil von ihnen, wenn auch ein sehr geringer, in Granulozyten verwandelt, was mit Epithelzellen doch jedenfalls nicht geschehen könnte. Zweitens aber, und das ist ein besonders wichtiger Umstand, dadurch, dass die Thymuslymphozyten nach der Erlangung der nötigen Reife als kleine Lymphozyten aus der Thymus in die Lymphspalten ausgeschwemmt werden und also später zusammen mit den aus den anderen echten blutbildenden Organen stammenden im Blute und in der Lymphe zirkulieren. Diese Tatsache der Ausschwemmung, die längst bekannt war, von Hammar besonders hervorgehoben wurde und von mir jetzt wieder bestätigt ist, sollte eigentlich schon an und für sich genügen, um die Transformationstheorie zu Fall zu bringen. Denn bei aller auch noch so berechtigten Skepsis, die man einem zu bedingungslosen Glauben an die Spezifität der Keimblätter entgegenbringen mag, kann die Vorstellung, dass ein Teil der Lymphozyten des Blutes und der Lymphe aus umgewandelten Entodermepithelien entstehe, von vornherein kein besonderes Vertrauen erwecken.

Die unzweifelhafte Konstatierung der Ausschwemmung der Thymuslymphozyten in die Zirkulation führt uns zu der weiteren wichtigen Schlussfolgerung, dass die Thymus also, obwohl man in ihr keine Erythropoese und eine nur ganz minimale Granulopoese konstatieren kann, doch als ein echtes blutbildendes Organ betrachtet werden muss. Diese Feststellung hat mich auch berechtigt, die vorliegende Abhandlung in den Zyklus meiner

Arbeiten über Blut und Bindegewebe aufzunehmen. Die Thymus ist für den Organismus, wie wir jetzt sehen, eine Quelle von jungen Lymphozyten, ebensogut wie es die Lymphknoten und überhaupt das adenoide Gewebe ist.

Trotzdem ist es aber keineswegs zulässig, die Thymus mit einem Lymphknoten zu vergleichen, wie es z. B. Prenant (29) tut. Wenn die physiologische Ähnlichkeit in einem gewissen, uns bekannten Teil der Funktion auch nicht zu leugnen ist, so besteht andererseits in morphologischer Beziehung keine Spur von Ähnlichkeit.

Die Rindensubstanz ist auch nicht im entferntesten mit adenoidem Gewebe zu vergleichen. Das Retikulum in der Thymus ist ja epithelialen Ursprungs, es hat auch einen ganz anderen Bau und besteht aus ganz anderen zelligen Elementen, als das Retikulum des adenoiden Gewebes. Im letzteren sind die Retikulumzellen einer-, die Lymphozyten andererseits zwei Zellarten, die aus einer gemeinsamen Quelle, aus embryonalen mesenchymatischen Elementen entstehen. Sie stammen hier also in letzter Instanz aus einer gemeinsamen Stammzelle. In der Thymus sind hingegen die zwischen den epithelialen Retikulumzellen befindlichen Lymphozyten denselben völlig fremd. Die Wechselbeziehungen der beiden Zellarten könnte man hier eher als eine Art Symbiose von Zellen verschiedener Keimblätter bezeichnen. Die Epithelzellen werden durch die massenhafte Invasion der Lymphozyten keineswegs alteriert, sondern wuchern weiter. Die Lymphozyten finden andererseits zwischen den Epithelzellen sehr günstige Existenzbedingungen, was durch ihre ausserordentlich ergiebige Wucherung bewiesen wird.

Wenn man die Thymus mit einem anderen blutbildenden Organ vergleichen will, so könnte man schon eher an die embryonale Leber denken. Denn dort setzt sich die Struktur des Gewebes auch aus zwei in demselben Sinne verschiedenen Elementen zusammen, aus den Leberzellen und den zwischen ihnen liegenden und wuchernden Wanderzellen und Lymphozyten, die hierher auch aus dem ursprünglichen, Wanderzellen schon von Anfang an enthaltenden Mesenchym gelangen. Nur finden die Lymphozyten in der embryonalen Leber augenscheinlich andere Existenzbedingungen, als in der Thymus, denn sie erzeugen in der Leber bekanntlich nicht nur ihresgleichen, sondern sie werden zum

Ausgangspunkt einer vielseitigen Blutbildung und liefern durch differenzierende Wucherung und Entwicklung in verschiedenen Richtungen sowohl Erythroblasten, als auch Granulozyten. Es ist übrigens interessant zu notieren, dass auch in der embryonalen Leber einzelne Autoren (Janosik) den Ursprung der Blutzellen auf entodermale Epithelzellen, auf die Leberzellen selbst zurückführen wollten.

Aus denselben Gründen ist auch der Vergleich des Thymusgewebes mit dem funktionierenden Epithel der Samenkanälchen, die Analogisierung der Lymphozyten mit den Samenzellen und der Retikulumzellen mit den Sertolischen Zellen, wie es Prenant weiter vorschlägt, ganz unpassend.

Was speziell die Marksubstanz betrifft, so ist auch hier wieder ein Vergleich derselben mit den Keimzentren des adenoiden Gewebes, wie er von Prenant versucht wird, völlig unstatthaft. Prenant stellte sich die Sache so vor, dass die Epithelzellen, die sich in der Rinde zu kleinen Lymphozyten differenzieren, durch Wucherung der Epithelzellen des Markes fortwährend regeneriert werden. Wir wissen jetzt aber, dass die Verhältnisse ganz andere sind und dass das Mark mit der Entstehung der Thymuslymphozyten überhaupt nichts zu tun hat.

Für die morphologische Hämatologie im speziellen ergibt das Studium der Thymushistogenese auch manche wichtige Schlussfolgerungen.

Wenn wir bedenken, dass sämtliche neuere Arbeiten über die embryonale Histogenese des Blutes die ausschliesslich mesenchymatische Abstammung aller Blutelemente dargetan haben, so würde die Entstehung echter Lymphozyten in der Thymus aus entodermalen Epithelzellen, wie es die Transformationstheorie verlangt, in einem ganz unversöhnlichen und unverständlichen Gegensatz zu allen am besten erforschten und bekannten Grundlagen unserer hämatologischen Erfahrungen stehen. Die Feststellung der wahren Natur der Thymuslymphozyten als mesenchymatischer Elemente behebt diesen Widerspruch und lehrt, dass die eigenartige Struktur der Thymus von einem ganz natürlichen und leicht verständlichen Entwicklungsgang abhängt, von dem Eindringen indifferenten mobiler mesenchymatischer Zellen zwischen die Zellen eines drüsigen epithelialen Organs, in ähnlicher Weise, wie es auch mit der embryonalen

Leber der Fall ist. Auch die Thymuslymphozyten sind dieselben indifferenten mobilen Mesenchymzellen, wie die Lymphozyten des adenoiden Gewebes und des Bindegewebes überhaupt.

Weiter kann das Studium der Thymushistogenese auch auf die genetischen Beziehungen der verschiedenen Lymphozyten- und Wanderzellenformen zueinander einiges Licht werfen.

Die in der vorliegenden Arbeit dargelegten Befunde zeigen wieder aufs deutlichste, dass die indifferenten mesenchymatischen Wanderzellen in sehr verschiedenen histologischen Ausbildungsformen auftreten können, ohne sich in ihren inneren Eigenschaften, in ihrer Entwicklungspotenz zu ändern. Diesen verschiedenen, sich voneinander sogar sehr stark unterscheidenden histologischen Formen der Wanderzellen kann folglich keine besondere Bedeutung zugeschrieben werden; es sind nicht bestimmte, scharf abgegrenzte Zellstämme, jeder mit spezifischer Entwicklungspotenz, sondern bloss temporäre funktionelle Zustände einer einzigen, überall gleichwertigen mesenchymatischen Wanderzelle, deren Entwicklungsrichtung und Differenzierungsprodukte in erster Linie von den jeweiligen äusseren Existenzbedingungen bestimmt werden. Alle indifferenten mesenchymatischen Wanderzellen müssen als ein einheitlicher Zellstamm aufgefasst werden und man könnte sie im allgemeinen als Lymphozyten im weitesten Sinne des Wortes bezeichnen, wie es auch Weidenreich (41) neuerdings tut.

Die ersten in der Umgebung der Thymusanlage auftauchenden Wanderzellen haben ein sehr verschiedenes Aussehen, obwohl sie alle in loco, aus gewöhnlichen Mesenchymzellen entstehen; es sind zum Teil schon gleich von Anfang an typische grosse basophile Lymphozyten, zum Teil Wanderzellen mit blassem Protoplasma und kleinem unregelmässigem Kern. Es sind also dieselben zwei verschiedenen Grundtypen, wie auch an anderen Stellen des Körpers und ebenso wie dort, sind sie auch hier durch fließende Übergangsformen verbunden. Alle diese Zellen ohne Unterschied dringen in die Thymus ein und verwandeln sich hier zunächst fast sämtlich in typische grosse Lymphozyten, die genau so aussehen, wie die Lymphozyten in den Gefässen der Dottersackwand, in der embryonalen Leber, im übrigen Mesenchym und die ihnen auch wirklich gleichwertig sind, sich aber dennoch infolge anderer lokaler Existenzbedingungen in anderer Richtung entwickeln. Während die Lymphozyten im Dottersack Erythroblasten und Megakaryozyten, in der Leber

Erythroblasten, Megakaryozyten und Granulozyten erzeugen, wuchern sie in der Thymus fast nur als solche weiter und erzeugen in den späteren Generationen fast ausschliesslich nur kleine Lymphozyten, die in die Lymph- und Blutzirkulation ausgeschwemmt werden und sich den aus den anderen Bildungsstätten stammenden kleinen Lymphozyten als jedenfalls völlig ebenbürtige Schwesterzellen beimischen.

Mit den grossen Lymphozyten, aus denen sie durch Wucherung entstehen, erscheinen die kleinen Lymphozyten durch eine lange Reihe von Generationen immer kleinerer Zellen verbunden. Als reife kleine Lymphozyten sind sie während einer bestimmten Zeit der weiteren Entwicklung und Teilung nicht fähig — in diesem Zustande werden sie aber, wie es auch Weidenreich annimmt, mit besonderer Leichtigkeit vom Lymph- oder Blutstrom erfasst und nach den verschiedenen Teilen des Körpers transportiert. Mit der Zeit, bei passenden äusseren Bedingungen können aus ihnen durch progressive Entwicklung überall wieder dieselben wuchernden grossen Lymphozyten entstehen und auf diese Weise können sie auch wieder zum Ausgangspunkt neuer Hämatopoese werden.

---

### Literaturverzeichnis.

---

1. Anikiew, A.: Zur Frage über die Entwicklung der Vena anonyma sinistra. Anat. Anz., Bd. 34, 1909.
2. Beard: The development and probable function of the Thymus. Anat. Anz., Bd. 9, 1894.
3. Derselbe: The source of leucocytes and the true function of the Thymus. Anat. Anz., Bd. 18, 1900.
4. Bell: The development of the Thymus. The American Journal of Anatomy, Vol. 5, 1906.
5. Bonnet: Lehrbuch der Entwicklungsgeschichte. Berlin 1907.
6. Cheval: Recherches sur les lymphocytes du thymus. Bibliographie anatomique, T. 17, 1908.
7. v. Ebner: Von der Thymus. Köllikers Handbuch der Gewebelehre. 6. Aufl., Bd. III. Leipzig 1902.
8. Fox: The pharyngeal pouches and their derivatives in the mammalia. The American Journal of Anatomy, Vol. 8, N. 3, 1908.
9. Gamburgzeff: Die Histogenese der Thymus. Inaug.-Diss. Moskau 1908. (Russisch.)

10. Goodall: The postnatal changes in the Thymus &c. *The Journal of Physiology*, Vol. 32, 1905.
11. Gulland: The development of adenoide tissue, with special reference to the tonsil and thymus. Laboratory reports issued by the R. College of Physicians, Vol. 3. Edinburgh 1891. Zitiert nach Prenant.
12. Hammar: Zur Histogenese und Involution der Thymusdrüse. *Anat. Anz.*, Bd. 27, 1905.
13. Derselbe: Über Gewicht, Involution und Persistenz der Thymus etc. *Arch. f. Anat. u. Phys., Anat. Abt., Suppl.* 1906.
14. Derselbe: Über die Natur der kleinen Thymuszellen. *Arch. f. Anat. u. Phys., Anat. Abt.*, 1907.
15. Derselbe: Zur Kenntnis der Teleostierthymus. *Arch. f. mikr. Anat.*, Bd. 73, H. 1, 1908.
16. Hertwig, O.: *Lehrbuch der Entwicklungsgeschichte*, 8. Aufl. Jena 1906.
17. Jonson: Studien über die Thymusinvolution. Die akzidentelle Involution bei Hunger. *Arch. f. mikr. Anat.*, Bd. 73, 1909.
18. Kastschenko: Das Schicksal der embryonalen Schlundspalten bei Säugetieren. *Arch. f. mikr. Anat.*, Bd. 30.
19. Lewis: The avian Thymus. *Proceedings of the physiological society*. 25. Febr. 1905. *The Journal of Physiology*, Vol. 32.
20. Marcus: Über die Thymus. *Verhandl. der Anat. Gesellschaft auf der 21. Versamml. in Würzburg*, 1907. *Ergänzungsh. z. 30. Bd. d. Anat. Anz.*
21. Derselbe: Beiträge zur Kenntnis der Gymnophionen. *Arch. f. mikr. Anat.*, Bd. 71, 1908.
22. Maurer: Schilddrüse und Thymus der Teleostier. *Morph. Jahrb.*, Bd. 2, 1885.
23. Derselbe: Schilddrüse, Thymus und Kiemenreste bei Urodelen und Anuren. *Morph. Jahrb.*, Bd. 13, 1887.
24. Derselbe: Die Schilddrüse, Thymus und andere Schlundspaltenderivate bei der Eidechse. *Morph. Jahrb.*, Bd. 27, 1899.
25. Derselbe: Die Kiemenpalten und ihre Derivate. *Handbuch der vergl. und experim. Entwicklungslehre der Wirbeltiere* von O. Hertwig. Jena 1906.
26. Maximow: Untersuchungen über Blut und Bindegewebe. I. Die frühesten Entwicklungsstadien der Blut- und Bindegewebszellen etc. *Arch. f. mikr. Anat.*, Bd. 73, 1909.
27. Maziariski: Über die Lage der Thymusdrüse etc. *Bulletin international de l'Académie des Sciences de Cracovie*, 1901. Referat in Schwalbes Jahresberichte 1900, Th. III, S, 235.
28. Mietens: Zur Kenntnis des Thymusretikulums etc. *Jenaische Zeitschrift f. Naturwissensch.*, Bd. 44, 1908.
29. Prenant: Contribution à l'étude du développement organique et histologique du thymus etc. *La Cellule*, T. 10, 1893.
30. Rudberg: Studien über die Thymusinvolution. I. Die Involution nach Röntgenbestrahlung. *Arch. f. Anat. u. Phys., Anat. Abt., Suppl.* 1907.

31. Schaffer: Über das Vorkommen von eosinophilen Zellen in der menschlichen Thymus. Zentralbl. f. d. med. Wissensch., 1891
32. Schedel: Studien über Regeneration der Gewebe. Arch. f. mikr. Anat., Bd. 24, 1885.
33. Schultze: Grundriss der Entwicklungsgeschichte. Leipzig 1897.
34. Söderlund und Backman: Studien über die Thymusinvolution. Die Altersveränderungen der Drüse etc. Arch. f. mikr. Anat., Bd. 73, 1909.
35. Soulié et Verdun: Développement de la thyroïde, du thymus etc. Journal de l'anatomie et de la physiologie, T. 33, 1897.
36. Stöhr: Über die Natur der Thymus-Elemente. Anat. Hefte, Bd. 31, 1906.
37. Tourneux et Herrmann: Article Thymus. Dict. encycl. d. sc. méd. 1887; Soc. de biologie 1887. Zitiert nach Prenant.
38. Verdun: Dérivés branchiaux chez les vertébrés supérieurs. Toulouse 1898. Zitiert nach Maurer (25).
39. Ver Eecke: Structure et modifications fonctionnelles du Thymus de la grenouille. Bulletin de l'Acad. royale de médecine de Belgique, 1899. Zitiert nach Hammar.
40. Watney: On the minute anatomy of the Thymus. Philosophical Transactions of the Royal Society. Part. III, Vol. 173, 1882.
41. Weidenreich: Zur Morphologie und morphologischen Stellung der ungranulierten Leukozyten etc. Arch. f. mikr. Anat., Bd. 73, 1909.
42. Zuckerkandl: Die Entwicklung der Schilddrüse und der Thymus bei der Ratte. Anat. Hefte, Bd. 21, 1903.

## Erklärung der Abbildungen auf Tafel XXVI—XXVIII.

Ausführliche Erklärung im Text.

Sämtliche Figuren wurden mit Hilfe des Abbeschen Zeichenapparats auf der Höhe des Mikroskoptisches entworfen, die Figuren 4, 6 und 12 mit Hom. Immers. Apochr. 2,0 mm, Ap. 1,40 und Komp.-Okular 4, die übrigen mit demselben Objektiv, aber mit Komp.-Okular 8.

Für alle Figuren gültige Bezeichnungen: Ed. = Endothelzellen der Blutgefäße; Ep. = Epithelzellen der Thymus; Ep' = ihre Mitosen; Epk. = ihre Kerne; Erz. = Erythrozyten innerhalb der Gefäße; kLm. = kleine Lymphozyten; kLm' = ihre Mitosen; L. = Blutgefäße; Lm. = grosse basophile Lymphozyten; Lm' = ihre Mitosen; Lma. = in das Thymusepithel einwandernde grosse Lymphozyten; Lmb. = im Thymusepithel liegende grosse Lymphozyten; M. = Marksubstanz; mLm. = mittelgrosse Lymphozyten; Mz. = Mesenchymzellen; Mz' = ihre Mitosen; Mza. = Mesenchymzellen im Zustande der Kontraktion und Verwandlung in bewegliche Elemente; Thl. = Lumen der Thymusanlage; Wz. = polymorphe Wanderzellen mit blassem Protoplasma; Wz' = ihre Mitosen; Wzr. = ruhende Wanderzellen im Mesenchym.

Allen Abbildungen liegen mit Eosin-Azur gefärbte Zelloidinschnittpräparate von mit Zenker-Formol fixierten Objekten zugrunde.

## Tafel XXVI.

## Kaninchen.

- Fig. 1. Embryo von 14,5 mm Körperlänge. Querschnitt durch die rechte Thymus am Übergang des verjüngten Teiles in den Körper; sie erscheint als eine vom Mesenchym umgebene Epithelinsel. Aus dem Mesenchym, in welchem Lymphozyten (Lm.) entstehen, wandern diese letzteren in das Epithel (Ep.) ein.
- Fig. 2. Derselbe Embryo. Ein Teil eines Querschnittes durch den Körper der Thymus. An der Oberfläche des Epithels bemerkt man eine seichte Vertiefung; hier entstehen im Mesenchym haufenweise Lymphozyten (Lm.) und wandern in das Epithel (Ep.) ein. Unten begrenzt das Epithel das Lumen der Thymus.
- Fig. 3. Embryo von 18,5 mm Länge. Der Thymusoberfläche liegt ein dünnwandiges Gefäss an (L.); in seiner Umgebung sieht man mehrere Lymphozyten (Lm.), die in das Epithel (Ep.) einwandern.
- Fig. 4. Derselbe Embryo. Teil eines Sagittalschnittes durch den Körper der Thymus. Beginnende Läppchenbildung. Die Einwanderung (Lma.) neuer Lymphozyten, besonders in den Septen, dauert fort; x. = kontrahierte, dunkle Epithelzellen mit Mitosen (x').
- Fig. 5. Dasselbe Präparat. Die dunklen Epithelzellen (x.) bei stärkerer Vergrösserung.
- Fig. 6. Embryo von 25 mm Länge. Querschnitt der rechten Thymus. Die gefässhaltigen Septen zwischen den Läppchen erfüllt von zahlreichen grossen und mittelgrossen Lymphozyten (Lm. und mLm.), die in das Epithelgewebe (Ep.) einwandern und es in immer dichteren Massen infiltrieren.

## Tafel XXVII.

## Katze.

- Fig. 7. Embryo von 38 mm. Aus einem Sagittalschnitt des Thymuskörpers. In der Mitte ein weites dünnwandiges Gefäss (L.); die umgebenden Mesenchymzellen (Mz.) wuchern und verwandeln sich in weiter wuchernde Lymphozyten (Lm., Lm'), die nach allen Seiten auseinanderkriechen und in das vakuoläre Thymusepithel (Ep.) einwandern (Lma., Lmb.); y. = im Text erklärte, zweifelhaft aussehende Stellen, wo die Lymphozyten aus den Epithelzellen zu entstehen scheinen; z. = verkleinerte, dunkle Epithelkerne; n. = kleine im Epithel liegende Wanderzellen mit blassem Plasma; Wz' = ihre Mitosen.
- Fig. 8 und 9. Derselbe Embryo. Einwanderung von grossen Lymphozyten (Lma.) in das vakuolisierte Thymusepithel.
- Fig. 10. Derselbe Embryo. Einwanderung von Lymphozyten mit denselben Bildern (y) wie auf Fig. 7 bei y.; r. = degenerierter Lymphozyt; w. = vermutlich geschrumpfte und gedunkelte Epithelkerne; es könnte sich aber auch um kleine dunkelkernige Wanderzellen mit blassem Plasma handeln.



- Fig. 11. Embryo von 70 mm. Grenze der Rinde und des Bindegewebes der Septen. Aus der Rinde, die von kleinen Lymphozyten (kLm.) überschwemmt ist, treten oben rechts, durch Auflockerung der Grenzmembran des Retikulums (o.), Haufen von kleinen Lymphozyten in die Lymphspalten des Bindegewebes über.

### Tafel XXVIII.

Ratte.

- Fig. 12. Embryo von 22 mm. Sagittalschnitt, peripherischer Teil eines Läppchens am Perikard. Oben äussere Grenze der Rinde, unten Mark (M.). Die Rinde besteht aus einem lockeren epithelialen Retikulum (Ep.), infiltriert mit grossen, mittleren und kleinen Lymphozyten (Lm., mLm., kLm.).
- Fig. 13. Ein ähnliches Präparat unter stärkerer Vergrösserung. Auf dem Balkenwerk des Epithelretikulums (Ep.) liegen platte, unregelmässig begrenzte, grössere und kleinere Lymphozyten, die sich temporär in sesshafte, polyblastenähnliche Zellformen verwandelt haben (f.).
-

Aus dem histologisch-embryologischen Institut der Universität Lemberg.

## Über die Nervenendigungen in den Haaren des Menschen.

Von

Ladislaus Szymonowicz.

---

Hierzu Tafel XXIX und XXX.

---

Die Arbeiten über die Nervenendigungen in den menschlichen Haaren sind im Vergleich zu den Untersuchungen, die sich mit den Nervenendigungen in den Haaren der Säugetiere beschäftigen, wenig zahlreich.

Wenn man diese spärlichen Arbeiten nebeneinander stellt, so ergibt sich die Überzeugung, dass die einzelnen Autoren nicht zu identischen Resultaten kommen, sondern das endgültige Verhalten der Nerven verschieden darstellen. Dieser Umstand gab daher den Anstoss zu den vorliegenden Untersuchungen.

Die Unterschiede in den Resultaten der einzelnen Forscher lassen sich möglicherweise dadurch erklären, dass dieselben sich verschiedener Methoden bedienten. Aber keine derselben kann als glücklich gewählt und passend bezeichnet werden, wenn man erwägt, dass die dabei erhaltenen Bilder recht unvollständig sind. Weder die Vergoldungsmethode, noch die Methode von Golgi erlaubten ein vollständiges Bild zu erhalten; auch das Methylenblau gab bei der Injektion nicht so gute Erfolge, wie die erheblich einfachere von Dogiel angegebene Tingierung mit diesem Farbkörper, die ich bei meinen Untersuchungen anwandte.

Die mit dieser Methode bei der Untersuchung der Nervenendigungen in der menschlichen Haut erhaltenen Resultate sind überhaupt im Verhältnis zu anderen Methoden sehr zufriedenstellend, und was nicht weniger wichtig ist, dieselbe versagt niemals.

Zu meinen Untersuchungen verwandte ich frisch geschnittene Hautstücke, die bei Operationen sei es an den Augenlidern oder an der unteren Lippe erhalten waren. Mit Hilfe des Doppelmessers entnahm ich den noch lebenswarmen Stückchen 1–1½ mm dicke Schnitte, welche ich 1½ Stunde oder etwas

länger auf dem Objektträger mittels  $\frac{1}{8}\%$ iger in physiologischer Kochsalzlösung gelöstem Methylenblau färbte. Dann fixierte ich 24 Stunden lang in molybdänsaurem Ammonium nach Bethe, wusch 2 Stunden in fließendem Wasser aus und übertrug die Schnitte im Verlaufe von 1— $1\frac{1}{2}$  Stunden durch eisgekühlten 96% und absoluten Alkohol (letzterer wurde 3—4 mal nach je 15 Minuten gewechselt) in Xylol, welches nach einer halben Stunde gewechselt wurde. Darauf bettete ich im Verlaufe von einer Stunde in Paraffin vom Schmelzpunkt  $42^{\circ}\text{C}$  ein und stellte dann 100—150  $\mu$  dicke Schnitte her.

Ehe ich zur Beschreibung der Resultate meiner eigenen Untersuchungen übergehe, halte ich es für angebracht, den Leser erst in ganz allgemeinen Zügen mit den Ergebnissen der Arbeiten zahlreicher Autoren über die Endigungen der Nerven in den gewöhnlichen Haaren der Säugetiere bekannt zu machen, dann die bis jetzt vorliegende Literatur über die Nervenendigungen in den menschlichen Haaren vorzuführen und dieselbe kritisch zu beleuchten.

Seit dem Erscheinen der ersten Arbeiten über die Nervenendigungen in den Haaren der Säugetiere wurde anerkannt, dass die Stelle, an der die Nerven endigen, die ringsherum leicht verengte, unmittelbar unter der Talgdrüse gelegene Partie des Haarbalges ist.

Die in diese Gegend gelangenden Nervenfasern endigen hauptsächlich in zweifacher Weise: Die einen von ihnen verlieren nach dem Herantreten an die Glashaut ihr Myelin, teilen und ordnen sich longitudinal an, um auf der Oberfläche der Glashaut oder in ihr selbst frei zu endigen. Es sind das die zum ersten Mal von Jobert signalisierten längsverlaufenden Endfasern, die später genauer beschrieben und abgebildet wurden von Arnstein, Bonnet, Merkel und dem Ehepaar Hoggan etc. Andere Nervenfasern hingegen bilden nach Verlust ihrer Markscheide nach aussen von jenen longitudinalen Fasern einen Nervenring oder auch ein zirkuläres Geflecht, zuerst von Schöbel, dann von Bonnet, Hoggan etc. beschrieben, dessen Fasern nicht mit den longitudinalen Fasern in Verbindung stehen. Das Vorhandensein eines solchen Ringes leugnen zahlreiche Autoren, wie Arnstein, van Gehuchten, Retzius, Ostroumow. Beinahe einmütig aber stimmen alle Autoren darin überein, dass die

letzten Nervenfasern die Glashaut nicht durchdringen, nur Merkel nimmt allein an, dass ein Teil der Fasern in Tastzellen endigt, die nach innen von der Glashaut liegen, und das Hoggansche Ehepaar beschreibt in der äusseren Wurzelscheide liegende Nervenzellen mit Ausläufern, die sich mit Nervenfasern verbinden. Nach Arnstein soll die Wurzelscheide des Haares (bei der Maus) ebenfalls ein nervöses intraepitheliales Endnetz besitzen.

Die Haarpapille besitzt nach Schöbl, Stieda, Orru, Retzius (in Ausnahmefällen) Nerven, was jedoch andere Autoren bestreiten.

Aus dieser flüchtigen Übersicht ersehen wir, dass gewisse grundlegende Fragen bis heute umstritten und unentschieden sind. Die prinzipiellen Meinungsverschiedenheiten von Autoren, welche dieselben Methoden und das gleiche Material anwandten, zeigen, dass diese Methoden unzulänglich und unzuverlässig sind, derart, dass man sich nicht auf sie verlassen kann.

Da es nicht meine Absicht ist, an dieser Stelle meine die Nervenendigungen in den gewöhnlichen Haaren der Säugetiere betreffenden Versuche darzustellen, so führe ich nur an, dass ich auf Grund eigener vergleichender Untersuchungen in dieser Richtung mit voller Bestimmtheit behaupten kann, dass neben den längsverlaufenden sog. gabelförmigen Nervenendigungen in den Haaren der Säugetiere Nervenringe oder auch zirkuläre Geflechte existieren, während dagegen in den grösseren d. i. den sog. Übergangshaaren einzelne Nerven in der äusseren Wurzelscheide ihr Ende finden, in den sog. Merckelschen Tastzellen. Es gelingt auch in den Haarpapillen öfters Nerven zu entdecken.

Nunmehr gehen wir zur Besprechung der vorliegenden Literatur über die Nervenendigungen in den menschlichen Haaren über.

Folgende Autoren, in chronologischer Reihenfolge genannt, haben sich mit diesem Thema beschäftigt: Jobert, Arnstein, Retzius, das Ehepaar Hoggan und Leontowicz.

Jobert (1875)<sup>1)</sup> beschrieb die Nervenversorgung der menschlichen Wimpern in folgender Weise: Ein, häufiger jedoch

<sup>1)</sup> Jobert: Recherches sur les organes tactiles de l'homme. Comptes rendus hebdomadaires de l'acad. des sciences, T. 80, pag. 274—276. Paris 1875.

Derselbe: Des poils considérés comme agents tactiles chez l'homme. Gazette medicale de Paris, 1875, pag. 74.

2—3 Bündel, die aus 3—6 Markfasern bestehen, treten an den Haarbalg dicht unter der Talgdrüse heran, dringen in die äussere Schicht des Haarbalges ein und verlaufen innerhalb desselben in zirkulärer Richtung, wobei sie einen Ring bilden. Während dieses Verlaufes zerfallen die Bündel in voneinander unabhängige Nervenfasern, die ihre Richtung in eine dem Haarschaft parallele umändern. Einige von ihnen teilen sich dichotomisch, ohne ihr Myelin zu verlieren, biegen zurück und treten in geschlängeltem Verlaufe in die tieferen Schichten des Haarbalges ein. Hier verlieren sie ihr Myelin, zeigen stellenweise spindelförmige Verdickungen und treten in unmittelbare Verbindung mit der Glashaut. Manche Endfasern dringen tiefer in die Glashaut hinein, wobei sie sich den Zellen der äusseren Wurzelscheide nähern, ohne jedoch in dieselbe einzutreten. Andere nackte Fasern verdicken sich leicht an ihren Enden und scheinen in der tiefen Schicht des Haarbalges in Berührung mit der Glashaut zu endigen.

Zahlreiche von den nackten Fasern unterliegen Teilungen, so dass man schliesslich auf einem der Oberfläche parallelen Schnitte oftmals bis 45 Nervenfasern zählen kann.

Die Haare der Haut der Wangen, der Ober- und Unterlippe, der Nasenflügel und des Kinnes besitzen nur zum Teil einen Nervenapparat, der jedoch nicht so reichlich entwickelt ist, wie an den Wimpern. Auf Grund dessen betrachtet Jobert speziell die Wimpern als echte Tasthaare.

Arnstein (1876)<sup>1)</sup>, der die Haut der menschlichen Kopfschwarte nach Einwirkung von  $\frac{1}{2}\%$  Essigsäurelösung, 24 Stunden lang, und darauf Osmiumsäuredämpfen, 1—2 Stunden, untersuchte, kommt zu dem Schlusse, dass jedes Haar der Kopfhaut mit Nerven versehen ist. Von den in den tiefen Cutisschichten parallel der Hautoberfläche verlaufenden Nervenstämmchen entspringen dünne Zweige oder einzelne Nervenfasern, die sich den Haaren nähern und bis an den Hals der Haartasche zu verfolgen sind.

George Hoggan und Francis Elisabeth Hoggan (1893)<sup>2)</sup> konnten bei vergleichender Untersuchung der Nervenendigungen

<sup>1)</sup> Arnstein, C.: Die Nerven der behaarten Haut. Sitzungsberichte der mat.-nat. Kl. d. k. k. Akad. d. Wiss. Wien. Bd. LXXIV. III. Abt. S. 203—232. 1876.

<sup>2)</sup> G. Hoggan and Fr. El. Hoggan: Forked Nerve Endings on Hairs. Journ. of Anat. a. Physiol. norm. a. pathol. Vol. XXVII. New Series Vol. VII. 1893.

in den Haaren auch beim Menschen sogenannte gabelförmige Nervenendigungen nachweisen, die vollständig den zuerst von Arnstein beschriebenen und gezeichneten Endigungen in den Haaren der weissen Maus entsprechen.

Diese Gabeln entstehen in der Weise, dass markhaltige Nervenfasern sich der Glashaut nähern und ihr Myelin verlieren; dabei zerfällt ihr Achsenzylinder in der Regel in zwei, oft auch 3—5 Äste, die sich auf der Glashaut parallel zur Längsachse des Haares anordnen. Frau Hoggan lenkt die Aufmerksamkeit auf die besonders auffallende Ähnlichkeit der „terminalen Gabeln“ in den Haaren des Menschen mit denen des Affen und gibt eine Zeichnung der letzteren (Fig. 8). Die Form der gabelförmigen Endigungen bietet beim Menschen nichts Eigentümliches oder Charakteristisches, so dass es schwierig wäre, ein Menschenhaar mit seinen gabelförmigen Nervenendigungen unter einer Anzahl anderer Präparate herauszufinden. Die gabelförmigen Endigungen sind in der Regel abgeplattet.

Es gelang den genannten Forschern nachzuweisen, dass dieselben beim Menschen von früher Kindheit bis ins hohe Alter in ihrem Charakter unverändert, an Anzahl jedoch reduziert fortbestehen. Ob aber in den Haaren des Menschen neben diesen gabelförmigen auch noch andere Nervenendigungen vorhanden sind, kann ich weder in der Arbeit noch in der Zeichnung des Ehepaares Hoggan finden. Möglicherweise hat die in früheren Arbeiten gegebene Beschreibung der umkreisenden Nervenfasern und an der Basis der Gabeln liegender sternförmiger Nervenzellen in den Haaren der Säuger auch für die menschlichen Haare Geltung.

Diese Nervenzellen der Säugetierhaare entsprechen wahrscheinlich in der Hauptsache den sogenannten Merckelschen Körperchen, die kurz nachher in der äusseren Wurzelscheide der sogenannten Tasthaare beschrieben wurden.

G. Retzius<sup>1)</sup> gelang es im Jahre 1894 nach vorangegangenen vergeblichen Proben sowohl an jüngeren wie älteren Föten und auch an neugeborenen Kindern mit Hilfe der Methode von Golgi die Nervenendigungen in der Lippenhaut eines 19,5 cm langen menschlichen Embryos darzustellen. Nach diesem Forscher

<sup>1)</sup> Retzius, G.: Über die Endigungsweise der Nerven an den Haaren des Menschen. Biol. Unters., N. F., Bd. VI, S. 61—62, 1894.

endigt die von der Seite oder von oben herantretende Nerven-faser an dem ringförmigen Wulst, welcher unter der Talgdrüse liegt, mittels reichlicher baumförmiger Verästelung, deren nach verschiedenen Richtungen ausstrahlende und frei endigende Fäserchen auf der Glashaut bleiben, ohne dieselbe zu durchdringen. Nur einmal beobachtete Retzius ein Haar, welches seine Nervenendigung in der Haarpapille hatte. Hier zog die Nerven-faser an der äusseren Wurzelscheide hinab, gab am unteren Umfange des Bulbus einige kleine Äste ab und stieg dann unter reichlicher Verästelung in die Papille empor. Die freien Endfasern spannen sich zum Teil um den unteren Umfang des Bulbus aus. Dieses Haar besass keine andere Nervenendigung. Das beschriebene aussergewöhnliche Verhalten des Nerven fasst Retzius als einen anomalen Fall auf.

Wenn man die Resultate der Untersuchungen von Leontowitsch<sup>1)</sup> referieren will, so befindet man sich in einiger Schwierigkeit, da die Darstellung oft nicht verständlich genug ist, und die Zeichnungen nicht deutlich genug wiedergeben, was der Autor behauptet oder unter Berufung auf dieselben beschreibt. Wo die Arbeitsmethode ihn im Stich lässt oder die Färbung unzulänglich ist, macht der Autor Vermutungen oder zieht Schlüsse, die zweifellos auf Spekulationsbeweisen beruhen.

Leontowitsch beobachtet beim erwachsenen Menschen auf Flächenpräparaten der Haut die Neubildung von Haaren nach fötalem Modus, d. h. durch Hineinwachsen des Epithels in das Corium und beschreibt das Verhalten der Nerven in fünf verschiedenen Stadien des sich entwickelnden Haares.

Im Stadium I und II beschreibt und zeichnet er zahlreiche Verzweigungen markloser Fasern, die durch den Zerfall von zuweilen sehr dicken markhaltigen Nervenfasern entstanden. „Diese Verzweigungen bestehen aus recht dicken und kurzen, keine scharfe fibrilläre Differenzierung aufweisenden Remakschen Zellen mit runden Kernen“ (?). Betreffs der Natur dieser letzteren Zellen ist der Autor jedoch nicht frei von gewissen Zweifeln, „ob man es nicht mit in der Nähe der Nerven liegenden gefärbten Epithelzellen zu tun habe“.

---

<sup>1)</sup> Leontowitsch, A.: Die Innervation der menschlichen Haut. Int. Monatsschr. f. Anat. u. Phys., Bd. XVIII, 1901.

Im Stadium III beginnt die Bildung eines Ringes, an dessen Aufbau mehrere markhaltige Stämmchen teilnehmen, welche nach Verlust ihres Markes in zahlreiche Verzweigungen übergehen, die ein echtes Netz bilden. Diese Verhältnisse soll Fig. 33 illustrieren, was jedoch schwer ersichtlich ist.

Das Stadium IV soll Fig. 36 darstellen. Von den lanzettförmigen, längsverlaufenden Teilen des Ringes (?), die nach Ansicht des Autors den bekannten Bildern in der Arbeit von Bonnet entsprechen sollen, lässt sich nichts erkennen. Dagegen sind anscheinend in Fig. 33 die längsverlaufenden, lanzettförmigen Fasern angegeben, aber als solche von Leontowitsch nicht erkannt.

Im V. Stadium soll „der Charakter des Nervenringes vollständig verloren gehen“, wovon man sich jedoch aus der Fig. 45 im Vergleich mit den Fig. 33 und 36 (Stadium III und IV) nicht überzeugen kann. Der Autor legt der verschiedenen Varikosität der Nervenfasern, die gewiss zum erheblichen Teil eine Folge der für sehr zarte Nervenfasern angewandten Methode ist, zu viel Bedeutung bei. Das Verhältnis der Nervenfasern zu der Glashaut konnte er nicht verfolgen. Obwohl es ihm nicht gelang, das auf eigenen Präparaten nachzuweisen, nimmt er an, dass die echten Nervenendigungen in den Haaren meist intraepithelial sind. Weiterhin vermutet er, indem er einzig in mit Karmin gefärbten Präparaten in der Wurzelscheide „Merkelsche Deformation“ zeigende Zellen sieht, dass ein Teil der Nerven frei im Bindegewebe des Haarbalges endige und „vielleicht auch neben den vom Epithel abgetrennten Merckelschen Zellen“, „die Hauptmasse der Nerven jedoch in das Epithel eintritt und zwischen seinen Zellen endet“. Diese letzteren Schlussfolgerungen und Behauptungen von Leontowitsch kann man jedoch nicht als von ihm bewiesen bezeichnen.

Wenn wir eine grössere Anzahl von Präparaten aus der behaarten Haut des Menschen, die zur Sichtbarmachung der Nerven mit Methylenblau gefärbt wurden, betrachten, so überzeugen wir uns, dass an alle Haare Nerven herantreten, die in verschiedenartiger Weise endigen. Diese Nervenendigungen stellen bald einfachere, bald mehr verwickelte Verhältnisse dar, was in erster Linie von der Dicke und Grösse der Haare abhängt. Von vornherein wollen wir feststellen, dass wir auf Grund unserer Untersuchungen in den menschlichen Haaren eine dreifache Endigungsart



der sensiblen Nervenfasern in der Gegend des Haarhalses, d. i. unterhalb der Ausmündung der Talgdrüsen, unterscheiden können, nämlich:

1. Gerade verlaufende Terminalfasern auf der Glashaut, die denen entsprechen, welche bei den Säugetieren Arnstein, Bonnet („lanzettförmige“) und das Hoggansche Ehepaar („gabelförmige Nervenendigungen“) beschrieben haben.
2. Zirkuläre Nervengeflechte, die in der Regel die obigen Endigungen von aussen umziehen. Beim Menschen beschrieb Leontowitsch solche Nervenringe; es scheint jedoch, dass zu dieser Art Nervenendigungen auch die von Retzius beschriebenen Endverästelungen bei einem menschlichen Embryo zu zählen wären, die wahrscheinlich noch nicht vollkommen entwickelte Formen eben dieser Endigungen darstellen.
3. Endigungen in den in der äusseren Wurzelscheide gelegenen Merckelschen Körperchen.

In kleinen Haaren und in denen von mittlerer Grösse treten die Endigungen der ersten beiden Arten in der Regel gleichzeitig auf. Ausnahmsweise können dieselben jedoch in kleinen Haaren einzeln d. i. gesondert auftreten. Der eventuelle Einwurf, dass im gegebenen Falle, wenn nur die Endigungen der einen Art auftraten, die der anderen infolge unvollständiger Färbung nicht zum Vorschein gekommen wären, dürfte nicht stichhaltig sein, da ich öfters in einem Präparat, in welchem bei sämtlichen Haaren die Nervenendigungen sehr schön gefärbt waren, an einem bestimmten Haare auch nicht eine Spur des zirkulären Geflechtes oder der geraden Terminalfasern entdecken konnte.

Als die höchste Stufe der Innervation sind die Haare anzusehen, bei denen neben den beiden ersten auch die dritte Art der Nervenendigung auftritt, was in den stärksten Haaren (an der Unterlippe von ca. 80  $\mu$  Dicke angefangen) der Fall ist.

Die Verhältnisse stellen sich also am einfachsten dar, wenn ausschliesslich nur die erste oder zweite Art der Nervenendigungen vorliegt.

Ein solcher Fall, wo selbständig nur gerade, längsverlaufende Terminalfasern auf der Glashaut auftreten, ist auf Fig. 1 und 2

wiedergegeben, die gleichzeitig die beiden Haupttypen der Endigungen dieser Art vorstellen.

In Fig. 2 treten zwei markhaltige Nervenfasern an den Haarbalg in der Gegend dicht unter der Talgdrüse. Jede derselben teilt sich unter Verlust ihrer Markscheide dichotomisch in zwei marklose Fasern, die nach rechts und links abweichend sich zirkulär auf der Glashaut anordnen. Diese Fasern können noch einmal einer Teilung unterliegen oder geben ohne sich weiter zu teilen nach oben, d. i. in der Richtung nach der Oberfläche der Haut, Ausläufer ab, parallel zur Längsachse des Haares, welche in ihrem Verlaufe häufig eine leicht konvergierende Richtung einschlagen.

Diese unmittelbar auf der Glashaut gelegenen Ausläufer können in etwa gleichen Zwischenräumen voneinander angeordnet und ungefähr von gleicher Länge sein, indem sie ziemlich auf einem Niveau enden (z. B. Fig. 2 und 9). In diesem Falle erinnern sie in ihrer Anordnung an Stacheten oder Palisaden und entsprechen den in den Haaren der Maus eingehend beschriebenen Verhältnissen. Diese Terminalfasern können jedoch sowohl ihrer Anordnung wie ihrer Gestalt nach erheblich weniger regelmässig sein, wie das z. B. auf Fig. 8 und 12 zu sehen ist. Diese geraden Abzweigungen sind stellenweise abgeplattet und verbreitert, zeigen an der Oberfläche kleine Ausläufer, wie Dornen, und ihre freien zur Hautoberfläche gekehrten Enden können lanzettartig verschmälert oder im Gegenteil verbreitert sowie oft auch zu einem Kügelchen verdickt sein (Fig. 2, 9, 10). Diese Endverdickungen sind gewöhnlich nach aussen von der Achse des Haares abgebogen. Die Zahl dieser geraden Terminalabzweigungen ist verschieden, kann jedoch bis auf 40, 50 und mehr ansteigen.

Dieselbe Art der Nervenendigungen, jedoch von etwas abweichendem Typus, stellt die erste Figur dar. Hier tritt an den Haarbalg eine grössere Menge von markhaltigen Nervenfasern heran, die wellenförmig nach oben ziehen, indem sie unterwegs einer dichotomischen Teilung unterliegen. Jede aus dem Zerfall entstandene Faser teilt sich etwas höher zum zweiten Male, einzelne von ihnen zum dritten oder sogar noch höher zum vierten Male. Auf diese Weise unterliegen die Fasern der Teilung in verschiedenen Höhenabschnitten, indem sie unterwegs sich etwas verdünnen. Häufig verlieren die Fasern schon bei der ersten Teilung ihre Markscheide, manchmal erst bei der zweiten. Und so kommt

es auch vor, dass der eine aus der Teilung hervorgegangene Zweig seine Markscheide verlor, während der andere sie weiter bis zur nächsten Teilung behält. Die aus der letzten Teilung hervorgehenden Terminalfasern ordnen sich auf der Glashaut an, sie verbreitern sich nur unbedeutend und zeigen oft eine leicht zusammenstrebende Richtung.

Die Terminalfasern gehen aus der letzten Teilung der Nervenfasern gewöhnlich in einer Zahl von zwei oder drei, vollständig nach Art von Gabeln hervor; dementsprechend nannte sie auch das Hoggansche Ehepaar: gabelförmige Nervenendigungen (*terminaisons en fourchette, forked nerve endings*). Seltener zerfällt die Nervenfasern gleichzeitig in fünf oder sechs Terminalfasern. Auch nur ausnahmsweise verlaufen die Endgabeln nicht in der Richtung zur Oberfläche der Haut, sondern im Gegenteil zur Haarzwiebel, wie das van Gehuchten in den Haaren der Maus beschrieben hat.

Auf Grund meiner Präparate scheint mir, dass der in Fig. 2 dargestellte, bei einigen Gattungen der Säugetiere (z. B. bei der Maus) häufigere Typus beim Menschen erheblich seltener auftritt, wie der in Fig. 1 dargestellte Typus. Es ereignet sich öfters, dass die markhaltigen Nervenfasern, bevor sie diese Art von Endigungen bilden, sich teilen, grössere oder geringere Partien des Haarbalges umkreisen und sich mit den anderen Fasern unter Bildung eines Geflechtes kreuzen.

Diese Art von Nervenendigungen tritt daher selbständig nur in manchen dünnsten Haaren auf. Jedoch ist als Regel auch für solche Haare anzusehen, dass ein Teil der Nervenfasern nach aussen von diesen stacheln- oder gabelförmigen Endigungen eine zweite Art von Nervenendigungen bildet, indem er sich nämlich baumförmig teilt und ein zirkuläres Geflecht erzeugt.

Diese Art der Nervenendigungen entspricht bei den Säugetieren dem sog. Nervenringe, der, von den einen Forschern beschrieben, zwar von anderen verworfen wird, aber, meiner Ansicht nach, zweifellos existiert.

Nur besteht ein deutlicher Unterschied in der Art des Verhaltens und Verlaufes der dieses zirkuläre Geflecht bildenden Fasern bei den Säugetieren und beim Menschen. Während bei den Säugetieren die dünnen marklosen, zirkulär verlaufenden Fasern, in zahlreichen, parallelen Touren wie Reife oder Armbänder angeordnet, einen geradlinigen Verlauf zeigen, ohne einer

Teilung zu unterliegen, zerfallen hier in den Haaren des Menschen die markhaltigen Nervenfasern baumförmig, oftmals sehr reichlich, und die aus der Teilung hervorgegangenen marklosen Fasern ordnen sich, deutliche Varikositäten aufweisend, zirkulär an, unterliegen jedoch unterwegs gewöhnlich weiteren Teilungen und zeigen einen unregelmässigen Verlauf. Für die beim Menschen vorliegenden Verhältnisse scheint die Bezeichnung eines „zirkulären Geflechts“ passender im Gegensatz zu dem „Nervenringe“ bei den Säugetieren zu sein, denn die Verästelungen dieser Bäumchen bilden Geflechte, die manchmal so reichlich sind, dass sie den Eindruck eines dichten Netzes machen. Offenbar hat man es manchmal in der Tat mit einem wirklichen Netze mit untereinander abgeschlossenen Maschen zu tun. (Fig. 7.)

An der Bildung des Geflechtes nehmen am häufigsten mehrere markhaltige Nervenfasern teil, die von verschiedenen Seiten herantreten (Fig. 5, 10, 12). Es kommt jedoch vor, dass man im Gegenteil sehen kann, wie eine markhaltige Nervenfasern sich in einige Ästchen teilt, von denen die einen sich tiefer in der Gegend der stachelenförmigen Endigungen anordnen und ein dieselben umziehendes Geflecht bilden, während andere Ästchen höher hinaufziehen und dicht unter den Talgdrüsen ein zweites zirkuläres Geflecht bilden. (Fig. 10).

Soweit ich einigen Präparaten entnehmen kann, beteiligen sich an der Zusammensetzung dieser Geflechte Nervenfasern von zweierlei Herkunft: die einen rühren von dicken, markhaltigen Fasern her, die anderen sehr dünnen entstammen den Fasern, die schon früh ihr Myelin verloren haben. Die letzteren marklosen Nervenfasern zeichnen sich speziell durch zahlreiche feine Varikositäten aus und zeigen, da sie sehr dünn sind, in den Präparaten häufig Unterbrechungen.

Diese äusserst dünnen varikösen Fäserchen begleiten häufig auf längeren Strecken entweder die dickeren Fasern desselben Geflechtes (Fig. 7) oder diejenigen, welche den geraden lanzettförmigen Fasern den Ursprung geben (Fig. 8). Diese Geflechte sind manchmal so reichlich und zart, dass es fast unmöglich ist, sie in der Zeichnung wiederzugeben, selbst bei sehr bedeutender Vergrößerung (Fig. 7). Es ist möglich, dass die letzteren Fasern den bei anderen Arten von Nervenendigungen beschriebenen ent-

sprechen, nämlich von Timofeew und Dogiel in den Endkolben, von Dogiel in den Meissnerschen Körperchen usw. Die Natur und Herkunft dieser Fasern bin ich, ebenso wie die genannten Autoren, in jenen Endigungen nicht imstande mit voller Sicherheit zu bestimmen.

Der Grad der Ausbildung des zirkulären Geflechtes scheint nicht im Verhältnis zur Grösse des Haares zu stehen, da es manchmal bei grossen Haaren sehr spärlich ist, während im Gegenteil in dünnen Haaren ab und zu sehr reichliche Geflechte angetroffen werden (Fig. 5 und 10). Wie schon bemerkt, können die zirkulären Geflechte, besonders in kleinen Haaren, selbständig auftreten ohne die geraden gabelförmigen Endigungen (Fig. 3). In grösseren Haaren trifft man manchmal von dem zirkulären Geflecht nach oben ausgehende äussere zarte, marklose, variköse Fäserchen, die im oberen Teil des Haarbalges und um die Mündung der Talgdrüse ein Netz mit grossen Maschen bilden, das bis unter die Epidermis reicht.

Die dritte Art der Nervenendigungen in den Haaren, nämlich in den Merckelschen Körperchen, tritt in den stärksten Haaren der Lippe auf (von ca. 80  $\mu$  angefangen). Hier kommt zu den oben beschriebenen zwei Formen der Nervenendigungen noch eine dritte hinzu, die in der äusseren Wurzelscheide gelegen ist. Diese Art der Endigungen stellt hier keine besonderen Eigentümlichkeiten dar. Die die Glashaut durchsetzende Faser verliert ihre Markscheide und zerfällt in einige Ästchen, die sich am Ende verbreitern und in Tastscheiben übergehen. Diese letzteren, von der Fläche gesehen (am besten auf Flachschnitten) zeigen die Gestalt von eckigen Plättchen (Fig. 13). Von den Ecken derselben gehen in verschiedenen Richtungen kurze und dünne Fäserchen ab, die sich wiederholt in Tastscheiben verbreitern. Die letzteren bleiben in Berührung mit besonderen Zellen, den Merckelschen Tastzellen, die nur in der oberflächlichen Schicht der äusseren Wurzelscheide liegen. Andere Fasern neben den in den Merckelschen Tastscheiben endigenden gelang es mir in der Wurzelscheide nicht zu finden. Jedoch könnte ich nicht auf Grund des negativen Ausfalles der Färbung ihr Vorkommen hier, ähnlich wie in der Epidermis (Botezat, Dogiel) verneinen, wenn ich die schwierigen Färbungsverhältnisse der Nerven innerhalb der Glashaut in Erwägung ziehe.

Neben den oben beschriebenen Nervenendigungen in der Gegend des Halses des Haarbalges trifft man in dicken Haaren manchmal in die Haarpapille eintretende Nervenfasern, die sich öfters ziemlich reichlich teilen. Manche von ihnen machen den Eindruck, als ob sie zu den Gefässen gehörten, welche die Papille versorgen.

Die starken Lippenhaare des Menschen, welche sich durch grösseren Formenreichtum der Nervenendigungen auszeichnen, entsprechen in bezug auf die Art der Innervierung den sogenannten Übergangsformen der Säugetierhaare, die auf der Grenze stehen zwischen den gewöhnlichen oder schwellkörperlosen Haaren und den sogenannten schwellkörperhaltigen oder Tasthaaren; in diesen letzteren Übergangsformen befinden sich neben geraden lanzett- oder gabelförmigen Terminalfasern und Nervenringen auch Merkelsche Tastkörperchen in der äusseren Wurzelscheide.

---

Die Ergebnisse dieser Untersuchungen wurden bereits im Jahre 1907 im X. Kongress polnischer Naturforscher und Ärzte in Lemberg mitgeteilt und erschienen im Druck in den Sitzungsberichten dieses Kongresses, ausserdem im Auszug in den Jahresberichten Virchows. Die ausführliche Publikation musste infolge anderweitiger Beschäftigungen, sowie des Umstandes, dass die Ausführung der Zeichnungen sehr viel Zeit in Anspruch genommen hat, bis jetzt aufgeschoben werden.

Die Abhandlung M. Lefébure's: „Innervation des poils chez l'homme“, *Bibliogr. anat.*, Tom. 18, Fasc. 3, pag. 142—161, konnte leider nicht mehr berücksichtigt werden, da ich bereits nach Absendung des Manuskriptes in den Besitz derselben gelangte.

---

**Erklärung der Abbildungen auf Taf. XXIX u. XXX'**

Alle Figuren wurden unter homogener Immersion  $\frac{1}{12}$  von Zeiss und dem Zeichenokulare von Leitz Nr. 3 gezeichnet. Fig. 1, 2, 4, 5, 6, 9, 10, 11, 13 wurden von Frl. Lad. v. Gostyńska, Fig. 3, 7, 8, 12 von dem Demonstrator des Institutes L. v. Csala ausgeführt. Nachher wurden die Figuren verkleinert und die Vergrößerungen der einzelnen Figuren sind bei jeder Erläuterung angegeben.

- 
- Fig. 1. Gerade, gabelförmige Nervenendigungen an einem ca.  $15 \mu$  dicken Wollhaare der unteren Lippe eines 49 Jahre alten Mannes.
- Fig. 2. Gerade palisadenartige Nervenendigungen an einem ca.  $15 \mu$  dicken Wollhaare der unteren Lippe eines 51 Jahre alten Mannes.
- Fig. 3. Zirkuläres Endgeflecht an einem  $12 \frac{1}{2} \mu$  dicken Wollhaare der unteren Lippe eines 40 Jahre alten Mannes.
- Fig. 4. Gerade und zirkuläre Nervenendigungen an einem ca.  $7 \mu$  dicken Wollhaare der unteren Lippe eines 73 Jahre alten Mannes.
- Fig. 5. Zirkuläres Geflecht an einem ca.  $12 \mu$  dicken Wollhaare der unteren Lippe eines 51 Jahre alten Mannes. (Die innere, von unten rechts gelangende Nervenfasern scheint den geraden Endfasern Ursprung zu geben.) Die dunklen Fasern liegen vor, die blassen hinter dem Haare.
- Fig. 6. Gerade und zirkuläre Endfasern an einem ca.  $25 \mu$  dicken Haare der unteren Lippe eines 51 Jahre alten Mannes.
- Fig. 7 u. 8. Gerade und zirkuläre Nervenendigungen an einem Wollhaare (Fig. 8 ca.  $12 \mu$  dick) der unteren Lippe eines 49 Jahre alten Mannes. Zu dem zirkulären Endgeflecht gelangen sowohl markhaltige, wie auch marklose Nervenfasern.
- Fig. 9. Nervenendigungen an einem ca.  $7 \mu$  dicken Wollhaare der unteren Lippe eines 49 Jahre alten Mannes. Die in palisadenartige Endigungen auslaufenden Nervenfasern bilden vor dem Übergange in die geraden Endfasern ein Geflecht.
- Fig. 10. Nervenendigungen an einem ca.  $15 \mu$  dicken Wollhaare der unteren Lippe eines 40 Jahre alten Mannes. Es sind zwei zirkuläre Geflechte zu sehen, von denen das untere in der Höhe der geraden Endfasern liegt. — Die vor dem Haare liegenden Fasern sind dunkelblau, die hinter dem Haare gelegenen sind blassblau dargestellt.
- Fig. 11. Zirkuläres Geflecht an einem dünnen Wollhaare der unteren Lippe eines 51 Jahre alten Mannes.
- Fig. 12. Gerade und zirkuläre Endigungen an einem ca.  $12 \mu$  dicken Wollhaare der unteren Lippe eines 40 Jahre alten Mannes. Die vor dem Haare liegenden Fasern sind dunkelblau, die hinter dem Haare gelegenen sind blassblau dargestellt.
- Fig. 13. Nervenendigungen mittelst Merckelscher Körperchen in der äusseren Wurzelscheide eines ca.  $125 \mu$  dicken Barthaars von der unteren Lippe eines 73 Jahre alten Mannes.
-

Aus dem anatomisch-histologischen Laboratorium der Universität St. Petersburg.  
Vorstand: Prof. Dr. A. S. Dogiel.

## Das Nervensystem von *Ammocoetes*.

### II. Gehirn.

Von

**D. Tretjakoff.**

---

Hierzu Tafel XXXI—XXXIX und 3 Textfiguren.

---

Es ist das in hohem Grade wahrscheinliche Ergebnis einer intensiven mehr als halbhundertjährigen Arbeit über die Frage nach der Metamerie des Schädels im Zusammenhange mit anderen Mesodermgeweben des Kopfes und der Metamerie des Kopfabschnittes des Nervensystems, dass die Vorfahren der Wirbeltiere eine äusserst gleichartige Körpersegmentierung besessen haben. Diese Segmentierung ist bei keinem der jetzt lebenden Wirbeltiere erhalten geblieben. Auch das vordere Ende des Zentralnervensystems von *Amphioxus* weist ungeachtet einer gleichartigen äusseren Körpersegmentierung eine Reihe von Unterschieden vom Rückenmark auf (Kupffer, 1905). Zu Beginn der Ontogenese wird bei sämtlichen Wirbeltieren eine in hohem Grade gleichartige Differenzierung des Medullarrohrs, die Teilung desselben in Neuromeren, Bildung einer Ganglienplatte, Anlage der Dorsalnerven, bis an das vordere Ende des Gehirns beobachtet. Das metamer regelmässige Dasein der bleibenden und rudimentären Nerven und Ganglien spricht unzweifelhaft für das Vorhandensein cänogenetischer Zustände im Gehirn im Gegensatz zu dem Bau des Rückenmarkes. Die ursprüngliche Aufgabe des Gehirnes war ebenso wie die des Rückenmarkes Herstellung einer zentralen Verknüpfung zwischen den sensiblen Fasern der dorsalen Wurzeln und den motorischen Zellen. Der Bau des Rückenmarkes stellt, soweit man sich davon nach den gegenwärtigen Tieren eine Vorstellung machen kann, die Grundform dar.

Die Aufgabe meiner Arbeit war ursprünglich eine histologische. Ich hatte die Absicht, nachdem ich die Wechsel-



beziehungen der Nervenlemente im Rückenmark von Ammocoetes klargestellt hatte, den erhaltenen Spuren derselben Wechselbeziehungen im Gehirne nachzuforschen. Gleichzeitig interessierte mich die Frage, was in der histologischen Struktur des Gehirnes für dasselbe, als ein Organ sekundärer Herkunft, charakteristisch sei?

Für den vergleichenden Anatomen wird meine Behauptung, dass die in der Literatur vorhandenen Beschreibungen des Gehirnes von Ammocoetes sich nicht durch besondere Vollkommenheit, Präzision und Homogenität der Befunde auszeichnen, nichts neues vorstellen. In den neuesten Arbeiten von Edinger (9, 11), Fr. Mayer (43), Studnička (71—75), Johnston (31), Schilling (67) ist die Aufmerksamkeit hauptsächlich auf das erwachsene Neunauge gerichtet, dessen Gehirn in beträchtlichem Maße auf Kosten seiner anderweitigen Funktionen dem Ansaugungsakte untergeordnet ist. Zwecks Lösung der von mir aufgestellten Fragen war es gerade wichtig, das Gehirn von Ammocoetes zu untersuchen, wo die primären Beziehungen der Nervenlemente noch unabhängig sind vom Parasitismus des erwachsenen Tieres, und die Verteilung der Funktionen eine grössere Gleichmässigkeit aufweist. Die folgende Schilderung betrifft ausschliesslich das Gehirn von Ammocoetes vor dem Beginn der Metamorphose.

Die von mir angewandten Methoden unterscheiden sich nicht von denjenigen, welche ich in meiner Mitteilung über das Rückenmark von Ammocoetes angegeben habe. Ich benutzte für meine Untersuchungen Schnittserien, die in verschiedenen Richtungen durch das Gehirn angelegt wurden und auf die gewöhnliche Weise nach den Verfahren von Golgi und Ramón y Cajal gefärbt, sowie Präparate, die nach der intravitalen Methylenblaumethode angefertigt worden waren. Für die Färbung mit Methylenblau fertigte ich dicke Schnitte durch den ganzen Kopf an und färbte sie bei Zimmertemperatur mit einer  $\frac{1}{4}$ — $\frac{1}{8}$  % Methylenblaulösung in einer 0,65 % Kochsalzlösung. Die Färbung erfolgt in einer feuchten Kammer nach Verlauf von  $1\frac{1}{2}$ —2 Stunden. Sobald dieselbe einen gewissen Grad von Intensität (ungefähr drei Stunden nach dem Beginn), erreicht hatte, nahm ich die Objektträger mit den aufgereihten Schnitten aus der feuchten Kammer und liess sie 20—30 Minuten an der frischen Luft stehen. Die Schnitte trockneten leicht ein, wobei die Färbung an Intensität zunahm. Auf diese Weise färbte ich das ganze Gehirn von der

Oberfläche aus und einzelne Gehirnstücke. Als Material diente mir *Ammocoetes* aus der Newa, deren Länge zwischen 10—18 cm schwankte.

---

Im Rückenmark von *Ammocoetes* habe ich Typen von motorischen, amakrinen Zellen und von solchen des dorsalen Kernes beschrieben. Die Kommissurenzellen unterscheiden sich weder in topographischer Hinsicht, noch ihrem Äusseren nach von den motorischen Zellen, ihr Vorhandensein muss jedoch in Anbetracht der gut entwickelten Mauthnerschen Kommissur notwendigerweise anerkannt werden. Sämtliche angegebenen vier Typen habe ich auch im Gehirn angetroffen, wobei hier topographisch leicht die motorischen Kommissurenzellen von den Assoziationszellen unterschieden werden können. Die Fortsätze der motorischen Kommissurenzellen bilden motorische Chiasmata der Müllerschen Fasern, des N. oculomotorius und des N. trochlearis. Ich habe im Detail den charakteristischen Kontaktmodus der Endverzweigungen der Nervenfortsätze der Rückenmarkszellen im perimedullären Geflecht klargestellt. Ein derartiges Geflecht bleibt auch mit einigen Veränderungen im Gehirn erhalten und geht im vorderen Abschnitt desselben in das pericerebrale Geflecht von demselben Charakter über. Die Dendriten fast sämtlicher Zellen erstrecken sich zur Oberfläche des Gehirns und zerfallen in variköse Ästchen, die sich in den äusseren Neuroglia-schichten verbreiten. Die Einzelheiten des perimedullären und pericerebralen Geflechtes sind in den einzelnen Gehirnabschnitten äusserst mannigfaltig.

In meiner Mitteilung über das Rückenmark habe ich den Versuch gemacht, einen Zusammenhang zwischen der Anordnung der Endästchen der Dendriten und den Ernährungsbedingungen des Rückenmarks und seinen Krümmungsverhältnissen aufzufinden. Die Zellformen des Gehirns geben einen weiteren Beweis für die Möglichkeit meiner Annahme. Das Gehirn befindet sich infolge der Knorpel des Kopfes unter besonderen mechanischen Bedingungen und krümmt sich von der Übergangsstelle des Rückenmarks in das verlängerte Mark an nicht. In diesem Übergangsbereich beginnen nach den Angaben von Sterzi (69, 70) die Blutkapillaren in das Gehirn einzudringen, sobald sein Querschnitt

aus der ovalen Form in die runde übergeht.<sup>1)</sup> Gleichzeitig habe ich die Beobachtung gemacht, dass die Dendriten der Zellen in demselben Gebiet nicht so streng in einem bestimmten Quer-(Frontal-)abschnitt angeordnet sind, sondern sich gleichmässiger in der Gehirnsubstanz und auf der Oberfläche des Gehirns verzweigen.

### Übergangsgebiet.

Der unmittelbar ans verlängerte Mark angrenzende Abschnitt behält im allgemeinen den Bau des Rückenmarks bei. Der Unterschied besteht in der relativen Menge der amakrinen Schaltzellen (Fig. 25, Taf. XXXI); ihre Zahl nimmt in der Nähe der Medulla oblongata beträchtlich zu, besonders im Gebiet über dem Zentralkanal sowie überhaupt in den dorsalen Gebieten der grauen Substanz. In dem kompakten Streifen der Nervenzellen macht sich zunehmend eine Trennung in eine ventrale motorische Zone und eine dorsale aus den Schaltzellen bestehende Zone bemerkbar. Letztere Zellen sind natürlich auch in der motorischen Zone vorhanden, erreichen mittlere Grösse und entsenden Fortsätze in verschiedene Stränge der weissen Substanz. In der Nähe des Rückenmarks verzweigen sich die Schaltzellen der motorischen Zone vorwiegend in dem ventralen Gehirngebiet (Figur 25, Taf. XXXI). Die dorsale Zone ist durch die ausschliessliche Entwicklung kleiner amakriner Zellen ausgezeichnet, deren Fortsätze vorwiegend im perimedullären Geflecht der dorsalen Gehirnoberfläche endigen.

---

<sup>1)</sup> Herr Favaro hat mir inzwischen brieflich mitgeteilt, dass er meine Annahme des Zusammenhanges zwischen der platten Form des Rückenmarks und der Blutversorgung bei Ammocoetes deswegen nicht für richtig hält, weil bei Myxine das ebenso platte Rückenmark reich vaskularisiert ist. Es lassen sich aber noch andere Beispiele anführen. Das Epithel gilt als ein gefässloses Gewebe, das nur mit der Lymphe gespült wird, und doch gibt es im Epithel der Stria vascularis der Schnecke Blutgefässe. Die Netzhaut ist für die Durchspülung mit Lymphe besonders angepasst und in der Netzhaut der Petromyzonten, Selachier, Teleostier, Amphibien und Vögel fehlen auch die Blutgefässe -- und doch kommen solche beim Aal und bei den Säugern vor. Das Blutgefässsystem ist dermassen anpassungsfähig, dass jeder Fall für sich berücksichtigt werden muss. Myxine kann in dieser Beziehung kein Maßstab für Ammocoetes sein; im Organismus des letzteren aber fand ich keinen Widerspruch mit meiner Auffassung.

In Berücksichtigung der Besonderheiten des Austrittes der Wurzeln kann eine Reihe von Kennzeichen gerade des Übergangsbereiches aufgestellt werden. Als ihre kaudale Grenze ist, meiner Ansicht nach, am besten die Austrittsebene der ventralen Wurzeln des *N. spino-occipitalis II* anzusehen; in frontaler Richtung erstreckt sich das Übergangsbereich bis zum vierten Ventrikel.

Der zweite *N. spino-occipitalis* zeichnet sich zunächst durch seine Dicke aus (Fig. 31, Taf. XXXII). Seine Fasern biegen nach dem Eintritt ins Gehirn scharf zum Kopf ab und bilden ein flaches Bündel, dessen einzelne Fäden längs der unteren Gehirnoberfläche verlaufen bis zur Verzweigungsstelle des Streifens der motorischen Zellen in eine ventrale und laterale Kolonne. Die Fasern des Nerven dringen in das verlängerte Mark ebenso weit vor, wie die Fasern des ersten *N. spino-occipitalis ventralis*; die Fasern beider Nerven entstehen von Zellen der ventralen Kolonne, folglich bereits im verlängerten Marke. Ein Teil der Fasern besteht aus Zellen des Übergangsbereiches. Im Rückenmark entspringen die motorischen Fasern desgleichen weit von der Austrittsstelle der Wurzel.

Der *N. spino-occipitalis I ventralis* tritt aus dem Gehirn gewöhnlich in Form von neun feinen Bündeln aus, welche sich sofort in vier dickere Bündel vereinigen, die aus der Gehirnkapsel durch je eine besondere Öffnung hindurchtreten.

Frontalwärts von den erwähnten neun Bündeln ist noch eine Wurzel gelegen (Fig. 31, Taf. XXXII), welche den Eindruck eines selbständigen Nerven macht. Unabhängig von dem Austritte desselben auf der ventralen Gehirnoberfläche ist sein zentraler Zusammenhang — der gleiche wie des *N. spino-occipit. I ventr.* — leicht zu verfolgen. Der genannte Nerv tritt aus dem pericerebralen Raum durch eine selbständige Öffnung in der Kapsel aus, ist von den folgenden Wurzeln durch ein Gefäß getrennt und trifft mit ihnen auf der lateralen Seite des letzteren zusammen. Zum Vagus hat er keinerlei Beziehungen; Hatschek hat ihn mit Unrecht als „spinalartigen Vagusanhang“ bezeichnet. Er stellt einfach die vordere Wurzel des *N. spino-occipit. I ventralis* dar, welcher somit in Gestalt von zehn feinen oder fünf dicken Bündeln entsteht.

Der *N. spino-occipitalis dorsalis I* liegt mit seinem Ganglion direkt über der Gruppe des ersten ventralen Nerven, der zweite

im Zwischenraum zwischen dem ersten und zweiten ventralen Nerven. Ihre Fasern verzweigen sich im Gehirn in einen aufsteigenden und absteigenden Ast, wie bei den typischen Spinalnerven (Fig. 31, Taf. XXXII). Auf einem mit Methylenblau gefärbten Präparate habe ich die aufsteigenden Äste des ersten Nerven bis zum Acusticusgebiet verfolgen können.

Sehr häufig werden Abweichungen von dem beschriebenen Ursprung der Nervi spino-occipitales beobachtet. Es wechselt die relative Entfernung zwischen den Wurzeln sowie die Zahl der Bündel. Am häufigsten nähern sich die hinteren Wurzeln des N. spino-occipitalis ventralis I beträchtlich der Austrittsstelle des zweiten Nerven. Die Wurzel des zweiten Nerven spaltet sich nicht selten in zwei Wurzeln. Die dorsalen Nerven sind konstanter, weisen jedoch eine Besonderheit auf, welche bei den spinalen Nerven nicht wahrnehmbar ist. Ausser einem Hauptbündel sind noch feine, aus eins bis drei Nervenfasern bestehende Nebenbündel vorhanden, welche durch die Kapsel in besonderen Öffnungen heraustreten. In einigen Fällen vereinigen sich die Nebenbündel mit dem Hauptbündel an der Oberfläche des Gehirns, bisweilen jedoch verlaufen sie parallel dem Hauptstrange und treten unabhängig von demselben in das Gehirn ein.

Ausser den zentralen Streifen der grauen Substanz ist in der weissen Substanz des lateralen Gehirnrandes im Gebiete des N. spino-occipitalis ventralis I noch eine kleine Zellgruppe zu erkennen: hinsichtlich des zentralen Streifens entspricht sie den sogenannten Randzellen des Rückenmarkes, der Grösse sowie der Verzweigung der Dendriten nach erinnern die Zellen dieser Gruppen an die Schaltzellen.

In den Streifen der grauen Substanz des Übergangsbereiches werden sämtliche Haupttypen von Nervenzellen angetroffen. Unter den Schaltzellen wiegen diejenigen des II. und III. Typus vor. Gerade hier in der Übergangszone liegt die Möglichkeit vor, zwischen den motorischen und den Schaltzellen besondere Zellen wahrzunehmen, deren Gestalt sich bald dem einen, bald dem anderen Typus nähert, welche jedoch unzweifelhaft einen Nervenfortsatz aufweisen. Die überwiegende Mehrzahl dieser Zellen entsendet ihren Nervenfortsatz in die ventrale Kommissur, von wo sich derselbe bereits in den Tractus spino-thalamicus erstreckt. Da die Ausschreitung der Nervenfasern in vieler Beziehung dem

Schicksal der Fasern der Nebenkommissur im Rückenmark gleichkommt, so nenne ich die Zellen selber „Kommissurenzellen des Übergangsgebietes“.

Ausser den dicken Müllerschen Fasern, welche ein besonderes System bilden, werden in der weissen Substanz ebenso wie im Rückenmark dorsale, laterodorsale und ventrale Bündel unterschieden. Zwei wichtige Systeme des Rückenmarks — der dorsale Kern und die ventrale Nebenkommissur sensu strictiori —

hören in dem Übergangsgebiet eigentlich auf. Der dorsale Kern erstreckt sich bis dicht an den Anfang der Rautengrube (Textfigur 1). Zwei oder vier der vorderen Zellen sind bereits seitlich von der Rautengrube gelegen.

Im Rückenmark liegen die Zellen des dorsalen Kernes an der Oberfläche der grauen Substanz. Im Übergangsgebiet nimmt die Menge der grauen Substanz dorsal von dem Zentralkanal zu, die Zellen des Dorsalkernes werden in jenem nicht nur in unmittelbarer Nähe der Dorsalbündel, sondern auch in der Tiefe näher zum Zentralkanal angetroffen. Die Anordnung der Fortsätze unterscheidet sich somit beträchtlich von denjenigen Formen, welche im Rückenmark beobachtet werden. Statt bipolarer Zellen werden häufiger unipolare Zellen angetroffen, deren Fortsatz schräg oder in querer Richtung zu den dorsalen Bündeln aufsteigt, wo er auf eine Seite abbiegt oder sich in zwei oder mehr auf- und absteigende Äste verzweigt.

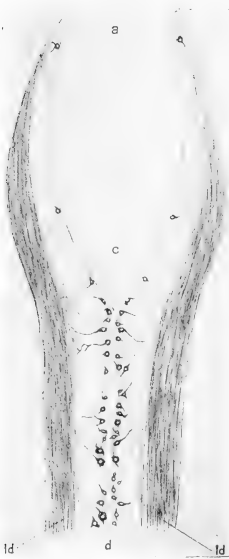


Fig. 1.

Horizontaler Schnitt des Übergangsgebietes und des Hinterhirns. Frontrales Ende des dorsalen Rückenmarkkerns. Die Zellen sind nach den drei Schnitten angegeben und in eine Fläche projiziert. Färbung nach R. y Cajalscher Fibrillenmethode. a = Acusticusgebiet, c = Calamusgegend, d = dorsaler Kern, ld = Funiculus latero-dorsalis des Rückenmarks. Vergr. 50 mal.

Einzelne Zellen, die ihren Kennzeichen nach an die Zellen des Dorsalkernes erinnern, werden auch weiter im verlängerten Marke noch im Acusticusgebiet angetroffen.

Die dicken queren Fortsätze der beschriebenen Zellen, die sich zur Austrittsstelle des ersten und zweiten Nervus spinalis occipitalis dorsalis erstrecken, konnten am ehesten die Veranlassung dazu geben, einen Zusammenhang derselben mit den Fasern der dorsalen Wurzeln anzunehmen. Ich richtete daher meine besondere Aufmerksamkeit auf die dorsalen Zellen des Übergangsbereiches, bin jedoch auch hier wie beim Rückenmark zu negativen Resultaten gelangt.

An das frontale Ende des Dorsalkernes grenzen vom verlängerten Marke aus die Zellen der sensiblen Kerne des Tract. spin. V, des Glossopharyngeus und des Vagus. Die Fortsätze der Zellen treten durch das vordere Ende des Dorsalkernes und unterhalb desselben von einer Gehirnhälfte auf die andere über, wodurch bei *Ammocoetes* eine nicht deutlich ausgebildete Commissura infima Halleri entsteht; dieselbe unterscheidet sich wenig von der dorsalen Commissur des Rückenmarks, indem sie die Fortsetzung dieser darstellt; die Dendriten der motorischen Zellen nehmen jedoch keinen Anteil an ihrer Bildung (conf. Rückenmark).

Das System der Bogenfasern oder die Nebenkommisur erstreckt sich bis zur Kreuzung des Tr. octavo-motorius posterior im verlängerten Marke (conf. unten). Im Übergangsbereich gesellen sich demselben Fortsätze der Kommissurenzellen resp. des Tr. spino-thalamicus hinzu. Die Anfangsabschnitte der Kommissurenfasern verlaufen wie die *Fibrae arcuatae externae* längs des lateralen Gehirnrandes.

Mit den Fasern des Tr. spino-thalamicus zusammengelagert in Form von *Fibrae arcuatae externae* sind einfach verlängerte Fortsätze der Schaltzellen, welche aus dem ventralen Gebiet der einen Gehirnhälfte in das dorsale und umgekehrt verlaufen.

Neben dem Zentralkanal des Übergangsbereiches werden häufiger als im Rückenmark Nervenzellen angetroffen, deren einer Fortsatz zwischen den Ependymzellen bis zur Lichtung des Kanals reicht. Wahrscheinlich stellen derartige Zellen auch hier nur Entwicklungsstadien typischer Nervenzellen dar.

### Untersuchungen anderer Forscher.

Die Besonderheiten des histologischen Baues des Übergangsgebietes haben die Aufmerksamkeit der Forscher nicht auf sich gelenkt, obgleich sie sich beim Studium von Schnittserien durch das Gehirn häufig geltend machen. Edinger bringt in der letzten Auflage seines Lehrbuches (11) die Abbildung eines Querschnittes durch das Rückenmark von Petromyzon (II., pag. 56), die augenscheinlich als typisch für dieses gelten soll. Meiner Meinung nach entstammt jedoch der Schnitt dem Übergangsgebiet und gibt nicht die wesentlichsten Kennzeichen des Baues des Rückenmarkes wieder.

Vor den Untersuchungen Fürbringers (13) hielten die meisten Forscher die N. n. spino-occipitalis für den N. hypoglossus. Die Mannigfaltigkeit der Ansichten über die Zahl der Wurzeln und die gegenseitigen Beziehungen zwischen dorsalen und ventralen Wurzeln sind in der Arbeit Fürbringers erschöpfend dargestellt.<sup>1)</sup> Meine Beobachtungen stimmen der Hauptsache nach mit den Befunden Fürbringers überein, ausser über die Zahl der einzelnen Bündel in den ventralen Wurzeln.

Der N. spino-occipit. I ventr. besteht nach den Angaben von Fürbringer aus 2—3 Bündeln, der N. spino-occipit. II ventr. aus zwei. Bei den rein makroskopischen Untersuchungsmethoden,

<sup>1)</sup> Fürbringer gibt folgende Zusammenstellung der Befunde der Autoren über die Zahl der Wurzeln des vermeintlichen N. hypoglossus:

Rathke 1825	beim Neunauge	2 ventr.
Born 1827	„	3 ventr.
Stannius 1849	„	3 ventr.
Schneider 1879	„	1 ventr.
Schneider 1880	„	2 ventr.
Wiedersheim 1880	„	3 ventr.
„	bei Ammocoetes	4 dors. und 4 ventr.
Ahlborn 1883—1884	beim Neunauge	2 ventr.
Max Murrich 1885	„	2 ventr.
Julin 1887	„	2 ventr.
Dohrn 1887	bei Ammocoetes	2 ventr.
Schlemm und d'Alton 1888	beim Neunauge	3 ventr.
Hatschek 1892	bei Ammocoetes	3 dors., 3 ventr.
v. Kupffer 1895	„	3—4 dors., 3—4 ventr.
Fürbringer selber	„	2—3 dors., 2—3 ventr.
„	beim Neunauge	2 dors., 2 ventr.



deren sich der Autor bediente, ist es natürlich undenkbar, sämtliche die Wurzel zusammensetzenden Bündel zu verfolgen.

Dieser Forscher hat auch die Hinneigung dieses Nerven zu beträchtlichen Variationen in der Anordnung der Wurzeln sowie dem Austritt der einzelnen Bündel durch besondere Öffnungen der Gehirnkapsel wahrgenommen. Indem er die Möglichkeit des Vorhandenseins einer grösseren Anzahl von *N. n. spino-occipitalis* in Gestalt von reduzierten Wurzeln oder solchen, die mit anderen Wurzeln zu einem einheitlichen Ganzen verschmolzen sind, analysiert, gelangt er zum Schluss, dass die Reihe der *N. n. spino-occipitales*, sowie der auf dieselben folgenden *N. n. spinales* bei *Ammocoetes* eine vollkommene Folgerichtigkeit beibehält. Unter dem Einfluss der Angaben von Born und Hatschek hält er es nichtsdestoweniger für möglich bei *Ammocoetes* drei *N. n. spino-occipitales* aufzufinden. Die ausführliche Beschreibung des erwachsenen Neunauges bezieht sich bei Fürbringer hauptsächlich auf *Petromyzon marinus*.

Meiner Meinung nach ist die erste Wurzel des *N. spino-occipit. ventr. I* wohl kaum den anderen Wurzeln dieses Nerven gleichwertig. Sie ist von letzterem durch ein Blutgefäss geschieden, welches Verhalten niemals bei den Spinalnerven beobachtet wird, wie gross die Zahl ihrer Wurzeln auch sein mag. In einigen Fällen vereinigt sich die vordere Wurzel auch lateral noch längere Zeit nicht mit den Ästen des *N. spino-occipit. ventr. I*. Auf Grund dieser Umstände halte ich diese Wurzeln für ein Rudiment des vordersten *N. spino-occipitalis*.

Meine Annahme stimmt nicht überein mit den Befunden aus der Entwicklung, welche L. Neumayer (1906, 51) in seiner Abhandlung anführt. Die Darstellung Neumayers dürfte jedoch in höherem Grade kritisch sein. Die Beziehungen der Wurzeln schildert Verfasser folgendermassen: „Bei *Ammocoetes* trifft man hart hinter der letzten Wurzel des Vagus, die eine motorische ist, den ersten Spinalnerv. Es ist ein vollständiger dorsaler Nerv mit je einer Ganglionportion an seinem dorsalen und ventralen Aste. Der dorsale Ast geht mit dem Ganglion in die Bahn des Nervus lateralis profundus über. Später schliesst sich dieses Ganglion bei der Metamorphose ganz an das Vagusganglion an. Das Ganglion des ventralen Astes liegt hart unter dem Lateralis. Es folgen dann zwei ventrale Nerven . . . ihnen

entspricht kein dorsaler Nerv. Beide Nerven . . . . . dürfen wohl als spino-occipitale Nerven aufgefasst werden (pag. 563).“

Dieser ganze Absatz stimmt wenig mit den Befunden von Fürbringer überein. Ohne auf denselben weiter einzugehen, will ich nur darauf hinweisen, dass Kolzoff (1901, 39) gleichfalls nahe Beziehungen des Vagus und — nach der Terminologie des Autors — des N. spinalis I beschreibt. Beide Nerven haben eine gemeinsame laterale Placode, auf Kosten derer sich weiterhin das grosse Vagusganglion entwickelt. N. spinalis I dorsalis verschmilzt vollkommen mit dem Vagus, die ihm entsprechende ventrale Wurzel bleibt selbständig. Die folgenden N. n. spinales behalten anfänglich die für dieselben typische Lagerung sogar bei *Ammocoetes* von 8 mm Länge (15. Tag der Entwicklung) bei. Meine anatomischen Befunde stimmen vollkommen mit dem Entwicklungsgange der N. n. spino-occipitales, wie ihn Kolzoff schildert, überein. Seinen N. spinalis I Radix dorsalis finde ich in den sensiblen Fasern der hinteren Vaguswurzeln, wie ich es an anderer Stelle angegeben habe. Die Radix ventralis bleibt in Gestalt der vorderen Wurzel meines N. spino-occipit. ventr. I erhalten. Die folgenden zwei Spinalnerven behalten ihre dorsalen und ventralen Wurzeln bei — N. n. spinales II und III von Kolzoff — und wandeln sich späterhin in meine N. n. spino-occipitales I und II um. Es bleibt späteren Untersuchungen vorbehalten, den Übergang dieser Nerven in die N. n. spino-occipitales des erwachsenen Neunauges zu verfolgen.

Die Behauptung von Fürbringer, dass in dem Übergangsgebiet von *Ammocoetes* die volle Reihe der segmentalen Nerven erhalten ist, erfordert jedenfalls hinsichtlich des ersten Nerven (nach dem Vagus) eine Korrektur. Born und Hatschek hatten nach meiner Meinung Recht mit der Annahme von drei Nerven in diesem Gebiet. Der Beginn einer Assimilation von Abschnitten des Rückenmarks in das Gehirn findet bereits bei *Ammocoetes* statt und erfolgt, wie es sich erweist, vor der Assimilation der Occipitalwirbel mit dem Schädel. Dieser Gehirnabschnitt hat einen verwickelten Entwicklungsgang durchgemacht, bevor sich seine Nerven in den N. hypoglossus der höheren Formen ungebildet haben. Die Details dieser Entwicklungsbahn sind noch nicht endgültig festgestellt; ich halte es daher nicht für möglich, dem Beispiele von Johnston (31) zu folgen und die

Gruppe der spindelförmigen Zellen in der weissen Substanz an der Austrittsstelle der N. n. spino-occipitales mit der Olive der höheren Wirbeltiere zu homologisieren. Ich finde hier übrigens im Unterschiede von Johnston nicht spindelförmige Zellen, sondern birnförmige und nicht neben den N. n. spino-occipitales, sondern höher am lateralen Gehirnrande. Dieser Unterschied ist wahrscheinlich durch den Unterschied der untersuchten Arten und auch dadurch zu erklären, dass Johnston erwachsene Tiere untersucht hat (*Lampetra Wilderi*).

### Myelencephalon.

In der grauen Substanz des verlängerten Markes unterscheide ich folgende Zonen: eine dorsale Koordinationszone, eine mediale Assoziationszone, eine dorsale motorische, eine laterale Assoziationszone und eine ventrale motorische. Am besten abgegrenzt sind die motorischen Zonen und die dorsale koordinatorische. Assoziationszellen werden ausser in den entsprechenden Zonen überall zwischen den motorischen Zonen und Zellen angetroffen.

Die ventrale motorische Zone stellt eine Fortsetzung des Kernes der N. n. spino-occipitales ventrales dar und besteht hauptsächlich aus Zellen, welche den Fasern des Fasciculus longitudinalis inferior den Ursprung geben. Da dieses Bündel vorwiegend aus Müllerschen Fasern besteht, so zähle ich die ventrale Zone, mit Ausschliessung des Kernes des N. oculomotorius, zu dem Müllerschen Kern. Derselbe setzt sich ins Mittelhirn fast bis zum Infundibulum fort. Die dorsale motorische Zone endigt unter dem Kleinhirn.

Die Zellen der dorsalen und ventralen motorischen Zone unterscheiden sich voneinander ausser durch ihre Lagerung und Grösse noch durch andere Merkmale. Die Zellen der ventralen Zone haben am meisten den Strukturtypus der motorischen Zellen des Rückenmarks beibehalten. Von dem pyramidenförmigen Zellleibe entspringen in grosser Zahl Dendriten, welche sich bis zur Gehirnoberfläche ausbreiten (Textfig. 2). Im Unterschiede von den spinalen Zellen haben die Dendriten der Zellen der ventralen Zone im Querschnitt ein topographisch beschränkteres Verbreitungsgebiet, sie gehen nicht auf die andere Gehirnhälfte über und erstrecken sich selten in die dorsalen Gebiete. Der Nerven-

fortsatz beginnt stets mit einem horizontalen Kegel, der sich rasch in einen dünnen Faden verjüngt; dieser verdickt sich abermals allmählich im Müllerschen Bündel und wandelt sich in eine typische Müllersche Faser von mittlerem Durchmesser um. Alle Fasern des Bündels treten erst im Rückenmark peripherwärts aus.

Die Zellen der dorsalen motorischen Zone haben gleichfalls eine pyramidenförmige oder birnförmige Gestalt (Fig. 29, Taf. XXXI). Ihre Dendriten verbreiten sich hauptsächlich im dorso-lateralen Bündel. Wie bei den Zellen der ventralen Zone offenbaren auch hier die Dendriten keine Tendenz, sich auf einem schmalen Querabschnitt des Gehirnes zu konzentrieren, sondern verbreiten sich allseitig. Eine Verzweigung in feine Endäste erfolgt bereits in geringer Entfernung von der Zelle. Der Nervenfortsatz entspringt am schmalen lateralen Ende der Zelle, wobei die Zelle bisweilen unmittelbar in den Anfangskegel des Fortsatzes übergeht. Im Unterschiede von den spinalen motorischen Zellen erstreckt sich der Nervenfortsatz sofort zur Austrittsstelle aus dem Gehirn. Sowohl der Nervenfortsatz als die Dendriten verlaufen somit annähernd in gleicher Richtung.

Eine charakteristische Eigentümlichkeit der Nervenfortsätze der motorischen Zellen auf Präparaten, die nach dem Verfahren von Ramón y Cajal imprägniert worden sind, stellt der dunkelgelbe oder braune Farbenton derselben dar, während sämtliche sensiblen und Assoziationsfasern im Gehirn schwarz gefärbt erscheinen. Gleichzeitig wird auch das Neurofibrillennetz in der motorischen Zelle intensiver gefärbt als in sämtlichen anderen Zellen des verlängerten Markes. Auf den Präparaten nach Ramón y Cajal sind infolgedessen die motorischen Zellen der dorsalen Zone scharf von den anderen Zellen unterschieden. Das Neurofibrillennetz setzt sich in den Ursprungskegel des Nervenfortsatzes fort: weder in dem dünnen Abschnitte des Nervenfortsatzes noch in den Dendriten gelang es auch nur Spuren von Neurofibrillen zu finden. Nur an der äussersten Gehirnperipherie erscheint der Nervenfortsatz ebenso schwarz, wie die sensiblen Fasern.

Die Endäste der motorischen (dorsalen und ventralen) Zellen gehen nicht in den Bestand des perimedullären Geflechtes ein; sie zerstreuen sich mehr oder weniger gleichmässig in der weissen Substanz (Fig. 29, Taf. XXXI). Die Müllerschen Zellen sind von

einem unmittelbaren Kontakt mit den sensiblen Fasern vollkommen ausgeschlossen. Die Dendriten der motorischen Zellen der dorsalen Zone verzweigen sich nur in Ausnahmefällen in dem dorsalen sensiblen Gebiet, die Mehrzahl derselben endigt in den dorsalen und lateralen Assoziationszonen, ohne in unmittelbarem Kontakt mit den Endigungen der sensiblen Fasern zu treten. In diesem Mangel einer direkten Reflexbahn besteht die Haupteigentümlichkeit der histologischen Struktur des verlängerten Markes. Zwischen die motorische Zelle und die Endigung der zentralen sensiblen Faser schiebt sich ein neues Neuron ein. Dasselbe ist auch in dem Rückenmark in Form von Kommissurenzellen vorhanden, doch tritt hier diese Verbindung vermittelt der Kommissurenzellen nur für weite Entfernungen auf. In dem verlängerten Mark tritt die Bedeutung eines derartigen Zwischengliedes besonders scharf im *Tractus octavo-motorii* (conf. unten) hervor.

Die Assoziationszonen sind von denjenigen Kommissurenzellen (Fig. 27, Taf. XXXI) eingenommen, welche im Übergangsgebiet auftreten, und deren Nervenfortsatz hier in den *Tractus bulbo-thalamicus* eingeht. Ausser den Kommissurenzellen sind unter den Assoziationszellen noch viele Zellen vorhanden, von deren Fortsätzen keiner als Nervenfortsatz anerkannt werden kann. Nichtsdestoweniger verlaufen ein oder zwei Fortsätze in derselben Gehirnhälfte weiter als die übrigen (Fig. 27, 28, Taf. XXXI). Das dritte Element der Assoziationszonen stellen amakrine Zellen dar, die sich von den gleichen Zellen anderer Gebiete durchaus nicht unterscheiden.

Die Kommissurenzellen erreichen die Grösse der motorischen Zellen der dorsalen Zone. Ihre Dendriten verzweigen sich in Endbüschel aus feinsten varikösen Fäden, und zwar die Dendriten einer Anzahl von ihnen in der weissen Substanz, andere in der oberflächlichsten Schicht des Gehirns.

Das perizelluläre Geflecht wird in der *Medulla oblongata* ausschliesslich von den Dendriten der Assoziationszellen — der Kommissurenzellen und der Schaltzellen — gebildet. Ein Teil der Endverzweigungen liegt auch im Gehirne, woselbst sie sich verflechten und zwar einerseits mit den Endverzweigungen sensibler Fasern, andererseits mit den Dendriten der motorischen Zellen. Dem Charakter der Verzweigungen nach können zwei Typen von Kommissurenzellen unterschieden werden. Die Zellen des ersten Typus (Fig. 28, Taf. XXXI) sind rund, mit stark ver-

zweigigen, verhältnismässig kurzen und kräftigen Dendriten. Die Zellen des zweiten Typus sind von mittlerer Grösse; von den kurzen, zarten Dendriten verlaufen ein oder zwei zum Grenzgebiet mit der dorsalen Koordinationszone und zerfallen hier in feinste variköse Fädchen, die sich mit den Endfädchen der Zellen der dorsalen sensiblen Zone (Fig. 30, Taf. XXXI) verflechten.

Die mediale Assoziationszone (Fig. 27, Taf. XXXI) ist neben dem Ependym gelegen und füllt die Zwischenräume zwischen der sensiblen und der motorischen Zone aus. Sie könnte eigentlich in drei übereinandergelegene Zonen getrennt werden, da jedoch in sämtlichen Niveaus die gleichen Zellen angetroffen worden, so halte ich vorläufig die weitere Teilung der medialen Zone für überflüssig.

Die laterale Zone (Fig. 27, Taf. XXXI) füllt den Raum lateral von der dorsalen motorischen Zone aus; sie ist am besten in der vorderen Hälfte des Myelencephalon entwickelt. Ihre Zellen bilden teilweise die sensiblen Kerne der Kopfnerven (besonders den Acusticuskern), teilweise sind sie zwischen den Fasern des Tractus spino- und bulbo-thalamicus verstreut.

Die dorsale Koordinationszone ist besonders in der Crista cerebellaris entwickelt: das Grundelement derselben bilden amakrine Zellen: die Fortsätze derselben verlieren sich in einem äusserst dichten Geflecht, dessen variköse Fädchen die Gehirnschicht des Myelencephalon ausfüllen und an der Oberfläche ein Geflecht bilden. Irgendwelche Typen können unter diesen amakrinen Zellen nicht unterschieden werden. Ihre Gestalt sowie die Ausbreitung ihrer Fortsätze ist eine mehr oder weniger gleichförmige. Die Fortsätze der weitaus grössten Zahl dieser Zellen verlaufen nicht auf weite Strecken (Fig. 27, Taf. XXXI); keine Bahn, kein Bündel nimmt ihren Ursprung von der Schaltzellenzone. Die Zellen sind gewöhnlich uni- oder bipolar; die Fortsätze derselben unterscheiden sich nicht voneinander. Die stellenweise vorhandenen grösseren Zellen mit langen und verhältnismässig dicken Dendriten (Fig. 27, Taf. XXXI) gehören den Assoziations-elementen an und dienen für den Ursprung des Tr. cerebello-tectalis.

Weiter oben hatte ich erwähnt, dass bis zum Acusticusgebiet hinauf Zellen vom Typus der Zellen des dorsalen Kernes im Rückenmark angetroffen werden. Sie liegen in der Zone der Koordinationszellen in unmittelbarer Nähe des Ependyms.

Die Endigungen der sensiblen Fasern aus den Wurzeln der Gehirnnerven haben ein anderes Aussehen wie die Endigungen der Rückenmarksnerven. Zunächst sind sie nicht an der Oberfläche des Gehirns, sondern in den tiefen Schichten desselben gelegen. Quere Endfäden sind nicht vorhanden; sämtliche Fasern zerfallen schliesslich in Bündel längsverlaufender langer Endfäden, welche mit besonders grossen Varikositäten besetzt sind (auf Golgipräparaten) (Fig. 61, Taf. XXXVII). Es ist mir gelungen, vermittelst des Golgiverfahrens die zentralen Endigungen sämtlicher Gehirnnerven mit Ausnahme des *N. lateralis anterior* zu färben. In meiner Arbeit über die zentrale und peripherische Endigung des *N. acusticus* bei *Ammocoetes* (76) ist eine Abbildung der zentralen Endigungen des *N. acusticus* und des *N. facialis*. Hier gebe ich eine Abbildung der Endigungen des *Vagus*. Aus dem Vergleich dieser Zeichnungen ergibt sich, dass die Grösse und eigenartige Form der Varikositäten ein konstantes Kennzeichen dieser Endigungen ist.

Ein Teil der zentralen Endigungen der sensiblen Nerven — *N. lateralis posterior*, *N. lateralis anterior*, *N. facialis*, teilweise *N. acusticus* — verläuft im Geflecht der dorsalen Zone der Koordinationszellen. Ein anderer Teil — *Tractus spinalis V*, *N. vagus*, *N. glossopharyngeus*, teilweise *N. acusticus* — ist mit den Verzweigungen der Assoziationszellen verbunden. Detaillierter werde ich diese Beziehungen bei der Beschreibung der einzelnen Nerven besprechen. Hier sei nur erwähnt, dass die dorsale Zone nur in geringem Maße die Endigungsstelle der sensiblen Fasern darstellt, da die Mehrzahl der in dieselbe eintretenden Fasern sich bis zum Kleinhirn erstreckt, woselbst sie auch endigen.

Im verlängerten Mark von *Ammocoetes* sind dieselben Nerven-elemente, welche im Rückenmark vorhanden sind, topographisch schärfer abgegrenzt, als im Rückenmark. Das Auftreten zweier motorischer Zonen oder Säulen stellt den Ausdruck einer Scheidung der kurzen motorischen Bahnen von den langen dar. Im Rückenmark von *Ammocoetes* findet keine derartige Konzentration der motorischen Zellen an der Austrittsstelle der Wurzeln statt, wie wir sie bei den höheren Wirbeltieren zu sehen gewohnt sind. Bei *Ammocoetes* sind die Zellen gleichmässig in der Längsrichtung des Rückenmarks verteilt; die Nervenfortsätze der einen Art motorischer Zellen treten in der nächsten ventralen

Wurzel aus — es sind das die Zellen der kurzen Bahnen. Die Nervenfortsätze der anderen Art motorischer Zellen erstrecken sich auf weite Strecken im Rückenmark — sie stellen die langen Bahnen dar. Infolge der flachen Form der grauen Substanz des Rückenmarks sind sämtliche Zellarten desselben zwecks Raumersparnis zusammengedrängt, während im verlängerten Mark die Anordnung der Zellen auftritt, welche bei den höheren Wirbeltieren angetroffen wird.

In der Medulla oblongata von *Ammocoetes* sind die Stränge der weissen Substanz deutlich voneinander abgegrenzt. In ihrer Anordnung bleibt die volle Übereinstimmung mit den Zonen erhalten. Der Funiculus longitudinalis dorsalis oder der Müllersche Strang entspricht hauptsächlich der ventralen motorischen Zone; der laterale Strang, welcher den Tractus spino-thalamicus, Tractus bulbo-thalamicus und Tractus bulbo-tectalis umfasst, liegt der medialen Assoziationszone an. Die Bündel der sensiblen Fasern ordnen sich zwischen der dorsalen Zone der Koordinationszellen und der lateralen Assoziationszone an. Der dorsalen motorischen Zone gehört ein System von Längsfasern an.

In bezug auf den allgemeinen Bauplan wird eine grössere Übereinstimmung im Bau des verlängerten Markes von *Ammocoetes* und der anderen Wirbeltiere gefunden, als im Bau des Rückenmarks. Letzteres weicht offenbar bei den Cyclostomen stark von der allgemeinen Anfangsform ab, wodurch Zweifel darüber aufkommen können, dass die Struktur des Rückenmarks die Grundlage darstellt, auf welcher sich späterhin das Gehirn entwickelte. Die für die übrigen Wirbeltiere typische Vereinigung der motorischen Wurzel mit dem sensiblen Nerv am Ganglion desselben ist bei den Cyclostomen nur im verlängerten Mark vorhanden. Die Trennung der kurzen und langen Bahnen der motorischen Fasern in der Form, wie sie im verlängerten Mark von *Ammocoetes* durchgeführt ist, wird jedoch im Rückenmark der Wirbeltiere nicht angetroffen; dieser Umstand weist bereits auf eine sekundäre Herkunft des Gehirns im Vergleich zum Rückenmark hin. Die sekundären Eigenheiten des letzteren bei den Cyclostomen werden vollkommen durch mechanische Bedingungen und den Modus der Versorgung desselben mit Blut erklärt.

Das perimedulläre Geflecht des verlängerten Markes wird



nur von den Dendriten der Schaltzellen und der Kommissurenzellen gebildet. Die queren Endfäden der Dendriten sind nicht vollkommen deutlich ausgebildet; das ganze Geflecht ist nicht so regelmässig angeordnet, wie ich es im Rückenmark beschrieben habe. Für die Beschreibung des Gehirns von Ammocoetes kann jedoch der Begriff des sensiblen Kernes nicht in der Form, wie er in der Anatomie der höheren Wirbeltiere aufgestellt worden ist, übertragen werden. Die dorsale Zone der Koordinationszellen hat nur zu den sensiblen Fasern Beziehungen. Wie der dorsale Kern im Rückenmark, so stellt auch diese Zone wahrscheinlich das allgemeine Gebiet einer Perception und Koordination der sensiblen Reizung dar. Sie geht ohne grosse morphologische Veränderungen in das Kleinhirn über und hat natürlich die gleiche Funktion wie dieses; eine derartige Annahme gewinnt in Berücksichtigung der engen Beziehungen zwischen der dorsalen Zone und den N. n. laterales an Wahrscheinlichkeit.

Das peri- und intramedulläre Geflecht übertragen die sensible Reizung auf die Assoziationszellen; durch Vermittlung der letzteren wird die Nervenerregung dem Mittelhirn übermittelt. Während im Rückenmark alles für eine schnelle und allgemeine Bewegung der Körpermuskeln angepasst ist, so kommt im verlängerten Mark eine Verlangsamung, die Verbindung mit den Sinnesorganen und die zweckmässige Tätigkeit der Kopfmuskeln in Betracht.

#### Untersuchungen anderer Forscher.

Die ausführlichen Untersuchungen der Elemente des verlängerten Markes hatten hauptsächlich die erwachsenen Neunaugen zum Gegenstande. Langerhans (41) und Ahlborn (1) hatten nur die Möglichkeit, die Nervenzellen ihrer Grösse und Lage nach zu unterscheiden. Der Charakter der Fortsätze und der Zusammenhang der Zellen war den Untersuchungsmethoden dieser Forscher unzugänglich. Viele Eigentümlichkeiten sind jedoch von ihnen richtig beobachtet worden; dieselben kehren nach meinen Beobachtungen als wesentliche Merkmale im Gehirn von Ammocoetes wieder. In der zentralen grauen Substanz von Petromyzon ist nach den Beobachtungen von Ahlborn die Mehrzahl der Zellen klein, ihre Form ist sehr wechselnd: es werden birnförmige, keulenförmige, keilförmige und spindelförmige angetroffen. Die grösseren Zellen ordnen sich in zwei Kernen an — eine ventrale und eine laterale Gruppe (das obere laterale Ganglion von Langerhans). Die Zellen beider Gruppen weisen erkenntliche Unterschiede auf: die Zellen der lateralen Gruppe zeichnen sich durch eine konstante Grösse aus, während in der ventralen Gruppe zwischen Zellen mittlerer Grösse solche von kolossaler Grösse angetroffen werden. Das erste (von hinten gerechnet) Paar dieser

Riesenzellen neben dem Chiasma der Müllerschen Fasern wird ungefähr von einem Dutzend sehr grosser Zellen begleitet. In dem frontalwärts von ihnen gelegenen Abschnitt der ventralen Gruppe sind nur kleine Zellen eingelagert, deren kompakte Masse von vier bis sechs Riesenzellen der vorderen Hälfte des verlängerten Markes unterbrochen wird. Die vordersten dieser Zellen schliessen die ventrale Gruppe ab. An ihrer Stelle ordnen sich bis zum Chiasma tracti oculomotorii kleine Zellen an und nur über der Kreuzungsstelle, etwas hinter denselben, liegt wieder ein Paar Riesenzellen in analoger Weise wie in der ventralen Gruppe. Sämtliche Riesenzellen geben einer geringen Zahl von Müllerschen Fasern den Ursprung.

Die laterale Gruppe runder Zellen setzt sich bis zum motorischen Kern des Trigeminus fort. Die Zellen des letzteren unterscheiden sich deutlich durch ihre Grösse und ihre Form; sie bilden eine besondere Gruppe, die von vorn und hinten scharf abgegrenzt ist. In der Masse kleiner Zellen, welche in der Gehirnwand frontalwärts vom Trigeminuskern in einem Niveau mit demselben gelegen sind, zeichnet sich nur eine kleine Gruppe von vier bis sechs Zellen auf beiden Seiten als besonderer Kern aus. Zwischen seinen Zellen liegen Riesenzellen. Einige derartige Riesenzellen sind schliesslich im Gebiet des Chiasma tracti oculomotorii unterhalb der bereits beschriebenen zwei Paare von Zellen der ventralen Gruppe angeordnet.

Im dorsalen Gebiet des verlängerten Markes verzeichnet Ahlborn das Vorhandensein einer geringen Zahl dorsaler Zellen (die grossen mittleren Zellen des Rückenmarks).

Zwischen den kleinen Zellen des Gehirns vermerkt dieser Forscher eine Gruppe, welche das Ganglion interpedunculare im Gebiet der Kreuzung des Tractus oculomotorii bildet.

Dem Verfasser ist es nicht gelungen, die Funktion der verschiedenen Zelltypen besonders der Zellen des lateralen Kernes klarzulegen. Seiner Meinung nach ist der laterale Kern ein sensibler, während seine frontale Fortsetzung, der Nucleus trigemini transversalis, unzweifelhaft motorischer Natur ist. Über die Bedeutung der Mehrzahl der kleinen Zellen spricht er sich überhaupt nicht aus.

Die Arbeit von Jonston (1902, 31) vervollständigte die Angaben von Ahlborn. Die Golgimethode, welche von Jonston angewandt wurde, gab ihm die Möglichkeit, die Typen und die Bedeutung der Nervenlemente genauer festzustellen. Die wesentlichsten Befunde in der Untersuchung von Ahlborn fanden hier volle Bestätigung. An vielen Stellen der Arbeit von Jonston ist jedoch bemerkbar, dass der Autor sich seinen Präparaten gegenüber nicht genügend kritisch verhalten hat. Seine Zeichnungen erwecken den Verdacht, dass eine zufällige Nachbarschaft einer Nervenfasers und -zelle von ihm für eine unmittelbare Verbindung gehalten, oder dass lange Dendriten als Nervenfortsätze beschrieben worden sind.

Die ventrale und laterale Säule der grossen Zellen erkennt Jonston als motorische an. Die sensiblen Kerne — Nucleus trigemini spinalis, den Kern des Fasciculus communis, Tuberculum acusticum — nehmen die dorsale Kante des verlängerten Markes ein, welche von kleinen Zellen angefüllt ist. Der Nucleus funiculi entwickelt sich an der Übergangsstelle des Rückenmarkes in das verlängerte Mark. An dieser Stelle sind in der dorsalen Kante des Gehirns kleine Zellen auf dem ganzen Querschnitt des verlängerten Markes lateral vom Zentralkanal verstreut. In derselben Kante höher hinauf und medialwärts ordnen sich die Zellen des Nucleus funiculi communis an. Weiter nach vorn sind im dorsalen Gebiet drei sensible Gebiete unterschieden: die Fortsetzung des Nucleus funiculi, Nucleus trigemini spinalis und Tuberculum acusticum. Der oberste Abschnitt der dorsalen Kante wird von den Zellen des Lobus vagi eingenommen. Dieselben kleinen Zellen setzen sich bis zum Kleinhirn fort, indem sie die Körnerschicht desselben bilden.

Im Nucleus funiculi kommen grosse Zellen vor, deren Neuriten die Fibræ arcuatae internæ bilden. Die Neuriten der kleinen Zellen hat Jonston nicht verfolgen können.

Die Zellen des Nucleus trigemini spinalis gleichen den vorigen in vieler Hinsicht. Dasselbe bezieht sich auch auf die Zellen des Tuberculum acusticum.

Die laterale Säule der motorischen Zellen ist stets von der ventralen durch einen beträchtlichen Zwischenraum getrennt. Im Niveau des neunten Nerven verschmälern sich beide Säulen und verschwinden sogar auf eine gewisse Strecke zwischen dem neunten und achten Nerven. Die laterale Säule erscheint wieder mit dem Gangl. mot. trigemini und setzt sich bis zum Isthmus fort.

Die Zellen der lateralen Säule sind spindelförmig, weisen an dem medialen Ende eine grosse Zahl kleiner Dendriten auf, welche zwischen dem Ependym und der Zellschicht ein Geflecht bilden. Die lateralen Dendriten erstrecken sich, indem sie sich verzweigen, bis zur Gehirnoberfläche. Der Modus des Ursprunges des Nervenfortsatzes von der Zelle ist nicht beschrieben.

Verfasser verbessert hinsichtlich der Müllerschen Fasern den Fehler von Ahlborn, der einen Teil der Fasern aus besonderen spindelförmigen Zellen des Acusticus hervorgehen lässt. Jonston findet einen Zusammenhang dieser Fasern mit den Riesenzellen

der ventralen Säule; seiner Meinung nach gehören sämtliche Müllersche Fasern ihrer Herkunft nach der ventralen Säule an.

Besondere Aufmerksamkeit hat auf die Zellen des verlängerten Markes Owsjannikoff (53) gerichtet, dessen Arbeit gleichzeitig mit derjenigen von Jonston erschien. Ungeachtet der sehr sorgfältigen Untersuchung fehlt in der Arbeit von Owsjannikoff die Klarheit in den topographischen Verhältnissen, welche den Arbeiten von Ahlborn und Jonston einen grossen Wert verleiht. Der russische Forscher hat die Bedeutung der Bilder einzelner Schnitte zu hoch geschätzt und hat sich nicht bemüht, den allgemeinen Bauplan des verlängerten Markes zu konstruieren, noch weniger hat er den Versuch gemacht, die Beziehungen der einzelnen Zellen zu den austretenden Nerven klarzulegen und seine Untersuchungen mit denjenigen anderer Forscher zu verknüpfen.

Auf einem Querschnitt durch den mittleren Teil des verlängerten Markes unterscheidet er vier Zellgruppen, wobei er diese nur durch ihre Grösse und Lage charakterisiert. Von dem lateralen zugespitzten Ende der Zellen der vierten Gruppe entspringen Fortsätze in der Richtung zu den Zellen der ersten, medialen und untersten Gruppe. Wahrscheinlich verbinden sich die Zellen beider Gruppen vermittelt ihrer Fortsätze, da von den Zellen der ersten Gruppe ihrerseits Fortsätze zur vierten Gruppe abgehen. Von den Zellen sämtlicher vier Gruppen entspringen Nervenbündel, die sich auf die entgegengesetzte Gehirnhälfte begeben, woselbst sie fächerförmig auseinanderziehen und die graue Substanz ungefähr an der Innenseite der hinteren (dorsalen) Bündel erreichen. Die Zellen aller erwähnten Gruppen entsenden Fortsätze in die weisse Substanz, die Endbäumchen der Fortsätze endigen offenbar auf der Gehirnoberfläche frei. Ausserdem behauptet dieser Forscher, dass von sämtlichen vier Gruppen besondere Fortsätze in Bündeln zu der unteren Gehirnoberfläche ziehen und dieselbe im Zwischenraum zwischen den dorsalen Seitensträngen verlassen.

Die Nervenfasern, welche von einer Gehirnhälfte zur anderen verlaufen, teilt Verfasser in zwei Kategorien. Ein Teil der Fasern verläuft im ventralen Abschnitt des Bodens des vierten Ventrikels, der andere bildet in ihm die obere Schicht und entsteht durch Abspaltungen von Nervenfortsätzen, welche aus dem Gehirn austreten.

Verfasser weist auf die Verbindung einer Zellgruppe mit den motorischen Vaguswurzeln hin, sowie der sensiblen Vaguswurzel mit einer Gruppe kleiner Zellen des dorsalen Gebietes. Soviel aus den Zeichnungen erschlossen werden kann, ist der motorische Vagus der *N. spino-occipitalis*, während die sensible Wurzel am ehesten dem motorischen Vagus entspricht. Ebenso wenig war es Verfasser gelungen, die Herkunft der Müllerschen Fasern klarzustellen. Er nimmt sogar an, dass die Müllerschen Fasern im verlängerten Mark in feine Endfäden zerfallen.

Die Bedeutung der kleinen Zellen des Gehirns, welche entweder in der zentralen grauen Masse oder zerstreut in der weissen Substanz gelegen sind, hat Verfasser nicht näher bestimmt.

In betreff der Struktur der vorderen Hälfte des verlängerten Markes verweist er auf seine Arbeit „Über das Gehörorgan von *Petromyzon fluviatilis*“, in welcher auch ein entsprechender Schnitt abgebildet ist. Der *Acusticus* und *Facialis* entstehen aus Zellen. Die dorsalen Bündel sind von kleinen Zellen erfüllt, die auch Nervenfortsätze aufweisen. Ein Teil der Nerven ist bei seinem Austritt aus dem Gehirn mit kleinen bipolaren Zellen, ein anderer mit grossen Zellen versehen. Dergleichen grosse Zellen an der Austrittsstelle der Nerven sind auch im hinteren Teile des verlängerten Markes vorhanden; in der Arbeit ist jedoch nicht näher bestimmt, welche Nerven mit diesen oder jenen bipolaren Nerven versehen sind.

Schliesslich beschreibt Verfasser die dorsalen Zellen des Rückenmarks nicht nur im verlängerten Marke, sondern auch im Gehirn.

Die neueste Arbeit von *Jonston* (1905, 32) behandelt das Gehirn von *Ammocoetes* von *Lampetra Wilderi* und *Petromyzon dorsatus*, gibt jedoch hinsichtlich der allgemeinen Charakteristik der Zellen nichts neues, ebenso wie die Arbeit von *Schilling* (67).

*Ammocoetes* behält in den von mir untersuchten Stadien den Bau im verlängerten Marke, welchen *Ahlborn* und *Jonston* festgestellt haben. Der Unterschied im mikroskopischen Bau von dem Gehirn des erwachsenen Neunauges besteht in einer gleichmässigeren Entwicklung der Bestandteile des Gehirns. Der Teil des dorsalen motorischen Kernes, welcher das Ganglion motor. trigemini darstellt, ist z. B. nach meinen Beobachtungen nicht stärker entwickelt, als die übrigen Abschnitte des Kernes, während

beim erwachsenen Petromyzon die Zellen des Ganglion motor. trigemini dermassen an Grösse zunehmen, dass das Ganglion sich zur Hälfte in den Hohlraum des vierten Ventrikels einstülpt, wobei es eine makroskopisch sichtbare Vorwölbung der Innenwand darstellt. Die Austrittsstelle des Facialis und Acusticus bildet beim erwachsenen Neunauge einen Buckel auf der Gehirnoberfläche, während bei *Ammocoetes* die Gehirnoberfläche auf dieser Stelle vollkommen glatt ist. Die allgemeine Zahl der Nervenzellentypen und der Nervenbahnen im verlängerten Mark von *Ammocoetes* entspricht nach meinen Beobachtungen vollkommen derjenigen des erwachsenen Stadiums.

#### Vagus, Glossopharyngeus, Lateralis posterior.

Meinen Beobachtungen nach gehören der Gruppe der N.n. vagus, glossopharyngeus und lateralis posterior gegen elf feine Bündel an, welche sich noch im perimedullären Raum in sechs dicke Wurzeln vereinigen.

Der Bestand der Bündel ist ein sehr komplizierter. Sie treten aus dem Gehirn ungefähr in drei Niveaus aus. Das erste frontale Bündel ist über sämtlichen übrigen gelegen (Fig. 32, Taf. XXXII); Bündel 2—7 treten etwas unterhalb des ersten aus, noch niedriger ist die hintere Gruppe aus vier Bündeln angeordnet, welche etwas über der Mitte der Seitenoberfläche des Gehirnes austreten. Bündel 7—6 sind direkt über Bündel 9—8 gelegen.

Die Gruppe aus den vier hinteren Bündeln vereinigt sich in der Wand der Gehirnkapsel in ein dickes Bündel. Das hinterste (elfte) Bündel besteht aus motorischen und sensiblen Fasern. Letztere teilen sich im Gehirn dichotomisch (Fig. 33, Taf. XXXII); ihre Zweige gesellen sich zum Tractus spinalis trigemini. Die motorischen Fasern unter dem Tractus spinalis trigemini treten aus der dorsalen motorischen Zone aus.

Auf Grund der im vorigen Kapitel dargelegten Überlegungen stellen die hinteren Wurzeln des Nervus vagus von *Ammocoetes* nicht einen reinen Nervus vagus vor, sondern enthalten sensible Elemente des (ontogenetisch) ersten Spinalnerven. Die sensiblen Fasern des elften Bündels stellen wahrscheinlich das dorsale Bündel des Spinalnerven dar, dessen Ganglion sich während der Entwicklung mit dem Ganglion des N. vagus vereinigt.

Die drei weiteren Bündel der hinteren Gruppe (10, 9, 8) bestehen hauptsächlich aus motorischen Fasern. Die ganze Gruppe stellt den motorischen Abschnitt des eigentlichen Nervus vagus dar, welcher aus Zellen der dorsalen motorischen Zone entsteht.

Die mittlere Gruppe, Bündel 7, 6, 5, 4, 3, vereinigt sich bereits in dem pericerebralen Raum in eine Wurzel, welche selbständig durch die Kapsel durchtritt; ausserhalb letzterer verschmilzt sie mit der Wurzel der hinteren Gruppe unter Bildung des Stammes des N. vagus. Sämtliche Fasern der mittleren Gruppe gehören zu den sensiblen und verlaufen im Gehirn über dem Tractus spinalis trigemini (Fig. 32, Taf. XXXII).

Der dorsale Rand des Rückenmarks von *Ammocoetes* wird eigentlich mit Unrecht als Lobus vagi bezeichnet, wie er häufig genannt worden ist. Die Fasern des Nervus vagus breiten sich niedriger, näher zum Tractus spinalis trigemini aus. Über der Endigung des N. vagi liegen die Fasern der dorsalen Wurzeln der spinalen und der spino-occipitalen Nerven mit den absteigenden Fasern des N. lateralis posterior.

Der N. glossopharyngeus tritt aus dem Gehirn mit einer gemischten Wurzel aus (Fig. 32, Taf. XXXII). Die motorischen Fasern der Wurzel verlaufen über dem Tractus spinalis trigemini, die sensiblen noch höher, wobei sie sich dichotomisch teilen. Die auf- und absteigenden Fasern gesellen sich zu dem Tractus spinalis trigemini. Die absteigenden Äste vermischen sich mit den Endfasern des N. vagus, die aufsteigenden endigen im Kern des N. acusticus. In der ganzen Gruppe ist die motorische Glossopharyngeuswurzel am deutlichsten von den sensiblen Fasern erst an der Oberfläche des Gehirns abgeteilt.

Der N. lateralis posterior (Fig. 32, Taf. XXXII) tritt in das Gehirn mit zwei dicht übereinander gelagerten gleich dicken Bündeln ein. Seine Fasern sind rein sensibel, verzweigen sich dichotomisch oder biegen einfach in ab- und aufsteigender Richtung ab, wobei sie über den Endigungen des N. glossopharyngeus ein besonderes Bündel bilden. Der absteigende Abschnitt des Bündels erstreckt sich fast ebenso weit als die absteigenden Äste des N. glossopharyngeus, d. h. nicht über das Eintrittsgebiet des N. vagus hinaus. Bei weitem länger ist der aufsteigende Teil des Bündels, welcher mit den Ästen des N. acusticus sich bis zum Kleinhirn erstreckt. Die Endverzweigungen der Fasern

verflechten sich mit den Verzweigungen der Dendriten der amakrinen Schaltzellen. Fast der ganze dorsale Rand der Seitenwand des verlängerten Markes ist mit den Fasern des N. lateralis angefüllt und stellt den Lobus lineae lateralis dar.

Ich habe den ganzen motorischen Kern des N. vagus und des N. glossopharyngeus nach einer Serie horizontaler Schnitte graphisch rekonstruiert (Fig. 33, Taf. XXXII), wobei es sich erwies, dass die Zellen des Kernes gerade an der Stelle beginnen, an welcher die dorsale motorische Zone sich von der ventralen scheidet. Während die motorischen Zellen des Rückenmarks in einer gewissen Entfernung hintereinander angeordnet sind, erstrecken sich die Zellen der Nervi vagus und glossopharyngeus in einer dicht geschlossenen Reihe, ohne jegliche Unterbrechung, wobei sie die Birnform beibehalten. Die Verzweigungen der Dendriten sind auf den Präparaten nach dem Verfahren von Ramón y Cayal nicht sichtbar; gut zu erkennen sind die Nervenfortsätze, die sich in einzelne Bündel sammeln und in der Mehrzahl der Fälle einen leichten Bogen in der Horizontalebene beschreiben, dessen Konvexität zum vorderen Körperende gerichtet ist. Infolge der Bildung von Bündeln sind die Zellen einer jeden Gruppe hinsichtlich des Bündels fächerförmig angeordnet, wobei jedoch diese Gruppierung die Kontinuität der ganzen Kolonne durchaus nicht alteriert. Auf einem Querschnitt durch das Gehirn ist die gleiche fächerförmige Anordnung der Zellen zu erkennen; das Bündel selber der motorischen Fasern erstreckt sich vollkommen horizontal zur Austrittsstelle aus dem Gehirn. Die vordere Grenze des Kernes entspricht fast genau dem Austritt des N. glossopharyngeus, während die hinteren Zellen kaudalwärts sich über die Austrittsstelle der letzten Wurzel des N. vagus hinaus erstrecken. Eine Teilung in einen Abschnitt, welcher eigentlich dem N. vagus und einen solchen, der eigentlich dem N. glossopharyngeus zukommt, ist nicht zu erkennen.

Es ist mir nie gelungen, die sensiblen Fasern der N. n. vagus, glossopharyngeus und lateralis mit Methylenblau zu färben, augenscheinlich infolge ihrer tiefen Lage im Gehirn. Soweit die Golgipräparate ein vollständiges Bild wiedergeben, war zu erkennen, dass die sensiblen Fasern keine queren Kollateralen (Endästchen) wie im Rückenmark bilden, sondern dass jede Faser in einem gleichfalls längsverlaufenden, mit grossen Varikositäten besetzten Faden endigt. Die Endigungen der sensiblen Fasern



sind mit den Fortsätzen der Assoziationszellen und Schaltzellen verbunden.

Die Menge der amakrinen Zellen ist bei Ammocoetes nicht deimassen in Gruppen geteilt, dass die Kerne unterschieden werden können, welche Jonston in diesem Gebiet beschrieben hat. Der Tractus spinalis trigemini, die sensiblen Fasern der Nervi vagus, glossopharyngeus und lateralis ordnen sich dicht übereinander an; eine Einteilung der Zellen entsprechend einer dieser Bahnen ist weder in der Horizontal- noch in der Frontalebene vorhanden. Es ist nur eine Sonderung der zentralen grauen Substanz in vier Zonen, wie ich sie weiter oben beschrieben habe, zu erkennen. Im Gebiet des N. glossopharyngeus erscheinen in der weissen Substanz sehr viele, vorwiegend spindelförmige Nervenzellen mittlerer Grösse. Diese Zellanhäufung umgibt die vorderen Wurzeln des N. n. vagus, glossopharyngeus und erstreckt sich bis zum N. lateralis posterior. Die Zellen umgeben hauptsächlich die motorischen Wurzeln. Die Fortsätze dieser Zellen breiten sich allseitig aus, einer derselben, der Nervenfortsatz, tritt in den Bestand der Fibrae arcuatae ein. Diese Zellgruppe stellt eine sekundäre, laterale Assoziationszone dar, deren Homologon im Gebiet des Acusticus auftritt.

Das sensible Ganglion des N. acusticus tritt mit seinem kaudalen Ende in das Verbreitungsgebiet des N. glossopharyngeus und des N. lateralis ein, wobei es das Bündel des letzteren von dem N. glossopharyngeus abdrängt. In der Horizontalebene ist das hintere Ende des Nucleus acustici medial von der soeben beschriebenen lateralen Assoziationszone gelegen. Dem Charakter der Nervenzellen nach gehört ein Teil desselben nichtsdestoweniger der lateralen Assoziationszone, der andere Teil der Koordinationszone an.

#### Untersuchungen anderer Forscher.

Über den Charakter der Wurzeln der N. n. vagus und glossopharyngeus haben sich die meisten Widersprüche angehäuft. In Abhängigkeit von den Untersuchungsmethoden lag nur die Möglichkeit vor, die Wurzeln bis zu ihrem Eintritt in das Gehirn zu verfolgen. Jedoch auch in dem pericerebralen Hohlraume entgingen die feinen Wurzeln der Aufmerksamkeit der Forscher, oder es wurden bei der Präparation unter der Lupe zwei und drei einzelne feine Wurzeln für eine gehalten. Über die motorische oder sensible

Natur wurde a priori aus dem Vergleich mit den spinalen Nerven geschlossen; diese Umstände machen sich besonders in der Arbeit von Wiedersheim (1880, 79) geltend. Indem sich dieser Forscher ausschliesslich auf die Analogie mit den spinalen Nerven stützt, nimmt er an, dass die Wurzeln der N. n. vagus und glossopharyngeus abwechselnd sensibel und motorisch sind.

Ahlborn (1) zählt vier vordere und vier hintere sensible Wurzeln des N. vagus. Die vier hinteren treten aus dem Gehirn im Gebiet des Chiasma der Müllerschen Fasern, unter dem Tractus spinalis trigemini, aus. Jede Wurzel verbindet sich mit den Zellen des oberen lateralen Ganglions (d. h. meiner dorsalen motorischen Zone). Ahlborn hält die Zellen des lateralen Kernes für homolog den dorsalen Zellen des Rückenmarks, welche seiner Meinung nach den sensiblen Wurzeln den Ursprung geben.

Die vier vorderen Wurzeln des N. vagus ordnen sich mehr dorsalwärts an, über dem Tractus trigemini spinalis und entspringen aus Zellen der Acustico-facialisgruppe. Aus diesem Grunde bezeichnet Verfasser die vorderen Wurzeln des N. vagus als Wurzel des Acusticovagus. An den Eintrittsstellen in das Gehirn steigen die zwei vorderen Wurzeln der Gruppe höher längs der Seitenwand des Gehirns hinauf und sind überhaupt von den beiden hinteren geschieden.<sup>1)</sup> Wie aus der Beschreibung hervorgeht, sind die Beobachtungen Ahlborns vielfach in topographischer Hinsicht richtig, der Zusammenhang und der Charakter der Elemente wird jedoch vollkommen willkürlich bestimmt. Die Arbeit von Jonston ist auch in dieser Hinsicht ein wesentliches Korrektiv für die Beobachtungen Ahlborns; der topographische Teil der Arbeit steht jedoch meiner Meinung nach demjenigen der Arbeit Ahlborns nach. Jonston unterscheidet bereits den N. lateralis post. von der Gruppe der eigentlichen N. glossopharyngeus und vagus. Dem Glossopharyngeus gehören zwei Wurzeln an; eine dorsale sensible und eine ventrale motorische, welche fast auf der Höhe des ersten N. spino-occipitalis austritt. Dem Vagus gehören vier gemischte Wurzeln an, welche alle aus dem Gehirn auf der Höhe des N. glossopharyngeus sensit. austreten.

Die vier gemischten Wurzeln entsprechen nach dem Verfasser den „vier hinteren sensiblen Vaguswurzeln“ von Ahlborn. Ihre motorischen Fasern gehören den Zellen des oberen lateralen Ganglions an. Die sensiblen Fasern erstrecken sich hoch ins Gehirn in dessen dorso-medianen Abschnitt hinauf, wobei sie ein vom Tractus trigemini ascendens vollkommen unabhängiges Bündel bilden.

Die motorischen Zellen des N. glossopharyngeus sind in dem ventralen Gebiet des Gehirnes gelegen.

Die Befunde von Jonston weichen stark von der Beschreibung Ahlborns und meinen Beobachtungen ab. Wie vorsichtig dieselben in Betracht gezogen werden müssen, beweist die jüngste Arbeit

<sup>1)</sup> Die Wurzel des N. spino-occipitalis I ventralis hält Ahlborn für eine motorische Vaguswurzel.

von Jonston (32). Bei *Ammocoetes Lampetrae Wilderi*, derselben Art, deren erwachsenes Stadium er vorher untersucht hatte, zählt Autor bereits neun Wurzeln der Vagus-Glossopharyngeusgruppe auf. Die erste oder vorderste Wurzel ist sensibel, die zweite steht in Zusammenhang mit dem Tractus spinalis trigemini, die dritte ist gemischt, die vierte desgleichen, die fünfte und sechste sind motorisch, die siebente wahrscheinlich gemischt, die achte und neunte sensibel. Diese Resultate sind nur auf Grund einer Untersuchung von Schnitten, die in Hämatoxylin gefärbt worden waren, erhalten worden; obgleich dieselben meinen Befunden nahe kommen, so ist doch ein Unterschied vorhanden, welcher kaum durch die Verschiedenheit der untersuchten Arten bedingt ist, wahrscheinlich jedoch von einem Beobachtungsfehler von Jonston abhängt.

Die Wurzeln dieser Nervengruppe werden in der Arbeit von Schilling (1907, 67) als sehr feine Faserbündel beschrieben. Der Verfasser vermerkt die Lage des sensiblen Kernes des *N. glossopharyngeus* neben dessen motorischem Kerne. Die Wurzeln des *N. vagus* entstehen ebenso wie diejenigen des *N. glossopharyngeus*. Dem Verfasser ist es nicht gelungen, irgendwelche sekundären, zentralen Bahnen dieser Nerven wahrzunehmen. Der *Nervus lateralis posterior* ist von Schilling vollkommen richtig beschrieben worden.

#### Acusticus und Facialis.

Der Kern der motorischen Wurzel des *Facialis* stellt die direkte Fortsetzung des Kernes des *Glossopharyngeus-Vagus* vor und ist von diesem nur durch einen unbedeutenden Zwischenraum getrennt. Die Zellen des *Facialiskernes* (Fig. 29, Taf. XXXI) übertreffen an Grösse die Zellen des *N. glossopharyngeus*. Das vordere Ende des Kernes stösst an eine Riesenzelle, welche derselben dorsalen motorischen Zone angehört. Diese Zelle trennt den *Facialiskern* von dem motorischen Kern des *Trigeminus transversus*; sie ist konstant vorhanden. Ihr Nervenfortsatz erstreckt sich in den *Funiculus longitudinalis dorsalis*. Die Nervenfortsätze der Zellen des *N. facialis* vereinigen sich schräg nach vorn gegen die Austrittsstelle aus dem Gehirn zu einem kompakten Bündel, welches unterhalb des *Tractus spinalis trigemini* verläuft. Topographisch entspricht der ganze Kern der Eintrittsebene der Wurzeln des *N. acusticus*. Auf Querschnitten durch das Gehirn ist das

Ganglion in der Horizontalebene um das zweifache schmaler als in der Länge; die Zellen verbreiten sich jedoch sowohl auf dem Längs- als auch auf dem Querschnitt fächerförmig in bezug auf ihre Nervenfasern. Eine Kreuzung der Fasern oder der sekundären Bahnen des Kernes ist nicht zu erkennen. Von sämtlichen motorischen Kernen des verlängerten Markes von *Ammocoetes* ist der Kern des Nervus facialis der am meisten differenzierte und sondert sich scharf zwischen den kleinen Zellen des Gehirnes ab.

Die Gruppe der sensiblen Wurzeln des Komplexes zerfällt deutlich nur in zwei Komplexe, *N. acusticus* und *N. lateralis anterior*. Die Fasern des *N. facialis sens.* sind nur mit Mühe von dem *N. acusticus* zu unterscheiden. In der Gehirnsubstanz ordnen sie sich jedenfalls dorso-lateral von der allgemeinen Fasermenge des *Acusticus* an.

Einige Befunde über die zentralen Endigungen des Nervus acusticus bei *Ammocoetes* habe ich bereits veröffentlicht (76). Sie betreffen hauptsächlich die gegenseitigen Beziehungen der peripherischen und zentralen Endigungen des *N. acusticus* und der spindelförmigen Zellen im *Tuberculum acusticum*.

Beim *N. acusticus* selber wird eine obere und eine untere Wurzel unterschieden. Die Wurzelfasern teilen sich im verlängerten Mark dichotomisch oder biegen ohne sich zu teilen kaudalwärts oder frontalwärts um. Die Mehrzahl der ungeteilten Fasern der oberen Wurzel biegt frontalwärts um. Die sich teilenden Fasern sind über den vorigen angeordnet, wobei sie ein zum Kleinhirn verlaufendes Bündel bilden.

In der unteren Wurzel variieren die Fasern stark ihrer Dicke nach. Es werden sehr dicke Fasern angetroffen, welche sich sofort beim Eintritt in das Gehirn teilen, wobei deren frontaler Ast dicker ist als der kaudale.

Die Mehrzahl der ungeteilten Fasern der unteren Wurzel verläuft kaudalwärts.

Zwischen den Fasern des *N. acusticus* lenkt eine Gruppe feiner sich teilender Fasern, welche in den dorsalen Teil des *Tuberculum acusticum* aufsteigt, die Aufmerksamkeit auf sich. Sie entspricht dem *Ramus cochlearis* der höheren Wirbeltiere.

Die sensible Wurzel des *N. facialis* ist sehr schwach entwickelt. Ihre Fasern bilden ein kompaktes Bündel, welches vollkommen unabhängig von dem Bündel der motorischen Fasern

verläuft. Die Endigungsstelle der ersteren liegt zwischen dem motorischen Kern des *N. facialis* und dem *Lobus lineae lateralis*. Die Endäste liegen quer im Mark. Irgendwelche längs des Gehirnes auf- oder absteigende Äste werden nicht gebildet. Die gesamte Endigung des *N. facialis* stellt eine für das *Ammocoetes*-gehirn seltene Bildung dar, welche von der umgebenden Masse scharf gesondert ist. Von den Fasern der *N. n. acusticus* und *lateralis anterior* ist die Endigung des *N. facialis* durch das Bündel des *N. lateralis posterior* abgeschieden. Das ganze Bündel des *N. facialis* weicht von der Eintrittsstelle dermassen ab, dass es ungefähr über dem vorderen Ende des motorischen Kernes desselben Nerven zu liegen kommt.

Es erübrigt noch, die Masse kleiner Zellen in dem Endigungsgebiet des *N. acusticus* und des *N. facialis* in Betracht zu ziehen.

Die anderen Forscher unterscheiden im Endigungsgebiet des *N. acusticus* zwei Kerne: einen latero-ventralen und einen latero-dorsalen, zu welchen noch die zentrale graue Substanz hinzukommt. Bei *Ammocoetes* finde ich keine deutliche Sonderung der Kerne. Die zentrale graue Substanz und die laterale Assoziationszone gehen ohne scharfe Grenze ineinander über und bilden die allgemeine Masse des *Nucleus acustici*, aus welcher sich nur eine Gruppe von Zellen an der Endigungsstelle des *N. lateralis anterior* absondert. Nicht nach der Anordnung der Zellen, sondern vielmehr nach den Faserbündeln können die Gebiete bestimmt werden, welche dem latero-ventralen und dem latero-dorsalen Abschnitte entsprechen. Das hintere Ende des *Nucleus acustici* schiebt sich zwischen die Längsbündel des *N. glossopharyngeus* und des *N. lateralis posterior* ein, wobei es fast bis zur Mitte des *Lobus vagi* sich erstreckt. Das vordere Ende erstreckt sich bis zur Austrittsebene des *N. trigeminus*. Die den Kern zusammensetzenden Zellen gehören teilweise den amakrinen, teilweise den Kommissurenzellen an. Die ersteren wiegen in dem medialen Teil des Kernes sowie in der angrenzenden zentralen Masse vor, die zweiten im lateralen Gebiet.

Zwischen den Kommissurenzellen treten besonders drei Gruppen grosser, pseudo-bipolarer oder spindelförmiger Zellen hervor, welche ich ausführlich in den „*Folia neuro-biologica*“ 1907 beschrieben habe. Ich gebe hier einen Durchschnitt durch den *Nucleus acustici* wieder, der zufällig durch sämtliche drei Gruppen

der spindelförmigen Zellen gefallen ist (Fig. 49, Taf. XXXV) und ohne Rekonstruktion ihre Topographie zeigt. Die meisten spindelförmigen Zellen enthält die kaudale Gruppe, während in der lateralen und frontalen Gruppe die Zellen grösser sind.

Die Schaltzellen des Tuberculum acusticum unterscheiden sich durchaus nicht von den gleichen Zellen der dorsalen Zone anderer Abschnitte. Nur die oberflächlichen Zellen bilden ein perimedulläres Geflecht, die anderen verzweigen sich in den tieferen Schichten des Markes und bilden mit den Assoziationszellen ein dichtes Geflecht, in welchem die auf- und absteigenden Äste des Gehörnerven verlaufen. Es muss noch vermerkt werden, dass die Endfäden des N. acusticus, im Gegensatz zu anderen Kopfnerven, mit sehr kleinen Varikositäten besetzt sind.

Jonston und ich haben eine besondere Beziehung der Endfäden des N. acusticus zu den spindelförmigen Zellen beschrieben.

Eine dicke Faser einer der Wurzeln des N. acusticus tritt an die Enden der scheinbar bipolaren Zellen, wobei sie auf denselben Endkörbchen (Calyces) von Held bildet. Diese Heldschen Endkörbe haben hier das Aussehen von Plättchen, Löffeln, Kapuzen, stellen jedoch nicht die tatsächliche Endigung einer Acusticusfaser dar, welche sich in der Richtung zum zentralen Fortsatz der bipolaren Zelle erstreckt und sich gleich den übrigen Endfäden des Gehörnerven im Kern verliert. Derartige Kapuzen und Löffel, jedoch von geringerer Grösse, werden auch an anderen Zellen des Kernes angetroffen.

Die zentralen Fortsätze der spindelförmigen Zelle sind Nervenfortsätze; sie senken sich zur Raphe in Gestalt von dicken Fibrae arcuatae internae herab und kreuzen sich mit den Fasern der anderen Seite. Dicht bei der Raphe teilen sie sich in frontale und kaudale Äste. Die ersteren verlaufen in Windungen nach oben, wenden scharf um und wandeln sich in ein besonderes System von Längsfasern um, welche sich unterhalb der Gruppe der Müllerschen Zellen im Eintrittsgebiet des Acusticus verzweigen. Dieses Fasersystem liegt dem Funiculus longitudinalis dorsalis dicht an und verschwindet frontal von den erwähnten Müllerschen Fasern (Fig. 50, 51, Taf. XXXV).

Die kaudalen Äste winden sich anfangs lateralwärts, wobei sie auf der ventralen Oberfläche des Markes ein deutlich ausgeprägtes selbständiges Bündel bilden (Fig. 51, Taf. XXXV), welches

sich nicht über die erwähnten Müllerschen Fasern im Gebiet des N. n. Glossopharyngeus und Vagus hinaus erstreckt.

Das ganze System der Nervenfortsätze beider Gruppen spindelförmiger Zellen kann aus der Masse der *Fibrae arcuatae internae* als *Tractus octavo-motorius posterior*, als sekundäre Bahn, welche den N. acusticus und die hinteren Gruppen der motorischen Zellen der ventralen Zone verbindet (conf. Fig. 43, Taf. XXXIII), betrachtet werden. Die Kreuzungsstelle bezeichne ich als *Decussatio tractorum octavo-motoriorum posteriorum*; sie liegt dicht über dem *Chiasma fibrarum Müllerianarum*; die erste Kreuzung unterscheidet sich von der zweiten dadurch, dass ihre Fasern fast vollkommen (Fig. 50, Taf. XXXV) die ganze obere Hälfte der Dicke des Gehirnbodens einnehmen, während die Müllerschen Fasern in einer Ebene unter dem Ependym liegen. Nach hinten zu schliesst sich an die *Decussatio tractorum octavo-motor. post.* die Nebenkommissur des Rückenmarks an und endigt hier. Frontalwärts vom *Chiasma* beginnt die Kreuzung des *Tract. spino- und bulbo-thalam.*, deren Fasern sich hier nicht in aufsteigende und absteigende Äste teilen. Die frontale Gruppe der spindelförmigen Zellen entsendet ein besonderes Faserbündel ins Gebiet der Kreuzung des *Tract. oculomotor.*, einige dieser Fasern nehmen mit der Entfernung von der Zelle beträchtlich an Dicke zu. Diese Bahn (Bahn X der Autoren) liegt über dem *Tractus spinal. trigem.*; nach dem Austritt dieses Nerven aus dem Gehirn senkt sich ersterer allmählich auf die Höhe der Kreuzung des *Tract. oculomotor.* hinab.

Meiner Meinung nach gehören die spindelförmigen Zellen den Kommissurenzellen der lateralen Assoziationszone an; das Prinzip der Beziehungen der Zellen des verlängerten (und Rücken-) Markes tritt in ihnen besonders deutlich hervor. Die Plättchen und Kapuzen sind spezifisch entwickelte Varikositäten der *Acusticus*-fasern, um so mehr, als sämtliche Übergänge von Varikositäten zu den Endkörben wahrgenommen werden können. Dank letzteren wird für die Hörreizungen inmitten des allgemeinen diffusen Kontaktes eine mehr isolierte Leitung geschaffen. Die Mittel dazu sind einfach — der Kontakt wird von den Dendriten auf die Zelle selber übertragen, womit der erste Schritt zum Kontakt vermittelt pericellulärer Geflechte, wie er für die höheren Wirbeltiere bekannt ist, gemacht ist.

Der Nervus lateralis anterior von *Ammocoetes* hat zwei deutlich ausgebildete Wurzeln — eine vordere, dorsale und eine hintere, ventrale. Die Fasern der dorsalen Wurzel verzweigen sich dichotomisch nur in der unmittelbaren Nachbarschaft des Zentralkanales (Fig. 34, Taf. XXXII). Die Verzweigungs- und Ausbreitungsstelle der auf- und absteigenden Äste ist scharf von der übrigen Hirnsubstanz geschieden. Die allgemeine Form dieses Lobus lineae lateralis wird auf Horizontalschnitten gut wiedergegeben. Tatsächlich hat der Lobus die Form eines länglichen Höckers, welcher sich etwas in den Hohlraum des Ventrikels vorwölbt. Fast in der Mitte des Höckers ist eine senkrechte Furche, genau gegenüber der Verzweigungsstelle der Nervenfasern.

Den Grundstock des Lobus bildet das Geflecht der Dendriten amakriner Zellen, welche die Verzweigungen des N. lateralis umflechten. Die Zellkörper liegen fast ausschliesslich auf der lateralen Seite des Lobus neben dem Ependym. In der hinteren Hälfte des Lobus endigen alle absteigenden Äste; von den aufsteigenden Fasern verläuft nur der geringere Teil nicht über die frontale Hälfte hinaus, die Mehrzahl sammelt sich in ein Bündel feiner Fasern, die zum Kleinhirn hinziehen. Im Vergleich zur hinteren Hälfte sind in der vorderen sehr wenig amakrine Zellen, was wahrscheinlich im Zusammenhang mit der geringen Menge Endigungen steht.

Die ventrale Wurzel des N. lateralis verzweigt sich in genau derselben Weise wie die dorsale Wurzel des N. acusticus; ihre Zweige sind dorsal von den Ästen des N. acusticus gelagert, indem sie hauptsächlich im medio-dorsalen Kern endigen; ein Teil der Äste gelangt auch in den Lobus lineae lateralis. Die Verbindung mit dem Kleinhirn ist an der ventralen Wurzel schwächer ausgeprägt als an der dorsalen.

Auf Querschnitten durch das Gehirn strahlt die ventrale Wurzel fächerförmig in dem dreieckigen Raum zwischen den Bündeln des eigentlichen N. acusticus und der dorsalen Wurzel des N. lateralis aus. Einige Fasern kreuzen sich, um in den medio-dorsalen Kern zu gelangen, mit den übrigen.

Die dorsale Wurzel verbindet den N. lateralis mit dem Kleinhirn, die ventrale mit den Assoziationszonen und den Tracti bulbo-thalamici. Die Fasern des N. lateralis haben jedoch ent-



gegengesetzt der Behauptung Jonstons gar keine Beziehung zu den spindelförmigen Zellen.

### Untersuchungen anderer Forscher.

Das Facialis-Acusticusgebiet ist beim Neunauge in jeglicher Hinsicht am meisten untersucht worden. Die ersten Befunde stammen von Owsjannikoff (1864), Langerhans (1871) und Rohon (1882); noch bis jetzt besonders wertvolle Befunde enthält die Arbeit von Ahlborn (1).

Ahlborn hat die Teilung des Kernes des N. acusticus in zwei Kerne — einen oberen und einen unteren — wahrgenommen. Der obere Kern erstreckt sich fast bis zum Kleinhirn, wobei er sich in ein Faserbündel fortsetzt, welches sich im Kleinhirn mit dem gleichen Bündel der anderen Seite kreuzt. Der untere Kern setzt sich in ein Bündel fort, welches steil nach unten zum Chiasma Tract. oculomotorii zieht, unter letzterem erfolgt desgleichen eine Kreuzung der Fasern des Bündels. Die hintere Grenze des Kernes liegt über der Kreuzung der Müllerschen Fasern.

Den dicken Fasern des Acusticus schreibt Verfasser eine Verbindung mit den sensiblen Wurzeln des Trigeminus zu. Ein Ast einer dicken Acusticusfaser tritt in den Tractus trigemini spinal. ein und verlässt das Gehirn mit der Wurzel des Trigeminus.

Sehr genau sind die Zellen der Kerne des Acusticus beschrieben. Den Grundstock derselben bilden nach der Ansicht des Autors kleine Zellen; sie machen den Eindruck von Zellen, welche aus dem dorsalen Teil der zentralen grauen Substanz entstehen. Einen unmittelbaren Zusammenhang der Zellen mit den Fasern des N. acusticus hat Autor nicht wahrnehmen können.

In beiden Kernen, hinter der Eintrittsstelle der Wurzeln des N. acusticus aus dem Gehirn, fand Ahlborn spindelförmige Zellen, welche er für die Ursprungszellen der seitlichen ungekreuzten und der mittleren gekreuzten Müllerschen Fasern hält; Ahlborn wiederholt hier den Fehler von Langerhans.

Ahlborn hat auch die vordere Gruppe der spindelförmigen Zellen beschrieben und ihren Zusammenhang mit den Acusticusfasern sowie die Fortsetzung ihrer zentralen Fortsätze bis zur Kreuzung des Tractus oculomotorii gesehen.

Jonston hat die gegenseitigen Beziehungen der bipolaren Zellen und der Fasern des Acusticus richtig beurteilt. Er stellt den Zusammenhang der bipolaren Zellen mit den Müllerschen Fasern und den Acusticuswurzeln in Abrede. Der peripherische Fortsatz der Zelle ist nach der Meinung dieses Forschers ein einfacher Dendrit, welcher nicht aus dem Bereich des Zentralnervensystems heraustritt. Ihm liegt dicht eine dicke sensible Faser aus dem N. acusticus an, erreicht die Zelle und ruft auf den ersten Blick den Eindruck hervor, dass sie ein Fortsatz der Zelle selber sei. Tatsächlich jedoch endigt die sensible Faser in

Form eines Löffels im distalen Gebiet der Zelloberfläche. Der Nervenfortsatz zieht zur Raphe.

Die übrigen Fasern des N. acusticus teilen sich nach den Beobachtungen von Jonston in einen vorderen und einen hinteren Ast. Die hinteren Äste erreichen den Nucl. funiculi, wobei sie das Homologon des Tractus spinalis VIII der höheren Wirbeltiere bilden. Die vorderen Äste endigen teilweise im Stratum granulare cerebelli.

Jonston unterscheidet die Fasern des Nervus lateralis von dem eigentlichen Acusticus und Facialis und beschreibt zwei Faserbündel des Nervus lateralis; ein Bündel verläuft durch den dorsalen Teil des Tractus spinalis trigemini, das andere durch den dorsalen Abschnitt desselben. Bei ihrem Durchtritt zwischen den Fasern des Tract. spin. trigemini zerfallen beide Bündel in kleine Gruppen, welche aus sehr dicken Fasern bestehen. Durch den Mangel eines Knies in der motorischen Bahn des Facialis unterscheidet sich nach der Ansicht von Jonston Petromyzon von den übrigen Wirbeltieren.

Die sensiblen Fasern des N. facialis ordnen sich gleichfalls in mehrere feine Bündel an, verlaufen durch die dorsale Kante des Tract. spinal. trigemini und erreichen das frontale Ende des Lobus vagi. Ein Teil der Fasern verläuft nicht durch den Tract. spin. trigemini, sondern über denselben durch den Seitenkern des Acusticus. Ein bedeutender Teil der Endfäden des N. facialis sammelt sich in ein Bündel, welches der medialen Oberfläche des Tract. trigem. spinal., der kaudalwärts in den Lobus vagi verläuft, anliegt. In seinen topographischen Beziehungen sieht Autor eine vollkommene Analogie mit den sensiblen Bahnen des Glosso-pharyngeus und Vagus.

Die Beschreibung der Bahnen desselben Komplexes durch Schilling ergibt mit Ausnahme eines neuen Namens — Octavomotoriuskern — nichts neues. Mit diesem Namen bezeichnet der Verfasser eine Gruppe spindelförmiger Zellen, wobei er einen vorderen und hinteren Octavomotoriuskern unterscheidet. Die laterale Gruppe der spindelförmigen Zellen rechnet Autor augenscheinlich dem hinteren „Octavomotoriuskern“ zu.

Bei dem Vergleich meiner Resultate mit denjenigen der anderen Forscher wäre hauptsächlich der Unterschied mit den Resultaten von Jonston hervorzuheben. Ich finde bei Ammo-

coetes keine derartig scharfe Trennung der Fasern des N. lateralis von denjenigen des N. acusticus; die Fasern, welche auf den vorderen spindelförmigen Zellen endigen, gehören meinen Beobachtungen nach nur dem N. acusticus an. Ich finde überhaupt, dass Jonston und nach ihm Schilling dem N. lateralis ein zu grosses Verbreitungsgebiet zuschrieben. Das Faserbündel des N. facialis, welches der medialen Kante des Tract. spin. trigem. anliegt und von Jonston als etwas neues beschrieben wird, gehört meiner Meinung nach eher dem N. glossopharyngeus an. Jonston hat zwei Bündel motorischer Fasern des N. facialis gesehen, ich habe nur eines gefunden, das vollkommen kompakt unter dem Tractus spinalis trigemini verläuft.

Im Unterschied von der Beschreibung der erwähnten Forscher bleibt nach meinen Beobachtungen das Bündel sensibler Fasern des N. facialis bis zu Ende kompakt und hat gar keine Beziehungen zu dem Lobus vagi; die ihm zugehörige Gruppe der Schaltzellen liegt unterhalb der Mitte des Tuberculum acusticum, nach vorn vom Kern des N. lateralis posterior. Die erwähnten Unterschiede erklären sich möglicherweise durch eine verschiedene Entwicklung der Bahnen bei Ammocoetes und beim erwachsenen Neunauge. Das im folgenden auswachsende Ganglion mot. trigem. verändert überhaupt in hohem Grade den Charakter dieses Gebietes im Vergleich mit den Verhältnissen bei Ammocoetes.

Meiner Meinung nach können die Bahnen im Gebiet des Tuberculum acusticum von Ammocoetes einfach und leicht auf das Schema der Bahnen der N. n. glossopharyngeus und vagus zurückgeführt werden.

### Trigeminus.

Der N. trigeminus tritt bei Ammocoetes aus dem Gehirn mit vier Wurzeln aus. Von diesen sind die zwei dorsalen rein sensibel, die mittlere motorisch, die untere gemischt. Die beiden ersten sind dicht übereinander gelegen, die mittlere unterhalb dieser und mehr frontalwärts. Noch weiter nach unten und kaudalwärts liegt die gemischte Wurzel.

Für die Charakteristik der Veränderungen im Nervensystem von Ammocoetes bei der Metamorphose ist besonders interessant die Lagerung und der Bau des motorischen Trigeminuskernes. Bei Ammocoetes erscheint er als die Fortsetzung der dorsalen

motorischen Zone und ist von dem Facialiskern durch die erwähnte Riesenzelle geschieden (Fig. 40, Taf. XXXIII). Der Bau des Kernes erinnert bis in die Einzelheiten an den Kern des *N. facialis motor.*, in Hinsicht auf das Aussehen und die Lagerung der Zellen; die Zellen sind jedoch kleiner, ihre Nervenfortsätze sammeln sich in zwei Bündel — ein frontales und ein kaudales. Sie verlaufen schräg nach vorn zur Austrittsstelle des Nerven. Das vordere Ende des Kernes ist recht scharf von der vor ihm gelegenen Masse feiner Zellen geschieden. Auf Querschnitten ist die Säule der motorischen Zellen schmaler als im Kern des *N. facialis*. Das frontale motorische Bündel ist drei- bis viermal dünner als das kaudale; es wird von Fortsätzen einer kleinen vorderen Zellgruppe gebildet. Der kaudalen Wurzel gehören die Fortsätze der grösseren hinteren Zellgruppe an. Das frontale Bündel tritt aus dem Gehirn selbständig aus, wobei es die motorische Wurzel bildet, ausserhalb des Gehirnes gesellt es sich zu der unteren Wurzel. Das kaudale motorische Bündel vereinigt sich mit den sensiblen Fasern der unteren Wurzel bereits im Gehirn. Andere motorische Wurzeln und Kerne hat der *N. trigeminus* nicht.

Die sensiblen Fasern des *N. trigeminus* unterscheiden sich in den Präparaten nach Ramón y Cajal durch ihre intensive Schwarzfärbung. Beide sensiblen dorsalen Wurzeln gehen hauptsächlich in den *Tractus spinal. trigemini* über, welcher bis zum Übergang ins Gehirn verfolgt werden kann. Auf seine Beziehungen zu den Fasern des *Accessorius* war bereits oben hingewiesen worden. Ein sehr geringer Teil der feinsten Fasern des *Trigeminus* teilt sich nach dem Eintritt ins Gehirn in zwei Äste. Von den frontalen Ästen wird ein sehr dünner *Tractus cerebellaris* gebildet, welcher der grauen Substanz dicht anliegt und nur auf eine kurze Strecke das Aussehen eines kompakten Bündels beibehält. Näher zum Kleinhirn zerstreuen sich die Fasern zwischen anderen Systemen und sind von der gleichen Bahn des *N. acusticus* nicht zu unterscheiden. Bloss einzelne feine Fasern können bis zum Kleinhirn verfolgt werden. Die dichotomische Teilung in auf- und absteigende Ästchen kann im *Tractus spinalis* selber erfolgen, so dass der frontale Ast rückwärts zur Umbiegungsstelle der Wurzelfasern in den *Tractus spinalis* verläuft.

Der *Tractus spinalis* wird auf Querschnitten aus einem Bündel feiner Fasern gebildet, welches medial, ventral und lateral von

einer Schicht sehr dicker Fasern umrandet wird, die äusserst charakteristisch für das ganze System sind. In dem Eintrittsgebiet des N. acusticus windet sich der Tractus spinalis in einem Bogen, dessen Konkavität ventralwärts gerichtet ist. Von dem höchsten Punkt des Bogens steigt der Tractus allmählich in das dorso-laterale Bündel des Übergangsbereichs auf und zerfällt während dieses Verlaufes in der Mitte in zwei Bündel, wird überhaupt lockerer. Zwischen den Fasern treten Zellen des Nucleus trigemini spinalis der Autoren auf, welche der lateralen Assoziationszone angehören, die zahlreichen Schaltzellen sind auch vorhanden. Den Endfäden des N. trigeminus mischen sich sensible Endigungen der N. n. vagus und glossopharyngeus bei. Im Gebiet der motorischen Zellen der beiden letzteren Nerven durchziehen den Tractus spinalis Dendriten dieser Zellen. An der Grenze gegen das Übergangsbereich ziehen die Fasern des Tractus in dorso-lateralen Bündeln auseinander.

Die untere gemischte Wurzel besteht aus motorischen und sensiblen Wurzeln, welche im Gehirn in kaudaler Richtung auseinanderziehen. Die Hauptmenge der sensiblen Fasern erstreckt sich anfangs parallel dem motorischen Bündel und schliesst sich dem Tractus spinalis an. Ein Teil der Fasern strahlt zwischen den Fasern des Tractus bulbo-thalamicus aus, wobei auf den Präparaten nach Ramón y Cajal der Eindruck einer Kreuzung in der Raphe hervorgebracht wird. Ein dritter Teil der Fasern, besonders die dicksten, verlaufen sofort nach dem Eintritt in das Gehirn kaudalwärts, wobei sie ein besonderes System, das bis zum Rückenmark verfolgt werden kann, bilden. Diese Fasern erreichen den Durchmesser der Müllerschen Fasern mittlerer Grösse. Aller Wahrscheinlichkeit nach hat Ahlborn diese Bahn für eine aufsteigende angenommen.

#### Beobachtungen anderer Forscher.

Bei dem erwachsenen Neunauge beschreiben Ahlborn, Jonston und Schilling einen zweifachen Ursprung der motorischen Fasern des N. trigeminus. Die Mehrzahl derselben entspringt nach der Ansicht dieser Forscher aus der lateralen (dorsalen) Säule motorischer Zellen. Ausserdem ist noch ein Tractus ascendens vorhanden. Ahlborn hat seinen Verlauf fast bis zur Austrittsstelle des N. acusticus verfolgt, jedoch seine Zellen nicht bestimmt. Jonston (31) lässt ihn von den Zellen der ventralen Säule in der Höhe des N. acusticus abstammen. Schilling weist auf dasselbe Gebiet hin.

Ich habe keine Spur dieses Bündels bei *Ammocoetes* nachweisen können und vermute, dass Ahlborn und die anderen Forscher die sensible Bahn der gemischten Wurzel vor sich gehabt haben.

Hinsichtlich der sensiblen Fasern der dorsalen Wurzeln stimmen meine Beobachtungen vollkommen mit denjenigen von Jonston und Schilling überein. Jonston weist noch darauf hin, dass einige Fasern der Wurzel des Trigemini nicht in den Tractus spinalis, sondern direkt in die mediale Hälfte des Oculomotoriuskernes übergehen. Diese Beobachtung kann ich auch hinsichtlich *Ammocoetes* bestätigen.

### Cerebellum.

Von anderen Forschern ist festgestellt worden, dass der Bau des Kleinhirns sich nur wenig von dem dorsalen Rande des verlängerten Markes unterscheidet. Auf Grund dieses ist der dorsale Rand vom Kleinhirn bis zum Lobus lineae lateralis als *Crista cerebellaris* bezeichnet worden.

Im dorsalen Gebiet des verlängerten Markes von *Ammocoetes* finde ich Zellen zweierlei Art, die sich in Zonen anordnen. Eine gleiche Anordnung in eine Zone amakriner Schaltzellen und eine solche der Assoziationszellen finde ich im Kleinhirn. Die Hauptmenge der Zellen des Kleinhirns gehört zu den amakrinen Schaltzellen, die Assoziationszellen liegen näher zum Ependym und zeichnen sich durch ihre Grösse aus.

Einen Unterschied des Cerebellum von der *Crista cerebellaris* stellen hauptsächlich die Kreuzungssysteme verschiedener Bahnen dar. Die Zellmasse des Kleinhirns verdeckt von oben vollkommen den Kern des N. trochlearis. Die dorsale Kante des Kleinhirns ist von der Kreuzung der Bahnen des N. lateralis eingenommen. Die Fasern des N. lateralis posterior zeichnen sich durch ihre Dicke aus; in dieser Hinsicht stehen sie dem Tractus spinalis trigemini wenig nach. Im Gebiet der Kerne des N. acusticus spaltet sich die Bahn des N. lateralis posterior in zwei Bündel; zwischen ihnen bleibt ein Zwischenraum mit dünnen Fasern übrig. Im Kleinhirn verbinden sich beide Bündel zu einem und bilden, indem sie sich mit den Bündeln der anderen Seite kreuzen, die Pars lateralis decussationis lateralis. Die Pars dorsalis der

Kreuzung besteht aus dünnen frontalen (aufsteigenden) Ästen des *N. lateralis anterior* (Fig. 41, Taf. XXXIII).

Ventral und nach vorn von der *Decussatio lateralis* liegt die *Decussatio acustica* aus locker angeordneten Fasern des *N. acusticus*. Eine grosse Anzahl von Fasern des *N. acusticus* endigt im Kleinhirn ungekreuzt.

Bereits im *Velum* über den Fasern des *N. trochlearis* liegt die Kreuzungsstelle einer geringen Anzahl von Fasern verschiedener Dicke, welche aus der frontalen Gruppe der spindelförmigen Zellen im *Tuberculum acusticum* aufsteigen. Ein Teil der Fasern stellt unzweifelhaft Äste (Fig. 34, Taf. XXXIII) der zentralen resp. der Nervenfortsätze der spindelförmigen Zellen dar, die anderen Fasern gehören anderen Assoziationszellen an. Das ganze Bündel ist eine sekundäre Bahn aus dem Kern des *N. acusticus* in das Verzweigungsgebiet der Dendriten der Zellen des *N. trochlearis*. In demselben Gebiet sind jedoch auch Verzweigungen einer besonderen Gruppe von Müllerschen Zellen vorhanden; da die anderen Abschnitte des *Tractus octavo-motorius* in Verbindung stehen mit den Verzweigungen der Dendriten Müllerscher Zellen, so hat auch das soeben beschriebene Bündel wahrscheinlich Beziehungen zu Müllerschen Zellen. Ich bezeichne es als *Tractus octavo-motorius anterior superior*.

Die von den Autoren beschriebenen sekundären Bahnen des Kleinhirns von *Petromyzon* sind bei *Ammocoetes* nach meinen Beobachtungen kaum angedeutet. Am besten entwickelt ist die Verbindung mit dem *Tectum opticum* — *Tractus cerebello-tectalis* Clark, die Verbindungen mit den *Lobi inferiores* sind nicht zu einem kompakten Bündel vereinigt. Der Ursprung dieser Bahnen liegt im Kleinhirn, d. h. sie bestehen aus Nervenfortsätzen der Assoziationszellen des Kleinhirns.

Die Nervenfasern der sensiblen Bahnen endigen nach der Kreuzung in der molekulären Schicht des Kleinhirns in Verzweigungen mit grossen Varikositäten.

In der rudimentären Form, in welcher das Kleinhirn bei *Ammocoetes* vorhanden ist, macht es den Eindruck eines Koordinationszentrums für die *N. n. acusticus* und *lateralis*. Von sämtlichen Funktionen des Kleinhirns ist diese Funktion wahrscheinlich die primäre.

### Beobachtungen anderer Forscher.

In letzter Zeit ist der Bau des Kleinhirns des Neunauges Gegenstand besonderer Aufmerksamkeit gewesen. Schaper (66) hat ausführlich die Zelltypen des Kleinhirns beschrieben, unter denen er besonders grosse Purkinjesche Zellen von der allgemeinen Masse der Körnerzellen unterscheidet. Jonston (31) und Clark (7) haben die Verbindungen des Kleinhirns — tractus cerebello-tectalis, tegmento-cerebellaris, tractus octavo-cerebellaris und lobo-cerebellaris — verfolgt. Der letztere ist ausführlicher von Schilling (67) beschrieben worden. Er ist sehr schwach entwickelt, seine Fasern sind sehr dünn. Er senkt sich von den Seitenabschnitten des Kleinhirns, ohne eine Kreuzung zu erleiden, und geht in den Hypothalamus über. Infolge des Mangels einer Kreuzung ist die Verbindung des Kleinhirns mit dem Mittelhirn (Thalamus) des Tractus lobo-cerebellaris nach der Ansicht dieses Forschers die phylogenetisch älteste Verbindung des Kleinhirns, da sich dieses Verhalten auch bei anderen Fischen wiederholt.

Das Kleinhirn und seine Verbindungen stellen bei *Ammoetes* nicht geringe Schwierigkeiten für die Untersuchung dar. Sämtliche Verbindungen sind, wie ich es bereits erwähnt habe, sehr schwach entwickelt.

Die Zellen des Kleinhirns färben sich mit Methylenblau zu diffus, als dass genau bestimmt werden könnte, welche Zellen in welchen Beziehungen zu einer der Bahnen stehen. Auf Präparaten, welche nach dem Golgiverfahren dargestellt sind, einen Schluss auf die Herkunft einer Faser von einer Zelle zu machen, ist jedoch zu gewagt. Jonston hat derartige Verbindungen beschrieben und abgebildet. Auf mich machen jedoch die Abbildungen von Jonston den Eindruck eines willkürlich angenommenen Zusammenhangs von Nervenzellen und -fasern.

Die Bezeichnung der grossen Zellen des Kleinhirns der Cyclostomen als Purkinjesche Zellen, wie es Jonston (31) und Schaper (66) vorschlagen, halte ich für einen Anthropomorphismus, wie er häufig in der vergleichenden Anatomie angetroffen wird. Möglicherweise gaben auch die Zellen der Assoziationszone einer Differenzierung der Purkinjeschen Zellen der höheren Wirbeltiere den Ursprung. Ihrer Form und Lagerung nach sowie in ihren Beziehungen zu anderen Zellen entsprechen sie nur in den allgemeinsten Zügen den Purkinjeschen Zellen. Solange noch in den Einzelheiten die Übergangsstadien von dem Zustand der Kleinhirnelemente, wie wir sie bei den Cyclostomen finden, zu den Formen bei höheren Tieren nicht bekannt sind, möchte ich mehr indifferente Bezeichnungen vorschlagen. Obgleich



bei den Neunaugen von einem völligen Fehlen des Kleinhirns wie bei Myxine nicht die Rede sein kann, so stellt es doch auch bei jenen nichts neues dar im Vergleich mit dem verlängerten Marke, also nur eine dorsale Koordinationszone mit dem angrenzenden Teil der Assoziationszone.

### Trochlearis.

Der N. trochlearis von Ammonoetes besteht ausschliesslich aus motorischen Fasern. Sein Kern liegt über der dorsalen motorischen Zone im Dach des Aquaeductus Sylvii. Unter den Fasern können gekreuzte und ungekreuzte unterschieden werden (Fig. 42, Taf. XXXIII). Beide Faserarten ordnen sich im Gehirn in lockeren Bündeln an, die sich an der Austrittsstelle zu dem kompakten zylindrischen Stamm des N. trochlearis vereinigen. Nicht selten verläuft ein Nervenfortsatz einer Zelle nicht direkt in den Nervenstamm, sondern zieht an dem Zentralkanal zur frontalen Grenze des Kernes und biegt erst da in einem scharfen Winkel zur Peripherie um.

Die Fasern entspringen von charakteristischen bi- oder multipolaren Zellen (Fig. 42, Taf. XXXIII u. 45, Taf. XXXIV), die etwas grösser sind als die Zellen der zentralen Masse der grauen Substanz. Die Ähnlichkeit mit Zellen anderer motorischer Kerne des Gehirns äussert sich darin, dass die Dendriten sich grösstenteils in der Richtung des Nervenfortsatzes ausbreiten, selbst in dem Falle, wenn sie am entgegengesetzten Zellpol entstehen. Die Hauptmasse der Zellen liegt in der Seitenwand des oberen Abschnittes des Aquaeductus Sylvii; sie werden in der Nähe der Austrittsstelle des Nerven aus dem Gehirn und in dem Dach des Aquaeductus (Fig. 42, Taf. XXXIII) selber an der Kreuzungsstelle der Fasern angetroffen. Die Verzweigungen der Dendriten bilden ein Geflecht auf der Oberfläche des Velum und der angrenzenden Gebiete der Oblongata.

### Beobachtungen anderer Forscher.

Eine vollkommen richtige Beschreibung des Kernes des N. trochlearis gibt Ahlborn (1); die Kreuzung der Fasern im Velum war ihm jedoch entgangen.

Jonston (30) beschreibt die Kreuzung, bemerkt jedoch hinsichtlich des Kernes: „I have been unable to trace the IV

nerve to its cells of origin“. Mir ist der Sinn dieser Bemerkung nicht verständlich, da bei dem erwachsenen Neunauge die motorischen Zellen, nach meiner Beobachtung, im Kern des *N. trochlearis* sich besonders scharf von den übrigen Zellen der grauen Substanz unterscheiden und ihr Zusammenhang mit den Fasern des *N. trochlearis* leicht auf gewöhnlichen mit Hämatoxylin gefärbten Präparaten verfolgt werden kann.

Nach der Beschreibung von Schilling (67) liegt der Kern des *N. trochlearis* in der Nähe des *Aquaeductus* über dem *Velum*. Er beschreibt die Kreuzung der Fasern im frontalen Teil des *Velum*. Die gekreuzten Fasern können bis zu der noch weiter frontal und nach unten gelegenen Gruppe von fünf bis acht grossen multipolaren Zellen, die an den Kern des *N. trigeminus* grenzen, verfolgt werden.

Beim Vergleich mit meinen Präparaten erscheint es mir in der Beschreibung von Schilling nicht klar, ob er tatsächlich die von ihm angegebene Gruppe multipolarer Zellen für den Kern der gekreuzten Fasern des *N. trochlearis* hält oder nicht. Bei *Ammocoetes* unterscheide ich an der von Schilling angegebenen Stelle eine Gruppe verhältnismässig grosser Zellen, von denen sich eine durch ihre Grösse auszeichnet, diese Zellen haben jedoch, soweit ich habe wahrnehmen können, gar keine Beziehungen zum *Trochlearis*. Sowohl die gekreuzten als die ungekreuzten Fasern des letzteren entspringen von den von mir beschriebenen Zellen im *Velum* und seitlich vom *Velum*.

Alle Autoren bezeichnen den *N. trochlearis* des erwachsenen Neunauges im Vergleich mit dem *N. oculomotorius* als schwach. Bei *Ammocoetes* finde ich dieses nicht. Nicht nur die Fasermenge des *N. trochlearis* im ganzen unterscheidet sich nur wenig vom *N. oculomotorius*, sondern die Mehrzahl der Fasern des ersteren sind bedeutend dicker als beim letzteren.

### Mesencephalon.

#### *Oculomotorius* und *Commissura ansulata*.

Der *N. oculomotorius* entspringt bei *Ammocoetes* aus drei Kernen: einem dorsalen, einem ventralen und einem lateralen. Der dorsale und laterale Kern geben ungekreuzte, der ventrale gekreuzte Fasern.

Der dorsale Kern (Fig. 41, Taf. XXXIII) stellt die unmittelbare Fortsetzung und das frontale Ende der dorsalen motorischen Zone dar. Er gehört noch dem Isthmusgebiet an und liegt teilweise unter den motorischen Zellen des Nucleus trochlearis. Die Zellen des dorsalen Kernes sind sehr klein, nehmen jedoch auf den Präparaten nach dem Verfahren von Ramón y Cajal eine gleich dunkle Färbung an, wie sämtliche übrigen motorischen Zellen des verlängerten Markes.

Vom Kern des N. trigeminus ist der dorsale Kern des N. oculomotorius durch eine Gruppe Müllerscher Zellen getrennt. Über dem Kern liegen wie an anderen Stellen die Koordinationszone und Zellen der Assoziationszone, deren Fortsätze nicht in die Raphe übergehen, sondern direkt ins Mittelhirn ziehen (Fig. 46, Taf. XXXIV). Die motorischen Zellen sind mit einem Dendriten versehen, welcher zur Assoziationszone aufsteigt. Der Nervenfortsatz zieht schräg nach vorn und unten; aus diesen Nervenfortsätzen bestehen Bündel feiner, schwach tingierter (wie die Mehrzahl der motorischen Bahnen auf Präparaten nach dem Verfahren von Ramón y Cajal [Fig. 41, Taf. XXXIII]) Fasern, die zu der gleichseitigen Wurzel des N. oculomotorius verlaufen.

Die ventrale Grenze des Kernes ist schwer bestimmbar; an denselben schliesst sich nach unten eine feinkörnige Masse an, die sich von den motorischen Zellen durch ihre blasse Färbung auszeichnet. Der Gestalt nach erinnern diese Zellen an Schaltzellen; da aus dieser Gruppe keine Bahnen hervorgehen, so besitzen die Zellen derselben wahrscheinlich keine Nervenfortsätze. Frontalwärts schliesst sich diese Gruppe unmittelbar an den hinteren Kern des Thalamus.

Die Nervenfortsätze der motorischen Zellen ziehen zwischen den Zellen der erwähnten Gruppe hindurch (Fig. 52, Taf. XXXV). Auf der Höhe der ventralen Riesenzellen verdicken sich die motorischen Fasern und dringen in den dorsalen Teil der Wurzel ein.

Die gekreuzten Fasern beginnen im ventralen Kern, welcher unterhalb, oder richtiger, zwischen den Wurzeln des Tractus octavo-motorius gelegen ist. Die Zellen des Kernes erinnern in hohem Maße an die Zellen des Kernes des N. trochlearis — sie sind in der Mehrzahl wie diese bipolar und in der Richtung der motorischen Fasern gestreckt (Fig. 52, Taf. XXXV). Aus dem

ventralen Kerne treten nur wenig zahlreiche Fasern aus, welche in den ventralen Teil der Wurzel derselben Seite eintreten.

Die gekreuzten und ungekreuzten Fasern sammeln sich in zwei Bündel — ein vorderes und ein hinteres. Das hintere tritt aus dem Gehirn mehr ventral aus als das vordere. Ausserhalb des Gehirns sammeln sich die Fasern beider Bündel in eine flache Wurzel. An der Austrittsstelle der Wurzel aus dem Gehirn liegt der dritte Kern, dessen Zellen diejenigen der ersten zwei Kerne beträchtlich an Grösse übertreffen, jedoch nicht zu den Riesenzellen gehören.

Bei einer flüchtigen Betrachtung erscheinen die Zellen des lateralen Kernes birnförmig, wobei sie mit dem abgerundeten Ende an die Pia mater stossen; von ihrem zentralen Ende entspringt ein dicker, gleichmässiger Fortsatz, der zunächst einen schönen regelmässigen Bogen beschreibt und sich darauf zu den Fasern des Tractus spino-thalamicus gesellt. Die Fasern der Zellen des N. oculomotorius unterscheiden sich noch in einiger Entfernung deutlich von dem Tractus spino-thalamicus durch ihre scharfe schwarze Färbung (Fig. 54, Taf. XXXV).

Bei einem sorgfältigeren Studium offenbart sich ein äusserst origineller Zusammenhang der Zelle mit der zentralen Faser. Die Zellen sind tatsächlich bi- oder multipolar; der peripherische Fortsatz ist ungeachtet dessen, dass er sich gut färbt, schwer verfolgbar. Gewöhnlich windet er sich mehrfach unter der Pia mater auf der Oberfläche des Gehirns, so dass auf dem Schnitt nur Bruchstücke derselben erhalten werden. Nur in seltenen Fällen lässt sich direkt sein Übergang in die Wurzel des N. oculomotorius verfolgen. Zwecks Klarlegung der Frage sah ich mich genötigt, das Gehirn des erwachsenen Neunauges in Betracht zu ziehen, bei dem der Zusammenhang der peripherischen Fortsätze dieser Zellen mit der Wurzel deutlicher sichtbar ist, und der Fortsatz vieler lateraler Zellen in gerader Richtung in die Wurzel verläuft.

Vom zentralen Ende der Zelle entspringen ein oder zwei dicke, kurze Fortsätze, deren Verzweigungen sich mit den Dendriten der Riesenzellen und der Zellen des ventralen Kernes verflechten. Aus dem Tractus spino-thalamicus tritt in bogenförmigen Windungen an die Zelle eine Nervenfasern, die sich nicht selten unmittelbar an der Zelle selber zickzackförmig windet und dieselbe von einer Seite mit einer löffelförmigen Verbreiterung umfasst;

letztere erinnert durchaus an die Heldschen Körbe auf den spindelförmigen Zellen des Kernes des *N. acusticus*. Die Körbe sind auf allen lateralen Zellen des *N. oculomotorius* in gleicher Weise in Form eines der Seitenfläche der Zelle dicht anliegenden Löffels gebildet, wobei derselbe ungefähr ein Viertel der Gesamtoberfläche bedeckt.

Die Zellen des lateralen Kernes stellen somit eine besondere Art motorischer bi- oder multipolarer Zellen dar, deren Nervenfortsatz dem *N. oculomotorius* angehört, während sie selber in besonderer Weise mit Assoziationszellen des verlängerten Markes verbunden sind.

Unter den Anpassungen an einen diffusen Kontakt, wodurch das Nervensystem der Cyclostomen charakterisiert ist, erscheinen die lateralen Zellen des *N. oculomotorius* mit den spindelförmigen Zellen des Kernes des *N. acusticus* unzweifelhaft als eine Bahn für die Leitung einer bestimmten, von der allgemeinen Reizung isolierten Reflexgruppe.

Der feinere Bau der löffelförmigen Endigungen ist der gleiche wie im *Tuberculum acusticum*; die Neurofibrillen sind jedoch dichter angeordnet; der Löffel stellt in der Tat die Endigung einer bogenförmigen Faser dar; irgendwelche Seitenäste oder Verbindungen mit Löffeln anderer Zellen sind nicht vorhanden.

Auf Horizontalschnitten gelingt es, den Verlauf der Bogenfasern (Fig. 53, 54, Taf. XXXV), für die ich die Bezeichnung *Tractus bulbo-oculomotorius* vorschlagen möchte, genauer zu verfolgen. Ein Teil der Fasern vereinigt sich unmittelbar mit dem *Funiculus longitudinalis dorsalis*, der andere kann auf weite Strecken zwischen den Fasern des *Tractus bulbo-thalamicus* unterschieden werden, verlässt jedoch letzteren schliesslich und tritt in den Bestand des *Funiculus longitudinalis dorsalis* ein. Da der *Funiculus longitudinalis dorsalis* aus Nervenfortsätzen Müllerscher Zellen besteht, so ist an einen Zusammenhang dieser mit dem *Tractus bulbo-oculomotorius* nicht zu denken. Am ehesten handelt es sich hier um die *Fibrae arcuatae internae*, welche im *Tuberculum acusticum* (Fig. 38, Taf. XXXIII) in der lateralen Assoziationszone über dem *Tractus spinalis trigemini* und in den *Funiculus longitudinalis dorsalis* übergeben. Von den Fasern des *Tractus bulbo-thalamicus* unterscheiden sich die erwähnten Fasern durch ihre grössere Dicke; ihrer Menge nach entsprechen sie

ungefähr dem Tractus bulbo-oculomotorius im Gebiet der Kerne des N. oculomotorius. Im gegebenen Falle stellt das Gehirn von *Ammocoetes* noch ein Beispiel einer Übertragung des Kontaktes von den Dendriten auf die Zelle selber dar, wie in den spindelförmigen Zellen des Tractus octavo-motorius.

Die lateralen Zellen liegen in der Höhe des Austrittes der Wurzeln des N. oculomotorius mehr oder weniger frontal von demselben. Einzelne Zellen sind in Hinsicht auf den Querschnittsrand höher gelegen, so dass ihr Fortsatz in einiger Entfernung sich unterhalb der Pia mater zur Nervenwurzel herabsenkt (Fig. 52, Taf. XXXV).

Das an und für sich komplizierte Bild des Ursprunges des N. oculomotorius wird noch mehr kompliziert durch die Kreuzung des Tractus octavo-motorii unterhalb der Kreuzung des Tractus oculomotorii und die Zellen des Ganglion interpedunculare. Letztere nehmen im frontalen Abschnitt des Gebietes fast den ganzen Raum zwischen den ventralen Kernen des N. oculomotorius und der Commissura ansulata ein. Der äusseren Gestalt nach gehören die Zellen des Ganglion interpedunculare den Schaltzellen an, sie bilden keine Nervenfortsätze, während ihre Verzweigungen mit den feinsten Verzweigungen der Fasern des Tractus habenulopeduncularis einerseits und mit den Fortsätzen der Zellen des N. oculomotorius andererseits sich verflechten. Ein Teil der Zellen senkt sich unter die Commissura ansulata herab; im allgemeinen ist jedoch das Gebiet unterhalb der letzteren äusserst arm an Zellen und von feinsten Endfädchen der Meynertschen Bündel angefüllt.

Die Commissura ansulata besteht aus zwei Schichten; die obere ist die Kreuzung des vorderen Tractus octavo-motorius und zeichnet sich durch die Anwesenheit dicker Fasern, der Fortsätze der spindelförmigen Zellen der frontalen Gruppe aus. Die zwischen den dicken Fasern gelegenen dünnen Fasern gehören derselben Bahn an und breiten sich mit den Verzweigungen der dicken Fasern aus; diese werden frontal von der Kreuzung dünner und winden sich in der Richtung zur Gehirnoberfläche. Von dem gewundenen Abschnitt der Faser entspringen Zweige, welche aus der Kreuzungsebene dorsal bis zur Höhe der Wurzeln des N. oculomotorius aufsteigen, sich verzweigen, wobei ihre Endverzweigungen sich mit den Dendriten von vier Riesenzellen verflechten; am

Geflecht beteiligen sich nur die unteren (lateralen) Dendriten; das Verbreitungsgebiet derselben fällt dermassen genau mit dem Verzweigungsgebiet der Bahn des Octavo-motorius zusammen, dass ein Zusammenhang zwischen beiden nicht gezeugnet werden kann. Da das ganze System der Riesenzellen den motorischen Kern für die Schwanzmuskeln darstellt, so stellt die Bahn des Octavo-motorius einen spezifischen Reflexbogen dar, der unmittelbar die Tätigkeit der Schwanzmuskeln mit dem N. acusticus verbindet. In Berücksichtigung der Bedeutung des Schwanzes als des einzigen Bewegungsorgans, ist die Existenz einer derartigen unmittelbaren Verbindung mit dem N. acusticus durchaus zulässig. Est ist noch hinzuzufügen, dass auch die hintere Vestibulomotoriusbahn den N. acusticus mit einer Gruppe von Riesenzellen vor der Kreuzung der Müllerschen Fasern verbindet. Die von Kappers dieser Bahn gegebene Bezeichnung halte ich daher für vollkommen richtig, wengleich auch von einem anderen Gesichtspunkt. Kappers nimmt einen Zusammenhang derselben mit dem N. oculomotorius an, was ich jedoch nicht finden kann; weder die Fasern noch die Zellen des N. oculomotorius haben irgendwelche Beziehung zu den Fasern der Commissura ansulata; desgleichen ist auch kein Zusammenhang mit den Zellen des Ganglion interpedunculare vorhanden. Die Verzweigungen des Tractus octavo-motorius steigen von der Höhe des ventralen Kernes des N. oculomotorius und des Ganglion interpedunculare herauf, was besonders deutlich auf Querschnitten zu erkennen ist.

Ein volles Bild ergeben Horizontalschnitte, auf denen die Verzweigungen der dicken Fasern des Tractus octavo-motorius (Fig. 53, Taf. XXXV) an Hirschgeweihe erinnern. Die Verbindung mit den Dendriten der Riesenzellen ist am deutlichsten auf Sagittalschnitten zu erkennen. Der ventrale Teil der Commissura ansulata besteht aus feinen gekreuzten Fasern des Tractus octavo-motorius.

#### Beobachtungen anderer Forscher.

Die Kreuzung des Tractus oculomotorius ist von Ahlborn festgestellt worden (1). Die gekreuzten Fasern entspringen nach der Meinung von Ahlborn aus einem Zellhaufen, welcher seitwärts von der Mittellinie in der direkten Fortsetzung des Tractus (mein Nucleus ventralis) gelegen ist. Die laterale Zellgruppe an der Austrittsstelle des Nerven aus dem Gehirn hält Verfasser für einen zweiten Kern des N. oculomotorius; die näheren Beziehungen der lateralen Zellen bleiben unaufgeklärt: „Der Form und

Stellung nach zu urteilen senden die Zellen ihren Achsenzylinderfortsatz ebenfalls gegen die Mediane und in den jenseitigen Tractus, doch mag es in einzelnen Fällen auch vorkommen, dass eine Faser an derselben Seite und ohne zu kreuzen das Hirn verlässt.“

In ähnlicher Weise beschreibt Jonston (31) mit einigen Berichtigungen den Ursprung des N. oculomotorius. Der mediale Kern von Ahlborn liegt nach Jonston neben der Raphe unter dem Aquaeductus. Die Mehrzahl der Fasern oder sogar alle kreuzen sich, während die kompakte Masse der Zellen des Kernes frontal von der Kreuzung angeordnet ist.

Der laterale Kern an der Austrittsstelle des Nerven zeichnet sich durch seine grossen spindelförmigen Zellen aus. Entgegengesetzt der Ansicht von Ahlborn, erkennt Jonston den Übergang eines Nervenfortsatzes in die gleichseitige Wurzel an. Über das Schicksal des zentralen Fortsatzes erwähnt er nichts.

Schilling (67) bezeichnet die Zellen des lateralen Kernes als multipolar, beschreibt jedoch nicht die Ausbreitung der peripherischen Fortsätze. In der entsprechenden Abbildung zeichnet Schilling die Zellen des medialen Kernes nicht nur über dem Aquaeductus, sondern auch hoch hinauf in dessen Seitenwandung.

Um sich in diesem Gebiet orientieren zu können, habe ich dasselbe bei dem erwachsenen Neunauge untersucht, bei welchem, im Vergleich zu Ammocetes, sämtliche Zellen des N. oculomotor. viel schärfer differenziert sind. Die lateralen Zellen sind nicht an der Oberfläche konzentriert, ein Teil derselben liegt tiefer. Die Zellen des dorsalen und ventralen Kernes sind grösser als die übrigen Zellen der zentralen Masse. Die Zeichnung von Schilling gibt die Verhältnisse richtig wieder; der Verfasser hat nur die Einzelheiten der Faserausbreitung nicht verfolgt und hat die Zellgruppe des ventralen und dorsalen Kernes zu einem Ganzen vereinigt. Merkwürdigerweise ist allen drei Forschern der Zusammenhang der lateralen Zellen mit den Bogenfasern aus dem Tractus bulbo-thalamicus entgangen. Möglicherweise liegt in der Annahme Ahlborns einer Kreuzung der Neuriten des lateralen Kernes eine Andeutung auf diese Fasern vor. Mir scheint es, dass auch Jonston sie gesehen hat, er hat sie jedoch, wie ich weiter unten ausführlicher beschreiben will, für etwas anderes gehalten.

Der vordere Tractus octavo-motorius behält in der Beschreibung von Ahlborn die Bezeichnung Tractus oculomotorius, welche ihm Langerhans gegeben hat, bei. Ahlborn selber neigt der Ansicht eines Überganges seiner Verzweigungen in die Wurzel des N. oculomotorius zu. Nach der Kreuzung



teilen sich die dicken Fasern frontalwärts von ersterer dichotomisch. Der äussere Ast windet sich zur Ausgangsstelle des N. oculomotorius, der innere erreicht die Seitenwand des dritten Ventrikels und verliert sich hier.

Jonston hat vollkommen das endgültige Schicksal der Verzweigungen des Tractus octavo-motorius ausser acht gelassen. Er stellte nur ihr Vorhandensein und ihre Kreuzungen der Commissura ansulata fest. Ausser ihnen sind in der Commissura ansulata noch nach der Ansicht des Verfassers Fasern des Tractus tecto-bulbaris und bulbo-tectalis, sowie Neuriten Purkinje'scher Zellen des Kleinhirns vorhanden.

Schilling hält es für unmöglich, genau die Verzweigungen der Fasern des Tractus octavo-motorius nach der Kreuzung von denjenigen des Tractus spino-thalamicus zu unterscheiden: „Man hat den Eindruck, dass ein Teil derselben sich nach den Oculomotoriuskernen begibt, ein anderer in den Thalamus gerät“.

Vom Ganglion interpedunculare wird gewöhnlich angenommen, dass es im Zusammenhang mit den Endverzweigungen der Meynertschen Bündel steht. Bei Petromyzon setzen sich nach den Befunden von Ahlhorn die Meynertschen Bündel fast bis zu der Höhe des Austrittes des N. acusticus fort. Ihre Fasern konzentrieren sich in ein schmales, ventral von der Raphe gelegenes Bündel. Die Zellen des Ganglion interpedunculare liegen unterhalb der Kreuzung des Tractus oculomotorii, folglich kaudal vom medialen (ventralen mihi) Kern des Oculomotorius. Verfasser hat den Übergang der Fasern des Meynertschen Bündels in das Ganglion interpedunculare nicht gesehen und erkennt einen derartigen Übergang nicht an.

Jonston gibt die Lage des Ganglion interpedunculare kaudalwärts vom Chiasma oculomotorii an und erkennt dasselbe im weiteren Sinne des Wortes an — nämlich den ganzen Zellstreifen unterhalb des Aquaeductus und des Sulcus medianus des Bodens des vierten Ventrikels bis zum Gebiet des N. acusticus. Nur die frontale Zellgruppe liegt mehr oder weniger selbständig in der Gehirnschicht, der übrige Teil des Kernes ist mit der Ventrikelwand eng verbunden, so dass die Zellen zwischen den Ependymzellen gelegen sind. Der Nucleus interpeduncularis nach Jonston fällt somit topographisch mit der Ausbreitung der Endfäden der Meynertschen Bündel zusammen. Jonston hat sehr ausführlich den Verlauf der Bündel selber verfolgt und hat auf ihrer Bahn im ventralen Gehirnteil zwei Kreuzungen wahrgenommen.

Schilling berührt die Frage über den Nucleus interpeduncularis nicht.

## Tectum opticum.

Das frontale Gebiet des Tectum ist durch eine dünne Faserschicht mit der Commissura posterior verbunden, in den kaudalen Teil derselben tritt der Tractus bulbo-tectalis und der Tractus cerebello-tectalis; die Fasern der beiden letzten Bündel breiten sich im Tectum an der Grenze der inneren und äusseren Zellschicht aus. Diese Schichten unterscheiden sich in der ganzen Ausdehnung des Tectums scharf voneinander. Die innere Schicht stellt eine kompakte Zellmasse dar, während in der äusseren Schicht die Zellen zwischen den Verzweigungen der Dendriten und der Nervenfasern der hindurchziehenden Bahnen verstreut sind. Nur in dem mittleren Teil des Tectum sind die Zellen der äusseren Schicht des Tectum mehr oder weniger dicht angeordnet.

Auf Methylenblaupräparaten sind in beiden Schichten zwei Zelltypen zu erkennen (Fig. 55, Taf. XXXVI), radiale und tangentiale. Die ersteren stellen die Mehrzahl vor und werden in der ganzen Dicke des Tectum angetroffen; an dem Ependym liegen sie in dichter Schicht. Die Pyramidenform der Mehrzahl der radialen Zellen ist nicht so sehr durch die Zelle selber, als durch den peripherwärts ziehenden Hauptdendriten bedingt. Die feinsten Verzweigungen der Dendriten liegen in der oberflächlichen Tectumschicht, wobei sie den Plexus peritectalis bilden. Von den medialen Winkeln der Zelle entspringen kurze Fortsätze, deren Endfäden sich tangential unter dem Ependym ausbreiten. Ähnlich dem Cerebellum ist es ein primitives Koordinationszentrum. Echte Nervenfortsätze habe ich auf keine Weise färben können; soviel aus den Präparaten nach Ramón y Cajal geurteilt werden kann, werden im Tectum von Ammocoetes überhaupt keine aus ihm heraustretenden Projektionsbahnen gebildet. Ich nehme Abstand, dieselbe Behauptung für das erwachsene Neunauge aufzustellen, bei welchem ich in letzter Zeit den Ursprung von Nervenfasern in den tiefen Schichten des Tectum habe feststellen können.

Die tangentialen Zellen sind Schaltzellen vom Typus derjenigen im Rückenmark. Die in tangentialer Richtung etwas gestreckten Zellen weisen gewöhnlich zwei Fortsätze auf (Fig. 55, Taf. XXXVI); beide winden sich zur Oberfläche des Tectum und endigen in Verzweigungen im Plexus peritectalis.

Das dritte Element des Plexus peritectalis stellen Sehfasern vor, welche unverzweigt sich in toto in einen varikösen Endfaden umwandeln, der gewöhnlich das Tectum seiner ganzen Länge nach durchzieht (Fig. 56, Taf. XXXVI).

Die Fasern des Tractus bulbo-tectalis endigen in der hinteren Hälfte des Tectum zwischen den Dendritengeflechten der äusseren Zellschicht. Der Tractus cerebello-tectalis liegt dem Ependym dicht an und endigt zusammen mit den vorher erwähnten Fasern. In der hinteren Kommissur, die aus grauer Substanz besteht, verläuft ein Bündel von Kommissurenfasern — *Commissura tecti posterior* —, welche aus der äusseren Schicht der einen Tectumhälfte in die andere verläuft. Die Herkunft dieser Kommissur von einer der Zellarten des Tectum habe ich nicht feststellen können.

Die an die *Commissura posterior* sich anschliessende *Commissura tecti anterior* entsteht nicht aus den typischen Elementen des Tectum, sondern aus Zellen an der Grenze des Tectum und des subtectalen Gebietes, die dem Kern der *Commissura posterior* sich anschliessen. Die Endverzweigungen breiten sich in der äusseren Tectumschicht aus. In dem medialen Gehirnteil können die Fasern der *Commissura tecti* durchaus nicht von der *Commissura posterior* unterschieden werden, und nur auf den Schnitten durch die Seitenteile des Tectum offenbart sich eine dünne Schicht von Nervenfasern zwischen der äusseren und der inneren Tectumschicht.

Die Grenze zwischen dem Kern der *Commissura tecti anterior* und dem Kern der *Commissura posterior* ist dermassen schwach ausgeprägt, dass sich die beiden Zellmassen so gut wie ein Ganzes darstellen. Der Kern der *Commissura posterior* fällt vollkommen mit dem Verbreitungsgebiet ihrer Fasern zusammen. In dem subtectalen Gebiete nimmt er den lateralen Rand des Gehirns zwischen Tectum und Müllerschen Fasern ein. Im Gebiet der *Commissura posterior* selber steigt ihr Kern bis zur dorsalen Oberfläche des Gehirnes hinauf. Unter den Zellen des Kernes erreichen einige eine beträchtliche Grösse (Fig. 57, Taf. XXXVI). Ihrer Gestalt nach erinnern diese Zellen an die Zellen der Assoziationszonen des verlängerten Markes; sie sind bi- oder multipolar. Der Nervenfortsatz, welcher an der Bildung der Kommissur teilnimmt, unterscheidet sich nur wenig von den Dendriten, welche

sich zur Gehirnoberfläche begeben und in dem oberflächlichen Geflecht mit den Dendriten der Zellen des hinteren Thalamuskernes verzweigen.

Die Dendriten der Müllerschen Zellen ziehen weithin zwischen den Kommissurenfasern. Direkt beteiligen sie sich jedoch nicht an ihrer Bildung. Die lateralen Dendriten verflechten sich zum Teil mit den Dendriten der Zellen des Kommissurenkernes, so dass anatomisch ein funktioneller Zusammenhang zwischen dem Kern der Commissura posterior und den Müllerschen Zellen des Mittelhirns angenommen werden kann.

Die beim erwachsenen Neunauge beschriebene Trennung der ganzen Fasermasse der Commissura posterior in einen medialen und einen lateralen Teil (Schilling) ist nach meinen Beobachtungen bei *Ammocoetes* nicht ausgeprägt. Wahrscheinlich wird dieselbe beim erwachsenen Neunauge durch den Ursprung von Nervenfasern im lateralen Gehirngebiet bedingt; nach der Kreuzung ordnen sich die Endverzweigungen näher zur zentralen grauen Masse an.

Zwischen dem Kern der Commissura posterior und dem Tectum wiederholen sich dieselben Beziehungen, welche zwischen der Koordinationszone und der lateralen Assoziationszone des verlängerten Markes vorhanden sind. Das Tectum entspricht der dorsalen Zone, beide sind Koordinationszentren. Der Kern der Commissura posterior unterscheidet sich von der lateralen Assoziationszone nur durch die dorsale Faserkreuzung. Im Rückenmark wird eine Verbindung zwischen den Hälften desselben durch besondere amakrine Zellen unterhalten, deren einer Fortsatz sich in dem antimeren Abschnitt des Rückenmarks verzweigt, nachdem er dorsal oder ventral vom Zentralkanal verlaufen ist. Im verlängerten Marke nimmt ein derartiger Fortsatz bereits den Charakter einer Nervenfaser an und geht auf die Gegenseite des Gehirns unter dem Zentralkanal über; im Mittelhirn bleibt die dorsale Lage des Kommissurenfortsatzes erhalten.

In dem subtectalen Gebiete sind an der Gehirnoberfläche noch Endigungen von Fasern der Sehbahn vorhanden. Sie verflechten sich hier mit den Dendriten von Zellen mittlerer Grösse, die sich ihrer Gestalt nach scharf von den Elementen des Tectum unterscheiden und mehr an die Zellen der Kerne der Commissura posterior erinnern. Die Nervenfortsätze verlieren sich zwischen

den Verzweigungen der Müllerschen Zellen des Mittelhirns und der Zellen des Kernes der Commissura posterior (Fig. 56, Taf. XXXVI). Obgleich diese Zellen nicht scharf von dem Kern der Kommissur geschieden sind, so halte ich es dennoch für möglich, in ihnen ein Rudiment des Genuculatum anzunehmen.

#### Beobachtungen anderer Forscher.

Die Beobachtungen von Ahlborn (1) über das Gebiet des Vorder-, Zwischen- und Mittelhirns sind zurzeit dermassen berichtet und ergänzt worden, dass sie nur ein historisches Interesse haben. Fr. Mayer (1897) hat eine ausführliche Beschreibung des Tectum opticum von Ammonoetes gegeben; er unterscheidet drei Schichten: die Schicht der Opticusfasern, die Schicht ihrer Endverzweigungen und der Verzweigungen von Dendriten der Zellen und die Zellschicht. Er findet drei Zelltypen: Zellen mit einem dicken Dendriten, bipolare Zellen und Riesenzellen.

Die Nervenfortsätze der Zellen des ersten Typus gehen teilweise in das Hinterhirn über, teilweise in die Commissura posterior. Ein geringer Teil der Fasern kreuzt sich in der hinteren Commissur des Tectum (dorsale Commissur des Mittelhirns). Die Nervenfortsätze der bipolaren Zellen verlaufen in die Hemisphärenrinde. An der Bildung der Commissur beteiligen sich Fasern aus der Epiphyse, die Dendriten der Riesenzellen und Nervenfortsätze der Zellen des Tectum.

Auf Grundlage von Golgipräparaten unterscheidet Johnston (31) tief und oberflächlich gelegene Tectumzellen und unter den ersteren vertikale und horizontale. Die vertikalen Zellen haben ovale oder spindelförmige Gestalt, besitzen wenige Dendriten und verlaufen zur Gehirnoberfläche. Die Neuriten waren nur in seltenen Fällen gefärbt. Die zahlreicheren horizontalen Zellen weisen gewöhnlich einen stark verzweigten Dendriten auf, ihr Nervenfortsatz entspringt vom Dendriten und tritt in das Bündel der lateralen Wand des Mittelhirns ein.

Zwischen den oberflächlichen Zellen werden besondere Mitralzellen (der Form nach) mit zwei Dendriten beobachtet, welche in horizontaler Richtung parallel der äusseren Oberfläche verlaufen; der Nervenfortsatz entspringt von dem lateralen Dendrit oder der Dendrit selber wandelt sich in einen Nervenfortsatz um. Derartige Zellen entsprechen den horizontalen Zellen der tiefen Schicht.

Andere oberflächliche Zellen zeichnen sich durch ihre Pyramidenform aus und sind anders als die vorhergehenden gelagert. Die Dendriten entspringen vom medialen Zellende, das laterale Ende stösst an die Gehirnoberfläche. Der Nervenfortsatz ist auf eine weitere Strecke nicht verfolgt worden.

Ein breites Faserbündel senkt sich vom Tectum längs der lateralen Gehirnwand hinab; ein Teil der Fasern verläuft in die Medulla — Tractus bulbo-tectalis und Tractus tecto-bulbaris; ein Teil kreuzt sich in der Commissura ansulata und gesellt sich zu den ungekreuzten ersteren Bahnen; ein Teil der Fasern geht aller Wahrscheinlichkeit nach ungekreuzt in die

Lobi inferiores über — Tractus tecto-lobaris. Vom vorderen Tectum eintreten die Fasern in die Commissura posterior ein und ziehen in das gegenseitige Tectum, wobei sie die vordere Commissura tecti bilden. Die von Mayer beschriebene hintere Commissura tecti erwähnt Johnston nicht.

Als Nucleus commissurae posterioris erkennt Johnston den Zellhaufen neben dem zentralen Hohlraum des Mittelhirns, ventral und lateral von der Kommissur selber, an. In der zentralen Substanz des Thalamus beobachtete er ausserdem Zellen, deren Neuriten durch die Commissura posterior hindurchgingen. Verfasser behauptet die Endigungen der Kommissurenfasern bis zum kaudalen Ende des Mittelhirns verfolgt zu haben, und nimmt daher an, dass die Kommissur eine Rolle spielt in der Koordination der Reizung der motorischen Kerne der Medulla. Auf dieser Bahn sollen nach ihm die Reizungen des Corpus striatum der Medulla übergeben werden.

Die Beschreibung von Schilling (67) fügt wenig neue Tatsachen hinzu. Verfasser richtet die Aufmerksamkeit darauf, dass zwei Kreuzungen des Tractus tecto-bulbaris und des bulbo-tectalis unterschieden werden können, eine Kreuzung in der Gehirnbasis, die andere höher unmittelbar unter dem Tuniculus longitudinalis dorsalis. In der Commissura posterior unterscheidet dieser Forscher, wie die vorhergehenden, ein Rudiment der Lamina commissuralis tecti, welche von den Tectumzellen stammt.

Die Fasern der Kommissur selber bilden zwei Bündel — pars lateralis und pars medialis. Die Pars lateralis verläuft kaudal zur Gehirnbasis und endet unterhalb des Bodens des Opticusventrikels (?). Die Pars medialis erstreckt sich noch weiter nach hinten und hat offenbar Beziehungen zu den multipolaren Zellen an der Grenze des Mittel- und Zwischenhirns und zu den vorderen Müllerschen Zellen. Wahrscheinlich bilden die Kommissurenfasern Nervenendigungen in der Nähe der angeführten Zellen.

Von dem Vorhandensein des Tractus tecto-lobaris oder einer Verbindung zwischen Tectum und Hypothalamus hat sich Schilling nicht überzeugen können, hält seine Existenz jedoch in Analogie mit den Fischen für wahrscheinlich.

Meine Beobachtungen unterscheiden sich darin von den Beobachtungen Schillings, dass ich den medialen Teil der Kommissur für den Anfangs-, den lateralen für den Endteil halte und wie überall im zentralen Nervensystem von Ammocoetes die Verbindung mit den Zellen anderer Bahnen auf die Gehirnoberfläche übertrage. Im Gegensatz zu den drei angeführten Forschern habe ich bei Ammocoetes keine abführenden Tectumfasern sowie Bahnen, welche zu den abführenden Systemen — Tractus tecto-bulbaris und Tractus tecto-lobaris — Beziehungen haben, gefunden. (Ich stelle übrigens ihre Existenz beim erwachsenen Tiere nicht in Abrede.) Die Fasern, welche aus der Commissura posterior in das Tectum eindringen, gehören, meinen Beobachtungen nach, Endfasern an und nicht den Anfangsabschnitten

der Nervenfortsätze und verlaufen nicht in die tiefen Abschnitte des Tectum, sondern zu dessen Oberfläche.

Die Tectumzellen färben sich auch beim erwachsenen Neunauge verhältnismässig leicht mit Methylenblau. Ich hatte daher die Möglichkeit, die Zeichnungen von Jonston mit dem tatsächlichen Bau des Tectum zu vergleichen. Der prinzipielle Bau des Tectum ist beim Neunauge derselbe wie bei Ammocoetes, nur sind die Elemente natürlich grösser. Der Unterschied zwischen radialen und tangentialen Zellen tritt noch schärfer hervor. Auf den Präparaten von Jonston sind die Zellen lange nicht vollkommen gefärbt; diejenigen Zellen, die tatsächlich vollkommen tingiert sind, hält Jonston für besondere Typen. Die Mitrazellen und die sternförmigen Zellen gehören nach Jonston den amakrinen Zellen an. Einen wesentlichen Unterschied zwischen den tiefen und oberflächlichen Schichten des Tectum von Ammocoetes habe ich nicht gefunden.

Gegen die Teilung der äusseren Tectumschicht durch Meyer in eine Schicht eigentlicher Opticusfasern und eine Schicht ihrer Verzweigungen kann ich nur anführen, dass eine derartige Scheidung bei Ammocoetes tatsächlich nicht beobachtet wird: die Fasern und ihre Verzweigungen liegen in einer Höhe in derselben oberflächlichen Schicht.

#### Müllersche Zellen. Müllerscher Kern.

(Fig. 43, Taf. XXXIII.)

Unter der Bezeichnung Müllersche Zellen sind von verschiedenen Forschern Zellen beschrieben worden, welche die dicken Müllerschen Fasern aus sich hervorgehen lassen und sich, laut sämtlichen Angaben, durch ihre Grösse auszeichnen. Einzelne Zellen müssen direkt als Riesenzellen bezeichnet werden. Ich benutze die erstere Bezeichnung im weiteren Sinne des Wortes und nenne Müllersche Zellen alle Zellen, deren Fortsätze aus dem verlängerten Marke und dem Mittelhirn in das Rückenmark in die Bahn des Funiculus longitudinalis dorsalis verlaufen. Viele dieser Zellen übertreffen an Grösse nicht die motorischen Zellen des Dorsalkernes, ihrem Bau und ihren Beziehungen nach sind sie gleich den Riesenzellen vollkommen gleichwertig den Elementen des Müllerschen Kernes.

Kein Forscher erwähnt die Gruppe Müllerscher Zellen im Gebiet des Vagus, während diese Gruppe in den von mir untersuchten *Ammocoetes*-Exemplaren stets vorhanden ist und einzelne Zellen derselben bei *Ammocoetes* eine beträchtliche Grösse erreichen. Der Durchmesser der Zellen schwankt bei *Ammocoetes* von 15–18  $\mu$  Länge zwischen 8–18  $\mu$ . Die Zahl der Zellen in der Gruppe beträgt nicht weniger als zwölf. Jede Zelle weist auf Sagittalschnitten Birnform auf. Vom unteren schmalen Ende der Zelle entspringen Dendriten, die sich im ventralen Gebiet der Oblongata verzweigen. Der Nervenfortsatz entspringt gleichfalls aus der Zelle und tritt sofort in den Bestand des Funiculus

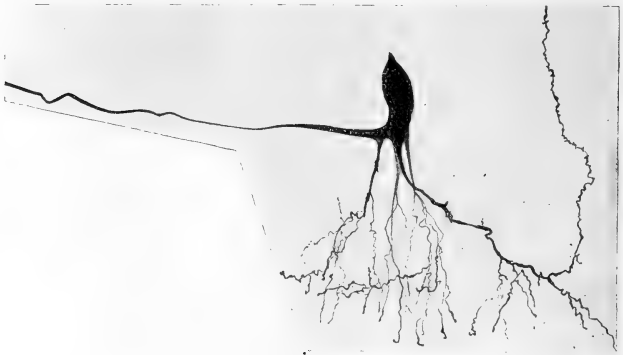


Fig. 2.

Die Müllersche Zelle aus der Acusticusgruppe. Färbung nach Golgi.  
Vergr. 300 mal.

longitudinalis dorsalis ein. Die Müllerschen Fasern dieser Gruppe kreuzen sich nicht und gehören den Fasern mittlerer Dicke des Rückenmarks an.

Die in frontaler Richtung folgende Gruppe (Fig. 43, 2d, 2v) liegt im Acusticusgebiet (Textfig. 2). Ihre Zellen sind grösser und sind in zwei Schichten, einer dorsalen und einer ventralen, angeordnet. Unter den ventralen Zellen können eine oder zwei als Riesenzellen bezeichnet werden. Besonders deutlich ist hier der Anfangskegel des Nervenfortsatzes ausgebildet. Einige Nervenfortsätze ziehen hinter der Gruppe auf die entgegengesetzte Seite



des Gehirns unter Bildung des Chiasma fibrarum Müllerianarum. Auch in dieser Gruppe behalten die Zellen ihre Birnform bei, wobei sie mit ihrem schmalen Ende dem Funiculus longitudinalis dorsalis anliegen. Der Ursprungskegel des Nervenfortsatzes entspringt vom schmalen Ende stets in der Längsrichtung wie bei den motorischen Zellen des Rückenmarks, während die Dendriten nicht mehr das Bestreben aufweisen, sich auf einem schmalen Querschnitt des Gehirns auszubreiten, sondern sich gleichmässig

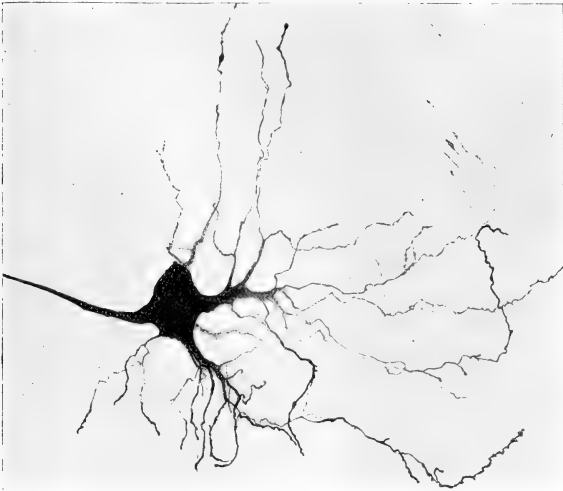


Fig. 3.

Die vordere mesencephalische Müllersche Riesenzelle aus der ventralen Reihe. Golgipräparat. Vergr. 300 mal.

nach allen Richtungen des ventralen Hirngebietes verbreiten (Fig. 43, Taf. XXXIII). Die dorsale Reihe besteht nur aus zwei grossen Zellen; die eine Riesenzelle schliesst das hintere Ende des Nucleus motorius facialis ab, die andere frontale liegt genau an der Grenze des genannten Kernes und des gleichen Kernes des N. trigeminus (Fig. 40, Taf. XXXIII). Beide Zellen sind auf Sagittalschnitten von Keulenform; auf Frontalschnitten erscheint die erstere als breite Platte, d. h. sie ist in der Querrichtung

komprimiert. Die Zelle selber ist eigentlich auf der Höhe der dorsalen motorischen Zone gelegen, während ihr schmales Ende bis zu den Gipfeln der Zellen der ventralen Gruppe sich herabsenkt; von diesem Ende entspringen die Dendriten und der Nervenfortsatz, die sich allmählich in den Funiculus longitudinalis dorsalis herabsenken.

Als folgende Gruppe müssen die Zellen vor dem Kern des *N. trigeminus motorius* (Fig. 43, 3d, 3v) bezeichnet werden. Die Zellen sind relativ klein, liegen nicht dicht beieinander, ordnen sich jedoch in zwei Reihen an, einer ventralen und einer dorsalen. In der ventralen Reihe sind nicht weniger als vier Zellen, in der dorsalen nicht weniger als zwei vorhanden; einige Zellen nehmen eine Übergangslage ein. Die Zellen sind birnförmig; das gemeinsame Merkmal derselben stellen deutliche Nervenfortsätze dar, die in den Funiculus longitudinalis dorsalis übergehen. Das spitze Ende der Zelle, aus dem der Nervenfortsatz entspringt, senkt sich bei den dorsalen Zellen steil nach unten in den Funiculus und biegt erst, nachdem er diesen erreicht hat, fast senkrecht kaudalwärts. Die Dendriten entspringen vom ganzen lateralen Rande der Zelle und verbreiten sich nicht so sehr in dem ventralen, als in dem lateralen Gebiet der *Medulla oblongata*.

Im Isthmus liegt eine besondere Gruppe (Fig. 43, 4, 5) von Müllerschen Zellen der ventralen und der dorsalen Reihe. Der letzteren gehört die grösste Zelle des Gehirns von *Ammocoetes* an; sie gleicht einem Hut, so dass eine Spitze und eine Basis unterschieden werden können. Die Basis ist mit einigen Dendriten versehen, verläuft zum Kern des *N. trochlearis*, die Hauptmasse der Fortsätze entspringt jedoch auf der lateralen Seite und der flachen Basis der Zelle. Die frontalen Dendriten verlaufen zum motorischen Kern des *N. oculomotorius*, die übrigen verzweigen sich im ventralen Gebiet, wo ihre Ästchen sich teilweise mit den Verzweigungen der Zellen des *Nucleus interpeduncularis* verflechten.

Vom kaudalen Ende der Basis entspringt der Ursprungskegel des Nervenfortsatzes, welcher sehr dünn wird und erst allmählich den Durchmesser der typischen mächtigen Müllerschen Faser erlangt.

Über der Zelle, in nächster Nachbarschaft mit ihr, liegt eine Gruppe kleiner birnförmiger und spindelförmiger Zellen,

deren Fortsätze sich in den Funiculus longitudinalis dorsalis herabsenken.

Die dorsale Zelle der Gruppe gehört den grossen Müllerschen Zellen mit zahlreichen Dendriten an. Von sämtlichen Zellen des Kernes nimmt sie die am meisten dorsale Lage ein und berührt fast das hintere Ende des Trochleariskernes. Ihre Dendriten verzweigen sich im latero-dorsalen Gebiet des Isthmus, d. h. so wie die Trochleariszellen; eine unmittelbare Beziehung zwischen den Fortsätzen einer Müllerschen Zelle mit denjenigen der Trochleariszellen ist jedoch nicht vorhanden. Der Nervenfortsatz senkt sich zunächst nach unten und beschreibt einen regelmässigen Bogen, ehe er sich dem Funiculus dorsalis beigesellt.

Zwischen der dorsalen Zelle und der ventralen Riesenzelle werden in einer Zwischenstellung kleine Müllersche Zellen angetroffen.

Die Riesenzellen des Mittelhirns (Fig. 43, 6d, 6v) sind mehr gekannt als die übrigen; ausser ihnen finde ich hier kleine Müllersche Zellen mit Nervenfortsätzen, welche in den Funiculus longitudinalis dorsalis eintreten. Diese kleinen Zellen liegen gewöhnlich noch mehr vorn als die vordere Riesenzelle. Es können auch in dieser Gruppe eine dorsale und eine ventrale Reihe unterschieden werden; in der ersteren ist nur eine, in der ventralen sind zwei Zellen gelegen. Zwischen ihnen liegen kleine Zellen. Die beiden ventralen Zellen weisen dieselbe Gestalt wie die ventralen Riesenzellen des Isthmus auf, die dorsale Zelle kann am ehesten als spindelförmige mit der Längsachse nach vorn geneigte Zelle bezeichnet werden. Vom oberen und gleichzeitig vorderen Zellende entspringt ein dicker, langer, schwach verzweigter Dendrit, welcher die Commissura posterior erreicht, jedoch an der Bildung derselben keinen Anteil nimmt. Das untere oder hintere Zellende geht direkt in den Anfangskegel der Nervenfasern über, welche zwischen den Riesenzellen der ventralen Reihe in den Funiculus eindringt.

Kleine Zellen der Gruppe schliessen das vordere Ende des Funiculus ab und bilden dessen feinfasrigen Abschnitt. Weiter zum vorderen Ende des Gehirns ist keine Spur von Fasern des Funiculus vorhanden.

In Berücksichtigung meiner Befunde an den Müllerschen Fasern im Rückenmark, sehe ich keinen Grund dafür, dieselben

für Assoziationsbahnen wie es Edinger (11) vorschlägt, anzuerkennen. Aller Wahrscheinlichkeit nach stellen wenigstens die Riesenzellen eine direkte motorische Bahn aus dem Gehirn in die Schwanzmuskulatur dar und haben sich aus motorischen Zellen der dritten Art, wie ich sie im Rückenmark von *Ammocoetes* beschrieben habe, entwickelt. Gegen die Annahme einer Assoziationsstätigkeit dieser Fasern spricht unter anderem der vollständige Mangel von Kollateralen an den Müllerschen Fasern.

Die weite Bahn vom Kopf bis zum Schwanz ist für dicke Fasern erwiesen, welche bisher allein als Müllersche Fasern bezeichnet wurden. Für die feinen Nervenfortsätze der kleinen Zellen des Müllerschen Kernes kann ein Austritt aus dem Rückenmark in dem Rumpfbereich desselben oder näher zum Kopf angenommen werden. Gekreuzt ist nur ein unbedeutender Teil der Fasern aus der vestibularen Gruppe.

Weiter oben habe ich gezeigt, dass die motorischen Fasern des Müllerschen Kernes nicht den ganzen Funiculus dorsalis posterior bilden. Die Fasern des Assoziationssystems, welche in Heldschen Bechern auf den motorischen Zellen des Oculomotorius endigen, verlaufen desgleichen in der Bahn des Funiculus. Bei den höheren Wirbeltieren sind hauptsächlich diese Fasern erhalten geblieben.

#### Beobachtungen anderer Forscher.

Die Befunde Ahlborns (1) hinsichtlich der Riesenzellen habe ich bereits angeführt. Die erste Gruppe liegt nach seinen Beobachtungen im Gebiet des Chiasma der Müllerschen Fasern. Die Gruppen bestehen beiderseits nach Ahlborn aus einer Riesenzelle und zirka zwölf grossen Zellen. Vier bis sechs Riesenzellen sind im vorderen Ende des verlängerten Markes gelegen. Ein Paar Riesenzellen ist schliesslich über dem Chiasma *N. oculomotorii* angeordnet. Sämtliche angeführten Zellen liegen im ventralen Hirngebiet, ausserdem jedoch sind noch entsprechend der Lage des lateralen Kernes frontalwärts vom Kern des *N. trigeminus* und im Gebiet des Chiasma *oculomotorii* Riesenzellen vorhanden.

Die Nervenfortsätze der Müllerschen Zellen bilden die Müllerschen Fasern. Ausser von den Nervenfortsätzen der Riesenzellen werden die Müllerschen Fasern noch, nach Ansicht des Verfassers, von Fortsätzen spindelförmiger Zellen des Kernes des *N. acusticus* gebildet. Die Müllerschen Fasern bilden drei Bündel: ein laterales und ein mediales ungekreuztes und ein mediales gekreuztes.

Mayer (43) erwähnt die Müllerschen Zellen des verlängerten Markes und des Mittelhirns. Zwei Paare derselben sind im Gebiet der Commissura

posterior gelagert, das dritte Paar in der Nähe des *N. oculomotorius*, im verlängerten Marke sind die Müllerschen Zellen paarweise neben den Kernen der Gehirnnerven angeordnet. Sämtliche Riesenzellen haben das gleiche Aussehen, mit den Verzweigungen ihrer Dendriten verflechten sie die Nervenkerne, beteiligen sich jedoch nicht direkt an der Bildung ihrer Nerven.

Die Müllerschen Fasern sind mit spärlichen Kollateralen versehen und gehen als beständiger Anteil in den Bestand des hinteren Längsbündels ein; Verfasser hält sie für eine sekundäre Assoziationsbahn, welche die Kerne der Kopfnerven mit der *Medulla oblongata* verbindet. Die feinen Fasern des hinteren Längsbündels entspringen aus der *Commissura posterior* aus den Zellen des *Tectum*.

Jonston (31) hat die Müllerschen Zellen im verlängerten Marke genau gezählt, ihre topographischen Beziehungen jedoch nicht ausführlich beschrieben. Ausser den von Ahlborn erwähnten Gruppen findet Jonston noch ein Paar Zellen neben dem Kern des *N. trigeminus* und ein Paar neben dem Kern des *N. trochlearis*.

Verfasser hat die Herkunft eines Teils der Fasern, die Ahlborn als Müllersche beschrieben hat, von den spindelförmigen Zellen des *N. acusticus* klargestellt. Da Ahlborn gerade diese Fasern für diejenigen der gekreuzten medialen Bündels hält, so stellt Jonston überhaupt die Kreuzung Müllerscher Fasern in Abrede.

Auf das Mitgeteilte beschränken sich die Literaturbefunde über die Müllerschen Zellen und Fasern. Die kaudale Zellgruppe im Gebiet des *N. vagus* und das wahre *Chiasma fibrarum Müllerianarum* sind der Beobachtung der Forscher entgangen. Nur in dem Lehrbuch von Edinger (1908) finde ich wieder die Kreuzung der Müllerschen Fasern erwähnt; diese Angabe beruht augenscheinlich auf eigenen Beobachtungen dieses Forschers.

### Vergleichend-anatomische Übersicht.

Vergleich mit dem Gehirn der Myxinoïden.

Der erste *N. spino-occipitalis* von *Bdellostoma* tritt aus dem Gehirn, nach den Beobachtungen Fürbringers (13) vor dem *N. vagus* aus und verlässt die Schädelkapsel in der Höhe des Austritts des *N. acusticus*. Verfasser betrachtet diese Lage des Nerven als einen Beweis für das Vorhandensein von Nerven des Vorderhorns im Gehirn vom Charakter typischer spinaler Nerven bei den Wirbeltiervorfahren. Zu der Ausarbeitung der Theorie der Nerven des Vorder- und Seitenhorns hat dieser *N. spino-occipitalis* von *Bdellostoma* für den Verfasser augenscheinlich eine wichtige Anregung gegeben. Weniger wahrscheinlich erscheint ihm eine andere Möglichkeit — ein sekundäres stärkeres Vor-

rücken, als es bei den Haien vor sich gegangen war. In dem allgemeinen Bau des Gehirns bei Myxinoiden kann man jedoch, meiner Meinung nach, deutliche Spuren beträchtlicher sekundärer Alterationen des einfachen und gleichmässigen Baues, wie er bei *Ammocoetes* beobachtet wird, finden.

Das Dach des Mittelhirns und des verlängerten Markes von *Myxine* entspricht vollkommen dem allgemeinen Typus desselben bei den Wirbeltieren. Ein Kleinhirn fehlt vollkommen. Im *Tectum opticum* ist der Einfluss eines Mangels optischer Reize merkbar. Zellen sind in seiner Wand in genügender Menge angeordnet. Unterhalb der Zellschicht liegt im mittleren Teil des *Tectum* eine Faserschicht — das tiefe Mark —, die aus der *Medulla oblongata* und dem Rückenmarke zieht — *Tractus spino-bulbotectalis*. Ein Teil der Fasern bildet die *Commissura tecti*.

Ein besonderes Fasersystem dringt nach den neuesten Beobachtungen von *Edinger* aus dem *Tectum* in die Gehirnbasis, wo es sich kreuzt. *Edinger* (10) hält sie für analog den Bahnen, welche in dem Gehirn der anderen Wirbeltiere aus dem *Tectum* zu den motorischen Kernen verlaufen. Der Dachkern fehlt ungeachtet der starken Entwicklung des *N. trigeminus*. Die Zellen in der Seitenwand des Mittelhirns hält Verfasser für den Boden, aus welchem sich bei den anderen Wirbeltieren die *Corpora geniculata* entwickelt haben.

In der Höhe des Bodens des Zentralkanal liegt im Mittelhirn eine Gruppe grosser Zellen, deren Nervenfortsätze in das dorsale (resp. hintere) Längsbündel übergehen; diese Zellen sind somit den *Müllerschen Zellen* homolog.

Kerne des *N. oculomotorius* fehlen. Im hinteren Ende des Mittelhirns ist eine zweite kaudale Gruppe aus vier Riesenzellen gelagert.

In der Basis des Mittelhirns kreuzen sich ausser den oben erwähnten Bahnen aus dem *Tectum* noch Fasern, welche direkt über dem *Corpus interpedunculare* verlaufen; sie entstehen nach der Ansicht des Autors aus dem *Tractus olfacto-tegmentalis*; gleiche Fasern sind seiner Meinung nach auch bei *Petromyzon* vorhanden.

Eine ausführliche Beschreibung des Ursprunges der Nerven der *Medulla oblongata* ist in der Arbeit von *Holm* (27). Ein charakteristisches Fasersystem des verlängerten Markes stellen

nach der Beschreibung des Autors die *Fibrae arcuatae internae* vor, welche unterhalb des Zentralkanals sich kreuzen. Die Fasern entstehen in dem dorsalen Gebiet der *Medulla oblongata* und gehen in den Bestand der *Tracti tecto-spinales* und *bulbares*, sowie des *Fasciculus longitudinalis posterior* ein (resp. *Funiculus longitudinalis dorsalis*).

Der *N. trigeminus* entspringt in Gestalt zweier sensibler und zweier motorischer Bahnen. Die sensiblen Fasern verlaufen in das Gebiet des *N. acusticus*, wo sie rechtwinklig abbiegen und in der grauen Substanz endigen. Obgleich Verfasser die Fasern bis zum Rückenmark nicht hat verfolgen können, so hält er dennoch diese Bahn für homolog dem *Tractus spinalis trigemini*.

Die andere Hälfte der sensiblen Fasern verläuft in das dorsale Gebiet der *Medulla*, gesellt sich zu den *Acusticusfasern* und endigt im dorsalen Gebiet der grauen Substanz.

Ein Teil der Fasern tritt in die *Decussatio fibrarum arcuat. internarum* ein: sie sind teils sensibel, teils motorisch. Ausserdem sind noch zwei Ursprungsgebiete der motorischen Fasern vorhanden: der rostrale und der kaudale Kern. Der rostrale Kern liegt im vorderen Teil der *Medulla oblongata*, der kaudale im Gebiet des *Acusticus*. Ein Teil der Fasern des rostralen Kernes kreuzt sich unter dem Zentralkanal.

Der *N. facialis* von *Myxine* ist ein rein motorischer Nerv. Sein Zentrum besteht aus zwei, nicht vollkommen voneinander getrennten Kernen.

Die Fasern der vorderen Wurzel des *N. acusticus* breiten sich in drei Bahnen aus. Ein Teil derselben endigt im dorsalen Gebiet der grauen Substanz (mit dem *N. trigeminus*), ein Teil teilt sich dichotomisch in einen ab- und einen aufsteigenden Ast, ein Teil verläuft in bogenförmigen Windungen in der Austrittsebene des Nerven kaudalwärts.

Die Fasern der hinteren Wurzel endigen im dorsalen Gebiet der grauen Substanz. Die Zellen des Verbreitungsgebietes des *N. acusticus* sind in dem frontalen Abschnitt in einer besonderen Gruppe, dem *Nucleus anterior acustici*, angeordnet.

Der *N. lateralis-glossopharyngeus* unterscheidet sich deutlich vom *N. vagus*. Der erstere gehört zu den gemischten Nerven.

Eine Hälfte seiner sensiblen Fasern verläuft in das Gebiet des *N. acusticus*, die andere mehr medialwärts in die graue Substanz.

Der motorische Kern stellt eine besondere Zellgruppe dar; an sie schliesst sich von hinten der motorische Kern des *N. vagus* an, von welchem drei Wurzeln des *N. vagus* entspringen. Die sensible Bahn des *Vagus* teilt sich in zwei Äste; der eine verläuft frontalwärts, der andere medialwärts in die graue Substanz, endigt jedoch vor der zentralen Masse derselben. Der einzige *N. spino-occipitalis* unterscheidet sich von dem spinalen nur durch die Endigung seiner sensiblen Wurzel in einem besonderen ihm gehörigen Kern, der zwischen der zentralen Masse der grauen Substanz und der Gehirnoberfläche gelagert ist.

Im dorsalen Hirnteil liegt über den *Fibrae arcuatae internae* neben der Medianlinie des Gehirns eine in zwei Teile gespaltene Anhäufung der grössten Zellen der *Oblongata*; Verfasser nennt den im frontalen Ende des verlängerten Markes gelegenen Abschnitt *Ganglion centrale nucleus posterior* und den ins Mittelhirn sich erstreckenden Teil *Ganglion centrale nucleus anterior*.

Im dorsalen Hirngebiet bilden grosse Zellen der zentralen Masse der grauen Substanz das „*Ganglion centrale superius*“.

Ogleich die Beobachtungen von Holm sich auf Golgipräparate stützen, so ist gerade diese Seite der Untersuchung am wenigsten sichergestellt. Nach der Zeichnung zu schliessen, hat die Golgimethode in Händen dieses Forschers unbefriedigende Resultate ergeben; die Zellen erscheinen sehr unvollständig gefärbt, die Bezeichnung der Fortsätze verschiedener Zellen als Neuriten erweckt in vielen Fällen Zweifel. Die positive Seite der Untersuchung stellen jedenfalls die Hämatoxylinpräparate dar, in denen wenigstens die Topographie sicher ist. Auf Grund dieser topographischen Befunde können einige Parallelen mit dem Gehirn von *Ammocoetes* gezogen werden.

Das *Ganglion centrale* dieses Forschers stellt meiner Meinung nach den Müllerschen Kern vor. Zwischen den beiden Abschnitten beschreibt Holm noch einen Kern aus kleinen Zellen als *Ganglion rostratum trigemini*. Aller Wahrscheinlichkeit nach gehört auch diese Zellgruppe dem Müllerschen Kern an, so dass in der *Medulla oblongata* von *Myxine* wie beim Neunauge eine ventrale motorische Zone vorhanden ist, welche sich ins Mesencephalon erstreckt. Wie beim Neunauge existieren hier auch Assoziations-



zonen, deren Fasern sich kreuzen — Tractus bulbo-tectalis und bulbo-thalamicus.

Der Ursprung des *N. trigeminus* harmoniert nicht vollkommen, obgleich der motorische Kern, wie bei *Ammocoetes*, aus zwei Abschnitten besteht. Bei *Myxine* sind diese Abschnitte unabhängiger voneinander, der vordere rückt näher zum Mesencephalon, der hintere ins Gebiet des *N. acusticus*. Die von Holm beschriebene Kreuzung der Fasern des *Trigeminus* gehört wohl kaum dem *N. trigeminus* an und ist von den *Fibrae arcuatae* unterschieden.

In Berücksichtigung der schwachen Ausbildung des sensiblen *N. facialis* bei *Ammocoetes* ist es möglich, dass Holm denselben bei *Myxine* nicht bemerkt hat. In den Verzweigungen der vorderen Wurzel des *N. acusticus* sind zweifellos Fasern des *N. lateralis anterior*, die sich im dorsalen Gebiet ausbreiten, enthalten.

Der Nucleus anterior *N. acustici*, der an die Austrittsstelle des *N. trigeminus* disloziert ist, entspricht seiner Lage nach der Gruppe spindelförmiger Zellen des *N. acusticus* von *Ammocoetes*. *N. lateralis-glossopharyngeus* und *N. vagus* sind augenscheinlich denjenigen von *Ammocoetes* gleich. Ein besonderer sensibler Kern des *N. spino-occipitalis* gehört überhaupt, soweit nach der Zeichnung geurteilt werden kann, der sensiblen Zone des verlängerten Markes an.

Im Vergleich mit *Ammocoetes* ist die *Medulla oblongata* bei *Myxine* verkürzt und verbreitert. Topographisch haben beide motorischen Zellreihen eine verschiedene Lage. Der Müllersche Kern nimmt die Mitte der Gehirnbasis, wie bei *Ammocoetes*, ein, die dorsale motorische Zone des letzteren rückt an die Gehirnoberfläche und liegt lateral vom Müllerschen Kern, während die Kerne der einzelnen Nerven schärfer voneinander abgegrenzt sind.

Ein gleicher Schluss kann auch aus den Zeichnungen der letzten Arbeit von Edinger (10) gezogen werden; Edinger gibt hierbei keine Beschreibung des allgemeinen Bildes des Nervenursprunges in der *Medulla oblongata*. Fig. 11 seiner Taf. II ist in dieser Beziehung sehr lehrreich. Die motorische Wurzel des *N. facialis* hört neben der Gruppe von Zellen mittlerer Grösse, fast an der Gehirnoberfläche, auf; neben der Raphe, in unmittel-

barer Nähe des Funiculus longitudinalis dorsalis, liegen grosse Zellen des Müllerschen Kernes. Die gleichen Verhältnisse zeigt Fig. 10. Die Zeichnungen von Eddinger weisen noch darauf hin, dass bei Myxine die Assoziationszonen schärfer als bei Ammocoetes von der dorsalen Koordinationszone und von der motorischen Zone getrennt sind, wobei im Vergleich zu letzteren das ventrale Gebiet der Assoziationszone entwickelt ist.

Die Zellen des Müllerschen Kernes im Gebiete des N. acusticus vergleicht Eddinger mit dem Deitersschen Kern der Wirbeltiere und die Nervenfortsätze der Zellen mit dem Tractus vestibulus spinalis. Eddinger ist auch hierbei augenscheinlich weit entfernt von dem Gedanken, den Müllerschen Zellen eine motorische Funktion zuzuschreiben — er hält sie für Assoziationsbahnen.

Ungeachtet der ungenügenden Befunde offenbart sich dennoch recht deutlich die Ähnlichkeit im Bau des verlängerten Markes, was vom Mittelhirn nicht gesagt werden kann. Der Mangel des N. opticus und des N. oculomotorius haben einen starken Einfluss auf die Struktur der Basis und des Daches des Mittelhirns ausgeübt. In hohem Grade wichtig ist jedoch das Vorhandensein von Zellen und von Endigungen des Tractus spino- und bulbo-tectalis im Tectum, welches Verhalten auf die Bedeutung der Verbindung des Tectum mit dem Hypothalamusgebiet hinweist. Der rudimentäre Charakter der Commissura posterior spricht zugunsten ihrer Beteiligung an der Koordination der Sehempfindungen.

### **Vergleich mit den höherstehenden Wirbeltieren.**

Im Gebiet der spino-occipitalen Nerven gehen bei den verschiedenen Gruppen der Wirbeltiere Veränderungen vor sich, welche bisher noch nicht in Zusammenhang gebracht worden sind. Es liegt daher wohl kaum eine besondere Notwendigkeit vor, ein direktes Sichtsprechen zwischen dem Ursprung der Nervi occipitales von Ammocoetes und dem der gleichen Nerven einschliesslich des Hypoglossus der anderen Wirbeltiere zu suchen. Es ist nur wichtig hervorzuheben, dass die erwähnten Nerven bei Ammocoetes, wie auch bei den anderen Wirbeltieren, sich in ihren zentralen Beziehungen nur wenig von den spinalen Nerven unterscheiden.

Eine genaue Ähnlichkeit beginnt erst mit dem *N. vagus*.

Die zentralen Beziehungen der motorischen Fasern des *N. vagus* charakterisiert *E d i n g e r* in seiner vergleichend-anatomischen Übersicht (11) durch den Ursprung aus zwei Kernen — einem dorsalen und einem ventralen. Der letztere stellt eine Fortsetzung der Zone des Seitenhorns im Rückenmark dar. Ein Teil seiner Fasern kreuzt sich bei Fischen neben dem Boden der Rautengrube. Der dorsale Kern wird hauptsächlich bei niederen Wirbeltieren angetroffen, besonders entwickelt ist er bei *Petromyzon*. Die sensiblen Fasern des *N. vagus* verbreiten sich im dorsalen und lateralen Gebiet des Gehirns neben dem Zentralkanal. Bei den Selachiern, Ganoiden, Amphibien, Reptilien und Vögeln sind beiderseits von der Medianlinie Reihen dicht beieinander gelegener Zellen angeordnet, welche mit den Endverzweigungen des sensiblen *N. vagus* (*Lobus vagi*) in Verbindung stehen.

Angefangen von den Amphibien sondern sich die frontalen sensiblen Fasern in einen besonderen Nerv aus — *N. glossopharyngeus*; ihre Endigungen senken sich tief ins Rückenmark hinab bis zum Gebiet des ersten Spinalnerven. Bei den Fischen sind die Fasern des *N. glossopharyngeus* in den allgemeinen Komplex des *N. vagus* eingeschlossen und endigen unweit der Eintrittsstelle. Desgleichen ist es wohl kaum möglich, bei den niederen Wirbeltieren aus dem allgemeinen Komplex einen differenzierten *N. accessorius* abzusondern. Er entsteht erst bei den Reptilien und Fischen.

In den Monographien über das Gehirn der Fische und Amphibien werden die zentralen Beziehungen des *N. vagus* gewöhnlich komplizierter beschrieben.

Bei den Ganoiden *Amia* und *Lepidosteus* erstrecken sich die Fasern des Komplexes in dem verlängerten Marke längs des *Tractus spinalis V*; ein Teil der Fasern, welcher dem *Ramus auricularis vagi* der höheren Wirbeltiere entspricht, fließt mit dem *Tractus spinalis* zusammen (*Kingsbury* [38], *Kappers* [33]). Die motorischen Fasern entspringen aus einem Kern, der aus runden Zellen besteht. Auf Querschnitten liegt der Kern im dorsalen Teil des Bodens der Rautengrube. Latero-dorsal von ihm liegt ein anderer Kern aus kleineren Zellen. Beide Kerne vereinigen sich übrigens in einen Komplex, so dass der dorsale

und ventrale Kern nur künstlich getrennt werden können. Die sensiblen Fasern des Komplexes treten in die Lobi vagi ein (Kappers).

Aus den angeführten Befunden folgt, dass der Unterschied zwischen dem dorsalen motorischen und ventralen Kern des N. vagus bei den Fischen noch nicht genügend bestimmt ist. Es ist daher kaum möglich, den motorischen Kern des Vaguskomplexes von Ammocoetes oder vom Neunauge mit dem dorsalen Kern der übrigen Wirbeltiere zu vergleichen. Der motorische Vagus und der Glossopharyngeus von Ammocoetes entspringen aus einem Kern, dessen Zellen gleich gross sind und hinsichtlich des Zentralkanals in einer Höhe gelegen sind. Bei Ammocoetes wird jedoch ein Unterschied beobachtet (Jonston, ich) in der Lagerung der motorischen Bündel in bezug auf den Tractus spinalis des Trigemini: die Wurzeln des N. vagus ziehen aus dem Gehirn ventralwärts vom Tractus spinalis, die Wurzel des N. glossopharyngeus dorsalwärts von demselben.

Da Edinger den motorischen Kern des Vaguskomplexes für ein Homologon der elektrischen Kerne hält, so ist es interessant, Ammocoetes mit Torpedo zu vergleichen, bei welchem nach der Ansicht dieses Forschers die elektrischen Nerven aus dem dorsalen Kern entspringen. Unlängst noch ist das Zentralnervensystem von Torpedo von Borschert (3) beschrieben worden.

Der erste elektrische Nerv entspringt im vorderen Drittel des Lobus electricus, gesellt sich zum N. hyomandibularis des Facialis und tritt aus dem Schädel durch das Loch des Facialis. Der zweite elektrische Nerv liegt unterhalb des rein sensiblen Glossopharyngeus und tritt aus dem Schädel durch das Loch für den Glossopharyngeus. Der Tractus spinalis trigemini bleibt medial vom elektrischen Nerven. Der N. lateralis posterior (vago-glossopharyngei) entspringt in einer Höhe (auf dem Querschnitt) mit dem N. glossopharyngeus, jedoch mit mehreren Wurzeln, tritt aber aus dem Gehirn dorsal von letzterem aus.

An den zweiten elektrischen Nerven schliesst sich der dritte und der vierte an, welche dem Vagus angehören. Beim Durchtritt durch die Wand der Medulla oblongata teilen die elektrischen Nerven deren graue Substanz (das Bodengrau) in einen medialen und einen lateralen Teil. (Die motorische Wurzel

des Trigeminus entspringt im frontalen Ende des medialen Teils.) Der motorische Kern des N. vagus liegt im medialen Teil, seine Fasern verlaufen dorsal vom Tractus spinalis trigemini.

Bei *Acipenser* (Jonston) verlaufen die zahlreichen Bündel der motorischen Fasern des N. vagus zu ihren Austrittsstellen dorsal vom Tractus spinalis trigemini. Der motorische N. glossopharyngeus verläuft in derselben Weise. Einen unmittelbaren Zusammenhang der Fasern mit irgendwelchen Zellen hat Jonston nicht feststellen können. Sein Vorgänger Goronowitsch weist in seiner Arbeit auf einen Ursprung des motorischen Vagus von den Zellen des vorderen und lateralen (?) Hornes der grauen Substanz der Oblongata und vom Funiculus longitudinalis dorsalis hin. Denselben Hinweis gibt dieser Forscher auch für den N. glossopharyngeus.

B. Haller (22) vermerkt in seiner Arbeit hinsichtlich des Ursprunges der Vagusgruppe bei den Teleostiern die Analogie zwischen dem Ursprung des motorischen N. vagus und den motorischen Spinalnerven aus dem ventralen und dem lateralen Gebiet der grauen Substanz. Der laterale Abschnitt des N. vagus differenziert sich in einen besonderen Kern — den lateralen oder dorsalen motorischen Vagus Kern. Leider sind in der Arbeit von Haller die Beziehungen der Wurzeln des N. vagus und des Tractus spinalis trigemini vollkommen unberücksichtigt gelassen worden. Auf den Abbildungen des Verfassers ist ein Unterschied in der Lage der motorischen Vagusfasern hinsichtlich des Längsfaserbündels zu erkennen, welches Verfasser als „dorso-laterale Längsbahn“ bezeichnet. Verfasser spricht keine bestimmte Ansicht über die Bedeutung dieses Bündels aus. Meiner Meinung nach ist jedoch dieses Bündel wahrscheinlich der Tractus spinalis trigemini. In der Fig. 11, Taf. II der Arbeit von Haller verlaufen die motorischen Fasern des N. vagus über der „dorso-lateralen Längsbahn“, in der Fig. 12 — unter diesem Bündel. Beide Zeichnungen stellen Schnitte durch verschiedene Gehirnabschnitte von *Cyprinus carpio* dar. Dasselbe ist auch in den Fig. 17 und 18 der Tafel III (desgleichen *Cyprinus*) zu erkennen. — Jedenfalls offenbaren die Wurzeln des N. vagus-glossopharyngeus-komplexes einen gewissen Unterschied der Lage hinsichtlich des Tractus spinalis trigemini; dieses Verhalten ist jedoch speziell sehr wenig beachtet worden. In dem am meisten studierten

Gehirn — dem Gehirn des Menschen — verläuft die motorische Wurzel des N. vagus eigentlich durch den dorsalen Teil des Tractus spinalis trigemini, der N. accessorius durch den ventralen Teil oder unterhalb des Bündels. Der Tractus spinalis trigemini stellt bereits bei den Cyclostomen ein ebenso streng differenziertes Bündel dar, wie bei den höheren Wirbeltieren; es ist schwer anzunehmen, dass in seiner Lagerung während seiner phylogenetischen Entwicklung nach seiner Differenzierung bei den Cyclostomen irgendwelche grossen Veränderungen vor sich gegangen sein können. Es ist das wahrscheinlichste, dass die Beziehungen des Tractus spinalis zu den motorischen Kernen konstant geblieben sind; sie geben uns möglicherweise das Recht, unabhängig von den peripheren Endigungen eine Homologie der motorischen Kerne festzustellen. Sämtliche Wurzeln des motorischen Vagus bei den Cyclostomen, welche unterhalb des Tractus spinalis verlaufen, entsprechen wahrscheinlich dem N. accessorius; nur die erste Wurzel des Komplexes, welche als Glossopharyngeus bezeichnet wird, enthält Fasern des Vagus glossopharyngeus motor. der höheren Wirbeltiere. Gleichzeitig taucht jedoch die Frage auf, inwieweit die kaudalen Wurzeln des N. vagus der Fische und Amphibien, welche über dem Tractus spinalis verlaufen, tatsächlich dem N. accessorius entsprechen, wenngleich die Mehrzahl der Autoren dieselben als solchen bezeichnen. Die Kerne des N. accessorius liegen gerade in dem Hirngebiet, welches bei Fischen während der Phylogenese beträchtliche Veränderungen erlitten hat, als Resultat derer die Entwicklung des spino-occipitalen und occipito-spinalen Nerven erfolgte. A priori ist es schwer anzunehmen, dass der N. accessorius der Fische primitive Verhältnisse wiedergibt; es ist wahrscheinlicher, dass die Cyclostomata mit ihrem vollkommener erhaltenen Kiemenabschnitt den Ausgangspunkt der Differenzierung der zentralen Bahnen des motorischen N. glossopharyngeus-vagus-accessorius darstellen.

Ohne der Lösung der Frage über die Homologie der Kerne des N. vagus von Ammocoetes mit dem dorsalen motorischen Kern desselben bei anderen Tieren vorzugreifen, ist es notwendig, vor allem festzustellen: ob der Unterschied in der Lagerung der motorischen Wurzeln hinsichtlich des Tractus spinalis trigemini nicht einen Einfluss ausgeübt hat auf die Teilung des anfänglich gemeinsamen Komplexes in einen dorsalen

und ventralen Abschnitt; desgleichen ist es auch unbekannt, inwieweit die Lagerung der Wurzeln über und unter dem *Tractus spinalis trigemini* bei den übrigen niederen Wirbeltieren erhalten geblieben ist.

#### *Nn. acusticus und facialis. Nn. laterales.*

Nach der Beschreibung von Edinger (11) endigt die Hauptmasse der Fasern des *N. acusticus* bei den niederen Wirbeltieren im *Tuberculum acusticum*, in der dorso-lateralen Seitenkante der *Medulla oblongata*. Die Fasern des *Acusticus* selber endigen jedoch erst im ventro-lateralen Gebiet des *Tuberculum*, während das dorsale Gebiet den *Nervi laterales* angehört. Als Grundlage für einen Vergleich dienen dem Verfasser eigene Untersuchungen an den Selachiern. Ausser in dem Kern des *Tuberculum* endigt ein Teil der Fasern des *N. acusticus* in der zentralen grauen Substanz unterhalb des *Tuberculum*. Eine Teilung der Kerne des *N. acusticus* in einen dorsalen (Kern der *Cochlea*) und einen ventralen (Kern des *Vestibulum*) beginnt nach diesem Forscher erst bei Amphibien parallel mit der Entwicklung der Schnecke.

Im *Tuberculum acusticum* der Fische entspringen die *Fibrae arcuatae*, welche auf der entgegengesetzten Hirnhälfte in das Mittelhirn übergehen. Aus den Zellen, welche bei den höheren Tieren diese Bahn unterbrechen, entwickeln sich die *Oliva superior*, der *Nucleus lemnisci lateralis* und der *Nucleus trapezoides*.

Ein Teil der Fasern des *N. acusticus* geht unmittelbar in das Kleinhirn über. Bei *Petromyzon* kreuzt sich mehr als die Hälfte der Fasern des *N. octavus* in der Platte des *Cerebellum* und endigt wahrscheinlich im Kern der entgegengesetzten Seite. Bei *Scyllium* endigen die Fasern im *Cerebellum* selber.

Die *Pars motoria facialis* behält bei *Petromyzon* und bei den Amphibien ihre primitive Lage bei, nahe neben dem Ependym des Bodens des IV. Ventrikels; bei sämtlichen anderen Wirbeltieren senkt sich der motorische Kern des *Facialis* in das ventrale Gebiet, so dass die Fasern sich unter Bildung eines Knies krümmen. Infolge dieser Umlagerung ist auf Querschnitten der Kern des *N. facialis* unterhalb des Kernes des *N. trigeminus* und des *N. abducens* gelegen. Die sensiblen Fasern des *N. facialis* endigen im Niveau der Endigungen des *Vagus-glossopharyngeus*,

frontal von diesen. Topographisch ist der sensible Kern des Facialis zwischen dem motorischen Kern desselben Nerven und dem Kern des Acustico-lateralis-Systems gelegen.

Die Fasern des N. lateralis treten in das Gehirn mit den Fasern des N. vagus (glossopharyngeus), N. facialis und N. trigeminus ein. Der frontale Abschnitt dieses Nerven ist besonders gut bei den Selachiern entwickelt, der kaudale (gehört zum Glossopharyngeus) bei den Knochenfischen. Die Fasern aller drei Abschnitte endigen im Tuberculum acusticum medial vom Hauptkern des N. acusticus.

Der N. lateralis anterior von *Amia* und *Lepidosteus* endigt nach den neuesten Beobachtungen von Kappers (33) in der Medulla oblongata ebenso wie der N. acusticus; die frontalen Äste desselben verlaufen zur Crista cerebellaris und zum Cerebellum, die kaudalen schliessen sich an den Tractus descendens VIII an. Beide Fasersysteme des VIII. Nerven sind lange sensible Bahnen des N. acusticus; ausser ihnen endigt der grösste Teil der Fasern des N. acusticus unweit der Eintrittsstelle im dorsalen Kern. Ein Teil der Fasern endigt im ventralen Kern, der aus mehreren grossen Zellen, welche lateral dem Tractus descendens trigemini anliegen, besteht. Der Verfasser ist geneigt anzunehmen, dass im ventralen Kern Fasern aus der hinteren Ampulle und dem Sacculus endigen.

Der Nervus lateralis posterior endigt in unmittelbarer Nachbarschaft des N. acusticus. Für die motorischen Fasern des N. facialis nimmt Kappers zwei Bahnen an (dasselbe hat er auch für die Selachier und Teleostier beschrieben). Der motorische Kern des N. facialis liegt höher als bei den Säugetieren, näher zum Boden des IV. Ventrikels. Ein Teil der motorischen Fasern verläuft im dorsalen Gebiet des Tractus spinalis trigemini, während die anderen Fasern unterhalb des Tractus hinziehen. Ein ähnliches Verhalten des motorischen Facialis haben Johnston und Schilling bei *Petromyzon* beschrieben.

Die sensiblen Fasern des N. facialis endigen in dem vorderen Teil des sensiblen Kernes des N. glossopharyngeus — Vagus.

Die Befunde der anderen Autoren unterscheiden sich nur wenig von den Angaben Kappers und werden leicht auf das Schema zurückgeführt, welches Etinger in seinem Lehrbuch vorschlägt. Ich habe die Endigungen der verschiedenen Nerven



des Komplexes VIII von *Ammocoetes* genauer verfolgen können als Kappers und muss hier einige Besonderheiten vermerken.

Die Forscher, welche den N. lateralis der Fische beschreiben (Herrick, Cole, Jonston, Kappers), richten ihr Augenmerk hauptsächlich auf die kaudalen Endigungen der Fasern, die frontalen Endigungen werden dagegen von ihnen nicht scharf vom Acusticus geschieden. Bei *Ammocoetes* finde ich gerade die kaudalen Endigungen schwach entwickelt, während die frontalen von dem N. acusticus vollkommen isoliert sind. Die Äste des N. lateralis posterior und anterior beteiligen sich beinahe in gleichem Maße an der Kleinhirnkreuzung, wobei ihre Kreuzung eine kompaktere und eine mehr isolierte Bahn, als die Kreuzung der Fasern des N. acusticus, darstellt; die Nervi laterales haben keine sekundären Bahnen bei *Ammocoetes*; der N. acusticus hängt mit dem stark entwickelten Tractus octavo-motorius zusammen; dieser Zusammenhang ist besonders wichtig im Gehirn von *Ammocoetes*. Im Vergleich mit ihm ist die Koordinationstätigkeit des Kleinhirns für die Reizungen des N. acusticus augenscheinlich nur von sekundärer Bedeutung. Die biologischen Eigenheiten von *Ammocoetes* harmonieren in hohem Grade mit der Entwicklung der Nn. laterales. Nach den Versuchen von Hofer werden die Organe der Seitenlinie durch die Bewegung des Wassers gereizt. Nach Entfernung des Seitennerven verlieren die Fische die Fähigkeit, ihre Flossen zweckentsprechend zu gebrauchen, um gegen die Strömung anzukämpfen. *Ammocoetes* aus der Newa verbringt sein Leben eingegraben im Schlamm, liebt jedoch sehr fließendes Wasser, natürlich infolge seines unvollkommenen Kiemenapparates. Die Stärke und Schnelligkeit der Strömung sind für *Ammocoetes* ein Zeichen für günstige Existenzbedingungen, und verlangen gleichzeitig bei der Fortbewegung besondere Gewandtheit.

### Trigeminus.

Der motorische Kern des Trigeminus liegt bei allen Wirbeltieren ausser bei *Petromyzon* vor dem Facialiskern als Fortsetzung der allgemeinen viscerolateralen Zellreihe. Der andere motorische Kern zeichnet sich durch grössere Zellen aus und liegt im Dach des Mittelhirns der Selachier, Amphibien, Reptilien und Vögel.

Die Fortsätze seiner Zellen geben die Radix mesencephalica trigemini ab. Die Lage des motorischen Kernes bei *Petromyzon* hält Edinger (11) für die primitivere, wobei er eine phylogenetische Umlagerung des Hauptkernes vom Boden des IV. Ventrikels in die Tiefe der Basis der Oblongata annimmt: er stützt sich auf die Angaben von Kappers, welcher bei Fischen und Amphibien auf den Ursprung des N. trigeminus von Zellen, welche näher zum Boden des Ventrikels gelegen sind, hinweist. Bei *Ammocoetes* liegen nach meinen Beobachtungen die Verhältnisse noch primitiver. Der Saugapparat, in Abhängigkeit von welchem der motorische N. trigeminus des erwachsenen Neunauges eine besondere Entwicklung erlangt, fehlt bei *Ammocoetes*. Nichtsdestoweniger ist es schwer, eine vollkommene Homologie mit anderen Wirbeltieren durchzuführen. Die Radix mesencephalica fehlt bei *Ammocoetes*; im motorischen Kern werden jedoch ein kaudaler und ein frontaler Abschnitt unterschieden, wobei der frontale Abschnitt, welcher einer isolierten motorischen Wurzel den Ursprung gibt, am ehesten der Radix mesencephalica entsprechen könnte.

Sein Vorhandensein im Tectum bei den anderen Wirbeltieren ist augenscheinlich durch die beträchtlichen phylogenetischen Umlagerungen im Gebiet des Isthmus bedingt, deren Spuren noch in der Lagerung des N. trochlearis erhalten sind.

Der sensible Teil des N. trigeminus harmoniert vollkommen mit dem, was uns von den übrigen Wirbeltieren bekannt ist. Ich will hier nur vermerken, dass Kappers in seiner Arbeit über das Gehirn von *Amia* und *Lepidosteus* den Begriff der absteigenden sensiblen Bahn des Trigemini stark eingeengt hat. Das Faserbündel, welches vom frontalen Pol des sensiblen Trigeminskernes zum Kleinhirn verläuft und von den anderen Forschern für die Radix sens. V gehalten wird, hat nach der Ansicht von Kappers nur geringe Beziehungen zum N. trigeminus. Nur ein unbedeutender Teil der Fasern des N. trigeminus erreicht das Kleinhirn. Leider verschiebt Kappers eine nähere Untersuchung dieses Gebietes auf die Zukunft. Jedoch auch unter diesen Bedingungen offenbart sich eine vollständige Homologie zwischen *Ammocoetes* und den Knochenganoiden, da bei *Ammocoetes* die frontalen Fasern des sensiblen Trigemini sehr unbedeutend ausgebildet sind.

Das Vorhandensein einer ventralen sensiblen Bahn des N. trigeminus bei Ammocoetes, die unabhängig vom Tractus spinalis trigemini entstanden ist, erscheint paradox. Unter den Literaturangaben finde ich in der Arbeit Jonstons über das Gehirn von Acipenser in dieser Hinsicht interessante Angaben (30). Ausser dem eigentlichen Tractus spinalis ist bei Acipenser noch ein Abschnitt des sensiblen Trigeminus vorhanden, dessen Fasern tiefer in die Substanz der Medulla oblongata vordringen und sich in aufsteigende und absteigende Äste teilen. Dieser Abschnitt — the deep descending tract — verläuft parallel dem eigentlichen Tractus spinalis, unterscheidet sich jedoch von ihm durch die lockere Anordnung der Fasern; er vermengt sich teilweise mit den Fasern des Acusticus und Lateralis. In seiner vorläufigen Mitteilung (1898) hat Verfasser den Übergang der Fasern des „deep tract“ in die Fibrae arcuatae beschrieben. Späterhin hat Jonston diese Ansicht fallen gelassen, dennoch gibt er an, dass „some of these fibres may cross the median line“; die Mehrzahl der Fasern endigt im Kern des Acusticus.

Jonston (30) beschreibt genau die Verbreitung der frontalen Äste der tiefen Bahnen bei Acipenser: bei Ammocoetes sind die frontalen Äste fast gar nicht entwickelt. Nach den weiter oben angegebenen Kennzeichen können jedoch die erwähnten tiefen sensiblen Bahnen des Trigeminus beider Tiere als homolog angesehen werden. In Anbetracht jedoch des unzweifelhaften Zusammenhanges der tiefen Bahn mit den Fibrae arcuatae ist anzunehmen, dass auch die anderen Forscher bei den niederen Wirbeltieren diese Bahn gesehen, dieselbe jedoch für eine Kreuzung der motorischen Fasern, wie auch die Faserkreuzung im Gebiet des Facialiskernes, gehalten haben.

In Berücksichtigung der Angaben der Embryologen über die Beteiligung zweier lateraler Nerven — des Trigeminus I und des Trigeminus II — an der Bildung des Trigeminus hatte es für mich ein besonderes Interesse, die Details der zentralen Ausbreitung der Wurzeln zu verfolgen.

Kupffer (1895) weist freilich auf die Möglichkeit eines Ursprungs des Trigeminus mindestens aus fünf Teilen hin; dieser Hinweis gab für Kolzoff die Veranlassung ab, die Figuren von Kupffer für Schemata zu erklären. Ich bin jedoch der Ansicht, dass die Figuren Kupffers mehr dem Tatsächlichen ent-

sprechen als es Kolzoff annimmt. Der Trigeminus hat bei *Ammocoetes* tatsächlich fünf Wurzeln; die Zahl der Wurzeln spricht jedoch durchaus noch nicht (wie das Beispiel des *N. vagus* zeigt) zugunsten einer Polymetamerie des Nerven selber. Die zwei dorsalen sensiblen Wurzeln entspringen aus einem Kern — Trigeminus I — und stellen in gleichem Maße den *Tractus spinalis V* dar. Beide Wurzeln stellen den Trigeminus I dar, welcher für die Übergabe der sensiblen Empfindungen des vorderen Kopfendes an das verlängerte Mark und das Rückenmark bestimmt ist. Trigeminus II verknüpft augenscheinlich die Saugbewegungen mit der Tätigkeit der Centra der höheren Sinne. Die Mehrzahl seiner sensiblen Fasern verteilt sich in dem präauriculären Gebiet und vermischt sich mit dem *Tractus spino- und bulbo-thalamicus*. Ihm gehört eine rein motorische Wurzel und die ventrale gemischte an.

Ich habe die vorhergehenden Zeilen angeführt, um den Leser, welcher die Arbeit von Kolzoff gut kennt, nicht in Zweifel zu lassen, da Kolzoff auf den von ihm untersuchten Stadien die Teilung der Trigeminuswurzeln in sekundäre Wurzeln nicht bemerkt hat, die Möglichkeit einer derartigen Teilung jedoch nicht in Abrede stellt.

Die dunkelste Frage in der vergleichend-anatomischen Charakteristik des Trigeminus stellt die Wurzel des *N. abducens* dar. Ahlborn beschreibt beim Neunauge deren Austritt in dem Zwischenraum zwischen der mittleren und hinteren Wurzel des Trigeminus, andere Forscher ziehen es vor, anzunehmen, dass sie vom Trigeminus nicht abgegliedert ist. Kupffer (1895) beschreibt einen besonderen Zellstrang, welcher dem zukünftigen *Abducens* entsprechen soll; Kolzoff hat bei *Ammocoetes* von 5 cm Länge ein Bündel von Nervenfasern wahrgenommen, welches dem *Abducens* von Ahlborn entspricht. Soweit ich nach den Abbildungen und Beschreibungen urteilen kann, halten die genannten Forscher die frontale motorische Wurzel des Trigeminus vor sich, welcher ich eine durchaus andere Bedeutung zuschreibe. Ausserhalb des kranialen Hohlraums bilden die Fasern des *N. abducens* einen deutlich ausgebildeten selbständigen Nerven, in dem Hohlraum schliessen sie sich an die motorischen Fasern der ventralen Wurzel an und treten mit den letzteren in das Gehirn ein. Es ist unmöglich, die einzelnen

Fasern des *N. abducens* im Ganglion und weiter in der Wurzel bis zu irgendwelchen bestimmten Zellen zu verfolgen. Jedenfalls ist nach meinen Beobachtungen der Kern des *N. abducens* im kaudalen Teil des motorischen Kernes des *N. trigeminus* eingeschlossen, liegt somit in der dorsalen motorischen Zone. Äusserlich ist er vom Kern des *N. trigeminus* durchaus nicht abgegrenzt, sodass in dieser Hinsicht die Befunde der neuesten Forscher vollkommen richtig sind. In der Fig. 68 des Lehrbuchs von Edinger (II. Bd.), auf welcher mutmasslich der Austritt des *N. abducens* ventral vom *Trigeminus* angegeben ist, liegt wahrscheinlich irgend ein Fehler vor. Mit dem mutmasslichen *Abducens* ist auch die Kreuzung des *Tractus octavo-motorius* abgebildet, welches Verhalten jedoch auf einem Schnitt, der „dicht vor dem Austritt des *Acusticus*“ hindurchgelegt war, unmöglich ist.

#### Trochlearis und Oculomotorius.

Die Lage des Kernes des *N. trochlearis* in der *Medulla oblongata* von *Petromyzon* stellt einen dermassen ausschliesslichen Fall dar, dass Fürbringer in den „Morphologischen Streitfragen“ (1902) einen Beobachtungsfehler von Ahlborn vermutet. Die folgenden Autoren machen keine bestimmten Angaben. Bei den anderen Wirbeltieren ist der Kern des *Trochlearis* dorsal vom *Funiculus longitudinalis dorsalis* in dem mittleren oder hinteren Gebiet des Mittelhirns in der Höhe des Kernes des *Oculomotorius* gelegen, wobei er bisweilen sich unmittelbar an den letzteren anschliesst. Bei den Amphibien wird der Kern im ventralen Gebiet des *Isthmus rhombencephali* angegeben.

Die älteren Untersuchungen von Rohon (63) an dem Gehirn der Selachier sprechen zugunsten eines Ursprungs des *Trochlearis* in dem Gebiet, welches dem *Velum medullare anterius* und dem *Frenulum* entspricht, d. h. eines gleichen Ursprunges wie bei *Petromyzon*. Ich hatte die Beobachtungen von Ahlborn bestätigen können und halte sie für äusserst wichtig für die Entscheidung der Frage über den *Trochlearis*. Der eigenartige Austritt des Nerven auf der dorsalen Gehirnoberfläche hat, wie bekannt, eine Reihe von Hypothesen hervorgerufen. Ich führe sie hier an, wobei ich der meisterhaften Zusammenstellung von Fürbringer folge:

1. Erklärung mit Hilfe intracerebraler Prozesse.

Für His galt als ein derartiger Prozess (1888) die starke Abplattung des Medullarrohres im Gebiet des Isthmus. Van Wijhe (1886) nahm an, dass der Trochlearis ursprünglich wie ein echter ventraler motorischer Nerv vom Gehirn entsprang; das Auswachsen der Olive und der Schleife veranlassten eine Dislozierung des Trochlearis nach oben. Rabl (1889) hält die Lage des Trochlearis für die primitive; der N. oculomotorius trat nach seiner Meinung früher gleichfalls aus der dorsalen Kante des Mittelhirns aus; der sich entwickelnde Pedunculus verdrängt den N. oculomotorius auf die ventrale Seite.

Alle drei Hypothesen rechnen nicht mit der Tatsache, dass bei den niederen Wirbeltieren die dorsale Lage des N. trochlearis ohne die angegebenen intracerebralen Umlagerungen besteht.

Martin (1890) studierte embryologisch nicht nur den dorsalen Austritt, sondern auch die Kreuzung des N. trochlearis bei der Katze. Seine Arbeit ist in dieser Hinsicht die einzige, in welcher die Hypothese entsprechend den Tatsachen entwickelt wird. Der Oculomotorius und Trochlearis besitzen anfangs eine gemeinsame ventrale und dorsale Wurzel; die dorsale wird jedoch später reduziert. Die ventrale Wurzel teilt sich in den Oculomotorius und Trochlearis, wobei die Neuroblasten des entsprechenden Nerven beginnen auseinander zu weichen — die des Oculomotorius ventralwärts, die des Trochlearis dorsalwärts. Die Neuroblasten des N. trochlearis erreichen schliesslich das Dach des Gehirns und gehen auf die andere Seite über. Auf diese Weise entsteht die Kreuzung. Die Bildung der Kreuzung selber sowie das Schicksal der ungekreuzten Fasern sind unerforscht geblieben.

Kölliker (1896) weist hinsichtlich des N. trochlearis auf die motorischen Zellen des Rückenmarks hin, welche nach den Beobachtungen von Lenhossék und Cajal ihre Nervenfortsätze in die dorsalen Wurzeln entsenden.

Haller (1898) nimmt an, dass der N. trochlearis überhaupt eine Neubildung darstellt, oder dass die dorsale motorische Kreuzung überhaupt dem ganzen Hirndache zukam, sich jedoch bei der späteren Differenzierung nur an einem Punkte erhalten hat.

2. Erklärungen mit Hilfe eines peripherischen Zusammenhanges mit den dorsalen Nerven.

Schwalbe (1879, 1881) hatte vorgeschlagen, den Trochlearis als die dorsale Wurzel des Oculomotorius anzusehen. In letzter Zeit wird jedoch das Vorhandensein von sensiblen Fasern im Trochlearis nur von wenigen anerkannt. Bei Ammonoetes sind dieselben nach meinen Beobachtungen nicht vorhanden.

### 3. Erklärungen im Zusammenhange mit den Endigungen des Nerven.

W. v. Hoffmann (1889) hat die Vermutung ausgesprochen, dass der Trochlearis möglicherweise dem Parietalauge angehört hat.

Diese Idee wurde vollständiger von Fürbringer (1897) entwickelt. Nach diesem Forscher hatte das Parietalauge einstmals einen eigenen Muskel, in welchem der vom Mittelhirn abgehende Nerv endigte. Die Reste dieses Nerven und Muskels stellt der gegenwärtige Musculus obliquus superior und der N. trochlearis dar. Nachdem der Muskel und der Nerv späterhin ihren Zusammenhang mit dem Parietalorgan verloren hatten, wurden dieselben dem lateralen Auge der entgegengesetzten Körperseite zuerteilt. Diese mutmassliche antimere Dislozierung hat ihre Spur in der Kreuzung des N. trochlearis hinterlassen.

Die neueste Arbeit von Dohrn über die Entwicklung des Trochlearis (8) schränkt die Möglichkeit einer antimeren Dislozierung in hohem Maße ein. „Weshalb die Fasern des Trochlearis von der einen Seite auf die andere übertreten, aus morphologisch-phylogenetischen Gründen begreiflich zu machen, ist mir bis jetzt nicht gelungen“, bemerkt dieser Forscher. Nach den embryologischen Befunden (Martin [42], Platt [55], Froriep [12], Dohrn [8]) entsteht der N. trochlearis als ein typischer metamerer Nerv (des zweiten Kopfsegmentes). His, Martin, Neal (48) beschreiben seine motorischen Fasern als einfache Auswüchse von Neuroblasten, während andere Forscher besondere rudimentäre Ganglien des Trochlearis wahrgenommen haben (J. Platt), welche genauer von Dohrn erforscht worden sind. Diese rudimentären Ganglien sind nach Ansicht des letzteren Forschers den sensiblen Ganglien des Trigemini — dem späteren Ganglion Gasseri — gleichwertig, und weisen auf längst vergangene Zustände des Trochlearis hin. Zu jener Zeit war der Trochlearis, welcher jetzt nur einen relativ unscheinbaren Muskel innerviert, bei den Wirbeltiervorfahren wahrscheinlich ein Kiemennerv, wie der Trigemini.

Es ist somit am wahrscheinlichsten, dass der Trochlearis den Rest eines (nach Dohrn zweier) Segmentalnerven darstellt und in keiner Beziehung zum Parietalorgan steht. Selbst bei einem Standpunkt auf dem Boden der Hensen-Gegenbauer-Fürbringerschen Theorie „vom uranfänglichen Zusammenhang des Nerven mit seinen Endorganen“ harmoniert die Faserkreuzung in der Wurzel des Trochlearis (Haller 1900, Emsy) nur wenig mit der „antimeren Überwanderung“. Meiner Meinung nach ist es jedoch jetzt auf Grund der vorhandenen vergleichend-anatomischen Befunde und der Entwicklungsgeschichte möglich, sich über den Charakter des Trochlearis eine vollkommen klare Vorstellung zu bilden. In dieser Frage müssen jedoch zwei Punkte auseinander gehalten werden: die Kreuzung und die dorsale Lage. Beide Erscheinungen können auf vollkommen verschiedenen Ursachen beruhen.

Die dorsale Lage des Austritts des N. trochlearis erscheint nicht dermassen ausschliesslich, wenn das Augenmerk auf die grosse Zahl der sekundären Bahnen, welche ventral vom N. trochlearis verlaufen, gerichtet wird. Der Tractus spino- und bulbo-thalamicus und spino- und bulbo-tectalis sind an und für sich im Vergleich zum Rückenmark Neubildungen, und mussten bei ihrem Auftreten die gewöhnliche Anordnung des Austritts der Wurzeln der metameren Nerven alterieren. Der Einfluss beider Tracti macht sich schon in der Anordnung der vorhergehenden Kopfnerven geltend. Angefangen vom N. vagus sind sämtliche Nerven aus ihrer ventralen Lage verdrängt, welche die spino-occipitalen Nerven einhalten und haben sich den sensiblen Wurzeln angeschlossen. Es genügt, einen Durchschnitt durch den Isthmus von *Ammocoetes* anzusehen, in welchem deutlich die ungeheure Entwicklung der sekundären Bahnen hervortritt, um zum angegebenen Schluss zu gelangen. Auf dünnen Schnitten ist der ganze Raum ventral vom Trochlearis von querdurchschnittenen Assoziationsfasern eingenommen (conf. die Arbeit von Schilling, Fig. 17). Diese Ansicht war seinerzeit von Van Wijhe (80) und Rabl ausgesprochen worden; diese Forscher stützten sich jedoch hauptsächlich auf Beobachtungen an anderen Wirbeltieren. Bei *Ammocoetes* sind jedoch, meiner Meinung nach, die Beziehungen besonders primitiv und beweisend. Es liegt somit keine Notwendigkeit vor, den N. trochlearis mit



dem Parietalorgan zu verknüpfen; der N. trochlearis ist der Rest eines gleichen metameren Nerven, wie es der Trigemini, Acustico-Facialis, Glossopharyngeus und Vagus waren und in einem gewissen Maße auch geblieben sind; in einem langen, phylogenetischen Leben während vieler Jahrtausende war er ihnen vollkommen gleich.

Wie sämtliche motorische Fasern der Kopfnerven, so müssten auch die Fasern des N. trochlearis auf dem kürzesten Wege aus dem Gehirn austreten; mit der dorsalen Lage des Austritts der Nerven müssen die Zellen des Kernes in das Velum medullare überwandern. Diese Periode ist bei Ammonoetes erhalten. Bei den übrigen Kopfnerven erfolgt jedoch die Verbindung der motorischen Kerne mit den sensiblen Fasern desselben Nerven auf derselben Gehirnseite. Die Zellen des Trochlearis gelangen bei ihrer Überwanderung in das Velum ins Gebiet der Endigungen der Kreuzung des Glossopharyngeus, Lateralis, Acusticus, teilweise möglicherweise auch des Trigemini. Um den Zusammenhang mit den sensiblen Reizungen derselben Seite beizubehalten, mussten die Zellen des Trochlearis teilweise auf die andere Hirnseite überwandern, da sie nur auf diese Weise eine Reizung von den homomeren Nerven empfangen konnten. Ein Zusammenhang mit Scheindrücken war sicherlich anfangs nur schwach ausgebildet, schwächer als bei Ammonoetes und ausserdem war derselbe kein direkter, sondern durch den Tractus cerebello-tectalis.

Dass die Notwendigkeit, bestimmte Reize aufzunehmen, eine Dislozierung der motorischen Zellen hervorruft, in denselben eine „Neurobiotaxis“ auftreten lässt, hat in letzter Zeit in der überzeugendsten Weise Kappers (35,37) bewiesen. Wenn wir daher in anderen phylogenetischen Überwanderungen der motorischen Kerne mit vollem Recht nach der Ansicht Kappers die Erscheinungen einer „Neurobiotaxis“ sehen, so finden wir bei Ammonoetes den N. trochlearis gerade im Moment der Überwanderung. Die Anordnung der Zellen im Isthmusbach, wie sie von Ahlborn und mir dargelegt ist, entspricht vollkommen demjenigen Entwicklungsstadium bei der Katze, auf welches Martin hingewiesen hat; seine Untersuchungen sind bisher die einzigen über die Histogenese des Trochlearis. Das Gehirn von Ammonoetes bleibt im Verlaufe des ganzen Lebens im Stadium

eines antimeren Überganges. Bei anderen Wirbeltieren senken sich die Zellen auf den Boden des Medullarrohres hinab und erlangen sekundär ihre Lage in der allgemeinen Reihe der motorischen Kerne.

Es erübrigt noch, die Frage zu entscheiden über die Lage des Trochleariskernes im Hinterhirn von *Ammocoetes*, während bei anderen Tieren derselbe dem Mittelhirn angehört. Augenscheinlich liegt bei *Ammocoetes* keine spezielle Abweichung gegenüber den anderen Wirbeltieren, sondern ein primitives Verhalten vor. Die Amphibien bieten den Übergang — bei ihnen liegt der Trochleariskern im Isthmus, bei den Selachiern dagegen (Edinger) an der Grenze zwischen Isthmus und Mesencephalon.

Die Überwanderung konnte in zweierlei Weise erfolgen: entweder wanderte der Kern des Trochlearis in das Mesencephalon oder das Tectum wuchs während der Entwicklung nach hinten aus und rückte auf das vordere Ende des Myelencephalon. Letzteres ist kaum zulässig, da der Trochlearis an der Austrittsstelle stets auf der Grenze zwischen Tectum und Isthmus gelegen ist, andererseits wäre er vom Tectum aufgenommen. Es muss daher eine Überwanderung des Kernes in das Mesencephalon angenommen werden, ein anderer Ausweg ist nicht vorhanden. So lange ein Dendritenkontakt erhalten war, wäre eine derartige Überwanderung der Ausdruck einer stets zunehmenden engeren Verbindung des N. trochlearis mit den Sehreizungen. Der Trochleariskern lag hiermit frontal von der Austrittsstelle des Nerven. Seine Überwanderung ermöglicht es, die Entwicklung der Radix mesencephalica des Trigemini zu verstehen. Dieselben Ursachen veranlassten eine Umlagerung des frontalen Kernes des Trigemini in das Hirndach und in das Mesencephalon; der Trigemini blieb jedoch in seiner Entwicklung bei Selachiern, Amphibien, Reptilien und Vögeln stehen. Seine Zellen bleiben als Nucleus magnocellularis tecti in der Kommissurenplatte des Daches des Mittelhirns. Bei den Säugetieren entwickelt sich die Radix mesencephalica weiter, ihre Zellen senken sich auf den Boden des Aquaeductus herab, wobei sie sich jedoch nicht kreuzen. Nach den Beobachtungen von Hülles (Arb. aus dem Wiener neurol. Inst., XVI. Bd., 1908) können die Zellen der Radix mesencephalica bei den Marsupialia und Artiodactyla sich bis

zum Thalamus erstrecken. Die mutmassliche Beziehung zum Kauakt ist wenig wahrscheinlich, da bei den Raubtieren der Kern schwach entwickelt ist. Im allgemeinen erstreckt sich der Kern frontal bis zur Commissura posterior, kaudal bis zum Austritt des Nerven. Interessant sind die Hinweise dieses Forschers darauf, dass ein Teil der Fasern sich im Velum medullare anterius kreuzen kann.

Die Zellen des N. accessorius senken sich bei Ammocoetes nur bis zum Gebiet des N. spino-occipitalis I, bei anderen Wirbeltieren rücken sie weiter ins Rückenmark hinab. Ein gleicher Prozess erfolgt im vorderen Teil der Medulla oblongata mit den Kernen des N. trigeminus und des N. trochlearis, so dass während der Phylogenese das Kontaktgebiet der motorischen Kopfnerven sich in auf- und absteigender Richtung ausbreitet. Wie im Gebiet des N. accessorius die Assoziationsbahnen den motorischen N. accessorius vagus dorsal von den N. n. spino-occipitales trennen, so füllen auch im vorderen Gebiet dieselben Bahnen den Raum zwischen dem Austritt des N. trochlearis und N. oculomotorius aus.

Seiner Entwicklung nach entspricht der N. oculomotorius vollkommen den ventralen Wurzeln der Spinalnerven (Dohrn [1891], Neal [1898]); sein Zusammenhang mit dem Ganglion ciliare gibt das Recht ab, ihn für den Rest eines vollständigen metameren Nerven des ersten palingenetischen Kopfsegmentes zu halten. Dieser Nerv ist nun von dem folgenden durch Assoziationsbahnen getrennt. Bei der Rekonstruktion der ursprünglichen Beziehungen gelangen wir zum Schluss, dass die Tracti bulbo-tectales und bulbo-thalamici ursprünglich zwischen dem Austritt des motorischen Trochlearis und des Oculomotorius in das dorsale Gebiet des primären Gehirnrohres eindringen. Der Thalamus gehört somit dem dorsalen Gebiet des primären Gehirnes in demselben Maße wie das Tectum opticum an.

Der Nucleus oculomotorii erlangt bei Ammocoetes bereits die Beziehungen zur Basis des Mittelhirns und zum Zentralkanal, welche er bei sämtlichen übrigen Wirbeltieren beibehält. Die Faserkreuzung ist ebenso konstant (Van Gehuchten [16], E d i n g e r [Lehrbuch]) wie die direkte Herkunft eines Teils der Fasern. Bei Ammocoetes kann ein Teil des Kernes mit kleinen Zellen und ein Teil mit grossen Zellen unterschieden werden,

einige Zellen nehmen die Lage eines medialen Kernes über der Raphe ein. Eine Besonderheit stellt bei *Ammocoetes* nur der Bestand des lateralen Kernes aus grossen Zellen dar.

Mutatis mutandis erkenne ich eine vollkommene Homodynamie der Spinal- und Hirnnerven, natürlich mit Ausschluss des *N. opticus*, an. Von kompetenter Seite findet jedoch bisher noch Unterstützung die *His-Minotsche* Theorie der „Seitenhornnerven“, laut welcher die Hirnnerven aus dem Gehirn mit drei Wurzeln entspringen: einer sensiblen und zwei motorischen; die eine motorische Wurzel ist die ventrale, die andere die laterale. Die letztere liegt dermassen dicht der dorsalen sensiblen Wurzel an, dass sie von den meisten Forschern nicht bemerkt worden ist. (Lehrbuch v. *Minot* (45), pag. 652—679.)

Seine Theorie hielt *His* für ein Rettungsmittel gegenüber dem Schwall von Hypothesen und Schemata, mit welchen die Lehre von der Kopfmetamerie erfüllt ist. Die Theorie von *His* gründet sich ausschliesslich auf die Entwicklung der Nerven bei menschlichen Embryonen, wird durch keinen Vergleich mit anderen, besonders mit niederen Wirbeltieren beleuchtet und ist hinsichtlich dieser „ein glattes Schema“ geblieben, in bezug auf welches *His* die Worte des Goetheschen Erlkönigs anführt:

„Ich liebe Dich, mich reizt Deine schöne Gestalt  
Und bist Du nicht willig, so brauch' ich Gewalt.“

Diese Theorie behält ihren hemmenden Einfluss bis jetzt bei, wofür als Beweis die Arbeit von *Meek* (44, 1907) dienen kann, in welcher dieser Forscher zu folgendem Schluss gelangt: „There is evidence to show, however, and it has been stated before, for instance by *His* in 1888, that the cranial nerves are not homologous with the spinal dorsal roots“.

Die *Gegenbauersche* Schule befand sich von Anfang an auf einem richtigeren Wege, teilweise infolge einer besseren Kenntnis der niederen Wirbeltiere, teilweise auf Grund einer ausführlichen Bearbeitung der Frage über den Schädel und seine Metamerie. Ungeachtet dessen standen ihr keine Tatsachenbefunde zur Verfügung für den Beweis der Homologie der Hirn- und Spinalnerven. *Goronowitsch* (19) hatte vollkommen Recht mit der Behauptung gegen *His*, dass nach der Grundregel der vergleichend-anatomischen Methodik als Ausgangspunkt für die Beurteilung indifferenten morphologischer Beziehungen

von den uns zugänglichen Formen die primitivsten ausgewählt werden müssen; theoretisch war er desgleichen im Recht mit der Annahme einer vollkommenen Homodynamie der Kopfnerven. Tatsächlich finden jedoch die Beweise dieses Forschers nur geringe Bestätigung durch seine Zeichnungen. Goronowitsch dient als Beweis dafür, dass die Kopfnerven des Acipenser ihren primitiven Charakter beibehalten haben, ihre Teilung in eine dorsale Wurzel aus dünnen Fasern und eine ventrale aus dicken. Offenbar sieht jedoch Goronowitsch die Schwäche dieses Arguments ein und sucht den Lehrer davon zu überzeugen, dass ein Teil der Fasern der ventralen Wurzeln des Vagus, Glossopharyngeus und Facialis aus Zellen der ventralen Hörner (Säulen) entspringen (1897).

Etwas derartiges wird bei Ammocoetes nicht beobachtet und nur durch den Vergleich mit anderen Formen erhellt die komplizierte Bahn der phylogenetischen Überwanderung der Wurzeln und Kerne, welche unzweifelhaft auf Grund derselben primitiven Beziehungen erfolgte, die bei Amphioxus und Ammocoetes in der Anordnung der Spinalnerven erhalten bleiben.

Rudimente des Branchialnerven- und Gangliensystems (Kupffer), welches eines der Argumente der Gegner der Homodynamie darstellt (conf. Lehrbuch von O. Hertwig 1906), werden in frühen Entwicklungsstadien in der Seitenlinie des Rumpfes (conf. die Arbeit von Meek) beobachtet. Die Zahl der Kiemenspalten muss bei den rezenten Tieren überhaupt als eine reduzierte angesehen werden, infolgedessen auch das Branchialnervensystem einstmals im Rumpfe der Tiere mehr ausgebreitet war.

Mit der Klärung der phylogenetischen Überwanderung der Kerne und Wurzeln verlieren die Bezeichnungen dorsal und ventral die absolute Bedeutung, welche ihnen früher zukam und nur die Funktion des Nerven bleibt als ein mehr oder weniger zuverlässiges Kennzeichen. Infolgedessen behält das bekannte Gesetz von Van Wijhe: „Am Kopfe sind die dorsalen Nervenwurzeln nicht nur sensitiv, sondern innervieren auch die aus den Seitenplatten, nicht aber die aus den Ursegmenten stammenden Muskeln. Die ventralen Nerven sind motorisch, innervieren aber nur die Muskeln der Ursegmente, nicht diejenigen der Seitenplatten“ — seine Bedeutung nicht für eine Unterscheidung

der dorsalen und ventralen Nerven, vielleicht aber für einen Hinweis auf einen Zusammenhang der zentralen Überwanderungen mit den Veränderungen der Muskelgruppen. In dieser Beziehung stellen die zentralen Verbindungen des N. abducens von *Ammocoetes* äusserst überzeugende Argumente dar. Bei anderen Tieren war der N. abducens seiner Austrittsstelle aus dem Gehirn nach sowie seinem ausschliesslich motorischen Charakter nach für die Mehrzahl der Forscher das Beispiel einer rein ventralen Nervenwurzel. Die von ihm innervierte Muskel entstammt dem Ursegment und nicht der Seitenplatte.

Ahlborn und Kupffer hielten bei *Ammocoetes* für den N. abducens eine Wurzel aus der Gruppe des N. trigeminus. Kolzoff (39) konnte ihre Befunde nicht bestätigen; nach meinen Beobachtungen sondert sich der N. abducens von der gemeinsamen gemischten Wurzel des N. trigeminus erst ausserhalb der pericerebralen Kapsel. Die motorischen Zellen, welche dem N. abducens entsprechen, sind aus der Masse des motorischen Kernes des N. trigeminus, welcher der dorsalen motorischen Zone angehört, nicht abgesondert; nach der Theorie der „Seitenhornnerven“ müsste der N. abducens von *Ammocoetes* für einen dorsalen Nerven gehalten werden. Wird jedoch angenommen, dass der Abducens von *Ammocoetes* gleich den anderen Kopfnerven seine primäre Lage beibehält, so hat der N. abducens für die Theorie der „Seitenhornnerven“ eine fatale Bedeutung.

Kolzoff findet in der Entwicklung des *Ammocoetes* Hinweise darauf, dass der N. abducens den ventralen Nerven desjenigen Somiten darstellt, für welchen der N. acustico-facialis der dorsale Nerv ist. In Berücksichtigung der engen Verknüpfung der Wurzel und des Kernes des N. abducens mit dem N. trigeminus wage ich es nicht, mich der Ansicht dieses Forschers anzuschliessen; vielmehr glaube ich, dass der Entwicklungsgang in diesem Falle noch lange nicht klargestellt ist. Gehört nun der N. abducens dem zurzeit erhaltenen dorsalen Nerven an oder stellt er ein Rudiment eines verschwundenen vollen segmentalen Nerven dar, bei *Ammocoetes* entsteht er wie der motorische Vagus, Glossopharyngeus, Facialis und Trigeminus. Seine ventrale Lage bei den anderen Tieren ist wahrscheinlich eine sekundäre. Für eine Überwanderung der ventralen Austrittsstellen der Wurzel liegt kein Hindernis vor, da die Wurzel unterhalb des Tractus

spinalis V austritt. Eine derartige sekundäre Überwanderung in das ventrale Gebiet berührt auch den motorischen Kern des N. facialis; die Wurzel des N. facialis verbleibt jedoch in derselben Lage wie bei *Ammocoetes*, da ventral von ihr der Tractus spinalis V verläuft. Meiner Meinung nach stellt der N. abducens einen Teil des ventralen Nerven vor, welcher bei den Vorfahren der Wirbeltiere die Muskulatur des Urwirbels und der Seitenplatte gleichzeitig innervierte.

#### Tectum opticum.

Das Tectum opticum behält noch bei den Amphibien die Kernzeichen und die Anordnung der Zellen, welche ich bei *Ammocoetes* finde. Die Arbeiten von Fusari (15), Pedro Ramón (57), Van Gehuchten (17), Neumayer (50), Mirto (46), Catois (6) über das Tectum opticum der Knochenfische, zum Teil diejenigen von Jonston über das Tectum der Ganoiden sind noch in einer Hinsicht interessant. Im Gehirn von *Ammocoetes* unterscheide ich besondere, grösstenteils kleine Zellen, zwischen deren Fortsätzen dem Aussehen nach ein Nervenfortsatz nicht unterschieden werden kann, obgleich in topographischer Beziehung einer der Fortsätze möglicherweise auch einen Nervenfortsatz vorstellt. Diese Zellen habe ich als amakrine bezeichnet. Im verlängerten Marke ist es bisweilen schwer, eine Grenze zwischen den Zellen der verschiedenen Bahnen, d. h. den eigentlichen Assoziationszellen und den amakrinen Koordinationszellen zu ziehen; der Neurit vieler Assoziationszellen unterscheidet sich von deren Dendriten nur durch seine Länge. Auf Grund dieses Verhaltens könnte gegen die Bezeichnung der Zellen als amakriner Einspruch erhoben oder der Verdacht geäussert werden, dass der Mangel eines Neuriten nur das Resultat einer unvollständigen Färbung sei.

Der Gedanke, dass im Zentralnervensystem Zellen von koordinatorischem Charakter vorhanden sind, welche den Spongioblasten oder Amakrinen der Netzhaut entsprechen, war zuerst von Ramón y Cajal aus Anlass der horizontalen Zellen in der Grosshirnrinde der Säuger ausgesprochen worden. In Anbetracht der gleichen Herkunft der Netzhaut und des Gehirns stellt eine Homologisierung der Elemente dieser zwei Gebiete nichts Unwahrscheinliches dar.

Speziell im Tectum opticum der Fische und Amphibien wird von den Autoren auf Nervenzellen ohne Neuriten hingewiesen. Neumayer fand dieselben im Tectum des Hechtes im Randgeflecht der Dendriten und Fasern des N. opticus in Gestalt von horizontalen, bipolaren Zellen. Ramón y Cajal bildet in der „Textura del sistema nervioso“ (4) eine radiale Zelle ohne Neuriten im Tectum opticum von *Barbus fluviatilis* ab.

Im allgemeinen sind jedoch im Tectum der Fische und der Amphibien Zellen mit kurzen Neuriten sehr verbreitet; der Charakter der Endigungen derselben unterscheidet sich nur wenig von den Verzweigungen der Dendriten. Derartige Zellen gehören offenbar nicht den echten Assoziationszellen an und stellen nur eine weitere Differenzierung der bei *Ammocoetes* vorhandenen Zellen ohne einen deutlich ausgebildeten Neuriten dar. In anderer Hinsicht bleiben für das Tectum der Fische und Amphibien als typische Elemente radiale Zellen mit einem stark verzweigten langen Dendriten, welcher sich in den oberflächlichsten Schichten mit den Verzweigungen des N. opticus verflacht. Vom medialen Ende der Zelle entspringen nur unbedeutende Fortsätze, welche sich mit den gleichen Fortsätzen benachbarter Zellen verflechten (P. Ramón [57]). Ein Fortschritt im Vergleich zu *Ammocoetes* liegt noch darin, dass die Endigungen des N. opticus sich tiefer in die Tectumschichten einsenken.

Die wenig durchgearbeitete Frage über die Homologie des Rückenmarks und des Gehirns erlangt meiner Ansicht nach ein besonderes Interesse durch das Vorhandensein von motorischen Müllerschen Zellen im Mittelhirn. Die motorischen Zellen sind das am meisten charakteristische Grundelement des ventralen Rückenmarksgebietes. Infolge ihres Vorhandenseins in der Oblongata und dem kaudalen Gebiete des Mittelhirns kann der Zweifel über die Homologie dieser Teile mit dem Rückenmark nur ein sehr geringer sein. Da in der kranialen Hälfte des Mittelhirns motorische Zellen vorhanden sind, so kann dieses Gebiet der ventralen motorischen Zone, welche bei *Ammocoetes* (und beim Neunauge) sich bis zum Infundibulum erstreckt, zugezählt werden. Die vor dem Tuberculum posterius und dem Infundibulum gelegenen Teile sind den dorsalen Assoziations- und sensiblen Gebieten des Rückenmarks und der Medulla oblongata homolog. Durch die Arbeiten von Rincus, Locy,



Ssewertzeff, Allis, Burchardt, J. Platt und Kupffer sind in letzter Zeit die segmentalen dorsalen Nerven des vorderen Endes des Medullarrohrs festgestellt worden, die entsprechenden motorischen segmentalen Nerven sind jedoch vollkommen verschwunden. Aus einem Vergleich des Ursprungs der motorischen Hirnnerven mit den spinalen Nerven geht hervor, dass vor dem Kern des N. oculomotorius die kurzen motorischen Bahnen verschwunden sind, während die langen direkt zur Schwanzmuskulatur ziehenden Bahnen stark entwickelt sind. Der dorsale Abschnitt des vorderen Endes des Medullarrohrs hat sich bei den Wirbeltieren zum Archencephalon entwickelt. Auf Grund des Gesagten sind die Neuromeren des Telencephalon und des Diencephalon durchaus nicht gleichwertig den Neuromeren des Rhombencephalon und des Mesencephalon, da bei den ersteren der ventrale motorische Abschnitt fehlt. Gleichzeitig entstehen jedoch auch Zweifel an der primär phylogenetischen Bedeutung der Neuromerie überhaupt. Da die Neuromerie sich im primären Bau des Rückenmarks von Ammocoetes nicht kundgibt, so ist sie offenbar im Medullarrohr entstanden, als das vordere Ende mit seinem dorsalen Abschnitt zu einer Blase ausgewachsen war. Dieses Verhalten gehört jedoch der sekundären Neuromerie an, d. h. der Neuromerie des geschlossenen Medullarrohrs. Die ontogenetisch primäre Segmentierung der Medullarplatte, die sich noch nicht zu einem Rohr geschlossen hat, ist möglicherweise auch phylogenetisch die primäre, da sie sich nur bis zum vorderen Ende der Platte, bis zum späteren Infundibulumgebiet, erstreckt.

Bisher war keine vergleichend-anatomische Basis für die Bestimmung des vorderen Gehirnendes vorhanden. Zwecks Feststellung einer Homologie der Struktur des Zentralnervensystems der Fische nahm Köppen (1888) das Rückenmark, die Medulla oblongata, das Kleinhirn, das Mittelhirn und das Zwischenhirn (mit den Hemisphären) als vollkommen homologe Abschnitte an; die Commissura anterior erwies sich infolgedessen als ein Homologon der ventralen Kommissur des Rückenmarks. Den Boden für eine genauere Bestimmung ergaben die embryologischen Forschungen. K. v. Baer hielt die Hypophyse für das vordere Ende des Medullarrohrs; ihm schloss sich die Mehrzahl der Forscher bis zu His und Kupffer (1892—1894) an. In bezug auf die Frage, welchem Punkt des Gehirns des Erwachsenen das

frontale Ende des Medullarrohrs entspricht, kamen beide Forscher zu verschiedenen Resultaten. Kupffer hält für das vordere Ende des Medullarrohrs den Recessus neuroporicus und die ventral von ihm gelegene Lamina terminalis. Letztere stellt die vordere Wand des geschlossenen Medullarrohrs vor. Die ventrale Zone des primären Gehirns muss sich somit bis zum unteren (oder kaudalen) Ende der Lamina terminalis erstrecken oder an den Recessus opticus stossen.

His (1892, 1893) hält den Recessus oder den Recessus neuroporicus für vollkommen dorsale Gebilde und spricht die Hauptbedeutung für die Bestimmung des vorderen Endes des Medullarrohrs der basilaren Achse zu, welche an die vordere Wand des Recessus opticus gerade vor dem Chiasma stösst. Unabhängig von dem Unterschied der Ansichten über die Bedeutung der zentralen und basilaren Achse wird von beiden Forschern die Grenze der ventralen Zone des Medullarrohrs ungefähr gleich bestimmt.

Das Gebiet des Infundibulum und das Chiasma müssen nach ihrer Vorstellung den primären, ventralen Gebilden des Gehirns angehören. Nichtsdestoweniger haben sie den entschiedenen Schritt getan, das Telencephalon der Baseler Nomenklatur nicht als ein terminales, sondern als ein dorsales Gebilde anzuerkennen. Neumayer hat sogar eine andere Bezeichnung — Sphaerencephalon — vorgeschlagen (49).

Auf Grundlage eines grossen Tatsachenmaterials, besonders von embryologischen Untersuchungen an Cyclostomen, setzt Kolzoff (39) das vordere Ende des Medullarrohrs ins Gebiet des Infundibulum. Der Boden des Gehirnrückens kann nach seinen Worten mit vollem Recht als das vordere Ende der Gehirnachse angesehen werden. Kolzoff hat Schritt für Schritt die Abspaltung des vorderen Endes des Medullarrohrs von Ammocoetes vom Ektoderm und die Beziehungen des Infundibulum zum präoralen Darm verfolgt. Der Neuroporus erwies sich hierbei nicht als vorderes Ende des Medullarrohrs, sondern als die Stelle, an welcher sich das Nervensystem am spätesten vom Ektoderm abtrennt. Der Recessus opticus gehört den dorsalen Gebilden oder dem Dach des Medullarrohrs an. Selbst in recht späten Stadien dient die Trichterspitze als Grenze zwischen dem

Boden des Medullarrohres, welcher der Chorda anliegt, und dem Dach, welches an das Ektoderm grenzt. Die hintere Wand des Trichters gehört nach den Ansichten Kolzoffs dem Boden, die vordere mit dem Chiasma dem fronto-dorsalen Gebiet an.

Auf Grund meiner anatomischen Befunde halte ich die Ansichten Kolzoffs für die am besten begründeten. In Berücksichtigung der Einzelheiten des Baues muss zugegeben werden, dass die neutrale motorische Zone sich nur bis zum Tuberculum posterius, welches über dem Infundibulum hervorragt, erstreckt. Vor dem Tuberculum sind keine Spuren von motorischen Zellen vorhanden, diese Gebiete stehen total den receptorischen und Assoziationsfunktionen zur Verfügung. Von der hinteren Wand des Infundibulum (Pars mammilaris) lässt sich vorläufig noch nicht mit Bestimmtheit aussagen, ob sie der ventralen Zone angehört und ob sie jemals motorische Zellen enthalten hat, oder ob sie die ventrale Naht des primären Medullarrohrs darstellt. Letzteres würde in Übereinstimmung stehen mit der Fähigkeit des Trichters, ependymatöse Auswüchse (Saccus vasculosus) zu bilden, welche im allgemeinen das charakteristische Merkmal der Hirnnaht darstellen. Die Tatsache des Eintritts des N. terminalis bei den Dipnoern in die untere Gehirnfläche am vorderen Rande des Recessus praeopticus (Pincus [54]) ist weniger paradox als sie auf den ersten Blick erscheinen könnte; das Chiasma opticum, welches auf der ventralen Oberfläche des recenten Gehirns liegt, behält eigentlich seinen Zusammenhang mit dem dorsalen Gebiet bei, so wie das Pineal- und Parapinealorgan. —

Ich glaube die zu Anfang mir gestellte Aufgabe in einem gewissen Maße gelöst zu haben. Die allgemeine Struktur, die Typen der Elemente, ihre gegenseitigen Beziehungen und teilweise auch ihre Topographie im Rückenmark bleiben die gleichen im Gehirn bis zum Mittelhirn einschliesslich. Das Rückenmark, das verlängerte Mark und das Mittelhirn stellen den primären Abschnitt des Zentralnervensystems dar — die Archimedulla der Wirbeltierverfahren. Das Zwischenhirn und das Vorderhirn entwickeln sich bloss aus dem dorsalen Abschnitt des Vorderendes der Archimedulla; im Gegensatz zu dieser stellen sie das Archencephalon dar.

### Nervus mesencephalicus.

An beiden Seiten des Mittelhirns des *Ammocoetes* entspringt der Nervus mesencephalicus, der nach seinem peripheren und zentralen Verlauf ein sensibler Nerv ist. Seine Ursprungsstelle befindet sich an der Grenze des Mittelhirns mit dem Zwischenhirn, also beinahe in der Mitte des Abstandes von dem hinteren Ende der Hemisphäre bis zum Kleinhirn, in der dorso-lateralen Region der Seitenfläche. Der Nerv ist ausschliesslich durch Färbung nach dem Verfahren von R. y Cajal zu finden. Er besteht aus 6—7 feinen Nervenfasern, die im Mittelhirn bis an das zentrale Grau gelangen, dann kaudalwärts biegen und inmitten der Fasern des Tr. spino-thalamicus verschwinden. Der Nervus mesencephalicus stellt den N. thalamicus von J. Platt in weiterer Ausbildung dar. Näheres über ihn siehe in meinem Artikel im „Anat. Anzeiger“ 1909 (78).

### Diencephalon.

Die direkten motorischen Bahnen fehlen im Diencephalon und sind nur die Koordinations- und Assoziationszellen vorhanden. Die mediale Assoziationszone zeigt eine mächtige Entwicklung, indem sie die Nuclei thalami bildet, die laterale Zone konzentriert sich in die Ganglia habenulae. Ausser den letztgenannten Ganglien sind keine Nervenzellen in der sonst ependymatösen dorsalen Wand des Diencephalon zu finden. In der ventralen Wand häufen sich die eigentümlichen Nervenzellen und im Gebiet des Chiasma opticum entwickeln sich die Kommissuren von dem assoziativen Typus. Das Chiasma selbst, wie ich hier betonen möchte, scheint die Kreuzung der Assoziationsfasern zu sein, da die Netzhaut nach ihrer Entstehung einen modifizierten Abschnitt des Gehirns darstellt und ihre Ganglienzellen nur die Assoziationszellen sind, die die Lichtreize von den eigentlichen perzipierenden Elementen der Netzhaut zu den Koordinationszentren führen.

Nach dieser kurzen Einführung gehe ich zu meinen eigenen Beobachtungen über.

### Eigene Untersuchungen.

Im Zwischenhirne gehört die grösste Anzahl der Zellen zu den kleinen. Quantitativ nehmen die erste Stelle die Zellen der ersten und zweiten Nuclei thalami ein. Die Zellen dieser Nuclei

färben sich häufig nach dem Verfahren von Golgi und hauptsächlich mit Hilfe solcher Präparate konnte ich sie näher studieren.

Die Thalamuszellen zeigen fast gleiche Grösse und besitzen pyramidale Form. Unter den Fortsätzen, die gewöhnlich am lateralen Ende der Zelle entspringen, findet sich immer ein langer Hauptfortsatz, der nach der Gehirnoberfläche zieht, wo seine Endfäden das Geflecht bilden. Noch bevor er die Oberfläche erreicht hat, gibt der Hauptfortsatz den Neuriten ab oder biegt sich rechtwinklig frontalwärts und verläuft weiter als eine gleichmässig dicke Faser. Diese Nervenfortsätze bilden ein lockeres Bündel, das sich nach dem Vorderhirn begibt. Im frontalen Querschnitte durch das Thalamusgebiet liegt das Bündel, das ich *Tr. thalamo-frontalis* nenne, ventral von dem *Tr. opticus* (Fig. 62, Taf. XXXVII).

Der oberflächliche Plexus im Thalamusgebiet erreicht nicht annähernd die Dichtigkeit und die Regelmässigkeit, die ich im Plexus perimedullaris finde. Die Mehrzahl der Verästelungen der Fortsätze der Zellen bleibt in der Tiefe des Markes, eine Art des *Stratum moleculare* bildend. Besonders arm sieht der Plexus im Abschnitte der Oberfläche aus, wo die Fasern des *Tractus opticus* verlaufen, obgleich dieser *Tractus* von den Endverästelungen der Dendriten der Thalamuszellen durchsetzt ist.

Ausser den Verästelungen der Thalamuszellen endigen im *Str. moleculare* und in dem oberflächlichen Geflecht die Fasern des *Tr. spino- und bulbo-thalamicus* (Fig. 58, Taf. XXXVI). Zu den Körpern der Thalamuszellen zeigen die Fasern dieser Bahnen keine unmittelbare Beziehung. Es biegt sich gewöhnlich die ganze Faser lateralwärts, oder verzweigt sich noch in der Tiefe des Markes und an die Peripherie gelangen nur die Endäste; die varikösen Fädchen derselben ziehen quer über die Oberfläche und verflechten sich mit Fädchen anderen Ursprungs. Es bleiben auch viele variköse Endfädchen in der Tiefe des *Stratum moleculare* (Fig. 58, Taf. XXXVI).

Mit Hilfe der drei Hauptverfahren der Färbung gelang es mir, genau den Kern der *Comm. supraoptica* zu bestimmen. Der grösste Teil seiner Zellen findet sich fast unter dem *G. habenulae*, es sind aber einige Zellen weiter kaudalwärts in die Gegend der *Comm. posterior* gerückt.

Die vordere Gruppe der Zellen unterscheidet sich scharf von dem Thalamus s. str. und besteht aus den bi- und multipolaren Zellen (Fig. 63, Taf. XXXVII), deren Nervenfortsatz in die Comm. supraoptica hinabsteigt und nach der anderen Seite des Gehirns zieht. Die Endverästelungen verlieren sich in der Molecularschicht des Thalamus.

In Übereinstimmung mit den Beschreibungen der Mehrzahl der Autoren finde ich, dass die G. habenulae ausschliesslich aus den Zellen bestehen, deren Nervenfortsätze in die Meynertschen Bündel übergehen. Dank der oberflächlichen Lage sind die Zellen der Methylenblaufärbung leicht zugänglich. Mit Hilfe dieses Verfahrens lässt sich ein oberflächliches Dendritengeflecht (Fig. 60, Taf. XXXVI) beweisen. Aber an diesem Geflecht nehmen nur die Dendriten derjenigen Zellen teil, die ganz aussen liegen. Nicht selten entsteht von dem Dendrit der Nervenfortsatz, der anfangs auch oberflächlich verläuft, dann in die Tiefe hinabsteigt. Die Zellformen der tieferen Schichten kann man nur auf den Golgipräparaten sicher studieren (Fig. 64, 65, Taf. XXXVII). Die Zellen sind gewöhnlich birnförmig oder hutförmig, minder oft bipolar. Ausser dem Nervenfortsatze entstehen von dem zentralen Ende der Zelle einige Dendriten, oder werden die Kollateralen gebildet. Diese und jene verflechten sich miteinander im tiefen Plexus des G. habenulae und mit demselben Plexus sind die Kollateralen oder die Endausbreitungen der Fasern des Tr. olfacto-habenularis verbunden. Nach dem Ramón y Cajalschen Verfahren bekam ich niemals die typische Neurofibrillenfärbung des Meynertschen Bündels. Nach Golgi- und Methylenblaufärbung sind die Fasern als sehr feine, fast rosenkranzförmige Fädchen gefärbt, die vollständig nackt, d. h. durch kein Neuroglia-gerüst miteinander verschmolzen sind. Hier und da treten zwischen den kleinen Zellen die grösseren derselben Form, die beim erwachsenen Petromyzon durch Schilling (67) beschrieben waren, als ein Bestandteil in der Ursprungsstelle des linken Tractus habenulo-peduncularis, auf. Ich finde bei *Ammocoetes* keine so strenge Lokalisation der grösseren Zellen, vielmehr liegen sie verstreut in beiden Ganglien.

Zur Bildung des tiefen Geflechts in den Ganglien tragen noch die Zellen der angrenzenden Gebiete des Thalamus und des Nucl. comm. posterioris bei. Die Dendriten der Zellen der letzt-

genannten Kerne dringen in das kaudale Gebiet der *G. habenulae* ein und schicken ihre Endverästelungen in das tiefe Geflecht.

Mit dem linken *G. habenulae* verbinden sich, wie gut bekannt ist, die Nervenfasern, deren Ursprung im Parapinealauge liegt. Soviel es mir gelang, mit Hilfe der Methylenblaufärbung zu erkennen, bleiben die Endfäden der Parapinealfasern nicht im *G. habenulae*, sondern schliessen sich der *Comm. habenularis* an und treten zusammen mit den Fasern derselben in die oberflächlichen Schichten des Präthalamus, um sich hier im oberflächlichen Geflecht zu verbreiten. Nach diesem Befund halte ich es für möglich, den Präthalamus in gewissem Maße für ein rudimentäres Perzeptionszentrum des parapinealen Auges zu halten. Eine andere Bedeutung des Präthalamus lässt sich bei *Ammocoetes* kaum vermuten, da ungeachtet der grossen Zahl der Zellen der Präthalamus von *Ammocoetes*, nach meinen Untersuchungen, keine eigenen aus- oder zuführenden Bahnen hat. Die Zellen im Präthalamus, welche ich mit Methylenblau zu färben vermag, sind den Thalamuszellen sehr ähnlich. Ihre peripheren Dendriten dringen zwischen die Fasern der Taeniabahn, um an der Oberfläche des Präthalamus ein Geflecht zu bilden. Das zentrale Ende der Zelle gibt auch die feinen, zarten Fädchen, die kaum den Namen eines Nervenfortsatzes verdienen; sie sinken, dicht dem Ependym anliegend, in das Striatum, eine wenig differenzierte Verbindung der beiden Gebiete verwirklichend. Das Striatum bei *Ammocoetes* wird den olfactorischen Bahnen untergeordnet, und der Präthalamus hat vielleicht die Aufgabe, die Lichtempfindungen des Pineal Auges mit den olfactiven Reizen in Zusammenhang zu bringen. Ähnliches wiederholt sich mit den Lichtempfindungen der übrigen Augen im Thalamus und im Tectum opticum.

Vor vier Jahren, als ich das Studium des Gehirns von *Ammocoetes* angefangen hatte, war ich sehr erstaunt, als ich auf meinen Golgipräparaten wahrnahm, dass die Fasern des Tractus olfacto-habenularis im *G. habenulae* meistens gar nicht endigen, sondern in den Präthalamus der anderen Seite übergehen und in die entsprechende Hemisphäre des Prosencephalon treten. In den letzten Jahren sind schon sehr bestimmte Angaben zugunsten der kommissuralen Bedeutung des Tr. olfacto-habenularis erschienen. Deswegen richtete ich auf diese Frage besondere Aufmerksamkeit.

Die sagittalen Schnitte des *Ammocoetes*, die nach dem Golgi-Verfahren behandelt waren, haben mir besonders lehrreiche Bilder geliefert. Im Präthalamus verlaufen die Taeniafasern geradlinig, selten bilden einzelne Fasern Biegungen oder Schleifen. Es kommen Kollateralen vor. Manche Fasern dringen nicht in das G. habenulae und biegen sich unter demselben kaudalwärts, bis sie in ihrem Verlauf das Bündel erreichen, das von den Autoren *Tr. thalamo-habenularis* bezeichnet wurde. In dieses Bündel eintretend gehen sie in den Thalamus über. Ich nenne solche Fasern *Fibrae olfacto-thalamicae rectae*.

Die übrigen Fasern bilden in dem G. habenulae teilweise die *Comm. habenularis*, teilweise zerstreuen sie sich zwischen den Zellen; sie sind alle scharf und winkelig gebogen. Jedenfalls endigen manche Fasern im tiefen Geflecht, andere aber schicken nur die Kollateralen hinein. Die Endäste verflechten sich nicht selten zu den echten Glomeruli im tiefen Geflecht und verlaufen manchmal sehr weit und regellos zwischen den Zellen des G. habenulae, wo sie immer noch von den Fasern der Meynertschen Bündel durch eigentümliche Knickungen (Fig. 66, Taf. XXXVII) sich gut unterscheiden lassen.

Die *Commissura habenularis* verlassend, ordnen sich die Fasern zu zwei Bündeln. Das vordere schliesst sich dem *Tr. taeniae* an und steigt in den *Lobus olfactorius*, die *Pars commissuralis tractus taeniae* bildend, herab. Das hintere Bündel nenne ich *Fibrae olfacto-thalamicae cruciatae*, da sie durch den *Tr. thalamo-habenularis* in den Thalamus hineindringen. Entgegen Jonstons Behauptungen fand ich in dem G. habenulae keine Endverästelungen der Fasern aus den *Tr. habenulo-pedunculares*, die für die Neuriten der Zellen des G. *interpedunculare* angenommen werden könnten.

Die afferenten Bahnen aus dem Vorderhirn sind im Thalamus sehr wenig ausgesprochen. Beim erwachsenen *Petromyzon* hat man den *Tr. strio-thalamicus* als eine distinkte Bahn aus dem Striatum beschrieben (Jonston, Schilling, Kappers). Bei *Ammocoetes* finde ich nur locker liegende Fasern, die von den ebenfalls lockeren Fasern des *Tr. strio-hypothalamicus* gar nicht scharf abgegrenzt sind.

Um die eben besprochenen Beziehungen kurz zu wiederholen, hebe ich hervor, dass die Dendriten der Thalamuszellen



in Kontaktverbindung mit den Endverästelungen der Tr. spino-thalamicus, bulbo-thalamicus, strio-thalamicus und Fibrae olfacto-thalamicae sich befinden. Die Kerne der linken und rechten Seite sind sekundär durch die Comm. supraoptica in dem frontalen Ende und durch die Comm. posterior in dem kaudalen Teil miteinander verbunden. Die Beziehungen der Thalamuszellen zu den Fasern des Tr. opticus werden wohl im kaudalen Teil direkt oder vermittelt des oberflächlichen Geflechts verwirklicht. Nun gibt auch der Thalamus eine efferente Bahn: Tr. thalamo-frontalis, von dem ich weiter noch ausführlicher berichten werde.

Der Hypothalamus des *Ammocoetes* ist nach meinen Untersuchungen entschieden weniger differenziert, als bei dem erwachsenen *Petromyzon*. Jedenfalls kann man drei Recessus (R. infundibularis, R. lobi lateralis, R. mammilaris) deutlich unterscheiden, aber die entsprechenden Markbildungen haben denselben Bau und die Verbindungen stellen ein sehr diffus verteiltes System dar.

Im eigentlichen Hypothalamus unterscheide ich zwei Arten der Bahnen, die nach entgegengesetzten Richtungen streben: Decussatio postoptica und Tr. strio-infundibularis.

Die Ursprungszellen der Dec. postoptica treten noch im subtectalen Gebilde des Mittelhirns (Fig. 47, Taf. XXXIV und 59, Taf. XXXVI), frontal von den Oculomotoriuskernen, auf; die Zellen sind meistens bipolar. Der dorsale Fortsatz scheint ein Dendrit zu sein, verästelt sich in der Molecularschicht der Thalamusoberfläche, steht also in Verbindung mit den Verästelungen der Dendriten der Thalamuszellen und der Zellen des Nucleus comm. posterioris. Der ventrale Fortsatz verästelt sich bei einer Art der Zellen unweit von dem Zellkörper, indem er dichte Endbäumchen bildet. Bei anderen Zellen sieht er ganz wie ein Nervenfortsatz (Fig. 47, Taf. XXXIV und 58, Taf. XXXVI) aus und läuft in die postoptische Kommissur. Das gesamte System stellt ein ganz lockeres und unregelmässiges Geflecht von Fasern dar, die in sehr verschiedenen Gebieten desselben Systems endigen und von den Zellen der beschriebenen Arten mit unwichtigen Variationen begleitet sind. Nach der Überkreuzung in der Decussatio kehren die Fasern in dasselbe antimere System wieder, manche Fasern sind gar nicht überkreuzt.

Dasselbe Bild zeigt das Ursprungsgebiet des *Tr. strio-infundibularis* (Fig. 58, Taf. XXXVI). Grössere und kleinere Zellen, die seinen Kern bilden, finden sich ausserhalb des Stratum weiter kaudalwärts im Zwischenhirn bis zum Thalamus. Die Zellen sind bi- und unipolar, manchmal gibt es auch Zellen mit den gut ausgebildeten Verzweigungen der Dendriten. Die Nervenfortsätze verlaufen in dem Hypothalamus; nach den Fibrillenfärbungen erscheinen sie als ein mehr oder minder deutlich abgegrenztes System von lockeren Fasern, in Wirklichkeit aber, wie die Methylenblaufärbung am deutlichsten zeigt, endigen die Fasern in sehr verschiedenen Abständen von der Zelle selber.

Die eben beschriebenen Bahnen sehen wie solche aus, die noch nicht endgültig differenziert sind. Nach den Untersuchungen anderer Autoren könnte man denken, dass beim erwachsenen *Petromyzon* im Hypothalamus schärfer abgegrenzte Verbindungen mit dem *Cerebellum*, *Infundibulum s. str.* und *striatum* entstehen.

In der Wand des *Infundibulum* finden sich sehr bemerkenswerte Nervenzellen dort, wo die Wand aus Nervengewebe besteht; sie waren zuerst von *Jonston* beschrieben, nur konnte man aus der Arbeit von *Jonston* nicht mit Sicherheit schliessen, inwieweit es sich um wirkliche Nervenzellen handelt. Das Methylenblau ist ein ausgezeichnetes Mittel für Färbung dieser Zellen und beseitigt jeden Zweifel an deren nervöser Natur.

Der Leib der Zelle schmiegt sich eng an das *Ependym* und sendet gegen den Zentralkanal einen feinen zentralen Fortsatz, der zwischen den *Ependymzellen* bis in die Lichtung des Kanals hineintritt und dort mit einem kleinen Knöpfchen endet. Derselbe zentrale Fortsatz findet sich auch bei den Zellen, die gar nicht dicht neben dem *Ependym* liegen (Fig. 48, Taf. XXXIV), darum ist es nicht zulässig, den zentralen Fortsatz nur als die Folge der mit den *Ependymzellen* gemeinsamen Ursprungsweise zu deuten, wie es bei einigen Zellen im Rückenmark und in der *Medulla oblongata* möglich war. Der zentrale Fortsatz der *infundibulären Zellen* scheint eine konstante funktionelle Anpassung zu sein.

Sehr bald nach ihrem Ursprung nehmen die lateralen Fortsätze das Aussehen von Endfäden an und verästeln sich nach allen Richtungen. Häufig, aber nicht immer, verläuft einer der Fortsätze über eine längere Strecke, unterscheidet sich

aber sonst von den anderen Fortsätzen in keiner Beziehung. Einzelne solcher Fasern gelangen in das Striatum, den Isthmus und sogar den dorsalen hinteren Abschnitt des Prosencephalon. Sie bilden aber keine differenzierten Bahnen und sind mit zahlreichen Kollateralen versehen. Die Anordnung und die Art der Zellen sind in der ganzen Wand des Infundibulum gleich, nur topographisch lassen sich die verschiedenen Bildungen, wie z. B. das C. mammillare, unterscheiden.

Die Ependymzellen im Infundibulum tragen Flimmerhaare, welche an der unteren Fläche des Tuberculum post. besonders lang sind. Bei der Methylenblaufärbung *intra vitam* bemerkt man immer eine ungemein lebhaft Zirkulation der intracerebralen Flüssigkeit im Infundibulum. Dasselbe scheint bei Ammocoetes ein zentrales Organ für die Zirkulation der intracerebralen Flüssigkeit zu sein und deswegen haben wahrscheinlich die Nervenzellen der Wand des Infundibulum eine unmittelbare Beziehung zu dieser Funktion.

Die infundibulären Zellen sind wohl nach ihrer Form mit den bipolaren Netzhautzellen vergleichbar, und hauptsächlich bei Fischen zeigen die letzteren dasselbe Verhalten gegen die Stäbchenzellen, wie die ersteren gegen die Flimmerzellen. Beide Arten von Zellen sind mit zentralem Fortsatz versehen; nur dringt dieser in der Netzhaut durch die *Limitans externa* zu den Stäbchen, wie das Endknöpfchen der infundibulären Zellen zwischen den Flimmerhaaren verborgen liegt. Der andere Fortsatz der Bipolarzelle hat ebensowenig das Aussehen eines Neuriten, als bei den infundibulären Zellen. Diese Vergleichung bekommt besonderen Sinn in Anbetracht des ursprünglichen Zusammenhangs der Netzhaut mit der infundibulären Region des Gehirns.

Ogleich die Bahnen, die im Infundibulum entspringen, keineswegs scharf voneinander abgegrenzt sind, kann man doch einige Bündel gut unterscheiden: Tr. infundibulo-frontalis, Pedunculus corporis mammillaris und Tr. sacci vasculosi.

Die erste dieser Bahnen wird in der Schillingschen Arbeit Tr. fronto-infundibularis genannt. Ich bezeichne sie umgekehrt, da ich mich von ihrem Ursprung von den infundibulären Zellen durch Golgipräparate überzeugte. Die zweite Bahn war von Jonston unter der Bezeichnung Tr. mammillo-bulbaris

beschrieben. Nach meinen Untersuchungen bei *Ammocoetes* überschreitet er nicht das Isthmusgebiet. *Tractus sacci vasculosi* entspricht dem *Tr. thalamo-saccularis* von Jonston, dessen Ursprung von dem Verfasser ganz falsch angegeben ward. Nach meinen Untersuchungen entspringt er zusammen mit dem *Ped. corporis mammillaris* im *Lobus mammillaris*; dazu gesellen sich noch die Fasern aus den *Lobi laterales*. Der gesamte *Tractus* biegt in die hintere und dann untere Wand des *Rec. saccularis* hinein. Seine Endäste laufen zwischen den zylindrischen Zellen der *Sacculus*wand (Fig. 69, Taf. XXXVII) und endigen mit den varikösen Fädchen, die zwischen den Zellen nach auswärts durchdringen. Diese Endfädchen sehen ganz wie die sensiblen Endfädchen des zylindrischen Epithels anderer Organe von *Ammocoetes* aus.

Zum Schluss bleibt mir nur über das *Chiasma opticum* zu sprechen. Seine Fasern bilden im Gebiete des *Infundibulum* keine Verästelungen, sind zart, leicht varikös, biegen oder knicken sich gar nicht und ähneln sehr den Fasern der Meynertschen Bündel. Das *Chiasma* selbst liegt in einem Geflecht der Fortsätze der angrenzenden Zellen des *Infundibulum* so, dass die Verästelungen der Fortsätze zwischen die *Opticus*-fasern hineindringen.

Ebenso wie im Rückenmark kann man bei den Schaltzellen den Nervenfortsatz nur nach seinen topographischen Verhältnissen unterscheiden; auch im Zwischenhirn gibt es Übergangsformen von den spezifischen Koordinationselementen von der Art der amakrinen Zellen zu den unzweifelhaften Assoziationselementen mit mehr oder minder deutlichem Nervenfortsatz. Doch werden die Koordinationzellen im *Diencephalon* in den Hintergrund gestellt und diese Gehirnabteilung nimmt par excellence eine assoziative Bedeutung an.

#### Untersuchungen anderer Forscher.

Die Angaben der Mayerschen Arbeit (43) über die Thalamusbestandteile überragen in keiner Weise die theoretischen Ausführungen, die man nach den tatsächlichen Befunden von Ahlborn (1) a priori machen darf. Nach Fr. Mayers Angaben überkreuzen sich die Neuriten mancher Zellen des Thalamus von *Ammocoetes* in der *Comm. habenularis* (nach Mayer „superior“), dann bilden sie den *Tr. thalamo-olfactorius* und finden ihre Endstätte im *Lobus olfactorius*. Die Nervenfortsätze anderer Zellen schliessen

sich an die Bahn, die vom Verfasser den Namen „Stabkranz“ bekommen hat an. Eine dritte Art von Zellen schickt ihre Neuriten noch zur *M. oblongata* hin.

Im Hypothalamus unterscheidet der Verfasser die Zellen der vorderen und hinteren Hälfte, und unter den Zellen der hinteren Hälfte sind wieder zwei Arten bemerkbar: die Nervenfortsätze einiger Zellen kreuzen sich in der *Comm. habenularis*, die übrigen gehen in die *Medulla oblongata*. Die Zellen der vorderen Hälfte des Hypothalamus senden ihre Nervenfortsätze in das Vorderhirn, seine Endverzweigungen verästeln sich schon teilweise im *Striatum*, oder schliesslich in der Rinde der Hemisphären. Eine gewisse Anzahl der Fasern kreuzt sich in der *Comm. anterior* oder in der *Comm. infundibularis* am Boden des *Infundibulum*. Das „Stabkranzsystem“ entspricht einerseits dem Hinterhirn, andererseits dem *Tectum* und bildet die Überkreuzung im Chiasmagebiete (*Comm. postoptica* anderer Forscher) — „*Comm. transversa*“. In dieser Kommissur sind noch die dicken Dendriten der Kolossalzellen des Mittelhirns eingeschlossen, dieselben müssen nach den Ansichten des Verfassers in die antimeren Kolossalzellen gelangen.

Jonston (31) gibt eine ziemlich kurze Beschreibung des Thalamus des erwachsenen *Petromyzon*. Die graue zentrale Masse hielt er für den *Nucleus comm. posterioris*. Andere Zellen, nach seiner Vermutung, senden ihre Nervenfortsätze kaudalwärts. Zugleich stellt der Thalamus eine Endstätte für die Fasern aus dem *Striatum* dar.

In dem *G. habenulae* fand der Autor die pyramidalen unipolaren Zellen, deren Nervenfortsatz irgendwo von dem Dendrit entspringt und sich in das *Meynertsche* Bündel begibt. Nun hat Jonston noch die *Fibrae afferentes* in dem *G. habenulae* gefunden, die dem rechten Bündel gehören und im rechten Ganglion mit den kurzen Verästelungen endigen. Die Ursprungsstätte der *F. afferentes* vermutet der Verfasser im *G. interpedunculare*.

Im Hypothalamus unterscheidet Jonston die Strukturen der *Lobi inferiores* (resp. *laterales*), des *Corp. mammillare* und des *Sacculus vasculosus*. Den Hypothalamus s. str. hat er nicht berücksichtigt.

In den *Lobi inferiores* sind die Bipolarzellen vorhanden; der zentrale Fortsatz derselben dringt zwischen den *Ependymzellen* bis in den Zentralkanal hinein, die peripheren verflechten sich in der äusseren faserigen Schicht. Manche Zellen liegen dem *Ependym* dicht an, andere nehmen den Platz in der faserigen Schicht ein und sind häufig mit einem sehr langen zentralen Fortsatz versehen. Derselbe dringt manchmal in die *Ependymschicht* in den ventralen Abschnitt des *Infundibulum*; die Zelle selbst befindet sich dabei in dem vorderen oder mittleren Abschnitt. Die peripheren Fortsätze, welchen der Verfasser die Bedeutung der Dendriten zuschreibt, sind schwach verästelt und gelangen in den Thalamus. Wie die Nervenfortsätze entspringen, berichtet der Verfasser nicht, nimmt aber ihr Vorhandensein und die Teilnahme an der *Decussatio postoptica*, dem *Tractus lobo-bulbaris* und *lobo-cerebellaris* an.

Die Zellen des *Corpus mammillare* sind kleiner als die eben beschriebenen, ihre Nervenfortsätze bilden den *Tr. mammillo-bulbaris*, der in dem basalen Teil des Gehirnes in die *Medulla oblongata* läuft.

Für die Verbindung des *Hypothalamus* mit dem *Vorderhirn* bildet ein Teil der Nervenfortsätze, die im *Infundibulum* entspringen und in der *Decussatio postoptica* kreuzen, den *Tractus lobo-epistriaticus*. *Jonston* gibt, nach der Analogie mit *Acipenser*, den Übertritt einiger Fasern dieser Bahn in die *Comm. anterior* zu. In gegenseitiger Richtung ziehen die Fasern aus dem *Nucleus taeniae* und der Hemisphäre des *Vorderhirns* hin und bilden den *Tr. olfacto-lobaris*, dessen Endverzweigungen sich in allen Abschnitten der *Lobi inferiores* und des *C. mammillare* verbreiten. Im *Saccus* gibt es keine Nervenzellen, Nervenfasern dringen ein aus den *Lobi inferiores*; den Ursprung derselben verlegt der Verfasser in den *Thalamus* und schreibt ihnen die Bedeutung der Kontrolle über die Sekretionstätigkeit des *Saccus* zu.

Wie der Verfasser selbst zugibt, besteht das wesentliche in seinen Untersuchungen in der Betonung der Ähnlichkeit der Zellen des *C. mammillare* mit denen der *Lobi inferiores*. Beide Gebiete sind in genau derselben Weise mit den Endigungen des *Tr. olfacto-lobaris* (des Verfassers) verbunden, deswegen kann man sie als ein einheitliches Gebiet ansehen. Der unbedeutende Unterschied spricht sich nur darin aus, dass mit der *Medulla oblongata* nur die *Lobi* vereinigt sind.

Diese Beschreibung von *Fr. Mayer* lässt der Verfasser nicht ohne Kritik vorübergehen; für durchaus unstatthaft hält er die Annahme eines *Tr. thalamo-olfactorius*, der von den *Thalamus-* und *Hypothalamuszellen* entspringt und in der *Formatio bulbaris* des *Vorderhirns* endet.

Ausserdem leugnet *Jonston* den von *Mayer* beschriebenen „*Stabkranz*“ und spricht seinen Zweifel über die Richtigkeit des von *Mayer* angegebenen Verlaufs der Fasern aus dem *Striatum* in den *Hypothalamus* und in die *Medulla oblongata* aus.

*Schilling* nimmt in seiner Beschreibung des Gehirns von *Petromyzon* (67) an, dass bei diesem Tier höchstens ein Rudiment des *Sacculus* vorhanden ist, und scheidet streng das Gebiet des *Hypothalamus sensu strictiori* von den *infundibulären* Bildungen. Der *Hypothalamus* wird nach seiner Auffassung beim erwachsenen *Petromyzon* von dem runden Körper dargestellt, der unter dem *Tractus opticus* gelegen ist.

In dieser Beziehung zeigt *Ammocoetes* entschieden minder ausgeprägte Verhältnisse, da nach meinen Untersuchungen sich der *Hypothalamus sensu strictiori* nicht durch äussere Merkmale, sondern nur durch die Nerven-elemente von den benachbarten Bildungen unterscheiden lässt. Daher ist die topographische

Bestimmung „unter dem Tractus opticus“ für Ammocoetes nicht zutreffend; der Hypothalamus s. str. liegt jedenfalls unter dem Thalamus und stösst nur vorne an den Tractus opticus.

Den Ansichten von Studnička (72) und von Edinger (9) folgend, neigt Schilling zu der Annahme, dass der Präthalamus, den Jonston als Epistriatum bezeichnet und dem Vorderhirn zugezählt hat, dem Diencephalon zugehöre.

Schilling findet im Präthalamus einen Nervenkernel — Nucleus magnus praethalami —, der keinen Zusammenhang mit irgendwelchen Bahnen hat und von den Fasern der Taenia thalami ganz durchsetzt wird. Diese letzteren Fasern bilden nach der Angabe des Verfassers im Präthalamus Kollateralen ohne eine intimere Beziehung zu den Zellen selbst. Der so zusammengesetzte Präthalamus stellt einen Höcker an dem dorsalen Rand des Diencephalon, kaudal und lateral von der Lamina terminalis, dar. Die Zentralhöhle des Präthalamus wird durch die epitheliale Decke mit den darauf liegenden Pineal- und Parapinealorganen abgeschlossen. Das kaudale Ende des Präthalamus berührt die Gg. habenulae.

Bei Ammocoetes finde ich den Präthalamus in derselben Lage, aber die Zellen sind gar nicht so gross, dass die Schillingsche Bezeichnung — N. magnus — für sie ganz passend wäre. Darum nenne ich dieses Gebiet einfach den Präthalamus.

In der zentralen grauen Masse des Thalamus bemerkte Schilling die Verteilung in zwei Kerne, Nucleus primus et Nucleus secundus. N. primus nimmt den Platz zwischen dem Tractus olfacto-habenularis und Tr. habenulo-peduncularis, N. secundus den zwischen dem Tr. habenulo-peduncularis und der Comm. posterior ein. Der erste Kern ist Endstätte des Tr. bulbo-thalamicus, der zweite — Strio-thalamicus.

Diese Verteilung der Endfasern auf den beiden Kernen bei Ammocoetes konnte ich nicht bestätigen.

Eine besonders ausführliche Beschreibung hat Schilling den Gangl. habenulae gewidmet. In jedem Ganglion unterscheidet er den kaudalen Abschnitt, in welchem die Fasern der Taenia eintreten, und den frontalen, wo sich der Tr. habenulo-peduncularis bildet. In dem kleineren linken Ganglion ist noch ein Abschnitt, der mit dem Stiel des parapinealen Auges in Zusammenhang steht.

Unter den einförmigen Zellen, die beide Ganglien anfüllen, bemerkt der Verfasser grössere birnförmige Zellen, die dem linken Tr. habenulo-peduncularis Ursprung geben. Die Nervenfortsätze teilen sich im Ganglion T-förmig, doch blieben die Beziehungen dieser Teilungsweise zu den Fasern des Tractus unaufgeklärt.

Nach des Verfassers Ansichten bilden die Fasern der Taenia im Ganglion nur die Kollateralen, indem sie durch die Comm. habenularis in den Tr. taeniae der anderen Seite hinziehen. Im

Gegensatz zu den bisher herrschenden Meinungen sieht Schilling in der *Comm. habenularis* eine echte Kommissur der *Lobi olfactorii*. Was *Ammocoetes* betrifft, so schliesse ich mich in dieser Beziehung der Meinung von Schilling an.

In dem vorderen Teil des eigentlichen Hypothalamus sind nach des Verfassers Beschreibung die Zellen verschiedener Form und Grösse zwischen den Fasern der *Decussatio postoptica* verstreut.

Der Verfasser nennt sie „basale Zellen des Thalamus“, aber er konnte einen Zusammenhang derselben mit Bahnen nicht feststellen. Soweit ich die Verhältnisse bei *Ammocoetes* finde, sind diese Schillingschen basalen Zellen die Ursprungszellen der vorderen Fasern der *Decussatio*, also die charakteristischen Elemente des Hypothalamus s. str.

Im Infundibulumgebiet unterscheidet Schilling auf dem Grunde der Gruppierungen der afferenten Fasern den *N. lateralis tuberculi* und den *N. frontalis*; der erstgenannte entspricht den makroskopisch bemerklichen *Lobi inferiores (laterales)*. Ausser den kleinen Zellen gibt es hier auch Elemente von der Art der basalen Thalamuszellen; ihre Fasern laufen durch das ganze Infundibulum und entsprechen der *Comm. infundibularis* von Mayer.

Für mich ist es klar, dass der Verfasser durch die von ihm makroskopisch bestimmten Grenzen des Hypothalamus irre geführt ist und die typischen hypothalamischen „basalen“ Zellen mit den infundibulären Zellen in einen Haufen zusammengeworfen hat. Ich möchte auch der Bemerkung Raum geben, dass der Verfasser überhaupt seine Angaben zu wenig mit den Golgi-Bildern von Johnston in Übereinstimmung zu bringen versucht hat: er nimmt sogar das Vorhandensein eines mehrschichtigen Epithels in der Infundibulumwand an, was wahrscheinlich der Schicht der eigentümlichen Zellen mit dem intraependymalen Fortsatz entspricht.

Den *Tractus sacco-thalamicus* hat Schilling nicht als eine streng bestimmte Bahn gefunden und vermutet das Vorhandensein seiner Fasern in der *Decussatio postoptica*, die nach des Verfassers Ansichten eine so einheitliche Bildung darstellt, dass es kaum gelingen werde, bei detailliertem Studium die einzelnen Bahnen darin zu unterscheiden. Doch hält es Schilling für statthaft, diejenigen Bahnen, die nur bei den höheren Fischen gut differenziert sind, auch hier anzunehmen. So gehören hierher die beiderseitigen Verbindungen des Tuberculi und die einzelnen



Fasern, die dicht am Ventrikel laufen und den *Fibrae ansulatae* im Sinne von Bellonci entsprechen.

Die Hauptmasse der feinen Fasern der *Decussatio postoptica* verliert sich nach Schillings Beschreibung in dem hinteren subtectalen Gebiet, einige Fasern endigen vielleicht ohne Kreuzung im vorderen Hypothalamus.

Bei Ammocoetes finde ich in der *Decussatio postoptica* dieselbe Anordnung, nur sind die Verhältnisse noch mehr indifferent.

Den *Tr. lobo-epistriaticus*, den Jonston beschrieben hat, taufte Schilling zugunsten der neuen Auffassung des Präthalamus in den *Tr. olfacto-tegmentalis*.

Im *Tr. opticus* unterscheidet Schilling zwei Wurzeln — eine grössere laterale und eine kleinere mediale, die Kreuzung der letzteren liegt unmittelbar unter dem Ependym. Die mediale Wurzel fliesst endlich mit der lateralen zusammen.

Bei Ammocoetes finde ich keine solche Trennung des *Tr. opticus*. Von anderen Verbindungen erwähnt der Verfasser die Bahnen von den *Lobi inferiores* zum *Cerebellum*, *Tr. lobo-cerebellaris*, nur ist er schwach entwickelt und bildet keine Überkreuzung. Diese Verbindung bei Ammocoetes stelle ich ganz in Abrede.

Zu den Angaben der Monographien gibt Edinger in seinem Lehrbuche (11) einige Bemerkungen, die auf persönlicher Kenntnis begründet sind. Den Ansichten von Schilling folgend, nimmt er die *Comm. habenularis* für eine echte Kommissur der *Nuclei taeniae* an.

Nach den Ergebnissen der angeführten Untersuchungen anderer Forscher konnte man im Diencephalon des *Petromyzon* folgende Bahnen annehmen: *Tr. bulbo-spino-thalamicus*, *Tr. strio-thalamicus*, *Tr. olfacto-habenularis*, *Tr. olfacto-lobaris*, *Tr. olfacto-tegmentalis*, *Tr. strio-infundibularis*, *Tr. habenulo-peduncularis*, *Tr. lobo-bulbaris*, *Tr. lobo-cerebellaris*, *Tr. mammillo-bulbaris*, *Tr. thalamo-habenularis*, *Tr. thalamo-saccularis*, *Decussatio postoptica*, *Chiasma optica*, *Commissura supraoptica*, *Commissura habenularis*, *Tr. sacco-thalamicus*. Bei Ammocoetes finde ich deutlich entwickelt nur die folgenden Bahnen: *Tr. olfacto-habenularis*, *Tr. thalamo-habenularis*, *Tr. habenulo-peduncularis*, *Tr. bulbo-spino-thalamicus*, *Tr. strio-thalamicus*, *Tr. strio-hypothalamicus*, *Tr. strio-infundibularis*, *Tr. thalamo-frontalis*, *Tr. mammillo-peduncularis*, *Tr. sacci vasculosi*, *Tr. thalamo-frontalis*, *Chiasma opt.*, *Decussatio*

postoptica, Commissura supraoptica, Commissura habenularis, Tr. infundibulo-frontalis.

Unter der Bezeichnung Tr. infundibulo-frontalis verstehe ich den Tr. olfacto-lobaris auctororum, den Tr. mammillo-peduncularis möchte ich lieber Pedunculus corp. mammill. nennen, den Tr. thalamo-saccularis taufe ich in Tr. sacci vasculosi.

### Prosencephalon.

#### Allgemeine Übersicht.

Die morphologische Bedeutung und der vergleichend-anatomische Sinn der Teile des Prosencephalon sind im Gegensatz zu den anderen Gebieten des Gehirns bis jetzt noch streitig. In dem Bestreben, die verschiedenen Abschnitte des Vorderhirns der niederen und höheren Wirbeltiere zu homologisieren, schlagen die Forscher verschiedene Wege ein. Manche glauben, dass die Untersuchung der Gehirne der niederen Tiere das einzige zum Ziele führende Mittel sei. Andere dagegen halten die Verhältnisse des Nervensystems der höheren Tiere für besser bekannt und ziehen es vor, von dem Bekannten auf das Unbekannte zu schliessen; sonst gerät nach ihrer Aussage die ganze Untersuchung beim ersten Fehler auf einen falschen Weg. Die Forscher dieser Richtung finden selbstverständlich diejenigen Teile, die bei den höheren Tieren im Vorderhirn vorhanden sind, auch bei niederen Tieren entwickelt und vernachlässigen dabei die Möglichkeit noch indifferenter Zustände und allmählicher Evolution. Ihre Behauptung, dass wir über das Nervensystem der höheren Formen bessere Kenntnisse besitzen, mag ganz richtig sein, aber nach meiner Meinung drängt sich damit nur die Notwendigkeit der ebenso gründlichen Untersuchung der niederen Formen auf. Nur dann ist die Homologie der verschiedenen Abschnitte des Nervensystems zuverlässig durchzuführen, wenn wir imstande sind, den Teilen des Gehirns der höheren und der niedrigen Formen eine gleich vollständige Charakteristik angedeihen zu lassen. Wenn gegenüber den allgemeinen morphologischen und embryologischen Verhältnissen die niederen Formen das bessere Verständnis der höheren ermöglicht haben, warum soll es mit der histologischen Struktur und den funktionellen Beziehungen anders sein? Die Schrift von Rabi-Rückhard (58) leitet die Epoche des Verständnisses des Vorderhirns ein. Wie jetzt fast in allen Lehrbüchern dargestellt

wird, beweisen die Ergebnisse der R.-Rückhardschen Untersuchungen, dass bei den Teleostiern nur die Basalganglien oder Corpora striata vorhanden sind, und dass diese zwischen sich eine Höhle fassen, welche oben und unten durch Ependym abgeschlossen ist. Die ependymatöse Platte stellt eine rein epitheliale Bildung dar, jedoch homologisiert sie der Verfasser mit dem Pallium der Säugetiere und findet sogar eine Rinne, die der Incisura interhaemispherica des Säugerhirns entsprechen soll.

Später (1894, 61) hat Rabl-Rückhard das Gehirn von *Petromyzon* von dem Gesichtspunkt seiner Theorie beschrieben. Nach seiner Auffassung bildet sich das Vorderhirn als eine unpaare Anlage. Die Zweiteilung derselben tritt erst später und sekundär auf; diese Erscheinung hat sich in dem Laufe der Phylogenese von dem vorderen Ende nach hinten vollzogen. Bei *Petromyzon* hat die Zweiteilung nur die Lobi olfactorii betroffen, die Hemisphären sind noch gar nicht von der Hirnbasis abgegrenzt.

Überhaupt beschränkt, was *Petromyzon* betrifft, R.-Rückhard (1893) seine Annahme auf das ependymatöse Pallium und gibt sogar an, dass der Teil der Hemisphäre über dem Ventrikel zu echtem Hirnmark sich entwickelt. Nur bildet dieser Teil keine Rinde, sondern höchstens die nicht zur Einstülpung kommenden beiderseitigen Fornixleisten (Ammonswindungen).

Studnička (71—75) nimmt das Gehirn der Cyclostomen als Ausgangspunkt weiterer Evolution. Seine Ausführungen stehen in schroffem Gegensatze zu der R.-Rückhardschen Theorie, denn im Gehirne von *Petromyzon* und *Myxine* findet Studnička eine gut entwickelte Rinde und die Hemisphären von der Gehirnbasis ganz abgegrenzt. In der dünnen oberen Platte des *Ventriculus communis* des Vorderhirns sieht er keine der Rinde der höheren Tiere homologe Bildung, sondern die chorioidale Platte.

Das Facit seiner embryologischen und histologischen Beobachtungen wird am besten mit den eigenen Worten des Verfassers wiedergegeben: „Das *Petromyzontengehirn* besitzt kein unpaares Vorderhirn mit einem membranösen Pallium, sondern paarige dickwändige Hemisphären“.

Vergleichend-anatomisch betrachtet, steht das *Petromyzontengehirn* den Gehirnen der Amphibienarten sehr nahe und die paarigen Hemisphären von *Petromyzon* entsprechen vollständig den Lobi posteriores der Hemisphären der Amphibien. Zwischen

dem Bulbus olfactorius und Lobus oder der eigentlichen Hemisphäre nimmt Studnička bei Petromyzon noch ein schmales Zwischengebiet, intercalare Portion, an, die er auch bei Amphibien schon ziemlich breit findet. Diese Portion ist immer hohl.

In diesem Streit der Meinungen schloss sich derjenige Autor, der die in technischer Hinsicht vollkommenste Arbeit über das Petromyzongehirn geliefert hat, den Ansichten von R.-Rückhard an. Ich meine Jonston (31), nach dessen Behauptung die Hemisphäre des Vorderhirns ein Basalganglion darstellt, in welchem das Striatum und das Epistriatum unterschieden werden kann, das Pallium aber durch eine epitheliale Platte vertreten ist.

Edinger teilt auf Grund seiner neuen Bearbeitung des Gehirns von Myxine (10) ungefähr die Ansicht von Studnička. Die Tatsachen der Entwicklungsgeschichte des Gehirns der Wirbeltiere gibt er in folgender Weise wieder: die Hemisphären entstehen aus dem Telencephalonbläschen beiderseits neben der Schlussplatte; die ventrale Hälfte nimmt die Endigungen des Olfactorius auf, schliesst in sich das Corpus striatum und den Nucleus taeniae ein und verdient die Bezeichnung des Hyposphärium. Es gibt auch ein Episphärium, welches in seiner Struktur sehr variabel ist.

Auf Präparate von Kappers sich gründend, nimmt Edinger die Anlage des Episphärium im Gehirne der Teleostier und Ganoiden an. Bei Petromyzon hält der Verfasser für die gleiche Anlage einen kleinen Abschnitt des Hemisphärendachs, der von den Endigungen der olfactorischen Fasern frei ist. Dieselbe Stelle trägt bei den Selachiern zwei kleine Höckerchen, die das ganze Episphärium darstellen sollen; erst bei anderen Tieren entwickelt sich diese Anlage zu der mächtigen Rindenschicht.

Man sieht daraus, dass die Ansichten von Edinger einigermaßen in der Mitte zwischen denen von R.-Rückhard und Studnička stehen.

Eine weitere sinnreiche Bearbeitung fand die Frage durch Ariëns Kappers (34, 35). In seinen letzten Arbeiten hat er die genaue Homologie der Teile und der Bahnen des Gehirns durchgeführt, indem er nicht die äussere Morphologie, sondern die Verbindungen als Kriterium nahm. Dem Beispiel von Edinger folgend unterstützt Kappers bis zu einem gewissen Grad die Ansichten von Studnička. Nach der Annahme von Kappers

findet sich im Vorderhirn der Cyclostomen, besonders in dem von Petromyzon, ein Grundtypus, der bei anderen Fischen nur eine weitere Modifikation erfahren hat. Der Übergang zu den Holocephali scheint höchst natürlich zu sein.

Wie in jedem Gehirn lassen sich bei Petromyzon die Pars latero-dorsalis und die Pars latero-ventralis der Seitenwand des Vorderhirns unterscheiden. Die Pars latero-ventralis stellt nach Kappers das Corpus striatum dar, die Pars latero-dorsalis entspricht dem Pallium. E. Smith (68) und Edinger sind geneigt, nur diejenigen Abschnitte der Rinde Pallium zu nennen, die von den Endigungen der Riechfasern frei sind, also nur die Endstätte der olfactorischen Bahnen der dritten Ordnung. Kappers erkennt diese Notwendigkeit für die Begrenzung der Palliumauffassung nicht an. Wenn man nur die äussere Morphologie berücksichtigen wollte, könnte man den latero-dorsalen Teil der Seitenwand der Hemisphäre für eine sehr primitive palliale Bildung halten. Kappers nennt ihn das Paläopallium, indem er diesen Abschnitt als eine primitivste olfactorische Rinde dem sekundären ammonischen Archipallium und den Anlagen der nicht olfactorischen Rinde resp. Neupallium der höheren Wirbeltiere gegenüberstellt.

Das Paläopallium war also jene Ursprungsquelle, aus welcher sich sehr allmählich das Archipallium entwickelte. Es ist gar nicht notwendig, die Rinde des Lobus olfactorius von dem gesamten Palliumbegriff nur wegen der Abwesenheit der sensiblen Bahnen der dritten Ordnung abzutrennen. Petromyzon hat nur das Paläopallium, das bei den Selachiern sich in die Paläocortex umbildet und die ganze äussere Fläche des Vorderhirns bedeckt; von den Reptilien angefangen bleibt sie wegen des Wachstums des Archipalliums nur an der ventralen Fläche des Gehirns erhalten.

Die kurzen Bahnen verbinden das Archipallium mit dem Striatum proprium, welches in den sekundären olfactorischen Zentren untergeordnetes Gebiet darstellt. In derselben Zeit wird das Striatum bei den Tieren mit gut entwickeltem Epistriatum mit dem letzteren eng verbunden. Das Epistriatum und das Paläopallium finden sich überhaupt in entgegengesetztem Verhältnis. Bei den Tieren mit wenig entwickeltem Paläopallium ist ein grosses Epistriatum vorhanden und umgekehrt. Wegen

solcher Beziehungen setzt Kappers das Epistriatum bis zu einem gewissen Grade funktionell der olfactorischen Rinde gleich. Das primäre Striatum kann man bis zu den Reptilien verfolgen, es verschwindet schon bei den Aplacentaliern. Von der Umbildung desselben in irgend welchen Palliumabschnitt kann keine Rede sein.

Auf der Grundlage der eben angeführten Ansichten von Kappers hatte Sterzi in seinem grossangelegten Buch (70) kein Recht, die Teilung der Hemisphäre von Petromyzon in Striatum und Epistriatum aufrecht zu erhalten, noch weniger diese von Johnston stammende Teilung mit der Edingerschen Teilung in Hyposphärium und Episphärium gleich zu setzen. Nach seiner Ursprungsweise gehört das Epistriatum dem latero-ventralen Teil der Hemisphäre, das Episphärium dem latero-dorsalen an.

Kappers hat die Bezeichnungen Pallium und Striatum in ihrer Anwendung auf Petromyzon vollständig befreit von dem Begriff der höheren Differenzierung dieser Bildungen, der sie ziemlich unbewusst begleitet; es ist wohl unzweifelhaft, dass jener Begriff mit der von den Verhältnissen der höheren Wirbeltiere entnommenen Nomenklatur eng verbunden ist. Nach der Kappersschen Darstellung tritt das Erscheinen der neuen Rindenabschnitte unter dem Bilde einer allmählichen Evolution aus der indifferenten Anlage auf, zu welcher die ganze Hemisphäre von Petromyzon gehört. Die einzelnen Momente der Evolution sind seitens des Verfassers flüchtig angegeben und erklären am besten die histologischen Strukturen, die den Gegenstand meiner Untersuchungen bildeten. Ich werde hier selbstverständlich nur das anführen, was das Paläopallium betrifft, denn nur die Art der Rinde findet sich beim Petromyzon.

Es gibt eigentlich nach der Meinung von Kappers keine echte Rinde bei den Fischen mit dem exvertierten Gehirn wie Ganoiden und Teleostier, obgleich an den Stellen, wo die efferenten Bahnen entstehen, die bipolare Differenzierung der Zelle schon deutlich bemerkbar ist. Ein Schritt zu der Ausbildung der Rinde äussert sich bei vielen Selachiern mindestens im Nucleus taeniae; auch in anderen Abschnitten der Hemisphäre lagern sich die oberflächlichen Zellen plattenweise. Die Mehrzahl bewahrt noch die granuläre Form, einige sind schon pyramidal. Diese typischen paläo-corticalen Elemente bilden in erster Linie die dichte An-

sammlung auf der ventralen Fläche der Hemisphäre, im Nucleus taeniae. Bei den Reptilien äussert sich die Plattenbildung und die pyramidale Form der Zellen deutlich im lateralen Gebiet der Paläocortex, bei den Säugern bildet die olfactorische Rinde Faltungen und die pyramidale Form der Zellen steht in voller Blüte.

Die Zellenanordnung im Paläopallium der Cyclostomen und Amphibien zeigt die grosse Ähnlichkeit mit der ontogenetisch früheren Teilung der Rinde in Mantel und Neuronalschicht. Die Zellen behalten die wenig charakteristische Form der Granulazellen.

Soweit Kappers. Seine Ansichten sind hauptsächlich auf solche Präparate begründet, wo der Zusammenhang der Zellen und der Nervenfasern nur vermutet wird, die Dendriten aber sind nur sehr unvollständig sichtbar. Mit Hilfe der Silber- und der Methylenblaufärbung gelang es mir eine hinreichend vollständige Färbung der Nervenzellen des Vorderhirns von Ammocoetes zu bekommen, und dadurch war es mir möglich, zu entscheiden, ob Kappers mit seinen Ausführungen das Richtige getroffen hat.

### **Eigene Untersuchungen.**

#### **Formatio bulbaris.**

Im grossen und ganzen wiederholt die Glomerularschicht die Struktur der Formatio anderer Wirbeltiere, es sind aber einige Merkmale von spezifischer Bedeutung vorhanden. Die Fasern des olfactorischen Nerven gehören zu den feinsten Nervenfasern von Ammocoetes. Nachdem sie in das vordere Ende des Vorderhirns etwas mehr an der medialen Seite gelangt sind, laufen sie radial nach allen Richtungen und bilden einen Plexus peribulbaris. Sie verzweigen sich, indem von ihnen die Büschel der feinsten varikösen Ästchen entspringen und in die Tiefe der Formatio bulbaris sinken. Indem die Äste der Fasern des Olfactorius den Endästen der Mitralzellen begegnen, bilden sie die Molekularschicht des Bulbus resp. der Formatio bulbaris, die ohne Unterbrechung die gesamte Oberfläche des Bulbus bekleidet. Auf dem frontalen Ende des Bulbus gibt es eigentlich keine Glomerularschicht, sondern nur die Molekularschicht, die noch nicht in Glomeruli geteilt ist. Es ist aber in dem kaudalen Gebiet keine strenge Isolierung der Glomeruli vorhanden, vielmehr ist die Molekular-

schicht als solche kontinuierlich; Glomeruli sind nur durch die Streifen des lockeren Geflechts abgetrennt, haben jedoch weder scharfe Grenzen noch eine streng bestimmte Form. Sie gruppieren sich zu Feldern von annähernd ovaler Form; die dickeren Bündel der Fasern des N. olfactorius laufen bogenförmig an den Grenzen der Felder. An den verschiedenen Stellen zeigt die Molekularschicht wechselnde Dicke, in dem frontalen Gebiet kommt sie fast bis an das Ependym und wird von diesem nur durch die Mitralzellen getrennt. Jeder Glomerulus stellt das Endgebiet des ganzen Bündels der olfactorischen Nervenfasern dar; nur verhältnismässig, indem die Endästchen von jedem Glomerulus zu den anderen überspringen.

Die Molekularschicht ist überhaupt sehr zellenarm, es fehlen ihr sowohl Nervenzellen wie Gliazellen. Nur stellenweise, in den Zwischenräumen der Glomeruli oder Felder, lagern sich die Mitralzellen näher an der Oberfläche des Gehirns. Die grösseren Mitralzellen liegen der Molekularschicht unmittelbar an und verdienen nicht nur der Form, sondern auch der topographischen Lage nach unzweifelhaft ihre Bezeichnung.

Unter den grösseren Mitralzellen unterscheide ich zwei Typen, die mit dichtem und die mit diffussem Dendritensystem. Die Zellen des ersten Typus sind gewöhnlich mit zwei Dendriten versehen, die sich nahe an dem Zelleib zu verästeln anfangen (Fig. 73, Taf. XXXVIII). Man trifft auch Zellen mit nur einem Dendriten. Die Form des Körper der Zelle enthält nichts charakteristisches, die Dendriten zeichnen sich durch ihren sehr unregelmässigen Verlauf aus, biegen sich unter scharfen Winkeln, Halbbogen beschreibend, und zerfallen in der Molekularschicht in eine Masse von Fädchen, die ebenso fein, selbst mit Hilfe des Immersionssystems (Leitz,  $\frac{1}{12}$ ) kaum bemerkbar, und varikös wie die Endfädchen der olfactorischen Fasern sind.

Nicht nur die Verästelungen einer Zelle, sondern auch diejenigen eines und desselben Dendriten sind in keiner Weise nur mit einem Glomerulus verbunden; sie verbreitern sich nur in sehr engen Grenzen (conf. Fig. 73). Der Nervenfortsatz entsteht entweder von dem Zellkörper oder von den Dendriten und unterscheidet sich durch seine geringe Dicke, durch die Abwesenheit der Varikositäten und durch den geraden Verlauf.



Die Mitralzellen des zweiten Typus haben mehr als wie zwei Dendriten (Fig. 74, Taf. XXXVIII), deren Verästelungen das maximale Feld in der Molekularschicht einnehmen. Wie bei den Zellen des ersten Typus biegen sich die Dendriten sehr scharfwinklig, sind reich verästelt und die Äste überkreuzen sich in ihrem Verlaufe. Nicht selten ist es, dass ein Dendrit aus der Molekularschicht weicht und seine Endfädchen in den tiefen Schichten verstreut. Diese tiefen Endfädchen unterscheiden sich immer von den intraglomerulären dadurch, dass sie nicht so zahlreich und nicht mit Varikositäten versehen sind.

In Übereinstimmung mit ihrer Form sind die Zellen des zweiten Typus mit vielen Glomeruli verbunden. In denjenigen Fällen, wo die Hauptmasse der Verästelungen in einem einzigen Glomerulus endet, nähert sich die Mitralzelle sehr den Formen, die von den höheren Tieren bekannt sind (Fig. 71, Taf. XXXVII). Eine solche Mitralzelle lässt sich aber nicht als höhere Stufe der Differenzierung aus einer indifferenten Bildung betrachten. Die *Formatio bulbaris* des erwachsenen *Petromyzon* wiederholt nach meinen persönlichen Untersuchungen alle Einzelheiten ihrer Struktur bei dem *Ammocoetes*.

Zwischen den Mitralzellen und noch tiefer, fast am Ependym, sind bei *Ammocoetes* kleine Zellen verstreut, deren Dendriten an der Bildung der Molekularschicht teilnehmen. Die höchst typischen Elemente dieser Art finden sich hauptsächlich unter der Schicht der Mitralzellen. Sie sind am häufigsten bipolar, ein Fortsatz wird zum Nervenfortsatz, der andere gebt sich ohne Knickungen nach der Molekularschicht und endigt in den Glomeruli. Die Endäste des Dendriten unterscheiden sich gar nicht von denen der Mitralzellen. Wenn eine grössere Zahl der Dendriten vorhanden ist, wiederholen sich Formen der Mitralzellen (Fig. 75, Taf. XXXVIII). Man findet sogar eine Reihe von Übergangsformen von den grossen Mitralzellen zu den bipolaren. In Anbetracht dessen, dass sich die Fortsätze der Zellen beider Arten nicht merklich unterscheiden lassen, zähle ich diese bipolaren Zellen zu den mitralen und nenne sie Mitralzellen des dritten Typus.

Ferner gibt es bipolare Granulazellen des ersten Typus; als solche bezeichne ich die Zellen der tiefen Schichten mit den zur Glomerularschicht aufsteigenden Dendriten; dieselben verästeln sich in verschiedenen Glomeruli und haben immer ein

sehr grosses Verbreitungsfeld. Der Nervenfortsatz unterscheidet sich von den Dendriten sehr deutlich und scheint mit den Neuriten der Mitralzellen zu verlaufen.

Die übrigen, auch meistens bipolaren Granulazellen des Bulbus zeigen gar keine unmittelbare Beziehung zu der Molekularschicht. Ihre Fortsätze verästeln sich und endigen in den tiefen Schichten. Unter ihren Fortsätzen kann keiner mit Sicherheit als Nervenfortsatz angesehen werden. Manchmal unterscheidet sich ein Fortsatz durch seinen langen Verlauf, zieht aber im Bulbus ohne jede Regelmässigkeit. Diese Fortsätze befinden sich besonders in dem ventralen Teil, aus welcher Stelle sie in den Hypothalamus und das Infundibulum übergehen, an die Fasern der Decussatio postoptica und des Tr. strio-infundibularis sich anschliessend.

Die Glomerularschicht ist von der Rinde des Lobus olfactorius scharf abgegrenzt. Ich konnte keine histologischen Merkmale der intercalaren Portion von Studnička finden (72). Die Dendriten der Zellen des Bulbus und des Lobus überschreiten nur ausnahmsweise die Grenzlinie.

Es ist gegenwärtig festgestellt, dass die Nervenfortsätze der Mitralzellen direkt oder via Comm. ant. sich nach der Rinde des Lobus begeben, doch finde ich bei Ammocoetes im Verlaufe der Fasern viele Eigentümlichkeiten. Die Comm. anterior lässt sich leicht mit Methylenblau färben, aber ich konnte niemals ihre Fasern mit irgend einer speziellen Form von Zellen in Verbindung finden und ebensowenig gelang es mir, zu sehen, dass die Fasern von den dicht an der Kommissur liegenden Zellen entspringen. Die Nervenfortsätze der Mitralzellen bilden keine kompakten Bahnen, die bei Petromyzon beschrieben werden und von Edinger den Namen Tr. bulbo-corticales bekommen haben. Ich finde überall zwischen den Zellen des Bulbus die feinen, nicht varikösen Fäden, die in den Bulbus übergehen. Auf dem frontalen Querschnitt, der entsprechend der Grenze zwischen dem Bulbus und Lobus geführt war, sind diese Fasern gleichmässig in der ganzen Schnittfläche verstreut. Im Lobus nähern sie sich der Oberfläche des Gehirns und verästeln sich in den oberflächlichen Schichten, den Plexus periolfactorius bildend.

## Lobus olfactorius.

Die äussere Schicht der Hemisphärenwand bei Ammocoetes nenne ich Rinde. In dem supraventrikulären Teil gelangt die Rinde bis zu den Ependymzellen, in dem subventrikulären schiebt sich zwischen die Rinde und das Ependym der tiefe Nucleus taeniae und das Corpus striatum ein.

Die Rindenzellen (Fig. 72, Taf. XXXVIII) sind sehr einförmig gebaut, sie sind bi- und multipolar, die Dendriten sind fein, wenig geknickt und verbreiten sich sehr weit in den äusseren Schichten, lange Strecken im Plexus periofactorius verlaufend und in demselben Plexus endigend. Bei manchen Zellen nimmt das System der Dendriten eine Hälfte der gesamten Oberfläche des Lobus ein. Die Endverästelungen sind aber nicht so reich, wie bei den Zellen der *Formatio bulbaris*, und bestehen aus starken Endfädchen, die mit grossen Varikositäten versehen sind.

Die Nervenfortsätze entspringen meist von dem Zellenleib (Fig. 72, Taf. XXXVIII), welcher bei manchen Zellen pyramidale Form hat. Die Hauptmasse erhält wohl eine Form der granulären Zellen, aber die Bezeichnung Granulazellen würde für die Rindenzellen zu wenig spezifisch sein. Die primitive Rinde des Lobus bei Ammocoetes zeigt, nach meiner Meinung, ihre deutlichsten Merkmale in den gegenseitigen Beziehungen der Elemente. Die Endigungen der Nervenfortsätze der Mitralzellen bilden den Grund für die Entwicklung des Plexus pericorticalis. Die Abschnitte des Plexus werden miteinander durch die Dendriten der Rindenzellen assoziiert und das Verlangen, die entferntesten Gebiete der Rinde zu verbinden, äussert sich in den langen Dendriten. Die Nervenfortsätze endigen in der Rinde oder gehen in den *Tr. olfacto-habenularis* über. Kein Gebiet der Rinde lässt sich als ein Ursprungskern des *Tr. olfacto-habenularis* bestimmen, denn aus allen Punkten der Rinde sammeln sich die Fasern der genannten Bahn, aber ein dichtes Bündel bilden sie nur an der Übergangsstelle zu dem Diencephalon. Die *Taenia thalami* bewahrt also primitivere Ausbildung als beim erwachsenen *Petromyzon*, bei welchem *Edinger* zwei Bahnen in der Hemisphäre unterschieden hat — eine dorsale und eine ventrale. Bei Ammocoetes finde ich keine solche Teilung, und die *Taeniafasern* bedecken in einer ganz gleichmässigen Schicht das kaudale Gebiet des Lobus olfactorius. Es ist selbstverständlich, dass je

weiter basal eine Faser entsteht, desto grösser der Bogen ist, den sie umschreiben muss, um den dorsalen Fasern sich anzuschliessen, die unmittelbar in die Gg. habenulae treten. Ein Teil der Fasern, wie oben angegeben wurde, zieht in den Thalamus, ohne in die Gg. habenulae einzutreten.

Es war auch oben von mir beschrieben, dass ein Teil der Taeniafasern eine Fortsetzung der Fasern der anderen Seite einschliesst und dass der Tr. taeniae eine Art der Kommissur zwischen den beiden Hemisphären bildet. Die Endverzweigungen der Fasern in der Rinde unterscheiden sich nicht von den anderen Bestandteilen des Plexus pericorticalis.

Die Bestandteile des Plexus pericorticalis sind nach dem Gesagten: die Dendriten der Rindenzellen, Neuriten der Mitralzellen, Neuriten der Rindenzellen derselben Hemisphäre, Neuriten der Rindenzellen der antimeren Hemisphäre.

Mit dem Plexus peribulbaris wiederholt der Plexus pericorticalis dieselben Beziehungen der Nerven-elemente, die ich in dem oberflächlichen Geflecht des gesamten Gehirns und des Rückenmarks finde. Dieses Geflecht gibt die Möglichkeit der kontaktartigen Verbindung sehr verschiedenartiger Elemente. Die besseren Ernährungsverhältnisse sind vielleicht überall eines der ersten und wichtigsten Kausalmomente gewesen. Obgleich das Gehirn bei *Ammocoetes* schon vascularisiert ist, so ist doch im Vergleich mit dem oberflächlichen Netz der Kapillargefässe diese Vascularisierung ziemlich arm. Einmal ausgebildet, bleibt der Plexus noch lange in der Reihe der Vertebraten bestehen und seine lokale Differenzierung in der *Formatio bulbaris* erhält sich, wenig geändert, in ihren Grundzügen sogar bei den Säugern. Der Plexus pericorticalis erhält sich ebenso bei den Säugern und stellt den spezifischen Bestandteil der olfactorischen Rinde derselben dar.

Der Sinn des oberflächlichen Plexus wird wohl nur von dem Gesichtspunkt der Neuronentheorie aus dem Zusammenhange der Kontaktlehre verständlich. Auf der einen Seite ermöglichen die reichen Verästelungen der Dendriten und der Nervenfortsätze die molekulären Prozesse, die uns leider bis jetzt noch so wenig bekannt sind, und wahrscheinlich in dem Wesen der Nervenreize gelegen sind. Auf der anderen Seite verbreitet sich der Reiz durch das kontinuierliche Geflecht gleichzeitig auf die grössere

Zahl der Nervelemente, und trotzdem kann jedes Element seine Individualität und Spezifität bewahren. Der Zusammenhang der verschiedenartigen Nervenzellen durch das Zusammenfliessen der interfibrillären Substanz oder vermittelt des Übergangs der Neurofibrillen konnte ich bei demselben Tier mit Hilfe derselben Methoden feststellen. Die Verbindung der ersten Art findet sich in den peripheren Endigungen des Gehörnervens (76); der Übergang der Neurofibrillen ist keine Seltenheit bei den Zellen des dorsalen Kerns des Rückenmarks (Kolmer, Edinger, ich). In dem oberflächlichen Geflecht gibt es nichts ähnliches, die ganze Unmenge der feinsten varikösen Endästchen der verschiedenen Neuronen wird nur kontaktweise miteinander verbunden.

Ich finde keinen triftigen Grund, die Neuronenlehre von der Kontakttheorie streng zu trennen, wie es Nissl (52) durchzuführen versucht hat. Dem Beispiel von Nissl folgen, heisst, nach meiner Meinung, die geschichtliche Entwicklung beider Theorien zugunsten der Doktrin umkehren zu wollen. Darum stelle ich die Neuronentheorie mit allen ihren Vorteilen und Fehlern als eine morphologisch-physiologische Lehre den rein baukünstlichen Theorien von Apathy, Bethe und anderer gegenüber. Die erstere ist jedenfalls auf das begründet, was man gesehen hat, die letztere auf dasjenige, was man nicht sehen kann.

Aber die moderne Auffassung des Neuron ist nach meiner Meinung erstens zu eng mit der Golgitechnik verbunden, zweitens zu sehr von den groben physiologischen Schulschemata beeinflusst, drittens zu wenig phylogenetisch begründet. Die Phylogenie des Neurons muss die nächste Aufgabe der Zukunft sein. Jetzt fangen wir meistens mit den Verhältnissen zu operieren an, die wir bei den höheren Wirbeltieren finden.

Bisher war kaum ein Gehirn so planmässig und in technischer Beziehung so vielseitig untersucht, wie ich das für das Gehirn von Ammocoetes gemacht habe. Und nun finde ich beim Ammocoetes keine geschlossene Neuronenkette, die durch die Neuronentheorie postuliert wird. Obgleich die peripheren Fasern eine strenge Spezialisierung erlangt haben, die äusseren Reize als Lichtreize, Schallreize usw. analysierbar sind, irradiieren diese Reize doch im zentralen Nervensystem von Ammocoetes auf sehr verschiedenartige Elemente und rufen einen gleichförmigen, diffusen Reflex hervor. Die einzelnen Elemente sind wahrschein-

lich noch wenig individualisiert und bilden ein allgemeines percipierendes Medium, welches Stärke, Rhythmus und Aufeinanderfolge der topographisch nicht gesonderten motorischen Impulse unterhält.

Der Bau der *Formatio bulbaris* in der Wirbeltierreihe illustriert am besten, wie allmählich die Nervenzellen die Bedeutung von *Nerveneinheiten* bekommen haben. Bei *Ammocoetes*, also im Anfange der phylogenetischen Reihe, sind die *Glomeruli* nur angedeutet und alle Bedingungen vorhanden, um die Reize jeder Sinneszelle des Riechorgans der Gesamtheit der Mitralzellen mitzuteilen. An dem Ende der Reihe dagegen verbinden sich in den *Glomeruli* die Fortsätze nur weniger Zellen des Projektionstypus; Assoziation und Koordination gehören schon zu besonderen Typen der Zellen.

Ähnliche Schritte zu der Isolierung der Neuronenketten beginnen schon im Gehirne des *Ammocoetes* — im *Tr. octavo* — motorius und bulbo-oculomotorius.

Eigentümlich scheint es zu sein, dass ein Kontakt von Bahnen in dem Plexus an der Gehirnoberfläche entfernt von Zellen vorkommt. Man darf annehmen, dass ein Neuron A durch Vermittlung des Plexus Beziehungen zu den Neuronen B, C, D usw. hat; man muss sich vorstellen, dass, wenn ein Nervenreiz von dem Neuron A zu B entladen wird, derselbe gleichzeitig zu den Endverästelungen der Neuronen C, D usw. gelangt. Also parallel mit dem Strom, der durch die kerntragenden Teile der Zellen geht, verläuft ein anderer Strom im Plexus.

Der gut bekannte Grundversuch von Bethe (2) bei dem Taschenkrebs zeigt gleichfalls die Möglichkeit der Verbreitung des Reizes in der Punktsubstanz der Ganglien der Wirbellosen, nachdem die Zellen von den Ganglien abgeschnitten sind. Morphologisch scheint die Punktsubstanz dem oberflächlichen Plexus sehr ähnlich zu sein. Ich sehe darum nicht, warum man die Reizleitung im Plexus unabhängig von den Zellen oder wenigstens parallel mit dem Wege durch diese für unmöglich halten soll. Eine andere Frage ist, ob das ähnliche Experiment die fibrilläre Kontinuität der Bahnen zu beweisen imstande ist; diese Frage will ich aber hier nicht diskutieren, denn ich will auf dem streng morphologischen Boden bleiben. Es ist auch selbstverständlich, dass die Neuronenlehre die Möglichkeit der

Fortpflanzung des Reizes in dem oberflächlichen Plexus gar nicht in Betracht zieht, und ihre Anhänger zogen es mit wenigen Ausnahmen einfach vor, von dem Grundversuch von Bethe zu schweigen.

Ich lenke nun die Aufmerksamkeit auf den Umstand, dass bei Ammocoetes die Ernährungsverhältnisse des Gehirns wenig zugunsten der ausschliesslich trophischen Bedeutung des kerntragenden Teils der Zelle sprechen. Diesem Teil fällt vielmehr wahrscheinlich auch ein wichtiger Anteil an der Leitung zu. Die Bestätigung dieser Annahme ist darin gegeben, dass in den Kernen des *N. acusticus* und des *N. oculomotorius* die kerntragenden Teile der Zellen kontaktartig mit den ankommenden Fasern verbunden sind. Stärke, Rhythmus und Ordnung der Nervenimpulse sind wohl vom Zelleibe abhängig.

Ich habe keine Absicht, die Neuronenlehre hier auf der alleinigen Grundlage der Struktur des Gehirns von Ammocoetes zu reformieren und möchte nur vorführen, in welcher Form sie zum Verständnis des Baues des Gehirns dieses Tieres anwendbar sein kann. Der Bau der Gehirnelemente der niederen Vertebraten muss erstens ganz unabhängig von den Voraussetzungen, die nach den Verhältnissen der höheren Tiere konstruiert worden sind, untersucht werden. Ohne solche Arbeit können die Vorstellungen von der histologischen Struktur des Nervensystems der Wirbellosen und der der Wirbeltiere nicht das Widerspruchsvolle verlieren, was sie bis jetzt noch haben.

Ich kehre zu den Rindenzellen zurück und lege den Nachdruck auf die meist gruppen- oder nestartige Anordnung derselben. In dieser Beziehung wiederholt sich das Bild der *Formatio bulbaris*, nur ist hier die Molekularschicht vollständig einheitlich. Die Fasern der *Taenia* entstehen nach meinen Untersuchungen ausser von den Zellen der Rinde noch von den tiefer liegenden Zellen, die besonders im ventralen Gebiet der Hemisphäre und in der Wand des *Recessus praeopticus* sich anhäufen. Johnston beschränkte fälschlicherweise den *N. taeniae* auf dieses Gebiet, was wahrscheinlich dadurch bedingt war, dass hier nach dem Golgiverfahren der Zusammenhang der Zellen mit den *Taeniae*-fasern am leichtesten zu erhalten ist (Fig. 70, Taf. XXXVII), an der Oberfläche aber die Niederschläge das Bild verdunkeln. Ich nenne die erwähnte Ursprungsstelle den *N. profundus taeniae*.

Seine Fasern laufen im Gehirn neben dem Ependym und schliessen sich den Fasern aus der Rinde im dorsalen Gebiet der Hemisphäre an. Die Zellen des tiefen Kerns der Taenia unterscheiden sich deutlich von den Rindenzellen, sie sind jedenfalls kleiner, ihre Dendriten verbreitern sich in der Tiefe der Hemisphäre, sind manchmal dem Ependym zugewendet und verflechten sich mit den Verzweigungen der Granulazellen des Bulbus und der Zellen des Striatum. Den tiefen Taeniakern kann man nicht genau von dem Striatum unterscheiden.

Im allgemeinen behaupte ich, dass der Nucleus taeniae frontal von dem Striatum liegt, aber die Elemente beider Kerne sind auch zwischeneinander verstreut und die eigentümlichen Striatumzellen verschieben sich in die Wand des Rec. praeopticus. Es sind Zellen von der Art der infundibulären Zellen, d. h. mit intraependymalem Fortsatz. Keiner der lateralen Fortsätze hat das Aussehen eines Neuriten, obgleich von manchen derselben einer der Fortsätze in das Infundibulum verläuft. Diese Fortsätze bilden den Tr. strio-hypothalamicus und den Tr. strio-infundibularis zusammen. Die Fasern lassen sich durch ihren unregelmässigen Verlauf von denen des Tr. thalamo-frontalis auch auf den Ramón y Cajalschen Präparaten gut unterscheiden, nicht aber von den Fasern des Tr. infundibulo-frontalis. Die Zellen zweiter Art finden sich in der Schicht zwischen der Rinde und der eben beschriebenen Zellen. Die Zellen zweiter Art sind den Zellen des Thalamus sehr ähnlich (Fig. 59, Taf. XXXVI); von den Dendriten entstehen die Nervenfasern, die den Tr. strio-thalamicus bilden. Diese Zellen trifft man nur in der hintersten Partie des Vorderhirns, wo die Hemisphäre sich an den Thalamus anschliesst. Der Tr. strio-thalamicus zeichnet sich durch seine verhältnismässig dicken Fasern aus, die aber locker angeordnet sind und medial von dem Bündel des Tr. thalamo-frontalis verlaufen.

Es gelang mir in keiner Weise, die Endverzweigungen des Tr. thalamo-frontalis zu verfolgen. Ein Teil der Fasern desselben verschwindet schon im Striatum, einzelne Fasern verlaufen wohl in die Rinde.

Zum Schluss kann ich mitteilen, dass bei *Ammocoetes* die Pyramidenzellen, die von Edinger in dem Dache der Hemisphäre von *Petromyzon* abgebildet sind, ganz fehlen. Edinger wollte



in dieser Zellengruppe den Epiphärium anfang finden, da hier die Riechfasern des Tr. bulbo-corticalis fehlen. Letztere Behauptung kann ich nicht für ganz zutreffend halten, da nach meiner Meinung die Edingerschen Pyramidenzellen durch den oberflächlichen Plexus mit dem Tr. bulbo-corticalis in Zusammenhang stehen können. Doch ist die Möglichkeit der Entwicklung der tertiären Riechzentren bei Ammonoetes dadurch gegeben, dass die Zellen in der Rinde vorhanden sind, deren Neurit in der homomeren Rinde endigt. Ammonoetes besitzt also die am wenigsten differenzierte Rinde, die noch gar nicht in Epiphärium und Hypophärium zerfallen ist, sondern die Elemente beider in sich enthält.

#### Untersuchungen anderer Forscher.

Die undeutlich begrenzten, im Querschnitte runden Glomeruli der Formatio bulbaris des Petromyzon sind schon lange bekannt, Ahlborn hat ihren Zusammenhang mit den Endverzweigungen des N. olfactorius festgestellt. Die Zellen des Bulbus und des Lobus sind mittelst der spezifischen Methode ausführlich von Jonston (31) untersucht worden.

Im Vorderhirn des erwachsenen Petromyzon unterscheidet Jonston das Corpus striatum, die Area olfactoria, den Nucleus taeniae und den Lobus olfactorius. Der Lobus olfactorius stellt eigentlich die Formatio bulbaris der modernen Nomenklatur dar. Der Verfasser bemerkte, dass in ihm manche Glomeruli verhältnismässig grösser sind und die Dendriten der verschiedenen Zellarten aufnehmen. Die Mitralzellen hält er für wenig differenziert und beschreibt als solche die nicht zahlreichen Zellen, die den Glomeruli unmittelbar anliegen und grösser als die übrigen Zellen der Formatio bulbaris sind. Ihre äussere Form scheint dem Verfasser wenig charakteristisch und für die Diagnose musste er ihre Beziehungen zu den Glomeruli in Betracht ziehen.

Die Mehrzahl der anderen Zellarten im Bulbus ist spindelförmig. Diese schicken ihre Dendriten zu den Glomeruli und ihre Nervenfortsätze verlieren sich in der Hemisphäre derselben oder der anderen Seite.

Die Area olfactoria Jonstons heisst heute Lobus olfactorius oder Hemisphäre s. str. Jonston findet in derselben die sternförmigen und bipolaren Zellen mit weit gespreizten Dendriten. Ihre Nervenfortsätze hat der Verfasser zwar in den Tr. olfacto-habenularis verfolgt, findet aber doch die hauptsächlichste Quelle der Taenia in der Wand des Rec. praeropticus, wo er den streng umgrenzten Nucleus taeniae (den ich tiefen N. taeniae nenne) annimmt. Die Zellen desselben sind mit intraependymalem Fortsatz versehen, die Neuriten verbreiten sich bis in den Thalamus hinein und gesellen sich erst im Diencephalon den Fasern zu, die von der Area resp. Lobus olfactorius

ausgehen. Ausserdem entspringt im Nucleus taeniae noch ein Fasersystem, das sich in die Lobi inferiores begibt.

Die Striatumzellen sind den eben besprochenen sehr ähnlich, jedoch gibt es auch sternförmige und spindelförmige Zellen ohne ependymalen Zentralfortsatz. Die Nervenfortsätze verbreiten sich nur im Thalamus.

Meine Angaben unterscheiden sich von den Beschreibungen von Jonston besonders darin, dass ich bei Ammocoetes keine so strenge Trennung des Striatum und des N. taeniae finde. Der Übergang zu der Rinde vollzieht sich auch sehr allmählich in solcher Weise, dass alle drei Bildungen eine sehr einheitliche Anlage ausmachen; die einzelnen Bestandteile lassen sich nur nach ihren Verbindungen unterscheiden. Die von mir angegebene Gruppierung hat wohl auch für den erwachsenen Petromyzon Wert, da sie mehr den vergleichend-anatomischen Kenntnissen der letzten Zeit und der Bahnenanordnung, die von Schilling festgestellt wurde, entspricht.

Schilling (67) bestreitet die Berechtigung einer Trennung des Kerns des Tr. olfacto-habenularis in die Area olfactoria und in den N. taeniae. Nach seiner Auffassung bilden beide den gemeinsamen N. taeniae.

Die Überkreuzung der Fasern aus der Formatio bulbaris in die vordere Kommissur hält er für gesichert, jedoch ohne Beteiligung der Neuriten der Zellen des Lobus. Besondere Aufmerksamkeit widmet der Verfasser dem Tr. olfacto-tegmentalis (cruciatum), dessen Ursprung er in das Vorderhirn verlegt und von dem er Überkreuzung in der vorderen Kommissur vermutet. Die Mehrzahl der kommissuralen Fasern läuft supraventrikulär, die übrigen subventrikulär, aber keine der Fasern zeigt Zusammenhang mit Zellen. Im Thalamus weicht der Tr. olfacto-tegmentalis in das laterale Gebiet, läuft medial und ventral neben dem Tr. opticus und hört auf der Grenze zwischen dem Hypothalamus und der Basis mesencephali auf.

Die Verhältnisse des Ammocoetes und des Petromyzon vergleichend, bin ich zur Überzeugung gekommen, dass der von Schilling beschriebene Tractus meinem Tr. thalamo-frontalis entsprechen kann, dessen aufsteigenden Verlauf ich mittelst des Golgi-Verfahrens festgestellt habe. Die endgültige Entscheidung muss man von neuen Untersuchungen des Vorderhirns von Petromyzon erwarten.

Die Striatumfasern sammeln sich nach Schillings Beschreibung in zwei Bündel: den Tr. strio-thalamicus und den Tr. strio-infundibularis (auch nach Edinger). Die letzteren Fasern gelangen in das Mittelhirn und setzen sich nach der Kreuzung im Tegmentum in die Oblongata fort. Über den Ursprung der Fasern hat der Verfasser genaue Beobachtungen nicht gemacht. Im Tr. strio-infundibularis entspringen die Fasern auch von Zellen des Infundibulum. Ich möchte mir aber die Bemerkung erlauben, dass dieser infundibuläre Anteil eher zur Decussatio postoptica gehört, möge er gekreuzt oder ungekreuzt verlaufen, und die Bezeichnung des Tr. strio-infundibularis wohl nur für die im Recessus praeropticus entspringenden Fasern passt.

Kappers (34) untersuchte die Bahnen des Vorderhirns an Petromyzon und lenkte die Aufmerksamkeit besonders auf die Comm. anterior, in der er den dünn- und dickfaserigen Anteil unterscheidet. Die dünnen Fasern gehören nach seiner Vermutung den Zellen der Formatio bulbaris und bilden die supraventrikuläre Portion der Kommissur. Die dicken Fasern verlaufen in den Tr. olfacto-tegmentalis (von Schilling), dessen Anfang Kappers in das Vorderhirn setzt. Das zweite dünnfaserige System entspringt aus dem Hypothalamus und bildet im Vorderhirn die aufsteigende Bahn — Tr. hypothalamo-olfactorius. Diese überkreuzt sich bei ihrem Verlauf im Thalamus (Dec. postoptica?).

Mit dem Tr. olfacto-tegmentalis steigen zum Hypothalamus die dünnen Fasern hinab, die aber den Gegensatz zu ersteren darin bilden, dass sie unter dem Ventrikel entstehen und anfangs verlaufen und den Tr. strio-infundibularis darstellen. Der Tr. strio-thalamicus findet sich mit dem Tr. strio-infundibularis eng verschmolzen. Der Verfasser gibt zu, dass das Striatum beim Petromyzon noch kaum differenziert ist.

Die Angaben von Schilling und Kappers betreffen nur das Vorderhirn des erwachsenen Tieres. Beim Ammocoetes — dies sei nochmals wiederholt — finde ich keine derartigen gut begrenzten und dichten Bündel.

### Vergleichend-anatomische Betrachtungen.

Die Vergleichung der Bahnen im Vorderhirn ist in der Arbeit von Kappers (35) gegeben, deswegen beschränke ich mich auf die Vergleichung der Zellen.

Die wichtigste der Arbeiten, in welchen die Zellenformen des Vorderhirns des Fisches am genauesten berücksichtigt sind, ist die von Jonston (30); sie enthält eine planmässige Untersuchung des Acipensergehirns.

In der *Formatio bulbaris* von Acipenser fand Jonston die grossen Mitralzellen, die kleinen Mitralzellen und die sternförmigen Zellen. Die Dendriten dieser drei Zellarten sind mit den Glomeruli eng verbunden. Es gibt ferner die spindelförmigen Zellen, die Granulazellen, die Zellen von Cajal, die Zellen mit kurzen Neuriten; auch diese Zellarten haben Beziehungen zu den Glomeruli. Die Fasern des N. olfactorius splitteln sich nicht in Endfäden in den Glomeruli auf, sondern bilden Körbchen von unregelmässiger Form. Manchmal endigt in einem Glomerulus nur eine Faser. Die Glomeruli sind klein und zahlreich.

Die Nervenfortsätze aller Zellen (ausser den Zellen mit kurzen Nervenfortsätzen) gehen in andere Teile des Vorderhirns über, die Mehrzahl sammelt sich jedoch im N. taeniae.

In der Rinde des Lobus unterscheidet der Verfasser Zellen mit Dendriten, die einen der Oberfläche parallelen Verlauf haben; ihre Nervenfortsätze begeben sich durch die *Commissura anterior* in das *Epistriatum*.

In dem ventralen Abschnitte des Vorderhirns sind drei Kerne zu unterscheiden. In den zwei vorderen befinden sich stern- und spindelförmige Zellen, deren Nervenfortsätze in den Hypothalamus übergehen oder in den Thalamus und *Tr. olfacto-tegmentalis* sich fortsetzen, welche man nicht ohne weiteres mit den vollständig differenzierten Bahnen anderer Fische homologisieren darf. Der besser entwickelte *Tr. olfacto-habenularis* unterscheidet sich scharf von anderen Fasersystemen nur an der Präthalamusgrenze. In der *Comm. anterior* gibt es keinen Unterschied zwischen dicken und dünnen Fasern in dem Sinne, wie es Kappers angibt. Nun habe ich Verdacht, dass das Vorhandensein dicker Fasern in der Kommissur des erwachsenen Petromyzon gar keine Beziehungen zu dem *Tr. olfacto-tegmentalis* hat, sondern vielleicht damit zusammenhängt, dass die grossen Mitralzellen (des ersten Typus) verhältnismässig beim Petromyzon grösser werden als andere Zellen der *Formatio bulbaris*, und daher ihre Nervenfortsätze auch dicker werden.

Nach dem Golgiverfahren färben sich die aufsteigenden Fasern aus allen angrenzenden Gebieten — aus dem Infundibulum, Hypothalamus und Thalamus und unterscheiden sich bei *Ammocoetes* weniger durch ihre Lage und den bestimmten Verlauf, als durch die Ursprungszellen. Nur die letzten sind schon hinreichend differenziert. Ich will damit in keiner Weise bestimmte Bahnen und Verbindungen bei *Ammocoetes* in Abrede stellen, doch weise ich nochmals ausdrücklich darauf hin, dass die Verhältnisse hier noch indifferent und die Ausgangsstellen der weiteren Evolution nur angedeutet sind. Da die Bahnen des Vorderhirns hauptsächlich mit den Riechempfindungen zu tun haben, muss man auch berücksichtigen, dass bei dem erwachsenen Tier das Riechorgan unendlich höher als bei *Ammocoetes* entwickelt ist.

Der dritte Kern enthält die Zellen mit dem zentralen Fortsatz. Der grösste Teil der Kernes ist in die Wand des *Rec. praeopticus* eingeschlossen. Manche Zellen senden ihre Fortsätze in den Hypothalamus, andere wieder in die *G. habenulae*. Diesen dritten Kern betrachtet *Jonston* als den *N. taeniae*.

Die *Striatum*zellen zeichnen sich hauptsächlich durch die Verbindung mit den absteigenden Fasern des *Tr. strio-thalamicus* aus. Die Bestimmung des Zusammenhanges der Fasern und der Zellen ist dem Verfasser auch in dieser Arbeit ebensowenig, wie in der Untersuchung über das *Petromyzongehirn*, gelungen. Wenn man nur die Zeichnungen und die Mikrophotographien in Betracht zieht, und dem Text mit strenger Kritik folgt, bekommt man eine sehr weitgehende Übereinstimmung zwischen *Ammocoetes* und *Acipenser*. Der grösste Unterschied scheint in der Isolierung der einzelnen *Glomeruli* bei *Acipenser* zu bestehen, aber die *Golgi*-Bilder von *Jonston* sind in dieser Beziehung kaum vollständig. Die grossen und kleinen *Mitralzellen* von *Acipenser* entsprechen meinen *Mitralzellen* des I. und II. Typus, die sternförmigen — den *Mitralzellen* des III. Typus, die *Cajal*-schen — Zellen und die Zellen mit den kurzen *Neuriten* könnte man zwischen den Zellen der tieferen Schichten bei *Ammocoetes* auch finden. In der Rinde, dem *Striatum* und dem *N. taeniae* sind sogar ganz ähnliche Elemente bei beiden Tierarten vorhanden.

Ich muss aber der Bemerkung Raum geben, dass *Jonston* die *Rindenzellen* von *Acipenser* den *archipallialen* Erzeugnissen

zuzählt und ihre Neuriten mit dem Striatum und der vorderen Kommissur in Zusammenhang bringt, als ein tertiäres olfactorisches System. Indem ich dieses Gebiet mit der Rinde von *Ammocoetes* vergleiche, gehe ich von den Ansichten von Kappers aus, der in der bezeichneten Kommissur höchstens die Verbindung der paläopallialen Abschnitte vermutet, die von den Mitralzellen nur wenige überkreuzte Fasern bekommen (34).

Den Ansichten von Kappers zufolge fehlt allen Selachiern und Teleostiern das Archipallium. Die äusseren Schichten der Zellen ihres Vorderhirns, die *Formatio bulbaris* ausgeschlossen, gehören dem Paläopallium an. Leider sind die Kenntnisse von den Zellformen dieser Fischarten noch sehr dürftig. Soweit man nach den Untersuchungen Van Gehuchters (17), Sauerbecks (65), Housers (28) und anderer schliessen kann, sind bei ihnen die *Cortex olfactoria* und die *Formatio bulbaris* um nichts höher als beim *Ammocoetes* differenziert. In der Rinde bleiben hauptsächlich die bipolaren und sternförmigen Zellen mit den Dendriten, die sich parallel der Oberfläche des Gehirns verbreiten. Nur bei den Selachiern nehmen die Zellen im *N. taeniae* die mehr oder weniger pyramidale Form an (siehe auch Kappers [34]).

Im Vergleich mit diesen Angaben ist das Gehirn von *Myxine* bemerkenswert, da hier nach den Beschreibungen von Retzius (62) und Edinger (10), eine ganz deutliche Zellenplatte, die der Oberfläche des Gehirns parallel verläuft, aus den pyramidalen Zellen gebildet ist. In allen angeführten Fällen erreicht die pyramidale Form der Zelle noch nicht die Bestimmtheit derselben Form bei den höheren Tieren und treten sehr häufig die bipyramidalen Zellen, die nach meiner Meinung eigentlich spindelförmige Zellen sind, auf. Dieselben sind auch bei *Ammocoetes* in der olfactorischen Rinde manchmal in sehr typischer Ausbildung zu finden.

Von den Amphibien an darf der Vergleich der histologischen Struktur der Rinde die streng bestimmten Grenzen nicht überschreiten, da das neue Riechzentrum der dritten Ordnung resp. des Archipallium erscheint. Doch gehört bei den Amphibien die ganze laterale und die latero-dorsale Wand der Hemisphäre dem Paläopallium an. Die Reptilien besitzen das Paläopallium nur in der lateralen Wand der Hemisphäre.

Die Zellen dieser Art sind den Zellen des tiefen *N. taeniae* (Fig. 70, Taf. XXXVII) von *Ammocoetes* sehr ähnlich.

Von der olfactorischen Rinde der Vögel ist bekannt (C. Sala y Pons [64]), dass sie bemerkenswert schwach entwickelt ist und einen eigentümlichen Typus besitzt, mit dem die Verhältnisse von *Ammocoetes* weniger vergleichbar sind.

Die Säuger schliessen sich der direkten Linie der Entwicklung unmittelbarer an, und bei den makrosomatischen Tieren bedeckt die olfactorische paläopalliale Rinde fast die ganze basale Gehirnoberfläche. Viele Merkmale, die ich in der Rinde von *Ammocoetes* finde, kehren mit der wunderbaren Hartnäckigkeit im Paläopallium der Säuger wieder. Um sich hiervon zu überzeugen, genügt es, die Zeichnungen von Ramón y Cajal (4) zu betrachten. Die Anordnung der Rindenzellen in Nestern, die beim *Ammocoetes* angedeutet ist, findet sich in dem *G. hippocampi* (des Menschen z. B.) wieder. Die Nervenfortsätze der sekundären olfactorischen Bahnen bilden an der Oberfläche der Rinde ein Geflecht, welches ebenso wie beim *Ammocoetes* mit den Dendriten der Rindenzellen im Zusammenhang steht. Die Pyramidenzellen der olfactorischen Rinde sind bei den Säugern den Zellen der anderen Gehirnabschnitte ähnlich, doch in den oberflächlichen Schichten treten die horizontalen Zellen als ein beständiges Element auf, deren Dendriten weite Strecken durchlaufen (S. 955, Fig. 454).

Die *Formatio bulbaris* bewahrt das wesentliche ihrer Struktur noch hartnäckiger, indem die hauptsächlichsten Veränderungen die Zahl der olfactorischen Fasern und der Mitralzellen, die jedem Glomerulus untergeordnet sind, betreffen. Bei den Fischen (Jonston [30, 31], Cajal [4], Catois [6], Houser [28]) sind die Glomeruli scharf voneinander getrennt und in den meisten Fällen wird jeder Glomerulus durch die Dendriten nur einer Mitralzelle gebildet. Dabei nimmt er nicht selten nur eine Faser des olfactorischen Nerven auf. Die Mitralzellen der Amphibien und Reptilien (Calleja [5], P. Ramón [56, 58], Retzius [62]) verbinden durch ihre Dendriten zwei bis drei Glomeruli, bei den Vögeln ist die Zahl der Mitralzellen im Vergleich mit den Glomeruli und den olfactorischen Fasern beträchtlich reduziert.

Bei den Säugern tritt eine strenge Differenzierung der Dendriten der Mitralzellen auf. Nur der Hauptdendrit wird mit dem Glomerulus verbunden (Ramón y Cajal), andere sekundäre Dendriten treten niemals in die Glomerularschicht ein. Ungefähr wie bei den Fischen gehört jeder Glomerulus einer einzigen Mitralzelle an. Die übrigen Bestandteile der *Formatio bulbaris* stellen die allmähliche Entwicklung der gegenseitigen Beziehungen her, die bei *Ammocoetes* schon ausgesprochen sind. Es treten also verschiedene Zellarten auf, die die Glomeruli und die Mitralzellen assoziieren.

Man muss auch die immer strengere Lokalisation des *N. taeniae* in der Vertebratenreihe bedenken. Während bei *Ammocoetes* die gesamte paläopalliale Rinde einen solchen Kern darstellt, finde ich bei den Säugern den Nucleus nur als eine begrenzte Bildung auf der basalen Seite des Gehirns unter der *Comm. anterior*, in der Nachbarschaft des *Chiasma opticum*. Auf Grund dieser Nachbarschaft könnte man daran denken, dass der *N. taeniae* der Säugetiere dem tiefen Nucleus von *Ammocoetes* entspricht und die Rindenpartie der Hemisphäre von *Ammocoetes* bei den Reptilien und Säugern den Zusammenhang mit dem *Tr. olfacto-habenularis* verloren hat und den Boden für die archipallialen Formationen bildet.

Nach den Angaben der verschiedenen Untersucher wiederholen sich im Archipallium und im Neopallium die wesentlichen Züge der paläopallialen Struktur. Auf diese Tatsache richte ich die besondere Aufmerksamkeit derjenigen, die für die Genesis der Rinde sich interessieren. Man hat wohl recht, anzunehmen, dass die Bedingungen für das Auftreten der Rinde am ehesten im Paläopallium gewirkt haben und zwar vorzugsweise in denjenigen Abschnitten, in welchen die Fasern des *Tr. habenulopeduncularis* entspringen. Das beweist jedenfalls, was besonders von E d i n g e r behauptet wird, die wichtige Bedeutung der Taenia für die niederen Tiere, aber die Aufgabe ist dadurch noch lange nicht gelöst und scheint mir für weitere Untersuchungen noch sehr empfehlenswert.

K a p p e r s (34) äussert sich dahin, dass die Rindenbildung nicht nur die Folge der Notwendigkeit einfacher Vermehrung der Zellen ist, sondern auch in aktiver Weise sich vollzieht durch



das Bestreben gewisser Zellschichten, ihre Oberfläche möglichst weit auszubreiten.

Um meine Ansicht der Kapperschen gegenüber deutlicher zu bezeichnen, will ich noch einmal sagen, dass meine Auffassung der Rinde ausgedehnter nach ihrem Inhalt ist als die von Kappers. Derselbe braucht die Bezeichnung *Cortex olfactoria* nur da, wo die äussere Zellschicht von den tiefer liegenden abgetrennt ist. Er spricht von der Paläocortex nur von den Selachiern angefangen; dagegen tut er der pyramidalen und bipyramidalen Zellen des Vorderhirns von Myxine keine Erwähnung.

Ich suche die spezifischen Merkmale der Rinde ausschliesslich in ihren Verbindungen und nehme deswegen ihr Vorhandensein bei Amocoetes an. Histologisch betrachtet, erscheint die Rinde schon bei den Amphibien gut differenziert, aber sie steht mit den tieferen Schichten der Hemisphärenwand in kontinuierlichem Zusammenhang und reicht bis zum Ependym, während bei den Selachiern, ungeachtet der Trennung der Schichten, die Zellen der Rinde keine höhere Entwicklung zeigen, wie die von Myxine. Das Kapperssche Prinzip entbehrt nach diesen Beispielen einer allgemeinen Bedeutung.

Das andere Rindenmerkmal, welches von Kappers angenommen wird, besteht in der Differenzierung der Zellen in die kleinen Schaltzellen sensibler oder rezeptorischer Bedeutung und in die grösseren Projektionszellen. Die letzteren erscheinen erst im *N. taeniae*, die Schaltzellen sind überall in der Rinde vorhanden, wo die Neuriten der Mitralzellen sich aufsplintern. Diese Differenzierung soll sich in dem Archipallium noch deutlicher aussprechen.

Ich kann wieder keine spezifische Rindenstruktur darin finden. Das Vorhandensein der Schalt- und Projektionszellen finde ich überall im Rückenmark und Gehirn, wo die ersteren als Koordinationszellen und die letzteren als Assoziationszellen vertreten sind. Die ähnlichen Zellarten finden sich, nach meinen Untersuchungen, in dem Lobus olfactorius des Ammocoetes und zeigen nach meiner Meinung nur den mit dem Rückenmark und anderen Gehirnabschnitten gemeinsamen Ursprung des Lobus von der Archimedulla. Um die Genesis der Rinde zu verstehen, ist es notwendig, von den primitivsten histologischen Beziehungen auszugehen, welche ich im Rückenmark von Ammocoetes fest-

zustellen versucht habe. Um durch ein Beispiel die Sache verständlicher zu machen, weise ich auf die Struktur des Cerebellum hin, die ungeachtet ihrer kolossalen Verwicklung doch leicht aus der Struktur der Koordinationszone der Medulla oblongata abgeleitet werden kann. In der Crista cerebellaris spiegelt sich eine nicht nur theoretisch ausgedachte, sondern eine tatsächlich vorhandene Übergangsstufe. In der *Formatio bulbaris* und dem *Lobus olfactorius* von *Ammocoetes* finden sich dieselben Kontakteinrichtungen, die im *Plexus perimedullaris*, *peritectalis* usw. bestehen. Diese Tatsache kann nicht genug betont werden. Der physiologische Wert des oberflächlichen Kontakts bewahrt sich am längsten an der Stelle der Rezeption der Riechempfindungen. Die Rindenenwicklung ist eng mit der Erhaltung des Kontaktes im oberflächlichen Geflecht verbunden; sie trennte den Kontakt von den Aufgaben der tiefer liegenden Gehirnteile. Die pyramidale Form der Zellen mit dem zur Oberfläche aufsteigenden Hauptdentry stellt die beste Anpassung zur Erhaltung der Beziehungen zu dem *Plexus pericorticalis* dar. Die physiologische Bedeutung des Geflechts ist, glaube ich, wie im Rückenmark, teilweise in den besseren Ernährungsbedingungen zu suchen, und es würde für die Kontaktlehre sehr wichtig sein, festzustellen, ob die Übergabe der Reize von einer Nervenbahn zu einer anderen mit grösserer Arbeit verbunden ist, als einfache Leitung im Bereiche einer einzigen Bahn. Es bleibt mir nur übrig, darauf hinzuweisen, dass dieselbe Kausalität beim *Ammocoetes* die Entwicklung der typischen Pyramidenzellen neben den horizontalen Zellen im *Tectum opticum* hervorgerufen hat. Dieselben Ursachen wirken wahrscheinlich beim Auftreten des *Archi-* und des *Neopalliums*. wie ich der Arbeit von Mott (47) über das Zustandekommen der visuellen Rinde entnehme.

### Kurze Übersicht der Hauptergebnisse.

Auf der äusseren Fläche des Gehirns von *Ammocoetes* befindet sich ein Geflecht, durch welches ein Kontakt verschiedener Nerven-elemente ermöglicht wird.

Die rationelle Einteilung des Gehirns von *Ammocoetes* halte ich nur auf der Grundlage der Leitungsbahnen und ihrer gegenseitigen Beziehungen für zulässig.

Nach der Analyse der Leitungsbahnen und ihrer Verbindungen unterscheide ich im Gehirn von *Ammocoetes* fünf Zonen — die dorsale Koordinationszone, zwei Assoziationszonen, zwei motorische Zonen. Der Koordinationszone gehören die *Crista cerebellaris*, das *Cerebellum* und das *Tectum opticum* an. Die sensiblen Kerne gehören meistens den Assoziationszonen an.

In der Verteilung der nervösen Zellmassen spricht sich keine echte Metamerie aus. Zwar erscheint eine solche in der Gruppierung der motorischen Kerne der Kopfnerven, doch ist diese als sekundär zu betrachten, denn in der ventralen motorischen Zone liegen die Elemente ohne metamere Anordnung.

Bei *Ammocoetes* sind die Wurzeln dreier spino-occipitalen Nerven vorhanden. Der am meisten frontale ist rudimentär, sein sensibler Anteil ist dem *Vagus* angeschlossen, der motorische dem folgenden spino-occipitalen Nerven (*N. sp.-occ. ventr. I.*).

Der *N. lateralis* ist unmittelbar mit dem *Cerebellum* verbunden. Der *N. acusticus* hat durch den *Tr. octavo-motorius anter., post. und super.* direkten Einfluss auf die Zellen des Müllerschen Kerns, dessen Nervenfasern enge Beziehungen zu der Schwanzmuskulatur haben.

Das System des Deitersschen Kerns wird durch den *Tr. bulbo-oculomotorius* dargestellt.

Der motorische Abducentstrigeminuskern gehört der dorsalen motorischen Zone an. Die sensiblen Fasern des Trigeminus bilden zwei absteigende Bahnen.

Der *N. trochlearis* entspringt von den Zellen im *Velum anticum*.

Der *N. oculomotorius* hat drei Kerne.

Das *Tectum opticum* bildet nur Kommissuren, aber gar keine Projektionsfasern.

Der *Thalamus* wird mit dem Vorderhirn durch efferente und afferente Bahnen verbunden.

Die Verbindung des Vorderhirns mit dem *Tegmentum* ist sehr schwach ausgebildet und scheint weit mehr durch das *Infundibulum* und die *Decussatio postoptica* vermittelt zu sein.

Die *Commissura habenularis* verbindet im wesentlichen die *Nuclei taeniae* beider Hemisphären.

Der *Präthalamus* bildet keine eigentlichen efferenten Bahnen und steht in Beziehung zu den parapinealen Fasern.

Die Hemisphäre von *Ammocoetes* besitzt gar keine Anlage des Epispährium und entspricht nicht nur dem Hyposphährium. Sie birgt vielmehr in sich die Möglichkeit der Differenzierung dieser nur bei den höheren Tieren erscheinenden Formationen.

Die Glomeruli der *Formatio bulbaris* stellen einen modifizierten Plexus perimedullaris dar.

Die Genesis der Rinde hängt von dem Vorhandensein des äusseren Geflechts in den sekundären olfactorischen Zentren ab.

Die Erfolge dieser Untersuchung widme ich dem Leiter des hiesigen Laboratoriums, Herrn Prof. Dr. A. S. Dogiel, in dessen Persönlichkeit ich den bedeutenden Lehrer mit dem bereitwilligen Gefährten harmonisch vereinigt getroffen habe.

### Literaturverzeichnis.

1. Ahlborn, Fr.: Untersuchungen über das Gehirn der *Petromyzonten*. Zeitschr. f. wiss. Zool., Bd. XXXIX, 1883.
2. Bethe: Das Nervensystem von *Carcinus Maenas*. Arch. f. mikr. Anat., Bd. 50 u. 51, H. 97—98.
3. Börschert, M.: Zur Kenntnis des Zentralnervensystems von *Torpedo*. Morph. Jahrb., Bd. 36, 1907.
4. Ramón y Cajal, S.: *Textura del sistema nervioso del hombre y de los vertebrados*. Madrid 1899—1904.
5. Calleja: *La region olfatoria del cerebro*. Madrid 1893.
6. Catois, C. H.: *Recherches sur l'histologie et l'anatomie microscopique de l'encéphale chez les poissons*. Bullet. scient. de la France et de la Belgique, 1901, Bd. XXXVI.
7. Clark, W. B.: *The Cerebellum of Petromyzon fluviatilis*. Journ. of Anat. and Physiol., Vol. 40, 1906.
8. Dohrn: Studien. 25. *Der Trochlearis*. Mitteil. aus der zoologischen Station zu Neapel, Bd. 18, 1906—08.
9. Edinger: Die Deutung des Vorderhirns bei *Petromyzon*. Anat. Anz. 1905, Bd. XXVI.
10. Derselbe: Über das Gehirn von *Myxine glutinosa*. Anhang zu den Abhandlungen der Königl. Akademie der Wissensch., Berlin, 1906.
11. Derselbe: Vorlesungen über den Bau der nervösen Zentralorgane. Bd. II, 1904.
12. Froriep, A.: Zur Frage der sogenannten Neuromeril. Ergänzungsh. d. Anat. Anz., 1892.

13. Fürbringer, M.: Über die spino-occipitalen Nerven der Selachier und Holzcephalen. Festschrift f. Gegenbaur, 1897.
14. Derselbe: Morphologische Streitfragen. Morph. Jahrbuch, Bd. 30, 1902.
15. Fusari: Untersuchungen über die feinere Anatomie des Gehirns der Teleostier. Internat. Monatsschr. f. Anat. u. Phys., Bd. IV, 1887.
16. V. Gehuchten: De l'origine du nerf oculomoteur commun. Bull. de l'Acad. de Belgique, Nr. 11, 1892.
17. Derselbe: Contribution à l'étude du système nerveux des Téléostéens. La Cellule, Vol. 8, 1894.
18. Derselbe: Le faisceau longitudinal postérieur. Bulletin de l'Académie Royale de Médecine de Belgique, 1895.
19. Goronowitsch: Der Trigeminofacialiskomplex von *Lota vulgaris*. Festschr. f. Gegenbaur, Bd. III, 1896.
20. Haller, B.: Vom Bau des Wirbeltiergehirns.  
I. Salmo und Scyllium. Morph. Jahrb., Bd. 26, 1898.
21.                   II. Emys. Ibidem, Bd. 28, 1900.
22. Derselbe: Der Ursprung der Vagusgruppe bei den Teleostiern. Festschrift f. Gegenbaur, Bd. III, 1896.
23. His: Die Entwicklung der ersten Nervenbahnen beim menschlichen Embryo. Arch. f. Anat. u. Physiol., Jahrgang 1888, Anat. Abt.
24. Derselbe: Die morphologische Betrachtung der Kopfnerven. Ibidem.
25. Derselbe: Zur allgemeinen Morphologie des Gehirns. Arch. f. Anat. u. Entw., 1892.
26. Derselbe: Über das frontale Ende des Gehirnrohres. Arch. f. Anat. u. Physiol., 1893, Anat. Abt.
27. Holm: The finer Anatomy of the Nervous System of *Myxine glutinosa*. Morphol. Jahrb., Bd. XXIX, 1901.
28. Houser: The Neurons and supporting Elements in the Brain of a Selachian. Journ. of comp. Neurology, Vol. XI, 1901.
29. Hülles: Zur vergleichenden Anatomie der cerebralen Trigeminuswurzel Arb. aus dem Wiener neurol. Institut, Bd. XVI, 1908.
30. Johnston: The Brain of *Acipenser*. Zoologische Jahrbücher, Abt. f. Anat. u. Ontog., Bd. 15, 1901.
31. Derselbe: The Brain of *Petromyzon*. Journ. of comp. Neurology, Vol. XII, 1902.
32. Derselbe: The cranial Nerve components of *Petromyzon*. Morph. Jahrb., Bd. 34, 1905.
33. Kappers, C. U. Ariens: Untersuchungen über das Gehirn der Knochenanoiden: *Amia calva* und *Lepidosteus osseus*. Abhandl. der Senckenb. Naturforsch. Gesellschaft in Frankfurt a. M., 1907, Bd. XXX.
34. Derselbe und Theunissen: Die Phylogenie des Rhinencephalons, des Corpus striatum und der Vorderhirnkommissuren. Folia neuro-biologica, Bd. I, 1908.
35. Kappers: Phylogenetische Verlagerung der motorischen Oblongatakerne, ihre Ursache und Bedeutung. Neurol. Zentralblatt, 1907.

36. Kappers: The phylogenesis of the Paläo- and Archicortex compared with the progressive Evolution of the visual Neo-cortex. Archives of neurology, T. IV, 1908.
37. Derselbe: Weitere Mitteilungen über Neurobiotaxis. Folia neuro-biologica, Bd. I, 1908.
38. Kingsbury: The structure of the oblongata in Fishes. Journal of comparative Neurology and Psychology, Vol. 7, 1897.
39. Kolzoff: Die Entwicklung des Kopfes von Petromyzon Planeri. Bulletin de la Société impériale des Naturalistes de Moscou, Nouv. Ser., T. 15, 1902.
40. Köppen: Zur Anatomie des Froschgehirns. Arch. f. Anat. u. Physiol., Anat. Abt., 1888.
41. Langerhans: Untersuchungen über Petromyzon Planeri. Bericht über Verhandl. der naturforsch. Ges. zu Freiburg i. B., 1873.
42. Martin: Die erste Entwicklung der Kopfnerven bei der Katze. Österr. Monatsschrift f. Tierheilkunde, Wien, Jahrgang 15, 1890. Zitiert nach Dohrn.
43. Mayer, Fr.: Das Zentralnervensystem von Ammonoites. I. Vorder-, Zwischen- und Mittelhirn. Anat. Anz., Bd. XIII, 1897.
44. Meek: The segments of the vertebrate Brain and Head. Anat. Anz., 1907
45. Minot: Lehrbuch der Entwicklungsgeschichte des Menschen. Deutsche Übersetzung von Kaestner, Leipzig 1894.
46. Mirto: Sulla fina Anatomia del Tetto ottico dei pesci teleostei e sull origine reale del nervo ottico. Rev. sperim. di Freniatria e med. legale, Vol. 21, 1890.
47. Mott: The progressive Evolution of the Structure and Function of the visual Cortex in Mammalia. Archive of Neurology, Vol. III, 1907.
48. Néal: Bull. Museum comp. Zool. Harvard Coll., XXXI, 1898.
49. Neumayer: Studie zur Entwicklungsgeschichte des Gehirns der Säugtiere. Festschr. f. Kupffer, 1899.
50. Derselbe: Histologische Untersuchungen über den feineren Bau des Zentralnervensystems von Esox lucius mit Berücksichtigung vergleichend-anatomischer und physiologischer Verhältnisse. Arch. f. mikrosk. Anatomie, Bd. 44, 1895.
51. Derselbe: Histo- und Morphogenese des peripheren Nervensystems. Hertwig's Handbuch der vergl. Entw., Bd. II, 1906.
52. Nissl: Die Neuronlehre und ihre Anhänger. 1903.
53. Owsjanikoff: Das Rückenmark und das verlängerte Mark des Neunauges. Mémoires de l'Académie impér. des Sciences de St. Petersburg. Vol. XIV, 1903.
54. Pincus: Die Hirnnerven des Protopterus annecteus. Morphol. Arbeit von Schwalbe, 1894.
55. Platt, J.: A contribution to the morphology of the vertebrate head, based on a study of Acanthias vulgaris. Journ. of Morphol., Vol. 5, 1891.
56. Ramón, P.: El encephalo de los reptiles. Barzelona.
57. Derselbe: Investigaciones micrográficas en el encephalo de batracios y reptiles etc. Zaragoza, 1894.

58. Rabl-Rückhard: Zur Deutung und Entwicklung des Gehirns der Knochenfische. Arch. f. Anat. und Physiol., Anat. Abt., 1882.
  59. Derselbe: Das Grosshirn der Knochenfische und seine Anhangsgebilde. Ibid., 1883.
  60. Derselbe: Das Vorderhirn der Cranioten. Anat. Anz., Bd. 9, 1893.
  61. Derselbe: Noch ein Wort an Herrn Studnička. Ibid., Bd. 10, 1894.
  62. Retzius: Zur Kenntnis des zentralen Nervensystems von Myxine. Biol. Unders., N. F., Bd. II, 1891.
  63. Rohon: Das Zentralnervensystem der Selachier. Denkschr. der Akad. Wien, 1878.
  64. Sala y Pons, C.: La corteza cerebral de las aves. Madrid, 1893.
  65. Sauerbeck: Beiträge zur Kenntnis vom feineren Bau des Selachierhirnes. Anat. Anz., Bd. XII., 1896.
  66. Schaper: Zur Histologie des Kleinhirns der Petromyzonten. Anat. Anz. XVI, 1899.
  67. Schilling: Über das Gehirn von Petromyzon fluviatilis. Abhandlungen der Senckenb. Naturf. Ges., Bd. XXX, 1907.
  68. E. Smith: The Brain of the Edentate. Transactions of the Linnean society of London, second series, Zoology, Vol. VII, 1896—1900.
  69. Sterzi: Die Blutgefässe des Rückenmarks. Anat. Hefte, I. Abt., Bd. 24, 1904.
  70. Derselbe: Il sistema nervioso centrale dei vertebrati. Padova 1907.  
I. Ciclostomi.
  71. Studnička: Zur Geschichte des Cortex cerebri. Verh. d. Anat. Ges., 1894.
  72. Derselbe: Zur Lösung einiger Fragen in der Morphologie des Vorderhirns der Cranioten. Anat. Anz., Bd. IX, 1895.
  73. Derselbe: Eine Antwort auf die Bemerkungen R. Rückhards zu meiner vorläufigen Mitteilung über das Vorderhirn der Cranioten. Anat. Anz., Bd. IX, 1895.
  74. Derselbe: Beiträge zur Anatomie und Entwicklungsgeschichte des Vorderhirns der Cranioten. Sitzungsber. der Böhm. Ges. f. Naturw., Math.-phys. Klasse, 1895, 1896.
  75. Derselbe: Noch einige Worte zu meinen Abhandlungen über die Anatomie des Vorderhirns. Anat. Anz., Bd. XIV, 1898.
  76. Tretjakoff, D.: Die peripherische und zentrale Endigung des Gehörnerven bei Ammocoetes und Petromyzon fluviatilis. Folia Neurobiologica, Bd. I, 1898.
  77. Derselbe: Das Nervensystem von Ammocoetes. I. Das Rückenmark. Arch. f. mikr. Anatomie, Bd. 73, 1909.
  78. Derselbe: Nervus mesencephalicus bei Ammocoetes. Anat. Anzeiger, Bd. XXXIV, 1909.
  79. Widersheim: Das Gehirn von Ammocoetes und Petromyzon planeri. Morph. Studien, I.
  80. Van Wijhe: Über die Mesodermsegmente und die Entwicklung der Nerven des Selachierkopfes. Verhandl. der K. Akad. der Wissensch. zu Amsterdam, 1882.
-

## Erklärung der Abbildungen auf Tafel XXXI–XXXIX.

### Tafel XXXI.

- Fig. 25. Querschnitt des Rückenmarks in der frontalen Ebene. Übergangsgebiet. Schaltzellen und perimedulläres Geflecht. c = Zentralkanal, e = embryonale Nervenzellen, pl = Plexus perimedullaris. Das Präparat zeigt vor allem die Vermehrung der Schaltzellen im Übergangsgebiet, die Scheidung der dorsalen Koordinationszone und das Vorwiegen der kleinen Schaltzellen in der letzteren. Vergröss. 220 mal.
- Fig. 26. Schaltzellen des Übergangsgebiets auf einem Totalpräparat. Seitenansicht des Rückenmarks. Man bemerkt die deutliche Scheidung der dorsalen Zone von den anderen im Übergangsgebiet. d = dorsal, o = oral. Vergröss. 100 mal.
- Fig. 27. Hälfte eines Querschnitts der Oblongata. Vagusgebiet. e = Ependym, em = embryonale Nervenzellen, k = Koordinationszone, l = laterale Assoziationszone, m = mediale Assoziationszone, pl = Plexus perimedullaris. Vergröss. 220 mal.
- Fig. 28. Teil eines frontalen Querschnitts der Oblongata. Acusticusgebiet. l = laterale, m = mediale Assoziationszone, mv = ventrale motorische Zone, p = Plexus perimedullaris, sp = Plexus subependymalis, z = Fibrae arcuatae. Vergröss. 220 mal.
- Fig. 29. Horizontaler Schnitt der Oblongata. Motorischer Facialiskern. Nur die Dendriten sind gefärbt. Vergröss. 240 mal.
- Fig. 30. Sagittalschnitt durch die Oblongata. Die Kommissurenzellen der medialen Assoziationszone, II. Typus. d = Grenzgebiet mit der Koordinationszone. Vergröss. 220 mal.

Sämtliche Zeichnungen sind Präparaten von der Oblongata und dem Übergangsgebiet des Rückenmarks verschiedener Exemplare von *Ammocoetes* von einer Länge von 15–18 cm entnommen. Die Präparate sind *intra vitam* mit Methylenblau gefärbt worden.

### Tafel XXXII.

- Fig. 31. Nervi spino-occipitales ventrales et dorsales von *Ammocoetes*. Nach einer Serie horizontaler Schnitte graphisch rekonstruiert. d<sub>1</sub> = N. spino-occipitalis dors. I, g<sub>1</sub> = Ganglion desselben, d<sub>2</sub> = N. spino-occipitalis dors. II, g<sub>2</sub> = Ganglion desselben, k = Kranialmembran, m = lateraler Rand der Medulla, v<sub>1</sub> = N. spino-occipitalis ventr. I, 1, 2, 3, 4, 5 = Wurzeln desselben, v<sub>2</sub> = N. spino-occipitalis ventr. II, v = Blutgefäss. Vergröss. 300 mal.
- Fig. 32. Glossopharyngeus, Lateralis posterior, Vagus nach der Serie der Sagittalschnitte rekonstruiert. g = N. glossopharyngeus, ga = Anastomose zwischen Glossophar. und Lat. post., gl = Ganglion N. glossophar. et vagi, lp = N. lateralis posterior, s = kaudale Gruppe der Spindelzellen des Tr. octavo-motorius posterior, ts =



Tractus trigem. spinalis, rs = die sensible Gruppe der Vaguswurzeln  
 vm = die gemischte hintere Gruppe, vms = sensible Fasern der  
 kaudalen Wurzel. Vergröss. 220 mal.

Fig. 33. Horizontalschnitt durch das Vagusgebiet mit den nach anderen  
 Schnitten projizierten Einzelheiten. Motorische Kerne des Vagus  
 und Glossopharyngeus von oben gesehen. e = medialer Rand des  
 Schnittes, g = N. glossopharyngeus, gm = motorischer Kern des-  
 selben, gs = sensible Fasern desselben, lp = N. lateralis posterior,  
 v = hintere Gruppe der Vaguswurzeln, vm = motorische Kerne  
 des Vagus (resp. Accessorius), vs = sensible Fasern desselben.  
 Vergröss. 220 mal.

Fig. 34. Acusticus, Facialis, Lateralis anterior von der lateralen Seite  
 gesehen, nach einer Serie von Sagittalschnitten rekonstruiert. Die  
 Verästelungen des motorischen Facialis und des Teils des N. lateralis  
 (Ramus ventr.) sind weggelassen. ad = N. acusticus, radix dorsalis,  
 av = N. acusticus, radix ventralis, c = kaudale Gruppe der Spindel-  
 zellen, fm = motorische Facialiswurzel, fs = sensible Facialiswurzel,  
 f = frontale Gruppe der Spindelzellen, l = laterale Gruppe der  
 Spindelzellen, ld = dorsale Wurzel des N. lateralis anterior, ll =  
 Lobus lineae lateralis, lp = N. lateralis posterior, lv = ventrale  
 Wurzel des Nervus lateralis anterior, mg = N. glossopharyngeus,  
 pars motoria, oma = Tr. octavo-motorius anterior, omo = seine  
 Abzweigung in das Trochlearisgebiet (Tr. octavo motor. anter.  
 super.). Vergröss. 220 mal.

Fig. 35. Wurzeln des N. trigeminus, von der lateralen Fläche gesehen.  
 Nach einer Seite von Sagittalschnitten rekonstruiert. Die Ver-  
 ästelungen der motorischen Wurzeln sind weggelassen. d = beide  
 dorsale sensible Wurzeln, m = mittlere motorische Wurzel, ts =  
 Tractus spinalis trigemini, v = ventrale gemischte Wurzel. Ver-  
 gröss. 220 mal.

Sämtliche Zeichnungen dieser Tafel sind Präparaten der  
 Oblongata von Ammocoetes von 15—18 cm Länge entnommen.  
 Die Präparate sind nach der R. y Cajalschen Neurofibrillen-  
 methode gefärbt worden. Die Rekonstruktion war graphisch aus-  
 geführt und dann nach den anderen Serien der Schnitte nachgeprüft.

### Tafel XXXIII.

Fig. 36. Frontaler Querschnitt durch die Medulla oblongata, Glossopharyngeus-  
 ursprung. a = Fibrae arcuatae, e = Ependym, gs = sensible Fasern  
 des Glossopharyngeus, ld = Funiculus longitudinalis dorsalis, lp =  
 kaudale Äste des Lateralis post. und die Fasern aus den dorsalen  
 und dorso-lateralen Bündeln des Rückenmarks. mv = ventrale  
 motorische Zone, nm = motorischer Kern des Glossopharyngeus,  
 sa = sensible Fasern des Acusticus, sp = kaudale Gruppe der  
 Spindelzellen, st = Tr. spino- und bulbo-thalamus, ts = Tr. spinalis  
 trigemini. Vergröss. 150 mal.

- Fig. 37. Frontaler Querschnitt durch die Medulla oblongata. N. lateralis posterior. a = Fibrae arcuatae, e = Ependym, gs = frontale sensible Äste des Glossopharyngeus, l = N. lateralis posterior, dorsale und ventrale Wurzel, ld = Funic. long. dors., mf = kaudales Ende des motorischen Facialiskerns, mv = ventrale motorische Zone, sp = kaudale Gruppe der Spindelzellen, st = Tr. spino- und bulbo-thalamicus, ts = Tr. spinalis trigemini. Vergröss. 150 mal.
- Fig. 38. Querschnitt der Oblongata. Acusticuseintritt. a = Fibrae arcuatae, ad = quergeschnittene Fasern der dorsalen Wurzel des Acusticus, av = ventrale Wurzel des Acusticus, d = Tract. bulbo-oculomotorius, e = Ependym, g = Glossopharyngeus tract. zu Cerebellum, la = N. lateralis anterior, dorsale Wurzel, lp = Fasern des Lateralis posterior zu Cerebellum, lv = ventrale Wurzel des Lateralis anterior, mf = motorischer Facialiskern, st = Tr. bulbo- und spino-thalamicus. Vergröss. 150 mal.
- Fig. 39. Frontaler Querschnitt der Oblongata, Trigemiuswurzeln. a = Fibrae arcuatae, ac = Fasern des Acusticus zu Cerebellum, d = Tr. bulbo-oculomotorius, e = Ependym, g = Fasern des Glossopharyngeus zu Cerebellum, la = Fasern des Lateralis anterior zu Cerebellum, ld = Funiculus longitudinalis dorsalis, lp = Fasern des Lateralis posterior zu Cerebellum, mt = motorischer Trigemiuskern, m = Müllersche Zelle des Trigemiusgebiets, st = Tr. spino- und bulbo-thalamicus, Tf = ventrale gemischte Wurzel des Trigemius, ts = Tractus spinalis trigemini. Vergröss. 150 mal.
- Fig. 40. Horizontalschnitt durch die Med. oblongata, dorsale motorische Zone. a = Fasern des Acusticus, ae = Assoziationszellen, e = Ependym, fm = motorische Wurzel des Facialis, fs = sensible Wurzel des Facialis, m = Müllersche Zelle der dorsalen Reihe der Acusticusgruppe, nf = motorischer Facialiskern, nt = motorischer Kern des Trigemius, sp = laterale Gruppe der spindelförmigen Zellen, tm = mittlere rein motorische Wurzel des Trigemius, tv = motorischer Anteil der unteren Wurzel, ts = Tractus spin. trigemini. Vergröss. 220 mal.
- Fig. 41. Sagittalschnitt des seitlichen Teils des Cerebellum. Decussationen. a = Decussatio acustica, e = Ependym, ld = Decussatio lateralis, pars dorsalis, lv = Decussatio lateralis, pars ventralis (N. later. post.), m = Müllersche Zelle des Trochlearisgebiets, mc = Molekularschicht des Cerebellum, no = dorsaler Kern des Oculomotorius, nt = frontales Ende des motorischen Trigemiuskerns, O = Oculomotoriusfasern, st = Tr. spino- und bulbo-thalamicus, tr = Dec. trochlearis, tt = Tract. cerebello-tectalis. Vergröss. 170 mal.
- Fig. 42. Horizontalschnitt durch das Cerebellum in der Höhe des Trochlearis. c = Commissura tecti posterior, nt = Zellen des Trochleariskerns, st = Tr. spino- et bulbo-thalamicus, tl = Tr. bulbo-tectalis, tr = N. trochlearis, tt = Tr. cerebello-tectalis. Vergröss. 220 mal.

- Fig. 43. Müllerscher Kern des Mittel- und Hinterhirns, ein nach einer Serie von Sagittalschnitten kombiniertes Bild. 1 = Vagusgruppe, 2d = Acusticusgruppe, dorsale Reihe, 2v = Acusticusgruppe, ventrale Reihe, 3d = Trigeminiisgruppe, dorsale Reihe, 3v = Trigeminiisgruppe, ventrale Reihe, 4 = Trochlearisgruppe, 5 = Isthmusgruppe, 6d = vorderste Zelle des Mittelhirns (dorsale Reihe), 6v = mesencephalische Gruppe, ventrale Reihe, rm = Recessus mammillaris, Tp = Tuberculum post. Vergröss. 150 mal.

Sämtliche Zeichnungen dieser Tafel sind Präparaten der Oblongata und des Mittelhirns von 15—18 cm langen Ammocoetes entnommen. Die Präparate sind nach R. y Cajalscher Fibrillenmethode gefärbt worden. Die Rekonstruktion des Müllerschen Kerns in der Abbild. 43 war graphisch ausgeführt und dann nach den vielen Serien der frontalen und horizontalen Schnitte nachgeprüft.

#### Tafel XXXIV.

- Fig. 44. Crista cerebellaris dicht am Cerebellum. Totalpräparat einer Hälfte der Oblongata, von der medialen Seite gesehen. a = Assoziationszellen der Crista, deren Nervenfortsätze den Tr. cerebello-tectalis bilden, k = amakrine Schaltzellen der Crista, m = Zellen (des I. Typus) der medialen Assoziationszone, deren Nervenfortsätze (hier nicht gefärbt) den Tr. bulbo-thalamicus bilden, p = Plexus in dem Gebiet der Verästelungen der Assoziationszellen des II. Typus (siehe Fig. 30, Taf. XXXI), st = Tr. bulbo- und spino-thalamicus, tt = Tractus cerebello-tectalis. Vergröss. 480 mal.
- Fig. 45. Zellen des Trochleariskerns. Totalpräparat des Kleinhirns von der oberen Fläche gesehen, die rechte Hälfte des Kerns. n = Nervenfasern. Vergröss. 100 mal.
- Fig. 46. Isthmus, Totalpräparat einer Hälfte des Gehirns von der medialen Fläche gesehen. a = Assoziationszellen des Cerebellum, k = Schaltzellen desselben, mk = kleinzellige Masse, die sich zwischen den Kernen des Oculomotorius befindet (N. ruber tegmenti?). Vergröss. 100 mal.
- Fig. 47. Isthmus und Hypothalamus, Totalpräparat einer Hälfte des Gehirns von der medialen Fläche gesehen. h = hypothalamische Zellen, deren Nervenfortsätze, falls sie weiter frontalwärts ziehen, in die Decussatio postoptica eintreten, i = Zellen des G. interpedunculare, st = Tr. spino- und bulbo-thalamicus. Vergröss. 220 mal.
- Fig. 48 A. Sagittalschnitt des Rec. mammillaris. Zellen des Corp. mammillare. e = Ependym, l = Anfangsteile der übrigen Fortsätze, z = zentraler Fortsatz, B = eine Zelle aus den Lobi laterales. Vergröss. 400 mal.

Sämtliche Zeichnungen dieser Tafel sind Präparaten des Gehirns, die intra vitam mit Methylenblau gefärbt worden sind, von Ammocoetes von 10—17 cm Länge entnommen.

## Tafel XXXV.

- Fig. 49. Sagittalschnitt durch die Oblongata, den Acusticus und die spindel-förmigen Zellen der Kerne der Tr. octavo-motorii. a = Acusticus, c = kaudale Gruppe der Spindelzellen, f = frontale Gruppe, fa = fibrae arcuatae, l = laterale Gruppe der Spindelzellen, ld = N. lateralis anterior, dorsale Wurzel, ep = N. lat. post., epf = frontale Äste des Later posterior, ev = ventrale Wurzel des Lateralis anterior, Ts = Tractus trigemini spinalis, T = Wurzeln des Trigemini, v = Blutgefäße. Vergröss. 200 mal.
- Fig. 50. Frontaler Querschnitt durch die Oblongata. Vagusgegend. Überkreuzung des Tr. octavo-motor. poster. cr = caudale Äste nach Überkreuzung, d = Überkreuzung, dm = dorsale motorische Zone, Kern des Vagus (resp. Accessorius), fa = Fibrae arcuatae externae, fr = frontale Äste des Tract. octavo-motor. poster. nach der Überkreuzung, ld = Funiculus longitudinalis dorsalis, op = Tractus octavo-motorius posterior (Fibrae arcuatae internae), Ts = Tractus spinalis Trigemini, vm = ventrale motorische Zone, kleine Zellen, r = Raphe. Vergröss. 220 mal.
- Fig. 51. Horizontalschnitt über der Basis der Oblongata, Vagusgebiet. Überkreuzung des Tract. octavo-motorius posterior, cr = caudale Äste nach Überkreuzung, fr = frontale Äste, r = Raphe, st = spino-thalamische Fasern. Vergr. 220 mal.
- Fig. 52. Chiasma oculomotorium und Commissura ansulata nach 5 frontalen Querschnitten in ein Bild projiziert. bo = Tr. bulbo-oculomotorius, ca = Comm. ansulata, co = Überkreuzung der Wurzeln des Oculomotorius, i = Zellen des G. interpedunculare, ed = Müllersche Faser, der Nervenfortsatz der vorderen mesencephalischen Müllerschen Zelle, m = hintere mesencephalische Müllersche Zelle der ventralen Reihe, mi = Gebiet der Endverzweigungen des Tractus habenulo-peduncularis, od = Fasern vom dorsalen Kern des Oculomotorius, der Kern selber ist nicht abgebildet, da er weiter kaudalwärts liegt, nt = Nucleus tegmenti (s. Fig. 46), ol = lateraler Kern des Oculomotorius, ov = ventraler Kern desselben, r = Raphe, ts = Tractus spino- und bulbo-thalamicus. Vergr. 220 mal.
- Fig. 53. Commissura ansulata in eine horizontale Ebene nach 2 Schnitten projiziert. bo = Tr. bulbo-oculomotorius, bt = Tr. bulbo-tectalis, dp = hypothalamische Faserung, hp = Tr. habenulo-peduncularis, i = infundibulum, ol = Zellen des lateralen Kernes des Oculomotorius, om = Tr. octavo-motorius anterior, ro = Wurzeln des Oculomotorius, st = spino-thalamische und bulbo-thalamische Fasern. Vergröss. 150 mal.
- Fig. 54 Zellen des lateralen Kernes des Oculomotorius mit Tractus bulbo-oculomotorius. Rekonstruktion nach 3 Horizontalschnitten. Den Tractus muss man sich von oben sichtbar vorstellen. bo = Tr. bulbo-oculomotorius, e = seine Endlöffel (Calyces), st = Tr. bulbo-thalamicus. Vergr. 220 mal.

Sämtliche Zeichnungen dieser Tafel sind Präparaten des Gehirns von 15—17 cm langen Ammocoetes entnommen. Die Präparate sind nach R. y Cajalscher Fibrillenmethode gefärbt worden.

### Tafel XXXVI.

- Fig. 55. Frontaler Querschnitt des Tectum opticum. e = Ependym, pl = Plexus subependymalis, pt = plexus peritectalis, r = radiale Zellen, t = tangentielle Zellen. Vergr. 220 mal.
- Fig. 56. Tectum opticum und subtectales Gebiet auf dem Totalpräparat. Die Abbildung sollte eigentlich so gestellt werden, dass die Opticusfasern horizontal verlaufen. o = Fasern des Tr. opticus, pl = Plexus peritectalis, t = Zellen des Tectum, tg = Geniculatumzellen. Vergr. 220 mal.
- Fig. 57. Zellen der hinteren Kommissur auf dem Totalpräparat des Gehirns. cp = Commissura posterior. Vergröss. 220 mal.
- Fig. 58. Endverzweigungen der Fasern des Tr. spino- und bulbo-thalamicus auf einem Totalpräparat. ei = Endigung in der Tiefe des Thalamus, ep = Endigungen an der Oberfläche des Thalamus. Vergröss. 300 mal.
- Fig. 59. Zellen des Hypothalamus und des Striatum auf einem Totalpräparat des Gehirns von der medialen Seite gesehen. dp = Fasern der Decussatio postoptica, h = hypothalamische Zellen, s = zwei Striatumzellen. Vergr. 220 mal.
- Fig. 60. Oberflächlich liegende Zellen der Ganglia habenulae auf einem Totalpräparat. Das Geflecht der oberflächlich verlaufenden Dendriten, Neuriten sind nicht mitgefärbt. Vergr. 300 mal.

Sämtliche Zeichnungen dieser Tafel sind Präparaten des Gehirns von 15—18 cm langen Ammocoetes entnommen. Die Präparate sind intra vitam mit Methylenblau gefärbt worden.

### Tafel XXXVII.

- Fig. 61. Zentrale Endigung der sensiblen Fasern des Vagus. m = Rand der Medulla oblongata, v = Wurzeln des Vagus. Nach einem dicken Horizontalschnitt. Vergröss. 400 mal.
- Fig. 62. Zellen des zweiten Nucleus thalami. Ursprung der thalamo-frontalen Bahn. Horizontalschnitt. tf = Tr. thalamo-frontalis. Vergröss. 400 mal.
- Fig. 63. Zelle des Nucleus commissurae supraopticae. Sagittalschnitt des Gehirns. d = Dendriten, c = Zellkörper, n = Nervenfortsatz, der in die Kommissur herabsteigt. Vergröss. 400 mal.
- Fig. 64. Vier Zellen des G. habenulae. l, l = aus dem linken, d, d = aus dem rechten Ganglion, n = Nervenfortsatz. Vergröss. 400 mal.
- Fig. 65. Sagittalschnitt des G. hab. dextr. c = Zellkörper, d = Dendriten, oh = Kollaterale der Fasern des Tr. olfacto-habenularis, p = tiefes Geflecht, n = Nervenfortsatz der habenulären Zelle. Vergröss. 400 mal.
- Fig. 66. Kollaterale der Fasern des Tr. olfacto-habenularis mit eigentümlichen Biegungen und Verbreitungen. Vergröss. 400 mal.

- Fig. 67. Sagittalschnitt des Gehirns. Zelle des Nucleus frontalis tuberis. c = Zellkörper, n = Nervenfortsatz, der nach hinten bis in die Lobi inferiores zieht, z = Zentralfortsatz, der zwischen den Ependymzellen steckt. Vergröss. 400 mal.
- Fig. 68. Sagittalschnitt des Gehirns. Zelle aus der Wand des Recessus präopticus. c = Zellkörper, n = Nervenfortsatz, der in Tr. strio-hypothalamicus läuft, z = Zentralfortsatz. Vergröss. 400 mal.
- Fig. 69. Sagittalschnitt der unteren Wand des Infundibulum. Endverzweigungen der Fasern des Tr. sacci vasculosi zwischen den Epithelzellen. Vergröss. 400 mal.
- Fig. 70. Schiefer Sagittalschnitt des Vorderhirns. Zelle des tiefen Nucleus taeniae, t = Tractus taeniae, v = Ventrikel. Vergröss. 400 mal.
- Fig. 71. Mitralzelle aus der Formatio bulbaris. c = Zellkörper, d = Dendritenverzweigungen, die noch lange nicht Endfäden der Glomerularschicht darstellen. n = Nervenfortsatz. Vergröss. 400 mal.  
Sämtliche Zeichnungen dieser Tafel sind Golgipräparaten des Gehirns von 15—18 cm langen Ammonoetes entnommen.

#### Tafel XXXVIII.

- Fig. 72. Die verschiedenen Zellarten des Lobus olfactorius auf einem Totalpräparat. Die Zellen sind verschiedenen Stellen der Rinde entnommen. c = Zellkörper, d = Endzweige der Dendriten, die im Plexus pericorticalis liegen, n = Nervenfortsätze, die in den Tr. taeniae ziehen. Vergröss. 900 mal.
- Fig. 73. Formatio bulbaris auf einem Totalpräparat, Mitralzellen von der Oberfläche des Gehirns gesehen. Vier grosse Mitralzellen mit dichten Dendritenverzweigungen (I. Typus). Die Nervenfortsätze von drei Zellen links sind nicht mitgefärbt. n = Nervenfortsatz, k = kleinere Mitralzelle (III. Typus). Vergröss. 900 mal.
- Fig. 74. Mitralzelle mit diffusem System der Dendriten. d = Dendriten, n = Nervenfortsatz. Vergröss. 900 mal.
- Fig. 75. Formatio bulbaris auf einem Totalpräparat. g = Glomerulus, m = Mitralzelle mit diffusem Dendritensystem, mk = Mitralzellen des III. Typus, n = Nervenfortsatz (bei kleinsten Zellen nicht gefärbt). Vergröss. 900 mal.
- Fig. 76. Kleine Mitralzelle (III. Typus). g = die Endverzweigungen des Dendrits im Glomerulus, d = Dendrit, der sich in tieferen Schichten verbreitert, n = Neurit. Vergröss. 900 mal.

Gesamtbilder der Oberfläche des Vorderhirns auf einem Totalpräparat mit der dorsalen Fläche nach oben.

#### Tafel XXXIX.

- Fig. 77. Formatio bulbaris. e = Anschluss an das ependymatöse Dach, f = Fila olfactoria, g = Glomeruli, m = unterliegende Mitralzellen. Vergröss. 250 mal.

Fig. 78. Cortex olfactoria (Paläocortex). Plexus pericorticalis ist nur am Rande der Hemisphäre gefärbt, in der Mitte hat die Färbung nur die tieferen Schichten getroffen. Man sieht die Verästelungen der langen Dendriten. Diese Verästelungen sind von denen der olfactorischen Fasern (von Mitralzellen) nicht zu unterscheiden. Die Nervenfortsätze der Cortezellen sind nur dadurch unterscheidbar, dass sie sich nicht in den Plexus pericorticalis begeben. n = Nervenfortsätze, p = Plexus pericorticalis. Vergröss. 280 mal.

Sämtliche Zeichnungen beider letzten Tafeln sind Methylenblaupräparaten des intra vitam gefärbten Vorderhirns von 14—18 cm langen Ammonoetes entnommen.

## **Berichtigung zu der Arbeit von Franz Weidenreich in diesem Archiv, Band LXXIII, Heft 4.**

Von

**A. Pappenheim.**

---

Zu der im Titel gedachten Abhandlung von F. Weidenreich habe ich, soweit sie sich mit meiner Ansicht über den in Rede stehenden Gegenstand befasst, zu bemerken, dass Weidenreich einen von mir längst nicht mehr im alten Umfange aufrecht erhaltenen, vielmehr in wichtigen Akzidentien verlassenen Standpunkt zum Gegenstand seiner Bêtrachtungen und teilweisen Widerlegungen macht.

Ich habe meine derzeitige Ansicht über die in Rede stehende Frage ausführlich und zwar schon vor einiger Zeit in extenso dargelegt in einer speziell der Blutforschung gewidmeten Zeitschrift.<sup>1)</sup>

Mein in gedachter Abhandlung eingenommener Standpunkt ist aber gar nicht allzuweit von dem Weidenreichs entfernt.

---

<sup>1)</sup> Folia hämatologica, VI, 1908, S. 217 ff.

---



# Die Entwicklung des Zahnbeins bei Säugetieren.

Von

**G. Heinrich,**

Zoologisches Institut München.

Hierzu Tafel XL und XLI.

## Inhaltsverzeichnis.

- A. Einleitung.
- B. Die bestehenden Anschauungen:
  - a) Kölliker,
  - b) Waldeyer,
  - c) v. Ebner,
  - d) v. Korff.
- C. Material und Methoden bei meinen Untersuchungen.
- D. Die Ergebnisse meiner Untersuchungen:
  1. Das erste Stadium der Zahnentwicklung und das Auftreten der Fibrillen.
  2. Die Bildung der Odontoblasten und der Odontoblastenfasern.
  3. Die Fibrillen nach der Bildung der Odontoblastenschicht.
- E. Zusammenfassung.
- F. Literaturverzeichnis.
- G. Erklärung der Abbildungen.

Der Genese der Zahnbeingrundsubstanz haben fast alle Autoren, welche die Entwicklung der Zähne zum Gegenstand genauerer histologischer Untersuchungen gemacht haben, eine besondere Aufmerksamkeit gewidmet. In der umfangreichen Literatur vertreten Kölliker, Waldeyer und v. Ebner drei verschiedene Theorien, denen in neuester Zeit v. Korffs Untersuchungen über die Entwicklung der Zahnbeingrundsubstanz entgegengetreten. Dieses veranlasste mich, diese Frage an einem reichhaltigen Material nachzuprüfen.

Bevor ich aber die Methoden meiner Untersuchungen und deren Ergebnisse darstelle, will ich kurz die Anschauungen der genannten Forscher über die Entwicklung des Zahnbeins wiedergeben.

### Die bestehenden Anschauungen.

Nach Kölliker wird die Grundsubstanz des Zahnbeins weder von der Pulpa, noch von den Odontoblasten allein gebildet, letztere spielen nur eine vermittelnde Rolle. In seinen Ausführungen heisst es: „Die Grundsubstanz des Zahnbeins entsteht nicht aus den Elfenbeinzellen, sondern ist entweder eine Ausscheidung dieser Zellen oder der Zahnpulpa, ähnlich einer Interzellulärsubstanz. Da die Elfenbeinzellen an ihrem äusseren Ende unmittelbar in die Zahnfasern sich ausziehen und nicht, wie man bisher annahm, so auswachsen, dass die Zahnfasern nur als innere Teile derselben anzusehen wären, so ist es unmöglich, das Zahnbein unmittelbar von demselben abzuleiten. Da ferner die Elfenbeinzellen dicht aneinander liegen und noch keine Zwischensubstanz zwischen sich enthalten, dieselbe vielmehr erst zwischen den auswachsenden Spitzen derselben auftritt, so geht es auch wohl nicht an, dieselbe unmittelbar aus der Pulpa abzuleiten, und bleibt nichts anderes übrig, als anzunehmen, dass sie unter Vermittlung von Elfenbeinzellen sich bildet.“

Nach Waldeyer wandelt sich das Protoplasma der Odontoblasten in eine leimgebende Substanz um, die späterhin verkalkt. Ein Teil des Zellprotoplasmas nimmt an dieser Verkalkung nicht teil, sondern bleibt als weiche Zahnfaser in der verkalkten Masse zurück.

Nach v. Ebner geschieht die Zahnbeinentwicklung in folgender Weise: „Die äusseren protoplasmatischen Enden der Odontoblasten wandeln sich zunächst in eine fast homogen aussehende Masse um, welche mit der von den Nachbarzellen gelieferten zu einer gemeinsamen membranartigen Schicht zusammenfliesst (Membrana praeformativa). So entsteht eine oberflächliche homogene Prädentinanlage. Hierauf folgt eine Ausscheidung von Prädentin nicht nur an den äusseren Enden, sondern auch an den Seitenflächen der Odontoblasten, welche Ausscheidung, an der sich auch Pulpazellen beteiligen, bis in die oberflächliche Schicht des Zahnbeins unter den Odontoblasten in Form von Fasern sich fortsetzen kann.“ Dann wandelt sich das Prädentin dicht unter dem Schmelzepithel in unverkalktes Zahnbein um, indem in der Prädentinsubstanz leimgebende Fibrillen auftreten. Sobald das Zahnbein eine gewisse Dicke

erreicht hat, tritt die Verkalkung an der Oberfläche auf. Die Odontoblasten nehmen an der Bildung des Zahnbeins erst später teil. „Erst sekundär bilden sich dann mit der Verdickung des Prädentins Fortsätze von Odontoblasten mit ihren Verzweigungen, die, in das Prädentin, beziehungsweise Zahnbein sich einlagernd, den Zahnkanälchen entsprechende Röhren erfüllen. Ist einmal die Dentinbildung im Gange, so wird Schicht für Schicht des Zahnbeines von den Odontoblasten gebildet.“

Eine homogene Dentinanlage, wie sie v. Ebner angibt, bezweifelt v. Korff. Er weist in der Zahnpulpa Bindegewebsfibrillen nach, die peripher nach der Oberfläche derselben ausstrahlen. An der Basis der Elfenbeinzellen legen sich diese Fibrillen zu mehreren aneinander und ziehen in Form starker Stränge durch die Zwischenräume zwischen den Elfenbeinzellen hindurch. Sobald die starken interzellulären Stränge aus den Zwischenräumen wiederum heraustreten, lösen sie sich in viele feine divergierende Fasern auf. Jede Faser verästelt sich ihrerseits noch weiter in feinste Fibrillen, die bis zur Grenze des Schmelzepithels ausstrahlen. Hier verfilzen sich die Fibrillen mit den Fibrillen der „Basalmembran“, welche den Schmelzzellen anliegt. Durch Hinzutreten neuer Fibrillen aus der Pulpa verdickt sich die „Basalmembran“. Die Odontoblasten haben mit der Bildung der Zahnbeingrundsubstanz nichts zu tun, sondern lassen durch eine sekretorische Tätigkeit die Zahnfasern sich entwickeln. Diese ihrerseits haben die Aufgabe, die Zahnbeinkanälchen als Ernährungskanäle offen zu halten.

Nachdem ich somit kurz die Anschauungen der genannten Forscher über die Entwicklung des Zahnbeins wiedergegeben habe, komme ich zur Angabe des Materials und der Methoden für meine Untersuchungen.

### **Material und Methoden.**

Ich verwandte zu meinen Untersuchungen Embryonen von Schweinen, Schafen, Hunden und Katzen, die ich zum Teil aus dem hiesigen Schlachthause bekam, zum Teil aus dem Schlachthause in Hamburg. Hunde und Katzen kaufte ich bei hiesigen Tierhändlern. Es gelang mir auf diese Weise ein sehr umfangreiches Embryonenmaterial zusammenzubringen, so dass ich die Entwicklungsstadien der Zähne von der ersten Zahnanlage an

bis zum fertigen Zahne verfolgen konnte. Ausserdem war ich dadurch in der angenehmen Lage, die gleichen Stadien bei den genannten Tieren nebeneinander zu beobachten.

Für die histologische Untersuchung fixierte ich in Alkohol, nach Zenker, in Formalin, nach Orth, in Müllerscher Flüssigkeit, in Osmiumsäure, in Flemmingscher Lösung, in Altmanns Gemisch, in Sublimat und Sublimateisessig.

Als Färbung verwandte ich neben den von den angeführten Autoren benützten Methoden die Eisenalaun-Hämatoxylinfärbung nach M. Heidenhain mit der Nachfärbung in alkoholischer, stark verdünnter Rubin S-Lösung und die von M. Heidenhain eingeführten Farbstoffe für Bindegewebe. Man erhält damit eine prachtvolle Zeichnung der Kerne, die Odontoblasten färben sich schwärzer als die Bindegewebszellen, die Zahnfasern erscheinen blassgrau, die verkalkt gewesenen Stellen tiefschwarz, die Bindegewebsfasern und die unverkalkte Grundsubstanz intensiv rot.

Die Färbung nach Mallory gibt für das Bindegewebe eine starke Blaufärbung und lässt besonders die sich rötlich färbende Odontoblastenfaser in ihrem Verlauf und ihrer Verzweigung erkennen.

Ich färbe die Schnitte kurz (zwei bis drei Minuten) mit Säurefuchsin vor, spüle sie kurz in destilliertem Wasser ab und beize dann mit einer 1% Lösung von Phosphormolybdänsäure etwa zwei Minuten. Hierauf kommen die Schnitte in eine Lösung von 0,5 g Anilinblau, 2,0 g Orange G, 2,0 g Oxalsäure, 100 g Aqua dest. In diesem Gemisch verweilen die Schnitte je nach ihrer Dicke vier bis acht Minuten. Nach kurzem Abspülen in destilliertem Wasser kommen sie in 40% Alkohol, in dem erst die Blaufärbung hervortritt. Sobald letztere die gewünschte Stärke erreicht hat, erfolgt Überführung durch die Alkoholreihe bis Xylol zur Einbettung. Da die Phosphormolybdänsäure die Schnitte sehr angreift, empfiehlt es sich, bei der Vorfärbung mit Säurefuchsin dieses stark einwirken zu lassen.

Eine weitere Färbung, die sich für das Bindegewebe besonders schön eignet und als Stückfärbung sehr vorteilhaft ist, besteht in der Behandlung der Objekte mit M. Heidenhains Hämatoxylin und gelbem chromsaurem Kalium. Das zu schneidende Objekt liegt 12–24 Stunden in  $\frac{1}{3}$ % Lösung von Hämatoxylin in destilliertem Wasser. Hierauf wird es auf etwa acht Stunden

in eine hellgelbe 1% Lösung von chromsaurem Kali übertragen. Der Überschuss des Chromates wird mit Wasser ausgewaschen. Am besten färben sich in Alkohol fixierte Objekte, aber auch solche aus Flemmings Gemisch, nur müssen diese sehr sorgfältig ausgewaschen werden. Die Schnitte haben eine violette Grundfärbung.

Als letzte der besonderen Färbemethoden will ich noch die Versilberung angeben.

Bei den Untersuchungen über die Gitterfasern der Leber hat Maresch die Verwendbarkeit der Bielschowsky-Methode zur Darstellung feinsten Bindegewebsfibrillen versucht und es ist ihm gelungen, bei einer wesentlichen Kürzung des Bielschowsky-schen Verfahrens sehr scharf gezeichnete Bilder zu erzielen.

Bei der Behandlung der Schnitte mit solchen Farbstoffen, wie sie die genannten Forscher angewandt haben, und solchen, wie ich sie noch weiter angeführt habe, erhalte ich Bilder, in denen das Bindegewebe durch seinen gleichmässigen Farbenton im ganzen sehr scharf hervortritt. Einzelheiten dagegen, besonders zarteste Fäserchen liessen diese Schärfe sehr vermissen, was ihre genaue Beobachtung erschwerte.

Bei der Versilberung zeigt mir der Schnitt ein Bild, das einer sorgfältigst ausgeführten Strichzeichnung gleicht.

Durch ihre tiefschwarze Färbung heben sich die Fibrillen besonders ab und lassen sich bis in die zartesten Ausläufer genau verfolgen. Und noch mehr wird das erreicht, wenn der versilberte Schnitt mit einem Plasmafarbstoff wie Lichtgrün nachbehandelt wird.

Freilich hat die Silbermethode, wie andere, auch ihre Nachteile, die in Silberniederschlägen an unerwünschten Stellen bestehen. Darin liegt wohl auch mit ein Grund, dass sie bisher wenig Freunde gefunden hat. Zugunsten der Bielschowsky-Methode kann ich aber anführen, dass ich bei meinen vielseitigen Versuchen die Beobachtung gemacht habe, dass das Gelingen der Versilberung nicht allein von ihrer exakten Behandlung abhängig ist, sondern die jeweilige Schnittdicke der verschiedenartigen Gewebe eine grosse Rolle spielt.

Ich möchte kurz wiedergeben, wie ich bei der Anwendung der Silbermethode verfare.

Zunächst untersuche ich an einzelnen verschiedenartig dicken Schnitten, welche Schnittstärke für die Versilberung am geeignetsten ist. Diese schwankt je nach der Struktur des Objektes zwischen 2—10  $\mu$ . Sobald die erforderliche Schnittstärke gefunden ist, zerfällt die Versilberung in eine Vorversilberung und eine eigentliche Versilberung.

Die Vorversilberung: Die Paraffinschnitte kommen vom Messer mit ihrer Schnittfläche nach unten auf eine 2% Silbernitratlösung zu schwimmen. Diese Lösung halte ich in einer Schale leicht erwärmt, wodurch die Schnitte bei ihrem Auflegen sich sofort strecken. Auf dieser erwärmten Flüssigkeit bleiben die Schnitte etwa 14 Stunden liegen und zwar vor Licht geschützt. Die Temperatur der Silbernitratlösung lässt sich leicht konstant erhalten, indem man sie unter einer Schale auf dem Thermostaten während der angegebenen Zeit stehen lässt.

Von dieser Silberlösung bringe ich die Paraffinschnitte auf erwärmtes destilliertes Wasser. Durch mehrmaliges Hin- und Herziehen auf der Wasseroberfläche wird die Unterseite der Schnitte gründlich abgespült und ich kann sie zur eigentlichen Versilberung auf die ammoniakalische Silberlösung überführen.

Die eigentliche Versilberung: Die ammoniakalische Silberlösung wird in folgender Weise hergestellt:

Zu einer 10% Silberlösung setze ich tropfenweise eine 40% Natronlauge, wobei die Flüssigkeit — am besten in einem Wägeröhrchen — nach Zusatz eines jeden neuen Tropfens stark umgeschüttelt wird. Sobald kein Niederschlag mehr erfolgt, löse ich das Präzipitat durch tropfenweisen Zusatz von Ammoniak unter gleichfalls starkem Schütteln. Das starke Schütteln soll eine möglichst schnelle und feine Verteilung der Reagentien bewirken. Man setzt soviel Ammoniak zu, bis aus der dunkelbraunen Flüssigkeit eine farblose wird, in der nur noch vereinzelt kleine Präzipitatreste, die sich allmählich lösen, schwimmen. Das jetzt vorhandene Gemisch wird mit destilliertem Wasser auf das vierfache verdünnt. Auf dieser jetzt fertigen Silberlösung lasse ich die Schnitte ein bis zwei Stunden, je nach ihrer Dicke, liegen. Die vorversilberten Objekte vertauschen in dieser Zeit ihren hellgelben Farbton mit einem rotbraunen. Nach der Versilberung werden sie auf erwärmtes destilliertes Wasser gelegt, um Silberüberschüsse abzuwaschen, und von da auf eine 20%

Formalinlösung übertragen. Hier vollzieht sich die Bildung des Silberspiegels in kürzester Zeit. Um das Silberbild lichtbeständig zu machen, führe ich die Schnitte über Brunnenwasser auf eine wässrige Goldchloridlösung  $\frac{1}{1000}$ , die mit Lithion carbonicum neutralisiert ist. Nach einer halben Stunde werden die Schnitte nach vorherigem kurzem Waschen noch 10 Minuten mit einer 5% Fixiernatronlösung behandelt. Darauf lasse ich sie etwa  $\frac{1}{4}$  bis  $\frac{1}{2}$  Stunde auf Brunnenwasser schwimmen und bringe sie von dort auf den Objektträger. Die mit Wasser aufgeklebten Schnitte werden jetzt in Xylol vom Paraffin befreit und durch die Alkoholreihe in eine alkoholische Lösung von Lichtgrün übertragen. Die Differenzierung der Lichtgrünfärbung erledigt sich sehr schnell in 70% Alkohol. Von hier aus kommen die Präparate durch Alkohol und Xylol zur Einbettung in Canada-balsam.

Das Gelingen der Färbemethode ist nach meinen Beobachtungen abhängig von der richtigen Wahl der jeweiligen Schnittstärke und der peinlichsten Sauberkeit bei der Hantierung mit den einzelnen Lösungen. Instrumente aus Metall müssen unbedingt vermieden werden, und ich verwende solche aus Horn oder Zelluloid. Sind die Präparate gelungen, so heben sich die Bindegewebsfibrillen durch ihren tiefschwarzen Ton bis in die zarteste Verästelung sehr deutlich von dem hellgrünen Grundton ab. Ganz vortrefflich sind die Bilder zur mikrophotographischen Aufnahme geeignet, wobei sie für Perorthoplatten mit Urinalentwickler ohne Einschalten von Filter- oder Gelscheibe einer relativ kurzen Belichtungszeit bedürfen.

Bezüglich der Fixierung des Materials, das mit der Silbermethode behandelt werden soll, ist mehrfach hervorgehoben, dass Formalin das geeignetste Reagens sei. Weniger gute Erfolge sollen sich bei der Fixierung mit Alkohol zeigen. Fast resultatlos soll die Methode an Materialien sein, die in anderen Reagentien fixiert sind. Ich habe indessen gefunden, dass Schnitte von in Alkohol, Sublimat und Sublimatessig fixierten Objekten bei einer Nachbehandlung mit Formalin oft sehr schöne Resultate lieferten.

Die Versilberung der Schnitte von derartigem Material muss hier nur in anderer Weise vorgenommen werden, als wie ich vorher ausgeführt habe. Während ich bei dem ersten Verfahren

die Schnitte versilberte, ehe sie auf dem Objektträger aufgeklebt und vom Paraffin befreit waren, geschieht jetzt ihre Behandlung in umgekehrter Reihenfolge. Ich klebe die Schnitte mit Eiweiss-Glyzerin auf, damit sie wegen der späteren vielen Waschungen fester am Objektträger haften. Nach der Befreiung von Paraffin werden die Schnitte dann durch Alkohol in eine 6—8% Formalinlösung gebracht, in der sie 24 Stunden gebeizt werden. Nach kurzem Auswaschen in destilliertem Wasser übertrage ich die Objektträger mit den darauf haftenden Schnitten in die Silbernitratlösung und von hier aus geht die Behandlung in der gleichen Weise weiter, wie ich sie oben bei der Versilberung geschildert habe. Zu beachten ist nur, dass ich den Objektträger mit den aufgeklebten Schnitten jetzt stets in kalte Lösungen übertrage, während ich bei den freischwimmenden, noch in Paraffin eingebetteten Schnitten erwärmte Lösungen verwandte, um die Schnitte gestreckt zu erhalten.

### **Die Ergebnisse meiner Untersuchungen.**

#### Das erste Stadium der Zahnentwicklung und das Auftreten der Fibrillen.

Das Epithel, welches die Kiefernänder bedeckt, zeigt bei Beginn der Zahnanlage eine Wucherung. Die Zellschicht der Basis des Epithels bildet eine fortlaufende bogenförmige platte Leiste, die Schmelz- oder Zahnleiste, die sich in das Bindegewebe der Schleimhaut einsenkt. Über dieser Schmelzleiste verdichtet sich das Epithel zum Zahnwall, der eine der Einsenkungsstelle der Schmelzleiste entsprechende Furche, die Zahnfurche, aufweist. Der Rand dieser Furche verdickt sich wulstig und wird bald durch eine Reihe von Papillen, die im Bindegewebe der Schleimhaut entstehen, von unten her glockenförmig eingestülpt. Indem jetzt die zwischen den Papillen befindlichen Stücke des Schmelzkeimes verschwinden, entstehen aus der Schmelzleiste die Schmelzorgane der einzelnen Zähne. An jedem Schmelzorgan lassen sich innere und äussere Schmelzzellen unterscheiden, die inneren umschliessen zum Teil den Rand der Papille, die äusseren bilden den peripheren Rand des Schmelzorganes. Die inneren Schmelzzellen nehmen eine zylindrische Form an. Die zwischen beiden Zellschichten befindlichen Epithelzellen werden sternförmig und



bilden, indem eine gallertige Flüssigkeit zwischen ihnen auftritt, die Schmelzpulpa. Der Umschlagsrand der äusseren Schmelzzellen in die inneren wächst in die Tiefe bis zum unteren Ende der Zahnanlage und bildet gleichsam die Form für die spätere Schmelzkappe des Zahnes.

Das Bindegewebe, welches die Zahnanlage unmittelbar umgibt, verdichtet sich zu den Zahnsäckchen. Es hat eine äussere dichtere Zellage und eine innere lockere, die in die Papille übergeht.

Im Stadium dieser ersten Zahnanlage treten bereits Fibrillen auf, die ungeordnet die bindegewebige Umgebung des Schmelzkeimes durchziehen. Sobald der Umschlagsrand der inneren und äusseren Schmelzzellen beginnt in die Tiefe zu wachsen, schlagen die Fibrillen eine bestimmte Richtung ein. Sie streben durch die Papille nach den inneren Schmelzzellen. Fig. 1 meiner Abbildungen zeigt einen Längsschnitt durch die Zahnanlage eines Schneidezahnes aus dem Unterkiefer eines Schafembryos von 4 cm Länge. Die inneren Schmelzzellen haben ihre zylindrische Form angenommen. Unter dieser Zellschicht verlaufen zahlreiche Fibrillen in der Papille zur Epithelscheide.

Dem Wachstum der Papille in die Schmelzkappe folgen auch die Fibrillen. Während sie aber in dem Stadium, welches Fig. 1 wiedergibt, noch dichtgedrängt neben- und übereinander verlaufen, liegen sie in einem etwas älteren Stadium lockerer nebeneinander. Nur vereinzelt sind Fibrillen miteinander verschlungen, im allgemeinen sind sie stark geschlängelt (Fig. 2).

Bei ihrem ersten reichlichen Auftreten in der Papille legen die Fibrillen durch ihr Herantreten bis an die Epithelscheide die Vermutung nahe, dass sie ein Stützsystem bilden für den sich entwickelnden Zahn. In Fig. 2 der Abbildung sieht man jedoch deutlich, dass die Fibrillen mit dem Wachstum der Papille vorübergehend nicht gleichen Schritt halten und ihre Enden nicht bis zur Epithelscheide reichen. Zu dieser Zeit lagern noch viele Fibrillen im Zentrum des lockeren Bindegewebes des Zahnsäckchens. Sobald aber diese in die Papille hinein nachgerückt sind, lassen sich die Fibrillen wieder bis zur Epithelscheide verfolgen.

In derselben Zeit entsteht an der Spitze der Papille, zwischen ihren peripheren Bindegewebszellen und der Epithelscheide, eine Lücke, die gleichsam wie ein schmaler Hohlraum entlang der

Epithelscheide nach dem Umschlagsrand der inneren und äusseren Schmelzzellen hin zunimmt. In diesem Hohlraum bilden die Fibrillen mit ihren Enden ein Flechtwerk (Fig. 3). Die Fibrillen wachsen jetzt aus der Tiefe der Papille sehr schnell nach und häufen sich besonders an der Peripherie derselben, so dass in der Mitte der Papille sich fast fibrillenlose Stellen finden. Der Raum, in dem die Fibrillenden sich verflechten, nimmt an Breite zu und damit auch das Flechtwerk. Indem es nicht allein den ganzen freien Raum ausfüllt, wird es auch stärker und engmaschiger, bis endlich eine zarte Verfilzung des Maschennetzes eintritt. Besonders schön zeigt sich diese Erscheinung bei Schnitten der Zahnanlage von Hunden. Fig. 3 und 4 geben solche Stadien wieder an Längsschnitten durch Schneidezähne vom Hund. Zu Anfang lassen in diesem Filzwerk einige Fibrillen ihren Verlauf noch erkennen, allmählich aber wird es immer dichter und erscheint schliesslich fast wie eine homogene Masse.

Die Bindegewebszellen der Zahnpapille sind sternförmig und ihr Zelleib verästelt sich in viele feine, oft äusserst zarte Ausläufer. Ob diese mit der Bildung oder dem Wachstum der aus der Tiefe kommenden Fibrillen etwas zu tun haben, lässt sich mit Bestimmtheit nicht feststellen. Ich konnte nur immer wieder beobachten, dass diese zarten Zellfäserchen die Fibrillen in ihrem Verlaufe kreuzen. Dasselbe gilt auch von den Zellfäserchen, die vor der Bildung des genannten Flechtwerkes seitens der Fibrillen bis zur Epithelscheide verlaufen und dort nach v. Korff mit den inneren Enden der Schmelzzellen in engste Verbindung treten sollen.

v. Korff hat nach seiner Arbeit in einem so frühen Entwicklungsstadium Fibrillen noch gar nicht beobachtet. Er schreibt vielmehr von Fibrillen, die unmittelbar unter der Basalschicht der Odontoblasten als ein feines Gewirr von Bindegewebsfasern auftreten, aus denen heraus starke Stränge zwischen den Odontoblasten hervorgehen.

Nach seinen Abbildungen stellen seine Präparate Stadien der Entwicklung dar, in denen bereits die Odontoblasten aus den Bindegewebszellen der Pulpa hervorgegangen sind. Nach meinen Befunden durchzieht aber schon ein starkes Fibrillensystem das künftige Pulpagewebe, wenn die Bindegewebszellen, ohne die

geringste Veränderung aufzuweisen, bis dicht an die Epithelscheide, der Grenzscheide zu den Schmelzzellen, reichen.

Die Entwicklung der Odontoblasten aus den äussersten Bindegewebszellen der Pulpa tritt nach meinen Beobachtungen erst dann auf, wenn die Fibrillen in der Papille bis zur Epithelscheide vorgerückt sind und ihre Enden dort ein reichliches Flechtwerk gebildet haben, welches die zwischen der Epithelscheide und den peripheren Bindegewebszellen entstehenden Lücken ausfüllt.

Ebenso wie v. Korff hat Studnička in seiner Arbeit: „Die radialen Fibrillensysteme bei der Dentinbildung und im entwickelten Dentin der Säugetiere“ ein Embryonenmaterial verwendet, bei dem die Zahnentwicklung bereits weiter vorgeschritten war. Als Objekte dienten ihm *bos taurus*, *mus musculus*, *felis catus*, *equus caballus*, *mus*, *homo* und *cavia coboya*, deren Altersangabe leider fehlt. Er hat sich gleich mir der Bielschowsky-Methode bedient und es ist ihm gelungen, die Fibrillen so zu imprägnieren, dass sie sich vom Bindegewebe auffallend abheben. Doch beobachtet er die Fibrillen, die er geneigt ist als kollagene Fibrillen anzusprechen, erst an der Peripherie der Zahnpapille in radialer Anordnung, wie es v. Korff in Fig. 2 seiner Arbeit zeichnet. Studnička hat, nach diesem Befunde zu urteilen, Stadien vor sich gehabt, in denen die Fibrillen nicht nur bereits ihr Flechtwerk an der Oberfläche der Papille zum Teil gebildet hatten und zum Teil noch bildeten, sondern auch die Umwandlung der peripheren Bindegewebszellen in Odontoblasten stattgefunden hatte. Würden die Untersuchungen, wie die meinigen, schon dort eingesetzt haben, wo die Zahnentwicklung ihre primitivste Anlage hatte, so wäre es ihm, besonders bei der Verwendung der Silbermethode, nicht entgangen, dass die Fibrillen bereits dort in reichstem Maße vorhanden sind und der nach oben wachsenden Papille folgen.

Weiter möchte ich v. Ebner anführen, der in einer umfangreichen Arbeit zu dem Vorhandensein leimgebender Fibrillen in der embryonalen Pulpa, dem Zusammenhang solcher mit den v. Korffschen Fasern und deren Bedeutung für die Bildung der Zahnbeingrundsubstanz Stellung genommen hat. Da es Röse nicht gelungen war, aus der Zahnpulpa eine gelatinierende Leimlösung herzustellen, hatte dieser Autor alle Fäserchen als Zell-

fortsätze bezeichnet. v. Ebner hat entgegen dieser Behauptung das Vorhandensein zahlreicher leimgebender Fasern in der entwickelten Pulpa nachgewiesen. Der embryonalen Zahnpulpa aber räumt er den Besitz solcher Fasern nicht ein. Mit embryonalen Zahnpulpen hat v. Ebner Versuche gemacht und Schnitte in Alkohol fixierter Objekte mit Safranin und Thionin gefärbt. Ferner hat er an dünnen Schnitten von Material aus Alkohol und Formalin — von einer Nachfärbung erwähnt er hier nichts — zahlreiche Fäserchen beobachtet, die deutlich als Zellausläufer erkennbar waren, aber auch solche, die in keinem Zusammenhang mit irgend einer Zelle standen. Da letztere ihm feinkörnig mit einer unebenen Oberfläche erschienen, lässt er sie nicht als Bindegewebsfibrillen gelten.

Färbt man solche Schnitte von Pulpen aus Formalin nach der Bielschowsky-Methode, so erweist diese sich hier ausserordentlich günstig. Die Silberniederschläge zeigen sich in der feinkörnigen Oberfläche sehr scharf, so dass diese als uneben gefärbt erscheint, während die Bindegewebsfibrillen als glatt verlaufende, tiefschwarze, unverästelte Fasern sichtbar sind.

Auch bei der Behandlung mit Orcein, das sorgfältig differenziert werden muss, heben sich die Fibrillen vom übrigen Gewebe durch ihre auffallend glatten Züge deutlich ab. Dieselben Erscheinungen kann man von den Stadien erster Zahnentwicklung an fortlaufend beobachten bis zu den später zu besprechenden auftretenden Fibrillensträngen in der Odontoblastenschicht. Von einer Verästelung dieser Fibrillen konnte ich weder bei Behandlung mit der Silbermethode noch bei anderen Färbungen etwas bemerken, ab und zu zeigen sich einzelne Bindegewebsfäserchen, die von den Fibrillen gekreuzt werden, nicht selten auffällig stark tingiert. Gerade das glatte, unverästelte, zylindrische Aussehen der besonders stark gefärbten Stränge spricht dafür, dass wir es mit leimgebenden Fibrillen zu tun haben. Das v. Korffsche Verfahren, die Färbung mit Rubin, hat eben den Mangel, dass die Fibrillen sich durch ihre Färbung von dem übrigen gleich gefärbten Bindegewebe nur dort besonders abheben, wo sie in starken Bündeln oder Strängen auftreten, sobald sie aber einzeln im Bindegewebe sich finden, nicht genügend hervortreten. Erfolgreicher führt hier schon die Mallory-Methode, die Behandlung

mit Orceïn, und besonders schön die vorsichtig angewandte Silbermethode zum Ziele.

Die Färbung mit Rubin S gibt für eine einwandfreie Beobachtung ebenso unklare Bilder, wie ich sie erhielt bei der Anwendung von Pikrokarmin, Pikronigrosin, Pikrofuchsin und van Giesonscher Färbung.

Bei der Besprechung der Bedeutung der v. Korffschen Fasern kommt v. Ebner zunächst auf die Grenzschicht zu sprechen, die an der Oberfläche der Zahnpapille unter dem Schmelzepithel verläuft. v. Ebner hält diese mit anderen Autoren für die *membrana praeformativa* Raschkows, während v. Korff die Bezeichnung Köllikers „Basalmembran“ annimmt. v. Korff lässt diese Membran ausschliesslich aus Bindegewebsfibrillen bestehen. Dem entgegen weist v. Ebner darauf hin, dass eine nur aus Fibrillen bestehende Grundsubstanz undenkbar sei: „weil die Möglichkeit, Fibrillen optisch zu erkennen, zur notwendigen Voraussetzung hat, dass zwischen den Fibrillen, mögen sie noch so dicht aneinanderliegen, eine von diesen im Lichtbrechungsvermögen oder in der Färbbarkeit verschiedene Substanz vorhanden ist“. Auch ich habe an meinen Präparaten niemals in dieser Grenzschicht ein Fibrillensystem entdecken können. Die Fasern der Bindegewebszellen und die Fibrillen endeten an dieser Scheide. Die vermeintliche „Basalmembran“ färbte sich, wie v. Ebner schon hervorhebt, nicht so intensiv wie das übrige Bindegewebe, auch nach der Bielschowsky-Methode trat sie kaum hervor, sondern nahm einen mattgrauen Ton an. Sobald die bereits erwähnten Lücken zwischen der Grenzscheide und den peripheren Pulpazellen auftreten, die Enden der Fibrillen anfangen, dort ihr Flechtwerk zu bilden, hebt sich dieses durch seinen Farbton wesentlich von dem der Grenzscheide ab.

v. Ebner hat bei seiner Nachprüfung der v. Korffschen Fasern die Mallory-Methode angewandt, wobei es ihm nicht gelungen ist, bei der ersten Zahnbeinanlage die Fibrillenenden in der Grundsubstanz zu erkennen. Es scheint mir, dass bei den v. Ebnerschen Bildern die Färbung der Präparate nach Mallory nicht gerade glücklich getroffen ist, da nach meinen Erfahrungen eine Blaufärbung für eine feine Nuancierung bei weitem weniger geeignet ist wie eine Rotfärbung. So habe ich an Präparaten mit Rubinbehandlung das Maschennetz der Fibrillenenden in der

ersten Ablagerung von Grundsubstanz noch deutlich erkennen können, während es bei Blaufärbungen, also auch der nach Mallory, nicht mehr möglich war. Im Blau sind die feinen Unterschiede von Dunkel und Hell völlig verwischt, im Rot dagegen nehmen die kräftigen Gewebebildungen einen tiefsatten Ton an, der entsprechend der Zartheit des Gewebes verblasst.

Bei seinen Ausführungen zieht v. Ebner die Beobachtungen von Hoehl heran. Bei diesem Forscher handelt es sich aber um Objekte mit vorhandener „Prädentinanlage“, von der aus er die aus ihr ausgehenden Ausläufer zur Pulpa hin verfolgt hat. Das ist meines Erachtens der umgekehrte Weg, den wir bei der Lösung der schwebenden Frage nicht betreten sollten, da wir hier vom Vorhandenen keinen Rückschluss auf das Vorhergehende machen dürfen, sondern aus dem Anfangsstadium das sich aus ihm Entwickelnde verfolgen müssen.

#### Die Bildung der Odontoblasten und der Odontoblastenfasern.

In dem Stadium der Verfilzung der Fibrillenenden beginnen die oberflächlichen, dicht unter dem Filzwerk gelegenen Zellen der Papille gegen deren Peripherie allmählich höher zu werden, ordnen sich nach Art eines Zylinderepithels und bilden die Odontoblastenschicht. Analog der Bildung des Flechtwerkes der Fibrillen beginnt die Umwandlung der Zellen in Odontoblasten in der Spitze der Papille und rückt von da abwärts.

Die Odontoblasten bilden sich aus den dem Flechtwerk der Fibrillen zunächst liegenden Bindegewebszellen der Zahnpapille. Sie wachsen unter Zunahme ihres Protoplasmas und ihres Kernes in senkrechter Richtung zur Oberfläche der Pulpa. Hierbei gehen die ursprünglich vorhandenen zahlreichen Verästelungen des Zellleibes bis auf zwei verloren; während die eine von der Zelle in das Innere der Pulpa verläuft, bildet die andere die zu dem Filzwerk der Fibrillenenden gerichtete Zahnfaser. Diese Zahnfaser hat ihre Richtung genau in der Längsachse der Odontoblastenzelle und tritt aus dem peripheren homogenen Abschnitt derselben heraus.

An der Basis der Elfenbeinzelle liegen dicht am Kern vielfach stark angehäufte Körnchen, die mit der Kernmembran in Verbindung zu stehen scheinen. Die Körnchen färben sich auffallend

stark und haben meist ein glasiges Aussehen. Bei der Anwendung der Heidenhain-Methode werden sie tiefschwarz, bei der Ehrlich-Biondi-Methode tiefrot und nach Delafieldschem Hämatoxylin erscheinen sie als blasenförmige Gebilde „ähnlich den Sekretkügelchen einer sezernierenden Zelle“.

Bei Verwendung der Mallory-Methode zeigen sich die Körner als glänzende glasige Kügelchen, ähnlich wie bei der Behandlung mit van Gieson, nur dass im letzteren Falle das glasige Aussehen nicht so markant ist. Eine auffallende Übereinstimmung im Farbenton zeigen die Kerne mit der Odontoblastenfaser nach der Behandlung mit Orcein und nach Heidenhain und chromsaurem Kali.

Diese Körnchen halte ich für Mitochondrien und die Erscheinungen an ihnen bei den verschiedenartigen Methoden lassen auf eine lebhaft funktionierende derselben schließen, auf die ich die Bildung des Zahnbeins zurückführe, für dessen Ablagerung die aus dem Protoplasma gebildete Odontoblastenfaser als Leitungsweg dient.

v. Korff selbst hält es für „höchst wahrscheinlich“, dass fortgesetzt eine Produktion neuer Körnersubstanz vor sich geht, die aber nur zur Bildung der Zahnfasern dienen soll, und er geht in seiner Vermutung so weit, dass er die Annahme A. Spulers über die Bildung des Knochens durch die Osteoblasten auf die Bildung des Zahnbeins durch die Odontoblasten überträgt — „dass in den basophilen Körnermassen der Elfenbeinzellen die Interfibrillarsubstanz vorgebildet wird, welche unter Vermittlung der weichen Zahnfasern in die Zahnbeingrundsubstanz transportiert und zwischen die Fibrillen eingelagert wird“.

Studnička bemerkt über die Entwicklung der Odontoblastenfaser und ihr Verhalten zur Bildung des Zahnbeins in seinen Ausführungen nichts. Dagegen hat er gleich mir an seinen Präparaten im Innern der Odontoblasten Körner — Sekretkörner — beobachtet, die ihn vermuten lassen, dass die Odontoblasten entgegen der v. Korffschen Meinung einen wesentlichen Anteil an der Bildung des Zahnbeins haben.

v. Korff fand diese Odontoblastenfasern schwer färbbar. Doch gelang es mir, dieselben in ihrem vollen Verlauf nicht nur mit der Rubin färbung kenntlich zu machen, sondern auch bei der Färbung nach Mallory nahm die Faser einen blassrötlichen

Ton an, und noch mehr liess sie sich durch eine Behandlung mit Orcein hervorheben.

Auch die v. Ebnerschen Abbildungen in seiner Arbeit „Leimgebende Fibrillen im Zahnbein“ im Sitzungsberichte der Mathem.-naturw. Kl. d. K. Akad. d. Wiss., Wien, lassen, obwohl er seine Präparate nach Mallory gefärbt hat, das Vorhandensein der Odontoblastenfaser vermissen. Es ist nicht unmöglich, dass bei der technischen Ausführung der Mallory-Methode die Behandlung mit Phosphormolybdänsäure die Grundfärbung des Präparates mit Säurefuchsin vernichtet hat, und so späterhin im 40<sup>o</sup>/<sub>o</sub> Alkohol nur die Blaufärbung besonders scharf hervorgetreten ist. Ich habe an zahlreichen Präparaten diese Beobachtung machen können. Da ausserdem nach der Behandlung des Präparates mit Phosphormolybdänsäure sich nicht selten leichte Quellungen zeigten, sah ich mich veranlasst, bei der Grundfärbung mit Säurefuchsin etwas zu überfärben und nur kurze Zeit mit der Phosphormolybdänsäure zu beizen. Auf diese Weise wurde einerseits die Quellung der Präparate vermieden, andererseits behielt die Odontoblastenfaser eine zarte rötliche Färbung bei.

Sobald die Zahnfaser bis zum Filzwerk der Fibrillen gewachsen ist, lagert sich in diesem um das Ende der Zahnfaser herum die Zahnbeinmasse ab. Mit dem weiteren Wachstum der Zahnfasern nimmt das Zahnbein zu. Gut gelungene Mallory-Präparate lassen deutlich erkennen, wie die Zahnfaser nicht nur mit der Zunahme des Zahnbeins Schritt hält, sondern wie sie oft über die bereits sehr verdichtete Zahnbeinmasse herausragt und zwischen ihrem Ende und dem einer benachbarten Faser sich, oberhalb des fertigen Zahnbeins also, eine Masse ablagert, welche die gleiche Farbe annimmt, wie das fertige Zahnbein und die sich auch vom Fibrillenfilzwerk deutlich unterscheiden lässt.

v. Korff beobachtet an seinen Odontoblastenfäsern einen membranartigen, aus Körnern zusammengesetzten Saum. In diesem vermutet er das Entstehen der späteren Neumannschen Scheide und betrachtet ihn zugleich als die Isolierschicht, welche die Elfenbeinzelle und deren Faser von der Zahnbeingrundsubstanz trennt. Darnach dürfte die Odontoblastenzelle mit ihrem Ausläufer keinen Anteil an der Zahnbeinbildung haben. Da er aber wiederum eine spätere Verwachsung dieser Isolierschicht mit der



Zahnbeingrunds substanz vermutet, so könnte man sie eher als werdendes Elfenbein ansprechen.

Färbt man mit Orcein, so nimmt dieser von v. Korff beschriebene körnige Saum ebenso wie die Odontoblastenfaser den Farbstoff sehr begierig auf, während die übrigen Bindegewebsmassen in der Pulpa sich bedeutend matter färben. Die Fibrillen jedoch zeigen den gleichen satten Farbenton, wie er sich in erwähnter Weise an der Elfenbeinzelle beobachten lässt. Betrachtet man Schnitte von fertigem Zahnbein nach der Orceinfärbung, so sind die Zahnfasern gleichfalls intensiv gefärbt, während die sie umhüllenden Wandungen der Zahnkanälchen eine gleiche, aber wesentlich zartere Färbung aufweisen.

Verfolgt man an Schnitten älterer Stadien den Verlauf der Odontoblastenfaser, so ist es nicht möglich, den körnigen Saum derselben fortlaufend zu sehen, es gelingt vielmehr, nur ihn ab und zu an den Faserenden zu beobachten. v. Korff hat Odontoblastenzellen von Objekten aus Flemmingschem Gemisch isoliert und dabei den körnigen Saum an der Basis der Zahnfaser, nicht aber in deren weiterem Verlauf verfolgen können. Er vermutet aus diesem Befunde, dass beim Herausziehen der Elfenbeinzelle aus dem Dentin der jetzt an der Zahnfaser fehlende Saum infolge seiner Verwachsung mit der Zahnbeingrunds substanz dort haften geblieben ist.

Nimmt man aus einem Objekt, bei dem die Verkalkung der Zahnbeingrunds substanz eben begonnen hat und somit die Zahnfasern erst bei einer Reihe von Odontoblasten eine gewisse Länge erreicht haben, ein mittleres Stück, das weder bei der Fixierung des ganzen Präparates noch nachher mit irgendwelchen Säuren in Berührung gekommen ist, so gelingt es nicht, die Odontoblasten mit ihrer Zahnfaser aus der Grundsubstanz herauszuziehen. Behandelt man jedoch das gleiche Stück in zartester Weise mit einer äusserst schwachen Mazerationsflüssigkeit, wie Jodserum, so lassen sich unter Beobachtung des Schnittes im geeigneten Augenblick die Odontoblasten mit ihren Fasern herausziehen. Die Übergangsstelle des Protoplasmas der Odontoblasten in die Zahnfaser erscheint als fester Saum, der entlang der Faser ihrem Ende zu in einen körnigen übergeht. Hat die Mazerationsflüssigkeit länger eingewirkt, so geht der körnige Saum an der Odontoblastenfaser verloren, lässt sich nunmehr als

solcher an Stellen nachweisen, wo er zuvor fest erschien, nämlich an der Übergangsstelle des Protoplasmas in die Zahnfaser. Wenn also v. Korff Elfenbeinzellen mit ihrer Faser isoliert hat und dabei an der Basis der Zahnfaser einen körnigen Rand beobachten konnte, so hat hier zweifellos eine mazerierende Säureeinwirkung stattgefunden. Er selbst schreibt auch, dass der an seinen Präparaten fehlende Saum „vermutlich schon mit der Zahnbeingrunds substanz verwachsen war“. Wenn nun die Zahnfaser mit der Zahnbeingrunds substanz völlig verwächst, wie ist es dann zu verstehen, dass die Zahnbeinfasern die Dentinkanälchen als die Ernährungs kanälchen für den Durchtritt der das Zahnbein vermehrenden Substanz offen halten sollen? Es ist somit der das Zahnbein bildenden Substanz nur möglich, vermittelt der Zahnfaser in die sich neu bildende Schicht des Zahnbeins zu gelangen. Dafür spricht sowohl der Befund des körnigen Saumes am Ende der Zahnfaser gegenüber dem festen an ihrer Basis, das Schritt halten im Wachstum der Zahnfaser mit dem Zahnbein, wobei erstere sogar nicht selten die bereits abgelagerte Schicht etwas überragt, und endlich die deutliche Neuablagerung von Grundsubstanz zwischen den Enden der Zahnfasern.

v. Ebner stützt seine Anschauung über die Bildung der Grundsubstanz auf die Untersuchungen Fleischmanns. Dieser vermutet die erste Ablagerung von Grundsubstanz in einem weder farb- noch fixierbaren Häutchen, das man erhält bei der Behandlung der Dentinegrunds substanz mit Natronlauge. Die Entdeckung dieses Häutchens wird Kölliker zugeschrieben. Dieser Forscher hat aber fertig entwickelte Zähne mit scharfen Säuren, wie Schwefelsäure, Salzsäure und Salpetersäure behandelt und dort nach dem Zerstören der Grundsubstanz eine „dünne Lamelle“ zurückbehalten, die bei den Anfängen der Dentinkanälchen als weisses Häutchen erschien. Kölliker selbst zeichnet das Häutchen so, dass es von den Zahnbeinröhrchen durchsetzt wird und kein Übergang des Häutchens in die Neumannschen Scheiden erfolgt. Über die histologische Beschaffenheit dieses Häutchens, seine Reaktion bei Behandlung mit Farbstoffen und seine Bildung schreibt er nichts. Fleischmann lässt das Köllikersche Häutchen durch die Odontoblasten gebildet werden und sich dann in leimgebende Substanz umwandeln. Die Odontoblasten sollen dann in ihre Dentinfortsätze auswachsen, während die Odonto-

blastenkörper das Zahnbein bilden. Dieses neugebildete Zahnbein legt sich um die Zahnfasern und es entstehen die Kanälchen. Erst wenn Kanälchen und Zahnfaser eine bestimmte Länge erreicht haben, dann soll auch endlich die Zahnfaser an der Bildung des Zahnbeins teilnehmen.

In seiner Zeichnung, in der Fleischmann die Dentinentwicklung erläutern will, stellt er die erste Zahnbeinschicht nicht als ein dünnes Häutchen dar, sondern als eine dicke Masse, an der keine innere Schicht sichtbar ist, aus der die peripheren Schichten hervorgehen sollen.

Ich wies dagegen nach, dass vor der Entwicklung der Odontoblasten bereits das Filzwerk der Fibrillen vollendet ist und gleichzeitig mit dem Wachstum der Odontoblastenfaser die Ablagerung von Grundsubstanz vor sich geht, infolgedessen auch die Bildung der Kanälchen. Aus welchem Grunde sollen ausserdem die Odontoblastenfasern an der Bildung der Zahnbeingrundsubstanz erst dann teilnehmen, wenn sie in ihrem Wachstum schon bedeutend vorgeschritten sind?

Die Behandlung fertiger Zähne mit Kalilauge lässt freilich nach Auflösung der Grundsubstanz einen Rest zurück, der aber bei sich entwickelnden Zähnen nicht zu finden ist. Es ist auch sehr unwahrscheinlich, dass zum Abschluss der Pulpa erst ein „Häutchen“ gebildet wird, aus dem die „Grundsubstanz“ des Zahnbeins hervorgeht, deren Weiterbildung späterhin von den Odontoblastenfortsätzen übernommen wird. Nach meinen Befunden zeigt sich auch nirgends ein Vorgang, der dem von Fleischmann angeführten nahe stände.

#### Die Fibrillen nach der Bildung der Odontoblastenschicht.

Sobald die Ablagerung der Odontoblasten vor sich geht, zeigen die Fibrillen eine auffällige Veränderung. Während sie bisher ungehindert einzeln durch das Pulpagewebe bis zu ihrem Filzwerk verliefen, treten sie jetzt an der Basis der Odontoblasten zu mehreren zusammen, drehen sich zu einem dicken Strang auf, ziehen als solcher durch die Odontoblastenschicht und lösen sich an deren Peripherie wieder auf. Fig. 5 zeigt die Aufsplitterung solcher Fibrillenstränge. Gleich nach der Auflösung des Fibrillenstranges gehen die einzelnen Fibrillen fächerförmig auseinander

und enden in ihrem verfilzten Flechtwerk. Sobald die Odontoblasten, zwischen denen die Fibrillenstränge hindurch getreten sind, ihre Tätigkeit beginnen, werden die einzelnen Fibrillen, die sich eben noch von der Aufspaltungsstelle des Fibrillenstranges bis zu dem Fibrillenfilzwerk verfolgen liessen, völlig verdeckt.

Die Odontoblasten vermehren sich aus den Bindegewebszellen der Pulpa. Da nun mit der Weiterentwicklung des Zahnes ein Raummangel auftritt, so lagern sich die Odontoblasten bald eng neben- und teilweise auch hintereinander. Den Fibrillen wird aber damit der Durchtritt durch die Odontoblastenschicht vollends versagt. Nur an der äusseren Zone der Odontoblasten erhalten sich noch letzte Reste der Fibrillenbündel und einzelne Fibrillenden. Pulpaeinwärts treten die Fibrillen bis an die Basis der Odontoblasten. Fig. 6 zeigt an einem Längsschnitt durch den Schneidezahn einer Katze eine starke Vermehrung der Odontoblasten und deren dichte Aneinanderlagerung.

Während die Anhäufung der Odontoblasten zur Folge hat, dass die Fibrillen nicht mehr zu dem aus ihnen hervorgegangenen Flechtwerk verlaufen können, findet dennoch eine Ablagerung von Zahnbein auf dem verfilzten Fibrillenflechtwerk statt. Diese Erscheinung lässt sich besonders scharf beobachten an Eckzähnen, wo die Odontoblasten in der Spitze des Zahnes aus Mangel an Raum sich so dicht gedrängt übereinander schichten und Fibrillen durch diese Massenablagerung von Odontoblasten sich nicht mehr hindurchwinden können (Fig. 11).

Betrachten wir ferner einen Schnitt (Fig. 11), bei dem an der Spitze des Zahnes sich bereits eine breite Zahnbeinschicht gebildet hat, die aber nach abwärts in ihrer Anlage sich verjüngt, so können wir umgekehrt die Anhäufung der Fibrillen verfolgen, indem sie nämlich bei der eben beginnenden Zahnbeinanlage sehr zahlreich auftreten, nach der Spitze des Zahnes zu aber immer weniger werden, obwohl das Zahnbein dort noch im Wachstum begriffen ist. Es zeigt sich somit eine Vermehrung der Zahnbeinsubstanz allein durch die Tätigkeit der Odontoblasten, ohne Teilnahme der Fibrillen.

Die Fibrillen in der Pulpa rücken allmählich von der Basis der Odontoblasten ab. Die Stränge, zu denen sie sich zusammengedreht hatten, um sich durch die Odontoblastenschicht hindurchzuwinden, sind aufgelöst und bilden mit den übrigen Fibrillenresten

ein dichtes Fibrillengewirr, das in der Pulpa hinter den Odontoblasten gleichsam gesondert lagert, nach der Mitte der Pulpa aber in äusserst zarte Fäden sich verästelt. Mit dem zunehmenden Wachstum des Zahnes und seiner weiteren Verkalkung rücken die Fibrillenknäuel pulpaabwärts, wobei eine fortgesetzte Abnahme ihrer Strukturstärke deutlich wahrnehmbar ist, bis sie von den zartesten Bindegewebsfasern nicht mehr zu unterscheiden sind.

Färbt man Tangentialschnitte (Fig. 7) nach der Bielschowsky-Methode, so sieht man hinter der Odontoblastenschicht einen starken Knäuel tiefschwarzer Fasern, der sich wie eine besondere Schicht gegenüber dem Bindegewebe der mittleren Pulpapartie verfolgen lässt. Da, wo die Odontoblasten sich in voller Tätigkeit befinden, treten aus diesem Faserknäuel einzelne Fasern von ziemlicher Dicke heraus und enden an der Basis zweier nebeneinander gelagerter Odontoblasten. Genau dieser Stelle gegenüber sieht man aus dem Zahnbein heraus sich einen dicken Fortsatz pulpaeinwärts zwischen das Protoplasma der beiden Odontoblasten schieben (Fig. 6). An der Basis der Pulpa breitet sich der Faserknäuel nach beiden Seiten aus, und da, wo Lücken zwischen den Odontoblasten sich zeigen, treten aus dem Knäuel eine Reihe von Fasern aus, die in geschlängelten Linien vielfach nebeneinander herlaufen, oft auch die erwähnten Stränge bilden und in dem kolbenartig zwischen das Protoplasma der Odontoblasten geschobenen Fortsatz des Zahnbeins verschwinden. In einem späteren Stadium sieht man den Faserknäuel hinter der Odontoblastenschicht liegen, nur wenige Fasern treten wie abgerissene Fäden in der Richtung zu den Odontoblasten aus ihm heraus. Die kolbenartigen Ausläufer aus dem Zahnbein zu den Odontoblasten hin werden kürzer und verschwinden allmählich ganz in der Zahnbeinmasse, während das Protoplasma der Odontoblasten nach dieser hin zunimmt.

Bei Querschnitten von Zähnen bilden die Fibrillenbündel, die bei Längs- und Tangentialschnitten sich als Knäuel zeigten, hinter den Odontoblasten förmlich einen Ring wirt durcheinander geflochtener einzelner Fibrillen. Auffallend ist, dass dieser Ring hinter den Odontoblasten nur Ausläufer nach den Odontoblasten hin abgibt, nicht aber nach den Bindegewebszellen im Zentrum der Pulpa. Es lässt sich hier deutlich erkennen, dass wir es bei den Fibrillen nicht mit Protoplasmafortsätzen der Bindegewebszellen der Pulpa zu tun haben.

Auch das Auftreten des Fibrillenringes in der Pulpa ist dem Alter der verschiedenen Stadien entsprechend verschieden. Bei jungen Zahnbildungen finden wir ihn in der Spitze der Pulpa, wo die Bildung der Zahnbeingrundsubstanz am lebhaftesten vor sich geht. An verschiedenen Schnittserien kann man mit der nach der Basis der Pulpa zunehmenden Ablagerung von Zahnbeingrundsubstanz das ebenfalls zur Pulpabasis erfolgende Hinabrücken des Fibrillenringes beobachten.

Die Fibrillen lassen sich einzeln verfolgen, solange aus den peripheren Bindegewebszellen der Pulpa eine Umbildung in Odontoblasten noch nicht erfolgt ist. Bei der ersten Ablagerung der Odontoblasten haben die Fibrillen ihr Flechtwerk an der Epithelscheide bereits gebildet und es zeigt sich eine starke Verfilzung desselben. Die Fibrillen liegen in Strängen zusammengedreht zwischen den Odontoblasten. Sobald diese ihre Tätigkeit aufnehmen, rücken dort, wo die Zahnbeinablagerung vor sich geht, die Fibrillen in Knäuel aufgewickelt hinter den Odontoblasten pulpaabwärts.

Fig. 11 gibt an einem Schneidezahn einer neugeborenen Katze eine schematische Darstellung der Verteilung der Fibrillen bei der Zahnentwicklung wieder. An der Spitze des Zahnes liegen die Odontoblasten stark gehäuft hintereinander, das Zahnbein ist fertig ausgebildet, in der Pulpa zeigen sich keine Fibrillen. Verfolgt man den Zahn entlang der Grenze des Zahnbeins zu den Odontoblasten pulpaabwärts, so lassen sich deutlich die einzelnen Stadien erkennen, in denen die Fibrillen in der geschilderten Weise auftreten.

Kölliker spricht in seinen Ausführungen den Elfenbeinzellen irgendwelchen Anteil an der Bildung der Grundsubstanz ab, spricht aber kurz darauf von der Bildung der Grundsubstanz als einer Ausscheidung dieser Zellen und der Pulpa. Von einem Auftreten irgendwelcher Substanz zwischen den Elfenbeinzellen erwähnt er ebensowenig, wie von einem Fortwachsen der Odontoblastenfaser mit dem zunehmenden Zahnbein.

Waldeyer führt die Dentinbildung auf eine Umwandlung eines Teiles des Protoplasmas der Odontoblasten in eine leimgebende Substanz zurück, die späterhin verkalkt. Der übrige Teil des Protoplasmas bildet die weiche Zahnfaser. Die äusseren Schichten dieser Zahnfaser sollen mit der Intertubularsubstanz verkalken, während ihre innerste Substanz eine elastische Scheide

bildet. Das Vorhandensein einer Interzellulärsubstanz zwischen den Elfenbeinzellen verneint er. Dieser Anschauung ist in früherer Zeit bereits Hertz entgegengetreten, der schon die Frage aufgeworfen hat, womit die von Waldeyer gezeichneten Lücken zwischen den Dentinzellen ausgefüllt seien.

Studnička spricht von einer schon vorhandenen Grundsubstanz, durch die den Fibrillen mehr Platz eingeräumt werde. Wenn dies der Fall wäre, so könnte einerseits die Grundsubstanz gar nicht von den Fibrillen gebildet werden, andererseits würde doch eine vorhandene Grundsubstanz eher die „Entfaltung“ der Fibrillen behindern, als sie fördern.

Sobald die Fibrillen bis zur Grenzscheide der Papille gewachsen sind, entsteht erst der Zwischenraum zwischen der Epithelscheide und den peripheren Bindegewebszellen, den die Fibrillen mit ihrem Flechtwerk ausfüllen. Es sind hier erst Verknüpfungen einzelner Fibrillenenenden deutlich sichtbar, aus denen schliesslich ein enges Maschennetz wird, aber keineswegs so gestaltete Fibrillenbündel, wie sie sich erst nach der Bildung der Odontoblasten zeigen. Solange die Bildung der Odontoblastenschicht noch nicht vor sich gegangen ist, haben ferner die Fibrillen nach meinen Befunden reichlich Raum, durch die periphere Zellschicht der Papille hindurch zu treten, und werden nicht gezwungen, sich erst zu einem Fibrillenstrange zusammenzulegen, der sich dann pinsel- oder fächerartig aufspaltet. Würde die Grundsubstanz fernerhin vor der Bildung des Fibrillenflechtwerks vorhanden sein, so müsste sie doch wohl sicher, wenn auch nicht durch die Silbermethode, so doch wenigstens durch eine der zahlreichen Färbungen sichtbar gemacht werden können, aber ihre Anlage zeigt sich erst nach der Verknüpfung der Fibrillen untereinander.

Der Forscher hat ebenfalls die schraubenförmige Windung der Fibrillenstränge beobachtet, und wenn er von einer Vermehrung der radialen Fibrillen spricht, so nehme ich an, dass er damit die erwähnte pinselförmige Aufspaltung der Stränge meint, die nach dem Durchtritt durch die Odontoblastenschicht erfolgt. Anders sind jedoch meine Beobachtungen über den Verlauf der Fibrillen pulpaeinwärts. Erscheint ihre Richtung zunächst wohl nach der Peripherie der Papille, so biegen sie

doch bald nach abwärts um und verlaufen hier teils nebeneinander, teils wirt durcheinander.

Sobald die Odontoblastenschicht auftritt, geht nach meinen Präparaten einerseits die Aufwicklung einzelner Fibrillen in Stränge vor sich, andererseits bilden die Fibrillenden hinter den Odontoblasten starke Knäuel. Nach den Ausführungen Studnička's erscheint es fast — wenn ich ihn recht verstehe — als hätten wir es mit zwei verschiedenen Fibrillenbildungen zu tun. Aber gerade die Silberpräparate zeigen aufs schärfste den engen Zusammenhang der Fibrillenknäuel mit den Fibrillensträngen.

Wie v. Korff und ich es beobachtet haben, schildert Studnička die Auflösung der Fibrillenstränge in einzelne Fibrillenbündel, die miteinander verflochten sind. Das Flechtwerk gleicht nach meinen Präparaten keinem „resistenten Grenzsaum“ der vermeintlichen *membrana praeformativa* Raschkows, sondern es ist zunächst ein offenes Maschenwerk, in dem sich, wie bereits angeführt, die Grundsubstanz ablagert, so dass die starken Maschenbälkchen des Flechtwerks anfangs noch deutlich sichtbar sind und erst mit der zunehmenden Verkalkung der Grundsubstanz verschwinden.

Die vorhandene Grundsubstanz lässt Studnička als die *membrana praeformativa* erhärten, indem sie von einem Sekret der Pulpazellen durchtränkt wird. „ . . . nachdem sich die oben erwähnten Fibrillenkegel ausgebildet haben, wird ihre Substanz durch ein wahrscheinlich von den oberflächlichen Pulpazellen ausgeschiedenes Sekret durchtränkt und dadurch auf eine ganz ähnliche Weise, wie man es manchmal (*Cyclostomen*) bei der Chondrogenese beobachten kann, hyalinisiert.“

Der Forscher hat ferner beobachtet, dass die Odontoblasten mit ihrem Wachstum die Prädentinschicht von „der übrigen Grundsubstanz des Gewebes“ — damit sind wohl die Fibrillenknäuel gemeint — trennen, indem zwischen den Odontoblasten Reste von Grundsubstanz verblieben. Solche Erscheinungen konnte ich an meinen Präparaten nirgends wahrnehmen. Die Odontoblasten liegen vielmehr dicht nebeneinander und wenn, besonders nach dem Ende der Papille zu, Lücken auftreten, so sind das wohl eher Kunstprodukte, Folgen der Fixierung, als natürliche Anlagen für Lymphbahnen. Eine ununterbrochene Kommunikation



der Fibrillenknäuel mit der Zahnbeingrundsubstanz durch Fibrillenstränge zwischen den Odontoblasten nach der fertigen Anlage der Odontoblastenschicht, in der Studnička die Bedeutung der v. Korffschen Fibrillen sieht, konnte ich nicht beobachten. Dagegen zeigten sich an Schnitten von Hundezähnen, Fig. 10, vereinzelt Fibrillen, die selbst noch an der Spitze der Zahnpapille durch eine solche Lücke von Odontoblasten hindurchtraten. Auffällig aber war, dass an solchen Stellen hinter den Odontoblasten der Fibrillenknäuel nicht mehr vorhanden war und eine solche Fibrille zart nach der Mitte der Pulpa hin auslief.

Die Bildung der von Studnička erwähnten tangentialen Fibrillen im Zahnbein ist zweifellos die Folge der Umbiegungen der radial nach der Peripherie der Papille verlaufenden Fibrillenstränge.

Wie v. Ebner, war auch ich anfangs sehr geneigt, in den v. Korffschen Fasern ein Stützsystem zu suchen, da sehr oft besonders kräftig hervortretende Fibrillen aus der Pulpa heraus in korkzieherartigen Windungen nach dem Fibrillenfilzwerk strebten und dort endeten. Besonders an Schnitten von Hundezähnen traten vereinzelt Fibrillen auf, deren Enden vollständig in der bereits weit vorgeschrittenen Zahnbeinbildung verschwunden waren. Unmittelbar vor dem Eintritt in das Zahnbein hatten diese Fibrillen eine starke Schlingelung, bei ihrem Verlaufe durch die Odontoblastenschicht waren sie völlig gestreckt und liefen hinter der Odontoblastenschicht abermals in Windungen aus. Doch sobald man mit solchen Stadien jüngere vergleicht, so zeigen sich auch hier sehr oft vereinzelt auffällig geschlängelte Fibrillen, die teils noch nicht bis zu dem Fibrillenflechtwerk vorgewachsen waren, teils in diesem endeten, ohne die Epithelscheide erreicht zu haben.

Sehen wir in dem verfilzten Flechtwerk der Fibrillenden die erste Prädentinanlage, so haben wir in dieser die zahlreich verlaufenden Enden der aus der Pulpa kommenden Fibrillen. In dieser Zeit beginnt soeben die Odontoblastenbildung.

Vor dem Auftreten beider Erscheinungen sind also Fibrillen vorhanden, es können daher unmöglich umgekehrt aus der Prädentinanlage Fibrillenden auswachsen und durch die Odontoblastenschicht in die Pulpa eintreten. Die zarten Ausläufer der Bindegewebszellen an der Oberfläche der Pulpa verlaufen zunächst bis zur Epithelscheide. Sobald hier der von mir erwähnte

Zwischenraum zwischen der Epithelscheide und den peripheren Pulpazellen entsteht, bilden in diesem jene äusserst feinen Ausläufer ein Grundmaschennetz, in dem das Flechtwerk der Fibrillen sich später abgelagert. Die Zellfortsätze der peripheren Pulpazellen, die nicht an dem eben erwähnten zarten Maschennetz beteiligt sind, erfahren dadurch weder eine Verstärkung, noch legen sie sich so zusammen, dass man in ihnen etwa die v. Korffschen Fasern erblicken könnte. v. Korff spricht nur von Fibrillensträngen zwischen den Odontoblasten. Meine Befunde haben aber ergeben, dass ein Zusammenlegen einzelner Fibrillen in Stränge erst entsteht nach der Bildung der Odontoblasten. Das Auftreten der Odontoblasten verhindert das zahlreiche Einzelherantreten der Fibrillen an ihr Flechtwerk. Die Fibrillen benützen daher den freien Raum zwischen den Odontoblasten, und je enger dieser wird, umso dichter liegen die Fibrillen aneinander. Die Bildung des Fibrillenstranges ist daher eine Erscheinung, die auf den entstehenden Raummangel zurückzuführen ist (Fig. 5).

Es scheint mir ferner ausgeschlossen, dass die Fibrillen eine so bestimmte Anordnung ihrer Richtungen einnehmen würden, wenn sie erst nach der Bildung der Odontoblasten sich durch deren Zwischenräume aus der Pulpa herauszwängen müssten. Besonders zeigen meine Silberpräparate, dass oft mehrere Odontoblasten so nebeneinander liegen, dass genug Raum vorhanden wäre für den Durchgang stärkster Fibrillenstränge.

### Zusammenfassung.

Nachdem ich meine Untersuchungen über die Zahnbeinentwicklung mit besonderer Berücksichtigung der in der Pulpa auftretenden Fibrillen geschildert habe, komme ich zu folgendem Ergebnis:

1. Die Fibrillen wachsen aus dem Bindegewebe, das die Zahnanlage umgibt, in die Papille bis zur Epithelscheide. Dort bilden ihre Enden ein Flechtwerk, das sich mehr und mehr verfilzt.
2. In dieser Zeit wandeln sich die peripheren Bindegewebszellen der Zahnpapille in Odontoblasten um.
3. Die Odontoblasten bilden die Zahnbeingrundsubstanz, die sie vermittelst der Odontoblastenfaser auf dem Filzwerk ablagern.

4. Durch die Odontoblastenschicht werden die Fibrillen von ihrem Filzwerk getrennt, sie liegen nur noch unter den Odontoblasten in der Pulpa, in der sie allmählich verschwinden.

Leider konnte ich bei der Herausgabe dieser Arbeit die letzten Veröffentlichungen v. Ebners und v. Korffs nicht mehr berücksichtigen. Ich werde das in einer folgenden Arbeit tun.

Am Schlusse dieser Arbeit möchte ich noch Herrn Geh. Hofrat Professor Dr. Hertwig, Herrn Hofrat Professor Dr. Walkhoff und Herrn Privatdozenten Dr. Goldschmitt für die vielseitigen Anregungen bei meinen Untersuchungen meinen Dank sagen.

Besonderen Dank auch den Herren Professor Dr. Glage und Herrn Toedtmann in Hamburg für die Übermittlung eines reichen Materiales.

### Literaturverzeichnis.

- Boll, Franz: Untersuchungen über die Zahnpulpa. Arch. f. mikr. Anat., Bd. IV, 1868.
- v. Ebner: Histologie der Zähne mit Einschluss der Histogenese. Handbuch der Zahnheilkunde, herausgeg. von Scheff, III. Auflage, Bd. 1, 1908.
- Derselbe: Über die Entwicklung der leimgebenden Fibrillen im Zahnbein. Anat. Anzeiger, Ergänzungsheft zum XXIX. Bd., 1906.
- Derselbe: Über die Entwicklung der leimgebenden Fibrillen, insbesondere im Zahnbein. Sitzungsberichte der math.-naturw. Klasse d. k. Akademie d. Wissenschaften, Bd. 115, III.
- Fleischmann, Leo: Die Entwicklung der Zahnscheiden; gleichzeitig ein Beitrag zur Entwicklung der Zahnbeingrundsubstanz. Arch. f. mikr. Anat. u. Entwicklungsgeschichte, Bd. 68, 1906.
- Gegenbaur, C.: Über die Bildung des Knochengewebes. Jenaische Zeitschrift f. Med. u. Naturwissensch., Bd. I, 1864; daselbst II. Mitteilung, Bd. III, 1867.
- Hansen, Fr. C. C.: Über die Genese einiger Bindegewebssubstanzen. Anat. Anz., Bd. XVI, 1899.
- Henle: Allgemeine Anatomie. Leipzig 1841.
- Hertz, H.: Untersuchungen über den feineren Bau und die Entwicklung. Virchows Archiv, Bd. 37, 1866.
- Hoehl, E.: Beitrag zur Histologie der Pulpa und des Dentins. Arch. f. Anat. u. Physiol. Anat., 1896.

- Huxley: On the development of teeth and on the nature and importance of Nasmuths persistent capsula. *Quart. Journal of microsc. science*, Vol. III, 1854.
- Kölliker, A.: *Handbuch der Gewebelehre des Menschen*, 4. Aufl., 1863.
- v. Korff: Die Entwicklung der Zahnbeingrundsubstanz der Säugetiere. *Arch. f. mikr. Anat. u. Entwicklungsgesch.*, Bd. 67, 1905.
- Derselbe: Die Analogie in der Entwicklung der Knochen- und Zahnbeingrundsubstanz der Säugetiere nebst kritischen Bemerkungen über die Osteoblasten- und Odontoblastentheorie. *Arch. f. mikr. Anat. u. Entwicklungsgeschichte*, Bd. 69, 1906.
- Derselbe: Über die Entwicklung der Zahnbein- und Knochengrundsubstanz der Säugetiere. *Anat. Anzeiger, Ergänzungsheft zum XXIX. Bd.* 1906.
- Lieberkühn, N.: Über Knochenwachstum. *Arch. f. Anat. u. Physiolog. von Reichert und du Bois Reymond*, 1864.
- Müller, H.: Über die Entwicklung der Knochensubstanz nebst Bemerkungen über den Bau rachitischer Knochen. *Zeitschr. f. wissenschaftl. Zoologie*, Bd. IX, 1858.
- Morgenstern, M.: *Entwicklungsgeschichte der Zähne. Handbuch der Zahnheilkunde*, herausgeg. von Scheff, Bd. I, 1890.
- Maresch, R.: Über Gitterfasern der Leber und die Verwendbarkeit der Methode Bielschowskys zur Darstellung feinsten Bindegewebsfibrillen. *Zentralbl. f. allgem. Pathol. u. pathol. Anat.*, Jena, Bd. XVI, Nr. 16/17.
- Raschkow: *Meletemata circa mammalium dentium evolutionem. Diss.*: Vratisl., 1835.
- Rollet, A.: Von den Bindegeweben. *Strickers Handbuch der Lehre von den Geweben*, Bd. I, 1871.
- Schwann, Th.: *Mikroskopische Untersuchungen*. Berlin 1839.
- Spuler, A.: Beiträge zur Histologie und Histogenese der Binde- und Stützsubstanzen. *Anat. Hefte*, Bd. 7, 1896.
- Derselbe: Beiträge zur Histogenese des Mesenchyms. *Verhandl. d. anat. Gesellschaft*, 13. Versammlung, 1899.
- Studnička, F. K.: Über kollagene Bindegewebsfibrillen in der Grundsubstanz des Hyalinknorpels im Dentin und im Knochengewebe. *Anat. Anzeiger*, Jena, Bd. XXIX, 1906.
- Derselbe: Über einige Grundsubstanzgewebe. *Anat. Anz.*, Jena, Bd. XXXI, 1907.
- Derselbe: Die radialen Fibrillensysteme bei der Dentinbildung und im entwickelten Dentin der Säugetiere. *Anat. Anz.*, Bd. XXX, Nr. 9 u. 10.
- Derselbe: Sitzungsberichte der K. Gesellschaft der Wissenschaft in Prag. *Jahrb.* 1902.
- Waldeyer, W.: Untersuchungen über die Entwicklung der Zähne. II. Teil. *Zeitschr. f. ration. Med.*, Bd. 24, 1865.
- Derselbe: Bau und Entwicklung der Zähne. *Handbuch der Lehre von den Geweben*, herausgeg. von Stricker, 1871.

Walkhoff, O.: Die normale Histologie menschlicher Zähne einschliesslich der mikroskopischen Technik. Leipzig 1901.

Derselbe: Mikrophotographischer Atlas der normalen Histologie menschlicher Zähne. 1894.

## Erklärung der Abbildungen auf Tafel XL und XLI.

Die Figuren sind mit dem Zeichenapparat — Papier auf dem Zeichentisch — entworfen.

- Fig. 1. Längsschnitt durch die Zahnanlage eines Schneidezahnes vom Schaf. Formalin fix. Immersion  $\frac{1}{12}$  Leitz, Ok. 4. Versilbert, nachgefärbt mit Lichtgrün. Zahlreiche tiefschwarze Fibrillen in der Papille.
- Fig. 2. Längsschnitt durch den Schneidezahn vom Schaf. Formalin fix. Immersion  $\frac{1}{12}$  Leitz, Ok. 4. Versilbert, nachgefärbt mit Lichtgrün. Die Fibrillen folgen in fast parallelen Schlingelungen dem Wachstum des Zahnkeimes.
- Fig. 3. Längsschnitt durch den Schneidezahn vom Hund. Formalin fix. Immersion  $\frac{1}{12}$  Leitz, Ok. 4. Versilbert. Die Fibrillen beginnen in der Spitze der Pulpa umzubiegen und bilden ein dichtes Netzwerk an der Grenze der Epithelscheide. Eine Umbildung der äusseren Schicht der Bindegewebszellen in Odontoblasten hat noch nicht stattgefunden.
- Fig. 4. Längsschnitt durch den Schneidezahn vom Hund. Formalin fix. Immersion  $\frac{1}{12}$  Leitz, Ok. 4. Versilbert, nachgefärbt mit Lichtgrün. In dem Netzwerk der Fibrillenenden, das immer engmaschiger geworden ist, tritt eine Verfilzung auf. Die Umbildung der Bindegewebszellen in Odontoblasten beginnt soeben.
- Fig. 5. Längsschnitt durch den Schneidezahn einer neugeborenen Katze. Sublim. fix. Immersion  $\frac{1}{12}$  Leitz, Ok. 4. Chromessigsäures Hämatoxylin. Die Umbildung der Odontoblasten hat stattgefunden. Die Fibrillen ordnen sich vor der Odontoblastenschicht zu dicken Strängen, die schraubenartig gewunden zwischen den Odontoblasten durchtreten, sich dann wieder aufwickeln und in einzelnen Fasern ein sich mehr und mehr verfilzendes Flechtwerk bilden. An der Grenze zu den Schmelzzellen lagern in dem Filzwerk der Fibrillenenden die Odontoblasten die Grundsubstanz ab, die sich hier intensiv violett färbt.
- Fig. 6. Längsschnitt durch den Schneidezahn der Katze. Sublim. fix. Immersion  $\frac{1}{12}$  Leitz, Ok. 4. Chromessigsäures Hämatoxylin. Die Odontoblasten haben sich in der Spitze des Zahnes stark vermehrt und liegen dicht gedrängt neben- und hintereinander. Fibrillen treten nicht mehr durch die Odontoblastenschicht, sie beginnen vielmehr pulpaabwärts zu rücken. Letzte Enden zeigen sich zwischen den Bindegewebszellen hinter den Odontoblasten (pulpa-

einwärts). Diesen Fibrillenenden gegenüber sieht man die ursprünglich zwischen den Odontoblasten verlaufenden Fibrillenstränge gleichsam wie kolbenartige Ansätze in der Grundsubstanz verschwinden.

- Fig. 7. Tangentialschnitt durch den Schneidezahn vom Schaf. Formalin fix. Immersion  $\frac{1}{12}$  Leitz, Ok. 4. Versilbert. Nachfärbung mit Lichtgrün. Vollständige Verkalkung der Zahnbeingrundsubstanz. In der Zone der Odontoblasten zeigen sich keine Fibrillen, dagegen stark miteinander verschlungen in der Mitte der Pulpa. Von da aus verlaufen einzelne Fibrillen gleichsam wie abgerissene Enden nach der Odontoblastenschicht zu.
- Fig. 8. Horizontalschnitt durch den Eckzahn vom Hund. Formalin fix. Immersion  $\frac{1}{12}$  Leitz, Ok. 4. Versilbert, Nachfärbung mit Lichtgrün. Die Odontoblastenschicht ist bereits gebildet. Im Fibrillennetz starke Verfilzung und beginnende Ablagerung der Grundsubstanz. In die Odontoblastenschicht ragen nur vereinzelte Fibrillenenden.
- Fig. 9. Längsschnitt durch den Schneidezahn der Katze. Sublimat fix. Immersion  $\frac{1}{12}$  Leitz, Ok. 4. Chromessigsäures Hämatoxylin. Die Odontoblasten sind in voller Tätigkeit. Fibrillen zeigen sich nicht mehr, auch ist von dem Fibrillennetz nichts mehr zu sehen. Die Odontoblastenfasern lassen deutlich ihren Verlauf verfolgen. Die Grundsubstanz erscheint zu beiden Seiten der Fasern tief dunkel, dagegen lichthell um die Enden der Odontoblastenfasern herum.
- Fig. 10. Eine vereinzelte Fibrille von besonderer Stärke tritt aus dem tief in der Pulpa liegenden Fibrillenknäuel durch die sehr lückenhafte Anlage der Odontoblastenschicht bis zum Zahnbein und zwischen zwei Odontoblastenfasern in die Grundsubstanz ein. Längsschnitt vom Eckzahn eines Hundes. Formalin fix. Versilbert, Nachfärbung mit Lichtgrün. Immersion  $\frac{1}{12}$  Leitz, Ok. 4.
- Fig. 11. Schematische Darstellung der Verteilung der Fibrillen bei der Zahnentwicklung am Längsschnitt des Schneidezahnes einer neugeborenen Katze. Sublimat fix. Chromessigsäures Hämatoxylin. Anlage der Umrisse bei schwacher Vergrößerung. Einzeichnung der Struktur bei Immersion.
- a) Oberes Ende des Zahnes ohne Fibrillen. Die Odontoblastenfasern lassen sich deutlich bis zur Grenze der Schmelzzellen verfolgen. Die Grundsubstanz ist gleichmässig verkalkt.
  - b) Aus der Grundsubstanz treten kolbenartige Fortsätze in die Odontoblastenschicht ein. Durch die Odontoblastenschicht treten Fibrillenbündel nicht hindurch. Teilweise ist das Fibrillenfilzwerk noch sichtbar.
  - c) Die Fibrillen treten in stark gewundenen Strängen von der Pulpa aus durch die Odontoblastenschicht hindurch, spalten sich dann auf und bilden mit ihren Enden ein dichtes, stark verfilztes Gitterwerk, in das die Odontoblasten die Grundsubstanz ablagern.

- d) Die Umbildung der Bindegewebszellen in Odontoblasten hat noch nicht stattgefunden. Die Fibrillen treten unbehindert an die Epithelscheide heran. In der Nähe der Odontoblastenschicht bilden sie mit ihren Enden an der Epithelscheide ein Gitterwerk, das nach den Odontoblasten zu dichter wird und sich verfilzt.
- e) Am unteren Ende der Pulpa sieht man zahlreiche Fasern in diese eintreten, die nach allen Richtungen hin verlaufen. Nach der Spitze des Zahnes zu wird dieses Faserbündel zunehmend lichter und ist völlig verschwunden, sobald zwischen den Odontoblasten Fibrillenreste nicht mehr vorhanden sind.
-

## Über die Hypophyse niederer Placentalier und den Saccus vasculosus der urodelen Amphibien.

Von  
B. Haller.

Hierzu Tafel XLII und XLIII und 8 Textfiguren.

In meiner Arbeit über die Hypophyse und die Infundibularorgane (6) hatte ich vor nunmehr zwölf Jahren die Hypophyse der Säugetiere nur insofern berücksichtigt, als es mir zu dem allgemeinen Bilde über die Hypophyse wünschenswert erschien. Meine Angaben bezogen sich lediglich auf die Hypophyse der Maus. Im wesentlichen ergab es sich, dass die Mäusehypophyse dem allgemeinen, zum erstenmale genauer festgestellten Verhalten der Wirbeltierhypophyse sich völlig anfügt und somit aus einem hinten grösseren Abschnitt mit Sammelraum und einem vorderen, der Lamina postoptica sich fest anlagernden Vorderlappen besteht und dass jener Sammelraum gleich wie auch bei den anderen Neochordaten in den zwischen Gehirn und den Gehirnhäuten gelegenen Subduralraum sich ergiesst. Das Offensein der Hypophysendrüse und der Erguss ihres Sekretes in den Subduralraum galt somit bei mir für sämtliche Neochordaten, allein schon kurz nach dem Erscheinen meiner ausführlichen Schrift wurde in der nun wieder auflebenden Literatur über die Hypophyse, die seit Wilhelm Müller stark vernachlässigt ward, das Offensein der Hypophyse wenn öfter auch nicht direkt bezweifelt, so doch nicht bestätigt.<sup>1)</sup> Den Anfang dazu machte, soviel mir bekannt, H. Salzer in einer Arbeit über die Ontogenese der Säugetierhypophyse (9). Nachdem er beim Schwein eine Öffnung der Hypophyse, welche deren anfangs geräumige, in späteren Stadien aber eingeengte Höhle mit dem Subduralraum verbunden hätte,

<sup>1)</sup> Auf jene Arbeiten, die auf die Hypophyse der Nichtsäuger sich beziehen, hier einzugehen, möchte ich bei dem gesteckten Ziele unterlassen. Ich habe an meinen früheren Angaben bezüglich der Hypophyse nichts zu ändern.



nicht zu finden vermochte, untersuchte Salzer die Hypophyse von erwachsenen Mäusen und Ratten, „doch konnte er auch hier nicht mit Bestimmtheit die von mir beschriebene Öffnung finden“. Des weiteren macht er darauf aufmerksam, dass der von mir zwischen Hypophyse und Schädelboden abgebildete Raum bei der Maus eigentlich nicht besteht, die Hypophyse vielmehr dem Schädelboden fest anliegt.

Ich habe, um durch das lange Entkalken nicht ungünstig auf das Hypophysengewebe einzuwirken, das Gehirn der Maus samt der Hypophyse vorsichtig aus der Schädelhöhle herausgenommen und dann so das vorher in Formol gelegene Objekt in Alkohol gebracht. Auf diese Weise kam dann die Abbildung des Längsschnittes (l. c. Fig. 38) zustande. Ich hätte dann allerdings bemerken sollen, dass jener genannte Raum in dem abgebildeten Umfange zwischen Hypophyse und Schädelboden in situ nicht besteht, was ich aber versäumt habe, obgleich mir ja das wirkliche Verhalten bekannt war. Jener grosse Umfang des bezeichneten Raumes, der in dieser Weise nicht besteht, ändert aber gar nichts an der Tatsache, dass die Hypophyse hier ihre Mündungsöffnung besitzt, das hätte Salzer aus der Berücksichtigung meiner übrigen Abbildungen über Cyclostomen und Selachier, bei denen ja ein so weiter Raum nicht gezeichnet ward, klar werden müssen.

Eins ist ja allerdings mit der Herausnahme der Hypophyse aus dem Schädelraum verschuldet worden, denn damit hat sich die Mündung der Hypophyse künstlich erweitert. Sie ist tatsächlich enger, als es meine Abbildung bei der Maus zeigt. Oft legen sich die Ränder der Öffnung sogar so fest aneinander, dass man dann nur noch eine feine, an dünnen Schnitten und mit starker Vergrösserung erkennbare Spalte sieht.

Indem ich dies hier festzustellen für geboten hielt, möchte ich mitteilen, dass ich in vorliegender Arbeit nur drei Vertreter der Säugetiere, nämlich: *Erinaceus*, *Vesperugo* und *Mustela* auf ihre Hypophyse zu besprechen gedenke. Es handelt sich in dieser Schrift in erster Linie um den neuerlichen Nachweis der Mündung der Hypophyse in den Subduralraum, warum ich sowohl jede Polemik, als auch ein ausführlicheres Eingehen auf die einschlägige Literatur, die sich ja doch hauptsächlich auf den histologischen Bau der Schläuche bezieht, vermeiden will. Das

gesteckte Ziel rechtfertigt ein solches, in anderen Fällen unstatthafes Vorgehen, besonders in Rücksicht auf meine ausführliche Arbeit von 1897.

### Erinaceus.

Auch über die Ontogenese der Hypophyse des Igels berichtet Grönberg (5) in seiner sorgfältigen Arbeit über die Ontogenese des Igelgehirns. Nach ihm entfaltet sich nach der Abschnürung der Rathkeschen Tasche die nun geschlossene Hypophyse in der Weise, dass oberhalb des abgeschnürten Hypophysenendes ein Fortsatz sich entwickelt und nun das ganze enge Halsstück, welches diese beiden Fortsätze (Textfig. 2, E. hy) mit dem hinteren grösseren Hypophysenstück verbindet, sein Lumen allmählich einbüssend unter der Lamina postoptica des Gehirnbodens oralwärts zu wächst. Dieses Ganze ist dann jener Fortsatz der fertigen Hypophyse des entfalteten Tieres, welcher der äusseren Seite der Lamina postoptica sich anlegt und den auch Salzer beim Schwein und der Cavia beobachtet hat, bei dem Hai Mustelus bereits W. Müller (8) gesehen hat und den ich als den vorderen Hypophysenlappen bezeichnet habe.

Es wird jener Fortsatz, wie Grönberg sagt, zu einer horizontalen Platte bei Säugetieren, wie dies auch schon Leche feststellte, der die Kompaktheit dieses Fortsatzes gleichfalls erkannt hat.

Es besitzt somit in einem gewissen Stadium der Ontogenese die abgeschnürte Igelhypophyse nach Grönberg einen vorderen unpaaren Fortsatz und einen hinteren umfangreichen Abschnitt mit dem ursprünglichen Lumen der Rathkeschen Tasche, doch zeigt die Hypophyse Veränderungen, denn die Bildung der Schläuche in ihrer Wandung hat bereits eingesetzt und an ihrer ventralen Seite zeigt sich ein unpaarer, solider, nach oralwärts zu gerichteter Fortsatz (u).

Indem ich auf die ontogenetischen Verhältnisse noch weiter unten zurückkommen werde, möchte ich die entwickelte Hypophysendrüse des Igels besprechen, wie ich sie nach eigenen Untersuchungen kennen gelernt habe.

Es hat diese Hypophyse eine etwas flaschenförmige, flache Gestalt (Textfig. 4 A), wobei die hintere Seite der Drüse den Flaschenboden darstellen würde. Den Flaschenhals stellt der

untere Lappen (u) vor, welcher vorne zungenförmig abgerundet endet. Einen weiteren Bestandteil der Drüse bildet aber noch

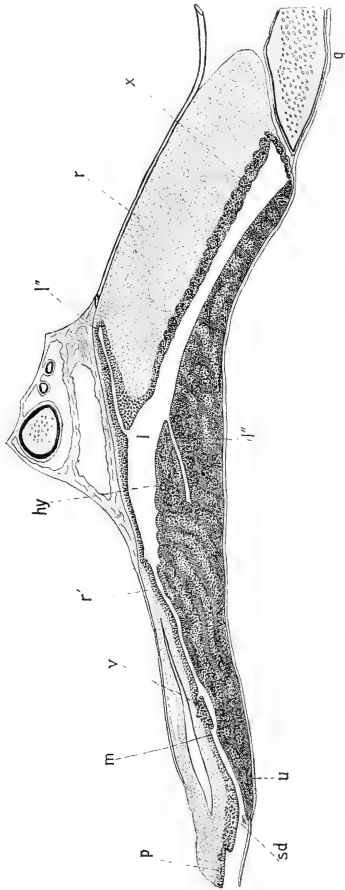


Fig. 1.

*Erinaceus europaeus*. Mediosagittaler Längsschnitt durch die Hypophyse (hy). p = dessen Vorderlappen; m = dessen Mündung; l = ihr Lumen; x = ihre dorsale Wand; l' = oberes, l'' = unteres Spaltenlumen; r = Processus infundibuli; lv = hintere Quervene.

der vordere Lappen (p), der in Form eines schmalen langen Fortsatzes der unteren Seite des schmalen Stieles vom Processus infundibuli fest anlagernd und gleich, wie ich es für die Maus

beschrieben habe, mit ihm innig verwachsen, weit nach oralwärts bis über die Mündung des vorne hohlen Stieles vom Processus hinausreicht. Somit erstreckt er sich auch bei dem Igel zum Teil noch auf die Lamina postoptica.

Der Stiel des Processus infundibuli, lang und schmal, erweitert sich hinten zu dem Processuskörper (auf der Textfigur mit unterbrochener Linie). Dieser, vollständig kompakt, liegt dem hinteren Teil der Drüse dorsalwärts auf und überragt deren hinteren Rand sogar um etwas (Textfig. 1, 2, r). Überall, wo er der Hypophyse aufliegt, ist er, gleich wie bei der Maus, mit ihr untrennbar verwachsen.

Es besitzt die Hypophyse eine weite, von oben nach unten zusammengedrückte Höhle, ganz entsprechend der Form der Drüse. Nach sagittalen Längs- und dann Querschnittserien habe ich die Form der Höhle auf Textfig. 4A eingezeichnet (I) und es erstreckt sich darnach diese in Form einer vorderen unpaaren Ausbuchtung bis in den unteren Lappen (u) ohne dessen Ende zu erreichen (Textfig. 2b). Dann buchtet sich das Hauptlumen jederseits vor der vorderen unpaaren Ausbuchtung in je eine Seitenhöhle (I') aus. Dorsalwärts, etwa in halber Hypophysenlänge, befindet sich eine dorsale, unpaare Höhlenausbuchtung, die (I'') genau dort liegt, wo der Stiel des Processus infundibuli (Textfigur 1, r') in dessen verbreitertes Ende (r) übergeht. In den seitlichen Teilen der Hypophyse gibt es noch eine dorsale Ausbuchtung (Textfig. 2C) und weiter lateralwärts eine kleine dorsale und gleich darunter eine gleich grosse ventrale (D). Es sind das Ausbuchtungen der Haupthöhle, wie sie von anderen Autoren auch schon bei anderen Säugetieren beobachtet wurden.

Die Hypophysenwände sind ungleich dick. Sowohl unter dem ganzen langen Stiel des Processus infundibuli, als auch unter dem Körper desselben ist die Hypophysenwand dünn, doch in ungleicher Weise. Am dicksten ist sie unter dem Processuskörper (Textfig. 1, x). Unter dem Fortsatz des Processus ist die Hypophysenwand gleich dick bis zum vorderen Ende der vorderen Lumenausbuchtung, wo sie eine flache, papillenförmige Verdickung (v) besitzt. Hier geht dann die dorsale Hypophysenwand in den vorderen Lappen (p) über. Schon neben dem Stiel des Processus (Textfig. 2B) wird die dorsale Hypophysenwand ansehnlich dicker und erreicht dann allmählich seitwärts die

höchste Dicke (C, D). Auch die hintere Hypophysenwand ist dünn und bleibt ebenso in den Seitenteilen gleich der hinteren dorsalen Wand.

Mächtig ist der Boden der Hypophyse überall, die Hauptleistung der Drüse fällt eben ihr zu. Es ziehen die Drüsen-schläuche in ihr zumeist horizontal, insofern sie eben grössere

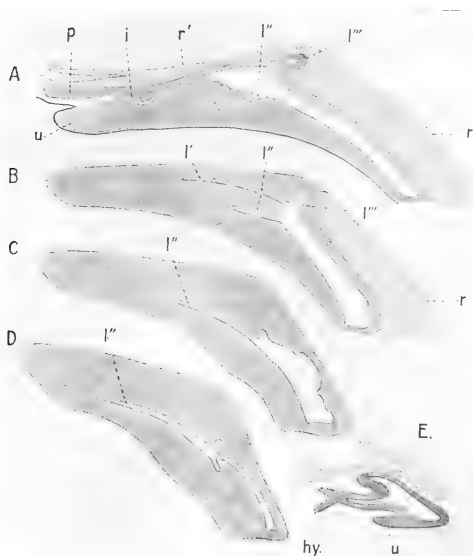


Fig. 2.

Erinaceus. A—D = sagittale Längsschnitte durch die Hypophyse. Von innen beginnend. E = Ebenso durch die abgerundete Hypophyse eines Embryos. (Dies nach G. Grönberg.)

Länge besitzen, biegen dann dorsalwärts um, um auf diese Weise in das Lumen der Drüse, sei es das Hauptlumen oder die Nebenumina, zu münden.

Auf die histologischen Verhältnisse, soweit ich diese bei dem gesteckten Ziele zu verfolgen für nötig erachtete, möchte ich erst eingehen, nachdem ich die Hypophysen auch der zwei

anderen Formen erörtert habe. Hier möchte ich die Hauptfrage, um die es sich in vorliegender Arbeit handelt, erledigen.

Vor jenem kleinen, unpaaren, platten Wulst der dorsalen Hypophysenwand (Textfig. 1, v) ist die vordere, die unpaare Lumenausbuchtung nach vorne, dem Subduralraum (sd) zu abschliessende Wand der Hypophyse medianst sehr dünn (Textfigur 2, i) wird aber dann seitlich ziemlich rasch dicker.

Ich untersuchte drei sagittale Längsschnittserien von in Formol-Alkohol gehärteten Hypophysen, die mit Eosin-Hämatoxylin gefärbt wurden. Die Zellkerne sind intensiv gefärbt, das Zellplasma blass, aber gut tingiert. Schon an der ersten Serie war es ersichtlich, dass in der Wand unter jener platten, papillenartigen Verdickung der Dorsalwand an den zwei mediansten Schnitten der einen Serie das Lumen der unpaaren Ausbuchtung sich in Form eines ganz zarten Ganges in den Subduralraum fortsetzt. Freilich liess sich das erst bei starker Vergrösserung erkennen, denn die beiden Ränder der Spalte berühren sich fast. Der Sicherheit halber wurden noch zwei Hypophysen nach gleicher Richtung geschnitten und auch hier zeigte sich die Spalte. Auf der kleinen Abbildung (Textfig. 1) ist diese Mündung (m) der Deutlichkeit wegen etwa zweimal so breit gehalten, als sie in Wirklichkeit ist. Es handelt sich bei dieser Abbildung ja um ein Orientierungsbild.

Von zweien der Serien wurde die Mündung dargestellt, von der einen genauestens mit der Camera bei stärkerer Trockensystemvergrösserung gezeichnet, wobei jeder Zellkern auf diese Weise eingetragen ward (Fig. 3), das andere Präparat wurde photographiert (Textfig. 3). Man sieht auf beiden Darstellungen, dass von einer Durchreissung gar nicht die Rede sein kann. Was die Zeichnung betrifft, so ist daraus ersichtlich, dass dorsalwärts das Epithel des oberen Wandteiles (z) ganz allmählich in jenes des Drüsenlumens übergeht und zwar, wie ich dies betonen möchte, in die Mündung eines Drüsen Schlauches. Ventralwärts sieht man das Lumenepithel nach aussen in das Plattenepithel (pe), das eine Fortsetzung aus der Arachnoidea ist, übergehen, während ein solches Plattenepithel auf der dorsalen Seite, dem vorderen Hypophysenlappen (p) zu, fehlt; wenngleich ein solches durch die platten äusseren Zellen des Lappens stellenweise vorgetäuscht wird und ich das früher für die Maus auch annahm, so ist das,

wie gesagt, bloss vorgetäuscht worden. Aber auch sonst sind die Verhältnisse nicht darnach, um an ein Durchreißen der Wandung zu denken, denn oben bog das Epithel in die Mündung eines Schlauches ein, unten waren zwei Schläuche für sich abgeschlossen.

Immerhin ist die Mündung der Hypophyse in den Subduralraum — diese Bezeichnung möge nicht zu schematisch genommen werden — eine sehr enge und erstreckt sich jedesmal nur auf zwei bis drei Schnitte einer Serie, ist somit einem Porus gleich.

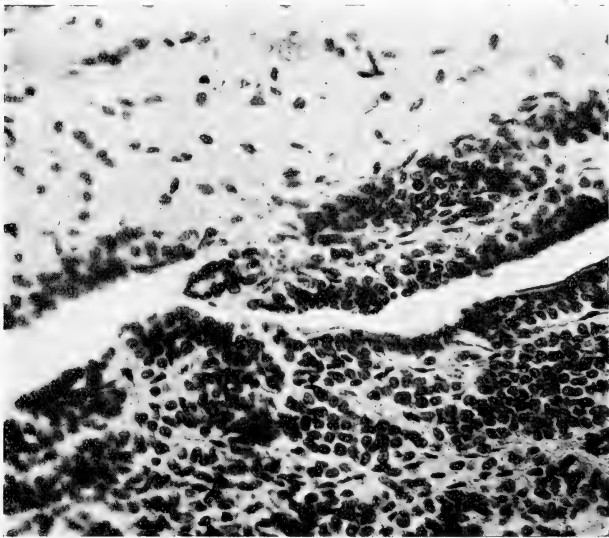


Fig. 3.

Erinaceus. Photogramm der Mündungsgegend der Hypophyse (sagittaler Längsschnitt). 300fache Vergrößerung. (Photographiert von Herrn Präparator Schröter hier und wurde daran nicht retouchiert.)

Was das Photogramm betrifft, so spricht es genügend für die Öffnung und ein weiteres Eingehen darauf wäre überflüssig. Doch möchte ich dazu, wie denn auch zu der Abbildung noch eines bemerken. Man sieht in beiden Fällen im Lumen der Mündung lose Schichten sich hinziehen, in denen sogar platte

Kerne zu sehen sind. Dies ist das sich nicht färbende Sekret der Drüse, insofern es keine Aufspeicherung fand, in dem auch abgestossene, das heisst verbrauchte Zellkerne sich befinden, wie dies auch bei Besprechung der histologischen Verhältnisse noch erörtert werden soll, und findet sich überall in der Drüse. Als eine Fortsetzung des Plattenepithels könnte diese faserige Bildung nicht gedeutet werden, aber selbst wenn, wäre damit im negativen Sinne nichts erreicht.

Hier möge noch die fertige Hypophyse mit den ontogenetischen Zuständen verglichen werden, wobei die medio-sagittalen Längsschnitte, Textfig. 1 und 2 A einerseits und Textfigur 2 E andererseits, in Betracht kommen. Der ganze unpaare vordere ontogenetische Fortsatz wird, wie wir auch von Grönberg wissen, nachdem er sein Lumen eingebüsst, zum vorderen Hypophysenlappen, womit dann für den grösseren Hypophysenteil der geschlossene Sack mit dem soliden, nach vorne zu gerichteten Fortsatz (Textfig. 2 E, u) übrigbleibt. Dieser vordere Fortsatz ist an der entwickelten Hypophyse leicht im unteren Lappen (Textfig. 1. 2 A, u) wieder zu finden und es würde dann die Bildung der Öffnung in den Duralraum beim Säugetierembryo an die Stelle oberhalb des kompakten Fortsatzes zu verlegen sein. Diese Stelle habe ich auf der Kopie des Grönbergschen Bildes weiss gelassen.

Ich weiss es nun nicht, ob blosser Zufall vorlag oder nach den sehr genauen Abbildungen Grönbergs es sich um die Wirklichkeit handelt, kurzum, Grönberg zeichnet auf einem sagittalen medianen Längsschnitte der embryonalen Hypophyse eines späteren Stadiums als das von mir kopierte ist, an der genannten Stelle, an der ich an der Kopie einen Streifen weiss liess, die Hypophysenwand auffallend dünn.

#### *Vesperugo noctula.*

Ich habe die Hypophyse der grossen Speckmaus im Zusammenhang mit dem mit ihm untrennlich verwachsenen Körper der Processus infundibuli und mit der Umgebung von unten gezeichnet (Fig. 1). Ihre Gesamtform (hy + r) ist darnach viereckig, an den Ecken abgerundet, mit kürzerer Vorderseite, breiter als lang, etwa zweimal breiter. Dabei wird das ganze hintere Drittel dieser Form vom Processuskörper eingenommen, die



Hypophyse liegt vor diesem (hy) und nur ein medianer schmaler Lappen von ihr reicht bis zur hinteren Seite des Processuskörpers. Dies erhellt am besten aus dem sagittalen Längsschnitte (Textfigur 5).

Die vordere Seite der Hypophyse ist in der Mitte etwas eingebogen und an dieser Stelle hängt die Hypophyse mit ihrem langen schmalen Vorderlappen (Fig. 1, r') zusammen. Das Lumen der Hypophyse ist glattrandig und in dieser Weise verhält es sich auch seitwärts. Es ist eine senkrechte, von oben nach unten und hinten gerichtete geräumige Spalte (Textfig. 5 A, l) und erstreckt sich in den medianen hinteren Lappen nicht, dieser ist vielmehr solid und besteht aus langen, von hinten nach vorne zu gerichteten Schläuchen, die dann hinten in das Lumen der Drüse münden. Es wird von hinten das Lumen abgeschlossen durch eine hintere schmale, doch nicht ganz schmale Wand und vorne von dem grossen massiven vorderen Teil der Drüse, der wie gesagt, sich weder in Unterlappen gliedert noch Nebenumina besitzt wie bei *Erinaceus*. Die Drüsenschläuche in ihm sind von vorne nach hinten zu gerichtet, doch verschlingen sie sich vielfach, weshalb auf Längsschnitten die angegebene Anordnung nicht immer sofort erkenntlich ist.

Die hintere Wand der Hypophyse ist niedriger, wird dann nach unten zu fast plötzlich dick (Textfig. 5) und geht dort so über in die untere Wand (u). Wohl in keiner histologischen Verschiedenheit als vielmehr in verschiedenen Funktionszeiten mag es liegen, dass an den von mir immer doch ohne Absicht verwendeten Frühlingstieren (anfangs April) die hintere Hypophysenwand samt dem medianen hinteren Lappen anders erschien, als die gesamte vordere Drüsenwand. Denn während diese sich mit dem bereits erwähnten Farbstoff, dem Eosin-Hämatoxylin, intensiv färbte, also auch der Zelleib chromophil war, war die hintere Wand mit dem unpaaren Lappen hell (chromophob) geblieben, wie dies auf Textfig. 6 zu erkennen ist. Es war dies sofort erkenntlich schon bei Lupenvergrösserung der Schnitte während der Montierung des Präparates.

Es greift die obere Wand mit ihrem oberen dickeren Teil auf die vordere Wand von dorsalwärts über, so, wie ich dies auf Textfig. 5 A mit dem Strich s angedeutet habe. Nur medianst an einer ganz schmalen, kaum drei Schnitte umfassenden Stelle.

ist die Sache anders, denn hier schneidet die obere Wand der vorderen gegenüber scharf ab, ohne dorsalwärts über dieselbe hinüberzugreifen. Jene zipfelförmig vorspringende, nach vorne zu spitze Kante der Oberwand fehlt hier somit, oder was dasselbe heisst, ein kleiner Einschnitt in der Oberwand befindet sich dort, der durch den oberen Teil der Vorderwand eingenommen wird.

Dieser Umstand führte mich bei der Fledermaus zur Auf-  
findung der Hypophysenmündung in die Duralhöhle. Ohne eine  
Spalte erkannt zu haben, war es doch auffällig, wie an dieser  
Berührungsstelle der beiden Wände die beiden Epithel gegen-  
einander abschnitten. Denke man sich auf Textfig. 6 die Spalte m

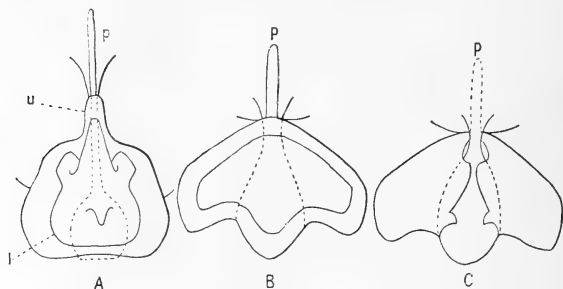


Fig. 4.

Die ganze Hypophyse. A von *Erinaceus* (von unten gesehen); B und C von *Mustela*, ersteres von unten, letzteres von oben gesehen. p = vorderer Hypophysenlappen; der Processus infundibuli mit unterbrochener Linie.

hinweg und die beiden Epithelflächen sich berührend, so gewinnt man den richtigen Eindruck von diesem Verhalten.

Anders verhalten sich die beiden Drüsenwände, die obere und die vordere, entlang der gesamten, jederseits seitwärts von obiger Stelle gelegenen Kante, denn hier griffen die hellen und dunklen Drüsenschläuche ineinander, so dass eine deutliche Grenze zwischen den beiden Wänden auch bei stärkerer Vergrößerung nicht besteht. Und noch ein anderer Umstand. Während in dem verdickten oberen Ende der oberen Wand die Drüsenschläuche auf den sagittalen Längsschnitten immer alle so getroffen sind, dass ihre Biegung nach unten — um in das Lumen zu münden — unverkennbar war, zogen sie hier alle nach der Grenze zu.

Bei dem reichen Material, das ich im vorigen Sommer sammelte, war es ein Leichtes, auch Schnittserien zu erzielen, an denen die Spalte zwischen der vorderen und hinteren Drüsenwand deutlich vorhanden war, wie ich in dem abgebildeten Falle (Textfigur 6) es zeichnete. Es handelt sich hier somit um die Mündung (m) des Hypophysenlumens (l) in den Subduralraum (dr).

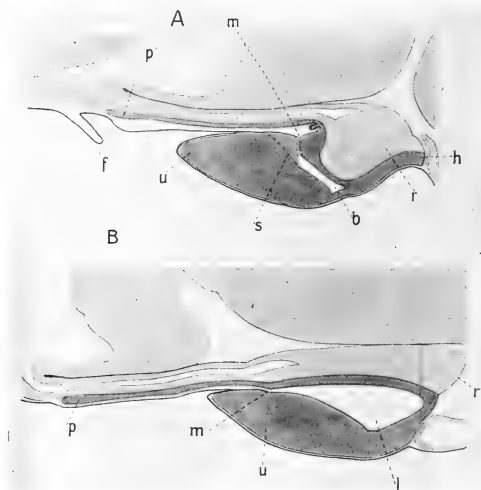


Fig. 5.

Sagittale Längsschnitte durch die Hypophyse (dunkel). A von *Vesperugo noctula*, B von *Mustela foina*. r = Processus infundibuli; m = Mündung der Hypophyse in den Subduralraum; f = Querfalte der Arachnoidea.

Dorsalwärts an der Stelle, an der die obere Wand (d) der Hypophyse in den vorderen Hypophysenlappen (p) übergeht, befindet sich eine Querfalte von Hypophysengewebe (w), die Gefäße birgt.

Auf dem sagittalen Längsschnitt, den ich auf Textfig. 5 A abgebildet habe und welche Abbildung nur als Orientierungsbild zu dienen hat, ist die Mündung der Hypophyse viel zu weit gehalten. Die Spalte ist vielmehr so eng als auf Textfig. 6 oder sogar noch enger.

Bei *Vesperugo* habe ich betreffs der Gefässversorgung eine Beobachtung gemacht, die ich für die Tätigkeit der Hypophysendrüse wohl von einiger Bedeutung erachten kann. Unter der *Lamina postoptica* nämlich und vor der Mündung des *Processus infundibuli* in die Hirnhöhle befindet sich eine Querfalte der Hirnhäute (Textfig. 5. f), welche dann den Stiel des *Processus* vorne bogenförmig umgreifend, mit den beiden Schenkeln jenen seitwärts nach hinten begleitet bis zur Hypophyse.

Auf dieser länglich hufeisenförmigen Hirnhautduplikatur befindet sich ein Gefässnetz (Fig. 1, n), welches ich, nachdem ich es einmal bei einer sehr vollkommenen Autoinjektion gesehen, durch Injektion von der *Carotis* aus mehr weniger gut darstellen konnte. Ein Ast der *Arteria cereбрalis anterior* (ac. a) zieht unter der *Vena cereбрalis anterior* (vc. a) an dem vorderen Rande der Hypophyse nach innen und löst sich an der beschriebenen Falte in das erwähnte Gefässnetz (n) auf. Dies erfolgt an dem hinteren äusseren Ende des jederseitigen Gefässnetzendes, indessen am inneren Rande desselben Endes ein anderes Gefäss sich in das Netz auflöst. Es ist dieses Gefäss wohl eine Vene, zieht nach innen in die untere (vordere) Hypophysenwand und verbindet sich durch ein Quergefäss (q') mit dem gleichen Gefäss der anderen Seite. Dies habe ich auch ohne Injektion an in Xylol aufgehellten, vorher gehärteten Präparaten bei stärkeren Lupenvergrößerungen beobachten können.

Jenes hufeisenförmige Gefässnetz ist kein feinstes Endnetz von Kapillaren und ist in injiziertem Zustande mit Lupenvergrößerung gut erkennbar. Ausser den beiden Schenkeln, in denen das Netzwerk ziemlich gleichmässig und eng ist, wäre noch das vordere unpaare Querstück zu erwähnen, das aus einem mittleren gleichweiten engeren Netz und aus je einem seitlichen weit- und langmaschigen Netz besteht. Aus diesem ganzen Netz treten zahlreiche Gefässchen sowohl an den Stiel des *Processus infundibuli* und den vorderen Hypophysenlappen (r'), als auch seitwärts in die *Arachnoidea*. Ausserdem steht aber das Netz auch in Verbindung, wie wir oben sahen, mit den Gefässen in der unteren Hypophysenwand.

Diese ganze Einrichtung, die sicherlich auch bei anderen Säugetieren besteht, und somit bei ihnen nachweisbar sein wird, kann für die Hypophyse wohl nur eine Bedeutung haben, nämlich die

Stromgeschwindigkeit des der Hypophyse zuführenden arteriellen Blutes — denn bei dem geringen Sauerstoffverbrauch in der Arachnoidea bleibt das Blut in jenem prohypophysalen Gefässnetz doch arteriell — zu vermindern. Diese Auffassung stünde mit der sehr langsamen Tätigkeit der Hypophyse gut in Einklang. Es wäre somit jenes arterielle Netz eine rein mechanischen Er-

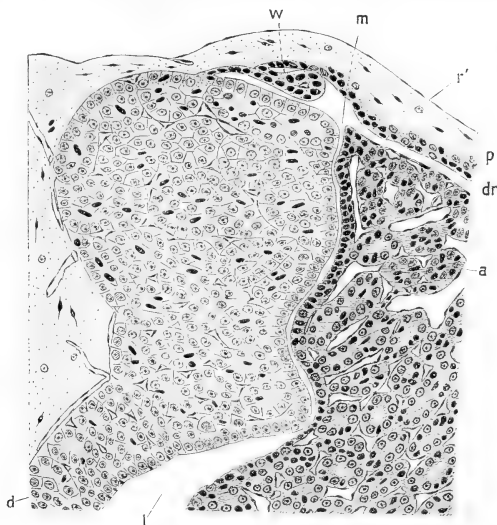


Fig. 6.

*Vesperugo noctula*. Sagittaler Längsschnitt durch die Mündung der Hypophyse (m). v = vordere; d = obere dorsale Wand der Hypophyse; dr = Subduralraum; r' = Processus infundibuli; w = Querfalte der dorsalen Wand des vorderen Hypophysenlappens.

fordernissen dienende Einrichtung und gewiss von allgemeiner Bedeutung.

Die Hypophyse erhält mehrere Venen von der Vena cerebialis anterior (vc. a). Am vorderen Ende der Hypophyse gehen von der Vene drei Äste ab, die zwei vorderen gelangen in den Hirnboden, der hintere in die Hypophyse. Ein hinter dieser gelegener Ast gelangt gleichfalls in die Drüse. Hinten gibt die Vene einen Querast ab, der mit jenem der anderen Seite sich hinter der

Hypophyse vereinigt (q). Ein von diesem abgehender vorderer Ast mit erweiterter Mündung gelangt dorsalwärts, zerfällt dann zwischen der Hypophyse und dem Körper des Processus infundibuli in mehrere Äste, die sich in die Hypophyse versenken. Die Venen dieser sammeln das Blut auch aus dem Processus infundibuli.

Von diesem möchte ich noch einmal kurz erwähnen, dass sein Stiel lang und hohl ist (Textfig. 5 A) und dass der Processuskörper (Fig. 1, r) die ganze hintere Dorsalseite der Hypophyse bedeckt.

#### Mustela.

Die Hypophyse des Steinmarders zeigt in ihrer Form ein eigenartiges Verhalten. Von ventralwärts gesehen (Textfig. 4 B) ist sie vorne etwas zugespitzt und hier hängt sie mit dem schmalen Vorderlappen (p) zusammen. Dann gehen die beiden Seitenränder nach hinten zu auseinander, wodurch die Drüse die nach vorne zu verjüngte Form erhält. Hinten ist die Drüse breit, wobei sie aber nicht abgerundet oder abgestutzt endet, sondern läuft in drei Lappen aus: einen mittleren unpaaren und je einen seitlichen. Doch gibt es Exemplare, an denen die drei Lappendenen bloss angedeutet sind.

Entsprechend der Form verhält sich das Lumen, indem es sich nach hinten in drei Zipfel auszieht. Ausser diesen gibt es aber keine Ausbuchtungen des Lumens, und ist die innere Drüsenwand, abgesehen von vielen kleinen Einkerbungen glatt. Am weitesten ist somit das Lumen hinten (Textfig. 4 B, l).

Der Stiel des Processus infundibuli ist breit und geht ganz allmählich in den ovoiden Körper über (B, C mit unterbrochener Linie). Dieser bedeckt nur den mediansten Teil der Hypophyse indem er sich nur auf den Mittellappen und zwar bis auf dessen hintersten Rand erstreckt. Unter ihm (Textfig. 5 B, r) ist die dorsale Hypophysenwand am dünnsten, seitwärts von ihm erhebt sie sich jedoch in je einen lateralen Lappen (Textfig. 4 C). Jeder dieser Lappen hat hinten einen Zipfel und diese Lappen bedecken seitwärts den Körper des Processus infundibuli. Sie haben kein Lumen, sondern ihre Schläuche münden in das Hauptlumen der Hypophyse. Es wird somit durch diese dorsalen Lappen der Körper des Processus infundibuli seitwärts bedeckt, welches Verhalten bei den Carnivoren allgemein zu sein scheint und zwar

bei den höheren noch viel mehr als bei *Mustela*. So beschreibt wenigstens Lothringer (7) beim Hunde und der Katze ein Verhalten, welches darin besteht, dass der Processus ganz in die dorsale Wand der Hypophyse eingestülpt ist, und da die Ränder der jederseitigen Hypophysenfalte sich sogar über dem eingestülpten Processus schliessen, wird dieser völlig verdeckt.

Die Hypophysenmündung in den Duralraum befindet sich an gleicher Stelle (Textfig. 5 B, m) wie bisher und somit hinter dem vorderen Rande der Hypophyse. Sie ist eng, ungemein enger als auf dem dargestellten Längsschnitt.

### Histologische Zustände.

Im allgemeinen kann man sagen, dass auch bei den drei hier behandelten Säugetieren die Drüsenschläuche der Hypophyse massiv erscheinen, umgeben von einem sehr reichen Kapillarnetz. Eine Tunica propria gelangte aber nicht zur Beobachtung<sup>1)</sup> und die Zellgrenzen waren nicht immer deutlich zu beobachten.

Ein Drüsensekret findet sich nur spärlich im Hauptlumen, als eine der inneren Drüsenseite zumeist aufliegende, verschieden dicke, doch nie sehr dicke Lage, die mit der angewandten Farbstoff-Kombination sich nicht färbt, dagegen einzelne in ihm sich stellenweise findende — sie können auch vollständig fehlen — abgelebte, stark geschrumpfte Zellkerne die Tinktion gut aufnehmen.

Je nach der Dicke der Hypophysenwand sind die Drüsenschläuche sehr ungleich lang. Bei der grossen Länge der Schläuche in der ventralen Hypophysenwand kann man zumeist nur die Richtung der Schläuche feststellen; ihre blinden Enden sind entweder nach vorne zu gerichtet oder befinden sich in der hinteren Seitenwand, darnach ziehen die Schläuche entweder nach vorne oder hinten zu, biegen dann aber mit ihrem anderen Ende nach oben und münden in das Hauptlumen oder die Nebenumina der Drüse. Dieses Verhalten ist auf sagittalen Längsschnitten oft sehr gut zu sehen und wurde von mir auch dargestellt

---

<sup>1)</sup> Übrigens gibt auch Lothringer, der eine solche manchmal gesehen haben will, zu, und bildet es auch ab, dass manchmal beim Hund und Schwein die Zellen der Schläuche direkt an die Kapillargefässe anstossen.

(Textfig. 1 bei hy). An vielen Orten, so bei dem Igel im vorderen Teil der ventralen Wand, erkennt man dann dort, wo die Hypophysenschläuche das Lumen erreichen und an die Oberfläche der Hypophysenwand stossen, über ihrem Ende kleine Einsenkungen der Oberfläche. Nicht überall sind diese jedoch so deutlich, dass man sie schon bei mässiger Vergrösserung erkennen könnte. Ich werde diese Stellen einstweilen unberücksichtigt lassen.

Sehr lehrreiche Bilder gewähren die dorsalen jederseitigen Lappen bei *Mustela* auf sagittalen Längsschnitten. Im hinteren Teil dieser Lappen ziehen die Schläuche von hinten nach vorne — es sind nur einige wenige —, den Teil meine ich nicht, sondern den vorderen. Da sind die verhältnismässig kurzen Schläuche senkrecht zur Drüseninnenfläche gestellt und kann somit ein Schlauch der ganzen Länge nach getroffen sein. Ich habe ein Präparat abgebildet (Fig. 5), an dem ein Schlauch an seinem blinden Ende sich sogar gabelte (z), was wohl auch bei den langen Schläuchen vorkommen wird. Nie habe ich Verbindungen, Anastomosen zwischen den Schläuchen beobachtet, wie solche bei anderen Säugern wohl zuerst durch W. Müller angegeben wurden, es müsste denn sein, dass man solche Gabelungen als Anastomosen auffassen wollte.

An den beiden Endästen des betreffenden Schlauches sind im abgebildeten Falle kleine Lumina zu sehen, doch weiter oben sind solche im einheitlichen Schlauch nicht zu erkennen. Dort, wo der Schlauch an die Oberfläche stiess, war eine kleine Einsenkung (m') vorhanden, ohne dass diese mit einem Lumen des Schlauches in Verbindung stehen würde. Aber gleich an einem Nachbarschlauch sieht man die Mündung (m'') mit einem kleinen Lumen des sonst soliden Schlauches in Verbindung stehen und Ähnliches ist dann vielfach zu sehen. Höhlungen in den Schläuchen der Hypophyse waren ja u. a. auch Lothringer (l. c.) bekannt. Er sah solche bei dem Hunde sowohl in der Längsrichtung, als auch auf quergeschnittenen Schläuchen und er bildet seine „Cystenräume“ sogar ab. Diese Räume zeigen, wie bekannt, auch Ausbuchtungen. Auch erkannte er in diesen „Cysten“ „ein feinkörniges, Zellrudimente enthaltendes Material“.

Nach meinen Beobachtungen zeigt sich dort, wo die Schläuche kürzer sind oder wo der Schnitt das dem Lumen der Drüse zugekehrte Ende der Schläuche getroffen, an manchen Schläuchen



ein Lumen, mit dem sie in das Hauptlumen der Drüse münden (Fig. 3 m', m''), während andern ein solches Lumen fehlt. Letzteres wird verursacht erstens dadurch, dass die Drüsenzellen fest aneinanderschliessen, oder dann dadurch, dass das Lumen durch das Sekret und abgestossene, dann verfallene, also abgelebte Zellen ausgefüllt wird (Fig. 2, 3, 4, k). Das Lumen der Schläuche ist somit nicht beständig und entsteht nach Bedürfnis. Es verhält sich damit also gerade so, wie mit der Mündung der Hypophyse in den Düralraum, denn auch diese kann sich durch festes Aneinanderlagern der Wände scheinbar schliessen.

Ich glaube, dass das Lumen der Schläuche durch den Druck des Sekretes entsteht und wie dies im Schlauch sich weiterschiebt, sich jenes nur stellenweise bildet. Dadurch zeichnet sich diese Drüse andern gegenüber aus und dieses Verhalten mag es verursacht haben, die Drüse und die Schläuche für geschlossen zu halten, indem man dann an die Schilddrüse dachte. So habe ich ja die Sache auch früher aufgefasst und dies besonders für die anderen Neochordaten begründet.

Ein einziger Blick schon bei stärkeren Trockensystemen lässt es erkennen (Fig. 3, 5), dass die Schläuche aus Zellen bestehen, deren Kerne sehr ungleich den Farbstoff aufnehmen, es gibt helle und dunkle Kerne, wobei die Zellgrenzen nicht immer gleich scharf zum Ausdruck gelangen, öfter sogar unkenntlich sind.

Vielfach wurden bekanntlich schon zweierlei Zellenarten in der menschlichen Hypophyse festgestellt, des öfteren chromophile und chromophobe, so u. a. durch Flesch und Dostojewsky und auch bei anderen Säugetieren durch Lothringer, doch brachte es erst Benda (1) zur stattlichen Zahl von vier, die er als acidophile, basophile, amphophile und neutrophile bezeichnete. Wie wenn nicht auch die Affinität zu Chemikalien während verschiedenen Funktionszuständen einer Drüsenzelle sich ändern würde. Scaffidi (10) gebührt das Verdienst, dies erkannt und den zweierlei Zellen wieder zu ihrem Rechte verholfen zu haben.

Bei starker Vergrösserung dünner Schnitte erkennt man, dass die Drüsenschläuche scheinbar verschiedene Zellarten bergen (Fig. 4). Es gibt da einmal grössere helle Zellen mit mehr weniger grossen, hellen, chromatinarmen und stets schön kugel-

runden Zellkernen. Letztere zeichnen sich den übrigen Zellkernen gegenüber noch dadurch aus, dass sie immer ein grosses schönes Kernkörperchen in sich schliessen. Es sind dies zumeist die grössten Zellen in den Schläuchen, und dadurch, dass sie zumeist von kubischer oder manchmal auch etwas niedrig zylindrischer Form sind, wahren sie dort, wo mehrere beisammen liegen, die epitheliale Anordnung in der Schlauchwand, die nur zu oft verloren geht.

Andere Zellen von manchmal zylindrischer, vielfach aber auch anderer Form zeigen einen tiefer tingierten Zelleib (b), aber jedesmal auch einen kleinen chromatinreicheren Zellkern, dem ein grosses Kernkörperchen jedesmal fehlt. Zwischen diesen beiden Zellformen sind Übergänge vorhanden, wobei dann die besser färbbaren Zellen hinüberführen zu anderen (b'), deren Kern noch chromatinreicher und nicht mehr kugelförmig ist. Dann gibt es wieder Zellen mit sehr chromatinreichen Zellkernen, die stets mehr weniger geschrumpft erscheinen und deren Zelleib an Umfang stark abgenommen. Solche können auch mehrere beisammen liegen (f), wie dies Dostojewski bei anderen Säugetieren beobachtet hat. Endlich finden sich Zellen, und diese stets zu innerst, falls ein Lumen mit Sekret sich findet, zum Teil in diesem (e), deren Zelleib hell ist und Fortsätze aufweist, deren Kern aber stark geschrumpft erscheint. Es sind dies überlebte Zellen, die zum Schlusse verbraucht in das vorhandene Lumen abgestossen wurden (k der Figuren); sie finden sich dann im Sekret.

Ich glaube somit, dass wir diese beschriebenen Zellenarten als den Zyklus des Sekretionsvorganges deuten dürfen, wobei die grossen hellen Zellen mit den deutlichen Kernkörperchen den Anfang bilden. Unter diesen habe ich manchmal auch solche in der Karyokinese sich befindende Kerne gesehen (d), was also auch für jene Auffassung sprechen würde. Zweifele ich somit auch nicht an diesem zyklischen Zusammenhang der beschriebenen Zellformen, so ist mir die Zugehörigkeit zum Zyklus einer noch andern Zellform nicht klar zum Bewusstsein gekommen. Es sind dies grosse, sehr tief tingierte Zellen (c), die stets einzeln liegen. Sie sind nie von Epithelform, sondern schieben sich zumeist als keilförmige Gebilde zwischen die anderen Zellen ein und sind sowohl durch ihre Grösse als auch durch

ihren dunkeln Zelleib, der einen stark chromatinreichen Kern enthält, auffällig.

Die Sekretion erfolgt zumeist so, dass in einem Drüsen-schlauch alle Zellformen zu finden sind, also die einzelnen Zellen befänden sich dann in verschiedener Tätigkeit. Von diesem allgemein gültigen Verhalten gibt es aber bei der Fledermaus insofern eine Ausnahme, als die ganze vordere Wand zwar diesen Vorgang der Funktion beibehält, die obere Wand jedoch davon abweicht<sup>1)</sup>. Man findet dann auch dort alle Übergänge von Zellen, allein die hellen grossen, mit dem deutlichen Kernkörperchen überwiegen, wodurch diese Seite von der vorderen durch helle Färbung deutlich absticht (Textfig. 6). Man könnte dann diesen Zustand etwa so auffassen, dass in der oberen Hypophysenwand der Fledermäuse, oder doch der untersuchten Fledermaus, die Sekretion aller Zellen ziemlich gleichen Schritt hält. Dabei wird freilich auch diese Wand einmal sich tief tingieren.

Diese Beobachtung würde dann dazu verwertbar sein, die Dauer der Sekretionsfunktion festzustellen.

Wie ich bereits erwähnt habe, reihen sich stellenweise die sonst gleichen Zellen in der Lumenoberfläche der Drüse so an, dass man an einen bleibenden kubischen Zellenüberzug erinnert wird und tatsächlich habe ich irrtümlich bei der Maus (l. c.) dies so aufgefasst.

Am deutlichsten ist dieses Verhalten an dem Mündungs-gang der Hypophyse bei *Vesperugo* (Textfig. 6), allein weiter drinnen im Hauptlumen gelangt dies nicht mehr so deutlich zum Ausdruck. Es scheint mir dies für die intensivere Strömung in jenem Gange (m) zu sprechen, doch möchte ich gleich bemerken, dass ich Flimmern nirgends gesehen habe, diese sind vielmehr mit der Rathkeschen Tasche geschwunden und der Angabe Lothringers, solche erhielten sich noch beim Kaninchen, ist mit Skepsis zu begegnen. Dort, wo die Drüsenwand dünn ist und dies gilt auch für den ganzen vorderen Hypophysenlappen (Fig. 3, p), sind entsprechend die Drüsen-schläuche mehr weniger kugelförmige, je nach dem Funktionszustand hohle oder kompakte

<sup>1)</sup> Dostojewsky (2) will bei anderen Säugetieren öfter Schläuche bloss aus chromophilen Zellen bestehend gesehen haben, und viele andere, so Gentes, sprechen von chromophilen und chromophoben Abschnitten.

Gebilde (Fig. 2). Man findet dann auch da verschiedene Zellenformen, grosse mit grossen Kernkörperchen (z) und Übergangszellen (v) und andere. Die Mündung dieser Schläuche ist dann manchmal eine feinste Spalte zwischen zwei Zellen, die aber auch durch eine Zelle verstopft sein kann, wie Ähnliches schon Lothringer bei dem Hunde beobachtet hat (l. c. pag. 266). Solche Zellen sind zumeist abgelebte (z), die, nachdem sie in das Drüsenlumen abgestossen wurden, den Eingang frei machen. Dieser kann sich aber dann wieder schliessen eben durch Vermehrung der anliegenden Zelle oder Zellen und solch eine Zelle kann dann auch eine des ersten Stadiums sein (z' z''). Diese wird dann wohl in das Lumen der Drüse sezernieren bis zu ihrem Absterben. Ob freilich immer dieselbe Öffnung beibehalten wird, oder sich diese neu bildet, ist eine Frage für sich.

Das Ergebnis meiner diesmaligen Untersuchung ist somit dasselbe wie vor zwölf Jahren: Die Hypophyse der Säugetiere ist gleich der der anderen Neochordaten eine sich in den Subduralraum ergiessende, sehr langsam funktionierende Drüse eigener Art. Gleich wie dort erhält sich auch der vordere Hypophysenlappen und rückbildet sich nicht wie bei den Amphibien (mit Ausnahme von Proteus) und Lacerta, aber ergiesst sich auch nicht mit langen Drüenschläuchen in das Lumen der Hypophyse wie bei den anderen Reptilien und Orniten, beiden vererbt von Ichthydenahnen, sondern seine kleinen runden Drüsen münden einzeln und direkt in den Subduralraum.

Die Form der Säugetierhypophyse, soweit sie bei den einzelnen Abteilungen bekannt ist, ist eine sehr gleichförmige, von welcher Form nur die der Nagerhypophyse einigermaßen abweicht. Dies geht schon daraus hervor, dass die Menschenhypophyse selbst jener niederer Placentaler höchst ähnlich ist.

Die untere Wand der Drüse ist überall am mächtigsten entfaltet gleich den Seitenwänden, indessen jener Teil der dorsalen Wand unter dem Processus infundibuli stets am dünnsten ist, was allerdings vielfach dadurch kompensiert wird, dass die Seitenwände der Drüse am Processus infundibuli sich flügelartig erhebend, diesen umfassen. Bezüglich dieses letzteren Verhaltens ist bei den Carnivoren und Huftieren den

niederer Placentaliern gegenüber eine Zunahme der Drüsen-substanz erfolgt.

Die untere Drüsenwand verlängert sich über die Hypophysenmündung hinaus mit Ausnahme bei den Nagetieren, bei denen diese Entfaltung fehlt.

Bezüglich des Erhaltenbleibens vom vorderen Hypophysenlappen, der als dünne Lage unter der Lamina postoptica mit ihr fest verbunden weit nach oralwärts reicht, scheint nirgends eine Verminderung eingetreten zu sein, obgleich man in der Literatur fast keine Belege dafür findet, allein es darf nicht vergessen werden, dass die Aufmerksamkeit für diesen Teil der Hypophyse nie rege war.

---

Aug. Gemelli hat neben anderen Arbeiten über die Hypophyse — vielfach handelt es sich in diesen hauptsächlich um den Bau des Processus infundibuli — eine ausführliche Schrift über die Hypophyse mit sechs Tafeln (3) veröffentlicht in der Zeitschrift: *Bulletins Soc. med.-chir. zu Pavia* vor nunmehr sechs Jahren. Diese Schrift war weder dem Referenten der Neapeler Jahresberichte noch dem der Schwalbe-Hoffmannschen Jahresberichte zugänglich und was Wunder, dass es mir auch so erging mit jener wenig verbreiteten Zeitschrift, welche die mir zur Verfügung stehenden Bibliotheken nicht besitzen. Nach vergeblichen Versuchen, die Arbeit antiquarisch zu erwerben, wandte ich mich direkt an den Herrn Autor, doch würdigte er mich keiner Antwort.<sup>1)</sup>

Es ist doch zu bedauern, dass Arbeiten, die in so wenig verbreiteten Zeitschriften erscheinen, an direkte Interessenten so oft nicht gesandt werden, denn was dabei dann herauskommt, zeigt der vorliegende Fall.

---

Hier möchte ich noch zum Schlusse bezüglich des *Saccus vasculosus*<sup>2)</sup> der Amphibien einiges an meinen früheren An-

<sup>1)</sup> Lange nach Absendung des Manuskriptes an die Herren Herausgeber dieses Archivs, am 24. Juli l. J., erhielt ich endlich von Herrn Professor Gemelli eine Karte, in der er mitteilt, dass er von der verlangten Arbeit keinen Vorrat mehr besitze.

<sup>2)</sup> Dagegen möchte ich mich hier verwahren, den *Processus infundibuli* (oder den umformten *Saccus vasculosus*, s. w. unten), was so vielfach noch

gaben berichtigen. Bezüglich der Hypophyse habe ich dem früher Mitgeteilten weder etwas anzufügen, noch daran etwas zu ändern.

Seinerzeit gelangte ich zu dem Ergebnisse, dass der Saccus vasculosus in eigenartiger Entfaltung sich bei den Anuren mächtig erhält, bei den Urodelen indessen sich bis zu einer geringen Anlage rückbildet, beziehentlich gar nicht zur Entfaltung gelangt (Proteus). Statt dessen gelangt aber ein geringer Processus infundibuli zur ersten phyletischen Entfaltung.

Anders bei den Anuren, denn hier differenziert sich der Saccus vasculosus zu einem ansehnlichen Querstück mit verdickten Seitenenden und dieser Differenzierung entspricht auch eine histologische, indem dieser Teil des früheren Saccus drüsig-dickwandig ist; er mündet mit stark in das Infundibulum vorspringenden Lippen in dieses und nimmt mediosagittal einen unpaaren, jederseits lateralwärts je einen vielverzweigten, paarigen Abschnitt auf. Die beiden paarigen Abschnitte vereinigen sich hinter der Hypophyse in schönem Bogen miteinander und auch die Drüsenacini bilden durch viele Anastomosen ein Drüsennetz. An diesen Angaben bezüglich der Anuren, die ich u. a. auch durch die Abbildung eines Totalpräparates stützte (l. c. Fig. 27), halte ich auch heute ohne jedwede Änderung fest.

Nun hat vor zwei Jahren Gentes (4) meine diesbezüglichen Befunde bestritten, ohne an Totalpräparaten über diese Zustände, wie dies ja billigerweise zu verlangen gewesen wäre, sich zu belehren. Gentes hält an der rudimentären Weise des Saccus vasculosus, wie ich sie geschildert, auch für die Anuren fest und erklärt, dass jenes Querstück des Saccus vasculosus, das ich bei den Anuren als solches erkannte, in Wahrheit nur ein vorderes, von der übrigen Hypophyse völlig abgeschnürtes Stück dieses sei, dass es sich von der Haupthypophyse auch geweblich verschieden verhalte und gleich jener auch geschlossen sei.

Ich glaube, dass Gentes' Arbeit bezüglich der Histologie ungemein ausführlicher sein müsste, um beweiskräftig zu sein,

---

immer geschieht, als den Hinterlappen der Hypophyse zu bezeichnen; hat jener mit der Hypophyse ja ausser der festen Anlagerung, weder genetisch noch funktionell etwas zu schaffen! Man huldigt hier nur einer althergebrachten Sitte, die nur so lange gangbar sein durfte, so lange der obige Umstand nicht völlig klar war.

was ja insbesondere auch für die Behauptung des Geschlossen-seins der Hypophyse gilt. Denn schliesslich habe ich Abbildungen, wie meine Fig. 26 und 27 sind, doch nicht aus der Phantasie hingezeichnet. Solche Abbildungen wie die Fig. 20—23 und 35—37 von Gentes sind, sind aber doch höchstens nur Orientierungsbilder, aber weiter sicher nichts.

Dass die Hypophyse<sup>1)</sup> der Knochenfische aus zwei, wohl auch histologisch voneinander verschiedenen Abschnitten besteht, hatte ich festgestellt, auch habe ich in vorliegender Schrift bei den Säugern ähnliches gesehen, was ja schon vor mir bekannt war. Im letzteren Falle möchte ich dies allerdings auf ein verschiedenes Funktionsstadium zurückführen.

Nun hat sowohl diese Beobachtung bei den Knochenfischen, als auch jener vermeintliche Befund, dass bei den Urodelen es keinen Saccus vasculosus mehr gibt. Gentes völlig irre geführt, und doch verhalf mir sein Irrtum zur Einsicht eines Irrtums meinerseits.

Gentes hat nämlich gefunden, dass ein ähnlicher chromo-phober vorderer Abschnitt der Hypophyse, den ich für das Mündungsstück des Saccus vasculosus der Anuren erklärt hatte, auch bei völlig erwachsenen Urodelen besteht. Diese Angabe hat mich stutzig gemacht und mich zur Nachuntersuchung veranlasst, denn ich hatte seinerzeit den Fehler begangen, nur Larven und junge Tiere von caducibranchen Urodelen untersucht zu haben. So konnte ich denn feststellen, dass jener von

<sup>1)</sup> In der ursprünglichen Form der Hypophyse, in der einer nach aussen mündenden Drüse, der Rathkeschen Tasche nämlich, besitzt sie zwar ein zeitlebens sich so verhaltendes (in ihrer sonstigen Form vielfach modifiziertes) Homologon bei den Tunicaten, und darum können wir annehmen, dass ihre ontogenetische Entfaltung bei den Neochordaten eine Rekapitulation des ursprünglichen Verhaltens sei, allein darum bleibt die ursprüngliche physiologische Bedeutung der Hypophyse doch noch unklar. Bei den Cyclostomen stülpt sich die Rathkesche Tasche, da ihre erste Anlage in den Nasenrachengang einbezogen ward, aus diesem Gang ab, warum wir aber durchaus nicht berechtigt sind, eine ursprüngliche Beziehung zur Nasenhöhle anzunehmen. Schon früher habe ich nämlich (l. c. pag. 111) v. Kupffer gegenüber ausdrücklich betont, dass dieser Nasenrachengang eine durchaus sekundäre, nur durch einen ganz kleinen, völlig aberranten Teil der Ichthyden, durch die Cyclostomen, erworbene Bildung sei, welcher Ansicht sich zwei Jahre später auch Gegenbaur in seiner Vergleichenden Anatomie der Wirbeltiere (Bd. I, pag. 779) angeschlossen hat.

Gentes für den vorderen chromophoben Abschnitt der Hypophyse gehaltene Abschnitt des Saccus vasculosus der Anuren auch bei erwachsenen caducibranchen Urodelen besteht, doch nicht bei Proteus: dort verhält es sich, wie ich es beschrieben hatte. Meine Angaben bezüglich des Perennibranchen sind vollständig richtig, Gentes' geringe Aussackung des Infundibulums über und vor der Hypophyse (6, Fig. 16, r), die ich seinerzeit als Processus deutete, ist die erste Anlage des Saccus vasculosus und diese entfaltet sich nie weiter im Zusammenhang mit dem neotenischen Zustande des Proteus. Anders bei den Caducibranchen. Ich möchte das

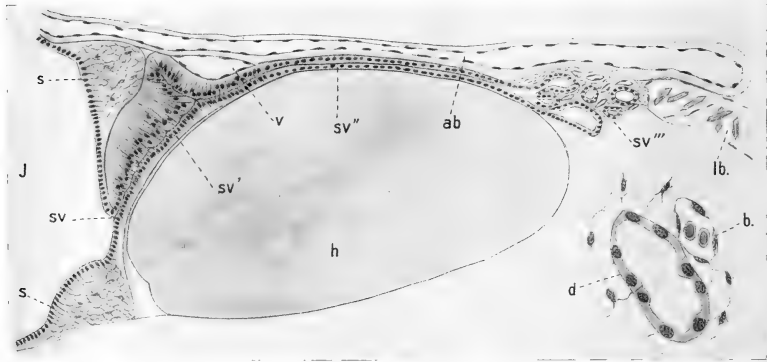


Fig. 7.

*Triton alpestris* (erwachs. Tier). A = sagittaler Längsschnitt durch Hypophyse (h) und den Saccus vasculosus sv, sv', sv'', sv'''). lb = Lymphbahnen. B = ein Acinus des Saccus vasculosus. d = Blutkapillare.

Verhalten des Saccus vasculosus vor allem auf die Ontogenese hin hier schildern, wie ich dies für *Triton alpestris* verfolgt habe. Bei Larven, die schon nahe daran sind, sich der Kiemen zu entledigen, besteht die Hypophysenanlage (Fig. 6, I) aus einem hinteren grösseren unpaaren Stück (h) und je aus einem nach vorne zu gerichteten Fortsatz (h'). Ersteres liegt hinter dem Infundibulum der Infundibularwand fest an, die beiden Fortsätze, fest aneinander gelagert, ziehen dem Infundibulumboden fest angeschmiegt entlang der ganzen Lamina postoptica.



Die ganze Anlage ist jetzt noch solid und besitzt noch keine Hülle, doch unterscheiden sich die beiden Fortsätze dadurch vom unpaaren Abschnitt der Anlage, dass in ihnen die Zellkerne fester beisammen liegen und somit die Zellen kleiner sind. Dieses Stadium würde etwa jenem des Frosches entsprechen, das ich auf Fig. 24 meiner zitierten Hypophysenarbeit abgebildet habe. Indessen hat sich bei dem Frosche bereits der Saccus vasculosus in Form eines ganz kleinen Divertikels angelegt, während bei dem Alpenmolch noch davon nichts zu sehen ist, obgleich bei *Salamandra maculosa* jetzt schon, wie ich dies an genanntem Orte abgebildet (Fig. 20), der Saccus vasculosus eine ansehnliche Ausbuchtung der hinteren Infundibularwand ist. Aber schon in dem nächsten Stadium des Alpenmolches, das ich vor mir hatte, bei einem jungen Tier mit Lungenatmung (II).<sup>1)</sup> Dieses Stadium schliesst sich dem obigen durchaus nicht an. Das vordere Ende der Hypophysenfortsätze hat sich bereits völlig abgeschnürt (h''). Ein Zwischenstadium hierzu habe ich bei dem Frosche früher abgebildet (l. c. Fig. 25), wo der sich abzuschnürende Abschnitt, — der sich dann unter der Lamina postoptica zeitlebens als rudimentäres Gebilde erhält, indessen bei *Proteus* zeitlebens aktiv ist und sich nicht abschnürt (l. c. Fig. 16, p) — sich aber eingeschnürt hat. Die übrige Hypophysenanlage (h) ist einheitlich, besitzt noch keine Hüllmembran, doch beginnen bereits die Drüsenschläuche sich zu entfalten. Wie ehemals, liegt diese Anlage der hinteren Infundibularwand fest an, doch ist diese nun in regster Weiterentwicklung begriffen. An jedem der beiden früheren Ecken, sowohl an der oberen wie an der unteren, hat sich eine Aussackung gebildet, wobei die unten, die Anlage des Saccus vasculosus (sv) etwas in die Hypophysenanlage hineinragt.

Das nächstfolgende Stadium, das ich vor mir hatte (III), schliesst sich dem früheren auch nicht an; zwischen ihnen müssen sich noch viele andere befinden, von denen ich eins schon früher abgebildet habe (l. c. Fig. 18) für *Triton alpestris* und ein noch früheres für *T. taeniatus* (l. c. Fig. 17). Bei *T. taeniatus* war der Saccus vasculosus schon weiter entfaltet, als bei *Triton*

<sup>1)</sup> Ich möchte hier Grössenverhältnisse nicht angeben, denn die Grösse richtet sich durchaus nicht bloss nach dem Alter, sondern auch nach der Ernährung, was wohl bei *Salamandra maculosa* jedem bekannt sein dürfte.

alpestris, bei dem ich jedoch die Anlage irrtümlicherweise für den beginnenden Processus infundibuli hielt und mit v bezeichnet hatte. Dem ist aber nicht so, denn jene kleine Aussackung hat sich in dem hier abgebildeten Stadium (III. sv) zu einem langen, anfangs luminösen, dann aber massiven (sv') Fortsatz entwickelt, der mediosagittal der Hypophysenanlage aufliegend, nach hinten zu zieht. In diesem Stadium sind die Hypophysenschläuche völlig entwickelt und eine Hypophysenhülle vorhanden, während die vorgeschrittene Anlage des Saccus vasculosus noch keine Hülle besitzt. Wenn die Hypophyse also bereits tätig ist, ist der Saccus vasculosus oder die ventrale Gehirndrüse noch nicht fertig.

Jene obere Ausbuchtung der Infundibularwand (II, s), verglichen mit den Zuständen der Selachier (l. c. Fig. 40), ist mit

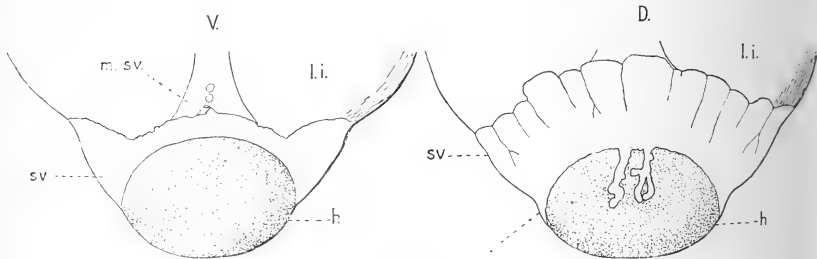


Fig. 8.

Adulte *Salamandra maculosa*. Frische Hypophyse (h) und Saccus vasculosus (sv) in Glyzerin aufgehellt. V von unten, D von oben. l. i. = Lobus inferior.

dem Saccus infundibuli zu vergleichen, der jederseits den oberen Teil der Lobi inferiores darstellt. Entsprechend diesem Verhalten sind diese Anlagen bei Amphibien auch paarig, doch erfolgt bald die mediane Verschmelzung. Damit schliesst sich die hohle Anlage und wird massiv (II, s), doch gelangt die Stelle der inneren Fläche noch immer zur Wahrnehmung, indem die proliferierenden Zellkerne hier angehäuft sind. Diese Anlage in dieser Form habe ich bereits früher für *Triton alpestris* abgebildet (l. c. Fig. 18. sv), jedoch irrtümlich für die nun einhaltende Anlage eines Saccus vasculosus gehalten, ebenso wie bei *Salamandra maculosa* (l. c. Fig. 18. sv), bei der die Anlage des Saccus vascu-

losus unter jener gelegen ist (r). Ich möchte nicht unterlassen zu bemerken, dass bei Salamandra jener abgebildete Schnitt nicht ganz mediosagittal war, denn an solchen ist die eigentliche Anlage des Saccus vasculosus viel ansehnlicher.

Bei den Anuren findet ontogenetisch gerade das umgekehrte Verhalten statt, denn der Saccus vasculosus ist bereits stark in der Bildung begriffen, wenn jener Querwulst, der aus dem dorsalen Abschnitt der Lobi inferiores sich entfaltet, sich anlegt und wengleich auch weit nicht in so hohem Grade, scheint dies auch bei Triton taeniatus der Fall zu sein. Es würde sich somit hier wohl um cänogenetische Zustände handeln, indem die luminöse, schon von v. Kupffer als solche bekannte Anlage mehr weniger übersprungen wird.

Bei dem völlig ausgewachsenen Alpenmolch (Textfig. 8 A) liegt mediosagittal über der Hypophyse (h), ihr fest anlagernd, der lange unpaare Gang (sv'') des Saccus vasculosus genaustens so wie bei dem Frosche, und hinter der Hypophyse verzweigt er sich nach Art einer acinösen Drüse (sv'''). Hinter dieser Verzweigung liegt jener grosse spongiöse Lymphraum des Saccus endolymphaticus (lb) genau zwischen den beiden Gehörbezirken der inneren Wand dieser fest an. Es haben somit jene Acini mit dem Saccus endolymphaticus nichts zu schaffen, wie Gentes für Anuren irrtümlich meint; dies geht ja schon daraus hervor, dass ihre Wände von ganz niedrigen drüsigen, doch nie platten Zellen gebildet werden (B, d) die von Blutkapillaren (g) und einem zellös-retikulären Bindegewebe umhüllt sind. Vorne mündet jener unpaare Gang in jenes dickwandige Querstück des Saccus vasculosus, den ich für den Frosch (l. c. Fig. 27, sv) ausführlich beschrieben und auch auf dem Längsschnitt abgebildet habe (l. c. Fig. 26, sv) und den nun Gentes bei den Urodelen entdeckt hat, aber irrtümlich für einen abgeschnürten vorderen „chromophoben“ Abschnitt der Hypophyse hält. Diese mündet dann, wie ich schon für den Frosch beschrieben, in das Infundibulum (sv), jedoch etwas anders, es fehlen nämlich bei den Urodelen jene kräftigen Lippen um die Mündung, die bei dem Frosche so auffallend gross sind (l. c. Fig. 26, öf).

Gentes meint, dieses Mündungsstück sei kompakt „wie die Hypophyse“, doch beschreibt er keine Schlauchstruktur. Vielleicht wird sich aber Gentes davon nachträglich überzeugen,

dass dem nicht so sei, dass vielmehr dieses Mündungsstück zwar hohl ist, infolge davon aber, dass die freien Flächen der Drüsenwände sich zumeist berühren, ein von ihm gemeintes Verhalten vorgetäuscht wird, wie in dem von mir jetzt abgebildeten Falle, indessen das Lumen sich auch zeigen kann (l. c. Fig. 26).

Die vordere Wand des Mündungsstückes ist bei Triton dicker als die hintere, was ich bei Rana nicht beobachtet habe. Die einschichtige Drüsenzellige besteht aus sehr hohen Elementen, deren Kern dem freien Zellende zugewendet ist. Faltungen der Wände sind hier nicht zu beobachten wie bei dem Frosche, wie denn auch das ganze Mündungsstück kleiner ist als dort. Der obere massive Querwulst ist gleich wie bei dem Frosche gebildet, d. h. besteht aus einem weitmaschigen Neurogliazellnetz mit in dasselbe eingestreuten Zellen und Blutgefäßen. Auch findet sich bei Triton noch ein weiterer gleich gebauter Querwulst (Fig. 6, III s'), dessen Genese mir unbekannt ist.

Dann möchte ich hier noch auf einen kleinen Unterschied zwischen Frosch und Triton aufmerksam machen. Die Mündung des unpaaren Ganges des Saccus vasculosus in das quergestellte Mündungsstück befindet sich bei Triton hinter, beim Frosch aber vor der Quervene (v).

Bei der ausgewachsenen Salamandra maculosa habe ich Verhältnisse gefunden, die doch einigermaßen von jenen der Tritonen abweichen. Der Saccus vasculosus zeigt den prohypophysalen Teil mächtig entfaltet, so mächtig wie bei den Anuren (Textfig. 7, sv). Dieser vorne vielfach lappig eingekerbte Abschnitt des Saccus ist dorsalwärts so breit (D), dass er auch den oberen Querwulst verdeckt. Es steht diese mächtige Entfaltung aber wohl in Zusammenhang mit der der geringeren der übrigen Teile des Saccus. Waren schon die lateralen Teile bei den Tritonen ungemein geringer als bei Rana, so sind diese bei Salamandra sogar auf ein Mindestmaß eingeschränkt (v) und auch der dorsale unpaare Abschnitt befindet sich in der Rückbildung. Zumeist ist er nur ein kurzer unverzweigter Drüschlauch, der den hinteren Rand der Hypophyse gar nicht mehr erreicht, sondern auf halber Hypophysenlänge endet; öfter aber gibt es auch zwei kurze, wenig verzweigte Drüsen (D), manchmal aber nur einen ganz kurzen Fortsatz, der dann das äußerste Maß der Reduktion vorstellt. Die Mündung des Saccus vascu-

losus in das Infundibulum ist eine konische Papille (V. m. sv). Auf dem frisch in Glycerin aufgehellten Objekt konnten durch einen leisen Druck von oben Gasbläschen herausgepresst werden durch die Mündungsöffnung.

Es zeigt sich somit, dass die ganz terrestrische Form Salamandra die hinteren Abschnitte des Saccus vasculosus stark reduziert hat und man fragt sich unwillkürlich, ob nicht auch der stark einseitig sich entfaltende, ganz terrestre Bufo unter den Anuren, der doch Gentes zur Untersuchung diene, am Ende auch gleiches errungen hat.

Nach dem hier Mitgeteilten habe ich nun meine frühere Ansicht über das phyletisch zeitige Ende des Saccus vasculosus zu ändern in folgender Weise: Ein Saccus vasculosus fehlt unter den cranioten Ichthyden nur den Cyclostomen, bei denen er wahrscheinlich auch nie zur Entfaltung gelangte, und erhält sich bei Amphibien mit Ausnahme von Proteus, bei dem er neotenisch einhält in der Entwicklung. Er zeigt indessen bei den Urodelen und vielleicht manchen Anuren, wie Bufo, eine gewisse Einschränkung, am meisten bei Salamandra maculosa.

Ein Processus infundibuli tritt bei den Amphibien nicht auf, sondern erst bei den Sauropsiden und Säugetieren, bei denen der Saccus vasculosus völlig verschwunden ist.

Es fragt sich aber, wie ist der Processus infundibuli bei den letzten Formen aufzufassen, ist er eine Neubildung oder die Umformung des Saccus vasculosus aus den Verhältnissen gemeinsamer Ahnen mit den recenten Amphibien, aber nicht aus jener dieser. Er legt sich ontogenetisch unterhalb der einen Anlage eines Querwulstes im Infundibulum an, wobei letzterer nicht zur Entfaltung gelangt, doch jenem stützenden Querwulst der Amphibien homolog gestellt werden kann. Da nun ein Processus infundibuli indessen bei den Amphibien nicht besteht, so bleibt nur die Hypophysenanlage zum Vergleich übrig, und darum wäre nur die Annahme möglich, dass der Processus infundibuli ein gleich von erster Anlage an umformter Saccus vasculosus sei, der nun als Processus zur Stütze der Hypophyse dient.

Wie ich es zum ersten Male zu zeigen Gelegenheit hatte, liegt die Hypophyse bei den Knochenfischen der Lamina postoptica nicht nur fest an, sondern dadurch, dass deren subependymaler Teil zwischen die Drüsenschläuche einwuchert, so ein massiges Gebilde darstellend, ist sie mit ihr auch fest verwachsen. Dieses Verhalten benutzte dann Gentes dazu, die so umformte Lamina postoptica mit dem sogenannten nervösen Teil der Hypophyse, dem ganzen Recessus oder dem „ganglion juxta-hypophysaires“ Gentes, für homolog zu erklären. Gegen diese Auffassung habe ich aber Bedenken. Denn erstens sind die Knochenfische stark aberrante Formen, die somit nicht weiter leiten zu den Säugetieren, dann ist aber bei den Amphibien dafür gar keine Vermittlung da. Dazu kommt aber noch die gewichtige, nicht zu übersehende Tatsache, dass die Anlage vom Processus bei den Säugetieren nicht von der Lamina postoptica ausgeht, sondern gleich der Anlage des Saccus vasculosus ober und hinter der Lamina auftritt.

Heidelberg, im Juni 1909.

---

### Literaturverzeichnis.

---

1. Benda, C.: Über den normalen Bau und einige pathologische Veränderungen der menschlichen Hypophysis cerebri. Arch. f. Anat. u. Physiologie, Abt. f. Physiol., 1900.
2. Dostojewsky, A.: Über den Bau des Vorderlappens des Hirnanhanges. Arch. f. mikr. Anat., Bd. 26, 1886.
3. Gemelli, A.: Nuove ricerche sull'anatomia e sull'embryologia dell'ipofisi. Bull. Soc. med.-chir., Pavia 1903.
4. Gentes, L.: Recherches sur l'hypophyse et le sac vasculaire de Vertébrés. Trav. stat. biol. d'Arcachon., Année 10, 1907.
5. Grönberg, G.: Die Ontogenese eines niederen Säugetiergehirns, nach Untersuchungen an Erinaceus europaeus. Zoolog. Jahrb., Abt. f. Anat., Bd. 15, 1901.
6. Haller, B.: Untersuchungen über die Hypophyse und die Infundibularorgane. Morph. Jahrb., Bd. 25, 1897.
7. Lothringer, S.: Untersuchungen an der Hypophyse einiger Säugetiere und des Menschen. Arch. f. mikr. Anat., Bd. 28, 1886.
8. Müller, W.: Über Entwicklung und Bau der Hypophysis etc. Jenaische Zeitschr. f. Naturwiss., Bd. 8, 1870.

9. Salzer, H.: Zur Entwicklung der Hypophyse bei Säugern. Arch. f. mikr. Anat., Bd. 51, 1898.
10. Scaffidi, V.: Über den feineren Bau und die Funktion der Hypophysis des Menschen. Arch. f. mikr. Anat., Bd. 64, 1904.

## Erklärung der Abbildungen auf Taf. XLII und XLIII.

### Allgemeine Bezeichnungen.

- hy = Hypophysis.  
 p = vorderer Hypophysenlappen.  
 m = Mündung der Hypophyse.  
 m' = Mündungen der Hypophysenschläuche in deren Lumen.  
 r = Processus infundibuli.  
 tr = Trigeminus.  
 ac, a = Arteria cerebialis anterior.  
 vc, a = Vena cerebialis anterior.  
 n = Blutgefäßnetz.  
 q' = vordere Venenkommissur.  
 q = hintere Venenkommissur.

### Tafel XLII.

- Fig. 1. *Vespertilio noctula*, Daub (Sommertier). Die Hypophyse und die angrenzenden Teile von unten.
- Fig. 2. *Vespertilio noctula*. Stück aus einem sagittalen Längsschnitt aus der dorsalen Hypophysenwand. Vergr. Reichert, Ok. 3, Imm. XI.
- Fig. 3. *Erinaceus europaeus*, L. (April). Aus einem sagittalen Längsschnitt durch die Mündung der Hypophyse von einem anderen Tiere wie auf dem Photograph. (Textfig. 3.)
- Fig. 4. *Mustela foina*, L. (Winter). Sagittaler Längsschnitt aus dem Dorsallappen der Hypophyse. Vergr. Reichert, Ok. 4, Imm. XI.
- Fig. 5. *Mustela foina*. Stück aus einem sagittalen Längsschnitt des Dorsallappens der Hypophyse.

### Tafel XLIII.

- Fig. 6. *Triton alpestris*. Sagittale Längsschnitte durch Hypophysen- und Saccus vasculosus-Anlage. I. von einer älteren Larve, II. und III. von jungen Tieren. J = Infundibulum. h = unpaare, h' = paarige Anlage der Hypophyse. h'' = abgeschnürter Abschnitt derselben. sv, sv' = Anlage des Saccus vasculosus. s = Anlage des stützenden Querwulstes; ab = Arteria basilaris.

Aus dem Laboratorium der Universitäts-Frauenklinik der Kgl. Charité  
zu Berlin.

## Zur Entwicklungsgeschichte und Anatomie des Utriculus prostaticus beim Menschen.

Von

Prof. Dr. **Robert Meyer.**

Hierzu 4 Textfiguren.

Über das Epithel und die Drüsen des Utriculus prostaticus werden vereinzelt Angaben gemacht, die zum Teil nicht miteinander übereinstimmen.

Henle sagt in seinem Lehrbuch, das Epithel gleiche dem der Urethra; in der Dicke der Propria sind einfach zylindrische oder gabelig geteilte, blindsackförmige Höhlungen (Drüsen) von 0,06—0,1 mm Durchmesser enthalten, die sich in der Oberfläche öffnen und von demselben Epithelium wie die freie Oberfläche ausgekleidet werden.

Rüdinger (Festschr. d. ärztl. Vereins, München, 1883, S. 47) fand im oberen Teil der Vorderwand in den Winkeln zu beiden Seiten kleine acinöse Buchten mit drei- bis vierfacher Bläschenbildung.

V. Ebner (in Köllikers Handbuch der Gewerbelehre) schildert das Epithel des Utriculus prostaticus als geschichtet und beruft sich betreffs der Drüsen auf Henle; die Drüsen haben denselben Bau, wie jene der Prostata und auch stellenweise dieselben Konkreteionen als Inhalt.

Nach Eberth (in v. Bardelebens Handbuch der Anatomie) bildet das Epithel des Utriculus zahlreiche einfache und zusammengesetzte taschen- und schlauchförmige Ausstülpungen; es besteht aus einem einschichtigen Epithel, unter dem häufig eine Schicht basaler rundlicher Zellen liegt. Seine Abbildung (Figur 124) zeigt Ähnlichkeit mit dem von mir besonders zu schildernden Befunde von Utriculusdrüsen; es handelt sich aber ersichtlich in der Hauptsache um taschenförmige Ausstülpungen im oberen Teil des Utriculus.

Rüdingers Buchten und Bläschen betreffen ebenfalls den oberen Teil und nur v. Ebners Abbildung (1183) gleicht meinem Befunde, wenigstens topographisch; auch die nicht als solche in der genannten Abbildung Ebners bezeichneten weiter dorsal gelegenen Drüsenbildungen gehören jedenfalls dem Utriculus an. Allerdings ist die Ähnlichkeit morphologisch nicht weitgehend, aber das besagt nicht viel, da es sich bei v. Ebner um einen Erwachsenen handelt.



Glantenay und Gosset (in dem Handbuch der Anatomie von Poirier und Charpy) sagen, der Utriculus sei von Zylinderepithel bekleidet; Drüsen habe Morgagni entdeckt. Nach Sappey seien es 100—120 von 40—350  $\mu$ ; es wären Drüsen in Traubenform von der Struktur der Prostata-drüsen. Im allgemeinen werde angenommen, dass es rudimentäre Drüsen seien oder einfache Buchten, mit dem gleichen Epithel wie der Utriculus.

Bei Feten und neugeborenen Knaben habe ich keine Angaben über Utriculardrüsen gefunden und glaube deshalb, darüber berichten zu sollen.

Die Epithelformen des Utriculus, des Sinus, bzw. Harnröhre und auch der Wolffschen Gänge (Duct. ejaculat.) und ihre Differenzierung sind individuell so wechselvoll in allen Fetalklassen, dass es unmöglich ist, bestimmte Termine anzugeben.

Bei Feten und Neugeborenen finden sich in der Regel keinerlei nennenswerte Ausstülpungen und Drüsen am Utriculus, deshalb muss ich einzelne Befunde als Ausnahme bezeichnen; meist findet man im Utriculus bei Feten bis zu drei Monaten und darüber nur kubische, meist gleichmässig grosse Epithelien, die auch manchmal mehr polygonal sind; die Kerne füllen den Zelleib fast aus; eine genetische Beziehung zum Sinusepithel (Epithel der Urethra) lässt sich in der Regel nicht nachweisen. Zuweilen sind die Zellen des Utriculus auch zylindrisch.

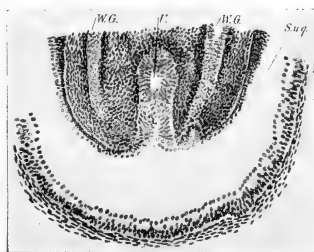


Fig. 1.

Querschnitt durch Müllerschen Hügel. Fetus 7 cm (III. mens) ♂. Das Epithel des Sin. urogenitalis = S. u. g., dringt nur ganz oberflächlich in den Utriculus.

Das Harnröhrenepithel auf dem Müllerschen Hügel unterscheidet sich fast immer von dem übrigen Harnröhrenepithel; besonders in den Seitenteilen der Harnröhre, aber auch oft an der Vorderwand ist das Epithel mehrschichtig kubisch. Auf dem Müllerschen Hügel, Coliculus seminalis, ist das Epithel entweder gedehnt, niedriger zweischichtig (Fig. 1), oder aber es ist mehrschichtig und hat dann die charakteristische Form der mehr

differenzierten Harnröhrenepithelien, nämlich helle, grosse, oft kolbige Zellformen.

Zuweilen findet man das Harnröhrenepithel in seiner charakteristischen Form auch in dem Eingange zum Utriculus und es ist schwierig, eine Grenze zwischen Müllerschem Epithel und Harnröhrenepithel anzugeben. Ein tieferes Eindringen in den Müllerschen Gang habe ich in diesem Alter nicht nachweisen

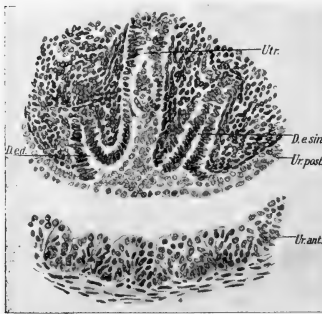


Fig. 2.

♂ Fetus 12 cm Kopffusslänge im 4. Monat. Aus einem Querschnitt durch den Colliculus seminalis. Ur. ant. = Epithel der Vorderwand der Urethra, Ur. post. = das gleiche der Hinterwand oder Epithel des Colliculus. D. e. sin. und D. e. d. = Duct. ejaculat. sinister s. dexter. Utr. = Utriculus prostaticus. Das Epithel der Duct. ejaculator. ist gegen das Urethralepithel scharf abgesetzt, das Epithel des rechten Duct. ejacul. geht in das Epithel des Utriculus über; das Epithel der Urethra (Collic. semin.) geht auf die linke Seite des Utriculus über.

im kaudalen Teile der Müllerschen Gänge bereits, bevor sie in den Sinus durchbrechen. Das charakteristische, mehrschichtige Epithel der Urethra habe ich niemals bei weiblichen Feten in die Vagina eindringen sehen. Bei einem männlichen Fetus (169, 8) von 12 cm Kopffusslänge im vierten Monat dringt das Urethralepithel einseitig in den Utriculus vor (s. Fig. 2); auf der rechten Seite ist das Müllersche Epithel noch erhalten, links wird es

können (Fig. 1). Oft ist das Epithel beider deutlich verschieden. Die gleichen Schwankungen findet man übrigens auch bei weiblichen Feten;

hier ist die Grenze zwischen dem Müllerschen Epithel und dem Sinus-(Harnröhren-) Epithel noch im dritten Monat überraschend scharf, in anderen Fällen ist sie nicht so deutlich.

Es sei nebenbei bemerkt, dass der Befund zylindrischer Epithelien in der Vagina und dem

homologen Utriculus prostaticus nicht gestattet, ihre Herkunft aus dem Sinusepithel anzunehmen; vielmehr finden sich nicht selten zylindrische Epithelien

geradezu verdrängt. Danach hat es den Anschein, als ob nicht etwa durch mechanischen Zug das Urethralepithel eingezogen würde, sondern aktiv vordringend das schwächere Müllersche Epithel verdrängt. Eine definitive Lösung dieser Frage erachte ich aus diesem einen Befunde allein nicht für erbracht.

Beim Fetus von über vier Monaten ist das Epithel des Utriculus schon in Differenzierung zu mehrschichtigem Plattenepithel begriffen und zwar findet man diese Differenzierung mitten im Utriculus, während sie beim weiblichen Geschlecht kaudal beginnt und allmählich nach oben fortschreitet. Der Utriculus, welcher bis dahin meist als solider Zellstranger scheint, erhält mit der Plattenepithelentwicklung zugleich eine Höhlung, welche von den abschilfernden Zellen ausgefüllt wird.

Schon mit ca. fünf Monaten oder noch etwas früher treten zuweilen am Utriculus kleine zapfenartige Auswüchse auf, welche aus den basalständigen Zellen bestehen und kein Lumen erkennen lassen.

Bei einem Fetus von über fünf Monaten, dessen Utriculus blind endigt, finden sich schon gewundene, schlauchförmige Bildungen am unteren Teile des Utriculus; dieser hat geschichtetes Pflasterepithel und ist oben cystisch dilatiert. Dieser Fall ist nicht massgeblich, da es sich um eine Missbildung (Defekt der Hoden-Nebenhoden und Duct. deferentes) handelt (193, 3).

Auch bei einem siebenmonatlichen Anencephalus mit grosser Prostata ist der Utriculus im unteren Teile etwas extravagant, cystisch, mit vielen Ausstülpungen und geteilten gewundenen Schläuchen (224, 13).

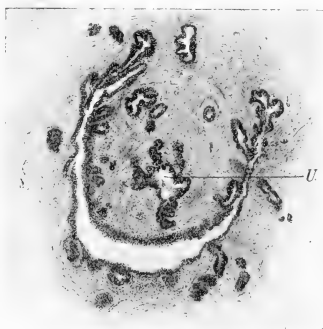


Fig. 3.

Fetus VII mens. ca. (62, 10). Querschnitt durch unteren Teil der Prostata mit Utriculus = U, welcher schlauchförmige Ausstülpungen zeigt. Leitz 3, Ok. 1.

Diese ungewöhnlichen Befunde kann man nicht mit den normalen Bildern in eine Reihe stellen; immerhin kommen schon beim siebenmonatlichen Fetus mit gar nicht besonders entwickelter Prostata schlauchartige gewundene Ausläufer des Utriculus vor (s. Fig. 3).

Charakteristisch ist, dass die Schläuche am unteren Abschnitte des Utriculus auftreten, freilich nicht gerade im alleruntersten Teile.

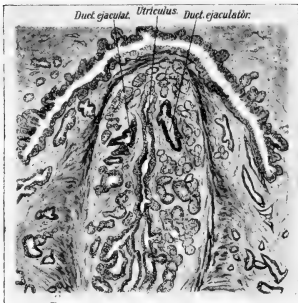


Fig. 4.

Kaudales Ende des Utriculus prostaticus mit Verzweigungen und gewundenen Drüenschläuchen, von der übrigen Prostata scharf abgegrenzt. (Neugeborener Gn. II, 7. 31—33.)

Zeiss a\* Ok. 5.

Diese Epithelfortsätze des Utriculus in der ersten Hälfte der Gravidität und die daraus sich später entwickelnden Schläuche sind also nicht die Regel, sondern kommen nur manchmal vor.

So ist auch der folgende Fall von starker Ausbildung der Utriculardrüsen bei einem Neugeborenen so ungewöhnlich, dass man ihn im Vergleich mit dem normalen Befunde als adenomatöse Wucherung bezeichnen möchte (siehe Fig. 4).

Es handelt sich um die Prostata eines normalen ausgetragenen Knaben mit normalen Genitalien (K. 105, 34). Von der Prostata wurden 415 Serienschritte à 15  $\mu$  geschnitten, von denen 35 Stufenschnitte als Dauerpräparate, die übrigen in Spiritus konserviert wurden. Die Prostata war noch etwas grösser, doch fehlt oben und unten ein unbedeutendes Stück. Die Prostata misst frontal 15 mm, sagittal 8 mm, in der Längsachse ca. 8 mm grösster Durchmesser; es ist ein stattliches Organ mit sehr reicher peripherer Drüsenzweigung; dementsprechend ist nur das Zentrum der Prostata, welches die grösseren Sammelgänge beherbergt, bindegewebsreich fibrillär, während die 2—4 mm messende periphere drüsige Schicht besonders dorsal und an beiden Seiten weniger Bindegewebe, viel weniger Fibrillen und eingestreute Muskelbündel enthält zwischen und in den Drüsenläppchen. Selbst die äussere Lage zirkulärer Muskelzüge ist nur schwach angedeutet, sodass die Prostata-drüsen hinten und seitlich bis nahe an das nerven- und gefässhaltige umgebende Bindegewebe heranreichen. Nur vorne ist eine stärkere zusammenhängende Muskellage im oberen und mittleren Teil der Prostata ausgebildet;

eine deutliche zirkuläre Schicht glatter Muskulatur findet sich ringsum nur im untersten Teil der Prostata umgeben von dem Rhabdosphincter. Die Drüsenverteilung ist folgende: im oberen Teile der Prostata finden sich nur in der peripheren Lage hinten und seitlich starke Drüsenkonvolute; von diesen sammeln sich die mehr peripher gelegenen Drüsen erst weiter unten; jedoch schon oberhalb des Colliculus seminalis münden eine Reihe von Schläuchen, welche sich arkadenartig hauptsächlich in dem faserreicheren Kern der Prostata ausbreiten und von den Seiten her bis tief in die Vorderwand einbiegen. Diese unterscheiden sich von den in den Aussenschichten gelegenen Drüsenläppchen sehr deutlich durch ein meist einfaches, zylindrisches enges Lumen und durch mehrschichtiges (2—4) Epithel, welches aus kubischen Zellen besteht und meist nur in den Sammelgängen eine obere Reihe zylindrischer Zellen hat. Diese Schläuche verlaufen geschlängelt durch das faserreiche Bindegewebe des zentralen Prostatateiles, ohne eine nennenswerte eigene Tunica zu besitzen. Ein Teil der Schläuche dringt auch in die fibrillenärmere periphere Zone ein und dann werden ihre Lumina weiter und unregelmässiger; die Epithelien, durchschnittlich nur zweischichtig, haben dann helleren grösseren Plasmaleib und sind mehr zylindrisch. Es lässt sich also nicht sagen, dass diese oberhalb des Colliculus seminalis mündenden Drüsengänge im Wesen verschieden seien von den übrigen Prostatadrüsen. Ein Teil dieser oberhalb des Colliculus seminalis einmündenden DrüsenSchläuche umkreist auch den Müllerschen Hügel, ganz dicht, ohne dass von der Peripherie her die Schläuche in ihn eindringen; vielmehr ist der Colliculus scharf abgegrenzt, so zwar, dass er und auch der Utriculus prostaticus und die ihn seitlich begleitenden Ductus ejaculatorii von dem eigentlichen Prostatagewebe scharf isoliert erscheinen, worauf wir noch zurückkommen. Von der Peripherie her ist also der Colliculus unzugänglich, wohl aber dringen an seiner Basis, dort, wo er der Urethra anliegt, vereinzelte ganz kurze prostatische Schläuche lateral und unterhalb der Einmündung der Duct. ejaculat. ein. Es soll wegen der weiter unten zu besprechenden DrüsenSchläuche im Colliculus seminalis besonders hervorgehoben werden, dass in den letzteren keine von der Urethra selbst ausgehenden Prostataschläuche eindringen. Die grossen Prostatakanäle gehen wie gewöhnlich von den lateralen Kanten des Urethrankanals zu Seiten des Colliculus seminalis ab und in Arkadenform nach den Seiten, während dicht unter dem Colliculus mehrere grosse Schläuche von der dorsalen Urethralwand abgehen und sich in der Peripherie hauptsächlich dorsalwärts verzweigen.

Von der ventralen Urethralwand gehen ungewöhnlich viele Schläuche ab, vereinzelte schon oberhalb der Einmündung des Utriculus, eine grössere Anzahl jedoch unterhalb des Colliculus seminalis; ihre Verzweigungen durchsetzen die Vorderwand der Urethra und dringen zum Teil bis in den Rhabdosphincter.

Die Prostataschläuche haben aussen ein meist enges Lumen und entweder eine oberflächliche Reihe höherer Zylinderzellen und darunter eine niedrigere Epithelschicht oder mehrere Lagen (2—4) von niedrig zylindrischer bis kubischer Form, die weiteren Verzweigungen sind erweitert und haben niedrig zylindrische Zellen; die Endverzweigungen sind wieder enger; meist

gehen dicht nebeneinander mehrere kurze, ziemlich stark gewundene Schläuche ab, das Epithel ist meist kubisch.

Die Kerne der Epithelien sind meist rundlich, das Protoplasma fädig, ziemlich hell.

Der Utriculus prostaticus besteht aus einem oberen dilatierten Teile von etwa 2 mm Durchmesser in allen Richtungen und einem spaltförmigen unteren Abschnitte von etwa  $1\frac{1}{2}$  mm Länge, der nach der Mündung zu stets enger wird und nur mikroskopisch erkennbar ist. Beide Teile gehen allmählich ineinander über, unterscheiden sich aber wesentlich voneinander dadurch, dass der untere Abschnitt enge verzweigte Drüsenschläuche absendet. Der cystisch dilatierte obere Teil hat nicht ein dem ausgebildeten Vaginal-epithel gleichendes Pflasterepithel, sondern ein unausgeprägteres, nicht fertig ausgebildetes, mehrschichtiges Plattenepithel, dessen untere Zellagen kubisch sind. Der Inhalt des cystischen Teils besteht meist aus abgestossenen Epithelien.

Der untere spaltförmige Abschnitt des Utriculus hat mehrschichtiges (3—6) kubisches Epithel, dessen oberste Zellreihe teilweise zylindrisch ist, an vielen Stellen macht das Zylinderepithel Plattenepithel Platz; das Zylinderepithel wird dann abgestossen.

Von diesem Teil des Utriculus gehen, wie bemerkt, zahlreiche schlauchförmige Verzweigungen ab; einzelne grössere Zweige mit weiterem Lumen werden am oberen Ende des spaltförmigen Teiles abgegeben, sie verlaufen dorsalwärts unter dem cystischen Teile des Utriculus und geben zahlreiche, stark gewundene enge, verzweigte Tubuli ab.

Die übrigen Schläuche gehen meist ohne Übergang direkt vom Utriculus als solche engen, stark gewundenen Tubuli ab, und zwar besonders am Ende des Utriculusspalt; sie umspielen diesen und die Duct. ejaculator. von allen Seiten, ausser an der medialen Seite und nähern sich ihnen oft äusserst dicht. Der Raum zwischen der medialen Seite des Duct. ejaculat. und dem Utriculusspalt ist fast ganz frei von Drüsenschläuchen (s. Fig. 4).

Das ganze Gebiet der Drüsenschläuche misst ca. 3 mm ventrodorsal, 2 mm frontal und 2 mm kraniokaudal gemessen; sie füllen fast den ganzen Müllerschen Hügel und darüber hinaus begleiten sie nach oben die Ductus ejaculatorii und die untere Seite des cystischen Utriculus. Ventral am Utriculus sind sie in grösseren Mengen nur am spaltförmigen Teil zu finden, während vor dem cystischen Teile nur wenige liegen; auch von der bereits mit deutlichem Plattenepithel bekleideten und etwas dilatierten Übergangspartie zwischen Utriculusspalt und -cyste gehen noch kurze Schläuche ab.

Die gewundenen Schläuche liegen vielfach so dicht aneinander, dass nur für geringste Mengen Bindegewebe Raum bleibt; je stärker gewunden, desto enger ist das Lumen, manchmal ist es kaum zu sehen.

Die genannten einzelnen grösseren Abzweigungen haben mehrschichtiges Plattenepithel; die gewundenen Schläuche haben mehrschichtiges (3—4) kleines kubisches Epithel, und dort, wo ein nennenswertes Lumen vorhanden ist, in der oberen Lage auch eine Reihe niedrig zylindrischer Zellen. Die Kerne sind rundlich, nur im Plattenepithel etwas unregelmässig.

Die Drüsen werden umhüllt von spindelzelligem Bindegewebe mit wenigen Fibrillen und Muskelzellen, welches peripher in die Muskulatur des cystischen Utriculusteiles übergeht.

Die gesamte Partie des Utriculus und seiner Drüsen und der Duct. ejaculat. ist von der übrigen Prostata scharf abgegrenzt und fällt dadurch auf, dass sie weniger Fibrillen enthält; nach aussen schliesst sich eine unregelmässige Lage besonders dichten und grob fibrillären Bindegewebes an.

Soweit die Duct. ejaculatorii den Utriculus an seinem cystischen Teile begleiten, hat ihr Epithelsaum nur kurze wellige Ausstülpungen und leichte Ansätze von beginnenden Schläuchen; erst weiter unten wird ihr Lumen unregelmässiger gebuchtet und es treten einzelne kurze Schläuche auf, welche nirgends eine grosse Ausdehnung erreichen und nur vereinzelt als geschlängelte Schläuche zu bezeichnen sind.

Der unterste Teil der Duct. ejaculat. ist wieder enger und ohne grössere Ausstülpungen des Lumens, aber auch finden sich einige Schläuche in Gruppen besonders dicht vor der Mündung der Ductus an ihrer dorsalen Seite.

Die Duct. ejaculatorii haben ein ziemlich hohes Zylinderepithel und darunter eine Lage mehr kubischer Zellen; das obere Zylinderepithel ist in den Schläuchen der Ductus weniger hoch, im allgemeinen lassen diese sich von den Schläuchen des Utriculus jedoch leicht unterscheiden; in letzteren kommt zwar auch Zylinderepithel vor, aber es ist viel niedriger und hat dunklere Kerne, auch der Zelleib ist dunkler als in den Epithelien der Duct. ejaculat. und seiner Ausstülpungen.

Die Epithelkerne im Duct. ejaculat. sind in der unteren Lage rundlich, in der oberen eiförmig, sie haben feine Chromatinkörnchen und sind ziemlich durchsichtig. Der Zelleib ist hell, die Zellgrenzen sind scharf. Im untersten Teile der Duct. ejaculat. fällt eine Abstossung der oberen Epithelschicht auf, darunter beginnt stellenweise eine Mehrschichtung polygonaler Zellen.

Der soeben mitgeteilte Fall stellt also eine ausserordentlich starke Drüsenschlauchbildung dar, ausgehend vom unteren Teil des Utriculus prostaticus. Es liegt zugleich eine allgemeine Neigung zur Drüsenbildung in der Prostata vor, da auch die Ductus ejaculatorii kleinere Schlauchbildungen aufweisen und die sehr drüsenreiche Prostata an vielen Stellen die beim Neugeborenen jedenfalls seltene Form stärker gewundener und enger Endverzweigungen zeigt. Freilich steht im Vergleich mit den gewöhnlichen Befunden an der Prostata Neugeborener nur die Drüsenbildung des Utriculus als ausserordentlich stark da, so dass man hinsichtlich der abnormen Quantität und Ausbreitung von einer adenomatösen Wucherung zu sprechen geneigt sein könnte.

Bei dieser Benennung würde man allerdings pathologische Entstehungsbedingungen voraussetzen, wozu kein Grund vorliegt. Es ist mir wahrscheinlicher, dass es sich um eine spezielle

Disposition handelt. Die drüsenschlauchartige Wucherung beschränkt sich in ihrer Ausdehnung streng auf ein scharf umschriebenes Gebiet, nämlich auf die Umgebung des Utriculus und der Ductus ejaculatorii. Dieses Gebiet hat viel zartere und bedeutend weniger Fibrillen und zartere weichere Zellen als das übrige Prostatagewebe, von dem es durch konzentrische starke Fibrillenzüge und Prostata-muskulatur streng abgegrenzt erscheint.

Diese histologische Sonderung des Utriculargebietes ist an sich nicht ungewöhnlich; sie ist allerdings nicht in allen Fällen ganz so deutlich. Meist ist das Gewebe wie in diesem Falle arm und zart an Fibrillen und hat helle Zelleiber; nur bei jüngeren Feten bis zu drei Monaten ist das Gebiet weniger deutlich von der übrigen Prostata gesondert und das Bindegewebe ist am Colliculus seminalis so zeldicht, dass es zuweilen wesentlich dunkler tingiert erscheint als alles übrige Gewebe. Dieses ist nebenbei bemerkt bei weiblichen Feten gleichen Alters am Müllerschen Hügel viel auffallender und scheint von der stärkeren Ausdehnung des Müllerschen Epithels abzuhängen; das Stroma erscheint hier geradezu komprimiert. Später wird, wie gesagt, das Gebiet des Colliculus weniger zeldicht und sticht aus der konzentrischen muskel- und fibrillenreicheren Prostata schärfer hervor. Die scharfe Abgrenzung des Utriculus und der Vasa deferentia in einem eigenen Stroma mit längs verlaufenden Gefäßstämmen und dementsprechend überwiegend längs gerichteter Faserung wird meist erst in der zweiten Hälfte des Fetallebens deutlich, doch habe ich sie auch schon am Beginne des vierten Monats einmal sehr deutlich gesehen (156, 5). Gewöhnlich ist die scharfe Absonderung des Utriculargebietes mit einer kräftigen Ausbildung der Prostata verbunden.

Auf dieses scharf umschriebene zellreichere Utriculargebiet beschränkt sich also die Drüsenschlauchwucherung der Utriculardrüsen.

Wenn wir nun die embryogenetische Bedeutung dieser Drüsen zunächst betrachten, so dürfen wir von den geringen morphologischen Unterschieden zwischen ihnen und den eigentlichen von der Harnröhre ausgehenden Prostatadrüsen nicht als ausschlaggebend für eine gesonderte Genese in Anspruch nehmen. Wir fanden schon, wie oben beschrieben, in der Prostata selbst ganz verschieden geartete Drüsenformen und konnten diese auf die verschiedene Umgebung zurückführen, da ein und dieselben Schläuche im zentralen straffen Gewebe der Prostata weniger Differenzierung ihrer Ausläufer



zeigen als in den peripheren zarteren Prostataschichten. So glaube ich also auf die morphologischen Besonderheiten, so vor allem auf die starke Windung unserer Utriculardrüsen, kein Gewicht legen dürfen, da ihr Stroma ein besonders zartes ist und da wir auch in den am meisten peripheren Prostataschichten gewundene schlauchförmige Endverzweigungen fanden. Letztere sind freilich erheblich kürzer als die Utriculardrüsen, immerhin, glaube ich, sollte man nicht eher histogenetische Besonderheiten aufstellen, ehe nicht die lokalen Ausbreitungs- und Differenzierungsbedingungen abgeschätzt sind, da diese eine in der normalen Entwicklung ebenso wie in der Pathologie meist nicht gewürdigte Bedeutung haben.

Wir müssen also nunmehr die Herkunft des Utricularepithels selbst erörtern.

Der „Utriculus prostaticus“ ist das kaudale Ende der Müllerschen Gänge, entspricht also der Vagina des Weibes, allenfalls auch der Vagina und dem Uterus zusammen. Ich schicke dieses als These voraus. Es fehlt nämlich auch in der neueren Literatur durchaus nicht an Bemühungen, die Vagina als Produkt des Sinus genitalis s. urogenitalis hinzustellen und dementsprechend wird auch von Eberth in seiner ausgezeichneten Anatomie der männlichen Geschlechtsorgane der Utriculus prostaticus als Sinus genitalis bezeichnet, „der beim Weibe zur Vagina“ wird und der kein Überrest der Müllerschen Gänge sei. — In dieser Form kann das nicht als richtig bezeichnet werden und ich mache besonders darauf aufmerksam, dass der sogenannte Müllersche Hügel zu allen Zeiten der Entwicklung nebeneinander die Mündung der beiden Wolffschen Gänge und etwas ventral zwischen diesen die meist gemeinsame Mündung der Müllerschen Gänge zeigt. Beim Weibe wird der Müllersche Hügel zum Hymen (v. Mihal-kovics); ich habe in allen Entwicklungsstadien die Reste der Wolffschen Kanäle dicht am freien Rande des Hymen ausmünden sehen und muss deshalb annehmen, dass die Vagina, räumlich genommen, sicher aus den vereinigten Müllerschen Kanälen entsteht, wie ich kürzlich in diesem Archiv beschrieben habe.

Auch beim Manne bleibt der Müllersche Hügel, und zwar in viel schärfer ausgeprägter Form als beim weiblichen Geschlecht, zu allen Zeiten der Entwicklung bestehen, weil hier das Bild nicht durch die Aufweitung des Sinus urogenitalis zum Vestibulum getrübt wird. In dem Müllerschen Hügel verlaufen zu allen

Zeiten die drei Kanäle, die beiden Ductus ejaculatorii (Wolffsche Gänge) und der Utriculus prostaticus (vereinigte Müllersche Gänge) mit ihren unteren Enden in einer Ebene und münden nebeneinander. Hieraus schliesse ich also, dass räumlich keine Verschiebungen stattfinden und demnach das Lumen des Utriculus zweifellos das Lumen der vereinigten Müllerschen Gänge topographisch repräsentiert. Wenn trotzdem eine dem vaginalen Epithel unähnliche und dem Sinusepithel (Harnröhrenepithel) ähnliche Zellbekleidung im Utriculus gefunden wird, so liegt es nahe, anzunehmen, dass das Harnröhrenepithel erst sekundär in den Utriculus hineinwächst und das ursprüngliche Epithel ersetzt. Man kann nun anfangs kein tieferes Eindringen des Urethralepithels nachweisen, sondern wir fanden dieses bei Feten bis zu drei Monaten meist deutlich verschieden vom Utriculusepithel, ferner fanden wir beim Fetus und Neugeborenen die Drüsen nur bei einzelnen Individuen und nur im unteren schlitzförmigen Abschnitt ausgebildet, während bei Erwachsenen Drüsen am Bläschen des Utriculus selbst vorkommen.

Man darf also hieraus wohl schliessen, dass das Epithel der Harnröhre nach und nach in den Utriculus vordringt und das Müllersche Epithel verdrängt, und dass dieser Prozess noch im postfetalen Leben fortschreitet. Dieser Anschauung könnte man entgegenhalten, dass es sich um eine wirkliche Umwandlung der Utricularschleimhaut selbst handle und könnte sich auf analoge phylogenetische Organverschiebungen berufen: leicht verständlich sind solche Verschiebungen der Organentwicklung von einem ursprünglichen Platze auf einen anderen dann, wenn beide einem gemeinsamen Muttergewebe angehören. Da aber die Müllerschen Gänge von einer viel höher kranial gelegenen Stelle aus entwickelt werden als der Sinus urogenitalis, so ist die Vorstellung schwierig, wie die Fähigkeit, Prostataadrüsen zu liefern, von dem Sinus urogenitalis auf die Müllerschen Gänge erblich übertragen werden soll.

Dazu kommt, dass beim Weibe ähnliche Drüsen der Vagina nicht vorkommen und deshalb glaube ich also annehmen zu dürfen, dass das Müllersche Epithel des Utriculus von dem prostatishen Harnröhrenepithel während und nach dem Fetalleben nach und nach ersetzt wird und zwar in individuell verschiedenem Maße.

Aus dem zoologischen Museum an der Kaiserlichen Universität zu Moskau.

## Über die Entwicklung des Knochenmarks bei den Vögeln und über dessen Veränderungen bei Blutentziehungen und Ernährungsstörungen.

Von

Dr. med. **Wera Dantschakoff.**

---

Hierzu Tafel XLIV und XLV.

---

### I. Einleitung.

Als das wichtigste Problem in der Hämatologie erscheint heutzutage die Frage von der Existenz einer gemeinsamen Stammzelle für die verschiedenen Blutelemente, — für die Erythrozyten einerseits, für die Lymphozyten und Granulozyten andererseits.

In meiner im vorigen Jahre erschienenen Arbeit über die Entwicklung des Blutes beim Hühnchen habe ich in dem ersten Blutbildungsorgan des letzteren, in dem venösen Kapillarnetz des Dottersackes, schon in den frühesten Stadien eine solche Zelle tatsächlich gefunden; aus ihr entwickelten sich sowohl die roten, als auch alle weissen Blutkörperchen. Histologisch erwies sich diese Zelle identisch mit dem sogenannten grossen Lymphozyten des erwachsenen Organismus. Unter allen anderen Blutelementen erlangt infolgedessen der grosse Lymphozyt eine ganz besondere Stellung und muss in Anbetracht seiner genetischen Fähigkeiten als Hämoblast bezeichnet werden.

Es ist klar, dass die Konstatierung einer gemeinsamen Stammzelle des Blutes in Gestalt des grossen Lymphozyten beim Embryo uns auch die Feststellung der genetischen Wechselbeziehungen der verschiedenen Blutelemente beim Erwachsenen sehr erleichtert, es ist jedoch keineswegs angängig, die beim Embryo gewonnenen Resultate ohne weiteres auf die histogenetischen Prozesse im erwachsenen Organismus zu übertragen.

Der Blutbildungsprozess kann Verschiedenheiten darbieten, sowohl nach dem Entwicklungsstadium des Embryo, als auch nach dem Ort der Blutbildung. Es ist bekannt, dass die häma-

topoetischen Organe mit der fortschreitenden embryonalen Entwicklung wechseln, speziell geht die Blutbildung beim Vogel von der Dottersackwand später an das Knochenmark über. Um sich also eine ganz klare Vorstellung von den genetischen Beziehungen der Blutelemente beim erwachsenen Tier zu machen, muss man selbstverständlich auch die weitere Entwicklung der Blutbildung untersuchen und die Histogenese des Knochenmarks studieren.

Meine Schlussfolgerungen über die Isogenese der weissen und roten Blutkörperchen beim Vogelembryo stehen in vollem Einklange mit den Untersuchungen von Bryce und Maximow bei Lepidosiren und Säugetieren und widersprechen andererseits den Befunden vieler anderer Autoren, die beim Embryo eine strenge Verschiedenheit in der Entwicklung der Leukozyten und Erythrozyten annehmen. Ähnliche Widersprüche gelten teilweise auch für die Hämatopoese beim Erwachsenen. Es ist bekannt, wie schroff die dualistische und die monophyletische Lehre einander gegenüberstehen.

Es ist also klar, wie wichtig die weitere Verfolgung der Blutbildung bei demselben Tier ist, bei welchem dieser Prozess schon in den allerersten Stadien untersucht wurde.

Das Hauptziel meiner gegenwärtigen Arbeit ist folglich die Lösung der Frage, ob im zweiten Blutbildungsorgan des Vogelembryo, welches die Dottersackwand ersetzt — im Knochenmark — eine gemeinsame Blutstammzelle, ein Hämoblast existiert und weiter, ob eine Isogenese der Lymphozyten und Granulozyten besteht oder die beiden letzteren histogenetisch verschiedenen Zellstämmen angehören. Diese beiden Fragen sind miteinander eng verknüpft, ihre gleichartige Lösung ist jedoch keineswegs notwendig; denn die Existenz einer gemeinsamen Stammform für die Erythrozyten und Lymphozyten schliesst durchaus nicht die Möglichkeit eines Unterschieds in der Entwicklung der Granulozyten aus, ebenso wie die gemeinsame Herkunft der Granulozyten und Lymphozyten die Möglichkeit einer getrennten Entstehung der Erythrozyten und Leukozyten aus zwei verschiedenen Urformen keineswegs ausschliesst. Nur die Konstatierung einer gemeinsamen Mutterzelle für die roten und alle weissen Blutkörperchen (für die Granulozyten und Lymphozyten) muss uns zwingen, auch den gemeinsamen Ursprung von Lymphozyten und Granulozyten anzuerkennen.

Diese beiden Fragen sind besonders bequem am Knochenmark der Vögel zu studieren, da hier alle drei Entwicklungsrichtungen vertreten sind.

Die erste Entstehung und Entwicklung der Blutzellen im Knochenmark kann auf sehr verschiedene Weise erfolgen. Einerseits kann die Blutbildung im Mark auf dieselbe Weise entstehen, wie wir es bereits in der *area vasculosa* gesehen haben, das heisst die Stammzelle für alle Blutelemente entsteht aus indifferenten Mesenchymzellen. Andererseits könnte die Blutbildung im Mark die direkte Fortsetzung der Blutbildung im Dottersack sein — mit dem Blutstrom könnte die Stammzelle aus dem letzteren in das junge Mark hineingeschwemmt werden; sie könnte hier passende Existenzbedingungen für ihre Vermehrung und Differenzierung vorfinden und auf diese Weise zum Ausgangspunkt der Erythro- und Granulopoese werden.

Endlich wäre es möglich, dass die Blutbildung im Knochenmark, welches erst in der zweiten Hälfte des embryonalen Lebens entsteht, überhaupt mit der Blutbildung in den frühesten Entwicklungsstadien des Embryo nicht mehr identisch ist; die ursprünglich gemeinsame Stammzelle für die Erythrozyten und Leukozyten kann ja ihre Existenz fortsetzen, ebensogut könnte man sich aber auch vorstellen, dass sie sich mit der Zeit in ihren eigenen Differenzierungsprodukten ganz auflöst und aufhört, als solche zu existieren; aus ihr wären dann selbständige, morphologisch verschiedene Leukoblasten und Erythroblasten entstanden. Die weitere Differenzierung der Leukoblasten könnte endlich zur Entstehung verschiedener Stammzellen auch für die Lymphozyten und Granulozyten — der Myeloblasten und Lymphoblasten — führen.

Alle diese Fragen können naturgemäss ihre Lösung durch systematische Untersuchung der allmählichen Entwicklung des Knochenmarks finden.

Für das Studium der genetischen Wechselbeziehungen zwischen den verschiedenen Blutzellenarten bietet gerade die Hämatopoese im Knochenmark der Vögel gewisse vorteilhafte Bedingungen. Erstens ist hier auch im Mark, ebenso wie im Dottersack, die Erythropoese von der Granulopoese topographisch scharf getrennt, sodass wir von jeder einzelnen Zelle genau sagen können, ob sie in der Zukunft hämoglobinhaltige oder hämoglobinlose Nachkommen

liefern wird. Es ist also verhältnismässig leicht, den morphologischen Charakter dieser Zellen zu vergleichen und jeden geringsten Unterschied in dieser Beziehung zu bestimmen.

Zweitens funktioniert das Mark der Vögel, wie wir weiter unten sehen werden, als Bildungsstätte nicht nur für Erythrozyten und Granulozyten, sondern es enthält sowohl einzeln zerstreute kleine Lymphozyten als auch ganze inselförmige Ansammlungen von solchen.

Infolge dieser Umstände ist es also möglich, in ein und demselben Organ die Entwicklung der granulierten und ungranulierten Leukozyten zu verfolgen und auf diese Weise die Beziehungen der Lymphoblasten und Myeloblasten zueinander zu ermitteln.

Durch die eben angedeuteten Fragen über die erste Erscheinung, weitere Entwicklung und genetische Wechselbeziehungen der Erythrozyten und der verschiedenen Leukozytenarten sind aber die Probleme der Hämatopoese noch nicht erschöpft. Im Blutstrom der Vögel und der anderen niederen Wirbeltiere kommen ja bekanntlich neben den bereits erwähnten Elementen auch noch andere besondere Zellformen vor, die sogenannten Thrombozyten oder, wie sie früher hiessen, die Spindelzellen oder die Hämatoblasten der französischen Autoren.

Bei der Beschreibung der Blutbildung im Dottersack habe ich bereits in sehr frühen Stadien das Auftreten von besonderen sehr kleinen Zellen notiert, die in ihrer Entwicklungsart und ihrem morphologischen Habitus sehr an die Thrombozyten erinnern. Da ich damals keine bestimmten Anhaltspunkte für die Annahme einer verwandtschaftlichen Beziehung dieser Elemente zu den Thrombozyten des erwachsenen Tieres hatte, habe ich sie einfach Mikroblasten resp. Mikrozyten genannt, um nichts im voraus zu präjudizieren.

Ich habe mir also von vornherein auch die Aufgabe gestellt, zu entscheiden, ob es auch im Knochenmarke ähnliche Elemente gibt und wie sie sich in diesem Falle zu den Thrombozyten des erwachsenen Tieres verhalten.

Da die angedeuteten Fragen zu den kompliziertesten und schwierigsten in der Histologie der Blutbildung gehören, so musste es ausser der Beobachtung und Beschreibung der normal vorhandenen Verhältnisse sehr vorteilhaft sein, der Lösung dieser

Fragen auch auf dem Wege des Experimentes entgegenzustreben. Von allen experimentell zu schaffenden Bedingungen mussten dabei diejenigen als die vorteilhaftesten anerkannt werden, die die Intensität der Blutregeneration beim erwachsenen Tiere erhöhen, oder umgekehrt vermindern würden. Im ersten Fall könnte man eine Vermehrung der jungen, im zweiten eine Dominierung der reifen Zellformen erwarten.

Die einfachsten Mittel zur Erfüllung der eben formulierten Forderungen sind einerseits der wiederholte Aderlass, andererseits das mehr oder weniger lange fortgesetzte Hungern. Beide Arten von Versuchen habe ich vorgenommen und berichte im folgenden ihre Resultate.

Ausser den speziellen Fragen der Hämatopoese werden bei dem Studium der Histogenese des Knochenmarks auch mehrere andere wichtige morphologische Probleme gestreift, die mit der Besonderheit des geweblichen Substrats zusammenhängen, in welchem sich die Blutbildung in diesem Falle entwickelt. Ich meine den Ursprung des jungen Knochenmarks, die Herkunft und die Funktion der Osteoblasten und Osteoklasten, das Schicksal der Knorpelzellen, die Resorption des Knorpels und seine Substitution durch den spongiosen und kompakten Knochen.

Alle diese Fragen hängen, wie wir sehen werden, mit den eigentlichen hämatopoetischen Prozessen eng zusammen; sie können von den letzteren nicht abgetrennt werden und werden von mir ebenfalls, wenn auch nur in allgemeinen Umrissen erörtert werden.

## II. Literatur.

Die Arbeiten von Neumann haben zuerst die blutbildende Tätigkeit des Knochenmarks im erwachsenen Organismus bewiesen; dieser Forscher entdeckte hier besondere junge hämoglobinhaltige Zellen, die er Hämatoblasten nannte; durch Experimente mit Aderlässen stellte er ihre Wucherung und ihre Verwandlung in reife Erythrozyten fest.

Viele andere Arbeiten (Bizzozero, Hoyer, Foa, Litten et Ort, Rebustello, Denys, Obrastzow, Arnold, van der Stricht u. a.) haben seitdem diese Befunde Neumanns endgültig bestätigt und nur einzelne Stimmen aus der Schule Hayems versuchten die Bedeutung des Knochenmarks

als eines blutbildenden Organs in Zweifel zu stellen (Hayem, Pouchet, Luzet).

Diese gegenseitigen Angaben aber hatten jedenfalls keinen grossen Einfluss auf die sich rasch entwickelnde Lehre von der blutbildenden Funktion des Knochenmarks und heutzutage kann diese letztere als endgültig festgestellt gelten.

Viel mehr Uneinigkeit herrscht in bezug auf die Beschreibung des Prozesses der Blutbildung im Mark. Trotz der zahlreichen Untersuchungen auf diesem Gebiet sind wir hier von vollkommen feststehenden und allgemein anerkannten Schlüssen noch weit entfernt. Es mag sein, dass der wichtigste Grund für diesen unvollkommenen Zustand unserer Kenntnisse über das Wesen der Hämatopoese im Knochenmark in der mangelhaften Untersuchungsmethodik der früheren Zeit zu suchen ist.

Die Blutbildung im Knochenmark der Vögel ist schon oft Gegenstand spezieller Untersuchungen gewesen und wir besitzen darüber einige klassische Arbeiten, die Bizzozero, Denys und van der Stricht gehören.

Obwohl diese Autoren über die moderne hämatologische Technik nicht verfügten, haben sie uns doch in ihren Arbeiten eine ganze Reihe von grundlegenden und unzweifelhaften Tatsachen gegeben.

Bizzozero und Bizzozero und Torre haben als erste die von Neumann gemachte Entdeckung der Blutbildung im Mark bestätigt. Das Knochenmark der Vögel ist für Bizzozero ein hämatopoetisches Organ, weil es embryonale Formen der roten Blutkörperchen enthält, die sich zu reifen Erythrozyten umbilden. Bei den Vögeln ist das Knochenmark das einzige Organ, wo die Erythrozyten gebildet werden, — aus kreisrunden Zellen mit einem grossen kugelrunden Kern und einer dünnen hämoglobinhaltigen Schicht von Protoplasma. Diese jungen Formen entstehen bei den Vögeln, als auch die entsprechenden Elemente der anderen Tiere dadurch, dass präexistierende Elemente, welche ihnen im Aussehen und im Bau gleich sind, sich durch Teilung vermehren. — Das wären die bekannten Anschauungen Bizzozeros über die Blutbildung im Knochenmark.

Beim Studium des Knochenmarks der Vögel hat Bizzozero das Fehlen der Riesenzellen mit zentralem, in Sprossung be-



findlichem Kern, der Megakaryozyten der Säuger, festgestellt, ebenso auch das Fehlen von pigmenthaltigen Zellen.

Er ist es auch gewesen, der zuerst die Aufmerksamkeit auf die für die Vögel so überaus charakteristische Besonderheit ihres Knochenmarkes gelenkt hat, die darin besteht, dass das weite venöse Kapillarnetz hier vollständig geschlossen erscheint und eine Endothelwand besitzt, die nirgends Unterbrechungen aufweist. Er hat ferner gezeigt, dass bei den Vögeln die roten Blutkörperchen im Knochenmark ausschliesslich innerhalb der Gefässe liegen und hier entstehen und reifen, sodass das Blutgefässnetz für Bizzozero hier als ein wahres endovaskuläres blutbildendes Organ erschien.

Was die weissen Blutkörperchen anbelangt, so hat sie Bizzozero vor allem ausserhalb der Gefässe gesehen; er notiert aber das Vorhandensein zahlreicher wandständiger weisser Blutkörperchen auch innerhalb der Gefässe.

Bizzozero ist auf diese Weise eigentlich zum Begründer der dualistischen Theorie über die Genese der Erythrozyten und Leukozyten geworden. Im erwachsenen Organismus und beim Embryo stellte er die Tatsache der mitotischen Vermehrung der hämoglobinhaltigen Zellen fest, und diese Entdeckung liess ihn jede andere Möglichkeit ihrer Entstehung als unwahrscheinlich betrachten. Obwohl er die Möglichkeit anderer Entwicklungsarten auch nicht direkt leugnet, hält er es doch für überflüssig, Hypothesen darüber zu konstruieren, wo er die Intensität und Kontinuität des Teilungsprozesses der roten Blutkörperchen festgestellt hat.

Nicht minder grundlegend ist auch die Arbeit von Denys über die Struktur des Knochenmarkes der Vögel. In bezug auf die Auffassung der Entwicklung der Erythrozyten und Leukozyten steht Denys auf demselben dualistischen Standpunkt, wie Bizzozero; während aber der letztere die Erythrozyten aus bereits hämoglobinhaltigen Mutterzellen entstehen lässt, findet Denys in denselben Kapillaren besondere hämoglobinlose Zellen, die sich von den Leukozyten deutlich unterscheiden, und die er für den Ausgangspunkt der Erythrozytenentwicklung erklärt, — er nennt sie Erythroblasten. In den Gefässen, in die er die Erythropoese verlegt, unterscheidet Denys drei Zonen; die erste, die dem Endothel des Gefässes anliegt, besteht aus den am

wenigsten differenzierten hämoglobinlosen Elementen; die zweite besteht aus hämoglobinhaltigen Zellen, die noch viele Merkmale der Jugendlichkeit zeigen und sehr leicht ins Zentrum des Gefäßes gelangen, wo sie von dem hier befindlichen zirkulierenden Blute weggeschwemmt werden. Die wandständigen Leukozyten Bizzozeros sind also bei Denys zu hämoglobinlosen Erythroblasten geworden; sie sollen sich aber jedenfalls von den Leukozyten histologisch unterscheiden.

Bezüglich der Leukozyten verteidigt Denys mit Flemming gegenüber den Löwischen Angaben ihre Fähigkeit zur mitotischen Vermehrung. Er verlegt ihre Entwicklung ausschliesslich in das extravaskuläre Gewebe und unterscheidet streng die beiden Begriffe Leukoblasten und Erythroblasten. Denys hat noch einen weiteren Schritt in der dualistischen Richtung getan; er findet es notwendig, im Blute der Vögel mindestens zwei Kategorien von Leukozyten zu unterscheiden, die „malgré certaines apparences et une vie commune, sont aussi étrangères l'une à l'autre, que le sont dans la moelle les erythroblastes et les leucoblastes“.

Seine Anschauungen über die ganz verschiedene Herkunft der Leukozyten und Erythrozyten sucht Denys durch das Studium der Veränderungen des Markes zu bekräftigen, die das letztere bei Aderlässen und Ernährungsstörungen erfährt, — sie bestehen hauptsächlich in Vermehrung resp. Verminderung der Mitosen in den Leukoblasten und Erythroblasten.

Bezüglich der Struktur des Knochenmarks bestätigt Denys die Beobachtung Bizzozeros über die vollkommene Abgeschlossenheit des Kapillarnetzes, welche hier eine ganz eigentümliche Anordnung aufweist. Zwischen den Arterien und Venen des Markes soll nach Denys ein doppeltes System von Kapillarnetzen existieren, — ein arterielles und ein venöses. Die arteriellen Kapillaren sind spärlich, lang und eng, die venösen sind zahlreich und weit, und gerade infolge dieser Anordnung wird eine ausserordentliche Verlangsamung des Blutstromes in dem venösen Netze verwirklicht. Denys hält, ebenso wie Bizzozero, dieses Netz für eine richtige Blutstätte der roten Blutkörperchen.

In den Hauptfragen ist also Denys mit Bizzozero einverstanden. Sie beide haben einen strengen Unterschied in

der Entwicklung der roten und weissen Blutkörperchen konstatiert; diese zwei Entwicklungsreihen laufen als parallele Linien nebeneinander, ohne sich jemals einander zu kreuzen. Beide Autoren anerkennen in den Gefässen die Existenz besonderer hämoglobinloser Zellen. Nur sind die letzteren für Bizzozero einfache weisse Blutkörperchen, während sie Denys für die jüngste noch definierbare Entwicklungsform der Erythroblasten hält.

Um die notierte Kontroverse zwischen den beiden genannten Autoren zu lösen, unternahm es v. d. Stricht im Laufe seiner ausgedehnten Untersuchungen über die Blutbildung im embryonalen und erwachsenen Zustand bei verschiedenen Tieren auch von neuem, die Frage der Blutbildung im Knochenmark der Vögel zu prüfen.

Als entschiedener Anhänger der getrennten Entstehung der Leukozyten und Erythrozyten bestätigt v. d. Stricht in vollem Umfange die Angaben von Denys gegen Bizzozero. Er findet, dass die wandständigen hämoglobinlosen Zellen als Erythroblasten betrachtet werden müssen, da sie sich morphologisch von den Leukoblasten deutlich unterscheiden, sowohl in bezug auf die Beschaffenheit des Protoplasmas, als auch in bezug auf die Kernstruktur. Ausserdem soll nach v. d. Stricht für die erythroblastische Natur dieser Zellen auch der Umstand sprechen, dass es zwischen diesen hämoglobinlosen Zellen und den reifen Erythrozyten alle möglichen Übergangsformen gibt. Es ist klar, dass diese letztere Tatsache nur in dem Falle als Beweis für die Erythroblastennatur der fraglichen Zellen angeführt werden kann, wenn man von vornherein jede genetische Beziehung zwischen den roten und weissen Blutkörperchen für unmöglich hält, was für die drei angeführten Autoren auch tatsächlich unwiderlegbar schien.

In seiner Beschreibung des Knochenmarkes der Vögel wirft v. d. Stricht die Frage über die Herkunft der verschiedenen hier befindlichen Zellen, speziell der Erythroblasten und Leukoblasten, auf.

Die roten Blutkörperchen sind für ihn Differenzierungsprodukte der Erythroblasten; diese letzteren erscheinen im Knochenmarke als präexistierende Erythroblasten, die aus anderen Blutbildungsterritorien stammen. Infolge der plötzlichen Ver-

langsamung des Blutstromes und der Abnahme des Blutdruckes bleiben diese letzteren an der Gefässwand kleben und wuchern.

Die ersten Zellen des Markparenchyms, das heisst des zwischen den Kapillaren befindlichen Gewebes, stellen, nach v. d. Stricht, weisse Blutkörperchen vor, die aus den Blutgefässen ins Gewebe emigriert sind.

Die ganze Hämatopoese des Knochenmarks wurzelt also nach v. d. Stricht auf dem Hineinschwemmen besonderer Stammzellen in das Gewebe durch das zirkulierende Blut.

Wir sehen also, dass die Blutbildung im Knochenmark der Vögel von allen diesbezüglichen Autoren in gleichem Sinne beurteilt wird. Bizzozero, Denys und v. d. Stricht stehen alle auf dem Standpunkt der dualistischen Theorie.

Viel weniger Einigung beobachtet man unter den Autoren, die die Blutbildung bei anderen Wirbeltieren studiert haben. Ich werde ihre Arbeiten mit einigen Worten berühren.

Bereits im Jahre 1877 hat Vulpian den Gedanken an die enge Verwandtschaft der Leukozyten und Erythrozyten beim Frosch ausgesprochen. Viele andere Autoren vertraten diesen Gedanken ebenfalls, ohne genügende Beweise dazu erlegt zu haben.

Die Arbeiten von Foa e Salvioli, Malassez, Löwit, ebenso wie diejenigen von Bizzozero, die jede Verwandtschaft zwischen den weissen und den roten Blutkörperchen leugnen, liessen aber die Beobachtungen der ersten Autoren nicht feste Wurzeln treiben.

Durch die weiteren Untersuchungen von Denys, Bizzozero und v. d. Stricht erhielt der Gedanke der getrennten Entwicklung und Differenzierung der weissen und roten Blutkörperchen bei den Vögeln, wie es schien, seine endgültige Feststellung.

Im Laufe der folgenden 15 Jahre lenkten die Blutbildungsprozesse im Knochenmark der Vögel keine besondere Aufmerksamkeit von seiten der Forscher auf sich, wahrscheinlich aus dem einfachen Grunde, weil die vollkommen übereinstimmenden Resultate, zu denen die ersten Untersucher gekommen waren, keine wichtigeren neuen Entdeckungen auf diesem Gebiet wahrscheinlich machten.

Indessen befinden sich die geschilderten dualistischen Arbeiten heutzutage in schroffem Gegensatz zu den Tatsachen.

der monophyletischen Ansichten der Hämatopoese, die bereits viele Anhänger besitzt und durch zahlreiche Beweise aus den verschiedensten Gebieten der vergleichenden Histologie und Embryologie gestützt erscheint.

Was die spezielleren Fragen der Hämatopoese bei den Vögeln betrifft, z. B. die Frage der Beziehungen der Lymphozyten und Granulozyten zueinander, der Thrombozyten, der Plasmazellen und der anderen Blutelemente, so gibt es darüber in der Literatur nur ganz spärliche Angaben.

So gibt z. B. Luzet die Beschreibung der Hämatoblasten bei den Vögeln und notiert in ihnen die Anwesenheit von besonderen stark lichtbrechenden Körpern an dem einen Pol.

Etwas mehr Interesse haben die Prozesse gefunden, die sich an der Ossifikationsgrenze abspielen. So nimmt Schöney bei den Vögeln eine unmittelbare Verwandlung der Knorpelzellen in die Knochenmarkszellen an; Heitzmann beschreibt hier bei denselben Tieren im Mark kernlose Gebilde, aus welchen kernhaltige Erythrozyten entstehen sollen, was von Neumann wieder negiert wird. V. d. Stricht behauptet, dass bei den Vögeln die Knorpelzellen sich direkt in Osteoblasten verwandeln, dies ist aber von den nachfolgenden Autoren wieder geleugnet worden.

Blutentziehungen als Mittel zur Erhöhung der Blutbildung im Knochenmark und zur Erleichterung des Studiums der Histogenese der Blutelemente sind schon von den ersten Autoren angewandt worden, die sich mit dem Knochenmarke beschäftigten, so von Neumann, Bizzozero, Denys, v. d. Stricht und vielen anderen. Die dabei erzielten Resultate wurden von den betreffenden Autoren immer zugunsten ihrer Anschauungen verwertet.

Endlich hat Denys, wie gesagt, auch die Wirkung von Ernährungsstörungen auf die Blutbildung im Knochenmark näher studiert.

### III. Material und Untersuchungsmethoden.

Als Material für meine Untersuchungen dienten mir die oberen und unteren Extremitäten von Hühnerembryonen, angefangen vom 7. Tage der Bebrütung bis zum Ausschlüpfen, vom Küchlein im Alter von 3, 5, 8 und 14 Tagen und 3, 4, 6 und

8 Wochen, von jungen halb- und einjährigen Hühnern und auch älteren erwachsenen Tieren; ferner von Enten, Tauben und Hänflingen. Ausserdem verfüge ich über drei Hühner, denen eine Anzahl von Aderlässen gemacht wurde, und über zwei Hühner und eine Ente, die gewisse Zeit gehungert haben.

Vom 8. Bebrütungstage angefangen, trennte ich die Extremitäten einfach vom Rumpfe, um sie zu fixieren. Vom 13., 14. Tage an präparierte ich ausserdem die Haut und die Muskeln ihnen ab und machte auch oft Einschnitte im Knochen, um das Eindringen der Fixierungsflüssigkeit zu erleichtern. Bei grösseren Küchlein und erwachsenen Hühnern öffnete ich die Knochen mittelst einer Knochenschere und es gelang mir dabei gewöhnlich ziemlich grosse bis zu  $1-1\frac{1}{2}$  cm lange Markstückchen frei herauszunehmen.

Vom 13. Bebrütungstage an und bei allen erwachsenen Tieren untersuchte ich ausser Schnittpräparaten auch Abstriche vom Knochenmark auf Deckgläschen.

Zur Fixierung diente mir vornehmlich Zenker-Formol nach Helly oder die gewöhnliche Zenkersche Flüssigkeit, absoluter Alkohol, zum Teil auch Flemmingsche Flüssigkeit und Schriddes Mischung.

Nach Zelloidineinbettung zerlegte ich die Objekte in Schnittserien, die bei Embryonen vollständig, bei erwachsenen Tieren unterbrochen waren. Von den embryonalen Knochen gelingt es auch ohne Entkalkung  $5-7 \mu$  dicke Schnitte leicht zu bekommen. Die Entkalkung erwies sich nur bei den Knochen der jungen Küchlein als notwendig, denn hier ist der Knochen zu klein, als dass man das Mark stückweise herausnehmen könnte, andererseits das Gewebe aber auch schon zu hart, um die Anfertigung dünner Schnitte zu gestatten. Zur Entkalkung der in Zelloidin vorher eingebetteten Objekte gebrauchte ich 3% Salpetersäure mit nachfolgendem Auswaschen in 5% Alaunlösung und nachher in fliessendem Wasser.

Die Anheftung der Zelloidinschnitte an das Objektglas führte ich in der üblichen, von mir schon beschriebenen Weise aus, nur dass ich jetzt das Anilinöl gänzlich ausschalte und die auf das Objektglas übertragenen, mit Fliesspapier angedrückten Schnitte nur noch mit Nelkenöl übergiesse; nach Aufhellung der Schnitte giesse ich den Überfluss des Nelkenöls ab und tauche die Objekt-

träger direkt, ohne sie mit Fliesspapier das zweite Mal anzudrücken, in 95°–97° Spiritus ein.

Die Färbungsmethoden waren dieselben wie in meinen früheren Arbeiten. Die beste Färbung war die mit Eosin-Azur; um aber bei den Vögeln, besonders in den späteren Stadien der Entwicklung und im erwachsenen Zustand, eine gute Differenzierung zu erzielen, war ich genötigt, das Mengenverhältnis der beiden Komponenten etwas zu ändern, — es musste mehr Azur und weniger Eosin genommen werden, da sonst das Gewebe eine mehr diffuse rötliche Färbung annahm. Sehr gute Resultate bekam ich bei zweimaligem Eintauchen der Präparate in die Farbstoffe; die am Objektträger aufgeklebten, vom Zelloidin befreiten Schnitte kamen zuerst in eine ex tempore hergestellte Eosin-Azur-Mischung, blieben darin 12—18 Stunden stehen und wurden dann zum zweiten Mal in eine neue, frisch bereitete Portion hineingetan.

Die beschriebene Technik gab mir Resultate, die von den oben dargelegten Angaben der anderen Autoren bedeutend abweichen. Im folgenden Abschnitt gehe ich zur Beschreibung meiner Resultate über.

#### **IV. Der Ursprung des Knochenmarks und die Entwicklung der Markhöhle.**

Schon zur Zeit, wo in der Extremität des Embryo das knorpelige Skelett entsteht, bemerkt man an der Peripherie der Knorpelmasse eine dicke ununterbrochene Schicht von sehr dichtem, aus jungem indifferenziertem Mesenchym bestehendem Gewebe. (Fig. 1, Indf. Msgw.) Vor dem Auftreten des Knorpels nimmt dieses Gewebe den zentralen Teil der sich bildenden Extremität ein und von ihm wird auch der Knorpel selbst gebildet. Das besagte Gewebe besteht aus äusserst eng zusammengedrängten Zellen, was in Verbindung mit der Kleinheit der zelligen Elemente leicht den Gedanken an eine synzytiale Struktur des Gewebes aufkommen lassen kann. Die zahlreichen, von spärlichem feinkörnigem basophilem Protoplasma umgebenen Kerne liegen so eng beisammen, dass die Form der Zellen meistens polygonal erscheint, wobei sie auch oft durch gegenseitigen Druck verlängert und verbogen werden und dabei auch Einschnürungen

erleiden können. Der Kern, meistens oval, besitzt eine glatte Kernmembran. Die morphologische Struktur des Kernes ist sehr einfach: — ein paar kleine Nukleolen, mehrere feine Chromatin-teilchen. — das ist alles, was man in diesen Kernen unterscheiden kann. Unter diesen Zellen kommen sehr oft Mitosen vor.

An den Stellen, wo das Wachstum des Knorpels geschieht, sieht man sowohl beim ersten Anfang der Knorpelbildung, als auch in den späteren Stadien zwischen den eng anliegenden Zellen feinste Fibrillen auftreten, die bei Eosin-Azur-Färbung einen ziemlich grellen violett-roten Ton annehmen. Ausserordentlich rasch an Zahl zunehmend, bilden diese Fibrillen bald ein dichtes Filzwerk, welches die Zellen, zwischen denen es entsteht, allmählich auseinander schiebt. Es hiesse vom Thema meiner Arbeit sehr weit ablenken, würde ich hier die Frage näher erörtern, wie diese Fibrillen entstehen. Ich konstatiere bloss die Tatsache ihrer Entstehung und ihrer Gegenwart in grossen Mengen während der Knorpelbildung. Bald bemerkt man in den Zentren der Knorpelbildung, wo das beschriebene Filzwerk besonders dicht ist, wie es sich allmählich homogenisiert und sich besonders satt und dunkel violett färbt.

Zur Zeit, wo das in der Extremität entstehende Knorpelgewebe schon die äussere Form des künftigen Knochens erlangt, bemerken wir noch während langer Zeit an der Peripherie der Knorpelmasse eine weitere Zunahme der Knorpelsubstanz auf Kosten des dichten Mesenchymgewebes, welches den Knorpel jetzt allseitig umhüllt. Besonders lange dauert dies Wachstum des Knorpels an den Epiphysen; hier vermisst man eine scharfe Grenze zwischen Knorpel und Mesenchym, — zwischen beiden Geweben liegt eine Zone, wo man immerfort die oben beschriebene Transformation des einen Gewebes in das andere sieht. Es muss jedoch bemerkt werden, dass die Zahl der Knorpelzellen nicht nur auf Kosten der Mesenchymverwandlung sich vergrössert, sondern dass sie selbst, von der schon mehr oder weniger amorph gewordenen Knorpelgrundsubstanz allseitig umringt, weiter wuchern. Mitosen sind in ihnen sehr zahlreich, besonders in den neu entstandenen Knorpelschichten.

Eine schärfere Grenze zwischen Knorpel und Mesenchymhülle tritt am frühesten in der Mitte des Knorpelkörpers auf. Hier erscheint auch sofort eine dünne Knochenlamelle, die die



Mitte des Knorpelzylinders manschettenförmig umringt. Sie tritt also nicht gleichzeitig in der ganzen Länge des Knorpels auf, und während sie in der Mitte der künftigen Diaphyse schon deutlich ist, fehlt sie in der Richtung nach den Epiphysen noch vollständig und im Bereich der letzteren sieht man noch den Knorpel auf Kosten des Mesenchyms wachsen.

Der Zeitpunkt der ersten Erscheinung der dünnen Knochenlamelle fällt auf den 7.—8. Tag der Bebrütung; zugleich bemerkt man sowohl am Knorpel als auch am umgebenden Mesenchym besondere Veränderungen.

Noch vor dem Auftreten der Knochensubstanz sieht man schon in den zentralen Teilen der Knorpelmasse eine bedeutende Auflockerung des Gewebes, welches sich hauptsächlich in progressierender Verdünnung der interzellulären Schichten der homogenen knorpeligen Grundsubstanz äussert. Die Knorpelkapseln und die darin befindlichen Knorpelzellen vergrössern sich andererseits und werden sehr hell. Ihre grossen runden Kerne enthalten ein bis zwei Nukleolen und nur sehr schwach färbbare Chromatinteilchen. Der umfangreiche Zellkörper besteht aus feinkörniger vakuolisierter Substanz.

Diese Veränderungen an der knorpeligen Grundsubstanz und an den Knorpelzellen bedingen den erwähnten aufgelockerten Charakter des Gewebes und ausserdem erscheint dadurch der Durchmesser des Knorpels in seiner Mitte etwas vergrössert, so dass das ganze Knorpelmodell jetzt eine etwas spindelige Form erhält.

Mit dem Erscheinen des Knochens sind besondere Erscheinungen im unmittelbar anliegenden Mesenchym eng verknüpft, die zur gleichen Zeit, vielleicht sogar etwas vorher, auftreten. Das Mesenchym, welches jetzt das knorpelige Modell des künftigen Knochens umgibt, besteht aus einer dicken Schicht in die Länge gezogener kleiner Zellen (Fig. 1, Indf. Mgw.). Ihre länglichen, hellen Kerne enthalten ein bis drei Nukleolen und eine schwach ausgeprägte Chromatinkörnung. Die Zellen liegen hier so dicht beieinander, dass ihre Grenzen kaum unterschieden werden können.

Infolge der Analogie der physiologischen Rolle dieses Gewebes mit dem Kambium der Pflanzen könnte man es mit dem Namen Kambiumschicht bezeichnen.

In den tieferen, dem Knorpel anliegenden Teilen fangen hingegen die Zellgrenzen an, immer deutlicher und deutlicher hervorzutreten, während das Protoplasma grobkörnigen Charakter erhält. Die Grösse der dem Knorpel am nächsten liegenden Zellen wächst bedeutend, der Kern rundet sich ab, das Protoplasma wird körnig und im Innern des Zellkörpers tritt jetzt eine helle Zone hervor, die einerseits dem Kern mehr oder weniger eng anliegt, andererseits bis an die Peripherie heranreicht und infolge ihrer azidophilen Reaktion von dem übrigen basophilen körnigen Protoplasma scharf absticht (Fig. 1, Ostbl.).

Diese Zellen liegen der neu entstandenen Knochenlamelle unmittelbar an und müssen als Osteoblasten angesehen werden. Da es nicht zu meiner Aufgabe gehört, die Knochenbildung speziell zu untersuchen, so werde ich hier die verschiedenen Anschauungen über die Histogenese der Knochensubstanz nicht berühren und bemerke bloss, dass also schon bei dem ersten Auftreten der Knochenlamelle sich die Zellen der inneren, dem Knorpel am nächsten liegenden Schicht des mesenchymatischen Kambiums zu typischen Osteoblasten differenziert haben. Die Osteoblasten liegen nicht nur auf der äusseren Oberfläche des Knochens, sondern auch am Knorpel selbst und auch im Innern der Knochensubstanz. Sie vermehren sich dabei und ihre Zahl vergrössert sich zum Teil durch fortdauernde Differenzierung der Kambiumzellen, zum Teil selbständig durch mitotische Teilung.

Was die Struktur der jungen Knochenlamelle selbst anbelangt (Fig. 1, 2, Pr. Knlm.), so scheint sie eine fibrilläre Struktur aufzuweisen, wobei aber die sich in ihr befindenden Fibrillen nicht immer mit genügender Schärfe hervortreten, da sie von einer ebenfalls azidophilen Kittsubstanz umhüllt und verbunden werden und dadurch oft etwas verschwommene, mehr homogene Bündel vorstellen. Übrigens treten kürzere Streifen solcher fibrillären Substanz auch schon zwischen den Zellen auf, die sich in die beschriebenen Osteoblasten verwandeln.

Die dünne Knochenmanschette entwickelt sich rasch weiter nach beiden Enden des Knorpelmodells und wir finden hier dabei dieselben Veränderungen im Knorpel und in der inneren Kambiumschicht, die wir eben in der Mitte des ganzen Gebildes gesehen haben.

Auch weiterhin fesselt dieser mittlere Teil unsere Aufmerksamkeit, denn hier erscheint in der Folge der erste spongiöse Knochen und die erste Anlage der Knochenmarkshöhle mit ihrem Inhalt.

Es fragt sich nun, woher und aus welchem Gewebe stammt das Knochenmark?

Die Frage der ersten Entwicklung des Knochenmarks fällt eigentlich mit der Frage der ersten Bildung des spongiösen Knochens zusammen, denn das Gewebe, welches zwischen den Bälkchen der Spongiosa gelegen ist, unterscheidet sich am Anfang nicht von dem Gewebe, welches den ersten Inhalt der eben entstandenen Knochenmarkshöhle ausmacht. Hier gibt es, wenigstens zuerst, nur einen quantitativen Unterschied, der darauf hinausläuft, dass in dem einen Fall das Gewebe schmale, zwischen den Knochenbälkchen frei gebliebene Räume ausserhalb vom Knorpel, später auch innerhalb desselben ausfüllt, während es sich in dem anderen in einer grossen in der Mitte des Knorpelmodells befindlichen Höhle ausbreitet.

Am frühesten erscheint das Knochenmark zwischen den Knochenbälkchen der Spongiosaschicht, die sich nach aussen von der primären Knochenlamelle entwickelt, welche das Knorpelmodell in seiner Mitte umringt.

Schon während der Bildung der primären Knochenlamelle haben wir gewisse Veränderungen in der inneren Schicht des Kambiums gefunden; die Kerne und Zelleiber der hier gelegenen mesenchymatischen Elemente vergrösserten sich; ihre Grenzen traten deutlich hervor und zwischen ihnen entstanden Fasern. In der Folge wird nun diese Auflockerung der inneren Kambiumschicht noch deutlicher, wobei auch zwischen den Zellen Unterschiede auftreten. Ausser den schon beschriebenen Osteoblasten, die immer zahlreicher werden, bemerken wir die Entwicklung anderer neuer Zellen, die sich von den Osteoblasten durch kleineren Umfang und helleres, schaumiges Protoplasma auszeichnen. Diese Zellen sind meistens mit zahlreichen Ausläufern versehen und stellen nichts anderes vor, als frei gewordene indifferente junge Mesenchymzellen.

Die Osteoblasten wuchern weiter, bilden viele Gruppen und lange Reihen, zwischen welchen Knochenlamellen auftreten (Fig. 2). Die junge Knochensubstanz, die in der ersten primären, den

Knorpel umhüllenden Lamelle einen mehr weniger deutlichen fibrillären Bau aufwies, erscheint jetzt in homogenen unregelmässig eckigen Platten angeordnet, die von Osteoblasten dicht besetzt sind und sich auf Kosten der letzteren entwickeln. In dieser Hinsicht kann ich nur die Angaben Disses bestätigen, dessen Untersuchung im vollen Einklange mit den Ansichten Waldeyers steht.

Nicht minder energisch vermehren sich auch die Mesenchymzellen, die in den Räumen zwischen den Knochenlamellen liegen; sie bilden hier ein lockeres, aus vielverzweigten Zellen bestehendes Gewebe, in welchem bald auch Gefässe auftreten und die weiteren Differenzierungsprozesse angebahnt werden.

Wir sehen also, dass das junge Knochenmark, welches sich zwischen den Balkchen der Spongiosa befindet, aus dem dichten Mesenchym hervorgeht, welches ich als Kambium bezeichnet habe. Aus derselben Schicht entwickelt sich, wie wir es sogleich sehen werden, auch das ganze künftige Knochenmark.

Wie entwickelt sich denn die Markhöhle mit dem Knochenmark?

Zur Zeit wo die Markhöhle entsteht, erscheint das Knorpelmodell in seinem mittleren Teil schon von einer kurzen Zone spongiösen Knochens umgeben. Der entsprechende Teil des Knorpelmodells scheint jetzt durch den Druck dieser neugebildeten Spongiosaschicht dichter und dünner geworden und in dieser Zone beginnt auch die Markhöhle sich zu bilden. Im Femur, in der Tibia und im Humerus nimmt sie ihren Ausgang, als eine einzige Grube, die als Defekt in der Knochenlamelle und im Knorpel der rasch wachsenden Anlage erscheint (Fig. 2). In den dünneren Knochen, z. B. in der Fibula, erscheint sie in Form mehrerer ähnlicher grubenförmiger Höhlen zugleich an verschiedenen Stellen der Anlage, die sich dann vereinigen und eine gemeinsame Höhle bilden. In einem Fall konnte ich an einem Präparat bis zu elf solcher Ausgangspunkte in Form kleiner Höhlen zählen.

Der erste Beginn der Markhöhlenbildung fällt für die Tibia, meistens auch für das Femur und den Humerus, auf den 8. bis 9. Bebrütungstag.

In unmittelbarer Nähe desjenigen Teils der Knochenlamelle, wo bald die grubenförmige Anlage der Markhöhle entstehen wird, bemerkt man die Entstehung von Gruppen der beschriebenen

Mesenchymzellen, die hier einander und bestimmten Teilen der Knochenlamelle eng anliegen. Das unmittelbare Resultat ihrer Tätigkeit ist die Resorption eines Teiles der Knochenlamelle, wodurch eine Kontinuitätstrennung derselben entsteht. Die scharfe Grenze, die bis dahin den Knorpel von der Spongiosa abtrennte, wird damit durchbrochen, und es wird eine Eingangspforte geschaffen, durch die das junge Mesenchymgewebe bald in den Knorpel hineindringt (Fig. 2).

Die die Knochenlamelle resorbierenden Zellgruppen (Fig. 2, Ostkl.) unterscheiden sich am Anfang sehr wenig von den anderen umgebenden Mesenchymzellen. Sehr bald erlangen sie aber charakteristische, für die Riesenzellen — die Osteoklasten — typische morphologische Merkmale. Die Protoplasmagrenzen verwischen sich allmählich in den Zellgruppen, die Zellkörper konfluieren, das Protoplasma verliert seine intensive Basophilie, erhält einen deutlichen rosigen Ton und seine Struktur erscheint deutlich vakuolär oder retikulär. Der ganze grosse Zellkörper (Fig. 2, Ostkl.) wächst weiter, hauptsächlich auf Kosten des Protoplasmas. Die peripherischen Teile des Protoplasmas färben sich mitunter in einem etwas deutlicheren blauen Ton, und hier ist auch das Retikulum lockerer, während in den Abschnitten, wo die zahlreichen Kerne liegen, die Zellsubstanz dichter ist und deutlich azidophil reagiert. In den Maschen des protoplasmatischen Retikulums kann man oft an den Stellen, wo es der Knochensubstanz anliegt, homogene azidophile, nach Eosin-Azurfärbung rosafarbene Schollen bemerken.

Die Kerne dieser Osteoklasten bilden meist einen Haufen, wobei sie in ein und derselben Zelle oft sehr ungleichmässig gefärbt erscheinen. Die einen sind heller, durchsichtig, haben einen bedeutenden Nukleolus und feine Chromatinteilchen. Die anderen enthalten viel mehr Chromatin in Form umfangreicher, dunkel tingierter Schollen, die im Kernraum ziemlich gleichmässig verteilt sind.

Dank der auflösenden Wirkung der Osteoklasten wird die Kontinuität der primitiven Knochenlamelle unterbrochen, sie erhält eine Öffnung; die Osteoklasten bleiben liegen in der Umgebung des von ihnen gemachten Loches und setzen ihre Tätigkeit fort. Zu gleicher Zeit geht in unmittelbarer Nähe der in der Knochenwand entstandenen Öffnung der Prozess der Auf-

lockerung des Knorpels oder vielmehr der Verdünnung der Knorpelkapseln rasch zu Ende, die letzteren werden vollständig gelöst und in den auf diese Weise veränderten Knorpel dringt durch die Öffnung in der Knochenlamelle das junge Mesenchymgewebe ein.

Das ist eben die erste Anlage der Markhöhle und des Knochenmarks.

In den ersten Stadien ihrer Entwicklung erscheint die Markhöhle als rundliche Grube im Knorpel, sie ist mit jungem Mesenchymgewebe angefüllt und kommuniziert mittelst einer engen Öffnung mit dem ausserhalb der Markhöhle gelegenen Kambiumgewebe.

Die genannte Öffnung in der Knochenmanschette vergrössert sich rasch infolge der zerfressenden Wirkung der Osteoklasten, während die Markhöhle infolge der progressierenden Auflösung der Knorpelgrundsubstanz wächst.

Die Knorpelzellen, die dabei aus ihren Kapseln befreit werden, bieten besonders bei dem ersten Auftreten der Markhöhle keinerlei Anzeichen von Degeneration. Sie bleiben als runde helle Zellen zwischen den Elementen des von aussen eindringenden Mesenchymgewebes liegen. Einige von ihnen, die dem Rande der Höhle unmittelbar anliegen, zeigen sogar im Gegenteil mitotische Teilungsfiguren (Fig. 7 und 8). Da das Schicksal der Knorpelzellen bei der endochondralen Knochenbildung sehr verschieden aufgefasst wurde, werde ich im folgenden die Erscheinungen, die ich an der Ossifikationsgrenze beobachten konnte, ausführlicher beschreiben.

Die Wände der wachsenden Markhöhle erscheinen sehr uneben. Infolge der fortdauernden allmählichen Auflösung der Knorpelgrundsubstanz und der Befreiung der darin enthaltenen Knorpelzellen erscheinen die Ränder jeder einzelnen geöffneten Kapsel als spitze, in die Markhöhle hineinragende Ausläufer oder Vorsprünge, die Wand der Markhöhle stellt im Präparat infolgedessen eine unregelmässige zackige Linie vor.

Der Auflösung der Knorpelgrundsubstanz geht indessen noch eine chemische Veränderung derselben voraus, die sich in modifizierter Färbungsfähigkeit offenbart. Die an die Markhöhle grenzenden Teile der Grundsubstanz erscheinen viel heller als gewöhnlich gefärbt, wobei dieselbe hart am Rande der Höhle,

statt der gewöhnlichen violetten Farbe, einen blass-bläulichen Ton annimmt; sie bewahrt aber immer ihre vollkommene Homogenität. Diese Veränderungen der Knorpelgrundsubstanz scheinen ziemlich unabhängig von einer direkten Wirkung irgend welcher zelligen Elemente zu sein. Nur selten findet man an diesen Stellen Osteoklasten (Fig. 2, Chkl.) die den oben beschriebenen vollständig gleichen; es sind auch grosse mehrkernige Riesenzellen, die der Wand der Markhöhle fest anliegen, wie es auf Fig. 2 dargestellt ist. Die betreffende Zelle besitzt zahlreiche abgerundete tropfenförmige Ausläufer. Sie liegt der Oberfläche des Knorpels eng an und der Rand des letzteren entspricht dann vollkommen allen Unebenheiten des Zellkörpers. Solche enge Anlagerung eines Osteoklasten an den Knorpel kommt indessen nicht oft vor, und es wäre deshalb nicht angängig, die Resorption der Knorpelgrundsubstanz nur von dieser entsprechenden Tätigkeit der Osteoklasten (hier wären sie Chondroklasten zu nennen) in Abhängigkeit zu setzen.

Das primäre Markgewebe, welches in die Markhöhle hineinwächst, verbreitet sich rasch infolge der mitotischen Vermehrung ihrer Zellen und infolge der fortdauernden Einwucherung des Kambiumgewebes. In der schmalen Schicht spongiösen Knochens, die die neuentstandene Markhöhle von dem Kambium trennt, differenzieren sich zahlreiche Osteoklasten, die an vielen Stellen der Bälkchen der Spongiosa eng anliegen, sie zerfressen und dem Kambium neue Eingangspforten schaffen.

Das junge einwuchernde Mesenchymgewebe besteht zuerst zum Teil aus gewöhnlichen indifferenten Mesenchymzellen, die sich nur durch ihren sehr geringen Umfang auszeichnen, zum Teil aus den sofort daneben entstehenden uns schon bekannten Osteoklasten; es führt ausserdem zahlreiche Kapillaren mit zirkulierenden Erythrozyten und granulierten Leukozyten.

Schon beim ersten Einwuchern des Mesenchyms in die Markhöhle, ebenso wie zwischen den Spongiosabälkchen, treten im Gewebe die Anzeichen einer weiteren Differenzierung hervor. Die wichtigste Erscheinung ist die Abrundung eines Teiles der Zellen, wobei freie isolierte Elemente entstehen. Da die Zellen des eingewucherten Mesenchyms selbst sehr klein sind, so sind auch die ersten runden Zellen sehr klein. Die Mesenchymzellen ziehen bei der Abrundung ihre Ausläufer ein, das früher lockere

retikuläre Protoplasma wird dichter und basophiler, in der Umgebung des Kernes tritt eine homogene helle, azidophil reagierende Zone auf, die sich nachträglich bald in eine typische Sphäre verwandelt. Der Kern bewahrt in den grösseren Zellen bisweilen seine ovale Form; sonst wird er rund, — in dem letzteren Fall umgibt das Protoplasma den Kern allseitig in Form eines regelmässigen schmalen Saumes. Diese freien Zellen sind amöboid und haben ausserdem die Fähigkeit, sofort nach ihrer Entstehung feine azidophile Körnchen im Protoplasma auszuarbeiten. So erscheinen die ersten freien Zellen in dem primären Knochenmark, welches die erste Anlage der Markhöhle ausfüllt.

Das primäre Mark entsteht also *in loco* und besteht am Anfang aus jungem undifferenziertem Mesenchymgewebe, welches aus der das Knorpelmodell umgebenden dichten Zellschicht in die primäre Markhöhle hineinwächst.

## V. Die ersten Stadien der Entwicklung des Markes; das primitive Knochenmark.

In der Entwicklung des Knochenmarks bei den Vögeln gibt es eine gewisse, ziemlich lange, vom 9. bis 12. Tage dauernde Periode, während welcher seine Struktur und seine Differenzierungsprozesse sich so sehr von dem endgültigen Zustand am Ende des fetalen Lebens unterscheiden, dass es wohl berechtigt ist, wenn ich diese Periode von den übrigen trenne, und das Mark während derselben als primitives Knochenmark bezeichne. Das hauptsächlichste Unterscheidungsmerkmal dieser Periode ist das vollständige Fehlen einer Blutbildung in den Gefässen, diese letzteren dienen zu dieser Zeit bloss zur Ernährung des Gewebes und enthalten zirkulierendes Blut, welches aus mehr oder weniger reifen Elementen besteht (Fig. 2, 6 u. 8).

Während dieser Zeit wächst die Markhöhle rasch und erreicht bald bedeutende Dimensionen. Die zuerst kaum sichtbare Grube vertieft sich in das Innere des Knorpelmodells und verbreitert sich auch nach seinen Enden. Sobald sie in der Mitte die ganze Dicke des Knochens eingenommen hat, stellt sie einen ovalen Raum vor, der in der Mitte breiter ist, sich an den beiden Enden aber stark verengt, und hier tief in die Masse des Knorpels als blinder, oft verzweigter Sack hineinragt.



Die Ossifikationslinie stellt infolgedessen niemals eine gerade Linie vor, sondern ist tief in Form eines V eingebogen, dessen spitzer Winkel nach den Enden des Knorpelmodells zu gerichtet ist.

Die Blutgefässe haben im primären Knochenmark eine sehr charakteristische Lage. In der Mitte, parallel der Längsachse der Markhöhle, verläuft eine Arterie, die sich in den äussersten Teilen der Höhle stark erweitert und dann in zwei noch breitere dünnwandige Venen übergeht. Ein Unterschied im Inhalt der beiden Gefässe existiert vorläufig nicht. Die Kapillaren sind spärlich.

Das Hauptinteresse beanspruchen zu dieser Zeit die in intervaskulärem Gewebe verlaufenden Prozesse. Die zahlreichsten Hauptzellen des Knochenmarks sind während dieser Periode sternförmige, mit Ausläufern versehene Mesenchymzellen (Fig. 6, Msz.). Sie bewahren noch meistens ihre typische Struktur, obwohl viele von ihnen schon ein lockeres Protoplasma besitzen, welches von feinen Vakuolen durchsetzt ist. Sie fahren fort sich zu vermehren, wobei das Protoplasma während der Mitose wieder ein dichteres, fein granuliertes Gefüge erhält. Bei der Eosin-Azurfärbung sieht man gewöhnlich nicht nur die Chromosomen, sondern auch die Spindel und die Centriolen; die letzteren sind als zwei grellrote Punkte an den Enden der Spindel zu erkennen (Fig. 6, Mz').

Ausser diesen Mesenchymzellen findet man viele Osteoklasten in Form von grossen plumpen Riesenzellen, oder in Form von langen, oft verzweigten, miteinander anastomosierenden Elementen. Sie liegen den Knochenlamellen der peripheren Spongiosa eng an oder sie bilden zusammen mit anderen Mesenchymzellen einen dichten Wall an der Knorpelgrenze und scheinen nach vollbrachter Tätigkeit sich wieder in die letzteren verwandeln zu können.

Ausser den beschriebenen sessilen Elementen findet man zu dieser Zeit im Knochenmark noch eine grosse Anzahl von kleinen granulierten Zellen und ferner freie runde, basophile, ungranulierte, kleine und grosse Zellformen (Fig. 6). Die granulierten Zellen stellen kleine, stark amöboide Zellen mit fast rein azidophilem Plasma und stäbchenförmigen Körnchen vor (Fig. 6, Pr.Lkz.). Diese letzteren können den kleinen Zelleib ganz ausfüllen, manchmal sind sie aber locker angeordnet. Ihre Anordnung lässt übrigens keine solche Regelmässigkeit erkennen,

wie sie in den späteren Stadien hervortritt. Die Stäbchen kreuzen sich jetzt unter verschiedenen Winkeln und einzelne können auch in die amöboiden Ausläufer hineingelangen. Der Kern, den man zwischen den Körnern oft nur mit Mühe erkennen kann, enthält längliche Chromatinpartikelchen und erscheint immer tief, meistens in zwei Teile zerschnürt. Diese Granulozyten, die sich von den im Mark später entwickelnden bedeutend unterscheiden, können in Anbetracht ihrer geringen Grösse und ihrer abweichenden Struktur als kleine primitive Granulozyten bezeichnet werden. Sie vermehren sich ausserordentlich rasch, ohne dass es mir gelingen wollte, in ihnen Mitosen zu finden.

Woher entstehen nun diese Zellen, und was ist ihr weiteres Schicksal?

Wenn man bedenkt, wie rasch diese Zellen die intravaskulären Räume infiltrieren, taucht unwillkürlich der Gedanke auf, dass sie hierher mit dem Blutstrom gebracht werden und aus den Gefässen emigrieren, zumal v. d. Stricht alle die verschiedenen weissen Blutkörperchen des Markes, die sich ausserhalb der Gefässe entwickeln, gerade auch auf Elemente zurückführt, die aus den Gefässen emigrierten. Obwohl man aber in den späteren Stadien im Knochenmark tatsächlich sehr oft Peremigrationsbilder findet, vermisst man die letzteren in der eben beschriebenen Periode vollständig. Ausserdem sind auch in den Gefässen zu dieser Zeit Granulozyten nur ganz vereinzelt zu finden.

Es muss also die Möglichkeit erwogen werden, ob diese Zellen nicht in loco, durch Differenzierung von irgendwelchen anderen Zellen entstehen. Und in der Tat lehrt uns das sorgfältige Studium des intervaskulären Gewebes, dass hier besondere kleine freie Rundzellen vorkommen, aus welchen sich die beschriebenen primitiven Granulozyten entwickeln. Es sind Elemente, die nach allen ihren histologischen Merkmalen den Namen kleine Lymphozyten verdienen. Wie ich es im vorhergehenden Abschnitte erörtert habe, entstehen diese Lymphozyten ihrerseits durch Abrundung von Mesenchymzellen, die sich während der ersten Zeit der Entwicklung des Knochenmarks durch ihre kleinen Dimensionen auszeichnen. Die kleinen runden, amöboiden Zellen besitzen einen runden Kern mit ziemlich zahlreichen, länglichen Chromatinpartikelchen und einen schmalen basophilen Plasmasaum; sie wuchern selbständig und

erzeugen durch Differenzierung die oben beschriebenen Granulozyten. Der Kern wird dabei hufeisenförmig, während das Protoplasma immer mehr und mehr azidophil wird (Fig. 3 u. 5, Pr. Lkz<sup>u</sup>) und zahlreiche feinste runde Körnchen ausarbeitet, die sich bald in Stäbchen verwandeln (Fig. 6). Auf diese Weise verwandeln sich also die kleinen Lymphozyten, ohne ein Übergangsstadium von Myelozytencharakter, direkt in reife granulierten Leukozyten, die sich allerdings in manchen Beziehungen von den endgültigen Leukozyten mit Stäbchenkörnung unterscheiden. Eine ähnliche Verwandlung wird auch in dem Unterhautzellgewebe bei Säugetierembryonen beobachtet, auch in den Speichelkörperchen (Maximow, Weidenreich).

Über das weitere Schicksal dieser kleinen primitiven Granulozyten geben uns dieselben, sowie die späteren Stadien Aufschluss. Neben sehr zahlreichen wohlausgebildeten solchen Zellen bemerken wir nämlich auch viele verkümmerte Exemplare; sie sind noch kleiner, die Stäbchenkörnung wird spärlich, die ganze Zelle verwandelt sich allmählich in ein Klümpchen, in dem man nur mit Mühe einige blaue Chromatinpartikelchen und grellrote Körnchenreste unterscheiden kann, — es sind also Granulozyten im Zustande der Atrophie. Andererseits findet man oft auch kleine Granulozyten, die teils während, teils noch vor der Erreichung des atrophischen Zustandes von anderen Zellen verschlungen werden; einzelne Mesenchymzellen erscheinen überfüllt mit solchen Granulozyten (Fig. 9, Msz<sup>u</sup>). Die letzteren verfallen innerhalb der Phagozyten raschen regressiven Veränderungen. Die Kernmembran löst sich auf, das Chromatin schmilzt zu einem oder zwei Klümpchen zusammen; die Körnung blasst ab, und schliesslich verschwindet die ganze Zelle, indem sie von Phagozyten verdaut und assimiliert wird. Die Phagozyten können während des beschriebenen Prozesses die morphologischen Eigenschaften der Mesenchymzellen bewahren, oder sie runden sich dabei ab. Die phagozytische Tätigkeit begünstigt augenscheinlich ihr Wachstum und ihre Vermehrung, denn man findet nicht selten in solchen Zellen, die zahlreiche noch unverdaute Granulozyten enthalten, karyokinetische Teilungsfiguren.

Die kleinen, für das primitive Knochenmark so typischen Granulozyten entstehen also in loco aus kleinen, sich abrundenden Mesenchymzellen, sie wuchern nicht und verfallen nach kurzer

Existenz entweder der Atrophie und Degeneration oder sie werden von anderen zelligen Elementen gefressen.

Ausser den kleinen Lymphozyten tauchen aber während derselben Periode auch schon grössere runde amöboide Zellen auf, die die typischen Merkmale der grossen Lymphozyten darbieten. Sie besitzen einen hellen runden, etwas verbogenen chromatinarmen Kern mit ein bis zwei Nukleolen (Fig. 6, Gr. Lmc.), einen ziemlich breiten basophilen Protoplasmasaum und eine meist deutlich hervortretende rosafarbene Sphäre. Um wieviel diese Elemente die kleinen Lymphozyten an Umfang übertreffen können, ersieht man auf der Fig. 5. Auch diese grossen Lymphozyten können den kleinen Granulozyten gegenüber als Phagozyten auftreten. Da die grossen Lymphozyten besonders charakteristisch für die folgende Periode der Knochenmarkentwicklung sind, wo sich intra- und extravaskuläre Hämatopoese entfaltet, so werde ich die Frage über die Art und Weise der Entstehung dieser Zellen besser bis zur Beschreibung des Anfangs der Blutbildung im Knochenmark aufschieben. Hier will ich bloss bemerken, dass die grossen Lymphozyten zuerst auch sicherlich ausserhalb der Gefässe auftauchen, während man in den Gefässen noch immer zirkulierendes Blut nur mit äusserst selten sich befindenden grossen Lymphozyten beobachtet.

Bevor ich zur Beschreibung der eigentlichen Blutbildungsprozesse im Knochenmark übergehe, werde ich noch die Prozesse beschreiben, die an der Ossifikationslinie beobachtet werden.

## VI. Die Ossifikationslinie im Knochen des Hühnchens.

Die Ossifikationslinie hat schon längst die Aufmerksamkeit zahlreicher Forscher auf sich gelenkt und sie bildet das Thema vieler Untersuchungen. Am meisten interessierten sich die Autoren für die Bedeutung und das Schicksal der Knorpelzellen. Die einen Autoren beschrieben die direkte Verwandlung der Knorpelzellen in Blutzellen, die anderen wollten in dieser Zone das Erscheinen besonderer kernloser Gebilde bemerkt haben, die sich nachträglich zu roten Blutkörperchen umbildeten, die dritten leugneten beides, stimmten aber den anderen doch in der Beziehung bei, dass auch nach ihnen die Knorpelzellen erhalten bleiben sollten. So behauptet z. B. van der Stricht, dass sich die Knorpelzellen direkt in Osteoblasten verwandeln.

Die Ossifikationslinie stellt bei den Vögeln, wie gesagt, meistens keine gerade, zur Längsachse des Knochens senkrechte Linie vor, sondern die Markhöhle setzt sich an ihren beiden Enden in einen langen, sich allmählich verengenden und blind endigenden Kanal fort. Dem Einwuchern des jungen Gewebes in den Knorpel geht eine besondere chemische Veränderung der Interzellularsubstanz des Knorpels voraus, indem sich dieselbe statt dunkelviolett in einem hellblauen Ton färbt.

Die in den Kapseln liegenden Knorpelzellen, besonders ihr körniges, von Vakuolen durchsetztes Protoplasma, schrumpfen etwas zusammen — vielleicht hängt übrigens das geschrumpfte Aussehen bloss von der Wirkung der Fixierung ab — und lösen sich von der Wand der Kapseln ab; sie bleiben mit der letzteren nur durch zahlreiche feinste Fäden verbunden, die von ihrer Körperperipherie entspringen und zu der inneren Kapseloberfläche (Fig. 7) ziehen. In den Fällen, wo die Kapsel zum Teil schon aufgelöst ist, bewahren die Zellen die beschriebene Verbindung mit der Kapselwand nur von der Seite, wo die letztere noch intakt ist (Fig. 8). Wenn die Kapsel ganz aufgelöst wird, rundet sich die Knorpelzelle ab und liegt dann frei neben anderen ähnlichen isolierten Knorpelzellen. Während des beschriebenen Prozesses bewahren die Knorpelzellen ihre ziemlich typischen morphologischen Eigenschaften und können infolgedessen leicht identifiziert werden. Sie zeichnen sich durch ihren grossen Umfang und ihr lockeres helles, zart granuliertes und vakuolisiertes, nach Eosin-Azur hellblaufarbenes Protoplasma aus (Fig. 7, Fr. Krpz.). Der Kern ist in sehr typischer Weise kugelförmig und enthält immer ein, selten zwei Nukleolen und spärliche undeutliche Chromatinpartikelchen. Hin und wieder kommen auch zweikernige Zellen vor. Der Umfang der Knorpelzellen übertrifft um ein Bedeutendes den Umfang der einwuchernden jungen Mesenchymzellen (Fig. 7 u. 8). Nicht selten sieht man im Protoplasma der Knorpelzellen tropfenartige, rosafarbene Gebilde liegen.

Auf der Fig. 7 sehen wir, dass die grösste Mehrzahl der nach Auflösung der Knorpelgrundsubstanz frei werdenden Knorpelzellen nicht nur keine Degenerationsmerkmale aufweist, sondern dass einige Zellen nach dem Heraustreten aus der Kapsel sich sogar mitotisch teilen (Fig. 7, Krpz'). Sehr charakteristisch und typisch sind die Stellen, wo die aus den Kapseln herausgetretenen

Knorpelzellen eng aneinander geschmiegt erscheinen und eine ununterbrochene Zellschicht bilden; eine kleine ähnliche Zellansammlung erblickt man ebenfalls auf Fig. 7.

Es muss immerhin der Umstand noch notiert werden, dass an einigen Knorpelzellen doch typische Degenerationserscheinungen zu konstatieren sind. Auf Fig. 7 sehen wir zwei Zellen, deren Kerne homogene rosafarbene Kugeln vorstellen, während das Chromatin sich zu einem oder zwei kompakten Klümpchen versammelt hat. Das Protoplasma erscheint in solchen Fällen stark vakuolisiert und stellt meist eine lockere fädige Masse vor. Die beschriebene Degeneration der Knorpelzellen trifft man aber in sehr ungleichmässiger Verteilung auf der Ossifikationsgrenze — man findet sie häufiger an den Seitenrändern der sich verjüngenden Markhöhle und nur sehr selten an deren blinden Ende.

Es fragt sich nun, was ist das Schicksal der aus den Kapseln herausgetretenen Knorpelzellen? Die auf der Fig. 7 und 8 dargestellten Bilder beantworten bis zu einem gewissen Grade diese Frage. Man sieht hier den oberen Teil der Markhöhle in dem Gebiet, wo sie sich auf Kosten des Knorpels ausbreitet. Die aus den Kapseln befreiten Knorpelzellen vermischen sich in der engsten Weise mit den Elementen des in dasselbe Gebiet eindringenden jungen Mesenchyms. Bei ihrer allmählichen Entfernung von der Knorpelgrenze scheinen sie sich zu strecken und Ausläufer zu bilden. Ähnliche Bilder lassen mich annehmen, dass die sich befreienden Knorpelzellen an der Ausbildung des Knochenmarkstromas aktiv teilnehmen können. Mit Sicherheit kann man bloss ihre unmittelbare Teilnahme an der Blutbildung verneinen. Es ist aber sehr schwer, etwas bestimmtes über ihr weiteres Schicksal auszusagen, weil sie ja wenigstens zum Teil, wie gesagt, allmählich alle histologischen Merkmale der umgebenden Mesenchymzellen annehmen und infolgedessen nicht mehr erkannt werden können.

Ausser der interessanten Tatsache des Erhaltenbleibens und der Wucherung der Knorpelzellen bei der Auflösung des Knorpelgewebes können wir an denselben Stellen auch noch andere Erscheinungen beobachten. Wie bekannt, stellen die Gefässe des Knochenmarks der Vögel ein überall abgeschlossenes System vor und gerade diese Eigenschaft derselben wurde von Bizzozero und Denys, die sie auch bereits konstatiert hatten, als ein

weiterer Beweis für die Theorie der getrennten Entstehung der roten und weissen Blutkörperchen angesehen. V. d. Stricht hat aber gefunden, dass reife Erythrozyten auch ausserhalb der Gefässe an der Ossifikationslinie vorkommen, was seinen Grund in der an solchen Stellen aufgelockerten und ihre Einheitlichkeit verlierenden Gefässwand hat. Diese Beobachtung ist vollkommen richtig, und wir finden tatsächlich im genannten Gebiete eine grosse Anzahl von ausser den Gefässen liegenden Erythrozyten, die dabei meistens der Degeneration verfallen. Die Erythrozyten können oft ausserhalb der Gefässe sehr wechselndes, oft phantastisches Aussehen darbieten. Ihr Kern erleidet meistens vollständige Pyknose, er zerfällt in Stückchen und wird sogar aufgelöst, wodurch kernlose hämoglobinhaltige Schollen entstehen. Mehrere Erythrozyten können miteinander verschmelzen und bilden grosse Klumpen. Andererseits kann sich der Körper der Erythrozyten auch zerschnüren und richtige Amitose vortäuschen — auch der Kern kann dabei Einschnürungen bekommen. Solche degenerative Erythrozytenformen haben wahrscheinlich Veranlassung gegeben, an eine Entstehung der Erythroblasten aus Knorpelzellen oder sogar aus der Knorpelgrundsubstanz zu denken. Die beschriebenen extravasierten Erythrozyten werden schliesslich, ebenso wie ihre Degenerationsprodukte, von den benachbarten Zellen phagozytiert. Man findet dabei viele mit degenerierenden Erythrozyten, zum Teil auch mit degenerierenden Knorpelzellen überfüllte Elemente. Dieser Phagozytenwall, wo das Gewebe von den Überresten des Knorpels und der extravasierten Erythrozyten gesäubert wird, erscheint manchmal von dem lockeren, die Markhöhle erfüllenden Gewebe durch eine besondere ziemlich dichte Schicht von langen, oft miteinander anastomosierenden verzweigten Zellen abgeteilt.

Das Studium der Erscheinungen, die sich an der sogenannten Ossifikationslinie abspielen, lehrt uns, dass diese Linie bei den Vögeln eigentlich ihren Namen gar nicht verdient. Mit grösserem Recht könnte sie als die Zone der Markhöhlenbildung oder als Zone der Knorpelauflösung bezeichnet werden.

## VII. Die Entwicklung der Hämatopoese im Knochenmark.

Während die Markhöhle grösser wird und sich mit stationärer Knochenwand umgibt, was am Ende des 12. und am Anfang des

13. Tages der Bebrütung geschieht, sehen wir im Knochenmarkgewebe sich neue Differenzierungsprozesse entwickeln. Sie beginnen zur Zeit, wo dieses Gewebe noch durchaus den Charakter von primitivem Knochenmark besitzt. Schon damals haben wir die Bildung grösserer freier Elemente vom Typus der grossen Lymphozyten aus den Mesenchymzellen notiert; jetzt tritt diese Erscheinung viel deutlicher hervor, und es tauchen sehr zahlreiche freie amöboide Zellen auf.

Dies ist auf der Fig. 11 dargestellt. In der Nähe des blinden Endes der Markhöhle, im Gebiet, welches durch eine der Öffnungen mit der das Knorpelmodell umgebenden Kambiumschicht verbunden ist, beobachten wir eine ausgiebige Verwandlung der Mesenchymzellen in freie lymphatische Elemente. Viele Zellen haben sich bereits vollständig abgerundet und erscheinen mit runden amöboiden Fortsätzen versehen, andere behalten noch die ästigen Auswüchse, und das Protoplasma erscheint nur teilweise abgerundet. Nicht selten trifft man ziemlich grosse blutinselähnliche Gebilde mit mehreren Kernen (Fig. 11, z), deren Peripherie ebenfalls amöboide Fortsätze aufweist; die Zellen, aus welchen diese Gebilde bestehen, kriechen allmählich auseinander.

Die aus der beschriebenen Verwandlung hervorgehenden Elemente stellen Zellen mit basophilem, tief gefärbtem, leicht retikulärem Protoplasma vor. Der runde oder leicht ovale Kern enthält ein oder zwei echte grosse Kernkörperchen und nur sehr spärliche Chromatinteilchen. Neben dem Kern bemerkt man öfters eine kleine rosafarbene Sphäre. Diese Zellen erscheinen also nach ihren morphologischen Merkmalen als typische grosse Lymphozyten, — es ist dieselbe Zellform, die schon in den frühesten Stadien der embryonalen Blutbildung in dem blutbildenden Gefässnetz erscheint und sich durch sehr mannigfaltige histogenetische Potenzen auszeichnet. Hier, so wie dort, entsteht diese Zellform durch zytogenetische heteroplastische Differenzierung der Elemente des jungen indifferenten Mesenchyms.

Es fragt sich nun, welche entwicklungsgeschichtliche Rolle übernimmt in dem neuen blutbildenden Organ diese Zelle, die in den ersten Stadien der Blutbildung als die Stammzelle aller möglichen Blutelemente auftrat, als Hämoblast im weitesten Sinne des Wortes. Eine Antwort auf diese Frage gibt uns das Studium



der weiteren Entwicklung des Knochenmarks. Die Tatsache, dass die grossen Lymphozyten, welche von den früheren Forschern für eine gewöhnliche Abart der weissen Blutkörperchen erklärt werden, im Knochenmark zuerst ausserhalb der Gefässe in loco durch Abrundung aus fixen Mesenchymzellen entstehen, spricht jedenfalls gegen die Schlussfolgerung v. d. Strichts, dass die Leukoblasten und Erythroblasten ohne Unterschied in das junge Knochenmark mit dem Blutstrom eingeschwemmt werden. Übrigens hat v. d. Stricht, der die Entwicklung des Knochenmarks bei einem eben ausgeschlüpften Küchlein, bei einem Küchlein und einem Truthahn von drei Wochen und bei einer Taube von drei bis fünf Wochen untersuchte, die von mir oben beschriebenen Anfangsstadien der Blutbildung nicht sehen können, da man diese Stadien nur am 12.—16. Tage der Blutbildung des Hühnchens finden kann.

Während sich ausserhalb der Gefässe die mit den grossen Lymphozyten morphologisch identischen Elemente in grosser Anzahl entwickeln, enthalten die Gefässe immer noch zirkulierendes Blut, in welchem lymphozytenähnliche Elemente nur äusserst selten vorkommen. Erst in späteren Stadien erscheinen ganz ähnliche Lymphozyten auch innerhalb der Gefässe. Zu gleicher Zeit können wir auch zahlreiche Bilder von Permigration grosser Lymphozyten durch die Gefässwände bemerken (Fig. 10). Ich glaube, dass die Tatsache, dass zur Zeit der sehr zahlreichen Permigration die extravaskulär entstandenen Lymphozyten im Gewebe schon in grossen Mengen vorhanden sind, während die Lymphozytenzahl in den Gefässen nur allmählich anwächst, uns die Berechtigung gibt, die Permigrationsbilder gerade im Sinne einer Einwanderung in die Gefässe aus dem Gewebe zu deuten. Die intravaskulären Lymphozyten werden vom Blutstrom nicht sofort weggeschwemmt, sondern sie bleiben hier liegen und differenzieren sich in diesen Kapillaren weiter. Wir kommen also zum Schluss, dass die grossen Lymphozyten, die in etwas späteren Stadien in so grossen Mengen sowohl innerhalb, als auch ausserhalb der Gefässe vorhanden sind, aus ein und derselben Quelle stammen, — aus den indifferenten Mesenchymzellen. Gewiss können einzelne Exemplare der intravaskulären Lymphozyten in das Mark auch mit dem Blutstrom aus den anderen blutbildenden Organen eingeschwemmt werden; andere,

sowohl intra- als auch extravaskuläre, können sicher auch aus wuchernden und sich ablösenden Endothelzellen entstehen; die grösste Mehrzahl wird aber in loco in der oben beschriebenen Weise erzeugt.

Im folgenden werden wir die weiteren Schicksale der im Knochenmark jetzt vorhandenen Zellstämme untersuchen. Die Lymphozyten befinden sich jetzt sowohl in den Gefässen, als auch im Gewebe; sie sind nach ihrer Entstehung alle gleichwertig, da aber ein Teil in die Gefässe übergetreten, der andere im Gewebe geblieben ist, so werden für sie dadurch verschiedene neue Bedingungen für die weitere Entwicklung geschaffen.

Die ersten Anzeichen der weiteren zytogenetischen Entwicklung bemerkt man am frühesten an den ausserhalb der Gefässe gelegenen Lymphozyten. Zu dieser Zeit werden im Knochenmark zahlreiche Kapillaren mit sehr dünnen Wänden gebildet. Die zwischen ihnen liegenden Gewebsbezirke erscheinen infolgedessen als Inseln von sehr verschiedener Form; wenn sie sich zwischen zwei parallel verlaufenden Kapillaren befinden, sind sie länglich, in anderen Fällen stellen sie eckige oder rundliche Umrisse vor. Sie bestehen aus verschiedenen Gewebeelementen, je nach dem Bezirk des Markes, den wir untersuchen. In der Nähe der Epiphysen finden wir noch während langer Zeit zum grössten Teil typische Mesenchymzellen; die zahlreichen kleinen primitiven Granulozyten, die in den früheren Perioden der Markentwicklung sehr zahlreich sind, werden zum Ende des Embryonallebens immer spärlicher.

Hingegen bemerken wir in den zentraler gelegenen Teilen schon zum Ende des 13. Tages oder am Anfang des 14. Tages eine Entstehung neuer Zellformen. Hier entwickeln sich aus den Mesenchymzellen zahlreiche stark vakuolisierte Zellen, die bald in typische Fettzellen übergehen (Fig. 12, Ftz.). Diese Zellen besitzen einen ziemlich umfangreichen, oft eckigen, nukleolenhaltigen Kern mit feinen Chromatinteilchen und enthalten im Protoplasma zahlreiche Fetttropfen von verschiedener Grösse. In diesem Stadium behalten solche Zellen oft noch ihre früheren Ausläufer. Auch die schon sehr fettreichen Fettzellen zeigen eine intensive mitotische Vermehrung, — das helle feinkörnige Protoplasma sammelt sich dabei im Zentrum, die Fetttropfen an der Peripherie des Zellkörpers an (Fig. 12, Ftz').

Trotz ihrer grossen Zahl stellen die Fettzellen aber doch nur den kleineren Teil der zwischen den Gefässen vorhandenen Elemente vor. Die Mehrzahl der letzteren sind jetzt verschiedene freie Zellen. Zum Teil sind es die uns schon bekannten kleinen Lymphozyten und primitiven Granulozyten.

Besondere Aufmerksamkeit erregen jedoch die grossen basophilen Lymphozyten. Unter ihnen bemerkt man bald besonders umfangreiche Zellen, die in allen Eigenschaften den Lymphozyten identisch sind, aber ein sehr reichliches Protoplasma mit einer sehr deutlichen, rosaroten Sphäre besitzen. In diesen hyperplastischen, mitunter riesengrossen lymphoiden Elementen bemerkt man nun den ersten Anfang der Bildung von eosinophilen Körnern (Fig. 12, *Mlz.*); es sind runde, mehr oder weniger zahlreiche, meistens um die Sphäre herum gelagerte Granula; es ist also die erste Entstehung von Myelozyten, die sowohl im Knochenmark, als auch im ersten blutbildenden Organ des Hühnchens, in der Dottersackwand (*Dantschakoff*), auf genau dieselbe Weise verläuft, — an beiden Stellen entstehen die Myelozyten aus jungen basophilen Zellen, aus Lymphozyten, die sich ausserhalb der Gefässe befinden. Nur äusserst selten findet man einen Myelozyten in einer Kapillarschlinge liegen, was sicher auf eine Immigration zurückzuführen ist (Fig. 10).

Die ersten Myelozyten können ein sehr verschiedenes Aussehen haben, was man auf Fig. 12 und 13 erblickt. Der Kern, der immer Nukleolen und immer etwas mehr Chromatin enthält als der Lymphozytenkern, kann rund, länglich oder hufeisenförmig erscheinen. Die Sphäre tritt immer mehr oder weniger deutlich hervor. Das Protoplasma bietet hingegen bedeutende Verschiedenheiten dar, — es ist in den einen Fällen stark basophil, in den anderen hellblau, fast durchsichtig. Die Körnchen sind zahlreich oder spärlich, — sie liegen entweder um die Sphäre herum oder ohne jede Regelmässigkeit; in einigen Fällen umringen sie den Kern, wobei letzterer dann eine zentrale Stellung einnimmt. In allen diesen Zuständen sind die Myelozyten wucherungsfähig und man findet immer sehr zahlreiche Mitosen: dadurch unterscheiden sie sich sofort von den primitiven Granulozyten, die zum Teil atrophieren, zum Teil gefressen werden und allmählich verschwinden, wobei sie durch die neuen, aus den grossen Lymphozyten entstandenen Myelozyten und sich aus

ihnen entwickelnden polymorphkernigen Leukozyten ersetzt werden.

Auf die beschriebene Weise verläuft die Entwicklung der extravaskulären Lymphozyten. Die Bedingungen, in denen sich die Lymphozyten innerhalb der Gefässe befinden, müssen ganz andere sein. Denn hier differenzieren sich die Lymphozyten in ganz anderer Richtung.

Die intravaskulären Lymphozyten bewahren zumeist ihre wandständige Lage. Sie vermehren sich hier ebenfalls, — ihre weitere Entwicklung entspricht hier aber durchaus dem, was man an ihnen in den blutbildenden Gefässen des Dottersacks bemerkt (Dantschakoff). Durch eine Reihe mitotischer differenzierender Teilungen entwickeln sie sich zu roten Blutkörperchen. Die dabei zutage tretenden Veränderungen beziehen sich sowohl auf den Kern, als auch auf das Protoplasma. Der Kern bewahrt noch lange seine runde Form. Allmählich sammelt sich aber im Innern das Chromatin in immer grösseren Mengen an, während die Nukleolen allmählich verschwinden. Die zuerst unregelmässig angeordneten Chromatinteilchen bilden zuletzt das für die jungen Erythrozyten so charakteristische Netz, wobei sich die grösseren Chromatinteilchen miteinander durch feine Fäden verbinden. In dem Entwicklungsgang der Erythrozyten treten übrigens ebenso wie bei den Leukozyten verschiedene Variationen hervor. Die runde, basophile Stammzelle zieht sich oft in die Länge und nimmt die Form einer bikonvexen Linse an, noch zu einer Zeit, wo der Kern seine Nukleolen noch nicht eingebüsst hat. Andererseits tritt oft und sogar als Regel zuerst nicht die Veränderung der äusseren Form, sondern die Umwandlung des Protoplasmas auf. Dieser letztere Prozess verläuft fast immer Hand in Hand mit der Kernveränderung. Das Protoplasma wird weniger basophil, homogen und häuft in sich allmählich das Hämoglobin an. Dieselben Grosslymphozyten, die sich extravaskulär in Myelozyten und Leukozyten verwandeln, finden also innerhalb der Gefässe Existenzbedingungen, die ihre Entwicklung in die Richtung der Erythropoese lenken.

Das wäre der Anfang der Blutbildung im Knochenmark der Vögel. Sie stellt, entsprechend den Angaben von Bizzozero, Denys und v. d. Stricht, tatsächlich grosse Verschiedenheiten in und zwischen den Gefässen vor. Innerhalb der Gefässe ent-

stehen rote, ausserhalb weisse Blutkörperchen. Es stellt sich aber heraus, dass diese strenge Verschiedenheit keineswegs darin besteht, dass mit dem Blutstrom zwei verschiedene präformierte Keimzellen eingeschwemmt werden, die sich dann an zwei verschiedenen Stellen festsetzen, wie es v. d. Stricht wollte. Die Verschiedenheit der innerhalb und der ausserhalb der Gefässe herrschenden Bedingungen offenbart sich vielmehr darin, dass ein und dieselbe Mutterzelle, die sich in loco aus den Mesenchymzellen entwickelt, je nach den Bedingungen, denen sie in oder zwischen den Gefässen begegnet, zwei ganz verschiedene Entwicklungsrichtungen einschlägt. In den Gefässen erzeugt sie nur rote, ausserhalb derselben nur weisse Blutkörperchen. Diese Bedingungen beiderlei Art gestatten aber, trotz ihrer Verschiedenheit, an beiden Stellen doch in gleicher Weise die Fortbestehung und Wucherung der intakten, unveränderten Stammzelle. Aus diesem Grunde bleiben sowohl in den Gefässen, als auch im Gewebe stets nicht nur die Differenzierungsprodukte der Lymphozyten erhalten, sondern diese letzteren in Person. Die Mutterzelle geht nicht in ihrer Nachkommenschaft auf, sondern sie bleibt auch als solche bei jeder Entwicklungsart bestehen, sowohl im embryonalen, als auch im postembryonalen Leben, innerhalb und ausserhalb der Gefässe.

Ausser den beschriebenen zwei Entwicklungsrichtungen des grossen Lymphozyten, der auf diese Weise also wirklich den Namen lymphoide Hämatogonie oder lymphoide Hämoblast verdient, kann man schon von den frühesten Stadien an in den Gefässen auch eine andere Entwicklungsrichtung der Mutterzellen konstatieren, — ein Bildungsprozess, welcher der von mir schon früher im Dottersack beschriebenen Produktion von Mikroblasten und Mikrozyten entspricht; wie dort, so entstehen diese Elemente auch hier aus denselben basophilen Zellen, die, dank ihrer starken Wucherung, kleine Dimensionen bekommen, aus den Zwerglymphozyten. Diese kleinen basophilen Zellen, mit noch hellem, nukleolenhaltigem Kern, wuchern weiter und differenzieren sich bald zu besonderen Zellen, die ihre Basophilie noch behalten, die aber schon eine besondere typische Veränderung von Kern und Plasma aufweisen. Diese Zellen, die sich durch ihre minimale Grösse auszeichnen und manchmal den kleinen Lymphozyten täuschend ähnlich sind, nannte ich bei der Beschreibung der

Blutbildung im Dottersack vorsichtshalber Mikroblasten, — sie verdienen aber die Bezeichnung Thromboblasten, denn sie sind es, die die von Deckhuyzen so genannten Thrombozyten erzeugen.

Diese bis jetzt so rätselhaften Elemente werden sehr verschieden beurteilt, sowohl in bezug auf ihren Bau und Funktion, als auch in bezug auf ihre Analogie mit den Blutplättchen der Säuger. Die Thrombozyten wurden bisher nur im Blute des erwachsenen Organismus studiert und es ist zur Genüge bekannt, wie verschieden die Meinungen über sie sind. Bis zur letzten Zeit schreiben ihnen die einen Hämoglobin zu, die anderen halten sie für hämoglobinlos. Das bildet auch wohl den wichtigsten Streitpunkt, da die Autoren, die in den Thrombozyten Hämoglobin finden, dadurch auch ihre engen Beziehungen zu den Erythrozyten anerkennen müssen. Die Autoren, die die Thrombozyten für hämoglobinlos erklären, halten sie entweder für selbständige Blutzellen (Giglio-Tos, Meves, Pappenheim), oder stellen sie in enge Beziehungen zu den Leukozyten.

Die Vögel stellen kein sehr günstiges Objekt für das Studium der Thrombozyten vor, denn bei der hier allgemeinen Kleinheit der Zellen erreichen die Thrombozyten die Grösse von 2—3  $\mu$ .

Im Knochenmark des Hühnchens tauchen sie etwa am 12. bis 13. Tage auf, zur Zeit, wo in den Gefässen die Blutbildung überhaupt beginnt. Die Thrombozyten zeichnen sich durch ausserordentliche Zartheit des Protoplasmas aus und sind infolgedessen in den Knochenmarkstückchen sehr schwer zu fixieren, besonders in den späteren Stadien, wo die Gefässe von verschiedenen Zellen überfüllt sind. Zu ihrem Studium sind daher zu dieser Zeit Deckglasabstrichpräparate von embryonalem Knochenmark und Blut zu gebrauchen, wo die topographischen Beziehungen der Zellen zwar zerstört, die Zellen selbst aber dafür um so besser fixiert erscheinen.

Das Studium der Schnittpräparate führt mich zum Schluss, dass die Thrombozyten, ebenso wie die Erythrozyten, nur innerhalb der Gefässe gebildet werden. Die kleinen basophilen Zellen, aus welchen sie entstehen, die Thromboblasten stellen kleine runde Zellen mit rundem Kern, der viel Chromatin und keine Nukleolen enthält. Er erscheint umringt von einem dünnen basophilen, an Schnitten ganz homogenen Plasmasaum, der an Abstrichpräparaten

aber retikulär gebaut erscheint. Ich stimme Neumann und Giglio-Tos vollständig bei, wenn sie zum Schlusse kommen, dass die einzige Zelle, die dem Thrombozyt den Ursprung geben könnte, eine kleine basophile Zelle in der Art eines kleinen Lymphozyten sei — die von mir eben beschriebenen Thromboblasten, die man nämlich wirklich oft nur mit Mühe von den kleinen Lymphozyten unterscheiden kann. Ihr Kern ist bloss etwas regelmässiger rund und etwas chromatinreicher, und das etwas reichlichere Plasma erscheint an Schnitten homogen. Diese Elemente sind sehr beweglich und ihre Jugendformen, an welchen das embryonale Blut sehr reich ist, erscheinen meist mit zahlreichen amöboiden Pseudopodien versehen.

Was den wichtigsten Streitpunkt anbelangt, nämlich das Vorhandensein oder Nichtvorhandensein von Hämoglobin in ausgebildeten Thrombozyten, so scheint es mir, dass die Differenzen unter den Autoren hauptsächlich auf, der vollkommen grundlosen Voraussetzung basieren, dass die Basophilie des Protoplasmas der Thromboblasten und Thrombozyten ein Beweis für das Fehlen des Hämoglobins, die Azidophilie für die Anwesenheit desselben sei. Eine solche Annahme ist aber keineswegs stichhaltig, denn wir nehmen doch nicht die Anwesenheit von Hämoglobin im Protoplasma der Leukozyten an, welches azidophile Granula enthält oder in der Sphäre der Leukozyten, die sich färberisch ebenso verhält. Ebenso unstatthaft ist es, auf Hämoglobin im Thrombozyten nur auf Grund der rötlichen Färbung seines Plasmas zu schliessen. Was das Plasma der Thromboblasten betrifft, so erscheint es immer basophil. Wenn dann die Thrombozyten, die wie die polymorphkernigen Leukozyten zur Kategorie der reifen Zellen gehören, aus den Thromboblasten entstehen, büssen sie die Basophilie der Mutterzellen ein und ihr Plasma erhält eine violette oder sogar rosarote Färbung.

Was die eigentümlichen stark lichtbrechenden Gebilde betrifft, die an den Polen der reifen Thrombozyten im zirkulierenden Blut beschrieben worden sind, so konnte ich dieselben im Knochenmarke des Hühnerembryos nicht auffinden. Im zirkulierenden Blut des erwachsenen Vogels können diese Gebilde nämlich nicht nur in den typischen Thrombozyten, sondern auch in den mehr rundlichen, den kleinen Lymphozyten sehr ähnlichen Zellen konstatiert werden, die wahrscheinlich ihre jungen Entwicklungsstadien vorstellen.

Die Differenzierung der Thromboplasten zu Thrombozyten besteht darin, dass der chromatinreiche runde Kern oval wird und das Protoplasma sich auch in die Länge zieht und an beiden Kernpolen in Form von zwei Sichelu beiderseits anliegt. In Knochenmarksschnitten gibt es keine richtigen spindelförmigen Thrombozyten, alle erscheinen an den Enden abgerundet. Spindelförmig ausgezogene Thrombozyten kommen meistens in Abstrichpräparaten vor, wo sie leicht künstlich verzerrt werden können.

Es erhellt aus der angeführten Beschreibung, dass im Knochenmark schon in den ersten Stadien der Blutbildung die meisten für das erwachsene Alter charakteristischen Elemente auftreten, die Leukozyten, die Erythrozyten und die Thrombozyten. Alle diese drei Zellarten stellen dabei nur drei verschiedene Entwicklungsrichtungen einer einzigen Stammzelle vor, des grossen Lymphozyten, welcher bekanntlich sehr zahlreiche Benennungen erhalten hat und seiner Bedeutung und morphologischen Eigenschaften nach am zweckmässigsten wohl als lymphoider Hämoblast bezeichnet werden kann.

Die Leukozyten, hauptsächlich die Granulozyten, entwickeln sich ausserhalb der Gefässe, die Erythrozyten und Thrombozyten innerhalb derselben. Die Gleichheit der Bedingungen, bei denen die letzten zwei Zellarten entstehen, bringt es vielleicht mit sich, dass ihre Struktur oder vielmehr ihr ganzer äusserer Habitus so viele gemeinsame Eigenschaften aufweist, was viele Autoren wohl auch veranlasst haben wird, diese zwei Zellarten in enge Beziehungen zueinander zu stellen. Die einen sowie die anderen erscheinen in ihren Jugendstadien als runde basophile Elemente mit rundem nukleolenhaltigen Kern. Der letztere verliert bei beiden während der weiteren Entwicklung bald das Kernkörperchen, bereichert sich mit Chromatin und nimmt bald eine ovale Form an, während sich der Zelleib in eine platte Scheibe verwandelt. Da aber die Erythrozyten und Thrombozyten, sowohl in ihren jüngeren Stadien als auch im erwachsenen Zustand (letzteres ist besonders leicht im zirkulierenden Blut des erwachsenen Tieres zu beobachten) doch sehr deutlich ausgeprägte morphologische Eigenschaften besitzen, so müssen sie als zwei vollkommen scharf voneinander abgegrenzte Zellarten betrachtet werden, die ineinander nicht übergehen können (Bizzozero,



Mondino e Sala, Giglio-Tos, Pappenheim, Meves). Aus diesem Grunde bin ich weder mit Skljarewsky, Mosso und Eisen einverstanden, die die Thrombozyten einfach für Erythrozytenkerne mit Protoplasmaresten erklären, als auch mit Hayem und seiner Schule, die in den Thrombozyten nur eine Übergangsform zu den Erythrozyten erblicken. Diese beiden Zellarten haben nur das gemeinsam, dass sie wie auch die anderen Blutelemente schliesslich die gleiche Stammzelle besitzen; diese letzten erblicke ich mit Neumann und Giglio-Tos in einer Zelle, die ihrer Struktur nach dem kleinen Lymphozyten ähnlich ist und sich in dem blutbildenden Gefässnetz des Markes befindet.

Die Thrombozyten und Erythrozyten kann man als zwei miteinander verwandte Entwicklungszweige betrachten, die in ein und derselben Stammzelle wurzeln und infolge der Gleichheit der äusseren Bedingungen auch zu in morphologischer Hinsicht recht ähnlichen Resultaten führen.

### VIII. Struktur des embryonalen Knochenmarks.

Im vorhergehenden haben wir die Entstehung und die weitere Entwicklung der verschiedenen Knochenmarkelemente verfolgt und sind dabei zu folgenden Resultaten gekommen.

Als erste freie Zellen erscheinen im Knochenmark des Vogelembryos kleine abgerundete Mesenchymzellen, die auch fürs weitere als kleine Lymphozyten erhalten bleiben. Aus ihnen entstehen während der ersten primitiven Entwicklungsperiode des Knochenmarks zahlreiche unvollkommene primitive Granulozyten.

Aus denselben Mesenchymzellen, deren Einwucherung in die Markhöhle bei den Vögeln auch weiterhin fort dauert, entstehen ferner grosse Lymphozyten, die für das endgültige Mark so typischen lymphoiden Hämoblasten. Diese Zellen funktionieren als stets vorhandene und disponible Elemente, als die Mutterzellen der meisten Blutzellen und sie sind es gerade, die intravaskulär die Erythrozyten, extravaskulär die Granulozyten erzeugen. Jetzt wollen wir die Verteilung dieser Zellen im Knochenmark des Embryo und den allgemeinen Charakter der Blutbildung näher betrachten.

Wenn wir das Knochenmark des Hühnchens in den verschiedenen Stadien untersuchen, so bemerken wir, dass seine

Struktur zum 13.—14. Tage im grossen und ganzen bereits die Besonderheiten aufweist, die für das weitere embryonale Leben und für die ersten Wochen des postfetalen Lebens charakteristisch sind. Im embryonalen Leben spielen sich in der ganzen Ausdehnung der Markhöhle die hämatopoetischen Prozesse in gleicher Intensität ab, während sie beim erwachsenen Tiere hauptsächlich in den oberen Teilen der Knochen der unteren Extremitäten lokalisiert sind. Auch ist die Blutbildung in den Knochen der oberen Extremitäten beim Embryo intensiv entwickelt.

Zum 13.—14. Tage erreicht die Markhöhle schon bedeutende Dimensionen. Die sie umgebende Knochenwand besteht aus einer äusseren, fast kontinuierlichen Lamelle und einer inneren, die Höhle unmittelbar begrenzenden ziemlich dicken spongiösen Schicht. Im Bereich der Epiphysen erscheint die Knochenwand an vielen Stellen durchbrochen und hier konstatieren wir während des ganzen letzten Teiles der Bebrütungsperiode und während der ersten Wochen nach dem Ausschlüpfen sowohl das Anwachsen neuer Knorpelschichten, als auch zahlreiche Herde, wo das periphere kambiale Gewebe in den Knorpel eindringt. Die in diesen Bezirken sich abspielenden Prozesse der Auflösung der Knorpelgrundsubstanz und der Vergrösserung der Markhöhle entsprechen in den Hauptzügen vollständig denjenigen, die von mir am ersten Beginn der Markhöhlenbildung beschrieben wurden.

Zur angegebenen Zeit hat das Knochenmarkgewebe auch schon die Struktur eines abgeschlossenen blutbildenden Kapillarnetzes bekommen, in welchem man arterielle und venöse Kapillaren unterscheiden kann. Die sehr spärlichen arteriellen Kapillaren unterscheiden sich von den venösen sehr deutlich, sowohl durch ihre Struktur, als auch durch ihren Inhalt. Sie stellen dünne, wenig verzweigte Röhren vor, deren Wände sich von den Wänden der venösen Gefässe durch bedeutende Dicke auszeichnen. Die venösen Kapillaren bilden breite Schleifen und besitzen eine sehr dünne Wand. Der Unterschied im Inhalt springt sofort in die Augen, schon unter schwacher Vergrösserung unterscheidet man die Kapillaren sofort nach der Färbung. Nach Eosin-Azur erscheint der grösste Teil des Inhaltes der venösen Kapillaren blau, der der arteriellen aber rosa gefärbt. Im Inhalt der Kapillaren des Knochenmarks kommen übrigens beim embryonalen und eben ausgeschlüpfen Hühnchen überhaupt ausserordentlich zahlreiche

basophile Elemente vor. Das vornehmlich aus venösen Kapillaren bestehende blutbildende Gefässnetz des Knochenmarks umsäumt mit seinen Schlingen breite Räume, die vom Stroma des Markes eingenommen werden.

Wir bemerken also eine vollständige Analogie des Knochenmarks, des für das ganze weitere Leben bleibenden blutbildenden Organs mit dem Bau des ersten blutbildenden Organs des Embryo, des blutbildenden Gefässnetzes im Dottersack, was ich bereits in meiner Arbeit über die Blutbildung im Dottersack des Hühnchens notiert habe.

Sowohl in, als auch zwischen den Gefässen sehen wir im Knochenmark des Hühnchens sehr zahlreiche zellige Elemente; dieselben bilden jedoch nur an einigen Stellen kontinuierliche Schichten. Wir finden in den breiten Kapillaren des Knochenmarks denselben Inhalt, der auch für das erste blutbildende Organ charakteristisch ist; die äussere Schicht, die für die früheren Autoren den Hauptstreitpunkt vorstellte, erscheint beim Embryo hauptsächlich von grossen basophilen, runden Elementen eingenommen, den lymphoiden Hämoblasten. An vielen Stellen bilden diese Zellen eine kontinuierliche Schicht. Bizzozero, Denys und v. d. Stricht haben diese Zellen wohl gesehen. Bizzozero erkannte sie auch ganz richtig als hämoglobinlose weisse Blutkörperchen, da er sie von diesen letzteren überhaupt nicht unterscheidete. Denys, der nun die Existenz der hämoglobinlosen Erythroblasten zuliess, identifizierte sie gerade mit diesen letzteren und glaubte zwischen ihnen und den weissen Blutkörperchen bestimmte scharfe Unterschiede gefunden zu haben. V. d. Stricht endlich, der mit Denys die Existenz besonderer hämoglobinloser Erythroblasten zuliess, trennte diese lymphoiden Elemente scharf von den eigentlichen Erythroblasten und verlegte sie auch teilweise in die Kapillaren, obwohl nicht in einer kontinuierlichen Schicht. Ich erkenne, wie gesagt, in den wandständigen runden basophilen Zellen mit dem hellen nukleolenhaltigen Kern und der mehr oder weniger deutlichen Sphäre wieder dieselbe für alle Blutelemente gemeinsame Mutterzelle, deren Anwesenheit ich bereits im blutbildenden Netz des ersten blutbildenden Organs, des Dottersacks, beschrieben habe.

Zwischen den beschriebenen Lymphozyten, besonders aber nach innen von ihnen, näher am Gefässlumen, liegen die

Differenzierungsprodukte dieser Zellen, sie unterscheiden sich zunächst noch sehr wenig von ihren Mutterzellen (Fig. 13, Erbl.), es sind auch meistens runde, manchmal etwas ausgezogene Elemente, deren Kern das Kernkörperchen noch behält. Man bemerkt aber doch schon leichte Veränderungen im Plasma und Kern. Das erstere verliert die retikuläre Struktur, wird homogener und schwächer basophil. Der runde helle Kern mit dem noch erhaltenen Nukleolus enthält schon etwas zahlreichere Chromatinteilchen in Form von unregelmässigen länglichen Schollen, die sich miteinander verbinden oder auch isoliert liegen. Diese Zellen, die den Weg der Erythroblastendifferenzierung bereits betreten haben, verdienen den Namen Erythroblasten. Sie sind ebenfalls von den früheren Autoren bemerkt worden. Bizzozero, der über sehr unvollkommene Methoden verfügte, verwechselte sie allerdings mit den wandständigen grossen Lymphozyten und erklärte sie auch für solche. Denys erblickte in ihnen seine hämoglobinlosen Erythroblasten. V. d. Stricht hebt aber ganz bestimmt die Unterschiede zwischen den beiden Zellarten hervor, ihm waren bloss die Übergangsformen zwischen den beiden entgangen.

Die weiteren Differenzierungsprodukte dieser Erythroblasten nähern sich mit jeder folgenden Generation immer mehr und mehr dem Typus des typischen Erythroblasten und schliesslich des reifen Erythrozyten und können infolgedessen ohne jede Schwierigkeit am Hämoglobingehalt und an der äusseren Form erkannt werden. Die Erythroblasten arbeiten das Hämoglobin nur sehr allmählich aus und man findet ohne jede Mühe alle wünschenswerten Übergänge zwischen den noch hämoglobinarmen und den hämoglobinreichen Zellen. Die Kernstruktur und die äussere Form werden hingegen ziemlich rasch verändert. Der Kern büsst dabei sein Kernkörperchen ein, das immer mehr und mehr an Menge zunehmende Chromatin erhält eine netzige Struktur. In jedem von den beschriebenen Übergangsstadien ist der Erythroblast einer selbständigen Vermehrung fähig, selbst dann, wenn die Zelle schon sehr viel Hämoglobin enthält. Im Zentrum des Gefässlumens finden wir schliesslich die reifen Zellen, die fertigen Erythrozyten.

Als charakteristisches Merkmal der beschriebenen Erythropoese beim embryonalen Hühnchen und beim jungen Küchlein.

können wir also die Anwesenheit einer grossen Anzahl von basophilen Zellen und ihrer Übergangsformen zu den reifen Erythrozyten bezeichnen. Andererseits erweisen sich die Erythroblasten sogar in schon sehr reifem, hämoglobinreichem Zustande doch auch der selbständigen mitotischen Vermehrung fähig, — im blutbildenden Gefässnetz verlaufen also zwei einander parallele Prozesse, — die Erythrozyten entstehen erstens aus ihresgleichen und differenzieren sich zweitens noch aus der indifferenten Stammform. Der erste Modus der Erythropoese kann als homöoplastischer (Pappenheim), der zweite als heteroplastischer bezeichnet werden. Schon die flüchtige Untersuchung des embryonalen Knochenmarks des Hühnchens lehrt uns, dass der heteroplastische Modus hier vorherrscht. Bizzozero, der die homöoplastische Erythropoese bei den Vögeln zuerst gesehen hatte, hielt sie für die einzig mögliche, sowohl beim Embryo, als auch im erwachsenen Körper. Denys und v. d. Stricht gingen weiter, sie haben die heteroplastische Erythropoese wohl bemerkt, da sie aber infolge der noch unvollkommenen Blutuntersuchungsmethodik die Übergänge zwischen den lymphoiden Hämoblasten und Erythroblasten nicht sehen konnten, haben sie den Ausgangspunkt des Prozesses von seinen weiteren Entwicklungsstadien getrennt und als Ausgangspunkt der Hämatopoese eine seiner weiteren Entwicklungsstadien angenommen.

Das Gefässlumen erscheint, wie ich es schon im vorigen Abschnitt erörtert habe, auch als Bildungsstätte für die Thrombozyten. Ihre Entwicklung erfolgt oft herdweise und ist gewöhnlich auf die kleineren Kapillaren beschränkt. Sehr zahlreich sind sie gewöhnlich in den letzten Stadien der Embryonalperiode in den Gefässen des Humerus.

Wenn wir jetzt zu den Blutbildungsprozessen übergehen, die sich in den intervaskulären Räumen abspielen, zur Leukopoese, so finden wir, dass auch hier dasselbe Grundprinzip verwirklicht wird. Die genannten Räume haben in den späteren embryonalen Stadien eine ziemlich unregelmässige Begrenzung und enthalten ein lockeres Gewebe. Die typischen, stark vakuolisierten Fettzellen liegen frei zwischen den anderen Elementen des Knochenmarkgewebes. Die grösste Mehrzahl der Zellen besteht aber aus grossen ungranulierten basophilen lymphoiden Zellen, denselben Elementen, die wir soeben innerhalb der Ge-

fässe rote Blutkörperchen erzeugen sahen. Ausser diesen grossen Lymphozyten sahen wir in den intervaskulären Räumen auch viele sehr kleine, ebenfalls ungranulierte Zellen, — kleine Lymphozyten. In den ersten Stadien der Markbildung können wir noch keine besondere Anordnung dieser Zellen konstatieren, — die grossen und die kleinen Lymphozyten liegen ohne Unterschied nebeneinander und neben den Granulozyten. Diese letzteren stellen zum Teil Myelozyten, zum Teil aus den letzteren entstehende Leukozyten, meist mit stäbchenförmigen Körnchen, vor.

Dabei ziehen sich die zuerst runden Körnchen in die Länge und werden zu kleinen, an dem einen Ende abgerundeten, an dem anderen zugespitzten Stäbchen. Die an der Peripherie der Zelle gelegenen Granula sind immer die grössten. Mit ihren spitzen Enden sind die Stäbchen radiär zum Zentrum der Zelle gerichtet; hier liegt in der Mitte neben dem Kern die Sphäre der Zelle. Allmählich werden die Stäbchen länger; ihre Anordnung kann mit einem Stern verglichen werden, dessen Strahlen von den Stäbchen gebildet erscheinen (Fig. 14). Das intergranuläre Protoplasma, welches in den Myelozyten noch relativ basophil war, nimmt in den Leukozyten allmählich azidophile Eigenschaften an. Der meist exzentrisch gelegene Kern erleidet typische Veränderungen, er wird aus einem runden zu einem hufeisenförmigen und schliesslich zu einem polymorphen; meistens besteht er schliesslich aus zwei miteinander verbundenen Hauptabschnitten.

Es muss aber notiert werden, dass neben den granulierten Leukozyten auch noch andere kleinere Zellen vorkommen, welche spärliche runde Granula von verschiedener Grösse und von unregelmässiger Lagerung im Plasma enthalten (Fig. 13, k); ganz ähnliche granulierten Zellen findet man auch im Knochenmark des erwachsenen Vogels.

Wie wir in den Gefässen ohne jede Schwierigkeit die Verwandlung der grossen Lymphozyten in hämoglobinhaltige Zellen feststellen konnten, so sieht man die grossen Lymphozyten ausserhalb der Gefässe in granulierten Leukozyten durch Vermittelung des Myelozytenstadiums übergehen. Wie wir bei der Erythropoese verschiedene Übergangsformen vor uns hatten, so erscheinen auch die Myelozyten in allen möglichen Reifungsstadien, sowohl in bezug auf die Zahl und die Lagerung der Granula, als in bezug auf die Struktur des Kernes und die Basophilie ihres Protoplasmas.

Wie wir für die intravaskuläre Erythropoese als ihre wichtigste embryonale Besonderheit den Reichtum an basophilen lymphoiden Mutterzellen und den allmählichen Übergang der letzteren in das Schlussprodukt ihrer Differenzierung, in den reifen Erythrozyten notiert haben, so fällt uns auch in dem Gewebe zwischen den Gefässen die grosse Anzahl der basophilen Lymphozyten in die Augen. In betreff der Leukopoese kommen wir also zu einem ganz entsprechenden Schluss, im embryonalen Leben verläuft sie ebenso wie die Erythropoese, in erster Linie auf heteroplastischem Wege.

### **IX. Die Blutbildung im Knochenmark der erwachsenen Vögel.**

Wenn ich die Beschreibung der Blutbildung beim Embryo von der Beschreibung derselben beim erwachsenen Vogel abtrenne, so geschieht es nicht deswegen, weil in beiden Fällen prinzipielle Unterschiede existieren, sondern weil man in dem einen und in dem anderen Fall die Prävalenz der einen Prozesse über die anderen bemerken kann. Wir sind eben zum Schluss gekommen, dass im Knochenmark, wenigstens in bezug auf die beiden wichtigsten Prozesse — die Erythro- und Granulopoese — im embryonalen Leben die heteroplastische Bildung der Blutzellen vorherrscht.

Wenn wir jetzt von den frühen embryonalen Stadien gleich zu der Hämatopoese im erwachsenen Organismus übergehen, so fällt es uns in die Augen, dass in diesen beiden Stadien die Blutbildungsprozesse bedeutende Unterschiede darbieten. Sowohl innerhalb, als auch ausserhalb der Gefässe erkennen wir mit Leichtigkeit die uns bekannten Elemente, wir konstatieren aber, dass sich die gegenseitigen Zahlenverhältnisse zwischen den verschiedenen Zellen bedeutend verändert haben.

Das hämatopoetische Gewebe befindet sich beim erwachsenen Vogel vornehmlich im Knochenmark des Femurs und in dem oberen Teil des Knochenmarks der Tibia. Hier hat das Markgewebe nach wie vor den Charakter eines geschlossenen blutbildenden Netzes, welches unregelmässige, intervaskuläre Räume umsäumt. Wie im embryonalen Leben, so trägt auch im Mark des erwachsenen Tieres die Topographie der Erythro- und Leukopoese einen ausgesprochen dualistischen Charakter.

Das Gewebe des erwachsenen Markes im Vergleich mit dem embryonalen wird aber viel dichter; sowohl die Lumina des blutbildenden Kapillaren, als auch die intervaskulären Räume sind von kontinuierlichen Massen verschiedener freier Zellen eingenommen, welche eng aneinander grenzen und eine einheitliche Zellmasse bilden. Unter den verschiedenen, zwischen den Gefässen liegenden Elementen kann man nicht mehr die eigentlichen Stromazellen des Knochenmarks unterscheiden; die zahlreichen Fettzellen nämlich, die beim Embryo und beim jungen Hühnchen als stark vakuolisierte, mit Ausläufern versehene Zellen erscheinen, haben sich bedeutend verändert, sie haben in ihrem Körper jetzt schon makroskopisch sichtbare Fetttropfen angesammelt, wobei ihr Protoplasma eine nur ganz dünne Membran bildet, die den Tropfen umhüllt. Den Kern der Fettzelle kann man nur mit grosser Mühe entdecken. An Präparaten, die mit Z.-F. fixiert und mit Eosin-Azur gefärbt wurden, erhält man infolgedessen lose Räume, die zum Teil auf der Fig. 14 sichtbar sind.

Die weiteren wichtigen Veränderungen im erwachsenen Mark bestehen im Erscheinen neuer Zellen in den intervaskulären Räumen und in der Veränderung der relativen Zahlenverhältnisse der verschiedenen schon früher vorhandenen Zellelemente.

In den intervaskulären Räumen findet man im erwachsenen Knochenmark ausser den von mir beim Embryo beschriebenen grossen Lymphozyten, Myelozyten, Leukozyten, kleinen Lymphozyten noch zahlreiche Plasmazellen (Fig. 14, Plz.). Sie erscheinen relativ spät, da ich sie beim Küchlein vor drei Monaten überhaupt nicht finden konnte, und sie in grosser Anzahl nur bei halbjährigen Tieren fand. Am Ende des ersten Jahres werden sie ziemlich zahlreich. Ihre Entstehung im Knochenmark der Vögel entspricht vollkommen ihrer Entstehung in den anderen Organen, welche von vielen Autoren beschrieben worden ist, — sie entwickeln sich auch hier aus kleinen Lymphozyten, die im Vogelmark ziemlich zahlreich sind und die mit den Plasmazellen durch alle möglichen Übergangsformen verbunden erscheinen.

Die Plasmazellen befinden sich im Knochenmark der Vögel immer ausserhalb der Gefässe. Es sind ziemlich grosse Zellen mit besonders stark entwickeltem Protoplasma, welches durch seine intensive Basophilie auffällt. Der Kern der Plasmazellen



ist immer rund, chromatinreich, wobei die Chromatinteilchen sich meistens in Form von unvollständigen Radien anordnen, die von der Kernmembran abgehen. Neben dem Kern liegt im grossen Zelleib die helle, nach der Eosin-Azurfärbung meist rosafarbene Sphäre. Das Protoplasma ist grobkörnig und enthält sehr oft Vakuolen, die zum Teil leer, zum Teil mit homogenem rosafarbenem Inhalt erfüllt erscheinen. Diese letzteren Vakuolen sind besonders in den Zellen häufig, deren Kern Degenerations-symptome aufweist.

Die Plasmazellen bewahren, ebenso als die kleinen Lymphozyten, aus denen sie hervorgehen, die Fähigkeit der amöboiden Bewegung. — sie besitzen besonders im jüngeren Zustande oft amöboide Pseudopodien. Im Knochenmark der Vögel erscheinen die Plasmazellen ohne jede bestimmte Regelmässigkeit gelagert, sie liegen zwischen den Gefässen überall, wo es kleine Lymphozyten gibt; wie diese letzteren, so können auch sie sowohl einzeln zerstreut sein, als auch Gruppen bilden.

Die Plasmazellen vermehren sich nicht selbständig, sie entstehen nur aus den kleinen Lymphozyten; nachdem sie aus den letzteren entstanden sind, beschliessen sie auch ihre Existenz an Ort und Stelle; ausser jungen Plasmazellen finden wir nämlich stets viele degenerierende Formen. Die Degeneration betrifft einerseits das Protoplasma, wobei dieses letztere zahlreiche Vakuolen bekommt, andererseits den Kern; dieser kann pyknotisch werden, schrumpfen und eine kompakte Chromatinscholle bilden; in anderen Fällen löst sich die Kernmembran sehr früh auf, das Chromatin sammelt sich zu zwei dichten, sichelförmigen Körperchen an, die ziemlich weit voneinander liegen und zwischen ihnen erhält der strukturlose Teil des Kernes einen rosafarbenen Ton; solche degenerierende Plasmazellen erinnern sehr an manche angeblich parasitäre Mikroorganismen, die von verschiedenen Autoren beschrieben werden. Das Vorkommen zahlreicher degenerierender Plasmazellen, das Fehlen einer selbständigen Vermehrung beweisen uns, dass die Plasmazellen das Endglied einer Entwicklungsreihe der kleinen Lymphozyten vorstellen, welches einer weiteren Vermehrung, Entwicklung und Differenzierung nicht fähig ist.

Ich hatte bereits Gelegenheit, auf den Umstand hinzuweisen, dass beim ersten Entstehen der Blutbildungsprozesse im Vogel-

mark sowohl innerhalb als auch ausserhalb der Gefässe die am zahlreichsten vertretene Zellart die jungen basophilen Mutterzellen sind, die grossen Lymphozyten. Wenn diese letzteren sich dann später einerseits intravaskulär zu Erythrozyten, andererseits extravaskulär zu Myelozyten differenzieren, zu zwei Zellarten, die sich selbständig weiter vermehren, so verlieren sie zwar die dominierende Stellung in bezug auf ihre Zahl; infolge ihrer selbständigen Wucherung aber sind sie doch noch ziemlich zahlreich, z. B. am 14., 15, 16. Tage der Entwicklung. Von dieser Zeit an bemerken wir in dem mittleren Teil der Knochenmarkhöhle, der ontogenetisch der älteste ist, eine Verminderung der Zahl der grossen Lymphozyten, besonders in den intervaskulären Räumen. Diese relative Abnahme der Zahl der lymphoiden Hämoblasten im Knochenmark progressiert weiter, auch nach dem Ausschlüpfen des Hühnchens; die gemeinsame Stammzelle verschwindet aber auch beim erwachsenen Organismus doch niemals vollständig, sowohl in den Gefässen, als auch ausserhalb derselben.

Innerhalb der Gefässe nehmen die grossen Lymphozyten nach wie vor eine Randstellung ein, sie bilden aber keine fast ununterbrochene Schicht mehr, wie im embryonalen Leben. Im erwachsenen Organismus sind sie unmittelbar an der Gefässwand einzeln oder in kleinen Gruppen zerstreut. Morphologisch sind es dieselben Elemente geblieben, wie beim Embryo (Fig. 14, Gr. Lmc.). Mitotische Figuren kommen in ihnen nur selten vor.

Neben den grossen Lymphozyten sieht man in spärlicher Anzahl auch die aus ihnen entstehenden jungen Erythroblasten, die sich allmählich zu Erythrozyten differenzieren. Alle diese Zellen werden in den Blutgefässen des Markes im erwachsenen Organismus weniger zahlreich und die verschiedenen Differenzierungsstadien der Erythroblasten erscheinen hier in ihrem morphologischen Habitus viel schärfer voneinander geschieden, da man zwischen den lymphoiden Hämoblasten und den verschiedenen Erythroblastenformen fließende Übergänge jetzt viel seltener findet. Aus diesem Grunde könnte das Studium der Hämatoopoese nur im erwachsenen Zustand leicht zur falschen Vorstellung von einer scharfen Trennung der hämoglobinhaltigen und der hämoglobinlosen Zellen führen.

Am zahlreichsten sind in den Gefässen des erwachsenen Markes die reifen hämoglobinreichen Zellen vertreten, welche schon die für die fertigen Erythrozyten typische Struktur besitzen. Sie nehmen den Hauptteil des Lumens ein. Sie offenbaren hier eine intensive Wucherungsfähigkeit und erzeugen durch Mitose gleichartige hämoglobinhaltige Zellen. Auf der Fig. 14, Erbl' sieht man z. B. fast nebeneinander liegende Mitosen von hämoglobinreichen Zellen im Stadium der Äquatorialplatte. Es ist interessant, dass dabei die Spindel äusserst deutlich hervortritt und an ihren Polen grellrot gefärbte Zentrosomen trägt.

Die Zahlenverhältnisse der einzelnen Glieder der erythroblastischen Entwicklungskette zeigen also deutliche Veränderungen; im erwachsenen Organismus ist unter den Erythroblasten eine Verschiebung nach rechts eingetreten (Arneht), das heisst, man konstatiert die Prävalenz von reiferen, dem Differenzierungsziel näher stehenden hämoglobinreichen Formen. Die Regeneration der Erythrozyten erfolgt hauptsächlich auf Kosten der Erythroblasten, die den morphologischen Charakter der Erythrozyten schon grösstenteils erlangt haben. Die Erythropoese im erwachsenen Organismus verläuft also hauptsächlich auf homöoplastische Weise. Der beim Embryo so deutlich ausgedrückte heteroplastische Modus wird allmählich immer schwächer und schwächer und spielt beim erwachsenen Tier eine bei weitem nicht so wichtige Rolle, wie im embryonalen Leben.

Eine ganz ähnliche Veränderung in den relativen Zahlenverhältnissen der verschiedenen Zellformen kann man nun auch in der myeloblastischen Reihe in den intervaskulären Räumen konstatieren. Die Stammzellen und ihre Mitosen werden auch im Gewebe immer seltener. Im erwachsenen Mark prävalieren Myelozyten und reife Leukozyten. Die Myelozyten vermehren sich selbständig, wobei sie sich allmählich zu den für die Vögel typischen reifen Leukozyten differenzieren.

An den ungranulierten Myeloblasten kann man im erwachsenen Organismus deutlich gewisse Veränderungen beobachten; diese Veränderungen beziehen sich sowohl auf den Kern, als auch auf das Protoplasma. In den meisten ungranulierten Myeloblasten ist jetzt der Kern nicht mehr regelmässig rund, sondern er besitzt Einsenkungen an der Membran; er liegt auch meistens nicht im Zentrum der Zelle. Das Protoplasma wird dabei viel

reichlicher, viel lockerer und erscheint weniger dicht gebaut, als in den früheren ungranulierten Myeloblasten, den lymphoiden Hämoblasten. Auch tritt die Sphäre jetzt deutlicher hervor. Dennoch finden sich auch im erwachsenen Organismus sicher zwischen diesen ontogenetisch höher differenzierten ungranulierten Myeloblasten junge Mutterzellen, typische grosse Lymphozyten.

So können wir auch in der myeloblastischen Reihe eine Verschiebung nach rechts (im Sinne Arnets) konstatieren. Hier herrscht jetzt ebenfalls hauptsächlich homöoplastische Granulozytenbildung vor, das heisst, dass eine Zelle, die bereits Granula enthält, durch eine Reihe differenzierender Mitosen in einen typischen Leukozyten übergeht: die Granula der Myelozyten unterscheiden sich dabei in den meisten Fällen noch sehr deutlich von den Körnern in den Leukozyten, — die meisten noch wuchernden Myelozyten führen nämlich runde Körner; Mitosen in Zellen mit schon etwas länglichen Körnern sind sehr selten.

Darin besteht also die Veränderung, die im erwachsenen Organismus die beiden hauptsächlichsten Entwicklungsreihen des Markes betrifft.

Was die Thrombozytenbildung betrifft, so hat mir die Vergleichung der Blutbildung im embryonalen und im erwachsenen Mark in dieser Beziehung keine bestimmten Resultate ergeben. Ich will bloss notieren, dass die Thrombozyten beim erwachsenen Vogel Einschlüsse enthalten, die viel leichter darzustellen sind, als beim Embryo.

Endlich enthält das Knochenmark der Vögel ziemlich viele kleine Lymphozyten. Beim Embryo sind sie hier anscheinend regellos verteilt; man sieht sie überall zwischen den Gefässen einzeln oder in kleinen Gruppen zerstreut. Erst nach dem Auschlüpfen des Hühnchens bemerkt man in der 3.—5.—8. Woche in einigen Abschnitten des Knochenmarks der unteren Extremitäten, an den Stellen, wo das Markgewebe besonders mächtig entwickelt erscheint, grössere begrenzte Herde von lymphadenoidem Gewebe. Diese Herde erscheinen als Inseln, die beim erwachsenen Vogel den Umfang eines Stecknadelkopfes erreichen können. Sie liegen in den besonders breiten intervaskulären Räumen, und erscheinen gewöhnlich von einem Saum von granulierten Zellen umringt.

Die Zellen, welche diese lymphoiden Inseln zusammensetzen, sind sehr klein und haben einen im allgemeinen runden, aber oft

etwas unregelmässigen Kern, der ziemlich viele längliche Chromatinteilchen enthält; Nukleolen fehlen in solchen Zellen. Das helle basophile Plasma erscheint als schmaler Saum, der oft nur an der einen Seite des Kernes bemerkbar ist. Es ist klar, dass diese Zellen als richtige kleine Lymphozyten (Fig. 17) anzusprechen sind und dass die ganze Insel aus typischem lymphadenoidem Gewebe besteht. Zwischen den beschriebenen kleinen Lymphozyten befinden sich auch noch etwas grössere Zellen, die alle morphologische Merkmale der grossen Lymphozyten besitzen. Sie haben einen runden, hellen nukleolenhaltigen Kern, der im Zentrum der Zelle liegt und basophiles Plasma, welches um den Kern herum einen nur schmalen Saum bildet. Diese Zellen spielen in den beschriebenen lymphadenoiden Inseln augenscheinlich die Rolle von Lymphoblasten.

Wenn wir sie nun genau mit den ungranulierten Zellen vergleichen, die das Vorstadium der Myelozyten vorstellen, mit den Myeloblasten, so können wir im erwachsenen Organismus ziemlich leicht gewisse morphologische Unterschiede zwischen den meisten Myeloblasten und den Lymphoblasten feststellen, Unterschiede, die auf die oben notierte Veränderung der meisten Myeloblasten im erwachsenen Organismus auslaufen. Wenn wir also unser Augenmerk nur auf diese morphologischen Unterschiede der meisten Myeloblasten und der Lymphoblasten richten, so könnten wir die dualistischen Schlussfolgerungen von Schridde und Neumann für zutreffend erklären. Ich habe aber bereits gesagt, dass sich unter den ungranulierten Vorstufen der Myelozyten immer auch solche Zellen befinden, die den embryonalen Stammzellen entsprechen und den Ausgangspunkt für die Entwicklung der ontogenetisch höher differenzierten ungranulierten Myeloblasten vorstellen; auch sind sie mit den beschriebenen Myeloblasten durch fließende Übergangsformen verbunden.

Trotz der im erwachsenen Organismus also wirklich existierenden histologischen Unterschiede zwischen der grössten Zahl der Myeloblasten und Lymphoblasten bleibt doch auch noch die ursprüngliche für sie alle gemeinsame Stammzelle unverändert erhalten.

Ich lasse mich an dieser Stelle in eine genauere Beschreibung der im Mark der Vögel befindlichen lymphoiden Follikel nicht ein; ich will hier bloss einen besonderen Differenzierungs-

prozess hervorheben, den die kleinen Lymphozyten im Knochenmark mitunter durchmachen können.

Im normalen Knochenmark eines erwachsenen Huhnes kann man bereits an der Peripherie solcher lymphoider Herde bemerken, wie in einigen von den kleinen Lymphozyten das Protoplasma schwillt und feine runde azidophile Körnchen ausarbeitet; es verliert dabei selbst allmählich die Basophilie und wird zuletzt azidophil. Die Zellen vergrössern sich, die Körner werden ebenfalls gröber und verwandeln sich zuletzt, wenigstens in einem Teil dieser Zellen, in dieselbe uns schon bekannte stäbchenförmige Körnung. Diese Differenzierung der kleinen Lymphozyten zu Granulozyten ist auf Fig. 17 dargestellt. Obwohl sich diese Zeichnung auf ein hungerndes Tier bezieht, wo der Prozess viel deutlicher ausgeprägt war, so verläuft es doch in beiden Fällen in derselben Weise.

Dieselbe Fähigkeit der kleinen Lymphozyten, sich direkt in Granulozyten zu verwandeln, habe ich bereits beim Embryo im lockeren Bindegewebe beschrieben (Dantschakoff); dort ist diese Verwandlung sehr verbreitet. Dasselbe haben wir endlich in sehr klarer Weise auch bei der Entwicklung des primitiven Knochenmarks gesehen, wo dadurch zahlreiche kleine primitive Leukozyten entstanden. Wenn die Granulozyten bei der weiteren Entwicklung des Knochenmarks von typischen Myelozyten ersetzt werden, verliert dieser direkte Verwandlungsweg von dem kleinen Lymphozyten zum Leukozyten seine Bedeutung; dieser Prozess wird aber nicht ganz unterdrückt, sondern bloss in den Hintergrund gestellt, denn die kleinen Lymphozyten bewahren ihre Verbindung mit den Granulozyten auch weiter und erzeugen doch granulierten Zellen, wenn auch in geringer Anzahl.

Da wir nun also die Fähigkeiten der kleinen Lymphozyten sich im Knochenmark und im lockeren Bindegewebe sich in granulierten Zellen (eosinophile Leukozyten und Mastzellen) zu verwandeln konstatiert haben, so wäre es weiterhin, wenn der dualistische Standpunkt von Nägeli und Schridde (nach welchem die grossen Lymphozyten nach ihren prospektiven Entwicklungspotenzen in zwei scharf getrennte Gruppen — in die Lymphoblasten und Myeloblasten — zerfallen), richtig ist, nötig, auch die kleinen Lymphozyten mindestens in zwei bis drei scharf getrennte Gruppen einzuteilen, je nach ihren spezifischen Entwicklungsfähigkeiten. Es

fragt sich aber, wo sind die morphologischen Kriterien, nach welchen wir diese Einteilung der kleinen Lymphozyten in einzelne Arten durchführen könnten?

Ausser den beschriebenen Zellen des Knochenmarks des erwachsenen Vogels, deren genetische Beziehungen und Entstehung nach dem vorhergehenden klar erscheinen, gibt es noch zwei andere Zellarten, deren Beziehungen zu den bereits beschriebenen Elementen weniger deutlich sind.

Die einen, die im normalen Mark nur in einzelnen Exemplaren, sowohl innerhalb, als auch vornehmlich ausserhalb der Gefässe vorkommen, stellen grosse Zellen mit reichlichem schwach basophilem Protoplasma vor. Der Kern liegt zentral, oder er erscheint durch eine rosafarbene Sphäre an die Peripherie der Zelle verlagert. Er ist gross und meist von unregelmässiger Form, indem sich an seine Oberfläche grosse, durch Einsenkung der Membran voneinander abgegrenzte Vorsprünge entwickeln. Der Kern dieser Zellen enthält nur selten ein Kernkörperchen, meist enthält er zahlreiche Chromatinteilchen, die miteinander durch feine Fädchen verbunden erscheinen. Die beschriebenen Zellen könnten trotz mancher Unterschiede vielleicht mit den Splenocyten der Säugtiere homologisiert werden. Sie kommen übrigens im normalen Mark des erwachsenen Vogels so selten vor, dass man sich ein bestimmtes Urteil über ihre Herkunft, ihre Funktion und Bedeutung nicht bilden kann. In dieser Beziehung haben mir aber die Experimente mit dem Hungern gute Dienste erwiesen, denn bei Inanition vergrössert sich die Zahl dieser Zellen ganz bedeutend. Deshalb schiebe ich ihre Deutung bis zum experimentellen Abschnitt der vorliegenden Arbeit auf.

In ebenfalls sehr spärlicher Anzahl kommen ferner im Knochenmark des erwachsenen Huhnes auch noch andere zellige Elemente vor, deren Bedeutung mir nicht ganz klar geblieben ist. Es sind dies Zellen, die sehr grosse Dimensionen erreichen, besonders stark ist bei ihnen das Protoplasma entwickelt. Ihre äussere Form ist verschieden (Fig. 16), sie können rundlich, etwas länglich oder konisch sein usw. Der runde chromatinreiche Kern hat fast immer eine exzentrische Lage und erinnert meistens durch seine Struktur sehr an einen Plasmazellenkern.

Das allgemeine Merkmal dieser Zellen ist das reichliche Vorhandensein einer besonderen Substanz im Protoplasma, welche

sich mit Eosin-Azur in einem ganz spezifischen, eigentümlichen violetten Ton färbt. Diese Substanz kann in sehr verschiedener Form auftreten. In den einen Fällen bildet sie eine einzige grosse Masse im basophilen Zellplasma; das Bild sieht in diesem Falle wie Phagozytose aus, obwohl es andererseits auch an die oben beschriebenen Veränderungen der Plasmazellen erinnert. In anderen Fällen sieht man in der Zelle einige unregelmässige Schollen oder wieder zahlreiche regelmässige runde Körner, zwischen den letzteren tritt mitunter mit grosser Deutlichkeit retikuläres Protoplasma hervor (Fig. 16), so dass das ganze einer mit Sekretkörnern erfüllten Drüsenzelle sehr ähnlich wird. Solche mit Körnern nach Art der Drüsenzellen erfüllten Zellen kommen sicherlich, wenn auch selten, im Lumen der Gefässe vor.

Es ist kaum möglich, anzunehmen, dass die beschriebenen Zellen zu den Plasmazellen in Beziehung stehen, die, wie oben beschrieben, in den Vakuolen ihres Zelleibes Tropfen einer besonderen azidophilen Substanz ausarbeiten; diese letztere Verwandlung der Plasmazellen verläuft sehr unregelmässig und geht mit degenerativen Erscheinungen einher. In den zuletzt beschriebenen grossen Zellen besitzen hingegen die Einschlüsse eine sehr regelmässige Lage und ausserdem geben sie auch ganz andere Reaktionen mit Farben.

Auch zu den Mastzellen stehen die fraglichen Zellen in keinerlei Beziehungen, denn ihre Einschlüsse bleiben auch bei Fixierung mit wässerigen Lösungen vorzüglich erhalten und färben sich mit den für die Substanz der Mastkörner spezifischen Farben nicht; wir haben ja auch gesehen (Dantschakoff), dass die Mastzellen im Knochenmark der Vögel aus den kleinen Lymphozyten entstehen und sich an Z.-F.-Präparaten, wo ihre Körnchen meistens gelöst sind, von den kleinen Lymphozyten nicht unterscheiden lassen.

Als was sollen nun diese, wenn auch spärlichen so doch sehr typischen Zellen aufgefasst werden? Ich glaube, hier könnten zwei Erklärungsmöglichkeiten in Betracht gezogen werden. Entweder stellen diese Zellen eine besondere Art für sich vor, die eine besondere Funktion zu verrichten hat, sie kommen aber sehr selten vor und ausserdem zeichnet sich die Produktion der Einschlüsse durch grosse Inkonzanz und Unregelmässigkeit aus. Oder es sind Phagozyten, die die ins Gewebe gelegentlich über-



tretenden Erythrozyten verschlingen und sie zu den beschriebenen Einschlüssen verarbeiten.

Aus der angeführten Beschreibung des normalen Knochenmarks des erwachsenen Huhnes und aus dem Vergleich desselben mit dem embryonalen Mark können wir folgende Schlüsse ziehen. Das Knochenmark besteht im erwachsenen Zustande aus einem geschlossenen blutbildenden Netz von Kapillaren und aus intervaskulären Räumen. Die einen und die anderen sind Brutstätte verschiedener Blutelemente. Innerhalb der Gefässe entstehen Erythrozyten und Thrombozyten, ausserhalb derselben granulirte Leukozyten, dies sind die Elemente des sogenannten myeloiden Gewebes. Ausser den eigentlichen myeloischen Elementen kommen im Mark der Vögel aber auch zahlreiche Herde von lymphoidem Gewebe vor und ferner auch noch einige andere, besondere granulirte und ungranulirte Zellen.

Beim Vergleich der Blutbildung beim erwachsenen Huhn und beim Hühnchen fallen die vom zweiten zum ersten eingetretenen Veränderungen sofort in die Augen. Sie bestehen darin, dass die grösste Mehrzahl der Zellen im erwachsenen Mark zum Typus der höher differenzierten Elemente gehört. Sehr wichtig ist aber der Umstand, dass die gemeinsame Stammzelle aller Blutelemente, sowohl intra- als auch extravaskulär im myeloiden und lymphoiden Gewebe doch erhalten bleibt und nach wie vor als primärer Ausgangspunkt der Erythrozyten-, Granulozyten- und Lymphozytenproduktion betrachtet werden muss.

## **X. Über die Veränderungen des Knochenmarks nach Blutverlusten.**

Da ich die Verwandlungen des Knochenmarks von den embryonalen Stadien an bis zum erwachsenen Zustand ausführlich beschrieben habe, kann ich mich bei der Beschreibung des Knochenmarks nach Blutverlusten kürzer fassen.

Sowohl der Bautypus des ganzen Gewebes, als auch die verschiedenen, darin befindlichen Zellelemente bleiben nämlich nach diesem Eingriff an und für sich unverändert. In den Kapillaren des Markes finden wir dieselben zwei Zellreihen, die aus derselben gemeinsamen Stammform entstehen und als Endresultat ihrer Entwicklung die Erythrozyten und Thrombozyten

liefern. Ausserhalb der Gefässe bleiben die Gewebelemente ebenso mannigfaltig; ausser den Stammzellen sieht man hier Myelozyten, granuliert Leukozyten, kleine Lymphozyten, kleine gekörnte Zellen, Plasmazellen, Mastzellen, die oben beschriebenen grossen Zellen mit Einschlüssen und einzelne grosse Stammzellen mit grossen polymorphen Kernen.

Qualitative Veränderungen können also am Zellbestand des Markgewebes nicht konstatiert werden. Dennoch erscheinen aber die durch den Aderlass hervorgerufenen Veränderungen äusserst lehrreich und sie bestätigen meine oben formulierten allgemeinen Schlussätze über die Blutbildung bei den Vögeln.

Makroskopisch erscheint das Knochenmark der Vögel nach Blutentziehung weder stärker gefärbt, noch weicher und zerfliesslicher, wie es von manchen Autoren beschrieben wurde. Es behält seine normale Konsistenz und erscheint nur etwas grauer gefärbt. Ausserdem gewinnt der tätige Teil des Markes eine grössere Ausdehnung und nimmt jetzt nicht nur die obersten Teile des Femurs und der Tibia, sondern ihren grössten Teil ein. Die graue Färbung, die das Knochenmark nach Blutentziehungen erhält, erinnert sehr an die weissen blutbildenden Gefässe im Dottersack, deren Farbe hauptsächlich von der Anwesenheit zahlreicher hämoglobinloser Zellen an der Peripherie der Gefässe, sowohl innerhalb als auch ausserhalb ihres Lumens abhängt. Aus der weiteren Beschreibung werden wir sehen, dass auch die Veränderung der Farbe des Markes nach Blutverlusten ebenfalls durch das Auftreten zahlreicher grosser Lymphozyten innerhalb und ausserhalb der Gefässe verursacht wird. Das makroskopische Aussehen des Markgewebes lässt uns bereits vermuten, worin die Wirkung der Blutentziehung besteht.

Mikroskopisch bemerken wir dabei in den tätigen Abschnitten des Knochenmarkes ein fast völliges Verschwinden der Fettzellen mit den grossen Fetttropfen. Nur an wenigen Stellen trifft man zwischen den freien Zellen in den intervaskulären Räumen einzelne feinvakuolisierte Fettzellen. Innerhalb und ausserhalb der Gefässe liegen alle zelligen Elemente sehr eng beieinander (Fig. 15).

Beim Studium der verschiedenen Zellformen, die die Gefässe und das Gewebe zwischen denselben erfüllen, fällt uns sofort die grosse Anzahl der Stammzellen in Form von grossen Lymphozyten auf; überhaupt herrschen jetzt sowohl in der erythro-

blastischen, als auch in der leukoblastischen Reihe junge noch undifferenzierte Elemente entschieden vor.

Die stark erweiterten Gefässlumina enthalten fast überall an der inneren Oberfläche der Gefässwand eine ununterbrochene Schicht von grossen basophilen Elementen, lymphoiden Hämoblasten. Ich brauche keine genaue Beschreibung der sich allmählich differenzierenden Erythroblasten zu geben, die eine ununterbrochene Reihe von Übergangsformen zu den im Zentrum des Gefässlumens liegenden reifen Erythrozyten bilden. Ich will bloss bemerken, dass solche Gefässe beim Vergleich mit den Knochenmarksgefässen in den letzten Stadien des embryonalen und in den ersten Stadien des extraembryonalen Lebens und mit den blutbildenden Gefässen des Dottersacks eine volle Analogie aufweisen. Hier wie dort geschieht die Blutbildung vornehmlich auf heteroplastischem Wege, indem sich die Erythrozyten aus grossen basophilen hämoglobinlosen Elementen, den lymphoiden Hämoblasten differenzieren.

Die Blutentziehung erfordert beim erwachsenen Tier eine verstärkte Blutbildung und es ist ganz natürlich, dass auf diesen Reiz vor allem und am stärksten die jüngsten Zellen reagieren, denen die Wucherungsfähigkeit im höchsten Maße zukommt. Wenn wir nach Blutverlusten in den Gefässen eine besonders intensive Wucherung der lymphoiden Hämoblasten und ihrer Übergangsformen zu den Erythroblasten finden, so kann diese Tatsache uns als ein weiterer Beweis dafür dienen, dass der grosse Lymphozyt in der Tat der primäre Ausgangspunkt der Erythropoese ist, dass er mit denselben Eigenschaften auch im erwachsenen Organismus für immer verbleibt und dass er im Falle, wo vom Organismus verstärkte Blutbildung erfordert wird, auf den betreffenden Reiz sofort reagiert, wuchert und Erythroblasten und Erythrozyten erzeugt.

Ganz ähnliche Veränderungen können wir auch im Gewebe zwischen den Gefässen feststellen. Auch hier sind die zahlreichen Mitosen in den grossen Lymphozyten, die starke Vergrösserung der Zahl der letzteren und der Übergangsformen von ihnen zu den granulierten Leukozyten das wichtigste Merkmal der nach Blutentziehung eintretenden Veränderungen des Markgewebes. Ausserdem tritt hier auch wieder die Beschleunigung des Differenzierungsprozesses zu Tage; sie findet ihren Ausdruck in

zahlreichen grossen rundkernigen Lymphozyten resp. Myelozyten, die in ihrem noch schmalen und stark basophilen Protoplasmasaum bereits Granula führen.

Wie in bezug auf die Erythropoese, so lässt sich auch in bezug auf die Granulopoese sagen, dass die Blutbildung nach Aderlässen im gewissen Sinne einen embryonalen Charakter annimmt — es tauchen wieder sehr zahlreiche Stammzellen auf, die sich sehr rasch auf heteroplastischem Wege zu den fertigen Blutzellen differenzieren.

Das lymphoide Gewebe im Mark erleidet nach Blutentziehungen deutliche Veränderungen. Bei allen drei von mir operierten Hühnern konnte man eine entschiedene Abnahme der lymphoiden Herde an Zahl und Grösse konstatieren. Bei dem einen von diesen Tieren, bei welchem die Anzeichen einer verstärkten Blutbildung besonders deutlich hervortreten, konnte ich überhaupt keine selbständigen lymphoiden Herde mehr finden, es gab hier nur noch einzelne, zwischen andern Gewebselementen zerstreute kleine Lymphozyten. Ebenso waren auch die Plasmazellen und die oben beschriebenen grossen einkernigen Leukozyten spärlicher. Es kann sein, dass diese Abnahme des lymphoiden Gewebes von einer verstärkten Verwandlung der kleinen Lymphozyten in kleine granulierten Zellen abhängt. Da ich aber immerhin über eine nur geringe Anzahl von Experimenten verfüge, will ich diese Frage nicht bestimmt entscheiden.

## XI. Ueber Veränderungen des Knochenmarks bei Hungerzuständen.

Die bei Inanition auftretenden Veränderungen des Markgewebes sind sehr demonstrativ und lehrreich. Schon makroskopisch bietet das Gewebe deutliche Merkmale, — es erscheint vom 4.—5. Tage des Hungerns an grellrot gefärbt, während vom 8.—10. Tage an die Farbe in eine mehr graue oder gelbe umschlägt. Die Konsistenz des Gewebes wird ebenfalls ganz anders; es wird locker, zerreisslich, nach 8—10 Tagen erscheint es geleeartig und von feinen roten Gefässen durchzogen. In diesem Zustande erinnert es sehr an die Anhängsel des Dottersacks mit ihrem roten Gefässnetz in den letzten Tagen des embryonalen Lebens des Hühnchens, wo die Blutbildungsprozesse bereits be-

endet sind und die Gefässe nun mehr zirkulierendes Blut enthalten (Dantschakoff).

Auf der Fig. 18 ist ein Abschnitt vom Knochenmark eines Tieres dargestellt, welches  $5\frac{1}{2}$  Tage gehungert hatte. Die vom Hungerzustand abhängigen Veränderungen beziehen sich auf alle Gewebselemente. Im allgemeinen sowohl am Gefässinhalt als auch am Gewebe selbst fällt sofort die bedeutende Rarefizierung auf. Die Zellen liegen einander nicht eng an, sondern erscheinen durch grosse Zwischenräume getrennt, die von einer unter dem Einfluss der Reagentien körnig gerinnenden Substanz eingenommen erscheinen.

Die Gefässe bilden ein Netz von ziemlich engen Röhren, in welchen die Zellen viel weniger dicht angeordnet erscheinen, als beim normalen Tier. Die Mehrzahl derselben gehören dem Typus der reifen differenzierten Erythrozyten an. Nur hie und da findet man eine grosse basophile Mutterzelle mit einer Gruppe aus ihr entstehender Erythroblasten (Fig. 18, Erbl.). Mitosen sind sowohl in den letzteren als auch in den hämoglobinreichen Zellen sehr selten. Bei Tieren, die 8—10 Tage lang hungern, hört die intravaskuläre Blutbildung vollständig auf und die Gefässe enthalten dann nur reife Elemente des zirkulierenden Blutes, wobei die Thrombozyten nur äusserst selten zu treffen sind. Wir sehen also, dass die Inanition die Erythropoese in dem Sinne beeinflusst, dass die Zahl der jungen differenzierungsfähigen Zellen allmählich immer kleiner wird. Die bereits vorhandenen Zellen verwandeln sich wohl in Erythroblasten und Erythrozyten, eine entsprechende Regeneration bleibt aber aus.

Sehr interessant sind die Veränderungen der Zellen in den intervaskulären Räumen. Zur Erleichterung des Verständnisses dieser Prozesse will ich mit der objektiven Beschreibung der hier bei Hungertieren befindlichen Zellen beginnen.

1. Wir begegnen einer ziemlich grossen Anzahl von grossen schwach basophilen Zellen mit unregelmässigen, mit gefaltener Membran versehenen Kernen (Fig. 18, A). Die einen haben einen helleren nukleolenhaltigen Kern, in den anderen enthält der letztere keine Nukleolen, aber mehr oder weniger zahlreiche unregelmässige Chromatinteilchen, die miteinander durch feine Fäden verbunden erscheinen. Diese Zellen besitzen ein stark entwickeltes, sehr helles, durchsichtiges, leicht basophiles Proto-

plasma und meistens ist am Kern auch eine hellrosafarbene Sphäre vorhanden. Es sind das dieselben grossen schwach basophilen Zellen mit polymorphem Kern, die ich beim erwachsenen Tier beschrieben habe, nur waren sie dort bloss in einzelnen Exemplaren vorhanden.

2. Ausser den eben beschriebenen Zellen findet man einige spärliche grosse Lymphozyten.

3. In nahen genetischen Beziehungen zu den letzteren stehen grosse, helle durchsichtige Myelozyten mit spärlichen Körnchen. Sie erreichen bedeutende Dimensionen (Fig. 18, Mlz.); der runde oder hufeisenförmige Kern erscheint meistens durch die Sphäre an die Peripherie der Zelle verschoben und enthält meistens ein Kernkörperchen und spärliches Chromatin. Das Protoplasma ist sehr umfangreich, ungewöhnlich hell, nur ganz schwach basophil und erscheint durch und durch von feinen Vakuolen durchsetzt. Die meisten Vakuolen sind leer, nur wenige enthalten runde azidophile Körnchen von unregelmässiger Grösse.

Unter den gekörnten Elementen kommen auch Zellen von kleineren Dimensionen vor, mit reichlicherer azidophiler Körnung, mit rundem, keine Nukleolen enthaltendem Kern.

4. Endlich sind die typischen Leukozyten mit Stäbchengranula spärlich vorhanden, obwohl man hin und wieder doch noch Mitosen findet in Myelozyten, deren Körnchen allmählich eine stäbchenartige Gestalt annehmen.

Das wären die morphologischen Merkmale der Zellen, die offensichtlich zur Entwicklungsreihe gehören, die in dem grossen Lymphozyt wurzelt. Die grossen Lymphozyten selbst findet man bei Tieren die fünf bis acht Tage gehungert haben, sowohl innerhalb, als auch ausserhalb der Gefässe nur in einzelnen Exemplaren.

Aus ihnen entstehen beim Hungertier nur sehr unvollkommene Myelozyten mit ganz spärlicher und ungleichmässiger Körnung, im Hungerzustande müssen also die für die regelrechte Ausbildung der Granulation nötigen Vorbedingungen fehlen. Viele von den grossen Lymphozyten scheinen auch überhaupt nicht mehr imstande zu sein, Körnchen auszuarbeiten. Sie altern als solche und verwandeln sich in die oben beschriebenen schwach basophilen polymorphkernigen Zellen, die den Splenozyten der Säugetiere so ähnlich sind.

Auch die von mir oben für das normale Mark beschriebenen splenozytoiden Zellen müssen sich also augenscheinlich aus den grossen Lymphozyten entwickeln und könnten als Altersstadium derselben betrachtet werden. Beim Hungertiere erscheinen diese gealterten Formen der grossen Lymphozyten noch besonders aus dem Grunde so verbreitet, weil hier die für die Granulaproduktion unerlässlichen Bedingungen, vielleicht in Form von entsprechendem Nährmaterial, fehlen und die grossen Lymphozyten infolgedessen ohne spezifische Differenzierung zu altern gezwungen sind.

Im lymphoiden Gewebe des Knochenmarks kann man ebenfalls einige Veränderungen notieren. Ausser der schon oben notierten Rarefizierung, die alle Teile des Markes ohne Ausnahme befällt, bemerken wir hier vor allem eine bedeutende Vermehrung der Plasmazellen, sowohl unter den einzeln zerstreuten Lymphozyten, als auch an der Peripherie der lymphadenoiden Herde. Da wir bereits wissen, dass die Plasmazellen den Endpunkt eines Entwicklungszweiges der kleinen Lymphozyten vorstellen, so können wir auch leicht begreifen, dass sie besonders zahlreich werden in Fällen, wo der Organismus unter allgemeiner Erschöpfung leidet.

Merkwürdigerweise erscheint im lymphadenoiden Gewebe des Knochenmarks beim Hungern die Fähigkeit der kleinen Lymphozyten, sich in granulierten Zellen zu verwandeln, nicht nur nicht vernichtet, sondern im Gegenteil, noch besonders deutlich ausgeprägt. Sowohl unter den einzelnen zerstreuten kleinen Lymphozyten als auch besonders an der Peripherie der lymphadenoiden Herde trifft man viele Zellen, die im Protoplasma feine runde Granula ausarbeiten und sich schliesslich in Leukozyten mit unregelmässiger Stäbchenkörnung verwandeln. Es macht den Eindruck, als versuchten die kleinen Lymphozyten dem immer schärferen und empfindlicheren Mangel des hungernden Organismus an Granulozyten zu begegnen.

Noch merkwürdiger erscheint im Zentrum der lymphadenoiden Herde, wo beim normalen erwachsenen Tier die Leukoblasten liegen, die Anwesenheit von vereinzelt grossen schwach basophilen Zellen mit unregelmässigen Kernen, derselben Zellen, die ich mich oben veranlasst habe mit den Splenozyten zu homologisieren. Es ist ohne weiteres klar, dass diese Elemente hier aus den Lymphoblasten entstehen, wir stellen folglich beim

Hungervogel sowohl in den Myeloblasten als auch in den Lymphoblasten vollkommen identische Veränderungen fest. Darin erblicke ich einen weiteren Beweis für die sehr nahe Verwandtschaft dieser Zellen oder sogar für ihre Identität.

Die beschriebenen Hauptveränderungen im Knochenmark des hungernden Tieres bestehen also im allmählichen Aussterben der jungen und Überwiegen der reiferen, älteren Formen, in der offenkundigen Unvollkommenheit der Granulozytenentwicklung und in der Abschwächung der Erythropoese.

## XII. Schluss.

Jetzt wollen wir feststellen, inwiefern wir auf Grund der beschriebenen Untersuchungsergebnisse der Lösung der eingangs formulierten Fragen näher kommen können. Die Schritt für Schritt von den allerersten Stadien an verfolgte Histogenese des Knochenmarkes gestattet vollkommen bestimmte Schlussfolgerungen.

Alle Elemente des Knochenmarkes sowie des Knochens selbst entstehen in loco aus einem jungen indifferenten Mesenchymgewebe, welches aus dicht aneinander gepressten Zellen besteht und die knorpelige Anlage des künftigen Knochens als dicke Schicht umhüllt; in Anbetracht seiner physiologischen Rolle könnte dieses Gewebe als Kambiumschicht bezeichnet werden.

Der erste Differenzierungsprozess in diesem Gewebe äussert sich in der Bildung einer Osteoblastenschicht an der inneren, dem Knorpel anliegenden Oberfläche des Kambiums, worauf diese Elemente dann die erste dünne Knochenlamelle erzeugen.

Das dichte Mesenchymgewebe lockert sich auf und es beginnen in ihm intensive Differenzierungsprozesse, die zur Bildung der verschiedenartigen Elemente des Knochenmarks führen. Zu allererst entstehen meistens durch Konfluenz einzelner Zellen zahlreiche Osteoklasten, die die neugebildete Knochenlamelle zum Teil wieder resorbieren und dadurch eine Eingangspforte für das in den Knorpel eindringende Mesenchym schaffen. Die inzwischen sehr zahlreich gewordenen Osteoblasten erzeugen zu gleicher Zeit in verschiedener Richtung angeordnete Knochenbälkchen, die zusammen den spongiösen Knochen ausmachen.

Der Einwucherung des Mesenchyms in den Knorpel geht ein allmählicher Schwund der interzellulären Knorpelgrundsubstanz



voraus. Dies wird nur zum geringeren Teil durch besondere Riesenzellen, durch Chondroklasten bewirkt, welche in spärlicher Anzahl an der Auflösungsgrenze des Knorpels zu finden sind. Zum grösseren Teil wird die Knorpelgrundsubstanz vielleicht von besonderen aus den umgebenden Zellen stammenden Fermenten wahrscheinlich einfach chemisch verändert und aufgelöst. — Die befreiten Knorpelzellen gehen zum Teil durch Degeneration zugrunde, die meisten bleiben aber erhalten, wuchern und gehen direkt in Stromazellen des Knochenmarkgewebes über.

Die Knochenmarkhöhle stellt in den Röhrenknochen der Vögel einen länglichen Raum vor, der an seinen Enden stark verjüngt und sogar oft in Form mehrerer blinder Ausstülpungen verzweigt erscheint. Die mesenchymatische Kambiumschicht wuchert in die entstehende Markhöhle oder sie verursacht vielmehr selbst, wenigstens teilweise die letztere durch Resorption des Knorpels. Während des Wachsens des Knochens, zur Zeit wo er in seiner Mitte schon eine Höhle mit selbständiger Wand besitzt, fährt das Mesenchym fort an den Enden des Knochens weiter vorzudringen. Auf solche Weise vergrössert sich die Markhöhle mit dem darin befindlichen Gewebe.

Die Entwicklung des Knochenmarks zerfällt in zwei Perioden.

Die erste charakterisiert sich durch das Fehlen der fürs ganze weitere Leben verbleibenden Blutbildungsprozesse und kann demzufolge als die Periode des primitiven Knochenmarks bezeichnet werden. Die Gefässe sind noch spärlich, haben ganz gewöhnlichen Charakter und enthalten zirkulierendes Blut.

Zwischen den Gefässen im Gewebe selbst bemerkt man die Entstehung zahlreicher freier kleiner Zellen durch Kontraktion und Isolierung der mesenchymatischen Elemente. Diese ersten Wanderzellen des Knochenmarkes verwandeln sich in grossen Mengen rasch in kleine granulierte Leukozyten, die sich indessen von den granulierten Leukozyten des erwachsenen Tieres deutlich unterscheiden und primitive Leukozyten genannt werden können. Sie sind nicht langlebig und degenerieren zum Teil selbst, zum Teil werden sie in grossen Mengen von Phagozyten gefressen.

Etwas später, zum Teil auch schon gleichzeitig, entstehen neue lymphoide Elemente, die sich durch ihren grösseren Umfang auszeichnen und morphologisch mit den grossen Lymphozyten identisch sind. Sie sind für die zweite Entwicklungsperiode des

Knochenmarkes charakteristisch. Aus diesen ebenfalls in loco aus gewöhnlichen fixen Mesenchymzellen entstehenden stark wuchernden Lymphozyten entwickeln sich nun im folgenden alle die verschiedenen freien Zellformen des Knochenmarks.

Es tritt also sehr deutlich die vollkommene Übereinstimmung in der Entstehung und in der Funktion des ersten temporären Blutbildungsorgans des Vogels, des Dottersacks (Dantschakoff) und des zweiten, für immer bleibenden des Knochenmarks hervor. Auch eine histologische Analogie der beiden ist vorhanden: das eine wie das andere Organ besteht aus einem geschlossenen Netz von breiten venösen Kapillaren und einem intervaskulären Gewebe; in beiden ist die Erythropoese und die Granulopoese topographisch streng geschieden, indem die erste nur innerhalb, die zweite nur ausserhalb der Gefässe verläuft. Dieselbe indifferente Stammzelle schlägt bestimmte verschiedene Entwicklungsrichtungen ein, je nach den äusseren Bedingungen, in denen sie sich befindet. Der grosse Lymphozyt entsteht überall lokal aus den autochtonen Elementen und immigriert mittelst aktiver Bewegungen in die äusserst dünnwandigen breiten venösen Kapillaren.

Innerhalb der Kapillaren wuchert er sehr intensiv und rasch und differenziert sich durch eine ganze Reihe von Erythroblastengenerationen zu reifen Erythrozyten. Zugleich spaltet er auch kleine basophile zellige Elemente ab, Thromboblasten, die sich zu Thrombozyten differenzieren.

In den intervaskulären Räumen haben wir schon von Anfang an zwei junge differenzierungsfähige Zellarten, den grossen und den kleinen Lymphozyt. Die grossen Lymphozyten arbeiten im Plasma Körnchen aus und differenzieren sich zu Myelozyten und die für die Vögel so typischen stäbchenführenden granulierten Leukozyten. Die kleinen Lymphozyten, die im Knochenmark der Vögel grössere lymphoide Ansammlungen bilden, differenzieren sich hingegen hauptsächlich zu Mastleukozyten und Plasmazellen, obwohl, wie wir gesehen haben, die grossen und kleinen Lymphozyten zueinander in innigsten Beziehungen stehen, auch in der Hinsicht, dass die beiden Zellarten, auch die kleinen Lymphozyten sich in azidophil gekörnte Leukozyten verwandeln können.

Sowohl im Dottersack, als auch im Knochenmark erscheint also als die erste Blutzelle überhaupt diejenige Art von Leukozyten, die in der Hämatologie sonst als grosser Lymphozyt be-

zeichnet wird, die man aber, meiner Meinung nach, mit viel grösserem Recht lymphoiden Hämoblast nennen müsste.

Die Anhänger der dualistischen Auffassung der Hämatopoese in dem Knochenmark der Vögel, Bizzozero, Denys und v. d. Stricht, heben hauptsächlich hervor, dass die Entwicklung der hämoglobinhaltigen und hämoglobinlosen Zellen in zwei streng voneinander geschiedenen Bezirken verläuft; v. d. Stricht hält ausserdem dafür, dass die Knochenmarkselemente in das Mark mit dem Blutstrom eingeschwemmt werden, und zwar gleich als zwei streng isolierte Zellstämme, die sich schon in anderen blutbildenden Organen fertig differenziert haben.

Wie wir aber gesehen haben, entspricht dies keineswegs den Tatsachen. Erstens habe ich für das erste Organ, für die Dottersackwand, schon bewiesen, dass hier während der ganzen langen Blutbildungsperiode für die Erythro- und Leukopoese dieselbe gemeinsame Mutterzelle, derselbe lymphoide Hämoblast, in Betracht kommt. Ferner beginnt auch die Entwicklung der Blutbildung im Knochenmarke nicht auf Kosten von zwei verschiedenen eingeschwemmten Zellarten, sondern sie wurzelt in den indifferenten Mesenchymzellen, die sich in loco in grosse Lymphozyten verwandeln.

Besonders wichtig ist der Umstand, dass die Mutterzellen der Blutelemente, die sich in dem neuen blutbildenden Organ während der zweiten Hälfte des embryonalen Lebens entwickeln, dasselbe histologische Aussehen haben, wie die ersten Mutterzellen, die in frühesten embryonalen Stadien entstehen; sie behalten auch dieselbe Fähigkeit zur weiteren vielseitigen Differenzierung. Die grossen Lymphozyten werden im Knochenmark des erwachsenen Organismus, wo die Blutbildung vornehmlich einen homöoplastischen Charakter trägt, spärlicher; es genügt aber im Organismus eine verstärkte Blutbildung hervorzurufen, um dieselben jungen Mutterzellen wieder zu intensiver Wucherung und zur Erzeugung verschiedener Blutelemente zu veranlassen.

Die Hungerversuche, bei welchen im Knochenmark der Vögel die mangelhafte Differenzierung der grossen Lymphozyten zu den Myelozyten deutlich hervortritt, haben mir interessante Resultate in bezug auf die möglichen Veränderungen der grossen Lymphozyten ergeben. Wir haben gesehen, dass viele von ihnen

sowohl im Kern als auch im Plasma besonders typische Veränderungen zeigten, welche sie dem Typus der mononukleären Leukozyten oder der Splenozyten nähern. Da beim Hunger überhaupt die jungen Zellformen allmählich verschwinden und durch reife ersetzt werden, so taucht der Gedanke auf, dass diese Zellen die natürlichen Altersstadien der grossen Lymphozyten vorstellen, wenn die letzteren aus irgend einem Grunde unfähig erscheinen, sich in Myelozyten zu verwandeln. Wenn sich diese Schlussfolgerungen auch für die anderen Organe bestätigen, wo einkernige Leukozyten entstehen, so wird dadurch noch eine weitere künstliche Schranke beseitigt werden, die Schranke zwischen den einkernigen Leukozyten und Lymphozyten, sie würden dann als erwachsene Mitglieder in eine gemeinsame grosse Familie der Blutelemente eintreten.

Es ist bekannt, wie stark die Meinungen über die kleinen Lymphozyten einerseits und über die Beziehungen der Lymphoblasten und Myeloblasten andererseits auseinandergehen. Schon in meiner vorhergehenden Arbeit gelang es mir nachzuweisen, dass die kleinen Lymphozyten keineswegs erwachsene, differenzierte zellige Elemente vorstellen, sondern dass sie einer vielseitigen Entwicklung fähig sind, sie können sich zu histiotopen Wanderzellen, zu Mastzellen und zu den besonders für das lockere Bindegewebe typischen freien Zellen mit feiner runder azidophiler Körnung differenzieren. Die Untersuchung des Knochenmarks hat meine früheren Beobachtungen vollkommen bestätigt. Auch hier offenbaren die kleinen Lymphozyten eine intensive Fähigkeit zur Differenzierung und verwandeln sich einerseits in Mastzellen und azidophil gekörnte Leukozyten, andererseits in zahlreiche Plasmazellen, die im Verhältnis zu den kleinen Lymphozyten vielleicht dieselbe Rolle spielen, wie die einkernigen splenozytoiden Leukozyten zu den grossen Lymphozyten. Jedenfalls stellen die einen wie die anderen erwachsene ungekörnte Zellen vor, die einer weiteren Vermehrung und Differenzierung unfähig sind. Wir kommen also nochmals zum Schlusse, dass die kleinen Lymphozyten junge, einer weiteren Entwicklung und Differenzierung fähige Zellen sind.

Es bleibt noch jetzt die Frage, in welcher Beziehung die grossen Lymphozyten zu den kleinen stehen? Es wird als Regel angenommen, dass die kleinen Lymphozyten aus den grossen entstehen, — darin kann kein Zweifel bestehen; wir haben aber

gesehen, dass ausser dieser Entstehungsweise noch eine andere und eine noch mehr verbreitete existiert, sie können sich nämlich direkt aus Mesenchymzellen differenzieren. Die kleinen Lymphozyten sind also den grossen Lymphozyten nicht nur in bezug auf ihre breite Fähigkeit zur weiteren Differenzierung gleichwertig, sondern sie entsprechen denselben auch nach ihrer Herkunft. Und wenn sie selbst aus den grossen Lymphozyten hervorgehen können, so bleibt andererseits bis jetzt auch die Möglichkeit nicht widerlegt, dass sich die kleinen Lymphozyten unter Hypertrophie wieder in grosse verwandeln können.

Was die Frage der Wechselbeziehungen der Myeloblasten und Lymphoblasten betrifft, so scheint es mir, dass die Konstatierung der Möglichkeit für die grossen Lymphozyten sich einerseits zu kleinen Lymphozyten, andererseits zu Myelozyten zu differenzieren, schon an und für sich genügen könnte, um auch hier die künstliche Schranke zwischen den beiden Zellarten der Dualisten, den Lymphoblasten und Myeloblasten zu vernichten. Ausserdem wird ein weiterer Beweis für die Identität der Myeloblasten und Lymphoblasten der Dualisten auch durch das Studium der Veränderungen geliefert, die sowohl in den Mutterzellen der Myelozyten, den Myeloblasten, als auch in den grossen Lymphozyten der lymphoiden Herde des Knochenmarkes sich als ganz gleichartig erweisen.

Den Blutbildungsmodus im Knochenmark der Vögel zum Schlusse endgültig resumierend, kann ich sagen, dass der Ausgangspunkt der Blutbildung bei der Entstehung des embryonalen Knochenmarks die indifferente Mesenchymzelle ist. Sie rundet sich ab und verwandelt sich in die gemeinsame Stammzelle des Blutes, die ihre Fähigkeit zur vielseitigen Differenzierung während der ganzen Zeit der aktiven Tätigkeit des Knochenmarkes behält. Es entstehen im Knochenmark der Vögel zwei Arten von jungen Zellformen, der grosse Lymphozyt oder der eigentliche lymphoide Hämoblast und der kleine Lymphozyt. Aus ihnen entwickeln sich durch die beschriebenen Differenzierungen alle die verschiedenen erwachsenen, der rückwärtigen Verwandlung nicht mehr fähigen Blutelemente, als da sind: Erythrozyten, Thrombozyten, die beschriebenen Formen der granulierten Leukozyten, die einkernigen splenozytoiden Leukozyten und Plasmazellen.

Moskau, Mai 1909.

---

### Literaturverzeichnis.

1. Bizzozzero, G.: Sulla funzione ematopoetica del midollo della ossa. Zentralblatt f. med. Wiss., Nr. 56, 1868; Nr. 10, 1869; Nr. 8, 1881.
2. Derselbe: Formation des corpuscules sanguins rouges. Archives Ital. de Biol., T. IV, 1883.
3. Derselbe: Neue Untersuchungen über den Bau des Knochenmarks bei den Vögeln. Arch. f. mikr. Anatomie, Bd. 35, 1890.
4. Bizzozzero et Torre: De l'origine des corpuscules sanguins rouges dans les différentes classes des vertébrés. Arch. Ital. de Biol., T. IV, 1883.
5. Dieselben: Arch. per le sc. med., Vol. IV und Moleschotts Untersuch., Bd. XII, H. 5 u. 6.
6. Bryce: The histology of the blood of the larva of *Lepidosiren paradoxa*. Haematogenesis. Transact. of the R. Soc. of Edinb., Vol. XLI, 1905.
7. Dantschakoff: Untersuchungen über die Entwicklung des Blutes und Bindegewebes bei den Vögeln. I. Die erste Entstehung der Blutzellen beim Hühnerembryo und der Dottersack als blutbildendes Organ. Anatomische Hefte, Bd. 37, 1903.  
Dieselbe: II. Untersuchungen über die Entwicklung von Blut und Bindegewebe bei Vögeln. Arch. f. mikr. Anat., Bd. 73, 1908.
8. Denys: Sur la structure de la moelle des os et la genèse du sang chez les oiseaux. La Cellule, T. 4, 1887.
9. Dekhuyzen: Über das Blut der Amphibien. Verhandl. d. anat. Gesellschaft, VI. Vers., Wien 1892.
10. Disse: Über die Bildung des Knochengewebes. Sitzber. d. Gesellsch. z. Beförd. d. ges. Naturwiss., Marburg 1908.
11. Derselbe: Die Entstehung des Knochengewebes und des Zahnbeines. Ein Beitrag zu der Lehre von der Bildung der Grundsubstanzen. Arch. f. mikr. Anatomie, Bd. 73, 1909.
12. Flemming: Über Teilung und Kernformen bei Leukozyten und über deren Attraktionssphären. Arch. f. mikr. Anatomie, Bd. 37, 1891.
13. Derselbe: Studien über Regeneration der Gewebe. Arch. f. mikr. Anat., Bd. 24, 1885.
14. Foa: Sur l'origine des globules rouges du sang. Arch. ital. de biol., T. I, 1882.
15. Foa et Salvioli: Origine dei globuli rossi del sangue. Arch. p. le scienze med., Vol. IV.
16. Giglio-Tos: I trombociti degli ittiopsidi e degli sauropsidi. Acad. R. delle scienze di Torino (Anno 1897—98).
17. Hayem: Notes sur les caractères et l'évolution des hémotoblastes chez les ovipares. Gaz. med. de Paris. T. VII, 1878.
18. Derselbe: Recherches sur l'évolution des hématies dans le sang de l'homme et des vertébrés. II. Sang des vertébrés à globules rouges nucléés. Arch. d. P. n. e. p., Serie 2, T. 6. Année 11.

19. Hoyer:  
Virchows Jahrbuch, 1870.
20. v. Korff, K.: Die Analogie in der Entwicklung der Knochen- und Zahnbeingrundsubstanz der Säugetiere . . . . Arch. f. mikr. Anatomie, Bd. 69, 1907.
21. Luzet, C.: Etude sur la régénération du sang après saignée chez les oiseaux. Arch. de phys. norm. et path. (Sér. 5), T. 3, 1891.
22. Löwit: Über Neubildung und Zerfall weisser Blutkörperchen. Sitzber. d. K. Akad. d. Wiss. Wien, Bd. 92, 1886.
23. Malassez: Sur l'origine et la formation des globules rouges dans la moelle des os. Arch. de phys. norm. et path., Fol. IX, 1882.
24. Maximow: Die frühesten Entwicklungsstadien der Blut- und Bindegewebszellen beim Säugetierembryo . . . Arch. f. mikr. Anatomie, Bd. 73, 1909.
25. Meves: Zur Kenntnis der Thrombozyten des Salamanderblutes und ihres Verhaltens bei der Gerinnung. Arch. f. mikr. Anatomie, Bd. 68, 1906.
26. Mondino: Sulla genesi e sulla sviluppo degli elementi del sangue nei vertebrati. Atti della Soc. di Scienze nat. ed econom. Palermo 1880.
27. Mondino e Sala: Sulla produzione delle piastrine nel sangue dei vertebrati ovipari. Giorn. di Scienze natur. Palermo. Vol. XIX, 1888.
28. Neumann: Hämatologische Studien. I. Über die Blutbildung bei Fröschen. Virch. Archiv, Bd. 143, 1896.
29. Derselbe: Über die Bedeutung des Knochenmarks für die Blutbildung. Zent. f. med. Wiss., Nr. 44, 1868; Nr. 15, 1869. Virchows Archiv, Bd. 119.
30. Obrastzow: Zur Morphologie der Blutbildung im Knochenmark der Säugetiere. Zentr. f. d. med. Wiss., Nr. 24. Dissert. St. Petersburg 1880.
31. Pappenheim: Eine Äusserung über Thrombozyten. (Bemerk. zum Referat der Arbeit von Meves über die Thrombozyten). Fol. haemat., Jahrg. 4, 1907.
32. Derselbe: Vergleichende Untersuchungen über die elementare Zusammensetzung des roten Knochenmarkes einiger Säugetiere. Virch. Archiv, Bd. 157, 1899.
33. Derselbe: Verschiedene Abhandlungen in den Folia haem, Bd. I—VI.
34. Pouchet: Note sur l'évolution du sang des ovipares. Gaz. med. de Paris, 1879.
35. Derselbe: De la dégénérescence hémoglob. de la moelle des os. Gaz. med. de Paris, 1879.
36. Rebastello: Influence de l'augmentation de la masse sanguine sur le pouvoir hématopoétique de la moelle osseux. Arch. ital. de Biol., 1895.
37. Schöney: Über den Ossifikationsprozess bei Vögeln und Neubildung von roten Blutkörperchen an der Ossifikationsgrenze. Arch. f. mikr. Anat., Bd. XII.

38. Schridde: Myeloblasten, Lymphoblasten und lymphoblastische Plasmazellen. Zieglers Beiträge, Bd. 41, 1907.
39. Derselbe: Über Myeloblasten und Lymphoblasten. Verh. d. 23. Kongr. f. inn. Med., München 1906.
40. Skliarevsky: Beiträge zur Histogenese des Blutes. Zentralblatt f. d. med. Wiss., 1867.
41. v. d. Stricht: Nouvelles recherches sur la genèse des globules rouges... Arch. de biologie, T. XII.
42. Derselbe: Recherches sur le cartilage articulaire des oiseaux. Arch. de biologie. T. X, 1890.
43. Volpian: De la régénération des globules rouges du sang chez la grenouille à la suite des hémorrh. considérables. Comptes Rendus... 1885.
44. Weidenreich: Über Speicherkörperchen... Fol. haem., Bd. V, I. 1908.
45. Waldeyer: Über den Ossifikationsprozess. Arch. f. mikr. Anatomie, Bd. I, 1865.
46. Derselbe: Kittsubstanz und Grundsubstanz... Arch. f. mikr. Anatomie, Bd. 57, 1901.

## Erklärung der Abbildungen auf Taf. XLIV u. XLV.

Alle Figuren sind mit dem Zeichenapparat von Abbé gemacht unter Benutzung der apochromatischen Ölimmersion 2 mm und Kompens.-Okular 8, ausser Fig. 7 und 8, welche unter Benutzung des Kompens.-Okular 4 gezeichnet wurden.

Ausführliche Erklärung der Figuren im Text.

Für alle Figuren gültige Bezeichnungen:

Chkl. = Chondroklasten; Endz. = Endothelzellen; Erbl. = Erythroblasten; Erz. = Erythrozyten; Fr. Krpz. = freie Knorpelzellen; Ftz. = Fettzellen; Gf. = Gefäss; Gfl. = Gefässlumen; Gfw. = Gefässwand; G. Lmc. = Grosser Lymphozyt; Indf. Msgw. = Indifferentes Mesenchymgewebe; Itv. R. = intervaskulärer Raum im Knochenmark; Krpgw. = Knorpelgewebe; kl. Lmc. = kleiner Lymphozyt; Mlz. = Myelozyt; Msz. = Mesenchymzelle; Ostbl. = Osteoblast; Oskl. = Osteoklast; Plz. = Plasmazelle; Pr. Knlm. = Primitive Knochenlamelle; Pr. Lkz. = Primitiver Leukozyt; Trbl. = Thromboplast; Trz. = Thrombozyt.

Eine Bezeichnung mit ' bedeutet den Zustand der Mitose der korrespondierenden Zelle.

Eine Bezeichnung mit "" bedeutet den Zustand der Atrophie oder Degeneration der betreffenden Zelle.

Alle Figuren stellen Celloidinschnittpräparate vor; alle wurden mit Z.-F. fixiert und mit Eosin-Azur gefärbt.



**Tafel XLIV.**

- Fig. 1. Schnitt des Knorpelmodells mit der umgebenden Knochenlamelle und der Kambiumschicht (Indf. Msgw.). Die an der Knochenlamelle anliegenden Zellreihen des Mesenchymgewebes differenzieren sich zu Osteoblasten. 8. Bebrütungstag.
- Fig. 2. Schnitt des Knorpelmodells am 9. Bebrütungstage. Die Knochenlamelle ist durch die resorbierende Tätigkeit der Osteoblasten durchbrochen. Das junge Mesenchymgewebe der Kambiumschicht dringt in die sich bildende Markhöhle ein; es differenziert sich zu Osteoklasten, Chondroklasten, Osteoblasten und zu kleinen lymphoiden Wanderzellen = y; x = Mitose einer Knorpelzelle (?).
- Fig. 3, 4 und 5 stellen die ersten lymphoiden Wanderzellen im Knochenmark der Vögel vor und die Bildung der primitiven Leukozyten aus kleinen Lymphozyten = Prlkz''.
- Fig. 6. Primitives Knochenmark am 10. Bebrütungstag; es besteht aus zahlreichen Mesenchymzellen, freien ungranulierten Wanderzellen und aus sehr zahlreichen primitiven Leukozyten.
- Fig. 7. Schnitt durch den Knorpel an der Grenze der anliegenden Knochenmarkhöhle; die Interzellulärschicht des Knorpels löst sich allmählich auf und die befreiten Knorpelzellen bilden umfangreiche Zellansammlungen. 10. Bebrütungstag.
- Fig. 8. Schnitt durch dasselbe Gebiet, wie in der Fig. 7. Die Knorpelzellen vermischen sich sehr innig mit dem Mesenchymgewebe der Markhöhle. 10. Bebrütungstag.
- Fig. 9. Bildung der grossen Lymphozyten (lymphoiden Hämoblasten) zwischen den Gefässen. Atrophie und Degeneration der primitiven Leukozyten (Pr. Lkz''') und Phagozytose derselben durch Mesenchymzellen (Msz''). 11. Bebrütungstag.
- Fig. 10. Immigration der grossen Lymphozyten und der granulierten Leukozyten in die Gefässe. 12. Bebrütungstag.

**Tafel XLV.**

- Fig. 11. Bildung zahlreicher grosser Lymphozyten aus Mesenchymzellen in den intervaskulären Räumen; z = blutinselförmige Ansammlung im Begriff sich in einzelne grosse Lymphozyten zu lösen. Anfang der Erythropoese in den Gefässen. 12. Bebrütungstag.
- Fig. 12. Die erste Entwicklung der Myelozyten und der Fettzellen in den intervaskulären Räumen. Anfang der Erythropoese innerhalb der Gefässe. 12. Bebrütungstag.
- Fig. 13. Blutbildung im Knochenmark des Hühnchenembryo auf der Höhe seiner Entwicklung (vorwiegend heteroplastisch). Differenzierung der Erythrozyten und Thrombozyten innerhalb der Gefässe, der granulierten Leukozyten ausserhalb der Gefässe. k = mangelhafte Entwicklung der Granulation in einigen Leukozyten.

- Fig. 14. Blutbildung beim erwachsenen Vogel (vorwiegend homöoplastisch).  
Fig. 15. Blutbildung beim erwachsenen Huhn nach Blutentziehungen.  
Fig. 16. Eigentümliche Zellen mit spezifischer Granulation beim erwachsenen Vogel.  
Fig. 17. Schnitt durch eine kleine Ansammlung lymphadenoiden Gewebes beim hungernden Huhn. r = Bildung granulierter Zellen aus kleinen Lymphozyten.  
Fig. 18. Knochenmark des hungernden Huhnes. A = grosse, einkernige Leukozyten.
-

Aus der Anatomischen Anstalt der Königlichen Universität Berlin.

# Über die Lymphgefäße des Zahnfleisches und der Zähne beim Menschen und bei Säugetieren.<sup>1)</sup>

## III. Topographie, IV. Feinerer Bau bei Säugetieren, nebst Beiträgen zur Kenntnis der feineren Blutgefäßverteilung in der Zahnpulpa und Zahnwurzelhaut.

Von

**Georg Schweitzer,**

Assistent am zahnärztlichen Institut der Königlichen Universität Berlin.

Hierzu Tafel XLVI und 3 Textfiguren.

### Inhalt.

- A. **Einleitung.** Untersuchungsplan. Einteilung der Arbeit.
- B. **Die Lymphgefäße und regionären Lymphdrüsen des Zahnfleisches bei einzelnen Säugetier-Ordnungen.** Material; Technik; Bezeichnungen; Abbildungen.
- a) Carnivora: Hund. Lymphgefäße. — Regionäre Drüsen 932  
 Lgl. submaxillares (Zugehörigkeit derselben zu Ober- bzw. Unterkiefer).  
 Lgl. retropharyngeales. — Verbindungen, Wechsel der Körperseiten.  
 (Nebenbefund: Nebenschilddrüsen).
- b) Primates: Affe. Lymphgefäße. — Regionäre Drüsen; 943  
 Lgl. submaxillares; Lgl. retropharyngeales.
- c) Rodentia: Lepus. Lgl. facialis. — Lymphgefäße. 947  
 Regionäre Drüsen (Lgl. masseterica, cervicales superficiales, cervicalis profunda).
- d) Artiodactyla: Cervus (bzw. Ovis) . . . . . 953  
 Lymphgefäße. — Umwege.  
 Regionäre Drüsen (Lgl. submaxillaris, subparotidea, retropharyngealis).
- e) Kurze Rekapitulation der Lymphgefäß- und Drüsenverhältnisse des Zahnfleisches beim Menschen . . . . . 958
- f) Vergleichende Zusammenfassung . . . . . 960
- C. **Feinere Lymphgefäß-Verteilung:** Literatur, Material, Technik.
- a) Lymphgefäße des Zahnfleisches: tiefes Netz — abführende Gefäße — oberflächliches Netz — peripher gelegene Lymphkapillarkörbchen in den Papillen — Lymphwege im Epithel . . . . . 973
- b) Lymphgefäße der Zahnwurzelhaut (Periodontium) 980  
 Zusammenfassung . . . . . 983

<sup>1)</sup> Vergl. Archiv f. mikr. Anat., Bd. 69, 1907 (Lit.-Verz. Nr. 38).

**D. Anhang: Blutgefäße.**

- a) Zahnpulpa. Literatur. Zahl der das Foramen apicale passierenden Gefäße. Verbindungen zwischen Pulpa- und Wurzelhautgefäßen durch das Cement bezw. Dentin. Kapillarnetz an der Pulpenoberfläche. 984
- b) Wurzelhaut. Literatur. Allgemeiner Aufbau des Blutgefäßsystems. Gefäßknäuel („Glomeruli“). Pallisadenschlingen, Nebenschliessungen. Besondere Bilder. Blutversorgung der Wurzelhaut. Funktionelle bezw. mechanische Aufgaben der komplizierten Blutgefäßgebilde. 988
- E. **Schlusszusammenstellung** der gesamten Arbeitsergebnisse . . . 995

**A. Einleitung.**

Ueber den allgemeinen Aufbau des Lymphgefäßsystems bei Säugetieren, speziell den domestizierten, d. h. über Zahl und Lage der Lymphdrüsengruppen, deren Quellgebiete sowie den Verlaufstyp der wichtigeren Lymphgefäßzüge in den einzelnen Körperregionen geben zwar die Handbücher der Anatomie und vergleichenden Anatomie der Haussäugetiere Auskunft, ausführlicher aber hauptsächlich nur über das Lymphgefäßsystem des Pferdes, welchem zuerst von Gurlt (16) eine eingehendere Bearbeitung zuteil geworden ist. Diese ist dann in den übrigen Lehr- und Handbüchern [Martin (26), Ellenberger-Baum (13) u. a.] den Schilderungen zu Grunde gelegt. Auch gibt die ausgezeichnete „Anatomie des Hundes“ von Ellenberger-Baum (14) in grossen Zügen Aufschlüsse über das Lymphgefäßsystem des Hundes. Ferner haben, allerdings nur wenige, Einzeluntersuchungen stattgefunden über die Lymphgefäße bestimmter Organe, so der Prostata beim Hunde [Walker (44)], der Extremitäten der Katze [Davison (9)]. Von nicht domestizierten Säugern finden wir kurze Angaben über die Topographie der Lymphdrüsen beim Kaninchen in der betreffenden Monographie von W. Krause (22).

Trotzdem also bei einer gewissen Reihe von Säugetierordnungen der Gesamtaufbau des lymphatischen Apparates bekannt ist, so liegen doch zur Lösung der wichtigeren Aufgabe, den Ausbildungsgrad des Lymphgefäßsystems, die Art und verschiedene Reichhaltigkeit der Gefäß- und Drüsenverteilung zu vergleichen und daraus einer Ähnlichkeit der Typen festzustellen, bisher nur geringe Anfänge vor.

Bartels (1) hat dies für den Lymphapparat der Schilddrüse unternommen durch entsprechende Untersuchungen an

Artiodactyla rum. und non-rum., Rodentia, Carnivora, Homo; Most (30) hat bei Kaninchen und Meerschweinchen, also Rodentien, die Gleichartigkeit des Typus, verglichen mit dem Menschen, in Bezug auf die Lymphdrüsen des Halses festgestellt.

Und doch dürfte für die Kenntnis der phylogenetischen Entwicklung des Lymphgefäßapparates und für das Verständnis der bei den einzelnen Säugetiergruppen bzw. beim Menschen auftretenden Variationen hier der Schlüssel gegeben sein.

Es schien mir daher von Interesse, an mehreren besonders markanten Vertretern von Säugetierordnungen oder -Gruppen den Lymphgefäßapparat eines beschränkten, bisher nicht bearbeiteten Teilgebietes zum Zwecke der Feststellung etwaiger homologer und analoger Verhältnisse zu untersuchen. Als ein solches Gebiet wählte ich die Mundhöhle bzw. einen genau abgrenzbaren Teil derselben, das Zahnfleisch. Letzteres ferner aus dem Grunde, weil mir daran lag, die bisher nicht untersuchte Verteilung der Lymphgefäße in diesem Spezialgebiet auch mikroskopisch zu bearbeiten, sowie einen Versuch zur Lösung der viel umstrittenen Frage der Existenz von Lymphbahnen in der Säugetier-Zahnpulpa auf einem vorher nicht beschrittenen Wege, durch Injektion des Zahnfleisches, zu machen (vgl. Lit.-Verz., Nr. 38, S. 809).

Schon allein um Fehlerquellen durch unvollkommene Präparate infolge nicht genügender Beherrschung der nicht eben leichten Injektionstechnik zu vermeiden, nahm ich meine Untersuchungen an möglichst grossen Reihen von Objekten vor. Nachdem ich die bei Homo sap. erzielten Resultate, ferner den von mir zum ersten Male erbrachten Nachweis der tatsächlichen Existenz von Lymphgefässen in der Säugetier-Zahnpulpa in einer früheren Veröffentlichung (38) behandelt habe, soll die vorliegende Arbeit der Beschreibung der weiteren durch Untersuchungen bis in die neueste Zeit vervollständigten Ergebnisse gewidmet sein.

Ich werde daher zunächst die Organisation des Zahnfleisch-Lymphgefäßsystems bei Carnivoren (Hund), Primaten (Affe), Rodentien (Leporiden), den Artiodactyla ruminantia der Ordnung Ungulata (Ovis und Cerviden) beschreiben sowie die Ergebnisse bei Homo sapiens kurz rekapitulieren, unter besonderer Hervorhebung und Zusammenfassung der Vergleichsmomente.

Alsdann werde ich im mikroskopischen Teil folgen lassen die feinere Verteilung der Lymphbahnen im Zahnfleisch sowie in der Zahnwurzelhaut (Periodontium) von Säugetieren, wobei ich auch einen nicht erwarteten Befund von allgemeiner Bedeutung bringen kann.

Da die bei letzteren Untersuchungen erforderliche und zum Teil ausnehmend gut gelungene Blutgefässinjektion einige bisher nicht bekannte bzw. einwandfrei festgestellte interessante Ergebnisse hinsichtlich der Blutgefäss-Verteilung in der Zahnpulpa und Zahnwurzelhaut beim Säugetier zeitigte, möchte ich anhangsweise auch diese Resultate der vorliegenden Arbeit beifügen.

## **B. Die Lymphgefässe und Lymphdrüsen des Zahnfleisches bei einzelnen Säugetierordnungen.**

Zur Untersuchung gelangten von tierischen Objekten:

19 Hunde

10 Affen

10 Wiederkäuer (Reh, Hirsch, Hammel)

12 Leporiden.

Da die in fast allen Fällen erfolgte Bearbeitung der beiden Hälften jedes Präparates je ein selbständiges Untersuchungsergebnis ergab, so dürften in bezug auf die Unterlagen für die Beschreibung der Ergebnisse obige Zahlen fast zu verdoppeln sein.

Hunde und Affen wurden mir hauptsächlich von Herrn Geh. Rat Munk aus dem physiologischen Institut der tierärztlichen Hochschule zur Verfügung gestellt, wofür ich auch an dieser Stelle meinen besten Dank aussprechen möchte. Die anderen Tiere wurden meist von mir selbst anderweitig beschafft. Am geeignetsten erwies sich möglichst frisches Material vor Beginn oder nach Aufhören der Starre.

Die Injektion der Lymphgefässe erfolgte nach der Gerotaschen Methode (15) durch Einstich in das Zahnfleisch mit fein ausgezogenen Glasnadeln meist unter Benutzung der von P. Bartels modifizierten Rekordspritze. Ich beschränke mich hier darauf, zur Orientierung über die mancherlei Schwierigkeiten bietende Methode auf die bezüglichen Veröffentlichungen von Bartels (2—4), Bruhns (7), Gerota (15), Most (29, S. 2 ff), Stahr (40), Unna (43) zu verweisen. Die bei In-

jektion speziell des Zahnfleisches mir praktisch erschienenen kleinen Modifikationen der Technik habe ich bereits früher (38, S. 820) erwähnt.

Nach erfolgter Injektion und eventueller Massage der Gesichtsteile in der Verlaufsrichtung der Lymphgefäße nach den regionären Drüsen zu liess ich die Präparate zunächst einen Tag etwa liegen, alsdann gelangten sie zur Fixierung und Konservierung meist in 10% Formol, in besonderen Fällen in starken Alkohol oder Müllersche Flüssigkeit. Die Präparation der Lymphgefäße und -Drüsen, die bei der Reichhaltigkeit und der teilweise ausserordentlichen Zartheit der Gefäße häufig einen nicht geringen Grad manueller Geschicklichkeit erforderte, erfolgte nach acht Tagen oder später je nach der vorhandenen Zeit. Unmittelbar nach der Injektion wurden in ein zu diesem Zwecke angelegtes Journal die auf Art, Geschlecht und Alter des Objektes, Ausdehnung der Injektion pp. bezüglichen Notizen eingetragen. Nach erfolgter Präparation wurde über jedes Untersuchungsergebnis ein ausführliches Protokoll aufgenommen, unter Beifügung einer möglichst genau, mittels angefeuchteter Mattglasplatte, Paus- und Blaupapier angefertigten Skizze. Durch Zusammenstellung dieser Protokolle in tabellarische Übersichten gewann ich die Grundlagen für die nachfolgenden Beschreibungen.

Die topographischen Bezeichnungen rostral-caudal bzw. oral-aboral, dorsal-ventral, medial-lateral sind in dem in der zoologischen bzw. anatomischen Literatur festgelegten Sinne angewandt worden.

Die Zeichnungen für diesen Teil der Arbeit (Textfig. 1—3) sind nach Original-Präparaten in der Art angefertigt, dass dasjenige Präparat der betr. Reihe, welches dem Typus des Lymphgefässverlaufes am nächsten kam, in erster Linie möglichst genau zur Wiedergabe gelangte, während ebenso typische, in dem Haupt-Präparat aber zufälliger Weise nicht oder nicht vollständig injizierte Teilergebnisse einem andern Präparat entnommen wurden, allerdings dann unter Fortlassung der in dem betr. Teilgebiet (z. B. Unterkiefer, Verbindungen zwischen erster und zweiter Drüsenstation) im Hauptpräparat etwa doch injizierten Gefäße. So glaubte ich einerseits meiner Aufgabe, in einer Abbildung, auf die ich mich beschränken musste, ein möglichst vollständiges und instruktives Bild vom Typus des ganzen Gefässsystemes zu geben, am besten gerecht zu werden, andererseits aber einen unzutreffenden Eindruck von der Reichhaltigkeit der Gefäße, wie ihn eine einfache Kombination mehrerer Präparate ergeben haben würde, nach Möglichkeit zu vermeiden, wenn auch

die solchermassen hergestellten Bilder natürlich nicht alle vorkommenden Möglichkeiten in den innerhalb gewisser, allerdings erstaunlich enger Grenzen variablen Verhältnissen des Lymphgefässapparates wiedergeben konnten.

Auf eine Abbildung der Lymphbahnen beim Affen wurde verzichtet, da ihr Verlauf im wesentlichen den Verhältnissen beim Hunde entspricht und nach der gegebenen ausführlichen Beschreibung unter Zuhilfenahme der Fig. 1 S. 935 völlig klar sein wird. Ferner konnten aus zeichnerischen Gründen die an der lingualen Seite des Unterkiefers herab zu den verschiedenen Drüsengruppen ziehenden Gefässe nicht mehr in die Abbildungen hineingebracht werden.

Ich gehe nunmehr über zur Beschreibung der Lymphgefäss- und Drüsenverhältnisse beim

#### a) **Hund** (*Canis familiaris*, Carnivora).

Die Injektionen des Zahnfleisches bei diesem Untersuchungsobjekt gelangen fast durchweg recht gut. Nach der Injektionstabelle liegen der Beschreibung zugrunde die Resultate von 26 Oberkieferhälften, 27 Unterkieferhälften sowie einer Anzahl besonderer Injektionen in gewisse Gebiete zwecks genauerer Feststellung bestimmter Verlaufs- bzw. Drüsenverhältnisse.

Einige, wenn auch nicht gerade ausführliche Angaben über die Lymphgefässe und Lymphdrüsen des Kopfes beim Hunde finden sich in der umfangreichen „Anatomie des Hundes“ von Ellenberger und Baum (14, S. 457), während die Handbücher (vgl. oben S. 928) meist noch weniger eingehende Beschreibungen, als die eben erwähnte Monographie, enthalten.

Nach Ellenberger-Baum münden die oberflächlichen Lymphgefässe des Kopfes, welche die Lymphe von der Haut der Backen, des Kehlgangs, von den Muskeln der Lippen und Backen pp. sammeln, in die oberflächlichen Kehlgangslymphdrüsen, *Gll. lymphat. submaxillares*, ein. Sie bilden eine grössere Anzahl feiner, oft miteinander kommunizierender Stämmchen. Von den für die vorliegende Untersuchung in Betracht kommenden Lymphdrüsen beschreiben Ellenberger und Baum die oberflächlichen Kehlgangslymphdrüsen, *Glandulae lymphaticae submaxillares*, als jederseits drei grössere Lymphdrüsen, die, nur bedeckt von der Haut und dem Hautmuskel, am aboralen Rande des *M. masseter* zwischen diesem und der *Gl. submaxillaris* liegen und mit ihrer Unterfläche die *Mm. biventer* und *stylohyoideus* berühren. Ferner kommen in Betracht die tiefen Kehlgangslymphdrüsen, die *Lgll. retropharyngeales*, ein bis zwei grössere Lymphdrüsen am aboralen Rande des *M. biventer* und auf den *Pharynx-constrictoren*, bedeckt zum grössten Teil von der *Gl. submaxillaris* und zum



geringen Teil vom *M. sternocleidomastoideus*. Ich kann diese Angaben, von geringen Modifikationen abgesehen, bestätigen.

In der Beschreibung des Verlaufes der Lymphgefässe, wie er sich nach den verschiedenen, eine relativ ausserordentlich grosse Übereinstimmung zeigenden Resultaten darstellt, will ich mit den durch Injektion des Oberkieferzahnfleisches gefüllten Lymphbahnen beginnen.

Vorauszuschicken ist, dass ich der Angabe Ellenberger-Baums (14, S. 460), das Lymphgefässsystem sei beim Hunde weniger ausgebildet als bei vielen anderen Tieren, wie Pferd, Rind, Schwein, nach meinen Untersuchungen nicht beipflichten kann, wenigstens nicht in bezug auf die Ausbildung von Gefässen. Wie ein Blick auf Textfig. 1 zeigt, dürfte vielmehr bei Verallgemeinerung der Befunde meiner speziellen Untersuchung die Versorgung des Hundekörpers mit Lymphgefässen eine reiche zu nennen sein.

Das Zahnfleisch des Ober- wie des Unterkiefers ist von äusserst dichten, feinmaschigen Lymphgefässnetzen durchzogen, deren feinere Struktur- und Verteilungsverhältnisse in dem folgenden mikroskopischen Teil dieser Veröffentlichung eine eingehende Würdigung gefunden haben.

Um die Lymphbahnen im Oberkiefer sichtbar zu machen, werden durch geeignete Hautschnitte zunächst die äussere Haut und die oberflächliche Portion der Gesichtsmuskulatur abpräpariert. Man sieht dann bereits Teilstrecken der Lymphgefässe, die im wesentlichen in dem die *Gll. parotis* und *submaxillaris* sowie die tiefere Ober- und Unterkiefermuskulatur bedeckenden *Stratum medium* bezw. noch tiefer in dem die eigentliche *Masseter-Fascie* bildenden *Stratum profundum* des Gesichtshautmuskels (der Gesichtsfascie) verlaufen, sowie die ebenfalls von dieser Fascie bedeckten *Lgll. submaxillares* durchschimmern.

Nachdem die einzelnen Gefässe sorgfältig herauspräpariert sind, ergibt sich folgendes Bild (vgl. Textfig. 1):

Die ersten makroskopisch sichtbaren Anfänge der Lymphgefässe erkennt man in einem den ganzen Oberkiefer entlang ziehenden Netz. Dasselbe begleitet von der Medianlinie an kaudalwärts bis zum letzten Molarzahn die Falte, mit welcher das dem Kiefer fest angeheftete Zahnfleisch in die lose Wangenschleimhaut übergeht. Von diesem Netz aus breitet sich, von der Medianlinie nach beiden Seiten divergierend, eine grössere Anzahl von Stämmchen sowohl oberhalb der Übergangsfalte zwischen den Ästen des

Nervus infraorbitalis wie hauptsächlich unterhalb dieser Falte in der Submucosa der Lippen- bzw. Wangenschleimhaut aus.

Im Zahnfleisch selbst scheint in der Medianlinie eine Kommunikation der Lymphbahnen beider Kieferhälften nicht zu bestehen, die Gefässe weichen nach beiden Seiten scharf auseinander. Nur in der unmittelbar benachbarten Lippenschleimhaut sieht man an aufgehellten Schleimhautstücken wenige Verbindungen von einer zur anderen Seite herüberziehen.

Frontzahngegend: Vielfach anastomosierende Stämmchen, die auch Zuflüsse aus der Lippe erhalten, ziehen im allgemeinen parallel der genannten Umschlagfalte dorso-kaudalwärts und gelangen, indem sie den M. buccinator durchsetzen, von dessen medialer Fläche etwa in Höhe der Prämolaren auf seine Ober-, d. h. laterale Fläche. Man zählt fünf bis sechs wie eine Anzahl von Guirlanden den Kiefer umsäumende Stämmchen. Während die Hauptmasse der sich hin und wieder teilenden Gefässe weiter dorsalwärts bis zum Bett der Vena facialis am oralen Rande des M. masseter zieht, streben häufig (in Textfig. 1 nicht) einzelne Stämmchen schon frühzeitig auf der Buccinator-Oberfläche schräg abwärts, um erst an einer weiter ventralwärts gelegenen Stelle in das Bett der Vena facialis einzumünden.

Von der erwähnten Hauptmasse der Gefässe laufen die meisten nur ein gewisses Stück unter entsprechender Richtungsänderung mit der Vene, neben, auf oder unter ihr liegend, am oralen Masseterrand abwärts. Vielmehr überschreiten sie sehr bald das Venenbett und ziehen über die laterale Masseterfläche dorsal und später halbwärts in einem typisch sich wiederholenden Bogen zu der am aboralen Rande des M. masseter oder ein wenig mehr oralwärts dorsal von der Vena facialis gelegenen Drüse III der unten noch näher zu beschreibenden Gruppe der Lgll. submaxillares. Wenige Gefässe bleiben noch länger im Bett der Vena facialis, um schliesslich ein kurzes Stück auf die laterale Masseterfläche überbiegend ebenfalls in die Drüse III einzumünden.

Prämolar- und Molargegend: Die Abflussbahnen liegen etwas tiefer als die beschriebenen Gefässe aus der Frontzahngegend. Aus dem bereits erwähnten, hier meist nur dicht an der Umschlagfalte, seltener wangenabwärts ausgebreiteten kranzartigen Geflecht leiten bis zu neun, später zu vier bis fünf stärkeren Stämmen konfluierende Gefässe den Lymphstrom ab. Auch diese Bahnen folgen dem Laufe der Vena facialis auf eine

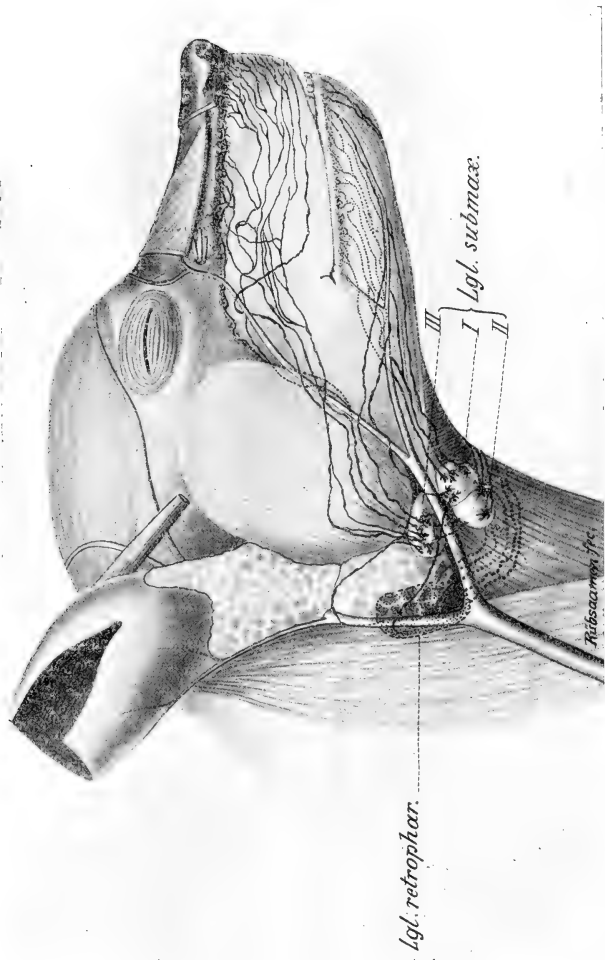


Fig. 1. Lymphgefäße und regionale Lymphdrüsen des Zahnfleisches beim Hunde.

kürzere oder längere Strecke, um schliesslich in die Lgl. submaxillaris III, und zwar entsprechend ihrer mehr tiefen Lage häufig auf der medialen, d. h. Unterfläche dieser Drüse, sich einzusenken.

Da im Oberkiefer eine Gaumenseite des Zahnfleisches nicht existiert, vielmehr hier die Schleimhautbedeckung des Gaumendaches mit ihren Staffeln unmittelbar an den Zähnen ansetzt, fand eine Injektion auf der Gaumenseite nicht statt.

Im Unterkiefer hingegen konnte sowohl auf der Lippen- bzw. Wangenseite auch auf der Zungenseite injiziert werden.

**Unterkiefer. Aussenseite.** Der Verlauf der abführenden Lymphbahnen beim Hunde stellt den für alle untersuchten Säugetiere gültigen Typus dar. Ich werde zeigen, wie er sich mit geringen durch abweichende Kieferbauverhältnisse bedingten Modifikationen bei sämtlichen untersuchten Tiergruppen und auch beim Menschen wiederfindet.

Die Gefässe werden sichtbar, wenn man die Haut bzw. den Hautmuskel am besten von einem Medianschnitt auf dem Mundboden ausgehend, bis zur Maulspalte abpräpariert.

**Untere Incisivi:** Eine Gefässgruppe begibt sich in der Lippen-Submucosa bzw. Kinnmuskulatur auf die ventrale Fläche des M. mylohyoideus. Hier laufen die Gefässe entweder in gerader Richtung medial vom Unterkieferkörper zu den Submaxillardrüsen und zwar meist zu der in ihrer Lage ventral von der Vena facialis noch zu beschreibenden Drüse II, oder sie biegen im letzten Teil ihres Laufes lateralwärts auf die äussere Unterkieferfläche über und münden in die oral von Drüse II gelegene Drüse I der Submaxillarstation. Diese Gefässgruppe, in Textfig. 1 punktiert dargestellt, so weit in der Seitenansicht verdeckt, besteht aus zwei bis drei lang nebeneinander in der Fascie des M. mylohyoideus hinziehenden, wenig anastomosierenden Gefässen.

Weitere Gefässe, etwa aus der Gegend des Caninus, sieht man ebenfalls nach Abpräparation des Hautmuskels am ventralen Rand des M. buccinator mit der an diesem entlang verlaufenden Vena labialis inferior zur Vena facialis und in deren Begleitung in der Regel zur Submaxillardrüse I ziehen.

**Prämolar- und Molargegend:** Die abführenden Gefässe werden in dem meist ein sehr hübsches Bild bietenden

ersten Teil ihres Laufes sichtbar durch Hochheben bezw. Loslösen des *M. buccinator* vom Periost der äusseren Unterkieferfläche. Auf der Unter-, also medialen Fläche des *M. buccinator*, im Perimysium desselben, sieht man vom Injektionsgebiet her aus feinen Reiserchen sich bildende sechs bis sieben Stämmchen schräg nach dem Halse zu abwärts ziehen. In der Nähe des ventralen Buccinatorrandes ändert sich die Richtung des Laufes dieser Gefässchen. Sie biegen, teils noch auf der medialen Fläche des Muskels, teils am ventralen Rand desselben, teils unter Übertritt auf die laterale Fläche in die ungefähre Richtung der *Vena labialis inferior* ein und ziehen auf die *Vena facialis* zu bezw. schliesslich meist ventral von ihr fast ausnahmslos zur Submaxillardrüse I. Es sind dies bis zu vier oder fünf naturgemäss meist dicht nebeneinander liegende Parallelstämme, deren Zahl sich jedoch häufig dadurch vermindert, dass in ein bis zwei Stämme, gebildet aus den am weitesten oralwärts entspringenden Abflüssen, successive die übrigen beschriebenen Zahnfleisch-Lymphstämmchen in schrägem Laufe einmünden.

Textfig. 1 stellt den Gefässverlauf in einem Originalpräparat (Hund 5) dar, weicht daher in Einzelheiten von dem vorstehend geschilderten Typus ab.

Unterkiefer. Linguale Seite: Hier liegen hinsichtlich der die Lymphe abführenden Gefässe besonders bemerkenswerte Ergebnisse vor. Das Bild des Gefässverlaufs ist im grossen und ganzen nicht unähnlich dem der Buccalseite. An den Zähnen, Prämolaren und Molaren, schöne Netzwerke makroskopischer Gefässchen, aus denen eine verhältnismässig grosse Zahl, bis zu zwölf, abführender Stämmchen an der lingualen Kieferseite herabziehen. Der Lauf dieser Stämmchen ist nun nicht, wie aussen, schräg abwärts nach dem Halse zu, sondern mehr senkrecht, zum Teil sogar symphysenwärts gerichtet. Aus dem dicht am *Caninus* sich bildenden Geflecht entstehen ein bis zwei in der Schleimhaut des Mundbodens auf der Zungenfläche des *M. mylohyoideus* unmittelbar am Kieferkörper nach dem Zungenbein zu verlaufende Stämme, welche die von den Backzähnen her herabkommenden Zuflüsse aufnehmen. Die Stämme verlaufen schliesslich zwischen den *Mm. biventer* bezw. *stylohyoideus* und der Pharynxmuskulatur und münden ein in die an der dorsalen Schlundwand gelegene *Lgl. retropharyngealis*, auf deren Topographie ich noch genauer zurückkommen werde.

Aus der Gegend der unteren Incisivi ziehen einige Stämmchen direkt am lingualen Kieferrand abwärts und bilden ein stärkeres Gefäss, welches in Begleitung der Vena sublingualis auf der Lingual-Fläche des *M. mylohyoideus* kaudalwärts anscheinend ebenfalls zur *Lgl. retropharyngealis* zieht. Auch in dieses Gefäss münden Zuflüsse aus der Prämolaren- und Molarregion, senkrecht am Kieferkörper herablaufend, ein.

Mehr vereinzelt sind folgende Gefässverläufe beobachtet worden, hinsichtlich deren nicht zu ermitteln ist, ob sie überhaupt seltener vorkommen und daher nicht uneingeschränkt verallgemeinert werden dürfen, oder ob die nur vereinzelt gelungene Injektion auf die grössere Schwierigkeit derselben an der inneren Unterkieferseite zurückzuführen ist.

Aus der Gegend der Prämolaren zog in zwei Fällen ein Gefäss zunächst lingual-abwärts, dann um die Kieferbasis herum auf die laterale Kieferfläche, um dort mit den äusseren Unterkiefergefässen zur *Lgl. submaxillaris I* zu verlaufen.

In einem anderen Falle entstand aus einem die linguale Zahnfleischregion der gesamten Backzähne einnehmenden Gefässgeflecht ein starker Stamm, welcher oralwärts nach der Symphyse zu an der Lingualseite des Kiefers abwärts verlief. Von der Symphyse etwa aus zog dieser Stamm zunächst in der Medianlinie zwischen den beiden *Mm. geniohyoidei* nach der Zungenwurzel hin, dann wieder mehr lateralwärts zwischen *Mm. geniohyoideus* und *mylohyoideus*, um schliesslich an der medialen Biventerfläche entlang zur *Lgl. retropharyngealis* hinzulenken.

Besondere Beachtung verdient zum Schluss noch folgender Gefässverlauf (Hund 18):

Von der lingualen Caninusgegend der linken Kieferseite her entwickelt sich ein starkes Gefäss, welches zunächst unter der Schleimhaut mundbodenwärts verläuft und dann zwischen *Mm. geniohyoideus* und *genioglossus* bis zur Medianlinie dringt. Hier tritt es, in zwei Stämmchen gespalten, ventralwärts zwischen die *Mm. geniohyoideus* und *mylohyoideus* der rechten, also der Gegenseite, um weiterhin zur Retropharyngealdrüse eben dieser rechten Körperseite zu verlaufen. Wir haben es also hier mit einem Seitenwechsel zu tun, wie ich ihn beim Menschen im weichen Gaumen konstatieren konnte. Ein solcher findet sich beim Menschen sehr häufig in allen der Medianlinie des Körpers benachbarten Gebieten (Zunge, Lippen, Schilddrüse, Brusthaut u. a.); also auch bei Tieren dasselbe für operative Zwecke beachtenswerte Prinzip.

Die inneren Unterkieferlymphbahnen ziehen dem-

nach in erster Linie zu der retropharyngealen Drüse der gleichen Halsseite (ausnahmsweise Seitenwechsel), daneben auch zu den Submaxillardrüsen.

**Lymphdrüsen.** Regionäre Drüsen für die Lymphgefäße des Zahnfleisches sind die Lgl. submaxillares, jederseits eine geschlossene Gruppe von drei konstant vorkommenden rundlichen Drüsen von beträchtlicher Grösse, die am aboralen Masseterrande, zwischen diesem und der grossen Submaxillarspeicheldrüse, etwa am Angulus des Unterkiefers liegen. Zu beachten ist, dass es konstant drei Einzeldrüsen in stets gleicher Gruppierung sind. Die Gruppe wird getrennt durch die Vena facialis in eine dorsal von dieser liegende Drüse III [vgl. Partsch (49), Stahr (40)] — meist die grösste Drüse, von rundlicher oder querovaler Form, grösster Durchmesser ca. 1—1½ cm, Dicke bis zu ½ cm — und in zwei von einer gemeinsamen Bindegewebskapsel umgebene, etwas kleinere und ventral von der Vene gelegene Drüsen I und II (vgl. Textfig. 1).

Sehr bemerkenswert ist beim Hunde die regionäre Zugehörigkeit der einzelnen Drüsen.

Vom Oberkiefer aus ziehen, mit Ausnahme eines Falles, sämtliche Gefässe zu Drüse III, allenfalls ein einzelnes Gefäss oder ein Zweig eines solchen zu Drüse I oder II.

Vom Unterkiefer ziehen mit gleicher Konstanz fast sämtliche an der Aussenfläche herabführenden Gefässe zu Drüse I bzw. II, und zwar die Hauptmasse zu Drüse I, der mehr oralwärts gelegenen Drüse, während die über die ventrale Fläche des Mundbodens von der Gegend der Incisivi herkommenden Gefässe (s. oben S. 936) hauptsächlich zu Drüse II verlaufen.

Ich habe, um diesen Befund noch besonders sicher zu stellen, an mehreren Präparaten Injektionen nur des Ober- oder Unterkiefers vorgenommen. Bei Unterkieferinjektionen war stets nur Drüse I und II, bei Oberkieferinjektionen stets nur Drüse III gefüllt. Betreffs der für die Innenabflüsse des Unterkiefers als regionäre Drüse in Betracht kommenden Lgl. retropharyngealis siehe unten.

Zwischen den einzelnen Submaxillardrüsen verlaufen kräftige Kommunikationsgefässe, so dass in der Regel alle drei Drüsen stark mit Injektionsmasse gefüllt erscheinen.

## II. Etappe.

Es bleibt nun noch zu untersuchen, ob und in welcher Weise die Submaxillardrüsen mit den übrigen Lymphdrüsen der Kopf- und Halsgegend in Verbindung stehen bzw. zu welcher Drüsenstation sich der Lymphstrom aus dem Zahnfleisch und somit auch aus den sonstigen oberflächlicheren Teilen des Gesichts nach Passieren der Submaxillarstation wendet.

Kurz abtun kann ich hierbei die *Lgl. auricularis*, s. *maxillaris posterior* (subparotidea der Wiederkäuer, *auricul. ant. hominis*), eine kleine, am ventralen Rande des Jochbogens zwischen dem aboralen Rande des *M. masseter* und der *Gl. parotis* gelegene, etwa bohnen-grosse Lymphdrüse, welche keinerlei Zuflüsse vom Zahnfleisch bzw. aus den vorderen Teilen des Schädels her erhält, gleichwohl aber mit den Submaxillardrüsen, wie ich feststellte, durch zwei bis drei kräftige Stämme in Verbindung steht. Diese laufen von den Submaxillarlymphdrüsen aus teils über die Oberfläche der Submaxillarspeicheldrüse in deren Kapsel, teils zwischen *Mm. biventer* und *stylohyoideus* nach der aboralen Kante des *Ramus mandibulae* und steigen dann unter der *Parotis* zur *Lgl. auricularis* empor.

Die Submaxillardrüsen beider Kieferseiten stehen miteinander in Verbindung durch starke Stämme, welche mit einer die beiderseitigen *Venae linguales* verbindenden Quervene (vgl. 14, S. 440) um den Körper des Zungenbeins am aboralen Rande des *M. mylohyoideus* herunziehen.

Von besonderer Wichtigkeit sind nun aber die Lymphwege, welche von den Submaxillardrüsen zu der nächsten Etappe, den *Retropharyngealdrüsen*, ziehen. Es ist dies jederseits eine mächtige Drüse von der Form und ungefähren Grösse einer Mandel, also ca. 2—3 cm lang, bis zu 1½ cm breit, welche, wie schon die Bezeichnung sagt, an der dorsalen Wand des Schlundkopfes auf den *Pharynxconstrictoren* liegt. Sie wird bedeckt von der Submaxillarspeicheldrüse, dem *M. biventer* bzw. *sternocleidomastoideus*, ihr ventrales Ende liegt ungefähr in der Höhe der Abzweigungsstelle der *A. thyroidea sup.* von der *Carotis communis*.

Es ist mir in zwölf Fällen gelungen, die Verbindungen zwischen Submaxillar- und *Retropharyngealdrüsen*, meist durch Zahnfleischinjektion, in einem Falle durch Einstich in die submaxillaren Lymphdrüsen, darzustellen. Wenn man die Submaxillarspeicheldrüse und den *M. sternocleidomastoideus* lateral-aufwärts klappt, sieht man bis zu sechs oder sieben kräftige



Stämmchen von allen drei Submaxillarlymphdrüsen um den ventralen Biventerrand teils auf die mediale Biventerfläche, teils auf die seitliche Kehlkopfmuskulatur oberhalb des Ansatzes des *M. sternothyreoides* treten und etwa parallel dem ventralen Biventerrand auf der Pharynxmuskulatur dorsalwärts zur Retropharyngealdrüse ziehen. Mehrfach, wie auch in dem der Textfig. 1 zugrunde liegenden Präparat, zogen auch ein bis zwei Gefäße zunächst über die Submaxillarspeicheldrüse hinweg bis zum aboralen Pol derselben und senkten sich dann, ab und zu noch unter Überschreitung des *M. sternomastoideus* um dessen aboralen Rand herum in die tief gelegene Retropharyngealdrüse ein.

In den Lauf dieser Gefäße war in zwei Fällen eine atypische, fast die Grösse einer kleinen Bohne erreichende Schaltdrüse eingefügt, welche am aboralen Rande der Submaxillar-Speicheldrüse lag.

Vor allem hinweisen möchte ich nun auf die eigenartige, immer in gleicher Weise und auf dem gleichen Wege verlaufende, daher wohl als typisch (zwölf Fälle) zu betrachtende Verbindung zwischen den Submaxillardrüsen der einen und den Retropharyngealdrüsen der anderen Halsseite. Es zeigten sich ein bis zwei sehr starke Stämme, welche stets von den Submaxillardrüsen einer Seite am Zungenbeinkörper entlang mit der bereits erwähnten (S. 940) Quervene zunächst auf der Aussenfläche des *M. sternohyoideus* bis zur Medianlinie zogen. Hier traten sie zwischen den beiden *M. sternohyoidei* hindurch auf die dem Kehlkopf zugewendete Innenfläche des gleichen Muskels der anderen Halshälfte und liefen schräg dorsalwärts über Kehlkopf- und Schlundmuskulatur hinweg zur retropharyngealen Drüse dieser Gegenseite. Es handelt sich also auch hier um einen typischen Fall von Seitenaustausch.

In einem Falle war durch die kreuzende Verbindung auch ein feines, sehr charakteristisches anastomotisches Lymphgefässgeflecht auf der Kehlkopfmuskulatur injiziert worden, welches beiderseits durch diese Kommunikationsgefäße mit den retropharyngealen Drüsen in Verbindung stand.

Was die Konstanz des Vorkommens der Retropharyngealdrüse anlangt, so fehlte die letztere nur in einem Falle auf einer Seite. In diesem Falle war die vorhandene Drüse der andern Halsseite ausserordentlich stark entwickelt und erhielt auf dem oben beschriebenen Wege auch sämtliche Gefäße von den Submaxillardrüsen der Gegenseite.

Von den Retropharyngealdrüsen führen ein bis zwei starke Stämme mit der A. carotis communis halsabwärts zur nächsten Station, den hier nicht näher zu behandelnden Halslymphdrüsen.

**Nebenschilddrüse.** Genau in der Medianlinie des Halses an der dorsalen Fläche des Zungenbeinkörpers fand ich in sieben von neun daraufhin untersuchten Fällen ein grau-rötliches Drüschchen von Linsen- bis Erbsengrösse, das ich zunächst für eine Lymphdrüse hielt. Da dieses Drüschchen aber niemals injiziert war, trotzdem die oben beschriebenen mächtigen Kommunikationen zwischen den Lymphdrüsen beider Halsseiten unmittelbar an ihm vorbeiführten, untersuchte ich eine grössere Anzahl der Drüschchen nach Paraffineinbettung und Mikrotomierung. Die mikroskopische Besichtigung nach geeigneter Färbung, meist van Gieson, ergab, dass es sich in allen Fällen um typische Schilddrüsen-Struktur handelte. Ich beschränke mich darauf, das anscheinend regelmässige Vorkommen einer Nebenschilddrüse an dieser Stelle registrierend zu erwähnen. Es dürfte diese, wie ich glaube, bisher unbekannte oder wenig beachtete Tatsache für die Technik der experimentellen Entfernung der Schilddrüse und etwaiger Nebenschilddrüsen sowie für die Bewertung der hieraus zu ziehenden Schlussfolgerungen von Bedeutung sein, worauf ich nicht verfehlen möchte, hier nebenbei aufmerksam zu machen!

Aus den Ergebnissen beim Hunde sei zum Schluss noch einmal zusammenfassend hervorgehoben:

1. Die ausserordentlich reiche Entwicklung des Lymphgefässsystems des Zahnfleisches bei jungen und älteren Tieren.

2. Die grosse Konstanz in Verlauf und Anordnung von Gefässen sowohl wie Drüsen, die sogar eine Sonderung der Submaxillardrüsen nach ihrer regionären Zugehörigkeit zum Ober- bzw. Unterkiefer zulässt.

3. Die Bedeutung der Retropharyngealdrüsen als I. Etappe für die vom Unterkiefer lingualwärts abführenden Gefässe.

4. Die typischen Kreuzungen der Kommunikationen zwischen I. und II. Etappe am Halse neben stets vorhandenen Verbindungen der auf der gleichen Halsseite gelegenen Drüsenstationen. —

Die ausführlicher gehaltene Schilderung der Lymphgefäss- und Drüsenverhältnisse beim Hunde ermöglicht es mir, bei den weiteren Tierkategorien, deren diesbezügliche Verhältnisse denen

des Hundes vielfach sehr ähnlich sind, meine Ausführungen wesentlich kürzer zu gestalten.

b) **Affe** (*Macacus*, *Inuus*, *Cercopithecus*; *Primates*).

Allgemeiner Verlauf der Zahnfleisch-Lymphgefässe, ebenso Anordnung der Drüsenstationen zeigen mit den beim Hunde festgestellten Verhältnissen grosse Ähnlichkeit, nur die Reichhaltigkeit der Lymphabflüsse aus dem Zahnfleisch bleibt hinter der des Hundes wesentlich zurück, ferner sind die Gefässe zarter als beim Hunde.

Wegen der Übereinstimmung mit dem Hunde wurde angesichts der notwendigen Beschränkung auf die Abbildung des Zahnfleisch-Lymphapparates beim Affen verzichtet.

Injektionsschwierigkeiten: Sehr lang anhaltende Leichenstarre, grosse Trägheit im Vordringen der Injektionsmasse bis zu den Drüsen, daher relativ sehr selten Füllung der Drüsen II. Etappe vom Zahnfleisch aus. Grund hierfür eventuell in pathologischer Entartung des Lymphapparates (Tuberkulose) zu suchen.

Literatur: Keinerlei Angaben gefunden.

Gefässverlauf. Oberkiefer. Wenn man die Wangenschleimhaut mit der Backentasche stark nach abwärts zieht und so die Übergangsfalte des Zahnfleisches in die erstere sichtbar macht, so zeigt sich am Alveolarfortsatz entlang ein Netzwerk, aus welchem mittelst vieler Ästchen zwei bis drei stärkere Gefässe sich entwickeln. Diese umsäumen, guirlandenartig auf und niedersteigend und dabei sich kreuzend, die Umschlagfalte rings nach dorsalwärts zu. Sie liegen hierbei teils oberhalb der Falte, also im Kieferperiost, teils unterhalb derselben in der Submucosa und tiefen Muskulatur der straff herabgezogenen Wangenschleimhaut.

Wenn diese Stämmchen unterhalb der Orbita angelangt sind, biegen sie in das Bett der Vena facialis ein und verlaufen, meist als zwei Stämme, mit der Vene am oralen Masseterrande abwärts in der Regel zu einer grossen, dicht oral von der Vena facialis am ventromedialen Rand des Unterkieferkörpers gelegenen Lymphdrüse, welche der Submaxillarstation als Drüse II angehört.

Seltener, in zirka ein Fünftel der Fälle, überschreitet eines der beiden Gefässe die Vene, um, wie dies beim Hunde die Regel war, auf der lateralen Fläche des M. masseter abwärtsbiegend in eine ebenfalls grosse, der Vena

facialis dorsal anliegende Submaxillar-Lymphdrüse III einzutreten. Es kam jedoch auch vor, dass dieses Gefäss über die Vene rostralwärts zurückbog und in die der Vene oral anliegende Drüse einmündete.

In einem Fall zog ein Gefäss quer über den Masseter zu einer etwas oberhalb des Angulus mandibulae subparotideal gelegenen stark gefüllten Lymphdrüse.

**Unterkiefer.** Die Freilegung der Unterkieferlymphgefässe, soweit sie auf der Buccalfläche herabziehen, erfolgte ohne besondere präparatorische Schwierigkeiten durch Loslösen der Backentasche vom Periost und Hochklappen derselben. Die im Periost der äusseren Kieferfläche unter der Backentasche laufenden Stämmchen heben sich alsdann klar ab.

**Prämolar- und Molarregion:** Aus einem kranzartig die Umschlagfalte begleitenden Netz bilden sich bis zu zwölf im Periost dicht nebeneinander in konvergierenden Richtungen schräg halsabwärts verlaufende, jedoch selten anastomosierende feine Stämmchen, die sämtlich in Individuen eines zusammenhängenden, um die Unterkieferspeicheldrüse herum an der ventralen Kieferfläche von der Medianlinie bis zur Vena facialis sich erstreckenden Lymphdrüsenpaketes einmünden.

**Frontzähne:** Aus der Caninusgegend entspringende Gefässe pflegen mit der Vena labialis inferior am Kieferkörper herabzusteigen und bis zur Einmündung in die am weitesten medianwärts gelegenen Drüsen des Paketes der ventralen Fläche des *M. mylohyoideus* eine Strecke weit aufzuliegen.

Seltener gelang es, von den unteren Schneidezähnen her abführende Gefässe, die bald auf die ventrale Fläche des *M. mylohyoideus* traten und auf dieser zu den Drüsen verliefen, zu injizieren; doch dürfte der Grund für diese Seltenheit in der Ungeeignetheit des Materials liegen, die Gefässe dürften als regelmässig vorhanden anzusehen sein.

**Lymphdrüsen: Regionäre Drüsen** für den Lymphstrom des Zahnfleisches sind die submaxillaren Drüsen. Es ist dies jederseits ein Drüsenpaket von mindestens drei, höchstens zehn Drüsen von sehr verschiedener Grösse. Konstant kommen folgende Drüsen vor, die auch in der Grösse vor den übrigen rangieren:

a) Eine Drüse von der Grösse einer mittleren Bohne medianwärts vom ventralen Rand des Unterkieferkörpers, dicht rostral von der um den Kieferrand herumliegenden Vena facialis. Diese

Drüse (II) ist anscheinend die wichtigste; sie empfängt in vier Fünftel aller Fälle sämtliche Lymphgefäße des Oberkiefers, in dem Rest der Fälle mindestens die Hälfte der Gefäße; ferner alle Gefäße, welche im Unterkiefer aus der Gegend der kleinen und grossen Backzähne zur Drüsenstation ziehen. In der Stellung dieser Drüse als Hauptdrüse liegt eine wichtige Übereinstimmung, wie ich noch erörtern werde, mit dem Menschen.

b) Eine Drüse (III), die der vorerwähnten an Grösse nur wenig nachgibt, liegt konstant als Fortsetzung der Drüsenkette nächst der eben beschriebenen Drüse der Vena facialis aboralwärts an. In sie mündet ein in etwa  $\frac{1}{5}$  der Fälle die Hälfte der Oberkieferlymphbahnen, ein Befund, durch welchen auch diese Drüse beim Affen der entsprechenden Drüse III des Menschen (vgl. Partsch [49], Stahr [40], Schweitzer [38]) sowohl homolog wie analog ist.

An Stelle dieser einen Drüse fand sich vereinzelt eine Gruppe von zwei kleinen Drüsen. Ferner waren in einem Falle (*Macacus rhesus* 10) die beiden Drüsen II und III vereint zu einer abnorm starken Drüse, die dann auch der Vena facialis nicht einseitig angelagert, sondern breit aufgelagert war.

c) Der Drüse II rostro-medialwärts vorgelagert sind noch ein bis zwei konstant vorkommende Drüsen, Gruppe I. Sie sind meist von ovoider Form, abgeplattet, erheblich kleiner als die Drüsen II und III. Ihre Zuflüsse bilden hauptsächlich die aus der Gegend der Frontzähne des Unterkiefers abführenden Gefäße.

Neben und zwischen diesen Drüsen der Gruppe I liegen in der Mehrzahl der Fälle weitere Drüsenindividuen, welche den noch freien Raum bis zur Medianlinie, der Submaxillarspeicheldrüse vorgelagert, derart ausfüllen, dass die beiderseitigen Lymphdrüsenketten in der Medianlinie znsammensstossen. Diese letzteren Drüsen sind meist wesentlich kleiner als die genannten typischen Drüsen, von der Grösse höchstens einer Linse und dadurch gekennzeichnet, dass sie nur selten eigene Vasa afferentia vom Injektionsgebiet her aufweisen, vielmehr entweder gar nicht oder nur sekundär von den Drüsen I oder II her mit Farbstoff gefüllt sind. Ich habe schon an anderer Stelle (38, S. 815) die Vermutung ausgesprochen, dass der durch diese Drüsen bedingten erheblichen Vermehrung der Drüsenzahl wohl pathologische Ursachen (Tuberkulose) zu Grunde liegen müssen.

Es ist daher daran festzuhalten, dass auch beim Affen nur die als Drüse I, II und III beschriebenen Submaxillardrüsen als

konstant und typisch zu betrachten sind; also wiederum eine wichtige Übereinstimmung mit dem Menschen.

Erwähnen möchte ich noch das einmal beobachtete Vorkommen einer ca. 1 $\frac{1}{2}$  cm langen,  $\frac{1}{2}$  cm breiten, also sehr grossen, platten Drüse am oralen Masseterrand ungefähr in Höhe des oberen Unterkieferrandes, welche in den Lauf eines vom Oberkiefer zur Lgl. submaxillaris III führenden Gefässes eingeschaltet war. Man muss sie daher trotz ihrer Grösse als Schaltdrüse bezeichnen. Sie scheint der auch beim Menschen öfters vorkommenden Lgl. buccalis supramandibularis zu entsprechen. Da diese Drüsen beim Menschen auch noch sehr schwankend in ihrem Vorkommen sind, so scheint der Affe sich auch hierin wieder dem Menschen ähnlich zu verhalten (vgl. oben).

II. Etappe. Was den weiteren Weg des Lymphstroms von den Submaxillardrüsen aus angeht, so gelang es mir diesen in einzelnen Fällen besonders gut gelungener Injektion des Zahnfleisches dahin festzustellen, dass von der Lgl. submaxill. III aus ein starkes Gefäss auf dem beim Hunde beschriebenen Wege (siehe S. 941) zur Retropharyngealdrüse zog, jederseits eine etwa 2 cm lange, 1 cm breite und ca.  $\frac{1}{2}$  cm dicke mandelförmige Drüse, welche zwischen dorsaler Pharynxwand, Halsgefässbündel und M. biventer ungefähr in Höhe der Teilungsstelle der A. carotis communis, also wie beim Hunde, liegt.

Ausnahmsweise zog in einem Falle auch ein Gefäss von der Submaxillardrüse II über die Drüse III und den M. sternocleidomastoideus hinweg zu einer dem dorsalen Rande eben genannten Muskels anliegenden grossen oberflächlichen Cervicaldrüse.

Schliesslich sei noch erwähnt, dass durch Präparation das Vorhandensein von drei subparotidealen Drüsen, dorsal vom aufsteigenden Unterkieferast gelegen (eine grössere, zwei kleinere Drüsen), festgestellt wurde, von denen aber nur in einem Ausnahmefalle (s. oben S. 944) die grösste vom Oberkieferzahnfleisch her gefüllt wurde.

Als regionäre erste Drüsenstation für das Zahnfleisch und somit für die Gesichteweichteile haben daher nur die Submaxillardrüsen, als zweite Station die Retropharyngealdrüse, zu gelten.

Die Gaumenseiten der Oberkieferzahnfleischreihen wurden nicht injiziert aus dem beim Hunde (S. 936) erwähnten Grunde. Ferner ist mir eine Darstellung der zweifellos vorhandenen lingualen Unterkieferabflüsse mehrfachen Versuchen zum Trotz bei dem zur Verfügung stehenden Material nicht gelungen.

c. **Kaninchen bezw. Hase** (Leporidae, Rodentia).  
(vgl. Textfig. 2).

Bei den Leporidae gestaltete sich sowohl Injektion wie Präparation bei weitem am schwierigsten einmal durch die Zartheit der zu injizierenden Schleimhaut, besonders an den unteren Frontzähnen, die enge Mundöffnung, die zum Zweck einer Injektion in der Backzahngegend die einseitige Durchschneidung des *M. buccinator* und Exarticulation des Unterkiefers erforderlich machte, schliesslich bei der Präparation die Zartheit und leichte Zerreibbarkeit der feinen Gefässe. Trotzdem gelang es, sämtliche Lymphbahnen und Drüsen festzustellen.

Bevor ich in die Beschreibung der Gefäss- und Drüsenverhältnisse eintrete, muss ich einige bei den Leporidae sich vorfindende anatomische Verhältnisse, soweit zur Orientierung erforderlich, berühren.

Ausser den wie bei den anderen Tieren gelegenen grossen Speicheldrüsen (*Parotis*, *Submaxillaris* und *Sublingualis*), kommen noch folgende kleinere vor (Bezeichnungen nach W. Krause [22]):

Die *Gl. infraorbitalis* am oralen Rande der Orbita, mehrere *Gl. buccales superiores* am oberen *Buccinator*rande, die *Gl. buccalis inferior* am unteren *Buccinator*rande oral von der *Vena facialis*, die *Gl. mandibularis superficialis* auf der lateralen Kieferfläche dicht unterhalb des Zwischenzahnrandes.

Von den Lymphdrüsen wird die hier in erster Linie in Betracht kommende submaxillare Drüsengruppe wegen ihrer Lage am *Masseter Lgl. masseterica* genannt, ferner findet sich regelmässig am Oberkiefer etwa am oberen Rande des *M. buccinator* auf oder dicht unterhalb der Zweige des *Nervus infraorbitalis* eine Lymphdrüsengruppe, die *Lgl. facialis*, auf die noch näher einzugehen sein wird.

Schliesslich möge noch erwähnt sein, dass Krause (22) die Gesichtsvene von der Einmündungsstelle der *V. coronaria labii sup.* (= *labialis sup.*) ab bis zum ventralen Rand der *Mandibula Vena maxillaris externa*, von da ab bis zur Vereinigung mit der *Vena facialis posterior* erst *Vena facialis anterior* nennt.

Der Verlauf der Zahnfleischlymphgefässe bei *Lepus*, über den in der Literatur speziellere Angaben nicht vorhanden sind, bietet ein zwar nicht in den allgemeinen Zügen, jedoch in bezug auf den Typus der Oberkieferbahnen von den bisherigen Befunden bei Hund und Affe abweichendes Bild durch die Einfügung der als *Lgl. facialis* bezeichneten Drüsengruppe in das System der Drüsenstationen.

Die *Lgl. facialis* (Krause) tritt in verschiedener Anordnung auf. Am häufigsten findet sie sich als eine einzige

länglichovale, ca. 1 cm messende Drüse oder als mehr oder weniger langgestreckte Gruppe von zwei bis vier etwa linsengrossen Drüschchen den Ästen der Nervus infraorbitalis am oberen Rande des M. buccinator, wie in Fig. 2 ersichtlich, auf- oder angelagert. Seltener lag sie näher der Orbita als Einzeldrüse oder als Gruppe von drei Drüschchen unterhalb des Foramen infraorbitale dicht oral von der Vena maxillaris externa. Schliesslich kamen vereinzelt auch beide Gruppen an einem Objekt vor, die dann durch starke Gefässe miteinander verbunden waren.

Es ist schwer, die Lgl. facialis in eine der üblichen Drüsenkategorien einzurangieren. Als regionäre Drüse, also gleichwertig den Unterkieferdrüsen, kann man sie schon deshalb nicht bezeichnen, weil sie — die Mundhöhle topographisch als einheitliches Ganze betrachtet — nur einen Teil derselben, Zahnfleisch, Lippen und Muskulatur des Oberkiefers, soweit meine Feststellungen reichen, als Wurzelgebiet besitzt und auch dies nur mit einer Einschränkung, indem nämlich auch Gefässe aus den genannten Gebieten an diesem Drüsenkomplex vorbei, häufig ohne Verbindung mit ihm einzugehen, zur Unterkieferregion ziehen. Andererseits passt auch die Bezeichnung „Schaltdrüse“ nicht auf sie, da man hierunter kleine, mehr oder weniger inkonstant vorkommende Drüschchen versteht, die in die Bahn eines Lymphgefässes eingeschaltet sind. Demgegenüber ist zu beachten, dass die Lgl. facialis

1. stets vorhanden ist,
2. eine beträchtliche Grösse zeigt, die der der Unterkieferdrüse häufig recht nahe kommt,
3. eine Anzahl von Gefässen aus allen Teilen des Oberkieferzahnfleisches empfängt, ohne dass diese in gleicher Zahl die Drüse wieder verlassen. Meist zieht eine geringere Zahl von Gefässen zur Unterkieferregion. Häufig aber endeten Gefässe in der Lgl. facialis bei gut gelungener Injektion, ohne dass Vasa efferentia gefüllt worden wären, wie es auch meist bei der Unterkieferdrüse konstatiert wurde.

Man wird daher der Lgl. facialis eine Zwischenstellung zwischen einer Schalt- und regionären Drüse einzuräumen haben.

Der Gefässverlauf beim Kaninchen und Hasen gestaltet sich im Einzelnen, wie folgt:

#### a) Oberkiefer (Textfig. 2).

Nagezähne: zwei bis drei feine Stämmchen ziehen auf und auch unter den Ästen des N. infraorbitalis zur Lgl. facialis. Von einer Einstichstelle in der starken Zahnfleischpapille lateral bzw. palatinal von den Nagezähnen sah ich auch drei bis vier Stämmchen zunächst an der Gaumenseite des Alveolar-



fortsatzes entlang dorsalwärts sich begeben und, in ungefährer Höhe der aussen gelegenen Lgl. facialis angelangt, in ein starkes Gefäß vereinigt über den Zwischenzahnrand auf die buccale Fläche des Alveolarfortsatzes herausbiegen, um sich in die Lgl. facialis einzusenken.

Ausser diesen Gefässen ziehen aber häufiger aus der Nagezahngegend zwei bis drei relativ kräftige Stämmchen dicht an der Lgl. facialis vorbei oder auch schon früher schräg abwärts am unteren Rand der Gl. buccalis superior entlang zur Vena maxillaris externa, die sie im Verein mit den übrigen vom Oberkiefer kommenden Gefässen am oralen Masseter-Rand entlang abwärts begleiten.

Backenzähne: Aus der Gegend der Prämolaren führen ein bis zwei Gefässe entlang der Umschlagfalte zur Lgl. facialis, in einer je nach Lage dieser Drüsengruppe verschiedenen Richtung.

Von der Lgl. facialis aus ziehen in der Regel zwei bis drei Gefässe, eventuell mit den an der Drüse vorbeigegangenen Gefässen sich vereinigend oder wenigstens anastomosierend, mit der V. maxillaris externa abwärts zur Lgl. masseterica. Dass die ersteren Vasa efferentia nicht immer vorhanden waren, erwähnte ich bereits.

Schwierig war es, den Verlauf der aus der Oberkiefer-Molaregend stammenden Gefässe festzustellen. Zu diesem Zweck musste der M. masseter durchschnitten und vom Ramus mandibulae abpräpariert werden. Man sah dann aus einem feinen Netz in der Submucosa der Wangenschleimhaut dicht am Injektionsgebiet ca. zwei starke Gefässe sich entwickeln, welche unter dem M. masseter schräg oral-abwärts zur V. maxillaris externa und mit den anderen Gefässen zur Lgl. masseterica zogen (s. Textfig. 2 punktiert).

Nicht in jedem Falle jedoch ziehen die Oberkieferlymphgefäße zur Lgl. masseterica. Relativ nicht selten stellte ich fest, dass Oberkiefergefäße (und auch solche vom Unterkiefer) an der Lgl. masseterica, und zwar an ihrem oberen Rande, medialwärts vorbei zu einer Drüsengruppe verliefen, welche unter der Parotis etwa am Angulus mand. oder wenig mehr oralwärts liegt und die auch von der Lgl. masseterica direkt einen Zufluss erhält (Lgll. subparotideae).

**Unterkiefer.** Aus dem Injektionsgebiet der Nagezähne zieht jederseits meist ein sich hin und wieder teilendes Gefäß an der Labial- bzw. Buccalfläche des Unterkiefers abwärts auf die ventrale Mundbodenfläche, wo es in der Fascie des *M. mylohyoideus* nach dorsalwärts zur oralen Spitze der *Lgl. masseterica* verläuft.

Das Gros der Lymphgefäße aus diesem Injektionsgebiet, drei bis vier Gefäße, (in dem der Textfig. 2 zugrunde liegenden Präparat waren es weniger) zieht zunächst parallel der Umschlagfalte, dann meist die *V. labialis inferior* begleitend dorsalwärts zur *V. maxillaris externa*, um im Bett dieser Vene oder auch schon ein wenig früher zum oralen Ende der *Lgl. masseterica* abzubiegen. Hierbei umziehen die Lymphgefäße die mächtig entwickelte *Gl. buccalis inferior*.

Die Injektion in der Gegend der Backzähne ergab sowohl Gefäße, die an der Aussenseite des Unterkiefers im Periost über und unter der *Gl. buccalis inferior* oder auch um sie herum zur *Lgl. masseterica* zogen, als auch solche — es wurden bis zu drei sich später vereinigende Stämmchen präpariert —, die an der Lingualfläche des Kiefers herunter auf die mediale Fläche des *M. mandibulae* (= *biventer*) traten und entweder um den ventralen Rand des Muskels lateralwärts herum bieugend in die *Lgl. masseterica* auf ihrer medialen (= Unter-) Fläche einmündeten, oder zur *Lgl. cervicalis profunda* sich begaben, was durch Präparation vom Mundboden aus festgestellt wurde.

Was die *Lymphdrüsen* anlangt, so kommen in Betracht:

a) Die *Lgl. facialis* (s. oben S. 947).

b) Als regionäre Drüsen: in erster Linie die *Lgl. masseterica* (= *submaxillaris*). Es ist dies in der Mehrzahl der Fälle eine dattelkernförmige Einzeldrüse, ca.  $1\frac{1}{2}$ —2 cm lang,  $\frac{1}{2}$  cm im Querdurchmesser, oder eine entsprechende Abmessungen aufweisende Gruppe von vier bis fünf hintereinander geordneten kleinen Drüschchen. Ihre Lage ist auf der Aussenseite des Unterkieferkörpers an seinem ventralen Rande, an der oral-ventralen Ecke des *M. masseter* ungefähr in dem von der *V. submentalis* und *V. facialis anterior* gebildeten Winkel.

Ganz vereinzelt kamen jedoch auch zwei Drüsen bzw. Drüschchenkomplexe vor, von denen die zweite meist dorsal von

der V. facialis anterior lag, also eine Annäherung an die Drüsenverhältnisse bei Hund, Affe, Mensch.

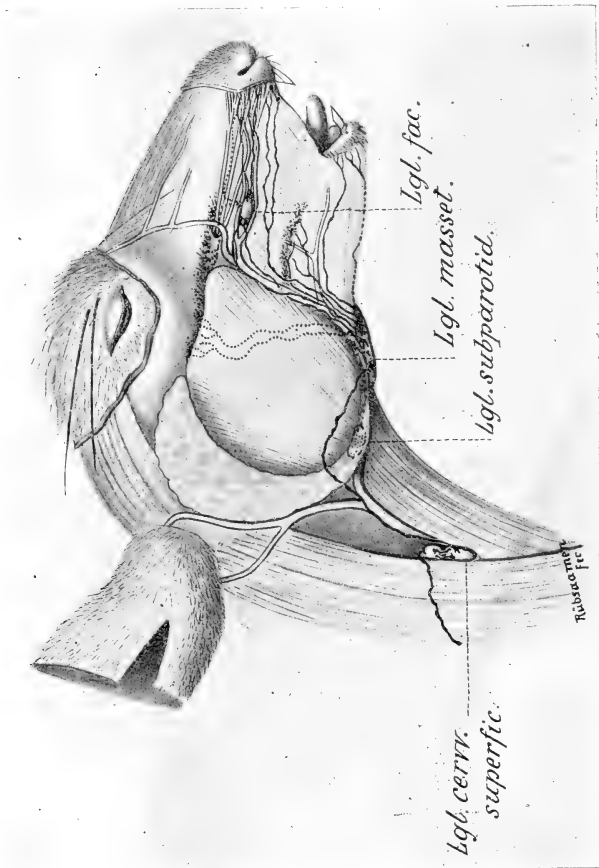


Fig. 2. Lymphgefäße und regionale Lymphdrüsen des Zahnfleisches beim Kaninchen.

In zweiter Linie, der Lgl. masseterica an Bedeutung als regionale Drüsen wesentlich nachgeordnet, kommen als solche Lgl. subparotideaë in Betracht, soweit die Feststellungen

reichen, allerdings nur für den Oberkiefer. Es waren dies eine bis zwei erbsengrosse Drüsen, etwa am Angulus, gedeckt vom unteren Zipfel der Parotis, gelegen.

Ob diese Drüsen, trotz ihrer Lage unter der Parotis, mit den Lgl. subparotideae s. maxill. post. des Hundes, des Affen oder der Wiederkäuer zu identifizieren sind, kann zweifelhaft erscheinen. Ich möchte dafür sein, und zwar deshalb, weil mehr kranialwärts gelegene subparotideale Lymphdrüsen nicht vorhanden sind, eventl. in Frage kommende Lgl. cervic. superfic. aber bei allen Tieren ausserhalb der Fascia parotideo-masseterica liegen.

Schliesslich tritt als regionäre Drüse, für die linguale Abflüsse im Unterkiefer, noch die Lgl. cervicalis profunda auf, eine etwa bohngrosse Drüse, welche in ihrer Lage der Lgl. retropharyng. der übrigen untersuchten Tiere entspricht (aus zeichnerischen Gründen in Fig. 2 nicht abgebildet).

II. Drüsenstation: Um festzustellen, welche Drüsengruppe den Lymphstrom von der Lgl. masseterica empfängt, wurde eine Injektion dieser Drüse vorgenommen. Sie ergab ein auffallend starkes Lymphgefäss, welches auf der Vena facialis anterior bzw. jugularis externa dorsal-abwärts zog. Es mündete ein in eine Gruppe von zwei durch starke Kommunikationen verbundenen Drüsen (Textfig. 2), welche auf dem oralen Rande des M. sternomastoideus an der V. jugul. externa etwa in Höhe des dritten bis vierten Trachealringes lagen, also erheblich mehr am Halse abwärts und oberflächlicher als die Lgl. cerv. profunda s. retropharyngealis. Sie gehören zu der von Krause (22) als Lgl. cervicalis superficialis bezeichneten Drüsengruppe.

Mithin bildet diese superficielle Gruppe die II. Etappe für den Lymphstrom der Mundhöhle, worin ein Unterschied allen anderen untersuchten Tieren gegenüber liegt. Von der oberen Drüse dieser Gruppe zog ein dicker Stamm über den M. sternomastoideus hinweg halsabwärts.

Während wir also, was die Bedeutung der einzelnen Drüsengruppen für den Empfang des Zahnfleisch-Lymphstromes anlangt, bei den Carnivoren und Primaten (auch Mensch) die souveräne Stellung der Lgl. submaxillares als regionäre Drüsen erkennen konnten, finden wir bei den Nagern eine Abschwächung dieser Bedeutung, die sich auch in einer geringeren Aus-

bildung der Submaxillargruppe ausspricht, zu Gunsten von Lgll. subparotideae bzw. auch der Lgl. facialis. Wir werden sehen, wie sich bei den Wiederkäuern dieses Verhältnis weiterhin in dem Sinne verschiebt, dass die Lgl. submaxillaris sowohl in Ausbildung wie in Bedeutung als regionäre Mundhöhlenlymphdrüse von ihrem ersten Platze verdrängt wird durch eine mächtig entwickelte subauriculär gelegene Lgl. subparotidea.

d) **Artiodactyla ruminantia** (Textfig. 3, Cervus, Ovis).

Zur Untersuchung der Lymphgefässe und -Drüsen bei dieser Gruppe beabsichtigte ich zunächst Ovis aries zu verwenden. Die Wahl erwies sich jedoch als unzweckmässig einmal wegen der Schwierigkeit und Kostspieligkeit der Beschaffung von mit Fell versehenen Köpfen — die zum Teil oberflächlich gelegenen Gefässe werden auch bei vorsichtiger Abhäutung leicht lädiert — und ferner wegen der starken Fettentwicklung bei dem Schlachtvieh, die besonders bei der Präparation hinderlich war. Ich wählte daher als Untersuchungsobjekte die leichter zu beschaffenden Cerviden (meist C. capreolus, ein C. elaphus).

Die technischen Schwierigkeiten waren bei dieser Untersuchungsgruppe recht erhebliche. Die im Vergleich zur Grösse der Mundhöhle ausserordentlich enge Mundspalte erforderte stets das Durchschneiden der Wangenmuskulatur und -Schleimhaut sowie die Exartikulation des Unterkiefers auf einer Seite, damit man in der Gegend der Backzähne der andern Seite Einstiche ausführen konnte. Die Mächtigkeit des Kopfes an sich erschwerte die richtige Lagerung und Handhabung sehr, die Weite der Lymphgefässe machte die Injektion einer grossen Menge von Farbstoff erforderlich, um eine Füllung nicht nur der Gefässe, sondern auch der Drüsen zu erreichen. Infolge der derben hornartigen Beschaffenheit besonders der zahnlosen Oberkieferplatte im Bereich der fehlenden Frontzähne brachen Kanülen in normaler Stärke ausgezogen unweigerlich ab oder splitterten, ohne in die verhornte Epithelschicht einzudringen. Dicke Kanülen rissen starke Geweblücken und führten zur Eröffnung und Füllung einzelner Venen. Immerhin konnte ich auf Grund der schliesslich erlangten besonderen Übung gute Resultate erreichen. Eine Injektion der zahnlosen Oberkiefer-Frontzahnplatte war nötig, da das Fehlen von Zähnen an dieser Stelle bei Wiederkäuern auf Rückbildung beruht und die betreffende Schleimhautregion demgemäss als „Zahnfleisch“ ebenfalls anzusprechen ist.

Frühere Angaben über Lymphgefässe des Zahnfleisches im speziellen sind nicht vorhanden. Die von mir eingehend durchforschten Lehr- und Handbücher über die Anatomie der Haustiere behandeln einmal die oberflächlicheren und tieferen Lymphgefässe und -Drüsen im allgemeinen, ohne Rücksicht auf

einzelne Quellgebiete, und dann auch nur ganz summarisch für verschiedene grössere Haustiere (Pferd, Rind, Schaf, Schwein) zusammengenommen, wobei die hauptsächlichlichen Angaben sich meistens auf Feststellungen beim Pferde zu stützen scheinen.

Bezüglich der Lymphgefässe wurde, soweit spezielle Bemerkungen betreffend die Wiederkäuer sich vorfanden bezw. die allgemeinen Angaben auf diese übertragen werden konnten, ermittelt, dass die oberflächlicheren Lymphgefässe des Kopfes, welche von den Muskeln der Lippen, Backen und Nase, ferner von den vorderen Teilen der Zungen- und Backenschleimhaut entspringen — sie liegen dicht unter der Haut — von ihren Ursprungstellen gegen den Ohrspeicheldrüsenangang und mit der Gesichtsarterie bezw. -Vene abwärts zu den Kehlgangsdrüsen (Lgll. submaxillares) ziehen. Ich muss im Voraus bemerken, dass nach meinen Feststellungen die Bezeichnung dieser Drüsen als Empfangsstation der Lymphe für den Oberkiefer bei Wiederkäuern nur in beschränktem Sinne gerechtfertigt ist.

Was die Lymphdrüsen anlangt, so sind diese nach Ellenberger-Baum (13) bei Wiederkäuern dadurch ausgezeichnet, dass die einzelnen Lymphdrüsen relativ sehr gross, dafür aber in der Regel nur wenige Drüsen zu einem Haufen vereinigt sind, eine Angabe, die ich vollauf bestätigen kann.

Bei den domestizierten Wiederkäuern (Rind) sollen zwei kleinere submaxillare Lymphdrüsen in der Nähe der „Beule“, d. h. des Angulus der Mandibula am inneren ventralen Rand derselben, da wo die Gesichtsbloodgefässe sich über diesen Rand auf die mediale Seite desselben herüberschlagen, vorhanden sein, ferner eine grosse Lgl. subparotidea unter dem oralen Rand der mässig entwickelten Parotis am Dorsalrande des aufsteigenden Unterkieferastes (s. Textfig. 3), teilweise den aboralen Masseterand überdeckend, schliesslich an der dorsalen Wand des Schlundkopfes nahe der Schädelbasis zwei grössere Lymphdrüsen (Lgll. retropharyngeales).

Aus der grossen Zahl der Bezeichnungen für die drei Drüsengruppen, welche je nach der topographischen Beziehung auf ein in der Nähe liegendes Organ in der Literatur verschieden gewählt sind, habe ich diejenigen ausgewählt, welche einerseits die Lage der betreffenden Drüse am prägnantesten wiedergeben, ferner auch bei den andern untersuchten Tiergruppen für die entsprechenden Drüsen gebräuchlich sind und daher für Zwecke eines Vergleiches sowie zur Vermeidung von Verwirrungen am geeignetsten erscheinen.

Das Bild der Verlaufes der Zahnfleischlymphgefässe gestaltet sich nun nach den Injektionsresultaten wie folgt:

Oberkiefer: Von der zahnlosen Frontzahnplatte ziehen kräftige Gefässe, von denen bis zu vier injiziert wurden, die Umschlagfalte des Zahnfleisches in die Wangenschleimhaut entlang, teils oberhalb derselben zwischen den Zweigen des

N. infraorbitalis, teils unterhalb unter, in oder auf der tiefen Wangenmuskulatur (*M. buccinator*), dicht unter Haut bzw. *Platysma*, nach dorsalwärts mit dem Ausführungsgang der *Parotis* bis zur *Vena facialis*.

Von hier aus ist der Weg ein verschiedener. Die Mehrzahl der Gefäße zog in den meisten Fällen in der gleichen Richtung weiter über die Vene und die gesamte Oberfläche des *M. masseter*, in dessen Fascie, hinweg zu einer dicht unterhalb des Jochbogens dem aboralen Masseterand zum Teil aufliegenden *Lgl. subparotidea*. Es ist dies bei *Cervus capreolus* eine, bei anderen Wiederkäuern, z. B. den von mir untersuchten *C. elaphus* und *Ovis aries* zwei meist beträchtlich grosse Drüsen (etwa 3 cm lang, 2 cm breit, 1 cm dick), grösstenteils gedeckt vom oralen Rande der *Parotis*. (Synonym: *Lgl. maxill. post.*)

Ein geringerer Teil der aus der Frontzahngegend abführenden Gefäße zieht meist entweder mit der *Vena facialis* oder schon früher (s. Textfig. 3) schräg halsabwärts zu der verhältnismässig unbedeutenden *Lgl. submaxillaris*.

In einem Falle (*C. capreolus* 4) gelang es auch, von der Oberkiefer-Schneidezahngegend zwei dicke Gefäße zu injizieren, welche zunächst auf der lateralen Kieferfläche dicht an der Umschlagsfalte dorsalwärts verliefen, dann fast in Höhe des I. Prämolaren angelangt, medialwärts auf den harten Gaumen überbogen und in etwa vier feinere, vielfach anastomosierende Stämmchen aufgelöst zwischen *Submucosa* und *Periost* des Gaumendaches schlundwärts auf den weichen Gaumen zogen. Dann senkten sie sich zwischen *Pharynxmuskulatur* und dem *M. pterygoideus internus* in mehreren sehr starken Stämmen abwärts, stiegen wieder ein wenig aufwärts und mündeten ein in die an der Dorsalwand des *Pharynx* gelegene *Lgl. retropharyngealis*. Dies ist also ein Fall von „inneren Abflüssen“ des Oberkiefers, deren Verlauf und Einmündung den betr. Verhältnissen bei *Homo sapiens* völlig entspricht.

Ähnlich, wie aus der Frontzahngegend, verlaufen die abführenden Gefäße aus der Praemolar- und Molargegend (s. Textfig. 3). Hier findet sich meist in der *Submucosa* der Wangenschleimhaut unterhalb des Injektionsgebietes ein Geflecht, in dem sechs bis sieben Stämmchen deutlich hervortreten. Aus diesem Geflecht zieht die Mehrzahl der Gefäße, drei bis vier, in der Regel ebenfalls über Vene und *Masseter* hinweg zur *Lgl. subparotidea*, ein kleiner Teil zur *Submaxillardrüse*.

Interessant und eigentümlich sind nun die Umwege, die gerade bei den Wiederkäuern einzelne

Gefässe besonders aus der Backzahn-, aber auch aus der Frontzahngegend häufiger machen und von denen ich in Textfig. 3 einzelne darstellen konnte.

So verliefen beispielsweise zwei bis drei starke Gefässe mit der Vena facialis ant. abwärts bis zum ventralen Unterkieferrand, dann entweder aussen an diesem Rand entlang, oder um ihn herumbiegend auf der medialen Fläche des *M. pterygoideus internus* mit dem Ductus parotideus dorsalwärts und schliesslich aufwärts zur Lgl. subparotidea, wobei sie häufig dicht an der Lgl. submaxillaris vorbeizogen, ohne Verbindung mit derselben zu suchen. Hin und wieder aber mündeten diese letzteren Umwege machenden Oberkiefergefässe schliesslich zwischen den Zungenbeinmuskeln sich durchwindend in die Lgl. retropharyngealis ein.

In dem der Textfig. 3 zugrunde liegenden Fall sehen wir ferner ein etwa aus der Gegend des letzten Oberkiefer-Molaren stammendes Gefäss, welches zunächst unter dem *M. masseter* bis zur Incisura semilunaris kroch, dann unter dem Jochbein hinweg ein Stück in die Schläfengrube aufstieg und schliesslich in Augenhöhe nach abwärts umbiegend in die Lgl. subparotidea einmündete.

Die stärksten Oberkieferlymphgefässe sind in ihrem Laufe über den Masseter hinweg oft auch ohne Injektion sichtbar. Ich benutzte diesen Umstand, um mit einer feinen Nadel eines derselben anzustechen und es einerseits bis zur Gegend der Backzähne, andererseits bis zur Einmündung in die Lgl. subparotidea zu füllen.

**Unterkiefer:** Im Verlauf der äusseren Unterkieferlymphgefässe finden sich keine nennenswerten Abweichungen von den Ergebnissen bei den bisher beschriebenen Tieren.

Auch hier ziehen aus der Incisivus-Gegend ein bis zwei Gefässe bald auf die ventrale Fläche des *M. mylohoideus* und laufen auf dieser, eventuell dicht am Unterkieferrand, dorsalwärts zur Lgl. submaxillaris. Andere, auch meist ein bis zwei, Gefässe ziehen in langgestrecktem Laufe auf der lateralen Fläche des Unterkiefers, meist mit der Vena labialis inferior, in der Submucosa der Wangenschleimhaut am ventralen Rand der Wangenmuskulatur entlang ebenfalls zur Lgl. submaxillaris (Textfig. 3).

An den Backzähnen bilden sich aus einer grossen Anzahl kleinster Stämmchen vier bis fünf grössere Gefässe, die auf der lateralen Kieferfläche unter der Muskulatur schräg abwärts,



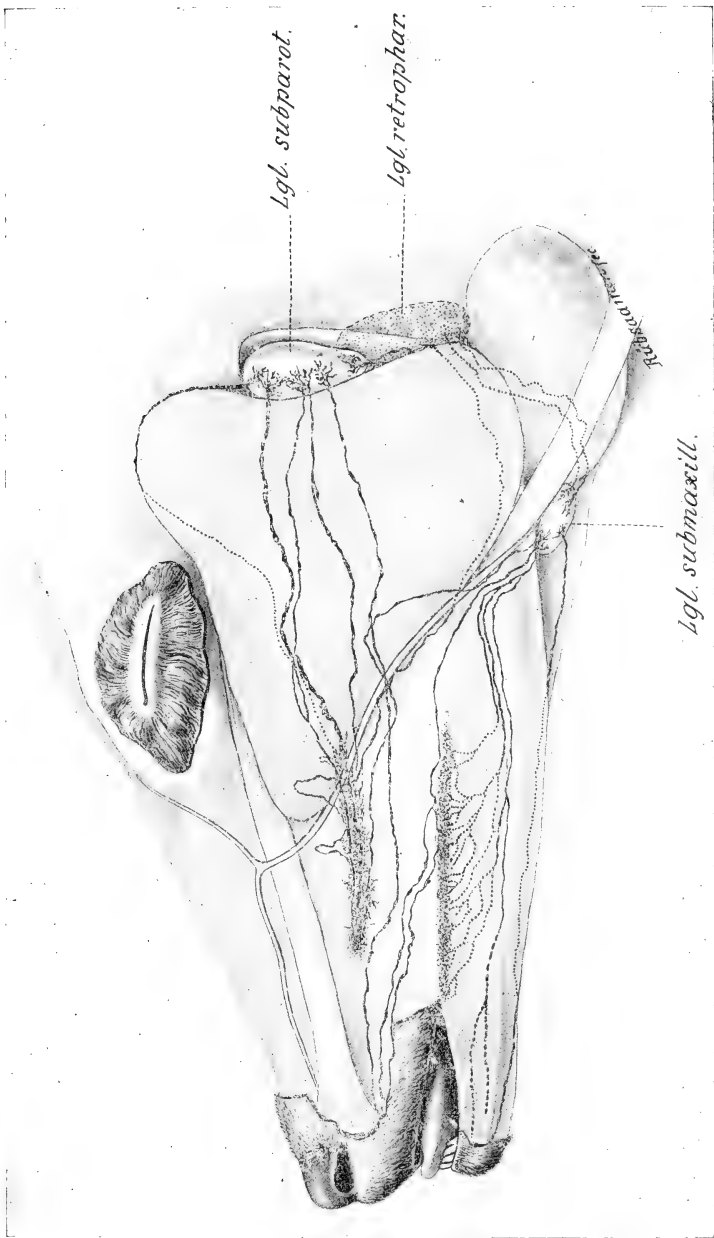


Fig. 3. Lymphgefäße und regionale Lymphdrüsen beim Reh.

dann in wenige starke Stämme vereint mit der V. lab. inf. dorsalwärts ziehen, um, wie in Textfig. 3 ersichtlich, in die Lgl. submaxillaris einzumünden.

Auch im Unterkiefer beobachtete ich einmal Aussengefässe, die über die Submaxillardrüse hinweg und zwischen den Zungenbeinmuskeln hindurch in die Lgl. retropharyngealis eintraten (vgl. S. 956).

Das Einmünden in diese letztere Drüse ist die Regel bei den an der lingualen Fläche des Unterkiefers in gleicher Weise wie aussen aus der Backzahngegend herabsteigenden Innengefässen, deren Injektion mir ebenfalls gelang. Diese begaben sich zwischen Pharynxmuskulatur und M. pterygoideus int. um die grossen Zungenbeinhörner herumgewickelt zur retropharyngealen Drüse; nur in einem Ausnahmefall mündeten sie ein in die Lgl. submaxillaris. (= Hund, Kaninchen und Mensch.)

II. Station: Von den Drüsen der I. Etappe, den Lgl. submaxillaris und subparotidea, führen starke Gefässe zur Lgl. retropharyngealis, welche somit als II. Station, allerdings nur für die äusseren Lymphbahnen, und auch für diese nicht ohne Ausnahme (siehe S. 956 und oben), zu betrachten ist.

Was die Drüsen selbst anlangt, so ist die Submaxillardrüse die bei weitem kleinste der drei Drüsen bzw. Drüsengruppen. Sie erreicht kaum die Grösse einer Haselnuss. Ihre Lage ist am ventromedialen Rande des Unterkiefers da, wo dieser Rand eine gewisse Einbuchtung oral vom Angulus aufweist, dicht an der Vena facialis anterior.

Bei *Ovis aries* und *C. elaphus* fanden sich zwei kleinere Drüsen, bei ersterem weiter dorsalwärts bis fast an den Angulus mandibulae gerückt.

Die nächst grössere Drüse ist die bereits nach Lage und Grösse beschriebene Lgl. subparotidea, während die Lgl. retropharyngealis, in allen Fällen nur eine Drüse, mit einer Länge von ca. 4 cm, Breite ca. 2 cm und Dicke von 1 cm die mächtigste Drüsenstation darstellt. —

Ehe ich nun einen zusammenfassenden und vergleichenden Rückblick auf die an den verschiedenen Untersuchungsreihen gewonnenen Resultate werfe, sei es mir gestattet, zur Vervollständigung kurz den

e) Verlauf der Lymphgefässe und die Anordnung der Drüsen bei **Homo sapiens**

aus meiner früheren Veröffentlichung (38) zu rekapitulieren.

Der über die Aussenbahnen abfließende Lymphstrom des Ober- wie des Unterkiefers sammelt sich in Geflechten von Lymphgefäßen, welche kranzartig längs der Übergangsfalten des Zahnfleisches in die Wangenschleimhaut die Kieferhälften umsäumen. Aus den Geflechten ziehen zahlreiche Stämmchen, im Oberkiefer in der Hauptsache der Vena facialis anterior, im Unterkiefer den Lippengefäßen angeghedert, zu den Submaxillardrüsen.

Nur für die Unterkiefer-Frontzahngegend kommen neben den Submaxillardrüsen auch submentale Lymphdrüsen in Betracht, auf welche indessen, da sie inkonstant sind, hier nicht näher eingegangen zu werden braucht.

Was die Innenabflüsse betrifft, so ziehen diese im Oberkiefer über harten bzw. weichen Gaumen nach dorsalwärts und, eventuell unter Seitenwechsel, über die Pharynxwand abwärts zu einer am Zusammenfluss der Vena facialis communis und jugularis interna gelegenen Lgl. cervicalis profunda.

Im Unterkiefer ziehen die Innenabflüsse in der Hauptsache zu der eben erwähnten Lgl. cervicalis profunda, ferner zu einem kleinen Teil, besonders aus der Frontzahngegend, auch zu den Submaxillardrüsen.

Von den Submaxillardrüsen begibt sich der Lymphstrom stets in mehreren kräftigen Stämmen zur Lgl. cervicalis profunda.

Die submaxillare Lymphdrüsenstation besteht aus drei einzelnen Drüsen oder Drüsengruppen, die sämtlich am inneren unteren Rande des Unterkiefers liegen. Die Hauptdrüse II, etwa bohngross, liegt dicht medial, die nächst bedeutende Drüse III dicht lateral von den Gesichtsblutgefäßen an ihrer Umbiegungsstelle um den Unterkieferrand. Die dritte, meist kleinere, unbedeutendere Drüse I liegt weiter medianwärts am lateralen Rande des vorderen Biventerbauches, etwas unterhalb des ventralen Unterkieferrandes an der Vena submentalis.

Was die Bedeutung der einzelnen Submaxillardrüsen bei Homo sap. für den Empfang der Lymphgefäße aus den verschiedenen Zahnfleischregionen anlangt, so ziehen

zu Drüse II der bei weitem grösste Teil sämtlicher Lymphgefäße aus Ober- und Unterkiefer,  
zu Drüse III die Hälfte der Gefäße aus der Oberkiefer-Molar-  
gegend, einzelne Gefäße aus den übrigen Oberkiefer- und  
Unterkiefergegenden,

zu Drüse I ein grösserer Teil der Gefässe aus der Unterkiefer-Schneidezahngegend und wenige Gefässe aus den übrigen Unterkiefergegenden.

### f. Vergleichende Zusammenfassung.

Bei der Vergleichung der sämtlichen an den umfangreichen Untersuchungsserien gewonnenen Resultate ergeben sich nun folgende wichtigeren Gesichtspunkte:

1. Innerhalb jeder einzelnen Tierordnung zeigt sich eine ausserordentlich grosse Konstanz sowohl in der Zahl und der Art des Verlaufes der Lymphbahnen bis zu den regionären Drüsen wie in der Anordnung, Zahl und Grösse der letzteren. Selbst die bei den Wiederkäuern häufiger vorkommenden grossen Umwege einzelner Gefässe (siehe unten) treten auch bei verschiedenen Gattungen, z. B. Ovis und Cervus, stets in den gleichen Bahnen auf, ein Umstand, der allerdings zum grossen Teil in den anatomischen Verhältnissen, wie Lauf der Blutgefässe pp., seinen Grund haben mag. Aber auch sonstige, durch anatomische Verhältnisse nicht ersichtlich bedingte Ausschweifungen im Gefässverlauf, z. B. die über den Masseter ziehenden Oberkieferbahnen beim Hunde, zeigen keinerlei Labilität.

2. Auch zwischen den verschiedenen Tierordnungen ist in der Organisation des oberflächlicheren Kopf-Lymphgefässapparates eine prinzipielle, zum Teil sogar auffallende Ähnlichkeit vorhanden, die ich, auch hinsichtlich der daraus folgenden Gruppierung der Tiere, näher zu erläutern habe.

Bei allen untersuchten Vertretern der Carnivoren, Primaten, Rodentien und Artiodactylen finden wir sowohl im Ober- wie im Unterkiefer die guirlandenartig die Übergangsfalte des Zahnfleisches in die Lippen- bzw. Wangenschleimhaut umsäumenden Lymphgefässgeflechte. Bei den Tieren, welche eine geschlossene Zahnreihe besitzen, ist dieses Geflecht kontinuierlich, während es bei den Rodentia und Artiodactyla rum. in der Strecke der breiten zahnlosen Kieferpartieen (der Zwischenzahnränder), die dementsprechend auch keine Injektion erhielten, eine Unterbrechung findet. Dies hat zwar eine grössere Selbständigkeit in

dem Bilde der aus der Frontzahngegend ableitenden Gefässe zur Folge, übt jedoch auf den Verlauf derselben an sich keinerlei Einfluss aus.

Die aus dem Oberkiefer über die Wange abführenden Bahnen laufen übereinstimmend bei allen Tiergruppen zunächst mehr oder weniger schräg dorsalwärts in der Hauptsache unterhalb der Umschlagsfalte des Zahnfleisches in die Wangenschleimhaut bis zum Bett der Gesichtsvene.

Eine Besonderheit findet sich bei den Leporiden in der bei keinem der anderen Objekte auftretenden Lgl. *facialis* (s. S. 947), welche teils als regionäre Endstation für einzelne der Oberkiefergefässe, teils aber wohl mehr als Durchgangsstation von nicht unbedeutender Grösse für die grosse Mehrzahl aller Oberkiefergefässe erscheint, wenn sie auch nicht unbedingt passiert werden muss, sondern, wie Textfig. 2 zeigt, häufiger übergangen werden kann. Der Lgl. *facialis* dürfte allenfalls in gewissem Grade entsprechen die Lgl. *infraorbitalis*, eine zu den Wangenlymphdrüsen gerechnete Schalldrüse des Menschen (Poirier [32], S. 1273).

Von Erreichen des Bettes der Gesichtsvene ab laufen sämtliche Oberkiefergefässe im engeren oder weniger engen Anschluss an die Vene abwärts zum ventralen Unterkieferrand, bei allen untersuchten Tiergruppen mit Ausnahme der Artiodactylen.

Die regionäre Drüsenstation für diese Gefässe bilden ausschliesslich die Submaxillardrüsen bei Hund, Affe und Mensch. Hauptsächlich verlaufen die Oberkiefergefässe zur Submaxillarstation bei den Nagern (Leporiden), wenn auch hier vereinzelt bereits die Lgl. *subparotidea* als Empfangsstation erscheinen, eine Verschiebung, die sich in relativ verminderter Ausbildung der Submaxillarstation kundgibt.

Völlig auf den zweiten Platz verdrängt wird die Submaxillarstation für den Oberkiefer von der Lgl. *subparotidea* bei den Artiodactyla, bei welchen die letztere Drüse in der Regel die grosse Mehrzahl sämtlicher Gefässe aus allen Oberkieferinjektionsgebieten empfängt, während eine Lgl. *subparotidea* beim Hund niemals, bei Mensch und Affe fast niemals durch Injektion des Zahnfleisches gefüllt wurde.

Demgemäss sehen wir bei den Artiodactyla in abweichendem Verlaufstypus zahlreiche Gefässe quer über den M. *masseter* hinweg zur Lgl. *subparotidea* sich begeben. Die Inclination der Oberkiefergefässe zur Lgl. *sub-*

parotidea ist sogar so stark, dass häufig Gefässe mit der Vena facialis bis fast zur Submaxillardrüse ziehen, um dann an dieser vorbei nach grösserem Umwege (s. S. 955 ff) doch schliesslich in die Lgl. subparotidea einzumünden.

Eine wesentlich grössere Übereinstimmung bei allen untersuchten Tiergruppen zeigt der Verlauf der Lymphgefässe im Unterkiefer.

Was zunächst die Gegend der Frontzähne anlangt, so finden sich bei Hunden, Affen, Nagern und Wiederkäuern Aussengefässe, die über die ventrale Fläche der Mundbodenmuskulatur zu den Submaxillardrüsen ziehen.

Einzig der Mensch verhält sich in diesem Punkte, wenigstens bezüglich einzelner Gefässe, scheinbar abweichend, doch sind hier für die Aufnahme der entsprechenden Gefässe die nahe der Medianlinie zwischen Unterkiefer und Zungenbein gelegenen Submentaldrüsen vorhanden, die mit ihren verschiedenen Gruppen gewissermassen als eine medianwärts abgespaltene Nebenkette der allgemein und prinzipiell mehr lateralwärts am Halse verlaufenden Hauptkette betrachtet werden können. Submentaldrüsen sind bei keinem der untersuchten Tiere konstatiert worden, beim Menschen sind sie, wenigstens die in Betracht kommende obere Gruppe, nicht konstant (vgl. 38, S. 876). Also auch hierin eine Analogie!

Der Verlauf der übrigen Aussenabflüsse im Unterkiefer zeigt, abgesehen von Unterschieden in der Zahl der Gefässe, eine ausnahmslose Übereinstimmung. Bei allen Tieren (einschliesslich Homo) führen mehr oder weniger schräg dorsalabwärts, zum Teil als Begleitung der Vena labialis inferior, zahlreiche Stämmchen in allen Fällen (ausser einer vereinzelt Abweichung bei Cervus) zur Submaxillardrüsenstation (vgl. die Textfig. 1—3).

Auch der Verlauf der Innenabflüsse, im Oberkiefer über Gaumen und seitliche Schlundpartien, im Unterkiefer am lingualen Kieferrande sowie weiter im Bereich der tieferen Zungen- und Zungenbeinmuskulatur, zeigt da, wo er festgestellt wurde bzw. den anatomischen Verhältnissen nach (Vorhandensein von Zahnfleisch) festgestellt werden sollte, völlige Übereinstimmung. Im Oberkiefer laufen bei Homo und Artiodact. rum., den nach

obigem in Betracht kommenden Objekten, die Innenbahnen über den weichen Gaumen abwärts in die Tiefe zur retropharyngealen bzw. der entsprechenden tiefen Cervical-Drüsenstation. Im Unterkiefer ziehen sowohl bei Homo, wie bei Canis, Lepus und Cervus die Innenabflüsse in sehr ähnlichem Verlaufe am lingualen Kieferrande abwärts und später meistens zwischen M. biventer und den Pharynxconstrictoren zu den homologen retropharyngealen bzw. tiefen Cervicaldrüsen, seltener zur Submaxillargruppe am ventralen Rand der Mandibula.

Bei diesen Innenbahnen wurden bei Homo sap. im Oberkiefer, bei Canis im Unterkiefer Kreuzungen bzw. ein Seitenwechsel der Art beobachtet, dass Gefäße der einen Körperseite in die tiefen Cervical- bzw. Retropharyngealdrüsen der anderen Körperseite einmündeten (vgl. S. 938).

Der funktionellen Inanspruchnahme des Submaxillardrüsengebietes für den Empfang der Lymphbahnen entspricht auch der Grad der Drüsen-Ausbildung. Bei denjenigen Tieren, bei welchen, abgesehen von den Innenbahnen, die Submaxillarstation die alleinige Empfängerin sämtlicher Lymphbahnen ist, also bei Hund, Affe und Mensch, finden wir im Submaxillargebiet auch in der Zahl übereinstimmend drei grössere Drüsen oder Drüsengruppen, bei den Leporiden, bei welchen hin und wieder schon subparotideale Drüsen, wenn ich die Lgl. facialis ausschalte, als regionäre Drüsen neben der Submaxillardrüse auftreten, erscheint letztere als nur eine, wenn auch noch relativ grosse Drüse bzw. Drüsengruppe. Bei den Artiodactyla rum. hingegen, bei welchen die Submaxillarstation an Bedeutung hinter die Subparotidealstation erheblich zurücktritt, wird die erstere durch eine, allenfalls zwei, den anderen Drüsen erheblich an Grösse nachstehende Drüsen gebildet.

Auffallende Ähnlichkeit nicht nur in der Anordnung, sondern auch in der Bedeutung der einzelnen Submaxillardrüsen zeigen Affe und Mensch. Bei beiden ist die homologe Drüse II (vgl. S. 945 u. 959) die Hauptdrüse, als Empfängerin der meisten Lymphbahnen.

Was die Weiterleitung des Lymphstroms von den Submaxillardrüsen aus anlangt, so herrscht hierin wiederum völlige Übereinstimmung zwischen Primaten, Carnivoren und

Artiodactylen, indem auf fast gleichem Wege starke Gefäße zur Retropharyngeal- bzw. tiefen Cervicaldrüsenstation führen.

Es ist hierbei zu bemerken, dass die retropharyngealen Drüsen des Menschen, welche hoch oben, nahe an der Schädelbasis liegen (Most [29]), mit den gleichbenannten Drüsen bei Hund, Affe, Wiederkäuer nicht identisch sind. Vielmehr entspricht den letzteren Drüsen bei Tieren der Hauptknoten der Lgl. cervicales profundae mediales (vgl. 38, S. 871) des Menschen, weshalb auch wohl Krause (22) beim Kaninchen für diese Drüse die beim Menschen übliche Bezeichnung der Lgl. cervic. profunda, anstatt retropharyngealis, gewählt hat.

Bei den Leporiden findet sich bezüglich der Fortführung des Lymphstroms von der Submaxillar- bzw. Masseterstation eine gewisse Abweichung von den anderen Tieren, indem die Bahnen, mehr nach der Oberfläche verlagert, zu den Lgl. cervicales superficiales, nicht zur Lgl. cervic. profunda, führen (vgl. S. 952).

Hinsichtlich der Ausbildung der zweiten und wahrscheinlich der weiteren Halsdrüsenetappen besteht zwischen den untersuchten Tieren und dem Menschen der Unterschied, dass wir bei den Tieren Stationen mit meist nur einer oder wenigen relativ sehr grossen Drüsen, beim Menschen mit vielen, nicht auffallend grossen Drüsenindividuen antreffen.

In den Verbindungen zwischen den Etappen I und II zeigt sich beim Hunde in ziemlicher Häufigkeit ein Übergang von der Submaxillarstation einer Körperseite zur Retropharyngealstation der andern Körperseite mit typisch sich gleichbleibendem Verlauf der Kommunikationsgefäße (vgl. S. 941), also eine Decussatio, und zwar neben gleichzeitig vorhandenen Verbindungen zwischen den eben genannten Stationen der gleichen Körperseite.

Derartige Seitenwechsel wurden ausserdem nur beobachtet bei den Innenbahnen, und zwar bei Homo sap. im Oberkiefer, bei Canis im Unterkiefer. Die Empfangsstation bei diesen Kreuzungen von direkt aus dem Injektionsgebiet kommenden Gefäßen war stets die Retropharyngealdrüse bzw. der gleichgeordnete „Hauptknoten der tiefen Cervicaldrüsen“ beim Menschen (38, S. 902).

Die Möglichkeit des gegenseitigen Eintretens der Retropharyngealdrüsen für einander erklärt beim Hunde das einseitige Fehlen der mächtigen Retropharyngealdrüse in einem Falle, unter entsprechender Vergrößerung



der Drüse der andern Seite, während Submaxillardrüsen in keinem Falle bei irgend einem Tiere fehlten.

Die Zahl der Lymphgefässe scheint am grössten zu sein beim Hunde, demnächst bei Mensch, Affe, Wiederkäuer, vergleichsweise gering beim Kaninchen. Die Weite der Gefässe ist besonders gross bei Wiederkäuern, dann folgen Hund, Mensch, Affe und in grösserem Abstände Kaninchen bezw. Hase.

Mein vergleichendes Schlussurteil möchte ich dahin zusammenfassen, dass die Organisation des durch Injektion des Zahnfleisches zur Darstellung gebrachten oberflächlicheren Kopf-Lymphgefässsystems eine fast völlige Übereinstimmung zeigt beim Hunde, Menschen und Affen, abgesehen von der spärlicheren Gefässzahl des letzteren, während die Leporiden und Artiodactyla rum. wenn auch keine prinzipiellen Unterschiede aufweisen, die den Untersucher nötigen, die letzteren in einen gewissen Abstand von den Carnivoren- bezw. Primaten-Vertretern zu bringen.

Die wesentlichsten Charakteristika der in der Gesamtausbildung des untersuchten Lymphapparates ähnlichsten Objekte, Hund und Mensch, bestehen darin, dass beim Menschen der gesamte Drüsen-Apparat ausserordentlich reich gegliedert und weit verteilt ist, während beim Hunde ins Auge fällt eine besonders straffe Organisation, wenige Drüsenstationen, scharf in ihren Umrissen, mit grossen Einzeldrüsen oder Gruppen weniger, stets in typischer Weise dicht aneinander gelagerter kleinerer Drüsen, keinerlei Varietäten im Verlauf der zahlreichen Gefässe. Dies zeigt sich auch darin, dass einzig beim Hunde in der Submaxillarstation eine Trennung der Drüsen hinsichtlich ihres Quellgebietes erfolgen kann, indem fast ausnahmslos sämtliche Oberkiefergefässe zu Drüse III (vgl. S. 939 ff), sämtliche Unterkieferaussengefässe zu den engverbundenen Drüsen I und II zogen.

### **C. Feinere Verteilung der Lymphbahnen im Zahnfleisch und in der Zahnwurzelhaut.**

Nachdem diejenigen Ergebnisse meiner mikroskopischen Untersuchungen, welche den Nachweis des Vorhandenseins von Lymphgefässen in der Zahnpulpa der

Säugetiere betrafen, in meiner Veröffentlichung von 1907 (38, S. 880—900) niedergelegt worden sind, soll der vorliegende Teil dieser Arbeit die feineren lymphatischen Verhältnisse im Zahnfleisch sowie in der Zahnwurzelhaut (Periodontium) der Säugetiere auf Grund der an einer grossen Reihe von Schnittserien gewonnenen Resultate behandeln.

Was die Ergebnisse früherer Untersuchungen in der von mir zu behandelnden Frage anlangt, so brachte die Durchsicht der umfangreichen histologischen und speziellen Lymphgefäss-Literatur für das Zahnfleisch und die Mundhöhle nur eine sehr geringe Ausbeute.

In der wissenschaftlichen Forschung gerade über das Lymphgefässsystem finden sich immer gewissermassen als Grundpfeiler klassische Arbeiten solcher Forscher, die sich das Studium dieses Gebietes zur Spezialaufgabe erkoren haben und deren Befunde dann reproduziert in allen Hand- und Lehrbüchern der folgenden Epoche, auch unter Beibehaltung etwaiger Irrtümer und Ungenauigkeiten, wie sich mehrfach später nachweisen liess, wieder auftauchten. Wie für die makroskopische Erforschung der lymphatischen Verhältnisse insbesondere Mascagni (27) und Sappey (35), so dürfte in mikroskopischer Hinsicht, wenigstens für Säugetiere, in erster Linie Teichmann (42) zu nennen sein. Teichmann hat nun zwar, seiner vortrefflichen Abhandlung über das Saugadersystem zufolge, mit erstaunlicher Sorgfalt und vielem Glück fast alle wichtigeren Organe und Körperregionen bei Säugern und auch sonstigen Wirbeltieren in bezug auf ihre feinere Versorgung mit Lymphbahnen untersucht; die Schleimhaut der Mundhöhle, Zahnfleisch und Gaumen hat er jedoch seiner eigenen Angabe nach (42, S. 71) nicht bearbeitet. Dieser Umstand erklärt denn auch, obigem entsprechend, die ausserordentliche Spärlichkeit der bezüglichen Angaben in den histologischen Lehr- und Handbüchern der Folgezeit bis heute. Gleichwohl bot mir das Studium des Teichmannschen Werkes, speziell der Abschnitte über die äussere Haut, Lippen, Zunge, Conjunctiva viele Vergleichsmöglichkeiten, die ich für die Bearbeitung des von mir vorgenommenen Gebietes auszunutzen in der Lage war. Ich werde daher auf die genannte Arbeit noch öfters zurückkommen.

Zur Gewinnung vergleichender Gesichtspunkte verfolgte ich die Lymphgefässverteilung in der Cutis auch an anderen Literaturstellen, von denen ich die Monographie von Neumann (31), den von Bonnet bearbeiteten Abschnitt „Haut“ in Ellenbergers „Handbuch der vergleichenden Histologie der Haussäugetiere“ (6, S. 439 ff.), die jüngst erschienene Arbeit von P. Unna (43) sowie die bezüglichen Kapitel bei Hoggan (19), Klein (20), Kölliker (21, S. 144 ff.), Poirier (32, T. 5), Ranvier (34), Stricker (41), hervorhebe.

Die ferner durchforschten Handbücher der Veterinärmedizin und Zahnheilkunde enthielten ebenfalls über die Lymphgefässe der Mundschleimhaut keine präziseren Angaben; entweder fanden sich Reproduktionen nach Sappey und Teichmann oder sehr allgemein gehaltene Andeutungen, Analogieschlüsse etc.

Schliesslich habe ich mich, abgesehen von einer gründlichen Information über alle Lymphgefässdarstellungsmethoden (Injektion, Corrosion, Imprägnation), orientieren zu müssen geglaubt über die reichlich diskutierte, seit Jahrzehnten infolge der allen Methoden anhaftenden Unvollkommenheiten auf dem gleichen Standpunkt des Unentschiedenseins stehen gebliebene Streitfrage der ersten Anfänge des Lymphgefässsystems, ohne jedoch nach meinen Befunden für eine der drei herrschenden Ansichten — vollständig geschlossene Wandungen der Lymphgefässe, beliebiger Übergang des Saftstroms in die Gewebsspalten überall, durch und zwischen Zellen jeder Art, diskontinuierliche Kommunikation der Gewebsspalten mit den Lymphkapillaren durch Stomata oder Stigmata — mich entscheiden zu können.

Eine Zusammenstellung und eingehende Erörterung der verschiedenen Auffassungen fand ich bei Neumann (31) und Unna (43).<sup>1)</sup>

Das, was ich über die Lymphgefässe der Mundschleimhaut bei Säugetieren aus der Literatur eruieren konnte, ist, kurz zusammengefasst, folgendes:

Wie schon erwähnt, lässt Teichmann uns bezüglich des Zahnfleisches im Stich.

Sappey betont im Text zu seinem Atlas (35) bzw. in seinem *Traité d'anatomie* (36) die ausserordentliche Reichhaltigkeit der Lymphgefässversorgung des Zahnfleisches. Ein äusserst feines Maschenwerk durchzieht mit unaufhörlichen Anastomosen netzartig das ganze Zahnfleisch. Nähere Angaben über die Verteilung des Netzes auf die Schichten der Schleimhaut, Versorgung des Papillarkörpers etc. fehlen.

Anschliessend hieran möchte ich gleich vorwegnehmen, dass die neueren französischen Untersucher des Lymphgefässsystems Poirier und Cunéo (32) in ihren Angaben sich ganz an Sappey anlehnen.

Kölliker (21, S. 367 ff.): „Von den reichlichen Lymphgefässen der Mundhöhlenschleimhaut ist in bezug auf den Ursprung und das Verhalten in der Mucosa selbst wenig bekannt.“

Ellenberger (6, S. 650) ist der Ansicht, dass Blut- und Lymphgefässe der Mundschleimhaut sich wie in den kutanen Häuten verhalten. Ein tieferes Netz gröberer Gefässe in der Submucosa, ein oberflächlicheres, engmaschiges in der Propria mucosae; aus letzterem treten kleine Zweige in die Papillen, in denen sie je nach deren Grösse Schlingen oder Netze bilden. Nachdem Spalteholz (39) diese Angaben bezüglich der Blutgefässe bereits genauer präzisiert hat, hoffe ich ein gleiches in bezug auf die Lymphbahnen tun zu können.

Schliesslich fand ich bei Durchsicht der zahnärztlichen Literatur in dem Lehrbuch von Preiswerk (33, S. 63) neben der Bemerkung, dass die Lymphgefässe des Zahnfleisches in der Tiefe der Submucosa ein weitmaschiges Netz bilden, welches durch Anastomosen mit einem feinmaschigen Netz der

<sup>1)</sup> Leider konnte nicht mehr benutzt werden: P. Bartels, das Lymphgefässsystem. Handbuch der Anatomie des Menschen, herausgegeben von Prof. Dr. Karl von Bardeleben, Bd. III, Abtlg. 4. Jena 1909. S. 72 ff.

eigentlichen Mucosa in Verbindung stehe (also = Ellenberger), die mit meinen zahlreichen Befunden nicht übereinstimmende, den Verhältnissen der äusseren Haut bzw. der Darmschleimhaut nach den bisherigen Untersuchungen allerdings entsprechende Angabe, dass von dem oberflächlichen Netz blind endigende Ästchen bis in die Papillen vordringen. Auf eine Anfrage teilte der Verfasser mir freundlichst mit, dass der erwähnten Angabe Injektionsergebnisse beim Meerschweinchen zugrunde lägen. Diese möchte ich aber, auch nach Teichmanns Erfahrungen (42, S. 4), nicht ohne weiteres verallgemeinern bzw. etwa auf den Menschen übertragen.

Über die lymphatischen Verhältnisse der äusseren Haut, denen nach den obigen Angaben diejenigen des Zahnfleisches im allgemeinen entsprechen sollen, bringt ausführliche Mitteilungen Bonnet (6, S. 439):

Bonnet unterscheidet echte, mit Endothel ausgekleidete Lymphgefässe und endothelfreie interzelluläre Saft- oder Lymphspalten; ferner die Lymphwege der Epidermis und der darunter liegenden Cutis.

Lymphwege der Epidermis verlaufen als präformierte (? Verf.), injizierbare interzelluläre Bahnen in den Kittleisten der Stachelschicht und reichen bis dicht unter die Körnerschicht, am reichlichsten über den Papillenden, spärlicher in der interpapillären Epidermis.

Lymphwege der Cutis: Interzelluläre Lymphspalten finden sich reichlich in allen Papillen, sind gegen die Peripherie der Papillen etwas grösser, konfluieren gegen das Zentrum und münden hier in den Anfang eines Lymphgefässes. Lymphgefässe der Cutis relativ spärlich. Sie beginnen in den Kittleisten der Epithelien, kommunizieren in den Papillen und konfluieren dann zu einem natürlichen Plexus, der die Haut gleichförmig mit ziemlich weiten Maschen durchsetzt und dessen quere und senkrechte Verbindungsäste nach der Subcutis zu immer breiter werden, um sich dann in derselben zu sehr wenigen grösseren Lymphgefässen mit Muskelwandung zu sammeln.

Die meisten anderen Autoren — ausser Klein (20) — unterscheiden ein dichteres Netz feinerer Gefässchen im oberen Drittel der Cutis, das durch schräge Verbindungsäste in ein in der Subcutis gelegenes weitmaschiges Netz stärkerer Gefässe übergeht. Nach Teichmann (42) dringen an einzelnen Stellen der Haut, nach Neumann (31, S. 23) anscheinend regelmässig Lymphgefässchen in die Papillen ein, die nach Teichmann in halber Höhe derselben oder etwas darüber blind endigen, nach Neumann meist einfache Schlingen bilden. Die fernere Feststellung dieser Autoren, dass in den Papillen die Lymphgefässschlingen oder -Röhren stets zentral, also innerhalb der Blutgefässschlinge, liegen, sowie dass in der Cutis das feine Lymphgefässnetz zwar sehr oberflächlich, aber stets tiefer als die feinsten Blutgefässkapillarnetze liegt („Teichmannsche Regel“), will ich im Hinblick auf meine einschränkende bzw. abweichende Feststellungen der Verhältnisse bei der Mundschleimhaut (s. unten S. 975 u. 976) hervorheben.

Indem ich nun zur Beschreibung meiner eigenen Untersuchungen und deren Ergebnisse übergehe, möchte ich zunächst

über das Material, seine Behandlung sowie die mikroskopische Technik einiges bemerken.

Es wurden verwendet: drei Hunde, davon zwei im Alter von sechs bis acht Wochen, also mit temporärem, einer mit permanentem Gebiss; ferner ein Kaninchen, zwei Affen, ein männl. menschliches Neugeborenes, sämtliche Objekte ganz frisch.

Zunächst erfolgte die Blutgefäss-Injektion mit Karminleim sowie die Lymphgefäss-Injektion nach Gerota (15) mit Berliner Blau-Terpentin-Äther-Mischung. Die Gerota'sche Methode hat sich mir, wie ich besonders hervorheben möchte, nicht nur für makroskopische, sondern auch für mikroskopische Zwecke, zur Darstellung selbst der feinsten Lymphbahnen, vorzüglich bewährt.

Die Tiere wurden entweder durch Chloroform getötet und dann sofort lebenswarm, vor Eintritt der Starre, injiziert; oder es fand nach Ablauf der Starre eine Anwärmung der Tiere auf die Verflüssigungstemperatur der Leimmasse (ca. 50°) im Wasserbade statt. Die Blutgefässinjektion wurde dann nach Einbinden der Kanülen und Eröffnung einer grösseren Vene unter Wasser vorgenommen, wobei darauf zu achten war, dass die zu bearbeitenden Teile stets völlig von warmem Wasser bedeckt und so vor Abkühlung geschützt waren, da sonst die Leimmasse vorzeitig erstarrt und nicht durch die oberflächlichen Kapillaren hindurchgegangen wäre.

Die meist von der Carotis communis, nur bei den kleinsten Objekten von der Aorta ascendens aus vorgenommene Blutgefäss-Injektion musste sehr lange durchgehalten werden, da erfahrungsgemäss die Füllung der Zahnfleischkapillaren, kenntlich an der zunehmenden Rotfärbung der Schleimhaut, erst viel später als an den andern Mundgebilden, Zunge u. s. w., eintritt (vergl. auch v. Metnitz [28, S. 59]). Die Lymphgefässinjektion erfolgte in der gleichen Weise wie für makroskopische Zwecke, nur mit besonderer Vorsicht ohne starken Druck, um möglichst Zerreibungen und Extravasatbildungen zu vermeiden.

Man steht nun vor der Frage, welches der beiden Gefässsysteme, Lymph- oder Blutgefässe, zweckmässig zuerst zu injizieren ist. Hierbei trifft man auf die grosse Schwierigkeit des sehr ausgesprochenen Antagonismus zwischen Blut- und Lymphgefässinjektion besonders bei den peripheren Kapillarverzweigungen in den Papillen. Bei gut gelungener Lymphgefässfüllung lässt stets die Blutgefässfüllung zu wünschen übrig und umgekehrt. Man braucht daher neben solchen Präparaten, welche möglichst reichhaltige Lymphgefässbilder auf Kosten der Blut-

gefäss-Injektion zeigen (vergl. Taf. XLVI, Fig. 1), stets als Beweisstücke solche Präparate, in denen die Injektion beider Gefässarten nebeneinander, wenn auch nicht vollkommen, so doch in einer für einen Beweis ausreichenden Klarheit gelungen ist (Taf. XLVI, Fig. 2).

Die Vornahme der Blutgefäss-Injektion vor der Lymphgefässinjektion wird die Gefahr des unbeabsichtigten Anstechens und Füllens eines Blutgefässes, die allerdings bei Beherrschung der Technik und für den mit den typischen Lymphgefässmerkmalen vertrauten Beobachter erheblich an Bedeutung verliert, sicherlich verringern, wenn auch nicht, nach meinen die Schrumpfung der Leim-Injektionsmasse in den Blutgefässen betreffenden Erfahrungen, völlig ausschliessen. Zweifellos wird aber durch zuerst vorgenommene Blutgefäss-Injektion an sich und die damit verbundenen gewebsschädigenden Manipulationen (z. B. starkes Anwärmen des Objekts) das Erreichen des eigentlichen Untersuchungszwecks, eine möglichst reichhaltige Injektion der Lymphkapillaren, stark beeinträchtigt, zumal nach Teichmann aus einem von ihm angeführten besonderen Grunde (vgl. 42, S. 112) überhaupt nur durch Zufall eine völlige Füllung der Lymphbahnen erreicht werden kann. Schliesslich scheint mir auch nach meinen Erfahrungen die häufige schlechte Füllung der Endkapillaren des Blutgefässsystems weniger auf den Einfluss einer vorhergegangenen Lymphgefässinjektion als auf ein nachträgliches Leerwerden der vorher gefüllt gewesenen Endschlingen, infolge Schrumpfens der Leimmasse in den Blutgefässen beim Erkalten, zurückgeführt werden zu müssen, da, wie der Augenschein lehrt, sowohl Arterien wie Venen mit roter Masse gefüllt sind, mithin der Farbstoff, nach der herrschenden Auffassung, durch die Endkapillarschlingen hindurch gegangen sein muss. Ich selbst habe beide Reihenfolgen der Injektion erprobt und bin bei gewissenhafter Abwägung aller Momente doch schliesslich auf den Standpunkt gelangt, dass man bei Lymphgefässuntersuchungen, deren Zweck eine gute Darstellung gerade dieses Gefässsystemes ist, wenigstens in straffen und harten Geweben die Injektion der Lymphgefässe vor derjenigen der Blutgefässe vornehmen, dafür aber bei der späteren Beurteilung der Präparate alle irgendwie bedenklichen Stellen ausschalten soll.

Nach Feststellung des guten und einwandfreien Gelingens

der Lymphgefäßinjektion durch makroskopische Präparation, nach Fixierung und Härtung des Präparates (zehnfach verdünntes Formol, Alkohol oder Müllersche Flüssigkeit) wurde der von den Weichteilen befreite Kieferknochen entkalkt, und zwar mit 1% Salzsäure, auf die ich zurückgekommen bin, nachdem andere Entkalkungsflüssigkeiten, wie 30% Salpetersäure-Phloroglucin, 33 $\frac{1}{3}$ % Ameisensäure sich öfters als für meine Zwecke unbrauchbar erwiesen hatten. Nach häufig monatelang dauernder Entkalkung wurden die zerlegten und in Celloidin gebrachten Kieferteile in Serien von meist 200  $\mu$  Schnittdicke oder mit dem Rasiermesser geschnitten. Aus den sämtlich durchmusterten Schnitten, (ca. 40 Serien) wurden geeignete ausgewählt, durchbehandelt und auf den Objektträger in Balsam gebracht.

Eine Färbung der Schnitte fand nur vereinzelt statt, weil die für mich wesentlichen feinen Gefäßbilder dadurch in ihrer Klarheit beeinträchtigt wurden und auch ohne Färbung die Verschiedenheit der einzelnen Gewebstrukturen im Kiefer, soweit für das Verständnis der Bilder im Mikroskop erforderlich, bei guter Abblendung erstaunlich klar hervortrat.

Was die Beurteilung der einzelnen Schnitte anlangt, so macht sich besonders bei Hunden die häufige dunkle Pigmentierung von Schleimhautpartieen derart störend und die Feinheiten im Gefäßverlauf verdeckend bemerkbar, dass solche Schnitte auszuschließen sind.

In bezug auf die sogenannten „Extravasate“ bei der Lymphgefäßinjektion hebt Unna (43, S. 192) schon treffend hervor, dass es sich hier durchaus nicht um Gefäßbruch und Ausfallen der Injektionsmasse in das zerstörte Gewebe zu handeln braucht, sondern dass man häufig die Gewebsspalten in den Zellzwischenräumen injiziert, in denen im Leben die Lymphe ausserhalb der Gefäße zirkuliert, sogenannte „Pseudoréseaux“, deren Injektionsbilder hin und wieder gar nicht so unregelmässig erscheinen. An den Rändern dieser „Extravasat“-Partieen findet man nicht selten besonders schöne und feine Lymphgefäßbilder.

Bevor ich nunmehr auf die Darstellung der Lymphgefäßverzweigung im Zahnfleisch eingehe, möchte ich mit einigen Strichen den mikroskopischen Bau desselben erläutern.

Das Zahnfleisch zeigt als ein Teil der das ganze Cavum oris überziehenden Mundschleimhaut den charakteristischen Bau

der Schleimhäute. Es besteht aus einer mit üppig ausgebildeten Netzen elastischer Fasern versehenen submucösen Schicht, welcher die ebenfalls viele elastische Fasern enthaltende Tunica propria mit ihren fingerförmigen Fortsätzen, den verschiedenen hohen und breiten Papillen, aufliegt.

Der Papillarkörper wird von einem stellenweise sehr mächtigen geschichteten Pflasterepithel derart überzogen, dass die Oberfläche des Zahnfleisches glatt und eben erscheint. Zwischen die Papillen senkt sich das Epithel bis an die Basis derselben hinein.

Bei allen Tieren ist das Zahnfleisch, nach Ellenberger (6, S. 652), derb und fest, namentlich wegen des sehnigen Baues der Submucosa. Die teils parallel, teils senkrecht, teils schräg zur Oberfläche verlaufenden, fest aneinandergfügten und sich direkt mit den Bündeln des Periosts verbindenden Faserzüge verleihen dem Ganzen ein filziges Gepräge.

Die Papillen, nach meinen Feststellungen in der Regel einfach, seltener zusammengesetzt (Taf. XLVI, Fig. 1) variieren in ihrer Länge von ca. 0,2 bis 0,7 mm. Kurze, spitzige oder auch kolbige Papillen finden sich an den Wangen- bzw. Zungenseitenflächen des Alveolarfortsatzes. Je mehr man sich dem Kamm des letzteren nähert, desto mehr nehmen die Papillen an Länge zu, bis man in der die Zwischenräume zwischen je zwei Zähnen überspannenden Leiste (der makroskopischen „Interdentalpapille“) ausserordentlich lange, relativ schmale Papillen antrifft (Taf. XLVI, Fig. 2). Nur die dem Zahnhals zugewendete Oberfläche des Zahnfleisches ist gänzlich papillenfrie.

Die Verteilung der Blutgefässe im Zahnfleisch ähnelt, wie auch ich feststellte, sehr der in der Cutis (Ellenberger 6, S. 650). Ein grobmaschiges arterielles Netz in der Tiefe der Submucosa steht durch schräg aufsteigende Äste mit einem engmaschigen Netz feinerer Gefässe, etwa an der Grenze des oberen und mittleren Drittels der Propria gelegen, in Verbindung. Aus diesem subpapillären Arteriennetz steigen feinere Ästchen schräg zu den Papillen auf, geben auf ihrem Wege kleinere Zweige für die gerade über ihrem Laufe liegenden Papillen ab und teilen sich schliesslich unterhalb und zwischen zwei Papillen mehr oder weniger dichotomisch. Die feinen Reiserchen steigen allein oder zu mehreren in die Papillen auf. Die aus den Papillen mehr zentral zurückführenden, häufig etwas stärkeren venösen Stämmchen münden im Bogen in ein dicht unterhalb der Papillen liegendes venöses Netz ein, das häufig eine ziemliche Tiefe zeigt und bis an das subpapilläre Arteriennetz reicht. Stärkere Zweige führen dann weiter in ein in der Submucosa belegenes gröberes Venennetz. Da, wo das Zahnfleisch stark verdünnt ist, wie an den Seitenflächen der Alveolarfortsätze, schieben sich die verschiedenen Netze völlig in eines zusammen.

Wichtig ist noch die Anordnung der Blutgefässe in den Papillen. Einfache Schlingen in den kurzen schmalen Papillen, in den kolbigen mehrere Schlingen von einer gemeinsamen schmalen Basis ausgehend. Mehr nach dem Kamm des Alveolarfortsatzes zu neben einfachen Schlingen auch kompliziertere Gebilde, durch mehrere aufsteigende arterielle Zweiglein und



Anastomosen innerhalb der Papillen charakterisiert. Auf der Kammhöhe schliesslich, in den längsten Papillen sehr lange Schlingen stärkerer Gefäße, meist geschlängelt, torquiert aussehend, seltener mit kleineren Verästelungen und Anastomosen. Die komplizierteren, Netze darstellenden Schlingenformen kommen in diesem Teil des Zahnfleisches nach meinen Präparaten beim Hunde, Kaninchen und menschlichen Neugeborenen seltener vor, häufiger, wie Ellenberger (6, S. 652) angibt, bei Rindern und Schafen.

Um nun von der Verteilung der Lymphgefäße im Zahnfleisch ein möglichst klares Bild zu gewinnen, habe ich die Schnittrichtungen meiner Serien sehr verschieden gewählt. Sagittal-verticale, sagittal-horizontale (Querschnitte), transversal-verticale und Schnittrichtungen in schrägen Ebenen wurden innegehalten. Es kam mir darauf an, von den stets senkrecht zur Oberfläche des bogenförmig gewölbten Zahnfleisches ziehenden Papillen möglichst reine Längs- oder Querschnitte zu erhalten, wodurch die Notwendigkeit der differenten Schmittebenenlagen sich ergab.

Dem ausserordentlichen Reichtum des Zahnfleisches an Blutgefässen entspricht in Übereinstimmung mit der schon von Reichmann für alle Schleimhäute und die Cutis aufgestellten Regel (42, S. 5) eine reiche Entwicklung von Lymphgefässen.

Sehen wir nun, wie sich auf Grund der Befunde in den verschiedensten Schnittserien der Aufbau der Lymphwege im Zahnfleisch darstellt.

Auch ich konnte überall, wo die Kiefernverhältnisse eine gewisse Tiefenausdehnung des Zahnfleisches gestatteten, zwei deutlich getrennte, im allgemeinen als flächenhaft ausgebreitet zu bezeichnende Netze unterscheiden, ein Stratum superficiale in der Propria, ein Stratum profundum in der Submucosa, beide ziemlich parallel der Oberfläche, wie besonders an sagittal-horizontalen Kieferschnitten ersichtlich.

Das weitmaschige submucöse Netz setzt sich zusammen aus sehr weiten, die charakteristischen Einschnürungen und Ausbuchtungen aufweisenden Gefässen, deren Stärke die der mächtigsten in der Nähe liegenden Blutgefäße häufig erheblich übertrifft. In das Netzwerk dieser weiten Gefäße sehen wir jedoch feinere, ja selbst bei Berücksichtigung der Kaliberschwankungen noch ganz feine Gefäße eingeschaltet. Niemals treten dichotomische oder dendritische Verzweigungen auf, wie

bei den Blutgefäßen, sondern stets nur reine Netzbildungen ohne systematischen Aufbau.

Ferner erhält das Netz in der tiefsten Lage auch feinfädige Zuflüsse aus dem Periost.

Von diesem größeren Netz aus führen zentralwärts mächtige Gefäße mit sehr charakteristischen Klappen, die in einigen Schnitten besonders schön sich präsentieren. Wir sehen eine Anzahl konisch geformter Glieder, die nach dem treffenden Vergleich Teichmanns (42, S. 11) wie etwas in die Länge gezogene Kartenherzen in der Art aneinandergereiht sind, dass die Spitze des einen Herzens in den Einschnitt des andern sich einfügt. Die mächtigen Gefäße geben unvermittelt ganz feine, ebenfalls Anschwellungen oder lacunäre Erweiterungen, ferner die charakteristischen, plötzlich aufhörenden kleinen Seitenausläufer aufweisende Äste ab, die zunächst meist unverzweigt ein Stück weit verlaufen, um dann an einer Geflecht- oder Netzbildung teilzunehmen. Ein anderes Präparat zeigt ein eben beschriebenes Herzkonuslymphgefäß, um das sich Arterie und Vene ziemlich parallellaufend, aber in einiger Entfernung bleibend, bandartig herumschlängeln. Die Blutgefäße sind etwa  $\frac{1}{2}$  so breit als das Lymphgefäß. Ein von diesen Blutgefäßen ausgehendes feines Kapillargeflecht umspinnt ausserdem das starke Lymphgefäß. Dies entspricht einer Teichmannschen These, nach welcher die Lymphgefäße da, wo sie stärker als die Blutgefäße sind, von den letzteren umschlängelt werden (42, S. 9). In dem submucösen Lymphgefäßnetz selbst konnte ich einen innigeren Zusammenschluss der Blut- und Lymphleiter, wie ich ihn eben beschrieb, nicht erkennen; nur regellose Über- und Durcheinanderlagerung beider Gefäßsysteme war sichtbar.

Dem submucösen Netz wird der Lymphstrom aus dem bereits oben erwähnten oberflächlichen Netz zugeführt durch Verbindungsäste, meist schwächer als die Lymphgefäße des tiefen Netzes, doch hier und da auch von bedeutender Stärke. Es handelt sich bei diesen oft weniger um einzelne Gefäße mit bestimmter Richtung des Laufes, wie beim Blutgefäßsystem, als vielmehr gewissermassen um verbindende Netzteile, indem die Verbindungen absonderliche Umbiegungen und Maschenbildungen vornehmen. Stellenweise fand ich diese Verbindungen auch so zahlreich und seitlich derart miteinander verstrickt, dass sie ein eigentliches Netz darstellten und somit ein kontinuierliches System von Lymphbahnen das ganze Zahnfleisch von den Papillen bis in die Tiefe der Submucosa durchsetzte.

Was nun das äussere, mit seiner Oberfläche unmittelbar am Fusse der Papillen gelegene Netz anlangt, so ist das Bild desselben von dem des tieferen Netzes einigermaßen verschieden. In Flachschnitten, welche Teile dieses Netzes in der Aufsicht zeigen, sehen wir ein unregelmässiges Maschenwerk erheblich feinerer Gefässchen, die aber von Strecke zu Strecke bedeutende Anschwellungen, lakunäre Erweiterungen von Spindelform aufweisen. Da, wo mehrere Gefässchen in einem Knotenpunkt des Netzes zusammentreffen, nehmen diese Erweiterungen drei- oder viereckige, oft auch ganz unregelmässige Formen an.

Diese sinuösen Bildungen führten Teichmann (42, S. 4) zu seiner den damaligen Anschauungen entsprechenden Auffassung, dass die beschriebenen kleinen „Lymphseen“ nichts anderes als ausgedehnte Saugaderzellen seien, während die fadenförmigen Verbindungen als Zellfortsätze betrachtet werden müssten. Dass die Verbesserung der mikroskopischen Technik diese Auffassung inzwischen als irrig hat erkennen lassen, ist bekannt. Wir haben es hier mit feinen Lymphbahnen, teils mit, teils ohne ausgebildete Wand zu tun.

Die Netzmaschen zeigen unregelmässige Form; bald die eines Dreiecks, bald eines Vier- oder Vieleckes mit abgerundeten Ecken.

Die Maschen dieses oberflächlichen Netzes sind im allgemeinen enger als die des tiefen Netzes, doch ist dies sehr wechselnd. Sehr enge Maschen befinden sich auf dem Höhenkamm des Alveolarfortsatzes, weniger enge an den seitlichen Abdachungen.

Wenn das stratum superficiale im allgemeinen auch einen flächenhaften Charakter zeigt, so ist doch eine an vielen Stellen recht beträchtliche Tiefenausdehnung nicht zu verkennen. Man muss sich die Oberfläche des Netzes wie ein ausserordentlich welliges Hügelgelände vorstellen, aus dem regelmässig angeordnete kegelartige Erhebungen, die Lymphkapillaraufbauten in den Papillen, hervorragen.

Dies ist wichtig für die Beurteilung des Lageverhältnisses des externen Lymphkapillarnetzes zu dem der Oberfläche am nächsten gelegenen Blutkapillarnetz. Die Teichmannsche (42, S. 9) Regel, dass die Blutkapillaren der freien Oberfläche näher liegen als die Lymphkapillaren, habe ich im allgemeinen auch in meinen Präparaten bestätigt gefunden, soweit diese Netze, und nicht die Papillen (s. unten), in Betracht kommen. Dies hindert jedoch nicht, dass hier und da sich einzelne feinere Schlingen des Lymphkapillarnetzes, die auch voluminöse Lakunen

in ihren Lauf eingeschaltet zeigen, über die Oberflächenlinien des Blutgefäßkapillarnetzes hinaus erheben, wobei ich sogar derartige Lakunen in den unteren Teil der Papillen der Breite nach verlagert fand.

Bezüglich des Stärkeverhältnisses der einzelnen Lymphgefässchen im Vergleich zu den gleichliegenden Blutgefässen ist zu konstatieren, dass die Lymphgefässe dieses oberflächlichen Netzes durchschnittlich, im Gegensatze zu denen des submukösen Netzes, feiner als die Blutkapillaren sind, wobei die sinuösen Erweiterungen naturgemäss ausser Betracht bleiben (vgl. auch Taf. XLVI, Abbildung 1 und 2).

Meine ganz besondere Aufmerksamkeit habe ich nun dem Studium der Lymphgefässverteilung in den Papillen zugewendet, einerseits weil über diesen Punkt keine auf speziellen Untersuchungen basierenden Angaben existieren, andererseits vor allem deshalb, weil sich hier, und zwar gleich in den ersten mir unter das Mikroskop kommenden Schnitten, eine auffallende Abweichung von der bereits erwähnten Teichmannschen Regel (siehe S. 968) darbot, der somit allgemeinere Bedeutung zukommt.

Für den Darm, die Conjunctiva, die Cutis u. a. ist durch eingehende Untersuchungen festgestellt worden, dass Lymphkapillaren auch in den Papillen im Verhältnis zur Oberfläche tiefer liegen als Blutkapillaren. Um so erstaunter war ich, diesen Grundsatz in den Zahnfleischpapillen durchweg durchbrochen zu finden. Die stärkeren, wohl aus Gefässen bestehenden feinen Lymphbahnen lagen stets peripher, während die Blutgefässschlingen in den Papillen zentral lagen. Ich habe hieraufhin eine ausgedehnte Nachprüfung dieses Befundes an andern Schnittserien und Objekten vorgenommen, jedoch stets mit dem gleichen Ergebnis. Einen Injektionsfehler oder eine anderweitige Erklärung des Befundes habe ich in meinen Präparaten nicht entdecken können. Der Wichtigkeit dieses Resultates habe ich dadurch Rechnung getragen, dass ich von meinen Abbildungen drei zur Illustration dieses Lageverhältnisses wählte. Die Figuren 1, 2 und 3 auf der Tafel XLVI stellen Teile von einzelnen Serienschnitten, also Originalabbildungen ohne irgendwelche Vervollständigungen, natürlich auch mit den Nachteilen solcher in bezug auf Vollkommenheit der Injektion, dar, keinerlei Rekonstruktionen oder Kombinationen aus mehreren Schnitten.

In der Abbildung 1 sehen wir Lymphkapillaren in zwei Zahnfleischpapillen vom Kamm des Alveolarfortsatzes aus der Gegend des Zwischenraumes zwischen zwei Prämolarräumen. Eine Papille ist einfach, von auffallender Länge, die andere eine zusammengesetzte Papille.

In dieser Abbildung sind die Blutgefässschlingen, — in der betr. Gegend meist schmal, sehr langgestreckt mit geringen Verästelungen und Anastomosen, seltener in komplizierter Form — entsprechend dem bereits oben (S. 969) geschilderten wechselseitigen Verhalten der Injektion, soweit sie überhaupt in dem Schnitt getroffen sind, schlecht injiziert, sodass ich in dieser Hinsicht die Abbildung 2, von einem Schnitt, in welchem die Injektion beider Gefässsysteme in gewissem Grade ausreichend gelungen ist, zur Illustration meiner Beschreibung mit heranziehen muss. Der letzteren liegt eine grössere Anzahl von Präparaten verschiedener Tiere zugrunde.

Auf einem mehr oder weniger breiten Grundstock in Gestalt einer die charakteristische Form (Lakunen) aufweisenden Masche des subpapillären Lymphkapillarnetzes erhebt sich in die Papille hinein ein körbchenartiger Aufbau, gebildet aus sehr feinen, vielfach miteinander anastomosierenden Gefässchen, welche die Blutgefässschlinge umschlingeln und auch durchflechten. Die Gefässchen zeigen die eigentümlichen fortwährenden Kaliberänderungen sowie sonstigen Merkmale ihrer lymphatischen Natur und konfluieren nach der Spitze der Papille zu anscheinend meistens zu einem dichteren Plexus (Abbildung 1). In anderen Präparaten, besonders an kürzeren breiteren Papillen, erweitern sich die feinen fadenartigen Gefässe hier und da zu bedeutenden Lakunen, um dann als feiner Strang wieder weiter zu ziehen; auch nehmen in den breiteren oder kolbigen Papillen die Lymphgefässschlingen Arkadenform, wie Teichmann sie in der *Conjunctiva* fand, an.

Zwischen den Gefässkörbchen benachbarter Papillen, besonders der breiteren, stellen zarte Gefässchen, allerdings stets unterhalb der Grenze der interpapillären Epitheleinsenkung sich hinziehend, Verbindungen her. Neben den (in Fig. 1, Taf. XLVI) abgebildeten komplizierten Bildungen kommen da, wo wenig entwickelte kurze Papillen mit einfachen Blutgefässschlingen vorherrschen, wie an den Seitenflächen des Alveolarfortsatzes, einfachere Lymphgefäss-

schlingen vor, die sich mit sehr wenigen Anastomosen um das Blutgefäß herumschlingeln. Durch die den Grundstock des Lymphgefäßaufbaues bildenden Netzmaschen treten die Blutgefäße hindurch, um in der Papille ziemlich zentral in die Höhe zu steigen bzw. sich eventuell mehr peripherwärts zu verästeln, jedoch nach meiner Feststellung stets innerhalb der Wände des Lymphgefäßkörbchens. Ausnahmslos sind die Lymphgefäßchen in den Papillen, von den Lacunen abgesehen, feiner als die Gefäße der zugehörigen Blutkapillarschlingen (vgl. Taf. XLVI, Fig. 1—3).

Die Reichhaltigkeit der papillären Lymphwege sowie die bezüglichen Lageverhältnisse zeigt sehr ausgeprägt Taf. XLVI, Fig. 3, welche ein wenig schräge Querschnitte durch die Spitzen von drei Papillen dicht oberhalb der Umbiegungsstelle der Blutgefäßschlingen bei stärkerer Vergrößerung darstellt.

In diesem Präparat ist die Blutgefäßinjektion, welche, nebenbei bemerkt, vor der Lymphgefäßinjektion vorgenommen wurde, vollkommen, so dass hier ein besonders günstig gelungenes Bild geboten wird. Wir sehen die Schlingen des Blutgefäßes, zum Teil netzartig kompliziert, um sie herum und zwischen ihnen hindurch die in den Schnitt fallenden Teile der Lymphbahnen. Ob die sämtlichen blau injizierten Bahnen nun wirkliche, mit Wandungen versehene Lymphgefäße oder zum Teil nur Lymphkanäle im Gewebe ohne eigene Wand sind, vermag man bei derartigen Injektionspräparaten nicht zu entscheiden. Nach dem Eindruck, den ich bei der Durchprüfung zahlreicher derartiger Bilder gewonnen habe, möchte ich als Lymphgefäße nur die Hauptzüge der mehr peripher gelegenen Gebilde, wie sie in der Fig. 1 abgebildet sind, ansprechen, während die zahlreichen kleinen Anastomosen zwischen diesen Hauptzügen sowohl in der Peripherie als auch durch die Papille hindurch vielleicht als Lymphspalten (in obigem Sinne) aufzufassen sind bzw. als Übergänge zu solchen.

Da in dem der Fig. 3 zugrunde liegenden Serienschnitt die Schnittebene nicht genau parallel der Oberfläche, sondern ein wenig schräg liegt, so zeigt der weiter links gelegene, nicht mehr abgebildete Teil des Schnittes Bilder aus dem Epithel dicht über den Spitzen der Papillen. Hier sehen wir an der Stelle jeder Papille isolierte, rundliche Farbkomplexe, die sich bei starker Vergrößerung (Leitz Ok. 4, Obj. 6) in engmaschige, aus zarten blauen Fädchen gebildete Netze von regelmässiger Form

auflösen. Die Abblendung des Gesichtsfeldes lässt sehr klar die charakteristische zellige Beschaffenheit des ganzen Gewebes, Zellkerne und Interzellularbrücken erkennen. Wir befinden uns also in der Stachel- oder Riffzellenschicht des Epithels, das feine blaue Netz ist entstanden durch Füllung der Interzellularspalten, in denen somit der periphere Anfang des Lymphgefäßsystems im Zahnfleisch liegt.

Zweifellos liegen die Verhältnisse im interpapillären Epithel entsprechend, doch ist es einleuchtend, dass gerade an der Spitze der Papillen, der Stelle des grössten Druckes bei der Injektion, in erster Linie ein Austritt des Farbstoffes aus den Lymphgefässen in die epithelialen Lymphwege erfolgen kann.

Derartige Lymphwege sind in der äusseren Hautdecke, der Epidermis, schon von Axel Key und Retzius injiziert worden, ferner verweise ich auf die auf S. 968 angeführte Darstellung von Bonnet (6, S. 439), der speziell darauf aufmerksam macht, dass Lymphbahnen der Epidermis am reichlichsten über den Papillenenden, spärlicher in der interpapillären Epidermis entwickelt seien.

Die gleichen Verhältnisse in einer Schleimhaut habe ich nunmehr durch meine Untersuchungen nachgewiesen.

Von den vorbeschriebenen, an jungen und älteren Hunden erhobenen Befunden weichen die Resultate bei den übrigen Tieren und beim neugeborenen Menschen nicht wesentlich ab. Beim Kaninchen fiel die relativ bedeutende Stärke der Lymphgefäße, ihre variköse Beschaffenheit und das knorrigte Aussehen auf.

Zum Schluss dieses Abschnittes möchte ich noch auf zwei Befunde anderer Forscher aufmerksam machen.

Zunächst gibt Sappey (36, S. 736) an, in den Papillen der äusseren Haut nicht nur zentrale Lymphgefäße, sondern auch von diesen ausgehende Äste injiziert zu haben, welche an der Oberfläche der Papillen ein sehr feines Netz bilden. Sappeys Angaben, die mehrfach bereits auf Widerspruch gestossen sind, konnte ich gleichfalls nicht bestätigen.

Ferner berichtet Teichmann (42, S. 73) von dem einzigen von ihm hinsichtlich der Lymphwege untersuchten Organ der Mundhöhle, der Zunge bzw. deren Papillen, dass die Papillae filiformes an der Basis einen aus Lymphkapillaren gebildeten Kranz besitzen,

von dem aus einzelne blindgeschlossene Gefäße in die Papillen hineinragen. Von diesem Kranz sind die Stämmchen der Blutkapillaren umgeben (vgl. meinen Befund auf S. 978). Das Verhalten der Lymphgefäße in den oberen Teilen sämtlicher Papillen hat Teichmann nicht ermitteln können. Wenn also, wie Teichmann meint, an der Basis der Papille die Blutgefäße zentral, die Lymphgefäße peripher liegen, während in den Papillen selbst die Blutgefäße der Oberfläche näher gelagert sein sollen, als die Lymphbahnen, so müsste eine nicht sehr wahrscheinliche Kreuzung beider Gefäßsysteme stattfinden. Sollten hier nicht unvollkommene Injektionsresultate, von denen Teichmann selbst spricht, zu einer irrümlichen Auffassung, die ja allerdings ihre Stütze in den unzweifelhaft feststehenden Lageverhältnissen in den Darmzotten findet, geführt haben? Ich verfüge über Schnitte einer Kaninchenzunge mit Blut- und Lymphgefäßinjektion, in denen die Blutkapillaren in den Papillen ebenso wie im Zahnfleisch von den Lymphkapillaren umgeben erscheinen.

Jedenfalls ist es mir bei keinem meiner sehr zahlreichen Präparate gelungen, zentrale Lymphgefäße in den Papillen der Schleimhaut des Alveolarfortsatzes zu injizieren.

Die Frage, ob das enorme Aufsaugungsvermögen der Mundschleimhaut, von dem Kölliker (21, S. 321) spricht, mit der von mir nachgewiesenen peripheren Lage der Hauptlymphwege in den Papillen eventuell in einen Zusammenhang zu bringen ist, sei hier nur aufgeworfen.

### **Über die Lymphbahnen der Zahnwurzelhaut (Periodontium),**

deren Beschreibung ich nunmehr folgen lasse, habe ich Angaben in der Literatur, ausser über ihr Vorhandensein, überhaupt nicht gefunden.

Die Darstellung möge beginnen an der dem Zahnhals zugewendeten Fläche des Zahnfleisches, welche die Verbindung der Wurzelhaut mit der Aussenfläche der Schleimhaut bildet. Während noch in die ringförmig den Zahn umgebende Übergangskante dieser Zahnhalsfläche in die eigentliche Oberfläche des Zahnfleisches eine Papille von ausserordentlicher



Länge mit mächtigen, aus der Tiefe aufstrebenden Blut- und Lymphkapillarverzweigungen, in der Art, wie in Fig. 1 und 2 dargestellt, emporsteigt, hört jede Papillenbildung an der Zahnhalsfläche des Zahnfleisches plötzlich, wie abgeschnitten, auf. Dementsprechend finden sich hier auch keine einzeln aufsteigenden Papillenschlingen, sondern ein sehr dichtes, bis an die Oberfläche der Schleimhaut reichendes Netz stärkerer Lymphgefäße, dessen Maschen mit denen des Blutgefäßsystems in diesem Bezirk durcheinander laufen. Möglicherweise ist die reiche Versorgung dieses Gebietes mit Lymphbahnen in Verbindung zu bringen mit der von v. Ebner (12, S. 273) beschriebenen Anhäufung von Lymphzellen daselbst.

Die lymphatische Struktur des eigentlichen Periodontium, vom Eingang der Alveolen bis zur Wurzelspitze, habe ich bei Hunden und Kaninchen an Serien von Längs-, Quer- und Schrägschnitten durch Zahnwurzeln nebst knöcherner Umgebung untersucht.

An einfachen Längsschnitten zeigen sich mehrere Parallelzüge auf kürzere oder längere Strecke längsgetroffener, mit einander anastomosierender und den Blutgefäßen an Stärke überlegener Lymphgefäße, welche mit den sehr reichlich injizierten, mächtigen Gefäßen des Knochens in Verbindung stehen. Ferner führen an der Wurzelspitze im Unterkiefer kräftige charakteristische Lymphgefäße die Lymphe den im *Canalis mandibulae* verlaufenden, schon früher (38, S. 887) von mir beschriebenen Lymphbahnen zu.

Wesentlich klarere Vorstellungen ergeben schon diejenigen Längsschnitte, welche als Tangentialschnitte einen Teil der Wurzelhaut in der Fläche treffen. Hier sehen wir am Eingang der Alveolen von dem tiefen Netz des Zahnfleisches und vom Knochenperiost her eine grössere Anzahl von Lymphgefäßen in geschweiftem Laufe in die Wurzelhaut übertreten und dort in einem dichten Netz im Umfange der ganzen Wurzelhaut zur Wurzelspitze hinziehen. Die Fäden des Netzes bequemen sich teils der Längsrichtung des Zahnes, wenigstens in gewissem Grade, an, teils laufen sie als quere, kräftige Anastomosen zwischen den Längsfäden. Ihre charakteristische Form, die fortwährenden Kaliberveränderungen, kurz hintereinander folgenden

Einschnürungen fallen neben den zwischen ihnen verlaufenden, meist an Stärke ihnen nachstehenden Blutgefässen besonders auf.

Wie nun ferner aus den schrägen Querschnitten durch die Zähne deutlich hervorgeht, bilden die eben erwähnten queren Anastomosen mehrere Reihen zirkulär verlaufender Gefässe, die durch fortwährende Biegungen, eckige Abknickungen, kurze abgehende Äste ihre lymphatische Natur beweisen. Somit wäre das allgemeine Bild der Lymphgefässverzweigung in der Wurzelhaut als das eines von den tiefsten Schichten des Zahnfleisches allseitig in die Alveole sich einsenkenden Trichters aufzufassen, dessen in der Wurzelhaut liegende Wände aus einem dichten Netz von Lymphkapillaren in mehreren miteinander anastomisierenden Lagen oder Schichten besteht.

Eine interessante Modifikation dieses Bildes bietet sich nun in Querschnitten, welche in der Höhe der Alveolenöffnung, also in dem Bezirk des sogenannten Ligamentum circulare (Kölliker), etwa durch die Grenze zwischen Zahnfleisch und Wurzelhaut gelegt sind.

Ein Ausschnitt aus einem dieser Serienschritte ist in Fig. 4 (Taf. XLVI) abgebildet. Rings wird die Wurzel von einem mehrreihigen Lymphgefässkranz, wie auch in der eigentlichen Wurzelhaut tiefer in der Alveole, umgeben. Aus dem Kranz steigen Gefässe zu lakunären Bildungen, vor allem aber zu rundlichen Gebilden, welche im Schnitt Traubenform zeigen, nach der Wurzeloberfläche hin an. Diese letzteren Schnittbilder lassen auf eine knäuelartige Form der getroffenen Gebilde schliessen, sodass wir in der Wurzelhaut demnach nicht nur Blut-, sondern auch Lymphgefässknäuel vorfinden würden. Die in Fig. 4 weniger scharf als in Fig. 6 umschriebenen Blutgefässendknäuel liegen der freien, nach der Zahnwurzel zu gerichteten Oberfläche der Wurzelhaut näher als die Endausbreitungen der Lymphgefässe. Da Papillen oder ähnliche Bildungen hier nicht vorhanden sind, so ist ein Vergleich zwischen diesem Befund und den abweichenden Ergebnissen in den Zahnfleischpapillen naturgemäss nicht angängig.

Mit den vorbeschriebenen Untersuchungen denke ich meine Aufgabe der genauen Feststellung der Lymphgefässverteilung im Zahnfleisch und der Zahnwurzelhaut erfüllt zu haben.

### Zusammenfassung.

#### 1. Lymphgefäße des Zahnfleisches.

a) Das Zahnfleisch ist von zwei ausserordentlich reich entwickelten Lymphgefässnetzen von einer im allgemeinen flächenhaften Ausbreitung, jedoch auch erheblichen Tiefenausdehnung, durchzogen.

Beide Netze stehen durch zahlreiche Kommunikationen, Netzausläufer, in Verbindung. In dünnen Zahnfleischpartieen liegen die Netze so dicht übereinander, dass sie kontinuierlich ineinander übergehen.

b) Das tiefere Netz, *Stratum profundum*, bildet in der Submucosa ein weites Maschenwerk gröberer Gefäße von stets wechselndem Kaliber. Klappen besitzende Lymphgefäße führen aus diesem Netz den Lymphstrom zentralwärts ab.

c) Das oberflächlichere Netz, *Stratum superficiale*, ist engmaschiger, besteht aus feineren Gefäßen mit stellenweise sehr starken lakunären Anschwellungen. Seine wellige Oberfläche liegt in der Hauptsache unterhalb des am weitesten nach der Peripherie zu gelegenen Blutkapillarnetzes am Fusse der Papillen (Teichmannsches Gesetz, vgl. S. 975).

d) Aus dem *Stratum superficiale* erheben sich körbchenartige Lymphkapillar-Aufbauten in die Papillen hinein, welche die Blutkapillarschlingen umgeben (Fig. 1, 2). Anastomosen quer durch die Papillen hindurch durchflechten auch die Blutgefässschlinge (Fig. 3).

Die periphere Lage der Hauptlymphbahnen in den Zahnfleischpapillen bedeutet eine anscheinend bisher einzig dastehende Ausnahme von dem unter c erwähnten Teichmannschen Gesetz.

e) Als am oberflächlichsten gelegene periphere Anfänge der Zahnfleischlymphbahnen wurden durch Anfüllung der Interzellularräume in der Stachel- oder Riffzellenschicht des Schleimhautepithels feine, regelmässige Netze über den Spitzen der Papillen bei starker Vergrößerung festgestellt.

#### 2. Lymphgefäße der Zahnwurzelhaut.

a) Die Zahnwurzelhaut ist von einem dichten Netz von Lymphkapillaren durchzogen, dessen Hauptfäden, kräftiger als die Blutgefäße, in der Längsrichtung der Wurzeln verlaufen und durch zahlreiche quere Anastomosen miteinander in Verbindung stehen.

Im Querschnitt zeigen sich Reihen zirkulär verlaufender Lymphkapillaren, mit häufigen lakunären Erweiterungen, von denen aus am Eingang der Alveolen knäuelartige Bildungen nach der der Zahnwurzel zu gelegenen Oberfläche der Wurzelhaut hin ansteigen, wobei sie jedoch mehr von dieser Oberfläche entfernt bleiben, als die Knäuel der Blutkapillaren (Fig. 4).

b) Die Lymphgefäße der Zahnwurzelhaut stehen durch zahlreiche Anastomosen in Verbindung:

- α) in erster Linie mit den benachbarten, den Knochen durchziehenden groben Lymphgefäßen,
- β) am Eingang der Alveole mit dem tiefen Lymphgefässnetz in der Submucosa des Zahnfleisches,
- γ) an der Wurzelspitze mit den die grösseren Zahnblutgefäße begleitenden Lymphbahnen (im Unterkiefer im Canalis mandibulae) und somit auch mit den Pulpalymphbahnen.

---

Obwohl nicht mehr zu meiner der Feststellung lymphatischer Verhältnisse gewidmeten Aufgabe gehörig, möchte ich auf Grund der gelegentlich der vorbeschriebenen Untersuchungen gewonnenen Ergebnisse als

**Beiträge zur Kenntnis der Blutgefässverteilung in der Zahnpulpa und Zahnwurzelhaut der Säugetiere** anhangsweise und hier nur kurz eine Reihe von Befunden vorbringen, die zum Teil bisher nicht bekannt oder beschrieben, zum Teil aber nicht einwandfrei bestätigt und daher angezweifelt worden sind.

Was zunächst die Zahnpulpa anlangt, so existiert über deren Blutgefässversorgung eine umfangreiche Literatur, die im einzelnen durchzugehen hier nicht meine Aufgabe sein kann. Ich erwähne nur die Arbeiten und Veröffentlichungen von Höhl (18), Walkhoff (45), Weil (48), Kölliker (21), v. Metnitz (28), v. Ebner (12), de Saran (37), und besonders Lepkowski (24, 25).

Bevor ich die wesentlichsten Punkte aus den Ergebnissen dieser Untersuchungen zu einer kurzen Orientierung über die Blutgefässverteilung der Zahnpulpa zusammenfasse, sei mir eine technische Vorbemerkung gestattet.

Meine Injektionen sind sämtlich mit Carminleim erfolgt. Im Gegensatz zu Lepkowski (24, S. 568) muss ich bekennen, dass trotz

mancher Misserfolge, die auch mir nicht erspart geblieben sind, die Carminleiminjektion, auf die ich schon wegen der notwendigen Doppelinjektion mit zweierlei Farben und der erforderlichen Verwendung der leichter flüssigen Berlinerblau Masse für die Lymphgefäße angewiesen war, sich im allgemeinen sehr bewährt hat, derart, dass ich trotz mancherlei durch meinen eigentlichen Untersuchungszweck, die Erforschung der Lymphgefäße, gebotener Schwierigkeiten und Rücksichten wirklich vollkommene Blutgefäßbilder mit Füllung auch der feinsten Kapillaren häufig erhielt.

Die Injektion erfolgte, wie ich bereits erwähnte, in der Regel von der Carotis externa oder communis, bei den kleineren Tieren auch von der Aorta ascendens aus.

Nach den bisherigen Untersuchungen erfolgt, wie ich aus der Literatur feststelle, die Zufuhr und Ableitung des Blutes in der Säugetierzahnpulpa durch die Arteriae bzw. Venae dentales. Eine bis zwei durch das Foramen apicale in den Wurzelkanal eintretende Arterien teilen sich in mehrere parallele Äste, die unter Abgabe von meist im rechten Winkel abgehenden Seitenästchen (Höhl) nach der Spitze der Pulpa zu verlaufen. Die seitlichen Ästchen teilen sich unter sehr stumpfen Winkeln dichotomisch. Diese Zweige geben nun wieder unter annähernd rechtem Winkel Reiserchen ab. Die Reiserchen bilden nach ihrer Aufteilung ein vorkapilläres Netz, aus dem dann an der Oberfläche der Pulpa zwischen den Odontoblasten ein sehr feines kapilläres Netz entsteht. Das von der Peripherie kommende Blut sammelt sich nach Passieren analoger venöser Netze und kurzer Stämmchen in weiten zentralen Hauptstämmen, die, jedenfalls in grösserer Zahl als die Arterien, den Zahn verlassen.

Auf folgende Punkte möchte ich nun auf Grund meiner Untersuchungsbefunde hinweisen:

a) Zunächst muss ich nach meinen Präparaten die häufig relativ sehr bedeutende Zahl der in die Wurzeln eintretenden bzw. dieselben verlassenden Gefäße schärfer, als dies bisher in der Literatur geschehen, hervorheben. In Längsschnittserien durch die Wurzeln sehe ich in einzelnen der das Foramen apicale enthaltenden Schnitte die im Foramen dicht zusammengedrängten Gefäße fächer- oder strahlenartig sich ausbreiten. In einem ca. 300  $\mu$  dicken Längsschnitt zähle ich etwa 16 solcher Stämmchen an einer einzelnen Molarwurzel.

Interessante Bilder bieten in Querschnittserien diejenigen Schnitte, welche das die Wurzelspitze umgebende Gewebe unmittelbar am Apex treffen, sodass man gewissermassen von unten oder oben in das Foramen apicale hineinsieht. In einem dieser Schnitte zähle ich bei einem unteren Caninus etwa 35 einzelne Blutgefäßquerschnitte. Ein Teil dieser Gefässchen war

in einem schrägen Querschnitt durch ein zirkuläres Gefäss zusammengefasst.

Die stärksten der die Pulpa verlassenden Gefässe scheinen mir in der Regel sich als die oben erwähnten Vasa dentalia fortzusetzen. Die bei weitem grösste Anzahl von allerdings meist weniger starken Gefässen biegt aber unmittelbar nach Austritt aus dem Foramen apicale seitlich aus und geht bogenförmig in die Gefässe der hier sehr massig entwickelten Wurzelhaut über. Ich bestätige damit einen von de Saran (37) erhobenen Befund, der nachträglich als pathologische Erscheinung aufgefasst und daher nicht als allgemein gültig anerkannt wurde, wenn ich auch nicht, wie de Saran, die Vasa dentalia auf die Stufe von Begleitgefässen der Zahnnerven herabsetzen will.

Selbst noch innerhalb des Wurzeloches, in dem Endabschnitt des Wurzelkanals, der nach Aufhören des Dentins nur noch im Cement verläuft, biegen bereits Gefässe, zum Teil in erheblicher Stärke, stumpf- oder aber auch rechtwinklig von den Pulpagefässen ab, um seitlich durch das Cement hindurch die Wurzelhaut zu erreichen. Ich verfüge über Querschnitte von Wurzeln, in welchen diese seitlich abführenden Gefässe in ihrer gesamten Länge getroffen sind, ein Beweis für ihre ziemlich rechtwinklige Abzweigung von den Pulpagefässen. Da die geschilderten Befunde in einer grösseren Anzahl von Schnitten wiederkehren, deren Serien verschiedenen Objekten in verschiedenem Alter entstammen, so dürfte denselben wohl allgemeinere Bedeutung zuzuerkennen sein.

Die Abzweigungen im Cement beginnen erst nahe der Wurzelspitze, in dem grössten der in dieser Hinsicht in Betracht kommenden Zähne, einem unteren Caninus, schätzungsweise etwa  $\frac{3}{4}$ —1 mm von der Spitze entfernt. Die Mehrzahl dieser Gefässe scheint, womit ich de Saran Recht gebe, nach buccal bzw. lingualwärts auszutreten.

Nicht in gleichem Umfange bestätigen kann ich dagegen die Angabe de Sarans, dass diese seitlich abbiegenden Gefässe sehr häufig weiter kronenwärts schon abbiegen, d. h. also auch das Dentin durchdringen. Derartiges habe ich nur in vereinzelt Fällen mit Sicherheit feststellen können, unter diesen einmal eine Durchsetzung des Dentins durch ca. sechs Gefässchen in einer Entfernung von noch etwa 1 mm von der Wurzelspitze, also in der äussersten Grenzpartie des Dentins.

Dass auch in das Cement von der Wurzelhaut her Blutgefässe eindringen, ein bisher von v. Ebner (12, S. 266) nur bei älteren Zähnen erhobener Befund, habe ich an Serienquerschnitten einer lateralen Milchbackzahnwurzel (Hunde-Unterkiefer), also bei einem jugendlichen Zahn, festgestellt. Hier war ca. 2 $\frac{1}{2}$  mm von der Spitze beginnend das Cement von konzentrisch bis an die dem Dentin anliegende Oberfläche verlaufenden Blutkapillaren reichlich durchsetzt. Anastomosen zwischen einzelnen der konzentrisch gerichteten Gefässchen im Cement sowie vereinzelt Knäuelbildung an der Cementoberfläche konnte ich beobachten.

b) Von besonderem Interesse scheint mir eine zweite Beobachtung zu sein, welche den Verzweigungstypus der Blutgefässkapillaren an der Oberfläche der Zahnpulpa betrifft (vgl. Fig. 5, Taf. XLVI). Wenn man bei Längsschnitten durch injizierte Zahnpulpen die oben (S. 985) erwähnte Zone des kapillären bezw. vorkapillären Gefässnetzes trifft, so erblickt man meist ein wirres Conglomerat feiner Fädchen, wie ein verfilztes Netz dünner Haare, regellos durcheinander liegen. Ein ganz anderes Aussehen gewinnt dieses Filarwerk bei Aufsicht auf die Oberfläche der Pulpa. Ich erreichte dies in solchen Längsschnitten, die fast tangential an der äusseren Pulpagrenze entlang, aber noch durch das Dentin hindurch, geführt wurden. Das Resultat habe ich in Fig. 5, Taf. XLVI möglichst naturgetreu nachzeichnen lassen.

Wir sehen unter einer durch feine Streifung erkennbaren Dentinschicht ein relativ sehr regelmässiges Maschenwerk die Oberfläche der Pulpa überziehen. Die Maschen sind von polygonaler oder rundlicher Gestalt. Da, wo mehrere Maschen zusammenstossen, finden sich lakunäre Erweiterungen der netzbildenden Gefässe. Die Unterschiede in Grösse und Form der Maschen sind, wenn auch vorhanden, so doch relativ gering. Bei verschiedener Einstellung des Mikroskops erkennt man mehrere Lagen, also eine gewisse Tiefenausdehnung des Netzes. Innerhalb jeder Kapillarmasche wird eine dergestalt von Blut umspülte grössere Gruppe von Odontoblastenzellen liegen (Vergrösserung nur 28:1). In der Tiefe sieht man die grösseren längsgerichteten Gefässe der Pulpa durch die Maschen des Netzes hindurchschimmern. Dieses Netzbild ist in ca. 10 Schnitten eines unteren Caninus (Hund)

enthalten, da bei der starken Wurzelkrümmung dieses Zahnes neben tieferen Schichten der Pulpa immer am Rande ein derart tangential getroffenes Oberflächenstück erscheint.

Da der vorgeschilderte Befund bisher noch nicht veröffentlicht zu sein scheint, so möchte ich ihn besonders hervorheben.

Zum Schluss bringe ich nun noch einige Befunde über die sehr komplizierte

### **Blutgefässverteilung in der Zahnwurzelhaut (Periodontium).**

(Vgl. Fig. 6 u. 7, Taf. XLVI.)

Nach den Literaturangaben (Boedecker [5], Dieulafoy-Herpin [11], v. Ebner [12], Lepkowsky [24], v. Metnitz [28], Preiswerk [33], Wedl [46]) ist die Wurzelhaut reichlich mit Blutgefässen versehen, welche mit den zur Zahnpulpa führenden Gefässen, den Gefässen des Knochens und der Gingiva in Zusammenhang stehen. Ausser diesen spärlichen, allgemein wiederkehrenden Angaben bringt nur Wedl einige spezielle Befunde:

Nahe der Wurzeloberfläche finden sich, nach Wedl, hier und da langgezogene Kapillarmaschen, welche gegen die Wurzelspitze und den Zahnals zu enger werden und teilweise Knäuelform zeigen. Letzteres wird von Lepkowski (24) bestritten. Ich werde den Befund Wedls jedoch als richtig bestätigen können.

In der Beschreibung meiner eigenen Ergebnisse möchte ich im Anschluss an meine schon erwähnten Feststellungen (S. 986) beginnen mit den Bildern, wie sie die Längsschnitte durch Zahnwurzel und umgebendes Gewebe, und zwar zunächst Tangential-schnitte, mit einer Oberflächenaufsicht der Wurzelhaut bieten.

Aus der Tiefe des Knochens ziehen zur Wurzelhaut starke Blutgefässe mit den Zahnpulpagefässen, teilweise von letzteren sich abspaltend. Sie lösen sich auf in ein dichtes Gewirr von Zweigen, welches allseitig die Wurzelhaut nach der Zahnkrone hin durchzieht, so dass die Zahnwurzel in dieses Geflecht eingebettet erscheint. Stärkere, meist ziemlich parallel gerichtete Längsgefässe in einigemassen regelmässigen Abständen werden miteinander durch zahllose, kreuz und quer verlaufende, meist schwächere Anastomosen zu einem Flechtwerk verbunden.

Auf den übrigen, mehr zentrale Teile der Wurzel enthaltenden Längsschnitten, erkennt man bereits, dass die Tiefen-



anordnung der Gefässe in der Wurzelhaut eine komplizierte, ihre Dichtigkeit eine ausserordentlich grosse ist. Während man im Allgemeinen ein engmaschiges Netzwerk die Breite der Wurzelhaut durchziehen sieht, erscheinen in vielen Schnitten längs getroffene Reihen von bis zu sieben Gefässen parallel der Wurzeloberfläche nebeneinander gelagert.

Beachtenswert für die Speisung der Wurzelhautgefässe ist, dass auch im Knochen in einer Entfernung von etwa Wurzelhautbreite voluminöse Gefässe in mehr oder weniger parallelen Zügen die Wurzelhaut begleiten, aus denen in häufig ziemlich regelmässigen Abständen kräftige Kommunikationen, im Schnitt wie Leitersprossen erscheinend, zu den Netzen der Wurzelhaut ziehen.

Eine Änderung in der Netzstruktur des Wurzelhautblutgefässsystems tritt nun in der Nähe der Öffnung der Alveole ein, da, wo die Wurzelhaut unter einer gewissen Verdickung in das Periost des Kieferknochens bzw. die tiefsten Schichten der Zahnfleisch-Submucosa überbiegt. Hier finden sich im Längsschnitt, in der Tiefe der Öffnung niedrig beginnend und nach dem Zahnals hin zu bedeutender Länge anwachsend, parallel verlaufende Kapillarschlingen, die aus einem dichten Fadengewirr von Blutgefässen in der Tiefe der verdickten Wurzelhaut gegen die Oberfläche derselben nach dem Zahn zu gerichtet aufsteigen. Die Eigentümlichkeit des Bildes liegt darin, dass die schliesslich zu mächtiger Länge ausgezogenen Schlingen kerzengerade nebeneinander wie die Pfähle einer Pallisadenwand, successive an Grösse zunehmend, stehen. Diese Schlingen finden sich, wie aus horizontalen Querschnitten ersichtlich, nicht im ganzen Umkreise einer Wurzel, sondern stets nur an den Approximalflächen der Zähne, niemals an den buccalen oder lingualen Seitenflächen oder zwischen den Wurzeln mehrwurzeliger Zähne. Da, wo das Zahnfleisch an den Zahnals angeheftet ist und die bereits erwähnte Zahnfleischtasche beginnt, hört die eigenartige Bildung langer Kapillarschlingen unvermittelt auf; ein regelloses, sehr dichtes Netz von Blutgefässen reicht bis dicht an die Zahnfleischoberfläche (vgl. S. 981).

In weit höherem Grade zeigt sich die Vielseitigkeit und Kompliziertheit der Blutgefässverteilung in der Wurzelhaut bei Betrachtung von horizontalen Querschnitten durch die letztere. Aus der grossen Zahl der sehr interessanten Bilder

habe ich einige mir besonders wichtig erscheinende in den Fig. 4, 6 und 7, Taf. XLVI gebracht.

Die Fig. 4 und 6 zeigen Teile von Horizontalschnitten noch oberhalb des Alveoleneingangs, von der Grenze des Zahnfleisches bezw. in der Höhe des Ligamentum circulare (s. S. 982).

Während wir in Fig. 4 neben einfacheren Bildungen bereits kompliziertere Blutgefäßverschlingungen erblicken, bringt die Fig. 6 isolierte eigentümliche rundliche Knäuel von Gefässen, gespeist von Zuflüssen aus der Tiefe des umgebenden Gewebes.

Diese gehören zu den von Wedl (46) bereits gefundenen und beschriebenen (Virchows Archiv Bd. 85, S. 175) Gefässknäueln, welche der genannte Forscher als Bildungen ähnlich den Glomeruli der Niere bezeichnet.

Die Knäuel fand ich hauptsächlich an den Approximalflächen der Zähne einzeln und in Haufen. In der Nähe der in Fig. 6 abgebildeten Stelle zähle ich in dem betr. Serienschnitt noch etwa 15 derartige ausgesprochene rundliche Knäuel.

Die Bindegewebsfaserbündel um diese Knäuel herum sind in mehreren Lagen deutlich zirkulär geordnet, während der von ihnen umschlossene Raum von kugelig oder ovoider Form, in welchem die roten Blutgefässknäuel liegen, sich in hellerem Farbenton von ihnen absetzt. So wird allerdings auch für mich in Übereinstimmung mit Wedl der Eindruck einer bindegewebigen Kapsel erweckt, in welche die Knäuel eingeschlossen sind. Derartige mehr oder weniger rundliche Knäuelbildungen fand ich ausser an der Zahnfleischgrenze bezw. dem Alveoleneingang noch an der Wurzelspitze, hier allerdings ohne deutlich erkennbare hohlkapselartige Bindegewebsanordnung, und zwar an Prämolaren- und Molarenzähnen des Unterkiefers.

Es erscheint mir nun zwar fraglich, ob die von mir abgebildeten „Glomeruli“ mit den von Wedl bei Hund, Katze, Hase, Meerschweinchen und Mensch gefundenen als völlig identisch zu betrachten sind, da letzterer dieselben in die Nähe der Alveolenwand bezw. sogar in die Buchten derselben verlegt und ihnen ovoide, selbst kegelförmige Gestalt zuschreibt, während meine meist kugeligen Knäuel der dem Zahn zugewendeten Oberfläche in der Regel, wie in Fig. 6, näher liegen. Wedls Knäuel könnten daher eventuell eher den noch zu beschreibenden, in Fig. 7 abgebildeten, allerdings mit den Glomeruli der Niere kaum vergleichbaren Formen an die Seite zu stellen sein, zumal die Beschreibung Wedls von den Verbindungen seiner Gefässknäuel untereinander und mit den Knochengefässen mehr noch auf die in Fig. 7 wiedergegebenen Gebilde, als auf die eben von mir behandelten „Glomeruli“,

passt. Wie dem auch sei, jedenfalls kann ich nunmehr die von Wedl leider nicht durch Abbildungen belegte und daher in der Folge angezweifelte Angabe, dass solche ausgesprochenen Knäuelbildungen (und zwar in noch prägnanterer als der von Wedl beschriebenen Form) wirklich existieren, hiermit durch Abbildung eines eigenen Präparates festlegen. Wenn Lepkowski (24, S. 578) bei sehr eingehenden Untersuchungen an embryonalen Zähnen niemals solche oder ähnliche Bildungen hat entdecken können und daher die Richtigkeit des Wedlschen Befundes bestreitet sowie dessen Erklärung für die Funktion dieser Knäuel (s. S. 994) demgemäss verwirft, so dürfte das Fehlen solcher Knäuel an embryonalen Zähnen, was ich Lepkowski auch nach meinen zahlreichen Untersuchungen als richtig bestätigen kann, vielleicht dadurch zu erklären sein, dass diese nach Wedl als elastische Apparate beim Kauakt funktionierenden Gebilde erst in einem späteren Entwicklungsstadium sich ausbilden und daher bei embryonalen Zähnen wohl fehlen können.

Schreitet man nun in der Durchsicht der Serienquerschnitte nach der Wurzelspitze zu fort, so bieten ein gänzlich von dem vorgeschilderten abweichendes Bild die Schnitte aus der Zone etwa vom Alveoleneingang bis zu etwa  $\frac{1}{4}$  der Wurzellänge nach dem Apex zu. Es ist dies die bereits bei der Beschreibung der Längsschnitte erwähnten Zone der pallisadenartigen Schlingen, (vgl. S. 989) im wesentlichen im Bereich etwa der tieferen Partie des Ligamentum circulare. Wir sehen hier in der stark verdickten Wurzelhaut an den Approximalflächen der Zähne auch im Querschnitt in erheblicher Ausbreitung das wirre Fadengeflecht langgezogener feiner Gefässe, von denen meist drei parallel nebeneinander liegen. Noch aus bedeutender Tiefe heraus ordnen sich diese wirren Fäden zu schmalen, enggedrängt nebeneinander stehenden Kapillarmaschen von bedeutender Länge, die einigermaßen konzentrisch der Oberfläche der Wurzelhaut zustreben. Die längsten Schlingen befinden sich in der Mitte der Approximalfläche der Zähne, während sie nach buccal- bzw. lingualwärts allmählich niedriger werden, um schliesslich, ganz auf der Seitenfläche der betreffenden Zähne angelangt, in schräge Knäuelbildungen überzugehen. Dass die Länge der Pallisaden-schlingen auch in Richtung auf die Wurzelspitze zu allmählich abnimmt, erwähnte ich bereits (S. 989).

Beachtung verdienen nun in dieser Zone eigenartige Gefässbildungen, die ich als besondere kleine Kapillarkreislaufsysteme innerhalb des Wurzelhautblutgefässsystems, ähnlich den oben beschriebenen „Glomeruli“, betrachten und als Neben-

schliessungen bezeichnen möchte. Ein Blick auf die Abbildung 7, dem Übergang von der Approximal- zur Buccalfäche aus einem schrägen Serienquerschnitt eines dritten unteren Prämolaren (Hund) entnommen, wird die schwierige Beschreibung der Gefässverhältnisse erleichtern. An einem Stamm von Zirkulargefässen in der schon erwähnten Dreizahl hängen nach der Oberfläche der Wurzelhaut zu mehrere Gruppen von Kapillarschlingen, die hier, fast schon auf der Buccalseite des Zahnes, nicht mehr gerade, schmal und langgestreckt („palliasadenartig“), sondern verbreitert und unregelmässiger erscheinen. An die Zirkulargefässe, die, wie an andern Stellen ersichtlich, selbständige Zuflüsse vom Knochen her erhalten, sind angeschlossen nach der knöchernen Alveolenwand zu gelegene, feine Systeme von stark ovoider oder unregelmässiger Form mit deutlichen zu- und abführenden Gefässen. Die seitliche Ausbreitung der Systeme innerhalb der Wurzelhaut erfolgt ohne jede Rücksicht auf den Verlauf der Wurzelhautfasern. Bildungen, die eine Erklärung für diese Blutgefässanordnungen abgeben könnten, wie z. B. Drüsen, Fettansammlungen, sind selbst unter Zuhilfenahme stärkster Vergrösserungen nicht zu ermitteln.

Über diesen Gebilden erscheint in Abbildung 7 die Compacta des Kieferknochens mit feinen Gefässen, an die sich dann weiter nach oben im Schnitt (in der Abbildung nicht mehr ersichtlich) das an seiner dickfaserigen bindegewebigen Grundlage kenntliche Periost und das Zahnfleisch anschliessen; unterhalb der Wurzelhaut sehen wir im Bilde die unter dem Mikroskop seidenartig glänzende feine Schraffierung des Dentins.

Mustert man die weiteren Wurzelhautquerschnitte bis zur Wurzelspitze in den verschiedensten Serien durch, so erkennt man, abgesehen von der grossen Mannigfaltigkeit der Anordnung in den einzelnen Zonen und dem enormen Reichtum an Gefässen, als Typus in allen Teilen peripher gelegene Gefässstämme, von denen sowohl einfache und mannigfach gewundene Schlingen wie auch wirkliche Knäuel zur Oberfläche der Wurzelhaut zentralwärts ziehen.

Nahe dem Ausgang der Alveole sowie in der Nähe der Wurzelspitze prävaliert der Knäueltyp in mehr oder minder ausgesprochener Form, während in der dazwischen liegenden Region einfachere Schlingen bis zu rein netzmaschenartigen

Gefäßbildern die Oberhand haben. In den Übergängen zwischen den genannten drei Zonen liegen vielfach Knäuel isoliert in ziemlich regelmässigen Abständen und durch Guirlanden feiner Gefäße verbunden.

Der wechselvolle Verlauf der Gefäße zeitigt auch sonst eigenartige und bei der vorzüglich gelungenen Injektion klare und schöne Bilder, besonders in den etwas schräger gerichteten Querschnitten, von denen ich einzelne hervorheben möchte.

Oft sieht man in ebenso regelmässigen Abständen voneinander, wie die vorerwähnten Knäuel, im Schnitt einzelne kurze Bündel von drei bis fünf starken Gefässen, die hier stabartig gekreuzt, dort mehr miteinander verknotet, bald parallel längs nebeneinander gelagert, bald quergeschnitten zu einer fest geschlossenen Gruppe vereint erscheinen. Stets werden die Bündel oder Gruppen von einem zierlichen Rankenwerk feiner Gefässchen unwunden.

Die stärksten Gefäße dieser Gruppen werden mit den in den Tangential-schnitten der Wurzelhaut (s. S. 988) besonders hervortretenden Längsstämmen identisch, die Lagerung der Gruppen in regelmässigen Abständen bedingt sein durch den mikroskopischen Bau der Wurzelhaut, längs verlaufende Bündel straffer Bindegewebsfasern mit einem mehr lockeren interstitiellen Gewebe, in welchem dann diese Längsgefäße liegen.

In der Mittelzone der Wurzelhaut zeigen sich häufig in den Querschnitten Zirkulärgefäße hin und wieder um die halbe Wurzel herumlaufend, und zwar meist parallele Gefäße bis zu fünf Reihen nebeneinander, dann aber auch ein einziges stärkeres Gefäß mit einem Querdurchmesser von der halben Dicke der Wurzelhaut.

Vielfache und kräftige Anastomosen ziehen bei mehrwurzeligen Zähnen zwischen den einzelnen Wurzelperiodontien durch die interalveolären Knochenpartien (Wurzelscheidewände) hin und her.

Zum Schluss sei auch noch aus den Querschnittbildern der für die Frage der Blutz- und -abfuhr des Wurzelhautgefässsystems wichtige Befund verzeichnet, dass sämtliche beschriebenen Gebilde, Knäuel, Zirkulärgefäße, Gefässbündel usw. direkte Zuflüsse von den benachbarten Knochengefässen erhalten. Entsprechend den die Wurzelhaut in der Längsrichtung begleitenden Knochengefässen (s. S. 989) mit den leiterprossenartigen Kommunikationen zur Wurzelhaut hin finden sich in den Querschnitten eine Strecke weit zirkulär um die Wurzeln in einem gewissen Abstände verlaufende starke Gefäße, welche strahlenförmig-konzentrisch Äste zu den Blutgefässgebilden der

Wurzelhaut senden. Es wird demnach wohl jede Wurzel von einem die hauptsächlichste Blutversorgung übernehmenden Gefäßsystem im Knochen umgeben, während den Verbindungen der Wurzelhautgefäße mit den zur Pulpa führenden Gefäßen an der Wurzelspitze sowie mit den Zahnfleischgefäßen am Eingang der Alveole nur eine accessorische Bedeutung für die Blutversorgung der Wurzelhaut zugesprochen werden kann. Das Blutgefäßsystem der Wurzelhaut dürfte somit vielleicht als eine Art Divertikel des ungeheuer reich verzweigten Kieferknochen-Systems aufzufassen sein.

Die Anordnung und Lage der komplizierten Blutgefäßgebilde in bestimmten Zonen der Wurzelhaut legt den Gedanken nahe, diesen Gebilden eine mit der physiologischen Funktion der Wurzelhaut in Verbindung zu bringende funktionelle Bedeutung zuzusprechen. Wir finden die eigentümlichen Ausbauten des Gefäßsystems, wie „Glomeruli“, die „Nebenschliessungen“ und ferner die „Pallisadenschlingen“ an derjenigen Stelle, an welcher der beim Kauen niedergedrückte Zahn augenscheinlich den bemerkbarsten Druck auf das umgebende Knochengewebe ausübt, nämlich an und über dem Eingang der Alveole, Knäuelbildungen ferner noch an der Wurzelspitze, dem Centrum der auf den Zahn wirkenden Druckkräfte. Ob die beobachtete Lage der genannten Knäuelbildungen im Umkreis eines Zahnes bzw. der Wurzel im Unterkiefer hauptsächlich an den Approximalfächen und buccalwärts ebenfalls einem an diesen Stellen besonders intensiven Druck entspricht, vermag ich hinsichtlich der Artikulationsverhältnisse des Hundgebisses nicht bestimmt zu entscheiden. Jedenfalls aber neige ich der Auffassung zu, dass die sämtlichen komplizierten Verzweigungen der Blutbahn Apparate darstellen, die neben trophischen Funktionen zur Ausgleichung und Abschwächung des beim Kauen auf den Zahn ausgeübten Druckes dienen sollen, vielleicht dadurch, dass sie beim Niederdruck des Zahnes sich unter Leistung einer Art hydraulischen Bremswiderstandes entleeren, beim Aufhören des Kaudruckes sich wieder mit Blut füllen und so den Zahn in seine Ruhestellung heben, also die Tätigkeit der Wurzelhautfasern unterstützen. Wedl hatte daher wohl ein Recht, seine „Glomeruli“ in bezug auf ihre mechanische Funktion mit Sprungfedern zu vergleichen.

Hiermit bringe ich meine zusammenhängenden Untersuchungen über die Lymphgefäße des Zahnfleisches und der Zähne zum vorläufigen Abschluss.

Ich habe in den makroskopischen Teilen I und III bearbeitet:

Lymphgefäße und regionäre Lymphdrüsen bei Vertretern folgender Säugetierordnungen:

Primaten (Mensch, Affe)

Carnivora (Canis fam.)

Rodentia (Lepus)

Artiodactyla rum. (Cervus u. Ovis),

in den mikroskopischen Teilen II und IV:

die feinere Verteilung der Lymphgefäße im Zahnfleisch und in der Zahnwurzelhaut der Säugetiere (vgl. hierzu S. 965—984), den Nachweis der Existenz von Lymphgefäßen in der Zahnpulpa nebst den abführenden Gefäßen.

Im Anhang zu Teil IV habe ich einige mir interessant erscheinende Befunde betreffend die Blutgefäßverteilung in der Zahnpulpa und Zahnwurzelhaut beschrieben und zwar:

ein regelmässiges Oberflächennetz der Pulpa (Taf. XLVI, Fig. 5),

Blutversorgung der Pulpa und Wurzelhaut nebst den Verbindungen zwischen den Gefäßsystemen der beiden Zahngewebe, eigentümlich komplizierte Anordnung der Blutkapillaren in der Zahnwurzelhaut (Gefäßknäuel, „Pallisadenschlingen“, „Nebenschliessungen“ u. a., Taf. XLVI, Fig. 6 und 7).

Zum Schluss möchte ich auch an dieser Stelle meinem hochverehrten Lehrer, Herrn Geheimrat Waldeyer, in dessen Institut ich seit mehreren Jahren meine Untersuchungen ausführen durfte, für das Interesse, das er auch dieser Arbeit entgegengebracht hat, sowie Herrn Privatdozenten Dr. Bartels, Volontär-Assistenten an der anatomischen Anstalt, für die mir zuteil gewordene technische Unterweisung, die vielfachen Anregungen und die kritische Beurteilung meiner Präparate meinen verbindlichsten Dank abstatten.

Berlin, im April 1909.

---

### Literaturverzeichnis.

1. Bartels, P.: Über den Verlauf der Lymphgefäße der Schilddrüse bei Säugetieren und beim Menschen Anat. Hefte, I. Abt., Bd. XVI, 1901, Heft 51, S. 335 ff.
2. Derselbe: Bemerkungen über die Behandlung und Aufbewahrung nach Gerotas Methode hergestellter Lymphgefäß - Injektions - Präparate. Anatom. Anzeiger, Bd. XXV, 1904, S. 282 ff.
3. Derselbe: Über die Lymphgefäße des Pankreas, II. Archiv f. Anat. u. Physiologie, Anatom. Abt., Jahrg. 1906, S. 250—287.
4. Derselbe: Modifikation der sogenannten Rekordspritze für anatomische Injektionen, speziell für Lymphgefäßinjektionen. Anatom. Anz., 1907, Bd. 30, Nr. 24, S. 613.
5. Boedeker, C. F. W.: Anatomie und Pathologie der Zähne. Wien 1899.
6. Bonnet: Die Haut in: Ellenberger, W.: Handbuch der vergleichenden Histologie und Physiologie der Haussäugetiere I, 2. 1. Aufl., Berlin 1887.
7. Bruhns, D.: Über die Lymphgefäße der weiblichen Genitalien nebst einigen Bemerkungen über die Topographie der Leistendrüsen. Archiv f. Anat. u. Physiol., Anat. Abt., 1898.
8. Cunéo und Delamare: Note sur l'histologie des lymphatiques de l'estomac. C. R. de la Soc. de Biol., Mai 1900. Journal de l'Anat. et de la Phys., 1900, S. 397.
9. Davison, A.: The lymph-system in the extremities of the Cat. Anatom. Anzeiger 1903, Bd. 22, S. 125—128.
10. Delamare, G.: Anatomie générale du système lymphatique. Traité d'anatom. hum. p. Poirier et Charpy. II. 4. Paris 1902.
11. Dieulafoy und Herpin: Anatomie de la bouche et des dents. Traité de Stomatologie par Gaillard et Nogué, Paris 1909.
12. v. Ebner, V.: Histologie der Zähne mit Einschluss der Histogenese. Handb. d. Zahnheilkunde, herausgegeben von Dr. J. Scheff. Wien 1908. S. 240 ff.
13. Ellenberger, W. und H. Baum: Handbuch der vergleichenden Anatomie der Haustiere. 12. Aufl. Berlin 1908, S. 763 ff.
14. Dieselben: Systematische und topographische Anatomie des Hundes. Berlin 1891.
15. Gerota, D.: Zur Technik der Lymphgefäßinjektion. Anatomischer Anzeiger 1896, Bd. XII, Nr. 8, S. 216.
16. Gurlt: Handbuch der vergleichenden Anatomie der Haussäugetiere. 4. Aufl., Berlin 1860, S. 625—641.
17. Haug, R.: Die gebräuchlichsten Entkalkungsmethoden. Zeitschr. f. wissenschaftl. Mikroskopie 1891, Bd. VIII, Heft 1, S. 8 ff.
18. Hoehl, E.: Beiträge zur Histologie der Pulpa und des Dentins. Archiv f. Anatom. und Physiologie 1896.
19. Hoggan, G. und F.: On the minute structure and relationship of the lymphatics of mammalian skin and the ultimate distribution of nerves



- to the epidermic and subepidermic lymphatics. Proceedings of the Royal Soc., Teil 26, Nr. 182, 1877.
20. Klein, E.: On the lymphatic system of the skin and the mucous membrane. 1879.
  21. Kölliker, A.: Handbuch der Gewebelehre des Menschen. Leipzig 1889.
  22. Krause, W.: Die Anatomie des Kaninchens in topographischer und operativer Hinsicht. 2. Aufl. Leipzig 1884.
  23. Leisering, Müller und Ellenberger: Handbuch der vergleichenden Anatomie der Haussäugetiere. Berlin 1903, S. 710—719.
  24. Lepkowski, W.: Über die Gefäßverteilung in den Zähnen von Säugetieren. Anatom. Hefte, I. Abt., Heft 26 (Bd. VIII, Heft 3). 1897.
  25. Derselbe: Die Verteilung der Gefäße in den Zähnen des Menschen. Anatom. Hefte, I. Abt., Heft 54 (Bd. XVII, Heft 1). 1901.
  26. Martin, P.: Lehrbuch der Anatomie der Haustiere, Bd. II. Stuttgart 1904. S. 929 ff.
  27. Mascagni, P.: Vasorum lymphaticorum corporis humani historia et iconographia. 1785.
  28. v. Metnitz, J.: Lehrbuch der Zahnheilkunde, 3. Aufl., Berlin-Wien 1903.
  29. Most, A.: Die Topographie des Lymphgefäßapparates des Kopfes und des Halses. Berlin 1906.
  30. Derselbe: Die Topographie der für die Infektionswege der Lungentuberkulose massgebenden Lymphbahnen. VI. Internat. Tuberkulose-Konferenz, Wien 1907.
  31. Neumann, J.: Zur Kenntnis der Lymphgefäße der Haut des Menschen und der Säugetiere. Wien 1873.
  32. Poirier und Charpy: Traité d'anatomie humaine, T. II und V, 1909.
  33. Preiswerk, G.: Lehrbuch und Atlas der Zahnheilkunde, 2. Aufl., München 1908.
  34. Ranvier, M. L.: Étude morphologique des capillaires lymphatiques des Mammifères. Comptes rendus de l'Académie des sciences. Paris 1895. T. 121, S. 856 ff.
  35. Sappey: Description et iconographie des vaisseaux lymphatiques considérées chez l'homme et les vertébrés. Paris 1885.
  36. Derselbe: Traité d'anatomie. Paris 1888.
  37. de Saran, A.: Vaisseaux sanguines des racines dentaires. Gaz. méd. de Paris 1880, N. 48, S. 736.
  38. Schweitzer, G.: Über die Lymphgefäße des Zahnfleisches und der Zähne beim Menschen und bei Säugetieren I, II. Archiv f. mikr. Anatomie und Entwicklungsgeschichte, Bd. 69, 1907. S. 807 ff.
  39. Spalteholz, W.: Verteilung der Blutgefäße in der Haut des Menschen. Arch. f. Anat. u. Phys., 1893, Anat. Abt., S. 1—54.
  40. Stahr, H.: Die Zahl und Lage der submaxillaren und submentalenen Lymphdrüsen vom topographischen und allgemein anatom. Standpunkte. Arch. f. Anatom. u. Physiol., Anat. Abt., 1898.
  41. Stricker: Handbuch der Gewebelehre Leipzig, 1871.

42. Teichmann, L.: Das Saugadersystem vom anatomischen Standpunkt. Leipzig 1861.
43. Unna, P.: Untersuchungen über die Lymph- und Blutgefäße der äusseren Haut. Arch. f. mikr. Anat., Bd. 72, 1908, S. 161.
44. Walker, G.: Über die Lymphgefäße der Prostata beim Hunde. Arch. f. Anat. u. Phys., Anat. Abt., 1899, S. 1—10.
45. Walkhoff, O.: Die normale Histologie menschl. Zähne, 1901, S. 128.
46. Wedl, C.: Über Gefässknäuel im Zahnperiost. Virchows Archiv, Bd. 85, 1881, S. 175.
47. Derselbe: Pathologie der Zähne, 2. Aufl., bearb. von v. Metnitz — v. Wunschheim, Bd. 1, Leipzig 1901.
48. Weil, L. A.: Zur Histologie der Zahnpulpa. Deutsche Monatsschr. f. Zahnheilkunde. 1887, S. 335, 403 und 1888, S. 10.
49. Partsch, C.: Erkrankungen der Zähne und der Lymphdrüsen. Odont. Bl. 1899, Nr. 3, und: Ein Beitrag zur Klinik der Zahnkrankheiten. Österr. Zeitschr. f. Stomatologie 1903, Heft 9.

### Erklärung der Abbildungen auf Tafel XLVI.

- Fig. 1. Lymphgefässkörbchen in den längsgeschnittenen Papillen des Zahnfleisches. ca. acht Wochen alter Hund, Kamm des Alveolarfortsatzes zwischen zwei Milchprämolaren des Unterkiefers. Serienschnitt 200  $\mu$  dick. Blutgefässinjektion mit Karminleim von der A. carotis comm. aus. Leitz Oc. 3, Obj. 3. Vergr.: 115 : 1.
- Fig. 2. Desgl. Blutgefässinjektion in den Papillen besser erhalten. Im übrigen wie bei Fig. 1.
- Fig. 3. Schräger Querschnitt durch die Spitzen von Zahnfleischpapillen dicht oberhalb der Umbiegungsstelle der Blutkapillarschlingen. Die rot injizierten Blutkapillarschlingen von den blau injizierten Lymphbahnen peripher umgeben und durchflochten. Ausgewachsener Hund. Gegend des ersten Molaren im Unterkiefer. Serienschnitt 200  $\mu$ . Zeiss Oc. 2, Obj. D. Vergr.: 220 : 1.
- Fig. 4. Lymphgefäße in der Zahnwurzelhaut. Querschnitt durch die Gegend des Überganges vom Zahnfleisch in die Wurzelhaut. (Ligam. circulare.) Lakunäre und knäuelartige Lymphkapillarbildungen. Blutgefässknäuel. Serienschnitt 200  $\mu$ . Leitz Oc. 3, Obj. 3. Vergr.: 115 : 1.
- Fig. 5. Regelmässiges Maschenwerk von Blutkapillaren an der Oberfläche der Zahnpulpa. Caninus (Unterkiefer) eines ausgewachsenen Hundes. Rasiermesser-Tangentialschnitt durch das Dentin dicht an der Pulpenoberfläche. In der Tiefe unterhalb des Netzes scheinen die stärkeren Längsgefäße der Pulpa durch. Zeiss Oc. 4, Obj. a 2. Vergr.: 28 : 1.

Fig. 6. Blutgefäßknäuel („Glomerulus“) in einer von zirkulär angeordneten Bindegewebsfasern gebildeten Kapsel. Querschnitt durch tiefste Partien des Zahnhalses nahe Eingang der knöchernen Alveole. Auch einzelne Lymphgefäße getroffen. Milchprämolar im Unterkiefer eines ca. acht Wochen alten Hundes. Serienschritt  $200\ \mu$  dick. Leitz Oc. 3, Obj. 3. Vergr.: 115 : 1.

Fig. 7. Reiche Blutgefäßverzweigungen in der Wurzelhaut. Zirkuläre Gefäße. Nach der Wurzel zu Kapillarschlingen, nach der knöchernen Alveolenwand hin besondere kleine Kreislaufsysteme, als „Nebenschliessungen“ bezeichnet. Schräger Querschnitt, unterer dritter Prämolar eines ausgewachsenen Hundes. Stelle des Übergangs von approximaler nach bukkaler Fläche der Wurzel. Rasiermesser-Serienschritt ca.  $200\text{--}300\ \mu$  dick. Zeiss Oc. 2, Obj. A. Vergr.: 56 : 1.

Sämtliche Figuren sind, ebenso wie die Textabbildungen, von Herrn Ew. H. Rübssamen möglichst naturgetreu mit grösster Sorgfalt gezeichnet. Ich möchte ihm auch an dieser Stelle hierfür meinen wärmsten Dank sagen.

---

## Mitochondrien, Chondriomiten und Faserepithel der Tricladen.

Von

Prof. A. Korotneff, Direktor der Zool. Station in-Villafranca.

---

Hierzu Tafel XLVII und XLVIII.

---

### I.

Es bleibt noch viel zu wünschen übrig, um die Histogenie des Muskelgewebes zu erklären und die Rolle, die dabei die Mitochondrien und Chondriomiten spielen. Zufälligerweise fand ich, dass die Tricladen des Baicalsees mir ein prächtiges, sozusagen phylogenetisches Material in dem erwähnten Sinne gaben. Durch die Ausbildung der Muskeln und überhaupt ihrer Faden- und Faserstruktur wird manches in dieser Hinsicht ergänzt. Voraus möchte ich aber sagen, dass der systematische Teil, der mir als Gegenstand einer Monographie dienen soll, jetzt ohne besondere Beachtung bleiben wird.

Wie bekannt, ist die Muskulatur der Tricladen schematisch folgende: innerlich, direkt an der Basalmembran anliegend, befindet sich die Ringmuskulatur, die gewöhnlich schwach ausgeprägt ist, dann kommt die in Bündeln vereinigte Längsmuskulatur vor. Endlich handelt es sich weiter um diagonale Muskelfasern und grösstenteils starke dorso-ventrale Muskeln, die an ihren beiden Enden, peripherisch in der Richtung des Rückens und des Bauches, also neben der Basalmembran, dichotomisch verzweigt oder verschieden verteilt sind. Bei einigen Tricladen dringen die dorso-ventralen Muskeln durch die Basalmembran in das Epithel hinein (Fig. 16, mf. dv.). Es gibt noch wohl andere, im Körper der Tricladen vorkommende Muskeln, die aber einen ganz lokalen Charakter besitzen und die ich unbeachtet lassen möchte.

Histogenetisch sind die dorso-ventralen Muskeln von den übrigen sehr verschieden; wenn die gewöhnlichen Muskeln ihren definitiven Charakter schon längst bekommen haben und aus besonders gut entwickelten Fasern bestehen, befinden sich oft die

dorso-ventralen in *statu nascendi*, da beständig neue und neue Muskelfibrillen sich bilden und in allen Entwicklungsstufen gesehen werden können. Als Anfang der Myohistogenie der dorso-ventralen Muskeln ist hier ein Syncytium vorhanden, das bei der Ausbildung der Muskelfasern überhaupt schon früher beobachtet war; nämlich Godlewski<sup>1)</sup> hat ganz dieselbe Erscheinung am Herzen des Kaninchenembryos gesehen, wo es sich auch um ein Syncytium handelt; so ein Syncytium kommt an verschiedenen Punkten der Muskelschicht der Tricladen vor (Fig. 1, 6, Plm.), das gewöhnlich aber dort zu suchen ist, wo die dorso-ventralen Fasern in der Richtung der Oberfläche sich teilen, kreuzen und sozusagen ein Gewölbe aus Fasern bilden. Wie gesagt, es kann wohl sein, dass so ein Syncytium auch zwischen den schon entstandenen Myoblasten angelegt wird (Fig. 5). Morphologisch ist es ein embryonales, plasmareiches Gewebe, in dem grobkörnige Zellkerne zerstreut sind. Das Gewebe ist vakuolenreich, bildet Maschen und besitzt ganz besondere Granulationen von verschiedener Form und Grösse, die ich nicht anders als Mitochondrien bezeichnen kann; grösstenteils sind es Körner und Kügelchen, die in Reihen, fingerförmig angeordnet sind und sich distal beständig verkleinern (Fig. 1, Mt.). Die Kügelchen, die die Reihe anfangen, bestehen aus festen, sich stark färbenden Konkrementen, die auseinander gehen können und sich perlenartig verteilen (Fig. 1 und 5, Mt.). Die Form der Mitochondrien ist nach der Spezies sehr verschieden: so kommt es vor, dass in der Nähe des Zellkernes ganz besondere in Gruppen vereinigte Stücke entstehen (Fig. 3 und 6, Mt.), die aber wieder in einzelne Körner zerfallen oder Kugelkonglomerate bilden (Fig. 13, Mt.). Mit den Zellkernen haben die Mitochondrien nichts zu tun; es sind Plasma- und jedenfalls nicht Kernbildungen, wie es schon von Meves<sup>2)</sup> und Duesberg<sup>3)</sup> genügend erklärt wurde.

Das ebengesagte repräsentiert die erste Stufe der Mitochondrienbildung und -entstehung; die zweite Stufe besteht in

<sup>1)</sup> Emil Godlewski jun. aus Krakau: Die Entwicklung des Skelett- und Herzmuskelgewebes der Säugetiere. Arch. f. mikros. Anat., Bd. 60. 1902.

<sup>2)</sup> Fr. Meves in Kiel: Die Chondriosomen als Träger erblicher Anlagen. Cytologische Studien an Hühnerembryonen. Arch. f. mikr. Anat., Bd. 72.

<sup>3)</sup> J. Duesberg: Der Mitochondrial-Apparat in den Zellen der Wirbeltiere und Wirbellosen. Arch. f. mikr. Anat., Bd. 71.

der Organisierung des Syncytiums, oder anders gesagt in einer Ausbildung oder einem Zerfallen des Syncytiums in einzelne Zellen (Fig. 2). Zu gleicher Zeit bekommen die Mitochondrien im Syncytium oft einen besonderen Charakter: sie werden aus dem Syncytium abgesondert, bilden selbständige Depots oder Anhäufungen von Mitochondrienkörnern; diese Depots, oder besser gesagt, ihre Körner, verändern sich in folgender Weise: sie ziehen sich aus und bilden länglich ausgezogene, spindelförmige Körperchen, die sich zusammenballen und oft wie von einer aus denselben Körperchen bestehenden Scheide umgeben werden (Fig. 8). Bald kommen diese Mitochondrienanhäufungen in einen direkten Kontakt mit den aus dem Syncytium entstandenen Myoblasten. In dieser Weise sehen wir, dass den einzelnen Zellen Konglomerate von solchen Chondriomiten (nächste Stufe der Mitochondrienumwandlung) aufsitzen und sich schliesslich im Plasma verteilen (Fig. 4, 7, 8, 9). Bald wird jeder Myoblast von Chondriomiten durchsetzt (Fig. 4); sie scheinen von einer Stelle, wo sie sich angehäuft haben, auszustrahlen (Fig. 9, Chm.). Sind die Myoblasten einmal von den Chondriomiten ausgefüllt, so bekommen sie eine besondere Disposition: die Zellen liegen zwischen den Muskelfasern und bilden parallele Reihen, in die die neuen Muskelfasern sich hineinschieben (Fig. 5). Zu gleicher Zeit fängt das Zellplasma eines jeden Myoblastes an sich zu verändern: es vakuolisiert sich, bekommt sozusagen längliche Räume oder Gänge (Fig. 7, 12 und 13), in denen die Chondriomiten liegen; dabei wird das Plasma faserig und zerfällt in Fibrillen, die blass und schwach lichtbrechend erscheinen (Fig. 12, 13, mbl.). Bald werden die Chondriomiten dicker und erscheinen an Querschnitten als runde Körper, die von einem hellen Hof umgeben sind (Fig. 7, 9 und 10); dann legen sie sich in einer ziemlich regelmässigen Verteilung auf die blassen Fibrillen nieder und bekommen eine intrafibrilläre Anordnung. Wenn einzelne blasser Fibrillen zu unterscheiden sind, so erscheinen sie von den Chondriomiten wie belegt; bald verlängern sich die letzteren, vereinigen sich mit ihren Enden und bilden in dieser Weise lange und glatte Fäden, welche derart in ihrem ganzen Verlaufe ungefähr gleich dick sind; so entstehen die eigentlichen Muskelfasern, welche eine doppelte Struktur bekommen und aus zwei verschiedenen Substanzen bestehen: einer blassen, intrazellulär entstehenden und einer stark lichtbrechenden, nach

ihrem Ursprung aus besonderen Anhäufungen (Depots) herkommenden extrazellulären. Diese zwei Substanzen, die zu gleicher Zeit als isotrop und anisotrop anzusehen sind, legen sich, wie gesagt, aufeinander, was aber nicht unbedingt immer der Fall ist, da die Fibrillen auch selbständig vorkommen und also einfach oder doppelt sein können (Fig. 12, 13, mf. an.; mf. is.). Die Veränderung der Chondriomiten und ihre Ablagerung ist nur der erste Schritt in der Entstehung der Muskelfasern; diese werden dick und stark, was nicht durch weitere Ablagerungen, sondern auch durch Intussusception geschieht. Da die Mitochondrien der Tricladen untereinander sehr ungleich sind, kann auch das Verhalten und die Entstehung der dorso-ventralen Muskeln sehr verschieden sein, indem sie einzeln bleiben oder sich zu Bündeln sammeln; es will mir scheinen, dass sogar die dorso-ventralen Fibrillen zusammenfließen können, sich in den centralen Teilen des Körpers verdicken, peripherisch aber ihre Selbständigkeit behalten und auseinanderstrahlen. Die Form der Myoblasten ist auch sehr verschieden: es können uni-, bi- und multipolare Zellen vorkommen und alle Stadien der Faserentwicklung darbieten. An der Fig. 13 sehen wir zuerst einen Myoblast, der blasse Fasern und Chondriomiten besitzt, dann haben wir einen Zustand, wo die Zelle vakuolisch erscheint, Querschnitte von Muskelfasern enthält und ein Stadium, wo zu gleicher Zeit die Fasern schief- und längsgeschnitten sind (Fig. 14 und 15); in dieser Weise trifft man oft ein besonderes Gewebe, das blasenartig erscheint, Fibrillen enthält, seine Zellennatur aber nicht verloren hat (blg., fb.), da seine Kerne den Myoblasten gehören. Die blasenartige Struktur entsteht aus den Zellgängen und -räumen, die, wie erwähnt, in Myoblasten vorkamen.

Über das weitere Schicksal und den Polymorphismus der Myoblasten ist noch etwas zu sagen: mit der Ausbildung der Fibrillen ändert sich nämlich oft ihr Verhalten zu dem Zellkörper; die Fibrillen können sich von der Zelle abtrennen und ganz selbständig werden. Die Unabhängigkeit der Muskelfibrillen von ihren Myoblasten ist schon genügend bekannt; Bettendorf<sup>1)</sup> hat bei den Trematoden gezeigt, dass die Myoblastzelle, nachdem sie eine Muskelfaser ausgebildet hat, sich von

<sup>1)</sup> Heinrich Bettendorf: Über Muskulatur und Sinneszellen der Trematoden. Zoologische Jahrbücher, Bd. X, 1897.

dieser mehr und mehr abtrennt. Bei den Tricladen kommt zweierlei vor; es kann nämlich sein, dass die Muskelfibrillen mit dem Myoblast vereinigt bleiben (Fig. 5), oder unabhängig werden (Fig. 7); die definitive Selbständigkeit des Myoblastes dauert aber nicht lange, er geht bald zugrunde, was sich durch die Färbung äussert.

Hier möchte ich aber etwas über die technische Methode sagen: am besten finde ich die Bearbeitung der Tricladen mit Sublimat und etwas Essigsäure, dann eine Färbung mit Mallory und Heidenhain; die Mallory-Färbung ist vorzüglich für Mitochondrien und Chondriomiten: sie werden von dem Fuchsin intensiv rot, indem das Plasma einen dunkelvioletten Ton bekommt; die Muskelfibrillen färben sich dabei mit Orange desto stärker, je grösser die Muskelfibrille ist, dabei verändert sich der scharlachrote Ton der Chondriomiten in einen orangegelben. Nach der Abtrennung des Myoblastes, der schon weder Fibrillen noch Mitochondrien oder Chondriomiten besitzt, wird die Zelle selbst licht-himmelblau (Fig. 5, mbd.); die Abgrenzung einer solchen Zelle geht dabei verloren, einige Male wird sie sogar von den jungen Myoblasten in einer phagoeytären Weise absorbiert. Die Heidenhainsche Färbung prägt sich auch in einer sehr merklichen Weise aus; die anisotrope Substanz der dorso-ventralen Muskeln färbt sich regelmässig ganz schwarz, die isotrope aber wird braun. Eine ganz besondere und sehr merkwürdige Färbung bekommen die Längs- und Quermuskeln, nämlich sie werden, und überhaupt die Querfasern, unregelmässig gefärbt, was gewiss auf eine in verschiedener Weise stattfindende Ablagerung der anisotropen Substanz (der Chondriomiten also) hinweist, wie es an der Fig. 27 zu sehen ist. Hier finden wir, dass die Querstreifung einen ganz primitiven Charakter besitzt. Die isotrope Substanz hat hier ein etwas anderes Aussehen: sie ist hier mehr lichtbrechend, bleibt aber dabei ganz blass. An einem Querschnitte befindet sich die isotrope Substanz im Innern der Fibrille, bildet ihren fundamentalen Teil, die anisotrope aber lagert sich um diese ab und umgibt sie (Fig. 11).

Sind die Verhältnisse der Chondriomiten zu den Längs- und Quermuskeln verschieden von dem, was wir von den dorso-ventralen Muskeln gesehen haben, so werden die ersteren nicht anders zu verstehen sein, als quergestreifte Muskeln, die dorso-



ventralen erscheinen aber als längsgestreifte, da die Chondriomiten sich als spindelförmige Körper mit ihren Spitzen, und nicht seitlich, vereinigen.

Um einen Vergleich mit den schon bekannten Tatsachen zu finden, möchte ich wieder die trefflichen Beobachtungen von Godlewski anführen<sup>1)</sup>. „Indem sich, sagt er, besondere plasmatische Körnchen reihenartig aneinander legen und mit seinen plasmatischen Fäden verbinden, entstehen sehr feine Fibrillen (Elementarfibrillen Apathy<sup>2)</sup>, histologische Fibrillen Heidenhain), da nach dem Körnchenstadium das Stadium der einheitlichen Fädchen folgt; dann differenzieren<sup>1</sup> sich zwei tinktoriell verschiedene Substanzarten; die blau gefärbten Segmente liegen hintereinander wie eingebettet in einem rot färbbaren (Eosinfärbung) plasmatischen Faden“. Fast in demselben Sinne äussern sich Kornilovitsch und Schlater<sup>3)</sup>. „Die Myofibrille, sagt der letztere, ist ein sehr dünnes, vollkommen homogenes Protoplasmafädchen, auf welches in gleichen Abständen von einander metamere, granulaartige Gebilde perlenartig aufgereiht sind“. Neuerdings spricht sich Arnold in derselben Weise aus. Also die frühere Ansicht, nach der isotrope und anisotrope Substanz sich geldrollenartig auflagern, muss geändert werden; die Hauptfibrille ist vom Anfange an isotrop und nur durch Apposition der anisotropen Substanz verstärkt, was physiologisch gut stimmt.

Als Anhang eines mehr aprioristischen Postulates zu der Frage der Onto- und Phylogenie des Muskelsystems möchte ich einiges über die Struktur und Entwicklung des elektrischen Organes bei *Torpedo* bemerken: nämlich Babuchin<sup>4)</sup> und

<sup>1)</sup> c. c., p. 143.

<sup>2)</sup> Es kann wohl sein, dass die Elementarfibrille sich in der Weise ausbildet, wie es bei den Tricladen der Fall ist; später aber teilt sich der blaue (anisotrope) Faden in einzelne Segmente und so muss die regelmässige Anordnung des Quermuskels entstehen; anders wäre die mathematisch-gleichmässige Anordnung der Chondriomiten schwer begreiflich.

<sup>3)</sup> Gustav Schlater. Untersuchungen über das Muskelgewebe. Arch. f. mikr. Anat., Bd. 66, 1905.

<sup>4)</sup> Babuchin: Entwicklung der elektrischen Organe und Bedeutung der motorischen Endplatten. Zentralblatt für die mediz. Wissensch. 1870.

Derselbe: Übersicht der neuen Untersuchungen über Entwicklung etc. Arch. f. Anat., Physiol. und wissenschaft. Medizin, 1876.

Ognew<sup>1)</sup> haben gezeigt, dass das elektrische Organ nichts anderes als ein veränderter Muskel der willkürlichen Bewegung ist. Ohne mich mit der Nebenfrage zu befassen: ist der Nervenapparat des elektrischen Organes ein Plexus oder besteht er aus vereinzelt Nervenverzweigungen, möchte ich nur das hypothetische, von Babuchin gemeinte Muskelgewebe ins Auge fassen. Morphologisch ist es vom Anfange an ein protoplasmatisches Syncytium, in dem, nach Remak, besondere „Palisaden“, oder nach Ballowitz<sup>2)</sup> „Stäbchen“ gefunden sind. Diese Stäbchen sind längliche, an beiden Enden verdickte Körperchen, die sich aneinander legen und ein Stäbchennetz bilden. Ich möchte hier bemerken, dass diese Stäbchen sich stark (besonders mit Fuchsin) färben und eine frappante Ähnlichkeit, ich denke sogar Identität, mit den aus Mitochondrien entstandenen Chondriomiten haben. Babuchin scheint bewiesen zu haben, dass diese Stäbchen zu der Zeit entstehen, wenn die Nervenendigungen sich noch nicht formiert haben; er meint sogar, dass diese Bildungen Überreste von Muskelfibrillen sind. Ognew ist der Wahrheit näher: er meint, dass diese Stäbchen sich im Protoplasma ganz selbständig entwickeln. Ich bin geneigt hinzuzufügen, dass die innere Schicht der elektrischen Platte feinfibrillar und isotrop ist, die Stäbchen aber erscheinen anisotrop. Die Wechselbeziehungen dieser zwei Substanzen sind im elektrischen Organe und im quergestreiften Muskel ganz homolog, ohne aber die Querstreifen im ersten Falle zu offenbaren.

---

## II.

Ehe ich die Frage der faserigen Struktur des Tricladeneithels beschreibe, möchte ich einiges über den ontogenetischen Charakter desselben erwähnen. Die Zellauskleidung der inneren Höhlen (des Pharynx und der Genitalhöhle, ohne Rücksicht auf die Darmhöhle) ist überall von einer mesodermalen Natur. Bezüglich des Pharynx sind die Auffassungen klar genug,

---

<sup>1)</sup> Ognew: Über die Entwicklung des elektrischen Organes bei *Torpedo*. *Archiv f. Anat. u. Phys.*, 1897.

<sup>2)</sup> Ballowitz: Über den Bau des elektrischen Organes bei *Torpedo*. *Archiv f. mikr. Anat.*, Bd. XLII, 1893.

da von mir<sup>1)</sup> und Mattiessen<sup>2)</sup> gezeigt wurde, dass er ausschliesslich mesodermal entsteht und von grossen und saftigen, endothelartig angeordneten Myoblasten austapeziert wird, die organisch mit Muskelfasern für immer vereinigt bleiben. Dieselbe Erscheinung betrifft den Genitalapparat: nämlich er legt sich als eine Anzahl von verschiedenen Höhlen (des Penis, des Atrium genitale und des Receptaculum seminis) im Innern der Muskulatur unter der Mundöffnung an.<sup>3)</sup> Dann schliessen sich die Höhlen zusammen und münden mit einer Genitalöffnung nach aussen; alle diese Höhlen sind auch wie im Falle des Pharynx von verschieden gebauten, aber mit Muskelfasern organisch verbundenen Myoblasten bekleidet. Dieselbe Tendenz zu einer mesodermalen Entstehung des Epithels äussert sich auch an der ganzen Oberfläche einer beliebigen Triclade. Voraus möchte ich aber einiges bemerken, was die Einschlüsse und die Entstehung der geformten Sekrete betrifft. Im Epithel kommen, wie bekannt, Rhammiten vor, die nach Luther eine Entstehung in den Mesenchymzellen besitzen. Graff meint, dass die Rhammiten durch die Plasmafädchen zusammengehalten werden, die als Wege für ihr leichteres Vorwärtsgleiten anzunehmen sind. Luther erklärt die Sache beim Mesostomum Ehrenbergii<sup>4)</sup> anders: nämlich er meint, dass diese Fäden oder Plasmastränge als besondere, doppelt konturierte Kanäle erscheinen, die nach aussen münden. Diese Erklärung wäre plausibel, wenn es sich um einen einzigen Drüsenkanal handelte, nach Luther aber hat jeder Rhammit seinen eigenen Kanal, und so entsteht ein Kanälchenkomplex, der der Abbildung gar nicht entspricht. Weiter ist es mir kaum begreiflich, dass die Rhammiten nicht direkt nach aussen weggeworfen

<sup>1)</sup> A. Korotneff: Cytologische Notizen (Tricladenpharynx). Zeitschr. f. wiss. Zool., LXXXIX, 1908.

<sup>2)</sup> E. Mattiessen: Ein Beitrag zur Embryologie der Süsswasserendrocoelen. Zeitschr. f. wiss. Zool., Bd. LXXVII, 1904.

<sup>3)</sup> Die erste Anlage des Genitalapparates, wenn sich seine Höhlen nur anmerken, geschieht zu der Zeit, wenn die Planarien oft eine gewöhnliche Grösse schon erreicht haben. Es fragt sich: wäre es nicht eine vergängliche und periodische Erscheinung, die jährlich, zu einer bestimmten Zeit entsteht oder zugrunde geht.

<sup>4)</sup> Alexander Luther: Die Eumesostomiden. Zeitschr. f. wiss. Zool., LXXVII, S. 21.

werden, sondern daraus in die Epithelzellen geraten, wo sie wie in einem Depot angehäuft bleiben.

Nach meinen eigenen Beobachtungen, auf die ich später eingehen werde, finde ich bei den Tricladen etwas ganz anderes: nämlich eine Mesenchymzelle, die sich oft sehr tief (hinter dem Ring- oder Längsmuskel) befindet und einen Haufen von Rhammiten enthält; diese ist keine Drüse sondern ein Phagocyt, der mitsamt seiner Einschlüsse durch die membrana propria gelangt, sich unter das Epithel legt, um die dasselbe deckende Epithelzelle zu ersetzen (gewöhnlich hat die letztere die Rhammiten schon verloren). So finden wir an der Fig. 21, dass die Epithelzellen eine einzige Reihe bilden, die mittlere Zelle besitzt aber ein Ersatzelement<sup>1)</sup>, dessen Rhammiten noch an der Seite des Kernes liegen; dann aber (Fig. 22) keilen sie sich zwischen den zwei oberen Epithelzellen ein, um diese zu verdrängen. Endlich zeigt die Fig. 23 eine Zelle, deren Rhammiten sich noch nicht entfaltet haben und noch zusammengedrängt erscheinen. Von einem Drüsencharakter der aus dem Mesoderm entstandenen Rhammitenzellen kann hier absolut keine Rede sein.

An einigen Tricladen sind die Rhammiten oder Rhabditen, die onthogenetisch kaum verschieden sind, so dicht angehäuft, dass das ganze Epithel von ihnen, ich möchte sagen, ohne jede Ausnahme, wie überladen ist. In dieser Weise muss das Epithel einen fast mesodermatischen Ursprung haben. Eine Bestätigung kann in einer anderen Weise direkt beobachtet werden: die Ektodermzellen bilden bei den von mir untersuchten Tricladenlarven eine äussere, selbständige und von der Schale des Cocons unabhängige Schicht, die verschieden dick wird und von Chitin

<sup>1)</sup> Dr. Luther versteht es anders; er meint, dass im Epithel besondere spezifische Ersatzzellen vorkommen, die nicht aus dem Mesenchym stammen, da die Basalmembran ein Hindernis bildet: nach ihm sind es eher Zellen des embryonalen Epithels, die frühzeitig in der Entwicklung sistieren, um für einen späteren Bedarf aufgehoben zu werden. Erstens fand ich, dass bei vielen Tricladen die Basalmembran eine Anzahl von Öffnungen besitzt, zweitens wird die Resistenz der Basalmembran durch den Einfluss der Reagentien bedingt, sonst ist sie oft weich und schleimartig, kann also leicht von den Phagocyten durchbohrt sein (wie es im Mantel der Ascidien geschieht) und drittens wäre es kaum verständlich, dass die Zahl der spezifischen Ersatzzellen so gering sei; das deutet eher auf beständiges Durchwandern neuer Zellen, die gewiss nur vom Mesenchym herkommen können.

durchdrungen erscheint. Die Chitinkörner werden glänzend und lagern sich immer über den Zellkern, der bald amorph wird (Fig. 24, 25 und 26); so bekommt der Embryo eine Schale, die ganz und gar aus Ektodermzellen entsteht. Das definitive Epithel hat also, wie gesagt, einen mesodermalen Ursprung und wird im Laufe des Lebens beständig in derselben Weise ersetzt.

Die Faserstruktur der Epithelzellen, die Luther bei den Eumesostomiten schon erwähnt hat, steht, wie ich es später zu zeigen hoffe, in einer direkten Beziehung zum Mesoderm einiger Baicaltricladen, da eigentlich die dorso-ventralen Muskeln (die sogenannte Körpermuskulatur) bei ihnen sehr stark entwickelt sind, und bilden viele, nach der Peripherie gerichtete Verzweigungen, die sich von der Basalmembran nicht abgrenzen, sondern diese durchdringen und ins Innere der Epithelzellen hineingeraten.

Weiter will ich noch einige frühere Angaben über die Art und Weise, wie sich die Faserstruktur der Epithelzellen äussert, erwähnen. Schon Al. Stuart<sup>1)</sup> hat gefunden, dass in den Flimmerzellen der Aolidenlarven parallele Körnerstreifen vorhanden sind, die durch die ganze Zelle sich hinziehen, um die Zellbasis zu erreichen. Nach Stuart sind es kontraktile Elemente (Streifen), durch welche Kern und Flimmercilien bewegt werden können. Nussbaum<sup>2)</sup> hat die besonders interessante Beobachtung von Stuart bestätigt und im Epithel der Niere der Selachier auch Streifen gefunden, die er indessen als elastische Fasern gedeutet hat. Am gründlichsten waren aber die Beobachtungen von Heidenhain<sup>3)</sup> (bei *Helix*) und Vera Polowzew<sup>4)</sup> (bei *Lumbricus*), die gesehen haben, dass es im Epithel Wimperwurzeln gibt, die einen ganz besonderen Wurzelkegel bilden, der von den Cilien ausgeht und bis zu der Zellbasis vordringt. Überhaupt hat Vera Polowzew bewiesen, dass die Körnerstreifen als eigentliche Muskelfibrillen anzusehen

1) Alex. Stuart: Über die Flimmerbewegung. Inaug.-Diss. 1867. Dorpat.

2) Moritz Nussbaum: Ein Beitrag zur Lehre von der Flimmerbewegung. Arch. f. mikr. Anat., Bd. 14.

3) Heidenhain: Beiträge zur Aufklärung des wahren Wesens der faserförmigen Differenzierungen. Anat. Anz., Bd. 15.

4) Vera Polowzew: Über kontraktile Fasern in einer Flimmerepithelart und ihre funktionelle Bedeutung. Arch. f. mikr. Anat., Bd. 63, 1904.

sind, da sie ohne jeden Zweifel kontraktile sind (geschlängelt erscheinen).

Bei den Tricladen sehen wir, dass der Mechanismus in der Funktion der Flimmerzelle bedeutend weiter gegangen ist, da diese, wie gesagt, einen mesodermatischen Charakter besitzt. Es handelt sich besonders um eine Baicalplanarie, die ich *Planaria adhaerens* genannt habe. Diese Planarie besitzt eine rotgraue Farbe, ist ungefähr 15—18 mm lang, hat drei dunkle Streifen am Rücken, das vordere Ende besitzt zwei kurze Tentakel, ein paar grosse Augen und eine kleine Drüse vorn an der Bauchseite. Die Geschlechtsorgane sind typisch, der Penis ist von einem hakenartigen Epithel bekleidet.

Die Oberfläche der *Pl. adhaerens* hat dreierlei Epithelzellen: a) die, welche ventral liegen, b) die, die den mittleren dorsalen Teil des Tieres bedecken und endlich c) die lateral, aber auf der dorsalen Fläche vorkommen. Die ersten und zweiten sehen ziemlich gleich aus, unterscheiden sich aber durch ihre Flimmerung, da letztere auf dem Rücken schwächer entwickelt ist, als ventral. Die lateralen aber sind ganz eigenartig und müssen, wie wir es weiter sehen werden, mit den sogenannten Klebzellen der Ctenophoren verglichen werden.

Das dorsale Epithel (Fig. 20) besteht aus kubischen Zellen, die direkt der Basalmembran aufsitzen und vakuolenreich sind; die Vakuolen befinden sich näher der Oberfläche, die mit feinen Cilien bedeckt ist. Die Cilien gehen von Basalkörperchen aus, welche ziemlich nahe aneinander sitzen und centripetal in sehr feine Körnerstränge sich verlängern. Aber was hier am sonderbarsten erscheint, ist das Vorhandensein von einem stark lichtbrechenden, aus dem Parenchym kommenden glatten Muskel, der die Basalmembran durchdringt und in die Epithelialzelle sich hineinbegibt. Anfangs dachte ich, dass die Muskelfibrille sich mehrmals verzweigt und dann zu den Cilien in eine direkte Beziehung kommt, aber nach einer guten Färbung mit Eisenhämatoxylin fand ich, dass die Fibrille ganz besonders schwarz wird und dass die Verhältnisse ganz anders erscheinen; es kommt nämlich vor, dass die Muskelfibrille sich nicht verzweigt, sondern stumpf und mit einer Verdickung endet, aber oft eine seitliche Verzweigung abgibt (Fig. 18, 19, 20).

Um die histologischen Einzelheiten besser zu verfolgen, wollen wir uns mit der Struktur des Ventralepithels (Fig. 18) beschäftigen; seine Zellen sind bedeutend höher, die Muskelfibrillen sind noch stärker verzweigt und bilden dabei mehrere Endknoten in derselben Zelle. Die eigentliche Muskelfibrille untersuchend, treffen wir dieselbe Erscheinung, die schon bei ihrer Ausbildung erwähnt worden ist; ihr stark lichtbrechender Teil lässt isotrope Substanz erkennen; in den Epithelzellen sieht die letztere hyalin aus und steht in direkter Beziehung zu den Körnerstreifen, die von den Basalkörperchen abgehen und Wimperwurzeln bilden. Ein Wimperkegel kommt hier nicht vor, da die Wimperwurzeln verkürzt erscheinen und der Kegel selbst durch die Muskelfibrille ersetzt ist. Was die Cilien der ventralen Flimmerzelle anbetrifft, so sind sie unbedingt stärker entwickelt, länger und seltener (nicht so dicht), als die ventralen.

Die physiologische Bedeutung der Flimmerzellen ist in unserem Falle (bei den Tricladen) komplizierter, da die Cilien unter direktem Einfluss des Muskels stehen. Bei der Kontraktion sieht der Muskel wellenförmig aus (Fig. 20), wie im Falle von Vera Polowzew und offenbart gewiss bei der *Pl. adhaerens* eine direkte Beziehung zu den Cilien, deren Bewegung vielleicht sogar eine verschiedene Richtung (hin und her) bekommen kann. Da aber jener Teil des dorso-ventralen Muskels, der nach innen von der Basalmembran liegt, sich verschieden und höchst mannigfaltig verzweigt, muss er einen ganzen Komplex (Fig. 19) von Epithelzellen versorgen und ihm auch einen gemeinsamen Impuls geben. Die Fig. 16 beweist zu gleicher Zeit, dass die beiden Enden eines dorso-ventralen Muskels einen dorsalen und einen ventralen Teil der Oberfläche besorgen und beherrschen. Ich muss noch erwähnen, dass der Flimmerüberzug bei den Tricladen, überhaupt wenn es sich um die ventrale Fläche der Tricladen handelt, eine viel grössere Arbeit ausüben muss, als gewöhnlich; die Cilien werden hier als spezifische, lokomotorische Organe gebraucht und funktionieren oft auf einer festen Unterlage, die ihnen als Boden dient. Weiter, aber ganz apriorisch, möchte ich vermuten, dass die Beziehung der dorso-ventralen Muskeln zum Nervensystem sehr innig sein muss, da sie ganz unmittelbar den Nervenstämmen anliegen oder sogar diese durchdringen. Das physiologische Schema muss etwa folgendes sein: eine sensorische Zelle, die in

der Epithelzellenreihe steht und oft vorkommt, übergibt die Empfindung dem centralen Nervensysteme, das seinerseits dem dorso-ventralen Muskel einen Befehl erteilt, der sich endlich auf die Cilien überträgt und diese in der einen oder anderen Weise in Bewegung bringt.

Ich vermute auch, dass bei den Landplanarien die erwähnten Beziehungen noch komplizierter erscheinen müssen, da die Tätigkeit der Cilien, die als Füßchen beim Vorwärtsgleiten dienen, noch bedeutend stärker sein wird. Wenn wir jetzt die onthogenetischen Verhältnisse ins Auge fassen, so ist es klar genug, dass das ektodermale Epithel, wenn es vorhanden wäre, physiologisch ganz primitiv bleiben müsste, eine nur untergeordnete reflektorische Rolle spielen könnte und deswegen zugrunde gehen sollte, um von einem höheren Element (Myoblast) verdrängt zu werden, das zu gleicher Zeit als Epithel und als spezifischer Muskel zu funktionieren imstande wäre. Hiermit wird es verständlich, warum das Ektoderm abgeworfen und von einem Muskel-epithel ersetzt sein muss.

Was die seitlichen Zellstreifen betrifft, so unterscheiden sich ihre Zellen durch besondere Auftreibungen ihrer Enden, die abgeschnürt erscheinen und eine kegelähnliche Form besitzen. Die erwähnte Auftreibung ist grobkörnig und hat etwas den Klebzellen der Ctenophoren ähnliches. Die stark lichtbrechenden und mit Eisenhämatoxylin sich prägnant färbenden Muskelfibrillen dringen in die Zelle hinein, wie es in dem übrigen Epithel vorkommt, und besitzen Endknöpfe, die nicht nur einzeln in der Auftreibung der Zelle liegen, sondern zweifach und dreifach (Fig. 17). Bei anderen Tricladen kommen auch gleiche Streifen vor und besitzen dieselbe Form wie die erwähnten, sind kopfartig erweitert und grobkörnig. An dem Längsschnitte einer anderen Planarie (Fig. 29) ist die Muskelfibrille, die mit einer hyalinen Plasmascheide umgeben ist, quer getroffen. Hier ist vielleicht zu bemerken, dass die beste Position der Klebzellen die seitlichen dorsalen Längsreihen wären, da der Rücken und die ganze Bauchfläche dazu kaum geeignet sein können.

Unter allen von mir untersuchten Planarien des Baicalsees habe ich nur wenige gefunden, bei denen die dorso-ventralen Muskeln ins Epithel hineindringen.<sup>1)</sup> Diese Tatsache, oder gar diese

<sup>1)</sup> Nach *Sorocelis multiozellata* n. sp.



Annahme ruft einen legitimen Zweifel hervor: kann es möglich sein, dass eine so ganz besondere und eigentümliche Erscheinung so einzeln dastehen kann. Jetzt werde ich mich bemühen zu beweisen, dass diese Erklärung auf der Hand liegt und für viele andere Fälle, nämlich bei sehr vielen Planarien, eine sozusagen prinzipielle Gültigkeit hat: nämlich das äussere und gewöhnlich das dorsale Epithel ist bei sehr vielen ganz eigentümlich gebaut — es besteht aus feinen Fibrillen (Fig. 28), die die ganze Zelle ausfüllen, ein Fibrillenbündel bilden und nur mit etwas Protoplasma den Kern umgeben. Es handelt sich hier nicht um einen Wimperwurzelkegel, der aus protoplasmatisch-provisorischen Streifen besteht, sondern um besondere Fibrillen, die einen spezifischen Charakter haben, da es Bildungen sind, die mit den Muskeln identisch erscheinen. Dass die fibrilläre Struktur der Zelle hier etwas ganz verschiedenes von dem gewöhnlichen Wurzelkegel ist und dass es sich ontogenetisch hier um eine ganz andere Einrichtung handelt, die den ektodermalen Elementen fremd ist, geht aus folgendem hervor: die Muskelfibrillen des Epithels durchdringen die Basalmembran, gehen ins Mesenchym hinein und vereinigen sich mit den dorso-ventralen Muskeln, oder besser gesagt mit den stark lichtbrechenden anisotropen Fibrillen. Die erwähnten Fibrillen des äusseren Epithels sind nichts anderes, als isotrope Bildungen; ob die Vereinigung der anisotropen Substanz mit der isotropen im Epithel selbst, oder unter der Basalmembran im Mesenchym geschieht, ist ganz gleichgültig, da, wie schon erwähnt, die beiden Fibrillen unabhängig voneinander vorkommen können (Fig. 12). Deswegen bleibt es für alle Tricladen gleichgültig, ob die stark lichtbrechende Fibrille ins Epithel hineingelangt oder nicht; ich möchte aber denken, dass bei den Rhabdocoelen das primitive Ektoderm nicht abgeworfen wird; es besteht nicht aus Myoblasten, kann also in dieser Weise seinen primitiven Charakter konservieren.

---

### III.

Es ist unleugbar, dass Mitochondrien und Chondriomiten eine sehr wichtige Rolle in der Ökonomie der Zelle und besonders der Gewebe spielen. Dessenungeachtet ist es kaum möglich,

zwischen Chromosomen und Chondriomiten, hinsichtlich ihres Zweckes, wie es Meves meint, eine Parallele zu ziehen. Fangen wir damit an, dass Chondriomiten Einheiten vorstellen, die, nach meinen Beobachtungen, vorübergehender Natur sind. Sie sind durchaus nicht immer in den Zellen anwesend und deswegen hat man lange Zeit gedacht, dass ihr Vorhandensein nur nach einer spezifischen Methode nachgewiesen werden könnte. Es stellt sich jetzt heraus, dass die Färbung hier Nebensache ist (man kann sie sichtbar machen nach Belieben mit den Färbungen von Heidenhain, Benda und namentlich Mallory); hingegen wird ihre Anwesenheit durch einen besonderen (etwa embryonalen) Zustand des Protoplasmas bestimmt, der mit einer grössten Lebenstätigkeit der Zelle zusammenfällt und wohl längere Zeit andauern kann. Die Chromosomen verhalten sich anders: sie sind dem Kerne inhärent und desagregieren sich nur im Zustande der Ruhe desselben, indem sie hierbei ihre morphologischen Besonderheiten nur zeitlich verlieren.

Die Verschiedenheiten der Chromosomen und Chondriomiten treten am schärfsten bei der Teilung der Zellen und bei der Befruchtung des Eies hervor. In beiden Fällen trachten die Chromosomen ihre Substanz in mathematisch gleiche Teile zu zerlegen, wogegen die Chondriomiten sich anscheinlich „en masse“, ohne strikte Genauigkeit teilen. Meves macht selbst darauf aufmerksam, dass die Quantität der Chondriomiten bei den weiblichen und männlichen Geschlechtszellen einander nicht entsprechen. Die Möglichkeit, dass bei den Eiern ein Teil der Chondriomiten sich in Dotterelemente verwandelt, wodurch ihre Menge herabgesetzt wird und jener der männlichen Geschlechtszellen annähernd gleichkommt, erscheint erstens sehr problematisch und zweitens, wenn es in der Tat der Fall wäre, so ist gewiss nicht anzunehmen, dass hierbei dieselbe Genauigkeit zur Anwendung käme, wie bei den Chromosomen. Auf diese Weise muss die Bedeutung der beiden Elemente prinzipiell ungleich sein. Wenn die Chromosomen Träger der vererbenden Eigenschaften sind, so kann diese den Chondriomiten nicht zufallen; eher nimmt man an, dass sie sich gegenseitig vervollständigen und die Chondriomiten als Repräsentanten der Vitalität, als Biophoren betrachtet werden. Es versteht sich von selbst, dass die Trennung der Wirkungssphären der Chromosomen und Chondriomiten ihre gegenseitige

Lebenstätigkeit nicht stört; denn wie die Chromosomen als Träger der Vererbung ihren Einfluss auf die Chondriomiten ausüben, werden die letzteren auch wieder auf die Chromosomen einwirken.

Diese Tafeln behandeln verschiedene Baicaltricladen, deren Benennung später, bei einer monographischen Bearbeitung festgestellt werden wird.

### Erklärung der Abbildungen auf Taf. XLVII u. XLVIII.

B. m. = Basalmembran.	mbd. = abgenützter Myoblast.
bl. g. = Blasengewebe einer myoblastischen Natur.	mbl. = Myoblasten.
Chm. = Chondriomiten.	mf. an. = anisotrope Muskelfibrillen.
Cht. = Chitin.	mf. dv. = dorso-ventrale Muskelfasern.
dt. sch. = Dotterschollen.	mf. is. = isotrope Muskelfibrillen.
l. mf. = Längsmuskelfasern.	mh. = Mesenchym.
M. dm. = Mesoderm.	q. ms. = Quermuskelfasern.
Mt. = Mitochondrien.	Rm. = Rhammiten.

#### Tafel XLVII.

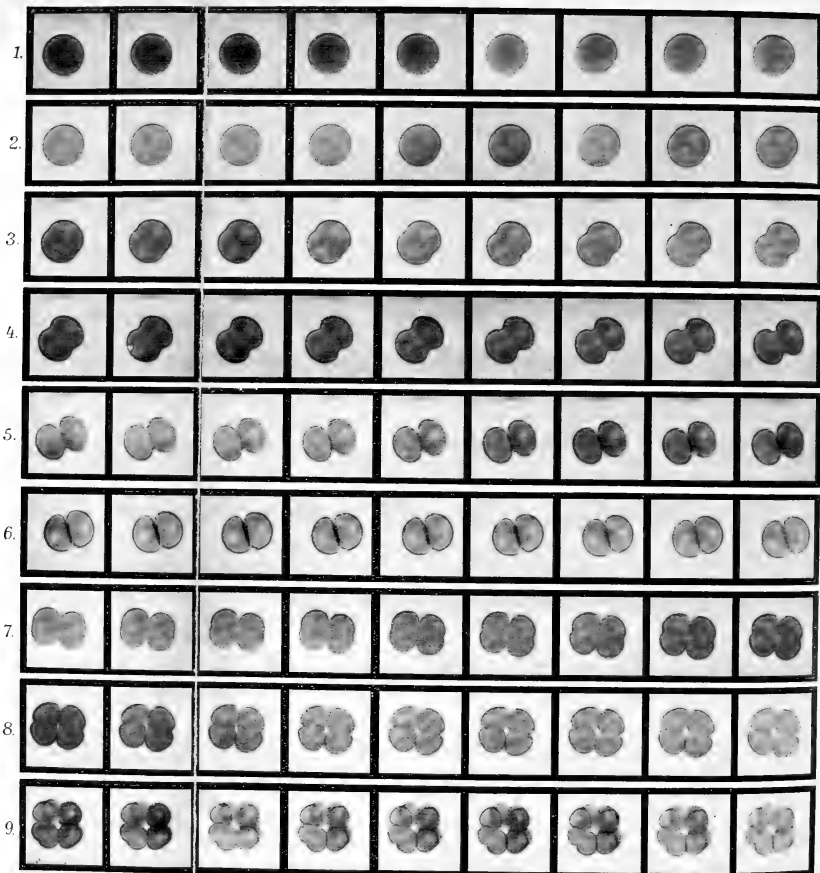
- Fig. 1. Ein Syncytium, in dem die in Reihen angeordneten Mitochondrien (Mt.) vorkommen. Vergr. 1200.
- Fig. 2. Ein Syncytium, aus dem Zellen (Myoblasten) sich individualisiert haben. Vergr. 900.
- Fig. 3. Ein Myoblast, in dem die Mitochondrien eine besondere Einrichtung besitzen. Vergr. 2000.
- Fig. 4. Myoblasten, die aus einem Syncytium vorkommen, stehen im Zusammenhange mit eigenartigen Anhäufungen von Mitochondrien; die Myoblasten sind von Mitochondrien überfüllt. Vergr. 750.
- Fig. 5. Myoblasten, die Chondriomiten besitzen; zwischen den Myoblasten und den dorso-ventralen Muskelfasern befindet sich ein Syncytium, in dem Mitochondrien vorkommen; mbd. = ein Myoblast, der den Zusammenhang mit der Muskelfibrille schon verloren hat. Vergr. 750.
- Fig. 6. Verschiedene Stufen der Entstehung der Muskelfaser. Man sieht hier ein Syncytium, Mitochondrien, einen aktiven (mbl.) und einen passiven Myoblast (mbd.). Vergr. 1200.
- Fig. 7. Myoblasten, die mit besonderen Anhäufungen von Chondriomiten (Depots) verbunden sind. Vergr. 1200.
- Fig. 8. Die Chondriomiten-Anhäufungen, die von einer Scheide umgeben sind, stehen in einem Zusammenhange mit einem Myoblast. Vergr. 1200.
- Fig. 9 u. 10. Einige schon stark gewordene Chondriomiten befinden sich in einer sie umgebenden Vacuole; einige Chondriomiten sind dabei querschnittsen. Vergr. 2000.
- Fig. 11. Querschnitte von Muskelfasern, an welchen isotrope und anisotrope Substanzen zu unterscheiden sind. Vergr. 1200.

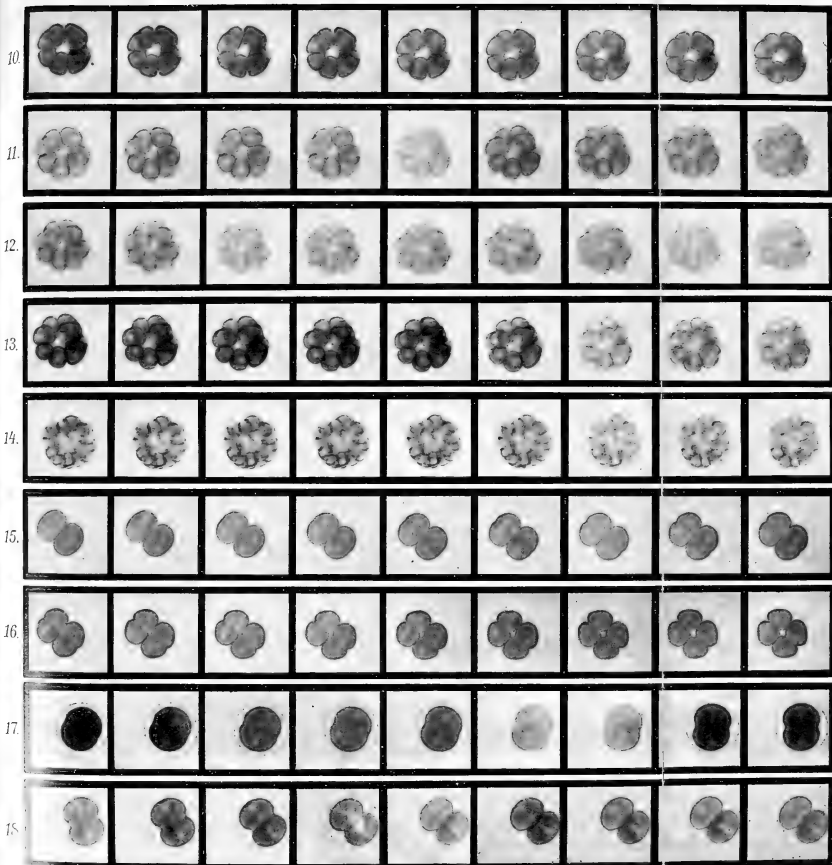
- Fig. 12. Myoblasten, an welchen verschiedene Stufen der Entstehung der Muskelfasern zu unterscheiden sind; zu gleicher Zeit trifft man dabei Muskelfasern, an denen man doppelte Fibrillen (iso- und anisotrope) und einzelne isotrope (glatte) sieht. Vergr. 1200.
- Fig. 13. Myoblast mit verschiedenen Chondriomiten und Fibrillen. Weiter oben befindet sich das Blasengewebe, das aus einem Myoblast entstanden ist; die Muskelfibrillen sind querschnittsen. Vergr. 2000.

#### Tafel XLVIII.

- Fig. 14. Verschiedene Stufen der Muskelfaser-Entwicklung; man findet dabei ein Syncytium, ein Myoblast mit Chondriomiten und ein Blasengewebe, an dem Abschnitte der Muskelfibrillen schief vorkommen. Vergr. 1200.
- Fig. 15. Fast dieselben Verhältnisse, als an der Fig. 14. Der Schnitt hat die Muskelfibrillen verschieden getroffen: längs und quer. Vergr. 1200.
- Fig. 16. Ein Querschnitt von *Planaria adhaerens*, in der die dorso-ventralen Muskeln sich teilen und ins Epithel hineindringen. Vergr. 300.
- Fig. 17. Besondere Klebzellen, die an der Oberfläche knopfartig aufgetrieben sind und dorso-ventrale Muskelfibrillen enthalten. Vergr. 2000.
- Fig. 18. Das Muskelepithel der Bauchfläche von *Planaria adhaerens*. Die Muskelfibrillen verzweigen sich an der Oberfläche und stehen im Zusammenhang mit Wimperwurzeln, die von den Wimpercilien abgehen. Vergr. 2000.
- Fig. 19. Querschnitt der *Planaria adhaerens*. Ein dorso-ventraler Muskel verzweigt sich und dringt ins Epithel hinein. Vergr. 750.
- Fig. 20. Das Muskelepithel der Rückenfläche von *Planaria adhaerens*. Die Muskelfibrille ist geschlängelt und die Wimpercilien sind schwächer als an der Bauchfläche, die Verhältnisse der Cilien zum Muskel bleiben aber dieselben. Vergr. 2000.
- Fig. 21, 22 u. 23. Rhammiten-Zellen, die die Zellen des Epithels abstossen. Vergr. 1200.
- Fig. 24, 25 u. 26. Das Ektoderm, das sich in eine Schale verwandelt und Chitin bekommt, wird von einem Tricladen-Embryo abgestossen. Vergr. 1000.
- Fig. 27. Isotrope Muskelfibrillen, auf die die anisotrope dunkle Substanz sich ablagert. Vergr. 1200
- Fig. 28. Das Faserepithel, dessen isotrope Fibrillen die Basalmembran durchdringen und sich im Mesenchym mit anisotropen vereinigen. Vergr. 1200.
- Fig. 29. Klebzellen einer Baicaltriclade. Vergr. 750.

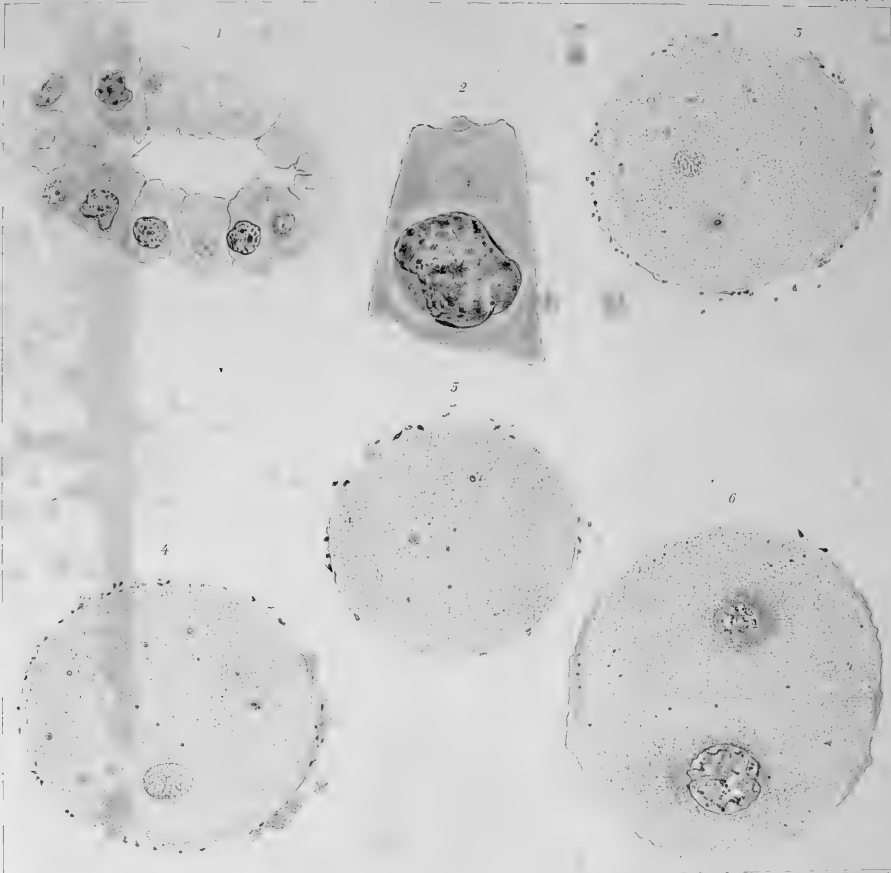


















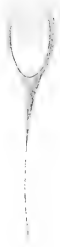
6



7



8



9



10



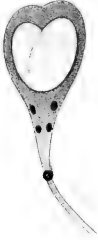15



16



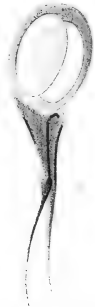17



18



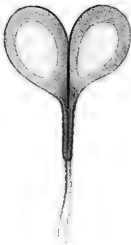
19



24



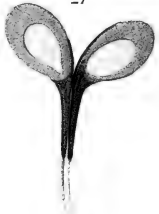25




26



27

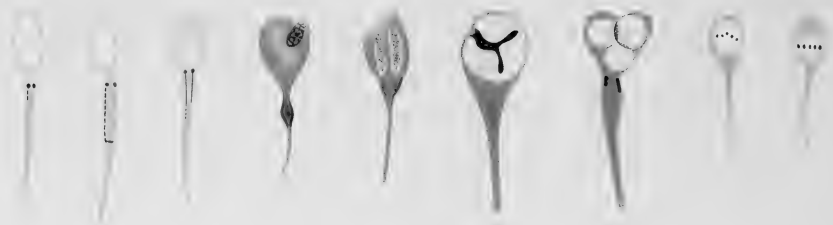











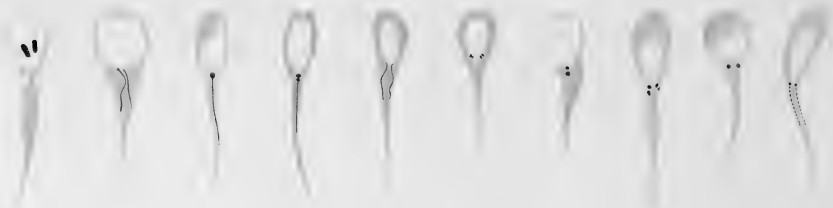
49

50

51

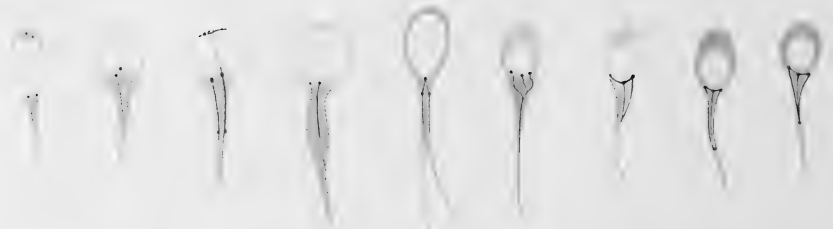
52

56

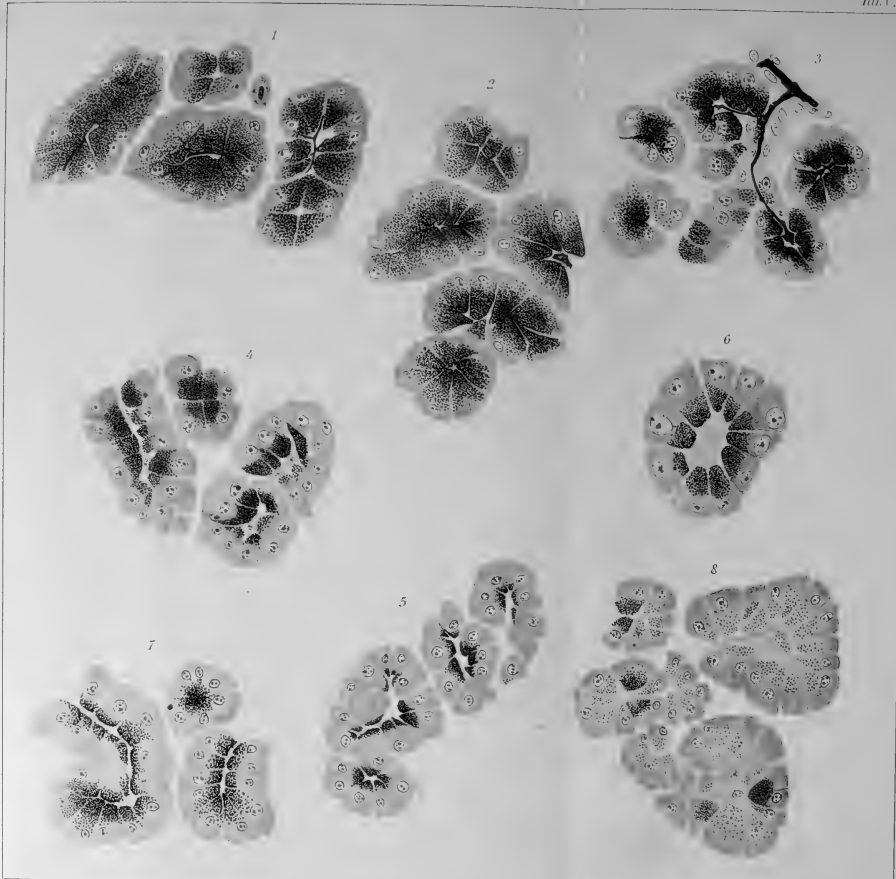


60

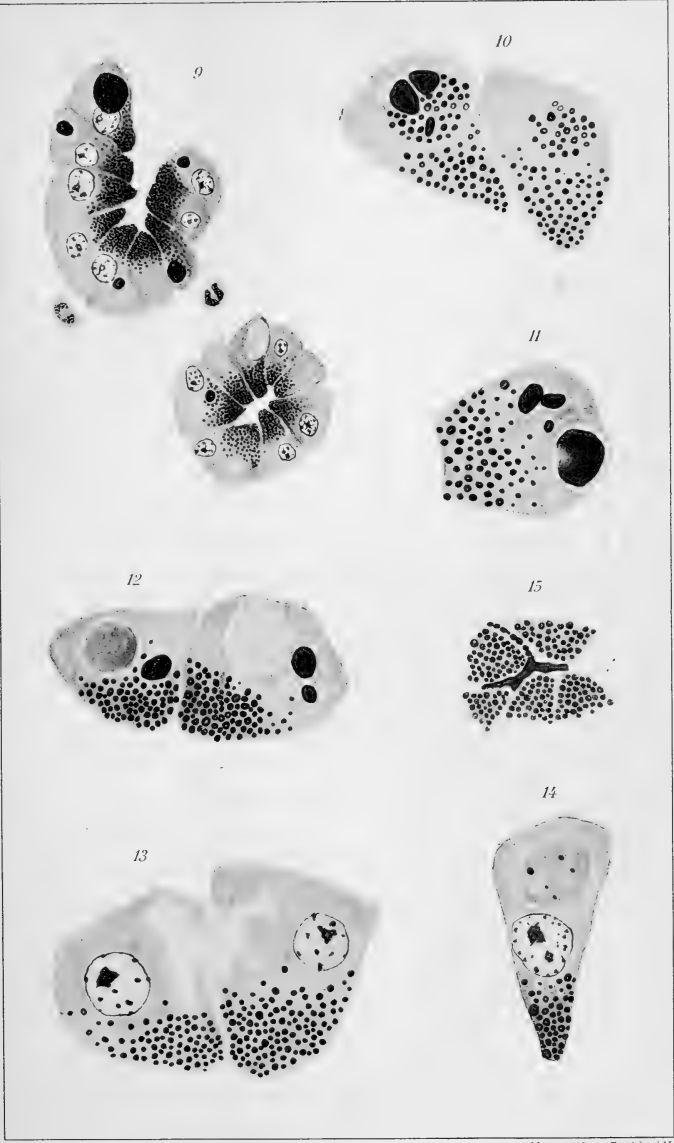
61




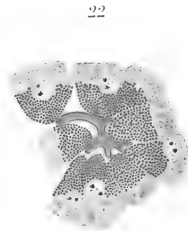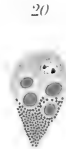
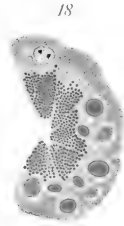
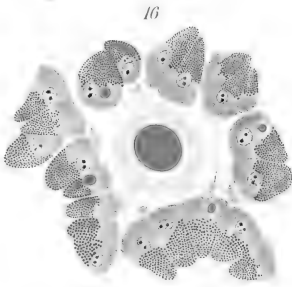






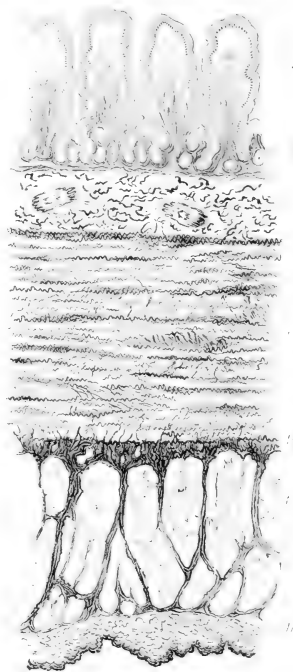
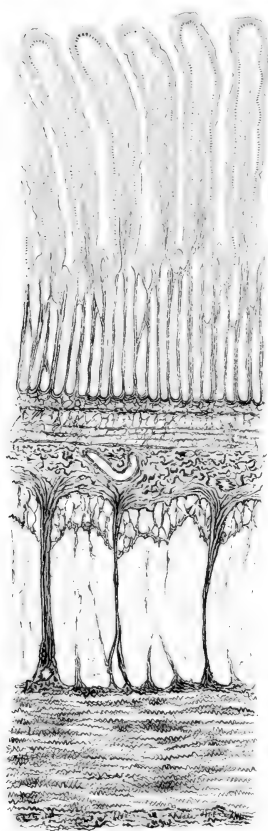








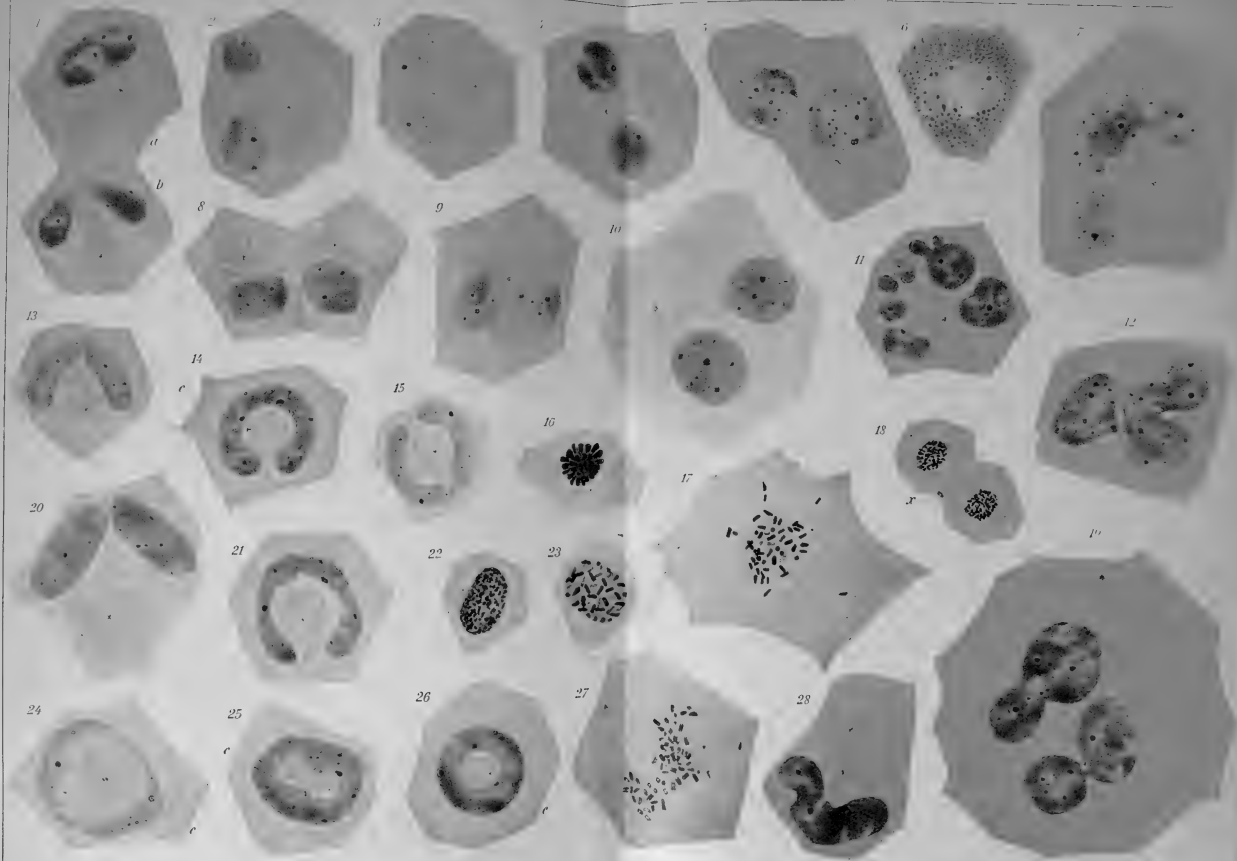








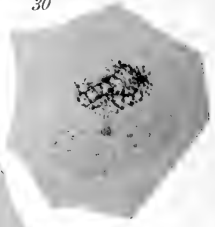
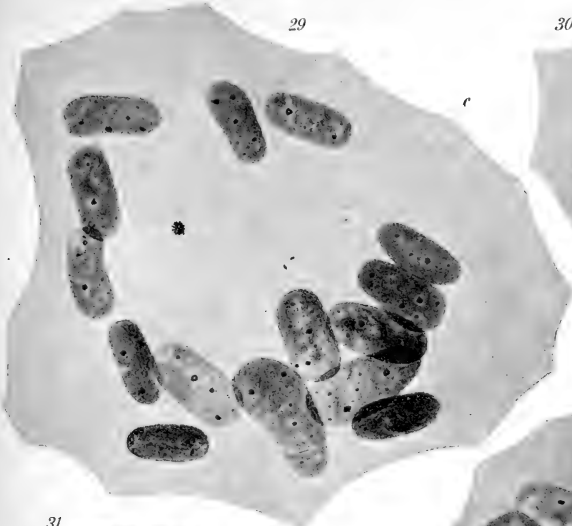




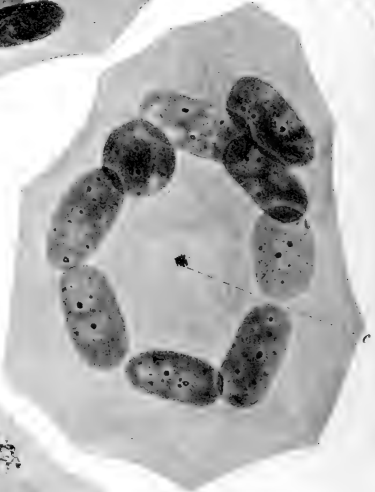
29

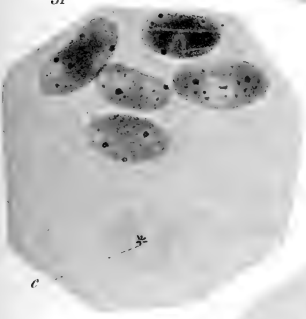30



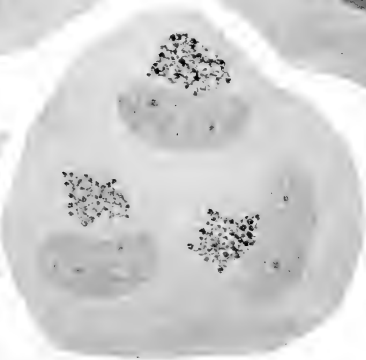
32




31



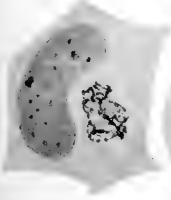
34



35



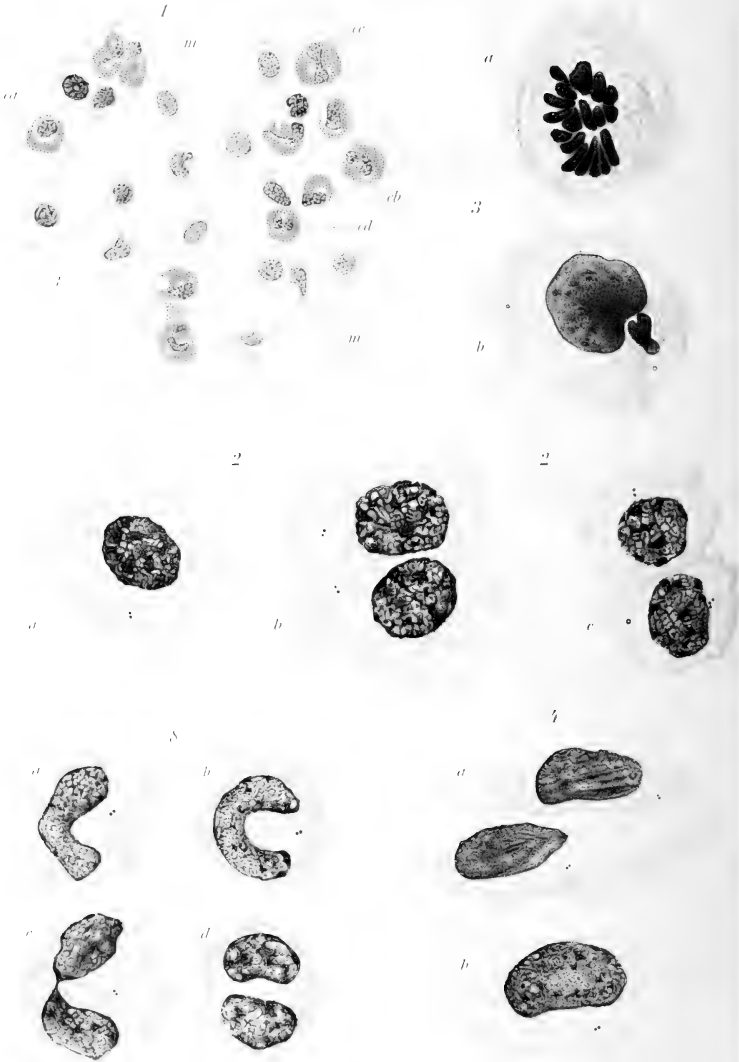
33

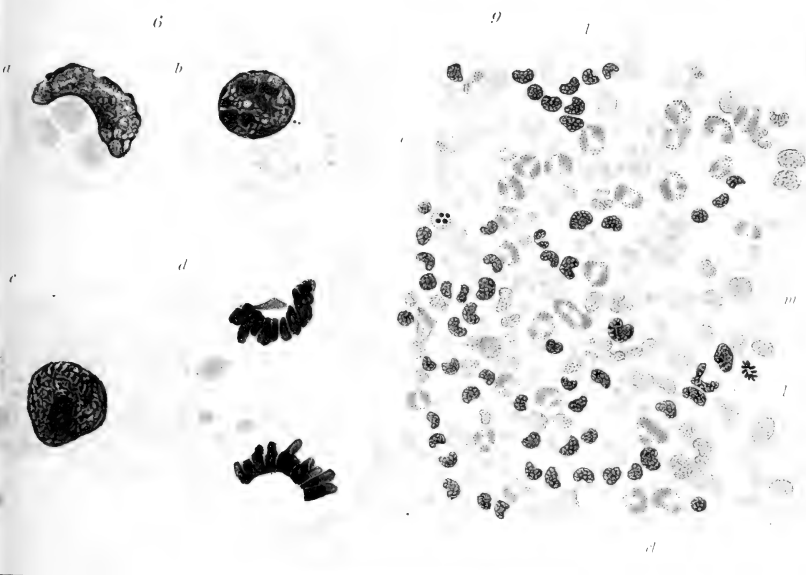
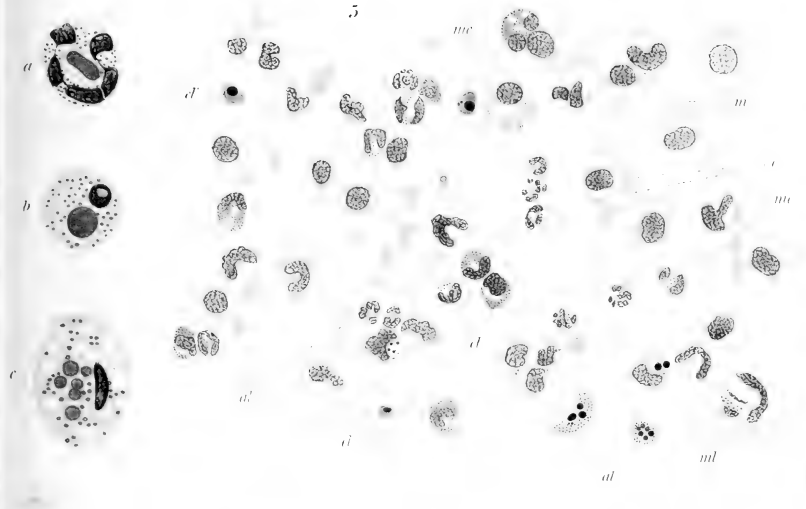








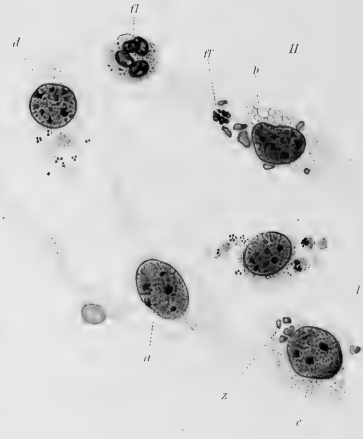
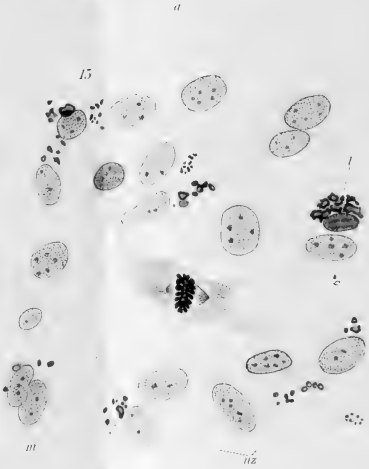
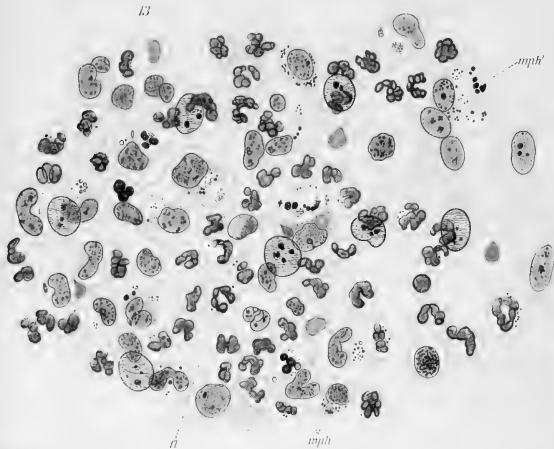
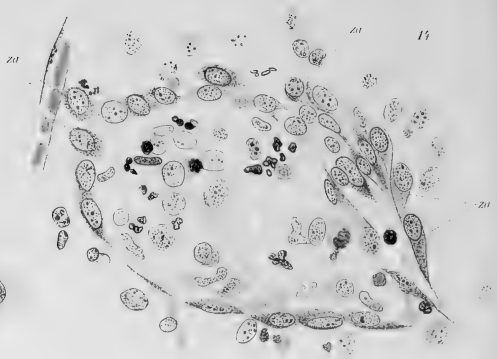
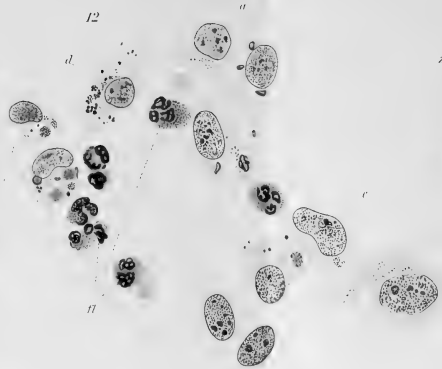
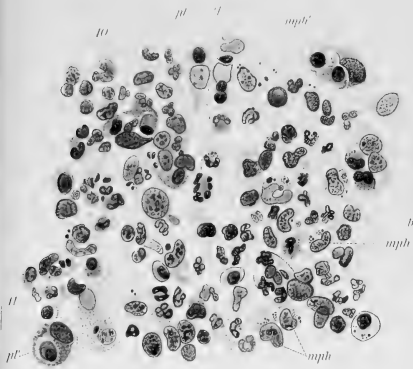






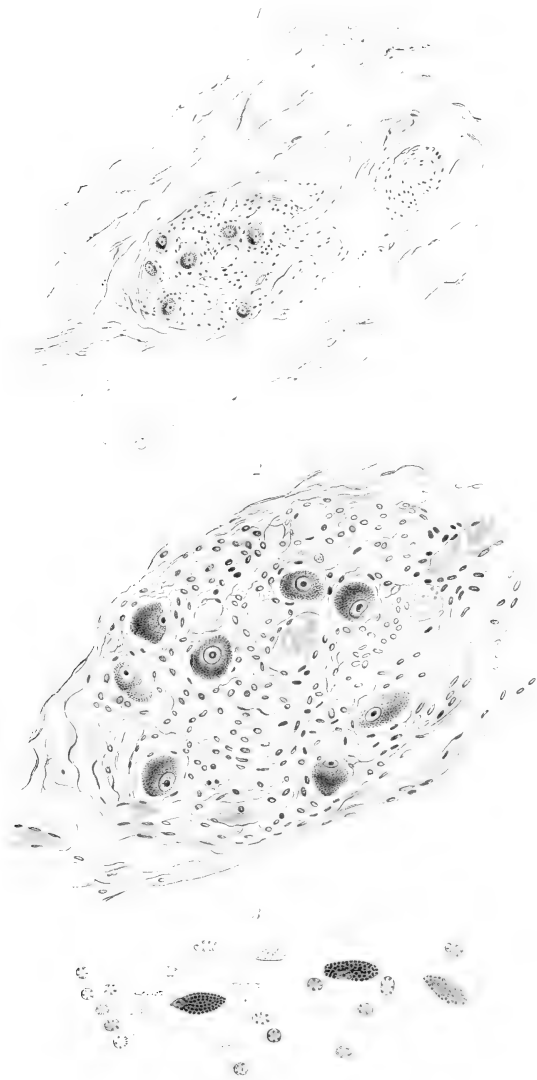









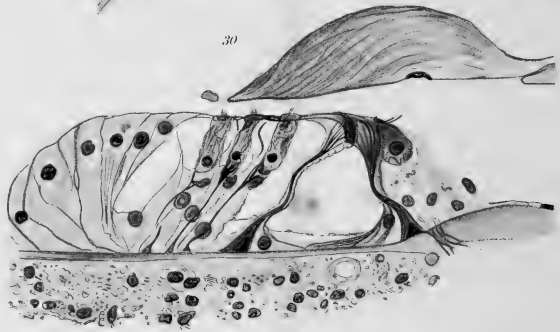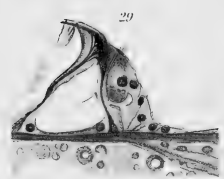
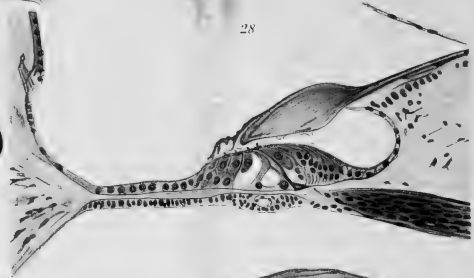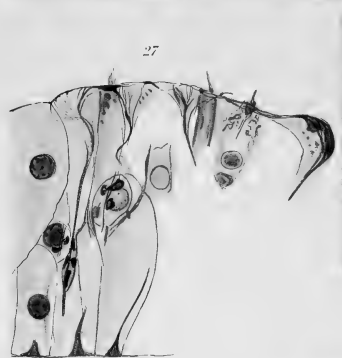
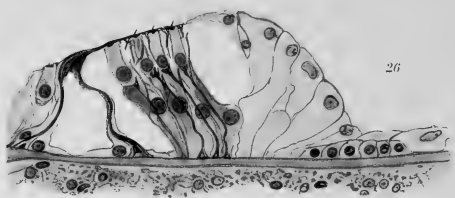
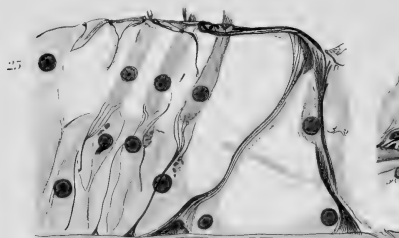






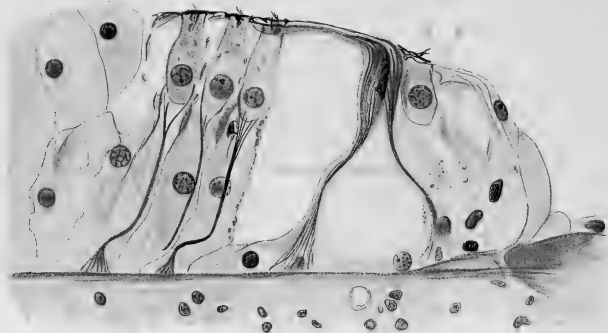





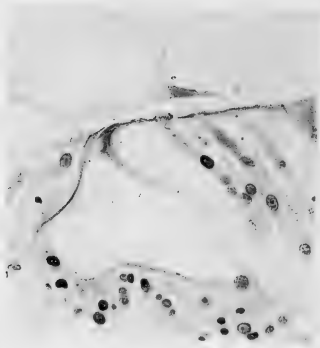



31



32



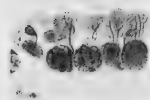
33



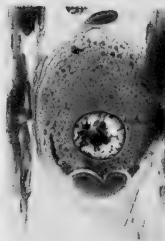
35



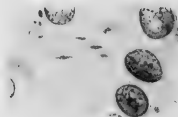
36



34



37

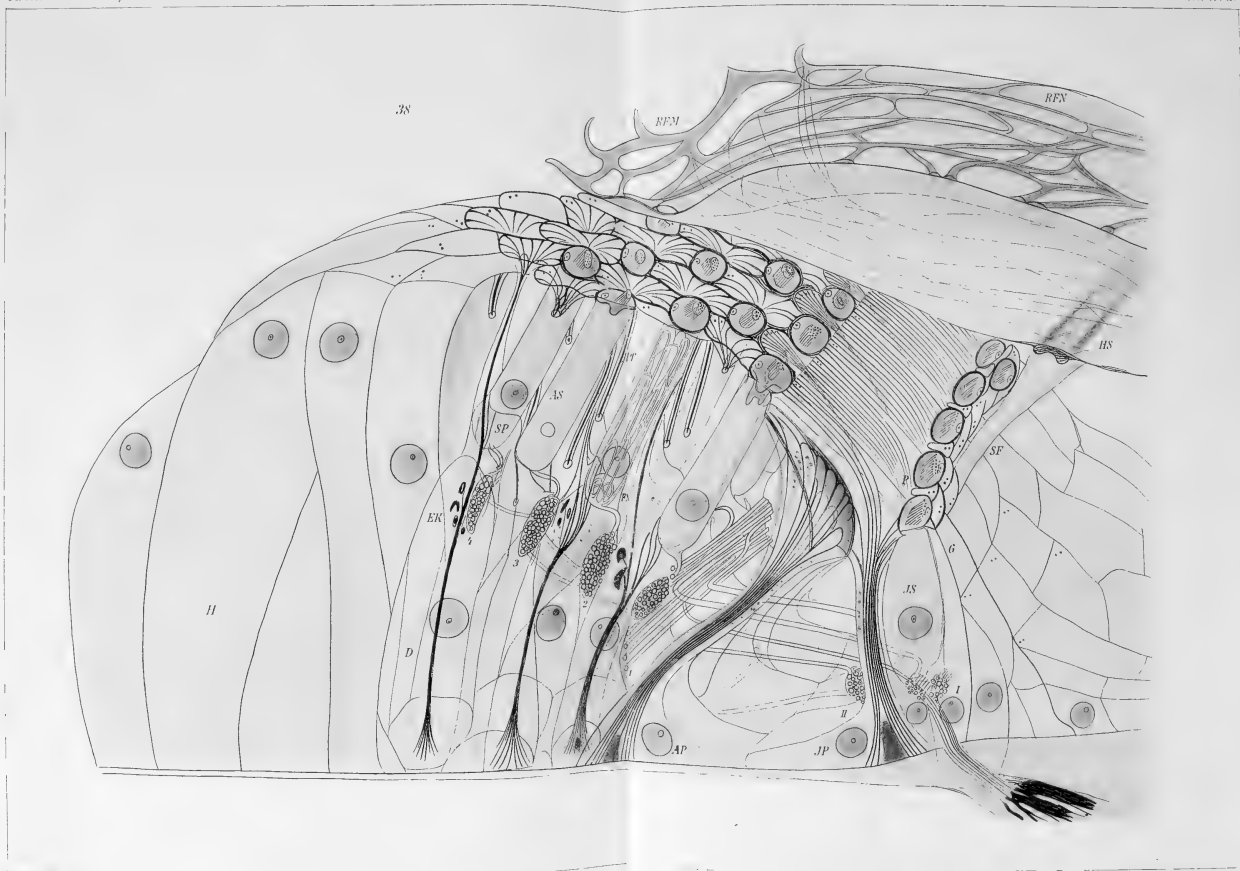




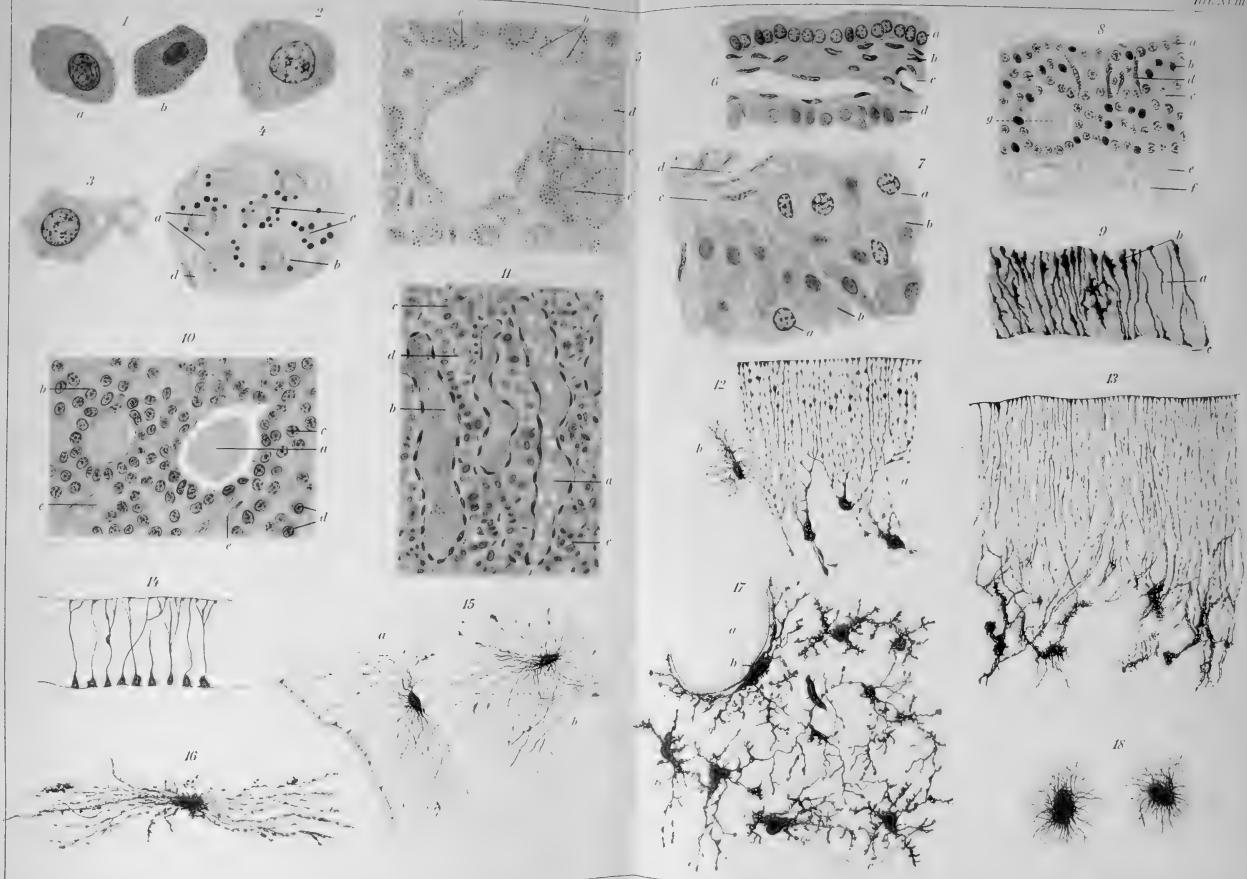




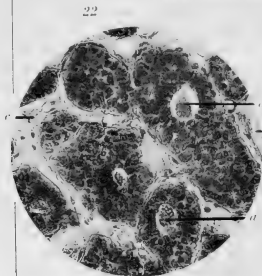
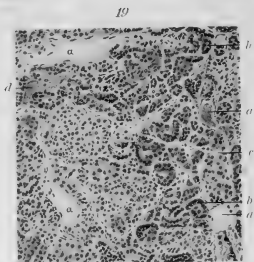
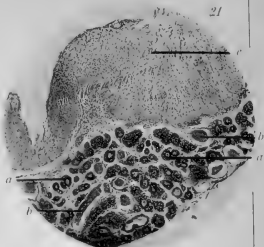


































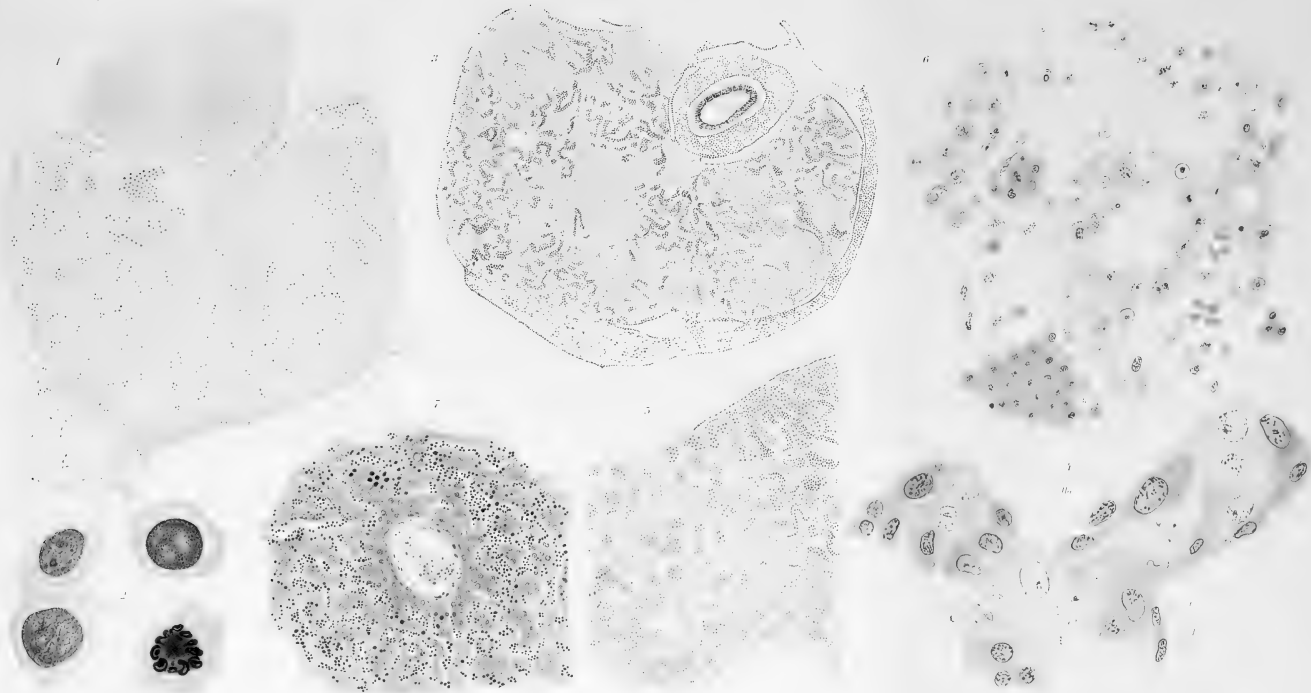












100

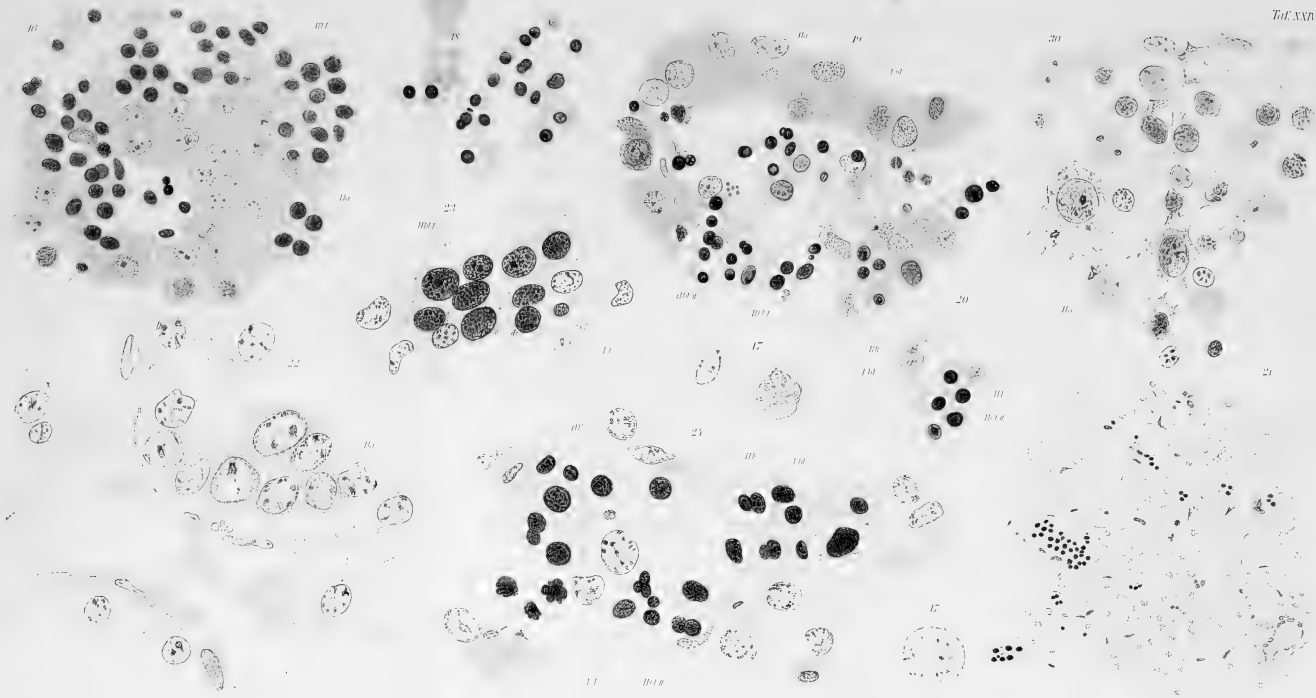
100

100

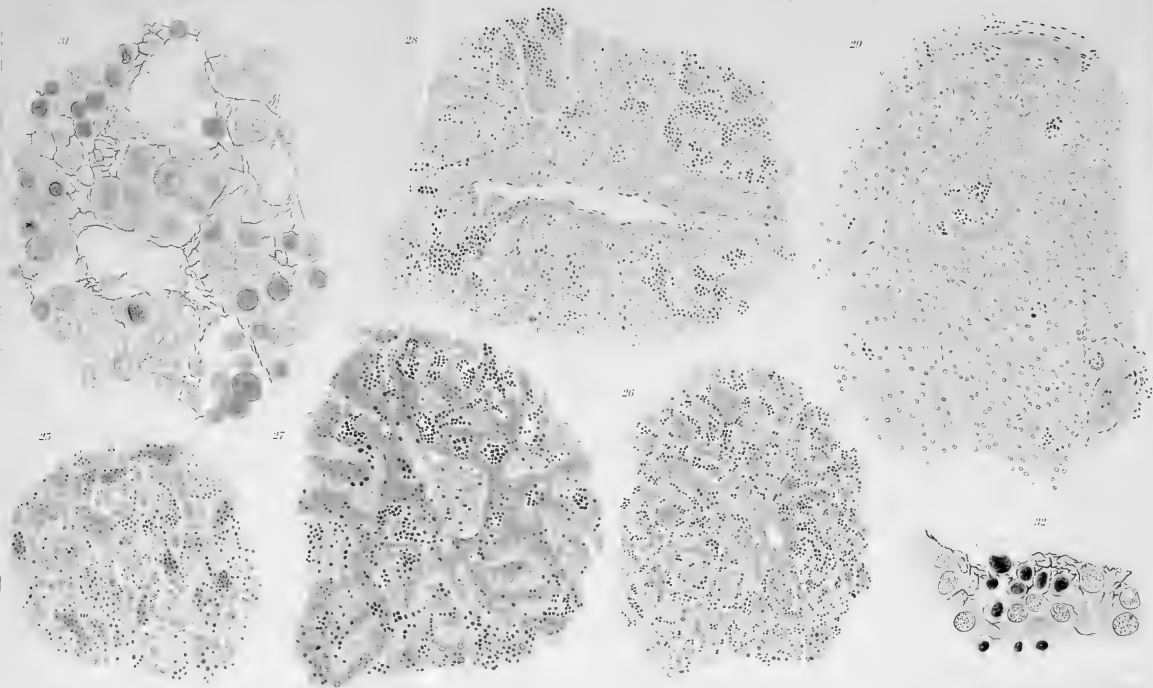




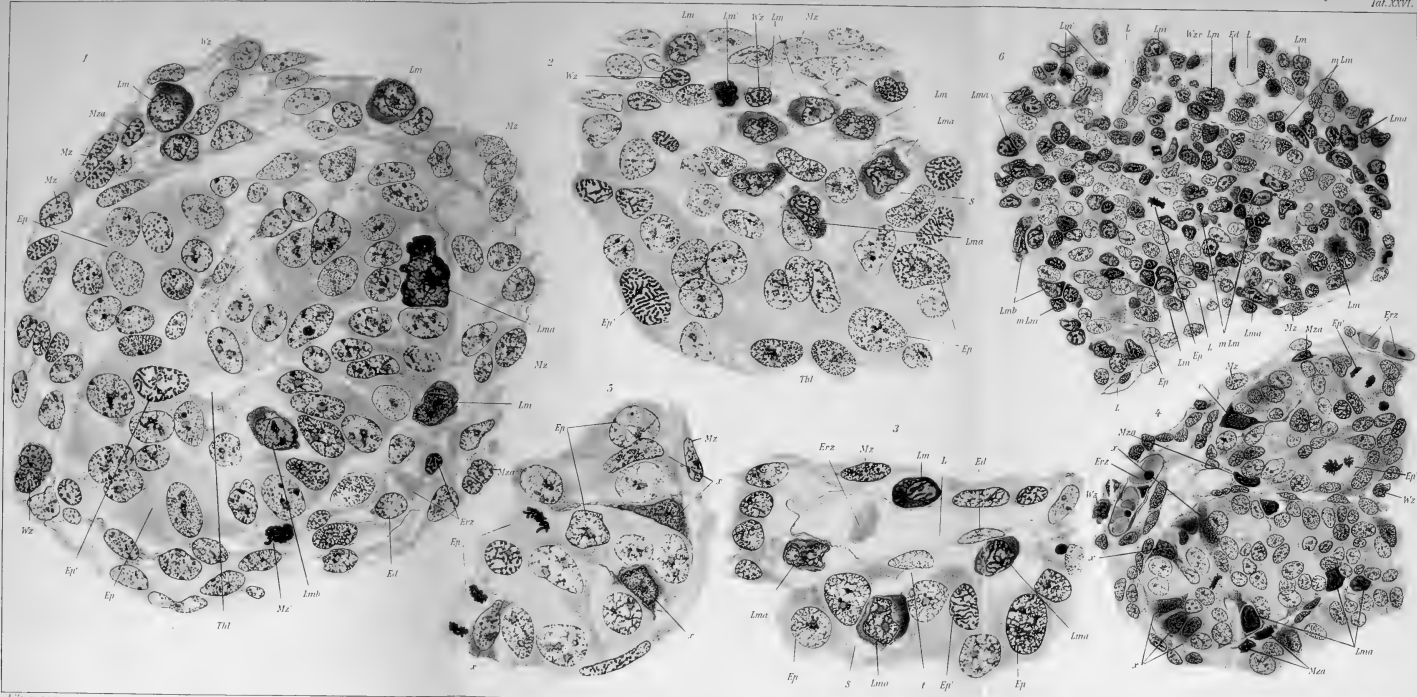




























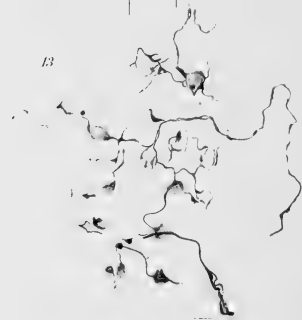
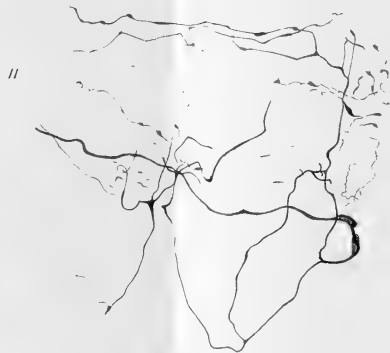
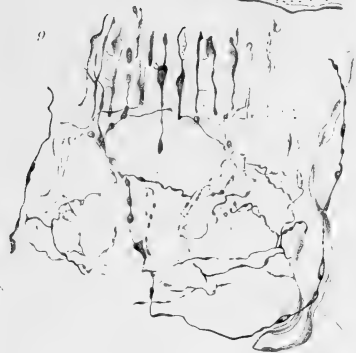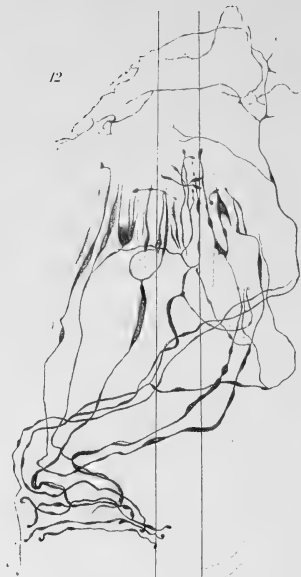

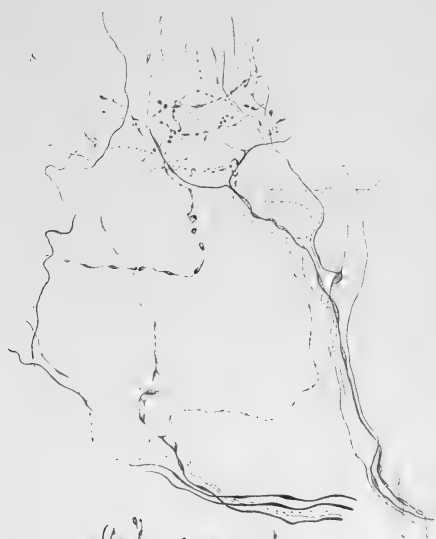


























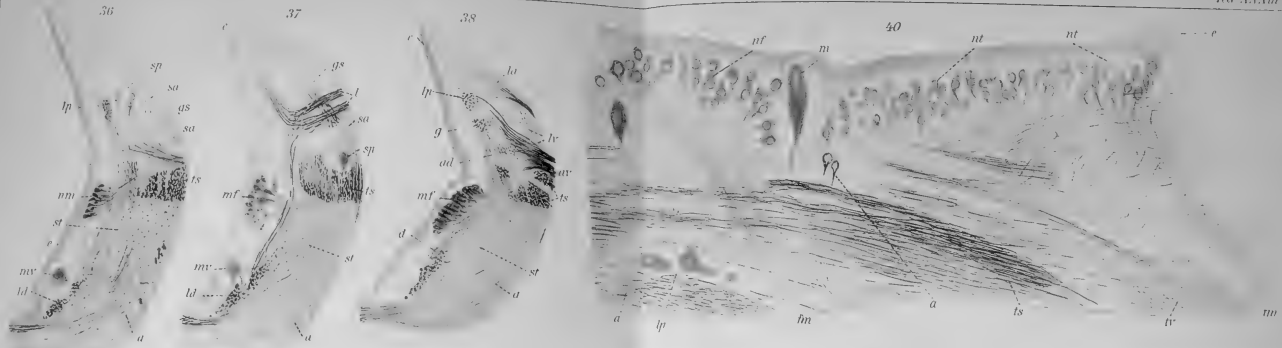


















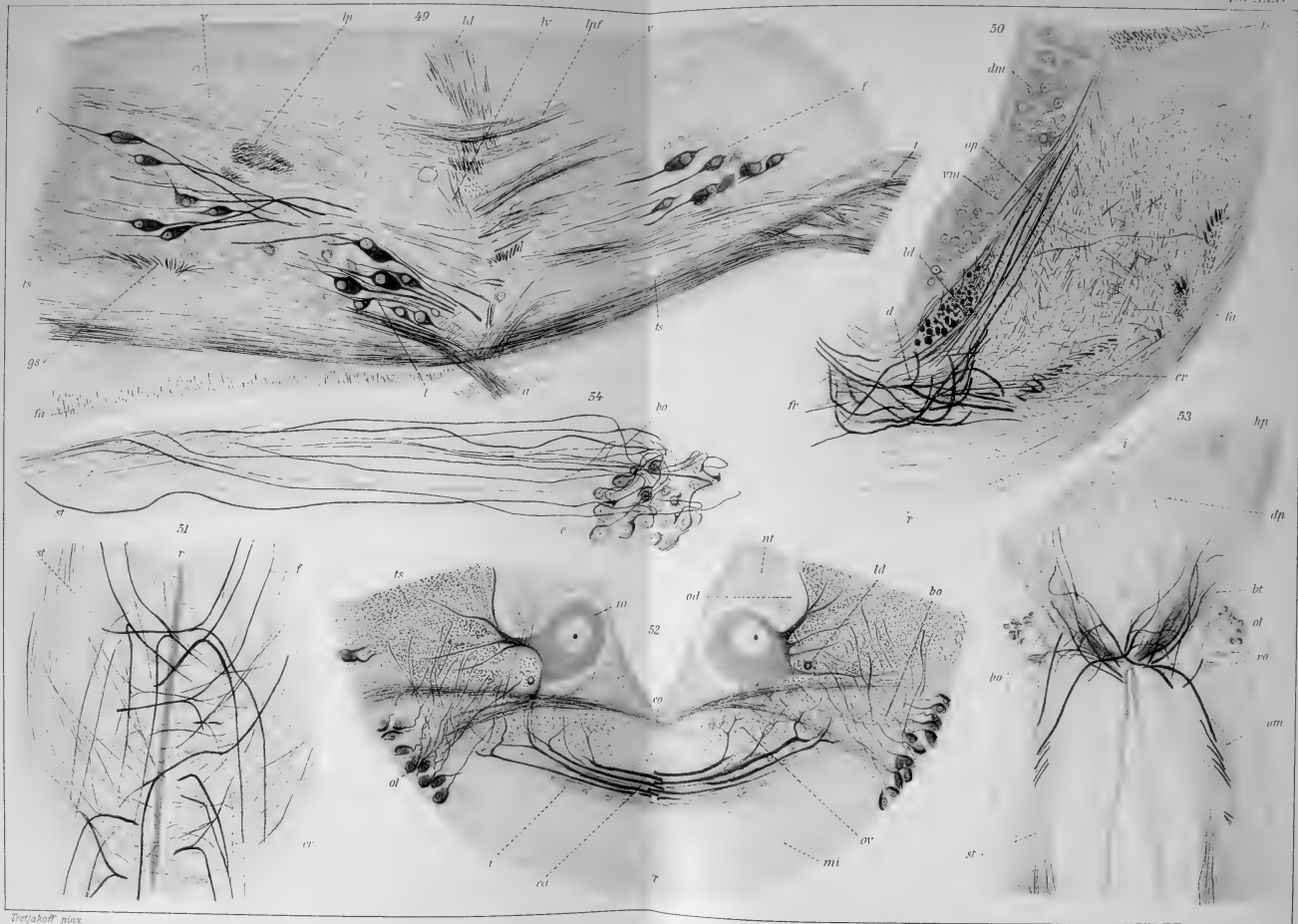










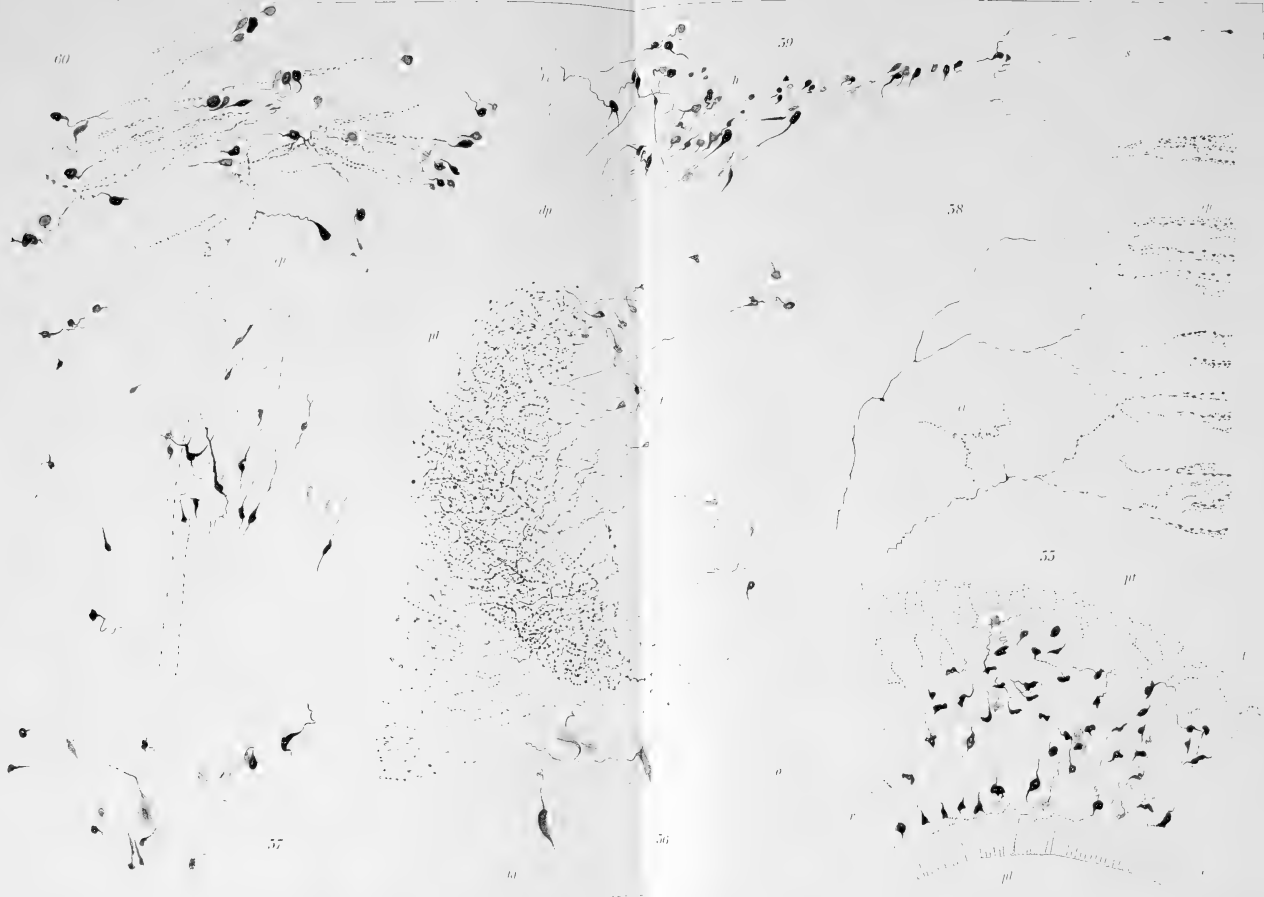








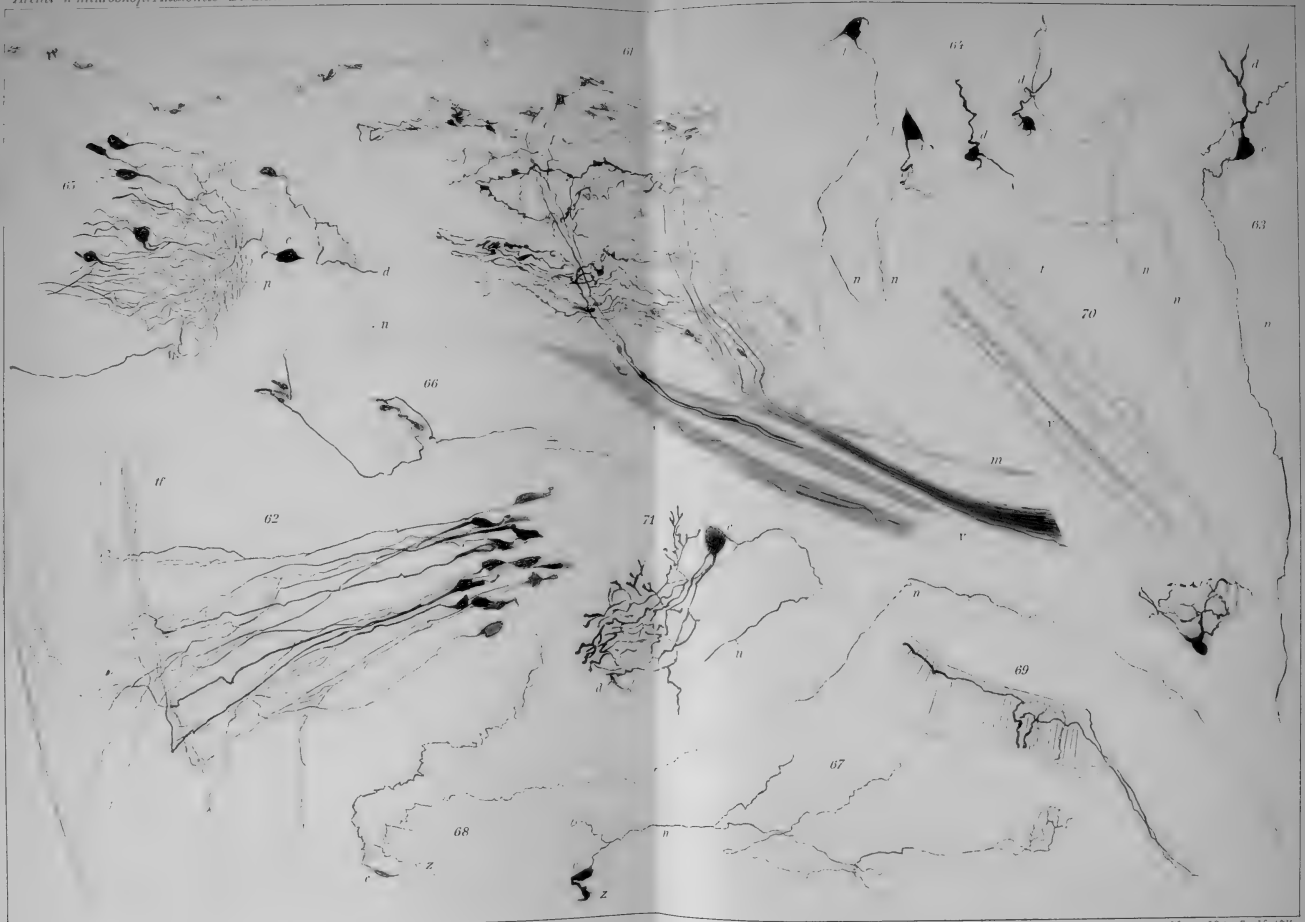










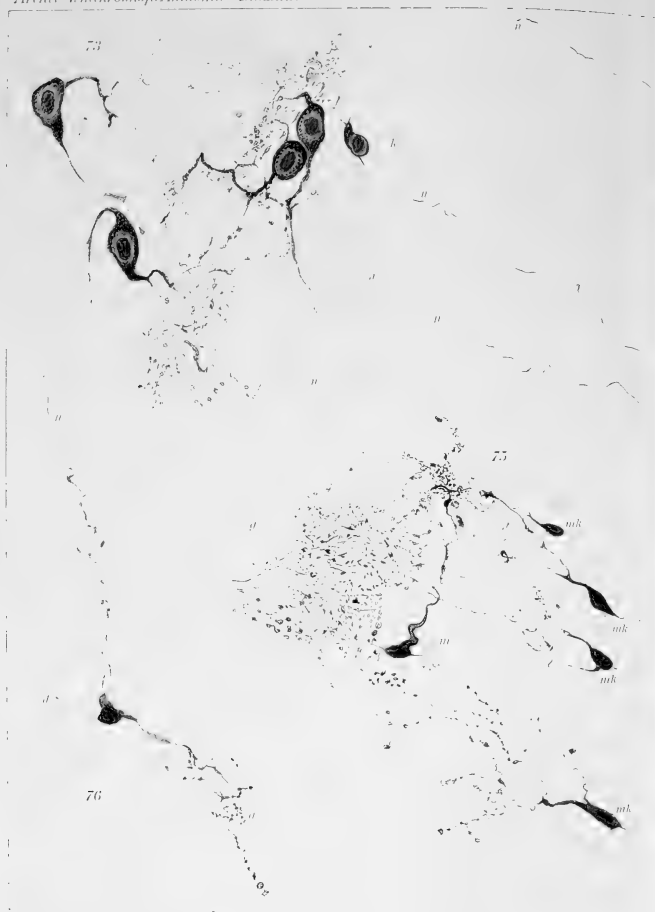







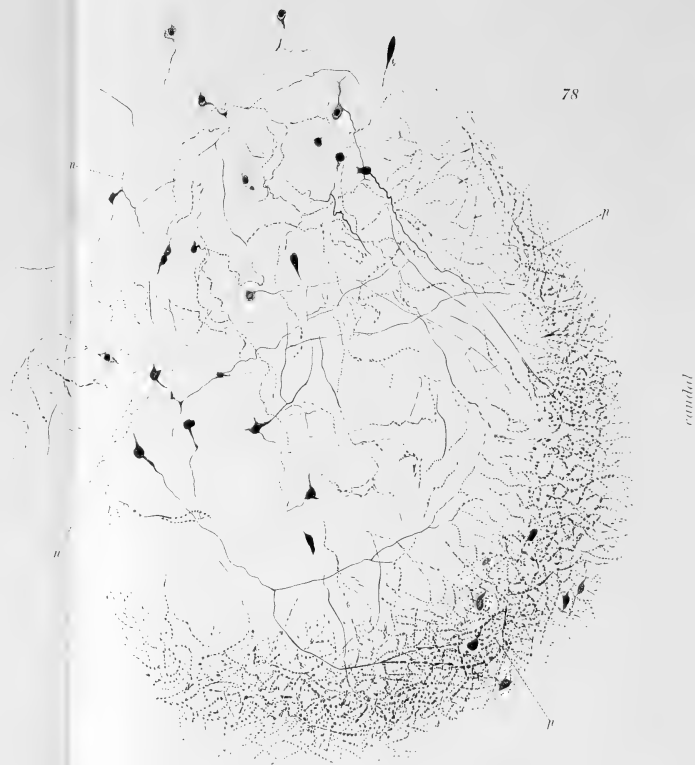

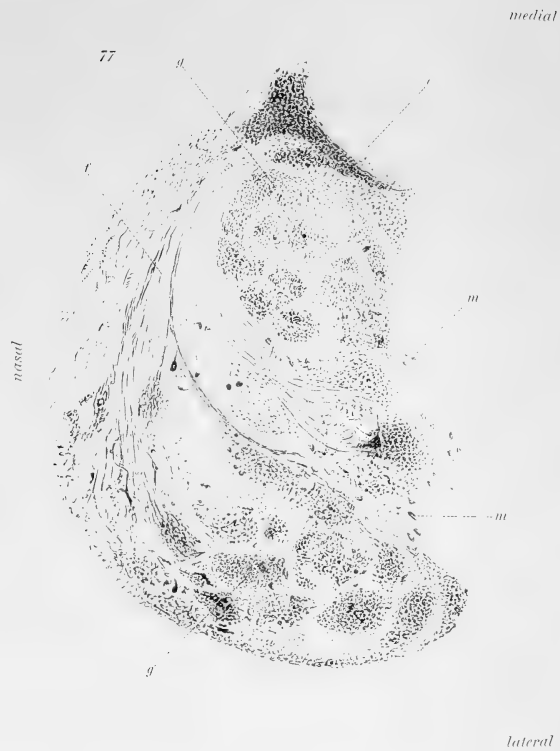









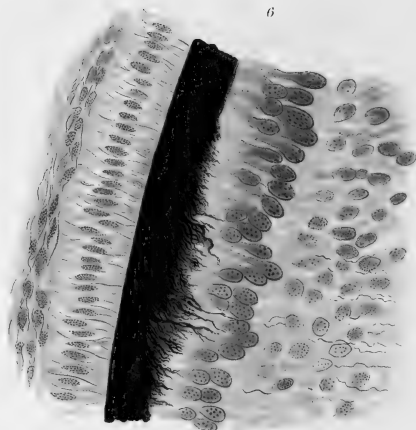
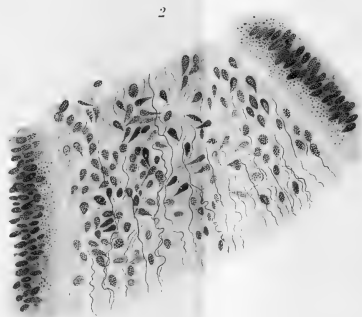
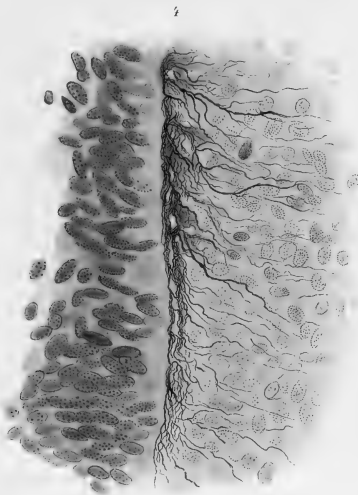
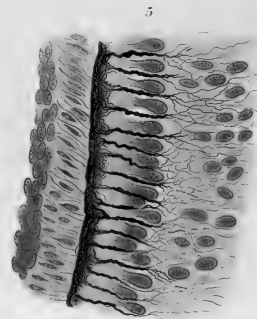
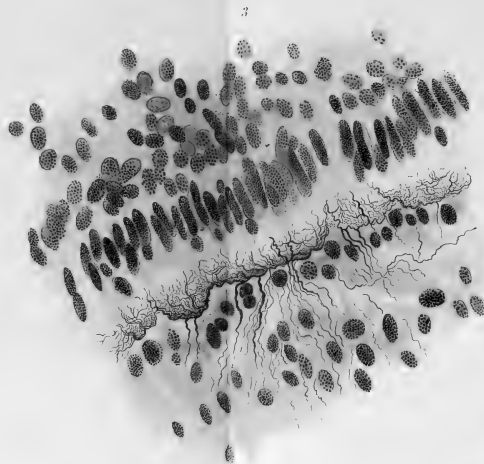
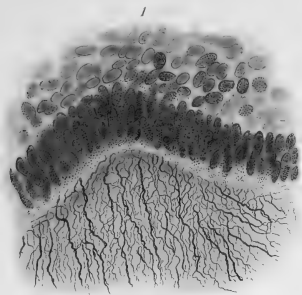


















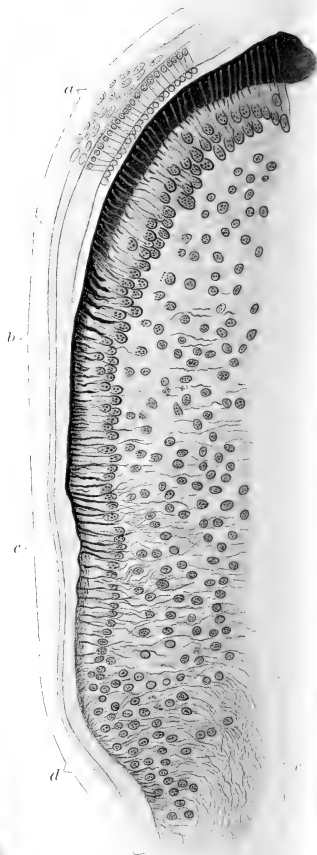
7



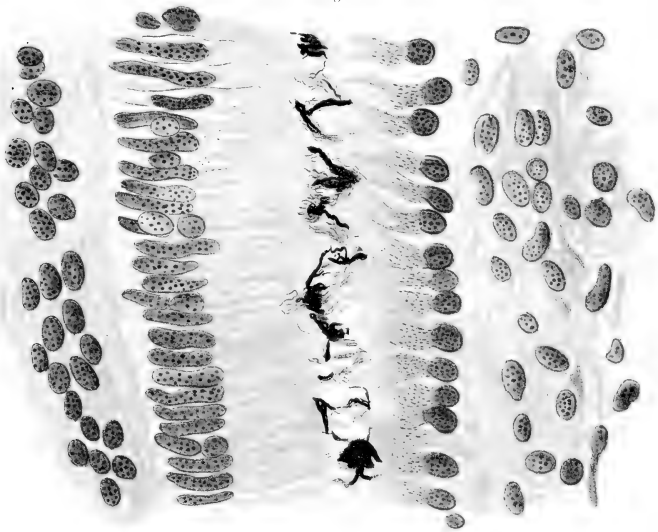
10



11



8



9

