


Prof. M. Kaposi


Handatlas
der
HAUTKRANKHEITEN
für Studierende und Aerzte

III. Abtheilung. N-Z

(Naevus-Xeroderma pigmentosum)



22500913679



26 - 1700

HANDATLAS
DER
HAUTKRANKHEITEN.

III. ABTHEILUNG.



HANDATLAS
DER
HAUTKRANKHEITEN

FÜR
STUDIRENDE UND ÄRZTE

VON
HOFRATH PROFESSOR M. KAPOSI

III. ABTHEILUNG. N—Z.
NAEVUS—XERODERMA PIGMENTOSUM.

ENTHALTEND 136 CHROMOTAFELN.



WIEN UND LEIPZIG.
WILHELM BRAUMÜLLER
K. U. K. HOF- UND UNIVERSITÄTS-BUCHHÄNDLER
1900.

111975

WELLCOME INSTITUTE	
LONDON	
Co.	London
Ca.	
Nc.	WR 17
	1878
	K 175

VERZEICHNIS

der

Tafeln zur I. bis III. Abtheilung.

- Acanthosis nigricans siehe Keratosis.
Achromatia acquisita siehe Leukoderma.
- | | | |
|----|--|---|
| 1 | Aene follicularis | C. Heitzmann. |
| 2 | » » | Elfinger. |
| 3 | » cachecticorum | Jul. Heitzmann. |
| 4 | » » siehe Lichen scrophulosorum | C. Heitzmann. |
| 5 | » varioliformis | Jul. Heitzmann. |
| 6 | » » | Niklas. |
| 7 | » telangiectodes | Niklas. |
| 8 | » » » | Niklas. |
| 9 | » necrotisans nasi | Niklas |
| 10 | » follicularis acutissima | Keilitz. |
| 11 | » picea | C. Heitzmann. |
| 12 | » ex usu jodii | C. Heitzmann. |
| 13 | » jodina bullosa et vegetans | Aus Hutchinsons
Smaller Atlas. |
| 14 | » bromica | C. Heitzmann. |
| 15 | » » | Jul. Heitzmann. |
| 16 | » rosacea (Rhinophyma) | C. Heitzmann. |
| 17 | » rosacea | C. Heitzmann. |
| 18 | Actinomyces | Henning. |
| 19 | » | (Geschenk von Dr.
Rille) Wenzel. |
| 20 | Albinismus congenitus | C. Heitzmann. |
| 21 | Aleppobeule | Sammlung Rehažek. |
| 22 | Alopecia areata | Elfinger. |
| 23 | Argyria | Elfinger. |
| 24 | Atheroma exulcerans nasi | Jul. Heitzmann. |
| 25 | Atrophia cutis idiopathica | Nach einer Moulage.
Bouton d'Alepp siehe Aleppobeule |
| 26 | Carcinoma epitheliale multiplex | Niklas. |
| 27 | » » nasi et frontis | Niklas. |
| 28 | » » serpiginosum regionis temporalis dextrae
(Schorneinfeger Krebs) | Niklas. |

- 29 Carcinoma epitheliale lenticulare, (Cancer en cuirasse Nach einer Moulage.
30 » » in Lupo vulgari ?
31 » » in Lupo vulgari C. Heitzmann.
32 » » in Lupo vulgari Henning.
33 Chloasma uterinum C. Heitzmann.
34 » » C. Heitzmann.
35 » in mare C. Heitzmann.
» cachecticorum siehe Lichen scrophulosorum
36 Condylomata acuminata Elfinger.
37 a) Cornua cutanea Nach einer Photo-
graphie des Origin-
Holzschnittes aus
Pick's Archiv für
Dermatologie und
Syphilis.
37 b) » » am Penis dto.
38 Dermatitis diabetica papillosa Nach einer Moulage
aus dem »Hospital
Saint Louis«.
39 » » Jul. Heitzmann.
40 » » Jul. Heitzmann.
41 » bullosa gangraenosa hallucis Jul. Heitzmann.
42 » papillaris capillitii C. Heitzmann.
43 » » » C. Heitzmann.
44 » » » C. Heitzmann.
45 » » » C. Heitzmann.
46 Eczema acutum brachii Elfinger.
47 » folliculare figuratum caloricum C. Heitzmann.
48 » capillitii impetiginosum Elfinger.
49 » impetiginosum faciei Elfinger.
50 » squamosum capillitii Elfinger.
51 » exulcerans capillitii (e Pediculosi capitis) Elfinger.
52 » impetiginosum capillitii (e Pediculosi capitis) C. Heitzmann.
53 » crustosum mammae Elfinger.
54 » crustosum madidans cruris Elfinger.
55 » chronicum rhogadicum dorsi manus Elfinger.
56 Ecthyma gangraenosum et ulcerans in dorso infantis Henning nach einer
Moulage.
57 Eczema marginatum C. Heitzmann.
58 » » Elfinger.
59 » » Elfinger.
60 » marginatum et Pityriasis versicolor C. Heitzmann.
61 » crustosum et Erythrasma trunci C. Heitzmann.
Ephelis siehe Lentigo
62 Erythrasma regionis inguinalis C. Heitzmann.
63 Elephantiasis Arabum cruris Elfinger.
64 » genitalium marium Elfinger.
65 » Arabum ex Lupo vulgari Niklas.
» siehe Lupus vulgaris
Lappen-Elephantiasis siehe Molluscum fibrosum
Endothelioma congenitum siehe Molluscum
Erysipelas perstans faciei siehe Lupus Erythematosus
66 Erythema multiforme Elfinger.

- 67 Erythema multiforme papulosum et Iris Schönfuss.
68 » » annulare Jul. Heitzmann.
69 » » annulare C. Heitzmann.
70 » » annulare recidivans Wenzel.
71 » » bullosum dorsi manus Elfinger.
72 » » » » » Niklas.
73 » » vesiculo-bullosum, Herpes iris et Herpes
circinatus C. Heitzmann.
74 » » vesiculo-bullosum, Herpes iris et Herpes
circinatus Jul. Heitzmann.
75 » toxicum morbi Cholera (Roseola cholericæ) C. Heitzmann.
76 » » (Quecksilber) Jul. Heitzmann.
77 » » universale (Erythema autotoxikum) Niklas.
78 » nodosum C. Heitzmann.
79 (Excoriationes) Melanosis C. Heitzmann.
80 Exfoliatio epidermitis neonatorum Jul. Heitzmann.
Erythrasma siehe Eczema
81 Erythrasma regionis inguinalis Jul. Heitzmann.
82 » articulationum et plicarum multiplex Jul. Heitzmann.
83 Favus scutularis capillitii Elfinger.
84 » » et squamosus capillitii et dispersus faciei Elfinger.
85 » unguium C. Heitzmann.
86 » artefactus cum stadio Herpetico initiali C. Heitzmann.
87 » » ex applicatione Cataplasmate C. Heitzmann.
88 » scutularis et confertus capillitii et trunci Elfinger.
89 » turiformis Elfinger.
90 » universe dispersus incipiens Henning.
91 Gangraena congelationis Jul. Heitzmann.
92 Herpes facialis C. Heitzmann.
93 » » C. Heitzmann.
94 » praeputialis C. Heitzmann.
95 » pudendalis labiorum muliebrum C. Heitzmann.
96 » tonsurans capillitii squamosus et vesiculosus faciei et
trunci Aus Betmann.
97 » » capillitii squamoso-crustosus et vesiculosus-
annularis faciei et regionis cervicalis Elfinger.
98 » » vesiculosus-annularis dorsi manus et digitorum Elfinger.
99 » » vesiculosus C. Heitzmann.
100 » » vesiculosus aggregatus C. Heitzmann.
Herpes iris et circinatus siehe Erythema
101 Herpes tonsurans maculosus Niklas.
102 » Zoster facialis haemorrhagicus C. Heitzmann.
103 » » frontalis dexter Elfinger.
104 » » frontalis dexter gangraenosus Aus Bock.
105 » » facialis bilateralis C. Heitzmann.
106 » » gangraenosus temporalis dexter solit. Niklas.
107 » » pectoralis dext. C. Heitzmann.
108 » » hystericus gangraenosus et recidivus Jul. Heitzmann.
109 » » inguinalis et pudend. muliebr. C. Heitzmann.
110 » » sacro crural. dext. C. Heitzmann.
111 » » brachii intern. Elfinger.
112 » » gangraenosus et recidiv. Niklas.
113 Hypertrichosis adnata patris C. Heitzmann.

114	Hypertrichosis adnata filii	C. Heitzmann.
115	Ichthyosis	C. Heitzmann.
116	»	Elfinger.
	» nitida siehe Ichthyosis serpentina	
117	» serpentina	Elfinger.
118	»	Elfinger.
119	» » verrucosa et tyloica	C. Heitzmann.
120	» hystrix	Aus A. Tilenius.
121	» papillaris hystrix et pigmentosa	C. Heitzmann.
122	» hystrix	Elfinger.
123	» pterygoides seu plumiformis	Niklas.
124	» »	Niklas.
125	»	A. Jasunoff.
126	Impetigo contagiosa	Henning.
127	» herpetiformis	C. Heitzmann.
128	» »	C. Heitzmann.
129	» »	Jul. Heitzmann.
130	» »	Jul. Heitzmann.
131	» »	Jul. Heitzmann.
132	» » in mare	Henning.
133	» » in oesophago	Henning.
	Jodacne siehe Acne	
134	Keloid	C. Heitzmann.
	Keratitis leprosa siehe Lepra	
135	Keratosi nigricans (Akanthosis nigricans)	Keilitz.
136	Lepra tuberosa	C. Heitzmann.
137	» maculosa et tuberosa	C. Heitzmann.
138	» » » » et anaesthetica	Heitzmann.
139	» » anaesthetica, Pannus leprosus oculi utriusque	Schneider.
140	»	Niklas.
141	» »	Losting a. Danielsen.
142	» » et anaesthetica	C. Heitzmann.
143	» »	Niklas.
144	» »	C. Heitzmann.
145	» papulosa disseminat. et circinata	Niklas.
146	» tuberosa et anaesthetica acutissima	Keilitz.
147	» maculo-pigment.	C. Heitzmann.
148	» maculosa	Losting a. Danielsen.
149	» »	Losting a. Danielsen.
150	» nervorum wie Tafel 148	Losting a. Danielsen.
151	» mutilans nodosa Linguae	Losting a. Danielsen.
152	Lentigo	C. Heitzmann.
153	»	C. Heitzmann.
154	»	C. Heitzmann.
155	Leukoderma acquisita, Vitiligo	Jul. Heitzmann.
156	Leukoderma	Elfinger.
157	Leukoderma (Pigmentsyphilis)	Henning.
158	» »	Niklas.
159	Lichen ruber acuminatus	C. Heitzmann.
160	» » »	Niklas.
161	» » »	Josef Schnell.
162	» » »	Elfinger.
163	» » »	Elfinger.

164	Lichen ruber acuminatus	Elfinger.
165	» » »	Elfinger.
166	» » »	Wenzel.
167	» » planus	Jul. Heitzmann.
168	» » »	Jul. Heitzmann.
169	» » »	Jul. Heitzmann.
170	» » acutissimus pemphigoides	Niklas.
171	» » planus exuberans	Niklas.
172	» » » moniliformis	Henning.
173	» » »	Niklas.
174	» » plicae inguinalis infer.	C. Heitzmann.
	Lichen pilaris siehe Ichthyosis	
175	» scrophulosorum trunci	Elfinger.
176	» » »	Elfinger.
177	» » »	C. Heitzmann.
178	» » »	C. Heitzmann.
179	» » et Chloasma cachecticorum	C. Heitzmann.
180	» » serpiginosus	Henning.
181	» » et Acne cachecticorum	C. Heitzmann.
182	» urticatus	C. Heitzmann.
183	Lymphangioma tuberos. adnatum (mihi)	C. Heitzmann.
184	Lymphoderma pernicioso (mihi)	Henning.
185	» »	Niklas.
186	» » incipiens	Keilitz.
187	Leukaemia cutis	Keilitz.
188	Lupus erythematosus	Elfinger.
189	» » discoides	Elfinger.
190	» » »	C. Heitzmann
191	» » »	Elfinger.
192	» » »	Elfinger.
193	» » » capillitii	Elfinger.
194	» » »	Jul. Heitzmann.
195	» » »	Elfinger.
196	» » acut. disseminatus bullosus febrilis	C. Heitzmann.
197	» » disseminatus et aggregatus	C. Heitzmann.
198	» » » »	C. Heitzmann.
199	» » cum carcinom.	Wenzel.
200	» vulgaris faciei	Elfinger.
201	» »	Elfinger.
202	» » » tumidus	Elfinger.
203	» » » exulcerans et papillaris	Elfinger.
204	» » » consumptio nasi	Jul. Heitzmann.
205	» » » serpiginosus	C. Heitzmann.
206	» » » »	Elfinger.
207	» » » cum Elephantiasi Arabum subjacente	Niklas.
208	» » » brachii	Jul. Heitzmann.
209	» » » exulcerans	Elfinger.
210	» » » et fungosus	Elfinger.
211	» » » » verrucosus	Elfinger.
212	» » »	C. Heitzmann.
213	» » » et conjunctivae oculi	Jul. Heitzmann.
214	» » » palpebrae et Conjunctivae palpebrae	Henning.
215	» » » conjunctivae bulbi, Pannus luposus	Jul. Heitzmann

- 216 *Lupus vulgaris conjunctivae* Henning et Jul. Heitzmann.
- 217 » » *linguae, Epiglottidis palati duri et laryngis* . Niklas et Jul. Heitzmann.
- 218 » *tonsillae mucosae* Niklas et Jul. Heitzmann.
- 219 » *labii oris superioris, dorsi linguae, faciei inferioris, linguae.*
veli Niklas.
Maculae coeruleae siehe *Morpiones*
Melanosis siehe auch *Excoriationes*
- 220 » *Addisonii* Niklas.
- 221 » *e pediculis* C. Heitzmann.
Melasma siehe *Melanosis*
Menokelis (Fuchs) siehe *Erythema annulare recidivans*
- 222 *Milium faciei* C. Heitzmann.
- 223 » *aggregatum subacutum post Pemphigum* C. Heitzmann.
Molluscosis siehe *Mollusc. fibr.*
- 224 *Molluscum contagiosum penis* Elfinger.
- 225 » » *nuchae* Elfinger.
- 226 » » *giganteum* Silbermark.
- 227 » *fibrosum* Aus Tilenius.
- 228 » » C. Heitzmann.
- 229 » » Jul. Heitzmann.
- 230 » » *pendulum* Latzel.
- 231 » *(Endothelioma)* Niklas.
- 232 » » Wenzel.
Morbus Addisonii siehe *Melanosis*
- 233 *Morpiones, maculae coeruleae* Niklas.
- 234 » *ciliorum* C. Heitzmann.
- 235 *Morphaea* Wenzel.
- 236 *Mycosis fungoides, stadium eczemat. et stadium tumorum* . . Jul. Heitzmann.
- 237 » » » *erythematosum et fungosum* . . . Jul. Heitzmann.
- 238 » » » *eczematosum et fungoso-ulcerosum* . Wenzel.
- 239 » » » *infiltrationis et fungosum* Niklas.
» » siehe *Lymphoderma perniciosum*
- 240 *Myomata cutis* Niklas.
» siehe *Ichthyosis*
- 241 *Naevus verrucos. lateris dext. post.* ?
- 242 » *unius lateris* Photographie.
- 243 » » *anter et post.* Photographie.
- 244 » *flammatus faciei sinistri* Henning.
- 245 »
- 246 » *pilosus* Elfinger.
- 247 » *pigmentosus universe dispersus* Aus der Sammlung des Prof. v. Wiederhofer.
- Onychomycosis favosa* siehe *Favus*
- 248 *Onychogryphosis ex lupo* Elfinger.
- 249 » *digitorum manus* C. Heitzmann.
Pannus leprosus siehe *Lepros.*
Pediculi vestimentorum siehe *Excoriationes*
Pediculosis capitis siehe *Eczema capitis*
Phthiriasis siehe *Morpiones*
- 250 *Pellagra pigmentosa et desquamosa* Nach Prof. Helm.
- 251 » *pedum pigmentosa et desquamosa* Elfinger.

252	Pemphigus vulgaris incipien	Niklas.
253	» » chron. trunci et extremitatum	C. Heitzmann.
254	» » haemorrhagicus	Henning.
255	» circinatus	C. Heitzmann.
256	» vulgaris serpiginosus	Keilitz.
257	» » circinatus serpiginosus	Schnell.
258	» circinatus (Pemphigus foliaceus incipiens)	C. Heitzmann.
259	» foliaceus universalis	Elfinger.
260	» miliaris circinatus	Niklas.
261	» pruriginosus	C. Heitzmann.
262	» vegetans regionis genitalium	Elfinger.
263	» » »	C. Heitzmann.
264	» syphiliticus neonati	C. Heitzmann.
	Pigmentsyphilis siehe Leukoderma	
265	Pityriasis rubra	Wenzel.
266	» »	Jul. Heitzmann.
267	» »	Jul. Heitzmann.
268	» versicolor annularis siehe Eczema	Elfinger.
	Poliosis siehe Leukoderma acqu.	
	Porcupine man. siehe Ichthyosis	
269	Prurigo	Henning.
270	»	Elfinger.
271	» extremitat. inferior. cum excoriationibus et crustis complic.	C. Heitzmann.
272	Prurigo, Eczema	C. Heitzmann.
273	» agria	Elfinger.
274	Psoriasis guttata	Elfinger.
275	» » et annularis	Elfinger.
276	»	Elfinger.
277	» annularis et gyrata trunci	Elfinger.
278	» » et guttata	Elfinger.
279	» haemorrhag. et pigmentos. extrem. infer.	Jul. Heitzmann.
280	» gyrata trunci	Elfinger.
281	» palmaris, manus et cubiti	Elfinger.
282	» regionis genital.	C. Heitzmann.
283	» universalis	C. Heitzmann.
284	» vulgaris verrucosa vegetans	Henning.
285	Psorospermosis-Darier	Henning.
286	Purpura haemorrhagica bullosa extremit. infer	Niklas.
287	» urticans	?
288	» haemorrhagica (Morbus macul. Werlhofii)	Niklas.
	Rhinophyma siehe Acne Rosacea	
289	Rhinoscleroma nasolabiale sinistrum	C. Heitzmann.
290	»	C. Heitzmann.
291	» nasi, labii super., palati	C. Heitzmann.
292	» mucosae narium et pharingis	Niklas.
293	» narium et labii superioris	Jul. Heitzmann.
294	» » dacryocystitis perforans consequens et Variola accidens	Jul. Heitzmann.
295	Rhinoscleroma narium obturans	Wenzel.
296	» » ingens narium et labii super. exulcerans	Wenzel.
	Roseola cholericca siehe Erythema toxicum	
297	Sarcoma totius corporis plana et fungosa	Wenzel.

- 298 Sarcoma forma tumorum totius corporis Elfinger.
- 299 » exulceratum regionis trochantericae Henning.
- 300 Sarcomatosis plana et orbicularis Niklas.
- 301 Sarcoma idiopathicum multiplex haemorrhagicum manus . . . C. Heitzmann.
- 302 » » haemorrhagicum pedis dextri C. Heitzmann.
- 303 » » multiplex haemorrhagicum palpebrae
super. sin. et auriculae Niklas.
- 304 Sarcoma idiopathicum multiplex dorsi manus dextri Niklas.
- 305 » » » dorsi pedis Niklas.
- 306 » » haemorrhagica multiplex pedis et manus Henning.
- 307 » melanoides C. Heitzmann.
- 308 Scabies abdominis et penis C. Heitzmann.
- 309 » penis, extremitat. infer. pustulosa crustosa Elfinger.
- 310 » vesiculo pustulosa manus C. Heitzmann.
- 311 » (Eczema ad nates) C. Heitzmann.
- 312 » mamillae C. Heitzmann.
- 313 » infantis totalis C. Heitzmann.
- 314 » norvegica seu Boeckii manus Elfinger.
- 315 » » » pedis Elfinger
- Schornsteinfeger-Krebs siehe Carcinoma
- 316 Sclerodermia femoris Wenzel.
- 317 » (en plaques) areata Henning.
- 318 Seborrhoea congestiva nasi Elfinger.
- 319 » nasi Elfinger.
- 320 » crustosa nasi Jul. Heitzmann.
- 321 » balanitica Elfinger.
- 322 » capillitii neonati, Gneis der Kinder Elfinger.
- 323 Stigmatisis Niklas.
- 324 Striae et maculae atrophicae haemorrhagicae femoris . . . C. Heitzmann.
- Stachelschweinmensch siehe Ichthyosis hystrix
- 325 Sycosis pustulosa barbata faciei C. Heitzmann.
- 326 » menti Elfinger.
- 327 » » Elfinger.
- 328 » superciliorum et ciliaris C. Heitzmann.
- 329 » parasitaria vegetans C. Heitzmann.
- 330 » » Henning.
- 331 » vegetans parasitaria et Herpes tonsurans Geschenk von Prof.
Weber, Kiel.
- 332 » parasitaria vegetans Niklas.
- 333 » » » occipitalis Henning.
- 334 » » (follicularis) trunci et extremit. Geschenk von Prof.
Weber, Kiel.
- 335 » » dorsi manus, Trychophyton-Mycelien . . . Henning.
- 336 Homo aeu pictus — Tätowirter C. Heitzmann.
- 337 » » » » C. Heitzmann.
- Tâches bleues siehe Morpiones
- 338 Tuberculosis miliaris narium et mucosae oris Jul. Heitzmann.
- 339 » » periorale Jul. Heitzmann.
- 340 » » mucosae labii superioris et palati. Tuber-
culosis miliaris dorsi linguae Jul. Heitzmann.
- 341 » » ad nates Schaupl.
- 342 » » perianalis Niklas.
- 342 » » cutis verrucosa Niklas.


- 344 Tuberculosis verrucosa anguli oris et circa Niklas.
- 345 Tylosis acquisitata plana, verrucosa palmae manus C. Heitzmann.
- 346 » acquisitata (non adnata), plana palmae manus C. Heitzmann.
- 347 » palmae manus follicularis Elfinger.
- 348 Urticaria annularis C. Heitzmann.
- 349 » serpiginosa et confluens C. Heitzmann.
- 350 » haemorrhagica et pigmentosa Keilitz.
- 351 » » pueri Fuchs.
- 352 » » in adulto Niklas.
- 353 » indurata perstans Keilitz.
- 354 Variola bullosa faciei Jul. Heitzmann.
- 355 » infantis intra periodum Vaccinationis Aus der Sammlung von
Prof. v. Wiederhofer.
- 356 » congenita C. Heitzmann.
- 357 Variolisatio fortuita faciei Henning.
- 358 » » » Henning.
- 359 » » » Henning.
- Vitiligo siehe Leukoderma
- 360 Xanthoma planum palpebrarum C. Heitzmann.
- 361 » » palpebrarum et tuberosum cubiti Niklas.
- 362 » tuberosum genu utriusque — Ikterus C. Heitzmann.
- 363 » planum et tuberosum palmae manus — Ikterus C. Heitzmann.
- 364 » striatum et palmae manus Keilitz.
- 365 » » confertum abdominis — Ikterus C. Heitzmann.
- 366 » » regionis lumbalis — Ikterus C. Heitzmann.
- 367 Xeroderma faciei c. Carcinosi et Naevis J. Heitzmann.
- 368 » pigmentosum faciei c. Carcinomate epitheliali C. Heitzmann.
- 369 » » — Carcinosis multipl. (Exitus letalis) Niklas.
- 370 » » (10 Jahre später) Wenzel.
- 371 » pigmentosum c. Carcinomate epitheliali faciei C. Heitzmann
- 372 » » Melanomata et Carcinomata epithelialia Niklas.
- 373 » » brachii sinist. et Carcinoma epitheliale cubiti Niklas.
- 374 » » faciei Niklas.
- 375 » » incipiens dorsi manus Niklas.
- 376 » » c. Carcinosi multiplice faciei Henning.

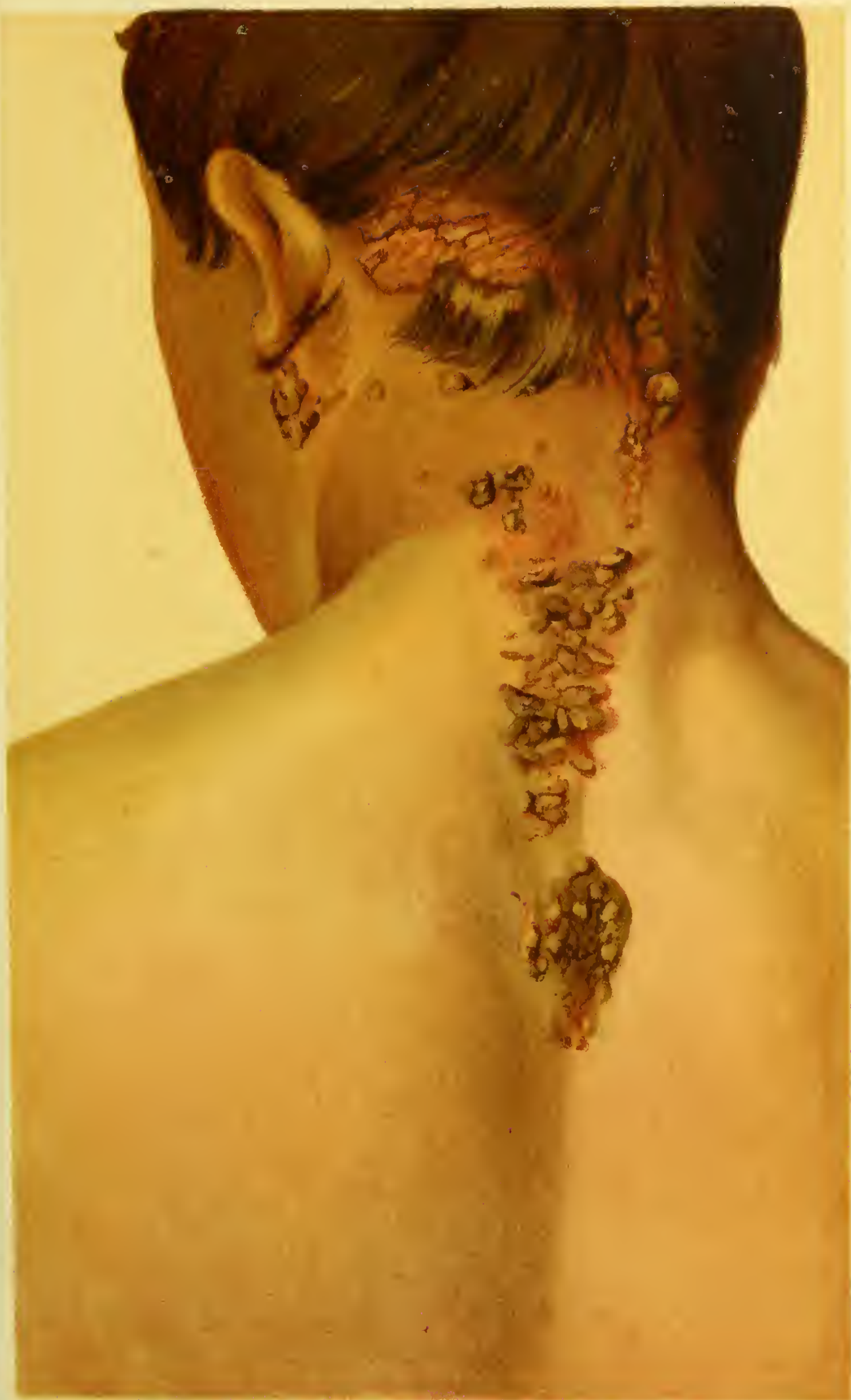III. ABTHEILUNG.

NAEVUS—XERODERMA PIGMENTOSUM.

TAFEL 241.

Naevus verrucosus unius lateris
occipito-nuchalis sinister.







TAFEL 242. .

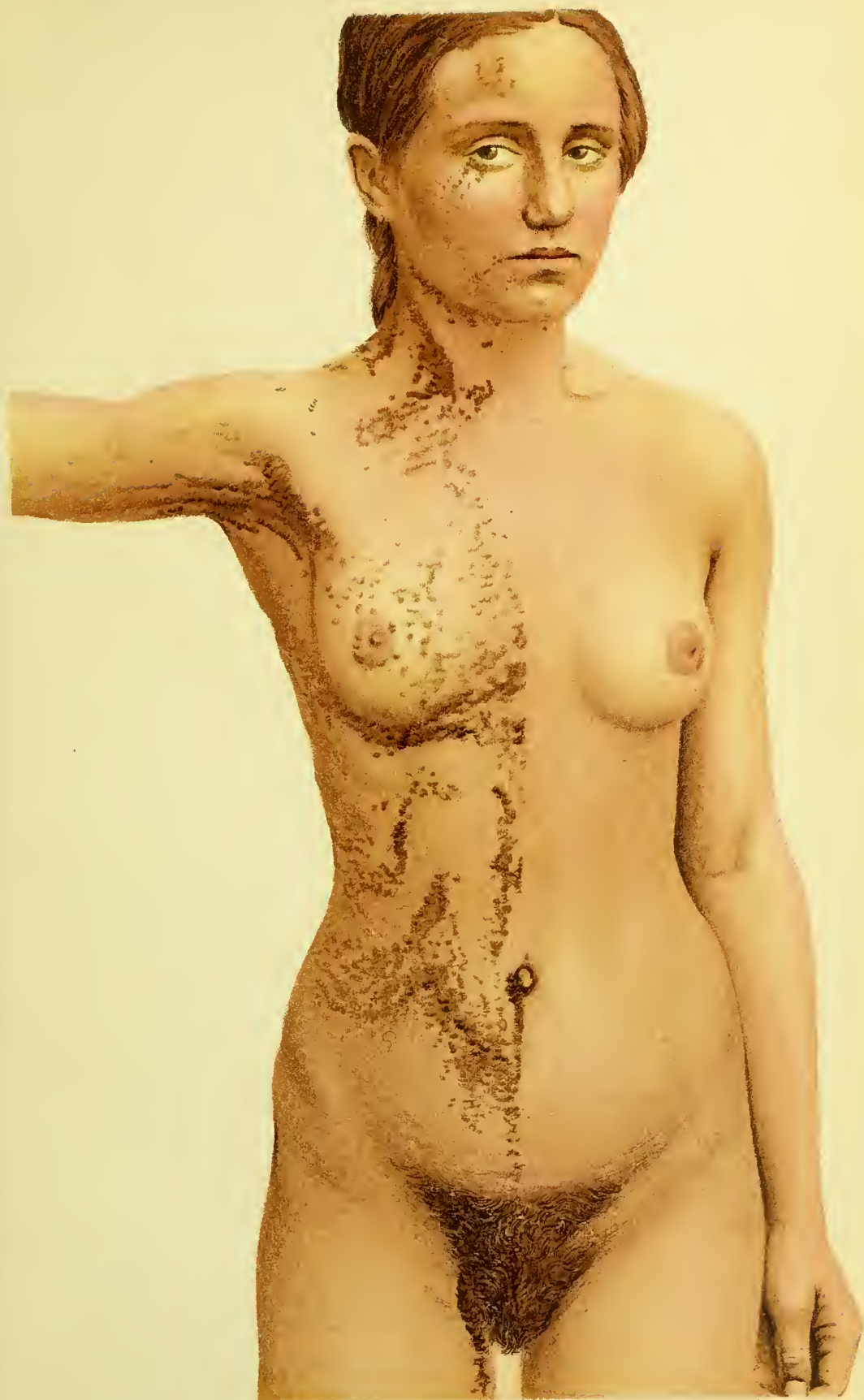Naevus unius lateris
lateris dextri posterioris.



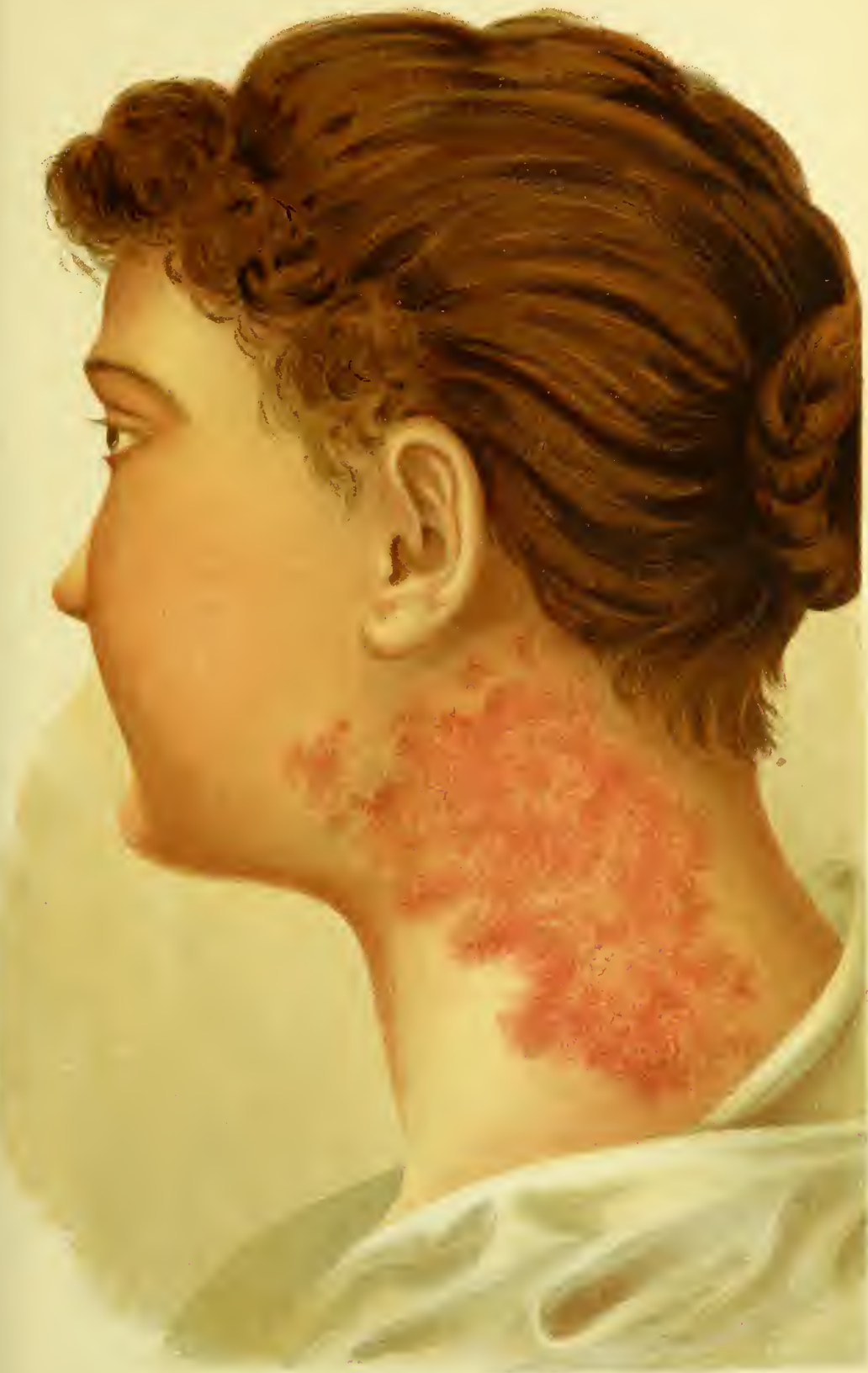



TAFEL 243.
Naevus unius lateris
lateris dextri anterioris.



TAFEL 244.
Naevus flammaeus
faciei sinistrae.

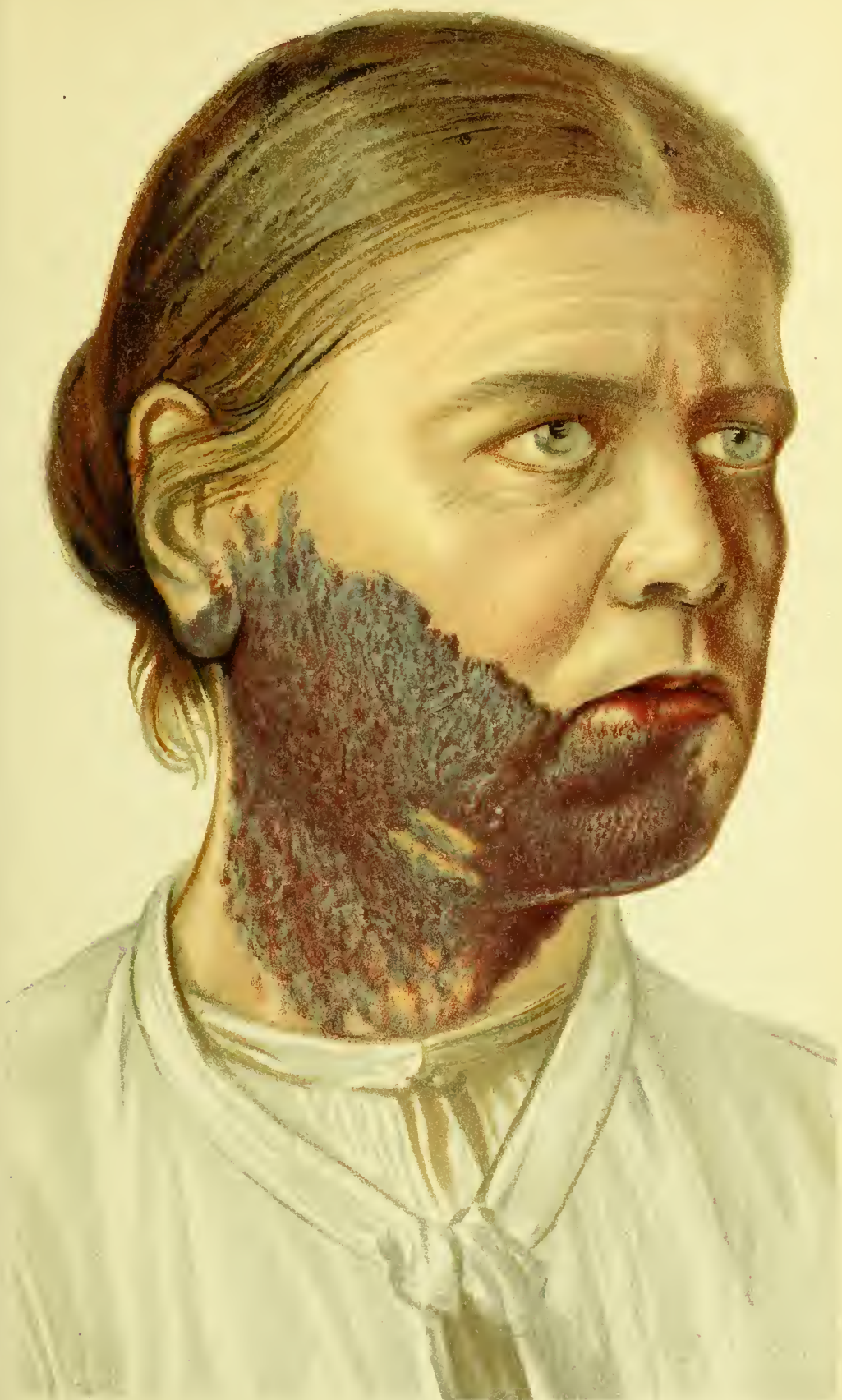



TAFEL 245.

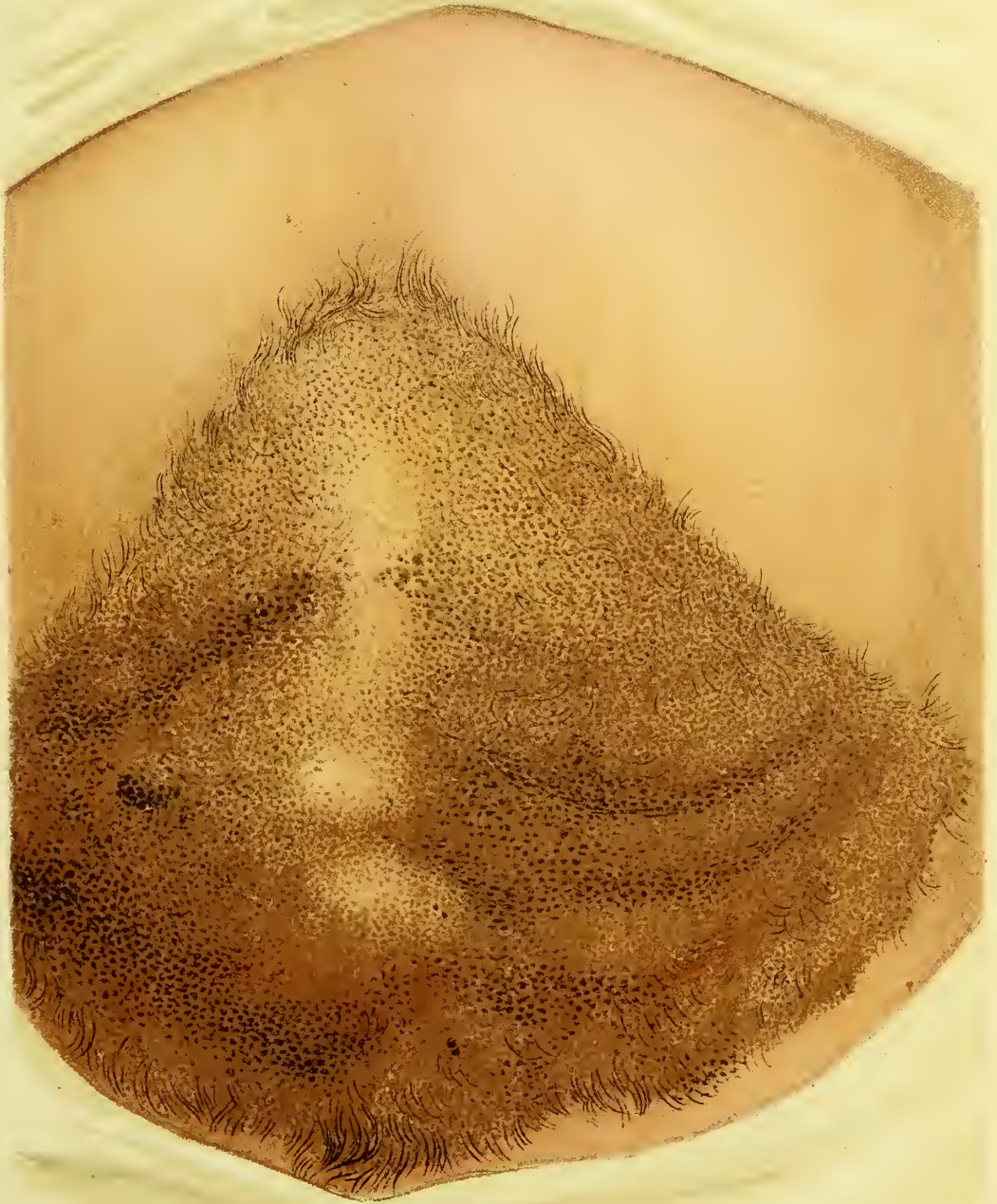Naevus flammaeus
cervico-maxillaris dexter.







TAFEL 246.
Naevus pilosus.

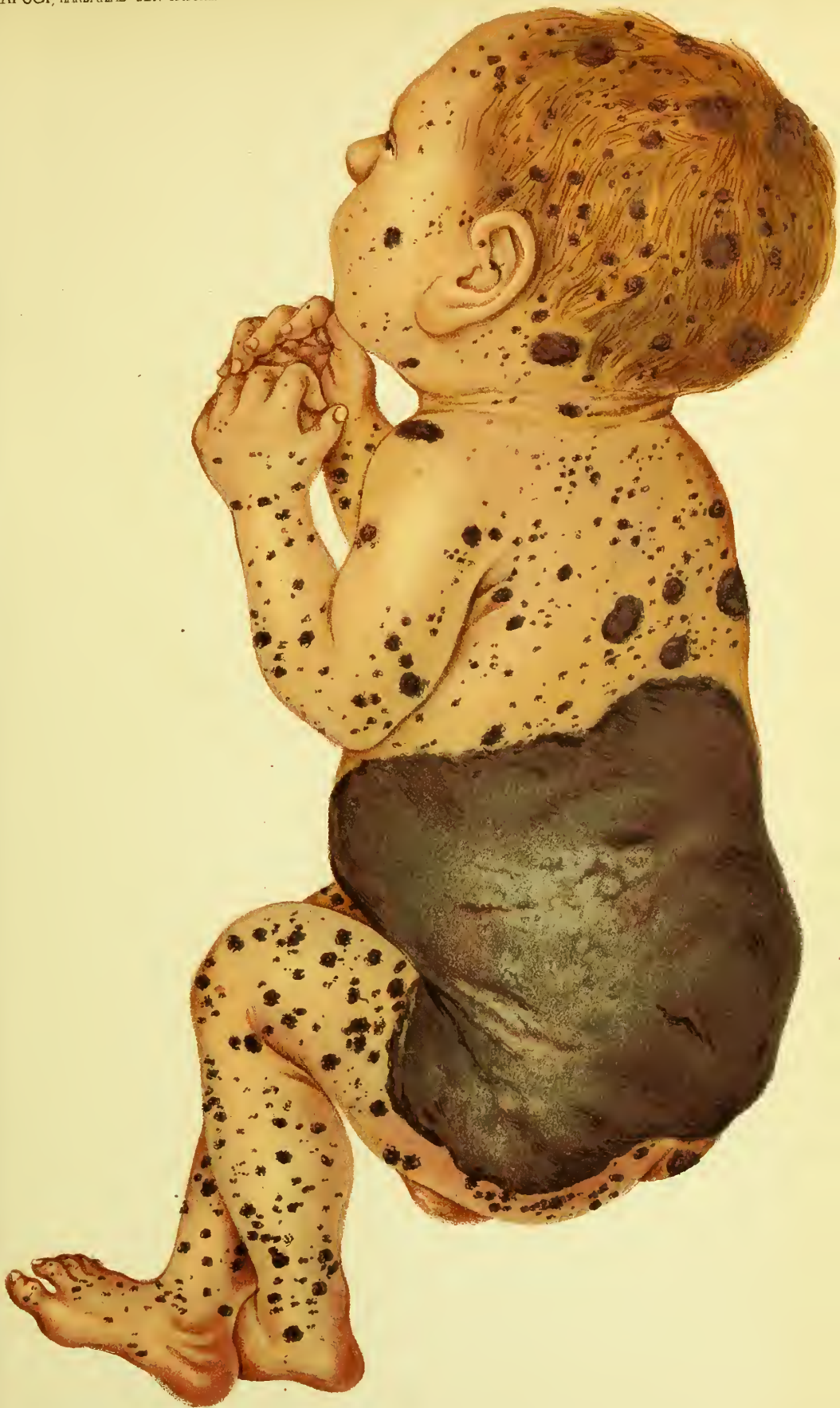



TAFEL 247.

Naevus pigmentodes universe dispersus.



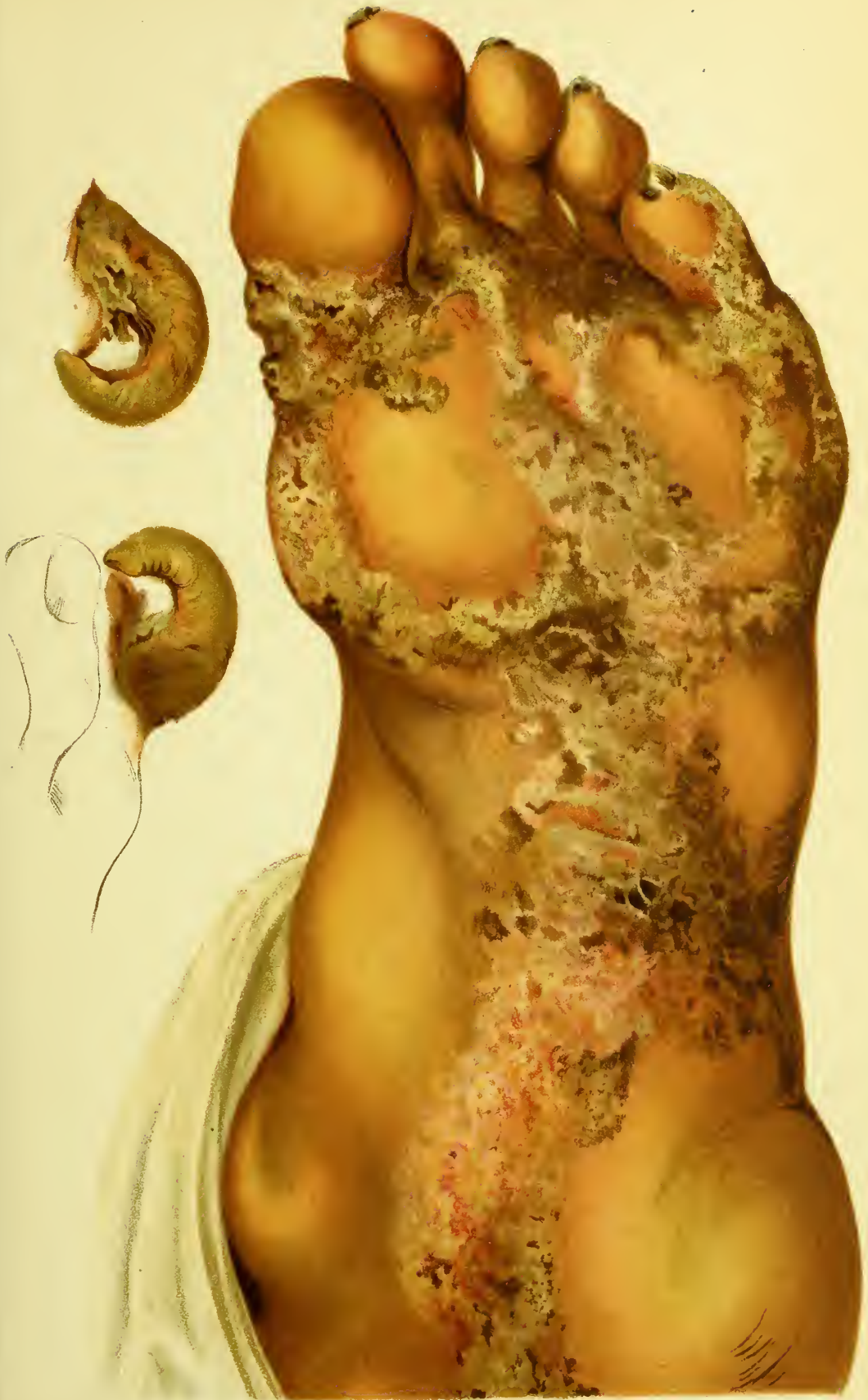



TAFEL 248.

Onychogryphosis

ex Lupo verrucoso plantae pedis.

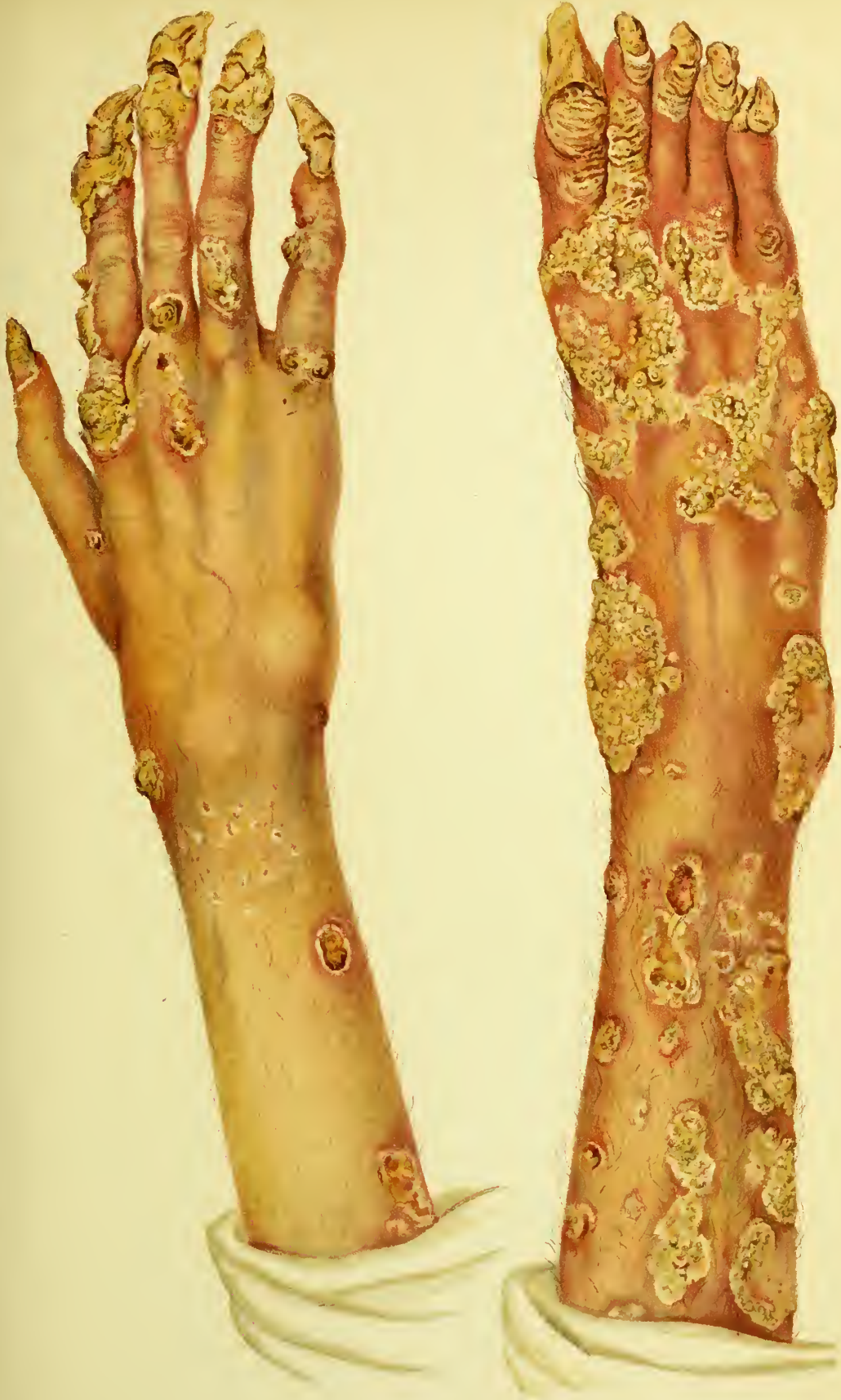



TAFEL 249.

Onychogryphosis

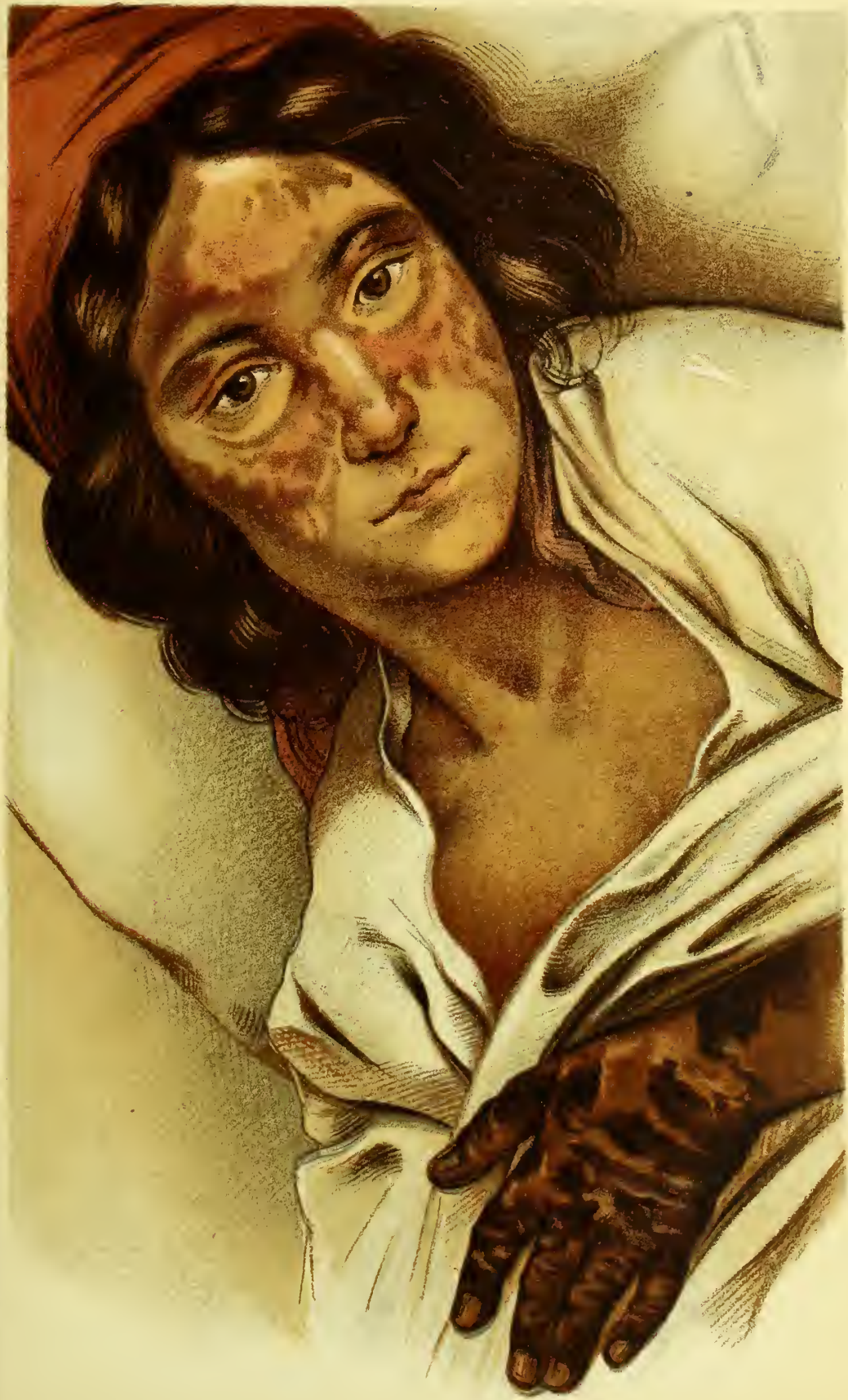digitorum manuum Lupo verrucoso affectarum.



TAFEL 250.

Pellagra

pigmentosa et desquamans.

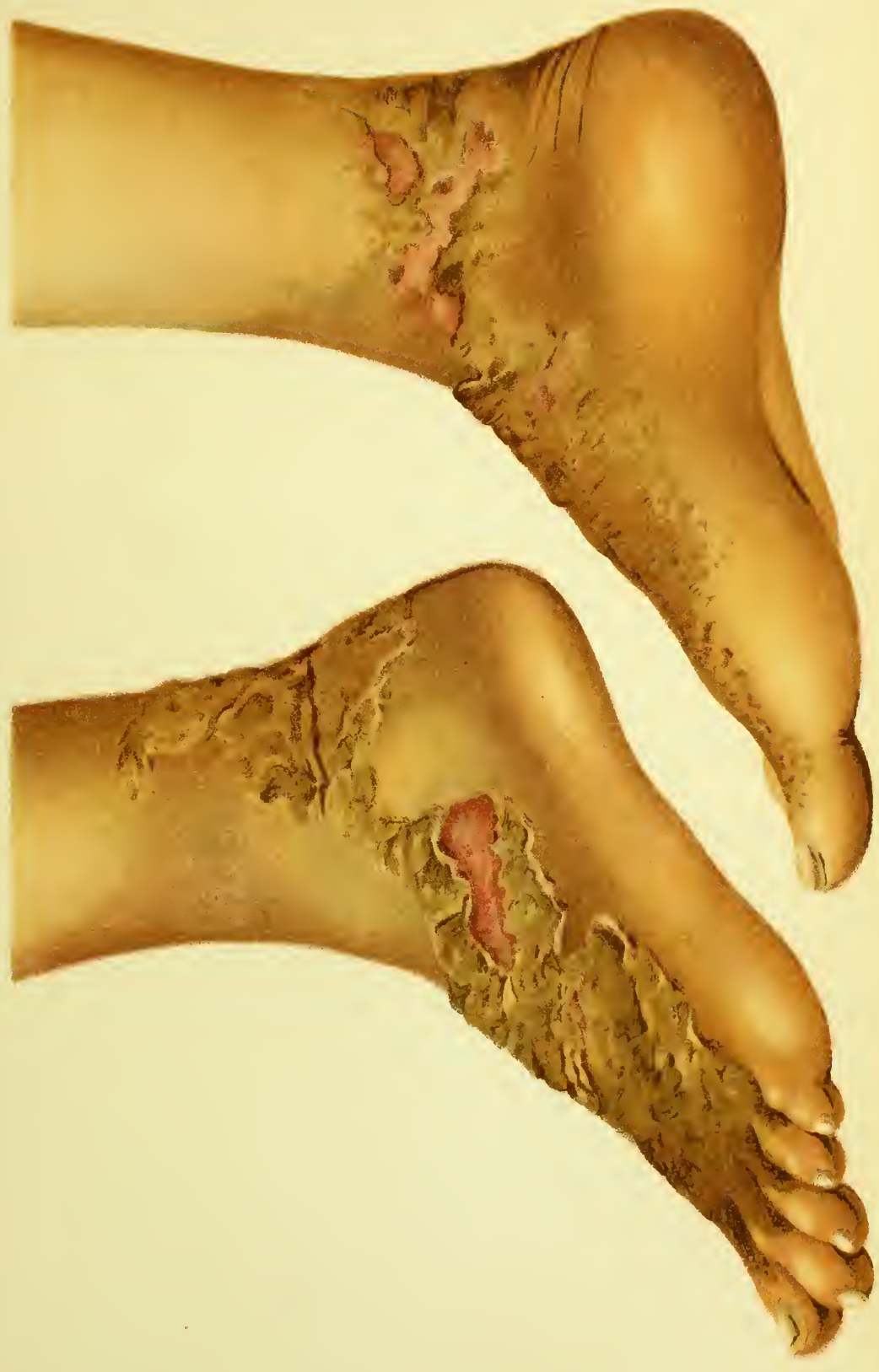



TAFEL 251.

Pellagra

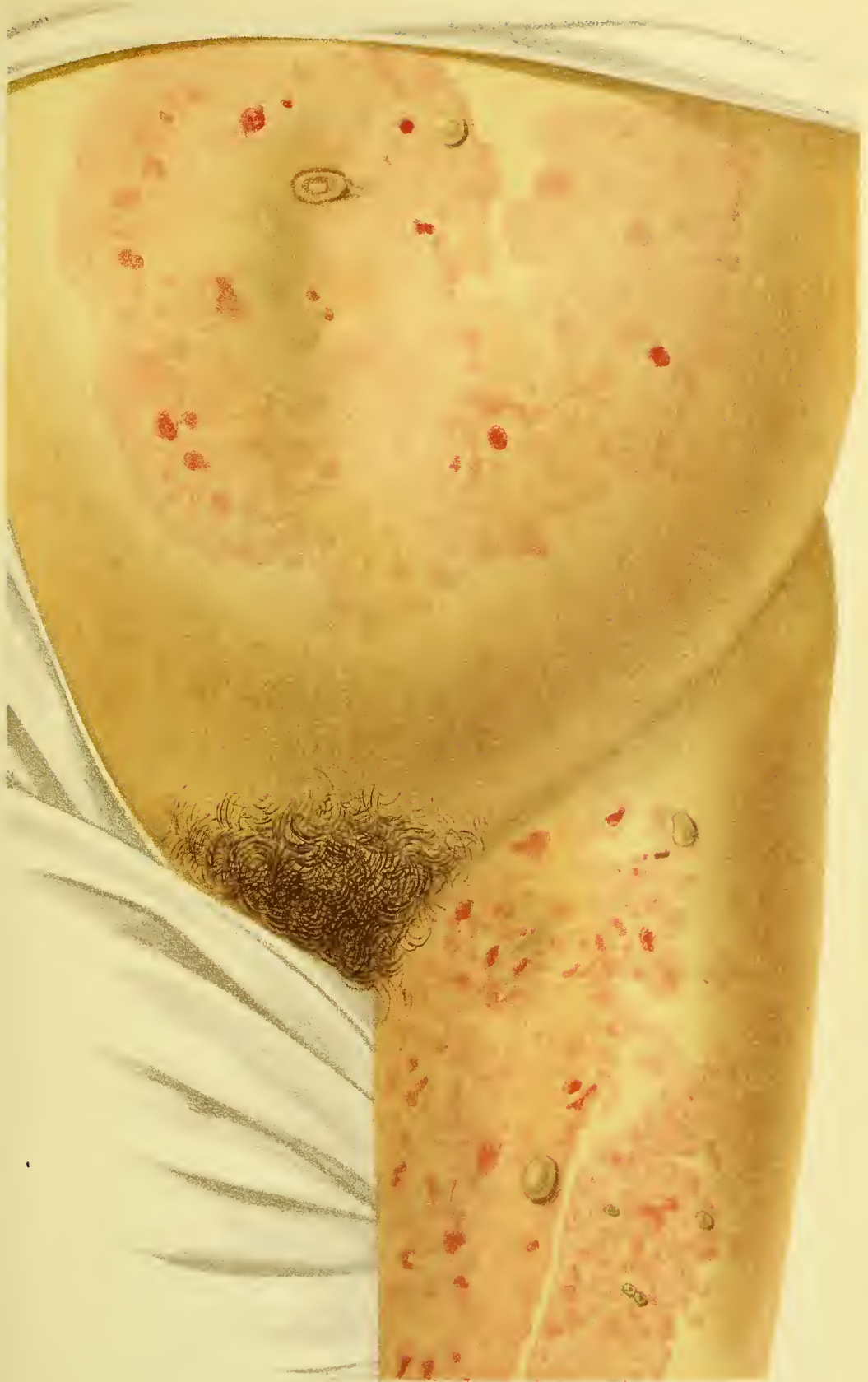pedum pigmentosa et desquamans.





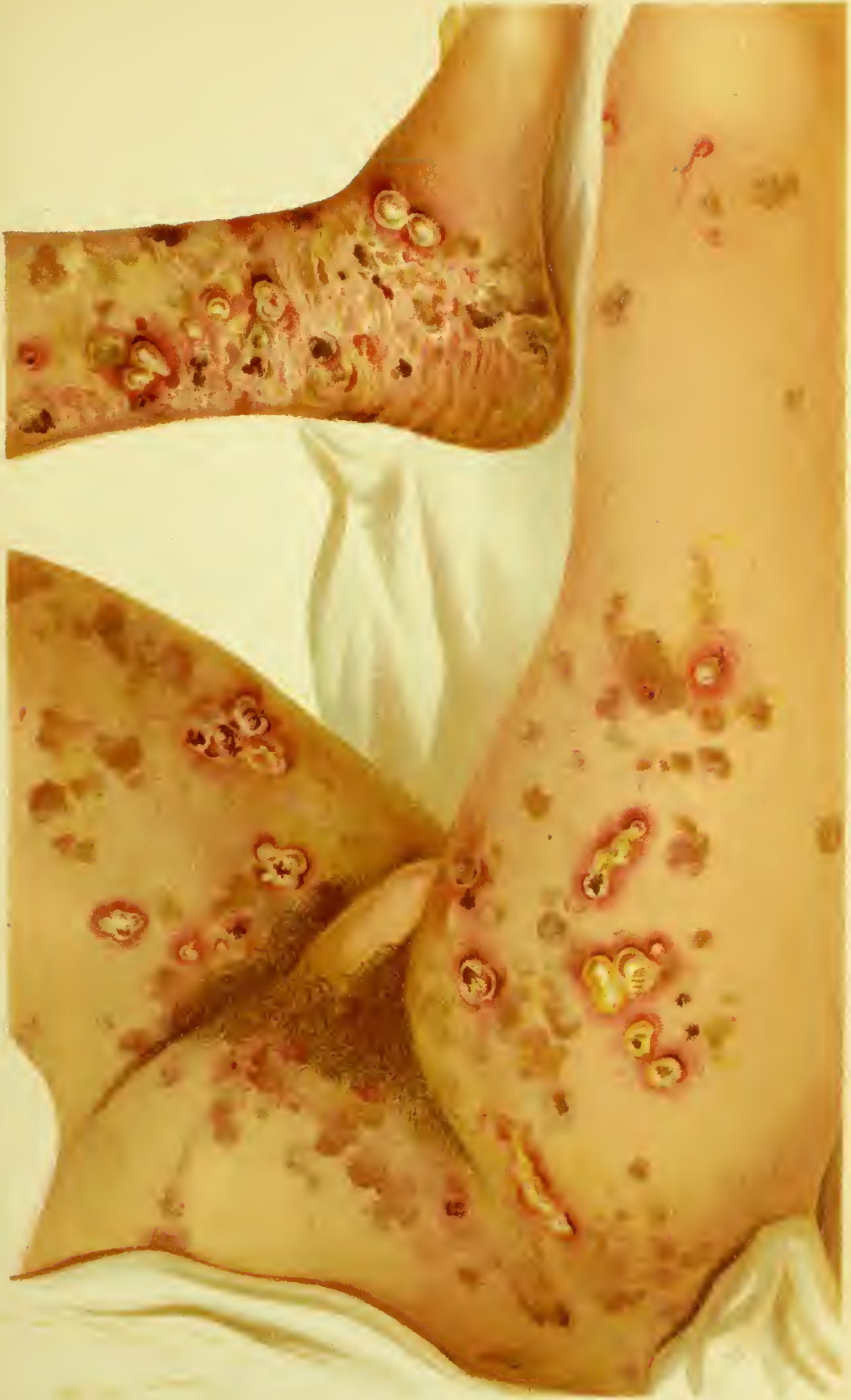TAFEL 252.

Pemphigus vulgaris incipiens
(Erythema annulare et Bullae).



TAFEL 253.

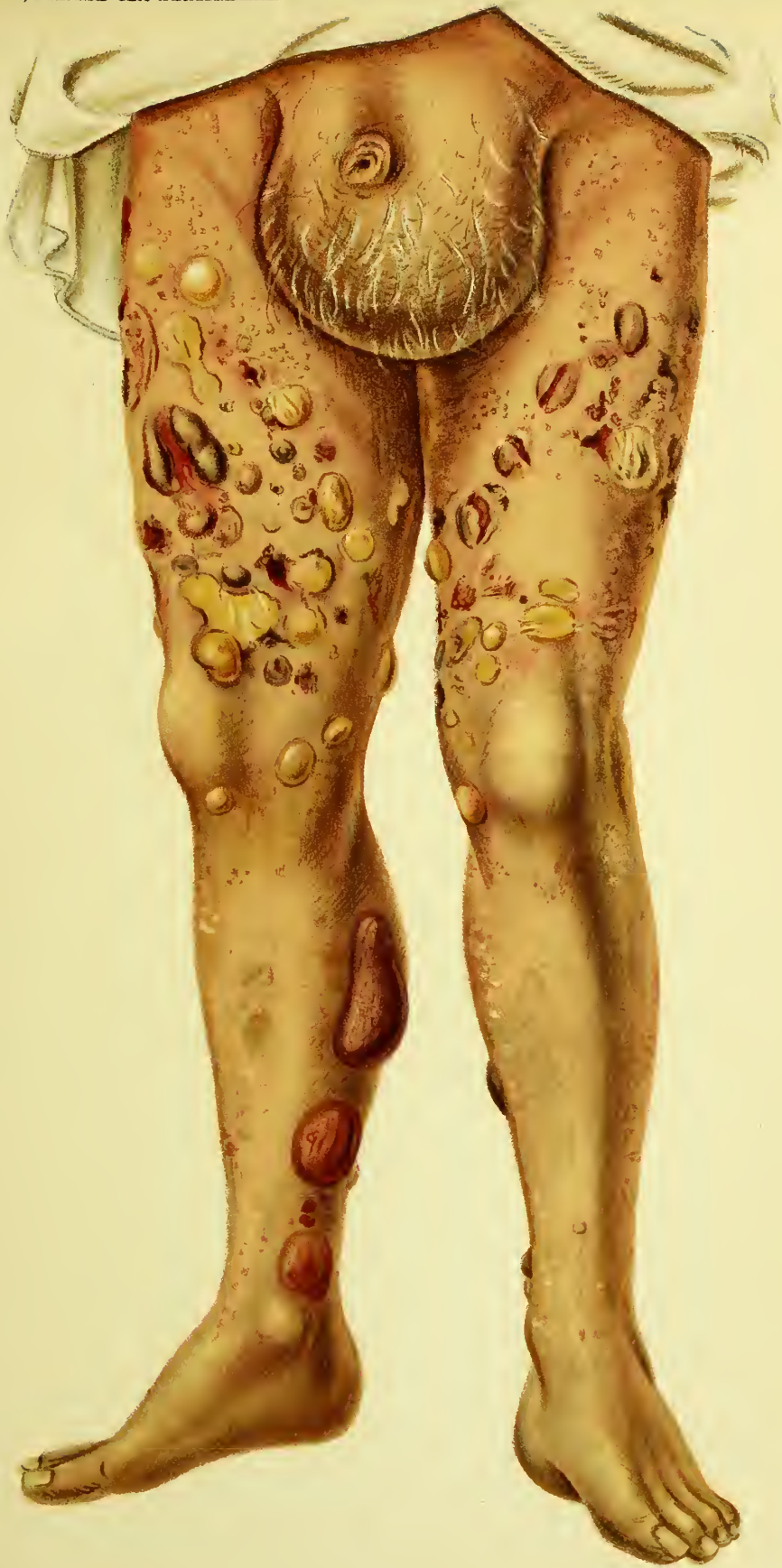Pemphigus vulgaris chronicus
trunci et extremitatum.



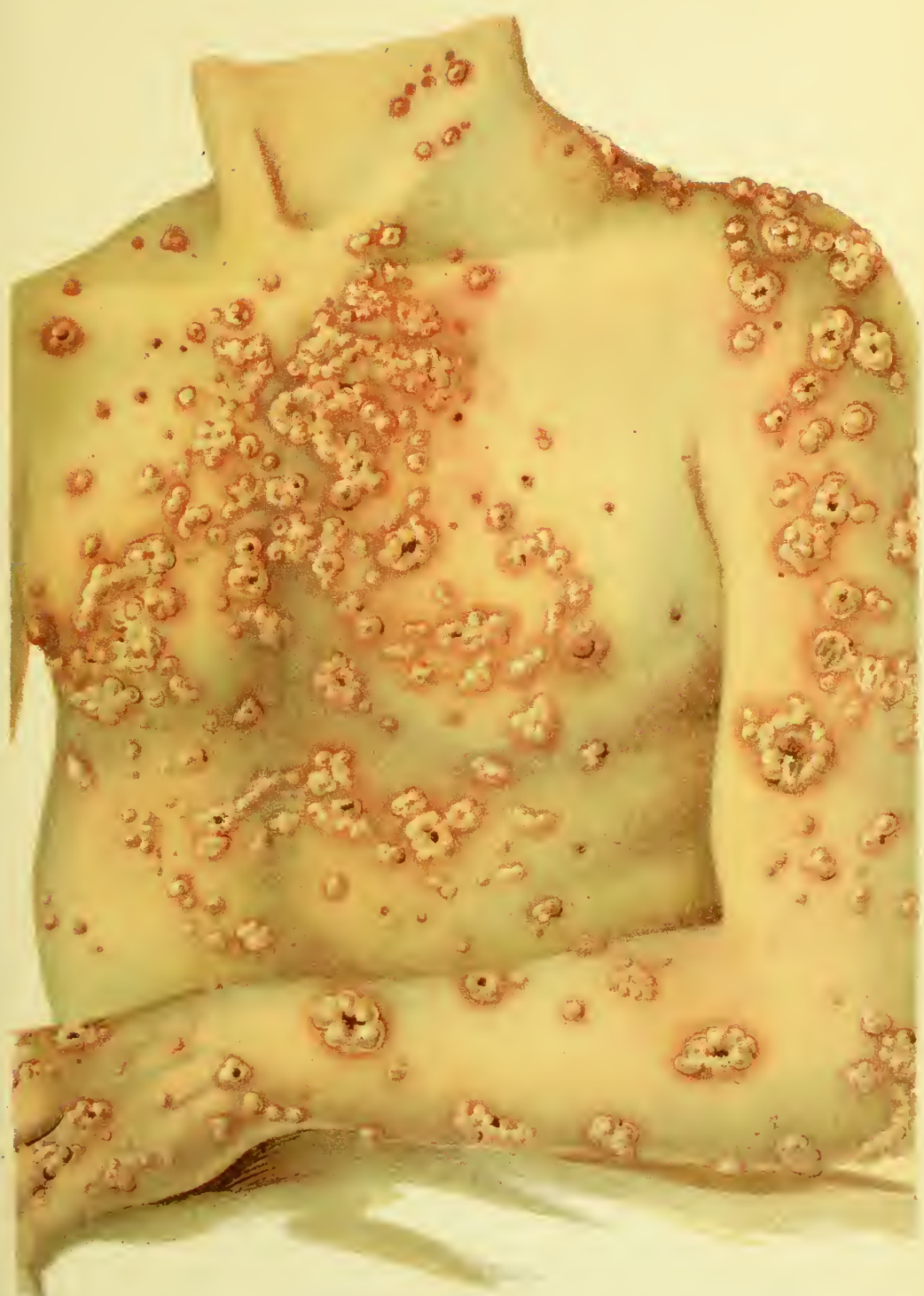

TAFEL 254.

Pemphigus vulgaris haemorrhagicus.



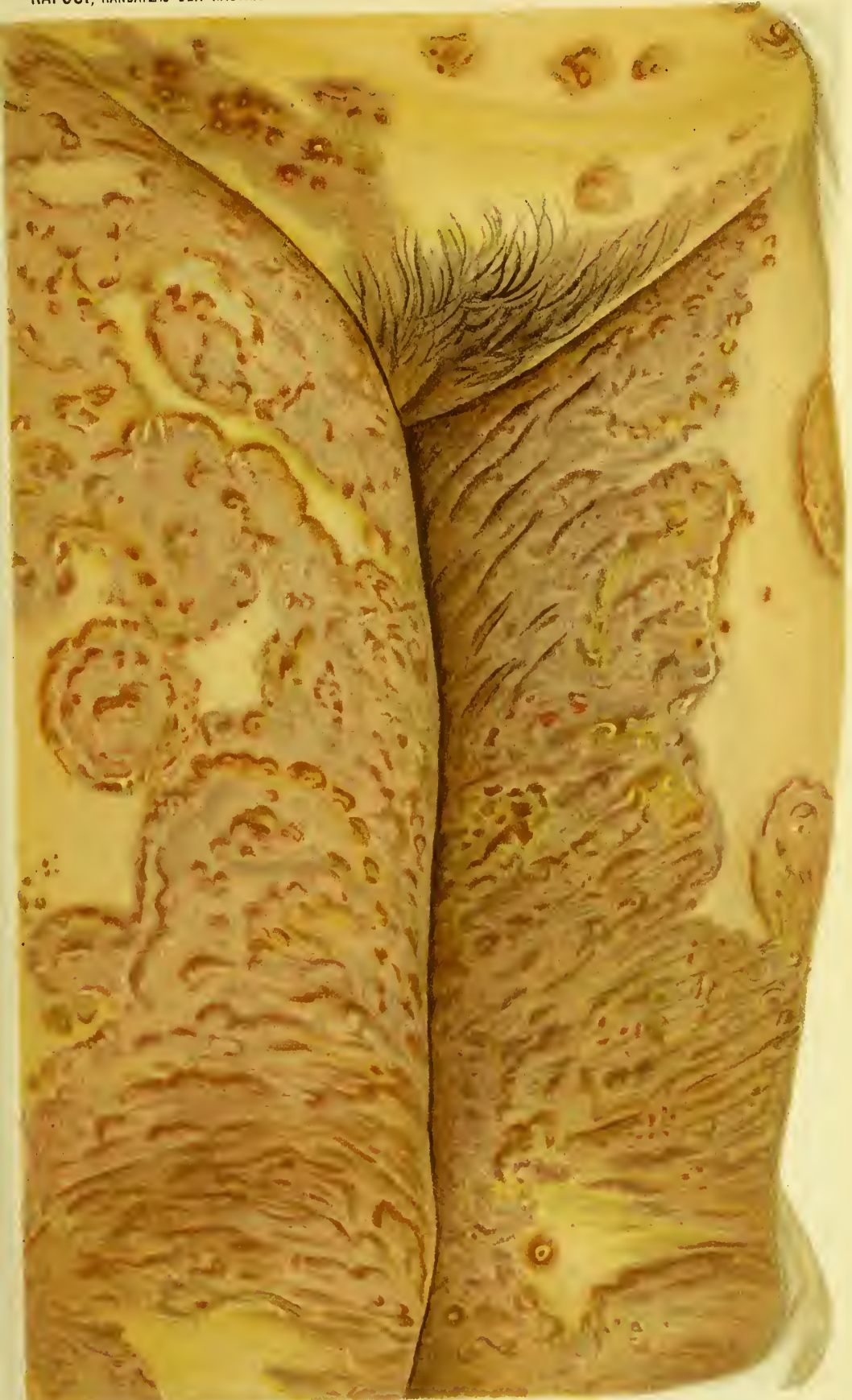TAFEL 255.
Pemphigus circinatus.





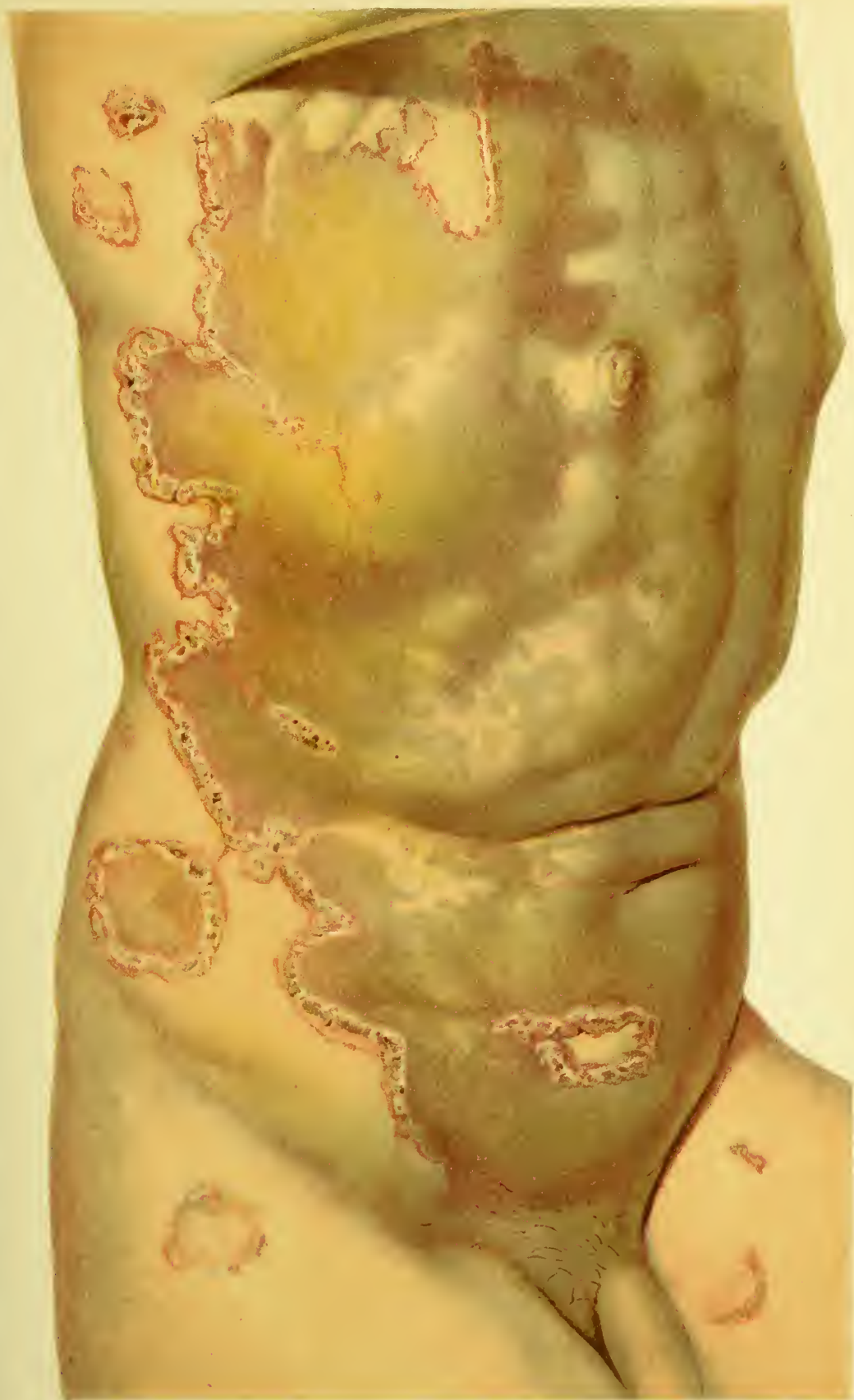TAFEL 256.

Pemphigus vulgaris serpiginosus
trunci et brachiorum.



TAFEL 257.

Pemphigus vulgaris circinnatus serpiginosus.

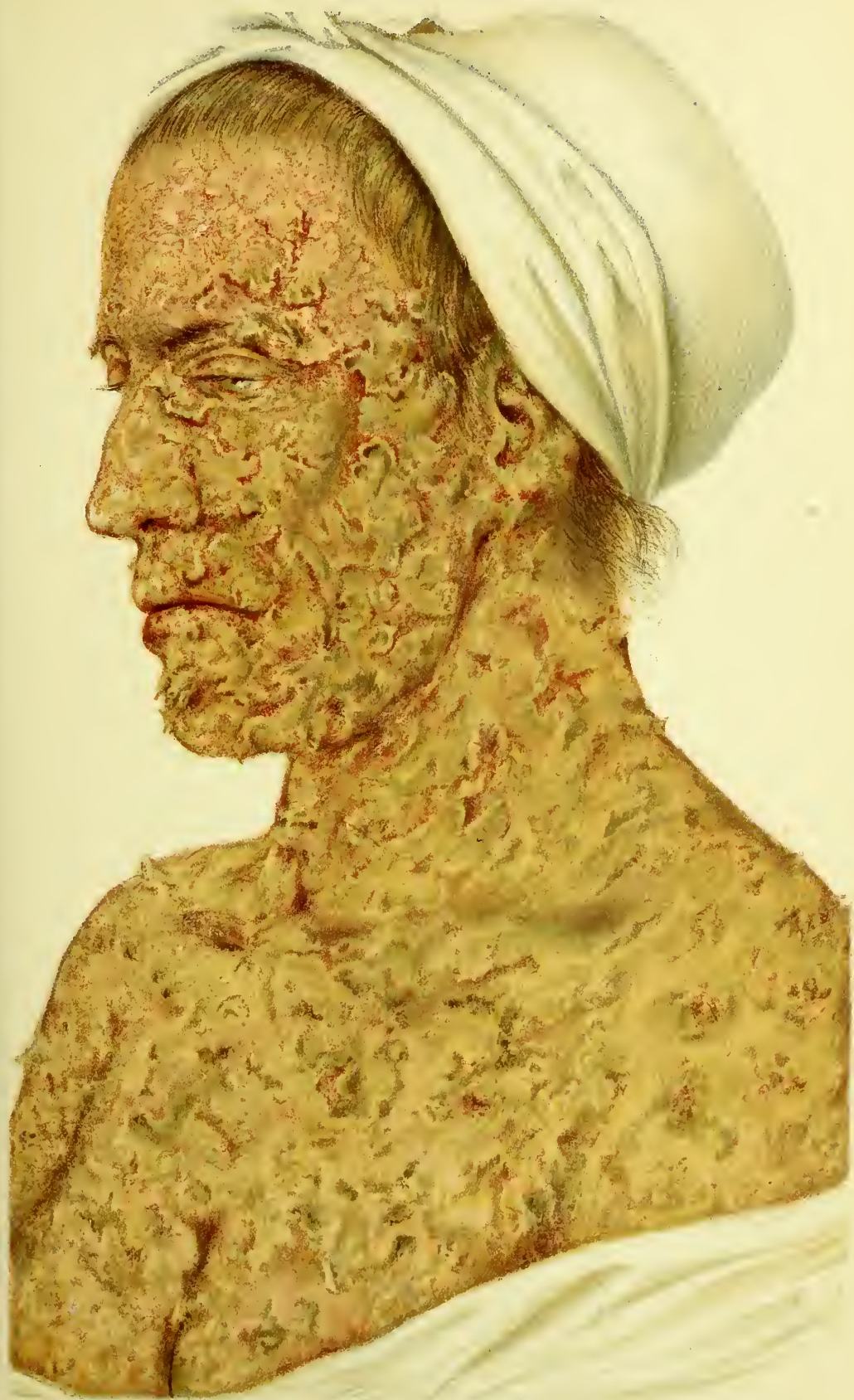

TAFEL 258.
Pemphigus circinnatus
(*Pemphigus foliaceus incipiens*).



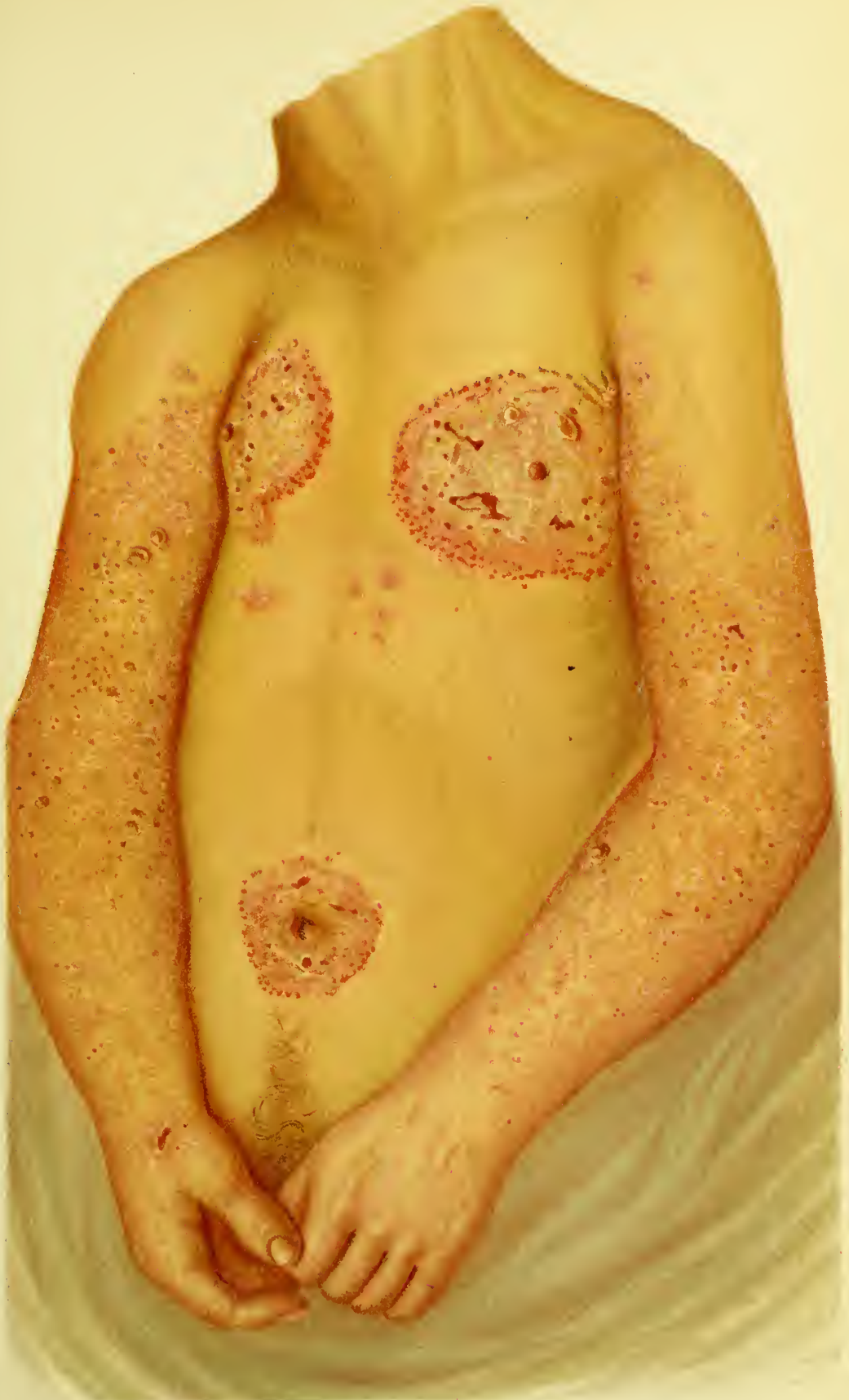TAFEL 259.

Pemphigus foliaceus universalis.




TAFEL 260.

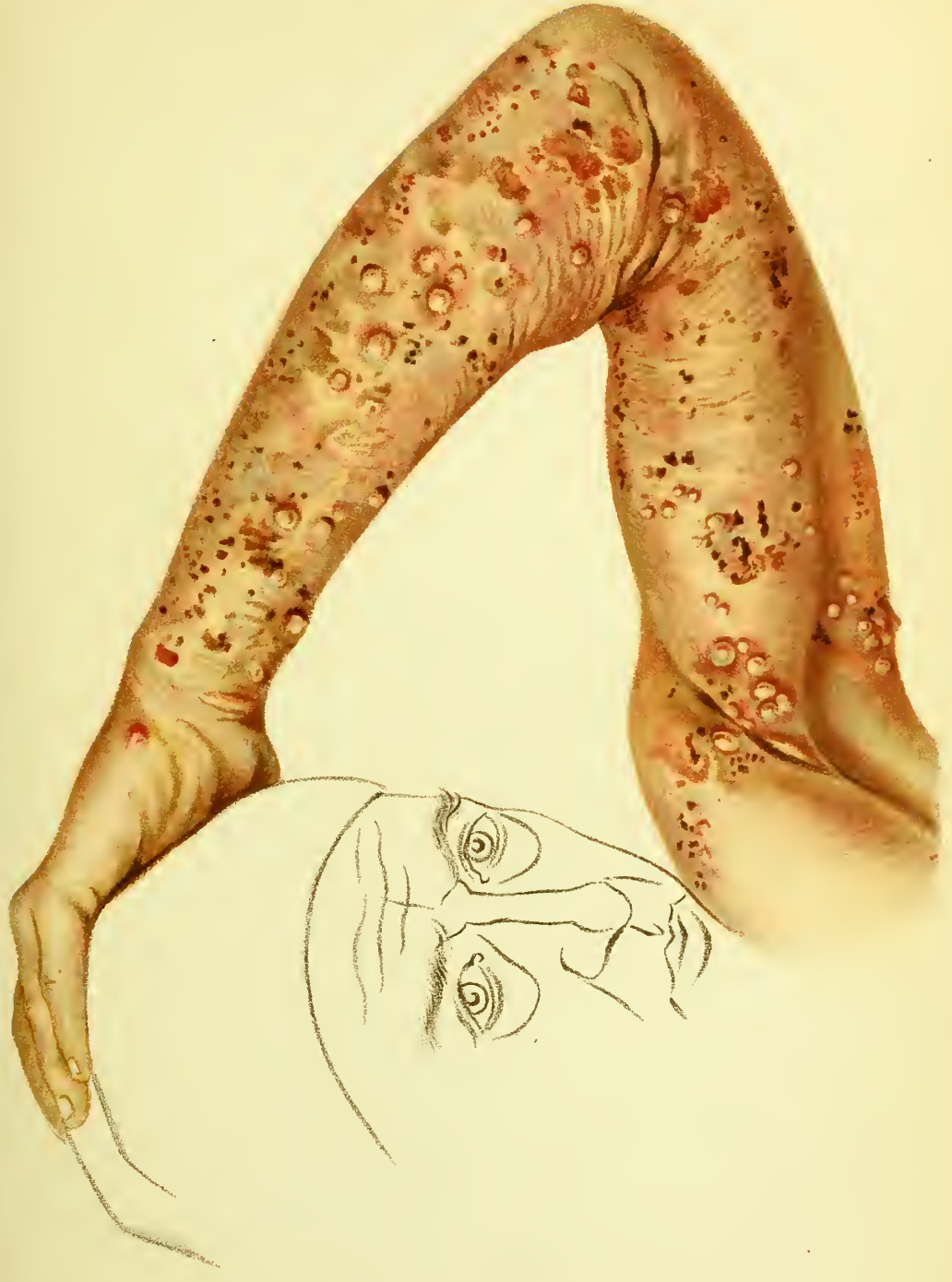Pemphigus miliaris circinnatus.





TAFEL 261.
Pemphigus pruriginosus.



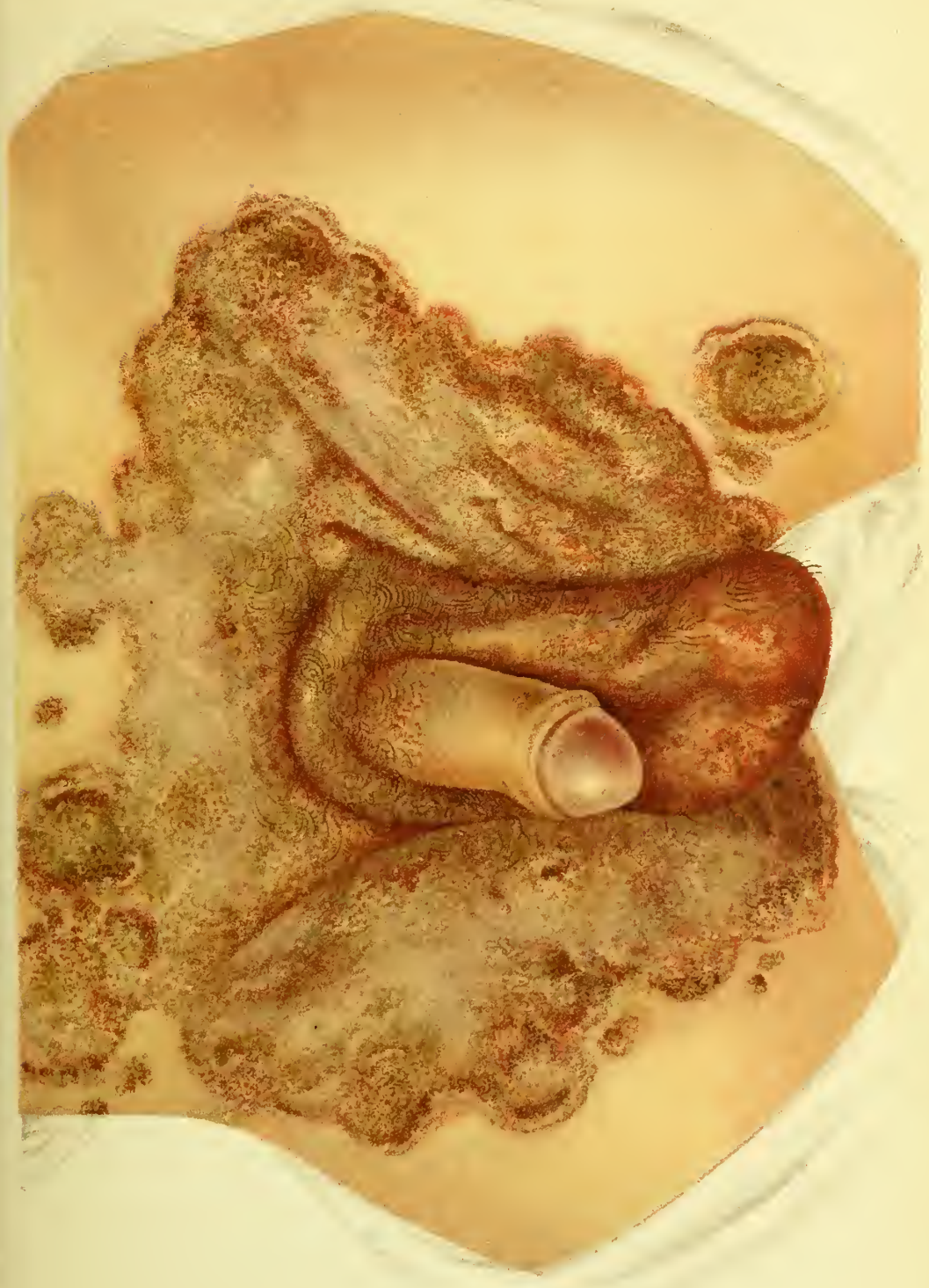




TAFEL 262.

Pemphigus vegetans
regionis genitalium.

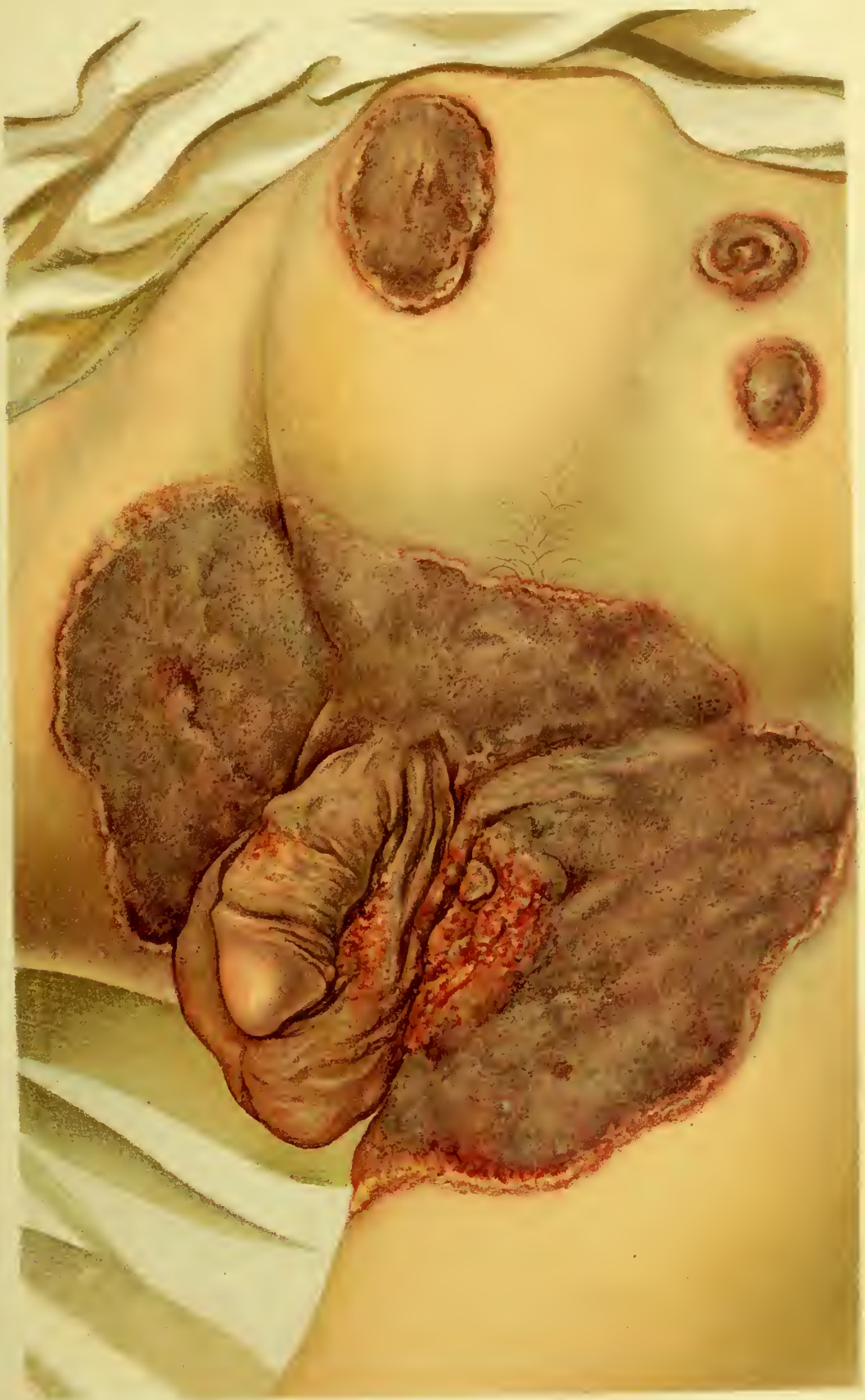



Hand mit Kaposi'schen Geschwülsten

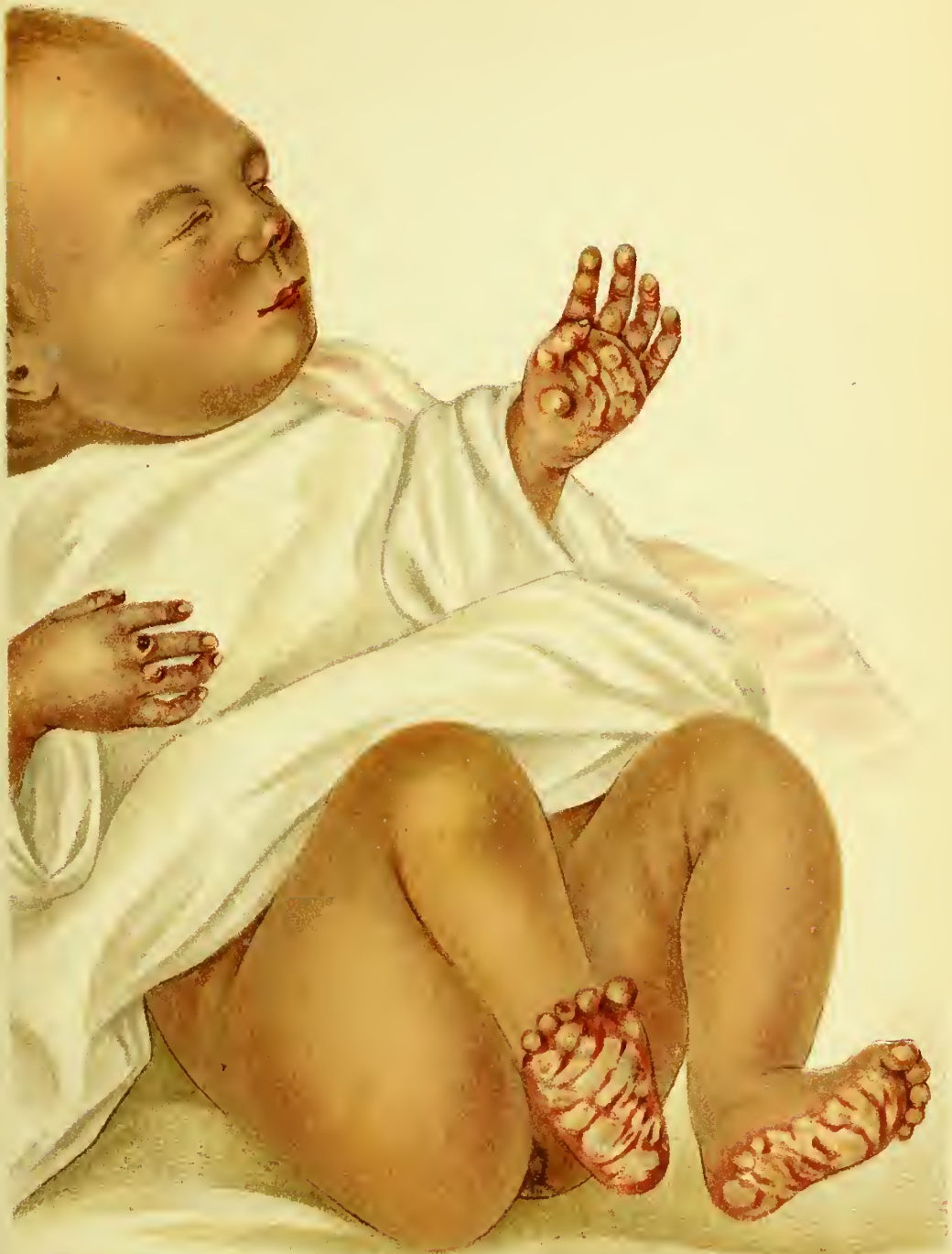TAFEL 263.

Pemphigus vegetans
regionis genitalis.



TAFEL 264.

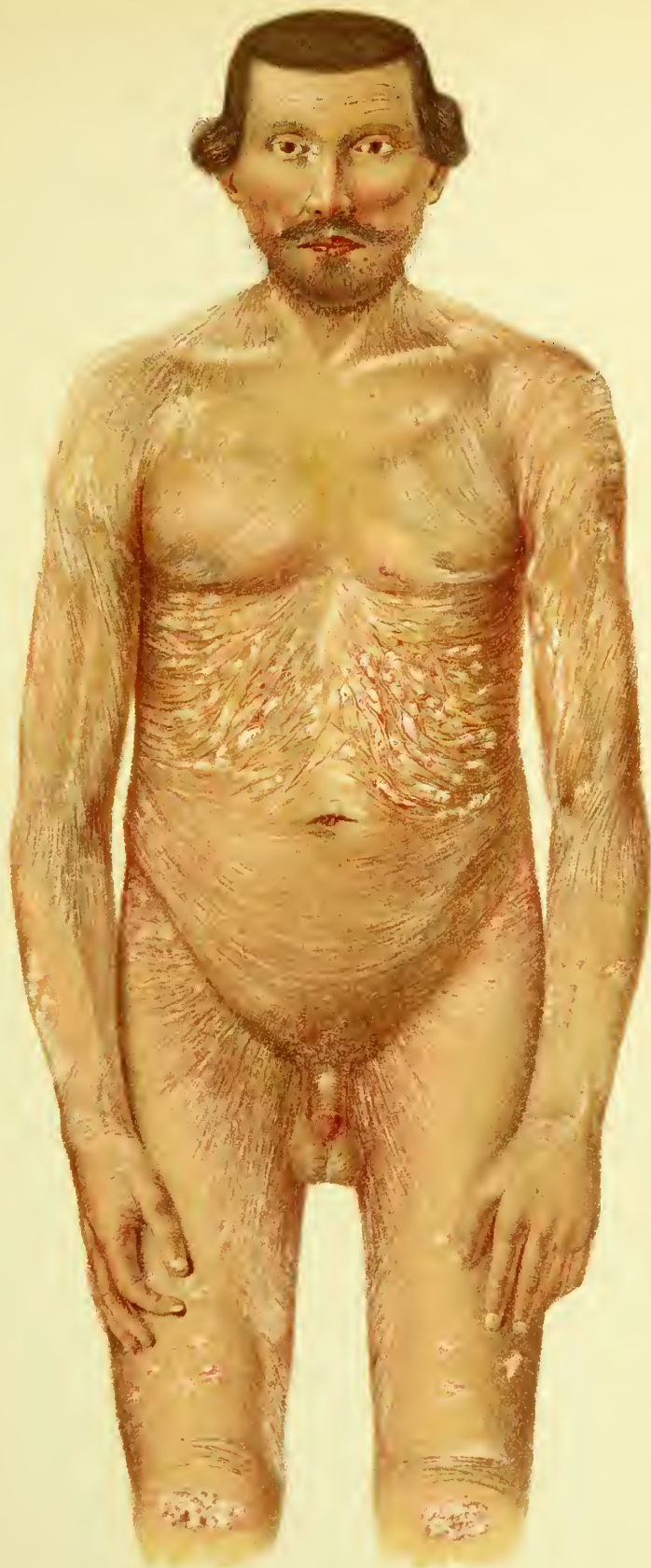
Pemphigus syphiliticus neonati.





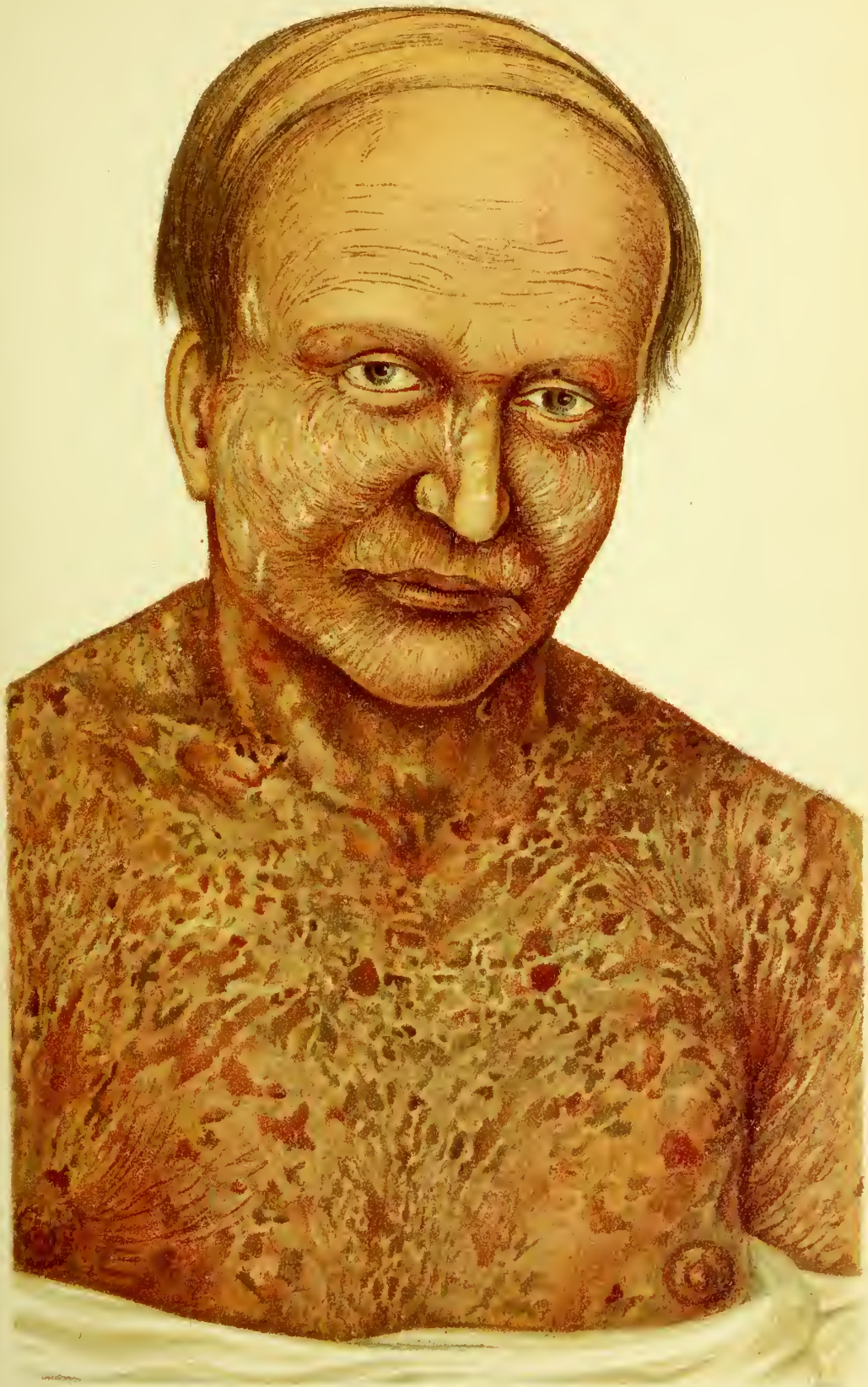
TAFEL 265.
Pityriasis rubra.







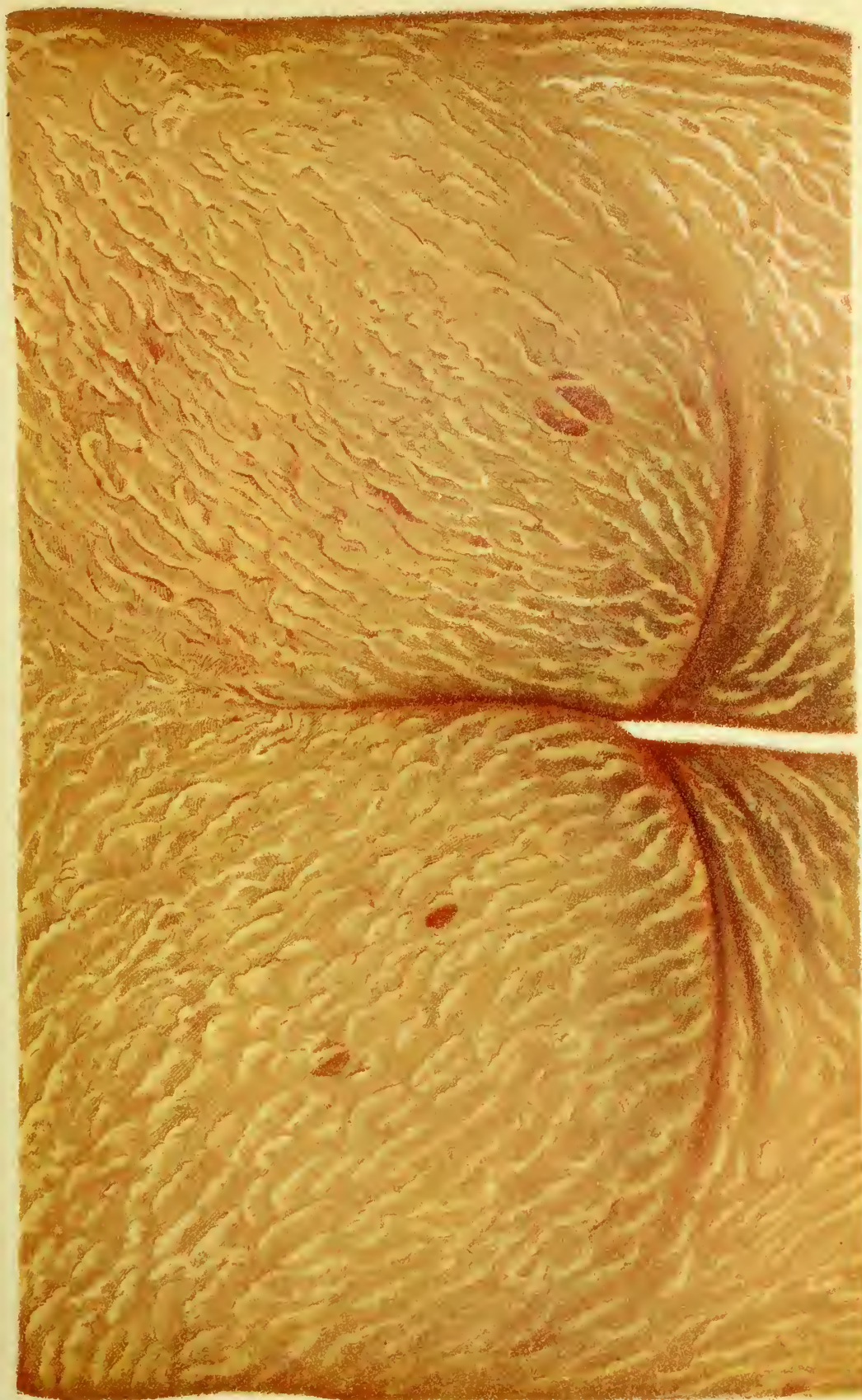TAFEL 266.
Pityriasis rubra.





TAFEL 267.
Pityriasis rubra.




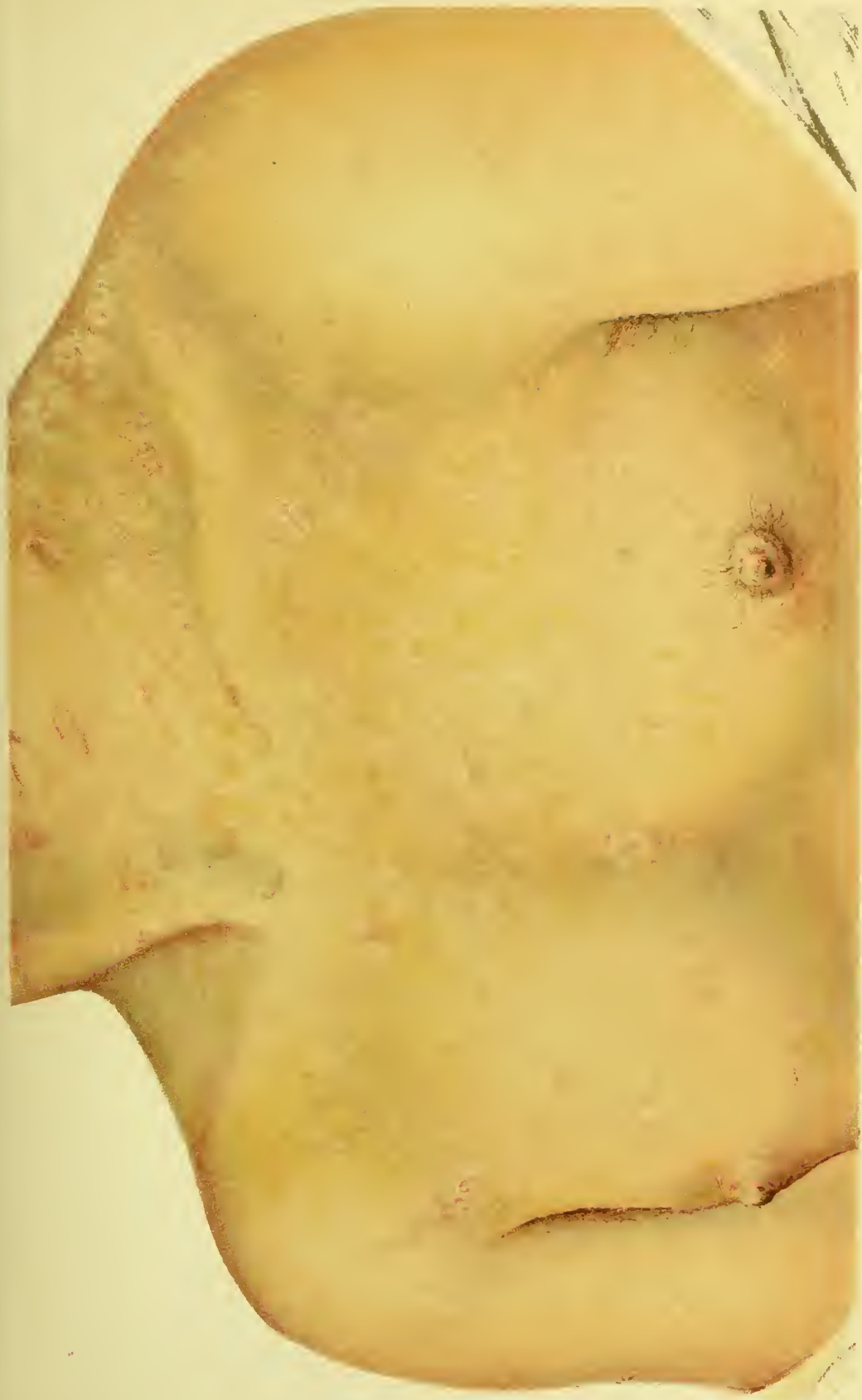




TAFEL 268.

Pityriasis versicolor annularis.

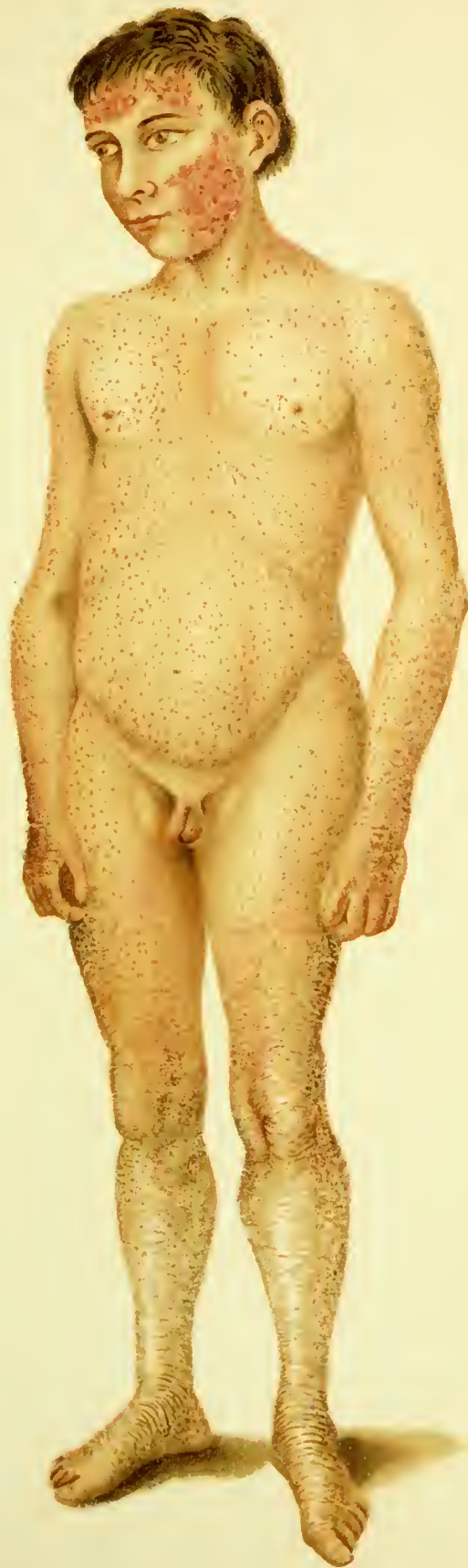




TAFEL 269.

Prurigo.

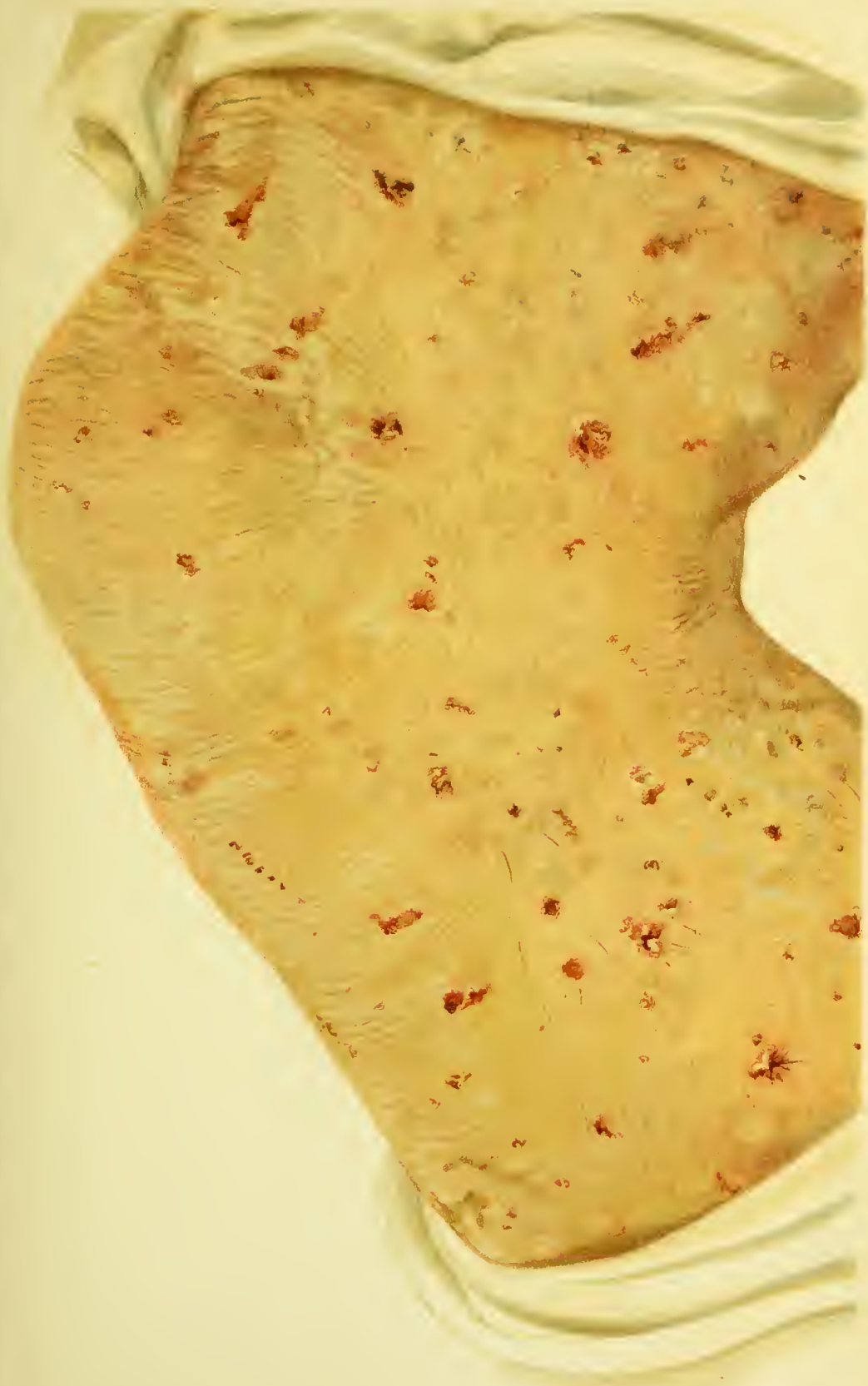
(Totalanblick.)





TAFEL 270.

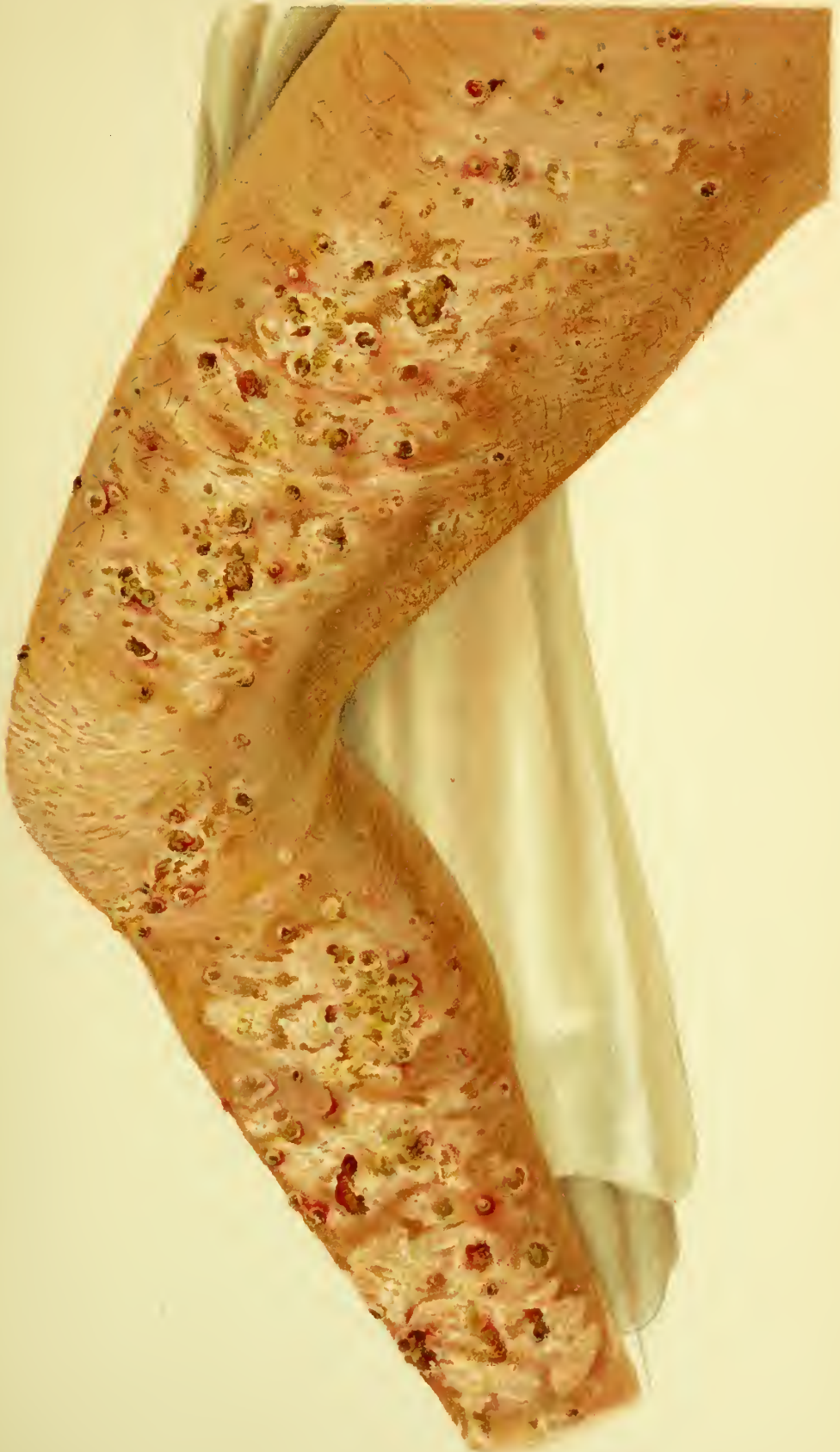Prurigo.



TAFEL 271.

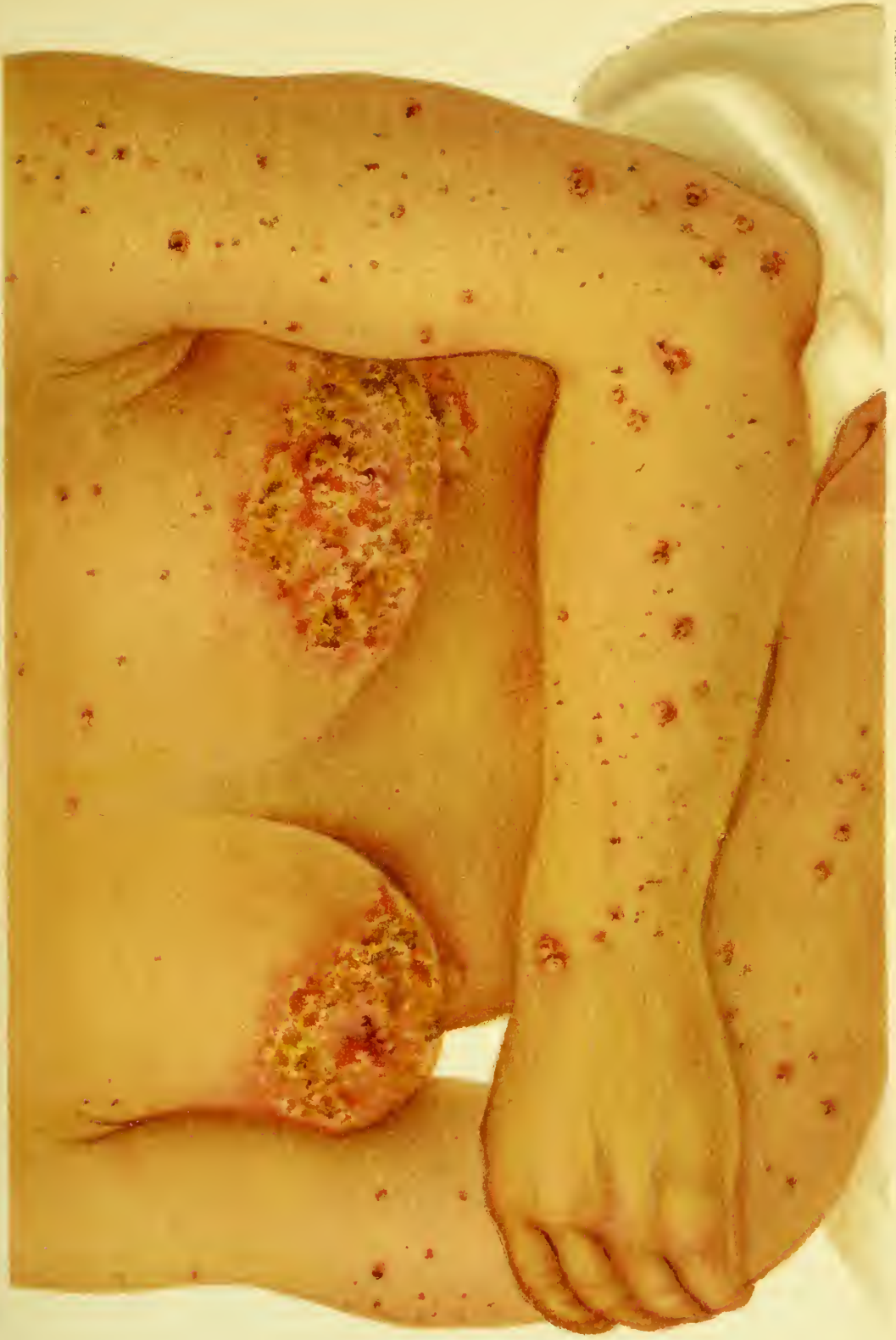Prurigo

extremitatum inferiorum c. excoriationibus et crustis complicata.



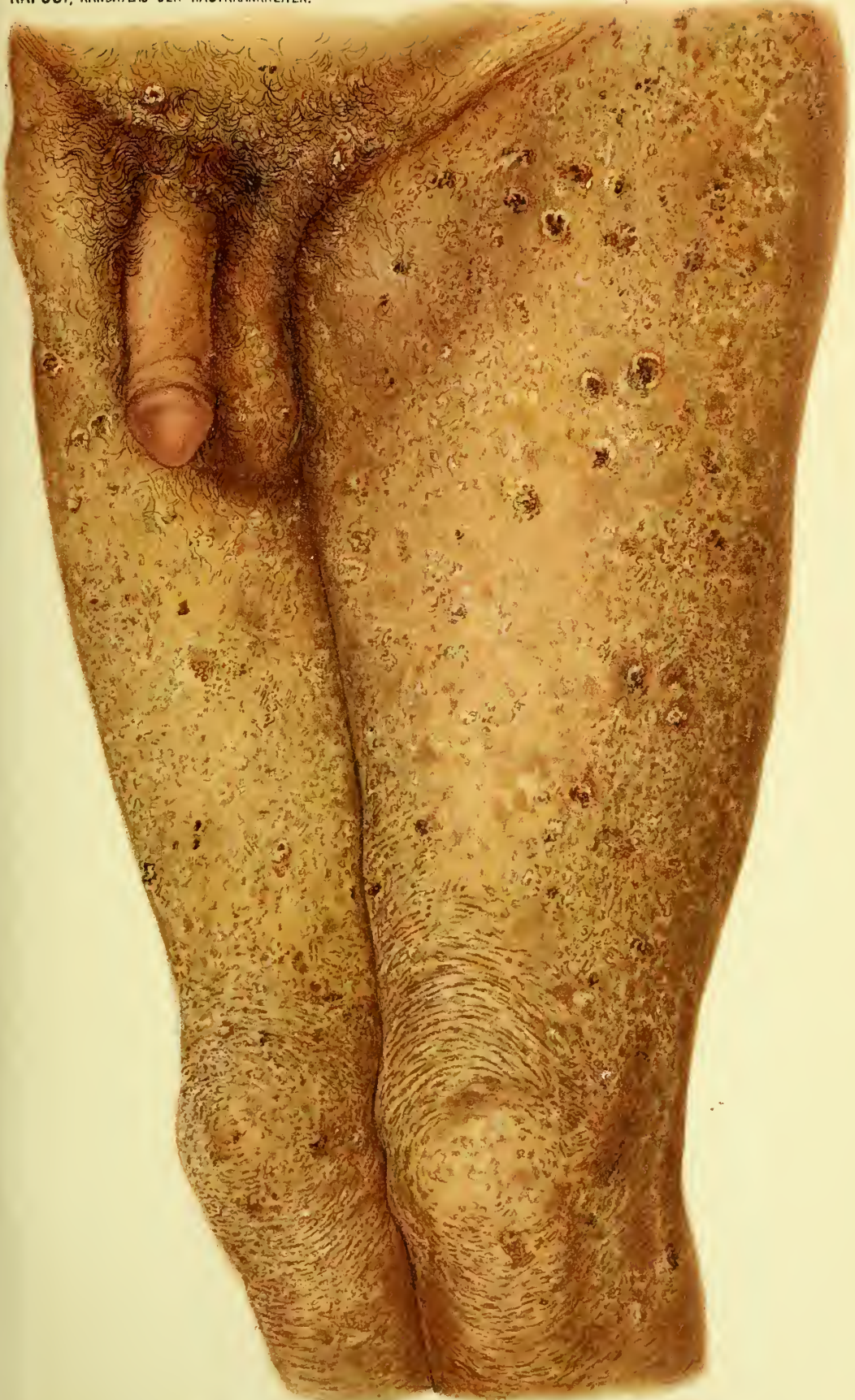TAFEL 272.

Prurigo — Eczema mammae consequens.

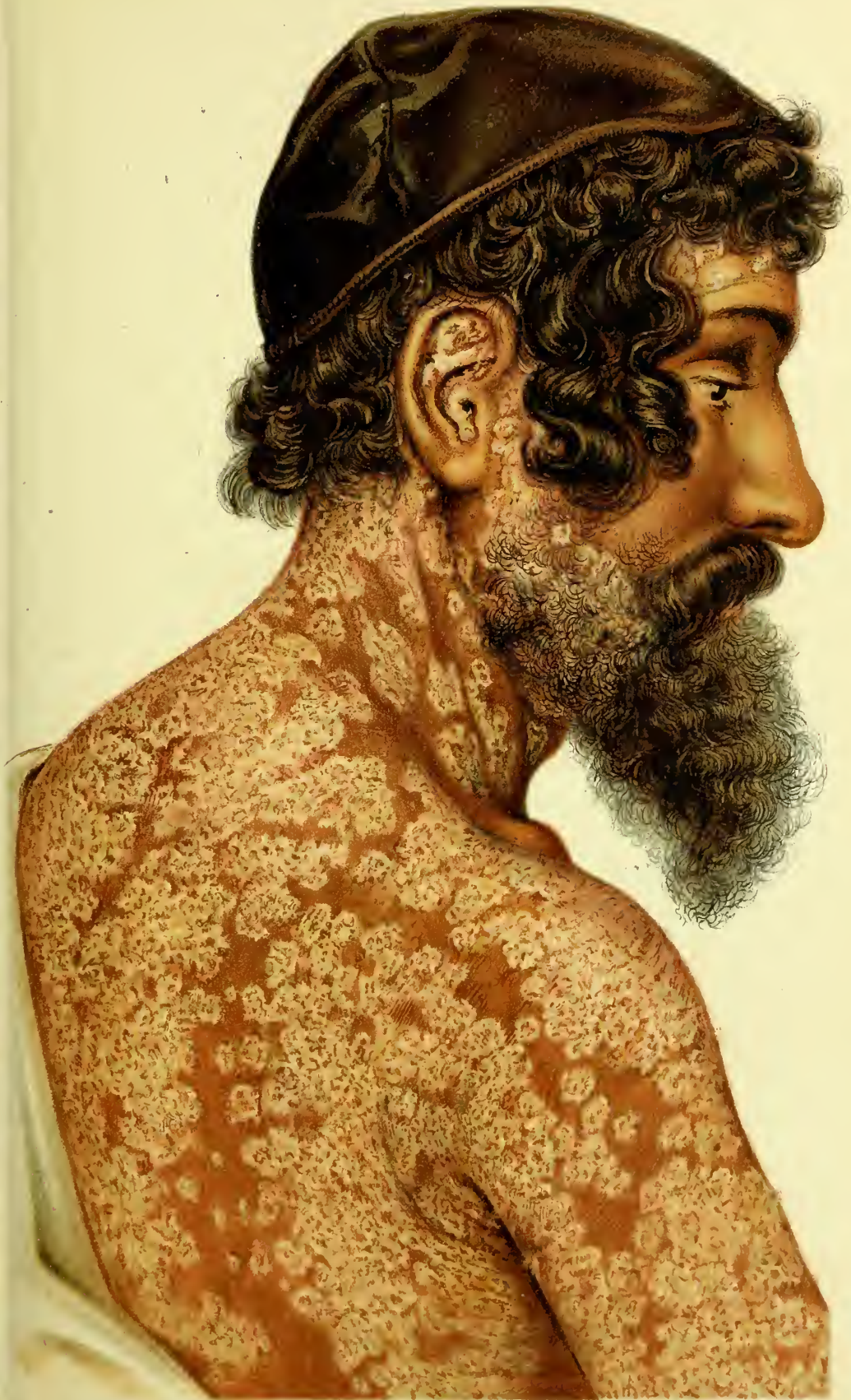

TAFEL 273.

Prurigo agria
extremitatum inferiorum.

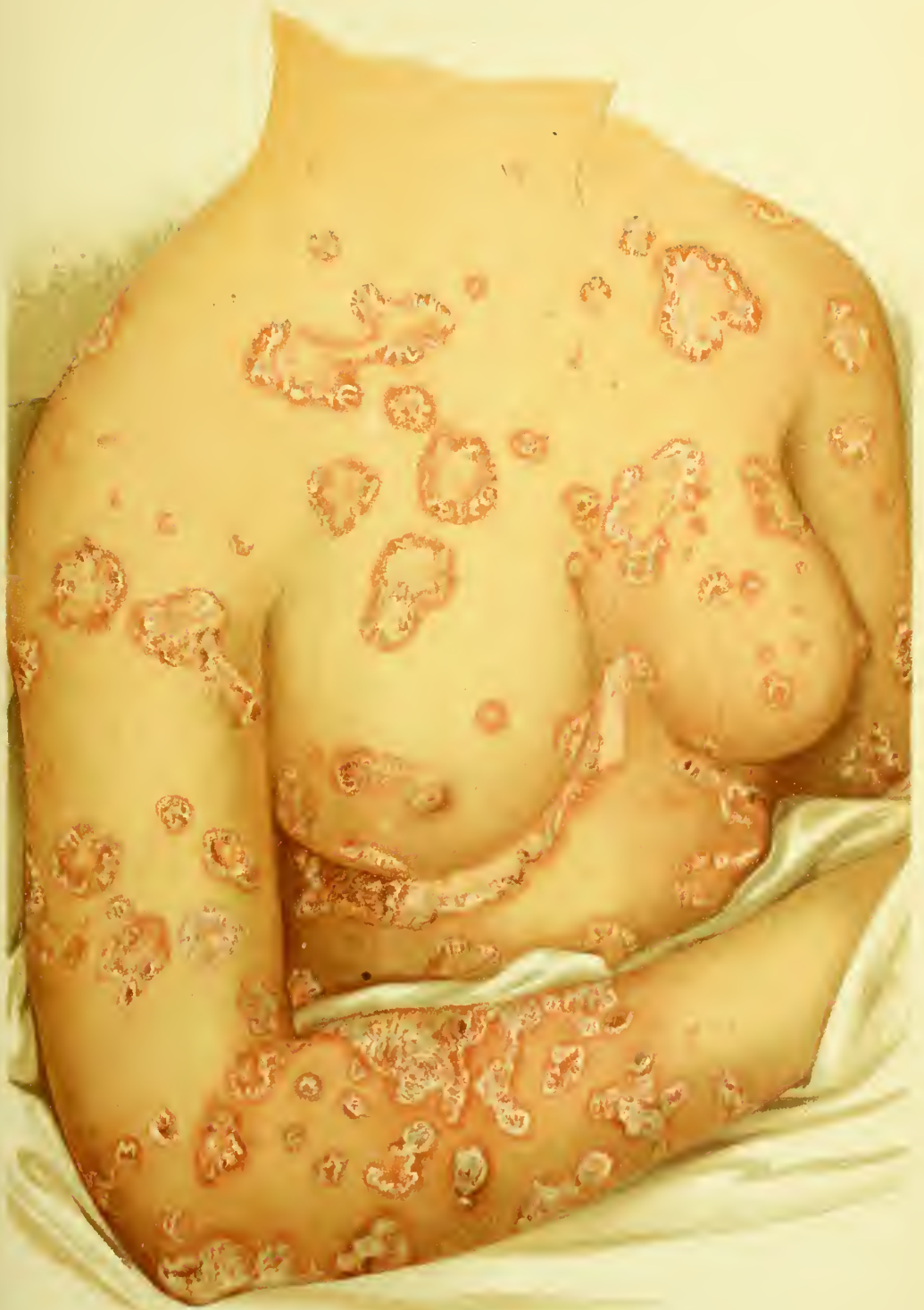

TAFEL 274.
Psoriasis guttata.



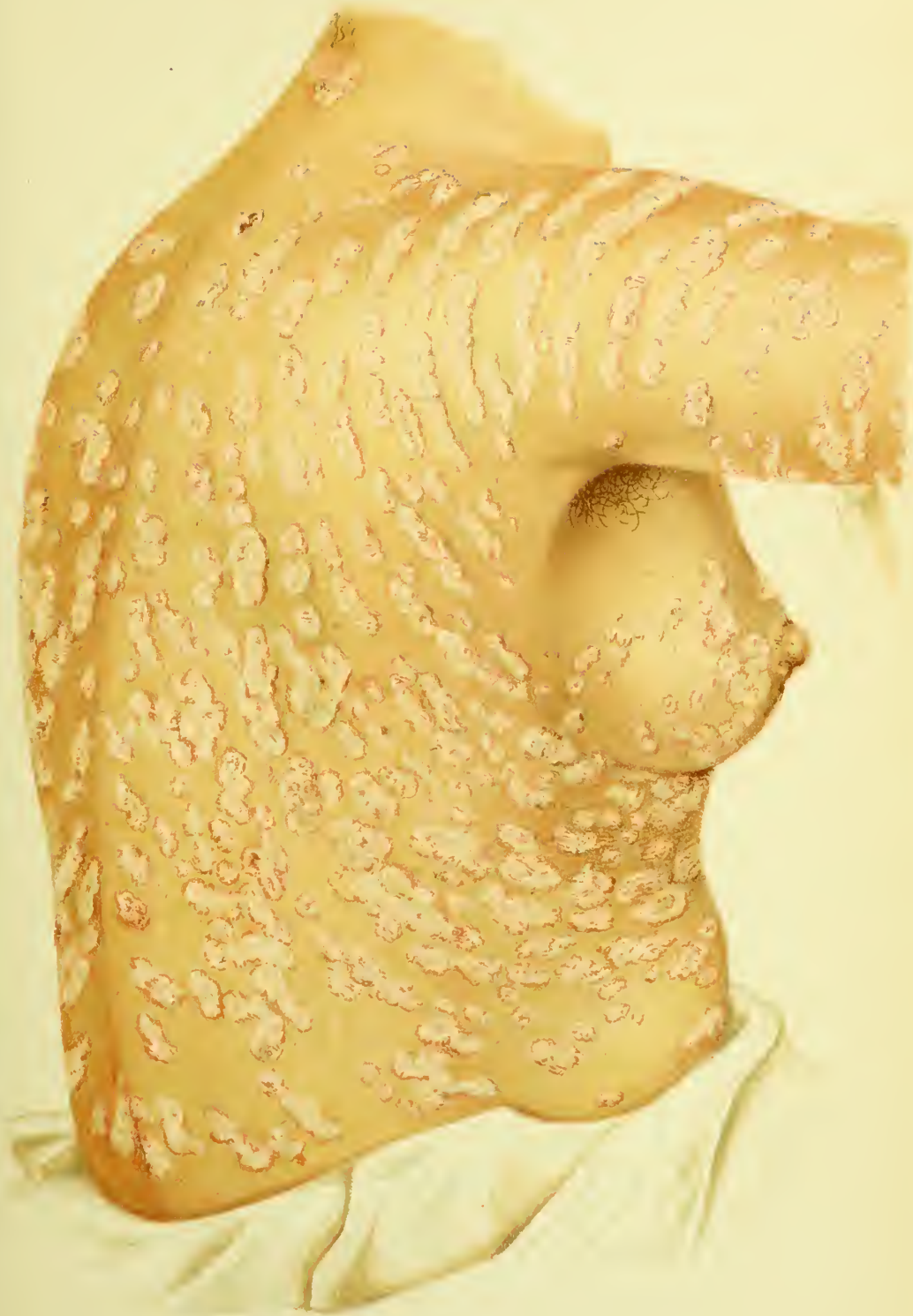
TAFEL 275.

Psoriasis guttata et annularis.



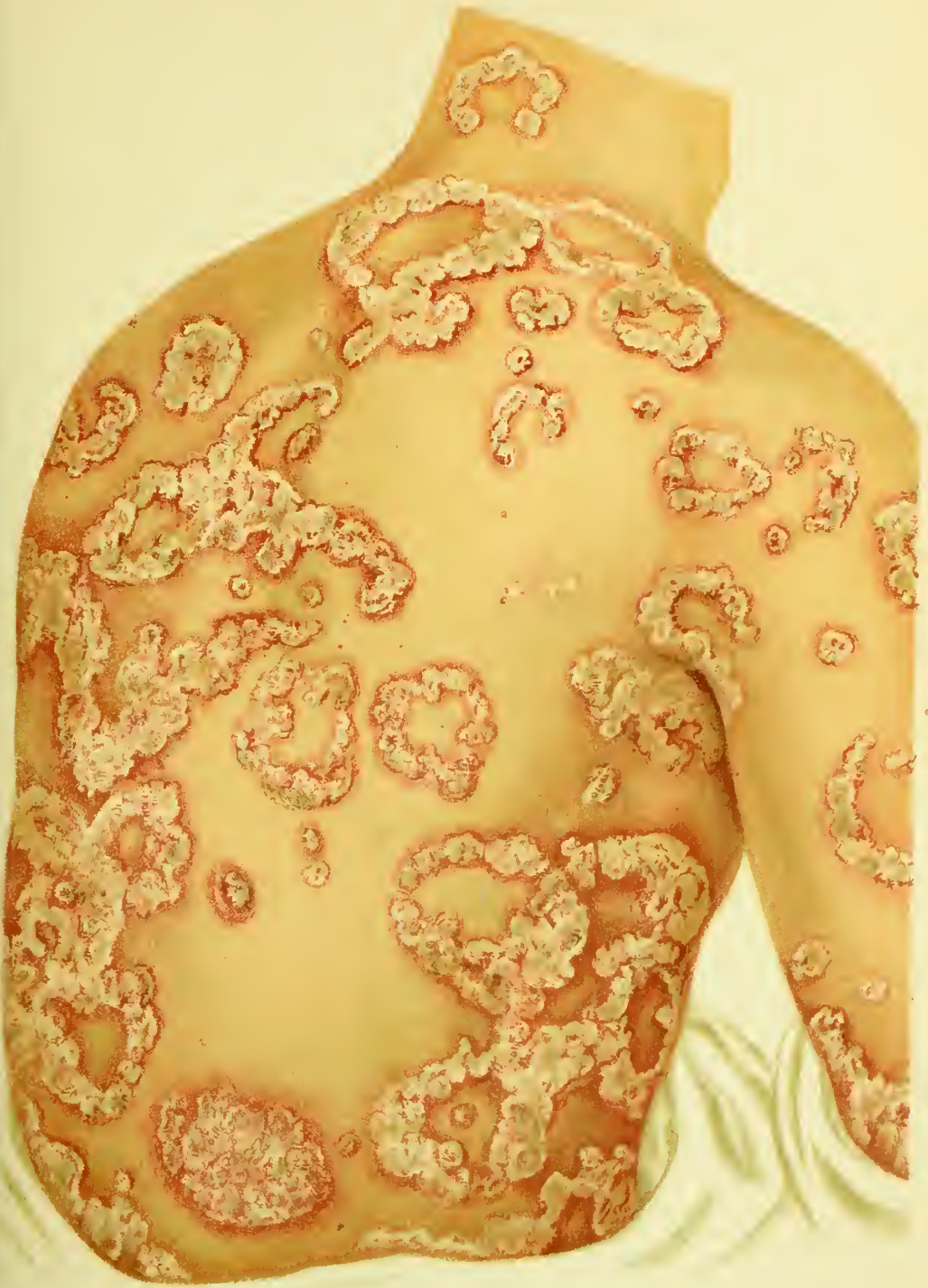TAFEL 276.

Psoriasis striata trunci.



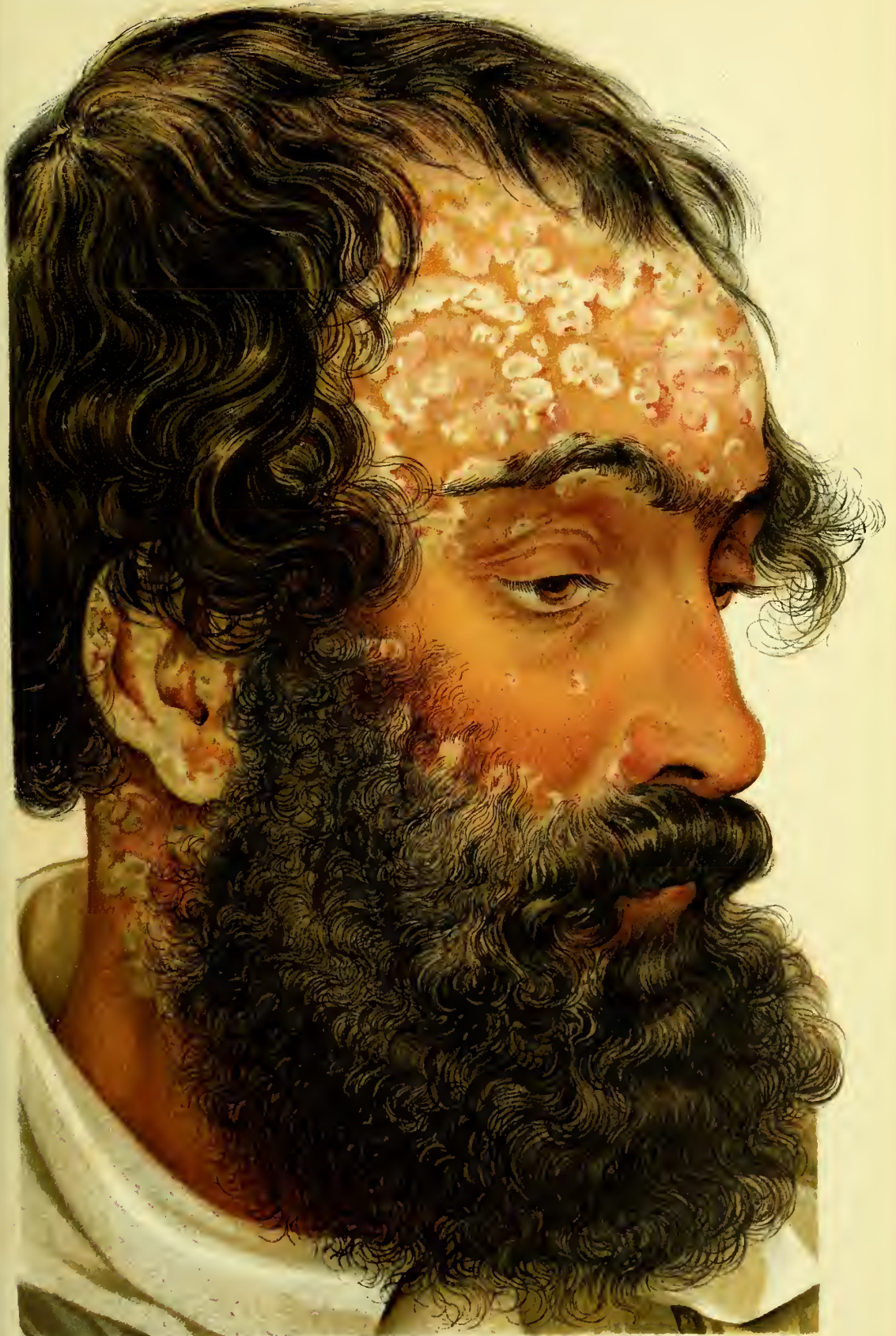
TAFEL 277.


Psoriasis annularis et gyrata trunci.



TAFEL 278.

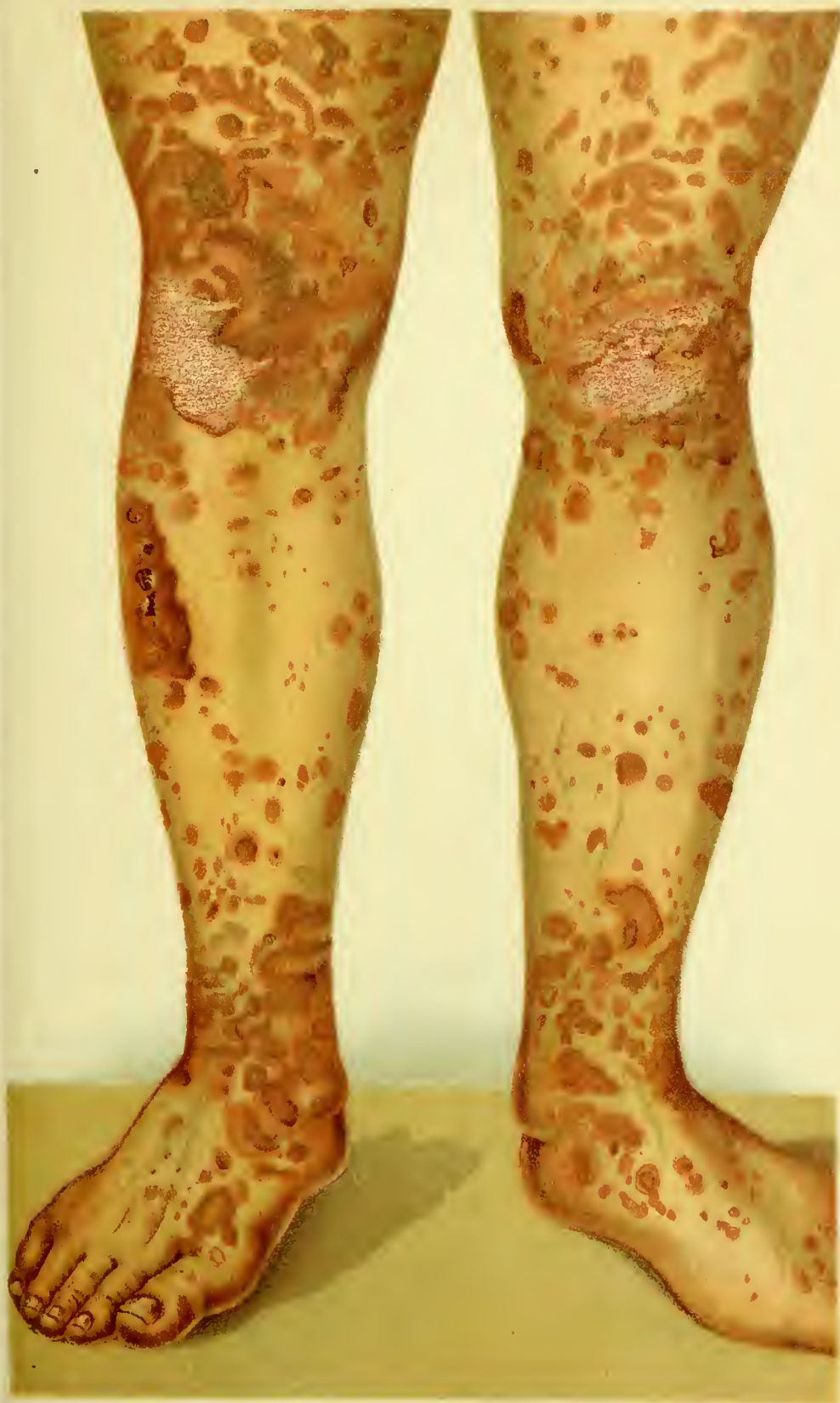Psoriasis annularis et guttata
faciei et capillitii.



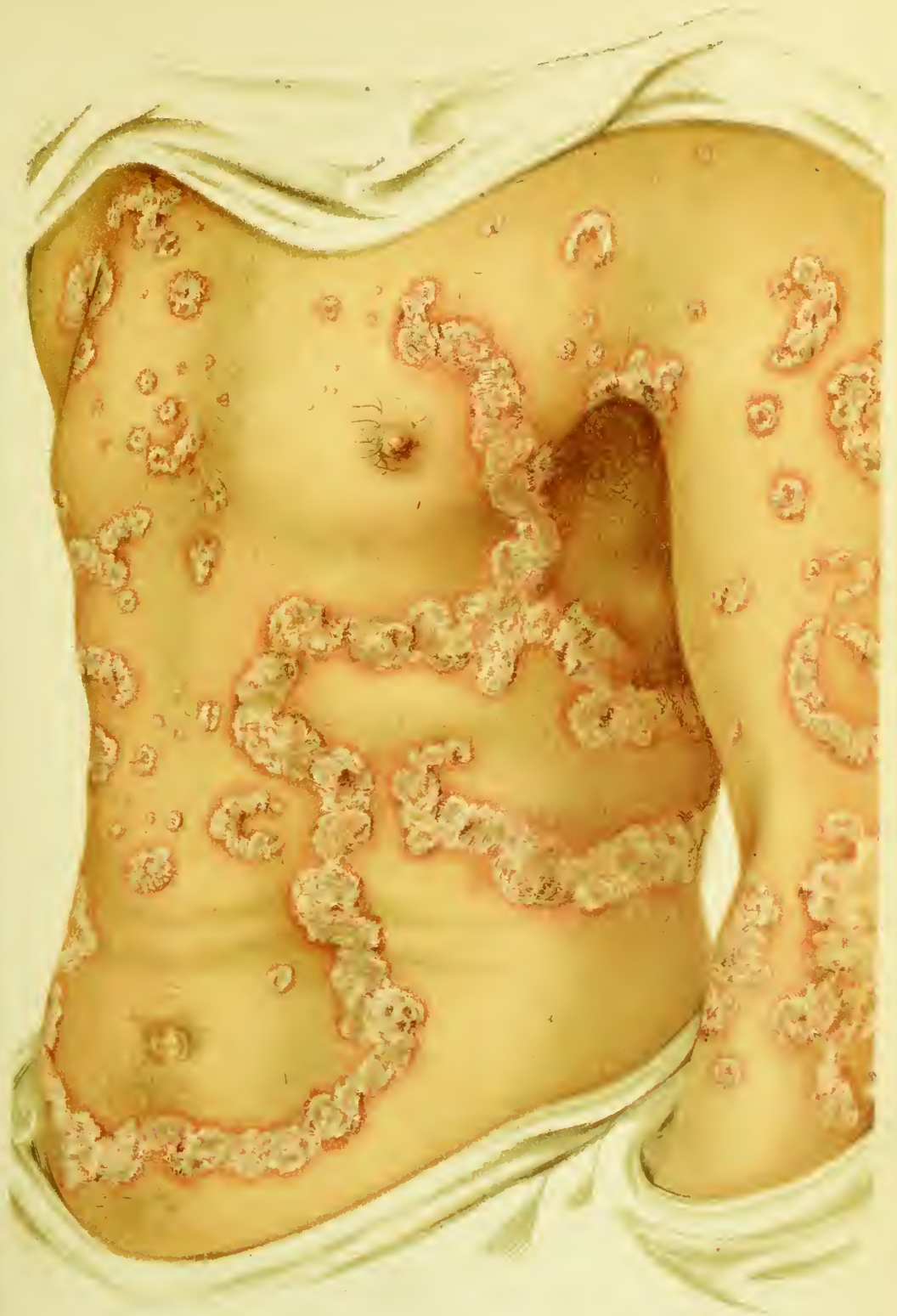

TAFEL 279.

Psoriasis haemorrhagica et pigmentosa
extremitatum inferiorum.




TAFEL 280.
Psoriasis gyrata trunci.



TAFEL 281.

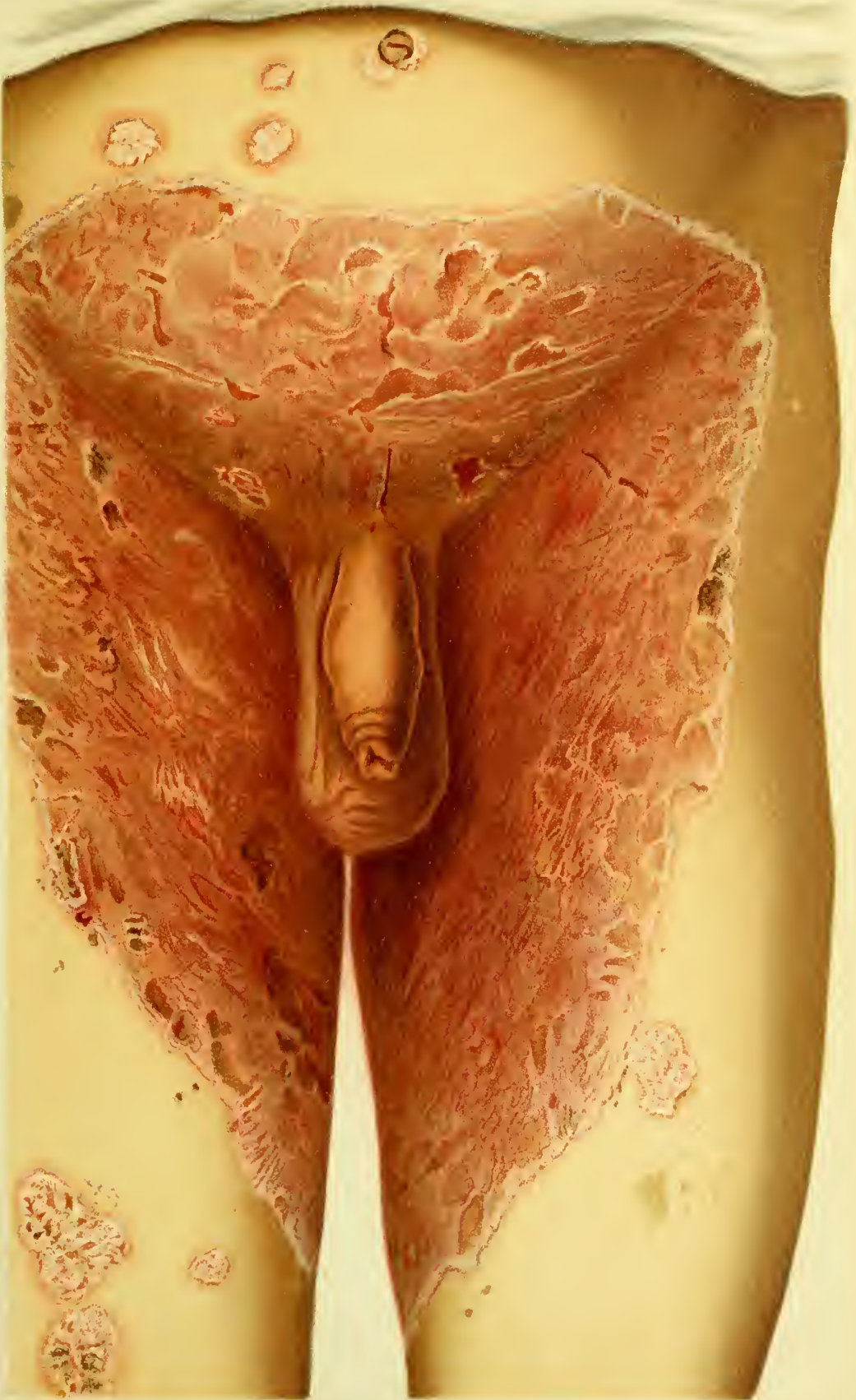Psoriasis palmaris manus et cubiti.



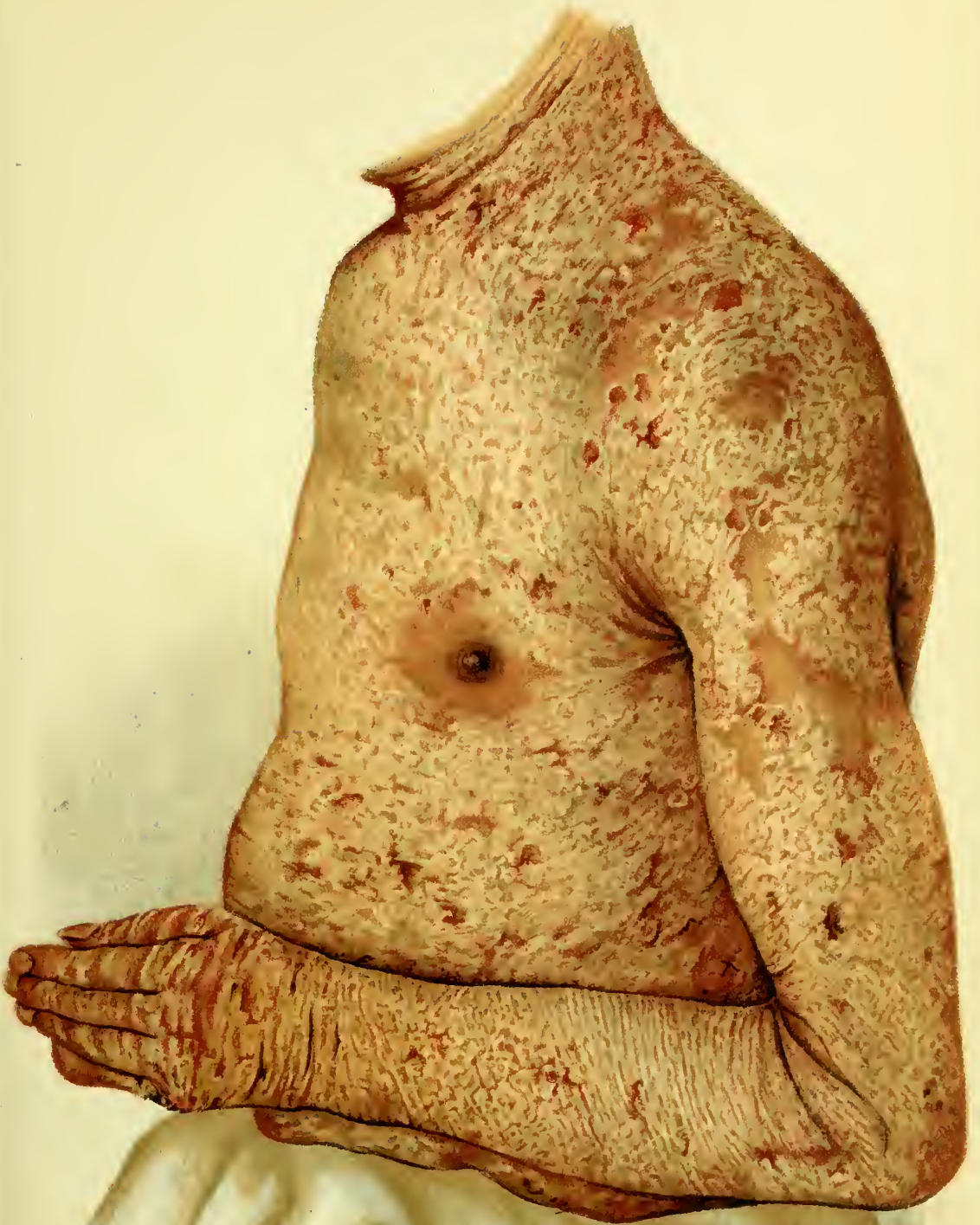

TAFEL 282.

Psoriasis regionis genitalis.

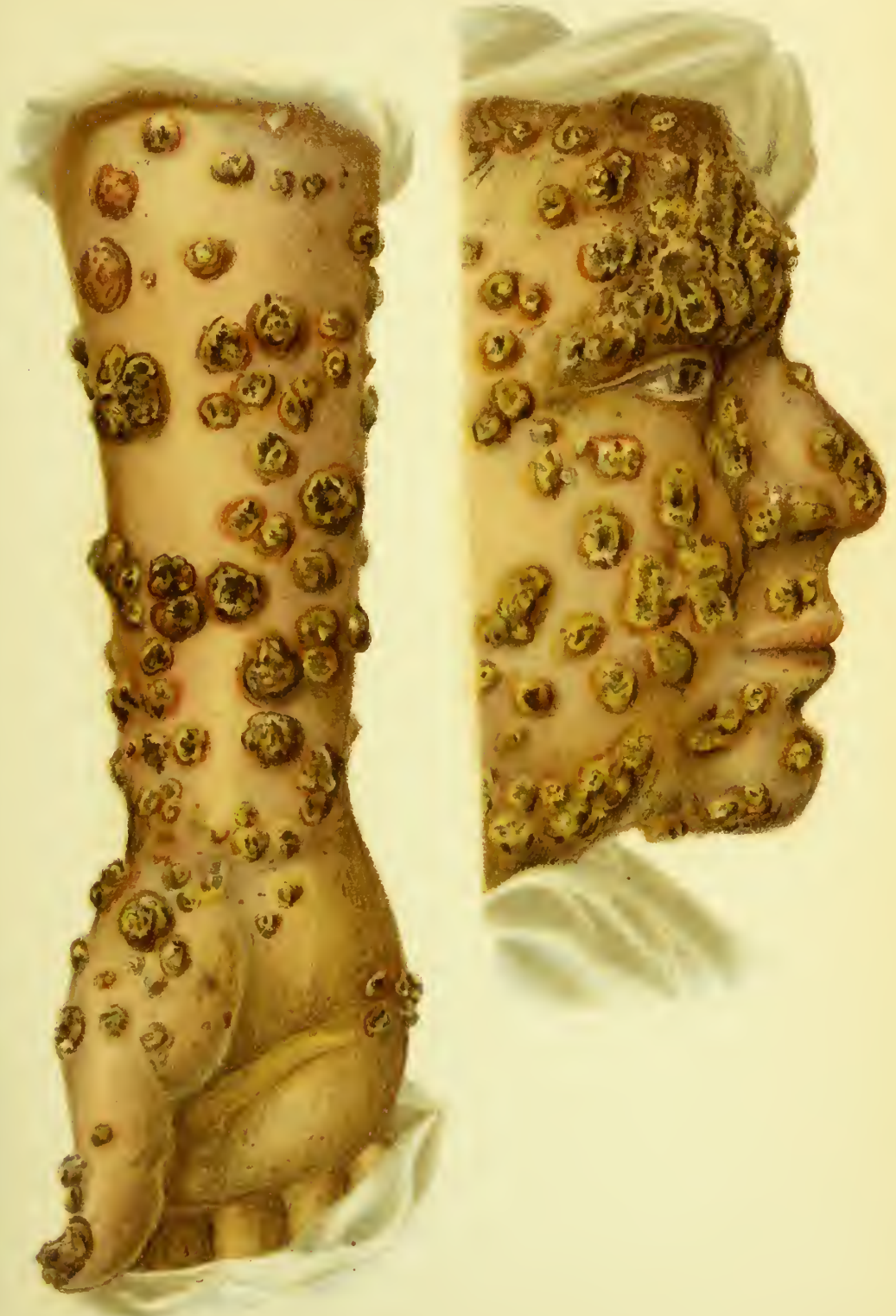

TAFEL 283.
Psoriasis universalis.



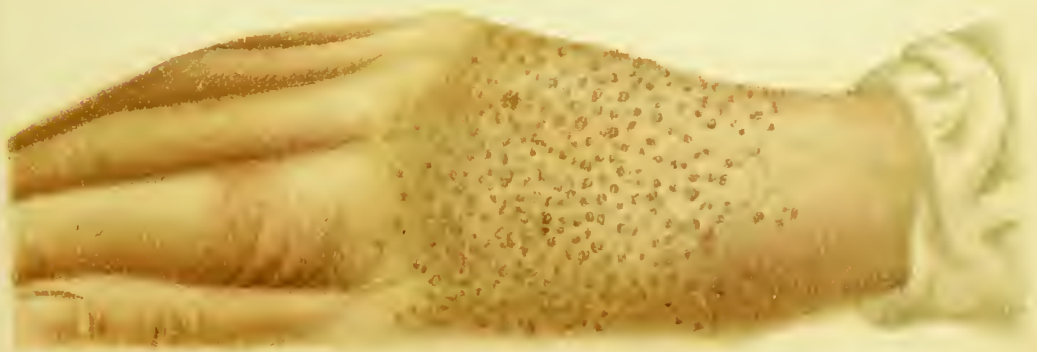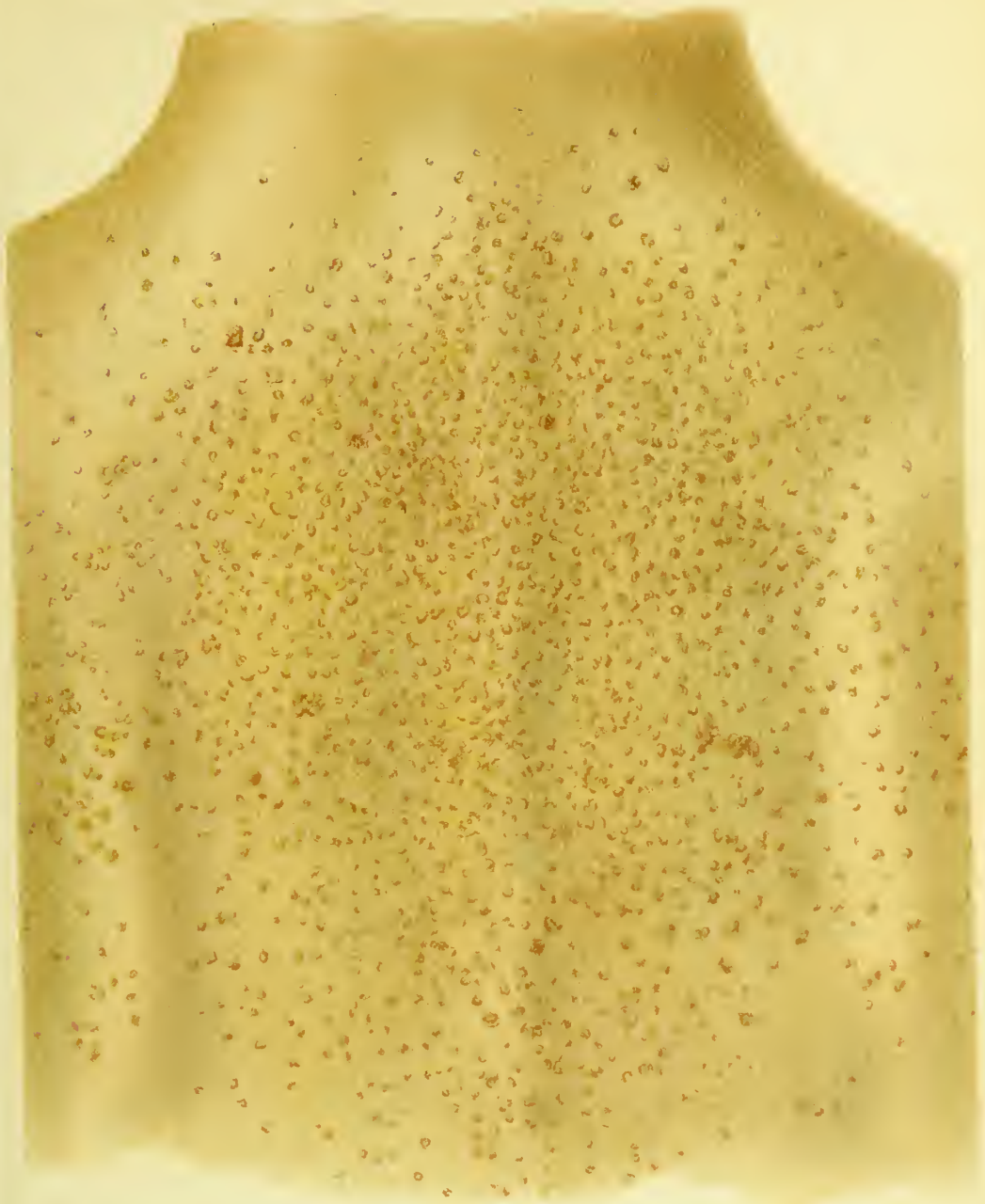TAFEL 284.

Psoriasis vulgaris verrucosa (vegetans).



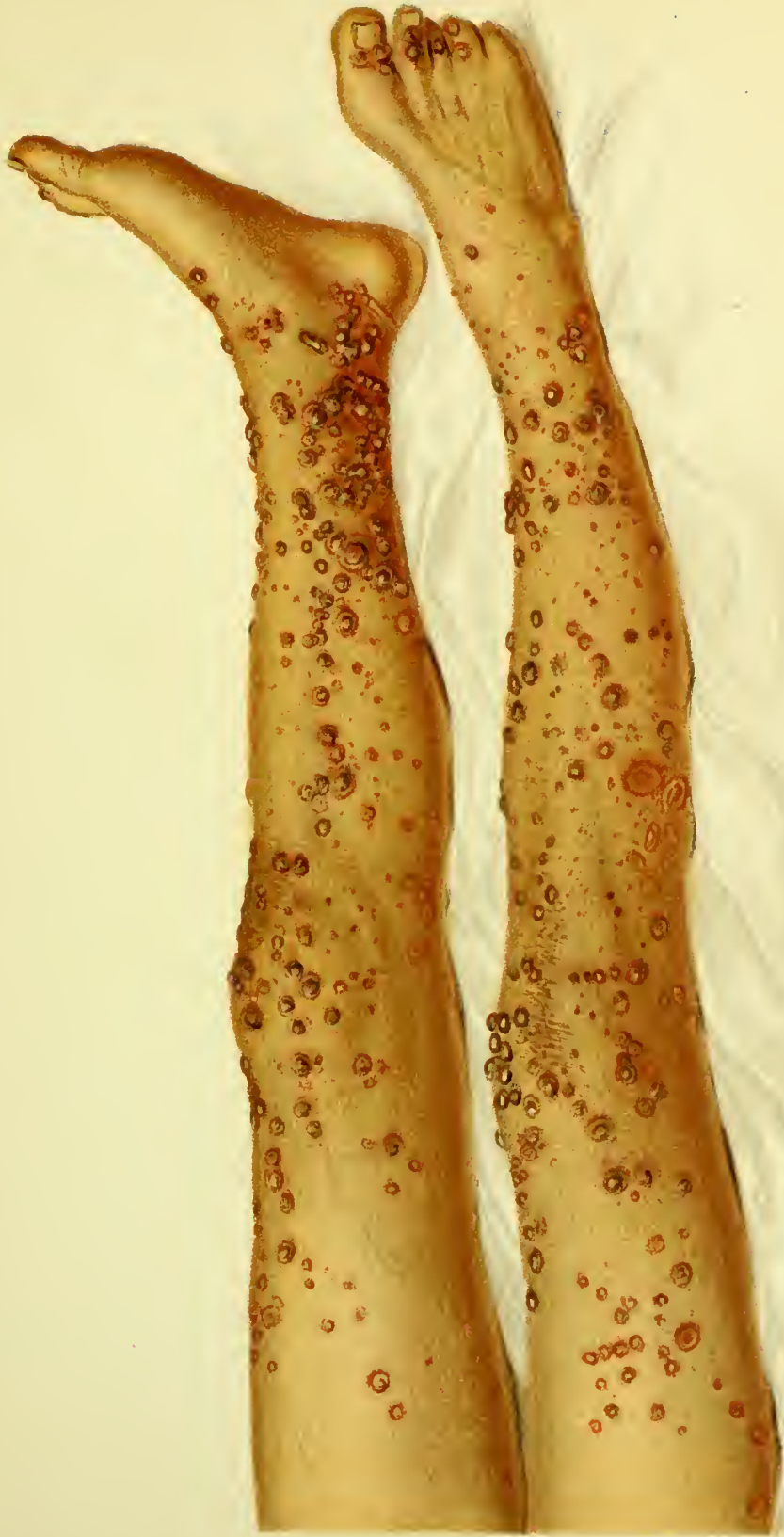TAFEL 285.

Psorospermosis — **Darier.**



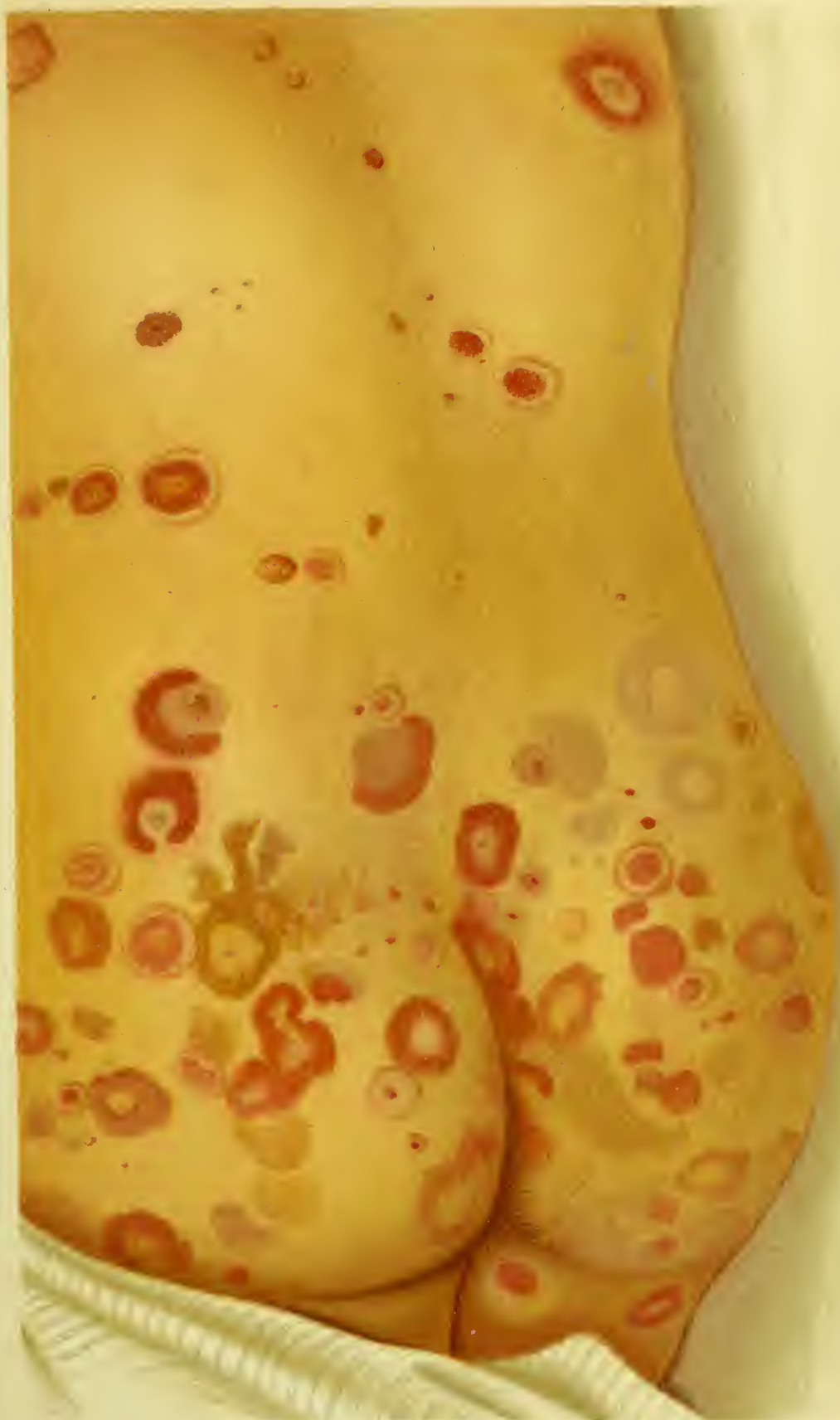TAFEL 286.

Purpura haemorrhagica bullosa
extremitatum inferiorum
cum diphtherica faucium.



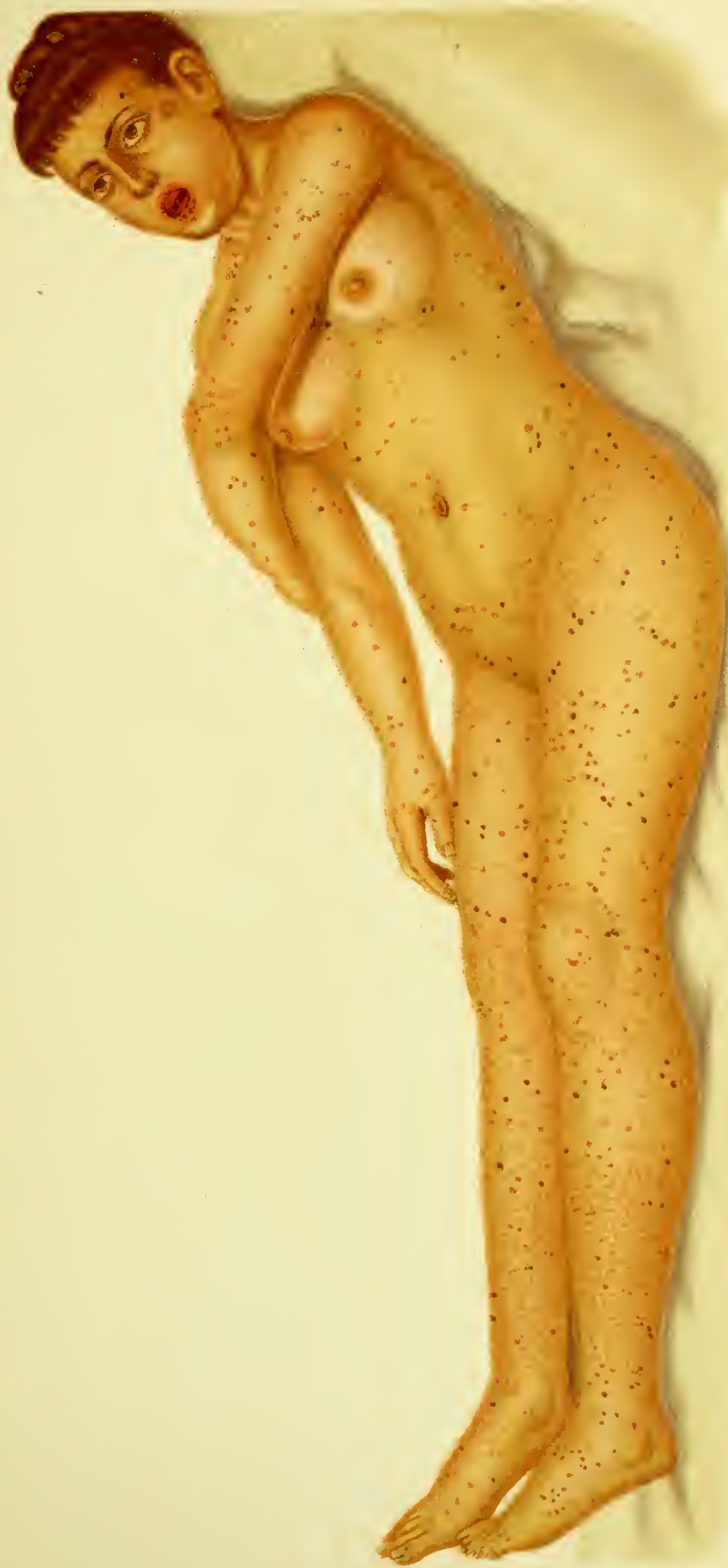

TAFEL 287.
Purpura urticans



TAFEL 288.

Purpura haemorrhagica
(Morbus maculosus Werlhofii).

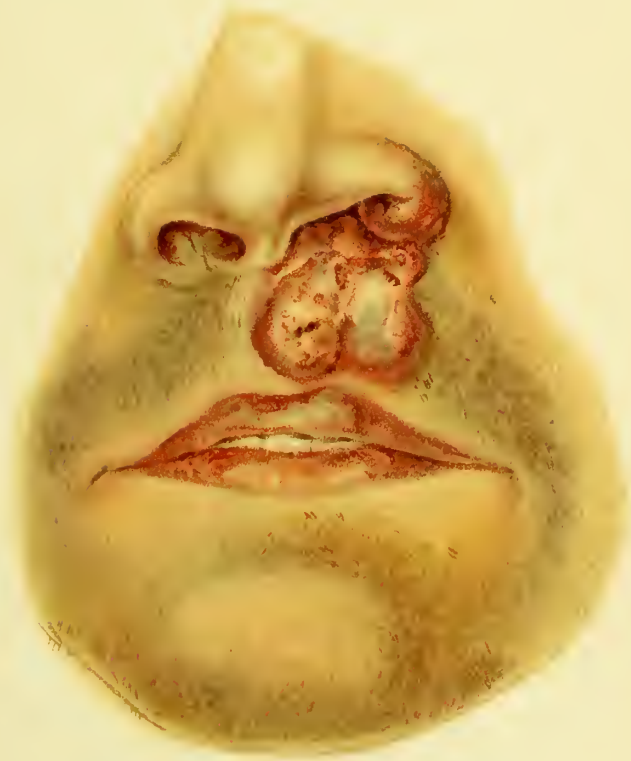

TAFEL 289.

Rhinoscleroma

naso-labiale sinistrum.

(**Erster** Beobachtungsfall.)



TAFEL 290.
Rhinoscleroma.

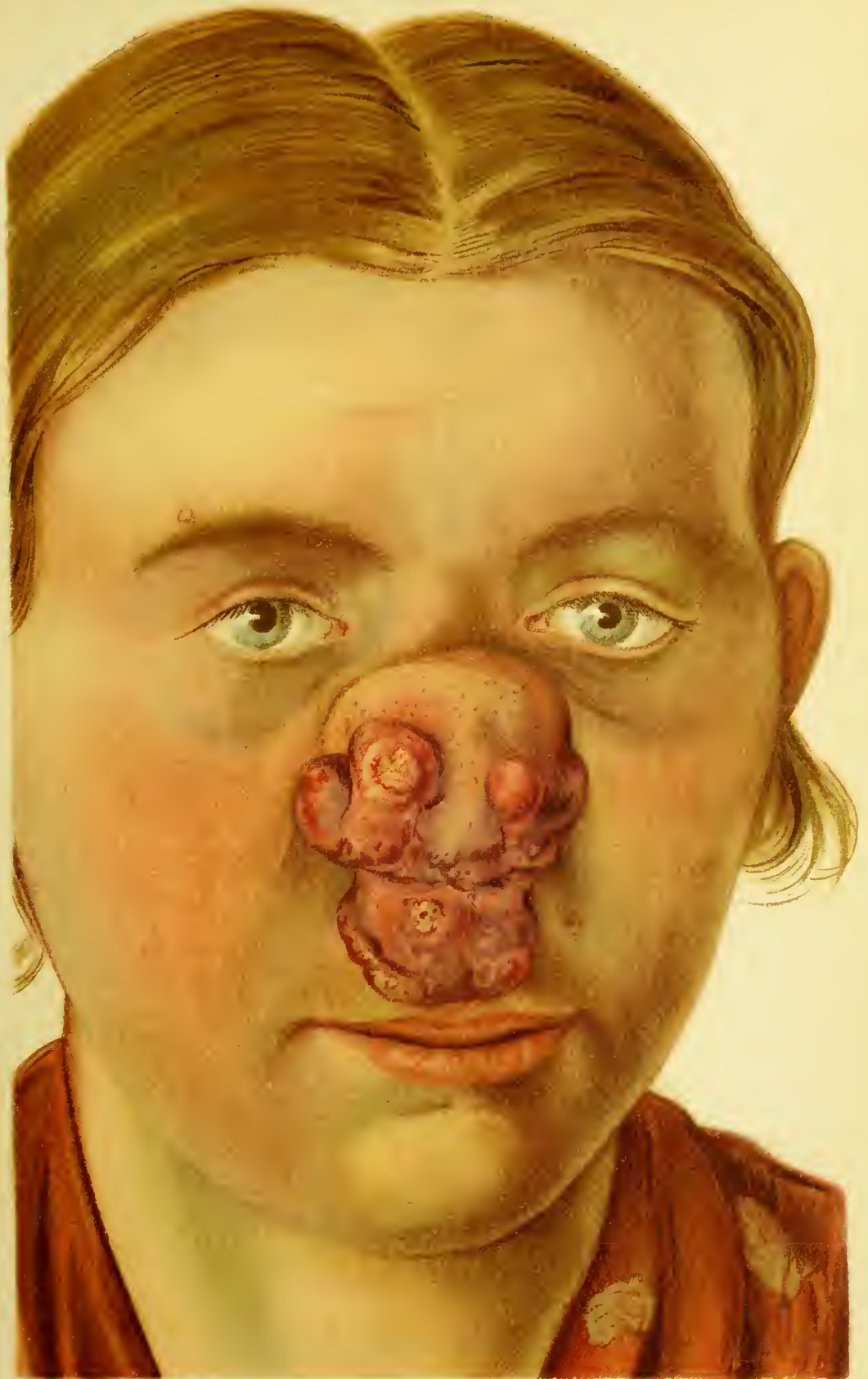
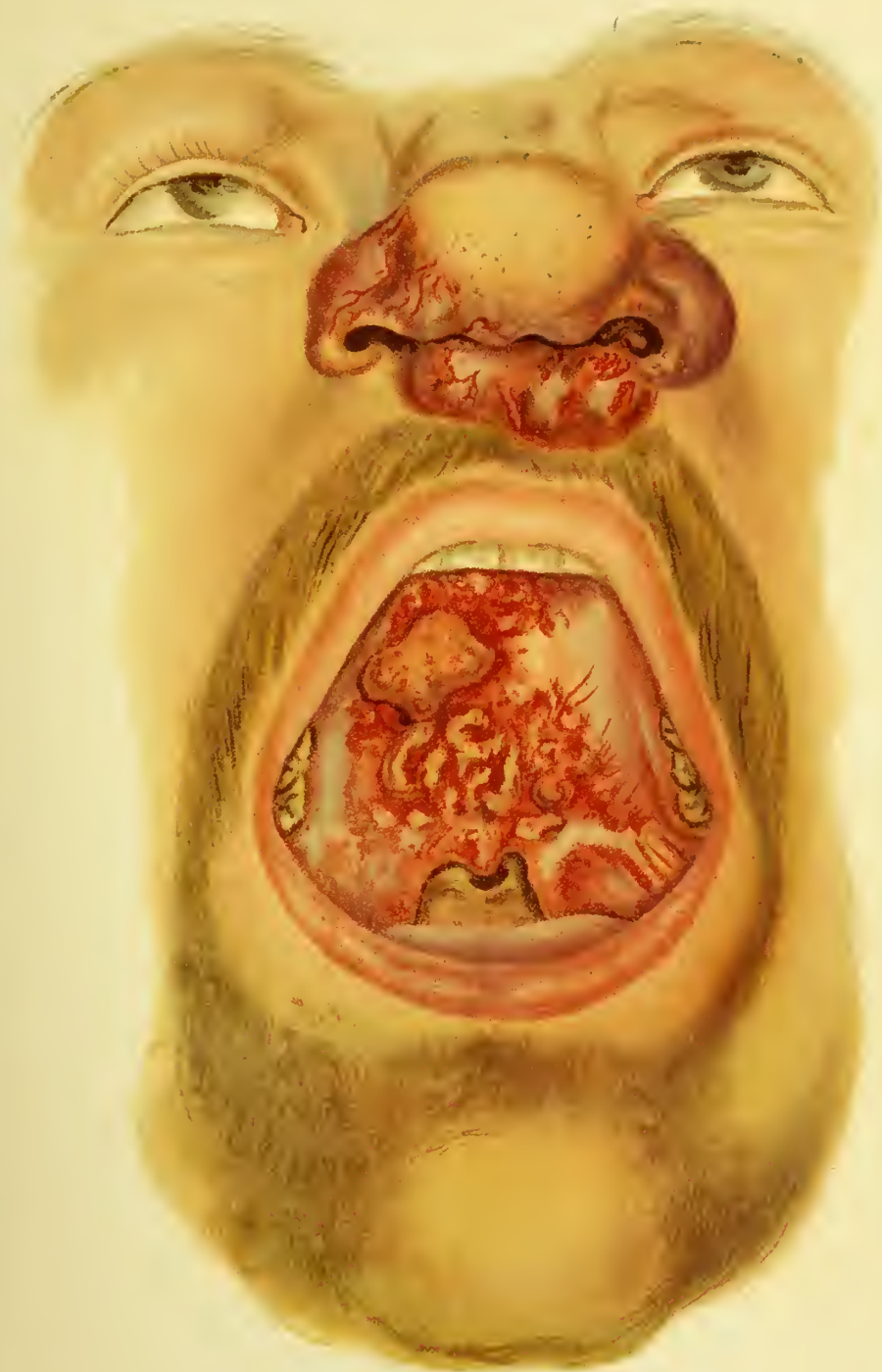
Fig. 1. Kaposi's sarcoma.

TAFEL 291.

Rhinoscleroma

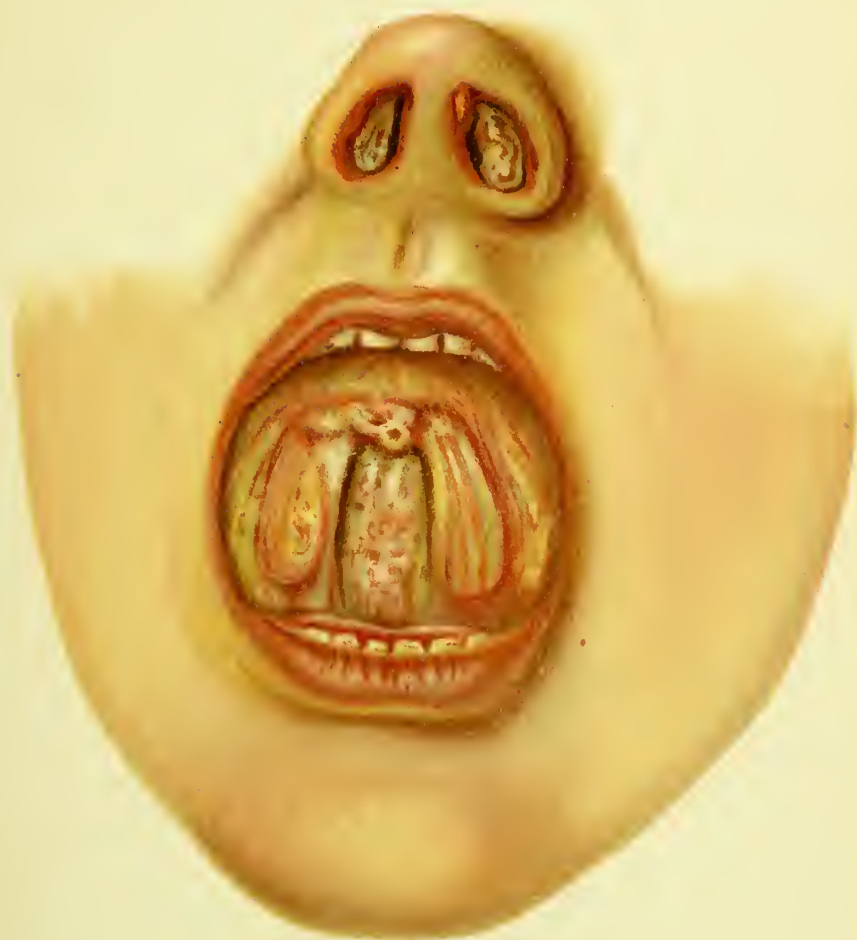nasi, labii superioris, palati.



TAFEL 292.

Rhinoscleroma

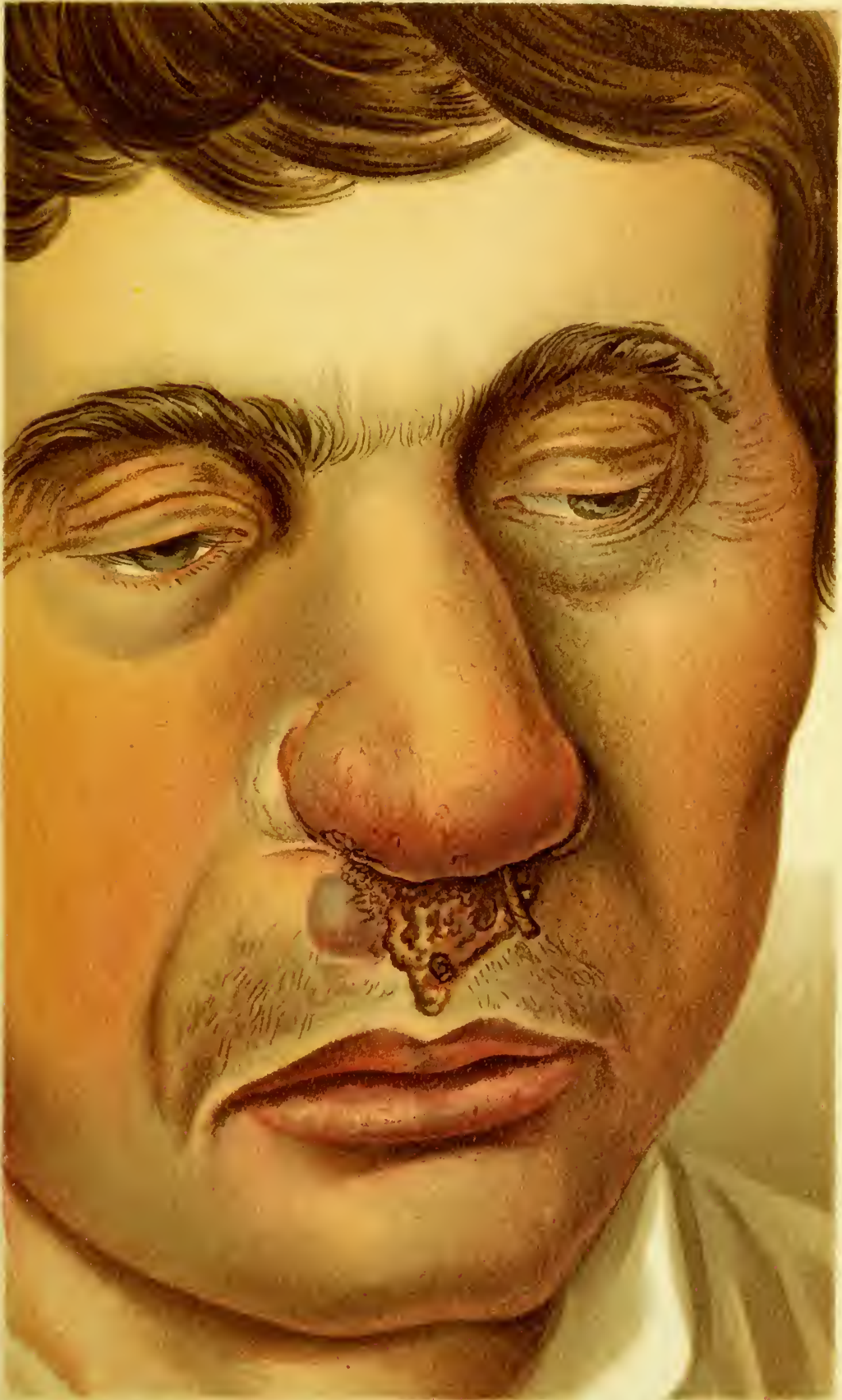mucosae narium et pharyngis.



TAFEL 293.

Rhinoscleroma

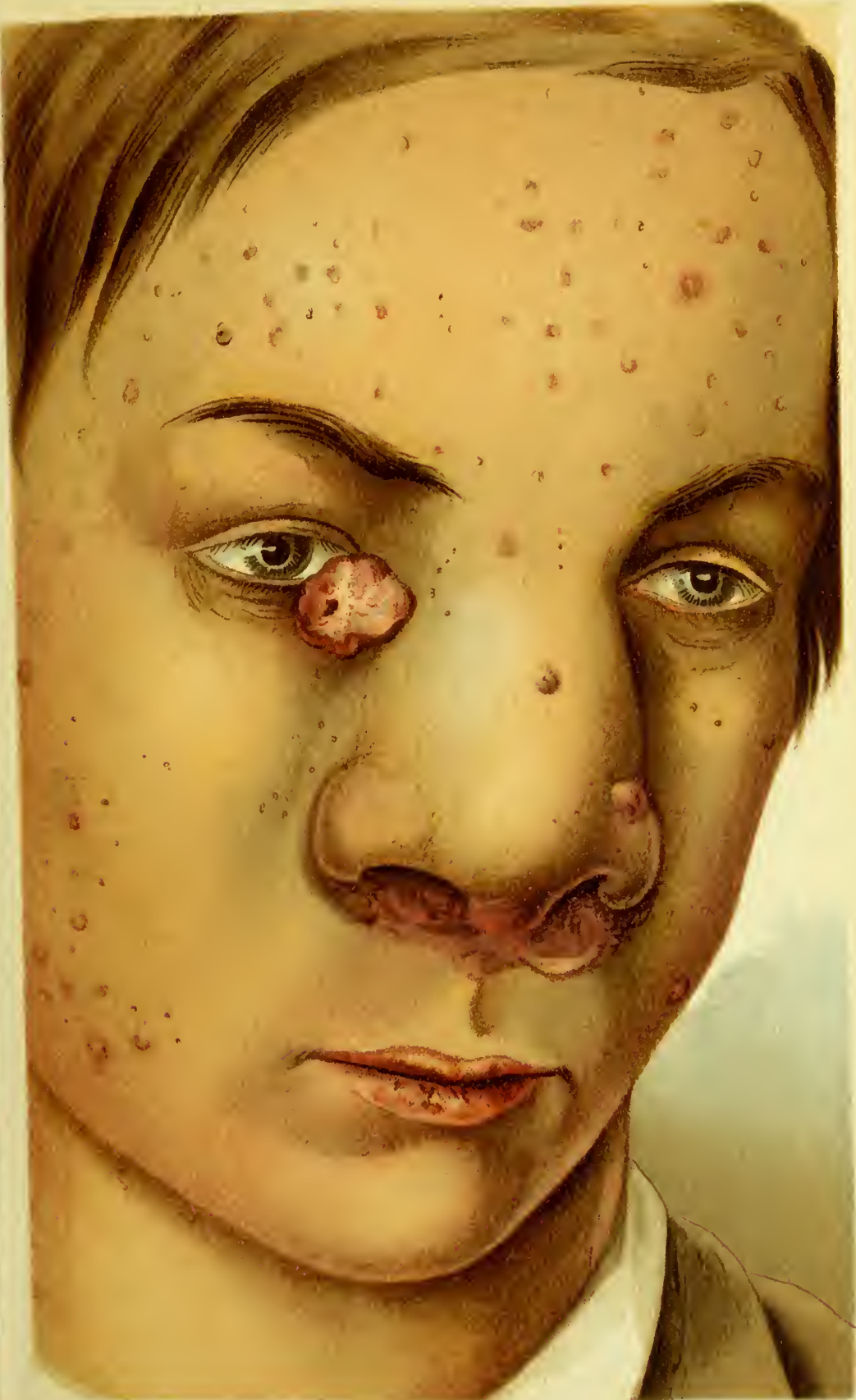narium et labii superioris.



TAFEL 294.

Rhinoscleroma

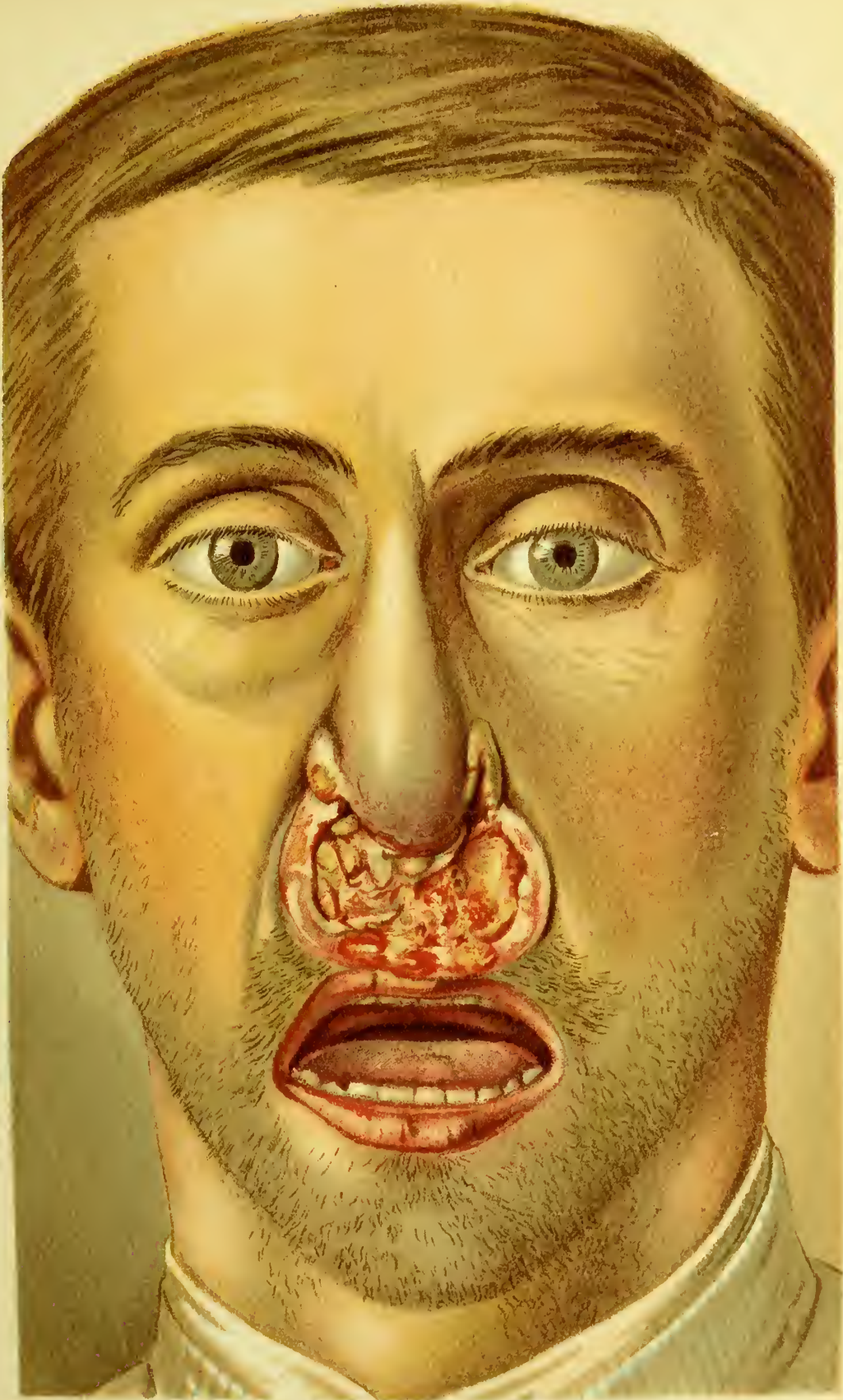narium, Dacryocystitis perforans consequens et Variola accidens.



TAFEL 295.

Rhinoscleroma

narium obturans et totius labii superioris **exulcerans.**



TAFEL 296.

Rhinoscleroma

ingens narium et labii superioris **exulcerans.**

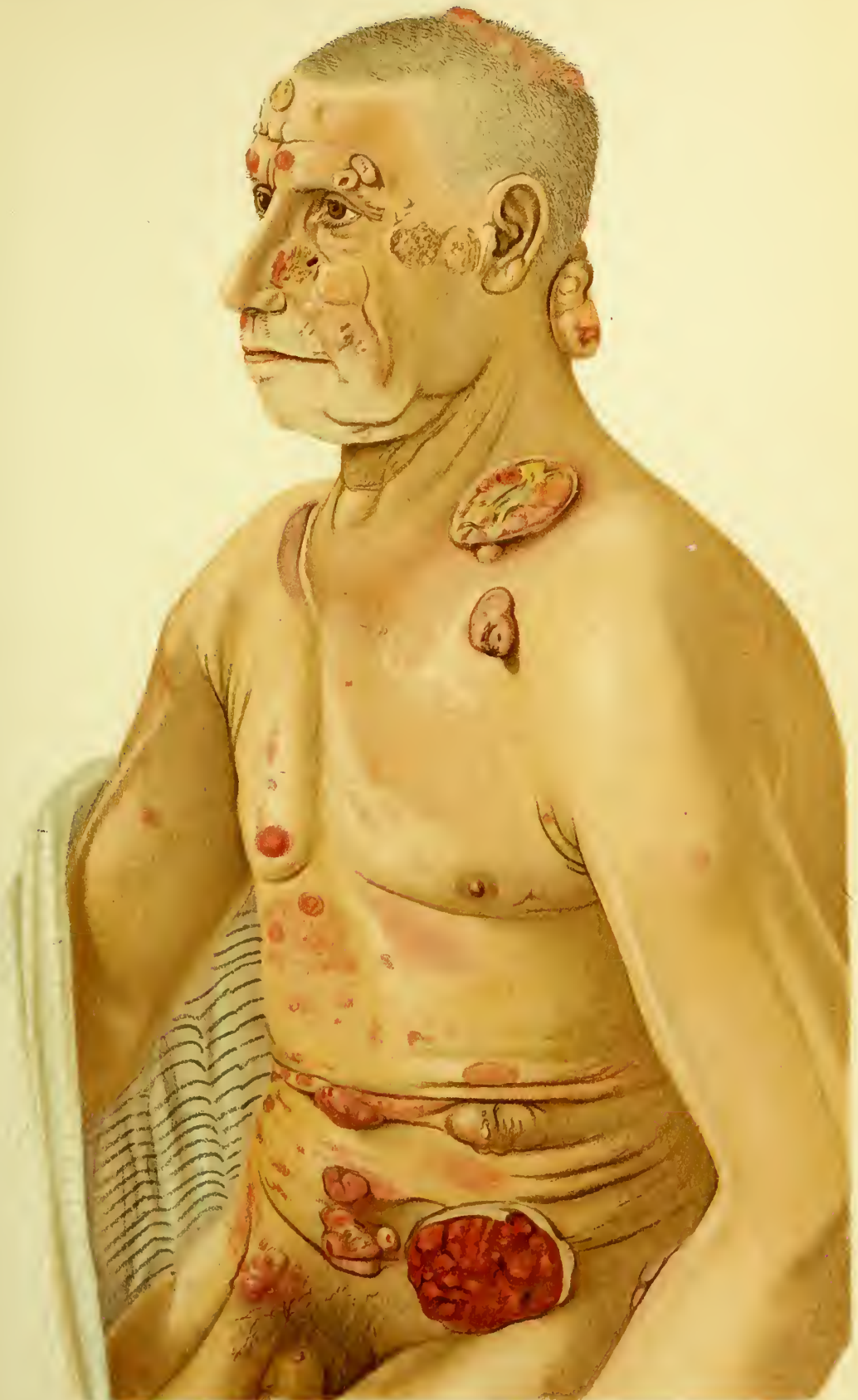





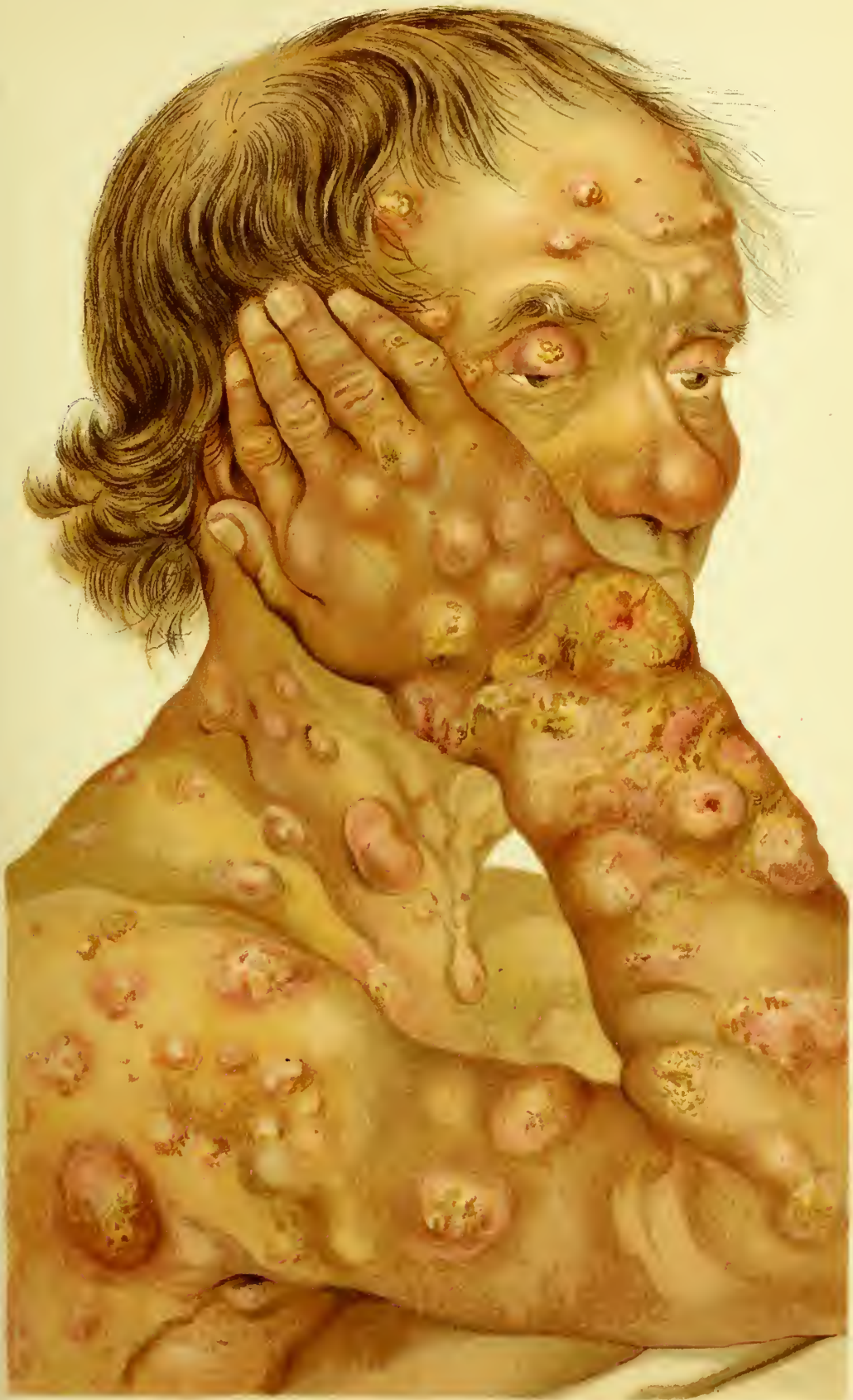TAFEL 297.

Sarcomata totius corporis **plana** et **fungosa**.



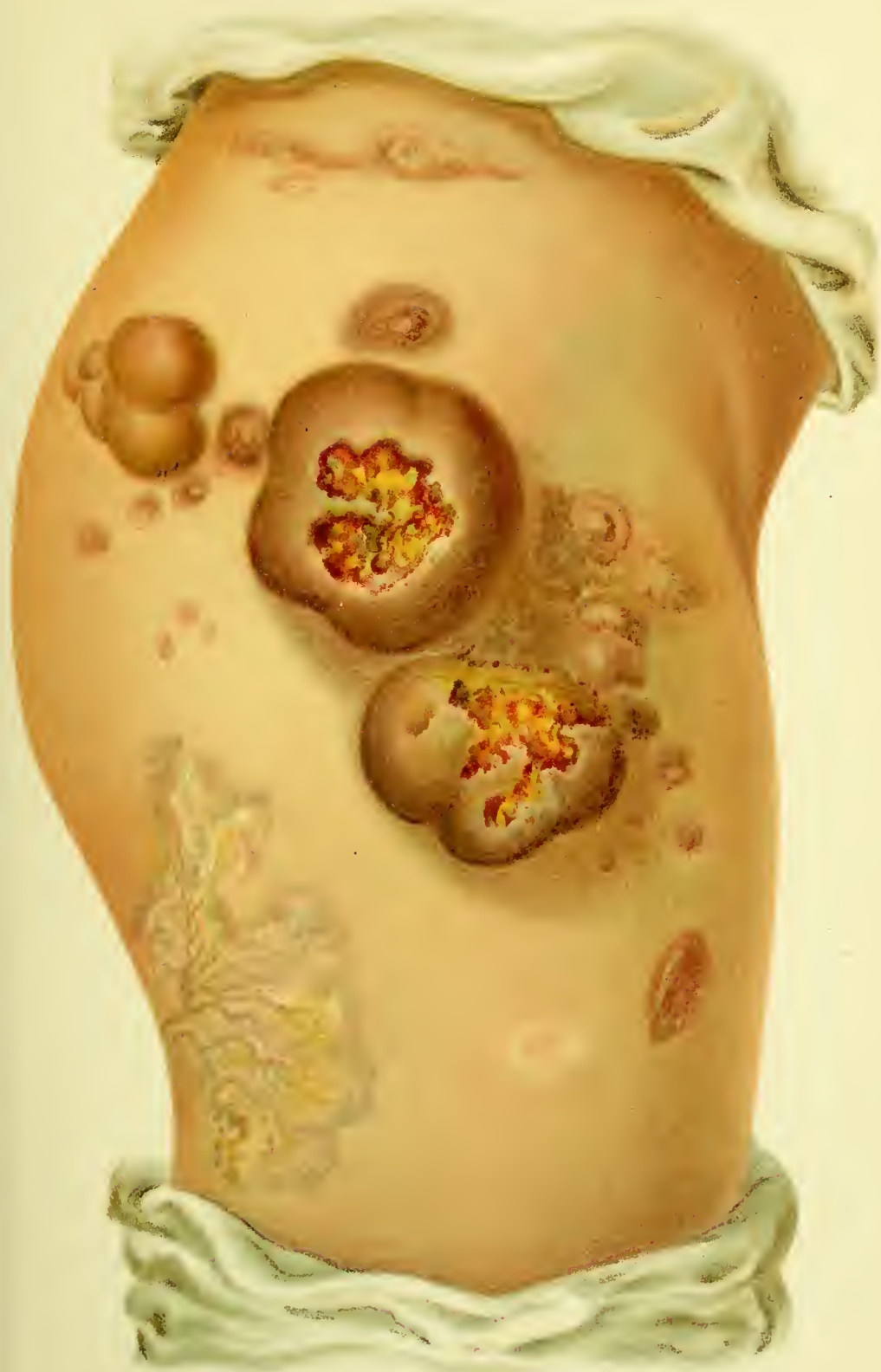TAFEL 298.

Sarcomata forma **tumorum** totius corporis.



TAFEL 299.

Sarcoma exulceratum
regionis trochantericae.

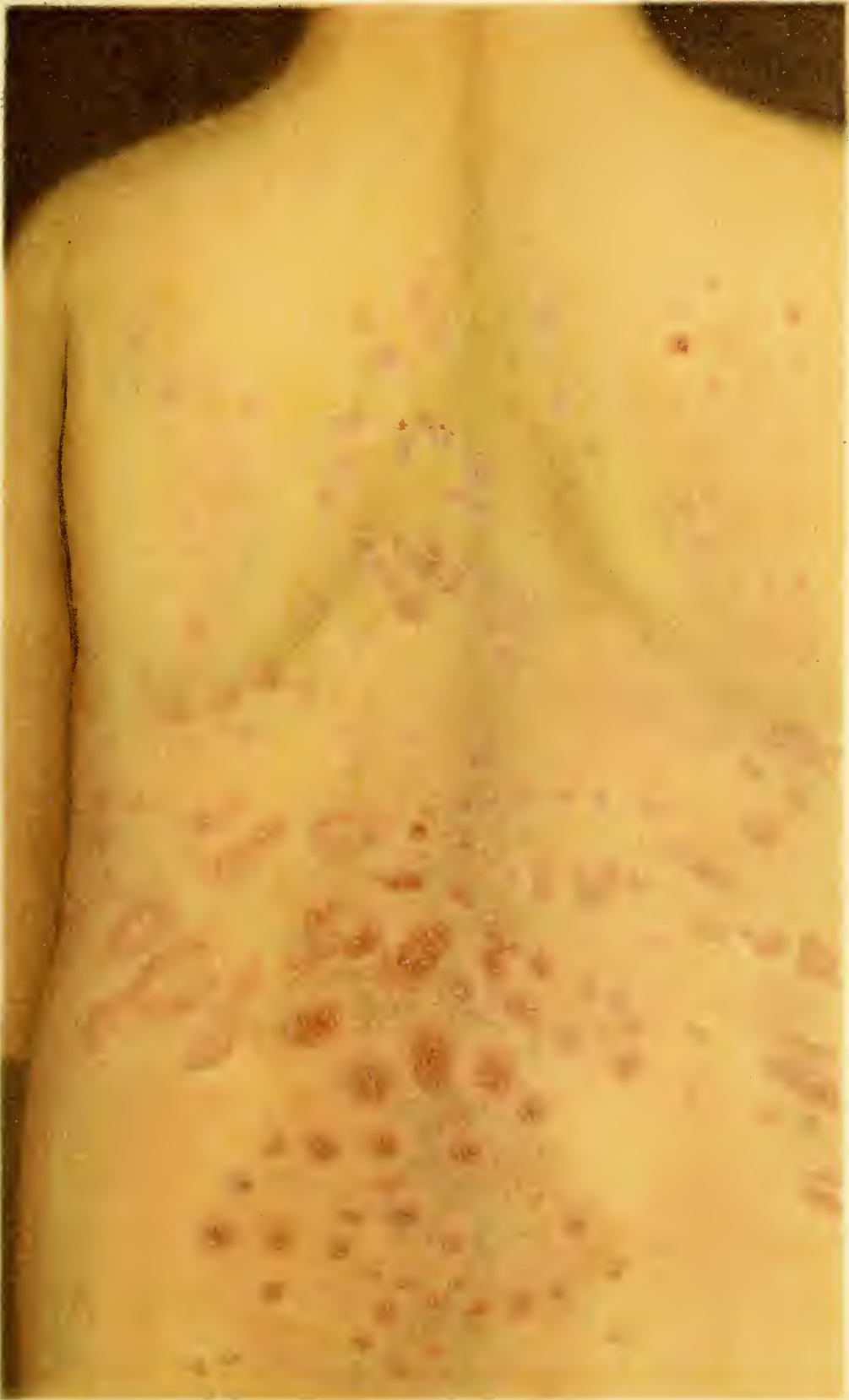



TAFEL 300.

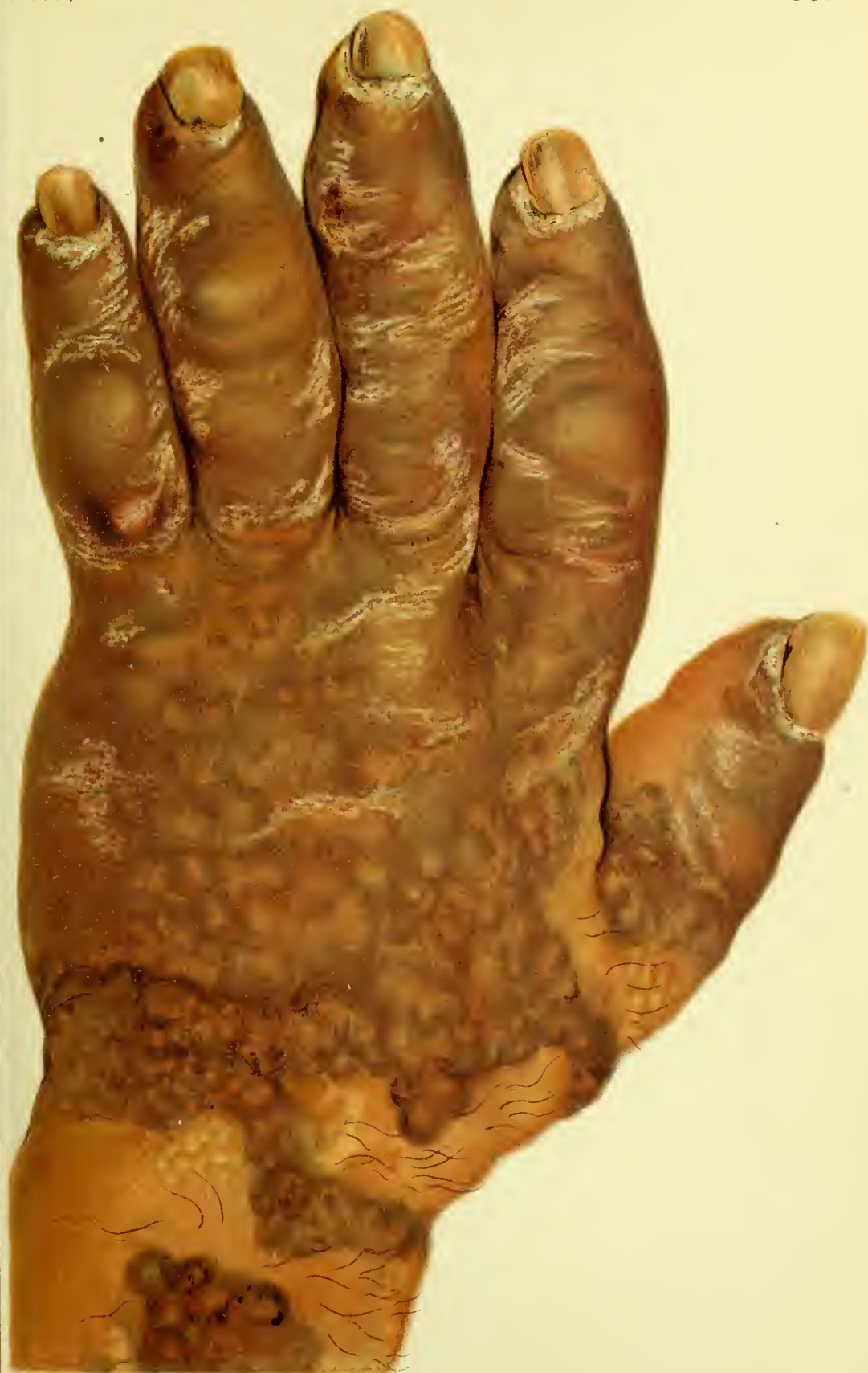Sarcomatosis cutis plana et orbicularis.






TAFEL 301.

Sarcoma idiopathicum multiplex haemorrhagicum manus.



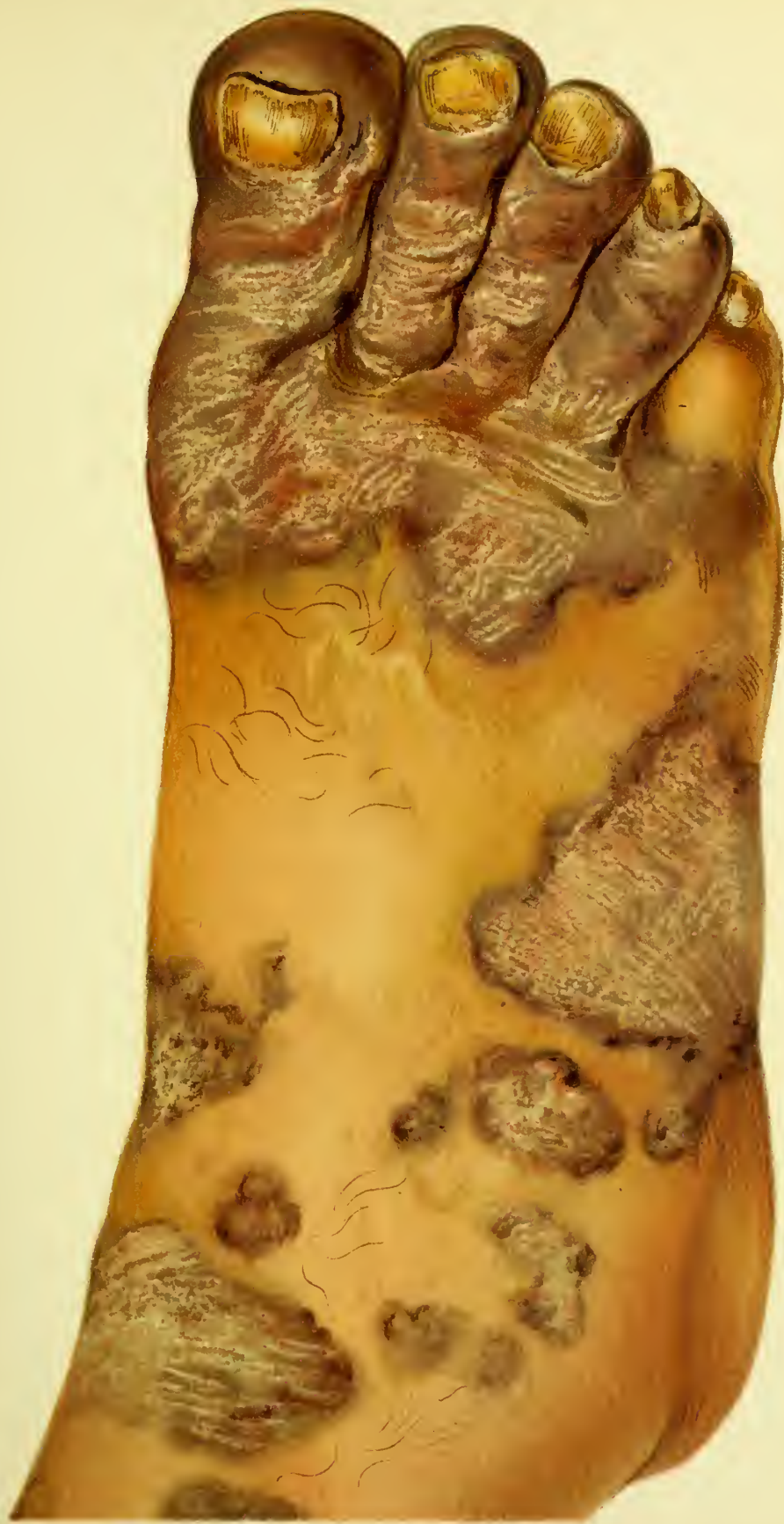

TAFEL 302.

Sarcoma idiopathicum multiplex haemorrhagicum pedis dextri.

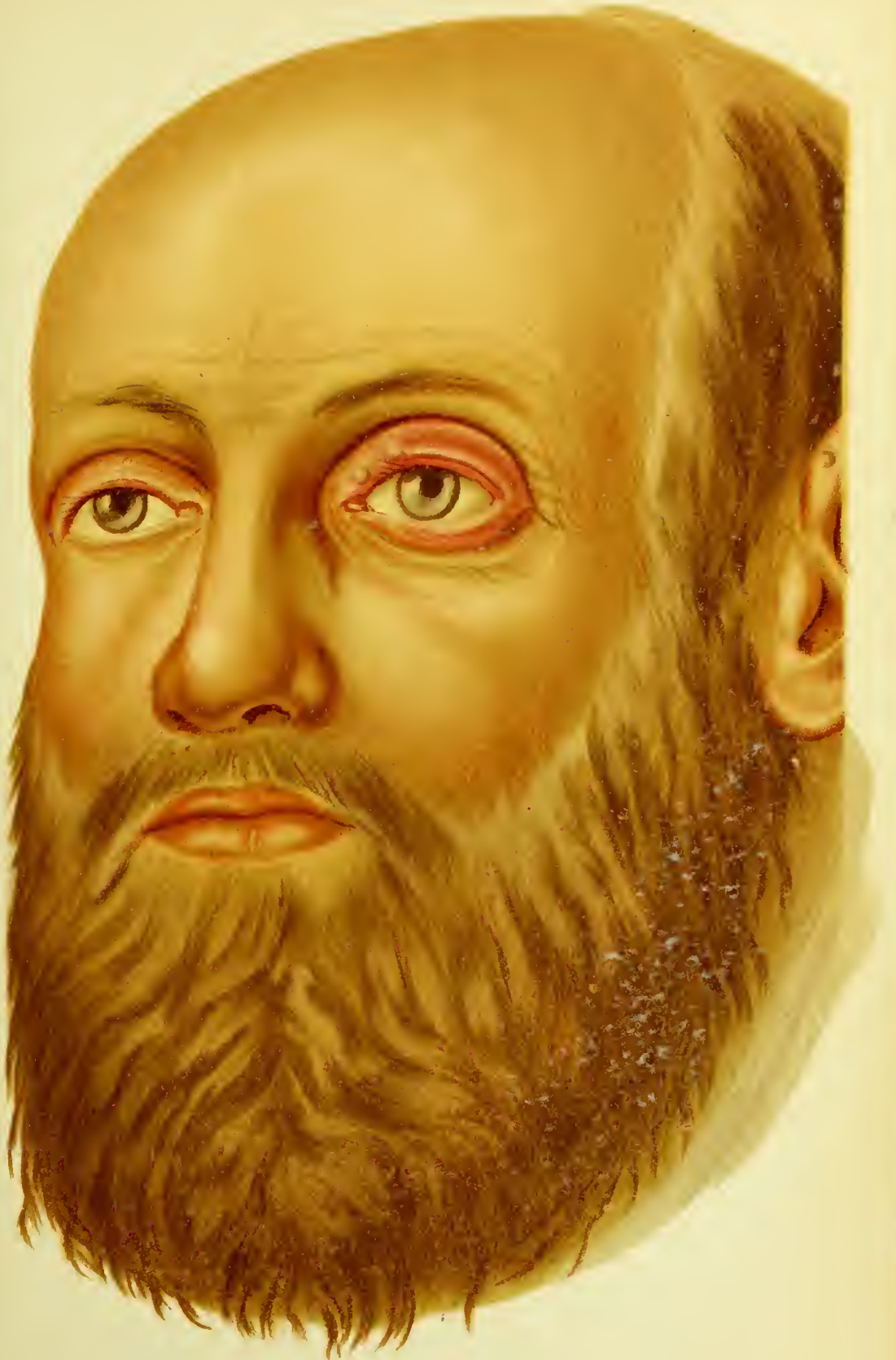(Dem Kranken von Tafel 301 zugehörig.)





TAFEL 303.

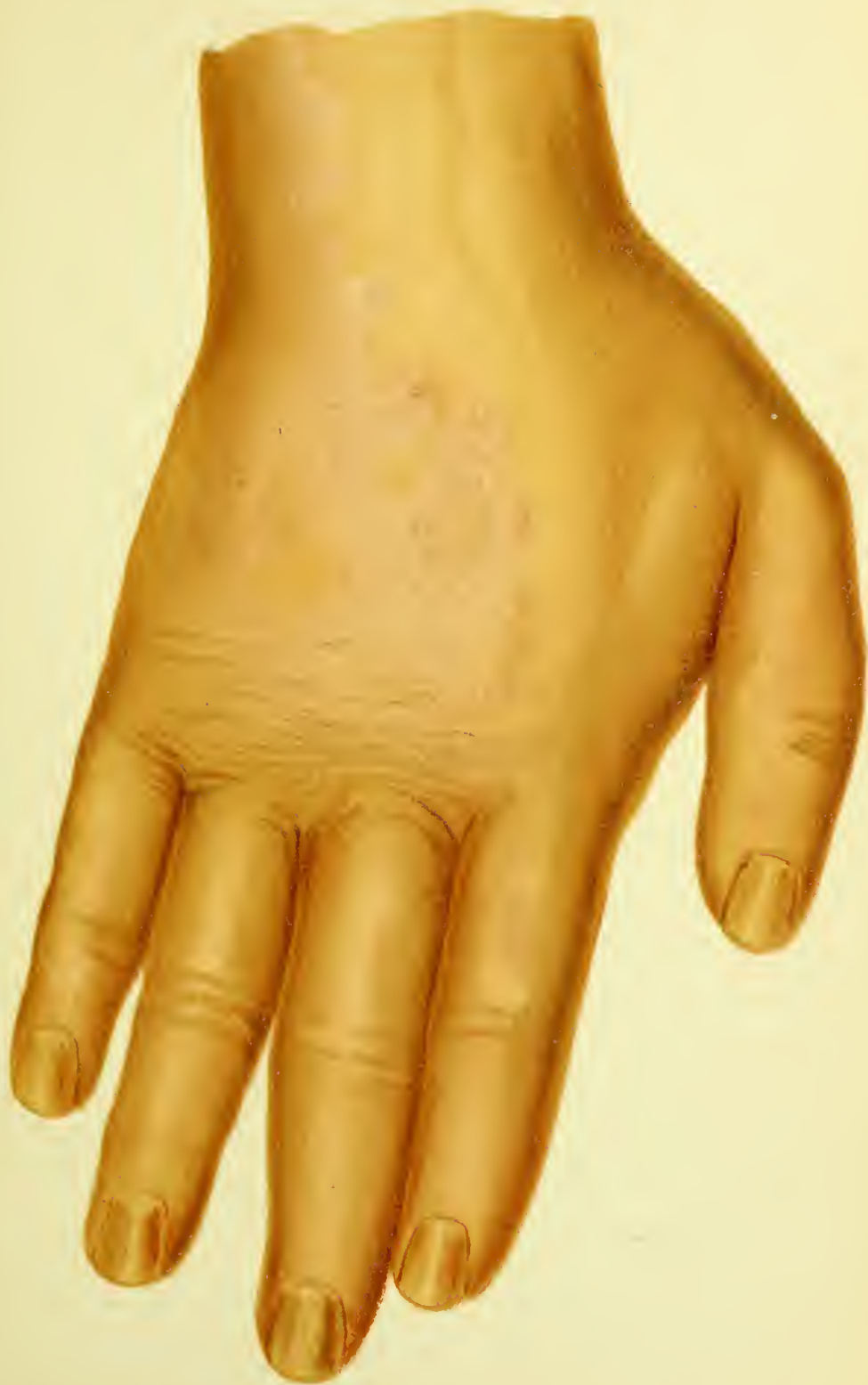Sarcoma idiopathicum multiplex haemorrhagicum
palpebrae super. sin. et auriculae.



TAFEL 304.

Sarcoma idiopathicum multiplex haemorrhagicum
dorsi manus dextrae.

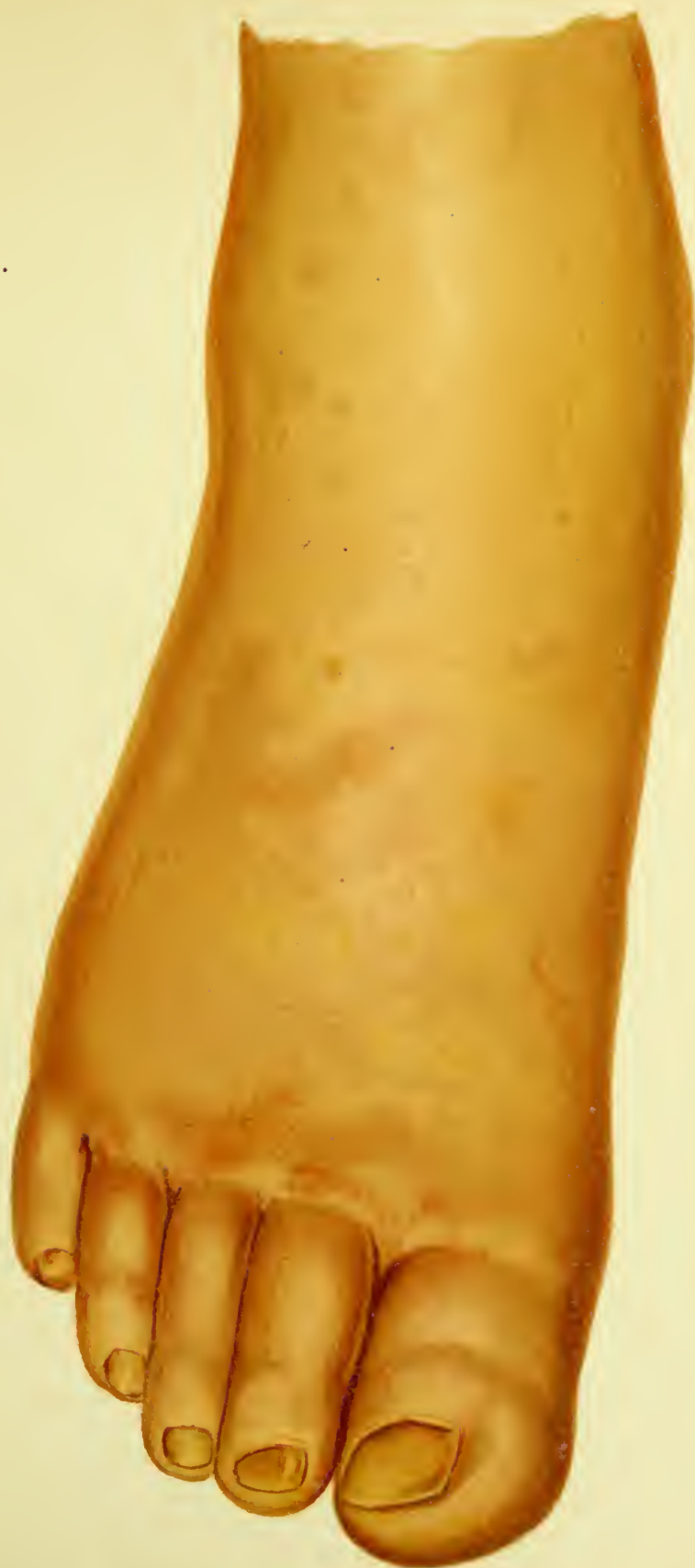(Dem Kranken von Tafel 303 zugehörend.)



TAFEL 305.

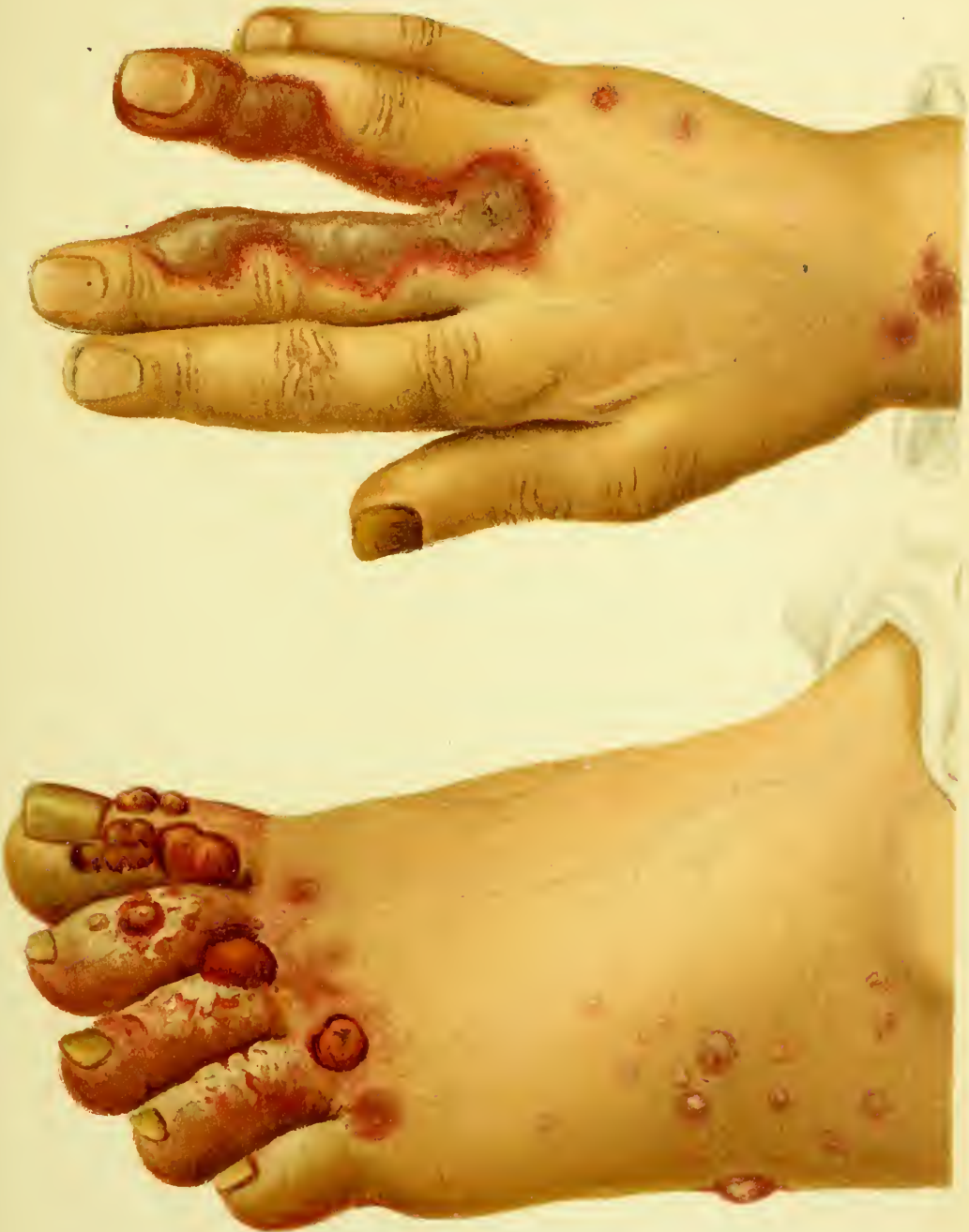Sarcoma idiopathicum multiplex haemorrhagicum dorsi pedis.

(Den Kranken von Tafel 303 und 304 zugehörig.)



TAFEL 306.

Sarcoma idiopathicum haemorrhagicum multiplex pedis et manus.



TAFEL 307.

Sarcoma melanodes

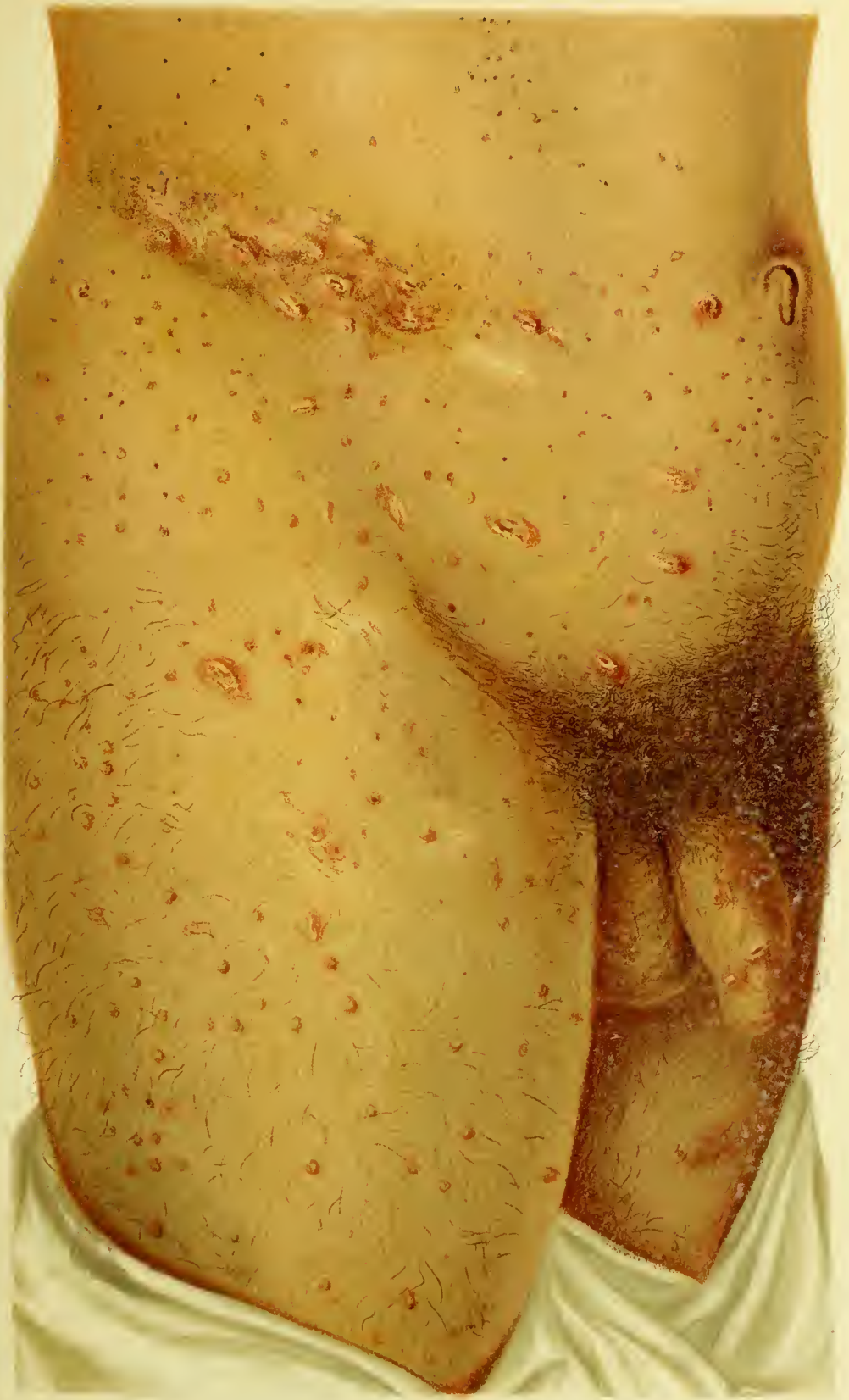abdominis et extremitat. inferioris sinistri.



TAFEL 308.

Scabies

abdominis et penis.

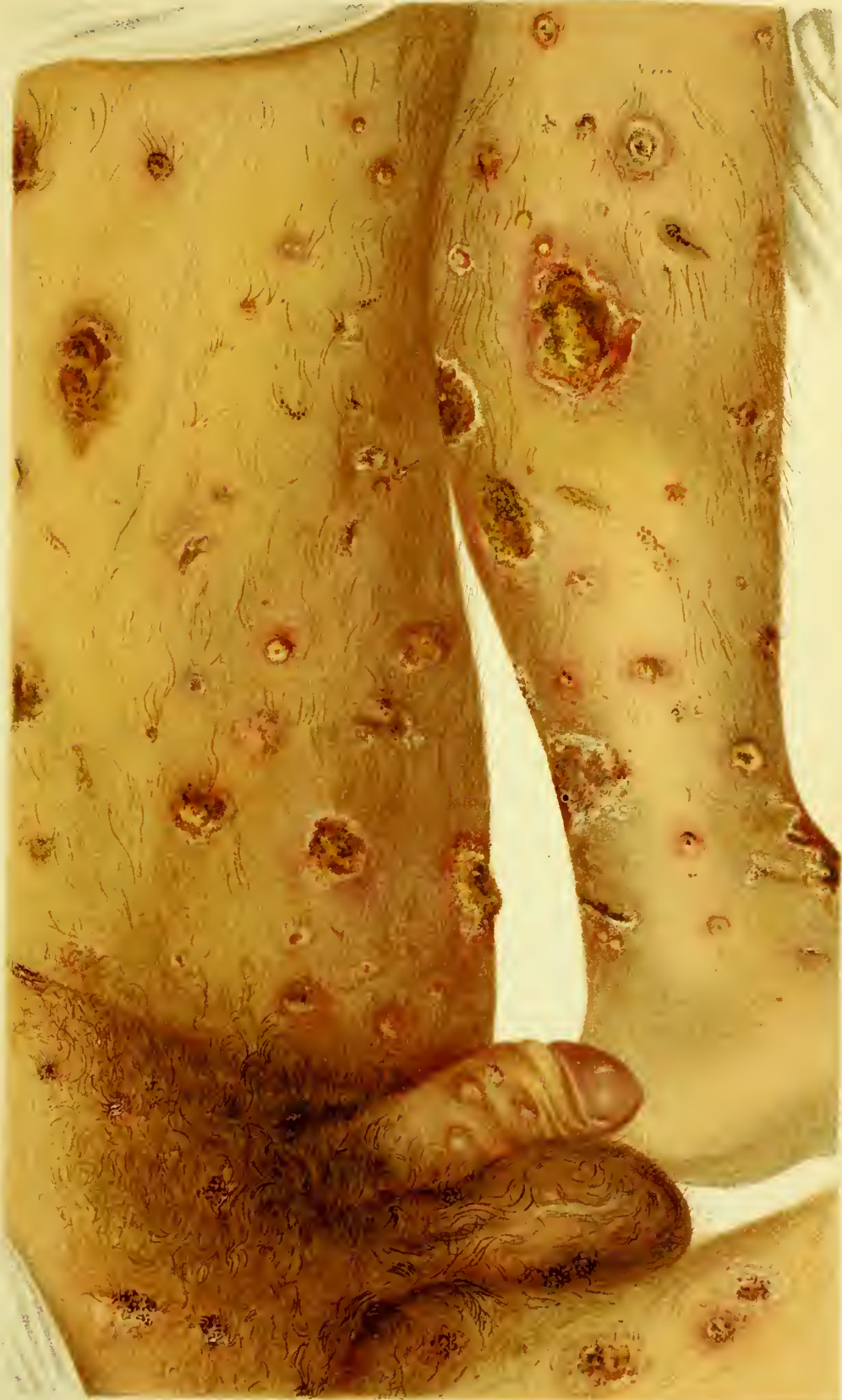

TAFEL 309.

Scabies

(Penis, extremitatum inferiorum, pustulosa, crustosa).

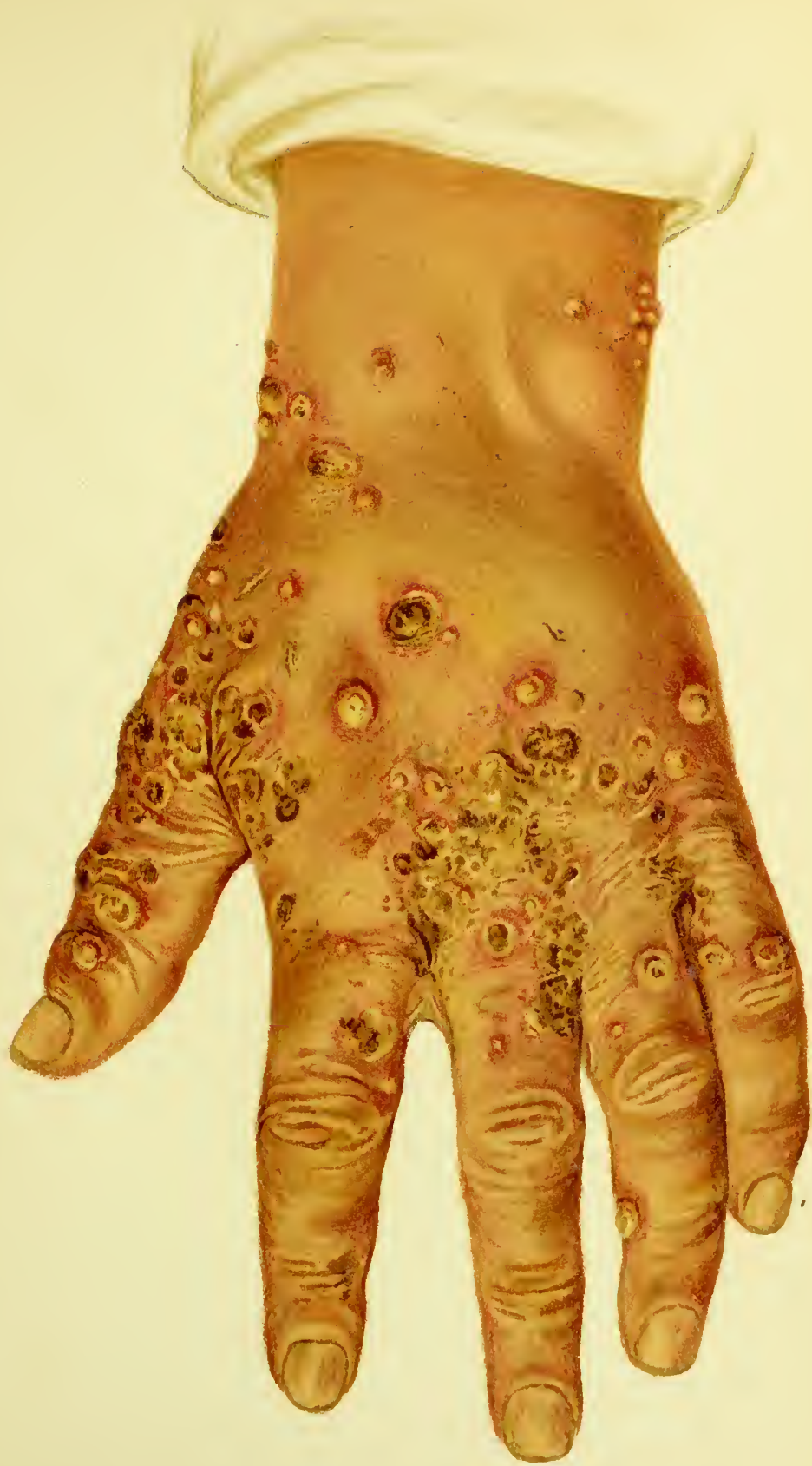



TAFEL 310.

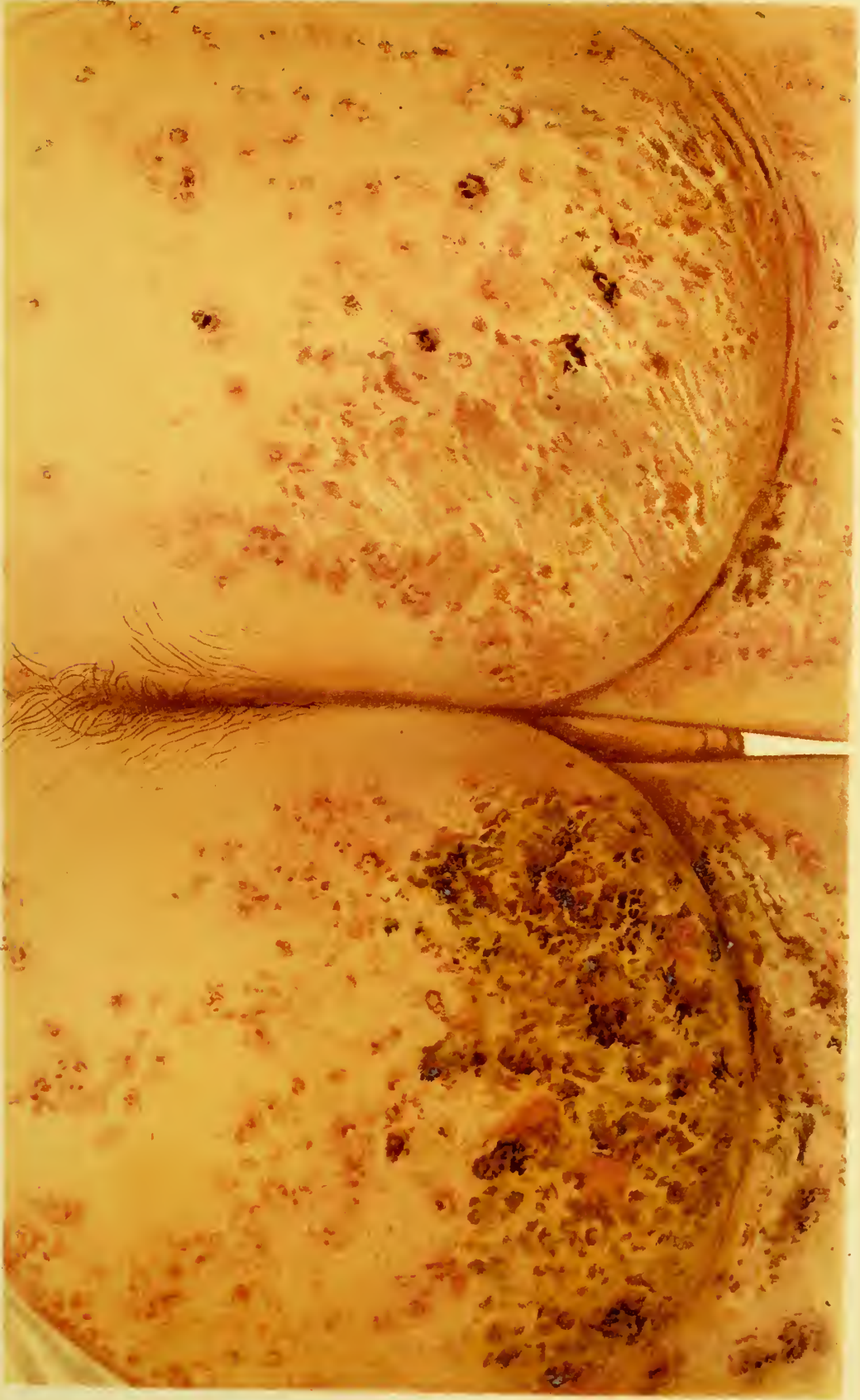
Scabies

vesiculo-pustulosa manus.



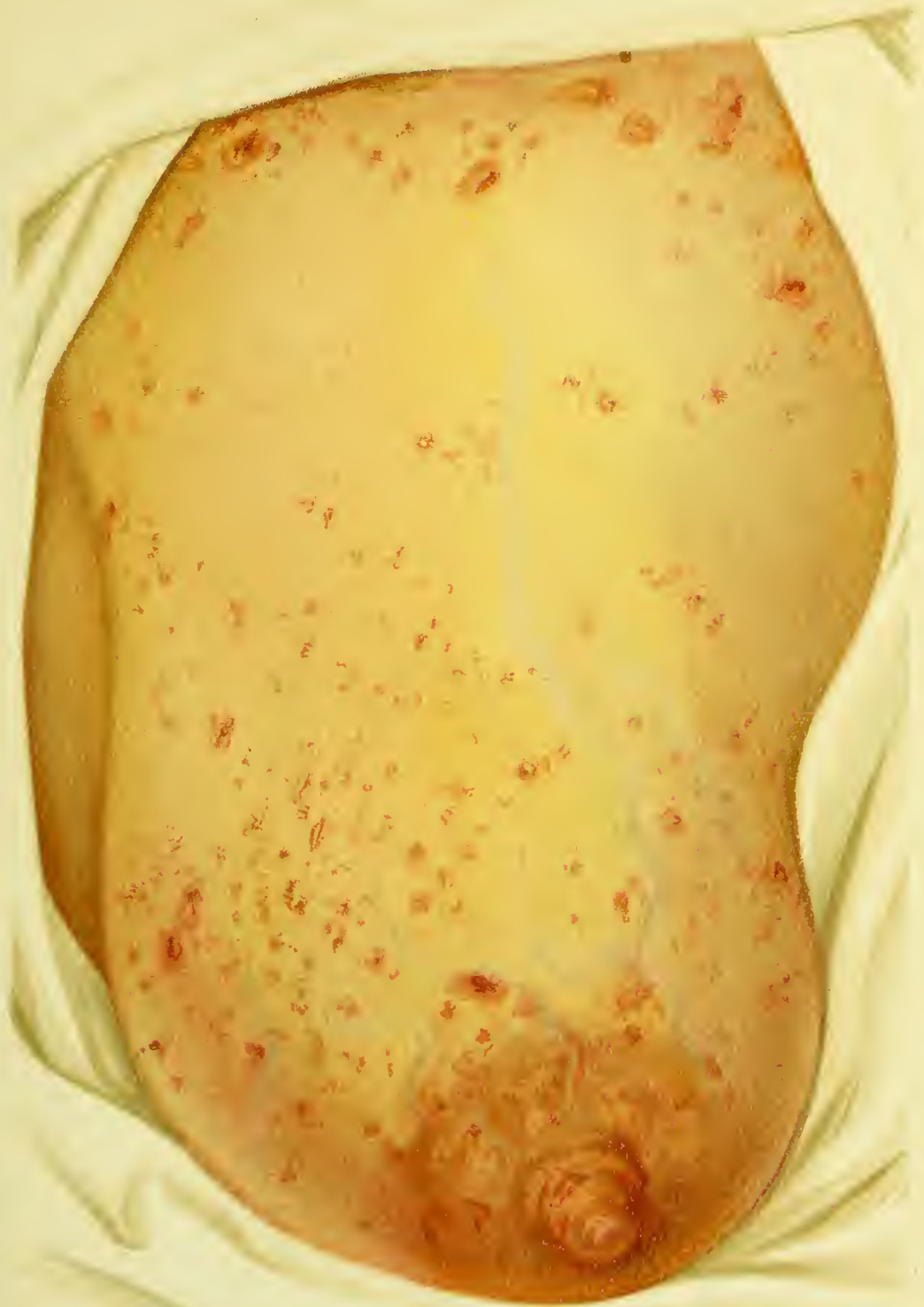TAFEL 311.
Scabies
(Eczema ad nates).



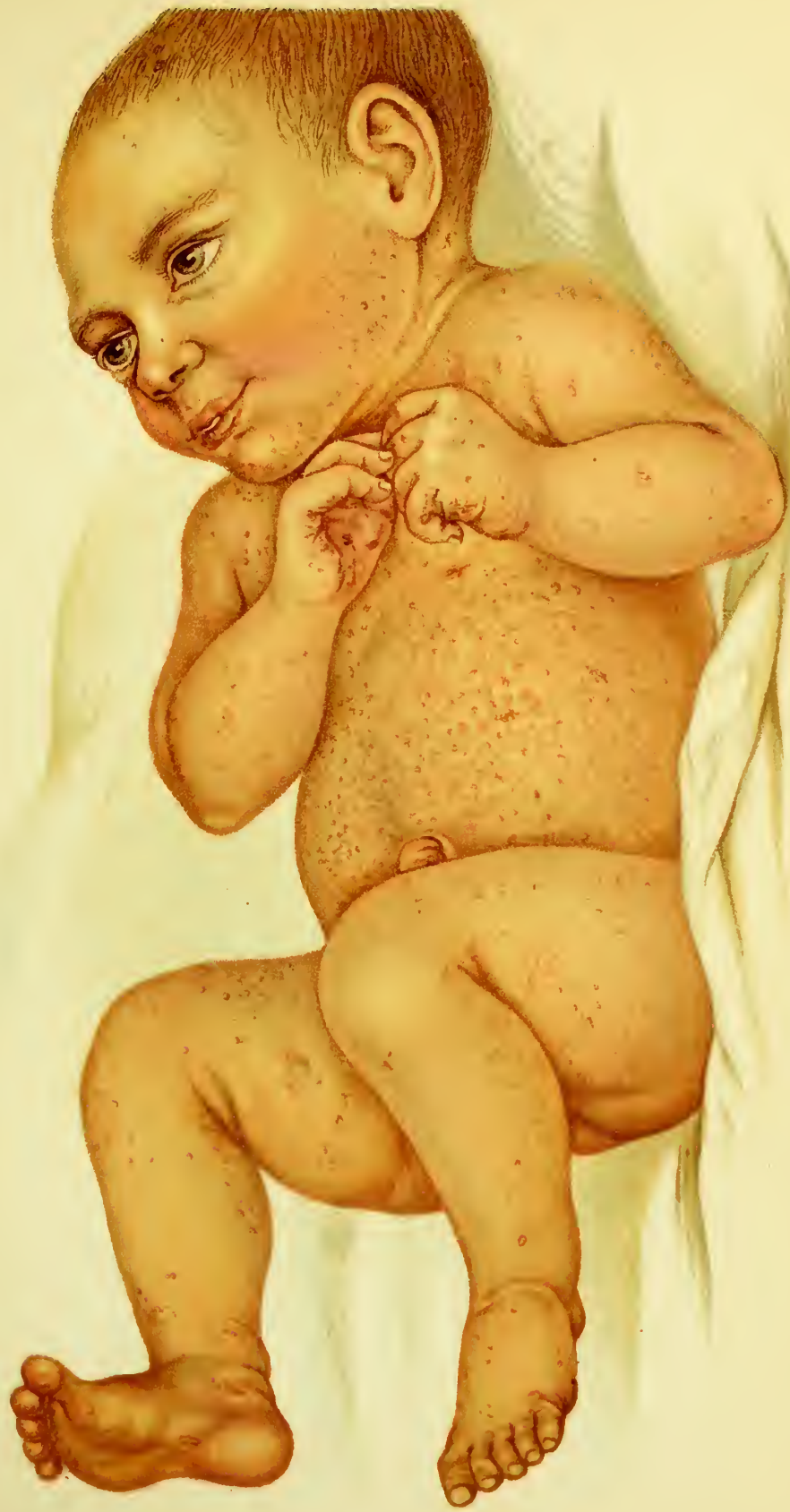



TAFEL 312.
Scabies mamillae.

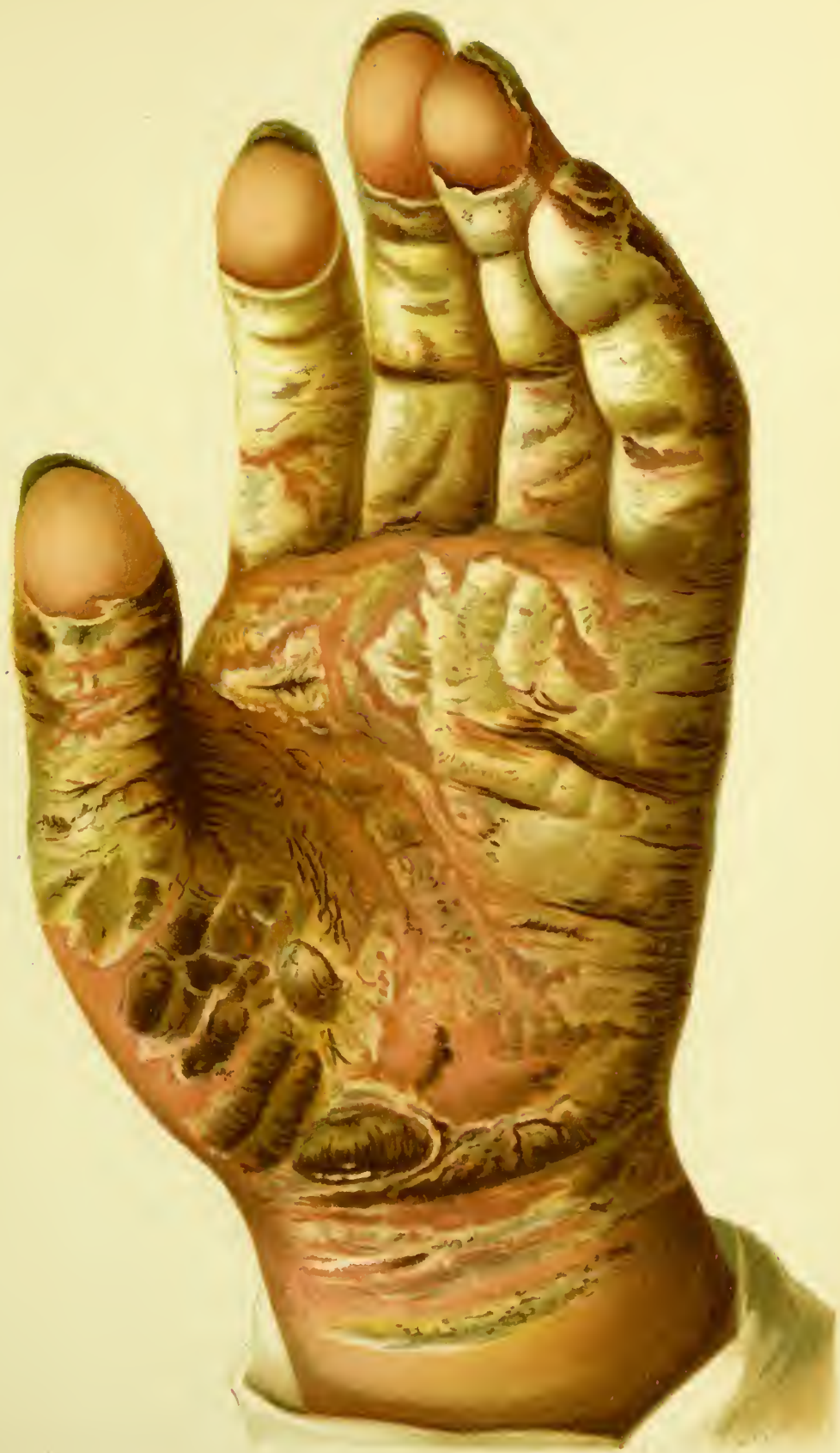

TAFEL 313.
Scabies infantis totalis.



TAFEL 314.

Scabies norwegica s. **Boeckii** manus.

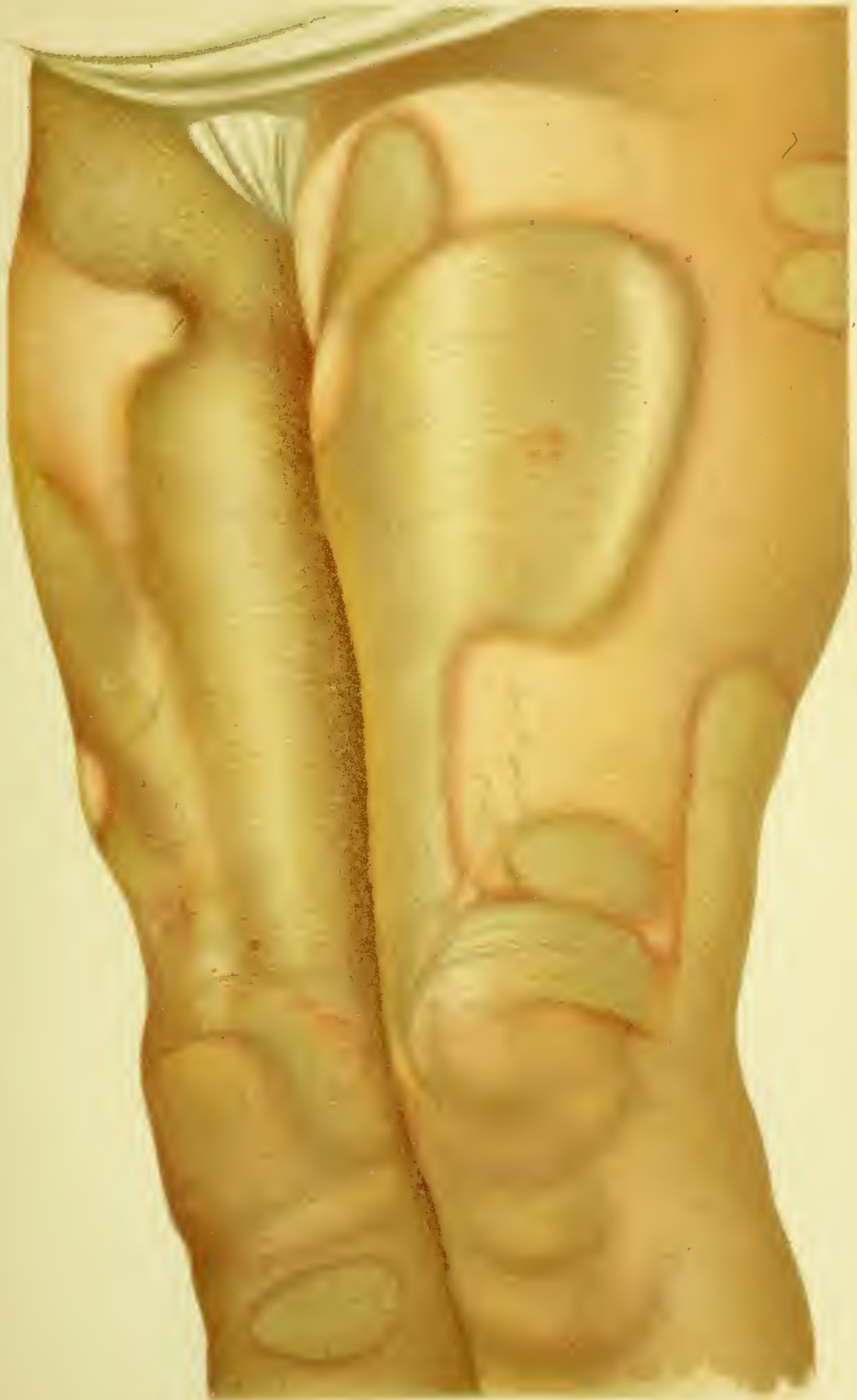

TAFEL 315.

Scabies norwegica s. Boeckii pedis.

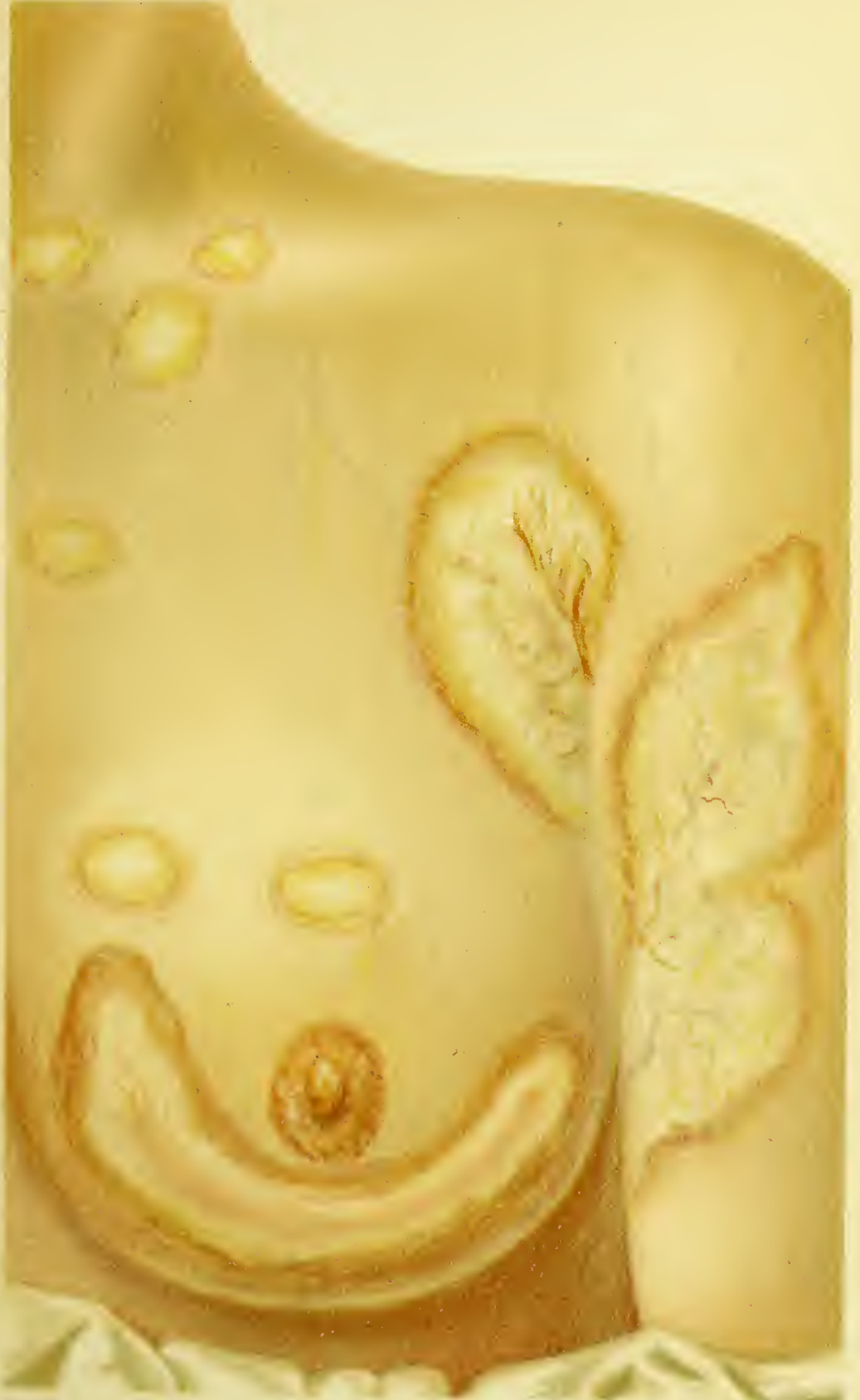

TAFEL 316.
Sclerodermia femoris.



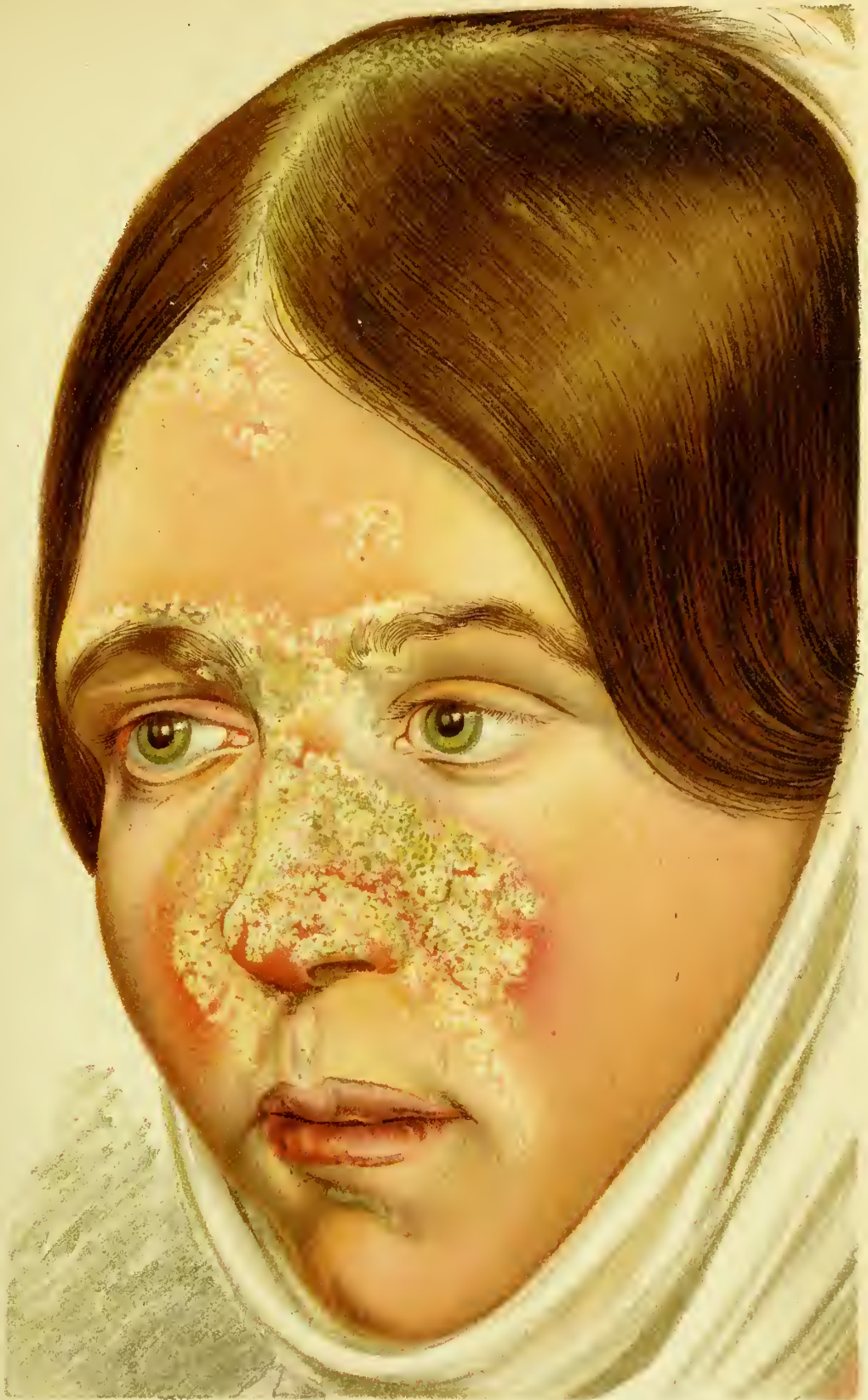TAFEL 317.

Sclerodermia (en plaques) areata.



TAFEL 318.

Seborrhoea congestiva nasi et circa.





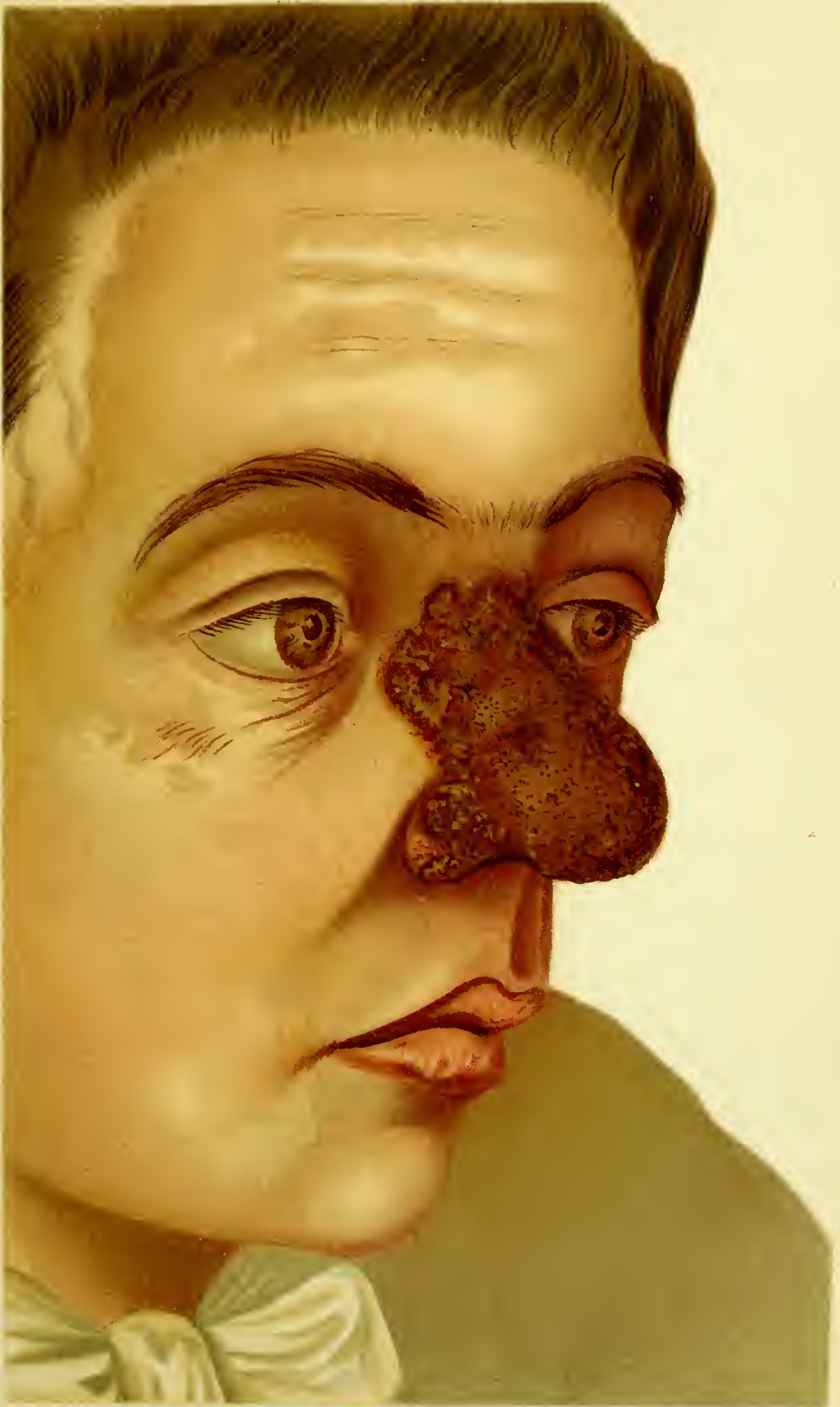TAFEL 319.

Seborrhoea congestiva nasi et circa.

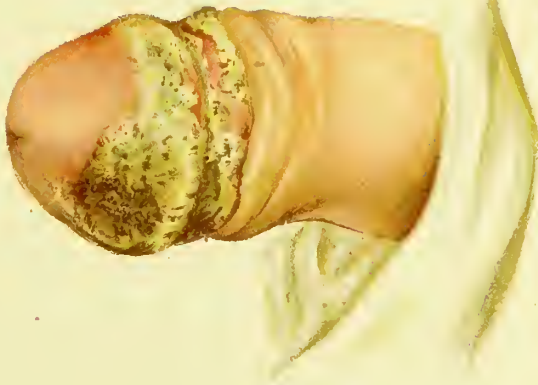

TAFEL 320.

Seborrhoea crustosa nasi.



TAFEL 321.
Seborrhoea balanitica
(Smegma praeputii).





TAFEL 322.

Seborrhoea capillitii neonati

(Gneis der Kinder).



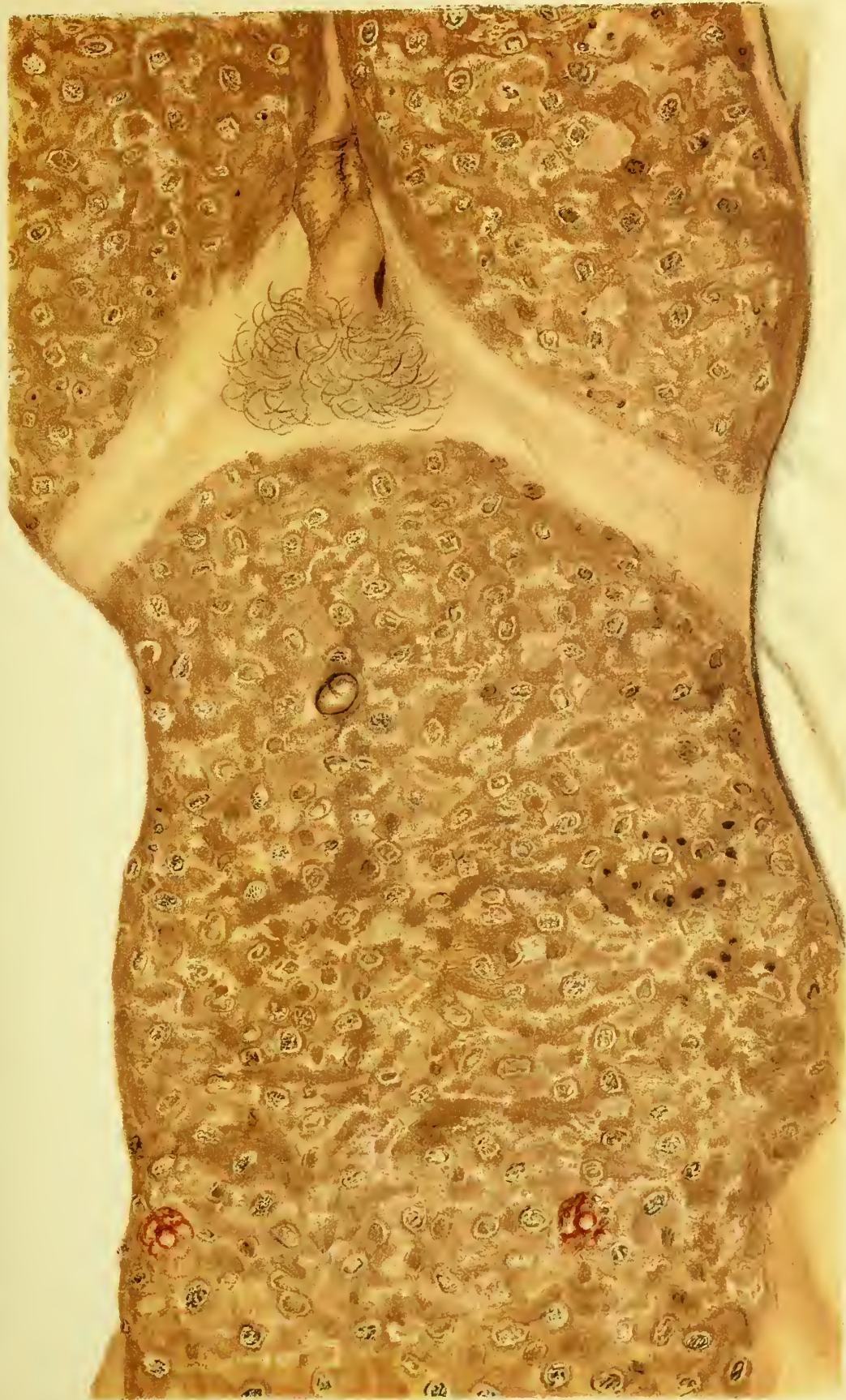



TAFEL 323.

Stigmatisis

totius corporis ex abusu Injectionum subcutanearum.

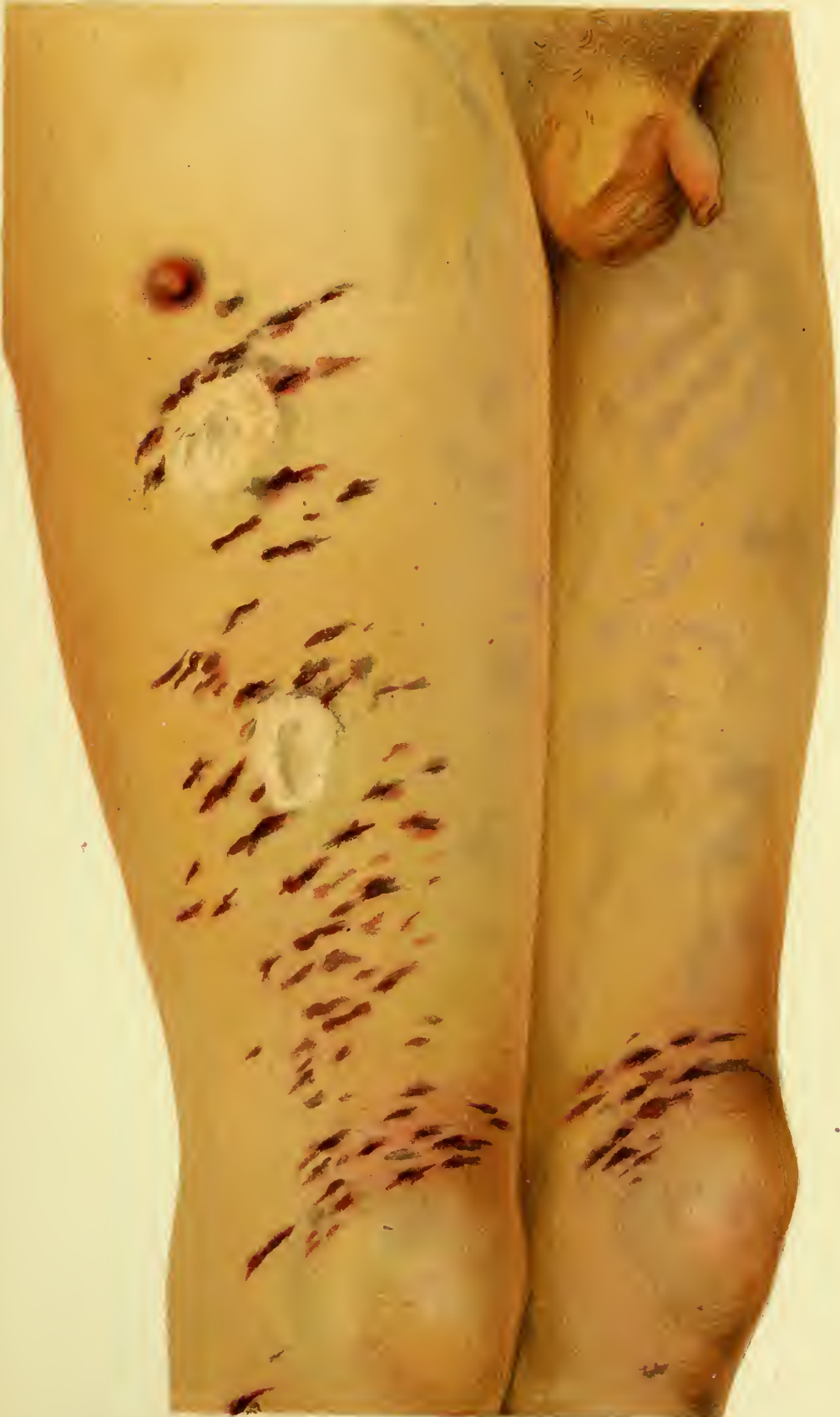



TAFEL 324.

Striae et maculae atrophicae
haemorrhagicae (incipientes) femoris.





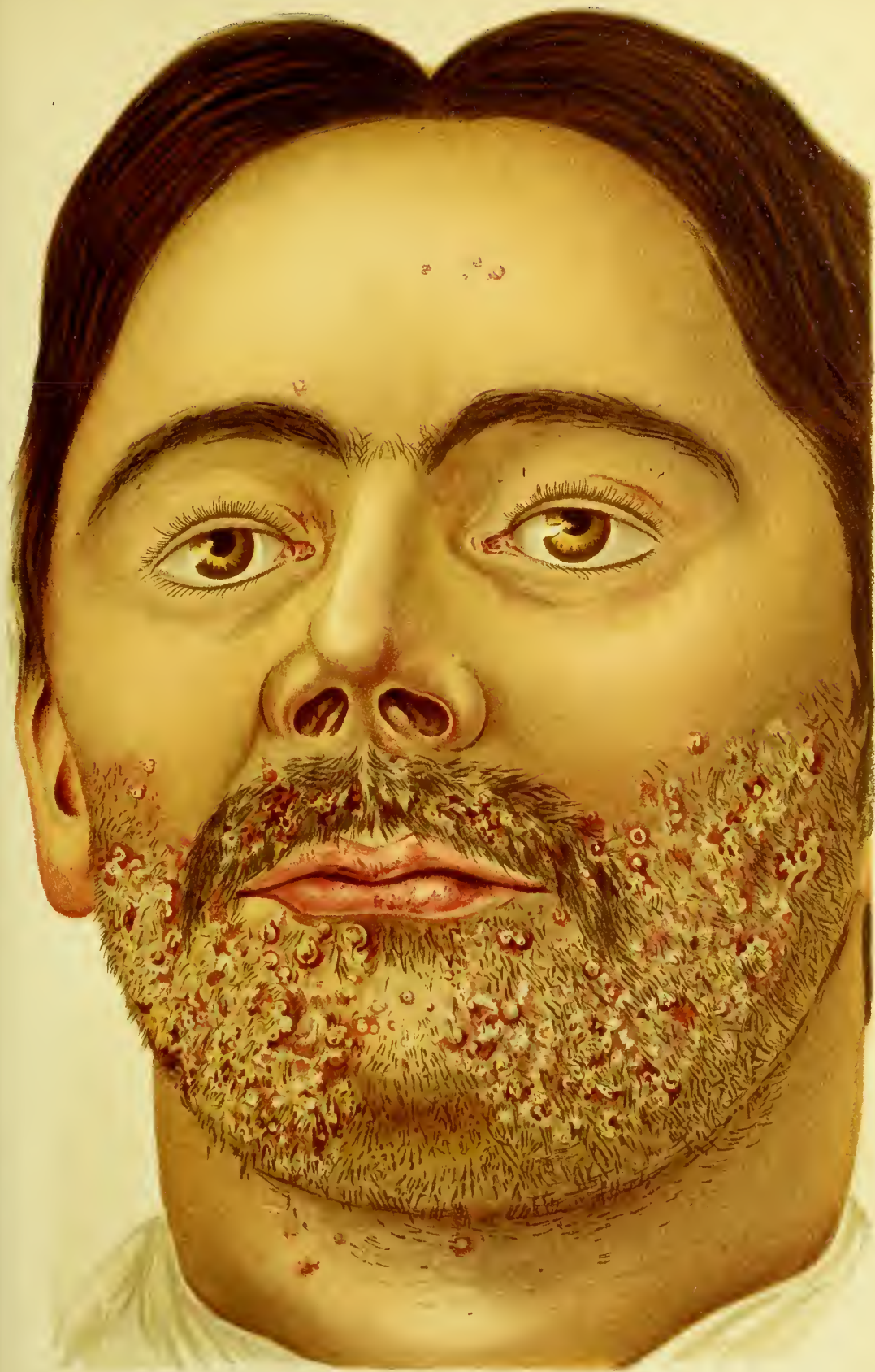

TAFEL 325.

Sycosis

pustulosa faciei barbatae.

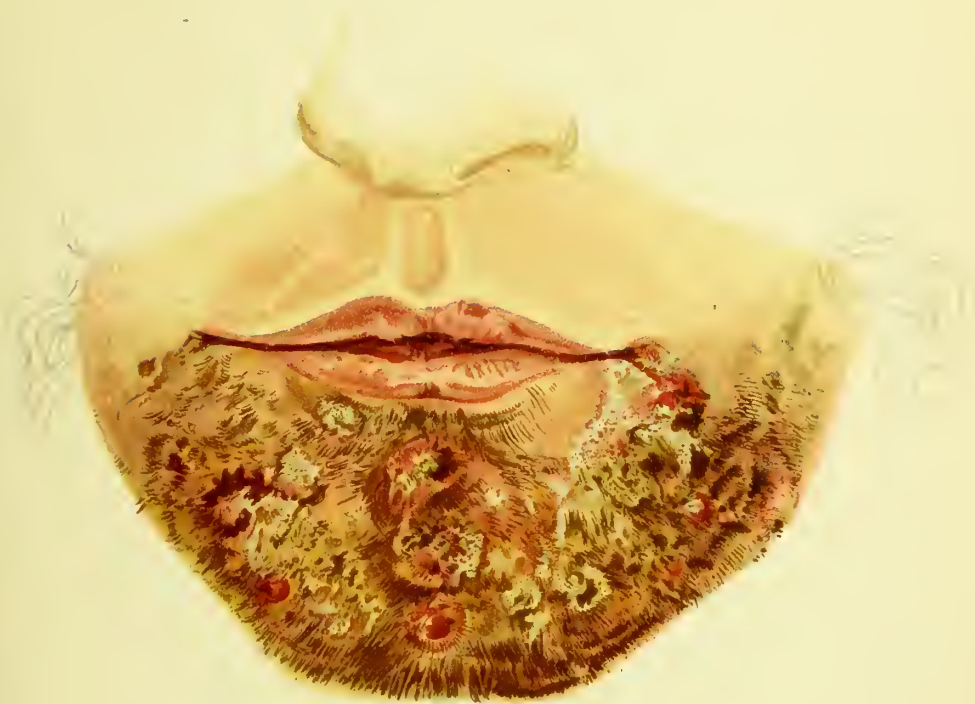





TAFEL 326.
Sycosis menti.







TAFEL 327.

Sycosis menti.



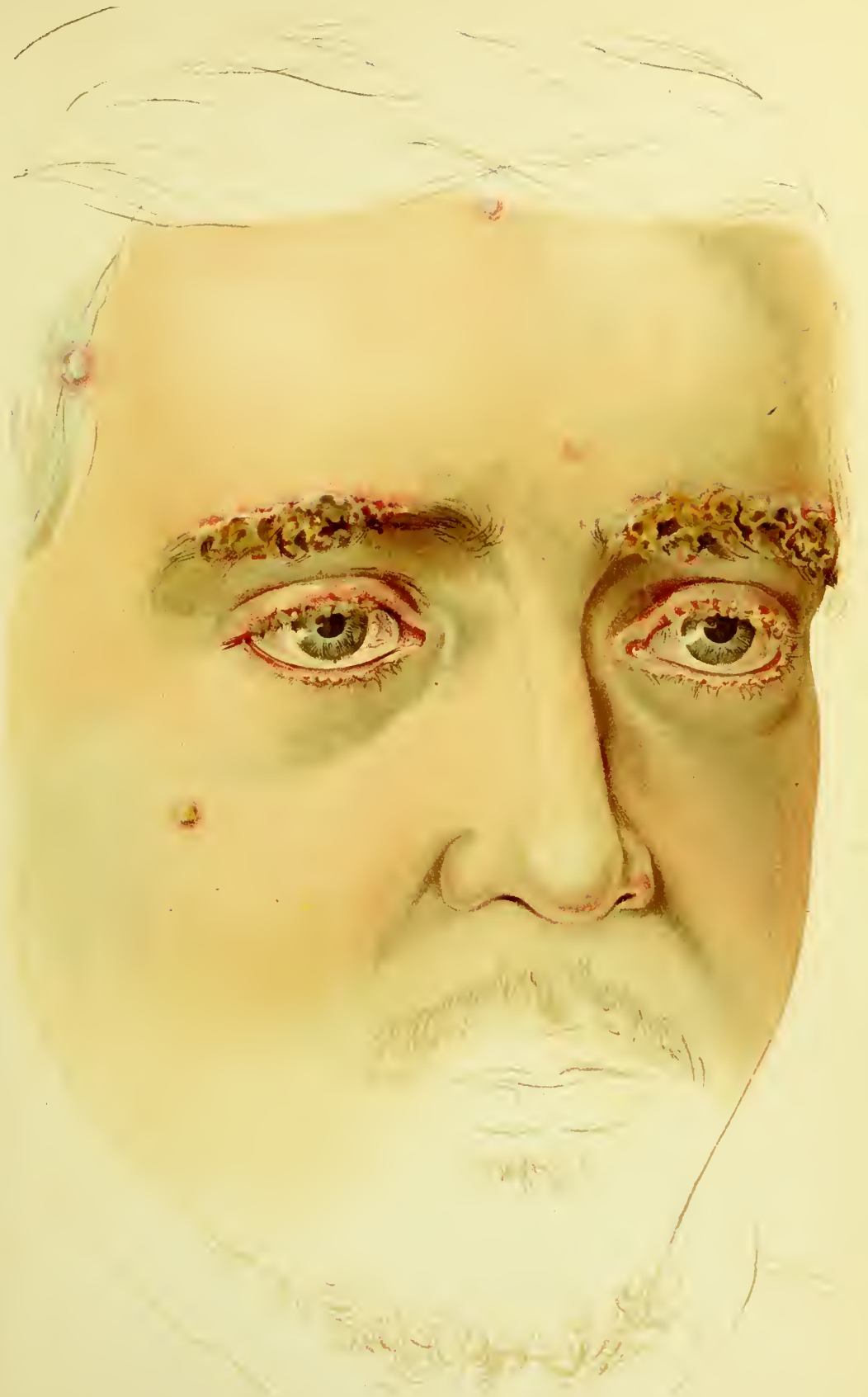



TAFEL 328.

Sycosis superciliarum et ciliaris.



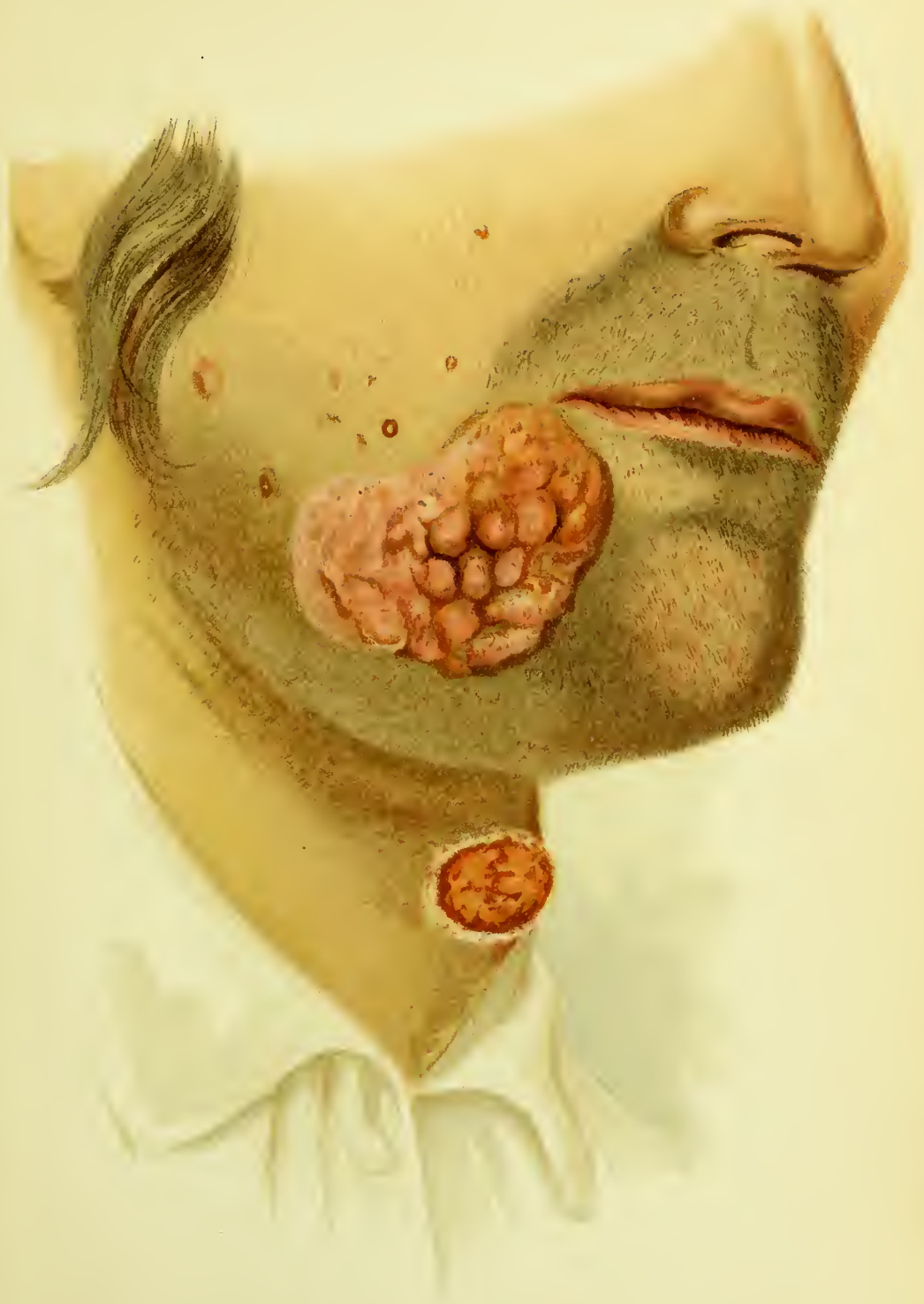



TAFEL 329.

Sycosis parasitaria vegetans.



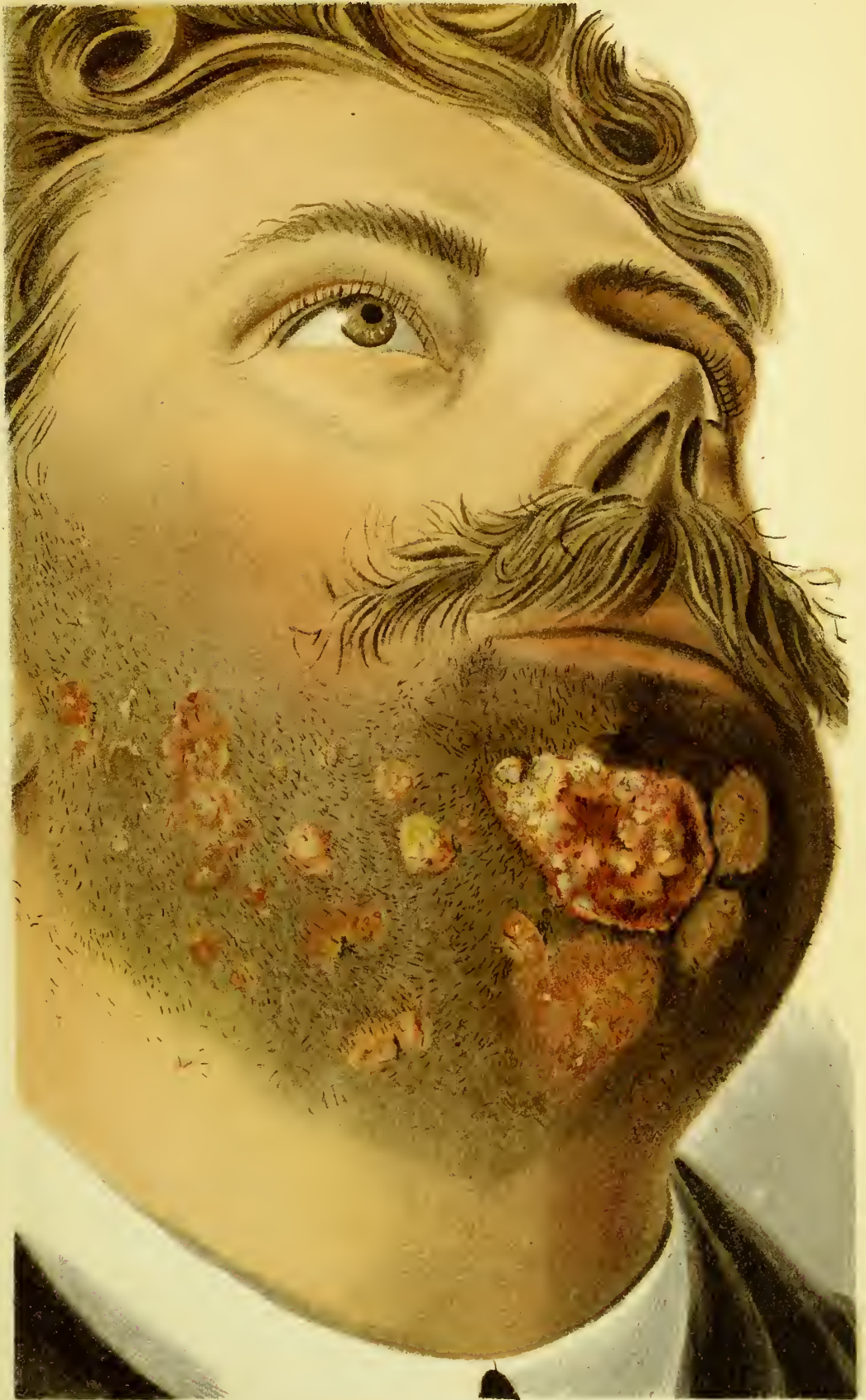



TAFEL 330.

Sycosis parasitaria
regionis maxillaris.



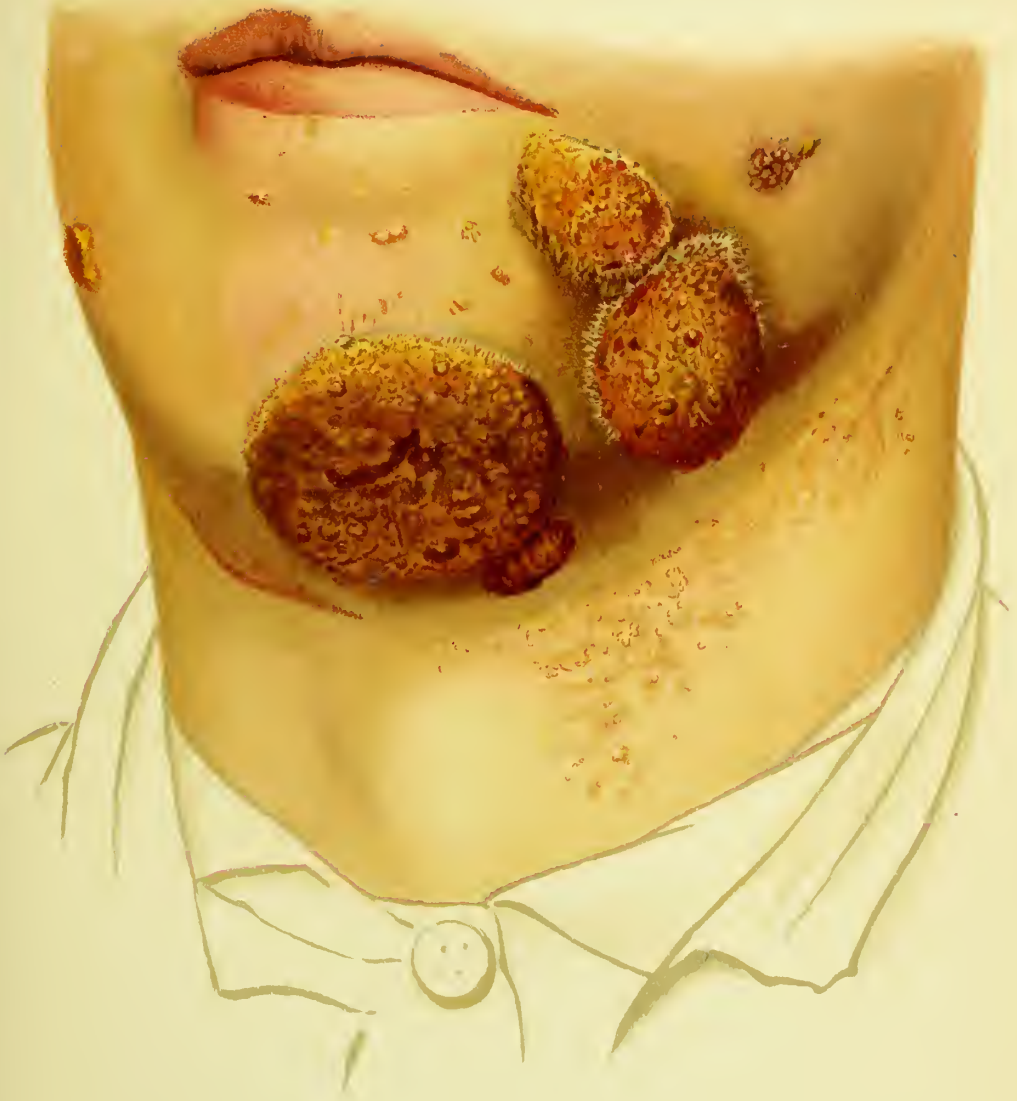



TAFEL 331.

Sycosis vegetans parasitaria et Herpes tonsurans
vesiculosus et maculosus affinis.

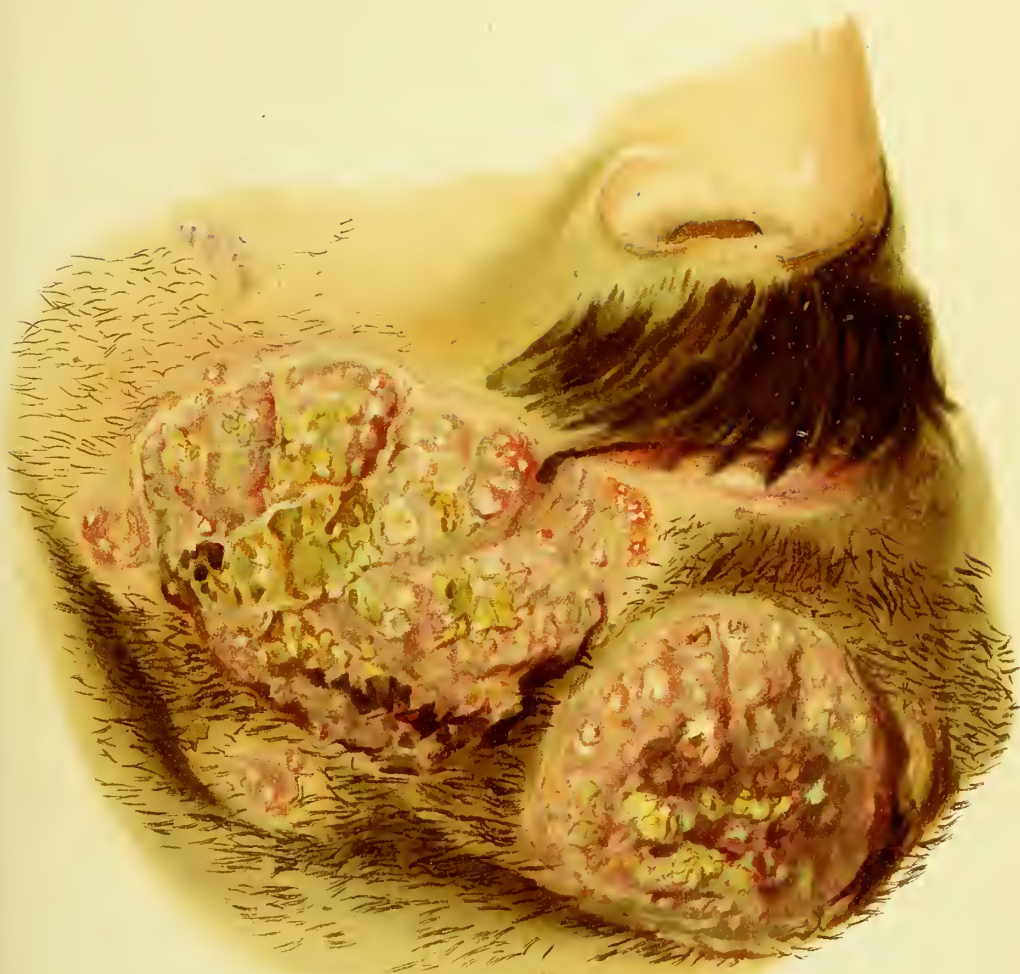





TAFEL 332.

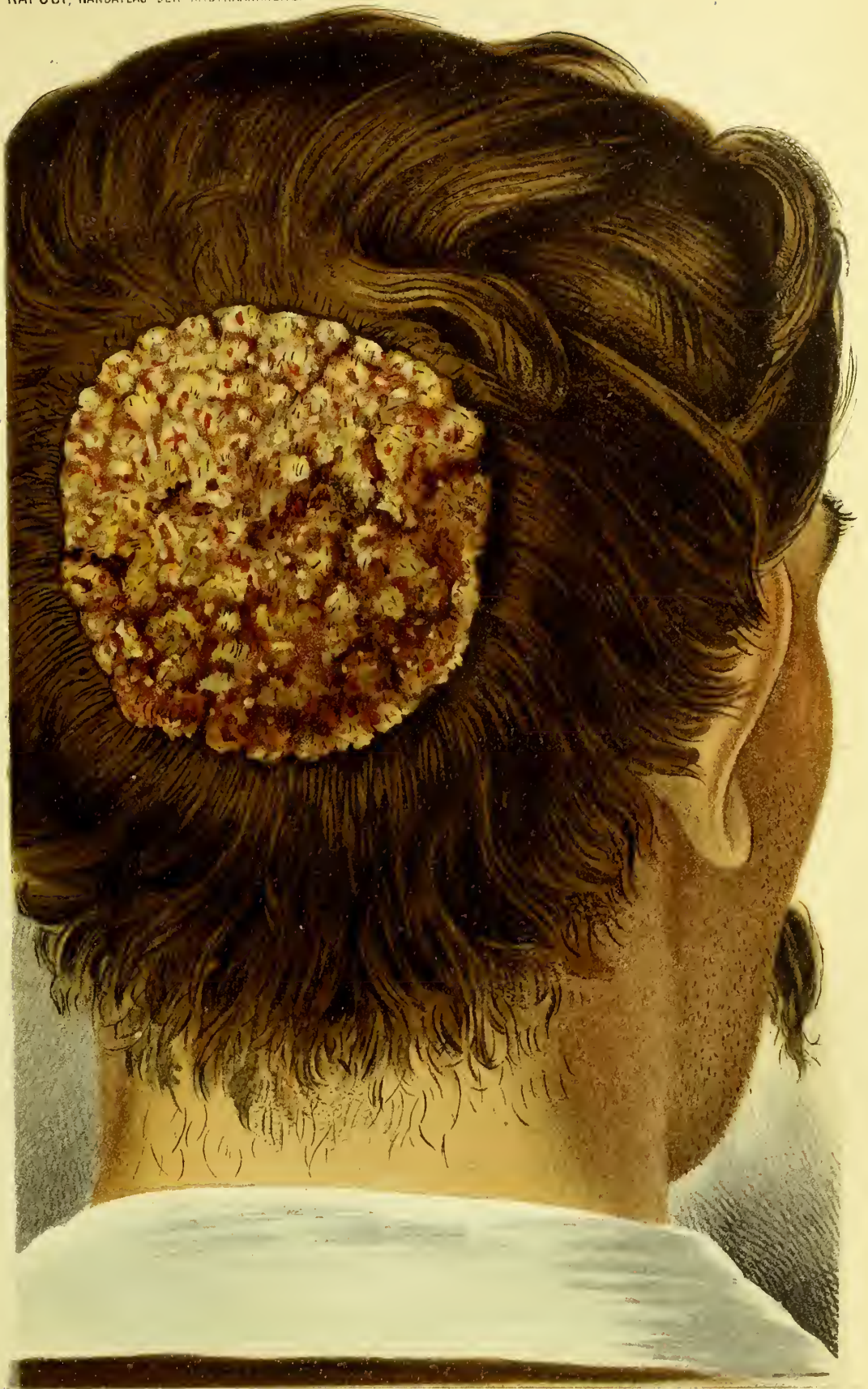Sycosis parasitaria vegetans
regionis maxillaris et menti.



TAFEL 333.

Sycosis parasitaria vegetans
occipitalis (Kerion Celsi Autorum).





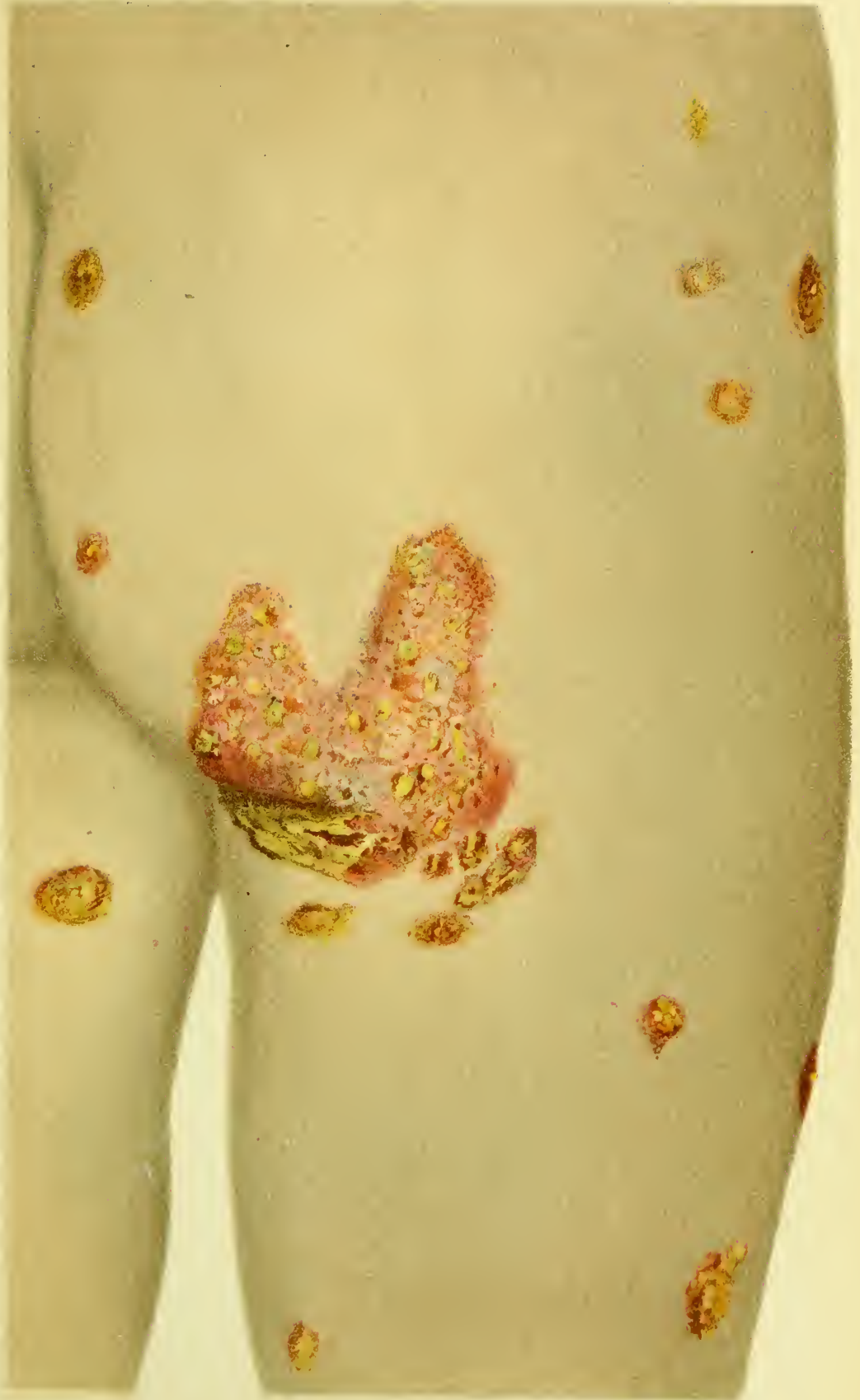

TAFEL 334.

Sycosis parasitaria

(folliculitis) trunci et extremitatum pustulosa.







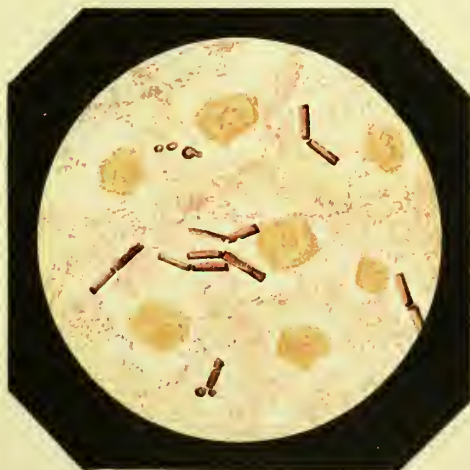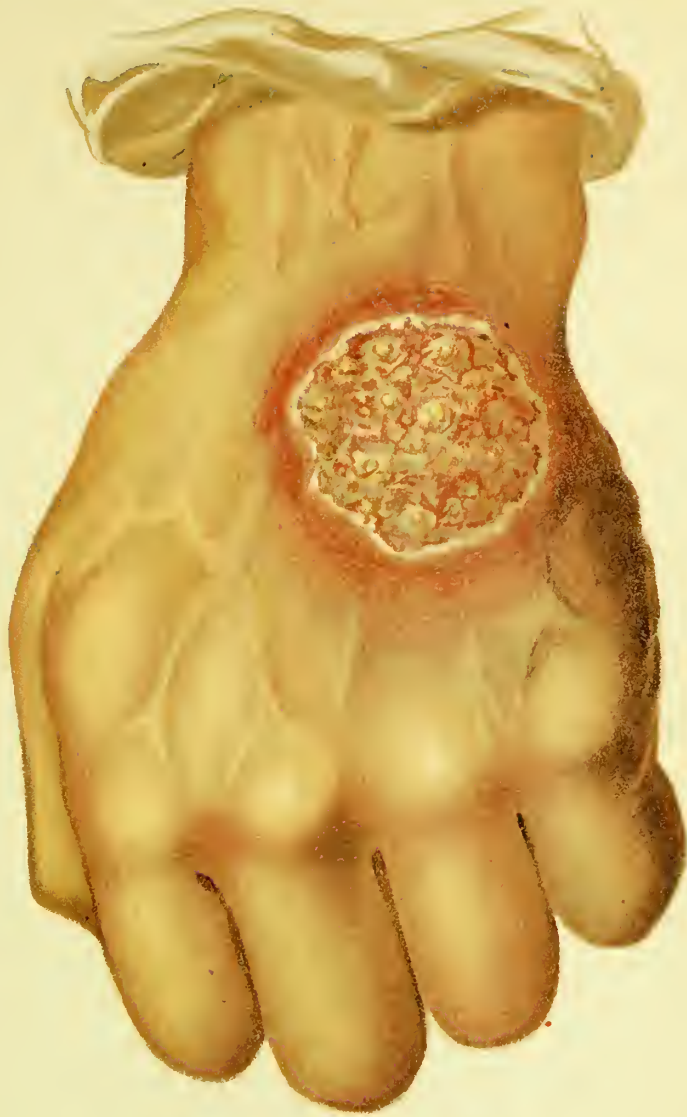TAFEL 335.


Sycosis parasitaria

dorsi manus (aurigae).

Trichophyton-Mycelien im kleinen Bilde aus der afficirten Stelle.





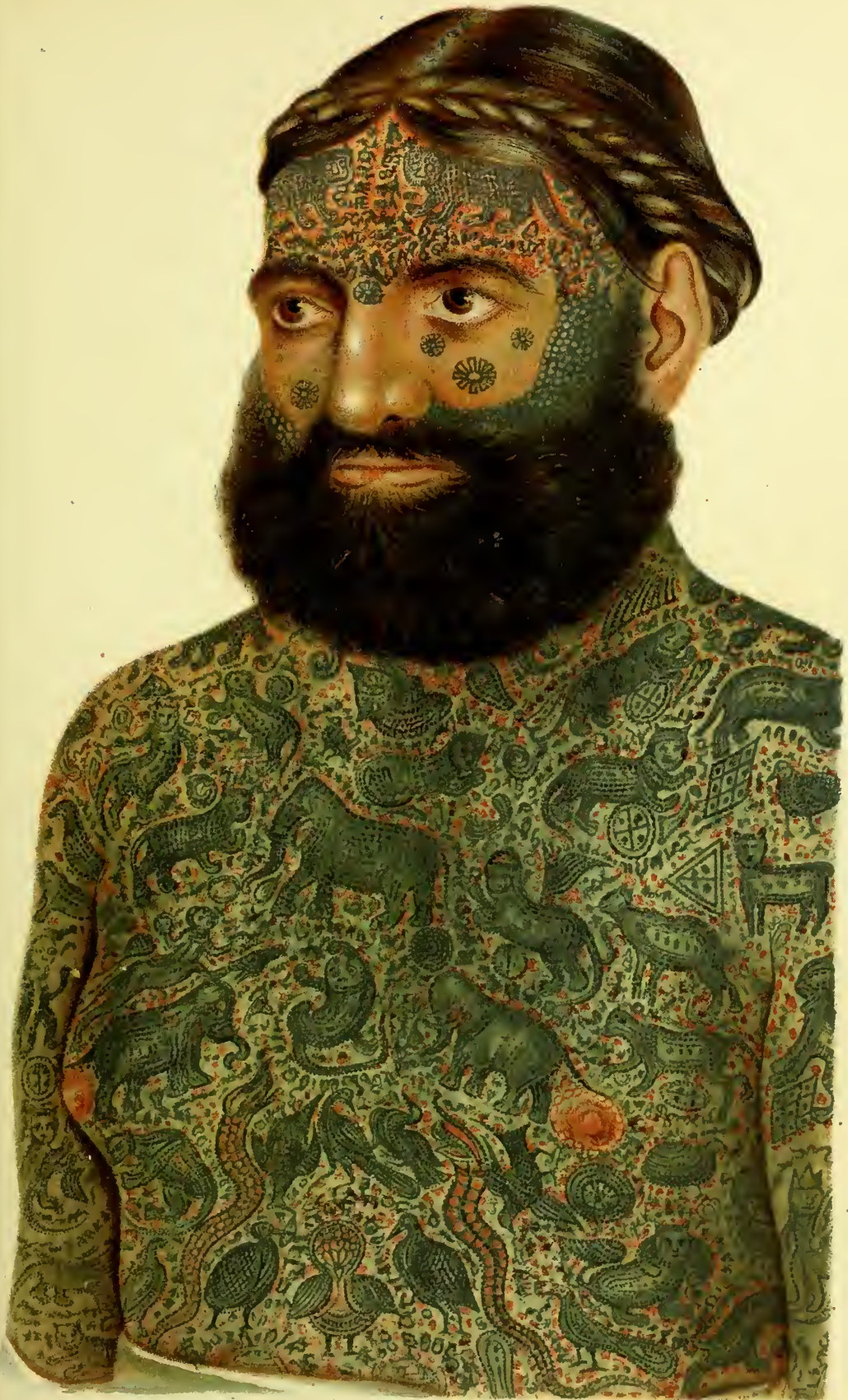

TAFEL 336.

Homo acu pictus — Tätowirter

(Birmah. Georgios Constantinos. Vom Autor beschrieben 1872. Wr. med.
Wochenschr. Nr. 2.)





TAFEL 337.

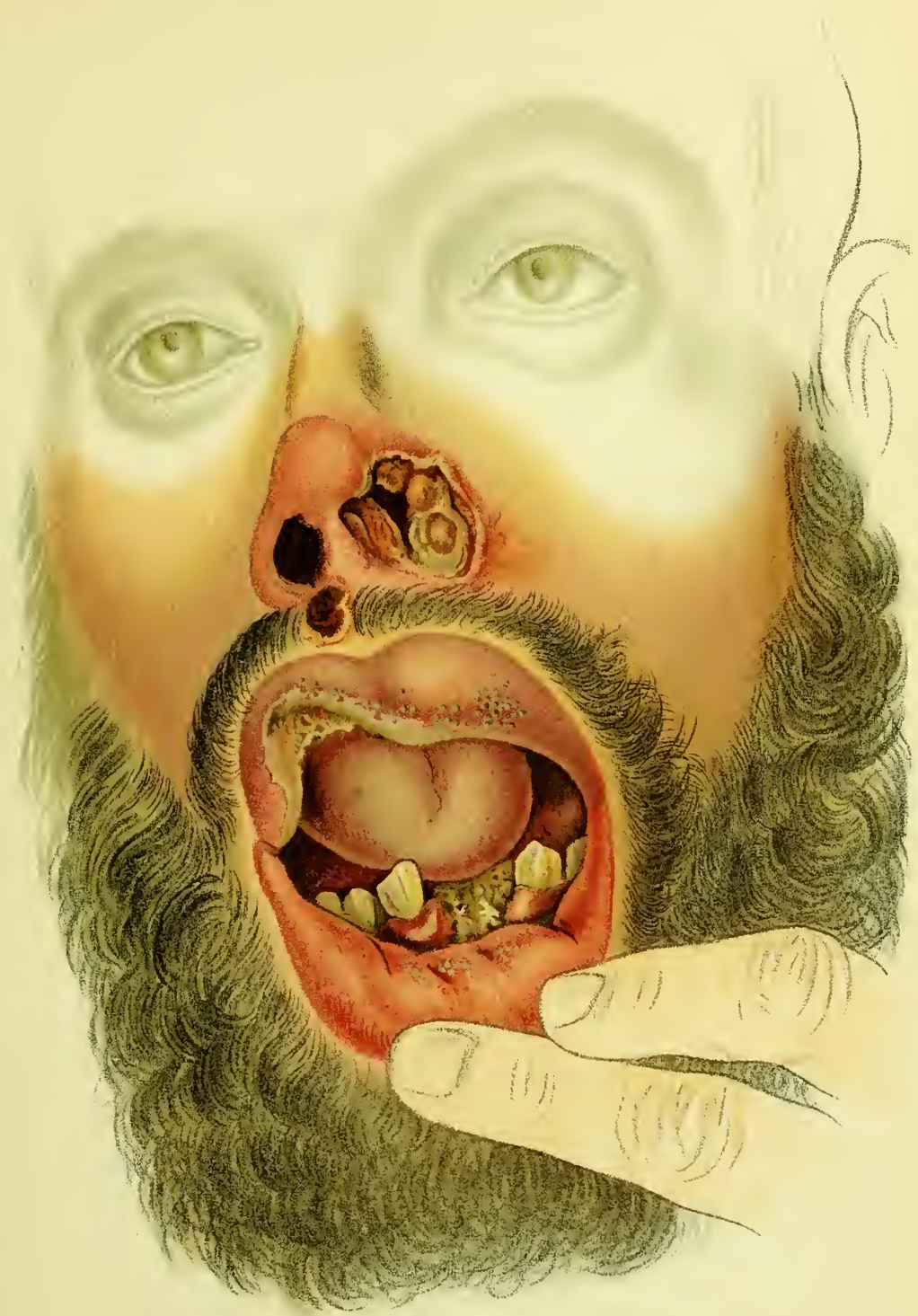
Homo acu pictus — Tätowirter (China).



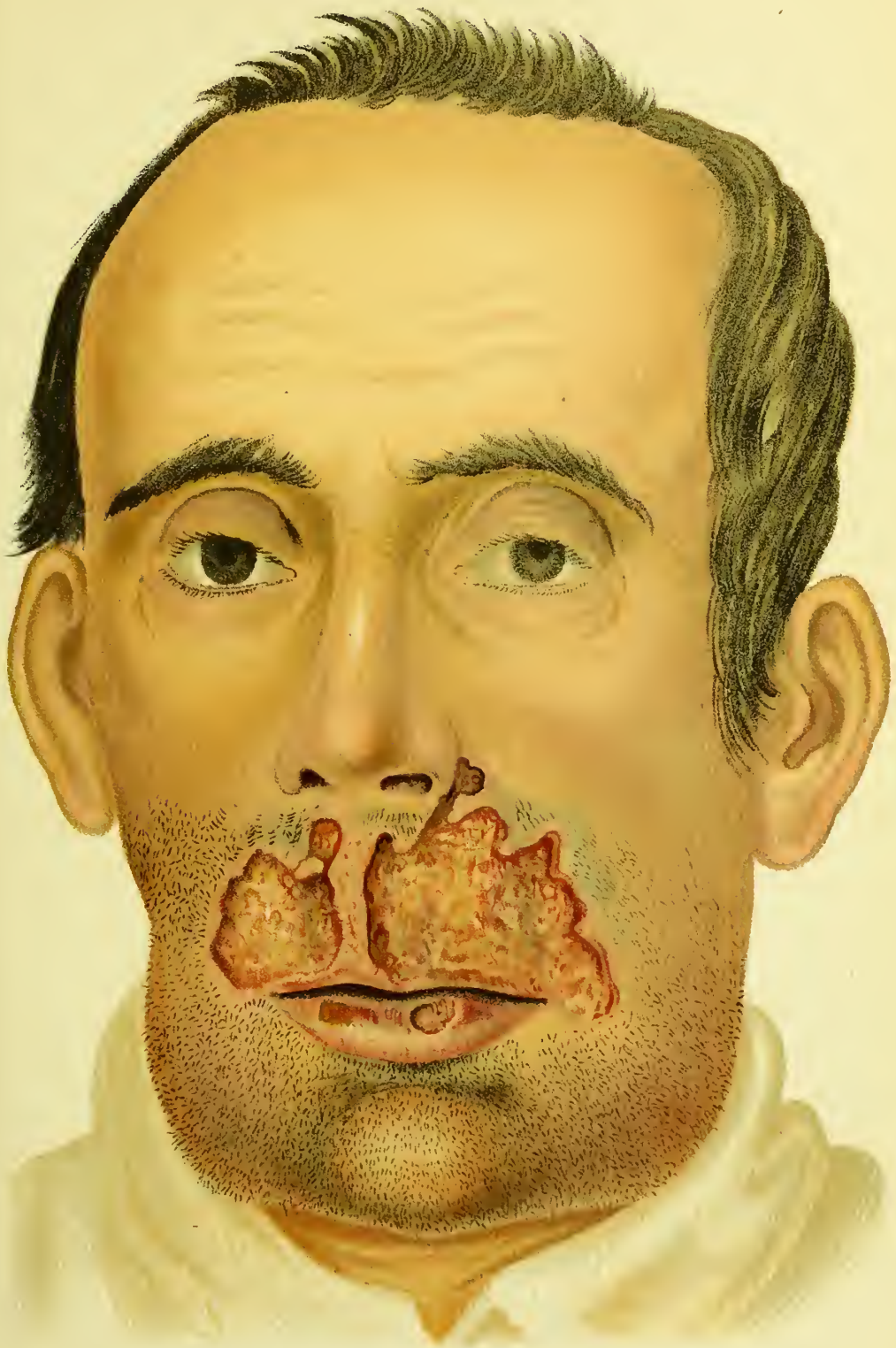


TAFEL 338.

Tuberculosis miliaris
narium et mucosae oris.



TAFEL 339.
Tuberculosis miliaris
perioralis.



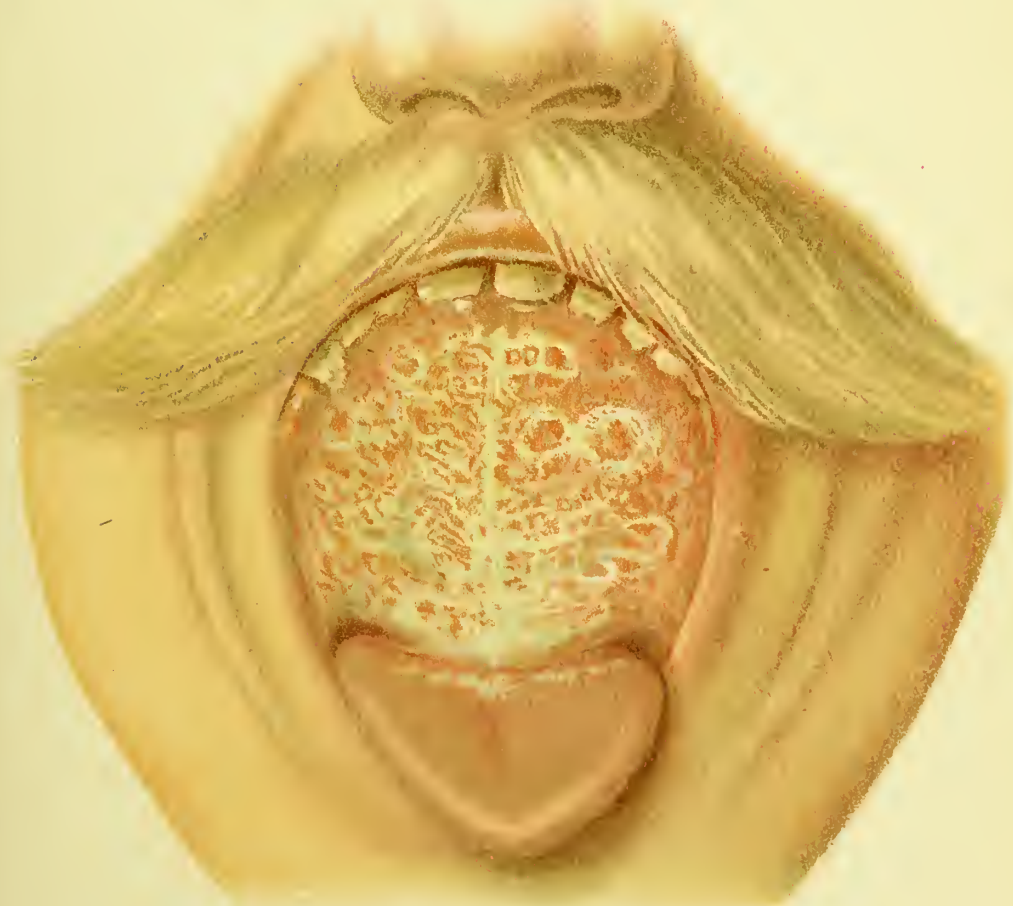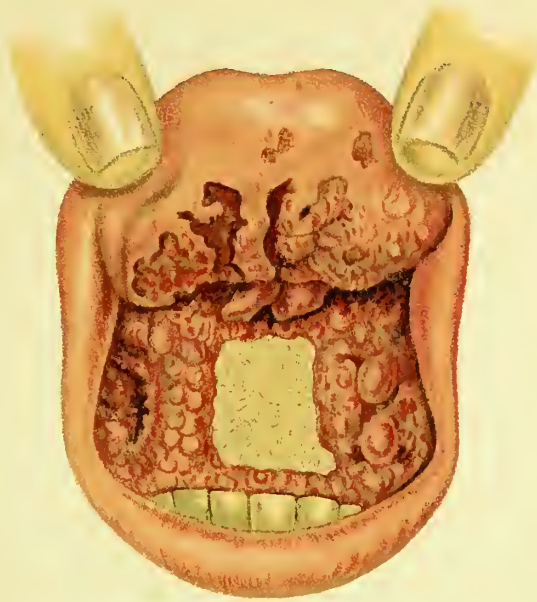
TAFEL 340.

Tuberculosis miliaris

mucosae labii superioris et palati.

Tuberculosis miliaris dorsi linguae.



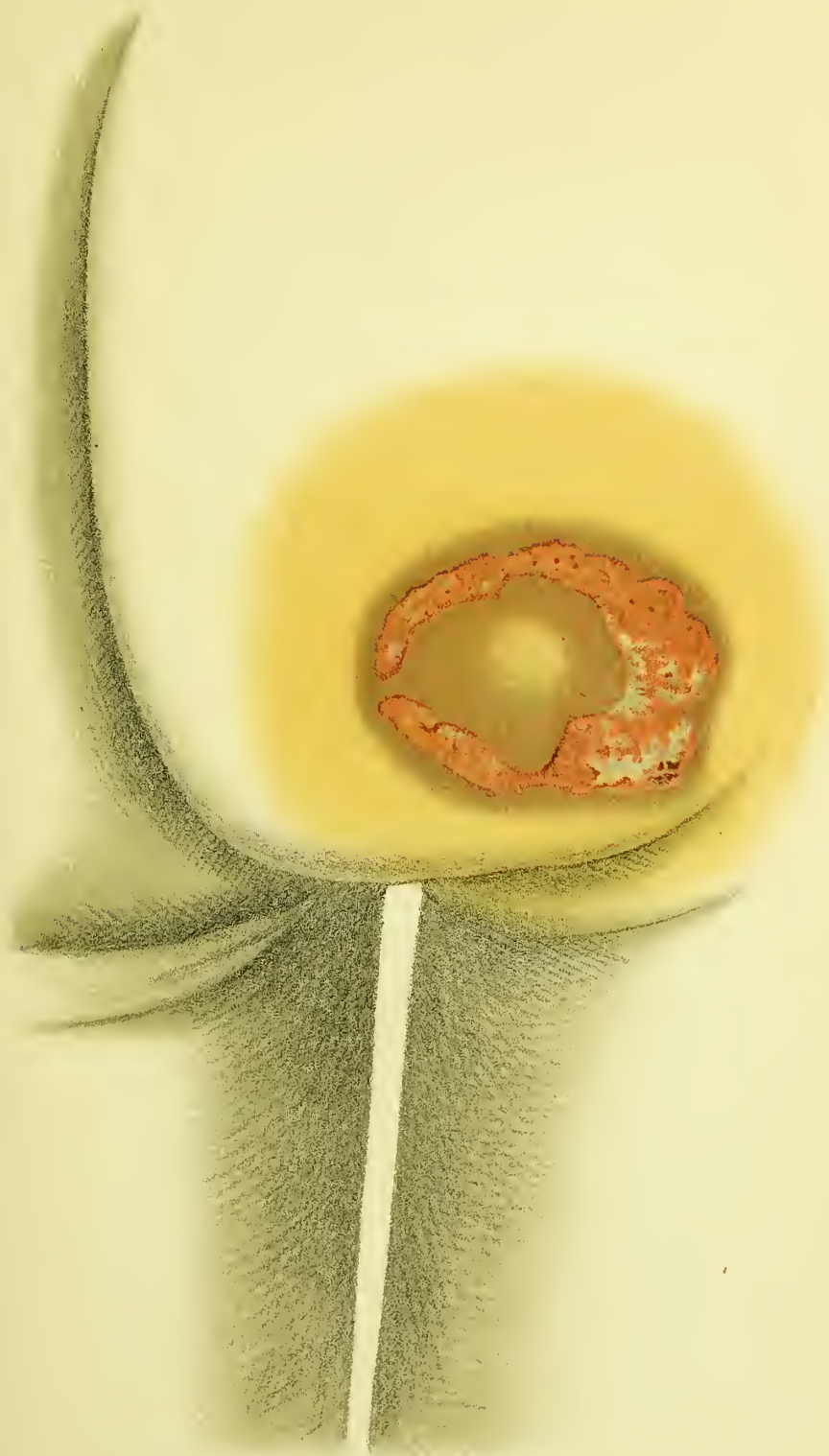




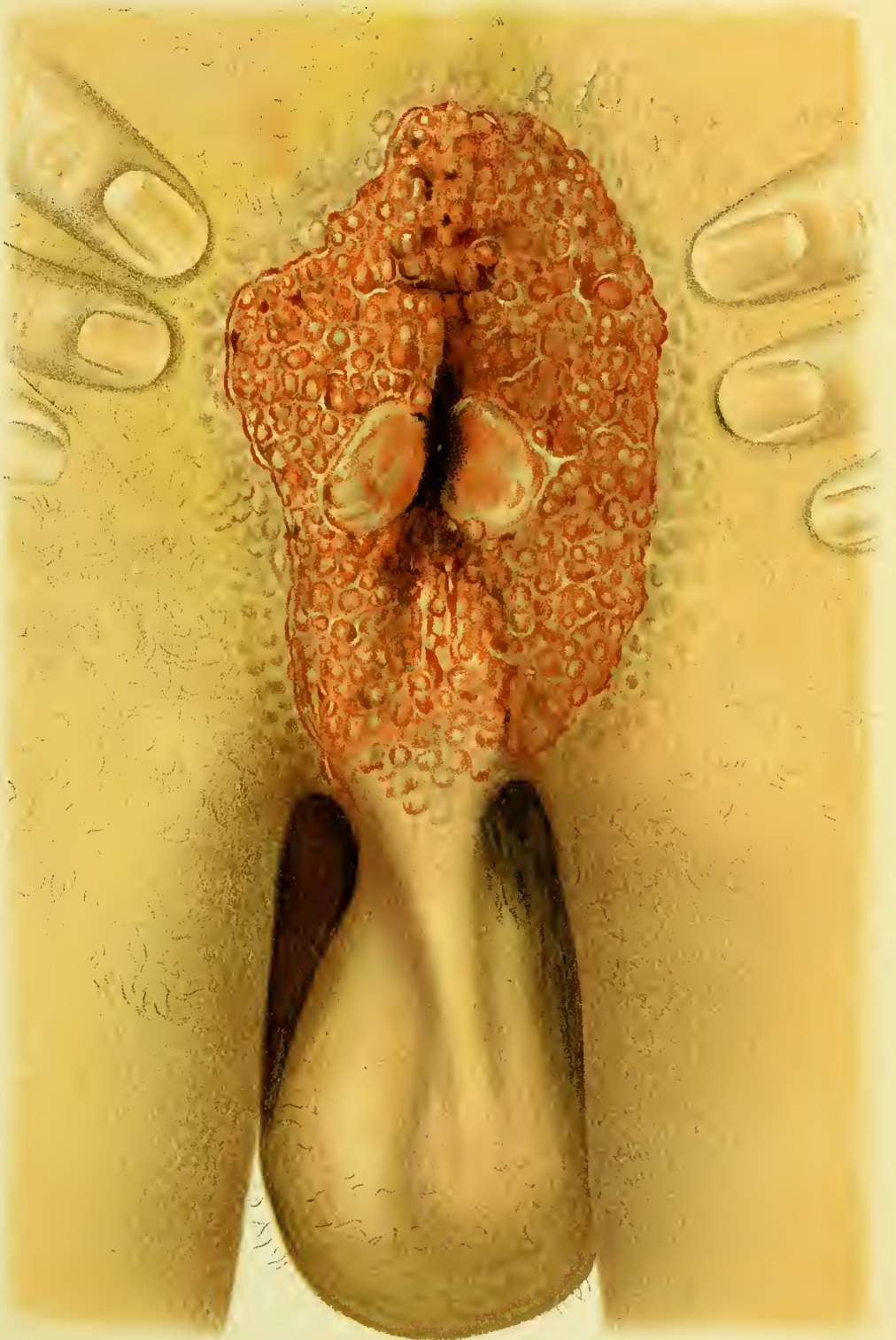TAFEL 341.

Tuberculosis miliaris

ad nates.



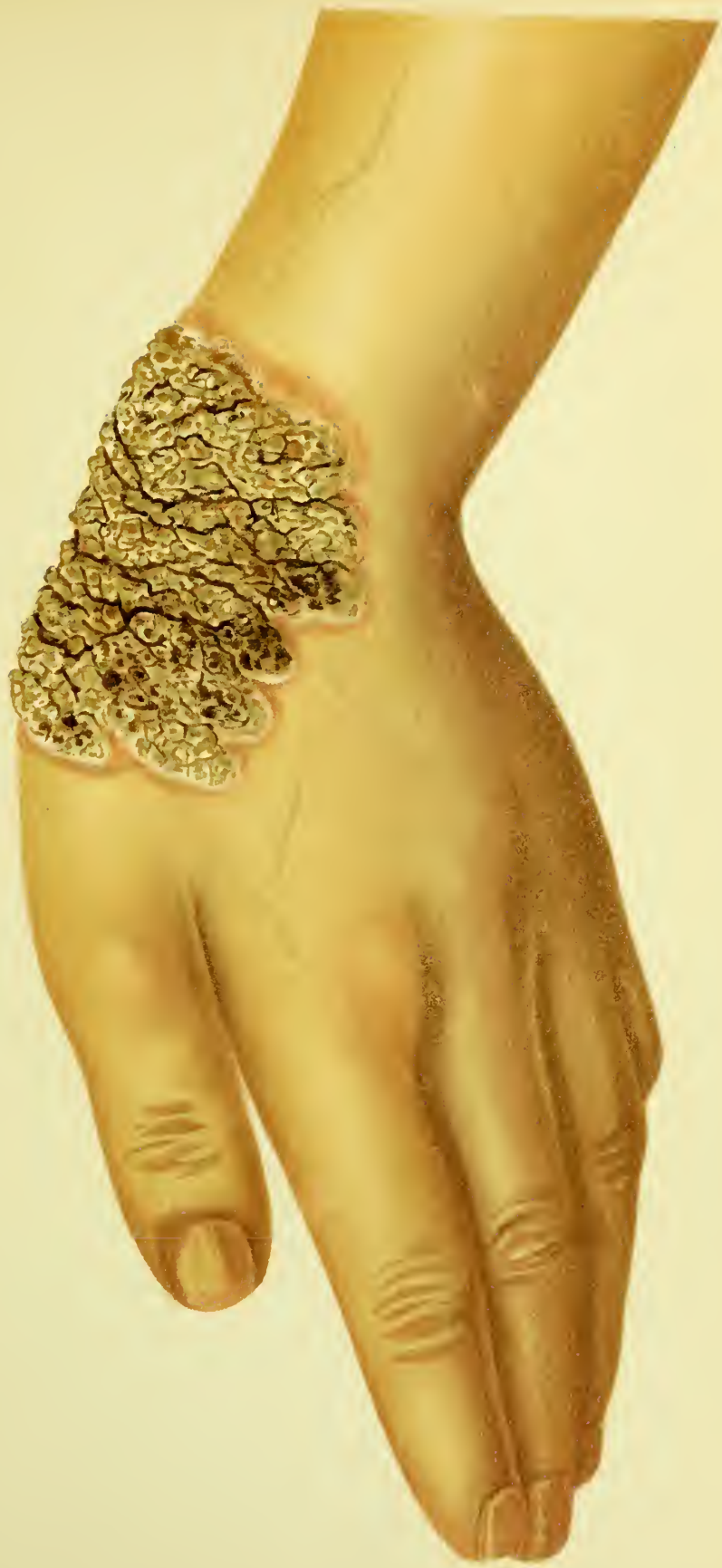TAFEL 342.
Tuberculosis miliaris
perianalis.





TAFEL 343.

Tuberculosis verrucosa cutis — (Riehl und Paltauf).

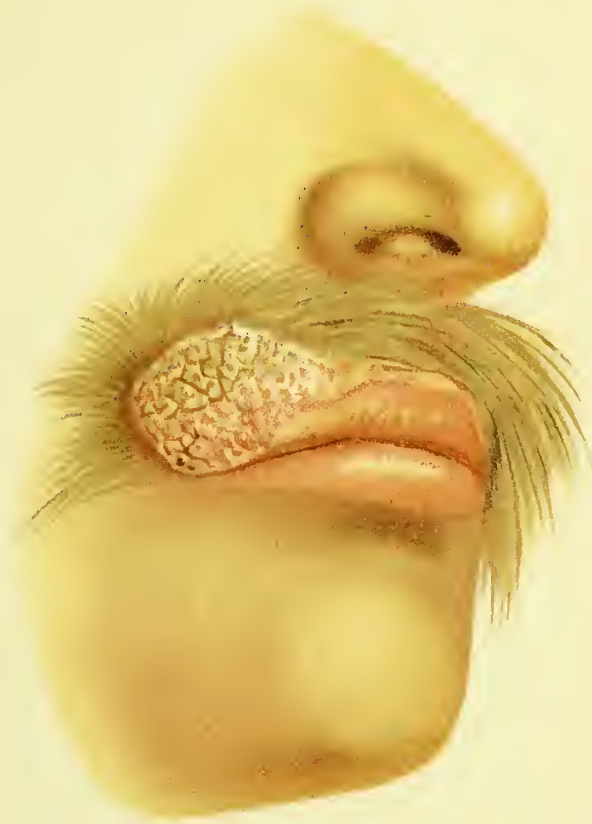



TAFEL 344.

Tuberculosis verrucosa
anguli oris et circa.





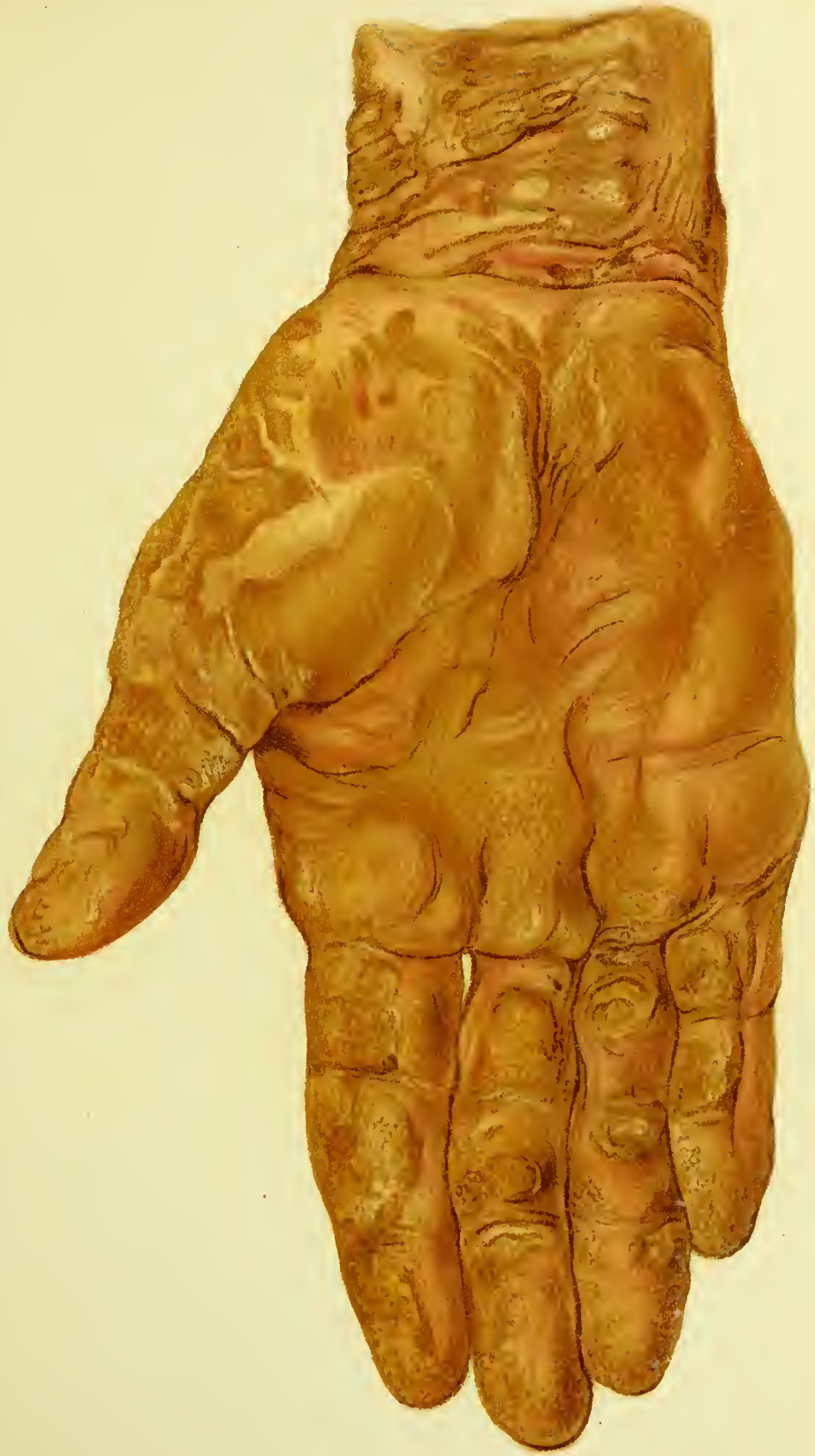

TAFEL 345.

Tylosis

acquisita (non adnata) plana et verrucosa palmae manus.



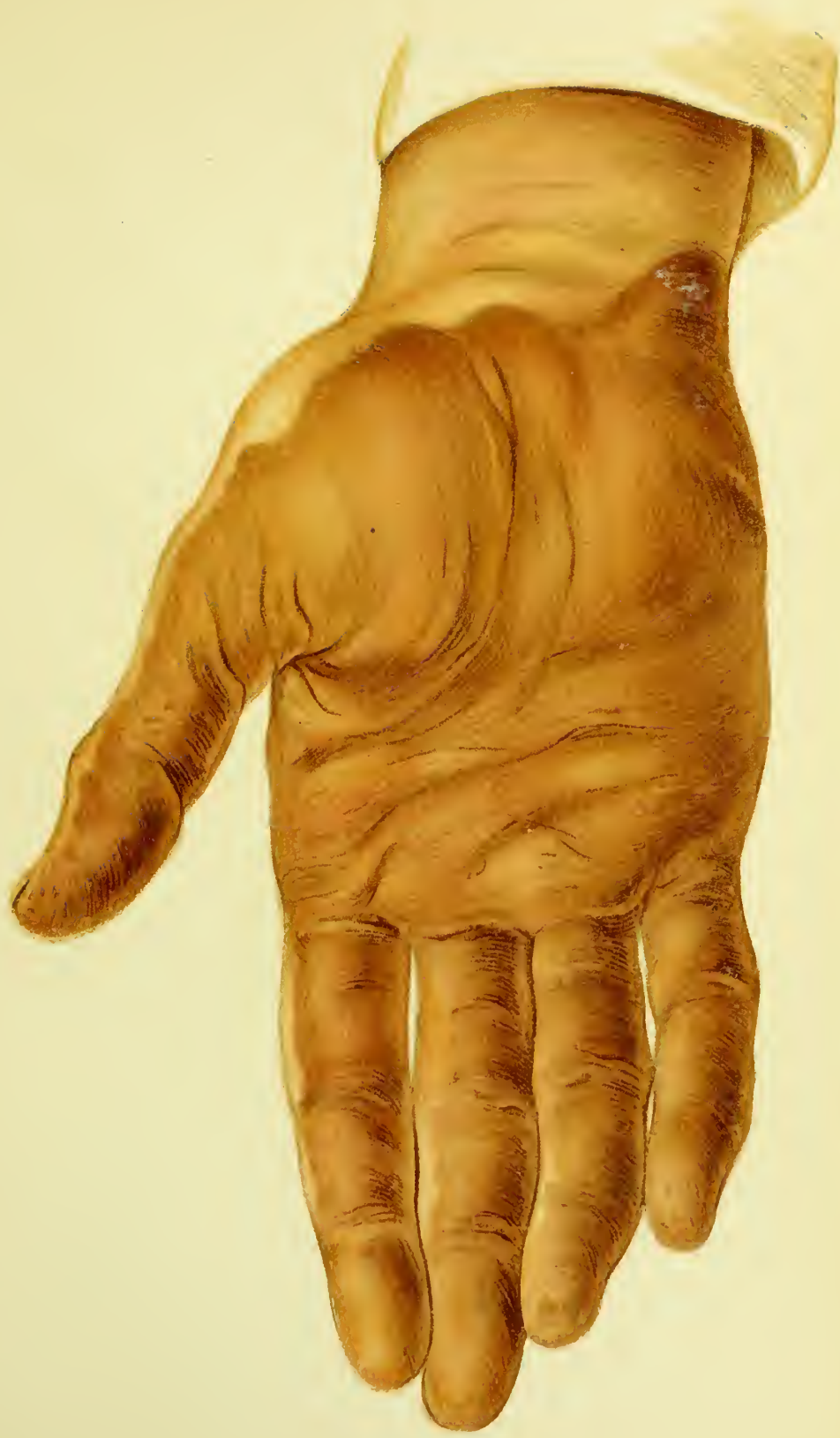



TAFEL 346.

Tylosis

acquisita (non adnata) plana palmae manus.



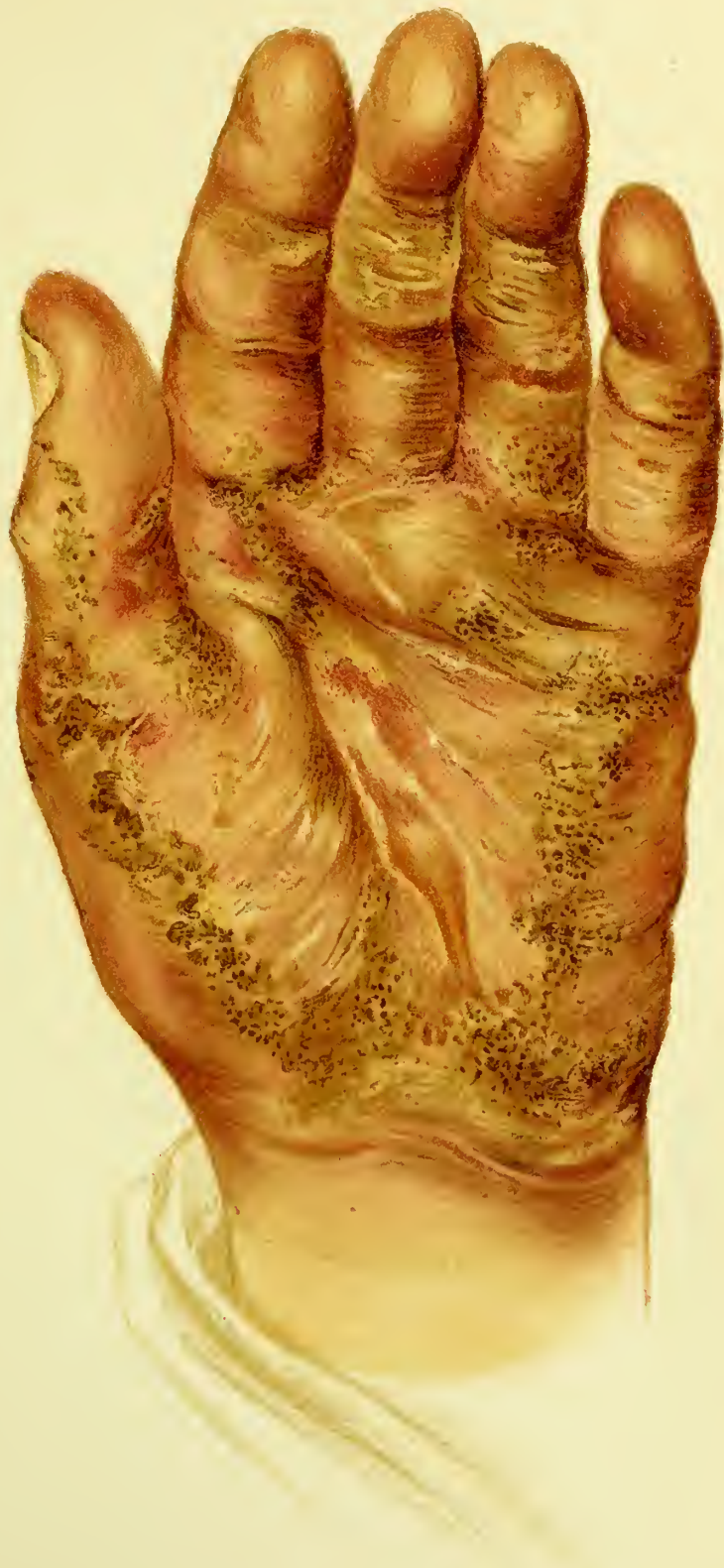

TAFEL 347.

Tylosis

palmae manus follicularis.







TAFEL 348.

Urticaria annularis.

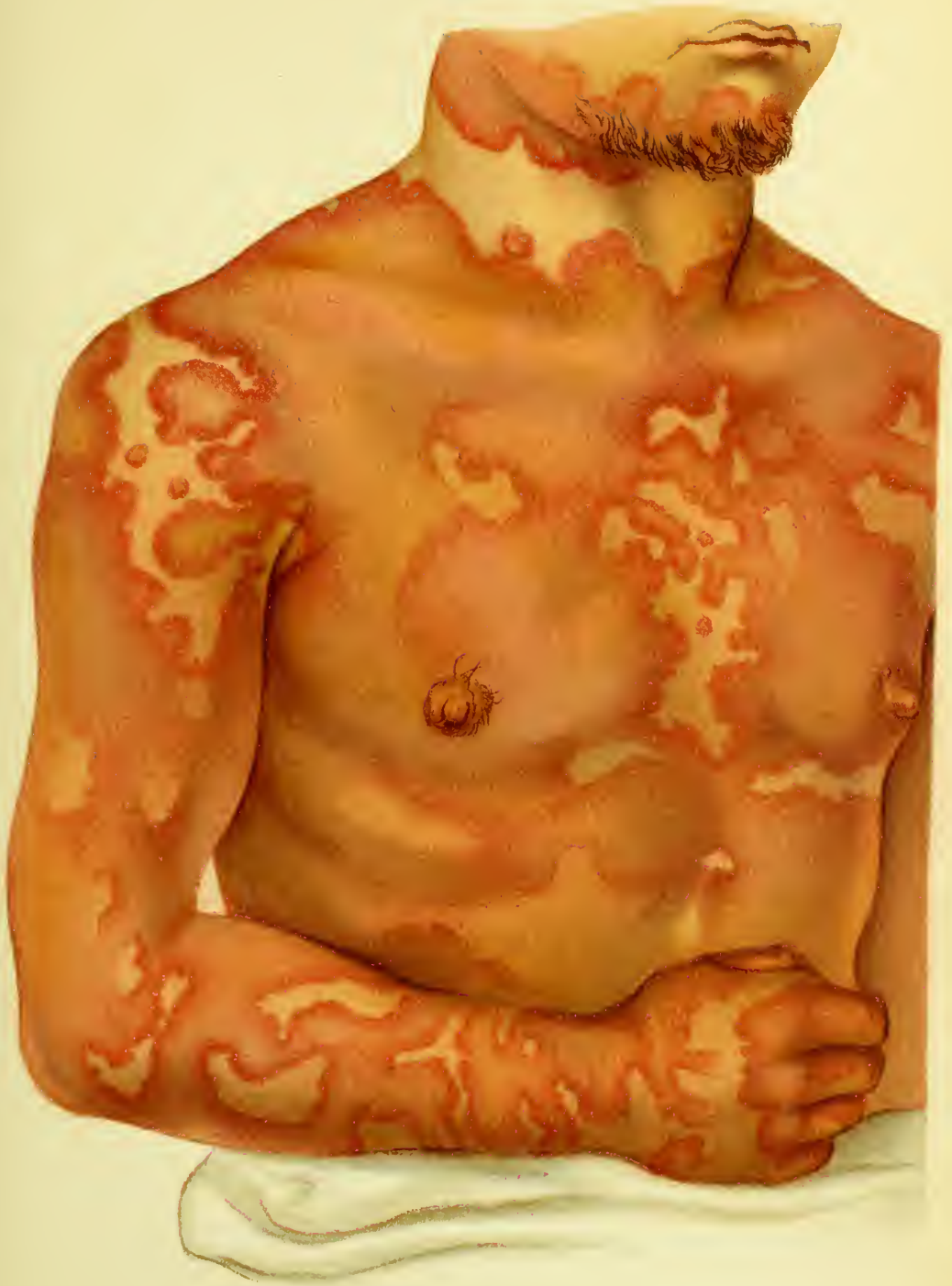




TAFEL 349.

Urticaria serpiginosa et *confluens*.



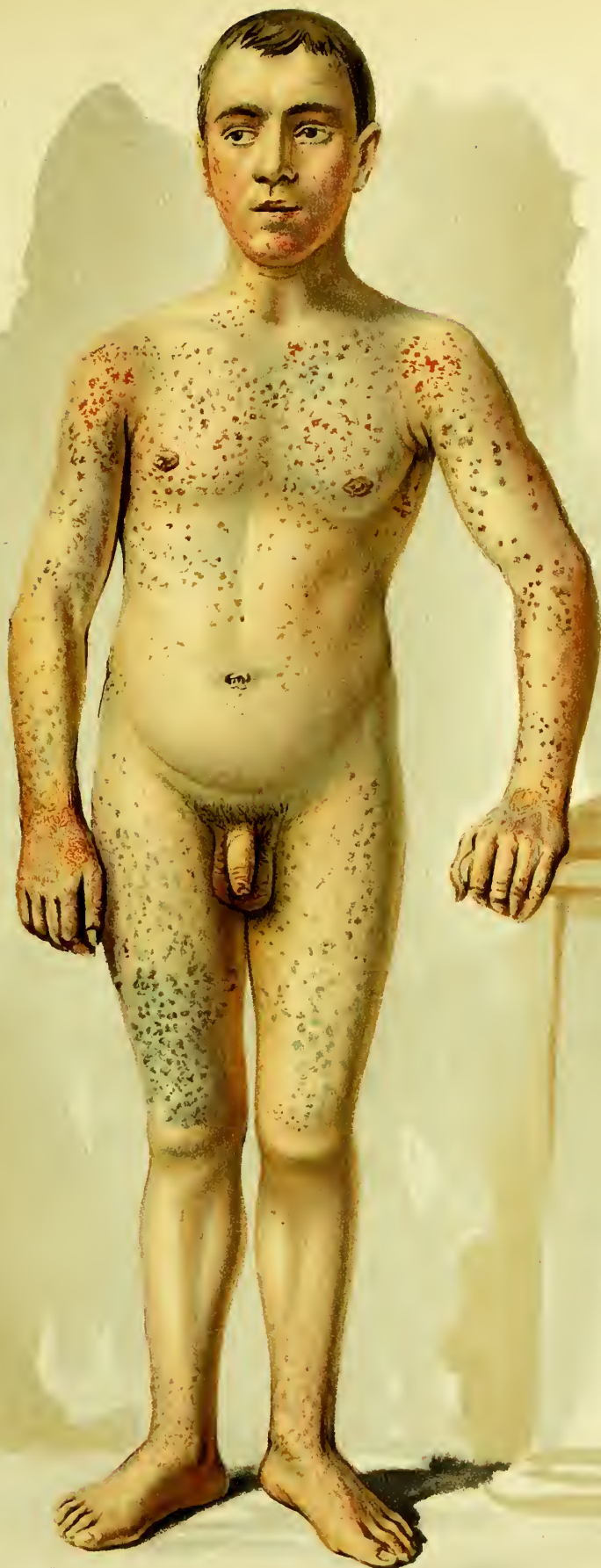



TAFEL 350.

Urticaria haemorrhagica et pigmentosa.



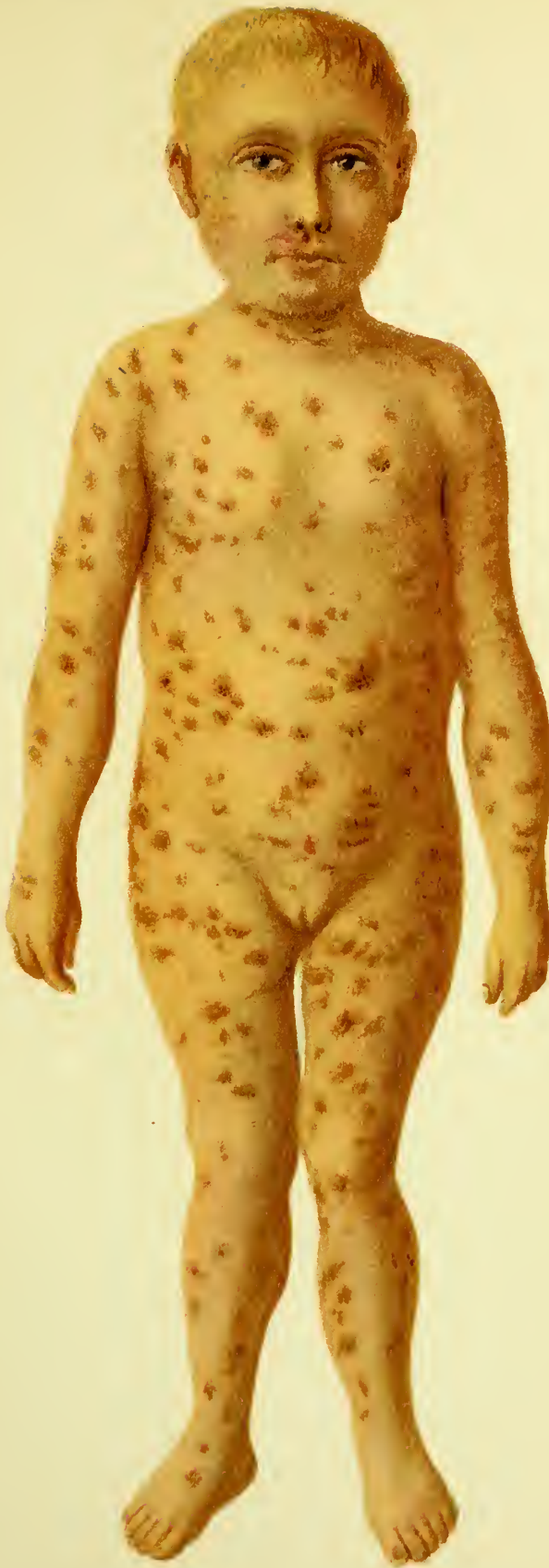



TAFEL 351.

Urticaria pigmentosa in puero.



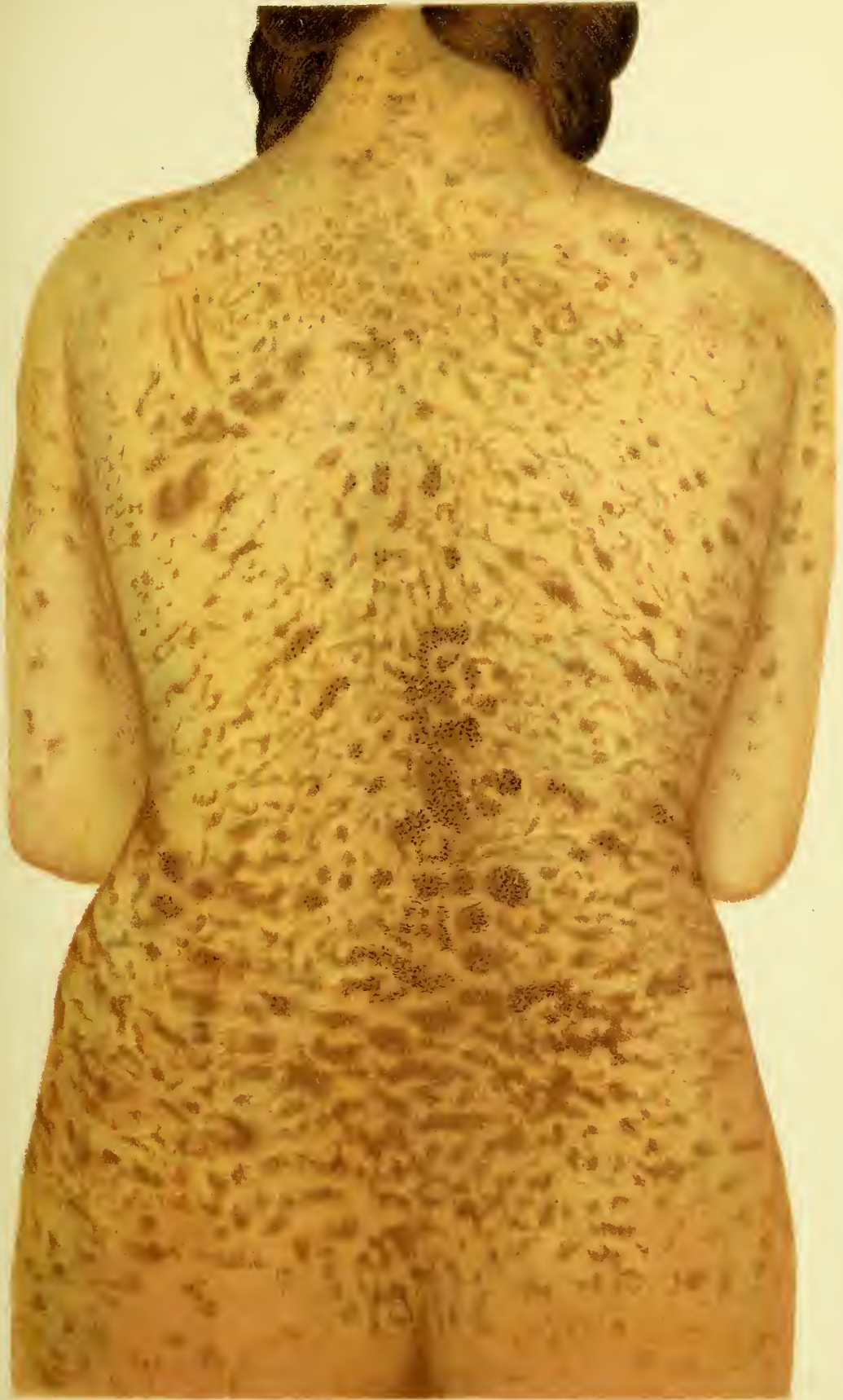



TAFEL 352.

Urticaria pigmentosa in adulto.








TAFEL 353.

Urticaria indurata perstans.



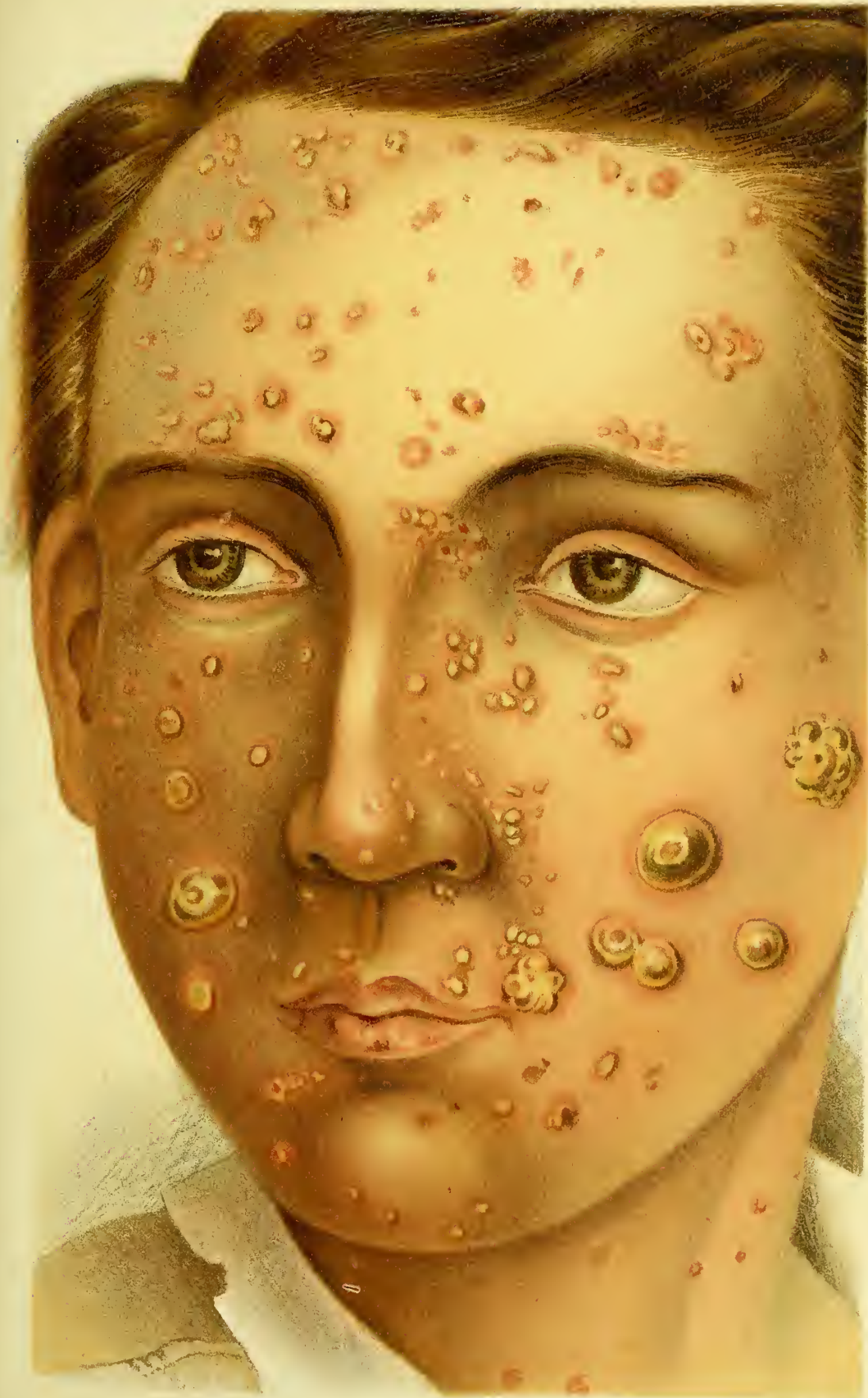



TAFEL 354.

Variola bullosa faciei.



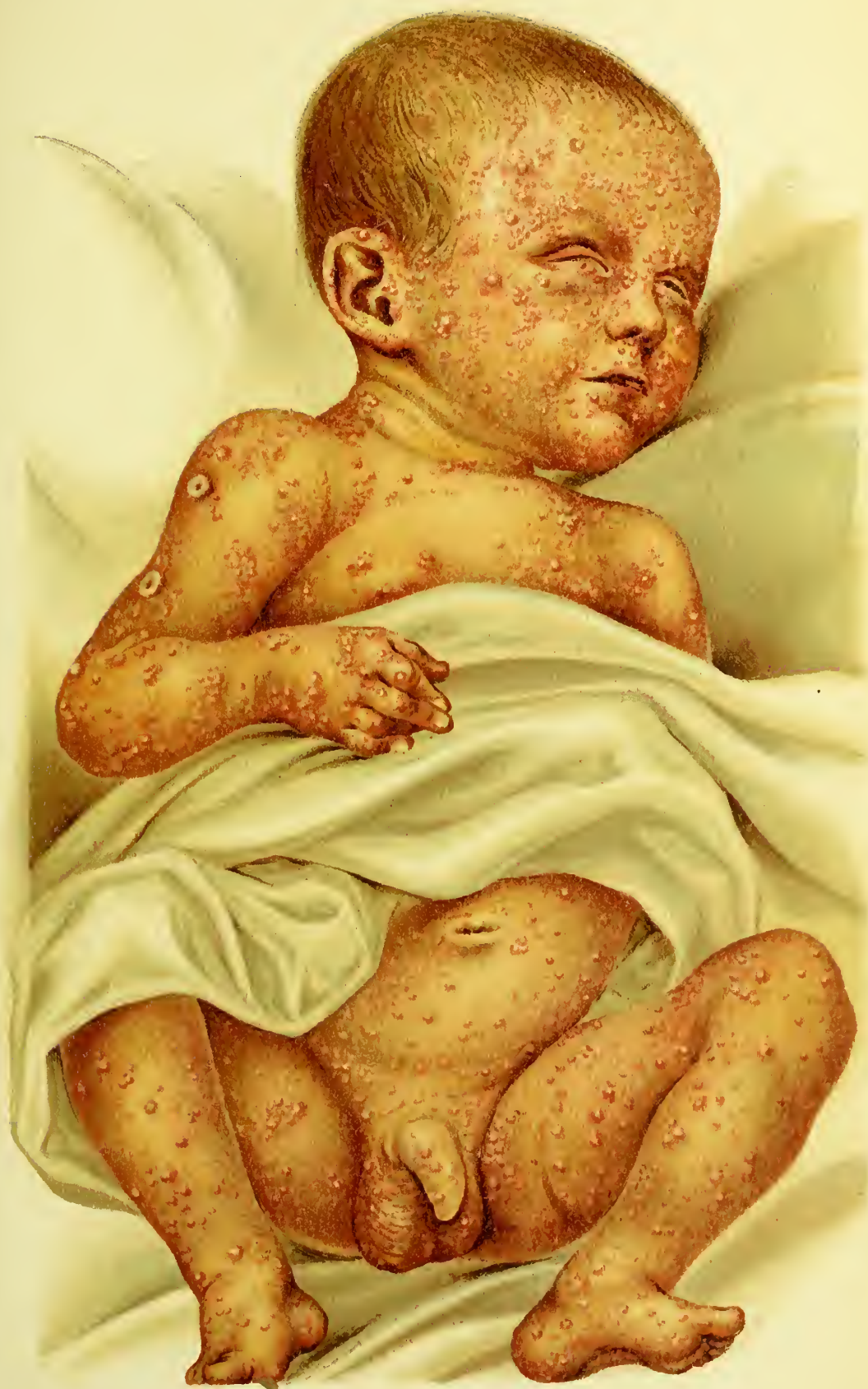



TAFEL 355.

Variola infantis intra periodum Vaccinationis.

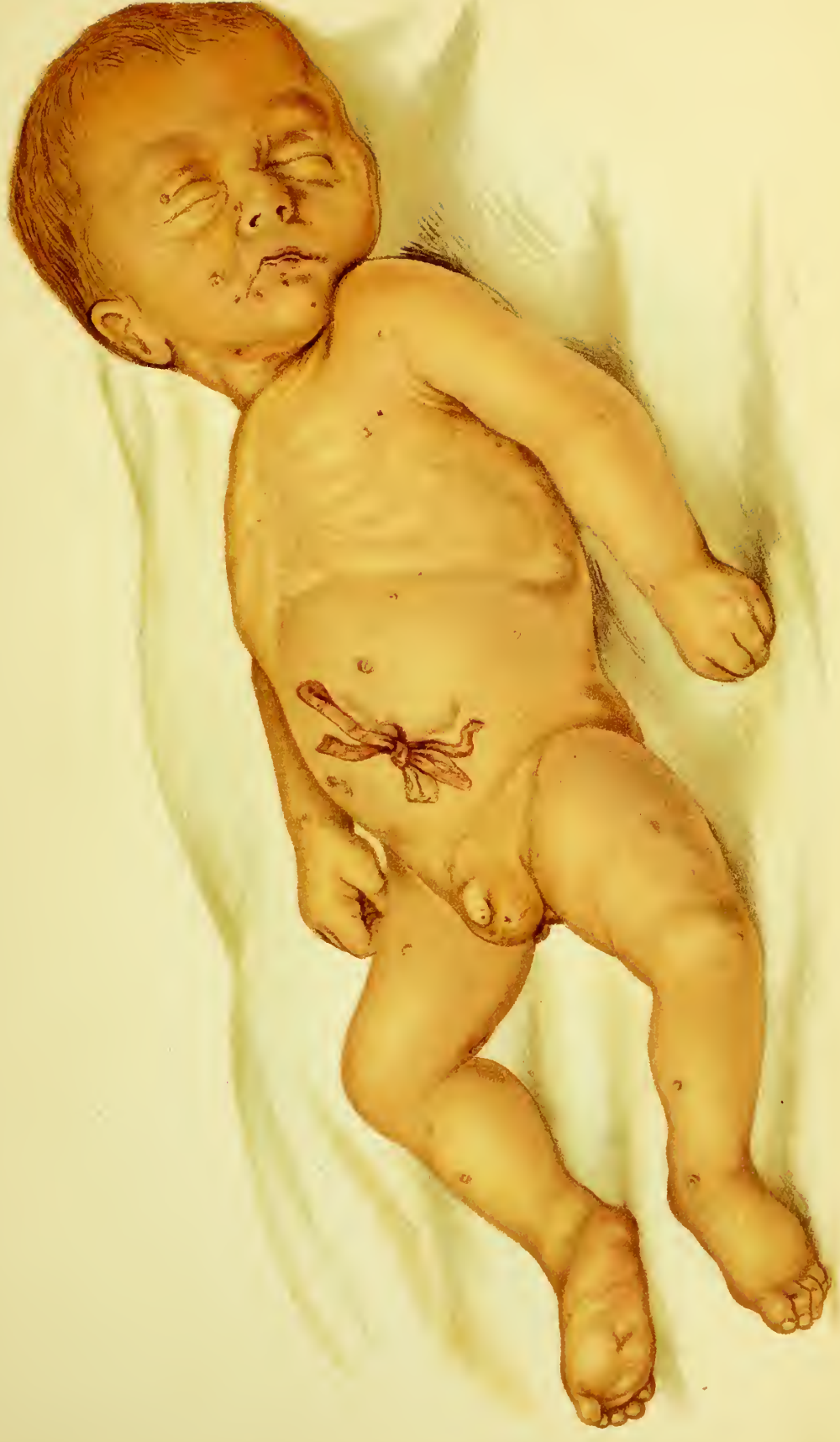





TAFEL 356.
Variola congenita.



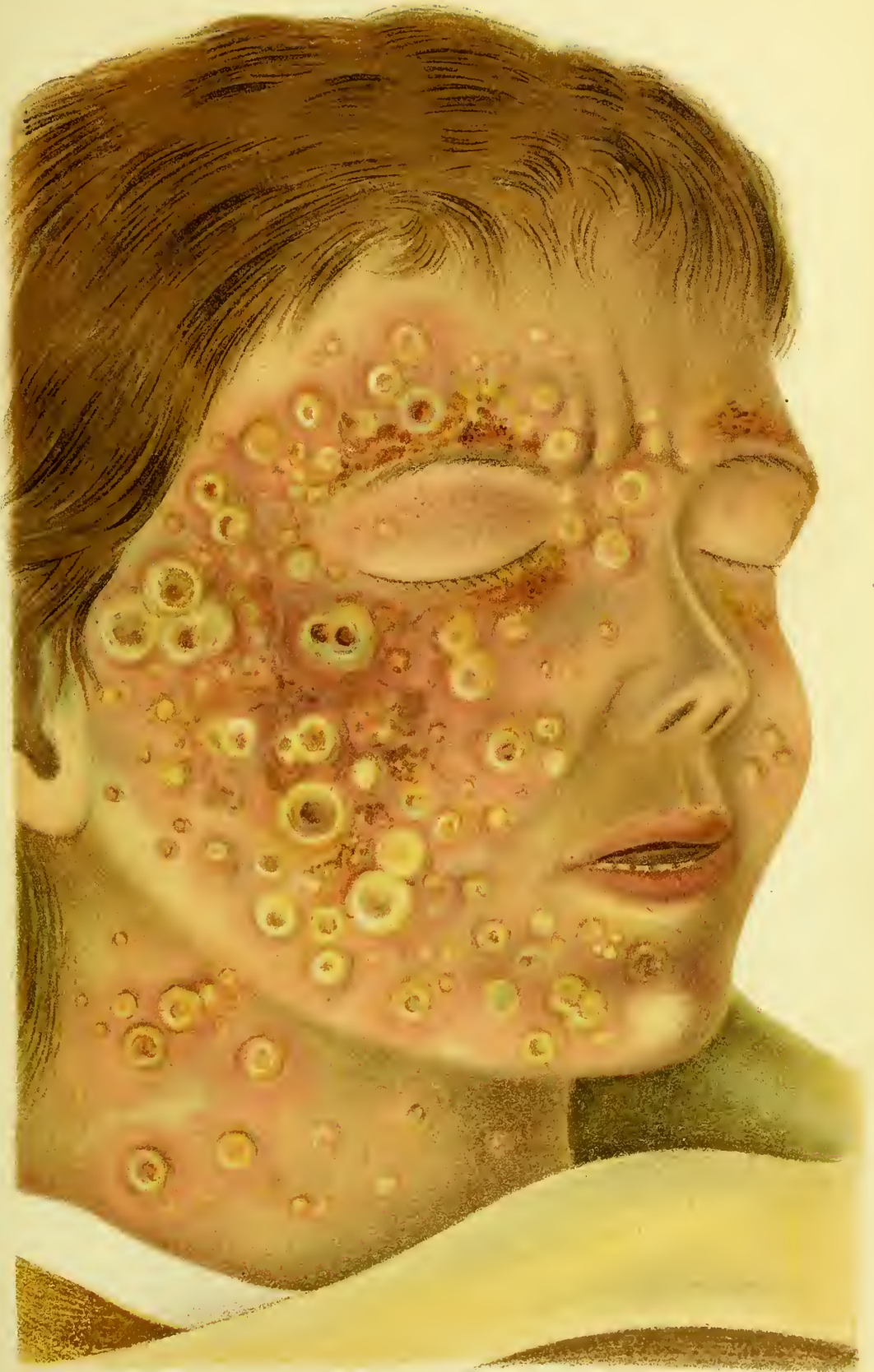




TAFEL 357.

Variolisatio fortuita faciei.



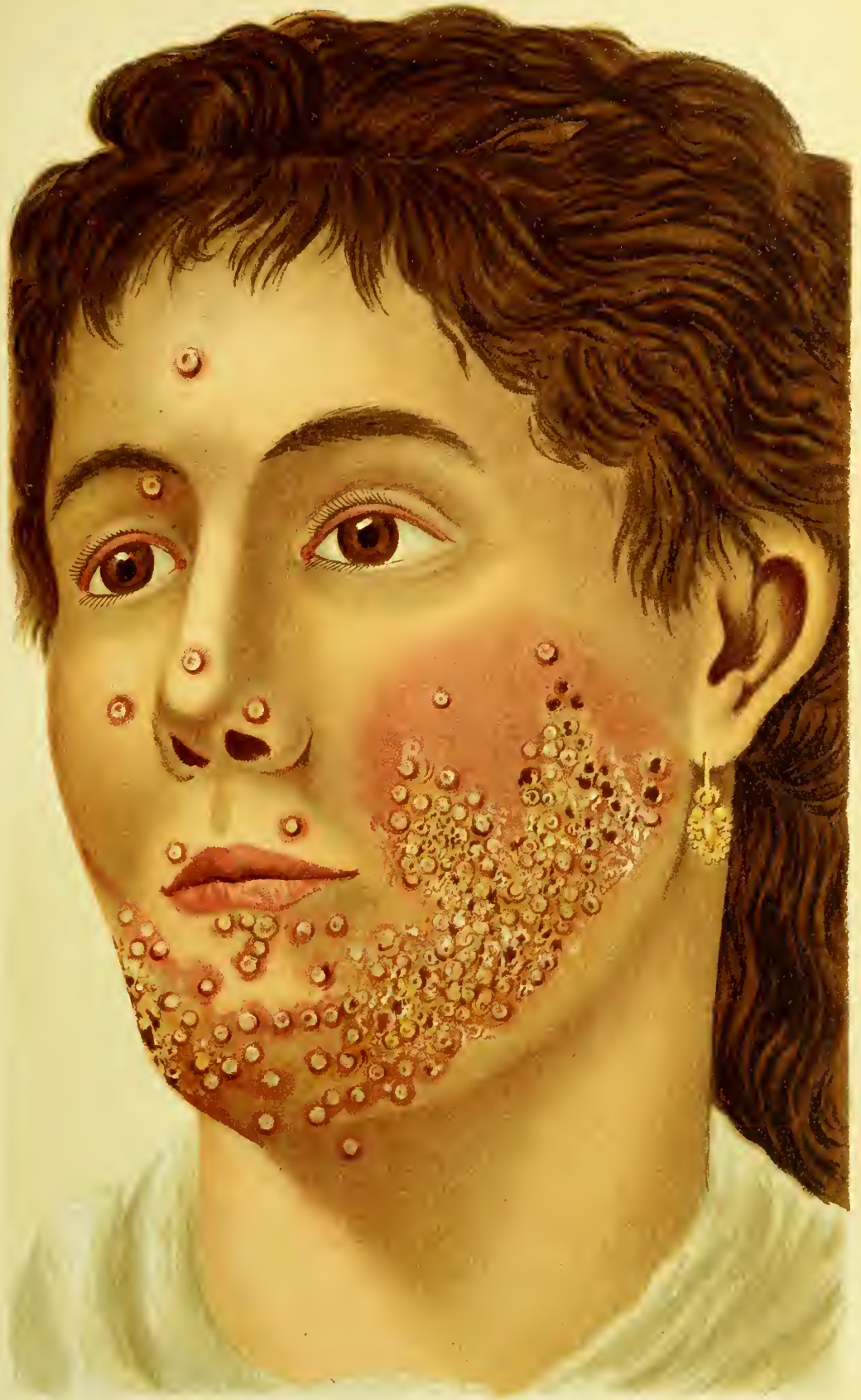



TAFEL 358.

Variolisatio fortuita faciei.

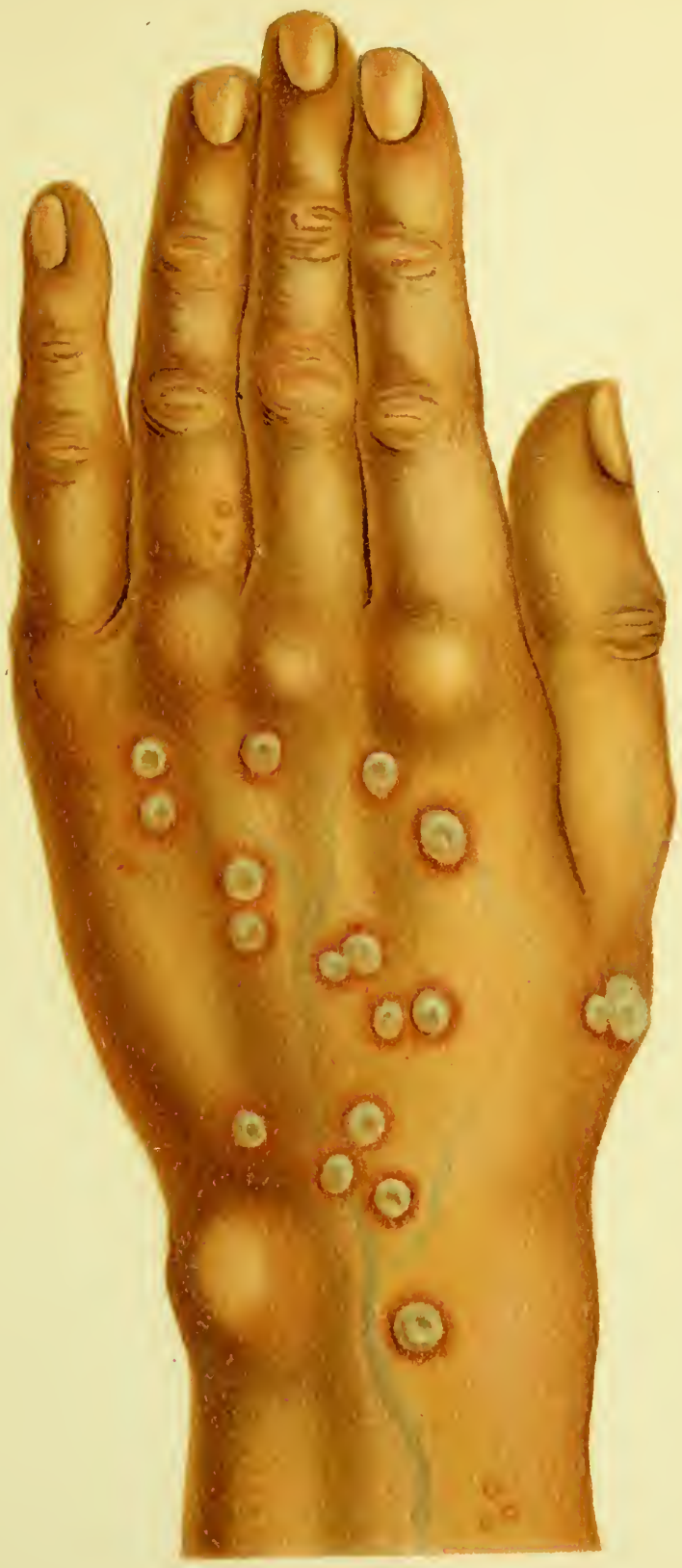





TAFEL 359.
Variolisatio fortuita.







TAFEL 360.
Xanthoma planum
palpebrarum.



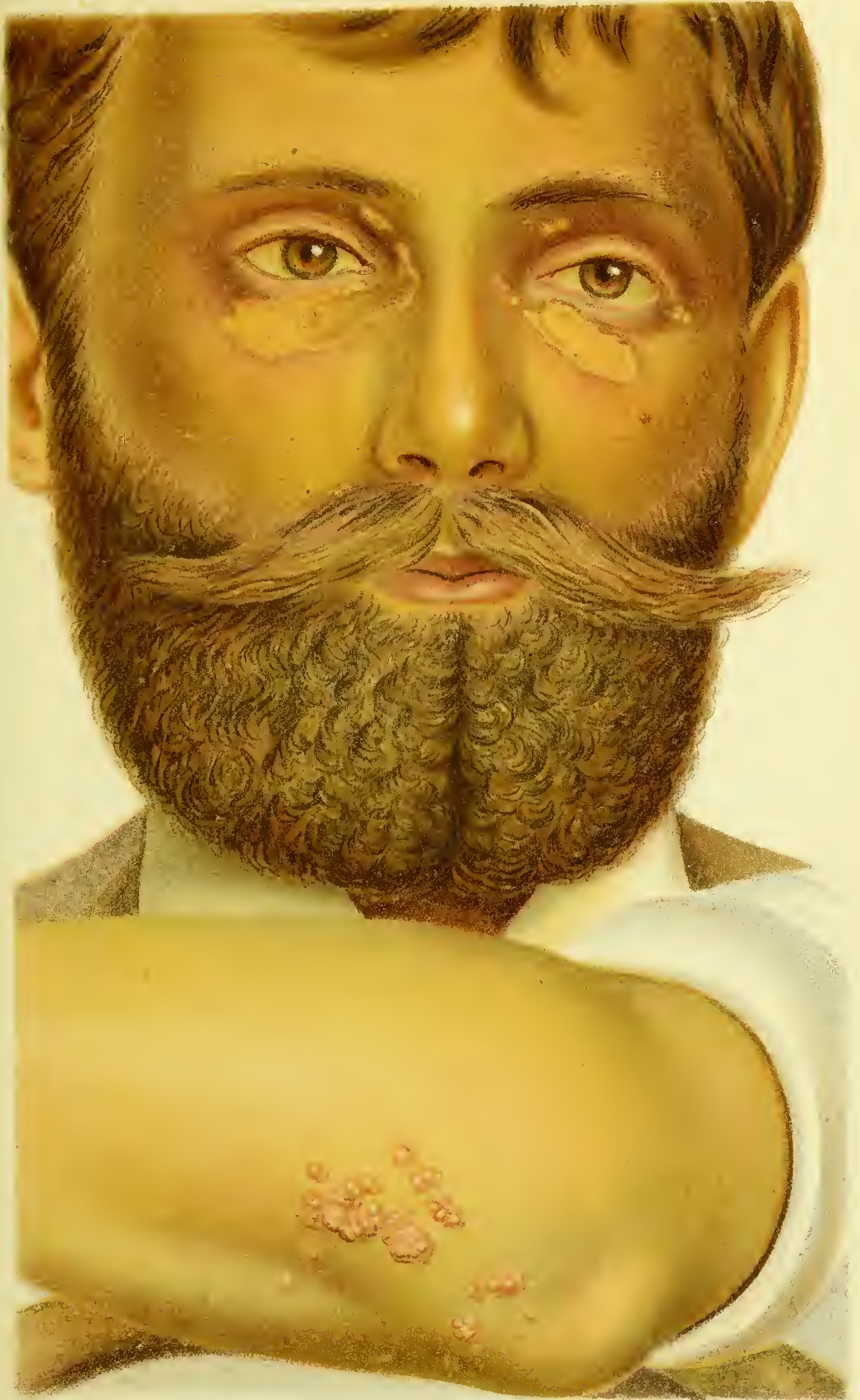




TAFEL 361.

Xanthoma planum palpebrarum et tuberosum cubiti.
(Ikterus.)



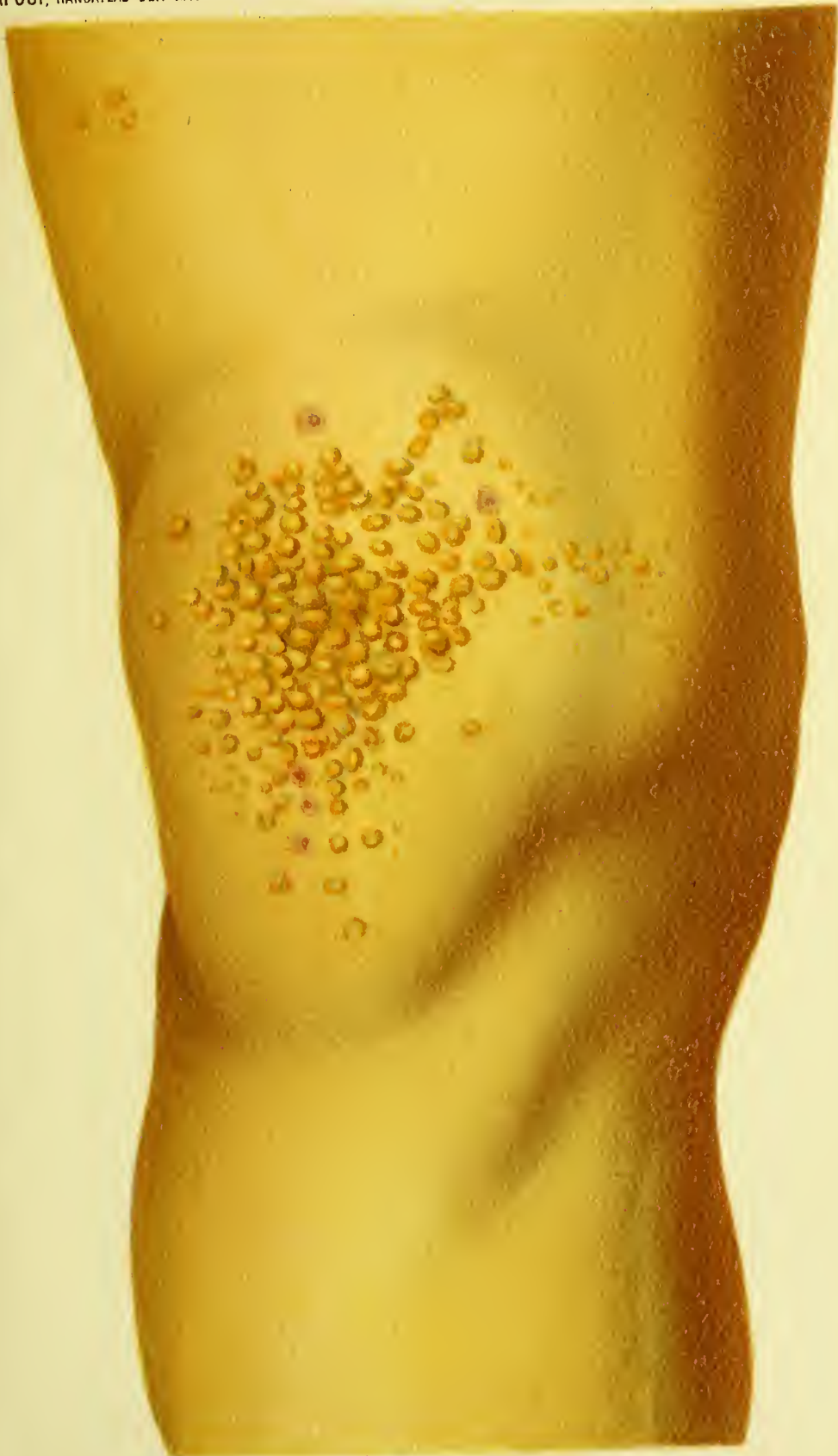




TAFEL 362.

Xanthoma tuberosum
genu (utriusque) — **Ikterus.**



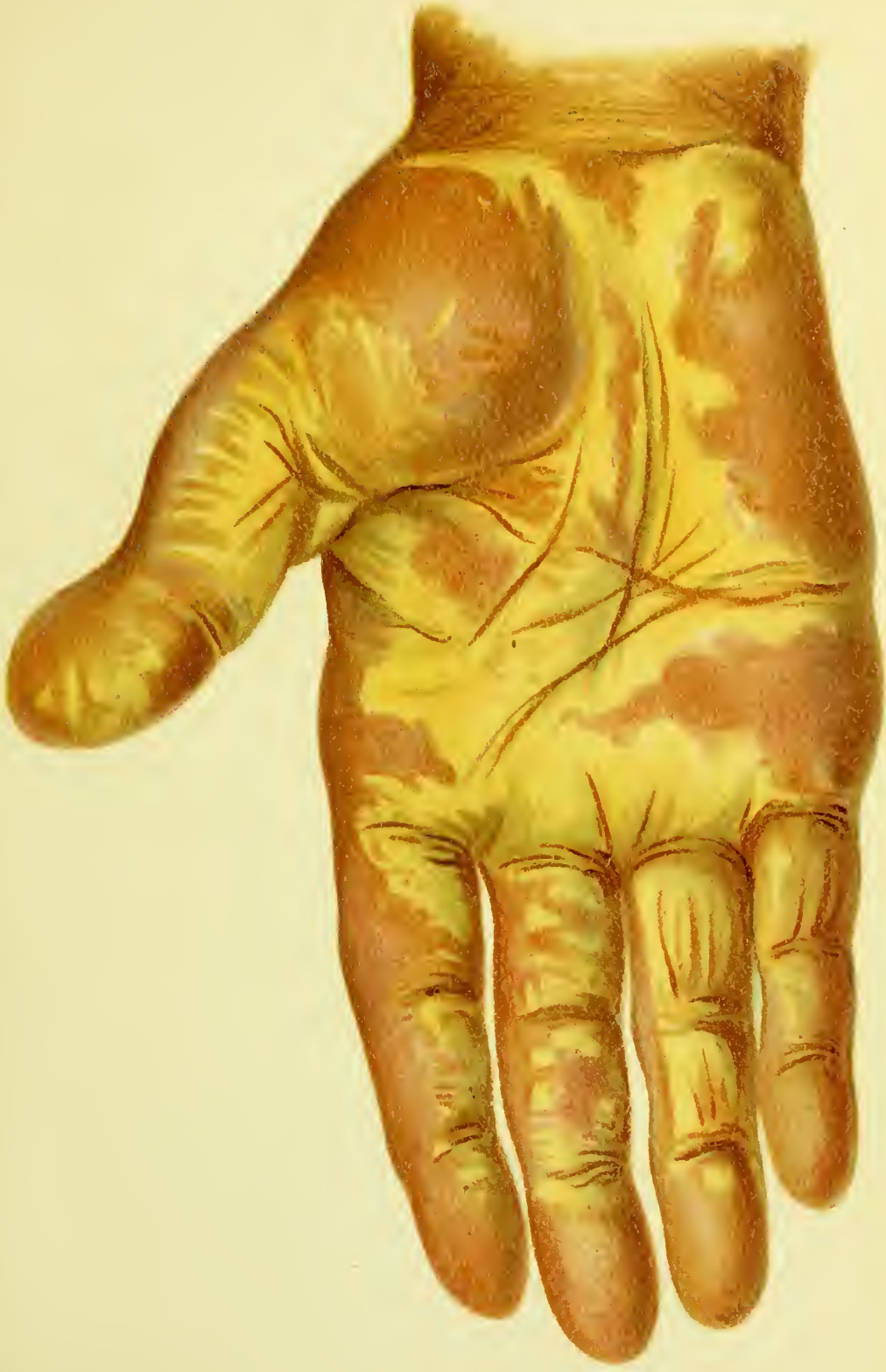



TAFEL 363.

Xanthoma planum et tuberosum
palmae manus — **Ikterus.**

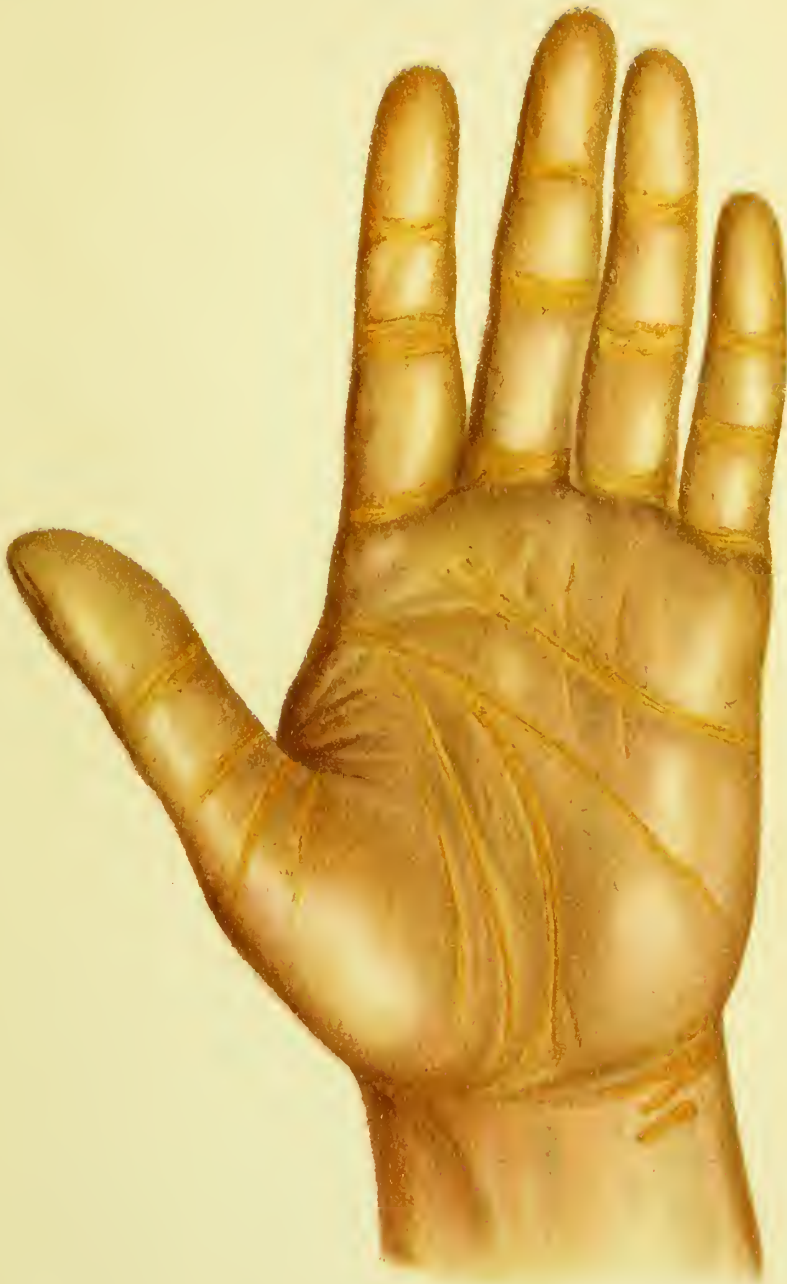





TAFEL 364.
Xanthoma striatum
palmae manus.



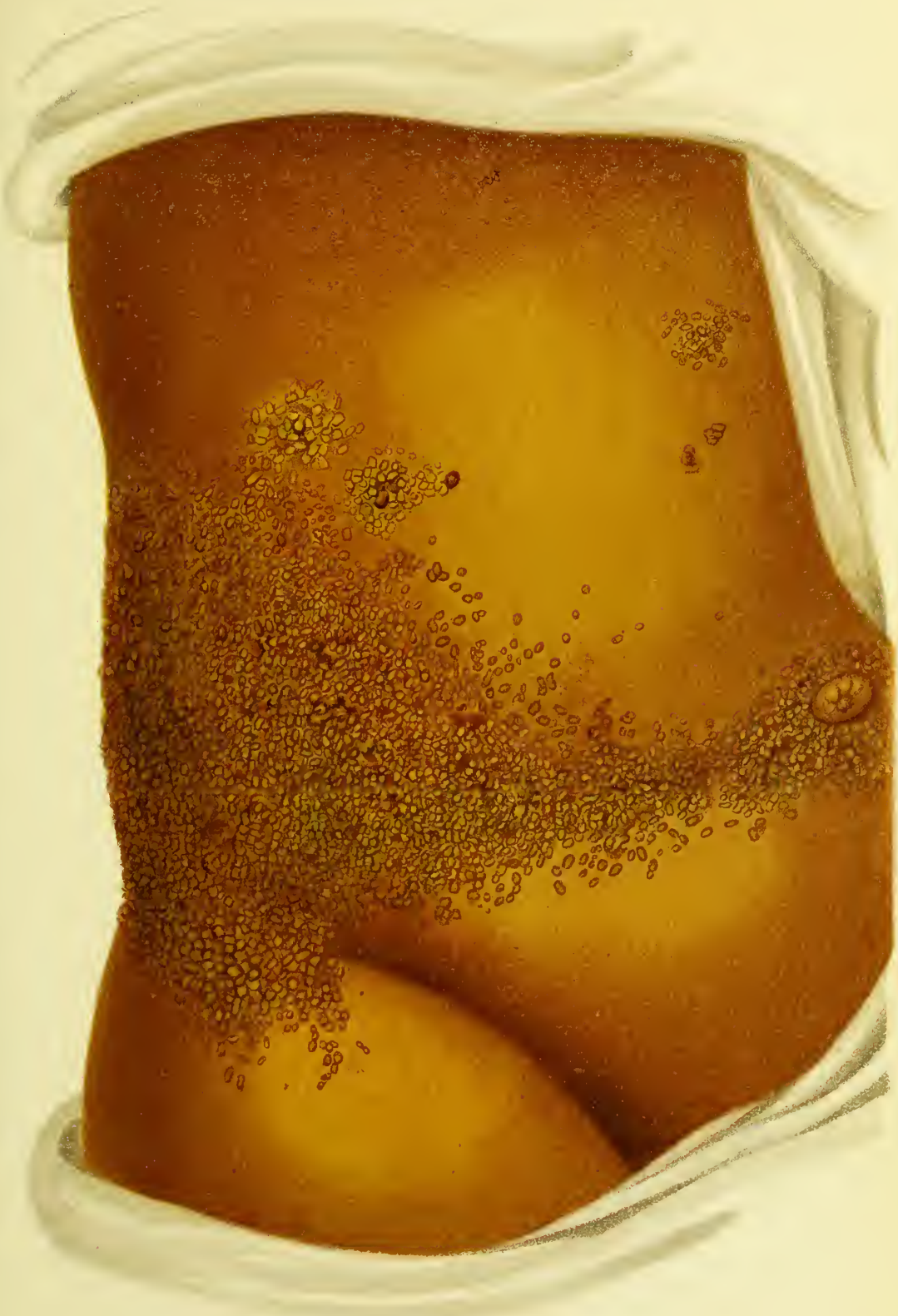




TAFEL 365.

Xanthoma tuberosum confertum abdominis. (Ikterus.)







TAFEL 366.

Xanthoma tuberosum regionis lumbalis totalis. (Ikterus.)



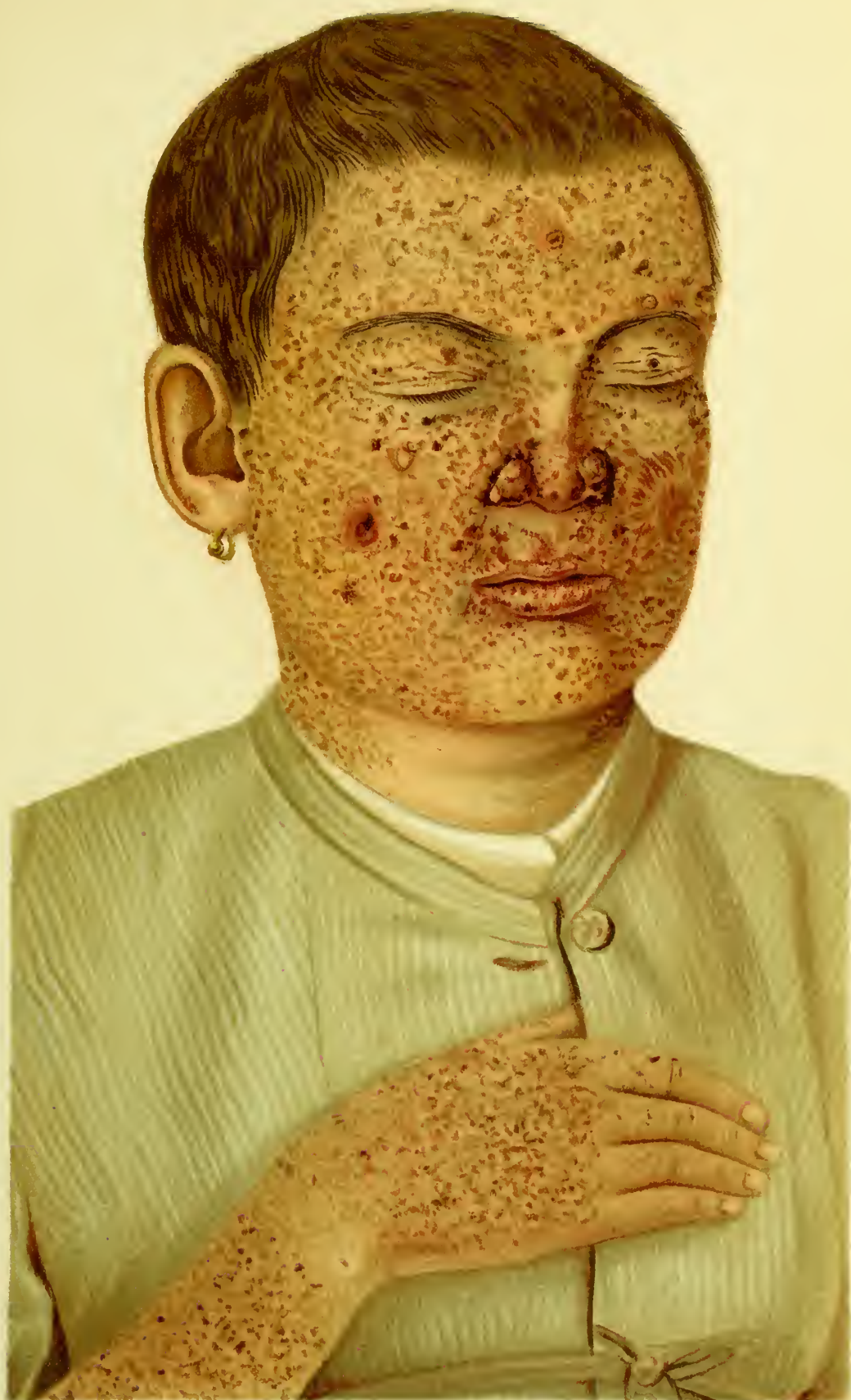




TAFEL 367.

Xeroderma faciei c. Carcinosi et Naevis.



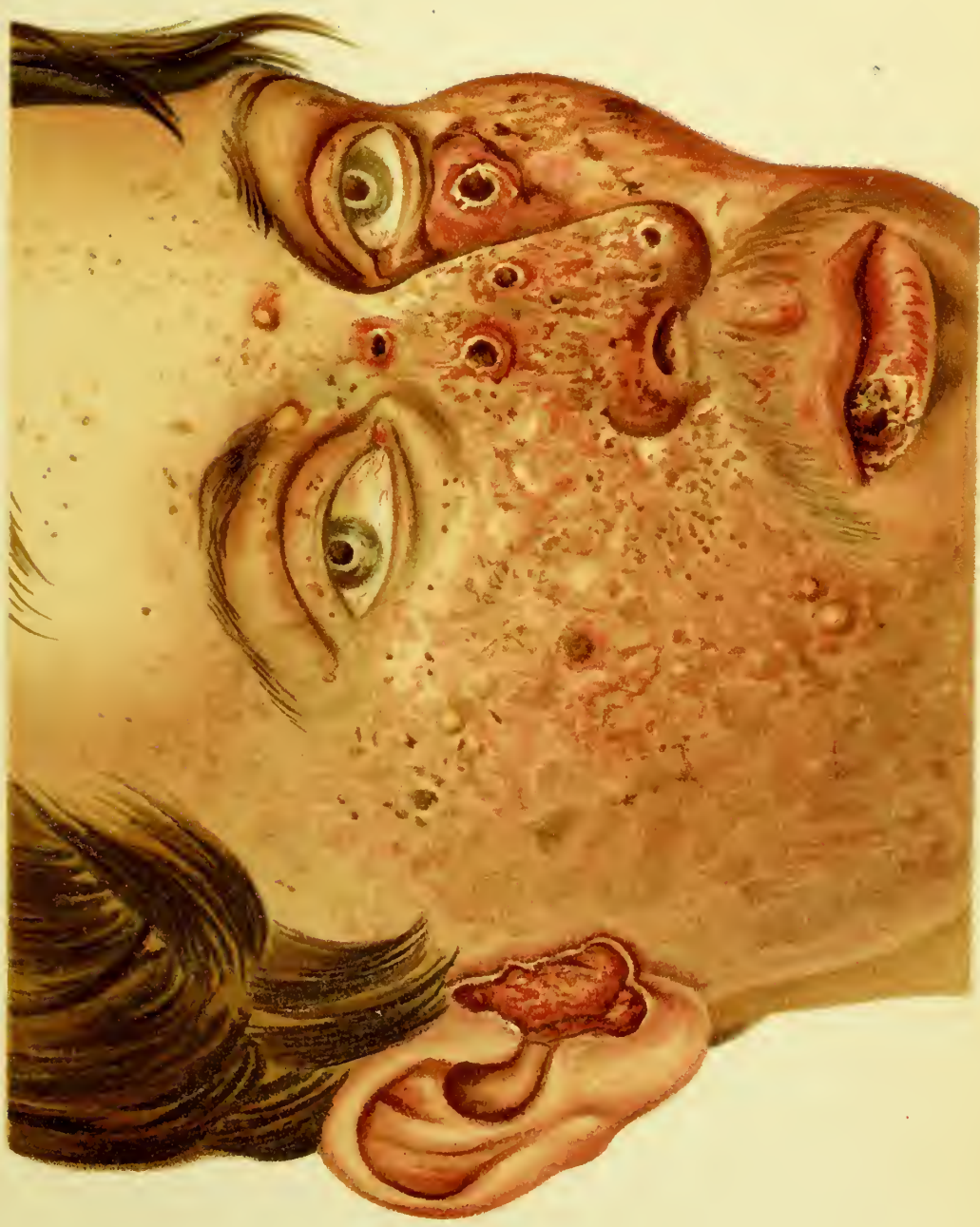



TAFEL 368.

Xeroderma pigmentosum faciei c. Carcinomate epitheliali.



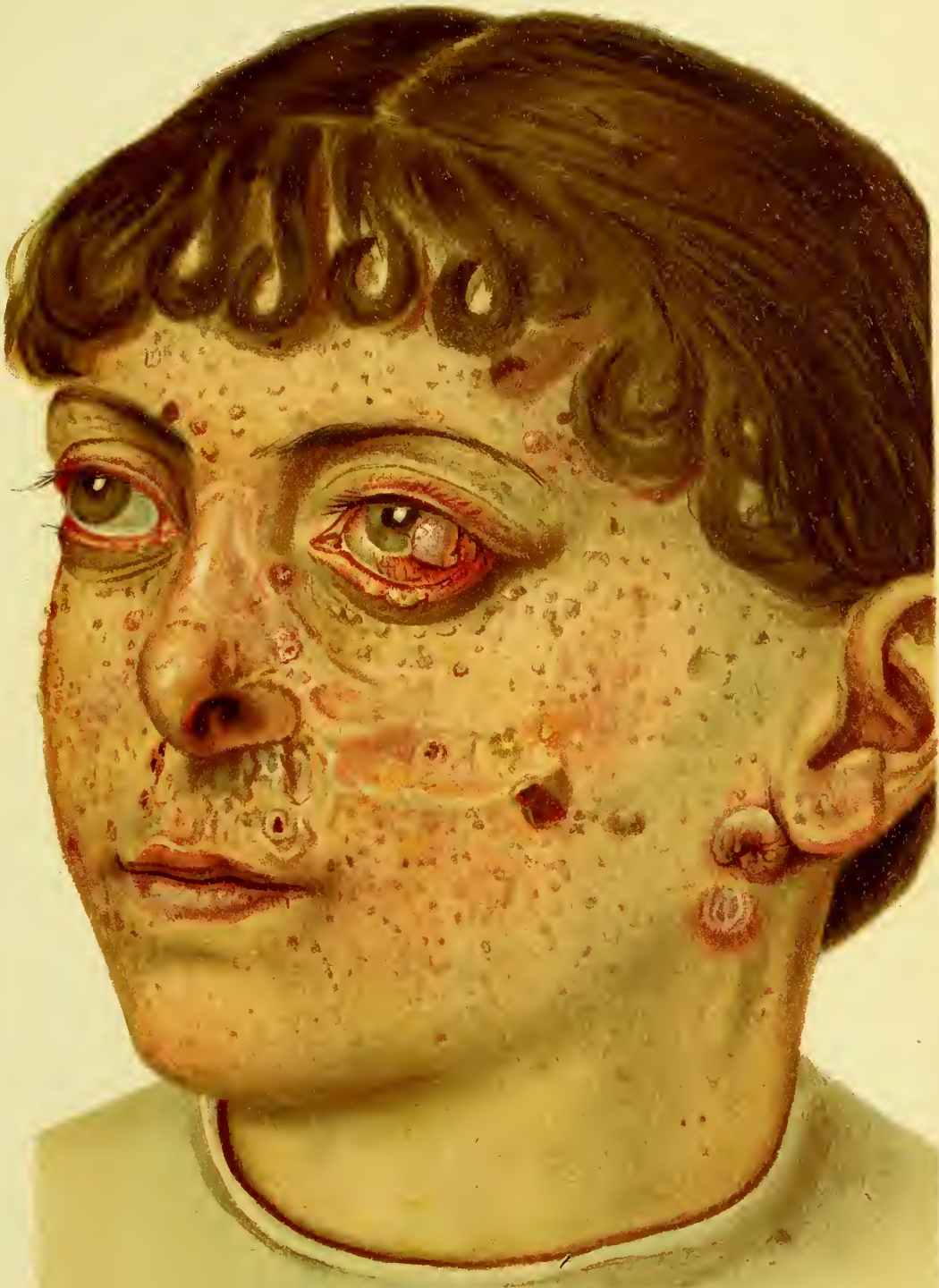




TAFEL 369.

Xeroderma pigmentosum — Carcinosis multiplex
(Exitus letalis).







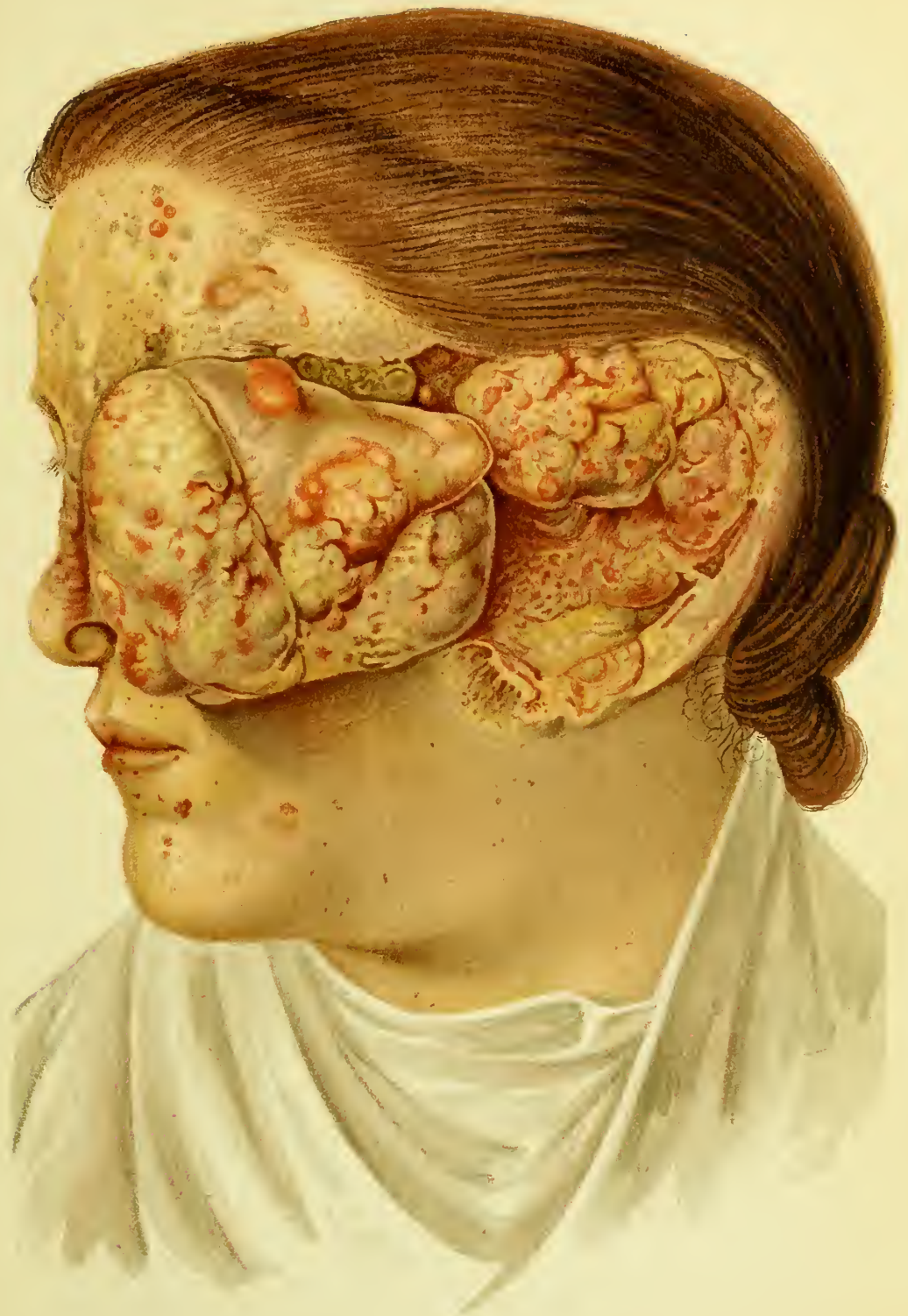TAFEL 370.

Xeroderma pigmentosum.

Carcinoma ingens medullare regionis orbitalis sin. et **Carcinoma
epitheliale profundum** auriculi sinistri.

(Fall von Tafel 369, 10 Jahre später.)



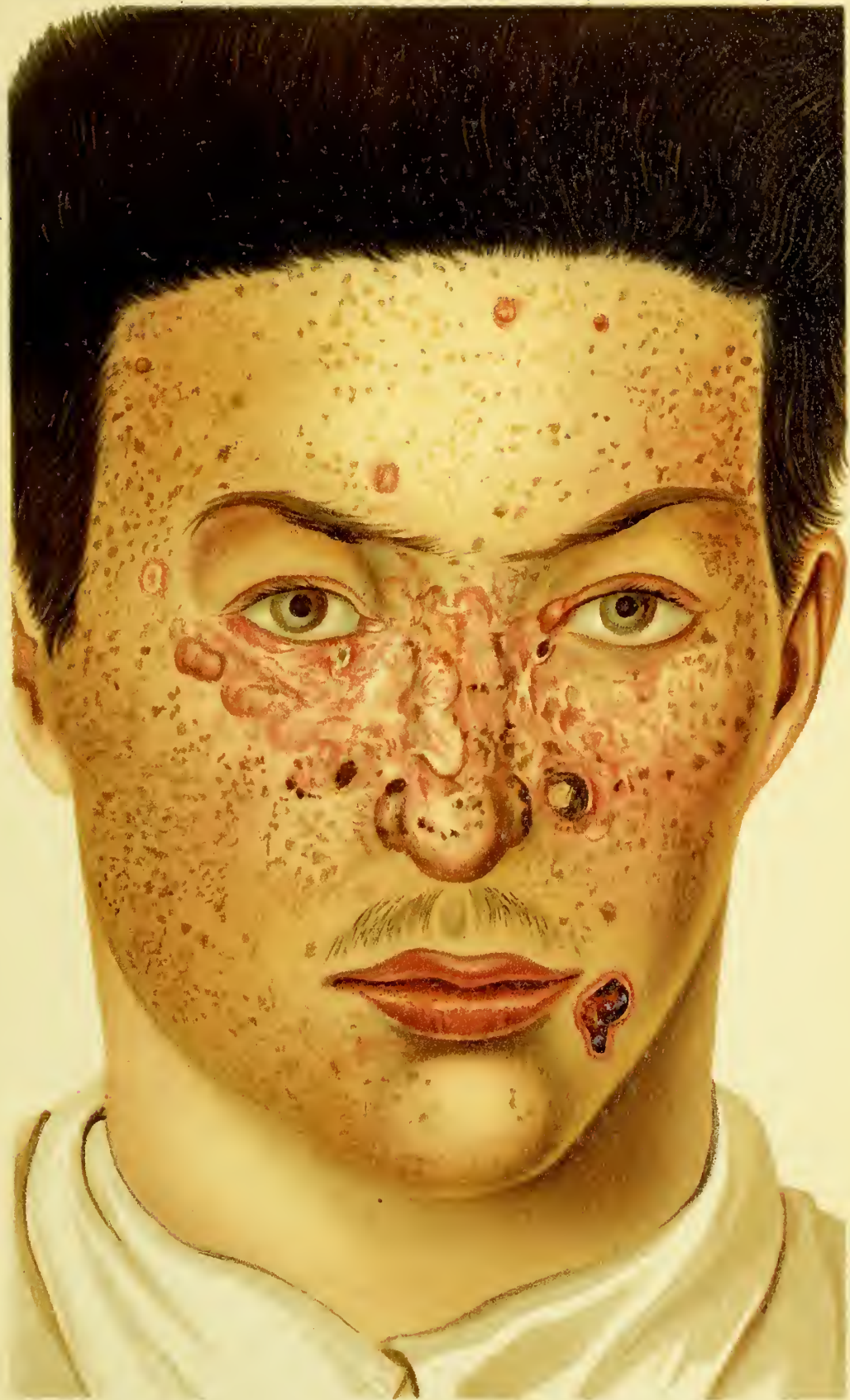




TAFEL 371.

Xeroderma pigmentosum c. Carcinomate epitheliali faciei.




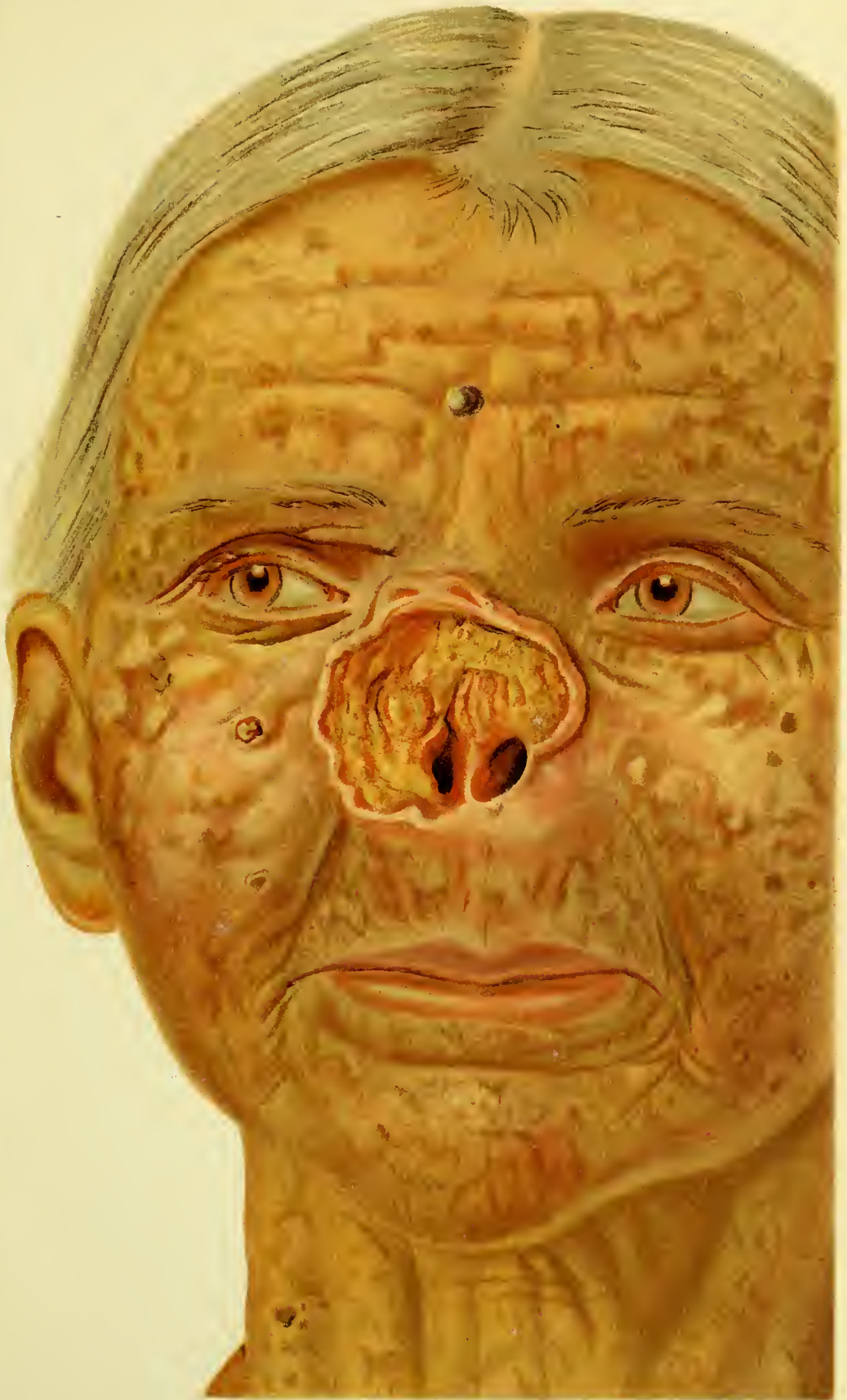




TAFEL 372.

Xeroderma pigmentosum. — Melanomata et Carcinomata epithelialia.
Nasus ablatum — in matrona.



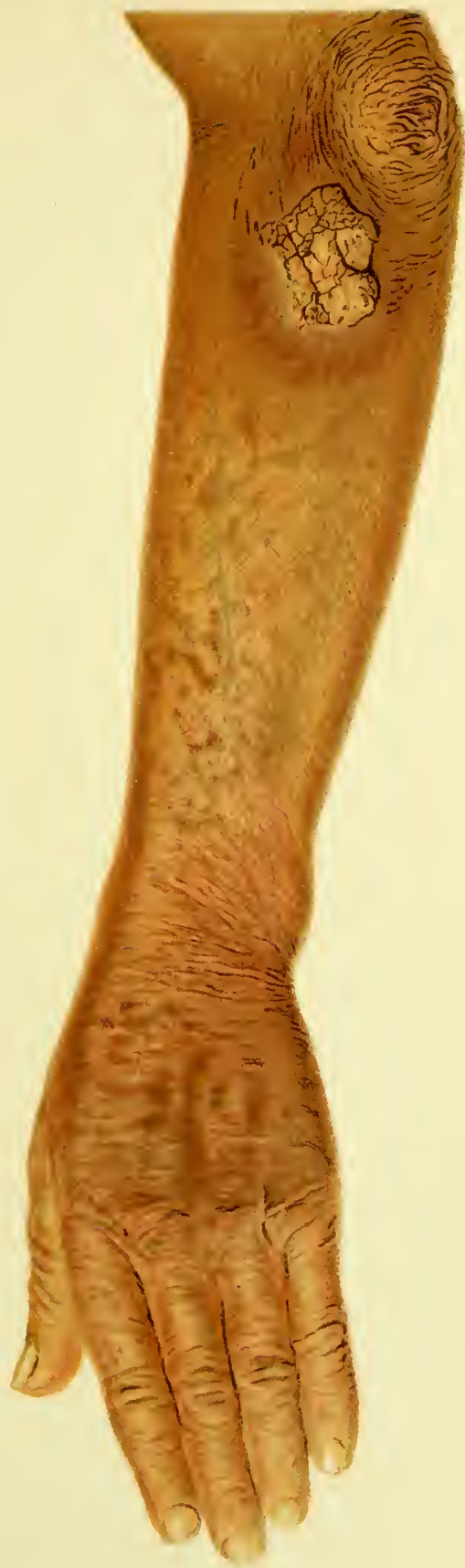




TAFEL 373.

Xeroderma pigmentosum brachii sin. et Carcinoma epitheliale
cubiti.



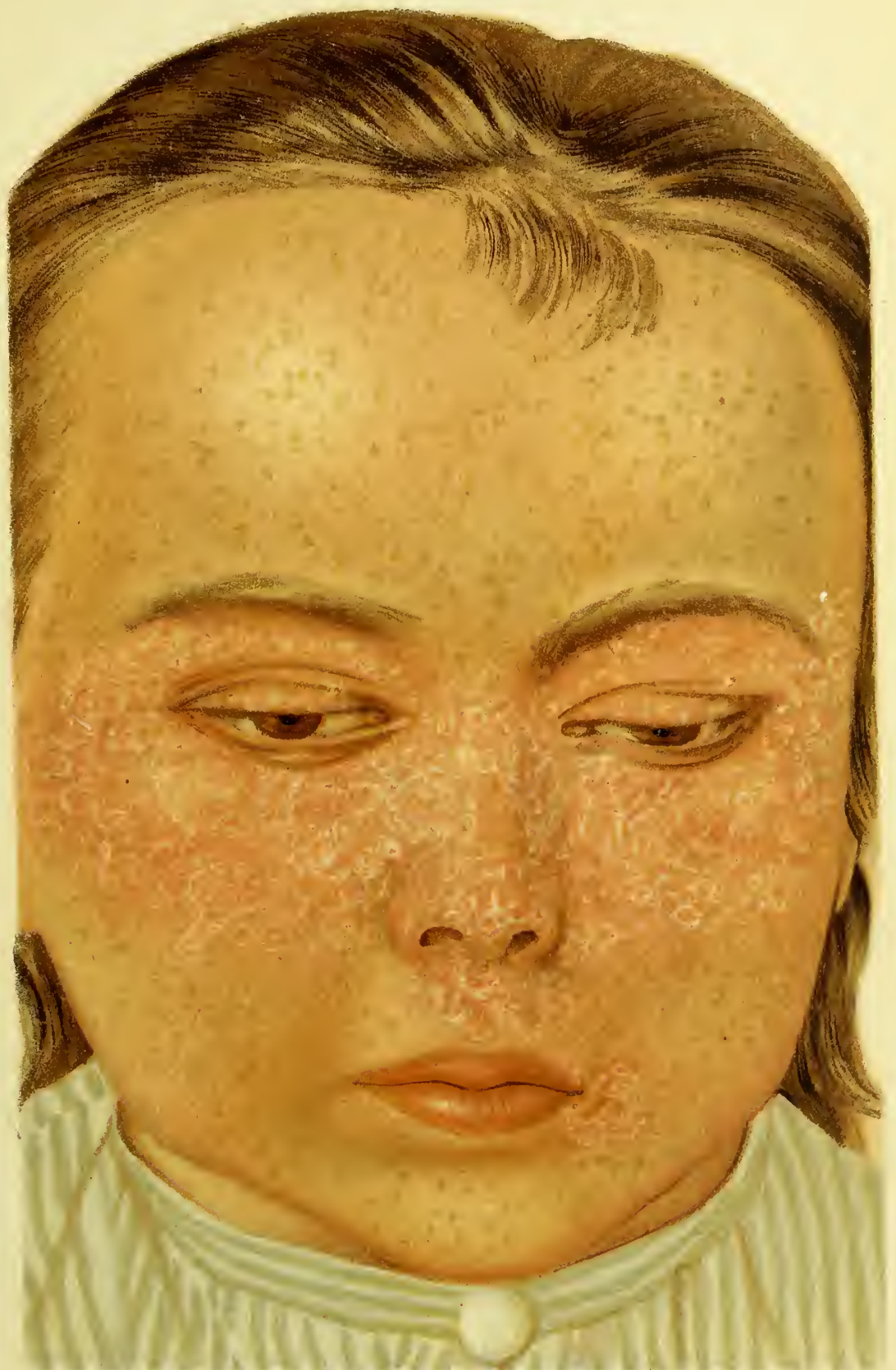




TAFEL 374.

Xeroderma pigmentosum faciei.





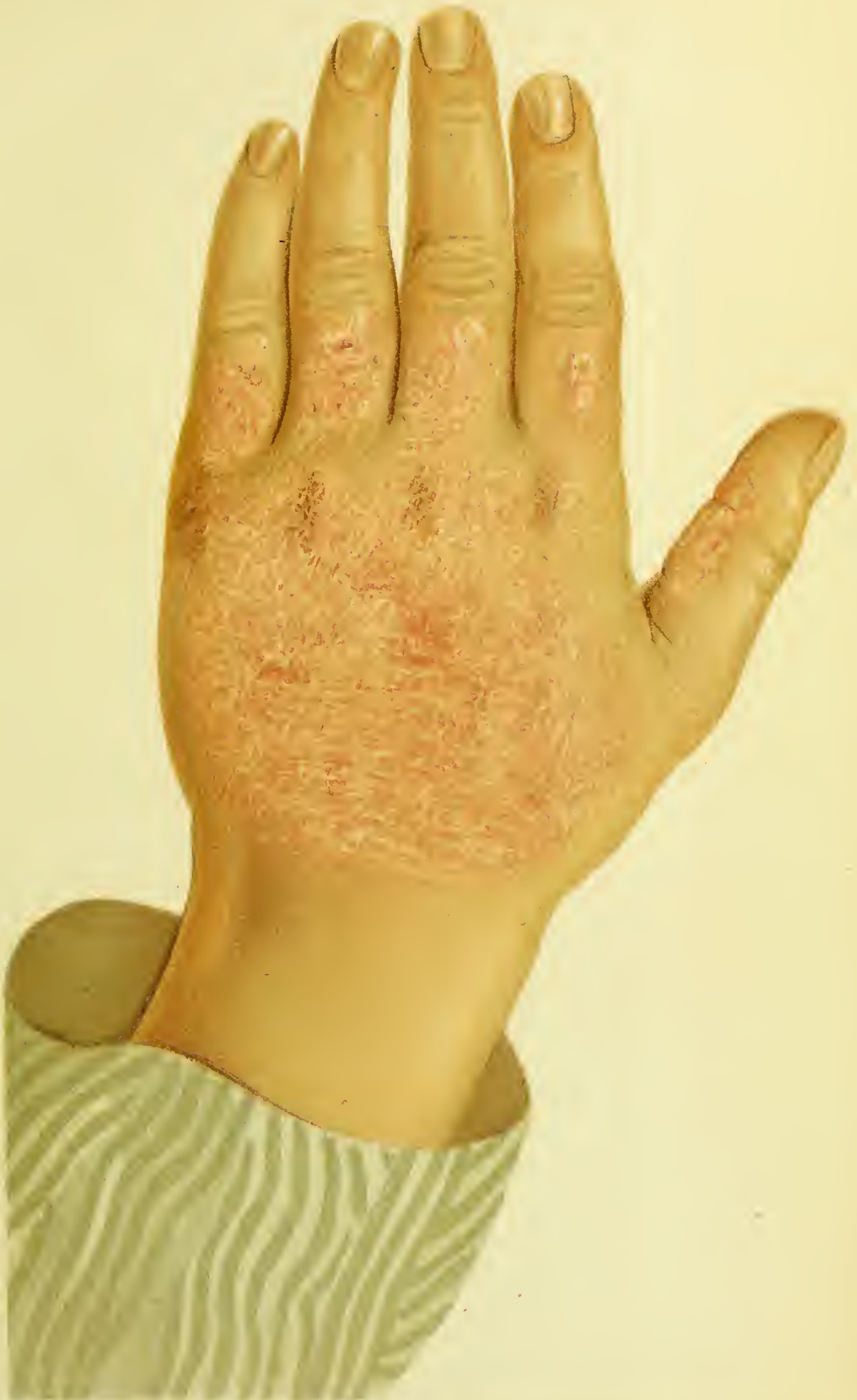


TAFEL 375.

Xeroderma pigmentosum incipiens dorsi manus.

(Der Kranken von Tafel 374 angehörend.)







TAFEL 376.

Xeroderma pigmentosum c. Carcinosi multiplice faciei
(aus Lussin piccolo, dessen 8 Jahre alte Schwester ebenfalls Xeroderma
pigmentosum in geringerem Grade).





