

# Boletín de la Sociedad de Biología de Concepción (Chile)

Filial de la Société de Biologie de Paris

Publicación auspiciada por la Universidad de Concepción

## DIRECTORIO:

Prof. Carlos Oliver Schnelder  
Prof. Dr. Enrique Solervicens  
Prof. Dr. Carlos Henckel

Prof. Dr. Ottmar Wilhelm  
Prof. Dr. Guillermo Grant  
Dr. Francisco Behn.

Redactor del Boletín: Prof. Dr. Ernesto Herzog

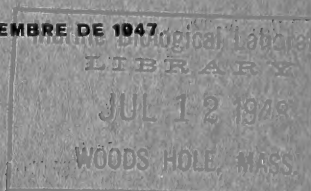
Tomo XXII

Año 1947

EDITADO EN NOVIEMBRE DE 1947

## SUMARIO

	Pág
<b>Behn, F.</b> —«Contribución al estudio del <i>Buteo ventralis</i> Gould».....	3
<b>Gunckel, H.</b> —«Breves anotaciones sobre varias plantas andinas de la región de la Araucanía».....	7
<b>Pfister, A.</b> —«La Juelia subterránea Aspl. Una nueva especie vegetal para Chile».....	11
<b>González, E.</b> —«Contribución al estudio de las calcificaciones pulpares».....	17
<b>Martínez, H.</b> —«Contribución al estudio anátomo-patológico de la neumonía infantil».....	29
<b>Andrade, A.</b> —«Contribución histopatológica a la colecistitis».....	59
<b>Günther, B. y Poch, E.</b> —«Oxidaciones biológicas. Introducción teórica y experimental».....	75
<b>Donoso, B. R.</b> —«Primera observación del parasitismo de pupas de <i>Parasarcophaga barbata</i> Thomson por el <i>Pteromalidae</i> <i>Mormoniella Vitripennis</i> Walker»... ..	103
<b>Behn, F.</b> —«Breves consideraciones acerca de una obra de Helmut Schwabe sobre fuentes termales y minerales».	105





**BOLETIN**  
DE LA  
**SOCIEDAD DE BIOLOGIA**  
DE  
**CONCEPCION**

FILIAL DE LA SOCIETE DE BIOLOGIE DE PARIS

PUBLICACION AUSPICIADA POR LA UNIVERSIDAD  
DE CONCEPCION

---

**TOMO XXII**

**1947**

**CONCEPCION**





## Contribución al estudio del *Buteo ventralis* Gould

por

**Francisco Behn**

(con 4 fotografías)

(Recibido por la Redacción el 14-IV-1947)

En 1942 publicó el Dr. R. A. Philippi B. un interesante artículo sobre la verdadera situación sistemática de los Accipitridae chilenos, descritos por su antepasado el Prof. R. A. Philippi. Por un estudio morfológico detallado de ejemplares embalsamados provenientes especialmente del Museo Nacional de Historia Natural de Santiago, del Museo Ornitológico del Liceo Alemán de Valdivia y de la colección particular de Juan Theune de Villarrica, llega a la conclusión de que *Asturina picta* Ph., *Buteo macronychus* Ph., y *Buteo ater* Ph. no son sino estado juvenil y distintas fases del adulto de *Buteo ventralis* Gould, especie que habría que revalidar en forma definitiva. La presente comunicación no pretende más que dar una confirmación evidente a las conclusiones de Philippi B. por medio de una interesante observación biológica.

Durante nuestra estada en el fundo "Flor del Lago", ubicado en el lado norte del lago Villarrica, nos fué posible encontrar a mediados del mes de Enero de 1946 un gran nido frecuentado por dos aves rapaces, de tamaño bien considerable y de aspecto muy distinto, mientras un tercer morador del nido manifestaba su presencia por gritos lastimeros. De inmediato se nos vino a la mente que podría tratarse de una pareja del famoso *Buteo ventralis* Gould, revalidado en definitiva por Philippi B. Fuimos varias veces al lugar del hallazgo para estudiar la manera de capturar toda aquella familia. Como el nido estaba colocado sobre un enorme laurel chileno (*Laurelia aromatica* Sprengel) de más de cuarenta metros de altura, no era tarea fácil. Tuvimos, por fin, la suerte de observar que los adultos acostumbraban acercarse al nido planeando alrededor de una loma vecina a ho-

ras bastante bien determinadas (más o menos a las 5 de la tarde). Durante este vuelo pasaban a unos veinte metros por encima de dicha loma; era éste, pues, un punto estratégico para cazarlos.

El día 19 de Enero de 1946 nos escondimos en la loma entre algunos troncos secos un poco antes de la hora indicada. No habían pasado más de veinte minutos cuando repentinamente aparece uno de los dueños del nido, un ejemplar del color de un aguilucho nuevo (*Buteo polyosoma polyosoma* Quoy et Gaimard), pero de tamaño algo más grande. Sonó nuestro disparo y cayó al suelo. Apenas tuvimos tiempo para cargar nuestra escopeta, de sólo un cañón, cuando aparece el segundo dueño del nido; era negro como un jote, pero un poco más pequeño; se posó en la rama de un tronco seco a unos 30 metros de nuestro escondite; quería probablemente averiguar la causa de la repentina caída de su compañero; un segundo tiro lo hizo caer pocos metros más allá. Rápidamente y con los cuidados de rigor empaquetamos nuestras preciosas presas. Estudiadas en casa y determinado el sexo, comprobamos que se trata de dos ejemplares de *Buteo ventralis* Gould; uno, una hembra tipo *Buteo macronychus* y el otro, un macho tipo *Buteo ater*, identificación que posteriormente nos fué confirmada verbalmente por Philippi B., a quien tuvimos ocasión de presentar los cueros. La hembra tenía en su estómago los restos de una torcaza, fácilmente reconocible por sus patas que estaban completas. El estómago del macho contenía algunas cerdas cortas y claras y algunos pedacitos de cáscara de huevo blanco.

Quedaba por obtener el polluelo, del cual, con nuestros anteojos, apenas y sólo de vez en cuando lográbamos ver la cabeza. De nada sirvieron unos cuantos tiros para asustarlo y hacerlo bajar de su elevada vivienda ubicada a treinta y seis metros sobre el nivel del suelo. Estaba fuera del alcance de nuestra escopeta. Resolvimos entonces volver en la mañana del día siguiente con un experto en voltear los gigantes de la selva. Tres horas duró el trabajo hasta que por fin el enorme laurel de 42 metros de altura y de un diámetro máximo de 1.40 metros, inclinó su elevada cabeza, primero lentamente y después con rapidez vertiginosa, para caer cerro abajo, estrellándose contra la tierra y levantando una densa nube de polvo que, por varios minutos, ocultaba todo el sitio del suceso. Una vez arrastrada la nube por la suave brisa matinal se presentaba a nuestros ojos sólo un campo de escombros. Buen tiempo nos costó ubicar el sitio donde había caído el nido; estaba completamente despedazado; de sus restos guardamos numerosas plumas, testigos mudos de las infelices víctimas de sus antiguos moradores. Fácilmente pudimos identificar plumas de perdiz (*Nothoprocta perdicaria* sanborni Conover), de tiuque (*Milvago chimango temucoensis* W. S. Sclater), de jilguero (*Spinus barbatus* Molina) y de torcaza (*Columba araucana* Lesson) y entre ellas algunos pelotones de pelos grises que muy probablemente provienen del pelaje de pequeños roedores. Pero del polluelo no veíamos más que unas gotas de sangre fresca. Desilusionados por la idea de que seguramente estaría debajo del montón de escombros, difi-

cilísimos de remover, emprendimos nuestro regreso. ¿Cuánta no sería nuestra sorpresa al encontrarlo muy parado a unos 150 metros de los restos de su primitivo domicilio? Posaba en el medio del sendero que había de conducirnos a nuestro propio hogar. Estaba herido en un ala y así tuvimos tiempo suficiente para filmarlo y fotografiarlo. Era una hembra nueva del tipo *Asturina picta*, casi lista para emprender su primer vuelo. En su estómago encontramos un pelotón de plumas revueltas con partes esqueléticas de aves; además un áscaris de 5 cms. de largo. También este ejemplar lo hicimos ingresar a nuestra colección de pieles.

Comprueba nuestro hallazgo las afirmaciones de Philippi B. en una forma tan contundente que creemos necesario darlo a la publicidad. Encontrar los tres tipos distintos de *Buteo ventralis* Gould en un mismo nido es sin duda, una gran suerte, pero constituye, al mismo tiempo, un hecho biológico muy valioso que pone fuera de toda discusión la idea de que *Buteo ater* Ph., *Buteo macronychus* Ph. y *Asturina picta* Ph. no son sino representantes, aparentemente muy distintos de una sola especie, del *Buteo ventralis* Gould.

Agregamos una fotografía del laurel con el nido, otra del polluelo en manos de don Jerónimo que volteó el árbol y otras dos de los cueros preparados tal como se encuentran en nuestra colección, junto a otro ejemplar de la misma especie y del tipo *Asturina picta*, que tuvimos ocasión de cazar en la cordillera de Chillán (fundo Atacalco) el 19 de Septiembre de 1945, en el preciso instante en que salía de un árbol tupido con un conejo nuevo recién descabezado y de 380 gramos de peso en sus enormes garras.

## BIBLIOGRAFIA

- Philippi Bañados, R. A.—La verdadera situación sistemática de los Accipitridea descritos por R. A. Philippi "El Hornero", volumen VIII. N.º 2, pág. 179. 1942.






FIG. 1.

Nido de *Buteo ventralis* Gould en un gran laurel chileno (*Laurelia aromatica* Sprengel) a 36 m. sobre el nivel del suelo.





FIG. 2.

*Buteo ventralis* Gould, hembra joven tipo *Asturina picta* Ph. capturada viva.

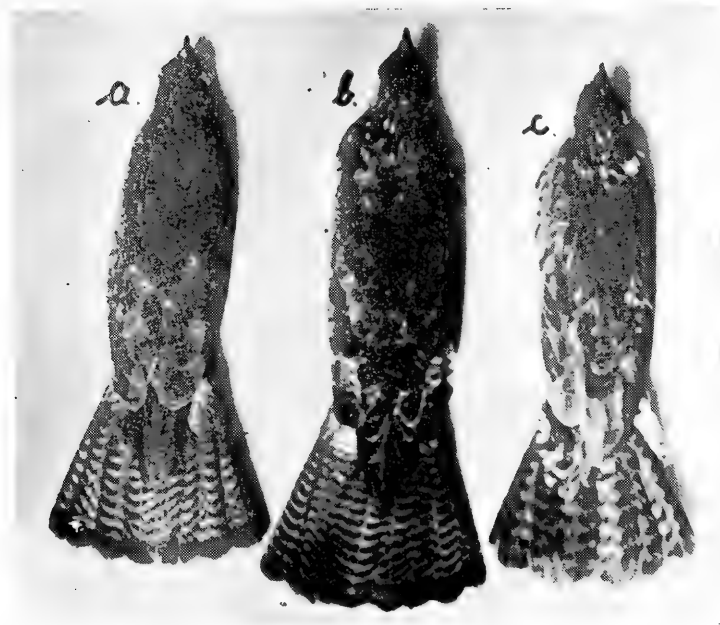
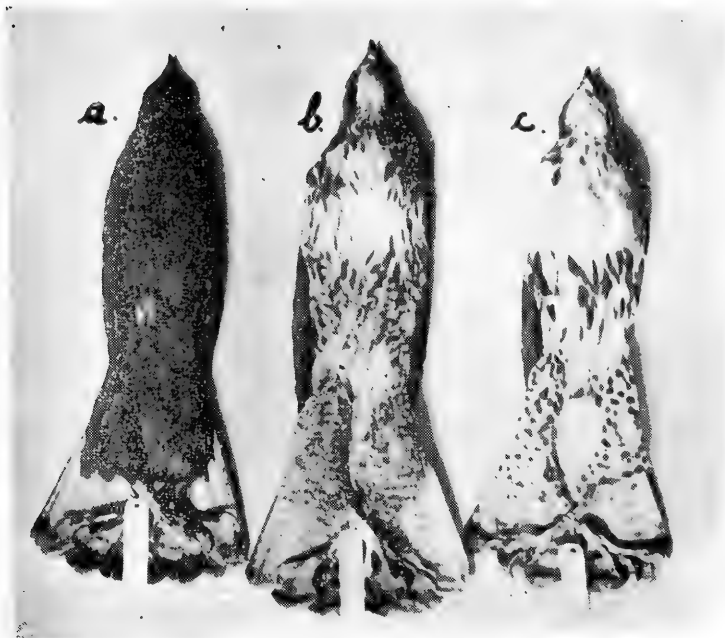


FIG. 3.

Cara ventral y dorsal de los tres ejemplares de *Buteo ventralis* Gould, capturados junto a un mismo nido. a) Macho adulto tipo *Buteo ater* Ph.; b) Hembra tipo *Buteo macronychus* Ph.; c) Hembra joven tipo *Asturina picta* Ph.





DEL HERBARIUM GUNCKEL

Temuco (Chile)  
de Hugo Gunckel L.

## Breves anotaciones sobre varias plantas andinas de la Región de la Araucanía

por

**Hugo Gunckel**

Director del Museo Araucano de Temuco (Chile)

(Recibido por la Redacción el 22-VI-1947)

Durante los últimos años he tenido ocasión de efectuar varias interesantes excursiones botánicas a distintos lugares de la Cordillera de los Andes frente a las provincias chilenas de Malleco y Cautín, no sólo reuniendo un abundante material botánico, sino haciendo también observaciones científicas que fueron luego completadas con la literatura que he podido consultar y con comprobaciones en el laboratorio.

Por otra parte, tuve la suerte de consultar y recibir numerosas plantas de herbario de esta misma región cordillerana, tan rica en especies endémicas; región, de la cual, alguien ha dicho de que cada valle andino posee una flora propia.

Así nacieron una serie de breves notas botánicas, de las cuales entrego a continuación tres de ellas al **Boletín de la Sociedad de Biología de Concepción** (Chile), que está dirigiendo con tanto éxito científico el Prof. Dr. Ernesto Herzog, distinguido catedrático de la Universidad penquista.

### I.—*Orites myrtoidea* (Poepp. et Endl.) Benth. et Hook.

Esta curiosa proteácea ha sido sólo muy pocas veces herbORIZADA, ya que parece ser escasa por su marcado endemismo.

Figura generalmente como *Lomatia chilensis* Gay en varios estudios, aunque en 1880 fué reconocida como perteneciente al género *Orites* R. Br. por los botánicos británicos G. Bentham y J. D. Hooker en *Genera plantarum ad exemplaria imprimis in herbariis Kewensibus servata definita*, vol. III: 180.

E. F. Poeppig y St. Endlicher en *Nova genera ac species plantarum, quas in regno Chilensi, Peruviano et in terra Amazonica annis 1827-32 legit E. Poeppig et cum Stephano Endlicher descripsit iconibusque illustravit*. Lipsiae, vol. II: 35, tabl. 149, 1838, la describen bajo la denominación de *Rhopala myrtoidea*.

Claudio Gay describió esta planta en *Historia Física y Política de Chile, Botánica*, V: 310, 1851, bajo el nombre ya indicado de *Lomatia chilensis*.

De acuerdo con las leyes de la nomenclatura se llama actualmente *Orites myrtoidea* (Poepp. et Endl.) Benth. et Hook., nombre que es el que debemos aceptar y que es el que A. Engler aceptó en su *Natürlichen Pflanzenfamilien*, 1.º Edic. III, 1: 146 (1889), como semejante al *O. diversifolia* de Tasmania.

Los géneros *Lomatia* y *Orites* se distinguen principalmente por los siguientes detalles morfológicos:

**ORITES**: posee cuatro glándulas lineares en la base de su eje floral y

**LOMATIA**: lleva tres glándulas anchas y truncadas en la base de su eje floral, dirigidas hacia los lados en forma irregular.

Los Drs. F. W. Neger y C. Reiche no la indican en sus varios estudios dedicados a la vegetación y floras de la región donde ella crece, lo que nos demuestra también su relativa escasez.

Según la literatura existente el área de dispersión de *Orites myrtoidea* está comprendida en la región andina de la parte sur de la provincia de Ñuble y la zona al norte del Volcán Antuco (prov. de Bío-Bío).

De esta región se citan ejemplares coleccionados por Claudio Gay, Ph. Germain, Dr. R. A. Philippi, F. Fuentes, Dr. Carlos Grantjot y M. J. Rivera.

A continuación doy a conocer tres nuevas localidades, según material depositado en nuestro Herbario particular (H. G. HERBARIUM GUNCKEL):

H. G. N.º 10,415: Prov. Ñuble: **Cerro El Venado**, 28/I/1926, leg. Pbro. Ernesto Barros. Muestras con folículos maduros, pero sin semillas.

H. G. N.º 15,936: Prov. Bío-Bío: **Salto El Abanico**, 1.º/XI/1946; legit Prof. A. Pfister. "Se observa con mucha frecuencia entre el Abanico y la Laguna de Laja".

H. G. N.º 14,415: Prov. Malleco: **Tolhuaca**, 15/I/1939; legit Prof. A. Pfister.

Esta última herborización es de alto interés fitogeográfico, ya que constituye la estación más austral que se conoce hasta ahora de esta especie, que viene hasta cierto punto a comprobar la afirmación de Claudio Gay, que dice que "se cría en el norte de la Araucanía" (1. c.: 310).

## II.—*Bulbostylis juncooides* (Vahl) Kuek. var. *Lorentzii* (Boeckl.) Kuek.

Mi distinguido amigo y colega, el Dr. Manuel Barros, botánico argentino, ya había indicado según material de mi herbario,

la presencia de esta planta en Chile (M. Barros. **Dos Ciperáceas nuevas para Chile**, en Rev. Universitaria (Universidad Católica de Chile), XXVIII, N.º 1; 155-156 (1943), según ejemplares encontrados por el R. P. Atanasio Hollermayer, en la región del lago de Panguipulli, provincia de Valdivia.

Ultimamente recibí del Instituto Botánico de la Universidad de Concepción varias ciperáceas para su estudio, entre los cuales pude reconocer a la especie cuyo nombre encabeza estas líneas.

Fué hallada por don Carlos Junge K., en la provincia de Biobío, en Antuco (37° 20' - 71° 40'), el 11/I/1941 y figura signada bajo el número de 6,945 en el herbario del Instituto Botánico antes citado (H. G. N.º 15,937).

En nuestro herbario conservamos además de esta misma especie una muestra (H. G. N.º 12,050) coleccionada por el Prof. César Vargas, en el Perú, Departamento del Cuzco en el lugar denominado Paruro, a 3,100 m. s. m., como creciendo entre rocas. Doy cuenta de este hallazgo, ya que el Dr. Fortunato L. Herrera en **Estudios sobre la Flora del Departamento del Cuzco**, Lima, 1930, páginas 74-75 (que corresponden a las ciperáceas), no la cita, ni sé, si en algún trabajo posterior, la indica u otra especie del mismo género.

### III.—*Arachnites uniflora* Ph.

Esta planta endémica y monotípica chilena, perteneciente a la familia de las Burmanniáceas, tiene, sin duda, una vasta distribución y debe ser bastante común como perteneciente a la provincia floral valdiviana, pero por su verdadero mimetismo ha sido muy pocas veces observada hasta ahora.

Debemos al Prof. M. R. Espinosa el conocimiento de los ejemplares, según parece, más boreales, ya que los encontró en la región boscosa cordillerana de la provincia de Linares, en el lugar denominado Los Canelos (M. R. Espinosa. **Algunas observaciones sobre la *Arachnites uniflora* Phil.**, en Rev. Chil. de Hist. Nat. XXX (1926): 299-303).

Don Francisco Fuentes, a su vez, en **Revisiones en la Flora Chilena**, en Bol. del Museo Nacional de Chile, tomo XI (1918-1919): 227, indica como creciendo desde los 37° (Coronel) al sur. El Dr. F. W. Neger, en **Introducción a la Flora de los Alrededores de Concepción**, en Anales de la Universidad de Chile, Santiago, tomo 98 (1897): 219, la anota como creciendo en un "bosque entre Concepción y La Florida (Octubre de 1896), entre plantas herbáceas".

Se ha indicado también para el lado argentino (Patagonia), ya que el Dr. Carl Skottsberg la encontró cerca del lago de San Martín, el 23 de Enero de 1909. El tipo fué encontrado casualmente por don Federico Philippi, el 2 de Noviembre de 1863 en San Juan, al norte del río Bueno, provincia de Valdivia, en un triste día para la familia de los sabios Philippi, ya que en ese día se les quemó gran parte de las casas de su fundo San Juan.

Más tarde, fué hallado en Febrero de 1872 por Thomas King en los Baños de Chillán, provincia de Ñuble.

Nosotros tenemos esta planta de varias estaciones y creemos de interés darlas a conocer a continuación, con el objeto de estimular a otros botánicos que la busquen durante sus excursiones y herborizaciones:

H. G. N.º 16,008: Prov. Malleco, **Termas de Tolhuaca**, 2/I/1947, a 1,000 m. s. m.; legit Hugo Gunckel L., entre hojas secas debajo de Chusquea sp., en la entrada a la Reserva Forestal de Malleco.

H. G. N.º 14,472: Prov. Cautín: **Volcán Llaima**, 28-30/I/1942, a 1,000 m. s. m.; col. Hugo Gunckel L., entre hojarasca en un bosque subandino.

H. G. N.º 10,206; Prov. Cautín: **Cunco-Huichahue**, primera quincena de Diciembre de 1920; leg. Pablo Aravena (ex-herb. Hno. Claude-Joseph). "Crece a la sombra entre las quilas; los tallos son blancos, muy acuosos, quebradizos y difíciles de secar; hasta de 40 cm. de alto. La flor es algo morada. Planta escasa. P. Aravena".

H. G. N.º 661: Prov. Cautín: **Trailanqui**, 20/X/1929; legit Hugo Gunckel L.

H. G. N.º 1,591; Prov. Valdivia: **Panguipulli**, 20/XII/1922, a 200 m. s. m.; leg. R. P. Atanasio Hollermayer (N.º 552). En lugares húmedos del bosque.

H. G. N.º 5,470: Prov. Valdivia: **Coreltué** (lago Panguipulli), XII-1923, a 500 m. s. m.; leg. R. P. Atanasio Hollermayer (552 a). En un bosque en un lugar sombreado.

Esta curiosa planta, que debe llamarse **flor de la araña**, fué descrita por el Dr. R. A. Philippi en *Botanische Zeitung*, XXII (1864): 217; al año siguiente, en los *Anales de la Universidad de Chile*, vol. XXVI: 639 (1865) con 1 lámina, y también en una carta publicada en *Verhandlungen der K. K. Zool. - Bot. Gesellschaft zu Wien*, XV (1865): 517-519, con un breve comentario del Prof. Eduard Fenzl, en la última publicación citada: 532, con una buena lámina, debido a la pluma del Dr. R. A. Philippi.

**DEL INSTITUTO DE BOTANICA  
Y FARMACOGNOSIA**

de la

**Universidad de Concepción (Chile)**

Director: Prof. A. Pfister

---

## **La Juelia subterranea Aspl. Una nueva especie vegetal para Chile**

(con 2 figuras)

por

**A. Pfister**

(Recibido por la Redacción el 7-VII-47)

Hará unos diez años atrás, recibió el Instituto de Botánica de esta Universidad de don Eduardo Perry V., químico-farmacéutico de la Chile Exploration de Chuquicamata, una planta subterránea, parásita, que en aquel tiempo no se pudo clasificar, sospechándose sí, que se trataba de una Balanoforácea, posiblemente idéntica a la conservada en el Instituto Pedagógico de Santiago y mencionada en la obra de Baeza con el nombre de Maíz del Monte-Ombrophytum spec., ejemplar encontrado por don Juan Soehrens en el interior del territorio peruano de Tacna. Idéntico material recibió también el distinguido botánico don Hugo Gunckel, quien en una interesante publicación aparecida en la Revista Químico-Farmacéutica de Noviembre de 1945, expresaba la creencia que la mencionada especie podría ser el Ombrophytum peruvianum Poepp. et Endl. o una especie afín a ésta.

En Febrero y Marzo de 1946, este Instituto volvió a recibir dos remesas de la misma planta, provenientes de la región cordillerana de Calama, provincia de Antofagasta. Una de ellas, conservada en formalina, nos la envió el señor Perry quien la recogió a orillas del río Loa en la vecindad de las ruinas de Lasana, cerca de Chiu-Chiu (2500 m. s. n. m.) y la otra nos fué entregada por la Srta. Máxima Olivares de Calama, alumna de esta Universidad, material que había sido recolectado por el señor Eloy Cortez de Chiu-Chiu, en Toconse, lugarejo situado también en aquella región.

Según Perry es difícil encontrar esta planta, debido a que vegeta en forma subterránea, en terrenos arenosos, notándose su presencia solamente por los montículos de arena que se forman por solevantamiento del terreno, debido al crecimiento de la planta. Escarbada la arena, aparece la inflorescencia de color rosado, de forma cilíndrica, terminada en su base por un tubérculo de color gris el cual envuelve firmemente la raíz del hospedante.

Nos informaba finalmente el señor Perry que había encontrado estas plantas desarrolladas en simbiosis con la *Tessaria absinthioides* DC. —la brea—, con *Baccharis petiolata* DC. —la chilca— y con *Medicago sativa* L. —la alfalfa. Los nativos de aquella región que conocen la planta con el nombre de Sicha, la recolectan para consumirla cocida.

Del material que nosotros recibimos el año pasado, entregamos un ejemplar al Dr. Georg Borgstroem, jefe de una misión sueca que viajó por nuestro país. A su regreso a Suecia, el señor Borgstroem entregó aquel ejemplar al Museo de Historia Natural de Estocolmo, informándonos el Dr. Erik Asplund, de la sección botánica de aquella institución, que se trataba de la *Juelia subterranea* Aspl., una *Balanoforácea* que él había encontrado en Bolivia en 1921 y descrita en 1928. Simultáneamente con estos datos, nos envió el Dr. Asplund un ejemplar de la referida publicación aparecida en la *Svensk Botanisk Tidskrift* de 1928-Bd. 22, H. 1-2 y de la cual extractamos lo siguiente:

El Dr. Asplund encontró la *Juelia subterranea* en Ulloma, villorio del altiplano boliviano del departamento de La Paz, situado a más o menos 3800 metros de altura, al SSW y a escasa distancia de la estación General Camacho del FF. CC. de Arica a La Paz, a orillas del río Caranguilla, afluente del Desaguadero que une los lagos Titicaca y Poopó. Los indígenas de aquel lugar le informaron que esta planta la consideraban ellos como el fruto subterráneo de la Tola (*Lepidophytum quadrangulare* (Meyen) Benth. et Hooker.) que ellos recolectan para consumirla cocido.

En una comunicación posterior nos informó también el Dr. Asplund que la misma planta había sido encontrada por el Dr. Kroll en la provincia de Porco del departamento de Potosí, a una altura aproximada de 4000 metros, provincia que limita con nuestra provincia de Antofagasta.

El rizoma de la planta es formado por un tubérculo más o menos isodiamétrico, de aproximadamente 5 cm. o más de grosor que envuelve la raíz del hospedante. Tanto en el tejido parenquimático del tubérculo como en los demás órganos de la planta, se encontró abundante fécula, no se encontraron substancias resinosas o cerosas, pero sí, pequeñas cantidades de materia grasa.

Posee la planta un pronunciado aroma, olor parecido al del *Lepidophyllum quadrangulare*.

La inflorescencia sale de a una de cada tubérculo, rodeada en su base por una volva carnosa, partida irregularmente en su parte superior. La porción inferior de la inflorescencia cilíndrica es alargada, más angosta y aproximadamente de largo de la volva; sobre ella se encuentran escamas o protuberancias verrucosas portadoras de algunas flores. En la extremidad del tronco



se encuentra la inflorescencia, algo globosa, nítidamente separada del tronco, densamente cubierta por ramitas dispuestas en espiral y sostenidas por una bráctea, con parásiticas muy visibles.

Las ramitas de la inflorescencia son carnosas, cilíndricas, escasamente de un centímetro de largo al iniciarse la antesis, sin las flores, de uno a dos milímetros de espesor y dilatadas en su extremidad en forma de escudo, con el borde superior doblado hacia atrás y cubiertas desde la base, con 100 a 150 flores de las cuales, un 99% son femeninas y el resto masculinas. Las flores y las ramitas son rosadas, salvo la parte escuteliforme de éstas que es blanquizca. Durante la floración y madurez de los frutos, aumenta de tamaño la ramita, el escudo terminal se adelgaza y sus bordes se doblan aun más hacia afuera.

Las flores masculinas son muy escasas y se encuentran en toda la inflorescencia, aun en las escamas de la porción inferior del tronco, pero de preferencia en la base de las ramitas de la región apical. Constan éstas solamente de dos estambres con filamentos muy juntos, aplanados, de 1 a 1,5 mm. de largo; las anteras son lineares, de 3 mm. de largo por uno de ancho, tienen cuatro sacos polínicos que se reducen a dos en la dehiscencia loculicida.

Las flores femeninas también son desnudas, constan solamente de un pistilo, el ovario unilocular es prismático o tiene forma de pirámide truncada en cuya parte superior surgen de una hendidura los estilos cortos. A pesar de la existencia de dos estilos, se encuentra en el ovario solamente un rudimento seminal y un solo saco embrionario.

De la descripción de esta planta se deduce, que debe ser incluida en la subfamilia Lophophytoideae de las Balanoforáceas (Engler y Gilg 1924), tomando en consideración la abundante cantidad de fécula contenida en sus órganos, la ausencia de balanoforina, la existencia de flores desnudas en ambos sexos y de los dos estilos en sus flores femeninas.

Más complicado se presenta el problema de su clasificación, tomando en cuenta la estructura de su ovario. Desde luego, no concuerdan en este sentido, los caracteres de nuestra planta con los del género *Lophophytum* que son bastante conocidos. En cuanto a la relación que pudiese tener esta planta con los géneros *Ombrophytum* y *Lathrophytum*, no es posible efectuar un estudio comparativo, debido al vacío que al respecto presenta la literatura.

Los diferentes autores que se han ocupado del estudio del género *Ombrophytum* (Endlicher, Poeppig y Endlicher, Weddell, J. D. Hooker, Eichler, Engler, Engler y Gilg), presentan descripciones de este género y especies, con datos discordantes sobre la estructura del ovario y número de rudimentos seminales como también sobre el número de estambres.

Endlicher en su *Genera Plantarum* ofrece una descripción del género *Ombrophytum* en la que, al hablar de las flores masculinas, dice entre otros detalles... *Perigonium squamulae carnosae, canaliculatae, inter se connatae. Stamina e rimulis squamulorum perigonalium emergentia...* y refiriéndose a las flores femeninas expresa... *ovaria bilocularia*.

Poeppig y Endlicher en su obra *Nova Genera ac Species Plantarum*, describen este género en igual forma y al referirse al único representante de él (*Ombrophytum peruvianum*), dicen... Ovaria unilocularia... uniovulata. En las figuras que acompañan este trabajo, se presenta un corte horizontal del ovario en el cual éste aparece nítidamente bilocular, pero en la explicación de las figuras expresan los autores... idem horizontaliter sectum (errore chalcographi biloculare). Endlicher sostuvo más tarde que el grabador había observado correctamente el corte y que aquellos autores habían incurrido en un error de observación.

J. D. Hooker refiriéndose en su *Monografía de las Balanoforáceas a las flores femeninas del género Ombrophytum*, expresa que éstas apenas difieren de las del género *Lophophytum* (ovario con dos óvulos) y que las flores masculinas, de acuerdo con un dibujo de Weddell, son aperiantadas con un solo estambre. Y refiriéndose además al trabajo de Poeppig y Endlicher, dice Hooker en su publicación: *the figure given in Poeppig and Endlicher's Nov. Gen. et Spec. Plant. is probably made up in part from notes or memory, for it can hardly be doubted that the plant the intended is specifically the same as Weddell's Ombroph. zamioides, as he himself informs me.*

En 1868 publica Eichler un estudio sobre los géneros de la tribu *Lophophyteae* en el que, referente a la diagnosis de *Ombrophytum*, dice que las flores femeninas de toda esta tribu tienen dos rudimentos seminales. En su flora *Brasiliensis* presenta este mismo autor una monografía completa de las *Balanoforáceas sudamericanas* en la que, refiriéndose a las flores de género *Ombrophytum*, dice de sus flores femeninas: *ovula verisimillime Lophophyti, es decir, que tiene seguramente dos rudimentos seminales.* En el *Prodromus DC.* repite Eichler la misma diagnosis.

Engler en 1889 dice del género *Ombrophytum*: flores femeninas con ovario unilocular y por lo demás como en *Lophophytum*. Engler y Gilg en 1924, al hablar de la subfamilia *Lophophytoideae*, dicen que las flores femeninas son desnudas con placenta de dos rudimentos seminales desnudos reducidos al saco embrionario.

De lo expuesto anteriormente se deduce, que nuestros conocimientos sobre la estructura del ovario no son concretos, vacío que desgraciadamente no se puede corregir por un estudio posterior, debido a que se han perdido los tipos, tanto del *Ombrophytum peruvianum* depositado en Viena, como el del *Ombrophytum zamioides* depositado en París, pero se puede afirmar, que seguramente las flores del género *Ombrophytum* contienen dos rudimentos seminales, en tanto que nuestra planta presenta solamente uno y es por este motivo que nuestra planta no podría incluirse en este género.

Ahora, en cuanto al género *Latrophytum* más conocido que el anterior, fué descrito por Eichler quien sin embargo, no logró estudiar en forma definitiva la anatomía del ovario de este género, pero sostiene que en él han de existir seguramente dos rudimentos seminales. En este sentido nos encontramos con el mismo problema que se nos presenta en el género *Ombrophytum*,

pero en este caso no son confundibles los caracteres que presentan los representantes del género *Lathrophytum* con los de nuestra planta a causa del curioso desarrollo de las ramitas masculinas de la inflorescencia del género *Lathrophytum*.

Por otra parte, se observa que la ubicación de las flores masculinas y femeninas de nuestra planta, es muy distinta a la que presentan en los géneros *Lophophytum*, *Ombrophytum* y *Lathrophytum*. En éstos ocupan las flores masculinas toda la parte superior de la inflorescencia y las femeninas la parte inferior y la porción de inflorescencia masculina es por lo menos tan larga y en algunas especies, aun más larga que la porción femenina. En nuestra especie es muy reducido el número de flores masculinas las que se encuentran repartidas en todo el órgano floral, pero en mayor número en las ramitas superiores de la inflorescencia. Es ésta una característica por la cual nuestra planta difiere de todos los representantes de la subfamilia *Lophophytoideae*.

Como consecuencia del estudio anteriormente expuesto, ha debido establecerse con este tipo un nuevo género cuya descripción se presenta a continuación.

#### JUELIA nov. gen.

Planta valde carnosá amylífera, cera destituta. Rhizoma tuberosum non squamiferum. Inflorescentia basi vagina instructa, composita, spadiciformis. Bracteeae peculiariter peltatae. Rami spadiciformes, carnosí, apice nudo scutelliformiter, caeterum floribus obtecti. Flores ebracteati, pro majore parte foeminei, masculi foemineis intermixti vulgo versus basi ramorum siti. Flores masculi nuei, stamina 2. Flores foeminei nudi. Ovaria uniloculare, ovulum unicum cum placenta confluens integumentum destitutum. Styli 2. Genus in honorem celeberr. H. O. Juel, Professoris Botanici Universitatis Upsaliensis nominatum.

JUELIA Subterranea Aspl. nov. spec. Rhizoma irregulariter tuberculatum diametro c. 5 cm. sordide albescens. Inflorescentia basi pedunculiformis sed sparse florifera, pedunculus longitudine vaginam aequans vel longior, albus. Bracteeae albae carnosae stipite superne canaliculato instructae (solum bracteeae pedunculi sessiles). Spadicelli statu florifero vix 1 cm., statu fructifero scutello excepto c. 1,5 cm. longi. Flores 100-150 circa spadicellum congesti sicut pars spadicelli ab eis obtecta rosei vel pallide rosei. Filamenta 1-1,5 mm. longa, antherae linearis 3 mm. longae. Ovaria prismatica vel subpyramidalia, sub anthesin c. 2 mm. longa, 1 mm. lata. Styli breves c. 1 mm. longi e fovea angusta exeuntes. Stigma inconspicuum quam stylus vix crassius. Fructus semimaturus carnosus, strato medio cellularum sclerenchymaticarum instructus.

Habitat in Boliviae provincia Pacajes altitudine c. 3850 m. in radicibus *Lepidophylli* quadrangularis parasitantibus (Asp. No. 2568 et 3873 in Herb. Holm. et Ups., etiam in spirito conservata).

Desde el punto de vista biológico presenta nuestra planta un carácter, al parecer, único en las fanerógamas, el de desarrollarse y vivir exclusivamente debajo de la tierra. Hooker, basándose en un dibujo de Weddell, afirma que la porción de inflorescencia femenina de *Lophophytum bolivianum* permanece debajo de la tierra durante el período de madurez de las semillas y que sobresale de ésta la porción masculina de la inflorescencia. El Dr. Asplund que visitó el lugar del hallazgo de esta planta en Febrero y Mayo de 1921, no encontró un solo ejemplar de ella que sobresaliese de la superficie de la tierra.

Cabe preguntar todavía como se produce la polinización y diseminación de las semillas de esta especie. Hooker cree que en el *Lophophytum bolivianum*, al avanzar la inflorescencia en su crecimiento hacia la superficie, vacía sus anteras, produciéndose la polinización al llegar a ese lugar la porción femenina de la inflorescencia. Por encontrarse juntas las flores masculinas y femeninas en la Juelia, dicho proceso se podría producir más fácilmente, siempre que las anteras produjesen una gran cantidad de polen ya que las flores femeninas las encontramos solamente en pocas ramitas y en escasa cantidad. En tal situación, podría pensarse en una reproducción apogámica que el autor no pudo comprobar en más de cien cortes hechos con tal fin en frutos frescos.

La diseminación de las semillas puede producirse por el viento que las arrastra junto con la arena en los períodos de sequía que se presentan allá de Mayo a Septiembre.

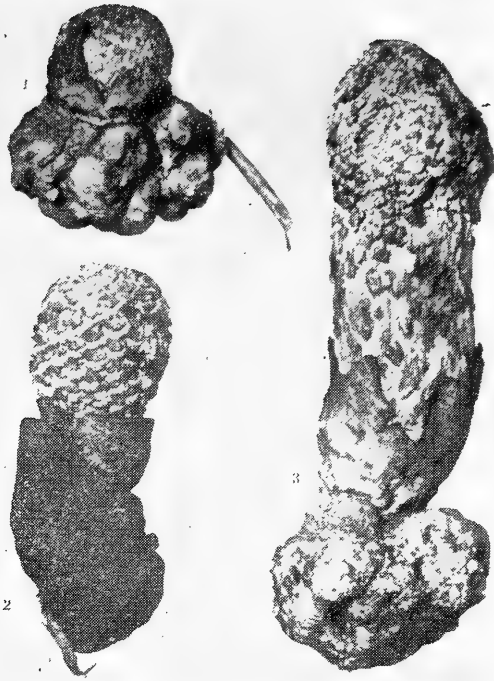
El área de dispersión encontrado para esta planta por el Dr. Asplund en su permanencia de dos años en Bolivia, es pequeño, pero como ya se dijo, fué encontrada más tarde mucho más al sur, de manera que su presencia en el altiplano boliviano abarca una extensión de aproximadamente cuatro grados de latitud, desde la provincia de Pacajes hasta la de Porco. Por el lado chileno ha sido encontrada solamente en la precordillera de la región de Calama en la provincia de Antofagasta, pero dada la dispersión relativamente amplia que se observa de esta especie en la región boliviana, ha de suponerse que dicha planta también exista en otras partes de la cordillera de las provincias de Antofagasta y Atacama.

---

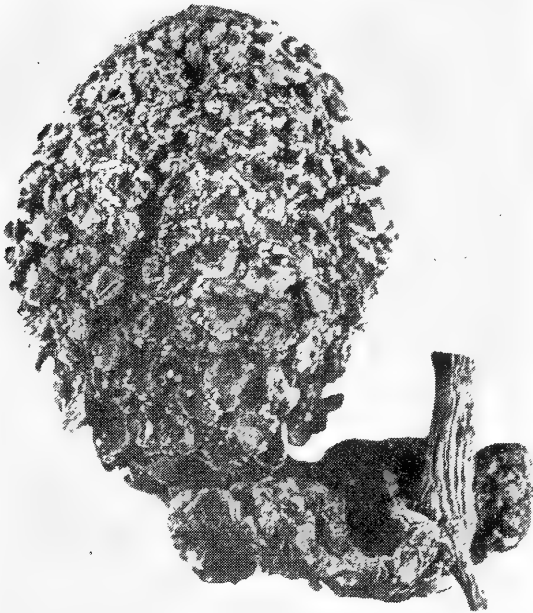### Explicación de las láminas

Las figuras de la lámina I representan la inflorescencia de la Juelia subterránea Aspl. en sus diversas fases de desarrollo, reproducidas de la publicación del Dr. E. Asplund. La lámina II presenta una inflorescencia en su completo desarrollo y nos ha sido enviada por el mismo autor.

En las dos figuras más pequeñas de la lámina I se pueden observar trozos de la raíz del hospedante y también se observa la raíz en la lámina II.



LAMINA I



LAMINA II



**DEL INSTITUTO DE ANATOMIA  
PATOLOGICA**

de la

**Universidad de Concepción (Chile)**

Director: Prof. Dr. E. Herzog

---

## **Contribución al estudio de las calcificaciones pulpares**

(con 6 microfotos, 1 cuadro y 1 radiografía)

por

**Enrique González Rodríguez**

(Recibido por la Redacción el 15-V-47)

El estudio de las alteraciones cálcicas de la pulpa dentaria y en especial de los nódulos o cálculos pulpares, viene apasionando desde el siglo pasado el interés de numerosos investigadores. El órgano pulpal tiene reacciones y características muy particulares, y que en cierto modo desorientan si se tiene en cuenta lo que sucede en el resto del organismo. Así, nos encontramos con que en su interior, a pesar de ser un órgano macizo, puede formarse concrementos que en muchos aspectos tienen similitud con los que se producen en los órganos huecos. El mecanismo íntimo de su génesis, que no puede explicarse como en los citados órganos, está envuelto en la mayor obscuridad.

Resumiendo, estamos autorizados para decir, que en torno a la clasificación, estructura y génesis de estas alteraciones pulpares, existe en la actualidad una literatura más o menos extensa, llena de apreciaciones diferentes, quedando claramente en evidencia la obscuridad real del problema; también en este Instituto han tenido dificultades para interpretar las alteraciones cálcicas de la pulpa dentaria al ocuparse de otros problemas patológicos del órgano (Behn y Jara). El presente trabajo no pretende ser más que un nuevo aporte al estudio de las citadas alteraciones pulpares.

### **RESEÑA BIBLIOGRAFICA**

Como decíamos en la introducción, la literatura sobre nuestro tema es numerosa, pero desorienta por la diversidad de con-



ceptos. Así, para empezar, hemos encontrado muchas clasificaciones que bien ponen en evidencia la disparidad de opiniones existentes en torno a las alteraciones cálcicas del órgano pulpar.

Veamos algunas de ellas: **Münc**, divide los nódulos pulpares en:

- 1.—Dentículos de organización alta con túbulos dentinarios y verdaderos odontoblastos, y
- 2.—Dentículos de organización baja sin esas características.

**Zilkens**, acepta la subdivisión de nódulos de organización baja dividiendo éstos a su vez en:

- a) laminares; b) fibrilares, y c) calcificaciones verdaderas.

**Port-Euler**, habla de:

- 1.—Cálculos dentinales verdaderos, procedentes del tejido germinal, y
- 2.—Formaciones duras originadas posteriormente, englobando en este grupo a los nódulos cuyo centro está integrado por tejido pulpar lesionado.

**Alcayaga y Olazabal**, hablan de:

- 1.—Nódulos canaliculares o verdaderos de Kronfeld.
- 2.—Nódulos laminares.
- 3.—Nódulos amorfos.

En cuanto a las Génesis de estas alteraciones pulpares, especialmente en lo que se refiere a la formación de nódulos de dentina, la diversidad de opiniones es aún mayor. Veamos lo que dicen algunos investigadores:

**Fleischmann** atribuye su génesis a un proceso de dentinificación. Piensa que los pequeños depósitos de calcio estimularían las células pulpares dando origen a odontoblastos. Atribuye su origen a una dentina secundaria que ubica en una posición intermedia entre la patológica y la fisiológica.

**Sutton** considera a los nódulos como una variedad imperfecta de hueso muy semejante al cemento y sin ninguna similitud con la dentina.

**Preiswerk**, no admite la existencia de verdaderos dentinoides, expresando: “pequeños tumorcitos constituídos de verdadera dentina, dentinoides, no me ha sido posible encontrar libremente colocados en la pulpa en ningún caso. Únicamente pudiera estimarse como tales los engrosamientos de las paredes de la cámara pulpar”.

**Fridrichovsky**, tampoco acepta que los nódulos pulpares con dentina puedan formarse libremente en la cámara pulpar.

**Hopewell-Smith**, asegura la formación de nódulos dentinarios libres y atribuye su génesis a “secreción o conversión de las

pequeñas células redondas de la pulpa". A éstas él las llama "dentinoblastos" por su capacidad de formar dentina.

Fischer y Zulken, admiten la diferenciación de las células pulpares en odontoblastos, en medio de la pulpa, y por consiguiente formación de nódulos libres.

Para las precipitaciones cálcicas y para los nódulos sin dentina son en general admitidos los conceptos clásicos referentes a los procesos de calcificación. Así se habla de predisposición en relación con tejidos necróticos, degenerados, fibrosados, etc., es decir tejidos de vitalidad disminuida o expuestos a precipitaciones de cal por desintegración de tejidos calcificados de la vecindad (infartos cálcicos).

## MATERIAL Y TECNICA

El material que sirvió de base para nuestras investigaciones lo obtuvimos de cadáveres llegados a la mesa de autopsia del Instituto de Anatomía Patológica de la Universidad de Concepción. La elección se hizo en forma algo unilateral, para poder aprovechar también el material en otro sentido; es por esto que abundan entre nuestros casos los individuos fallecidos de tuberculosis pulmonar y de fiebre tifoidea. Para no complicar demasiado el problema, hemos examinado únicamente piezas sanas, tanto de la dentadura temporal como de la permanente.

El total de dientes examinados es de 270, correspondiendo 64 de ellos a la dentadura temporal. Todos han sido estudiados en cortes longitudinales escalonados, lo que nos ha permitido observar la pulpa en toda su extensión y a nivel de varios planos.

La técnica empleada es la siguiente: Fijación en formalina al 15% y luego descalcificación en ácido nítrico al 5%, de acuerdo con la técnica de Vivaldi. Como no nos interesaba el estudio de la dentina, hemos introducido una pequeña modificación: poco después de empezada la descalcificación emparejamos el espesor del diente por cortes con bisturí. Así hemos evitado una descalcificación excesiva de las porciones radicales, lo que es especialmente útil para la conservación de los detalles histológicos de la pulpa de los molares. Practicada la descalcificación, realizamos cortes con el micrótopo de congelación, de más o menos diez micrones de espesor. La tinción se hizo con hematoxilina y eosina, y frecuentemente hemos practicado también la tinción de Van-Gieson, sobre todo en los casos en que nos interesaba estudiar la intervención del tejido conjuntivo en la formación de los nódulos pulpares.

## RESULTADO DE NUESTRAS OBSERVACIONES

Para analizar el resultado de nuestras observaciones conviene examinar por separado las piezas correspondientes a la dentadura temporal y aquellas provenientes de la dentadura permanente.

a) **Dentadura temporal.**—Hemos examinado un total de 64 piezas temporales, la mayoría de ellas provenía de niños fallecidos a consecuencia de fiebre tifoidea. En general estas piezas no ofrecían alteraciones cálcicas de la pulpa. Sólo en algunos casos tuvimos ocasión de observar precipitados en forma de pequeños gránulos distribuidos, tanto por la pulpa coronaria, como por la radicular sin orden especial. De vez en cuando, sin embargo, llamaba la atención que los pequeños gránulos calcáreos se localizaban preferentemente a lo largo de las paredes vasculares, simulando, con pequeño aumento, el aspecto de un rosario. Verdaderos nódulos calcáreos, con o sin estructura especial, como los analizaremos más adelante en la dentadura permanente, no los encontramos nunca en la temporal y, como ya lo hemos dicho, las alteraciones cálcicas de la pulpa de los dientes temporales constituyen algo excepcional, sobre todo, si tenemos presente la gran frecuencia con que ellas aparecen en la dentadura permanente.

b) **Dentadura permanente.**—Muy distinto al comportamiento de la pulpa de los dientes temporales, es la de los permanentes. Al respecto, hemos estudiado 208 piezas y hemos podido encontrar en ellas con suma frecuencia la presencia de productos calcáreos (69%). Estas alteraciones cálcicas son enormemente variables tanto en cantidad como en su aspecto morfológico. No es fácil agrupar nuestro hallazgo en un esquema rígido, dificultad con la cual, seguramente, han tropezado también otros investigadores y que explica claramente la existencia de nomenclaturas y clasificaciones tan diversas, como aquellas que, a manera de ejemplo, hemos citado en nuestra reseña bibliográfica. Sin duda, hay casos extremos en los cuales las alteraciones cálcicas tienen un aspecto absolutamente característico, pero no es menos cierto que muchas veces nos encontramos con estados intermedios que corresponden a una mezcla de alteraciones características, y casos, en que vemos distintos tipos de alteraciones cálcicas en la misma pulpa unos al lado de otros. Estos hechos constituyen naturalmente una dificultad enorme para proceder, no sólo a una clasificación, sino que también para todo intento de aclarar su tan obscura etiología. Si nos detenemos un instante en el problema etiológico, que con mayores detalles lo analizaremos más adelante, podemos decir ya de antemano que también respecto a esta cara del problema que nos ocupa hay una enorme disparidad de opiniones. Realmente parece que las alteraciones cálcicas de la pulpa dentaria obedecen a factores a menudo distintos a los que tienen importancia para la formación de precipitados calcáreos en el resto del organismo y que, más aún, las calcificaciones que aparecen en plena pulpa con tanta frecuencia, pueden, en muchos casos, interpretarse como un fenómeno morfológico perfectamente normal, es decir, fisiológico.

Si llamamos a nuestra presencia los varios cientos de cortes de pulpa de dientes permanentes que hemos hecho desfilarse bajo la lente del microscopio, nos parece lógico poder dividir lo que en cuanto a alteración cálcica hemos visto, en dos grandes

grupos: precipitados cálcicos amorfos, en general, pequeños y de aspecto irregular y concrementos calcáreos mayores y de contornos redondeados, verdaderos nódulos. Este último grupo podemos, a su vez, subdividirlo en nódulos pulpares simples en los cuales no hay una estructura bien evidente, o existe a lo sumo, una estractificación en capas concéntricas, y los nódulos pulpares con estructura dentinaria, es decir, los nódulos en que se nota claramente los típicos canales de la dentina. En resumen tenemos el siguiente esquema:

a) Simples precipitaciones de cal

b) Nódulos pulpares: { sin estructura dentinaria o simples  
con estructura dentinaria.

Concuerda, pues, nuestra clasificación a grandes rasgos con lo que, en general, han visto los autores citados en la reseña bibliográfica. Eso sí, que nuestra clasificación nos parece un tanto más clara, sobre todo, porque se basa en primer lugar en aspectos morfológicos absolutamente objetivos y deja completamente a un lado los discutidos factores etiológicos que creemos mejor estudiar en un capítulo aparte. No hemos incluido en nuestro trabajo el estudio de la dentina secundaria que si bien es cierto compromete igualmente la pulpa, está más bien en relación con la patología de la dentina. Para no extendernos demasiado, tampoco hemos abordado el estudio de las calcificaciones pulpares a consecuencia de procesos inflamatorios del órgano relacionados con las caries, y dejamos igualmente a un lado la calcificación total de la pulpa que, aunque bien conocida en la literatura, no logramos verla nunca personalmente.

Refiriéndonos a cada grupo por separado nos parece de interés hacer recalcar los siguientes hechos:

### Simple precipitaciones de cal

Constituyen la alteración cálcica más frecuente de la pulpa dentaria y están caracterizadas por presencia de masas amorfas incluídas en pleno tejido pulpar. La forma de los precipitados es múltiple, a veces se trata de gránulos completamente irregulares, otras veces son cuerpos del aspecto de cristales; en general, se trata de grumos más o menos abundantes y siempre bastante finos. Pueden localizarse en cualquier parte de la pulpa, pero generalmente prefieren la porción radicular y se disponen aquí a lo largo de las fibras conjuntivas (microfoto 1). Muy a menudo se ve también una cierta predilección por las paredes vasculares (microfoto 2), que se encuentran en casos muy intensos como incluídas en un estuche calcáreo. En otros casos llama la atención cierta predilección de los grumos calcáreos por las fibras nerviosas (microfoto 3) y su localización sigue entonces el trayecto de los manojos de estas fibras. Los conceptos clási-

cos de la Patología General establecen que las impregnaciones de cal se realizan ante todo, en trastornos del metabolismo del calcio, en grandes destrucciones óseas, en tejidos de vitalidad disminuída, y más todavía, en tejidos necróticos; en cambio, en la pulpa dentaria es muy notorio que, por ejemplo, tal vitalidad disminuída sea a menudo imposible apreciarla morfológicamente; no se nota material necrótico en relación con los grumos calcáreos y lo único que de vez en cuando suele apreciarse es una ligera hialinización de las fibras conjuntivas. En el capítulo en que nos ocuparemos de la génesis de las calcificaciones pulpares trataremos de aclarar mayormente estos hechos.

### Nódulos pulpares

Se trata de masas calcáreas, de contornos redondeados y de tamaño, a menudo, bastante considerable, alcanzando a más de la mitad del diámetro de la pulpa que los incluye. Por esto son con frecuencia fácilmente revelables a la exploración radiográfica (véase radiografía). Puede distinguirse en estos nódulos dos tipos fundamentales: uno, que podríamos llamarlo simple, y otro en el cual es fácil notar una estructura dentinaria. Como lo veremos más adelante, no son, sin embargo, excepcionales, los nódulos mixtos, es decir, aquellos en que sobre un cuerpo simple se ha desarrollado una capa calcárea con típicos canales de dentina.

Los **nódulos simples** son, sin duda, más frecuentes que aquellos con estructura dentinaria; su localización predilecta es la pulpa coronaria. Su tamaño es variable, pueden ser muy pequeños, pero también se ve casos en que ocupan casi totalmente el lumen de la cámara pulpar. Su número es también inconstante; hay únicos y múltiples. A veces se trata de cuerpos completamente homogéneos o finamente granulados (microfoto 4), pero frecuentemente se distingue una estructura en forma de capas concéntricas, tal como si se tratara de un verdadero cálculo de origen coloide, formado en algún órgano hueco, como por ejemplo un cuerpo amiláceo de una glándula prostática. Otras veces, probablemente lo más frecuente, se alcanza a distinguir un núcleo central homogéneo y capas concéntricas alrededor de éste. No es tampoco algo muy extraordinario observar la fusión de varios nódulos simples (microfoto 5), pero llama la atención que generalmente los nódulos de esta naturaleza quedan libres dentro de la cavidad pulpar, sólo raras veces suelen ponerse en contacto directo con las paredes de la cámara. Si los nódulos simples se localizan en la pulpa radicular toman, a menudo, una forma ovoídea, y si son múltiples se localizan uno a continuación de otro.

Los **nódulos pulpares con estructura dentinaria** son indudablemente más raros que los nódulos pulpares simples que acabamos de describir. Los hemos observado únicamente en el 1,9% de las 208 piezas permanentes examinadas, es decir, sólo excepcionalmente. Corresponden ellos a los "denticulos de organización alta" de Münch, o simplemente denticulos como también

se les denomina en la literatura. Su estructura es muy característica, observamos en ellos los típicos canalículos de la dentina y en los contornos es posible distinguir, casi siempre, una capa de odontoblastos, a veces bien desarrollados, otras veces más o menos rudimentarios (microfoto 6). Pueden estar formados íntegramente por dentina o bien presentan una parte, en general más o menos central, amorfa, y una parte periférica con estructura dentinaria típica.

De la mayor importancia, sobre todo para explicar su génesis, nos parece el hecho de que **jamás hemos encontrado estos dentículos en forma absolutamente libres en plena pulpa**, están siempre adheridos a la pared de la cámara pulpar; eso sí que este punto de unión puede ser muy angosto y tienen entonces, en realidad, la forma de un pólipo más o menos pediculado. Naturalmente tal afirmación sólo puede hacerse a base de cortes en serie o por lo menos escalonados como lo hemos hecho nosotros. Si se hace un solo corte, será casi la regla de que estos dentículos aparezcan como cuerpos completamente libres.

### Génesis de las alteraciones cálcicas estudiadas

Basta recordar las dificultades que ofrece la clasificación morfológica de las alteraciones cálcicas de la pulpa dentaria, para darse cuenta de lo complicado que tiene que resultar el problema de la etiología de ellas, si se desea abordarlo desde el punto de vista puramente morfológico. Probablemente el estudio fisiológico, fisiopatológico y experimental del problema realizado en forma seria y minuciosa, prometería tener un éxito mucho más rotundo. Pero algo nos da también el examen anátomo-patológico. Para emprenderlo tenemos que partir naturalmente de nuestra clasificación morfológica. Ella nos indica que hay una gran variabilidad de aspecto de las alteraciones cálcicas, variabilidad que tenemos que ver modo de colocarla en relación con los diferentes factores etiológicos posibles. Sin embargo, cabe ante todo, dejar constancia de un hecho que nos parece muy importante. Es el siguiente: si en una pieza dentaria cualquiera de un determinado individuo encontramos una alteración cálcica de la pulpa, ésta se halla, casi siempre, también en todas las demás piezas; y más todavía, el aspecto morfológico de dicha alteración es, en las distintas pulpas de un mismo individuo, sumamente semejante. Si por ejemplo encontramos en una pulpa simples precipitados de cal, veremos también simples precipitados en casi todas las demás, con sólo ligeras variaciones en la intensidad del proceso, y si encontramos nódulos de estructura en capas concéntricas, encontraremos los mismos, por lo general, en otras pulpas. El hecho descrito nos indica con claridad que en todos los casos de dentadura macroscópicamente intacta (los únicos que hemos estudiado) las alteraciones cálcicas de la pulpa deben estar en relación con uno o más factores de índole general, es decir, cuya influencia se hace sentir simultáneamente en toda la dentadura. Puede ser este un fenómeno fisiológico del metabolismo del calcio en relación

con la nutrición del diente; puede ser una predisposición hereditaria, ligada o no a un determinado estado constitucional o a un trastorno del desarrollo; puede tratarse igualmente de una influencia exógena que actúa sobre la totalidad de la dentadura, como ser un irritante térmico relacionado con la ingestión habitual de alimentos muy fríos o muy calientes, o bien puede tratarse de factores múltiples que actúan por vía sanguínea, como lo son las influencias hormonales, vitamínicas, etc. No tenemos la impresión de que tengan importancia especial, ni la naturaleza de la enfermedad causante de la muerte, ni la existencia de una paradenciopatía, como quizás tampoco la edad del occiso. En las piezas dentarias de individuos con paradentosis o paradentitis estudiadas por **Behn y Jara** las alteraciones cálcicas de la pulpa no eran más frecuentes que en los casos nuestros. Naturalmente que factores locales también son capaces de producir calcificación en la pulpa, por ejemplo una zona de necrosis, un absceso pulpar antiguo bien encapsulado, etc., pero estos factores valen para cualquier parte de nuestro organismo y por el momento no nos interesan mayormente ya que, como lo hemos expresado más arriba, no nos hemos dedicado al estudio de las alteraciones cálcicas en relación con un determinado proceso patológico de una determinada pieza dentaria, sino que por el contrario, hemos estudiado dentaduras macroscópicamente sanas.

**En cuanto a la etiología de cada tipo de alteración cálcica,** podemos decir lo siguiente:

**Las simples precipitaciones de grumos calcáreos,** las hemos visto generalmente, en pulpas intactas; sólo de vez en cuando están en relación con una ligera hialinización de las fibras conjuntivas, pero comunmente, ni en los casos de localización conjuntival, ni en aquellos de localización vascular o nerviosa se aprecian otras alteraciones de los tejidos comprometidos. Por este motivo y por encontrarnos en un lugar de nuestro organismo en que el metabolismo del calcio es sumamente activo, no nos parece aventurado creer que **pueda tratarse de fenómenos de simple almacenamiento de cal,** a semejanza de lo que ocurre, por ejemplo, con el simple almacenamiento de grasa en el hígado de los animales cebados. Se trataría, por consiguiente, tal vez no siempre, pero si frecuentemente, de un proceso pasajero, **reversible y absolutamente fisiológico.**

**Distinto es nuestro concepto de la génesis de los nódulos pulpares.** Su estructura es perfectamente capaz de indicarnos algo acerca de su origen. Difícil es, por supuesto, el problema de los **nódulos completamente homogéneos** que como masas redondeadas u ovoideas se encuentran en una pulpa por lo demás normal o ligeramente atrófica. ¿Se han formado a base de tejido necrótico? ¿Se han formado de golpe, es decir, brusamente en su totalidad? ¿Han ido creciendo paulatinamente? Todas estas son preguntas imposible de contestar con criterio puramente morfológico. Su forma redondeada es muy llamativa; en el resto del organismo sólo la vemos en los concrementos que se originan dentro de órganos huecos pero jamás en medio de un tejido. También falta a los nódulos pulpares una verdadera cápsula fibrosa que es tan común en las calcificaciones que por



diversos motivos se encuentran en otros órganos macizos. La génesis de los nódulos pulpaes homogéneos nos parece, hasta el momento completamente enigmática, pues tampoco en la literatura a nuestro alcance logramos encontrar una explicación satisfactoria.

En el caso de los nódulos simples de estructura en capas concéntricas estamos, sin duda, en presencia de cuerpos calcáreos que han ido creciendo por aposición de nuevas capas. Estas capas, a veces, se distinguen bien desde las partes más centrales, pero más frecuentemente se aprecia un centro homogéneo sobre el cual se han ido colocando. ¿Cómo explicar ahora la aposición de nuevas capas? En los concrementos que crecen dentro de órganos huecos u ocupados por algún líquido con sustancias disueltas o en suspensión, el asunto es sencillo: cualquier aumento de la concentración de la solución o suspensión será, a partir de cierto grado, capaz de originar un precipitado. Pero en un órgano macizo, como lo es la pulpa, existen condiciones distintas. Tenemos que en la pulpa la estratificación podría originarse por un ligero aumento de las fibras conjuntivas en la vecindad de un grumo calcáreo, que actuaría como cuerpo extraño provocando la reacción conjuntival, proceso que iría seguido de hialinización de las fibras conjuntivas, alteración de la cual como muy bien se sabe constituye un terreno predispuesto para la precipitación de sales calcáreas. Seguiría luego una nueva reacción conjuntival del organismo, nueva hialinización y formación de otra capa calcárea. Efectivamente hemos podido observar varias veces, sobre todo con tinción de Van Gieson, en los alrededores de los nódulos pulpaes simples un ligero aumento de las fibras conjuntivas; no alcanzaba este aumento a la formación de una verdadera cápsula, y a veces se acompañaba de hialinización. En suma, lo descrito nos parece una hipótesis bastante aceptable.

Queda que referirnos a la génesis de los nódulos pulpaes con estructura dentinaria. Hemos dicho ya que los hay puros y mixtos, y hemos recalado que según nuestras observaciones están siempre, en algún punto, en contacto con la pared de la cámara pulpar. Este hallazgo, que concuerda con las afirmaciones de Preiswerk y Fridrichovsky, nos parece de suma importancia para explicar su génesis, pues teniéndolo presente no es necesario admitir la preexistencia de una inclusión embrionaria o la producción de odontoblastos en pleno tejido pulpar como piensan algunos autores (Fleischmann, Hopewell-Smith, Fischer y Zulken, etc.). Basta admitir que un nódulo pulpar simple llegue por su crecimiento a ponerse en contacto con la pared de la cámara pulpar para que la capa de odontoblastos comience a cubrirlo, por lo menos parcialmente, lo que iría seguido de la producción de una cubierta de dentina.

Un poco más difícil es la explicación de los nódulos de dentina pura. En ellos sólo cabría admitir, de acuerdo con Fridrichovsky, la existencia previa de un repliegue de la capa de odontoblastos, que luego daría origen a un especie de pólipo dentinario proyectado hacia la cámara pulpar. Se trataría en estos casos de una verdadera malformación, es decir, de un proceso

que en el terreno de la dentadura humana es, en general, sumamente frecuente.

En resumen, llegamos a la conclusión de que el origen de las alteraciones cálcicas de la pulpa dentaria tiene que ser múltiple, fluctuando su mecanismo entre procesos interpretables como fisiológicos y disontogenéticos por un lado, y procesos que pueden clasificarse como patológicos. Límites precisos no es posible establecerlos cosa común en el estudio de los fenómenos vitales. Los simples precipitados de grumos calcáreos, serían frecuentemente no más que fenómenos fisiológicos de almacenamiento; los nódulos de dentina pura serían malformaciones, y los nódulos simples y aquellos con cubierta parcial de dentina (mixtos), serían formaciones originadas por calcificación patológica.

---

Cabe agregar a nuestro trabajo dos palabras acerca de la importancia clínica de las alteraciones cálcicas estudiadas. La sintomatología es comunmente muy pobre; por lo general, ninguna de las alteraciones cálcicas descritas produce molestias, y su hallazgo en vida constituye un hecho casi siempre casual. Se describen, sin embargo, síntomas clínicos como dolores neurálgicos e incluso dolores semejantes a los de las pulpitis. Si se trata de nódulos grandes o fusionados, la exploración radiográfica permite hacer el diagnóstico. La radiografía que insertamos procede de una cliente de la Escuela Dental de Concepción, de 18 años de edad, atendida a fines de 1946. Las radiografías correspondientes al resto de la dentadura revelaban casi todas la presencia de nódulos pulpares. No había sintomatología clínica. El corte histológico correspondiente está representado en la microfoto 5. Citamos el caso hallado en forma casual, como complemento a nuestro material de cadáveres.

## RESUMEN

Se ha estudiado histológicamente y en cortes escalonados las alteraciones cálcicas de 64 pulpas de la dentadura temporal y de 208 de la dentadura definitiva, todas provenientes de dientes sanos. Los hallazgos permiten concluir que se trata de alteraciones sumamente frecuentes, especialmente en la dentadura definitiva (69%). Morfológicamente es posible distinguir entre precipitados de cal en forma de grumos finos, cuya existencia la interpretamos como fenómenos, a menudo, de simple **almacenamiento de cal**, y formación de nódulos calcáreos con o sin estructura dentinaria. Los nódulos de dentina pura los consideramos como verdaderas **malformaciones** dependientes directamente de la capa de odontoblastos, y sólo los demás nódulos, ya sea amorfos, ya sea con estructura en capas concéntricas o mixtos, es decir parcialmente cubiertos de dentina, serían según nuestras investigaciones **verdaderas calcificaciones patológicas**.

Cabe recalcar como resultado importante de nuestro trabajo el hecho de que si en una pieza dentaria se presenta un **deter-**

**minado tipo de alteración cálcica**, ya sea simples precipitados de cal o nódulos en sus diferentes aspectos, éste se repite, frecuentemente, en otras piezas de la misma dentadura, lo que pone en evidencia que en la génesis de estos trastornos dominan factores de orden general.

#### CUADRO RESUMEN DE LOS CASOS ESTUDIADOS

DIAGNOSTICO	EDAD	Número de casos	Núm. piezas dent. estuds.
Tuberculosis pulmonar	Adultos	16	117
Fiebre tifoidea	Adultos	5	59
Fiebre tifoidea	Niños	5	62
Leucemia	Adultos	2	16
Cirrosis hepática de Laënnec	Adulto	1	2
Glomérulo nefritis crónica	Adulto	1	4
Insuficiencia cardio vascular	Adulto	1	2
Bronconeumonía	Adulto	1	8
<b>TOTAL</b>		<b>32</b>	<b>270</b>

#### SUMMARY

In order to study the calcic alterations in teeth a histological study has been made (seried slides) of 64 pulpoe of deciduous teeth and 208 pulpae of permanent teeth. All the teeth used were healthy. The findings allow us to come to the conclusion that those are very frequent alterations, specially in permanent teeth (69%). Morfologically it is possible to distinguish between calcium deposits in the shape of fine gra-

nules, whose existence we interpret as phenomenons of storage of calcium and formation of calcic nodules with or without a dentinal structure. We consider the nodules with dentinal structure as malformation, dependant directly of the layer of odontoblasts and only the rest of the nodules wheather amorfous, with a structure in concentric layers or a mixed structure, that is, partially covered by dentin would be according to our investigations pathological calcifications.

It is worth while insisting as an important part of our investigation that if in a tooth a determined tipe of calcic alteration appears, be they simple deposit of calcium of nodules in their different aspect, these repeat themselves in other teeth of the same case, which allow us to state that in the genesis of these alterations there is a domination of factors of a general order.

### BIBLIOGRAFIA

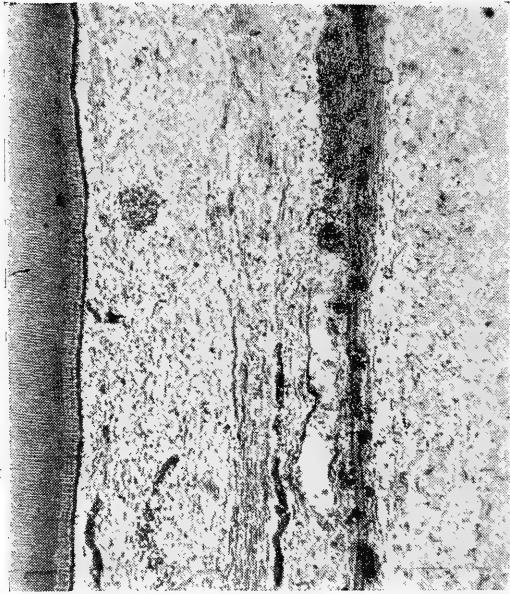
- ALCAYAGA, O. y OLAZABAL, R. A.—Patología, Anatomía y Fisiología Patológica Bueo-dental. Editorial "El Ateneo". Buenos Aires. 1943.
- BEHN y JARA.—Anatomía Patológica de la Pulpa Dentaria en la Piorrea Alveolar. Rev. Suda. de Morf. Vol. IV. 1946.
- BURCHARD, H. e INGLIS, E.—Tratado de Patología y Terapéutica Odontológica. Editado en Barcelona. 1940. Editorial Pubul. (Traducción de Vilá y Torrent).
- COLYER, F.—Patología y Clínica Odontológicas. 1930. Editorial Pubul. Barcelona.
- EULER, H. y MEYER, W.—Pathohistologie der Zähne. München. 1927.
- EURASQUIN, R.—Anatomía Patológica Buco-dental. Apuntes por P. Sainzar. Progrental. Editor 1942. Buenos Aires.
- FLEISCHMANN.—Citado por PUCCI y REIG.
- FRIDRICHOWSKY.—Citado por PUCCI y REIG.
- FREY, L. y RUPPE CH.—Pathologie de la Bouche et des Dents 1933. Librairie J. B. Bailliere et Fils. Paris 1933.
- FISCHER y ZILKENS.—Citado por PUCCI y REIG.
- HOPEWELL-SMITH.—Citado por PUCCI y REIG.
- KANTOROWICZ, A.—Escuela Odontológica Alemana. II tomo. Editorial Labor S. A. 1937. Barcelona.
- MUNCH.—Citado por PUCCI y REIG.
- PREISWERK.—Atlas y Tratado de Odontología y Estomatología. Madrid. 1933.
- PORT-EULER.—Tratado Odontológico. Editorial Labor. S. A. 1943.
- PUCCI, F. y REIG, R.—Conductos Radiculares. Tomo I. Editorial Médica. Montevideo. 1943.
- ROMER, O.—Die Pathologie der Zaehne. Henke Lubarsch, Handb. d. spez. pathol. Anat. Tomo IV/2. 1928.
- SUTTON.—Citado por PUCCI y REIG.
- VIVALDI, L.—Nuevo método de descalcificación rápida en dientes y tejido óseo. Rev. Suda. de Morfología. Tomo III.



MICROFOTO N.º 1.

**Precipitados calcáreos en la pulpa**

AN. 176/45. Hombre 38 años.  
Diente N.º 6.  
Tinc.: HE.  
Aum.: 80 x.



MICROFOTO N.º 2.

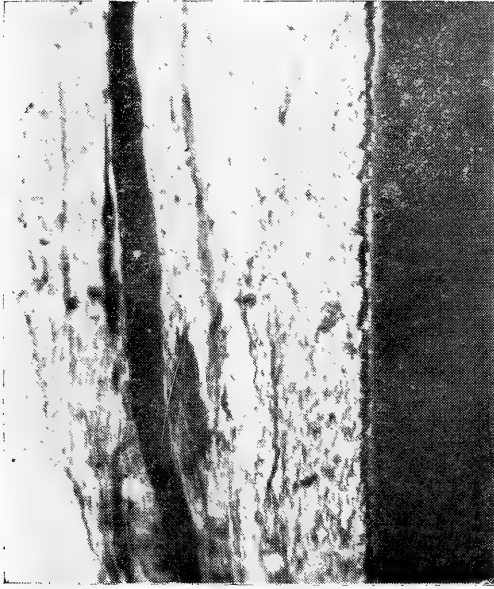**Precipitados calcáreos perivasculares en la pulpa dentaria**

AN. 449/46. Mujer 6 años.

Diente: canino superior, dentadura temporal.

Tinc.: HE.

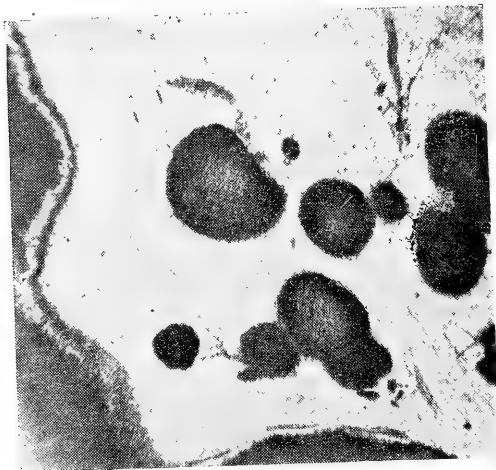Aum.: 90 x.



MICROFOTO N.º 3.

Pulpa dentaria con calcificación de fibras nerviosas

AN. 495/46. Hombre 42 años.  
Diente N.º 11.  
Tinc.: HE.  
Aum.: 85 x.

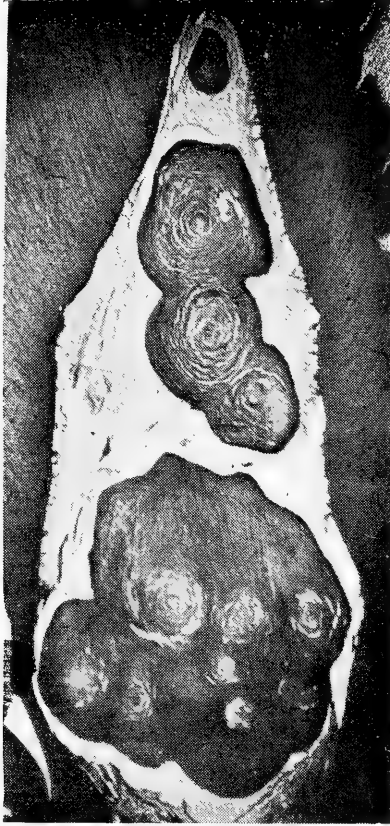


MICROFOTO N.º 4.

Nódulos pulpaes simples (sin estructura dentinaria)

AN. 362/46. Hombre 32 años.  
Diente N.º 15.  
Tinc.: HE.  
Aum.: 26 x.

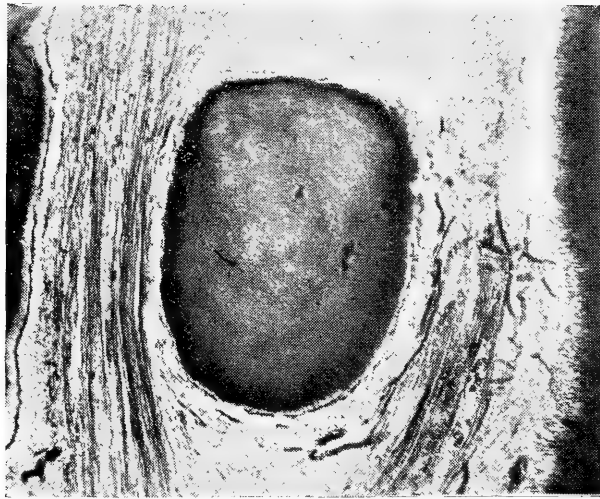




MICROFOTO N.º 5.

**Nódulos pulpares fusionados con estructura en capas concéntricas**

L. S. Mujer 18 años.  
Diente N.º 20.  
Tinc.: HE.  
Aum.: 16 x.



MICROFOTO N.º 6.

Nódulo pulpar con estructura dentinaria

AN. 518/46. Hombre 29 años.

Diente N.º 24.

Tinc.: HE.


Aum.: 38 x.



RADIOGRAFIA, DIENTE N.º 20.

**Pulpa con dos grandes nódulos calcáreos**

Paciente: L. S. Mujer 18 años.  
(Véase microfoto N.º 5).



DEL INSTITUTO DE ANATOMIA  
PATOLOGICA

de la

Universidad de Concepción (Chile)

Director: Prof. Dr. E. Herzog

---

## Contribución al estudio anátomo-patológico de la neumonía infantil

(con 10 figuras)

por

**Hernando Martínez B.**

(Recibido por la Redacción el 1.º-VI-47)

El capítulo de las neumonías en los distintos períodos de la vida del niño, encierra todavía, tanto clínica como anatómicamente, una serie de problemas no resueltos, lo que hace necesario estudiarlos más a fondo.

En cuanto a la vasta literatura mundial sobre la forma y la clasificación de la neumonía de los niños, especialmente del punto de vista anatómico, tenemos que referirnos al artículo de **Lauche**, en el manual de **Henke Lubarsch** y también a la conocida contribución de **Engel** en el Tratado enciclopédico de las enfermedades del lactante de **v. Pfaundler** y **Schlossmann**.

De importancia para nosotros, como punto de partida, ha sido un trabajo de **Loeschke**, en el cual llama la atención sobre el hecho de que en los niños pueden enfermarse algunos sectores del árbol bronquial en forma sistemática, como por ejemplo, en el sarampión y gripe se compromete el territorio de los bronquios preterminales, y en la tos convulsiva, el territorio de los bronquiolos terminales y respiratorios sin que sea necesario la participación de los bronquios mayores.

**Loeschke**, llama la atención sobre la importancia que le corresponde a los distintos territorios bronquiales en las neumonías, cuya participación en los diferentes cuadros no se conoce todavía lo suficiente.

Sobre el discutido capítulo de las neumonías intrauterinas que, en su mayor parte son neumonías por aspiración de líquido

amniótico o de meconio, salvo algunos casos de infección por neumococos de la madre, citados en la literatura mundial (Engel); podemos hallar referencias en los trabajos de **Lauche, Loeschcke, Engel, Warwick, Hess Thaysen**. Por nuestra parte, hemos dedicado un capítulo especial a este problema en nuestro trabajo.

Desgraciadamente, en la literatura nacional que pudimos consultar, no hemos encontrado trabajos anatómicos relacionados con los discutidos cuadros de la neumonía infantil. **Meneghello** y otros, presentan una casuística de 12 enfermos, entre 7 meses y cinco años de edad con neumopatías por hidrocarburos, casos que evolucionaron en forma benigna salvo uno en que existió un pequeño derrame. **Meneghello** y **Niemeyer** presentan otros 12 enfermos con neumopatía y glomérulonefritis aguda en que el diagnóstico de neumonía no ofrece duda alguna, llamando la atención en la simultaneidad de aparición de los cuadros morbosos y relacionándolo con problemas de la alergia como lo han considerado también **Nauwerck** y **Baeza Goñi**. Sin embargo, el problema del empiema pleural, y en especial la terapéutica tanto quirúrgica como médica, ha tenido en los autores nacionales mucho interés (**Jofré, Quiroga, Ortega, Ariztía, Amenábar**). Como veremos más adelante el compromiso pleural en nuestros casos se presenta en rarísimas ocasiones.

En las autopsias de niños de las más variadas edades, llama la atención, la variabilidad del cuadro anatómico que no encuentra siempre una explicación satisfactoria en cuanto a localización, extensión, curso y etiología.

Por parte de la clínica, es suficientemente conocido que, el diagnóstico de focos neumónicos con los actuales métodos de exploración física, es relativamente sencillo, pero, muchas veces, aislados focos y especialmente los más pequeños y cercanos al hilio, escapan al examen aún minucioso.

Por otra parte, se han observado hemorragias focales intrapulmonares, con cierta frecuencia, que se han interpretado como focos neumónicos.

También ha sido un punto de discusión el tiempo necesario para la mayor o menor extensión de la neumonía. En este caso no siempre es fácil precisarlo porque no se examina, en muchas ocasiones, más de lo necesario a estos enfermos, por las malas condiciones generales o el estado de gravedad del niño.

Además, no nos pareció lo suficientemente clara la relación etiogenética entre las neumonías paravertebrales de los lactantes y la atelectasia ya que es bastante sabido que, en las partes atelectáticas y a la vez con mala circulación, se desarrolla más fácilmente una neumonía.

Por estas razones, hemos creído de importancia estudiar la neumonía en un gran material de autopsias de niños con distintas edades; desde prematuros con una hora de vida, hasta niños de término de seis años de edad, o, procesos inflamatorios del pulmón, de las más variadas etiologías, en cortes grandes para ver topográficamente las lesiones, muchas veces después de la fijación y, en algunos casos, previamente inyectados con formalina por vía intratraqueal.

A manera de apéndice y sin mayores pretensiones de sentar precedente sobre la verdadera etiología de la neumonía, hemos estudiado la flora microbiana pulmonar, en cada uno de nuestros casos, con la tinción de Gram que, por lo menos, nos ha servido para una orientación, un tanto grosera sí, de la flora patógena pulmonar y posible etiología de la neumonía encontrada.

## MATERIAL Y TECNICA

Se investigó en un total de 80 pulmones de niños de los cuales 77 se autopsiaron en nuestro Instituto, la gran mayoría personalmente, y los 3 restantes en el servicio correspondiente del Hospital Roberto del Río de Santiago, casos que debemos a la gentileza del doctor Guzmán, jefe de servicio.

Todo nuestro material fué fijado en formalina al 15%, guardando en cada caso, íntegramente los dos pulmones. Se hacía en cada uno de ellos un corte de periferie a hilio en ángulo de 45° sobre la horizontal, según técnica usual de nuestro Instituto. En un comienzo los guardamos abiertos así, pero después inyectamos previamente formalina al 15% por vía endotraqueal, hasta un grado de inspiración media para acercarnos lo más posible a lo fisiológico. Después, siempre se hizo ligadura de la tráquea, y el órgano se sumergió totalmente en formalina, muchas veces atado a un peso de plomo para que no flotara. En ningún caso se separó el corazón para que la forma del pulmón no se alterara. Fué por esto también que se tuvo cuidado de dejar cada pulmón lo más aislado posible.

En más de un caso abrimos un pulmón de periferie a hilio, según la técnica usual, para ver sus alteraciones al estado fresco, e hicimos inyección de formalina en el otro, por vía endobronquial, seguido de la correspondiente ligadura al bronquiotronco.

Los tres casos de Santiago también fueron fijados en formalina y así los recibimos.

Los 77 casos nuestros, corresponden a niños cuya edad fluctúan entre una hora de vida y 6 años. De los casos de Santiago uno tiene 40 días y el otro 4 años, no conociendo la edad del tercero.

Todos nuestros casos corresponden a niños que llegaron a la mesa de autopsias con el diagnóstico de bronconeumonía. Sin embargo, controlamos algunos pulmones que, sin venir de la clínica con esos diagnósticos, nosotros lo encontramos a la necropsia, o bien, había algo interesante en las vías respiratorias superiores que pudiera justificar un estudio minucioso del pulmón.

Para completar nuestro trabajo, controlamos también algunos casos de niños que llegaron con el diagnóstico de muerte in útero, como lo señalaremos más adelante.

En ningún caso hemos controlado pulmones con tuberculosis, del tipo que fuese, ni con sífilis congénita (neumonía alba), por no ser estos aspectos de la patología pulmonar, nuestro objetivo.

### **Inclusión:**

Habiendo fracasado la técnica usual del Instituto del corte por congelación, **hubimos de incluir en parafina íntegramente nuestro material.**

La inclusión se hizo según la técnica corriente y según el método de la inclusión rápida que nos dió muy buenos resultados, a pesar de nuestros cortes un tanto grandes.

En forma sistemática se incluyó los lóbulos superiores (generalmente los vértices), el lóbulo medio derecho y los lóbulos inferiores, tratando siempre de dejarlos enteros. Cuando los pulmones eran de prematuros o bien de niños pequeños, hicimos un bloque para cada uno de los pulmones, y en un tercero incluimos el lóbulo medio y sólo cuando los pulmones eran de niños mayores hicimos bloque con trozos de lóbulos.

En el estudio macroscópico nunca confundimos los lóbulos, porque, previa a toda inclusión, hacíamos una revisión minuciosa de cada caso, anotando en un cuaderno sus caracteres o aspecto patológico y muchas veces, haciendo dibujos esquemáticos de la zona sospechosa.

Cada vez que tuvimos que incluir trozos de lóbulos, pusimos las iniciales del lóbulo tomado (ejemplo lóbulo inferior derecho: L.I.D.) junto con el número 1 o 2 si se trataba de la mitad superior o de la inferior (ejemplo mitad superior del lóbulo inferior derecho: L.I.D.1.).

Después de comprobada la correcta fijación, hicimos cortes de cada pulmón de unos 5 mm. de espesor, desde la superficie hasta el hilio, tratando siempre de obtener el mismo grosor en toda la extensión del corte, y comenzábamos a deshidratar en los alcoholes después de un lavado en agua corriente de 15 a 20 minutos de duración. **Estos cortes se hicieron siempre en las regiones paravertebrales.** Por su parte, el lóbulo medio se ha incluido en trozos del mismo grosor y en cortes perpendiculares al hilio, es decir, siguiendo el eje bronquial. A pesar de nuestros cortes relativamente grandes, la inclusión obtenida fué satisfactoria.

### **Cortes:**

Todos los cortes se han obtenido con el micrótopo de parafina y de un grosor que ha oscilado entre 10 y 15 micrones. De cada bloque obteníamos 3 o 4 cortes para nuestros objetivos. También se ha hecho en forma sistemática cortes de 5 a 7 micrones de espesor, que se han utilizado para la tinción de gérmenes.

### **Tinciones:**

Se ha usado la tinción de hematoxilina-eosina corriente y la de van Gieson en forma sistemática y para cada uno de nuestros cortes. En algunos casos se hizo tinción de Weigert para estudiar, en lo posible, el comportamiento de las fibras elásticas en aquellos casos en que la inflamación había conducido a la necrosis del parénquima.

Se hizo en forma sistemática, también la tinción de Gram, para estudiar la flora microbiana del pulmón y, en lo que estu-



viera a nuestro alcance, ubicarla dentro de los grupos patógenos conocidos.

Se intentó hacer la tinción tricrómica de Cajal modificada por Calleja que presentaba algunas ventajas para nuestro estudio pero, fracasó ruidosamente porque, al parecer no es el fijador usado por nosotros, el indicado para obtenerla. En su defecto, hicimos un tricrómico de van Gieson en que, la picrofucsina se cambia por rojo de tiazina y que tiene la ventaja de diferenciar muy bien al tejido conjuntivo de rojo, el líquido edematoso y los eritrocitos de amarillo, dando a los nucleos un color grisáceo y mostrando muy bien sus alteraciones.

Para nuestro estudio, hemos dividido nuestro material en dos grandes grupos: a) niños prematuros y b) niños de término. En cada uno de ellos hemos ubicado los sub-grupos siguientes: 1) recién nacidos; 2) lactantes menores; 3) lactantes mayores; y 4) niños con más de un año de vida.

En un grupo aparte hemos controlado los casos con diagnóstico de muerte in útero.

## INVESTIGACIONES PROPIAS

Para nuestro trabajo, contamos con 80 pulmones de niños entre nacidos muertos y niños que han tenido desde 1 hora de vida hasta 6 años de edad, ya sea prematuros o niños de término.

Estos pulmones se refieren a casos que han llegado de la clínica con el diagnóstico de bronconeumonía o que sin él, nosotros hemos hallado en la mesa de autopsia un proceso neumónico. Más aún, hemos controlado varios pulmones en que, sin existir una entidad morbosa bien definida, nos han presentado algo interesante para nuestro estudio.

Tomando en cuenta el trabajo norteamericano de Graef, que controla 96 pulmones de niños con una semana y 4 y medio años de vida, hemos seguido un método de trabajo semejante, aunque el autor no da ningún detalle de su técnica.

Para nuestras investigaciones hemos tenido en cuenta los siguientes problemas y hemos tratado de estudiarlos hasta donde nos ha sido posible:

a)—Diferencias de localización en las distintas edades no tomando en cuenta su carácter o etiología;

b)—Diferencias de localización y extensión intrapulmonar según grupos patológicos (coqueluche, sepsis, sarampión, etc.) y según las indicaciones de Loeschke, para la ramificación bronquial, y

c)—Estudio lo más completo posible de la flora patógena pulmonar para tomar una idea de la relación causa-efecto, aunque no nos ha sido posible de controlar nuestros casos, por investigaciones bacteriológicas seguras.

Por razones de exposición y por ser el más reducido de nuestro grupo, comenzaremos el estudio de nuestros problemas ya enumerados, por el tercer grupo en que hemos dividido los pulmones.

## NACIDOS MUERTOS

En este pequeño grupo hemos incluido a los niños con diagnóstico de muerte in útero, tanto prematuros como de término, en vista de que no hay en ellos mayor diferencia anatómicas e histológicas. Hacen un total de 8 pulmones (5 prematuros y 3 de término), todos los que se han inyectado con formalina por vía endotraqueal.

a) **Diferencia de localización** —Este estudio lo hemos asimilado a la revisión macroscópica que hemos hecho en cada uno de nuestros pulmones. Esta revisión no nos ha dado ninguna claridad sobre procesos inflamatorios congénitos.

Y comenzaremos de inmediato en el estudio que nos hemos propuesto:

Todos los pulmones eran de consistencia corriente, uniforme, más bien pálidos y de aspecto enteramente normal. Sólo en uno, la consistencia estaba aumentada especialmente en los lóbulos inferiores, y el color era más rojizo sobre todo en las cercanías de hilio y de la pleura.

b) **Diferencia de localización y extensión intrapulmonar.**—A su vez, esta parte de nuestro trabajo, la hemos asimilado al estudio histológico que hemos hecho sistemáticamente en cada pulmón controlado. En él nos hemos encontrado con algunas sorpresas.

Fuera del grado de atelectasia mayor o menor, en los campos pulmonares y que es más evidente en las partes subpleurales, lo que se traduce al examen macroscópico como una banda más rojiza, atelectasia que hemos encontrado tanto en los lóbulos superiores como en los inferiores (en un caso el lóbulo medio era el más atelectático, en los otros, el menos); hallamos los alvéolos pulmonares llenos de formaciones grumosas, epitelios descamados y glóbulos rojos en mayor o menor proporción. Sólo en un caso no había glóbulos rojos en los alvéolos ni en los bronquios.

En los casos restantes los bronquios finos, los bronquiolos preterminales y terminales, presentaban mayor o menor cantidad de líquido edematoso y contenido como el de los alvéolos. Formaciones café amarillentas redondeadas o irregulares, del tamaño de glóbulos rojos o mayores, las hemos interpretado como sales biliares del meconio del líquido amniótico aspirado, de acuerdo con los trabajos de Warwick. Los hemos encontrado en todos nuestros casos, tanto en los alvéolos como en las ramificaciones del árbol bronquial, aún en los más pequeños, y en proporción muy variable.

Después del examen minucioso de cada lóbulo, **en ninguno de nuestros 8 pulmones hemos encontrado signos de inflamación**, y menos aún, signos de reacción pleural.

Aunque nuestros casos son demasiado pocos para llegar a una conclusión, el hecho de una negativa tan completa estaría en contradicción con lo afirmado por otros autores.

Hook y Katz, afirman que la neumonía congénita es una inflamación por líquido amniótico infectado en más o menos intensidad y que se presenta en la mayor parte de los nacidos muertos. Por su parte Hess Thaysen (citado por Johnson y Meyer), no cree que la neumonía comienza en el útero por la aspiración de líquido amniótico infectado. Johnson y Meyer, a su vez, opinan que aquello es posible y en 97 casos de neumonía entre un total de 500 autopsias en 5 años de trabajo, hallan 5 casos de infección antenatal por muerte in útero. De aceptarse aquellos, la aspiración de líquido amniótico se haría in útero por la respiración fetal que según Ahlfeld

(citado por Johnson y Meyer) existe normalmente y que, en caso de asfixia, se exageraría por excitación del centro respiratorio bulbar del feto.

Warwick, que se ha referido al problema en 420 niños autopsiados, tanto nacidos muertos como muertos en los primeros 10 días de vida, llama la atención en el hecho que, la neumonía que se encuentra en un quinto de los niños muertos en las primeras 10 horas de vida, es el efecto de un parto laborioso que afecta las condiciones generales del niño, y que se ve con más frecuencia en los débiles congénitos.

Por nuestra parte, ya lo hemos dicho, no podemos entrar en conclusiones más o menos definidas sobre este problema aunque nos haya llamado la atención que, en ninguno de nuestros pulmones se presente la neumonía congénita. Además no conocemos los pormenores clínicos y las condiciones del nacimiento de los niños que hemos controlado como nacidos muertos y, como no ha sido la neumonía congénita el motivo principal de este trabajo, esperamos que con el curso del tiempo podamos entrar a discutir tan interesante problema.

Sin embargo, hemos pensado, que la neumonía congénita puede ser más difícil de encontrarla que lo afirmado por algunos autores porque no se sabe, si el líquido amniótico puro, de por sí, puede causar neumonía y además, porque los microbios deben atravesar las barreras naturales de la madre (placenta, membranas) para llegar hasta los alvéolos por un mecanismo de inspiración dudosa dentro de un medio líquido. Engel por su parte, opina que las neumonías congénitas son rarísimas, pero suelen presentarse en caso de una enfermedad grave de la madre. Relata un caso en que la madre padecía de neumonía y el niño falleció al segundo día con infiltración del pulmón izquierdo y con neumococos en la siembra y otro caso, en que la madre padecía de sepsis y el niño falleció al tercer día con una extensa neumonía bilateral.

c) Estudio de la flora patógena pulmonar.—En cuanto al microbismo pulmonar, lo hemos estudiado después de hacer la tinción de Gram. Por razones completamente ajenas a nuestra voluntad, no nos ha sido posible comprobar en el cultivo, a los gérmenes encontrados para diferenciar la flora patógena de la saprófita y menos aún, para clasificar en forma inequívoca la flora patógena que es la que nos interesa aquí.

En nuestros 8 pulmones hemos hallado 3 casos en que no pudo individualizarse germen alguno. En los restantes, hallamos aislados cocos del tipo de los estafilococos, pero sin signos de reacción vital, por lo cual no dimos mayor importancia a este hallazgo.

Así, hemos terminado este primer grupo, de los 3, en que hemos dividido los pulmones controlados. Los grupos restantes ocupan la gran mayoría de nuestros casos, un total de 72 pulmones, y que se refiere a los niños prematuros y a los niños de término.

Para su descripción seguiremos el mismo orden en que lo hicimos para estudiar los nacidos muertos y en cada uno de ellos hablaremos de los subgrupos a que aludimos en otra parte de este trabajo, vale decir: recién nacidos, lactantes menores, lactantes mayores, para terminar con los que tengan más de 1 año de edad.

## NIÑOS PREMATUROS

Tenemos en este grupo un total de 32 pulmones de niños que han vivido entre 1 hora y 2 meses 7 días, como límites máximos.

Para la denominación de prematuros hemos considerado lo escrito por Gerscovich y Ortega quienes, en publicaciones diferentes, se refieren a la denominación de prematuros según el acuerdo de la Academia de Pediatría de Nueva York, efectuada en Mayo de 1935, y que consideraba como prematuros a todos los nacidos vivos con 2,500 grs. de peso o menos, no importando el tiempo de la gestación. Que hayan vivido significaba que tuvieran latidos cardíacos y que hubieran respirado.

Como ya lo hemos dicho, para el estudio de los pulmones, hemos dividido estos grupos en varios subgrupos, y que en este caso de los prematuros se refieren solamente a 2, porque no tenemos niños mayores de 2 y medio meses de edad.

1) **RECIEN NACIDOS:** En este subgrupo, tenemos 15 pulmones de niños cuya edad ha fluctuado entre 1 hora de vida y 13 días. Entraremos de lleno en el primero de los problemas de nuestro trabajo.

a) **Diferencia de localización o estudio macroscópico.**—Esta revisión nos ha dado el siguiente resultado: encontramos 7 pulmones, es decir, casi el 50% de la totalidad de este subgrupo en que el aspecto macroscópico de los pulmones era enteramente normal, otros 7 con aspecto sospechoso, es decir, aumento de la consistencia del parénquima, zona de congestión, etc. En los pulmones de aspecto normal, el color era más bien café pálido, la consistencia homogénea y la superficie lisa y brillante. Al corte se vió una coloración café rojiza algo más pronunciada en la cercanía de la pleura. Después de la fijación, en algunos casos, se apreció una fina banda subpleural más oscura, de un milímetro de espesor más o menos, perfectamente bien visible en los lóbulos inferiores y en especial en nuestro prematuro con 1 hora de vida. Con el estudio histológico, hemos comprobado que esta zona corresponde a atelectasia marginal del pulmón (véase fig. 1).

En los 7 casos en que el estudio macroscópico fué sospechoso, la localización de la probable neumonía fué la siguiente: 3 casos en el lóbulo inferior izquierdo; 2 casos en ambos lóbulos inferiores; 1 caso en el lóbulo superior derecho y 1 caso en el lóbulo superior izquierdo. Podemos apreciar que de ser efectiva esta neumonía, hay un franco predominio de neumonía en el pulmón izquierdo en este subgrupo.

En el caso restante de nuestros pulmones controlados, al examen macroscópico la neumonía no ofreció ninguna duda. Ambos pulmones estaban aumentados de tamaño y de consistencia, especialmente en los lóbulos inferiores. La superficie era rojiza, en algunas partes, lisa y brillante y en las regiones paravertebrales de un color violáceo. Se veía manchas más o menos redondeadas en la superficie del lóbulo medio, del lóbulo superior e inferior izquierdo, del tamaño de avellanas y de color rojo oscuro. Hay una mancha más grande en la región paravertebral del lóbulo inferior derecho que llega hasta cerca del límite con el lóbulo medio. En la cisura interlobar derecha existía una pequeña estría fibrino-purulenta, a manera de hilo tendido entre el lóbulo superior e inferior. Al corte se encuentra el lóbulo superior derecho muy congestionado, algo endurecido y en el lóbulo inferior zonas redondeadas, firmes, como hemorrágicas, una de las cuales se confunde con la que hemos descrito en la superficie de la pleura de la región paravertebral.

El lóbulo medio presenta un aspecto semejante, pequeñas zonas muy enrojecidas y firmes, más o menos redondeadas, especialmente en la cercanía de la pleura y haciendo contacto con ella. La parte más distal apa-

rece de aspecto macroscopicamente normal. Es una de las pocas veces en que el lóbulo medio ha tomado parte tan activa en el proceso neumónico (véase figura 2).

Por su parte, el pulmón izquierdo presentaba un aspecto muy parecido, marcada congestión cerca de la pleura especialmente hacia la región paravertebral. En la parte media del lóbulo inferior se veía una pequeña cavernícula, como a sacabocados, de paredes limpias y de 1 mm. de diámetro más o menos, ubicada en el centro de una zona muy enrojecida, algo firme, y de aspecto necrótico (véase figura 3).

En vista de las lesiones tan extensas de ambos pulmones y de la gravedad del cuadro anatómico, hemos creído interesante copiar un breve resumen de la historia clínica de este niño:

Juana R. S. Prematuro del sexo femenino, 8 días de edad, AN/472/46, hijo de madre con examen radiológico positivo para una tuberculosis pulmonar y con un Kahn positivo †† en Enero de 1945; nace este niño en la Maternidad del Hospital Regional, el 19 de Octubre de 1946. Al día siguiente se traslada a sala cuna. En el examen clínico practicado en los 2 primeros días, no se encontraron signos patológicos aunque al segundo día después del nacimiento, el niño presentó crisis de cianosis. Al tercer día el examen evidencia: cianosis, ictericia, tonos cardíacos apagados y signos de condensación pulmonar en la base izquierda, hasta el tercio inferior. Pensando en una bronconeumonía se lleva a Rayos, examen que fué negativo, y que el médico de sala tuvo oportunidad de ver, personalmente. Al día siguiente sigue con hipotermia, curva de peso arrastrada, crisis de cianosis a repetición quejumbroso y con hepatomegalia. Fallece a los 8 días.

Como tenemos en el material restante un caso muy parecido a éste, dejaremos para otra oportunidad el comentario de esta neumonía tan interesante, tanto para la anatomía como para la clínica.

Y ahora entraremos al segundo capítulo de nuestro trabajo.

b) **Diferencia de localización intrapulmonar.**—A semejanza de lo que ocurre con los nacidos muertos, encontramos aquí una disparidad evidente entre el estudio macroscópico y el histológico. De los 7 pulmones sanos al examen grosero, sólo 3 no tenían neumonía, salvo discreta cantidad de glóbulos rojos en los alvéolos y algo de líquido de aspecto edematoso en la parte baja de los lóbulos inferiores. Es decir que en más de un 50% de los casos, no hemos diagnosticado neumonía cuando ha existido.

Entre los pulmones sanos encontramos un niño de 1 hora de vida que presentaba marcada atelectasia subpleural (véase figura 1) y escasa distensión en el resto de los alvéolos. En el lóbulo superior derecho había cierta cantidad de líquido edematoso intraalveolar. En otro caso, con 5 horas de vida, la atelectasia era muy evidente y siempre mayor en la cercanía de la pleura, sin preferencia especial por algún lóbulo. También hallamos algo de líquido edematoso en los alvéolos y glóbulos rojos en cantidad variable, en especial en las partes más externas del lóbulo medio. En los bronquiolos terminales y preterminales se ve algunos glóbulos rojos. El tercer caso sano es un niño con 24 horas de vida, con marcada atelectasia en la cercanía de la pleura y en los vértices y escasa cantidad de líquido edematoso del lóbulo medio y de glóbulos rojos en el interior de los alvéolos, sin distinción especial de algún lóbulo.

Henderson, dice que la alta mortalidad en los recién nacidos, se debe a despliegue incompleto del pulmón y que esto produce una condición favorable para la neumonía.

Sobre la atelectasia, Farber y Wilson, dicen que puede estar presente en los pulmones de un niño de término por varios días, como algo normal, y que en los prematuros esta condición se prolonga por 6 semanas o más y han controlado tanto en estudios clínicos, anatómicos, como experimentales, a varios cientos de niños. Terminan diciendo que la atelectasia del recién nacido puede explicarse por un desarrollo imperfecto o por injuria del centro respiratorio, por desarrollo imperfecto del mecanismo torácico y por obstrucción bronquial, debido a las aspiraciones de líquido amniótico, mucus o sangre.

En cuanto a la relación entre la atelectasia y la bronconeumonía a la que aluden tantos autores, nosotros no la hemos encontrado con tanta frecuencia, ni tan íntimamente relacionadas. Warwick, dice que la atelectasia es un acompañamiento frecuente en la neumonía del recién nacido, pero no se pronuncia si aquello predispone a la neumonía. Sólo en una ocasión, en un prematuro de 11 días, vimos ambos aspectos de la patología pulmonar, vale decir, aislados focos neumónicos intraalveolares en las regiones paravertebrales de los lóbulos inferiores y con ligero predominio de la atelectasia (véase figura 4). Los bronquiolos preterminales y terminales estaban comprometidos.

Los 4 pulmones restantes que aparecieron sanos para el examen macroscópico presentaron focos neumónicos de mayor o menor extensión en el examen histológico. Luego, en este subgrupo de prematuros, contamos con 12 pulmones neumónicos cuyo aspecto histológico es el siguiente: sólo en un caso con dos días de vida hallamos fibrina en finas estrías o fibrillas por demás, muy escasas, en algunos alvéolos cerca del hilio. La sangre en proporción variable se encontró en todos los pulmones, especialmente en un caso en que el campo microscópico estaba ocupado totalmente por glóbulos rojos, con aislados focos neumónicos muy pequeños en la parte alta del lóbulo inferior izquierdo, siempre en la región paravertebral. Líquido de aspecto edematoso acompaña en más o menos extensión a todos los pulmones en que los glóbulos rojos son abundantes. Llama la atención la distribución caprichosa que se ve en estos casos, algunos alvéolos con sangre y al lado, algunos alvéolos con líquido edematoso.

La localización microscópica de los focos neumónicos resultó la siguiente:

Lóbulo superior derecho solamente: 1 caso.

Lóbulo superior izquierdo solamente: 1 caso.

Ambos lóbulos superiores excluidos los anteriores: 7 casos.

Lóbulo inferior derecho solamente: 0 caso.

Lóbulo inferior izquierdo: 2 casos.

Ambos lóbulos inferiores: 10 casos.

Por su parte el lóbulo medio acompañó durante 7 casos indistintamente al lóbulo superior o al inferior.

Analizando este grupo se ve una aparente contradicción entre el número total de prematuros controlados (12) y el número de las neumonías encontradas (21), pero ello se debe a que en algunas ocasiones participaron los lóbulos superiores, uno o ambos, junto a los lóbulos inferiores. Sobre esta diferencia entre el examen histológico y el macroscópico, recordaremos las opiniones de Browne (citado por Johnson y Meyer), quien afirma que el diagnóstico de la neumonía puede ser errado, aún después del examen postmortem, sin un examen microscópico de los pulmones, en los niños muertos en la primera semana después del nacimiento.

La participación del árbol bronquial, fué también muy variable; en 4 casos existió una bronquitis purulenta franca, de siete pulmones con participación bronquial, todos ellos de los ramos finos y sólo uno de los medianos. En dos de ellos encontramos una peribronquitis. En 4 casos hubo participación de los bronquiolos terminales y preterminales, la mayor parte de ellos fuertemente afectados, y 3 de ellos junto a una bronquitis de intensidad mayor o menor. En dos de estos casos hallamos una peribronquiolitis.

Nuestro caso especial del prematuro de 8 días J. R. C. presentó, como es de suponerlo: un extenso cuadro de violenta inflamación pulmonar en ambos parénquimas y de todos los lóbulos, en parte focos neumónicos confluentes o aislados, los más escasos, y generalmente en la cercanía de la pleura como ya lo hemos dicho. La proximidad del hilio estaba completamente limpia. Junto al exudado leucocitario muy intenso hallamos gran cantidad de sangre en los alvéolos y en algunos bronquios finos. Numerosas formaciones grumosas café amarillentas como pertenecientes al meconio que hemos reconocido en los recién nacidos, encontramos en el interior de los alvéolos distribuídos irregularmente. Fuera del absceso descrito macroscópicamente, existían otros microscópicos tanto en el pulmón izquierdo como en el derecho en donde eran más escasos.

c) Estudio de la flora microbiana pulmonar.—Aprovechamos para ello, como lo hemos dicho, los cortes de 5 a 7 micrones de espesor con tinción de Gram. Sólo 2 de nuestros casos presentaron fibrina distribuída en los alvéolos de los territorios afectados, aunque siempre en escasa cantidad.

En cuanto a los microbios, los vimos en todos nuestros pulmones, a veces aislados o formando grumos, por lo que es difícil poder indentificarlos bien. Sólo en un caso no individualizamos gérmenes, pues, parece que no se hizo la tinción de Gram en el corte correspondiente a la neumonía. En los casos restantes vimos diplococos aislados o formando nubes en 12 de nuestros 15 pulmones de este subgrupo. En un caso nos inclinamos por estafilococos exclusivamente y en otro por estreptococos con aislados diplococos.

A veces ubicamos gérmenes muy abundantes dentro de los bronquios, junto al exudado leucocitario, células descamadas y uno que otro eritrocito.

Nos pareció, que la combinación diplococos con estafilococos ha sido la más frecuente en nuestro subgrupo y nos ha llamado la atención, la intensa fagocitosis que se ve, tanto en el interior de los alvéolos, como en el interior de los bronquios enfermos.

2) LACTANTES MENORES: Hemos llegado al último de los subgrupos que hemos tenido en los prematuros. En este caso contamos con 17 pulmones cuya edad ha oscilado entre 16 días y 2 meses 7 días como límites máximos.

Entraremos de inmediato al primero de nuestros problemas.

a) Localización en los distintos lóbulos o estudio macroscópico.—Inmediatamente notamos un franco cuadro neumónico en 8 de nuestros pulmones, o sea, prácticamente en el 50%.

La localización de los focos neumónicos en ellos fué la siguiente:

Región paravertebral del pulmón derecho: 1 caso.

Lóbulo superior y medio: 1 caso.

Lóbulo superior derecho solamente: 2 casos.

Lóbulos inferiores: 3 casos.

Lóbulo superior derecho e inferior izquierdo: 1 caso.

En los 9 pulmones que restaron, sólo encontramos uno en que el examen macroscópico fué negativo y, los 8 restantes, fueron dudosos. En ellos, la localización de la probable neumonía fué así: 2 en los lóbulos superiores y el resto en los lóbulos inferiores, tanto en el derecho como en el izquierdo (4 casos de localización en el lóbulo inferior izquierdo exclusivamente).

Hacemos notar que, en este subgrupo de los prematuros, hallamos 3 neumonías que se acompañaron de reacción pleural; uno del vértice derecho (véase figura 5), otro de la totalidad del pulmón derecho con empiema localizado en su parte media a nivel de la línea axilar posterior. En este caso se trata de un niño de mes y medio de vida que presenta un extenso cuadro neumónico del pulmón derecho. El lóbulo inferior en su totalidad, es una masa blanquecina purulenta (véase figura 6) y que tiene una caverna, del tamaño de una avellana, en la parte lateral externa y que se corresponde con el empiema mencionado. El lóbulo medio es muy difícil individualizar por presentar un aspecto semejante y en el lóbulo superior, fuera de la necrosis y fusión purulenta, se observa algunas cavernículas aisladas en medio del espesor del parénquima pulmonar. Toda la pleura del pulmón presenta fibrina y pus en buena cantidad. El tercero de nuestros casos con reacción pleural fué del vértice izquierdo y en la parte más alta y paravertebral del lóbulo inferior de ese lado.

b) **Localización intrapulmonar.**— El cuadro microscópico correspondió, en la gran mayoría, a neumonía focal diseminada y sólo en 3 a neumonía confluyente. En uno, era un cuadro abscedante muy extenso con necrosis del parénquima y algunas cavernículas del vértice derecho y que correspondió al pulmón con la extensa pleuritis y empieza de la parte media del lado derecho (A.N. 544/46).

Con este examen, casi el ciento por ciento de nuestros pulmones presentó neumonía ya que el único caso que fué negativo al examen macroscópico, al examen histológico tuvo aislados focos diseminados en los lóbulos inferiores especialmente en el centro de los alvéolos. En cambio, uno que dió sospechas de neumonía en la base derecha, resultó negativo en cuanto a neumonía, pero con marcada atelectasia.

De estos 16 pulmones neumónicos, uno presentó inflamación preferentemente de las cercanías de los hilios tanto derecho como izquierdo.

El exudado inflamatorio siempre es el mismo: leucocitos polinucleares muy abundantes, escasos monocitos y células histiocitarias grandes, edema más o menos difuso en 6 casos, y fibrina solamente en 3. Hacemos notar la presencia de sangre en 12 de nuestros casos, en forma abundante, y en 2 casos extraordinariamente abundante, cuya localización fué preferentemente de los lóbulos inferiores, menos de los superiores y menos aún del medio. Sólo en un caso, este lóbulo era un verdadero lago de sangre.

Además, es interesante, que el cuadro inflamatorio no guarda relación directa con la cantidad de sangre de los alvéolos; escasa inflamación con abundante sangre o viceversa. Algunas veces nubes de gérmenes y abundante sangre.

En cuanto al compromiso bronquial lo hallamos también en 12 de nuestros 16 pulmones neumónicos. Algunas veces se vió abundante exudado leucocitario en las capas profundas entre las glándulas mucoseras



de los gruesos bronquios y en el tejido conjuntivo de la submucosa. En uno de los bronquios finos inflamados se encontró sangre y en tres ocasiones existió una peribronquitis. El compromiso bronquial casi siempre, fué de los bronquios finos y por lo general muy intenso. Rara vez de los medianos, y los mayores nunca presentaron alteraciones en la mucosa.

El territorio de los bronquiolos se comprometió en uno de nuestros casos acompañando a una bronquitis más o menos intensa; los más afectados fueron los preterminales. El exudado inflamatorio fué siempre el mismo.

La atelectasia la vimos en 4 casos, generalmente, en grado discreto, salvo un caso más extensa y que nos impresionó como neumonía al examen macroscópico.

c) **Estudio de la flora microbiana.**— En este subgrupo, a pesar de existir neumonía, no hallamos gérmenes en 3 ocasiones, lo que puede explicarse, por tres mecanismos: porque no se ha hecho la tinción de Gram en el corte del lóbulo afecto de neumonía, porque la tinción no ha sido ciento por ciento satisfactoria (ya que es un tanto caprichosa) y, porque en el momento de la tinción ya no existían gérmenes o eran muy escasos. Loeschcke, ya ha establecido que los gérmenes son más abundantes en el primer período de la neumonía, es decir, cuando comienza el edema inflamatorio, lo que dura solamente algunas horas en los adultos y que en los niños, ha de durar otro tanto, a menos que no haya una continua sucesión de focos neumónicos.

Encontramos fibrina también en tres casos, tanto en los alvéolos como en algunos bronquios finos y bronquiolos, pero siempre en cantidad muy escasa.

La flora microbiana no fué muy diferente de la anterior; siempre diplococos Gram—positivos aislados o formando grumos los que son más escasos que en el subgrupo anterior; estafilococos en forma casi constante y muy numerosos. Sólo en una ocasión, cocos en forma de cadenas cortas junto a numerosos estafilococos.

También hallamos marcada fagocitosis, tanto en el interior de los bronquios como en los alvéolos, y muy bien visibles en las paredes o septum alveolares. No podemos dar una preferencia en la ubicación de los gérmenes porque, no se ha hecho, en forma sistemática, la tinción de Gram para cada uno de los lóbulos.

Nos ha parecido que los estafilococos son la flora dominante en este subgrupo, aunque pueda ser que ello se deba a que los neumococos se agrupan formando racimos; por lo cual, dejamos un amplio margen para nuestras dudas.

Nos pareció también que la fagocitosis es más moderada que en el subgrupo anterior.

## NIÑOS DE TERMINO

Como ya lo hemos dicho, en este grupo entran todos los niños mayores de 2,500 grs. de peso en el momento de nacer. Abarca el resto de nuestros 80 pulmones descontando los nacidos muertos, o sea, un número de 40 en total. La edad oscila entre 3 horas y 6 años.

Para nuestro estudio aunque resulta monótono el abordaje del tema, tenemos que seguir el camino ya recorrido, dividiéndolo en los subgrupos que hemos conocido en los prematuros.

1.º) **RECIEN NACIDOS:** Solamente controlamos 7 pulmones de este subgrupo cuyo límite de vida ha estado entre 3 horas y 12 días. Podemos adelantar, desde ya, que no encontramos grandes diferencias con el subgrupo correspondiente de los prematuros, salvo que no tenemos ningún caso en que las lesiones pulmonares hayan sido tan extensas como las que hemos visto.

a) **Localización macroscópica de la neumonía.**—Sólo en un caso de 12 días encontramos un cuadro franco de neumonía en el vértice derecho y lóbulo inferior izquierdo al examen macroscópico. El lóbulo inferior derecho de este caso solamente era sospechoso.

En los 6 restantes, el estudio dió 3 aparentemente normales y 3 con probable neumonía en los lóbulos inferiores, tanto en el derecho como en el izquierdo, de modo que la participación de los lóbulos inferiores sería en más del 50% de nuestros casos. Siempre la localización fué hacia las regiones paravertebrales, salvo en 2 casos en que hubo focos neumónicos aislados.

Esta localización dió lóbulo superior derecho 1 caso, lóbulo superior izquierdo y medió derecho 0 caso y ambos lóbulos inferiores 3 casos.

b) **Localización intrapulmonar o estudio histológico.**—Encontramos 5 casos con francos focos neumónicos en este subgrupo de 7 pulmones y en los dos restantes, uno de 24 horas y otro de 18 horas, sólo había líquido edematoso en los alvéolos, células epiteliales descamadas, algunos glóbulos rojos distribuidos en forma irregular y formaciones grumosas, como las descritas por sales biliares del meconio, ya analizadas en los prematuros.

Los 5 pulmones presentaron mayor o menor infiltración leucocitaria tanto en el parénquima como en el sistema bronquial. De ellos uno tenía 3 horas de vida y el otro más de 4 días.

Es interesante el análisis de este caso con 3 horas de vida que, al examen macroscópico, presentó sospecha de neumonía en los lóbulos inferiores, petequias y algunas equimosis subpleurales. Este niño llegó de la clínica con el diagnóstico de enfermedad hemorrágica, hematemesis, bronconeumonía de la base izquierda y hemos creído de importancia buscar antecedentes del parto, de lo cual podemos resumir lo siguiente: embarazo a término de una primigesta de 28 años, sin aborto ni antecedentes de importancia y con examen clínico de rayos y Kahn negativos. El trabajo de parto se prolongó por 33.45 horas con algunas alteraciones de la dinámica uterina que obedecieron al tratamiento médico. La ruptura de las membranas se hizo 23 horas antes del nacimiento en forma artificial, lo que dió salida al líquido amniótico teñido de meconio. El parto fué espontáneo, de vértice, con período de dilatación de 21.15 horas y período expulsivo de 30 minutos. Niño femenino vivo de 3,200 gramos de peso y 51 cms. de longitud. El examen físico, hecho después del nacimiento, dió, quejido respiratorio, aleteo nasal, retracción inspiratoria de la base del tórax. Presentó fenómenos vasomotores con zonas cianóticas y zonas pálidas que cambiaban unas y otras de lugar en poco tiempo, taquicardia y crépitos distelectáticos en la base izquierda. Media hora antes del examen, había tenido vómitos de sangre. Fallece 3 horas después del nacimiento.

En la mesa de autopsias se encontró aumento de la consistencia de ambos pulmones y marcada congestión, al corte no se evidenciaron focos neumónicos sino gran hiperhemia.

b) **Estudio microscópico.**— Este estudio, para el caso que comentamos, nos dió líquido edematoso abundante en los alvéolos, sangre dis-

tribuída en forma difusa especialmente abundante en la base izquierda tanto en los alvéolos como en los bronquios finos y bronquiolos los que tenían además líquido edematoso en el lúmen. Marcada hiperhemia de ambos parénquimas y formaciones grumosas características del meconio distribuídas en forma irregular. También en los bronquiolos existían estos pequeños grumos café amarillentos especialmente en los preterminales. Exudado leucocitario evidente, no se vió en los alvéolos ni en los bronquios.

Los pulmones restantes, que tenían más de 4 días de vida, presentaron reacción inflamatoria evidente localizada especialmente en los lóbulos inferiores. En todos hubo participación bronquial ya sea con exudado leucocitario y sangre o, solamente leucocitos. Los bronquiolos reaccionaron en 3 casos y en una forma poco intensa.

c) **Estudio de la flora microbiana.**—De nuestros 7 pulmones vimos 1 caso en que los gérmenes se veían agrupados como los estafilococos. En los restantes, se vió diplococos Gram positivos en un caso extraordinariamente abundante y distribuídos en forma muy irregular en el parénquima. En otros casos se vió neumococos en combinación con cortas cadenas de cocos y muy numerosos estafilococos.

En ninguno de nuestros pulmones encontramos algo de fibrina.

2.º) **LACTANTES MENORES:** Contamos con 15 pulmones en este subgrupo. La edad de los niños ha variado entre 1 mes y 4 meses como límites máximos, existiendo un total de 9 lactantes con la edad de 2 meses.

a) **Localización macroscópica de la neumonía.**—Sólo en 3 casos hallamos sospecha de neumonía en los cuales la participación de los lóbulos fué como sigue: para el lóbulo superior izquierdo 1 caso, para los lóbulos inferiores 3 casos, uno de los cuales estaba en combinación con el anterior. Los lóbulos restantes no participaron.

Los otros 12 pulmones presentaron franca neumonía, ya en focos aislados, ya confluentes, en mayor o menor extensión. En ellos, el pulmón derecho estuvo tomado, en forma pura, solamente en dos casos y que correspondió a localización de la neurona en el lóbulo superior. En 3 casos estuvo comprometido solamente el pulmón izquierdo, y los 3, en el lóbulo inferior. En los casos restantes se comprometieron ambos pulmones.

La localización en los lóbulos inferiores marcó preferencia (7 casos) y la del lóbulo medio la más escasa (1 caso). La participación de los vértices se vió en los dos casos en que la neumonía era del lóbulo superior y en dos ocasiones se comprometieron las regiones hiliares.

Llamaremos la atención en este subgrupo, sobre un pulmón, cuyo aspecto macroscópico era muy semejante al prematuro de 8 días que hemos analizado, por lo cual le dedicaremos un estudio especial.

Se trata de un niño de 2 meses, Enrique R. R. AN. 431/46 que llega de la clínica con el diagnóstico de fiebre tifoidea, broconeumonía final, riñones grandes, opistótonos crónicos, nódulos ambos deltoides y cara externa de los muslos.

El estudio macroscópico de los pulmones dió aumento de tamaño y de consistencia, especialmente en ambas bases, superficie lisa brillante de color café rojizo, de aspecto sucio, y con manchas más oscuras, de color violáceo en el lóbulo superior derecho hacia la región paravertebral. Algunas de estas zonas más oscuras, presentan una coloración blanco amarillenta en un centro y existen otras, más o menos redondeadas, del

tamaño de avellana, a lo largo del borde posterior del pulmón izquierdo y en la cara externa del lóbulo superior derecho. Se vé formaciones ampollosas distribuidas en forma irregular en el lóbulo superior derecho y en el pulmón izquierdo que al romperlas, dejan escurrir cierta serosidad rojiza. Pequeña cantidad de fibrina existe en al superficie de estas formaciones ampollosas.

Al corte, el pulmón izquierdo, está fuertemente congestionado y en todas las manchas violáceas vistas en la superficie, existen zonas firmes más o menos redondeadas de un color rojo vinoso en la cercanía de la pleura y muy bien circunscritas (véase figura 7). El paránquima de las cercanías fuera de la congestión aparece como normal. En alguna de estas zonas subpleurales enrojecidas, se ve pequeñas ulceraciones, como a sacabocados, de fondo limpio y paredes lisas de 1 a 4 mm. de diámetro.

El pulmón derecho, inyectado con formalina endobronquial, está congestionado, especialmente en las cercanías de la pleura. En el lóbulo inferior se ve pequeñas cavernículas como las descritas y una algo mayor en el tercio inferior. El lóbulo superior y el lóbulo medio sólo se ven congestionados.

Revisando la literatura hemos encontrado que Dubin y Kerby, publican un trabajo con lesiones pulmonares semejantes a las que hemos descrito en este caso y en el prematuro de 8 días; en una mujer en la edad media de la vida, teniendo como agente etiológico de este cuadro neumónico, al bacilo coli.

Pearce (citado por Dubin y Kerby), en 1897 había descrito cuadros semejantes en un estudio de 128 casos de bronconeumonía, 5 de los cuales fueron producidos por el bacilo coli y en 2 de ellos como complicación de una fiebre tifoidea.

Nuestro caso resultó negativo para la fiebre tifoidea a pesar de todos los esfuerzos hechos por los clínicos para pesquisarla hasta que, en un cultivo de la bilis que se hizo a última hora, se encontraron bacilos de Eberth.

b) Localización intrapulmonar o estudio histológico.—De nuestros pulmones controlados, sólo 2 dieron examen histológico negativo en el sentido de una neumonía, uno de ellos era sospechoso al examen macroscópico. Estos casos presentaron solamente atelectasia, mayor en la cercanía de la pleura, y algo de sangre en los alvéolos y corresponden a 2 niños con 4 meses de edad que llegaron a la mesa de autopsias en pésimo estado nutritivo.

En los pulmones restantes, la neumonía se hizo presente con distintos grados de intensidad. Llamamos la atención en el hecho que, la mayoría de los focos, eran aislados y distribuidos preferentemente en los lóbulos inferiores. En los vértices se halló en menor proporción y sólo una vez, el vértice izquierdo se comprometió en forma evidente.

El exudado inflamatorio siempre es el mismo; leucocitos polinucleares, algunos monocitos, fibrina solamente en 2 casos. En la inmensa mayoría existía gran cantidad de sangre, en los otros, algo menos. En dos ocasiones vimos la sangre junto a un extenso y marcado exudado leucocitario, distribuida tanto en los lóbulos superiores como en los inferiores y muy abundante en nuestro caso del niño con pequeñas cavernículas pulmonares (AN. 431/46). Este caso, presentaba, además, extensos focos necróticos y abscesos microscópicos distribuidos en forma irregular en la cercanía de la pleura, tanto en el pulmón izquierdo como en el derecho.

Hacemos notar que la participación inflamatoria de los bronquios medianos y menores se vió en alto porcentaje; en 10, en forma muy violenta en 2 casos en forma regular y en 1 no existía. Junto al exudado leucocitario, en casi todos los bronquios afectados, había sangre en el lumen, especialmente en los bronquios de menos calibre. En un caso hallamos solamente sangre en el lumen bronquial.

La peribronquitis la hemos visto en 3 pulmones.

Los bronquiolos se tomaron más raramente encontrando sólo 8 casos en que había reacción inflamatoria pequeña, siendo en 2 muy intensa y que era concomitante a una bronquitis, también intensa. En ninguno hallamos peribronquiolitis.

e) **Estudio de la flora microbiana.**—En 4 de nuestros pulmones no hemos podido individualizar gérmenes y sobre el particular, hacemos valer las mismas razones que hemos mencionado en otra parte de nuestro trabajo.

De los 11 casos restantes; uno presentaba estreptococos en cadenas cortas y especialmente visible en el lumen bronquial, otro sólo contenía algunos estafilococos diseminados y los restantes eran neumococos libres o incluidos dentro del protoplasma de los macrófagos. En un caso estaban distribuidos caprichosamente en los bronquios y también en el parénquima.

Llamamos la atención sobre el caso analizado del niño que llegó de la clínica con diagnóstico de fiebre tifoidea y neumonía terminal (AN. 431/46); neumonía que hemos catalogado como metastática. Por mucho que quisimos encontrar formas bacilares no tuvimos éxito. En cambio, hallamos, nubes de gérmenes en la cercanía de la pleura y en todos los focos neumónicos y donde más abundaban era en las proximidades de las cavernículas especialmente en la del lóbulo inferior derecho. Allí se encuentran en el reborde de la ulceración, formando como un halo, en forma más o menos difusa y en la vecindad, formando verdaderos tapones. En esta misma zona hemos visto un vaso sanguíneo lleno de gérmenes.

Llamamos la atención en que, a veces, cuando los diplococos están agrupados, aparentan estafilococos. De ser así, en este caso hay una enorme cantidad de estos gérmenes.

También hemos observado los microbios dentro del árbol bronquial y más aún, en el caso citado de la cavernícula (AN. 431/146), los hallamos en forma bien convincente.

3.º) **LACTANTES MAYORES:** Como tenemos solamente 5 pulmones en este subgrupo y como hemos encontrado que no existen grandes diferencias entre estos niños de 7 meses de edad y los mayores de 1 año, en el cuadro anatómico de la neumonía, hemos decidido terminar aquí esta serie de controles tanto macroscópicos como histológicos.

Luego, en este subgrupo, encontramos los pulmones restantes de los niños de término, que en total han alcanzado la cifra de 43, y que se han distribuido como siguen: nacidos muertos 3; recién nacidos 7; lactantes menores 15 y mayores de 6 meses de edad 18.

De estos 18 pulmones, 5 son niños de 7 meses; 12 entre 1 año y 4 años y 1 de 6 años.

Y entramos de lleno en el primer problema que nos hemos propuesto resolver.

a) **Localización macroscópica** — La localización macroscópica de la neumonía fué siempre fácil y no se hizo, solamente, en una ocasión en que se halló sospechas en la base izquierda, en un niño de 7 meses de edad. En los casos restantes, la neumonía se ubicó de la siguiente forma:

Pulmón derecho: 6 casos.

Pulmón izquierdo: 5 casos.

Ambos pulmones: 7 casos.

Cuando tal localización estuvo en el pulmón derecho, el lóbulo superior se comprometió en dos, el medio en uno y el inferior en 3 casos. Cuando estuvo en el pulmón izquierdo, la localización en el lóbulo inferior fué de 4 casos y en el superior de una y con discreta participación del inferior.

En cuanto a la localización en ambos pulmones, vistió las más variadas, lóbulo superior derecho con inferior izquierdo y lo contrario; ambos lóbulos inferiores (4 veces, la mayoría) y los dos inferiores con uno superior.

Luego, existe un ligero predominio de localización a la derecha, pero también podemos decir que, cuando lo hizo el pulmón izquierdo, el cuadro anatómico era más intenso, especialmente en la localización del lóbulo inferior.

b) **Localización intrapulmonar histológica.**—El examen histológico, no hizo sino que comprobar lo visto a ojo desnudo, tanto así que el pulmón sin neumonía, macroscópicamente, era, en realidad, un cuadro con sólo discreta congestión e hiperhemia de las bases.

La mayoría de las neumonías se componía de aislados focos diseminados, algunos confluentes, especialmente hacia la pleura, lo que vimos sistemáticamente en todos nuestros casos de coqueluche. Así, la pleura aparecía con manchones blanquecinos después de la fijación, de distintos tamaños y formas muy irregulares, que al corte se insinuaban hacia el parénquima aunque fuese en discretísima extensión.

Estos focos neumónicos tenían distintos grados de inflamación. En un solo pulmón encontramos un violento cuadro con tendencia a la necrosis, y con marcada tendencia a confluir, tanto así, que aparentaba, macroscópicamente, una neumonía lobar y más raro aún, porque se trataba del lóbulo medio.

Hemos creído interesante hacer una breve reseña de este último caso porque se trata de una típica bronconeumonía por aspiración.

Es una niña de 6 años, Flor R. C. AN. 320/46, sin antecedentes familiares y personales de interés especial. Llegó de la clínica con el diagnóstico de septicohemia, Noma y bronconeumonía de la base derecha.

Cuando consultó al servicio de Pediatría, relató la siguiente historia por enfermedad actual: coqueluche hace mes y medio. Hace 8 días comienza con tumefacción occipital que va en aumento, y hace 3 días, después de extraerse personalmente un molar, comienza con aumento de volumen en la región maxilar izquierda, cambio de coloración de la piel, halitosis, gran palidez, fiebre, malestar general.

El examen físico reveló una niña en muy mal estado nutritivo, gran palidez, facias angustiada, de intoxicación, disnea, tos seca. Tumefacción fluctuante en la región occipital del tamaño de una naranja, aumento de volumen en la región maxilar izquierda, coloración violácea, lengua saburral de color café, tejidos necróticos en la cara interna de la mejilla izquierda con participación del hueso maxilar inferior, marcado olor

a gangrena de la boca y adenopatía cervical dolorosa. Manchas purpúricas de la piel, hígado a nivel del ombligo, embriocardia, estertores finos en la base derecha.

Se alcanzó a hacer hemocultivo que dió neumococos y la incisión y drenaje del absceso, cuyo pus evidenció estafilococos. La niña murió esa noche.

El exámen de la pieza anatómica dió, algunas adherencias del pulmón izquierdo, pulmones aumentados de tamaño y consistencia especialmente el lóbulo medio. Al corte, se halló marcada congestión de las bases, focos bronconeumónicos a la izquierda y bronconeumonía confluyente, tipo neumonía lobar, del lóbulo medio derecho, con intensa congestión.

El estudio microscópico de los pulmones demostró, extensas lesiones inflamatorias en algunas partes como necróticas, intenso exudado leucocitario, algunas células mononucleadas grandes del tipo de los macrófagos, edema marcado y abundante fibrina en los alvéolos. La infiltración hemorrágica es muy marcada, especialmente, en el lóbulo medio.

Pero la mayor lesión se encuentra en los bronquios, tanto gruesos como medianos y menores, con necrosis del epitelio, extensa infiltración leucocitaria por debajo de la mucosa, tapones de leucocitos, junto con sangre, tejido de aspecto necrótico y glóbulos rojos en el lúmen (véase figura 8). La participación de los bronquiolos es también intensa aunque no tan marcada como la de los bronquios.

Otro caso muy interesante de este subgrupo y que hemos decidido relatar aquí, por las semejanzas con el anterior, es el siguiente:

Patricia R. A. (AN. 464/46), niña de 1 año 7 meses de edad que llegó de la clínica con el diagnóstico de laringo traqueobronquitis, atelectasia del vértice derecho, bronconeumonía, raquitismo.

En la mesa de autopsia se encontró la tráquea con abundantes pseudo-membranas fibrino purulentas, especialmente en los dos tercios superiores. Los pulmones eran de tamaño corriente y consistencia aumentada especialmente en el lóbulo superior derecho que presentaba una hendidura en su tercio inferior, a manera de pseudolobulación, muy bien visible en el borde posterior. Al corte, la consistencia en el lado derecho es firme y de la hendidura superficial del lóbulo derecho arranca un tabique conjuntivo fibroso, blanco amarillento, que llega hasta el hilio. Numerosos focos neumónicos confluentes del lóbulo superior derecho y del medio que se confunden en el hilio, formando una zona de 2 cm<sup>2</sup>. más o menos en franca hepatización gris. Hay aislados focos en el lóbulo inferior y más aún en el pulmón izquierdo, cuyo lóbulo superior está limpio.

Al exámen histológico, se encuentra una extensa neumonía confluyente del lóbulo superior derecho con intensa reacción leucocitaria, (hepatización gris), abundante edema y glóbulos rojos. Fibrina en regular cantidad. En el lóbulo medio e inferior había un cuadro semejante pero menos violento, especialmente en este último donde los focos eran más aislados.

Como en el caso anterior la participación bronquial fué más violenta, especialmente de los gruesos y medianos. Tapones de exudado inflamatorio con abundante fibrina y glóbulos rojos existía en gran número de bronquios. En otras partes, los bronquios finos estaban fuertemente alterados. Los bronquiolos tanto terminales como preterminales participaban de la inflamación con igual calor, aunque no vimos fibri-

na en ellos. Existía una evidente peribronquitis (véase figura 9) muy bien visible en los lóbulos inferiores, especialmente en el izquierdo. Una marcada hiperhemia difusa se vió en los dos campos y en algunas partes, discreta atelectasia, junto a alvéolos enfisematosos, especialmente en el lóbulo inferior derecho.

En los pulmones neumónicos restantes, el cuadro fué más o menos monótono especialmente en cuanto al exudado inflamatorio. En la mayoría de los casos, los focos no tenían tendencia a confluir. En estos 15 pulmones, como lo hemos dicho, se comprobó la localización macroscópica y la intensidad de la neumonía. Entre ellos contamos un caso con intensa reacción pleural, debido a una propagación de una pericarditis fibrinosa que fué la causa de muerte y aislados focos neumónicos del lóbulo inferior y confluentes en el lóbulo superior del pulmón derecho. La participación bronquial era nula y, probablemente, la neumonía se ha originado a partir de la pleura.

En cuanto a la participación de los bronquios, fuera de los dos casos ya analizados, tenemos que en los restantes se presentó siempre, con distintos grados de intensidad. En seis ocasiones la reacción fué violenta, especialmente en exudado leucocitario.

Los bronquios se comprometieron en menor proporción y más discretamente. Sólo 5 casos de éstos 17 pulmones neumónicos presentaron reacción de los bronquiolos, especialmente de los preterminales. En dos ocasiones se hizo presente con gran intensidad, una acompañando a uno de los cuadros analizados y el otro a una coqueluche (véase figura 10); en las restantes con mediana intensidad. La reacción del tejido conjuntivo peribronquial se vió 8 veces y la del que rodea los bronquiolos, solamente 3 veces.

c) **Estudio del microbismo patógeno.**—En este último subgrupo, la flora microbiana ha sido algo diferente, porque nos ha agregado otras dudas a las ya nombradas. En seis de nuestros casos no hallamos gérmenes, siendo uno de ellos el caso negativo al examen, tanto al estudio macroscópico como al histológico.

En los restantes, encontramos en la gran mayoría neumococos, a veces en la clásica combinación de los estafilococos, siempre con distribución caprichosa tanto en los bronquios como en el parénquima. Formas aisladas de cadenas no pudimos identificar.

Y nuestras dudas se refieren a dos casos, uno de los cuales es un niño con diagnóstico de coqueluche que tenía tanto en los bronquios como bronquiolos, una infinidad de gérmenes más pequeños que los vistos corrientemente, como en pareja o bien dando un aspecto sospechoso de bacterio.

Pero este aspecto se vió más definido en uno de los casos comentados en este subgrupo y que se refiere al niño con una extensa traqueo-bronquitis fibrino purulenta. Se vió gran cantidad de gérmenes en el lumen bronquial y más escasos en algunas partes del parénquima. El árbol bronquial lleno de exudado contenía cocos aislados, como neumococos, estafilococos abundantes y algunas cadenas de cocos de corto número. Junto a ellos se vió unas formas bacilares, muy cortas, como fusiformes y al parecer con sus extremos blanquecinos. De todas maneras, este caso ha sido el más diferente de los examinados en cuanto a sus variaciones morfológicas de gérmenes. Dejamos constancia de nuestra completa duda sobre el particular y de la imposibilidad de pronunciarlos.



En cuanto a la fibrina la vimos en forma muy abundante en aquél caso del noma de la mejilla izquierda y especialmente en el interior de los alvéolos. Más, rara vez en los bronquios finos y bronquiolos, junto con abundantes histiocitos. En las mallas de la fibrina encontramos abundantes gérmenes, aspecto de estafilococos y de neumococos, como nubes y también dentro de células macrófagas. En forma muy escasa la vimos en algunos alvéolos del caso comentado con la laringotraqueobronquitis. De los otros casos, sólo había en cuatro.

## CONCLUSIONES Y CRITICA

En la exposición de nuestro trabajo se ha podido apreciar que, en nuestras investigaciones, hemos dado preferencia a la localización topográfica de la neumonía infantil, en las distintas edades, a su distribución en el árbol bronquial, según las indicaciones de **Loeschcke**, y a la flora microbiana causante del cuadro morbosos.

En cuanto al interesante problema de la neumonía intrauterina o congénita, es lamentable que nada podamos adelantar, porque, los casos que hemos controlado para este aspecto, son muy pocos. Además no conocemos los antecedentes clínicos de estos niños en lo referente a los antecedentes maternos y porque, no hemos encontrado en ninguna de ellos sospechas de inflamación pulmonar en el sentido de una neumonía.

Esto estará de acuerdo con lo afirmado por **Engel**, quien las cataloga como excepcionales y con los de **Hess Thaysen**, quien no cree que la neumonía comience en el útero por la aspiración de líquido amniótico infectado.

A su vez si el líquido amniótico puro, es decir no infectado, puede causar una neumonía en el pulmón de un niño por acción mecánica o química, es otro de los apasionantes problemas de este capítulo; por lo demás de muy difícil solución como ya lo han manifestado **Johnson** y **Meyer** en su extenso trabajo.

Aunque nuestros casos sean demasiado pocos, nos parece interesante que en ninguno de ellos, ni siquiera en forma levísima, se hubiese presentado.

Según **Hook** y **Katz**, la neumonía congénita puede producirse por la aspiración de líquido amniótico infectado. Nosotros pensamos que para ello debe existir en la madre una enfermedad general grave, de acuerdo con **Engel**, o sin ella, que la ruptura extemporánea de las membranas u otras maniobras hayan llevado a la infección del líquido amniótico. Los gérmenes deben estar en este ambiente en proporción más o menos elevada para que por la probable inspiración brusca causada por la asfixia de un sufrimiento fetal intenso, pasen por la tráquea y bronquios hasta los alvéolos.

Por los trabajos de **Farber** y **Wilson**, sobre la atelectasia del recién nacido, se sabe que la cohesión de las superficies húmedas del pulmón colapsado, ofrece una considerable resistencia a la entrada del aire y que una fuerza mayor se necesita para la expansión inicial de un pulmón atelectásico. Cree-

mos que si para el aire hay estas dificultades, según los trabajos de estos autores, con mayor razón la habrá para la entrada de un líquido como lo es el contenido en el saco amniótico.

Por otra parte, como el feto está sumergido en un medio líquido nutriéndose exclusivamente por osmosis a través de la placenta, no necesita de los movimientos respiratorios que **Ahlfeld** ha logrado registrar como algo normal en la vida intrauterina y si eso fuera efectivo, no significa que en cada movimiento respiratorio entrara cierta cantidad de algo a los pulmones, algo que no podría ser otra cosa que líquido, para lo que los pulmones no están adaptados.

Y hemos pensado que en estos niños muertos in útero, pase lo mismo que en los adultos muertos por submersión en los cuales no encontramos nunca agua al corte de los pulmones, sino líquido serosanguinolento en la tráquea y bronquios. Luego, el líquido amniótico, infectado o nó, no debe entrar tan fácilmente a los pulmones para producir una neumonía congénita.

La escasa cantidad de líquido amniótico que puede hallarse, creemos que entra después de la muerte por mecanismos puramente pasivos. Las contracciones uterinas empujarían el líquido amniótico a través de la tráquea y bronquios después de franquear la barrera del epiglotis que ha perdido su posición corriente.

Es más probable que el feto aspire líquido en caso de sufrimiento por excitación de su centro respiratorio, pero pensamos que es mucho más fácil todavía que se produzca en el tiempo en que el niño atraviesa el canal del parto. **Warwick** ha hecho notar en un control de numerosos pulmones que en cerca de un quinto de los casos de niños muertos en las primeras 10 horas de vida han tenido un parto laborioso, factor al que da mucha importancia para la consideración de la neumonía congénita. **Hess Thaysen** dió importancia a la aspiración de gérmenes virulentos del canal del parto de madres aparentemente normales.

Por su parte **Johnson** y **Meyer** son partidarios de la neumonía intrauterina aunque ellos mismos dicen que es interesante el hecho que si el líquido amniótico entra a la tráquea y bronquios permaneciendo la glotis cerrada y que el líquido no llega al alvéolo pulmonar atelectático sino en un mínimo de casos. En la asfixia, dicen, el centro respiratorio fetal se estimula por lo que resulta una expansión pulmonar y aspiración de líquido amniótico al alvéolo. Pero esta expansión pulmonar, tiene que hacerse exclusivamente por el mismo líquido que penetra, ya que no existe aire, lo que, como ya dijimos nos parece algo difícil, especialmente tratándose de prematuros y débiles congénitos y atendiendo a los trabajos de **Farber** y **Wilson**.

Para seguir en nuestro tema, dejando para otra oportunidad tan apasionante problema de la neumonía congénita; en que podemos discutir con bases sólidas, diremos que nos ha parecido muy interesante, en especial para el morfológico, la gran diferencia que existe en el examen macroscópico, grosero, de los pulmones de los niños pequeños y el examen minucioso histológico de ellos. Con aquel método, en la menor parte de los

casos se evidencia focos neumónicos en la mesa de autopsia. Con el segundo, en cambio no escapa ninguno, especialmente si se trata de cortes grandes, topográficos como los nuestros. **Graef**, ya ha hecho notar la importancia de este método a indicaciones de **Smith**. Esta afirmación de nosotros estaría de acuerdo con las de **Johnson** y **Meyer** quienes dicen que, en la mayoría de los casos es prácticamente imposible reconocer la neumonía por el aspecto macroscópico de los pulmones.

Por nuestra parte agregamos que, en algunos casos, especialmente en los pequeños focos diseminados, la fijación en formalina contribuye grandemente al diagnóstico macroscópico de la neumonía infantil.

En cuanto a la localización de los focos neumónicos, podemos decir que es de lo más caprichosa. Sin embargo, hacemos notar la gran participación del lóbulo inferior izquierdo, en un alto porcentaje de nuestros casos, lo que afirmaría un trabajo hecho entre nosotros por **Ortega** y que se refiere al empiema pleural, cuyo más alto porcentaje lo ha tenido en el pulmón izquierdo, contrariamente a lo observado por **Aritzía** y otros autores chilenos. La participación del lóbulo superior derecho está en segundo lugar, por diferencia de lo visto por **Engel**. Además tenemos un cierto número de casos en que existe un mayor compromiso del vértice pulmonar derecho, o bien que se toma exclusivamente, algunas veces con fuerte reacción pleural, sin que haya una verdadera neumonía lobar como lo afirma este mismo autor.

En cuanto al exudado inflamatorio no difiere mucho de lo descrito por los demás autores, es decir, es preferentemente leucocitario, la fibrina en general en las neumonías focales es muy escasa de acuerdo con lo observado por **Engel**, **Johnson**, **Meyer** y otros autores.

Pero un elemento muy constante que hemos hallado junto al exudado leucocitario, lo constituye la presencia de sangre. Prácticamente en todos nuestros casos encontramos glóbulos rojos al examen histológico desde muy discreta cantidad, hasta una intensísima en que los alvéolos estaban como inundados. Es curioso que, a veces el exudado leucocitario no iba a parejas con la presencia de glóbulos rojos, aquel era escaso y éstos eran abundantes, o viceversa. Sin embargo la gran mayoría de los casos en que la reacción leucocitaria era intensa, también lo era la presencia de sangre.

Estas, sin duda alguna, serían las denominadas bronconeumonías hemorrágicas por algunos autores. **Engel** dice textualmente: "Los lactantes tienden a la bronconeumonía hemorrágica, tanto más cuanto más jóvenes son y peor en la infección (sepsis)", en una lámina de su trabajo.

Es verdad que nosotros la hemos visto en algunos prematuros con sepsis, pero también la hemos visto en niños de término, mayores de un año junto a un gran proceso inflamatorio y también en algunos niños de meses junto a aislados focos neumónicos. Por eso pensamos que en nuestro medio, la presencia de sangre talvez se deba a otros factores distintos de la edad y de la infección. Posiblemente sean condiciones especiales de la

pared vascular por estado de hipoavitaminosis, o por otras condiciones inherentes que sería interesante investigar.

Otro punto que nos ha parecido de interés es hacer notar la diferencia que existe entre alguna sintomatología pulmonar al examen clínico y las extensas lesiones, a veces con necrosis del parénquima, que se halla en la mesa de autopsia. Conocemos ya el caso de nuestro prematuro de 8 días (AN. 472/46), que fuera de crisis de cianosis y de escasos síntomas de condensación en la base izquierda no dió mayores signos a la clínica, ni aún con el examen radiológico.

Personalmente hemos tenido oportunidad de observar este otro aspecto de la neumonía infantil: mientras en la clínica se ausculta algunos focos con relativa facilidad y que parecen ser medianamente grandes, en la mesa de autopsia se halla un pequeño foco neumónico. Quizás esto sea condicionado por el estado de expansión pulmonar que existe en el vivo.

En cuanto a la vía de infección de los pulmones hemos observado que prácticamente, en nuestros 80 casos, ha sido la vía aerógena que según Hein (citado por Engel), no es tan importante afirmando que la bronquitis permanece siempre como bronquitis y la neumonía comienza siempre como una enfermedad grave. Sólo en una ocasión creímos encontrar la vía pleurógena como mecanismo de infección y que fué debida a una pericarditis fibrino purulenta. La vía hematógena no creemos haberla encontrado más de tres veces.

Nosotros defendemos a la vía aerógena como principal puerta de entrada para la inflamación pulmonar. Nuestra gente del pueblo, que sin consideración alguna tose, estornuda, habla y expectora sin control delante de los niños, generalmente hipogérgicos, traspasan a ellos microbios de distintas especies.

Que el compromiso bronquial no exista siempre, en el ciento por ciento de los casos, no quiere decir que por allí no haya pasado el agente etiológico porque sabemos que el árbol bronquial está más o menos bien protegido de los insultos externos.

Como el aire inspirado pasa con cierta fuerza a lo largo de las ramificaciones bronquiales, es difícil que los microbios patógenos, necesarios para producir una inflamación, queden detenidos por ahí y en cambio es fácil que se detengan a nivel de las paredes alveolares en donde termina el trayecto del aire inspirado. Como el exudado bronquial se moviliza más fácilmente por el reflejo de la tos, no sería raro que en un momento dado aparezca el lúmen bronquial sin exudado inflamatorio.

En nuestros casos tenemos menos de un 20% con franca bronquitis purulenta. En el porcentaje restante la neumonía evoluciona sin bronquitis. En cambio, la inflamación exclusiva de los bronquios, sin participación del parénquima pulmonar la hallamos como excepcionales.

El compromiso bronquial lo hemos visto tempranamente en la vida de los niños, lo que afirmaría nuestra idea de la infección aerógena, porque estos niños sin mayores defensas naturales han debido soportar los insultos de la vía aerógena desde el primer grito.

Pensamos que los bronquios pueden participar del proceso inflamatorio por dos mecanismos; comenzando en ellos la inflamación y de allí bajando hasta los alvéolos, por movilización del exudado o a su vez, subiendo desde el paránquina pulmonar a las ramificaciones bronquiales. Sin duda que esto último en los niños pequeños es más raro de verlo porque en ellos el reflejo de la tos no conduce a la expectoración.

Por estas razones, en que la participación de los bronquios puede existir o nó, ya sea en el examen macroscópico o en el histológico, nosotros preferimos la denominación de neumonía focal, ya sea difusa, diseminada o confluyente, en vez de la tan conocida denominación de bronconeumonía.

El compromiso de la pleura lo hemos visto en un mínimo de casos, en especial cuando la neumonía focal alcanza la superficie del pulmón, lo que es una regla en las neumonías focales metastáticas con abscesos y en la neumonía lobar. En uno de estos casos la pleura se ha comprometido por una extensa pericarditis fibrino purulenta de la vecindad. Según algunos autores parece que el compromiso de la pleura está en relación con el agente etiológico de la neumonía. Así **Trask**, en una serie de 64 casos con bronconeumonía estreptocócica, dice que el empiema se presentó en un 20% y en cambio, cuando la etiología era por neumococos se presentó en 1 a 2%.

En uno de nuestros casos la reacción pleural fué extraordinariamente violenta y la neumonía era de tipo confluyente con gran tendencia a la formación de abscesos, especialmente en el lóbulo inferior (véase figura 6). Era una pleuritis fibrino purulenta de todo el pulmón derecho con empiema localizado en la parte media y a nivel de la línea axilar posterior. En los casos restantes, tuvimos dos pleuritis del vértice derecho, una pleuritis del vértice izquierdo, y una última con participación del lóbulo inferior izquierdo.

En cuanto a la neumonía intersticial, con compromiso inflamatorio del tejido conjuntivo interlobulillar, sólo la hemos visto en una ocasión.

Con respecto a la reacción inflamatoria del tejido conjuntivo peribronquial, en forma de una peribronquitis, pensamos como **Lochow** que sólo es un fenómeno secundario y que puede presentarse en cualquier neumonía. En cambio la peribronquiolitis nos pareció algo más específica, especialmente para la coqueluche en la cual la encontramos en todos nuestros casos controlados.

En lo que se refiere a la bronconeumonía coqueluchosa, no podemos agregar mayores datos debido a la escasa variabilidad de nuestro material; menos aún agregar algo sobre la bronconeumonía sarampionosa de la cual no pudimos obtener ningún caso, a pesar de todos nuestros esfuerzos.

En cuanto al discutido problema de la atelectasia pulmonar que todos suponen como un factor importante para la patogénesis de la neumonía (**Henderson, Tendeloo, Engel**, etc.), nosotros la hemos encontrado en muy escasa proporción junto a la neumonía focal y creemos que, por lo menos en nuestro medio,

es un factor menos importante o menos frecuente. Ya hemos visto en varias ocasiones algunos controles en que sólo existía atelectasia.

Sin embargo, es probable que esta contradicción nuestra con los autores extranjeros sea más aparente que real ya que es bien sabido, que el diagnóstico histológico de la atelectasia puede ser, y lo es con frecuencia sumamente difícil. En honor a la verdad, no podemos asegurar este punto de nuestro trabajo como algo irreprochable. Por asuntos ajenos a nuestros buenos deseos no hemos hecho, en cada uno de los casos en que existía atelectasia, la tinción de oxidasa de Schultze-Graeff, necesaria para identificar el exudado leucocitario.

Y así como en investigaciones propias, hemos dejado en el último lugar lo referente a la flora patógena, también aquí la abarcaremos en este mismo lugar, no porque sea de menos importancia para la anatomía o para la clínica, sino porque, sin duda alguna, es el punto más débil de nuestro trabajo.

No nos ha sido posible hacer cultivo de cada uno de nuestros casos, como lo han hecho algunos autores extranjeros, especialmente norteamericanos, por las enormes dificultades técnicas y porque para ello, habría sido necesario mayor tiempo del que nosotros disponemos. De manera que como un modesto apéndice sin mayores pretensiones, hemos abordado este tema de la flora patógena pulmonar por lo cual nuestras afirmaciones, deben tomarse con la debida reserva.

En todos los casos en que encontramos gérmenes la gran mayoría fueron diplococos Gram positivos, distribuídos en forma muy irregular, en las paredes alveolares, en el interior de los alvéolos, dentro de los bronquios, en las proximidades de la pleura, etc. Sólo en una ocasión, y en forma indiscutible encontramos gérmenes formando un émbolo microbiano dentro de un vaso sanguíneo (AN. 431/46).

Por lo general los gérmenes formaban verdaderos grupos, semejando a estafilococos, aislados o más reunidos y en la gran mayoría de las veces en el espesor del parénquima. En algunas ocasiones encontramos esta forma de estafilococos dentro de los bronquios en forma exclusiva, pero fueron en contadas ocasiones.

Nos pareció que la combinación neumococos, estafilococos, fué la más frecuente en nuestros pulmones e incluso, como ya lo hemos dicho, en aquellos casos en que nos impresionaran como neumonías focales metastáticas.

Sólo en tres ocasiones hallamos estreptococos en forma aislada y muy bien visible. Los casos restantes en que aparecían cortas cadenas de cocos, nos impresionaron que eran diplococos reunidos en sus extremos.

Como conclusión indiscutible podemos decir que la flora mixta, fué la causante de la gran mayoría de nuestras neumonías (diplococos Gram positivos, estafilococos y estreptococos).

## RESUMEN

Se hizo un examen minucioso, tanto macroscópico como microscópico de los pulmones de niños que han tenido entre una hora de vida y 6 años (prematuros y niños de término), usando con frecuencia una fijación intratraqueal de los pulmones con formalina y practicando grandes cortes topográficos previamente incluidos en parafina. El material se divide en 8 pulmones de niños nacidos muertos, 32 de niños prematuros y 40 de niños de término.

Fuera de los casos corrientes figuran sólo 3 casos de coqueluche, uno de difteria, un caso de aspiración por noma de la mejilla izquierda pero ningún caso de sarampión, gripe ni escarlatina.

En los recién nacidos y en los prematuros el diagnóstico macroscópico de focos neumónicos es muy difícil. Mientras menos edad tenga el niño más difícil es este diagnóstico; a veces se facilita con la fijación en formalina. En los niños mayores de 6 meses el diagnóstico macroscópico es fácil.

La localización preferente de los focos neumónicos han sido las regiones paravertebrales especialmente de los lóbulos inferiores. Participación de los vértices, con preferencia del derecho, la hallamos en varias ocasiones y en distintas edades. Confluencia de focos neumónicos en forma lobulillar la hemos visto solamente en 5 casos.

Atelectasia en las zonas periféricas, es decir subpleurales, preferentemente hacia las regiones paravertebrales y comprendiendo todos los lóbulos, se encontró con frecuencia en los prematuros y recién nacidos, pero no hallamos mayor relación con focos neumónicos a diferencia de otros autores.

No se encontraron focos de neumonía congénita en los pulmones de los niños nacidos muertos (8 casos).

La localización de los focos neumónicos fué preferentemente en el pulmón izquierdo y en especial en el lóbulo inferior, seguido inmediatamente por el superior derecho. Se ve combinaciones de lo más variadas. El número y extensión de los focos es muy variable. No hay preferencia para las partes centrales o periféricas del pulmón.

El camino predominante de propagación es, sin duda alguna, el broncogénico. En cuanto a participación de los bronquiolos en la mayoría de los casos no se ve en el proceso neumónico, por lo cual preferimos la denominación de neumonía focal, de acuerdo con LAUCHE. En nuestro material los bronquiolos más afectados son los terminales y algo menos los preterminales. Peribronquiolitis se observó en todos los casos de coqueluche y en un caso de difteria, de acuerdo con la literatura. La peribronquitis se observó más frecuentemente.

Las complicaciones de la neumonía fueron muy variables, generalmente en forma de extensas hemorragias, y en algunos casos necrosis del parénquima hasta formación de cavernículas.

Como causantes encontramos en nuestros cortes con tinción de Gram en su gran mayoría al neumococo y en los restantes cocos Gram positivos semejantes a estafilococos. En contadas

ocasiones hallamos estreptococos. Sin embargo casi siempre se trató de una flora mixta.

En cuanto a la participación de la pleura la vimos raras veces y en especial, en los casos con compromiso del vértice pulmonar. Pleuritis por propagación de la vecindad sólo la vimos en un caso.

## SUMMARY

A detailed examination was performed, both macroscopically and microscopically, of the lungs of children who have lived one hour and up to six years (prematures and fulltime), using frequently intratracheal fixation with formaline and performing large topographical tissue sections, previously embedded in paraffin. The material used was as follows: 8 lungs of children born dead, 32 of premature babies and 40 fulltime babies.

Outside of the current cases there figure outstandingly only 3 cases of whooping cough, one of diphtheria, one case of inspiration due to noma of the left cheek, but no cases of measles, influenza nor scarlet fever.

In the recently born and in the prematures the macroscopic diagnosis of pneumococcal areas is very difficult. The younger the child is the more difficult is this diagnosis; sometimes it is made easier by fixing the material in formaline. In children over six months of age the macroscopical diagnosis is easy.

The most frequent localizations of the pneumococcal foci have been the paravertebral regions specially of the inferior lobes. Participation of the apices, preferably of the right one, we found on various occasions and different ages. Confluence of pneumococcal foci in lobular form we have only seen in 5 cases.

Atelectasis in the peripheral regions, in other words subpleural, preferably towards the paravertebral regions and taking in all the lobes, was found frequently in the prematures and recently born, but we did not find a greater relation with pneumococcal foci, in open contradiction with other authors.

In stillborn cases (8) no congenital pneumococcal foci were found.

The localization of the pneumococcal foci was preferably in the left lung and specially in the inferior lobe, followed immediately by the right upper. The most varied combinations are found. The number and extension of the foci is most varied. There is no preference for the central or peripheral parts of the lungs.

The predominant vie of extension is, without doubt, bronchiogenic. In the majority of the cases, no participation of the bronchioles was found, in the pneumonic process, that is why we prefer the denomination focal pneumonia in agreement with **Lauche**. In our cases the bronchioles most affected are the terminal ones and somewhat less the preterminal. Peribronchiolitis was observed in all the cases of whooping cough and in one case of diphtheria, in agreement with what has been



published in medical literature. Peribronchitis was observed with greater frequency.

The complications of pneumonia were most variable, generally in the form of extensive hemorrhages, and in some cases necrosis of the parenchyma even up to the point of forming small cavities.

As causer agents, we found, in our tissue sections, with Gram stain, in the great majority, pneumococci and in the remainder Gram positive cocci, similar to staphylococci. In a limited number of cases we found streptococci. Nevertheless nearly always we found a mixed culture.

A participation of the pleura was found to be rare and it was observed specially in those cases of developed in the apex. Pleuritis due to propagation of the vicinity was found in only one case.

## BIBLIOGRAFIA

AHLFELD.—Citado según JOHNSON y MEYER.

BAEZA, A.—Citado según MENEGHELLO.

BRENNEMANN, J.—Broncopneumonia. En: *Practics of Peditrie*. Vol. II, Chapter 48:54, 1946. Edited by I. Mc Quarrie. Prior Company Inc. 1946.

BROWNE.—Citado según JOHNSON y MEYER.

CASTEX, M. R. y BLANCO, M. L.—Bronconeumonía de etiología micótica. *Prensa Med. Arg.* 28, 729, 1941.

DUBIN, Y. N. y KERBY, G. P.—*Bacilus coli* Pneumonia. *Archiv Pathol.* 35, 808, 1943.

ENGEL, S.—Inflamaciones pulmonares. En: *Tratado Enciclopédico de las enfermedades del lactante de v. Pfaundler y Schlossmann*. T. III. 671, 1933.

FARBER, S. y WILSON, J.—Atelectasis of the newborn. *Amer. Journ. Pathol.* 9, 966, 1933.

GARCES, H.—Actinomicosis toraco-pleuro-pulmonares. *Rev. Chil. Petriatr.* 7, 458, 1946.

GERSCOVICH, J.—Prematurez. *Arch. Arg. Peditr.* T. XXV/1, 46, 1946.

GRAEF, Y., SMITH, Ch. y otro.—Studies in Pneumonia of infancy and childhood by the wole lung section method. *Amer. Journ. Pathol.* 9, 963, 1933.

HENDERSON, Y.—Incomplete dilatation of the lungs as a factor in neonatal mortality. *Journ. Amer. Med. Ass.* 96, 7, 1931.

HEIN.—Citado según ENGEL.

- HOOK y KATZ.—Ueber angeborene nichtspezifische Pneumonie u. Pneumonie der ersten Lebenstage nach Aspiration innerhalb der Luftwege. *Virch. Arch.* 267, 571, 1928.
- JOHNSON, W. y MEYER, L.—A. study of pneumonia in the stillborn and newborn. *Amer. Journ. Obst. Gynecol.* 9, N.º 2, 1925.
- LAUCHE, A.—Die Entzündungen der Lunge und des Brustfelles. En: **Henke-Lubarsch: Handb. d. spez. pathol. Anat. u. Histol.** T. III/1, 1928. J. Springer, Berlin.
- LOCHOW.—Die pathol. Anatomie der Pneumonie beim Kinde. *Centralbl. Pathol.* 42, 554, 1928.
- MENEGHELLO, J., GUASCH, J. y otro.—Neumopatías por hidrocarburos. *Rev. Chil. Pediatr.* 4, 293, 1945.
- MENEGHELLO, J. y NIEMEYER, H.—Neumonía y glomérulonefritis aguda en el niño. *Rev. Chil. Pediatr.* 4, 230, 1946.
- MENEGHELLO, J., UNDURRAGA, O. y otros.—Penicilina en el tratamiento del empiema pleural en el niño. *Rev. Chil. Pediatr.* 12, 1943.
- NAUWERCK.—Citado según MENEGHELLO.
- ORTEGA, R.—El prematuro en las clínicas y en la literatura médica norteamericana. *Arch. Hosp. R. de Río.* 4, 184, 1944.
- ORTEGA, R. y QUIROGA, G.—Experiencia con la penicilina. II Empiema Pleural. *Rev. Chil. Pediatr.* 5, 300, 1946.
- THAYSEN, H.—Citado según JOHNSON y MEYER.
- TRASK.—Citado según BRENNEMANN.
- WARWICK, M.—Pneumonia in newborn infants. *Amer. Journ. Pathol.* 9, 961, 1933.
- WARWICK, M.—Pneumonia in newborn infants. *Amer. Journ. Pathol.* 12, 751, 1936.
-

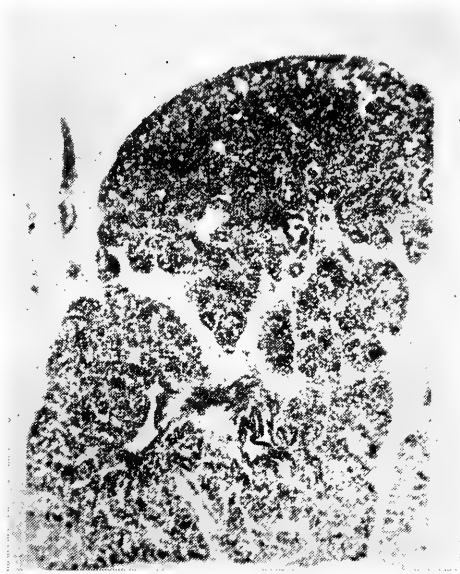

FIG. 1.

Mi. 573. ♂ 1 h. A. N. 201/46.  
(Prematuro)

Atelectasia marginal del pulmón, Lóbulo inferior derecho.

Tinc.: H. E.

Aum.: 42 x.




FIG. 2.

Mi. 587. ♀ 8 ds. A. N. 472/46.  
(Prematuro)

Neumonía focal del lóbulo medio con marcada hemorragia y preferentemente subpleural.

Tinc.: H. E.

Aum.: 3 x.

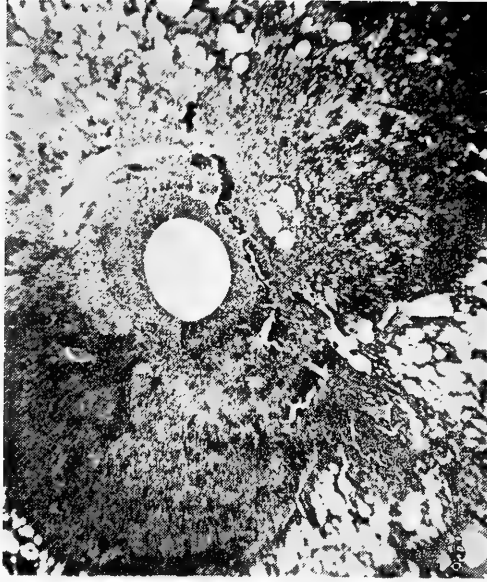


FIG. 3.

Mi. 575. ♀ 8 ds. A. N. 472/46.  
(Prematuro)

Neumonía focal con absceso transformado en parte en cavernícula.  
(Lóbulo inferior izquierdo).

Tinc.: H. E.  
Aum.: 12 x.

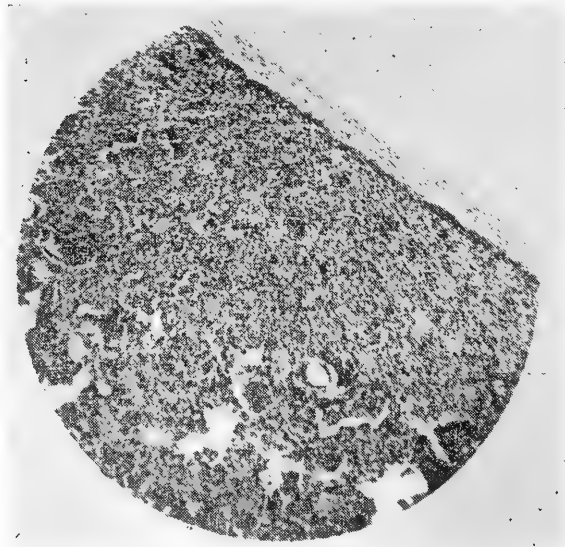


FIG. 4.

Mi. 578. ♂ 11 ds. A. N. 129/47.  
(Prematuro)

Atelectasia paravertebral, neumonía focal y bronquiolitis del lóbulo  
inferior derecho.

Tinc.: H. E.  
Aum.: 29 x.

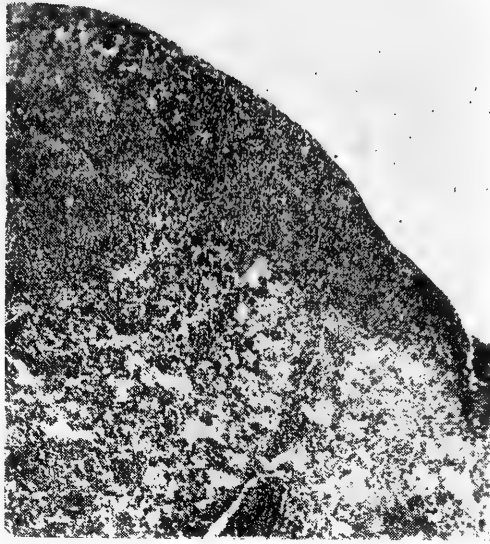


FIG. 5.

Mi. 576. ♀ 2 m. 7 ds. A. N. 512/46.  
(Prematuro)

Neumonía focal confluyente del vértice derecho con pleuritis fibrino-purulenta.

Tinc.: H. E.  
Aum.: 48 x.

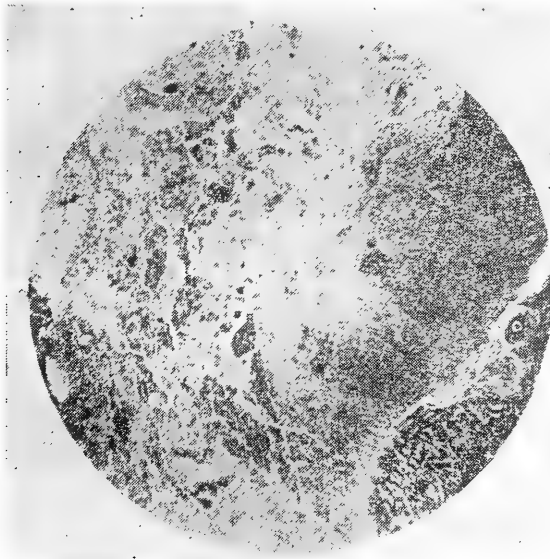


FIG. 6.

Mi. 577. ♂ 1 m. 15 ds. A. N. 544/46.  
(Prematuro)

Neumonía focal necrotizante con fusión purulenta del lóbulo inferior derecho. Numerosos gérmenes.

Tinc.: H. E.  
Aum.: 20 x.

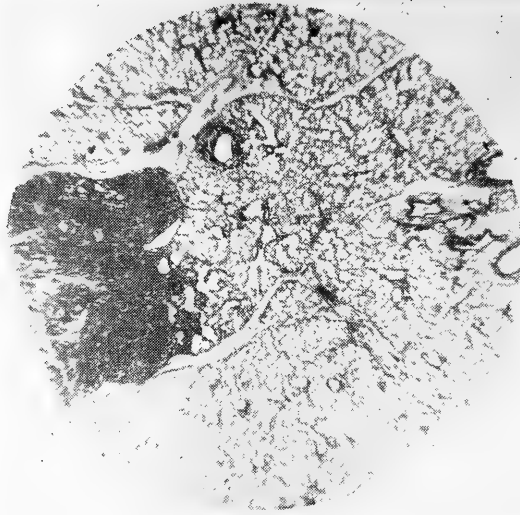


FIG. 7.

Mi. 582. ♂ 2 ms. A. N. 431/46.  
(Fiebre tifoidea)

Neumonía focal metastática, subpleural, del lóbulo inferior izquierdo con marcada hemorragia.

Tinc.: H. E.  
Aum.: 8 x.

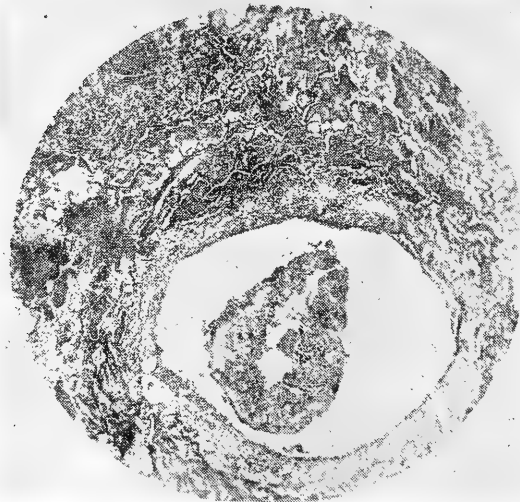


FIG. 8.

Mi. 583. ♀ 6 años. A. N. 320/46.  
(Noma de la mejilla izquierda)

Neumonía focal por aspiración con exudado rico en fibrina. Bronquitis necrotizante.

Tinc.: H. E.  
Aum.: 27 x.

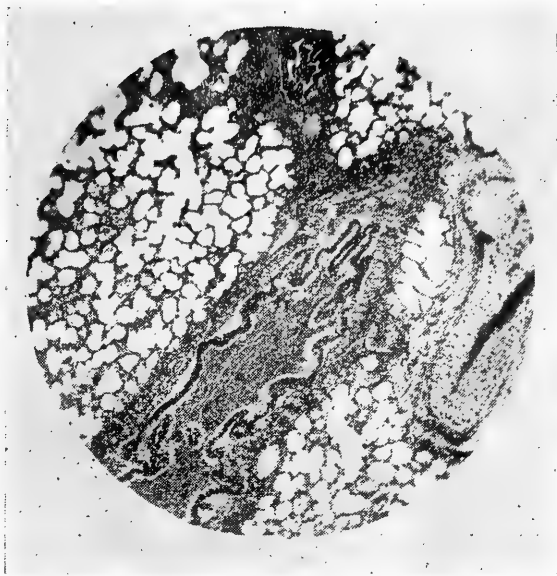


FIG. 9.

Mi. 581. ♀ 1½ años. A. N. 464/46.  
(Difteria)

Bronquiolitis, bronquitis y peribronquitis sin neumonía. (Lóbulo inferior izquierdo).

Tinc.: H. E.  
Aum.: 27 x.

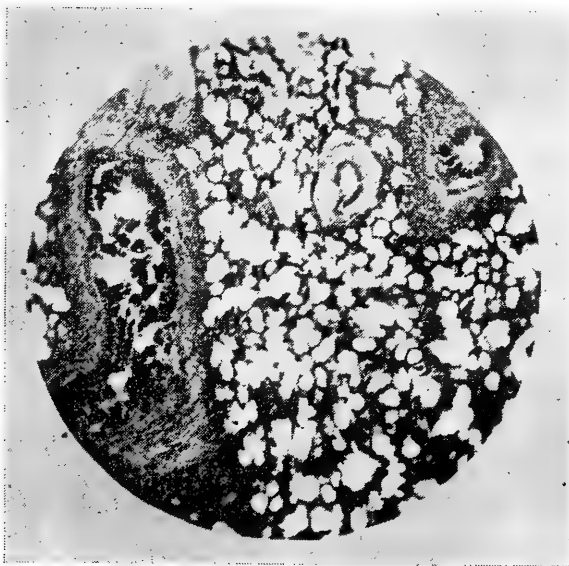

FIG. 10.

Mi. 580. ♂ 7 ms. A. N. 300/46.  
(Coqueluche)

Bronquiolitis y peribronquiolitis.

Tinc.: H. E.  
Aum. 26 x.





**DEL INSTITUTO DE ANATOMIA  
PATOLOGICA**  
de la  
**Universidad de Concepción (Chile)**  
Director: Prof. Dr. E. Herzog

---

## **Contribución histopatológica a la colecistitis**

(con 12 figuras)

por

**Agustín Andrade V.**

(Recibido por la Redacción el 30-VII-47)

Llama la atención, a través de la literatura mundial, la escasez de datos precisos sobre el comienzo de la colecistitis, especialmente desde el punto de vista histopatológico. Numerosos trabajos experimentales realizados, no han dado mayor luz. Ya ASCHOFF y BACMEISTER dejan constancia en su clásica monografía, que no han podido estudiar casos muy frescos de inflamación vesicular, pero creen probable, "que la colecistitis aguda, muy parecida a la apendicitis (ASCHOFF) no tiene el carácter de un catarro puramente superficial, sino más bien de un proceso flemonoso".

Las causas de estas dificultades son bien comprensibles, porque como se sabe desde hace tiempo, la bilis imbibie rápidamente después de la muerte la pared vesicular, conduce a un precoz desprendimiento de la mucosa e imposibilita el buen éxito de los métodos tintoriales.

El material de biopsias, el otro de que disponemos, a pesar de ser por lo general fresco, no es útil para estas investigaciones, ya que, como dicen ASCHOFF y BACMEISTER con mucha razón, no se opera la vesícula biliar al comienzo de la inflamación, sino cuando ya existe empiema o colecistitis crónica en sus distintos períodos.

Por eso en la literatura anátomo-patológica encontramos casi exclusivamente, descripciones de los períodos más avanzados de la colecistitis y datos estadísticos como los que presenta, entre otros, el trabajo nacional de ESPINOZA.

Mientras que los citados motivos, nos explican los obstáculos que han encontrado los patólogos, no comprendemos porqué, en la histología normal de la vesícula biliar, faltan una serie de importantes detalles que podrían haberse estudiado bien, por lo menos en animales. Por otra parte sobre la denominación de las distintas capas de la pared vesicular, los autores no logran ponerse de acuerdo. Nos parece una falta fundamental, que ni en el gran manual de histología humana de VON MOELLEN-DORFF, en el capítulo respectivo escrito por PFUHL, ni tampoco en el tratado de MAXIMOW, ni en los de otros autores, se menciona el estado fisiológico cuantitativo y cualitativo de los granulocitos en la vesícula biliar y tampoco de los linfocitos. Está demás decir, que a estos corpúsculos de la sangre, ya en condiciones normales sin ninguna duda, debería corresponder un rol fisiológico muy importante.

En los distintos cuadros de inflamación, como sabemos especialmente desde las clásicas observaciones de COHNHEIM, sus actividades se multiplican y por eso justamente, los polinucleares son los mejores indicadores de las primeras fases de la inflamación aguda. Desde que poseemos la reacción microquímica de la oxidasa, podemos seguir en los tejidos el camino que toman los polinucleares en condiciones fisiológicas y en la inflamación.

Esto ha hecho posible la realización de una serie de trabajos de investigación anátomo-patológica, como el de GRAEFF sobre los comienzos y el cuadro fundamental de la glomérulo-nefritis, el de ASCHOFF sobre la apendicitis y otros más. Entre nosotros, con el mismo método, se consiguieron nuevos conocimientos sobre la inflamación de las amígdalas por BIEL, sobre la gastritis por BURDACH y sobre la duodenitis por FERNANDEZ.

Basándonos en estos principios, quisiéramos hacer una tentativa de estudiar el cuadro leucocitario normal y patológico de la vesícula biliar, utilizando fuera del material humano vesículas de animales, como control, y usando ciertas modificaciones técnicas, para impedir la influencia nociva de la bilis después de la muerte.

Debemos dejar constancia, que el fin de nuestro trabajo no ha sido ocuparnos de los distintos aspectos anatómicos y clínicos y tampoco de la etiología de la colecistitis, puntos tratados en muy numerosos trabajos nacionales y extranjeros.

## MATERIAL Y TECNICA

Examinamos histológicamente, en total 63 vesículas biliares, de las cuales corresponden 42 a casos de autopsias, 17 a vesículas extirpadas quirúrgicamente y 4 a animales. De las 42 vesículas de autopsias, 9 se obtuvieron de casos Médico-legales.

Como es bastante conocido, que después de la muerte, por la acción de la bilis, rápidamente se altera la mucosa de la vesícula biliar por autólisis, tuvimos que tomar precauciones, por lo menos en cierto número de casos, para evitar esta complicación.

Así hemos tratado de sacar, personalmente, las vesículas dentro del menor tiempo post-mortal. Hemos podido extirpar 2 ya 10 minutos después de la muerte, 4 una hora después, 1 a las 2 horas y 3 a las 6 horas. Fuera de éstas, 8 vesículas más se obtuvieron en autopsias practicadas entre 2 y 3 horas después de la muerte.

Dimos preferencia a casos de muerte más o menos rápida, en primer lugar traumatismos y tratando siempre de que no existieran enfermedades precedentes, casos que hemos conseguido del Servicio de Medicina Legal. En los cuadros de enfermedades con mayor agonía, el resultado de la investigación se previno con anticipación más dudoso, pues seguramente la autólisis de la mucosa de la vesícula biliar comienza ya durante este periodo que precede a la muerte.

Para extirpar la vesícula, practicamos una amplia laparotomía media supra e infraumbilical, ligando luego el cístico y desprendiendo la vesícula de su lecho. Enseguida se abrió ampliamente y se colocó en el fijador, a veces después de un previo lavado muy superficial en agua, para no provocar un desprendimiento epitelial.

De las 4 vesículas de animales, 2 se obtuvieron de cerdos, en el Matadero Municipal, una de un conejo y una de un perro, ambos sacrificados con fines de experimentación, pero todas de animales por lo demás sanos.

El material quirúrgico, fué recibido personalmente por nosotros inmediatamente de terminada la intervención y fijado en formalina al 10%, después de abrir la vesícula y vaciar su contenido.

Como fijadores empleamos para la casi totalidad de los casos, formalina al 10%. En algunos casos, usamos además Müller Formol, Carnoy y Susa, con el fin de averiguar cuál de los fijadores se prestaría más. En varios casos fijamos trozos de una misma vesícula en distintos fijadores.

En general se cortó el material de tres regiones distintas, fondo, cuerpo y cuello de la vesícula biliar en el micrótopo de congelación. Como este método no siempre se prestó para obtener cortes finos y de vez en cuando altera mecánicamente la mucosa, tuvimos que hacer inclusión, para la cual preferimos la gelatina, que a diferencia de la inclusión en parafina, nos permitió hacer la reacción de oxidasa.

Los cortes se hicieron de 10 a 15 micrones en el micrótopo de congelación, siempre de las tres regiones de la vesícula.

Como tinciones empleamos la hematoxilina Mayer y Eosina para el material no incluido en gelatina y la reacción de oxidasa de Schultze-Graeff con contratinción de carmín. Para el material incluido en gelatina usamos las hematoxilas Ehrlich y Delafield, pareciéndonos que los mejores resultados los obtuvimos con la primera. Además se practicó también la reacción de oxidasa.

La reacción de oxidasa se hizo en un total de 35 vesículas.

Por lo demás, el éxito de las tinciones es sumamente variable y caprichoso y no se puede calcular con anticipación, aún tratándose de material muy fresco.

## INVESTIGACIONES PROPIAS

Antes que nada y como indispensable para la comprensión de lo que describiremos, dejaremos constancia de la clasificación de las distintas capas de la vesícula a que nos hemos atendido y que corresponde a la adoptada por MAXIMOW. Este autor distingue en la vesícula las siguientes capas: la mucosa con su epitelio cilíndrico y su corion (estrato propio); una capa de tejido muscular liso; una capa conectiva perimuscular y la serosa.

Previamente a la exposición de los resultados de nuestra investigación relataremos las observaciones hechas en el empleo de las distintas técnicas usadas por nosotros y descritas en el capítulo anterior.

Ninguna tentativa muestra de neutralizar la acción de la bilis para impedir la autólisis y el desprendimiento del epitelio de la mucosa y facilitar además las tinciones corrientes del tejido, ha dado resultados positivos.

De acuerdo con lo ya conocido, debió esperarse una buena tinción y un satisfactorio estado de conservación de la mucosa, sacando la vesícula cuanto antes después de la muerte. Pero en realidad no fué así, pues como muestra un caso de Medicina Legal, de un individuo joven de 20 años, que falleció por un traumatismo craneano y en el cual pudimos sacar la vesícula a los 10 minutos después de la muerte, fijándola en formalina al 10%, el vértice de los pliegues presenta ya descamación del epitelio (véase fig. N.º 1).

Hicimos también pruebas con otros fijadores como el Carnoy (alcohol absoluto, cloroformo y ácido acético) Müller-Formol (bicromato de potasio, sulfato de sodio y formol) y Susa (sublimado, cloruro de sodio, agua destilada, ácido tricloroacético, ácido acético y formalina) pero con resultados no más alentadores. A veces fijamos trozos de una misma vesícula en distintos fijadores, para poder observar, en un mismo material, los resultados de cada uno. La formalina al 10%, nos pareció siempre el mejor para esta clase de material. Además como en nuestro trabajo la reacción de oxidasa era algo esencial, debíamos proporcionarnos un fijador, que no impidiera el buen funcionamiento de esta fina reacción. El Carnoy, recomendado por STOEHR para la fijación de la vesícula y que nosotros usamos en material de animales, produce una excelente fijación, en la que se obtienen muy buenas tinciones con hematoxilina, pero la reacción de oxidasa no funciona. La misma cosa sucede con el Susa y en cuanto al Müller-Formol no es superior a la formalina y su preparación es más difícil. Por esto, en la gran mayoría de los casos usamos la formalina al 10%.

Tocando el punto del tiempo transcurrido entre el momento de la muerte y el de la fijación, diremos que no siempre, los mejores resultados se obtienen con el material fijado precozmente. Así hemos podido constatar, como en el caso que mencionamos ya, por ejemplo, que material fijado apenas 10 minutos después de la muerte, presentaba comienzos de la descamación del epitelio y que, por el contrario, no fueron raros los casos de vesículas

sacadas varias horas después de la muerte, en las que el epitelio se conservó intacto.

Concluimos entonces, que aparte de los factores mecánicos de las distintas manipulaciones a que se somete el material y que a veces casi podemos descartar, con un tratamiento cuidadoso, influyen en ésto, causas tales como caquexia del enfermo, agonía prolongada, estados infecciosos, etc.

La autólisis y descamación, favorecen la imbibición de la pared vesicular con bilis, lo que impide una correcta tinción y muy a menudo el funcionamiento de la reacción de oxidasa. Tal hecho, es aún más intenso, en los casos francamente inflamatorios de tipo flemonoso, en los que la destrucción epitelial superficial es mucho más marcada. Frecuentemente vimos, en nuestros cortes histológicos, casos en los que se produjo una descamación epitelial en el vértice de los pliegues de la mucosa, con conservación intacta del epitelio en la parte basal. Aquí, las tinciones en los vértices no fueron buenas y la oxidasa no funcionó, en cambio en la base, ambas técnicas dieron resultados. Vale tener presente sí, que la reacción de oxidasa es una técnica caprichosa, que se ve fallar muchas veces en casos inesperados, como son aquellos en los que el material es fresco y bien conservado.

La consecuencia de todos estos inconvenientes fué que el material útil para observaciones resultó bastante menor que el total del que logramos reunir, aún cuando aprovechamos muchos casos en los cuales el estado de conservación no fué ideal.

En el campo mismo de nuestras investigaciones, nos interesó en primer lugar, conocer, para poder juzgar los primeros comienzos de la inflamación, la distribución y el número normal de granulocitos en la pared de la vesícula, especialmente en la mucosa. En este punto apoyamos nuestras investigaciones con material de animales.

Quisimos también controlar, en analogía al tubo digestivo, la localización y cantidad de los eosinófilos y la participación de los linfocitos y folículos linfáticos en el cuadro normal de la mucosa vesicular.

Sobre las alteraciones secundarias de la pared vesicular, por procesos inflamatorios, no nos hemos detenido mayormente, por ser algo ya bien estudiado.

Como no tiene mayor objeto, el citar caso por caso, vamos a resumir el resultado de nuestras investigaciones haciendo ciertos grupos; son los siguientes:

**Casos de vesículas biliares normales.**—(Sin procesos inflamatorios agudos ni crónicos).

**A) De animales:** una vesícula biliar de un perro que se sacrificó para experimentación y que no presentaba ninguna enfermedad. La vesícula se extirpó de inmediato después de la muerte, se sacó la bilis sin lavar y se fijó un trozo en formalina al 10%, otro en Müller-Formol y un tercero en Carnoy. Pudimos observar que la mejor fijación para la conservación del epitelio y para conseguir tinciones nítidas de todo el tejido fué la hecha

en Carnoy. Para la oxidasa este fijador no sirve como ya dijimos, y el Müller-Formol dió aquí, mejores resultados que la formalina. Para conseguir mejores cortes, incluimos el material en gelatina e hicimos las tinciones correspondientes (véase fig. N.º 2).

En la **reacción de oxidasa**, hicimos el recuento de los granulocitos dando preferencia a los pliegues y encontramos un término medio de 15 por pliegue, situados en el estroma, por debajo del epitelio; naturalmente no tomamos en cuenta el contenido de los vasos. Como unos pliegues son más grandes que otros, elegimos para nuestro recuento, sólo aquellos de más o menos el mismo tamaño. Las demás capas contienen solamente granulocitos aislados en el estroma.

**Eosinófilos** encontramos tan aislados que no hicimos recuento.

**Linfocitos** son también muy escasos.

**Folículos linfáticos** vimos muy numerosos por debajo del epitelio (véase fig. N.º 3).

**Conductos de Luschka** tampoco encontramos, pero por tratarse de la observación de un solo caso no nos atrevemos a sacar conclusiones.

**Dos vesículas biliares de cerdos**, obtenidas en el Matadero Municipal y fijadas inmediatamente después de la muerte, colocando un trozo en formalina al 10%, sin lavado previo y otro también en formalina, pero después de haber hecho un lavado cuidadoso en agua. Se hizo así para observar una posible acción autolítica de la bilis pegada al epitelio. El resultado de las tinciones corrientes y conservación del epitelio en ambos casos fué igual, pero por desgracia la reacción de oxidasa no funcionó.

**B) Humanas.**—Hemos elegido entre las vesículas biliares humanas, para hacer las observaciones y sacar conclusiones, aquellas que nos dieron los mejores resultados con las distintas tinciones y que por otra parte nos parecieron completamente normales.

Anotamos en este grupo, en primer lugar, el caso de un niño de 3 años (A. N. 145/47) operado por un tumor abdominal y que murió por colapso durante la intervención. La vesícula se fijó en formalina 10 minutos después de la muerte (véase fig. N.º 4). Otro caso es el de un niño de 8 años (A. N. 89/46. M. Legal) sano, cuya causa de muerte fué un traumatismo. La vesícula se sacó 1 hora después de la muerte y se fijó en formalina al 10%. A pesar de este corto tiempo post-mortal, se observa ya en varias partes, descamación epitelial de las puntas de los pliegues.

Un tercer caso, corresponde a un hombre de 20 años (A. N. 110/46. M. Legal) sano, muerto por un traumatismo craneo-encefálico. Se extirpó la vesícula biliar, 10 minutos después de la muerte, haciendo la misma fijación; el resultado de las tinciones fué satisfactorio, pero ya, a pesar de tan corto tiempo, en varias partes hay comienzo de la descamación del epitelio superficial de los pliegues, por lo cual nos preguntamos si este comienzo de descamación, no sería la consecuencia de una alteración

mecánica, debido a las manipulaciones, al extraer y abrir la vesícula (véase fig. N.º 1).

Un último caso es el de un hombre de 39 años (A. N. 34/47. M. Legal) también fallecido a consecuencia de un traumatismo cráneo-encefálico, del que hemos obtenido la vesícula a las 24 hrs. después de su muerte. Llama la atención, que a pesar de este tiempo, el epitelio se encontró muy bien conservado y la tinción de oxidasa funcionó perfectamente.

Resumiendo los detalles más importantes, encontramos en el recuento de los **granulocitos**, teñidos con la reacción de oxidasa un **término medio de 15 leucocitos por pliegue** de la mucosa, observando como cifra mínima 5,5 y como máxima 22 (véase fig. N.º 5).

A nuestro parecer, no hay mayores diferencias en el número y distribución de los granulocitos en las distintas regiones de la vesícula, a nivel de la mucosa. En las demás capas son muy escasos, encontrándose, por ejemplo, un término medio de 10 granulocitos en un campo microscópico (recuento hecho con aumento mediano como todos los anteriores) y tomando en cuenta solamente los granulocitos fuera de los vasos sanguíneos. En la capa muscular los granulocitos son más escasos que en las restantes. En aquellos casos, en que la autólisis ya compromete las puntas de los pliegues de la mucosa, no se tiñen los granulocitos con la oxidasa (véase fig. N.º 6) por lo cual no pueden tomarse en cuenta con fines de recuento y en tales ocasiones solamente es posible contarlos en el resto de la pared.

En nuestro estudio hemos observado que los **eosinófilos** se encuentran en cantidad muy escasa a diferencia de otros órganos, como por ejemplo el tubo digestivo.

Los **linfocitos** de la misma manera, los observamos en forma muy aislada.

**Folículos linfáticos** en la túnica propia, a diferencia de lo que vimos en el material de animales, son sumamente escasos.

En el grupo de los casos normales, no hemos encontrado **granulocitos emigrantes** en el epitelio, lo que no excluye que este fenómeno sea normal en forma muy aislada. Tal emigración de granulocitos, la observamos en un caso de colecistitis crónica como muestra la figura N.º 7.

**Vesículas con inflamación aguda.**—Buscamos desde un comienzo algún caso de colecistitis aguda pero desgraciadamente no pudimos obtenerla, ya que la colecistitis no se opera tan temprano. Sin embargo, también los casos recidivantes, colecistitis con ataques agudos, pueden ser de mucho interés y de éstos disponemos varios.

Como hallazgo hemos obtenido las **vesículas de 3 casos de peritonitis**, una como complicación de un tumor renal en un niño de 3 años, otra en un hombre de 55 años con peritonitis consecutiva a una gangrena apendicular y el tercero, también en un niño, de 12 años, con peritonitis por séptico piohemia cuyo punto de partida fué una osteomielitis. En estos casos, el proceso inflamatorio se propagó desde el peritoneo a la vesícula biliar en la forma como se ve muy bien en la figura N.º 8, microfotogra-

fía obtenida de la vesícula del niño de 3 años. **La infiltración granulocitaria, alcanzó solamente las capas externas y en ningún caso llegó hasta la mucosa.**

De los **casos de reagudización**, se destaca uno que se refiere a una vesícula de paredes muy delgadas y que obtuvimos en una operación practicada con el diagnóstico clínico de colecistitis crónica, en un hombre de 47 años y en el que la reacción de oxidasa muestra un marcado aumento de los granulocitos especialmente en los pliegues de la mucosa, como lo muestra la figura N.º 9. El recuento practicado dió un término medio de 40 granulocitos por pliegue. En las otras capas los granulocitos se observan también muy numerosos. Si confrontamos esta microfotografía, con la de la figura N.º 5, vemos claramente la gran diferencia entre un proceso de inflamación aguda (reagudizado) y el cuadro fisiológico de los granulocitos en la mucosa y el resto de la pared vesicular.

También hemos estudiado casos de **empiema vesicular**, aunque han sido colecistitis crónicas con reagudización, como es el caso de un hombre de 30 años operado con aquel diagnóstico y donde, como muestra la figura N.º 10, se observa con la reacción de oxidasa, numerosos granulocitos en pleno lumen vesicular. Además se aprecia muy bien la infiltración granulocitaria por debajo del epitelio.

En la vesícula de un anciano de 76 años, muerto por una pielonefritis y en el cual hallamos en la autopsia una colecistitis crónica calculosa, con la reacción de oxidasa hemos podido estudiar muy bien la **emigración de los granulocitos** a través del epitelio para llegar al lumen vesicular (semejante al caso de la figura N.º 7).

**Colecistitis crónicas.**—Como nuestra intención, no ha sido ocuparnos de los detalles de la colecistitis crónica, por lo demás ya bastante conocidos, elegimos solamente algunos casos en los cuales histológicamente y en especial con la reacción de oxidasa, puede comprobarse muy bien que se trata de cuadros inflamatorios todavía en actividad, en los que a los granulocitos cabe un rol muy importante. Muchos de estos casos, corresponden a los que clínicamente se manifiestan como cólicos hepáticos y que en la intervención quirúrgica presentan vesículas con adherencias (pericolecistitis adhesiva crónica) y paredes muy engrosadas y que al abrirlas se encuentran cálculos, mucosa atrófica y de vez en cuando algunas ulceraciones y cicatrices. La figura N.º 11, muestra el engrosamiento de la pared por proliferación del tejido, causado por el proceso inflamatorio, atrofia de la mucosa y numerosos infiltrados focales de granulocitos en todas las capas, hasta llegar a la formación de pequeños abscesos. Con las tinciones corrientes, encontramos además en estos casos, como es natural, muchos linfocitos y plasmacélulas.

En un caso de una mujer de 47 años, con una colecistitis crónica, observamos dos **conductos de Luschka** pasando hasta la muscular. Pudiera pensarse que por este camino, la inflamación también puede propagarse fácilmente (véase fig. N.º 12).



## CONCLUSIONES Y CRITICA

Nuestras intenciones en esta modesta contribución científica han sido, en primer lugar, buscar en un buen número de vesículas biliares humanas, no elegidas, de autopsias de individuos de distintas edades y sexos y de distintas enfermedades, los estados iniciales de la colecistitis.

Para esto nos ha sido indispensable estudiar el cuadro histológico normal de la vesícula biliar, para así poder delimitar bien el terreno de los cuadros patológicos. Tal estudio tropezó con el conocido hecho de que muy pronto después de la muerte se imbibie toda la pared de la vesícula con bilis, imposibilitando, de esta manera, la correcta tinción de los tejidos; por otra parte, después de la muerte, se produce rápidamente una mayor o menor descamación del epitelio de la mucosa. Sin embargo, observando nuestros cortes histológicos, obtenidos de 42 autopsias practicadas desde pocos minutos hasta más o menos 24 hrs. después de la muerte, pudimos ver que en algunos casos, no obstante ser el tiempo post-mortal de varias horas, el epitelio se conservó regularmente y se obtuvieron buenas tinciones. En general la regla es que el epitelio se descama en las puntas de los pliegues de la mucosa y entonces reacciones finas como la de oxidasa no resultan, por lo menos en forma constante. En la parte basal donde el epitelio se conserva más a menudo, la reacción de oxidasa funciona correctamente.

Por estos resultados tan desalentadores, tuvimos que recurrir al material de animales y además pensamos en la posibilidad de conseguir material humano en mejores condiciones. Así sacamos algunas vesículas biliares de individuos recién fallecidos, en algunos casos pocos minutos después de la muerte y las abrimos ampliamente colocándolas luego en los distintos fijadores, de los que preferimos en general la formalina al 10%.

Nuestras intenciones de neutralizar la bilis y de impedir su penetración en las capas profundas, haciendo para esto último un lavado cuidadoso de la mucosa con agua después de haber sacado la bilis, fracasaron por completo.

De los distintos fijadores que usamos, nos han dado los mejores resultados la formalina al 10%, el Müller-Formol y el líquido de Carnoy, pero este último no permite practicar la reacción de oxidasa, por lo cual hemos estado obligados a usar formalina al 10% y Müller-Formol.

Las alteraciones producidas en el epitelio de la mucosa pueden deberse por lo demás, a un factor mecánico dependiente de los procedimientos con el micrótopo o el acto de sacar y abrir la vesícula. Para evitar mayores destrucciones del epitelio de la mucosa, es que hemos incluido gran parte de nuestro material en gelatina.

Desgraciadamente el procedimiento de sacar las vesículas precozmente después de la muerte, sólo pudimos aplicarlo en casos restringidos por las numerosas dificultades y molestias que ésto significa. Más sencillo y seguro nos resultó conseguir material fresco de animales (cerdo, perro y conejo). El resultado obtenido de este último material ha sido bastante satisfactorio.

De los detalles que en estas observaciones nos llamaron la atención, los siguientes nos parecen de importancia: en primer lugar, encontramos por debajo del epitelio en la túnica propia de los pliegues, con mucha frecuencia, grandes **foliculos linfáticos** que ensanchaban notablemente los pliegues respectivos.

Los **linfocitos** nunca los vimos en mayor cantidad como se observa por ejemplo en el tubo digestivo a nivel del estroma conjuntival. Tal cuadro difiere de la descripción de la vesícula biliar humana, según la literatura, pues no se mencionan en ella foliculos linfáticos, salvo en casos de colecistitis crónica, en los cuales se encuentra siempre mayor o menor cantidad de linfocitos en el tejido y donde como dice HANSER se puede llegar hasta la formación de foliculos. Nosotros hemos hallado en un caso de un niño de 7 años, considerado como normal, un foliculo linfático en el cuello de la vesícula, situado en la túnica propia por debajo del epitelio de la mucosa. Para saber exactamente si la presencia de los foliculos linfáticos en la mucosa vesicular es algo normal, frecuente o raro, o si es una formación patológica, habría que hacer un estudio especial en un mayor material.

Otra diferencia notable con el tubo digestivo, se presenta en el muy escaso número de **eosinófilos** ya que éstos se encuentran aquí en la vesícula, solamente en forma muy aislada en el estroma conjuntival. La túnica propia, en general no muestra la presencia de muchas células de la sangre, con excepción de los casos de franca inflamación aguda o crónica. En este sentido, autores como NOBLE, han tomado como signo seguro de inflamación, la presencia de aún un discreto número de células de la sangre en la túnica propia y demás capas.

El material de biopsias (17 casos) es relativamente escaso, pero no tratamos de analizar más, por habernos dado cuenta que las vesículas biliares que llegan a manos del patólogo, mandadas por la clínica, casi exclusivamente corresponden a casos de colecistitis crónica, con adherencias superficiales, engrosamiento de la pared y muchas veces calculosis y que histológicamente muestran una serie de detalles ya bastante conocidos y bien descritos en la literatura mundial.

Volveremos ahora sobre algunos de nuestros casos, para mostrar ciertos detalles que nos parecen de importancia y que tienen relación con el tema.

Como no se operan las vesículas biliares en las primeras fases agudas, puede contarse solamente con hallazgos casuales o casos reagudizados. Excepcionalmente nos llegó una vesícula de un hombre de 47 años, con pared delgada, de aspecto normal, pero presentando microscópicamente residuos de antiguas inflamaciones en forma de infiltrados linfocitarios y plasmacelulares especialmente en la túnica propia.

Nos llamó la atención, que fuera de la falta de datos exactos sobre la presencia de linfocitos y su posible rol fisiológico, no pudimos encontrar tampoco en ninguna parte de la literatura mundial, observaciones precisas sobre los granulocitos, su cantidad y distribución en estados normales y patológicos en la pared de la vesícula. Por suerte nuestras investigaciones, a pesar de las dificultades ya mencionadas, especialmente en mate-

rial de autopsia, nos han dado un resultado satisfactorio y original.

Ya hemos dicho que tuvimos que recurrir a vesículas biliares de animales, para tener la seguridad de obtener un material normal y de comparación, aplicando después nuestros conocimientos, así adquiridos, a los casos humanos frescos y bien conservados en estado normal y patológico.

No está demás agregar que hay que tener mucho cuidado con lo que se refiere al material normal, es decir, libre de cualquier inflamación y sobre lo cual insiste también HANSER en su contribución en el Manual de HENKE-LUBARSCH. Esto es tanto más complicado, cuanto que pueden existir casos con residuos de anteriores inflamaciones, apenas visibles.

Desde las clásicas observaciones de COHNHEIM en las inflamaciones, especialmente en su fase aguda, se conoce la emigración de los granulocitos y el más fino indicador para estudiar este fenómeno, es la reacción de oxidasa que nos permite hacer hasta su recuento. De esta manera podemos delimitar mejor los cuadros de inflamación en sus comienzos del estado fisiológico de los tejidos.

Si resumimos el resultado de nuestras observaciones, podemos decir, que encontramos cierta constancia en la distribución y frecuencia de los granulocitos en la pared de la vesícula biliar, contando estos corpúsculos, en primer lugar en la túnica propia fuera de los vasos. Este recuento dió un término medio de 15 granulocitos por pliegue de la mucosa, examinando siempre la vesícula en tres distintos lugares es decir fondo, cuerpo, y cuello. En el tejido conjuntivo perivascular, entre la muscular y en la subserosa también se encuentran, pero son mucho menos numerosos.

Está demás decir, que la reacción de oxidasa es hasta cierto punto caprichosa, por lo cual aún en material fresco bien conservado, algunas veces no funciona. Por eso, tuvimos que reunir un buen número de casos y fijarnos especialmente en material de animales, para tener la posibilidad de comparación.

En cuanto, ahora, a su aumento en la inflamación, como ya dijimos, no tuvimos la suerte de descubrir las primeras fases de la colecistitis, pero varios casos de inflamación crónica reagudizada, nos proporcionaron cuadros bastantes convincentes, en los cuales hemos contado un aumento hasta de 40 granulocitos por pliegue término medio, encontrándose también un aumento numérico correspondiente en las demás capas. En los cortes microscópicos los pliegues aparecen casi negros, por estar repletos de granulocitos.

Estudiamos también el fenómeno de la emigración de los granulocitos a través del epitelio de la mucosa. Desgraciadamente en nuestro material, no hemos podido comprobarlo en casos normales sin inflamación, a pesar de que seguramente existe, aún cuando en forma discreta. Lo observamos solamente en casos de inflamación aguda y crónica.

El fenómeno es más acentuado todavía en casos de empiema, en los cuales se acumula el pus dentro del lumen de la vesícula biliar.

El tipo de la inflamación aguda recidivante, tiene algo común con el de la apendicitis en el sentido de una extensión flemonosa a través de todas las capas de la vesícula biliar, pero estamos muy de acuerdo con HANSER que dice, que la infiltración flemonosa purulenta de la pared, no es tan pronunciada como en la apendicitis. Este cuadro se repite también en ciertos casos crónicos recidivantes y como dice también HANSER, los infiltrados polinucleares, en general focales, son más pronunciados que en los casos recientes.

Está demás agregar que en los cuadros crónicos como tales, si el proceso declina, se encuentran más linfocitos y plasmacélulas y al final tejido neoformado hasta con formación de cicatrices.

No nos detendremos en otros fenómenos del proceso inflamatorio crónico, como por ejemplo, atrofia y regeneración del epitelio de la mucosa, hipertrofia de la muscular, etc., por ser bastante conocido.

Tenemos que agregar solamente algunas palabras, sobre un fenómeno algo discutido que guarda ciertas relaciones con la propagación del proceso inflamatorio dentro de las capas de la vesícula: nos referimos a los llamados **conductos de Luschka**. Estos corresponden a especies de divertículos de la mucosa que se extienden a través de la muscular llegando hasta la subserosa. Se comprende fácilmente que en estos pueden penetrar gérmenes y facilitar, de esta manera, la extensión de la inflamación. Así en las inflamaciones agudas y crónicas los encontramos llenos de exudado inflamatorio.

Según los tratados de histología, se encuentran aislados a través de toda la vesícula biliar y especialmente a nivel del fondo. Nosotros no podemos entrar en discusión sobre estas formaciones acerca de las cuales se ha escrito tanto y aún no se ha dicho la última palabra.

En nuestro material de animales no los encontramos, lo que no excluye su existencia, pero tenemos que suponer que no sean frecuentes.

Creemos que se encuentran más a menudo en las colecistitis crónicas, lo que estaría de acuerdo con lo que dice HANSER, que se observa un aumento de ellos en los procesos inflamatorios crónicos, muy explicable por la tendencia proliferativa del tejido.

Aunque la importancia de los conductos de Luschka, en la propagación de la inflamación a través de la pared vesicular es innegable y evidente, no creemos que sea de un valor exclusivo patogenético.

Sobre el mecanismo genético más común de la colecistitis, no nos atrevemos a pronunciarnos. Es bien posible que la infección se produzca tanto por vía biliar como por vía hematogena o linfática, aunque creemos más fácil y más frecuente una infección por vía biliar.

ASCHOFF y BACMEISTER defienden más bien un carácter flemonoso parecido a la apendicitis, que un carácter catarral superficial.

De cierto interés en relación con el mecanismo genético, han sido tres casos de peritonitis. Uno de un adulto de 55 años causado por una gangrena apendicular, otro de un niño de 3 años con peritonitis consecutiva a un tumor renal y el tercero también de un niño, de 12 años, en que la causa fué una séptico-piohemia por osteomielitis. En estos casos, se llegó a una marcada infiltración inflamatoria de las capas serosa y subserosa, en forma flemonosa, pero no alcanzó a propagarse hacia la mucosa de la vesícula. Naturalmente se podría decir que con el tiempo el proceso se habría extendido hasta la mucosa, pero aún no pudiendo excluir esta posibilidad, se ve claramente que la propagación de la inflamación desde fuera no puede ser tan rápida.

Suponemos que en ciertos casos, seguramente no muy frecuentes, podría formarse una colecistitis por este camino, en analogía a ciertos cuadros de apendicitis, como por ejemplo, los propagados de una salpingitis.

Aunque nuestro trabajo, dadas las grandes dificultades técnicas, no se puede considerar más que una modesta contribución a la solución de un problema tan complejo, muestra claramente el camino para futuras investigaciones. Estas tienen que ser en primer lugar experimentales, estudiando en distintos períodos, muy precoces, el cuadro morfológico de la colecistitis en animales, basándose en los principios elaborados por nosotros y los cuales nos parecen indispensables.

También podrían extenderse estas investigaciones, al estudio de la mucosa normal en sus distintas fases funcionales y al final, por este camino, se podría aclarar notablemente el mecanismo patogenético de la colecistitis.

## RESUMEN

Tenemos en nuestro trabajo un primer grupo de 42 casos de autopsias, no elegidas, de niños y adultos de distintas edades, muertos por traumatismos o enfermedades, en los que se estudió detenidamente de tres distintos lugares (fondo, cuerpo y cuello) en cortes histológicos de congelación con y sin inclusión en gelatina, la pared de la vesícula biliar, usando la tinción de hematoxilina eosina y especialmente la reacción de oxidasa.

Un segundo grupo, de 17 casos, correspondientes a vesículas biliares extirpadas quirúrgicamente y en los cuales se incluyen colecistitis crónicas, colecistitis recidivantes y empiemas vesiculares.

Como control, se examinaron en la misma forma, las vesículas biliares de un perro, dos cerdos y un conejo.

En varios casos humanos se extirpó la vesícula hasta pocos minutos después de la muerte y se hicieron ensayos con varios fijadores, como formalina al 10%, Müller-Formol, Carnoy y Susa.

Por primera vez se ha podido estudiar con la reacción de oxidasa el número y la distribución normal de los granulocitos por intermedio del recuento. En condiciones normales, los pliegues de la mucosa contienen un término medio de 15 granulocitos, mientras que en la inflamación, casos de reagudización, se

encuentra un término medio de 40 granulocitos por pliegue y en las demás capas se llega hasta una infiltración difusa flemosa, pero no tan acentuada como en la apendicitis.

En los casos de colecistitis crónica reagudizada, al lado de los infiltrados linfocitarios y plasmacelulares, se encuentran muchas veces grandes focos de polinucleares.

En tres casos de peritonitis, originadas en otros órganos, la inflamación se propagó solamente hasta las capas externas de la vesícula biliar.

Los conductos de Luschka, en los casos humanos, se encuentran solamente raras veces, sin distribución topográfica y son más frecuentes en los casos de inflamación crónica.

Normalmente en las distintas capas y en especial en la túnica propia de la vesícula, se encuentran muy aislados linfocitos y son raros los eosinófilos a diferencia del tubo digestivo.

## S U M M A R Y

The wall of the gall-bladder was studied in a group of 42 cases of not selected necropsies of children and adults of different ages, dead due to traumatisms or illness. The material obtained by freezing with and without embedding in gelatine was observed using Hematoxylin-eosin stain and the oxidase reaction.

In a second group of 17 cases the gall-bladders were obtained by cholecystectomy due to chronic cholecystitis, recurring cholecystitis and empyema.

As a control, in the same way, the gall-bladders of a dog, two pigs and a rabbit were examined.

In the human cases very frequently the gall-bladders were absceded a few minutes after death and tests were carried out with various fixations such as formalin (10%), formol-Mueller fluid, Carnoy and Susa.

For the first time it has been possible to study with the oxidase-reaction the number and normal distribution of granulocytes. In normal conditions the folds of the mucosa contain an average of 15 granulocytes, while in cases of inflammation an average of 40 granulocytes per plica is found. In the other layers (of the wall of the gall-bladder) it was possible to find a diffuse phlegmonous infiltration but not so severe as in the appendicitis.

In acute relapse of chronic cholecystitis next to lymphocytic and plasma-cells infiltrations we frequently found large foci of polymorphonuclear cells.

In 3 cases of peritonitis originated in other organs, the inflammation only extended to the outer layers of the wall of the gall-bladder.

The Luschka's ducts, in the human cases, are found in very few cases, without a topographical distribution and are more frequent in cases of chronic inflammation.

In the different layers and specially in the corium of the gall-bladder we normally found isolated lymphocytes but eosinophiles were seldom found.

### BIBLIOGRAFIA

- ASCHOFF, L.—Der appendicitische Anfall.  
Pathol. u. Klinik in Einzeldarstellungen I.  
J. Springer, Berlin u. Wien, 1930.
- ASCHOFF y BACMEISTER.—Die Cholelithiasis. (Monographie).  
G. Fischer, Jena 1909.  
Cit. según HANSER.
- BIEL, F.—La participación de las tonsilas palatinas y faríngea en las enfermedades infecciosas.  
Bol. Soc. Biol. Concepción (Chile), 19, 47, 1944.
- BURDACH, R.—Contribución al estudio anátomo-patológico de la gastritis crónica.  
Bol. Soc. Biol. Concepción (Chile), 20, 21, 1945.
- ESPINOZA, J.—Colecistopatías, frecuencia y morfología.  
Arch. Chil. Morfol. 6, 190, 1946.
- FERNANDEZ, R.—Contribución al estudio anátomo-patológico de la duodenitis y de la úlcera duodenal.  
Bol. Soc. Biol. Concepción (Chile), 21, 3, 1946.
- GRAEFF, S.—Untersuchungen über das Verhalten der Leukozyten im Glomerulusgebiet bei der akuten Glomerulonefritis.  
Deut. Med. Wochenschr. 1916. N.º 36.
- HANSER, R.—Gallenblase u. Gallenwege.  
En: Henke-Lubarsch: Handb. d. spez. pathol. Anat. u. Histol. V/2, 748. J. Springer, Berlin 1929.
- MAXIMOW, A. y BLOOM, W.—Tratado de histología.  
Edit. Labor S. A. Argentina, 1944.
- NOBLE, F.—The relation of hepatitis to cholecystitis.  
Am. Journ. Pathol. 9, 473, 1933.
- PFUHL, W.—Die Gallenblase und die extrahepatischen Gallengänge.  
En: W. v. Möllendorff: Handb. d. mikrosk. Anatomie des Menschen V/2. J. Springer, Berlin 1932.





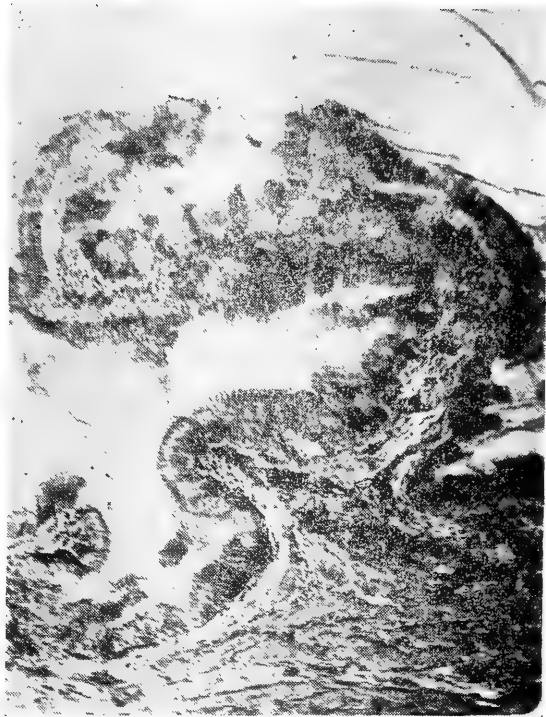


FIG. 1.

Mi. 597. ♂ 20 años. M. L. 110/46.

Traumatismo craneano.

Vesícula biliar normal. Epitelio de la mucosa en comienzo de des-  
camación.

Fijación: Formalina 10%. 10 mint. post m.

Tinc.: H. Mayer-Eosina.

Aum.: 110 x.

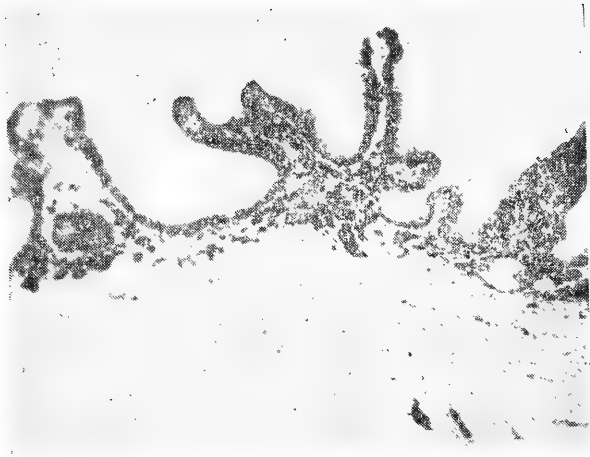


FIG. 2.

Mi. 594.  
Vesícula biliar de un perro.  
Mucosa mostrando la distribución fisiológica normal de los granulocitos.

Fijación: Müller-Formol.  
Tinc.: Oxidasa-Carmín.  
Aum.: 60 x.

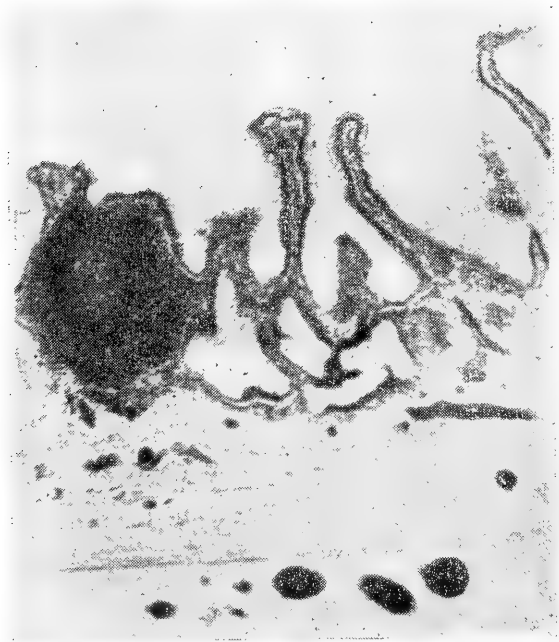


FIG. 3.

Mi. 593.  
Vesícula biliar de un perro.  
Mucosa normal con un folículo linfático.

Fijación: Carnoy.  
Tinc.: H. Ehrlich-Eosina.  
Aum.: 71 x.

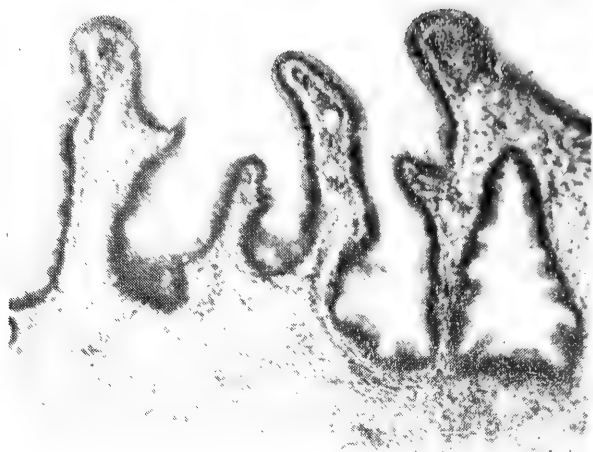


FIG. 4.

Mi. 595. ♂ 3 años. A. N. 145/47.  
Vesícula biliar humana. Mucosa normal.  
Fijación: Formalina 10%. 1 hora post m.  
Tinc.: H. Mayer-Eosina.  
Aum. 63 x.

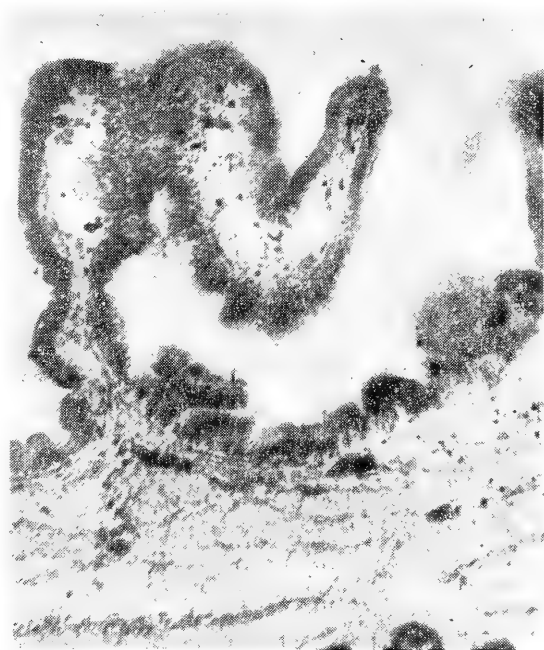


FIG. 5.

Mi. 607. ♂ 3 años. A. N. 145/47.  
Distribución y cantidad normal de los granulocitos en la mucosa.  
Fijación: Formalina 10%. 1 hora post m.  
Tinc.: Oxidasa-Carmin.  
Aum.: 80 x.

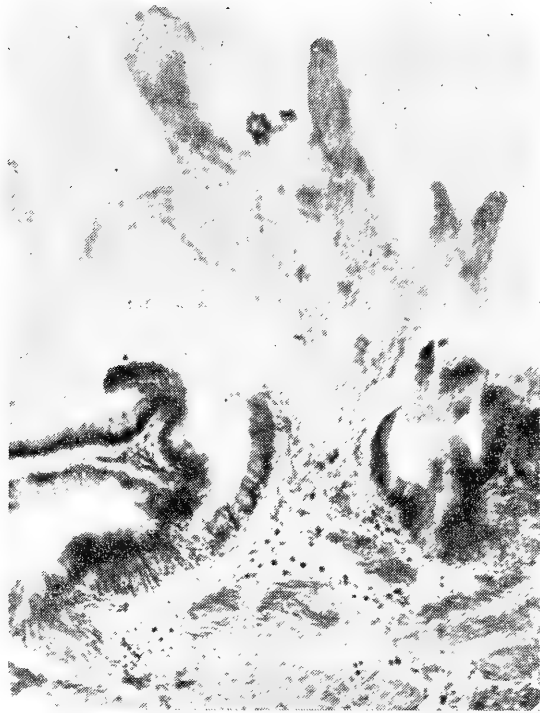

FIG. 6.

Mi. 603. ♂ 7 años. M. L. 89/46.

Mucosa de la vesícula biliar presentando la influencia post mortal de la bilis (descamación del epitelio, mala tinción, reacción de oxidasa negativa en el vértice de los pliegues).

Fijación: Formalina 10%. 1 hora post m.

Tinc.: Oxidasa-Carmín.

Aum.: 90 x.




FIG. 7.

Mi. 605. ♂ 76 años. A. N. 529/46.

Colecistitis crónica calculosa. Granulocitos emigrados a través de la mucosa hacia el lumen.

Fijación: Formalina 10%. 2 horas 40 mint. post m.

Tinc.: Oxidasa-Carmin.

Aum.: 320 x.

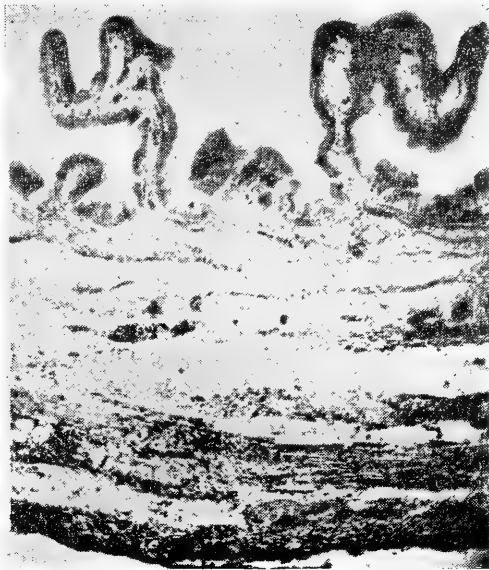

FIG. 8.

Mi. 596. ♂ 3 años. A. N. 145/47.

Vesícula biliar con distribución normal de los granulocitos en la mucosa y muscular, pero intensa infiltración flemonosa leucocitaria de las capas externas por peritonitis.

Fijación: Formalina 10%. 1 hora post m.

Tinc.: Oxidasa-Carmin.

Aum.: 37 x.

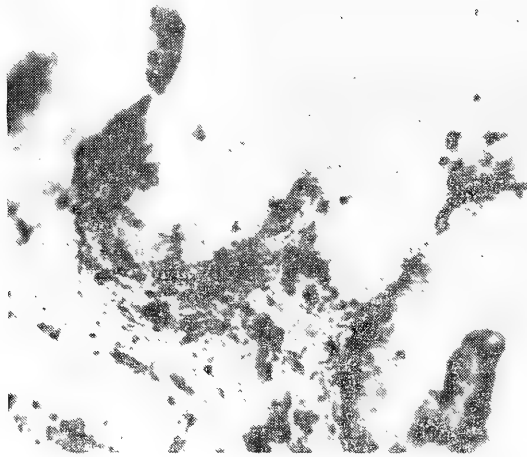


FIG. 9.

Mi. 602. ♂ 57 años. I. N. 57/47.

(Material de operación).

Colecistitis crónica reagudizada. Intensa infiltración polinuclear, especialmente de los pliegues de la mucosa.

Fijación: Formalina 10%.

Tinc.: Oxidasa-Carmín.

Aum.: 90 x.

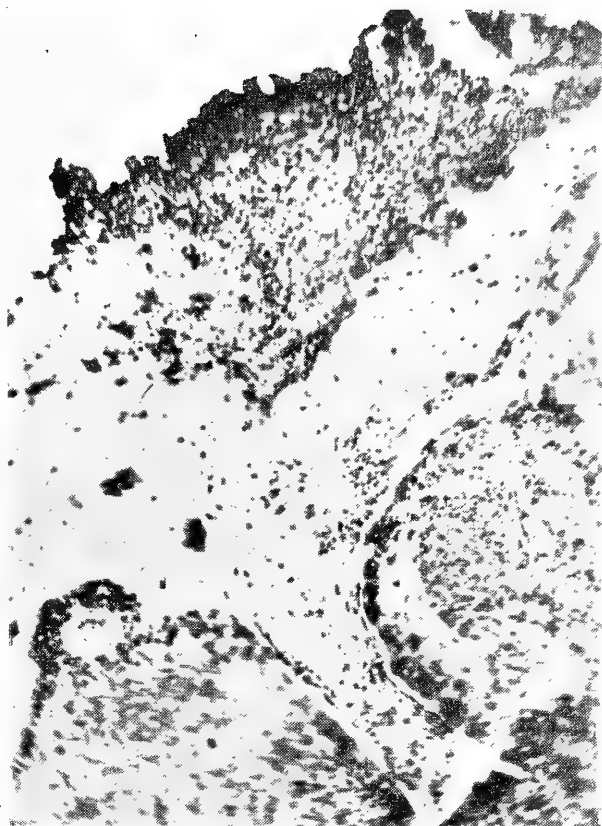


FIG. 10.

Mi. 604. ♂ 30 años.  
(Material de operación).  
Colecistitis crónica calculosa con empiema.  
Granulocitos en el lumen y en la mucosa; atrofia del epitelio.  
Fijación: Formalina 10%.  
Tinc.: Oxidasa-Carmin.  
Aum.: 90 x.

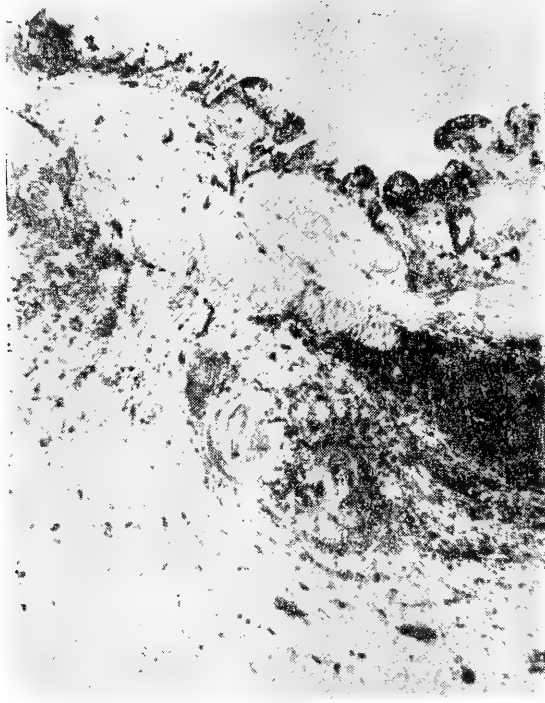


FIG. 11.

Mi. 601. ♂ 47 años.  
(Material de operación).  
Colecistitis crónica recidivante. Infiltración polinuclear difusa de la mucosa y en el resto de la pared en forma de grandes focos.  
Fijación: Formalina 10%.  
Tinc.: Oxidasa-Carmín.  
Aum.: 20 x.

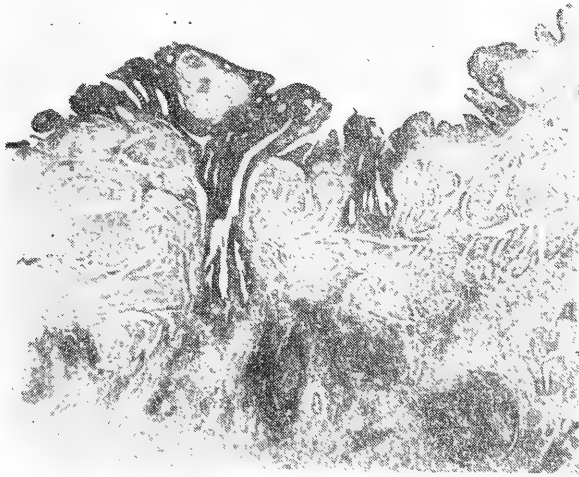


FIG. 12.

Mi. 600. ♀ 47 años.  
(Material de operación).  
Colecistitis crónica. Atrofia de la mucosa, conductos de Luschka penetrando en la muscular, infiltrados inflamatorios crónicos y proliferación del tejido.  
Fijación: Formalina 10%.  
Tinc.: H. Mayer-Eosina.  
Aum.: 20 x.



DEL INSTITUTO DE FISILOGIA  
de la  
Universidad de Concepción (Chile)  
Director: Prof. Dr. B. Günther

---

## OXIDACIONES BIOLÓGICAS

### Introducción teórica y experimental

(con 12 figuras y 3 tablas)

por

**B. Günther y E. Poch**

(Recibido por la Redacción el 30-VII-47)

“...la vida no sabe sino de un combustible:  
el hidrógeno...”  
A. v. Szent-Györgyi (1943).

Poco tiempo después del descubrimiento del oxígeno por Priestley (1774) pudo demostrar Lavoisier (1777) que los fenómenos vitales están en íntima relación con los procesos oxidativos. Desde entonces las investigaciones realizadas sobre este tema han sido numerosas y complejas. Las recientes adquisiciones se encuentran en forma dispersa en la literatura científica mundial, razón por la cual existe la necesidad de reunir —en un trabajo de conjunto— los hechos más importantes alcanzados hasta el momento.

Como consecuencia de este gran progreso los conceptos clásicos de oxidación —combustión del carbono de los alimentos por el oxígeno proveniente del aire— se han modificado radicalmente. No es el carbono sino que es el hidrógeno del substrato el que entrega por etapas sucesivas su energía hasta que se combina con el oxígeno para formar agua. El agua debe considerarse entonces como el producto final de las oxidaciones biológicas. En la transferencia escalonada del hidrógeno intervienen catalizadores tisulares y substancias que desempeñan la función de transportarlo. Por otra parte, es necesaria la activación del oxígeno —también con la intervención de fermentos especiales— para que éste pueda reaccionar con el hidrógeno a la temperatu-

ra corporal. Conjuntamente con el transporte de hidrógeno se realiza —también en etapas— el de los electrones. La energía que se requiere para el metabolismo celular proviene de estas transferencias de hidrógeno y de electrones.

En cuanto al  $\text{CO}_2$ , que antiguamente se consideraba como el producto lógico de la combustión intracelular, ha resultado ser simplemente la consecuencia de descarboxilaciones en el substrato.

Hemos creído útil agregar a la discusión teórica algunos sencillos experimentos de óxido-reducción, destinados a demostrar objetivamente mecanismos de transporte de hidrógeno o de electrones, y a ilustrar las nociones teóricas expuestas.

En los seres unicelulares el oxígeno necesario difunde fácilmente hacia el interior de las células desde el exterior; en cambio, en los pluricelulares es la sangre —por intermedio de la hemoglobina de los hematíes— la que se encarga de transportar el oxígeno desde el aire atmosférico hasta la célula que lo utiliza. El oxígeno es incapaz de oxidar directamente a los hidratos de carbono y a las grasas a la temperatura corporal, razón por la cual se hace necesaria su activación (oxidadas). Lo mismo sucede con el hidrógeno unido al carbono en las diferentes sustancias alimenticias. Esta unión es muy poderosa y la ruptura de este enlace, haciendo posible la unión del hidrógeno con el oxígeno para formar agua, sólo es factible gracias a la intervención de fermentos específicos (deshidrogenasas). Entre ambos extremos existen una serie de sustancias fisiológicas que poseen la interesante propiedad de poder oxidarse y reducirse sucesivamente (sustancias óxido-reductoras). El orden en que se han hecho los descubrimientos de los distintos factores que intervienen en la oxidación biológica muestran la evolución de los conceptos que se han tenido al respecto.

#### A) Desarrollo histórico:


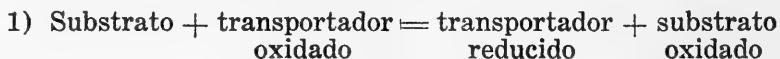
1.—“Activación del oxígeno”, por catalizadores del tipo del “fermento respiratorio” de **Warburg** (1927).

2.—“Activación del hidrógeno” con intervención de las deshidrogenasas (**Thunberg** y **Wieland**).

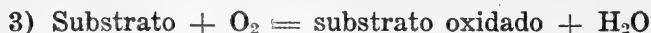3.—“Activación de ambos procesos”. (**Keilin**).

4.—“Transportadores de hidrógeno”; sustancias fisiológicas descubiertas por **Szent-Györgyi**.

De acuerdo con estos conocimientos el problema de la oxidación biológica se plantea de una manera más compleja, pudiéndose resumir en la siguiente forma:



Sólo al excluir las fases intermedias (transporte de hidrógeno) se tiene la expresión clásica de los procesos oxidativos:



## B) Formas de oxidación:

En condiciones fisiológicas toda oxidación está ligada a una deshidrogenación, que no se realiza en forma instantánea, sino que por etapas sucesivas.

De acuerdo con la definición, la oxidación se refiere a la unión del oxígeno con una sustancia cualquiera ( $\text{Fe} + \text{O} = \text{FeO}$ ).

El término "oxidación" se aplica también al proceso en el cual se pierde hidrógeno, como sucede por ejemplo con el leuco-derivado del azul de metileno que pasa a la forma coloreada (azul) cuando este cuerpo se deshidrogena por cualquier causa (véase demostración N.º 1 en la parte experimental de este trabajo).

Si se analizan estos procesos bajo el punto de vista atómico, lo esencial de la oxidación resulta ser según Michaelis (1938) la pérdida de electrones (Exp. 2, 3, 4), lo cual trae consigo un cambio de la valencia; aumenta la carga positiva del átomo oxidado ( $\text{Fe}^{++} - e = \text{Fe}^{+++}$ ).

Generalmente se realiza la transferencia de hidrógeno y de electrones al mismo tiempo; en otros casos los dos procesos siguen caminos diferentes, para volver a reunirse en la etapa final.

Al mismo tiempo que se produce la oxidación de una sustancia acontece la reducción de la otra.

En consecuencia habrá reducción cuando existe:

- a) desprendimiento de oxígeno;
- b) captación de hidrógeno;
- c) adquisición de electrones.

Puede decirse, que la reducción equivale a una captación de energía; la oxidación en cambio conduce a la liberación de ella. Cuando un sistema aumenta su contenido energético (reducción) ello se debe a un aporte exógeno de energía, lo cual nunca sucede espontáneamente. La célula viva sólo puede utilizar la energía acumulada en los alimentos; no puede generar por sí misma la energía necesaria para su metabolismo. Los cuerpos reducidos (ricos en hidrógeno) tienen un mayor contenido energético que los cuerpos oxidados.

En realidad el término de oxidante y de reductor es relativo; todo depende de la naturaleza de los cuerpos que se van a comparar. Una sustancia puede ser oxidante con relación a un cuerpo y reductora con respecto a otro. Los valores extremos están representados por el hidrógeno (potencial más negativo) y el oxígeno (potencial más positivo). El cuerpo que tenga un potencial negativo será oxidado por todos aquellos más positivos que él, ya que la sustancia de potencial negativo entrega electrones (se oxida) y la positiva los capta (se reduce). En última instancia el agente "reductor" es un dador de electrones y el "oxidante" un aceptador de ellos.

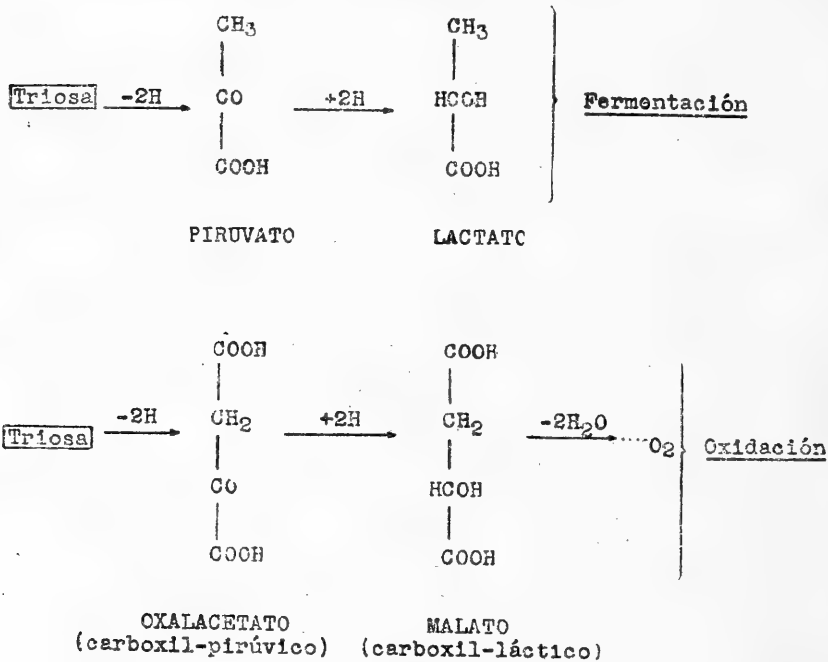
Existe también otra fuente de energía para el metabolismo celular: la fragmentación de las moléculas grandes o sea la "fermentación". Si bien es cierto, que este proceso es mucho más sencillo y primitivo, y se realiza en ausencia de oxígeno, es al mismo tiempo menos económico, pues se libera sólo una parte

de la energía acumulada en las moléculas. De acuerdo con Lippman una molécula-gramo de glucosa desprende en condiciones metabólicas "anaerobias" teóricamente 79 Calorías, y prácticamente sólo 54 Calorías; en cambio al ser oxidada esta misma sustancia se liberan en total 686 Calorías. La fermentación entrega sólo el 8% del total de la energía que puede ser puesta en libertad por la oxidación. Según Szent-Györgyi en la evolución de los seres vivos el proceso de la fermentación debe haber precedido al de la oxidación.

Tanto la oxidación como la fermentación pueden partir del mismo sustrato. La diferencia de los procesos reside en las sustancias que aparecen en la degradación sucesiva de las moléculas. Así por ejemplo en la fermentación de la triosa ( $\frac{1}{2}$  molécula de glucosa) ésta se transforma en piruvato por deshidrogenación y a su vez esta sustancia —por captación de hidró-

Fig. 1

FERMENTACION Y OXIDACION DE LA TRIOSA  
(según v. Szent-Györgyi)



geno— se transforma en lactato (Fig. 1). En la oxidación en cambio, la triosa se transforma en oxalacetato, malato, fumarato y succinato, y el hidrógeno transportado de sustancia en sustancia termina finalmente —a través de los citocromos y del fermento respiratorio— combinándose con el oxígeno (Fig. 1 y 2). Las sustancias que intervienen en esta oxidación

son cuerpos de cuatro átomos de carbono y con dos grupos carboxílicos (ácidos C<sub>4</sub>-dicarboxílicos de **Szent-Györgyi**), moléculas muy apropiadas para el transporte de hidrógeno. El piruvato y el lactato, que aparecen en la fermentación de la triosa, son sencillamente oxalacetato y malato que han sufrido una descarboxilación (Fig. 1). Las sustancias intermedias de ambos procesos difieren sólo en un grupo CO<sub>2</sub>.

Habíamos dicho anteriormente, que la oxidación de los metabolitos se producía gradualmente o sea en "etapas sucesivas". Estas reacciones en cadena tienen la ventaja de no liberar instantáneamente toda la energía encerrada en las sustancias que se van a metabolizar. La oxidación de una molécula-gramo de hidrógeno con media molécula-gramo de oxígeno para formar agua, libera 68,000 pequeñas calorías o 68 kilocalorías (Cal.), que instantáneamente se transformarían en calor, no sólo sin provecho desde el punto de vista energético, sino que aún con el peligro de la destrucción tisular por el calor desarrollado.

Analizaremos ahora en forma sistemática los diferentes fermentos que intervienen en el transporte de hidrógeno, comenzando con los activadores de éste para terminar con los fermentos activadores de oxígeno.

### C) Sustancias que intervienen en las oxidaciones biológicas:

1) COFERMENTOS.—Fueron descubiertos por **Warburg** y **v. Euler**. Se encuentran en la levadura, en las células animales, en las células animales, en las plantas y en los bacterios. Son sustancias transportadoras de hidrógeno o de electrones, que intervienen en la deshidrogenación del sustrato. Se trata de nucleótidos (constituído por una base nitrogenada, un azúcar y por ácido fosfórico) que por hidrólisis dan: adenina, nicotinamida (Vitamina P. P.), pentosa (ribosa) y dos o tres moléculas de ácido fosfórico. La agrupación de los diferentes componentes es: (adenina-ribosa-2 ácido fosfórico-ribosa-nicotinamida).

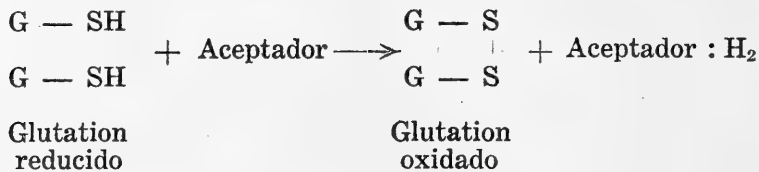
Las deshidrogenasas (holoenzimo o enzimo total) se disocian en dos partes: 1) una "apodehidrasa" o "apoenzimo" de carácter proteico (peso molecular alto, termolábil) y que es específica para el sustrato que será atacado por dicho fermento, y 2) una "codehidrasa" o "coenzimo" que es responsable de la acción óxido-reductora. El coenzimo es de bajo peso molecular y además es termoestable.

La diferencia entre el llamado **coenzimo I** y el **coenzimo II** es la siguiente: El **Co-I** es un difosfo-piridín-nucleótido que interviene, en la fermentación alcohólica del azúcar, en la oxidación de los ácidos láctico y málico. El **Co-II** es un trifosfo-piridín-nucleótido, que activa la oxidación de la hexosamonofosfato y del ácido cítrico. En ambos el grupo piridina actúa como transportador de hidrógeno según la reacción siguiente:



Esta reacción es reversible, y por lo tanto puede funcionar como sistema óxido-reductor.

2) **GLUTATION.**—Está formado por tres aminoácidos: glicina, ácido glutámico y cisteína. Este último contiene azufre y representa la fracción activa en los fenómenos de óxido-reducción. Cuando la cisteína (SH) entrega sus 2H pasa a cistina (S — S):



El glutation existe en mayor o menor proporción en casi todos los tejidos animales.

3) **FERMENTOS AMARILLOS.**—Se encuentran en la levadura —donde fueron aislados por primera vez por **Warburg** y **Christian** (1932)— y también en los tejidos animales. Hasta ahora se han descrito 5 formas diferentes de ellos. Los fermentos amarillos constan de una proteína y de un grupo prostético (parte no proteica de una proteína conjugada). Están formados por un aloxacina-mononucleótido: (Adenina-ribosa-2 ác. fosfórico-ribosa-isoaloxacina) + proteína.

Una propiedad particular de estos fermentos amarillos explica por qué las intoxicaciones con óxido carbono (CO), ácido cianhídrico (HCN) y con ácido sulfhídrico (H<sub>2</sub>S) no suspenden totalmente la respiración tisular. Estos fermentos están desprovistos de hierro, razón por la cual son insensibles a todas las sustancias que presentan gran afinidad por este metal. Otra característica es su capacidad de oxidación en presencia del oxígeno libre, sin la intervención de una oxidasa.

4) **LOS ACIDOS C<sub>4</sub>-DICARBOXILICOS.**—Fueron descubiertos como transportadores de hidrógeno por **A. von Szent-Györgyi**. Representan en algunos casos el eslabón entre los alimentos y el sistema de los citocromos que estudiaremos a continuación. Son sustancias óxido-reductoras reversibles intracelulares. Ofrecen grandes ventajas por su estructura química, puesto que se sabe que los átomos de carbono en posición alfa y beta —con respecto al grupo carboxílico (COOH)— tienen una gran facilidad de reacción. En los ácidos C<sub>4</sub>-dicarboxílicos hay doble motivo para explicar su gran labilidad, debido a que poseen dos de estos carbonos colocados entre grupos carboxílicos.

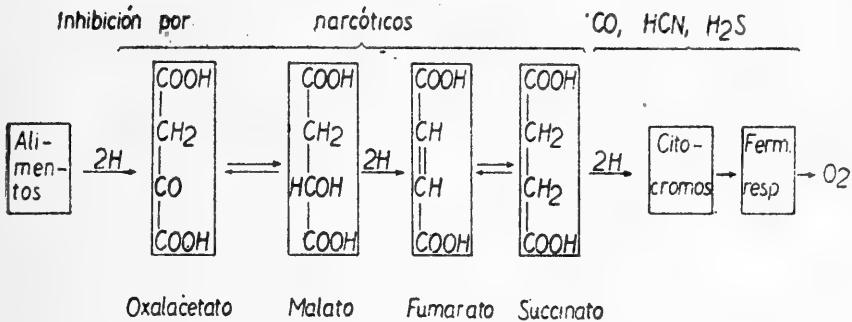
Las sustancias que forman parte de este grupo son los siguientes ácidos: oxalacético, málico, fumárico y succínico (Fig. 2). El ácido fumárico, por captación de hidrógeno se convierte en succínico; éste a su vez es capaz de entregar el hidrógeno, convirtiéndose nuevamente en fumárico.

Los fermentos que activan las reacciones en los ácidos C<sub>4</sub>-dicarboxílicos son los siguientes:

a) **Succino-deshidrogenasa** que activa la conversión del ácido succínico en fumárico, por deshidrogenación del succínico.

Fig. 2

Transporte de Hidrógeno por los ácidos C<sub>4</sub>-Dicarboxílicos  
(según v Szent-Györgyi, 1939)



b) **Málico-deshidrogenasa**, que interviene por deshidrogenación en la transformación del ácido málico en oxalacético.

Estos fermentos que activan los intercambios entre los ácidos C<sub>4</sub>-dicarboxílicos pertenecen al grupo de las "deshidrogenasas anaeróbicas". Se trata de fermentos que intervienen en el transporte de hidrógeno de una sustancia a otra, sin que jamás el hidrógeno movilizado pueda reaccionar directamente con el oxígeno molecular.

A diferencia del grupo anterior existen otros fermentos que facilitan la unión del hidrógeno del substrato con el oxígeno molecular. Pertenecen a él las "deshidrogenasas aeróbicas" como ser la xantino-deshidrogenasa, la uricasa, la d-aminoácidosdeshidrogenasa (véase cuadro de resumen de fermentos).

El consumo de oxígeno del músculo pectoral del pichón decrece con el tiempo. Si se adiciona de cualquiera de los ácidos C<sub>4</sub>-dicarboxílicos, ácido fumárico por ejemplo, se detiene el descenso de la intensidad respiratoria. El consumo de oxígeno es ahora mucho mayor que el necesario para la oxidación completa (hasta CO<sub>2</sub> y H<sub>2</sub>O) de la pequeña cantidad de ácido fumárico adicionado.

La ubicación (Fig. 2) de los ácidos C<sub>4</sub>-dicarboxílicos en las oxidaciones de los hidratos de carbono es la siguiente:

**Triosa-oxalacetato-malato-fumarato-succinato-citocromos-oxígeno.**

Según **Krebs y Johnson** (1937) intervienen también en el ciclo de los ácidos C<sub>4</sub>-dicarboxílicos otros cuerpos intermediarios como el ácido cítrico y el α-cetoglútarico (Fig. 3).

Posteriormente **Evans y Slotin** (1941) han propuesto las modificaciones que aparecen en la Fig. 4.

5) **ACIDO ASCORBICO O VITAMINA C.**—Se trata también en este caso de un óxido-reductor reversible que por pérdida de hidrógeno pasa de ácido ascórbico a dehidroascórbico (véase Fig. 5). La oxidación del ácido ascórbico es activada por un fermento específico, la "oxidasa ascórbica".

Fig. 3

**CICLO DE KREBS**

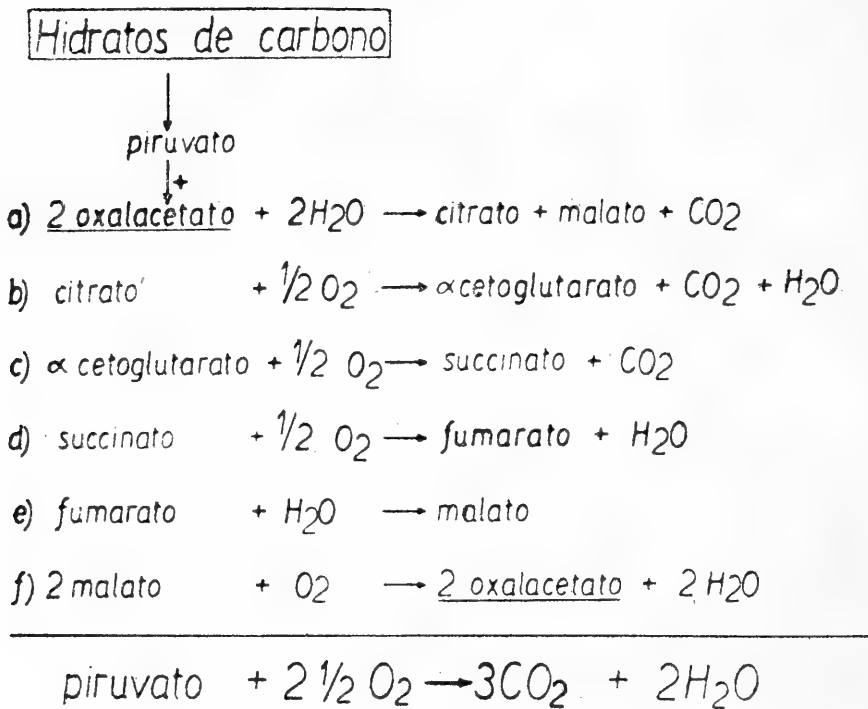




Fig. 4

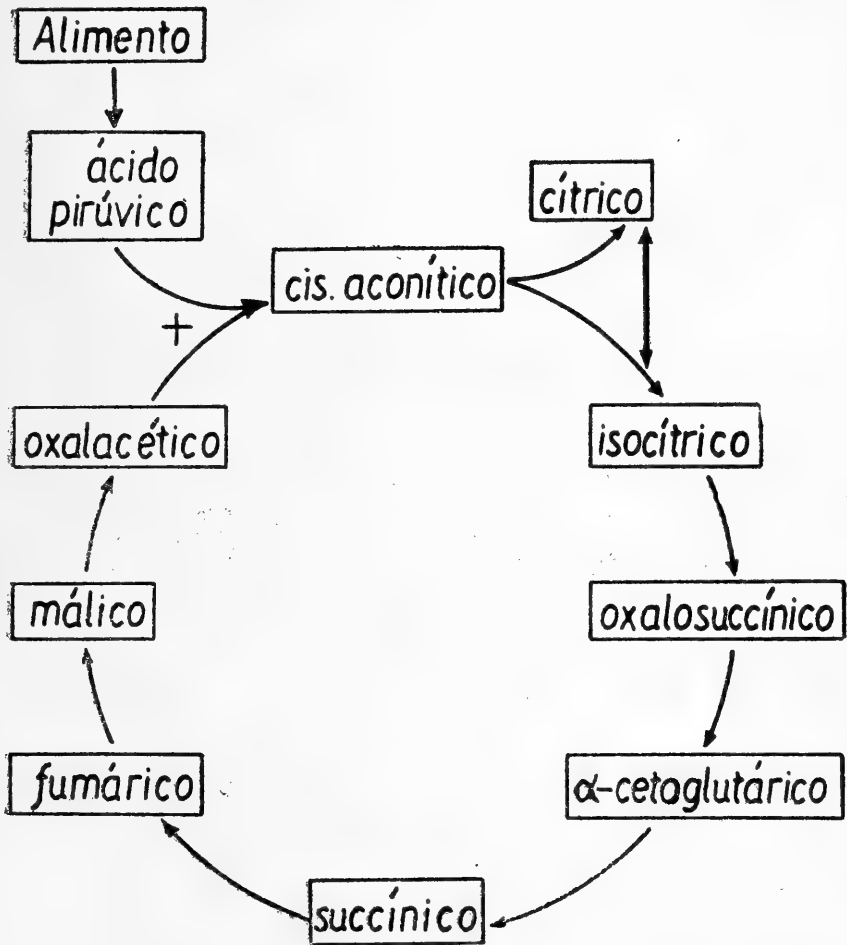
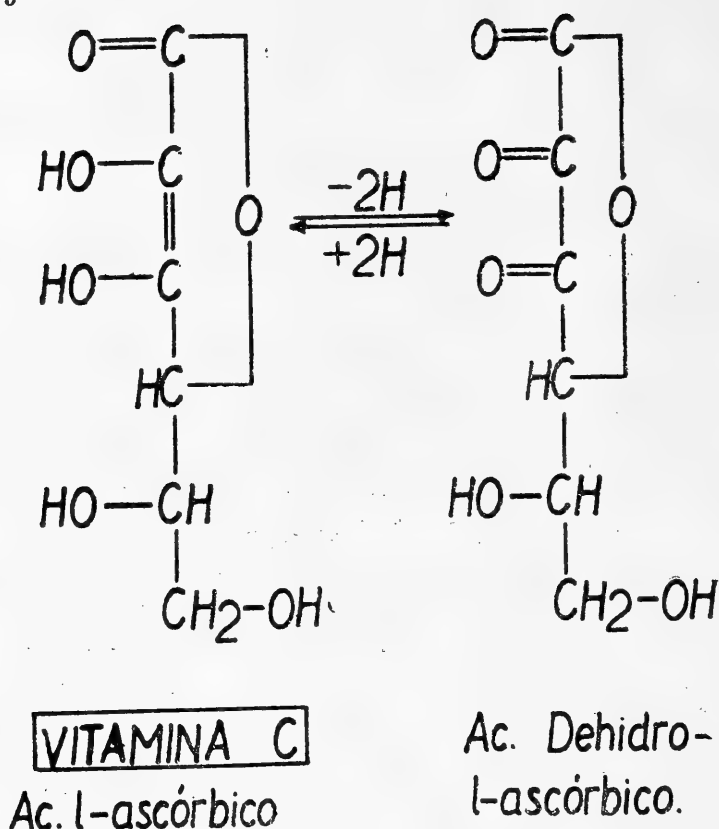


Fig. 5




El ácido ascórbico tiene fuertes propiedades reductoras; decolora por ejemplo el azul de metileno y el 2-6-diclorofenolindofenol (reacción utilizada para titular esta vitamina).

6) CITOCROMOS.—Fueron descubiertos por Warburg (1913) y Keilin (1925). No son fermentos respiratorios sino que substancias óxido-reductoras. Se han descrito 3 citocromos (a, b, c): de los cuales las formas a y b son sumamente lábiles, y su existencia sólo ha podido revelarse espectroscópicamente.

Los citocromos son cuerpos que pertenecen a los hemocromógenos. Están formados por un tetrapirrol del tipo "hemo" con un átomo de Fe y en combinación con una proteína, que no es la globina. No son autooxidables, por lo que se requiere de la intervención de un fermento específico, la "citocromoxidasa" (oxidable por el oxígeno molecular). Gracias a este fermento el ferrocitocromo se transforma nuevamente en ferricitocromo (forma oxidada).

Hay un estrecho paralelismo entre la actividad respiratoria de las células, la concentración de los citocromos y de la citocromoxidasa (fermento que estudiaremos a continuación). El

hidrógeno reacciona con la forma férrica del citocromo (ferricitocromo) de la siguiente manera:

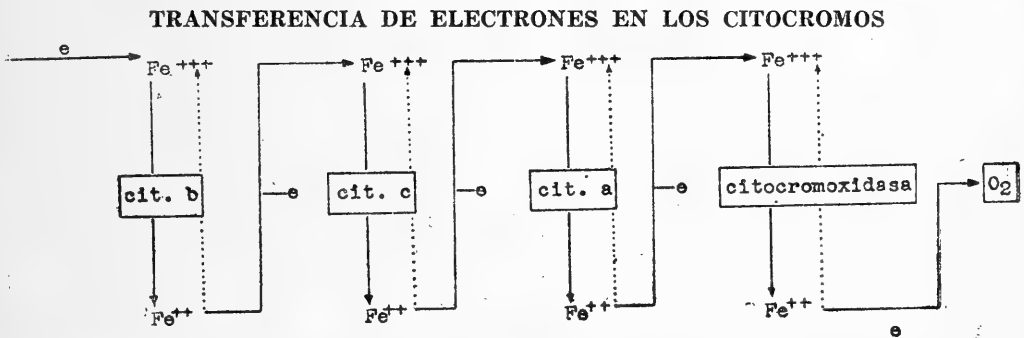


El hidrógeno entrega un electrón al ión férrico, pasando éste a ferroso; en el medio ambiente aparece entonces el hidrógeno en forma ionizada ( $\text{H}^+$ )

La función que desempeñan los citocromos en las oxidaciones es muy importante, ya que en condiciones máximas de trabajo cada molécula de citocromo c puede oxidarse y reducirse 1420 veces por minuto.

En cuanto al "fermento respiratorio" de Warburg, idéntico a la "citocromoxidasa" o la "indofenoloxidasa", debemos hacer notar que se trata de un fermento activador del oxígeno, esencial en los fenómenos aerobios. Este fermento es como hemos dicho, autooxidable; en presencia del oxígeno el hierro que contiene pasa del estado ferroso o férrico, y sólo ahora es capaz de captar los electrones del substrato oxidable (citocromos), con lo

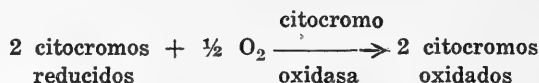
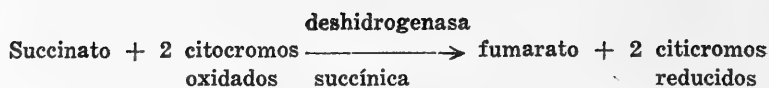
Fig. 6



que se reduce, (Fig. 6). En este momento interviene nuevamente el oxígeno, que transforma el ión ferroso en férrico. El fermento respiratorio hace las veces de receptor de los electrones que le entregan los citocromos; el oxígeno por sí mismo es incapaz de hacerlo.

La citocromoxidasa es inhibida por el ácido cianhídrico ( $\text{HCN}$ ) y por el ácido sulfhídrico ( $\text{H}_2\text{S}$ ). Este enzimo ferroso es también bloqueado por el óxido de carbono ( $\text{CO}$ ), tal como sucede con la hemoglobina. En este caso la unión del  $\text{CO}$  con el fermento respiratorio depende de la competencia entre el oxígeno y el óxido de carbono. La afinidad por el oxígeno es 5 veces mayor que por el óxido de carbono y por lo tanto se requieren concentraciones muy altas de  $\text{CO}$  para llegar a una inhibición efectiva de dicho fermento respiratorio. Esta inhibición sólo es posible en la obscuridad debido a que la luz intensa disocia el complejo formado por el  $\text{CO}$  y la citocromoxidasa.

Si relacionamos los citocromos por una parte con los ácidos  $\text{C}_4$ -dicarboxílicos, y por otra con el oxígeno resultan las siguientes reacciones:



## CUADROS DE RESUMEN DE LOS FERMENTOS QUE INTERVIENEN EN LA RESPIRACION TISULAR

A) **Deshidrogenasas:** activan el hidrógeno del sustrato y lo transfieren a un transportador adecuado.

Deshidrogenasa  $\rightleftharpoons$  proteína específica + coenzimo.

### 1) Anaeróbicas

Nombre de la deshidrogenasa	Confermento	Substrato	Producto final
a) Succínica	Citocromo	Succínico	Fumárico
b) Málica	Coenzimo I	Málico	Oxalacético
c) Láctica		Láctico	Pirúvico
d) $\beta$ hidroxibutírica		$\beta$ -hidroxibutírico	Acetoacético
e) Triosafosfática		Triosafosfato	Fosfoglicerato
f) Cítrica	Coenzimo II	Cítrico	$\alpha$ ceto-glutárico

### 2) Aeróbicas

a) Uricasa		ác. úrico + $2\text{H}_2\text{O} + \text{O}_2$	Alantoína + $\text{CO}_2 + \text{H}_2\text{O}_2$
b) Xantin-deshidrogenasa		Hipoxantina $\longrightarrow$ Xantina	Acido úrico
c) d-aminoácido-deshidrogenasa		d-aminoácido $\longrightarrow$ iminoácido	$\alpha$ -cetoácido

B) **Oxidasa:** hacen posible la oxidación del sustrato por el oxígeno libre.

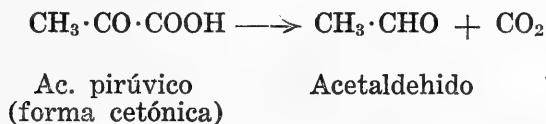
Oxidasa	Sustrato	Producto final
1) Citocromoxidasa	Citocromo a (red)	Citocromo a (ox)
2) Monofenoloxidasa (tirosinasa)	Tirosina + O <sub>2</sub>	Melanina
3) Polifenoloxidasa (lacasa)	Adrenalina + O <sub>2</sub>	Adrenocromo
4) Ascórbico-oxidasa	Acido ascórbico	Acido dehidro-ascórbico

C) **Peroxidasa:** transfiere oxígeno de los peróxidos a un sustrato oxidable o a un aceptador de oxígeno. No se produce O<sub>2</sub> libre.

Fermento	Sustrato	Producto final
Peroxidasa	Nitrito + H <sub>2</sub> O <sub>2</sub>	Nitrato + H <sub>2</sub> O
	Pirogalol } Guayacol } Amidopirina } + H <sub>2</sub> O <sub>2</sub> Bencidina }	Derivado pigmentado (fundamento de las reacciones características de los pigmentos sanguíneos)

D) **Catalasa:** descompone el peróxido de hidrógeno en agua y oxígeno molecular. (2H<sub>2</sub>O<sub>2</sub> → 2H<sub>2</sub>O + O<sub>2</sub>)

E) **Desmolasa:** rompen las uniones entre los átomos de carbono. Como ejemplo tenemos la "descarboxilasa", que libera el CO<sub>2</sub> de la unión — C·COOH.



## MEDIDA DEL PODER OXIDO-REDUCTOR

Se puede estudiar cuantitativamente un proceso de óxido-reducción, que se realiza en la intimidad de una solución, colocando en vasos independientes la forma oxidada y la forma reducida. Si ambos recipientes se unen por medio de un puente electrolítico (solución saturada de KCl y gelatina) se establece entonces un contacto entre ambas, sin que ellas lleguen a mezclarse. En estas condiciones las soluciones no sufrirán alteración alguna, hasta que se las una por medio de un conductor metálico exterior. Este conductor permitirá el paso de los electrones de la forma reducida a la forma oxidada. Con este artificio se consigue establecer un flujo electrónico que puede medirse intercalando un instrumento adecuado; y como lo que caracteriza al proceso es el desnivel (diferencia de potencial) entre la forma oxidada y reducida es lógico utilizar como instrumento de medida un voltímetro; pero como la medida debe hacerse con gran precisión, y sin consumo de energía por parte del instrumento, se hace necesario emplear el método potenciométrico.

El alambre que une ambas soluciones termina en cada extremo en una plaquita de un metal inatacable (Au o Pt) las que se introducen en las soluciones.

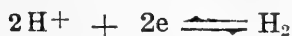Para poder establecer comparaciones entre los distintos sistemas óxido-reductores fué necesario elegir un potencial de referencia o de comparación. Tratándose de procesos de óxido-reducción pudo haberse tomado como punto de referencia el electrodo de oxígeno como el de hidrógeno, extremos entre los cuales deben realizarse dichos fenómenos. Se prefirió el de hidrógeno. Este electrodo de referencia está constituido por platino recubierto de negro de platino sumergido en una solución a  $pH = 0$  ( $cH = 1$ ), la cual está saturada con hidrógeno. Se le llama "electrodo normal de hidrógeno", asignándosele arbitrariamente un potencial igual a cero. Como este electrodo ofrece dificultades en su preparación, en la práctica se usa como referencia el electrodo de "calomelano", cuyo potencial con respecto al "normal de hidrógeno" es a  $18^{\circ}C$  igual a 0.3377 Volts. El contacto entre la solución problema y el electrodo de referencia se hace por medio de un puente formado por una solución de KCl. Se elimina el oxígeno de la solución desconocida haciendo pasar a través de ella nitrógeno puro. El potencial se establece entonces en los extremos de la siguiente cadena:

Electrodo de platino	Sistema óxido-reductor (problema)	Solución saturada de KCl	Electrodo de calomelano
----------------------	-----------------------------------	--------------------------	-------------------------

La medición se hace potenciométricamente, tal como se procede para la determinación electrométrica del pH. El valor encontrado depende de la relación entre la parte oxidada y reducida, como también del pH y de la temperatura.

La determinación del potencial de óxido-reducción es muy importante por ser este valor un índice exacto de la tendencia de un sistema a ser oxidado o reducido. Puede en un caso determinado variar simultáneamente el potencial de óxido-reducción y la acidez del medio, que también modifica el potencial. Esto obliga a medir al mismo tiempo el pH respectivo. Se verá más adelante, que también es necesario fijar la temperatura a la cual se ha hecho la determinación.

a) **Medición electrométrica.**—La existencia de potenciales eléctricos en una solución depende del desplazamiento de la siguiente ecuación, ya sea hacia la derecha o hacia la izquierda:



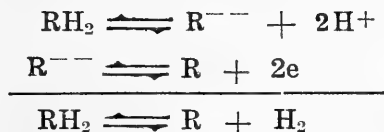
Si aumentan los iones hidrógeno (protones) en la solución, la reacción se desplaza hacia la derecha; los electrones abandonan el electrodo inerte (Pt) haciéndose este sitio más positivo. Si aumenta la presión del hidrógeno molecular ( $\text{H}_2$ ) el desplazamiento se hace hacia la izquierda; los electrones son captados por el electrodo y el potencial se hace más negativo. La reacción  $\text{H}^+/\text{H}_2$  (ión/gas) es la que determina el potencial en el electrodo.

En algunos casos se inicia la oxidación por la entrega de un protón (sucede esto con el ión  $\text{H}^+$  de un ácido disociado) y el electrón puesto en libertad es captado por el aceptador adecuado. En otros, el aceptador capta simultáneamente el electrón y el protón (átomo de hidrógeno). La deshidrogenación se realizaría entonces en dos etapas:

1.º liberación de protones (liberación de  $\text{H}^+$ , tal como sucede en la disociación de un ácido), y

2.º entrega de electrones del radical R.

La reacción sería la siguiente:



Los potenciales revelan equilibrios dinámicos y niveles energéticos; nada nos dicen acerca de las cantidades que reaccionan. La determinación de dichos potenciales sólo tiene importancia y significado cuando se trata de sistemas óxido-reductores reversibles. Las sustancias que reaccionan deben dar productos estables y solubles en las condiciones de la determinación.

b) **Medición colorimétrica.**—Este procedimiento es de gran utilidad en Biología, especialmente en el estudio de los procesos oxidativos intracelulares. Rigen para él las mismas condiciones que para la determinación colorimétrica de pH. Los cambios de color, a pH constante, de los indicadores son debidos exclusivamente a los procesos de óxido-reducción, existiendo colorantes específicos para cada zona de potenciales.

Tabla N.º 1

Azul de metileno a pH=7.0 y a 30°C

(según Stern)

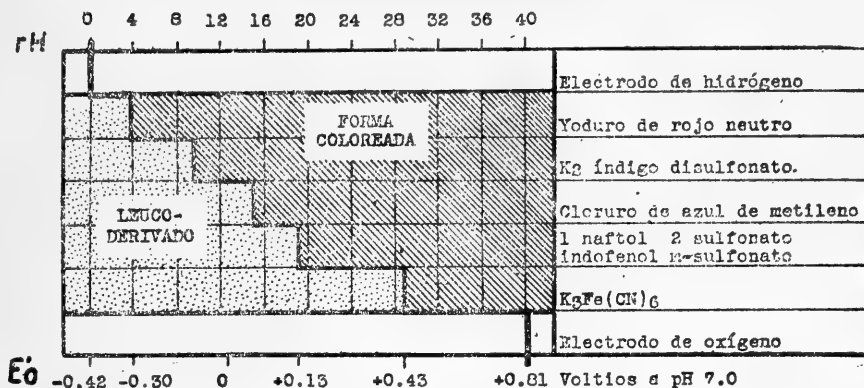
% Oxidación	Potencial (E <sub>h</sub> ) mV	Color
2	-40	casi incoloro
5	-27	
10	-18	ligeramente azul
25	-3	
50	+11	
75	+25	claramente azul
90	+40	
95	+49	azul
98	+62	intenso

En la Tabla N.º 1 se puede apreciar la íntima relación entre el porcentaje de oxidación, los potenciales correspondientes, y el color del indicador azul de metileno (todo a pH = 7 y a 30°C).



Fig. 7

### ZONAS DE VIRAJE DE ALGUNOS INDICADORES DE OXIDO-REDUCCION



La Fig. 7 muestra la zona de viraje de algunos colorantes; al mismo tiempo se indica el potencial y el rH correspondientes. Obsérvese además, que se pueden elegir indicadores adecuados para explorar cualquier potencial de óxido-reducción entre los límites representados por el hidrógeno y el oxígeno.

c) El "rH".—El símbolo "rH", creado por Clark a semejanza del pH, se refiere a " $-\log$  presión de  $H_2$ " o bien,  $rH = \log 1/H_2$ . La idea parece haber sido la de encontrar un símbolo exclusivo, que refleje con un solo número el poder óxido-reductor de una solución. Pero como este proceso depende también de las variaciones del pH, se pueden encontrar variaciones del rH aunque no haya variado el poder óxido-reductor, por lo cual es preferible —y así lo ha consagrado la práctica— expresar el poder óxido-reductor por el potencial, su pH y su temperatura correspondientes. Sin embargo, es posible la aplicación del símbolo rH en Biología, dado que el margen de variación del pH en condiciones fisiológicas es muy estrecho (7.3 y 7.5).

d) Apéndice electroquímico.—La expresión matemática que relaciona los factores que intervienen en los procesos de óxido-reducción se debe a Peters, y es la siguiente:

$$E = E_0 + \frac{0.060}{n} \log \left[ \frac{\text{Ox}}{\text{Red}} \right]$$

donde

$E$  = "potencial medido" experimentalmente.

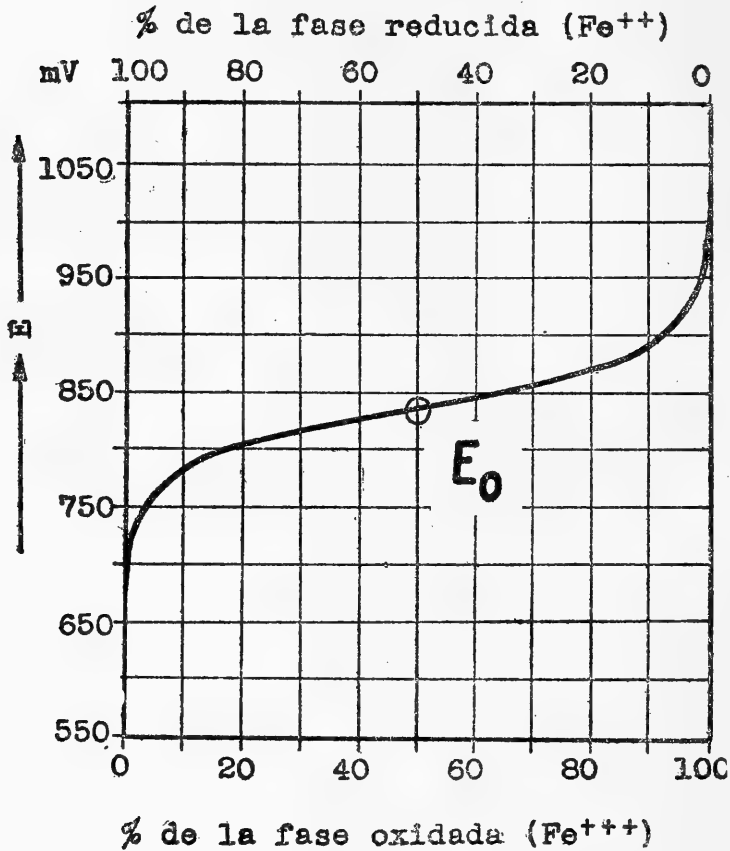
$E_0$  = "potencial normal" del sistema de óxido-reducción (en relación con el electrodo de hidrógeno o sea a  $pH = 0$ ) y que se refiere al potencial obtenido en el momento en que la forma oxidada (Ox) y reducida (Red) están en igual proporción (1:1 o 50% de cada una).

0.060 = una constante calculada para la temperatura de  $30^\circ C$  y que deriva del coeficiente  $RT/F$  de la ecuación original de Nernst, tomándose en cuenta también el factor de conversión de los logaritmos neperianos a logaritmos comunes.

$n$  = número de electrones o hidrógenos transferidos en el proceso de óxido-reducción en estudio.  
 $\log$  = logaritmo común o de Briggs.

Fig. 8

POTENCIALES DE OXIDO DE REDUCCION DEL SISTEMA  $Fe^{+++}/Fe^{++}$



La representación gráfica de esta fórmula da una curva característica para cada sistema. En la Fig N.º 8 se pueden apreciar en las ordenadas los potenciales (E) en milivoltios, y en las abscisas el porcentaje de la parte oxidada y reducida. La resultante de todas las determinaciones es una curva simétrica en forma de S itálica abierta. Cuando Ox = Red, es decir, cuando ambas están representadas en un 50%, el potencial medido (E) es equivalente  $E_0$  porque el  $\log \frac{1}{1} = 0$ .

En Biología es interesante conocer el potencial característico  $E_0$ ; a pH fisiológico el símbolo se transforma en  $E'_0$ . Al valor

correspondiente de  $E'_0$  se agrega entre paréntesis el pH y la temperatura a la cual se hizo la medición.

Generalizando la ecuación anterior y haciéndola válida para cualesquier pH resulta la siguiente expresión para 30°C:

$$E = E'_0 + 0.03 \log \left[ \frac{\text{Ox}}{\text{Red}} \right] - 0.06 \text{ pH}$$

Si se conoce el valor de  $E'_0$ , la relación entre Ox) y (Red) y el pH respectivo se puede calcular el potencial de óxido-reducción (E).

Tomaremos como ejemplo una solución de azul de metileno, cuyo pH sea de 7.45 y que se encuentre reducida en un 83%. El valor de  $E'_0$  del azul de metileno a dicho pH y temperatura (30°C) es de + 0.431 Volts. Se reemplazan estos valores en la ecuación anterior y resulta:

$$E = 0.431 + 0.03 \log \frac{17}{83} - 0.06 \cdot (7.45)$$

$$E = 0.431 - 0.021 - 0.447$$

$$E = -0.037 \text{ Volts.}$$

**RESUMEN:** Los conocimientos fundamentales se encuentran reunidos en el esquema de Ball (Fig. 9), en el cual se puede observar que los distintos sistemas óxido-reductores funcio-

Fig. 9

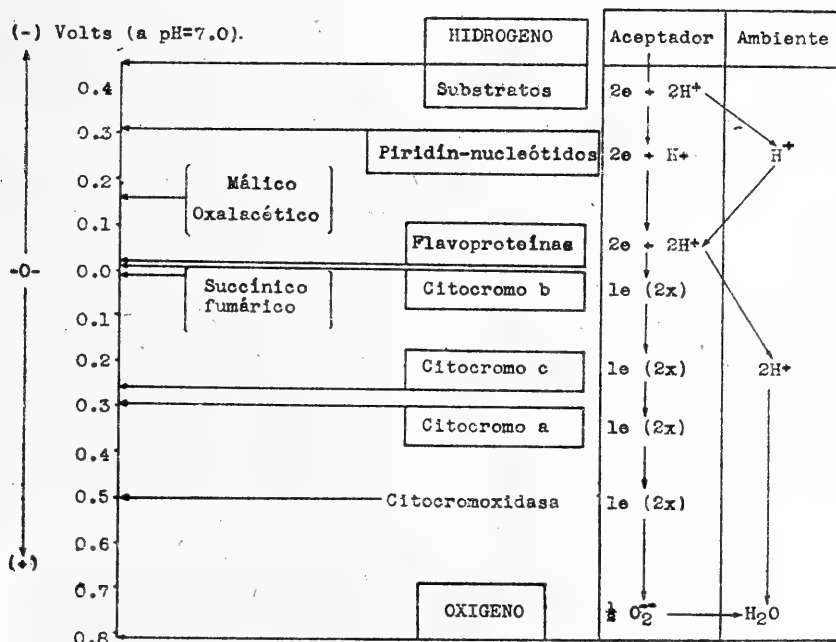


Tabla N.º 2

POTENCIALES DE OXIDO-REDUCCION

Sistemas	E'°	pH'
HIDROGENO	-0.421	7.0
Hipoxantina-xantina	-0.371	7.0
Hipoxantina-ácido úrico	-0.410	7.24
Coenzimo I	-0.325	7.4
Glutacion	-0.233	7.15
β-OH butírico-aceto-acético	-0.282	7.0
Cisteína	-0.227	7.15
Lactato-piruvato	-0.180	7.0
Riboflavina	-0.208	7.0
Málico-oxalacético	-0.169	7.0
Fermento amarillo	-0.059	7.0
Citocromo b	-0.04	7.4
Succínico-fumárico	-0.015	6.7
Hemoglobina	+0.152	7.0
Acido ascórbico	+0.1364	4.581
Citocromo c	+0.27	7.4
Citocromo a	+0.29	7.4
OXIGENO	+0.81	7.0

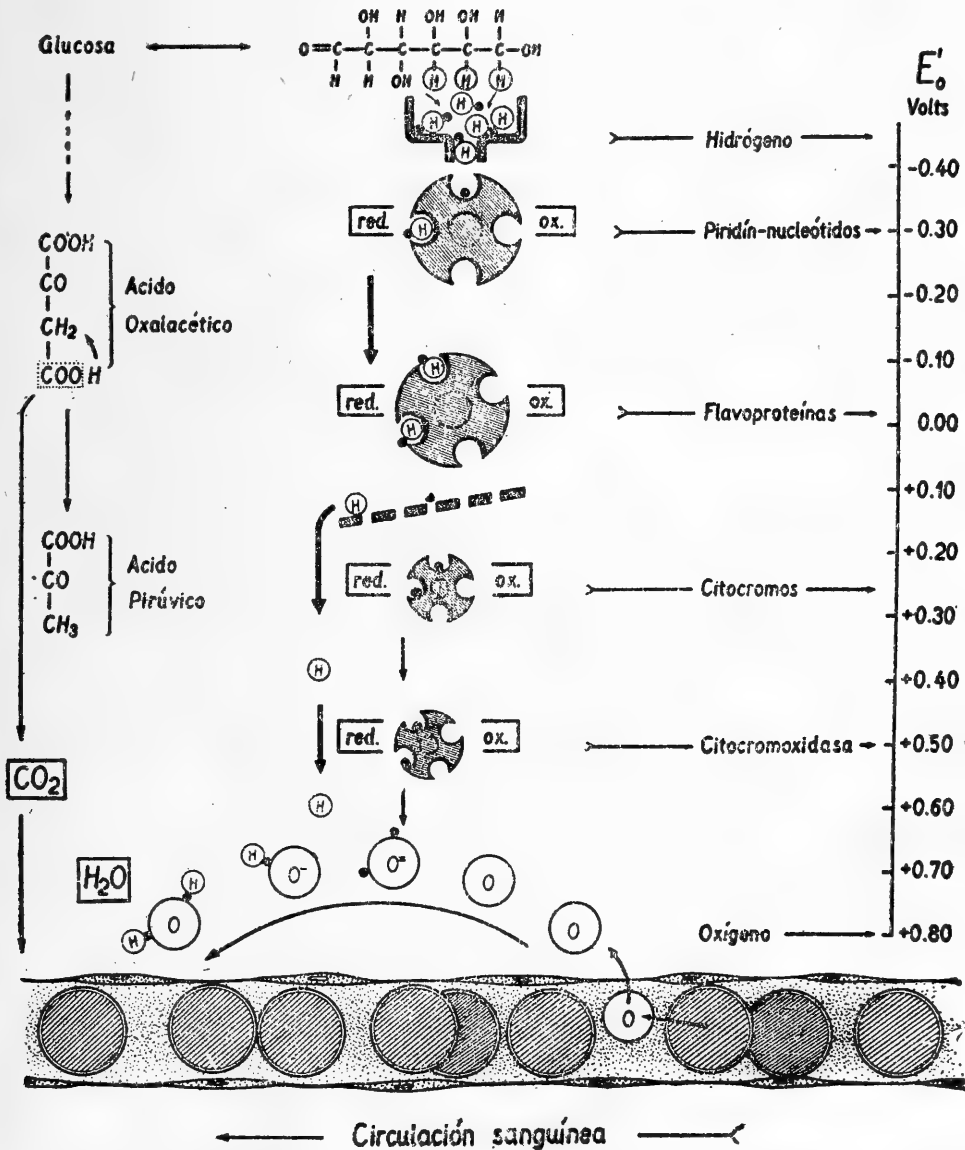
nan a diferentes niveles de potencial (véase también la Tabla N.º 2). Al mismo tiempo puede apreciarse que la transferencia del hidrógeno de una substancia a otra no se hace en forma de hidrógeno atómico, sino que los dos átomos de hidrógeno pierden dos electrones convirtiéndose en iones didrógeno (protones), que pasan al medio ambiente ( $2H - 2e \longrightarrow 2H^+$ ). Estos iones  $H^+$  se reunen finalmente con el oxígeno, que ha captado previamente ambos electrones ( $O + 2e \longrightarrow O^{--}$ ), sólo entonces se forma el  $H_2O$  como producto final de todos los procesos oxidativos.

El modelo esquemático que va a continuación ilustrará lo anteriormente dicho.

# Modelo esquemático de una oxidación biológica.

Libерación de energía en etapas y caída en cascada de hidrógeno y electrones hasta llegar al oxígeno, con formación de

(B. Günther y E. Pech, 1946)





demostrado así experimentalmente un caso de oxidación por pérdida de hidrógeno (deshidrogenación).

El experimento siguiente nos servirá para ilustrar un caso de oxidación por pérdida de electrones.


### Experimento N.º 2.

#### Oxidación por transferencia de electrones.

Se toman dos tubos de ensayo y en cada uno se colocan 5 c. c. de agua destilada y dos gotas de cloruro férrico al 10%. A uno de los tubos se agrega 1 c. c. de solución de cloruro cuproso (ClCu) y en seguida a ambos, dos gotas de SCNK al 10%. En los dos tubos deberíamos obtener el color rojo característico de las sales férricas; sin embargo constatamos que la coloración aparece sólo en uno de ellos.

El tubo al cual se le agregó cloruro cuproso no da la reacción de las sales férricas.

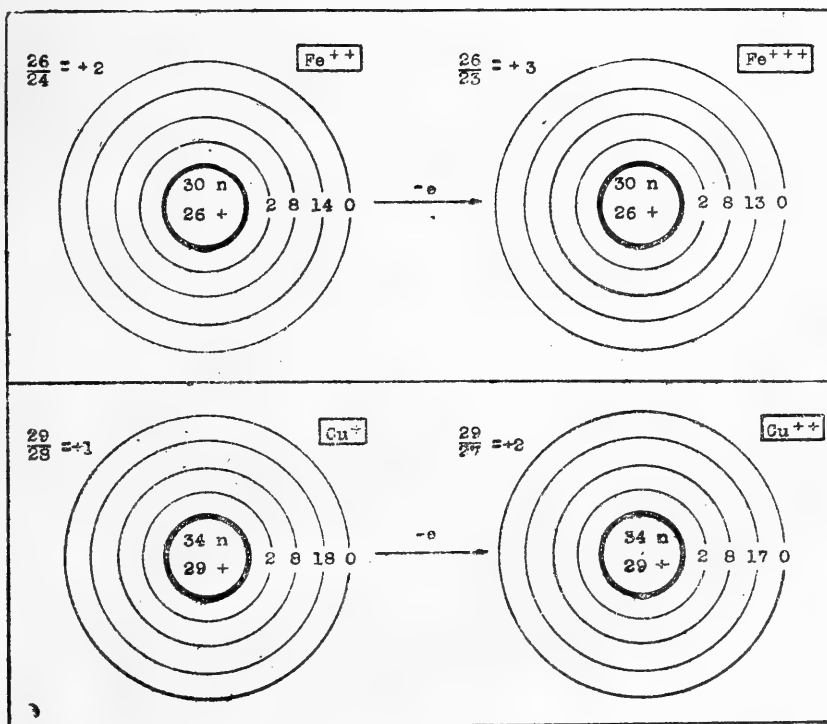
La reacción que se verifica en este caso es:



Desde un punto de vista electrónico lo que ha pasado es lo siguiente: el átomo de cobre metálico contiene en su envoltura 29 electrones, neutralizados por un número igual de cargas positivas que posee el núcleo. Si este átomo neutro pierde un

Fig. 11

#### OXIDACION POR PERDIDA DE UN ELECTRON



electrón, una carga positiva deja de estar neutralizada y tendremos el ión cobre monovalente. El ión cobre bivalente se obtiene por pérdida de un nuevo electrón, con lo cual quedan libres dos cargas positivas (Fig. 11).

El ión cuproso para transformarse en cúprico pierde un electrón. Es este electrón que pierde el cloruro cuproso el que va a neutralizar a una de las tres cargas que tiene el ión férrico, con lo cual éste queda con dos cargas positivas, en vez de las tres que tenía, y por consiguiente se transforma en ión ferroso.



Se ve además, que el cloruro cuproso al reducir el cloruro férrico se oxida simultáneamente, pues de ión cuproso pasó a cúprico.

En el experimento anterior con el cloruro férrico hemos oxidado al cloruro cuproso. Veamos si esta sal férrica es capaz de oxidar también a otro sistema reducido.

### Experimento N.º 3.

#### Transferencia de electrones al hierro, cromo y estaño.

Se prepara en un tubo el leucoderivado del azul de metileno y se reparte en tres tubos de ensayo:

a) Se agregan dos gotas de cloruro férrico; se obtiene la coloración azul. La misma oxidación que efectuamos con el oxígeno del aire la hemos obtenido por intercambio electrónico. Nos preguntamos ahora si esta propiedad es exclusiva del hierro, o si hay otros metales con los cuales se podría repetir este experimento.

Tabla N.º 3

#### POTENCIALES MEDIDOS CON ELECTRODO DE Pt Y REFERIDOS AL ELECTRODO NORMAL DE HIDROGENO (Según MICHAELIS)

Fase oxidada	Fase reducida	Temp. °C	Potencial E° en Volts
Substancias reductoras			
Sn <sup>++++</sup>	Sn <sup>++</sup> (NaOH)	18	-0.85
Sn <sup>++++</sup>	Sn <sup>++</sup> (HCl)	25	-0.43
Cr <sup>+++</sup>	Cr <sup>++</sup>	25	-0.40
V <sup>+++</sup>	V <sup>++</sup>	25	-0.20
Tl <sup>++++</sup>	Tl <sup>+++</sup>	18	+0.06
Cu <sup>++</sup>	Cu <sup>+</sup>	18	+0.18
Fe(Cn) <sub>6</sub> <sup>---</sup>	Fe(Cn) <sub>6</sub> <sup>--</sup>	25	+0.41
Fe <sup>+++</sup>	Fe <sup>++</sup>	25	+0.74
Hg <sup>++</sup>	Hg <sup>+</sup>	aprox. 18	+0.92
Tl <sup>+++</sup>	Tl <sup>+</sup>	18	+1.21
Mn <sup>+++</sup>	Mn <sup>++</sup>	12	+1.51
Ce <sup>++++</sup>	Ce <sup>+++</sup>	17	+1.57
Mn <sup>+++</sup>	Mn <sup>++</sup>	12	+1.58
Mn <sup>+++</sup>	Mn <sup>+++</sup>	12	+1.64
Co <sup>+++</sup>	Co <sup>++</sup>		+1.76
Pb <sup>++++</sup>	Pb <sup>++</sup>	aprox. 18	+1.8°
Substancias oxidantes			



b) A una solución de leucoderivado agregaremos una gota de bicromato de potasio al 10%; reaparece el color azul.

c) A otra muestra de leucoderivado agregaremos gotas de cloruro estánico; también reaparece la coloración.

Consecuencia: El experimento resulta con cualquier metal capaz de ofrecer cambios de valencia (véase Tabla N.º 3). Vamos a estudiar en un nuevo experimento cómo se efectúa esta oxidación.

#### Experimento N.º 4.

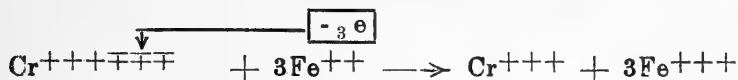
##### Transferencia de electrones del fierro al cromo.

10 c. c. de solución reciente de sulfato ferroso al 5% se separa en dos tubos.

1) A 5 c. c. de esta solución se agregan dos gotas de SCNK al 2%, no hay coloración.

2) A los otros 5 c. c. se adicionan dos gotas de bicromato de potasio al 10% ( $\text{Cr}_2\text{O}_7\text{K}_2$ ), acidificado con ácido sulfúrico, y se añaden también dos gotas de SCNK; hay cambio de color.

Resultado : Hemos transformado la sal ferrosa, que no da coloración con el sulfocianuro, en una sal férrica, que da una coloración roja con dicha substancia. La transferencia de electrones se hace de acuerdo con la siguiente ecuación:



#### Experimento N.º 5.—Influencia de la temperatura.

Veamos ahora la influencia de la temperatura sobre los fenómenos de óxido-reducción.

La ecuación de Nernst se puede aplicar a cualquier reacción de óxido-reducción reversible del tipo  $[\text{Ox} \pm n \cdot e \rightleftharpoons \text{Red}]$  y toma la forma:

$$E = \frac{RT}{nF} \ln \left[ \frac{\text{Red}}{\text{Ox}} \right]$$

donde [Ox] representa la concentración de la forma oxidada y [Red] la concentración de la forma reducida. Al observar la fórmula se puede ver, que al variar la temperatura T, quedando constantes los demás factores, debe variar el potencial E y por consiguiente el equilibrio del sistema debe desplazarse. Esto se puede demostrar mediante los siguientes experimentos:

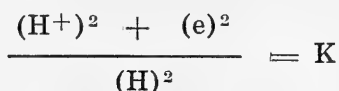
A 10 c. c. de azul de metileno al 1 por mil se agrega 1 c. c. de NaOH N/10. Se calienta la solución casi a ebullición; en seguida se adiciona gota a gota una solución de glucosa al 1% hasta obtener por reducción la decoloración de las soluciones. Tenemos así en el tubo un sistema óxido-reductor muy sensible, desplazado ligeramente en el sentido de la reducción (leucoderivado). Es fácil constatar ahora, que basta enfriar el tubo,

sumergiéndolo en agua, para que reaparezca la forma oxidada azul. El fenómeno es reversible, y se puede hacer aparecer o desaparecer repetidas veces el color azul, calentando o enfriando el tubo. En la zona expuesta al aire la oxidación es acelerada por la presencia del oxígeno.

#### Experimento N.º 6.

##### Sobre la influencia de la acidez del medio (pH).

Los iones de  $H^+$  al captar un electrón se descargan, quedando el H al estado molecular. A su vez, el hidrógeno molecular al transformarse en catión podrá reducir a otra sustancia al cederle un electrón por cada átomo ionizado. Se produce así, según la ley de las masas, el equilibrio siguiente:



Los iones de  $H^+$  influyen pues directamente en la captación de electrones; por lo tanto, al variar su concentración (pH), el equilibrio de óxido-reducción se desplaza.

A 10 c. c. de solución muy diluída de fucsina (Rubin S) se agregan dos gotas de solución de NaOH N/10 y en seguida se calienta la solución. Después se agregan dos gotas de la solución de glucosa y se observará la decoloración. La solución se divide ahora en dos fracciones. Con el objeto de desplazar el pH hacia el lado ácido se agrega una gota de  $ClH/N$  y se obtiene la recoloración de la solución. A la otra fracción se agrega una gota de  $Cl_3Fe$ ; reaparece también el color primitivo de la fucsina.

En ambos casos se llega a la oxidación de la fucsina reducida, debido a que el  $H^+$  actúa como aceptador de los electrones cedidos por la fucsina reducida; esta última se oxida (por pérdida de electrones) y el  $H^+$  se transforma en H molecular.

Iniciaremos ahora los experimentos con material biológico.

#### Experimento N.º 7.—Demostración de oxidasa.

Se hace un corte reciente en una papa (*solanum tuberosum*). En la superficie se coloca una gota de tintura de guayaco (solución alcohólica reciente al 2%), que desempeña el rol de aceptador de oxígeno. Se observará en los bordes el color azul de la resina oxidada, coloración que progresa lentamente hacia el centro. Repítase el experimento con un trozo de papa hervido previamente durante algunos minutos; no se observará la oxidación.

#### Experimento N.º 8.—Existencia de peroxidasa.

En dos cortes de rábano se vierten algunas gotas de tintura de guayaco. En uno se deja caer una gota de  $H_2O_2$ ; se observa instantáneamente el color azul y el desprendimiento de burbujas de oxígeno (esto último demuestra la presencia de una catalasa).

El trozo —con la tintura de guayaco solamente— no se modifica en su coloración (ausencia de peróxido orgánico sobre el cual podría actuar la peroxidasa).

El  $H_2O_2$  no es capaz por sí solo de oxidar a la tintura de guayaco. Es interesante hacer notar, que la oxidación del guayaco también se consigue adicionando a la tintura algunas gotas de solución al 10% de  $Cl_3Fe$ . En este caso el  $Cl_3Fe$  hace las veces de aceptador de electrones; como se comprende es imposible realizar dicha oxidación con el  $Cl_2Fe$ .

#### Experimento N.º 9.—Presencia de catalasa.

En un tubo de ensayo se colocan trozos de papa finamente cortados. Se adicionan de 1 c. c. de  $H_2O_2$ , observándose un marcado desprendimiento de burbujas (oxígeno), debido a la presencia de una catalasa. Repítase lo mismo después de una breve cocción de los trocitos de patata; desaparece su propiedad de catalizador, por destrucción del fermento.\*

También en la sangre se encuentra una catalasa, que se puede demostrar aún a diluciones al 1 por mil de ésta. Si se añaden a 5 c. c. de sangre diluída diez gotas de  $H_2O_2$  se observará un intenso burbujeo, debido al desprendimiento de oxígeno molecular.

#### Experimento N.º 10.

##### Demostración de una deshidrogenasa. (Reacción de Schardinger).

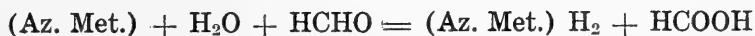
En la leche fresca existe una aldehído-deshidrogenasa, cuya presencia se puede demostrar por medio del experimento siguiente:

Se dispone de dos tubos:

A.—5 c. c. de leche fresca + 0.5 c. c. de azul de metileno 0.4 por mil.

B.—5 c. c. de leche fresca + 0.5 c. c. de azul de metileno + 1 c. c. formaldehído 0.1 M. \*.

Después de algunos minutos se observa decoloración en el tubo B. El azul de metileno se ha reducido y el aldehído se oxidó pasando a ácido fórmico.



Se repite el experimento B hirviendo algunos minutos la leche; la reacción no se produce, con lo que se demuestra que el activador es una enzima.

---

\* "La solución de formaldehído se obtiene tomando  $\frac{3}{4}$  c. c. de formalina del comercio que se diluye hasta 100 c. c., y mediante gotas de solución de carbonato de sodio se lleva al pH 7.8".

A continuación y para finalizar, se demuestran las diferencias de potencial que se establecen entre una substancia oxidada y otra reducida. Para ello describiremos un sencillo experimento electrométrico de óxido-reducción.

#### **Experimento N.º 11.**

#### **Demostración del potencial de óxido-reducción.**

Se impregnan con una solución saturada de cloruro de potasio las paredes de un vaso de porcelana porosa; en seguida se llena éste con hidrosulfito de sodio al 5%. El vaso poroso lleno de hidrosulfito se sumerge en una solución de cloruro férrico al 10%. Las soluciones quedan así en dos compartimentos en buena conexión eléctrica, y sin mezclarse.

En cada uno de los compartimentos se introduce una lámina de oro (de 1 cm<sup>2</sup> de superficie) y que se conecta a un milivoltímetro (puede servir también un miliamperímetro suficientemente sensible). Se constata la existencia de un potencial, y el pasaje de corriente eléctrica.

Para una determinación exacta es indispensable el uso del método potenciométrico, con instrumental similar al que se usa para la determinación del pH.

### **BIBLIOGRAFIA**

- Bladergroen, W.—Chimie Physique Médicale. B. Wepf, Bâle. 1943. p. 333.
- Fearon, W, R.—An Introduction to Biochemistry. C. V. Mosby Co., St. Louis. 1940. p. 325.
- Green, D.—Mechanism of Biological Oxidations. Cambridge Biological Studies. Cambridge University Press. 1941.
- Harrow, B.—Textbook of Biochemistry. W. B. Saunders Co., Philadelphia y London. 1943. p. 369.
- Heilbrun, L. V.—Tratado de Fisiología General. Imprenta Universitaria de México. México. 1944. p. 367.
- Kollath, W., Stadler, P.—Ergebn. Physiol. 1939, 41, 808.
- Lenhartz, E.—Fisiología Química. Barcelona. M. Marín, 1942. p. 294.
- Stern, K.—Oxidation-reduction potentials. En "Medical Physics". Edit. O. Glasser. The Year Book Publ., Chicago. 1944. p. 892.

#### **MONOGRAFIAS ESPECIALES:**

- A Symposium on respiratory enzymes.—The University of Wisconsin Press. Madison. 1942.
- Perspectives in Biochemistry.—Edit. J. Needham and D. Green. University Press. Cambridge. 1939.
- Respiratory Enzymes.—Edit. Elvehjem and Wilson. Burgess Publ. Co. Minneapolis. 1940.

DEL INSTITUTO DE BIOLOGIA

de la

Universidad de Chile

Director: Prof. Dr. J. Noé

---

**Primera observación del parasitismo de pupas de  
Parasarcophaga barbata Thomson por el  
Pteromalidae Mormoniella  
vitripennis Walker  
(Comunicación Preliminar)**

(con 4 figuras)

por

**Roberto Donoso Barros**

La observación de himenópteros parásitos de artrópodos y vegetales, es un hecho conocido en la literatura científica de casi todos los países.

Numerosas familias del orden Himenópteros tienen como una de sus características más sobresalientes el desarrollarse sobre insectos o bien sobre vegetales. La mayoría de ellas pertenecen a los grupos **Chalcidoidea** e **Ichneumonidae**.

La literatura nacional describe algunas especies parásitas y otras, sospechosas de serlo.

En efecto, el Dr. **Porter** (5) en 1917, cita el **Apanteles Brethesi** (Hymenóptera-Braconidae) como probable entomófago, sin llegar a precisar su mesonero.

**Bréthes**, (1) en 1917, determina el **Anagrus Porteri** (Hymenóptera-Mymaridae) de un ejemplar que le fué remitido por el Prof. **Porter**. A pesar que esta especie pertenece al grupo Chalcidoidea de hábitos parasitarios, hasta el presente no conocemos su rol en la naturaleza.

Posteriormente en 1926, el Dr. **Bréthes** (2) describe el **Tetrastichus Riverai** (Hymenóptera-Tetrastichidae), especie que se desarrolla parasitariamente en los capullos del arácnido **Latrodectus mactans Fabricius**.

Al año siguiente este mismo autor, en otra comunicación da como nuevas para la ciencia diez especies fitófagas chilenas pertenecientes a diversas familias.

Durante el presente año, junto con comprobar por primera vez en Chile la presencia de *Parasarcophaga barbata* Thomson (Diptera-Sarcophagidae) y de su parasitismo al hombre, observamos en los medios de cultivo la invasión de las pupas de estos Sarcophagidae por un pequeño himenóptero.

Interesados por conocer la especie, enviamos algunos ejemplares al Dr. Gahan, especialista en este grupo de insectos, del Museo de Washington, quien la identificó como *Mormoniella vitripennis* Walker.

*Mormoniella vitripennis*, es un pequeño himenóptero del grupo Chalcidoidea, Fam. Pteromalidae, mide alrededor de 1,5 mm., de color verde negruzco con reflejos metálicos, patas casi transparentes.

Es un parásito habitual de las pupas de un gran número de Dípteros, sin embargo su desarrollo sobre *Parasarcophaga barbata* Thomson, no era conocido, constituyendo ésta la primera observación al respecto.

Esperamos en un tiempo más, completar este estudio hasta donde sea posible.

## RESUMEN

Se da cuenta por primera vez del parasitismo de pupas de *Parasarcophaga barbata* Thomson, por el Pteromalidae *Mormoniella vitripennis* Walker.

Ambas especies son nuevas para la fauna entomológica de Chile.

## SUMMARY

The author gives us information in a preliminary way of the first discovery of parasitism pupes of *Parasarcophaga barbata*, produced by the hymenoptera pteromalidae *Mormoniella vitripennis*.

Both species are new in the Chilean entomological fauna.

## BIBLIOGRAFIA

- 1.—Bréthes, J.—Description d'un mimaridae (Hymenopteres) nouveau du Chili. Rev. Chil. Hist. Nat. 21 p. 82-84. 1917.
- 2.—Bréthes, J.—Un nouveau tetrastichus (Chalcididae) parasite dans les nids de *Latrodectus mactans*. Rev. Chil. Hist. Nat. 30 p. 57-58. 1926.
- 3.—Bréthes, J.—Nouveaux hymenopteres parasites de Chili. Rev. Chil. Hist. Nat. 31 p. 194-200. 1927.
- 4.—Maxwell, L.—Manual of Entomology. Arnold Co. London. 1923.
- 5.—Porter, C.—Descripción de un nuevo braconido. An. Zool. Aplic. IV. 3 p. 45-46. 1917.

demostrado así experimentalmente un caso de oxidación por pérdida de hidrógeno (deshidrogenación).

El experimento siguiente nos servirá para ilustrar un caso de oxidación por pérdida de electrones.

### Experimento N.º 2.

#### Oxidación por transferencia de electrones.

Se toman dos tubos de ensayo y en cada uno se colocan 5 c. c. de agua destilada y dos gotas de cloruro férrico al 10%. A uno de los tubos se agrega 1 c. c. de solución de cloruro cuproso (ClCu) y en seguida a ambos, dos gotas de SCNK al 10%. En los dos tubos deberíamos obtener el color rojo característico de las sales férricas; sin embargo constatamos que la coloración aparece sólo en uno de ellos.

El tubo al cual se le agregó cloruro cuproso no da la reacción de las sales férricas.

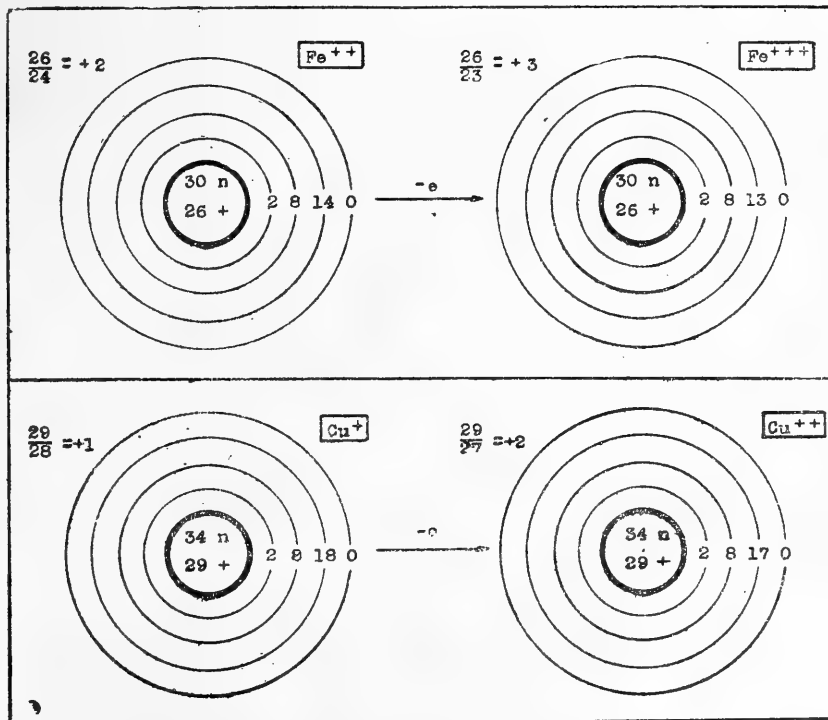
La reacción que se verifica en este caso es:



Desde un punto de vista electrónico lo que ha pasado es lo siguiente: el átomo de cobre metálico contiene en su envoltura 29 electrones, neutralizados por un número igual de cargas positivas que posee el núcleo. Si este átomo neutro pierde un

Fig. 11

#### OXIDACION POR PERDIDA DE UN ELECTRON



electrón, una carga positiva deja de estar neutralizada y tendremos el ión cobre monovalente. El ión cobre bivalente se obtiene por pérdida de un nuevo electrón, con lo cual quedan libres dos cargas positivas (Fig. 11).

El ión cuproso para transformarse en cúprico pierde un electrón. Es este electrón que pierde el cloruro cuproso el que va a neutralizar a una de las tres cargas que tiene el ión férrico, con lo cual éste queda con dos cargas positivas, en vez de las tres que tenía, y por consiguiente se transforma en ión ferroso.



Se ve además, que el cloruro cuproso al reducir el cloruro férrico se oxida simultáneamente, pues de ión cuproso pasó a cúprico.

En el experimento anterior con el cloruro férrico hemos oxidado al cloruro cuproso. Veamos si esta sal férrica es capaz de oxidar también a otro sistema reducido.

### Experimento N.º 3.

#### Transferencia de electrones al hierro, cromo y estaño.

Se prepara en un tubo el leucoderivado del azul de metileno y se reparte en tres tubos de ensayo:

a) Se agregan dos gotas de cloruro férrico; se obtiene la coloración azul. La misma oxidación que efectuamos con el oxígeno del aire la hemos obtenido por intercambio electrónico. Nos preguntamos ahora si esta propiedad es exclusiva del hierro, o si hay otros metales con los cuales se podría repetir este experimento.

Tabla N.º 3

#### POTENCIALES MEDIDOS CON ELECTRODO DE Pt Y REFERIDOS AL ELECTRODO NORMAL DE HIDROGENO (Según MICHAELIS)

Fase oxidada	Fase reducida	Temp.°C	Potencial E° en Volts
Substancias reductoras			
Sn <sup>++++</sup>	Sn <sup>++</sup> (NaOH)	18	-0.85
Sn <sup>++++</sup>	Sn <sup>++</sup> (HCl)	25	-0.43
Cr <sup>+++</sup>	Cr <sup>++</sup>	25	-0.40
V <sup>+++</sup>	V <sup>++</sup>	25	-0.20
Ti <sup>++++</sup>	Ti <sup>+++</sup>	18	+0.06
Cu <sup>++</sup>	Cu <sup>+</sup>	19	+0.18
Fe(Cn) <sub>6</sub> <sup>+++</sup>	Fe(Cn) <sub>6</sub> <sup>++</sup>	25	+0.41
Fe <sup>+++</sup>	Fe <sup>++</sup>	25	+0.74
Hg <sup>++</sup>	Hg <sup>+</sup>	aprox.18	+0.92
Tl <sup>+++</sup>	Tl <sup>+</sup>	18	+1.21
Mn <sup>+++</sup>	Mn <sup>++</sup>	12	+1.51
Ce <sup>++++</sup>	Ce <sup>+++</sup>	17	+1.57
Mn <sup>+++</sup>	Mn <sup>++</sup>	12	+1.58
Mn <sup>++++</sup>	Mn <sup>+++</sup>	12	+1.64
Co <sup>+++</sup>	Co <sup>++</sup>		+1.76
Pb <sup>++++</sup>	Pb <sup>++</sup>	aprox.18	+1.8°
Substancias oxidantes			



b) A una solución de leucoderivado agregaremos una gota de bicromato de potasio al 10%; reaparece el color azul.

c) A otra muestra de leucoderivado agregaremos gotas de cloruro estánico; también reaparece la coloración.

Consecuencia: El experimento resulta con cualquier metal capaz de ofrecer cambios de valencia (véase Tabla N.º 3). Vamos a estudiar en un nuevo experimento cómo se efectúa esta oxidación.

#### Experimento N.º 4.

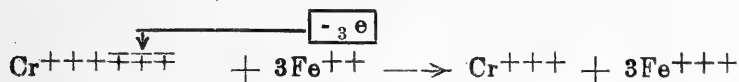
##### Transferencia de electrones del hierro al cromo.

10 c. c. de solución reciente de sulfato ferroso al 5% se separa en dos tubos.

1) A 5 c. c. de esta solución se agregan dos gotas de SCNK al 2%, no hay coloración.

2) A los otros 5 c. c. se adicionan dos gotas de bicromato de potasio al 10% ( $\text{Cr}_2\text{O}_7\text{K}_2$ ), acidificado con ácido sulfúrico, y se añaden también dos gotas de SCNK; hay cambio de color.

Resultado :Hemos transformado la sal ferrosa, que no da coloración con el sulfocianuro, en una sal férrica, que da una coloración roja con dicha substancia. La transferencia de electrones se hace de acuerdo con la siguiente ecuación:



#### Experimento N.º 5.—Influencia de la temperatura.

Veamos ahora la influencia de la temperatura sobre los fenómenos de óxido-reducción.

La ecuación de Nernst se puede aplicar a cualquier reacción de óxido-reducción reversible del tipo  $[\text{Ox} \pm n \cdot e \rightleftharpoons \text{Red}]$  y toma la forma:

$$E = \frac{RT}{nF} \ln \left[ \frac{\text{Red}}{\text{Ox}} \right]$$

donde [Ox] representa la concentración de la forma oxidada y [Red] la concentración de la forma reducida. Al observar la fórmula se puede ver, que al variar la temperatura T, quedando constantes los demás factores, debe variar el potencial E y por consiguiente el equilibrio del sistema debe desplazarse. Esto se puede demostrar mediante los siguientes experimentos:

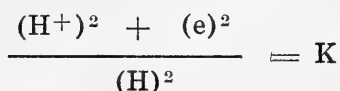
A 10 c. c. de azul de metileno al 1 por mil se agrega 1 c. c. de NaOH N/10. Se calienta la solución casi a ebullición; en seguida se adiciona gota a gota una solución de glucosa al 1% hasta obtener por reducción la decoloración de las soluciones. Tenemos así en el tubo un sistema óxido-reductor muy sensible, desplazado ligeramente en el sentido de la reducción (leucoderivado). Es fácil constatar ahora, que basta enfriar el tubo,

sumergiéndolo en agua, para que reaparezca la forma oxidada azul. El fenómeno es reversible, y se puede hacer aparecer o desaparecer repetidas veces el color azul, calentando o enfriando el tubo. En la zona expuesta al aire la oxidación es acelerada por la presencia del oxígeno.

### Experimento N.º 6.

#### Sobre la influencia de la acidez del medio (pH).

Los iones de  $H^+$  al captar un electrón se descargan, quedando el H al estado molecular. A su vez, el hidrógeno molecular al transformarse en catión podrá reducir a otra substancia al cederle un electrón por cada átomo ionizado. Se produce así, según la ley de las masas, el equilibrio siguiente:



Los iones de  $H^+$  influyen pues directamente en la captación de electrones; por lo tanto, al variar su concentración (pH), el equilibrio de óxido-reducción se desplaza.

A 10 c. c. de solución muy diluída de fucsina (Rubin S) se agregan dos gotas de solución de NaOH N/10 y en seguida se calienta la solución. Después se agregan dos gotas de la solución de glucosa y se observará la decoloración. La solución se divide ahora en dos fracciones. Con el objeto de desplazar el pH hacia el lado ácido se agrega una gota de ClH/N y se obtiene la recoloración de la solución. A la otra fracción se agrega una gota de  $Cl_3Fe$ ; reaparece también el color primitivo de la fucsina.

En ambos casos se llega a la oxidación de la fucsina reducida, debido a que el  $H^+$  actúa como aceptador de los electrones cedidos por la fucsina reducida; esta última se oxida (por pérdida de electrones) y el  $H^+$  se transforma en H molecular.

Iniciaremos ahora los experimentos con material biológico.

### Experimento N.º 7.—Demostración de oxidasa.

Se hace un corte reciente en una papa (*solanum tuberosum*). En la superficie se coloca una gota de tintura de guayaco (solución alcohólica reciente al 2%), que desempeña el rol de aceptador de oxígeno. Se observará en los bordes el color azul de la resina oxidada, coloración que progresa lentamente hacia el centro. Repítase el experimento con un trozo de papa hervido previamente durante algunos minutos; no se observará la oxidación.

### Experimento N.º 8.—Existencia de peroxidasa.

En dos cortes de rábano se vierten algunas gotas de tintura de guayaco. En uno se deja caer una gota de  $H_2O_2$ ; se observa instantáneamente el color azul y el desprendimiento de burbujas de oxígeno (esto último demuestra la presencia de una catalasa).

El trozo —con la tintura de guayaco solamente— no se modifica en su coloración (ausencia de peróxido orgánico sobre el cual podría actuar la peroxidasa).

El  $H_2O_2$  no es capaz por sí solo de oxidar a la tintura de guayaco. Es interesante hacer notar, que la oxidación del guayaco también se consigue adicionando a la tintura algunas gotas de solución al 10% de  $Cl_3Fe$ . En este caso el  $Cl_3Fe$  hace las veces de aceptador de electrones; como se comprende es imposible realizar dicha oxidación con el  $Cl_2Fe$ .

#### **Experimento N.º 9.—Presencia de catalasa.**

En un tubo de ensayo se colocan trozos de papa finamente cortados. Se adicionan de 1 c. c. de  $H_2O_2$ , observándose un marcado desprendimiento de burbujas (oxígeno), debido a la presencia de una catalasa. Repítase lo mismo después de una breve cocción de los trocitos de patata; desaparece su propiedad de catalizador, por destrucción del fermento.

También en la sangre se encuentra una catalasa, que se puede demostrar aún a diluciones al 1 por mil de ésta. Si se añaden a 5 c. c. de sangre diluida diez gotas de  $H_2O_2$  se observará un intenso burbujeo, debido al desprendimiento de oxígeno molecular.

#### **Experimento N.º 10.**

##### **Demostración de una deshidrogenasa. (Reacción de Schardinger).**

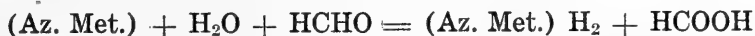
En la leche fresca existe una aldehido-deshidrogenasa, cuya presencia se puede demostrar por medio del experimento siguiente:

Se dispone de dos tubos:

A.—5 c. c. de leche fresca + 0.5 c. c. de azul de metileno 0.4 por mil.

B.—5 c. c. de leche fresca + 0.5 c. c. de azul de metileno + 1 c. c. formaldehido 0.1 M. \*.

Después de algunos minutos se observa decoloración en el tubo B. El azul de metileno se ha reducido y el aldehido se oxidó pasando a ácido fórmico.



Se repite el experimento B hirviendo algunos minutos la leche; la reacción no se produce, con lo que se demuestra que el activador es una enzima.

---

\* "La solución de formaldehido se obtiene tomando  $\frac{3}{4}$  c. c. de formalina del comercio que se diluye hasta 100 c. c., y mediante gotas de solución de carbonato de sodio se lleva al pH 7.8".

A continuación y para finalizar, se demuestran las diferencias de potencial que se establecen entre una substancia oxidada y otra reducida. Para ello describiremos un sencillo experimento electrométrico de óxido-reducción.

#### **Experimento N.º 11.**

#### **Demostración del potencial de óxido-reducción.**

Se impregnan con una solución saturada de cloruro de potasio las paredes de un vaso de porcelana porosa; en seguida se llena éste con hidrosulfito de sodio al 5%. El vaso poroso lleno de hidrosulfito se sumerge en una solución de cloruro férrico al 10%. Las soluciones quedan así en dos compartimentos en buena conexión eléctrica, y sin mezclarse.

En cada uno de los compartimentos se introduce una lámina de oro (de 1 cm<sup>2</sup> de superficie) y que se conecta a un milivoltímetro (puede servir también un miliamperímetro suficientemente sensible). Se constata la existencia de un potencial, y el pasaje de corriente eléctrica.

Para una determinación exacta es indispensable el uso del método potenciométrico, con instrumental similar al que se usa para la determinación del pH.

### **BIBLIOGRAFIA**

- Bladergroen, W.—Chimie Physique Médicale. B. Wepf, Bâle. 1943. p. 333.
- Fearon, W. R.—An Introduction to Biochemistry. C. V. Mosby Co., St. Louis. 1940. p. 325.
- Green, D.—Mechanism of Biological Oxidations. Cambridge Biological Studies. Cambridge University Press. 1941.
- Harrow, B.—Textbook of Biochemistry. W. B. Saunders Co., Philadelphia y London. 1943. p. 369.
- Heilbrun, L. V.—Tratado de Fisiología General. Imprenta Universitaria de México. México. 1944. p. 367.
- Kollath, W., Stadler, P.—Ergebn. Physiol. 1939, 41, 808.
- Lenhartz, E.—Fisiología Química. Barcelona. M. Marín, 1942. p. 294.
- Stern, K.—Oxidation-reduction potentials. En "Medical Physics". Edit. O. Glasser. The Year Book Publ., Chicago. 1944. p. 892.

#### **MONOGRAFIAS ESPECIALES:**

- A Symposium on respiratory enzymes.—The University of Wisconsin Press. Madison. 1942.
- Perspectives in Biochemistry.—Edit. J. Needham and D. Green. University Press. Cambridge. 1939.
- Respiratory Enzymes.—Edit. Elvehjem and Wilson. Burgess Publ. Co. Minneapolis. 1940.

DEL INSTITUTO DE BIOLOGIA  
de la  
Universidad de Chile  
Director: Prof. Dr. J. Noé

---

**Primera observación del parasitismo de pupas de  
Parasarcophaga barbata Thomson por el  
Pteromalidae Mormoniella  
vitripennis Walker  
(Comunicación Preliminar)**

(con 4 figuras)

por

**Roberto Donoso Barros**

La observación de himenópteros parásitos de artrópodos y vegetales, es un hecho conocido en la literatura científica de casi todos los países.

Numerosas familias del orden Himenópteros tienen como una de sus características más sobresalientes el desarrollarse sobre insectos o bien sobre vegetales. La mayoría de ellas pertenecen a los grupos Chalcidoidea e Ichneumonidae.

La literatura nacional describe algunas especies parásitas y otras, sospechosas de serlo.

En efecto, el Dr. Porter (5) en 1917, cita el *Apanteles Brethesi* (Hymenóptera-Braconidae) como probable entomófago, sin llegar a precisar su mesonero.

Bréthes, (1) en 1917, determina el *Anagrus Porteri* (Hymenóptera-Mymaridae) de un ejemplar que le fué remitido por el Prof. Porter. A pesar que esta especie pertenece al grupo Chalcidoidea de hábitos parasitarios, hasta el presente no conocemos su rol en la naturaleza.

Posteriormente en 1926, el Dr. Bréthes (2) describe el *Tetrastichus Riverai* (Hymenóptera-Tetrastichidae), especie que se desarrolla parasitariamente en los capullos del arácnido *Latrodectus mactans* Fabricius.

Al año siguiente este mismo autor, en otra comunicación da como nuevas para la ciencia diez especies fitófagas chilenas pertenecientes a diversas familias.

Durante el presente año, junto con comprobar por primera vez en Chile la presencia de *Parasarcophaga barbata* Thomson (Díptera-Sarcophagidae) y de su parasitismo al hombre, observamos en los medios de cultivo la invasión de las pupas de estos Sarcophagidae por un pequeño himenóptero.

Interesados por conocer la especie, enviamos algunos ejemplares al Dr. **Gahan**, especialista en este grupo de insectos, del Museo de Washington, quien la identificó como *Mormoniella vitripennis* Walker.

*Mormoniella vitripennis*, es un pequeño himenóptero del grupo Chalcidoidea, Fam. Pteromalidae, mide alrededor de 1,5 mm., de color verde negruzco con reflejos metálicos, patas casi transparentes.

Es un parásito habitual de las pupas de un gran número de Dípteros, sin embargo su desarrollo sobre *Parasarcophaga barbata* Thomson, no era conocido, constituyendo ésta la primera observación al respecto.

Esperamos en un tiempo más, completar este estudio hasta donde sea posible.

## RESUMEN

Se da cuenta por primera vez del parasitismo de pupas de *Parasarcophaga barbata* Thomson, por el Pteromalidae *Mormoniella vitripennis* Walker.

Ambas especies son nuevas para la fauna entomológica de Chile.


## SUMMARY

The author gives us information in a preliminary way of the first discovery of parasitism pupes of *Parasarcophaga barbata*, produced by the hymenoptera pteromalidae *Mormoniella vitripennis*.

Both species are new in the Chilean entomological fauna.

## BIBLIOGRAFIA

- 1.—**Bréthes, J.**—Description d'un mimaridae (Hymenopteres) nouveau du Chili. Rev. Chil. Hist. Nat. 21 p. 82-84. 1917.
- 2.—**Bréthes, J.**—Un nouveau tetrastichus (Chalcididae) parasite dans les nids de *Latrodectus mactans*. Rev. Chil. Hist. Nat. 30 p. 57-58. 1926.
- 3.—**Bréthes, J.**—Nouveaux hymenopteres parasites de Chili. Rev. Chil. Hist. Nat. 31 p. 194-200. 1927.
- 4.—**Maxwell, L.**—Manual of Entomology. Arnold Co. London. 1923.
- 5.—**Porter, C.**—Descripción de un nuevo braconido. An. Zool. Aplic. IV. 3 p. 45-46. 1917.



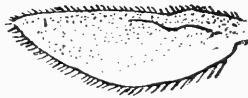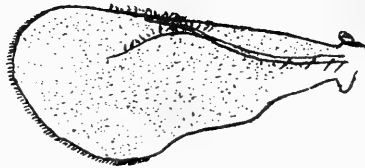
*Mormoniella vitripennis*.  
Microfotografia (23 aumentos).  
Ej. Hembra.



*Mormoniella vitripennis*. Ninfa a término.  
(Dibujada con cámara clara, aumentada 40 veces).



*Mormoniella vitripennis*. Adulto.  
(Dibujada con cámara clara, aumentada 40 veces).



*Mormoniella vitripennis*. Alas (dibujada con cámara clara, aumentada 40 veces).



**Breves consideraciones acerca de una obra de Helmut Schwabe sobre fuentes termales y minerales**

(“Umraumfremde Quellen, Beiträge zur Lebensraumkunde”)

por

**Francisco Behn**

Dada la importancia que tiene para nuestra biología nacional, estimamos de interés dar a conocer en breves palabras la aparición de una obra del Dr. Helmut Schwabe, publicada en Shanghai (editor Max Noessler; Mitt. d. D. Gesellsch. f. Natur- und Völkerkunde Ostasiens, Suppl. Bd. XXI) y titulada “Umraumfremde Quellen, Beiträge zur Lebensraumkunde”.

Se trata de un texto de no menos de 300 páginas, con 99 figuras y 26 fotografías, que en su mayor parte se basa en observaciones realizadas en fuentes termales chilenas. Las investigaciones del autor se refieren tanto a problemas hidrológicos e hidrográficos, como a cuestiones ecológicas. Trae, además, el libro una serie de investigaciones realizadas en fuentes termales y minerales del Japón entre los años 1941 y 1943, como así mismo datos complementarios referentes a trabajos del mismo autor, basados en estudios de fuentes termales de Islandia. En cuanto a Chile son consideradas especialmente las aguas de Puyehue, Lo Valdés, Puerto Puyuhuapo (Aysén), Llancahue, Baños Candelaria (Reloncaví), Lago Rupanco, Río Chanleufu, Chacabuco, Jahuel, Los Pozos (Coquimbo) y Los Socos (Coquimbo). Trae igualmente la obra un apéndice con una lista de 136 lugares chilenos en que afloran aguas termales y minerales.

Fuera de dar resultados de valor únicamente científico, el autor proporciona una serie de indicaciones de interés práctico, tanto para el aprovechamiento técnico de las fuentes estudiadas,

como para su aplicación terapéutica. Cabe hacer resaltar las interesantes conclusiones a las cuales llega el autor para explicar el origen y la estructura del pantano termal de Puyehue y que se refieren a la génesis de los valiosos barros termales. En el capítulo referente a los baños de Lo Valdés es desarrollada una fórmula de interés para el técnico, pues ella permite calcular con gran precisión la temperatura de una corriente subterránea con sólo practicar unas pocas mediciones en los sitios en que aflora espontáneamente, complementadas con datos obtenidos por análisis químico de sus aguas (dichos análisis fueron practicados por Oberhauser, en Santiago de Chile). De lo expuesto resulta que se trata de un procedimiento que permite obtener una idea clara acerca de la temperatura que tendrá un agua extraída por sondaje, antes de realizar las costosas perforaciones necesarias para obtenerla por esta vía. Los datos del autor referentes a sus estudios hechos en el Japón indican en especial y en forma muy clara la importancia que tienen las substancias que aparecen en cantidades infinitesimales para el quimismo particular de ciertas aguas. Sigue luego un capítulo detallado referente a las condiciones térmicas de las aguas termales en relación con factores meteorológicos y dependientes del agua subterránea. También en esta parte se encuentran numerosas indicaciones de utilidad práctica para el técnico. En las investigaciones sobre formación de precipitados ("Sinterbildung") se pone de relieve el carácter físico y químicamente lábil de las aguas de valor terapéutico.

La parte más importante del libro es, sin duda, la que se refiere a cuestiones biológico-ecológicas. Se trata de un capítulo muy digno de ser considerado por el médico balneólogo y en muchos puntos también por el médico práctico. En vista de que las cianofíceas constituyen los organismos vivos más característicos y más difundidos por las aguas minerales de toda la tierra, resulta inevitable que sean consideradas en primer lugar para caracterizar tales aguas. Ya la sola lista de 134 especies de cianofíceas contiene numerosas observaciones especiales que permiten determinar las diferentes posibilidades de aplicación terapéutica de las distintas aguas minerales y termales. En un capítulo aparte son tratados los tipos biológicos de ciertas fuentes, que resultan del estudio de la flora de algas. El capítulo final proporciona un amplio resumen de nuestros conocimientos actuales acerca del tema tratado.

Cabe, finalmente, dejar constancia que a raíz de los resultados científicos publicados en la obra en referencia, su autor el Dr. Helmut Schwabe fué nombrado, a partir del 1.º de Enero de 1947, Profesor Extraordinario de la "Chinese National University of Taipeh" en Formosa, encomendándosele especialmente profundizar sus estudios en lo que se refiere al aprovechamiento práctico de sus observaciones científicas. Le fué encomendado igualmente preocuparse del estudio de la exquisita sensibilidad que muestran algunas cianofíceas frente a la presencia de cantidades infinitesimales de una serie de substancias orgánicas e inorgánicas.

## I N D I C E

	Pág.
Behn, F.—“Contribución al estudio del <i>Buteo ventralis</i> Gould”....	3
Gunckel, H.—“Breves anotaciones sobre varias plantas andinas de la región de la Araucanía”.....	7
Pfister, A.—“La <i>Juelia</i> subterránea Aspl. Una nueva especie vegetal para Chile” .....	11
González, E.—“Contribución al estudio de las calcificaciones pulpaes”	17
Martínez, H.—“Contribución al estudio anátomo-patológico de la neumonía infantil” .....	29
Andrade, A.—“Contribución histopatológica a la colecistitis”.....	59
Günther, B. y Poch, E.—“Oxidaciones biológicas. Introducción teórica y experimental” .....	75
Donoso, B. R.—“Primera observación del parasitismo de pupas de <i>Parasarcophaga barbata</i> Thomson por el <i>Pteromalidae</i> <i>Morioniella Vitripennis</i> Walker”.....	103
Behn, F.—“Breves consideraciones acerca de una obra de Helmut Schwabe sobre fuentes termales y minerales”.....	105

---







**BOLETIN DE LA SOCIEDAD DE BIOLOGIA  
DE CONCEPCION (CHILE)**

Bol. Soc. Biol. Concepción (Chile)

---

**CANJE**

Deseamos establecer **Canje** con todas  
las Revistas similares.

---

We wish to establish **exchange**  
with all similar Reviews.

---

Wir wünschen den **Austausch** mit  
allen ähnlichen Zeitschriften.

---

On désire établir **l'échange** avec toutes  
les Revues similaires.

---

Dirigir correspondencia al BIBLIOTECARIO:  
Prof. Dr. Carlos Henckel, Concepción (Chile), Casilla 29